一般セッション
抄　録

ポスター討議

DP-1-01-1

トリプルネガティブ乳癌における癌抑制遺伝子*LRRC26*の低下発現とその影響

[1]兵庫医科大学　乳腺・内分泌外科、
[2]徳島大学　プロテオゲノム疾患センター　ゲノム制御分野、
[3]とくしまブレストケアクリニック、
[4]独立行政法人国立病院機構　東徳島医療センター
宮川　義仁[1,2]、本田　純子[4]、笹　三徳[3]、三好　康雄[1]、片桐　豊雅[2]

トリプルネガティブ乳癌(TNBC)は標的分子が不明なことから、その治療には細胞障害性抗がん剤に限定され、また術後早期に再発することも少なく無く、最も予後不良のサブタイプである。 近年、TNBC細胞株におけるNF-κB pathwayの活性化が報告されており(Cancer Sci. 2009 100:1668-74)、治療標的としても注目されている。 その一方で、 各種細胞株においてNF-κB pathwayの活性化抑制遺伝子*LRRC26* (Leucine rich repeat containing peorien26)の存在が報告されており(Oncogene. 2012 31, 1673-1682)、我々はTNBC細胞における*LRRC26*の役割解明に着手した。 まず、*LRRC26*の体細胞変異の検索を次世代シーケンス解析にて行ったが、 変異は認められなかった。 次に、TNBCにおける*LRRC26*の発現をTNBC同一患者における腫瘍部と非腫瘍部を用いてqRT-PCRにて比較した結果、 驚くことに24症例中14例において腫瘍部での*LRRC26*の顕著な発現低下を認め、さらにTNBC細胞株においても10株中9株にて正常乳腺上皮細胞と比較して有意な*LRRC26*の発現低下を認めた。 続いて、このTNBC細胞における*LRRC26*の発現低下の原因がDNAメチル化であると仮定し、Bisulfite pyrosequencing analysisにて調べたところ、 臨床検体14症例中13症例で腫瘍部におけるメチル化を認め、細胞株でも有意なメチル化を認めた(p＜0.01)。この結果は、TCGA(the Cancer Genome Atlas)の乳癌におけるメチル化データベース(Methylation(HM450))においても、TNBCにて有意なメチル化率高値を認めた(p＜0.01)ことから、TNBC細胞における*LRRC26*はメチル化によって発現低下することが示唆された。 次にTNBC細胞における*LRRC26*の発現低下が細胞増殖に及ぼす影響を検討した。*LRRC26*の発現低下の認められないTNBC細胞株であるHCC70において、RNA干渉法にて*LRRC26*の発現を抑制した結果、 遊走能および浸潤能の上昇を認めた。 一方、 その際のNF-κB pathwayの下流遺伝子の発現亢進は認められず、NF-κB pathway以外の経路の関与も示唆された。 以上のことから、*LRRC26*はTNBC細胞において、高頻度にメチル化にて発現低下を認め、TNBC細胞の癌化、特に、浸潤転移イベントに寄与する可能性が示唆された。

DP-1-01-2

新規合成KSP（kinesin spindle protein）阻害剤のヒト乳癌細胞に対する抗腫瘍効果に関する研究

[1]聖マリアンナ医科大学　乳腺･内分泌外科、[2]聖マリアンナ医科大学　薬理学、
[3]聖マリアンナ医科大学　難病治療研究センター、
[4]京都大学　大学院薬学研究科
土屋　聖子[1]、太田　有紀[2]、武永　美津子[3]、大滝　正訓[2]、新美　純[3]、
大石　真也[4]、藤井　信孝[4]、松本　直樹[2]、津川　浩一郎[1]

【背景】KSP（kinesin spindle protein）は、ATPの加水分解で得られるエネルギーを用いて微小管上で動力を生じるモータータンパク質であり、中心体の分離・移動や紡錘体の形成など細胞分裂において重要な役割を果たしている。既存の微小管阻害薬は正常細胞、とりわけ神経細胞の機能も阻害し、副作用として末梢神経障害を生じることが弊害となっているが、KSPは微小管構造の一部ではないため、その阻害剤は副作用の少ない抗がん剤となる事が期待される。そこで本研究では、新規合成KSP阻害剤のヒト乳癌細胞に対する抗腫瘍効果について検討した。【方法】ヒト乳癌細胞として、ホルモン受容体陽性株であるMCF-7、陰性細胞株であるMDA-MB-231およびHCC-1937を用いた。それぞれの細胞にKSP阻害剤を5×10-5～5×10-2Mで添加し、48時間後にMTT法を用いて細胞増殖に対する効果を検討した。また、KSP阻害剤添加後のヒストンDNAの断片化をELISA法にて経時的に測定した。【結果】新規合成KSP阻害剤は、MCF-7、MDA-MB-231およびHCC1937の細胞増殖を、それぞれ0.1 μM（p = 0.0010）、0.1 μM（p = 0.0012）、20 μM（p ＜ 0.0001）以上の濃度で有意に抑制し、なかでもMCF-7で最も高い抑制効果を示した。また、KSP阻害剤添加24時間後と比較して、48時間後においてより多くのヒストンDNA断片化が検出され、その割合はMCF-7で高い結果となった。【考察】新規合成KSP阻害剤は、乳癌細胞に対して細胞増殖抑制効果を示し、その効果はヒストンDNAの断片化、すなわちアポトーシスの誘導によるものと考えられた。現在、既存薬剤との比較やin vivoでの効果も検討しており、あわせて報告する。

DP-1-01-3

術前化学療法後に病理学的完全奏功が得られたトリプルネガティブ症例の次世代シーケンスによる検討

[1]昭和大学　乳腺外科、[2]昭和大学　臨床病理診断科
森　美樹[1]、渡辺　智子[1]、明石　定子[1]、広田　由子[2]、中村　清吾[1]

【目的】術前化学療法後に病理学的完全奏功が得られたトリプルネガティブ(TN)症例の次世代シーケンスによる癌遺伝子変異の検討を行った。【方法】対象は2011年から2014年に術前化学療法を施行され、手術標本で病理学的完全奏功が確認されたTN症例のうち、自施設で化学療法前針生検を施行されていた3症例。針生検のパラフィン標本よりDNAを抽出し、TruSight 腫瘍パネル（Illumina社）を用いてAKT1, ALK, BRAF, EGFR, ERBB2, FGFR2, KIT, MAP2K1, MET, PDGFRA, PIK3CA, SRC, STK11, APC, CDH1, CTNNB1, FBXW7, FOXL2, GNAQ, GNAS, KRAS, MSH6, NRAS, PTEN, SMAD4, TP53の26遺伝子の82エクソン、174アンプリコンをターゲットとして検索した。【結果】3症例中、9種類の遺伝子に変異が検出された。スプライスサイトを除くエクソン部位に認められた変異のうち、アミノ酸の置換を伴わない同義変異を取り除くと、TP53、FOXL2、PIK3CA遺伝子に変異が検出された。症例1:TP53、FOXL2、PIK3CA遺伝子それぞれに1つずつ変異が認められた。この症例はBRCA変異陰性で化学療法前T1cN0M0StageI、術前化学療法はジェムシタビン＋カルボプラチン、FECを施行されていた。化学療法前針生検の病理学的検索では浸潤性乳管癌(IDC)、NG3、EGFR＜1%, CK5/6陰性、Ki-67＞90%であった。 症例2:TP53遺伝子に1つの変異が認められた。BRCA変異未測定、 化学療法前T2N2aM0StageIIIA, IDC, NG3, EGFR＜5%, CK5/6 90%, Ki67 50-60%であった。症例3:TP53遺伝子に1つの変異が認められた。BRCA変異未測定、 化学療法前T2N1M0StageIIB, IDC, EGFRとCK5/6未測定、Ki67 30-40%であった。TP53の変異は3症例でそれぞれ別の部位での異なる変異であった。3例全ての症例で現在まで無再発であった。【結論】pCR症例においても、遺伝子変異が検出された。これらはいずれも多型ではなく、機能に影響を与え得る変異であり、化学療法感受性に寄与している可能性があると考えられた。今後症例を追加して検討したい。

DP-1-01-4

汎クラスⅠ PI3K阻害剤とサブユニット特異的阻害剤の各種内分泌療法耐性細胞株への効果

[1]東北大学大学院　医学系研究科　分子機能解析学分野、
[2]順天堂大学順天堂医院　乳腺科
徳田　恵美[1,2]、小松　隆幸[1]、中村　美紗都[1]、坪井　洸樹[1]、齊藤　光江[2]、
林　慎一[1]

＜背景と目的＞近年、閉経後エストロゲン受容体(ER)陽性進行・再発乳癌の治療において、内分泌療法、化学療法に加えいくつもの分子標的薬剤が臨床応用されつつあり、治療耐性化後の薬剤選択が複雑化している。特に内分泌療法に分子標的薬剤を併用する時期や対象症例について明確な指針がなく、臨床診療上大きな課題となっている。現在多くの臨床試験が行われ、臨床応用が期待される分子標的薬剤の中で、細胞生存に重要なリン酸化シグナル経路（PI3K-Akt経路）を標的とした、汎クラスⅠ PI3K阻害剤、サブユニット特異的PI3K阻害剤を用い研究を行った。内分泌治療耐性を模倣した細胞株に対する2剤の効果を、細胞増殖試験、ER活性の変化、長期薬剤投与時の薬剤感受性につき検討を行った。＜方法と結果＞当研究室にてMCF7を親株として樹立したER陽性乳癌細胞株(E10)に、アロマターゼ阻害剤での治療耐性を模倣したエストロゲン長期枯渇耐性乳癌細胞株(EDR)のうち、ER陽性を保持している細胞株（EDR-Type1)、ERの発現が低下した細胞株(EDR-Type2)を用い研究を行った。 またE10を親株として選択的ERダウンレギュレーター（SERD：フルベストラント）を使い作成し、ERの消失を認めたフルベストラント添加長期培養耐性細胞株（MFR)を用いた。PI3K阻害剤はBKM120(汎クラスⅠ阻害剤)、BYL719(p110α特異的阻害剤)を使用した。まず、耐性模倣株の主なPIK3CA変異が親株と変化を認めないことを確認した。次にPI3K阻害剤の薬剤効果を細胞増殖試験で確認し、2剤ともE10に比べ耐性模倣株、特にMFRに対する感受性が高いことが示された。ER発現陽性株に対し、薬剤添加によるER活性への影響をルシフェラーゼアッセイで確認したところ、E10においてはER活性の変化を認めないが、EDR-Type1細胞株では2剤ともに薬剤投与の影響を受けER活性は大きく減少した。またPI3K阻害剤に対する耐性細胞の樹立を目的に2剤の長期投与を行った。30日間投与継続時での50%致死量（LD50）を得る薬剤濃度は、MFRに対しBKM120、BYL719共に最も低濃度であり、長期投与にても薬剤感受性の高い細胞であることが示された。EDR-type1,2細胞株ではBYL719がBKM120と比較し明らかに高濃度であり、EDR細胞株に対するp110α特異的阻害剤BYL719が汎クラスⅠ 阻害剤BKM120と比較し耐性化獲得が早いことが示唆された。

DP-1-01-5

DNA損傷修復機構に関与するユビキチンE3リガーゼの検討

[1]聖マリアンナ医科大学大学院　応用分子腫瘍学、
[2]聖マリアンナ医科大学　乳腺・内分泌外科
敦賀（白井）　智子[1]、岡田　麻衣子[1]、黒田　貴子[2]、宇井　彩子[1]、
太田　智彦[1,2]

【背景】
DNA二本鎖切断は最も重篤なDNAの損傷であり、その修復機能の破綻は発癌につながる。修復過程は、切断された末端同士を再結合する非相同末端連結（NHEJ）と姉妹染色分体を鋳型とする相同組換え修復(HR)とに大別される。HRは正確な修復を保証するため、主要因子であるBRCA1の機能不全は遺伝性乳癌卵巣癌の発症を引き起こす。両修復経路のバランスは、BRCA1とNHEJの主要因子である53BP1との拮抗関係により制御されているが、各経路の選択機構については不明な点が多い。
近年、DNA損傷部位にプロテアソーム関連因子が集積することが報告されており、その蛋白分解能が、修復経路の選択に寄与する可能性が示唆されている。そこで本研究では、プロテアソーム結合型ユビキチンリガーゼに着目し、各経路への関与を検討した。
【方法】
DNA修復因子集積の形態観察に適したU2OS細胞株を用いて、レーザーマイクロ照射法によりDNA二本鎖切断損傷を与えた。γH2AXを損傷部位の指標として、プロテアソーム結合型ユビキチンE3リガーゼ群及びその関連因子群の DNA損傷部位への集積を、蛍光免疫染色法により検討した。続いて、これらの因子が 各 DNA修復経路に与える影響を検討した。siRNAを用いてノックダウン後、各修復経路の主要因子の集積を蛍光免疫染色法で観察した。
【結果】
レーザーマイクロ照射を用いた実験により、UBE3CがDNA二本鎖切断部位へ集積することが示された。UBE3CはHECT型ユビキチンリガーゼファミリーに属しているが、UBE3Cと相同性のあるUBE3Aでは、同時間軸での損傷部位への集積は認めなかった。また、UBE3Cのノックダウンにより、NHEJの指標である53BP1の集積が減少する傾向が観察された。以上の結果より、UBE3CがDSB損傷時にNHEJ経路の選択に関与する可能性が示唆された。
【考察】
UBE3CはプロテアソームE3リガーゼであることから、DSB損傷部位における修復因子群の局所的な蛋白分解が、NHEJとHRの選択に寄与する可能性が予測される。53BP1を主軸とするNHEJ経路はHRと拮抗関係にあることから、今後、BRCA1の損傷部位への集積を評価することでUBE3CとHRの関係性について検討していく。

DP-1-01-6

乳癌細胞におけるCDK4/6阻害剤LEE011の抗腫瘍メカニズムの探索

東北大学大学院　医学系研究科　分子機能解析学分野
中村　美紗都、徳田　恵美、丹羽　俊文、林　慎一

エストロゲン受容体(ER)陽性乳癌のホルモン療法耐性化は以前より臨床上問題となっており、新たな治療選択肢として近年分子標的薬の開発が進んでいる。中でも細胞周期の進行を制御するCDK4/6の阻害剤は、複数の臨床試験において強力な抗腫瘍効果を示すことが確認されている。しかし、その作用の分子メカニズムについて詳細な検討は為されておらず、未だ不明な点が多い。　本研究では、はじめに代表的なluminal型乳癌細胞株MCF-7, T-47Dを用いてCDK4/6阻害剤LEE011の細胞増殖に対する効果を検討した。比較対象としてTriple negative型細胞株MDA-MB-231, BT-20およびHER2型細胞株SKBR-3を用いた。結果、LEE011はluminal型乳癌細胞に対して特に強い増殖抑制効果を示した。CDK4/6のタンパク発現量を解析したところluminal型乳癌細胞でCDK6の発現が極端に低かったことから、CDK6の発現量がLEE011の効果に影響を与える可能性が示唆された。そのため、以後CDK6に着目して検討を進めた。次に、当研究室で樹立した複数のホルモン療法耐性細胞株に対する増殖抑制効果を検討した。MCF-7を親株として得られた、耐性機序の異なるエストロゲン長期枯渇耐性(EDR)細胞2株とER陰転化フルベストラント耐性(FR)細胞株の計3株を使用した。EDR細胞においてはER陽性株とER陰転化株が得られている。結果、すべてのホルモン療法耐性細胞株が親株と同程度のLEE011感受性を示し、濃度依存的に増殖を抑制された。LEE011はホルモン療法に耐性化した症例に対しても有効であると考えられる。また、luminal型乳癌のホルモン療法耐性獲得過程でERが陰転化しても、LEE011の効果に影響を与えない可能性が示唆された。当研究室で保有しているホルモン療法耐性細胞株間でLEE011感受性に差が見られなかったことから、新たにLEE011耐性細胞株を樹立し、作用メカニズムを探索した。さらに、LEE011耐性獲得メカニズムについても検討を行ったので報告する。

DP-1-01-7

乳癌症例における、原発巣でのPIK3CA変異、AKT1変異頻度の同定

[1]国立がん研究センター中央病院　乳腺・腫瘍内科、
[2]国立がん研究センター　臨床薬理部門、
[3]国立がん研究センター中央病院　病理・臨床検査科、
[4]国立がん研究センター中央病院　乳腺外科、
[5]国立がん研究センター　企画戦略局
下井　辰徳[1]、濱田　哲暢[2]、北村　悠香[1]、西條　友美[2]、林　光博[2]、
下村　昭彦[1]、清水　千佳子[1]、吉田　正行[3]、木下　貴之[4]、藤原　康弘[1,5]、
田村　研治[1]

はじめに乳癌において、PI3K/AKT経路の活性化は治療抵抗性との関連が指摘され、治療ターゲットとしても期待されている。PIK3CA変異は乳癌の20-30%程度で認められると報告されており、現在PI3K阻害薬の開発が進んでいる。PIK3CA変異のホットスポットは、H1047R、E545K、E542Kで大部分を占める。また、AKT1変異は乳癌の4%程度を占めるとされ、E17Kのホットスポットのみが知られている。日本人乳癌患者における、これらPIK3CAのホットスポット変異の頻度、AKT1変異の頻度や、サブタイプごとの検討は報告が少ない。目的今回、日本人乳癌患者におけるPIK3CA変異のホットスポット変異の頻度、AKT1変異の頻度とサブタイプごとの頻度を検討することを目的とした。方法2008年1月から2015年6月までに当院で手術または生検を行った乳癌患者のホルマリン固定パラフィン包埋検体128検体と、凍結検体126検体の合計254検体を対象とした。これら検体から抽出したDNAを用いて、PIK3CA変異の同定はwild inhibiting polymerase chain reaction and quenched probe systemで解析した。PIK3CA変異のホットスポットとしてはExon 9のE542K(G1624A)、E545K(G1633A)、Exon 20のH1047R(A3140G)の3つを対象とした。また、AKT1変異の同定は、ダイレクトシークエンス法を用いて検討し、E17Kを対象とした。結果254例のうち、PIK3CA変異は71例(28%)で認められた。内訳は、E542Kの変異は13例(5%)、E545Kの変異は14例(6%)、H1047Rの変異は46例(18%)であった。また、254例のうち、AKT1変異は19例(7%)に認められた。サブタイプごとの解析では、ホルモン受容体陽性症例216例の解析ではE542Kの変異は11例(5%)、E545Kの変異は13例(6%)、H1047Rの変異は35例(16%)、AKT1変異は17例(8%)に認められた。HER2陽性症例63例の解析ではE542Kの変異は2例(3%)、E545Kの変異は4例(6%)、H1047Rの変異は14例(22%)、AKT1変異は1例(2%)に認められた。トリプルネガティブ乳癌(TNBC)15例の解析ではE542Kの変異は0例(0%)、E545Kの変異は1例(7%)、H1047Rの変異は3例(20%)、AKT1変異は2例(13%)に認められた。3検体でPIK3CA変異とAKT1変異を同時に認めた。結論本邦のPIK3CA変異、AKT1変異に関したデータは少ないが、今回の検討では、欧米の報告と大きくは差が無いことが示された。

DP-1-02-1

乳がん患者における腫瘍内スフィンゴシン-1-リン酸濃度と臨床病理学的因子の関連について

[1]新潟大学大学院消化器・一般外科学分野、[2]バージニア州立大学腫瘍外科
土田　純子[1]、永橋　昌幸[1]、遠藤　麻巳子[1]、大溪　彩香[1]、庭野　稔之[1]、
辰田　久美子[1]、利川　千絵[1]、長谷川　美樹[1]、五十嵐　麻由子[1]、
中島　真人[1]、小山　諭[1]、高部　和明[2]、若井　俊文[1]

【背景】脂質メディエーターであるスフィンゴシン-1-リン酸（S1P）は、がん細胞の増殖、遊走、血管・リンパ管新生など、がんの発育・進展に重要な役割を果たしていることが基礎研究により報告されている。S1Pが乳がんの進展においても重要な役割を果たしているという文献報告は複数あるが、S1Pは脂質であるが故に定量が困難であり、臨床検体においてS1Pを精密に測定した報告はほとんどない。
【目的】本研究の目的は、質量分析装置を用いて乳がん組織中のS1P濃度を測定し、臨床病理学的因子と比較することで、乳がん患者における腫瘍組織中のS1Pの意義について明らかにすることである。
【方法】インフォームドコンセントが得られた初発乳がん手術症例47例のうち、術前化学療法施行例5例、重複がんおよび両側乳がん症例7例、BMI35以上の症例2例は、背景因子がS1P濃度に影響を及ぼす可能性があるため除外し、35例を解析対象とした。腫瘍組織より脂質を抽出、S1Pを含むスフィンゴリン脂質の濃度を質量分析装置により定量し、臨床病理学的因子と比較した。リンパ節転移に関して、微小転移（＜2mm）は転移症例には含めなかった。
【結果】乳がん臨床検体におけるスフィンゴシン（So）、デヒドロスフィンゴシン（DHSo）、S1P、デヒドロスフィンゴシン-1-リン酸（DHS1P）は、いずれの症例においても測定可能であった。測定値の中央値はSo 3.60 pmol/mg（2.3-4.9 pmol/mg）、DHSo 1.32 pmol/mg（1.04-1.72 pmol/mg）、S1P 0.64 pmol/mg（0.52-0.76 pmol/mg）、DHS1P 0.37 pmol/mg（0.32-0.41 pmol/mg）であった。病理学的にリンパ節転移陽性の症例（中央値0.665 pmol/mg、範囲 0.54-0.76 pmol/mg）では転移陰性の症例（中央値0.61 pmol/mg、範囲 0.52-0.74 pmol/mg）に比べS1Pの値が有意に高かった（P=0.044）。HER2蛋白発現陰性の症例（中央値 0.66 pmol/mg、範囲 0.55-0.76 pmol/mg）ではHER2蛋白発現陽性の症例（中央値 0.54 pmol/mg、範囲 0.52-0.61 pmol/mg）に比べS1Pの値が有意に高かった（P=0.001）。ホルモン受容体発現（ER、PgR）、Ki-67 index、核グレード、血管・リンパ管浸潤の有無、pTにおいて、腫瘍内S1P濃度との明らかな関連は見られなかった。
【結論】腫瘍中S1P濃度は乳がんリンパ節転移およびHER2蛋白発現と関連する。今後、S1Pがリンパ節転移に関与するメカニズムについて研究を行う必要がある。

DP-1-02-2

肥満によって促進される乳癌の血管新生に対する抗スフィンゴシン-1-リン酸受容体治療

[1]新潟大学大学院　医歯学総合研究科　消化器・一般外科学分野、
[2]バージニア州立大学　医学部　腫瘍外科

永橋　昌幸[1]、大渓　彩香[1]、遠藤　麻巳子[1]、土田　純子[1]、諸　和樹[1]、
庭野　稔之[1]、辰田　久美子[1]、利川　千絵[1]、長谷川　美樹[1]、
五十嵐　麻由子[1]、中島　真人[1]、小山　諭[1]、山田　顕光[2]、青柳　智義[2]、
高部　和明[2]、若井　俊文[1]

【背景】肥満は閉経後乳癌を悪化させることが疫学研究により明らかとなり、そのメカニズムとして、アロマターゼやインスリン抵抗性の関与が知られているが、肥満によって引き起こされる慢性炎症が癌の発育や血管新生を促進している可能性も示唆されている。スフィンゴシン-1-リン酸（S1P）は、脂質でありながらタンパク質と同じように細胞内外で情報伝達物質として働く炎症性脂質メディエーターである。 細胞質内でスフィンゴシンキナーゼ（SphKs）によって産生されたS1Pは細胞外へ放出され、細胞膜上の特異的G蛋白結合型受容体（S1PR1-5）に結合することによって細胞内シグナルを引き起こす。S1Pは炎症や癌の増悪、転移に関与することが報告されているが、我々はこれまでに、S1Pが癌による血管新生・リンパ管新生やリンパ行性転移に重要な働きをしていること、S1Pが炎症性発癌に密接に関わっており、S1PR1の機能的阻害薬であるFTY720が炎症性発癌を抑制することなどを報告してきた。本研究の目的は2つの異なる動物モデルを用いて、肥満によって促進される乳癌の血管新生におけるS1Pの役割を明らかし、新たな標的治療開発へ向けた足がかりを築くことである。【方法】マウス乳癌細胞の同種同所移植モデルと自然発癌のトランスジェニックマウスモデルを用いた。マウスには正常食もしくは高脂肪食を与え、FTY720は経口摂取で投与した。腫瘍の組織標本を用いて抗CD31抗体と抗F4/80抗体とによる免疫組織化学を行い、腫瘍周囲の血管新生およびマクロファージの浸潤を評価した。RT-qPCRとウエスタンブロットを生化学的解析に用いた。【結果】乳癌移植マウスモデルおよび自然発癌マウスモデルにおいて、高脂肪食によってマウスは肥満をきたし、癌の進展を悪化させた。肥満は、血中および腫瘍組織中のIL-6やTNF-αなどの炎症性サイトカインを増加させた。腫瘍においては、SphK1とS1PR1の発現が原発巣および転移巣で増加していた。FTY720は炎症性サイトカインを抑制しただけでなく、原発巣と転移巣とにおいてSphK1とS1PR1の発現およびS1P濃度を劇的に低下させた。さらに、FTY720は原発腫瘍の増殖を抑制し、腫瘍関連マクロファージの集簇を抑え、腫瘍周囲の血管新生を抑制した。【結論】今回の結果は、肥満によって促進される乳癌の血管新生において、S1Pが重要な役割を果たしていることを示唆する。S1Pは肥満を伴う乳癌において有力な治療標的の候補となりうる。

DP-1-02-3

cancer-associated adipocyte (CAA)の特徴と癌進展に果たす役割

[1]埼玉医科大学総合医療センター、[2]千葉大学　臓器制御外科

藤本　浩司[1,2]、藤咲　薫[2]、三階　貴史[2]、長嶋　健[2]、榊原　雅裕[2]、
矢形　寛[1]、宮崎　勝[2]

【目的】癌組織は癌細胞以外にも様々な細胞で構成され、線維芽細胞、免疫細胞、血管内皮細胞、 細胞外マトリクスの癌微小環境における働きはこれまでにも数多く報告されている。 一方で脂肪細胞は乳腺の重要な構成成分であるが、培養の困難さも手伝い、 近年までその役割が十分に解明されてこなかった。我々は3次元コラーゲンゲル培養内に脂肪細胞を埋入することで、 初代培養を可能とし、 癌微小環境における脂肪細胞の特徴および働きについて考察した。【方法】乳房全摘術症例より癌周囲および非癌部から脂肪組織を採取、 コラゲナーゼ処理後、 脂肪細胞を単離した。 得られた脂肪細胞をそれぞれCancer associated adipocyte（CAA）及びNormal breast adipocyte（NBA）として培養、その形態学的特徴及び増殖性について比較検討を行った。さらに、得られた脂肪培養上清を乳癌細胞株に添加し、乳癌細胞の増殖性、走化性及び上皮間葉転換（EMT）に関する効果についても比較検討を行った。【結果】CAA, NBAともに3次元コラーゲンゲル培養下では脂肪滴が減少し、紡錘形細胞となって増殖するのが観察された。NBAと比較してCAAでは有意に細胞数が増加し、NBAにMCF-7及びMDA-MB-231乳癌細胞株を添加することでも同様に脂肪細胞数の増加が認められた。以上より癌細胞存在下で脂肪細胞はより未分化な状態にあることが示唆されたため、 単離された脂肪細胞で分化マーカーの比較を行った。CAAでは成熟脂肪細胞で発現するC/EBPαの発現がNBAと比べて有意に低下していた。手術標本を用いた免疫組織学検討でも非癌部と比較して癌部脂肪細胞ではC/EBPα発現の低下がみられ、脂肪滴も減少していた。 さらに癌環境における脂肪細胞の役割を明らかにするため、NBAとCAAの培養上清による乳癌細胞株の増殖性、走化性及びEMTへの影響を比較検討した。CAA培養上清は乳癌細胞の増殖性を変化させなかったが、走化性をエストロゲン依存性に関わらず増加させた。 この培養上清中ではIL-6及びMCP-1濃度が上昇しており、中和抗体を用いると走化性は減少した。EMTに関してはCAA培養上清によりMCF７ではE-カドヘリンの発現上昇とビメンチンの発現低下が認められたが、MDA-MB-231では有意な変化は認められなかった。【結論】乳癌微小環境において脂肪細胞はより未分化な状態で存在し、IL-6やMCP-1を含むサイトカインを介して乳癌細胞の走化性やEMTに影響を与え得る。

DP-1-02-4

乳癌株化細胞に対するフェニルブチレートの効果及び感受性関連遺伝子の探索

北里大学　医学部　外科

菊池　真理子、藁谷　美奈、田中　蓉子、信太　昭子、南谷　菜穂子、
加藤　弘、小坂　愉賢、仙石　紀彦、榎本　拓茂、谷野　裕一、山下　継史、
渡邊　昌彦

＜背景＞乳癌は遺伝子変異が少なくepigenetic 発癌が想定されている．フェニルブチレート（フェニル酪酸，PB）は，ヒストン脱アセチル化酵素（HDAC）阻害作用が抗腫瘍活性やアポトーシス誘導活性を示すことが報告され，前臨床試験では0.5mM以上で癌細胞に細胞毒性を示し，PhaseI試験では固形癌の患者に27g/dayの内服を推奨している．今回われわれは，乳癌株化細胞における PBの効果を検証し，感受性関連遺伝子の探索を行った．＜材料と方法＞乳癌株化細胞７種に対しPB溶解液を投与し，7日後の減少率を測定した．感受性株と抵抗性株を同定し，遺伝子プロファイルをAffymetrixマイクロアレイ（54675遺伝子）で比較し，感受性/抵抗性関連遺伝子の候補を抽出した．＜結果＞（1）MDAMB453及びCRLは，PB0.5mMでコントロールに比し80%減少し，一方MDAMB231は減少しなかった．(2) MDAMB453，CRLをPB感受性株，MDAMB231をPB抵抗性株とし， マイクロアレイを行った．PB抵抗株で発現の強い遺伝子として，ANKD1, AXL, Ets1, IFI16（抵抗性遺伝子群）等を同定した．次に，PB感受性因子としてRAB25，ESRP1（感受性遺伝子群）等を同定した．これらの多くは 化学療法の感受性/抵抗性遺伝子であった．(3) MDAMB231で脱メチル化処理を行うと、抵抗性遺伝子群の発現抑制が確認され， 感受性遺伝子は再発現した．PB感受性/抵抗性遺伝子はDNAメチル化によって制御されている可能性が示唆された．(4) RAB25とESRP1の上流の遺伝子として，ZEB1遺伝子を同定した．ZEB1遺伝子はEMTにおいて重要な役割を担う遺伝子である．脱メチル化により発現が低下し，エピジェネティックに制御されていることが確認された．またPB抵抗性株において，ZEB1遺伝子をノックダウンしPBを投与すると，PBの効果が見られるようになった(p＜.001)．＜結語＞ PBの感受性はZEB1-RAB25/ ESRP1経路および下流の遺伝子によりエピジェネティックな制御を受けている可能性が示唆された．ZEB1遺伝子のエピジェネティックな調節は，乳癌の治療抵抗性を予測するための重要なバイオマーカーとして働く可能性があり，今後さらなる探索を行っていきたい。

DP-1-02-5

転移性乳癌におけるバイオマーカーとしてのヒストン修飾酵素EZH2の検証

[1]神奈川県立がんセンター　乳腺内分泌外科、
[2]神奈川県立がんセンター　病理診断科、
[3]神奈川県立がんセンター　がん分子病態学部、
[4]横浜市立大学外科治療学

稲荷　均[1]、菅沼　伸康[1]、吉田　達也[1]、山中　隆司[1]、岡本　浩直[1]、
清水　哲[1]、河内　香江[2]、宮城　洋平[3]、中村　圭靖[3]、吉原　和代[3]、
中山　博貴[4]、山中　歩[4]、大島　貴[4]、利野　靖[4]、益田　宗孝[4]

【背景】 ヒストン修飾酵素EZH2は、PRC2 の構成分子であり，ヒストンH3のLysine27 に対するメチル化を促進し，他の転写因子と協調して、さまざまな遺伝子発現を抑制し、癌細胞の増殖能や、浸潤能に関与することが示されている。乳癌の原発巣においては、EZH2が悪性度の指標となっていることや、EZH2の発現が予後因子となることが明らかとなっているが、 転移性乳癌のEZH2発現のデータは不足している。【目的】原発巣と転移巣のEZH2 、ER、PgR、Her2、Ki67の発現を免疫染色で比較検討し、 臨床病理学的因子とEZH2の発現の相関を明らかにすることを目的とする。【対象と方法】1977年から2014 年までの間に初回手術後、転移再発巣を切除もしくは生検した、転移再発乳癌症例96例を対象とした。 対象症例の原発巣、転移巣のER、PgR、Her2、Ki67、EZH2の免疫染色し、臨床病理学的因子と合わせて、評価解析を行った。ER、PgRは、1%以上を陽性、Her2は、3+のみを陽性、Ki67、EZH2は陽性細胞の陽性の比率を１から５までの５段階にわけ、Ki67は3以上、EZH2は4以上を高発現とした。【結果】原発巣と転移巣でのバイオマーカーの比較では、Ki67の発現が、原発巣2.74±0.92、転移巣3.09±1.00(p=0.012)、EZH2の発現が、原発巣3.53±1.41、転移巣4.24±1.15(P=0.001)であり、Ki67、EZH2ともに有意に転移巣で発現が増加していた。今回の対象症例を原発巣、転移巣におけるEZH2の高発現群と低発現群にわけ、臨床病理学的因子を解析したところ、 原発巣EZH2高発現例では、 有意にリンパ節転移陽性、ER陰性、Her2陽性、Ki67高発現の傾向があり、転移巣EZH2高発現例では、有意にKi67高発現の傾向があった。 また原発巣、 転移巣それぞれのKi67とEZH2のスコアの相関係数は、0.722、0.685（p=0.00001）であった。予後解析において、 初回術後からの生存期間中央値は、 原発巣EZH2高発現群55か月、原発巣低発現群133か月（p=0.001）、転移巣EZH2高発現群66か月、転移巣低発現群161か月(p=0.005)で、 有意にEZH2高発現群は予後不良であった。原発巣EZH2の発現は、単変量解析では、HR2.078、P=0.001、多変量解析では、HR1.858、P=0.009で、転移巣EZH2の発現は、前者HR2.078, P=0.001、 後者HR1.858,P=0.009で、 原発巣、 転移巣ともEZH2は独立した予後規定因子であった。【結論】乳癌転移巣では、EZH2の発現が増加すること、予後規定因子であることを示すことができた。

DP-1-02-6

「疫学と分子生物学」/「生活習慣と乳癌発生」をつなぐエピゲノムネットワーク～新規治療標的遺伝子の探索

[1]公益財団法人　佐々木記念研究所附属　杏雲堂病院、
[2]順天堂大学医学部附属順天堂医院　乳腺科、
[3]順天堂大学大学院　医学研究科　先導的がん医療開発研究センター、
[4]順天堂大学大学院　医学研究科　ゲノム・再生医療センター、
[5]愛媛大学プロテオサイエンスセンター　病態生理解析部門

田辺　真彦[1,2]、堀本　義哉[2]、徳田　恵美[2]、今井　美沙[3]、茂櫛　薫[4]、今井　祐記[5]

【背景】生活習慣が乳癌発生に影響することは疫学研究から明らかとされているが、生活習慣が乳癌を発生させる分子機構および直接の標的因子は解明されていない。近年、乳癌は固形癌の中でも遺伝子変異の蓄積数が少ないことが報告された。従って、生活習慣と密接に関係があり、かつ、遺伝子変異蓄積の少ない乳癌は、「エピゲノム変化」が発癌に重要な役割を果たしていると推測される。早い初潮・遅い閉経・高齢出産・出産授乳歴がないことは、乳癌発生のハイリスク要因であることが知られており、「生涯エストロゲン曝露期間の長さ」と「乳癌発生」の関連が示唆されている。【目的】「エストロゲン(E2)刺激依存的エピゲノム変化」および「エピゲノム変化が生じる標的遺伝子」を同定し、乳癌発生のバイオロジーを解明すること、さらには、治療標的となる新規遺伝子群を探索することを目的とした。【方法･結果】エストロゲン受容体(ER)はE2をリガンドとする転写因子である。エピゲノム制御因子として、DNAメチル化/ヒストン化学修飾/non-coding RNAに加え、ヒストンバリアントH2A.Z置換も重要な役割を果たすことが明らかとなり、ERの転写活性化にはH2A.Zとの相互作用が必要不可欠であることが報告された。本研究ではH2A.Zに着目し、ショウジョウバエの遺伝学的スクリーニング・大量細胞培養・タンパク質精製を駆使しH2A.Z新規相互作用因子Developmentally regulated GTP-binding protein 2 (DRG2), Nup107を同定した。さらに、H2A.Z,DRG2, Nup107抗体を用いたクロマチン免疫沈降(ChIP)およびChIP on chipにて得られた遺伝子群からE2刺激依存的エピゲノムマークの標的となる可能性のある遺伝子群を同定した。

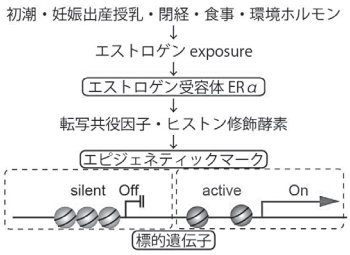

DP-1-02-7

乳房線維腺腫および葉状腫瘍における*MED12*変異の次世代シークエンサーによる解析

大阪大学大学院　医学系研究科　乳腺内分泌外科学

三嶋　千恵子、加々良　尚文、多根井　智紀、直居　靖人、下田　雅史、下村　淳、島津　研三、金　昇晋、野口　眞三郎

【背景】乳房線維腺腫(FA)と葉状腫瘍(PT)はいずれも線維上皮性腫瘍であるが、両者の臨床的経過は大きく異なる。線維腺腫のExome解析から59%のFAにX染色体上の*MED12*遺伝子の変異の存在が報告され、同遺伝子の変異がFAの病因として注目された(Nature Genetics 46:877-80, 2014)。さらにPTにおいても同変異がさらに高率(67-80%)に存在することがわかり、*MED12*変異はFAとPTの腫瘍発生における共通したドライバー変異である可能性が示唆された。そこで本研究では、FAとPTにおける*MED12*変異について、組織型との関連や多発腫瘍における変異状況に注目し、次世代シークエンサー(NGS)を用いて解析した。【方法】当院で手術を施行したFA 58例、PT 27例のホルマリン固定パラフィン包埋切片を利用しNGSを用いて*MED12*変異の解析を行った。さらにレーザーマイクロダイセクション(LMD)を利用した上皮・間質の個別変異解析をFA 7例、PT 3例のDNAで施行し、さらにこのうちFA 2例、PT 3例のRNAでも施行した。【結果】*MED12*変異はFA 27例(47%)、PT 20例(74%)で陽性で、中でもexon 2のcodon 44のミスセンス変異が大部分を占めていた。PTの変異はFAより有意に高率であったが(P=0.016)、組織型別の検討では管内型FAはPTに匹敵する変異頻度を示した(74%)。LMDによる分離解析ではFA, PTいずれのDNAにおいても変異アレル頻度は上皮より間質において高かった。さらに腫瘍5例のRNAの解析ではDNAに認めた変異は間質RNAにのみ存在しており、2本のX染色体の内変異*MED12*を擁するX染色体が活性化し発現していることが示唆された。続いて多発腫瘍における*MED12*変異を解析した。同時多発6例（FA多発5例、FAとPTの多発1例）、異時多発3例（PT多発2例、FAとPTの多発1例）の解析では同一症例の中でMED12変異状況は必ずしも一致はしなかった。【結論】*MED12*変異はFAよりPTにおいて高頻度で認められ、MED12変異は両腫瘍の発生に関与すると考えられた。さらに*MED12*変異のあるFAの一部はPTに成長する可能性があり、特にPTと遜色ない変異頻度を示す管内型FAはよりPTとの関連性が高いことが示唆された。

DP-1-03-1

比較読影、スポット撮影、超音波を併用したマンモグラフィ検診

白水乳腺クリニック

矢次　直子、横江　亜沙子、武田　波江、田代　美智子、溝口　美和子、白水　光紀

【背景】現在わが国の乳癌検診はマンモグラフィ(以下MMG)と視触診を併せて実施している。　これに超音波検査(以下US)を併用した検診の試み（J-START）が2007年7月～2011年3月の期間で行われ、USの上乗せによって癌の発見率は向上したが、要精検率も上昇するという結果になり、併用検診における総合判定の必要性が課題となった。当院は乳癌検診及び精密検査を行う医療機関である。当院のMMG検診では、1）来院歴のある受診者の場合は、その場で前回の画像との比較読影をする、2）スポット撮影を追加する、3）希望者にはMMGとUSの併用検診を行うことで、要精検率を減らすように努力している。【目的】検診MMGだけでは要精密検査となる所見があるものを、比較読影、スポット撮影、超音波を併用することによって、どの程度精密検査不要（異常なしもしくは経過観察可）とできたかを調べた。【対象・方法】H25年5月からH27年3月までの検診受診者2774例を、視触診＋MMG施行症例2468例と視触診＋MMG+US施行症例306例に分けて検討した。検診MMGの読影結果と比較読影、スポット撮影、超音波の併用後の判定結果を比較した。【結果】1）視触診＋MMG施行症例では、検診MMGの読影でCat.3以上が195例、視触診のみで要精検となった14例をあわせて209例（要精検率：8.5%）あったが、比較読影で16例、スポット撮影で24例をCat.1、2に落とすことができ、最終的には169例（要精検率：6.8%）が要精検となった。2）視触診＋MMG+US施行症例では、検診MMGの読影でCat.3以上が47例、USのみで要精検となった5例を加えて52例（要精検率：17.0%）あったが、比較読影で8例、スポット撮影で2例、USで30例をCat.1、2に落とすことができ、最終的には12例（要精検率：3.9%）が要精検となった。MMGとUSの併用検診では視触診のみで要精検となった例は無かった。【考察】以上により比較読影、スポット撮影、超音波の併用によって、不要な精密検査を大幅に減らすことができると考えられた。またJ-STARTでは高かった要精検率を、MMGとUSの総合判定で大幅に減らせる事が実証された。

DP-1-03-2

検診マンモグラフィに対する比較読影の有用性

[1]瀬戸病院　婦人科、[2]東京西徳洲会病院　乳腺腫瘍科

瀬戸　裕[1]、太田　寛[1]、林　崇[1]、外村　光康[1]、藤井　和之[1]、堀　慎一[1]、松岡　良[1]、竹田　奈保子[2]、渕上　ひろみ[2]、水野　嘉朗[2]、佐藤　一彦[2]

【はじめに】所沢市では乳癌検診として40歳以上を対象に2年に1回、問診・視触診・マンモグラフィ検査を一部負担金にて行っている。当院は市内検診協力医療機関6施設のうちの1つとして年間約2,000人（所沢市乳癌検診受診者の28%）の検診を行っている。更に、要精検者に対する精密検査実施医療機関（所沢市内4施設）でもあり、平成22年度からの5年間で262人の乳癌患者を診断し、その数は年々増加している。一方、要精検者の中には良性とされた後も費用軽減の可能な市検診を再び受診し、再度要精検者とされることも多く、精密検査実施医療機関における供給能力の飽和が懸念される。今回は、これら問題を解決すべく、要精検者に対する検診マンモグラフィへの比較読影の有用性を検証した。
【対象と方法】平成22年度～26年度に当院にて検診を行った10,546例中、要精検者1,549例を対象とした。そのうち、初回の要精検通知後に当院にて精査を行い良性所見であることが確認された後、次回検診にて再度要精検とされた症例に注目し、各々のマンモグラフィ所見とその精検理由を調査した。更に、これら症例に対するマンモグラフィの比較読影により、要精検率が変化するか否かを検討した。
【結果】再度要精検とされたのは56例で、初回マンモグラフィ所見の精検理由は、局所的非対称性陰影（ＦＡＤ）：31、石灰化：26、腫瘤：2であり、次回の精検理由は、ＦＡＤ：29、石灰化：29、腫瘤：1であった。2度のマンモグラフィ所見が同一のものであったのは52例(92.8%)であり、いずれも「不変」或は「軽快」であったため比較読影により精検不要とされるものであった。従って、要精検者が比較読影を行うことにより再度要精検とされるのは4例(7%)に減少し得たこととなり、更に検診時の前回マンモグラフィとの比較読影により自覚症状の無い乳癌も2例検出し得た。
【考察】検診医療機関へのモニター診断導入など比較読影を積極的に行う環境を整えることにより、再度要精検者の著しい減少が可能であり、精密検査実施医療機関への負担軽減につながることが示唆された。

DP-1-03-3
視触診陽性・マンモグラフィ陰性乳癌の臨床病理学的特徴について

福井県済生会病院　乳腺外科
笠原　善郎、堀田　幸次郎、木村　雅代

【背景】併用検診からMMG単独検診への移行に伴い、視触診で明らかに所見を認めるがMMGで描出されない乳癌症例（PE陽性・MMG陰性乳癌）が見逃され偽陰性が増加し、不利益が増える可能性がある。
【目的】PE陽性・MMG陰性乳癌の画像臨床病理学的特徴を明らかにする。【対象と方法】2012年1月-2015年11月の片側乳癌初回治療症例589例から、PE陽性・MMG陰性乳癌を抽出した。撮影はPCMまたは日立LORAD Seleniaを使用し、EIZO社製5MGモニターで読影した。49歳以下は2方向、50歳以上は1方向の画像所見、撮影条件(電圧、mAs値、圧迫圧、乳房厚)、及び臨床病理学的所見について検討した。
【結果】PE陽性・MMG陰性乳癌は乳癌589例中38例、6.4%を占めた。年齢は31-83歳、平均42.2歳で、30歳代7例(18.4%)、40歳代10例(26.3%)、50歳代12例(31.6%)、60歳代6例(15.8%)、70歳代以上3例(7.9%)であった。自覚症状ありは24例63.2%（腫瘤自覚20例、血性乳頭分泌3例、乳頭びらん1例）自覚症状なし14例36.8%（検診触知10例、CT、PET指摘4例）であった。
検診対象となる40歳以上の腫瘤触知28症例（28/553 = 5.1%）について検討すると、高濃度2例(7.1%)、不均一高濃度18例(64.3%)であったが、乳腺散在も8例(28.6%)認めた。欠像による描出不能は2例のみであった。50歳以上ではCC撮影により7/18例(38.9)%が描出可能であった。また圧迫スポット撮影追加で6/25例(24.0%)、標本撮影で8/24(33.3%)が描出された。超音波所見では腫瘤23例(82.1%)、非腫瘤性病変5例(17.9%)で、病変最大径は10 mm以下7例、11-20 mm 14例、21-30 mm 5例、31 mm以上2例であった。SubtypeではluminalA:12例(46.2%)、luminalB:2例(7.7%)、luminal-HER2:3例(11.5%) HER2:4例(15.4%)、TN:5例(19.2%)であった。撮影電圧やmAs値、圧迫圧の左右差はT1症例に比べT2.3症例で著明で、特に乳房厚の左右差はT1症例で平均1.9mm、T2.3症例で5.1mmと有意にT2.3症例で大きかった（p=0.015）。
【まとめ】PE陽性・MMG陰性乳癌には、T2以上の腫瘍径の大きい癌や、HER2陽性、TNなど悪性度の高い癌も含まれる。MMG単独検診での偽陰性を減らすには、自己腫瘤触知例を正確に申告させること、可能なら50歳以上にはCC撮影を追加すること、乳房圧の左右差が著明な例に注意を払うことが重要と考えられる。

DP-1-03-4
マンモグラフィー陰性乳癌症例の検討

[1]三豊総合病院　外科、[2]三豊総合病院　看護部
久保　雅俊[1]、藤川　貴子[2]、白川　和豊[1]

【はじめに】厚生労働省の乳癌検診項目に関する提言が示され，今後，超音波併用検診が導入されるまでは，従来の視触診併用マンモグラフィー検診よりもマンモグラフィー単独検診が増加することが予想される．しかし，以前より若年者を中心としたマンモグラフィー検診の弱点も指摘されており，今回、われわれは当院で治療を行った乳癌症例のうち，マンモグラフィーでは描出されなかった乳癌（マンモグラフィー陰性乳癌）症例について臨床的検討を行った．【対象と方法】2009年から2015年9月までに当院にて治療を行ったマンモグラフィー陰性乳癌26例（7.4%）について臨床的特徴、治療成績について検討を行った．【結果】年齢は40代8例，50代3例，60代9例，70代5例，80代1例（平均59.2歳）で，乳腺濃度では高濃度（高濃度＋不均一高濃度）19例，低濃度（乳腺散在＋脂肪性）7例であった．発見動機は自己発見6例（腫瘤3例，血性乳頭分泌3例），超音波検診5例，視触診4例，CT4例，MMG（別病変を指摘）4例，リスク因子にて外来follow up中3例であった．MRIでのみ病変が描出可能であった1例（low grade DCIS）を除き，全例で超音波検査にて病変の描出は可能（腫瘤18例，非腫瘤7例）で，腫瘤のサイズは0.5～2.1cm（平均1.1cm）であった．病変の部位はE領域9例，A領域6例，C領域6例，B領域3例，D領域2例であった．　病期分類ではstage 0：8例，stage 1：17例，stage 2：1例で，病理組織分類では浸潤性乳管癌15例（乳頭腺管癌：7例，充実腺管癌：3例，硬癌：5例），DCIS 8例，特殊型3例（浸潤性小葉癌，粘液癌，アポクリン癌）であった．サブタイプ別ではLuminal type 19例，TN 4例，ER+HER2 type 2例，HER2 type 1例であった．現在，経過観察期間（平均）3年6カ月で全例無再発生存中である．【考察】マンモグラフィー陰性乳癌においてはマンモグラフィーで描出されるよりも早く発見された乳癌（DCISなどのより早期に発見された乳癌）とマンモグラフィーの弱点によって描出されなかった乳癌に分けて考える必要がある．今回の検討では前者13例，後者13例と同数であった．乳癌検診において重要なのは後者と考えられ，これらの症例では視触診，超音波検診，自己発見が多く，超音波検診が導入されるまでは自己触診の啓蒙と可能な地域では専門医による視触診併用検診が依然として有益と考えられる．

DP-1-03-5
マンモグラフィで異常を認めなかった検診発見乳癌の特徴

金沢メディカルステーション　ヴィーク　乳腺科
横山　浩一、前川　一恵、藤井　久丈

2014年までの8年間でのべ16,000例の乳癌検診を実施し、63例の乳癌を発見した。若年者が多いことから2010年よりマンモグラフィ検診受診者には可能な限りエコーを追加して行っている。検診成績は要精査率4.06%、乳癌発見率0.39%、陽性反応的中度9.64であった。2014年は約4,000名の受診者中、86%がマンモグラフィ（以下MMG）+（以下US）検診であった。検診発見乳癌63例のうち、MMG異常なしUS有所見は13例21%であった。乳腺濃度はMMG所見ありで不均一高濃度が54%27例に対し、MMG異常なしでは77%10例と多かった。自覚症状を有する割合は共に30%であった。術後病期はMMG所見ありでStage 0が16例32%、Stage1が21例42%、Stage2以上が13例26%であった。一方MMG所見なしではStage0が4例31%、Stage 1が7例54%、Stage2が2例15%とStage1が多くStage 2以上は少なかった。また、MMGのみ所見を認める検診発見乳癌は8例で、Sage0が5例、Stage1が3例であり、マンモグラフィ所見なしの検診発見乳癌はStage1が多かった。J-STARTの結果が報告され、今後MMG+US乳癌検診が増加するものと思われる。当院では乳癌検診にUSを追加することで検診発見乳癌が2割以上増えている。しかもStage1の早期浸潤乳癌が増えることから、US追加は検診精度からはより有効な乳癌検診であると思われた。

DP-1-03-6
マンモグラフィにおける頭尾方向撮影追加の偽陰性率減少効果についての検討

おおもと病院
高間　雄大、松本　柱、村上　茂樹、庄　達夫、酒井　邦彦、磯崎　博司、山本　泰久

【はじめに】40歳代のマンモグラフィ（以下MMG）検診では、乳腺濃度を考慮し、内外斜位方向撮影（以下MLO撮影）に頭尾方向撮影（以下CC撮影）を追加した2方向撮影が行われている。今回我々は、CC撮影を追加することによる偽陰性率（要精査者に対し精査不要とする率）減少効果について検討を行ったので報告する。【対象】2013年8月から2015年11月までに当院でMMGと乳腺超音波検査(以下US)の両方を1ヶ月以内に施行し、MMGでカテゴリー1or2と判定された5044乳房を対象とした（重複および手術乳房は除く）。【方法】MLO撮影単独の2304乳房を1方向群、CC撮影を追加した2740乳房を2方向群とし、乳腺濃度別、年代別（40歳代・50歳代・60歳代）および年代×乳腺濃度別に、US検診で要精査となるカテゴリー3以上の頻度（以下偽陰性率）をそれぞれ比較検討した。【結果】全体での偽陰性率は1方向群vs. 2方向群：15.5% vs. 11.9%で有意差を認めた（P=0.0002）。個別の検討で有意差を認めたものは、乳腺濃度別では高濃度乳腺（1方向群vs. 2方向群：27.2% vs. 18.9% P=0.0427）のみであり、年代別では40歳代（20.6% vs. 14.5% P=0.0015）と60歳代（12.7% vs. 8.7% P=0.0402）、年代×乳腺濃度別では40歳代高濃度（31.1% vs. 14.6%,P=0.0027）のみであった。【まとめ】J-STARTにより40歳代へのUS併用検診の有益性が示されたが、対策型検診への導入は未定であり、しばらくは現状通りのMMG検診となる。我々の結果からは40歳代高濃度乳腺者へのCC撮影追加は妥当と思われたが、それ以外の乳腺濃度では偽陰性率減少効果は少なくなり、被爆・費用対効果などを再度考慮する必要があると思われた。60歳代全体では2方向群の偽陰性率減少効果が認められたものの、乳腺濃度別では有意差が検出されず、さらなる検討が必要と思われた。

DP-1-03-7
トモシンセシスマンモグラフィ(3D-MMG)の有用性の検討（検診への導入に向けて）

[1]大阪ブレストクリニック、[2]八尾市立病院
野村　孝[1]、道下　新太郎[2]、森本　卓[2]、竹田　雅司[2]、藤田　倫子[1]、松之木　愛香[1]、井口　千景[1]、山本　仁[1]、芝　英一[1]

【背景・目的】通常のマンモグラフィ(2D-MMG)は,病変の描出に限界がある.八尾市立病院では2013年4月3D-MMG装置(Hologic社Selena Dimensio)が導入され,診療の一部に使用して有用であった症例を経験しているが,不要な例も多い.今回既診断例について,超音波検査(US)を含む各モダリティの感度と画像所見,乳腺濃度を比較することで2Dのみに対する3D-MMG追加の有用性について検討し,検診への利用方法について考察した.【対象・方法】2013年4月～2014年7月 同院での手術症例中,2D,3D-MMGおよびUSのすべてを施行した125例（129乳房:浸潤癌107,非浸潤22） について,各モダリティの感度,画像所見,診断カテゴリ(C)を比較した.年齢33歳～90歳(中央値62)腫瘍径3.7mm～70mm(16.5).画像の比較は有用性の順にa～eと分類した。a:2Dで描出できない病変を描出.b:悪性の特徴があきらかとなりCが上昇.c:病変が明瞭となるがCの変化はない.d:2D-3D間に差がない.e:2D,3Dともに描出せず.【結果】 全病変の感度は,2D 82.2%から3Dで87.6%と上昇したが,非浸潤癌では2D,3Dともに59.1%で差がなかった.癌発見の契機が検診であった26例の検討では2D:84.6%,3D:88.5%,US:96.2%であった.全病変の有用性の比較では a:7,b:21,c:40,d:45,e:16病変であり,3Dが有用とはいえない d,eが計61病変みられた.差のないdについては乳腺濃度の低い症例が多く35例で乳腺散在以下であった.最も有用性が高いと考えられる aの7病変はすべて浸潤癌で,それらの乳腺濃度は,不均一高濃度以上 5例であった.また,MMGで描出されないe病変は浸潤癌では7/107 (6.5%)であるのに対し非浸潤癌で9/22(41%)であり,非浸潤癌に対する3D追加の有用性は低い.なお129病変のうち128病変はUSでの描出が可能であった.【考察】3D-MMGの追加は,検診時の感度・特異度がともに上昇するとの報告があるが,被爆量は増加する.乳腺濃度の低い症例では3D-MMGの追加効果が少ないことから,乳腺濃度による3D追加の選択を考慮すべきと思われる.またUSが併用可能な検診では3D-MMGの有用性は低いと考える.

DP-1-04-1
トモシンセシスの有用性

[1]糸島医師会病院　放射線部、[2]たなかクリニック、[3]糸島医師会病院　外科、[4]糸島医師会病院　乳腺センター
ウィリアムス　純恵[1]、興梠　紀子[1]、田中　千晶[2]、冨田　昌良[3]、渡邉　良二[4]

【はじめに】マンモグラフィにおける標準撮影2方向（以下、標準）とトモシンセシス（以下、TS）のカテゴリーの違いを比較検討した。
【使用機器および対象、　方法】 使用機器はGEヘルスケア社SenographeEssentialおよびトモシンセシスユニットSenoClaire。 対象は2014年4月1日より2015年9月30日までに当院で手術を行った83症例（乳がん70症例、良性疾患13症例）のうち、乳がん症例において標準とTSを撮影した64症例。標準よりもTSのカテゴリーが上回ったもの、 同等であったもの、TSで評価困難であったものに分類し、乳房の構成、 読影所見の変化、病理組織について検討した。 また、 標準、TSともカテゴリー1であったものについても検討した。
【結果】TSが上回ったものは7症例あった。乳房の構成は、高濃度1症例、不均一高濃度3症例、乳腺散在3症例であった。高濃度1症例は、標準でカテゴリー1、TSではFADを認めカテゴリー3であった。 また、 腫瘤の辺縁診断が変化したものが2症例あった。 標準では構築の乱れ疑いでカテゴリー3、TSで構築の乱れでカテゴリー４となったものが2症例あった。 標準では構築の乱れでカテゴリー4、TSでspiculaを認めカテゴリー5となったものが1症例あった。標準では手術瘢痕所見でカテゴリー2、TSでFADを認めカテゴリー3となったものが1症例あった。また病理組織は、乳頭腺管癌1症例、充実腺管癌2症例、硬癌4症例であった。
TSで評価困難となったものは9症例で、全て石灰化所見であった。石灰化所見は、TSでは分布は分かるものの形状が分からず、カテゴリー判定は困難であった。病理組織は、乳頭腺管癌1症例、非浸潤性乳管癌8症例であった。
標準、TSともにカテゴリー1となったものは2症例あった。 乳房の構成は不均一高濃度1症例、乳腺散在1症例であった。病理組織は非浸潤性乳管癌が1症例、浸潤径1cmの硬癌が1症例であった。
【まとめ】TSは、標準よりも明瞭に所見が描出できる可能性が示唆された。また、TSは石灰化所見においてカテゴリー判定が困難であった。高濃度乳腺内の小さな乳がんは、標準、TSともに描出困難であった。

DP-1-04-2
2次元マンモグラフィーと乳房トモシンセシスによる画像評価の比較

[1]東北大学医学部医学研究科腫瘍外科学分野、[2]東北大学病院放射線科
高木　まゆ[1]、鈴木　昭彦[1]、中川　沙紀[1]、佐藤　千穂[1]、佐藤　章子[1]、原田　成美[1]、宮下　穣[1]、渡部　剛[1]、多田　寛[1]、石田　孝宣[1]、森　菜緒子[2]、大内　憲明[1]

【目的】乳房トモシンセシスは、通常の2 次元マンモグラフィ(2D-MMG)では避けられない乳腺組織の重なりを軽減し、 隠れた所見のピックアップを可能とすることで診断精度を向上させることが期待される。 今回精密検査機関である当院での外来診察時に2D-MMGとトモシンセシスを共に撮影した症例について、2D-MMGとトモシンセシスそれぞれのカテゴリー判定を比較し、外来診療でのトモシンセシスの有用性について検討した。【方法】2014年4月から2014年9月の半年間の当院初診患者で、2D-MMGとトモシンセシスを同時に撮影した204人、408乳房を対象とした。 対象には検診からの紹介や、自覚症状での受診が含まれる。2D-MMGは乳腺外科医師、 トモシンセシスは放射線科医師（共に精中機構読影資格A）がそれぞれ独自に読影し、マンモグラフィーガイドラインによるカテゴリー分類に従って診断を行った。 カテゴリー3以上を陽性とし、感度、特異度、陽性反応的中度（PPV）を比較検討した。【結果】両側乳がんも含め、408乳房中に乳がんは75例であった。がん発見の感度は、2D-MMGで70/75（93.3%）、トモシンセシスでは72/75（96%）であった。 3例のがん症例は超音波のみの所見で診断されていた。カテゴリー3以上と判定されたのは2D-MMGで121/408例(29.7%)、 トモシンセシスでは136/408例(33.3%)であり、特異度は2D-MMGで84.7%、トモシンセシスで80.8%であった。PPVは2D-MMGで57.9%、トモシンセシスで52.9%であり、 有意差を認めなかった。2D-MMGでカテゴリー2以下、トモシンセシスでカテゴリー3以上とされ、乳がんの診断に至ったのは2/75例であった。【考察】今回の結果からトモシンセシスでは通常要精検とされるカテゴリー3以上の陽性率が高く、感度も有意差はないもののトモシンセシスで高値となった。 またトモシンセシスによりがんの診断に至った症例が2例あり、 精密検査機関でもトモシンセシスが病変の拾い上げに有用である可能性が示唆された。しかしながら2D-MMGと比べ、トモシンセシスでは陽性所見を示す症例の割合が増加したことに伴い、 特異度や陽性的中率は低値となった。これは精密検査機関では２D-MMGのFAD所見をトモシンセシスで排除できる症例数よりも、 ２D-MMGで指摘できない淡い腫瘤などの所見をトモシンセシスで効率よく発見できるためと考えられる。 今後はさらに症例を増やし、 カテゴリー感度などについても比較検討してゆく予定である。

DP-1-04-3
デジタルブレストトモシンセシスにおける画像歪みの物理評価

[1]市立貝塚病院　乳がん高度検診・治療センター　放射線科、
[2]市立貝塚病院　乳がん高度検診・治療センター　乳腺外科、
[3]富士フイルムメディカル株式会社
矢竹　秀稔[1]、沢井　ユカ[1]、出山　あい[1]、川崎　亜衣[1]、西　敏夫[2]、中野　芳明[2]、西前　綾香[2]、梶原　万里子[3]、稲治　英生[2]

【目的】これまでに我々は、ブレストトモシンセシスにおける画像の描出能や深さ分解能の報告を行ってきた。本研究は画像の歪みについて、２種類の管球振り角を用いて３次元方向の各位置での評価を目的とする。【方法】厚み10 mmのPMMA 5枚を天板上に配置した。そしてアルミニウム (Al) 円盤（厚み 1 mm、直径30 mm）を厚み2 mmのPMMA 2枚で挟み、天板から10 mmの高さに配置した。 管球振り角15°と40°でトモシンセシス撮影（AMULET Innovality, 富士フイルム）を行った。再構成画像上のAl円盤の直径を管球移動方向に対して0°、45°、90°、135°の4方向で測定し、画像の歪みを調べた。Al円盤は平面上に6個配置し、平面 (xy) 方向の各位置で調べ、さらにAl円盤配置の高さを20、30、40、50 mmと変え、高さ (z) 方向の各位置でも調べた。なお、Al円盤の直径は画像処理ソフト（ImageJ）を用いて半値幅測定の方法で算出した。2通りの管球振り角と各位置での測定値のそれぞれの差の有無は、危険率を5%として Steel-Dwass test で調べた。【結果】xy方向、およびz方向の各位置のAl円盤直径の測定結果として、 管球振り角15°では管球移動方向に対して0°方向の中央値（幅）は29.95 (29.77-30.01) mm、45°方向は29.94 (29.89-30.05) mm、90°方向は30.25 (30.18-30.35) mm、135°方向は29.95 (29.87-30.04) mmであった。管球振り角40°では管球移動方向に対して0°方向の中央値（幅）は29.96 (29.78-29.99) mm、45°方向は29.96 (29.85-30.05) mm、90°方向は30.24 (30.21-30.31) mm、135°方向は29.97 (29.83-30.05) mm であった。有意差検定の結果、管球振り角15°と40°は共に0°と90°方向、45°と90°方向、135°と90°方向の間に有意差を認めた。しかし、2通りの管球振り角、xy方向、およびz方向の各位置のいずれにおいても測定値に有意差は認められなかった。【考察と結語】本研究の結果、 再構成画像上のAl円盤の直径の測定値は、 実寸に対して約1%以内の差となった。そして管球移動方向に対して0°、45°、135°方向の直径は90°方向よりも約1%小さい測定値となった。トモシンセシス画像は再構成された断層像であるため、 管球移動方向が短径で、 乳頭胸壁方向を長径とする楕円形に表示されている可能性がある。しかし、 その長径と短径の差は約１%とごく僅かであり、 管球振り角や各位置で差は認められず、 画像歪みは少なく良好であると考えられた。

DP-1-04-4

乳房トモシンセシスを用いた場合における拡大撮影の利用法に関する検討

[1]磐田市立総合病院　第１放射線診断技術科、
[2]磐田市立総合病院　呼吸器乳腺外科　乳腺外科
安澤　千奈[1]、伊藤　靖[2]、後藤　圭吾[2]、高塚　大輝[2]、吉田　恵[1]、
小板橋　実夏[1]

【背景】乳房トモシンセシスによる多層の断層再構成を加えたMMG画像の評価法は確立されておらず、2D画像で病変の情報が不十分と思われる場合に拡大撮影を追加しているが、3D画像で境界部の情報などが詳細に得られることが多く、拡大撮影の適応に関して検証する必要がある。【目的】トモシンセシスを加えたMMG画像評価における追加拡大撮影の利用法に関して検討し、不要な被曝を避けて撮影時間短縮と診断能向上を図る。【対象と方法】2015年1～7月に当院で乳房病変の精査にAMULET Innovalityを用いてトモシンセシス撮影及び追加拡大撮影を行いC-3以上と判定された75例を対象として2D画像、3D画像、拡大撮影画像により評価が変化したか検討した。最終診断が腫瘤(n=70)・FAD(n=10)の場合は境界部・内部構造・濃度及び濃度勾配・随伴所見・病変の範囲について、構築の乱れ(n=8)に関しては存在診断及び病変の範囲の評価が変化したか、石灰化(n=25)については存在診断・分布・形状が変化したかを検討し、変化した場合はその理由を分析して、画像評価法に関して考察した。【結果】腫瘤・FADの75例においては、境界部・随伴所見・病変の範囲の把握はいずれも2Dよりも3D画像が有用であった。最終病理診断が悪性の23例では拡大撮影を加えることで境界不整となったり、2D画像に比べて病変部が高濃度となって有用であった症例が9例認められたがカテゴリー判定には影響しなかった。USもしくは組織診断を行って最終診断が良性の50例中、3D画像で同一平面上で周囲乳腺より高濃度であっても、拡大撮影では33例が濃度不変もしくは低下していた。構築の乱れの存在診断、病変の範囲の評価は3D画像があれば拡大撮影を追加しても評価は不変であった。石灰化の形状認識は3D画像よりも拡大撮影が優れていた。【考察】乳房トモシンセシスは、重なりを除いた標的陰影の描出により腫瘤の辺縁所見・構築の乱れが明瞭になることで感度を上昇させる可能性があり、拡大撮影の必要性は少なくなっている。しかし、3D画像で病変の評価に迷う場合は拡大撮影を追加して濃度変化をみることが有用な場合がある。また、3D画像で境界明瞭な病変は、拡大撮影で濃度上昇が得られない場合は良性の場合が多い。石灰化の形状認識に関しては拡大撮影が認識しやすい。こうした特長を考慮して拡大撮影を有効に利用する必要がある。

DP-1-04-5

乳房Tomosynthesis(3DMG)とその再構成２次元画像は、従来のルーチンMGと3DMGに代用できるか。

[1]聖路加国際病院　放射線科、[2]三井記念病院　乳腺内分泌外科、
[3]荏原病院　放射線科、[4]東京医科大学八王子医療センター　呼吸器外科、
[5]公益財団法人　東京都予防医学協会、[6]聖路加国際病院　臨床疫学センター
大倉　真理子[1]、角田　博子[1]、森下　恵美子[1]、稲垣　麻美[2]、川口　裕子[3]、
中嶋　英治[4]、坂　佳奈子[5]、大出　幸子[6]、高橋　理[6]、栗原　泰之[1]

マンモグラフィ撮影は、従来の２次元画像（full-field digital mammography, FFDM）に加え、tomosynthesisという３次元断層画像（以下3DMG）を用いることにより、診断能が向上することが知られており日常臨床にもすでに応用されている。しかしながらFFDMに3DMGを追加撮影することにより、その被曝はおよそ２倍となっているのが現状である。近年、この3DMG画像を再構成することによって従来のマンモグラフィに類似した２次元画像を得ることができるようになった。しかしこの再構成２次元画像（2D synthetic mammography, 2DSMG）の診断能の評価は不十分で、実際には単独での臨床応用は行われていない。FFDMと2DSMGの診断能に差がなければ、3DMGのみの撮影で2DSMGも得ることができ、被曝量の低減が期待できる。

そこで我々は、FFDM+3DMG vs 2DSMG+3DMGの比較読影実験を企画した。対象はFFDMと3DMGをいずれも２方向撮影した連続94臨床症例188乳房（術後、豊胸後、片側のみの症例、男性を除く）とした。188乳房中、手術あるいは生検の病理標本にて乳癌と診断されたのは47症例52乳房（5症例が両側乳癌）であった。精度管理中央機構Ａ認定を有する４人の読影者を、グループ１:FFDM+3DMG、グループ2:2DSMG+3DMGに分け、４人とも独立してカテゴリー判断（マンモグラフィガイドラインに準拠する）を行った。FFDMまたは2DSMGのみの読影、さらに3DMGを追加で読影し、それぞれカテゴリーをつけた。カテゴリー１,2を陰性、カテゴリー3,4,5を陽性とし、どちらかが陽性としたものはすべて陽性と判断した。各グループの読影結果と乳癌の有無について、その合致率（乳癌に対し陽性と判断、または非乳癌を両者とも陰性と判断した割合）を算出した。また被曝量減少についても算出した。結果は、FFDMあるいは2DSMG単独での合致率がグループ1:77.0%, グループ2:78.5%、それぞれに3DMGを追加した場合の合致率がグループ1:79.5%, グループ2:76.5%で、いずれもグループ間に有意差はなかった（p=0.289, p=0.956）。両側乳房２方向撮影の平均被曝量は、FFDMを省くことで13.3mSvから6.7mSvとなり、49.6%の被曝減少が得られた。

以上より、FFDMを撮影することなく、3DMGとそれから作成される2DSMGのみで診断を行っても遜色なく臨床応用できる可能性が示され、その場合被曝を約半分に低減できることがわかった。

DP-1-04-6

デジタルマンモグラフィ装置におけるファントムによる至適撮影条件の検討

磐田市立総合病院　地域医療連携室
天野　宜委、伊藤　靖、後藤　圭吾

【背景・目的】　デジタルマンモグラフィ撮影では、撮影の自動化によって撮影条件決定から画像処理までシステム内部で制御されており技術進歩による自動化・安定化の恩恵は患者・被検者にとって大きなメリットであるが、被ばくと画質を保証した画像を提供するために装置の特性を理解することが重要になる。そこで、デジタルの特性を生かす撮影条件について、ＣＮＲや平均乳腺線量による検討を行ったので報告する。【実験方法】　１．Ｘ線出力の測定（直線性・再現性・出力）２．ＰＭＭＡを20～70ｍｍまで変化させ、フルオートにて撮影した条件を基に、ＣＮＲを撮影モードを変更して測定を行った。３．２と同様の撮影条件にて、モードを変更して平均乳腺線量の測定を行った。【結果】１．測定の前提として、Ｘ線管装置から放出されるＸ線の出力および再現性、直線性が「デジタルマンモグラフィ品質管理マニュアル」にあるＸ線出力の判定基準を満たしている。２．Ｎモード　CNR：PMMA厚60ｍｍ、70ｍｍにおいて基準を満たさなかった。Ｈモード　CNR：PMMA厚70ｍｍにおいて基準を満たさなかった。基準を満たす撮影条件を検討するために、　Ｈモードでdensityｔapを+1にあげて撮影することを試みた。Ｈモード density Tap+1　CNR：PMMA厚50～70ｍｍにおいて基準を満たした。３．Ｎモード　平均乳腺線量：全てのPMMA厚で基準を満たした。Ｈモード　平均乳腺線量：PMMA厚20ｍｍにおいて基準を満たさなかった。Ｈモード density Tap+1　平均乳腺線量：PMMA厚50～70ｍｍにおいて基準を満たした。【まとめ】　厚いＰＭＭＡ厚においてＣＮＲがＥＵＲＥＦの基準を満たさなかったため、Ｈモードdensity tapを１つ上げることによって基準を満した。density tapを1つ上げることによって約１０%の線量が増加していた。また、今回の検討では、均一なファントムによる検討だったので、今後臨床における様々乳腺濃度に対し今回の結果を参考に検討を行いたい。【考察】　Ｆ／Ｓシステムでは、管電圧や付加フィルタの選択が画質に大きく影響を与えているが、デジタルシステムでは、検出器の特性に合わせた、最適化されたＸ線量を入射することによってＦ／Ｓシステムと比べ高い管電圧や硬い線質の付加フィルタを用いても、適切な撮影モードを用いることで、装置の特性に合わせて最適化することができ、画質と被ばくを保証した画像が提供できると考えます。

DP-1-04-7

マンモグラフィの石灰化と乳癌術前化学療法効果の関連性について

[1]静岡がんセンター　生理検査科・乳腺画像診断科、[2]同　乳腺外科、
[3]同　病理診断科
中島　一彰[1]、植松　孝悦[1]、高橋　かおる[2]、西村　誠一郎[2]、林　友美[2]、
杉野　隆[3]

【目的】マンモグラフィの石灰化の有無および乳癌術前化学療法（NAC）前後におけるその増減と治療効果との関連性を検討する。【方法】2011年7月～2015年9月にNAC（FEC→DTXが主軸、HER2陽性例はトラスツズマブ併用）を施行し、その前・後でマンモグラフィ、MRIの比較が可能であった乳癌206例（両側乳癌10例）を対象とした。そのうちマンモグラフィで石灰化を随伴していた110例（随伴群）について、NAC前後の石灰化の増減と治療効果との関連性について検討した。また、サブタイプ、MRI上の腫瘍縮小率、組織学的治療効果（GR）について、石灰化を随伴していなかった96例（非随伴群）と比較検討した。【結果】NAC前のサブタイプ（随伴群：非随伴群）はLuminal（44%：61%）、Luminal-HER2（13%：7%）、HER2（19%：6%）、Triple negative（24%：25%）であり、随伴群は非随伴群よりLuminal-HER2とHER2タイプが多かった。平均腫瘍縮小率は非随伴群（65%）の方が随伴群（47%）より高かった（p＜0.001）。GR（3-完全消失/3-乳管内成分残存/2b/2a/1b/1a/0）は、随伴群（9/11/12/31/19/22/3）、非随伴群（19/8/7/20/23/18/0）であり、非随伴群は乳管内成分も消失した完全奏功が随伴群より多かった（p＜0.05）。治療後の石灰化数の変化は、増加17（15%）、不変71（65%）、減少22（20%）であった。石灰化不変例（GR3：15%）は減少例（GR3：27%）より少ないものの完全奏功が得られたものがあり、必ずしも治療効果を反映していなかった。石灰化が増加した症例でも、HER2タイプ（GR3：3、GR2b：1、GR1a：1）は完全奏功している場合があり、Triple negative（GR1b：2、GR1a：1）、Luminal（GR2a：4、GR1a：4）では比較的軽度の効果に留まっていた。【結論】石灰化を伴わない乳癌は伴うものに比べNACの効果が高い。石灰化数はNACにより大きく変化しないことが多く、石灰化が増加した場合、Luminal、Triple negativeタイプでは著効は期待できないが、HER2タイプでは治療効果との関連は乏しく高度の効果が得られている場合もある。

DP-1-05-1

技師からみた自動式乳房専用超音波検査装置（Automated Breast Ultrasound, ABUS）の可能性

北斗病院　乳腺・乳がんセンター
奈良　真弓、中島　恵、川見　弘之、難波　清

【目的】ABUSは、技師による自動スキャン、高精細３次元画像構築と最適化されたビューアでの医師による読影を可能にした。当施設では、ABUSをアジアで初めて導入し１年以上が経過した。ABUSでは、MGと同様に、乳腺全体を確実に描出し、高品質の画像を提供することが最重要課題である。また、わが国で長年にわたり構築されてきた技師による乳房HHUSと異なり、ABUSは、MGのように機器の管理と最良の画像の提供という本来の役割への回帰を可能にする。当施設では、医師と技師との日常の密接なコミュニケーションを基に相互信頼と共同作業を通して基本技術を身に付けながら、ABUSの有効活用のため、いくつかのチャレンジを重ねてきた。本学会では、ABUSの概要を紹介し、医師と技師、各々の立場から初期段階の実績とチャレンジについて報告する。本発表は、その技師編である。【方法】１．機器はInvenia ABUS（GE社製）。２．人的負担、合理性、ワークフロー、効率などからのHHUSとABUSの比較。３．2014年10月から2015年11月に実施した約800件（検診2：外来3）の概要。３.技師によるポジショニングとスキャンのチャレンジ。４．ABUSの使用経験後の技師の意識アンケート調査を実施。【成績】１．ABUSはHHUSに比べ、優位性を示した。２．ABUS件数／月は１年で約３倍に増加した。３．技術の要点1）検査前：受診者の体型、胸郭の形状や乳房の大きさなどを観察し、個々に見合ったポジショニングとスキャンプランを組み立てる。2）検査中：痛みや不快感の排除と探触子と乳房皮膚との密着の2点が、最良な画像を効率よく実現するための近道である。４．使用経験後のアンケート結果（抜粋）１）検査の効率は向上。２）HHUSより体型による影響をより受けやすいが、ポジショニングやプロトコルの改善による低減を期待。4）見落としの不安がなくなり、検査中の緊張感はHHUSに比べ少ない。5）技師の本来の役割である医師への最良な画像の提供に集中できる。【結論】自動式乳房専用超音波検査装置（ABUS）は、乳房超音波検査における技師の本来の役割を実現し、チャレンジにより新たな可能性を創造する。

DP-1-05-2

Time intensity curve（TIC）解析よりみえてきた乳腺造影超音波検査施行時の注意点

[1]県立広島病院　消化器・乳腺・移植外科、[2]県立広島病院　臨床検査科、[3]秋本クリニック、[4]香川乳腺クリニック
野間　翠[1]、松浦　一生[1]、末岡　智志[1]、板本　敏行[1]、鳥本　愛美[2]、難波　浄美[2]、秋本　悦志[3]、香川　直樹[4]

（背景）乳腺造影超音波検査（CEUS）はMRIと比較して検査の負担や副作用が少なく、手術時と同じ体位でリアルタイムに情報が得られるという利点の一方で、画像の解釈やデータの定量化についてはまだ確立されていない。我々は造影時のTime intensity curve（TIC）の解析から得られるパラメーターと臨床病理学的所見との関連につき検討を行い、CEUSにおける特徴について考察を加えた。（対象と方法）2014年10月～2015年10月の乳腺手術症例のうち術前にCEUSを施行した症例の中より非腫瘤性病変、術前治療施行症例を除く111症例（悪性87例、良性24例）を対象とした。造影剤はソナゾイド、装置はHi Vision Preirus（日立アロカ）を用いて造影剤注入直後のTICを作成し、Time to peak(TTP)、Peak intensity(PI)を測定した。この二つのパラメーターと（1）良悪性の鑑別、(2）浸潤癌83例における組織型、Biomarker、Bモード所見との関係について検討を行った。（結果）（1）良悪性の比較では、悪性群に比べ良性群でTTPが長い傾向があったが（9.8 v.s. 10.7秒）PIは両者で差を認めなかった（82.4 v.s.78.7dB ）。(2）浸潤癌における検討では、組織型分類別にPIの中央値は充実腺管癌99.8 dB、乳頭腺管癌84.9 dB、硬癌68. dB 4と硬癌で低い傾向にあった。BiomarkerではHer2陽性群で陰性群に比べ有意にPIが高い結果であったが（95.4 v.s.74.0 dB)、ホルモンレセプターの有無とは明らかな関連を認めなかった。またCEUSの輝度は組織によるエコー減弱の影響を強く受けるためBモードにおける病変後方USで分類すると、後方US増強群106.7 dB、不変群83.7 dB、減弱群40.4 dBと後方US減弱群でPIは有意に低い結果であった。TTPはいずれの比較においても特定の傾向を示さなかった。（考察）CEUSより得られるパラメーターのうちPIには機種間の差が存在するため定量的評価にはTTPの評価が望ましいとする報告があるが、今回の検討でも良悪性の鑑別にはTTPが有用である可能性が示唆された。しかし視覚評価による質的診断、拡がり診断といったCEUSの利点であるリアルタイムの情報は輝度、即ちPIに反映される。今回の検討でもHer2陽性群ではPIが高く高増殖能を反映している可能性が示唆された。ただし、PIは間質線維の増生などによるエコー減衰の影響を受けることも示されたため、例えば後方エコー減弱が著しい病変の拡がり評価には注意を要する必要があると考えられる。

DP-1-05-3

超音波検査による３Ｄ画像を用いた乳腺内腫瘤に対する境界部の検討

札幌ことに乳腺クリニック
白井　秀明、吉田　佳代、桜井　美紀、三神　俊彦、増岡　秀次、下川原　出、浅石　和昭

【はじめに】我々は乳房超音波検査（ＵＳ）において，精査項目である境界部の判定が良悪の判定において最も重要な判定項目であると考える．但し，腫瘤が前方および後方の境界線から突出せず，乳腺内に存在する腫瘤の場合，その判定は難しいといえる．ではなぜこの位置は判定が難しいのか？それは腫瘤境界の視認性が低く，評価をすることが出来ないことにある．特に悪性所見として最も特徴的な境界部高エコー像の有無を乳腺内で判定することは困難である．またもう一つ考えられる事として，現在のＵＳはＢモード画像の静止画で判定することが主流である．つまり一断面で評価する事が多く，そこから得られる情報は決して十分なものではない．そこで我々は第20回の当学会において“乳腺超音波検査における３Ｄ画像の有用性の検討”により，良悪性の鑑別に３Ｄ画像で得られた，腫瘤方向に引き込まれる“引きつれ像”と腫瘤から枝が伸びるような“突起状構造”の有無を新たに加えることで，良好な結果が得られた事を報告してきた．今回は、３Ｄ画像を用いて乳腺内に存在する腫瘤に対し，境界部の判定に新たに画像所見が認められるかを検討し，一定の知見を得たので報告する．【対象と方法】対象は，2015年１月から10月までに当院にて手術を行なった原発性乳癌202症例中，ＵＳによる判定が可能であり，乳腺内に存在していたと考えられる乳癌30例と，比較のために同期間で手術を行ない，組織全体を確認できた良性腫瘤15例である．方法はこれらの症例に対し，３Ｄプローブを用いて，腫瘤全体をスキャンし，得られた画像の境界部分にどの様な画像所見を認められるかを検討した．【結果とまとめ】腫瘤境界部所見として，まず良性腫瘤では境界部に明瞭な線状構造が約半数に認められた．一方乳癌では腫瘤周囲に同様の構造は見られなかったが，不規則な白い帯状構造を認めた症例が30例中21例あり，約７割を占めていた．以上より境界部にＢモードによる一断面のみではでは確認することの出来なかった，境界部高エコーの様な不規則な帯状構造を乳腺内で確認できることで，これまで判定が難しいとされてきた乳腺内に存在する腫瘤に対し，良悪鑑別の可能性が示唆された．当日は実際の症例を用いて報告する予定である．

DP-1-05-4

Trastuzumabが乳癌腫瘍内血流におよぼす影響の検討

[1]東邦大学　医学部　外科学講座（佐倉）　乳腺内分泌外科分野、
[2]東邦大学　医学部　一般・消化器外科学講座（大森）　乳腺内分泌外科分野、
[3]東邦大学　医療センター　臨床生理機能検査部、
[4]東邦大学　医学部　病院病理学講座（大森）
金澤　真作[1]、三塚　幸夫[3]、齊藤　芙美[2]、尾作　忠知[2]、久保田　伊哉[2]、馬越　俊輔[2]、門屋　健吾[1]、佐藤　礼美[1]、森山　彩子[1]、瓜田　祐[1]、吉田　豊[1]、田中　宏[1]、根本　哲夫[4]、渋谷　和俊[4]、緒方　秀昭[2]

【はじめに】細胞障害性抗がん剤が奏功する症例では、腫瘍径の変化に関わらず治療の奏功と腫瘍内血流の低下に関連が見られる。第23回日本乳癌学会総会で、Bevacizumab併用例では治療奏功例でも腫瘍内血流維持されていることを報告した。Trastuzumabにも抗VEGF抗体様作用があることが報告されている。【目的】乳癌術前化学療法施行症例で、Trastuzumabが乳癌腫瘍内血流におよぼす影響を造影超音波所見から検討する。【方法と対象】使用した超音波診断装置とプローブは主にAPLIO XGとPLT-805ATを用いた。同一症例では、検査条件は一定として治療経過を観察した。　超音波造影剤として0.0075mL/kgのソナゾイドを経静脈的に投与し、投与開始から１分間プローブを固定して観察し撮像した。造影超音波所見の解析は、保存されたビデオデータを用いて行った。治療効果の評価は、化学療法後の手術検体の病理組織学的な結果を用いpCRとnear pCRのeffective群とそれ以外のineffective群に分けて検討した。造影超音波所見は、時間輝度曲線を用いて造影輝度の変化と造影剤流入から輝度のpeakに達する時間（time to peak, TTP）の変化を検討した。対象は造影超音波で経過観察した乳癌術前化学療法症の25例、いずれも女性でHER2陰性15例、HER2陽性10例。HER2陰性の15例は細胞障害性抗がん剤が投与されていた。HER2陽性の８例では細胞障害性抗がん剤に加えTrastuzumab が投与されていたが、2例ではTrastuzumabが併用されていなかった。【結果】HER2陰性の15症例中effective群は3症例（20%）、いずれの症例でも優位に造影輝度の低下が認められた（p value = 0.0176）。TTPに有意な差は無かった。HER2陽性でTrastuzumabが投与されていた10症例中effective群は5症例（63%）、いずれの症例でも優位にTTPの延長が認められた（p value = 0.0375）。造影輝度は低下するものの有意な差は見られなかった。HER2陽性でTrastuzumabが併用されていなかった2症例はineffective群に分けられたが、造影輝度とTTPのいずれも有意な変化を示さなかった。【結論】乳癌術前化学療法では、治療の奏功とともに造影輝度は低下するが、HER2陽性でTrastuzumabが併用された奏功例では、TTPが延長した。HER2陽性でもTrastuzumab が併用されていなかった症例では、TTPの延長は見られなかった。HER2陽性症例では、Trastuzumabの抗VEGF抗体様作用により治療後半まで腫瘍内血流が保たれていたと考える。

DP-1-05-5

造影超音波検査を用いた乳癌術前化学療法における早期効果予測～triple negative 乳がんに対する有用性～

広島大学病院　乳腺外科

舛本　法生、角舎　学行、網岡　愛、郷田　紀子、菅野　恵美子、小林　美恵、梶谷　佳子、恵美　純子、重松　英朗、春田　るみ、片岡　健、岡田　守人

【背景】腫瘍の血流動態を詳細に評価できる造影超音波検査（CEUS）が、triple negative乳がんに対する術前化学療法（NAC）の早期効果予測に応用可能かについて検討した。【方法】2012年9月～2015年10月までにNAC完遂後に手術施行した54症例ののうち19症例のStage1-2のtriple negative乳癌症例を対象とした。超音波診断装置(US)はHI VISION ASCENDUS（日立アロカ社製）を使用。CEUSは客観的評価のため輝度の強さと時間変化よりTime Intensity Curve（TIC）を作成し、最高輝度(Peak intensity：PI)、最大輝度到達までの時間(Time to peak：TTP)、流入速度（Ascending slope：A S）の3種類のCEUS parameter、およびUS における腫瘍径を評価項目とし，NAC前・2コース後・前後の変化率を評価。病理学的完全奏効（pCR）は術後病理標本で浸潤癌成分が残存していないことと定義した。【結果】CEUS parameterのASの変化率（ΔAS）はpCR群で有意　(p＜0.03)に減少していた。一方、US変化率（ΔUS）に有意差(p ＜ 0.09)はなかった。ΔUS、ΔASにおけるpCRを予測するReceiver operating characteristics curve analysis（ROC）ではΔUS はarea under the curve（AUC）：0.705、ΔAS はAUC：0.773でΔASでより優れていた。ROCより設定したcut off値（ΔUS：-33.75%、ΔAS：-30.7%）より検出したΔUSおよびΔASの感度はいずれも62.5%、特異度はそれぞれ72.7%、90.9%、正診率は68.4%、78.9%で、特異度・正診率においてΔASで良好な傾向であった。【結語】CEUS parameterのΔAS はpCRを早期に予測し得る可能性が示唆された。CEUSが今後、乳癌治療効果の早期予測因子としてのmodalityになり得る可能性がある。

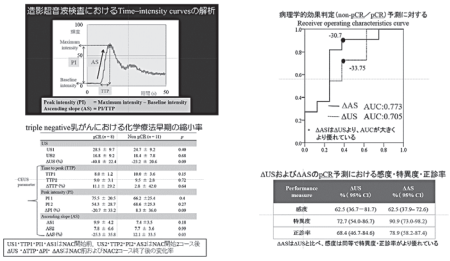

DP-1-05-6

Triple negative乳癌のリンパ球浸潤(TILs)の程度によりpCRと周囲に圧排性発育する腫瘤が増加するかの検討

[1]三井記念病院　乳腺内分泌外科、[2]三井記念病院　腫瘍内科、[3]三井記念病院　病理診断科

稲垣　麻美[1]、太田　大介[1]、辻　宗史[1]、西　常博[1]、加藤　孝男[1]、竹内　昌[1]、赤塚　壮太郎[2]、森　正也[3]、福内　敦[1]

背景・ 目的：Triple negative乳癌（以降TNBC）ではTumor infiltration lymphocytes（以降TIL s）が高度であると術前化学療法(以降NAC)のpCR率が上昇する報告と、全乳癌で周囲に圧排性発育する腫瘤(以降Type A2)のpCR率が高いとの報告がある。TNBCにおいて、TILsの程度によってpCR率が上昇し、Type A2の占める割合が増加するか検討した。対象・方法：2009年から2015年10月に、当院でNAC後に手術を施行したTNBC患者を対象として、NAC前の針生検でTILsを評価し、pCR率と超音波所見をretrospectiveに検討した。TILsの評価はYamaguchi(Human Pathology, 2012)の報告を参考に、H-E染色で浸潤巣周囲の間質に浸潤したリンパ球の占める程度をabsent(0), weak(1), moderate(2), dense(3)として、スコア2,3をhigh、スコア0,1をlowとした。超音波所見は、Tsunoda(Breast Cancer, 2008)の報告を参照にして判断した。結果：対象は36病変、34人で、年齢中央値54歳(32-75歳)、stageIが3、stageIIが24、stageIIIが9病変であった。NACは、Anthracycline系のみが4、Anthracycline系+Taxane系が28病変であった。TILsはdensityスコア0,1,2,3がそれぞれ0,17,14,5病変で、highが19、lowが17病変であった。pCRは12病変(33.3%)で得られ、TILsがhighでは8、lowでは4病変であった(p=0.238)。Type A2は24病変(66.7%)あり、TILsがhighでは15、lowでは9病変であった(p=0.098)。考察：今回の検討では、有意差は見られず、今後も症例数を増やして検討が必要であるが、TILsの程度によりType A2の増加する可能性が示唆され、NAC前針生検と超音波所見からTILsやpCRを予測し治療の個別化へ繋がる可能性も垣間見られた。

TILs	High (n=19)	スコア3 (n=5)	スコア2 (n=14)	Low (n=17)	スコア1 (n=17)	スコア0 (n=0)
pCR	8(42.1%)	2(40.0%)	6(42.9%)	4(23.5%)	4(23.5%)	0
non-pCR	11(57.9%)	3(60.0%)	8(57.1%)	13(76.5%)	13(76.5%)	0
周囲に圧排性発育する腫瘤	15(73.7%)	5(100%)	10(71.4%)	9(52.9%)	9(52.9%)	0
その他の所見	4(26.3%)	0	4(28.6%)	8(47.1%)	8(47.1%)	0

DP-1-05-7

ストレインエラストグラフィにおけるElasticity index、Elasticity ratioによる乳管内病変評価の試み

[1]がん研究会有明病院　画像診断部、[2]がん研究会有明病院　乳腺センター外科、[3]がん研究会有明病院　病理部、[4]がん研究会がん研究所　病理部

國分　優美[1]、五味　直哉[1]、何森　亜由美[2]、堀井　理絵[3]、秋山　太[4]、岩瀬　拓士[2]、大野　真司[2]、松枝　清[1]

【背景と目的】乳腺超音波診断におけるストレインエラストグラフィはBモードに加えることにより、良悪鑑別に有用との報告が多くみられるようになってきている。しかし非浸潤性乳管癌（DCIS）は浸潤癌に比しひずみの低下が認められないものも多く、エラストグラフィは有用と言い難い面もある。そこで今回乳管内病変のエラストグラフィを評価し、更に色分布を数値化した指標であるElasticity index（E-index）および周囲脂肪組織との比であるElasticity ratio（E-ratio）を計測することにより良悪鑑別が可能か検討した。【対象】2013年1月から2015年5月にE-index、E-ratioによる評価を施行後、CNBまたはVABで乳管内乳頭腫（37病変）、DCIS（65病変）と診断された100症例102病変を対象とした。E-index、E-ratioの計測はLOGIQE9（GEヘルスケア）で行った。【結果】E-index平均値は乳管内乳頭腫3.7、DCIS 3.3で有意差は認められなかった。E-ratio平均値は乳管内乳頭腫4.9、DCIS 5.1で有意差は認められなかった。またDCIS 65病変のうちcomedo型とnon-comedo型との間にE-index平均値、E-ratio平均値ともに有意差は認められなかった。【まとめ】乳管内病変のエラストグラフィにおいて乳管内乳頭腫、DCISのE-index、E-ratioに有意差は認められなかった。両者の病理組織構築におけるひずみ低下に明確な差異がないことが理由として考えられた。

DP-1-06-1

MRIでnon-mass enhancementを呈した乳癌における用語の臨床的意義検討

[1]亀田京橋クリニック　診療部　放射線科、[2]亀田メディカルセンター　乳腺科、[3]東北大学病院　放射線診断科、[4]相良病院付属ブレストセンター　放射線科

町田　洋一[1,2]、嶋内　亜希子[1,3]、戸崎　光宏[4]、黒木　嘉典[1]、吉田　民子[1]、福間　英祐[2]

【目的】MRIでnon-mass enhancement(NME)を呈した乳癌における、診断用語と臨床予後因子との関連を検討する。【方法】2008年および2009年の間、当施設でMRIが撮像され、NMEと評価された131例を対象として、3名の読影医が後方視的に病変の分布と内部増強パターンを評価した。内部増強パターンはBI-RADSに用語として記載されている"clumped(図a)"、"clustered ring(図b)"のほか、"branching(図c)"、"hypointense area(図d)"も検討に加えた。分布は択一式、内部増強効果はそれぞれの用語について、二分法(YesまたはNo)で回答した。このうちclustered ringとhypointense areaはともにheterogeneous NMEの主要な構成要素と考えられたため、両者は統一して"heterogeneous structure"としても評価した。統計にはカイ二乗検定やFisherの正確検定を使用し、p＜0.05を有意とした。また、読影者間の一致性はカッパ値を算出して検討した。
【成績】すべての読影医において、clustered rings (P = 0.0005, 0.038, 0.029)とhypointense areas (P = 0.004, 0.024, 0.0006)は浸潤巣の存在と有意に相関していた。また2つを合わせたheterogeneous structuresも浸潤との有意な相関が得られた(P = 0.0003, 0.016, 0.003). 用語の一致率については分布ではfairからmoderate(κ＝0.26－0.45)内部増強パターンについてはslightからmoderate(κ＝0.15－0.56)であった。
【結論】NMEを呈する乳癌に対する、内部増強効果の二分法での評価は、病変の浸潤有無という予後因子を予測するのに有用であることが分かった。

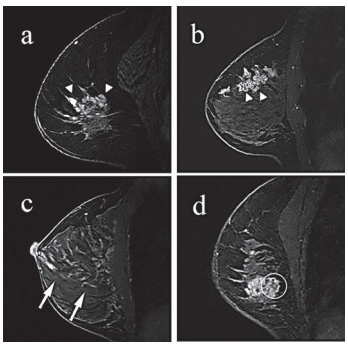

DP-1-06-2

乳房MRIにおける背景乳腺の増強効果（BPE：background parenchymal enhancement）が高い乳癌症例の検討

[1]聖マリアンナ医科大学附属研究所ブレスト＆イメージング先端医療センター附属クリニック、[2]聖マリアンナ医科大学病院

後藤　由香[1]、大矢　慶美[1]、印牧　義英[1]、前田　一郎[2]、前里　美和子[1]、川本　久紀[1]、福田　護[1]

【目的】
乳房MRIは感度の高い検査である．しかし，background parenchymal enhancement （BPE）により診断に苦慮する症例を経験することがある。そのため乳房MRIの診断レベルを向上させるには他モダリティの画像所見と総合的に判断する必要がある。今回我々は，乳癌症例におけるBPEの程度とモダリティ毎の画像所見との関連，BPEと病理所見について検討した。
【方法】
対象は当施設にて，2009年3月～2014年3月，月経周期をガイドライン推奨期間内（月経開始後5～12日以内）に合わせ乳房MRIを実施した乳癌症例とした．BPEをBI-RARDS-MRI，4分類のうちmoderate/marked群，minimal/mild 群とし，moderate/marked群，32症例（平均年齢43.9歳。同時両側乳癌1症例を含む）、minimal/mild 群，40症例（平均年齢42.6歳。同時両側乳癌4症例を含む）であった．minimal/mild 群とmoderate/marked群におけるMRI、MMG、USの画像所見および病理所見をレトロスペクティブに解析した。
【結果・考察】
moderate/marked群はminimal/mild 群に比較して，MMGで乳腺密度が不均一高濃度および高濃度（p=0.009）、USで嚢胞や線維腺腫などの良性腫瘤性病変が複数検出される“いわゆる乳腺症”の所見を呈する症例が多かった（p=0.002）。MRIでは拡散強調画像で正常乳腺組織の信号値が低下しにくかった（p＜0.01）。
MRIの感度・特異度はminimal/mild 群が100%・90%，moderate/marked群88%・84%であった。moderate/marked群は感度・特異度ともに低下したが，moderate/marked群，4症例はMRIにて癌が検出できず、BPEが高くなることで特に感度が低下する可能性が示唆された。MRIで検出できなかった4症例は浸潤性乳管癌2症例（乳頭腺管癌と浸潤性小葉癌）と非浸潤性乳管癌2症例であった。この4症例のうち3症例はMMGで検出された症例であり（1症例はUSでも検出）、全て石灰化として検出された。以上より乳房MRIにおいてBPEが高く読影困難な症例は、MMGと合わせて総合的に診断することで病変検出感度が上がる可能性が示唆された。
病理所見において，moderate/marked群はminimal/mild 群と比較しエストロゲン受容体タンパク質（ER）陽性となる症例が多かった．ER陽性症例のみで，Lumina AとLuminal Bを比較するとmoderate/marked群はLuminal Aが多かった（p＜0.05）。つまりHER2タンパク陽性やKi67高値など、悪性度の高いとされる乳癌の方がBPEは低くなる可能性が示唆された。

DP-1-06-3

MMG乳腺濃度群別の造影乳腺MRIのBPEへの影響因子についての検討

[1]国際医療福祉大学三田病院　放射線診断センター、
[2]国際医療福祉大学三田病院　乳腺センター

國松　奈津子[1]、内田　恵博[2]

【目的】マンモグラフィ（MMG）にて乳腺濃度が高く病変の指摘が困難であっても造影MRIによるbackground parenchymal enhancement（BPE）が弱く、造影MRIが診断に有用な場合と、BPEも強く診断に苦慮する症例がある。MMGの乳腺濃度群ごとに、年齢、閉経、授乳経験と、BPEの程度との関連性の有無を検討した。方法：2013年1月から2014年3月までに当院で造影乳房MRIおよびMMGを撮像し、閉経の有無、授乳経験の有無の情報の得られた144例を対象とした。MMGの乳腺濃度が不均一高濃度または高濃度を示したもの（コホート1）と、脂肪性または乳腺散在であったもの（コホート2）に分けて、各コホートで年齢、閉経の有無および授乳経験の有無が、BPEの程度に関連するかどうか検討した。【結果】コホート1ではBPE minimalを示した群の年齢は、BPE mild，marked各群に対して有意に高かった（順にp＝0.0015，p＝0.0013）。moderate群に対しては、有意差はないが同様の傾向であった（p＝0.0573）。コホート2ではBPE minimal群の年齢はBPE moderate群に対して有意に高かった（p＝0.0031）（いずれもWelch検定，Games-Howell法による多重比較）。コホート1、2共に閉経の有無でBPEの強度分布に有意な差がみられた（各p＜0.0001，p＝0.0004）。コホート1では授乳経験の有無はBPEの強度分布に影響はなかった。コホート2では閉経前に限ると授乳経験の有無がBPE強度分布に緩やかな影響を持つことが示唆されたが、有意差を示すには至らなかった（Fisher正確確率法）。【結論】閉経の有無はMMGの乳腺濃度に関わらずBPEに影響がある。授乳経験の有無はMMGの乳腺濃度が低い閉経前群でBPEに影響があるかもしれない。BPE minimal群の年齢はMMGの乳腺濃度に関わらず高い傾向にある。

DP-1-06-4

術前の両側乳腺MRIは乳癌手術に貢献しているか?～乳癌手術560例のUS所見・MRI所見・病理所見からみた検討～

[1]うえお乳腺外科、[2]大分先端画像診断センター、[3]しぶた乳腺クリニック、
[4]九州大学大学院　消化器・総合外科、
[5]大分市医師会立アルメイダ病院　病理部

福永　真理[1]、甲斐　裕一郎[1]、久保田　陽子[1]、上尾　裕昭[1]、田上　利佳[2]、友成　健一朗[2]、田上　秀一[2]、渋田　健二[3]、上尾　裕紀[4]、蒲池　綾子[5]

【目的】乳癌に対する術前の両側MRIの意義として「乳癌進展範囲の評価」と「USでは気がつかなかった他病変の発見」が期待される。当院では、2011年までは術前MRIの対象を部分切除（Bp）予定例に限定していたが、2013年からは乳房切除（Bt）予定例も対象に加えるとともに、Bp例ではMRI所見を重視した術前マーキングを行うことにした。そこで、両年度の成績を対比することにより、乳癌手術における術前MRIの有用性を検証した。【対象】当院での乳癌手術550例（2011年：257例、2013年：293例）。MRI撮影は放射線科施設で３テスラーの機器(Philips社3TMRI)で行い、MRI発見病変はsecond-look USや穿刺診断を追加した。Bp全例で術中迅速病理（ゲフリール）診断を行い、乳腺断端は広角（広範囲）の検索をしてDCISがあれば術中追加切除とした。【方法】各症例での術前MRIの有無、USと MRIの所見の差異、乳腺断端の術中ゲフリール診断と術中追加切除の有無、術後病理診断に基づいた再手術の有無、患側の他病変や対側乳癌の有無を解析した。MRIではUS所見よりも進展範囲が広いと思われた症例（MRI広域群）での術中追加切除と術後再手術の頻度を検討した。【結果】(1) MRI施行率：2011年は160例（62.3%）、2013年では241例（82.3%）へ増加。(2) Bp時の進展範囲の評価：US所見に主眼を置いて術前マーキングを行った2011年での術中乳腺追加切除は64／99例（64.6%）と高率だったが、MRI所見を重視して術前マーキングを行った2013年では38／112例（33.9%）に低下し、術後の再手術も2011年の5／99例（5.1%）から2013年は1 ／112 例（0.9%）と低下していた。MRI広域群では、術中ゲフリールで乳腺断端陽性の場合はMRI所見の妥当性が実証されたことになるが、その頻度は2011年:45／55例（81.8%）、2013年：32／52（61.5%）だった。(3) 患側の他病変の発見：US発見乳癌とは別の領域に乳癌が発見された症例は2011年は2例、2013年は5例。(4) 対側乳癌の発見：同時性両側乳癌は2011年は6／257例（2.3%）でMRIでの発見例は5例。MRIの対象を拡大した2013年は13／293例（4.4%）でMRIでの発見例は5例。【結論】術前の両側MRIは「患側（同側）の他病変の発見」や「対側乳房の乳癌発見」に貢献するとともに、「術中追加切除や術後再手術を回避」する上でも有用であることが示された。

DP-1-06-5

乳癌術前評価として行われたMRI両側乳房撮影をきっかけに診断に至った対側乳癌と過剰診断の可能性

[1]国立病院機構名古屋医療センター　放射線科、[2]同　乳腺外科、
[3]同　病理診断科、[4]国立病院機構東名古屋病院　乳腺外科

大岩　幹直[1]、遠藤　登喜子[1,4]、宇佐見　寿志[1]、安藤　嘉朗[1]、佐藤　康幸[2]、森田　孝子[2]、林　孝子[2]、加藤　彩[3]、市原　周[3]、長谷川　正規[3]、岩越　朱里[3]、尹　漢勝[3]

【目的】MRIは乳癌検出の感度が高いために術前検査として頻用されるようになった検査であり、MGやUSで検出できない多発乳癌の発見に有用であることが報告されている。他方、生命予後には影響しない癌を発見して治療する過剰診断が問題となっている。同時両側乳癌例の対側乳癌診断契機がMRIのみである病変の特徴を明らかにしたい。【対象と方法】2010～14年度に当院で乳癌を手術した796人のうち両側乳癌は96人（12%）。同時両側乳癌は43人であり、生検前にMRIが撮影されていた39人が対象。主訴が両側の場合にはStageの低い方を対側乳癌とした。MG撮影装置は富士フィルムAMULET。USは日立メディコEUB-8500・HIVISION Ascendusと東芝メディカルAplioXG。MRIは2013年4月までフィリップス社製1.5T装置を、それ以降は同3Tを使用した。MGはC3-2、USはC3b以上を要精査と扱った。検討項目は対側乳癌画像所見および病理所見である。【結果】同時両側乳癌39人は全て対側乳房に腫瘤を自覚していなかった。MGで対側要精査は23人（59%）、USは35人（90%）、MG＋USは22人（56%）。MRIは背景乳腺の造影効果が高度のため評価困難の1人（US：C4）を除いた38人全て（97%）に対側要精査所見を認めた。初回USで要精査とならなかった4人のうち1人はMG石灰化C4症例でprobe lumpectomyで診断。残り3人はMRI後の2nd look USで病変は同定・診断された。MRI所見はいずれも非腫瘤性病変で区域性・clumped patternと悪性を疑うが比較的淡いclustered ring状構造を呈しており、浸潤癌を疑う所見ではなかった。これら4例は全てluminal-A typeのlow grade DCISであった。【考察】乳癌診療ではMGとUS検査の併用が診断手段の基本であり、次に行われる検査としてMRIは病変の質的診断、乳癌の広がり診断に積極的に用いられている。また同側および対側の多発乳癌の検出にも優れており、手術術式を決める際の重要な因子としての評価も高く、これに異を唱えるものではない。しかし、今回初回USでは要精査とできずにMRIのみによって癌を疑うことのできた対側乳癌3例はすべてlow grade DCISであった。これらは術後定期スクリーニングUS検査で病変を指摘できた時点での診断・治療でも予後は変わらない可能性（lead time bias）を考える。MRIは乳癌検出感度が高いため良い検査だと単純に考えるのではなく、本来は不要であるかもしれない追加検査・治療の増加などの不利益も評価する必要がある。

DP-1-06-6

Mammographyでは認めないMR上のspiculated massについて

[1]国立病院機構　佐賀病院　外科、[2]長崎大学　医学部　第一病理
松村　尚美[1]、山口　淳三[1]、大久保　仁[1]、林　洋子[2]

＜背景＞最近我々は、Mammography (MMG) 上のspiculated mass (sm) と、 癌細胞による病理学的脂肪浸潤との関係を報告した (Radiology 2015 Oct 9: published online)。その中で1. smは全例に間質の脂肪浸潤を認めること、2. 全対象を(1)sm症例 (n=136)、(2)smを認めない症例で脂肪浸潤ありの症例 (n=264)、(3)smでなくかつ脂肪浸潤もない症例 (n=78) の3グループにおいて、 その生物学的特徴を比較した。 ＜目的＞ その報告の中でMMG上smを認めない症例(2)にMR上smを認める症例があったので、 今回それらの症例の生物学的特徴を明らかにする。つまりMRでのみsmを認めた症例はMMG上smではないとして見落とされた (miscategorized) 症例なのか、あるいはMMG上のsmとは異なるタイプの腫瘍なのか、検証する。＜対象，方法＞ 1. 対象は1999年から2009年に手術を行った浸潤癌478例。2. 統計分析は単変量解析(χ2 analysis, Student's t-test)を用いた。3. (1)(2)(3)グループのうち、術前のMR所見が確認できた症例はそれぞれ、62例、171例、44例であり、 このうちMR上smを認めた症例は(1)56例 (56/62=90%)、(2)36例 (36/171=21%)、(3)0例 (0%)、であった。＜結果＞ 1. MMG上のsm症例136例(A)と(2)36例(B)について、以下の臨床病理学的因子について比較した(年齢, BMI, 腫瘍径, リンパ節転移, リンパ管浸潤の有無, 組織学的グレード, ER, PR, HER2発現の有無)。統計学的に有意差を認めた因子はグレード (p=0.009)とPR (p=0.05)であり、Aでは低グレードPR陽性例が多く、Bでは高グレードでPR陰性例が多かった。　2. Bと(2)のうちMR上smを認めない症例135例 (171-36=135) (C)の比較で、 有意差を認めた因子はリンパ節転移の有無 (p=0.01)のみで、Bではその頻度が高かった。＜結語＞ MR上でのみsmを認める症例は、 多くはMMG上のsmとは異なるタイプの腫瘍である。また、MMG上smを認めない症例で、 時間が経過することでMR上spiculationが出現することが予想される。以上より、MR上でのみ認めるspiculaは、MMGで観察できるspiculaとは異なるものを見ている可能性が高い。

DP-1-06-7

浸潤性小葉癌におけるMRI所見と病理所見の対比　Non mass enhancement vs. Mass

[1]順天堂大学　医学部附属　練馬病院　放射線診断科、
[2]順天堂大学　医学部附属　練馬病院　病理診断科、
[3]順天堂大学　医学部附属　練馬病院　乳腺外科、
[4]順天堂大学　医学部附属　順天堂医院　放射線科
天野　真紀[1]、小倉　加奈子[2]、會田　真理[1]、稲葉　玲子[1]、尾崎　裕[1]、
北畠　俊顕[3]、小坂　泰二郎[3]、児島　邦明[3]、桑鶴　良平[4]

[背景]浸潤性小葉癌(ILC)は特殊型乳癌で近年増加傾向である。均質で異型の弱い癌細胞が既存の構造を保ったまま乳腺実質や脂肪組織へび漫性に浸潤する組織像が典型的とされ、切除断端が陽性となることが多い。一方で、術前、浸潤性乳管癌(IDC)と区別しがたい腫瘤として捉えられるILCもある。[目的]MRIでnon mass enhancement (NME) を呈するILCとmassを呈するILCの病理所見の違いを検索しILCの肉眼的な進展形式との関連を検討する。[対象]2012.11～2015.10に当院でMRIが施行されたILC女性患者16例、31～85歳、 平均年齢59.3歳。[方法]ILCのMRI所見をBI-RADS MRIに基づきNMEとmassに分類し、両群間で術前CNBの病理診断、術式と断端陽性の有無について比較した。 また、NMEとmass間で術前CNBおよび摘出標本のtype (classical or variant)、腫瘍細胞密度、細胞異型度、間質増生度、LCIS量、ER、PR、HER2、Ki-67に差異がないかを検討した。[結果]MRIでのNMEは7例、massは9例であった。 術前CNBで、NMEでは全例(7)がILCと診断されたのに対し、massではILC(2)、IDC with lobular feature(2)、硬癌(5)と診断されていた。 手術は、NMEの5例にBtが施行され3例で断端陽性であった。massでは6例にBp、2例にBtが施行され、断端陽性例は無かった。摘出標本では、massの内3例がvariant typeで、多形性細胞(2)、印環細胞(1)が認められ、 細胞異型が強く、 術前CNBで硬癌と診断された根拠と考えられた。他(10)はclassical typeであった。その他の病理所見は両群間で明らかな差異はなかった。[結論]MRIでmassを呈するILCは細胞異型が強く術前CNBで硬癌と診断される場合がある。massではNMEと比べ、Bpが選択されることが多かったが断端陽性例は無かった。NMEでは術前CNBでもILCと診断され、Btが選択されたにもかかわらず断端陽性率が高かった。

DP-1-07-1

Dedicated breast PETの有用性に関する臨床病理学的検討

[1]獨協医科大学　第一外科、[2]宇都宮セントラルクリニック
伊藤　淳[1]、上野　望[1]、山口　悟[1]、竹原　めぐみ[2]、齋藤　順一[2]、
佐藤　俊彦[2]、加藤　広行[1]

乳癌診療において、FDG-PETは病期診断や再発診断の目的で普及している。一方、乳房専用PET(Dedicated breast PET、以下dbPET)は、全身用PETと比較して高い空間分解能を有していることから、 これまで検出できなかった乳房内の微細な病変を早期に検出し、 また乳癌の悪性度を画像的に評価し得ることが期待されている。我々は、 これまでに当科でdbPETを施行した症例について臨床病理学的に検討を行った。【対象と方法】対象は2014年11月～2015年10月まで術前精査としてdbPETを施行し、 術後病理診断が確定した42例(36～80歳、平均年齢70歳)。dbPETとして対向型乳房専用PET装置であるPEM(Positron Emission Mammography)を用いた。病変部のPUVmaxおよびバックグラウンドのPUVmeanを測定しLTBを算定。 術後の病理診断におけるsubtype、組織型、 病理学的腫瘍径、Ki67値との相関について検討した。【結果】subtype別による比較では有意差を認めなかった。組織型では、LTB値は充実腺管癌＞硬癌＞乳頭腺管癌＞ DCIS＞粘液癌の順に高かった(p＜0.05)。 また病理学的腫瘍径とLTB値の間に優位な相関が認められた(p=0.006)。Ki67値とPUVmax、LTBとの間に有意な相関が認められ(p＜0.05)、PEMは乳癌の悪性度を画像的に評価し得る可能性が示唆された。また自験例の28%で、PETでFDGの集積を認めないがPEMでは悪性を示唆する集積を認めており、PEMは 乳房内のより微細な病変を同定し得ることが示唆された。【考察】dbPETを用いることにより、乳腺内のより微細な病変の検出が可能となり、 また病理学的腫瘍径や悪性度の予測を合わせて検討することにより、治療方針や術式の決定における有用性が期待される。また、dbPETは生理周期や乳腺症の状態に左右されず精査が可能であり、 家族性乳癌の遺伝子変異を有するような乳癌発症ハイリスク若年女性に対しての早期発見への応用などが考えられる。今後より症例を重ねて検討を行いたい。

DP-1-07-2

乳癌診断症例によるPETMRIと乳房専用PET装置の有用性と課題の検討

[1]昭和大学　乳腺外科、[2]昭和大学江東豊洲病院　乳腺外科、
[3]ミッドタウンクリニック東京ベイ
橋本　梨佳子[1]、明石　定子[1]、垂野　香苗[1]、増田　紘子[1]、井出　佳美[1]、
高丸　智子[2]、桑山　隆志[1]、小林　靖宏[3]、沢田　晃暢[1]、中村　清吾[1]

【はじめに】これまで使用されてきた対向型乳房専用PET装置(PEM)は既存の全身PETと比較しより小さな病変の検出に向け開発されてきた。しかし長時間の圧迫が必要なため検診・臨床現場での患者負担が比較的多い検査であった。これに対しリング型乳房専用装置が開発されている。これは乳房MRIと対比しやすく、画質がよいためUS,MMGと組み合わせる事で検診や臨床現場での応用が期待されている。【目的】 今回まだ日本では経験の少ない全身PETMRIと島津製作所の開発したリング型乳房専用PET装置(Elmammo○R)を用いて乳癌術前症例の撮像を行い、 検診や臨床における有用性と課題を検討する。【対象と方法】 対象は当院で乳癌と診断された症例。　術前にPETMRIおよび乳房専用PET検査を実施。既存画像検査(US　MMG　MRI)と乳癌存在診断、 またその感度を比較検討する。なお本研究は昭和大学、ミッドタウンクリニック、島津製作所の共同研究である。【結果】現在乳癌術前症例51人が撮像を終了。病理組織学的内訳は、浸潤性乳管癌(IDC)42例、非浸潤性乳管癌(DCIS)5例、粘液癌2例、浸潤性小葉1例。51例中術前化学療法施行症例を除いた49例中乳房専用PET検査で既知の乳癌が検出されたのは43例(感度88%)であった。 これに対してUSは100%でありMMGは90%であった。また乳房専用PET検査で検出されなかった6例中1例は乳癌存在部位がB領域の最内側であり、 薄い乳房で胸壁よりの場合撮像外になる可能性が示唆された。 また内5例は、PETMRIでFDG集積を得られない(3例)、 もしくは非常に淡い集積であり(2例)であり、 これらは粘液癌や核異型1でKi20%以下の腫瘤径1cm未満のIDCであった事から、悪性度・癌細胞密度がPDG集積の低下が原因と考えられた。 これは以前から指摘されているPET検査と同様の課題であった。　また、PETMRIと乳房専用PET検査で2nd primary が指摘されたのは同側1例、対側1例であった。MRIPETにて遠隔転移診断に至った症例は4例であった。【結語】現在この臨床試験は継続中であり、 今後さらに症例を重ね薄い乳房や乳房深部の描出に対する課題を改善しながらより検診などでの有用性を高める事が必要と考えられる。 また他のモダリティーとの併用によるより精度の高い検診への応用を検討したい。

DP-1-07-3

乳癌術前化学療法症例の予後予測におけるFDG-PET/CTの有用性

[1]広島大学病院乳腺外科、[2]秋本クリニック
角舎　学行[1]、秋本　悦志[2]、網岡　愛[1]、郷田　紀子[1]、菅野　恵美子[1]、小林　美恵[1]、梶谷　桂子[1]、恵美　純子[1]、重松　英朗[1]、舛本　法生[1]、春田　るみ[1]、片岡　健[1]、岡田　守人[1]

【はじめに】FDG-PET/CTは従来の形態診断に加え、腫瘍の代謝活性を評価することで、遠隔転移やリンパ節転移などをより正確に診断することができる。我々はFDG-PET/CTのSUVmaxが乳癌の予後予測因子になることを報告しているが(Kadoya et al, Breast Cancer Res Treat, 2013)、術前化学療法症例における効果予測や予後予測における有用性については十分なデータがない。【目的】乳癌術前化学療法症例におけるFDG-PET/CTのSUVmaxが、 効果、予後予測に有用か検討する。【対象と方法】2006年1月から2011年12月まで当院で術前化学療法を行った114例を対象とし、 術前化学療法の前後にFDG-PETを行った。化学療法前後のSUVmax変化率（ΔSUVmax）と病理学的完全奏効、再発との関連を検討した。【結果】対象患者の進行度はStage Ⅰが8.8%、Ⅱが71.1%、Ⅲが20.2%であり、ER陽性は69.3%、HER2陽性は26.3%であった。術前化学療法により全体の36.8% においてpCRが得られ、サブタイプ別に見るとluminal type 18.1%, HER2 type 42.6%, Triple negative type 40.0%であった。ΔSUVmaxを使ってpCRに対するROC曲線を作成し（AUC=0.676）、cut-off pointである80%で2群に分け、臨床病理学的因子とΔSUVmaxとの関係を調べた。 その結果、T因子、ER、PgR、HER2とΔSUVmaxとは有意に相関していた。Cox proportional hazard modelを用いた多変量解析では、ERとmaxSUVの二つの因子がpCRと相関することが明らかになった(それぞれp=0.004, p=0.033)。ΔSUVmaxとRFSの関係をlog rank testで検討したところp=0.177であり、 有意差はなかったもののΔSUVmaxと再発との間には一定の相関があると言えた。【考察】乳癌術前化学療法症例における原発巣のSUVmax変化率は、病理学的完全奏効および乳癌の予後を予測するうえで有用である。

DP-1-07-4

FDG-PET/CTによる乳癌術前化学療法の効果予測

[1]信州大学医学部附属病院　乳腺・内分泌外科、
[2]一之瀬脳神経外科病院　放射線科
伊藤　勅子[1]、小野　真由[1]、大場　崇旦[1]、家里　明日美[1]、福島　優子[1]、金井　敏晴[1]、中島　弘樹[1]、前野　一真[1]、伊藤　研一[1]、高山　文吉[2]

【諸言】乳癌の悪性度や化学療法の効果を治療開始前に画像診断で評価することは困難とされる。 最近、 治療開始前の乳癌のFDG-PET/CTにおけるSUVmax値が、予後因子となり得ることが報告されている。そこで、術前化学療法(NAC)を施行した乳癌症例でSUVmax値が治療効果予測に有用なimaging biomarkerとなりうるかを検討した。【対象・方法】2007年～2015年までにNAC(FEC→taxan, HER2陽性にはTrastuzumab併用)前にPET/CTを同一施設で施行し、当科で手術を施行した乳癌129例（全例女性。Stage Ⅳは除く）。平均年齢50.4±10.5　(中央値49.4)歳。NAC前のSUVmaxと臨床病理学的因子、組織学的治療効果を後方視的に解析した。【結果】平均腫瘍径35.1±25.6mm。subtypeはLuminal A 74例(57.4%)、Luminal-HER2 23例（17.8%)、HER2 18例(14.0%)、triple negative 14例(10.9%)。組織学的治療効果はGrade 0 4例(3.1%)。Grade 1 66例(51.2%)、Grade 2 29例(22.5%)、Grade 3 30例(23.3%)。NAC前の平均SUVmaxはLuminal A 7.9±4.8、Luminal-HER2 8.0±3.8、HER2 9.4±5.0、triple negative 10.4±5.8であり、Luminal AとTriple negativeでは有意にTriple negativeが高い傾向にあった(p＜0.05)。組織学的治療効果別のSUVmaxは、Grade 0 10.7±8.2、Grade 1 8.1±4.6、Grade 2 8.9±5.6、Grade 3 8.9±4.3と有意差は認めず。しかし、SUVmaxを低効果群(Grade 0,1)と奏効群(Grade 2,3)に分け比較すると, Luminal-HER2では低効果群8.4±4.1、奏効群9.4±4.2と奏効群で有意に高く(p＜0.05)、HER2では低効果群13.9±5.0、奏効群6.7±3.0と低効果群で有意に高値となっていた(p＜0.05)。奏効症例数はLuminal-HER2ではSUVmax＜8.0 2例、≧8.0 8例、HER2 typeではSUVmax＜10.0 9例、≧10.0 3例であり、Luminal-HER2では治療開始前のSUVmax高値例で、HER2 typeでは低値例で有意に良好な治療効果が得られていた（各p＜0.05)。Luminal AおよびtripleではSUVmax値と治療効果に相関を認めなかった。【考察】Luminal-HER2およびHER2 typeの乳癌でNAC開始前のSUVmax値が治療効果予測のimaging biomarkerとなる可能性が推測される。SUVmaxの変化率の解析と合わせ報告したい。

DP-1-07-5

乳癌術前化学療法におけるFDG-PET/CTの 有用性についての検討

[1]長野赤十字病院　乳腺・内分泌外科、[2]中澤ウィメンズライフクリニック
岡田　敏宏[1]、浜　善久[1]、大野　晃一[1]、横山　史朗[2]

【はじめに】術前化学療法（Neo-adjuvant chemotherapy=NAC）は、術後化学療法とともに乳癌における標準的な治療戦略となっている。また、NACの早期効果判定は化学療法に対する奏功性を判別することで、 治療方針を決める重要な情報である。FDG-PETは糖代謝の変化を捉える機能診断とも呼ばれており、NACの早期効果判定に有用である可能性が示唆されている。 今回、NAC前後で施行したFDG-PET/CTの所見の変化と臨床病理学的因子を比較し、FDG-PET/CTの有用性について検討した。【対象】2013年 1月から2015年 10月までに当院で原発性乳癌として手術を施行した症例のうち、術前化学療法が施行され、化学療法前後にFDG-PET/CTを行った69症例を対象とした。【結果】NAC後のFDG-PETで集積が消失した症例は32例で、組織学的治療効果判定はそれぞれGrade1：3例(9.4%)、2：13例(40.6%)、3：16例(50%)であった。 そのうちGrade3と判定された症例(16例)をサブタイプ別にみると、Luminal：5例(31.2%)、Luminal-HER2：2例(12.5%)、HER2：3例(18.8%)、Triple　negative：6例(37.5%)であった。NAC後のFDG-PETで集積が減弱するも残存した症例は35例で、 治療効果判定はそれぞれGrade0：5例(14.3%)、1：12例(34.3%)、2：16例(45.7%)、3：2例(5.7%)であった。 そのうちGrade0/1と判定された症例(17例)をサブタイプ別にみると、Luminal：15例(88.2%)、Triple　negative：2例(11.8%)であった。NAC後のFDG-PETで集積が不変あるいは増強した症例は2例で、いずれもTriple　negativeであった。【考察】NAC後のFDG-PETで集積が消失した症例の半数がpCRの判定であり、サブタイプ別ではHER2陽性とtriple　negative症例を合わせると68.8%であった。また、FDG-PETの集積が残存した症例の半数は、治療効果判定がGrade0、1であり、その大半(88.2%)がLuminalタイプであった。今回の結果は、これまでに報告されているサブタイプ別の化学療法に対する感受性とほぼ同様の結果であり、FDG-PETは化学療法の効果判定に有用である可能性が示唆された。

DP-1-07-6

臨床的腋窩リンパ節転移陽性症例において術後放射線療法の適応決定にCTは有用か

北海道がんセンター　乳腺外科
山本　貢、渡邊　健一、富岡　伸元、佐藤　雅子、五十嵐　麻由子、高橋　將人

【背景・目的】St. Gallen 2007でターゲットを明確にした治療方針が打ち出されて以来、特にER陰性乳癌やリンパ節転移陽性乳癌で術前化学療法を行う症例が増えている。また最近ではER陽性閉経後乳癌に術前ホルモン療法を行うことも多くなってきている。乳癌診療ガイドラインでは術前化学療法が奏効した場合でも化学療法前の病期に従って術後放射線療法の適応を決定施行することが推奨されているが、 化学療法前のリンパ節転移個数を正確に知ることは困難である。当院では治療前の転移検索および局所の評価に全例Thin slice CTを撮像しており、この画像によるリンパ節転移個数評価が術前薬物療法後の放射線療法の適応決定に有用かどうか検討を行った。【対象・ 方法】2010年から2014年までに当科で手術を行ったStage II-IIIの原発性乳癌の内、術前精査で腋窩リンパ節転移陽性と診断し、かつ術前薬物療法を行わず、腋窩リンパ節郭清を含む根治手術を行った85例を対象として、CTによるリンパ節転移個数の予測と病理組織学的リンパ節転移個数がどの程度一致するかを検討した。リンパ節転移の有無は画像上、(1) リンパ節門の消失、(2) 強い造影効果、(3) 短径1cm以上に腫大、(4) 明らかな左右差、の4点を目安に総合的に判定した。【結果】症例は女性84例、 男性1例。 平均年齢は62.5歳（36－85歳）。ER陽性63例（74.1%)、HER2陽性13例（15.3%)、トリプルネガティブ16例（18.8%）であった。病理組織学的リンパ節転移4個以上（陽性）　と3個以下（陰性）　の2群に分けた場合、CTの陽性適中率は94.7%、陰性適中率 84.8%、感度64.3%、特異度98.2%、正診率87.1%であった。感度はやや低いが特異度は高く、Thin slice CTを術後放射線照射の適応決定に用いた場合には過小診断となる可能性はあるものの、 過剰診断となる恐れはほとんど無いと予想される。【結論】CTによる治療前リンパ節転移個数の評価は術後放射線療法の適応決定に有用と考えられた。

DP-1-07-7
CTにて偶発的に乳腺異常所見を指摘された症例の検討

[1]名古屋市立西部医療センター　放射線診断科、
[2]名古屋市立西部医療センター　乳線内分泌外科、
[3]名古屋市立大学大学院　医学研究科　放射線医学教室

白木　法雄[1]、杉浦　博士[2]、西川　さや香[2]、寺田　満雄[2]、浦野　みすぎ[3]、後藤　多恵子[3]

目的：CTで偶発的に乳腺異常所見を指摘された症例につき、その結果と有用性、問題点につき検討する。方法：対象は2015年1月から2015年11月まで乳腺疾患以外の目的で施行された胸部CTのうち、偶発的に乳腺異常所見が指摘された26例。年齢29-94才（平均64才）、単純検査16例、造影検査10例。依頼科は内科16例、外科3例、その他の科7例、撮影装置はSIEMES社製ZOMATOM Definition(64列)使用、再構成5mm厚/移動。造影剤イオパミドール300 又は370mgI/mlもしくはイオヘキソール300mgI/mlを100ml、2ml/sec.で注入し、50秒後撮影開始した。　結果：指摘された乳腺異常所見は腫瘤23例(88%)、石灰化2例(8%)、腫瘤と石灰化1例（4%）。サイズは3-33mm、平均17mm。腋窩リンパ節転移は2例(8%)、遠隔転移(肝および骨)1例(4%)。うち、当院乳腺外科受診は17例(65%)、未受診が9例(35%)、受診者のうちUS、MMGで病変同定可は14例(82%)、同定不可は3例(18%)、病理組織学的検索施行例では悪性7例(58%)、良性5例(42%)であり、悪性はすべて浸潤癌であった。組織未検索でCT上転移を疑われた例を悪性判定、USMMGで存在確認できなかった例を良性判定に含めると、乳腺外科受診患者17例のうち悪性判定は7例(44%)、良性判定8例(50%)、不明1例であった。うち単純造影CT別では単純で悪性判定3例(33%)、良性判定5例(56%)、造影で悪性判定5例(63%)、良性判定3例(38%)であった。良悪性判定例のうち、造影効果のあった6例中5例(83%)が悪性判定、造影効果なし2例はすべて良性判定であった。石灰化のみ指摘2例からは悪性判定例は認められなかった。結語：CT偶発指摘乳腺異常所見のうち、約半数の47%が悪性の結果であり、通常の胸部CT読影の際、乳腺にも十分注意を払う必要があると考えられた。異常指摘のうち35%が乳腺外科未受診であり、依頼医への伝達法を改善すべきと考えられた。造影CTで造影病変の悪性判定率は83%であり偶発指摘の有用性があると思われる反面、単純CTでは56%が良性判定であり半数以上に過剰診療を発生させている結果となった。石灰化のみ症例、非造影症例からは悪性判定例はなく、指摘そのものに問題があると思われ、乳腺領域を専門としない放射線科医への啓蒙が必要と考えられた。

DP-1-08-1
乳管内乳頭腫手術症例の臨床病理学的検討

[1]仙台乳腺クリニック、[2]東北労災病院乳腺外科、[3]東北労災病院腫瘍内科

大内　明夫[1]、豊島　隆[2]、柴原　みい[2]、丹田　滋[3]

[はじめに]乳管内乳頭腫の癌化例はきわめて稀とされているが、臨床上では乳管内乳頭腫手術例の組織学的検索にて非浸潤性乳管癌（DCIS）や浸潤性乳管癌の併存を認めることが経験される。[目的]乳管内乳頭腫手術例の臨床病理学的所見を検討した。[対象と方法]過去5年間に経験した乳管内乳頭腫診断の手術施行21症例を対象とし、臨床像と組織学的所見を検討した。[臨床像]1.年齢は40代が8例、30代5例、20代4例、50代3例、60代1例。2.乳頭異常分泌例は血性12例、茶色3例、黄色1例、分泌なし5例。異常分泌の細胞診は、全例で正常もしくは良性。3.腫瘤触知は7例で、穿刺吸引細胞診で正常もしくは良性が3例、異型細胞が見られ鑑別診断困難が1例。針生検では乳管内乳頭腫が4例、線維腺腫1例、DCIS否定できずが1例。4.US所見では乳管拡張が11例、線維腺腫様腫瘤像6例。拡張乳管内の腫瘤像は5例に認められた。5.MMGでは腫瘤陰影像ありが2例、なし14例、FAD1例。6.MRI検査で、異常濃染結節の腫瘤像が10例、区域性異常濃染域4例、乳管拡張が3例に見られた。乳管内乳頭腫疑い7例、線維腺腫疑い3例の診断。T-I curveは急峻～平坦型が11例、漸増型が3例。7.手術方法：乳管内乳頭腫の診断で施行した手術は、乳管腺葉区域切除術（DLS）が19例、Bq・SNとBpが各1例の計21例。[組織学的所見]DLS19例中13例とBp1例（53歳、母乳癌、腫瘤触知、針生検は乳管内乳頭腫であるがMRI所見と対側の乳管内乳頭腫の手術既往ありでBp施行となった）の計14例は乳管内乳頭腫であったが、DLS5例とBq・SN1例の計6例に癌併存が認められた。癌併存DLS5例中3例は乳管内乳頭腫+DCISの所見で、他の2例は一部で浸潤を伴った乳管内乳頭腫+DCISの1例と乳管内乳頭腫＋浸潤性乳管癌（充実腺管癌＋粘液癌）の1例である。癌併存Bq+SN1例は針生検で乳管内乳頭腫、免疫染色で悪性所見なしも、US・MRIにて広範囲病変で浸潤を伴ったDCISが考えられたのでBq・SNを施行したが浸潤なしのDCISであった。[考察]乳管内乳頭腫の診断で手術を施行した21例中6例（28.6%）に癌併存を認めたが、術前検査で乳管内乳頭腫なのか癌併存（DCISか浸潤性乳管癌かを含めて）かの確定診断は極めて困難であった。さらに、組織学的診断においても癌との鑑別が難しい症例が存在し、免疫染色でDCISとなった例も認められた。[結語]乳管内乳頭腫症例の術式選択に際しては、癌病変存在の有無を念頭におく必要がある。

DP-1-08-2
Papilloma with DCISの検討

[1]兵庫県立加古川医療センター　乳腺外科、
[2]兵庫県立加古川医療センター　病理診断科

小林　貴代[1]、藤本　由希枝[1]、小松　雅子[1]、石川　泰[1]、佐古田　洋子[1]、藤本　昌代[2]、田代　敬[2]

乳頭腫は良性病変であるが、諸外国においては、乳頭腫の一部に異型上皮増殖性病変を伴う病変についての検討がなされてきて、その蓄積から2012年WHO分類第４版ではintraductal papillomaの項目の中にintraductal papilloma with ADH/DCIS が記載された。異型乳管の範囲が2mm以下かつ均一で１導管までであればADH(atypical ductal hyperplasia), 2mmを超えるか、２導管に及ぶ場合low grade DCIS(ductal carcinoma in situ)と診断される。
今回我々はpapilloma with DCISと病理診断がなされた８例について検討したので、その画像所見、治療経過などについて報告する。年齢は31～77歳の女性で、腫瘤自覚6例、血性乳頭分泌が１例、検診で腫瘤指摘が１例であった。MMGではいずれもカテゴリー１または３の所見であった。術前に針生検またはマンモトーム生検でDCISの診断がついていたのは4例で、細胞診で悪性が1例、悪性疑いが1例、良性が2例であった。後者の4例に対して摘出生検または腺葉区域切除を施行し、確定診断後に3例に追加切除を施行した。
乳頭腫は良性増殖性病変で、境界・前癌病変ではないされる。しかし、癌と共存(with)または癌を内包(within)する例もあり、癌を合併しているかもしれない可能性を十分考慮する必要があると考えられる。

DP-1-08-3
Microinvasive neuroendocrine carcinoma arising from central papilloma of the breast

[1]岩手医科大学　医学部　病理診断学講座、
[2]順天堂大学医学部附属浦安病院　外科、
[3]岩手医科大学　医学部　放射線医学講座、
[4]岩手医科大学　医学部　外科学講座、[5]聖路加国際病院　ブレストセンター、
[6]名古屋医療センター　病理診断科

川崎　朋範[1]、須田　健[2]、伊藤　嘉智[2]、苫米地　牧子[3]、松井　雄介[4]、石田　和茂[4]、小松　英明[4]、柏葉　匡寛[4]、菅井　有[1]、角田　博子[5]、山内　英子[5]、市原　周[6]

Objective: Herein, we describe the first case of a mammary neuroendocrine tumor (NET) histologically recognized as originating from a central papilloma. Methods: A 43-year-old premenopausal Japanese woman presented with a clinical symptom of bloody nipple discharge. Ultrasonography revealed a sharply elevated hypoechoic mass in a dilated large duct immediately beneath her left nipple, suggesting an intraductal papilloma.Results: The cut surface of the lumpectomy specimen contained a circumscribed gray-whitish tumor in a prominently dilated lactiferous duct. Histopathologically, this intracystic tumor was supported by arborized and/or intricate fibrovascular cores lined with myoepithelial cells within a proliferation of two different epithelial cells: benign ductal cells and carcinoma cells. Benign ductal cells closely lining the myoepithelial cells were cuboidal to columnar in shape with relatively dark-staining nuclei. There was pseudoinvasion at the periphery of the lesion. Carcinoma cells had a predominantly solid growth, were polygonal or occasionally spindle-shaped, and had fine-granular cytoplasm and ovoid nuclei with fine-granular chromatin. Carcinoma cells showed microinvasion and vascular infiltration with no intraductal spreading through surrounding ducts of the intracystic tumor. Immunohistochemically, chromogranin A and synaptophysin were diffusely-positive in carcinoma cells. Conclusion: This report adds to our limited knowledge of the natural history of breast NETs and the mechanisms underlying their development. (J Clin Pathol, 2011)

DP-1-08-4
乳腺Encapsulated papillary carcinomaの臨床病理学的検討

[1]滋賀医科大学　乳腺一般外科、[2]滋賀医科大学　外科学講座、
[3]滋賀医科大学　医学部附属病院　病理部
河合　由紀[1]、石田　光明[3]、森　毅[1]、冨田　香[1]、北村　美奈[1]、
糸井　尚子[1]、北村　直美[2]、田中　彰恵[2]、坂井　幸子[1]、村上　耕一郎[2]、
赤堀　浩也[2]、太田　裕之[2]、山口　剛[2]、梅田　朋子[1]、清水　智治[1]、
森谷　鈴子[3]、村田　聡[2]、九嶋　亮治[3]、谷　眞至[2]

【はじめに】Encapsulated papillary carcinoma(EPC)は全乳癌の約1%とまれな疾患であり2012年のWHO分類改訂により新たに分類されたIntraductal papillary lesionの一亜型であるが、本邦の乳癌取り扱い規約第17版では挙げられておらず浸潤性乳管癌（乳頭腺管癌）の診断に含まれざるをえない場合も多い。しかしEPCの予後は良好でリンパ節転移や遠隔転移はまれとされている。今回われわれが経験したEPCについて臨床病理学的に検討を行った。【方法】2008年3月から2015年9月までに経験した乳腺EPC10例について患者背景、画像的特徴、病理組織学的検討およびEPCの特性について免疫組織学的検討を行った。【結果】全例女性、平均年齢は64.1歳(37~84歳)。主訴は9例が腫瘤触知で1例は胸部CTでの偶然発見例であった。病巣占拠部位に乳輪下を含むものは5例あり、マンモグラフィーで8例にカテゴリー3以上の腫瘤影として認められた。乳房超音波検査では5例で混合性腫瘤、3例で充実性低エコー腫瘤として認められ、腫瘤径の平均は1.8cm(0.8~2.4cm)であった。術前の組織診で乳頭状病変について指摘されたのは3例のみであった。乳房切除術を6例、乳房部分切除術を4例で施行し全例でセンチネルリンパ節生検を行ったが1例のみリンパ節に転移を認めたため腋窩廓清を追加した。術後病理組織検査ではEPCに浸潤成分を伴うものは3例であり、脈管侵襲は1例のみに認めた。免疫染色では全例ER陽性で、HER2陰性は9例、陽性は1例であった。一方で、腫瘍増殖・浸潤転移能に関与するとされる幹細胞マーカーを用いて免疫組織学的検討を行ったところCD44v6が高発現しており、同時期の自験例で脈管侵襲やリンパ節転移を高頻度に来す他の組織型として浸潤性微小乳頭癌と比較すると、有意に発現が高かった(p=0.022)。術後は全例に内分泌療法を施行、乳房部分切除術後では4例中3例に放射線治療が追加された。術後追跡期間中央値は21ヶ月(3~92ヶ月)であるが全例で無再発生存中である。【まとめ】EPCは比較的高齢に発症する腫瘤形成性病変であり、画像上の描出は比較的容易であったが術前の組織学的確定診断は困難であった。組織学的に浸潤・リンパ節転移を来していた症例は少なく、免疫組織学的検討からも転移・浸潤能が低い可能性が示唆され、予後は比較的良好である傾向が推測された。

DP-1-08-5
Mucocele-like lesionを伴う病変の臨床病理学的因子の検討

[1]北九州市立医療センター　外科、[2]北九州市立医療センター　病理診断科、
[3]北九州市立医療センター　放射線科
水内　祐介[1]、阿南　敬生[1]、古賀　健一郎[1]、齋村　道代[1]、光山　昌珠[1]、
中野　徹[1]、田宮　貞史[2]、小野　稔[3]、豊島　里志[2]、岩下　俊光[1]、
西原　一善[1]、阿部　祐治[1]、末原　伸泰[1]、渡部　雅人[1]、田辺　嘉高[1]、
石川　奈美[1]、山方　伸茂[1]、野口　浩司[1]、渡邉　雄介[1]

(背景)Mucocele-like lesion (MLL)は乳腺に発生する稀な粘液性の病変であり、病理学的には平坦～円柱状の上皮で裏打ちされた粘液性嚢胞で、時に間質への粘液の漏出を伴う。嚢胞内には石灰化をしばしば認め、マンモグラフィや乳腺超音波検査で同定される。MLLは腺症などの良性疾患から乳癌をはじめとする悪性病変に随伴することが報告され、MLL自体も細胞の異型度で過形成から異型上皮に分類されるがその臨床病理学的な意義は明らかでない。(方法)2009年1月より2015年9月までの当院で組織診断の得られたMLLもしくはMLLを伴う病変13例を対象として臨床病理学的因子を検討した。(結果)平均年齢50.5歳(30歳～77歳)の女性で閉経前が9例、閉経後が4例であった。手術標本で診断された症例が6例(乳房切除 2例、乳房部分切除 3例、腫瘍摘出1例)で、生検標本で診断されたのが7例(エコーガイド下針生検(CNB)2例、マンモトーム生検5例)であった。手術標本のうち浸潤性乳管癌に合併したMLLが2例、非浸潤性乳管癌(DCIS)に合併したMLLが3例で、腫瘍摘出の1例はMLLの病理診断であった。生検標本の病理診断は4例がMLL、1例が低異型度の粘液産生腫瘍疑いで2例がDCISであった。マンモグラフィ検査では3例に腫瘤影を認め、良悪性の鑑別を要する石灰化を11例に認めた。乳腺超音波検査では9例に平均1.79 cm(0.8 cm~3.2 cm)の低エコー腫瘤もしくは領域を認め、8例に高エコースポット、3例に乳管拡張の所見を認めた。診断後の平均追跡期間は25.2ヶ月(2ヶ月-72ヶ月)で随伴する乳癌を含め再発の所見は認めていない。CNBで粘液産生腫瘍が疑われた1症例は異型度が非常に低く、CNBを再検したところ不整な異型上皮の増生を認めることから粘液癌を疑い、乳房切除及びセンチネルリンパ節生検を行った。手術標本の組織診断で粘液癌と診断された。(結語)MLLの臨床病理学的因子について検討した。今回の検討では合併した病変を含めMLLの再発をきたした症例はなかったが、CNBのみではMLLと粘液癌の正確な診断ができない場合もあることを認識し、MLLに対する治療および経過観察を行っていくべきである。

DP-1-08-6
トリプルネガティブ非浸潤性乳管癌の検討

[1]昭和大学　ブレストセンター、[2]昭和大学江東豊洲病院　臨床病理診断科、
[3]昭和大学江東豊洲病院　乳腺外科
中山　紗由香[1]、森　美樹[1]、桑山　隆志[1]、広田　由子[2]、阿多　亜里沙[1]、
殿内　祐美[1]、佐藤　大樹[1]、小杉　奈津子[1]、池田　紫[1]、橋本　梨佳子[1]、
吉田　玲子[1]、垂野　香苗[1]、鈴木　研也[1]、榎戸　克年[3]、沢田　晃暢[1]、
明石　定子[1,3]、中村　清吾[1]

【目的】マンモグラフィ(MMG)検診の普及や進歩により，非浸潤性乳管癌（DCIS）の症例は増加している。DCISは予後良好だが、局所再発をする例もある。しかし局所再発を予測する因子は解明されていない。一方、トリプルネガティブは予後不良のサブタイプとして知られるが、DCISのトリプルネガティブと再発のリスクに関してはまだ十分な検討がなされていない。今回、手術標本でトリプルネガティブDCISと診断された症例に焦点を当て検討した。【方法】当院で2010年1月～2015年9月の間に手術施行し最終病理学的診断でDCISと診断された301症例のうちトリプルネガティブは14例(4.7%)であった。この14例につき臨床・画像所見の特徴と病理学的特徴を検討した。【結果】年齢は43歳から77歳（中央値61.5歳）。MMG所見なしが3例、所見有りが11例。うち石灰化を有するものが6例、FADを有するものが5例、構築の乱れが1例、腫瘤を有するものが1例であった。超音波所見は所見なしが1例、腫瘤を形成していたものは8例（57.1%）、低エコー域を呈していたものが5例であった。MRIは撮影された13例全例で造影される病変を認めた。1例は撮影されなかった。術式は乳房温存術が6例、乳房全摘術が8例であった。センチネルリンパ節生検は13例で施行され、全て転移陰性であった。病変の大きさは0.5cm～7.3cm（中央値2.6cm）。アポクリン化生を伴うものが8例（57.1%）、コメド壊死を伴うものが9例、双方を認めるものが3例であった。Nuclear Grade(NG)1が4例、NG2が4例、NG3が6例であった。Ki67は20%以下のものが9例、20%より高いものが5例であった。現在まで再発を認めた症例はなかった。（観察期間　4.9ヶ月～65.1ヶ月　中央値28.0ヶ月）【考察】DCISにおいてトリプルネガティブは約5%と、浸潤癌よりも低い頻度であった。対象症例が少ないものの、再発症例はなく、DCISと浸潤癌では異なった特徴をもつ可能性があると考えられた。アポクリンタイプの頻度が高く、超音波所見で腫瘤形成を有するものの頻度が高かった。

DP-1-08-7
Ki67高値DCIS症例の組織学的悪性度の検討

[1]JCHO　大阪病院　乳腺内分泌外科、[2]JCHO　大阪病院　病理科
木村　綾[1]、笠島　綾子[1]、岩崎　香[1]、久保　杏奈[1]、大井　香[1]、
塚本　文音[1]、春日井　務[2]

【背景】非浸潤性乳管癌(DCIS)の中には、数年経過をみても進行が緩やかなlow grade DCISから、浸潤性乳管癌(IDC)への進行が早いhigh grade DCISまで存在する。そこで、DCIS症例におけるKi67と組織学的悪性度の関連性について検討した。【対象】2008年1月から2014年12月までに当院で手術を施行し、最終病理診断がDCISだった132例について、Ki67高値群(≧20%)：19例、低値群(＜20%)：113例に分けて検討した。統計処理は、SPSS、Chi-square testを用いた。【結果】年齢は、Ki67高値群が31-81歳(中央値54歳)　低値群が31-89歳(中央値54歳)と差は認めなかった。DCISの病理学的拡がりが、2cm以下はKi67高値群:2例(11%)、低値群:41例(36%)、5cm以上は高値群:5例(26%)、低値群:20例(15%)で、Ki67高値群で広範な傾向があった。Comedo typeは、Ki67高値群:16例(84%) vs 低値群:46例(50%)、p＜0.001、核異型度3は、Ki67高値群:15例(79%) vs 低値群:40例(35%)、p＜0.001、とどちらも有意差を認めた。エストロゲン受容体陽性(≧1%)は、Ki67高値群:8例(42%) vs 低値群:94例(83%)、p＜0.001、プロゲステロン受容体陽性(≧1%)は、Ki67高値群:7例(37%) vs 低値群:78例(69%)、p=0.007で、Ki67高値群でホルモン受容体陽性率が有意に低かった。HER2陽性(IHC法3+)は、Ki67高値群:10例(52%) vs 低値群:10例(9%)で、p＜0.001、と高値群で有意に高かった。p53過剰発現(≧10%)も、Ki67高値群:11例(58%) vs 低値群:12例(11%)、p＜0.001、と高値群で有意に高かった。Ki67高値群のluminal B like症例1例にセンチネルリンパ節に転移を認めた。観察期間3～92ヶ月(中央値53ヶ月)で、Ki67高値群では局所再発・遠隔転移を認めなかったが、Ki67低値群で4例(luminal A like:2例、HER2 type:1例、triplenegative:1例)に局所再発を認めたがいずれも局所再発の危険因子は断端陽性が関連していると考えられた。【結語】Ki67高値DCISは、広範伸展の傾向があり、comedo type、核異型3、HER2陽性例が、低値群と比べて有意に高く、ER/PgR陽性は有意に低く、組織学的悪性が高いと考えられた。Ki67測定は、DCIS症例においても、術式や術後補助療法の選択の指標になる可能性が示唆された。

DP-1-09-1

浸潤性乳管癌にみられる retraction artifact は新たな予後不良因子か

[1]新潟市民病院　病理診断科、[2]新潟市民病院　乳腺外科
橋立　英樹[1]、渋谷　宏行[1]、三尾　圭司[1]、牧野　春彦[2]、坂田　英子[2]、藤澤　重元[2]、遠藤　由香[2]

【背景】Invasive micropapillary carcinoma（IMPC）の癌巣と周囲間質との間にみられる特徴的な明るい裂隙や、腫瘍細胞の極性の反転は他の組織型においても部分的にしばしば確認される。これは、retraction artifact（RA）と呼ばれ、リンパ節転移のリスク因子であり予後不良因子とされる。【目的】RAを伴う浸潤性乳管癌の特徴を臨床病理学的に検討し、予後を比較する。【結果】当院2007年～2011年における、術前治療のない浸潤性乳管癌手術症例343例中、面積的に10%以上のRAを有するものは47例（出現率 10.8%）、そのうち2例はpure type IMPCであり、本studyからは除外した。ランダムに抽出された、RAを有さない通常型浸潤性乳管癌（55例）との比較では、RAを有する浸潤性乳管癌は、リンパ管侵襲が多く（p=0.001）、リンパ節転移が多く（p=0.005）、HER2陽性が多かった（p=0.034）。年齢、臨床病期、腫瘍径、核グレード、静脈侵襲率、ホルモンレセプター発現、Ki-67 index等に差はなかった。無病生存期間、全生存期間において両群間に差はみられなかった。【結語】RAを伴う浸潤性乳管癌はリンパ管侵襲およびリンパ節転移の予測因子であったが、現時点までの観察では予後不良因子とはならなかった。HER2の発現がRA症例において多かったが、これは腫瘍細胞の極性に関連している可能性が考えられ意義深い。今回、RAの有無による予後の差は認められなかったが、さらに長期間の観察が必要と思われる。

DP-1-09-2

当院における浸潤性小葉癌の治療成績

都立多摩総合医療センター　乳腺外科
大久保　嘉之、田辺　直人、高見　実

【背景】浸潤性小葉癌は全乳癌症例の4-10%を占めるとされ、特殊型の中では比較的多い組織型であるが、非連続性に多中心性発生するといった病理学的特性により特に術式選択においては温存術の選択に躊躇することも珍しくない。また特殊型である浸潤性小葉癌においては十分な症例数での統計学的検討が困難であり、治療に関して統一見解に乏しいのが現状である。こうした現状を踏まえ、小規模データながら当院において経験した症例を検討した。【対象/方法】2005年1月より2013年12月までに当科に於いて手術を施行した浸潤性小葉癌96症例を対象とし、それらの臨床病理学的因子や治療内容/成績を検討した。【結果】上記の期間において当科に於いて手術を施行した浸潤癌2228例のうち浸潤性小葉癌は96例（4.3%）であった。臨床病期としてはstage1/stage2A/stage2B/stage3A-Cがそれぞれ28例（29.1%）/38例（39.6%）/15例（15.6%）/15例（15.6%）であり、初診時腫瘍径としては6mm-120mm（中央値30mm）であった。組織学的異型度に関してはHG1/HG2/HG3がそれぞれ71例（74.0%）/22例（22.9%）/3例（3.1%）であり、67例（69.8%）が脈管侵襲陽性、22例（22.9%）がcN1-3であった。subtypeとしては87例（90.6%）がLuminal乳癌であり、HER2に関しては全96症例において陰性であった。初回術式としては温存術69例（71.9%）、全摘術27例（28.1%）であった。温存術を施行した69例のうち28例（29.1%）が切除断端の術中迅速組織診断により陽性と診断され、21例は追加切除にて断端陰性を確保しえたが、7例は複数回の追加切除によっても断端陰性を確保できず後日全摘術を施行した。44例（45.8%）の症例において化学療法が施行され（11例の術前化学療法症例を含む）、Luminal乳癌全例に内分泌療法が施行された。温存術を施行しえた69例のうち2例は、それぞれ術後60か月/72か月後に温存乳房内再発を来した。遠隔転移を来した症例は20例であり、うち乳癌死は14例であった。【結論】臨床病理学的因子に関しては諸家の報告に準拠したものと思われるが、転帰に関しては再発/死亡例が比較的多く、再考の余地があるものと思われた。術式の選択にあたっては、浸潤性小葉癌においても温存術は十分に許容されうるものと考える。

DP-1-09-3

Pleomorphic lobular carcinoma（PLC）の新たな位置づけ～Apocrine carcinomaとの類似

[1]広島市立広島市民病院　乳腺外科、[2]広島市立広島市民病院　病理診断科
藤原　みわ[1]、高田　晋一[2]、金　敬徳[1]、吉村　友里[1]、梶原　友紀子[1]、伊藤　充矢[1]、大谷　彰一郎[1]、守都　敏晃[2]、市村　浩一[2]、山鳥　一郎[2]

【背景】PLCはInvasive lobular carcinoma（ILC）の核異型度の高い亜型に分類される．当院でPLC及びLobular carcinoma in situ, pleomorphic type（PLCIS）と診断された症例はTriple Negative（TN）が多く，高いGCDFP-15陽性率からApocrine carcinomaに類似する可能性が考えられた． 一方Apocrine carcinomaはWHO分類4版以降”Carcinoma with apocrine differentiation” として大部分がInvasive carcinoma NSTに分類されるが，それに代表されるInvasive ductal carcinoma（IDC）はLuminal typeが多い点でApocrine carcinomaと異なる．PLCはILC, classic type（CLC）よりApocrine carcinomaと捉え治療選択した方がよいのではという疑問が生じた．【対象と方法】当院のPLC16例及びPLCIS5例（Pleomorphic群）計21例（2006年5月～2015年4月），Apocrine carcinoma 43例，CLC 68例，IDC 101例のsubtypeを比較しPLCとApocrine carcinomaの類似性を検討した．【結果】CLCで最も多いLuminal Aは69.9%であるのに対しPleomorphic群は9.5%（p＜0.001），IDCで最も多いLuminal Bは41.6%であるのに対しApocrine Carcinomaは0%（p＜0.001），一方Pleomorphic群とApocrine Carcinomaで最も多いTNは66.6%，51.2%（p=1） であり，CLCとPleomorphic群及びIDCとApocrine Carcinomaの両群においてp＜0.001と有意差が得られた．また，Pleomorphic群とApocrine Carcinoma全てのSubtype割合で有意差はなかった．Pleomorphic群の再発はPLC3例であり，DFS 427/ 80/ 95日，再発～死亡までの期間401/ 31/ 901日と短く，初発転移部位は脳2例・肝臓1例だった．さらに術前化学療法施行2例の組織学的治療効果は1a/ 1bと乏しかった．【考察】subtypeの面でPLCとApocrine carcinomaの類似性が示唆された．また，浸潤癌の場合ILCはLuminal Aが多く内分泌療法，PLCはTNが多く化学療法が選択される場合が多いが組織型による影響は受けない．一方，非浸潤癌の場合LCISは断端陽性でも追加切除不要・ 経過観察でよいのに対しPLCISは断端陽性なら要追加切除・ 術後はDCISに準じた治療を要するため，組織型により治療方針が異なる．さらに再発例からPLCが予後不良である可能性が示唆された．CLCと比較したPLCの治療選択・ 予後に関する報告はなく症例集積と検討が望まれる．【結語】PLCはApocrine carcinomaと類似する可能性が示唆された． またPLCISの場合LCISと治療が異なるため注意が必要である．

DP-1-09-4

乳腺アポクリン癌の予後の検討

[1]独立行政法人　国立病院機構　東京医療センター　乳腺科、
[2]独立行政法人　国立病院機構　東京医療センター　臨床検査科
笹原　真奈美[1]、松井　哲[1]、三善　友莉[1]、永山　愛子[1]、村田　有也[2]

【はじめに】乳腺アポクリン癌（apocrine carcinoma：AC）は稀な疾患であるが、閉経後の高齢女性に多く、近年は増加傾向にある。通常型より予後は良いとされているが、Triple negative type（TN）であることが多く、再発症例では有効な薬物療法が殆ど無い。今回、当院における70例のACの予後因子の検討を行った。【対象と方法】2000年1月から2015年11月までに当院で手術を行い、病理組織学的にACと診断した70症例（両側・多発3症例、計74病変）を、再発群の5例と無再発群の65例の2群に分けて検討した。それぞれの臨床的特徴や病理組織学的特徴を比較し、予後因子を検討した。【結果】全体の観察期間中央値は52ヶ月（1ヶ月～177ヶ月）で、再発群の5例は、それぞれ術後7ヶ月、17ヶ月、23ヶ月、25ヶ月、36ヶ月に再発し、全例で局所再発が初再発部位であった。平均年齢は、再発群は73歳、無再発群は68.4歳であった。再発群は全例stage2のTNであり、リンパ節転移は3例に認めた。無再発群は、stage 0が29%、stage1が31%、stage2が33%、stage3が7%であり比較的早期の症例で多かった。サブタイプではTNが80%、HER2 typeが17%、Luminal A typeが3%であり、再発群とは大差が無かった。ARは両群ともに全例陽性であったが、ARの平均染色率は、再発群は83.3%、無再発群は72.6%であった。Ki-67の平均染色率は、再発群は22%、無再発群は12.1%であり、核異型度は、再発群で高い傾向にあった。FOXA1（Forkhead box A1 protein）は、再発群は全例陽性で平均染色率は70%、無再発群は91%が陽性で平均染色率は50.5%であった。再発群5例の内、局所再発から続発した遠隔転移による死亡例は3例あったが、再手術で病勢が制御されている例もある。【考察および結論】ACは通常型乳癌より予後は良いが、再発例ではまず局所再発が起き、領域リンパ節転移や遠隔転移が続発していた。ACでは、局所制御を阻害する因子が存在することが推察された。再発群の特徴として、高いARの染色率、高いFOXA1の染色率が挙げられ、Ki-67や核異型度も高い傾向があった。尚、再発症例ではAR依存性が高かったことより、抗アンドロゲン療法の可能性も示唆され、新たな治療薬の開発は今後の課題である。

DP-1-09-5

乳腺アポクリン病変診断におけるp62免疫組織染色の有用性の検討

[1]聖路加国際病院　病理診断科、
[2]日本大学　医学部　病態病理学系　腫瘍病理学分野、
[3]聖路加国際病院　乳腺外科
野嵜　史[1,2]、中西　陽子[2]、林　直輝[3]、吉田　敦[3]、山内　英子[3]、
鈴木　高祐[1]、増田　しのぶ[2]

【背景・目的】乳腺アポクリン病変において、とくに乳管内病変における良悪の形態学的鑑別がしばしば問題となるが、鑑別の補助となる分子は見つかっていない。我々はこれまでにp62の免疫組織化学染色による、アポクリン病変の染色性についての検討を行ってきた。今回､アポクリン病変鑑別における、p62免疫組織染色の有用性を検討した。
【方法】良性アポクリン化生上皮(Apo-Benign)47例、非浸潤性アポクリン癌(Apo-DCIS)15例、浸潤性アポクリン癌(Apo-inv)47例に対してp62免疫組織化学染色を行い、染色強度を0から3+の4段階に分類した。得られた結果をもちいてROC分析を行い、p62染色強度1+と2+の間をカットオフと設定し、染色強度0, 1+を陰性、2+, 3+を陽性とした。感度、特異度、尤度比を算出し、p62染色がアポクリン病変の鑑別に有用であるかどうかを検討した。
【結果】p62染色陽性率は、Apo-Benign：2.1% (1/47)、Apo-DCIS：86.7% (13/15)、Apo-inv：70.2% (33/47)であり、Apo-DCIS、Apo-invともにApo-Benignに比べ、p62染色陽性率が有意に高かった(p＜0.001)。ROC分析におけるAUCは、Apo-DCIS：0.956 (95%CI:0.896-1.000)、Apo-inv：0.901 (95%CI:0.840-0.962)を示した。p62染色による悪性病変の検出感度は、Apo-DCIS：86.7% (95%CI:59.54-98.34)、Apo-inv：70.2% (95%CI:55.11-82.66)、特異度はApo-DCIS：97.9% (95%CI:88.71-99.95)、Apo-inv：97.9% (95%CI:88.71-99.95)、陽性尤度比はApo-DCIS:40.7 (95%CI:5.80-286.06)､Apo-inv:33.0 (95%CI:4.70-231.47)、陰性尤度比はApo-DCIS：0.14 (95%CI:0.04-0.50)、Apo-inv：0.3 (95%CI:0.20-0.47)を示した。
【考察】乳腺アポクリン悪性病変は、良性病変に比べてp62染色陽性率が有意に高いこと、また乳腺アポクリン病変におけるp62染色の感度・特異度・陽性尤度比はいずれも高く、陰性尤度比も低いことより、p62染色は乳腺アポクリン病変良悪を鑑別する検査として有用であると考えられた。とくに、乳管内アポクリン病変においてもp62染色の良悪鑑別に対する有用性が示されたことにより、p62染色は、乳腺病理診断精度向上に寄与するものと考えられる。当日は、良悪の鑑別が難しいと考えられたアポクリン病変におけるp62染色についても合わせて検討したい。

DP-1-09-6

当院乳癌症例におけるアンドロゲン受容体と臨床病理学的特徴の検討

[1]金沢医療センター　外科、[2]金沢医療センター　放射線科、
[3]金沢医療センター　臨床検査科
古河　浩之[1]、山口　貴久[1]、佐藤　就厚[1]、大西　一朗[1]、大山　繁和[1]、
萱原　正都[1]、俵原　真理[2]、笠島　里美[3]、川島　篤弘[3]

【はじめに】乳癌におけるアンドロゲン受容体（以下AR）発現の意義に関しては不明な点もあるが、近年は特にトリプルネガティブ乳癌（以下TNBC）におけるAR陽性進行再発例におけるAR拮抗薬の検討などが行われており、注目されている治療ターゲットのひとつである。【対象と方法】2010年1月から2015年10月までの当院において手術を施行した原発性乳癌症例（TisおよびStage Ⅳ除く）において、AR発現状況と各種臨床病理学的特徴の関連を検討した。ARの発現に関しては手術標本における免疫染色法によって、女性ホルモン受容体と同様にAllred Score にて評価し、Allred Score 3以上を陽性とした。HER2はIHC3またはIHC2FISH+を陽性とした。Luminal A/BはKi67 15%（Ki67未測定例はNG3）にて分別した。【結果】対象全151例中、AR陽性例は131例（86.8%）であった。年齢中央値はAR陽性66歳､AR陰性72歳。病期別のAR陽性率は、Ⅰ95%、Ⅱ85%、Ⅲ93%。サブタイプ別のAR陽性率はLuminal A が94%、Luminal B 93%、Luminal HER2 89%、HER2 enrich 90%、TNBC 72%とTNBCは陽性率が低かった。Ki67平均値はAR陽性18%、AR陰性で46%とAR陰性例で高値であった。AR陰性例ではいずれも組織型は浸潤性乳管癌であったが、AR陽性例でアポクリン癌が9例含まれた。TNBCでのAR陰性例はKi67超高値例であり、5例のうち4例は75歳以上症例であった。【まとめ】TNBCにおけるAR発現例は化学療法の効果はあまり有効では無いものの予後は比較的良好との報告もあるが、ARの発現状況を詳細に検討することにより将来的にAR拮抗薬の登場場面が多くなることも期待される。しかし当院での少数例の検討ではあるがTNBCはAR陰性例が比較的多いサブタイプであり、特に化学療法を施行しづらい75歳以上後期高齢者例が多くを占めた。

DP-1-09-7

当院におけるinvasive micropapillary carcinoma症例の臨床病理学的検討

[1]栃木県立がんセンター　外科、[2]栃木県立がんセンター　腫瘍内科、
[3]栃木県立がんセンター　病理部
矢野　健太郎[1]、安藤　二郎[1]、北村　東介[1]、原尾　美智子[1]、山中　康弘[2]、
星　暢夫[3]、五十嵐　誠治[3]

【背景】浸潤性微小乳頭癌(invasive micropapillary carcinoma: IMPC)は浸潤性乳管癌の特殊型に分類され，リンパ節転移が多く，予後不良の組織型とされている． IMPCは純型，混合型に分けられ，混合型においてはIMPCの成分量がわずかでも予後不良との報告もある.【対象】2008年1月から2015年11月までに当院で治療を開始したIMPC症例は18例あり，非手術症例，両側乳癌, 異時多発乳癌 6例を除いた12例について臨床病理学的に検討した.【成績】純型は7例，混合型は5例であった．性別は全例女性．年齢は純型で平均47.3歳(31-67歳),混合型で61.6歳(45-73歳)．浸潤径は純型で平均3.1cm (1.2-6.0cm)，混合型で平均2.7cm(0.3-6.8cm)，術式は純型では7例全例Bt+Ax，混合型ではBt+Ax:1例，Bp+Ax:1例，Bt+SN:1例，Bp+SN:2例．化学療法は純型では7例全例で施行（うち2例は術前化学療法)，混合型では2例で施行(うち1例は術前化学療法)．内分泌療法はホルモン陰性症例以外のすべての症例で施行． 放射線療法は純型では7例全例で施行，混合型では4例で施行．リンパ節転移は純型では7例全例で認められ，転移個数の平均は3.6個(1-9)，混合型ではリンパ節転移は1例で認められたのみで，転移個数の平均は0.4個(0-2)．ホルモンレセプター等については純型ではER/PgR (+/+:+/-:-/-)=(5/1/1) ,HER2(+) :2例，混合型ではER/PgR(+/+:+/-:-/-)=(4/0/1) ,HER2(+): 1例であった．再発は純型で2例認められ，ともに治療開始から2年以内での再発であった．初再発部位は肝1例,局所1例であった．そのうち1例は原病死された．混合型では再発,死亡症例は認めていない.【結論】純型では全例リンパ節転移を認め,進行度の高い症例が多かった．再発,死亡例もあり予後不良の傾向が認められた． 一方混合型は現時点では再発症例もなく，通常の浸潤性乳管癌との違いはないと考えられた.

DP-1-10-1

Allred scoreから見たリンパ節転移陰性Luminal乳癌におけるPgRの意義について

[1]がん研有明病院　乳腺センター　外科、[2]がん研有明病院　総合腫瘍科、
[3]がん研有明病院　乳腺センター　内科、[4]がん研有明病院　画像診断部、
[5]がん研有明病院　病理部、[6]がん研究会がん研究所　病理部
岩間　敬子[1]、照屋　なつき[1]、片岡　明美[1]、北川　大[1]、中島　絵里[1]、
荻谷　朗子[1]、坂井　威彦[1]、森園　英智[1]、宮城　由美[1]、高橋　俊二[2]、
伊藤　良則[3]、五味　直哉[4]、堀井　理絵[5,6]、秋山　太[5,6]、岩瀬　拓士[1]、
大野　真司[1]

【背景】Intrinsic subtypeは本来、遺伝子発現プロファイリングに基づく分類である。費用などの面もあり、全症例で遺伝子発現解析を行うことは困難であるため、実臨床では免疫組織化学染色法を主体とする代替的なintrinsic subtype分類が用いられている。Luminal B-like乳癌では、化学療法の追加が検討されるが、St.Gallen2013でLuminal乳癌において、Luminal A-like、B-likeの鑑別因子の一つとしてPgRが提唱された。PgR陽性細胞占有率20%超か否かで予後が有意に異なることが報告されているが、判定方法や基準については国際的に統一されていない。【目的】リンパ節転移陰性(n0) Luminal乳癌において、Allred scoreから見たPgRの意義を明らかにする。【対象と方法】2007年1月から2008年12月に手術を行ったn0 Luminal浸潤癌543症例を対象とし、PgRのAllred scoreと予後との相関を検討した。【結果】年齢中央値は55歳、閉経前243症例、閉経後300症例、浸潤径はT1a 77症例、T1b 142症例、T1c 248症例、T2 73症例、T3 3症例であった。術後補助療法を行わなかった症例は68症例、術後補助療法としてホルモン療法のみ施行した症例は403症例、化学療法とホルモン療法を施行した症例は72症例であった。Allred scoreのTotal Score(TS) 0=proportion score(PS) 0+intensity score(IS) 0を陰性、それ以上を陽性とした場合、PgR陰性・陽性群の8年無再発生存率(recurrence-free survival ; RFS)は89%と96%、8年乳癌特異的生存率(cancer-specific survival ; CSS)は97%と99%であり、RFSでは最も有意差が大きかった(RFS p= 0.00297, CSS p=0.0798)。続いてTSにおいてTS3以下とTS 4以上でカットオフ値を設けた場合に、低値群(TS 3以下)と高値群(TS 4以上)で8年RFSは91%と96%、8年CSSは97%と99%であり、RFSで有意差が得られた(RFS p=0.0012, CSS p=0.0577)。PSではPS 3以上とPS 2以下でカットオフ値を設けた場合に、8年RFSに有意差を認めた(RFS p=0.0202, CSS p=0.109)。ISではIS 0以外、いずれの条件でも有意差を認めなかった。【まとめ】今回の検討ではPgR陽性細胞を全く認めない場合(TS 0)に最もRFSが悪く有意差は得られたものの、染色強度は再発率と相関しなかった。n0という条件に限った場合、Luminal B-like乳癌においても、再発や死亡数が少なく、いずれの検討でもCSSでは有意差が認められなかった。今後さらに長期間の観察を続けていく必要がある。

DP-1-10-2

乳癌原発巣と転移・再発巣間でのER/PgR/Her2の変化の検討

府中病院　外科

鄭　聖華、由良　圭、木村　拓也、辻尾　元、王　恩、山越　義仁、
長嶋　大輔、平川　俊基、岩内　武彦、西居　孝文、森本　純也、
中澤　一憲、内間　恭武、竹内　一浩

【背景】近年、乳癌原発巣と転移・再発巣間でのホルモンレセプターやHer2といったバイオマーカーの発現が変化することが報告されている。しかしながら再発巣に関するre-biopsyの必要性や臨床的有用性に関しては一定の見解を得ていない。今回当院における乳癌原発巣と転移・再発巣間におけるER/PgR/HER2の変化について報告する。【対象と方法】2004年から2015年に当院で治療した再発乳癌患者のうち、re-biopsyを行い原発巣と再発巣の免疫組織染色の判定が可能であった40例を対象とした。原発巣と再発巣におけるER、PgR、Her2の一致率をサブタイプ別、DFI別、ホルモン療法有無別、再発巣組織診断部位別に検討した。また、変化があった群となかった群でのOSについても検討した。【結果】初発時年齢中央値は54.0歳、再発までのDFI中央値は50.5か月、再発後の観察期間中央値は44.5か月であった。Re-biosy部位は局所が25例、遠隔転移が15例であった。原発巣におけるER陽性率は72.5%、PgR陽性率は60.0%、Her2陽性率は26.7%であった。ER/PgR/Her2一致率は80.0%/72.5%/81.5%であった。サブタイプ別ではLuminal-HER typeが最も変化率が高く、DFI別では術後5年以上の再発で変化率が高かった。ホルモン療法有無別ではホルモン療法行った群でPgRの変化率が高く、組織診断部位別では遠隔転移病変の方が局所再発病変より変化率が高かった。バイオマーカーに変化があった群となかった群でOSに有意な差は認めなかったものPgR不一致症例で予後が悪い傾向にあった。全例の5年生存率は63.8%、10年生存率は16.9%と予後は比較的良好であった。【考察】再発病変ではバイオマーカーが変化する可能性が少なからずあるため、治療方針を再構築するためにre-biopsyによるバイオマーカーの再検索が有用であると考えられた。

DP-1-10-3

当院における術前針生検と術後病理結果の相違に関する検討

[1]川崎医科大学附属病院　乳腺甲状腺外科、[2]川崎医科大学附属病院　病理学2

菅原　汐織[1]、野村　長久[1]、小倉　一恵[1]、岸野　瑛美[1]、山本　正利[1]、
斎藤　亙[1]、小池　良和[1]、太田　裕介[1]、山下　哲正[1]、山本　裕[1]、
田中　克浩[1]、紅林　淳一[1]、鹿股　直樹[2]、森谷　卓也[2]

近年、乳癌の診断には針生検が頻用されており、ER、PgR、HER2やKi67が測定されるようになった。しかし、針生検と術後病理結果の相違がしばしば見受けられる。今回、術前の針生検と術後病理結果の関係について検討したので報告する。対象：当院で2005年から2015年まで術前針生検で乳癌と診断され、手術を行った原発性乳癌957例。方法：術前針生検と術後病理結果におけるER、PgR、HER2、Ki67およびDCISの一致率について検討した。ER、PgRのカットオフ値は1%とした。HER2陽性は免疫染色で3+またはFISH陽性とした。結果：針生検のER陽性的中率は95.1%(715/752)、ER陰性的中率は74.9%(149/199)、ERの正診率は90.9%であった。また、PgR陽性的中率は89.3%(549/615)、PgR陰性的中率は78.4%(257/328)、PgRの正診率は85.5%であったHER2陰性的中率は96.8%(696/719)、HER2陽性的中率は88.7%(118/133)、HER2の正診率は95.5%であった。Ki67はカットオフ値を30%未満とし、30%未満の一致率は81.5%(176/216)、30%以上の一致率は75.5%(120/159)、正診率は78.9%であった。術前化学療法を施行していない症例では30%以上の一致率は72.5%(95/131)、30%未満の一致率は90.1%(164/182)であった。DCISについては術前にDCISと診断された症例のうち術後病理結果でDCISである確率は50%(85/170)であった。考察：ERの陽性的中率は95.1%と高く、信憑性が高いが、ER陰性的中率は75%であり、術前化学療法を行う際には陰性例では慎重に検討が必要である。HER2の正診率は95.5%と高く、非常に信憑性が高いため、術前化学療法で抗HER2療法を行う場合は針生検の結果は忍容できると考えられる。Ki67は術前の結果と術後の結果に相違がある。針生検でKi67の数値が高値である場合は術後病理結果でも高値である可能性が高いが、低値である場合は信頼性が低い。術後病理結果のKi67はホットスポットで測定しているが、針生検では必ずしもそうでない可能性が考えられる。術前針生検でDCISであっても50%はIDCであり、手術を選択する際は腋窩手術を省略することは早計であると考えられる。

DP-1-10-4

浸潤癌の針生検標本と切除標本のKi67 labelling indexの比較検討

[1]信州大学医学部附属病院　乳腺内分泌外科、
[2]一之瀬脳神経外科病院　画像センター

中島　弘樹[1]、小野　真由[1]、大場　崇旦[1]、家里　明日美[1]、福島　優子[1]、
伊藤　勅子[1]、金井　敏晴[1]、前野　一真[1]、高山　文吉[2]、伊藤　研一[1]

【緒言】乳癌診療ガイドラインにおいても、諸家の研究結果からKi67 labelling index（以下Ki67LI）と予後との相関はほぼ確実であるとされ、乳癌の生物学的特性を把握する上で重要な臨床情報である。しかし、Ki67の染色性は腫瘍内heterogeneityがあり、またその評価方法は一定していない。このような状況で「そもそも針生検標本のKi67LIは臨床情報として参考にできるのであろうか」という疑問をもとに、実際の針生検標本と切除標本とのKi67LIを比較検討した。【対象および方法】当科で2014年10月から2015年10月までに手術をした浸潤性乳癌のうち、針生検に習熟した単一の施行者により16G以上で施行され、標本に浸潤部位が十分に採取されており、以下の項目がすべてそろっている浸潤癌67例をretrospectiveに検討した。項目は年齢、針生検標本Ki67LI、切除標本Ki67LI・ER・PgR・HER2・組織学的グレード・腫瘍径・組織型・リンパ節転移個数・PET-CTのSUVmax値とした。【結果】針生検標本Ki67LI:26.0±18.4%(1.3-75.9)に対し切除標本Ki67:19.6±14.4%(3-60)で針生検標本Ki67LIが高く出る傾向にあった(p=0.02)。針生検標本Ki67LI－切除標本Ki67LI＝Δxとし、-5≦Δx≦5までを一致例とした時、全症例での一致率は25/67 (37.3%)であった。免疫染色によるサブタイプ別ではER≧50%＋PR≧20%：15/35(43%)、ER≧50%＋PR＜20%：4/10(40%)、Luminal-HER2：5/11(45%)、HER2：0/4(0%)、TN：1/7(14%)であった。針生検標本Ki67LIが≦15%でかつ切除標本Ki67LI≦15%であったのは17/20(85%)、同様にKi67LIが16-30%では9/24(37.5%)、Ki67LIが>30%では12/23(52%)であった。【考察・結語】針生検標本と切除標本のKi67LIの全症例での一致率は37.3%、またサブタイプ別ではER、PgR陽性例においては40%程度であったものの、高い結果ではなかった。しかし、針生検標本でKi67LIが≦15%であった場合は、切除標本でも≦15%である可能性が高く、治療戦略を考える際に参考にできる可能性がある。一致例について、年齢、組織学的グレード、組織型、リンパ節転移個数、SUVmax値との相関についても解析し報告する。

DP-1-10-5

Luminal乳癌におけるKi中間値の検討

[1]山梨大学　医学部　第一外科、[2]山梨大学　医学部　人体病理学、
[3]山梨県立中央病院　乳腺外科、[4]地域医療推進機構山梨病院　乳腺外科、
[5]峡南医療センター　市川三郷病院　外科

井上　慎吾[1]、井上　亜矢子[1]、大森　征人[1]、中山　裕子[1]、藤井　秀樹[1]、
中澤　匡男[2]、井上　正行[3]、丸山　孝教[4]、松田　啓[5]

はじめに：LuminalAかBの区別はKi値15%が指標となるが、これに近似した値の場合は、AかBかの判断に迷うことが多い。今回Ki値10から20%を中間値として、その特徴とAかBの判断材料を調べることを目的とした。対象と方法：2009年から2013年までの4年間のLuminal乳癌（Luminal-HER2タイプは除く）191例を対象とし、Ki値が10%未満を低値群、10-20%を中間値群、21%以上を高値群とした。これら3群とER、PGR、腫瘤径（T）、リンパ節転移（N）、核異型（NG）、HER2、病期との相関を比較検討した。さらに中間値群のみにおいても同様に比較検討した。統計手法は各因子の相関を分散分析で行い、さらに重回帰分析で最も有用な因子を絞り込んだ。結果：Luminal乳癌191例中低値群は74例（39%）、中間値群は83例（43%）、高値群は34例（18%）であった。Luminal全体と有意な相関があったのは、NG（＜.0001）、病期（.0309）で、有意傾向があったのはLN（.0667）、T（.0859）であった。この中でLuminal全体を最もよく説明できる因子はNGのみであった。また中間値群で有意な相関があったのはT（.0097）、NG（.0269）で、有意傾向があったのは病期（.0684）であった。この中で中間値を最もよく説明できる因子はT、NGであるが相関性は.391と低かった。考察：Ki値が不明であっても、NGで代用できる可能性があった。判断に困惑する中間値は全体の43%と多く、TやNGを考慮してLuminalAかBを決める方策をたてても、かなり困難なことと考えられた。結語：Luminal乳癌の中間値の特徴を検討したが、その特徴からAかBへの判定は困難であった。

DP-1-10-6

トリプルネガティブ乳癌患者におけるMIB-1 indexの年齢による検討

[1]伊勢赤十字病院　腫瘍内科、[2]伊勢赤十字病院　外科、
[3]伊勢赤十字病院　病理診断科

前川　佳奈[1]、谷口　正益[1]、岡　弘毅[1]、松本　英一[2]、宮原　成樹[2]、
矢花　正[3]

【背景】トリプルネガティブ乳癌（TNBC）は一般にMIB-1 indexが高く、予後不良である。特にTNBCは若年者に多く、高齢者と比較して若年TNBCではMIB-1 indexが高く、予後不良であるという報告もある。【目的】日本人のTNBC症例におけるMIB-1 indexの年齢による差異を調べる。【方法】2010年1月から2015年12月の間に、当院で浸潤性乳癌の診断を受けた女性を対象とした。全症例からTNBC症例のみを抽出し、若年者群（40歳未満）と非若年者群（40歳以上）の2群に分けて各群のMIB-1 indexを比較した。2群間の統計学的検定については、Mann-Whitney U testを用いて検討した。【結果】浸潤性乳癌と診断を受けた患者は664例で年齢中央値は61歳であった。TNBCは71例で、そのうち若年者群は7例、非若年者群は64例で、年齢中央値は56.2歳であった。MIB-1indexについては、浸潤性乳癌全体の中央値は15.2%（range 0.2 - 82.0%）であるのに対し、TNBCでは33.6%と高値であった。 さらにTNBCに限ってみると、 若年群のMIB-1 index中央値は47.9%で、非若年者群の中央値30.5%と比較し、有意に若年者群で高値であった。(p=0.00717)【考察】今までの報告からTNBC症例は若年者が多いとされるが、当院におけるTNBC症例は比較的高齢者が多く、若年傾向は認めなかった。一方MIB-1indexについては、浸潤性乳癌全体に対してTNBCで有意に高かった。さらにTNBCに限ってみると、MIB-1 indexの中央値は若年者群で47.9%、非若年者群で30.5%となり、若年者群において有意に高かった。一般にMIB-1index値が高いほど予後が悪いとされており、若年のTNBC症例では特に予後不良な可能性がある。

DP-1-10-7

HER2　FISH結果から～CEP17染色体の異数性と臨床経過～

[1]社会医療法人　博愛会　相良病院　乳腺科、
[2]社会医療法人　博愛会　相良病院　病理診断科

川野　純子[1]、大井　恭代[2]、四元　大輔[1]、松方　絢美[1]、佐藤　睦[1]、
寺岡　恵[1]、金光　秀一[1]、相良　安昭[1]、木谷　哲[1]、馬場　信一[1]、
松山　義人[1]、安藤　充嶽[1]、相良　吉昭[1]、相良　吉厚[1]、雷　哲明[1]

【目的】ASCO/CAPガイドラインに準拠したHER2(human epidermal growth factor receptor)検査ガイド第4版で、ISH法の陽性基準はHER2シグナル総数/CEP17シグナル総数比とHER2遺伝子コピー数で定義される。CEP17染色体の異数性と臨床経過に関連があるかを検討する。【対象と方法】2013年12月までに当院で手術を行った原発性乳がん（両側病変・同側複数FISH提出・術前化学療法例を除く）のうちHER2診断のためFISH検査を提出しかつHER2コピー数/CEP17染色体数結果が確認できた615例。その中でシグナル比2倍未満の291例についてCEP17染色体の異数性（monosomy: ＜1.25 disomy:1.25-2.25 low polysomy:2.25-3.75 high polysomy:＞3.75、HER2コピー数（＜4、4-6、6＜）、年齢、閉経状況、臨床病期、病理学的要素、臨床経過を検証した。観察期間中央値は48か月（1-214）。【結果】291例のうちmonosomy:1例（0.3%）、disomy:108例（37%）、low polysomy:129例（44%）、high polysomy:53例（18%）、HER2コピー数は＜4：220例（75%）、4-6：49例（17%）、6＜：22例（8%）。 年齢中央値56歳（27-100）、臨床病期はステージI/II/III：81例（28%）/178例（61%）/32例（11%）。病理学的腫瘍径はpT1:149例（51%）、pT2:111例（38%）、pT3：18例（62%）、pT4：12例（4%）、核グレード3：48例（16%）、リンパ節転移は132例（45%、 うち51例17%は4個以上）、 ホルモン感受性は251例（86 %）でみられた。各項目のKaplan-Meier曲線によるlog-rank検定を行い、ホルモン感受性陰性(p=0.002)、乳房切除症例（p=0.026）、リンパ節転移陽性例（p=0.006）では予後が悪かった。HER2コピー数による違いはなく、high polysomy群では再発が比較的早期に集中する傾向があった。(p=0.244)【まとめ】CEP17 high polysomy症例では比較的早期の再発が起こる傾向がみられた。 今後症例をさらに集積し、臨床的意義を検討していく予定である。

DP-1-11-1

当院におけるセンチネルリンパ節生検の同定方法について－RI法とICG蛍光法－

中京病院

伊東　悠子、東島　由一郎、谷村　葉子、小林　真一郎、寺境　宏介、
石田　知之、鳥居　直矢、堀澤　七恵、森山　瑞紀、澤崎　直規

センチネルリンパ節生検は、現在ラジオアイソトープ（RI）法＋色素法の同定率が約98%認められることから主流になっている。　最近ではICG（Indocyanine Green）を使用した蛍光抗体法がRI法にくらべ、施設を選ばず簡便なことに加え、2015年Web版のガイドラインでも推奨グレードBとして有用性が確立されつつある。当院でも2015年1月からRI法を導入しているが、2015年1月以前はICG蛍光抗体法のみでセンチネルリンパ節生検を行っていた。今回当院でRI法とICG蛍光抗体法を同時に行い同定されたリンパ節について検討した。【対象と方法】2015/1から2015/11までに乳癌に対し、RI法とICG蛍光抗体法でセンチネルリンパ節生検を行った患者26例についてセンチネルリンパ節の同定率、生検までの所要時間、RIとICG蛍光抗体法の同定の相違点、生検結果などについて検討した。【結果】年齢　平均60.5歳（41～83歳）。乳房の術式は部分切除が9例、乳房切除が17例であった。病変部位は、A領域が5例、B領域が4例、C領域が11例、D領域が3例、E領域が2例、AC境界領域が1例であった。 病理は、 非浸潤性乳管癌6例、乳頭腺管癌9例、充実腺管癌1例、硬癌5例、浸潤性小葉癌1例、浸潤性微小乳頭癌1例、 浸潤性乳管癌3例であった。Subtypeは　Luminal Aが14例、Luminal-HER2が3例、HER2 enrich が1例、triple negativeは2例、HER2が2＋でFISHが不明のものが5例であった。浸潤径は、平均10.5mm（0～27mm）であった。センチネルリンパ節生検の個数は、平均2.5個（1～4個）であった。センチネルリンパ節切除までの平均時間は21.3分（9～61分）であった。センチネルリンパ節51リンパ節のうちRI法により同定したリンパ節のカウントの平均は102.1（0～958）であった。ICG蛍光抗体法で確認すると1個は蛍光なし、50個が蛍光を認めた。この26例のうちRI法とICG蛍光抗体法で同定した際にRI法でガンマーファインダーでのカウントが0でICG蛍光抗体法が陽性のリンパ節が9例に認められた。 すべて迅速病理結果は陰性であった。【考察】以前行っていたICG蛍光抗体法では、センチネルリンパ節以外のリンパ節も同定されると考えられるため、今回のようなRI法によるカウントが0でICGの蛍光のみ認めるリンパ節が確認できたと考えられる。センチネルリンパ節の同定にはICG蛍光抗体法よりもRI法の方が有用である可能性が考えられた。

DP-1-11-2

乳癌センチネルリンパ節転移陽性・非郭清症例でも　NCSスコアにより術後治療方針決定は可能である

[1]国立がん研究センター中央病院　乳腺外科、[2]虎ノ門病院　乳腺・内分泌外科

木下　貴之[1]、神保　健二郎[1]、椎野　翔[1]、麻賀　創太[1]、安部　優子[1]、
小倉　拓也[2]、高山　伸[1]

【背景】われわれは組織診断法と分子生物学的手法（OSNA法）の併用法での詳細なSLNの評価を行い、腋窩リンパ節郭清（ALND）省略症例決定のために、独自のNCC-SLN転移スコア（以下NCSスコア）を開発し、non-SLN転移状況の予測の可能性を報告してきた。ACOSOG Z0011試験によりセSLN転移陽性でも症例によっては腋窩リンパ節郭清（ALND）を省略しても予後に差がないことが示されたが、予後因子としてあるいは術後治療方針の決定の際には腋窩リンパ節転移総数(ステージング)は未だに重要である。【対象・方法】対象は2010年2月～2013年6月に当院で組織診断法とOSNA法の併用でSLNを診断したcTis-3 N0の原発性乳癌患者1176症例のうち、転移陽性で腋窩リンパ節郭清（ALND）を追加した323症例を対象とした。センチネルリンパ節を組織診断法はMAC/MIC/ITCをそれぞれ3/2/1点、OSNA法は2+/1+/+Iをそれぞれ3/2/1点とし、総和をNCSスコアとし算出し、他の臨床的因子も含めてリンパ節転移総数（N2ステージング）予測能と予後予測能を比較・検討した。【結果】 各因子のN2ステージングとRFSの予測能をROC解析とOdds解析にて評価した。NSCスコアのNon-SLN転移、N2ステージング予測性能は迅速、永久NCSスコアで各々AUC=0.912, 0.920と他の因子(cT,pT,ly,OSNA およびSLN病理転移径)よりも優れていた。OSNA半定量は、N2予測因子として病理とは独立した因子と考えられた（単位Odds=4.90, p＜0.0001）。また、NSCスコアやOSNAコピー数総和（TTL）とRFSの間に関係があり、短い観察期間内でも優れた予後予測因子であることが示唆された。【結論】NCSスコアは単独でnon-SLN転移状況ばかりでなく、リンパ節転移個数の推計も可能な独立したシンプルかつ汎用性の高い予測因子であり、今後増加するSLN転移陽性・ALND省略症例でも術後補助療法の強度決定に役立つ。

DP-1-11-3
センチネルリンパ節生検を施行したpN1mi乳癌の検討

川崎医科大学　乳腺甲状腺外科

山本　裕、岸野　瑛美、菅原　汐織、小倉　一恵、山本　正利、齋藤　亙、
山下　哲正、野村　長久、田中　克治、紅林　淳一

【目的】N0乳癌の手術において、センチネルリンパ節生検（SLNB）は標準的な術式となった。さらにACOSOG Z0011およびIBCSG 23-01試験では、腋窩リンパ節転移陽性例であっても、症例を選べば、腋窩リンパ節郭清（ALND）の省略が可能であることが示された。そしてpN1miにおいては、ALNDを加えても加えなくても予後に差を認めないことが示された。【対象と方法】2002年1月から2015年8月に当科でT1-2, N0, M0乳癌と診断され、術中にセンチネルリンパ節が同定でき、SLNBを施行した1286例のうち、pN1miであった57例（4%）を対象とした。SLNB群45例とSLNB→ALND群12例で、Kaplan-Meier法を用いて予後をretrospectiveに検討した。SLNBの方法は、99mTcフチン酸を用いたRI法とインドシアニングリーンを用いた色素法の併用法で行った。センチネルリンパ節の同定個数は平均2.2個で、2mm間隔で切片を作成し、HE染色で転移の有無を検討した。【成績】患者背景において、2群間で年齢、腫瘍径、乳房の術式、組織型、ER、PR、HER2に差を認めなかったが、subtypeにおいて、Luminal typeに差を認めなったが、SLNB群でHER2　typeが、SLNB→ALND群でTriple Negativeが多かった。2mm以下の転移リンパ節が1個、2個がそれぞれ52例、3例であった。腋窩再発、遠隔再発、死亡は、SLNB群 vs SLNB→ALND群で、それぞれ2例 vs 0例、2例 vs 1例、1例 vs 1例（いずれも他病死）で、有意差を認めなかった。【結論】pN1mi乳癌では、SLNBにALNDを加えても、予後に差を認めなかった。

DP-1-11-4
センチネルリンパ節転移陽性乳癌患者に対するOSNA法を使用した高度腋窩リンパ節転移の予測

[1]大阪府立呼吸器・アレルギー医療センター　乳腺外科、
[2]近畿大学　医学部　外科　乳腺内分泌部門、[3]日本乳癌学会斑研究

久保田　倫代[1]、濱田　未佳[2]、新崎　亘[2]、安積　達也[2]、橋本　幸彦[2]、
乾　浩己[2]、北條　敏也[2]、井本　滋[3]、菰池　佳史[2]

【目的】早期乳癌においてセンチネルリンパ節生検（SNB）が行われ、センチネルリンパ節（SN）が陰性であれば腋窩リンパ節郭清（ALND）が省略されている。しかし、SN(+)でのALND群とALND省略群を比較したACOSOG Z0011で、SN(+)患者でも転移個数が軽度であればALNDを省略できることが示された。一方、リンパ節転移高度陽性症例に対するALND省略については明らかではなく、また、リンパ節転移4個以上の高度陽性は予後因子や補助療法の決定にかかわる重要な因子とされる。したがって、リンパ節転移の有無だけではなくその程度を知ることは治療上重要と考えられる。OSNA法は専用の可溶化試薬を用いてリンパ節を可溶化し、CK19mRNAの増幅・検出を行い転移の有無を判定する方法である。OSNA法ではCK19mRNAのコピー数を半定量的に測定できることから、リンパ節転移の程度を予測するのに有用である。我々は、術中にSNの転移評価ができるOSNA法を用いてリンパ節転移4個以上症例の選別が可能であるか検討した。
【方法】2010年5月から2014年12月に当院で手術を行った腋窩リンパ節転移陰性浸潤性乳癌でSNBを行い、OSNA法を使用して転移評価を行った621症例のうち、SN転移陽性でありALNDを行った134症例を対象とした。SN転移はOSNA法を使用して術中に評価し、少なくとも1個のSNにOSNA1+以上の転移を認めた場合、ALNDを施行した。摘出されたSN全てをOSNA assayで評価した。OSNAのコピー数と判定は、コピー数250未満をnegative、OSNAコピー数250～5000copies/μlを1+、5000copies/μl以上を2+とした。摘出された転移陽性のSN全てのCK19mRNAコピー数の総和をTotal tumor load(TTL)と定義した。
【結果】OSNA1+、2+でALNDを行った134症例のうち、リンパ節転移を4個以上認めたのは31症例（23.1%）であった。TTLとLN転移4個以上との関係についてROC解析を使用して評価すると、cut off値は54,000copies/μlであった。TTL54,000copies/μl以上のうち、リンパ節転移4個以上は23症例(35.4%)であった。TTL＞54,000 copies/μlを含めて各種病理学的因子とリンパ節転移4個以上との関連について多変量解析を行うと、TTL＞54,000 copies/μlが唯一独立して有意な因子となった。(OR,2.95; 95%CI,1.17-7.97, p=0.022)
【結論】OSNA法により術中評価されたTTLは腋窩リンパ節転移4個以上と関連がある因子であった。

DP-1-11-5
乳癌センチネルリンパ節のOSNA法陽性の最大コピー数と非センチネルリンパ節転移との関連

岐阜市民病院　乳腺外科

細野　芳樹、中田　琢己

【目的】乳癌センチネルリンパ節生検（SLNB）でのOSNA法は利点が多い。しかしOSNA法陽性のセンチネルリンパ節（SLN）のコピー数と非センチネルリンパ節（NSLN）との関連は明らかでない。今回、OSNA法陽性SLNの最大コピー数とNSLNの転移との関連について検討した。【対象と方法】当院でのSLNBを含む乳癌手術で、OSNA法転移陽性で腋窩リンパ節郭清を追加された17症例を対象とした。検索されたSLNのOSNA法最大コピー数を求め、OSNA法の判定基準である250コピー以上～5000コピー未満（+）7症例と5000コピー以上（++）10症例の2群に分けてNSLNの転移陽性率を比較した。さらに5000コピー以上（++）のうち5000コピー以上100000コピー未満（5症例）、100000コピー以上（5症例）でもNSLNの転移陽性率を比較した。またOSNA法の最大コピー数とOSNAコピー数総和（TTL: Total Tumor Load）との相関関係も調べた。【結果】全症例での1症例当たり平均値はSLNで2.1個、SLN転移数は1.5個、NSLN数は6.9個、NSLN転移数は1.1個であった。またNSLNの転移陽性率は以下の通りであった。最大コピー数が250コピー以上5000コピー未満（+）で14%(1/7)、5000コピー以上（++）は50%（5/10）であった。さらに5000コピー以上（++）での解析では5000コピー以上100000コピー未満は20%(1/5)、100000コピー以上は80%(4/5)であった。SLNのOSNA法での最大コピー数とTTLの相関関係は、有意水準が1%で有意であり（p＜0.001）で相関係数が0.996であるため極めて強い相関関係が示された。【考察】SLNの最大コピー数が多いほどNSLNの転移陽性率が高い傾向にあった。SLNの最大コピー数に応じて、腋窩郭清の適応を考える必要があると考えられた。

DP-1-11-6
再発乳癌でのセカンドセンチネルリンパ節生検

[1]国立病院機構　東京医療センター　外科、
[2]国立病院機構　東京医療センター　臨床検査科

永山　愛子[1]、松井　哲[1]、笹原　真奈美[1]、石　志紘[1]、島田　敦[1]、
大石　崇[1]、村田　有也[2]、磯部　陽[1]

【背景と目的】温存乳房内再発におけるリンパ節の適切な診断と治療は確立していない。本研究では、腋窩温存可能な温存乳房内再発症例を選択する上で、セカンドセンチネルリンパ節生検が有用であるかの検討を目的とした。【方法】2009年4月から2015年7月までに当院で温存乳房内再発に対する手術を行い、その際にセカンドセンチネルリンパ節の採取またはその試みを行った19例を対象とした。初回手術時の術式、術後療法などの因子とセカンドセンチネルリンパ節の同定率、腋窩温存率、局所再発との関連を後方視的に検討した。【結果】初回乳房手術から再手術までの期間中央値は63ヶ月であった。全19例のうち18例はセカンドセンチネルリンパ節生検に放射線同位元素と色素の併用法を用いており、1例は色素法単独で行われた。セカンドセンチネルリンパ節の同定は12例（63.2%）で可能であった。同定されたセカンドセンチネルリンパ節の局在は12例中11例で同側腋窩であり、1例のみ同側腋窩と第2肋間であった。セカンドセンチネルリンパ節の同定率は、初回手術でセンチネルリンパ節生検施行例が73.3%（11例/15例）、腋窩郭清施行例が25%（1例/4例）で、統計学的有意差は認めなった（p=0.08）。セカンドセンチネルリンパ節の同定困難であった7例中4例は腋窩からのリンパ節採取を行い、転移は認めず、その後のリンパ節再発も認めなかった。初回手術でセンチネルリンパ節生検施行例のうち、全例に採取リンパ節に転移を認めず、腋窩温存が可能であった。初回手術腋窩郭清施行例のうち1例（25%）に採取リンパ節に転移を認め、その後腋窩リンパ節再発を認めた。採取したリンパ節に転移を認めなかった16例のうち、腋窩再発は認めなかった。【結論】初回手術でセンチネルリンパ節生検が施行されている例において、セカンドセンチネルリンパ節の同定率は高い傾向を認め、転移陰性を確認することが腋窩温存症例の選択に有用である可能性が示唆された。

DP-1-11-7

Semi-dry dot-blot(SDB)法を応用した新規乳癌リンパ節転移診断キットの評価：macro転移とmicro転移の鑑別

[1]長崎大学病院　腫瘍外科、[2]千葉愛友会記念病院 産婦人科、
[3]にゅうわ会 及川病院 乳腺外科、[4]日赤長崎原爆病院 外科、
[5]長崎大学病院 病理診断科・病理部

大坪　竜太[1]、平川　宏[2]、及川　将弘[3]、田中　彩[1]、稲益　英子[1]、
馬場　雅之[1]、松本　恵[1]、矢野　洋[1]、畑地　登志子[4]、柴田　健一郎[4]、
谷口　英樹[4]、木下　直江[5]、安倍　邦子[5]、福岡　順也[5]、永安　武[1]

【背景と目的】SDB法は通常リンパ節(LN)内に上皮成分が存在しない事を利用し，上皮細胞の成分であるCytokeratin(CK)に対して膜上で迅速免疫染色を行い，LN転移を検出する方法である．SDB法は入割したLNの洗浄液を用いて転移を診断するため，残ったLN組織で迅速または永久標本による病理学的診断を併用できる利点がある．以前我々が行った前視方的多施設臨床研究では，100症例，174個の乳癌センチネルLNにおけるSDB法と永久病理標本の比較において,感度93.3%,特異度 96.9%,一致率 96.6%であった．今回我々はSDB法を応用した抗CK19抗体を用いた新規乳癌LN転移診断法のキット化に成功し,その評価を報告する．【対象と方法】2013年7月から2015年4月にかけて長崎大学病院腫瘍外科と日赤長崎原爆病院外科で乳癌手術を行った症例のうち，病理学的に転移陽性と判断されたセンチネルLN23個と郭清腋窩LN32個の計55個，転移陰性と判断されたセンチネルLN84個を対象とした．術前化学療法や術前内分泌療法を行った症例は除外した．これら合計139個のLNに対して，高検出力・低検出力のLN転移診断キットで転移の有無を評価し，永久病理標本による病理診断と比較した．【結果】低検出力キットは転移陽性LN55個のうち45個を転移陽性と判断し，転移陰性LN84個の全てを陰性と判断し,感度81.8%，特異度100%，一致率は92.2%であった．また，10個の偽陰性症例のうち8個は単発micro転移であり,macro転移に限ると感度は95.3%であった．高検出力キットは転移陽性LN55個のうち51個を転移陽性と判断し，転移陰性LN84個のうち77個を陰性と判断し,感度90.9%，特異度91.7%，一致率は92.1%であった．2種のキットを組み合わせると，macro転移とmicro転移以下の鑑別における感度95.3%，特異度95.8%，一致率は95.7%であった．各キットの判定時間は10分，前処置まで含めて約20分でLN転移診断が可能で，従来のSDB法の約半分に短縮された．なお，価格は1検体あたり3,000円程度である．【結論】LN転移診断キットは正確，迅速，安価かつ病理診断との併用が可能で，臨床上問題となるmacro転移とmicro転移以下の鑑別も可能である．

DP-1-12-1

Circulating DNAに対する12エピジェネティックマーカーパネルを用いた早期乳癌診断

[1]京都大学大学院　医学研究科　外科学講座　乳腺外科学、
[2]福島県立医科大学臨床腫瘍学講座

植弘　奈津恵[1]、佐藤　史顕[1]、佐治　重衡[2]、戸井　雅和[1]

【背景と目的】Circulating DNA（ciDNA）は乳癌治療モニタリングのバイオマーカーとして注目されているが、早期診断に対する有用性についての報告は少ない。一方、DNAのメチル化のパターンは正常組織と癌組織で異なり、乳癌ではサブタイプにより異なる特徴を有していると報告されている。我々は乳癌に特徴的なDNAのメチル化をマーカーとしたパネルを作成し、乳癌早期診断における有用性を検討した。【方法】乳癌細胞株、乳癌組織と健常者血液のDNAを用いてメチル化マイクロアレイ解析を行い、乳癌全体に共通したメチル化マーカー4種、Luminal乳癌に特徴的なメチル化マーカー4種、Triple Negative乳癌に特徴的なメチル化マーカー4種を選択した。これに4種類の内部コントロールを加え、digital droplet methylation-specific PCR法を利用したパネルを作成した。87例の乳癌症例および80例の健常者のciDNAを訓練データとして検出アルゴリズムを作成し、結果はDiagnostic Indexとして出力した。58例の乳癌患者および53例の健常者のciDNAを検証データとして検出アルゴリズムを評価した。【結果】検出アルゴリズムのReceiver operating characteristic curveのArea under the curveは訓練データで0.92、検証データで0.88であった。感度は訓練データで0.91、検証データで0.84であり、特異度は訓練データで0.83、検証データで0.79であった。全データを用いたステージごとの感度は0、I、IIA、IIB、III、転移性乳癌（MBC）それぞれで1、0.85、0.87、0.77、1、0.97であった。【結論】我々のエピジェネティックマーカーパネルは早期乳癌の検出が可能であり、血液を用いた乳癌早期診断に有用であると考えられる。

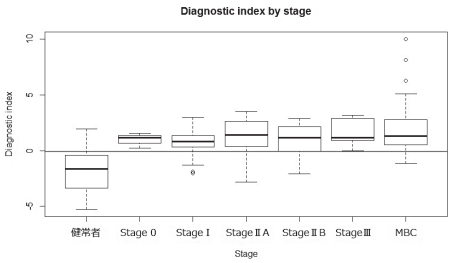

DP-1-12-2

転移再発乳癌患者における血中循環腫瘍DNAのTP53/PIK3CA変異の次世代シークエンサーによる解析

[1]日生病院　乳腺外科、[2]大阪大学　医学部付属病院　乳腺内分泌外科

中内　千暁[1]、加々良　尚文[2]、島津　研三[2]、下村　淳[2]、直居　靖人[2]、
下田　雅史[2]、金　昇晋[2]、重里　昌子[1]、西田　幸弘[1]、野口　眞三郎[2]

【背景】血中循環腫瘍DNA(ctDNA)は、癌患者の新たな血中バイオマーカーとして注目されている。ctDNAは腫瘍由来のDNA変化を有しており、様々な手法でその検出が試みられている。【対象と方法】17例の転移再発乳癌患者（再発14例、初診時転移乳癌3例）について原発腫瘍の凍結標本と血漿1mlからDNAを抽出し、次世代シークエンサー(Ion-PGM)を用いて*TP53*と*PIK3CA*のwhole exon sequencingを行った。また参照データとして、乳癌患者の白血球DNA(n=33)を解析した。【結果】原発腫瘍DNA(tDNA)に11変異を8症例(47%)に認めた（mutant allele fraction(mut-AF)＝中央値28.2%(6.6-43.0%)）。血漿DNA(pDNA)に13変異を7症例(41%)に認め（mut-AF＝中央値1.2%(0.3-14.6%)）、そのうち6変異（46%）はtDNAでも共通して認められたが、残り7変異(54%)はtDNAでは認められなかった(discordant mutation)。これらのdiscordant mutationは3レジメン以上の比較的多くの再発治療を受けた症例にのみ検出され、治療に伴って新たに獲得された変異であることが推察された。また、再発乳癌14例の予後観察において（再発後観察期間＝中央値37.8 ヶ月(4.9-63.0)）、死亡例は変異pDNA陰性8例中1例(13%)に対して、変異pDNA陽性6例中3例(50%)と高率であった。生存時間分析においても変異pDNA陽性群は有意に予後不良であった(p=0.027)。一方CEA/CA15-3は予後との有意な相関を認めなかった。【結論】次世代シークエンサーにより転移再発乳癌患者の血中ctDNA解析を行い、41%の症例から*TP53*と*PIK3CA*の変異を検出することができた。その半数以上は原発巣では認められず、治療過程で新たに獲得された可能性が示唆された。また再発乳癌症例においてctDNAの存在は血清腫瘍マーカーより有用な予後予測マーカーであると考えられた。

DP-1-12-3

化学療法後の血中1-CTPの変動について

[1]みやうちクリニック　乳腺外科、[2]公立学校共済組合　近畿中央病院　外科

宮内　啓輔[1]、松本　崇[2]

【はじめに】血中1-CTPは骨転移の時だけではなく加齢、化学療法、骨折、骨の手術などで上昇する事を報告して来た。今回は化学療法後の上昇について詳細に検討した。【対象】明らかな骨転移を認めない･術前･術後化学療法を行った乳癌患者197名を対象とした。1-CTPは原則として半年に1回測定した。【結果】1-CTP(正常値：5.5ng/ml未満)が化学療法後に異常値を示したのは全体で55例(27.9%)であり、年齢は34～77歳（平均58.6歳）だった。軽度上昇(5.5~6.9)が38例、中等度上昇(7.0~9.9)が13例、高度上昇(10.0~)が4例だった。1-CTP上昇は化学療法別にみると、アンスラサイクリン＋タキサンが102例中33例(32.4%)、TCが42例中15例(35.7%)、経口抗癌剤が16例中0例、CMFが12例中1例(8.3%)、残りはEC,タキサン単独などが25例中6例(24.0%)であった。化学療法開始から1-CTP上昇までの期間は早いもので3ヶ月であった。1-CTPは最長で16ヶ月後の上昇があったが毎月測定している訳ではないので、測定時期を考慮すると8ヶ月以内には上昇してくると思われた。上昇している期間は10ヶ月をこえる症例もあったが、大多数は6ヶ月くらいであった。【まとめ】化学療法後に血中1-CTPが上昇することがしばしば見られるがアンスラサイクリン系やタキサン系の抗癌剤の場合が殆どで、その頻度は約30%であった。1-CTPは抗癌剤投与開始後3ヶ月くらいから上昇し､約6ヶ月間続くものと思われた。化学療法後に1-CTPを測定する際には、骨転移でなくてもある期間には上昇する場合がある事を知っておく必要がある。

DP-1-12-4
血清バイオマーカーによる乳癌早期発見の可能性

[1]東京大学医学部附属病院　乳腺内分泌外科、
[2]東京大学大学院医学系研究科　消化管外科、
[3]東京大学医学部附属病院　病理学、
[4]国立国際医療研究センター　臨床研究センター　医療情報解析研究部臨床疫学研究室、[5]国際医療福祉大学三田病院　乳腺センター、
[6]獨協医科大学越谷病院　乳腺センター、
[7]対馬ルリ子女性ライフクリニック銀座

石橋　祐子[1]、野村　幸世[2]、森園　亜里紗[1]、小林　蓉子[1]、分田　貴子[1]、山村　純子[1]、倉林　理恵[1]、菊池　弥寿子[1]、丹羽　隆善[1]、西岡　琴江[1]、内田　惠博[5]、愛甲　丞[2]、大津　洋[4]、池村　雅子[3]、対馬　ルリ子[7]、佐々木　毅[3]、深山　正久[3]、小川　利久[6]、多田　敬一郎[1]、瀬戸　泰之[2]

Trefoil Factor Family(TFF)1, 2, 3は消化管粘膜などで部位特異的に分泌されているタンパク質である。中でもTFF3は、胃癌患者血清で上昇していることが見いだされ、胃癌のバイオマーカーとなる可能性が示唆された。しかし、胃を切除しても血清TFF3値は低下せず、血清高TFF3の源は胃癌ではないと考えられた。膵癌患者の血清中でもTFF3値が非担癌者に比し上昇していることが確認され、汎癌バイオマーカーとなり得るといえる。これらのことより、血清TFF1, 2, 3が乳癌患者の拾い上げにも有用であるかどうかを検討した。検診受診の20～80歳代の非担癌女性351名の血清TFF1, 2, 3値と未治療の乳癌患者44名の血清TFF1, 2, 3値をELISA（サンドイッチ法）により比較した。さらに乳癌患者数に対して、±5歳として年齢でマッチングし、対象集団を1:3の割合で抽出した擬似的な集団にて検討した。100回試行を繰り返し、TFF1, TFF2: 2群の差に有意差を示さなかったが、TFF3: 2群の差に有意差を示す回数 alpha = 5%: 61回, alpha = 1%: 19回となり、TFF3において有意と示す結果を得たことを報告した。次に、セカンドコホートとして、検診受診の非担癌女性412名（上記351名とは異なる集団）の血清TFF1, 2, 3値と未治療の乳癌患者、上記44名を除く81名の血清TFF1, 2, 3値をELISA法により比較した。胃癌では胃切除後も血清TFF 3が低下しなかったことを踏まえ、乳癌患者の術前術後の血清TFF1, 2, 3も測定し、切除によるTFF値の変化を比較した。手術検体の免疫染色も施行した。乳癌患者のTFF1, 2, 3は、TFF1: P = .366, TFF2: P = .433, TFF3: P = .556, TFF3（80歳未満）: P = .046との結果となりTFF3（80歳未満）のみ有意に高値であった。TFF3は乳癌バイオマーカーとなりえ、すなわち汎癌バイオマーカーとなる可能性が確認された。また、術後血清TFF3は術前より有意に減少しており、血清高TFF3は乳癌自体に因ると考えられ、実際に手術検体の免疫染色ではTFF3は96%の症例で陽性であった。血清TFF3は乳がんの早期発見バイオマーカーとなりうる。

DP-1-12-5
血中の循環腫瘍細胞（CTC）の検出を目的としたEpCAM非依存性微小流体デバイスの開発

[1]和歌山県立医科大学第三内科、
[2]ミシガン大学ブレストオンコロジープログラム、[3]ミシガン大学化学工学部、
[4]サウスダコタ州立大学電気工学・情報科学部、[5]Google.Inc

徳留　なほみ[1,2]、Hyeun Joong Yoon[3,4]、Tomas Bersano[5]、Dafydd Thomas[2]、Costanza Paoletti[2]、Kimberly Michael[2]、Martha Brown[2]、James M Rae[2]、Sunitha Nagrath[3]、Daniel F Hayes[2]

【目的】血中の循環腫瘍細胞（CTC）は癌の転移に重要な役割を担っている。CTCの検出にはCellSearchを代表とする、epithelial cellular adhesion molecule（EpCAM）などのリガンドを利用し、cytokeratin（CK）などの上皮系マーカーで同定するアッセイが主流だった。しかし、それらはEpCAMあるいは上皮系マーカー発現に乏しいCTCに対する感度に限界があるため、医学工学技術を駆使したさまざまな微小流体デバイスが開発されている。今回われわれはリガンドを利用した手法は用いず、CTCの物理学的特性を応用して検出する微小流体デバイス"CTC-CORRAL"を開発した。【方法】まず、ヒト乳癌細胞株4種を健常人ボランティアの血液にそれぞれ混入した検体を作成して血中のヒト癌細胞の検出力を検証した。さらに転移乳癌症例28症例の血液検体を処理して得られた結果をCellSearchの結果と比較することで、CTC-CORRALの臨床的有用性を検証した。【成績】CTC-CORRALは血液中のヒト癌細胞の17-76%を検出可能であった。転移乳癌症例から得られた検体中、CTC-CORRALでのCK陽性のCTCの検出率は42.9%と、CellSearchの78.6%と比較して低値だったが、CTC-CORRALではCellSearchで検出されなかったCK陰性の循環細胞も検出可能であった。さらに、それらCK陰性の循環細胞のうち0-56%はvimentin陽性であり、デバイス内のCK陰性vimentin陽性の細胞に対してマルチプローブを用いたfluorescence in situ hybridization（FISH）アッセイを行った結果、1番染色体あるいは17番染色体のaneuploidityが証明され、これらの細胞が癌細胞、すなわちCK陰性のCTCであることが示唆された。【結論】リガンド非依存性の微小流体デバイスにより、CK陽性だけではなくCK陰性のCTCも検出可能であった。特にvimentin陽性の細胞も検出できたことから、浸潤・転移といった癌細胞の生物学的特性の解明への寄与が期待できる。

DP-1-12-6
トリプルネガティブ乳癌の転移増殖を抑制するKLF4の働きについて

富山大学　消化器・腫瘍・総合外科

長田　拓哉、松井　恒志、橋本　伊佐也、塚田　一博

【はじめに】我々はこれまでに、iPS細胞誘導因子の一つであるKLF4が、トリプルネガティブ乳癌（TNBC）において予後予測因子となることを報告してきた。今回、TNBC患者の抹消血液中浮遊癌細胞（CTC）におけるKLF4の発現を解析し、TNBCの転移増殖機構に対してKLF4が抑制的に機能している知見を得たので報告する。【方法】85例のTNBCに関するKLF4の発現レベルについて、免疫染色を用いて評価するとともに、転移再発形式について臨床病理学的に検討した。またTNBC患者における抹消血液中のCTCを同定し、KLF4の発現についてそれぞれ原発巣と比較した。さらにTNBC培養細胞（MDA-MB231）にKLF4のsiRNAを導入してKLF4の発現を抑制し、KLF4の細胞増職能、およびEMT様変化について解析した。【結果】85例のTNBC症例において、KLF4高発現群は低発現群と比較してTNBC症例におけるOS、DFSが有意に良好であった。TNBC患者の抹消血液中に存在するCTCを捕捉しKLF4の発現を解析すると、原発巣の癌細胞と比較してCTCではKLF4の発現が低下していた。またKLF4の発現を抑制したTNBC細胞（MDA-MB231）では、controlに比べて細胞増殖能や細胞浸潤能が増強した。このとき、E-cadherinやVimentinなど各接着因子発現も抑制されており、EMT様の変化が認められた。これらのTNBC細胞にEriblinを投与すると細胞にアポトーシスが誘導されるが、その際KLF4の発現が増強した。【結語】KLF4の発現が低下したTNBC症例の予後は不良であった。CTC、およびsiRNAの実験結果より、TNBCではKLF4の低下により、EMTが誘導され、乳癌の転移増殖能が亢進すると考えられた。KLF4の発現を高める治療は、TNBCの転移増殖を抑制する上で有用な戦略になり得ると考えられた。

DP-1-12-7
トラスツズマブエムタンシン（T-DM1）の治療効果と血清HER2およびHER2遺伝子増幅との関連

国立病院機構　大阪医療センター

大谷　陽子、増田　慎三、水谷　麻紀子、八十島　宏行、森　清、田中　希世、真能　正幸

【背景】トラスツズマブエムタンシン（T-DM1）を進行再発時に使用する際、奏効例とそうでない症例の2分極化が顕著である。また、有用な効果予測因子がない。過去の我々の検討結果では血清HER2とT-DM1の治療効果に有意な関連は認められなかった。この一因として、症例数が少ないことや、血清HER2が原発巣および転移巣のHER2発現状況を厳密に反映していない可能性が考えられた。【目的】血清HERおよびDISH法にて定量した原発巣および転移巣のHER2遺伝子増幅がT-DM1の効果と関連するか検討する。【対象】2014年4月～2015年11月に国立大阪医療センターでT-DM1による治療を行った再発および進行乳癌31例。【方法】前述の症例のうち未染検体が得られた原発巣および転移巣のHER2遺伝子増幅を測定し、T-DM1の治療効果との関連を解析する。また、血清HER2とHER2遺伝子増幅の相関を解析し、血清HER2の定量性についても検討する。【結果】T-DM1は最大10th lineで使用されており、21/31例（67.7%）が4th line以降での使用であった。T-DM1のresponse rateは8/31例（25.8%）、clinical benefit rateは13/31例（41.9%）であった。原発巣のHER2 IHC scoreが3であった症例は2以下の症例よりも奏効（p = 0.14）、clinical benefitを得られる傾向にあった（p = 0.18）。また、IHCがスコア2以下の症例で奏効およびclinical benefitを得られた症例は1例もなかった。T-DM1施行前の血清HER2は22/31例（71.0%）で陽性であり、原発巣HER2のIHC scoreと有意な関連はみられなかった（p = 0.58）。またT-DM1施行前の血清HER2とresponse rateに有意な関連を認めなかったが（p=0.58）、clinical benefit（p=0.15）とは関連する傾向にあった。奏効群と非奏効群でT-DM1施行前の血清HER2の値に有意差はなく（p = 0.88）、Clinical Benefitを得られた症例と得られていない症例についても同様であった（p = 0.57）。T-DM1治療前に血清HER2が陽性であった22例について、治療1ヶ月後の低下はresponse rate（p = 0.10）と関連する傾向にあり、clinical benefit rateと有意に関連していた（p = 0.01）。DISH法にて評価した原発巣および転移巣HER2とT-DM1の治療効果、血清HER2との相関については本会で報告する。

DP-1-13-1

術前化学療法中に病状増悪が認められた乳癌患者の臨床病理学的特徴と予後解析

[1]がん研有明病院　乳腺センター　乳腺外科、
[2]がん研有明病院　乳腺センター　乳腺内科、[3]がん研有明病院　病理部、
[4]がん研究所　病理部、[5]がん研有明病院　総合腫瘍科、
[6]がん研有明病院　乳腺センター

市村　佳子[1]、深田　一平[2]、柴山　朋子[2]、倉田　麻美[2]、稲垣　里奈[2]、
照屋　なつき[1]、小林　心[2]、荒木　和浩[2]、高橋　俊二[5]、堀井　理絵[3]、
秋山　太[4]、伊藤　良則[2,6]、岩瀬　拓士[1]、大野　真司[6]

【背景】術前化学療法(NAC)は温存率の向上や抗がん剤感受性を知る目的として原発性進行乳癌に対する標準的治療の一つとされているが、 約5%にNAC中の原発巣増悪(PD)を認めることが報告されている。【目的】NAC中にPDとなった症例の臨床病理学的特徴及び予後を知ることは、今後の個別化治療を考える上で重要である。【対象と方法】2007年1月～2014年12月に当院にて原発性乳癌に対して手術した症例は8184例、標準的なレジメンを用いたNACを施行した症例は1066例であった。 この中でNAC中にPDとなった50症例(4.7%)を対象として臨床病理学的特徴と予後の関係を後方視的に解析した。サブタイプは術前針生検検体で評価し、 ホルモン陽性(HR)はER 10%以上and/or PgR 10%以上、HER2陽性は免疫組織+3 or 免疫染色+2でかつISH 2.0以上と定義し、Luminal乳癌はHR陽性HER2陰性、Luminal/HER2乳癌はHR陽性HER2陽性、HER2乳癌はHER2陽性、トリプルネガティブ乳癌(TN)はHR陰性HER2陰性とした。 予後はKaplan-Meier法を用いて解析し、log-rank検定を行った。【結果】年齢の中央値49歳、観察期間の中央値は36.5か月。NAC1066例におけるサブタイプ毎のPD割合は、Luminal:599例中19例(3.2%)、HER2:142例中2例(1.4%)、Luminal/HER2:123例中4例(3.3%)、TN:202例中25例(12.4%)であり、TNが最も多く、約半数を占めた。PDとなった50例の転帰は、 再発26例(52%)、 死亡25例(50%)、5年無再発生存率44.9%、5年生存率46.0%であった。 サブタイプ別の無再発生存期間(RFS)および全生存期間(OS)の中央値はLuminal：39.4と48.2か月、HER2：63.6と63.6か月、Luminal/HER2：9.6と19.6か月、TN：12.2と20.9か月(RFS：p=0.12、OS：p=0.26)であった。 背景因子別の予後解析では手術時リンパ節転移個数(RFS:p=0.001、OS:p=0.008)、術後標本でのリンパ管侵襲(ly+)(RFS:p=0.013、OS:p=0.026)が有意な予後不良因子であった。また、NAC中PDとなったLuminal19例中の6例(31.6%)において術後標本でTNへの変化が認められた。Luminalのまま変化が認められなかった群とTNへ変化した群において、RFSの中央値は68.5 vs 48.7か月、OSの中央値は67.8 vs 54.0か月であった。【結論】NAC中PDとなる症例はTNが多く、 リンパ節転移個数とlyが予後不良因子であった。またNAC中にPDとなるLuminal乳癌は、ホルモン受容体が陰性化していることがあり、その予後は不良である傾向を認めた。

DP-1-13-2

乳房温存術後の再発と乳房密度との関連についての検討

慶應義塾大学病院　一般・消化器外科

前田　日菜子、林田　哲、横江　隆道、竹前　大、原田　華子、栗原　俊明、
関　朋子、高橋　麻衣子

【背景】乳房密度（Mammographic density：MD）は乳癌発症のリスク因子として知られている。既存の文献では、高密度乳房(MD≧75%)の女性は低密度乳房の女性よりも4～6倍の乳癌リスクがあると報告されている。今回我々は、自験例での乳房温存術（Bp）後の再発症例におけるMDを測定し、温存乳房内再発および異時性同時性乳癌の発症との関連について検討した。【対象と方法】当院で2007年以降にBpを施行した症例1058例のうち、遠隔再発を含む全再発例(45例)のMDを測定し、BI-RADSのcategory I-IVに分類した。さらにMD 50%未満に分類されるcat I, cat IIを低密度群、MD 50%以上に分類されるcat III, cat IVを高密度群とし、両群間での患者背景について比較した。MDの測定法については既存の文献報告に基づき、 術前MMGの患側MLO画像より、MD(%)＝乳腺領域の総面積(cm2)/全乳房面積(cm2)と定義し、画像解析ソフトOsirixを用いて測定した。【結果】本邦で報告された原発性乳癌133例のMDに関する文献では、 低密度群に相当する症例は121例(91%)、高密度群に相当する症例は12例(9%)であった。当院での再発45例では、 低密度群が36例(80%)であるのに対して、 高密度群は9例(20%)であり、 既存の報告と比較して高密度群に含まれる症例は多い傾向にあった。両群間で平均年齢、閉経の有無に有意差は認めなかった。平均BMI(kg/m2)は低密度群24.1に対し高密度群20.1であり、 高密度群で有意にBMIは低値であった(p＜0.001)。バイオマーカーの比較では、ER、PgRについては両群間で有意差は認めなかったが、HER2陽性例は低密度群が3例(8.33%)であったのに対し高密度群では6例(66.7%)であり、 高密度群で有意に多かった(p＜0.001)。温存乳房内再発または異時性対側性乳癌は、低密度群と比較して高密度群で多い傾向があった(14例(38.9%) vs. 6例(66.7%), p=0.134)。【結語】自験例では、MDが高値である症例はBMIが有意に低く、HER2陽性例も有意に多かった。また、異時性乳癌（温存内乳房再発または異時性対側性乳癌）は、高密度群においてより高率に発症する可能性が示唆された。

DP-1-13-3

Bevacizumab投与時の治療前血清VEGF-A濃度の臨床的意義に関する検討

[1]埼玉県立がんセンター　乳腺外科、[2]埼玉県立がんセンター　乳腺腫瘍内科、
[3]埼玉県立がんセンター　臨床腫瘍研究所、
[4]埼玉県立がんセンター　病理診断科、[5]群馬大学　医学部　乳腺内分泌外科、
[6]東京女子医科大学　東医療センター　乳腺外科

戸塚　勝理[1]、永井　成勲[2]、大久保　文恵[2,6]、角　純子[3]、高井　健[2]、
小松　恵[2]、林　祐二[1]、久保　和之[1]、黒住　献[1]、堀口　淳[5]、黒住　昌史[4]、
松本　広志[1]、井上　賢一[2]

[背景・目的]　HER2陰性転移・再発乳癌の一次治療でpaclitaxel(PTX)にbevacizmab(BEV)を併用することでPFSが有意に延長するが、OSの延長効果はなく効果予測因子も明らかでない。MERiDiAN試験で血漿VEGF-A濃度を層別化因子として一次治療におけるBEVの有効性が検証されているが、初回報告の結果、 効果予測因子として血漿VEGF-A濃度の意義は小さい。 当施設で保存血清を用いて治療前の血清VEGF-A濃度を測定しBEV（一次及び2次治療以降）の有効性との関連について後方視的に検証した。[対象と方法]2011年12月から2015年8月までに当施設でPTX+BEV療法を施行した転移・再発乳癌患者57例を対象に、治療前の血清VEGF-A濃度とtime to treatment failure(TTF)およびoverall survival(OS)との関係を検討した。また、腫瘍縮小群（CR＋PR）と腫瘍非縮小群（SD＋PD）間の血清VEGF-A濃度について比較検討した。[結果]　全測定例における血清VEGF-A濃度の範囲は80-2079pg/mlであった。 治療ラインの背景は1次が22例、2次が11例、3次以降が24例であった。1次治療例における腫瘍縮小効果と血清VEGF-A濃度によるROC曲線からカットオフ値を360pg/ml と設定し、高値群と低値群に分類して、各々TTFとOSを比較検討した。1次治療例では高値群と低値群間でTTF（中央値：4.0 vs 5.0ヶ月）、OS(中央値：12 vs 11ヶ月)に差を認めなかった。2次治療以降例での検討ではTTF（中央値:2.8 vs 7.1ヶ月）、OS（中央値：6.4 vs 12.7ヶ月）ともに低値群で有意に延長しており、高値群の予後が不良であった。 腫瘍縮小別の比較では、 1次治療例では腫瘍縮小群で血清VEGF-A濃度が高い傾向にあり、2次治療以降例では腫瘍非縮小群の濃度が高い傾向が認められたが、 統計学的に有意差は認められなかった。[結語]血清VEGF-A濃度の意義について、 一次治療におけるBEVの効果予測因子としては、MERiDiAN試験における血漿VEGF-A濃度と同様に小さく、 2次治療以降においては予後不良因子としての意義が大きい可能性がある。

DP-1-13-4

Triple-negative乳癌におけるEGFRおよびCK5/6発現の臨床的意義に関する検討

[1]乳腺外科仁尾クリニック、[2]市立長浜病院外科、[3]島根大学医学部器官病理学

仁尾　義則[1]、玉置　美賀子[1]、玉置　将司[1]、仁尾　万里華[1,2]、
丸山　理留敬[3]

【背景】Triple-negative乳癌(TNBC)は、ER(-), PgR(-), HER2(-)の免疫組織学的Profileにより分類されるheterogeneousなsubtype集団で、 本邦の浸潤性乳癌の10-15%を占め、 予後不良とされる。TNBCのうち約80%が特に悪性度が高いBasal-like乳癌(BLBC)で、臨床上は、basal makerのEGFRやCK5/6の発現(+)のものをBLBCと分類している。ただ、EGFRは増殖に関与する機能蛋白で、 一方、CK5/6は細胞骨格形成蛋白質で、 両者の機能は大きく異なる。したがって、臨床上、BLBCのマーカーとして両者を同列に扱う事は論理的ではない。 今回、Stage I~IIIのTNBCを対象として、EGFRとCK5/6の発現の臨床的意義を予後の観点から解析した。【対象と方法】対象はpTNM stage I-IIIのTNBC65例で、 平均年令53.4才、stage I, 25例; II, 33例; III, 7例であった。TNBCはER 0%, PgR 0%, HER2 score 0 or 1+のものとした。EGFR, CK5/6は10%以上の中～強発現を陽性(+)とした。【結果】EGFR(+) 52例(80%)、CK5/6(+)29例(45%)で、両者または片方が(+)例は56例(86%)であった。相関解析では、CK5/6発現はpTとstageに有意傾向で逆相関したが、EGFRと相関する因子はなかった。TNBCのDFSはstage IがIIやIIIよりも有意に良好であったが、OSでは差がなかった。EGFR(+)例のDFSは(-)例よりも有意傾向で不良であった。OSではEGFR(+)例の生存率が不良であったが、EGFR(-)例のOS生存率は100%であった。一方、CK5/6(+)例の生存率はDFS, OSとも良好であったが、有意差はなかった。組み合わせ解析では、DFS, OSともにEGFR(+)/CK5/6(-)例が最も不良で、EGFR(-)/CK5/6(+)例が最も良好で、EGFR(+)/CK5/6(-)例のDFS, OSは他の3群全例よりも有意に不良であった。 多変量解析では、EGFRが有意の、pTが有意傾向の予後不良の独立因子であった。【結論】TNBCにおいてEGFR(+)は予後不良の独立因子であり、CK5/6(+)は予後良好を示唆する因子であり、両者の発現(+)例を一括してBLBCと扱う事は適切ではなく、臨床上は別個に取り扱う必要があると考えられた。

DP-1-13-5

ホルモン受容体陽性HER2受容体陰性乳がんの臨床病理学的因子とオンコタイプDX、その予後

[1]虎の門病院乳腺・内分泌外科、[2]虎の門病院病理診断科、
[3]虎の門病院臨床腫瘍科、[4]中澤プレスセンタークリニック、
[5]恵比寿門脇ブレストクリニック

田村　宜子[1]、小倉　拓也[1]、三浦　大周[1]、木脇　圭一[2]、藤井　丈士[2]、
尾崎　由記範[3]、田辺　裕子[3]、高野　利実[3]、中澤　英樹[4]、門脇　正美[5]、
川端　英孝[1]

【背景】過不足ない薬物療法は重要検討項目であり国際的なガイドラインと同様に化学療法の必要性の判断基準としてOncotype Dx(ODX)が本邦のガイドラインでもグレードBに上がったことは記憶に新しい。 当院で2007年からODX施行例191例の臨床病理学的因子とRisk score(RS), 予後について検討を行った。【結果】年齢:27-73才(中央値50), pT:2-75mm(15), pN:転移なし;135例, あり;56例,pStage: I; 109例, II;82例, ER: AS＞6; 183例, AS＜=6; 8例, PgR: AS＞5; 140例, AS＜=5;51例, HER2: score 0,1; 152例, score 2(DISH　陰性);39例, HG: HG1,2; 180例, HG3;11例, NG:NG1,2;177例, NG3;14例, Mitotic count:1,2; 183例, 3;8例,Ki67: ＜=20%;156例,＞20%;35例, ly:なし;135例, あり;56例, v: なし;177例, あり;14例, RS(TALORx分類): low(＜10);34例, inter(11-25);134例, high(＞25); 22例, 薬物治療: 化学療法＋内分泌療法; 30例, 内分泌療法のみ;161例 であった。中央観察期間は3.3年、観察期間内の再発症例は5例(3%)であった。 3年DFSはLow RS; 100%, Intermediate; 97.1%, High; 100%であり有意差を認めなかった。臨床病理学的因子とRSについてCox hazard risk modelで多変量解析をおこなったところ、 腫瘍径 (HR 2.3x103, 95%CI 1.2-6.7x1030), リンパ節転移の有無 (HR 20.9, 95%CI 1.8-5.8x102), Ki67 (HR 81.3, 95%CI 1.8-8.6x103)が独立した予後予測因子であった。【考察】low, interの多い群での予後解析には短い観察期間でRSによる有意差を認めず従来の予後予測因子が独立因子であった。 今後ODX未施行例で同時期のマッチした症例との比較検討を行いODXを用いることの意義について更に考察を深めたい。

			再発の有無		Univariate Cox analysis	Multivariate Cox hazard analysis		
			なし 186例 (97%)	あり 5例 (3%)	p	P	HR	95% CI
年齢	<=60	114 (60)	110 (96)	4 (1)	0.03			
	>60	77 (40)	73 (95)	4 (05)				
腫瘍径(mm)	<=15	77 (40)	77 (1000)	3 (00)	0.03	0.04	2.3x10^3	1.2-6.7x10^3
	>15	114 (60)	109 (96)	5 (4)				
リンパ節転移	なし	185 (97)	183 (99)	2 (1)	0.1	0.01	20.9	1.8-5.8x10^2
	あり	06 (20)	03 (90)	3 (03)				
病期	I	100 (57)	107 (98)	2 (2)	0.4			
	II	82 (43)	79 (96)	3 (4)				
ER (AS)	>6	183 (96)	178 (97)	5 (3)	0.8			
	<=6	8 (4)	8 (1000)	0 (00)				
PgR (AS)	>5	143 (73)	137 (96)	3 (2)	0.5			
	<=5	51 (27)	49 (96)	2 (4)				
HG	HG 1, 2	183 (96)	177 (96)	3 (2)	0.02			
	HG 3	11 (4)	9 (02)	2 (18)				
NG	NG 1,2	177 (93)	174 (98)	3 (2)	0.02			
	NG 3	14 (7)	12 (96)	2 (14)				
Ki67	<= 20	156 (82)	154 (99)	2 (1)	0.009	0.03	81.3	1.8-8.6x10^3
	>20	35 (18)	32 (91)	3 (8)				
Ly	0	135 (70)	133 (98)	2 (1)	0.1			
	1, 2	56 (29)	53 (95)	3 (5)				
V	0	177 (93)	173 (98)	4 (2)	0.3			
	1, 2	14 (7)	13 (93)	1 (7)				
RS	Low	34 (18)	34 (1000)	0 (00)	0.8			
	Inter	134 (70)	130 (97)	4 (3)				
	High	22 (12)	21 (95)	1 (5)				
化学療法の有無	なし	161 (84)	157 (98)	4 (2)	0.8			
	あり	30 (16)	29 (97)	1 (3)				

DP-1-13-6

術前化学療法後の残存病変におけるKi67の発現と患者予後

[1]順天堂大学　医学部　乳腺内分泌外科、
[2]順天堂大学　医学部　人体病理病態学

氷室　貴規[1]、堀本　義哉[1]、荒川　敦[2]、徳田　恵美[1]、田辺　真彦[1]、
齊藤　光江[1]

【背景・目的】術前化学療法 (NAC) によって病理学的完全奏効 (pCR) が得られた患者の予後は良好であることが知られているが、non-pCRの患者の予後予測因子は未だに確立されていない。治療後のKi67高発現が予後不良因子の一つであることが指摘されているが検討は十分ではない。今回我々は予後予測因子の確立を目指し、NAC後の残存病変におけるKi67の発現と患者予後との関連を後ろ向きに検討した。【対象・方法】対象は当院で2006年から2008年にNAC後に当院で手術を施行した218例。 両側乳癌およびstage4の症例は除外した。NACの基本的なレジメンは CEFの後にタキサンが投与された。トラスツズマブは対象期間中にNACの適応となったため、HER2陽性85中10例のみNACとしてタキサンに併用され、それ以外は術後に補助療法として投与された。Ki67は手術標本の残存病変の最大割面で400倍、hot spotで評価した。【結果】218人の対象のうちpCR は49人、non-pCRは169人であった。観察期間 (中央値82か月) 中、pCRの患者の1人 (2%)、non-pCRの患者の50人 (30%) に再発が認められた。このnon-pCRの169人における再発に相関する因子を単変量解析で解析したところ、腫瘍径、リンパ節転移、リンパ管浸潤、ER陰性、Ki67高発現 (p＜0.01)、PgR陰性 (p＜0.05) が有意に再発と関連していた。多変量解析ではリンパ節転移 (p＜0.01) とKi67高発現 (p＜0.05) が独立した再発予測因子であった。一方で乳癌死と独立して関連した因子はリンパ管浸潤とKi67高発現 (p＜0.01) であった。次に、再発を予測するためのKi67のcut-off値をROC曲線を用いて算出したところ、8%の結果であった。【結論】NAC後残存病変におけるKi67高発現は独立した予後不良因子であった。今回の検討では8%をcut off値として再発率が変化していた。残存病変におけるKi67の発現は、 未治療の場合より比較的低値でも注意して経過観察する必要があることが示唆された。

DP-1-13-7

hERO1-Lαのトリプルネガティブ乳癌への挑戦

[1]札幌医科大学　消化器・総合、乳腺・内分泌外科、[2]札幌医科大学　第一病理

九冨　五郎[1]、田村　保明[2]、田中　努[2]、島　宏彰[1]、前田　豪樹[1]、
里見　露乃[1]、鳥越　俊彦[2]、竹政　伊知朗[1]

【背景】我々は以前human endoplasmic reticulum oxidoreductin 1 like α (hERO1-Lα)がトリプルネガティブ乳癌において発現の亢進を認め予後予測因子になりうる可能性を報告してきたが、 今回その中でも最近抗腫瘍免疫を抑制する予後不良因子として注目を集めているPD-L1とMHC,hERO1-Lαの相関性について、臨床病理学的因子と基礎研究のデータを交えて検討した。【対象】当科にて手術を行ったトリプルネガティブ乳癌症例を検討した。【方法】全症例に関して、PD-L1やMHCを含めた腫瘍免疫因子の免疫染色を含め臨床病理学的因子を検討した。 またトリプルネガティブ乳癌細胞株のMDA MB 231を用い、hERO1-Lαを過剰発現させた細胞株やノックダウンさせた細胞を作製し基礎実験を行った。【結果】様々な臨床病理学的因子を検討したところ、ステージが唯一の予後因子として見いだされて。またhERO1-Lαの発現の有無で検討したところ、 無増悪生存率および全生存率において有意にhERO1-Lαの発現の高い症例が低い症例よりも予後不良であることが示された。またMDA MB 231でhERO1-Lαをノックダウンすると腫瘍増殖能の低下およびPD-L1の発現低下を認め、過剰発現させるとVEGFAの分泌の増加およびPD-L1の発現増加を認めた。　さらに免疫組織染色を行ったところ、hERO1-LαとPD-L1の発現、MHCの発現は一定の相関を認めた。【結語】以上の結果よりhERO1-Lαは、トリプルネガティブ乳癌における新たなバイオマーカーとして有用であり、さらにhERO1-Lαを発現制御することにより抗腫瘍免疫応答を活性化できる可能性が示され、ここから今後のトリプルネガティブ乳癌撲滅へのブレイクスルーが見いだせると確信している。

DP-1-14-1

機能ネットワークに基づいたStathmin1とSurvivin発現による予後予測診断

[1]日産厚生会玉川病院　外科、[2]国際医療福祉大学病院　病理診断科、
[3]日産厚生会玉川病院　病理部、
[4]東京医科歯科大学大学院　難治疾患研究所　ゲノム応用医学研究部門　分子遺伝分野

大石　陽子[1]、黒田　一[2]、浅野　大輔[1]、藤原　直人[1]、野谷　啓之[1]、
川村　徹[1]、佐藤　康[1]、密田　亜希[3]、中嶋　昭[1]、三木　義男[4]

【はじめに】以前より乳癌の予後を規定する機能ネットワーク上のmitotic spindle checkpointに関与するStathmin1 (STMN1) の臨床学的意義について検討を重ねてきた。今回、われわれはSTMN1とinhibitor of apoptosis (IAP) として知られているSurvivin (BIRC5) の発現パターンの組み合わせによる予後予測の可能性について検討した。【対象・方法】対象は2001年～2007年までに乳癌手術を施行した113例。方法は免疫染色にてSTMN1は、染色強度を1+,2+,3+の三段階で評価した。BIRC5においては陽性または陰性のいずれかで評価し、陽性では発現部位を核と細胞質に分類した。さらに予後別に症例を5つのグループに分類した。[Group A; Distant metastasis free survival (DMFS) ＜24か月/Overall survival(OS) ＜36か月,Group B; DMFS ＜24か月/OS＞ 36か月, Group C; DMFS＞ 24か月/OS ＜36か月,Group D; DMFS＞ 24か月/36か月＜OS ＜60か月, Group E; DMFS＞ 24か月/OS＞ 60か月]この2遺伝子の発現状況と予後との関連について解析を行なった。【結果】Luminal type(92例)においてPoor outcomeであるGroup AではSTMN1/核内BIRC5高発現症例は66.7%であったのに対し、Good outcomeであるGroup Eにおいては9.46%であった。Triple negative(12例)ではSTMN1/核内BIRC5高発現症例のDMFS;19~32か月 (中央値　22.5か月) /OS;30~44か月 (中央値　37か月) であるのに対し、STMN1/核内BIRC5低発現症例のDMFS;42~110か月 (中央値　91か月) /OS;42~138か月 (中央値　91か月) であった。【結語】予後が不良であるほどSTMN1 高発現かつBIRC5 (核内) 高発現の傾向がみられた。この2遺伝子の機能ネットワークはそれぞれ独立したものでなくcross talkしているため、ネットワークごとにkeyとなるバイオマーカーを解明し、 機能を念頭においた予後予測診断をすることが重要であると考えられた。

DP-1-14-2

トリプルネガティブ乳癌におけるバイオマーカーの検討 ～Notch-4の基礎・臨床的意義～

[1]九州大学　臨床・腫瘍外科、[2]九州大学大学院　腫瘍制御学
甲斐　昌也[1]、永松　伊織[1]、森　瞳美[1]、山田　舞[1]、大西　秀哉[2]、
久保　真[1]、中村　雅史[1]

【背景】トリプルネガティブ乳癌（Triple negative breast cancer: TNBC）は、乳癌の約15%を占め、標的療法が無いことから、化学療法が薬物療法の中心となる。また、TNBCはnon-TNBCと比較し、悪性度が高く、しばしば再発をきたし、予後が悪いことが知られている。従って、TNBCに対する新規標的療法の開発が、予後の改善に重要であると考えられる。我々のこれまでの研究結果から、Notch-4がTNBCにおいて高発現していることを報告してきた。この見解を基に、TNBCにおけるNotch-4の予後予測因子と治療標的としての有用性を検討する。【材料と方法】TNBC細胞株（MDA-MB-231, HCC1937）および non-TNBC細胞株（SK-BR-3, BT474, MCF7）を用いてin vitroの解析を行った。また2004年～2010年に九州大学臨床腫瘍外科にて手術を施行された21例のTNBCと48例のnon-TNBC組織検体を用いてNotch-4を含むバイオマーカーの発現解析を行った。統計解析はExcelとJMPを用いて行った。【結果】Notch-4のmRNA発現はnon-TNBCと比較し、TNBCにおいて優位に高かった。浸潤細胞においては、Notch-4やMMP9等の高発現および上皮マーカーのE-cadherinの低発現を認めた。γセクレターゼ阻害剤によるNotch系の阻害により、TNBC細胞は浸潤能が低下した。臨床検体におけるタンパク発現解析では、Notch-4の核内移行率はTNBCにおいて最も高かった。予後解析ではNotch-4高発現グループが低発現群に比べ優位にOSが短かった（p＜0.05）。【考察】我々のこれまでの報告でNotch-4はTNBCで高活性化していることを示してきた[Nagamatsu et. al. Ancticancer Res. 34: 69-80 (2014)]。本研究において、Notch-4の高発現が浸潤にも関与しており、in vitroでの阻害剤による検討では、治療標的となる可能性を示した。また臨床病理学的解析から、その高発現は不良な予後との有意な相関を示し、予後予測因子としての可能性が提示された。【結語】TNBCにおける予後予測因子や治療標的として、Notch-4の有用性が示唆された。

DP-1-14-3

当科における乳癌リスク因子の検討

[1]川崎医科大学　乳腺甲状腺外科、[2]川崎医科大学　病理学２
野村　長久[1]、岸野　瑛美[1]、菅原　汐織[1]、小倉　一恵[1]、山本　正利[1]、
斎藤　亙[1]、小池　良和[1]、太田　裕介[1]、山下　哲正[1]、山本　裕[1]、
田中　克浩[1]、紅林　淳一[1]、鹿股　直樹[2]、森谷　卓也[2]

対象：1975年から2013年に当科で手術した原発性乳癌のうち、DCISとStage4を除外した2864例。方法:腫瘍径（pT1/pT2以上）、リンパ節転移（n）、リンパ管侵襲（ly）、グレード（NG1-2/3）、ER、PgR、HER2、Ki67、Triple negative（TN）とDFS、OSとの関連について検討した。結果：各因子と10年DFS、Hazard ratio(HR)については、pT1で88.2%、pT2以上で69.4%、HR2.85（95%CI2.33-3.48）、n(-)90.0%、n(+)64.1%でHR4.26（3.46-5.25）、ly(-)88.5%、ly(+)74.0%でHR2.67（2.02-3.52）、ER(+) 83.7%、ER(-)74.5%でHR2.22（1.71-2.88）、PgR(+)83.3%、PgR (-) 77.9%でHR1.35（1.00-1.81）、HER2(-)81.9%、HER2(+)77.9%でHR1.55（1.10-2.20）、NG1-2で85.5%、NG3で76.9%、HR2.28（1.71-3.03）、non-TN83.1%、TN75.6%でHR2.27（1.64-3.13）、Ki67に関しては5年DFSで30%未満の場合98.3%、30%以上では90.4%でHR5.38（2.34-12.4）であった。多変量解析では、腫瘍径（HR1.71、1.24-2.37）、リンパ節転移（HR2.64、1.81-3.85）、ly（HR1.48、1.03-2.12）、NG3（HR＝1.58、1.13-2.22）、ER(-)（HR2.00、1.41-2.83）がそれぞれ独立したリスク因子であった。各因子と10年OSに関しては、pT1で91.6%、pT2以上で81.4%、HR2.34（1.85-2.98）、n(-)93.7%、n(+)77.7%でHR3.85（3.00-4.95）、ly (-) 92.7%、ly(+)78.4%でHR2.81（2.01-3.92）、ER(+)89.4%、ER(-)79.5%でHR2.07（1.51-2.83）、NG1-2で89.7%、NG3で81.6%、HR2.03（1.44-2.87）、non-TN83.1%、TN75.6%でHR3.24（2.27-4.64）、Ki67に関しては5年OSで30%未満の場合96.8%、30%以上では94.0%、HR2.39（1.00-5.71）であった。多変量解析では、腫瘍径（HR2.15、1.50-3.08）、リンパ節転移（HR1.61、1.10-2.38）、ly（HR1.64、1.11-2.40）、NG3（HR1.73、1.13-2.22）、TN（HR1.78、1.41-2.83）がそれぞれ独立したリスク因子であった。まとめ：腫瘍径、リンパ節転移、ly、グレードはDFI、OSともリスク因子であった。多変量解析でER陰性がDFSのリスク因子となったが生存に関してはTNがリスク因子となった。これはHER２タイプ乳癌が再発後の生存期間が延長しているあるいはTNの再発後の生存期間が短いことが影響している可能性が示唆された。

DP-1-14-4

乳癌特異的Graded Prognostic Assessmentを用いた、当科における乳癌脳転移症例の検討

東京女子医科大学　第二外科
野口　英一郎、神尾　孝子、神尾　英則、清水　由実、塚田　弘子、
志鎌　杏子、野上　真子、玉木　雅子、青山　圭、大地　哲也、岡本　高宏

【目的】乳癌脳転移患者に対して、個々の患者の予後を的確に予測し治療法を選択する必要がある。２０１５年乳癌診療ガイドラインに乳癌特異的Graded Prognostic Assessment（GPA）が分かりやすく掲載された。乳癌特異的GPAでは，年齢（６０歳以上/６０歳未満）・全身状態（Karnofsky Performance Status　５０%未満/６０%/７０～８０%/９０～１００%）・サブタイプ（Basal/Luminal A/HER2/Luminal B）の３因子を点数化して分類し，生存期間の中央値を予測している。今回我々は、乳癌特異的GPAを用いてレトロスペクティブに当科における乳癌脳転移症例の検討を行った。【対象】２００３年４月から２０１４年１２月までに、当科において乳癌脳転移と診断された３２例。当科では有症状時に脳転移検索を行っている。症例の脳転移診断時の平均年齢は５５歳（３５－８２歳）であった。脳転移診断後のOS中央値は９.5ヶ月（1-８３ヶ月）であった。サブタイプの内訳は、Basal　７例、Luminal A １１例、HER2 １３例、Luminal B １例であった。それぞれの脳転移診断時平均年齢とOS中央値は、Basal ４９歳・６ヶ月/ Luminal A ５５歳・１３ヶ月/ HER2 ６０歳・１２ヶ月/ Luminal B 43歳・９ヶ月であった。【結果】GPA点数０－１点は６例、１.5-２.5点は１９例、３.0点は５例、３.5-4.0点は２例であり、それぞれの生存期間の中央値は、５ヶ月、９ヶ月、３２ヶ月、４８ヶ月であった。【結語】レトロスペクティブにみてもGPA点数と生存期間の中央値は相関しており、GPAは乳癌脳転移患者に対して、個々の患者の予後を的確に予測するツールとして妥当であると考えられた。

DP-1-14-5

非浸潤性乳管癌乳房温存術後の再発リスク因子の予測

愛知県がんセンター中央病院
瀧　由美子、岩田　広治、片岡　愛弓、石黒　淳子、吉村　彰代、
服部　正也、澤木　正孝

（目的）非浸潤性乳管癌に対する乳房温存手術はガイドラインでも推奨グレードAで推奨された治療法である.海外の報告では温存乳房内再発は20%弱との報告があり,局所再発リスク因子として断端陽性,ER陰性,HER2陽性,核異型度が高い,若年などが知られている.当科での手術症例から再発リスク因子を検討することとした.（方法）　2003年1月から2014年12月の間に,当院で温存手術を施行し,最終病理診断が非浸潤性乳管癌の症例を対象にレトロスペクティブに予後を検討した.（結果）　解析期間11年の全手術症例数4889例の内、非浸潤性乳管癌は731例（15%）であり、乳房切除術が施行された症例426例を除いた305例に対し温存手術が施行されていた.断端陽性のため追加で乳房全摘術を施行された8例と、同時両側乳癌で対側が浸潤癌であった10例を除いた287例を今回の解析対象とした。年齢中央値は54歳（20～84）,165例（57%）が閉経後であった.フォロー期間中央値は68ヶ月（0～150）.58例（20%）が病理学的に5mm断端陽性と診断された.断端陰性例の内3例は追加部分切除によって断端陰性と診断された.残存乳房照射は185例（64%）に施行された.ホルモン治療は14例（4.9%）に施行されていたが、残りの273例（95.1%）は無治療経過観察であった.温存乳房内再発は9例（3.1%）に認め、うち8例は局在・病理学的所見から再発と診断されたが、1例は新規病変と診断された.また,同側腋窩リンパ節再発を1例に認めた.温存乳房内再発9例の内、断端陽性例は3例,照射省略は4例であった.局所再発リスク因子（断端陽性,照射省略,ER陰性,HER2陽性,閉経前）を検討したところ、閉経前は閉経後に比べ再発リスクが高いことが示された(P=0,002)が他の因子と局所再発に関係性は認めなかった.（結語）今回の検討では閉経前が局所再発リスク因子であり,その他の因子は統計学的に有意差を認めなかった.日本のreal-worldとして非浸潤性乳管癌に対する適切な乳房温存手術後の局所再発は極めて低いことが明らかになった。

DP-1-14-6

FDG-PET におけるSUVmax値のサブタイプ別予後因子としての意義

[1]兵庫医科大学病院　乳腺・内分泌外科、[2]兵庫医科大学病院　放射線科
樋口　智子[1]、西向　有紗[1]、尾澤　宏美[1]、柳井　亜矢子[1]、宮川　義仁[1]、村瀬　慶子[1]、今村　美智子[1]、高塚　雄一[1]、山野　理子[2]、三好　康雄[1]

【背景】FDG-PET（フルデオキシグルコース-ポジトロン放出断層撮影）検査で、原発巣のSUVmax値（体重と投与量で補正した1ピクセルあたりの最大放射能濃度）が、乳癌の予後因子として有用であることが報告されている。しかし、サブタイプ別のSUVmax値の意義に関しては明らかでない。【対象と方法】当院で2008年5月から2014年12月の間に手術切除され、手術時あるいは術前療法がおこなわれた症例では治療前にFDG-PET検査が行われた浸潤癌性乳癌377例を対象とした。原発巣におけるSUVmax値を求め、ER（カットオフ値:1%）、PR、HER2ならびにKi67で分類したサブタイプ別に無再発生存期間（RFS）を検討した。観察期間の中央値は27.4か月で、32例に再発を認めた。ROC曲線でRFSにおけるSUVmax値のカットオフ値を求め(3.585)、高値群、低値群でのRFSをlog-rankテストで検討し、他の臨床病理学的因子とはCox比例ハザードモデルで解析を行った。 サブタイプは、Luminal A(ER+ and PR ≧20% and Ki67＜20%), Luminal B(ER+ and PR ＜20% or Ki67≧20%), Luminal-HER2(ER+ and HER2+), HER2 (ER- and HER2+), TN(ER- and HER2-)に分類した。【結果】SUVmax値高値群(n=173)は、 低値群(n=204)に比べ有意に予後不良であった(3年RFS 81.7% vs 96.1%, p＜0.0001)。単変量解析では腫瘍径、リンパ節転移、SUVmax値が有意な予後因子であり、多変量解析の結果、SUVmax値は独立した予後因子であった(ハザード比：3.88、95%信頼区間：1.47-10.28, p=0.0063)。サブタイプ別の検討ではLuminal Bで有意差を認めた(p=0.0034)、Luminal AとLuminal-HER2ではSUVmax低値群はいずれも再発がなかった。一方、HER2(p=0.41)とTN(p=0.76)では有意な相関は認めなかった。【考察】原発巣におけるSUVmax値は、Luminal乳癌の独立した予後因子であった。Luminal A、B乳癌いずれにおいても予後不良群を選別することが可能であったことから、術後療法の決定の際の有用性が示唆された。

DP-1-14-7

乳癌におけるGNASタンパク発現の臨床的意義と予後との関係

熊本大学　乳腺・内分泌外科
冨口　麻衣、山本　豊、指宿　睦子、藤木　義敬、後藤　理沙、藤原　沙織、末田　愛子、竹下　卓志、稲尾　瞳子、岩瀬　弘敬

【目的】Guanine nucleotide binding protein, alpha stimulating (GNAS)は細胞内のシグナル伝達に関与するGタンパク質をコードする遺伝子であり、近年のゲノム研究の発展により、消化器系の癌をはじめとして様々な癌との関係について注目されているが、乳癌についてGNAS蛋白発現の臨床病理学的因子や予後との関連について不明な点が多い。【対象・方法】今回、2001年～2011年に当院で手術を行った原発乳癌患者432症例(観察期間中央値63ヶ月)を対象とし、免疫組織化学染色法でGNAS蛋白発現を検討した。評価法にはHisto scoreを用い、 高発現：≧150、 低発現：＜150とした。【結果】GNAS蛋白高発現群は215症例(49.8%)、 低発現群は217症例(50.2%)であった。臨床病理学的因子との関連においては、GNAS発現低発現群でKi67が有意に高い(Ki67＞15%； 低発現n=148 vs 高発現n=126、Ki67≦15%；低発現n=61 vs 高発現n=82、p=0.028)という結果であった。予後についてはGNAS蛋白低発現群と高発現群を比較しRecurrence free survival(RFS)(Log-rank test：p=0.0002)、breast cancer specific survival(Log-rank test：p=0.026)であり、いずれも低発現群で予後不良であった。Cox比例ハザードモデルを用いた多変量解析の結果、RFSの独立する有意な予後関連因子として、GNAS蛋白発現(低発現＞高発現、p=0.0011、HR:2.57、95%CI：1.45-4.78)、所属リンパ節転移(陽性＞陰性、p=0.046、HR:1.77、95%CI:1.01-3.11)、ER(陰性＞陽性、p=0.026、HR:2.74、95%CI:1.12-7.49)が選択された。【結論】GNAS蛋白発現は乳癌において予後予測因子の一つとなる可能性が示唆された。

DP-1-15-1

乳がん術後に専門家がリハビリテーションに早期に関わることの有効性について：KMBOG0913臨床試験

[1]パナソニック健康保険組合　松下記念病院　リハビリテーション科、
[2]パナソニック健康保険組合　松下記念病院　外科、
[3]パナソニック健康保険組合　松下記念病院　整形外科、[4]やすだ整形外科、
[5]国立がん研究センター研究所、[6]八尾市立病院　乳腺外科、
[7]大阪ブレストクリニック、[8]国立病院機構　大阪医療センター　乳腺外科、
[9]竹田乳腺クリニック
中村　香織[1]、山口　正秀[2]、奥平　由香[1]、久保　美音子[1]、松田　直人[1]、野口　明美[4]、廣中　愛[5]、森本　卓[6]、野村　孝[6,7]、増田　慎三[8]、村田　博昭[3]、竹田　靖[9]

＜はじめに＞乳がん患者の多くは退院後家事動作となるIADL(instrument Activity of Daily Living) 獲得が必要となる。リハビリテーション（リハ）に専門家が介入することが術後上肢機能の獲得に有効な影響を及ぼすか多施設で検討した。(Kinki Multidisciplinary Breast Oncology Group : KMBOG0913 臨床試験）＜対象と方法＞対象は2009年4月から2011年3月までの原発性乳癌手術症例73例で内訳は理学療法士（PT）が関わった症例（介入群）40例、関わらなかった症例（コントール群）33例であった。Disability of the arm,shoulder and hand (DASH) による上肢運動機能評価を、術前、退院時、 術後150日目（退院後） で評価した。DASHは上肢機能におけるADL、IADL、社会生活、疼痛に関する30項目を5段階で表記する評価方法で、点数が低いほど良好である。介入群はPTが術後疼痛緩和のためのリラクゼーション、生活背景を評価した動作方法、退院時は疼痛が出現した際の上肢の使い方、継続すべき運動方法を指導した。コントロール群では運動機能評価測定のみ実施した。統計処理はDASHスコアを目的変数としてリンパ節郭清の有無、リハ実施の有無などを説明変数としてロジスティック回帰分析を行った。DASHスコアは両群それぞれ退院時と退院後でFriedman検定を行った。DASHの設問ごとに介入群とコントロール群でt検定を実施し有意差を認めた項目を抽出した。有意水準は5%以下とした。＜結果＞ロジスティック回帰分析は、退院時ではリハ関与の有無、リンパ節郭清の有無でオッズ比が7.7ならびに11(P＜0.03)で、退院後はリハ関与の有無がオッズ比7.06 (P＜0.03) で有意差を認めた。DASHスコアは介入群では退院時12.5点、退院後4.05点（P＜0.008）で有意差が認められた。DASH30項目では退院時はADl、IADlに関わる8項目が、退院後はIADL5項目と社会生活、疼痛など4項目が介入群で有意に点数が低かった。＜考察＞介入群で退院時DASHのADL、IADLに関わる項目が有意に良好であり、術後150日目でも社会生活や疼痛の項目が良好で、DASHスコアの改善がみられたことは、術後早期に、また、日常生活でも継続して積極的に上肢を使うよう指導されためと考えた。＜結語＞乳がん術後に専門家（PT）がリハに早期に関わることは有効である。

DP-1-15-2

ドレーン装着期間と術後1日目肩関節機能との関係

[1]社会医療法人製鉄記念八幡病院　リハビリテーション部、
[2]社会医療法人製鉄記念八幡病院　外科、[3]島田乳腺外科クリニック
池永　千寿子[1]、岩松　希美[1]、中村　しおり[1]、小柳　靖裕[1]、高浪　英樹[2]、島田　和生[3]

【はじめに】乳癌術後は術側肩関節の機能障害が知られ、乳癌ガイドラインでは特に腋窩リンパ節郭清術後のリハビリテーションが推奨される。しかし理学療法プロトコルはまだ確立しておらず、術後早期の理学療法は可動域(ROM)獲得には有効だが、排液量増加の懸念を示し、過去報告で術後1週間以降の介入を推奨する文献もある。排液量増加は漿液腫などの合併症リスクがあり考慮するべきであるが、理学療法介入の影響を見た文献は少なく、手術法の変化に伴った近年の報告はない。在院日数の短縮化や診療報酬の変更より理学療法の介入プロトコルの確立とリスクの把握は重要だ。術後早期の肩関節機能が排液量への影響を調査するために、30ml以下/日をドレーン抜去基準とし、1週間以内の抜去を自然止血と定義して、ドレーン抜去が1週間以上と以内で術後1日目可動域が影響するかを調査する。【方法】2013年2月～2015年11月に乳癌術後にドレーンを装着し理学療法介入した257名のうち、データ欠損を除く221名を対象とした。ドレーン装着期間が1週間以上群67名(Bt49名Ax63名平均年齢63.5歳BMI25.4)と以内群154名(Bt129名Ax91名平均年齢61.3歳BMI23.3)に分類した調査項目は術後1日目にNumerical Rating Scale(自覚的疼痛強度)・肩ROM(屈曲・外転)・握力を評価し、年齢、BMI、在院日数、患側の左右、患側＝利き手、術式、腫瘍体積、手術時間、運動習慣について解析した。t検定を用いて調査項目を関連分析し，説明変数同士の関連性を配慮して，ドレーン装着期間1週間以上・以下群を目的変数とした2項ロジスティック回帰分析を実施した。【結果】2群間比較では手術時間、病期ステージ、BMI、肩外転・屈曲ROM、リンパ郭清、疼痛に有意差を認めた。回帰分析では手術時間(OR=1.1) 病期ステージ(OR=1.5) BMI(OR=1.2)肩外転ROM (OR=1.1)が有意に選択された。【考察】術後1日目の肩外転ROMの回復率が高いとドレーン抜去時期が遅かった。理学療法を展開する上で、排液量に合わせた介入時期と運動処方・患者への指導を含めた管理が必要と考える。

DP-1-15-3

乳房一次再建でのTE挿入術後の上肢リハビリテーションに対する検討

[1]がん研有明病院　形成外科、[2]がん研有明病院　乳腺センター外科、
[3]がん研有明病院　乳腺センター、
[4]がん研有明病院　リハビリテーション部　運動器リハビリテーション室

棚倉　健太[1]、馬城　はるか[4]、宮下　宏紀[1]、柴田　知義[1]、山下　昌宏[1]、倉元　有木子[1]、松本　綾希子[1]、塩崎　正崇[1]、古林　玄[1]、三戸　那奈子[1]、前田　拓摩[1]、今井　智浩[1]、澤泉　雅之[1]、谷澤　泰介[4]、岩瀬　拓二[2]、大野　真司[3]

【目的】
2013年より人工物再建が保険適用され、国内でも多くの施設で施行されるようになり、その手術手技だけでなく術後管理についても試行錯誤が繰り返されている。上肢の可動域リハビリテーションは腋窩操作を少なからず伴う乳癌手術では不可欠な過程であるが、再建を伴った症例に対しての取り扱いは多岐にわたっている。しかしながら、この意思決定の過程にTE挿入の術式の違いが存在していることは、少なくとも形成外科医以外の乳癌医療従事者には認識が共通されていない。当施設における経験を報告し、他施設における報告と比較し考察する。
【方法】
当施設での乳がん術後のリハビリテーションは、まず術後1日から病棟においてDVDを供覧して開始し、手術日が毎週月―水曜日の患者は金曜日に木金曜日の患者は火曜日にリハビリテーション室にて指導を受ける。これには全ての乳癌手術症例が含まれ、再建・非再建の区別はされていない。また、TE挿入法にはmuscular pocket法を採用しており、全症例において術後の胸帯も含めて外固定は施行していない。
2015年4月-10月に乳癌手術を受けた患者を対象とし、再建群、非再建群に分け、実際のリハビリテーション開始日、可動域不良による再訪室の有無、再建群についてはTEの位置異常の有無について調査した。
【結果】
非再建群264例、再建群154例で、リハビリテーション開始日は非再建群3.621日、再建群3.500日であった。TEの位置異常がリハビリテーション開始直後に生じた例はなかった。可動域不良による再訪室は非再建群33例(12.5%)、再建群12例(7.79%)で有意差はなかった。
【考察】
乳房癌術後のリハビリテーションは、術後数日の超急性期では術後出血等の合併症を予防するため見送られる傾向にある。第23回乳癌学会においては、TEによる一次再建例では非再建例よりもリハビリ開始を遅らせるため、可動域制限が残存する旨の発表が散見された。これらの制限はTEの変位の予防を目的としており、大胸筋下に挿入し外側を皮下とする方法であった。当施設ではmuscular pocket法を基本とし、変法を含め全例で外尾側も被覆するポケットに挿入している。このため水平方向の変位についての懸念は少ない。このため、術後も非再建例と同様のリハビリテーションプログラムに参加することが可能である。再建術式は術後の管理に影響することが周知され、よりQOLの向上に寄与する術式選択がなされる必要がある。

DP-1-15-4

乳癌手術患者への理学療法士の関わり（関節可動域制限とリンパ浮腫に関して）

社会医療法人　高清会　高井病院
池谷　奈緒子、徳川　奉樹、蜂須賀　崇、辻　純子、山崎　静香

はじめにがんリハビリテーションでは算定できる対象が決まっており、腋窩郭清を行わなかった患者への介入はおざなりになる可能性がある。乳癌手術患者で腋窩郭清の有無にかかわらず術前より理学療法士が介入した。上肢周径、関節可動域測定を行い把握することで、リンパ浮腫の予防と関節可動域制限の予防ができるのではないかと考えた。また術前からの介入が、術後の流れやリハビリの内容を説明することによって、患者の手術後に対する不安感を少しでも取り除くことができないかと考えた。対象：乳癌手術患者方法：術前と術後１日目に理学療法士が肩関節可動域と上肢周径を測定しその変化の経過をチェックした。その後退院までの間、毎日肩関節可動域練習と術後の肩関節周囲筋に対してリラクセーションを行った。さらに退院時には、自主トレーニングや退院後の生活指導パンフレットを配布した。退院後の外来診察時に肩関節可動域・上肢周径測定を行い日常生活についての確認を実施した。結果：術後早期には恐怖心を和らげ、個人の疼痛状況に合わせて練習を行うことができた。関節可動域に関しては術前・術後１週後に測定し、退院時の自宅での自主トレーニングの目安とすることができた。退院時可動域制限は一部の症例で極軽度認めた。患者からは多職種の一員として理学療法士が関わることで安心感への手助けになったとの意見が多かった。考察：術前からリハビリが介入することによって、術後より介入することに比べると、患者の緊張感を和らげることができ、理学療法士との関係性をスムーズに築いていけるのではないかと考えた。また、入院中のリハビリの内容と退院後の生活を早期から患者自身が把握でき安心感に繋がることだと考える。そして、退院までの期間リハビリが介入することで患者から退院後の生活の相談も聞かれるようになり、不安を取り除くことのできる機会になったと考える。退院時可動域制限を認めた症例も外来で「また診察しますね」の声かけに安心できたようであり外来時にはほぼ改善が認められた。まとめ：早期からの理学療法士の関わりは身体的な支えだけでなく不安などの精神的なサポートにも役立つと考えられた。

DP-1-15-5

当院における乳がん術後がんリハビリテーションの課題

[1]埼玉石心会病院　乳腺内分泌外科、[2]埼玉石心会病院　看護師、
[3]埼玉石心会病院　理学療法士、[4]埼玉石心会病院　作業療法士

中村　靖[1]、児玉　ひとみ[1]、藤井　文枝[2]、福原　弘之[3]、早川　久美子[3]、飯島　崇敬[3]、石長　美幸[3]、片岡　良子[4]、古津　政明[4]、那須川　翔平[4]

【はじめに】乳癌術後のリンパ浮腫や肩関節可動制限に対して何らかのケアが必要であることは知られている。当院でも独自で作成した冊子を配布し、入院中に看護師より指導していた。2010年より乳癌に対し腋窩リンパ節郭清(Ax)を施行した患者に入院中にリハビリテーションを施行した際にがん患者リハビリテーション料がとれるようになった。当院ではがんリハビリテーションの研修受講後の2014年10月よりAx施行患者には手術翌日より理学療法士および作業療法士によるリハビリ指導も行うようになった。退院後は外来担当医の判断にてリンパ浮腫外来または外来リハビリテーションへ誘導している。今回、がんリハビリテーション(がんリハ)導入後の乳癌術後患者の状態を評価し、今後の課題を確認することとした。【対象と方法】2014年10月から2015年9月の間にセンチネルリンパ節生検(SN)またはAxを施行した乳癌延べ48例を対象とした。患者の症状は後ろ向きにカルテ記載内容にて確認した。SN例は冊子を用いた看護師による指導をし、Ax例にはがんリハを行った。【結果】SN26例、Ax22例。患者の訴えは主に3つで、痛み（SN2例、Ax0例）、浮腫（SN1例、Ax4例）、肩関節可動域制限（SN2例、Ax1例）だった。浮腫を認めた時期は術後1～8か月後、肩関節可動域制限を認めたのは3～4か月だった。リンパ浮腫外来または外来リハビリへの誘導はSN1例／Ax4例であった。【考察】浮腫はAx例に多く認められたが、SN例にも認められた。肩関節可動域制限はSN/Axどちらも同等に認められた。短期間での評価ではあるが、Ax例だけでなくSN例にも症状が認められ、外来での対応が必要であった。SN例にも入院中のリハビリ介入を検討してもよいかもしれない。また、症状は入院中ではなく数か月後に出現していることから、外来での評価が重要になる。今までは患者の訴えが中心であったが、障害程度の客観的評価の方法を作成する必要がある。肩関節可動域制限が3か月程度から出ており、退院後の自己リハビリ内容の確認を含めて術後約2か月には外来リハビリテーションでの評価をしていきたい。

DP-1-15-6

術後上肢リンパ浮腫の現状と対策

[1]静岡県立静岡がんセンター　乳腺外科、
[2]静岡県立静岡がんセンター　リハビリテーション科、
[3]静岡県立静岡がんセンター　女性内科

西村　誠一郎[1]、林　友美[1]、菊谷　真理子[1]、田沼　明[2]、渡邉　純一郎[3]、高橋　かおる[1]

【目的】当院における術後上肢リンパ浮腫の現状と治療につき報告する。【対象、方法】2013年、同一主治医手術例157例中(M1、腋窩非手術除外)、腋窩郭清施行46例(29.3%)を対象とした。化療施行39例(85%、35例にtaxaneを含む)、RT施行30例(65%, PMRT17例)。同一リハビリ専門医による診察で術前、術後に両側上肢周径（肘上5cm、肘下5cm）を測定、術前値より(1)同側または左右差が2cm以上増加、(2)自覚症状を有するものをリンパ浮腫ありと判定した。治療は用手的リンパドレナージ、多層包帯法、弾性着衣装着で行い、難治性の場合は外科的リンパ管吻合術(LVA、当該期間には施行例なし)も行っている。治療判定は、改善(左右差1cm以内、前値1cm以内)、不変(左右差1～2cm、浮腫判定時より1cm以内の縮小)、効果なし(左右差2cm以上持続)とした。観察期間中央値2年4ヶ月。【結果】リンパ浮腫は9例(19.6%)に発症。6ヶ月以内に5例(NAC4例)、1年目以降に4例(NAC1例)が発症していた。RTありで13.3%(PMRT23.5%)、なしで31.2%に発症、照射による悪影響は認められなかった。また、化療あり23.1%(taxaneあり22.9%、なし25%)、なし0%で、化療例に多くリンパ浮腫は見られた。BMI25%未満で16.2%、BMI25%以上で33.3%（効果なし2例含む）に認め、肥満との関連性が示唆された。リハ科による治療介入により5例は改善したが、2例は不変、2例は効果が得られなかった。効果なし2例はいずれも照射未施行でtaxaneを含む化療が行われ、肥満傾向であった。【結語】現在の集学的治療で約20%に上肢リンパ浮腫が発症、RTによる影響は少なく、化療例、BMI25%以上例で多く認められ、難治例は肥満、化療施行例であった。専門医のリハ指導に加え、体重管理も重要で、難治例に対するLVAの適応も検討していく必要があると思われた。

DP-1-15-7
当院におけるリンパ浮腫教育と患者のセルフケア行動

[1]姫路聖マリア病院　看護部、[2]姫路聖マリア病院　技術科、
[3]姫路聖マリア病院　乳腺外科
藤田　裕子[1]、佐野　千枝子[1]、前田　千里[2]、緒方　良平[3]、丸山　修一郎[3]

【はじめに】乳癌術後のリンパ浮腫は、患者のQOLに大きく関与する。リンパ浮腫発症予防および早期対処に役立てるため、当院ではセンチネルリンパ節生検及びリンパ節郭清を行った全患者を対象として予防指導を行っている。また退院後に任意で集団指導を行っている。指導後のセルフケア行動について調査を行い、今後の継続した患者教育への示唆を得たためここに報告する。
【対象と方法】当院の看護部倫理委員会の承認を得て、2015年9月から11月に術後5年以内の患者51名に対しアンケートを行い、リンパ浮腫に関する知識及び、実践しているセルフケア行動を調査した。セルフケア行動は、指導内容から抽出した項目のうち、患者が実践している項目を調査した。
【結果】リンパ浮腫の症状を知っていると答えた患者は78%、蜂窩織炎は10%であった。患者のセルフケア行動は、退院後に再度指導を受けた群の実践率が高かった。（p ＜0.001）リンパ節郭清の有無について不明と答えた群は、実践率が低かった。（p ＜0.05）リンパ浮腫発症者の群は未発症者より実践率が高かった。（p ＜0.05）患者の年齢の比較では実践率に有意差がなかった。術後年数の比較では術後1年以内の群の実践項目の平均は多かったが、有意差は認めなかった。実践しているセルフケア項目のうち、「採血・点滴を患肢で行わない」が最も多く、スキンケア、患肢の観察が少なかった。
【考察】リンパ浮腫教育を受ける機会の多い患者群はセルフケア実践率が高いため、継続した複数回の患者教育は有用と考えられる。継続した教育機会を提供するシステムを構築することが重要である。またリンパ節郭清の有無を認識していない患者群は実践率が低いため、術式とリスクの理解が患者教育において重要である。リンパ浮腫が発生した群は、再指導を受けたこと及びリンパ浮腫発症という動機が影響し、実践率が高いと考える。本研究の限界として、退院後の指導は任意受講のため受講群はリンパ浮腫予防に対する意識が高い集団の可能性がある。またリンパ浮腫発症前後でのセルフケア行動の変化は調査できていない。
【結語】患者のセルフケア行動を持続させるためには、周術期のみならず継続したリンパ浮腫教育が必要である。また患者がセルフケアの必要性を理解し、意欲を保つための教育が必要である。

DP-1-16-1
当科におけるAdvance Care Planningの取り組み

[1]横浜市立市民病院　乳腺外科、[2]横浜市立市民病院　検査部
鬼頭　礼子[1]、千葉　泰彦[2]、石山　暁[1]

【背景】高齢化社会が急速に進む中、医療の各分野でAdvance care planningの取り組みが始まっている。再発乳癌は、根治は難しいが長期の予後が得られ、そのほとんどの期間を外来で過ごすことも多い。誰にどのタイミングでどういったことに関する希望を確認していくかは、当科では担当医師がそれぞれの力量で行っており、多職種で共有できる記録がないのが現状である。【目的】多職種で共有できる当科のAdvance care planningの方法を構築する。【方法】1.H27年11月から、初診の問診票に告知についての希望を問う項目を追加し、その結果を集計した。2.H27年1月～11月末までに再発乳癌フォロー中乳癌で死亡した27名の終末期の治療について振り返った。【結果】1.H27年11月の当科初診患者は97名で、「すべての告知を希望しますか？」の項目に「いいえ」と答えたものはいなかった。無回答4名を除く93名中86名（92.5%）が「はい」と答え、7名（7.5%）が「どちらともいえない」と答えた。「どちらともいえない」と答えたものは40代から80代に分布し、その後乳癌の診断にいたった1名が含まれていたが、既往歴や家族歴に特徴はなかった。2.死亡した27名の再発までの平均は60.4か月（0～252か月）で、再発から死亡までは平均30.1か月（2～102か月）であった。当科入院で亡くなったものが18名（66.7%）で、うち2人はDNAR確認前の急変であった。緩和ケア病棟（PCU）でなくなったものが4名（14.8%）、PCU満床や他の理由で長期療養型の病院で亡くなったものが3名（11.1%）だった。在宅で往診医に看取られたものが1名（3.7%）、終末期在宅療養中CPAで救急外来で死亡確認されたものが1名（3.7%）いた。余命に関しては、ほとんどが幅を持たせた説明で問題となることはなかったが、血栓症と考える腹部症状の急変でなくなったSD中の1例と、病状の進行から目をそらす小5男児の母である1例で、家族や本人への説明に困難を感じることがあった。【考察】2人体制の当院乳腺外科では、外来診療も忙しさをきわめている。緩和ケア内科医や看護師、薬剤師と共有できるAdvance care planningの方法は、当科外来の質の向上のためにも、早急に構築が必要であると考える。

DP-1-16-2
乳腺センターにおける乳がん看護認定看護師の活動―初期治療におけるIC場面での取り組み―

[1]高知大学医学部附属病院　看護部、[2]高知大学医学部附属病院　乳腺センター
藤原　キミ[1]、杉本　健樹[2]、沖　豊和[2]、小河　真帆[2]

【はじめに】当院乳腺センターは平成27年10月より乳がん患者に対し、科学的根拠に基づいた診断・集学的治療を行い、外来と病棟を切れ目なく診療やケアを提供する使命のもとに開設した。その中で乳がん看護認定看護師（CN）は、乳がん看護の質の向上を目指し乳がん看護チームを結成し、多職種とのチーム医療の推進や、各治療段階での患者へのケアを行っている。乳がん患者の治療の場は主に外来で、ICも外来診療の中で行われている。乳がん初期治療において乳がんの告知時から、術式選択、今後の治療方針が決定される術後病理結果説明時の看護師の継続した関わりは重要であると捉え、行った取り組みを報告する。【実践内容】平成27年9月よりCNの外来活動日が週に１回から2回に増えたことから、がん告知、手術説明、術後の病理結果説明などに同席し患者の同意を得てその後の面談を実施した。平成27年9月～11月の面談内容は乳がん告知後4件、術式選択の意思決定支援15件、術後病理結果説明後の治療選択の意思決定支援6件であった。開始前に事前準備として、IC場面のフロー図を作成し、CN活動日への実施を医師と外来看護師に協力依頼をした。CNは介入内容を記録に残すと共に、内容により関係者に伝え情報共有を図っている。取り組み後患者からは「ずっと同じ看護師が関わってくれて心強い」や「医師の説明の後、看護師と話をすると少し冷静になって考えられるし話も整理できる」などの声が聞かれている。外来看護師は、CNの活動日以外に受診した患者の状況を伝えてくれることも増え、外来看護師との連携にもつながっている。一方で術式選択の場面に比して乳がん告知時や術後病理結果のICの同席や面談件数は少ないため、今後も調整や乳がん看護チームの協力を得ながら、患者間のケアの格差軽減に努める必要がある。【まとめ】乳がん初期治療において、看護師は乳がんの告知時から患者との信頼関係の構築に努め、継続的にサポートしていく身近な存在であることを、患者に実践を通して伝えていくことが必要である。【今後の課題】増加を続ける乳がん患者に対して、平等性や公平性を考慮した面談の提供を行うため患者へのわかりやすい情報提示法の検討や、活動の客観的な評価を行い乳がん患者ケアの充実に努めていくことが必要である。

DP-1-16-3
治療とお金と人生プランを考えるサバイバーシッププログラム「おさいふりんぐ」活動の報告と今後の課題

[1]聖路加国際病院 相談支援センター、[2]聖路加国際病院　乳腺外科
橋本　久美子[1]、山内　英子[2]

【目的】聖路加国際病院では、乳がんサバイバーシッププログラムとして、テーマ、対象別に、身体の痛み、心の痛みを支える支援、身体機能や外観の変化への支援などのサポートグループによるプログラム活動が行なわれており、2013年より、がん患者の就労支援「就労リング」活動を開始した。その参加者の声より、治療にかかる費用がおひとり様や核家族の生活を直撃していること、治療に伴う不安材料には命と同様にお金が大きく継続的な不安は長期化傾向にあることがわかった。そこで、ファイナンシャルプランナーとの協働で、治療にかかる費用とかける費用、困ったときの資源に関する知識の習得と、自分の人生の見直しを通した問題解決能力の向上を目的としたサポートプログラム「おさいふリング」を開発し活動を始めた。今回､がんサバイバーのQOL向上を目的として開発し活動を始めた活動概要とその課題と今後の展開について考察する。【研究方法】研究対象者：2015年5月～11月「おさいふリング」参加したがん患者 21名【方法】データー収集方法および分析方法プログラム実施中に参加者が語った内容、書き留めたフィールドノーツデータならびに参加直後および参加３～６ケ月後のアンケート。それらを用いて質的帰納的に分析した。【倫理的配慮】研究参加者には、研究の目的・方法を口頭で説明し、参加不参加 の自由を保証し参加の同意を得た。【結果】１．「就労リング」後に継続参加される方が多く満足度が高いことより「就労リング」の不足への対応出来ている　２．病院という場で、がん患者と医療者と専門のファイナンシャルプランナーと社会保険労務士からアドバイスが得られることの信頼と安心は高い　３．病気のことも本音で話し自己課題を抽出することにも効果があると言える。１回に２度の参加内容ではあるが、問題解決型方法による共通のテーマでの語り合いは、がんとも生きていく人生プランを共有することにも役立ち、情緒的効果も期待できると考えられる。参加後のアンケート結果と合わせ、経済的な自立に向けての対策を考える支援は精神的自立への支援への有効性などQOLの向上への有効性についても検討し、今後の課題と展開について報告する。

DP-1-16-4
当院乳癌患者における相談支援センター利用の現状

[1]筑波大学付属病院乳腺甲状腺内分泌外科、
[2]筑波大学医学医療系乳腺内分泌外科、
[3]筑波大学付属病院医療連携患者相談支援センター、
[4]国立がん研究センター中央病院乳腺・腫瘍内科

市岡　恵美香[1]、星　葵[1]、高木　理央[1]、松尾　知平[1]、周山　理紗[1]、
塩崎　佳寿恵[3]、池田　達彦[2]、井口　研子[2]、坂東　裕子[2]、原　尚人[2]、
清水　千佳子[4]

[目的]乳癌は他癌種と比較して比較的若年患者が多いことや治療の進歩に伴う生命予後が長期に延長しているため、患者や家族を取り巻く多様で複雑な問題を支援する相談支援体制が非常に重要視される。また、地域によりその介入時期や介入内容が異なると考えられる。前回、国立がん研究センター中央病院での相談支援センター利用の現状を報告したが、今回、筑波大学付属病院での相談支援センター利用の現状を把握し、両施設での利用状況を比較検討する。[方法] 調査期間：2014年1月1日から12月31日　対象者：筑波大学付属病院および国立がん研究センター中央病院の相談支援センターを利用して相談を行った乳癌患者それぞれ14名と127名　調査内容：相談支援センター利用状況 [結果] 性別はいずれもすべて女性であった。相談者の年齢の中央値は筑波大学で71歳(38-88)、がんセンターで57歳(29-90)であった。筑波大学はすべて転移再発患者であったが、がんセンターは初発患者33人、転移再発患者94人であった。筑波大学の初回介入はすべて入院であったが、がんセンターは44人が入院での初回介入、83人が外来での初回介入であった。相談内容について筑波大学は緩和連携9例、自宅療養のための環境調整が5例であった。がんセンターは緩和連携72例で、バックアップ病院の選定23例、精神心理面8例、転院8例、就労7例、保険制度7例、医療費5例、セカンドオピニオン4例、子供への告知2例と多岐にわたる相談内容であった。[考察]施設や地域により、相談支援センター利用の状況は大きく異なることが今回の調査から明確となった。

DP-1-16-5
乳がんの患者イニシアチブを支える当院の取り組み－おくすり外来と病理外来－

[1]呉医療センター・中国がんセンター　乳腺外科、
[2]呉医療センター・中国がんセンター　腫瘍内科、
[3]呉医療センター・中国がんセンター　看護部、
[4]呉医療センター・中国がんセンター　薬剤部、
[5]呉医療センター・中国がんセンター　病理診断科

厚井　裕三子[1]、平田　泰三[2]、安井　大介[1]、梶梅　佐代子[3]、岡田　優子[3]、
中西　貴子[3]、小杉　恭子[3]、小川　喜道[4]、倉岡　和矢[5]、尾崎　慎治[1]、
谷山　清己[5]

【背景】近年乳癌罹患者数は増加し、罹患年齢も幅広いものとなっている。また、進歩に伴う治療選択肢の多様化や治療期間の長期化がみられ、より多方向からの患者支援が必要である。日々の不安を抱えながら長期にわたる治療を継続するためには患者自身による意思決定が不可欠であり、患者ごとのプロセスを重視した支援が望まれる。当院では、特徴的な患者支援として、薬剤師によるおくすり外来と病理診断医による病理外来を行っている。【目的】当院の取り組みの紹介および評価と今後の課題を検討する。【おくすり外来】当院薬剤師が外来で内分泌療法薬・化学療法薬内服（TS-1、Capecitabine）中の患者と定期的に診察室で約15分面談し、副作用・コンプライアンス・残薬数の確認を行っている。手術・検査前には中止薬の指導を行う。2014年2月～3月におくすり外来を受診した152名の患者へのアンケート調査では、主に薬の作用(36.8%)・副作用(46.7%)や自身の体調(23.7%)について相談しており、102例が相談しやすい・わかりやすいと感じていた。医師は、おくすり外来により自身の外来診療が約10分の時間短縮を得られていると感じていた。【病理外来】当院病理医が診断医としての立場から、病理診断結果を顕微鏡写真供覧しながら約30分説明している。病理外来には必ず緩和ケア認定看護師が同席し、病理外来後にカウンセリングという形で自分の状況や感情の整理を共に行っている。多くは術後病理結果判明時に病理外来を行っているが、治療開始前の針生検や再発時の再生検結果なども患者の希望に応じて対応している。2008年7月から2010年12月に病理外来を受診した33例に施行したアンケート調査では、病理外来により不安抑うつ尺度の低下(受診前平均値4.71→受診後平均値3.89、p=0.076)を認め、患者の治療意欲向上、自信感の構築を担っていることが示唆された。【考察】多くの医療スタッフと関わることで、患者はチーム医療がされていることを実感できる。また状況ごとに相談するスタッフを自ら選択することが可能となり、治療に主体性をもって取り組むことができる。【結語】おくすり外来および病理外来は患者イニシアチブを支えるために重要な支援のひとつであり、当院ではさらに個々の患者に則した支援体制作りに取り組んでいく予定である。

DP-1-16-6
看護師、薬剤師、患者総合支援センターの介入による乳腺外来機能向上の取り組み

[1]新潟市民病院　乳腺外科、[2]新潟市民病院　看護部、[3]新潟市民病院　薬剤部、
[4]新潟市民病院　患者総合支援センター

牧野　春彦[1]、二宮　和美[2]、田中　裕子[3]、倉林　工[4]、坂田　英子[1]、
藤澤　重元[1]、遠藤　由香[1]

現在、がん患者指導管理料が保険医療で算定可能となり、施設基準を満たした医療施設では看護師（がん患者指導管理1,2）、薬剤師（同3）が患者の面接を行い、治療方針、身体･精神症状の把握、意思決定支援、薬物療法の必要性、薬剤の効果、副作用および対策などについて説明することが可能である。これに加えて当院では患者総合支援センター（以下支援センター）を立ち上げ入院手術予定となった患者の入院支援業務を行っている。（方法）乳癌告知後あるいは乳癌にて化学療法、手術予定となった患者に認定看護師、認定薬剤師が面談を行い、病状聴取、情報提供を行う。さらに入院手術予定となった患者は支援センターで詳細な病歴聴取、内服薬確認、入院に必要な情報提供を行う。（結果）2014年4月～2015年10月の期間で(1)看護師の介入は411件（がん患者指導管理1：196件、同2：215件）であった。乳癌告知時、最終方針決定時は必ず同席して告知後のケア、病状および不安の聴取、アドバイスを行っている。具体的には経済的不安：3例。挙児希望、卵子凍結希望などの聴取があり情報の共有が可能であった。化学療法施行患者では苦痛のスクリーニング（STAS-J）を292件行い、苦痛を認める場合は医師と共同で継続的な症状マネジメントを行った。入院時には緩和ケアチームと連携し切れ目のない診療体制を構築できた。(2)薬剤師の介入は新規化学療法開始患者、レジメン変更症例、副作用の継続的な観察が必要な症例を対象として154件であった。細やかな副作用確認を行い医師への処方依頼が5例あった。薬剤の相互作用（アプレピタントとプレタールなど3件）、アルコール不耐症（2件）の医師への情報提供もあり副作用の防止、軽減につながった。(3)入院支援業務は252件であり、既往歴、アレルギーの有無、内服薬、視力･聴力･ADL、飲酒･喫煙の有無、家族構成、キーパーソン、個室希望の有無を詳細にカルテに記載し入院費用の概算も説明した。抗凝固薬の内服がある場合は院内マニュアルに沿って薬剤師が休薬機関も指導した。医師の問診では把握できない詳細な情報の共有、細やかなケアが可能となった。（結語）看護師、薬剤師、患者総合支援センターの介入により外来診察時間内ではできなかった詳細な病状聴取、不安の軽減、意思決定支援が可能であった。また化学療法、入院手術を行う上で医療スタッフの患者情報共有、細やかで継続的な副作用対策も可能となった。

DP-1-16-7
当院における乳癌患者の救急外来受診状況の検討

[1]石巻赤十字病院　乳腺外科、[2]石巻赤十字病院　看護部

今野　美歌[1]、古田　昭彦[1]、佐藤　馨[1]、玉置　一栄[2]、今野　佐和子[2]

【背景】乳癌診療において化学療法に伴う有害事象、再発に伴う身体症状の増悪、終末期など様々な局面で救急医療に依存する部分が少なくないと想像されるが、その実態を客観的に示すデータは少ない。【目的】当院乳腺外来にて治療中の患者の救急外来受診状況を調査し、その実態の統計的把握と問題点の抽出を試みた。【対象と方法】2015年1月から2015年11月までの11か月間における当院救急外来受診者を当院電子カルテの「救急患者台帳」から乳腺外科診療に関連すると思われる症例を抽出し、乳腺外科の患者名簿と照合しその受診理由・目的、受診後の医療者側の対応の適正さ等について集計・分析した。【結果】本期間において乳癌患者の救急外来受診者は52名（月平均4.7名）であった。（時間外予定受診は除外）これは当該期間の当院救急外来受診者31059名の0.17%に相当した。受診理由・状況別内訳は1．化学療法・放射線療法などによる有害事象12件（化学療法に伴う発熱性好中球減少症4、悪心・嘔吐4、手足症候群による疼痛2、放射線性食道炎1、薬疹1、顎骨骨髄炎1）　2．手術関連合併症7件（出血･血腫4、創感染2、リンパ液貯留1）　3．乳癌自体に起因する症状6件（骨折1、腫瘍自壊による出血1、呼吸困難2、脳転移による症状2）4．急性乳腺炎・膿瘍3件　5．その他（自殺企図による薬物中毒1）救急搬送は4件、臨時入院は13件であった。初療は救急センター当直医があたる場合と乳腺外科当番医が直接行う場合とあるが、前者の場合でも乳腺外科主治医への連絡不通などの初期対応のトラブル・不手際は皆無であった。【考察】当院は石巻二次医療圏における唯一の乳癌治療施設であり、初発乳癌手術件数は年間140件前後である。かつ一次から高次までをカバーする救急センターを併設しており、この調査は当医療圏における乳癌患者の救急医療への依存度をほぼ正確に反映していると思われる。乳腺外科外来受診者は年間のべ9000名であり、救急受診はその約0.6％にすぎないが、対応を誤ると重篤な転機をとりかねない症例も少なからず含まれていることがあらためて確認できた。また、緊急性、重症性がない場合でも、対応の不手際は患者・医療者間の信頼関係に齟齬を来しかねない。今回の調査では当施設の救急医療体制が乳癌診療のよきセーフティーネットとなりえていることを証明できたと考える。

DP-1-17-1

BRCA1/2変異陽性乳癌の臨床病理学的特徴とその現状

[1]がん研有明病院　乳腺センター　外科、[2]がん研有明病院　遺伝子診療部、
[3]がん研有明病院　病理部

中島　絵里[1]、北川　大[1]、喜多　瑞穂[2]、芦原　有美[2]、竹内　抄與子[2]、
鈴木　美慧[1]、安達　容枝[2]、島田　聡子[2]、照屋　なつき[1]、片岡　明美[1]、
坂井　威彦[1]、荻谷　朗子[1]、森園　英智[1]、宮城　由美[1]、堀井　理絵[3]、
秋山　太[3]、新井　正美[2]、岩瀬　拓士[1]、大野　真司[1]

【背景】近年わが国においても遺伝性乳がん卵巣がん症候群HBOCに対する認知度が高まりそれに対する対応が通常診療として求められるようになってきた。当院におけるBRCA1/2変異陽性乳癌の臨床病理学的特徴と変異陽性者の治療と現状を報告する。【対象】1996年～2015年に当院にて治療を行い遺伝学的検査にてBRCA1/2に病的変異を認めた66名（94病変）。BRCA1変異陽性者（以下B1）が34名53病変、BRCA2変異陽性者（以下B2）が32名41病変。【結果】初回乳癌年齢はB1が27-65歳（中央値41平均41.6歳）、B2が20-65歳（中央値40.0平均41.7歳）。ほぼ全例に乳癌家族歴を認めNCCN ガイドライン一次拾い上げ項目にてその背景因子を評価すると多くは複数個そのcriteriaを満たしその該当個数の平均はB1 3.6個、B2 2.9個であった。多発傾向（両側・一側多発含む）はB1の47.1%、B2の25.0%にみられた。組織型はB2ではほぼ通常の乳癌と同じ傾向であったがB1では充実腺管癌が47.2%と多くNG3が62.8%を占めた。しかしDCISもB1の17%、B2の19.5%にみられた。サブタイプはB1ではTNが71.1%と多かったがB2は通常乳癌と同様にLuminalが68.8%を占めた。NACが14例（B1 4例、B2 10例）に行われB1の1例でpCRが　得られた。遺伝学的検査の施行時期は術前26.1%、術後64.6%、第1癌と第2癌の間が10.8%であった。2010年以前は全例が術後に行われていたが、2011年より術前にも行われ始め2014年以降特に術前の割合が増加している。術式は全摘62.4%、温存37.6%であるが、術前に病的変異が確認された症例では92.3%に全摘が行われた。全66名のうち現在までに7名（B1: 5名（15.2%），B2:2名（6.2%））が卵巣癌に罹患し、予防的卵巣卵管切除術RRSOは12名（18.5%）に行われている。転帰としては現在までに2名（ともにB1）が卵巣癌により死亡、1名（B1）が乳癌再発治療中、1名（B1）が卵巣癌再発治療中、その他は無再発生存中である。【まとめ】当院におけるBRCA1/2変異陽性乳癌の臨床病理学的特徴は欧米での報告と同様であることが確認された。BRCA1変異陽性では特に両側や多発傾向が強く悪性度の高い癌が多く認められた。また卵巣癌の発症頻度も特にBRCA1変異陽性では高く卵巣癌に罹患した場合は予後も不良であることから、家族歴やトリプルネガティブなどのHBOCを疑う要素を日常診療でも念頭に置き拾い上げや適切な医療介入を行うことが特にBRCA1変異陽性者の生命予後の改善にとって重要であると思われた。

DP-1-17-2

BRCA遺伝子変異陽性及び陰性乳癌の臨床・病理学的特徴について

[1]虎の門病院　乳腺内分泌外科、[2]恵比寿門脇ブレストクリニック、
[3]中澤プレスセンタークリニック、[4]がん研有明病院　遺伝子診療部、
[5]虎の門病院　病理部、[6]虎の門病院　臨床腫瘍科

川端　英孝[1]、小倉　拓也[1]、田村　宜子[1]、三浦　大周[1]、門脇　正美[1,2]、
中澤　英樹[1,3]、新井　正美[4]、木脇　圭一[5]、藤井　丈士[5]、尾崎　由記範[6]、
田辺　裕子[6]、高野　利実[6]

【目的】BRCA1及び2遺伝子の病的変異は、乳癌発症に大きな影響を及ぼす。我々はBRCA1及び2遺伝子変異陽性例と変異陰性例で臨床病理学的特徴にどのような差異があるかについて後方視的な検討を行った。【対象と方法】当院の手術例で2011年5月～2015年10月までにBRCA遺伝子検査を実施した48例の臨床、病理学的特徴をカルテベースに調査した。調査対象は年齢、病期、ER、PR、HER2、TNBC、核異型度、両側乳癌、乳癌の家族歴、本人も含めた卵巣癌の家族歴の10項目とした。【結果】48例のうち17例に遺伝子の病的変異を認め、4例に意義のはっきりしない変異を認め、27例は変異を認めなかった。病的変異を認めた17例とそれ以外の31例について統計学的検討を行った。BRCA 1遺伝子に変異を認めた8例と病的変異のない31例を比較すると、ER、TNBC、卵巣癌の家族歴の3項目について有意差を認めた。多変量解析ではTNBC、卵巣癌の家族歴が独立して相関を認めた。一方でBRCA 2遺伝子に変異を認めた9例と病的変異のない31例を比較すると、ER、TNBC、乳癌の家族歴の3項目について有意差を認めた。多変量解析ではER, 乳癌の家族歴が独立して相関を認めた。【結語】我々の48例のdate setでは、TNBC、ER、卵巣癌の家族歴、乳癌の家族歴がBRCA遺伝子変異の有意な予測因子であった。

Table 1. Association Between Receptor, ER, Family history of breast/ovarian cancer and BRCA Status

Covariate	BRCA Status		
	BRCA1 Mutation Carriers (n=8) No. of Patients	BRCA2 Mutation Carriers (n=9) No. of Patients	Noncarriers (n=30) No. of Patients
Age at diagnosis, years	.10†	.61†	
No. of observations	8	9	31
Median	35	44	41
Range	30-49	37-49	27-57
Receptor	.04*	.02*	
Nontriple negative	1	9	18
Triple negative	7	0	13
ER	.05*	.02*	
Negative	7	0	14
Positive	1	9	17
Family history of ovarian cancer	.04*	1.00*	
Yes	6	2	9
No	2	7	22
Family history of breast cancer	.70*	.006*	
Yes	3	9	13
No	5	0	18

† P value from Wilcoxon rank sum test　* P value from Fisher's exact test.

DP-1-17-3

BRCA1/2遺伝子変異陽性乳癌における非浸潤性乳管癌の臨床病理学的特徴

[1]昭和大学　医学部　臨床病理診断学講座、
[2]昭和大学江東豊洲病院　臨床病理診断科、
[3]昭和大学　医学部　外科学講座　乳腺外科部門

田澤　咲子[1]、広田　由子[1,2]、井手　佳美[3]、瀧本　雅文[1]、中村　清吾[3]

【緒言】これまでBRCA遺伝子変異陽性乳癌では非浸潤性乳管癌（以下DCIS）の頻度がBRCA遺伝子変異陰性乳癌に比べ低いと報告されてきたが、一方でBRCA遺伝子変異陽性乳癌に対し行われた対側の予防的切除検体にはDCISが比較的多く認められることが報告されている。また現在、DCIS全体ではサブタイプ別の頻度や特徴が明らかになってきているが、BRCA1/2遺伝子変異陽性のDCISについては十分な検討がなされているとは言い難い。【目的】BRCA1/2遺伝子変異陽性患者の手術検体にみられたDCISの臨床病理学的特徴を検討する。【対象】当院ブレストセンター開設後（2010年6月以降）に遺伝性乳癌卵巣癌の可能性が疑われBRCA遺伝子検査を施行した305例で変異陽性と診断された71例のうち、組織学的に DCIS と診断された8症例について検討した。【方法】上記8例について後方視的に患者背景やサブタイプを含む組織学的特徴を検討した。【結果】BRCA 陽性71名（BRCA1 変異陽性35例、BRCA2 変異陽性22例、uncertain 14例）のうち、DCIS は8例（BRCA1変異陽性 0例、BRCA2変異陽性6例、uncertain 2例）であった。平均年齢は全体で44.7歳（23-75歳）、DCIS の症例の平均年齢は50歳（29-73歳）であった。1例は両側乳癌、1例は異時性同側乳癌と再発乳癌の両者の可能性が考えられた。発見動機は、乳癌検診4例、血性乳頭分泌1例、予防的乳房切除による偶発的発見2例、乳癌術後経過観察中の同側腫瘤触知1例であった。平均腫瘍径は18.3mmであった。組織学的所見としては、核グレード3 が3例、充実性を呈し増殖する例が6例、comedo 壊死を有する例が5例であった。Ki-67 labeling index＞20% の症例が5例であった。Subtype はホルモンレセプターが陽性でHER2陰性の症例（以下luminal type）が5例、luminal・HER2陽性が2例、HER2 typeが1例、Triple negative はみられなかった。【考察】BRCA変異陽性乳癌のうち、DCIS がみられた症例の多くはBRCA2変異陽性であり、luminal type が多かった。BRCA2変異陽性例での組織学的特徴としては、comedo 壊死を有する傾向がみられた。背景乳腺の状況等を含めた検討を行い、文献的考察を加え報告する。

DP-1-17-4

BRCA1/2変異陽性患者に発症したluminal乳癌の多遺伝子解析による悪性度診断

昭和大学病院　乳腺外科

井手　佳美、犬塚　真由子、吉田　玲子、阿多　亜里沙、中山　紗由香、
殿内　祐美、小杉　奈津子、池田　紫、渡辺　智子、佐藤　大樹、
垂野　香苗、橋本　梨佳子、増田　紘子、高丸　智子、森　美樹、
桑山　隆志、明石　定子、沢田　晃暢、奥山　裕美、中村　清吾

乳癌の分子生物学的特性を理解することは治療方針の決定のために非常に重要である。日本人における遺伝性乳癌について、BRCA1/2変異に基づく乳癌が25%程度存在することなど、疫学方向からの報告がなされてきているが、分子生物学的特性の探求については未だ不十分である。ホルモンレセプターが陽性でHER2が陰性の乳癌（以下、luminal）は、一般的に予後良好であるが、BRCA1/2変異に基づくluminal乳癌も同等の悪性度を持つかどうかは明確にされていない。マンマプリントは70種類の遺伝子発現を調べることにより、乳癌再発リスクを予測するマイクロアレイキットである。今回、我々は、BRCA1/2変異陽性乳癌のサブタイプおよびその頻度を調べ、さらにluminal乳癌に対しては、マンマプリントを行い、多遺伝子解析による悪性度評価を行った。2010年10月から2015年11月までに、遺伝性乳癌卵巣癌の可能性が疑われ遺伝カウンセリングを行った506名のうち、乳癌既発症者は448名であった。305/448名（68.0%）がBRCA遺伝子検査を受け、BRCA1変異陽性　35/305名（11.4%）、BRCA2変異陽性　22/305名（7.2%）、uncertain　14/305名（4.5%）、変異陰性　228/305名（74.7%）、結果未着6/305名（1.9%）であった。BRCA1/2変異陽性者に、のべ68例（BRCA1；41例、BRCA2；27例）の乳癌が発生しており、サブタイプ別の内訳はluminalが22例（BRCA1；4例、BRCA2；18例）、luminal・HER2陽性が3例（BRCA2；3例）、HER2が1例（BRCA2；1例）、TNが38例（BRCA1；34例、BRCA2；4例）、そのほかが4例であった。22例のluminal乳癌のうち18例に対してマンマプリントを行い、結果未着等により結果の得られていない3例を除く15例でリスク評価が可能であった。low riskが3例（20.0%）high riskが12例（80.0%）であり、通常の乳癌よりもhigh riskに分類されるluminal乳癌 の頻度が高かった。マンマプリントを行ったBRCA1/2変異陽性luminal乳癌のうち、8例に術前化学療法が行われており、組織学的効果判定は、Grade 1aが5例（low risk；1例、high risk；4例）、Grade 2a、Grade 2b、結果未着がそれぞれ1例ずつ（いずれもhigh risk）であった。BRCA1/2変異に基づくluminal乳癌に対して、マンマプリントを施行し、通常の乳癌よりも予後不良である可能性を示唆する結果を得た。学術集会においては例数、検討項目を増やして報告する。

DP-1-17-5

BRCA1/2 変異陽性者のサーベイランス中に発見された乳癌の臨床的及び病理学的特徴の検討

[1]がん研有明病院　遺伝子診療部、[2]がん研有明病院　乳腺科

島田　聡子[1]、竹内　抄與子[1]、安達　容枝[1]、喜多　瑞穂[1]、芦原　有美[1]、中島　絵里[2]、北川　大[2]、岩瀬　拓士[2]、大野　真司[2]、新井　正美[1]

【背景】乳癌患者の5～10%が*BRCA1*あるいは*BRCA2*の変異陽性者であるとされ、変異陽性者の乳癌ハイリスク者としての臨床対応は重要である。これまで当院では変異陽性者に対して計画的なサーベイランスを実施してきた。このサーベイランスで発見された乳癌の臨床的及び病理学的な特徴を検討した。【対象】2000年から2015年に、遺伝性乳癌卵巣癌を主訴に当科を受診した565名中、356名が遺伝子検査を実施した。その内112名が陽性（suspected deleteriousを含む）であった。陽性であった症例に対して当院のプロトコールに従い、半年に一度のUS及び年一回のMMGを実施した。【結果】サーベイランス中に5例が無症状の乳癌を発症した。変異遺伝子の内訳は*BRCA1*が3例、*BRCA2*が2例であった。サーベイランス開始から発症までの期間は4ヶ月から12年1ヶ月であった。診断契機は、MMG, US, MRIが各々2例、2例、1例であり、5例が非触知病変であった。診断当時、3例は非浸潤癌であり、2例はstage1であった。初発の原発乳癌が3例と異時両側乳癌が2例であった。後者の1例は対側術後1年で肺転移を来した。【考察】5名の変異陽性者がサーベイランス中に乳癌と診断され、全ての症例で複数の乳癌あるいは卵巣癌の家族歴を認めた。肺転移を来した症例は、原発癌の診断後19ヶ月で異時両側乳癌の診断となり、原発病変の病理所見も悪性度が高かった。サーベイランス中に発症した乳癌に対して、多くの症例では早期発見・早期治療が行えており、計画的なサーベイランスの有用性が示唆された。一方で、検診を行っていても術後早期に遠隔転移を来した症例もあり、今後リスク低減乳房切除術を積極的に考慮する症例に対する予測因子の検討も重要であると考えられた。

DP-1-17-6

BRCA変異陽性乳がんの術前化学療法後向視的検討

[1]昭和大学病院　ブレストセンター、[2]昭和大学病院　臨床病理診断科、[3]昭和大学病院　放射線診療科

阿多　亜里沙[1]、吉田　玲子[1]、殿内　祐美[1]、中山　紗由香[1]、佐藤　大樹[1]、小杉　奈津子[1]、池田　紫[1]、増田　紘子[1]、井手　佳美[1]、橋本　梨佳子[1]、垂野　香苗[1]、森　美樹[1]、犬塚　真由子[1]、広田　由子[2]、廣瀬　正典[3]、桑山　隆志[1]、沢田　晃暢[1]、明石　定子[1]、中村　清吾[1]

【背景】遺伝性乳がん・卵巣がん症候群（HBOC）は全乳がんの5-10%を占め,70歳までの乳がん罹患率は56-87%,卵巣がん罹患率は27-44%と言われている.BRCA1変異陽性乳がんはTaxanが効きにくく,一方Pt製剤の効果が高いとの報告が欧米からは既にされており,それに対しBRCA2変異陽性乳がんはPaclitaxelが有効ではないかと予想されている.今回我々は自施設でのBRCA1/2変異陽性者と術前化学療法の薬剤別効果を調べ検討したので報告する.【方法】2010年10月から2015年9月まで,術前化学療法を行い当院でfollowされているBRCA変異陽性乳がん27人について変異タイプ,sub type,レジメン別に術前化学療法の成績を後向きに検討した.【結果】検討した27人のうち,BRCA1変異陽性乳がんは18人19病変,平均発症年齢42.5歳,sub typeはtriple negative17病変（89%）,luminal type2病変,病理学的効果判定はGrade3:5病変,Grade2/1: 9病変,Grade0: 5病変であった.BRCA2変異陽性乳がんは9人10病変,平均発症年齢37.7歳,sub typeはluminal type5病変,triple negative3病変,不明2病変,病理学的効果判定はGrade3: 2病変,Grade2/1: 8病変であった.変異タイプ別に画像評価が可能であった病変をレジメンごとに比較すると,BRCA1変異陽性乳がんでは,タキサン有効（SD+PR+CR）/増悪（PD）:9/4病変,アンスラクリン有効/増悪:13/0病変,Pt製剤有効/増悪:4/0であった.BRCA2変異陽性乳がんでは,タキサン有効（SD+PR+CR）/増悪（PD):6/1病変、アンスラクリン有効/増悪:6/1病変であった.また,BRCA2変異陽性乳癌でPaclitaxelを施行したのは1例のみで組織学的効果判定はGrade3であった.【結論】わが国のBRCA変異陽性乳がんの薬物療法の効果の報告は少ないが,今回の自施設の検討で欧米の報告と同様にBRCA1変異陽性乳がんでは約31%でタキサン抵抗性であり,アンスラサイクリン・Pt製剤は有効であることがわかった.BRCA変異タイプは薬剤の効果予測の一つである事が示唆された.

DP-1-17-7

HBOC家系に発生した悪性腫瘍の検討

星綜合病院　外科

村上　祐子、野水　整、長塚　美樹、佐久間　威之、宮本　康太郎、松嵜　正實、片方　直人

HBOC（遺伝性乳がん卵巣がん）家系には、乳癌、卵巣癌はもとより原発性腹膜癌、前立腺癌、膵癌などの関連癌の発生が多く認められる。今回、BRCA遺伝子検査で胚細胞病的変異の認められた乳癌患者を発端者とする家系における悪性腫瘍スペクトラムを検討した。対象と方法：BRCA変異家系14家系（内訳はBRCA1 5家系、BRCA2 8家系、BRCA1+2 1家系）の家族歴調査から見出された悪性腫瘍を検討した。結果：BRCA1変異家系では発端者を含め19乳癌例、卵巣癌3例、胃癌1例、肝癌1例、大腸癌1例、BRCA2変異家系では乳癌41例（うち男性乳癌1例）、卵巣癌2例、原発性腹膜癌1例、前立腺癌2例、膵癌1例、子宮体癌1例、胃癌3例、大腸癌2例、白血病1例、悪性リンパ腫1例、脳腫瘍1例であり、BRCA1+2変異家系では、乳癌4例、卵巣癌2例、子宮体癌1例、胃癌2例、大腸癌2例、脳腫瘍1例、歯肉癌1例、喉頭癌1例であった。総計95例（重複を含む）であり、乳癌が64例と最も多く、次いで卵巣・腹膜癌が8例であった。膵癌は1例、前立腺癌も2例認められた。両側乳癌は10例、乳癌と他臓器癌の重複は7例に認められた。年齢では50歳未満の癌が33例と多かった。考察：HBOCの名称のように乳癌、卵巣癌が多かったが、関連癌として報告のあるように原発性腹膜癌、前立腺癌、膵癌も認められた。第2度近親一部第3度近親まで総計で95例の悪性腫瘍が認められたが、家族歴で認められたこれらの悪性腫瘍患者の大部分は遺伝子検査は行われていないため、乳癌および卵巣癌以外ではBRCA変異関連癌であるかどうかは不明である。その中で、BRCA2変異のある胃癌患者が1例認められた一方で、発端者の妹がBRCA2変異のある乳癌であるにもかかわらずもう一人の妹がBRCA2変異のない若年者大腸癌発症など興味深い症例も存在した。BRCA遺伝子は様々な悪性腫瘍の発生に関与していると思われるので、乳癌・卵巣癌以外の悪性腫瘍血縁者のBRCA遺伝子検査を実施すればさらにHBOCの知見が深まることが示唆された。

DP-1-18-1

センチネルリンパ節転移陽性症例とcN1症例からみたcN0判定の検討

[1]JA北海道厚生連札幌厚生病院　外科、
[2]JA北海道厚生連札幌厚生病院　臨床病理

秦　庸壮[1]、高橋　弘昌[1]、田中　浩一[1]、高橋　周作[1]、山上　英樹[1]、村岡　俊二[2]、後藤田　裕子[2]、市原　真[2]、岩口　佳史[2]

【はじめに】cN0のSLN転移陽性症例に対して、ACOSOG Z0011などの報告により、一定の条件下で微小転移症例の郭清が省略される方向に進むのは間違いないことと考えられる。その柱となるcN0の判定が重要であり、基準がきつければ無駄な郭清が増え、本来郭清省略可能な患者に負担をかけることになる。【目的】SLN転移陽性症例とcN1症例から術前検査とそれによるcN0判定が妥当であるかを検討した。【対象】2007年3月から2015年11月までのSLN生検を施行したTis,1,2,3N0　324例。同期間のT1,2,3N1 23例。いずれも術前化学療法・内分泌療法症例を除く女性。【方法】SLN生検はCTlymphography(CTLG)を術前に施行した色素法単独。術中迅速病理は2mm間隔でHE染色により判定。術後に永久標本で再確認した。術前のN判定はCT・MRI・USの総合判定で行った。【結果】cN0でSLN転移陽性は69例(21.2%)に認め、そのうちSLN単独転移は47例(68.1%)、nonSLNへの転移を22例(31.8%)に認めた。そのうち3個以上の転移を認めたのは11例、5個以上に転移を認めた4例は術前CT/MRIどちらもN0と判定していた。ITCは3例で全てSLN単独転移であった。微小転移は20例で、そのうち5例(25%)にnonSLNへの転移(最大2個)を認めた。cN1と判定し腋窩郭清をした結果、リンパ節転移を認めなかったのは3例(13%)であり、全例CTではN0の判定も、MRIで腋窩リンパ節の短径が6～8mmと腫大し、造影所見を認めたことによりN1にした症例であった。【結語】適切な術後補助療法により残存したリンパ節転移が実際に再発してくる率はかなり低くなることが報告されていることから、微小転移の郭清省略も容認されていくと思われる。本来適応であるはずの症例が安易にcN1と判定されて郭清省略の恩恵が受けられないのを防ぐためには、cN1の判定をCT・MRI単独のN1判定で決めるのは慎重になるべきと考えられた。また、CTLGの造影所見を判定に追加して判断することも有効であったので合わせて報告する。

DP-1-18-2
cN0症例に対する治療方針と臨床的検討

[1]日本大学　医学部　乳腺内分泌外科、[2]日本大学病院　乳腺外科
小野　容子[1]、榎本　克久[1]、谷　眞弓[2]、櫻井　健一[1]、平野　智寛[1]、小関　淳[2]、飯塚　美紗都[1]、原　由起子[1]、和賀　瑛子[1]、鈴木　周平[1]、安達　慶太[1]、藤原　麻子[1]、松谷　彬子[2]、後藤　洋伯[1]、鈴木　有佳里[1]、渡邉　美帆[1]、増尾　有紀[1]

(はじめに)従来乳癌手術ではAxが標準治療であったが、近年ではcN0症例にはSNを行い、転移を認めない場合にはAxを省略することが一般的である。しかし実臨床でcN0症例にSNを施行し転移陽性となることはしばしば経験する。そこで我々は当院でcN0と診断されたがSN陽性となった症例の臨床的検討を行った。(対象及び方法)当院で約2年間に術前にcN0と診断し原発巣切除およびSNを施行した273例中SN陽性であった38例についてpN1mi群とpN1a群に分けて各因子で比較検討した。(結果)平均年齢61歳(39-86歳)。SN陽性の38例中33例はその他のリンパ節には転移を認めなかった。最終病理診断でpN1miが12例、pN1aが25例、pN2が1例であった。腫瘍平均径はpN1mi群で1.59cm(0.3-3.7cm)、pN1a群で2.47cm(1.5-4.5cm)であった。占拠部位はどちらもC領域が最多であった。組織型はどちらも硬癌が最も多く、pN1mi群ではDCIS主体の浸潤癌、pN1a群では乳頭腺管癌や小葉癌、invasive micropapillary caを認めた。進展度はpN1mi群ではly(+)が6例(50%)、pN1a群では21例(84%)であった。核異型はいずれの群もNG1が多かった。Sub type別にみると、pN1mi群ではluminal Aが最多で9例(75%)、luminal B(HER2-)が2例(17%)、HER2 typeが1例(8%)であった。pN1a群ではluminal B(HER2-)が最多で13例(52%)、luminal Aが7例(28%)、TNが3例(12%)、luminal B(HER2+)とHER2 typeが1例(4%)であった。術前CT検査でのLNの大きさは、pN1mi群では平均0.83cm(0.4-1.7cm)、pN1a群では平均0.83cm(0.5-1.4cm)であった。SN以外のLNに転移を認めたものは、pN1mi群で6例中0例、pN1a群で25例中4例(16%)であった。(まとめ) SN以外のLNに転移を認めた症例に共通した特徴はみられなかった。しかし、pN1mi群とpN1a群を比較すると腫瘍径の大きさ、Ki67高値、組織型、進展度などに違いがあり、これらの要素に該当するSN陽性症例に対しては、縮小手術傾向といえどもAxを施行すべきであると考えられた。

DP-1-18-3
センチネルリンパ節転移陽性例における非センチネルリンパ節転移に関連する病理組織学的因子の検討

[1]大阪府済生会千里病院　外科、[2]大阪府済生会千里病院　看護部
北條　茂幸[1]、吉岡　節子[1]、豊田　泰弘[1]、若林　由紀子[2]、野間　俊樹[1]、吉岡　晶子[1]、松永　寛紀[1]、宮垣　博道[1]、西田　久史[1]、真貝　竜史[1]、高山　治[1]、福崎　孝幸[1]、大東　弘明[1]、前浦　義市[1]

【背景】センチネルリンパ節に転移陽性ならば腋窩リンパ節郭清が推奨されているが、郭清した非センチネルリンパ節に転移を有しない症例も多く認められる。ACOSOG Z0011の結果が報告されて以来、センチネルリンパ節転移陽性患者に対する腋窩リンパ節郭清省略について多数の検討がされつつある。【目的】当院でのセンチネルリンパ節転移陽性例において、非センチネルリンパ節の転移陽性例と陰性例の臨床病理学的因子について検討した。【対象と方法】2011年10月から2015年9月までに当院にてセンチネルリンパ節生検を施行した乳癌症例285例中、センチネルリンパ節転移陽性かつ腋窩リンパ節郭清を施行した女性症例52例を対象に、非センチネルリンパ節の転移状況、およびその他の臨床病理学的因子について検討した。【結果】センチネルリンパ節生検は99mTc-フチン酸とインジゴカルミンの併用法を用い、同定率は96.6%、偽陰性率は3.5%(10例)であった。センチネルリンパ節転移陽性症例全てに腋窩リンパ節郭清を追加した。偽陰性症例はいずれも微小転移またはITCであり追加治療は施行しなかった。52例中、非センチネルリンパ節転移陰性は37例で、転移陽性は15例(1～8個, 中央値3個)であった。非センチネルリンパ節転移陽性群と陰性群との間では、年齢, 腫瘍径, センチネルリンパ節転移個数, 核異型度, ER, Ki-67, リンパ管侵襲には差は認められず、HER2判定でも有意差は認められなかった(p=0.08)。また、非センチネルリンパ節転移5個以上が7例認められ、術前のリンパ節転移検索を再検討すべきとも考えられた。【まとめ】センチネルリンパ節転移陽性症例において非センチネルリンパ節転移を予測すする因子は確認できなかった。現時点ではセンチネルリンパ節転移陽性に対しては腋窩リンパ節郭清を追加すると同時に、術前の腋窩リンパ節評価の精度向上に努める必要がある。

DP-1-18-4
センチネルリンパ節生検における術前・術中情報からのセンチネルリンパ節、非センチネルリンパ節転移予測

[1]近畿大学　医学部　奈良病院　乳腺内分泌外科、
[2]近畿大学　医学部　奈良病院　外科
綿谷　正弘[1]、磯野　小百合[1]、金泉　博文[2]、湯川　真生[2]、井上　雅智[2]

【目的】臨床的腋窩リンパ節転移陰性乳癌に対してセンチネルリンパ節生検(SNB)は標準的治療法となったが、施設状況でセンチネルリンパ節(SLN)の術中転移検索ができないことがある。SLNにマクロ転移が存在すればその約50%の症例に非SLN転移を認めることが示されている。今回、術前臨床病理学的因子とSLNサイズからSLN転移・非SLN転移が予測可能かを検討する。
【対象・方法】色素法によるSNBが行われ、術中にSLNの大きさ（長径・短径・厚み）が計測されたN0浸潤癌91例。
【結果】SNBの平均SLN個数は1.8個。SNBでSLN転移陰性64例（SLN陰性群)、25例はSNB転移陽性で腋窩郭清が追加され、そのうち15例はSLNのみ転移陽性（SLN陽性非SLN陰性群）で10例は非SLNにも転移（SLN非SLN陽性群）が認められた。平均腫瘤径はSLN陰性群、SLN陽性非SLN陰性群、SLN非SLN陽性群それぞれで1.9 cm、2.3 cm、3.2 cmで、SLN非SLN陽性群の腫瘤径はSLN陰性群と比べ有意に大きかった（p＜0.05)。SLNの長径はSLN陰性群、SLN陽性非SLN陰性群、SLN非SLN陽性群それぞれで13 mm、15.3 mm、18.3 mmで、SLN非SLN陽性群のSLN長径はSLN陰性群と比べ有意に大きかった（p＜0.05)。SLN短径と厚みではそれぞれの群で有意差は認められなかった。
【まとめ】臨床的N0乳癌でSNBを行う際に、術前情報として腫瘤径、術中情報としてSLNの長径がSLNおよび非SLN転移の有無を予測するに有用な情報と考えられる。

DP-1-18-5
OSNA法による新規CK-19 copy number cut-off値はリンパ節転移3個以上症例をより正確に予測する

[1]東京医科大学　八王子医療センター　乳腺科、
[2]放射線医学総合研究所　重粒子医科学センター、[3]八王子乳腺クリニック、
[4]東京医科大学　八王子医療センター　病理診断部
林　光弘[1]、石川　裕子[1]、柴崎　ゆかり[1]、松尾　聡美[1]、天谷　圭吾[1]、崔　星[1,2]、三坂　武温[1,3]、芹沢　博美[4]

【背景】ACOSOG Z-0011試験、IBCSG23-01試験、AMAROS試験では、センチネルリンパ節生検(SNB)おいて2個までの転移であれば腋窩への放射線併用により追加郭清群と同等の無病再発率、全生存率を得られるとされ、乳癌学会のガイドラインにおいてもSN微小転移症例に対しての追加腋窩郭清省略はグレードBに格上げされた。しかし乳房切除例に対する腋窩への放射線照射の問題や非SNに多数の転移があった場合、薬物療法の選択が変更される可能性もあり、腋窩リンパ節全体の転移状況の予測することは現在でも重要と思われる。今回我々はOne Step Nucleic Acid Amplification(OSNA)法で得られるCK-19のcopy number数（CN）が追加郭清を含め、3個以上のリンパ節に転移を認めた症例の予測因子となるかを検討した。【対象と方法】2011年10月より2015年11月までに、SN転移評価をOSNA法で行い、SNBを施行、転移陽性と診断し追加郭清を施行した67例を対象とした。またOSNA法による転移陽性の判定は250 CN以上とした。OSNA法におけるcut off 値を従来のmacro-metastases　の基準である5000CN以上とした場合とDeambroquioらの論文を参考に7700CN以上とした場合のリンパ節転移3個以上症例予測の感度、特異度を求め比較した。【結果】腋窩転移3個以上症例のCNは平均151357、一方2個以下では61887であり差は認めなかった(p=0.1766)。cut-off値を5000CN以上とした場合、転移3個以上症例18例中14例が陽性、一方、転移2個以下症例49例中28例が陰性であり、感度77.7%、特異度53.6%であった（p=0.0139)。cut-off値を7700CNとすると転移3個以上症例18例中14例が陽性、転移2個以下症例49例中31例が陰性となり、感度77.7%と同様であったが特異度は63.2%（p=0.005）と改善した。【考察】SNのCNはtumor burdenあるいは原発巣からSNへのtumor loadを反映していると考えられる。また、Deambroquio らの結果は感度78%、特異度57%であり、我々の結果はvalidation studyとしても有用であった。【結論】OSNA法にて転移陽性SNが7700CN以上であった場合、3個以上のリンパ転移をより正確に予測し得る。

DP-1-18-6

Luminal type乳癌のセンチネルリンパ節OSNA法判定におけるnon-SLN転移予測（TTLは予測因子となりうるか）

社会医療法人純幸会　東豊中渡辺病院（関西メディカル病院）
井上　共生、杉本　卓司、渡邉　太郎

早期乳癌におけるセンチネルリンパ節(SLN)生検は標準手技であるが、病理医が常在しない施設でのSLN判定法としてOSNA法(One-step nucleic acid amplification)が導入されてきた。当院でもOSNA法を用いてきたが、ACOSOG Z0011試験ではSLN転移陽性であっても腋窩郭清省略の可能性さえ示唆され、その過敏さが問題視されるようになってきた。また最近、転移陽性SLNにおけるCK19　mRNA copiesの総量である TTL(Total tumor load) がnon-SLNの転移を予測すると報告され、以前に当院でもSLNのTTLとnon-SLN転移を後ろ向きに検討したところTTL＞3.7×104 copies/μLが有意な予測因子であった。更にLuminal type乳癌においてはTTLのcut off値がより高値であると報告された。今回我々は当院で手術を施行したLuminal type乳癌においてSLNのTTLとnon-SLN転移を後ろ向きに検討した。当院ではcT0-3N0M0の原発性乳癌患者に色素法(patent blue)でSLN生検を施行し、SLNを2-3mmに薄切して、その半数を術中OSNA法で判定した。対象は2012年5月から2015年10月までに、SLN生検を施行しOSNA法で判定した136例。SLNの同定率は99.3%（135/136)であった。OSNA法で転移陽性と判定され腋窩郭清へ移行した41例中、ER陽性であった37例を解析したところnon-SLNに転移を認めた症例は5例であった。TTLのcut off値を5.4×104 copies/μLとして2群間のnon-SLN転移をFisher's exact testで解析したところTTL＞5.4×104 copies/μL群において有意にnon-SLN転移発生率が高かった（P=0.0374)。T因子、NG、PgR、HER2、Ki-67, ER≦20%についても解析したところ、ER≦20%のみがnon-SLN転移予測の有意な因子であった（T2/3; P=0.1438, NG2; P=0.2684, PgR(－); P=0.5773, HER2(+); P=1.0000, Ki-67≧20%; P=1.0000, ER≦20%; P=0.0425)。文献的にはTTL＞5.0×105 copies/μLが有意な危険因子とされており、我々のcut off値がこれより低い原因として、当院ではSLNの半分しかOSNA法で検査していない事が一因と推定された。今後更に症例数を増やして解析しなければならないが、術中にSLNがOSNA法で転移陽性と判定されても、術前にER(+)かつ＞20%と判定されTTL≦5.4×104 copies/μLの場合、腋窩郭清を省略できる可能性が示唆された。

DP-1-18-7

非センチネルリンパ節転移予測因子としてのRadio isotope countの有用性について

慶應義塾大学　医学部　一般・消化器外科
竹前　大、林田　哲、前田　日菜子、横江　隆道、栗原　俊明、原田　華子、関　朋子、高橋　麻衣子、北川　雄光

背景ACOSOG Z0011試験の結果から、センチネルリンパ節（SLN）陽性でも一定の条件下で腋窩郭清を省略することがASCOのガイドライン等で推奨され、それに伴い非センチネルリンパ節（NSLN）の転移を予測することで、より安全に腋窩郭清省略を行うことが可能か否かを我々は検討している。転移陽性のリンパ節においてはリンパ門などの構造が保たれないため、ラジオアイソトープ法（RI法）を用いた場合の核子の入り方が悪いことが予想される。我々はガンマプローベによるSLNの放射能カウント数を含めた臨床病理学的因子のNSLN転移予測因子としての有用性について自験例を用いて検討した。対象と方法2002年から2015年の原発性乳癌で、SLN転移陽性にて腋窩郭清を行った260例のうち、アイソトープ法において核種としてテクネシウム(Tc)を用い、かつSLNが2個以上摘出された195例に対し、術中に行ったSLNの放射能カウント数を含む臨床病理学的因子とNSLNの転移との関連を検討した。術前化学療法を行った症例は除外した。結果対象となる195例のうち、NSLN転移陽性の症例は55例、陰性の症例は140例であった。両群間の単変量解析では、年齢、ホルモン受容体、HER2受容体、Nuclear grade、静脈浸潤の有無については有意差を認めなかった。一方で、1）放射能カウント数の常用対数（log10 RI）（中央値2.866 vs 3.011; p=0.020)、2）SLN陽性個数＞1（61.8% vs 30.0%; p＜0.001))、3）　リンパ管浸潤陽性（78.8%vs%56.5; p=0.005）において、有意差を認めた。これら3因子について多変量解析を施行したところ、Log10 RI Count（OR:3.057、95%CI:1.535-6.088　p=0.038）およびSLN転移個数＞1（0.774、0.608-0.986 p=0.001）において有意差を認めた。Log10 RIについてROC曲線を描くと、カットオフ値は2.26（感度90.5%、特異度35.8%）であった。また、Log10 RIとNSLN転移個数には負の相関が認められた。（p＜0.01、相関係数:-0.254）結語SLN転移陽性症例においてRI CountはNSLN転移の有力な予測因子となることが示された。

DP-1-19-1

当院のセンチネルリンパ節生検の再評価。転移陽性例の腋窩郭清省略に向けて

愛知県がんセンター愛知病院
不破　嘉崇、村田　透、田中　顕一郎、藤井　正宏

【目的】センチネルリンパ節（SLN）に転移を認めなければ腋窩リンパ節郭清（ALND）が省略可能となり、近年はSLNに転移を認めてもALNDを省略する方向に進んでいる。今回、当院で施行したセンチネルリンパ節生検施行症例を再検討した。【対象】2010年1月から2015年8月末日までに当院で施行したセンチネルリンパ節生検633例（術前局所麻酔下336例、全身麻酔下297例)。すべて色素とラジオアイソトープの併用法を用いた。【結果】全SNB633例のうちSLNが検出できなかったのは1例で同定率は99.9%であった。転移陰性は537例（約85%：ITC10例)、転移陽性は94例（約14.8%）であった。転移陽性のうち微小転移は17例のうちALND（あり11例、なし6例）であった。ALND施行した11例のうち10例はSLN陽性個数とALNDにより転移陽性リンパ節追加はなかった。1例はALNDにより転移リンパ節が1個追加された。転移陽性のうちマクロ転移は77例でALND（あり72例、なし5例）であった。SLN陽性1個（60例）ではALNDで転移陽性リンパ節の追加（なし34例、あり26例)。SLN陽性2個（8例）ではALNDで転移陽性リンパ節の追加（なし2例、あり6例)。SLN陽性3個以上（4例）ではALNDにより全ての症例において転移陽性リンパ節が追加された。【考察】SLN1個の転移陽性でALND省略とするなら約43%（26/60）の転移リンパ節遺残、SLN2個の転移陽性でALND省略とするなら約47%（32/68）の転移リンパ節遺残が起こることとなる。【まとめ】ALNDの臨床的意義は、局所制御、予後因子、術後薬物療法決定などに有用でされ、生存率の改善に寄与するかどうかは議論が分かれるところとされている。NSABP　B-04ではALNDが生存率に有意差認めず、ACOSOG　Z0011ではT2N0以下の温存手術症例に対して、たとえ非SLNに転移が残っても適切な補助療法（薬物療法、放射線治療）が行われればALND省略が予後を悪化させない事が示された。また、SLN陽性における腋窩照射とALNDを比較したAMAROS試験では腋窩再発に有意差無しが示された。2014年ASCOガイドラインでは照射を伴う温存手術においてSLN2個までの転移はALND省略すべきと提言されている。当院におけるセンチネルリンパ節生検症例においてSLN2個までALND省略とするなら約47%（32/68）の症例で転移リンパ節遺残が起こることとなり、改めて適切な術後療法が重要であると考える。

DP-1-19-2

乳癌センチネルリンパ節転移陽性症例に対する腋窩リンパ節郭清の省略

[1]聖マリアンナ医科大学　乳腺･内分泌外科、[2]聖マリアンナ医科大学　病理学、[3]聖マリアンナ医科大学　放射線医学
大井　涼子[1]、津川　浩一郎[1]、上島　知子[1]、土屋　恭子[1]、小島　康幸[1]、志茂　新[1]、前田　一郎[2]、印牧　義英[3]、五味　弘道[3]

[背景と目的] ACOSOG Z0011試験およびAMAROS試験の結果を受け、当院ではセンチネルリンパ節(SLN)転移陽性症例に対する腋窩リンパ節郭清の省略を実施している。治療プロトコールの遵守状況を調査し、現時点での問題点を報告する。[対象と方法] 対象は、当院で2014年5月から2015年3月までの期間に、術前化学療法を受けておらず、cT1～2N0と診断され、乳房温存術(Bp)とセンチネルリンパ節生検（SLNB）が施行された271例である。cN0の評価は、術前に超音波・CT・細胞診で行う。SLNの術中迅速病理診断は省略とし、転移の有無は永久切片(2mm切片、cytokeratin併用)で診断する。リンパ節転移を認めた場合は、温存乳房照射時に転移状況に応じて腋窩照射を併施することとした。pN0(i+)とpN1miの場合は、乳房接線照射野を腋窩まで引き上げカバーするhigh tangent法、リンパ節転移1～2個の場合は、腋窩に別門で照射する3 beam法、リンパ節転移3個以上認めた場合は腋窩郭清を追加で施行する。[結果] 患者の年齢は中央値53歳(31～89歳)で、観察期間は中央値12カ月(6～18カ月)であった。SLNBの同定率は100%であり、267症例で術中迅速病理診断を省略した。永久標本でのリンパ節転移状況は、pN0(i-): 226例、pN0(i+): 5例、pN1mi: 4例、pN1（1～2個）: 31例、pN1（3個）: 1例であった。この41例において、当科のプロトコール通り腋窩リンパ節治療を追加したものは、32例であった。内訳は、high tangent法がpN0(i+)の4例とpN1miの4例に、3 beam法がpN1（1～2個）のうち24例に施行され、腋窩郭清は施行されていなかった。理由は高齢や患者希望によるものが多かった。治療に伴う重篤な有害事象はなく、現在まで再発した症例も認めていない。[結語]腋窩リンパ節に転移を認めた症例のうち、治療プロトコール遵守率は78%で、種々の理由で変更されたものもあった。今後も適切な症例選択と慎重な経過観察が必要と考える。

DP-1-19-3
センチネルリンパ節転移陽性症例に対する治療戦略

ＪＡ尾道総合病院　乳腺外科
佐々田　達成、村上　千佳、武智　瞳、竹元　雄紀、春田　るみ

【背景】センチネルリンパ節(SN)転移に応じた腋窩治療の個別化が進んでいる。SN転移陽性乳癌を対象とした第III相臨床試験の結果、pN1mic(sn)症例と2個以下のpN1(sn)症例で腋窩リンパ節郭清(Ax)の省略が推奨されるようになった。また、SNにマクロ転移を認めた場合も適切な記述に基づいてAxの省略が考慮するようになった。(2015年版日本乳癌学会乳がん診療ガイドライン)。しかし、SN転移の最大径や、転移個数、原発巣のサブタイプ、温存乳房照射の有無、術後薬物療法の有無などを、術中に総合的に判断して真にAx省略可能な症例を検出するは難しい。
【方法】2012年4月から2015年11月の間に、原発性乳癌で手術を施行した症例は247例であった。そのうちcTis－T2, cN0でSN生検を施行した192例を対象とし、SN生検の結果、Axの有無、転移個数、転移の最大径、サブタイプ、リンパ浮腫の発症を検討した。SN生検は色素法とRI法を併用した。
【結果】SN同定率は100%であった。192例中、術中迅速病理診断にてSN転移陽性と診断された症例は24例(12.5%)であった。24例全例にレベルIIまでのAxを施行した。SN転移陽性24例のうち、Axの結果non-SNにも転移があったのは7例(29.2%)で、Axが必要であった。残りの17例(70.8%)にはAxの結果non-SNには転移がなく、不要なAxが施行され、1例でリンパ浮腫を発症した。
【考察】術中迅速病理診断のSN陽性24例のうち、17例(192例中の8.9%)に不必要なAxが施行されていた。真にAxが必要な症例は7例(192例中の3.6%)であった。
以上の結果から、cTis-T2, N0症例に於いては術中にSNの検索、摘出は行うが術中迅速病理診断は行わず、永久病理の結果を待つことにした。永久病理にてSNの最大径、転移個数を診断し、原発巣のサブタイプ、温存乳房照射の有無、術後薬物療法の有無などを総合的に判断し、Ax不要である症例にはAx省略を行うこととした。Axが本当に必要な症例には後日再入院し、Axのみを追加する方針とした。

DP-1-19-4
OSNA法と細胞診を併用したセンチネルリンパ節生検陽性症例における非郭清対応の検討

[1]栃木県立がんセンター　外科、[2]栃木県立がんセンター　検査技術部、[3]栃木県立がんセンター　病理
安藤　二郎[1]、原尾　美智子[1]、北村　東介[1]、矢野　健太郎[1]、中野　公子[2]、上田　香織[2]、星　暢夫[3]、五十嵐　誠治[3]

(目的)当院では2014年5月よりセンチネルリンパ節(SLN)生検転移陽性症例に対する非郭清対応を下記基準で行っている(浸潤径3cm以下で、肉眼的転移や節外浸潤がない症例で、1)乳房温存療法時：転移ＬＮは2個まで、細胞診2+でない、OSNA法1万コピー以下またはＩ＋　2)乳房切除術時：転移LNは1個まで、細胞診が陰性、OSNA法1+またはＩ+)。今回はOSNA法と細胞診を併用したSLN生検転移陽性症例における非郭清対応割合、郭清例におけるnon SLN転移率について検討した。(対象と方法)対象は2014/5月-2015/11月に色素+RI併用法(3D-CTガイドあり)によるSLN生検を行い、リンパ節転移検索を2mm分割の細胞診施行後にSLNをOSNA法で検討したcN0乳癌手術症例212例である(両側SLN生検例、術前化学療法例、SLN生検不成功例、CK19陰性例を除外)。全例に術前の針生検でCK19の発現を確認し、CK19陰性例はOSNA法の適応外とした(CK19陰性率：4.9%、11/223例)。OSNA法は1+、2+、I+を転移陽性、細胞診は1+、2+を転移陽性と術中診断した。術中細胞診診断が±であった症例は永久標本で異型細胞がCK19陽性であった場合に転移陽性と最終診断した。(結果)平均SLN摘出個数は2.4個であった。OSNA法または細胞診でSLN転移陽性が確認された症例は54例、25%であった(OSNA法陽性例50例：1+ 21例、2+ 25例、I+ 4例、細胞診陽性例30例：± 4例、1+ 9例、2+ 17例)。SLN転移陽性54例のうち24例(44%)が非郭清対応、腋窩LN郭清は30例に施行した。郭清例30例におけるnon SLN転移率はOSNA法陰性例で0%(0/1)、1+例で25%(1/4)、2+例で25%(6/24)、I+例では0%(0/1)であった。細胞診の術中診断でのnon SLN転移率は陰性例で0%(0/6)、1+例で14%(1/7)、2+例で35%(6/17)であった。OSNA法陽性/細胞診陰性症例6例のnon SLN転移率は0%(0/6)であった。(まとめ)当院におけるSLN転移陽性例における非郭清対応基準でSLN転移陽性例の44%が非郭清対応となった。OSNA法陽性/細胞診陰性症例ではnon SLN転移率は0%であり、症例を重ね、非郭清対応の適応拡大も考慮されうると考えられた。

DP-1-19-5
センチネルリンパ節転移陽性で腋窩郭清省略、腋窩非照射例の長期成績と今後の展望

[1]横浜南共済病院　乳腺外科、[2]横浜南共済病院　病理診断科
加藤　直人[1]、稲荷　均[1]、高橋　咲[1]、福田　未緒[1]、河野　尚美[2]

【背景】センチネルリンパ節(SN)転移陽性例に画一的に腋窩郭清を行う時代は終焉を迎え、郭清例の選択、あるいは必要に応じて放射線療法を考慮する時期を迎えている。ただ、補助療法選択の情報として、相変わらず転移リンパ節の個数が因子として残存しており、この点をどうクリアしていくかという課題も残っている。
【対象、方法】1999年2月より2014年11月までのSN陽性で腋窩非郭清、非照射(照射は全乳房のみ)141例(macrometa 13例、micrometa 98例、ITCs 30例)の経過について調査を行った。また郭清20例についてはaxillary reverse mapping (ARM)に基づいた選択的郭清を施行、その転移分布を調査した。
【成績】観察期間中央値9年における同側腋窩再発は6例(4.3%)であった(macro: 1/13 (7.6% Lumi-HER), micro: 4/98 (4.1% Lumi-A1, Lumi-B1, TN2), ITCs: 1/30 (3.3% Lumi-B))。ただ6例中5例はほぼ同時期に遠隔転移も発見されていた。他の局所領域再発は3.5%、遠隔再発は4.3%に認められた。ARMは同定リンパ管数平均2.4本、流入部位は腋窩静脈下縁より2cm以内に集中していた。転移はSN近傍に留まる場合が多く、skip例はなかった。
【結語】観察期間9年で、非郭清、非照射例の96%が腋窩再発を来たさなかった。多くの症例で郭清、照射の回避は可能であると思われる。郭清を行う場合でも、合併症を回避すべくARMを意識した選択的郭清術が望まれる。郭清を行うことによって得られる追加情報(非SNへの転移状況)により、補助療法に変化を来たした症例は郭清例中10%であった。また、センチネルリンパ節生検施行自体の意義も低下していると考えられ、この点についても触れてみたい。

DP-1-19-6
センチネルリンパ節転移陽性症例への郭清省略は慎重にすべきである

[1]東京慈恵会医科大学　乳腺内分泌外科、[2]東京慈恵会医科大学　病理学講座
野木　裕子[1]、都島　由希子[1]、井廻　良美[1]、神尾　麻紀子[1]、加藤　久美子[1]、塩谷　尚志[1]、鳥海　弥寿雄[1]、鈴木　正章[2]、内田　賢[1]、武山　浩[1]

背景:NCCNガイドラインではセンチネルリンパ節(SN)転移陽性症例に対し，“腫瘍径5cm以下，転移個数2個以下，術前化学療法無し，部分切除，術後放射線治療”の基準をすべて満たせば腋窩郭清省略を推奨しているが，いまだ議論の余地がある．目的：非SN転移陽性症例と陰性症例における臨床病理学的比較検討を行う．また，NCCNガイドライン適格基準症例(腫瘍径5cm以下かつ転移個数2個以下)の非SNへの転移状況を検討する．対象：2007年4月から2013年12月に当院においてSN生検を施行した乳癌症例998例．術前化学療法症例は含まない．方法：RI法と色素法にてSNを検出し，術中迅速診断にて評価した．結果：SN転移陽性症例は147例(14.7%)認め，うち106例(72.1%)に対し腋窩郭清を施行した．非SN陽性症例は30例(28.3%)であった．SN転移個数(P=0.044)，腫瘍径(P=0.022)は有意に非SN転移陽性と関連を認めた．ホルモン受容体陰性，HER2陽性，ly陽性，v陽性は非SN転移の傾向を認めるのみであった．非SN転移陽性症例のうち，22例(73.3%)がNCCNガイドライン適格基準であった．これらの中では全体の転移個数が4個以上の症例を8例(36.4%)認め，摘出SN個数3個以上，かつSN転移個数2個以下としても，10例(45.5%)に非SNに転移を認めた．局所再発はSN陽性群からは認めていない．無遠隔転移生存率と腫瘍径は有意な関連を認めた(P=0.026)．結語：腫瘍径，SN転移個数は非SN転移の予測因子であった．今後郭清省略症例は増えていくことが予測できるが，非SNへの転移の可能性を念頭に，適切な補助療法と慎重な経過観察が必要と考える．

DP-1-19-7
NAC症例のおけるセンチネルリンパ節生検の可能性

公益財団法人　田附興風会　医学研究所　北野病院ブレストセンター　乳腺外科
前島　佑里奈、山内　清明、葛城　遼平、吉本　有希子、高原　祥子

【背景】ACOSOG Z0011の結果、センチネルリンパ節（SLN）転移陽性乳癌に対して条件を選べば腋窩郭清を省略しうることが証明された。術前化学療法（neoadjuvant chemotherapy：NAC）は乳癌において標準治療となっているが、NAC施行前N+症例でSLN生検による腋窩郭清省略が可能かどうかは議論がある。NAC後SLN生検の課題は偽陰性率が高いことで、NAC後摘出されたSLNは術前に生検によってN+と診断されたものとは異なることが示唆されている。NAC後SLN生検の精度を検証したACOSOG Z1071、SENTINAではSLNを2個以上摘出した症例やRI法と色素法の併用法で偽陰性率が低いことが証明されている。【目的】当院では色素法よりSLN同定率が高く、平均して3個以上のSLNを検出することが可能といわれているインドシアニングリーン（ICG）を用いた蛍光法とRI法の併用でNAC症例におけるSLN生検の可能性について検討するpilot studyを計画した。【方法】乳房温存手術および乳房切除術を施行予定の臨床的T1-2、N0-1、M0乳癌に対し蛍光法（ICG）とRI法併用でSLNを4個以上摘出し、pN1の症例においてはNAC症例と非NAC症例に分類して、各々の同定法での転移リンパ節の順位および順位一致率を検討した。NAC前N+症例ではSLN生検後、腋窩郭清術を行った。【結果】2011年5月～2015年10月までのNAC後pN+12例（NAC前cN+ 9例、cN0 3例）、NAC非施行でpN+47例を検討した。NAC症例と非NAC症例の比較ではRI法とICG法の転移リンパ節順位一致率はNAC症例で33%、非NAC症例で66%と有意に異なった。NAC症例ではRI使用でSLN2個摘出した際の転移リンパ節残存は12例中4例、ICG法では12例中3例認めた。4個摘出した場合、RI法で取り残しは認めず、ICG法では12例中2例認めた。【結論】NAC症例、非NAC症例ではRI法、ICG法での順位一致率が異なるため、併用法によりリンパ節を4個以上摘出することで有意に転移リンパ節の取り残しを防ぐことができた。【考察】術前N+症例におけるNAC後のSLNは術前に診断されたものと異なることが報告されているため、SLNを含むリンパ節を複数個摘出する有用性が示唆された。

DP-1-20-1
『テーラーメード』手術を目指したOncoplastic breast surgery

済生会新潟第二病院　外科
田邊　匡、武者　信行、小川　洋、桑原　明史、坪野　俊広、酒井　靖夫

女性にとり乳房はボディイメージの拠りどころであり、たとえ悪性疾患に罹患したとは言え、これを切除または術後に著しい変形を残すことは正に痛恨の極みである。乳癌罹患年齢が欧米に比し若いわが国では、多くの乳癌患者は術後自らの乳房と長く付き合って行く必要があり、術後整容性は重要な問題である。乳癌患者全例が乳房切除された時代からすれば、乳房温存療法の普及は大変な福音だが、腫瘍径3cmを超えれば否応なしに全摘とする様な画一的な適応決定や、乳房容積に比して不釣り合いな切除範囲の設定、組織欠損に対し適切な補填処置が為されないことによる高度の術後変形は、何れも温存療法に期待される患者の利得を損なうものである。また、容認しうる整容性の温存術が不可能で、乳房切除が避けられない場合、乳房再建の可否は患者に対し必ず提示されるべき情報と言える。当科では、病変の占拠部位と進展範囲、乳房の大小や下垂の状態に応じ、腫瘍進展長による制限を設けず温存療法の可否を判断し、乳腺弁等のVolume displacement、Lateral tissue flapやInflamammary adipofascial flap等のVolume replacementを組み合わせたOncoplastic surgeryにより、広範囲の部分切除症例にも良好な整容性を実現出来る様取り組んでいる。この様な取り組みによっても全摘を避けられない場合、希望に応じ自家組織による一次一期再建を施行している。根治性と整容性の妥協ない両立というコンセプトのもと、精密な画像診断により正確に進展範囲を把握、切除から形成・再建処置までを乳腺外科医の手により行ない、病変の状況と乳房形態に合わせた切れ目のないOncoplastic breast surgeryを提供することで、乳癌患者が術後も生き生きと社会生活を送る手助けとなると考えている。

DP-1-20-2
放射線治療計画装置とマルチリーフコリメーターによるMD-CTガイド乳房温存手術

[1]千葉市立海浜病院　乳腺外科、[2]千葉大学大学院　臓器制御外科
三好　哲太郎[1]、榊原　雅裕[2]、塩原　正之[1]、太枝　良夫[1]

現在、乳癌の術式選択は再建術の普及や遺伝的背景により多様化し、個別化の時代に突入している。その中で乳房温存術の果たすべき役割はその低侵襲性により依然として大きいが、整容性の温存が強く求められる。切除断端を担保した上での切除量の縮小化が整容性の向上に寄与するため、正確な画像診断による過不足の無い切除が必要である。切除範囲の決定に際してUSや触診によるマーキングが一般的に行われるが、対応が困難な場合も少なくない。また近年急速に進歩している、DCISや乳管内成分の描出に優れたMRIやMD-CT等のモダリティを手術へ直接応用する確立した方法はまだない。放射線治療のパッケージは治療計画用CT、治療計画ソフトウェア(RTPs)、照射装置からなるが、画像情報を3次元的に復元し、投影する方法としてその正確性及び安全性は確立している。我々はこのパッケージを乳癌手術に応用し、RTPsを用いて切除範囲を決定し、マルチリーフコリメーターを用いてマーキングする方法を行っている。撮影時、マーキング時、手術時で体位の再現性を高めるため放射線治療用の固定具を用いている。MD-CTより得られた3D画像をRTPsに転送して腫瘍の輪郭、進展範囲及び切除範囲を決定して乳房皮膚上に直接投影する。予め、切除体積が最小になるような投影角度の設定が可能で、切除体積の計算も自動的にRTPs上で行われるため適応症例の選択も含め理想的な切除計画を立てる事が出来る。2014年6月からこれまでにDCIS及び乳管内成分を伴う浸潤癌の26例に対して本法を施行した。本会ではこれまでの結果を報告するとともに、本法手技の詳細を提示する。なお、本演題には薬事未承認の内容を含む。

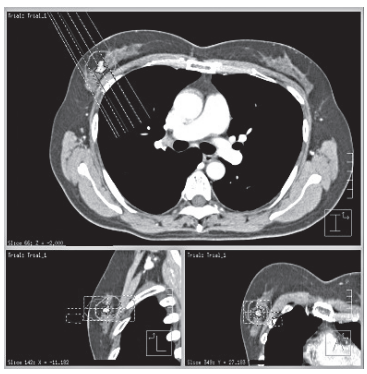

DP-1-20-3
Half Circumareolar incision(HCI)によるBreast-conserving surgery(BCS)の手術手技

[1]国際医療福祉大学　三田病院　乳腺センター、
[2]東京大学医学部附属病院　内分泌乳腺外科、
[3]獨協医科大学越谷病院 乳腺センター
内田　惠博[1]、柳　裕代[1]、小川　明子[1]、木村　聖美[1]、石橋　祐子[2]、
菊池　弥寿子[2]、西岡　琴江[2]、丹羽　隆善[2]、多田　敬一郎[2]、小川　利久[3]

【初めに】BCSでは、切除範囲や部位により、良好な術後の形状を保つことが可能である。しかし切除範囲が広い場合や、BやBD領域の癌においては良好な術後の乳房形状を保つことが困難である。またSkin incisonの部位によっては瘢痕が目立つ。【現在行っていること・適応基準】BCSが行える症例の大部分において、センチネルリンパ節生検(SNB)の腋窩小切開とHCIによるPartial Resectionを行っている。適応は1)腫瘍が皮膚に近接していて、断端陰性は確保されない場合は除外。2)腫瘍の局在部位は問わない。乳頭から遠いことは適応の除外にしない、3)乳輪が極端に小さい場合は1-2cmの横切開を加える。4)C′の乳癌は、腋窩部の5-6cmの縦切開のみでBp+SNB施行。病変が乳頭近傍に及ぶ場合は乳輪部にHCIを追加する。【手技の供覧】1)麻酔導入後、超音波で手術範囲を設定。2)腫瘤直上皮内にICG注入。5分後赤外観察システム(PDE)にてSNの位置確認。3cmのskin incisionでSNB。3)切除予定ラインにインジゴ＋キシロカインゼリーを混ぜたものを乳腺内、皮下に予定切除ラインに1cm間隔で注入。最遠位側は5mm間隔として視認を容易にする。4)皮下剥離。乳輪部は半周切開部を乳頭直下まで行っておく。切除ラインの全周囲5cm位外側まで剥離を行う。皮下剥離はa)～c)を適宜組み合わせて行っている。a)視認しながら電気メスで剥離、b)電気メスあるいは15番のメスで盲目的に皮下を掃うように剥離、c)乳頭から離れた部位の腫瘍の場合、剥離範囲の皮下に0.1%キシロカインを注入後、メツェンバウム剪刀で素早く切離剥離。剥離部にガーゼタンポンを行い、3分間圧迫止血。ガーゼ除去後、電気メスで止血。5)乳房切除は乳頭から最遠側から開始。全て直視下で行う。6)断端迅速病理診断。7)基本的には切離部は単純逢着で切除断端が乳頭から一直線になるように縫合（追加切除を容易にするため）。単純逢着が困難な場合は乳腺を大胸筋から剥離すると容易になる。8)表面から皮膚の状況をみて、最小限の追加皮下剥離。9)16Ga留置針を後ろ出血情報ドレーンとして翌日まで挿入。【結果】手術時間は1～1.3時間程度。出血量は50cc以下。整容性は良好。入院期間は2泊3日程度。

DP-1-20-4

整容性向上を目指した乳房下溝線部脂肪筋膜弁充填法の検討

[1]浜松医療センター　乳腺外科、[2]浜松オンコロジーセンター、
[3]神田クリニック
徳永　祐二[1]、小泉　圭[1]、鈴木　英絵[1]、渡辺　亨[2]、神田　和弘[3]

【はじめに】下部領域切除の乳房温存術は乳腺の授動のみでは良好な整容性を保持することが困難で、 何らかの形成外科的手技を応用する必要がある。Volume replacement techniqueである乳房下溝線脂肪筋膜弁充填法は、当初乳房全摘後の二次的乳房再建に対して報告された方法で、 乳房下溝線より尾側の上腹部から皮下脂肪組織に副直筋の筋膜を付けた脂肪筋膜弁を舌状に剥離し、 これを脱転させ乳房マウンドとして用いる手技である。 その後下部領域乳癌の温存術後の再建法として応用され、 その有用性が報告されている。【対象と方法】2013年10月以降、 当院で下部領域乳癌に対して本法を施行した26例を対象に周術期因子、 短期の整容性評価を行った。【結果】当院では切除範囲の縮小を目的に術前薬物療法を基本としておりDCISを除く26例中20例（化学療法12例、ホルモン療法8例）に行われた。その臨床効果は化学療法では全例PR以上、 ホルモン療法では8例中3例にPRが得られ縮小手術に貢献できた。 年齢は27－77歳（平均54.5歳）、 手術時間は50－129分（平均85分）、出血量は5－83ml（平均19ml）、ドレーン抜去までの平均日数は5.1日であった。術後合併症は脂肪筋膜弁採取部の漿液腫が最も多く15例、創感染2例、皮弁壊死2例、出血、脂肪壊死がそれぞれ1例であった。創感染の1例は感染壊死組織の切除等を数回行い治癒までに6ヶ月を要した。 術後平均観察期間は1年1ヶ月で、 整容性はHarrisらの4段階法を用いて評価した。Excellent 9例、Good 14例、Fair3例でPoorの症例は認めなかった。また、筋膜脂肪弁採取部が頻回の穿刺により硬化、変形した症例を3例に認めた。【まとめ】本法は従来の下部領域乳癌温存症例に比し、整容性に優れた方法であると考えられた。

DP-1-20-5

乳房温存手術の広範囲切除に対する欠損部充填法の工夫

東京都済生会中央病院　乳腺外科
佐藤　隆宣、及川　明奈、福富　隆志

乳房温存手術を成功させるためのポイントは、 根治性を損なわないしっかりとした部分切除とその欠損部をバランスよく充填し整容性を保つことであると考えている。乳房の切除範囲が20%を超えるような広範囲な部分切除では、良好な整容性を保つのは難しいとされている。 特に整容性においては、 欠損部をどのように充填するかが重要であり、 部分切除後の残存乳腺で新乳房を作成しなければならないため、個々の工夫・技術がいかされる領域である。我々は、 上部領域乳癌に対しては、lateral tissueを十分に伸展、 リフトさせて乳腺を授動し充填をする方法（Lateral tissue lifitng法）を常に用いている。しかし、 広範囲な切除が必要な患者や皮下脂肪の少ない痩せた患者では、 欠損部を充填するのに十分な量のlateral tissueを確保できない場合がある。そのようなケースでも、 若干の工夫により乳房温存手術を行っているので紹介する。皮切においては、 大きなS字カーブの切開を置き、 皮弁作成も腫瘍占拠部位を中心に広範囲に行う。ポイントは乳房切除の要領で、 頭側は鎖骨下縁より1～2横指尾側まで、 外側は広背筋前縁まで十分に皮弁を作成する。 次に頭側において大胸筋膜を切開し、大胸筋より離断していき、Subclaviclular tissueのflapを作成し、欠損部にrotaionする。このflapの栄養血管である第2、第3肋間からの内胸動脈貫通枝は、術前にドップラーエコーを用いて確認しておくことが重要である。次に外側のLateral tissueを伸展・挙上し授動することによって欠損部を充填し乳房形成を行う。 この2つの手技を組み合わせることで広範囲な乳房部分切除に対しても比較的良好な整容性を得ることができる。しかもこの方法は、 難度の高い技術を必要とせず、 誰にでもできる容易な補填法である。

DP-1-20-6

局所制御と整容性を両立するための内視鏡補助下乳房部分切除術における工夫

佐賀大学　医学部　一般・消化器外科
中村　淳、前田　佐知子、江戸　都、佐藤　博文、上田　純二、能城　浩和

【はじめに】乳癌手術における整容性は主に、(1)乳腺切除量、(2)創の大きさと位置、(3)組織充填と乳房再建、 に影響される。(1)については原発巣の大きさ（T因子）によって制約を受けるが、(2)(3)は内視鏡アプローチにより改善の可能性があると考える。【目的】当教室では、2014年11月に乳腺内視鏡手術を導入した。 今回、 内視鏡補助下乳房部分切除術における手技の工夫と成績を紹介し、 その利点について検討する。【方法と成績】創はすべての症例において腋窩と傍乳輪で行う。 腋窩の創からセンチネルリンパ節生検を行った後、 同部にラッププロテクターを挿入、5mmポートを3つ配したEZアクセスを装着し、10mmHgでCO2送気すると非常に良好な視野が確保できる。乳房背面の剥離を先行し、 比較的広範に剥離しておくのがポイントである。続いて、 傍乳輪より皮弁を作製し乳房の切除を行うが、 このときもラッププロテクターを使用することで、 皮膚に均一かつ適度な緊張を加えながら良好な視野を得ることができる。 乳頭から離れた病変の場合は、 内視鏡下での皮弁作製を追加する。 最後に組織の授動・充填を行って形状を整える。 これまでに内視鏡補助下乳房部分切除を19例（うち2例は腋窩郭清あり）行い、平均手術時間は140.6分、出血量は79.6g、術後在院日数は7.1日で、6例（31.6%）に術後漿液腫を認めた。【考察】送気法による乳腺内視鏡手術は特別な器具を必要とせず、 比較的導入しやすい手技であると思われる。 また、 腫瘍の局在に関わらず腋窩と傍乳輪の創で切除可能であり、 術者と助手で良好な視野を共有することもできる。 さらには背側断端を確実に確保することができ、 乳房背面を広範に剥離することによって組織受動・充填も容易となり、 整容性を保つのに有利であると考える。【結語】乳腺内視鏡手術は、乳癌手術において、局所制御を損ねることなく整容性を向上させる可能性があると考える。

DP-1-20-7

乳腺部分切除術162例に対する患者の主観的な整容性評価

[1]社会医療法人博愛会　相良病院　乳腺科、
[2]社会医療法人博愛会　さがらパース通りクリニック　放射線診断センター、
[3]社会医療法人博愛会　相良病院附属ブレストセンター
金光　秀一[1]、松方　絢美[1]、相良　安昭[1]、川野　純子[1]、寺岡　恵[1]、
四元　大輔[1]、佐藤　睦[1]、木谷　哲[1]、馬場　信一[1]、松山　義人[1]、
安藤　充嶽[1]、佐々木　道郎[2]、大井　恭代[1]、戸崎　光宏[3]、雷　哲明[1]、
相良　吉昭[1]、相良　吉厚[1]

【目的】患者の主観的評価による整容性評価を使い、乳腺部分切除術の整容性に関係する因子を探索する。【対象】2013年6月から2015年8月31日に当院で根治術を受けた初期乳癌1329例より乳腺部分切除術844症例を抽出し、両側乳癌・外科生検・追加全摘を除いた769例。【方法】補助放射線療法が終了して1年以上経過した217例に対し、外来受診時にHarrisの方法に基づいて4段階の整容性評価(Excellent, Good, Fair, Poor)を依頼した。回答のあった164例(回答率75.6%)のうち、研究目的の使用許可のあった162例について、chi-square testまたはTukey's testを用いて検討。【結果】背景は年齢57.7±10.6(28-80)歳、腫瘍長径20.1±12.9(0-70)mm、手術は10名の術者が行い、Bp 147例に対しBq 15例、腋窩操作はSLNB 127例に対しSampling/Axは32例であった。 全例で補助放射線療法を受けていた。 整容性評価はExcellent 21例(13.0%), Good 113例(69.8%), Fair 24例(14.8%), Poor 2例(1.2%), no-evaluation 2例(1.2%)であり、Goodが大半を占めた。評価の得られた160例で検討したところ、術式や手技（皮切部位や皮切長・剥離範囲・乳腺縫合の有無など）、切除標本の径や重量、合併症（術後出血・壊死・感染・seromaなど）で評価に差はなかった。ブースト照射の有無で差があり、有り(n=28)では無し(n=132)に比べgoodが減少し(73.5%→57.1%)、fairが増加していた（11.4%→32.1%）(p=0.019)。【結語】乳腺部分切除術の評価は概ね良好であるが、Excellentの比率向上が課題である。ブースト照射が整容性悪化につながる恐れがある。

DP-1-21-1

Nipple-sparing mastectomyにおける術式の工夫と術後成績

[1]聖マリアンナ医科大学　乳腺・内分泌外科、
[2]聖マリアンナ医科大学　ブレスト＆イメージングセンター　乳腺外科、
[3]聖マリアンナ医科大学　放射線科、[4]聖マリアンナ医科大学　病理診断科

津川　浩一郎[1,2]、志茂　彩華[1]、土屋　恭子[1]、岩谷　胤生[1]、小島　康幸[1]、志茂　新[1]、本吉　愛[1]、白　英[2]、川本　久紀[2]、首藤　昭彦[2]、印牧　義英[3]、前田　一郎[4]

当院で実施しているNipple-sparing mastectomy（NSM）において、術式で工夫している点と術後治療成績に関して報告する。【対象と方法】対象は乳房切除が必要であるが臨床上明らかな皮膚浸潤および乳頭・乳輪部への浸潤を認めない症例。画像診断では造影MRIにて乳頭・乳輪におよぶ乳管内進展を認めないことも確認している。術中迅速病理診断を行い乳頭裏面の切除断端が陰性であることを確認、陽性の場合は乳頭乳輪を切除する。【術式の工夫】皮膚切開線としては、整容性を考慮して乳房下溝線あるいは側方からのアプローチを主としている。皮下にE入りキシロカインを生理食塩水で希釈したものを注入し皮下剥離を行う。皮弁は根治性を損なわない限りはできるだけ厚くする。したがって乳管内進展を含む乳腺腫瘍の広がりを術前に十分把握しておくことは極めて重要である。乳頭まで剥離を進めたら乳頭直下の組織を術中凍結切片作製用に提出する。さらにその奥の皮弁剥離を行う際はライト付きリトラクターを用いて視野を確保する。肋間から立ち上がる穿通枝血管は確実に止血する。大胸筋筋膜から続く前鋸筋浅層の筋膜および脂肪組織も根治性を損なわない限りは温存する。人工物を用いた再建術を行う場合にその被覆に用いることができる。【術後治療成績】2000年から2013年までNSMを施行した413例425乳房に関してretrospectiveに検討した。観察期間中央値は46.8ヶ月。乳頭壊死は6例（1.4%）に認めた。局所再発は425乳房中25乳房（5.8%）、乳頭・乳輪部の再発は10乳房（2.3%）であった。乳頭・乳輪部の再発のリスク因子はHER2陽性と若年（40歳未満）であった。（Shimo A, et al.: Breast Cancer 2015にて既報告）【結語】NSMは慎重な患者選択を行えば乳頭・乳輪部を含む局所再発も低率で、整容性を考慮した術式として安全に実施可能と考えられた。

DP-1-21-2

当科における乳頭乳輪温存乳房切除術の安全性に関する検討

[1]長崎労災病院　外科、[2]長崎労災病院　形成外科、
[3]佐賀大学医学部病因病態科学講座　臨床病態病理学

森内　博紀[1]、岩田　亨[1]、今泉　敏史[2]、内橋　和芳[3]

【緒言】近年,乳頭乳輪温存乳房切除術（Nipple Sparing Mastectomy;NSM）は乳頭乳輪を温存し,さらに整容性の向上を図る術式として現在広く行われつつある.しかし,その適応や長期予後に関しては未だに議論のあるところで,乳癌診療ガイドライン2015でも推奨グレードC1に留まっている.当科では2012年4月より術前に広い癌の進展が予測されるものを中心とした希望者には,広背筋皮弁による一期的乳房再建を併施するNSMを施行してきた.今回,NSM例について臨床病理学的背景因子および予後を見直し,その安全性について検討した.【対象】2012.4月-2015.11月までに行われたNSM例：11例.【検討項目】1.臨床病理学的背景因子. 2.術後合併症について. 3.乳頭直下切離断端評価と局所再発について.,をそれぞれ分析した.【結果】1)NSM選択理由：MRIで乳管内進展が高度73%(8/11), 手術時間：350±50 分(290-478), 術中出血量：280±136 cc (60-500). 年齢：47.8±7.2歳(41-66),腫瘍サイズ(pT)：4.6±2.8cm (1.7-9), 腋窩リンパ節転移あり：22%(2/9), MRIによる乳頭腫瘍間距離(NTD): 3.1±2.1 cm(1.3-7.1), 乳管内進展：高度55%(6/11), Intrinsic subtype: luminalA 2,B 7, HER2 1,不明 1. 2)術後乳頭/皮膚壊死：0%(0/11). 3)乳頭直下断端陽性：18% (2/11,術前NTD; 2.1, 3.5cm)でいずれも乳管内成分のみ, 摘出標本の剥離面断端陽性：9%(1/11)で乳管内成分のみ. 術後中央値34ヶ月（1-41）経過しているが,局所再発例：0/11例.【まとめ】我々の施設では、1.年齢は比較的若く,リンパ節転移のない腫瘍径が大きいものや乳管内進展が高度なものが適応となっていた. 2.術後乳頭壊死や皮膚壊死を生じた症例は認めなかった. 3. 術前MRIでNTDが2cm以上あり安全かと判断した症例でも乳頭直下断端陽性例があり,乳房MRIによるNTDの評価は慎重に行う必要がある. 4.局所再発例は現時点で認めていない.【結語】我々のNSMは、1.現時点では,術後合併症や局所再発の面からその安全性に関しては許容内と考える. 2.今後,その適応に関しては更なる検討が必要である.

DP-1-21-3

乳癌術後局所・領域再発に対するSalvage手術後の経過および薬物療法についての検討

[1]国立病院機構　大阪医療センター　乳腺外科、
[2]国立病院機構　大阪医療センター　外科、
[3]国立病院機構　大阪医療センター　臨床検査科

水谷　麻紀子[1]、増田　慎三[1]、八十島　宏行[1]、大谷　陽子[1]、田中　希世[1]、苅田　真子[1]、中森　正二[2]、森　清[3]、児玉　良典[3]、眞能　正幸[3]

【目的】乳癌術後局所および領域再発に対してSalvage手術を施行した後の経過について検討する。【対象と方法】対象は当院で2003年4月から2015年9月の間に遠隔転移を伴わない乳癌術後局所および領域再発症例に対してSalvage手術を行った95例。Salvage手術後の無再発生存率(DFS)、全生存率(OS)について検討した。【結果】2003年4月から2015年9月までの間に2423例の乳癌手術を施行(治療を兼ねない診断目的のみの生検症例は除外)。2423例の内訳は乳房温存術(治療を目的とした腫瘍切除術、腺葉区域切除術含む)1548 例、乳房切除術(皮下乳腺切除術含む)811例、腋窩リンパ節郭清術のみ64 例。2423例のうち95例がSalvage手術症例(4%)。95例の内訳は乳房63例、胸壁12例、腋窩リンパ節18例、鎖骨上リンパ節2例。乳房内再発例には再発期間および病理学的側面からtrue recurrenceよりもnew primaryと考えられる6例が含まれる。初回手術時からの観察期間中央値は9.57年(1.6年-21.2年)、Salvage手術後からの観察期間中央値は3.1年(2.7カ月-12.5年)。初回手術時年齢中央値48.5歳(26-81歳)。Salvage手術後に30例が再々発をきたした。初回手術後からのDFS中央値は再々発なし群/あり群＝5.8年(0.6年-18.6年)/3.8年(0.5-15.7年)p=0.018。OS中央値はなし群/あり群＝10.1年/7.8年。Salvage手術後のDFS中央値は再々発なし群/あり群　2.9年(0.3-11.4年)/1.8年(0.4-9.6年)、OS中央値は3.9年(1.0年-12.5年)/3.0年(0.04 年-11.4年)p=0.03。再々発あり群30例のうち12例に内臓転移が出現。遠隔再発までの期間(DRFI)中央値はSalvage手術後1.8年(0.44年-5.1年)。再々発なし群65例はホルモン受容体(HR)陽性・HER2陽性/HR陽性・HER2陰性/HR陰性・HER2陽性/HR陰性・HER2陰性＝6/49/3/7例、再々発あり群30例は＝3/21/1/5例。Salvage 手術後に薬物療法を施行していない症例はHR陽性・HER2陽性/HR陽性・HER2陰性/HR陰性・HER2陰性/HR・HER2陰性＝0/9/2/6例、再再発あり群で＝0/5/1/4例。再々発あり群では薬物療法なし群/あり群でDFS中央値3.5年(1.1年-4.7年)/－(1.0年-12.5年)p=0.006、OS中央値－(0.4年－2.6年)/－(0.8年-9.6年)p=0.008。【結語】乳癌術後局所および領域再発に対してsalvage手術を行うことはこれまで報告されているように有用であり、さらに薬物療法を手術後に行うことによりさらに予後を改善することができると思われる。

DP-1-21-4

乳癌術後の局所領域再発症例の予後についての検討

[1]福岡大学医学部　呼吸器乳腺内分泌小児外科、[2]福岡大学医学部　放射線科

吉永　康照[1]、榎本　康子[1]、深水　康吉[1]、中村　茉美花[1]、山下　眞一[1]、岩崎　昭憲[1]、藤光　律子[2]

【背景】乳癌治療における全身薬物療法の重要性は増してきているが、初期治療においては手術や放射線治療による局所コントロールも予後に強く関連している。近年乳癌のサブタイプと局所領域再発との関係も報告されている。今回当施設で経験した乳癌術後の局所領域再発例を治療時期と予後について検討した。【対象と方法】1992年から2013年までに当施設で手術をした初発乳癌症例(Ⅳ期を除く)のうち、乳房切除(Bt)449例と乳房部分切除(Bp)373例を対象とした。1992年から2002年までを前期(Bt/Bp:255/101)、2003年から2013年までを後期(Bt/Bp:194/272)とした。生存率はKaplan-Meier法で、有意差はカイ2乗検定とCox比例ハザード法によった。再発後の観察期間中央値は830日。【結果】局所領域再発は58例(7.1%)で、前期/後期は37/21と有意に前期に多かった(p=0.001)。前期37例は平均年齢49.3歳、T1/T2/T3/T4は9/20/6/2、リンパ節転移個数 0/1-3/4個以上は14/11/12、Bt/Bpは27/10、ER陽性/陰性/不明は14/12/11、局所/領域再発は21/16、術後5年以内/以後は27/10だった。後期21例は平均年齢55.0歳、T1/T2/T3/T4は1/17/3/0、リンパ節転移個数 0/1-3/4個以上は10/6/5、Bt/Bpは19/2、ER陽性/陰性/不明は15/6/0、局所/領域再発は9/12、術後5年以内/以後は13/8だった。再発までの期間中央値31.7ヶ月、前後期に差はなくCox比例ハザード法では、年齢、リンパ節転移、ホルモン感受性に有意差を認めた。18例が死亡し、術後5年以内の再発が16例、他部位との同時再発が7例であった。再発後の5年生存率は58.3%、生存期間には前期後期、手術術式、リンパ節転移、ホルモン感受性、局所領域、術後5年以内の再発にはいずれも差はなく、Cox比例ハザード法では他部位との同時再発症例が有意に予後不良であった(p=0.0006)。後期のうちトリプルネガティブは4例中3例が死亡し、生存期間中央値は21.1ヶ月と他のサブグループより不良であった。【結語】乳癌術後の局所領域再発は、時代とともに減少してきていたが再発後の予後に差はなく、他部位との同時再発症例の予後が不良であった。特にトリプルネガティブタイプは予後不良であった。

DP-1-21-5

穿刺吸引細胞診後のimplantationによる局所再発をきたしたと考えられる症例の検討

[1]がん研有明病院　乳腺センター　乳腺外科、[2]がん研有明病院　画像診断部、[3]がん研有明病院　病理部

大槻　花恵[1]、北川　大[1]、坂井　威彦[1]、森園　英智[1]、五味　直哉[2]、堀井　理絵[3]、秋山　太[3]、岩瀬　拓士[1]、大野　真司[1]

【はじめに】穿刺吸引細胞診(FNA)は細径針を用いるため、腫瘍散布のリスクは低いとされている。しかしながら局所再発症例で再発機序を考察するにあたり、FNAによるneedle implantationを疑う症例に遭遇することがある。今回、このような再発を強く疑う3症例を経験したため、文献的考察を加え報告する。【症例1】右乳癌(硬癌、StageI)に対してBq＋Ax施行。pN0、切除断端陰性であった。術後補助療法なく無治療経過観察としていたが、術後7年5か月で右乳房皮下腫瘤が出現し、USで7mm大の皮下腫瘤、MRIでも限局した造影腫瘤を認めた。同部位に対するFNAでClassVの診断を得た後、腫瘍切除術+SNを施行した。術後病理検査では真皮を主座とした限局した病変で、初発乳癌に類似した組織像であった。再手術後はanastrozoleを投与している。【症例2】右乳癌(アポクリン癌、StageIIA)に対してBp+SNを施行。pN0、切除断端陰性であった。術後補助療法は行わない方針となったが、術後1年で右乳房皮膚腫瘤が出現し、USで皮下に限局した4mm大の腫瘤を認めた。同部位にFNAを施行し、ClassVの診断を得たため、腫瘍切除術を施行した。病変は真皮に限局しており、癌巣直下の脂肪織にはFNAによる瘢痕様の所見も認められた。術後治療は行わず、再々発なく10年経過している。【症例3】左乳癌(硬癌、StageI)に対してBp+SN施行した。pN0、切除断端陰性となった。術後はanastrozoleを5年間完遂したが、その翌年に左皮膚腫瘤出現。USにて皮下に限局した8mm大の低エコー腫瘤、MRIでも皮下に限局した造影腫瘤を認めた。同部位に対してFNA施行し、初発癌の細胞診でも認めていた小型異型細胞を認め、同様の病変である可能性を強く疑ったため腫瘍切除術を施行した。真皮、皮下脂肪織に限局した初発癌と類似した組織像を得た。再手術後、anastrozoleを再開している。【考察】局所再発を認めた際に、その再発形式としてリンパ管侵襲、初回手術の遺残病変などを疑い、全身への転移の一部として集学的な治療が考慮される。しかしこれらの再発形式の可能性が除外された時、稀ではあるがFNA後のneedle implantationの可能性も考慮すべきである。皮下に極めて限局した本病態であれば、外科的完全切除によるcureが期待でき、過剰な全身療法を回避し得ると考える。

DP-1-21-6

乳癌術後孤立性肺腫瘍に対する肺切除例の検討

[1]独立行政法人労働者健康福祉機構　千葉ろうさい病院　外科、
[2]独立行政法人労働者健康福祉機構　千葉ろうさい病院　病理診断科

藤森　俊彦[1]、笠川　隆玄[1]、石井　奈津美[1]、尾崎　大介[2]

乳癌術後の孤立性肺腫瘍に対して画像上の鑑別診断が困難な場合がある．乳癌既往のある肺の孤立性陰影の半数は原発性肺癌であるとの報告もあり，乳癌診療ガイドライン2015年度版においても遠隔再発巣と思われる病変が乳癌由来と断定できない場合は生検が勧められるとされている．また，NCCNガイドラインやESO, ESMOによるABCガイドラインでも同様に「初回再発では生検を行う」と記載されている．今回，当院で乳癌術後の経過中に孤立性の肺腫瘤を発見され切除を施行した10例を経験したので報告する．
症例は1997年より2015年までに経験した乳癌術後における肺切除例，年齢は38歳から68歳，平均年齢は58.1歳であった．いずれも孤立性肺腫瘍の出現以前に再発を認めていない．原発性肺癌3例，転移性肺腫瘍5例，良性肺腫瘍が2例であった．肺切除時にいずれの症例も腫瘍マーカーの上昇は認められなかった．
乳がん手術から肺切除までの期間は，肺癌症例で平均124ヶ月，肺転移症例では66ヶ月であった．肺切除後の生存期間は肺癌症例では平均41ヶ月で全例生存中，肺転移症例では平均119ヶ月で5例中1例死亡．肺腫瘤の大きさは肺癌症例で平均13mm，肺転移症例では12mm．転移性肺腫瘍症例において5例中Luminal　Aタイプが3例，Luminal　Bタイプが2例，5例中1例においてサブタイプの変化を認めた．肺転移症例においては全例に肺切除後に薬物治療を施行した．
孤立性肺転移に対してretrospectiveな研究ではあるが，肺切除を施行することにより予後を改善したという報告もある．ER，PR，HER2レセプターの変化を認める症例もあることより治療方針の決定に有益である．孤立性肺腫瘍症例において原発性肺癌の割合も比較的多いことより肺切除をすることにより肺癌に対する適切な治療を行うことができる．また，良性肺腫瘍に対しては無益な薬物療法を防ぐことができる．
乳癌術後患者における孤立性肺腫瘍に対して病理診断，治療方針を決定するうえでも外科手術を含めた戦略が必要と思われた．

DP-1-21-7

Vnav (PET-CT/CT融合超音波画像)を用いた腋窩navigation surgeryの試み

[1]岐阜大学　医学部　乳腺・分子腫瘍学、[2]岐阜大学　医学部　腫瘍外科

二村　学[1]、森光　華澄[1]、森　龍太郎[2]、吉田　和弘[2]

【緒言】乳癌の腋窩センチネルリンパ節生検において、RIや蛍光を用いた高精度のnavigation surgeryが臨床応用されている。またMRIやCT画像と同期させた超音波（US）融合画像技術が開発されUS診断の応用範囲も広がっている。【目的】PET-CTまたはCT画像とUSの融合画像を用いたnavigation surgeryの腋窩手術への応用の可能性を検討する。【対象と方法】2011年12月から2015年6月までに岐阜大学医学部附属病院にて、腋下リンパ節転移が示唆された手術可能原発性乳癌、腋窩・胸壁再発乳癌、腋窩悪性リンパ腫20例に対して,PET-CTまたはCTとUSの融合画像をnavigationに手術を施行した。 転移・ 再発が示唆された腋窩PET/CT陽性例(SUVmax-LN　≧1 or SUVmax:NT-ratio≧0.288, Futamura et al. World J Surg Oncol 2015)のPET-CTまたはCT画像をLOGIC E9に取り込み、融合画像Vnavを指標に標的病変を同定,手術直前にUSガイド下にインジゴカルミンを注入した(Futamura et al. Int J Surg Case Rep 2013)。手術時,濃青染したリンパ節を確認・摘出し病理学的に転移の有無を検索した。【結果】20例の内訳は腋窩リンパ節転移の示唆された原発性乳癌腋窩PET陽性11例と陰性5例（CTにてnavigation)、乳癌腋窩リンパ節再発1例、乳癌胸壁再発1例、悪性リンパ腫2例であった。20例中17例（85%）で病変が同定可能であった。同定可能病変はPET-CT(CT)で長径13.4mm(9-22mm)、USでは14.8mm(5-23mm)であった。 腋窩リンパ節検索例18例中16例に転移が見られ11例(68.8%)は同定可能であった。また原発性乳癌16例中転移が確認された12例のうちnavigationで同定可能であったのは9例(75%)であった。一方同定不能であった3例は病変が10mm以下(7-9mm)、乳頭からの距離が長い、fatty axillaであることが関係していた。【結語】PET/CT(CT)画像とUSの融合画像を用いたnavigation surgeryは,腋窩周囲腫瘍性病変の同定にあたりminimum invasive surgeryのとして有用と思われる。同期条件の更なる工夫によって感度を高める工夫が必要である。

DP-1-22-1

広背筋皮弁による一次乳房再建後における皮弁量変化の解析 第1報

大阪大学　医学部　形成外科

冨田　興一、矢野　健二

【目的】広背筋皮弁は手技が容易で豊富な血流を有することから、乳房部分切除術後の再建において広く用いられている方法である。しかしながら、欠点として術後の皮弁量減少の予測が困難であることが挙げられる。術後皮弁量減少の程度を予測することは的確な適応症例の判断、および良好な術後結果に非常に重要であると思われる。本研究では3Dイメージングを用いて広背筋皮弁による1次乳房再建症例の術後皮弁量変化を解析した。【方法】2012年以降において当院で片側乳癌に対し乳房部分切除術、および広背筋皮弁による1次再建術を施行した55症例を研究対象とした。全例において術後放射線照射を施行した。術後1ヶ月、1年、2年、3年において両側乳房の3D撮影を施行し、解析ソフト（Breast-Rugle、メディックエンジニアリング社）を用いて左右の乳房体積差を測定した。解析では便宜上、両側の術前乳房体積は等しく、g ＝ mlと仮定した。皮弁減少量（%）＝〔(移植皮弁重量－切除標本重量)－左右の乳房体積差〕/移植皮弁重量×100として算出した。さらに、術後1年のデータを用いて皮弁減少量に影響を与える因子解析を行った。【結果】術後1年までは全55例でフォロー可能であったが、術後2年と3年で解析できたのは現時点でそれぞれ7例と5例であった。平均皮弁減少量は術後1ヶ月、1年、2年、3年においてそれぞれ19.8%、36.8%、53.9%、49%であった。移植皮弁重量とBMIには正の相関を認めた（R=0.66）。影響因子解析では、50歳以上では50歳未満に比べて有意に皮弁減少量が少ないことが示唆された（平均25.2% vs 41.6%、P=0.04）。またBMI23以上ではBMI23未満に比べて皮弁減少量が多い傾向にあった（平均46.8% vs 32.7%、P=0.08）。一方で皮弁重量、腋窩リンパ節廓清の有無、腫瘍位置は皮弁減少量に有意な影響を与えなかった。【結論】さらに症例を積み重ねる必要があるが、今回の結果から術後2年までに広背筋皮弁量は平均約50%程度減少し、その後はプラトーに達するものと予測される。これらの結果をもとに適応症例を的確に判断することで、広背筋皮弁による乳房再建術後の整容性向上につながると考えられる。

DP-1-22-2
再建乳房評価における上方からの写真撮影

[1]東京医科歯科大学　形成・再建外科学、[2]東京医科歯科大学　総合外科学
森　弘樹[1]、岡崎　睦[1]、中川　剛士[2]、小田　剛史[2]

《目的》再建乳房の評価について、医療者側は正面や斜位の対称性を重視しがちである。一方、患者さんは上方から見ることが多いため、その必要性を鑑み、2013年から従来の正面、斜位、側方に加えて上方からの写真撮影を加えた。術後の正面、上方の評価を行い、その相違点と上方写真を加える利点について探る。《対象・方法》対象は2000年から2015年までに腹部皮弁、広背筋皮弁によって片側の乳房再建が行われ、上方からの写真撮影を行った52例である。内訳は有茎横軸方向腹直筋皮弁(TRAM) 4例、遊離下腹壁動脈穿通枝皮弁30例、広背筋皮弁18例である。上方写真は乳房を仰角60-70度で撮影した。写真評価は正面写真、上方写真について対称性を、大変良い(3); 良い(2); 可(1); 不良(0)の4段階でスコア化した。《結果》腹部皮弁では正面スコア平均2.4±0.6、上方スコア平均2.4±0.5、広背筋皮弁は正面スコア平均2.2±0.6、上方スコア平均2.2±0.6であった。正面スコアが上方スコアを上回った9例（腹部8背部1）では突出不足もしくは突出曲線の平坦化を認めた。上方スコアが正面スコアを上回った9例（腹部7背部2）は乳房下縁の位置、形態に非対称を認めた。またTRAMでは正面写真と比較して上方写真で乳房内側の膨隆が明確になった。《結論》上方写真を加えることで患者さんから見える問題点を共有しやすくなった。突出の評価は斜位でも可能だが、上方写真により左右差を明確化した。一方、乳房下方の評価にはならず、医療者と患者の評価差につながることが示唆された。患者さん側に立つ意味での「上から目線」が重要であると認識し、現在は術前から上方写真を撮影し、術中に確認しつつ手術を行うようになった。

DP-1-22-3
BRAVAを併用した脂肪移植による乳房再建　～当科での最近の取り組み～

[1]横浜市立大学附属市民総合医療センター　形成外科、
[2]横浜市立大学　形成外科、[3]KO CLINIC
武藤　真由[1]、佐武　利彦[1]、長谷川　佳子[2]、菅原　順[2]、黄　聖琥[3]、
前川　二郎[2]

【目的】我々は2012年よりBRAVAを併用した脂肪移植による乳房再建を行ってきたが、その効果を実感すると同時に、様々な問題点も明らかになってきた。今回、特に生着率低下に繋がると考えられる問題点を報告すると共に、当科での最近の取り組みについて報告する。【対象および方法】2012年3月から現在までに当科でBRAVAを併用した脂肪移植による二次乳房再建を行った52症例を対象とした。評価は、患者自身の主観的評価および一眼レフ・VECTRA画像での客観的評価で行った。【結果および考察】本手術成功のキーポイントの一つにBRAVA装着時間の確保が挙げられるが、最も多い合併症はBRAVA装着による接触性皮膚炎であり、掻痒感や疼痛など患者の苦痛を伴うことが装着時間の減少や自己中断に繋がり、BRAVAの十分な効果が得られず、結果として移植可能な脂肪量の制限や生着率低下の可能性が示唆された。その予防策として、BRAVAとの接着面にあたる胸部皮膚に、フィルムドレッシング材を貼付したところ、患者の苦痛軽減が得られた。また患者のモチベーションを高めるために、当科で作成した装着時間を記入するダイヤリーを配布し、診察時に提出する体制をとった。また術中の過度な注入は生着率低下に繋がるため、A-lineモニターを用いた組織内圧測定を行い、注入終了の目安とした。また、診察時および画像での客観的評価で、脂肪生着不良と判定した症例の中には、術後に家事や仕事で患側上肢を使用している症例が含まれており、大胸筋を動かすことにより術後の移植床の安静が保てない可能性が考えられた。その対策として、大胸筋の動きが直接胸部皮膚・皮下に伝達する領域や、初回の脂肪移植で生着不良であった領域に対し、術前にボトックスを大胸筋に注入する試みを始め、現時点で良好な経過を認めている。本法を成功させるためには、周術期において多方面からのケアが必要であり、その全てを整える事が重要である。

DP-1-22-4
乳房部分切除術・広背筋皮弁による一次一期乳房再建術の安全性に関する検討

大阪府立成人病センター　乳腺・内分泌外科
奥野　潤、橘高　信義、石飛　真人、中山　貴寛、玉木　康博

【背景】広背筋皮弁は、本邦で乳房部分切除後や乳房切除後の乳房再建患者に適応される。しかし、乳房部分切除術・広背筋皮弁による一次一期乳房再建術の安全性に関する報告は少ない。【方法】当院における乳癌データベースと電子カルテより、後方視的にデータを収集。当院で2012年4月より2015年3月までの3年間に行った、原発性乳癌に対する、乳房部分切除術567例(Bp群)と、乳房部分切除術+広背筋皮弁による一次一期乳房再建術81例(Bp+LD群)において、術中追加切除率、永久標本での断端陽性率を比較した。また、Bp+LD群における、手術時間、術後在院日数、合併症を検討した。【結果】Bp+LD群はBp群と比較し、患者背景として、若年かつ、腫瘍径が大きく、リンパ節転移も多かったが、術中断端陽性による追加切除率(23.5%vs37.7, P=0.01)、永久標本での断端陽性率(2.5%vs10.6%, P=0.02)は有意に低かった。Bp+LD群で、観察期間中央値20か月内に、局所再発・遠隔再発それぞれ1例のみであった。また、平均手術時間は5時間42分、術後平均在院日数は21.7日であり、最も多い術後合併症は背部漿液腫であった。Bp+LD群とBp群で、抗生剤使用はそれぞれ6例、21例(7.4%vs3.7, P=0.1)と有意差は認めなかった。合併症に対する術後再手術は、両群ともに術後出血のみで、それぞれ2例、1例(0.46%vs0.18%)と少なかった。【結論】再建を念頭におくことで、より広範囲に切除できるため、術後断端陽性率低下に寄与すると考えられた。一期再建を行うことで、手術時間、術後在院日数は長くなるものの、術後重篤な合併症は少なく、比較的安全に施行できる手技であると考える。断端陽性率が低下するため生存期間が延長する可能性はあるが、観察期間が短く、今後はさらなる研究が必要である。

DP-1-22-5
微小血管吻合を用いた乳房再建における内胸動脈の問題点

[1]筑波大学　医学医療系　形成外科、
[2]筑波大学　医学医療系　乳腺甲状腺内分泌外
関堂　充[1]、佐々木　薫[1]、相原　有希子[1]、足立　孝二[1]、江藤　綾乃[1]、
坂東　裕子[2]、池田　達彦[2]、井口　研子[2]、原　尚人[2]

【目的】自家組織を用いた遊離組織移植による乳房再建では現在、遊離深下腹壁動脈穿通枝皮弁（Free DIEP Flap）、血管吻合付加腹直筋皮弁（supercharged TRAM flap）が主に使用され、吻合血管として内胸動静脈が選択されることが多い。今回我々は内胸動静脈を吻合血管として選択した症例における問題を経験し検討したので文献的考察を含めて報告する。【患者及び方法】2011年3月より2015年12月までの4年9か月、当施設にて内胸動静脈を吻合血管として選択したFree DIEP flap, supercharged TRAM flapにつき、年齢、術式、部位、照射歴、吻合結果、クリップの種類などにつき患者記録より調査した。【結果】症例は29例。乳房即時再建が7例、術後乳房欠損が22例（うちエキスパンダー挿入後11例）、照射例は6例（うち一例は対側）であった。使用した皮弁はFree DIEP 24例, supercharged TRAM 5例であり、選択した内胸動脈はすべて再建側と同側で右16例、左13例であった。術中動脈血栓にて再吻合や血管の変更を要したものは合計11例であり、内訳は再吻合にて解決されたものが4例、吻合血管を胸背動脈などに変更を要したもの5例、吻合を行わずにTRAM flapに変更したものが1例であった。内胸動脈で問題のあった症例は左が8/13,右2/16と左が多かった。【考察】同時期に胸背動静脈、前鋸筋枝を吻合血管として選択した15症例において吻合血管を内胸動脈に変更した症例は1例のみであった。内胸動静脈は乳房再建時の吻合血管として第一選択として現在考えられている。Saint-Cyrらの報告では乳房再建における吻合血管で内胸動脈から吻合血管を変更したものの50%は血管の脆弱性のためであり、胸背動脈では主に口径差と瘢痕とし脆弱性を示唆している。また吉戒らは内胸動脈において金属クランプがプラスチッククランプより内膜損傷が著しいと報告している。当初、当科では金属のダブルクランプを使用していたが、現在は弱めのプラスチッククランプに変更している。金属クランプでは10例中6例であった内胸動脈の問題がプラスチッククランプでは19例中2例と減少しており、効果があったと考えられる。また一症例で枝を結紮した金属クランプによると思われる血栓が見られ注意が必要と思われた。【結語】内胸動脈は乳房再建にて有用な血管であるが、血管の脆弱性のため注意が必要である。

DP-1-22-6
乳房再建広背筋皮弁、水平方向瘢痕に対する斜め切り

[1]国際医療福祉大学　三田病院　形成外科・美容外科、
[2]慶応義塾大学　形成外科
酒井　成身[1]、酒井　成貴[2]、種子田　紘子[1]、渡海　由貴子[1]

【目的】乳房再建時に乳癌切除創が水平方向の場合で乳房マウンドの高まりを作成する時に、乳癌切除瘢痕が引きつり二段のダルマ状態になり乳房マウンド外側部が突出した乳房の作成が難しい場合がある。これらを解消する手段を考案して行っている。【方法】水平方向の引きつりが予想され、乳房マウンドの高まりや外側下方に張り出した乳房マウンドが作りにくい状態と判断した場合は、まずデザイン時に乳房切除瘢痕内側と対称の点を健側乳房内側にとり、そこから健側の乳房マウンドの頂点を通り（一般には乳頭・乳輪部を通る）、健側乳房の乳房下溝線と交差する乳房外側の点を決める。それと対称の点を乳癌切除側乳房下溝線上に取り、その点へ向かって乳癌切除部瘢痕の丁度乳頭・乳輪部に当たる点からゆるく曲線を描く斜めの切開線をデザインする。手術時このデザインで新たな切開を加え、胸部へ移動した筋皮弁の皮島の外側部がそこへ入り込むように、もとの皮膚とZ形成するような形で固定する。このようにすると乳頭・乳輪部が突出した外側にも張り出しのある形態の良い乳房マウンドが作成される。【結果】水平方向に瘢痕の引きつりのある症例では、拘縮が解除され乳頭・乳輪部分が突出し、乳房外側に十分な張り出しのある左右対称の乳房を再建できた。ただ水平方向や斜め方向の瘢痕で引きつりがありそうな状態で、術前に斜め方向に切開を入れるデザインをしておいても、術中乳癌切除部を剥離してみると意外に皮膚が柔らかく、辺縁の瘢痕を切除すると十分な進展があり、斜めの切開を入れてZ形成をしなくてもすむ症例もあった。【考察】これらの斜め切開はデザイン位置で切開することになる場合も多いが、皮膚の柔らかさや伸展状態は術中の方が把握できることが多いため、最初からデザインのように切開を入れずに、マウンド作成の途中で引きつり状態やマウンドの左右差を見ながら再度位置を決めつつ切開する方が良い。さらに切開した外側の三角状の本来の皮弁が頭側のもとの創に届きにくい場合あり、その時は切開部をやや外側・頭側にする。逆に頭側に切開部を移動するとやはり乳房側に引きつりが残る場合があり、そのような場合はマウンドの形態を見ながら切開部の位置を決めることが良い。これらを広背筋皮弁、乳房再建714例の中から検討して発表する。

DP-1-22-7
遊離脂肪移植を付加した人工物乳房再建

[1]森之宮病院　形成外科、[2]大阪大学　形成外科、
[3]森之宮病院　乳腺内分泌外科
藤原　貴史[1]、矢野　健二[2]、丹治　芳郎[3]、野村　昌哉[3]

【はじめに】インプラントによる乳房再建は、手技が簡便で侵襲が少ない等といった利点がある一方で、上胸部の陥凹や辺縁の段差・リップリングが目立つ症例や形態のミスマッチ例も多く認められる。このような欠点を補う点で近年、遊離脂肪移植が注目されかなり効果があることが報告されてきている。我々も人工物乳房再建の過程で遊離脂肪移植を行い、整容性の改善を実感し、インプラントの選択法にも変化を生じてきているので詳細につき報告する。
【方法】人工物乳房再建において遊離脂肪移植を行うタイミングは、一次再建の場合はエキスパンダーからインプラントへの入れかえ時、二次再建の場合はエキスパンダー挿入時・エキスパンダーからインプラントへの入れかえ時、である。また、インプラント再建がすでに完了した症例に対するtouch upとしても施行している。脂肪吸引は腹部あるいは大腿部でtumescent液を注入後3-mmカニューレを用いて行っており、遠心分離処理後16G針を用いて脂肪を注入する。インプラントへの入れかえ時の場合は、エキスパンダーを摘出しカプセル内腔に脂肪が漏れ出てこないよう確認しながら上胸部を中心とした胸部軟部組織全体に注入する。二次再建でのエキスパンダー挿入時の場合も同様に、エキスパンダー挿入用のポケットを作成したのち、内腔に漏れがないよう脂肪注入する。
【結果】1. 合併症について：術後血栓塞栓症を含め血腫、感染等の大きな合併症は現時点では認めていない。2. 整容性について：遊離脂肪移植を併用しないインプラント単独の再建乳房に比べて、上胸部陥凹・辺縁の段差・リップリング全ての点で整容的に良好な結果が得られた。3. インプラント選択について：インプラント単独再建の場合は、乳癌切除による上胸部の欠損をある程度充填しようとして、高さがMあるいはFタイプのものを多く選択していた結果、辺縁の段差や上胸部の過剰な厚みが目立つ形態のミスマッチ例が多く認められた。しかし遊離脂肪移植を併用する場合では、元々欠損量がさほどない上胸部は脂肪移植で補うため、インプラントの高さはLあるいはMタイプのものを多く選択するようになり、整容性が向上した。
【結論】人工物乳房再建の欠点を補う点で、簡便で侵襲の少ない遊離脂肪移植は非常に有効であり、必須の手技であると思われた。

DP-1-23-1
乳房増大術後に乳がん治療をうけた患者の臨床的観察

[1]がん研有明病院　形成外科、[2]がん研有明病院　乳腺外科、
[3]がん研有明病院　乳腺センター
柴田　知義[1]、澤泉　雅之[1]、棚倉　健太[1]、宮下　宏紀[1]、山下　昌宏[1]、
倉元　有木子[1]、松本　綾希子[1]、塩崎　正崇[1]、古林　玄[1]、三戸　那な子[1]、
前田　拓摩[1]、岩瀬　拓士[2]、大野　真司[3]

【はじめに】過去に乳房増大術を施行され、その後当院乳腺外科で乳がんと診断され手術を受けた23例26側に対して、以下の点において後ろ向き検討を行った。【対象と方法】過去に乳房増大術を施行されており、その後乳がんが発症し当院乳腺外科で2004年以降手術を施行された症例に対して、1）増大術から乳がん手術までの期間、2）増大術の術式、3）インプラント使用例の破損の状況、4）切除時の患側インプラントの取り扱い、5）乳腺切除後の再建希望の有無、についてカルテの記載から情報を収集し検討した。【結果】1）乳がん手術と過去の乳房増大術との平均期間17.8年（4～30年）2）インプラント使用症例18例中乳腺科受診までインプラントが留置されていた症例は15例（シリコンインプラント11例、生食インプラント4例、）、注入術施行症例は4例（脂肪1例、シリコン2例、ヒアルロン酸1例）であった。3）インプラント使用例の破損は6例（shell rupture 2例intra-capsular rupture　3例extra-capsular rupture 1例）であった。4）切除術時にインプラントを摘出したもの4例、摘出後Tissue Expander(以下T.E.)留置したもの7例、摘出しなかったもの2例、入れ替えたもの1例、不明1例、5）乳腺切除後の再建希望のないもの4例、再建希望があったもの8例であった。【考察】施行された術式は過去には生食インプラントが多く、近年になるほどシリコンインプラントが増加した。また、インプラントの破損例は15例中6例であり、いずれもシリコン製であった。生食インプラントの場合は破損によりデフレーションを起こすので、突然の変化として自覚できるのに対し、シリコンでは破損が徐々に進行するため変形に気づきながらも放置されていることが考えられた。また術後定期検診などなく放置されていたため、留置期間が平均17.8年と長期にわたる。注入術を含めシリコンなどの異物は被膜外に出た場合に体内に拡散して行くことが知られており、乳房増大術施行症例では破損に関わるフォローアップが欠かせないとともに、乳がんで受診した場合には破損の可能性を念頭に置いて診断するとともに、乳がん切除時にインプラントの取り扱いをどのようにするのかを術前に患者と相談し決定しておくことは重要であると考える。

DP-1-23-2
乳房再建における三次元画像データ解析の有用性について -特に乳房インプラント選択時に-

[1]明和病院　形成外科、[2]明和病院　乳腺外科、[3]甲南病院　乳腺外科、
[4]神戸大学医学部付属病院 形成外科
蔡　顯真[1]、岸本　昌浩[2]、宮下　勝[3]、安田　路規[1]、上田　美怜[1]、
寺師　浩人[4]

【はじめに】乳房インプラントによる乳房再建は、対称性の再現が重要で、健側乳房の形状や体積を客観的に評価し、インプラントを選択しなければならない。評価方法として、三次元形状計測は非接触性という、柔らかい乳房の立体的曲面形状に適しており、　また患者へ明視化　という利点も持ち合わせている。今回我々は、組織拡張器から乳房インプラントに入れ替える二期再建患者に対し、インプラントの選択に三次元画像データ解析を用いたので報告する。【対称と方法】2014年7月から20015年9月までに経験した5症例。三次元画像撮影は非接触式ハンディスキャナーKinectを、　解析ソフトはBreast Rugleを用いた。胸郭断面像から健側乳房の幅･高さ･突出度を測定し、次に乳房体積を測定した、乳房形状は等高線パターンを用いた。【代表症例】58歳　女性。右乳房全摘出後に組織拡張器を挿入し、450ccまで生理食塩水を注入した。乳房インプラント入れ替え前に三次元画像撮影した。解析データを参考として、乳房インプラントはロープロファイル、190ccアナトミカルタイプを選択した。術後6か月の三次元計測結果では、健側を基準とした患側の体積率は94.9%、乳房形状も健側とほぼ同様であった。【結果】1例で約100ccのオーバーボリュームとなったが、健側を基準とした術後乳房形状と体積評価ではほぼ許容範囲内の誤差という結果であった。【考察とまとめ】定量的評価法の確立や撮影と解析を含めた再現性という課題も挙げられるが、三次元画像データから乳房形状と体積を客観的評価することは術前のインプラント選択と術後評価に有用であった。

DP-1-23-3
米国の乳房再建合併症リスク評価ツールBRAScoreの有用性の検討

[1]昭和大学乳腺外科、[2]昭和大学形成外科
佐藤　大樹[1]、吉田　玲子[1]、森　美樹[1]、橋本　梨佳子[1]、桑山　隆志[1]、
佐藤　伸弘[2]、草野　太郎[2]、沢田　晃暢[1]、明石　定子[1]、中村　清吾[1]

【背景】2013年7月より乳房切除後の乳房再建が保険適応になり、乳房再建の希望者が増加してきている。当院では現在乳房切除後の約50%が人工乳房再建を施行している。一般に乳房再建に伴う合併症は約5%と言われているが、2015年より、米国ではNorthwestern University Feinberg School of Medicineによる乳房再建合併症リスク評価ツール、the BRAScore websiteがopen accessされ、医療者のみならず患者自身が乳房再建によるリスクを評価する事が可能となった。BRAScoreは、the Mastectomy Reconstruction Outcome Consortium (MROC)、the National Surgical Quality Improvement Program (NSQIP)、the Tracking Operations and Outcomes for Plastic Surgeons (TOPS) からデータを収集し、回帰分析を行ったもので、合併症のリスクを数字 (%) で提供している。評価項目は、身長・体重・年齢・高血圧、糖尿病、呼吸障害、術前化学療法の有無、ASA physical status classification、喫煙、片側/両側、放射線治療、血液凝固異常、心血管障害、ワーファリン・NSAIDS・抗凝固薬等の内服歴の14項目であり、リスクはMROC、NSQIP、TOPS別に表記される。【対象・目的】2013年1月から2013年12月まで当院で乳房再建を行った84人を対象に、米国の予測ツールが日常診療において日本人でも有用性があるかを検討した。【結果】84人のスコアの平均は、MROC：8.35%、NSQIP：9.21%、TOPS：1.9%であった。このうち実際に合併症が起きたもののスコアの平均はMROC：9.02%、NSQIP：11.64%、TOPS：1.43であり、合併症の無いもののスコアの平均はMROC：7.81%、NSQIP：10.65%、TOPS：1.4%であった。【考察】米国の乳房再建合併症リスク評価ツールは乳房再建を選択する際に一つの指標となり得るが、欧米人のデータなので、注意が必要である。今後学術集会においては例数、検討項目を増やして報告する。

DP-1-23-4
当科におけるSBI入替え後の漿液腫発生に関する検討

[1]岩手医科大学　形成外科学講座、[2]岩手医科大学　外科学講座
後藤　文[1]、細谷　優子[1]、石田　和茂[2]、松井　雄介[2]、柏葉　匡寛[2]

【目的】人工物による再建において術後漿液腫の状態が続くと穿刺が必要となり、患者の負担が増すのみでなく感染やカプセル拘縮の発生率も高くなるとされる。今回我々は術後に漿液腫を認め穿刺を行った患者について検討を行ったので報告する。【対象と方法】2006年8月から2015年9月まで当院または当院関連施設において乳癌術後にTEからSBIへ入れ替えを完了した91症例について、術後２週の再来時に漿液腫を認めなかった74例をA群、漿液腫を認めたが経過観察で軽快した4例と1回の穿刺で軽快した8例を合わせた計12例をB群、2回以上穿刺した5例をC群とし、再建時期、年齢、BMI、TE挿入後の経過、SBIの大きさについて検討した。当院ではSBI挿入後は入院期間の短縮を目的に血管確保用のサーフロ針の外套を挿入してドレナージを行っている。問題なければ1病日で抜去し、2病日以降に退院許可としている。その後はブレストバンドにより２週間の圧迫固定を行っている。【結果】A群は平均47.0歳、BMI21.7、SBIは平均284gで、TE挿入後に問題のあった症例はなかった。B群は平均45.8歳、BMI22.2、SBIは平均307gで、TE挿入後に破損を来した症例を1例認めた。C群は平均48.8歳、BMI22.2、SBIは平均330gであり、2例にTE挿入後の血腫を認めた。C群の他の3例に関しては2例が一次再建症例、1例はブレストバンドによる圧迫固定を標準的に実施する以前の症例であった。再建時期に関しては漿液腫を認めた17例のうち一次再建が12例、二次再建が5例であった。【考察】漿液腫の原因として術中操作による組織への侵襲や死腔の存在、術後出血、異物反応などが考えられている。漿液腫を認めても自然吸収するものや一回の穿刺のみで改善するものであれば経過に殆ど影響はないと思われるが、２回以上の穿刺になると通院の面などで患者負担が増し、感染や被膜拘縮の可能性も高まる。本検討では漿液腫の発生はTE挿入後の経過と関連性があったと考えられ、これは合併症が多いとされる一次再建で漿液腫が多かったことからも示唆される。また、これらの症例ではSBIのサイズが大きい傾向にあった。一方TE挿入後に問題のなかった症例については当院におけるドレーナージ管理で十分対応可能と思われた。漿液腫の予防に最も重要なのはTE挿入後の経過であり、術中の愛護的な操作、正しいサイズのTEの選択、適切な位置への挿入、圧迫による術後管理などを徹底する必要があると考えられた。

DP-1-23-5
Absorbable mesh sling(AMS)を用いた１期１次乳房再建

姫路赤十字病院　乳腺外科
橋本　陽子、渡辺　直樹、大塚　翔子、湯淺　壮司

【はじめに】当院では、2014年4月よりNSM/SSM施行後に人工物を用いた1期１次再建を施行している。その際に、大胸筋ポケット下部にAbsorbable mesh sling(以下AMS)を用いることで再建乳房の整容性の向上が得られている。現在までにこの方法で再建を施行した60症例を後ろ向きに比較検討した。【方法】2014年4月より2015年9月までに当院においてAMSを用いた1期1次再建症例の、年齢・BMI・既往歴・術式・手術時間・出血量・切除重量・Implant size・合併症の有無・術後RTの有無・1年後QOLに関して調査した。QOLに関しては1年後データが得られているものを対象とし、当院における自家組織での乳房再建のデータと比較した。【結果】平均値年齢45.25歳、BMI21.61、NSM50例、SSM10例、切除標本重量196.9(50-506)g、Implant size 255.6(125-540)g、Implant/標本重量比 1.43だった。術後合併症としては、皮膚血流障害4例(6.6%)、乳頭血流障害2例(3.3%)、局所感染2例(3.3%)を経験した。いずれも保存的加療により軽快している。これら以外の症例でImplant感染を1例(1.6%)経験した。術後1年でのQOL(n=16)は、自家組織再建でのQOLデータ(n=31)と比較して有意差を認めなかった(p=0.602)。【考察】AMSを用いることで、従来の人工物再建では難しいとされてきた下垂感のある乳房を再建することできるようになった。AMSは術後経時的に吸収される製剤であり、長期経過後の変形や直上皮膚の血流障害などが懸念されるが、現時点では術後そのような合併症を来し再建が困難となった症例は経験していない。この術式は、乳腺外科医単独でも安全に施行できる再建方法であると考える。

DP-1-23-6
Absorbable mesh sling法を用いたNSM1期１次再建　1年の経過観察から

姫路赤十字病院　乳腺外科
渡辺　直樹、湯淺　壮司、大塚　翔子、橋本　陽子、下島　礼子

【目的】AlloderMによらずVicryl meshを用いて大胸筋下ポケットを作成する方法 (AMS)はTesslerによって2014年に報告された。我々は2014年4月から本年10月までで72例施行している。内36例は術後1年を経過した。わが国でも多くの施設からAMSを用いた再建が報告されているが、その評価は定まっていない。【方法】AMSでは、AlloderMとは異なりSlingが吸収される。したがってBD領域の皮膚の血流は不安定となる。しかし下溝線の形成が容易となり、自然な下垂感が出せる。AMS法の詳細をビデオで提示する。【成績】本法の合併症を検討した。術後2か月以内の早期、外科的処置が不要の軽度合併症は創縁壊死13.9% 感染 8.3% セローマ 2.7%　疼痛　絞扼感2.7%、外科的処置が必要な重度合併症は感染5.6%であった。2か月以上晩期に皮膚虚血でLDFへ切り替えが2.7%あった。【長期経過症例の評価】サーモグラフィーを用いてrewarming patternからBD領域の血流を評価した。【結果】経過1年、Initialで左右差は10例(27%)、うち4例(11%)で3℃以上認められた。Cold Spotを11例(31%)に認めたが健側にも存在し、有意差はない。AMSの特徴であるAC領域とBD領域の比較において、冷却負荷5分後の計測で患側ではより大きな差が認められた (P=0.03)。表面温度差で3℃以内が8例、3-6℃10例、それ以上が8例認められた。対して健側ではそれぞれ25，8，3例であった。【結語】AMSではBD領域の血流低下を有意に認めた。しかし術後1年の経過ではそのことが同部の皮膚壊死につながっておらず、今後の長期フォローが必要である。

Figure 2

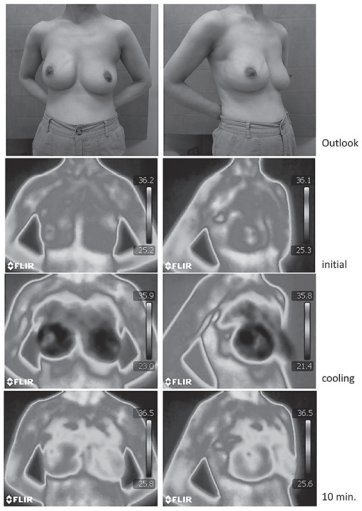

DP-1-23-7

シリコン乳房インプラント乳房再建を行った患者の局所再発率についての検討

[1]がん研有明病院　形成外科、[2]がん研有明病院　乳腺センター
松本　綾希子[1]、澤泉　雅之[1]、今井　智浩[1]、前田　拓磨[1]、棚倉　健太[1]、宮下　宏紀[1]、柴田　知義[1]、山下　昌宏[1]、倉元　有木子[1]、塩崎　正崇[1]、古林　玄[1]、三戸　奈那子[1]、岩瀬　拓士[2]、大野　真司[2]

【目的】シリコン乳房インプラント（以下SBI）による乳房再建は低侵襲かつ短時間でできる手術として全国的に広まりつつある。しかし、整容面を追及するあまり不完全な乳房切除術となり局所再発率が増加する懸念があるため、局所再発についてのデータが必要である。

【方法】2006年1月から2012年12月までに当院で施行した一次・二次乳房再建患者の乳癌の局所再発率、様式につき検討した。

【結果】乳房再建を受けた乳癌患者643名、使用SBI829個（うち対側豊胸124個）。乳癌の予後として、局所皮膚再発4(0.6%)、領域リンパ節再発5、遠隔再発5、原病死3、他病死2、無再発生存581名であった。局所皮膚再発はすべて一次二期再建であり、針生検創からの再発が1例、創縁からが3例でいずれも再切除を行い、2例にはPMRTを行い局所コントロールが得られている。1例は領域リンパ節にも同時再発していた。再発乳癌の組織型は粘液癌1例、乳頭腺管癌(in situ predominant)3例であった。同時期の当院における乳房切除後皮膚再発は1.3%であった。

【考察】当院で術後３年経過以上経過した症例における局所皮膚再発は当院の乳房切除術後再発率と同等以下であり、根治性が損なわれていなかった。皮膚再発は創縁や生検創から発生していたため、乳腺科のみならず形成外科医にも局所再発所見についての周知が必要である。

DP-1-24-1

ER陽性の閉経後乳癌に対するANA+UFT併用療法の無作為化第II相臨床試験（Neo-ACET　BC）

[1]大阪府立成人病センター　乳腺内分泌外科、
[2]特別医療法人　博愛会　相良病院　乳腺外科、
[3]大阪市立大学医学部附属病院　乳腺内分泌外科、
[4]大阪大学大学院医学系研究科　乳腺・内分泌外科、[5]大阪労災病院　外科、
[6]独立行政法人国立病院機構大阪医療センター　外科、
[7]兵庫医科大学　乳腺・内分泌外科、[8]京都府立医科大学　内分泌・乳腺外科、
[9]地方独立行政法人　大阪府立病院機構　大阪府立急性期・総合医療センター外科、[10]地方独立行政法人りんくう総合医療センター　外科、
[11]京都大学大学院医学研究科　乳腺外科、
[12]京都大学大学院医学研究科　医学統計生物情報学
中山　貴寛[1]、相良　安昭[2]、高島　勉[3]、松並　展輝[5]、増田　慎三[6]、三好　康雄[7]、田口　哲也[8]、青野　豊一[9]、位藤　俊一[10]、戸井　雅和[11]、森田　智視[12]、野口　慎三郎[4]

【はじめに】ER陽性HER2陰性乳癌は一部を除き比較的予後良好とされるが、他の臨床病理学的因子より再発リスクが高い場合、周術期治療として化学療法の適応となる。一方、この症例群に対する化学療法追加による治療効果は少ないとされている。そのため、特に合併症を有する症例や高齢者の場合、しばしば治療法の選択に難渋する。より個別化された治療法を探索するため、ER陽性HER2陰性閉経後乳癌患者を対象とし、術前治療としてANA + UFT療法の有効性及び安全性の検討のため、本試験を計画した。【方法】2010年12月～2012年3月に57例（目標症例数120例）の患者を登録。主な適格基準は１）浸潤性乳管癌／浸潤性小葉癌　２）T2/N0-1/M0　３）閉経後　４）ER陽性（IHC 10%以上）かつHER2陰性（IHC2+以下またはFISH陰性）。ANA24週（対象治療群）とANA+UFT（270mg/m2/day）24週（試験治療群）に割り付けられた。主要評価項目は臨床的奏効割合、副次的評価項目は腫瘍縮小割合、組織学的治療効果、安全性、効果予測因子の検討であった。【結果】57例が登録された時点で、3例のGrade3以上の肝障害が発生したため、一旦登録を中断し独立データモニタリング委員会に諮り、条件付きで試験の継続を勧告（プロトコル修正の上、試験継続を検討）を受けた。プロトコル委員会として、１）登録症例の全データを用いた有効性および安全性の中間解析　２）参加施設内で過去の肝障害の発現状況に関する調査　３）その他の安全性の情報収集を行った。その結果、肝障害の原因となる可能性のあるウィルス性肝炎の既往や治療中のサプリメントや漢方薬などの併用はみられず、Grade3以上の有害事象がANA+UFT群に多い傾向（p=0.518）であった。また、臨床的奏効割合（MRIまたはCT）においてANA+UFT群が勝る傾向（39.3% vs 14.3%）がみられたが、閾値奏効割合（45%）を下回る結果であったため、本試験の中止を決定した。【まとめ】本治療はANA単独療法と比較して奏効割合が高いため、合併症を有するまたは高齢のER陽性HER2陰性閉経後乳癌患者の周術期治療として有用な選択肢ではあるが、肝障害の発生頻度が高く推奨できない。この結果は日常臨床及び臨床試験を遂行する上で重要なメッセージであり、周知すべき情報と考える。

DP-1-24-2

術前ホルモン治療によるLuminal乳癌の生物学的特性の変化、特にLuminal HER2乳癌への誘導についての解析

[1]神戸市立医療センター　中央市民病院　乳腺外科、
[2]神戸市立医療センター　中央市民病院　臨床病理科、
[3]神戸市立医療センター　中央市民病院　腫瘍内科、[4]まさい乳腺クリニック
加藤　大典[1]、武部　沙也香[1]、波々伯部　絵理[1]、橋本　一樹[1]、一ノ瀬　庸[1]、木川　雄一郎[1]、今井　幸弘[2]、上原　慶一郎[2]、市川　千宙[2]、松岡　亮介[2]、籏智　幸政[3]、正井　良和[4]

背景：ホルモン治療耐性の機序として、ERとHER2のクロストークが示唆されている。術前ホルモン治療によってこのクロストークが示された場合、術後補助療法にはホルモン治療だけでなく、抗HER2療法を加えることが有効であると思われる。術前ホルモン治療によってLuminal 乳癌の生物学的特性がどのように変化したか、Luminal A/B乳癌からLuminal HER2乳癌へ誘導されたかどうかを解析した。方法：2015年1月から10月までに2週間以上術前ホルモン治療を実施した患者のホルモン治療前の針生検組織と手術時摘出標本組織を免疫組織化学染色によってER, PgR, HER2の発現を評価し、比較した。Luminal A (L-A)はER＞50%, PgR＞30%, Ki-67 ＜20%を全て満たす乳癌、Luminal HER2 (L-H)はER＞10%,かつHER2陽性の乳癌、Luminal B (L-B)は、L-AにもL-Hにも含まれないER＞10%の乳癌、と定義した。術前ホルモン治療はL-AまたはL-Bのstage I-IIAの患者に、閉経前ならばTamoxifene ± LHRH agonistを、閉経後ならばAromatase Inhibitorを投与した。結果：24名のL-Aは治療後、L-A:13名、L-B: 8名、L-H: 3名、となった。24名のL-Bは治療後、L-A:4名、L-B: 15名、L-H: 5名、となった。L-A/BからL-Hに変化した8名は全て、Ki-67は30%以上低下していた。結語：腫瘍のheterogeneityを考慮しても、ホルモン治療によってある程度Luminal乳癌の生物学的特性は変化し、一部はL-H乳癌へ変化している。乳癌細胞にホルモン治療が効いている場合、生き残りのため、クロストークができる乳癌細胞はL-H乳癌へ変化したと考えられる。術前ホルモン治療がクロストークできる乳癌細胞の選別から、術後補助療法追加の判断方法になるかどうか、今後も症例を重ね、検討を続ける。

DP-1-24-3

術前アロマターゼ療法施行中の閉経後早期乳癌における，内分泌療法関連副作用の発現時期や頻度の検討

[1]北海道大学病院　乳腺外科、
[2]北海道大学大学院医学研究科　消化器外科学分野I
大渕　佳祐[1,2]、細田　充主[1]、山本　貢[1]、馬場　基[1]、市之川　一臣[1]、石田　直子[1]、郭　家志[1]、萩尾　加奈子[1]、山下　啓子[1]

【はじめに】当科では，2013年6月より閉経後ホルモン感受性早期乳癌を対象として，アロマターゼ阻害剤(AI)による術前内分泌療法を前向き観察研究として実施している．閉経後ER陽性HER2陰性早期乳癌に対して，炎症性乳癌を除いたT1-4 N0-1 M0, Stage I-IIIBでER陽性細胞率 ≧70%を満たす症例を対象とし，術前内分泌療法の適応を確認後，同意を得て治療開始とともに症例登録を行う．AI（レトロゾール）を1年間，T score <-2.0 ではデノスマブ＋Ca/VitD3/Mg製剤を投与している．経過中にPDとなった症例は，AI療法を中止して手術に移行する．治療開始，および経過中に内分泌療法関連副作用に関するアンケート調査を行い,副作用発現時期や頻度を検討した.【対象・方法】対象は2013年6月～2014年11月までに当科で術前AI療法を開始した閉経後ホルモン感受性早期乳癌 39例．アンケートは関節の痛みやこわばり，ほてり，頭痛など21症状を5段階で評価して，関節の痛みやこわばりの部位を調査した．治療開始（登録）時，開始1か月後，6か月後，1年後で計4回実施した．各項目の有症率を,登録時の症状の有無で2群に分けて算出した.【結果】1年間の術前AI療法を完遂できた症例は34症例で，5例はPDや早期手術希望などで手術に移行した．またアンケート無記入は評価から除外した．登録時無症状であった群における有症率の推移は，6か月まで上昇してその後プラトーや減少傾向になるものと，経過ともに増加傾向となるものに2分された．割合は前者が90.5%（19/21症状）と多く，後者は関節のこわばりと下痢症状の2症状であった．関節の痛みの部位として登録時は膝が最多(右 8例，左 6例)であったが，AI療法進行に伴って手関節や肩関節の痛みを訴える症例が増加した．関節のこわばりに関して登録時の有症率は38.9% (14/36例)であった．その中で登録時の有症者における1年後の有症率は77.8%(7/9症例)，登録時無症状であった群で1年後の有症率は27.8%(5/18症例)と，前者で有意に高かった(p=0.012)．関節のこわばりの部位としては手関節と回答した症例が多かった.【まとめ】閉経後ホルモン感受性早期乳癌における術前AI療法について，内分泌療法関連副作用の有症率の推移をみると，多くは6か月でピークに達し，その後はプラトーあるいは減少傾向を示した．また治療開始後の関節のこわばり症状に関して，治療開始時の症状の有無により，1年後の症状発現を予測しえた．

DP-1-24-4

術前内分泌療法の有用性についての検討

[1]青森県立中央病院　がん診療センター　外科、[2]青森県立中央病院　看護部
橋本　直樹[1]、横山　拓史[1]、山内　洋一[1]、赤石　隆信[1]、谷地　孝文[1]、
堤　伸二[1]、岩間　正浩[1]、木村　昭利[1]、十倉　知久[1]、梅原　実[1]、
梅原　豊[1]、西川　晋右[1]、村田　暁彦[1]、高橋　賢一[1]、岡林　孝弘[1]、
森田　隆幸[1]、成田　富美子[2]

【目的】術前内分泌療法施行した乳癌症例を検討し、有用性について検証した。【方法】2010年4月より2014年12月までに当科で術前内分泌療法に対し同意が得られた106例を対象とした。ホルモン感受性の十分ある症例に対して、閉経前症例31例はtamoxifen＋LH-RH agonist、後半はanastrozole＋LH-RH agonist、閉経後症例75例はletrozoleによる内分泌療法を行い、6ヵ月後に手術を行った。Ki67は、治療前は針生検標本で、治療後は手術標本にて測定した。臨床病期判定は、CT、USを用いた。【結果】術前内分泌療法施行した106例のうち6例(5.7%)に再発を認めた。同時期にluminal A乳癌に対し術前化学療法施行した15例と比較したところ、7例(46.7%)に再発を認めRFS中央値4.7か月に対し、術前内分泌療法群では中央値に至らず、有意差をもってRFSの延長がみられた(p＜0.001)。術前内分泌療法群で術後補助化学療法を施行した症例23例(22%)で検討した結果でも、1例のみ(4.3%)で再発を認め、有意差をもってRFSの延長がみられた(p＝0.006)。術後補助化学療法の内訳として、TC療法が最も多く(19例：83%)、4例(17%)でFEC100→タキサン施行されており、そのうち2例は手術摘出標本でHER2陽性が判明しTrastuzumab投与となった。術前内分泌療法施行した症例を閉経前31例(29%)と閉経後75例(71%)で検討したところ、閉経前では再発した症例はなく、閉経後では6例(8%)に再発を認めた。RFSは閉経後で延長する傾向にあったが、有意差はなかった。術前針生検によるサブタイプ検索や画像検査で化学療法が必要と考えられた29例(Ki67が20%を超え、cStage III以上)で、術後補助化学療法を施行した症例は10例(34%)であり、19例(66%)において術前内分泌療法により抗癌剤治療を回避できた。【結論】luminalタイプの乳癌は術前化学療法を行ったとしても予後には大きな影響を与えないことが分かった。術前内分泌療法は、閉経後より閉経前の方が有用である可能性がある。術前内分泌療法により、抗癌剤治療が必要ない症例を絞り込み、抗癌剤治療を回避できる可能性がある。

DP-1-24-5

乳癌術前ホルモン療法における造影MRIを用いた腫瘍縮小パターンの評価について

[1]埼玉県立がんセンター　乳腺外科、[2]埼玉県立がんセンター　乳腺腫瘍内科、
[3]埼玉県立がんセンター　病理診断科
林　祐二[1]、黒住　献[1]、久保　和之[1]、戸塚　勝理[1]、松本　広志[1]、
小松　恵[2]、高井　健[2]、永井　成勲[2]、井上　賢一[2]、大庭　華子[3]、
黒住　昌史[3]

【緒言】Luminal-type乳癌に対する術前ホルモン治療（Neoadjuvant Endocrine therapy：NAE）はホルモン治療に対する効果判定の他に、切除範囲を縮小した乳房温存手術が可能となることがその利点である。その際に術後の残存腫瘍を避けるには、治療によって腫瘍が求心性の縮小を呈していることが重要となる。【目的】今回NAEにおいて造影MRI画像を用いた腫瘍の縮小パターンを分類、その割合を調べた。【対象】当センターにてNAE（エキセメスタン×6ヶ月内服）後に手術を施行、その術後に造影MRIによる画像評価が可能であったホルモン感受性閉経後乳癌41症例。【方法】NAE後の腫瘍の縮小した形態を戸崎らの提唱する術前化学療法による腫瘍の縮小パターン（Pattern 1a：中心性に縮小して周囲に病巣の残存がない、1b：中心性に縮小するが周囲に病巣の残存がある、2：病巣を広範囲に残存して縮小する）を用いて分類した。そのパターン分類と造影MRI所見を用いたRECIST ver1.1準拠の効果判定および乳癌取り扱い規約による病理学的効果判定との関連を検討した。また術後検体のKi67LIについてもNAE結果との関連を調べた。【結果】NAEによる造影MRIでの腫瘍の縮小パターンは1a：24例(58%)、1b：8例(20%)、2：0例、腫瘍の縮小なし:8例(20%)、明らかな腫瘍増大:1例(2%)。温存手術時に範囲設定に悩むPattern 2に相当する症例は認めず、造影MRI評価にて腫瘍が縮小した症例中の75%がPattern 1aとなっていた。RECISTに準拠した臨床効果判定はcPR：18例(44%)、cSD：22例(54%)、cPD：1例(2%)。病理学的効果判定はgrade 0：2例(5%)、grade 1a：23例(56%)、grade 1b：10例(24%)、grade 2a：4例(10%)、grade 2b：2例(5%)。各縮小パターンの割合はRECIST判定および病理学的効果判定との間に有意差を認めなかった。またMRIによる臨床判定と病理学的効果判定の関係にも有意差が認められなかった。残存腫瘍におけるKi67LI高値（≧20%）はcSD群に有意に多く認められた。【結語】1．NAE後に広範な腫瘍遺残を呈する症例はなく、半数以上は遺残のない求心性の縮小が得られていた。NAEによって多くの症例に良好な縮小手術が期待できる。2．NAEにより良好な縮小パターンを得られることは臨床的／病理学的な効果判定を必ずしも反映していない。3．NAE後のcSD所見はKi67高値の可能性が高く、NAEから術前化学療法への変更ないし術後補助化学療法も考慮する必要がある。

DP-1-24-6

当院における術前内分泌療法の成績－Ki67の変化率を中心に－

敬愛会　中頭病院　乳腺科
宇根底　幹子、野原　有起、阿部　典恵、座波　久光

【はじめに・目的】現在術前内分泌療法は乳癌診療ガイドラインでは推奨グレードC1で，乳房温存率の向上を主な目的として行われ，その期間の目安としては6ヶ月程度とされている．当院における術前内分泌療法の成績をKi67の変化率を中心にまとめてみた．
【対象・方法】対象は2011年1月から2015年10月までに，ホルモン陽性乳癌と診断され術前内分泌療法後に手術を施行した119例121乳房（2例は両側乳癌）．非浸潤性乳管癌、遠隔転移症例は除外した．年齢，閉経の有無，使用薬剤，治療期間，治療前後のKi67の変化率について検討した．
【結果】使用薬剤はTAMもしくはAI（ANA，LET，EXE）で各々46例，77例であった（重複2例含む）．平均年齢は62.2歳（35-87），閉経前26例，閉経後95例，治療期間の中央値は32日（7-392）であった．内分泌療法前後でKi67の減少を認めた症例が88例（72.7%），変化なしが19例（15.7%），逆に増加した症例が14例（11.6%）であった．針生検時のKi67の平均値は18.3%（2-80），手術標本では9.3%（0-80），Ki67の減少率は全体で平均38.8%，減少した88例に限ると69.6%であった．病理学的治療効果とKi67の減少率（中央値）との関係では，Grade3（3例）:2a-b（6例）:1a-b（62例）:0（33例）＝80：75：66.7：50であった（記載なし17例除く，Grade3は乳管内成分でKi67値を測定）．
【考察・結語】本検討で治療期間の中央値が短かった理由としては，臨床試験に参加したもの，手術までの期間に限定的に内服していたものなどが含まれていることが挙げられた．Ki67は72.7%の症例で減少を認め，病理学的治療効果に応じて減少率も高い傾向にあった．Ki67の変化率によって，術後の化学療法の上乗せを判断した症例もあった．治療期間の長短に関わらず，術前内分泌療法前後でKi67は変化を認めた．その意義についてその他の臨床病理学的所見も踏まえ，さらに検討していきたい．

DP-1-24-7

閉経後ER陽性HER2陰性早期乳癌におけるアロマターゼ阻害剤を用いた術前内分泌療法　～腫瘍縮小効果の検討

北海道大学病院　乳腺外科
馬場　基、細田　充主、市之川　一臣、石田　直子、郭　家志、山下　啓子

【背景】閉経後ER陽性HER2陰性早期乳癌に対する術前内分泌療法は、乳房温存率向上において推奨グレードC1である。【目的】閉経後術前内分泌療法の腫瘍縮小効果について検討した。【対象】T1-4,N0-1,M0,Stage I-IIIB(炎症性乳癌除く)，ER陽性細胞率70%以上かつHER2陰性早期乳癌症例に対し、2013年7月-2015年10月に治療開始し12か月間治療を完遂した28症例。本研究は前向き観察研究として施行した。【方法】同意取得後にレトロゾールを術前12か月内服する。病変評価にはMRI(初診時,6,12か月後)を用いた。腫瘍縮小効果判定はRECIST判定に加え体積積算しその変化率も評価した。臨床病理学的因子と腫瘍縮小効果との相関性を多重ロジスティック解析にて検討した。【結果】臨床学的効果（RECIST）判定では、CR：1例、PR：16例、SD：10例、PD：1例で、体積変化率の評価（図）では、縮小例：23例、不変例：4例、増大例は1例であった。病理学的効果判定では、3：1例、2b：2例、2a：0例、1b：8例、1a：10例、0：6例だった。多重ロジスティック解析による腫瘍縮小に関与する因子の検討では、いずれも独立した有意な因子は認められなかった。【まとめ】アロマターゼ阻害剤による術前内分泌療法の腫瘍縮小効果は認められたが、効果予測因子となる臨床病理学的因子は認められなかった。

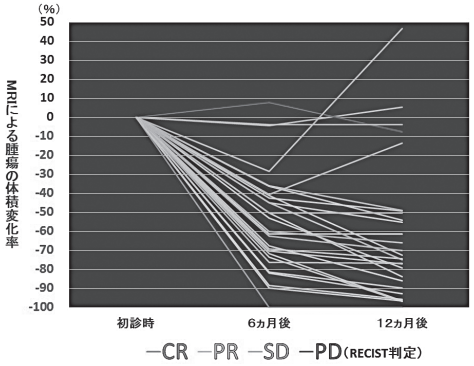

DP-1-25-1
Luminal type閉経後転移・再発乳癌に対するFulvestrantの効果

東北公済病院
甘利　正和、佐伯　澄人、深町　佳世子、伊藤　正裕、平川　久

（目的）ホルモン受容体陽性転移・ 再発乳癌に対する治療方針は、non-life threateningであれば内分泌療法であり、一次治療抵抗性になっても二次、三次治療が期待される。　ホルモン受容体陽性転移・　再発乳癌に対するFulvestrantによる内分泌療法の治療効果について検討した。（対象と方法）2014年1月～2015年6月にホルモン受容体陽性(luminal type)転移・再発乳癌の診断で、Fulvestrantを受けた23症例を対象として、治療ライン別の治療効果を検討した。（結果）全例ER and/or PR陽性、HER2陰性のluminal type。 年齢は45～79歳。1st line治療が7症例、2nd line治療が12症例、3rd line治療が2症例、4th line治療が3症例。治療効果はPRが7症例、SDが7症例、PRが9症例で、RRは30.4%、CBRは60.9%であった。1st line治療ではPR4例、PD2例、2nd lineではPR2例、SD5例、PD5例、3rd lineではPR1例、SD1例、4th line治療ではPR1例、PD2例。TTP中央値は、1st lineが13ヶ月、2nd lineが13ヶ月、3rd lineが27ヶ月、4th lineが12ヶ月であった。（結論）内分泌療法剤の逐次投与は、化学療法までの期間を延長することが可能であり、QOLを重視した延命効果という点では非常に有効な手段である。その中で、Fulvestrantはup frontでの使用がより有効でると考える。

DP-1-25-2
フルベストラントの効果予測因子と有用性の検討

[1]宮崎県立宮崎病院　外科、[2]同　内科、[3]同　外来化学療法室
植田　雄一[1]、大友　直樹[1]、牧野　裕子[1]、池田　奈央子[1]、崎濱　久紀子[1]、本山　由利菜[1]、井上　志穂[2]、仲田　恵美[3]

【背景】エストロゲンダウンレギュレーターであるフルベストラント（以下FUL）はCONFIRM試験の結果をふまえ、現在AI耐性転移・再発乳癌の2次以降の選択薬として本邦のガイドラインで推奨されている。また、BOLERO-2試験の結果をうけて、エベロリムスも同推奨グレードとして位置づけされるようになっており、どちらを選択するかは各国のガイドラインを比較しても各々によって解釈が異なっている。今回われわれは、当院でのFULの使用成績を解析し、FULの今後の位置づけについて検討した。【対象・方法】2012年1月から2015年12月までに当院にてFUL（500mg/body）を投与したホルモン陽性進行･再発乳癌28例を対象に、臨床病理学的特徴･治療効果等を評価し、FULの有用性および効果予測因子について後方視的に検討した。【結果】年齢中央値は75歳（42-81歳）で再発例は20例、初発時stageIVが8例であった。全例ER陽性・HER2陰性で、PgR陽性は21例（75%）であった。転移部位としては軟部組織12例（43%）、骨17例（61%）、内臓10例（36%）、脳1例（4%）であった。前治療歴の中央値は3（2-10）レジメンで、化学療法歴のない症例が20例（71%）であった。全体における治療効果はPRが3例、SDが2例、long SDが16例、PDが7例で臨床的有用率（以下CBR）は68%であった。特にPgR陽性例、前治療2レジメン以下、非実質臓器のみの転移例、術後2年以上経過した再発例、前治療期間が6ヵ月以上それぞれの症例群において75%以上のCBRが得られていた。また、全体の無増悪生存期間（以下TTP）中央値は15.5ヵ月（2-36ヵ月）であった。75%以上のCBRが得られたそれぞれの症例群におけるTTP中央値は、その他の群と比較すると延長する傾向にあり、特にPgR陽性群（TTP中央値9ヵ月）は陰性群（TTP中央値4ヵ月）と比較すると有意な延長を認めた（p = 0.03）。【考察】FULは早期の治療ラインでの使用や、非実質臓器の転移症例に対して有効な選択薬である。しかしながら、late lineや実質臓器の転移症例に対して使用しても比較的高いCBRを得られることから、FULは様々な治療段階において有用性が高い選択薬といえる。一方で内分泌感受性が低い症例やPgR陰性例においては、治療効果が得られない可能性が示唆されたため、そのような症例に対しては他の薬剤の使用を検討する必要がある。

DP-1-25-3
当科におけるフルベストラント使用症例の検討

川崎医科大学　乳腺甲状腺外科
太田　裕介、紅林　淳一、小倉　一恵、岸野　瑛美、菅原　汐織、山本　正利、斎藤　亙、小池　良和、山下　哲正、野村　長久、山本　裕、田中　克浩

【背景】ホルモン受容体陽性乳癌に対する内分泌療法として、フルベストラントが臨床導入されて数年がたった。以前、当科における2013年までの使用例を本学会で報告した。今回は、2015年までの使用症例を追加して報告する。【対象と方法】2012年1月～2015年7月までに当科おいてフルベストラントが単独使用され、治療評価が可能であった43症例の電子カルテデータをretrospectiveに調査し、本剤の効果予測因子を解析した。【結果】年齢中央値は60（26～88）歳。進行例：9例、再発例：34例。観察期間中央値は17（3～43）ヵ月 。転移部位：軟部組織・骨のみ13 例、臓器転移の伴う19例（肝8例、肺13例、脳7例：重複あり）。前治療は 内分泌療法のレジメン数中央値2（0～6）、化学療法ありは20例 。ER：陽性35例 、陰性2例 、不明6例 。PgR：陽性28例 、陰性7例 、不明8例 。HER2：陽性1例 、陰性28例 、不明14例 。治療効果としては、CR 3、PR10、SD16（long SD10）、PD14 。奏効率（ORR）は30.2%（13/43）、臨床的有効率（CBR）は53.4%（23/43）。無増悪生存期間（PFS）：中央値6（3～43）ヵ月。全生存期間（OS）：中央値17（3～43）ヵ月。OSのHR：臓器転移なし：0.28（P=0.066）肝転移なし0.2（P=0.0096）。治療開始後1年PFS：臓器転移あり10.5%・なし29.1%（p = 0.15）、肝転移あり0%・なし25.7%（P=0.1）。PFS中央値：肝転移あり6.5（3～11）ヵ月･なし6（3～43）ヵ月（P=0.1）。多変量解析では、臓器転移あり、肝転移ありが有意の進行の予測因子であった。有害事象は6例（13.9%）に認めた。【考察】ホルモン受容体陽性の進行・再発乳癌の治療薬として、フルベストラントは30.2%のORR、53.4%のCBRが認められた。前回の解析と同様に肝転移は、予後不良因子であった。

DP-1-25-4
エベロリムス投与を行った転移性乳癌16例の検討

和歌山県立医科大学　第一外科
尾浦　正二、吉増　達也、粉川　庸三、川後　光正、宮坂　美和子、大橋　拓矢、矢田　由美、青石　裕香、奥　あや、岡村　吉隆

【目的】エベロリムス投与を行った転移性乳癌の治療成績をretrospectiveに検討した。【対象と方法】前治療歴を有する転移性乳癌16例を対象とした。全例が3種類以上の前治療歴を有し、8例で骨転移11例、肝転移9例、軟部組織9例、肺・胸膜転移8例（重複あり）であった。エベロリムス投与量は、初期の11例が10ｍｇ、以降の5例が5ｍｇで開始した。併用薬は、エキセメスタンが14例、タモキシフェンが2例であった。合併症予防として全例にアズレンスルホン酸ナトリウムの投与を行い、8例にレバミピドの投与を行った。【結果】1.副作用：10ｍｇ投与で開始した11例中5例にgrade3の口内炎、エベロリムスの中断を要する糖尿病（要インスリン）の発症、強皮様症状、grade2の間質性肺炎を各1例に認めた。5ｍｇ投与で開始した5例では、口内炎を3例(grade1 2例、grade2 1例)、湿疹と味覚異常を各1例に認めたが副作用による投薬中止を要した症例は認めなかった。2.腫瘍マーカーの変動：異常高値を示すCEAないしCA15-3の評価が可能であった14例中12例（5ｍｇ投与開始群3例中2例）が20%以上の低下を示し、8例（5ｍｇ投与開始群3例中2例）が50%以上の低下を示した。 3.他覚的効果：minor responseを3例（5ｍｇ投与開始群が2例）に認めた。【結語】エベロリムス10ｍｇ投与群は忍容性が不良で副作用のため治療の中止を余儀なくされることが多い。一方、5ｍｇ投与群は、忍容性が良好で腫瘍縮小効果や腫瘍マーカーの低下例も認めるため高度前治療歴を有する転移性乳癌の治療開始量としては妥当な可能性が存在する。

DP-1-25-5
当院におけるエベロリムスの使用13例の検討

名古屋第二赤十字病院　一般消化器外科
米川　佳彦、坂本　英至、法水　信治、赤羽　和久、新宮　優二、
田口　泰郎、渡邉　博行、中村　勇人、大原　規彰、秋田　由美子、
岡本　眞宗、河野　秀俊

【背景】エベロリムスは本邦で2014年3月に承認された進行・再発乳がんに対するmTOR阻害薬であり、BOLERO-2試験ではエキセメスタンとの併用で有意な無増悪生存期間の延長（6.9vs2.8ヶ月）が報告されている。【対象と方法】当院において2014年4月から2015年11月までに進行・再発乳がんに対してエベロリムスを使用した13例の臨床経過をRetrospectiveに検討した。【結果】患者背景は年齢の中央値が61歳[41-85歳]で手術不能進行症例が4例、再発症例が9例であった。全例がER陽性で、PgRは9例が陽性であった。Her2陽性症例を1例認めた。転移・再発部位は脳/肺/肝/骨転移がそれぞれ1/12/5/9例であった（重複を含む）。13例中11例が測定可能病変を有していた。進行再発settingからエベロリムス使用までの前治療数は中央値3[範囲2-10]で、化学療法も7例でおこなわれていた。初回治療からエベロリムスを使用するまでの期間は中央値36ヶ月[範囲14-91]であった。治療効果はPR3例、SD6例、PD3例、評価不能1例であった。PRを得たうちの1例では、前治療が10行われていた。 現時点で3例が治療継続中であるが、Time to treatment failureの中央値は5.8ヶ月[範囲0.7-7.2]であった。治療終了原因はPDが9例、口腔粘膜炎が2例であった。全有害事象は12例（92%）に認めた。grade 2以上の有害事象は口腔粘膜炎7例、食欲不振3例、皮疹2例、疲労2例、爪周囲炎2例、掻痒1例であった。全例で歯科・口腔外科による口腔内ケアが併施されていた。【まとめ】エベロリムス使用における口腔粘膜の有害事象対策は重要である。BOLERO-2試験と比較し、化学療法を含む前治療が多い症例でも奏功する可能性がある。

DP-1-25-6
乳癌患者におけるエベロリムス血中濃度モニタリングの意義

[1]神戸市立医療センター中央市民病院　乳腺外科、
[2]神戸市立医療センター中央市民病院　薬剤部
波々伯部　絵理[1]、橋本　一樹[1]、武部　沙也香[1]、木川　雄一郎[1]、
一ノ瀬　庸[1]、加藤　大典[1]、平畠　正樹[2]、橋田　亨[2]

【背景】
エベロリムスはmTORを選択的に阻害することで細胞増殖を抑制する。多くの固形癌で腫瘍増殖抑制効果が認められており、乳癌では非ステロイド性アロマターゼ阻害剤治療歴のある再発乳癌に対し適応となっている。エベロリムスは心移植、腎移植後の拒絶反応抑制や、結節性硬化症に伴う上衣下巨細胞性星細胞腫の治療にも使用されており、使用の際は血中トラフ濃度を測定し投与量を調節することとされている。しかし、乳癌治療におけるエベロリムス投与量と有効性、副作用の関係については不明な点が多く、その治療域は明らかになっていない。より安全かつ有効な治療を行うために、乳癌患者における薬物動態を解析し、適切な投与量を決定する必要がある。本試験では、エベロリムスの薬物動態及び副作用との関係性を明らかにすることを目的としている。
【方法】
当院においてエベロリムス服用中の再発乳癌患者を対象とした。エベロリムス投与開始または用量変更から、定常状態に達したと考えられる2週間後以降に投与前、2、4、8時間後に静脈より全血2.0mlを採血した。検体はラテックス免疫比濁法を用いて全血中エベロリムス濃度を測定し、既報の母集団パラメータとベイジアン体内動態解析法により、エベロリムス血中ピーク濃度、血中トラフ濃度、血中薬物濃度曲線下面積(AUC)を算出した。
【結果】
2015年11月時点で4名(No.1～4)の患者が本試験に参加した。それぞれのエベロリムス投与量、血中ピーク濃度、血中トラフ濃度、AUCはNo.1：5mg/日連日、40.5ng/mL、17.6 ng/mL、676 ng/mL、No.2：5mg/日連日、50.9ng/mL、11.1 ng/mL、462 ng/mL、No.3：5mg/日隔日、38.7ng/mL、6.7 ng/mL、373.5 ng/mL、No.4：5mg/日隔日、70.2ng/mL、9.3 ng/mL、623 ng/mLであった。血中トラフ濃度とAUCは有効な相関を示さず既報の結果と一致していないが、より症例数を増やし検討する必要がある。同じ投与量でもその薬物動態には個体差が認められた。4症例においてGrade3以上の副作用は認められなかった。
【結論】
エベロリムスの薬物動態は個体差が大きく、血中トラフ値測定は投与量の調節に有用であると考えられた。今後さらに症例数を増やし正確な薬物動態を解析するとともに、減量を必要とした投与量での血中トラフ濃度を測定することで、治療域と毒性域の閾値についても検討する。

DP-1-25-7
転移・再発乳癌に対するEE2療法及びEE2療法耐性後のアロマーゼ阻害剤再投与の検討

[1]静岡市立清水病院　乳腺外科、[2]静岡市立清水病院　外科
谷口　まさみ[1]、住吉　健一[1]、小嶋　忠浩[1]、丸尾　啓敏[2]

【目的】自験例において転移・再発乳癌に対するEthinylestradiol（以下EE2）療法の効果及び効果予測因子と、EE2療法耐性後のアロマターゼ阻害剤（以下AI）再投与の効果に関して検討する【対象】当院では2013年4月より閉経後、転移・再発乳癌に対する内分泌療法としてEE2投与を行っており、第22回日本乳癌学会学術総会において6例の報告を行った。今回、症例数が11例と増加したため、再度EE2療法における効果予測因子に関して再検討を行うとともに、EE2療法耐性後のAI再投与の有用性に関して自験例を中心に検討を行う。【症例】口頭、および文書による同意を得た上でEE2療法を行った閉経後内分泌感受性、進行・再発乳癌患者11症例で全例女性。また全例にAIおよびSERMによる前治療歴があった。SubtypeはLuminal typeが9例、Luminal-Her2 typeが2例。EE2は岩瀬らの報告に基づき3mg/day po.とし、血栓予防として小量アスピリン製剤を併用した。EE2投与開始時の年齢は51-91歳で平均71.6歳。また進行・再発からEE2開始までに行われた前加療は平均4レジメンであり、加療期間は16-88ヶ月、平均49.9ヶ月であった。8例で臨床的有用性を認めており、EE2の投与期間は88-587日、平均252日であった。EE2耐性となった6例のうち4例でAI剤の再投与を行い2例にPRを含む臨床的有用性を認めた。EE2療法におけるAEは50代女性では外性器の腫脹による排尿障害、他に血栓症、胸水の急激な増加が各々1例に見られた。他には90代の症例ではAI不応であったがEE2が著効し、115日間以上の継続中である。【まとめ】1．EE2の有効例では、前加療での内分泌療法で長期有効例が多かった。2．前加療でSERDが投与されていてもEE2の効果を認めた。3．EE2有効例では、EE2耐性後に再び投与したAIが効果を呈した症例が2例50%に認められた。【結語】閉経後転移・再発乳癌に対してEE2療法は有用な治療法であり、またEE2療法により一旦不応性になったAIが再度奏効した症例を経験した。

DP-1-26-1
トリプルネガティブ乳癌 に対するゲムシタビン・カルボプラチン 併用による術前化学療法の検討

昭和大学乳腺外科
垂野　香苗、明石　定子、阿多　亜里沙、殿内　祐美、中山　紗由香、
佐藤　大樹、小杉　奈津子、池田　紫、増田　紘子、井手　佳美、
橋本　梨佳子、大山　宗士、吉田　玲子、森　美樹、桑山　隆志、澤田　晃、
中村　清吾

（背景）トリプルネガティブ乳癌（以下TNBC）かつBRCA変異陽性症例はタキサン系薬剤に抵抗性を示すといわれ、白金製剤が有用といわれている。今回、TNBC症例において、白金製剤を含む術前化学療法の有用性を検討した。（対象と方法）2012年4月から2015年4月までの期間で、当院にて術前化学療法後手術を予定したcStage2-3bのTNBCの患者18例を対象とし、術前化学療法としてゲムシタビン（1000mg/m2、day1、8）カルボプラチン(AUC2、day1、8)投与後、FEC100療法を4サイクル施行した。臨床的効果は各種画像にて2方向計測にて行った。臨床的奏効率、病理学的奏効率・病理学的特徴との相関、乳房温存率、有害事象の発生頻度について検討した。本研究は当院IRBの承認を受けている。（結果）BRCA1、2変異を測定した9例中陽性は5例でBRCA1変異は4例、BRCA2変異は1例であった。観察期間中央値は、519日（249-1130日）。術前の治療効果判定は、cCR 0例、cPR 12例、cSD 5例、cPD1例であった。病理学的治療効果判定は、Grade3 4例、Grade2b 3例、Grade2a 1例、Grade1a 9例、Grade0 1例であり、pCR率は22%であった。乳房温存率は28%であった。BRCA変異陽性症例では縮小に関わらず全摘を実施した。病理学的効果判定にてGrade3であった症例は、4例中2例はBRCA1変異陽性であった。（2例は未検）組織型は、アポクリン癌が4例あったが、いずれも病理学的治療効果判定はGrade1aであった。有害事象として1例で浮腫、1例でgrade1の腎機能悪化がみられたがそのほかの特記すべき有害事象は認めなかった。c PDとなった症例は1例で、FE　C1サイクル目で判定された、治療開始後9ヵ月で腹腔内リンパ節転移、Rotterリンパ節再発を認めた。（結論）ゲムシタビン・カルボプラチン 併用による術前化学療法は、TNBC症例で、BRCA変異陽性患者に有用であることが示唆された。アポクリン癌には効果は低いと考えられる。今後更なる症例集積することで、適応症例を検出する事が必要である。

DP-1-26-2

ER陰性乳癌の術前化学療法、Nab-paclitaxel followed by Anthracycline based regimenにおける腫瘍縮小効果

[1]神鋼記念病院　乳腺科、[2]兵庫県立尼崎総合医療センター　乳腺外科、[3]神戸市立医療センター中央市民病院　乳腺外科

山神　和彦[1]、松山　瞳[1]、松本　元[1]、諏訪　裕文[2]、木川　雄一郎[3]、加藤　大典[3]

【はじめに】ER陰性乳癌では術前化学療法（NAC: Neo Adjuvant Chemotherapy）にて病理学的完全奏功（pCR: pathological complete response）に持ち込めると予後の改善が見込める。Nab-paclitaxel（n-PTX）は、人血清アルブミンにpaclitaxelを結合させナノ粒子化したpaclitaxel製剤である。n-PTXは、血管内皮を通過し腫瘍間質に移行後、腫瘍間質に存在するSPARC（Secreted protein acidic and rich in cysteine）とアルブミン部分とが結合、腫瘍内にpaclitaxelを有効に運搬すると考える。TAC(Docetaxcel+Adriamycin+Cyclophosphamide+G-CSF)を用いたThe neoadjuvant GeparTrio trialの報告ではTriple negative（TN）乳癌にSPARCの高い発現を認めた。【目的】ER陰性切除可能原発性乳癌に対するnab-paclitaxel（±Trastuzumab）followed by Anthracycline based regimenの術前化学療法（NAC）として、腫瘍縮小効果、組織学的効果を検討した。【対象】初診時Stage2A-3A症例で、ERの発現が0%と診断された浸潤性乳管癌。目標症例数40例。【方法】NACとしてnab-paclitaxel（±Trastuzumab）併用療法 4コース（3週1コース）、その後Anthracycline含有レジメン（FEC100）4コース（3週1コース）後に、手術を行う。HER2陽性の場合はTrastuzumabを付加した。NAC前、nab-paclitaxel投与終了時、FEC100終了時に、視触診、画像（US, MRI）にて腫瘍の変化を評価する。Primary endpointを手術切除標本における pCR率とした。【結果】2013年10月より初登録がなされ、2015年11月現在で22例の登録、15名でNACが終了（年齢：34-74歳）。全体のpCR率：46.7%（7/15), HER2(-)であるTN乳癌のpCR率：33%（3/9), HER2(+)のpCR率：67%（4/6）。さらに、TN乳癌での組織学的治療効果Grade2bを3例に認め、TN乳癌でGrade2b以上が67%（6/9）となった。【考察】n-PTXを含むNACはTN乳癌において、高率に良好な腫瘍縮小を期待できると考えられた。この理由として、ER陰性をERの発現0%と限定した事が考えられる。また、TN乳癌はSPARKの発現が高い場合が多く、n-PTXの含有アルブミンとの結合により有効に運搬される可能性がある。また、血管内皮に存在するアルブミン受容体gp60にn-PTXが結合し、CAV1（Caveolin-1）が活性、カベオラが形成されて血管内皮を通過すると考えられている。今後の課題としてSPARKの発現のみならず、CAV1の発現によるpCR率を検討する予定である。

DP-1-26-3

Triple negative乳がんにおける術前化学療法のRelative Dose Intensity(RDI)と予後との関連について

がん・感染症センター都立駒込病院　乳腺外科

船坂　知華子、宮本　博美、井寺　奈美、堀口　和美、本田　弥生、有賀　智之、山下　年成、黒井　克昌

【背景・目的】乳がんの周術期補助化学療法においては、Relative Dose Intensity(RDI)を保っている方が予後良好であることが示唆されているが、triple negative乳がんにおけるDose Inteisityと予後の関連についての報告は少ない。術前化学療法を施行したTNBCにおけるRDIと予後との関連について検討した。【対象・方法】2005－2013年に当院でアンスラサイクリン、タキサンの逐次レジメンで術前補助化学療法後に手術を施行したtriple negative乳がん症例52例を対象とした。ER、PgRは1%未満を陰性とし、HER2は3+またはFISH（or DISH）陽性以外を陰性と定義した。手術不能例、対側乳がんの既往あり、両側乳がん、治療開始時T1a/bN0、ホルモン療法施行例、抗体療法施行例、治験例は除外した。このうち8コース完遂した41例においてRDIを計算し検討を行った。術前化学療法開始日を起算日とし、無再発生存率(RFS)を算出しRDI≧85%群とRDI＜85%群でLogrank検定(95%信頼区間)を用いて比較した。【結果】対象患者41人、年齢中央値：52.5歳（34-72歳）、組織型：IDC/特殊型=33/8、レジメン：CEF+DOC(wPTX)/EC+DOC(wPTX)=39/2、減量・延期などでRDI＜85%となった例は5例(12%)含まれていた。RDI≧85%群とRDI＜85%群で患者背景には大きな差はなかった。観察期間中央値5.4年(範囲3.3-7.3年)において、遠隔再発は11例(21%)、乳がん関連死は8例(15%)に認められた。5年RFSはRDI≧85%群では77%(0.568-0.882)、RDI＜85%群では60%(0.126-0.882)であり、有意差は認めなかったがRDI≧85%群で良い傾向にあった(p=0.336)。同様に5年乳がん特異的死亡率(BSS)はRDI≧85%群では90%(0.731-0.968)、RDI＜85%群では60%(0.126-0.882)でRDI≧85%群で良い傾向にあった(p=0.18)。またサブグループでみると、核グレードが3以上の症例においてRDI≧85%群の方がRDI＜85%群に比してRFSが良い傾向が顕著であった(p=0.04)。【考察】少数例での検討ではあるが、術前化学療法を要するTNBCにおいては、RDIを保つことにより無再発生存期間を延長し、予後が改善する可能性が示唆された。今回の検討では、RDI＜85%となった主な原因は好中球減少であったことから、GCSF製剤による1次予防の適応になると考えられた。

DP-1-26-4

術前化学療法（NAC）中にprogressive disease（PD）となったトリプルネガティブ乳癌の術後経過の検討

[1]川口市立医療センター　乳腺外科、[2]川口市立医療センター　病理診断科、[3]川口市立医療センター　外科、[4]順天堂大学　順天堂医院　腫瘍内科

茂地　智子[1]、中野　聡子[1]、壬生　明美[1]、加藤　俊介[4]、山口　茂夫[4]、生沼　利倫[2]、大塚　正彦[3]

【背景】術前化学療法（NAC）の利点は、乳房温存率の向上だけではなく、化学療法に対する効果の評価や予後予測の手がかりとなることなども含まれる。NAC施行中にPDとなるのは全体の5%以下と報告されているが、サブタイプ別に比較するとトリプルネガティブ乳癌で多いことも知られている。【対象と方法】我々は、2002年4月から2014年12月までに当院でNACを開始した206例中、PDと評価した27症例の経過をretrospectiveに検討した．NACは、全例CAF療法を開始し、その後の追加治療としてタキサン系薬剤を使用した。【結果】NAC開始時の年齢は 35～72歳（平均年齢 52歳）で、病期は2期が11例（41%）、3期が16例（59%）であった。治療開始前の生検の結果、サブタイプはトリプルネガティブが最も多く22例(81%)であった。6例が手術不能となり、手術を施行した21例中7例（33%）で再発を認め、全例トリプルネガティブであった。手術－再発期間は31-927日（平均281日）で、7例中2例が術後100日以内に再発を確認した。また、7例中5例が乳癌死に至り、再発－死亡期間は68-641(平均315日)であった。一方、NAC施行中にPDとなったトリプルネガティブ乳癌22例中11例（50%）は無再発生存であった。【まとめ】今回の結果では、NAC施行中にPDとなった症例のうち術後に再発を認めた症例のサブタイプは全てトリプルネガティブであった。このような症例は早期に再発し、短期間で死亡に至ることもあるため、術後の経過観察もより短い間隔で注意深く行うことの必要性が示唆された。しかし、NAC施行中にPDとなったトリプルネガティブ乳癌の半数は無再発生存を維持したことから、トリプルネガティブ乳癌でも個々の症例によって予後が大きく異なると考えられる。よって、今後、新規バイオマーカーの同定によりトリプルネガティブ乳癌がさらに複数のサブタイプに分類されると、トリプルネガティブ乳癌の予後予測も向上することが期待される。

DP-1-26-5

トリプルネガティブ乳癌に対する化学療法の検討

[1]福井大学　医学部　第一外科、[2]福井大学がん診療推進センター、[3]福井大学付属病院　病理部、[4]国立病院機構　福井病院　外科

東　瑞穂[1]、前田　浩幸[1]、中澤　雅子[1]、横井　繁周[4]、小練　研司[1]、今村　好章[3]、五井　孝憲[1]、片山　寛次[2]、山口　明夫[1]

【目的】BRCA1遺伝子変異乳癌では、BRCA1の機能低下によるDNA修復障害や、ｐ53の遺伝子変異によるアポトーシスの障害がその発癌機序に関与しており、プラチナ系やアントラサイクリン系などのDNA障害性抗癌剤の有効性が報告されている。散発性のトリプルネガティブ乳癌(以下TN乳癌と略す)においてもBRCA１遺伝子変異乳癌と同様に、メチレーションなどによるBRCA1の発現低下が発癌に関与していると考えられている。当院におけるTN乳癌を、免疫染色法によるBRCA1発現の程度にて分類し、術前術後の補助化学療法の効果と比較検討した。【対象と方法】当院にて2001年1月～2013年12月の期間に治療を行ったTN乳癌39例のうち、80歳以下で補助化学療法を施行した23例を対象とした。BRCA1とp53の転写産物であるMDM2の免疫染色を行い、補助化学療法の効果を比較検討した。症例の平均年齢は56.2歳（36-80歳）、平均腫瘍径37.0mm（10-110mm）で、平均腋窩リンパ節転移個数は1.93個（0-26）であった。病期分類は1期6例、2A期4例、2B期7例、3A期1例，3B期4例、3C期2例。化学療法の内訳はFEC13例、CMF4例、TC2例、FEC+Doc 1例、UFT 2例であった。【結果】全症例23例中BRCA1発現の低下がみられたのは14例（60.9 %）であり、そのうちMDM2発現低下を認めたのが12例(85.7 %)であった。BRCA1発現低下例の術後化学療法はFEC 8例、CMF 4例、ADM+IFM 1例(化生癌)、UFT 1例(高齢者)であった。遠隔再発例はBRCA1発現低下例の4例で認められ、それぞれCMF, FEC,ADM＋IFM,UFT施行症例であった。FECを施行した13例中、再発例は脳単独転移を認めた１例のみであった。【結語】TN乳癌23例において、BRCA1発現低下例は14例(60.9 %)に認められ、そのうち85.7%でMDM2発現低下を伴っており、BRCA1の機能低下とp53の転写機能の低下の関与が推測された。当院における遠隔再発例4例はすべてBRCA1発現低下症例であり、アントラサイクリン系抗癌剤の有効性が示唆された。BRCA1正常発現症例は再発症例も認めず、比較的予後良好と思われた。

DP-1-26-6

Triple negative乳癌に対する術後補助療法戦略の中長期成績

[1]東北薬科大学病院　乳腺外科、[2]東北薬科大学病院　消化器外科、
[3]東邦大学　医療センター佐倉病院　外科
朴　英進[1]、向田　和明[2]、北原　知晃[3]

原発性乳癌のintrinsic subtypeのうちtriple negative乳癌（以下TN乳癌）はとくに悪性度が高くかつ明確な治療標的がないため再発しやすいといわれており、術後補助療法に対する工夫が必要である。当科では原発性乳癌に対する術後補助療法として、2008年3月からintrinsic subtype別の治療戦略2008および2011年7月から治療戦略2011を考案し臨床応用してきたので、今回中長期的成績を発表する。（対象）術後補助療法としての治療戦略2008を受けたStage3C以下の原発性TN乳癌26例（2008年3月～2011年6月）と治療戦略2011を受けた原発性TN乳癌23例（2011年7月～2015年10月）の合計49例を対象とした。さらにHER1（EGFR）およびCytokeratin（CK）5/6の免疫組織化学的染色による検討を行い、HER1陽性and/or CK5/6陽性の場合TN－Basal like乳癌（41例）、HER1陰性and CK5/6陰性の場合TN－Normal like乳癌（8例）に細分類した。（方法）用法用量は発表時に詳述するが、TN－Basal like乳癌に対する治療戦略はEpirubicin and Cyclophophamide followed by taxane(ECT療法、T＝治療戦略2008ではdocetaxel、治療戦略2011ではnab-paclitaxel）＋UFT可及的継続療法（ECTU療法）とし、そしてTN-Normal like乳癌に対する治療戦略はUFTを除いたECT療法とした。（結果）TN－Basal like乳癌41例の成績は再発14例・死亡12例であり、治療戦略2008を受けた22例中再発8例・死亡5例、治療戦略2011を受けた14例中再発6例・死亡7例であった。ゆえにTN－Basal like乳癌の5年生存率は67.2%で成績は振るわなかった。またTN－Normal like乳癌8例の成績は再発2例・死亡0例であり、5年生存率は100%であったが、TN－Normal like乳癌の5年生存率は100%で成績は良好であった。なおGrade3以上の有害事象は発生しなかった。また予後が悪いとされるHER2 enriched乳癌について本学会で繰り返し発表してきた。同時期において69例あり術後補助療法としてECT＋Trasuzumab療法（ECTH療法）を施行したが、5年生存率は82.1%であった。（結語）TN乳癌においてBasal likeとNormal likeは全く違う予後であった。原発性TN－Basal like乳癌はきわめて予後不良であり、術後補助療法としての治療戦略を立て直す必要があると考えられた。

DP-1-26-7

進行・再発トリプルネガティブ乳癌に対するゲムシタビン＋カルボプラチン療法

九州大学　臨床・腫瘍外科
久保　真、甲斐　昌也、山田　舞、森　瞳美、中村　雅史

背景・目的：近年、トリプルネガティブ乳癌（TNBC）や遺伝性乳癌・卵巣癌症候群（HBOC）に対してプラチナ系薬剤の有効性を示唆する報告が急増している。米国NCCN、ESMO両ガイドラインでは、「再発乳癌」への標準治療と記載されているが、我が国では保険上HER2陽性乳癌におけるTCH療法としての適応しかない。そこで、標準治療を行い後治療に窮したTNBCに限り、ゲムシタビン＋カルボプラチン（GC）療法を施行したので報告する。方法：原則としてアンスラサイクリン、タキサンを使用した進行・再発乳癌7症例を対象とした。先述のガイドラインに従い、ゲムシタビン1,000mg/m2＋カルボプラチン2AUCをDay1, 8に投与、3週1サイクルとするレジメンを採用した。院内レジメン委員会の審査を通過した後施行した。結果：7症例の平均年齢は62歳、DFIは2ヶ月～5年であった。先行レジメン数は1～5、施行コースは2～12（2例が継続中）、PFSは平均7ヶ月であった。1例は右炎症性乳癌で鎖骨下まで高度にリンパ節転移を伴っておりTAC療法を施行したが、4コース終了後から再増大し、GC療法に変更、6コース施行した。腫瘍の縮小（PR）と皮膚発赤の消退を得て、Bt+Ax+Icを施行した。副作用は、2例にGrade 2の白血球減少を認めるのみであった。結論：副作用は軽微ながら非常に高い効果が得られた。TNBCに対するプラチナ製剤の有効性は確かと思われた。適応拡大のために執る手段として、1．公知申請、2．医師主導治験、3．先進医療などがあるが、発売から年月が経ち後発品が出ている薬剤は、新たな第3相試験によるデータが得られにくく、その適応拡大が困難なことが指摘されている。

DP-1-27-1

富山県における進行・再発乳癌に対するペルツズマブの使用状況と有効性に関する追加報告(TBCRG-3)

[1]富山赤十字病院、[2]Toyama Breast Cancer Research Group
棚田　安子[1,2]、江嵐　充治[2]、前田　基一[2]、福島　亘[2]、島多　勝夫[2]、
長田　拓哉[2]、松井　恒志[2]、清水　哲朗[2]、野崎　善成[1,2]、尾山　佳永子[2]、
岩田　啓子[2]、経田　淳[2]、小林　隆司[2]、吉川　朱実[2]、吉田　徹[2]、
清原　薫[2]、伊井　徹[2]、羽場　佑介[2]

【背景・目的】TBCRGは富山県における乳癌治療の現状把握のために立ち上げられた多施設共同の研究グループである。TBCRGの調査・研究の第3弾としてHER2陽性進行・再発乳癌に対するペルツズマブ（パージェタ）の使用に関する調査を行い、第23回日本乳癌学会学術総会において初回報告を行った。今回更に症例を集積した上で、ペルツズマブの使用状況と有効性に関する調査の追加報告を行う。【対象】2012年7月から2015年11月までに富山県内でペルツズマブの使用が確認された64例を対象とした。【結果】患者の平均年齢は54.9歳。内訳は進行癌（stage4）25例（39.1%）、再発癌39例（60.9%）。閉経前20例（31.3%）、閉経後44例（68.7%）。（ER/PgR/HER2）陽性率はそれぞれ(53.1%/39.1%/95.3%)であった。遠隔転移部位は、骨31例、肺24例、肝16例、脳9例であった。ペルツズマブ治療ラインの中央値は3で、前治療としてトラスツズマブ、ラパチニブ、アンスラサイクリン、タキサンの治療歴を有した症例がそれぞれ47例(73.4%)、15例(23.4%)、38例(59.4%)、43例(67.2%)あった。効果判定が可能であった60例の検討では、ペルツズマブの奏効率は51.7%、病勢コントロール率（CR+PR+SD）は88.3%、無増悪生存期間の中央値は372日であった。Grade3以上の有害事象として、好中球減少17例(26.6%)、感覚性神経障害1例(1.6%)を認めた。いずれの有害事象も重篤な状態には至らず、治療継続の妨げにはならなかった。【考察】富山県内でのペルツズマブの使用状況の調査、解析を継続して行ったところ、ペルツズマブは高い奏効率と病勢コントロール率を有し、有害事象も少なく、HER2陽性進行再発乳癌の治療選択として有効な薬剤であると考えられた。今後は更なる症例集積と観察期間を延長し、予後に関する考察を含め検討していきたいと考える。

DP-1-27-2

HER2陽性進行再発乳癌のlate lineでのPertuzumabを使用する意義

大阪市立大学　大学院　腫瘍外科
徳本　真央、野田　諭、浅野　有香、田内　幸枝、森崎　珠実、
柏木　伸一郎、高島　勉、小野田　尚佳、大平　雅一、平川　弘聖

【序言】Pertuzumab(Per)は抗HER2ヒト化モノクローナル抗体薬で2013年6月に承認され、CLEOPATRA試験の結果からHER2陽性進行再発乳癌に対する一次治療として推奨されるようになったが、過渡期のため2次、3次治療以降に使用される症例もある、そこで、当院でのPer使用例において、その効果や位置づけを検討した。【対象】2013年9月から2015年11月にかけ当科にてDocetaxel(Doc)+Trastuzumab(Tra)+Per療法を行ったHER2陽性進行再発乳癌33例を対象とした。【結果】年齢中央値は63(37～83)歳、StageIVが14例、再発が16例、局所進行が3例であり、ホルモンレセプター(HR)陽性が14例、HR陰性が19例であった。投与コース中央値は8コース(2～31)、Docの投与回数中央値は6(0～8)回であった。全体の奏効率(ORR)は69.7%、病勢コントロール率(DCR)は81.8%であった。1st/2ndラインで投与した症例や前抗HER2療法歴のない症例で臨床的有効率(CBR)が高かった。年齢・閉経の有無・HR発現や内臓転移の有無で奏効率に差を認めなかった。TTPについて検討すると、2次治療以内の症例で3次治療以降の症例と比較しTTPが有意に長かった。3次治療以降の症例の中でも5次治療以内であれば71.4%の奏効率が得られ、6次以降の症例と比較しTTPも有意に延長した。2次治療以降の症例において、前治療の効果別や前抗HER2治療期間の長さ別でTTPに差を認めなかった。【考察】Doc+Tra+Per療法は早期の治療ラインにおいて良好な治療効果を認め、やはり一時治療として果たす役割が大きい。しかし、前治療効果や前抗HER2治療歴の長さにより奏効率やTTPに差がないこと、3次治療以降でも5次治療以内では比較的良好な治療効果を認めていることから、長期にわたる治療のため既存の抗HER2治療に抵抗性となった症例にも使用することで効果が得られる可能性があり、Per未使用の患者にはlate lineであってもPer導入を考慮してもよいと考えられた。

DP-1-27-3
PER+HER+DTX投与後PER+HER維持療法

[1]八尾市立病院　乳腺外科、[2]八尾市立病院　病理診断科、
[3]八尾市立病院　看護部
森本　卓[1]、道下　新太郎[1]、竹田　雅司[2]、吉野　知子[3]

（目的）Pertuzumab(PER)+Trastuzumab(HER)+Docetaxel(DTX)3剤併用がHER2陽性進行再発乳癌の1次治療として確立されたが　DTXによる神経毒性などの副作用で投与継続困難となることが懸念される。副作用が出現すれば　減量　休薬で対応するのが今まで行われてきたが　CLEOPATRA試験では6回投与後のDTX投与は担当医判断となっていた。休薬減量を要す副作用出現前にDTX投与を中止しPER+HER維持療法を行ったので報告する（対象）症例は39-70歳のHER2陽性進行再発乳癌の女性7例で1次治療4例　3次,5次,6次が各1例であった。HER2タイプが5例　ルミナルHER2が2例、StageIV 6例　再発1例であった。（結果）3剤併用投与回数は4-16回（3-11ヶ月）中央値7回　PER+HER維持療法期間は2-10ヶ月　中央値6ヶ月で　7例中6例が現時点で維持療法中である。1例のみ4回投与で2剤投与に移行した。以前のHER+DTX投与中にgrade2の倦怠感があり早期の移行を強く希望されたためである。維持療法移行時の副作用は　脱毛　Grade2までの末梢神経障害　grade1の下肢浮腫、食欲低下、倦怠感であり　減量休薬の対象となる副作用はなかった。移行時の効果はPRまたはSDであっても腫瘍の縮小は全例に見られた。維持療法中3ヶ月でPDとなった1例はDTX再投与しSDを維持している。維持療法中の新たな副作用は　心毒性を含め見られなかった。（考察）HER2陽性進行再発乳癌の予後の延長に伴い　強い副作用を出さずに病勢をコントロールしていく必要があると思われる。3剤併用により腫瘍量を減らし　副作用の軽微なPER+HER2剤による維持療法が今後重要になると考えられる。維持療法中の再燃に対してはDTX再投与が良いのか　次治療への移行が良いのか　あるいはDTXに変わる化学療法を2剤に追加するのが良いかは不明である。維持療法移行への時期は当初の症例では慎重に行っていたが　最近の症例では6回投与後奏功が見られれば　患者さんと相談の上積極的に勧めている。

DP-1-27-4
ペルツズマブ＋トラスツズマブ＋ドセタキセル療法におけるドセタキセル休薬後の再投与は有効か

[1]大阪市立総合医療センター　腫瘍内科、
[2]大阪市立総合医療センター　乳腺外科、
[3]大阪市立総合医療センター　消化器外科
徳永　伸也[1]、亀井　佑梨[2]、渡部　智加[2]、池田　克実[2]、小川　佳成[2]、
西口　幸雄[3]、武田　晃司[1]

【背景】ペルツズマブ＋トラスツズマブ＋ドセタキセル療法はHER-2陽性乳癌に有効なレジメンであるが、ドセタキセルの蓄積毒性のために休薬が必要となることが多い。ドセタキセル休薬後の再増悪時にはドセタキセル再投与またはレジメン変更が検討されるが、これまでにドセタキセル再投与の有効性を前向きに検討した報告はない。【対象と方法】平成25年9月から平成27年11月の間にペルツズマブ＋トラスツズマブ＋ドセタキセル療法を施行した18例。ドセタキセル休薬後再増悪時の治療法選択と結果を後向きに検討した。【結果】年齢中央値55.5歳、PS 0 / 1：8 / 10、ER + / - : 10 / 8、PgR + / - : 6 / 12、腫瘍状況 3B / 4 / 再発：1 / 9 / 8、術前後化学療法 + / - : 6 / 12、術後内分泌療法 + / - : 3 / 15、術前後トラスツズマブ療法 + / - : 4 / 14であった。ペルツズマブ開始前の治療歴は、総治療レジメン数 0 / 1 / 2 / 3 / 4 / 5：6 / 5 / 1 / 2 / 2 / 2、トラスツズマブ併用レジメン数 0 / 1 / 2 / 3 / 4：6 / 6 / 1 / 3 / 2、ラパチニブ併用 + / - : 5 / 13であった。転移臓器数 1 / 2 / 3 / 4 / 5：5 / 5 / 5 / 1 / 2、転移臓器はリンパ節 / 肺 / 骨 / 肝 / 胸膜 / 脳 / 皮膚 / 対側乳房：11 / 10 / 10 / 8 / 2 / 1 / 1 / 1であった。ドセタキセル併用療法継続中の3例と初回評価でPDの2例を除く13例のうち12例でドセタキセルを休薬していた。12例のうち9例に再増悪を認め、ドセタキセル再投与5例、レジメン変更4例であった。ドセタキセル再投与後のコース数中央値は3（投与中の2例を含む）で、治療効果はSD / PD / NE：2 / 2 / 1であった。【考察】CLEOPATRA試験においてペルツズマブ＋トラスツズマブ＋ドセタキセル療法群のドセタキセル投与中央値は8コースで、ドセタキセル休薬後も治療効果が持続したと報告された。このため実臨床ではドセタキセルの蓄積毒性による休薬が一般的に行われているが、これまでにドセタキセル休薬後再投与の有効性は報告されていない。今回の検討ではドセタキセルによる蓄積毒性が残存した症例または休薬後早期に増悪を認めた症例では再投与が行われず、また再投与が行われた症例でも奏効例は認めなかった。【結論】ペルツズマブ＋トラスツズマブ＋ドセタキセル療法におけるドセタキセル休薬後の再投与は有効でない可能性がある。

DP-1-27-5
当院におけるHER2陽性進行・再発乳癌に対するペルツズマブ・トラスツズマブエムタンシンの治療経験

関西医科大学附属枚方病院　乳腺外科
矢内　洋次、遠藤　香代子、松本　真由美、杉江　知治

【背景】HER2陽性進行・再発乳癌に対して、一次治療としてトラスツズマブ（TRA）＋ドセタキセル（DOC）＋ペルツズマブ（PER）、二次治療としてトラスツズマブエムタンシン（TD-M1）が標準治療として推奨されている。【目的・対象・方法】2013年11月から2015年11月まで、当院で経験したHER2陽性局所進行・再発乳癌22例を対象に後方視的解析を行い、PER・TD-M1の治療効果、有害事象（AE）を検討した。【結果】HER2陽性局所進行・再発乳癌に対し、16例にPERを投与した。年齢中央値は57.5歳（51-74歳）、転移臓器は、肝/肺/骨/皮膚/リンパ節：8/6/11/1/3例であった。13例でDOC、3例にはパクリタキセル（PAC）を併用し、投与サイクル中央値はそれぞれ9（1-29）/9（6-15）サイクルであった。無増悪生存期間中央値（mPFS）は532日（17-685日）、奏効率は60%であった。AEによりDOCの中止は認めたが、TRA＋PERのみの継続ではG3以上のAEは認めなかった。PACではAEによる中止・減量はなく投与を継続している。TD-M1は二次治療として6例に投与され、年齢中央値は55歳（44-60）。転移臓器は、肝/肺/脳/骨/皮膚：4/2/2/2/1例であった。PER治療歴のある症例は4例で、PER治療歴のない2例は共にTRA投与中の脳転移であった。mPFSは未到達であり、投与期間中央値は255日（63-415日）（PER治療歴有/無：165.5日[63-415日]/362.5日[345-380日]）であった。奏効率は25%であった。G3以上のAEは血小板減少1例で、TD-M1は減量によって継続可能であった。【考察】CLEOPATRA試験におけるmPFSは18.5ヵ月、奏効率は80%であり、当院のmPFSの結果はほぼ同等であったが、奏効率は低傾向にあった。PACとの併用は、重篤なAEを認めず、比較的安全に投与可能と考えられる。T-DM1はPER抵抗性乳がんの奏効率はEMILIA、TH3RESA試験の報告より低かったが、PER治療歴のない脳転移に有効であった。

DP-1-27-6
転移性HER2陽性乳癌に対するpertuzumab+trastuzumab+DTX投与後のTDM-1投与によるCR例の検討

[1]国際医療福祉大学化学療法研究所付属病院 乳腺・内分泌外科、
[2]上福岡総合病院
大西　清[1]、井上　達夫[2]、伊藤　俊一[2]

【はじめに】乳癌の15～20%を占めるHER2陽性乳癌は、その生物学的悪性度から初診時に既に遠隔転移を有している場合も多い。ハーセプチン（HER）に加えPertuzumab（PEJ）、カドサイラ（TDM-1）を使用した抗HER2治療の選択肢は広がっている。今回、転移性HER2陽性乳癌に対して、抗HER2療法を行い遠隔転移の鎮静化をまち、局所切除を行った症例を経験したので報告する。【対象および方法】5例の患者で、原発巣、腋窩リンパ節の針生検を行い、FISH法でHER2検査を行い、陽性を確認した。3例は初診時画像診断（US、MRI、PEC-CT）で肺、肝に遠隔転移を有するHER2病の患者で、1例は乳房切除後の抗HER2未治療例で、術後7年後再発であった。この4例は2014年4月からPEJ+HER+DTXで開始しDTX 投与6～8回以後はPEJ+HER継続した。PDとなったときTDM-1に変更した。他1例は10年来乳房切除後の局所再発を繰り返すLuminal HER2+陽性であり、TDM-1を初回から投与した。経過中は心エコー、心電図、胸部レ線検査を3か月毎に評価した。【結果】PEJ、HERの Infusion reactionはなし、主にDTXに起因する有害事象であり、DTXは最長8回までで終了しPEJ+HERを継続した。TDM-1投与では血小板減少を認めたが10万前後であり、肝機能異常は軽微であった。心機能、LVEFの低下例はなく、他のGrade3以上の有害事象はなかった。1例はTDM-1投与1年間で局所の腫瘍消失、遠隔転移消失で経過観察となる。2例は炎症性皮膚病変が残存するため乳房切除となる。うち1例はPEJ+HER、TDM-1で局所PDとなり広範皮膚切除を伴う乳房切除を行った。腋窩転移は消失、局所はHER2陰性化を確認した。他1例は乳房切除により局所、腋窩ともにpCRが確認された。再発例の1例は鎖骨上、肺および肺門リンパ節転移は消失したが、骨転移が優勢となりPDと判断した。局所再発を繰り返す症例は液状壊死化した筋間リンパ節が残存するため切除した。組織はER+,HER2-であった。【まとめ】HER2乳癌では治療中に遠隔転移の評価を行い、局所切除、術後放射線照射への適切なタイミングを計ることが肝要である。抗HER2治療により残存病変が高率にHER2陰性化すると考えられた。

DP-1-27-7

当院におけるPertuzumabとT-DM1の治療成績（有効性と安全性の検討）

[1]大阪医科大学　乳腺・内分泌外科、
[2]国立病院機構大阪南医療センター　乳腺外科

藤岡　大也[1]、梅嵜　乃斗香[1]、松田　純奈[1]、川口　佳奈子[1]、寺沢　理沙[1]、木村　光誠[1]、田中　覚[2]、岩本　充彦[1]、内山　和久[1]

【背景】乳癌における抗HER2療法としてPertuzumabとT-DM1が承認されて以降HER2陽性乳癌の治療選択肢は広がってきた。そしてCLEOPATRA試験・EMILIA試験・TH3RESA試験の３つの国外第３相臨床試験の結果を踏まえ、現在では1st lineとしてTrastuzumabとPertuzumabとDocetaxelの併用療法が、また2nd line以降としてT-DM1がそれぞれ単独で推奨グレードAとして診療ガイドラインでも明記されている。当院で導入開始後２年余りが経過しており、今回その治療成績をまとめ現状と課題を文献的考察を加えて報告する。
【対象・方法】2013年10月～2015年10月までにTrastuzumabとPertuzumabとDocetaxelの併用療法を行った17例（うち４例はその次の治療lineとしてT-DM1を選択）を対象とし、奏効率、無増悪生存期間(PFS)、有害事象(AE)を検討した。
【結果】16例が女性（1例のみ男性）で年齢中央値は62歳(38歳～80歳)であった。3例が閉経前であり、ホルモン受容体陽性は7例であった。Pertuzumabを1st lineとして９例使用し平均レジメン数は2.1であった。治療効果はCR 2例、PR 11例、SD 4例と奏効率76%で病勢コントロール率は100%であった。1st line使用症例はAEによる中止１例を除き全例投与継続中であり、2nd line以降で使用した症例のPFS中央値は8.8ヶ月であった。 有害事象はGrade1-2として末梢神経障害、浮腫、倦怠感、下痢を認めGrade3のうっ血性心不全を1例に認めた。T-DM1は3rd line・4th lineで２例ずつ使用した。現在も継続投与中は１例のみでありPFS中央値は2.7ヶ月であった。継続投与中の症例は前治療のPertuzumabを20コース使用できていた。Grade3以上の有害事象は認めなかった。
【考察】国外第３相臨床試験と比較するとPertuzumabは良好な結果が得られたが、T-DM1の奏効率、臨床的有効率は低い結果であった。またT-DM1のPFSが短い症例は、前治療であるTrastuzumabとPertuzumabとDocetaxelの併用療法のPFSも短い傾向にあった。今後症例数を重ねて、現行のガイドラインに準じた治療が最適ではない患者群の存在の可能性を含めさらに検討をする必要があると考えれらる。

DP-1-28-1

乳癌術前補助化学療法におけるnab-paclitaxel療法の妥当性の検討

[1]横浜市立大学大学院医学研究科　消化器・腫瘍外科学、
[2]横浜市立大学附属市民総合医療センター　乳腺甲状腺外科、
[3]横浜市立大学大学院医学研究科　がん総合医科学

島　秀栄[1]、菅江　貞亨[1]、木村　安希[1]、鈴木　千穂[1]、喜多　久美子[1]、原田　郁[1]、足立　祥子[2]、山田　顕光[2]、成井　一隆[2]、市川　靖史[3]、遠藤　格[1]

【背景】nanoparticle albumin bound paclitaxel（nab-PTX）はその有効性が転移性乳癌で示され、術前化学療法における安全性、有効性の報告も散見される。【目的】当院および関連病院の２施設で施行した乳癌に対する術前化学療法；FEC（5-FU/Epirubicin/Cyclophosphamide）、nab-PTX±trastzumab（Tmab）逐次投与の安全性と有効性を後ろ向きに評価した。【対象と方法】対象は2013年1月から2014年12月までに当院および関連病院の2施設でFEC(500/100/500mg/m2、3週毎4回)、nab-PTX(260mg/m2 3週毎4回)±Tmabの逐次投与を術前補助化学療法として施行した乳癌患者65例。有害事象はCTCAE v4.0を用いて評価した。【結果】年齢（中央値）は52歳（27-75）で閉経前28例、閉経後37例。cStage Ⅰ；4例、cStage Ⅱ；46例、cStage Ⅲ；15例。 サブタイプはホルモン受容体(HR)+/HER2-；22例、HR+/HER2+；15例、HR-/HER2+；10例、HR-/HER2-；18例であった。治療完遂は61例（93.8%）で、化学療法中止原因の内訳はgrade3の末梢神経障害が2例、grade3の皮膚障害が１例、その他の原因（外傷）が１例であった。添付文書に従った１段階減量は11例、２段階減量は５例に必要とした。減量理由はCTCAEでGrade2-3の末梢神経障害、筋肉痛・関節痛であった。血液毒性を含むそのほかの副作用による減量、中止はなかった。nab-PTXの相対用量強度は85.0%だった。CTCAEでG3以上の有害事象は末梢神経障害５例(7.7%)、筋肉痛・関節痛４例（6.2%）で、G2以下の有害事象に白血球減少、肝機能異常、倦怠感、味覚障害、皮疹、口内炎などを認めた。末梢神経障害はG1；49例、G2；10例、G3；5例とほぼ全症例で出現したが、適切な減量および、補助薬としてラフチジンを使用するのみで手術までに全例G0またはG1まで改善していた。また筋肉痛・関節痛は14例（G1；12例、G2；10例、G3；6例）で認めたが、手術まで残存する症例はなかった。原発巣の組織学的効果判定はGrade3；18例(1例は乳管内成分残存あり)、Grade2b；5例、Grade2a；12例、Grade1；27例、Grade0；3例であった。腋窩まで含めたpCR（ypT0ypN0）は8例で、HR-/HER2+が５例、HR-/HER2-が３例だった。観察期間（中央値）は19か月（10.9-25.3）で全例無再発生存中である。【結語】乳癌に対するnab-PTXを用いた術前化学療法は適切な減量により高い完遂率を得られており、十分な安全性と有効性を示した。

DP-1-28-2

術前化学療法でのnab-paclitaxelの有効性について

[1]高崎総合医療センター　乳腺内分泌外科、[2]東邦病院　外科、
[3]群馬大学大学院　臓器病態外科学

荻野　美里[1]、鯉淵　幸生[1]、常田　祐子[1]、小田原　宏樹[2]、堀口　淳[3]

【はじめに】nab-paclitaxel（nab-PTX）はヒト血清アルブミンにPTXを結合させナノ粒子化した製剤であり，転移性乳癌において，従来のPTXよりも有用であることが報告されている．今回我々は，術前化学療法でnab-PTXを使用し，その有効性と安全性について検討した．【方法】対象は，術前化学療法が選択されたStageI～IIICの乳癌症例． HER2陰性症例に対してnab-PTX(260mg/m2)を３週間毎に４サイクル投与し，次いでFEC100を３週間毎に４サイクル投与した後に手術を施行した．HER2陽性症例に対しては，nab-PTX(260mg/m2)+ Trastuzumabを３週間毎に４サイクル投与した後に手術を施行した．【結果】2011年７月～2015年10月までにnab-PTX投与後に手術が施行された症例は113例，うちnab-PTXを完遂できた症例は103例であった．中止の理由は肝機能障害が８例，痺れが１例，心不全が１例であった． 完遂できた症例，Luminal(L) 26例，Luminal-HER2(L-H) 20例，HER2-enrich(H) 26例，Triple negative(TN) 31例でprimary endpointであるpCR率と臨床的奏効率の検討を行った．全症例中のpCRは33例(32%)，L 7例(27%)，L-H 4例(20%)，H 10例(38%)，TN 15例(48%)であった．臨床的奏効率は，全症例ではcCR 39例(38%)，cPR 59例(57%)，cSD 5例(5%)，cPDは認めなかった．Lでは，cCR 5例(19%)，cPR 19例(73%)．L-Hでは，cCR 7例(35%)，cPR 11例(55%)．Hでは，cCR 11例(42%)，cPR 15例(58%)．TNでは，cCR 16例(52%)，cPR 14例(45%)であった．投与量減量がされた症例は13例あり，肝機能障害11例，痺れが１例，筋肉痛が１例であった．化学療法後の術式は乳房温存術が67例(65%)，乳房切除術が36例(35%)であった．【結語】術前化学療法におけるnab-PTX(260mg/m2)の効果はpCR率，臨床的奏効率，乳房温存率とも従来のタキサンによる結果と同等程度の成績であった．有害事象は，主に痺れ，肝機能障害で減量・中止も10%程度みられた．減量・中止に至らないものの痺れはほとんどの症例，肝機能障害も半数近くが内服治療を要した．今後は奏効率を維持しつつ，有害事象の減少を目的としてnab-PTX(220mg/m2)を減量しcyclophosphamideを加えた術前化学療法を計画している．

DP-1-28-3

乳癌に対するNab-Paclitaxel療法・効果予測因子の探索的研究（第一報）

[1]公立学校共済組合　関東中央病院　乳腺外科、
[2]国立病院機構　東京医療センター　乳腺科、
[3]国立病院機構　東京医療センター　中央病理科、
[4]東邦大学医療センター大橋病院　乳がんセンター、
[5]JR東京総合病院　乳腺外科、[6]日産厚生会　玉川病院　乳腺外科、
[7]大森赤十字病院　乳腺外科

館花　明彦[1]、松井　哲[2]、村田　有也[3]、岡本　康[4]、平田　勝[5]、大石　陽子[6]、鈴木　規之[7]

【始めに】転移再発性乳癌ではweekly nab-pacritaxel(以下Nab)がdocetaxel(以下Doc)に比し高奏効率との報告等より、Doc followed by FECのDocをNabに換えての効果が期待される。【目的】初回治療にてNab療法を受けた患者を対象とし、奏効率、有害事象発生状況を第一報として報告する。【対象と方法】2012年8/1から2014年12/31に登録された病期2～3Bの術前化学療法症例、病期3C、4の初回治療患者の66例を検討対象とした。Nab基準投与量を100mg/m2に設定、12週連続投与を基準とし、有効性評価は視触診、超音波、CT/MRIで行い、有害事象・副作用評価はCTCAE ver.4.0を用いた。Nab12回終了後治療規定はない。【結果】登録66例は全例女性、平均年齢57歳（37-80）、病期2は37例（56.1%）、病期3は19例（28.8%）、病期4は10例（15.2%）。SubtypeはLuminal type（以下Luminal）52例（78.8%）、Triple negative type（以下TN）14例（21.2%）。66例中1例が同意撤回、6例が高度副作用、2例が病勢進行で、Nab12回完遂は57例（86.4%）であった。奏効例37例（全例PR、56.1%）、SD21例（31.8%）、PD3例（4.5%）。Subtype別ではLuminal のPR31例（59.6%）、SD18例（34.6%）、PD2例（3.8%）。TNはPR6例（42.9%）、SD3例（21.4%）、PD1例（7.1%）であった。なお病理学的奏効率は手術症例59例中、Grade0-2が49例（83.1%）、Grade3は10例（16.9%）。type別ではLuminalでGrade0-2が40例（85.1%）、Grade3は7例（14.9%）で、TNではGrade0-2は9例（75%）、Grade3は3例（25%）であった。 効果とKi-67値に有意差は認めなかった。有害事象発生でGrade４の発現なく、白血球減少、好中球減少、貧血、食欲不振、 倦怠感、 トランスアミナーゼ上昇にGrade3発現をみた。 白血球減少Grade1-3が40例（60.6%）、好中球減少Grade1-3が22例（33.3%）、神経障害Grade1・2が45例（68.2%）、脱毛Grade1・2は49例（74.2%）などをみた。Nab12回目投与は平均で85.21日目（78-127日）であった。【結論・考察】Nabは術前化学療法を含めた初回治療において、化学療法効果が低いとされるLuminal　typeにも効果が期待できると考えられ、有害事象も認容できる範囲であった。また他のタキサン系薬剤同様に神経障害の持続期間や対応が重要な課題である。本研究はバイオマーカーと奏効率との相関を主要評価項目にしており、第二報以降にて当グループより発表予定である。

DP-1-28-4

手術可能HER2陰性乳癌におけるnab-Paclitaxel(q3W) followed by FECによる術前化学療法(KBCSG-TR1213)

[1]大阪労災病院　乳腺外科、
[2]Kinki Breast Cancer Study Group-Translational Research(KBCSG-TR)研究会、[3]KBCSG-TR1213中央病理判定委員会

松並　展輝[1,2]、増田　慎三[2]、高島　勉[2]、森本　卓[2]、水谷　麻紀子[2]、吉留　克英[2]、八十島　宏行[2]、森島　宏隆[1,2]、畑　和仁[2]、芝　英一[2]、富永　修盛[2]、西　敏夫[2]、神垣　俊二[2]、吉波　哲大[2]、田中　希世[2]、棟方　哲[3]、竹田　雅司[3]、辻本　正彦[3]、中山　貴寛[2]

【背景・目的】現在の術前化学療法の標準的なレジメンは、anthracycline(A)系薬剤とtaxane(T)系薬剤の逐次療法である。Nanoparticle albumin-bound paclitaxel(nab-PTX)はdrug deliveryを改善するというコンセプトのもとに開発され、転移性乳癌を対象とした試験では、他のT系薬剤に比べ同等以上の効果が報告された。 本試験は、 術前化学療法においてDocetaxelやweekly PTXの代わりにnab-PTXを使用した場合の有効性と安全性を検証するために計画された多施設第2相臨床試験である。【対象・方法】前治療歴のない65歳以下の手術可能なHER2陰性の女性原発性乳癌(T1c-3,N0-1,M0)を対象に、術前化学療法として4コースのnab-PTX(260mg/m^2,q3W)療法後に4コースのFEC100療法を施行。Primary endpointは中央判定によるcomprehensive pathological complete response(CpCR,ypT0-is)率で、secondary endpointsは臨床的奏効率・CpCRかつypN0率・quasi pCR(QpCR)率・乳房温存率及び安全性とした。本試験はQpCRの期待値を30%、閾値を13.3%と設定したため集積目標症例数は60例となった。【結果】2012年6月から2013年3月までに64例が登録され、 年齢中央値:49歳(32-66)、 閉経前:39例(60.9%)、estrogen receptor(ER)陽性:40例(62.5%)であった。4例が腫瘍進行のためnab-PTXを中止し、4例が有害事象のためnab-PTXを220mg/m^{2}に減量した。 病理学的治療効果判定が可能であった64例におけるCpCRは20.3% (95% confidence interval (CI):10.2-29.8%)、near pCRは12.5%(95% CI:4.4-20.6%)であり、QpCRは32.8%(95%CI:23.4-42.2%)であった。CpCRかつypN0は17.2%であった。また、ERの発現別のCpCRは、ER陽性:17.5%(95%CI:5.7-29.3%)、ER陰性:25.0%(95%CI:7.7-42.3%)であった。臨床的奏効率に関しては、前半のnab-PTX療法後は46.9%、FEC療法後は73.4%(47/64)となり、ER陽性は82.5%(33/40)、ER陰性は58.3%(14/24)であった。乳房温存率は46.8%であった。Grade 3以上の有害事象は39例(60.9%)に認められ、 頻度の高かったものは好中球減少(43.8%)・発熱性好中球減少症(14.1%)・ALT上昇(9.4%)・倦怠感(7.8%)及び悪心(6.3%)であった。【結語】HER2陰性乳癌におけるnab-PTX followed by FECによる術前化学療法は、 これまでの他のA-Tレジメンと同様の結果であり、忍容性も良好であった。現在、本レジメンの標準化に向けて、集積目標症例数を増やした追加の研究が進行中である(KBCSG-TR1315)。

DP-1-28-5

腋窩リンパ節転移陽性乳癌に対する術前化学療法におけるアンスラサイクリン系薬剤の有用性の比較検討

[1]東京医科大学病院　乳腺科学分野、[2]東京医科大学病院　病理診断部、[3]東京医科大学病院　薬剤部

河合　佑子[1]、小松　誠一郎[1]、岡崎　美季[1]、寺岡　冴子[1]、上田　亜衣[1]、細永　真理[1]、木村　芙英[1]、宮松　洋信[3]、海瀬　博史[1]、佐藤　永一[2]、山田　公人[1]、石川　孝[1]

【目的】乳癌に対する術前化学療法におけるアンスラサイクリン系薬剤の中でどのレジメンが最も有効かは分かっていない。当院において腋窩リンパ節転移陽性乳癌に対する術前化学療法におけるアンスラサイクリン系薬剤の有用性について比較検討を行った。【対象・方法】2003年5月から2014年5月に術前化学療法（アンスラサイクリン系薬剤、タキサン系薬剤）後に手術を行ったcT1-4 N1-3 M0乳癌219例を対象とした。CEF療法（C:シクロホスファミド500mg/m^2、E:エピルビシン100mg/m^2、5FU: 500mg/m^2）4コース投与後にタキサン系薬剤（タキソール80mg/m^2±トラスツズマブ（HER）を12コース、またはタキソテール75mg/m^2±HERを4コース）を施行した症例をCEF群、EC療法（E:エピルビシン90mg/m^2、C:シクロホスファミド600mg/m^2）4コース投与後にタキサン系薬剤を施行した症例をEC群とした。 臨床試験にてゾレドロン酸やデノスマブが併用されている症例も含まれている。各群におけるDFS、OS、再発率を調べた。【結果】CEF群は57例、年齢中央値51歳、ホルモン陽性HER2陰性が59.6%、ホルモン陽性HER2陽性が12.3%、HER2タイプが12.3%、 トリプルネガティブが15.8%、DFS中央値65ヶ月（172日~12年）、OS中央値70.8ヶ月（7.5ヶ月~12年）、 再発率15.6%であった。 ゾレドロン酸併用は11例であった。EC群は162例、年齢中央値52歳、ホルモン陽性HER2陰性が46.3%、ホルモン陽性HER2陽性が25.9%、HER2タイプが14.8%、 トリプルネガティブが13%、DFS中央値57.5ヶ月（60日~9.4年）、OS中央値61.1ヶ月（7.1ヶ月~9.4年）、 再発率17.3%であった。ゾレドロン酸併用は1例、デノスマブ併用は3例であった。 アンスラサイクリン系薬剤によるGr3および他疾患にて治療中止はいずれの症例でもなかった。【結語】CEF群とEC群では、 症例数の偏りはあるが、再発率においては著しい差を認めなかった。 観察期間を長くして、 今後更に解析を進めていく。

DP-1-28-6

乳癌周術期化学療法におけるdose-dense (dd) AC療法とFEC療法の後方視的研究

[1]国家公務員共済組合連合会　虎の門病院　臨床腫瘍科、
[2]国家公務員共済組合連合会　虎の門病院　乳腺内分泌外科

増田　淳[1]、尾崎　由記範[1]、大木　遼佑[1]、中島　裕理[1]、内山　美友紀[1]、小金丸　茂博[1]、小倉　拓也[2]、田村　宣子[2]、三浦　裕司[1]、田辺　裕子[1]、三浦　大周[2]、川端　英孝[2]、高野　利実[1]

【背景】ddAC（アドリアマイシン＋シクロホスファミド）療法は、G-CSFの一次予防的投与を前提に、投与間隔を従来の3週毎から2週毎としたレジメンで、乳癌術後化学療法の第III相試験で無病生存期間と全生存期間の改善が示され、海外では標準治療として広く行われている。日本でも持続型G-CSF製剤ペグフィルグラスチムの承認によって施行可能となったが、 日本人乳癌患者における有効性と安全性に関するデータは限られている。【方法】2014年1月から2015年12月までに、乳癌周術期化学療法としてdose-dense AC-T（タキサン系抗癌剤）療法またはFEC（5FU＋エピルビシン＋シクロホスファミド）-T療法が開始された症例を後方視的に解析し、 有害事象、 治療完遂率、Relative dose intensity (RDI)、病理学的完全奏効率 (pCR)等を評価した。【結果】抄録提出時点で、61人（ddAC群28人、FEC群33人）が解析対象であった。年齢中央値は、ddAC群 46歳（range, 36-68歳）、FEC群 49歳（range, 28-70歳）であった。 それぞれの群における病期別の割合は、Stage I：4%, 9%、Stage II:68%, 67%、Stage III:28%, 24%、サブタイプ別の割合は、Luminal：82%, 33%、Luminal-HER2：4%, 24%、HER2-enriched：0%, 19%、トリプルネガティブ：14%, 24%であった。Grade 3/4の有害事象発現は、好中球減少：0%, 30%、発熱性好中球減少症：0%, 3%、貧血：4%, 0%、肺炎：11%, 0%であった。治療完遂率は、ddAC群 93%, FEC群 94%、RDIは、ddAC群 97.8%, FEC群 98.0%であった。ddAC群では、grade 3の肺炎が3例（11%）で認められ、1例は細菌性肺炎（インフルエンザ桿菌）、2例はニューモシスチス肺炎であり、いずれも抗菌薬加療で軽快した。学術総会では、 有効性も含め、 アップデートしたデータを発表する。【結論】日本人における乳癌周術期化学療法として、ddAC-T療法はfeasibleであることが示唆された。前向き臨床試験で有効性と安全性を検証する必要がある。

DP-1-28-7

周術期化学療法におけるdose-dense regimenの導入と使用経験

[1]兵庫県立がんセンター　腫瘍内科、[2]兵庫県立がんセンター　乳腺外科、[3]兵庫県立がんセンター　薬剤部

尾上　琢磨[1]、松本　光史[1]、小田中　みのり[3]、朴　将源[1]、三木　万由子[2]、柴田　祥宏[1]、廣利　浩一[2]、高尾　信太郎[2]

【背景】乳癌に対する周術期化学療法において、dose-dense regimenは従来の投与法と比較し、より良好な治療成績が報告されている。本邦でも2014年11月にpegfilgrastimが薬価収載となり、dose-dense regimenの使用が可能となった。当施設では2015年4月よりdose-dense AC療法を中心に実臨床に導入している。【目的】当施設におけるdose-dense regimenの導入体制を紹介し、その安全性・Relative dose intensity等について検証する。【方法】当施設で2015年4月から11月までの期間に、 周術期化学療法としてdose dense AC療法(ADR 60mg/m^2 day1, CPM 600mg/m^2 day1, pegfilgrastim 3.6mg/body day3 q2w ×4 cycles)を施行した乳癌患者17名に関して、患者背景、有害事象発現状況(CTCAE ver4.0)、投与量・スケジュール等について、 診療録を参照し後方視的に集計した。【結果】患者背景は、 年齢中央値：51歳(30-66歳)、 女/男性：16/1例、PS(ECOG)0/1：12/5例、StageII/III：13/4例、術前/術後化学療法：11/6例であった。有害事象発現状況は、発熱性好中球減少Grade3：1例、白血球減少Grade1/4：3/1例、好中球減少Grade1/4：1/1例、貧血Grade1/2：15/1例、血小板減少Grade1：2例、 悪心Grade1/2/3：6/7/1例、 嘔吐Grade1/3：2/1例、 食欲不振Grade1/2/3：2/12/1例、便秘Grade1/2：8/4例、下痢Grade1/2：9/2例、倦怠感Grade1/2/3：7/8/1例、口内炎Grade1/2：5/4例、脱毛Grade1/2：1/16例であった。Relative dose intensityの平均値は94%で、10例で100%を保ち、85%未満は2例であった。全例にがん専門薬剤師による薬剤指導介入があり、Grade3の倦怠感や発熱性好中球減少を発症した一部の症例を除いて、基本的に外来で治療を完遂できた。【結論】今回の患者群においては、おおむね良好にRelative dose intensityが保たれ、有害事象も想定された範囲内であった。発表当日は2016年5月頃まで観察期間を延長し、またdose-dense PTXについても検証を行う予定である。

DP-1-29-1

アンスラサイクリン系の外来化学療法を施行した乳癌患者におけるMUSTを用いた栄養状態に関する検討

[1]市立池田病院　外科、[2]市立池田病院　NST、[3]大阪大谷大学　薬学部
安座間　隆[1]、田河　みゆき[2]、名徳　倫明[3]、岩本　千晶[2]、瀬名波　宏昌[2]、松田　泰樹[1]、北田　昌之[1]

【目的】乳癌におけるアンスラサイクリン系の抗がん剤は消化器系の副作用が強く、制吐剤投与にても食欲低下がみられ栄養状態の低下を引き起こす恐れがある。今回、外来にてEC、FEC療法を施行している乳癌患者の栄養状態をMUST(Malnutrition Universal Screening Tool：BMI、体重減少率、最近の栄養摂取状況を用いた栄養障害のスクリーニング方法)を用いて評価したので報告する。【方法】2011年4月から2014年6月の間に当院にて術前または術後補助化学療法としてEC、FEC療法を4クール施行した乳癌患者を対象とした。栄養状態の評価はMUSTを用いた。MUSTはスコア0（MUST-0群：特別な管理を要しない)、スコア1（MUST-1群:経過観察)、スコア2以上（MUST-2群：栄養療法の介入が必要）の3群に分類し、有害事象発現率を各群で調査した。化学療法の前後でBW、BMI（kg/m2)、Hb、Alb、小野寺予後指数(PNI:血清アルブミン値×10＋末梢リンパ球数×0.005）を各群で比較した。【結果】対象は37例。平均年齢55.4±11.6歳。MUST-0群は10名、MUST-1群は8名、MUST-2群は19名。有害事象発現率は食欲不振に関して有意に群間での差があり、悪心・嘔吐ではMUST-2群で多い傾向であった。治療前後におけるBW、Alb、BMIの比較では各群とも変化はみられなかったが、Hb、PNIとも各群で有意に減少した。【考察】EC、FEC療法により食欲不振に関して各群間で差がみられたが、ALB、BW、BMIはいずれの群でも治療前後で有意差はみられなかったのは、治療の副作用は一時的で治療期間がおよそ3か月間と比較的短期間であることが原因と考えられた。またHb、PNIで有意な減少がみられたのは、化学療法による骨髄抑制も原因のひとつと考えられた。【結論】外来でのアンスラサイクリン系化学療法では栄養状態への積極的な介入は必要ないと考えられた。

DP-1-29-2

早期乳癌に対する術前術後補助化学療法（EC療法）の治療強度(Relative Dose Intensity :RDI)低下要因の検討

JCHO下関医療センター　乳腺・甲状腺外科
長島　由紀子

【背景】早期乳癌に対する術前術後補助化学療法においては再発・死亡リスク減少を期待して、計画された標準治療を完遂し、治療強度(Relative Dose Intensity :RDI)を維持することが極めて重要である。EC療法において、嘔気嘔吐のマネジメントは制吐剤の進歩により比較的容易になり久しいが、発熱性好中球減少症(FN)のマネジメントも持続型G-CSF製剤のペグフィルグラスチム(Peg-G)の導入により変わりつつある。しかし実地臨床において、嘔気嘔吐やFN以外に、全身倦怠感や口内炎など様々な理由で減量や治療延期などが行われることがある。今回我々は、当院で行われたEC療法につき、RDIおよびRDI低下要因を検討し、RDI維持のための対策を考察した。【対象と方法】2011年8月から2015年4月までに術前術後補助化学療法としてEC療法(90，600)4サイクルを施行した30例。epirubicinのRDIを検討した。治療強度(DI)＝epirubicin投与量(mg)／治療期間(week)とし、RDI(%)＝実際のDI／予定のDI ×100とした。RDI低下率、低下の要因を検討した。【結果】全例女性。平均年齢：58.6歳（41－77歳）。平均体表面積：1.49（1.20－1.88）。平均サイクル数：3.8サイクル。RDI(%)：平均80.5（25－100%）。RDI 100%であったのは6例(20%)。RDI 85%以上の症例数：14例(46.7%)。中止症例数：3例（3サイクル2例、1サイクル1例)。減量症例数：12例(40%)（うち1例は2段階減量)。延期症例数：23例(76.7%)。延期の理由として、好中球減少症8例、その他有害事象6例、祝日などのため2例、患者の都合・希望のため7例であった。【考察】早期乳癌に対する術前術後補助化学療法において、RDIは85%以上を推奨されているが、今回の検討で85%以上を保てていたのは46.7%と半数以下であった。RDI低下の理由としては、中止、減量より延期が多かった。対策として、好中球減少症によるものは次サイクルからのPeg-G使用、また、患者の都合・希望によるものは、RDI維持の重要性を十分に患者教育することが重要と考えられた。

DP-1-29-3

当院で治療した術前化学療法症例の治療効果と予後についての検討

福井赤十字病院　外科
田中　文恵、吉田　誠、皆川　知洋、土居　幸司、川上　義行、青竹　利治、藤井　秀則、広瀬　由紀

近年、サブタイプ別の治療プランが標準治療であり、術前化学療法を施行して手術に臨む症例も増えている。今回、当院で一定の術前化学療法を施行した症例を集積し、術前化学療法の現状および治療効果、予後について検討した。2007年1月から2015年6月までに術前化学療法を開始し手術を施行した症例は58例、このうち対象をFEC＋タキサン系抗癌剤のレジメンで、HER2陽性乳癌には術前もしくは術後にトラスツズマブを併用した症例とした。さらに化学療法が1レジメンとなった症例、治療開始前の針生検材料がない症例、摘出生検後の症例を省くと、対象は51例となり平均年齢50歳(中央値50歳)であった。サブタイプ別ではLuminalタイプ23例、HER2陽性15例、TNBCタイプ13例、うちER陽性は33例64.7%で、閉経前、ER陰性患者が多い傾向を認めた。腫瘍径では、TNBCはLuminalとHER2の30.7mmに比較して30.3mmと小さい傾向にあり、N+では、Luminalは43.5%とHER2やTNBCが53%台であったのに比べ少ない傾向にあった。これは、ER+/-で分けても同様の傾向がみられ、ER陽性では腫瘍径が大きく年齢が若い人に術前化学療法を勧めている傾向が示唆された。治療効果についてpCR(ypT0ypN0)で検討すると、51例中pCRは13例25.5%であった。 サブタイプ別ではLuminal：5例21.7%、HER2：4例26.7%、TNBC：4例30.8%であった。pCRとなった症例の平均腫瘍径は30.5mm、Ki67は測定している症例では全例30%以上であった。Non-pCRと比較すると、 平均腫瘍径は30.6mm、Ki67は22例中14例が30%以上であった。ER陽性33例のうち、pCRは7例21.2%であり、そのうちLuminal-HER2が2例含まれる。7例はNG：3もしくはKi67が30%以上であった。また、ER陰性18例中、pCRは6例33.3%であり、ER陽性と比較して高い傾向があった。予後についてみると、51例中再発は10例あり、そのうち3例が原病死していた。再発10例のうちpCRは1例でTNBC(脳転移)であった。一方non-pCRの再発9例中、Luminal：6例、HER2：2例、TNBC：1例であり、Luminalタイプでは全例20mm以上のT2症例で、初再発部位は異なっても全例に肝転移が出現している。今回の検討で、Luminalタイプについては術後でも同様の化学療法レジメンを行うと考える症例を適応としていたが、ER陰性に比べpCR率は低い傾向にあり、non-pCRのうち33.3%に再発がみられ、いずれも肝転移を10年以内に認めた。今後、既存治療以外での補助療法の出現が望まれる。

DP-1-29-4

当科における持続性G-CSF製剤ペグフィルグラスチムの使用経験

[1]長野赤十字病院、[2]中澤ウィメンズライフクリニック
大野　晃一[1]、浜　善久[1]、岡田　敏宏[1]、横山　史朗[2]

乳癌診療において、術前・術後化学療法を行っていく際の患者に対する忍容性は重要である。忍容性が維持できないことによる短期的な問題点として、発熱性好中球減少症（fevrile neutropenia：FN）による感染症で入院・入院期間延長によるコスト増、治療関連死などが挙げられる。中長期的な問題点としては、FNにより抗癌剤の原料、治療スケジュールの延期により治療効果の減弱、すなわちRDI (Relative Dose Intensity)低下による生命予後の短縮が挙げられる。当科では術前術後の化学療法としてFEC及びTCを施行している。2010年1月から2014年12月までに術前化学療法を行った523回中、FEC完遂率は288回中276回（95%)、TC完遂率は235回中231回（98%）であった。FEC施行時に10回（3.5%)、TC施行時4回（2%）グレード4のFNが認められ、抗生剤投与、入院加療やG-CSF製剤の適宜使用が必要となるケースが散見された。　今回、当科では2015年1月より持続型G-CSF製剤であるペグフィルグラスチムを新たに採用し、化学療法後、24～48時間以内に投与を行った。術前化学療法症例が21例、術後化学療法症例16例であり、同年7月まで合計37症例、144回投与を行った。経過にて軽度の発熱及び腰痛といったG-CSF製剤による副作用はほとんど見られなかった。FEC完遂率は79回中78回（99%)、TC完遂率は55回中55回（100%）であり、化学療法によるFNはFEC、TCともに認めなかった。また、ペグフィルグラスチム投与後1週間目の採血にて、白血球の上昇が思わしくない症例を術前化学療法の2例に認めたが、投与症例全例がほぼ滞りなく化学療法を施行することができた。FEC及びTC療法時にペグフィルグラスチムを投与することは、術前術後の化学療法の忍容性を保持することに大きく寄与すると思われる。

DP-1-29-5

通院化学療法中の乳がん患者の心理的苦痛の実態 ～つらさと支障の寒暖計によるスクリーニングの結果から～

[1]伊勢赤十字病院　看護部、[2]伊勢赤十字病院　外科、
[3]伊勢赤十字病院　薬剤部
中村　晴代[1]、大市　三鈴[1]、松本　英一[2]、三宅　知宏[3]、中西　由衣[3]

【目的】通院化学療法中の乳がん患者に対する「つらさと支障の寒暖計」のスクリーニング結果を基に心理的苦痛の実態を明らかにし、継続的なスクリーニングを行うことの意義を検討する。
【方法】A病院で通院治療中のがん患者すべてを対象に、「つらさと支障の寒暖計(以下、寒暖計)」を使用して、抑うつや適応障害のスクリーニングを行った。寒暖計が高値（カットオフ値＝つらさ４以上かつ支障３以上）を示した場合には、その心理的苦痛の状況について看護師が聴取、看護師カンファレンスで対応を話し合った。多職種による介入が必要な場合には臨床心理士を含む多職種カンファレンスを行い、そこで精神科受診やカウンセリングの必要性が高いと判断された場合には受診を勧めた。以上のような取り組みのうち、平成24年4月1日～平成25年7月31日に通院中の乳がん患者を対象としてデータ抽出し分析した。データは匿名化し個人が特定されないように配慮した。また、調査にあたっては当該施設の治験及び研究審査委員会の承認を受けた。
【結果】寒暖計によるスクリーニングを実施した乳がん患者は計132名、寒暖計が高値を示した患者は61名(46%)であった。寒暖計高値の患者全員の対応を看護師カンファレンスで検討し、そのうち15名(12%)について多職種カンファレンスを行った。これらの患者のうち、精神科受診やカウンセリングの必要性が高いと判断されたのは10名(8%)で、その半数である5名(4%)が心理士の介入や精神科医師の診察を受け、うち2名(1.5%)がうつの診断基準を満たしていた。寒暖計が高値を示した患者の背景や状況をみると、初回治療や再発による治療開始、有害事象出現等のタイミングにあることが多かった。看護師が多職種による介入が必要と判断、多職種カンファレンスに至った事例は、心理的苦痛だけでなく、身体症状も強い場合や社会的サポートが不十分なケースであった。
【考察】通院化学療法中の乳がん患者の約半数が生活に支障をきたすほどの気持ちのつらさを持っていた。多くの患者が長期間の治療を受ける過程を支援していくにあたり、患者の気持ちの変化や介入のタイミングを見落とさないために、寒暖計で継続的にスクリーニングしていく意義は高いと考える。また、寒暖計をツールとして、心理的苦痛について患者と医療者が対話を続けていくこと自体が心理面の支援として重要と考える。

DP-1-29-6

乳腺外科におけるがん患者指導管理料３算定の導入について

[1]市立貝塚病院　薬剤部、[2]市立貝塚病院　乳腺外科
谷口　嘉宏[1]、西前　綾香[2]、中野　芳明[2]、西　敏夫[2]、稲治　英生[2]

【目的】平成２６年度診療報酬改定において「がん患者指導管理料３（以下、管理料３）」が新設された。当院の乳腺外科における管理料３の算定取り組みについて報告する。【方法】(1)乳腺カンファレンスに参加し化学療法実施予定の情報を基に対象患者を選択する(2)医師が管理料３の指導依頼及び指導予約枠を入力する（２回目以降の指導予約は継続指導が必要な患者のみ薬剤師が入力）(3)コスト連携の実施は薬剤師が行う【結果】平成２７年６月～８月実績は、管理料３算定患者27件、支持療法追加件数９件、抗がん剤投与量変更が３件であった。【考察】初回のみ医師が管理料３の依頼を入力すること及びコスト連携は薬剤師が行うことで医師の負担を軽減できた。2回目以降の継続指導が必要な患者については薬剤師が指導予約を取ることにより指導が必要な患者にのみ管理料３が実施できている。また管理料３取り組み以前には見られなかった抗がん剤の投与量変更３件、支持療法追加９件と管理料３算定患者27件中12例(44%)に薬学的介入が認められたことでより安全で有効な薬物療法が提供できた。【結論】乳腺外科での薬剤師によるがん患者指導は今後とも必要性が増してゆく分野であり、今後認定薬剤師の育成にも力を入れより一層連携の強化を目指したい。

DP-1-30-1

胸水貯留を有する症例に対するBevacizumab+Paclitaxelの治療成績の検討

筑波メディカルセンター病院　乳腺科
柏倉　由実、森島　勇、小暮　真理子、植野　映

Bevacizumab+Paclitaxelは本邦では2011年9月に臨床使用可能となったものの、米国ではAVADO 試験及びRIBBON1 試験 で、明らかな延命効果が認められず適応削除となった。一方でBevacizumabは乳癌以外に大腸・肺・卵巣癌において使用レジメンにより胸腹水が改善した報告がある。胸腹水による症状を薬物治療により軽減できれば患者のQOLの向上につながる。現在までにBevacizumab+Paclitaxelの治療を行った症例をレトロスペクティブに検討した。【対象】2015年9月までに当院でBevacizumab+Paclitaxelを施行した23例のうち、経過中呼吸苦のある胸水貯留をきたした13例。死亡例は8例、生存・加療継続例は5例。Subtypeはホルモン陽性・HER2陰性7例、ホルモン陽性・HER2陽性1例、triple negative5例。【結果】平均投与サイクルは6.7サイクル（1-15サイクル）。Bevacizumab+Paclitaxel投与により9例(69%)で投与後胸水の改善が得られ、うち6例は投与開始2クールまでに改善が得られていた。死亡例8例はtriple negative5例、ホルモン陽性・HER2陰性2例、ホルモン陽性・HER2陽性1例で、Bevacizumab+Paclitaxelを平均2.75レジメン（2-5レジメン）の化学療法の後に施行していたが、5例（63%）で胸水貯留の改善が得られ、うち3例は終末期まで胸水のcontrolが良好であった。生存・加療継続中の5例は術後4年半で再発した1例と術後5年以上経過して再発した4例で、全例ホルモン陽性・HER2陰性であった。前治療として化学療法を施行した症例は1例のみであった。5例全例でBevacizumab+Paclitaxel投与により胸水貯留の改善が得られ、うち2例はcCRを得たと考え、現在内分泌療法で加療継続中である。Bevacizumab+Paclitaxelを投与した23例で副作用を理由にレジメン変更した症例は白血球減少による1例のみで、重篤な副作用は認められなかった。【考察】胸水を有するような症例において、Bevacizumab+Paclitaxelは前治療を有するような症例でも胸水のcontrolを改善し、患者のQOL向上に役立つ可能性が高い。特に胸水貯留をきたしたホルモン陽性・HER2陰性症例の晩期再発症例に対してはBevacizumab+Paclitaxelは寛解導入目的として有用と考える。

DP-1-30-2

富山県における転移・再発乳癌に対するベバシズマブの使用状況と有効性に関する報告（TBCRG-2）第３報

[1]富山市民病院　外科、[2]TBCRG（Toyama Breast Cancer Research Group）
吉川　朱実[1,2]、伊井　徹[2]、岩田　啓子[2]、江嵐　充治[2]、尾山　佳永子[2]、
清原　薫[2]、小林　隆司[2]、島多　勝夫[2]、清水　哲朗[2]、棚田　安子[2]、
経田　淳[2]、長田　拓哉[2]、野崎　善成[2]、福島　亘[2]、前田　基一[2]、
松井　恒志[2]、吉田　徹[2]、羽場　佑介[2]

TBCRG は富山県における乳癌治療の現状把握のために立ち上げられた多施設共同の研究グループである。県内の乳癌治療を担当する主力医師が連携し、主要な新薬や治療手技の実施状況を把握するとともに、その有効性と有害事象の現状を把握・共有するために発足した。TBCRGの調査・研究としては、第22回、第23回の日本乳癌学会学術総会において、エリブリン、ベバシズマブ、ペルツヅマブに関する報告を行った。今回、転移・再発乳癌に対するベバシズマブの使用状況と有効性、有害事象に関する調査（TBCRG-2）の追加報告（第3報）を行う。TBCRG-2においては2013年1月以降の県内でのベバシズマブ使用例全例の集積を目指した。2015年11月末日現在、141例のベバシズマブ使用例が確認され、臨床データが集積された。対象患者の年齢中央値は57.0歳。閉経前/後28.6/71.4%。進行癌/再発癌25.5/74.5%。ER/PgR/HER2の陽性率　75.7/54.0/10.2%であった。アンスラサイクリン/タキサンによる治療歴のある例は各62.5/57.0%。　治療ラインは1st/2nd/3rd以降が39.0/16.3/44.7%。効果判定可能症例における奏功率は62.3%、病勢コントロール率（CR+PR+SD）は81.9%と良好であった。観察期間は短いが、無増悪生存期間の中央値は274日だった。　Grade3,4の有害事象としては、好中球減少が16例（11.3%）、高血圧が6例（4.3%）、末梢神経障害（感覚性）が3例（2.1%）、蛋白尿、肝機能障害、口内炎、味覚障害、倦怠感が各1例（0.7%）に認められた。ベバシズマブ治療中止理由のうち病勢進行以外のものとしては、併用のパクリタキセルによると考えられる末梢神経障害や皮疹、倦怠感、患者希望による治療中止などが挙げられたが、創傷治癒遅延が2例、気胸、消化管出血が各1例あり、ベバシズマブとの関連が疑われる。今回の調査・分析からは、転移・再発乳癌に対する治療選択としてベバシズマブは充分有用と考えられたが、一方、特有の有害事象には注意を要し、今後も追跡を継続する事が重要と考えられた。

DP-1-30-3

進行・再発乳癌におけるTS-1の位置づけ

[1]獨協医科大学越谷病院　乳腺センター、[2]獨協医科大学越谷病院　放射線科、[3]獨協医科大学越谷病院　外科

小島　誠人[1]、石綱　一央[1]、二宮　淳[1]、辻　英一[1]、林原　紀明[1]、瀧澤　淳[1]、奈良橋　健[1]、小川　利久[1]、川島　実穂[2]、野崎　美和子[2]、大矢　雅敏[3]

【目的】経口抗悪性腫瘍剤であるTS-1は手術不能又は再発乳癌において他剤耐性症例に効果があり、認容性も良好であることは既に知られている。今回我々は、進行・再発乳癌におけるTS-1使用症例を遡及的に検討し、転移臓器別やサブタイプ別の検討も加えた。【対象と方法】進行・再発乳癌70例に対し使用し、評価可能症例は50例であった。投与方法は体表面積に合わせて1日に80～120mgを28日間連日投与14日間休薬で1コースとした。【成績】50例の奏効率は30.0%、臨床的有用率は56.0%であった。転移臓器別の評価では、肺転移の奏効率が若干高い傾向にあった。サブタイプ別の評価では、LuminalA･Bタイプの奏効率が若干高い傾向にあった。主な副作用については、軽度消化器症状や骨髄抑制、長期使用症例で皮膚の色素沈着が認められたが、手足症候群は現在のところ認められず、副作用による中止症例は少なく認容性は高いと考えられた。【結論】TS-1は他剤耐性症例にも効果が期待でき、また化学療法の効果が低いとされるLuminalA・Bタイプにも効果が期待できる可能性が示唆された。さらに認容性が高く経口剤であるため、患者のQOLを低下させずに長期間安全に投与でき、今後はup frontにも使用できる薬剤と考えられた。

DP-1-30-4

当センターにおける転移・再発乳癌に対するS-1療法の後方視的検討

[1]千葉県がんセンター　乳腺外科、[2]千葉県がんセンター　腫瘍・血液内科

味八木　寿子[1]、中村　力也[1]、椎名　伸充[1]、佐々木　亘亮[1]、王　暁斐[2]、辻村　秀樹[2]、熊谷　匡也[2]、山本　尚人[1]

【背景】HER2陰性転移・再発乳癌に対してタキサンとS-1のランダム化第3相比較試験SELECT-BCにおいて、タキサンと比較してS-1のOS非劣性が検証され、2015年度乳癌診療ガイドラインが改訂された。エビデンスをうけて当院でも、S-1の使用症例は増加傾向にあるが、その対象の選別は明らかではなく、実際の臨床における検討は少ない。【対象・方法】2010年1月から2015年11月までに、当院でS-1療法が施行された転移再発乳癌症例を対象に有効性および副作用に関して後方視的検討をおこなった。【結果】S-1が施行されたのは60例。年齢中央値64.5歳、ER陽性66.6%、HER2陽性11.7%、化学療法の前治療歴の中央値は1レジメン（0-8）であった。そのうち現時点で治療効果評価が可能な49例において、奏功率（RR）36.7%、臨床的有用率（CBR）63.2%、time to treatment failure(TTF)は146日であった。1次治療（21例）、2次治療（8例）で施行された症例は、それぞれRR57%、50%、CBR80.9%、87.5%、TTF146日、239日であり、3次治療以降（19例）の10.5%、36.8%、97日と比較して良好な結果であった。サブタイプ別にER陽性乳癌はTNよりも、RR（45.1%vs21.4%）、TTF（155日vs96日）ともに良好であり、肝転移の有無での比較では、RR（あり50%vsなし32.4%）に反して、TTF（110.5日vs164日）と有意に肝転移のある症例でTTFが短かった。また、non-life threateningとされる局所・リンパ節転移症例では、RR25%、CBR66.6%、TTF95.5日という結果であった。全体でGr3以上の有害事象は、貧血8.3%、好中球減少6.6%、血小板減少3.3%、口内炎1.6%、下痢3.3%、悪心1.6%、HFS3.3%であったが、副作用による中止例は16.6%と多く、半数の30例で投与減量が行われていた。【結語】S-1はとくに1次2次治療におけるER陽性乳癌において治療効果は良好であった。しかし、対象の選別と毒性の管理にはまだ解析が必要である。13例がまだ治療継続中であり、本学会までにさらに検討を加えて報告する。

DP-1-30-5

進行再発乳癌患者に対する5-FU系経口抗癌剤の治療成績の検討

[1]香川県立中央病院　乳腺・内分泌外科、[2]香川県立中央病院　外科

川崎　賢祐[1,2]、鳩野　みなみ[1,2]、大橋　龍一郎[2]、青江　基[2]、小笠原　豊[1,2]

【対象】Capecitabine(以下X)あるいはTS-1の投与された進行再発乳癌症例59例.
【結果】平均年齢は59.6歳で，70歳以上は12例(20%)であった．投与ラインは1次10例，2次13例，3次17例，4次13例，5次以降6例であった．既投与薬としてX投与例ではAnthracyclineが56%，Taxaneが44%に投与され、TS-1投与例ではAnthracyclineが59%，Taxaneが52%に投与されていた． 抗癌剤との併用に関しては，X投与32例のうち， 単独投与が9例で，XC(cyclophosphamide併用)が23例であった．TS-1投与27例は全例単独投与であった．また，Trastuzumab併用例がX投与例で8例，TS-1投与例で5例あり，lapatinib併用例はX投与例で3例あった．投与量はX投与例のうち全例において推奨用量以下で，TS-1投与例では12例(52%)で推奨用量以下であった． 治療効果はX投与例でPR 10例，longSD 4例で奏効率(RR) 31.3%，臨床的有用率(CBR) 43.8%，median TTFは6.7ヶ月であった．TS-1投与例での治療効果はCR 1例，PR 8例，longSD 6例でRR 33.3%，CBR 55.6%，median TTFは6.9ヶ月であった．X投与後にTS-1を投与した7例のうち1例にPRを認め，TS-1投与後にXを投与した4例のうち1例にPR，1例にlongSDを認めた．後半奏功した症例は前半の5-FU系経口抗癌剤も奏功していた．毒性に関しては,X投与例においてGrade2のHFSを2例(6%)に認めた．またGrade3の好中球減少1例および，併用したcyclophosphamideによると思われる2例の出血性膀胱炎（Grade2およびGrade3）を認めた．TS-1投与例においてはGrade3以上の有害事象は認めず，口内炎(all grade)を5例(18%)に認めた.
【結語】高齢者にも投与可能で，推奨用量よりも減量することで副作用が軽減され，治療効果も満足できるものであった．X，TS-1がともに投与された症例では，X or TS-1の後半投与で効果がみられた症例は，前半投与で効果が認められていた．5-FU系経口抗癌剤の再投与は既治療5-FU系経口抗癌剤の効果を考慮すべきと考えられた.

DP-1-30-6

転移乳癌に対する２週投与１週休薬によるS-1の安全性と効果の検討

[1]がん研究会有明病院　乳腺内科、[2]がん研究会有明病院　総合腫瘍科、[3]がん研究会有明病院　乳腺センター

柴山　朋子[1]、深田　一平[1]、小林　心[1]、荒木　和浩[1]、伊藤　良則[1]、高橋　俊二[2]、大野　真司[3]

転移乳癌に対する薬物療法でS-1はタキサン系薬剤に劣らない効果を有し、QOLを保つことのできる有用な薬剤である。しかしながら消化器症状や口内炎、肝障害、色素沈着、血液毒性、腎機能低下などの副作用が治療中断の要因となりうる。進行再発胃癌において従来の4週投与2週休薬法と副作用の出現しやすい２～３週目にかけて休薬する2週投与1週休薬法を行ったところ、４週投与2週休薬法による6ヶ月間の服薬完遂率が58%であるのに対して2週投与1週休薬法では86%と高かったことが報告されている。今回、我々は転移乳癌に対してS-1の2週投与1週休薬法を行ったので、その安全性と効果について報告する。[対象]2006年6月より2015年10月までの間に当院にてS-1を投与された27例のうち転移乳癌に対して2週投与1週薬法（2週法）を開始した症例19例。年齢は40歳～81歳（中央値62歳）、前加療は0～8レジメン（平均3.0レジメン）で骨転移12例、肺・胸膜転移11例、肝転移6例、リンパ節転移15例であった。投与前に腎機能障害のある患者はいなかった。[結果]19例中18例(94.7%)で何らかの有害事象を認めた。有害事象発現率は白血球減少21%、血小板減少26.3%、貧血36.8%、肝逸脱系酵素上昇21%、食欲不振42.1%、悪心26.3%、倦怠感21%、色素沈着21%、下痢15.7%、口内炎5.2%ですべてGrade1もしくは2であった。Grade3以上の有害事象は認めなかった。効果はPR1例、SD14例、PD4例であった。奏効率は5.2%、治療成功期間 5.9ヶ月、最長投与期間は10ヶ月であった。[考察]転移乳癌における2週投与1週休薬法によるS-1は重篤な副作用が少なく、治療継続性に優れることが示唆された。

DP-1-30-7

転移再発乳癌に対するTS-1治療（1-2 lineと3 line以降の比較）

[1]済生会横浜市南部病院　外科　ブレストセンター、
[2]済生会横浜市南部病院　薬剤部、[3]済生会横浜市南部病院　病理部
嶋田　和博[1]、福島　忠男[1]、今田　敏夫[1]、平野　綾子[2]、中山　崇[3]

【背景】転移再発乳癌(MBC)に対する1次化学療法としてはAnthracycline(A)やTaxane(T)が推奨される。しかし術前術後補助療法としてA/Tを使用する症例も多く，患者背景や再発形式によってはTS-1が再発後第一選択となり得る．昨今，第三相試験(SELECT BC)が行われ、全生存期間に関してTS-1のTaxane系薬剤に対する非劣性が証明された．近年の高齢者乳癌増加を考えると，低毒性薬剤の有効な使用タイミングの検討は実臨床において重要である．【目的】MBCのTS-1単独療法の奏功率（CR+PR+SD），治療継続期間(time to treatment failure)，毒性について検討した．【方法】対象はHER2陰性MBCに対して2009年以降にTS-1単独療法が施行された転移再発乳癌10症例． 80-120mg/dayを28日間連日投与14間休薬，または14日間連日投与7間休薬を1コースとした．病勢進行や原病による全身状態悪化や副作用により中止するまで投薬継続とした．【結果】初診時の平均年齢は60歳．平均腫瘍径は3.6cm，組織型(浸潤性乳管癌7例/浸潤性小葉癌3例)，NG(1/2,3)は(7例/3例)，cStage(I-II/III-IV)は(4例/6例)， サブタイプ(luminal7例 / TNBC3例)．TS-1開始時転移部位(内臓/骨/その他)は(6例/3例/4例)．TS-1の使用ライン（術前術後化学療法や内分泌療法(HT)を含まない）は（1-2 lineが6例/3 line以降は4例)，TS-1前A既治療例は6例，T既治療例は6例であった．奏効率（CR+PR+SD）は1-2 line群は100%，3 line以降群では50%であった．治療継続期間の平均は1-2 line群は127日，3 line以降群では48日であった．サブタイプやA/T使用歴，転移臓器数は治療継続期間に影響を与えなかった．G3以上の毒性は嘔気を1症例に認めるのみであった．【考察】TS-1は奏効率も比較的良好の上，毒性も少なく今後MBCの標準レジメンとして使用されると考えられる．早期lineでの使用を考慮することは良奏効率と長い治療継続期間を達成するため重要となる．統計解析，文献的考察を加え報告する．

DP-1-31-1

再発乳癌薬物治療における病勢進行様式の違いによる予後の検討

[1]岐阜大学　医学部　腫瘍外科、[2]岐阜大学 医学部　乳腺分子腫瘍学
森　龍太郎[1]、二村　学[2]、森光　華澄[2]、吉田　和弘[1]

【はじめに】再発乳癌における治療効果の評価はresponse evaluation criteria in solid tumors (RECIST)を参考に行われ、Progressive disease (PD)の判定で治療変更が行われる。PDは(1)既存病変の増大、(2)新規病変の出現、の2つの異なる状態を含むため、今回、病勢進行様式の違いが予後に及ぼす影響を後方視的に検討した。【方法】当院において2004年から2015年に再発乳癌に対して薬物療法が行われた患者において、病勢進行の様式を既存病変の増大(Increase in size, IS)と新規病変（New lesion, NL）に分けて判定し、病勢進行様式と治療変更後の生存期間との関連、および薬剤選択との関連を検討した。【結果】患者は107人、年齢は中央値で58歳、T2が多く(43例)、74例でN(+)、サブタイプはLuminalタイプが68例、Luminal HER2が8例、HER2タイプが14例、Triple negativeが17例であった。転移臓器は骨(61例)、リンパ節(44例)、肺(34例)、肝(29例)が多かった。薬物療法は中央値で4レジメン(1-17)行われており、治療全体でNLは41.2%であった。NLでの治療変更後はISでの変更より生存期間が短い傾向にあり、Mean survival time (MST)は、第1治療後で15.4m vs 33.5m (p=0.48)、第2治療後で10.9m vs 20.2 (p=0.019)、第3治療後は14.3m vs 23.7m (p=0.22) で、第2治療のNLは有意に予後不良であった。化学療法のみで検討すると第1化学療法後は10.9m vs 17.0 (p=0.52)、第2化学療法後は4.7m vs 20.3m (p=0.0048)、第3化学療法後は9.8m vs 18.7m (p=0.10)であり、第2化学療法のNLはより予後不良であった。薬剤別にNLの頻度をみると、全体ではAnthracyclineでNLの頻度が低い傾向(23.5%)があり、分子標的薬のみで治療している場合にNLの頻度が高い傾向(88.9%)があった。治療ライン別にみると第1化学療法ではPaclitaxel+BevacizumabでNLが多い傾向(58.3%)があり、第2化学療法では経口5FUでNLが多い傾向(63.2%)があった。【考察】NLでの病勢進行は、ISでの病勢進行より予後不良で、とくに第2化学療のNLはとくに予後不良であった。分子標的薬のみの場合や経口5FUでNLの頻度が高く、これは薬剤の特性や治療変更の遅れが関連していると考えられた。このことから、第2化学療法ではNLの頻度が低い薬剤を選択し、病勢には十分に注意を払いながら、治療変更が遅れないようにする必要があると考えられた。

DP-1-31-2

維持療法を施行した進行再発乳癌患者の検討

鳥取赤十字病院　外科
山口　由美、多田　陽一郎、高屋　誠吾、岩本　明美、山代　豊、
柴田　俊輔、石黒　稔、西土井　英昭

【はじめに】進行再発乳癌患者は，比較的多くの抗がん剤が使用できるため，化学療法を受ける期間が長期にわたる場合が多い．しかし，長期間の化学療法は蓄積する副作用による身体的苦痛，精神的，経済的疲弊をもたらす場合もある．一部の癌腫においては維持療法が実践されているが，乳癌においてその適応は明確にされていない．今回，当院において維持療法を行った進行再発乳癌患者をretrospectiveに検討した．【対象と方法】進行再発乳癌と診断され，一次治療に静注化学療法を選択した患者は82名であった．化学療法後non-PDと判断し，維持療法に移行した31名を対象とした．維持療法の定義は静注化学療法を中止してホルモン剤，分子標的薬，内服化学療法の施行と定義した．これらの患者の再発後生存期間，維持療法後のPFS，PFSに影響を与える因子を検討した．【結果】患者の進行再発診断時平均年齢は49.1歳であった．HR陽性症例は22例，HER2陽性症例は10例，Triple negative（TN）症例は4例であった．維持療法としてホルモン剤のみ使用（H症例）が17例，T-mab（±ホルモン剤）使用例（T症例）が9例，内服化学療法例（C症例）が5例であった．化学療法開始後維持療法に移行するまでの期間の中央値は618日であり，全症例における進行再発診断後生存期間は中央値に至らず，10年生存率は59.1%であった．維持療法後のPFS中央値は1986日であった．PFSに影響を与える臨床的因子を検討したところ，維持療法直前の腫瘍マーカーが正常値であることが有意なPFSの延長をもたらし（p＜0.05），転移臓器が単一であり，放射線等の局所療法を加えた方が，PFSが長い傾向（p＜0.1）であったが，ER，HER2の状態，前化学療法の期間とPFSとの有意な関連は認めなかった．維持療法ごとのPFSはH症例で中央値が2559日，T症例で2462日，C症例で289日であり，ホルモン剤とT-mabの維持療法としての効果はほぼ同等であった．【考察】自験例では進行再発乳癌の化学療法後の病状の安定した症例を対象としており，TN症例が少なかったという状況がある．本検討よりTN症例での内服化学療法のPFSは短かかった．HRあるいはHER2陽性例で，化学療法後non-PDとなり，単一臓器転移，腫瘍マーカーの安定した症例においては，維持療法を比較的長期間継続できる可能性が示唆された．

DP-1-31-3

当院における乳癌脳転移症例についての検討

[1]社会医療法人博愛会　相良病院　乳腺外科、
[2]社会医療法人博愛会　相良病院　病理診断科、
[3]相良パース通りクリニック　放射線科、
[4]相良病院付属ブレストセンター　放射線科
松山　義人[1]、雷　哲明[1]、相良　吉昭[1]、相良　安昭[1]、大井　恭代[2]、
馬場　信一[1]、四元　大輔[1]、松方　絢美[1]、寺岡　恵[1]、金光　秀一[1]、
川野　順子[1]、木谷　哲[1]、佐藤　睦[1]、相良　吉厚[1]、佐々木　道郎[3]、
土持　進作[3]、戸崎　光宏[4]

乳癌脳転移は骨、肺、肝などの全身諸臓器転移に伴うことが多く予後不良とされているが近年、治療法の進歩により長期生存例も見られるようになった。今回当院で経験した乳癌脳転移症例について検討した。【対象と方法】1998年5月～2015年9月までに再発が認められた再発乳癌症例768例中、脳転移症例95例。再発は、理学所見、ＣＴ、ＭＲＩ、腫瘍マーカー（CEA、CA15-3）、必要時PETを用いて診断した。無病期間(DFI)、生存期間（OS）再発後生存期間、リンパ節転移、ホルモンレセプター（HR）、subtype、HER-2、再発時期、再発後治療、 について検討した。【結果】手術時年齢： 中央値50歳（25～81）。脳転移の頻度は12.4%（95例）DFIの中央値23カ月、（1～211）。OSの中央値は57ヵ月（2～255）であった。再発後生存期間の中央値27カ月（0.3～203）であった。術前stageは1：11.1%、2：66.6%、3：38.9%であった。リンパ節転移数はｎ0：38.2%（32例） ｎ1-3：39.5%（32例） ｎ4以上：22.2%（18例）であった。HR陽性率は44.2%（42例）であった。subtype別ではＬｕｍｉｎａｌＡ：0%、 Ｌｕｍｉｎａｌ Ｂ（HER-2陽性）：14.7%、 Ｌｕｍｉｎａｌ Ｂ（HER-2陰性）：28.4%、HER-2type：18.3%、Triple negative:23.9%であった。HER-2陽性率は33%であった。HER-2陽性例のDFI中央値は17か月（１～211）。OS中央値は49ヵ月（21～221）再発後生存期間の中央値28.9カ月（2.3～99.3）であった。HER-2陰性例のDFI中央値は23か月（1.0～140）。OS中央値は47ヵ月（2～182）。再発後生存期間の中央値20.8カ月（0.3～133）であった。他臓器転移の後発症した脳転移症例は全脳転移症例の57%（54例）。DFI中央値17.5カ月（1～113）、OS中央値は48ヵ月（21～255）、再発後生存期間の中央値24カ月（2.3～203）であった。初再発部位が脳であった症例は43%（41例）。DFI中央値15カ月（1～211）、OS中央値は40ヵ月（2～221）、 再発後生存期間の中央値20カ月（0.3～114.6）であった。脳転移に対する治療法はγナイフ、全脳照射、外科的切除、HER-2陽性例に対しては抗HER-2療法が施行された。【結語】脳転移症例の術前HER-2陽性例のDFIは短かったが、再発後生存期間はHER-2陰性例に比べ長かった。他臓器転移の後、発症した脳転移症例の再発後生存期間は、初再発部位が脳であった症例に比べて長かった（P＝0.01）。

DP-1-31-4
乳癌転移再発治療中重症副鼻腔炎例の検討

[1]市立札幌病院　外科・乳腺外科、[2]市立札幌病院　耳鼻咽喉科
大川　由美[1]、大島　由佳[1]、斎藤　健太郎[1]、上坂　貴洋[1]、寺崎　康展[1]、葛西　弘規[1]、皆川　のぞみ[1]、奥田　耕司[1]、大島　隆宏[1]、三澤　一仁[1]、吉村　理[2]

乳癌転移再発症例では全身感染巣有無把握及び管理がQOL維持に影響する。急性副鼻腔炎は増悪により眼球、頭蓋底へ波及するため早期治療が必要となるが、定型的症状を呈さず診断困難例も多い。同症例発症リスク及び骨シンチグラフィによる予見可能性につき検討した。対象：2008年1月から2015年9月までに治療した乳癌転移再発142例。結果:142例中、骨シンチグラフィを125例に施行、副鼻腔炎所見を11例（8.8%）に認めた。11例中転移前指摘は7例。11例中急性副鼻腔炎発症なし。転移再発治療中に眼症状等を呈する重症急性副鼻腔炎2例発症（日本鼻科学会による急性副鼻腔炎診療ガイドライン2010年重症度分類に準ずる）。2例とも発症前に骨シンチグラフィで副鼻腔炎所見を認めなかった。2例とも骨修飾薬投与あり、齲歯なし、頭蓋底骨破壊なし、1例全脳照射後。1例はハーセプチン、パージェタ、タキソン投与中、1例はアバスチン、タキソン投与中発症であった。2例とも耳鼻科治療により完治、1例は8ヶ月後腫瘍死、1例は5ヶ月後生存中。まとめ：急性副鼻腔炎は定型的症状に乏しく診断困難な例が少なくない。乳癌転移再発症例では担癌、抗癌剤、齲歯、骨転移等増悪因子が多く重症化リスクが高いと考えられる。骨シンチグラフィによる予見は困難であり、遷延する鼻炎、顔面腫脹等臨床所見に留意し診断確定時には早期から耳鼻科医と連携することが肝要と考えた。

DP-1-31-5
遠隔転移発現後10年以上の生存を認めた乳癌症例の検討

[1]飯田市立病院　乳腺内分泌外科、[2]飯田市立病院　外科、[3]飯田市立病院　放射線治療科
新宮　聖士[1]、小松　哲[1]、片岡　将宏[1]、堀米　直人[2]、金子　源吾[2]、武井　一喜[3]

遠隔転移を来した再発乳癌の治癒は困難であり、10年生存率は5%程度と言われている。今回われわれは、遠隔転移発現後10年以上の生存を認めた乳癌症例を検討し、長期生存をもたらした要因について考察した。【対象】当院で治療を行っている乳癌症例の内、遠隔転移発現後10年以上の生存を認めた5例。【方法】対象症例の治療開始時の年齢、病期、サブタイプ、初再発部位、無再発生存期間（DFI）、治療内容、再発後生存期間などについて検討した。【結果】治療開始時の年齢は29-58歳（中央値53歳）。病期は、Stage Ⅰ：2例、IIA：1例、IIIB：1例、Ⅳ：1例。 サブタイプ別では、Luminal：3例、HER2-enriched：1例、ER陽性（PgR、HER2不明）：1例。初再発部位は骨2例、肺2例（内、1例はStage Ⅳ）、骨および肺1例。Stage Ⅳを除くDFIは、4年11ヵ月-14年8ヵ月。転移発現後の治療内容は、化学療法（抗HER2療法を含む）：1-9レジメン（中央値5レジメン）、ホルモン療法：1-5レジメン（中央値：3.5レジメン）。他に骨吸収抑制剤、放射線治療（外照射、ストロンチウム、ガンマナイフ）。現時点における再発後生存期間は10年3ヵ月-13年5ヵ月。【考察】 遠隔転移発現後長期生存をもたらす宿主側の因子としては、LuminalまたはHER2-enriched、初再発部位は骨または肺（特にlow tumor burden）、DFI 5年以上が有力な候補である。化学療法は補助療法を含めると、アンスラサイクリン、タキサンは必ず投与されていた。ホルモン受容体陽性例の再発後治療期間は化学療法よりもホルモン療法の方が長く、化学療法である程度の病勢コントロールが得られれば、ホルモン療法に変更あるいはdrug holidayとして、患者のQOLの維持に努めていた。5例中3例は死亡していたが、いずれも後に発現した肝転移の増悪が死因と考えられた。

DP-1-31-6
エストロゲン付加療法を施行した閉経後ER陽性進行・再発乳癌症例の検討

[1]呉医療センター・中国がんセンター　乳腺外科、[2]呉医療センター・中国がんセンター　腫瘍内科
尾崎　慎治[1]、厚井　裕三子[1]、安井　大介[1]、平田　泰三[2]

【緒言】ER陽性再発乳癌においては、無病期間が2年以上であること、生命に関わるような臓器転移がない状態である場合には、ホルモン療法を単剤で逐次的に投与することが勧められている。AI剤、SERM、SERD、MPAが主に用いられるが、NCCNガイドラインでは、男性ホルモン製剤、エストロゲン製剤なども選択肢として挙げられている。今回、AI剤を含む長期間の内分泌療法治療歴のあるER陽性進行・再発症例に対するエストロゲン付加療法の臨床的有用性と安全性について検討したので報告する。【対象症例】AI剤投与歴のある内分泌療法抵抗性となったER陽性HER2陰性進行・再発乳癌症例11例（進行乳癌6例、再発乳癌5例）。前内分泌療法のライン数は5ライン：1例、4ライン:6例、3ライン:3例、2ライン1例、治療開始時のPSは0:2例、1:3例、2：2例、3：3例、4：1例であった。エストロゲン付加療法としてエチニルエストラジオール1.5mg/日を用いた。【結果】年齢中央値は72歳、平均観察期間は4.1ヶ月、11例中10例で効果判定可能であった。奏効率は40%（CR: 0%（0/10）、PR: 40%（4/10）、SD: 40%（4/10, Long SD: 25%（1/4））、PD: 20%（2/10））、臨床的有用率は50%（5/10）であった。また、腫瘍マーカーの上昇を認めた9症例全てにおいて治療開始後に数値の低下を認めた。治療成功期間中央値は治療継続中の6症例を含め3ヶ月（範囲0.25～7ヶ月）であった。有害事象は11例中2例に発症し、一過性の心不全（Grade 3）、肝機能障害（GOT、GPTの上昇 Grade3）を認めた。その他、臨床検査値では一過性の心不全を発症した1症例と心不全の既往のある症例においてNT-pro BNPの上昇を認めた。【結語】進行・再発乳癌症例におけるエストロゲン付加療法は有害事象が少なく、PSが不良な症例に対してもQOLを維持しながら施行可能な治療と考えられた。今回検討した症例は低容量で治療を施行し、一定の有効性が確認されたが、至適投与量については今後の検討課題である。

DP-1-31-7
病理学的に乳癌の特徴を持つ原発不明癌の後方視的検討

国立がん研究センター　中央病院　乳腺腫瘍内科
安部　優子、公平　誠、北野　敦子、下村　昭彦、下井　辰徳、温泉川　真由、米盛　勧、清水　千佳子、藤原　康広、田村　研治

【背景】腺癌や低分化がんで腋窩リンパ節転移のみを有する女性で、明らかな原発巣や遠隔転移を認めない病態は、原発不明癌の予後良好群の一つのサブタイプであり、オカルト乳癌とも呼称されてきた。しかし、腋窩リンパ節以外の転移を有する原発不明癌で、病理学的に乳癌の特徴を有しており原発臓器として乳腺が推定される一群が存在するが、臨床経過や適切なマネジメントの方法については確立していない。【方法】当院で初診時に原発不明癌が疑われた患者で、標準的な原発精査にて原発巣が特定されないが、免疫染色を用いた病理専門医による病理学的なレビューにより病理学的に原発巣として乳癌が推定される原発不明癌を対象として後方視的に臨床病理学的検討を実施した。原発不明癌の古典的な臨床分類に準じて、女性で腋窩リンパ節のみに分布する腺癌(occult breast cancer: OBS)、女性でびまん性に病変分布し病理学的に乳癌の特徴を有する腺癌（breast cancer phenotype-CUP: BC-CUP）の2群に分類して検討した。【結果】2007年から2015年までに計828名の原発不明癌疑いの患者が特定され、OBS: 7名、BC-CUP 10名であった。治療開始時の年齢中央値はそれぞれ59.7歳(47-66歳)、66.2歳(51-75歳)であった。全例に乳腺の精密検査が実施されており、乳腺に原発巣は特定されなかった。乳癌に準じたphenotypeで分類したとき、OBSでは、ホルモン受容体陽性乳癌：2例（28%）、HER-2過剰発現を有する乳癌：2例（28%）、トリプルネガティブ乳癌：3例（42%）であった。また、同様にBC-CUPのphenotypeは、ホルモン受容体陽性乳癌：4例(40%)、HER-2過剰発現を有する乳癌：2例(20%)、トリプルネガティブ乳癌：2例(20%)であった。OBSの2例（28%）に手術±放射線の局所治療が行われ、5例(71%)に抗がん剤治療が行われた。BC-CUPにおける初回治療の薬物療法としては、内分泌療法3例（30%）、抗がん剤治療4/例（40%）が行われた。初回薬物療法の最良治療効果はOBS群でCR：1例(20%)、PR：3例(60%)、SD：1例(20%)、BC-CUP群でPR:1例(14%)、SD:3例(42%)、PD:3例(42%)であった。【考察】OBS, BC-CUPともにそれぞれ初期乳癌および転移性乳癌に相当する乳癌に準じた治療方針がとられた。いずれの群も、歴史的な原発不明癌の予後よりも明らかによい生存期間が得られている。原発不明癌においても、推定される原発巣に基づく治療選択が有効である可能性がある。

DP-1-32-1
ドセタキセルによる末梢神経障害に影響を及ぼす因子の検討

広島マークククリニック　乳腺外科

河井　亜美、脇坂　恵、中島　三保、賀楽　ひとみ、舩岡　友里、
保田　奈帆美、友森　麻紀、西角　恵子、金　隆史

【背景・目的】タキサン系抗癌剤による末梢神経障害(PN)は高頻度であり，その発現は患者のQOL低下に繋がるため，予防・治療は重要である。パクリタキセルによるPNの発現は，蓄積性や70歳以上の高齢者，糖尿病の合併，パクリタキセルの投与による血流低下が関与しているという報告がある。ドセタキセルによるPNはパクリタキセルよりも頻度が低いとされているが，いずれも発現した場合の確立された治療法はなく，リスク因子を把握することは重要であると考える。そこで，ドセタキセルによるPNに影響を及ぼす因子の検討を行った。【対象・方法】2009年5月～2015年10月の乳癌術前・術後化学療法を施行した103例を対象とした。 内訳はDTX/FEC療法44例(Her併用9例)，FEC/DTX療法12例(Her併用3例)，TC療法47例(Her併用6例)であった。PNあり(PN＋群)とPNなし(PN－群)の2群に分け，年齢，糖尿病の合併，血流低下に影響する因子(喫煙習慣，BMI，T-CHO，TG)，薬物動態学的パラメータ(AST/ALT，LDH，γ-GTP，血清Cr)について検討した。PNの評価はCTCAE v4.0に基づいた。【結果】PNの発現率は60.2%（Grade1; 43.7%, Grade2; 10.7%, Grade3; 5.8%）であった。LDH(p = 0.002)，γ-GTP(p = 0.0009)，T-CHO(p = 0.04)，TG(p = 0.01)はPN＋群において有意に高かった(χ^2検定)。喫煙習慣，糖尿病の合併，AST/ALT，血清Crについては両群で同程度であったが，年齢(≧50歳，p = 0.07)，BMI(BMI≧25，p = 0.06)はPN＋群で多い傾向にあった。p＜0.1であった年齢，BMI，LDH，γ-GTP，T-CHO，TGを説明変数としてロジスティック回帰分析を行った結果，LDH(OR, 4.226; 95%CI, 1.257-14.204; p = 0.01)，γ-GTP(OR, 6.232; 95%CI, 1.294-30.002; p = 0.02)，TG(OR, 4.430; 95%CI, 0.872-22.512, p = 0.07)であった。【考察】本研究において，ドセタキセルによる末梢神経障害はLDH高値とγ-GTP高値がリスク因子としてあげられた。ドセタキセルは肝臓で代謝されるため，肝機能低下例ではドセタキセルの代謝が遅れ，用量規定因子である末梢神経障害が発現しているものと考える。 また，TG高値も影響している傾向があり，肝機能および脂質代謝の管理が重要であると考える。

DP-1-32-2
パクリタキセルによる浮腫と末梢性感覚神経障害・遺伝子多型の相関に関する検討

[1]国立がん研究センター中央病院　乳腺・腫瘍内科、
[2]国立がん研究センター先端医療開発センター、[3]東京都医学総合研究所、
[4]虎の門病院　臨床腫瘍科、[5]虎の門病院　乳腺・内分泌外科

田辺　裕子[1,4]、清水　千佳子[1]、濱田　哲暢[2]、西澤　大輔[3]、池田　和隆[3]、
尾崎　由紀範[4]、下村　昭彦[1,4]、田村　宜子[5]、川端　英孝[5]、高野　利実[4]、
温泉川　真由[1]、米盛　勧[1]、田村　研治[1]、藤原　康弘[1]

【背景】P糖タンパクの遺伝子多型によりパクリタキセルの排泄が低下し、 末梢性神経障害（以下、神経障害）や好中球減少が強く出現することが報告されているが、パクリタキセルによる末梢性浮腫（以下、浮腫）発症に関するリスク因子の検討は乏しい。【方法】2011年2月から2013年10月に術前又は術後化学療法としてPTX（80mg/m2毎週）を含む治療を行った女性乳癌44名を対象に、PTX開始前・7投目・全投与後にNCI-CTC（ver. 4）を用いて浮腫、神経障害の医師評価を行った。 また、 治療開始時に採取した血液を用いて、遺伝子多型（ABCB1 1236 C＞ T, ABCB1 2677 G＞ T/A, ABCB1 3435 C＞ T）を測定した。浮腫と各遺伝子多型の相関、ならびに、浮腫と神経障害との相関について、カイ二乗検定を用いて評価した。【結果】年齢中央値は50（27-75）歳、AC→PTX±HCN、CEF→PTX±HCNを受けた症例はそれぞれ、23、21例であった。浮腫は26例で発現し、最大Grade（以下、Gr）が1、2、3であった症例はそれぞれ、17、9、0例であった。 神経障害は43例で発現し、最大Grが1、2、3であった症例はそれぞれ、18、22、4例であった。Gr2以上の浮腫とGr2以上の神経障害は有意に相関を認めた（p=0.0002）。 また、Gr2以上の浮腫とABCB1 （1236TT） は、有意に相関を認めた(p=0.011)。【結論】 パクリタキセルによるGr2以上の浮腫は、Gr2以上の神経障害、ABCB1 1236TTと有意に相関を認めた。少数例での検討であり、症例を増やした検討が必要である。

DP-1-32-3
パクリタキセルによる味覚障害の評価

浜松オンコロジーセンター

沢井　紀子、宮本　康敬、三澤　奈津、牧野　恵美、内藤　有美、
渡邉　摩実、足立　順子、渡辺　亨

【背景】がん化学療法により約60%の患者で味覚障害が発生する。味覚障害により美味しく食べる喜びが損なわれることはQOLの低下に大きく関わり、食欲低下、治療意欲低下にもつながる。また、味覚障害による調理の味付けへの悪影響は避けられない。【目的】乳がん治療のキードラッグであり末梢神経障害を高率に伴うパクリタキセル(PTX)治療を受ける患者について、(1)味覚障害を「テーストディスクによる味覚検査」（客観的評価）と「アンケート」（主観的評価）で評価し、味覚障害の発症を把握するための合理的な方法を探索する。（2）味覚障害と末梢神経障害の程度との関連性を検討する。【方法】乳がん初回術前化学療法としてPTX（80mg/m^2，週1×12回）を受ける患者を対象とした。甘味・塩味・酸味・苦味の４味質各５段階濃度の試液を円形ろ紙（5mm径）に滴下し湿らせ、舌先中央から2cmの鼓索神経支配の茸状乳頭に２～３秒置いて認知閾値を検査した。アンケートは４味質が化療前と比べ「変わらない・感じにくい・強く感じる・別の味に感じる」を主観的な評価とした。2014年3月3日から2015年11月30日の間、19名に化療前,4,7,10回目直前および次治療直前に検査した。【結果】味覚障害は化療４回目直前には発生し４味質間で差はなかった。４味質の内、酸味が他の味と誤認されやすく中でも塩味と認識する率が高かった（甘味と認識0.8%、塩味15.3%、苦味2.5%）。一方塩味は酸味と認識する率が9.2%と高く（甘味0%、苦味3.5%）、酸味と塩味の識別が低下する傾向が認められた。 味覚検査時点の末梢神経障害（Grade1-3）との関連では、 塩味覚低下と末梢神経障害に弱い相関（寄与率R^2=0.2796）が認められた。また主観的な味覚変化は化療回数が進むごとに増加し、末梢神経障害の発現様式と同様であった。テーストディスクとアンケートの比較では４味ともある程度の関連性が認められた。【結論】テーストディスクによる検査は、PTX治療を受ける患者の味覚変化を客観的に評価することができ、その特性として塩味と酸味の誤認が高頻度に起こることが明らかとなった。【考察】今後、他の化療薬についてもテーストディスクによる客観的味覚障害評価を行い、得られた結果に基づき質問項目を改訂し、簡便で汎用性のあるアンケートを開発していきたい。

DP-1-32-4
当院のペグフィルグラスチムの初期経験～アンスラサイクリンとドセタキセル投与例の有効性と安全性の検討～

三河乳がんクリニック

小暮　俊明、佐々木　俊則、水谷　三浩

【目的】乳癌術後補助化学療法において相対治療強度（RDI）の低下は生存率を悪化させうるため、RDIを維持することは極めて重要である。RDIの低下要因の一つに発熱性好中球減少症（FN）があり、FNの予防によるRDIの維持効果への期待からペグフィルグラスチム（PEG-G）が開発された。今回当院の術後補助化学療法におけるPEG-G投与例を対象に、PEG-Gの有効性と安全性について検討し報告する。【対象と方法】2015年2～10月の期間に、 術後補助化学療法としてアンスラサイクリン（以下A群）またはドセタキセル＋エンドキサン（TC群）の投与後、 次いでPEG-Gを投与したA群35例（FEC23例、EC11例、AC1例）、TC群23例の計58例を対象に、PEG-Gの有効性と安全性を検証した。PEG-Gの投与日はA群ではDay4か5、TC群ではDay2とした。なお一次予防的投与は44例、 二次予防的投与は14例であった。【結果】高度の倦怠感と食欲不振をきたした1例と創部感染の繰返しによる創傷遅延の重篤な1例の計2例でPEG-G投与を中止した。A群のDay1、15、22の好中球数の中央値はそれぞれ3404、5801、4426/uLであった。TC群のDay1、10、22の好中球数の中央値はそれぞれ3500、17768、2485/uLであった。主な副作用は、FEC投与によるFN1例、A群での倦怠感11例（Grade1：8例、Grade2：3例）、骨痛10例（Grade1：9例、Grade2：1例）であった。TC群では倦怠感9例（Grade1：2例、Grade2：7例）、骨痛11例（Grade1：5例、Grade2：6例）であった。【考察】A群TC群ともにPEG-G投与によりRDIは維持されていた。また副作用による脱落例は無かったが、TC群の倦怠感と骨痛でGrade2の症例が目立った。これはPEG-Gの効果で減量することなくTC投与が続けられたために、TCの副作用が顕著化したものと推察される。FEC投与でFNを起こした１例では、FEC投与初回後Day8で好中球数が700/uLまでに減少しFNをきたした。そこで次コースからPEG-Gの投与をDay2に早めたところ、以後FNを起こすことなく施行できた。当該患者は授乳期進行乳癌例で、RDIの維持は必須と考えPEG-Gを投与した若年乳癌例であり、FNのリスク因子が無いにも関わらずFNを発症した。 もしPEG-Gを投与しなければFNがより重症化した可能性もあると考えられた。 以上の検討からPEG-Gは有効性、 安全性ともに高い薬剤と判断する。 しかし減量なき化学療法による副作用ならびに予想外のFNの発症を念頭に置く必要があると思われた。

DP-1-32-5
アブラキサンによる末梢神経障害に対するFrozen Gloveの効果の検討（TBCRG　05）

[1]国立病院機構　名古屋医療センター　乳腺外科、
[2]がん・感染症センター　都立駒込病院　乳腺外科、
[3]愛知県がんセンター　中央病院　乳腺科、[4]大垣市民病院　外科、
[5]春日井市民病院　外科、[6]岐阜市民病院　外科、[7]江南厚生病院　外科、
[8]名古屋市立大学病院　乳腺内分泌外科、[9]大垣徳洲会病院　乳腺･内分泌外科、
[10]慶應義塾大学医学部衛生学　公衆衛生学
林　孝子[1]、山下　年成[2]、服部　正也[3]、亀井　桂太郎[4]、古田　美保[5]、
中田　琢己[3,6]、飛永　純一[7]、佐藤　康幸[1]、吉村　章代[3]、宮本　博美[2]、
遠山　竜也[8]、間瀬　隆弘[9]、黒井　克昌[2]、竹内　文乃[10]、岩田　広治[3]

タキサン系抗癌剤による末梢神経障害は日常臨床で頻度の多い副作用であるが、確立された治療、予防法は存在しない。今回、アブラキサン投与時にFrozen Gloveを用いて前向きに末梢神経障害の予防ができるか検討した。(UMIN試験ID：UMIN000007907)【対象】本邦17施設において2012年9月～2015年1月までに登録されたアブラキサン治療を行う再発・転移乳癌患者50人。年齢は36才から71才（平均56才）乳癌手術症例は38例、非手術施行例は12例、腋窩郭清症例は26例、非郭清症例は11例であった。本試験治療が化学療法一次治療症例は27例、二次治療が7例、三次治療が10例、4次治療以降が6例であった。アンソラサイクリン既治療例は32例、タキサン既治療例は13例であった。【方法】アブラキサンは3週毎260mg/m2投与とした。途中、市販後調査にて本邦での末梢性ニューロパチー発現頻度が高いことが報告され、プロトコール改訂で220mg/m2も許容した。アブラキサン投与時に患側のみ手と足にFrozen Gloveを装着して、装着しない健側と末梢神経障害を比較するsplit mouth designを採用した。split mouth designは個人間の比較でないため、交絡因子などの影響がない試験デザインである。主要評価項目は4サイクルまでのPNQでのGrade2 の末梢性感覚ニューロパチー発現頻度。副次的評価項目はPRO-CTCAEとCTCAEでの末梢性感覚ニューロパチーと末梢性運動ニューロパチー発現頻度、PAIN VISIONによる末梢性感覚ニューロパチーの定量測定などである。今回、主要評価項目でもあるPNQ評価とCTCAEでの評価をMcNemar検定を用いて検討した。【結果】PNQ評価ではFrozen Gloveで末梢性感覚ニューロパチーの発現を統計的に有意には抑制しなかったが良好な傾向が見られた。手においてFrozen Glove装着した方がPNQグレードで低値が9例に対して、逆は3例であった。CTCAEでの評価では手においてFrozen Glove使用で有意に良好な結果であった（p= 0.0313）。【結語】Frozen Gloveを用いることによりアブラキサンによる末梢性感覚ニューロパチーの発現が抑制される可能性がみられた。

DP-1-32-6
術前化学療法におけるアルブミン懸濁型パクリタキセルの治療強度に影響を及ぼす要因についての検討

[1]国立病院機構　大阪医療センター　薬剤部、
[2]国立病院機構　大阪医療センター　乳腺外科
垣内　万依[1]、庄野　裕志[1]、上野　裕之[1]、田中　希世[2]、大谷　陽子[2]、
八十島　宏行[2]、水谷　麻紀子[2]、増田　慎三[2]

【緒言】アルブミン懸濁型パクリタキセル(nab-PTX)は、投与前の好中球数や血小板数、末梢神経障害、肝機能障害の程度によって投与延期や減量が規定・推奨されている。国立病院機構大阪医療センターでは乳癌の術前化学療法(PST)としてnab-PTXの4サイクル投与が試みられているが、治癒を目指したPSTにおいて用量強度を高く維持することが予後の改善につながるため、減量や休薬につながる要因を追及することは極めて重要である。そこで我々は、PSTとしてnab-PTXを投与した乳癌患者における用量強度低下につながる毒性について検討した。【方法】2010年7月～2015年11月に当院において、PSTとしてnab-PTXを投与した乳癌患者を対象に、血液学的データおよび末梢神経障害の発現状況を後方視的に調査し、Relative dose intensity(RDI)と毒性の関連性について評価した。【結果】対象患者63例のうちGrade3以上の有害事象は、好中球減少が2例(3.2%)、肝機能障害(AST、ALT、T-bilのいずれか)が3例(4.8%)、末梢神経障害が2例(3.2%)であった。Grade3以上の好中球減少はRDI≧85%で1例、RDI＜85%で1例、肝機能障害はRDI≧85%で0例、RDI＜85%で3例、末梢神経障害はRDI≧85%で1例、RDI＜85%で1例であり、RDIが85%未満の患者では肝機能障害を起こしている割合が有意に高い結果であった(33.3%、P=0.0046)。また、減量の理由は1例が末梢神経障害、1例が食事摂食不良であり、投与中止の理由は3例が肝機能障害、1例がPD、1例が皮膚障害であった。肝機能障害により中止となった3例ともnab-PTX開始時のAST/ALTは正常範囲内であり、1例はHCVの既往であるが肝機能障害発生時にHCVの再燃認めず、nab-PTXによる肝機能障害が疑われた。投与中止となった3例の肝機能障害(AST、ALT、T-bilのいずれか)はいずれの症例も2コース目より出現しており、2コース目から3コース目の肝機能値の経過は1例がGrade2→4、1例がGrade1→4、1例がGrade1→3であった。【考察】これまでのパクリタキセルの使用経験から末梢神経障害や好中球減少はある程度マネジメントできるようになってきたが、nab-PTXによる既存の臨床試験で取り上げられていなかった肝機能障害がRDI低下の要因となることが示唆された。以上より、乳癌PSTとして、nab-PTXの使用は安全に投与が可能と考えられるが肝機能の正確な評価やモニタリングと対策を講じることが重要である。

DP-1-32-7
当院におけるペグフィルグラスチムの使用14例の検討

名古屋第二赤十字病院　一般消化器外科
大原　規彰、坂本　英至、法水　信治、赤羽　和久、新宮　優二、
田口　泰郎、渡邉　博行、中村　勇人、米川　佳彦、秋田　由美子、
岡本　眞宗、河野　秀俊

【はじめに】乳癌の化学療法における抗癌剤の多くは骨髄機能を抑制する毒性を有しており、好中球減少症、さらには発熱性好中球減少症（FN）に代表される感染症などの死亡につながる重篤な副作用が発現することが知られている。FNが認められた場合は、感染症発症リスクを低下させるために、抗癌剤の減量や投与間隔の延長が考慮されるが、持続型G-CSF製剤のペグフィルグラスチムはFNの発症抑制が期待されている新規薬剤である。感染症発症リスクを低下させ抗癌剤の投与量や投与スケジュールを遵守することが期待されている。当科におけるペグフィルグラスチムの使用経験および副作用につき報告する。【対象と方法】当科において2014年12月から2015年12月までに、乳癌化学療法施行例に対してペグフィルグラスチムを使用した14例の臨床経過を後ろ向きに検討した。【結果】乳癌症例14例の年齢の中央値は57歳（37～78歳）であった。投与時の化学療法はECが5例、FEC100が3例、アンスラサイクリン系抗癌剤投与後のドセタキセル（DOC）が3例､TCが2例､パージェタ+ハーセプチン+DOCが1例であった。14例中12例は好中球減少を理由に2次予防として投与されたが、2例は患者の希望により1次予防として投与された。ペグフィルグラスチムを投与してから、次の抗癌剤が始まるまでの間において、好中球減少（＜1000/μl）は全例において認めず、抗癌剤の減量や投与間隔の延長例もみられなかった。しかしながら､1例において､ペグフィルグラスチム投与後3日目より発熱と好中球上昇を認めた。入院の上、厳重経過観察としたが、血液検査や細菌培養等を行っても感染兆候を認めなかったため、本例における発熱の原因としてペグフィルグラスチムの関与を疑った。【結語】ペグフィルグラスチムは、抗癌剤の投与量や投与スケジュールを遵守するうえで有用な支持療法となり得る。しかしながら、非常に高価な薬剤であること、並びにこれまで同薬剤がなくても比較的高い完遂率を維持できていたことを考慮すれば、費用対効果にも配慮したうえで投与対象を選ぶ必要がある。

DP-1-33-1
乳癌術後照射おける寡分割照射法の有用性および安全性に関するアジア多施設共同臨床試験

[1]東京女子医科大学　放射線腫瘍科、
[2]アジア原子力協力フォーラム放射線治療プロジェクト、
[3]Delta Medical College & Hospital、
[4]The First Affiliated Hospital of Soochow University、
[5]Cipto Mangunkusumo Hospital、[6]Semey State Medical University、
[7]Korea Cancer Center Hospital、[8]National Cancer Center of Mongolia、
[9]St.Luke's Medical Center、[10]Siriraj Hospital of Mahidol University
唐澤　久美子[1,2]、辻井　博彦[2]、Parvin Akhter Banu[2,3]、Xiaoting Xu[2,4]、
Dyah Erawati[2,5]、Adylkhanov Tasbolat[2,6]、Chul-Koo Cho[2,7]、
Yadamsuren Erdenetuya[2,8]、Miriam Joy C. Calaguas[2,9]、
Chasilpa Yaowalak[2,10]

【目的】FNCA（アジア原子力協力フォーラム）は、近隣アジア諸国との原子力分野の協力を効率的かつ効果的に推進する目的で文部科学省が主導する原子力平和利用協力の枠組みで、放射線治療プロジェクトには11か国が参加し、放射線治療の多施設共同臨床試験などを行っている。放射線治療患者数はアジア諸国全体として右肩あがりに増加しているが、人的・時間的・施設的に治療可能総患者数に限界がある。これに対し、2013年より乳房温存療法および乳房切除術後における寡分割照射法の臨床試験を開始している。寡分割照射法が通常分割照射法と比較して安全性ならびに有効性の点で差がなく、利便性の点で優れていることが証明できれば、アジア諸国の患者と放射線治療施設にとって有用である。今回、その初期結果を報告する。【方法】温存乳房照射の適格症例は、tisからt2で、リンパ節郭清あるいはセンチネル生検が施行されリンパ節転移数が3個以下であることが病理組織学的に証明されている例とした。乳房切除照射の適格症例は、切除断端が陰性、リンパ節郭清術が施行されリンパ節転移数が8個以下であることが病理組織学的に証明されている例とし、胸骨傍リンパ節転移例は除外した。放射線療法は1回2.7Gy、16回で43.2Gyを温存乳房、乳房切除例では胸壁と鎖骨上窩に施行し、温存例で年齢50歳未満、腋窩リンパ節転移陽性、リンパ管脈管浸潤、断端陽性か近接例は､腫瘍床に3回追加し51.3Gyまで照射した。計画標的照射部位(PTV)の線量不均一性は原則として±7%　以下とした。【結果】2013年2月より2015年10月で温存乳房照射109例、乳房切除後照射103例が登録された。温存乳房例は、0期7例、1A期58例、1B期2例、2A期30例、2B期13例で、2度以上の急性有害反応は皮膚の2度が13%、皮下組織の2度が1%、晩期有害反応は肺の2度が1%であった。乳房内再発はなく、1例が遠隔転移により乳癌死した。乳房切除例は、2A期44例、2B期41例、3A期16例、3B期1例、3C期1例で、2度以上の急性有害反応は皮膚2度が1%、3度が2%で、晩期有害反応は肺2度が1%であった。乳房内再発が2例、遠隔転移が4例で生じ、2例が乳癌死していた。【結論】乳癌術後寡分割照射による急性期有害事象は許容範囲内であり、臨床試験を継続し長期成績を検討する予定としている。

DP-1-33-2

組織内照射による加速乳房部分照射(APBI)多施設共同試験の臨床結果(55ヶ月時)

[1]会津中央病院、[2]埼玉医大国際医療センター、[3]九州医療センター、
[4]京都市立病院、[5]大阪医科大学、[6]大阪医療センター、[7]川崎医大、[8]大阪大学、
[9]日本医大多摩永山、[10]がん研有明

旭　修司[1]、築山　巌[1]、佐伯　俊昭[2]、鹿間　直人[2]、松村　泰成[3]、
中川　志乃[3]、立入　誠司[4]、森口　善生[5]、吉田　謙[5]、古妻　理之[6]、
増田　慎三[6]、余田　栄作[7]、中島　一毅[7]、大谷　佑輝[8]、能勢　隆之[9]、
小口　正彦[10]、土器屋　卓志[10]

厚労省がん研究助成金小口班～継続小口班APBIグループでは、組織内照射を用いた加速乳房部分照射法の前向き多施設共同臨床試験(UMIN000001677)を2009年1月から実施した(参加8施設、実施6施設)。2011年12月に登録を終了し経過観察を継続中である。(目的)経過観察55ヶ月時点でのSecondary endpoints(有害事象発現割合、局所制御率、整容性)を報告する。(方法)年齢35歳以上、3cm以下pN0M0、断端陰性、ホルモンレセプタ陽性の女性乳癌に対し、組織内照射を用いたAPBIを施行した。アプリケータ留置は温存術後に45例、温存術中に1例で施行した。各施設からCase Report Formを用いて臨床結果を集計した。(成績)55ヶ月(42-69ヶ月、2015.9.30)時点で、G2以上の急性期有害事象は、皮膚炎G2 7%であった。G2以上の遅発性有害事象は、線維化G3 6%、G2 13%、疼痛G3 2%、G2 7%、軟部組織壊死G2 8%、肋骨骨折2%であった。再発は、乳房内、領域リンパ節、遠隔転移とも認めていない。整容性は、Excellent/Goodが刺入前100%(n=46)、12ヶ月93%(n=46)、24ヶ月85%(n=46)、36ヶ月78%(n=46)、48ヶ月77%(n=39)と経時的に低下の傾向が見られた。(結論)経過観察55ヶ月時点での臨床結果は、G2皮膚炎、G3線維化、G2骨折を除き、これまでの組織内照射によるAPBIの文献データ範囲内であった。

DP-1-33-3

乳房温存術後の放射線治療に伴う皮膚症状の非侵襲的な客観評価法の開発

[1]東京慈恵会医科大学附属第三病院　放射線部、
[2]東京慈恵会医科大学附属病院　放射線治療部、
[3]国立がん研究センター中央病院　放射線治療科、[4]三重大学病院　皮膚科、
[5]三重大学病院　放射線治療科、[6]東北大学病院　皮膚科、
[7]東北大学病院　放射線治療科、
[8]国立がん研究センター中央病院　アピアランス支援室

関根　広[1]、木嶋　良和[2]、小林　雅夫[2]、伊丹　純[3]、高橋　加奈[3]、
井垣　浩[3]、水谷　仁[4]、野本　由人[5]、菊地　克子[6]、松下　晴雄[7]、
野澤　桂子[8]

【目的】放射線治療により患者自身が認識できる外見変化に皮膚症状がある。皮膚症状の程度は定性的にグレード分類されているが、不確定性が大きい。簡便で、定量的に判定できれば皮膚症状の予防や改善のための様々な方法が妥当か否かを評価可能となる。本研究の目的は、非侵襲的な定量的測定法を用いて、乳房温存術後の皮膚症状の変化を評価できるかを調べることである。
【対象と方法】乳房温存術後の全乳房照射(50Gy/25回/5週間)の治療を受ける患者を対象とした。除外基準としてブースト照射を必要とする患者。照射中にホルモン療法以外の薬物療法を併用する患者。両側の乳癌患者。長期の照射休止期間が入ることが予想される患者とした。非侵襲的方法による測定プロトコールを用いて、皮膚温、紅斑/メラニン指数、経表皮水分蒸散量(TEWL)、角質水分量、皮表脂質量を経時的に測定する。研究期間は2014年11月1日～2016年2月29日までで、国立がん研究センター中央病院、東京慈恵会医科大学附属病院、三重大学病院、東北大学病院の多施設共同研究で、登録予定患者数は40人とした。すべてのデータは国立がん研究センター中央病院に集約して解析する。
【結果】全施設で43例登録され、4例脱落した。皮膚温は照射1週間目から患側で有意に上昇し、その傾向は照射後3ヶ月まで続いた。紅斑量は照射1週間目から有意に上昇し、照射後6ヶ月まで上昇を維持した。メラニン量は照射後2週から有意に多くなり、照射後6ヶ月まで継続した。TEWLは照射3週目から有意に低下し、照射後3ヶ月まで続いた。角質水分量も照射3週目から有意に低下し、照射後3ヶ月まで継続した。皮表脂質量は測定誤差が大きく評価困難であった。
【結論】放射線治療に伴う皮膚反応の諸症状を非侵襲的な測定で客観的に評価できることが、多施設共同研究で明らかにすることができた。

DP-1-33-4

全乳房照射及び小線源を用いた部分照射による乳房温存療法の長期的整容性評価の比較

[1]東京西徳洲会病院　乳腺腫瘍科、[2]東京西徳洲会病院　放射線科

渕上　ひろみ[1]、水野　嘉朗[1]、竹田　奈保子[1]、加藤　雅宏[2]、佐藤　一彦[1]

[はじめに]乳房温存療法には良好な整容性が求められる.温存術後の照射方法としては全乳房照射(WBI)が一般的であるが,GEC-ESTRO(Groupe Europeen de Curietherapie of European Society for Radiotherapy and Oncology)によるWBIに対する非劣性試験より,今後本邦においても部分照射(APBI)の有用性に対する更なる検証が必要となろう.また,APBIは1回線量が大きく晩期障害に起因する長期的整容性への影響が懸念される.当院では院内の倫理委員会の承認のもとAPBIを施行してきたため,術後5年以上経過した症例を対象にWBIとAPBIによる温存療法患者について,その整容性の評価比較を行った.[対象と方法]対象は2007年11月以降,乳房温存術後にWBI又はAPBIを受け5年以上経過したstage 0～2の30-81歳(平均51歳),108例(APBI 59例,WBI 49例).APBIの手技は,乳房円状部分切除後に,照射計画の指標として切除面にクリップを留置する.アプリケーターを直視下に留置して手術終了するが,術後CTにて照射計画を立てる.照射標的は肉眼的腫瘍体積より2cm外側に設定し,1回4Gy,1日2回総線量32Gyとして術当日より5―6日間照射する.WBIとして当院では通常分割法である50G/25回/35日で体外照射を行っている.整容性の評価法としては,HCS(Harvard cosmesis scale),整容性評価解析ソフトBCCT.CORE SOFTWARE(Breast Research Group)及び患者満足度(Excellent+Good/Fair+Poor)を比較した.また,術後整容性の低評価の原因についても併せて検討した.[結果]HCSによるEx+Good/Fair+Poorでは,APBIで53例(90%)/6例(10%),WBIでは41例(84%)/8例(16%)であった(p=0.2071有意差なし).患者満足度はAPBIで49例(83%)/10例(17%),WBIでは44例(90%)/5例(10%)であった(p=0.1474有意差なし).一方,BCCTでは,APBIで45例(87%)/7例(13%),WBIで31例(76%)/10例(24%)であり,APBIで有意に評価が高かった(p=0.045有意差あり).APBI/WBIにおける整容性低下(Fair+Poor)の原因は,HCSで陥凹3例(5%)/5例(10%),乳房の左右のボリューム差0例(0%)/2例(4%),乳頭合併切除1例(2%)/0例(0%),創感染1例(2%)/0例(0%)であった.[考察]乳癌温存術の照射療法後の整容性は,客観的評価法であるBCCTを用いた場合APBIの方が高評価であり,小線源を用いたAPBIによる長期整容性はWBIと比べ遜色のないものと考えられた.

DP-1-33-5

術後全乳房照射の放射線治療計画におけるリンパ節線量の後評価 -特に照射方法と乳房の大きさに注目して-

[1]岡山大学大学院　保健学研究科　放射線技術科学分野、
[2]岡山大学病院　乳腺放射線治療外来

黒田　昌宏[1,2]

【目的】乳がん治療における乳房温存術後の全乳房術後照射の役割は大きい。近年のガイドラインでは、センチネル生検後の腋窩リンパ節郭清の省略が推奨される場合があり、その背景に、全乳房術後照射時にリンパ節の一部が照射野に含まれ、潜在的効果をもたらしている可能性も示唆されている。全乳房術後照射時のリンパ節への照射の実情について今回、岡山大学病院の日常診療における乳房温存療法での放射線照射方法の品質保証活動の一環として、過去の照射例の放射線治療計画をレビューし、リンパ節線量につき、照射方法別、乳房の大きさを反映する指標としてplanning target volume (PTV)容積別に検討した。
【方法】対象は、2008年4月～2015年3月に、岡山大学病院で全乳房術後照射を行った乳がん患者のうち、鎖骨上窩への放射線治療を行わなかった連続472症例である。照射法別では、ウェッジフィルターを用いる照射法(W法)178例、field-in-field法(FIF法)290例、ウェッジフィルターもFIFも用いないNo-W法が4例である。PTV容積は、容積小(12.6-400.7ml)157症例、容積中(400.8-649.0ml)158症例、容積大(649.2-1813.4ml)157症例の3群に分けて評価した。全例、ブースト照射を除く50Gy/25Frの全乳房照射部分を評価した。
【成績】腋窩リンパ節の平均線量は、Level I、Level II、Level IIIの順に低くなった。いずれのリンパ節領域も、容積が小さいほど低くなった。腋窩リンパ節の平均線量は、Level IではPTV容積に関係なく、FIF法ではW法よりも優位に増加した。各リンパ節領域がPTVに含まれる割合は、Level I、Level II、Level IIIの順に低く、どのリンパ節領域でも、容積が小さいほど低くなった。Level Iでは41-60%、Level IIでは3-15%、Level IIIでは0-1%のリンパ節領域がPTVに含まれていた。どの容積でも、FIF法ではW法よりも、Level IのリンパPTVに含まれる割合が改善した。
【結論】乳房温存術後の日常診療での標準的照射方法として、FIF法は、乳房の大きさにかかわらず、W法より、リンパ節線量が改善する、優れた照射法であることが確認できた。

DP-1-33-6
Low grade DCISに術後放射線治療は必要か

[1]相良病院　乳腺外科、[2]相良病院　病理診断科、
[3]相良病院付属ブレストセンター
四元　大輔[1]、相良　安昭[1]、大井　恭代[2]、佐藤　睦[1]、寺岡　恵[1]、
木谷　哲[1]、金光　秀一[1]、馬場　信一[1]、相良　吉昭[1]、松山　義人[1]、
安藤　充嶽[1]、相良　吉厚[1]、雷　哲明[1]、戸崎　光宏[3]

（目的）乳癌検診の普及でDCISは増加し、乳房温存療法(BCS)は標準治療であるが術後放射線治療(RT)が必要である。RTで有意に局所再発率は低下するが、予後には影響がない。RTOG9804やECOG 5194ではRTが省略可能なDCISの同定を検討しているが、本邦でも報告は少なく明確な因子は確定していない。BCSを施行したDCISにおいてRT省略の可能性について検討。（対象と方法）対象は2003年4月～2013年12月にBCSを施行したDCIS:530例。DCISの亜型(histological grade:HG)はVan Nuys分類を用い、またThe USC/Van Nuys Prognostic Index scoring system(VNPI)(Silverstein, Am J Surg 2003)を修正使用した。size(mm): ＜16,16-40,40 ＜、断端(mm): ＞5,1-5, ＜1、HG:1,2,3、年齢(歳):＞60,40-60, ＜40でそれぞれpointを0,1,2としその和で分類した。観察期間中央値:54.5ヶ月。（結果）年齢中央値55歳。RTあり486例(91.7%)、RTなし44例(8.3%)。HG1:249例(47.0%)、HG2:239例(45.1%)、HG3:42例(7.9%)。断端は陰性:406例(76.6%)、close:21例(4.0%)、陽性:103例(19.4%)で、sizeは＜16mm:146例(27.5%)、16-40mm:170例(32.1%)、＞40mm:214例(40.4%)であった。年齢は＜40歳:33例(6.2%)、40-60歳:297例(56.0%)、＞60歳:200例(37.7%)。VNPIはVNPI(0,1,2):147例(27.7%)、(3,4,5):329例(62.1%)、(6,7,8):54例(10.2%)であった。ER陰性:71例(13.4%)。RTなしは有意に年齢が高く、sizeが小さく低HG。乳房内再発は12例(2.3%)でDCISが5例、浸潤癌が7例。その他の転移再発はなく、死亡は5例で全て他病死。乳房内再発はHG1:1.2%、HG2:2.1%、HG3:9.5%、RTなしで6.8%、RTありが1.9%で、有意にHG3、RTなしで多かった。また断端陰性は1.5%、closeは0%、陽性は5.8%で有意に断端陽性で多く、ER陰性9.9%、陽性1.1%で有意にER陰性で多かった。Kaplan-Meier曲線による乳房内無再発期間のlog-rank検定ではRTの有無で有意差はないが(p＝0.076)、HGで有意差あり(p=0.019)、HG別ではHG3のみで有意であった(p=0.0023)。乳房内再発期間の単変量解析では、HG3(HR:4.51, p=0.014)、断端陽性(HR:4.30, p=0.012)、ER陰性(HR:10.6, p＜0.0001)のみで有意であった。（結語）乳房内再発はHG3、断端陽性、ER陰性で有意に多かった。HG3に対するRTは必要であるが、悪性度の低いHG1,2ではその他の因子を考慮すればRTを省略できる可能性が示唆された。今後さらなる症例集積と前向き研究が必要である。

DP-1-33-7
70歳以上の高齢者における放射線非照射乳房温存例の検討

大阪市立総合医療センター
亀井　佑梨、池田　克実、荻沢　佳奈、渡部　智加、池田　裕子、
田中　正博、千草　智、徳永　伸也、出口　惣大、小川　佳成

乳癌診療ガイドラインでは、乳房部分切除（Bp）後に原則全例に乳房照射（WBRT）の施行を推奨しているが、高齢者は治療による合併症の増加が懸念され、実臨床においてガイドラインに沿わない選択をとることも多い。当院では、70歳以上のBp例で切除断端陽性例や高度腋窩リンパ節転移例を除いた比較的局所再発低リスク例にWBRTを省略している。今回、放射線非照射乳房温存例の長期成績や予後に影響する因子について後方視的に検討した。対象は2008年1月～2014年12月に当科で原発性乳癌にBpを施行した559例。70歳以上と70歳未満の群で乳房内再発率、切除断端、腫瘍径、stage、サブタイプ、術後補助療法、予後を比較検討。559例のうち70歳以上の高齢者（中央値：75歳）は、145例（25.9%）、このうちWBRT省略は137例（93.8%）。観察期間中央値48.7ヶ月（0～95ヶ月）で、全体での乳房内再発は9例（再発率：1.61%）。70歳以上で3例（再発率：2.06%）、70歳未満で6例（再発率：1.44%）。局所再発した9例のうち断端陽性は70歳未満で2例あり、うち1例は本人の希望により放射線療法・術後補助療法をしなかった。腫瘍径、stageは両群間で差はなく、リンパ節転移個数も、70歳以上/未満で、あり（20/86）、なし（116/312）、評価不能（9/16）と有意差はなかった。術後補助療法は、あり（70/307）、なし（46/65）、不明（29/42）で70歳未満で有意に行っていた。(p＜0.01)。サブタイプは、Luminal like（86/189）、Luminal-Her2（13/83）、Her2 en-rich（11/32）、triple negative（16/44）、不明（19/66）で70歳以上ではluminal like typeが多かった（p=0.015）。70歳以上の再発3例は、luminal like typeで術後補助療法なしで経過観察し、術後中央値41ヶ月で乳房内再発をきたした。その後、2例は追加切除を施行し現在も生存中であるが、1例は多臓器転移もあり初回手術より23カ月後に死亡した。この3例の全生存期間は63カ月で、70歳未満の局所再発の群と有意差はなかった。また、70歳以上でも乳腺断端陽性、高度リンパ節転移、ly浸潤のある症例にはWBRTを施行し、現在まで再発を認めていない。70歳以上の高齢者では、症例を選べば比較的安全にWBRTを省略出来る可能性が示唆されたが、再発例は術後補助療法が入っておらず非照射例においては術後補助薬物治療の省略はより慎重にすべきだと思われた。

DP-1-34-1
当院における若年性乳癌症例の検討

[1]船橋市立医療センター　外科、[2]船橋市立医療センター　放射線技術科、
[3]船橋市立医療センター　薬剤局、[4]船橋市立医療センター　看護局
松崎　弘志[1]、金田　陽子[1]、唐司　則之[1]、吉原　ちさと[1]、仙波　義秀[1]、
石井　悟[2]、岩田　可奈恵[3]、笹原　奈津美[4]

【対象と方法】当院において1993年4月～2015年4月に手術を行った乳癌症例1816例のうち、35歳未満の若年性乳癌症例39例（全症例の2.1%）について、臨床病理学的検討を行った。【結果】平均年齢は32歳（21-34歳）、20歳代の症例は5例、乳癌家族歴を有する症例が7例（17.9%、35歳以上では10.2%）であった。臨床病期は1期が9例（23.1%）、2期が25例（64.1%）、3期が4例（10.3%）、4期が1例（2.6%）であり、同時期の35歳以上の症例に比して、1期・2期が少なく、3期・4期が多い傾向がみられた。最終病理でのリンパ節転移例が15例（38.5%、35歳以上では31.4%）であった。組織型は硬癌が12例、充実腺管癌が11例、乳頭腺管癌が10例、硬癌＋充実腺管癌1例（多発）であり、その他粘液癌2例、髄様癌2例、DCIS1例であった。バイオマーカーが全て判明している症例は24例で、ホルモン+/HER2-が12例（50.0%）、ホルモン-/HER2-（以下TN）が9例（37.5%）、ホルモン-/HER2+が2例（8.1%）、ホルモン+/HER2+が1例（4.2%）であり、TNの割合が多かった。補助化学療法は24例（61.5%）に施行されていた。全生存率（OS）は5年:91.0%、10年:82.6%で、無再発生存率（RFS）は5年:71.1%、10年:67.2%であった。最も症例の多い2期（25例）のOSは5年:100%、10年:86.7%であった。OSを35歳以上と比較してみると有意差はなく、他病死を除いても、2期のみでみても、同様であった。若年者において乳癌家族歴を有する症例の5年RFS（23.8%）は有さない症例（80.5%）に比較して有意に不良であった。TN症例の5年RFS（45.7%）はnon TN（71.1%）に比べて低い傾向にあった。【考察】35歳未満の若年性乳癌症例において、OSは35歳以上と比較しても変わらなかった。一方で、家族歴＋、TNの症例の割合が多く、これらの症例で予後不良な傾向がみられた。一般市民に対しての遺伝性乳癌に関する啓蒙や検診システムの構築が急務であるとともに、治療方針の決定においては詳細な家族歴の聴取、カウンセリング、挙児希望への対応等を含めた院内の診療体制を整える必要があると考えられた。

DP-1-34-2
当院における若年性乳癌手術症例の検討

[1]森之宮病院　乳腺センター、[2]米田外科クリニック、
[3]大阪大学　医学部　形成外科
野村　昌哉[1]、丹治　芳郎[1]、藤原　貴史[1]、米田　光里[2]、梅田　真紀[1]、
山中　沙樹[1]、矢野　健二[3]

（はじめに）若年性乳癌患者は就労や結婚、妊娠出産など非若年者に比し治療実施に際して考慮しなければならない要因を有することが多く、時に適切な治療方針を決定するのに難渋する。当院における若年性乳癌患者に対する治療の現状を評価し今後の課題を検討した。　（対象）2009年1月から2015年10月に当院で経験した乳癌手術症例261例中、手術施行時に40歳未満の21例（全例閉経前で両側乳癌1例を含む）について検討した。　（結果）年齢中央値は37歳（29～39）、発見動機は腫瘤自覚13例（62%）、検診後要精査7例（33%）、乳頭異常分泌1例（5%）であった。第2度近親者までの家族歴を有したのが5例（24%）で、うち2例にBRCA2遺伝子変異を認めた。T因子はTis 6例（29%）、T1 10例（48%）、T2 5例（24%）で、N因子はN0 16例（76%）、N1以上5例（24%）であった。サブタイプはLuminal type 16例（76%）、Luminal-HER2 type 3例（14%）、Triple negative type 2例（10%）で、組織型は乳頭腺管癌5例、充実腺管癌1例、硬癌8例、粘液癌1例、DCIS 6例であった。乳房部分切除術が14例（67%）、乳房切除術が7例（Bt：1例、SSM：2例、NSM：4例）に施行され、21例中17例（81%）に乳房再建が併施されていた。乳房部分切除後再建10例は全例広背筋皮弁による一次再建で、乳房切除後再建7例の内訳は一次一期再建1例および一次二期再建6例であった。周術期化学療法が9例（術前2例、術後7例）、術後内分泌療法が18例、術後放射線照射が14例に実施された。既婚率は43%で、未産婦14例（67%）、経産婦7例（33%）であった。化学療法を実施した9例中挙児希望を有した6例に妊孕性温存のための対策がとられ、5例に化学療法時LH-RHアナログ併用、1例に化学療法前受精卵凍結保存が行われた。観察期間中央値642日（21ヶ月）の時点で無再発生存19例、再発死亡2例であった。　（まとめ）若年性乳癌手術例の2/3が有症状受診例で自己検診の重要性が再確認できた。遺伝子変異例は10%に認めHBOC対策の確立が必須と考えられた。当科における乳房再建率は8割を超え整容性を考慮した術式への対応はほぼ満足すべき結果であった。化学療法時の妊孕性温存対策として、生殖補助医療を用いた受精卵凍結保存を実施したのは1例のみであった。地域の生殖医療専門医との連携を深め、妊孕性維持と根治性を十分に考慮したOncofertilityの実践が今後の課題のひとつと考えている。

DP-1-34-3
若年乳癌患者の臨床病理学的因子と予後の検討

聖路加国際病院　乳腺外科
和田　朝香、梶浦　由香、林　直輝、吉田　敦、竹井　淳子、山内　英子

【背景】乳癌領域ではサバイバーシップの概念が普及し、個々の病状やライフイベントに配慮した治療が求められるようになった。特に若年患者においては就労、妊娠・出産など年代独自のイベントがあり、臨床病理学的特徴や予後を明らかにすることは重要である。我々は以前若年性乳癌に関する検討を報告したが、症例を蓄積して新たに検討を行った。
【目的】1.若年乳癌患者において臨床病理学的因子と予後の関連について検討する。2.若年乳癌患者を35歳未満と35-39歳の2群に分け、臨床病理学的因子や予後に差があるか検討する。
【対象・方法】若年性乳癌を診断時年齢40歳未満と定義した。1994-2010年に当院で手術を施行した症例を対象とし、両側乳癌症例は除外した。乳癌家族歴、臨床腫瘍径(cT)、腋窩リンパ節腫大(cN)、術前薬物療法(化学療法および内分泌療法)の有無、術式、病理像{組織型、核グレード(NG)、脈管侵襲(ly、v)、ER、PgR、HER2}、病理学的浸潤径(pT)、リンパ節転移の有無(pN)、術後薬物治療(内分泌療法、化学療法、分子標的治療)の有無、術後放射線療法(残存乳房照射および全摘後胸壁照射、以後術後RT)の有無について検討した。予後は無病生存期間(disease-free survival；DFS)と全生存期間(overall survival；OS)で評価した。
【結果】対象は702例で、35歳未満257例(36.6%)、35-39歳445例(63.4%)であった。観察期間中央値は106.5か月(14-272か月)で、局所再発71例(10.1%)、遠隔転移77例(11.0%)、死亡43例(6.1%)であった。多変量解析の結果、40歳未満の患者でDFS不良因子は術前薬物療法未施行(HR,0.605; p=0.049)、術後RT未施行(HR,2.438; p=0.021)であった。OS不良因子はNG高値(HR,0.296; p=0.016)、PgR陰性(HR,0.325; p=0.027)、術前薬物療法未施行(HR,0.189; p=0.003)、術後RT未施行(HR,4.859; p=0.021)であった。35歳未満と35-39歳の2群間で比較すると、35歳未満で腫瘍径が有意に大きかった(p＝0.005)が、DFS、OSには有意差を認めなかった。
【結論】術前薬物療法施行群と術後RT施行群で予後良好であった。OSに関連のあったNG高値やPgR陰性は予後予測因子となりうる可能性が示唆された。

DP-1-34-4
当院における30歳以下の若年性乳癌の経験

JR東京総合病院　乳腺外科
平田　勝、名取　恵子、尾辻　和尊、尾身　葉子

若年性乳癌の他の乳癌に比較した治療成績については議論のあるところである。また、HBOCなどの遺伝的背景をもっている可能性があり、乳癌治療後の妊孕性にも細心の注意を払う必要がある。当院における30歳以下の若年性乳癌の経験について検討した。[対象] 2000年4月から2013年4月までに当院にて治療を行った30歳以下の原発性乳癌症例19例（全例女性、同時期の全症例の1.3 %）を対象とした。年齢は平均28.4歳(24-30)で、24歳1例、25歳1例、26歳2例、27歳3例、29歳3例、30歳9例であった。[方法]無再発生存率および患者生存率はKaplan Meier法で計算した。[結果]病期はStage 0 1例、Stage I 9例、Stage IIA 5例、Stage IIB 2例、Stage IIIA 1例、Stage IIIB 1例で15例（78.9 %）がStage IIA以下であった。病理診断は浸潤性乳管癌17例、粘液癌1例、DCIS 1例であった。Subtypeは、DCISの1例を除いてLuminal A 9例、Luminal B 2例、Her2 1例、Triple negative 6例とTriple negativeが多い傾向であった。5(26.3 %)例に乳癌の家族歴が認められた。術式はBp+Snbが9例、Bp+Axが6例、Bt+Axが4例であった。術前化学療法が4例に施行されており、そのうち2例はpCRが得られた。乳癌治療前に卵子保存を行った症例は認められず、現在のところ乳癌治療後に妊娠出産した症例は2例であった。5年無再発生存率、5年患者生存率は84.4 %、88.8 %であり、同時期に当院で治療した31歳以上の症例と比較して有意差を認めなかった。[考察]30歳以下の若年性乳癌においては、それ以上の年齢の乳癌に比較してTriple negative typeが多い傾向にあったが、治療成績は変わらなかった。

DP-1-34-5
当院における若年乳癌の臨床病理学的特徴と予後から解る臨床課題

千葉県がんセンター　乳腺外科
佐々木　亘亮、椎名　伸充、味八木　寿子、中村　力也、山本　尚人

【背景】早期発見や治療の進歩によって高い生存率を示す乳癌の中において、若年性乳癌は予後不良因子として認められる。社会や家庭における影響も甚大であり、妊孕性保持や最近では遺伝性乳癌との関連も取り立たされ、乳癌診療における重要課題と言える。今回我々は若年乳癌に対する臨床病理学的特徴と予後を明らかにし、今後の臨床課題を検討する。【対象】当院で施行された浸潤性乳癌手術症例で若年群（＜35歳）114人と対照群（60歳代）の乳癌女性患者613人を選択した。【結果】若年群は対照群に比較して腫瘍径(p=0.0003),腋窩リンパ節転移陽性(p=0.024),ER陰性(p=0.009),Histological Grade 3以上(p=0.004)が多く、Overall Survival(OS)において有意に予後不良であった(p＜0.0001)。興味深いことにER陰性、HER2陽性では両群間のOSに有意差を認めないが、ER陽性では若年群が有意に予後不良であった(p=0.0002)。さらに若年群内ではER発現はOSに相関しなかった。(p=0.551)　若年群内のER陽性例では30歳未満(p=0.032)が多変量解析にて独立した予後因子であった。【結語】若年群のER陽性乳癌はER陰性と同等の予後であり、若年乳癌の予後不良の原因はER陽性群の予後の悪さと推察される。LHRH analogやTAM、AI剤の併用や投与期間など、従来治療の再考が課題となる。

若年群におけるER陽性乳癌の臨床病理学的特徴とOS

	Univariate			Multivariate		
	HR	95%CI (Lower-Upper)	P value	HR	95%CI (Lower-Upper)	P value
Age (<30/31-35)	0.21	0.07-0.62	0.006*	0.26	0.08-0.89	0.032*
T1 /T2,3,4	2.80	1.10-8.11	0.029*	2.37	0.81-7.47	0.113
Lymph node metastasis (-/+)	0.91	0.37-2.20	0.852			
Number of lymph node metastasis(0-3/≧4)	3.71	1.20-10.7	0.024*	1.80	0.47-6.29	0.371
LVI (-/+)	1.51	0.58-4.15	0.392			
PR (-/+)	0.30	0.11-0.96	0.044*	0.31	0.10-1.06	0.06
HER2 (-/+)	1.03	0.23-3.28	0.951			
Histological grade (1,2/3)	6.26	0.74-52.9	0.086			
Familial history (-/+)	0.72	0.25-1.81	0.498			
Bilaterality (-/+)	1.48	0.34-4.52	0.552			

DP-1-34-6
当院における男性乳がん症例の検討

名古屋大学医学部附属病院　乳腺内分泌外科
林　裕倫、安立　弥生、宮嶋　則行、高野　悠子、野田　純代、大西　英二、稲石　貴弘、武内　大、中西　賢一、角田　伸行、菊森　豊根

（はじめに）男性乳がんの発生頻度は全乳がんの1%前後と低く、そのため実際に臨床経験することが少ない。一方女性乳がんの増加は著しく、最近では家族性乳がんを考慮した日常診療が大きな意義をもってきているようである。そのような状況になると、家族性としてのなかで、男性乳がんに関しての診療および知識の習得は以前と比べると重要になってくると考えられる。そこで、当院の症例をまとめることにより男性乳がんの特徴などを共有したい。（目的）当院での男性乳がん症例検討から発見動機から病理学的バイオロジーまでを解析する。（対象）2003年から2015年までに当院で遠隔転移のない原発性乳がんの手術を行った12症例を対象とした。（結果）手術時年齢は45歳から79歳までで、平均62.7歳。自覚症状では83.3%でしこりを自覚。乳がん家族歴は２症例で確認できた。手術は乳房切除を全例で行った。手術病理結果では、非浸潤性乳管癌が１例、浸潤性乳管癌が９例、粘液癌が２例であった。エストロゲン受容体（ER）の発現は全症例で陽性であり、HER2は91.7%で陰性であった。また、ki67は12例中10例で検査されていて、2～30%であった。なお、10例中８例はki67　10%以下であった。術後治療としては10例がタモキシフェン単独、1例がCMF施行後にタモキシフェン内服、1例はHER2陽性乳がんにて臨床試験参加希望にて他院の治療であった。（考察）男性乳がん発生頻度は低いが、女性化乳房は実臨床で診療を行うことが多く、このために女性化乳房との鑑別あるいは女性化乳房に乳がんの存在を鑑別することが重要と考えられる。今回の症例のほとんどで乳房にしこりを自覚していて、以前から報告されているように男性乳がんの特徴の一つであることが確認された。病理では浸潤性乳がんがほとんどで、特殊タイプとしては粘液癌を２症例にみられ、この傾向も男性乳がんの特徴の一つとして報告されていることと同じであったバイオロジーとしてはER陽性が全例で陽性であり、またHER2陽性は1例で、Luminalタイプの乳がんが多いことが確認された。なお、興味深いこととしては粘液癌２症例で乳がん家族歴を認めたことである（まとめ）家族性乳がんを考慮した日常診療において、男性乳がんの概要の理解が今後より重要となると考えられる。

DP-1-34-7
当院における男性乳癌１３例の検討

川崎医科大学　乳腺甲状腺外科学

岸野　瑛美、山本　裕、菅原　汐織、小倉　一恵、山本　正利、齋藤　亙、小池　良和、太田　裕介、山下　哲正、野村　長久、田中　克浩、紅林　淳一

男性乳癌は全乳癌の約0.5%以下と比較的まれな疾患である．今回，我々は当院における男性乳癌13例を検討した．症例は1975年から2015年８月までに当院で初回治療した3764例のうち男性乳癌13例（0.35%）を対象とし，臨床像および画像診断，病理組織学的所見について検討した．年齢の中央値は64歳（45-75歳），腫瘍径の中央値は1.8cm（0-3.5cm），腫瘍占拠部位は乳頭部(E)領域が５例と多かった．病期分類はStage0が２例，StageIが６例，StageIIが２例，StageIIIが１例，StageIVが１例であった．手術は11例で乳房切除術，１例で未施行であり，腋窩リンパ節転移は３例(25%)で認められた．病理組織像は10例で浸潤性乳管癌,１例で粘液癌,１例でPaget病であった．ERは６例で陽性（46%），PRは５例で陽性（38%），HER2は６例で陰性（46%）であった．術後薬物療法は、内分泌療法または化学療法は７例，無治療は２例であった．術後の経過を確認できた７例は現在も無再発中である．また，同期間における女性乳癌との比較も検討した．年齢，臨床的腫瘍径，病期分類，病理組織学的所見，ER，PR，HER2，リンパ節転移の有無を比較した．単変量解析において有意差を認めたのは年齢（中央値:男性64歳，女性54歳，p=0.017）のみであった．男性乳癌について若干の文献的考察を加え報告する．

DP-1-35-1
apocrine carcinomaの組織型をとる乳癌15例の病理像および臨床像の報告

[1]東京警察病院　外科、[2]東京警察病院　病理診断科

岸上　史士[1]、栗川　美智子[1]、神谷　有希子[1]、横山　宗伯[2]、鈴木　純子[1]

【背景】apocrine carcinoma は特殊型乳癌の１型で、乳癌全体の1%程度を占める。日本では閉経後症例に頻度が高く、患者の高齢化とともに頻度が上昇している。予後については通常型癌と差がないとされるが、脈管浸潤が多い傾向にあるとの報告もみられる。またapocrine carcinomaの報告には予後が非常によいものと非常に悪いものがあり、見解の不一致が見られる。これはapocrine carcinomaの症例の希少性により質的・量的に十分な検討が困難であることが原因に挙げられる。【目的】 当院で手術を行ったapocrine carcinomaの臨床像および組織像の評価を行い、apocrine carcinomaの特徴の把握に資する。【対象】2008年４月から2015年９月に当院で手術を施行した乳癌症例596例中apocrine carcinoma 15例について、臨床像および病理組織学的検討を行った。【結果】初回手術時年齢は46-82歳・平均は70.1歳・中央値は72歳で、性別は全員女性であった。pStageはIが５例、IIAが３例、IIBが４例、IIIAが１例、IVが２例であった。NAC後切除症例は２例で術式はBtが13件、Bpが２件であった。リンパ節郭清は９例で施行した。リンパ節転移は６例であった。２例は病変が大きいために同時に廓清しリンパ節転移はみとめなかった。１例は術中所見で転移が疑われたが、永久標本では転移をみとめなかった。脈管浸潤は８例でみとめた。subtypeはTNが９例、Luminal Aが２例、Luminal Bが４例で、HER2陽性Luminal Bが１例であった。再発例は２例で、その無再発期間は5.8ヶ月、18ヶ月であった。【結語】当院手術症例におけるapocrine carcinomaは、平均年齢は比較的高く、ホルモン受容体陰性の頻度も高くみとめた。また脈管浸潤の頻度も高く、リンパ節転移の頻度も高かった。病理組織学的見地、および文献的考察を加えて報告する。

DP-1-35-2
当院で経験した乳腺アポクリン癌１５例の臨床病理学的検討

滋賀医科大学　消化器・乳腺一般外科

北村　美奈、冨田　香、坂井　幸子、貝田　佐知子、村上　耕一郎、三宅　亨、北村　直美、河合　由紀、赤堀　浩也、田中　彰恵、太田　浩之、山口　剛、園田　寛道、森　毅、清水　智治、梅田　朋子、谷　眞至

乳腺アポクリン癌は特殊型乳癌の一つで比較的稀な組織型である。ER陰性、PgR陰性、Her2陰性のTriple negative症例が多いことが知られている。Triple negative乳癌は一般的に予後の悪いサブタイプとされているが、乳腺アポクリン癌はリンパ節転移陽性率が低く、比較的予後のよい癌とされている。今回、当科で経験した乳腺アポクリン癌１５例の臨床病理学的検討を行った。 対象は２００２年１月から２０１４年１２月までに当院で手術を施行した１５症例。平均年齢は６３．６歳（３５－７８歳）で閉経前症例は２例。乳癌発症では同時両側１例、異時両側１例であった。両側症例はいずれも対側はアポクリン癌ではなかった。 病期はStage0が２症例、StageIが７症例、StageIIが６症例であった。リンパ節転移は２症例に認めた。Luminal Aが１症例、HER2 enrich が１症例で、Triple negativeは１３症例であった。リンパ管侵襲は８症例、脈管侵襲は５症例で認めた。確認できたDCISを除く乳腺アポクリン癌１３症例のうち、nuclear gradeはGrade1が６症例、Grade2が５症例、Grade3が２症例であった。Ki-67を測定できた７症例中１４%以上を示したものは１症例であった。 術後補助療法は化学療法が１１例、ホルモン療法が１例であった。 術前化学療法を行った症例はなかった。乳房部分切除術後の症例の全てで放射線照射を行った。平均観察期間は６１．５ヶ月で経過中に再発を認めた症例はなかった。 当科で経験した症例では、平均年齢が６３歳で乳癌全体の平均より比較的高齢な発症で、ホルモン感受性陰性でKi-67発現の低い症例が多かった。今回の検討では予後良好な経過を示したが、histiocytoid typeを示すアポクリン癌は、高率にリンパ節転移をおこし予後不良であるという報告もされている。今後、長期でのフォローによる検討が必要であるが、予後良好な経過をたどる症例が多く治療の際に考慮する必要性があると考えられた。

DP-1-35-3
当院で経験した非浸潤性乳腺アポクリン癌４例の検討

[1]藤枝市立総合病院　外科、[2]藤枝市立総合病院　放射線診断科、[3]藤枝市立総合病院　病理診断科

石井　由美恵[1]、長谷川　聡[1]、横山　日出太郎[1]、金丸　仁[1]、五十嵐　達也[2]、池田　暁子[2]、甲田　賢治[3]

乳腺にできるアポクリン癌はアポクリン汗腺細胞に類似した細胞から構成され、全乳癌の1%以下と稀な組織型である。その中でも乳管内癌の状態で発見される非浸潤性アポクリン癌はさらに稀と言われているが、近年増加傾向であり2012年の乳がん取り扱い規約より非浸潤癌の亜分類として追記された。当院では2011年から2015年までに４例の非浸潤性アポクリン癌を経験し、全乳癌症例の約0.8%であった。症例は54歳-71歳、女性。発見契機として２例は腫瘤を自己触知し、１例は乳房の腫脹、もう１例は検診発見であった。マンモグラフィで所見を認めたのは１例（FAD　カテゴリー3）のみであり、超音波では２例で小嚢胞と周囲乳腺エコーレベルの軽度低下、１例が円形低エコー腫瘤で１例は不整形低エコー腫瘤であった。４例中２例は針生検で非浸潤性アポクリン癌と診断し得たが、他２例は外科的生検まで施行し診断が確定した。MRIではいずれの病変も早期より濃染する非結節もしくは結節性病変として描出された。術式は病変の広がりに基づいて温存もしくは乳房切除とセンチネルリンパ節生検を施行した。全例トリプルネガティブ乳癌であり、４例中２例が同時両側乳癌であった。補助療法は３例で残存乳房への照射を施行し、両側症例は加えて対側乳癌に対する加療を施行している。非浸潤性アポクリン癌の近年の動向を含め文献的考察を加えて報告する。

DP-1-35-4
Encapsulated papillary carcinoma5例の検討

[1]沢井記念乳腺クリニック、[2]京都府立医科大学　病理診断科、
[3]京都府立医科大学　放射線科
新藏　信彦[1]、田中　彰恵[1]、小西　栄一[2]、後藤　眞理子[3]

【はじめに】Encapsulated papillary carcinoma（被包型乳頭状乳癌）は乳腺腫瘍の新WHO分類（2012年）で新たに提唱されたintraductal papillary lesions（乳管内乳頭状病変）の1亜型であり、上皮細胞が線維血管性間質を伴って増生し、周囲に筋上皮を欠くものの線維性隔壁で覆われているため非浸潤癌に分類される。【目的】2012年以降、当院で経験したencapsulated papillary carcinoma5例の臨床病理学的所見と画像所見の検討を行った。【結果】年齢：41-83（平均59.2）歳。身体所見：3例で腫瘤を触知。MMG所見：カテゴリー１が1例、3が2例（腫瘤1例、FAD1例）、４が1例（腫瘤）、5が1例（腫瘤）。エコー所見:全例比較的境界明瞭な低エコー腫瘤として描出され、後方エコー増強、4例が充実腺管癌疑い、1例が乳管内乳頭腫疑いとの診断。MRI所見：辺縁不整で早期濃染される分葉状腫瘤として描出され、全例乳癌を疑うとの診断。3例では腫瘤性病変の周囲に存在する乳管内病変の存在が疑われ外科的切除範囲の決定に有用であった。　針生検の病理結果：encapsulated papillary carcinoma疑い4例、intracystic papillary carcinoma疑い1例。術式：乳房切除術＋センチネルリンパ節生検2例、乳房部分切除術＋センチネルリンパ節生検3例。術後病理診断:腫瘤径10-25（平均17）mm、周囲にDCISを伴うもの2例、浸潤癌を伴うもの0例。全例ER+PgR+、全例Nuclear grade II。術後補助療法：残存乳房照射2例、全例術後ホルモン療法なし。無再発生存5例（観察期間10-14ヶ月）。【考察】Encapsulated papillary carcinomaは一般的に高齢者に多いとされているが、今回の検討では40歳代の症例も2例含まれていた。術前の画像検査で全例、充実腺管癌や嚢胞内癌など悪性を疑う所見が得られた。また術前の針生検でも全例癌細胞が線維血管性間質を伴って増生している所見からencapsulatedあるいはintracystic papillary carcinomaとの診断が可能であった。しかしながら浸潤癌が併存している可能性があるため、手術としてはセンチネルリンパ節生検も行わざるを得なかった。また乳房部分切除術を行った場合は局所再発のリスクを軽減する目的で原則残存乳房照射を施行したが、長期的な予後に関しては今後の経過観察が必要である。

DP-1-35-5
βカテニン/Eカドヘリン低発現粘液乳癌

[1]国立がん研究センター中央病院　乳腺外科、[2]防衛医科大学校　病態病理学、
[3]国立がん研究センター中央病院　病理診断科
神保　健二郎[1]、津田　均[2]、吉田　正行[3]、麻賀　創太[1]、高山　伸[1]、
木下　貴之[1]

背景・目的粘液乳癌の中には神経内分泌分化（NED）の特徴を伴うものがあり、神経内分泌型DCISが前駆病変とされる。一方、NEDを伴わない粘液乳癌における病理学・臨床的特徴は不明確である。われわれは以前、細胞間接着因子や細胞間極性マーカーであるβカテニンやEカドヘリンの欠落を伴う粘液乳癌のなかにはNEDを伴わないタイプが多く認められることを報告した。そこで、われわれはNEDを認めずβカテニンやEカドヘリンの欠落を伴う粘液乳癌の病理・臨床的特徴を評価した。対象・方法1993 - 2011年における当院での粘液乳癌手術検体155例を対象とした。対象をNEDマーカーであるクロモグラニンA・シナプトフィジン、また細胞間接着因子や細胞間極性マーカーであるβカテニンやEカドヘリン発現を基準として3つの群に分類した（1．NEDを伴う粘液癌　2．NEDを伴わずβカテニンもしくはEカドヘリン発現の低下を伴う　3．NED・βカテニン・Eカドヘリンの発現低下すべて認めない）。これらの群間を比較することで臨床病理学的特徴を評価した。結果155人中65人（42%）においてNEDを認めた。37人（24%）においてβカテニンやEカドヘリンの発現低下を認め、NEDを伴わない症例に多く認めた（NED- vs NED+; 33% vs 11%: P＜0.01）。NEDを伴わずβカテニンもしくはEカドヘリン発現の低下を伴う粘液乳癌は、NEDを伴う粘液乳癌に比較してより若年・type A粘液癌・低核異型度・低組織学的異型度である傾向があった。3群間では無再発生存や全生存期間に有意差は認めなかった。コックス回帰による多変量解析では混合型粘液乳癌が再発における唯一の予後因子であった。結論βカテニンもしくはEカドヘリン発現の低下を伴う粘液乳癌はNEDを伴わない傾向があり、さらに若年に多く低核異型・低組織学異型を有する独自の生物学的特徴を有している可能性が示唆された。

DP-1-35-6
浸潤性小葉癌における長期予後・再発様式・治療効果

山梨県立中央病院　乳腺外科
中田　晴夏、中込　博、井上　正行、古屋　一茂

【はじめに】浸潤性小葉癌はさまざまな臨床的特徴を有し、その特殊性を理解することが適格な診断および術式と薬物療法の選択において重要である。今回、浸潤性小葉癌の再発様式と治療反応性、およびその長期予後について、１０年を超える経過観察のなかで検討を行った。【対象】1998年～2014年の間、当科で加療を行った原発性乳癌1958例のうち、浸潤性小葉癌と診断された68例（3.5%）で検討を行った。また同期間に転移再発した浸潤性小葉癌は１４例（4.2%）おり、それらについて　長期予後　再発様式　再発後のホルモン療法　化学療法の効果を検討した。【結果】上記期間における当科での浸潤性小葉癌の5年生存率、10年生存率は　92%、78%であった。手術例の再発までの期間は自験例ではすべて7年以内で、10年以降の再発はなかった。再発臓器では骨９例、肺胸膜１例、肝６例　腹膜7例（卵巣転移２例　胃転移１例を含む）であった。再発例のサブタイプは２例がトリプルネガティブ乳癌（TNBC）で、ほか１２例がluminal　typeであった。TNBCであった症例は骨髄癌症をきたし、発症後1年で死亡された。他12例においてはホルモン療法が施行され、平均で24カ月もの長期間の治療を行うことができた。腹腔内再発は浸潤性小葉癌で特徴的で、診断後ホルモン療法に感受性を示した症例は少なく、その予後は不良であった。【結論】浸潤性小葉癌の再発後の特徴について　浸潤性乳管癌との対比を加え報告する。

DP-1-35-7
浸潤性微小乳頭癌（IMPCa）の予後についての検討

[1]がん研有明病院　乳腺外科、[2]がん研有明病院　乳腺センター、
[3]がん研有明病院　病理部、[4]がん研究会　病理部
高畑　史子[1]、坂井　威彦[1]、照屋　なつき[1]、片岡　明美[1]、中島　絵里[1,4]、
北川　大[1]、荻谷　朗子[1]、森園　英智[1]、宮城　由美[1]、堀井　理絵[3]、
秋山　太[4]、大野　真司[2]、岩瀬　拓士[1]

我々は第20回乳がん学会において、浸潤性微小乳頭癌（IMP）の予後（無再発生存：RFS）について検討し、IMP成分が認められる乳がんではリンパ管浸潤（ly）とリンパ節転移（n）がIMP成分を認めないもの（non-IMP）よりも頻度が高いが、リンパ節転移個数が同等であればRFSに有意差が認められなかったことを報告した。今回は、より症例を増やし、長期予後について、再検討を行った。【対象と方法】1998年1月～2005年12月の当院の原発性乳がん手術施行例5746病変のうち、非浸潤癌や、前化療施行例、両側および多発例、重複癌症例その他を除外し、予後を追跡可能であったIMP群（IMP成分が見られるもの）83例、non-IMP群（特殊型を除く）3001例を抽出した。それらをlyの多寡（0～3+）、リンパ節転移の個数でn0個群、n1～3個群、n4個以上群層別化し、予後を無再発生存率（RFS）について検討した。【結果】平均観察期間13.8年（中央値12.6年）で、再発がIMP群では17例（20.5%）に、non-IMP群では５０２例（１６．７％）に認められた。ＲＦＳ（５年／１０年）はIMP(90.4%/73.5%)、non-IMP(89.4%/84.8%)であった。IMP層別ではA群はRFS(5年/10年)(97.1%/88.2%)、B群(5年/10年)(86.1%/75.0%)、C群(5年/10年)(76.9%/53.8%)、Logrank検定でp=0.0039と有意差が認められた。lyについての検討ではlyなし群のＲＦＳ（５年／１０年）(93.75%/84.4%)、ly＋群(5年/10年)(86.2%/72.0%)で、Logrank検定でp=0.1483、lyの程度で0～3+の4群に分けた場合でも有意差は認められなかった。【結語】IMP群でRFSを規定するのはリンパ節転移個数であり、lyでは有意差は認められなかった。

DP-1-36-1
高齢者に乳癌検診は推奨されるか

佐渡総合病院外科
親松　学

【はじめに】わが国では年々乳癌の発生が増加するとともに乳癌死亡も増加しているが、欧米では発生数が増加しているにもかかわらず死亡数は減少している。これはマンモグラフィー検診の受診率の低さに原因があるとされ、我々も過去受診率の向上に取り組んできた。一方、少子高齢化が進むにつれ高齢者乳癌も増加傾向にあるが、高齢者乳癌は予後良好のものが多く、併存疾患によっては必ずし標準治療が施行されているわけではない。では、高齢者に乳がん検診を普及させる意義はあるのであろうか。当院の診療経験から考察を試みた。【方法】2008年1月から2014年12月までの7年間に当科で治療を行った80歳以上の高齢者乳癌を集計・分析し検診の効果を推定した。【結果】上記期間に検査・治療を行った対象症例は34症例であった。全例女性で年齢は80歳から100歳まで、平均86.8歳だった。無症状の検診発見例は1例のみで、腫瘤触知が他はすべて有症状であった。腫瘍径は0.5～6.0cm、平均2.3cm（T2）であった。覚知から受診までの期間は0日から1年以上と様々で平均46日だった。ホルモン受容体陽性が26例（76%、）HER2陰性が31例（92%）で、根治手術例が26例（76%）であった。予後を見ると現病死は初診時ステージ3の手術拒否例1例を確認できたが、10例(29%)は認知症にて打ち切り不明となっていた。【考察】高齢者乳癌は検診発見ではなく有症状発見で、気づいてからもゆっくり受診していることが判明した。75%の症例は定型的に根治手術を受ける一方で、25%は手術希望がなく、薬物療法や経過観察を希望されていた。これは約1/3の症例に認知症を合併していたことと関連しているようであった。しかし、それでも予後は悪くなく、現病死された症例は発見時から進行度の進んだ症例であった。【結語】高齢者は有症状例でも予後がよく、現行の検診の推奨度はそれほど高くないと考えられた。

DP-1-36-2
当院における80歳以上の女性乳癌切除症例の手術、薬物療法の検討

済生会唐津病院　外科
久松　雄一、宮崎　充啓、川久保　英介、吉田　月久、橋本　直隆、
福田　篤志、山懸　基維、園田　孝志

【はじめに】乳癌診療ガイドラインでは、高齢者乳癌に対する手術療法や薬物療法が勧められている。しかし、治療対象となる高齢者の定義は一定ではないのが現状であり、併存疾患、臓器障害、余命により標準的治療が行えるかどうか考慮する必要がある。【目的】当院における80歳以上の女性乳癌切除症例について、手術治療や薬物療法の認容性を検討した。【対象】2007～2014年の間に当院で手術した80歳以上の女性乳癌20例。【方法】手術治療は、出血量や手術時間、術後合併症や入院期間で評価を行い、薬物療法はレジメンや遂行状況を検討した。【結果】平均年齢 83.8歳、併存疾患：高血圧症 14例、虚血性心疾患 4例、脳血管障害 1例、糖尿病 5例、慢性腎不全 2例（重複あり）、ASA分類：2度 13例、3度 7例、すべての症例で遠隔転移は認めなかった。術式：乳房切除術 15例、部分切除術 5例、腋窩郭清は7例で施行され、センチネルリンパ節生検は8例で施行、5例で省略されていた。平均出血量は36.4g（5-100）、平均手術時間は113.8分（32-300）であった。術後合併症は4例あり、すべて創部に関連したものであった。入院期間の中央値は9日、術後診断 pStage：0 1例、I 9例、II 6例、III 4例、バイオマーカー：ER陽性 16例、HER2陽性 4例、トリプルネガティブ 2例であった。術後治療：なし 9例、ホルモン療法単独 9例、化学療法 2例（2例とも完遂できず）であった。観察期間の中央値は650日、他病死が1例あり、原病死は認めなかった。再発は6例、無病生存期間の中央値は465日であった。再発に対する治療は1例が手術、ホルモン療法が3例（すべて1st line継続中）、化学療法が2例（1例は1st line継続中、1例は4th lineまで継続）であった。【まとめ】80歳以上の高齢者乳癌における手術適応は、個別的に考慮したうえで、標準的手術が安全に施行することが可能であった。また術後治療や再発治療での薬物療法に関して、化学療法の導入は全身状態を評価して慎重に施行しており、ホルモン療法は積極的に導入が可能であり、継続することができた。【結語】80歳以上の高齢者乳癌に対する治療において、手術およびホルモン療法はほぼ標準的治療が可能であり、化学療法は全身状態、併存疾患を十分考慮した上で、施行可能であると考えられた。

DP-1-36-3
当院における80歳以上の高齢者乳癌手術症例の検討

[1]埼玉県済生会川口総合病院　外科、[2]病理診断科
高橋　由佳[1]、酒田　円佳[1]、佐藤　雅彦[1]、佐藤　英章[2]

【背景・目的】近年乳癌は増加傾向にあり、また人口の高齢化に伴い高齢者乳癌も増加傾向にある。高齢者は併存症を有すことが多く標準的治療が行えない症例も多い。当院では地域の特性から高齢者が多いため、今回80歳以上の高齢者乳癌手術症例について検討した。【対象】2010年1月から2015年11月までに当院で手術を施行した原発性乳癌208例中、診断時80歳以上であった37例を対象とした。【結果】平均年齢84歳。女性36例、男性1例。発見契機は自己発見が31例、5例は他疾患精査時に指摘され、自覚症状のない検診発見例は1例のみであった。両側乳癌は2例、ともに異時性であった。平均腫瘍径は2.5cm。病期は0期1例、I期11例、IIA期15例、IIB期4例、IIIA期4例、IIIB期2例。全例全身麻酔で手術を行い術式は乳房温存術のみが6例、温存術＋センチネルリンパ節生検8例、乳房切除術のみが3例、乳房切除＋センチネルリンパ節生検5例、乳房切除＋腋窩リンパ節郭清が15例であった。術前ホルモン療法1例、術前化学療法は1例ありIIIB期の局所進行乳癌に対して行い切除可能となった症例であった。術後補助療法は17例でホルモン療法が行われていた。温存乳房への放射線照射は5例であった。主な併存症は高血圧が14例、また他臓器癌は7例、認知症は3例、脳血管障害3例、心疾患2例、腎不全による血液透析2例であったが、周術期合併症は術後出血が1例のみで、その他重篤な合併症は認めなかった。局所再発が1例、遠隔転移や原病死はなく、他疾患による死亡が2例、2例は追跡不可能であった。【考察】80歳以上の高齢者乳癌患者は併存疾患を有することが多いが、手術による合併症は軽微で97.3%で安全に手術が行われていた。また原病死は1例もなく、他臓器転移による再発も認めず比較的予後は良好であった。高齢者乳癌は年齢だけで判断するのではなく、個々の症例の全身状態や社会的背景を考慮し治療方針を決めていく必要があると考える。

DP-1-36-4
当院における高齢者乳癌患者の治療の現状

遠山病院外科
毛利　智美、加藤　俊夫、伊藤　佳之、竹内　謙二、木本　真緒

（はじめに）現在平均寿命の延長に従って高齢者の癌を治療する機会が増加している。高齢者であっても日常活動および臓器機能が保たれ若年者と同様に治療を行える患者がいる一方で、日常活動あるいは臓器機能が低下しており患者個々の状況に応じて治療を選択する必要のある患者もいる。（目的）当院において治療を行った80歳以上の乳癌患者と80歳未満の乳癌患者において治療方法、治療成績に差があるかどうかを検討した。（対象と方法）2006年1月より2015年10月までの9年10ヶ月の間に当院で治療を行った乳癌患者219例を対象とした。（結果）患者平均年齢は64.4歳（27 - 96歳）であった。浸潤癌症例は179例、非浸潤癌症例は40例であった。80歳以上の症例は32例で、80歳未満の症例は187例であった。80歳未満の症例は浸潤癌症例が153例、非浸潤性乳管癌症例が35例であった。80歳以上の症例では浸潤癌症例が27例、非浸潤性乳管癌症例が5例であった。手術方法では80歳未満の症例においては合併症のある症例で単純乳房切除術が1例に選択されていたがそれ以外の症例では乳房温存手術あるいは乳房切除術にセンチネルリンパ節生検あるいは腋窩リンパ節郭清を施行していた、80歳以上の症例においては腫瘤摘出術を2例に単純乳房切除術が5例に、温存手術＋腋窩郭清が1例に非定型乳房切除術が22例に乳房切除術＋センチネルリンパ節生検が2例に行われていた。80歳以上の症例では温存手術の割合が80歳未満の症例に比較して少なかった。当院では2014年1月よりセンチネルリンパ節生検を導入したが、センチネルリンパ節生検施行症例は80歳未満の症例が92.6%を占めていた。80歳以上の症例の5年生存率は0.7656で、80歳未満の症例の5年生存率は0.9656と高齢者において優位に生存率が不良であった。(p=0.0055)（まとめ）当院において80歳以上の高齢者乳癌患者では80歳未満の症例に比して生存率は不良であった。手術方法は単純乳房切除術や腫瘤摘出術のみで終了する症例が多くみられた。また乳房温存手術を選択された症例は80歳未満の症例に比較して少なかった。これは高齢者では術後の放射線治療による肺炎等の合併症リスクを避けたいと考えている為と思われた。また80歳以上の症例でセンチネルリンパ節生検を行った症例が少ないのは、80未満であればセンチネルリンパ節生検を選択したであろう症例のうち単純乳房切除術や腫瘤摘出術のみが選択された症例がいる為と思われた。

DP-1-36-5
当院における高齢者乳癌症例の検討

[1]東京医科大学茨城医療センター　外科（乳腺）、[2]小山記念病院　乳腺外科
西村　基[1]、越川　佳代子[1]、近藤　亮一[2]、藤田　知之[1]、藤森　実[1]

【はじめに】高齢者乳癌は長寿社会とともに近年増加傾向にあるも、合併症により手術が難しいといった身体的な問題、既に施設に入所されており認知度の低下から治療に抵抗があるといった社会的な問題などが生じるため、結果として積極的治療を行えない場合もしばしば経験する。今回80歳以上の高齢者に対してサブタイプ別に治療法と生存率を検討したので報告する。【対象と方法】2008年4月～2015年3月までに当院で乳癌と診断された80歳以上47例（85歳以上15例、90歳以上7例を含む）を対象とし、手術施行例と手術未施行例について生存率を検討した。【結果】47例の内訳は、手術施行例41例、手術未施行例（内分泌療法施行）6例であった。ER＋/HER2－(Luminal A)34例(72%)、ER＋/HER2－/Ki67高値(Luminal B)7例(15%)、ER＋/HER2＋（Luminal-HER2)3例(6%)、ER－/ HER2－(Triple Negative)3例(6%)であった。手術施行例41例のうち乳腺手術のみ施行群は16例(39%)、センチネルリンパ節生検併用群は19例(46%)、腋窩郭清併用群は6例(7%)であった。Luminal Aで手術せず内分泌療法を施行した6例の投与期間中央値は3.5年で、いずれも生存していた。再発例は10例で、転移部位は領域リンパ節2例、局所再発1例、遠隔転移7例(骨4例、肺2例、脳1例)であった。原病死は3例で、2例がTriple Negative(脳転移1例、 肺転移1例)、1例がLuminal HER2(肺転移)、他病死が3例でいずれもLuminal Aの手術施行例であった。サブタイプ別の生存率はLuminal Aの内分泌療法施行群が100%、手術施行群が89%と高かった。Luminal HER2は3例中2例が生存(67%)、Triple Negative 3例中1例が生存(33%)と低かった。【まとめ】高齢者でもサブタイプ別に予後が分かれる傾向にあり、Luminal Aで全身状態、基礎疾患、社会的背景のため積極的治療を行えない場合でも手術の有無による予後への影響は少ないものと考えられた。Luminal-HER2やTriple Negativeの原病死が多い理由として、補助療法が十分に行えない現状もあり、これが生存率の低下につながっている可能性もあると思われた。

DP-1-36-6
当院における80歳以上の高齢者乳癌手術症例に関する検討

市立豊中病院　外科
大島　一輝、赤木　謙三、高田　晃宏

【はじめに】近年、日本において人口の高齢化が進んでおり、高齢者の乳癌患者を診療する機会は増えている。今回我々は、当院における高齢者乳癌手術症例についてretrospective に検討した。【対象】2011年から2014年に当院で乳癌手術を受けた80歳以上の女性高齢者56症例とした。その内、1症例は同時性両側乳癌症例であった。なお､同期間における当院の乳癌手術症例数は、同時性両側乳癌22例を含む495例であった。【結果】対象患者の手術時年齢は平均で83.9歳（80歳～91歳）であった。高血圧・糖尿病・脂質異常などの併存疾患で治療中の患者は48例であった。抗凝固薬を内服している患者は16例であった。皮膚所見（T4b,T4d）を伴うものが7例認めた。術式は乳房切除術（Bt）が45例、乳房部分切除術（Bp/Bq）が12例（同時性両側乳癌を含む）であった。入院日数の平均は、9.9日（5日～38日）であった。術後合併症は皮弁壊死が1例あり、入院期間が38日と長期化したが、他の症例は入院中に合併症を認めなかった。サブタイプは、Luminal type 45例（うちHER2陽性7例)、HER2 enrich 4例、triple negative 8例であった。術後補助療法は、Luminal typeにはホルモン療法のみ行うか、無治療であったが、HER2陽性の1例には抗癌剤を併用した抗HER2治療も行っていた。HER2 enrichの4例中2例に抗HER治療を行った。triple negativeで抗癌剤治療を施行した症例は無かった。【まとめ】高齢者でも致死的な合併症の発症はなく、安全に手術を施行することができると考えられた。術後補助療法に関しては、高齢であること、生活習慣病などの併存疾患が多いこと、患者希望などから抗癌剤治療はほとんどの症例で回避されていた。

DP-1-36-7
当院における高齢者乳癌の検討

名古屋大学　医学部　乳腺・内分泌外科
大西　英二、稲石　貴弘、宮嶋　則行、安立　弥生、柴田　雅央、
中西　賢一、武内　大、林　裕倫、菊森　豊根

【背景・目的】当院でも日常の診療において高齢者乳癌に遭遇することが多くなっている。乳癌診療ガイドラインでは高齢者の乳癌に対する手術療法が勧められている。一方、高齢者は標準的な治療を遂行できないことも多く、患者のPSや併存症および治療の希望などを考慮して治療方針を決定する必要がある。今回我々は、当院で手術を施行した80歳以上の高齢女性における傾向について検討した。【対象】2005年1月から2015年4月までに当院で乳癌手術を行った80歳以上の高齢者33例について臨床病理学的特徴を検討した。【結果】すべて女性で、手術時の平均年齢は83.2歳(80-88歳)であった。発見契機は自覚症状が21例、他疾患精査時の指摘が7例であった。併存症は高血圧が最も多かった。病期別では0期2例、I期17例、IIA期12例　IIB期2例であった。術式は腫瘍摘出術1例、部分切除術12例、全摘術10例であった。センチネルリンパ節生検は26例に行われ、腋窩郭清は3例(2例はセンチネルリンパ節陽性で郭清に移行)に施行された。どちらも施行しなかった症例は6例であった。術後合併症はseromaが最も多く、重症合併症は認めなかった。周術期死亡例も認めなかった。18例に術後補助内分泌療法が施行されていた。化学療法を施行した症例は認めなかった。標準的な放射線治療をされた症例も認めなかった。観察期間において再発症例は認めなかった。【考察】当院での高齢者の手術症例では重篤な術後合併症や周術期死亡例は認めておらず、比較的安全に手術を施行できた。若干の文献的考察を含め報告する。

DP-1-37-1
非手術例からみた高齢者ホルモン受容体陽性乳癌に対する治療戦略

[1]独立行政法人国立病院機構国立高知病院　外科、[2]やまかわ乳腺クリニック
宇山　攻[1]、山川　卓[2]、日野　弘之[1]、福山　充俊[1]

【はじめに】高齢者乳癌は、身体機能の低下や併存症の存在等から他の年齢層以上に治療およびその継続が困難である。今回、非手術例からみた高齢者ホルモン受容体陽性乳癌の治療戦略を検討した。【対象】ホルモン受容体陽性で手術を行っていない高齢者乳癌15例。【結果】年齢75歳～98歳、平均86.1±7.7歳、Performance Status（PS）は1：9例、2：2例、3：2例、4：2例、併存症として、脳梗塞3例、アルツハイマー2例、対側乳癌1例等を認めた。組織型は乳頭腺管癌3例、充実腺管癌2例、硬癌9例、浸潤性小葉癌1例、臨床病期4期4例、3A期1例、2A期4例、1期6例であり、骨転移を4例認めた。Intrinsic Subtypeは全例Luminal likeであり、治療としてアロマターゼ阻害剤あるいはSERMを投与、骨転移例には骨吸収抑制薬を追加した。治療開始時の原発巣の腫瘤径は1.1cm～10.0cm大、平均3.1±2.2cm大。平均観察期間725日にて、腫瘤径は0.0～10.cm、平均2.0±2.7cm大となり、原発巣の臨床的効果はCR3例、PR3例、SD8例、PD1例、臨床的有用率は93.3%であった。生存例にPSの増悪は認めなかったが、他病死を2例認めた。なお、患者は全て家族あるいは施設職員等にて日常生活は十分にケアされていた。【考察】高齢者では、臓器機能、併存症、認知機能、栄養状態、社会経済状況など包括的な評価が治療方針を決定する際に重要である。日常生活が家族等により完全にケアされている場合は、規則的な服薬、外来通院は高齢者においても十分可能である。今回の結果、日常ケアが十分な高齢者ホルモン受容体陽性乳癌では、QOLを保ちながらの治療継続が可能であり、手術は回避可能であった。【結語】高齢者ホルモン受容体陽性乳癌では、日常生活のケアが十分であれば、内分泌療法の効果により、手術は回避できる可能性がある。

DP-1-37-2
75歳以上の高齢者乳癌におけるサブタイプ別の予後の検討

国立病院機構　九州がんセンター　乳腺科
石田　真弓、秋吉　清百合、古閑　知奈美、中村　吉昭、徳永　えり子

背景；高齢者乳癌の周術期治療の適応は再発予防とともにQOL維持も重要な要素となる。また実年齢だけでなく合併症の有無、PSといった個々の健康状態により最適な治療を考えなければならない。目的；75歳以上の高齢者乳癌におけるサブタイプ別の予後について検討する。対象と方法；当院で2000年から2014年11月までに手術を施行した75歳以上の原発性乳癌286例中、同時性両側性乳癌を除いてサブタイプが判明した172例を対象とし、ホルモン受容体(HR)とHER2で分類したサブタイプ別と臨床病理学的因子、生存率(OS)、無再発生存率(DFS)の関連を解析した。結果；HR+/HER2- 127例(74%)、HR+/HER2+ 10例(6%)、HR-/HER2+ 17例(10%)、HR-/HER2-(triple negative; TN) 18例(10%)であり各群とも平均年齢は79歳であった。サブタイプ別のOS及びDFSはHR+/HER2-が74%, 80%、HR+/HER2+が77%, 75%、HR-/HER2+が63%, 43%、TNが31%, 67%で、OS, DFSいずれもHR+/HER2-が有意に良好であった(p=0.03, p=0.03)。サブタイプ毎のOS、DFSと術後治療の有無との関連を検討したところ、HR+/HER2-では治療の有無によりDFSに有意な差は認められなかったが、OSは治療あり群で91%、なし群で53%(p=0.001)と治療あり群で有意に予後良好であったHR+/HER2+ではtrastuzumab(Tra)を投与された症例はなく、DFSで内分泌療法のみ群が77%、化学療法＋内分泌療法と治療なし群は再発しておらず、OSは内分泌療法のみ群が62.5%で化学療法＋内分泌療法と治療なし群が100%であった。HR-/HER2+では4例にTraが投与されており、DFSで化学療法のみと治療なし群は全例再発しており、化学療法＋Tra群は全て再発を認めなかった。OSでは化学療法のみ群と化学療法＋Tra群は死亡例がなく治療なし群は56%であった。TNは全例術後治療が施行されておらず、DFSは66%、OSは33%であった。結語；HR+/HER2-ではOSの延長も期待されることから術後内分泌療法の有用性が期待される。HER2陽性例では抗HER2療法の効果が期待されるため、全身状態が良好な症例には治療を検討することが予後改善につながる可能性があると考えられた。

DP-1-37-3
当院における高齢者Triple negative乳癌の治療と予後についての検討

がん・感染症センター　都立駒込病院　外科
大西　舞、宮本　博美、後藤　理紗、井寺　奈美、本田　弥生、堀口　和美、有賀　智之、山下　年成、黒井　克昌

【目的】Triple Negative乳癌（TNBC）は予後不良であり、NCCNのガイドラインでは、＞1cmで化学療法がすすめられている。しかし、高齢者においては既往症や全身状態から化学療法導入が困難となることが予想されるため、当院での化学療法の実際とその予後について検討した。【対象】当院において、2004～2014年の期間に手術を施行した70歳以上のTNBC 64例について後方視的に検討した。腫瘍径浸潤径が1cm以下、初診時Stage IVは除外した。【結果】治療開始時の年齢は70-79歳が47例（73%）。80歳以上は17例（27%）。病期はstageIが21例（33%）、stageIIが35例（55%）、stageIIIが8例（13%）。組織型は浸潤性乳管癌が42例（66%）、特殊型が23例（34%）（浸潤性小葉癌7例、アポクリン癌11例、紡錘細胞癌2例、粘液癌1例、基質産生癌1例）。化学療法が施行された症例は20例（31%）で、術前化学療法は5例、術後化学療法は15例で行われた。レジメンは、アンスラサイクリン・タキサンの逐次レジメンが8例、EC or FECが10例、TCが1例、パクリタキセル＋ベバシズマブが1例で選択されており、このうち5例が有害事象（発熱性好中球減少4例、出血性胃潰瘍1例）で未完遂となっていた。観察期間中央値3.0年(0.1-10.6年)で、遠隔再発は13例、乳癌特異的死亡は10例に認められた。再発徴候のないまま転院・未受診による転帰不明が化療群で4例、無治療群で18例あった。治療関連死は認めず、他病死は化療群1例、無治療群2例であった。stage別に治療と予後を比較すると、stageIでは21例中6例（29%）でEC or FECによる化学療法が施行されており、全例で遠隔再発、乳癌特異的死亡は認めなかった。stageII 35例では、化学療法が施行された9例（26%）中2例で遠隔再発を認め、無治療群では26例中7例で遠隔再発を認めた。stageIII 8例では、化学療法がおこなわれた5例中4例で遠隔転移を認め、無治療となった3例は再発なしであったが、このうち2例は通院が早期に中断していた症例であった。【まとめ】70歳以上のTNBCは、1cm以上であっても化学療法が選択される割合は31%であった。stageI ではアンスラサイクリンのみ、stageII 、IIIの進行例ではアンスラタキサンの逐次レジメンが選択されることが多かったが、完遂率は低かった。進行例では化療による予後改善効果が期待できると考えられるが、標準レジメンの完遂は難しいと考えられた。

DP-1-37-4
高齢者乳癌の検討

[1]船橋市立医療センター　外科、[2]船橋市立医療センター　放射線技術科、[3]船橋市立医療センター　薬剤局、[4]船橋市立医療センター　看護局、[5]昭和大学病院　乳腺外科
金田　陽子[1]、松崎　弘志[1]、唐司　則之[1]、吉原　ちさと[1]、仙波　義秀[1]、石井　悟[2]、岩田　可奈恵[3]、笹原　奈津美[4]、中村　清吾[5]

【背景】近年高齢者乳癌は増加の一途であるが、元々の臓器機能の低下もあり、ホルモン療法は施行可能であっても補助化学療法を安全に行うことが困難な場合が多い。抗HER2療法も心機能障害に注意を要する。また単独通院が困難な場合も多く、術後放射線療法を省略することも少なくない。当院では静注補助化学療法の適応は75歳を基準に考えており、70～74歳(75歳未満群：A群)と75～79歳(75歳以上群：B群)に区分し、その補助療法の違いと有害事象の発生や予後の違いについて検討した。【対象と方法】当院における2000年1月～2015年10月の乳癌手術症例1598例のうち、4期を除くA群166例、B群113例を対象とした。同時両側乳癌の場合は病期の進んだ側を使用した。【結果】A群/B群で病期は0期 5例(A群の3.01%)/3例(B群の2.65%)、1期 69例(41.6%)/41例(36.3%)、2期 79例(47.6%)/65例(57.5%)、3期 13例(7.83%)/4例(3.54%)で、浸潤癌biomakerはLuminal 119例(A群浸潤癌の73.9%)/82例(B群浸潤癌の74.5%)、Luminal B-HER 7例(4.35%)/9例(8.18%)、HER2 enrich 14例(8.70%)/6例(5.45%)、Triple negative 21例(13.0%)/13例(11.8%)であった。補助化学療法を44例(A群の26.5%)/19例(B群の16.8%)例で施行し、うちUFTなど経口抗癌剤を11例(補助化学療法施行A群の25.0%)/16例(補助化学療法施行B群の84.2%)で使用していた。静注化学療法施行例中、A群では有害事象中止は33例中2例(6.06%)に留まったが、B群では3例中2例(66.7%)認めた。一方で経口抗癌剤施行例の中止例はA群で11例中2例(18.2%)、B群で16例中3例(18.8%)であった。HER施行例は7例(HER2療法適応A群の33.3%)/8例(HER2療法適応B群の53.3%)で、心不全中断・中止例は認めなかった。乳房部分切除施行例は106例(A群の63.9%)/50例(B群の44.2%)、リンパ節転移陽性例は42例(25.3%)/28例(24.8%)で、術後放射線照射を77例(46.4%)/33例(29.2%)に施行していた。再発例は20例(A群の12.0%)/21例(B群の18.6%)であった。【考察】A群はB群に比し補助化学療法施行例が多かったが、静注化学療法はB群で有害事象中止例を高率に認めた。静注化学療法の適応として75歳を基準に考えることは妥当と思われた。一方で経口抗癌剤による有害事象中止例はA群とB群で差を認めず、抗HER2療法中断例を認めないことから、高齢者に対し経口抗癌剤や抗HER2療法は考慮すべき治療選択と思われた。

DP-1-37-5
当院の高齢者における術前・術後化学療法の副作用調査

中頭病院　薬剤部
山本　紗織、森脇　典子

【はじめに】日本乳癌学会乳癌診療ガイドライン2015年版では、高齢者乳癌患者に対する薬物治療（化学療法）については推奨グレードBとなっており、余命期間、共存症、臓器機能、認知能力、QOLを十分に考慮したうえで行うことが推奨されている。65歳以上の乳癌術後化学療法についてAC療法またはCFM療法とカペシタビン単剤の比較を検討したCALGB49907試験では「65歳以上の術後化学療法においては標準レジメンを用いることにより、カペシタビンに比べ予後を改善する」とされ、副作用プロファイルが若年者と変わらないという結果であった。そこで当院での65歳以上の乳癌術前・術後化学療法施行患者の治療完遂率、相対治療強度（relative dose intensity：RDI）と副作用状況を調査し、65歳未満の患者の副作用と比較した。【方法】2011年1月～2015年9月までに術前・術後化学療法（AC療法203人・TC療法68人・weekly PAC療法128人）を施行された患者で高齢者を65歳以上とした。各レジメンにおける高齢者はAC療法33人（年齢中央値71歳：65-80）、TC療法7人（年齢中央値68歳：66-74）、weekly PAC療法26人(年齢中央値71歳：65-84)であり、それぞれの患者に対する薬剤師の副作用モニタリングによる後ろ向き調査を行った。(DOC療法は高齢者群が少ないため除外とした)【結果】高齢者群の治療完遂率はAC療法93.9%(31/33人)、TC療法100%(7/7人)、weekly PAC療法61.5%(16/26人)であった。RDIはAC療法で95.5%、TC療法はシクロフォスファミド95.9%、ドセタキセル92.6%、weekly PAC療法86%であった。高齢者群と65歳未満群で統計学的に有意差のある副作用は、AC療法は「食欲不振」「口内炎」「倦怠感」、TC療法は「神経症状」「手足の皮膚症状」、weekly PAC療法では「白血球減少」「好中球減少」「食欲不振」「悪心」「味覚異常」であったが、全て65歳未満群に優位に高い副作用であり、高齢者群に優位に高い副作用症状はみられなかった。【考察】高齢者群のRDIはどのレジメンにおいても85%以上であり、術前・術後療法として有用性のある投与量であり、副作用プロファイルは若年者と変わらないといえる。しかし、高齢者においてはPSや心・腎・肝機能などの生理機能、QOL等を考慮したうえで化学療法の施行を検討する必要があると考える。

DP-1-37-6
当科における高齢者術後化学療法の忍容性と適応について

[1]札幌医科大学　医学部　消化器・総合、乳腺・内分泌外科、
[2]札幌医科大学　医学部　病理診断科・病理部
島　宏彰[1]、九冨　五郎[1]、里見　露乃[1]、前田　豪樹[1]、木村　康利[1]、
水口　徹[1]、長谷川　匡[2]、竹政　伊知朗[1]

【背景】近年、高齢化傾向はさらに強まっている。我が国においては各分野の医療の向上から75歳女性の平均余命は15.4年となるに至った。その中で高齢者に対する術後化学療法の適応は個別化が求められている。【対象・方法】当科にて2011/1から2014/12に原発性乳癌に対し手術を施行した330症例中、75歳以上の高齢者は55例(16.7%)であった。55例のPSは0:43例、1:9例、2:3例であった。NCCN(Older Adult Oncology ver1.2015)で有害転帰の危険因子と挙げられている併存症、老年症候群の2項目に着目した。併存症の数は0:18例、1:21例、2以上:16例であった。また、老年症候群に該当する歩行障害・難聴・認知症・うつといった症候を有する症例は7例であった。このような背景から高齢者乳癌に対する術後化学療法実施の状況を解析した。【結果】高齢者55例の観察期間中央値は23.2ヶ月で乳癌関連死は0例、他病死が4例(7.3%)で、原因は他癌2例、心不全が2例であった。一方、乳癌の局所再発・遠隔転移発生は3例に見られた。サブタイプについてDCISの58例を除いた272例について75歳以上(50例)の内訳はER-/HER2- 8例(16%)、ER-/HER2+ 6例(12%)、ER+/HER2- 35例(70%)、ER+/HER2+ 1例(2%)であった。一方で、75歳未満(222例)の内訳は順に31例(14.0%)、18例(8.1%)、143例(64.4%)、30例(13.5%)であった(p=0.0528)。術後化学療法導入においてPSや併存症といった症例背景から個々に適応を決めている。アンスラサイクリンあるいはタキサンといった標準療法は10例に適応され、7例が予定レジメン完遂、2例が中止（認知症進行、発熱性好中球減少症）、1例が変更（好中球減少症）となった。UFTなど他の抗癌剤は5例に適応され中止/変更なく経過している。2例にトラスツズマブが投与されているが、2例ともに有害事象を認めることなく完遂した。【考察】高齢者では内分泌療法の忍容性は良好であるが、術後化学療法導入の検討を要する症例も少なからず存在する。当院における高齢者乳癌手術施行例は比較的良好なPSを示すが、その中で術後化学療法実施の少数例において忍容性は比較的良好であった。高齢者乳癌に対してADL、認知機能や社会的・経済的背景も含めて総合的に術後化学療法の適応を吟味することは、補助療法の意義として重要と考えられた。

DP-1-37-7
フレイルスケールを活用した高齢乳がん化学療法患者のケアの検討

[1]社会医療法人博愛会　相良病院　看護部、
[2]社会医療法人博愛会　相良病院　乳腺科
加藤　詩子[1]、堀内　美由紀[1]、春田　美穂[1]、森山　幸代[1]、下園　歩美[1]、
内村　未里[1]、門前　久仁子[1]、永田　節美[1]、松方　絢美[2]、木谷　哲[2]、
四元　大輔[2]、相良　安昭[2]、江口　惠子[1]

【目的】加齢により心身機能・生理的予備能が低下した状態はフレイル(Frailty)とされ、がん診療ではフレイルを評価するGeriatric Assessment(GA)が有用であるとされる。GAツールとしてはG8やVES―13などがある。当院では2012年5月より65歳以上にGAを施行し治療選択の目安としている。今回当院にて経験した高齢者乳癌症例の中でも、75歳以上の化学療法適応例についてどのようなケアが必要であるか検討した。
【対象と方法】2012年6月～2014年9月まで乳癌と診断され手術を施行した1390例中、VES-13とArti Hでスコア化しての65歳以上の化学療法施行は130例、その内75歳以上は22例であった。治療の適応があった患者の中で実施しなかった患者は12例であった。実施した22例に対して、意思決定の状況、治療の完遂状況と中断状況、家族の支援体制等について、実施しなかった12例に対して、意思決定の状況についてカルテから調査した。
【結果】化学療法施行22例（中央値76.8歳）中、意思決定においては21名が自分の希望で決定し1例のみ家族の勧めの後に決定していた。22例中20例が抗がん剤治療を前向きにとらえており、2例が仕方がないと捉えていた。治療の完遂状況は、22例中9例が中断しており、主な理由は未梢神経障害(痺れ)によるPSの低下、口内炎、食思低下などであった。13例の完遂患者のうち7例は減量や休薬をしながら完遂していた。G3以上の有害事象の出現とVESスコアとの関連は有意ではなく、完遂と脆弱性は必ずしも一致していなかった。抗がん剤の種類による相違があり最も多かったのはPTXで10例中7例が中断、その内、しびれによる中断は4名で3名が症状継続しておりADLの低下がみられた。G1のしびれでも中断する症例もあった。家族の支援体制は全症例ともに積極的でサポート体制も良好であった。施行しなかった12例（中央値81歳）の意思決定の状況は、患者家族共に高齢だからしない、患者の抗がん剤に対する恐怖心、家族のつらい思いをさせたくない思い、自然のままでいたいなどの理由で施行しないことを選択していた。
【考察】フレイルを評価した治療可能な75歳以上の患者について検討した。後期高齢者であっても、フレイルでない状況では抗がん剤治療も可能である反面ADL低下を招くような有害事象については実施に当たって充分な検討が必要であり、看護師は患者の生活状況を予測して治療の決定とケアに携る必要がある。

DP-1-38-1
5-ALAを用いた新しいセンチネルリンパ節・乳腺切除断端診断法の開発

京都府立医科大学大学院　内分泌・乳腺外科学
阪口　晃一、井口　英理佳、西田　真衣子、大西　美重、荘子　万理、
森田　翠、大内　佳美、中務　克彦、田口　哲也

【はじめに】われわれの研究は神経膠腫の診断薬であるアミノレブリン酸塩酸塩（5-ALA）を乳癌手術に応用し、切除乳腺の断端やセンチネルリンパ節へのprotoporphyrin IX(PpIX)の集積の有無を、蛍光を術中に観察することにより判定し、断端検索・転移診断の実現を目指している。これが可能になれば病理医が不在の状況でも簡便かつ短時間で診断が可能となり、また同検体を用いて事後に病理組織学的検索を行うこともできる。ランニングコストも安価であるため医療費の低減にも寄与し、実臨床におけるメリットは大きいと予想される。【方法】術前に腋窩リンパ節転移陰性と診断された乳癌患者に対し、アミノレブリン酸塩酸塩として20mg/kgを手術時の麻酔導入前に経口投与する。摘出されたセンチネルリンパ節の最大面で測定標本を作成して、まず捺印細胞診の検体を採取する。これは転移診断を行う検体を担保しておき、万が一以下の操作の過程で標本が使用されて無くなった場合に用いるためである。次にPpIXの蛍光観察により術中に転移診断を行う。観察機器としてカラーCCD搭載の顕微鏡システム（ウシオ電機社製蛍光顕微鏡システム）を使用する。続いて同標本を凍結し、これにより術中迅速病理組織診断を行う。術後に永久標本を作製し、病理組織診断を行う。PpIXの蛍光観察による転移診断と、凍結切片および永久標本による病理組織診断について、正診率・偽陽性率・偽陰性率を比較検討する。また乳房部分切除検体について、切除乳腺の断端組織を採取し、術中にウシオ電機社製蛍光顕微鏡システムを使用してPpIX蛍光観察を行い、腫瘍の露出の有無を確認する。続いてセンチネルリンパ節の場合と同様に同標本を凍結し、これにより術中迅速病理組織診断を行い、さらに術後に永久標本を作製し、病理組織診断を行う。PpIXの蛍光観察による断端評価と、凍結切片および永久標本による病理組織診断について、正診率・偽陽性率・偽陰性率を比較検討する。目標症例130例で現在臨床試験が進行中である。主要評価項目：5-ALAを用いた乳癌センチネルリンパ節の術中転移診断に関して、5-ALAの安全性および測定機器の性能を確認する。同時に既存の診断方法（術中迅速および永久標本による病理組織診断）との転移診断の一致率を確認する。副次評価項目：乳房部分切除検体について、5-ALAを用いて切除乳腺の断端への腫瘍の露出の有無を確認し、病理組織診断との一致率を確認する。

DP-1-38-2
ER陰性HER2陽性乳癌に対するnab-PTX+trastuzumab術前化学療法第II相試験

[1]国立病院機構大阪南医療センター　乳腺外科、
[2]大阪医科大学附属病院　乳腺・内分泌外科、[3]高槻赤十字病院　乳腺外科、
[4]城山病院　乳腺外科、[5]市立ひらかた病院　乳腺外科
田中　覚[1]、岩本　充彦[2]、木村　光誠[2]、藤岡　大也[2]、佐藤　七夕子[2]、
寺沢　理沙[2]、川口　佳奈子[2]、梅嵜　乃斗香[2]、松田　純奈[2]、内山　和久[2]、
小林　稔弘[3]、前沢　早紀[3]、新田　敏勝[4]、冨永　智[4]、高橋　優子[5]、
碇　絢菜[1]

【背景】HER2陽性乳癌に対する術後薬物療法は、乳癌診療ガイドラインにおいて、化学療法＋trastuzumabが推奨グレードAとして強く勧められている。また、併用する化学療法については、現在、アンスラサイクリン→タキサンの順次投与が標準的とされている。一方、浸潤腫瘍径3cm以下、リンパ節転移陰性のHER2陽性乳癌に対する術後補助化学療法として、アンスラサイクリンを省略したpaclitaxel（PTX）＋trastuzumabレジメンの有用性を示した結果が2015年に報告された。この試験は、リンパ節転移陰性、腫瘍径3cm以下に対する術後薬物療法にアンスラサイクリン→タキサンは効果と毒性のバランスからover treatmentではないかという考えに基づき実施されたものである。この試験結果を受け、2015年のSt. Gallenコンセンサス会議にて、T1b,c N0症例に対しアンスラサイクリンを省略した術後薬物療法（PTX毎週投与12回＋trastuzumab 1年）が治療選択肢として考慮できると結論づけられた。また、乳癌診療ガイドライン2015年版においても、HER2陽性原発性乳癌術後薬物療法として、比較的早期のHER2陽性乳癌の場合は非アンスラサイクリンレジメンが選択肢になることが示されている。【試験の目的と意義】ER陰性HER2陽性手術可能乳癌（腫瘍径≦3cmかつN0）症例に対するnab-PTX+trastuzumab術前化学療法の有用性を検討する。nab-PTX 260mg/m2およびTrastuzumab 6 mg/kg（初回のみ8 mg/kg）を3週1サイクルとして4サイクル投与する。主要評価項目はpCR率とし、手術後の病理所見に基づき再発リスクが高いと主治医が判断した場合など、必要に応じて術後trastuzumabに加えてアンスラサイクリンレジメンを追加してもよいこととした。　この集団に対する化学療法は、アンスラサイクリンレジメンとタキサンレジメンの順次投与が適しているのか、アンスラサイクリンレジメンを省略しタキサンレジメンのみで十分であるのかは、議論の分かれるところである。本研究によって、アンスラサイクリンまで必要とならない症例が明らかになる可能性がある。【結果】目標症例数を30例に設定し、2015年11月から患者登録を開始している。

DP-1-38-3

S-1を用いた乳癌術後補助療法における口腔内崩壊錠と顆粒剤の嗜好に関するアンケート調査の中間報告

[1]公益財団　がん研有明病院　乳腺センター　乳腺内科、
[2]公益財団　がん研有明病院　総合腫瘍科、[3]がん研有明病院　病理部、
[4]がん研究所　病理部、[5]がん研有明病院　乳腺センター　乳腺外科、
[6]がん研有明病院　乳腺センター、
[7]京都大学大学院医学研究科　外科学講座乳腺外科

深田　一平[1]、小林　心[1]、荒木　和浩[1]、柴山　朋子[1]、照屋　なつき[2]、
稲垣　里奈[3]、倉田　麻美[3]、高橋　俊二[3]、堀井　理絵[4]、秋山　太[5]、
岩瀬　拓士[2]、大野　真司[6]、戸井　雅和[7]、伊藤　良則[1]

【背景と目的】乳癌薬物療法患者における口腔内崩壊錠(OD錠)と顆粒剤の嗜好を調査する研究は報告されていない。エストロゲン受容体陽性HER2 陰性乳癌に対するS-1 術後療法ランダム化比較第3相試験(POTENT試験)において両剤型の嗜好および満足度を比較調査する前向き研究を行った。【対象と方法】当院においてPOTENT試験に参加同意しS-1服用群に割り付けられた症例を対象とした。本研究に同意が得られた症例においてS-1は登録奇数番号症例では1-2コース目;顆粒剤、3-4コース目;OD錠、登録偶数番号症例では1-2コース目;OD錠、3-4コース目;顆粒剤を投与し、その後は患者希望により選択した剤型を継続した。Primary endpointは両剤型を服用後に顆粒剤を選択した症例の割合、Secondary endpointは各剤型における服用感を100mmのVisual Analog Scale(VAS)を用いて飲み辛さ、味、違和感、満足度を評価した。VASは「飲み辛さ、味、違和感」では数値が大きいほど苦痛が強く、「満足度」では数値が大きいほど高い満足度であることを示している。VASで評価した値をmean±S.Eで表示しSPSS 17.0を用いてMann-Whitney U-testにより検討した。【結果】POTENT試験に参加した73例のうちS1服用群に振り分けられた症例は38例であり、そのうち37例が本研究に参加した。試験中止や同意撤回を除き中間解析でのアンケート調査有効回収は29例であった。Primary endpointである両剤型服用後の顆粒剤選択率は37.9%(11例)であった。VASを参加症例全体において顆粒剤とOD錠で評価した結果、それぞれ飲み辛さ(39.3±5.1 vs 23.4±4.4,p=0.021)、味(44.8±5.4 vs 33.7±6.2,p=0.147)、違和感(21.1±4.4 vs 19.5±4.6,p=0.737)、満足度(62.4±4.3 vs 73.1±4.0,p=0.061)であり顆粒剤で有意に飲み辛く、OD錠で満足度が高い傾向であった。開始時剤型別での解析では、顆粒剤から開始しOD錠に変更した群において、飲み辛さ(顆粒41.4±6.6→OD錠23.0±6.3,p=0.034)が改善し、満足度(顆粒62.3±6.0→OD錠77.8±5.0,p=0.047)が上昇したが、OD開始群では有意な変化は認められなかった。【考察】S-1内服開始直後の検討においてOD錠の方が顆粒剤より内服しやすく満足が高いことが明らかになった。しかし顆粒を好み選択する患者も一定の率で存在することから、OD錠から開始し嗜好に応じて顆粒への変更を検討することが良いことが示唆された。現在、S1長期内服後における嗜好調査を実施中である。

DP-1-38-4

トリプルネガティブ乳癌に対する混合ペプチドワクチン（KRM-19）の早期第２相臨床試験

[1]久留米大学　医学部　外科学、[2]久留米大学　がんワクチンセンター

朔　周子[1]、唐　宇飛[1]、岩熊　伸高[1]、三島　麻衣[1]、岡部　実奈[1]、
君付　優子[1]、赤木　由人[1]、七條　茂樹[2]、山田　亮[2]、伊東　恭悟[2]

【背景】乳癌の治療効果は特にトリプルネガティブ乳がん(TNBC)において免疫的関与の重要である。我々が行われてきた進行転移性乳癌に対するテーラーメイド型ペプチドワクチン(PV)の臨床試験(P-II)では、PV投与により抗腫瘍免疫反応が誘導され、臨床的有用性がTNBCおいても示唆された(Takahashiら、Breast Ca.Res.2014)。これまでの結果を踏まえ、TNBCを対象とした19種の多種類PVカクテル（KRM-19） による早期第2相試験を開始した。TNBCの免疫的特徴を基礎的に解析し、新たな治療法として免疫学的アプローチの可能性を模索する。【方法】免疫組織学染色により原発と再発巣におけるEGF-Rなどの腫瘍関連抗原（TAA）発現を及びPD1/PDL1,CD163+,CD3+TILについて検討した。KRM-19PV(19種類混合ペプチドカクテル、 米国PolyPeptide社製)による臨床試験は異なるHLAA24,A2,A26,A3supertypeのいずれか陽性の進行再発TNBC症例に対し、KRM-19PV(19mg/1ml）を週1回、6回投与を行う。試験中は化学療法の併用不可で、後治療について規定しない。安全性、無増悪期間、がん特異的免疫能の変化を検討する。【結果】早期乳がん症例(n=100)局所においてはTNBCでPD1,CD163+,CD3+TILが有意に高値で、ER+BCではPTENの発現は有意に高かった。また、転移再発症例(n=20)の抗原発現はEzh2,CypB, PTHrP, HNRPL, WHSC2, SART2, MAP, SART3, UBEZ2Uの発現率が60~100%で、EGF-Rは30~50%であった。これまでKRM-19試験において、2症例でG3肝機能障害を認めたほか、重篤な有害事象を認めていない。【考察】転移再発乳がんにおいてTAAが高率に発現し、TNBC局所では免疫チェックポイント(PDL1など)が免疫関与しており、免疫関連抗原をターゲットとしたペプチドワクチンによる新しい臨床試験が進行中である。

DP-1-38-5

進行再発乳がんにおけるエリブリンBi-weekly投与の有効性と安全性の検討

[1]東京共済病院　乳腺科、[2]埼玉医科大学国際医療センター　乳腺腫瘍科、
[3]杏林大学　医学部　乳腺外科

重川　崇[1,2]、上田　重人[2]、竹内　英樹[2]、島田　浩子[2]、杉谷　郁子[2]、
廣川　詠子[2]、大崎　昭彦[2]、馬場　紀行[1]、井本　滋[3]、佐伯　俊昭[2]

【臨床試験の概要】本試験は、アンスラサイクリン系及びタキサン系薬剤による前治療を受けた、進行または再発乳癌患者におけるエリブリンbi-weekly投与法の有効性と安全性を検討する多施設共同第II相臨床試験である。(UMIN000013596)【医学的背景】アンスラサイクリン系及びタキサン系薬剤による前治療を受けた、進行または再発乳癌患者を対象として、2011年7月より非タキサン系微小管阻害剤エリブリンが本邦で使用可能となった。用法用量は1日1回1.4mg/m^{2}を週1回静脈内投与。2週連続で投与し、3週目は休薬。3週を1サイクルとして投与を繰り返すとなっている。先に施行された国内第II相臨床試験(Aogi K., et al. Ann Oncol. 2012)においては、好中球減少などにより2回目の投与が第8日目にできなかった症例については、そのサイクルでの2回目投与はスキップし、毒性の回復後、第22日目以降に次サイクルの第1日目の投与が開始され、その割合は第1サイクルで33.3%、第2サイクル以降で約20%と高かった。以上より本邦において2回目の投与が第8日目にできず、第15日目に延期投与した場合のデータは十分に検討されていないため本試験を計画した。第3サイクルまでに規定どおりの用量で投与できず減量する場合のRelative dose intensity(RDI)は0.71-0.74、対して、最初からbi-weekly投与を行った場合のRDIは0.74であり本試験を開始することは倫理的に問題なく、妥当と判断した。本試験により前治療多数の日本人乳癌患者に対するエリブリンの至適投与方法が明らかとなることが期待される。【試験の目的】主要評価項目:奏効率(Overall response rate)副次評価項目:CBR(Clinical benefit rate)、RDI、安全性、15週後の治療完遂率【試験期間】登録期間:2014年11月1日～2016年10月31日、研究期間:2014年11月1日～2019年10月31日【登録予定症例数】:30例【試験の進捗状況】2015年12月3日現在、25症例の登録が行われている。

DP-1-38-6

Her２陽性進行再発乳癌に対するエリブリンとトラスツズマブの第２相試験（中間報告）

[1]さいたま赤十字病院　乳腺外科、[2]埼玉県立がんセンター　乳腺腫瘍内科、
[3]上尾中央総合病院　乳腺外科

有澤　文夫[1]、井上　賢一[2]、上田　宏生[1]、中熊　尊士[3]、齊藤　毅[1]

【背景】ＨＥＲ２陽性転移・再発乳癌の治療はアンスラサイクリン、トラスツズマブ＋タキサンに引き続き、三次治療以降においては、抗Her2療法を軸に未使用の化学療法薬を順次投与し、治療を継続すべきであると考えられた。ＨＥＲ２陽性転移・再発乳癌に対するトラスツズマブ・エリブリン併用療法は、海外Ｐ２試験において他剤と遜色ない奏効率であることをうかがわせる中間報告が出されているが、いまだそのエビデンスは明確ではない。現在ではペルツズマブやトラスツズマブエムタンジンのような有力な薬剤に期待できるが、今回の臨床試験開始時にはこの選択肢は無かった。今回、ＨＥＲ２陽性転移・再発乳癌症例を対象とする試験を実施することで、この患者群におけるトラスツズマブ・エリブリン併用療法の有効性と安全性を検討する事となった。【適格】20歳以上75歳以下の抗Her2治療、化学療法を受けたことのあるPS０～２の乳癌患者。【方法】転移・再発乳癌で治療ラインは規定しない。エリブリンは、1.4mg/m^{2}を2～5分間かけて静注。8日目投与後1週休み1コースとして、腫瘍増悪まで、または最低6コースまで繰り返す。トラスツズマブは、初回投与時8mg/kg　2回目以降6mg/kgを90分以上かけて3週間間隔で点滴静注。主要評価指標である奏効率を検証する。臨床的有用率（CR+PR＋6ヶ月以上のlong SD）副次的評価指標（生存期間、無増悪生存期間、治療成功期間、安全性）予定症例数は35例。登録期間は2年間。【結果】2013年12月から2015年3月まで11名が登録された。年齢中央値は59歳、浸潤性乳管癌100%、ER陽性18%、PS0　18%、前治療歴　TZM+PTX 28.2%、経口5-FU系薬剤の既往あり16.0%であった。奏効率は36.4%。副作用は、Grade3以上のものでは発熱性好中球減少が18.2%、発熱を伴わない好中球減少が27.3%であった。【結論】中間解析結果ではHer２陽性進行再発乳癌に対するエリブリンとトラスツズマブは3次以降の化学療法としては奏功がみられ、副作用も管理が可能であると考えられた。

DP-2-39-1

乳癌におけるタキサン抵抗性機序の検討

[1]名古屋市立大学病院　乳腺・内分泌外科、
[2]名古屋市立大学大学院　医学研究科　実験病態病理学
遠藤　友美[1]、近藤　直人[1]、吉本　信保[1]、波戸　ゆかり[1]、西本　真弓[1]、高橋　智[2]、遠山　竜也[1]

背景： タキサン系薬剤は、乳癌治療におけるキードラッグの一つであり、初発治療から再発治療に至るまですべての乳癌治療において重要な役割を担う薬剤である。しかし、タキサン系薬剤に抵抗性を示す乳癌がしばしば経験され、大きな臨床的課題となっている。また、近年、次世代シーケンサーの登場により、膨大かつ正確なゲノム情報が短時間に得られるようになり、これらのデータを元にして、特定の体細胞変異が、分子標的治療への効果や抵抗性に関与することが報告された。**目的：** 本研究では、複数のタキサン抵抗性乳癌を対象に全エクソンシーケンス解析を行うことにより、共通する体細胞変異を見出し、その機能解析を通して、タキサン抵抗性メカニズムの解明とその克服を目指すことを目的とする。**方法と対象：** アンソラサイクリン系薬剤が著効したにもかかわらず、タキサン系薬剤を投与後、腫瘍が著明に増大してしまった6症例の凍結乳癌組織から、とそのうち3症例の血液からもDNAを抽出した。この計9検体を対象にHiSeq（Illumina）を使用して全エクソンシーケンスを行った。それらの結果から、生殖細胞変異の除外、すでに報告のある変異の除外、蛋白構造への影響の大きさの予測、共通の変異の抽出などを考慮して、タキサン抵抗性へ関与が強いと思われる変異に絞り込んだ。次に、当院で術前または術後化学療法でタキサン系薬剤を使用した約122例からtotal RNAを抽出し、前述の変異が存在する遺伝子発現を測定、予後との相関を検討した。**結果：** タキサン抵抗性症例において6例に共通する変異を9箇所、5例に共通する変異を16箇所見出した。　変異の存在する遺伝子X、YのmRNA発現が高値の症例では、有意にdisease free survival（DFS）が不良であったが、overall survival（OS）では有意差を認めなかった。遺伝子ZのmRNA発現が高値の症例では、有意にDFS、OSが不良であった。**結語：** 次世代シーケンサーを用いて体細胞変異を網羅的に検索することで、タキサン抵抗性に関与する遺伝子を抽出する試みを行った。タキサン系抗癌剤を使用した症例において、タキサン抵抗性症例に共通する変異の存在する遺伝子、X、Y、ZのmRNA高値の症例では有意にDFSが不良であった。今後これら遺伝子の機能についてさらなる検討を行う予定である。

DP-2-39-2

新たな乳癌幹細胞制御因子DYRK2の同定とKLF4を介した機能メカニズムの解明

東京慈恵会医科大学　乳腺・内分泌外科
三本　麗、井廻　良美、神尾　麻紀子、加藤　久美子、野木　裕子、塩谷　尚志、鳥海　弥寿雄、内田　賢、武山　浩

（背景）近年、乳癌幹細胞と呼ばれる細胞集団が、自己複製能と多分化能を持ち癌の源となっていることが報告されている。これらの細胞は、乳癌組織内に非常に少量に存在しながらも化学療法・放射線治療耐性で再発転移の温床となる。乳癌幹細胞に対する様々な治療戦略が研究されている中で、今回我々はリン酸化酵素DYRK2が乳癌幹細胞を制御しているという知見を得た。（方法）DYRK2の発現、更にキナーゼ活性により乳癌幹細胞集団の割合が変化するかをCD24/CD44表面抗原を用いたフロサイトメトリー解析とマンモスフェアアッセイ、ヌードマウスへの異種移植実験にて検討する。次に乳癌細胞株において、幹細胞性に関与すると考えられているSox2, Myc, Nanog, OCT4, KLF4の発現がDYRK2の発現低下により変動するかを解析する。変動ありと同定された因子の転写因子をマイクロアレイ結果による上流解析と、データベースによる転写因子結合部位解析により同定する。（結果）DYRK2をshRNAを用いてMCF-7細胞内で恒常的に発現抑制した細胞株（shDYRK2）を作製した。コントロールとshDYRK2細胞を比較するとshDYRK2細胞ではCD44+/CD24-の癌幹細胞集団が10倍以上増加していた。マンモスフェアアッセイにて腫瘍形成能を評価すると、shDYRK2細胞では有意にスフェア形成能が高かった。それぞれの細胞濃度を希釈しマウス乳腺下に入れると2.5×103と非常に少ない細胞濃度であってもコントロールでは0/6匹に対し、shDYRK2では4/6匹が腫瘍を形成していた。shDYRK2細胞にDYRK2の野生型とキナーゼ活性を失った変異型を戻すと、野生型でのみ幹細胞性が元に戻ることが確認された。KLF4はshDYRK2細胞内でmRNAレベルの発現が上昇、野生型のDYRK２ではKLF4の発現が減少した。DYRK2により変動し、KLF4のプロモーター領域に結合する転写因子として、androgen receptorが同定された。（結語）リン酸化酵素DYRK2は山中因子の一つでもあるKLF4の発現を介して乳癌幹細胞集団の発生・維持を制御していた。この現象はキナーゼ活性に依存しており、DYRK2- AR-KLF4を介した新たな癌幹細胞制御機構をターゲットとした新たな治療法開発につながると考える。

DP-2-39-3

重粒子単独或はLapatinibとの併用によるHER2陽性乳癌幹細胞に対する影響

[1]放射線医学総合研究所　重粒子医科学センター、
[2]東京医科大学八王子医療センター 乳腺科、[3]蘇州大学 放射線医学防護学院、
[4]順天堂大学医学部付属順天堂病院 乳腺科、
[5]東京女子医科大学 放射線腫瘍学講座
崔　星[1]、林　光弘[2]、于　冬[3]、堀本　義哉[4]、唐澤　久美子[5]

【目的】乳癌はサブタイプにより癌細胞の性質が異なる。その中でHER2陽性乳癌は予後不良群でしたが、HER2を標的とする分子標的薬（ハーセプチン）の登場により劇的に改善された。しかし、HER2陽性群は依然HER2陰性群に比べ再発や転移を来しやすい。本研究では、炭素線単独或はEGFR とHER2を同時に阻害するデュアル阻害剤Lapatinibとの併用によるHER2陽性乳癌幹細胞への影響を調べる。【方法】超高速セルソーターFACSAriaを用いて、炭素線単独或はLapatinib との併用によるHER2陽性乳癌細胞BT474、SKBR3における癌幹細胞の割合変化、さらに癌幹細胞を同定・分離し、これら癌幹細胞に対するspheroid形成能、及びDNA損傷の違いをX線照射のものと比較検討した。【結果】BT474、SKBR3細胞においてCD44+細胞集団は検出できず、ESA+/CD24-細胞集団は0.9～1.5%と存在し、ESA-/CD24+細胞集団に比べ有意に高いspheroid形成能を有することが認められた。また、ESA+/CD24-割合は、X線とLapatinibとの併用処置では顕著に増加させるのに対し、炭素線とLapatinibとの併用処置ではenrichmentは認められず、やや増加か減少させた。また、炭素線とLapatinibとの併用処置24h後、X線照射のものに比べ、より大きいサイズのγH2AX fociが認められた。【結論】以上より、炭素線とLapatinibとの併用は炭素線単独或はX線とLapatinibとの併用に比べより複雑な修復しにくいDNA損傷を与え、HER2陽性乳癌幹細胞をより有効に殺傷することが示唆された。

DP-2-39-4

細胞極性とEMT／METによる乳癌の多彩性

千葉大学大学院　臓器制御外科
榊原　雅裕、長嶋　健、三階　貴史、榊原　淳太、岩瀬　俊明、石神　恵美、羽山　晶子、升田　貴仁、中川　綾子、宮崎　勝

乳癌は多様な分化度や転移形態により、悪性腫瘍の中でも最も広域な悪性度を持ち、極めて多彩な病態を呈する。マイクロアレイを基礎とするサブタイプ分類は、ER／Her2という乳癌における分化マーカーを用いた臨床的分類へと派生し、乳癌の標的治療の客観的な個別化に貢献をした。しかしこれらの分類は、まだ乳癌の多彩な転移形態を解いていない。　近年、癌転移のメカニズムとしてEMTが最注目される。ただし多彩な転移形態を説明するためにはMETの多様性、つまりこれを複雑化する他因子が必要である。我々はその因子として、胃癌や大腸癌において分化度との相関が知られ、さらにMETに関与し得る『細胞極性』に注目してきた。本会では、原発巣とリンパ節転移における細胞極性とEMTとの関係を解析結果から、乳癌の多彩性との関係を提示する。　（患者方法）リンパ節転移陽性乳癌225例（細胞学的リンパ節転移陽性の術前化学療法症例143例と術後化学療法症例82例）の組織診および手術検体を対象とした。原発巣とリンパ節転移における細胞極性因子PKCζ（正常で管腔のApical側膜下に集積）およびScribble（正常で管腔のBaso-lateral側膜下に集積）の発現（それぞれ膜のTS=IS+PS：3点以上／7点を細胞極性陽性）と、EMT関連タンパクVimentinおよびN-cadherinの発現（染色10%以上：EMT陽性）を免疫染色で評価し、予後（RFS）、化学療法耐性（pCR）と転移形態（遠隔転移臓器）との関係を解析した。　（結果）極めて興味深いことに、原発巣における細胞極性の陽性／陰性は条件下で異なる予後と相関を見せた。ER陽性例では細胞極性陰性が不良な予後と相関した。特にこの関係はEMT陰性例で顕著であった。これに対してEMT陽性を多く含むER陰性例では、全く逆に細胞極性陽性例が予後不良であった。また細胞極性陰性例ではpCR率は有意に低く、陽性例ではpCR率は高かった。さらに驚くことに、リンパ節転移巣での細胞極性を解析すると、転移巣での細胞極性陽性例が極めて予後不良で、陰性例の予後は良好であった。再発例における転移臓器を解析すると、細胞極性陽性例に肝骨転移が多く、陰性例で胸壁胸膜転移が多い傾向が認められた。　（結論）細胞極性は薬剤耐性に関与し、分化度やEMTの条件下に乳癌の悪性度を変化させ、さらに転移巣での悪性度（MET）にも関与することが推論される。本会では、乳癌の多彩性を説明する因子として細胞極性をディスカッションする。

DP-2-39-5

乳癌におけるWnt シグナル経路の意義：Wnt5a陽性乳癌の予後解析と新規バイオマーカーとしての可能性

[1]広島大学病院　乳腺外科、[2]広島大学病院　病理診断科

小林　美恵[1]、角舎　学行[1]、網岡　愛[1]、郷田　紀子[1]、菅野　恵美子[1]、梶谷　桂子[1]、恵美　純子[1]、重松　英朗[1]、舛本　法生[2]、春田　るみ[1]、片岡　健[1]、有廣　光司[2]、岡田　守人[1]

【目的】Wnt5a陽性乳癌の再発予後解析および乳癌の新規バイオマーカーとしてのWntシグナルの可能性を検討する。【背景】Wnt5aは胃癌、前立腺癌などにおいて悪性度や浸潤、転移と関連していることが報告されているが、乳癌におけるWnt5a発現の意義については一定の見解は現時点ではいまだ得られていない。我々はWnt5a陽性乳癌の生物学的特徴を免疫組織化学的染色により検討し、Wnt5a発現はリンパ節転移(P＜0.001)、リンパ管侵襲(P=0.002)などの臨床病理学的因子と有意に相関する結果を得た。培養細胞実験、DNAマイクロアレイによるWnt5a発現の機能メカニズムの解析では、Wnt5a発現は乳癌培養細胞の遊走能を促進させる結果を得た。 これらのことから、Wnt5a発現は乳癌の悪性度を高めるものであると考えている。今回はWnt5a陽性乳癌の再発予後を解析した。【方法】2007年1月～2012年12月の期間に当科で切除した浸潤性乳癌のパラフィン包埋切片を用いて抗Wnt5a抗体による免疫組織化学的染色を行い、Wnt5aの発現を細胞質に染色された染色強度と染色面積で評価し、0, 1, 2, 3の4段階でスコア化した。0-2をWnt5a陰性、3をWnt5a陽性と判定した。Wnt5a陽性乳癌、Wnt5a陰性乳癌群の無再発生存期間をカプランマイヤー曲線により検討した。【結果】浸潤癌178例中、Wnt5a陽性乳癌は69例(39%)であり、Wnt5a発現とERは強い相関(P＜0.001)を認めた。ER陽性乳癌153例における再発予後の検討では、再発症例数、無再発生存期間中央値はWnt5a陽性乳癌では3症例、735日であり、Wnt5a陰性乳癌では0症例、795日であった。カプランマイヤー曲線を作成し、両群間をログランク検定で検討したところ、P=0.039であり、Wnt5a陽性乳癌、Wnt5a陰性乳癌群の再発予後に有意差を認めた。平均無再発生存期間はWnt5a陽性乳癌は758日、Wnt5a陰性乳癌は849日であった。【考察】Wnt5a陽性乳癌はER発現と有意に関連し、リンパ節転移、リンパ管侵襲などの予後因子と相関を認めた。さらに、Wnt5a陽性乳癌の無再発生存期間はWnt5a陰性乳癌より有意に短かった。【結論】我々の今回の結果からWnt5aはER陽性乳癌の予後因子となり、ER陽性乳癌の新規バイオマーカーになりうる可能性がある。さらに、胃癌、前立腺癌などは抗Wnt5a抗体療法による分子標的治療がすでに報告されており、同様に乳癌においてもWnt5aをターゲットとして、ER陽性乳癌に対する新規の治療開発ができるのではないかと期待している。

DP-2-39-6

Epithelial paradox; 浸潤性乳管癌における浸潤形態のheterogeneityについて

[1]九州大学大学院　九州連携臨床腫瘍学、[2]九州がんセンター　乳腺科、[3]九州大学大学院　消化器・総合外科

山下　奈真[1]、徳永　えり子[2]、井上　有香[3]、田中　仁寛[3]、上尾　裕紀[3]、前原　喜彦[3]

背景：E-cadherinおよびvimentinはがん転移のメカニズムである上皮間葉系移行(EMT；epithelial-mesenchymal transition)の過程において、重要な因子として知られる。EMTの過程ではE-cadherinをはじめとした細胞接着因子の発現低下およびvimentin等の間葉系マーカーの発現上昇が見られるとされている。一方、がん抑制因子と考えられてきたE-cadherinの機能はより複雑で癌進展において促進因子としても働くという知見も散見される。その他の浸潤転移様式としてE-cadherinを発現したまま、腫瘍細胞が集塊となって浸潤するcollective invasionが知らており、癌の浸潤形態には多様性があることが伺える。目的：乳癌におけるE-cadherin、vimentinの発現を解析し、浸潤形態のheterogeneityを明らかにする。対象・方法：当科にて手術を施行した術前薬物治療歴のない浸潤性乳管癌切除例659例のうち177例を対象とした。原発巣におけるE-cadherin、vimentinの蛋白発現を免疫組織化学染色法にて解析した。 更に、69例の原発巣・ 転移リンパ節巣においてE-cadherinとvimentinの蛋白発現を評価した。 結果：vimentin発現症例はDFS、OSいずれも予後不良であった (p=0.019, p=0.0044)。一方E-cadherin発現と予後との相関は認められなかった。原発巣におけるE-cadherin・vimentinの発現パターンでは、E-cadherin陽性/vimentin陽性群において最も予後不良であり、E-cadherin陽性/vimentin陰性群では最も予後良好であった(DFS；p=0.03, OS; p=0.0089)。E-cadherin発現は原発巣・リンパ節転移巣間での相関は認められなかったが、vimentin発現は原発巣・リンパ節転移巣間で一致していた。また、リンパ節転移巣においてもE-cadherin陽性/vimentin陽性群は最も予後不良であった(DFS; p=0.12, OS；p=0.027)。【結論】E-cadherin陽性/vimentin陽性である乳癌はaggressiveな性質を示す事が示唆され、必ずしもE-cadherin陽性である事が癌進展を抑制するとは限らないと考えられる。

DP-2-39-7

乳腺浸潤性微小乳頭癌における原発巣と転移巣でのCD44s, CD44v6, CD44v9発現の免疫組織化学的比較

[1]滋賀医科大学乳腺一般外科、[2]滋賀医科大学外科学講座、[3]滋賀医科大学病理部

梅田　朋子[1]、石田　光明[3]、森　毅[1]、河合　由紀[1]、村田　聡[2]、糸井　尚子[2]、坂井　幸子[1]、加藤　久尚[1]、田中　彰恵[2]、北村　直美[2]、北村　美奈[2]、村上　耕一郎[2]、三宅　亨[2]、園田　寛道[2]、植木　智之[2]、貝田　佐知子[2]、清水　智治[2]、森谷　鈴子[3]、九嶋　亮治[3]、谷　眞至[2]

【はじめに】CD44はヒアルロン酸に結合する受容体で、乳癌幹細胞マーカーの一つとして注目される。CD44にはstandard form (CD44s)とv2-v10のisoformsが存在し、様々な腫瘍に特異的に発現することが報告される。乳腺浸潤性微小乳頭癌 (IMPC)は高率にリンパ管侵襲やリンパ節転移をみとめ、通常型浸潤性乳管癌 (IDC)成分を伴うことが多い。我々は、混合型IMPCにおいてCD44s, CD44v6, CD44v9の発現をIDCとIMPCとで比較・ 検討し、IMPCではCD44s, CD44v6, CD44v9の発現が有意に減弱し、 さらにCD44v6及びv9の発現がリンパ節転移陽性例で有意に減弱することを見出した (Umeda et al. Breast Cancer 2015)。しかし、原発巣とリンパ節転移巣におけるCD44を比較した報告はほとんどなく、リンパ節転移陽性IMPC症例で免疫組織化学的に検討したので、報告する。【方法】2008年から2015年に手術を施行したリンパ節転移陽性IMPC13例 (混合型10例、 純粋型3例)を対象とした。全例女性で、年齢は29-83歳 (平均57.5歳) であった (Stage II 6例、III 4例、IV 3例)。腫瘍径は1.5-5.6cm(平均3.7cm)、リンパ節転移は2-25個(平均10.1個)、 術前化学療法 (NAC)を5例に施行した。CD44s, CD44v6, CD44v9の発現を免疫組織化学的に0-5の6段階に半定量的に解析した。【結果】原発巣のIMPC成分におけるCD44s, CD44v6, CD44v9の陽性率は各々15%, 92%, 54%で、スコアの平均値は0.38, 2.3, 1.2であった。リンパ節転移巣での陽性率は各々23%, 92%, 69%で、 スコアの平均値は0.54, 3.0, 1.54であった。原発巣と転移巣のCD44s及びCD44v6のスコアに相関はなかったが、CD44v9のスコアは高い相関を認めた (ピアソンの積率相関係数r=0.730)。 また、CD44v9のスコアの相関はNACの有無に関係なかった (NACあり r=0.944、なし r=0.706)。【まとめ】原発巣でのCD44の発現低下は転移能に関係していると考えられるが、 転移巣ではCD44v9のみが原発巣の発現と強い相関を示した。上皮・間葉転換などが生じることにより、CD44sやCD44v6の発現は転移に伴い変化する可能性があるが、CD44v9の変化は少ない可能性が示唆された。CD44v9はシスチン/グルタミン酸レセプターであるxCTと共発現し、腫瘍細胞内での活性酸素種の生成を制御し、化学療法抵抗性を示すことが知られている。今回の検討結果から生検等によるCD44v9発現の検討が、転移を有する乳癌におけるCD44v9/xCTを介した新規治療に有用である可能性がある。

DP-2-40-1

乳癌患者における術前採取血清中*PIK3CA* mutant DNAの予後因子としての意義

大阪大学大学院　医学系研究科　乳腺内分泌外科

大城　智弥、加々良　尚文、多根井　智紀、直居　靖人、下田　雅史、下村　淳、島津　研三、金　昇晋、野口　眞三郎

【背景】乳癌では*PIK3CA* 変異が比較的高頻度(約30%)に認められる。前回我々は、Stage1-3乳癌患者から術前に採取した血清DNAの*PIK3CA*変異を解析し、血清中変異DNA(mut-ctDNA) 陽性症例、特に、mut-ctDNAのコピー数高値症例において有意に予後が悪いことを報告した。今回症例を追加しさらに詳細な解析を行った。
【方法】Stage1-3乳癌患者631例のうち、原発巣の*PIK3CA*変異が陽性であった197例(31%)に対し、 術前に採取した血清500μLより抽出したDNAの*PIK3CA*変異(H1047R, E545K, E542K)をdigital-PCRで解析した。
【結果】197例中30例(15%)で血清中mut-ctDNA陽性であり、陽性症例は陰性症例に比し術後の健存率(RFS)及び全生存率(OS)とも有意に不良であった(P＜0.001)。Mut-ctDNA陽性症例はER(－)、HER-2(＋)、あるいは、リンパ節転移(＋)症例で有意に多かった(P＜0.05)。Mut-ctDNAコピー数が28.1 copy/ml(中央値)以上のhigh mut-ctDNA群(n=15)は、その他の症例群(n=182)に比して有意に予後(RFS及びOS)不良であり(P＜0.0001)、多変量解析でもhigh mut-ctDNAは独立した予後予測因子であった(P＜0.001, HR=5.8 for RFS and 8.2 for OS)。サブグループ解析ではhigh mut-ctDNA群は特にER(＋)/リンパ節転移(－)群において強力な再発予測因子であった(P＜0.0001)。
【結論】術前に採取した血清中*PIK3CA* mut-ctDNAは有意な予後予測因子となることが確認された。特にER(＋)/リンパ節転移(－)症例においてmut-ctDNAは強力な予後因子であり、化学療法の適応を判断する際に有用である可能性が示唆された。

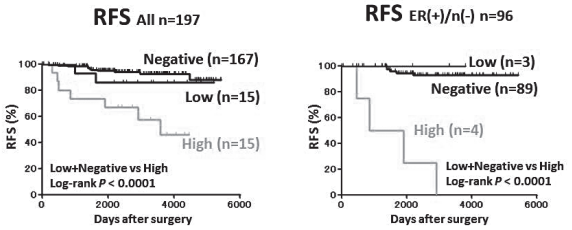

DP-2-40-2

ホルモン受容体陽性転移再発乳癌におけるESR1変異の次世代シークエンサーによる解析

大阪大学　医学部　乳腺内分泌外科
柳川　雄大、加々良　尚文、多根井　智紀、直居　靖人、下田　雅史、
下村　淳、島津　研三、金　昇晋、野口　眞三郎

【背景】
ホルモン受容体陽性転移再発乳癌の腫瘍巣において約20%の症例に*ESR1*変異が認められ、内分泌療法耐性の一因として注目されている。これらの変異の多く(約70%)はリガンド結合ドメインLBDの第536-538アミノ酸に集中しているが、これらのhot spot以外にも変異は報告されている。そこで我々はホルモン受容体陽性乳癌症例の原発巣、 再発巣および再発後の血漿中のDNAに対して次世代シーケンサーNGSを用いて*ESR1*の全エクソン解析を行った。
【方法】
当院および関連施設で採取されたER陽性転移乳癌の転移巣 (n=41) およびその原発巣(n=14)のFFPEサンプル、 血漿(n=31)を対象とした。 抽出したDNAに対してIon Torrent PGMによる*ESR1*全エクソンシークエンス(97.9% covered)を施行し、変異検出感度は腫瘍でallele frequency(AF)＞10%、血漿でAF＞ 3%とした。
【結果】
解析リード数はFFPEサンプルで中央値1,991(1978-2,000)， 血漿で9,983(9,977-9,998)であった。 転移巣41例中3例(7.3%)に4変異；E279V、Y537N、D538G、G557Rを認めた。原発巣14例中には変異を認めなかった。血漿では31例中4例(12.9%)に6変異；S463P, L536H, Y537S, D538Gを認めた。 転移巣41例の検体採取までの内分泌療法治療期間は中央値47(4-164)ヶ月であり、 変異陽性の3例は各々31、43、44ヶ月、AI治療期間がそのほとんどを占めていた。 血漿31例の内分泌療法治療期間は中央値53(0-171)ヶ月であり、 変異陽性の4例については各々14、40、73、94ヶ月でいずれもAI治療を含んでいた。Y537S変異は短期治療例に多く、変異部位による臨床経過の相違が示唆された。
【結論】
NGSの全エクソン解析により転移再発巣および血漿中のDNAに*ESR1*変異を確認した。再発巣の解析では従来報告にない変異E279V、G557Rを同定した。これらの変異については基礎実験による機能解析を施行中である。血漿DNAのNGSにより、ホルモン療法耐性に関与する*ESR1*変異をスクリーニングできる可能性が示唆された。

DP-2-40-3

乳癌微小環境におけるTim-3とGalectin-9の発現と予後に関する検討

[1]山口大学　医学部　消化器・腫瘍外科、
[2]国立がん研究センター 先端医療開発センター
前田　訓子[1]、吉村　清[2]、西山　光郎[1]、北原　正博[1]、井上　由佳[1]、
徳光　幸生[1]、兼清　信介[1]、筒井　理仁[1]、山本　滋[1]、永野　浩昭[1]

【はじめに】T cell immunoglobulin and mucin 3 (Tim-3) は、活性化T細胞のうち、特に1型helper T細胞 (Th1) 細胞やCD8+T細胞に発現しており、慢性炎症や腫瘍微小環境でのT細胞疲弊に深く関わっている。Galectin-9は、腫瘍細胞に多く発現しており、Tim-3のリガンドの一つとしてTh1細胞の無力化やアポトーシスを促し免疫抑制に作用することが報告されている。これまでわれわれは、乳癌におけるGalectin-9およびその周囲のT細胞 (TIL) でのTim-3発現について報告してきた。今回さらに症例数を増やし、臨床病理学的因子、予後との関連を検討した。【対象】2006年4月から2009年1月までに当院で手術を行った浸潤性乳管癌患者、腫瘍径1cm以上の70例を対象とした。【方法】乳癌腫瘍に対し抗Tim-3抗体、抗Galectin-9抗体を用いてそれぞれ免疫組織学的染色を行った。Tim-3抗体染色ではTILのTim-3陽性細胞数を計測し、高発現群と低発現群に分類し、Galectin-9発現は、腫瘍細胞の染色陰性群、 陽性群に分類し評価を行った。【結果】Tim-3高発現群およびGalectin-9陰性群での無再発生存率は有意に低下していた (P=0.009、P=0.008)。多変量解析ではTim-3高発現が無再発生存に与える独立した因子となった。臨床病理学的因子での検討ではいずれの因子とも関連は認められなかった。Galectin-9陰性群でのTIL中Tim-3陽性細胞数が有意に多く認められた (P＜0.001)。【まとめ】乳癌腫瘍TILにおけるTIM-3発現は不良な予後を予測しうる有用なマーカーと考えられた。 一方、 乳癌腫瘍におけるGalectin-9発現は良好な予後と相関していた。Tim-3のリガンドの一つとしてGalectin-9が報告されているが、今回の検討では、Galectin-9発現陰性群でのTIL中のTim-3陽性細胞数が多いことが示された。

DP-2-40-4

乳癌エリブリン化学療法における免疫微小環境制御および抗腫瘍免疫応答の検証

[1]大阪市立大学大学院　医学研究科　腫瘍外科学、
[2]大阪市立大学大学院　診断病理学
後藤　航[1]、柏木　伸一郎[1]、浅野　有香[1]、倉田　研人[1]、森崎　珠実[1]、
野田　諭[1]、高島　勉[1]、小野田　尚佳[1]、大澤　政彦[2]、平川　弘聖[1]

【目的】癌組織での免疫環境が免疫療法の効果のみならず，抗癌剤治療等その他の治療の効果や予後に影響を与えるため癌免疫微小環境の重要性が認識されるようになった．それゆえ抗腫瘍免疫応答のモニタリングは，予後や治療効果を予測する上で重要な役割を担っている．その指標とされる免疫チェクポイント分子の発現や腫瘍浸潤リンパ球 (TILs) の形態学的評価は，様々な癌腫において予後因子や治療効果予測因子として報告されている．エリブリンは，基礎研究において上皮間葉転換 (EMT) を制御するとされており，われわれも臨床検体を用いて検証してきた．また抗腫瘍免疫応答は，EMTの抑制に関与すると考えられている．これらの背景のもと，乳癌エリブリン化学療法における免疫微小環境制御および抗腫瘍免疫応答の臨床的検証を行った．【対象と方法】局所進行再発性乳癌52例に対してエリブリン化学療法を施行し，病巣の切除に至った11例を対象とした．奏効率 (RR) を算出し，治療前後の標本を用いて免疫染色による蛋白発現解析を行った．抗腫瘍免疫応答は，腫瘍間質に浸潤したPD-1，CD8，FOXP3のTILsや癌細胞におけるPD-L1，PD-L2発現状況により評価した．そしてこれらの免疫関連分子の発現とEMT (E-cadherin, N-cadherin, Vimentin発現にて評価) との関与について検討した．さらにLaser Capture Microdissection (LMD) 法を用いて腫瘍組織と間質組織から検体を選択的に採取してRNAを抽出し，それぞれの遺伝子発現の解析を行った.【結果】手術症例11例の治療効果は,病理学的CR 1例, PR 5例, SD 1例, long SD 1例, PD 3例であり，RR (CR+PR) は54.5 %であった．pCR症例を除外した評価可能標本10症例において，エリブリン投与前後の標本にてPD-1，PD-L2およびFOXP3の発現陰転例は5例，PD-L1発現陰転例は6例，CD8発現陽転例は3例に認められた．これらの蛋白発現の推移と治療効果との相関を検討したところ，エリブリン投与群においてPD-L1，FOXP3発現陰転が認められた症例は有意にRRが高かった (p=0.024) (p=0.004)．そしてPD-L1，FOXP3発現陰転とE-cadherin発現陽転は逆相関を示した (p=0.024) (p=0.004)．遺伝子発現解析においても，同様の結果が得られ，腫瘍間質部の解析では著明であった.【結語】エリブリン化学療法において，投与前後標本でのPD-L1およびFOXP3発現の低下は免疫微小環境の改善を示唆しており，この機序はEMTの抑制に関与していた．

DP-2-40-5

炎症性乳癌型再発症例におけるIndoleamine 2,3-dioxygenaseの発現

[1]日本大学　医学部　外科学系　乳腺内分泌外科学分野、
[2]医療法人社団　藤崎病院　外科、
[3]埼玉医科大学　国際医療センター　消化器腫瘍科
櫻井　健一[1,2]、藤崎　滋[2]、鈴木　周平[1,2]、安達　慶太[1]、長島　沙樹[1,2]、
増尾　有紀[1]、原　由起子[1,2]、榎本　克久[1]、平野　智寛[1]、権田　憲士[3]

【背景】乳癌の再発形式の中で炎症性乳癌型再発は極めて予後の悪いものとされていた．現在では化学療法剤・診断機器の進歩により、その予後は向上してきた．しかしながら、現在でも標的病変の評価・腫瘍マーカーの評価のみでは患者さんのおかれている免疫学的状況を把握するのは困難である.【目的】根治手術後に炎症性乳癌型再発をきたした症例について、全身の免疫状態をindoleamine 2,3-dioxygenase(IDO)の発現を状態から検討することを目的とした．【対象】過去16年間に当科で経験し、手術を行った術前未治療の原発性乳癌症例のうち、経過観察中に炎症性乳癌型再発を認めた32症例を対象とした．【方法】初回手術前、転移・再発が認められた時点、炎症性乳癌型再発を認めた時点で採血を行った． 得られた血漿について、HPLCを用いてTriptophan(Trp)とKynurenine(Kyn)を測定し、Trp／Kyn ratio からIDOのactivityを測定した．また、統計学的検定には多変量分散分析法を用い、p＜0.05を有意差ありと判定した.【結果】対象症例の全例が女性．初回手術時の年齢は 35歳から75歳までで平均62.7歳であった． 初診時の臨床病期はStage I: 3例、StageII:17例、StageIII:12例．内分泌受容体陽性症例は28例(87.5%)． 初再発までの期間の平均値は2.2年．初再発が炎症性乳癌型再発であった症例は15例(46.9%)であった．その他の症例は他臓器に転移した後に炎症性乳癌型再発に至っていた． 再発時からの観察期間の中央値は28.6ヶ月であった．初回手術前に比べて再発時のTrp／Kyn ratioは有意に低かった．また炎症性乳癌型再発時のTrp／Kyn ratioは、初回手術前および他臓器への転移・再発時に比べて有意に低かった．炎症性乳癌型再発時に施行した化学療法の効果に応じてTrp／Kyn ratioは変化していた.【結語】再発形式によってIDOのactivityは異なっていた．炎症性乳癌型再発時は最もTrp/Kyn ratioが低く、他の転移形式に比べて、全身の免疫能にダメージがある状態と考えられた．炎症性乳癌型再発時の化学療法施行症例においてTrp/Kyn ratioを測定することは、効果判定に有用である可能性が示唆された．

DP-2-40-6
トリプルネガティブ乳癌における腫瘍リンパ球浸潤と予後の関係

[1]地域医療機能推進機構大阪病院　乳腺・内分泌外科、
[2]地域医療機能推進機構大阪病院　病理科
大井　香[1]、塚本　文音[1]、木村　綾[1]、笠島　綾子[1]、久保　杏奈[1]、
岩崎　香[1]、春日井　務[2]

[背景]近年、トリプルネガティブ乳癌（以下TNBC）等増殖能力の高い乳癌において腫瘍リンパ球浸潤（Tumor-Infiltrating Lymphocytes：TILs）が新たな予後予測因子として注目されている。[目的]TNBCにおいて、TILsの評価と、腫瘍の臨床病理学的因子や予後との関連について検討した。[対象と方法]2009年3月から2012年11月に当院で手術を施行した乳癌症例（Stage4を除く）のうち、TNBCと診断された45例（うち術前化学療法施行症例は2例）を対象とした。TILsはInternational TILs Working Group 2014の報告に則り、治療開始前のHE染色標本を用いて浸潤癌周囲の間質面積に対するリンパ球の占める割合を評価し、TILs30%未満（低TILs群）と30%以上（高TILs群）の2群で比較検討した。無再発期間（RFS）、無遠隔再発期間（DRFI）、全生存期間（OS）はKaplan Meier法にて比較検討した。[結果]年齢の中央値は60歳（34～92歳）、腫瘍径の中央値は22mm（7mm～10mm）、観察期間の中央値は52ヶ月（6～79ヶ月）であった。対象症例45例のうち、低TILs群は32例（71.1%）、高TILs群は13例（28.9%）であった。このうち術前もしくは術後補助化学療法を施行したのは高TILs群で11例（84.6%）、低TILs群で17例（53.1%）であった。病理学的因子に関しては、Ki67高値（20%以上）の症例は低TILs群で12例（37.5%）、高TILs群で7例（53.8%）であり、またHistlogical Grade3の症例は低TILs群で19例（59.3%）、高TILs群で9例（69.2%）であった。観察期間中に高TILs群では再発（遠隔・局所を含む）を認めなかったが、一方低TILs群では11例（34.4%）に再発を認め、うち遠隔再発例は10例（31.2%）であった。RFSおよびDRFIは高TILs群で有意に良好であった（RFS：p = 0.0237,DRFI：p = 0.0331 Logrank test）。[結論]高度TILsTNBCでは低TILsTNBCと比較して有意に予後良好であった。

DP-2-40-7
術前化学療法前後における腫瘍リンパ球浸潤の臨床的意義

[1]稲城市立病院　外科、[2]帝京大学医学部　外科、[3]稲城市立病院　病理診断部
松本　暁子[1]、神野　浩光[2]、石田　洋樹[1]、平岩　訓彦[1]、中村　哲也[1]、
上山　義人[3]、齋藤　淳一[1]

【目的】近年、乳癌における腫瘍組織内のリンパ球浸潤（TILs）と術前化学療法（NAC）の効果や予後との関連性が報告されている。NAC前の針生検検体におけるTILsが治療効果や予後予測因子であるとする報告は多いが、NAC後の遺残腫瘍におけるTILsの意義については一定の見解が得られていない。今回我々はNACを施行した原発性乳癌において、NAC前後におけるTILsの変化と治療効果および予後予測因子としての有用性を検討した。
【対象と方法】2010年1月から2015年3月までに当院にてNACを施行した31例を対象とした。HER2陰性症例にはアンスラサイクリンおよびタキサン、HER2陽性症例にはタキサンおよびトラスツズマブによるNACを施行した。NAC開始前の針生検検体と、pCR症例を除くNAC後の手術検体を用いて、腫瘍内（Itu-TILs）と間質内（Str-TILs）のリンパ球浸潤の割合を判定した。Itu-TILsまたはStr-TILsが50%以上の症例をリンパ球優勢乳癌（LPBC）と定義した。
【結果】31例の年齢中央値は58歳、腫瘍径中央値は3.0cmで、pCRは6例（19.4%）に認められた（HER2：5例、Luminal：1例）。NAC前のLPBCの割合はLuminal typeで7.1%（1/14）、Triple negative（TN）typeで20%（1/5）であったのに対し、HER2 typeでは50%（6/12）と有意に高かった（p = 0.043）。NAC前のLPBC群ではpCR率が62.5%（5/8）だったのに対し、Non-LPBC群では4.3%（1/23）と有意に低かった（p = 0.002）。NAC前後でTILsが評価可能であったNon-pCRの23例において、Luminal typeではNAC前に13例全例がNon-LPBCであったが、NAC後15.4%（2/13）がLPBCに変化した。TN typeではNAC前に20%（1/5）がLPBCであったが、NAC後は全例Non-LPBCとなった。HER2 typeではNAC前に40%（2/5）がLPBCだったが、LPBCとNon-LPBCの1例ずつがそれぞれNon-LPBCとLPBCに変化した。観察期間中央値24.3か月において、NAC前に全くリンパ球浸潤が認められなかった群（Non-TILs）は、Itu-TILs・Str-TILsのいずれかが1%以上の群（TILs＋）と比較して、有意に無再発生存期間（DFS）が不良であった（24.3か月 対 23.8か月; p=0.01）。一方、NAC後のTILsと予後には関連性は認められなかった（Non-TILs群 対 TILs＋群：33.4か月 対 24.1か月; p=0.274）。
【結論】NAC前のTILsは、有用な治療効果および予後予測因子となる可能性が示唆された。NAC後の遺残腫瘍におけるTILsの意義についてはさらなる検討が必要である。

DP-2-41-1
マンモグラフィ指導者研修会アンケートからみた検診精度向上における問題点と対策一第３報一

精中機構教育・研修委員会
古川　順康、古妻　嘉一、岩瀬　拓士、角田　博子、東野　英利子、
大貫　幸二、遠藤　登喜子、森本　忠興

【はじめに】マンモグラフィ検診の精度向上には読影精度の維持、向上が必須であり、当委員会ではその目的のため各種講習会、試験を通じて読影の精度管理に寄与している。また読影講習会講師経験者を対象として年１回指導者研修会を開催し、講師経験者自身のレベルアップを兼ね100症例の読影と講習会の新たな教材や試験問題の検討と検診における現況や意識等のアンケート調査をおこなっている。マンモグラフィ機器はアナログからデジタルに変わりつつあり、またJ-STARTの結果から今後マンモグラフィに超音波を加えることが検討されるので、その点についてもアンケートを行った。【対象と方法】平成27年は全講師経験者（平成26 年末で902名））を対象とした。アンケートは研修会申し込み時にWEBによる調査（回答者449名回答率49.8%）を行いその結果を集計解析した。【結果】読影に自信ありは52%、なしは46%であった。前年と比べると自信ありは低下し自信なしは増加している。また読影結果の検証ありは68%、なしは30%であった。現在読影しているマンモグラフィ機器ではアナログは8%へデジタルのハードコピーは20%と減じており代わりにデジタルのソフトコピーは54%と増加している。また地域での勉強会の開催は増えていないがHPへの掲載は増えている。超音波検査に関しては日常業務として行っている人は75%いるが、超音波検査の判定を行っているは48%、乳癌検診に超音波検査を取り入れていないのが31%、取り入れており総合判定を行っているは34%にすぎない。【まとめ】講師経験者でも読影に自信がないと答えており一般の読影医師にとっては自信がないのは当然のことだと考えられる。この結果から自信を得るには適切な読影結果の検証が必要であるが、マンモグラフィ機器の変化へ対応する読影力が求められる。また超音波検査への対応は指導者とはいえどまだ十分とはいえない。今後検診精度の維持向上のために新たな講習、勉強会の体制を考えていく必要があると思われる。また読影勉強会のHP掲載が少ない傾向がありこれを増加させることも必要であり参加者が少ないのでHPを見てぜひとも勉強会に参加していただきより自信を深める場としていただきたい。

DP-2-41-2
マンモグラフィ検診でFAD所見により要精査となった症例の検討

重盛医院・乳腺クリニック
松岡　麻未、山田　夕希、伊藤　裕子、長尾　珠恵、重盛　千香

マンモグラフィ（MG）検診において、FADは偽陽性傾向があり、超音波（US）併用検診にも部位が特定できなければMG優先となり、精度管理のために撮影・読影技術は重要である。検診機関からFADで精査依頼された症例を検討し、偽陽性例の理由を考察した。対象と方法：平成26年4月～平成27年3月に精査目的で来院した434例の検診結果判定区分、検診法、MGを含む検診（MG含検診）とくにFADで精査(FAD例)の精査結果、平成26年12月～平成27年12月に検診MGフイルムを持参された45例の再読影と再撮影所見と比較を行った。結果:受診者は23歳～81歳（平均45歳）で、「要精査」区分は370例。「要精査」区分例の検診方法は、MG含検診は279例、MG含まない検診は88例、不明3例。MG含検診279例の要精査理由は、FAD126例(45%)、石灰化48例(17%)、腫瘤48例(17%)、構築の乱れ11例(4%)、その他2例(1%)、USや視触診所見により精査又は不明44例(16%)。精査結果は、悪性7例(2%)、良性33例、病院検診例41例、要経過観察9例、異常なし189例。FAD例126例の乳腺構造は、89例(71%)が不均一又は高濃度乳腺。FAD例の精査結果は、異常なし100例(79%)、良性8例、病院検診例18例で、悪性疾患は診断なし。FAD例の当院で再撮影所見は、「FAD所見なくカテゴリー1」が92例(73%)、指摘部位に「境界明瞭腫瘤像」15例(12%)、「カテゴリー3のFAD」は13例(10%)、「カテゴリー1のFAD」6例(5%)であった。検診時のフィルムの持参が3例にあり、そのうち2例は「カテゴリー3のFAD」、1例は「カテゴリー1のFAD」であった。その後の期間におけるMG持参のある45例中16例がFADを指摘され、読み直し所見→再撮影所見は、「FAD所見なくカテゴリー1」5例(31%)→9例(56%)、指摘部位に「境界明瞭腫瘤像」2例→2例、「カテゴリー3のFAD」7例(43%)→3例(19%)、「カテゴリー1のFAD」は2人→1例、再撮影なし1例であった。考察：MG含検診で、FADで拾い上げが半数、高濃度乳腺が多く精査で癌が発見されていない。再撮影で78%、持参検診MG画像にも31%にカテゴリー1であり、検診場面での撮影ならびに読影技術ともに向上を要する。

DP-2-41-3
MMG単独検診における三次読影を兼ねた検討会の意義

[1]徳島市民病院　放射線科、[2]NPO徳島乳がんネットワーク
生島　葉子[1,2]、瀧　雅子[2]、岡田　真澄[2]、本田　純子[2]、高橋　雅子[2]、
広瀬　千恵子[2]、原井　夕子[2]、近藤　博之[2]、赤岩　寛志[2]、森本　忠興[2]

<はじめに>徳島県の乳がん検診の一部ではMMG二方向撮影単独検診を施行している。2011年度よりMMG単独検診での要精査例に対し‘三次読影’を兼ねた検討会を実施しており、その成果について報告する。<対象と方法>対象は2011年度～2013年度にMMG単独検診を施行した15056例。要精査とされたのは1183例（3年間平均要精査率7.9%）,そのうち精査結果の得られた1068例に対し‘三次読影’を実施した。三次読影は検診読影参加医師（A判定以上）3～5名が結果を知らされずに個別に読影後、合議にて最終判定を行った。検討会には検査技師も参加している。<結果>MMG単独検診では年度順に、要精査率は11%→8.2%→4.6%、PPVは4.3%→7.1%→8.5%であった。検診時に三次読影を施行したとして換算すると、要精査率は4.7%→4.5%→2.8%、PPVは10.0%→12.9%→13.9%となる。検診の二重読影の結果が要精査であり、三次読影で精査不要とされたのは年度順に57%→45%→39%であった。いずれの年度でも主所見がFADであるものが大半を占めたが、その比率は83%→78%→64%と低下した。読影の精度の向上、特にFADの読影力の向上が示唆される。　また、精査結果が‘悪性所見なし’であったが、三次読影でやはり悪性が強く疑われた症例に対し、精査施設に再検査を依頼した結果、3例の癌が発見された。<まとめ>年度ごとに検診精度は向上してきている。2011年度症例の検討会によりFADでの読みすぎが問題であることが判明したので、その後は特にその点を意識して検討会を行ってきたところ、検診結果としてもFADの読みすぎは改善してきている。検討会を継続してさらなる向上を目指したい。

DP-2-41-4
家族性乳癌における造影マンモグラフィの検出能

昭和大学病院　乳腺外科
池田　紫、井手　佳美、明石　定子、桑山　隆志、澤田　晃暢、中村　清吾

[背景] 乳癌家族歴は乳癌罹患の主要なリスクファクターであるにも関わらず若年期に発症する傾向を有するため、通常、検診で行われるマンモグラフィー（MMG）では早期発見が難しい可能性がある家族歴のある乳癌（家族性乳癌）患者の中に遺伝性乳癌が２５%ほど含まれていることが明らかになった昨今では、家族歴のある受診者に最適な検診方法の確立が急務である。造影マンモグラフィ(CESM)は新生血管から造影剤が漏出しやすい腫瘍部位をサブトラクション下で強調する技法であり、MMGでは診断が困難な乳腺濃度が高い乳房での病変検出に期待されている。今回、家族歴のある受診者に対するCESMの有用性を検討するため、家族性乳癌におけるそれぞれの検出能を比較した。[方法・対象] 2011年-2015年にMMGまたは乳房超音波でカテゴリー3以上となった症例110例に対してCESMを施行した。経静脈的にヨード造影剤を注入し、2分後にMLO像を低エネルギーと高エネルギーで、4分後にCC像を同様に撮影した。乳房辺縁より強い造影効果を認めた部位に対して病理組織検査を行った。NCCN guideline , HBOC syndrome testing criteriaの定義に当てはまるものを家族性乳癌と定義した。MMGとCESMの検出率算出し、各々で描出された症例および描出されなかった症例の年齢中央値を比較した。[結果] 102 症例のうち、CESMで描出されたものは67例、描出されなかったものは35例であった。描出されたもののうち組織学的に悪性が63例、良性が4例、描出されなかったものでは、悪性が13例、良性が22例で、感度は82.9%、特異度は84.6%であった。同様の対象群におけるMMGの感度は57.9%であった。乳癌と診断がついた76例中、家族性乳癌は22例で、この症例群に対する感度はMMGで50.0%、CESMで81.9%であった。MMGで描出が可能であった乳癌患者の年齢中央値は56才（33-80才）、CESMで描出が可能であった乳癌患者の年齢中央値は50歳（38-75歳）であった。[考察] CESMでは、感度・特異度ともに80%を超える良好な結果で、感度は通常のMMGより良好であった。家族性乳癌患者の検討では、MMGの感度は50.0%と低下したが、CESMの感度は81.9%と低下せず、MMGよりも良好であった。MMGで描出されず、CESMで描出可能であった症例群の年齢中央値は、そのほかの患者群よりも若く、若年期に発症リスクの高い受診者に対するスクリーニング方法としてMMGよりもCESMが有用である可能性が示唆された。

DP-2-41-5
マンモグラフィ（MG）検診～年代別の乳腺濃度と検診成績の検討～

[1]オリエンタルクリニック　乳腺外科、[2]名古屋大附属病院　乳腺･内分泌外科、
[3]中日病院　乳腺科、[4]名古屋医療センター　乳腺科
西川　美紀子[1,2,3]、佐々　実穂[1,3]、大畑　麗子[3]、安立　弥生[1,2,3]、
高野　悠子[1,2,3]、野田　純代[1,2,3]、菊森　豊根[1,2]、森田　孝子[4]

[背景]マンモグラフィ（MG）検診において 乳腺濃度は乳がんの検出感度にかかわるといわれておりアメリカでは受診者への乳腺濃度の通知を法制化する動きも出ている。乳腺が高濃度になるほど乳がんの指摘が困難になるため日本でも高濃度乳腺の割合が多い40歳代の検診に超音波を併用する検診の検討が始まっている。これらのことを背景に当施設でMG検診を行った受診者を年代別に分けて各乳腺濃度での検診成績の検討を行い効率的な検診方法について考察した。[方法]2014年1月～2014年12月までのMG検診あるいはMG+US併用検診を受けた計3720例を対象として、40歳未満、40歳代、50歳代、60歳代、70歳以上の年代別に乳房構成の割合を検出、また検診成績について検討を行った。[結果]40歳未満367人、40歳代1499人、50歳代1266人、60歳代509人、70歳以上84人。乳腺濃度の割合は40歳未満で高濃度6%、不均一高濃度73%、散在性20%、脂肪性１%。年代を追うごとに不均一高濃度の割合が減り散在性の割合は増えていき、50歳代で不均一高濃度47%散在性50%と逆転し70歳以上では高濃度1%、不均一高濃度20%、散在性75%、脂肪性4%であった。MG検診とMG＋US併用検診を比べた要精検率は、それぞれ高濃度15.9%と4.3%、不均一高濃度5.0%と5.6%、散在性4.2%と3.1%　脂肪性はMG2.3%と0%であった。発見された乳がんの内訳はMG検診で6人、MG＋US併用検診で2人。年代別では40歳代2人、50歳代2人、60歳代3人、70歳以上1人。乳腺濃度別では高濃度乳腺1人、不均一高濃度2人、散在性4人、脂肪性1人であった。[考察] 脂肪性はUSの上乗せ効果はほぼないと思われた。高濃度はUSを上乗せすることで要精査率が有意に下がっており、上乗せ効果が期待できる。不均一高濃度はUS併用でやや要精検率は上がり散在性は下がった。MGとUSの総合判定を厳格にすることで検診のharmにはならないと考えられた。MG検診では年代別よりも乳房の構成によって個別化された検診方法を決定すべきである。

DP-2-41-6
2次検診（精査）での乳腺腫瘤に対する不要な針生検を減らす取り組み

[1]大阪市立総合医療センター　乳腺外科、
[2]大阪市立総合医療センター　腫瘍内科、
[3]大阪市立総合医療センター　消化器外科、[4]育和会記念病院　外科
池田　克実[1]、亀井　佑梨[1]、渡部　智加[1]、荻澤　佳奈[4]、徳永　伸也[2]、
出口　惣大[3]、日月　亜紀子[3]、玉森　豊[3]、井上　透[3]、西口　幸雄[3]、
小川　佳成[1]

【背景】乳腺腫瘤に対する過剰な針生検は患者・医療者側の負担となる。今後検診に超音波検査（US）が積極的に導入されるとすれば、二次検診（精査）の際US B modeカテゴリー3, 4 (C-3, C-4) 病変の針生検をいかに過不足なく行うかがさらに重要となる。我々は、B modeカテゴリーとエラストグラフィーのFLR(fat to lesion ratio)を基に、針生検施行基準（max-FLR criteria、以下Criteria）を作成し、その有用性を報告してきた（第19、21回本学会総会およびBreast Cancer, 2011）。このCriteriaは、偽陰性率が低く（5%以下）比較的安全に生検を省略できるが、偽陽性率の改善が課題であった。今回安全性を損なわず、偽陽性例を減じうるか検討した。【方法】2010年4月～2015年9月で、C-3, 4乳腺病変のうちcore needle biopsy(CNB)を施行した578病変を対象に、臨床データ（年齢、腫瘤径、腫瘤触知の有無、B mode カテゴリー、Criteria）と病理結果を後視的に検討した。針生検前にAplio XG(東芝メディカル社)を用い、max-FLR（病変中最大FLR値)を測定し、1）C-3かつmax-FLR＜4.0、2）C-4かつmax-FLR＜2.0のいずれかを満たす場合を、良性と判断した(Criteria)。【結果】CNBで良性/悪性は、436/142病変であった。US診断でC-3を良性とすると、偽陽性率 18%、偽陰性率19%でありCriteriaを用いると、偽陰性率は3.52%と減少するが、偽陽性率は56%と増加した。そこでCriteria満たさない382病変を対象に、臨床データの多変量解析を行った結果、年齢、B modeカテゴリー、腫瘤触知の有無が良悪性の鑑別に有用な独立した因子であった。重回帰分析にてY値＝-0.5+0.0099×（年齢）＋0.359×（C-3 or C-4）＋0.185×（触知･非触知）の回帰式を算出した。Criteriaを満たさない病変でもY値＜1.00を良性と判断すると、偽陽性率 44%、偽陰性率4.2%で偽陰性例をさほど増加させずに偽陽性例を減じうると考えられた。また、針生検省略可能病変はCriteriaのみの場合33%、CriteriaとY値を併用した場合42%で、約10%程度針生検を減らせると思われた。【結語】B mode画像にFLRおよび臨床データを加えることで安全性を損なわず、さらに不要な針生検を減らせる可能性が示唆された。

DP-2-41-7
乳癌検診要精査患者さんの心理的状況の検討精査機関受診患者さんのインタビューから

重盛医院・乳腺クリニック
伊藤　裕子、長尾　珠恵、松岡　麻未、山田　夕希、重盛　千香

検診には高い精度管理が求められるが、現実的にはその報告書の様式や表現、現場の状況から、精査不要な患者までも不安をいだき精査機関を受診する例も少なくない。検診機関をへて当院を受診された患者さんをインタビューし、精査現場から検診現場に求めることを考察してみた。対象と方法：平成26年12月～平成27年3月末に検診機関をへて当院を受診した129例に精密検査終了後、検診結果受け取ったときの心理状況について一定の質問項目を個々にインタビュー方式で調査した。結果：対象は合計20の検診施設経由、要精査判定110例(85%)、経過観察判定13例(10%)、結果待てず/不明4例(3%)、異常なし2例(2%)と15%は精査不要例であった。前検診歴は、初回21例、2－9回83例、10回以上16例。検診受診時期は、1か月以内61例。1か月～2ヶ月以内40例、2ヶ月～半年以内21例。半年以上1年以内6例、不明1例。結果を受け取って不安になったと言われた方は、120例(93%)にのぼり、冷静だった人は7例(5%)、不明2例(2%)。不安になった理由は、(複数回答･のべ数)、インターネットで過剰な情報得た50例。「要精査」=「がん」との思い込み45例。説明なく「腫瘍」「嚢胞」「石灰化」などの表記による不安42例。不眠､痛みなど身体症状発症31例。精査機関不明など情報不足30例。技師や医師の言動や態度で不安を抱いた26例。一方、冷静に受け取れた7人の理由は、良性所見の再指摘30例。職業が看護師・家族が乳がんで周囲に相談できた3例、インターネットなどで適切に情報を得た2例であった。また、検診場面への要望は、記載された良性所見の説明がほしい。検査中の言動や態度で不安をあたえないでほしい。女性医師を希望する。病院で検診ができたらいいのにと思う。精密検査機関の案内がほしい。仕事で検診をうける日程が合わないのでうけやすくしてほしい。などであった。まとめ：本来精密不要な約15%を含め検診受診者のほとんどが情報不足による不安であった。報告書に良性疾患の解説が書かれていても誤解が生じている現状があり、検診の結果票へは「要精査」なのか「精査不要」のみを明記し、「要精査」判定でも精密検査結果で悪性がみつかることは一般に数%(各施設の陽性反応的中率)であることを追記してはどうかとおもわれた。

DP-2-42-1
これからのJ-START　－データ集積状況の報告－

[1]東北大学　医学部　腫瘍外科、
[2]東北大学　医学部　乳癌画像診断学寄付講座
鈴木　昭彦[1,2]、石田　孝宣[1]、多田　寛[1]、渡部　剛[1]、宮下　穣[1]、原田　成美[1]、佐藤　章子[1]、佐藤　千穂[1]、高木　まゆ[1]、中川　紗紀[1]、大内　憲明[1]

「乳がん検診における超音波検査の有効性を検証するための比較試験」(Japan Strategic Anti-cancer Randomized Trial：J-START) は平成18年度に国の主導するがん対策のための戦略研究として始められ、平成27年11月にその主要評価項目（感度、特異度、がん発見率など）に関する論文がThe Lancetに掲載された。この報告では、検診での感度やがん発見率は超音波併用群で有意に上昇するという有望な結果であったが、検診の有用性の議論において最も重要な死亡率減少効果に関するエビデンスはまだ得られていない。乳がんはその疾病性格上死亡の確定までに10年を超える観察期間を要するが、全国規模でのがん登録が整備途上である我が国において、がん死亡に関する予後調査を行うことは困難である。次善の策として登録者を個別に追跡し、死亡が確認された時点での人口動態調査の死亡個票による確認を行うために、個人の名前、住所を把握するための調査を継続している。　J-STARTでは平成25、26年度の2年間にわたり乳がんの罹患が報告されていない受診者72,304名に対する予後調査のアンケートを郵送で行い、2年間の合計で42,825名(59.2%)の返信を得た。返信を得られなかったおよそ4割の受診者のうち、住所不明で追跡が出来なかったものが5,250件であり、平成27年はこれらの受診者に対する電話による聞き取り調査と地方自治体への住民票調査を実施した。住所不明以外で返信の無かった26,767名に対しては、回答項目数を極力絞り込んだショートフォームアンケートによる調査を実施した。アンケート調査での自己申告を含めたがん症例は一回目検診の発見がん301例、一回目検診の中間期がん53例を含む合計903例報告されており、そのうち720例に関しては医療機関への確認作業を終了している。　J-STARTはRCTという科学的に最も公平性の高い研究デザインを採用しており、研究登録者に対する長期予後調査を継続できれば、死亡率低減効果の検証も可能である。今後も全国の検診機関､医療機関の協力頂き質の高い研究を継続したい。

DP-2-42-2
当院人間ドック検診における乳腺超音波診断の現状

PL病院　外科
平井　昭彦、武本　昌子、中尾　照逸

【はじめに】現在、乳癌検診における超音波検診の役割が注目されている。当院では以前より任意型検診として、乳腺超音波検査を行っている。当院における検診乳腺超音波診断の成績を集計し、その課題について検討した。【方法】2011年から2013年までの3年間で､当院の人間ドック乳腺超音波検診を行った計4124例を対象とした。検査は当院の超音波技師4名で行い、乳房超音波診断ガイドラインの要精査基準に準じてカテゴリー分類を行い、乳腺超音波検診成績を評価した。今回、触診やMMGの併用は行っていない。【結果】カテゴリー3以上の要精査となった症例数は149例で、要精検率は3.6%だった。精検受診者数は139例で乳癌発見数は19例であった(陽性反応的中度：13.7%)。病変の性状で精度に差がでないかの検討を行ったところ、腫瘤病変で要精査となった81症例は、悪性が15例で陽性的中度は18.5%であった。それに対し、非腫瘤性病変での的中度は6.9%(58例中4例)であった。また、要精査となり乳腺外来を受診された症例に対してはMMGを撮影しており、そのMMGでの所見と超音波所見とを比較した。腫瘤病変は57.1%(24/42例)でMMGでも同様にカテゴリー3以上の所見を認めたのに対し、非腫瘤性病変ではMMGに所見が得られた症例は38例中3例(7.9%)であった。【まとめ】当院での任意型検診における乳腺超音波診断の成績を検討した。要精検率に関しては日本乳癌検診学会全国集計(2013年度)での報告とほぼ同等であった。陽性反応的中度に関しては遜色のない結果であったが、非腫瘤性病変での癌検出率に低い傾向が認められた。非腫瘤性病変ではMMG所見との併用で、要精検率が減少する可能性が示唆された。

DP-2-42-3
対策型乳がん検診において超音波併用をオプションとした自治体の精度管理

揖斐厚生病院　外科
熊澤　伊和生、西尾　公利、川越　肇、市川　賢吾、浅井　竜一

【はじめに】当院では岐阜県北西部において5つの自治体から対策型乳がん検診を委託されている。うち1つの自治体においては必須の視触診・マンモグラフィー(MMG)に加えてオプションで超音波検査(US)を自由に選択するシステムを採用している。J-Startで40歳代の乳がん検診における超音波検診併用の有用性の結果を受けて実際の住民検診におけるプロセス指標を評価し検証した。
【方法】平成22年度から26年度までの5年間の単独自治体における対策型乳がん検診延べ7545例を対象とした。検診者の自己負担額は、必須検査が22年から24年で1000円・25年と26年で700円で、オプションのUS併用では500円の追加となる。1.全体とMMG群とMMG＋US群別のプロセス指標（要精検率、がん発見率、PPV)、2.年齢階層別および受診歴別のプロセス指標（同上)、3.発見乳がんのモダリティー別の比較、4.選択されたMMG群とMMG＋US群間で年齢階層別および受診歴別の比率の差の検定、をretospectiveに行った。
【結果】1. 77%(5847/7545)の受診者が超音波をオプションとして選択した。全体の要精検率は6.5%(489/7545)、がん発見率は0.27%(20/7545)でPPVは4.09であった。MMG群とMMG+US群の要精検率は4.7%・7.0%、がん発見率は0.12%・0.31%(18/5847)でPPVは2.53・4.39であった。2.MMG＋US群の年齢階層別(39歳以下・40歳代・50歳代・60歳代・70歳以上)がん発見率は0.08%･0.149%･0.488%･0.396%･0.535%であった。またMMG＋US群の受診歴別(逐年・隔年・3年以上前・初回）のがん発見率は0.24%・0.37%・0.76%・0.52%で、全体の54.3%を占める逐年受診者を除いたがん発見率は0.50%、PPVは6.49となった。3.がん発見20例のうち超音波のみ要精検となったのは40歳,58歳,67歳の3例であった。一方MMG+US群でMMGのみ要精検となったのは6例(50歳代1例,60歳代4例,70歳代1例)だった。4.両群間で年齢階層別および受診歴別にいずれも有意差(P＜0.001)を認めMMG単独群で若く､リピーターでない傾向を示した。
【まとめ】超音波併用検診はがん発見率を向上させるため自治体の財政状況が許せば40歳代だけでも超音波検診を必須にするべく提案する必要があると実感した。他方平成28年度から逐年検診を中止する自治体があるため、今後のプロセス指標の変化を注視してきたい。

DP-2-42-4
30代乳がん検診を取り巻く諸問題の検討

石巻赤十字病院　乳腺外科
佐藤　馨、玉置　一栄、今野　佐和子、古田　昭彦

【背景】日本の乳癌罹患率は年々上昇し、2011年の推計値では女性の12人に1人が生涯で乳癌に罹患するとされている。罹患率は30代から上昇しはじめ、40代後半から50代でピークを迎え、以後漸減していく。
　これまで乳がん検診では、罹患のピークを迎える40代の検診精度を向上させるため、様々な検討が成されてきた。マンモグラフィ(MMG)、視触診による検診が一般的であるが、40代では高濃度乳房が多い事から感度の低さが問題であった。J-STARTの報告では、40代ではMMGに加えて超音波併用検診が有用であると報告された。
　30代における乳がん検診を取り巻く状況はさらにControversialであり、検診の有用性自体に関しても検討が必要である。
　30代の乳がん検診について考察するため、宮城県石巻市の乳がん検診(実施機関：石巻市医師会、精査施設：石巻赤十字病院)における、平成14年から25年度までの過去12年間の検診指標の推移を分析した。そこから30代の乳がん検診における課題、改善点を抽出し、その結果を今後の見直しの材料とすることを目的とした。
【対象】平成14年から25年度の検診結果集計から、受診率、精密検査率、精密検査受診率、がん発見率を抽出し、検討した。
【結果】石巻市における30代の乳がん検診対象者数は平均6250人、検診申込者数は約40%であった。さらに実際の受診率は平均17.5%で、全体の約1/5の受診率であった。受診率の年次推移はほぼ一定であった。検診方法としては、超音波および触診により施行されていた。要精検率は平均5.90%であった。しかしながら実際のがん発見は年間で1人程度(0.046%)にとどまっていた。
【考察】乳癌は30代から罹患が増加しはじめる。しかし、年間乳癌罹患率は全国推計値でも0.052%程度とされている。この値は、自治体が実施する対策型検診では、費用対効果比の面からすると有用とはいえない。ただし30代の若年者乳癌には家族歴の濃厚な遺伝性乳癌卵巣癌症候群(HBOC)症例の割合が高いことから、やはり何らかの対策が必要である。30代乳がん検診に関しては、今後さらに有用な対策方法を検討する必要があるものと思われる。

DP-2-42-5
アンケート調査による検診率向上への技師ができることの検討

社会医療法人　高清会　高井病院
辻　純子、徳川　奉樹、蜂須賀　崇、池谷　奈緒子、山崎　静香

【目的】ピンクリボンなどの啓発運動にも関わらず、乳がん検診率はあまり増加傾向にない。検診受診の障害となっているものを探し、検診率向上への方法をアンケート調査から検討する。アンケート対象者：一般検診受診者150名と院内医療関係者で検診を受けた100名、総計250名【結果】受診動機理由の多い順から一般検診受診者、医療関係者、総計の割合を示す。1. 心配な有症状（35.0%,7.4%,25.3%）、2. 無料クーポン（24.0%,16.7%,21.4%）、3. その他（19.0%,31.5%,23.4%）。検診受診歴ありは（71.0%,40.7%,60%）と答えた。不安を抱えている人は（59.0%,42.6%,53.2%）で、理由として1. 痛い（53.7%,69.6%,47.5%）2. 怖い（31.7%,26.1%,33.9%）3. 撮影技師が男性の可能性（17.1%,5.6%,18.6%）などであった。検査終了後のアンケートでは、検診がマンモグラフィではなく超音波検査なら受けやすいかとの問いに「そう思う」を選んだ人が（65.0%,61.1%,63.6%）で、視触診の必要性に関しては「必要」と感じている人が（83.0%,57.4%,74.0%）であった。【考察】受診動機では有症状や無料クーポンの配布が上位を占めており検診の重要性の認知度が低いと考えられ、乳がん検診リピーター率が高いことから検診への意識が高い人は継続受診をする傾向が強い。一方で検診必要年齢でも新規で検診へ向かう率が少ないことが検診率向上へつながっていないと考えられた。特に検診が初めての方は検診の検査そのものに不安を抱えている事が多い。受診後の検診者からも受診前のイメージよりも疼痛などの負担が少なかった結果を得ており検診時に検査がより負担の少ないものであること伝えるとともに、病院ホームページなどを通じて検診への啓蒙を行う必要があると考えられた。撮影技師の性別については、できれば女性もしくは絶対女性という意見が多数あることから、同性の方がより安心感がえられる為だと考えられた。視触診の必要性については、専門家の医師により行うことで受診者の安心感が得られているのではないかと考えられる。【まとめ】検診の受診率向上のため、対象者自身に自己検診などを通して乳がん検診を身近に感じてもらい、検査について正確な情報を伝える事が必要と考えられた。

DP-2-42-6
当市における乳癌検診精度向上への取り組みの検討

柏崎総合医療センター
植木　匡、庭野　俊之

【はじめに】乳癌検診の目的は死亡率の減少である。また、技術・体制やプロセス指標を向上させ、不要な病院受診や見逃しの減少も重要である。新潟県柏崎市は約9万人の市であり、医師、放射線技師、行政で検診委員会を組織し検診結果や検診動向につき情報交換を行っている。当委員会の関わる検診結果と新潟県における位置づけ、精度向上の取り組みの関連性につき検討を行った。【対象と方法】検討項目を要精検率と陽性反応的中度とし、H25年度の新潟県地区別対策型検診結果により、県内における柏崎市の現状を評価した。検診委員会の医師は、医師会が行う検診の読影を行っており読影精度改善を目的とした制度を順次取り入れている。委員会では市の対策型検診の全てと医師会が行う任意型の結果が把握でき、制度導入と検診結果を比較検討した。【結果】新潟県には19市あり、柏崎市の対策型検診数は3165人で県内6番目であった。要精検率は、県平均は7.4%、当市は4.2%と最も少なかった。陽性反応的中度は3%で11番目と低かったが、H26年度は7.1%であった。H26年度は、対策型検診の96.2%を委員会が読影しており、任意を加えた委員会の総読影数は4439であった。委員会では平成14年度よりマンモグラフィー併用検診を始めた。要精検率は、初年度が11.4%と高く、前回要精検者の読影レポートの添付により平成18年に3.1%に低下した。同年に導入したデジタル化により再上昇し、平成21年には9.5%となった。その後、比較読影、触診廃止により平成24年より3年間は4%前後となった。陽性反応的中度は、年度ごとの癌の発見数の差が大きく一定の傾向を示さず、最低は1.1、最高は10.7であった。検診者の母数が少なく、年度ごとの評価は困難であると思われた。H16年よりH25年までの柏崎保健所管内乳癌死亡数は6から13人で、平均9.7人/年であった。経時的に明らかな増加や減少は見られない。【考察】平成27年度より要精検率減少に向けた新たな取り組みとして、1、As医師の招聘による画像検討会の開催、2、読影医師別の要精検率の公表、3、対策型検診における読影医師による超音波検診読影、を開始した。今後も、新しい取り組みを順次取り入れる必要がある。【結語】検診指標の結果を当事者で共有し、精度改善を意識付けることにより、検診精度の改善を得られる可能性があると思われた。

DP-2-42-7
当院における検診発見乳癌の特徴に関する検討

[1]松江赤十字病院　乳腺外科、[2]松江赤十字病院　看護部、
[3]鳥取大学　乳腺内分泌外科
曳野　肇[1]、槇野　好成[1]、横地　恵美[2]、古志野　律子[2]、林　美幸[2]、
村田　陽子[3]

【はじめに】2016年1月から全国がん登録制度が開始となり、精度の高いデータベース構築、さらに生存率に関する結果が期待される。しかし、その調査項目内に発見時の自覚症状の有無を問う項目がない。検診発見乳癌には自覚症状がなく見つかるものに加え、自覚症状があるが検診受診を契機として見つかるものもあるが、両者は性質が異なる可能性がある。当院において自覚症状の有無別の検診発見乳癌の特徴について検討を行った。【方法】2006年5月～2014年12月までの間、当科で手術を行った原発性乳癌患者を対象として、診療情報管理士が登録した院内がん登録データを元に、自覚症状のない検診発見例（検診自覚無）、自覚症状のある検診発見例（検診自覚有）、検診外発見例（検診外）に分けて、それぞれの臨床病理学的な特徴に関して、比較検討した。【結果】全例で785例（年齢29～94歳、中央値60歳）の症例中、検診自覚無は201例（25.6%）、検診自覚有は35例（4.5%）、検診外549例（69.9%）であった。検診自覚無は、非浸潤癌の割合が23.4%と高く、早期病理学的Stage率、乳房および腋窩リンパ節温存率、高ER陽性率、低Ki67率において検診外と有意差を認めた。また経過観察期間内において、初診時stage Ⅳを除く200例中、再発症例は認めなかった。一方、検診自覚有は非浸潤癌の割合が8.6%と低く、上記いずれの項目においても、検診外と有意差を認めなかった。経過観察期間中、初診時stage Ⅳを除く34例中4例（11.8%）に再発を認めた。【まとめ】乳癌検診の死亡率減少効果に関して、以前より有効性を支持するデータが報告されてきた。しかし、最近の報告では検診が死亡率に与える影響は限定的であるというデータも示されている。今後我が国における乳癌検診の生存率における有用性を検討する上で、全国癌登録においても自覚症状の有無を調査する意義があるものと考えられた。

DP-2-43-1

ステレオガイド下マンモトーム生検例からみたMG画像の特徴 －過剰な生検を回避する為の指標の検討　第２報－

[1]湘南記念病院　かまくら乳がんセンター、
[2]東京大学　医学部　大学院　医学系研究科　人体病理学・病理診断学分野、
[3]さつき台診療所

川崎　あいか[1]、小清水　佳和子[1]、井上　謙一[1]、荒井　学[1]、合田　杏子[1]、長島　美貴[1]、山中　千草[1]、佐々木　毅[2]、須田　嵩[3]、土井　卓子[1]

【目的】ステレオガイド下マンモトーム生検（以下STMMT生検）施行例について、マンモグラフィ（以下MG）における良悪性の石灰化の特徴を(1)形態・分布（MGガイドラインに準拠）、(2)輝度差、(3)大小のバラツキ、(4)密度、(5)背景乳腺の状態の5項目に細分類して見直し、過剰な生検を回避するための簡易的なスコア化による指標を検討した。
【対象】H21年2月からH26年8月までにSTMMT生検を施行したカテゴリー3以上の非触知石灰化病変579例中、良性例は当院で6ヶ月以上経過観察しMG所見に変化を認めていない220例、悪性例は手術を施行し最終診断を得た102例（非浸潤癌：71例，浸潤癌：31例）を対象とした。
【方法】5項目について、それぞれの悪性率を算出し、その結果をもとにスコア点数に重み付けを加えた。乳癌の罹患歴がある場合は1点を加点し、合計した点数から検討した。
【結果】(1)形態・分布別の悪性率は、微小円形・区域性が2%（1/42）、微小円形・集簇性が21%(19/91)、淡く不明瞭・集簇性が31%(29/93)、淡く不明瞭・区域性が44%(28/63)、多形性不均一・集簇性が65%(15/23)、多形性不均一・区域性が100%(10/10)であった。(2)輝度差ありの悪性率は41%(67/163)、(3)バラツキありの悪性率は38%（94/247）、(4)密度ありの悪性率は39%(88/228)、(5)背景に濃度上昇や構築の乱れを伴うときの悪性率は88%(22/25)であった。以上の結果をもとに、(1)のスコアを悪性率の低い方から順に1-6点と重み付けをし、(2)(3)(4)はスコアを1点とし、(5)はスコアを2点と重み付けをして点数を合計した。合計スコアが2点以下であった23例は、全例良性であった。スコア3点は悪性率2%(1/44)、4点は悪性率9%(5/57)、5点は悪性率37%(31/83)、6点は悪性率38%(18/48)、7点は悪性率54%(15/28)、8点は悪性率68%(15/22)で、9点以上であった16例は全例悪性であった。
【考察】合計スコアが5点または6点の場合は悪性を否定できないため、生検するか経過観察とするかを被検者の生活背景や画像の変化も踏まえながら検討する必要があると思われる。7点以上では悪性の可能性が高くなるため、STMMT生検による正確な診断は重要であり、被検者にとって有益である、と考える。MG画像所見の特徴を細分類し、単純な加点方式で行なうスコア化は、病変が悪性であるか否かの推定に有用であり、医師の診療方針の選択に貢献できると思われた。

DP-2-43-2

マンモグラフィを用いた乳腺濃度の推定

[1]県立広島病院　放射線診断科、[2]県立広島病院　乳腺外科

石蔵　麻里[1]、斉藤　浩征[1]、松浦　一生[2]、野間　翠[2]、門前　芳夫[1]、田村　彰久[1]、波平　辰法[1]、牧　直子[1]

【目的】マンモグラフィでは不均一高濃度や高濃度の乳腺のとき、乳がんの発見が困難になることが知られている。乳腺濃度を客観的に数値化した報告はなく、乳腺濃度の分類は読影者の判断に左右される。当院でもランダムに選んだ被検者108人に対して、乳腺外科医2名、放射線診断科医2名、診療放射線技師2名の計6人で乳腺濃度の分類を行なったが、同じ画像でも全員の分類が一致した症例は22人であった。このように読影環境や読影者のバイアスにより乳腺濃度の分類にばらつきが生じるので我々は乳腺領域の中に含まれる乳腺濃度を数値化することを試みた。【方法】デジタルマンモグラフィ装置Senographe DSで撮影を行なった際に作成される画像処理を行なう前のRAWデータを使用して解析を行なった。RAWデータのピクセル値はX線量に比例している。まずイーステック社製の乳腺／脂肪の割合が０／１００、３０／７０、５０／５０、７０／３０、１００／０%のファントムを使用し、10～70mmまで5mm間隔で撮影した。撮影は臨床で使用する全ての撮影条件で行ない、これらの近似式を撮影条件別に導き出した。この式を用いて乳房厚とピクセル値から乳腺濃度に換算する表を作成し、これを乳腺濃度の推定表とした。臨床のマンモグラフィ画像はほぼ全ての乳腺が含まれているMLO画像で解析を行った。MLO画像のRAWデータから乳腺部分の面積とピクセル値を計測した。次にこのMLO画像の撮影条件に対応する乳腺濃度の推定表から同じ乳房厚の中から最も近いピクセル値を検索し、乳腺濃度を推定した。【まとめ】マンモグラフィ画像の解析による乳腺濃度の定量化が可能になった。マンモグラフィガイドラインの乳房の構成分類の濃度指標を参考に、客観的に分類を行なうことができた。現在マンモグラフィ受診者に乳腺濃度を解析したものをレポートにして手渡している。これにより自分の乳腺濃度を知ることで自分の乳房に関心を持ち、定期検診の受診率やセルフチェックの向上につながることを期待している。

DP-2-43-3

マンモグラフィにおけるFCR装置（PROFECT CS）の特異な濃度分布特性（IP読取装置の影響）

[1]医療法人　明和会　辻村外科病院　放射線部、
[2]医療法人　明和会　辻村外科病院　外科、
[3]藤田保健衛生大学　医療科学部　放射線学科

川島　健[1]、辻村　享[2]、森垣　暁子[2]、浅田　恭生[3]

【はじめに】われわれはマンモグラフィ撮影装置の精度管理を行う際、ヒール効果として知られている管軸方向（乳頭胸壁方向）だけでなく管軸垂直方向（左右方向）にもヒール効果と同程度の濃度分布差が生じる（左側の濃度が高く、右側の濃度が低い）ことに気づき、この特異な濃度分布特性の発生原因について検討し、本総会でも報告してきた。その結果、X線量、グリッド＆圧迫板、IPの劣化、マンモグラフィ撮影装置の違い、などの影響は除外された。そこで今回、IPの読取装置による影響について検討したので報告する。【方法】読取装置（PROFECT CS）の読取方法の違いによる影響を確認するため、マンモグラフィ撮影専用のIPとカセッテ（両面集光、50μm）、一般撮影用のIPとカセッテ（片面集光、100μm）を使用した。それぞれのカセッテをマンモグラフィ撮影装置（26kV、20mAs）と一般撮影装置（40kV、14mAs）で直接曝射して画像を作成し、imageJを使用して画像解析した。【結果】管軸方向では全ての組合せで胸壁側の濃度が高く乳頭側の濃度が低くなった。以下は管軸垂直方向の結果を示す。マンモグラフィ用カセッテとマンモグラフィ撮影装置の組合せでは左側の濃度が高く、右側の濃度が低くなった。マンモグラフィ用カセッテと一般撮影装置の組合せでは左側の濃度が高く、右側の濃度が低くなった。一般撮影用カセッテとマンモグラフィ撮影装置の組合せでは左側の濃度が低く、右側の濃度が高くなった。一般撮影用カセッテと一般撮影装置の組合せでは中央はほぼ一定の濃度で両端の濃度が少し低くなった。【考察】管軸方向ではヒール効果による濃度分布特性が顕著に現れ、読取装置による特性は検知されなかったと考える。管軸垂直方向ではマンモグラフィ用カセッテを使用した場合のみ、これまで提唱してきた特異な濃度分布特性が発生していた。よってこの現象は読取装置の両面集光に起因するものではないかと推測する。しかし一般撮影用カセッテを使用した際にマンモグラフィ撮影装置と一般撮影装置で得られるグラフが異なっており、この現象の原因は不明であった。これらの濃度分布特性が臨床画像、精度管理に与える影響なども含め、今後さらに実験を重ねて検討を行っていく必要がある。

DP-2-43-4

乳房温存術および放射線治療後のマンモグラフィ所見

[1]名古屋市立大学病院　放射線科、[2]名古屋市立大学病院　乳腺内分泌外科、
[3]名古屋市立西部医療センター　放射線診断科

浦野　みすぎ[1]、遠山　竜也[2]、吉本　信保[2]、鰐渕　友美[2]、近藤　直人[2]、波戸　ゆかり[2]、西本　真弓[2]、白木　法雄[3]

【目的】乳房温存術および放射線治療（BCT+RT）後の経過観察マンモグラフィには治癒過程の変化が起こる。この良性の変化は二次性乳癌と鑑別困難となることや二次性乳癌を隠す場合があり、ときに診断は困難となる。本研究の目的はBCT+RT後のマンモグラフィにおける治療後変化、局所再発の同定能の後方視的研究を行うことである。【対象・方法】対象は当院にて2004年1月から2014年4月に片側の乳房温存術を行い、術後放射線治療を施行し2012年4月から2015年5月にフォローアップの両側乳房マンモグラフィを撮影した362例（年齢26～90歳、中央値53歳）。患側は右側179例、左側183例。放射線治療終了後からマンモグラフィ撮影までの期間は1～107ヶ月、中央値53ヶ月。MAMMOMAT Inspiration（Siemens社製）で両側CC・MLOを撮影、精中機構マンモグラフィ認定読影医2名で読影し、合議で所見指摘とカテゴリー分類を行った。【結果】健側乳腺のカテゴリー1,2は359例、3は2例、4は1例だった。患側乳腺のカテゴリー1,2は352例、3は8例（微小円形集族性石灰化1例、FAD6例、境界明瞭平滑な等濃度腫瘤1例）、4は2例（微小円形区域性石灰化1例、多形性不均一石灰化1例）だった。マンモグラフィ撮影時に触診や各画像検査で指摘され病理で再発と確認された症例は6例で、このうちカテゴリー3以上と診断できたのは微小円形集族性石灰化の1例だった。治療後変化である縫合部石灰化は14例、異栄養性石灰化は17例、皮膚の陥凹は84例、皮膚の多重の重なりは270例、皮膚の肥厚は90例、梁柱の肥厚は4例だった。治療後変化と考えられるが一方向ではFADと迷う症例は24例だった。【結語】BCT+RT後の経過観察マンモグラフィでの局所再発指摘は困難であるが、今後良性治療後変化の所見の種類、頻度を把握、認識して読影することは重要である。

DP-2-43-5

温存乳房内再発の検討 - 超音波検査の有用性と超音波画像について -

[1]がん研究会有明病院　超音波検査部、[2]がん研究会有明病院　乳腺センター、[3]がん研究会有明病院　病理部、[4]がん研究会がん研究所　病理部

加藤　千絵子[1]、坂井　威彦[2]、五十里　美栄子[1]、何森　亜由美[2]、山田　恵子[1]、堀井　理絵[3]、秋山　太[4]、岩瀬　拓士[2]、大野　真司[2]

【背景】温存乳房内癌は、2cmを超えると死亡リスクの上昇がみられるとの報告がある。当院では、術後の定期検査に超音波（US）を用いることで、温存乳房内癌の約4割がUSで発見され、有用なモダリティと考えている。今回温存乳房内再発の中でも予後に影響を与えると思われる真の再発（True recurrence: TR）についてUSを中心に検討した。【対象と方法】2005年4月～2013年8月に温存乳房内癌と診断され手術を行い、詳細な病理学的検査にて真の再発と診断された55例のMMG、USの描出率の検討と、US画像の確認できた44例の病変の位置、US所見を検討した。【結果】TR手術年齢は平均48.7歳、TRまでの平均DFIは45.6ヶ月（5～197ヶ月）、初回手術の病理診断はDCIS：17例、浸潤癌：38例であった。断端の状況は陽性（断端5mm以内に癌細胞あり）21例、不明15例、陰性19例、TR発症前の治療歴は化学療法15例、ホルモン療法20例、放射線治療22例であった。USで描出される症例は45例（81.8%）で、そのうちUSのみで描出される症例は24例（43.6%）であった。MMGで描出される症例は28例（49.1%）、MMG、US共に描出されなかった症例は4例（7.3%）であった。USの画像が確認できた44例は、全例瘢痕近傍に新出していた。US所見は腫瘤35例、非腫瘤は9例で、腫瘤の形状は多角形～不整形、境界は明瞭粗ぞう～不明瞭、内部エコーは低、後方エコー不変であるものが8割以上を占めていた。非腫瘤は全例石灰化を伴った低エコー域で、MMGでも全てカテゴリー3-2以上の石灰化を伴っていた。MMG、US共に描出できなかった症例は乳頭分泌や乳頭びらんといった臨床所見で発見されていた。【まとめ】TRの描出率はMMGでは約50%だがUSでは約80%が描出でき、さらにそのうち半数はUSのみで描出された。USを行うことで、より早期に発見できる可能性が示唆された。USで描出された病変は全例断端付近に発生し、US所見では多くの症例で悪性を示唆する所見がみられた。温存乳房内の特に断端付近に発生する小腫瘤については、積極的に細胞・組織学的検査を行うことが重要と思われた。

DP-2-43-6

超音波画像での豹紋の大きさはマンモグラフィでの乳房の構成に影響を及ぼす

[1]愛媛大学医学部附属病院　乳腺センター、[2]地域救急医療学、[3]放射線部

西山　加那子[1]、山下　美智子[1]、山澤　令菜[1]、小松　紗綾[1]、小林　加奈[1]、村上　朱里[1]、杉森　和加奈[1]、亀井　義明[1]、本田　和男[2]、平塚　義康[3]、井手　香奈[3]

【はじめに】近年、高分解能超音波機器の普及より背景乳腺の詳細な構成を把握することが可能となった。しかしながら、超音波画像における背景乳腺の詳細な構造とマンモグラフィ（以下MMG）の乳房の構成の関連については明らかになっていない。【目的】MMGにおける乳房の構成の分類と、超音波検査における背景乳腺の構造を比較し、MMGにおける乳房の構成を決定している因子を調べる。【対象と方法】2013年4月から2014年12月に当院を受診し、MMG画像1方向以上と、超音波検査のうち正常乳腺を各乳房で4部位以上撮影している186例を対象とした。超音波での背景乳腺の構造については、保存画像を用いて、画像解析ソフトであるImageJにて、乳腺厚、全体厚、豹紋縦径、豹紋面積について計測した。MMGの乳房の構成が脂肪性・散在性の群(MMG低濃度群)および不均一高濃度・高濃度の群(MMG高濃度群)の2群に分け、背景因子である年齢、閉経、出産回数、診断、および超音波画像での解析項目についてノンパラメトリック検定にて検討した。【結果】MMGでの乳房の構成の内訳は、低濃度群54例、高濃度群132例であった。年齢の中央値は低濃度群61.5歳、高濃度群46歳と高濃度群のほうが有意に若年であり($p<.0001$)、閉経の割合は低濃度群83.3%、高濃度群31.3%と高濃度群で有意に閉経前が多かった($p<.0001$)。豹紋縦径の中央値は低濃度0.43mm、高濃度群0.91mm、豹紋面積は低濃度群0.67mm2、高濃度群1.65mm2と高濃度群で有意に豹紋の縦径($p<.0001$)および面積($p<.0001$)が大きかった。全体厚・乳腺厚の中央値は低濃度群が19.3mm・5.92mm、高濃度群が16.1mm・8.8mmと高濃度群では有意に全体の厚みは薄く($p=0.0028$)、乳腺の厚みは厚い傾向が見られた($p<.0001$)。多変量解析では、年齢($p=0.005$)および豹紋縦径($p=0.0279$)が他の因子と独立して有意な因子であった。【考察】超音波画像における豹紋は乳腺の小葉と周囲間質を反映しているとされており、その大きさがMMGの乳房の構成に関わっていることが明らかとなった。豹紋の大きさに注目することで、より詳細な乳腺構造を把握することができ、乳癌リスクの判定や検診方法の選定などに有用な可能性がある。

DP-2-43-7

超音波によるインプラント再建乳房の経過観察　～技師による超音波評価の標準化を目指して～

[1]名古屋第二赤十字病院 医療技術部　生体検査課、[2]名古屋第二赤十字病院　乳腺外科、[3]名古屋第二赤十字病院　形成外科、[4]名古屋第二赤十字病院　一般消化器外科

石神　弘子[1]、赤羽　和久[2]、阿部　麻由奈[1]、織田　典子[1]、海老名　祐佳[1]、並木　保憲[3]、坂本　英至[4]

【背景】ゲル充填人工乳房（以下インプラント）の保険適用が認可されて以来、インプラントを用いた乳房再建例が増加している。インプラント再建後乳房の経過観察においては、局所再発やリンパ節転移の評価のみならず、挿入したインプラントの損傷や不具合についても評価する必要がある。これらの評価において乳房超音波検査（US）は非常に有用である。日本オンコプラスティックサージェリー学会（JOBPS）のガイドラインではインプラント再建後は約2年に1度はMRIや超音波検査などの検査を行ってインプラントの状態を確認することとされている。インプラントに破損があった場合はMRIでの評価が正確とされるが、無症状であれば非侵襲的で簡便なUSでスクリーニングされていることが多い。しかし、一般市中病院でUSを担当する技師は、インプラントに関する異常所見の評価方法を十分に習得する機会を得ていないのが現状である。【目的】USによるインプラント再建後乳房の評価方法を確立し標準化を目指す。【方法】US担当技師が当院乳腺外科医よりインプラントおよびその破損に関する講義を受けた後、学習用に破損状態としたアラガン社（Allergan社）インプラントを借用し、直接USで観察した。その際に今後学習用に使用するために静止画と動画を記録した。US施行時のチェック項目リストを作成した。【結果】チェック項目リスト作成により、US検査例で同じ内容が評価されるようにした。学習後、USを担当した技師からは「注意すべきポイント、異常所見の判断がはっきりした。」「インプラント深部の観察や判断が難しい」等との意見があがった。【考察】当院では2013年8月より人工物を用いた再建を実施し、2015年11月現在まで、39例にエキスパンダーを挿入し、うち、30例にインプラントへの交換を行った。主要な晩期合併症であるインプラントの破損を症状の出現前に定期検査で検出すれば乳房形態に影響を与えることなく交換が可能である。今後増加していくインプラント挿入患者でのこうした評価方法をUS担当技師が習得することにより、USでのインプラント破損の早期発見が期待できる。

DP-2-44-1

乳房MRI検出病変のSecond look USにおける検出予測範囲の検証

[1]滋賀医科大学　外科学講座　乳腺・一般外科、[2]滋賀医科大学　バイオメディカル・イノベーションセンター、[3]滋賀医科大学　外科学講座　消化器外科、[4]滋賀医科大学付属病院　放射線科、[5]沢井記念乳腺クリニック

田中　彰恵[1,5]、山田　篤史[2]、梅田　朋子[1]、冨田　香[1]、北村　美奈[1]、河合　由紀[1]、金子　智亜紀[4]、清水　智治[3]、村上　耕一郎[3]、貝田　佐知子[3]、植木　智之[3]、糸井　尚子[1]、北村　直美[3]、園田　寛道[3]、三宅　亨[3]、赤堀　浩也[3]、太田　裕之[3]、大竹　玲子[3]、森　毅[1]、谷　眞至[3]

【はじめに】腹臥位の乳房MRIで検出した病変は、仰臥位への体位変換に伴い乳房が変形するためSecond look USにおける再検出が容易ではない。そこで我々は、22症例24病変に対して撮影した腹臥位および仰臥位の乳房MRIをもとに、MRI検出病変位置を基準としたSecond look USにおけるprobe走査範囲（検出予測範囲）決定法を提案し、昨年の本総会で発表した。本発表では、さらなる精度向上のために乳房の領域別に（1）検出予測範囲を決定し、(2)その予測範囲を評価した。【対象】(1) 2013年10月～2014年11月に当院で術前検査を行った乳癌症例のうち乳頭に及んだ病変、術前化学療法完全奏効病変、仰臥位MRIで指摘困難な病変、乳頭深部の病変を除いた16病変。症例の腹臥位MRIにおける乳頭大胸筋間距離33.1~116.0、平均80.6mm。(2) 2015年8月以降に乳房MRIを撮影し、2015年10月以降に当院で術前USまたは外来診療でUSを行った症例のうち、病変が乳頭まで及ばず、かつMRI撮影以前に病側乳房の手術歴の無い11症例12病変。乳頭大胸筋間距離43.0~131.3、平均73.5mm。【方法】(1) 乳房MRI（腹臥位と仰臥位）の乳頭腫瘍間距離（NTD）を測定し、その差dNTD（仰臥位NTD－腹臥位NTD）と2つのNTDベクトルがなす角度（腫瘍角度差∠PNS）を計算し、各領域における検出予測範囲を決定した。(2) 手術直前または外来診察のUS検査時に、患側上腕を90度外転した仰臥位で検出した腫瘍位置をもとにNTDと腫瘍角度（12時方向から時計回りを正）を計算し、(1)で決定した検出予測範囲内に病変が存在するかを検証した。【結果】(1) C領域の検出予測範囲は腹臥位NTDより+5~-24mmで角度は尾側に0~40度、A領域はNTDより0~-24mmで角度は頭側45度～尾側50度、D領域はNTDより-7~-18mmで角度は頭側に0～10度。(2) 検証病変数C領域7病変、A領域4病変、D領域1病変。C領域で尾側に43度変位した1病変を除く11病変が各領域の検出予測範囲内に存在した。【考察】腹臥位乳房MRIにおけるNTDと病変角度のみを用いて作成可能な領域別の検出予測範囲決定法の精度は高いと考えられた。特に、乳癌が約50%存在する最も広いC領域で狭い検出予測範囲を呈示可能な本手法は、Second look USにおける検出時間の短縮や検出率向上の一助になると期待される。

DP-2-44-2

乳癌術前薬物療法施行例におけるADC（ヒストグラム解析と従来法）、Ki-67値、SUVmaxとの相関と治療効果予測

[1]兵庫医科大学　放射線科、
[2]兵庫医科大学　放射線医療センター　核医学・PET診療部、
[3]兵庫医科大学　乳腺外科、[4]兵庫医科大学　病院病理部

山野　理子[1]、北島　一宏[2]、廣田　省三[1]、今村　美智子[3]、村瀬　慶子[3]、柳井　亜矢子[3]、樋口　智子[3]、尾澤　宏美[3]、三好　康雄[3]、渡邉　隆弘[4]、廣田　誠一[4]

【目的】乳癌の画像診断では画像的バイオマーカーともいえるMRI拡散強調画像でのapparent diffusion coefficient (ADC)、^{18}F-FDG PET/CTでのSUV maxの有用性が知られている。またKi-67値は細胞増殖能を反映するとされている。術前薬物療法施行例においてこれらの３者の相関と治療効果に関してそれぞれの因子との関連性を検討する。ADCの測定では従来法に加えてヒストグラム解析の有用性を検討する。
【対象・方法】対象は2012年1月～2015年10月に、術前に^{18} F-FDG PET/CT、MRI(3T)を施行後、術前薬物療法を行ない、手術により病理学的に治療効果判定をされた浸潤性乳癌　68例（平均56歳：31 - 80歳）。術前のMRIでの ADC、Ki-67値、SUVmaxの相関を検討した。ADCはMRI拡散強調画像のADC map上で造影dynamic studyでenhanceを受けた腫瘍部に相応する部位にROIを複数個所設定し、meanおよびminを求めその平均を算出したもの（conventional ; conv）と、腫瘍部のヒストグラム解析からmean およびmin の平均を算出したもの（histogram; hist）の2つの方法で求めた。摘出標本での組織学的効果判定により奏功群（grade3+2b）と非奏功群（grade 1a, 1b, 2a）の2群に分け，上記因子との関連性の有無を検討した。
【結果】腫瘍部のSUVmaxとKi-67値の間に正の相関（rs 0.31, p＜0.008）、Ki-67値とhist-ADC（mean, min）間に負の相関（rs -0.30, p＜0.01, rs -0.38,p＜0.001）を認めた。Conv-ADCはKi-67値、SUVmaxのいずれとも軽度の負の相関がみられたが、有意差はなかった。治療効果による（奏功群22症例、非奏功群47症例）2群間の比較では奏功群でKi-67値が高値、hist-ADC(mean)、hist-ADC(min)が低値となった（p＜0.0002, p＜0.007, p＜0.02）。SUV maxやconv-ADCには有意差は認められなかった。ROC解析ではKi-67値のcut off値を30%とすると、感度、特異度はそれぞれ0.818, 0.596で、AUCは0.763となった。Hist-ADC(min)ではcut off値を0.533x10^{-3}(mm^2/s)とすると、それぞれ0.864, 0.468でAUCは0.669であった。
【結論】乳癌の術前薬物療法施行例ではSUV maxとKi-67値、hist-ADCとKi-67値間に有意な相関がある。ADCの測定では従来法よりヒストグラム解析が有用であり、Ki-67値高値、hist-ADC(min)低値例で、良好な治療効果を期待できる。

DP-2-44-3

術前化学療法後の造影MRI所見と残存腫瘍範囲に関連する因子の検討

熊本大学医学部附属病院　乳腺・内分泌外科

藤木　義敬、山本　豊、後藤　理沙、冨口　麻衣、竹下　卓志、藤原　沙織、末田　愛子、稲尾　瞳子、指宿　睦子、岩瀬　弘敬

【目的】術前化学療法（NAC）後の残存腫瘍範囲の評価に造影MRIが用いられているが、切除範囲の判断に難渋することが少なくない。今回、NAC後手術例について造影MRI所見と切除断端の状況との関係、および、術前MRI造影領域と病理学的残存病巣の範囲が一致する場合と一致しない場合に関連のある因子について検討した。【対象と方法】2004年8月から2011年10月までにNAC後に乳房手術例で造影MRIをNAC前後に施行した105例中、乳房温存手術を行った81例について、NAC後の造影MRI造影領域と病理診断上の腫瘍範囲の一致について検討した。MRIと病理の腫瘍範囲の差が10mm以内のものを一致とし、差がそれ以上のものを不一致とした。切除断端陽性は断端に癌が接している場合と定義した。NAC後造影MRIの評価はBI-RADS－MRIに基づき、　腫瘤のShape、Margin、Internal enhancement characteristicsで評価した。SubtypeはER+/HER2-、ER+/HER2+、ER-/Her2+、ER-/Her2-の4つに分類した。【結果】乳房温存術を施行した中で、MRIと病理の腫瘍範囲が一致したものは53例（65.4%）、 不一致は28例（34.6%）であり、断端陽性は12人(14.8%)、断端陰性は69人(85.2%)であった。患者背景では閉経前（p=0.0199）、2cm以上の腫瘍径（p=0.0080）、lv+（p=0.0038）、およびER+/HER2-type（p=0.0202）が断端陽性と有意に関連を認めたが、 一致、 不一致に関しては関連のある因子はなかった。NAC後の造影MRIにおいてInternal enhancement characteristicsでのHeterogeneousのみが、断端陽性との関連性があり（p=0.0479）、造影MRIと病理の腫瘍範囲の不一致との関連性が示された（p=0.0088）。また、断端陽性例（不一致例の割合:75.0%）では陰性例（不一致例の割合:27.5%）に比べ不一致が有意に高率であった（p=0.0018）。【結論】患者背景からは、閉経前で腫瘍が大きく、ER+/HER2-typeの場合は、乳房温存手術時には切除断端が陽性となりやすいことに留意する必要がある。また、NAC後の造影MRIにおいて造影効果が不均一なものは造影MRIの腫瘍存在範囲と と病理学的腫瘍存在範囲が不一致となりやすく断端陽性の確率が高くなるため手術時には注意を要する。

DP-2-44-4

ＭＭＧカテゴリー３の石灰化症例に対する乳腺造影ＭＲＩ撮影の意義について

昭和大学　医学部　乳腺外科

殿内　祐美、明石　定子、橋本　梨佳子、吉田　玲子、桑山　隆志、沢田　晃暢、廣瀬　正典、広田　由子、中村　清吾

【目的】石灰化のみのＭＭＧカテゴリー３症例で乳腺造影ＭＲＩを撮影した症例について、乳癌検出の感度･特異度を調べＭＲＩ撮影の意義を検討する。【対象・方法】2011年1月～2012年12年に当院で施行したＭＭＧにて石灰化のみでカテゴリー3がついた症例257例のうち、ＭＲＩを施行した症例51例を対象とした。ＭＲＩでの画像診断と病理所見もしくは経過観察結果とを比較検討した。【結果】生検を実施した症例は47例（92%）、経過観察は4例（8%）で行った。ＭＲＩで悪性と診断した36例中35例（97%）で病理では癌と診断された。ＭＲＩでも造影効果を認めなかった、もしくは乳腺症や正常乳腺による範疇と考えられる所見であったものが13例（25%）であり、うち1例（7%）で病理で乳癌、8例（62%）で良性、4例（31%）で経過観察中である。ＭＲＩでは乳腺症かＤＣＩＳか診断がつかなかったものが2例（4%）ありどちらも病理結果は良性であった。以上よりＭＲＩの石灰化の良悪性の鑑別における感度は97%、特異度は80%であった。【考察】同様の検討の報告は複数報告されているが、感度・特異度ともに今回の結果はそれらの報告と遜色ない結果が得られた。【結語】本研究は後ろ向きで少数での検討のため、限界があるが、石灰化のみのＭＭＧカテゴリー３症例で乳腺造影ＭＲＩは良悪性の鑑別に有用と考えられた。今後前向き多数での検討が必要である。

DP-2-44-5

石灰化に対するproblem-solving乳房MRIの有用性についての検討

[1]亀田京橋クリニック　放射線科、[2]聖マリアンナ医科大学病院　病理診断科、
[3]亀田メディカルセンター　臨床病理科、
[4]相良病院付属ブレストセンター　放射線科、
[5]亀田メディカルセンター　乳腺科

嶋内　亜希子[1]、町田　洋一[1]、前田　一郎[2]、星　和栄[3]、戸崎　光宏[1,4]、福間　英祐[5]

【目的】マンモグラフィ(MMG)上のBreast Imaging Reporting and Data System(BI-RADS)カテゴリー3から5の石灰化に対する乳房MRIの有用性を検討することと、MMGやMRIで偽陰性となった乳癌の特徴について検討すること。
【方法】2010年1月から2011年12月までの間にMMG上の石灰化に対するproblem-solving目的で乳房MRIを施行された141患者、148病変のうち、病理診断が得られたあるいは2年以上の経過観察により良性と診断された病変についてMMGとMRIの診断能を比較した。またMMG･MRIで偽陰性となった乳癌病変について、核異形度などの病理学的特徴を検討した。
【結果】148病変のうち最終的に27病変(18.2%)が悪性と診断された。MMGでは46病変がカテゴリー4か5、102病変がカテゴリー3と評価され、MRIでは30病変がカテゴリー4か5、118病変がカテゴリー3と評価された。
　感度、特異度、陽性及び陰性的中率はMMGで81.5%(22/27), 80.2%(97/121), 47.8%(22/46), 95.1%(97/102)、MRIで81.5%(22/27), 93.4%(113/121), 73.3%(22/30), 95.8%(113/118)であり、Fisherの正確検定で特異度(p=0.0039)と陽性的中率(p=0.034)においてMRIが有意に高値を示した。
　MMGカテゴリー3の石灰化102例のうち9例でMRIではカテゴリー4にアップグレードされ、うち5例は癌（4例のintermediate-grade ductal carcinoma in situ (DCIS), 1例のhigh-grade DCIS）と診断された。MMGカテゴリー4の石灰化43例(悪性19例)においては、ＭＭＧの正診率44%(19/43)に対しMRIの正診率は79%(34/43)であり、良性24例のうちMRIにより83.3%(20/24)で不必要な生検を省略できるという結果であった。
　MRIの偽陰性率は3例のlow-grade DCIS、2例のintermediate-grade DCISによる18.5%(5/27)であった。癌症例のうち21例のpure DCISをlow-gradeとそれ以外に分類しMMG陽性と陰性症例、MRI陽性と陰性症例の分布を検討したところ、MRI陰性では有意に(p=0.0075)low-gradeの率が高かったが、MMGでは分布に有意差を認めなかった。
【結論】カテゴリー3と4の石灰化に対するproblem-solving MRIは良悪性の石灰化を分別する意味で役立つ可能性がある。今回MRIで偽陰性の癌は悪性度が低い傾向が認められており、石灰化病変のうちより悪性度の高い癌のpick upにMRIが有用である可能性が示された。

DP-2-44-6
石灰化病変：MRIの画像所見と臨床的意義

[1]神鋼記念病院　放射線診断科、[2]神鋼記念病院　乳腺科、
[3]関西医科大学付属枚方病院　病理診断科
門澤　秀一[1]、結縁　幸子[2]、山神　和彦[2]、山神　真佐子[2]、松本　元[2]、
松山　瞳[2]、湯淺　奈美[1]、山崎　晴菜[1]、伊藤　敬[3]

検診の普及によりマンモグラフィで石灰化を認めるが腫瘤を触知せずUSでも検出が難しく診断に難渋する病変が増加している。このような石灰化病変のMRIの所見と臨床的意義を明らかにするために石灰化病変の精査目的でMRIが行われた37例41病変（4例は両側性）について検討した。

41病変中16病変は経過観察されたが、25病変で病理学的検索が行われ、ステレオガイド下吸引式組織生検が16病変、USガイド下コア針生検が6病変、吸引細胞診が3病変で実施された。これら25病変の病理結果は浸潤癌が1病変、非浸潤性乳管癌が5病変、異形乳管過形成が1病変、乳管過形成が3病変、線維腺腫が1病変、悪性所見なしが14病変であった。

USでは41病変中13病変に低エコー域を認め、そのうち10病変で生検等が行われ4病変に乳癌を認めた。低エコー域を認めなかった28病変では15病変で生検等が行われ2病変で乳癌を認めた。

MRIでは41病変中25病変では増強効果を認めなかったが、11病変にnon mass enhancement (NME)、4病変にmass、1病変にfocusがみられた。NMEとして描出された11病変中10病変に生検等が行われ6病変に癌を認めた。NMEの病変中低エコー域を認めた病変は5病変あり、全病変で生検が行われ4病変で癌を認めた。低エコー域を認めなかった6病変では5病変で生検等が行われ2病変で癌を認めた。増強効果を認めなかった病変およびmassやfocusとして認められた病変には癌は認められなかった。

本結果からMRIで増強効果を認めない場合や増強効果を認めた場合でもmassやfocusである場合には乳癌の可能性が低いことが示唆された。

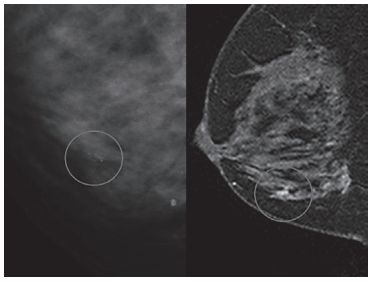

（図）マンモグラフィで線状石灰化の集簇、MRIでNMEあり。病理では非浸潤性乳管癌を認めた。

DP-2-44-7
乳腺MRIにてT2強調画像高信号を示す良性腫瘤の検討

[1]東京都保健医療公社荏原病院　乳腺外科、
[2]東京都保健医療公社荏原病院　放射線科
日野　眞人[1]、日野　圭子[2]

＜はじめに＞乳腺MRIにおいて、T2強調画像にて高信号を呈する病変は多岐にわたり、良性病変では嚢胞をはじめ、線維腺腫、乳管内乳頭腫など、悪性では粘液癌などが知られている。粘液癌についてはMRI上の特徴的所見や病理組織学的背景の検討の報告例も多く、鑑別診断においてMRIの重要性は高い。一方良性病変においては粘液基質の豊富な線維腺腫、葉状腫瘍、乳管内乳頭腫などは、そのMRI上の特徴を検討した報告もみられるが、典型的所見を呈さない場合は診断に苦慮することも多い。＜目的＞T2WIにて著明な高信号を有する良性造影腫瘤についてそのMRI所見を検討した。＜対象と方法＞対象は2006年7月から2015年2月まで、当院MRIを撮像した乳腺腫瘤のうち、造影前T2強調画像にて内部に著明な高信号を有し、かつ造影される充実部を有する良性腫瘤33例。全例女性、26歳から80歳（平均51歳）。33例中、21例は外科的切除で組織学的診断を得、4例は針生検、8例は穿刺吸引細胞診を施行後3年の経過観察を経て、変化のないことを確認している。組織診断は線維腺腫11例、乳腺症9例、乳管内乳頭腫6例、腺腫2例、良性葉状腫瘍2例、肉芽腫2例、腺筋上皮腫1例。MRIでの画像的特徴の検討項目は、1.形状および形態、2.内部の不均一性、3.T2強調画像での辺縁高信号域の存在の有無、4.造影dynamic pattern、5.ADC値、6.腫瘤辺縁の造影効果とした。＜結果＞最もよくみられた特徴はpersistent or plateau enhancement pattern（88%）辺縁明瞭（79%）、腫瘤辺縁の造影効果の欠如（79%）、T2強調画像での辺縁高信号の欠如（78%）である。ADC値の低下は48%にみられた。ADC値の低下と腫瘤辺縁の造影効果は、悪性に比較的よく見られる所見とされているが、今回の検討では良性病変にも認められた。ADC低下を伴うものはいずれの組織型でもみとめられたが、腫瘍辺縁の造影効果を伴うものは主に乳腺症、肉芽腫であり、乳管内乳頭腫は1例のみ、線維腺腫や良性葉状腫瘍、腺腫では認められなかった。＜結語＞腫瘤辺縁の造影効果の欠如、T2WIでの辺縁高信号の欠如は乳腺腫瘤の鑑別診断において有用であると考えられた。

DP-2-45-1
FDG-PETで異常集積を示す乳癌における病理学的特徴と予後の検討

[1]京都大学大学院　医学研究科　画像診断・核医学、
[2]京都大学 医学部附属病院　乳腺外科
阪口　怜奈[1]、金尾　昌太郎[1]、片岡　正子[1]、飯間　麻美[1]、大西　奈都子[1]、
河合　真貴子[1]、大橋　茜[1]、中本　裕士[1]、戸井　雅和[2]、富樫　かおり[1]

【目的】FDG-PETは乳癌診療で広く用いられている。今回、従来の全身PET（whole body PET; wbPET）に加え、新しく開発された乳腺専用PET（dedicated breast PET; dbPET）を用いて、病理学的特徴を反映すると予測される2種類の異常集積パターン、リング状集積（ring-like uptake; RU）および多巣性集積（multifocal uptake; MU）を示す乳癌の病理学的特徴および予後を検討した。【方法】対象は2009年から2011年に、生検で浸潤性乳癌と診断され、wbPETとdbPETを同日に撮影して評価可能であった76病変。RUおよびMUの有無を確認し、病理学的特徴を検討した。2015年に各症例の診断後の治療内容、治療後再発の有無、再発のない場合は無再発生存期間を追跡した。【結果】DbPETでRUを示したのは18症例（24%）、MUを示したのは28症例（37%）であったのに対し、wbPETでRUを示したのは6症例（8%）、MUを示したのは17症例（22%）。DbPETでRUを示した症例は病理学的悪性度が高い傾向を認めた。サブタイプについては、RUを示す症例は高頻度でtriple negative (33% vs. 12%, p=0.046)、低頻度でLuminal A (17% vs. 47%, p=0.020) である傾向を認めた。またKi-67 indexが14%以上の症例も、RUを示す症例の方に多くみられた（33% vs. 12%, p=0.046）。MUを示した症例は病理学的悪性度、サブタイプ、およびKi-67との相関は認めなかった。RU、MUを示す症例と5年間の短期予後との相関は認めなかった。【結論】DbPETはwbPETよりもより詳細な集積パターンの検討が可能である。DbPETでRUを示す症例は、病理学的悪性度やサブタイプとの相関を認めた。短期予後との相関は認めなかった。

DP-2-45-2
FDG PET-CT後期相評価による乳癌の生物学的悪性度予測および予後予測

広島大学病院　乳腺外科
鍵本　篤志、重松　英朗、岡田　守人、片岡　健、春田　るみ、角舎　学行、
舛本　法生、恵美　純子、梶谷　桂子、小林　美恵、菅野　恵美子、
郷田　紀子、網岡　愛

【背景】FDG PET-CTは乳癌診断においてステージング、悪性度予測および予後予測に有用であることが報告されている。FDG PET-CT撮影において悪性疾患では早期相に比較して後期相で集積が増加すると報告されているが、乳癌における臨床的意義は明らかとされていない。【目的】手術可能乳癌におけるFDG PET-CT後期相における集積増加と生物学的悪性度および予後との相関を明らかとする。【方法】2008年1月から2015年8月までの当院で手術を行った手術可能浸潤乳癌のうち、FDG PET-CT（Discovery ST16 integrated PET/CT scanner）が施行され、早期相および後期相におけるSUVmaxが評価可能であった817症例を対象とし、SUVmax変化と予後および臨床病理学的因子の相関を検討した。早期相と後期相SUVmaxの差をΔSUVmaxとした。【結果】追跡平均期間は3年、再発症例を39症例（4.8%）に認めた。△SUVmaxと再発のROC curveを作成したところ、AUC = 0.694 (95%CI: 0.605-0.784, p＜0.001)であり有意な相関を認めた。ROC curveに基づきcut-off値を1.3と設定し、△SUVmaxが1.3以上の症例を△SUVmax増加群（n=95）、1.2以下の症例を△SUVmax非増加群（n=722）に分類した。△SUVmax増加はlarge T、N-positive、high Grade、ER陰性、HER2陽性および再発の有無に有意に相関した。また、△SUVmax増加群の3年生存率は79%であるのに対し、△SUVmax非増加群の3年無再発生存率は97%であった（log-rank検定、p＜0.001）。Cox regression解析において△SUVmax増加は有意な予後因子であり（HR=3.1, 95% CI:1.6-6.0, p=0.001）、また連続変数解析した場合においても△SUVmaxは有意な予後因子として認められた（HR=1.3, 95% CI:1.0-1.6, p=0.026）。【結論】手術可能乳癌において後期相におけるSUVmaxの増加は予後不良因子と相関し、また独立した予後不良因子として認められた。

DP-2-45-3
乳癌診療においてPET-CT検査をどう使うか？

公立松任石川中央病院　外科

石井　要、金本　斐子、椋棒　英世、能登　正浩、竹田　利弥、谷　卓、八木　雅夫

（はじめに）乳癌診療において、PET-CT検査は術前病期診断や術後再発の全身検索、化学療法の効果判定などに有用との報告が散見されるようになってきた。今回、手術を施行した乳癌症例におけるPET-CT検査の有用性について検討したので報告する。（対象と方法）2008年1月から2013年12月までに当科にて術前にPET-CT検査を施行した原発性乳癌手術症例181例185病変を対象とした。（結果）原発巣において、167病変90.3%にFDGの集積を認めた。原発巣でのFDG集積を認めなかった18病変のうちStage0が7例、Stage1が10例、stage2Aが1例であった。T因子では、T2は1例のみであった。また、T因子による原発巣でのSUVmax値に有意差は認めなかったが、ER陰性症例はER陽性症例に比べ有意にSUVmax値が高値であり、HER-2陽性症例はHER-2陰性症例に比べ有意にSUVmax値が高値であった。さらには、Stage0症例における原発巣でのFDG集積は63%に過ぎなかった。組織学的に腋窩リンパ節転移陽性となった55例のうち、PET-CT検査にて腋窩リンパ節にFDG集積を認め、転移陽性と診断された症例は16例であり、偽陰性を39例に認めた。偽陽性は7例であり、腋窩リンパ節転移診断において正診率は75.1%、感度29.0%、特異度94.6%であった。また、偽陰性39例のうち１例は、CT検査や超音波検査にてリンパ節転移の可能性が示唆されており腋窩郭清が施行された。その他の38例にはセンチネルリンパ節生検が施行され、同定不可能であった2例を除く36例でセンチネルリンパ節転移陽性の診断にて腋窩郭清が追加された。（まとめ）検診目的としてはPET-CT検査は、その検査の性格上不適と考えられた。原発性乳癌手術症例においては、腋窩リンパ節転移における特異度は高く、センチネルリンパ節生検適応症例の選択において有用な検査方法の一つと考えられた。

DP-2-45-4
当院でのPET-CTによる腋窩リンパ節の評価の検討

函館五稜郭病院

川岸　涼子、米澤　仁志、大渕　徹、高金　明典

【はじめに】FDG-PET／CTは糖代謝を利用した機能的評価法であり、特異度は高いが感度の低い点が指摘されている。近年、センチネルリンパ節生検の普及により、術前の腋窩リンパ節の評価が重要視されているが、その評価にPET-CTを用いることは推奨されていない。先の乳癌学会で、SUV値による腋窩リンパ節転移の推定方法として原発巣とリンパ節のSUV値の比（NT-ratio）がPET-CTの感度を上げることができることで有用であるとの報告があり、当院症例でその有用性を検討した。【対象と方法】2011年1月から2014年12月に当院で切除した原発性浸潤性乳癌症例（糖尿病合併症例、術前化学療法施行症例は除く）で、術前PET-CTが施行された306例を対象とした。PET-CTで原発巣（SUV-T）および腋窩リンパ節（SUV-LN）からNT-ratioを算出し、腋窩リンパ節転移の有無に置ける有用性を検討した。【結果】SUV-Nの感度は20.8%、特異度は88.5%、陽性的中率は48.9%、陰性的中率は67.8%、正診率は65.0%であった。NT-ratioの感度は17.0%、特異度は90.0%、陽性的中率は47.4%、陰性的中率は67.2%、正診率は64.7%であった。SUV-N、NT-ratioの平均値（Node positive／Node negative）は各々、1.67±3.12/0.21±0.77、0.28±0.70 ／0.04±0.14であった。SUV-N、NT-ratioは各々、リンパ節転移陽性群と陰性群とで有意差（p＜0.01）を認めた。【結語】当院手術症例でのNT-ratioは、Node positive群とnegative群でその値に有意差は認め、特異度は高いものの、感度が低い点でリンパ節転移の質的診断における有用性を示すことはできなかった。今後、さらなる症例の集積によりその有用性を確認することが必要である。

DP-2-45-5
18F-FDG-PET/CTによる乳癌Intrinsic subtype分類の検討 -luminal type分類への応用の可能性-

東北公済病院　乳腺外科

伊藤　正裕、甘利　正和、深町　佳世子、佐伯　澄人、平川　久

目的：乳癌のIntrinsic subtype分類は個別化医療の治療戦略をたてるうえで重要である。特にLuminal A, Luminal Bの鑑別は術前・術後化学療法の選択において重要であるが、ki-67 Labeling index(LI)による分類は課題も多い。PET/CTは腫瘍の生物学的活動性をFDG集積値として定量化することができ、luminal type分類への応用の可能性について検討する。方法：対象は2012年から2013年にPET/CT施行し、根治手術施行した原発性乳癌456人(両側乳癌10人,術前化学療法症例は除く)。Subtype分類はluminalA (ki-67:10以下), luminal境界域 (ki-67:10-30), luminalB (ki-67:30以上), luminal HER2, HER2-enriched, TNBCの６分類し、ホルモン受容体はER10%以上を陽性とした。腫瘍のFDG集積値としてstandardized uptake value(SUV) maxを計測し、subtypeごとに多重比較した。 結果： 年齢中央値56歳, luminalA74名, luminal境界域238名,luminalB84名,luminal HER2 19名, HER2-enriched 12名, TNBC 29名, 分類不能10名であった。それぞれのSUVmax値の中央値はluminalA 2.784, luminal境界域 3.146, luminalB 4.467, luminal HER2 4.355, HER2 enriched 2.429, TNBC 7.886であり、luminalA, luminal境界域, luminalBではいずれの２群でも有意差を認め,TNBCも他群と比較して有意にFDGの高集積を認めた。考察：乳癌においてFDG集積値が低値群はluminalA,高値群はluminalBを反映している可能性が示唆された。

DP-2-45-6
乳房専用PET装置のSUVmax値について：サブタイプ別での比較検討

[1]社会医療法人厚生会　木沢記念病院　放射線技術部、
[2]社会医療法人厚生会　木沢記念病院　放射線科、
[3]社会医療法人厚生会　木沢記念病院　乳腺外科、
[4]社会医療法人厚生会　木沢記念病院　病理診断科

福永　真紀[1]、福山　誠介[1]、西堀　弘記[2]、金子　揚[2]、平野　隆[2]、熊井　希[2]、奥田　翔[2]、竹内　賢[3]、坂下　文夫[3]、森川　あけみ[3]、松永　研吾[4]、杉山　誠治[4]、山田　鉄也[4]

【はじめに】当施設では、2015年4月に、リング型乳房専用PET装置「以下、Elmammo（エルマンモ）」を導入した。本装置は検出器を近接配置することにより高感度な画像を得ることが可能となった。また、高解像度な画像が得られるため、部分容積効果の影響が減少し定量性が向上した。乳癌はいくつかのサブタイプに分けることができ、予後の予測や治療方針を決定するうえで最も重要であると考えられている。【目的】サブタイプ別にSUVmaxを比較検討したので報告する。【期間・対象】H27年4月から10月までに当施設でElmammoが施行された120件のうちホルモンレセプター、HER2の判定が確認できた36症例を対象とした。なおこれら全てでElmammo にてFDGの異常集積が観察された。【使用装置】島津社製　Elmammo　【方法】対象となった36症例のサブタイプについては免疫組織学的にホルモンレセプター、HER2の判定により、Luminal type（A/B含む）、Lum-HER2 type、HER2 type、Triple negative type（以下TN type）に分類した。その内訳はLuminal type:16例（平均年齢57±12歳）、Lum-HER2 type:13例（平均年齢55±14歳）、HER2 type:3例（平均年齢66±7歳）、TN type:4例（平均年齢65±12歳）であった。【結果】平均SUVmaxはLuminal type：9.2±2.9、Lum-HER2 type:10.4±4.0、HER2 type:12.6±5.1、TN type:15.6±10.4の順に高くなる傾向になった。Luminal typeとTN typeではSUVmaxに有意差がみられた。（p＜0.05）。【考察】Triple negative typeの SUV値がもっとも高かったことにより組織学的悪性度とSUV値の関連が示唆された。また、全身PETにてnegativeであった症例も数例あり、Elmammoの感度の高さを実感した。なお、以後の症例も集計して報告する。

DP-2-45-7

FDG/PET-CTによるmetabolic parameterと乳癌サブタイプとの関連についての検討

慶應義塾大学　医学部　一般・消化器外科
廣瀬　盟子、林田　哲、関　朋子、高橋　麻衣子、北川　雄光

【背景】乳癌診療におけるFDG-PET/CT検査は，近年では術前の遠隔転移の評価や,再発巣の確認および薬剤効果判定に用いられている. FDG-PET/CTでは，腫瘍の糖代謝を反映するFDG取り込みをSUVmaxで評価することが一般的であるが，腫瘍体積を考慮した指標として，metabolic tumor volume(MTV)，total lesion glycolysis(TLG)などのパラメータの有用性が，近年，様々な癌腫で報告されている．MTVは可視的に確認できる計測可能な腫瘍糖代謝を体積として数値化したもので，TLGはMTVとSUVmeanから算出する糖代謝の指標である.【方法】2013年1月から2015年6月に乳癌術前にFDG-PET/CTを施行され，　術前評価N1以上と診断された28例を対象に，　原発巣のSUVmax，MTV，TLGを計測した．MTVおよびTLGの測定には，SUV閾値を50%SUVmaxに設定して行った．これら計測値と，術前針生検検体のサブタイプならびに臨床病期との関連について後方視的に比較検討した.【結果】対象症例の内訳は，HR(+)/HER2(-) 15例(54%)，HR(-)/HER2(+) 6例(23%)，TNBC 7例(24%)であった．病期分類は，IIA期3例，IIB期17例，IIIA期2例，IIIB期4例，IIIC期2例であった．全症例のSUVmaxの平均値は9.23(±4.34)SUV，MTVの平均値は5.52(±6.65)ml，TLGの平均値は32.5(±43.47)SUV・mlであった．SUVmaxは，TNBCで高い傾向にあったが3群間で有意差はなかった．MTVはTNBCで有意に測定値が低く(p=0.043)，TLGに関しては，TNBCに比べてER(+)またはHER2(+)症例で測定値が高い傾向にあった．また，いずれの測定値も臨床病期との関連は認めなかった.【考察】今回の検討から，TNBCでは他の2群に比べて，MTVが有意に低い一方で，SUVmaxとTLGは高い傾向にあったが，臨床病期との関連は見いだされなかった．サブタイプによる糖代謝の違いが示唆され，FDG-PET/CTによりサブタイプ予測の可能性が考えられるが，今後更なる症例の蓄積が必要である.

DP-2-46-1

乳がん画像診断におけるトモシンセシスの線量低減の検討

[1]東名古屋病院　乳腺外科、[2]名古屋医療センター　乳腺科、
[3]名古屋医療センター　放射線科、[4]香川県立中央病院　乳腺科、
[5]浜田医療センター　乳腺科、[6]東海中央病院　乳腺外科、
[7]名古屋医療センター　研究検査科病理、
[8]富士フイルム株式会社　メディカルシステム開発センター
遠藤　登喜子[1]、森田　孝子[2]、大岩　幹直[3]、須田　波子[2]、白岩　美咲[4]、
吉川　和明[5]、林　幸枝[1]、堀場　隆雄[6]、小川　弘俊[1]、佐藤　康幸[2]、
市原　周[7]、千代　知成[8]、荒井　毅久[8]

【目的】マンモグラフィ診断はトモシンセシス撮影の追加により診断性能を向上できることが報告されているが、同時に被曝線量も増加する。我々は、再構成画像処理の改良（以下新処理）により、通常のマンモグラフィよりも低い線量で撮影しても、トモシンセシスの検診用途における診断能（感度･特異度･AUC）は劣らないことを報告した（RSNA2015）。今回の研究では、線量低減による画質の変化の観点から線量低減の可能性を検討した。【方法】平成25年6月から平成26年3月までに、精密検査目的で名古屋医療センターに来院し、かつ、本研究に書面での参加同意を得た被験者から、石灰化や腫瘤等の異なる病変構造をもつSTモードで撮影した4症例のトモシンセシス画像とHRモードで撮影した3症例の乳房切除検体のトモシンセシス画像を評価対象とした。すべての被験者はFUJIFILM社製マンモグラフィ装置AMULET Innovalityで撮影した。比較検討するために、同一の乳房または乳房切除検体を従来線量で撮影し、従来の再構成画像処理を適用したトモシンセシス画像を基準100%とし、新処理を適用した線量85%、73%及び60%を含む4水準のトモシンセシス画像を準備した。4水準のトモシンセシス画像は5MPペアモニタ2面に同時に表示した。臨床的価値の比較検討は、従来線量に対して診断に必要な情報の欠落がないことを条件に許容可能な線量レベルを確認した。【成績】腫瘤辺縁の構造やスピキュラが明瞭に描写できているか、微小石灰化とノイズの区別ができているか、などの診断に必要な情報が損なわれていないことに注意して読影評価を行った結果、新処理を適用したSTモードのトモシンセシス画像では従来線量の60%まで、また、HRモードのトモシンセシス画像では従来線量の70%までは従来と同等の診断ができることを確認できた。【結論】新処理を適用したトモシンセシス画像によって、線量を30～40%低減しても従来同等の臨床的価値ならびに診断性能が得られる可能性が示唆された。今後、低線量での撮影と新処理を適用したトモシンセシス画像の症例を集め、感度・特異度及びROC分析などで定量的な臨床的価値を確認していく。

DP-2-46-2

乳腺トモシンセシスにおけるslab MIPの有用性：再構成スライス厚の違いによる乳癌描出能の検討

[1]日本医科大学　附属病院　放射線科、[2]日本医科大学　附属病院　乳腺科、
[3]国立がん研究センター中央病院　放射線診断科、
[4]亀田京橋クリニック　放射線科
村上　隆介[1]、山根　彩[1]、谷　瞳[1]、桑子　智之[1]、大島　有希[1]、
古崎　治子[1]、小林　宏之[1]、汲田　伸一郎[1]、鈴木　えりか[2]、中井　麻木[2]、
淺川　英輝[2]、二宮　淳[2]、柳原　恵子[2]、飯田　信也[2]、山下　浩二[2]、
武井　寛幸[2]、内山　菜智子[3]、吉田　民子[4]

【目的】トモシンセシス（DBT）は乳腺の重なりが少ない断層画像が得られるため、従来のマンモグラフィでは描出困難な高濃度乳腺において臨床的有用性が報告されており、病変の検出、辺縁の詳細の描出、広がりの把握などに有効である。DBT画像の観察は、再構成された0.5mm～1mm厚の画像をスライスごとに動画、スクロール表示させるのが一般的であるが、大量の画像を観察することによる読影時間の延長などの問題点も挙げられる。読影システムの進歩や画像処理機能の改良により、ビューワ上で容易に適切なスライス枚数を重ね合わせることでslab MIP像を再構成することも可能となっている。今回、我々はDBTのslab MIP像を作成し、再構成スライス厚の違いによる乳癌描出能および有用性について検討する。
【方法】DBTを施行した80症例（悪性40例、良性40例）について、1mmのオリジナル画像を元にスライス厚3mm、5mm、10mmスライス厚のslab MIP像をビューワー上で作成した。撮影機種はSIEMENS社製MAMMOMAT Inspiration。ビューワはPanasonic社製Plissimo MGを使用し、BARCO社製5MP LCDモニタ（MDNG-6121）で観察した。病変描出・診断能には悪性確信度(POM: 0-100%）によるROC解析を行い、画質評価については5段階評価を用いて視覚的に評価した。
【結果】DBT 1mmのオリジナル画像と再構成された3mm、5mm、10mm厚のslab MIP像の診断能はAz：0.838、0.878、0.855、0.689、画質評価・視認性は4.4、4.5、4.3、3.6であった。診断能、画質評価ともに1mmのオリジナル画像と3mm、5mm厚のslab MIP像はほぼ同等であり、10mm厚では劣っていた。腫瘤に関しては1mm、3mm、5mmで同等の診断能を有していたものの、石灰化では3mm、5mm、10mm厚のslab MIP像での描出・認識が良好であった。
【結論】DBT読影にあたって、ビューワ上で簡便にslab MIP像の作成することにより、1枚の画像への情報の集約・集積が可能になった。ＤＢＴのslab MIP像はpost processing機能として有用であると思われ、乳腺診療の効率・読影時間の短縮にも寄与する可能性が示唆された。

DP-2-46-3

トモシンセシス画像における不明瞭石灰化の描出能の検討

[1]医療法人　明和病院　放射線科、[2]医療法人　明和病院　乳腺・内分泌外科、
[3]医療法人　明和キャンサークリニック　放射線診断科
藤本　麻衣子[1]、岸本　昌浩[2]、友松　宗史[2]、増田　奈々子[1]、興津　茂行[3]、
赤塚　昌子[2]

[諸言]マンモグラフィ画像診断において乳癌を検出するために石灰化像の検出は非常に重要なウエイトを占める。しかし、高濃度乳腺等により石灰化の描出が不良な症例が散見され、少なからず診断に影響を及ぼしているのが現状である。近年、乳腺の重なりのない断層画像が得られる3Dトモシンセシス（3D）が臨床導入され、より鮮明な画像が得られるようになった。今回われわれは3D画像において2D画像と比較し、石灰化像の描出能の違いにつき検討したので報告する。[方法]2013年6月から2015年10月にMAMMOMAT Inspiration（シーメンス社製）で2Dを撮影した8666症例のうち896症例にカテゴリー２以上の石灰化を認めた。このうち98例に3D撮影を施行し、特に不明瞭石灰化を認めた23症例について、石灰化の描出数につき検討した。評価方法として2Dおよび3D画像各々におけるMLO、CCでの描出石灰化数につき比較検討した。[結果]同一石灰化所見の比較において、MLOでは2D画像で平均17.1±12.7個、3D画像で平均21.1±14.6個と3D画像で23.3%有意に多く描出された（対応のあるt検定；p＜ 0.01)。CCにおいても2D画像で15.1±10.3個、3D画像で16.9±10.5個と3D画像で13.6%有意に多く描出された（対応のあるt検定；p=0.02)。今回検討した2D画像において、乳房内石灰化と判断した症例において、3D画像ですべての石灰化が最外側あるいは最内側のスライスに存在し、乳房内の石灰化ではなく皮膚の石灰化と判断が可能であった症例が見られた。[考察]乳房のカテゴリー2以上の不明瞭石灰化像において、3D画像が2D画像に比較し、MLO、CCともに有意に描出された。これは3D画像が重なりのない1mm連続画像であるため、乳腺と重なって検出不良となることが避けられたためと考えられる。また、ときに皮膚の石灰化であっても一見乳腺内にある様にとらえられる場合があり、不要な精密検査が多く存在する。しかし、3D画像では皮膚の石灰化か乳腺内の石灰化であるかを判断できるため、不要な皮膚の石灰化の精密検査を避けることが可能となる。このことより3Dは辺縁の石灰化にも有用であることが示唆された 。[結語] 2D画像で不明瞭な石灰化は3D画像で有意に多く描出された。今回言及しなかったが、一つ一つの石灰化像においても3D画像の方がより明瞭に描出された。これにより、より正確な石灰化の形状や分布を判別できる可能性が示唆された。

DP-2-46-4

DCIS病変診断におけるDigital breast tomosynthesisの有用性

[1]国立がん研究センター　中央病院　放射線診断科、
[2]国立がん研究センター　中央病院　乳腺外科、
[3]国立がん研究センター　中央病院　病理臨床検査科
菊池　真理[1]、内山　菜智子[1]、木下　貴之[2]、吉田　正行[3]、椎野　翔[2]、神保　健二郎[2]、麻賀　創太[2]、高山　伸[2]、荒井　保明[1]

【目的】2DMMGとDigital breast tomosynthesis (DBT) の併用により、乳癌検出率は2D単独よりも上昇する事が知られているが、特に浸潤癌での上昇が著明と報告されている。　乳腺の重なりを少なくしたDBTのslice像はmorphologicalに病巣を描出し、MRIとは異なる手法でDCISの描出が可能である。 今回、DCIS診断におけるDBTの有用性を検討するため、2DおよびMRIとの比較を行った。【対象･方法】2014.1～2015.9の間に手術が施行され、病理組織でDCISと診断された204例のうち、術前にMMG (2D,DBT)、造影MRIを施行している72例、74乳房。 年齢は33～74歳。 画像はMMG所見、カテゴリー(2D,DBT), MRI所見(造影パターンと分布) を評価し、手術病理標本と比較して統計学的解析を行った。 手術標本で組織亜型、 サブタイプ、 組織学的grade(G)、 核grade(NG)、Ki67を検索した。【結果】組織亜型 (non comedo42,comedo32)、2D所見:所見なし19%、 石灰化のみ38%、FAD 8%、opacity19%、腫瘤11%, distortion5%。2Dカテゴリーは1:14 , 2:1, 3:15, 4:28, 5:16。DBT所見:所見なし4%、追加情報なし11%、小結節集簇20%、 小結節集簇区域性34%、 不整形区域性濃度上昇19%、 その他11%。DBTカテゴリーは1:3 , 2:0, 3:13, 4:35, 5:23。MRI造影パターン: homogeneous19%,heterogeneous26%,clumped28%,clustered ring22%,その他 5%。MRI分布:focal 12%,linear 4%,segmental 72%,regional 5%,multiple 1%,diffuse3%,評価不能3%。DCIS検出率:2D 80%(59/74),DBT 96%(71/74),MRI 97%(72/74)。手術病理標本との比較ではpaired T検定で、 サイズ差の平均値は2D(-9.4mm),DBT(1.3mm), MRI(-3.3mm)でDBTが最も少なく、アルトマンプロットで最もばらつきが少ないのもDBTであった。【考察】2Dで検出不可15例中､DBTで検出可能だった12例の所見は濃度上昇を伴う10例 (小結節集簇4, 小結節集簇区域性3, 不整形区域性濃度上昇1, FAD1,管状影1) とdistortion2例であった。DBTで検出不可の3例はいずれもnon comedo(solid type) ,ホルモン陽性のlow grade DCISだった。背景乳腺に硬化性腺症、LCIS、ADH等が存在した9例はMRIでは広範な造影効果によりDCISの正確な検出および広がり診断は困難でover diagnosisとなったがDBTではDCIS病変のみを正確に指摘可能であった。【結語】DBTはMRIと比較すると造影剤を使用せずに安価で簡便な検査が可能で、かつ、DCISの検出と広がり診断において有用である。

DP-2-46-5

乳癌における乳房トモシンセシスと超音波検査の比較についての検討

[1]石川県立中央病院　放射線診断科、[2]石川県立中央病院　乳腺内分泌外科
片桐　亜矢子[1]、北原　智美[2]、金子　真美[2]、吉野　裕司[2]

【目的】近年，乳房トモシンセシス (DBT) が普及しその有用性が多く報告されているが，従来診断においてマンモグラフィ (MMG) と併用されてきた超音波検査 (US) との間に乳癌検出における差異があるか，どのような症例が各々に有用かを検討した。【方法】対象は，2015年1月～9月に当院にて手術が施行された乳癌症例のうち，切除生検後，マンモグラフィ未施行のものを除く133例 (うち9例は両側乳癌) の，罹患142乳房。初診時のMMG，DBT，USの感度，MMGで異常を指摘できない症例のDBTおよびUS所見，DBTとUSのいずれかで異常がなく，他方がカテゴリー3以上としたものの所見について検討した。【結果】感度はMMG, DBT, USでそれぞれ91%, 94%, 94%であった。また，MMG，DBT，USのいずれもカテゴリー2以下であったのは，1乳房のみであった。MMGでカテゴリー1・2の13乳房のうち，3Dでカテゴリー3以上としたのは5乳房で，所見は構築の乱れが2乳房，FADが2乳房，腫瘤が1乳房であった。MMGがカテゴリー1・2でUSにてカテゴリー3以上としたのは12乳房で，腫瘤が9乳房，低エコー域＋構築の乱れが2乳房，低エコー域が1乳房であった。DBTでカテゴリー1・2とした8乳房のうち7乳房でUSにおいてカテゴリー3以上と判定し，所見の内訳は，腫瘤が6乳房，低エコーが1乳房であった。USでカテゴリー1・2とした8乳房では，DBTにてカテゴリー3以上としたのは7乳房で，石灰化が5乳房，構築の乱れが1乳房，腫瘤が1乳房であったが，DBTでのみ指摘された腫瘤は，US・MRIと比較して嚢胞に相当すると考えられた。【結語】DBT，USの感度は同等で， いずれもMMGより高いが，MMGと併用する場合には，USにおいて感度がより上昇した。 腫瘤を形成する病変はDBTよりUSでの感度が高く，腫瘤を形成せず石灰化を伴う病変ではDBTでの感度が高い傾向にあった。

DP-2-46-6

造影マンモグラフィを用いた「命に関わらない乳癌」の見極め方

[1]昭和大学　医学部　外科学教室　乳腺外科部門、
[2]昭和大学　医学部　放射線科、[3]昭和大学　江東豊洲病院　病理診断科
明石　定子[1]、池田　紫[1]、廣瀬　正典[2]、広田　由子[3]、中村　清吾[1]

(背景) 近年、マンモグラフィ (以下MMG) 検診の普及に伴い早期乳癌検出数は増加したが、 その数年後、 進行乳癌として見つかる乳癌の数が減らないということが報告され、MMG検診の意義が揺れ動いている。 つまりMMGで見つけた早期乳癌の一部はその後進行することのないものである可能性が示唆され、 それらに対する手術はovertreatmentであることが示唆されている。 2015年発表の米国のSEERデータを用いたコホート研究では、非浸潤癌のうち低異型度の場合､手術の有無で予後が変わらないことが示唆された。しかし、実臨床の場面では今後進行しない病変かどうかを如何に見分けるかは、 コンセンサスが得られていない現状である。 造影ＭＭＧは造影剤を注入しながら上下２つのＸ線エネルギーで撮像し、２つの画像のコントラストを取ることにより、新生血管の情報を得るMMGである。乳癌の診断や広がり診断において造影ＭＲＩと比較し感度はやや劣るか同等、 特異度は同等以上とする報告が幾つか出ている。 今回我々は当院で造影ＭＭＧを実施した石灰化病変において､造影効果が良悪性の鑑別および異型度診断に有用かどうかを検討した。(対象と方法) 2010年10月より2015年11月までに当科にて造影MMGを実施した症例は108例である。 このうち良悪性の鑑別を要する石灰化病変を有する37例を今回の対象とした。 造影ＭＭＧはヨード造影剤を3ｍＩ/秒で持続注入し、2分後から撮影する。撮影は両乳房を通常のＭＭＧと同様のポジショニングにて撮影した。(結果) 良悪性の鑑別を要する石灰化37例中、造影された病変は19例で全例乳癌 (非浸潤癌11例、浸潤癌8例) であった。造影されなかった症例は18例で、病理診断は悪性5例、ADH2例、良性7例、組織診断なしに経過観察中は4例である。良悪性の鑑別に関する感度は79.2%・特異度100%であった。 造影されなかった悪性のうち2例の浸潤癌は乳腺の端に存在したため、 撮像範囲外であったと考えられる。 残りの3例はいずれも低異型度の非浸潤性乳管癌であった。(結語) 良悪性の鑑別を要する石灰化のうち造影ＭＭＧで造影されない病変は、 良性病変もしくは低異型度の非浸潤癌であり、命にかかわらない病変である可能性が示唆された。 今後さらに症例を集積して検討するとともに、 最終的には前向き試験での検討が行って行きたい。

DP-2-46-7

バーチャルソノグラフィを用いた乳癌術前化学療法後患者の病変範囲の同定

千葉大学大学院医学研究院　臓器制御外科
榊原　淳太、榊原　雅裕、三階　貴史、岩瀬　俊明、石神　恵美、羽山　晶子、升田　貴仁、中川　綾子、長嶋　健、宮崎　勝

進行性乳癌に対する術前化学療法は標準治療となり、 腫瘍の縮小効果を用いた乳房温存手術が行われてきた。 他方で、 腫瘍の縮小に伴い病変の不顕化による断端陽性も報告されており、 化学療法前の腫瘍占拠範囲を切除範囲として考慮することが多い。 しかし、 その化学療法前の病変占拠範囲を記憶再現する方法は容易ではない。現在、組織生検時の腫瘍内へのmetalic clipの留置法が推奨されており、 また従来からの腫瘍存在部位の皮膚内へのマーキングが併用されることが多い。 当科では仰臥位MRIによる病変範囲の同定記憶および術前の投影による再現法を考案し、実践してきた。今回、新しいアプローチ法として、 術前マーキングへの汎用性の高い超音波への応用を目的として、Real-time Virtual Sonographyを用いた病変範囲の再現法(以下RVS法)を新規に考案し、 現在パイロットスタディとして術前化学療法後の患者の乳房温存手術に応用している。今回はRVS法を用いた化学療法前の腫瘍占拠範囲の再現能とそれを応用した乳房温存手術の成績を報告する。【患者方法】2014年2月～2015年10月に当科にて術前化学療法を施行した進行性乳癌12例を対象とした。 すべての症例で化学療法前に超音波にて病変範囲のvolume dataを取得記憶した。 そして術前に、 記憶した病変範囲をバーチャルソノグラフィを用いて同一モニター上に並列表示して化学療法後の病変に同期させ、化学療法前の病変範囲を化学療法後の乳房内に再現した。12例中6例はRVS法により乳房温存手術を施行した。病変部位同定の際の補正には乳腺、脂肪、靭帯、血管、肋骨などの解剖学的成分を使用した。【結果】12例中、Complete response6例、Partial response4例、Stable disease2例であり、RVS法によりすべての症例で病変部位を同定し得た。 乳房温存手術施行の6例では断端陰性であった。【結論】乳癌術前化学療法患者における化学療法前の病変範囲の化学療法後の乳房内への再現法として、RVS法は操作性と汎用性に優れ、クリップ留置に比して侵襲が少なく、 これらの患者に対する乳房温存手術への臨床応用が期待された。

DP-2-47-1

MGとUSの総合判断に向けての技師間の連携の工夫についての検討

湘南記念病院　かまくら乳がんセンター
小清水　佳和子、山中　千草、川崎　あいか、井上　謙一、荒井　学、
合田　杏子、長島　美貴、土井　卓子

【目的】乳癌の検診や診断を行うためにマンモグラフィ（MG）とエコー（US）の総合判断が大切である。そこで今回、放射線技師と臨床検査技師が協力、連携して総合的に検査を行う際の課題は何かを挙げ、どのような連携手段をとると良いかを検討した。また技師が個別に検査を施行した場合と連携した場合の差異について検討した。【対象】H26年9月からH27年2月までにMG撮影後にUS検査を施行した940名、1839乳房。【方法】まず総合判断を行う上で放射線技師と臨床検査技師それぞれの立場から課題をピックアップした。次に挙げられた課題の解決手段を検討した。最後にこの解決手段を用いて行ったMG/US検査の成績について検討した。【結果】連携前の課題として、放射線技師は(1)フィードバックがないためにFADが乳腺の重なりなのか真の病変なのかわからないことがある、(2)高濃度乳腺では見えにくい病変がある、ことを挙げた。臨床検査技師は(1)高精細のモニタが検査室にない、(2)MGの読影の経験が少なく十分な読影ができない、(3)病変部位が実際の乳房のどこにあたるかわからない、ことを挙げた。これらの課題を解決する方法として、放射線技師がMG撮影後に読影を行い、所見の記載と所見部位をUS検査と同様の時計盤表示に図示したレポートを臨床検査技師に渡す。臨床検査技師は通常のスクリーニングを行った後MGレポートを参照してUS検査を施行、検査後はUS所見レポートをフィードバックするという形式をとった。MGのみでは要精検率は16.1%（296/1839例）、US併用では要精検率12.1%（224/1839例）と減少した。USで精検不要となった所見の内訳は腫瘤45例、FAD27例。またUSのみで要精検となった156症例のMGを再読影した結果、カテゴリーの変更がなかった症例は95%(148/156例)、腫瘤0.5%(1/156例)、石灰化0.5%(1/156例)、構築の乱れ4%(6/156例)であった。USスクリーニングのみでは要精検率が15.4%(283/1839例)、MGレポートを参照して精査した場合は要精検率16.3%(299/1839例)であり、スクリーニングでは検出困難な点状高エコーを指摘できた。【考察】放射線技師が作成する時計盤表示方式のMGレポートは総合判断のために有用であると思われた。技師同士が連携して検査を行うことは、放射線技師の読影力の向上、臨床検査技師の読影時間の負担軽減と検査精度の向上に繋がると考える。

DP-2-47-2

マンモグラフィ位置推定ソフトウェアの石灰化主体病変精査における有用性の検討

練馬駅前内視鏡・乳腺クリニック
佐貫　潤一、片山　信仁

【目的】これまで、２方向MGで目的とする病変の位置をコンピューターで推定するソフトウェアを開発してきた。MG所見、超音波所見、標本撮影所見、病理学的所見をもとに、本ソフトが、石灰化を主体とする病変のUS下組織生検の診断に寄与するか検討した。【対象・方法】２０１５年６月から１１月にMGでカテゴリー３以上の石灰化が認められ、明らかな腫瘤形成を伴わない症例を対象とした。本ソフトを用いて乳頭を原点とした石灰化の座標を推定し、関心領域（推定座標から半径２cm以内）を重点的に超音波で精査（点状エコー、低エコー域、血流、エラストグラフィ）した。US下で病変の推定が可能で組織検査適応と判断した２２例に対し、US下１０G吸引式針生検で組織採取を行い、標本撮影、病理検査を実施した。【結果】対象期間（６ヶ月）に当院で乳癌と診断したのは９０例（DCIS２２例、浸潤癌６８例）であった。そのうち８１例（DCIS１６例、浸潤癌６５例）は超音波のみで病変の同定が可能であった。石灰化が主体で、標本撮影にて病変採取を確認した乳癌は、今回検討対象となった２２例中の９例（DCIS６例、粘液癌１例、浸潤性乳管癌２例）であった。２２例はすべて、ソフトで推定した座標の半径２cm以内にUSの推定病変が存在した。推定病変のUS像は、低エコー域１１例、点状エコー＋低エコー域が１０例、点状エコーのみが１例であった。２２例中２０例に標本撮影で石灰化を確認した。標本撮影で石灰化を認めなかった２例はいずれも分布サイズが径５mm以下と小さく、数も数個の分泌型石灰化で、病理組織診断も乳腺症、線維腺腫であったため６ヶ月後経過観察とした。【結論】数の少ない石灰化や密度の低い石灰化、径５mm以内に分布する石灰化は、経過観察するか、ステレオガイド下マンモトームも考慮すべきだと考えた。超音波装置の解像度と機能が向上する中、多くの石灰化病変は低エコー域、点状エコーなどの画像と、マイクロピュア、パルスドプラー、エラストグラフィ機能を駆使することで同定し易くなっている。本ソフトは関心領域を絞り込むことができ、病変の同定精度の向上と低浸襲な検査に寄与するツールの一つとして有用と考える。

DP-2-47-3

マイクロ波マンモグラフィ開発臨床試験ー第二報ー

[1]兵庫県立がんセンター　乳腺外科、[2]神戸大学　理学部、
[3]兵庫県立がんセンター　病理診断科、
[4]兵庫県立がんセンター　放射線診断科、[5]神戸大学　乳腺内分泌外科、
[6]株式会社インテグラルジオメトリサイエンス
高尾　信太郎[1,5]、松尾　容子[1]、三木　万由子[1]、田根　香織[1]、広利　浩一[1]、
木村　健次郎[2]、佐久間　淑子[3]、橋本　知久[4]、田中　優子[5]、河野　誠之[5]、
山下　裕司[5]、木村　憲明[6]

【はじめに】我々は、無痛、無被爆で高い癌識別能を有するマイクロ波マンモグラフィの研究開発を開始し、独自の画像再構成理論により、乳癌組織の明瞭な映像化に世界で初めて成功してきた。昨年度の学術総会では、試作機（１号機）を用いて、ヒト乳房における良好なマイクロ波の伝搬特性、乳癌組織の映像化に成功した結果について報告した。【目的】今回、マイクロ波発生器の乳房上における座標を自動記録する方式を導入することで、撮像速度を100倍以上、大幅に向上させた２号機を用い、ヒト乳癌組織を映像化する。【対象】本試験に同意を得た術前無治療で原発性乳癌手術予定患者【方法】１号機同様、乳房表面から内部に微弱なマイクロ波を照射し、乳房内組織によるマイクロ波の反射波の特性、空間分布を、小型UWBアンテナを用いて調べる。使用するマイクロ波の周波数は50MHz～12GHz、出力は0.05μW以下で環境電磁波に比べ極めて微弱で人体に有害な影響は無い。２号機では、座標決定用エンコーダが内蔵された小型UWBアンテナを用いることによりコンピューターにその座標が自動で記録される。これにより検査者は、乳房の測定位置を記録する必要がなく、小型UWBアンテナを乳房表面にて連続的に１方向に走査することでデータを取得することができ、大幅な検査時間の短縮が得られた。測定時間は１人当たり１～２分程度。受信信号を用いて、乳房内部の構造を3次元再構成する。画像再構成に要する計算時間は１秒。【結果】2015.10より２号機によるデータ集積を開始。現在までに、10例のデータ集積が可能であった。１号機に比べ、三次元画像解像度が飛躍的に改善し（３２ピクセル→５１２ピクセル）、US,MRI像との画像比較、病理組織検査との比較を行った。腫瘍近傍の娘結節、広範な乳管内進展の描出や、US,MRIでは捉えられなかった浸潤性小葉癌周囲の広範なLCISを描出している可能性が示された。なかには、限局性腫瘍でありながら、US,MRI画像と乖離する像が見られる例もあり、この画像法が単に形態的な面を捉えているだけでなく、腫瘍周囲の機能的な変化を捉えている可能性も示唆された。【考察】今後、さらに改良を加えながら、半年間で約４０例の症例集積を予定している。測定時間の短縮により、対側乳房をinner controlとして同時に測定することが可能となり、講演では、それらの結果も合わせて報告する。

DP-2-47-4

マイクロ波散乱場断層イメージングシステムを用いて得られた画像と超音波エコー画像の比較検討

[1]神戸大学医学部附属病院　乳腺内分泌外科、[2]神戸大学　大学院理学研究科、
[3]兵庫県立がんセンター、[4]国立研究開発法人　日本医療研究開発機構、
[5]総務省　戦略的情報通信研究開発推進事業、
[6]インテグラルジオメトリサイエンス
河野　誠之[1,4]、木村　建次郎[2,4,5]、三木　万由子[3,4]、山下　祐司[1,4]、
田中　優子[1,4]、高尾　信太郎[1,3,4]、木村　憲明[4,5,6]

【背景】近年になって、マイクロ波領域における広帯域なパルス発生及び検出が可能となり、医療分野でもマイクロ波を用いた非侵襲画像診断機器への応用が期待されている。我々の研究グループでは、物体内部からの波動の散乱情報から物体内部の構造を断層映像化する散乱トモグラフィの理論を開発し、マイクロ波を用いた乳房画像検査機器（マイクロ波散乱場断層イメージングシステム）の実用化に向けて研究を進めている。【目的】マイクロ波散乱場断層イメージングシステムを用いて得られた画像と超音波エコー画像を比較し、本システムの特徴を調べる。【対象】当院において文書で同意が得られた乳癌患者および健常者10名程度。【方法】乳房表面にて、小型ＵＷＢ送受アンテナを用いて乳房内部にマイクロ波を照射し、乳房上の各点で反射波の信号を計測する。得られた信号を散乱トモグラフィの理論を用いて3D画像化する。周波数は0.05～12 GHz、出力は0.05 μW以下で１回の測定時間は約15分程度である。測定後、得られたデータを基に３Ｄ画像を構築するが、計算時間は数秒程度である。皮膚から深度39.6mmの範囲で3D画像を構築し、得られた画像と乳房超音波検査の画像を比較して、腫瘍、乳腺実質、皮下脂肪組織および筋肉等の構造物の描出能について調べる。【結果と考察】既知の乳癌は3D画像で良好に描出された。超音波エコー検査で有意な所見を認めなかった乳腺実質内でも腫瘤様に描出されることがあった。脂肪組織は描出されないが、浸潤性小葉癌の脂肪組織内浸潤および炎症性乳癌でリンパ管侵襲のある皮下脂肪組織は明瞭に描出され、脂肪組織内への腫瘍進展が描出されることが示された。本マイクロ波散乱場断層イメージングシステムでは、高い感度にて乳房内の誘電率異常部分、すなわちH2Oが含まれる部分が描出されるが、反射波の信号の中で、装置のS/N(Signal to Noise ratio)を考慮し、適切なカットオフ値を設定することで明瞭に腫瘤や構造物を描出できる。さらに症例を追加して観察し、マイクロ波の特性を踏まえて考察して報告する。

DP-2-47-5

マイクロ波散乱場断層イメージングシステムの開発 - 撮像速度の向上に関する検討 -

[1]神戸大学　大学院理学研究科、[2]インテグラルジオメトリサイエンス、
[3]神戸大学医学部付属病院、[4]兵庫県立がんセンター、
[5]国立研究開発法人日本医療研究開発機構、
[6]総務省 戦略的情報通信研究開発推進事業

木村　建次郎[1,5,6]、木村　憲明[2,5,6]、河野　誠之[3,5]、田中　優子[3,5]、
三木　万由子[4,5]、広利　浩一[4,5]、橋本　知久[4,5]、佐久間　淑子[4,5]、
高尾　信太郎[4,5]

【はじめに】乳癌細胞を取り巻く毛細血管内の液体状の水分子の性質に由来して、マイクロ波の周波数領域にて、乳癌組織が乳房主要組織である脂肪に比べて５倍以上の高い誘電率を示し、これはマイクロ波が、乳房内の乳癌組織検出の理想的なプローブであることを意味する。近年、我々は、波動の散乱データから、散乱体の構造を再構成する散乱トモグラフィの理論を世界で初めて完成させ、無痛、無被爆にて高い感度にて乳癌組織を映像化可能なマイクロ波散乱場断層イメージングシステムの開発を進め、乳癌組織 - 高誘電率領域 - の明瞭な映像化に成功してきた。昨年度の学術総会にて、ヒト乳房における良好なマイクロ波の伝搬特性、乳癌組織の映像化に成功した結果について報告した(2015年度 日本乳癌学会学術総会 高尾らDP-1-46-05)。【目的】本講演では、マイクロ波送受信機の信号発生方法, 走査方法の改良によりマイクロ波散乱場断層イメージングシステムの撮像速度を100倍以上、大幅に向上させた結果を報告する。【対象】乳癌ファントム、本試験に同意を得た健常者および術前無治療で原発性乳癌手術予定患者数名。【方法】本試作装置では、小型UWBアンテナから、乳房内に向けて、周波数50 MHz～12 GHzのマイクロ波を照射する。この周波数帯のマイクロ波は主に通信用に用いられるもので、出力強度は0.05μW以下である。マイクロ波は、符号化されたパルス列として照射され、直接相関回路によって、高誘電率領域からの反射信号を取得する。この方式により、昨年度報告した従来の周波数掃引方式に比べ、高速かつ高い拡張性、汎用性を実現することができる。また、従来の試作装置では、小型UWBアンテナを配置した座標を、検査者がその都度記録する必要があり、一測定点あたり数秒要していた。本試作装置では、小型UWBアンテナにその位置に相当する信号を出力するエンコーダが内蔵され、小型UWBアンテナの位置がコンピューターに自動で記録される。一測定点あたり10ミリ秒以下で測定可能である。【結果】大幅な検査時間の短縮が図られた。長時間の測定では、被験者が動くこともあり、画像の乱れの原因となる。本試作装置の完成により、被験者の負担が軽減されると共に、より多くの被験者にて試験を行い、マイクロ波散乱場断層イメージングシステムの有効性を示すデータの集積が容易となった。

DP-2-47-6

第２世代光超音波マンモグラフィによる腫瘍血管の描出および組織学的対比

[1]京都大学　医学研究科　乳腺外科学、[2]キヤノン株式会社、
[3]京都大学医学研究科病理診断学、[4]京都大学医学研究科放射線診断・核医学、
[5]京都大学医学研究科人間健康学科学系専攻

山賀　郁[1]、高田　正泰[1]、浅尾　恭史[2]、Elham　Fakhrejahani[1]、
常盤　麻里子[1]、鳥井　雅恵[1]、川島　雅央[1]、桜井　孝規[3]、金尾　昌太郎[4]、
片岡　正子[4]、羽賀　博典[3]、椎名　毅[5]、富樫　かおり[4]、戸井　雅和[1]

緒言：光超音波マンモグラフィ(PAM)は、近赤外光を用いヘモグロビンの分布と酸素飽和度を評価する非侵襲的な機能イメージング装置である。第１世代PAMと比し、第２世代PAMではCCおよびMLOの２方向撮影が可能となり、解像度が2mmから1mmと改良され、光音響(PA)像と同時に超音波(US)像が撮像可能となった。今回われわれはこの第２世代のPAMの腫瘍関連血管の描出能の評価および病理像との対比を行った。
方法：2012年８月以降当院において乳腺病変を診断された患者を対象として、第２世代PAMで撮影を行った。PA像における病変位置の確認は、同時撮影したUS像あるいはMRI画像との融合画像により行った。評価は５人の医師(乳腺外科３人、放射線科２人)が独立して行い、多数決により評価した。また乳癌症例と線維腺腫の症例の手術標本を用い、抗CD31抗体による免疫組織化学染色を行い、血管内腔径を測定した結果を画像化し、血管径とPA像との対比をおこなった。　この研究は当院の倫理委員会の承認を得ている。(UMIN000007464)
結果：対象は46人48病変(浸潤性乳癌37病変、非浸潤性乳癌８病変、良性３病変)であった。US像およびMRI画像の病変部との比較により腫瘍部(腫瘍内および腫瘍周囲)のPA信号は38病変(79%)で同定され、うち25病変(66%)は腫瘍内部にPA信号を認め、23病変(61%)は腫瘍内部のPA信号を腫瘍外より低酸素のPA信号として認めた。腫瘍内PA信号の同定はBMI、組織学的グレードとサブタイプと関連する傾向があった。組織標本とPA信号の対比では、乳癌症例に比し線維腺腫の症例でより内腔径の小さい血管からのPA信号が描出されているようであった。乳癌症例では微小血管密度とPA信号強度との関連が示唆された。
結語：第２世代PAMにより病変位置によるPA像の詳細な評価が可能となった。PAMは腫瘍関連血管を評価する方法として有用なデバイスと考えられる。
謝辞：この研究は文部科学省イノベーションシステム整備事業「高次生体イメージング先端テクノハブ」より支援を受けたものです。

DP-2-47-7

乳腺疾患における近赤外光イメージングを用いた組織酸素飽和度測定の取り組み

[1]防衛医科大学校　外科学講座、[2]防衛医科大学校　病態病理講座、
[3]自衛隊中央病院　外科、[4]自衛隊仙台病院　外科

山崎　民大[1]、津田　均[2]、守屋　智之[1]、山岸　陽二[3]、桂田　由佳[2]、
長谷川　翔[4]、小俣　二郎[3]

【はじめに】超音波診断はそのリアルタイム性や非侵襲性等から乳腺疾患診療に於いて今は必須の検査デバイスとなっているが、偽陽性や技量格差など課題も指摘されている。しかし最近ではカラードプラー等の補助診断機能が付加された診断装置が開発され技量格差の溝は埋まりつつある。我々は近赤外光イメージングを用いて病変部の組織酸素飽和度を選択的に計測し低酸素領域を検出する技術を創出し、悪性度と直結する組織酸素飽和度分布を超音波画像にスーパーインポーズする事で補助診断ツールとして活用する診断機能の研究に取り組んでいる。【目的】近赤外光イメージングを用いて乳腺疾患の組織酸素飽和度を測定する。【方法】超音波検査実施時に、組織酸素飽和度を測定するための光照射用および受光用光ファイバーを束ねた光学アタッチメントを超音波プローブに装着し波長の異なる近赤外光を用いて超音波画像と対比させた光測定データを収集する。模擬腫瘍や動物モデルでの基礎実験から光学アタッチメントに改良を加え、実臨床での光測定データの収集を開始した。【結果】全症例で良好な光測定データが収集された。深度20mmまではデータ収集が可能であった。光測定データを音声変換して音声ガイド下で操作しているため病変部は音階変化により容易に認識された。正常乳腺組織と比較して病変部では、測定した２波長の光強度から計算した脱酸素化ヘモグロビンに吸収されやすい波長の近赤外光の強度比の減少を認めた。これは正常乳腺組織よりも病変部において近赤外光を吸収する脱酸素化ヘモグロビンの割合が多いことを意味しており、病変部では酸素飽和度が低いことが示唆された。【課題・今後の展望】１．光は生体内を拡散的に伝播しており、酸素飽和度を測定したい腫瘍以外の周囲組織も通過した後に検出されるため、腫瘍の酸素飽和度の直接計測はできない。腫瘍と周囲組織を含む領域全体での光伝播現象を考慮した画像再構成が必要である。２．現状では病変部での光測定データの収集を主に行っており、乳腺症、良性腫瘍、悪性腫瘍といった病変の種類別に光測定データの違いを調査している段階であるが、現在進行中の有限要素法による光伝播シミュレーションを用いた腫瘍の酸素飽和度を計算する技術の開発が進めば、将来的には本研究の方法によって測定された光測定データから腫瘍と周囲組織の酸素飽和度を画像として再構成することが可能になる。

DP-2-48-1

DCIS悪性度の画像診断について

[1]社会医療法人財団白十字会　白十字病院　外科、[2]臨床検査部、[3]病理

松尾　文恵[1]、古賀　晶子[2]、大谷　博[3]

DCISを構成する細胞は悪性度の低いものから高いものまで存在し,低悪性度DCISの中には,近年問題視されている過剰診断症例が含まれる可能性がある。DCISの悪性度がMMG, USの画像診断で予想可能かどうかを調べるため,その病理所見と画像所見を比較検討した。【対象・方法】当院でDCISと診断され治療を行った40症例についてvan Nays Group1症例とvan Nays Group2.3症例に分けて検討。さらに,サブタイプ分類のLuminalA群とnon-LuminalA群(LuminalB.Her2.TNBC)の2群に分けて画像所見を検討した。【結果】van Nays Group別の検討では,MMG評価可能38例のうちvan Nays Group1群(以下G1群）は15例,Group2.3群(以下G2.3群)は23例であった。MMG所見の腫瘤はG1群5例(31%)に対しG2.3群1例(4%)であった。構築の乱れはG1群2例(12.5%),G2.3群5例(20.8%)。FADはG1群3例(18.8%),G2.3群5例(20.8)。　石灰化形状は微小円形がG1群7例(46.7%),G2.3群9例(39%)。多形成がG1群0例,G2.3群3例(13%)。US評価可能37例のうちG1群は14例,G2.3群23例。US所見の腫瘤はG1群5例(35.7%)対しG2.3群3例(13%)であった。　非腫瘤性病変はG1群8例(52%),G2.3群17例(74%)。構築の乱れはG1群0例,G2.3群3例(13%)であった。　サブタイプ別ではMMG評価可能37例のうちLuminalA群(以下A群)23例,non-LuminalA群(以下non-A群)14例であった。MMG所見の腫瘤はA群4例(16.7%)に対しnon-A群1例(6.7%)。　構築の乱れはA群4例(16.7%),non-A群3例(20%)。FADはA群6例(25%),non-A群7例(46.6%)。石灰化形状は微小円形がA群10例(43.5%),non-A群4例(28.5%)。多形成がA群3例(13%),non-A群1例(7.1%)。US評価可能であった37例のうちA群20例,non-A群17例。US所見の腫瘤はA群5例(25%),non-A群2例(11.7%)。非腫瘤性病変はA群14例(70%),non-A群14例(82.4%)。構築の乱れはA群1例(5%),non-A群1例(5.9%)であった。【考察】悪性度の低いG1群、A群の傾向はMMG,USともに腫瘤陰影が多く,構築の乱れが少なかった。石灰化所見は微小円形が多かった。一方で多形成石灰化はG1群に少ないが,A群に多く認め結果は一致しなかった。腫瘤陰影は嚢胞形成、構築の乱れはRadial Sclerosing Lesion、多形成石灰化はcomedo necrosisと関連があり,これらの病態を推測しながら診断することは,DCISの悪性度予測に役立つと考えられる。

DP-2-48-2

マンモトームDCIS診断症例でのOSNA法センチネルリンパ節転移陽性例の検討

[1]大阪警察病院　乳腺内分泌外科、[2]大阪警察病院　病理診断科

下　登志朗[1]、吉留　克英[1]、安野　佳奈[1]、鳥　正幸[1]、吉田　研一[2]、安岡　弘直[2]、辻本　正彦[2]

術前診断で非浸潤性乳管癌（DCIS）症例において、術後浸潤予測因子は報告されているが、腋窩リンパ節転移の予測因子はいまだ不明である。2008年11月から2014年12月に当院でステレオガイド下マンモトーム生検により診断したDCIS 28症例の腋窩リンパ節転移術前予測因子を検討した。全例マンモグラフィ（MMG）で腫瘤や局所的非対称性陰影を形成せず、石灰化のみの症例で、 リンパ節転移の病理学的評価は全例One-step nucleic acid amplification assay（OSNA） 法を用いた。 リンパ節転移の定義は、cytokeratin19mRNA 250copies/μl 未満、N0itc（遊離癌細胞：転移巣最大径≦0.2mm）。250-5000copies/μl 以下、N1mic（2mm≧転移巣最大径＞0.2mm）。5000-copies/μl、N1（転移巣最大径＞ 2mm）。評価した臨床病理学的因子は、MMG所見では石灰化形状（分泌型（small round, amorphous）・壊死型（pleomorphic, liner））。分布（1/2以上を広範囲・1/2未満を限局）。乳房超音波所見の有無。術前マンモトーム生検組織でのDCIS亜型（comedo・non-comedo）。核異型度。腋窩リンパ節転移予測因子を$\chi 2$乗検定で単変量解析、重回帰分析で多変量解析により検討した。結果、最終病理診断で浸潤が1例（4%） に認められ1mm未満の微小浸潤であった。Macrometastasisはなく、Mirometastasis1例（4%）、ITC 13例（46%）。微小浸潤例には腋窩リンパ節転移を認めなかった。 術後浸潤予測因子は同定できなかった。Mirometastasisを予測する因子として同定できたのは広範囲石灰化病変のみ（p=0.029）であった。浸潤とリンパ節転移に有意な相関はなかった。Micrometastasisでは腋窩リンパ節郭清省略・追加による予後に差は無く郭清追加は不要と考えられるが、広範囲石灰化病変を有する症例には少なくともセンチネルリンパ節生検が必要であると考えられる。

DP-2-48-3

術前DCISと診断され術後浸潤癌にupstageした症例の検討

[1]帝京大学医学部　外科学講座、[2]帝京大学医学部　病理診断科、[3]帝京大学医学部　薬剤部、[4]帝京大学医学部　看護部

柳澤　貴子[1]、吉川　三緒[1]、高橋　洋子[1]、神野　浩光[1]、池田　正[1]、笹島　ゆう子[2]、杉本　雅和[3]、小野　智恵美[4]

【背景と目的】DCISは理論的には転移をきたさず，リンパ節転移も生じないとされるが，術前にDCISと診断されていても術後の最終診断により浸潤癌にupstageする症例やリンパ節転移を認める症例もある．その中で浸潤巣との関連が指摘されている要因は，腫瘍径，触知可能な病変，ハイグレード，comedo壊死の存在，マンモグラフィ上の腫瘤陰影，画像上における腫瘍の拡がり，55歳以下，針生検による診断，ホルモン受容体（ER or PgR）陰性などがあげられる．【対象と方法】2009年から2015年までに術前針生検またはマンモトーム生検でDCISと診断された156例を対象に，最終病理診断で浸潤癌が含まれる割合およびセンチネルリンパ節の結果およびその予測因子について検討した．【結果】術前DCISと診断された155例のうち，53例（34.2%）に最終病理診断で浸潤癌を認めた．119例にセンチネルリンパ節生検が施行され，リンパ節転移陽性例は7例（5.88%）であり，その内1例がITC，1例がmicrometaであった。リンパ節転移陽性例はすべて浸潤癌を認めており、腫瘍浸潤径は平均2.73cmであり、中央値は1.4cmであった。浸潤癌を認めた53例の平均年齢は55歳であり，全体の腫瘍径は平均4.15cmで浸潤部分は平均1.55cmであった。核グレードはNG1が40例（75.5%），NG2が4例（7.5%），NG3が9例（16.9%）であった． 最終病理診断で浸潤癌53例，DCIS91例と診断された症例中，初診時に触知可能であったものは浸潤癌で24例（45.3%），DCISで22例（24.2%）認めた．エコーまたはMRIにて2.0cm以上の腫瘍の拡がりを認めたものは浸潤癌で25例（47.2%），DCISで14例（15.3%）認めた．術前の病理診断にてコメド壊死を認めたのは浸潤癌で14例（26.4%），DCISで27例（29.7%）認めた．浸潤癌が含まれる割合は，術式やホルモンレセプターの有無で差はなかった．【結語】術前にDCISと診断された症例であっても，触知可能な腫瘤であったり，画像上腫瘍の拡がりが広範囲であったり，high-gradeなど，リスクを伴うDCIS症例に対しては浸潤巣があり術後に浸潤癌upstageする可能性を考慮するべきである．

DP-2-48-4

乳管内癌の浸潤を予測する因子の検討～非浸潤癌と乳管内成分優位の浸潤癌との臨床病理学的比較から～

[1]聖隷浜松病院　乳腺科、[2]聖隷浜松病院　病理診断科

諏訪　香[1]、吉田　雅行[1]、大月　寛郎[2]、新井　義文[2]、清水　進一[2]、小林　寛[2]

【目的】乳管内癌の病巣が近い将来に浸潤癌に変化していく可能性や、乳管内癌の病巣にすでに浸潤巣が混在している可能性を予測する因子を検討する。【方法】2000年1月～2014年12月の当科の原発性乳癌手術症例2430例のうち、非浸潤性乳管癌（以下DCIS）332症例と浸潤径5mm以下の乳管内成分優位の浸潤性乳管癌（predominant intraductal component ：以下PIC）248症例の臨床病理学的特徴を比較することにより、乳管内癌における浸潤の可能性を予測する因子を検討した。臨床病理学的な因子としては 1.病変全体の大きさ（腫瘍径）2. 組織学的悪性度（Histological grade：以下HG）3. 優位な乳管内癌の亜型　4. 面疱型癌巣の混在の有無　5.ホルモン感受性とHER2蛋白の過剰発現の有無 の5つを挙げた。【結果】1.病変全体の大きさ（腫瘍径）については、 計測が可能であったもののうち腫瘍径1.0cm以下の病変では70%がDCIS症例であったが、1.0cmをこえる病変ではDCIS症例とPIC症例はほぼ半数ずつとなり、さらに腫瘍径の増大に伴うPIC症例の割合の増加はみられなかった。 2.HGについては、DCIS症例ではHG1・HG2・HG3の比率は各々 67%・22%・11%であったが、PIC症例では45%・36%・19%とDCISに比べて全体に悪性度が高い傾向にあった。3.乳管内癌の亜型は優位なものを3つまで評価しているが、DCIS症例では篩状型（57%）・充実型（27%）・乳頭管状型（26%）が多く、PIC症例では篩状型（41%）・面疱型（35%）・充実型（27%）・ 乳頭管状型（21%）が多かった。 低乳頭型の頻度はいずれも10%未満で差はなかった。4.面疱型癌巣が混在している症例の頻度は、DCIS症例の23%に比べてPIC症例では43%と有意に高かった。5.ホルモン感受性陽性の頻度はDCIS症例で84%、PIC症例で73%とDCISでやや高く、逆にHER2蛋白の過剰発現のみられた症例の頻度はDCIS症例で26%、PIC症例で38%とPICでやや高かった。【結語】DCIS症例とPIC症例の臨床病理学的特徴の比較から乳管内癌の浸潤を予測する因子を検討したが、 病巣全体の大きさが1.0cmをこえること・HGが高いこと・ 面疱型癌巣の混在がみられることの3つが予測因子として挙げられた。

DP-2-48-5

非浸潤性乳管癌における原発非切除・センチネルリンパ節生検省略の可能性に関する検討

北里大学　医学部　外科

小坂　愉賢、田中　蓉子、信太　昭子、南谷　菜穂子、菊池　真理子、稾谷　美奈、加藤　弘、榎本　拓茂、仙石　紀彦、谷野　裕一、渡邊　昌彦

背景：一部の非浸潤性乳管癌（DCIS）は、予後がよいため、非切除、経過観察の妥当性が検討されている。一方、術前にDCISと診断された症例でも、切除後に浸潤癌と診断される症例もある。今回われわれは、当院で術前にDCISと診断された症例を解析し、浸潤癌の頻度、センチネルリンパ節（SLN）転移陽性率を検討し、非切除・SLN生検省略の可能性を検討した。対象：術前の生検でDCIS　と診断され、2010年1月から2015年3月に手術を施行した114症例、SLN生検施行例は109例を対象とした。方法：手術標本での浸潤癌の有無及びSLN転移の有無に関連する因子について検討を行った．結果：DCIS79例（69.3%）、浸潤癌35例（30.1%）であった。診断法では、針生検（CNB）群ではDCIS34例（56.7%）、浸潤癌26例（43.3%）、ステレオガイド下マンモトーム（MMT）群ではDCIS45例（83.3%）、浸潤癌9例（16.7%）であり有意差を認めた($p<0.01$)。術前MRIで腫瘤を認めた腫瘤あり群ではDCIS19例（61.3%）、浸潤癌12例（38.7%）、腫瘤なし群ではDCIS53例（71.6%）、浸潤癌21例（28.4%）であった(n.s.)。MRIでの造影範囲では、3cm以上群ではDCIS25例（52.1%）、浸潤癌23例（47.9%）vs. 3cm未満群DCIS47例（82.5%）、浸潤癌10例（17.5%）であった($p<0.01$)。術前生検時および手術標本でのコメド壊死の有無による違いは認めなかった。SLN生検施行例109例のうち、非郭清108例、SLN陽性で腋窩廓清をした症例は1例であった。最終病理でリンパ節転移を4例(3.7%)に認めた。転移個数は、1個3例､2個1例。すべてCNBで診断した症例だった。考察:浸潤癌の頻度は、術前MMTによりDCISと診断された症例がCNBで診断された症例よりも低かった。SLN陽性率は、3.7%と低かった。術前に腫瘤非蝕知、腫瘍径3cm未満のMMTで診断し得た症例は、DCISの可能性が高くSLNの省略が可能と考えられたが、主病変の非切除に関しては慎重にすべきである。

DP-2-48-6
low grade DCISの治療の省略に向けて

[1]あきた乳腺クリニック、[2]秋田大学医学部病理部、[3]秋田赤十字病院乳腺外科、[4]秋田大学医学部放射線科、[5]秋田大学医学部第二外科
工藤　保[1]、南條　博[2]、鎌田　収一[3]、石山　公一[4]、寺田　かおり[5]、伊藤　亜樹[5]、南谷　佳弘[5]

[はじめに] 過剰な治療を回避する観点から、術前の吸引式組織生検(VAB)による診断が非浸潤癌(Tis)、 とくにlow gradeの場合に、 術後病理もlow gradeにとどまるか否かを検討した。[対象と方法] 2015年10月までの11年6ヶ月間に、術前VABでTisと診断された128例中のlow grade Tis 61例を対象とする。平均52才。非触知は59例。触知2例。画像及び診断方法別に分類し、術後病理と比較検討した。最終的に、画像上の病変の大きさや、生検採取標本の本数を組み合わせて、 どのような条件のもとでは、 術後もlow grade にとどまるのかを検討した。MMGはLORAD M-4、USはHITACHI EUB-7500など、VABはマンモトーム11Gを使用。[結果]〔A群〕MMGカテゴリー(C－) 3以上の石灰化を、MMG(ステレオ)下に生検した群。MMG上の石灰化の範囲は平均1.7cm。VABで採取した標本は平均9.8本。術後病理もlow grade (癌遺残なしを含む)は46%(6/13)。　術後浸潤癌比率31%(4/13)。〔B群〕C－3以上の石灰化をUSガイド下に生検した群。MMG上の石灰化範囲1.6cm(平均)。US上の低エコー域1.1cm(平均)。2例で低エコー域を認めない(点状高エコーのみ)。17例で点状高エコーと低エコー域を認める。1例では点状高エコーを認めない(低エコー域のみ)。VABで採取した標本数は平均6.7本。術後病理もlow grade は75%(15/20)。術後浸潤癌(T1mi 1例含む) 比率15%(3/20)。〔C群〕石灰化を認めないUS腫瘤群。平均腫瘤径0.8 cm。平均標本数5.4本。術後もlow grade 82%(23/28)。術後浸潤癌(すべてT1mi)比率11%(3/28)。術後もlow gradeにとどまる比率は、A群がB＋C群に比較して、 有意(p＜0.05)に低率であった。〔B＋C群〕MMG及びUS上の石灰化や低エコー域、 並びに腫瘤の範囲が1.0cm未満で、USガイド下に採取した標本数が4本以上の条件下では、 術後病理もlow gradeが 97%(38/39)。low gradeでない1例はコメド＋のTisであった。[考察と結語] low gradeの非浸潤癌を、治療の省略が可能と判断した場合、術前のUS上、1.0cm未満の点状高エコー＋低エコー域、又は腫瘤を、VABにて、標本を4本以上採取し、low gradeであった場合には、非常に高い確率(97%)で術後もlow gradeであり、治療の省略が可能となることが強く示唆された。この場合は、Tisの30%(38/128)が治療省略可能となる。他方、ステレオ下に診断されたlow grade Tisは、術後にグレードアップする確率が有意に高く、治療の省略は難しいと考えられた。

DP-2-48-7
low grade DCISは細胞診で診断できるか

[1]たけべ乳腺外科クリニック、[2]高松平和病院病理検査
兼近　典子[1]、安毛　直実[1]、綾野　はるな[1]、松本　昌子[1]、新井　貴士[1]、武部　晃司[1]、佐藤　明[2]

【目的】近年、命にかかわらない乳癌の過剰診断が問題となっており、その第一はlow grade DCISと考えられる。low grade DCIS(NA1)は手術をしなくても生存率に有意差は認められないとの報告もある。当院では、境界病変(flat epithelial atypia:FEA,atypical ductal hyperplasia:ADH)とDCISにおいてintermediate(NA2)~high grade DCIS(NA3)を悪性疾患として診断治療を考え、境界病変とlow grade DCISを同じ分類とし、過剰な治療はせずに慎重に対応している。当院で組織診断した(針生検は除く)境界病変、DCISの術前診断の検討をした。【対象と方法】2010年から2014年の5年間に当院で穿刺吸引細胞診 (FNAC) と外科的切除を施行した境界病変14例DCIS254例を対象とした。DCISは核異型(NA)とFNACの診断との相関をとり、それぞれ細胞所見の見直しを行なった。【成績】境界病変のFNAC結果は検体不適1例、鑑別困難9例、悪性疑い3例、悪性1例であった。DCISではNA1が72例で、良性2例 (3%) 鑑別困難25例 (35%) 悪性疑い30例 (42%) 悪性15例 (20%) NA2は124例で、良性3例 (2%) 鑑別困難22例 (18%) 悪性疑い38例 (31%) 悪性61例 (49%) NA3は35例で、アポクリン化生細胞が大部分のため鑑別困難が1例 (3%) あったが、残り34例は悪性の診断だった。DCISで悪性疑い以上の診断はNA1で62%NA2が80%NA3が97%であった。FNACの見直しでは良性と診断された症例はすべて細胞過少であった。NA1,2のDCISで鑑別困難となった症例は核異型が軽度で構造異型が乏しい、乳頭状集塊で乳管内乳頭腫との鑑別が難しい、二相性の保たれた細胞集塊の混在などが診断困難な原因だった。NA1,2でも緊満感があり均一な核所見のある細胞が低乳頭状、 篩状などの構造異型を保って出現していれば悪性疑い以上の診断は可能であった。NA3は背景に壊死のあるものが多く、核異型は明瞭で悪性と診断するのは容易であった。【結語】DCISには乳頭状、低乳頭状、篩状、充実状、面胞状、匍匐状などの様々な亜型がある。後者ほど核異型が強く悪性度も高い。Low grade DCISには乳頭状、低乳頭状、篩状のものが大部分でNA1とNA2の区別は困難であるが、NA1,2とNA3との鑑別は可能である。術前細胞診でNA1,2のDCISが推定病変となれば、画像所見や病変の広がりなどと考え合わせて、センチネルリンパ節や術後治療の省略も考慮できると考える。

DP-2-49-1
乳癌の初期浸潤メカニズム解明に関する免疫組織学的検討

[1]川崎医科大学　病理学２、[2]川崎医科大学 乳腺甲状腺外科学、[3]東北大学　大学院医学系研究科　病理検査学分野
森谷　卓也[1]、鹿股　直樹[1]、紅林　淳一[2]、鈴木　貴[3]

【目的】初期浸潤癌における癌細胞および間質の形態変化を免疫組織学的に検討して、癌の進展メカニズムを解析する。【材料と方法】最大浸潤径が5mm以下の初期浸潤癌78例について6種類の免疫染色マーカー（p63，uPAR，PAI-1，MMP-2，MMP-9、integrin αvβ6）に対し免疫組織染色を実施した。【結果】腫瘍の浸潤径は0.1～5（平均2.9）mm、リンパ節転移は76例中11例に認められた。p63は筋上皮マーカーであるため、消失していれば浸潤癌と考えた。uPARは非浸潤癌部で72/73例、浸潤癌部では58/64例（90.6%）で、PAI-1は，非浸潤癌部では69/72例(95.8%)、浸潤癌部では56/61例(91.8%)の癌細胞に発現が見られ、発現スコアはいずれも非浸潤癌で有意に高値であった。MMP-2は54/76例(71.1%)、MMP-9は56/76例(73.7%)の間質に発現を認めた。浸潤癌間質にMMP-2発現を認めた例はPgR陽性率が低く、Ki-67LIが高かった。また、MMP-2,、MMP-9ともに浸潤径が大きい例ほど高発現であった。Integrin αvβ6は 27/76例（34.2%）の癌細胞に発現があり、非浸潤癌部（32.4%；24/74例）が浸潤癌部（19.7%；12/61例）より陽性例が多かったが、いずれも他の染色との有意な関連性は得られなかった。【考察とまとめ】uPARやPAI-1は浸潤前段階での基底膜変性などに関与し、浸潤開始とともにmatrix metalloproteinaseが発現を開始する可能性が示唆された。また、MMPが腫瘍周囲のマトリックスを破壊することで、腫瘍がより増殖するためのスペースを生み出し、増殖能が高まる可能性がある。

DP-2-49-2
初期乳癌の進展におけるサブタイプと免疫細胞の相互作用

[1]久留米大学医療センター　病理診断科、[2]JCHO 久留米総合病院　外科・乳腺外科、[3]久留米大学　医学部　病理学講座、[4]久留米大学医療センター　臨床検査室、[5]長崎大学大学院　移植・消化器外科
森田　道[1,5]、山口　倫[1,3,4]、君付　優子[2]、大塚　弘子[2]、山口　美樹[2]、横山　俊朗[4]、江口　晋[5]、田中　眞紀[2]

【背景】我々は第23回日本乳癌学会学術総会において、非浸潤性乳管癌から微小浸潤癌へと進展する段階でtumor infiltrating lymphocyte (TIL) の集簇が著明となり、さらにT1a癌へ進展すると、乳管内癌周囲にはTILが残存するが浸潤部では減少することを報告した。また、その減少の程度はHER2陽性癌に比しER陽性HER2陰性癌で顕著であることから、腫瘍発生の初期段階から腫瘍の進展・駆逐の機序にサブタイプと腫瘍免疫が相互作用を及ぼしている可能性を示唆した。【目的】腫瘍免疫が乳癌発生の初期段階に及ぼす影響についてさらに詳細に検討するためCD8（細胞障害性T細胞）とFOXP3（調節性T細胞）の発現の程度の変遷をサブタイプ毎に解析する。【対象と方法】対象は2007年から2014年に切除され、腫瘍間質の50%をリンパ球が占める高度TILの非浸潤性乳管癌 (DCIS) 25例、微小浸潤癌 (MC) 28例、乳管内進展を主体としたT1a乳癌 (DPI) 28例。各症例でTILが最も多い部0.25mm^{2}中のCD8およびFOXP3陽性リンパ球数とER・HER2の発現の関連を検討する。【結果】ER+HER2-癌において、CD8+細胞数はDCIS、DPIに比し、MCで有意に多かった [中央値; DCIS vs MC vs DPI = 237 vs 393.5 vs 238 ($p < 0.05$)]。FOXP3+細胞数はDCISとMCで差を認めないが、DPIで有意に多かった [中央値；23.5 vs 11.5 vs 42 ($p < 0.05$)]。ER-HER2+癌において、CD8+細胞数はMCで多い傾向を認めたが [中央値；289 vs 460 vs 303 ($p = 0.11$)]、FOXP3+細胞数はDCIS、MCに比しDPIで有意に少なかった [中央値；44 vs 25 vs 10.5 ($p < 0.05$)]。ER+HER2+癌、ER-HER2-癌ではCD8、FOXP3+細胞数に進展段階毎の有意差は認めなかった。【考察】細胞障害性T細胞はER+HER2-、ER-HER2+癌ともに微小浸潤時に最も集簇するが、調節性T細胞はER+HER2-癌では腫瘍の進展にしたがって増多し、ER-HER2+癌では逆に減少することが分かった。このように免疫環境が異なる原因のひとつとして、ER+HER2-癌は核異型度が低く進展に時間を要するため、浸潤径が増大するほど免疫抑制を来し、ER-HER2+癌は異型度・免疫原性ともに高度であり、攻撃性免疫が調節性免疫より強くなる可能性が考えられた。

DP-2-49-3

乳癌原発巣が小さく手術検体標本に深切りが必要であった症例の検討

[1]聖路加国際病院　病理診断科、[2]聖路加国際病院　乳腺外科、
[3]聖路加国際病院　放射線科、[4]横浜旭中央病院　乳腺外科

阿部　江利子[1]、野嵜　史[1]、内田　士朗[1]、宇野　美恵子[1]、山内　英子[2]、
角田　博子[3]、小野田　敏尚[2,4]、鈴木　高祐[1]

【背景と目的】原発巣が極めて小さな乳癌症例の一部では生検で確実に癌が認められたにも関わらず手術標本で腫瘍が認められず、腫瘍径などの病理学的評価で苦心する症例が増加している。本研究では、手術検体で生検瘢痕は認めるが腫瘍がみられなかった症例の臨床病理学的背景について検討した。【対象と方法】2013年4月から2015年10月までの当院で施行された原発乳癌手術のうち、針生検または吸引式組織生検で非浸潤性乳管癌(DCIS)と同定されたが、手術標本で腫瘍が認められなかった26症例を対象とした。手術検体の生検痕の部位で深切りを施行し、腫瘍の有無と生検標本の病理組織学的所見、及び術前の画像所見を再評価した。【結果】26症例の平均年齢は45.0歳(32-56歳)、吸引式組織生検が21例(80.8%)、針生検が5例(19.2%)であり、ステレオガイド下生検は17例(65.4%)、超音波ガイド下生検は9例(34.6%)であった。生検検体での腫瘍の大きさは平均0.56cm(0.05-1.7cm)、生検本数は平均6.0本(3-14本)であり、そのうち腫瘍を認めたのは平均2.6本(1-4本)であった。術前の超音波による画像診断において、生検瘢痕を含めた腫瘍の範囲は平均1.8cm (0-5.6cm)であった。乳房全摘術症例は8例(30.8%)、部分切除術症例は18例(69.2%)であり、標本の切り出しは、全摘標本は7mm、部分切除標本は5mm間隔で行った。すべての症例において手術標本で生検痕を認めたが、深切り(400-3121枚)により腫瘍が確認できたのは16例(61.5%)で腫瘍径は平均0.87cm (0.02-3.5cm) であった。【まとめ】原発巣が小さい場合、生検で診断に十分な量の検体を採取すると、手術検体では腫瘍を認めないことがある。生検痕の部分を深切りして検索するとて確実に腫瘍を切除していることを臨床に伝えることができる反面、40%の症例で腫瘍を確認できず、このような症例をどのように扱うのがよいか、今後の検討が必要であると考えられた。

DP-2-49-4

微小病変の診断における細胞診の役割

[1]がん研有明病院　乳腺センター　外科、[2]がん研有明病院　細胞診断部、
[3]がん研有明病院　画像診断部、[4]がん研究会がん研究所　病理部、
[5]がん研究会有明病院　病理部

森園　英智[1]、池畑　浩一[2]、照屋　なつき[1]、中島　絵里[1]、北川　大[1]、
荻谷　朗子[1]、坂井　威彦[1]、片岡　明美[1]、宮城　由美[1]、何森　亜由美[3]、
國分　優美[3]、五味　直哉[3]、堀井　理絵[4]、秋山　太[5]、岩瀬　拓士[1]、
大野　真司[1]

[はじめに]検診の普及に伴い小さな所見で乳癌が診断され治療する機会が増えている。小さな病変における診断方法はより低侵襲であることが望ましい。病変が大きい場合には薬物療法の適応を検討すべく針生検組織診（core needle biopsyおよびvacume assisted biopsyを含む：以下針生検）が必要であるが、超音波で認識できる小病変に対しては超音波ガイド下穿刺吸引細胞診（以下FNA）を第一選択とし、診断が悪性で、画像所見と整合性が伴い、温存手術が可能であれば針生検を行わずに手術を行っている。[目的]腫瘤径および浸潤径の小さな病変における適切な診断方法を検討する。[対象]2014年1月から12月までに当院で根治手術が行われた原発性乳癌1001例中、臨床病期が、T1b以下（T0　Tisを含む）かつ病理学的浸潤径が5mm以下で部分切除術を施行された103例。[方法]術前、画像診断に引き続いて行われた細胞学的および組織学的診断の内訳について検討した。[結果]FNAのみで悪性として根治術を施行:31例（30.1%）。FNAでは確定診断に至らず診断目的を兼ねて部分切除を施行:5例（4.9%）。FNAでは診断に至らず針生検を行い癌の診断に至った症例:12例（11.7%）。針生検でも診断確定に至らず診断目的を兼ねて部分切除を施行:5例（4.9%）。FNAを行わずに針生検で診断に至った症例:29例（28.2%）。他院にて組織診が行われ診断がついて紹介され手術に至った症例:21例（20.4%）。[考察]FNAなしで針生検を行っていた症例の多くは超音波での描出が困難なためステレオガイド下MMTを施行していた。他院で針生検を行われている症例の多くはFNAが施行されていなかった。針生検が必要になる症例があることは確実であるが、針生検でも診断が難しい場合は、病変が小さいために採取が難しい場合があった。[まとめ]今日の乳腺診療においてFNAの役割は少なくなっているが、超音波で認識できる小病変において低侵襲で低費用のFNAは有用であると考える。

DP-2-49-5

悪性の除外診断目的で施行した乳腺穿刺細胞診で悪性、悪性疑いと判定した症例の検討

[1]大阪ブレストクリニック　医療技術部、
[2]大阪ブレストクリニック　乳腺外科、[3]関西電力病院　病理部

米川　みな子[1]、藤田　倫子[2]、松ノ木　愛香[2]、井口　千景[2]、野村　孝[2]、
山本　仁[2]、芝　英一[2]、河合　潤[3]

【はじめに】乳腺の診断において、画像上、悪性と判定された病変に対してはFNA（穿刺吸引細胞診）が省略されることも多くなってきている。一方悪性の除外診断においては、FNAが欠かせない検査法になっている。そこで超音波所見が、カテゴリー3b以下の病変に対してFNAを施行した中で、検体適正で、悪性疑い、および悪性と判定した症例についての検討を行った。【対象】2014年1月から2015年10月までにカテゴリー3b以下の病変に対してのFNAで、検体適正であった1844例のうち、悪性疑い、悪性と判定し、組織診断がされている115例。【結果】悪性疑いと判定した12例は組織診ですべて悪性だった。悪性と判定した103例は悪性が102例で、1例はMRIで良性よりの診断で、CNBでも悪性病変がなく、外注検体であったため院内での再検で良性、線維腺腫であった。114例の超音波所見はカテゴリー2が1例、カテゴリー3が47例、カテゴリー3aが1例、カテゴリー3bが65例であった。また大きさは1cm以下が55例、1～1.5cmが37例、1.5cm～2cmが14例、2cm以上が8例であった。組織型推定の記載があるものは、乳腺症が36例、線維腺腫が29例、乳頭腫が4例、嚢胞が4例、術後変化が4例、粉瘤が1例であった。組織型は、DCISが40例、浸潤性乳管癌が64例、粘液癌が3例、浸潤性小葉癌が2例、浸潤性微小乳頭癌が2例、アポクリン癌が1例、紡錘細胞癌が1例、悪性リンパ腫が1例であった。なおFNAでDCISを推定した37例中、組織診でDCISであったのが28例で、粘液癌、浸潤性小葉癌、浸潤性微小乳頭癌、悪性リンパ腫はすべて組織型の推定ができた。【まとめ】大きさは1cm以下が45%で、組織型はDCISが35%と多く、またその他の組織型は多岐にわたっていた。そして悪性の除外診断においても、検体適正であれば悪性疑い、悪性とした正診率は99%であった。超音波像、細胞像、組織像あわせて報告する。

DP-2-49-6

当院における葉状腫瘍手術症例の検討

川崎医科大学附属病院　乳腺甲状腺外科

小倉　一恵、山本　裕、岸野　瑛美、菅原　汐織、山本　正利、斎藤　亙、
山下　哲正、太田　裕介、小池　良和、野村　長久、田中　克浩、
紅林　淳一

【はじめに】葉状腫瘍は全乳腺腫瘍の0.3-0.9%と稀な疾患で、また線維腺腫との鑑別が難しく総合的な判断を要する疾患であり注意が必要である。今回当院における葉状腫瘍手術症例について検討した。
【対象と方法】対象は1984年4月から2015年11月まで当院で経験した葉状腫瘍手術症例72症例(初発70例、再発4例(2例は他院で初回手術))とし、臨床像や病理学的特徴について検討した。
【結果】当院での葉状腫瘍の手術症例は、2009年以降、それ以前と比較しておよそ4.7倍(1.5例/年が7.1例/年)に増加した。発症年齢の平均値は41.6歳、腫瘍径の平均値は4.4cmであった。術前病理組織学的診断（針生検）では、線維腺腫2例(5%)、線維腺腫or葉状腫瘍疑い18例(42%)、葉状腫瘍23例(53%)であった。悪性度の内訳は、良性42例(60%)、境界悪性20例(29%)、悪性8例(11%)であった。術式は、腫瘤核出術6例(8.5%)、部分切除(margin≧5mm)59例(84.2%)、乳房切除(Glt含む)5例(7.1%)で、切除断端は陰性が52例、陽性が6例であった。再発は4例(5.5%)に認め、これらについても検討した。初回手術時の悪性度は、良性が2例、境界悪性が2例で、術式は核出が2例、部分切除が2例であり、切除断端は1例陰性でその他3例は不明であった。再発までの期間は、3年が2例、2.5年が1例、1年が1例で、再発後に悪性度が増した症例は2例であった。再発例には全例再手術を行い、その後の再発は認めていない。
【結語】当院における葉状腫瘍手術症例について検討した。文献的考察も加えて報告する。

DP-2-49-7

葉状腫瘍における予定切離マージンと切離断端の関係

[1]東京医科大学　八王子医療センター　乳腺科、[2]八王子乳腺クリニック、
[3]放射線医学総合研究所　重粒子医科学センター、
[4]東京医科大学　八王子医療センター　病理診断部、
[5]川崎医科大学　病理学２
天谷　圭吾[1]、石川　裕子[1]、柴崎　ゆかり[1]、松尾　聡美[1]、三坂　武温[1,2]、
崔　星[3]、芹澤　博美[4]、森谷　卓也[5]、林　光弘[1]

（背景）葉状腫瘍は組織学的には良性・境界病変・悪性の3つに分類されるが、病理学的な悪性度と局所再発のリスクとは必ずしも一致しない。完全切除が局所再発率の減少に大きく関与すると言われている。部分切除を行う場合、乳管内進展は伴わないため、いわゆる円柱状切除にこだわらなくても、周囲に存在するといわれている微小な衛星結節を含めた切除が得られれば完全切除が達成されるが、適切な切離断端の距離については、不明な点も多い。（目的）葉状腫瘍における手術の予定切除マージンと切除標本上の切離縁の関連について検討した。（対象と方法）2009年11月から2015年6月までに葉状腫瘍と診断され部分切除術を施行した17例を対象とした。手術時の予定切除マージンと病理標本上の切離縁までの関連につき、腫瘍-側方断端距離、腫瘍-垂直断端距離および、断端陽性の有無を検討した。断端陽性の定義は切離端への腫瘍の露出とした。また、観察中の局所再発の有無についても検討した。（結果）組織型は良性10例、境界病変4例、悪性3例であった。平均腫瘍径は34.2mm、切除予定マージンは10mmが14例、15mmが1例、20mmが1例、0mmが1例であった。切除標本上の平均腫瘍径は33.8mm、腫瘍-切離縁距離は垂直断端、最短0mm、最長8mm、水平断端では最短0mm、最長17mmであった。断端陽性は2例であり、それぞれ、腫瘍径100mm、予定マージン0mmおよび 腫瘍径57mm、予定マージン10mmであり共に水平・垂直方向断端が陽性であった。経過観察の中央値は928日、切除断端陰性、腫瘍径65mmの1例に対側への再発を認めたが、他の症例には局所再発、遠隔転移ともに認めなかった。（考察と結語）大部分の症例においては10mmのマージンを確保できれば断端陰性を確保できるが腫瘍径が50mmを超える場合は、注意が必要である。

DP-2-50-1

乳癌原発巣の穿刺検体でER蛋白発現が皆無であったものを手術材料で見直す。－そのdiscrepancyと特徴ー

[1]ブレストピア宮崎病院　乳腺外科、[2]ブレストピア宮崎病院　放射線科、
[3]ブレストピア宮崎病院　病理部
駒木　幹正[1]、林　透[3]、船ヶ山　まゆみ[1]、斎藤　智和[1]、玉田　修吾[1]、
前田　資雄[1]、柏葉　匡寛[1]、中原　浩[2]、本田　教子[3]、阿部　勝則[1]

術前治療や手術待機時の治療にも対応ができることから、われわれは術前に行った穿刺組織診で得られた乳癌癌巣の標本(CNB)でレセプター蛋白(ER,PgR, HER2)やKi-67の状況を評価している。しかし、ER/PgR/HER2の陽性発現を見逃すことは単に技術的な問題でなく、症例の治療指針を大きく誤らせることとなる。そこで、今回はER発現に限って、ER発現が全くなかった症例について、術後の手術材料標本でER/PgR発現を再検索し、ER発現との一致状況、不一致症例の特徴を検討した。【対象】2011年～2015年の乳癌根治手術症例で、CNBでER発現が全くみられなかった150例を対象とした。【方法】ER,PgRの発現はAllred Score (AS) によった。ER=0を発現が全くみられなかったものとし、ER or PgR≧4を発現陽性、ER and PgR＜4を陰性とした。再検索でER and/or PgRが陽性となったものを陽転群とし、陰性のままのものを陰性群とした。ER=0, PgR＜4が143例、ER=0, PgR≧4が7例である。【結果】1．再検索でER≧4となったものは15例(10%)、PgR＜4がPgR≧4となったものは8例(5.3%)であった。2.陽転群は14例(9.8%)。3. ER=0, PgR＜4でER陽性となったのは8例(5.6%)であったのに対し、ER = 0,PgR≧4でER陽性となったものは3例 (43%) であった。4.陽転群と陰性群の比較では、陽転群は陰性群に比べて病巣径が大きく、HER2蛋白強発現症例の割合が多かった。組織型には相違がみられなかった。【まとめ】穿刺組織診標本で得られるER発現状況を手術検体で再評価すると、ERの発現が全くなかった症例でも10%の症例でER陽性の結果を得た。その際、PgRが陽性の場合には40%程度がER陽性となった。再検索でホルモン感受性が陽性と判定される症例は癌巣が大きく、HER2蛋白強発現の割合が多い傾向にあった。

DP-2-50-2

乳癌遠隔再発時の体腔液検体における免疫染色

[1]群馬大学医学部附属病院　病理診断科・病理部、
[2]群馬大学大学院医学系研究科　臓器病態外科学、
[3]群馬大学大学院医学系研究科　病理診断学
星川　里美[1]、樋口　徹[2]、荻野　美里[2]、尾林　紗弥香[2]、時庭　英彰[2]、
佐藤　亜矢子[2]、長岡　りん[2]、高他　大輔[2]、堀口　淳[2]、佐野　孝昭[3]、
小山　徹也[1,3]

【はじめに】近年，乳癌再発症例において原発巣と再発巣のsubtypeが異なる症例が存在するため，転移巣のbiomarkerを可能な限り検索し，その結果をもとに治療方針を検討することが望ましいとされている．しかしながら，必ずしも組織生検が可能であるとは限らず，体腔液の貯留のみを認める場合も存在するため，細胞診検体で免疫染色を行う事は重要である．今回，体腔液検体において免疫染色を行い，原発巣とsubtypeを比較したので報告する．
【方法】2012年から2015年までに体腔液検体にて乳癌と診断し，免疫染色を行った12例について検討を行った．免疫染色は細胞転写法，液状細胞診法，セルブロック法にて，自動免疫染色装置を用いて免疫染色を行った．
【結果】体腔液検体は胸水10例，腹水2例であった．原発巣の組織型は浸潤性乳管癌が8例，浸潤性小葉癌が3例，粘液癌が1例であった．腹水の2例はいずれも浸潤性小葉癌であった．原発巣のsubtypeはLuminal typeが11例，Triple negative typeが1例であった．原発巣と比較し，異なるsubtypeを示したDiscordance群は12症例中7例(58%)で認めた．そのうちER, PgRの陰転化を認めた症例が3例，PgRの陰転化を認めた症例が3例，PgRの陰転化とHER2の陽転化を認めた症例が1例であった．Discordance群はすべてLuminal typeであった．初発から体腔液検査までの期間はConcordance群で1-10年(平均4.6年)，Discordance群で2-13年(平均6年)であった．
【まとめ】ER, PgRの陰転化は内分泌療法から化学療法への適切な移行時期を判断する材料となる．また，陽転化が認められれば，治療選択肢の幅を増やすことができる．再発巣ではsubtypeが異なる場合があるため，細胞診検体で免疫染色を行う事は，治療方針決定の一助となり得る．

DP-2-50-3

セルブロックを用いたHER2 DISH検査：再発・転移巣細胞診検体HER2検査の標準化に向けた提案

[1]四国がんセンター　臨床検査科、[2]四国がんセンター　乳腺科
西村　理恵子[1]、青儀　健二郎[2]、高嶋　成輝[2]、高橋　三奈[2]、清藤　佐知子[2]、
大住　省三[2]

【背景】2013年に改訂された、HER2検査についてのAmerican Society of Clinical Oncology/College of American Pathologists (ASCO/CAP) ガイドラインでは、再発・転移巣についてのHER2検査も推奨している。一方、細胞診検査は、胸水・腹水等の生検が難しい検体でも採取が可能であるため転移巣の検体採取方法として適している。しかし、細胞診検体を用いたHER2検査については標準的な方法はない。セルブロックを用いたHER2 dual in situ hybridization (DISH)検査が細胞診検体に有用との報告はすでにあるが、組織検体との比較検討はまだ充分に行われていない。そこで、私たちは乳癌セルブロック検体を用いて、HER2 dual in situ hybridization (DISH)検査を行い、その結果を組織検体の結果と比較した。
【材料と方法】乳癌手術検体54 件の腫瘍部から穿刺吸引にて細胞を採取し、10% 緩衝ホルマリンで16 から28 時間固定後、パラフィンブロックを作製した。その後、Ventana BenchMark ULTRA (Roche Diagnostics)を用いて、HER2 DISH検査を行った。HER2/neu (black) とchromosome enumeration probe 17 (CEP17)のシグナル比は、光学顕微鏡下で観察し、目視で計測した。少なくとも20個の細胞を計測した。
【結果】54件中51件で結果が判定可能であった。51件中45件で組織検体の結果と一致した（一致率, 88%; kappa, 0.705）。シグナル比におけるセルブロックと組織検体間の級内相関係数は0.89 (95% CI, 0.81 - 0.93) で、Pearsonの相関係数 は 0.91 (95% CI, 0.84 - 0.94)であった。
【結論】10%緩衝ホルマリン固定セルブロックを用いたHER2 DISH検査は、乳癌細胞検体のHER2検査として充分実用可能である。

DP-2-50-4

乳房部分切除術における術中迅速組織診を省略できる症例の抽出に関する検討

[1]長崎大学大学院　移植・消化器外科、[2]長崎大学大学院　腫瘍外科、
[3]長崎大学大学院　病理診断科

久芳　さやか[1]、山之内　孝彰[1]、川上　総子[1]、崎村　千香[1]、林田　直美[1]、大坪　竜太[2]、松本　恵[2]、矢野　洋[2]、安倍　邦子[3]、永安　武[2]、江口　晋[1]

【背景】乳癌の乳房部分切除術(Bp)において、乳房断端の術中迅速組織診は断端陽性を減らす方法として有用である。当科での検討でも術中迅速組織診は断端陽性を1/3に減少させる（2014年日本外科学会）。一方で、6割の症例が術中迅速組織診陰性であり追加切除を必要としなかった。迅速診断は病理医への負担が多く、また判定に時間を要し手術時間の延長につながる。【目的】乳房温存療法における術中迅速組織診が不要な群（迅速病理陰性かつ最終病理断端陰性）に関わる因子について検討する。【方法】2007年-2012年までに当院で原発性乳癌に対し根治手術を519例に施行し、Bpは263例、乳房切除術は237例、乳房再建術は19例であった。Bpのうち230例に術中迅速組織診断を施行し、術前化学療法25例と切開生検術5例を除外した、200例を対象とした。術中迅速組織診断は腫瘍摘出後の残存乳房から3～4方向程度採取した。術中迅速病理陰性かつ最終病理断端陰性と臨床病理学的な因子との関連を検討した。統計はFisherの正確検定、Mann-Whitney検定、Cochran-Armitage検定を用いた。【結果】迅速病理陰性かつ最終病理断端陰性症例(A)は136例、追加切除ありもしくは最終病理断端陽性症例(B)は64例であった。年齢、腫瘤触知の有無、MMGでの石灰化の有無、MMGでの腫瘤の有無、リンパ節転移の有無、組織型、病理学的腫瘍径、ER, PgR, HER2に関しては両群間に差を認めなかった。一方で、A群の方がB群に比べMMGでの腫瘍径が小さく（Aの中央値1.3cm(1-1.9cm)、Bの中央値 1.7cm (1.5-2.0cm)、p=0.03)、MRIの病変が小さい傾向にあった(Aの中央値1.4 cm(1.0-1.9cm)、Bの中央値1.7cm (1.1-2.1cm, p=0.06))。CNB標本ではA群の方が核グレード1の割合が多い傾向にあり(A：78, B：60%, p=0.07)、手術標本でも同様であった(A：63%, B：56%, p=0.06)。またB群の方が手術標本のリンパ管侵襲ありの割合が高く(A：35%, B：53%、p=0.02)、リンパ管侵襲がより高度の傾向があった(p=0.07)。【結語】迅速病理陰性かつ最終病理断端陰性症例では、術前にわかる臨床病理学的因子ではMMGやMRIでの腫瘍径が小さく、核グレード1が多い傾向であった。今後はノモグラムを作成・validationを行い、前向きに迅速病理診断の省略を行っていく。

DP-2-50-5

乳房温存術後断端陽性、患者の負担を軽減する方法は？

[1]愛知県がんセンター　愛知病院　乳腺科、
[2]愛知県がんセンター　愛知病院　臨床研究検査科

田中　顕一郎[1]、村田　透[1]、藤井　正宏[1]、不破　嘉崇[1]、中西　速夫[2]

【背景】乳房温存術後断端陽性は追加治療のため患者負担を増大させる。断端陽性を回避する工夫がなされているが、どの方法が最善かコンセンサスはない。今回我々は自施設における断端陽性例を評価､陽性率の減少法を検討した。【方法】2013年1月～2015年11月に当科で温存術後断端陽性となった患者の検討を行う。術直前に腫瘍進展範囲をエコーで確認し20mmのmarginをとって部分切除を実施する。術前のMRIをa)Diffuse type(多発、乳管内進展、娘病巣等),b)Non-diffuse typeに分類する。【結果】2013年1月～2015年11月、当院施行の乳癌手術症例は408例、温存術は131例、断端陽性が31例、追加手術例は13例であった。年毎では全摘術、温存術、断端陽性例、追加切除例はそれぞれ2013年:92(61%),60,14,5例、2014年:95(66%),49,8,6例、2015年:76(69%),34,9,2例であった。観察期間中に追加切除検体に癌の残存を認めた症例（遺残群）は7例、認めなかった症例（非遺残群）は6例であった。組織型は遺残群で浸潤性乳管癌(IDC)1例、浸潤性小葉癌(ILC)2例、非浸潤性乳管癌(DCIS)4例であった。非遺残群ではIDC 4例､DCIS 2例であった。断端陽性が1,2,3,4方向以上が遺残群では2,1,2,2例、非遺残群では3,2,1,0例であった。また断端陽性marginの組織型がIDC,ILC,DCISだったのがそれぞれ遺残群で1,2,4例、非遺残群で1,0,5例であった。レセプターは遺残群でER+HER- 7例、ER+HER+ 0例、ER-HER- 0例、非遺残群でER+HER- 4例、ER-HER+ 1例、ER-HER- 1例であった。MRI所見は遺残群ではa)6例,b)1例、非遺残群ではa)4例,b)2例であった。症例に局所再発・遠隔転移を認めなかった。【考察】年毎の検討で全摘術が増加、温存術が減少傾向にある。無理な温存が減り全摘術になることで追加切除症例が減少傾向にある。MRIはdiffuse typeで断端陽性が多い傾向があり、乳頭方向等、特定方向に造影域のある症例ではMRI所見をより重視しBpをBqに変更し切除範囲を広げることで断端陰性になる可能性がある。DCISやホルモンレセプター陽性例では追加切除が必要である可能性が示唆される。一方、2方向までの断端陽性でmarginの組織型がDCISなら追加切除は不要と思われる。

DP-2-50-6

術前化学療法についての臨床試験における中央病理診断の意義 – KBCSG-TR1213での経験

[1]八尾市立病院　病理診断科、[2]KBCSG-TR12113　中央病理判定委員会、
[3]KBCSG-TR12113（Kinki Breast Cancer Study Group - Transrational Reseach）研究会

竹田　雅司[1]、辻本　正彦[2]、棟方　哲[2]、松並　展輝[3]、高島　勉[3]、森本　卓[3]、吉留　克英[3]、畑　和仁[3]、芝　英一[3]、富永　修盛[3]、西　敏夫[3]、神垣　俊二[3]、中山　貴寛[3]、増田　慎三[3]

【背景】KBCSG-TR1213試験は、HER2陰性乳癌を対象に、nab-PTXとFECの逐次療法の術前化学療法における有効性と安全性を検証する多施設第2相臨床試験である。術前生検病理標本、術後手術標本について、その病理診断の均一性を保証する目的で、関西地区において乳癌病理診断経験の豊富な病理医3名で中央組織判定を行った。その登録症例64例に対する中央判定の結果およびその意義について報告する。【対象・方法】KBCSG-TR1213登録症例64例のHE染色標本、治療前生検(全例)および治療後手術標本(61例)を3名の病理医がそれぞれ独立に診断、その後同時に検鏡しつつ最終的な評価を行った。組織学的な判定項目は、治療前生検標本では組織亜型、リンパ管侵襲、静脈侵襲、浸潤癌の腺管形成、核異型度、核分裂像およびそれらに基づいた、組織学的異型度、核異型度、また腫瘍に対するリンパ球浸潤の程度とした。治療後手術標本では、乳癌取扱い規約に基づく治療効果に加え癌の完全消失(SpCR)､非浸潤癌成分のみの遺残(pCRinv)､癌細胞のごくわずかな遺残(near pCR)、明らかな浸潤癌の遺残(pINV)についても分類した。【結果】3名全員の判定が一致した率は、静脈侵襲、grade分類でない治療効果(SpCR, pCRinvなど)については90%以上、組織亜型、腺管形成の程度、核異型の程度および乳癌取扱い規約に基づく核異型度は50-75%で3名が一致したが、ほかの検討項目に関しては50%に満たない率で3名の評価が一致したのみであった。ただし、核分裂の10.9%を除き3名不一致は10%未満であった。【考察】リンパ球浸潤の程度など基準の明文化が困難な項目で一致率が低かったが、治療後の浸潤癌細胞の残存の有無についてはnear pCRか明らかな癌の遺残かという点を除き完全に一致した。また、3名が一致しなくとも2名一致を含めた率はほとんどの項目で90%を超えており、同時に検鏡して検討を加えることで判定の均一性が担保可能と考えられた。経験豊富な病理医間でも、治療効果予測の基礎となる病理診断項目には一定の率で不一致が生じることから、臨床試験における精度の高い症例評価には中央病理判定が重要と考えられた。

DP-2-50-7

ラジオ波焼灼療法後非切除例の病理学的治療効果判定の有用性と問題点（第４報）

[1]国立がん研究センター中央病院　乳腺外科、
[2]国立がん研究センター中央病院　病理臨床検査科、
[3]防衛医科大学校　病態病理講座

新崎　あや乃[1]、吉田　正行[2]、越智　友洋[1]、岡崎　憲二[1]、椎野　翔[1]、神保　健二郎[1]、麻賀　創太[1]、岩本　恵理子[1]、高山　伸[1]、津田　均[3]、木下　貴之[1]

［背景・目的］早期乳癌へのラジオ波熱焼灼療法(RFA)の有効性の検証と標準化に向けた多施設共同研究が現在、先進医療制度として実施されている。同研究では、RFA後の放射線治療(RT)後に針生検を行い、病理組織学的に生存する乳癌細胞の有無を確認している。RFA術後針生検検体の病理診断上の問題点について、前回学術総会後に評価した症例を加え報告する。［方法］超音波検査で腫瘍径15mm 以下の限局型乳癌患者51例を対象とし、全身麻酔下にセンチネルリンパ節生検（SLNB）を施行後、Cool-tip RFシステムを用いてRFAを施行した。RTを施行し、その3か月後に超音波ガイド下吸引式コア針生検によるRFA　術後評価を行った。組織切片は凍結後にnicotinamide adenine dinucleotide (NADH)-diaphorase染色、HE染色で評価し、固定後に再評価を加えた。［結果］患者年齢中央値は53歳、平均腫瘍径は11.5mmであった。RFA前の病理組織型は浸潤性乳管癌44例（硬癌33、乳頭腺管癌10、充実腺管癌1)、非浸潤性乳管癌が7例で、50例がホルモン受容体陽性・HER2陰性、1例はホルモン受容体陰性・HER2陽性で、SLNBは48例が陰性、3例が陽性であった。術後RTは全例に実施した。針生検では腫瘍辺縁部で平均6.2回、中央部で平均4.2回穿刺を行った。51例中1例は腫瘍の残存が疑われたため、その後乳房部分切除を追加したが、腫瘍の残存は認められなかった。20例では核腫大や核型不整のある乳管上皮を認めたが、反応性異型と判断した。［結語］RT後3か月の段階では、乳管上皮の反応性異型により病変の良悪性の判断が困難な事例があり、慎重な判断が求められる。

DP-2-51-1

当院におけるカテゴリー3（C3）に対するステレオガイド下吸引式生検（STVAB）の成績

大阪ブレストクリニック
藤田　倫子、藤井　直子、竹川　直哉、松之木　愛香、石井　由紀、
井口　千景、野村　孝、山本　仁、芝　英一

【背景/目的】ST-VABはUSで同定できない石灰化病変の生検として有用な方法である。C3の石灰化は良性であることが多いが、乳癌の存在を否定できないため、ST-VABを行うか迷うことがしばしばある。当院ではC3を２段階にわけ、3-2は全例、3-1の中でも悪性を疑う症例、紹介症例をST-VAB施行する方針としている。私たちは当院でST-VABを施行したＣ３症例の石灰化の形状、分布ごとに癌の割合を検討した。【対象/方法】2009年1月～2015年8月までにST-VAB施行した1785例を対象とした。そのうち、Ｃ３と診断した石灰化1171例について【1】２段階評価別（Ｃ３-１vs Ｃ３-２）【2】形状別（微小円形vs不明瞭）【3】分布別（集簇vs区域）に癌の割合を検討した。当院における２段階評価は石灰の個数、密度、均一性、分布角度、片側性、背景濃度をスコア化することで客観的にC3-1とC3-2に分類した。【結果】石灰化のカテゴリーの内訳はC1,2が28例（1.6%）、C3が1171例（66%）、C4が519例（29%）、C5が67例（3.8%）であった。カテゴリー別の癌の割合はC3が11.4%、C4が25.0%、C5が82.1%であった。ST-VABを最も多く施行したC3について検討した結果、【1】C3-1が10%、C3-2が12%(P=N.S.)、【2】微小円形石灰化が10.6%、不明瞭石灰化が10.3%(P=N.S)、【3】集簇石灰化が12.8%、区域石灰化が3.8%(P＜0.01)であった。【1】と【3】を合わせて、C3-2かつ集簇石灰化は陽性割合が13.1%であったが、3-2の区域性石灰化はわずか4.4%であった。【まとめ】Ｃ３においては区域性よりも集簇の石灰化に悪性病変を多く認めた。今回の検討ではC3-1とC3-2での差は小さかったが、C3-2症例はほぼ全例ST-VAB施行しているのに対し、C3-1では多くの症例を経過観察とし、より疑わしい症例にST-VABが施行されたため、C3-1症例は悪性の割合がやや高くなったと考える。カテゴリー3症例の陽性率は高くないが、ST-VABで悪性所見を認めなかった場合でも、確実な組織診断を得ることで、適切なフォローアップ方法を決定することができる。また、当院の分類ではC3-2かつ集簇石灰化は陽性割合が高く、ST-VABを積極的に行うべきと考える。

DP-2-51-2

当院ステレオガイド下マンモトーム生検の事前MLO撮影乳房厚と適応針の検討

山形県立中央病院　中央放射線部
和田　由美子

【はじめに】当院では2006年にステレオガイド下マンモトーム(以下MMT)生検を導入し、よりスムーズに検査が行われるように検討している。スタッフの操作性から通常座位にて、被験者の精神的苦痛を配慮から穿刺部位の見えにくい外側からアプローチすることが多いが、針の大きさや穿刺方向の基準はなく、乳房厚と目標石灰化物の位置関係により検査の中止や延長を経験している。【目的】当院で実施したMMT生検のVAT(圧迫方向に平行)穿刺におけ る、目標石灰化物Ｚ(深さ方向)値の安全採取域を検討し、事前撮影(MLO方向)時乳房厚から適応する針の基準を決定する。【対象・方法】2006年10月から2015年11月まで検査予定となった全423症例を対象に、事前撮影時乳房厚を集計する。VAT穿刺適応376症例に対する生検時と事前撮影時の 乳房厚変動率をスペーサーの有無別に集計し、検体採取可否について調査する。VAT穿刺時の目標Ｚ値及び圧迫板からの距離を各針で集計し、採取できた最小値を調査する。【結果】事前撮影時乳房厚は、全体平均で41.4mm、VAT穿刺適応で平均42.6mm(376症例)、LAT(圧迫方向に垂直)穿刺で平均29.4mm(47症例)であった。生検時と事前撮影時の乳房厚変動率は、スペーサー無時で平均81.4%、(359 症例)、スペーサー有時で平均94.3%(17症例)。採取不可は16症例、その中で目標Ｚ値に関係する理由が５症例、内４症例がスペーサー無で目標Ｚ値が生検時乳房厚と同等、１症例が針の先端側に位置していた。また、スペーサー有で吸引ができない中止理由が１症例あった。各針の最小目標Ｚ値は、11Ｇで 14.51mm、11ＧNewで14.15mm、14Ｇで11.69mm、圧迫板からの距離は、11Ｇで-0.31mm、11ＧNewで3.76mm、14Ｇで0.39mmであった。【考察】目標Ｚ値が針開口部の範囲内でも機械の安全制限がかかること、乳房厚測定誤差から圧迫板と同等高さでは計測の可否に範囲があることが推測された。また、開口部が皮膚表面から出ない限り、皮膚表面付近でも安全に採取できることが考えられた。よって当院のMMT生検基準は、11Ｇでは25mm以上、11ＧNewで23mm以上、14Ｇで20mm以上と考えられた。

DP-2-51-3

超音波ガイド下針生検における鑑別困難症例の検討

[1]独立行政法人　地域医療推進機構　久留米総合病院　臨床検査科診療部、
[2]独立行政法人　地域医療推進機構　久留米総合病院　外科、
[3]久留米大学医療センター　病理診断科、[4]よこやま外科乳腺クリニック、
[5]久留米大学　外科
平井　良武[1]、田中　眞紀[2]、山口　美樹[2]、大塚　弘子[2]、山口　倫[3]、
横山　吾郎[4]、三島　麻衣[5]

USガイド下針生検における鑑別困難症例を検討し報告する。【対象】2009年1月～2015年10月までに施行したUSガイド下針生検3777例(CNB1844例、VAB1933例)【生検結果】USガイド下針生検3777例中乳癌1764例46.7%、鑑別困難123例3.2%(CNB1844例中乳癌1166例63.2%、鑑別困難24例1.3%、VAB1933例中乳癌598例30.9%、鑑別困難99例5.1%)【鑑別困難症例のMMG、US所見】1) MMGカテゴリー：Ｃ１、721例中鑑別困難24例3.3%　Ｃ２、155例中鑑別困難10例6.4%　C3、1103症例中鑑別困難47例4.2%　Ｃ４、880例中鑑別困難31例3.5%、Ｃ５、425例中鑑別困難5例1.1%　2) USカテゴリー：Ｃ２、108例中鑑別困難3例2.7%　C3a、795例中鑑別困難32例4.0%　C3b、1347例中鑑別困難56例4.1%　Ｃ４、1024例中鑑別困難28例2.7%　Ｃ５、484例中鑑別困難4例0.8%　3) US所見：充実性腫瘍2474例中鑑別困難51例2.0%、嚢胞内腫瘍247例中鑑別困難23例9.3%、乳管内病変186例中鑑別困難7例3.7%、低エコー域664例中鑑別困難28例4.2%、構築の乱れ71例中鑑別困難4例5.6%、微細石灰化58例中鑑別困難5例8.6%、小嚢胞集簇48例中鑑別困難5例10.4%【切開生検結果】69例に切開生検を施行した結果、50例に乳癌が検出された。(DCIS34例・乳頭腺管癌5例・硬癌4例・充実腺管癌3例・扁平上皮癌2例・管状癌1例・アポクリン癌1例)US所見は、充実性腫瘍20例、嚢胞内腫瘍10例、低エコー域14例、乳管内病変2例、微細石灰化3例に乳癌が検出され、小嚢胞集簇に乳癌は検出されなかった。【考察】USガイド下針生検における鑑別困難は3.2%で、MMGカテゴリー2(6.4%)、USカテゴリー3b(4.1%)、嚢胞内腫瘍(9.3%)、小嚢胞集簇(10.4%)に高率に認められており嚢胞性病変に対する生検方法の選択と結果の解釈には十分な注意が必要である。鑑別困難症例に切開生検を施行した結果50例に乳癌(大部分DCIS)が検出され、特に超音波カテゴリー4・5の充実性腫瘍、嚢胞内腫瘍に高率に乳癌が検出された。厳重な経過観察、切開生検の施行が必要である。

DP-2-51-4

針生検で乳頭腫と診断された病変における乳癌,ハイリスク病変へのupgrade率の検討

[1]兵庫県立がんセンター　乳腺外科、[2]兵庫県立がんセンター　病理診断科、
[3]兵庫県立がんセンター　放射線診断科
広利　浩一[1]、佐久間　淑子[2]、松尾　容子[1]、三木　万由子[1]、田根　香織[1]、
高尾　信太郎[1]、橋本　知久[3]

針生検で乳頭腫と診断された病変を切除すべきかについては，一定の見解はない．また,その自然史は十分には明らかにされていない．[目的]当院において針生検で診断された乳頭腫に関して，外科的生検を行ったものupgrade率に関してretrospectiveに検討を行う．[対象と方法] 2005年４月から2015年10月までに診断を行った51症例53病変を対象．これらの経過観察の中央値38ヶ月（0-198）CNB直後に外科的生検を行ったものをA群，経過観察の方針としたものをB群とした．またA群およびB群でも後日,再度の生検を行い,最終的にハイリスク病変（atypical ductal hyperplasia, lobular neoplasia）もしくは乳癌へのupgradeが認められた症例(upgrade群)とupgradeしなかった症例(no upgrade群)に関して検討．検討項目は年齢,腫瘤径，病変の部位,病変の個数,生検手技,画像所見,臨床症状,乳癌既往歴．またCNB後に同側並びに対側乳房に累積乳癌発症率を求めた．統計解析はMann-Whitney U test, Pearson's chi-square test,いずれも危険率5%で検定．Kaplan-Meier法にて累積がん発症率を算出．[結果] CNB後に外科的切除生検行ったもの(A群）18病変のうち5例（28%）でDCISへのupgradeが認められた．経過観察を行っていたB群 35病変のうち,3例(9%)において後日，生検（1～8.3年）を施行．1例でハイリスク病変,2例でDCIS,IDCへのupgradeが認められた．両群で7例（13%）においてupgradeが認められた．A群とB群と比較し,有意であった因子は腫瘍径,腫瘍の局在，超音波検査でのカテゴリー，乳癌既往歴であった．up grade群とno upgrade群を比較し,有意であった因子は腫瘍径，病変の個数，乳癌既往歴のみであった．A群で,乳頭腫外科的生検後,同側乳房に乳癌の発症が１例，またB群で対側乳房に乳癌の発症を１例に認めた．乳頭腫と診断されてから，10年での同側乳房に乳癌が発症するのは21.1%,対側乳房では11.1%であった [考察] 全例,外科的生検を行う必要があるのかは,欧米では未だに議論があるところである．[結語] 針生検で乳頭腫と診断された病変において，乳癌，ハイリスク病変を併存している症例が10%を超える割合で認められたことから，外科的生検の適応についての慎重な検討を要する．また長期間に渡る経過観察も必要である．

DP-2-51-5
超音波エラストグラフィのFLR値と乳腺細胞診における診断率の検討

日本大学　医学部　乳腺内分泌外科
鈴木　周平、櫻井　健一、安達　慶太、原　由起子、長島　沙樹、天野　定雄、榎本　克久、平野　智寛、飯塚　美沙都、和賀　瑛子、小野　容子、藤原　麻子

【背景】乳腺超音波においてエラストグラフィが開発されたことにより、従来の方法では得られなかった腫瘤の硬さという情報を得ることができるようになった.腫瘍の質的診断における新たな指標として期待されているが、視覚的な評価であること、施行者の手技により変動が大きいといった問題点が挙げられる.その為、近年ではより定量的な指標としてFLR(Fat Lesion Ratio)を用いた測定法が使用されるようになってきている.【目的】乳腺腫瘤のFLR値と細胞診の診断率の相関を検討し、FLRが生検におけるデバイス選択の決定因子に成り得るかを検討した.【対象】乳腺超音波検査で腫瘤性病変を認め穿刺吸引細胞診を施行した101例を対象とした.【方法】乳腺腫瘤に対し超音波エラストグラフィを施行しFLRを測定した.FLRは脂肪のひずみ平均を腫瘤部位(ROI)のひずみ平均で割った比として算出した.Cut off値は4.5とし、4.5以上をA群、4.5未満をB群とした.両群において穿刺細胞診で十分な細胞成分を得られ診断が可能であった割合を算出し検討を行った.統計学的検定はχ2乗検定を用い、p＜0.05を有意差ありと判定した.【結果】A群においては診断可能18例(class1:0例、2:14例、3:2例、4:0例、5:2例)検体不適は8例、診断可能であった割合は69.2%であった.B群では診断可能だったのが46例(class 1:1例、2:41例、3:4例、4:0例、5:0例)、検体不適は29例、診断可能であった割合は61.3%であった.両群を比較したところ有意な検体不適率の差は認めなかった.尚診断可能であった症例のうちclass 3以上はA群で22.2%、B群8.6%であった.【結語】FLRにおいて高値を示す症例でも穿刺吸引細胞診の検体不適率は変わらず、また悪性を疑う比率は高率であった.乳腺超音波エラストグラフィは単独で病変の良悪性を診断することは難しいと報告されており、補助診断としての位置づけであるが、本研究の結果からFLR高値であっても細胞診の適応を狭めるものではないと考えられた.

DP-2-51-6
VABの適応を考える

白水乳腺クリニック
白水　光紀、横江　亜沙子、矢次　直子、田代　美智子、溝口　美和子、武田　波江

【背景】乳癌を診断する為の組織検査は、通常、Core needle biopsy（CNB）、Vacuum assisted biopsy（VAB）、摘出生検が用いられる。当院では、超音波下に穿刺可能な症例はCNBを中心に行っており、ほとんどの症例で診断可能である。当院でのVABの使用は限定的であるが、VABを中心に行っている施設があるのも事実である。VABは、CNBに比べると挫滅の少ない組織を比較的多く採取できるメリットがあり、診断率がやや高くなる可能性があるが、約4倍も高価であり、患者さんのメリットを考えた時、診断が付くのであれば第一選択はやはりCNBとなる。しかし、CNB で診断できなかった症例も少数見られるのも事実である。組織検査は、組織を採取する技術、組織の挫滅や採取量、診断する病理医の能力などの原因によって診断が確定できなくなる。1度の組織検査で診断がつかない事は、患者さんにとって心理的、時間的、経済的デメリットである。【目的】VABの適応を明らかにすることを目的とする。【対象、方法】平成15年11月～H27年10月の12年間に、当院で検査を施行し乳癌と診断された1450例のうち、CNBを施行した1390例を対象とした。この1390例のうちCNBで診断が確定せずに、更なる検査が必要になった症例を洗い出し、この症例がVABの適応となる可能性のある症例であると仮定した。CNBで診断ができなかった症例に対して、施行された更なる検査内容、超音波所見の特徴、病理診断を報告する。【結果】CNBを施行した乳癌症例1390例中の54例（3.9%）が確定診断できていなかった。その後施行された更なる検査は、手術:31例、ST-VAB:7例、再CNB:5例、US-VAB:1例、病理2nd opinion:1例、不明:9例であった。最終病理結果は、DCIS:34例、乳頭腺管癌:17例、浸潤性小葉癌:1例、LCIS:1例、充実腺管癌:1例であった。超音波所見は、乳腺症かDCISか迷う低エコー域、乳管内腫瘍（嚢胞内腫瘍）、石灰化病変がほとんどであった。【結語】CNB で診断できなかった症例の超音波所見の特徴を明らかにする事ができ、VABの適応をある程度絞り込む事ができた。この結果をもとに、今後CNBに偏りすぎる事なく、症例に応じたVABの使用を考慮したい。

DP-2-51-7
乳癌遠隔転移巣の生検：CTガイド下骨生検は有用か

[1]がん研究会有明病院　画像診断部、
[2]がん研究会有明病院　乳腺センター　乳腺外科、
[3]がん研究会有明病院　乳腺内科、[4]がん研究会有明病院　病理部、
[5]がん研究会がん研究所　病理部、[6]がん研究会有明病院　乳腺センター
五味　直哉[1]、國分　優美[1]、荻谷　朗子[2]、宮城　由美[2]、岩瀬　拓士[2]、小林　心[3]、深田　一平[3]、伊藤　良則[3]、堀井　理絵[4]、秋山　太[5]、大野　真司[6]、松枝　清[1]

【背景と目的】乳癌診療ガイドラインで遠隔再発巣と思われる病変が乳癌由来と断定できない場合、また乳癌由来と断定できても原発巣のER、PgR,、HER2が不明または信頼性が低い場合には生検を考慮するべきとされている。乳癌の遠隔転移で最も頻度が高い骨転移に対する骨生検は、従来open biopsyが行われてきたが、侵襲の少ないCTガイド下骨生検も用いられる。CTガイド下骨生検の有用性について検討した。【対象と方法】2011年2月～2015年11月に乳癌術前、術後の骨病変に対してCTガイド下骨生検を行った57例（術前4例、術後53例）。病変の部位は椎体・仙骨24例、骨盤骨17例、胸骨7例,その他9例である。生検はCTガイド下に骨生検針もしくはセミオートマティックタイプの組織生検針を用いて行った。生検の成功率・正診率、原発巣と骨転移巣のER, PgR, HER2の不一致率を検討した。【結果】57例中診断に充分な組織が採取できなかったのは6例（3例で異型細胞を検出）で、病理診断可能であったのは51例（89.5%）であった。51例中43例が乳癌の骨転移で、5例は他臓器癌の骨転移、3例は組織診断で転移陰性であった。合併症は認められなかった。原発巣と骨転移巣でER, PgR, HER2の比較が可能であったのは39例で、不一致率はERが2例（5.1%）、PgRが15例（38.5%）、HER2が1例(2.6%)であった。【まとめ】インターベンションの手法を用いたCTガイド下骨生検により乳癌関連骨病変の約90%で他臓器癌の骨転移を含めた病理診断が可能で、治療法の選択を含めた患者の利益が期待できる。CTガイド下骨生検の普及が望まれる。

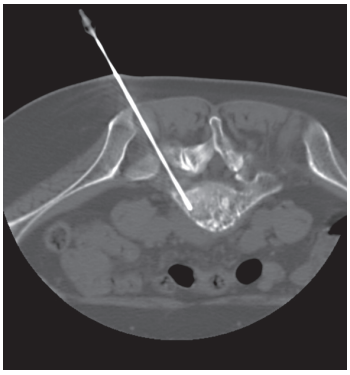

DP-2-52-1
転移再発乳癌に対するタキサンとS-1の比較試験(SELECT-BC)のサブ解析と有害事象の経時的変化

[1]さいたま赤十字病院　乳腺外科、
[2]国立がん研究センター東病院　乳腺・腫瘍内科、
[3]四国がんセンター　乳腺科・化学療法科、[4]虎の門病院　臨床腫瘍科、
[5]東北薬科大学病院　乳腺外科、[6]杏林大学医学部付属病院　乳腺外科、
[7]仙台医療センター　乳腺外科、[8]くまもと森都総合病院　乳腺外科、
[9]立命館大学　生命科学部　生命医科学科、[10]中央大学人間総合理工学科
斎藤　毅[1]、向井　博文[2]、原　文堅[3]、松原　伸晃[2]、高野　利実[4]、朴　英進[5]、井本　滋[6]、渡辺　隆紀[7]、西村　令喜[8]、下妻　晃二郎[9]、大橋　靖雄[10]

【背景】SELECT-BCでS-1群（S群）のタキサン群(T群)に対する全生存期間(OS)の非劣性と優れたQOLが証明され、HER2陰性転移・再発乳癌の1次化学療法にS-1という選択肢が増えた中、より個別化した薬剤選択が期待される。【方法】対象患者618名をT群とS群とに1:1に割付けた。割付調整因子として、ホルモン受容体(HR)の有無、肝転移(LM)の有無、無再発期間（DFI: 2年≧、2-5年、5年≦)、他を設定した。複数の同因子が重なる場合を組合せ、HR+LMとHR+DFIをサブタイプ(+1因子解析)とし、HR+LM+DFIを、サブタイプ(+2因子解析)とし検討した。また、感覚性神経障害、悪心などの有害事象(AE)の経時的な発現頻度の変化を検討した。【結果】両群間で割付調整因子の割合に差はなかった。サブタイプの組合せ毎に、T群を標準治療群(参照群)とし、S群のOSのハザード比を表に示す。HR陰性で、肝転移が有り、DFIが短い場合は、S-1よりもタキサンが有利な傾向だった。AEでは、悪心はS群ではday15に20%を超す頻度で発現、以後漸増し6か月で30%を超え安定した。T群は、S群を常に約10%下回り推移した。感覚性神経障害では、T群では5か月目までに50%近くまで漸増し安定した。S群は常時10%以下だった。【結論】サブ解析の限界があるものの、トリプルネガティブ乳癌では、DFIの長短や肝転移の有無が、治療対象をより個別化する指標になりうる。また、蓄積性が問題となるAEの経時的な発現頻度情報は経過の予見性を高め、時宜を得た副作用管理と共に服薬アドヒアランスを改善する。

表：T群を標準治療群（参照群）とした場合のS群のOSのハザード比と（95%信頼区間）

サブタイプ（＋1因子解析）			
	HR陽性	HR陰性	
肝転移あり	1.3 (0.90-1.87)	1.09 (0.51-2.34)	
肝転移なし	0.78 (0.58-1.07)	1.45 (0.93-2.26)	
	HR陽性	HR陰性	
DFI 2年≧	0.78 (0.41-1.48)	1.76 (0.96-3.20)	
DFI 2-5年	0.93 (0.63-1.37)	1.57 (0.81-3.03)	
DFI 5年≦	1.09 (0.73-1.64)	0.56 (0.16-2.00)	
サブタイプ（＋2因子解析）			
HR陽性			
	DFI 2年≧	DFI 2-5年	DFI 5年≦
肝転移あり	0.66 (0.22-2.00)	1.40 (0.75-2.60)	1.69 (0.89-3.20)
肝転移なし	0.84 (0.38-1.84)	0.71 (0.43-1.18)	0.78 (0.45-1.35)
HR陰性			
	DFI 2年≧	DFI 2-5年	DFI 5年≦
肝転移あり	2.96 (0.75-11.75)	1.52 (0.17-13.3)	0.091 (0.0073-1.14)
肝転移なし	1.68 (0.85-3.32)	1.91 (0.90-4.08)	0.67 (0.14-2.98)

DP-2-52-2

TIL関連遺伝子アッセイを用いた化学療法効果予測および予後予測に関する検討

[1]岡山大学大学院　医歯薬学総合研究科　消化器外科学、
[2]岡山大学病院　乳腺・内分泌外科、
[3]東海大学　医学部　外科学系　乳腺内分泌外科、
[4]日本大学　医学部　病態病理学系病理学分野、
[5]岡山大学病院　緩和支持医療科

河内　麻里子[1,2]、岩本　高行[1,2]、新倉　直樹[3]、溝尾　妙子[2]、野上　智弘[2]、枝園　忠彦[2]、元木　崇之[1,2]、増田　しのぶ[4]、土井原　博義[2]、藤原　俊義[1]、徳田　裕[3]、松岡　順治[1,2,5]

【目的】近年、乳癌における腫瘍免疫関与の重要性が指摘され、化学療法に対する効果予測および予後予測因子として、免疫染色によるTumor Infiltrated Lymphocytes (TILs)の検討が報告されている。特に既存の多遺伝子アッセイによる予後予測・治療効果予測が困難なER 陰性乳癌において、その有用性が期待されているが、一方で、免疫染色は病理医や施設間での再現性が得られにくく、その確立には課題が多い。そこで、再現性・客観性の得られやすいcDNA マイクロアレイを用いたTILs 関連遺伝子アッセイを構築し、その効果予測能および予後予測能を検討した。
【対象と方法】研究包括同意がある40検体からのcDNAマイクロアレイデータとそれに対応するパラフィンブロックを用いた。Class comparison test (p ＜0.001) を用いて、免疫染色TILsを0%と50%≦に関連する22遺伝子群を抽出し、TILs related genomic signature (TILs-GS)とした。 続いて、Luminal-low (ER/PgR 陽性、HER2 陰性、低増殖能)、Luminal-high (ER/PgR 陽性、HER2 陰性、高増殖能)、HER2陽性 (HER2+)、トリプルネガティブ(TN: ER/PgR 陰性、HER2 陰性)の4 サブタイプに分類し、各サブタイプにおけるTIL-GSの発現レベル、予後予測能ならびに化学療法の効果予測能について検討を行った。Public databaseに登録されている全身療法未施行例、タモキシフェン治療例とアンスラサイクリンおよびタキサンを含む術前化学療法を施行されたstageI-III原発性乳癌症例のdatasetを用いた。
【結果】TIL-GSはTNおよびHER2陽性乳癌において、ER陽性乳癌よりも有意に高い発現がみられた(p ＜0.001)。 化学療法の効果予測ではLuminal-lowを除く3つのサブタイプ (Luminal-high, HER2陽性ならびにTN) では、術前化学療法による病理学的完全奏功 (pCR) が得られた症例において、TIL-GSは有意に高い発現がみられた(Luminal-high: p = 0.013, HER2陽性: 0.005, and TN: 0.016)。術後化学療法を施行しなかった症例では、Luminalタイプは増殖能に関わらず、TIL-GSによる予後予測はできなかった。HER2陽性では、TIL-GSが高い症例は低い症例と比較し有意に予後良好であったが(p = 0.001)、TNでは有意差はみられなかった(p = 0.621)。
【結論】TIL-GSは乳癌サブタイプによっては予後や抗がん剤の効果と関連があった。TIL-GSは、再現性・客観性のある予測因子として、さらなるvalidationが必要である。

DP-2-52-3

授乳、出産は乳癌のリスクを低減する。また乳癌の再発、死亡も低減する

[1]札幌ことに乳腺クリニック、[2]東札幌病院、[3]北広島病院、
[4]札幌医科大学医学部第一外科、[5]札幌医科大学医学部公衆衛生

増岡　秀次[1]、三神　俊彦[1]、堀田　美紀[1]、桜井　美紀[1]、吉田　佳代[1]、白井　秀明[1]、下川原　出[1]、浅石　和昭[1]、大村　東生[2]、亀嶋　秀和[2]、三原　大佳[2]、野村　直弘[3]、九冨　五郎[4]、島　宏彰[4]、前田　豪樹[4]、里見　蕗乃[4]、森　満[5]

【はじめに】授乳による育児をした後に乳がんを発症した女性は、授乳しなかった女性に比べて、がんの再発およびがんによる死亡の可能性が低いことがわかった。米カイザーパーマネンテ研究部門（オークランド）のMarilyn Kwan氏らの研究で、研究論文がJNCIオンライン版に4月28日掲載された。【目的】授乳、出産は乳癌発症のリスクを低減する。この度は、乳癌を発症した女性の授乳、出産の再発、死亡への影響について検討する。【対象および方法】当院で手術を施行した非浸潤癌、両側乳癌、StageIVを除く原発乳癌3,104例を後方視的な解析の対象とした。年齢は21歳から89歳、平均54.8歳である。平均観察期間は9.17年である。予後はKaplan-Meier法にて求め、検定はLogrank(Mantel-Cox)を用いた。【結果および考察】1ヶ月でも授乳のある者を、授乳「有り」とした。有りの者は2,053例、無しの者は1,051例である。出産については、出産有りが2,407例、無しは697例である。授乳については、無病生存率では有りの症例は有意の傾向を持って再発を遅らせたが、累積生存率では有意差を認めなかった(p=0.0581, p=0.1096)。また出産についても、無病生存率では有りの症例は有意差が、累積生存率では有意差を認めなかった(p=0.0371, p=0.4624)。閉経状況別検討では、閉経後では、授乳、出産ともに無病生存率、累積生存率ともに有意を認めなかった(p=0.7181, p=0.4316, p=0.7940, p=0.1335)。しかし閉経前では授乳、出産ともに有意差を認め再発、死亡を抑制した(p=0.0270, p=0.0015, p=0.0283, p=0.0239)。また乳癌発症年齢の検討を行った。授乳は、閉経前では、授乳ありは44.5歳、なしは42.1歳で、有意を持って授乳の発症年齢が遅かった（t検定、p＜0.0001）。閉経後も同様で、ありは63.4歳、なしは61.2歳で有意差を認めた（t検定、p＜0.0001）。出産は、閉経前では、ありが44.5歳、なしが41.6歳と有意を持って出産の発症年齢は遅かった（t検定、p＜0.0001）。閉経後も同様で、　ありは63.1歳、　なしは61.0歳で有意差を認めた(p=0.0003)。出産はともに、閉経前、閉経後ともに有意を持って乳癌の発症年齢を遅延させている。授乳、出産は乳癌の発症リスクを抑制するばかりでなく、乳癌の発症を遅らせ、乳癌罹患の際には、閉経前では予後を改善する。授乳には生涯の月経周期数が減るなど多くの理由で保護作用があると考えられている。出産しその後の授乳が勧められる。

DP-2-52-4

サブタイプ別にみた術前化学療法治療感受性と予後との関連

[1]聖路加国際病院　乳腺外科、[2]聖路加国際病院　放射線科、
[3]聖路加国際病院　病理診断科、[4]昭和大学　乳腺外科

高橋　侑子[1]、林　直輝[1]、竹井　淳子[1]、吉田　敦[1]、角田　博子[2]、鈴木　高祐[3]、中村　清吾[4]、山内　英子[1]

背景：術前化学療法 (NAC) 施行原発乳癌において、トリプルネガティブ乳癌等では病理学的完全奏功(pCR)を得れば予後改善となるが、ホルモン受容体(HR; ER and/or PgR)陽性乳癌ではpCRは予後を改善しないと報告されている。しかし、pCRを得られなくてもNAC後腫瘍径の縮小およびリンパ節転移の消失と予後改善の関連は不明である。
目的：NAC施行原発乳癌で、化学療法感受性として腫瘍径 (T因子)、リンパ節転移 (N因子)の変化と予後の関連をsubtype別に明らかにすること。
対象と方法：対象は2001年1月から2010年12月にNAC後手術を施行した原発乳癌719例。HR陽性乳癌を核グレード (NG)で二群に分類し、全患者をHR+/HER2-/NGlow(1/2), HR+/HER2-/NGhigh(3), HR+/HER2+, HR-/HER2+, HR-/HER2-(TN)の計5つのsubtypeに分類した。pCR、NAC前後でのT因子の変化(downstage (DS)の有無)、N因子の変化(cN0/ypN0, 転移消失群cN1-3/ypN0, 残存群cNany/ypN+)と無病生存期間 (DFS)、全生存期間 (OS)の関連を後向きに比較した。
結果：　年齢中央値49歳。HR陽性493例 (68.6%)、HER2陽性 166例(23.1%)。pCRは非pCRと比べて、TNでDFS、OS (共にp=0.001)、HR-/HER2+でDFS、OS (p=0.047, 0.025)共に有意に予後良好であった一方、他のsubtypeで差を認めなかった。この結果より、TN及びHR-/HER2+は非pCR症例のみ、他subtypeはpCR例を含む全症例でT、N因子変化と予後を比べた。HR+/HER2-では、NGlowでT因子はDFS、OS共に差を認めなかった一方、NGhighではDS群が非DS群よりDFS(p=0.015)を延長したがOSは差がなかった。N因子はNGlow、high共に、転移消失群が残存群と比べてDFS(p=0.004, 0.006)を延長しOS(p=0.055, 0.077)も傾向を認めた。HR+/HER2+、HR-/HER+は、T、N因子共予後に寄与しなかった。TNではT因子DS群は非DS群よりDFS、OS(p=0.003, 0.001)共に延長を認め、N因子転移消失群は残存群よりDFS(p=0.045)を延長したがOSに差を認めなかった。
結語：NAC施行原発乳癌では、TN、HR-/HER2+でpCRは予後良好因子であるが、TNでは非pCRでもT、N因子変化が予後に寄与する一方、HR-/HER+はpCRを得られなければ予後に寄与しない可能性が示唆された。またpCRが予後因子でないHR+/HER2-では、リンパ節転移消失で予後改善が示唆され、特にNGhighでは原発巣縮小も予後に寄与すると示唆される。 以上より、subtype別の予後因子を考慮し、予後不良群を標的にした新たな治療戦略が必要と考える。

DP-2-52-5

トリプルネガティブ乳癌の術前化学療法におけるandrogen-receptor splice variant-7 (AR-V7) 発現の検証

[1]大阪市立大学大学院　腫瘍外科、[2]大阪市立大学大学院　診断病理学、
[3]国立がん研究センター　先端医療開発センター免疫TR分野

浅野　有香[1,3]、柏木　伸一郎[1]、後藤　航[1]、倉田　研人[1]、森崎　珠実[1]、野田　諭[1]、高島　勉[1]、小野田　尚佳[1]、大澤　政彦[2]、西川　博嘉[3]、大平　雅一[1]、平川　弘聖[1]

【目的】近年，トリプルネガティブ乳癌 (TNBC) は遺伝子発現プロファイルにより7種類のサブタイプに細分類されることが示されている．そのひとつとしてアンドロゲンシグナリングが鍵となるluminal androgen receptor (LAR) サブタイプが同定されており，androgen receptor (AR) 陽性TNBCとの関連も示唆されている．また抗アンドロゲン剤による海外第II相試験が行われるなど，AR陽性TNBCに対する新たな内分泌療法の可能性に期待されている．一方で，androgen-receptor splice variant-7 (AR-V7) は，去勢抵抗性前立腺癌 (CRPC) の原因として指摘されている．免疫組織学的検討においても，AR-V7発現はCRPCにおける予後不良因子であることが報告されている．本研究ではAR-V7発現を焦点とし，乳癌neoadjuvant chemotherapy (NAC) における発現意義をサブタイプ毎に層別化して検討した．【対象と方法】2007年から2013年にFEC followed by weekly paclitaxel ± TrastuzumabのレジメでNACを行った177例を対象とした．ER, PR, HER2, Ki67の発現から乳癌intrinsic subtypeを同定し，抗AR-V7抗体 (monoclonal, dilution 1:100, A & G Pharma.) を用いて免疫組織化学的検討を行った．【結果】NAC症例177例のうち43例 (24.3 %) がAR-V7発現陽性であり，AR-V7陰性例と比較して有意にTNBC (p < 0.001) やホルモン受容体陰性乳癌 (p = 0.001) が多く，Ki67 indexが高く (p = 0.035)，pCR率が高かった (p ＜0.001)．さらにTNBC 61例およびホルモン受容体陽性乳癌80例では，AR-V7発現陽性症例は陰性例と比較して有意にpCR率が高かった (p = 0.008) (p = 0.018)．TNBC症例の予後解析では，AR-V7陽性例は陰性例と比較して有意に無病生存期間 (p = 0.016, log-rank) および全生存期間 (p = 0.026, log-rank) の延長が認められた．しかしながら，その他のサブタイプではこれらの差は認められなかった．さらにTNBC 61例において，単変量解析においてはAR-V7発現が陽性であることは無病生存期間の延長に寄与していた (p = 0.044, HR = 0.121)．【結語】AR-V7発現は乳癌NACにおいて治療効果予測マーカーとなり，TNBCにおいて特に高い化学療法感受性を示した．

DP-2-52-6
乳癌術前化学療法の効果予測因子としてのリンパ球浸潤とFOXP3

[1]昭和大学　医学部　乳腺外科、[2]昭和大学江東豊洲病院　乳腺外科
沢田　晃暢[1]、中村　清吾[1]、明石　定子[1]、桑山　隆志[1]、橋本　梨佳子[1]、垂野　香苗[1]、井出　佳美[1]、増田　紘子[1]、池田　紫[1]、小杉　奈津子[1]、佐藤　大樹[1]、阿多　亜里沙[1]、中山　紗由香[1]、殿内　祐美[1]、吉田　美和[2]、榎戸　克年[2]、高丸　智子[2]

（背景）　乳癌周囲に浸潤するリンパ球と化学療法の効果との関係は、以前から広く研究されてきた。リンパ球浸潤が多いほど化学療法の効果が高いことは漠然と知られてはいるが、臨床に応用されるほど優れた指標にはなっていない。さらに制御性T細胞のマスター遺伝子として知られているFOXP3も同様に、術前化学療法の効果因子として研究段階である。　今回、サブタイプ別にリンパ球浸潤とFOXP3, Ki67の関係を調べ、術前化学療法効果予測因子として臨床応用の可否を検討した。（方法）当院で術前化学療法時に使用した126例の針生検標本を対象とした。まず、H.E.染色でリンパ球浸潤(L-inv)の程度を測定した。さらにER, HER2, FOXP3, KI67, の免疫染色を行い、化学療法終了後の効果（特にpCR）と比較して、サブタイプ別のFOXP3染色強度との関係を検討した。L-invは3段階に分類し、FOXP3は免疫染色を行い、hot spotで陽性数をカウントした。なお、カットオフ値はROC曲線から同定した。（結果）全症例でのpCR 率は、L-inv3（リンパ球浸潤が高い）の場合でL-inv 1or 2（リンパ球浸潤が中等度もしくは低い）よりも有意に高かった（p=0.02）。ER(+), (-) 別ではER(-)で有意に(P=0.009)高かった。FOXP3のカウント数では84を境(P=0.001)に、さらにKI67では40%を境にpCR率が有意に高かった。これらをさらにサブタイプ別に検討した。FOXP3についてサブタイプ各々でROC曲線を作成しカットオフ値を決めた。Triple Negative 32症例のうち、カットオフ値134以上では10例中9例がpCRであった（P=0.001）。 HER2 Type 27症例ではカットオフ値64以上のpCR率が13例中7例であった（P=0.0021）， Triple PositiveでもP=0.001とFOXP3が高い場合には、有意にpCR率が高かった。また、多変量解析においてもFOXP3は独立した因子であった。　ただし、Luminal Typeだけは、FOXP3単独でpCR率の有意差を確認できなかったが、Ki67＞40%の症例と合わせて解析すると症例数が少ないものの有意差を認めた。（考察）リンパ球浸潤とともに癌周囲へ出現するFOXP3の免疫染色によるカウント数は、TN, HER2 Type, TPでpCR率と有意に相関しており臨床応用を強く期待できる結果であった。ただし、Luminal typeではFOXP3のみではpCR率との有意差を認めず、Ki67を加えることによって、臨床応用できることが期待された。

DP-2-52-7
LDLの高値は乳癌のER、PgRの陽性率を下げる

[1]札幌麻生乳腺甲状腺クリニック、[2]ジェネティックラボ病理解析センター
亀田　博[1]、小宮　裕文[1]、高木　芳武[2]

【はじめに】2013年、Erik R. Nelsonらは,マウスモデルでCYP27A1によるコレステロール代謝産物27HCがER依存性乳癌リスクを高め、LXR依存性に肺転移を来すことを報告した。脂質プロファイルと乳癌発症、進行については多くの報告がなされているがcontroversyである。Nelsonらの報告後、Catarina Rodrigues dos Santosらは「診断時の血清LDLは乳癌増悪の予測因子である」と報告した。今回、当院での乳癌診断時の脂質プロファイルと他の因子との相関と予後との関連について調べ、興味ある知見を得たので報告する。【対象と方法】当院でLDLが測定可能になった2007年9月から平成12年12月までの原発性乳癌症例556例。このうちスタチンによる既治療例107例を除外した449例を対象とした。これらについて診断時LDL、HDL、TC、TGを測定し、年齢、閉経、BMLや乳癌の病理学的因子との相関を調べた。LDLについては、dos Santosらに従いT1（≦117mg/dl)、T2(＞117, ≦144mg/dl)、T3(＞144mg/dl)の3群にわけて、諸因子との相関、DFS、OSを求めた。統計ソフトはR3.0.2を用いた。【結果】LDL､TC､TGは生活因子（年齢、閉経、BML）と正の相関がみられた。HDLと生活因子には逆相関がみられた。LDL、TC、TG、HDLと乳癌の病理学的因子（ER、PgR、HER2、核異型度、Ki67、病理学的浸潤径、ly因子、腋窩リンパ節転移）では、HDLと腋窩リンパ節転移の間に有意な相関がみられた。LDLとERに関連がみられたが有意差はなかった。LDLを3群にわけて検討すると、病理学的浸潤径と相関は認められなかったが、ERと相関がみられた（。DFSには各群間に有意差はみられなかった。OSでも同様であった。【まとめ】1 原発性乳癌と脂質プロファイルの相関を調べ、LDLの高いほどER,PgR陽性率の低下が有意にみられた。
2 LDL高値と病理学的浸潤径とは相関せず、DFS、OSとも相関しなかった。3 腋窩リンパ節陽性例では有意にHDLが低値であった。4 年齢、BMIが高く、閉経であると有意にLDL,TC,TG1が高く、HDLが有意に低かった。【考察】LDLの高値がER、PgRの陽性率を下げているのは、27HCが持続的にERを刺激しているという機序が考えられた。また、HDLが低値では腋窩リンパ節転移が多くなるのも乳癌と脂質プロファイルの関連を考える上で示唆に富んでいる。

DP-2-53-1
ER陽性HER2陰性乳癌の発症に関与する環境要因の検討

北海道大学　大学院医学研究科　外科学講座　乳腺外科学分野
郭　家志、細田　充主、馬場　基、石田　直子、萩尾　加奈子、山下　啓子

【背景】日本人女性の乳癌罹患率は最近20年間で約3倍増加している。我々は以前、ER陽性乳癌が劇的に増加していること、ER陰性乳癌はほとんど増加していないことを報告した。更に、ER陽性乳癌の発症リスクファクターについて検討し、閉経前症例において年齢、妊娠回数、授乳歴、飲酒歴、閉経後症例において年齢、BMI、閉経年齢をリスク予測環境要因として報告した。我々は最近十年間で当科が経験した乳癌症例についてER陽性HER2陰性乳癌のみ増加していることを報告したが、今回、健常人女性を対照としてER陽性HER2陰性乳癌の発症に関与する環境要因を検討した。【対象と方法】2012～2014年の当科のデータベースに登録された連続するER陽性HER2陰性乳癌症例117例（閉経前症例59例、閉経後症例118例）を症例群として、札幌市内の乳癌検診受診者996名（閉経前受診者299名、閉経後受診者697名）を対照群として、年齢、BMI、初潮年齢、閉経年齢、妊娠回数、出産回数、初産年齢、授乳歴、乳腺良性疾患歴、子宮卵巣疾患歴、家族歴、喫煙歴、飲酒歴および治療中の病気について比較検討した。【結果】(1) 閉経前女性において、出産回数（症例群がより少い、p＝0.02）、授乳歴（症例群が授乳した女性の比率が低い、p＜0.01）、乳腺良性疾患（症例群が乳腺良性疾患にかかった女性の比率が高い､p＜0.01)､家族歴（症例群が家族歴のある女性の比率が高い、p＜0.01）、喫煙歴（症例群が喫煙歴のある女性の比率が低い、p＝0.03)、飲酒歴（症例群が飲酒歴のある女性の比率が低い、p＜0.01）の有意差が見られた。(2) 閉経後女性において、年齢（症例群がより高齢的､p＜0.01)､BMI（症例群がより大きい、p＜0.01)、初潮年齢（症例群がより遅い、p＜0.01)、授乳歴（症例群が授乳した女性の比率が低い、p＝0.03)、喫煙歴（症例群が喫煙歴のある女性の比率が低い、p＜0.01)、飲酒歴（症例群が飲酒歴のある女性の比率が低い、p＜0.01)、高血圧症、高脂血症および糖尿病の発生率（症例群が発生率が高い､p＜0.01）の有意差が見られた。【考察】本検討において、ER陽性HER2陰性乳癌の発症に関与する環境要因を同定した。

DP-2-53-2
地域がん登録データに基づく乳癌の長期予後の検討

[1]愛知県がんセンター中央病院　乳腺科、[2]愛知県がんセンター研究所
吉村　章代[1]、澤木　正孝[1]、服部　正也[1]、石黒　淳子[1]、権藤　なおみ[2]、小谷　はるる[2]、瀧　由美子[1]、片岡　愛弓[1]、岩田　広治[1]

【背景】乳癌の罹患率は増加し続けているが乳癌の予後は臨床研究の結果では治療の進歩と個別化により改善している.しかし一般集団における予後の改善は欧米において5年相対生存率(Relative Survival：RS)が報告されているのみであり,長期の予後は検討されていない.【対象・方法】長期生存率の算出可能な6府県（山形　宮城　新潟　福井　大阪　長崎）の地域がん登録データを用い,1993-2006年に乳癌と診断された63,348人（非浸潤癌と男性乳癌を除く）を対象に,乳癌と診断された年代毎の10年RSを比較する事で予後の改善を評価した.さらに2002年-2006年に追跡された2,8301人のRSを進行度、年齢、組織型別に分けて算出した.諸外国の5年RSと比較し検討を加えた【結果】診断された年代毎（1993-1997,1998-2001,2002-2006）の5年RSは85%,87%,89%,10年RSは77%,80%,79%であった.進行度別（限局,領域,遠隔転移）の5年RSは97%,82%,28%,10年RS は94%,68%,15%,年齢別（-35歳,36-50歳,51-65歳,66歳-）の10年RSは70%,81%,77%.87%,組織型別（粘液癌,アポクリン癌,髄様癌,管状癌,浸潤性乳管癌,浸潤性小葉癌,悪性葉状腫瘍）の10年RSは94%,92%,90%,86%,79%,76%,72%であった.【考察】5年RSは1993年から2006年の約10年間で4%改善した（85%→89%）.Holleczek,Bらの報告では米国の1993から2008年の5年RSは84%→88%独国では72%→82%であり,日本は米国と類似した結果であった.10年RSは僅か2%（77→79%）しか改善しておらず,これは晩期再発が多い事を反映している.限局性の5年,10年RSは94%以上と非常に良好であり,遠隔転移の5年RS(28%)は米国の25%の報告と比較し大きな相違はなく,10年RS(15%)は5年生存の約半分であった.年齢別の10年RSは35歳以下で低く,66歳以上で高い結果であった.これは35歳以下で限局性が少なく66歳以上で多い背景も一因と考える.今回の検討では一般集団の長期予後が明らかとなり,晩期再発の制御が課題となった.

DP-2-53-3

自己記入式質問紙調査による遺伝性乳がん卵巣がん症候群の拾い上げの現状と課題

[1]宮城県立がんセンター　乳腺外科、[2]宮城県立がんセンター　看護部、
[3]石巻赤十字病院 遺伝・臨床研究課、[4]石巻赤十字病院 乳腺外科

河合　賢朗[1]、角川　陽一郎[1]、五安城　芙由子[2]、安田　有理[3]、佐藤　馨[4]、古田　昭彦[4]

【はじめに】遺伝的な乳がん発症リスクを評価し、高リスク者の早期発見・早期治療を目指して個人の遺伝的リスクに基づく検診サーベイランスや治療を実施することが推奨されている。遺伝性乳がん卵巣がん症候群（Hereditary Breast and Ovarian Cancer：HBOC）の可能性が考えられる症例を拾い上げることを目的に問診票を作成し、外来診療における高リスク者の拾い上げを試みた。【対象と方法】2015年3月に当院院内倫理審査委員会での承認後、同年4月1日よりNational Comprehensive Cancer Network（NCCN）ガイドライン「乳癌および卵巣癌における遺伝的／家族性リスク評価」を参考に作成した自己記入式質問紙調査を原則当院乳腺外来受診全患者対象に開始した。他施設所属の認定遺伝カウンセラーが月2回来院し、NCCNガイドラインを基本として高リスクと判定された患者は遺伝カウンセリング外来（保険診療）への受診を促した（8月24日開設）。問診・BRCAPROによるリスク算出後、希望者には他院紹介にて遺伝子検査を施行している。BRCA遺伝子検査陽性者にはHBOCのための乳がん、卵巣がん検診プログラムを提供するとともに、血縁者への情報提供を支援。【結果】2015年4月1日から10月31日まで1,602件の質問紙調査を行い、カウンセリングを希望しない患者：487例（30.4%）、高リスクと判定された患者：68例（4.2%）、遺伝カウンセリング外来（保険診療）への受診：9例（0.56%）であった。【考察】外来での問診票の導入により、当院乳腺外科受診者に対してHBOCを考慮すべきかどうかの評価が可能になり、効率良く高リスク者の拾い上げが可能になった。乳がん患者数や発症年齢などからHBOCがより強く考慮され、リスク評価のための詳細な家族歴聴取が必要となる人は全体の4.2%であり、順次遺伝カウンセリング外来を勧奨し希望者に対応している。これら高リスク者ほどではないが、HBOCが考慮され家族歴聴取が必要な症例はさらに数が多く、その対応が今後の課題である。問診票は自記式であるため家族の発症年齢などの未記入による評価不可例も少なくなく改良の余地がある。カウンセリングを希望しない患者も多く、対策が必要である。総会では数値を最新のものにアップデートして報告する。

DP-2-53-4

パーソナリティーと乳がん罹患・死亡リスクとの関連

[1]宮城県立がんセンター　乳腺外科、
[2]宮城県立がんセンター研究所　がん疫学・予防研究部、
[3]金沢医科大学　公衆衛生学、[4]東北大学大学院医学系研究科　地域保健学、
[5]東北大学大学院医学系研究科　公衆衛生学

角川　陽一郎[1]、西野　善一[2,3]、吉田　薫[4]、辻　一郎[5]、南　優子[4]

【背景】心理的要因はホルモン環境や免疫系に影響を与える。乳がんはホルモン依存性がんであり、心理的要因と乳がんの罹患・予後との関連が示唆されてきた。【目的】心理的要因の基盤となるパーソナリティーと乳がんの罹患・死亡リスクとの関連を明らかにする。【対象と方法】1990年に設定された宮城コホート対象者のうち、パーソナリティー尺度（EPQ-R）データが完全な15,107名を2007年まで追跡し（248,887人年）、250名の乳がん罹患者を把握した。また、これら罹患者をさらに2008年まで追跡し（1688人年）、全死因死亡45名を把握した。EPQ-Rの4つの下位尺度（Extraversion(E)：外交的傾向、Neuroticism(N)：神経症傾向、Psychoticism(P)：非協調性、Lie(L)：社会的望ましさ）と乳がん罹患・死亡リスクとの関連をCox比例ハザードモデルにより解析した。【結果】EPQ-R各尺度と乳がん罹患リスクとの間に有意な関連は認められなかったが、E尺度の点数が高い、すなわち外向的な者では罹患後の死亡リスクが低くなる傾向が認められた（p = 0.07）（表）。また、E尺度を2点で区切って死亡リスクを再評価すると、2点以下の非外向的な者は3点以上に比べて有意に死亡リスクが高くなっていた（HR=2.46, 95%CI: 1.04-5.84）。閉経前後に分けた解析でも同様の結果であった。【考察】パーソナリティーと乳がん罹患・死亡リスクとの関連は概ね有意ではないが、外向的傾向などの一部の性格傾向は乳がんの予後に影響を与える可能性がある。

表．パーソナリティーと乳がん罹患後の全死亡リスクとの関連

	パーソナリティー尺度（点数）				*P-trend*
E尺度	≤2	3 – 4	5 – 7	8≤	
死亡数	13	5	15	12	
観察人年	448	346	493	401	
ハザード比	1	0.29 (0.09–0.92)	0.46 (0.18–1.17)	0.38 (0.14–1.03)	0.07
N尺度	≤3	4 – 5	6 – 7	8≤	
死亡数	9	9	11	16	
観察人年	431	319	356	582	
ハザード比	1	1.21 (0.42–3.44)	0.95 (0.34–2.68)	0.89 (0.35–2.26)	0.33
P尺度	≤1	2	3	4≤	
死亡数	6	8	17	14	
観察人年	283	409	495	501	
ハザード比	1	1.14 (0.33–3.90)	1.26 (0.43–3.67)	1.15 (0.37–3.53)	0.71
L尺度	≤5	6 – 7	8 – 9	10≤	
死亡数	11	12	13	9	
観察人年	411	503	477	297	
ハザード比	1	0.52 (0.18–1.48)	0.77 (0.30–1.97)	0.36 (0.12–1.06)	0.10

ハザード比は交絡因子とがんの臨床情報で調整

DP-2-53-5

大阪府における乳癌罹患数の動向と将来予測

[1]大阪府済生会千里病院　外科、
[2]大阪府立成人病センター　がん予防情報センター　疫学予防課

豊田　泰弘[1]、田淵　貴大[2]、北條　茂幸[1]、吉岡　節子[1]、前浦　義市[1]

本邦における年齢調整乳癌罹患率は欧米に比して低いが、若年者での年齢階級別乳癌罹患率は徐々に欧米型に近づきつつある。さらに本邦では高齢化・少子化と2つのベビーブームという人口動態の上での特徴がある。そこで大阪府がん登録資料を用いて、1976年～2010年の年齢階級別乳癌罹患率・乳癌罹患数の動向を検討し、2030年までの年齢階級別乳癌罹患数の将来予測を行った。年齢階級別乳癌罹患率は1970年以降、すべての年齢階級で一貫して増加を続け、2006-2010年には50歳未満では日系米国人と同じになっていた。2006-2010年の年齢階級別罹患率が今後も変わらないと仮定したところ、2026-2030年の全乳癌罹患数は2006-2010年の1.1倍に増加し、80歳以上高齢者乳癌は2.4倍に増加すると予測された。年齢階級別罹患率が今後も同じペースで増加し続けると仮定したところ、2026-2030年の全乳癌罹患数は2006-2010年の2.2倍に増加し、80歳以上高齢者乳癌は5.5倍に増加すると予測された。乳癌の医療需要は今後高齢者において爆発的な増加が予測され、現在のうちにこれに対して備える必要がある。

DP-2-53-6

乳がん初期治療後の運動介入プログラムが，長期的な身体活動性に及ぼす影響を検証するランダム化比較試験

[1]岡山大学病院　乳腺・内分泌外科、
[2]国立がん研究センター がん予防・検診研究センター保健政策研究部

河田　健吾[1]、平　成人[1]、土井原　博義[1]、野上　智弘[1]、岩本　高行[1]、元木　崇行[1]、枝園　忠彦[1]、松岡　順治[1]、溝田　友里[2]、山本　精一郎[2]

【背景】これまでに乳がん診断後に高～中等度の身体活動を行った女性では、乳がん死亡および全死亡リスクが低下することが明らかにされており、診断後の体重増加が予後を悪化させることも示されている。また運動介入プログラムの有効性を評価したランダム化試験から、運動介入プログラムによる化学療法完遂率の向上や副作用の軽減、Quality of life (QoL)や倦怠感の改善効果が示されている。今後は一般化が可能な運動介入プログラムの確立が課題である。また術後の運動介入プログラムが長期的な身体活動性に及ぼす影響は明らかにされていない。【目的】社会既存型リソースを用いた乳がん初期治療後の運動介入プログラムが、長期的な身体活動性に及ぼす影響を明らかにし、その安全性と有効性、一般化の可能性を検証すること。【試験デザイン】多施設共同ランダム化比較試験。【方法】対象：初期治療（手術、化学療法）が終了したStage Ⅳを除く乳がん女性。ランダム化と介入：年齢・化学療法の有無を調整因子として、コントロール群、指導群（運動と肥満予防の重要性を掲載した資材を用い、患者教育を実施）、運動プログラム群の3群にランダム化割り付け。運動プログラム群は社会既存リソース（カーブスジャパン）を利用し、1回30分の運動プログラム（有酸素運動、筋力トレーニング、ストレッチの3つの運動を組み合わせたサーキットトレーニング）を週に3回、4か月間実施する。評価項目：主要評価項目は登録から1年目の身体活動性。副次評価項目は、運動プログラム完遂率、Patient reported outcomes（QoL、がん・治療関連症状、倦怠感、抑うつ・不安）、Body mass index、骨塩量、リンパ浮腫。研究期間：2016年2月から2年間。予定登録数：220名。付随研究：身体活動が及ぼす影響のメカニズムを検証するため、血中バイオマーカーを測定。【研究資金】NPO法人瀬戸内乳腺事業包括的支援機構、文科省科学研究費補助金、厚生労働科学研究費補助金、がん研究開発費。

DP-2-53-7
飲酒が乳腺に及ぼす影響の検討

海老名メディカルサポートセンター
岡本　隆英、伊藤　和也、神山　太郎、伊東　明美、鈴木　美香、
黒岩　美恵、森吉　絵里香

[背景] 飲酒は乳癌発症のリスクの１つとされているが、その病因は明らかではない。MMGにおける乳腺濃度(MD)は高濃度であると乳癌のリスクは高まるとされ、飲酒との相関関係が報告されている。 [目的] 飲酒が乳腺に及ぼす影響を検討するためこの研究をおこなった。[対象] 2012年度に当院にて定期健康診断とMMG・乳腺超音波を同時に行った閉経前で平均年齢42.3±5.3才、92例を対象とした。 検診時に乳癌の診断・既往のあるものは除外した。[方法] 問診表により飲酒の頻度・量・種類を調査し、１日あたりの平均エタノール摂取量を計算した。MDはMMG上での高濃度部分の面積をコンピュータグラフィックにより計測し、乳房全面積との比%MD(PMD)を求め評価した。PMDとエタノール摂取量との関連性を重回帰分析にて検討した。交絡因子は肥満度・年齢・出産歴とした。また乳腺良性疾患とエタノール摂取量の関連性を超音波検査で得られた所見から検討した。最大径5mm以上の腫瘤性病変Benign Breast tumor(BBT)およびのう胞(CYST)を調べた。BBTとCYSTの有無とエタノール摂取量の違いをt-testにて検討した。P=0.05未満を有意とした。肥満度は検診時の身体測定によりBMI(Body mass index)を計算し評価した。[結果] PMDは平均61.0±0.2%であった。 飲酒習慣のあるものは38人で、 その1日平均エタノール量は8.7±6.6gであった。MDとエタノール摂取量は、 交絡因子調整後に関連する傾向を認めた（回帰係数β=0.159 p=0.075）。また肥満度・年齢・出産歴はMDと負の関連を示した。それぞれβ=-5.5 P＜0.01, β=-2.5 p=0.02,β=-2.5 p=0.01。また超音波検査では、BBTを24例認め、エタノール摂取量はBBT陽性群は3.3±1.2で陰性群の5.0±0.9比較し有意差なし。またCYSTは23例認め、CYST陽性・陰性群はそれぞれ2.9±1.3, 5.1±0.8と有意差はなかった。[結論] 飲酒により閉経前のMDを上昇させる可能性があるが、肥満度など他の因子の影響が強いと思われた。また飲酒と乳腺良性疾患との関連は認められなかった。

DP-2-54-1
骨転移を有する乳癌患者に対する中東遠地域連携パスを利用した医科歯科連携

[1]磐田市立総合病院　呼吸器乳腺外科　乳腺外科、[2]とものクリニック
伊藤　靖[1]、後藤　圭吾[1]、高塚　大輝[1]、伴野　仁[2]

【背景】静岡県中遠遠地区で内分泌療法反応性乳癌を対象に骨転移地域連携パスを作成し治療の均てん化とQOLの維持を目的に運用を開始しているが、ビスフォスフォネート製剤もしくはデノスマブに関連する有害事象の防止のために開業医への情報提供と歯科連携が必要である。【目的】当院における骨転移を有する転移再発乳癌の治療で生じた問題点を検証し、 骨転移診療ガイドラインに沿って地域連携パスを改良する。【方法】2004年1月から2015年11月までに当院で治療を行った内分泌療法感受性HER2陰性転移再発乳癌は65例、うち初回診察時に骨転移が認められた50例についてsubtype及び治療内容、生存期間、 地域連携を行う上で問題となった点を整理し、 生命に関わる症状はないものの骨転移のため移動能力が低下した方に対する地域連携パスを改良した。【結果】 骨転移を有する転移再発乳癌65例の5年生存率は44.5%、生存期間中央値は34ヶ月、luminal A：26例、luminal B：39例で、診断時骨転移を認めたものは50例、5例でビスフォスフォネートもしくはデノスマブ投与中顎骨壊死・骨髄炎が生じ、ビスフォスフォネート投与中に間質性腎炎を生じたものが1例、4例に病的骨折が認められ、1例は神経症状の悪化から歩行困難となり療養型病院に転院した。 歯科連携が十分でなかったため、 歯科連携システムをパスに追加した。また、 臨床腫瘍学会編集の骨転移診療ガイドラインに沿ってビスフォスフォネート製剤もしくはデノスマブに関連する効果の把握と有害事象防止のために定期的な骨密度測定、 腎機能とカルシウム値の監視、 関連医師会に対する情報提供を行っている。【考察】連携医療機関及び薬局のリスト・地図を作成し、 全告知の上、 症状が安定している場合は身近な医療機関で診療していただき、2ヶ月に1回程度主幹病院で診療する体制に加えて、今回磐田市内の歯科との連携システムを作成した。今後中東遠地区に歯科連携を普及させるとともに関連医療機関に対する情報提供をさらに充実させる必要がある。

DP-2-54-2
地域連携における連携先施設としてのリンパ節再発症例の検討

[1]香川乳腺クリニック、[2]中央通り乳腺検診クリニック
香川　直樹[1]、稲田　陽子[2]

連携先施設で乳癌初期治療後をフォローアップする症例が増加している。一方、近年は、乳癌初期治療後のフォローアップとして、ガイドラインに準拠してCTや骨シンチなどの画像検査を施行しない施設も増加している。領域再発として、所属リンパ節再発を発見する事は、局所治療として手術や放射線治療の適応となり、治癒に導ける可能性がでてくる。そのため、リンパ節再発を早期に発見することは、意義のあることである。今回、連携先施設である当院で、35例のリンパ節再発症例を経験したので、その背景と、治療成績について検討した。結果:2008年6月から2015年9月までの7年3か月間に、当院で乳癌初期治療後のフォローアップをおこなった症例のなかで、再発した症例は104例（初再発部位が遠隔転移53例、領域再発35例、局所再発26例）であった。リンパ節再発は35例で、そのうち全身の画像検査以外（視触診や超音波検査）で初再発部位としてリンパ節転移を発見した症例は30例だった。30例の背景は、再発時年令62.3（37-92）才、DFIは49.1(11-134)ヵ月、初期治療時のリンパ節への処置は、腋窩郭清19例、センチネルリンパ節生検11例だった。初回手術時の病理結果では、リンパ節転移陰性16例、陽性14例だった。再発したリンパ節部位は、同側腋窩リンパ節16例、鎖骨上リンパ節12例、両領域ともは2例だった。再発後の治療は局所治療＋全身治療を12例、全身治療だけを16例、局所治療だけを2例におこなっていた。発見直後の画像検査で遠隔転移があった症例は5例（16.7%）、その後遠隔転移が出現したのは12例、現在まで遠隔転移のみられないのは13例だった。転帰は、18例生存中であるが、再発後5年以上生存は13例で、全例初再発時に遠隔転移がなかった症例だった。13例のうち、リンパ節再発時、鎖骨上6例、腋窩7例だった。考察：所属リンパ節再発を早期に発見することで、その後の遠隔転移を予防できる可能性がある。鎖骨上リンパ節であっても局所治療と全身治療を組み合わせて長期生存が望める。 結語：初期治療後フォローアップにあたっては、CTや骨シンチ等の画像検査にたよらず、視触診や超音波検査を重視し、早期発見することが重要である。

DP-2-54-3
乳がん患者に対する当院の地域医療連携

[1]前橋赤十字病院　乳腺内分泌外科、[2]緩和ケア支援チーム、[3]医療相談室、
[4]マンモプラス竹尾クリニック
池田　文広[1]、安東　立正[1]、佐藤　浩二[2]、中井　正江[3]、竹尾　健[4]

【はじめに】平成18年に成立した「がん対策基本法」に伴い，全国各地域にがん診療の中心的役割を担うがん診療連携拠点病院が設置された．当院は認定病院ではあるが，災害･救急医療，急性期医療を担う地域の基幹病院でもある．定められた医療機関の役割と限られた医療資源を有効に活用するため，がん患者の慢性期や療養目的の長期入院は困難になることが少なくない．このため，乳がん診療においては，累積する外来患者とがん終末期患者に対して地域の医療機関との連携を強め，より効率的に患者の経過観察を行うシステムが求められてきた．乳がんの治療過程において，手術，化学療法，放射線療法は専門性の高い急性期治療として位置づけられ，急性期治療終了後の内分泌療法および経過観察は慢性期治療とされる．当院では，急増する慢性期の外来患者に対して，平成16年よりがん地域連携パスを用いて地域開業医との共同診療を行ってきた．また，終末期の療養，緩和目的の患者に対しては，緩和ケアチームと相談室の介入により地域医療機関との連携体制を構築している．今回，当院の地域医療連携の現状について検討した．【地域医療連携】群馬県では，県内統一の乳がん術後の地域連携パスを作成し，平成23年4月より運用している．当院では現在までに102人がこのパスを用いて提携医との共同診療を行っている．共同診療を行う施設は,紹介医院を優先しているが，近隣であることや患者希望も考慮した上で選択している．ただ，当院では，患者の精神的負担も考慮して地域連携による診療開始を術後12カ月以降としているため，現時点ではがん治療連携計画策定料の算定は行っていない．終末期医療の対象患者は，平成19年1月から平成27年11月までに当科で診療した74人，全例が乳癌終末期の告知を受けている．地域での緩和医療の提案は，余命が6ヶ月以内と予想される終末期患者に対して主治医が行い，希望する患者は，緩和ケア支援チームと医療相談室に介入してもらい療養場所の選択を行っている．【展望】現在，当院には前橋市医師会所属の69施設が提携医として登録している．これらの施設と協力し，乳がんの急性期治療は当院で行い，術後の慢性期は提携医療機関，その後の再発症例は当院で再度治療と経過観察を行い，終末期には緩和関連施設で対応してもらうといった初期治療から終末期まで切れ目のない地域医療連携の構築を目指している．

DP-2-54-4

当院における乳がん地域連携パス経過中のバリアンスの発生についての検討

[1]いとう新検見川クリニック、[2]千葉県がんセンター　乳腺外科、
[3]千葉県がんセンター　地域医療連携室

伊藤　靖[1]、山本　尚人[2]、中村　力也[2]、浜野　公明[3]、小林　晶子[3]

【はじめに】千葉乳がん診療地域連携研究会が発足して7年が経過し、乳腺診療を行っている当院は連携医療機関として、これまでに223名の乳癌術後患者の経過観察を診療計画策定病院から受け入れてきた。地域連携パスに沿って経過観察を行っていく中で、当院では種々の理由でバリアンスが発生することを経験してきた。【目的】これまでに発生したバリアンス症例を分析し、連携医療機関として果たすべき役割を再検討する。なお、今回検討したバリアンスは、再発等でパスを最終的に逸脱した症例とともに、再発の疑いや別疾患等で一時的にパスを離れたが再びパスを継続した症例を含めて検討した。【対象】2008年7月の地域連携パスの運用開始から2015年10月30日までに、地域連携パスで術後定期経過観察を当院で受けることになった223名。【結果】バリアンスが発生したのは、18名（8.1%）。内訳は、乳癌術後の再発：7名、異時性乳癌の発見：3名、別の悪性疾患の発見：5名、患者の個人的理由：3名であった。再発症例の病期は、Stage 1が2名、Stage 2が1名、Stage 3が4名であった。再発症例7名中、パスの定期検査で発見されたのは4名で、他の3名は他の医療機関に患者が受診して再発が診断された。また、発見された別の悪性疾患は、5名中4名が甲状腺癌であった。【考察と結語】患者が連携医療機関に求めることの一番に、再発した場合に早く発見して欲しいとするアンケート報告がある。今回のバリアンスの検討で、再発例と異時性乳癌が10例認められ、7例は定期検査で発見されたが、3例は他医療機関での発見となった。定期受診時の注意深い問診の重要性が再認識された。当院におけるバリアンス発生症例の詳細を報告するとともに、患者の安心感につながる術後フォローの構築に向けてさらに努力を続けたい。

DP-2-54-5

乳腺クリニックがコアとなり複数病院が連携する乳癌地域診療ネットワーク　－現状と問題点－

[1]島田乳腺クリニック、[2]JCHO九州病院　外科、[3]製鉄記念八幡病院　外科、
[4]新小倉病院　外科、[5]国立病院機構　小倉医療センター　外科、
[6]北九州市立医療センター　外科、[7]製鉄記念八幡病院　病理診断科

島田　和生[1]、梅田　修洋[2]、田中　晴生[2]、村上　聡一郎[2]、石川　幹真[3]、
高浪　英樹[3]、下釜　達朗[7]、山崎　徹[4]、西中　秀和[4]、轟木　秀一[5]、
古賀　健一郎[6]、斎村　道代[6]、阿南　敬生[6]、光山　昌珠[6]

乳腺専門無床クリニックと複数公立病院とでつくる診療ネットワークの現状と問題点を考察した。【現状】9年前から市内5公立病院と日常的に連携している。当院はこれら病院群の中心に位置し全て5Km圏内にある。クリニック、病院とも同じ大学医局の乳腺グループ出身の乳腺専門医1～5名が常勤している。当院の乳癌症例数は9年間で870例、このうち上記病院での手術例は660例である。画像検査は5病院と、病理検査は1病院と契約、手術は4病院と契約している。当院で乳癌と診断した場合、上記病院を提示し、患者の希望により病院を決定。検査、手術、放射線治療を行う病院が違うことも可能である。入院中は各病院の乳腺専門医が主治医となり、手術の執刀は原則レジデントクラスの医師が行う（クリニック医師が指導医として参加）。術後化学療法は手術をした病院で行い、その後は当院で経過観察となる。再発時は当院で薬物治療を行うが、入院が必要になった場合は手術をした病院もしくは緩和ケア病棟がある病院に入院する。【利点】このネットワークで地理的には市内のほぼ6割の人口圏をカバーでき、患者は希望する病院での検査、手術が可能、また患者の状況に合った病院をこちらが勧めることも可能である。担当医は同じ医局の乳腺グループ出身のため、治療コンセプトが一緒で密な連携が可能、多少の無理も聞いてもらえる。手術症例は各病院のカンファレンスにかかり常に客観的なレビューを受ける。手術や化学療法のICは当院で行うので病院担当医の負担は軽減される。自費診療（OncotypeDX等）は当院へ依頼される。学会発表数が増えるため認定医や専門医資格の取得と維持がやりやすく、若手外科医の教育にも寄与できる。【問題点】手術予定の調整が難しい。クリニック事務と看護師の業務が煩雑になる。長期間クリニックで診ていた再発症例が病院に入院する際、診療情報書には書ききれない細かな経過や患者や家族の性格、状況が病院担当医に伝えきらない。【今後の予定】再発症例に対してadvance care planningも含めた専用情報書を製作、使用する予定である。各病院とネット回線を介した画像検査予約、閲覧システムを導入する予定である。【結語】クリニックがコアとなることで、複数の病院が有機的に繋がり、患者ニーズによりあった診療体制が可能になると考える。

DP-2-54-6

院内歯科がない当院での乳癌周術期口腔ケアに対する地域歯科診療所との医科歯科連携づくりの取り組み

和歌山ろうさい病院　呼吸器・乳腺外科

玉置　剛司、川路　万理

近年、がん治療に従事する医師や看護師の間では、治療にともなう口腔内病変管理のために、歯科との連携の重要性が注目されている。　こうした動きが反映され、2012年4月診療報酬改定で、がん患者の口腔を守るための連携が、「周術期口腔機能管理」という保険診療上の項目で評価されるようになった。しかし、医師や看護師、歯科医師、病院の医事関係者まで、さらには、地域の歯科診療所の歯科医師、歯科衛生士までそれぞれが「連携をどのようにして始めたらよいのか」、「どう関わるのかわからない」と混乱が起こっているのも事実である。当院においては、これまで周術期や化学療法や分子標的治療薬を受けるがん患者に積極的な口腔ケアの介入やチーム医療への参加が不十分な状況であった。2014年1月に乳腺外科が新設されたのを契機に乳腺外科医、看護師、薬剤師による口腔ケアチームを結成し、ブラッシングで口腔内を清潔に保つなどのセルフケアの重要性の患者教育やアズレン含有含嗽剤とグリセリンを混合したマウスウオッシュを用いたうがいの指導などの活動を積極的に開始した。しかし、当院には院内歯科がないため専門的な指導が得られず、口腔内病変の評価や難治性口内炎症例に対する対応などの問題に直面した。そこで、2015年2月から、乳癌患者の口腔管理の質を改善することを目的として、当院近隣の歯科診療所との連携づくりの取り組みを開始した。われわれの取り組みとしては、（1）地域連携室を通じ口腔機能管理に関心のある歯科診療所との意見交換会（2）医科歯科連携による口腔ケア勉強会開催（3）医科歯科連携診療情報提供書の作成（4）乳癌患者の個人情報の取り扱いの倫理的配慮。これらの活動について報告する。

DP-2-54-7

乳癌地域連携クリニカルパス運用５年間の検討

豊橋市民病院一般外科

吉原　基、加藤　岳人、柴田　佳久、平松　和洋、青葉　太郎、山口　直哉、
小池　佳勇、和田　幸也、三品　拓也、伊藤　喜介、神原　祐一、
西村　元伸

【目的】当院は愛知県の東部に位置し、東三河南部と北部の二つの２次医療圏で唯一の地域がん診療連携拠点病院である。広い医療圏をカバーするが、乳腺疾患を専門とする連携先は少ないため、地域内で協力を申し出のあったすべての施設を登録し、乳癌地域連携クリニカルパス（以後パス）を運用している。運用を開始し5年が経過したため、運用状況・問題点などを明らかにするために、パスの適応となった症例を検討した。【対象・パスの運用法】2010年9月から2015年8月までに、当院で手術を行った乳癌患者436例（病期IVなどは除外）を対象とした。愛知県統一のパスを使用し、同意取得は原則手術入院中に行った。アジュバント化学療法・分子標的薬治療・放射線療法が終了した時点で、コーディネーターに依頼し、再度患者の意思確認と、連携先施設の選定･調整を行い、条件が整い次第、運用を開始している。【結果と考察】パスの説明がされたのは302例(69.3%)で、説明がされなかった134例の理由は「主治医の説明忘れ」が最も多かった。これは、当初は制度上、入院中の同意取得しか認められなかったことが原因と考えられる。後に退院後1ヶ月まで認められるようになり、2015年の説明率は77.3%まで上昇している。説明がされた302例のうち284例(94.0%)で同意が得られた。同意取得率が高いのは、パス導入時に条件が合わなければ同意の撤回ができることを説明しているからと思われた。これに対して、同意取得の284例中、導入時期に到達した267例で、パスの運用に至ったのは136例(50.9%)にとどまった。導入に至らなかった131例の理由は、非浸潤癌:25例、患者拒否:20例、患者の病状:15例、連携先の問題(地理的問題など):12例、転院:7例、当院他科受診中(再建含む):4例、その他(不明・主治医判断など):48例だった。パスの中止・中断などの大きなバリアンスは19例に見られ、その内訳は、再発・死亡:10例（他因死を含む）、本人希望:5例、その他:4例であった。開始後の患者希望による中止は少なく、患者の満足度は高いものと考えられた。連携先の登録数は70施設で、各施設の受け入れ患者数は、0例:34、1例:13、2例:9、3～5例:11、6～10例:2、40例以上:1で、約半数は運用実績がなく、3例以上の受け入れがあるのは14施設(20%)と少なかった。連携先の慣れと言う点で問題はあるが、連携先が理由でパスが中止となることはほとんどなく、実際には大きな問題とはなっていない。

DP-2-55-1
苦痛のスクリーニングと連動した乳がん看護外来

[1]東北大学病院　看護部、[2]東北大学病院　乳腺・内分泌外科
金澤　麻衣子[1]、石田　孝宣[2]、鈴木　昭彦[2]、多田　寛[2]、渡部　剛[2]、宮下　穣[2]、佐藤　章子[2]、原田　成美[2]、佐藤　千穂[2]、高木　まゆ[2]、中川　紗紀[2]、大内　憲明[2]

【はじめに】がん診療連携拠点病院では、 患者の苦痛のスクリーニング行い、早期からの緩和ケアを提供することが求められている。 当院外来では、STAS-J（Support Team Assessment Schedule-日本語版）症状版を用いたスクリーニングを5月のパイロット運用開始と同時に乳がん看護外来（以下看護外来）を開設した。【目的】苦痛のスクリーニングと連動した看護外来の運用について報告する。【方法】スクリーニングシートは、STAS-J症状版５項目（疼痛、嘔気・嘔吐、呼吸困難、不眠、不安）に社会的苦痛（経済面、在宅療養面）を取り入れた項目を設定して作成した。 陽性の基準は、 身体症状SATS-J３以上、心理社会的苦痛の項目にチェックがついた場合とした。看護外来の運用は、乳腺外来受診時、医師または看護師がスクリーニングを実施、陽性時医師が必要と判断した場合は、 緩和ケアセンターに連絡をし、看護外来に連携している。また、 患者が希望する場合には、看護外来でスクリーニングを実施し面談を行っている。 その看護外来の診療録を元に記述統計を用い分析した。【倫理的配慮】所属施設の倫理審査委員会の承認を得た。【結果】対象:2015年5月7日～11月30日まで、看護外来を受診した患者のべ129件。年齢は中央値51歳（range20-81歳）、　平均面談時間は36.2分（range10.0-150.0分）、依頼者は、患者83件、医師59件、看護師36件、家族11件（重複あり）。受診内容は、不安95件、症状緩和44件、ボディイメージ35件、治療選択23件、家族ケア14件、医療費6件、療養の場の選択4件、その他（就労・妊孕性・遺伝・食事等）27件（重複あり）であった。スクリーニングの項目で陽性だったのは、“不安”が最も多く、次いで“疼痛”であった。【考察】外来でのスクリーニングの結果や看護外来で対応した結果から、乳がん患者の苦痛では、“不安”が強いことが推察された。また、看護外来への依頼主は、医師の方が看護師を上回っていた。このことから、外来では看護師は患者を全て把握できる環境になく、診察時に医師がスクリーニングをすることで患者のニーズを多角的に把握でき、患者の苦痛に対する介入が早期から実現できていると考えられた。今後は、スクリーニングされた苦痛を継続して評価する仕組みと、看護外来の運用について更なる検討を重ねていく。

DP-2-55-2
乳癌手術における遷延性術後疼痛の頻度と術式との関係

[1]京都府立医科大学　内分泌・乳腺外科、
[2]京都府立医科大学　疼痛緩和医療学講座
岡本　明子[1,2]、田口　哲也[1]

【目的】種々の薬物療法の発展により乳癌治療後にも良好な長期生存が得られるようになった昨今、治療後の生活の質(QOL)を保つことが重要な課題となっている。乳癌手術では乳房切除後疼痛症候群(PMPS)として知られる遷延性術後疼痛を発症する頻度が約30%と高いが、 その発症機序や因子など未だ明らかにされていない点が多い。 当院ではさまざまな術式・乳房再建術を組み合わせ、患者に最適な手術療法を提供している。今回我々は、PMPSの発症頻度を前向きに調査し、 手術療法の種類との関係を調査した。【方法】本学倫理委員会の承認のもと、2015年1月～2015年8月に当院で乳癌手術を施行された女性を対象として前向き観察研究を行った。簡易型McGill痛み質問票 (SF-MPQ)を用いて痛みの評価を術前、 手術後7日目、 手術後2ヶ月目に行った。術後2ヶ月目において「痛みあり」と回答した患者 (PAIN群)と「痛みなし」と回答した患者 (NO-PAIN群)で手術時間や術式、 乳房再建方法、 患者背景を比較検討した。【結果】研究期間内に手術を受けた患者は92人であり、このうち84人を対象とした。 術後2ヶ月目に疼痛を有する患者 (PAIN群)は49人(58.3%)と全体の過半数を占めた。PAIN群のうち、「痛みで生活に支障をきたしている」 と回答した患者は4名 (4.8%)であった。2ヶ月目のVAS値(PAIN群: 1.63 ± 1.80, NO-PAIN群: 0.22 ± 0.29)及びSFMPQ総点(PAIN群: 4.76 ± 4.68, NO-PAIN群: 1.06 ± 2.80)はPAIN群で有意に高値を示した。PAIN群とNO-PAIN群において周術期因子を比較したところ、tissue expander挿入患者がPAIN群で有意に多く存在していた。その他の術式や再建方法においては、両群間に有意差を認めなかった。【考察】我が国においても欧米と同様、 様々な程度に術後の痛みを長期間訴える患者が多いことが明らかとなった。 遷延痛を訴える患者ではtissue expander挿入患者の割合が多く、何らかの対策を講じる必要性があると考えられた。

DP-2-55-3
乳癌術後慢性痛は予測できるのか

[1]東京慈恵会医科大学附属病院　麻酔科・ペインクリニック、[2]同外科、
[3]東京慈恵会医科大学 痛み脳科学センター、[4]亀田総合病院 乳腺センター
小島　圭子[1,3,4]、北原　雅樹[1,3]、野木　裕子[2]、神尾　麻紀子[2]、加藤　久美子[2]、鳥海　弥寿雄[2]、武山　浩[2]、加藤　総夫[3]、坂本　正明[4]、福間　英祐[4]

がんの手術では一定の割合で術後慢性痛が残存する。乳がんの手術でも特有の慢性痛が起こることが報告されている。 術後の慢性痛は手術からの経過期間が短い方が治療に反応しやすいと云われている。しかし、 手術による痛みは時間と共によくなると考えられてきたため、 外来を受診する患者の術後経過期間は長く治療歴のない患者も多い。 これまでの研究によって乳がんの手術では時間が経過しても痛みは改善しないことが多いことも明らかになってきている。 また慢性痛のリスクファクターが多数指摘されているが完全に予測できず、 予防方法は確立していない。 そこで我々は術後の早い時期に慢性痛が残存するかどうかが予測できれば早期に治療を開始できるのではないかと考え研究を計画した。対象は1998年に開始した乳がん術後慢性痛の発生率と自然経過を観察する前向き研究に参加した74人の予定手術患者とし、術直後から術後3ヶ月、12ヶ月時点での痛みの有無とこの間の痛みの変化、 さらにどのくらいの確率で慢性痛に移行し、 遷延しているかについて検討した。痛みの発症率は術直後55.4%、平均術後3ヶ月64.2%、 術後12ヶ月74.5%であった。個々の患者での痛みの変化は術直後～術後3ヶ月の間で、痛みあり継続41.3%、痛みなし継続19.0%、痛み出現25.4%、痛み消失14.3%、また術後3～12ヶ月の間で痛みあり継続50.9%、 痛みなし継続7.3%、痛み出現23.6%、痛み消失18.2%であった。急性期から術後3ヶ月までの間に痛みが変化し、 痛みが消失する患者ばかりでなく新たに出現する患者もいることが明らかとなった。 これまで術後の慢性痛に関しては術後のどの時点であればその後に痛みが遷延する可能性が予測できるのかが疑問であった。 本研究では術後3ヶ月時点で痛みのあった患者の約半数が１年後も継続して痛みを有していることが明らかとなった。この結果から術後3ヶ月の時点でも慢性痛に移行するかどうかある程度推測ができることが示唆された。 このような結果から、時期を待たず痛みに対しては早めの介入が必要と考えられる。

DP-2-55-4
パクリタキセルによる化学療法誘発性末梢神経障害から歩行障害を来たし、理学療法で改善した乳癌術後症例

乳腺ケア泉州クリニック
中原　礼、金森　博愛、亀山　澄子、塚本　愛、細谷　有希、住吉　一浩

【はじめに】パクリタキセル(PTX)による化学療法誘発性末梢神経障害(CIPN)は、 治療法が確立されておらず難治性であることが多い。乳癌術後にPTXを使用し、CIPNにより歩行障害を来たした症例に対し、ストレッチ等の理学療法(PT)を実施し改善を認めたので報告する。【症例】39歳女性、2014年1月左乳癌手術を施行した。 術後、 同年2月～8月までEC療法4クールおよびweeklyPTX(wPTX)を12回施行した(トラスツズマブ併用)。治療終了時頃からCIPNを認め、 下肢のしびれや筋力低下、 関節可動域(ROM)制限を伴い歩行困難となった。【経過】2015年6月から週1回のPTを1か月間実施し、 その後月1回を5か月間、 計8回実施した。実施内容は、膝・足関節のストレッチを中心に実施し、自主訓練を指導した。困難感の評価としてはNRSを用いた。〈初期評価時〉ROM:膝関節伸展-10°/-5°、足関節背屈5°/5°と制限があった。下肢筋力：徒手筋力テスト(MMT)で股関節周囲3+-4-レベル、膝関節周囲4-レベルでextension lagを認めた。感覚：足尖部感覚鈍麻し、下腿下1/3～足底にかけてしびれを訴えていた。母趾運動覚は脱失していた。深部腱反射は、膝蓋腱・アキレス腱反射ともに低下していた。片脚立位不可で左側は膝折れを生じた。マン肢位、タンデム肢位不可、歩行はすり足歩行で動揺が大きかった。屋外歩行は物的介助が必要な場合もあり連続歩行10分程度、階段昇降は2足1段手すり使用、側方降段であった。CTCAE v4.0 Grade分類2-3であった。NRSは、歩行8-9/10、階段昇降10/10、立ち上がり10/10であった。〈訓練後〉ROM：開始1か月時、膝・足ROMはnormalになった。下肢筋力：開始3か月時、MMT股・膝関節ともに4-5-レベル、extension lagは消失した。感覚:開始5か月時、表在感覚はnormal、しびれは足部のみで範囲が狭まった。母趾運動覚は右側正常、左側軽度鈍麻であった。片脚立位20秒/35秒と改善を認め、マン肢位、 タンデム肢位可能、 歩行は自立し、 動揺軽減し連続1時間可能となった。 階段昇降は1足1段で正面から降段可能となった。CTCAE v4.0 Grade分類1に改善した。NRS歩行5/10、階段昇降6/10、立ち上がり6-7/10と困難感に変化がみられた。ROMは回復しやすかったが、感覚の回復、特に深部感覚障害には時間を要した。【結論】PTXによるCIPNで二次的に出現するROM制限や筋力低下、 動作能力に対してはPTで改善可能であり、 運動を適切に行えば自主訓練でも充分に改善が得られる。

DP-2-55-5
外見皮膚変化へのカバーメークは乳がん患者のQOL改善につながる

[1]東京大学　医学部　附属病院 乳腺内分泌外科、
[2]東京大学　医学部　附属病院 がん相談支援センター、
[3]独協医科大学　越谷病院　乳腺センター
分田　貴子[1,2]、菊池　弥寿子[1]、西岡　琴江[1]、丹羽　隆善[1]、多田　敬一郎[1]、辻　英一[3]、小川　利久[3]

【背景・目的】乳がん治療に伴う外見変化に対し、ウィッグや下着・パッド類によるケアは一般的となっているが、術痕や化学療法による皮膚変色などに対する有用なケアは周知されておらず、「温泉に行けない」「顔が黒くて恥ずかしい」などの悩みを抱える患者は多い。治療期間が比較的長い乳がんでは、暮らしながら治療する患者も多く、外見変化によるQOL低下に対するケアがより重要となる。よって本研究の目的は、がん治療に伴う皮膚変化部位へカバーメークを応用し目立たなくすることで、患者QOLが改善するかを検討することである。
【方法】当院治療中の、がん治療に伴う皮膚変化に悩む患者に対し、医師がカバーメークのアドバイスを行う。各自の肌色に合うクリームを提供し、カバーメーク前と2か月自由使用後のQOLスコア（Skindex-16, VAS）を比較する。また、感想の自由記述アンケートや聞取り調査を行う。
【結果】58名がカバーメークを体験し、全患者で皮膚変化を目立たなくできたと施術者が判断した。このうち、2ヶ月使用後の調査票を回収できた43例のうち、乳がん23例を対象として解析した（化療による顔色素沈着13例、化療による指色素沈着1例、放射線治療による頚部発赤1例、リンパ節転移による頚部発赤1例、術創7例）。施行前後でSkindex-16, VAS ともに有意な改善を認めた。また、化学療法に伴う皮膚変色群（14例）と術創群（7例）、衣類で隠れない部位群（16例）と隠れる部位群（7例）に分けても、各群ともQOLスコアは有意に改善していた。自由記述では、「気持ちが明るくなった」「友達と旅行に行けた」など、満足の高さや社会性の回復を示すコメントが得られた。
【結論】本研究では、乳がん治療に伴う様々な皮膚変化に対するカバーメークが、疾患や部位に限らず、QOL改善に有効である可能性が客観的尺度を持って示された。
【考察】がん患者の外見変化は「治療なので仕方ない」と軽視されるが、参加者からは、「（抗がん剤による）顔の黒ずみが気になり、人と会うのが怖かった」との発言もあり、外見変化は精神的・心理的問題であることも示唆された。カバーメークという簡便な手法で、この問題が改善されうる意義は大きい。本研究では、カバーメークの効果が客観的にも示され、今後、がん患者の外見変化問題とそのケアへの関心が高まると期待される。

DP-2-55-6
乳がん患者における早期からの在宅緩和ケアの重要性の検討

メディ在宅クリニック
高橋　保正

【目的】平成19年にがん対策推進基本計画において「治療の初期段階からの緩和ケアの実施」が重点課題のひとつに掲げられた。以後、早期からの緩和ケアのための医療者への教育や国民への普及活動がおこなわれてきた。さらに第２期がん対策推進基本計画では「がんになっても安心して暮らせる社会の構築」が目標として掲げられた。がん患者は入退院を繰り返す傾向にあり治療期間は長くなり、緩和ケアへの移行のタイミングが問題となることが多い。当院における乳がん患者の在宅緩和ケアの実際を報告し、早期からの乳がん患者に対する在宅緩和ケアの重要性について検討をおこなう。【方法】メディ在宅クリニックの在宅患者のうち 2014 年度(2014 年 4 月~2015 年 3 月)に死亡した乳がん患者の分析をおこなった。【結果】58名の在宅患者が死亡し、がん患者率100%。うち12名が乳がん患者であった。乳がん以外のがん患者における在宅死が 34 名、病院死 が 12 名、在宅看取り率は 73.91%であった。乳がん患者においては、在宅死が7名、病院死が5名、在宅看取り率は58.3%と低い傾向にあった。乳がん以外のがん患者の在宅お看取りまでの平均期間は　32.3日、病院お看取りが　61.1日、乳がん患者の在宅お看取りまでの平均期間は　103.7日、病院お看取りが　52日であった。乳がん以外のがん患者においては、当院で診療を開始し一週間以内にお看取りとなる患者が9名と多かった。一方、乳がんにおいて早期から在宅緩和ケアを開始した患者においては在宅お看取りが可能となる傾向にあった。病院お看取りとなった乳がん患者の入院理由は、再発病変からの出血、癌性疼痛、肺転移による呼吸苦であり、いずれも家族の不安が十分に拭いきれなかったことに起因する。【考察】乳がん患者の在宅でのお看取りに必要なことは、少なくとも1 ヶ月以上の在宅療養期間を確保することがあげられる。特に今日、様々な治療が終末期までおこなわれる傾向にあるため、外来通院がやや困難となってきた段階で在宅医療側も病院側と情報共有し、早期から在宅緩和ケアの介入をしていくことが肝要である。

DP-2-55-7
肺転移を伴う乳癌終末期患者に対して在宅緩和ケアに介護保険を導入した自験例の検討

筑波学園病院　乳腺内分泌外科
石川　智義

【目的】肺転移の進行により乳癌終末期患者の在宅緩和ケアでは在宅酸素療法(以下，HOT)導入を視野に介護サービスを有機的に融合させてADL維持を図るために克服すべき課題は少なくない．今回，肺転移を伴う乳癌終末期で在宅緩和ケアを希望した自験例に対してHOT導入時期と介護サービスの視点から解析し，在宅緩和ケアの問題点を明らかにする.【症例および方法】2000年4月から15年8ヵ月間に在宅緩和ケアを選択した乳癌終末期の自験例45例(41歳～91歳，平均年齢；57歳)のうち画像所見で肺転移と診断された症例は12例(41歳～87歳，平均年齢；53歳)で，第2号被保険者を含む6例(41歳～87歳，平均年齢；54歳)が介護保険を申請し，このうち4例(41歳～85歳，平均年齢；52歳)でHOTを導入した．1.認定介護度，2. 障害高齢者の日常生活自立度，3.介護サービス，4.在宅期間を調査し，HOT導入の4例については，5.肺転移の診断からHOT導入まで期間，6.HOTを導入しなかった2例の主な理由について解析した.【結果】1:要介護1;4例，2;1例，3；1例．2:生活自立(ランクJ)；1例，準寝たきり(ランクA);4例，寝たきり(ランクBおよびC)；1例．3:看護職員の訪問による相談・支援および訪問看護;5例，訪問リハビリテーション;1例，ギャッジベッド設置;4例で，サービス使用なしが1例あった．4:8ヵ月から 4年2ヵ月，5: 6:1ヵ月から6ヵ月．6:安静時には重度の呼吸困難がなかった，HOT導入の基準を満たさなかったなどが理由であった.【結語】肺転移を伴う乳癌終末期の自験例では寝たきり度が急激に重症化し，呼吸困難があっても身体障害者3級の基準（PaO2が60mmHg以下）や一般的なHOTの導入基準(SaO2 90%以下)を満たさない症例もあり，HOT導入時期が遅れる傾向も認められた．遅滞のないHOT導入のためには介護サービスと医療機関等との連携の重要であり，癌末期独自のHOT導入基準の必要性も示唆された.

DP-2-56-1
内分泌感受性閉経前乳がん患者のゴセレリン＋タモキシフェン併用療法のHR-QOLに及ぼす影響

[1]さいたま赤十字病院　乳腺外科、[2]埼玉県立がんセンター　乳腺外科、
[3]川越三井病院　乳腺センター、[4]春日部市立病院　外科、[5]伊奈病院、
[6]川口市立医療センター　外科、[7]埼玉県立がんセンター　乳腺腫瘍内科、
[8]埼玉県立がんセンター　病理診断科、[9]日本医科大学付属病院　乳腺科
上田　宏生[1]、松本　広志[2]、戸塚　勝理[2]、林　祐二[2]、久保　和之[2]、
黒住　献[2]、秦　怜志[3]、君塚　圭[4]、山崎　泰男[5]、中野　聡子[6]、
井上　賢一[7]、有澤　文夫[1]、齊藤　毅[1]、黒住　昌史[1,8]、武井　寛幸[9]

【背景】内分泌感受性閉経前乳がん患者に対する、LH-RH agonistとタモキシフェンの併用療法が本邦では広く行われている。同療法中のHR-QOLに対する影響に関する報告は少ないため探索的に調査した。【方法】内分泌感受性閉経前乳がん術後患者を対象とした。病期はStage I-IIIB、HR-QOL（FACT-B (Version 4) 日本語版とFACT-ES (Version 4) 日本語版）を開始前、12週後、1年後、2年後の4点の調査時期を設定した。調査票を手渡しし、登録センターへ郵送を依頼した。症例設計は、FACT-BおよびFACT-ESの合計スコアとして、およそ6点以上の低下が認められると仮定、α エラー=0.05、検出力=80%とした場合、対象患者数は45例となり、脱落例を考慮し予定症例数を50例とした。探索的に一部の施設では、DEXA法により腰椎の骨密度を測定した。【結果】2011年5月から2013年5月までに55名が登録された。年齢中央値は43歳であった。回収率は治療開始前、12週後、1年後、2年後がそれぞれ、96%、78%、78%、58%であった。FACT-Bの総スコアは、同じくそれぞれ、107、108、108、106であった。「身体症状について」、「社会的・家族との関係について」、「精神的状態について」、「活動状況について」、「乳がん」のサブスケールも同様に安定して推移した。一方でFACT-ESのサブスケール(ESS－19)は、それぞれ、64、60、56、54であった。骨密度の測定は27名に対して施行された。YAM値の平均値の変化は、治療開始前、1年後、2年後がそれぞれ、106%、102%、99%であった。Grade3以上の有害事象は食欲不振と不安が1例、クレアチニン値の上昇が1例に認められた。【結論】少数例の探索的検討の限界はあるものの、ゴセレリン＋タモキシフェン併用療法施行中のHR-QOLに与える影響は比較的少ないものと考えられた。一方で、内分泌関連の項目に限っては、経過とともに低下が認められ、化学的閉経による影響が推定された。また、臨床上問題にならない範囲と思われるが、投与中の骨密度の低下傾向が観察された。本報告では、投与開始後2年の期間に限定される。今後は投与終了後のHR-QOLの変化や骨密度の回復の過程について検討を続けたい。

DP-2-56-2

挙児希望をもつ乳がん患者への支援～不妊症認定看護師と協働した２事例を振り返って

長野市民病院　看護部
加藤　純子

【目的】挙児希望をもつ患者にとって、再発リスクや治療後の妊孕性について理解し、納得のいく意思決定支援を行うことは、ＱＯＬやサバイバーシップを考えるうえで重要である。２事例の看護介入を通し、支援のあり方について考察した。【方法】３０代挙児希望のある乳がん患者２名に対し、カルテ記録より逐語的に行った看護と事象を振り返る。症例を匿名とし、個人を特定できないように配慮した。【結果】確定診断時に乳がん看護認定看護師（以下ＢＣＮ）が面談にて患者の挙児希望を確認し、治療の概要と治療による妊孕力への影響の説明と、適応される妊孕性温存対策の情報提供を行った。患者が抱く質問や疑問に対し、不妊症看護認定看護師（以下ＩＮ）と情報共有しながら意思決定支援を行った。事例Ａでは夫とＩＮによるカウンセリング希望があり、年齢・治療による妊孕力低下、妊孕性温存対策の情報提供が行われた。病理診断結果説明時にＢＣＮ同席希望があり、説明内容の調整と同席を行った。術後補助療法は、ＴＣ＋ＴＲＡ、ＴＡＭ＋ＬＨ－ＲＨが提示された。その後も継続的に関わり、医師やＩＮとの連携をとりながら意思決定支援を行った。凍結胚移植を選択され凍結胚を保存することができ、遅延なく化学療法が開始できた。事例Ｂではパートナーの存在はあるが関係性の変化を恐れ、病名や治療など詳細を話しておらず、術後補助療法だけでなく妊孕性温存対策についても意思決定できない状態であった。医師と連携をとり、ＩＮとＢＣＮの３者面談にて状況の整理を行った。その後も情報共有しながら個別に介入を継続し、パートナーの挙児希望の確認と婦人科疾患と妊孕力の評価を行った。そのうえで、術後補助療法として提示されていたＴＡＭ＋ＬＨ－ＲＨを開始した。【考察】患者には専門的な情報提供と患者の妊孕力の査定や患者の意思の明確化を図り、治療による妊孕力への影響をどの家族員にまで情報提供するか、夫を含むパートナーの挙児希望の確認などの調整、リプロダクティブ・ライツとともに、原疾患の治癒を目指すという乳がん治療本来の目的を見失わないよう倫理調整を行ったことで、遅延なく術後補助療法だけでなく妊孕性温存対策の意思決定を行うことができた。【まとめ】ミクロ（患者）単位の介入だけではなく、メゾ（家族など取り巻く環境）・マクロ（社会・制度）との相互作用や相互関係に着目し調整することは重要である。

DP-2-56-3

がん専門病院におけるがん・生殖病院連携の実際と今後の展望－充実したがん・生殖連携に向けたモデル開発－

[1]国立がん研究センター中央病院　乳腺・腫瘍内科、
[2]国立がん研究センター中央病院　婦人腫瘍科、
[3]国立がん研究センター中央病院　企画戦略室、
[4]聖路加国際病院　女性総合診療部
北野　敦子[1]、清水　千佳子[1]、加藤　友康[2]、塩田　恭子[4]、秋谷　文[4]、百枝　幹雄[4]、藤原　康弘[2,3]

【背景】院内に生殖専門チームを有さない癌専門病院において、がん・生殖医療に配慮した診療を行うには円滑ながん・生殖病院連携および遅滞ない癌治療の遂行が求められる。当院では聖路加国際病院生殖医療センター(以下SLRC)と連携し、がん・生殖医療連携を行っている。【目的】がん・生殖医療に関する乳癌患者の診療実態および病院間連携の問題点を探索し、病院間連携モデルの充実化を図る。【方法】2007年1月から2015年11月までに当院からSLRCに紹介した乳癌患者を対象に、後方視的検討を行った。【結果】対象乳癌患者は47人で、37人がその後も当院で治療継続を行っていた。治療継続患者の平均年齢は36（28-49）歳、既婚者19人、未婚者18人で、全例が未経産であった。病期は1期10人、2期23人、3期4人で、ホルモン感受性陽性患者が31人、HER2陽性患者は7人であった。全例で乳房手術が施行されており、内分泌療法を行った者は25人、化学療法を行った者は26人（うち術前化学療法8例）であった。診断からSLRCを受診するまでの期間は平均186（2-1478）日で、当院からSLRC受診までは平均6（0-67）日であった。SLRC受診後に、卵子凍結または胚凍結の妊孕性温存を実施した患者は20人（54%）。自然妊娠、胚移植による妊娠が各1名で、2人とも出産に至った。SLRC受診後に薬物療法を予定している患者において、薬物療法開始までに要した期間は平均49（4-340）日で、妊孕性温存法を実施した患者では平均81(12-340)日、妊孕性温存法を実施しなかった患者では平均20(4-50)日であった。観察期間中の乳癌再発を4例、死亡を2例に認めた。【考察】当院からSLRC受診までの期間は平均6日と円滑な医療連携が行われていた。一方、乳癌の診断からSLRC受診までに約6カ月経過しており、妊孕性に関する情報提供や、紹介時期について改善の余地があると考えられた。また、実際に妊孕性温存法を実施した患者では、一般的に推奨される術前8週、術後12週までという至適薬物療法開始時期を逸する者も認められた。このため、挙児希望を有する患者において妊孕性保持に関する早期の意思決定支援プログラムと、円滑な連携システムが必要と考えられた。現在、当院とSLRC間では医療連携室を介した連携システム、共通パンフレットの作成、合同勉強会開催などを含む病院間連携プログラムを構築中である。

DP-2-56-4

乳癌術後に出産した症例の検討

信州大学医学部附属病院　乳腺内分泌外科
小野　真由、大場　崇旦、家里　明日美、福島　優子、中島　弘樹、伊藤　勅子、金井　敏晴、前野　一真、伊藤　研一

【目的】晩婚化および出産年齢の高齢化に伴い，乳癌を発症した時期に挙児を希望されている症例は少なくない．しかし，年齢や補助療法の影響から実際に妊娠出産に至る例は多くない．今回，当科で乳癌術後に出産した症例の解析を行った．
【対象と結果】2000年1月から2014年12月の15年間に当科で手術を行った45歳以下の乳癌325症例．このうちで出産に至ったのは7例であった．出産に至った7例の手術時平均年齢は30.1±3.9歳(23-34)，出産時平均年齢は37.5±2.5歳(33-40)で，術後から出産までの平均期間は7.5±2.5年(4-10)であった．浸潤癌5例，非浸潤癌2例．6例がLuminal typeで，1例がTriple negative typeであった．術後化学療法が施行された症例は4例で，1例では卵巣機能温存を目的としたLH-RHアナログの併用が行われていた．またエストロゲン受容体陽性6例では全例で術後内分泌療法が施行されていた．妊孕外来への通院後に妊娠したのは3例で，うち2例は治療終了から妊娠までの期間が1年以内で最短9ヶ月であった．2例が帝王切開で出産したが，母と児に大きな問題を認めた症例はなかった．現在までのところ（術後観察期間中央値11年，3-15），再発を認めた症例はない．
【考察】治療開始時に30歳前後の乳癌症例であっても，標準的補助療法を終えた時点では妊孕性が低下する年齢に達する．治癒を目指した治療計画を立てるだけでなく，治療開始前から将来的な挙児希望を確認し，化学療法中のLH-RHアナログの併用や、内分泌療法の選択や期間について，個々の症例の再発リスクに合わせた治療を計画することが望ましいと考えられる．治療の妊孕性に対する影響についても十分な説明を行い，「informed decision」を得て治療を開始することが必要である．タモキシフェンの術後10年間内服の有用性が示されるなど，今後治療期間が長期化する可能性もある．治療が不十分にならない慎重な判断とともに，挙児を希望される場合には治療開始前から産婦人科との連携を行い，妊孕性に配慮しながら治療を計画していく必要があると思われる．当科でも今回の解析期間以前の症例で,術後に妊娠出産し，小さな子供を遺して死亡された症例も経験されており，再発のリスクと再発した場合の生命予後を本人と家族に十分に理解して頂いた上で，難しい「decision」を得ることが必要と考えられる．

DP-2-56-5

乳癌患者の妊孕性についての看護師の認識

鳥取大学医学部附属病院　看護部
山崎　かおり

【目的】本研究の目的は乳癌患者の妊孕性についての認識を調査し、今後の看護師教育の改善について検討することである。【対象と方法】対象者は乳腺外科に勤務する看護師（以下、看護師）と産科に勤務する助産師（以下、助産師）のうち、看護師長と1年未満の新人看護師・助産師、専門看護師、認定看護師は除いた65名である。無記名の調査票を用いて、基本属性、乳癌患者の妊娠・出産に関する情報開示（4段階評価：できる、少しできる、あまりできない、全くできない以下、同じ）、乳癌患者の理解度と意思の確認（4段階評価）、乳癌患者の理解推進（4段階評価）、他の専門職との関係構築（4段階評価）、乳癌治療と生殖補助医療への支援（4段階評価）、乳癌患者の妊孕性問題を支援する医療従事者（複数回答可）、乳癌患者の妊孕性問題を支援できるための必須項目（複数回答可）、について調査した。全ての項目について記述統計処理を行った。看護師と助産師間の回答では、Wilcoxon符号付順位和検定を行った。【結果】52名より研究の同意と回答が得られ（回収率80%）、その内記載不備のなかった50名を分析対象とした（看護師25名、助産師25名）。乳癌治療と生殖補助医療の治療継続を支えることができるかの質問では、助産師の方が看護師に比べできると回答した者が有意（p = 0.022）に多かった。乳癌患者の妊孕性問題を支援するのに最適な医療従事者は誰であるかの質問では、看護師と助産師両者共に認定看護師（乳がん看護、がん化学療法看護、不妊症看護）と答えた者が多かったが（全対象者のうち91.5%が回答）、乳癌患者の妊孕性問題を支援できるための必須項目は何かの質問では、両者共に自分自身の知識であると答えた（全対象者のうち91.5%が回答）。これらの結果から、乳癌治療中の患者への生殖補助医療の支援について、とくに生殖補助医療に関して助産師のほうが、自部署の領域であると認識していることがわかった。診療現場で乳癌患者以外の生殖補助医療に関わっていることが強みとなっていると考える。また、乳癌患者の妊孕性問題を支援すべき医療従事者は認定看護師であると答える一方で、支援するために必要なことは自分自身の知識であると認識していることもわかった。【結論】看護師と助産師それぞれの職能による捉え方の違いをふまえて、専門の知識の習得は必要であるという認識を活かせる看護師教育を行うことが重要と思われた。

DP-2-56-6
乳がん看護の知識の習得と臨床実践の拡大を目指す教育プログラムの効果に関する研究（第１報）

[1]千葉大学大学院看護学研究科、[2]熊本大学大学院生命科学研究部、
[3]平鹿総合病院 看護部、[4]市立釧路総合病院 看護部、[5]東北大学病院 看護部、
[6]千葉大学医学部附属病院 看護部

井関　千裕[1]、阿部　恭子[1]、国府　浩子[2]、武石　優子[3]、荒堀　有子[4]、
金澤　麻衣子[5]、大野　朋加[6]

【はじめに】乳がん看護に必要な知識と実践事例の理解を促す学習環境を提供するためにWebによる教育プログラム（名称：乳がん看護Webセミナー）を2015年９月から実施した。【目的】教育プログラム受講前の看護師が乳がん看護で困っていることと理解が不十分なことを明らかにし、学習ニーズを検討する。【方法】対象：受講登録した看護師500人。方法：研究者らの自作の質問紙を用いた郵送による質問紙調査。受講登録後２週間以内に、対象者に質問紙と返信用封筒を送付し、質問紙の返送をもって調査の同意を得たものとした。調査内容：背景、受講動機、乳がん看護に関する24項目の困っていることと理解が不十分なこと。分析：困っていることは４段階、理解が不十分なことは５段階で点数化し、項目ごとに単純集計を行い、1～5位を示した。倫理的配慮：研究者の所属施設の倫理審査を経て実施した。【結果】返送のあった215人（回収率：43.4%）のうち、専門看護師と認定看護師の資格を持たない186人（86.5%）を分析対象とした。受講動機は、「スキルアップのため」、「乳がん看護に関心がある」が多かった。病棟所属107人をA群、病棟以外の所属79人をB群とした。A群/B群の平均年齢は35.8歳/41.7歳、臨床看護経験の平均は12.9年/17.9年、乳がん看護経験の平均は3.8年/5.1年であった。〈困っていること〉A群：子どもとの関わり方を相談された時の看護、生殖医療と乳がん治療に悩む患者への看護、手術後の治療方針を決める時の看護、セクシュアリティへの看護、病名告知時の看護。B群：術後の退院指導時の看護、手術目的で入院した患者への看護、乳房再建術を受ける術前患者への看護、生殖医療と乳がん治療に悩む患者への看護、乳房再建術を受けた患者への看護。〈理解が不十分なこと〉A群：生殖医療と乳がん治療に悩む患者への看護、セクシュアリティへの看護、子どもとの関わり方を相談された時の看護、日常生活に関する質問をされた時の看護、就労に関する相談をされた時の看護。B群：生殖医療と乳がん治療に悩む患者への看護、セクシュアリティへの看護、乳房再建術を受ける術前患者への看護、就労に関する相談をされた時の看護、乳　房再建術を受けた患者への看護。【考察】看護師は、生殖医療、セクシュアリティ、就労支援、術後の退院指導、子どもとの関わり方への支援、日常生活への支援、乳房再建の看護に対する学習ニーズがあることが示された。

DP-2-57-1
当院における乳房再建に関する意思決定要因

新潟県立がんセンター新潟病院

三冨　亜希、江口　裕子、宮尾　友美、田村　恵美子

【はじめに】2013年より乳房再建術が保険適応となり、乳房再建術の選択が可能となった。乳房再建術は治療の選択肢の１つであり、当院において一期再建術を選択する患者は年間約12件である。今回、乳房再建術を選択しない患者がどのような思いで意思決定に至るかを知り、今後の乳房再建における意思決定支援を検討するため本研究に取り組んだ。【目的】初回手術時に乳房再建術を選択しない患者の思いを明らかにすることで、意思決定支援を行うための示唆を得る。【研究期間および対象者】平成26年11月～平成27年10月に乳がん手術を受けた患者のうち、初回手術告知時に乳房切除術を提示された後、本研究に同意し乳房再建術を選択しなかった患者。【研究方法】データ収集は研究者が作成したインタビュー内容に基づき半構成的面接を行い、研究対象者ごとに逐語録を作成しコード化、サブカテゴリー化、カテゴリー化した。【倫理的配慮】質問紙調査実施にあたり、院内の倫理委員会で承認を得た。対象者に研究趣旨、目的およびプライバシーの保護、研究結果を研究発表に使用すること、また患者の利益、不利益について文書にて説明し、同意書の確認をもって研究参加への同意とした。【結果】対象者は女性５名であり、年齢は30～60歳代であった。分析の結果、乳房再建を受けなかった患者の思いは、「乳房を切除することへの受容」「乳房再建への障害と不安」「乳房再建に対する理想とのギャップ」「乳房の価値観の低さ」「再発する不安からの解放」「治療より家庭を優先させる」「他の乳がん患者に自己を重ね合わせる」の７つのカテゴリーが抽出された。【考察】乳房再建術を選択しない患者は、乳がんへの罹患や乳房を切除する必要性を受け止め、乳房再建術に対する時間や理想とのギャップなどの困難さと向き合い自らの価値観を見出していた。また、乳房を再建する思いよりも自らのライフスタイルを尊重する気持ちが意思決定に影響していた。【結語】「治療よりも家庭を優先させる」「乳房を切除することへの受容」など、患者自身の価値観を理解し意思決定にむけた支援を行うことが必要である。

DP-2-57-2
医療者と患者をつなぐ乳房再建手帳の意義

[1]聖路加国際病院　看護部、[2]聖路加国際病院　乳腺外科、
[3]医療法人社団　ブレストサージャリークリニック

金井　久子[1]、名倉　直美[2]、林　直輝[2]、吉田　敦[2]、竹井　淳子[2]、
細川　恵子[1]、岩平　佳子[3]、山内　英子[2]

【背景】2013年から人工物による乳房再建が保険適応になり、認定を受けた施設で乳房再建が行われるようになり患者数が急増した。今回乳房再建にかかわる医療者と患者をつなぐために、乳がん治療と再建治療の経過が一覧でき、日常生活のアドバイスや術後の注意点などを記載した「乳房再建手帳」を作成し配布した。【目的】乳房再建手帳を携帯・記入してもらい、患者や再建診療へのメリット、有用性を明らかにする。【対象と方法】2015年３月から９月までに当院で一次二期再建を施行し乳房再建手帳を渡した39名に、自記式アンケート方式（選択式と記述式）を実施し評価した。倫理的配慮として個人が特定できないように配慮し、データはこの研究のみに使用する事とする。【結果】年齢の分布は30歳代から60歳代（中央値44歳）で、アンケート回答時にエキスパンダー挿入中だった患者は95%であった。乳房再建手帳の閲覧頻度は、「診察日以外にも見る」と「診察日に見る」を合わせると72%で、「診察日でも見ない」は26%であった。乳房再建手帳に記載された「日常生活へのアドバイスは役立ったか」の問いに対して「役立った」は90%で「役立たなかった」は10%であった。導入のメリットについては、情報が整理できた、経過が把握しやすい、不安の解消、安心感が持てた、医療者とのコミュニケーションがスムーズになったなどの意見が多かった。改善点については、手帳の使い方の説明をしてほしかった、術前に渡してほしかった、記入しづらい部分があるなどの意見があった。また「これから乳房再建を受ける方へ手帳を勧めたいか」については、90%の人が勧めたいと回答していた。【考察】乳房再建手帳の導入のメリットは、医療者にとっては、患者の状態を把握する上で簡便なツールである。患者にとっては、手帳の記載内容を医療者と一緒に見返すことで、医療者と共通認識が持てるだけでなく、治療内容や経過を理解することで、医療に参画している実感が持てるとともに、安心感にもつながったと考えられる。したがって乳房再建手帳の導入は有用であったと考える。今後は患者や医療者の意見をもとに手帳を改善し、双方が活用しやすく、患者が安心して再建術が受けられるツールとなるように努めたい。

DP-2-57-3
骨関連事象を契機に診断された乳癌症例の検討

小牧市民病院　外科

間下　優子、井戸田　愛、田中　恵理

【目的】乳癌の遠隔転移巣として骨は頻度が高く、骨関連事象の発生はADLの低下やQOLを損なう場合が多い。また、日常臨床の場では在院日数の短縮化、急性期、慢性期病院の機能分化や地域連携、在宅への移行推進が叫ばれる中、乳癌骨転移における骨関連事象での入院症例は、在院日数も長期に及ぶ傾向にあり、QOLを維持しつつ癌治療を継続するために看護や社会的サービスの介入も含めた対応が必要となる場合もある。骨関連事象を契機に診断された乳癌症例の、転移性骨腫瘍へのアプローチによる経過やADLの違いを検討する。【対象】当院で、2007年から2015年に診断されたstage４乳癌89例のうち、骨関連事象を契機に当院整形外科を受診し、当科で乳癌の診断に至った９例を検討した。【結果】当院整形外科受診時、８例が歩行障害、１例が歩行不能であった。歩行障害、歩行不能に対して整形外科手術治療を５例で施行、４例の非手術例は放射線治療が施行された。手術適応は整形外科での評価項目として乳癌の組織型に関わらず３ケ月以上の予後が見込めること、全身麻酔が可能なこと、多発の骨転移であっても症状の責任病変に対して対応が可能なこと、手術によってもADL改善が得られない可能性も含めたリスクを説明の上、同意が得られたこととしている。手術治療群５例の症状責任病変内訳は脊椎４例、大腿骨１例であり、非手術群４例はそれぞれ３例と１例であった。歩行障害出現から手術までは平均10.4日、歩行不能例は膀胱直腸障害も伴い来院後48時間以内に手術となった。手術群と、非手術群の平均年齢、在院日数は63.4歳/39.2歳、48.8日/93.7日であった。脊椎病変の手術群４例は全例、歩行不能症例も含め術後に歩行可能となった。非手術群４例とも車いす使用が必要で、２例で尿道カテーテルを留置しており、QOL低下の面は訪問看護の介入で対応している。脊椎病変の手術群と非手術群ともに退院後は通院での乳癌治療継続が可能であった。８例で、乳房病変の５ケ月前～３年前に自覚があり、転移性骨腫瘍による痛みなどの軽微な症状出現から歩行障害出現までは１日～３ケ月と幅がありその期間において、手術群と非手術群で差はなかった。【結論】乳癌の脊椎病変に対する手術例は早期ADLの回復を期待でき、QOLを維持しながら通院での乳癌治療の継続につなげられる可能性がある。

DP-2-57-4

ICGリンパ管造影を用いた乳がん術後早期の上肢リンパ管機能の変化についてのコホート研究

[1]千葉大学　形成外科、[2]千葉県がんセンター　乳腺外科、
[3]千葉県がんセンター　形成外科、[4]千葉大学　臓器制御外科

秋田　新介[1]、中村　力也[2]、山本　尚人[2]、徳元　秀樹[3]、窪田　吉孝[1]、
三階　貴史[4]、榊原　雅裕[4]、長嶋　健[4]

【背景】乳がん術後の上肢浮腫には腋窩郭清、放射線照射、化学療法、体重の変化などの因子が影響している可能性が考えられる。術前から術後にかけての上肢の周径、BMIの変化、リンパ管機能の変化をprospectiveに調査し、乳がん術後早期のリンパ管機能異常の分析及び慢性リンパ浮腫発症の危険因子についての検討を行った。【方法】2013年8月以降にリンパ節郭清またはセンチネルリンパ節生検を受けた乳がん初回手術患者390例400乳房を対象として、術前から術後にかけて定期的に、周径計測に基づく体積変化(Upper Extremity Lymphedema Index)の測定とIndocyanine Green (ICG) 蛍光リンパ管造影によるリンパ管機能検査を行った。ICG造影所見は図1の如く分類した。【結果】12か月以上の経過を観察できた症例は190名197乳房であった。調査期間中にICG蛍光リンパ管造影にて異常所見であるDermal back flow patternを認めた例は48例50肢であったが、このうち圧迫治療を要した例は35名35肢であった。腋窩郭清例、ドセタキセルの使用例において有意に高頻度にリンパ管機能の異常を認めた。ドセタキセル使用例では早期に特異的な異常所見 (No flow) が5例において観察されたが、その後正常所見に回復する例と慢性リンパ浮腫へ移行する例がみられた。早期圧迫治療を開始した患者のうち11例において後の経過でにリンパ管機能の回復がみられ、圧迫を中止することが可能であった。【考察】High risk患者に対するＩＣＧによるリンパ管機能のスクリーニングは、Subclinicalなリンパ浮腫の早期発見に有効である。Dermal back flow出現患者において改善例が観察されており、今後早期治療の意義について前向きな検討を要する。

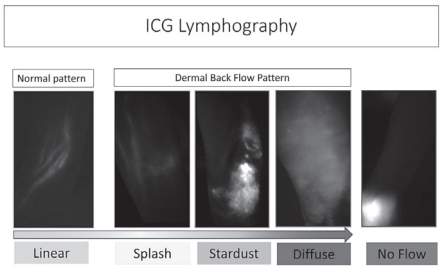

DP-2-57-5

乳癌術後患者に対する栄養指導の必要性と我々の取り組み

[1]県立広島病院　栄養管理科、[2]県立広島病院　消化器・乳腺・移植外科、
[3]県立広島病院　看護部

田中　美樹[1]、伊藤　圭子[1]、渡辺　多栄[1]、北山　奈苗[1]、天野　純子[1]、
野間　翠[2]、松浦　一生[2]、賀出　朱美[3]、小畠　京子[3]、眞次　康弘[1,2]、
板本　敏行[2]

【目的】乳癌診断ガイドラインでは肥満患者は上肢リンパ浮腫や再発リスクが高いことが指摘されており術後体重管理は重要である．そこで当院では2015年1月より栄養管理科と乳腺外科が連携し腋窩リンパ節郭清を施行した患者を対象とした栄養指導を開始した．今回，栄養指導の取り組みと課題について検討したので報告する．
【対象と方法】2015年1月～2015年11月までの原発性乳癌手術症例113例のうち上肢リンパ浮腫や再発リスクが高い腋窩リンパ節郭清を施行した25例を対象とした．平均年齢:58.9歳（20-40歳:16%，41-60歳:32%，61-80歳:36%，81歳以上:16%），平均入院期間9.1日．術式:乳房全摘術9例，乳房温存術16例．多職種チームによる乳腺カンファレンスに参加し情報収集を行って栄養指導を開始した．指導は退院時に実施，体組成分析（InBodyS10®）を併施する体制を構築しパスに組み込んだ．患者背景因子，生活習慣病の有無，体組成分析値などを解析するとともに栄養指導の必要性，課題について検討した．
【結果】平均BMIは25.1kg/m2と高く，内訳は18.5未満(やせ):2例，18.5以上25.0未満(正常域):12例，25以上(肥満):11例で肥満症例は44%を占めた．体組成分析を実施した23例で，平均体脂肪率は31.9%(基準値18～28%）と高く，内訳は:18%未満:1例,18%以上28%未満:9例,28%以上:13例(56.5%)であった．平均骨格筋指数（SMI）は6.6kg/m2で女性サルコペニア診断基準:5.7 kg/m2未満は3例のみであった．切除側上肢の浮腫率は，浮腫なし15例，やや浮腫7例，浮腫あり1例であった．栄養指標はAlb:術前4.01g/dl，術後3.95g/dlと増減なく良好であった．生活習慣病はあり:13例(52%)，なし:12例であった．栄養指導実施日は術後平均4.7日，指導内容では栄養量の過剰摂取が半数以上に見られ，生活習慣病の是正、減量と規則正しい食生活の指導が中心であった．
【考察と結語】今回検討した乳癌術後患者群では，術前からBMIや体脂肪率が高く，半数が生活習慣病を合併していることが判明した．肥満患者は再発，リンパ浮腫リスクが高いことが指摘されており術後の栄養指導は必須である．また，乳癌術後は術後補助療法が長期にわたり必要となるため，症状や生活状況を把握し治療にあわせた適切な栄養指導を術後定期的に行うことが重要である．

DP-2-57-6

術前術後にFEC100療法を受ける患者の栄養状態の実際

[1]ベルランド総合病院　乳腺センター、[2]ベルランド総合病院 緩和ケア科
山崎　圭一[1,2]、阿部　元[1]、寺本　敦子[1]

消化器癌患者と異なり乳癌患者は消化管の障害はないため、経口摂取は癌化学療法中であっても、比較的経口摂取は良好である。また近年の制吐剤の進歩により、催吐性リスクが高い抗癌剤であっても、経口摂取は比較的良好な状態を保てている。しかし、抗癌化学療法中は、通常よりも栄養摂取を高く保つ必要があると言われている。今回、我々は、術前または術後にFEC100療法を4サイクル受ける患者の栄養状態について評価したので報告する。症例は2012年1月から2015年11月までに、術前または術後にFEC100療法を4サイクル施行された患者で栄養状態を評価できた22症例。栄養状態の評価として化学療法前と4サイクル終了後の体重と経口摂取量の評価、血清プレアルブミン値、血清亜鉛値、血清銅値を評価した。化学療法終了後体重や経口摂取量は大きな変化は認めなかったが、血清プレアルブミン値や血清亜鉛値は化学療法開始時よりも有意に下り、血清銅値はほとんど変化を認めなかった。FEC100療法はサイクルを重ねるごとに味覚異常を認め、基本五味(塩味・甘味・旨味・酸味・苦味)のうち旨味以外の四味を強く感じる傾向があり特に苦味を強く感じ苦痛に感じている患者が多いとの報告がある。経口摂取が保たれていても、乳癌患者の栄養状態状態は患者の訴え以上に栄養状態は落ちているのが現実である。乳癌化学療法中の血清プレアルブミン値や亜鉛値の評価をした報告は未だなく、乳癌治療医は患者の苦痛の包括的評価が必要であると考える。以上術前術後にFEC 100療法を受ける患者の栄養状態の実際について若干の文献的考察を加えて報告する。

DP-2-57-7

乳がん術後補助化学療法中の食事摂取に関するアンケート調査

[1]島根大学医学部附属病院　栄養治療室、[2]島根大学医学部附属病院　看護部、
[3]島根大学医学部附属病院　乳腺・内分泌外科

梅木　菜津美[1]、藤井　晴美[1]、平井　順子[1]、藤井　愛子[2]、杉原　勉[3]、
百留　美樹[3]、板倉　正幸[3]

【目的】乳がんの補助化学療法は多くの場合外来で行われ、在宅での副作用や食事摂取の実態は不明確なことが多い。一方、当院では初回化学療法は入院で実施され、食事摂取が困難な場合には栄養士へ食事調整依頼をされることも少なくない。そこで外来化学療法における副作用や食事摂取の状況を明らかにし、栄養士として外来化学療法患者のQOL維持・改善に寄与できないか検討することを目的とした。【方法】平成27年3月～10月に当院乳腺・内分泌外科外来を受診した乳がんの手術及び化学療法を経験した患者100名を対象にアンケート調査を実施し、71名の有効回答を得た。化学療法中の体重減少量をもとに、3kg以上の体重減少あった群(減少群)、体重変化が±3kg内であった群(変化なし群)、3kg以上の体重増加があった群(増加群)の3群に分け、食事状況と副作用を検討した。【結果】71名中、化学療法中の体重変化は減少群が27例(38%)、変化なし群が39例(55%)、増加群が5例(7%)であった。化学療法中に食事量が減少したと回答したのは、減少群で92%、変化なし群で69%、増加群で20%であった。また、化学療法中の副作用は、3群全体を通して嘔気、便秘、口内炎、味覚異常の出現率が高かった。副作用数の平均は減少群で5.9項目、変化なし群で3.9項目、増加群で3.6項目と、体重減少が大きいほど、出現した副作用の数が多い傾向がみられた。化学療法中の食事に関しては、さっぱりとした物・酸味のある物・喉ごしがよい物・冷たい物を好む傾向が強く、こってりした物(脂っこい物)・においの強い物は嘔気を誘発するため避ける傾向が強かった。また、食事摂取自体のみでなく、味覚異常により調味が上手くできないこと、調理中のにおいによって嘔気が誘発されることが調理上困ったこととして挙げられた。減少群のうち50%が調味あるいはにおいで困ったと回答しており、変化なし群では33%が、増加群では20%が同様に回答していた。以上の様に、食事摂取や調理における治療中の問題点の存在が確認できた。全体の40%は治療中に「食」に関して相談相手を求めていた。特に、減少群の59%は栄養士へ相談する機会を求めていた。【考察】化学療法中の体重減少が大きい患者ほど、食事摂取量の減少を含めた副作用の訴えが多く、栄養士へ相談する機会を求める傾向があった。外来治療においても栄養士が関わることで、治療中のQOL維持・改善に寄与できる可能性が示唆された。

DP-2-58-1

乳がん看護の質向上へ向けての院内での取り組み

[1]くまもと森都総合病院　看護部、
[2]くまもと森都総合病院　乳腺センター　乳腺科
杉松　睦美[1]、今福　曜子[1]、野中　佳美[1]、岩橋　奈穂美[1]、藤末　真実子[2]、西山　康之[2]、大佐古　智文[2]、西村　令喜[2]

【はじめに】H27年４月からの乳腺センター（以下センターと称す）新設にあたり、乳がん看護の基礎知識と技術を習得させることが、センターに関わる看護管理者としての課題であった。専門医から疾患・治療・病理などの講義を受けるとともに、看護の勉強会を企画した。講師には院外から乳がん認定看護師を迎え、患者を受け入れるにあたり必須と考えられる看護の講義・実技指導を受講し開設に至った。センター開設後のH27年４月～10月までの外来患者総数1637名、受診総数4328名、初診紹介率37.9%（最高月57.9%）、初診件数1540件であった。乳腺・婦人科混合病棟32床の入院患者のうちセンターの患者は15～20名、治療は外科的療法（再建術含む）：7～8例/週、化学療法：5～10例/週で、他にも治験・遺伝カウンセリングを導入するなど、短期間に拡大の一途を辿っている。開設後は、新しく開始される治療の勉強会を追加、またチーム医療勉強会へ参加し研鑽を重ねると共に、乳がん看護に関るＷｅｂセミナーを受講し、看護の基礎を確認することを必須としている。センター開設から1年目の看護の質向上のための取り組みを評価すると共に、2年目への課題を見出し、乳がんチーム医療の中で看護師に求められる専門性を検討し、教育計画に反映させていく。
【方法】
１．センター開設１年目（H27年度）の教育状況の振り返り（H28年１月～3月）
a．H27年２月～12月までの勉強会の評価
勉強会の内容・看護に対して、独自に作成したアンケート用紙を用いて看護師を対象に調査
b．各メディカルスタッフに対して、独自に作成したアンケート用紙を用いて看護師の活動調査
ｃ．H27年４月～12月の事故報告・投書・看護師が作成した媒体などからの評価
ｄ．a～cを分析し、効果と課題を明確にする
２．センター開設２年目（H28年度）へ向け、乳がん看護質向上を目標とした教育計画を検討
【考察・まとめ】患者は、乳がんの可能性を示唆された時点から、生命の危機的状況に加え乳房喪失の危機など様々な問題に立ち向かっていく。看護師には、長きに渡る治療生活を様々な側面からサポートできる能力が求められる。また、質の高いチーム医療を行なうには、各メディカルスタッフが専門分野で役割を果たさなければならない。看護師に求められる専門性を検討し、その取り組みを報告する。

DP-2-58-2

MRIだけで指摘できる乳がんと石灰化だけで指摘できる乳がんの違い　～過剰診断の抽出を目指して～

[1]亀田総合病院　乳腺科、[2]相良病院　放射線診断科
坂本　正明[1]、町田　洋一[1]、中川　梨恵[1]、寺岡　晃[1]、佐川　倫子[1]、坂本　尚美[1]、角田　ゆう子[1]、越田　佳朋[1]、比嘉　国基[1]、戸崎　光宏[2]、福間　英祐[1]

２００７年１月から２０１５年８月までの８年８ヶ月の間に当院で診断や手術を行った乳がん症例３６８８例からMRIだけに所見のあった症例（以下MR群）とマンモグラフィの石灰化だけに所見のあった症例（以下MC群）をレトロスペクティブに観察し、その病理学的な違いをみることで本当に治療の必要な乳がんが抽出可能かどうかを検証した。観察期間中にMR群は１３５例（境界病変を含めると１６３例）あり、MC群は４７例（境界病変を含めると４９例）あった。MR群は全例MRIガイド下生検、MC群は全例ステレオガイド下生検で診断された。MR群１３５例中非浸潤癌は８７例（６４．５%）、浸潤癌は４８例（３５．５%）であり、MC群４７例中非浸潤癌は４４例（９３．６%）、浸潤癌は３例（６．４%）であった。両群で高グレードの非浸潤癌の割合に差を認めなかった（MR群１７例ｖｓMC群１４例、P=0.179）。ＭＲ群とＭＣ群では有意（P=0.0003）にＭＲ群に浸潤癌症例が多く、MRIだけに所見のある病変を積極的に診断していく必要があると思われた。一方MC群は言い換えればマンモグラフィで石灰化病変を指摘したがMRIでは所見のない乳がんであり、その浸潤癌率は低く、いわゆる過剰診断にあたる乳がんはそういった病変に含まれているのではなかろうか？

DP-2-58-3

乳腺外来における初診から乳癌確定診断までに生じる不安・怒りの感情を伴う心理的つらさの予測因子の検証

[1]聖マリアンナ医科大学　乳腺・内分泌外科、[2]虎の門病院　乳腺・内分泌外科、[3]東京医科歯科大学大学院　心療・緩和医療学
岩谷　胤生[1]、川端　英孝[2]、三浦　大周[2]、松島　英介[3]、津川　浩一郎[1]

【はじめに】
乳腺外来の初診患者が何らかの不安を抱えていることは想像に難くない。すべての患者に初診の段階から精神的なサポートを行っていくことが理想的ではあるものの、現状では現実的ではない。そこでわれわれは、乳癌の診断過程にともなう心理的つらさを縦断的に評価し、早期からの精神的サポートが必要な患者を見極めることための予測因子を検証することとした。
【目的】
乳腺外来の初診患者において乳癌確定診断後に、適応障害やうつ病などの抑うつ状態に陥りやすい患者群の予測因子を検討し、早期からのサポートが必要な患者群を同定する。
【方法と対象】
2010年5月から2011年4月に虎の門病院乳腺外来を受診し、適格条件(20歳以上75歳未満、乳癌検診にて異常、または乳房に異常を自覚)を満たす患者を連続的にサンプリングした。本研究は虎の門病院倫理委員会の承認を得ており、患者から書面にて同意を得た。調査項目はHADS(Hospital Anxiety and Depression Score)を用いて心理特性を、FACT-B(Functional Assessment of Cancer Therapy-Breast)を用いてQOLを、FACIT-Sp(Functional Assessment of Chronic Illness Therapy-Spiritual)を用いてspirituality を評価した。初診時診察前および組織診断結果説明前に全項目を、初診時診察後および組織診断結果説明後にHADSのみを調査した。経過観察群は計2回、生検群は計4回調査し、最終的に必要な調査ができた患者222名を対象とした。
【結果】
222名の研究対象患者のうち、経過観察群137名、生検群85名であった。また生検を行った85名の組織診断は良性50名、悪性35名であった。悪性の35名についてKugayaらの先行研究(JJCO1998;28(5)333-338)に従いcut-offを設定し2項ロジスティック回帰分析を行った。適応障害のリスク因子は初診時のHADS不安得点高値(P=0.003，オッズ比1.965倍，95%CI:1.265-3.053)と、腫瘍径(P=0.044，オッズ比3.134倍，95%CI:1.033-9.509)であった。またうつ病のリスク因子は初診時のHADS不安得点高値(P=0.002，オッズ比2.09倍,95%CI:1.297-3.369)と、spiritual sub scaleのMeaning低値(P=0.045,オッズ比1.461倍,95%CI:1.008-2.117)であった。
【まとめ】
以上より画像所見にて腫瘍径が大きい群、また初診時よりHADS不安得点の高い群、spiritual sub scaleのMeaningが低い群は、乳癌確定診断後の適応障害やうつ病のリスクが高く、早期より介入が必要である可能性が示唆された。

DP-2-58-4

子育て中の乳がん術後患者同士が遺伝性・家族性乳がんについて語り合うことの有用性

国家公務員共済組合連合会　東北公済病院　乳腺治療・再建センター
尾形　良子、船水　まり子、佐々木　理衣

【目的】子育て中の乳がん術後患者同士で，子どもとの関わり方等を語り合う会では，毎回遺伝性・家族性乳がんが話題になり，情報提供を行っている。子育て中の乳がん術後患者同士が，遺伝性・家族性乳がんについて語り合うことの効果を検討した。【方法】対象は,養育期の子どもがいる乳がん手術後で,会に参加した患者60名とした。調査期間は平成26年9月から平成27年11月。データ収集方法は，会の満足度を4件法で評価するアンケート調査と，参加観察法を用いた。アンケート結果は記述統計にて算出を行い，語られた内容は質的記述的方法で分析した。【倫理的配慮】対象者には，研究目的，方法，調査への参加の自由,プライバシー保護,調査結果の取り扱いや公開について,文書を用いて説明し，同意書に署名を得た。なお，所属施設の倫理審査委員会の承認を得て実施した。【結果】会は21回開催し，1回の参加人数は2～5名だった。アンケートの有効回答率は90.0%で，平均年齢は44.1歳，子どもの人数は1～4名で，幼児期から青年期だった。参加前アンケートの参加目的は「遺伝性・家族性乳がんの情報提供」が55.6%だった。しかし，会の開催中に，参加者中全員が遺伝性・家族性乳がんに関心があると答えた。会の中で語られた内容は，乳がんに罹患したことで，病的遺伝子変異の可能性による不安や子どもへの罪悪感，世間の偏見に対する恐怖から，関心があっても夫婦や家族間，医療者に相談ができなかったことが語られた。実際に医療者に相談し，遺伝カウンセリングを利用していたのは1名のみだった。参加後のアンケート結果では「内容がニーズに即しているか」は，そう思うが66.7%，だいたいそう思うが33.3%だった。「参加者に理解され助けられたか」は，そう思うが72.2%，だいたいそう思う27.8%だった。【考察】子育て中の乳がん術後患者は，遺伝性・家族性乳がんに高い関心があった。しかし，遺伝性・家族性乳がんに対する不安に対して，夫婦間や家族間で率直なコミュニケーションが図れない要因として，子どもへの罪悪感や社会的な偏見に対する脅威が考えられた。また，参加者同士のピアサポート効果により，不安を語り合うことができたことと，医療者から情報を得られたことによって会の参加満足度が高まったと考えられる。【結論】子育て中の乳がん術後患者同士が，遺伝性・家族性乳がんについて語り合うことは有用である。

DP-2-58-5
人工乳輪乳頭購入者へのアンケート調査

[1]常滑市民病院　外科、[2]愛知県がんセンター愛知病院　乳腺科
岡田　明子[1]、村田　透[2]、井上　昌也[1]、竹之内　靖[1]、早田　篤司[1]、中山　隆[1]

（背景と目的）乳癌術後の乳房再建術の普及に伴い、乳頭乳輪再建術を受ける患者も増えている。しかし、癌の手術から再建術の完了まで長期間を要し、乳頭乳輪に関しては人工物で十分と考える患者が存在することも事実である。今回我々は、人工乳輪乳頭(以下、人工乳頭)を購入するに至った患者の現状を把握することを目的とし、アンケート調査を行った。（対象と方法）(株)マエダモールド(愛知県常滑市)で人工乳頭を購入した18名に対し、同社の協力を得て、郵送で匿名式のアンケートを実施した。（結果）11名から回答を得た(回収率61%、うち購入するも未使用の患者が2名)。手術時の年代は、39歳以下2名(18%)、40代6名(55%)、50代(27%)、60代以上は0名であった。乳癌の術式は、乳房切除10名(91%)、乳房部分切除1名(9%)。再建術式は乳房切除の10名中、自家組織再建4名(40%)、インプラント再建6名(60%)。人工乳頭を知った契機(複数回答可、以下(複))は、病院設置のパンフレット8名(73%)、医師からの勧め4名(36%)、メディア、業者からが各々1名(9%)。人工乳頭購入の目的(複)は、温泉など人前で入浴したい11名(100%)、精神的な安心感・満足感2名(18%)。乳頭乳輪再建術を受けない理由(複)は、精神的理由(例:もう手術を受けたくない)10名(91%)、人工乳頭の質がよかった7名(64%)、乳頭乳輪は常になくてもよい6名(55%)、再建乳頭乳輪の写真が想像と異なった、再建乳頭の平坦化が心配、再建後タトゥをいれたくない、が各々2名(18%)、経済的理由、再建術のトラブルが心配、再建術までのつなぎが各々1名(9%)。購入後の満足度(5段階評価の平均値)は、外観4.5、装着感4.2、耐水性4.4、リムーバーの使用感3.7、皮膚へのダメージ3.4、手入れの煩雑さ3.8、維持費3.8、アフターサービス4.2であった。1回の平均装着日数は1.6(0.5-3)日であった。（まとめ）人工乳頭購入者は40代が最多で、購入目的は人前での入浴が100%、購入理由は更なる手術を受けたくないのが91%であった。購入後の満足度は、質的には概ね満足感が得られているが、日常の手入れの簡素化や皮膚炎を生じにくくすることが課題と考えられた。乳輪乳頭再建術を受けたくない患者にとって、人工乳頭は需要があると考えられた。

DP-2-58-6
ピアサポーターとがん相談支援センターが協働して行う乳がん患者支援のあり方

[1]名古屋第二赤十字病院　がん患者サポート部会、
[2]名古屋第二赤十字病院　乳腺外科、
[3]名古屋第二赤十字病院　一般消化器外科
室田　かおる[1]、赤羽　和久[2]、田子森　和子[1]、松浦　美聡[1]、高原　悠子[1]、石間伏　由紀[1]、佐々木　智子[1]、木全　司[1]、畠山　桂吾[1]、大槻　貴子[1]、寺田　愛子[1]、坂本　英至[3]

【はじめに】乳がん患者は、治療法のみならず就労や子育てなど短期間で様々な意思決定を必要する。また、再発後の治療期間も長く、advance care planningを行う機会も多い。当院では、2013年2月より多職種によるがん患者サポート部会を結成し、がん患者への相談支援や情報提供を行ってきた。がん対策推進基本計画の見直しでは、がん患者の不安の軽減のためには、体験者も相談支援に参加することが望ましいとされている。当院では2014年9月よりNPO法人ミーネットによるピアサポートを導入し、患者団体と連携した相談支援に取組んでいる。【目的】よりよい乳がん患者支援のために、医療者とピアサポーターの協働のあり方を考える。【方法】2014年9月からの1年間における、がん相談支援センターとピアサポートを利用した乳がん相談件数や相談内容を抽出し、ピアサポートを導入する前の1年間と比較した。2015年7月から10月まで、ミーネットと医療者が協働し、シリーズで乳がん経験者と家族を対象とした乳がん講座を開催した。【結果】がん相談支援センターで2013年9月から翌年8月までの乳がん患者からの相談は延べ41件であり、2014年9月から翌年8月では延べ54件であった。相談内容は、身体症状や医療者・家族との関係性、経済的な心配、治療に対する葛藤などがあった。また再発・進行がんの患者では、療養場所の選択やホスピス・緩和医療などの情報提供が求められた。ピアサポートは月1回、数名で相談を行っており、2014年9月から翌年8月までで乳がん患者からの相談は延べ20件であった。乳がん講座へは、治療中から治療後数年経過しているなど様々な時期の乳がん経験者が26名参加した。【考察】ピアサポート導入後、相談支援センターでの乳がん相談件数は増加していた。ピアサポーターへの相談では、初期治療中の患者が多く、家族にも理解されにくい副作用や療養のつらさの共感や、乳房再建や抗がん剤治療の体験談を求められることがあり、ピアサポーター特有の相談ニードがあった。乳がん講座は、経験者の悩みや想いを医療者とピアサポーターで共有する機会となった。【まとめ】医療者とピアサポーターが相互理解をして協働することで、チーム医療が拡大できることが示唆された。今後も医療者・ピアサポーターが患者の想いやニードを共有する機会を設けていく必要がある。

DP-2-58-7
当院がん相談支援センターにおける乳がん患者のニーズの傾向について

聖マリアンナ医科大学病院　がん相談支援センター
杉浦　貴子、小島　康幸、津川　浩一郎

【背景】国内における乳がんの2015年の予測罹患数は5位であり、当院での院内がん登録数は全体の約30%を占め1位である。がん相談のニーズも高い。【目的】当院における乳がん患者のニーズの実態を把握する。【方法】2014年9月から2015年8月までに当がん相談支援センターにおいて専従がん専門相談員（ソーシャルワーカー；社会福祉士）が対応し、国立がん研究センターよりがん診療連携拠点病院に示されている「がん相談支援センター相談記入シート」に入力、集計したもの後方視的に調査した。【結果】がん種別相談延件数1698件のうち乳がん患者は581件(34.2%)であり、最も多かった。そして乳がんが他のがん種よりも高い割合を示した相談内容は全25項目のうちの9項目、すなわち「漠然とした不安」(21.3%)、「患者会・家族会（ピア情報）」(13.0%)、「社会生活（仕事・就労・学業）」(10.7%)、「症状・副作用・後遺症への対応」(8.1%)「介護・看護・養育」(2.8%)、「友人・知人・職場の人間関係」(2.5%)、「がんの検査」(1.7%)、「告知」(0.9%)、「検診」(0.2%) であった。逆に乳がん以外のがん種の方が高い割合を示したのは「がんの治療」(11.5%)、「医療費・生活費」(11.2%)、「患者-家族間の関係」(9.5%)、「医療者との関係」(5.9%)、「症状・副作用・後遺症」(3.4%)、「在宅医療」(2.3%)、「ホスピス・緩和ケアのある施設」(2.3%) 等の16項目であった。【考察】他のがん種では治療の体制や治癒への取り組みに関する相談が多かったのに対し、乳がん患者に社会生活やそれに伴う人間関係に関するニーズが多いのは、年齢的に社会活動性が高く様々な社会的役割を担っている状況下で罹患する割合が高いこと、他のがん種よりも予後が良いことが関係していると思われる。「患者」になることによって傷ついたり損なわれたりした社会との関係性を個別に、またサポートグループの活用等によって支援していくことが重要である。

DP-2-59-1
日本人の乳癌/卵巣癌患者におけるBRCA1/2高リスク群同定に関する研究―「余命1か月の花嫁」記念課題

[1]国立がん研究センター中央病院　乳腺・腫瘍内科、
[2]国立がん研究センター中央病院　遺伝子診療部門、
[3]栃木県立がんセンター研究所　がん遺伝子研究室・がん予防研究室、
[4]栃木県立がんセンター　乳腺外科、
[5]京都大学大学院医学研究科　医療倫理学・遺伝医療学、
[6]慶応義塾大学産婦人科、[7]国立病院機構岩国医療センター　外科、
[8]国立病院機構四国がんセンター　乳腺外科、
[9]聖路加国際病院ブレストセンター、[10]星総合病院 外科
清水　千佳子[1,2]、菅野　康吉[2,3]、安藤　二郎[4]、小杉　眞司[5]、増田　健太[6]、青木　大輔[6]、吉田　輝彦[2]、田中屋　宏爾[7]、大住　省三[8]、矢形　寛[9]、山内　英子[9]、野水　整[10]

【背景】家族歴のある日本人乳癌卵巣癌症例の横断研究では、BRCA1/2変異の有病率は27%であり、家系内の乳癌卵巣癌罹患歴や発症年齢により有病率は異なることが報告されている(Sugano, 2008)。日本人症例においてBRCA1/2検査を推奨すべき規準は示されていない。【目的】日本人HBOCハイリスク症例の遺伝カウンセリング時にBRCA1/2検査陽性の予測精度を高める方法の開発。【方法】遺伝相談外来を受診した日本人症例より、下記登録規準を満たし、研究参加への同意を得た症例を前向きに登録、BRCA1/2変異の有病率を検討した。：本人が35歳未満発症の浸潤性乳癌または年齢を問わず漿液性卵巣癌に罹患(A群);本人が50歳未満発症の浸潤性乳癌あるいは年齢を問わず漿液性卵巣癌に罹患し、本人を含む第二度近親および従姉妹に、35歳未満発症の乳癌(B群)、または同時性/異時性乳癌(C群)、または卵巣癌(D群)の罹患歴を認める；本人が50歳未満で初発がんを発症し、少なくとも片側が浸潤癌の同時性あるいは異時性両側乳癌(E群)；本人が男性乳癌(F群)。検査費用の一部はがん研究振興財団「余命1か月の花嫁」記念課題の研究資金で負担した。研究期間中に本研究対象外でBRCA1/2検査を行った症例のうちデータ提供に同意が得られた症例を対照群として登録した。【結果】2011年9月-2014年12月に全81例を登録。BRCA1/2遺伝子検査陽性患者は36%［BRCA1陽性16例(20%)、BRCA2陽性13例(16%)］であり、VUSをBRCA1に4例、BRCA2に2例認めた。群別BRCA1/2検査陽性割合はA群のうち35歳未満の浸潤性乳癌患者で8/35(23%)、漿液性卵巣癌患者で6/10(60%)、B群5/10(50%)、C群12/23(52%)、D群8/18(44%)、E群10/23(44%)、F群2/4(50%)。対照群41例のうち調査票を回収した33例を検討したところ、BRCA1陽性1例(3%)、BRCA2陽性5例(15%)であり、BRCA1陽性の1例は非日本人の32才発症triple-negative乳癌、BRCA2陽性例は本人が50歳以上で発症and/or両側乳癌の家族歴陽性家系であった。【考察】発端者の年齢と家系内の乳癌卵巣癌罹患歴を用いた規準により、効率的にBRCA1/2検査陽性症例を絞り込むことができた。

DP-2-59-2
BRCA変異を予測するγ-tubulin蛍光免疫染色

[1]東北大学　医学系研究科　腫瘍外科、
[2]東北大学　加齢医学研究所　腫瘍生物分野、
[3]星総合病院　外科、[4]石巻赤十字病院　外科

渡部　剛[1]、千葉　奈津子[2]、野水　正[3]、古田　昭彦[4]、鈴木　昭彦[1]、
多田　寛[1]、宮下　穣[1]、佐藤　章子[1]、原田　成美[1]、石田　孝宣[1]、
大内　憲明[1]

【目的】BRCA遺伝子検査は、高額な検査費、プライバシーの問題など様々な課題がある。一方でBRCA変異はPARP阻害剤や白金製剤に対して高感受性であることもわかっており、遺伝子検査が個別化治療にもつながる可能性がある。我々はBRCA機能がDNA修復だけでなく中心体制御にも関連することに着目し、中心体を評価しBRCA変異を予測できないかと考えた。【方法】HBOCが疑われBRCA遺伝子検査を施行した67症例を対象とし、γ-tubulin(中心体構成蛋白、GTU-88 sigma)、DAPI(Vector Lab)で2重染色し、細胞あたりのγ-tubulin foci (以下foci)をBZ-9000(Keyence)の100倍油浸レンズで9視野撮影し、ハイブリットセルカウントで測定した。【結果】平均年齢は50歳 (27-75)、BRCA1変異は6例、BRCA2変異は18例、BRCA1/2ともに変異1例。平均細胞カウントは491、症例あたりのfoci/細胞数比は平均0.99、BRCA変異あり、なしのfoci/細胞比はそれぞれ1.9 (95%CI 1.6-2.3)、0.5 (95%CI 0.3-0.8)で、BRCA変異群でfoci増加を認めた(p＜0.0001)。BRCA1、2変異それぞれのfoci/細胞比は1.3 (95%CI 0.3-2.3)、2.1 (95%CI 1.6-2.6)であり、変異なしと比較するとそれぞれp=0.0004, p＜0.0001で有意差を認めた。BRCA変異あり・なしとfoci/細胞比のROC曲線にてAUC=0.921,cut off 1.0でのBRCA変異予測は、感度83%(19/23)、特異度95%(42/44)、陽性的中率90%(19/21)であった。【まとめ】γ-tubulin蛍光免疫染色は、BRCA変異症例でfociの有意な増加を認め、遺伝子検査前のスクリーニングや薬物治療感受性予測に有用な可能性が示唆された。今後、DNA修復能検査等も追加し中心体数との相関を検討する。

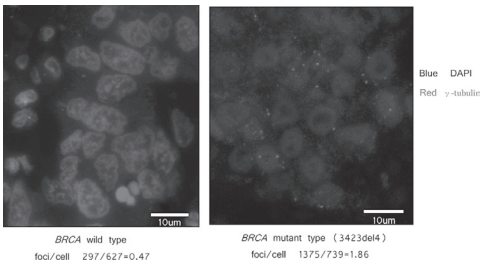

DP-2-59-3
BRCA遺伝子検査を勧めるNCCN （National Comprehensive Cancer Network）基準の本邦における妥当性

[1]山梨県立中央病院　乳腺外科、[2]山梨県立中央病院　ゲノム解析センター、
[3]山梨県立中央病院　婦人科、[4]山梨大学付属病院　遺伝子疾患診療センター、
[5]東京大学

中込　博[1]、弘津　陽介[2]、坂本　育子[3]、井上　正行[1]、望月　仁[2]、
中込　さと子[4]、久保田　健夫[4]、小俣　政男[2,5]

【目的】BRCAの変異陽性率は対象集団の遺伝学的背景で異なることから本邦の詳細なデータが必要とされてきた。そこで我々は遺伝学的検査を勧めるNCCN基準が、本邦においてBRCA遺伝学的変異の高リスク群を選択しているかどうかを明らかにする検討を行った。【方法】対象は2013-2015年に山梨県立中央病院を受診した乳癌患者のうちNCCN基準を参考に遺伝性乳がんの可能性が高いと考えられる患者に対し担当医が遺伝学的検査の意義・不利益の説明を行い、書面で同意が得られた191名とし、当院の次世代シーケンサーで変異解析を行った。【結果】乳癌患者191例の背景はNCCN の合致例161/非合致例30、乳癌家族歴の陽性例104/陰性例87であった。このうち14例(7.3%)にBRCA1/2病的変異が認められた。卵巣癌合併例は50%(6/12)と非合併例4．5%(8/179)に比べ高率に変異を認め(p＝0.01)、TNBC(トリプルネガティブ所見）陽性例も15.8%(3/19）と陰性例6.4%(11/172）に比べ高い傾向を認めた(p＝0.16)。一方、NCCNの合致の有無(8.0%/3.3%)、家族例の有/無(6.7%/8.0%)、若年発症、両側乳癌、男性発症の各項目では差は認められなかった。【結論】当院受診の患者において、NCCN基準に合致する乳がん患者の8.0%にBRCA変異が認められた。また家族歴の有無で変異率に差が認められなかった一方、卵巣癌合併例やTNBC例では変異陽性率が高い傾向が認められた。以上より、本邦では浸透率(変異を受け継いでも発症しない者の割合)が高くない可能性があり、本邦でBRCAの遺伝学的検査を勧める対象を選定する際は、家族歴ともに、個人歴(卵巣癌合併や乳がん組織型など)を重視することが重要であると考えられた。

DP-2-59-4
当院における遺伝性乳がん卵巣がん症候群診療の現状と課題

広島大学病院　乳腺外科

恵美　純子、梶谷　桂子、小林　美恵、網岡　愛、郷田　紀子、
菅野　恵美子、重松　英朗、舛本　法生、春田　るみ、片岡　健、
角舎　学行、岡田　守人

【背景と目的】遺伝性乳がん卵巣がん症候群(HBOC)診療は乳癌診療における重要課題である。当院では2009年より遺伝子診療部でHBOCに関する遺伝カウンセリングを開始し、2012年8月からは症例の集積・解析と長期にわたる二次予防診療を目的とした前向きコホート研究として遺伝子診療部、産婦人科と当科が連携してHBOC診療を推進している。これまでの当院におけるHBOC診療の実績と問題点について報告する。【方法】2009年11月～2015年11月に遺伝子診療部で専門の医師・カウンセラーによるHBOCカウンセリング受診者71例のうち、遺伝子検査を受けなかった人についてその理由を調査しHBOC診療の問題点について検討した。また、BRCA1/2遺伝子変異陽性率と変異陽性者の臨床病理学的特徴について解析した。【結果】遺伝カウンセリング後に遺伝子検査を実施したのは42例(59%)であった。検査を希望しなかった29例(41%)の理由(複数該当有)としては、「検査を受けるメリットが感じられない」「家族の反対」が各5例(14%)、「結果を知るのが怖い」「子供や血縁者の成人、結婚のタイミング」各4例(11%)、「乳癌の治療のことで精神的余裕がない」「リスク評価を受けての判断」各3例(8%)、「高額な検査費用」2例(6%)、「陽性であった場合の血縁者への説明の困難さ」1例(3%)であった。検査を実施した42例中すでに遺伝子検査結果が判明している37例の解析では、BRCA1/2遺伝子変異陽性者は10家系12例(陽性率32%)で、BRCA1:7例(19%)、BRCA2:5例(14%)、発端者が10例(平均発症年齢36歳)、保因者2例であった。発端者では、異時性両側乳癌を3例(30%)、卵巣・卵管癌の合併を2例(20%)に認め、トリプルネガティブ乳癌は3例でいずれもBRCA1変異陽性者であった。変異陽性者のうち6例は当院にてMRI検査およびMRIガイド下生検を含む二次予防検診を行っている。【考察】HBOC対象者が検査を希望しなかった理由では、「高額な検査費用」よりも「検査を受けるメリットが感じられない」や「家族の反対」などが多く挙がった。2015年からは可能な限り家族などにも同席してもらい、より多くの関係者に遺伝カウンセリングを行う努力をしているが、乳癌の患者やその家族、乳癌診療に携わる医療従事者を含めHBOC診療の必要性について啓発していくこと、特に変異陽性者の希望に応えられるような予防的乳房切除術や卵巣および付属器摘出手術を含めた一次予防体制の整備が急務である。

DP-2-59-5
HBOC診療体制の整備と地域ネットワークの構築

[1]石巻赤十字病院　乳腺外科部　遺伝･臨床研究課、[2]石巻赤十字病院　看護部、
[3]石巻赤十字病院　乳腺外科、[4]宮城県立がんセンター　乳腺外科、
[5]宮城県立がんセンター　看護部、
[6]独立行政法人　国立病院機構　仙台医療センター　乳腺外科

安田　有理[1]、小森　美穂[1]、玉置　一栄[2]、佐藤　馨[3]、五安城　芙由子[5]、
河合　賢朗[4]、角川　陽一郎[4]、渡邉　隆紀[6]、古田　昭彦[3]

【はじめに】我が国における遺伝性乳がん卵巣がん症候群（HBOC）の診療体制の整備が急務であるが、地域がん診療連携拠点病院レベルにおいても遺伝カウンセリングを含めたHBOC診療に対応可能な施設が広まっていないのが現状である。我々は遺伝カウンセラーが常勤し、遺伝子検査も自施設で実施可能な1医療施設（石巻赤十字病院、以下当院）を拠点とし、宮城県内4施設の乳腺外科診療におけるHBOC診療の体制整備・地域ネットワークの構築を試みた。【対象と方法】1．高リスク者の拾い上げを目的に作成した自記式問診票を、乳腺外科外来受診者全例を対象に実施。問診票から得た情報をもとに、より詳細な家族歴聴取が必要と考えられた患者には遺伝カウンセラーが遺伝カウンセリングを行い、希望者には遺伝子検査を施行し、変異陽性者にはリスクに応じたサーベイランスを提供。2．宮城県内のがん診療連携拠点病院1施設（宮城県立がんセンター）、地域がん診療連携拠点病院1施設（独立行政法人国立病院機構仙台医療センター）および地域の中核病院（登米市立登米市民病院）においても、当院遺伝カウンセラーの定期派遣・ノウハウの提供、各医療機関における乳腺外科医、看護師等とのスタッフの協同により、当院とほぼ共通の体制を構築した。【結果】計4施設において、2012年4月から2015年9月まで（問診票導入時期は各施設で異なる）に取得した問診票総数は10,775例、うち遺伝カウンセリグ実施数は234件、遺伝子検査受検数は発端者29例、血縁者8例、うち変異陽性者数はそれぞれ12例、5例であった。【考察】1．遺伝カウンセラーが中心となり、乳腺外科医・乳がん看護認定看護師・外来看護師等のスタッフとの緊密な連携を図ることにより、現場スタッフに過重な負担をかけることなくHBOC診療体制の整備・持続可能な拾い上げが可能となった。また、高リスク者の拾い上げから遺伝カウンセリングまでを乳腺外科外来で展開することにより、乳がん診断時から切れ目なく、スピード感をもって高リスク者に対応することも可能となった。2. 遺伝カウンセラーが常駐する施設から他施設への派遣といった地域間での人的資源の有効活用により県内複数の医療機関でHBOC診療が実現した。さらに、4施設間でのネットワークが構築され、より広域での高リスク者の拾い上げと対応が可能となった。今後は地域の医療施設・クリニックへとネットワーク拡大の可能性も期待される。

DP-2-59-6
当院でリスク低減卵巣卵管切除を施行した５症例の臨床経過

国立病院機構　岩国医療センター　外科
荒田　尚、田中屋　宏爾

本邦ではHBOC診療体制が整っているとはいえないのが現状であり、リスク低減手術に関しても明確な治療指針は示されていない。当施設で実施したリスク低減卵巣卵管切除術５例の経過について報告する。　岩国医療センターは、乳癌手術件数が年間50-60件の地域がん診療連携拠点病院である。2010年12月よりHBOC診療を開始し、現在まで、BRCA1/2遺伝学的検査を42件実施した。このうちHBOCと診断された10例にNCCNガイドラインに準じた医学的管理をおこなっている。　発端者でHBOCと診断されたのは6例で、うち5例に対しリスク低減卵巣卵管切除術を実施した。年齢は36歳-68歳、閉経前が3例、閉経後が2例であった。開腹歴に応じて、開腹下、鏡視下アプローチを選択し、併存疾患により子宮を合併切除したケースは2例であった。これまで手術合併症はなく、切除した卵巣卵管に悪性所見は認めていない。閉経前のケースでは、定期的に骨塩定量をおこない、また更年期様症状の有無を確認することとしている。このうち、閉経前の1例で、更年期症状に対しホルモン補充療法が開始となった。　HBOCに対するリスク低減卵巣卵管手術後の医学的管理につき、文献的考察を加えて報告する。

DP-2-59-7
遺伝性腫瘍を専門とするメディカルスタッフ養成のための四国がんセンター主催集中セミナーの現状

[1]国立病院機構　四国がんセンター　乳腺科、[2]FMC東京クリニック／順天堂大学　遺伝相談外来、[3]大阪府立母子保健総合医療センター　遺伝診療科、[4]国立病院機構　四国がんセンター　家族性腫瘍相談室、[5]国立病院機構　四国がんセンター　婦人科、[6]国立病院機構　四国がんセンター　消化器外科、[7]国立病院機構　四国がんセンター　消化器内科、[8]国立病院機構　四国がんセンター　泌尿器科、[9]国立病院機構　四国がんセンター　緩和ケアセンター、[10]国立病院機構　四国がんセンター　緩和ケア内科
大住　省三[1,4]、田村　智英子[2]、松田　圭子[3]、金子　景香[4]、杉本　奈央[4]、青儀　健二郎[1,4]、高橋　三奈[1,4]、清藤　佐知子[1,4]、竹原　和宏[4,5]、白山　裕子[4,5]、小松　正明[4,5]、大亀　真一[4,5]、小畠　誉也[4,6]、小林　成行[4,6]、堀　伸一郎[4,7]、橋根　勝義[4,8]、井上　実穂[4,9]、宮脇　聡子[4,9]、谷水　正人[4,10]

遺伝性腫瘍、その中でも特に遺伝性乳がん卵巣がん（HBOC）の診療が徐々に普及しつつある。日本HBOCコンソーシアムではHBOC診療の普及を促進するため、医師向けの教育セミナーを一昨年より開催し、主に全国の乳腺外科、婦人科の医師が多数受講された。しかし、実際の遺伝性腫瘍の診療を行っていくための時間的余裕は各診療科の医師にはあまりないと思われる。我々は、このマンパワー不足を補うのは遺伝カウンセラーを筆頭とするメディカルスタッフであると考えている。事実、当院では2名の認定遺伝カウンセラーが遺伝性腫瘍の業務の最も重要な部分を担っている。遺伝性腫瘍を担うメディカルスタッフは遺伝にもがん診療にもかなり詳しいことが要求される。認定遺伝カウンセラーはその資格を得るために必須条件となっているので、大学院修士課程の遺伝カウンセラーコースを卒業している。しかし、その学習課程（通常２年）でも、遺伝性腫瘍に割ける時間は限られている。そのため修士課程を卒業し、資格を得た段階でも即戦力として遺伝性腫瘍の診療を行うための十分な知識やスキルを得ているとは言い難い。そこで、当院では遺伝性腫瘍の現場で即戦力となるメディカルスタッフ養成のための遺伝性腫瘍の集中セミナーを４年前から開始した。毎年８月に１週間かけて遺伝性腫瘍全般について系統的講義と遺伝カウンセリングのロールプレイなどを行っている。既に４回開催し、のべ３５名（うち３名は２回受講）が受講した。その内訳は認定遺伝カウンセラー１３名、認定試験受験予定者５名、大学院生１２名、看護師３名、研究員１名、大学生１名であった。主な対象として遺伝カウンセラーコースの大学院生を考えているため、受講料、宿泊費は無料である。講師は、院外の遺伝性腫瘍診療の経験豊富な遺伝カウンセラーお二人と当院の認定遺伝カウンセラー、臨床心理士、がん看護専門看護師、各診療科の医師などである。合宿形式でのかなりハードなセミナーではあるが受講者よりの評価は高く、すでに当セミナーの受講者で遺伝性腫瘍を専門領域として有名病院に就職したものも多い。我々の病院でのHBOC診療の進展の経緯を踏まえ、日本での今後のHBOC診療のあり方とその中のメディカルスタッフ特に認定遺伝カウンセラーの位置づけについて考察したい。

DP-2-60-1
ICG蛍光法による乳癌センチネルリンパ節生検の検討

四谷メディカルキューブ　乳腺外科
岡本　直子、長内　孝之

【目的】センチネルリンパ節(SLN)の同定に，Indocyanine green(ICG)を用いる蛍光法の有効性が確立しつつあるが，長期予後についてはまだ明確ではない．そこで，ICG法によるSNB後3年以上経過した症例を対象に，予後を含めて検討した．【方法】2008年1月から2012年12月までに治療前センチネルリンパ節生検(SNB)を実施した原発性乳癌のうち，温存術後に術後照射を実施したcT1-2N0M0乳癌129症例を対象とした．対象症例は経過が追える症例のみとし，両側乳癌，同時多発乳癌は除外した．ICG蛍光法，色素法併用でSNBを施行し，永久標本にて病理診断を行っている．【結果】年齢中央値49歳(26-80歳)，臨床的腫瘍径中央値16mm(6-45mm)，摘出SLN数中央値1個(1-6個)であった．SNB病理結果は，マクロ転移:17例，微小転移:7例，Isolated tumor cells(ITCs):5例，転移陰性:100例であった．SNB実施日から最終来院日(死亡例は死亡日)までの観察期間中央値は59ヶ月(20-91ヶ月)で，9例(7.0%)に再発を認めた．SLNマクロ転移または微小転移の24例は，腫瘍径，サブタイプ等を考慮し，全例で術前化学療法の適応となり腋窩リンパ節郭清(ALND)を実施した．マクロ転移症例17例中16例では，転移SLN数中央値1個(1-2個)で，ALNDでは転移陰性，再発症例は4例(遠隔臓器再発:3例，領域リンパ節再発:1例，局所再発:1例)あり，患側腋窩再発は認めなかった．マクロ転移1例では，転移SLN3個，ALNDにて1個の転移を認めたが再発はしていない．SLN転移陰性症例100例およびITCs5例中，化学療法を18例(術前12例，術後6例)に実施し，ALNDは省略，再発症例を5例(遠隔臓器再発:4例,領域リンパ節再発:5例(うち患側腋窩再発:3例)，局所再発:1例)認めた．【結論】ICG法を用いたSNBにおいても，ACOSOG Z0011試験，IBCSG 23-01試験，AMAROS試験の結果同様，SLN転移陽性(1-2個)例でも照射を含む術後補助治療を行うことにより，ALND省略が可能であることが示唆された．SNB転移陰性症例での腋窩再発3例については，SNB偽陰性の可能性もあり，今後の課題である．

DP-2-60-2
センチネルリンパ節生検RI+ICG蛍光併用法に対するBMIの影響

[1]伊勢崎市民病院　外科、[2]群馬大学大学院　病態総合外科
片山　和久[1]、塚越　律子[1]、岡田　朗子[1]、桑野　博行[2]

＜はじめに＞センチネルリンパ節(SLN)同定に用いられるトレーサーとして2015年の乳癌診療ガイドラインからICG蛍光法が推奨グレードBとなった。当院では2010年よりRI+ICG蛍光併用法を施行しているが、SLN同定の際に体格の違いが影響する事を経験している。今回、我々はこの方法に対する体格の影響について検討した。＜対象と方法＞2010-15年にRI+ICG蛍光法にてSLNBを施行したN0原発性乳癌369例382乳房。RIは術前日に患側乳輪に皮下注、ガンマープローブでSLNを同定。ICGは術中5mg/mlを0.5-1.0ml腫瘍直上に皮下注、PhotoDynamic Eye（浜松ホトニックス）でSLNを同定。体格の評価はBody Mass Index(BMI)を指標とした。＜結果＞全症例：SLN同定率95.5%(365/382)。平均同定個数3.0(1-11)。SLN転移陽性率15.6%(57/365)、偽陰性率0.8%(3/365)。SLN同定にはRI+ICG、RI単独、ICG単独の３パターンに分けられた。RI+ICG群:338例。平均同定個数3.1(1-11)。SLN転移陽性率15.7%(53/338)、偽陰性率0.6%(2/338)。RI群：16例。平均同定個数1.9(1-4)。SLN転移陽性率6.3%(1/16)、偽陰性率0%(0/16)。RI法(RI+ICG群とRI単独群)でSLNが同定できた症例は354例。平均同定個数2.5(1-9)。SLN転移陽性率14.1%(50/354)、偽陰性率1.7%(6/354)であった。BMIの分布は18.5未満：31/382(8.1%)、18.5～25未満：260/382(68.2%)、25～30未満：73/382(19.1%)、30以上：18/382(4.7%)。BMI18.5未満：SLN同定率93.5%(29/31)。平均同定個数RI:2.9, RI+ICG:3.5。SLN転移陽性率17.2%(5/29)でRI法のみで同定可能であった。BMI18.5-25：SLN同定率95.8%(249/260)。平均同定個数RI:2.7, RI+ICG:3.2。SLN転移陽性率14.5%(36/249)でRI法で同定可能であったのは32例で、4例についてはICGのみ同定可能であった。BMI25-30：SLN同定率94.5%(69/73)。平均同定個数RI:2.0, RI+ICG:2.3。SLN転移陽性率18.8%(13/69)でRI法のみで同定可能であったが、転移個数の評価についてはICGの拾い上げで精度が向上した。BMI30以上：SLN同定率83.3%(15/18)。平均同定個数RI:1.9, RI+ICG:2.2。SLN転移陽性率0%(0/15)。＜考察・結語＞RI+ICG蛍光併用法によって同定されたSLN数は多くなる傾向を認め、偽陰性率は有意に低下した。またBMIの上昇に伴いSLN同定率は変化を認めなかったが同定個数は低下したが、ICG蛍光法をRI法と併用することでBMIに影響されずSLNB診断精度の向上を可能にすることが示唆された。

DP-2-60-3

ICGを用いたAxillary Reverse Mapping (ARM) はリンパ浮腫回避に有用か？

北野病院　ブレストセンター　乳腺外科
山内　清明、高原　祥子、吉本　有希子、前島　佑里奈、葛城　遼平

【背景および目的】乳癌術後の患肢上腕リンパ浮腫はセンチネルリンパ節生検の普及に伴い減少しているが、腋窩リンパ節郭清(ALND)実施症例では未だに患肢上腕リンパ浮腫を来す症例がある。 Axillary Reverse Mapping (ARM)は当初色素法で実施されており、リンパ節は確認できてもリンパ管は確認不可能であった。今回はICGを用いてARMを行い、腋窩静脈近傍に位置するリンパ管を確認し得たのでその有用性について報告する。【症例および方法】NAC症例１６例および非NAC症例７例でALNDを実施した２３例の女性乳癌症例において、腋窩郭清直前に上腕内側皮下にICGを１ｍｌ皮下注し、近赤外線蛍光カメラシステムHEMS IIで腋窩静脈付近のリンパ管を観察した。腋窩静脈近傍にICGで標識されるリンパ節がある場合はそれも含めて郭清した。【結果および考察】２３例中２１例で蛍光標識されたリンパ管を観察し得た。観察された２１例では腋窩静脈を包む脂肪織を切除していないため、一部の症例で不明瞭ではあったがリンパ管の走行は確認可能であった。２例で腋窩静脈近傍にICGで標識されたリンパ節があったため腋窩静脈周囲の脂肪織と共に郭清した。この２例は術後比較的早期に患側上肢のリンパ浮腫を来したが、他の症例はまだリンパ浮腫を来していない。【結語】患側上肢からのリンパ還流を確認することは、術後患側上肢のリンパ浮腫の予測に有用であった。今後さらに観察期間と症例数を増やし、腋窩静脈周囲リンパ節転移の診断方法やリンパ節転移症例における術後放射線療法とリンパ浮腫発現との関連等を検討する必要がある。

DP-2-60-4

センチネルリンパ節生検におけるCT lymphographyの有用性についての検討

[1]海老名総合病院　外科、[2]北里大学病院　乳腺・甲状腺外科
鎌田　順道[1]、谷野　裕一[2]、萩原　英之[1]、加納　恒久[1]、去川　秀樹[1]、宮前　拓[1]、小泉　正樹[1]、内山　喜一郎[1]

【はじめに】センチネルリンパ節の同定には、色素法単独、RI法単独および両者の併用法が主流である。乳癌診療ガイドラインでは以前より併用法が推奨されているが、2015年版には「色素法単独も十分許容できる」とも追記されている。当院では術中の色素法単独でのセンチネルリンパ節生検を行っており、センチネルリンパ節の同定率の向上目的に2012年12月から術前日にCT lymphography（CTLG）を行ってきた。その結果について報告する。【対象と方法】2012年12月から2015年12月までの間に、cN0と判断され、CTLG施行後にセンチネルリンパ節生検を行った乳癌56症例を対象とした。CTLGはイオパミドールと2mlと1%キシロカイン1mlの混合液を乳輪皮内に注射し2分後にCT撮影した。造影されたセンチネルリンパ節直上の皮膚にマーキングを行い、またリンパ管とセンチネルリンパ節の3D画像の構築をした。その情報をもとに術中色素法でセンチネルリンパ節生検を行った。CTLGでのセンチネルリンパ節の同定率とその数、リンパ管のルート、CTLGの情報を用いた色素法でのリンパ節の同定率などを検討した。【結果】CTLGでは56例中49例でリンパ管のルートとセンチネルリンパ節の位置が同定可能であった。前期は28例中22例、後期は28例中27例で同定可能だった。乳輪部から直接たどり着くリンパ節の数が1個のものが38症例、2個のものが10症例、3個のものが1症例存在した。センチネルリンパ節がレベル2に存在するものや、腋窩静脈に接するような位置に存在する特殊なものもあった。これらの位置情報をもとに術中色素法でセンチネルリンパ節生検を行い、56例中51例（91.1%）で染色されたリンパ節の摘出が可能であった。4例（7.1%）は色素で染色されたリンパ節は確認できなかったがCTLGの結果からセンチネルリンパ節を摘出することが可能であり、1例（1.8%）を除きセンチネルリンパ節生検を行うことができた。摘出したリンパ節の平均個数は2.02個であった。【考察】2015年のガイドラインではICG蛍光法も推奨されているが、CTLGは新たな設備投資を必要とせず、色素法で検出できない症例でもCTLG補助によってセンチネルリンパ節を摘出でき、CTLGは有用であると考えられた。

DP-2-60-5

SPIO(超常磁性酸化鉄)・磁気プローブシステムを用いたセンチネルリンパ節生検の現状

[1]茨城県立中央病院　外科、[2]東京大学大学院　工学系研究科電気系工学専攻、[3]東京大学大学院　農学生命科学研究科
塩澤　幹雄[1]、関野　正樹[2]、日下部　守昭[3]

【目的】センチネルリンパ節同定法はRadioIsotope法＋色素法の併用が標準とされているが、核医学施設を持たない施設では色素法単独など他の手技での施行が強いられている。テクネシウムの代わりにトレーサーとして超常磁性酸化鉄SPIO（日本ではMRI造影剤リゾビスト)とそれを検出する磁気プローブシステムを用いたセンチネルリンパ節生検技術は欧州ではトレーサー、検出プローブともに既に商品化され、日本でも筆者らによって臨床試験が施行されている。【方法】リゾビスト1.5mlを色素と共に乳房に局注し、磁気プローブを用いて皮膚の上からセンチネルリンパ節を同定・摘出しているが、今回摘出した8つのセンチネルリンパ節の磁化を測定した。【結果】検出したリンパ節をSQUID磁束計によって磁化率を測定したところ、リゾビスト1.1-8.6μL（5.1±2.8μL）相当 が含まれていた。プローブのセンサの実用的な感度は1μTであり、5μLの磁性ナノ粒子を10mmの距離で検知できた。【考察】磁気プローブの精度を上げるために　1）プローブ内先端と持ち手部分にある二つのセンサで測定した磁気値の差分を測定することで地磁気の影響を排除する。2）駆動回路内にフィルタを組み込み，手術器機から発生する周波数の高い外部磁場を除去する、などの工夫を行っている。これら本邦での器機・システムの開発状況に加えて海外でのSPIO法によるセンチネルリンパ節生検の現状について報告する。

DP-2-60-6

当院におけるOSNA法によるセンチネルリンパ節生検の成績

三和病院　乳腺外科
阪口　志帆、渡辺　修

[目的]センチネルリンパ節(SN)生検の転移検索方法として当院はOSNA法を採用している.SNの術中迅速病理において微小転移であれば郭清省略とされており、一部のマクロ転移でも郭清省略の可能性について議論されている。今回,OSNA法の転移コピー数と病理との対比,さらに郭清したnon-SNの転移状況を検討した.[対象と方法]2014年8月1日から2015年7月31日の間に術前にCTあるいは超音波検査にて腋窩リンパ節転移なしと判断した175例に対してSN生検を施行した. SNを半割し,一方をOSNAに提出,一方を永久病理(HE染色)に提出した.OSNAで陽性(1＋,2+)ならば郭清を施行した.[結果]OSNA陰性症例は全て永久病理でも転移陰性であった.OSNA陽性症例は20例(11.4%)であり,そのうち病理でも転移陽性であったのは13例であった.OSNA判定が1+であった症例は5例あり,そのうち2例が病理でも転移陽性であった.また5例全例で郭清したnon-SNは病理で転移を認めなかった.OSNA判定が2+であった症例は15例であり,そのうち11例が病理でも転移陽性であった.15例中3例で郭清したnon-SNにも病理で転移を認めた.転移コピー数とnon-SNの転移の有無について一定の傾向はなかった.[結語]OSNA1+の場合,郭清したnon-SNに転移があった例は1例もなく,病理でいうミクロ転移に相当する妥当性が示唆された.また,OSNA2+の場合のコピー数とnon-SN転移との間に明らかな関連性はなくコピー数からnon-SNの転移の有無を予測することは困難と考えられた。

(copy/μl)	SN(病理結果)	non-SN(病理結果)
540	−	−
780	−	−
810	＋ (微細な転移)	−
1300	＋ (2mm以上の転移)	−
4000	−	−
6000	−	−
7800	＋	−
13000	−	＋
17000	＋	−
17000	＋	−
20000	−	−
31000	＋	−
38000	＋	−
44000	＋	−
44000	＋	−
47000	＋	＋
54000	−	−
54000	＋	＋
79000	＋	−
190000	＋	−

DP-2-60-7
当院におけるセンチネルリンパ節生検後の腋窩リンパ節再発の検討

[1]静岡県立静岡がんセンター　乳腺外科、[2]同　女性内科、
[3]同　乳腺画像診断科
林　友美[1]、西村　誠一郎[1]、中島　一彰[3]、菊谷　真理子[1]、植松　孝悦[3]、
渡邉　純一郎[2]、高橋　かおる[1]

【背景・目的】不十分な局所制御が予後に影響する可能性が昨今指摘されているが、当院でのセンチネルリンパ節生検(SN)後の局所制御(AxF)率および再発リスク因子を検討した。【対象・方法】対象は2006年1月－2010年12月に手術を施行した原発性乳癌1425例中、SNを施行しNAC・他院術後・腋窩リンパ節郭清(ALND)施行例を除いた546例。 観察期間は2006年1月－2015年11月（中央値72ヶ月、5年f/u率72.1%）。Kaplan-Meier法を用い腋窩無再発生存率と遠隔無再発生存率を算出。AxFのリスク因子はサブタイプ(Lum/Lum-HER/HER/TN)、術式(BCS/Bt)、BMI(＜22/22-28/＞28)、リンパ節転移有無、化学療法(CT)有無、放射線療法(RT)有無につきχ2検定による単変量解析を用い検討。【結果】 病期1;429例(78.6%)/2A;106例(19.4%)/2B;11例(2%)。pN0;522例(95.6%)/pN1(micro);24例(4.4%)。CT(-);415例(76%)/CT(+);131例(24%)。BCT377例(69%､309例(82%)でRT施行)/Bt169例(31%、RTなし)。AxFは8例(1.5%、全例1期・Lum、7例CT(-)、AxF部位Lv1;5例(62.5%)/Lv3;3例(37.5%)、4例同時にM(+)、4例領域内限局(切除後無再発))。5年腋窩無再発生存率98.6%。5年遠隔無再発生存率AxF60%/AxF(-)97.9%(p＜0.001)。AxFリスク因子はpN(p=0.7)、RT(p=0.7)、術式(p=0.07)、BMI(p=0.3)、サブタイプ(p=0.1)で有意差なし、CT(-)(p=0.03)はリスク因子の可能性あり。pN1群にはAxFを認めず、CT(＋)が66.7%とpN0群より高率(pN0AxF(＋);12.5%/pN0AxF(-);22.2%)(p＜0.001)だった。【結語】文献ではSN後AxF率は1%程度と言われており、自験例は同等の結果であった。手術手技の影響(BCT、肥満)を検討したがリスク因子ではなかった。AxFの37.5%が離れたLv3に再発、50%に同時遠隔再発を認める事から全身病変の一部として出現する可能性が高いが、AxF群で遠隔無再発生存率が低く遺残病変から全身へ広がる可能性も否定できない。ただ、pN1でもCT併用によりAxFを起こしていないことから、適切な全身療法を行う事が局所controlにも重要といえるだろう。限局性のAxFについては全例切除後無再発を維持しており、積極的に切除を検討してもよいと思われる。

DP-2-61-1
当院における乳房温存術後の温存乳房内再発119例から検討したリスクおよび後治療

広島市立広島市民病院
梶原　友紀子、金　敬徳、藤原　みわ、吉村　友里、伊藤　充矢、
大谷　彰一郎

【初めに】乳房温存術後の局所再発は、 元の癌の遺残による真の再発(True Teccourence:TR)と初発の癌とは別に発生した新生癌(New Primary:NP)があり、NPの方が治癒の可能性が高いと考えられているが、両者の正確な区別は困難である。また、遠隔転移のない乳房内再発に対しては、サルベージ手術が行われるが、その後の治療についても明確な方針は決まっていない。【目的】当院における乳房内再発症例を検討することにより、そのリスクや補助治療について考察し、さらにTRとNPの区別法についても考察した。【方法】当院で1992年1月から2014年12月までに原発性乳癌に対して乳房温存術行った3811例において、同期間に当院で乳房内再発と診断した119例を対象とした。初回手術時の断端、発見契機や発見時の腫瘤径、術前化学療法の有無、乳房内再発時の手術方法および予後、乳房内再発後の治療について検討を行った。【結果】当院における乳房内再発率は、3.12%であった。術前化学療法を施行した症例では、14例の乳房内再発を認め、同期間のNAC症例の3.5%であった。初回手術時に断端陽性であったものは少なくとも45例(37.8%)認めた。 発見契機は自覚症状20例、CT15例、MMG10例、US7例、 記載なく不明なものが67例であった。発見時腫瘤径は発見契機によりさまざまであるが、自覚症状による発見で大きい傾向にあった。再温存を行った症例は55例であり、乳房内再々発を来した症例は5例であった。また、 乳房内再発後の遠隔再発は28例に認めた。 乳房内再発後の治療としては、 検討初期においてはsubtypeも不明確であったため、 その腫瘍径やリンパ節転移などリスクに応じた治療を行っており、 検討後期ではsubtypeに応じた治療を行った。 その予後の差ついて、 さらに検討を加えたい。【結語】乳房内再発は、 原発性乳癌全体としての生存率に影響を与えないほど頻度は低い。 しかし、 乳房内再発例では、 その後の遠隔再発は高いことから、 個々の症例において乳房内再発を回避することや、 再発後の薬物治療を行う意義は高いと思われた。

DP-2-61-2
乳房温存手術における断端陽性症例の臨床病理学的検討

東北大学　腫瘍外科
佐藤　章子、石田　孝宣、鈴木　昭彦、多田　寛、渡部　剛、宮下　穣、
原田　成美、佐藤　千穂、高木　まゆ、中川　紗紀、大内　憲明

【背景・目的】術後補助療法の進歩に伴い、温存乳房内再発率は減少し追加治療を最小限にする傾向がある。 温存手術の切除断端については定義が明確ではないため、 現行のガイドラインでは癌細胞が露出と診断された際に追加の外科的切除が推奨されている。 当院では再手術率を低下させる目的で標本摘出後、 全周性に断端切片の術中迅速組織診断を行っている。 今回、 切除断端陽性かつ露出とされた症例を後方視的に検討し追加切除の必要性について検討した。【対象・ 方法】2000年～2009年まで当院で乳房温存手術を行った595例のうち、永久病理標本にて切除断端が陽性であった症例を対象とした。年齢中央値55歳（25-88歳）、 観察期間中央値97ヵ月（2-187ヵ月）。 従来の断端陽性の定義は側方断端5mm以内に病変を認めたものとしているが、 術中迅速診断、 術中追加切除等を行い、 永久標本にて最終的に断端に癌の露出が認められた症例を断端露出群と分類し検討した。【結果】乳房温存術595例中、切除標本で断端陽性（＜5mm）は169例（28%）であった。 そのうち、 術中迅速診断で陽性となり追加切除したことによって最終断端陰性となったものが94例、 断端露出が70例(12%)、 不明が5例であった。 断端露出群のうち11例で浸潤癌あるいは広範な露出を認めたことなどより追加手術を行い、 その他59例は放射線療法をおこなった。 乳房温存内再発は全体で30例（5%）、 再発までの期間中央値62ヵ月（11-160ヵ月）であり、 断端陰性群が19例、断端陽性群が11例で、 このうち断端露出群は5例のみであった。 断端陽性群は全例術後放射線療法施行していた。 温存乳房内再発と断端陽性の有無、 放射線療法施行の有無には相関関係はなかた。【考察】断端露出群は全体の12%であったが、 術中の全周性迅速診断により広範囲の腫瘍露出の可能性を低減することが可能となり、 再手術を要したのは11例のみであった。 更に適切な放射線療法で良好な局所制御が得られる可能性が示された。 本会では更に、断端露出の範囲、腺管数などについて詳細に検討し報告する予定である。

DP-2-61-3
非浸潤性乳管癌における乳房内再発とその予測因子の年代別評価

千葉大学大学院　医学研究院　臓器制御外科学
升田　貴仁、榊原　雅裕、長嶋　健、三階　貴史、榊原　淳太、岩瀬　俊明、
石神　恵美、羽山　晶子、中川　綾子、宮崎　勝

【背景】近年、乳がんに対するマンモグラフィ検診の普及により非浸潤性乳管癌(DCIS)の頻度が増加した。 これまで非腫瘤性病変であるDCISは腫瘤性病変に比して、 診断法や外科切除が難しいと考えられてきた。 一方、 今日DCISに対する外科的治療の背景は、VABによる術前診断の普及とMRI診断の進歩により大きな変貌を遂げた。 我々はDCISに対して腫瘤性病変と同様の外科的マネージメ ントを行うことを目的に、2005年から従来のHookwire法に換えて、仰臥位MRIを直接的ガイドとする乳房部分切除法（MRIガイド手術）を導入し、根治性と整容性を向上させてきた(J Am Coll Surg. 2008;207:62-8, 2014;219:295-302)。今日､乳房再建における形成外科的手技の進歩と同様、オンコプラスティック手技の導入により乳房部分切除もその整容性を進化させ、さらにその低侵襲性も再注目されている。DCISに対する乳房部分切除はこれらの『新しい背景』の中で外科成績を再評価する時期を迎えた。 そこで今回我々は、DCISに対する部分切除後の乳房内再発とその予測因子を手術法や年代別に比較検証した。【患者方法】1985年から2014年の当科でのDCIS手術症例509例を対象とし、乳房部分切除例における乳房内再発を手術法別（年代別）に検証し、 その予測因子を統計学的に解析した。【結果】509例中368例(72.3%）に乳房部分切除が施行された。乳房部分切除症例368例における乳房内再発率は2.45%（9例： 無再発生存期間中央値60ヶ月； 浸潤癌5例、DCIS3例、不明1例）であった。また、この再発率は同時期に施行した浸潤癌1241例に対する乳房内再発率（1.93%）と有意差はなかった（p=0.5569）。年代別の評価では、MRIガイド手術導入前（～2004年）81例の乳房内再発率は6.17%（浸潤癌4例、DCIS1例）、導入以降の現行症例（2005年～）287例の乳房内再発率は1.39%（浸潤癌1例、DCIS2例、不明1例）であった。臨床病理学的因子（DCIS長径、核異型度、断端露出、年齢、Comedo壊死、乳癌家族歴、両側乳癌、術後照射、内分泌療法、ER発現）の解析では、単変量解析、多変量解析ともに核異型度のみが乳房内再発に相関した。 核異型度以外のVan Nuys Prognostic Indexや術後照射は相関しなかった。【結論】MRIガイド手術の導入により、我々はDCISに対して腫瘤性病変と同等の外科的マネージメントを行えるようになった。 本会ではさらに乳房内再発予測因子の年代別変化についてもディスカッションする。

DP-2-61-4
DCISに対する乳房リンパ流温存乳腺部分切除術

関西電力病院　外科・乳腺外科
恒川　昭二、小倉　信子

【はじめに】術前診断が非浸潤性乳管癌（DCIS）である場合、原則的に乳房温存術施行時のセンチネルリンパ節生検（SNB）は必要ないとされている。にもかかわらず実臨床の場では少なからぬ症例にSNBがおこなわれている現実がある。SNBを行わない場合は、 術後病理検査で浸潤巣がみつかると二期的SNBをおこなうことになるが　最初の手術時に行う場合と同じクオリティーのSNBができるかどうかが問題となる。われわれは術前診断DCISの症例に対し、腋窩方向に向かう乳房のリンパ流を意識的に温存し、 初回と同じクオリティーを保った二期的SNBを保証する乳房リンパ流温存乳房部分切除術を行っている。【方法】術前病理診断がDCISで乳房温存手術の対象となる症例に対し、 手術開始時の皮膚切開前に乳輪部にICGを皮内注射し、PDEで腋窩に向かうリンパ流を確認した。 蛍光画像をみながら皮膚上にリンパ流をマーキングし、 温存術の皮膚切開がこのリンパ流を障害しないようにデザインして乳腺部分切除をおこなった。【結果】現在まで５症例（術前診断DCIS4例，のう胞内癌１例）で乳房リンパ流温存乳房部分切除術をおこなった。乳房リンパ流はすべての症例でＣ領域を流れていた。うち４症例では　腫瘍がＡまたはＤ領域にあったため　問題なくリンパ流と距離をおいて皮膚切開をおくことができた。 腫瘍がＣ領域にあった１症例では術前に予定した皮膚切開がリンパ流に近接していたため、 皮膚切開がリンパ流にかからないよう若干の修正を加えた（ビデオ供覧）。術前診断がのう胞内癌であった症例は術後病理診断が浸潤性乳管癌であったため２期的SNBをICG法で行った。最初の手術時と同じ乳房リンパ流が同定され、 それを腋窩方向に追うことでSLNを同定できた（ビデオ供覧）。術前病理診断がDCISであった４症例の術後診断はDCISが３例、 良性病変が１例で２期的SNBは行われなかった。【考察】従来見えないがために無視されてきた乳房リンパ流を可視化し意識的に温存することが可能となった。この方法で　DCISに対する乳房温存術では　２期的SNBの質を保証したうえですべての症例でSNBを省略することが可能である。頻度は低いがSNB後の上肢リンパ浮腫や乳房リンパ浮腫がみられることから不必要な手術は極力避けるべきである。

DP-2-61-5
非浸潤性乳管癌の乳房温存手術における乳房造影CTの有用性についての検討

[1]那覇西クリニック、[2]那覇西クリニックまかび
鎌田　義彦[1]、玉城　研太朗[1,2]、上原　協[1,2]、玉城　信光[1,2]

画像診断の進歩により、かつては 乳房温存手術が禁忌とされていた非浸潤性乳管癌も温存療法の対象になって久しい。今回、当院で乳房造影CTで広がり診断を行い、 乳房温存手術を行った原発性乳癌症例について、 浸潤癌と非浸潤癌症例の温存率、 断端陽性率、 局所再発率を比較し、造影CTの有用性について検討した。【方法】過去10年間（2005年1月1日～2014年12月31日）の当院手術原発性乳癌患者の治療成績を検討した（検討からは術前化学療法症例、ラジオ波症例、データベース未入力症例133件を除いた）。【結果】手術件数は2361件（浸潤癌2055件、非浸潤癌305件）。浸潤癌の乳房温存率は74.0%（乳房温存手術1520件、乳房切除術535件）、温存手術症例の断端陽性率は25.8%（363/1407）、 局所（乳房内・ 乳房皮膚） 再発率は3.3%（47/1407）であった。非浸潤癌の乳房温存率は83.0%（253 / 305）、温存手術症例の断端陽性率は31.8%（74/233）、局所（乳房内・乳房皮膚）再発率は1.3%（3/233）であった。【考察】造影CT検査による乳癌の広がり診断は有用で非浸潤癌においても許容できる断端陽性率及び浸潤癌よりも更に低い局所再発率が得られた。

DP-2-61-6
当科における鏡視下ハイブリッド乳癌手術の現況　－新規施設への導入の工夫と実践のKnock & Pitfalls －

JCHO　九州病院　外科
田中　晴生、梅田　修洋、西村　志帆、相良　亜希子、村上　聡一郎、中村　勝也、石川　幹正、内山　明彦

（背景）早期乳癌に対して、 最小限の皮膚切開で施行が可能な鏡視下手術は、優れた術後の整容性に繋がる事が諸家から報告されている。 当院は、 年間約200例前後の原発乳癌手術を行っている地元密着の地域がん診療連携拠点病院であり、 九州大学臨床・腫瘍外科、 久保真が開発した鏡視下ハイブリッド乳癌手術（鏡視下手術）を参考に、2014年より、 同手術を改良の上、 新たに導入し、広範な乳管内進展を伴わないT1症例に限り施行している。しかしながら、鏡視下手術への診療報酬加算が無い為、 新規施設での導入に関しては、特に新たな手術器具購入の点等で克服すべき問題は多い。（目的）新規施設への鏡視下手術導入に際し解決すべき問題点と、実践する際のKnock & Pitfallsを検証する。さらに鏡視下手術と従来法による乳房温存術とを、 安全性、 根治性、整容性の観点から比較検討する。（方法）鏡視下手術導入までの困難及び、同手術導入後、 我々が行った具体的な改良と創意工夫、 注意点を紹介する。また、2014年10月から2015年11月まで、 当科にて乳房温存術を受けた原発乳癌（T1N0M0）107例を対象とし、 両群間において、 手術時間、 出血量、断端陽性率を比較し、 局所再発率および生存率を報告する。（結果）鏡視下手術を導入する為に新規購入を要した手術器具は、 乳腺圧排鉤及びライトガイド付マンマ用レトラクター（フォーメディックス社製、東京）のみで、 購入金額は約35万円と比較的安価であった。その他の必要器具は当科各臓器グループ、 他科（心臓外科と耳鼻科）から拝借した。 また、 原発乳癌（T1N0M0）107例の内、21例に鏡視下手術を、86例に従来法による乳房温存術を施行した。 鏡視下手術における平均手術時間は2時間18分、 平均出血量21ml、 断端陰性率95.2%であった。従来の温存術に比べ、 手術時間は延長したが、出血量は有意に少なく、 断端陰性率に差はなかった。 これらは術者間においても有意差は認めず、 比較的習得しやすい手術手技と考えられた。 根治性に関しても、 局所再発率、 生存率に有意差を認めなかった。 整容性についても、鏡視下に広範囲に皮弁形成や大胸筋剥離を行う事により、 より自由度の高い乳腺組織の授動と乳腺形成が可能であった。（結語）今回新規導入した鏡視下手術は、 ほんの僅かな手術操作の創意工夫と安価な新規医療機材のみにより、安全に施行できる手術手技であり、 根治性と共に整容性をも重視する乳房温存術に有用である。

DP-2-61-7
エコーで検出困難な乳癌に対する乳房部分切除の工夫～スパイラルマーク針の有用性～

[1]昭和伊南総合病院　外科、[2]相澤病院　外科
森川　明男[1]、阿藤　一志[1]、唐木　芳昭[2]

＜はじめに＞石灰化で発見される乳がんには触診やエコーで検出できない症例がみられる。MRIなどで腫瘍の範囲を判定し手術を行うが､温存手術の場合、病変範囲の同定が不確実になりやすく、適切な切除のため工夫を要する。我々は1)病変部のマーキング、2)MRI広がり診断を手術体位に反映する工夫3)スパイラルマーク針の利用などの工夫した２症例を経験したので報告する。＜方法＞1）病変部マーキング；症例１ではマンモトーム生検時マーカー、症例２では手術前石灰化部分のマーキング（ガイディングマーカーシステム）施行。症例１では、マーカーは穿刺方向にずれが生じた。いずれもマーカーは透視で確認.2)MRI広がり診断を手術体位に反映：症例１では再MRIでマーカーとのずれを評価しCT（3D）で手術体位に反映。症例２はエコー（マンモトーム生検痕で可視化）を用いた。各々手術体位での病変の広がりを皮膚に作図した。3）スパイラルマーク針の使用；スパイラルマーク針は相澤病院唐木芳昭先生考案の乳房部分切除用の医療機器である。コルク抜き様の形態であり、乳房切離線に数か所皮膚から乳腺に留置し乳腺とともに切除するものである。当院では倫理委員会承認の上、今回の症例に使用した。各症例で４本ずつ使用して手術した。＜結果、考察＞1）術前の病変部マーキングは最も重要なマーキングであるが、乳房圧迫下のマーキングのため、症例１のように穿刺方向でずれが生じることがある。MRI再撮影で評価し補正した。症例2のようにマンモトーム生検痕がエコーで見える場合にはそれを利用する。2）MRIの画像評価は乳腺内病変の広がり判定に最も有用と考えられている。主に腹臥位で行われるため、手術体位へ反映する必要がある。１例は3DCTで、１例はマンモトーム痕エコーで評価した。3）スパイラルマーク針は有用であった。通常色素注入で切除範囲の目印としているが、染まりが不十分であったり広がり過ぎたりして、またセンチネルの色素と混在したりして不確実になることがある。触知などで確認できれば術中に判断できるが、エコーで検出困難な非触知乳癌においては難しい。スパイラルマーク針は切除範囲を明らかにすることができるため特に有効であった。合併症としては胸壁胸腔への穿刺が考えられるが、注意して施行すれば危険は少ない。病理検査で腫瘍は中央に採取されており、十分な外科断端を得られた。

DP-2-62-1

乳房温存術後サーベイランスにおけるUSの有用性の検討

[1]がん研有明病院　乳腺センター　外科、[2]がん研有明病院　病理部
武田　美鈴[1]、坂井　威彦[1]、堀井　理絵[2]、秋山　太[2]、岩瀬　拓士[1]、
大野　真司[1]

【はじめに】当院では乳房温存術後サーベイランスとして、視触診、マンモグラフィ(MMG)に加えて超音波(US)を施行している。ガイドラインでは視触診とMMGが推奨されており、USの有用性については十分なデータが存在しない。乳房温存術後サーベイランスにおけるUSの有用性を検討した。【対象】当院で1986年～2007年に乳房温存手術を施行した3876例の中から術前化学療法、両側性乳癌、遠隔転移症例を除き、1999年～2007年に温存乳房内再発(IBTR)を発症した127例のうち、再発治療として手術を施行し、検討必要項目を満たした95例を対象とした。【方法】再発病変の腫瘤径を”2cm以下群”、”2cmより大きい群”とし、IBTR手術後の予後（遠隔無再発生存率）を比較検討した。また、IBTR発見動機別の予後を検討した。【結果】患者背景：IBTR手術時平均年齢は56歳、平均DFI は56ヵ月であった。IBTR発症前の治療歴は、ホルモン療法37%(35例)、化学療法32%(30例)、放射線療法33%(31例)であった。IBTR発見動機は、US 35%（33例）、自覚症状29%（28例）、MMG18%（17例）、視触診15%（14例）、その他3%（3例）であった。IBTR手術後10年での遠隔無再発生存率は2cm以下群80.8%、2cmより大きい群52.5%とIBTR腫瘤径が小さい群で良好であった(P=0.042)。【考察】同側乳房内再発が2cmを超えると死亡リスクの上昇を認めると報告されているが、当院のデータからもIBTRを早期に発見することの重要性が示された。また、IBTRが2cm以下で発見される群では、33%がUSで発見されており（2cmより大きい群でのUS発見例 42%）、術後サーベイランスにUSを加えることで比較的早期にIBTRを発見できる可能性が示唆された。【まとめ】乳房温存術後サーベイランスにUSを加えることは、比較的早期にIBTRを発見し、局所再発治療後の改善に貢献できる可能性がある。

DP-2-62-2

乳房温存術後乳房内再発の早期発見における超音波検査の有用性

[1]名古屋大学附属病院　乳腺内分泌外科、[2]名古屋大学附属病院　放射線科
中西　賢一[1]、稲石　貴弘[1]、宮嶋　則行[1]、安立　弥生[1]、大西　英二[1]、
柴田　雅央[1]、武内　大[1]、林　裕倫[1]、角田　伸行[1]、菊森　豊根[1]、
石垣　聡子[2]、佐竹　弘子[2]

【目的】
現在、乳癌初期治療後のフォローアップは定期診察とマンモグラフィ検査のみが推奨されている。
ただし乳房温存術後のマンモグラフィ検査の所見は術後の変形による影響を受け、正確な診断が難しいことも多い。
当院では乳癌初期治療後のフォローアップとしてルーチンで定期診察およびマンモグラフィ検査と超音波検査を行っている。そこで温存乳房内再発をきたした症例の発見契機、検査所見、術後経過を解析し、フォローアップとしての超音波検査の有用性を検討する。
【方法】
対象は2004年1月から2015年3月までに当院で乳癌初期治療後に温存乳房内再発をきたした29名の女性とし、発見契機、検査所見、術後経過などを後方視的に解析した。マンモグラフィ検査および超音波検査所見は検査時の読影レポートの所見を用いた。
【成績】
年齢は36歳から77歳で平均56歳、初回手術から再発手術までの平均期間は7.4年であった。初回手術時は16例が浸潤癌、13例が非浸潤癌で再発手術時は21例が浸潤癌、8例が非浸潤癌で、アップグレードしたものが7例、ダウングレードしたものが2例であった。
発見契機はしこりの自覚が7例、触診が1例、マンモグラフィ検査および超音波検査が9例、マンモグラフィ検査のみが5例、超音波検査のみが6例、その他が1例であった。
検査所見ではマンモグラフィ検査、超音波検査ともに所見を認めたものが14例、マンモグラフィ検査のみで所見を認めたものが5例、超音波検査のみで所見を認めたものが10例であり、再発症例の3分の1以上でマンモグラフィ検査では所見を認めなかった。
再発術後平均フォローアップ期間は4.6年で、1例再々発で再度手術を行ったが、遠隔転移は1例も認めなかった。
【結論】
以上より、生存率の向上に寄与する可能性は低いが、乳癌初期治療後のフォローアップに定期検査とマンモグラフィ検査に超音波検査を加えることが乳房温存術後の乳房内再発の早期発見に有用であることが示唆された。

DP-2-62-3

術後経過観察中に発見された同側、対側乳癌再発における発見契機の検討

[1]神奈川県立がんセンター　乳腺内分泌外科、
[2]横浜市立大学医学部　外科治療学、[3]秦野赤十字病院　外科
山中　隆司[1]、清水　哲[1]、岩崎　博幸[1]、稲葉　將陽[1]、吉田　達也[1]、
菅沼　伸康[1]、中山　博貴[2]、稲荷　均[2]、山中　歩[2]、嘉数　彩乃[3]、
小島　いずみ[1]、岡本　浩直[1]、利野　靖[2]、益田　宗孝[2]

現在乳癌術後の経過観察において年1回のマンモグラフィー（MMG）がガイドライン上推奨されている。しかしながら、実臨床では多くの施設で超音波の併用が施行されている。近年乳癌検診においては超音波併用の有効性を示唆するデータも出てきているが、術後経過観察において超音波（US）併用の意義がどの程度あるかは明確にされていない。当院において乳癌術後の経過観察が施行され、同側、対側乳癌再発を来した症例に関してその発見契機について検討した。対象は、再発発見前数年間の経過観察状況、また当時の画像の確認が可能であった2008年以後の再発症例と設定し、同側、対側乳房内再発合わせて72症例（75件）を検索し得た。なお、遠隔転移後、またはStage4での新規乳房内病変は除外とし、初再発時に乳房内と遠隔転移同時に存在した症例（乳房内再発を契機に遠隔転移の確認に至ったもの）は対象とした。また年1回のMMGが施行されていない症例は除外した。発見契機に関して、臨床所見（患者による自覚または定期外来での触診）、定期MMGのみで描出、定期USのみで描出（触診、MMGで発見できず）、MMG+US（MMGとUSともに描出）、その他、に分けて検討した。全75件（同側35、対側40）のうち、40件がMMGのみ、35件がUS併用での経過観察中に発見されていた。全件での発見契機のうち、患者による自覚は9件(12%)、定期外来での触診は12件(28%)、であり、年1回のMMG施行にもかかわらず、40%は臨床所見での発見となっていた。USが併用された35件では、これら臨床所見での発見は6件（17%）と少ない傾向にあった。またその他の契機は、MMGのみで描出 12件（34%）、USのみで描出 5件（14%）、MMGとUSで描出 11件(31%)、その他1件（3%）であった。以上の結果と診療録の経過から、発見に定期USの存在が必要であったと考えられる症例は9件（26%）であった。対側乳癌再発症例の検討を施行したが、US併用の有無で術式（温存or全摘）の比率に差は見られず、また術後病理検体における腫瘍径にも差は認められなかった。

DP-2-62-4

乳癌ラジオ波焼灼療法の長期的整容性について

千葉大学　臓器制御外科
長嶋　健、榊原　雅裕、三階　貴史、榊原　淳太、岩瀬　俊明、羽山　晶子、
石神　恵美、升田　貴仁、中川　綾子、宮崎　勝

【目的】早期乳癌に対する局所治療の手段としてNon-surgical ablationが報告され、優れた整容性を期待されているが、その長期成績はいまだ不明である。今回われわれは、乳腺部分切除の代わりにラジオ波焼灼療法（RFA）を用いて治療を行った原発性乳癌症例を対象に、整容性を含めた長期的な成績について検証したので報告する。【方法】2006年7月から2010年2月に臨床研究参加の同意を得てRFA治療を行った原発性乳癌26例を対象とした。平均腫瘍径10（6－18）mm、出力81（50－125）W、焼灼時間9分50秒（6分30秒－17分）で、術後は通常の乳房温存療法に準じて乳房接線照射とサブタイプに基づいた補助薬物療法を施行した。【成績】皮膚熱傷などの治療に伴う有害事象は発生せず、観察期間中央値98（62－112）ヶ月において、再発をきたした症例も認めなかった。全ての症例において焼灼範囲に一致して硬結が生じた。硬結は経過とともに有意な縮小傾向を示した（P＜0.001）が、画像所見を含めて完全に消失した症例は一例もなく、26例中9例（34.6%）では焼灼した部分に陳旧性の石灰化が生じたため、以後の縮小は認めなかった。また焼灼範囲が乳房中央部に及んだ2症例では、乳頭の変位などの変形が残存し、時間が経過しても改善しなかった。【結論】厳密に症例を選択した場合のRFAの局所制御は良好で、早期乳癌に対する治療法の1つにはなり得るが、治療に伴う硬結の残存や乳房の変形は皆無ではなく、必ずしもすべての症例で優れた整容性が得られるものではないことを十分に認識すべきと考えられた。

DP-2-62-5

原発性乳癌腋窩リンパ節郭清術におけるベッセルシーリングシステムの有用性に関する無作為化単盲検比較試験

[1]慶應義塾大学　医学部　一般・消化器外科、
[2]帝京大学　医学部　外科学講座

関　朋子[1]、高橋　麻衣子[1]、林田　哲[1]、神野　浩光[2]、北川　雄光[1]

背景　乳癌手術におけるベッセルシーリングシステム（BVSS）あるいは超音波凝固切開装置などの有用性についてこれまでいくつか報告があるが、今回我々は最新のBVSSであるLigaSureTM Small Jawを用いた無作為化比較試験を行ったので報告する。方法　2013年5月から2015年7月までに当院にて原発性乳癌患者に対する腋窩リンパ節郭清を施行した61例を対象とした。年齢・BMI・術式・術者経験年数を層別化因子としてBVSSを用いて郭清を行うBVSS群と従来の電気メスやバイポーラーなどを用いて行う対象群（CONV群）とに無作為割り付けを行った。ドレーン留置期間をPrimary endpoint、ドレーン総排液量、手術時間、出血量、リンパ瘤の有無をsecondary endpointとして比較検討を行った。結果　両群間で年齢やBMI、腫瘍径などの患者背景に有意差はみとめなかった。ドレーン留置期間はBVSS群で6.4±2.9日、CONV群で8.2±3.8日でありBVSS群において有意に短縮した（p=0.033）。またドレーン総排液量もBVSS群で365.3±242.2 mL、CONV群で625.1±446.6 mLでありBVSS群で有意に減少した（p=0.009）。腋窩郭清手術時間はBVSS群とCONV群でそれぞれ66分、70分と同等であった（p=0.371）。また術中出血量はそれぞれ18.2±31.1mL、20.6±26.3 mLで差を認めなかった（p=0.663）。合併症は後出血をCONV群で1例に認めた。術後リンパ瘤はBVSS群で13例（43.3%）、CONV群で11例（37.9%）に認めたが、両群間で有意差を認めなかった（p=0.673）。結論　本研究から新しいベッセルシーリングシステムの腋窩郭清手術への使用は安全かつ有用であると考えられた。

DP-2-62-6

乳癌腋窩リンパ節転移症例において術前化学療法がARMリンパ節転移に及ぼす効果

[1]金沢医科大学病院　乳腺・内分泌外科、
[2]金沢医科大学病院　一般・消化器外科

森岡　絵美[1]、野口　昌邦[1]、大野　由夏子[1]、野口　美樹[1]、中野　泰治[1]、小坂　健夫[2]

【背景】臨床的に腋窩リンパ節転移を認める症例（cN+）は腋窩リンパ節郭清術が標準治療であるが，術後合併症として上肢浮腫などを認める。Axillary reverse mapping（ARM）法は腋窩リンパ節郭清において上肢からのARMリンパ管を確認，温存して術後の浮腫を予防する方法である。しかし、cN+症例はARMリンパ節にも転移を認めることが少なくなく、最近、Beekらは術前の超音波ガイド下の穿刺吸引細胞診を行い、腋窩リンパ節転移を認めた乳癌症例（cytological N+）において術前化学療法（NAC）がARMリンパ節への転移率を低下させると報告している。【目的】Cytological N+乳癌症例において，NACがARMリンパ節転移率を低下させ、ARMリンパ管の温存が可能かどうかをretrospectiveに検討した。【対象と方法】2009年4月から2015年6月までの間で，術前の組織診で腋窩リンパ節転移陽性と診断され、乳房切除術あるいは乳房部分切除術および腋窩リンパ節郭清術を行った67例である。ICG色素を用いたphoto Dynamic Eye（PDE）によってARMリンパ節，リンパ管を確認し、腋窩リンパ節郭清はその範囲内のARMリンパ節は切除して行った。【成績】NAC施行例は33例，NAC非施行例は34例であった。NAC施行33例中、郭清した腋窩リンパ節転移陽性は18例（54.5%），ARMリンパ節転移陽性は8例（24.2%）であり，一方、NAC非施行34例中、郭清した腋窩リンパ節転移陽性は34例（100%），ARMリンパ節転移陽性は13例（38.2%）あった（p＜0.001,p=0.217）。【結論】NACを施行することによって腋窩リンパ節転移率が有意に低下するが、ARMリンパ節への転移率は有意差がなく、ARMリンパ節の温存は難しいと考えられた。

DP-2-62-7

術後３年までの肩関節可動域改善を目的とした教育介入の効果

[1]東北大学大学院　医学系研究科　がん看護学分野、
[2]東北大学大学院　医学系研究科 腫瘍外科学分野

佐藤　冨美子[1]、石田　孝宣[2]、大内　憲明[2]

【目的】「乳がん体験者の術後上肢機能障害予防改善に向けた介入プログラム」の有効性を肩関節可動域の術後３年までの経時的変化に焦点をあて検証する。
【方法】初発乳がんで腋窩リンパ節郭清術を受け、2010年1月から2015年4月に術後３年までの調査に参加した介入群37名、対照群27名を分析対象とした。介入群にはUCSFモデル(1994)を枠組みに作成したプログラムに基づき、ドレーン抜去前後の一般的な運動と「にぎにぎハート」を用いた運動を説明し、継続するように依頼した。介入は術前、術後1週、1か月、3か月、6か月以降6か月毎の3年まで原則10回実施した。肩関節可動域は屈曲、外転、水平伸展を角度計で測定した。2群の肩関節可動域の比較は反復測定による二元配置分散分析と対応のあるt検定を用いて分析した。本調査は所属大学大学院医学系研究科倫理委員会の承認を得た上で実施し、対象者には調査参加の同意を文書で得た。
【結果】デモグラフィックおよび治療変数の2群の比較では有意差がなかった。介入群・対照群の肩関節可動域の経時的変化を表1に示した。介入群は1年6か月～2年で術前の可動域値に改善していた。屈曲、外転、水平伸展の各肩関節可動域と術前から術後3年までの時間には、交互作用が存在した。肩関節可動域が最低値の術後1週(ドレーン抜去後)と術後3年の2群を比較したところ、屈曲および外転は2群ともに有意に改善していた。水平伸展は介入群が有意に改善したが、対照群に有意差がなかった。
【結論】術後3年までの肩関節可動域改善に向けた教育的、継続的な介入は、特に水平伸展の改善効果が示唆された。本研究はJSPS科研費26293460の助成を受けたものである。

表1. 介入群・対照群の肩関節可動域の経時的変化

肩関節可動域		術前	術後1週	術後1か月	術後3か月	術後6か月	術後1年	術後1年6か月	術後2年	術後2年6か月	術後3年	術後1週と3年の比較 t値[b]	p
屈曲 (0～180度)[a]	介入群	159.6	127.4	148.0	155.3	157.5	156.1	157.4	159.7	163.6	162.9	-7.67	.000
	対照群	165.3	131.1	159.5	158.9	154.5	152.6	163.3	163.9	163.6	164.1	-5.74	.000
外転 (0～180度)[a]	介入群	157.3	125.3	147.9	150.8	154.8	155.5	157.9	158.5	162.9	162.0	-7.64	.000
	対照群	162.2	127.0	156.1	159.4	153.1	151.0	159.7	159.1	161.0	159.9	-6.00	.000
水平伸展(0～30度)[a]	介入群	14.8	11.5	14.0	15.9	14.1	14.5	15.0	14.6	15.5	14.6	-2.43	.020
	対照群	14.7	12.0	13.5	13.8	11.5	10.7	11.2	12.5	10.6	11.6	0.24	.810

[a] 肩関節可動域範囲。各時期の数字は患側肩関節可動域の平均値を示す。[b] 対応のあるt検定

DP-2-63-1

一次乳房再建術が乳癌の予後に及ぼす影響：単施設短期解析結果

[1]岡山大学病院　乳がん治療・再建センター　形成外科、
[2]岡山大学病院　乳がん治療・再建センター　乳腺外科

片山　裕子[1]、平　成人[2]、渡部　聡子[1]、雑賀　美帆[1]、木股　敬裕[1]、板野　陽子[2]、溝尾　妙子[2]、野上　智弘[2]、岩本　高行[2]、元木　崇之[2]、枝園　忠彦[2]、松岡　順治[2]、土井原　博義[2]

【目的】乳癌手術療法後の一次乳房再建術は乳癌手術療法単独の場合と比較して、整容性に優れ、術後患者の社会生活や精神面への影響を軽減できることから、近年一般化してきた手術手技である。しかし、再建術の予後への影響についての検討はいまだ少ない。今回、腫瘍学的観点から一次乳房再建術が予後に及ぼす影響を検討した。【方　法】2007年10月から2013年12月までに当院にて乳癌根治術を施行した症例(術前化学療法・Stage4を除く)を対象とし、非再建症例と一次乳 房再建症例に分類し、局所･遠隔再発、対側乳癌、二次癌、死亡をイベントと定義した無病生存期間（DFS）をLog-rank検定にて比較検討した。【結 果】対象は644人(再建群120人、非再建群524人)で、年齢の中央値57歳(22-97歳)、cStageは0・１・2・3が各々、15.9%・52.8%・28.3%・3%であった。背景因子の比較の結果、再建群は非再建群に比べて有意に若年で病理学的浸潤径が大きかったが、核Grade・脈管侵襲・ER、HER2陽性率に差を認めなかった。観察期間中央値は非再建群で４５．２カ月、非再建群で４１．５カ月であった。非浸潤性乳管がんにおけるDFSの比較では、観察期間中に非再建群９６例中５例（５．２%）にDFS イベントを認めたが再建群３３例にイベントを認めず、２群間に有意差を認めなかった（p=0.168, log-rank rest）。浸潤がんにおけるDFSの比較では、観察期間中に非再建群４２８例中３４例（７．９%）、再建群８９例中１０例（１１%）にDFS イベントを認め、２群間に有意差を認めなかった（p=0.217, log-rank rest）。さらに、浸潤癌における病理学的病期別の解析においてもいずれも有意差を認めなかった(pStage1・2・3各々 p=0.23,0.415,0.434)。また組織学的リンパ節転移による層別解析においても２群間に有意差を認めなかった（リンパ節転移陰性、p=0.255：リンパ節転移陽性、p=0.814)。【考察】一次乳房再建症例においては、腫瘍切除の際に整容性の維持を考慮なければならず、切除安全領域が狭く設定されやすく癌の根治性に影響がでることが危惧される。今回の単施設における短期経過観察の結果、一次乳房再建術は予後への影響が少なく安全に実施可能であると考えられた。今回の検討は短期経過観察での結果であり、今後さらなる症例集積と長期経過観察における予後調査が必要と考える。

DP-2-63-2

術前化学療法症例における一次乳房再建の安全性の検討

[1]東京慈恵会医科大学　乳腺・内分泌外科、[2]東京慈恵会医科大学　形成外科
神尾　麻紀子[1]、冨田　祥一[2]、三本　麗[1]、都島　由希子[1]、井廻　良美[1]、
加藤　久美子[1]、野木　裕子[1]、塩谷　尚志[1]、鳥海　弥寿雄[1]、武山　浩[1]

【背景】乳房再建は増加傾向にあり,その適応は術前化学療法（NAC）症例に対しても拡大しているが，安全性についての充分なエビデンスは無い.【目的】NAC後の乳房再建の安全性を評価するため，当院における一次乳房再建の施行状況を検討した.【対象・方法】2010年1月から2015年11月の間に，乳房切除術と一次乳房再建術を施行した原発性乳癌患者158名，170例（両側乳癌症例12名を含む）．NAC施行群35名（39例）と対照群123名（131例）で，臨床腫瘍学的因子，再建方法，術後合併症の発生頻度，術後治療の開始時期と，合併症発生に関与する因子の検討を行った.【結果】年齢の中央値は46歳．平均観察期間は28.5 ヶ月． NAC群はリンパ節転移陽性の割合及びステージが有意に高く，ホルモン受容体陰性症例が多かった．再建方法は，ティッシュエキスパンダー・シリコンインプラントの使用がNAC群22例（56%），対照群81例（62%）と最も多かった． NAC群5例（13%），対照群19例（11%）で術後合併症が発生し(p=0.79)，そのうちNAC群2例（5%），対照群9例（7%）で外科的処置を必要とした（p=0.59）．術後治療開始までの平均期間はNAC群41.5日，対照群43.5日であった（p=0.70）．術後合併症に関与する因子の検討では，再建方法，喫煙・飲酒習慣，全身合併症の有無については2群間で差を認めなかったが，NAC群で肥満症例（BMI≧25） が多かった(p=0.01)．単変量及び多変量解析で，いずれの因子も合併症発生と関連を認めなかった．術後放射線照射はNAC群6例，対照群6例で行われたが，そのうち術後合併症を認めたのは対照群の2例であり，いずれも照射開始前に発生した.【結語】NACは一次乳房再建術後の合併症発生と関連を認めなかった．化学療法や放射線照射が必要となる進行乳癌症例では，乳房再建に伴う合併症の発生や治療の遅れが懸念されてきたが，選択肢の一つとして許容されると考える.

DP-2-63-3

当院でのティシュエキスパンダーによる一次再建。開始から２年の現状。

[1]札幌乳腺外科クリニック、[2]札幌道都病院
佐藤　文彦[1]、岡崎　稔[1]、岡崎　亮[1]、渡部　芳樹[1]、江副　京理[2]、
池田　佳奈枝[2]

2013年7月よりインプラントによる乳房再建手術が保険適応となり、当院でも同年11月よりtissue　expander (TE)の設置を、他施設との連携で形成外科医と協力して行い、その後の乳房再建を外部の形成外科に委託して行っている。開始から2年が経過し、当院の現状について報告する。対象は2013年11月から2015年10月までの期間に、一次再建としてTEを設置した患者140名、151乳房（同時性両側乳癌10人、異時性両側１人）。平成25年はわずか2例であったが、平成26年は59乳房、平成27年（1-10月）は90乳房であった。当院で手術した全原発性乳癌のうちTE一次再建を行った割合は平成26年は15.1%、平成27年は26.5%である。これに伴い、全原発性乳癌の手術における乳房温存手術の割合も年々変化しており、平成24年には73%、25年には69%であった温存率は、26・27年にはそれぞれ58%・46.5%と減少傾向を示している。また全BtおよびBt(NSM)症例のうちTE一次再建を行った症例の割合は、平成26年は36.2%、27年は49.5%と増加傾向であった。TE一次再建症例での乳頭温存皮下乳腺全摘の割合は平成26年は71%であったが、27年は54%であった。この際の皮切は外側（乳房外縁）切開が72%、その他の切開28%であった。リンパ節転移陽性症例は14.6%であった。術後の合併症としてTE逸脱はなく、感染が3乳房(2%)あったが表層のみでTE抜去には至らなかった。7乳房で乳房皮膚の血流不全・部分壊死があり、2乳房で乳頭壊死を生じた。TE露出を2例で生じたが形成外科の対処で抜去には至らなかった。筋肉下にseromaを生じた症例が1例あった。TEによる1次再建は従来温存を望んでも広範な広がりで全摘せざるを得ない症例や、時間や経済的制約で自家組織再建を断念する症例、両側乳癌の症例などにとって朗報であり、この2年間右肩上がりに増加した。様々な症例を経た現在、術前の症例選択や温存手術との比較における患者への説明、根治性の追求と合併症の回避の相反性など今後ますます慎重に検討してゆく必要があると思われる。

DP-2-63-4

再生医療の乳房再建への応用 - 自家脂肪と培養脂肪細胞のcombination therapy -

医療法人Yanaga CLinic
矢永　博子、古賀　美佳、矢永　茄津

【目的】乳房再建法としては(1)腹部皮弁や広背筋などの自家組織(2)インプラント(3)自家脂肪注入移植法がある。自家組織はドナーの採取部に瘢痕や違和感を生じ、手術侵襲が大きいことが問題である。インプラント法は破損や拘縮、将来的な入れ替え等の問題があった。そこで近年、自家脂肪注入移植法が注目されてきた。しかし、この方法は諸家により、移植後の脂肪吸収率が40~50%と報告され生着率は安定していないことや脂肪壊死、石灰化が問題である。そこで、我々はこれらの問題を解決する目的で、長年行ってきた再生医療の細胞培養の技術を用いた自家脂肪と培養脂肪細胞のcombination therapyの臨床応用について報告する。また、平成26年より再生医療新法が施行され、当院は特定細胞加工施設、再生医療等提供施設として認可された。当院の再生医療の取り組みについても報告する。
【対象と方法】2009年から2015年まで18例にcombination therapy を行った。内訳は温存術後4例、インプラント術後の変形8例、筋皮弁術後変形2例、乳房全摘2例,乳房萎縮2例である。まず、注射器を用いて局所麻酔下で腹部又は大腿部から約5～10ccの脂肪組織を採取する。採取した脂肪を約4週間培養し、手術日に対象疾患に対応して再度吸引採取した自家脂肪と混合して移植した。
【結果】combination therapy症例は触診上、注入移植部位の硬化はほとんどなく、柔らかく、整容的評価も良好であった。画像上も明らかな脂肪硬化や石灰化は認められず、患者の満足度も高かった。
【考察】乳房再建・乳房増大術において、これまでの限界を超える新しい治療として、自家脂肪と培養脂肪細胞のcombination therapyは１つの有効な選択肢の１つとなり得ると考えられた。

DP-2-63-5

当院における乳癌手術、乳房再建術の動向と評価

[1]杏林大学医学部付属病院　乳腺外科、[2]杏林大学医学部付属病院　形成外科
宮本　快介[1]、上野　貴之[1]、伊坂　泰嗣[1]、伊東　大樹[1]、伊美　建太郎[1]、
北村　真奈美[1]、井本　滋[1]、白石　知大[2]

【目的】当院では以前から形成外科と連携し乳房再建術を行ってきたが、2013年7月にティッシュエキスパンダー(TE)、シリコンインプラント(SI)を用いた乳房再建術が保険収載されたことで、乳房再建術を希望する患者数はさらに増加している。今回、保険収載前後での乳癌手術、乳房再建術の術式推移と再建術に伴う合併症の現状を検討した.【成績】2011年1月から2014年12月までに当院で行われた全身麻酔下乳癌手術852件を対象とした。乳房部分切除術、乳房切除術、乳房切除後再建術は301件、328件、216件行われた。全体に占める割合は2013年6月までと7月以降とで乳房部分切除術は減少（38.3%→30.8%）、乳房切除術は増加（61.1%→68.1%）した。乳房切除術のうち再建なしはほぼ不変（38.6%→38.2%）だが、再建ありが増加（22.5%→29.9%）した。一次再建術としてはTE挿入術、自家組織再建術、SI挿入術を行っているが、再建術に占める割合はそれぞれほぼ不変（91.2%→89.0%、8.8%→9.0%、0%→2%）であった。一次再建術にTEを用いた患者に対する二期再建術としてはSI挿入術が73.6%→86.7%へ増加し、自家組織再建術が18.9%→4.4%と減少した。乳房再建術に関する合併症としては、乳頭乳輪温存後の乳頭縮小・壊死10件（17.5%）、術後血腫5件（2.3%）、TE破損6件（5.7%）、TE露出1件（0.9%）、感染によるTE抜去3件（2.8%）であった。なお、感染3件のうち2件はSeptic Shock Syndromeをきたした。術前薬物療法後の乳房再建術は52件(SI再建35件、自家組織再建11件、TE挿入中3件、再発・抜去による中断3件)あり、このうち術後合併症をきたしたものは3件(術後血腫2件、TE破損1件)であった。術前薬物療法有無での術後合併症発生率は薬物療法有りが5.8%、無しが8.5%であった。温存乳房照射後の乳房切除術に伴う再建術は3件あったが、これらの症例での術後合併症は認められなかった。また、TE挿入後、二期再建前に放射線照射を行った症例が10件あったが、いずれの症例もTEの破損等は認められなかった.【結論】2013年7月以降、当院の乳がん手術は乳房部分切除術が減り、乳房切除＋乳房再建術、特に人工物を用いた一次二期再建術が増加していることがわかった。また、術前薬物療法や放射線照射が再建術の合併症発生に与える影響は少ない可能性が示唆された。

DP-2-63-6

乳腺外科医に知ってほしい乳頭乳輪再建～患者へのSSM術前説明に加えて～

[1]東京医科大学病院　形成外科、
[2]医療法人社団　ブレストサージャリークリニック、
[3]東京医科大学病院　乳腺科
小宮　貴子[1,2]、岩平　佳子[2]、柴田　大[1]、海瀬　博史[3]、石川　孝[3]、
松村　一[1]

【はじめに】乳房全摘術に伴う再建術については、2014年1月に人工乳房が保険適用になったことで一般的に広く知られるようになった。しかし、乳頭乳輪（NAC）の再建は未だ認知度が低い。乳がん診断後の術式決定において、乳房切除対象患者に対する術前説明として、乳房再建・およびNAC再建の提示をすることは、患者自身の乳がん治療の選択の幅を広げることにつながると考える。【目的】乳腺外科医に対してNAC再建を認知してもらうこと、患者に対して術式選択を幅広く持ってもらうこと。演者の行っているNAC再建の術式・適応・合併症などを紹介する。一般的な方法とオリジナルの術式を紹介する。【対象】2012年1月～2015年11月、東京医科大学病院とブレストサージャリークリニックにおいて、演者がNAC再建を行った患者364例。【術式と適応】(1) tattoo+乳頭局所皮弁（自費再建が可能であり、乳頭分割採取不可能例または乳頭にメスを入れたくない例）186例 (2) tattoo＋乳頭移植（自費再建が可能であり、乳頭分割採取可能例）114例 (3)乳頭乳輪移植(NAG)（乳輪が半径15mm以上かつ乳頭分割採取可能例）63例 (4)鼠径部外陰皮膚移植＋乳頭移植（保険再建を希望し、乳輪が半径15mm未満かつ乳頭分割採取可能例）1例。【結果：整容性と合併症】乳頭移植の乳頭の高さの経時的変化はあまりないが、局所皮弁で作成した乳頭の高さは手術方法によって縮小率が異なる。自験例の術後12か月後の乳頭の高さの維持率は55%と良好であった。乳輪の色調は、tattooでは退色傾向にあるが、再染色施術の決定は患者の希望によることが大きい。合併症：乳頭壊死となり乳頭の高さ保持が困難であった症例は局所皮弁3.2%(6/186)、乳頭移植2.6%(3/114)であった。【考察】乳房再建術後のNAC再建は、術式による整容性のばらつきはあるものの、演者の方法はさらに長期経過の観察が必要だが現時点では十分満足のいく結果が得られている。一方、技術面より患者への情報提供が不十分なため、NAC再建の認知度が低いという問題があり、形成外科受診の際に初めてNAC再建を知る患者がほとんどである。診断から乳房再建治療決定に至るまでの過程において、乳腺外科医・看護師および形成外科医がチームとなって乳頭再建を含む乳房再建を説明する事が今後は重要と思われる。今回の発表では医療者に対してNAC再建、特に演者の考案した再建方法を中心に報告する。

DP-2-63-7

パラメディカルタトゥによる非侵襲的な乳輪乳頭再建

[1]横浜女性医療クリニック・LUNAグループ、
[2]日本大学病院　乳腺内分泌外科
小関　淳[1,2]、谷　眞弓[2]、松谷　彬子[2]、天野　定雄[2]

パラメディカルタトゥとは、先天的な皮膚疾患や後天的に受けた外傷による瘢痕などの再建を、アートメイクの技術を用いて行う治療である。1970年代よりアメリカで行われている技術であり、広く浸透している。治療の実際は、皮膚の浅部に専用の電動マシンで微細な穴を開け、同時に専用の色素を入れて施術している。2013年7月より乳癌全摘後の人工乳房再建術の一部が保険適応となり、乳房のボリュームを取り戻すことは可能となったが、術前のような乳輪乳頭を完全に取り戻すことは難しいのが現状である。現在、乳輪乳頭の再建には、健側の乳輪乳頭の移植や、局所皮弁法などが行われており、患者の皮膚をメスで切る必要がある。しかしパラメディカルタトゥでは、メスを使わず乳輪乳頭を再建することが可能であり、患者の身体に対して非侵襲的な処置で、当院ではパラメディカルタトゥの技術を用いて、乳輪乳頭を再建している。タトゥとは異なり、パラメディカルタトゥでは真皮上層～中層に色素を注入するため耐久年数は1～5年となり、少しずつ皮膚の色に近づけていくことが可能である。アメリカFDAでは、パラメディカルタトゥがあっても、放射線科医の管理のもとではMRI検査を可としているが、本邦での統一見解はない。しかし日本でも多くのデータの集積から、パラメディカルタトゥ施行者におけるMRI検査での熱傷報告は現在１例もないので、今後は見解も統一されると思われる。自然な乳輪乳頭を再建するため、多数の色から肌に合う色を数色選びグラデーションをつける必要がある。人により肌質が異なるスキントーンと注入する色素のカラートーン、両者を兼ね備えて色素を選択することが重要であり、施術後に色が抜けることも考慮しなければならない。また電動マシンによる色素注入の際、特異なテクニックを駆使する必要がある。日本でのパラメディカルタトゥは、医療者が独学で施術している施設が多く、技術に差がある。そこで当院の医師と看護師はBio-Touch社パラメディカルタトゥセミナーを受講し、技術の習得をしている。アメリカに比べ日本におけるパラメディカルタトゥは認知度が低いが、今後は需要が高まることが予想され、エビデンスやガイドラインを策定することで、より広く普及させる必要がある。医療者による高い技術の習得・教育システムの構築は必須であり、安全な商材を入手するルート確保と各医療機関の連携も求められてくると考える。

DP-2-64-1

HER2陽性転移乳癌に対するEribulin+Trastuzumab併用療法を検討する第II相試験　（SBP-04試験）

[1]瀬戸内乳腺事業包括的支援機構（Setouchi Breast Project; SBP）　臨床試験グループ、[2]四国がんセンター乳腺科、[3]岡山大学病院　乳腺・内分泌外科
高橋　三奈[1,2]、枝園　忠彦[1,3]、池田　雅彦[1]、大谷　彰一郎[1]、原　文堅[1,2]、
辻　尚志[1]、吉富　誠二[1]、川崎　賢祐[1]、大多和　泰幸[1]、小笠原　豊[1]、
松岡　欣也[1]、清藤　佐知子[1,2]、高畠　大典[1]、久保　慎一郎[1]、船越　真人[1]、
曳野　肇[1]、平　成人[1,3]、土井原　博義[1,3]、大住　省三[1,2]

【背景】転移乳癌に対するEribulinの効果はEMBRACE試験にて報告されて以降、実臨床で広く使用され確認されている。他方HER2陽性乳癌おいてTrastuzumabがタキサン・ナベルビン等の抗がん剤と継続的に併用されるが、Eribulinとの併用に関しては本邦の患者での安全性・有効性のデータはいまだ報告されていない。【方法】化学療法およびTrastuzumabによる一次および二次治療施行後のHER2陽性転移乳癌に対するEribulin＋Trastuzumab併用療法の抗腫瘍効果、安全性について確認する多施設第2相試験。投与方法：Eribulin（1.4mg/m2）(1サイクル21日、1 and 8日目投与)+Trastuzumab（weekly 4/2mgkg またはtriweekly 8/6mgkg）。主要評価項目：奏効割合、副次的評価項目：無増悪生存期間、全生存期間、有害事象発現割合。【結果】登録患者25例（目標30例）。年齢中央値62歳（32-79）。ER陽性15例（60%）、PgR陽性9例（24%）。骨・軟部転移のみ3例（12%）、内臓転移あり22例（88%）。転移性乳癌に対する化学療法前治療レジメン数中央値は3レジメン（2-7）。アンスラサイクリンおよびタキサン既治療はそれぞれ11例（44%）、20例（80%）であった。投与サイクル数中央値は5サイクル（1-42）。最良効果はCR 1例（4%）、PR 8例（32%）、SD 7例（28%）、long SD(＞6か月）3例（12%）、PD 8例（36%）で、奏効割合は36%、臨床的有効割合は48%であった。無増悪生存期間中央値は5か月、生存期間中央値は30か月。Grade3/4の有害事象発生割合は非血液毒性で神経障害（感覚）12%，神経障害（運動）8%，疲労・食欲不振4%、血液毒性で好中球減少52%、WBC減少36%、ALT上昇4%であった。【まとめ】HER2陽性転移乳がんに対するEribulin+Trastuzumab併用療法はEribulin単独投与と比較して有害事象が増加することなく安全に投与可能であり、３次治療以降においても効果が期待できる治療と考えられた。

DP-2-64-2

HER2陽性転移性乳癌のtrastuzumabを用いた一次治療の有効性等の比較の最終解析及び転帰調査結果（JO17360）

[1]独立行政法人　地域医療機能推進機構　大阪病院　乳腺・内分泌外科、
[2]埼玉県立がんセンター　乳腺腫瘍内科、[3]静岡県立総合病院　乳腺外科、
[4]三河乳がんクリニック、[5]国立がん研究センター中央病院　乳腺・腫瘍内科、
[6]国立病院機構大阪医療センター　乳腺外科、
[7]順天堂大学医学部附属順天堂医院　乳腺科、[8]中外製薬株式会社、
[9]中央大学　理工学部　人間総合理工学科　生物統計学研究室、
[10]大阪大学　乳腺・内分泌外科
塚本　文音[1]、井上　賢一[2]、中上　和彦[3]、水谷　三浩[4]、藤原　康弘[5]、
増田　慎三[6]、齊藤　光江[7]、中村　香苗[8]、関口　かおり[8]、大橋　靖雄[9]、
野口　眞三郎[10]

【背景】JO17360試験は、HER2陽性転移性乳癌（HER2陽性MBC）を対象に、160例を目標症例数として開始されたが、112例が登録された後に実施されたデータレビューにて、trastuzumab（H）単独（H－mono）で開始するよりも、Hと化学療法の併用で開始する方が無増悪生存期間（PFS）及び全生存期間（OS）が優れていることが判明したため、独立データモニタリング委員会より登録中止、及びH－monoの投与を受けている症例に関して、病勢進行に至っていない場合でも化学療法の併用を可能とするよう勧告を受けた。登録中止後に行われた中間解析では、H－monoで開始するよりもHと化学療法の併用で開始する方がPFS及びOSが有意に優れていることが示されている。今回、生存転帰調査を実施したため、新たに得られたOSの結果を報告し、併せて中間解析後の2010年（2009年12月15日データカットオフ）に実施したPFS及び安全性の最終解析結果を報告する。
【方法】HER2陽性MBCに対し、H－monoで投与を開始し、病勢進行の場合docetaxel（D）を併用投与する群（A群）とH＋Dで投与を開始する群（B群）の有効性・安全性を比較した。
【結果】本試験には112例が登録され、A群、B群に各々56例が割付された。試験薬が投与された症例は各々55例、54例であった。主要評価項目の1つであるPFSの中央値はA群H－mono時が4.1カ月、B群が14.8カ月であり、A群H－mono時に比べてB群が有意に延長した（HR：4.43、P＜0.0001）。また、もう1つの主要評価項目であるOSの中央値はA群が57.9カ月、B群が65.3カ月であり、OSもA群に比べてB群で延長傾向がみられた（HR：1.45、P＝0.1164）。本試験で認められた副作用（有害事象のうち、試験薬との因果関係が否定されないもの）は、過去の国内外の臨床試験成績から予測できる副作用であり、また、本試験で得られた安全性情報は、今まで報告されている海外臨床試験と比較しても大きな乖離は認められなかった。
【結語】HER2陽性MBCの一次治療は、本試験の有効性及び安全性の結果より、trastuzumab単独で開始するよりも、trastuzumabと化学療法の併用で開始した方が良いことが改めて示唆された。

DP-2-64-3

Luminal B like・HER2陽性転移・再発乳癌に対する抗HER2療法施行症例の検討

JA長野厚生連　佐久総合病院　佐久医療センター　乳腺外科
半田　喜美也、石毛　広雪

【はじめに】LumianlB like・HER2陽性転移・ 再発乳癌(LuminalB like・HER2+ MBC)では抗体薬維持期の内分泌療法(ET)との併用やVisceral crisis を伴わないケースに対する治療導入選択肢に関し悩むことも多い。LuminalB like・HER2 ＋ MBCに対する抗HER2療法施行症例の現状及び問題点を整理すべく、文献的考察を含め検討を加えた。【対象】2013年9月～2015年12月までに抗HER2療法を導入したHER2＋MBC症例14例中LuminalB-like(HER2+)は10例(64%)であった。年齢35～82歳(中央値57歳)、転移臓器別では肝4例（15%)、肺4例（15%)、骨7例（26%)、胸膜3例（11%)、腹膜2例（7%)、脳2例（7%)、リンパ節5例（20%)、原発巣組織型はa3:6例(60%)、a2:1例(10%)、b3:3例(30%)であった。【結果】化療併用拒否のためTrastuzumab(T)・Pertuzumab（P）のみ投与1例、T＋PにET併用が2例あった。T+P+Taxaneによる1次抗HER2療法のPFIは6ヶ月～23ヶ月（中央値10ヶ月）で効果にばらつきがあった。 最長のものは術後再発症例でH+Pのみで20ヶ月維持されているのに対し、最短のケースは10ヶ月でPDとなり2次治療(T-DM1)へ移行するも2次治療開始後まもなくPDとなり3次治療（T＋VNR）となった。【考察】骨軟部組織への転移などVisceral crisisを伴わないケースの1次治療導入やT+P＋Taxane治療後の抗体薬維持期において、 T＋PのET併用による治療効果はその作用機序及び、T+ETのデータから期待はされるが、エビデンスは無くPERTAIN試験などの結果が待たれる。閉経前症例で化学閉経後、仮に月経再開となった場合でもPDとならなければＥＴ併用のメリットは無いと考えられる。visceral crisisを伴わないLuminalB like(HER2+) MBCの一次治療ではT＋ETで開始するoptionもあると考えられる。3次以降の抗HER2療法にてPの再投与は１次治療にての投与後一定期間経過した場合に奏効することが期待されるがエビデンスデータは無くJBCRG-M05（PRECIOUS）の結果が期待される。 結語：LuminalB like・HER2+MBC治療にてETの位置づけは不明確であるが、 転移臓器・組織や病勢に応じ、 必ずしも殺細胞薬併用にとらわれない対応も必要と考えられた。

DP-2-64-4

進行再発乳癌における血清HER2測定の有用性の検討

[1]和歌山県立医科大学付属病院　紀北分院　外科、[2]串本有田病院、[3]紀和病院、[4]岸和田市民病院乳腺科、[5]さくらい乳腺クリニック
櫻井　照久[1]、佐々木　恵里[1]、鈴間　孝臣[2]、吉村　吾郎[3]、梅村　定司[4]、櫻井　武雄[5]

近年、新規抗HER2薬が登場しており、HER2陽性乳癌に対する治療選択肢は増加し、予後の改善が期待されている。初発乳癌ではHER2陰性であっても、再発時にはHER2陽性となる症例の存在が知られているが、 すべての再発乳癌に対しre-biopsyを行うことは困難である。今回、進行再発乳癌における血清HER2測定の有用性につき検討した。(対象) 初発乳癌がHER2陰性乳癌6例、HER2陽性乳癌4例の進行再発乳癌が計10例。 内訳は遠隔転移再発8例、 初発転移性乳癌1例（肝転移)、 局所進行乳癌1例であった。 初発HER2陰性乳癌6例中4例で血清HER2値は高値（正常域の2例はいずれもtriple negative)、初発HER2陽性乳癌4例全例で高値であった。初発HER2陰性乳癌6例中の血清HER2高値を呈した4例中の2例に再発巣(頸部リンパ節、肝)に対しre-biopsyが施行され、うち1例（頸部リンパ節転移例）は初発時ER陽性、PgR陽性、HER2陰性であったが、re-biopsy結果ではER陰性、PgR陰性、HER2陽性への変化が確認され、抗HER2療法（パクリタキセル＋トラスツマブ）を行い良好な抗腫瘍効果を得た。HER2陽性乳癌4例全例に抗HER2療法が行われており、PR以上の抗腫瘍効果の認められた3例全例で血清HER2値の顕著な低下を認め、うち1例はT-DM1投与中は高値(100ng/ml以上)を呈したが、 ペルスツマブ、 トラスツマブを含むレジメに変更とともに、 血清HER2値の低下が認められ、画像上も抗腫瘍効果が認められた。また、初発時HER2陽性乳癌4例中1例では、 再発時に腫瘍マーカーのCEAならびにCA15-3は正常範囲内であったが、血性HER2値のみ異常高値を呈し治療による数値の変化が観察された。（結語）HER2陰性乳癌の再発時に、 血清HER2が高値を認めた症例では、re-biopsyを積極的に考慮する契機となりうる。また、HER2陽性乳癌に対する血清HER2値は治療効果を評価できる補助的な指標となる可能性がある。 進行再発乳癌における血清HER2測定は有用であるものと考えられた。

DP-2-64-5

HER2陽性局所進行・再発乳癌に対するT-DM―1の治療成績～治療前後のbiopsyからわかること～

[1]金沢大学　消化器科・腫瘍・移植再生外科、[2]金沢大学付属病院　乳腺科
石川　聡子[1,2]、平田　美紀[1,2]、井口　雅史[1,2]、川島　博子[2]、田島　秀浩[1]、高村　博之[1]、二宮　致[1]、伏田　幸夫[1]、太田　哲生[1]

【背景】HER2陽性局所進行・再発乳癌に対するトラスツズマブエムタンシン（T-DM―1）の有効性が示され、2次以降の抗HER2治療としての使用が推奨されている。当院ではこれまでHER2陽性局所進行・再発乳癌15症例に対し本治療を施行した。 背景因子や治療前後の生検結果から長期の治療効果が得られた症例を探索し、副作用発現に関して後ろ向きに検討した。【対象】当院で2011年1月から2015年11月にT-DM―1を投与したHER2陽性局所進行・再発乳癌15症例。【結果】年齢中央値は58歳(35～74歳)、再発8例（53%)、Stage4 6例(40%)、切除不能局所進行1例(7%)。サブタイプはHER2 9例(60%)、Luminal HER2 6例(40%)。再発および転移臓器は肝転移6例、リンパ節転移6例、骨転移4例、肺転移4例、胸壁転移1例。治療ラインは2次治療：6例(40%)、3次治療以降（3-11次）：9例(60%)であった。生検が可能な症例では治療開始前に4例、治療中に7例に生検を施行し、HER2の発現状況を確認（IHC, DISH）した。治療期間中央値は83日（12～656日)、ER発現の有無やStage4/再発症例により治療期間の差は認めなかった。2次、3次治療以降の比較では3次以降においても長期の治療効果が得られていた。(TTP中央値 2次：82日，3次以降：105日)治療前生検を施行した4例中HER2発現が確認されたのは3例(75%)、1例はIHC-DISH＋であり、TTP中央値はそれぞれ95日、62日であった。治療中止理由はPD 8例(53%)、副作用（grade3 血小板減少，grade2 貧血)が2例(13%)であった。PD症例8例中6例(75%)で治療中の生検によりHER2の陰転化が確認され、治療変更を行った。HER2陰転化までの治療期間中央値は109日（62-656日）であった。また副作用発現は血小板減少6例(40%, grade3 1例、grade2 5例)、肝機能障害7例(46%, grade3 1例、grade2 2例、grade1 4例)、高Bil血症 2例(12%, grade1)、皮疹1例(6%)、胃潰瘍出血1例(6%)であった。【結語】T-DM1治療により多くの症例でHER2発現陰転化を認めたことから、T-DM1の耐性機序にHER2発現状況が関与しており、re-biopsyが後治療を選択する際の指標になる可能性がある。

DP-2-64-6

当院におけるHER2陽性進行・再発乳癌に対するTDM-1の有効性と安全性の検討

静岡県立総合病院　乳腺外科
常泉　道子、速水　亮介、中上　和彦

【背景】 HER2陽性進行乳癌に対するTDM-1の使用は、EMILIA試験においてLapatinib＋Capecitabine 群に比較しPFS、OSで延長が認められ2次治療の標準治療として認識されている。 日本では2013年9月に承認取得し、2014年4月より発売された。【目的】当院におけるHER2陽性進行・再発乳癌に対する有効性と有害事象について検討した。【対象と方法】使用開始から2015年11月までに当院でTDM-1を投与したHER2陽性進行・再発乳癌21例を対象とした。【結果】年齢は中央値64歳(37～72歳)、Luminal B 17例、HER2 typeが4例であった。再発例11例、Stage4 10例、前化療レジメン数は平均5.0レジメン(1-15)であり、Trastuzumab+Pertuzumab+化療を16例、Lapatinib＋Capecitabine を17例で施行していた。またアントラサイクリン系9例、 タキサン系20例、Trasutuzumab 21例の前治療歴があった。内臓転移あり18例、内臓転移なし3例であった。転移部位は肝15例/リンパ節15例/骨12例/肺8例/脳6例/胸膜2例/副腎2例/皮膚1例。 治療効果はCR 0例、PR5例、SD6例、PD 10例 で奏功率23.8%、臨床的有用率52.3%であった。PFSは中央値7カ月、OSは中央値12.2ヶ月であった。有害事象は血小板減少 は9例(42.9%)でG1 5例、G2 3例、G3 3例、G4 は1例で輸血を施行し1段階減量し投与継続とした。6例が1サイクルday8での減少であった。肝機能障害は5例(23.8%)でG1 2例、G2 1例、G3 2例であった。倦怠感は10例(47.6%) でG1 9例、G2 1例であった。出血はG1 が4例、歯肉出血2例、鼻出血1例、血尿1例であった。口内炎G1 3例、末梢神経障害 G1 1例、便秘G1 1例であった。副作用なしは2例であった。【結語】既存の報告よりも奏功率、PFS、OSは低い傾向にあるが、late lineの症例を含んでいたためと考える。 特徴的な有害事象の血小板減少、肝機能障害は、 出現時期などを考慮すれば十分管理可能であると考える。

DP-2-64-7

HER2陽性転移・再発乳癌に対するT-DM1の治療効果と安全性に関する検討

[1]北海道がんセンター　乳腺外科、[2]手稲渓仁会病院　乳腺外科、
[3]KKR札幌斗南病院　呼吸器・乳腺外科、[4]KKR札幌医療センター　外科、
[5]北海道大学病院　乳腺外科、[6]釧路労災病院　外科、[7]旭川厚生病院　外科、
[8]恵佑会札幌病院　呼吸器乳腺外科、[9]江別市立病院　外科、
[10]NTT東日本札幌病院 外科

佐藤　雅子[1]、高橋　將人[1]、渡邊　健一[1]、富岡　伸元[1]、山本　貢[1]、
成田　吉明[2]、加藤　弘明[2]、阿部　大[2]、田畑　佑希子[2]、川田　将也[3]、
田村　元[4]、細田　充主[5]、馬場　基[5]、小笠原　和弘[6]、押野　智博[6]、
赤羽　弘充[7]、鈴木　康弘[8]、角谷　昌俊[9]、市ノ川　一臣[10]、山下　啓子[5]

【背景】トラスツズマブ　エムタンシン（T-DM1）は、トラスツズマブと微小管重合阻害剤であるメイタンシンから誘導されたDM1をリンカーで結合させた抗体薬物複合体である。EMILIA試験の結果、トラスツズマブとタキサンの治療歴があるHER2陽性転移・再発乳癌に対する効果が認められ、HER2陽性転移・ 再発乳癌に対するトラスツズマブ＋ペルツズマブ＋化学療法に次ぐ2ndラインの治療法として推奨されている。【対象と方法】2014年1月より2015年10月までにT-DM1による治療を施行したHER2陽性転移・再発乳癌54例を対象とし、レトロスペクティブに有効性と安全性につき検討した。【結果】対象症例の年齢は40～80歳（中央値64歳）であった。Stage Ⅳが14例、再発が40例であった。転移臓器はリンパ節28例、肺22例、骨22例、脳12例、肝19例、 皮膚胸壁14例、 胸膜7例、 その他7例であった。ER陽性が25例(46.3%)であった。治療は2ndラインが14例、3rdラインが8例、4thライン以降が32例であった。前治療はトラスツズマブ＋ペルツズマブ＋タキサンが21例(38.9%)、トラスツズマブ＋タキサンが20例(37.0%)、ラパチニブが20例(37.0%)であった。治療効果はCR1例、PR10例、SD17例、PD17例、NE9例であり、奏効率は20.4%、Clinical Benefit Rateは31.5%であった。脳転移に対する治療効果はSD2例、PD7例、NE3例であった。 全症例のTime to Treatment Failure (TTF)の中央値は119日であった。ER陽性例と陰性例の比較ではTTFに有意差を認めなかった。 また、2nd lineおよび3rdlineと、それ以降のLate lineでの比較でもTTFに有意差を認めなかった。有害事象については、 血小板減少が38例(70.4%)に認められ、G3以上が20.4%であった。 肝機能障害が36例(66.7%)に認められ、G3以上は3例(5.6%)であった。その他鼻出血、倦怠感、皮疹、悪心、味覚障害、口内炎などを認めた。重篤な有害事象はなく、1例が浮腫性紅斑にて2コースで終了している。8例が治療開始後に血小板減少、出血などで減量を要した。治療開始後の観察期間の中央値は6カ月(1~19カ月)で、15例が死亡、39例が生存しており20例が治療継続中である。【結語】本研究では、T-DM1は後期転移・再発乳癌にも治療効果を認めたが、 脳転移に対しては治療効果を認めなかった症例が多かった。 有害事象については血小板減少と肝機能障害を高頻度に認めるものの、マネージメント可能であり安全に投与できると考えられた。

DP-2-65-1

HER2陽性乳癌に対する術前Docetaxel, Carboplatin, Herceptin(TCbH)療法の第Ⅱ相臨床試験の解析

[1]埼玉医科大学国際医療センター　乳腺腫瘍科、
[2]埼玉医科大学病院　乳腺腫瘍科、
[3]埼玉医科大学国際医療センター　病理診断科、
[4]埼玉メディカルセンター　外科

杉谷　郁子[1]、上田　重人[1]、櫻井　孝志[4]、貫井　麻未[1]、山口　慧[1]、
島田　浩子[1]、杉山　迪子[1]、廣川　詠子[1]、佐野　弘[1]、中宮　紀子[1]、
重川　崇[1]、竹内　英樹[2]、松浦　一生[1]、高橋　孝郎[1]、長谷部　孝裕[3]、
大崎　昭彦[1]、佐伯　俊昭[1]

【背景】現在，乳癌化学療法における最も感受性の高い薬剤はanthracycline系とtaxan(T)系を含むレジメンは、蓄積性の心毒性および2次性白血病の報告がある。BCIRG006試験においてHER2陽性の患者で、TCbH療法がAC-TH療法と治療効果が同等であることが示された。我々は術前化学療法におけるTCbH療法の腫瘍縮小効果と安全性について第2相臨床試験を計画した。【対象と方法】切除可能なHER2陽性の原発乳癌症例（腫瘍径2cm以上の臨床病期II～III期）で、患者の同意を得られた症例を対象とした。レジメンはDTX 75 mg/m2+CBDCA AUC 6+ Trastuzumab(初回8mg/kg、2回以降6mg/kg)、3週毎投与の6サイクルの投与とした。主要評価項目は病理組織学的抗腫瘍効果とし、副次的評価項目は乳房温存率、安全性、無再発生存期間、全生存期間（率）、臨床的抗腫瘍効果とした。【結果】39症例を登録した。完遂は31例(63%)、減量、中止は18例(36%)であった。pCRは27例(55%)であった。G3以上の血液毒性は貧血の6例(12%)、血小板減少1例(2%)、好中球減少22例(44%)であった。またG3以上の非血液毒性は下痢1例(2%)であった。【考察】TCbH療法ではCarboplatinの有害事象に特徴的な貧血や血小板減少を経験したが、pCR率が高く安全に施行できるレジメンであると思われた。

DP-2-65-2

ドセタキセル・カルボプラチン・トラスツズマブによる術前化学療法の第２相多施設臨床試験(KBC-SG1201)

[1]大分県立病院　外科・乳腺外科、[2]北九州市立医療センター　外科、
[3]北九州市立医療センター　腫瘍内科、[4]JCHO久留米総合病院　乳腺外科、
[5]国立病院機構　大阪医療センター　乳腺外科、
[6]熊本赤十字病院　内分泌乳腺外科、[7]飯塚病院　外科、
[8]熊本大学大学院　生命科学研究部　乳腺・内分泌外科学、
[9]国立病院機構　九州医療センター　乳腺外科、
[10]福岡大学医学部　総合研究センター

増野　浩二郎[1]、光山　昌珠[2]、増田　慎三[5]、川添　輝[6]、山口　美樹[4]、
若松　信一[3]、武谷　憲二[7]、山本　豊[8]、高橋　龍司[9]、田中　眞紀[4]、
田村　和夫[10]

【背景】トラスツズマブをベースとした術前化学療法はHer2陽性乳癌の治療を改善してきた。アンスラサイクリンとトラスツズマブを併用するレジメンにおける心毒性の発生は高頻度であり改善すべき問題である。BCIRG006試験はドセタキセルとカルボプラチンとトラスツズマブの併用療法（以下TCH療法）が術後補助療法として心毒性を含む有害事象および有効性においてアンスラサイクリンを含んだレジメンと同等に優れていることを明らかにした。九州乳癌研究会ではTCH療法を手術可能な乳癌に対して術前治療で投与した際の治療効果と安全性の検証を多施設臨床試験として行った(UMIN000012256)。【対象・方法】針生検標本でHer2陽性が確認できたstage 1-3(T1b-3, N0-2)の手術可能な乳癌を対象とした。Day1にトラスツズマブ6（初回8）mg/kg、ドセタキセル75mg/m^2、カルボプラチンAUC 6を3週毎に6回投与し手術を施行した。主評価項目はpCR率とし、副次評価項目は完遂率、安全性、輸血施行率、心毒性とした。【結果】31症例が登録され、30例が全適格症例でプロトコール治療を受け、1例がプロトコール逸脱、2例が治療同意撤回、27例が解析対象(FAS)となった。1例が有害事象のため1サイクル投与で中止となった。1例が5サイクルからカルボプラチンのみ中止となった。残り全例は6サイクル完遂した(完遂率93%)。FASの年齢中央値57歳(39-72)で内訳はT2/3が74%、N1/2が48%、ER陽性症例が81%であった。Docetaxel　のRDI中央値は89.4%(78-100)で、治療奏効率は93%(CR37%,PR56%)だった。Grade3/4の有害事象は好中球減少(85%)、発熱性好中球減少症(19%)、下痢(4%)で48%にG-CSFが、44%に抗生剤が投与された。有症状の心不全発生は認めず、1例のみに左室駆出率が71%から61%に低下した症例を認めた。治療中に輸血施行した症例は認めなかった。67%に乳房温存手術が行われた。 中央判定での組織学的治療効果判定では13例(48.1%)がgrade3(pCR）と判定され、ER陰性例で60%、ER陽性例で45%だった。【結論】Her2陽性手術可能症例に対する術前TCH療法の治療効果は高く、忍容性にも優れた治療法と考えた。

DP-2-65-3

術前化学療法を施行したHER2陽性乳癌におけるER発現とpCR・予後に関する検討

[1]群馬大学医学部附属病院　乳腺・内分泌外科、[2]高井クリニック、
[3]群馬大学医学部附属病院　病理部

尾林　紗弥香[1]、高他　大輔[1]、長岡　りん[1]、六反田　奈和[1]、佐藤　亜矢子[1]、
藤井　孝明[1]、時庭　英彰[1]、矢島　玲奈[1]、樋口　徹[1]、坪井　美樹[1]、
菊地　麻美[1]、高井　良樹[2]、小山　徹也[3]、堀口　淳[1]

【目的】ER陰性HER2陽性乳癌に対する術前化学療法(PST)は、他のサブタイプと比較し病理学的完全奏効(pCR)率が高く、pCRとなった症例は非常に予後良好とされている。それに比べ、ER陽性HER2陽性乳癌はpCR率が低く、pCRと予後が相関しないとの報告もあり、pCRの意義は未だ明確にはなっていない。そこで今回、当院でPSTを施行したHER2陽性乳癌において、ER発現とpCR、予後との関連について検討した。【対象・方法】2004年1月から2013年12月までに当院でPSTの後に手術を施行したHER2陽性原発性乳癌86例を対象とした。pCRは、原発巣及び腋窩リンパ節の浸潤癌の消失(ypT0/is ypN0)と定義した。両側乳癌・男性乳癌・遠隔転移症例は除外した。【結果】平均年齢は52.8歳(32-77歳)、ER陽性HER2陽性乳癌(L-H群)が42例、ER陰性HER2陽性乳癌(HER2群)が44例だった。PSTレジメンは、FEC+Taxaneが66例、FECのみが1例、Taxaneのみが19例であった。86例中84例(97.7%)でTrastuzumabが併用された。pCR率はL-H群で47.6%、HER2群で61.4%と、HER2群でpCR率は高かったが、有意差は認めなかった(P=0.201)。5年無再発生存率(DFS)はL-H群で86.5%、HER2群で77.5%、5年生存率(OS)はL-H群で100%、HER2群で89.6%であり、いずれもL-H群で良好ではあったが、有意差は認めなかった(DFS:P=0.595、OS:P=0.142)。L-H群では、DFSには有意差を認めなかった(pCR群 85.0% vs non-pCR群 88.0%:P=0.827)。OSは、pCR群もnon-pCR群もいずれも100%と良好で、 有意差を認めなかった(P=0.683)。 一方HER2群でも、pCR群とnon-pCR群でDFSに有意差を認めなかった(pCR群 77.0% vs non-pCR 76.5%:P=0.662)。OSには有意差はないものの、pCR群で予後良好な傾向が見られた(pCR群 95.0% vs non-pCR 81.4%:P=0.052)。ER発現の有無、pCRの有無で4群に分けて解析すると、DFS、OSともに特に有意差は認めなかったが、L-H群でpCRとなった症例が最もOSが良好で、HER2群でnon-pCRだった症例が最もOSが不良であることがわかった。【結語】HER2陽性乳癌の中でも、ER陰性症例の方が、ER陽性症例よりもpCR率が高かった。しかし、 有意差はないものの、ER陽性症例の方がER陰性症例よりも予後良好である傾向が見られた。総合的に解析すると、pCR率が低いER陽性HER2陽性乳癌においてpCRとなった症例は非常に予後良好であるのに対し、pCR率が高いER陰性HER2陽性でnon-pCRであった症例は予後不良であることが示唆された。

DP-2-65-4

weekly Paclitaxel+Trasutzumab術前化学療法によるHR陰性HER2陽性乳癌への更なる個別化医療について

[1]神戸アーバン乳腺クリニック、[2]ふくはら乳腺クリニック
山元　奈穂[1]、小西　豊[1]、福原　稔之[2]

【はじめに】Trasutzumabを併用した術前薬物療法によるER/PgR陰性HER2陽性乳癌患者の病理学的完全奏効率は極めて高く、また当サブタイプにおいては完全奏功が良好な予後の予測因子になりうると複数報告されている。当院において施行した、HR陰性HER2陽性乳癌患者に対するweekly Paclitaxel+Trastzumab(以下wP+Hと略)術前化学療法の治療成績について報告し、患者負担と治療効果のバランスのとれた個別化医療の可能性について検討する。【対象と方法】当院において診断したHR陰性HER2陽性乳癌患者に対し、2009年5月以降、術前化学療法としてwP+Hを施行した17症例を対象とした。全員女性。年齢は35歳から80歳、平均57.5歳。閉経前4例、閉経後13例、臨床病期はstageI～IIICに及んだ。Paclitaxelの投与量は80mg/m2、3週投与1週休薬としたが、可能な症例では連続して投与した。治療開始後は適宜乳房超音波検査を行い治療効果を確認した。US・MRIでcCRとなった時点で、可能な場合は針生検を施行して病巣の変化を確認、手術を行った。最終病理診断は手術標本で行い、ypT0/is ypN0を病理学的完全奏功(pCR)とした。【成績】副作用による非完遂例は認められなかった。17例中12例(70.6%)でpCRが得られた。wP+Hの投与回数は12回投与が15例、13回が1症例、15回投与が1症例であった。12回で投与終了可能した15症例中12例(80%)でpCRが得られていた。年齢・臨床病期・病理学的悪性度・閉経状況で奏功率に差は認められなかったが、non-pCR症例においてはHER2遺伝子のシグナル比が2.5-2.7と増幅はありながらも低値であった。一方、pCR症例では平均シグナル比5.5と高値であった。pCRが得られた場合は術後Trasutzumabのみの補助療法を行い、non-PCRの場合はanthracycline系を中心とした他剤による補助療法を追加した。再発はnon-pCR症例の1例で認められ、局所再発であった。治療終了後3年以上経過した5症例はいずれも再発を認めていない。【結論】ER/PgR陰性HER2陽性乳癌に対するwP+H術前化学療法は化学療法の投与期間が短くても奏功率が高く、安全性も高い治療法であり、現時点での予後も良好である。今後さらに症例を積んでの解析が必要であるが、HER2遺伝子の高発現がみられるER/PgR陰性HER2陽性乳癌においてはanthracycline系レジメンからの離脱の可能性も示唆された。

DP-2-65-5

術前術後にTrastuzumab治療歴のあるHER2陽性原発性乳癌の検討

[1]熊本市民病院　乳腺内分泌外科、[2]熊本市民病院　病理診断科、
[3]くまもと森都総合病院　乳腺センター、
[4]くまもと森都総合病院　病理診断科
奥村　恭博[1]、村上　敬一[1]、豊住　康夫[2]、大佐古　智文[3]、西山　康之[3]、
藤末　真実子[3]、有馬　信之[4]、西村　令喜[3]

背景：術前術後のTrastuzumab(Tra)治療によりHER2陽性原発性乳癌の予後は有意に改善した。しかしHER2陽性原発性乳癌に対してTra治療を行っても再発が認められる症例も経験する。今回我々は術前術後にTra治療歴のあるHER2陽性原発性乳癌についての予後および再発に関わる臨床病理学的因子について検討を行った。対象と方法：当院で2015年3月までに手術を施行した症例のうちsubtypeが判明し、stage0/4を除いたLuminal-HER2、HER2-enriched typeの原発性乳癌700名中、術前術後にTra治療を行った286名を対象とした。予後については全生存期間（OS）、無病生存期間（DFS）をKaplan-Meier法で算出し、予後因子はlog-rank検定およびCox比例ハザードモデルを用いて検討した。結果：１．Tra治療歴の有無による5年のDFSはTra有；90.1%、Tra無；76.2%で、Tra治療群の健存率は有意に高かった（P＜0.0001）。またOSはTra有；96.0%、Tra無；87.0%でTra治療群の生存率は有意に高かった（P＝0.0004）。２．Tra治療後に再発が認められたHER2陽性乳癌は22名（7.7%）で、再発後の生存期間中央値は3.8年であった。一方、Tra無治療例で再発が認められたHER2陽性乳癌は115名（27.8%）で、再発後の生存期間中央値は3.6年であった。３．Tra治療例において再発に関わる因子は、単変量解析では腫瘍径（5cmで分類）、リンパ節転移の有無、治療歴（アンスラサイクリン、タキサン）の有無であった。さらに多変量解析では腫瘍径が有意な因子となった。また、年齢、Grade、Ly、Ki-67、p53、subtypeは有意な因子ではなかった。一方、Tra無治療例において再発に関わる因子は、単変量解析では年齢、腫瘍径、リンパ節転移の有無、Ki-67（cut off 20%）、Lyの有無であったが、多変量解析では腫瘍径、リンパ節転移の有無、Ki-67が有意な因子となった。考察：術前術後にTra治療を施行したHER2陽性原発性乳癌においては、腫瘍径の大きな症例において再発リスクが高いことが示された。今後は新たな抗HER2薬の補助療法への導入など治療法の検討が必要と考えられた。

DP-2-65-6

T1bN0M0/HER2陽性早期乳癌に対する術後化学療法とトラスツズマブの有用性の検討

[1]がん研有明病院　乳腺センター、[2]がん研有明病院　総合腫瘍科、
[3]がん研有明病院　病理部、[4]がん研究会がん研究所　病理部
貴志　美紀[1]、小林　心[1]、柴山　朋子[1]、深田　一平[1]、荒木　和浩[1]、
高橋　俊二[2]、堀井　理絵[3,4]、秋山　太[3,4]、岩瀬　拓士[1]、大野　真司[1]、
伊藤　良則[1]

【背景】HER2陽性の手術可能な早期乳癌において1cmを超える浸潤径を有する場合は、術後化学療法とトラスツズマブの投与が推奨される。浸潤径が1cm以下でリンパ節転移のないHER2陽性乳癌に関しては、2009年にMD Anderson Cancer Centerから、HER2発現は予後不良因子であると報告され、以降2015年版NCCNガイドラインでも、T1bN0M0/HER2陽性乳癌は有害事象による不利益と利益を吟味したうえで、術後化学療法とトラスツズマブの投与を考慮する（グレード2A）とされている。今回我々はpT1bN0M0/HER2陽性乳癌に対する術後化学療法とトラスツズマブの有用性について検討を行った。【対象と方法】2007年から2012年に当院で手術が行われた症例のうち、T1bN0M0/HER2陽性乳癌50例を対象とした。術後薬物療法の有無や内容、放射線照射の有無、再発部位について検討した。さらに、術後化学療法とトラスツズマブ投与群（T群）と非投与群（N群）で無再発生存率（Recurrence free survival：RFS）をKaplan-Meier法を用いて算出し、log-rank法を用いて2群間の有意差検定を行った。【結果】サブタイプの内訳は、luminal HER2 typeは23例、HER2 enriched typeは27例であった。50症例のうち、T群は33例、N群は17例であった。また、術後化学療法はアンスラサイクリン系もしくはタキサン系を施行した。観察期間の中央値は6.7年（1.5-8.2年）であった。全体で再発は4例（遠隔転移3例、局所再発1例）あり、T群で1例、N群で3例であった。全体の5年無再発生存率は、92.7%であった。T群で100%、N群で80.4%であった。無再発生存期間は、T群とN群でそれぞれ91.2ヵ月と97.5ヵ月（p=0.14）で有意差は認められなかった。【考察】今回の検討では有意差は認められなかったが、術後化学療法とトラスツズマブ投与群の方が再発しにくい傾向が認められた。T1bN0M0/HER2陽性乳癌において術後化学療法とトラスツズマブを投与することにより、再発が抑制される可能性が示唆された。今後更なる症例数の集積と検討を重ねていく必要がある。

DP-2-65-7

Luminal HER2早期乳癌におけるTrastuzumab（TRA）併用の意義

[1]新潟県立がんセンター新潟病院　乳腺外科、
[2]新潟県立がんセンター新潟病院　病理診断科
長谷川　美樹[1]、金子　耕司[1]、神林　智寿子[1]、本間　慶一[2]

【背景】HER2陽性乳癌に対する初期治療において化学療法とTrastuzumab（TRA）の併用はガイドラインで推奨グレードAとなっている。しかし、1cm以下でリンパ節転移のない症例や、浸潤径2cm以下のER陽性HER2陽性乳癌では、TRA併用による上乗せ効果はそれほど期待できないといった報告もある。【目的】ER陽性HER2陽性のLuminal HER2早期乳癌におけるTRA併用の意義について検討する。【対象と方法】2002年から2014年に原発性乳癌手術を4095例に施行し、ER陽性HER2陽性乳癌は242例（5.9%）であった。その中で浸潤径5mm以上のStageI乳癌39例を解析対象とした。無再発生存率(RFS)、無遠隔再発生存率(DDFS)、全生存率(OS)について解析した。【結果】症例は全例女性で年齢の中央値は54歳（37歳-76歳）で、観察期間の中央値は59ヶ月であった。術後5年、10年のRFSは87.2%、81.0%、DDFSは97.4%、77.0%、OSはいずれも96.4%であった。T1aは1例、T1bは10例、T1cは28例であった。PgR陽性は19例、陰性は20例であった。31例（79.5%）に乳房温存術が施行され、うち2例で断端陽性のため追加乳房切除を行った。15例に温存乳房照射、2例に腫瘍床照射を行った。12例で薬物療法は施行されず、9例で内分泌療法のみ施行された。化学療法を施行した16例全例でTRAを併用していた。温存手術後非照射の3例と腫瘍床照射の1例に温存乳房内再発（12.9%）を認めたが、温存乳房照射を施行した症例には局所再発を認めなかった。局所再発例の2例でその後に遠隔再発を認めた。局所再発症例は全例T1cで化学療法、TRAともに施行されていなかった。TRA施行例では、局所再発、遠隔再発ともに認めなかった。しかし、RFS、DDFS、OSいずれも放射線治療やTRAの有無、PgR結果との関連は認めなかった。【結語】Luminal HER2乳癌は早期乳癌であっても局所再発率は比較的高いが、比較的予後はよく、十分な局所治療を行うことでTRAを必要としない症例がいると考えられる。

DP-2-66-1

小腫瘍径リンパ節転移陰性の早期乳癌におけるサブタイプと予後の検討

[1]群馬大学　乳腺・内分泌外科、[2]群馬大学　病理診断学、[3]高井クリニック
長岡　りん[1]、高他　大輔[1]、佐藤　亜矢子[1]、藤井　孝明[1]、時庭　英彰[1]、矢島　玲奈[1]、樋口　徹[1]、尾林　紗弥香[1]、坪井　美樹[1]、高井　良樹[3]、小山　徹也[2]、堀口　淳[1]

【目的】浸潤径１ｃｍ以下でリンパ節転移のない早期乳癌の予後は良好とされるが、そのサブタイプや予後についての十分なエビデンスはまだない。今回、教室での腫瘍径の小さい早期乳癌についての検討を報告する。【対象と方法】2004年から2010年に根治術を施行した原発性乳癌のうち、術前化学療法症例を除く、 浸潤径１ｃｍ以下でリンパ節転移陰性例（pT1mic/T1a/T1b, pN0）173例に対して、 臨床病理学的因子と予後の検討を行った。【結果】年齢の中央値は55.5歳、観察期間中央値は5.8年だった。T1mic:19例（11%）、T1a：50例（29%）、T1b：104例（60%）で、83%に温存術、94%にセンチネルリンパ節生検が施行された。 サブタイプ別では、ER陽性HER2陰性：82%、ER陽性HER2陽性：2.3%、ER陰性HER2陽性：4.7%、triple negative：10.9%で、ER陽性例が多い傾向にあった。 術後の補助療法は150/173例に施行され（内分泌療法83%、化学療法6.4%、 トラスツズマブ4.6%）、HER２陽性では半数に化学療法が施行された。5年DFSおよびOSは98.3%、100%で、腫瘍径やサブタイプで差はみられなかったが、再発例はすべて術後補助療法が施行されていなかった。 また、 同時期に施行されたT1cN0症例298例と比較すると、T1mic/T1a/T1bN0症例は有意に予後良好であった。【まとめ】腫瘍径の小さいリンパ節転移陰性の乳癌は、 予後良好でサブタイプ別の予後の違いはみられなかったが、 一部の患者集団における術後補助療法の必要性は示唆される。

DP-2-66-2

リンパ節転移４個以上症例の年齢と予後に関する検討

[1]愛媛県立中央病院　乳腺内分泌外科、[2]愛媛県立中央病院　病理、[3]愛媛県立中央病院　看護部
松岡　欣也[1]、佐川　庸[1]、前田　智治[2]、杉田　敦郎[2]、木藤　克己[2]、本間　知子[3]、外山　修子[3]

従来、 腋窩リンパ節転移は予後規定因子の一つとされてきた。pTNM分類（UICC）では４個以上をpN2a、10個以上をpN3aとして腫瘍径にかかわらずStage3A,もしくはStage3Cに分類される。 近年では術前診断の進歩や術前化学療法の普及に伴って術後病理検査でリンパ節転移多数の症例数は少なくなったが合併症や高齢のために術前化学療法を行えない症例も経験する。 今回我々は術後病理検査でリンパ節転移４個以上の症例に関して高齢者とそれ以外の症例で術後治療の差が予後に与えるかを検討した。症例は2005年1月～2014年12月までの10年間に当科で手術を行った原発性乳癌1037例中、術前化学療法後を除く術後病理検査で腋窩リンパ節転移が４個以上の症例69例を対象とした。全症例の平均観察期間は57.2か月、年齢中央値は63歳(34～88歳)、リンパ節転移個数の中央値は7個（4～34個）であった。69歳以下をA群49例、70歳以上をB群20例として、 術後補助治療の有無、 再発までの期間および生存期間を比較検討した。　術後化学療法はA群では39例（79.6%）、B群では3例（15%）に行われた。放射線治療（領域リンパ節、胸壁等）はA群で33例（67.3%）、B群で８例（40%）であった。術後再発率はLog-rank検定で有意差を認めなかったがB群が高い傾向にあった。生存率ではB群が有意差をもって低かった。 高齢者の場合、 補助療法が十分に行えないため術後早期に再発し、 再発後も有効な治療が行えないため早期に死亡すると考えられる。 若年者の場合でも何らかの理由で術後補助療法が十分に行われなかった症例は早期に再発する傾向があるが局所再発などの再発部位によっては再発後の長期生存例も認めた。

DP-2-66-3

内分泌療法副作用の薬剤種・年齢による特徴の比較

[1]東邦大学　医学部　病理学講座、[2]がん研　病理部、
[3]日本医科大学　武蔵小杉病院　乳腺外科、
[4]福島県立医科大学　腫瘍内科学講座、[5]がん研有明病院　乳腺センター
本間　尚子[1,2]、蒔田　益次郎[3]、佐治　重衡[4]、三上　哲夫[1]、堀井　理絵[2]、秋山　太[2]、岩瀬　拓士[5]、大野　真司[5]

【緒言】 閉経後ホルモン受容体陽性乳癌に対しては、 かつてはSelective Estrogen Receptor Modulator (SERM) 、現在はAromatase Inhibitor (AI) が標準的内分泌療法となっている。女性においては、 閉経に伴う血中エストロゲン濃度の低下により様々な不調・疾患が出現するなど年齢による変動がベースにあるため、 内分泌療法の副作用評価も年齢を考慮して行うことが望ましいが、 そのような研究はほとんどなされていない。本研究ではアンケート調査を通じ、AIおよびSERMの副作用症状につき年齢ごとの特徴を示すことを目的とした。【対象と方法】乳癌内分泌療法をうけた患者を対象として、副作用自覚症状13種（ほてり、発汗、 指関節症状、膝・肩関節症状、手足のしびれ、 易疲労感、 だるさ、 物忘れ、 抑うつ症状、 イライラ感、 おりもの、性器出血、 膣乾燥）、 および、 体重変化、 骨折、 計15項目についてアンケート調査を施行した（のべ16119回答）。このうち､AIまたはSERM投与症例を、回答時年齢によりA群（45-55歳、5176回答）、B群（56-69歳、5841回答）、C群（70歳以上、2302回答）の3群にわけ、AIおよびSERMによる副作用の出現率・程度を比較した。【結果】ほてり、 発汗などの自律神経症状は、AI, SERMとも若齢ほど症状が強かった。 指関節症状、 膝・肩関節症状、 手足のしびれなど整形外科症状の出現は、AIは年齢によらず高率だったのに対し、SERMはA群、C群で低率だった。易疲労感、だるさなどの全身症状、および、物忘れ、抑うつ症状、イライラ感などの精神神経症状は、C群のSERMで特に出現率が低かった。婦人科症状のうち、膣乾燥は3群ともAIで、逆に、おりもの増加、性器出血はSERMで、頻度が高かった。体重増加については、C群はA群､B群に比し､AIでもSERMでも低頻度だった。（いずれも有意差あり。）【結語】内分泌療法の副作用の出方は、症状のタイプ、薬剤種、年齢により差があることがわかった。 特に70歳以上の高齢者では多くの症状の出現が、SERMでAIよりも少なかった。年齢に応じたリスク/ベネフィット-バランスの考慮が、より適切な内分泌療法を可能にするかもしれない。

DP-2-66-4

閉経前ホルモン陽性乳癌における術後補助薬物療法としてのLH-RHと予後の関連

慶應義塾大学　医学部　一般・消化器外科
栗原　俊明、林田　哲、前田　日菜子、横江　隆道、原田　華子、竹前　大、関　朋子、高橋　麻衣子、北川　雄光

背景：閉経前のホルモン受容体陽性乳癌に対する術後補助薬物療法として、ホルモン療法は標準治療である。2014年のSABCSではSOFT試験の結果が報告され、化学療法を受けた群ならびに35歳未満の群において、tamoxifen単独投与と比較して卵巣機能抑制の併用群で有意に相対リスクを減少させたという結果であった。 そこで閉経前ホルモン陽性乳癌における術後補助薬物療法としてのLH-RHと予後の関連について、当院の自験例を用いて検討した。対象と方法：2000年1月から2014年12月までに、 当院で手術を施行したStage I-IIの閉経前ホルモン陽性乳癌患者529例を対象とした。 術後補助薬物療法としてのLH-RHの有無により2群に分け、年齢、臨床的腫瘍径、病理学的なリンパ節転移の有無、 補助化学療法の有無、 手術時の核異型度に対してPropensity Score Matchingをおこない、無再発生存期間を評価項目として予後を解析した。ホルモン療法はtamoxifenまたはtoremifeneを選択した。以下の症例は除外した：腫瘍径5cm以上、DCIS、HER2陽性かつ抗HER2療法を施行。 結果：529例のうち、LH-RHを併用した症例は197例であった。LH-RH併用群は未併用群と比較して、年齢中央値42歳（範囲：25-53歳）vs. 46歳（範囲：26-54歳）で有意に若年であり（p＜0.001）、Nuclear Grade 1の症例数は103例（52.3%）vs. 201例（60.5%）で有意に少なかった（p=0.027）。臨床的腫瘍径、病理学的リンパ節転移の有無には有意差は認めなかった。Propensity Score Matchingを行い、臨床病理学的な背景因子を同一にしてから無再発生存期間を比較した。Matching後の359例のうち、LH-RH併用群（197例）は未併用群（162例）と比較して無再発生存期間を有意に延長した（145.6±5.4ヶ月 vs. 117.0±3.7ヶ月, p=0.046, ハザード比：0.579）。術前または術後に補助化学療法を施行した症例は359例中118例（32.9%）であった。LH-RH併用群の無再発生存期間は未併用群と比較して、化学療法の施行群では有意差は認めなかったが（122.7±7.0ヶ月 vs. 109.3±6.8ヶ月, p=0.831, ハザード比：0.914）、化学療法の未施行群では有意に延長した（149.6±6.5ヶ月 vs. 120.1±4.1ヶ月, p=0.016, ハザード比：0.409）。結論：閉経前ホルモン陽性乳癌の補助薬物療法として、LH-RHを併用することで無再発生存期間は有意に延長した。化学療法の未施行群ではより無再発生存期間が延長される可能性が示唆された。

DP-2-66-5

閉経前ホルモン受容体陽性乳癌患者の術後治療の現状（SOFT試験TEXT試験結果公表前後の比較）

愛知県がんセンター中央病院　乳腺科
片岡　愛弓、澤木　正孝、服部　正也、吉村　章代、石黒　淳子、
久田　知可、瀧　由美子、岩田　広治

【はじめに】第3相臨床試験であるSOFT試験・TEXT試験の統合解析結果が2014年の米国臨床腫瘍学会(ASCO)で発表され同時に論文も発表された。その後同年12月にSan Antonio Breast Cancer SymposiumでSOFT試験の解析結果も発表された。この結果をふまえ2015年1月より当院の閉経前ホルモン受容体(HR)陽性乳癌患者の治療指針を変更した。治療指針変更後約1年が経過したため、変更前後で実際に施行された術後薬物治療の変化について検討した。【対象と方法】2014年1月から2015年10月までに当院で行われた806例の原発性乳癌手術症例のうち、閉経前ホルモン受容体(HR)陽性乳癌手術は263例であった。治療指針を変更した2015年1月前後で検討を行った。【結果】263人中35歳未満：24例(9%)，35-39歳：28例(11%)，40-49歳：178例(68%)，50-55歳：33例(12%)であった。Stage1：153例(58%)，stage2A：79例(30%)，stage2B：25例(11%)，stage3A：3例(1%)であった。全体の26%が腫瘍径2cmを超える症例，29%がリンパ節転移陽性，18%がHER2陽性，41%が化学療法施行例であった。変更前はタモキシフェン(TAM)群：66例(48%)，LHRHアナログ(LHRHa)+TAM群：53例(39%)，無治療群：18例(13%)，変更後はTAM群：75例(60%)，LHRHa+TAM群：20例(16%)，無治療群：30例(24%)であった。LHRHa+エクセメスタン(EXE)群は変更前後通して0例であった。特に40-49歳でのLHRHa+TAM群は変更前に37例(27%)であったが，変更後は7例(6%)に激減した。7例は全例リスクの高いLuminal A type乳癌で，化学療法を術後治療として選択しない代わりにしっかりとホルモン治療を行うことが治療選択理由であった。【結語】SOFT試験・TEXT試験の結果による治療指針変更後，40-49歳でのLHRHa使用症例が減少した。この患者の経過・予後を経時的に観察していくことが今後の課題である。

DP-2-66-6

閉経後乳癌のSteroidal /Non-steroidal AI投与による骨密度変化の比較

東京女子医科大学　東医療センター　乳腺科
平野　明、井上　寛章、服部　晃典、小倉　薫、大久保　文恵、湯川　寛子、
阪口　志帆、松岡　綾、上村　万里、木下　淳、清水　忠夫

はじめに閉経後乳癌におけるadjuvantとしてのAromatase Inhibitor (AI)の再発抑制効果はanastrozole(ANA), letrozole, exemestane(EXE)の三剤とも同等であるが、骨密度(BMD)に与える影響はsteroidal AIとnon-steroidal AIで異なる可能性が示唆される。MA27-Bone substudyでは投与1年後の股関節BMDでEXEがANAより有意に高いことが示された(Goss PE. Lancet Oncol 15, 2014)。当科ではEXEとANAの5年間投与におけるBMD変化を測定する観察研究を行い、報告を行った(2015年日本癌治療学会総会、Inoue H. SpringerPlus 4, 2015)。今までにEXEとANA5年投与時のBMD変化を比較した研究はない。目的閉経後乳癌におけるsteroidal /non-steroidal AI投与による骨密度変化を比較する。対象当科で2004年11月から2011年6月までにEXEもしくはANAの投与を開始した日本人閉経後乳癌136例(EXE 81例、ANA 55例)。方法同時期に行われた2つの観察研究の対象をそれぞれEXE群81例、ANA群55例としてBMDを比較した。統計解析はt検定およびWilcoxon/Kruskal-Wallis検定を用いた。EXE 25mg/dayもしくはANA 1mg/dayを主治医判断で選択し5年間投与を行った。治療前、6カ月後、1,2,3,4,5年後に腰椎および大腿骨頸部のBMDを測定しYAM 70%未満となった時点でBisphosphonate(Bis)を追加した。結果平均年齢はEXE67.1歳、ANA65.1歳(n.s.)、治療前の腰椎BMD(YAM値)はEXE 83.9%、ANA 88.7%とANAで有意に高値であった(p=0.0492)。6カ月後から5年後まで両群の腰椎および大腿骨頸部のBMD変化率は有意差を認めなかった。しかし5年間Bisを投与しなかったsubgroupで比較すると、5年腰椎BMD変化率はEXE+2.4%、ANA-0.9%(p=0.0710)とEXEで高値である傾向が見られた。大腿骨頸部BMD変化率はEXE-0.8%、ANA-0.4%(p=0.9485)と有意差は見られなかった。また骨折率はANA9.1%、EXE12.3%で有意差は認めなかった。考察治療前BMDが低い症例でよりEXEが選択される傾向がみられた。ランダム化された2群でなく、治療前BMDにバイアスが存在するため単純比較はできないが、日本人においてEXEはANAよりも5年投与後の腰椎BMDを高値に保つことが示唆された。

DP-2-66-7

AI投与中におけるBP製剤、VitD3製剤、Ca製剤併用の骨塩量の変化についての検討

[1]医療法人　明和病院　乳腺・内分泌外科、[2]医療法人　明和病院　放射線科
友松　宗史[1]、岸本　昌浩[1]、赤塚　昌子[1]、増田　奈々子[2]、藤本　麻衣子[2]

【はじめに】ホルモン受容体陽性（HR）閉経後乳癌の術後補助療法としてアロマターゼ阻害薬(AI)の5年投与が推奨され、近年さらに長期の内分泌療法の必要性が推奨されつつある。そのためAI長期投与による骨塩量低下ならびに病的骨折が問題となる。骨粗鬆症治療薬として、ビスフォスフォネート製剤（BP）やビタミンD3製剤（VD3）、カルシウム製剤（Ca）が用いられているが、AI投与中の治療効果については明らかでない。そこで、今回われわれはBP、VD3およびCaを併用した場合の、骨塩量の変化につき検討したので報告する。【対象・方法】2011年1月から2015年1月の間に手術を施行したHR乳癌83例のうち術後補助療法としてAIを投与された症例は63例（術後化学療法を行った後にホルモン療法へ移行したものも含む）あった。そのうち、AI開始前に骨密度検査を施行し、YAM（Young adult mean）が80%以下で骨折の既往がない27例を対象とした。BPのみ投与された14例をA群、BPにVD3およびCaを併用した13例をB群とし、比較検討した。【結果】A群とB群はそれぞれ、平均年齢が64歳（47-82）と68歳（53-91）、投与前腰椎骨密度が0.753±0.097 g/cm2と0.707±0.114 g/cm2、投与前腰椎YAM値が75±10%と70±11%で有意差はなかった。投与開始1年後のYAM値（前腰椎）の変化率はA群では-1.4%（-6.9%～+3.9%）であったのに対し、B群は+6.7%（-6.8%～+24.4%）で、有意にB群で骨塩量の回復が良好であった（P=0.0026）。骨関連事象（SRE）はA群で3例、B群で1例に認めた。【考察】ATAC試験において、骨密度が若年女性平均値の80%未満の症例では5%に骨粗鬆症が発生しており、骨塩量を増やす目的でBPが投与されている。骨粗鬆症の予防として腸管からのカルシウム吸収量を増やす目的でCa、VD3、骨吸収を抑える目的でBPが有用である。今回の検討ではAI投与1年でBP単剤より3剤併用により有意に骨塩量の回復が期待できることが示唆された。SREの抑制にも寄与している可能性が高く、SRE発生の可能性が高い症例においては3剤併用を積極的に検討すべきことが示唆された。

DP-2-67-1

進行再発乳癌に対するエリブリン療法の有効性と安全性の検討

[1]埼玉県立がんセンター　乳腺腫瘍内科、[2]埼玉県立がんセンター　乳腺外科、
[3]埼玉県立がんセンター　病理診断科
高井　健[1]、井上　賢一[1]、小松　恵[1]、永井　成勲[1]、黒住　献[2]、
久保　和之[2]、戸塚　勝理[2]、林　祐二[2]、松本　広志[2]、黒住　昌史[3]

【目的】エリブリンは新規の非タキサン系微小管阻害剤である。当センターにおける使用経験に基づき、進行再発乳癌に対するエリブリンの有効性と安全性を後方視的に検討したので報告する。【患者】対象は2011年8月から2014年11月までの進行再発乳癌140症例で、そのうちER陽性69例、HER2陽性26例、トリプルネガティブ48例であった。再発後の前治療レジメン数は0～15で、再発部位は、局所54例、所属リンパ節79例、遠隔リンパ節44例、肝67例、肺65例、胸膜・胸水22例、骨73例、脳11例であった。【結果】全症例に対する効果判定は、CR 1例、PR 28例、LSD(6ヶ月以上のSD) 5例、SD 33例、PD 77例、奏効率(CR+PR) 20.7%、臨床的有用率(CR+PR+LSD) 24.3%、病勢コントロール率(CR+PR+LSD+SD) 44.3%、PFS中央値 3ヶ月、OS中央値 10ヶ月であった。サブタイプ別の奏効率は、ER陽性 21.7%、HER2陽性 19.2%、トリプルネガティブ 22.9%であった。前治療レジメン数別の奏効率は、0は20%、1は24%、2は27%、3は17%、4は14%、5以上は7%であった。再発部位別の奏効率は、局所 19%、所属リンパ節 25%、遠隔リンパ節 25%、肝 19%、肺 18%、胸膜・胸水 14%、骨 1%、脳 0%であった。毒性は、CTCAE grade 3以上のものとして好中球減少 42%、貧血 5%、肝機能障害 6%、PS低下 6%が挙げられる。EMBRACE試験で注意された末梢神経障害は1.4%で、治療前から存在しても増悪させる症例は少なかった。【まとめ】自施設の検討より、進行再発乳癌に対するエリブリンの有効性は既報告と同様に期待できる。一方で、その有効性は前治療レジメン5以上で低下した。末梢神経障害が問題になるケースは少なかった。

DP-2-67-2

富山県における転移・再発乳癌に対するエリブリンの使用状況と有用性に関する報告（TBCRG-1）第３報

[1]厚生連高岡病院　外科、[2]TBCRG
尾山　佳永子[1,2]、前田　基一[2]、福島　亘[2]、島多　勝夫[2]、長田　拓哉[2]、松井　恒志[2]、清水　哲朗[2]、江嵐　充治[2]、野崎　善成[2]、棚田　安子[2]、岩田　啓子[2]、経田　淳[2]、小林　隆司[2]、吉川　朱美[2]、吉田　徹[2]、清原　薫[2]、伊井　徹[2]、羽場　佑介[2]

TBCRG（Toyama Breast Cancer Research Group）は富山県の乳癌治療現状把握のために立ち上げられた多施設共同の研究グループであり，県内の乳癌治療担当医師が連携し，主要な新規薬剤や治療手技の実施状況，および有効性と有害事象の現状を把握・共有するために発足した．TBCRG-1は転移・再発乳癌に対するエリブリンの使用状況と有効性，有害事象に関する調査であり，2013年1月から開始した．昨年度総会において2014年11月末までの81例の解析を報告している．今回は2015年11月末までに集積された116例の臨床データについて解析，報告する．　116例はすべて女性で平均年齢は53.2歳（30-80）．転移再発93例，進行22例．ER陽性67.2%，PR陽性51.7%，HER2陽性16.4%．13例（11.2%）でトラスツズマブが併用された．投与ラインは1次17例（14.7%），2次36例（31.0%），3次25例（21.6%），4次以降37（31.9%）．　前治療歴はアンソラサイクリン62.1%，タキサン58.6%であった.評価はCR/PR/SD/PDが1例/30例/44例/32例で奏効率25.7%　病勢コントロール率64.7%であった.全生存期間の中央値は1443日，2年生存率は82.5%．無増悪生存期間の中央値は114日，SPP（増悪後生存期間）の中央値は584日であった．　有害事象は，グレード3の口内炎2例，疲労が1例，感覚性末梢神経障害1例，運動性末梢神経障害1例を認めた．血液毒性ではグレード3/4の白血球減少を11例(9.4%)，好中球減少18例（15.5%）に認めたがいずれも重篤な状況にはいたらず治療は継続可能であった．　実際の使用状況から，転移・再発乳癌に対するエリブリンは，有効性が期待でき，副作用もコントロール可能な治療選択であると考えられた．

DP-2-67-3

実地臨床下で本当にエリブリンは全生存期間を延長させているのか？-当院における進行再発乳癌116例の検討-

[1]地方独立行政法人　広島市立病院機構　広島市立広島市民病院　乳腺外科、
[2]地方独立行政法人　広島市立病院機構　広島市立広島市民病院　薬剤部
大谷　彰一郎[1]、金　敬徳[1]、藤原　みわ[1]、吉村　友里[1]、梶原　友紀子[1]、伊藤　充矢[1]、阿部　圭輔[2]、阪田　安彦[2]、開　浩一[2]

背景：進行再発乳癌の治療における目的は、生存期間の延長とQOLの維持である。　進行再発乳癌においても全生存期間（以下：OS）をPrimary EndpointとしてOSを有意に延長した前向き試験の結果も発表されている。また新薬の登場により、進行再発乳癌症例に使用できる選択肢も増えてきている。しかしながら実臨床におけるOS延長については十分に検証されてはいない。今回、当施設における2010年から2015年の間に進行再発乳癌治療を受けたHER2陰性乳癌症例について、OS延長に寄与している薬剤について後方視的解析にて検討した。方法：2010年～2015年に当院で進行再発乳癌治療を受けた116名のHER2陰性乳癌症例を対象に、新規薬剤を中心に4レジメンで検討した。そのレジメンを投与した症例と未投与の症例について再発の1次化学療法開始日を起点としたOSを比較した。Kaplan-Meier methodを用いてlog-rank testにて検討した。結果：検討したレジメンの中で唯一、OSの中央値で有意差がみられたのは、エリブリンであった。エリブリンの治療を実施した症例は72症例、未実施症例は、44例であり、それぞれのmedian OSはエリブリン 治療群：1648days、エリブリン 未治療群：1037 days（P = 0.029）であり、生存期間で約600日も統計学的有意差を有して延長していた。結論：実地臨床下であり、当然、selection biasは存在するが、今回の当院での検討では、エリブリンのみがOSの延長に寄与していることが示唆された。EMBRACE試験において示された単剤での生存期間延長の効果が再現された結果となった。

DP-2-67-4

HER2陽性転移再発乳癌に対するEribulin+Trastuzumab併用化学療法の前向き観察研究（KSCOG-BC06）

[1]朝倉医師会病院　外科、[2]久留米大学　外科、
[3]国立病院機構九州医療センター　乳腺センター、
[4]田山メディカルクリニック、[5]公立八女総合病院、
[6]医療社団法人　広仁会　広瀬病院、[7]JCHO　久留米総合病院、
[8]飯塚市立病院
高橋　宏樹[1]、津福　達二[1]、藤井　輝彦[1]、唐　宇飛[2]、岩熊　伸高[2]、三島　麻衣[2]、赤木　由人[2]、中川　志乃[3]、田山　光介[4]、小野　博典[5]、古賀　稔啓[6]、田中　真紀[7]、吉田　純[8]

【目的】エリブリンは本邦で開発され、チューブリンの重合を阻害して微小管の伸長を抑制することで、アポトーシス細胞死を誘導し、がん細胞の増殖を抑制する作用機序を有する抗癌剤として、転移再発乳癌において、国内第2相試験においても良好な結果が得られた。今回、Her2 type症例に対するEribulin(Halaven)+Trastuzumab(Herceptin)併用療法の有用性について検討した。【対象と方法】年齢20～80歳、PS0-2、主要臓器機能が維持された進行再発乳癌患者を対象とし、多施設共同で行う観察研究である。Primary endpointは無増悪生存期間と安全性、Secondary endpointは抗腫瘍効果、QOL等とした。Eriblin（1.4mg/m2）を2週投与1週休薬（day1，8投与）し、Herceptinは3週毎（day1投与）投与する3週間を1コースとして繰り返す。【結果】これまでの登録症例は12例で、患者背景は年齢中央値55歳（37-62歳）、PS0/1/2：9例/2例/1例、ER+/Her2+：10例、ER-/Her2+：2例であった。現在評価可能の12症例おいてCR/PR/SD/PD:1/4/2/3例で、奏効率は37.5%,病勢コントロール率は62.5%であった。G3以上有害事象は好中球減少3例、貧血1例、末梢神経障害1例であった。【考察】前治療歴のある進行再発乳癌に対するEribulin+Trastuzumab療法は有効且つ安全に行うことが可能であった。

DP-2-67-5

当院における進行・再発乳癌に対するEribulinとPaclitaxel+Bevacizumab使用症例の比較検討

[1]筑波大学　医学医療系　乳腺内分泌外科、
[2]筑波大学附属病院乳腺甲状腺内分泌外科
池田　達彦[1]、高木　理央[2]、松尾　知平[2]、周山　理紗[2]、市岡　恵美香[2]、井口　研子[1]、坂東　裕子[1]、原　尚人[1]

【背景】本邦においてEribulin（E）とPaclitaxel+Bevacizumab（P+A）がそれぞれ、2011年より進行・再発乳癌に対する適応が承認された。それぞれの治療の最適な対象患者ははっきりとしない現状である。そこで、当院での臨床における使用実績につき比較検討し報告する。【対象と方法】対象は2011年9月から2014年12月までに、進行・再発乳癌に対して、HER2陽性を除き、当院にて化学療法を施行した89症例とした。そのうちEの投与を2コース以上行った症例が17例、P+Aの投与を2コース以上行った症例が17例、それ以外が55例だった。【結果】患者背景は年齢中央値はが､E群で53歳（23-66）、P+A群で59歳（32-76）、その他で56歳(28-77）だった。サブタイプはluminalタイプとTNBCがそれぞれ、E群では14/3例、P+A群では13/4例、その他では39/8例（不明8例）だった。EとP+Aを両方とも施行した症例は5例でうち4例でP+Aが先に行われていた。前治療レジメンはE群では中央値2（0-7）で、P+A群では1（0-7）だった。TTF中央値はE群で3か月、P+A群で6.3か月だった。OSの中央値はE群で11.8か月、P+A群で11.3か月だった。再発後の全生存期間中央値ではE群では73.8か月､P+A群では36.5か月、その他では85.1か月だった。【考察】治療奏効期間はP+A群の方が長い傾向にあったが、OSはほぼ同等で、全生存期間はE群で長い傾向にあった。P+A群の方がやや早いラインで使用されたことにより奏効率は高かったものと考えられた。しかしOSの延長には寄与していないことが示唆された。全生存期間はその他群で良好だったが、骨転移やリンパ節転移のみの症例なども含まれ、患者背景の相違の影響が考えられた。当院での使用経験からはE群はP+A群より遅いラインで使用してもOSはP+A群とほぼ同等であることが示唆された。今後はE群を早いラインで使用したケースも含めて検討し、最適な使用対象につきさらに検討を加えて行きたい。

DP-2-67-6

術前あるいは再発1st/2nd line患者に対するエリブリン+カルボプラチン併用療法（HAL/CBDCA）の前向き研究

[1]国際医療福祉大学　三田病院　乳腺センター、
[2]東京大学医学部附属病院　内分泌乳腺外科、
[3]獨協医科大学越谷病院 乳腺センター

木村　聖美[1]、小川　明子[1]、柳　裕代[1]、内田　惠博[1]、石橋　祐子[2]、
菊池　弥寿子[2]、西岡　琴江[2]、丹羽　隆善[2]、多田　敬一郎[2]、小川　利久[3]

【初めに】トリプルネガティブ（TNBC）やHER2-enriched、リンパ節転移陽性乳癌などではアンスラサイクリン系やタキサン系抗がん剤が術前抗がん剤治療あるいは術後補助療法として主な標準治療として使われている。昨年、様々な背景の再発乳癌に対してHAL/CBDCAが効果あることを報告した。【背景】カルボプラチン併用の治療成績は以下の通りである。タキソテール+カルボプラチンの術前投与でpCRがTNBCで54.6%、HER2陽性で24.1%、ER+HER-で19.4%が報告されている。TNBCのpCR率が高いのはもちろん、Luminal Typeで高いことは注目される。Int J Clin Oncol.2013で抗がん剤治療歴のある再発乳癌に対してゲムシタビン+カルボプラチンの投与を行ったところ、CR/PRはLuminal Bでは39%、TNBCでは75%であった。最近、TNBCに対してプラチナ製剤を用いたレジメンが多く検討されていて、NCCN Breast Cancer 2013 version3から、ゲムシタビン+カルボプラチン療法が記載された。更にエリブリン+カルボプラチンの術前投与のデータが報告されており、pCR:43.3%と良好な結果であった(Breast Cancer Res Treat.2015)。【対象】術前あるいは再発1st/2nd lineで同意を取得した乳癌患者を対象とした。【投与方法】HAL/CBDCAのレジメンはday1,8にエリブリン1.4mg/m2、day1 カルボプラチ2AUC、3週毎投与とした。【結果】術前2例、再発14例の計16例がエントリーされた。再発は1)群：術後初再発7例、2)群Ⅳ期乳癌4例、3)群:ホルモン療法refractory3例、4)群:術前療法2例。有効性として各群のCR症例は1)群：6例/7例、2)群：3例/4例、3)群：1例/3例、4)群：2例/2例であった。【考案】HAL/CBDCAは忍容性も高く既存の報告と比較しても良好な結果であり、CRが期待できるレジメンである。

DP-2-67-7

当院におけるEribulinによる進行再発乳癌の治療成績と至適投与対象の検討

[1]高知大学医学部附属病院　第1外科、
[2]高知大学医学部附属病院　乳腺センター

駄馬中　研[1]、杉本　健樹[2]、沖　豊和[2]、小河　真帆[2]、花崎　和弘[1]

【背景】Anthracycline (A), Taxane (T) 既治療の進行再発乳癌の治療薬として、本邦でEribulinが承認されて4年が経過した。有効な薬剤ではあるが副作用も軽微ではなく、HER2陰性進行再発乳癌治療に必須の薬剤ではあるが、適応症例ついて苦慮することも少なくない。当院での治療経験を通してEribulinの投与対象について考察する。【対象と方法】2011～2015年に当科でEribulin投与を受けた進行再発乳癌患者40人を対象に、患者背景・腫瘍特性と治療効果の相関を検討し、Eribulinの至適投与対象について考察する。【結果】平均年齢は59.0歳(27-77)。免疫染色よる推定SubtypeはTriple Negative (TN) 12, Luminal (L) 25, HER2 (H) 3人。進行再発の1次治療1, 2次12, 3次12, 4次以降 15人。転移臓器数は中央値3(1-6) 骨 29, 肺 12, 肝 15, 脳 4人であった。Subtype別の治療成績効果はTNではPR 2, SD 2 (long SD 2), PD 8で奏功率(RR) 16.7%, Clinical Benefit (CB) 33.3%でTime to Treatment Failure (TTF)とOverall Survival (OS)の中央値はそれぞれ8.4週(3-81)、28.5週(10-81)。LではPR 2, SD 11 (long SD 6), PD 12でRR 8%, CB 32%, TTF, OSの中央値は17.1週(3-37)、72.0週 (12 -110)。H (n=3)は亜鉛例Trastuzumabを併用しPR 1, long SD 1, PD 1であった。治療ライン別でのTTF, OSは1・2次(n=13)で 8.8週(3-35), 49.5週(12-110) 。3次以降(n=27) で 17.1週(3-81) , 55.7週(10-110)。ただし、1・2次ではOSについては8人が生存中で約2/3が打切り症例である。【考察】SubtypeではTN, LでRR・CBに大きな差はない。しかし、TNにも長期奏功や生存例はあるがTTFはLの約1/2、OSは約2/5と短い。また、3例ながらHでもCB 67%で、将来、抗HER2剤のパートナーとしてTaxane後に果たす役割が期待される。また、Late Lineでは減量・休薬が必要な場合が多いが、Lineを問わず奏功すると長期に病勢コントロールが得られることが多かった。

DP-2-68-1

サブタイプ別にみた術前化学療法の効果と予後との関連についての検討

がん・感染症センター　都立駒込病院　乳腺外科

宮本　博美、後藤　理紗、井寺　奈美、堀口　和美、本田　弥生、
有賀　智之、山下　年成、黒井　克昌

【目的】Luminal A乳癌では、術前化学療法（NAC）によるpCRが予後改善の指標にならない可能性が示唆されている。サブタイプ別のNACの効果と予後について検討した.【対象と方法】2000-2013年に当院でNAC後に手術を行った534例。両側乳癌、対側乳癌の既往がある症例は除外した。ERは10%以上を陽性とし、ER+HER2-は核異型度（NG） およびPgRの染色率で、Luminal A-like（Lumi A）：NG1またはPgR＞20%とB-like（Lumi B）：NG3またはPgR≦20%に分類した。NACはアンスラサイクリン、タキサン系抗がん剤を含むレジメンが行われた症例とし、pCRの定義は、ypT0/is ypN0とした。また、リンパ節のみ消失した症例をnon-ypT0/is ypN0、現病巣およびリンパ節のどちらも遺残があった症例をnon-ypT0/is non-ypN0とした。予後解析はKaplan – Meier法を用い、log-rankで比較検討した。【結果】Lumi A（n=195）、Lumi B（n=110）、ER+HER2+（n=44）、ER-HER2-:TNBC（n=112）、ER-HER2+（n=73）。pCRは82例で得られ、サブタイプ別のpCR率はそれぞれ、2.0%、10.9%、18.2%、24.1%、42.5%であった。観察期間中央値8.0年（範囲0.6-13.7年）において、遠隔再発は96例、乳癌特異的死亡は65例に認められた。それぞれのサブタイプで、病理学的治療効果pCR、non-ypT0/is ypN0、non-ypT0/is non-ypN0の3群で予後を比較すると、遠隔再発では、Lumi B（p=0.03）、TNBC（p=0.004）、乳癌特異的死亡では、ER+HER2+（p=0.005）、TNBC（p=0.002）で治療効果と予後との関連を認めたが、それ以外のサブタイプでは関連は認めなかった。pCRが得られた症例での遠隔再発は、ER-HER2+で4例、ER-HER2-で2例認め、ER陽性例では認めなかった。non-pCR症例で検討すると、10年無遠隔再発率RFS（推定）は、Lumi A 87%、Lumi B 71%、ER+HER2+ 72%、ER-HER2+ 74%、TNBC 65%、10年生存率CSS（推定）は、Lumi A 93%、LumiB 81%、ER+HER2+ 83%、ER-HER2+ 75%、TNBC 66%で、Lumi Aで有意に良好であった。ER陰性例におけるnon-pCR症例の遠隔再発は治療抵抗性で、再発後の予後は不良であった。【結論】ER陽性HER2陰性乳癌において、Lumi Aでは、Lumi B と比較して有意にpCR率が低かったが、Lumi Aでは治療効果と予後との関連は認めず、non-pCR症例であっても予後は良好であった。一方、Lumi BおよびTNBCでは治療効果と予後との相関を認め、pCR 症例の予後は良好であったが、non-pCR症例の予後は不良であった。

DP-2-68-2

Luminal乳癌における術前化学療法の上乗せ効果に関する検討

[1]慶應義塾大学　医学部　一般・消化器外科、
[2]よこはま乳腺・胃腸クリニック、[3]公立福生病院　外科、
[4]東京医療センター　外科、[5]東京歯科大学市川総合病院　外科

原田　華子[1]、林田　哲[1]、前田　日菜子[1]、横江　隆道[1]、栗原　俊明[1]、
竹前　大[1]、永山　愛子[4]、関　朋子[1]、高橋　麻衣子[1]、和田　徳昭[5]、
松井　哲[4]、五月女　恵一[3]、久保内　光一[2]、北川　雄光[1]

乳癌に対する術前・術後の化学療法は生存に関しては同等であるが、前者では乳房温存率の上昇が見込まれ、またHER2陽性乳癌やトリプルネガティブ乳癌においては化学療法が必須であることから、本邦でも標準治療の一つとして広く行われている。しかしながら、ホルモン受容体（HR）陽性乳癌は、陰性症例に比べて化学療法の効果が低く、Ki67 indexが低い症例ではpCRが予後のサロゲートマーカーとして有用でない可能性が各種前向きの臨床試験にて示唆されている。我々はHR(+)/HER2(-)乳癌に対する術前化学療法の有用性を検討するため、2003年から2013年までの期間に研究グループ各施設で手術を施行したHR(+)/HER2(-)乳癌のうち、術前化学療法を施行した162例と、術前・術後化学療法を施行しなかった1048例を比較検討した。単純に比較するのみでは背景因子に大きな偏りが認められるため、プロペンシティスコアマッチングを用いて、化学療法を検討する際に影響を与えると考えられる、年齢・腫瘍径・核異型度・腋窩リンパ節転移個数の各背景因子をマッチさせ、通常のランダム化比較試験に近似する手法を用いた。これによりマッチされた術前化学療法施行群(施行群)112例と化学療法未施行群(未施行群)112例では年齢中央値、臨床的腫瘍径(p=0.508)、核異型度 (p=0.746), 腋窩リンパ節転移個数 (p=0.979) においていずれも2群間で有意差を認めず、背景因子の偏りが解消された。術後の無再発生存期間において、未施行群110.8(±9.7) ヶ月に対し施行群 63.5 (±8.7) ヶ月と2群間で有意差を認め、術前化学療法の上乗せ効果が認められた。(p=0.013) しかしながら、本研究においてはKi67を測定していない症例が多く含まれており、これらを区別して検討が不可能であるため、HR(+)/HER2(-)乳癌症例に術前化学療法を施行するかどうかは、症例ごとに慎重な検討が必要であると考えられる。

DP-2-68-3

乳癌術前化学療法における治療効果とその予後の検討

[1]虎の門病院　乳腺・内分泌外科、[2]虎の門病院　臨床腫瘍科、
[3]虎の門病院　病理診断科、[4]恵比寿門脇ブレストクリニック、
[5]中澤ブレスセンタークリニック

小倉　拓也[1]、尾崎　由記範[2]、木脇　圭一[3]、田村　宜子[1]、田辺　裕子[2]、
門脇　正美[1,4]、三浦　大周[1]、中澤　英樹[1,5]、高野　利実[2]、藤井　丈士[3]、
川端　英孝[1]

【背景】当院では切除可能浸潤性乳癌において、病期やサブタイプを考慮し、化学療法が必要と判断される場合には、積極的に術前化学療法（NAC）を行ってきた。各種臨床試験により、サブタイプによっては治療効果が必ずしも生存期間に寄与しないことは示されてきたが、治療効果のもつ意義については議論の必要があると考えられる。【目的】NACにより良好な治療効果や予後を得られる集団を探索する。【対象・方法】当院において2006年～2012年に初回治療が行われたStageI～IIIの原発性乳癌1240例中210例でNACを施行した。そのうち検討可能であった195例（16%）について臨床病理学的因子、術前化学療法の治療効果、その予後について検討した。【結果】195例の年齢中央値は49歳（26～75歳）。病期はStageI41例、StageII109例、StageIII45例であった。術前組織診断によるホルモン受容体（HR）陽性/HER2受容体（HER2）陽性30例、HR陽性/HER2陰性44例、HR陰性/HER2陽性26例、HR陰性/HER2陰性95例であった。術前化学療法として施行されたレジメンは主にアンスラサイクリン系＋タキサン系であり、HER2陽性例では心機能障害が認められた1例を除き全例にトラスツズマブが術前より投与された。治療効果pCR例は49例（25%）（完全消失31例（16%）、乳管内病変遺残18例（9%））、non pCR例は146例（75%）であった。pCR率はHR陰性例55%、HR陽性例7%であり、有意にHR陰性例で高かった（p＜0.001）。HER2陽性例では43%、HER2陰性例で17%であり、有意にHER2陽性例で高かった（p＜0.001）。予後については、観察期間中央値5.8年で、転移再発を認めた症例は27例（14%）であった。5年DFS率/OS率は、pCR例で93%/98%、non pCR例で82%/89%であった。DFS/OSはいずれも有意差はないものの、pCR例で良好な傾向がみられた（p=0.067/p=0.066）。HR陰性例やHER2陽性例においても有意差は認めないものの、pCR例でより良好な傾向がみられた（p=0.020/p=0.015、p=0.035/p=0.040）。pCR例においても、乳管内病変遺残例より、完全消失例においてDFS/OSが良好な傾向がみられた。【結論】HR陰性例やHER2陽性例でpCR率が高く、予後予測因子になる可能性も示唆された。さらに検討を重ね、pCRが予後予測に寄与する集団の抽出が望ましい。

DP-2-68-4

進行乳癌に対する術前化学療法の効果における末梢血NK細胞活性の意義

[1]広島マーククリニック　乳腺外科、
[2]広島市立病院機構　広島市立広島市民病院　乳腺外科、
[3]広島大学病院・病理診断科

金　隆史[1]、河井　亜美[1]、脇坂　恵[1]、賀楽　ひとみ[1]、中島　三保[1]、
舩岡　友里[1]、保田　奈帆美[1]、友森　麻紀[1]、西角　恵子[1]、大谷　彰一郎[2]、
伊藤　充矢[2]、有廣　光司[3]

【背景・目的】進行乳癌に対する術前化学療法の効果はサブタイプ別に違いがあり，ルミナールタイプに比しHER2，TNではpCR率が高く，予後との相関が示されている。HER-2，TNの高pCR率は，化学療法後の腫瘍内，腫瘍周囲のリンパ球浸潤との相関が示唆されている。NK細胞は，自発的に腫瘍細胞を認識し攻撃することが知られており，腫瘍免疫で大きな防波堤としての役割を有している。乳癌患者の末梢血NK細胞活性の低値は死亡率の増加に関与し，NK活性の減少はステージよりも予測因子として有用であることが報告されている。今回，進行乳癌に対する術前化学療法後の病理学的効果，サブタイプ，末梢血NK細胞活性の変化との関係を検討した。【対象・方法】2012年7月～2015年9月までの術前化学療法を施行した進行乳癌28例を対象とした。年齢中央値：51.5歳：(27～69)，cStage：IIA 4例，IIB 7例，IIIA 4例，IIIB 2例，IIIC 7例，IV 4例、サブタイプ：L-A 3例，L-B 11例，L-HER2 8例，HER2 3例，TN 3例，化療レジメン：nab-PTX/FEC 11例(trastuzumab併用2例)，DTX/FEC 3例，FEC/nab-PTX 12例(trastuzumab併用8例)，FEC/DTX 2例(trastuzumab併用1例)，末梢血NK細胞活性は，患者同意のもと化療開始前，終了後3-4週目に採血しSRLで測定した。【結果】化療効果Grade：G1a，5例，G1b，10例，G2a，5例，G2b，1例，G3，7例，NK活性増加群(16例)：化療前/後平均NK活性，19.93±2.25/36.93±3.04，NK活性減少群(12例)：化療前/後平均NK活性，30±4.43/19.91±4.32，NK活性増減の2群間で，年齢中央値，ステージ，G2以上の効果，腋窩リンパ節消失，NG，Ki-67の6因子における単変量解析では，腋窩リンパ節消失はNK増加群で有意に多かった(p=0.02)。G2以上の効果，腋窩リンパ節消失の多変量ロジスティック回帰分析では，NK細胞活性が増加する要因として腋窩リンパ節消失があげられた(OR=8.00，95% CI=1.24-51.50，p=0.02)。サブタイプ別では，NK細胞活性の増加はTNで関連傾向(p=0.08)，HER2陽性で有意に関連性を認めた(OR=7.85，95% CI=1.10-56.12，p=0.03)。HER2またはTNの場合，腋窩リンパ節の消失は有意に高率であった(p=0.002)。【考察】術前化療による腋窩リンパ節消失は，末梢血NK活性増加群で起きやすく，HER2，TNでの局所および腋窩リンパ節での腫瘍免疫賦活化を反映している可能性が示唆された。HER2では，trastuzumabによるNK細胞のADCC活性化の関与が考えられる。

DP-2-68-5

乳癌術前化学療法におけるGrade分類と超音波画像上の縮小率の相違についての検討

[1]東京医科大学　乳腺科学分野、[2]東京医科大学　病理診断学講座

木村　芙英[1]、佐藤　永一[2]、海瀬　博史[1]、山田　公人[1]、細永　真理[1]、
河合　佑子[1]、上田　亜衣[1]、寺岡　冴子[1]、岡崎　美季[1]、松村　真由子[1]、
石川　孝[1]

【背景】乳癌術前化学療法における効果判定基準として、臨床学的効果判定、組織学的効果判定、residual breast cancer burden，等があるが、本邦では主に前２者を用いられている。実臨床において画像上著効している症例においても組織学的には軽度の効果にとどまる症例も多く、画像上での評価と組織学的評価に解離がある症例を経験する。【目的】術前化学療法後手術症例を対象に、組織学的効果判定・US上の腫瘍縮小率と再発率の関係についてレトロスペクティブに検討した。【方法】2005年1月1日～2009年12月31日までの術前化学療法後、手術施行したStage1～3症例のうち、両側乳癌、画像評価不可能、観察期間2000日未満、Grade評価不可能な症例を除外した評価可能な151例に対しKaplan-Meier法を用いて無再発期間（DFI）を検討した。組織学的効果判定をGrade0～1の効果軽度群とGrade2以上の効果高度群に分類し、臨床学的効果判定はUS上50%以上の縮小を認めた高度縮小群と50%未満の軽度縮小群に分類した。それぞれ全乳癌症例とサブタイプ別に検討を行った。【結果】151例中、26例に遠隔再発を認めた。サブタイプ別ではLuminal；88例（再発13例）、Luminal-Her2；25例（再発3例）、Her2；20例（再発6例）、Triple-Negative；18例（再発4例）だった。乳癌全体、サブタイプ別ともに組織学的効果判定においてDFIと相関性がある傾向にあったが、統計学的有意差は認められなかった。乳癌全体では臨床学的縮小率とDFIの相関性を認めなかったが、Triple-Negativeのみ臨床学的縮小率とDFIに相関性がみられた（p=0.0623）。【結語】Triple-Negative乳癌のみ化学療法におけるUS画像上の縮小率と予後の相関性が確認できた。組織学的効果判定・US上の腫瘍縮小率はいずれもDFIと相関を示さなかった。

DP-2-68-6

演題取り下げ

DP-2-68-7

乳癌術前化学療法後の縮小パターンについての画像病理学的検討

[1]滋賀医科大学　乳腺一般外科、[2]滋賀医科大学　外科学講座、
[3]滋賀医科大学　医学部附属病院　病理部
冨田　香[1,2]、石田　光明[3]、梅田　朋子[1,2]、北村　美奈[1,2]、坂井　幸子[1,2]、
河合　由紀[1,2]、糸井　尚子[1,2]、北村　直美[1,2]、田中　彰恵[1,2]、
貝田　佐知子[2]、村上　耕一郎[2]、赤堀　浩也[2]、太田　裕之[2]、園田　寛道[2]、
山口　剛[2]、森　毅[1,2]、清水　智治[1,2]、森谷　鈴子[3]、久嶋　亮治[3]、
谷　眞至[1,2]

【はじめに】術前化学療法(以下NAC)が多くの乳癌症例に施行されており、遺残した癌細胞の分布や進展についての画像診断による正確な情報は乳房温存術を確実に行うために重要である。我々は以前NAC後乳癌のMRIを用いた画像病理学的な相関について分析したが (Tomida et al., Mol Clin Oncol 2014)、症例を増やし、さらに腫瘍のサブタイプ別に解析したので報告する。【対象】2006年1月から2015年11月にNACの後乳房手術を行った54例を対象とした。 年齢は28～72歳 (中央値51歳)、 全例女性であった。51例はNAC前に浸潤性乳管癌と診断しており、特殊型が3例(浸潤性小葉癌、IMPC、管状癌)であった。NAC前のサブタイプは、luminal : 32例、非luminal : 22例であった。【方法】NAC後MRIにおける縮小パターンと病理組織学的な腫瘍の縮小パターンをそれぞれタイプI (周辺病変を伴わない求心性縮小)、タイプII (周辺病変を伴う求心性縮小)、タイプIII (多結節性病変の残存を伴う縮小)、タイプIV (びまん性に乳房全体に造影効果のあるもの)、および、濃染域(腫瘍細胞)の消失の5つのカテゴリに分類し、 比較検討した。【結果】NAC後MRI所見と病理所見が一致しているものは55.6%であった。濃染域消失・タイプIと診断したものは、病理所見との一致率は15/35例(42.9%)であったのに対し、タイプII・III・IVと診断したものは15/19例(78.9%)が病理所見と一致し、有意差をもって前者の一致率が低かった($p < 0.05$)。サブタイプで比較すると、luminalでは濃染域消失・ タイプIの一致率は6/19例(31.6%)であり、II・III・IVは10/13例(76.9%)と有意差を認めた($p < 0.05$)。これに対し非luminalでは濃染域消失・タイプIは9/16例(56.3%)が一致しており、II･III･IVでは5/6(83.3%)と有意差はなかった(P=0.240)。【考察】今回の結果から、ダイナミックMRIでNAC後の病巣の残存がある程度予測可能であると考えられ、特にタイプII・III・IVではサブタイプに関わらず高率に予測可能である。しかしluminalにおいては、MRIで求心性に縮小または病変が消失していると思われても島状に腫瘍細胞が残存していることがあり、NAC後の乳房温存術の際、腫瘍の遺残に注意が必要と考えられる。

DP-2-69-1

当院におけるPEG-G(pegfilgrastim)の使用経験

北里大学　外科
仙石　紀彦、秋山　史織、田中　蓉子、南谷　菜穂子、菊池　真理子、
信太　明子、藁谷　美奈、小坂　愉賢、榎本　拓茂、谷野　裕一、
渡邊　昌彦

pegfilgrastim(PEG-G)は，従来のfilgrastimにポリエチレングリコール(PEG)を結合させることにより半減期を延長させた長時間作用型のG-CSFである．これにより発熱性好中球減少症(FN)を予防することで治療強度(RDI)を維持し，より効果的に化学療法を行うことが可能となった。当院では，臨床試験で使用されたTCとEC(dose-dense)については一次予防的投与の対象としているが，FEC・DTX・TBCなどのレジメンについてもFNのリスク因子により一次予防的投与を導入している．FN発症症例では，治療強度の維持を目的にして二次予防的投与を行っている．ただし，再発治療でOSの延長が期待できない症例やG-CSF投与後にFNを発症した症例については休薬か減量を行いPEG-Gの投与は行っていない． 今回われわれは， 約1年間の当院におけるPEG-G使用症例の検討を行ったため報告する．症例は，乳癌と診断され術前または術後化学療法を受けた31例．一次予防的投与:12例．二次予防的投与:19例．レジメンは，FEC : 19例，EC : 2例，EC(d-d) : 3例，TC b H : 4例，TC : 1例，H-P-DTX : 2例．PEG-G投与後にFNを発症したのはEC(d-d)の1例．減量を要したのは1例で，投与延期が必要であったのは3例であった．一次予防的投与で治療を終えた症例11例でのRDIは100%であった．一方，有害事象としては軽度の発熱や関節痛のみで重篤なものは認めなかった。PEG-GはFNを予防するために開発され，化学療法終了後24時間以降に投与することになっている． 当院では化学療法翌日に投与しているが， 今後はnadiaの時期の異なりを考慮した適切な投与時期も検討を考えている．対象としては，FNの発症率が20%以上のレジメンには一次予防的投与が推奨されている． また，FN発症率10 – 20%であればFN発症のリスク因子により一次予防的投与を行うことも推奨されている．これに対し，FN発症症例には治療強度維持のための二次予防的投与も推奨されている． 当院でもほぼ同様の適応条件で投与を行っているが,同時に他のFNの発症リスク因子を十分考慮することも重要と考える．当院におけるPEG-G投与症例について検討を行った．PEG-Gは化学療法のRDIを維持することでより良好は効果を得られる支持療法であると考えられた．

DP-2-69-2

ペグフィルグラスチム併用FEC療法における発熱性好中球減少症の予防効果の検討（最終報告）

[1]福山市民病院　乳腺甲状腺外科、[2]うだ胃腸科内科外科クリニック、
[3]いしいクリニック、[4]かわの医院
久保　慎一郎[1]、池田　雅彦[1]、山本　真理[1]、突沖　貴宏[1]、中本　翔伍[1]、
宇田　憲司[2]、石井　辰明[3]、川野　亮[4]

【背景】2014年12月より長期作用型G-CSF製剤であるペグフィルグラスチムが本邦でも使用可能となった。本製剤によるFNハイリスク化学療法におけるFNの発症予防効果が国内相臨床試験により示されている。FEC療法は、FNの発症率が20%、Grade3/4の好中球減少発現率が44%であり、 予防的なG-CSF製剤の投与が推奨される。しかし、国内第III相臨床試験はTC療法（ドセタキセル+シクロフォスファミド併用療法）については実施されたが、FEC療法についてはペグフィルグラスチムの有用性が予測されるものの日本人についてはのデータはないのが現状である。今回、日本人コホートでのペグフィルグラスチム予防的投与併用FEC療法におけるFNの発症予防効果についての有効性を検討する前向き観察研究を立案した。2015年に第23本学会総会では中間報告を行なったが、第24回総会では、最終報告を行なう。【対象と方法】2015年1月から2015年10月までに、FEC療法施行予定の乳癌患者に対して、予定登録症例数を25例とし、ペグフィルグラスチム併用下での化学療法を行なった。主要評価項目をFNの発症率、副次的評価項目を好中球数、白血球数、有害事象（関節痛、腰痛、筋肉痛、倦怠感、皮膚炎症状、その他）とした。ペグフィルグラスチム投与は3.6mgのFEC後24～96時間での皮下注射とした。【結果】対象症例は27例、年齢の平均値は56.8歳。ペグフィルグラスチムの投与率は100%で、TN乳癌10例（37%）、HER2陽性乳癌17例（63%）であった。FNの発生率は、11%で、好中球減少G3-4は15%に認められた。TC療法の国内第III相試験の値よりも高値であったが、一定のFN、好中球減少の予防効果が認められた。白血球増多は7.4%、発熱37%、関節痛33%、入院を要するSAEは22%で認められ、FNに対して治療的なペフィルグラスチムの投与を11%で必要とした。初期投与例で2例の白血球増多症を認めたため、Day2での投与をやめ、Day4以降の投与に変更した。【まとめ】ペグフィルグラスチム併用FEC療法においてFN、好中球減少の発症予防効果を認めた。アンスラサイクリンレジメンは、24時間での投与は、好中球減少のnadiaのタイミングとずれが生じるため、白血球増多が見られるため、Day4以降の投与が推奨される。 本前向き観察研究は、FECにおける日本人コホートでのペグフィルグラスチムによるFNの予防効果を示す重要なデータと位置付けられる。

DP-2-69-3

乳癌補助化学療法に伴う発熱性好中球減少症に対する、初期リスク評価を省略した外来経口抗菌薬治療の是非

[1]大阪医科大学附属病院　乳腺・内分泌外科、
[2]国立病院機構大阪南医療センター　乳腺外科
木村　光誠[1]、梅嵜　乃斗香[1]、松田　純奈[1]、川口　佳奈子[1]、佐藤　七夕子[1]、
寺沢　理沙[1]、藤岡　大也[1]、田中　覚[2]、岩本　充彦[1]、内山　和久[1]

【目的】化学療法に伴う発熱性好中球減少症（FN）への対応として本邦ガイドラインでは発熱時に診察のうえ初期リスク評価をおこなったうえで治療する方針が推奨されている。しかし発熱時の初期リスク評価を省略し、事前に処方した抗菌薬を服用させる方法もおこなわれている。【方法】2011年から2013年まで当院で外来補助化学療法を施行した乳癌症例に対して後ろ向きに解析した。全例に対して化学療法施行後38度以上の発熱の際には事前に処方した抗菌薬を3日間内服し、 解熱しない場合は受診するように説明した。 受診後、 リスク評価に基づいて治療を施行した。 化学療法投与後7日目以降の38度以上の発熱をFNと定義した。主要評価項目はFNの転帰。副次的評価項目はFNの頻度、入院の有無とした。【結果】症例数は131例、年齢54歳（25-77）。　補助化学療法の内訳はFEC100（epirubicin 100 mg/m2, 5-fluorouracil 500 mg/m2 and cyclophosphamide 500 mg/m2 every 21 days)が17例、FEC100＋タキサン（71例がdocetaxel（DOC）75 or 100 mg/m2, 12例がnab-Paclitaxel)が82例（内、trastuzumab（H）併用21例)、TC (docetaxel 75 mg/m2 and cyclophosphamide 600 mg/m2 every 21 days)が25例（内、H併用4例)、TCH (docetaxel 75 mg/m2, carboplatin AUC6 and H every 21 days)が5例、DOC＋Hが2例。G-CSFや抗生物質の予防投与なし。131例にのべ840回の化学療法が施行され、55例（42.0%）75回（8.9%）にFNがみられた。55例75回のFN内、経口抗菌薬を内服することで44例(80.0%)63回(84.0%)が解熱し予定通りその後の治療を継続できた。3日間の経口抗菌薬服用後もFN継続が11例(20.0%)12回（16.0%）であった。12回の内4回のFNに関しては高リスクと判断され入院加療し、改善した。この中にはキノロン耐性大腸菌を原因菌とする手術創蜂窩織炎の症例が1例含まれていた。【考察】乳癌補助化学療法において、化学療法に伴う発熱への対応として事前に抗菌薬を処方し発熱時にリスク評価を省略し服用させる方法は、安全性を保ちつつ受診回数を減らせる有効な治療方針と思われる。

DP-2-69-4

FEC療法におけるペグフィルグラスチム投与時期の検討

[1]がん研有明病院　乳腺センター　乳腺外科、
[2]がん研有明病院　乳腺センター　乳腺内科、[3]がん研有明病院　総合腫瘍科、
[4]がん研有明病院　乳腺センター

吉田　和世[1]、深田　一平[2]、柴山　朋子[2]、照屋　なつき[1]、小林　心[2]、
荒木　和浩[2]、稲垣　里奈[3]、倉田　麻美[3]、高橋　俊二[3]、岩瀬　拓士[1]、
大野　真司[4]、伊藤　良則[2]

【背景・目的】FEC療法は手術可能な原発性乳癌に対する薬物療法の標準的レジメンの一つだが、発熱性好中球減少症（FN）の発症率が約20%と報告されている。日本乳癌学会の診療ガイドラインでは、FNの発症率が20%以上のレジメンを用いる際にG-CSFの予防的使用を推奨している。持続型G-CSF製剤であるペグフィルグラスチムは化学療法実施後24時間（Day2）　から6日後(Day7)での投与が勧められるが、嘔気・嘔吐や倦怠感などの有害事象のためペグフィルグラスチムの投与予定日に受診できない可能性がある。今回、我々は当院にてペグフィルグラスチム併用のFEC療法を施行した症例について、ペグフィルグラスチムの投与実施状況とFN発症率を検討した。【対象・ 方法】2015年1月から2015年10月に原発性乳癌の術前・術後療法としてFEC療法を施行した130例、ペグフィルグラスチムの投与予定延べ493回を対象として後方視的に調査した。ペグフィルグラスチムは、FNの一次予防的に全例Day2から7の間に1回投与予定とした。FEC療法は原則FEC100（シクロホスファミド500mg/m2、 エピルビシン100mg/m2、 フルオロウラシル500mg/m2）を用いた。【結果】年齢中央値は51歳（26-71歳）であった。ペグフィルグラスチム投与予定日の内訳はDay2；73回、Day3；215回、Day4；122回、day5；70回、day6；11回、day7；2回だった。ペグフィルグラスチム投与予定日に受診不可能だった症例は11例(8.5%)、 延べ17回(3.4%)だった。各々のペグフィルグラスチム投与予定日毎の内訳はDay2；9回（12.3%）、Day3；2回（0.9%）、Day4；3回（2.5%）、Day5；3回（4.3%）であった。ペグフィルグラスチム投与予定日に受診不可能となった理由は嘔気が8回と最も多く、 投与予定日毎の内訳はDay2；4回（5.5%）、Day3；2回（0.9%）、Day4；1回（0.8%）、Day5；1回（1.4%）、次いで倦怠感が4回で、投与予定日毎の内訳はDay2；3回（4.1%）、Day5；1回（1.4%）だった。FNの発症は130例中3例、発症率は2.3%、うち入院加療を要したのは1例であった。【結論】FEC療法施行後Day2でのペグフィルグラスチムの投与は、 嘔気や倦怠感などの有害事象のため他の投与予定日と比べて延期や中止となる割合が高かった。 従って、FEC療法にペグフィルグラスチムを併用する際は、Day3以降に投与するのが望ましい。FNの発症率は従来の報告と比較して著明に低く、ペグフィルグラスチムよる一次予防の有用性が確認された。

DP-2-69-5

当院でのペグフィルグラスチム導入による術後TC療法の有害事象とRDIへの影響

[1]江戸川病院　乳腺センター、[2]東京医科歯科大学　乳腺外科
田澤　篤[1]、細矢　徳子[2]、谷岡　利朗[2]

【はじめに】ペグフィルグラスチムは本邦では2014年12月に発売を開始した持続性のG-CSF製剤である。この薬剤の登場により化学療法患者の有害事象の減少とRDI（relative dose intensity）の改善が見込まれているが、本邦においての報告はまだ少ない。【目的】ペグフィルグラスチムの導入による術後TC療法の「有害事象」と「RDI」に及ぼす影響を評価する【対象】2014年6月から2015年9月までに当院で術後TC療法を行った13症例【方法】ペグフィルグラスチム導入前の5症例と導入後の8症例に分けて、「口腔粘膜炎の頻度」「FNの頻度」「RDI」の各因子について比較検討した。【結果】1.Grade3以上の口腔粘膜炎は導入前では1症例（20%）に対して導入後の発生は無かった。2.FNは導入前では1症例（20%）で発生したが、導入後には発生しなかった。3.RDIは全症例で85%以上を維持したが、 導入前では2症例（40%）で減量を余儀なくされたのに対し、導入後では全症例で予定量を投与できた。【結論】ペグフィルグラスチム導入により、TC療法をより安全に、より効果的に行うことが期待できる。

DP-2-69-6

当院におけるペグフィルグラスチムを併用した化学療法についての検討

昭和大学　乳腺外科
桑山　隆志、池田　紫、沢田　晃暢、明石　定子、小杉　奈津子、
吉田　玲子、橋本　梨佳子、佐藤　大樹、奥山　裕美、阿多　亜里沙、
殿内　祐美、中山　紗由香、中村　清吾

ペグフィルグラスチムは2014年11月より本邦で使用可能となった持続型G-CSF製剤である。化学療法時の発熱性好中球減少症(FN)の発生抑制に効果が認められており、G-CSF適正使用ガイドラインにおいても20%以上のFN発生率が予測されるレジメンにおいては一次的予防の推奨がなされている。今回我々は当院におけるペグフィルグラスチムを使用された症例の後方視的観察を行い、有用性を検討した。【対象】2014年12月より2015年10月までに81例にペグフィルグラスチムを併用した化学療法がおこなわれ、ペグフィルグラスチムは計279回（1-8回、中央値4回）使用された。【結果】年齢は中央値52歳（31-78歳）、一次的予防は67例、二次的予防は14例であった。術前化学療法での使用が43例、 術後化学療法は36例、 局所再発の治療での使用は2例であった。 使用レジメンはアンスラサイクリン系が52名（AC3例、EC7例、FEC42例）、 タキサン系29名（ドセタキセル5例、TC22例、TCH（BCIRG006）2例）であった。また7例ではトラスツズマブが併用されていた。11例ではTissue Expanderによる再建手術を受けていた。一次的予防として投与された67例中10例(14.9%)において経過中に抗生剤の投与を要したが、そのうち3例は発熱を伴わない感染であり、経過中1クールのみでの使用で軽快した。好中球減少などによる治療延期が必要な症例は3例、 治療薬の減量が必要となった症例は2例であった。 ペグフィルグラスチム併用前に化学療法が施行された症例であっても治療延期・減量が必要となる症例は認めなかった。二次的予防として使用した14例ではペグフィルグラスチム併用後に発熱を認めず、 治療の延期や減量を要する症例は認めなかった。【結語】ペグフィルグラスチムを一次的予防として併用することで投与スケジュールおよび容量を変更することなく化学療法が施行可能となるため、ペグフィルグラスチムは有用であると考えられた。

DP-2-69-7

当科における乳癌補助化学療法の発熱性好中球減少症への対応 ―ペグフィルグラスチム承認前後を比較して―

[1]高知大学　医学部　附属病院　乳腺センター、
[2]高知大学医学部外科学講座外科1
沖　豊和[1]、杉本　健樹[1]、小河　真帆[1]、駄場中　研[2]、花崎　和弘[2]

【はじめに】乳癌の補助化学療法ではRelative Dose Intensity（RDI）の維持が重要である。RDIを低下させる最大要因は発熱性好中球減少症(FN)で、対策として抗菌剤とG-CSFがある。Pegfilgastim(p-filg)承認まではG-CSFは治療投与のみが認められていた。予防投与が認可されたp-filg承認前後の当院でのFN対策とRDIを比較し、p-filgの有用性について検討する。【対象と方法】当院で承認前2年間（2013年3月～15年1月）にEC（epirubicin 100mg/m2, CPA 600mg/m2,q3w X 4cycles）とTC（docetaxel 75mg/m2, CPA 600mg/m2, q3w X 4cycles）療法を受けた70人(EC 40,TC 30)(A群)と承認後2015年2月～11月の27人(EC 13、TC 14)(B群)を比較した。A群では65歳未満で治療開始時にLevofloxacin（LVFX）（500mg）1錠/日を処方し発熱時に5日間服用を、65歳以上ではday6からLVFX7日間の予防服用を指導し、初回、発熱がLVFXでコントロールできた場合はLVFX予防投与で、できない場合はday5からG-CSFを5日間投与した。B群では上記に加え、65歳以上で1次予防、LVFXで発熱した場合は2次予防としてp-filgをday2に投与した。【結果】平均年齢はA群55.4歳、B群47.4歳。ECではA群で20人（50%）に37.5℃以上の発熱を認めたが、B群では3人にp-filgの予防投与を行い、4人（31%）に発熱を認めた。TCではA群30人のうち21人（70%）に発熱を認め、B群14人では4人にp-filgの1次予防を行い7人（50%）で発熱を認めた。p-filgの予防投与でEC、TCともに初回発熱の低下を認めている。RDIはECではA群98.5%、B群97.1%、TCではA群99.0%、B群と97.7%と大きな差は認めていない。【結語】補助化学療法ではFNの適正なマネージメントを行えば高いRDIを維持することができる。p-filgの1次予防で初回発熱の頻度を低下し、無用なFN治療を避けることができ、G-CSF予防投与のための来院回数が減少し患者・医療者の負担軽減にも繋がる。

DP-2-70-1
高齢者に対するアロマターゼ阻害剤投与に関する検討

香川県立中央病院　乳腺・内分泌外科
鳩野　みなみ、小笠原　豊、川崎　賢祐

【緒言】高齢者に対する補助療法は化学療法が実施できないことが多く、内分泌療法がその中心となる。比較的安全に使用可能な内分泌療法剤が多いものの、骨脆弱による骨折など、避けなければならない合併症もある。今回、75歳以上の高齢者に対するアロマターゼ阻害剤(AI)投与に関して主に骨密度の点から検討した。【対象、方法】2008年4月から2014年10月までの連続した期間にAIによる術後補助内分泌療法を開始し1年以上経過した75歳以上の乳癌患者(高齢者)を対象とし、同時期にAIの投与された74歳未満閉経後乳癌患者(非高齢者)と比較検討した。当院ではAI開始前に腰椎と大腿骨頸部の2か所で骨密度を測定し、低い方のTスコアが-1.0以下では活性型ビタミンD3製剤(D3)を、-2.5以下では経口ビスフォスフォネート製剤かデノスマブ(BISU)を投与し、1年毎に再評価している。【結果】高齢者は35名、非高齢者は136名。治療開始時の平均年齢はそれぞれ80.6歳、63.4歳。高齢者と非高齢者の平均BMIは23.5 kg/m2、24.0kg/m2(NS)。化学療法併用例は、高齢者は1例(2.9%)、非高齢者は46例(33.8%)であった(p=0.0003)。治療前の平均腰椎骨密度は高齢者では0.785g/cm2、非高齢者で0.915g/cm2(p=0.0001)。AI投与開始時の支持療法は高齢者で非施行/D3/BISUが5例(14.3%)/14例(40.0%)/16例(45.7%、うちデノスマブが2例)、非高齢者では63例(46.3%)/58例(42.6%)/15例(11.0%、うちデノスマブが2例)で(p＜0.0001)、高齢者のほうがより多く支持療法が施行されていた。治療開始1年後の腰椎骨密度は、高齢者(n=28)は0.791g/cm2、非高齢者(n=128)は0.899g/cm2、治療開始2年後の腰椎骨密度は、高齢者(n=25)は0.803g/cm2、非高齢者(n=109)は0.882g/cm2で、2年後の腰椎骨密度変化率は、高齢者(n=25)で1.38%、非高齢者(n=108)は-2.42%で、むしろ非高齢者で骨密度が低下していた(p=0.0027)。AIによる肝機能障害や関節痛といった有害事象を認めた症例は、高齢者で3例(8.6%)、非高齢者で16例(11.8%)と差はなく、骨脆弱による骨折はともに認めなかった。AIの有害事象による中止例は、高齢者で1例(2.9%)、非高齢者では4例(2.9%)で同頻度であった。【結語】AI投与開始時、高齢者は骨密度が低く支持療法を要する症例が多かったが、支持療法で骨密度は改善されていた。その他の副作用は高齢者であっても非高齢者と同様であり、認容性も同等であった。AIは、高齢者であっても安全に投与されていた。

DP-2-70-2
乳癌骨転移患者に対するBMA投与とONJ発生状況

[1]医療法人東札幌病院　外来、[2]東札幌病院　看護部、[3]東札幌病院　乳腺外科、[4]東札幌病院　口腔外科、[5]東札幌病院　腫瘍内科
佐々木　あづさ[1]、大串　祐美子[2]、亀嶋　秀和[3]、太子　芳仁[4]、水越　孝典[4]、大村　東生[3]、三原　佳大[5]

はじめに：乳癌骨転移に対する骨修飾薬（BMA）投与は有効な治療法であるが、有害事象としての顎骨壊死（ONJ）は発症すると完治困難なため予防が重要である。また、近年ONJ発症予防には治療開始前からの口腔ケアが有用であると報告されている。そのため、当院ではBMA投与患者は歯科口腔外科による支持療法として、同科にて投与ごとに毎回口腔内管理をしている。今回、我々はBMA投与患者とONJ発症についての当院の現状を調査したので報告する。対象と方法：2013年6月から2015年5月において、乳癌骨転移に対しBMA投与既往のある患者68名の診療録を後方視的に調査した。結果：歯科初診時にONJを認めたのは5例（7.4%）で、全例BMA投与開始から初診までに1年以上が経過していた。観察期間中にONJを発症したのは63例中8例（12.7%）で、8例中5年以上のBMA長期投与歴がある患者は7例。6例は化学療法、1例はステロイド投与を継続していた。8例中5例はONJ確認後1～5か月以内に死亡していた。考察：歯科初診時にONJを認めた症例は、転院前に1年以上口腔内観察をしていないことが原因と推察された。また、BMA投与によるONJ発症率は1～2%との既報告があり、当院のONJ発症はこれを大きく上回ったが、当院は緩和医療目的の紹介も多く、薬物療法中に紹介される症例やBMA投与期間が長期に及ぶ症例も多いため、ONJ発症のリスクが高まっているものと考えられた。さらに、観察期間中のONJ発症8例中5例は発症後の生命予後が6か月以内で、全身状態の悪化との関連も考えられた。ONJは乳癌患者のQOLを大きく損ねるため、良好な口腔状態を維持し、ONJ発症を予防するにはBMA投与前からの歯科受診の徹底、院内外医科歯科間での共通理解や啓蒙活動が重要であることが再認識された。

DP-2-70-3
レトロゾール投与に伴う骨量減少に対するリセドロネートの有効性　多施設共同ランダム化第Ⅱ相比較試験

[1]JA広島総合病院　乳腺外科、[2]広島大学病院　乳腺外科、
[3]広島市立安佐市民病院　外科、[4]県立広島病院　消化器・乳腺・移植外科、
[5]JA尾道総合病院　乳腺外科
川渕　義治[1]、重松　英朗[2]、角舎　学行[2]、舛本　法生[2]、恵美　純子[2]、梶谷　桂子[2]、小林　美恵[2]、船越　真人[3]、大原　正裕[4]、松浦　一生[4]、野間　翠[4]、佐々田　達成[5]、岡田　守人[2]

【背景と目的】遠隔転移を有さない閉経後ホルモン感受性乳がんに対するこれまでのレトロゾール投与に伴う骨量減少に対するリセドロネートの有用性に関する報告はいずれも海外の臨床試験によるもので、日本人を対象とした試験は施行されていない。そこで、レトロゾール投与に伴う骨量減少に対する経口リセドロネート17.5mg/週の予防投与の有用性を明らかにする。【対象と方法】閉経後ホルモン感受性乳がんに対する術後内分泌療法としてレトロゾール投与を予定している患者を対象とし、低リスク群（腰椎BMD -2.5≦T score）と高リスク群（腰椎BMD -2.5＞T score）に分けた。そのうち低リスク群を、レトロゾール2.5mg/日およびリセドロネート17.5mg/週経口投与（L+R）群と、レトロゾール2.5mg/日経口投与（L）群とにランダム化した。高リスク群には、レトロゾール2.5mg/日およびリセドロネート17.5mg/週を経口投与した。Primary endpointは12か月後の腰椎（LS）BMD変化率、secondary endpointは大腿骨近位部（HP）total BMD変化率および骨代謝マーカー（血清NTX，血清PINP）の変化率とした。【結果】低リスク群（N=103）では、L+R群はL群と比較してLSおよびHPともに12か月後のBMDが有意に増加していた(1.8% vs -2.2%, P＜0.001, and -0.3% vs -2.9%, P = 0.001, respectively。また、L+R群はL群と比較して12か月後の骨代謝マーカー（血清NTX，血清PINP）が有意に減少していた(-11.1% vs. 27.5%, P＜0.001, -42.3% vs. 15.2%, P＜0.001, respectively)。高リスク群では（N=28）、LS BMD変化率が有意に増加した(3.6%; 95%CI, 1.8% to 5.3%, p=0.003, respectively)。また、顎骨壊死といった重篤な副作用も認めなかった。【結論】レトロゾール投与を受ける閉経後ホルモン感受性乳がん症例において、本邦においても経口リセドロネート17.5mg/週の予防投与は、12か月後の骨量低下を有意に予防することが示された。

DP-2-70-4
ER陽性閉経後乳癌患者における周術期１年間のアロマターゼ阻害剤投与に伴う骨密度、骨代謝マーカーの検討

北海道大学病院　乳腺外科
細田　充主、馬場　基、石田　直子、萩尾　加奈子、郭　家志、山下　啓子

【背景】閉経後女性は骨密度が低下するが、閉経後ER陽性乳癌患者ではアロマターゼ阻害剤(AI剤)を用いるため、さらに骨密度が低下し、その管理が重要である。【方法】2013年9月から2014年11月までに周術期にAI剤を開始し、1年以上経過したER陽性HER2陰性閉経後乳癌患者43例を対象に骨密度、血清骨型アルカリフォスファターゼ（BAP）、血清NTxを測定し、その変化率について検討した。AI剤は全例レトロゾールを用いた。骨密度はDXA法でAI剤投与前と投与開始半年後、同1年後に、第2～4腰椎の平均値を計測した。Tスコア-2.0以下と判明した時点でデノスマブ（骨粗鬆症用）を併用した。【結果】症例の年齢は平均66.1歳、AI剤使用前のTスコアは -4.6～+2.3、平均-1.1であった。低骨量状態(-2.5＜Tスコア＜-1.0)が17例40%、骨粗鬆症(Tスコア≦-2.5)が8例19%。AI剤投与開始時よりデノスマブを使用した症例が11例26%、投与開始6か月後よりデノスマブの使用を開始した症例が4例9%であった。AI剤投与開始1年後の骨密度はデノスマブ非使用例では平均3.5%低下し、デノスマブ1年間使用例ではベースラインから平均7.1%、同6か月間使用例では同平均0.7%上昇した（表）。血清BAPとNTxはデノスマブ非使用例ではAI剤投与により上昇したが、デノスマブ投与で有意に低下した（表）。43症例のうち34症例は術前療法として1年間AI剤が投与されており、デノスマブの使用と腫瘍の縮小率に有意な関連性はなかった。【考察と結語】AI剤投与前であっても、半数を超える症例が低骨量状態もしくは骨粗鬆症であり、AI剤投与に際して骨密度管理が重要である。デノスマブ投与によりAI剤投与に伴う骨密度の減少はコントロール可能であった。

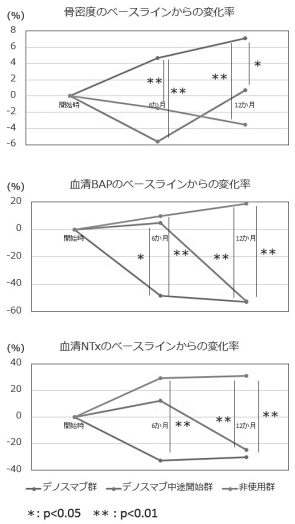

*：p<0.05　**：p<0.01

DP-2-70-5
ER陽性閉経後乳癌における骨密度の検討

製鉄記念広畑病院　外科・乳腺外科
箕畑　順也、渋谷　尚樹、田中　正樹、田淵　智美、阿部　紘一郎、
辰巳　嘉章、光辻　理顕、福岡　正人、橘　史朗

【背景】閉経後女性は血中エストロゲン低下に伴い骨密度が低下するがER陽性乳癌患者ではアロマターゼ阻害剤(AI剤)投与によりさらに骨密度が低下するため注意が必要である。当院では従来閉経後ホルモン療法患者に対してかかりつけ医での骨密度の管理を勧めていたが実際には定期的な骨密度測定と必要な治療が行われていない実情であったため2014年4月より自科にて骨密度の管理を行う方針とした。【方法】2014年4月から2015年9月までに骨密度の測定を行ったホルモン療法施行中もしくは施行前のER陽性閉経後乳癌患者を対象とした。骨密度はDEXA法を用い大腿骨頸部および第2腰椎から第4腰椎の平均値を計測した。いずれかの測定部位においてTスコアが-2.5以下もしくはYAMが70%未満であったものを骨粗鬆症と診断した。骨粗鬆症と診断された患者にはデノスマブもしくはビスフォスフォネートによる治療の説明を行い患者が選択した治療を施行した。なお、いずれの治療においても経口カルシウム/ビタミンD製剤の投与は併用した。【結果】上記期間に155名のER陽性閉経後乳癌患者に対して骨密度測定を行い72例(46.5%)に骨粗鬆症を認めた。治療開始前が34例のうち12例(35.3%)に骨粗鬆症を認めた。AI剤投与中121例の投与期間の中央値は36か月であり60例(49.6%)に骨粗鬆症を認めた。骨粗鬆症72例中40例に対してデノスマブの投与を11例に対してビスフォスフォネートの投与を行った。21例は治療を希望されなかった。デノスマブ投与例のうち11例について1年後の骨密度を比較すると大腿骨頸部0.46g/cm2から0.48g/cm2に(4.3%)、腰椎0.65g/cm2から0.70g/cm2(7.7%)と上昇を認めた。ビスフォスフォネート投与例の内1年後の骨密度測定を行った6例の骨密度変化は大腿骨頸部0.50g/cm2から0.51g/cm2(2%)、腰椎0.80g/cm2から0.80g/cm2(0%)でありデノスマブ投与群で改善率が高い傾向が見られた。【考察】閉経後ER陽性乳癌の治療開始前の35.3%、AI剤投与中患者の49.6%に骨粗鬆症を認め骨密度測定が重要であることが示唆された。また骨粗鬆症の治療においてはデノスマブ投与がより有効である可能性が示唆された。

DP-2-70-6
Initial adjuvant therapyとしてのアナストロゾール5年投与終了後の骨密度変化

東京女子医科大学　東医療センター　乳腺診療部
井上　寛章、平野　明、小倉　薫、大久保　文恵、阪口　志帆、松岡　綾、
服部　晃典、上村　万里、木下　淳、清水　忠夫

【背景】アロマターゼ阻害薬(AI)は閉経後乳癌術後補助療法の第一選択となっているが、長期投与による骨密度（BMD）の低下や骨折の増加が懸念される。当院でのアナストロゾール(ANA)を用いた5年間のデータでは、定期的にBMDを測定し、骨粗鬆症例にはビスフォスフォネート(Bis)を併用することで、安全に投与する事が可能であった。5年投与終了後のBMD変化については欧米での報告が散見される程度で、特にアジア人（日本人）に関するデータは乏しいのが現状である。【目的】閉経後乳癌におけるinitial adjuvant therapyとしてのANA5年投与終了後のBMDの変化について検討する。【対象と方法】2004年7月から2009年12月までに当科で術後内分泌療法としてANAを5年間投与し、開始時からBMDを測定した閉経後乳癌20例を対象とした。BMDはDEXA法にて腰椎正面（L）、大腿骨頸部（F）の2ヶ所につき、投与前、6ヵ月後、1、2、3、4、5年後、その後は6、7年後に測定した。Young Adult Mean（YAM）70%未満となった段階でビスフォスフォネート（BP）を併用した．統計処理はTwo grouped test, Wilcoxon/Kruskal-Wallis testを用いた．【結果】ANA投与前の平均YAMはL: 86.5%、F: 78.5%であった。5、6、7年後のそれぞれのBMD変化率はLで+2.5%、+8.2%、+6.6%、Fで+0.5%、+4.2%、+0.4%であった。ANA5年投与終了後、Bisを継続した症例は9例、Bisを投与しなかった症例は11例であった。LにおけるBMD変化率をBisの有無別にみると5年後ではBis有で+4.7%、無で+1.0%(p=0.6374)、6年後ではBis有で+9.5%、無で+7.0%(p=0.2774)、7年後では有で+3.9%、無で+8.6%(p=0.2232)であった。FにおけるBMD変化率は5年後ではBis有で-0.2%、無で+1.0%(p=0.5224)、6年後ではBis有で+2.1%、無で+6.0%(p=0.3914)、7年後ではBis有で+6.7%、無で-2.8%(p=0.3545)であった。ANA5年投与終了後に骨折をきたした症例は認めなかった。【考察】ANA投与終了後、腰椎ではBMDは増加する傾向にあった。ANA治療関連の腰椎BMD低下は、ANA投与終了後に改善すると考えられる。大腿骨では7年目にBMDが減少したが、ベースラインを割ることなく、骨折も認めなかった。以上より日本人乳癌患者でもANA5年投与後、腰椎BMDは改善し、骨に関して長期的な安全性が確認された。

DP-2-70-7
タモキシフェン投与中の閉経状況評価法の問題点について

[1]井上レディースクリニック、[2]東京西徳州会病院　乳腺腫瘍センター
竹田　奈保子[1,2]、渕上　ひろみ[2]、水野　嘉朗[2]、井上　裕子[1]、佐藤　一彦[2]

【はじめに】乳癌術後補助ホルモン療法では,その薬剤選択に際し,卵巣機能評価が重要である.特にタモキシフェン(TAM)の投与中の閉経前症例に対しては2～3年あるいは5年後にアロマターゼ阻害剤への変更を検討するが,その際再度卵巣機能の評価が行われる.閉経の定義は「1年以上無月経,血清エストラジオール(E2)10pg/ml以下,卵胞刺激ホルモン(FSH)30mIU/ml以上」とされるが,TAM投与中はその血清ホルモン値に与える影響が危惧される.今回我々は,TAM投与中の症例における適切な閉経状況の評価方法を検討した.【方法】2014年11月から2015年10月までの,TAM投与(+)中の86名(38～85歳)とTAM非投与(-)の160名(35～61歳)を対象とした.最初に,TAMの血清ホルモン値に与える影響を検討すべく, 60歳以上の閉経後9症例(中央値72.4歳)に対しTAM投与前後のE2とFSH値を比較した.次に,閉経状況の評価方法に及ぼす影響を検討すべく, 35～44歳の閉経前群(TAM(-)53例,TAM(+)22例)と45～59歳の周閉経期群(TAM(-)106例,TAM(+)55例)に対して,E2とFSH値を比較し,TAMの及ぼす影響を各々の群で検討した.【結果】60歳以上の閉経後全症例で, E2上昇（平均1.4pg/ml）とFSH低下(平均22mIU/ml)が認められた.また,閉経前群のE2平均値は,TAM(+)129.9pg/mlとTAM(-)121.9pg/mlとで有意差を認めず(p=1.85),FSH平均値も,TAM(+)11.1mIU/mlとTAM(-)18.0mIU/mlであり有意差を認めなかった(p=0.29).しかしながら,周閉経期群におけるTAM(+)のE2平均値38.7pg/mlはTAM(-)の75.8pg/mlに比して有意に低く(p＜0.05),TAM(+)のFSH平均値18.1mIU/mlもTAM(-)の41.9mIU/mlに比して有意に低値であった(p＜0.05).【考察】化学療法やTAMによる影響で無月経となっている患者の閉経状況の評価には,TAMによる影響と思われるFSH低下が生じており,その判定が困難であった.

DP-2-71-1
乳癌AC療法における標準制吐対策に対するオランザピン併用の有効性に関する研究

[1]岐阜大学　医学部　附属病院　薬剤部、
[2]岐阜大学　医学部　附属病院　腫瘍外科
西垣　美奈子[1]、森　龍太郎[2]、森光　華澄[2]、二村　学[2]、吉田　和弘[2]

[背景・目的] 国内外の制吐ガイドラインにおいて、アントラサイクリン/シクロホスファミド（AC）併用療法は高度催吐性リスク抗がん剤に分類され、標準制吐対策として、5HT3拮抗薬とデキサメタゾン、アプレピタントの3剤併用が推奨されている。しかし、岐阜大学医学部附属病院において標準制吐対策下でAC療法が施行された患者の制吐状況を調査したところ、50%以上の患者で悪心の発現が認められた。一方、非定型抗精神病薬であるオランザピン（OLZ）は、本邦では適応がないものの、海外では化学療法時の制吐剤として使用されており、特に悪心に対しては高い有効性が報告されている。そこで、我々は乳癌AC療法の悪心改善を目的として、標準制吐対策に対するOLZ併用の有効性について検討を行った。
[方法] 制吐対策は2013年1月から2014年12月までの2年間においてはガイドラインに準拠し、3剤併用療法とした（標準群）。一方、2015年1月以降は標準制吐対策にOLZ（1日1回5mg）内服を追加した（OLZ群）し、両群を比較検討した。主要評価項目は全期間(1-5日目)におけるComplete control (CC; 嘔吐なし・中等度以上の悪心なし・レスキューなし)とし、急性期(抗がん剤投与後24時間以内)、遅発期(2-5日目)における中等度以上の悪心抑制率と嘔吐抑制率を副次評価項目とした。本検討は岐阜大学医学系研究科医学研究等倫理審査委員会の承認を得て行った。
[結果] CCは標準群で46%と低かったが、OLZ群では90%と有意に改善がみられた(P=0.03)。嘔吐抑制率に関しては、急性期（標準群75%：OLZ群：90%, P=0.57）、遅発期（標準群75%：OLZ群：100%, P=0.16）であり、ともに有意差は認められなかった。また悪心抑制率は、急性期(標準群：53.1%、OLZ群：80%, P=0.25）では有意差は認めらなかったものの、遅発期（標準群43.8%：OLZ群：90%, P=0.03）では、OLZ群で有意な改善が認められた。両群の奏効率に大きな差はなかった。また、OLZ群で精神障害の有害事象はなかった。
[考察] 乳癌AC療法に対する標準制吐対策にOLZを併用することで、特に悪心に対して優れた効果を示すことが明らかとなった。

DP-2-71-2
FEC/EC/TC施行時の発熱性好中球減少・発熱の検討

[1]浜松医科大学　医学部　乳腺外科、
[2]浜松医科大学医学部附属病院　外来化学療法センター
小倉　廣之[1]、細川　優子[1]、枂久保　順平[1]、天羽　光江[2]、椎谷　紀彦[1]

【背景】発熱性好中球減少症（febrile neutropenia：以下FN）は、化学療法の有害事象として死に至ることがあるため注意が必要である。G-CSF適正使用ガイドラインでは、FN　発症率が20%以上のレジメンを使用するとき，G-CSF　の一次予防的投与が推奨されている。 乳癌初期治療においては、FEC100とTCがFN発症率20%以上のレジメンとして報告されている。当科では、 化学療法開始時にあらかじめシプロフロキサシン3日分を処方し、38度以上の発熱時に直ちに内服するように指導してきた。また2回FNもしくは発熱が認められ際は減量としている。【目的】G-CSF の一次予防的投与の対象を検討すべく、今回当科でのFEC100、EC(90/600)、TC(75/600)施行症例のFN、発熱（38度以上）の頻度、及びRerative Dosw Intensity（以下RDI）について後ろ向きに検討した。【対象、方法】2012年7月～2015年11月、初期治療として化学療法施行した原発性乳癌症例のうち、予定されていた4コースを完遂したFEC100/EC69例と、TC19例を対象とした。FN、発熱、次コース遅延頻度、RDIについて検討した。また臨床所見もあわせて検討した。【結果】FNは80名中4例5%（FEC/EC：3例5%、うち1例入院、TC：1例1例5%）。38度以上の発熱は、34名43%（FEC/EC：26例43%、TC：8例42%）、G-CSFはFNの3例に使用した。RDIは、FEC/EC98%、TC98%で、投与量は十分確保されていた。 臨床因子としては、 年齢は65歳以上11例中5例（44.4%）で発熱が認められた。いずれも症例も複数回発熱が認められたため減量のち完遂している。【結語】FN/発熱は約半数の症例に認められが、 早期の抗生剤の投与によって対応可能であった。FEC100/EC/TC投与全例にG-CSF の一次予防的投与は必要でなく、更なるリスクを検討して投与すべきと考えられた。

DP-2-71-3
NK-1阻害薬Aprepitantの制吐効果に関するメタアナリシスによる比較検討

慶應義塾大学医学部　外科学教室　一般・消化器外科
横江　隆道、林田　哲、前田　日菜子、原田　華子、栗原　俊明、竹前　大、関　朋子、高橋　麻衣子、北川　雄光

背景:抗癌剤による悪心嘔吐（CINV）は、抗癌剤の副作用の中でも頻度が高く、患者QOLの低下をきたすだけでなく、抗癌剤の減量・中止の原因となることがあり、そのコントロールは非常に重要である。従来の支持療法は、5-HT3（受容体拮抗薬）＋Dex（デキサメサゾン）が標準であったが、CINVのコントロールが十分でなく、 遅発性CINVに弱い点が問題であった。 その後開発されたNK-1受容体拮抗薬APR（アプレピタント）を加えることで、 他の作用機序を持つため上乗せ効果が期待でき、また遅発制CINVにも有効とされ、広く使われるようになった。今回、APR＋5-HT3＋Dexによる治療群と5-HT3＋Dexによる治療群の２つのアームに関して、 メタアナリシスの手法を用いて比較を行った。目的と方法：研究の評価項目は、全体のCR(complete response；嘔吐なし、かつ制吐薬のレスキュー使用なし)および、 急性CINVおよび遅発性CINVに対するCRとした。結果：論文検索で2890件の論文を同定し、 そのうち適格基準を満たす論文11件を対象とした。 合計6178例の患者で、APR＋5-HT3＋Dex群の5-HT3＋Dex群に対するCRのオッズ比は1.75 [95%信頼区間；1.52-2.02]であり、APR＋5-HT3＋Dex群のCRが有意に高い結果となった。また、発症時期ごとの比較では、合計2951例の患者で、急性CINVのCRはオッズ比1.88 [95%信頼区間；1.42-2.49]、遅発制CINVのCRは1.83 [95%信頼区間；1.39-2.40]と、APR＋5-HT3＋Dex群で有意に高い結果となり、遅発性CINVに対しても急性CINVとほぼ同等の効果を示していることが示唆された。結論:抗癌剤による悪心嘔吐（CINV）に対して、従来のレジメンである5-HT3＋DexにNK-1受容体拮抗薬であるAPRを加えることで、より高い制吐効果を認め、遅発性CINVに対しても高い効果を示すことが示唆された。

DP-2-71-4
dose-dense EC療法による術後補助化学療法の経験

[1]淀川キリスト教病院　外科、[2]茶屋町ブレストクリニック
國久　智成[1]、脇田　和幸[2]、水本　紗千子[1]、重岡　靖[1]、椎野　育恵[1]

はじめに　原発性乳癌の化学療法の1回の投与量は同じで、 投与間隔を狭める投与方法(dose-dense化学療法)によって治療効果が増加することが過去の臨床試験で報告されていたが、 持続型G-CSF製剤の併用が前提とされていた。本邦では2014年11月よりは持続型G-CSF製剤のペグフィルグラスチムが使用可能となった。「目的」当院でペグフィルグラスチムを使用し，外来通院でのdose-dense 化学療法の導入を開始した為、治療の安全性について検討した。「症例」2015年6月から8月に手術を行った乳癌の患者のうち、術後補助化学療法としてdose-dense化学療法（dose-dense EC：エピルビシン90mg/m2、シクロフォスファミド600mg/m2を14日周期で投与）を行った6例。全例でペグフィルグラスチム、アプレピタント、パロノセトロンの投与を行っている。平均年齢は49.5歳（28~63歳）であった。同時両側乳癌が3例、 左乳房温存術後の腋窩リンパ節再発にて腋窩リンパ節郭清を行った症例が１例含まれていた。腋窩リンパ節郭清は5例で行っている。「結果」1例で1コース目のペグフィルグラスチム投与後5日目よりCTCAE v4.0 Grade3の骨痛が出現した。　また別の1例で1コース目よりGrade2のALT(GPT)上昇を認めた。これらの2例においては2コース目から3週毎の投与とし、ペグフィルグラスチムは使用していない。他の症例においては全て2週毎の投与で治療を完遂できているが、Grade2の悪心、倦怠感、下痢が1例とGrade2の悪心、倦怠感をもう1例で認めた。その他には特に問題となる副作用は認めなかった。「考察」国内の臨床試験においてペグフィルグラスチムの背部痛の出現頻度は19.1%、ALT上昇は9.7%と報告されている。ALT上昇を認めた患者では2コース目以降徐々にALT値が低下しており、 ペグフィルグラスチムが原因であったと考えている。 その他の副作用は抗癌剤が原因であったと考えられる。まだ経験症例が少ないが、dose-dense EC療法は比較的安全に治療を行うことができると思われる。

DP-2-71-5
当院におけるTAC療法の忍容性に関する検討

[1]岩手医科大学　外科学講座、[2]岩手医科大学　病理診断学講座
松井　雄介[1]、柏葉　匡寛[1]、川岸　涼子[1]、石田　和茂[1]、小松　英明[1]、上杉　憲幸[2]、石田　和之[2]、川崎　朋範[2]、菅井　有[2]、佐々木　章[1]

【背景・目的】TAC療法は高い奏功率を示す一方，様々な有害事象を引き起こすことも知られている．重篤な有害事象は特に患者のPSやQOLの低下，あるいは完遂率の低下につながる． 今回我々は当院における術前または術後にTAC療法を施行した症例について，有害事象の実態について調査しTAC療法の忍容性の検討を行った．【対象・方法】2014年12月から2015年12月までに補助療法としてTAC療法を施行した23例中，投与継続中の6例を除いた17例を後方視的に調査した．症例はTriple negative breast cancer（TNBC）もしくはリンパ節転移陽性のLuminal症例としている．【結果】全例女性，平均年齢：50.9歳（31-67歳），PS：全例0，術前化学療法/術後化学療法：10/7，t因子でT1/2/3/4は各2/13/1/1例，n因子でn0/1-3/4-9/＞10は各6/5/4/2例，サブタイプ別にみるとLuminal A-like：2例，Luminal B-like：7例，TNBC：8例，完遂症例数：16例（94%），Grade 3以上の有害事象は下痢：2例，発熱性好中球減少症（FN）：1例，倦怠感：1例，悪心・嘔吐：1例，食欲不振：1例だった．また，主なGrade1-2の有害事象はFN:12例，口内炎:10例，悪心・嘔吐：11例，味覚障害：13例，しびれ：9例だった．【結語】現在当院ではTNBCあるいはN+のLuminal症例を中心にTAC療法を実施している．ペルフィルグラスチムはTAC療法Day2に投与している．当院において現在までTAC療法の完遂率は94%であり，忍容性は外来治療として十分得られると考える．しかし一定のGrade 3以上，特にFNと食欲不振、倦怠感がみられるため、リスクと年齢に考慮し、多職種での介入により安全かつ慎重に実施すべきである．本会では，当院における有害事象への対応や忍容性維持の工夫について報告する．

DP-2-71-6

乳癌術前・術後化学療法におけるdose dense AC療法のRelative Dose Intensityの検討

[1]東京西徳洲会病院　乳腺腫瘍科、[2]井上レディースクリニック、[3]瀬戸病院
水野　嘉朗[1]、渕上　ひろみ[1]、竹田　奈保子[1,2]、井上　裕子[2]、瀬戸　裕[3]、佐藤　一彦[1]

【背景】CALGB9741試験など、dose dense AC（ddAC）療法の再発・死亡リスク改善効果が報告され、本邦でもpegfilgrastimの承認によりddAC療法の施行が可能になった。しかしながら、TAC療法に対して行われた国内容量確認試験により、その承認容量は海外の約半量であり、ddAC療法に対する成績も報告されていない。我々は本邦の承認容量におけるpegfilgrastim を用いたddAC療法の有用性を検証すべく、Relative Dose Intensity（RDI）を解析して通常投与群（EC療法）との比較を行った。【対象と方法】2014年1月～2015年11月の間に当科において乳癌術前・術後化学療法としてddAC療法またはEC療法を行った症例を対象とした。ddAC療法はADM 60 mg/m2, CPA 600 mg/m2を2週間隔で4コース投与し、pegfilgrastimは化学療法投与終了後24時間以後72時間以内に1サイクルあたり1回皮下投与した。EC療法はEPI 90 mg/m2,CPA 600 mg/m2を3週間隔で4コース投与した。投与開始基準を満たさなかった場合は投与の延期を行った。また2コース目以降の減量はddAC療法ではADR、EC療法はEPIの20%減量を行い、発熱性好中球減少症（FN）またはgrade3以上の非血液毒性が認められた場合とした。【結果】対象はstage I～IIIの乳癌患者72例（ddAC療法21例、EC療法51例）。平均年齢はddAC療法群52.9歳、EC療法群49.9歳、またリンパ節転移陽性は各々66.7%(14/21例)、43.1%(22/51例)であった。2コース目以降の減量はddAC療法群4.8%(1/21例)、EC療法群9.8%(5/51)例に認め、いずれも前サイクルのFN発症によるものであった。血液毒性または合併症による投与延期は、ddAC療法群9.5%(2/21例)、EC療法群15.7%(8/51例)に認め、その原因はddAC療法群では血小板減少と感染が各々4.8%(1/21例)、EC療法群では好中球減少13.7%(7/51例)、肝機能障害2.0%(1/51例)であった。最終的に両群ともに全症例が治療を完遂し、RDIはddAC療法群97%、EC療法群96%(P=0.5)であった。【考察】化学療法においてG-CSFの予防的投与は発熱性好中球減少症の発症リスクの抑制やRDIの維持に有用であり、今回の検討ではpegfilgrastim を用いddAC療法群21例全例が治療完遂し、またRDIは97%であった。本邦におけるpegfilgrastimの承認容量においても、ddAC療法のfeasibilityは良好であり、安全に行い得るレジメンであると考えられた。

DP-2-71-7

乳がんにおけるＦＥＣ療法時の悪心嘔吐観察研究（第２報）

[1]春日井市民病院　薬剤部、[2]外来化学療法センター
前田　剛司[1]、鈴木　大吾[1]、鈴木　敦詞[1]、坂田　洋[1]、中釜　浩美[2]、古田　美保[2]

【目的】乳がんを対象にＦＥＣ療法による悪心嘔吐（chemotherapy induced nausea and vomiting, CINV）の調査を行い、急性および遅発性の悪心嘔吐の発現状況について報告する。
【方法】２０１４年１月～２０１５年１２月までに春日井市民病院の外来化学療法センターでＦＥＣ療法を受けた患者に質問票を配布して、抗がん剤投与後７日間のＣＩＮＶの出現頻度と程度の記録の作成を依頼した。悪心嘔吐の評価はＣＴＣＡＥ　ｖｅｒ４．０によりＧｒａｄｅ分類した。ＣＩＮＶの急性・遅発性の定義は化学療法実施日か実施翌日以降かに依った。悪心および嘔吐の定義はＧｒａｄｅ１以上であれば症状ありとした。
【成績】乳がん患者３１例を対象とし、質問票は外来化学療法センターで回収した。対象はすべて女性で年齢中央値は５９歳（３１－７８歳）であった。急性の悪心は２６例（８３．９%）（Ｇ１／Ｇ２／Ｇ３：８／９／９）、遅発性が３０例（９６．８%）（Ｇ１／Ｇ２／Ｇ３：９／１０／１１）、急性の嘔吐は５例（１６．１%）（Ｇ１／Ｇ２／Ｇ３：４／０／１）、遅発性が７例（２２．６%）（Ｇ１／Ｇ２／Ｇ３：５／２／０）であった。ＦＥＣ療法はＣＰＡ５００ｍｇ／ｍ２、ＥＰＩ１００ｍｇ／ｍ２、フルオロウラシル５００ｍｇ／ｍ２で実施した。制吐薬はＤａｙ１にグラニセトロン、ホスアプレピタント、デキサメサゾンを静脈内投与し、Ｄａｙ１および２にデキサメサゾンを経口投与した。
【結論】Ｄａｙ１および２に投与する制吐薬により、急性および遅発性の嘔吐はコントロール可能と考えられた。しかし、急性および遅発性の悪心は高率に生じるためにさらなる研究が必要である。第１報と比較して症例数が増えているが、同様な結果が得られ、悪心への患者個々への対応が急務であると思われる。

DP-2-72-1

エベロリムス投与開始早期の腫瘍マーカーの変動と最良治療効果の関連について

順天堂大学医学部附属順天堂医院　乳腺内分泌外科
吉田　悠子、田辺　真彦、明神　真由、猪狩　史江、魚森　俊喬、氷室　貴規、森　昌子、平　郁、岡崎　みさと、崔　賢美、徳田　恵美、清水　秀穂、堀本　義哉、三浦　佳代、飯島　耕太郎、齊藤　光江

［背景］エベロリムス（EVE）は、進行・再発乳癌治療において無増悪生存期間の有意な延長が報告されているが、確立された効果予測因子がなく、間質性肺炎などの治療継続困難となるような有害事象が生じるリスクも低くはない。実臨床では、適応症例の選択、治療効果と副作用のバランスの判断が難しい場合がある。今回、治療経過中の腫瘍マーカーの変動とEVEの治療効果に着目し、治療効果予測因子となる可能性を検討した。［対象と方法］2014年4月から2015年10月に手術不能または再発乳癌に対しEVEを投与した13例を対象に、CEA・CA15-3の変動と治療効果の関係を検討した。EVE投与開始直前までの腫瘍マーカー変動率（pre：%）と、投与開始1ヶ月後までの腫瘍マーカー変動率（post：%）を計算した。すわなち、pre(EVE投与前の病勢を反映）＝｛(投与時の値－投与１ヶ月前の値）／投与1ヶ月前の値 ｝×100、post(治療効果を反映）＝｛(投与時の値－投与1ヶ月後の値）／投与時の値 ｝×100とした。［結果］投与開始時の年齢中央値は58歳。手術不能乳癌が4例、再発乳癌が9例であった。最大治療効果はPR＋longSD(>12か月)：3例、SD：5例、PD：1例であり、他4例は有害事象により早期に投与中止となり効果判定に至らなかった。投与前に腫瘍マーカーが基準値を超えていた症例は、CEA:13例（100%）、CA15-3:10例（76.9%）であった。pre変動率（CEA/CA15-3）は、PR+longSDにて中央値で（36.6%/28.1%）、SDでは（22.2%/32.1%）、PDでは（11.1%/－）、判定不能となった症例では（51.6%／92.3%）であった。post変動率は、PR+longSDは中央値で（32.1%／41.9%）、SDは（24.1%/16.5%）、PDは（7.6%/－）、判定不能となった症例は（15.9%/11%）であった。［考察］pre変動率は、有害事象により治療の中断を余儀なくされた症例で高く、投与前に病勢が強いと予想される症例では、副作用とのバランスがとりにくい傾向があり、EVEの投与は慎重になされるべきと考えられた。post変動率はPR+longSD症例で高い傾向があり、治療開始早期の腫瘍マーカーの変動は、その後の治療効果の予測ができる可能性が示唆された。

DP-2-72-2

エベロリムスを投与したER陽性/HER2陰性再発乳癌34例の検討

[1]くまもと森都総合病院　乳腺センター、[2]くまもと森都総合病院　薬剤部
大佐古　智文[1]、西村　令喜[1]、西山　康之[1]、藤末　真実子[1]、山田　充宏[2]、須古　杏子[2]、宮本　浩子[2]、森岡　淳子[2]

【はじめに】エベロリムスはmTOR阻害薬であり、ホルモン療法剤との併用で、ER陽性/HER2陰性再発乳癌に対する効果が確認されている。しかし、口内炎や間質性肺炎などの有害事象によって投与を中止せざるを得ないことも報告されている。当科ではエベロリムス発売以来、34例の再発乳癌患者に対してエベロリムスを使用した。今回、実臨床での効果と安全性について検討した。【方法と患者】平成26年4月から平成27年11月までの間に、当科でエベロリムスを投与しフォローしている34例について、患者背景、治療効果、安全性について調査した。観察期間の中央値は82日であった。【結果】年齢の中央値は62才、DFIの中央値は48ヶ月、転移臓器数は1臓器16例（47%）、2臓器9例（26%）、3臓器以上9例（26%）であった。転移部位は、肺11例（32%）、肝12例（35%）、骨20例（59%）であった。再発後ホルモン療法を3レジメン以上行った症例が27例（79%）であり、直前のホルモン療法の効果が6か月以上認められた症例が11例（31%）であった。また、抗エストロゲン剤の治療歴がある患者が31例（91%）、再発後に化学療法を施行した症例が18例（53%）であった。治療効果は、CR 0例（0%）、PR 7例（21%）、SD 20例（59%）、PD5例（15%）であり、エベロリムスの投与期間の中央値は78日であった。投与中止理由は、PD 14例（41%）、間質性肺炎 4例（12%）、口内炎 4例（12%）、その他 1例（3%）であった。有害事象では、口内炎が26例（72%）（G3以上3例（9%））、間質性肺炎4例（12%）（G3以上 1例3%）、皮疹10例（29%）であった。エベロリムスの投与量をみると、10mgでPDまで投与継続した症例が8例（24%）、5mgで開始または途中で5mgに減量した症例が24例（75%）であった。口内炎で中止になった4例中3例は10mg投与であり、間質性肺炎で投与中止となった4例は4例とも10mg投与であった。【結論】当科の症例はBOLERO2試験と比較して、前治療歴が長い症例が多かったが、奏効率には差を認めなかった。しかし、エベロリムスの奏功期間は有意に短かった。これには観察期間が短いことも影響していると考えられた。また、有害事象はBOLERO2試験と同等の発生率であった。データの成熟を待って、治療効果や有害事象に影響する因子の解析を行う予定である。

DP-2-72-3

Bone healthとして経口bisphosphonatesからdenosumabに切り替えたER陽性閉経後乳癌患者の尿中NTXの変化

市立四日市病院　乳腺外科
水野　豊、雫　真人、清水　佳美、森　敏宏

【はじめに】ER陽性閉経後乳癌患者に対するアロマターゼ阻害薬（以下AI）は骨量減少の促進や骨折リスクの上昇を伴う。AI服用中の非転移乳癌患者におけるdenosumab（以下Dmab）の有用性を検証したABCSG-18 trialではプラセボ群と比較し有意に骨密度の上昇が確認され、このtrialは対象患者の16%がホルモン療法と同時に、84%がホルモン療法開始後（中央値１ヶ月）にDmabが投与されていた。しかしすでに経口bisphosphonates（以下経口BPs）が投与されているER陽性閉経後乳癌患者におけるDmabへの切り替えの有用性は明らかではない。
【目的】ER陽性閉経後乳癌患者のbone healthに対するDmabの有用性を尿中NTX（以下u-NTX）の変化率で検討した。
【対象・方法】2015年1月以降に経口BPsの内服とともにAI内服中のER陽性閉経後乳癌患者でDmabに切り替えた10例（以下Dmab切り替え群）と、AI内服開始とともに新規にDmabの投与が開始されたER陽性閉経後乳癌患者11例（Dmab新規群）を対象。Dmab切り替え群、Dmab新規群の年齢中央値は74歳（61～84歳）、71歳（58～83歳）。DXAによる腰椎と大腿骨近位部のT-score、YAM値はDmab切り替え群：-2.9(1.8～-3.9), -2.5(-2.0～-4.2), 64%(49～75%)、Dmab新規群：-2.0(0.6～-3.5), -2.3(-1.3～-2.8), 65%(53～72%)。両群とも全例非ステロイド性のAI（LET, ANA）とともに活性型ビタミンD3製剤（エルデカルシトール）内服を併用していた。u-NTXの測定はDmab投与約１週間前と投与後１ヶ月目の外来受診時に測定した。
【結果】Dmab切り替え群10症例中８症例が最小有意変化（27.3%）以上のu-NTXの低下を認め、変化率は平均54.1%(95%信頼区間40.3-67.9%)であった。一方Dmab新規群11症例中10症例が同様にu-NTXの低下を認め、変化率は平均60.0%(95%信頼区間42.7-77.2%)であった。また全症例においてDmabに起因する治療を要する低カルシウム血症や背部痛、関節痛などの発症は認めなかった。
【結語】Dmab投与後1ヶ月目でのデータではあるが、経口BPs投与中の患者ではDmabに切り替えることでさらに骨吸収抑制効果が認められ、その効果はDmab新規投与患者と比較しても同程度であったことから、ER陽性閉経後乳癌患者のbone healthとして経口BPsからDmabへの積極的な切り替えが望ましいと考える。

DP-2-72-4

高齢者HER2陽性乳癌におけるトラスツズマブ関連性心機能障害のリスク因子に関する検討

[1]大阪府立成人病センター　乳腺内分泌外科、
[2]大阪府立成人病センター　循環器内科、
[3]大阪府立成人病センター　臨床腫瘍科
橘高　信義[1]、向井　幹雄[2]、奥野　潤[1]、吉波　哲大[3]、石飛　真人[1]、
屋木　敏也[3]、中山　貴寛[1]、玉木　康博[1]

【緒言】HER2陽性乳癌においてトラスツズマブによる抗HER2療法は優れた抗腫瘍効果と生存率の改善を示す。一方、トラスツズマブ使用に際しては心機能障害という有害事象が常に懸念され、とくに高齢者ではトラスツズマブを併用した化学療法は注意が必要である。高齢者におけるトラスツズマブ療法のデータは比較的乏しいというのが現状であり、心機能障害のリスク因子に関する検討も十分になされていない。【目的】高齢者HER2陽性乳癌におけるトラスツズマブ関連性心機能障害のリスク因子を検討する。【対象】2008年1月から2015年3月までにトラスツズマブの投与を受けた65歳以上の高齢者HER2陽性乳癌57症例を対象とした。【方法】EFがベースラインよりも10%以上低下し有症状であった症例、あるいはEF≦53%にまで低下した症例を心機能障害有りと判定した。調査項目としては、年齢、BMI、ER、PR、放射線治療の有無、高血圧、糖尿病、高脂血症、高尿酸血症、心疾患の既往、アンスラサイクリン使用の有無、タキサン使用の有無、トラスツズマブ開始前のベースラインEF値、E/e′値に関するデータを抽出しロジスティック解析を行なった。【結果】57例中８例に心機能障害を認めた。心機能障害発現群と非発現群で背景因子による単変量解析を行なったところ、ベースラインのEF値が比較的強いリスク因子として同定された（OR:0.85, 95%CI:0.70-1.00, p=0.05）。またベースラインEFによる心機能障害の発現を予測するカットオフ値をROC曲線から求めたところ、EF≦67%（AUC:0.77、感度62.5%、特異度44.1%）と算出された。そこでEF≦67%および単変量解析にて心機能障害と比較的関連性の示唆された因子を用いて多変量解析を行なったところ、ベースラインEF≦67%が心機能障害と最も関連性の高いリスク因子として同定された（OR:5.59, 95%CI:1.08-33.24, p=0.04）。【考察・結語】今回の解析からベースラインEF値の低い症例ほど心機能障害が起こりやすいことが示された。EF≦67%というカットオフ値から、高齢者ではEF値からみた心機能の安全域が狭い可能性も考えられ、ベースラインEF値が良好な症例でもより慎重な経過観察が必要と思われる。

DP-2-72-5

乳癌化学療法中に出現する味覚変化が栄養指標とQOLへ及ぼす影響

[1]大阪市立大学大学院　腫瘍外科、
[2]大阪市立大学医学部附属病院　化学療法センター、
[3]大阪市立大学医学部附属病院　栄養部、
[4]大阪市立大学医学部附属病院　薬剤部
野田　諭[1]、賀来　裕子[2]、中野　妙子[2]、花山　佳子[3]、清水　久実代[4]、
柏木　伸一郎[1]、天野　良亮[1]、高島　勉[1]、小野田　尚佳[1]、大平　雅一[1]、
平川　弘聖[1]

【はじめに】化学療法による味覚障害は出現頻度の高い副作用であり、食欲や食事摂取量の低下、さらには栄養障害をきたす可能性がある。われわれは乳癌化学療法患者における味覚変化の発現や付随する栄養指標の変化、QOLに関する調査を行ったので報告する。【対象と方法】2014年9月から初回化学療法を開始した33例の乳癌患者に対して、化学療法導入前・施行中・施行後(3～4コース後)で味覚や食事摂取量、QOLに関するアンケート調査、身体計測、血液生化学検査を施行した。食事に影響するほど強く感じる味覚変化を中等度の変化、それ以下の変化を軽度の変化とした。【結果】33例はすべて女性で平均年齢54歳、30例が術前・術後の補助療法、3例が進行・再発例であった。施行レジメンはアンスラサイクリン系17例、タキサン系16例であった。味覚変化の出現は91%の症例に認め、変化の種類は、味覚減退67%、味覚過敏64%、自発性異常味覚61%、異味症52%、悪味症33%であった。アンスラサイクリン系で味覚減退が有意に多かったが、その他の症状にレジメン別での差はなかった。味覚変化の変動は一過性型、持続型、漸増型に分類できたが、70%が一過性型であり、持続型と漸増型はそれぞれ23%と6%であった。化学療法期間中の食事量が低下した日の割合を算出すると、味覚変化がない症例の3%に対して味覚変化が出現した症例では21%と有意に食事量低下日の割合が多かった。体重変化率は味覚変化の有無で有意差はなかったが、7.5%以上の体重減少を示したのは中等度の味覚変化を認めた症例に限られた。上腕三頭筋皮下脂肪厚、上腕筋面積、上腕筋囲を測定し、化学療法前後での骨格筋量の悪化を認めなかったが、味覚変化を認めた症例の23%で体脂肪量の消耗状態が悪化していた。味覚変化を認めた症例では化学療法終了後に、総リンパ球数、血清アルブミン値が有意に低下し、CONUTスコアが悪化する傾向にあった。食事に関連するQOLスコアと全般的なQOLスコアはともに味覚変化を認めた症例で有意に低下していた。【考察】乳癌化学療法中の患者の多くに味覚変化が生じ、ほとんどが一時的であるものの食事量の低下、体脂肪の喪失、栄養状態の悪化と関連していることが示唆された。さらにQOLを低下させる原因の一つであると推察された。味覚変化の傾向や程度を把握し、より早期の介入策の検討が必要である。

DP-2-72-6

顎骨壊死予防のための口腔ケア指導法の検討

黒木クリニック
山下　真里子、黒木　美紗、黒木　惠美、黒木　祥司

【はじめに】ビスフォスフォネート製剤やデノスマブなどの骨代謝調整薬（BMA）による顎骨壊死の発症を予防するためには、予防的な口腔ケアが重要である。筆者らは、先行研究においてBMAを使用した経験のある乳がん患者を対象としたアンケート調査を行い、患者の口腔ケアを促進するためには、顎骨壊死の知識の提供よりも具体的なケアの方法を指導する事が有効であることを明らかにした。この結果を元に、口腔ケアをより具体的に患者に指導する方法について検討したので報告する。【方法】実際に患者に対し指導を行う当院の看護師４名に、顎骨壊死や口腔ケアの知識に関する質問票に記入してもらい知識の程度を明確にした。その後、歯科衛生士による看護師のための口腔ケア演習と勉強会を行った。また、患者指導の統一と理解を深めるため、歯科と協働して患者用パンフレットを作成した。【結果】BMAによる顎骨壊死のリスクを理解していると自己評価した看護師が殆どであったが、自信をもって充分に説明できていなかった。また、治療中の定期的な歯科受診は勧めているが、実際に具体的な口腔ケアの方法を指導したことのある看護師はいなかった。歯科衛生士による口腔ケア演習では、歯ブラシの種類、患者への指導項目、実際の口腔ケアの方法を指導してもらうことで看護師の知識と指導力の向上につながった。歯科と連携して作成中のパンフレットの内容は、絵や写真を用いて患者に分かりやすいものを心がけた。顎骨壊死のリスク、歯ブラシの選択やブラッシングの方法などを記載するようにした。【考察】当院では、BMAを投与する患者全員に、顎骨壊死のリスクと口腔内衛生の重要性について医師より説明しているが、BMAが口腔内に与える影響を知らないと答えた患者が全体の24%もおり、十分な理解が得られていないことがアンケート調査から分かった。そこで、医師からの説明だけではなく、看護師からの説明と患者の理解度の確認も必要であると考えた。看護師向けに演習を行い、パンフレットを作成する事で今後の指導につながると考える。また、歯科と連携した事でパンフレットも具体的な内容となり、患者が取り組みやすく時間が経過しても見直せる内容となった。今後は、患者の理解度や取り組みの程度を確認し更なる支援につなげたいと考える。

DP-2-72-7

乳がん専門クリニックにおける電話相談の現状と今後の対策～化学療法患者のセルフケア支援の課題～

[1]聖マリアンナ医科大学付属研究所　ブレスト＆イメージング先端医療センター付属クリニック　看護部、
[2]聖マリアンナ医科大学付属研究所　ブレスト＆イメージング先端医療センター付属クリニック 薬剤部、
[3]聖マリアンナ医科大学付属研究所　ブレスト＆イメージング先端医療センター付属クリニック　乳腺外科

友野　亜妃子[1]、神蔵　奈々[1]、鈴木　一江[1]、松崎　邦弘[2]、福田　護[3]

【はじめに】外来患者は不安や疑問が生じた時、または体調不良時には、自分で判断し対応することが必要となる。特に初めて化学療法を受ける際、患者は副作用を含め様々なできごとを経験し、不安や疑問を感じるとともに、その対処が必要となる。そこで、当クリニックでは電話で対処方法や受診の相談を受けている。今回、電話相談の内容を分析することで外来における患者指導の改善について検討する。【方法】平成27年1月1日～11月15日に当クリニックで看護師が電話で相談を受けた患者の電話対応記録より、相談内容の抽出を行った。さらに、相談内容から化学療法を受ける患者の背景を抽出した。【結果】電話対応した件数は392件で、相談内容内訳は化学療法関連145件(36.9%)、ホルモン療法関連55件(14%)、手術関連54件(13.7%)、その他症状の問い合わせなどであった。化学療法関連の相談145件の内訳は、点滴治療128件(88.2%)、内服治療17件(11.7%)、他16件(11%)であった。点滴治療128件の内、92.5%(112件)は副作用症状についての相談であった。また、副作用112件(複数回答)の内、発熱が37件と多く、続いて発疹17件であった。相談患者の年齢中央値は55(35 - 77)歳であった。なお、調査期間の化学療法患者数は1959件であった。さらに、発熱についての相談患者の背景は、術前化学療法12件、術後補助化学療法14件、進行再発乳癌化学療法11件であった。相談件数が多かったレジメンは、ドセタキセル11件、FEC療法5件、CE療法5件、TC/ハーセプチン/パージェタ5件であった。レジメンの投与数は初回投与後13件、2サイクル投与後9件、3サイクル投与後6件であった。発熱に関する相談の対応としては、「抗生剤等の内服指導」30件、「受診をすすめる」7件であった。化学療法を開始する際、患者・家族に対して医師からの副作用とスケジュールの説明、看護師から副作用とその対策、薬剤師からは副作用と支持療法薬の使用方法について説明していた。【考察】相談は化学療法を受ける患者が多く、特に副作用の発熱と発疹の相談が多いことがわかった。現在、化学療法を開始するときに行っている指導の中でも、発熱時の対応や発疹時の対応方法の指導を強化する必要があることが明確になった。化学療法後に自宅で過ごす患者にとって電話相談は必要な支援であり、今後は対応のプロトコール整備、また、相談患者の満足感などを評価することが課題となる。

DP-2-73-1

腋窩リンパ節転移1-3個の乳癌に対する全乳房切除後放射線療法における当院での治療成績

[1]がん研有明病院　放射線治療部、[2]がん研有明病院　乳腺センター、
[3]がん研有明病院　病理部

熊井　康子[1]、小口　正彦[1]、吉田　匡宏[1]、中島　直美[1]、室伏　景子[1]、
岩瀬　拓士[2]、伊藤　良則[2]、秋山　太[3]、大野　真司[2]

【背景】ハイリスク乳癌に対する全乳房切除術後放射線療法(PMRT)は、標準的集学治療である。本邦におけるPMRTの治療成績や有害事象について検討された報告は少なく、なかでも腋窩リンパ節転移が1-3個の症例については、その適応についても議論すべき余地があると考える。【目的】術前薬物療法なしで全乳房切除術および腋窩郭清術を実施し、腋窩リンパ節転移が1-3個であった乳癌患者に対するPMRTの有効性と安全性を調べた。【方法】2005年3月から2013年12月までの期間に、当院でPMRTを施行した症例は703例であった。このうち、術前薬物療法を施行せずに全乳房切除術を実施し、腋窩リンパ節転移が1-3個認められた88例を解析対象とした。これらの症例に対し、局所領域無再発生存率(locoregional recurrence-free survival rate:LRFS)，無再発生存率(disease-free survival rate: DFS)，全生存率(Overall survival rate: OS)を算出し、当院でのPMRTの治療成績について後方視的に検討した。【成績】平均年齢は47.5歳(30-76歳)、経過観察期間の中央値は64か月(12-123か月)であった。88例中、原病死3例(3.4%)、他病死1例(1.1%)、局所領域(照射野内)再発4例(4.5%)、遠隔転移8例(9.0%)を認めた。5年LRFS,DFS,OSはそれぞれ95.4%, 90.3%, 97.6%であった。局所領域再発において、リンパ管浸潤が高度である症例の局所再発率は4.3%(3/69例)であり、リンパ管浸潤が高度ではないにも関わらず局所領域再発を認めた1例はSquamous cell carcinomaのpT4b症例であった。【考察】PMRT未施行の局所再発率は、腋窩リンパ節転移が1-3個の症例全体においては5.5%（60/1084例）でPMRT施行と大きな差は認めないが、リンパ管浸潤が高度な症例については13.3%(12/80例)であり、PMRT施行により局所再発率は4.3%と低下した。高度リンパ管浸潤は局所再発の予後因子であると思われる。本調査では薬物療法や外科療法の進歩による改善が検討できていない限界がある。【結語】腋窩リンパ節転移が1-3個で高度リンパ管浸潤を認める症例において、PMRTは局所制御に関して有効であると考える。

DP-2-73-2

腋窩リンパ節転移３個以下の乳房温存・腋窩郭清症例に対する領域リンパ節照射の意義の検討

愛知県がんセンター中央病院

権藤　なおみ、片岡　愛弓、瀧　由美子、石黒　淳子、吉村　章代、
服部　正也、澤木　正孝、岩田　広治

2015年6月、New England Journal of Medicineより腋窩リンパ節転移陽性もしくはリンパ節転移陰性ハイリスク乳癌に対する領域リンパ節照射が有用であるというデータが示された（MA. 20）。この臨床試験は、領域リンパ節に追加照射を加えることで統計学的に有意に乳癌再発を抑制することを明らかにした。しかし、当試験の領域リンパ節非照射群における局所再発の6割以上が腋窩リンパ節再発であることから、領域リンパ節照射による再発抑制効果の多くは腋窩リンパ節再発の抑制に起因することを示唆している。そこで自施設での同じ対照群における領域リンパ節再発状況につき後方視的検討をした。対象は2000年から2014年に、原発性浸潤癌で乳房温存・腋窩リンパ節郭清施行後、術後残存乳房に対して放射線療法を施行した404例。年齢中央値51歳（27歳～82歳）、観察期間中央値は60カ月。腋窩リンパ節郭清個数中央値18個（3個～34個）、転移リンパ節個数はそれぞれ0個が98例、1～3個が225例、4個以上80例、不明1例であった。27例で再発を認めた。内訳は遠隔転移19例、残存乳房再発が4例、領域リンパ節再発4例。腋窩リンパ節転移１～3個の症例に限って再発形式を検討してみると、8例で再発を認め、うち7例が遠隔転移であり、1例は乳房内再発であった。また、領域リンパ節再発を認めた全例が腋窩リンパ節4個以上の転移症例であった。領域リンパ節の再発の多くが鎖骨上リンパ節再発であり、腋窩リンパ節再発は1例も認めなかった。今回の当院のデータでは、乳房温存・腋窩郭清・残存乳房照射施行症例では腋窩リンパ節転移は1例も認めていない。日本での適切な手術術式と全身療法を行えば、領域照射の追加の必要性は疑問である。

DP-2-73-3

簡易測定器を用いた全乳房照射による皮膚への影響評価

[1]国立病院機構福山医療センター　放射線治療科、
[2]国立病院機構福山医療センター　乳腺外科、
[3]うだ胃腸科内科外科クリニック

中川　富夫[1]、兼安　祐子[1]、三好　和也[2]、田中　規幹[2]、宇野　摩耶[2]、
宇田　憲司[3]

【目的】乳房温存療法における全乳房照射により照射された皮膚は障害を受ける。患者の自覚症状を問診するとともに照射による長期的な皮膚への影響を評価するために簡易測定器を用いて水分量・油分量・弾性を検討したので報告する。【対象と方法】当院にて全乳房照射が行われた患者80名を対象とした。測定時の年齢は40-85歳（中央値58歳）で、右乳癌45例、左乳癌35例である。放射線治療は6MVX線にて全乳房照射50Gy/25回照射あるいは42.56Gy/16回照射されているが、両側性のものは除外している。放射線治療後からの経過観察期間は7-144ヶ月（中央値64ヶ月）である。患者の自覚症状として皮膚の乾燥感と硬さの左右差を問診した。色素沈着の程度を評価した。さらに乳房皮膚に対する保湿剤等によるケアを実施しているかを調査した。簡易測定器を用い仰臥位で照射を受けた患側および照射されていない健側の乳房皮膚について水分量・油分量・弾性を比較計測した。【結果】大半の患者では乾燥感や硬さの左右差を自覚していなかった。夏季に発汗低下を感じる方が数名いた。色素沈着は20%で認められた。皮膚ケアを行っている人は少なかった。患側は健側に比して水分量・油分量・弾性は有意に低下していた。特に40歳代で患側の油分量が著しく低下していたが、健側でも年齢が進むほど油分量は低下するので、高齢者での影響は相対的に少なかった。【結論】全乳房照射後の皮膚の不全について多くの患者では自覚はないものの、客観的な評価では水分量・油分量の低下と弾性の低下がみられ、皮膚ケアの必要性が示唆された。

DP-2-73-4

乳癌脳転移に対する定位放射線治療における神経機能予後予測スコアーの検証とその有用性

[1]築地神経科クリニック　東京ガンマユニットセンター（脳神経外科）、
[2]千葉県循環器病センター　ガンマナイフ治療部（脳神経外科）

芹澤　徹[1]、永野　修[2]

【目的】われわれは全癌腫を対象とし転移性脳腫瘍（Brain Metastasis, BM）に対する定位放射線治療(stereotactic radiosurgery, SRS)において,転移個数,総腫瘍体積，髄液播種所見，神経症状の頭蓋内4因子から，神経機能予後を予測するNeurological Prognostic Score（NPS） の有用性を報告した（Serizawa, J Neurosurg 121: 35-43, 2014）．今回乳癌BM症例において，このNPSの妥当性を検証する．【対象と方法】過去17年間に筆頭筆者がガンマナイフ治療を施行した乳癌BM 329例を対象とし，神経機能温存（qualitative survival, QS）と神経死予防（neurological survival, NS）についてNPS-A・B群間で比較検討した．【結果】年齢は27-90歳(中央値57)，男性2,女性327例． MSTは11.1か月．脳転移個数ではNPS 0点（11個以上）71例･1点（10個以下）258例,総腫瘍体積ではNPS 0点（15cc以上）110例･1点（15cc未満）219例，髄液播種所見ではNPS 0点（有）48例・1点（無）281例， 神経症状ではNPS 0点（有）226例・1点（無）103例であった．NPS-A群（NPS合計3-4点）184例，NPS-B群（NPS合計0-2点）145例に分類された．1年QS率はNPS-A群で91.5%，NPS-B群で75.4%，1年NS率はNPS-A群で93.7%，NPS-B群で75.8%であった．QS・NSともにNPS-A・B両群間に有意差を認めた（p=0.0003，0.0004）．【結語】SRSを施行した乳癌BMにおいても，NPSにより神経機能予後を予測できることが証明された．生命予後を予測する従来のgrading system（RPA, SIR, BSBM, DS-GPA, modified RPA, QSSなど）にNPSを統合することで，生命予後と神経機能予後を同時に独立して予測できる． この細分化された予後予測情報はtailor-made SRS（SRS併用療法の選択やSRS治療強度の決定）の提供に極めて有用である．

DP-2-73-5

乳癌脳転移に対するガンマナイフ治療のサブタイプ別成績－生存期間，神経機能温存，神経死予防の比較－

[1]千葉県循環器病センター　脳神経外科、
[2]築地神経科クリニック　東京ガンマユニットセンター

永野　修[1]、芹澤　徹[2]

【目的】脳転移治療は従来生存期間（overall Survival, OS）で評価されてきたが，我々は脳転移の制御を反映する神経機能温存（qualitative Survival, QS）や神経死予防(neurological survival, NS)の評価も重要と考えている．そこで乳癌脳転移症例に対するガンマナイフ治療（GKS）後の臨床経過についてサブタイプ別に生存期間（overall Survival, OS），神経機能温存（qualitative Survival, QS),神経死予防(neurological survival, NS)を比較,分析した.【対象と方法】対象は2005年9月から2015年1月までに当施設および築地神経科クリニックでGKSを施行した乳癌脳転移症例のうち原発巣のサブタイプ(Luminal, Luminal-HER2, HER2, TN)が把握できた246例である．GKS後のOS，QS，NSをサブタイプ別に解析した．全てのsurvivalについてKaplan-Meier法を用いて推定し，隣接する2群間の比較はWilcoxon testを用いた．P値が0.05未満を統計学的な有意とした．【結果】性別は全例女性で年齢は中央値で58歳（27～90歳）であった．サブタイプはLuminal：66例，Luminal-HER2：52例，HER2：66例，TN：62例であり，背景因子（年齢，KPS，神経症状の有無，開頭術の既往，全脳照射の既往，脳転移個数，脳転移病巣の総腫瘍体積，辺縁線量）について各群間で差は認めなかった．OSはLuminal 13.9ヵ月，Luminal-HER2 29.7ヵ月，HER2 13.9ヵ月，TN 7.3ヵ月でLuminal-HER2群は他の3群と比較し予後が良好であり，反対にTN群は予後不良であった．QSはGKS後1年でLuminal 85%，Luminal-HER2 98%，HER2 86%，TN 83%でLuminal-HER2とTNの群間に有意差を認めた(p=0.029)．NSはGKS後1年でLuminal 98%，Luminal-HER2 95%，HER2 83%，TN 81%であり，これはHER2群，TN群では死因となる髄液播種が他の2群より多く生じていた結果と考えられた.【結語】今回の結果からLuminal-HER2群はGKS後，長期生存が期待でき，かつ良好に脳転移巣が制御されていると言える．一方でHER2群，TN群においては制御不良な髄膜播種を来たしやすいため，髄膜播種に対する治療法の見直しが必要と考えられた．

DP-2-73-6

当院での乳癌脳転移に対するガンマナイフ治療とサブタイプ別の治療効果

小牧市民病院　外科

井戸田　愛、間下　優子、田中　恵理

【背景】乳癌を含む転移性脳腫瘍に対する定位放射線治療、ガンマナイフ（GK）の有用性は確立されている。乳癌脳転移は他の癌腫の転移性脳腫瘍と比較し、転移個数が多く、嚢胞形成例や髄液播種・硬膜転移を伴うことが多いという特徴があり、全脳照射（WBRT）の適応となることが多いが、乳癌診療ガイドラインでは少数個の乳癌脳転移に対して最初にGK治療を行うことが勧められている。 当院では1991年5月にGK治療を開始し、8200人以上の患者の21450病変に対して治療を行い有効な治療成績を得ている。【対象と方法】2002年1月から2015年3月までに乳癌脳転移でGK治療を施行した308例のうち、当院で再発乳癌治療を施行した55例のうち、stage4乳癌を除き追跡可能な30例について乳癌のsubtype、脳転移の個数、WBRTの有無、GK治療効果をretrospectiveに検討した。【結果】乳癌手術から脳転移診断までの期間の中央値は31.7（3.0-110.4）か月、初再発部位が脳であったのは7例（23.3%）。原発巣のsubtypeはLuminal type 13例、Luminal-HER2 type 5例、HER2 type 9例、triple negative type 3例で、脳転移後の生存期間の中央値はそれぞれ、7.4か月、8.5か月、10.5か月、2.7か月。脳転移個数が単発であったのは7例（23.3%）で、そのうちの5例がHER2 typeであった。GK治療施行した全病変の平均腫瘍径は2.5cm、平均腫瘍容積は10.5cm^{3}であった。17例（56.7%）でWBRTも施行されており、GK治療後6ヶ月以上の安定後の再発にWBRT施行されたのは5例、WBRT後の再発に対してGK治療を行ったのは8例。GK治療後1年以上病状が安定している症例は7例（23.3%）で、Lumial type 4例、Luminal-HER2 type 1例、HER2 type 2例で、最長はHER2 typeで61ヶ月間安定している。【まとめ】HER2 typeでは単発が多くGK治療のみでコントロールできる症例が多く、一方でLuminal typeでは多発が多かったが、WBRTを併用し病勢コントロール可能な症例を認めた。どのような症例に高い縮小効果を認めたかを報告し、今後の治療の選択に役立てたい。

DP-2-73-7

当院における乳癌脳転移に対するサイバーナイフ治療の現状

[1]大阪府済生会吹田病院　消化器・乳腺外科、
[2]大阪医科大学　三島南病院　放射線科、[3]大阪医科大学付属病院　乳腺外科、
[4]国立病院機構大阪南医療センター　乳腺外科、
[5]大阪医科大学　三島南病院　外科

佐藤　七夕子[1,5]、寒川　光治[2]、寺沢　理沙[3]、藤岡　大也[3]、木村　光誠[3]、田中　覚[4]、岩本　充彦[3]、内山　和久[3]

(はじめ)当院は2007年12月にサイバーナイフセンターを開設し、悪性腫瘍・良性疾患を含む頭蓋内外疾患に対する治療を施行している。2010年1月からPACS(医療用画像管理システム)を導入し、画像による経過観察が容易となった。PACS導入後の当院における乳癌脳転移治療成績を報告する。(対象)2010年1月から2015年1月までの5年間に当院でサイバーナイフ治療(CK)を施行した乳癌脳転移症例52例で、CK治療後1か月以上経過観察し得た43症例（のべ79症例）を対象とした。女性43例、年齢中央値60歳(35-89)、初診時に神経症状を認めたのは、29例で、無症状であったのは14人であった。脳転移の個数は1-21個(中央値3)、最大病変の腫瘍径は52mm、中央値20mmであった。脳転移単発は9例、多発は34例。平均治療回数中央値は2回(1-6)で、1回あたりの脳転移治療個数中央値は3個(1-10)であった。治療後の経過観察期間中央値は7か月(1-31)であった。(結果)当院での標的病変の治療効果はCRが1人(2.3%)、PRは17人(39.5%)、SDは22人(51.1%)、PDは3人(7%)であった。奏効率(CR+PR)は41.9%、臨床的有用率(CBR:CR+PR+SD)は91%と良好な成績であった。複数回CK治療を行ったのは23症例で、再照射までの期間は中央値5ヶ月(1-12)であった。死亡の確認ができたのは10例、CKから死亡までの期間は中央値6か月(2-40)であった。CKにより脳転移の局所コントロールを行い、長期生存が可能となった症例もあった。各効果判定ごとの腫瘍径中央値は、CRが7mm、PRが20mm、SDが25mm、PDが13mmであった。(結語)当院における乳癌脳転移に対するCK治療について検討した。乳癌脳転移症例はCK治療と定期的な経過観察を行い、再発や新規病変に対して追加照射することで、頭蓋内病変の制御ができ、現疾患に対する全身治療を継続することが可能と考えられた。

DP-2-74-1
当院における高齢者乳癌症例の治療に関する検討

[1]JA北海道厚生連旭川厚生病院　地域医療科、
[2]JA北海道厚生連旭川厚生病院　乳腺外科、
[3]JA北海道厚生連旭川厚生病院　外科
芝木　泰一郎[1]、赤羽　弘充[2]、池上　淳[2]、中野　詩朗[3]、稲垣　光裕[3]

【はじめに】わが国の乳癌年齢階級別罹患数は高齢になるに従い低下を示すが、年齢階級別死亡数は50～54歳のピークと70歳以降の増加が明らかで、年次推移で見ると70歳以降の増加幅が著しく、高齢者乳癌の治療困難性が示唆される。【目的】当院の高齢者乳癌症例の診療状況をまとめ、その中～長期予後に関して検討する。【方法】対象：2007年1月から2011年12月までの5年間に当院で原発性乳癌と診断した321例中診断時80歳以上の症例を対象とした。対象の抽出：当院病理検査部門の台帳および手術台帳から、手術症例・非手術症例すべてを抽出した。追跡調査：患者宅・家族宅・入所施設へ、文書または電話で聞き取りを行った。統計処理：生存率・生存曲線はStatMate (Microsoft Excel 用add-in soft) を用いてKaplan-Meier法により求め、比較検定にはログランク検定を用いた。【結果】対象症例数：31例（32病変）、全例女性。平均年齢：85.0+/-5.2歳。組織学的内訳：DCIS 1、浸潤癌29（乳頭腺管癌 11、充実腺管癌 3、硬癌 6、特殊型 9）、乳房Paget病1、その他1。Intrinsic subtype分類：Luminal type　23病変（71.9%）、HER2 type　3（9.4%）、Triple negative　6（18.8%）。Stage別内訳：Stage 0　2例、Stage I　8、Stage II　16、Stage III　3、Stage IV　2。病期群別生存率の比較では、早期群（0・I期）と局所進行群（II・III期）との間には統計学的有意差は認められなかったが（p=0.109）、これら各群と進行群（IV期）との間には有意差が認められた（p=0.018、p=4E-07）。ホルモン受容体の発現の有無および手術治療の有無による生存率の比較ではいずれも統計学的有意差はなかったが、ホルモン受容体陽性群、手術有群がそれぞれ高い傾向を示した。【結語】高齢者乳癌症例ではホルモン療法の有効性が見込める症例が多い一方で、外科手術も予後の改善に寄与していると考えられた。しかしホルモン療法適応外の症例での化学療法や、手術の施行において、合併症や身体的リスクが問題となる場合も少なくなく、高齢乳癌患者の死亡率が高い要因のひとつと考えられた。

DP-2-74-2
当科における高齢者（80歳以上）乳癌手術症例の治療成績

日本海総合病院　乳腺外科
天野　吾郎、濱中　洋平

【はじめに】高齢者乳癌症例に対する治療方針はエビデンスに乏しく、合併疾患との兼ね合いもあり若年者のそれと同列に論じることは難しい。一方で、リスクが低いと判断され患者が手術を望む場合は、たとえ高齢者であっても若年者に準じた手術療法が選択されることも多い。【目的】自験例をレトロスペクティブに検討し、高齢者乳癌手術症例の治療成績を総括し今後につながる知見を探る。【対象】2008年4月～2014年9月に当科で手術を行った80歳以上の原発性乳癌43症例。【方法】カルテを後方視的に検索し、治療成績と臨床病理学的因子との関連について解析する。【患者背景】全例女性、年齢 80歳～89歳（中央値82歳、平均83歳）。Stageは0/I/IIA/IIB/IIIA/IIIB/IIICが3/17/13/3/2/4/1例。手術時の麻酔方法は全麻が42例、局麻が1例。術式は温存/全摘が28/15例。腋窩操作は、操作無し/センチネルリン節生検/腋窩郭清が14/20/9例。術後照射(+)が24例、(-)が19例（照射は24例すべてBp後の乳房照射であり、PMRTは0例）。病理診断はIDC/ILC/Mucinous/DCIS が33/2/5/3例。【結果】43例の観察期間は335～2223日（中央値908日、平均1060日）。死亡例は3例で、5生率89.4%。生存期間に関する臨床病理学的関連因子を検討したところ、Stage≧IIIおよびPgR陰性が単変量解析で有意な予後不良因子であり、多変量解析ではStage≧IIIのみ が独立した予後不良因子であった（P=0.049）。DFSについて同様の検討を行ったところ、43例の5年健存率は75.5%であり、健存期間に関してStage≧III、NG≧2が単変量解析で有意な予後不良因子であったが多変量解析ではStage≧IIIのみが独立した予後不良因子であった（P=0.0016）。【考察】今回のわれわれの検討では、80歳以上の高齢者であっても周術期のリスクが低いと判断され手術適応とされるような症例の予後は良好であることが確認された。死亡した3例のうち2例は他病死（1例は他癌死、1例は心臓死）であり、当該疾患だけではなく全身状態も考慮した総合的な術前・術後ケアが必須と考えられた。

DP-2-74-3
当院における80歳以上の高齢者乳癌の手術症例の検討

鳥取県立厚生病院　外科
田中　裕子、吹野　俊介、大野　貴志、児玉　渉

【はじめに】高齢者乳癌が手術可能かどうかは症例ごとに検討されるが、身体状況は個人差が大きく、手術合併症がなくても、術後数年に他疾患で死亡する症例も経験し、どのような治療をすべきか術前の判断は難しい。当院で経験した80歳以上の高齢者乳癌手術症例について検討した。【対象と方法】2008年4月～2015年9月に当院で手術を行った80歳以上の乳癌症例36例を対象とした。手術時の併存疾患・ADLと臨床病理学的特徴と術後の治療と予後について検討を行った。【結果】年齢は中央値83歳(80-93歳)であった。11例の死亡例(うち3例乳癌再発)があった。手術日から死亡日までの期間の中央値は888日(236-2450日)であった。併存疾患に認知機能低下8例(死亡2例の術後生存期間平均1653日)、他の悪性疾患の既往4例(同1例、2450日)、併存3例(同3例、992日)、乳癌術後に新発見2例(同1例、1291日)あった。初診時施設や入院など自宅以外で生活していたのは7例(同5例、569日)で、独居5例(死亡0例)であった。術式は乳房切除が22例(同6例、1007日)で、乳房部分切除が14例(同5例、886日))であった。部分切除のうち3例(同2例、784日)は局所麻酔で施行されていた。部分切除後に放射線照射が施行されているのは3例のみであった。手術時入院期間の中央値は13日(4-232日)であった。併存疾患治療で入院期間が長い例があったが、重大な術後合併症は認めなかった。リンパ節転移あり6例(同1例、236日)、なし22例(同5例、1278日)、腋窩手術なし8例(同5例、769日)であった。非浸潤癌6例(同1例、1363日)であり、浸潤癌31例(同10例、938日)で、浸潤癌のうちER陽性19例(同9例、899日)でER陰性は11例(同1例、1291日)であったが、化学療法が施行されたのは1例のみであった。術後ホルモン療法としてアロマターゼ阻害薬を内服していた17例中3例に内服開始後に骨折のイベントを認めた。【結語】初診時自宅以外で生活していた患者の死亡は多く、手術後生存期間が短い。他悪性疾患併存患者は全例死亡していた。このような患者に対して手術するかどうかはより慎重な判断が必要と考える。腋窩の手術未施行症例も死亡が多く、手術後生存期間が短い傾向があり、乳房のみの手術が患者にとって有益か考えなければならない。

DP-2-74-4
当院における80歳以上の乳癌手術症例の検討

東京警察病院　外科
鈴木　純子、栗川　美智子、岸上　史士、神谷　有希子

【目的】近年の人口の高齢化に伴い、高齢で診断される乳癌症例も増加している。高齢者は併存疾患を有する症例も多く、乳癌が予後を規定する因子とならないことも多い。80歳以上で診断された乳癌症例の手術適応や治療方針決定について検討した。【対象】2008年4月から2015年9月までに当院にて手術施行した原発性乳癌569例のうち80歳以上の症例56症例。非手術症例は24例中12症例が80歳以上だったが、うち10例は認知症や他疾患のため精査もなしのままか他院にてホルモン療法のみとして当院通院せず、手術症例のみを対象とした。【結果】80歳以上の手術症例は、56例で全869例中9.8%を占めた。発見契機は、腫瘤触知41例、検診発見8例、他の疾患や術後フォロー中の検査による発見が7例であった。術式は、部分切除27例（5例は術後放射線治療施行）、全摘29例（再建症例なし）、センチネルリンパ節生検22例、腋窩リンパ節郭清17例（センチネルリンパ節陽性例含む）であった。pStageは、0: 3例、I: 19例、II: 24例、III: 7例、IV: 3例。サブタイプは、Luminal A: 23例、Luminal B(HER2陰性): 15例、Luminal B(HER2陽性): 2例、HER2 type: 3例、triple negative: 10例であり、ホルモン陽性38症例（72%）中29例がホルモン療法施行（6例は術前投与あり）、HER2陽性の5例中1例が術後trastuzumabの補助療法を受けた。補助化学療法は、UFT, S1, パクリタキセル各1例施行した。術後1年以内の死亡例は2例、2年以内4例、3年以内2例であり、いずれの時期においても乳癌が死因となった症例は半数であった。【考察】乳癌の手術侵襲は比較的低く合併症も少ないことから、通院可能な全身状態の高齢者に対しては、手術のみの治療という選択肢や、非高齢者と同様の術式選択も可能と考える。予後に直接関与しなくても、局所の症状コントロール目的や腫瘤を自覚し続けることによる精神面においても、年齢に関わらず手術適応となることも多い。補助療法は併存疾患や乳癌以外の予後因子を考慮する必要があるが、実年齢だけでなく、若年層以上に個々の症例毎に最適な治療方針を検討決定する必要がある。

DP-2-74-5
当院における高齢者乳癌手術症例の検討

[1]新潟県立がんセンター新潟病院　乳腺外科、
[2]新潟県立がんセンター新潟病院　病理診断科
金子　耕司[1]、佐藤　信昭[1]、神林　智寿子[1]、長谷川　美樹[1]、
日紫喜　万理子[1]、本間　慶一[2]

【目的】今後増加するであろう高齢者に対する治療の現状および問題点を探ることを目的とした。【対象と方法】当科において2004年1月から2014年12月までに経験した75歳以上の乳癌手術症例253例を対象とし、臨床病理学的所見（subtype、病期、術式、補助療法、再発形式）および生存について後方視的に検討した。【結果】年齢中央値は78歳(75-92)。サブタイプはluminal type:175例、luminal HER2 type:11例、HER2 type: 20例、TN:39例、分類不能:8例。Stage0:28例、I:124例、II:89例、III:10例、IV:2例。術式はBt:95例、Bp:158例、SLNB:34例(うち8例に腋窩郭清追加)、腋窩リンパ節郭清:39例、腋窩ステージングなし:180例。補助療法は143例に施行され、このうち化学療法は7例のみ。観察期間中央値は51.0ヶ月。再発は39例(16.5%)に認め、再発までの期間の中央値は:26.5ヶ月。内訳は局所15例、局所および遠隔6例、遠隔18例。術式別では腋窩リンパ節の再発は腋窩ステージングありの症例が1例であるのに対し、なしの症例15例に再発を認めた。再発症例のうち18例(46.1%)は現病にて死亡。全死亡32例のうちの56.2%であった。【考察】腋窩ステージングなしの症例の9.0%に腋窩リンパ節再発を認めた。高齢者においても腋窩ステージングを考慮する必要がある。

DP-2-74-6
高齢者乳癌に対する温存乳房照射適応の検討

自治医科大学附属病院　乳腺科
芝　聡美、藤田　崇史、櫻木　雅子、上徳　ひろみ、宮崎　千絵子、
西田　紗季、田中　裕美子、相良　由佳、水沼　洋文、佐田　尚宏

【はじめに】乳房部分切除術後の全乳房照射は標準治療であるが、高齢者においては、余命との関係、併存症などを考慮し照射を回避する場合もあり、実臨床においての適応については議論の余地がある。【目的】高齢者乳癌患者において、乳房部分切除術後全乳房照射の有無別に、局所再発、予後等の比較検討を行い、乳房部分切除後全乳房照射の適応について検討した。【方法・対象】2001年～2006年に乳房部分切除術を行った70歳以上の乳癌患者（79例）を対象とした。そのうち全乳房照射施行群（R群:56例、70.9%）と未施行群（N群:23例、29.1%）に分け、局所再発率、全生存期間を比較検討した。【結果】70歳以上の乳癌患者の年齢中央値74歳（70-93歳）であった。R群とN群との間に、サブタイプ、リンパ節転移の有無において差は認めなかった。断端陽性例はR群で8例（14.3%）、N群で1例（4.3%）であり、R群で5%有意差を持って断端陽性例が多かった。局所再発率はR群5.3%（3例）、N群4.3%(1例）であり、有意差を認めなかった。全生存期間は両群間に差を認めなかった（p=0.55）。さらにリンパ節転移陰性例（48例）に限って検討すると、R群39例（81.3%）、N群9例（18.7%）であった。局所再発はN群に1例認めるのみであった。全生存期間は両群間に差を認めなかった（p=0.98）。75歳以上での検討では、局所再発率はR群8.6%（2例）、N群6.3%(1例）であり、有意差を認めなかった。　全生存期間においても両群間に差は認めなかった（p=0.15）。【考察】高齢者乳癌において乳房部分切除後に全乳房照射を省略できる可能性が示唆された。今回の検討では症例数が少ないため、今後さらに症例を集積して検討したい。

DP-2-74-7
当科で治療をおこなった初診時80歳以上の高齢者乳癌６０例の検討

豊川市民病院　乳腺内分泌外科
柄松　章司、三田　圭子

【はじめに】近年高齢者の乳癌症例が増加している。高齢者は若年者に比べ合併症が多いが、2015年版乳癌診療ガイドラインでは手術療法は強く勧められ、ＥＲ陽性症例に対しては術後内分泌療法が強く勧められ、化学療法や抗HER2療法は余命、併存症等を考慮したうえで行うことが勧められている。　今回、初診時80歳以上の女性乳癌症例60例(両側3例)を検討し報告する【症例】年齢は80~84歳33例、85~89歳21例、90歳代6例、Stage Ⅰ 23例、Stage IIA 27例、Stage IIB 1例、Stage IIIA 4例、Stage IIIB 6例。組織型はDCIS 1例、IDC 50例,特殊型11例。　ER＋HER2－40例、ER＋HER2＋4例、ER－HER2－9例、ER－HER2＋7例であった【ホルモン治療】手術拒否等の理由でホルモン療法を行ったER+HER2－の3例は2~6年経過を見たがCR 1例,PR 2例であった【手術治療】59例に全身麻酔で手術（Bp 25例、Bt 34例）を施行、N+には腋窩廓清を施行、N0では廓清省略かSNBを行った。【補助療法】ER＋HER2－にはAIまたはSERM、ER+HER2＋にはAIか無治療,ER－HER2－には無治療かUFT,ER－HER2+には無治療かtrastuzmab、UFTを施行。【手術症例の予後】無再発生存43例（平均3年）、再発生存6例,原病死3例、他病死3例、消息不明2例。タイプ別ではER＋HER2－37例では無再発生存30例、再発生存2例、原病死1例、他病死2例、ER+HER2+ 4例は無再発生存、ER－HER－9例は無再発生存4例、再発生存4例（乳房内再発3例）、他病死1例。ER－HER2＋7例では無再発生存5例、原病死2例であった【考察】手術例57例はすべて全身麻酔で手術を施行し周手術期のトラブルは見られなかった。手術例57例のうち、他病死、不明を除く52例中43例（83%)が無再発生存した。ER＋HER2－症例はAIあるいはSERMの補助療法が有効と考えられた。ER－HER2 －症例では遠隔転移症例はなく手術単独で良好な治療成績であった。手術例の予後は良好で、高齢者乳癌に積極的に手術をと施行し副作用の少ない補助療法でを行うことは良好なQOLと十分な治療効果が得られるのではないかと示唆された。

DP-2-75-1
当院における85歳以上超高齢者乳癌の検討

多摩北部医療センター　外科
佐藤　裕里、大倉　史典

【はじめに】平均寿命の上昇に伴い、高齢者乳癌に遭遇する機会が増えている。今回われわれは当院で経験した超高齢者乳癌における臨床病理学的因子について検討した。【対象】2010年1月～2014年12月の5年間に当院で手術を施行した乳癌症例113例中、85歳以上の12例。【結果】平均年齢は88.9歳（85～98歳）、併存疾患は狭心症 2例、脳梗塞 1例、肺気腫 1例、認知症 3例。主訴は乳房腫瘤が11例、CTで腫瘤を指摘が1例。平均腫瘍径は43.6mm（16～90mm）、3例で皮膚浸潤を認めた。病期はI期が2例、IIA期が5例、IIB期が2例、IIIB期が3例。手術は局所麻酔下のBpが6例で、全身麻酔下のBpが3例、Bp+SNBが1例、Btが1例、Bt+SNB 1例。組織型は浸潤性乳管癌が9例、浸潤性小葉癌が1例、粘液癌が2例。サブタイプは、luminal Aが2例、luminal Bが7例、HER2が1例、triple negativeが2例だった。術後補助療法は3例に行われ、1例でtrastuzumabの投与、1例でANA＋放射線治療、1例でANAの投与を行った。平均観察期間は25.3か月（1～64か月）で、8例は無再発生存中であるが、3例は通院困難のため手術直後に通院を終了しており、1例は他病死が確認された。【考察】超高齢者は全例浸潤癌で進行して発見される例が多かった。ガイドラインに沿った治療が困難な例が多かったが、局所制御目的の手術は安全に行うことができ、併存疾患によっては局所麻酔下手術が有効と考えられた。

DP-2-75-2
超高齢者（85歳以上）における乳癌手術症例の検討

国立病院機構米子医療センター　胸部血管外科
城所　嘉輝、鈴木　喜雅、門永　太一

近年，我が国では高齢社会となり，乳癌の罹患率も年々増加してきている．そのため，日常診療においても高齢者の乳癌患者を診療する機会も増加する一方で，乳癌は他の悪性疾患と異なり，体表面臓器に発生することから進行すると局所の処置を必要とする状況となり得る．高齢者患者は基礎疾患を有していたり，全身予備能の低下や認知症の併発などガイドラインに沿った標準的治療をすすめることが困難な場合がある．今回，我々は85歳以上の超高齢者乳癌について検討を行った．2005年1月から2014年12月までに当院で手術を行った乳癌患者402例のうち，85歳以上の超高齢者25例を対象とした．年齢は85歳から最高齢94歳で，平均88歳で前例女性であった．同時両側乳癌を2例に，同時片側多発癌を1例に認めた．発見契機は介護や看護職員，または家人による腫瘤触知が20例と最も多く，他疾患精査中に乳房腫瘤を指摘されたものが3例，血性乳頭分泌の自覚が2例であった．術式選択の主因となるT因子ではT4症例が8例と局所進行例が多い傾向にあった．手術は乳房切除および腋窩リンパ節郭清が21例と最も多かった．術後にドレーンを自己抜去した症例が2例あったがその他に大きな合併症なく経過した．留置期間は中央値で5日，術後在院日数は14日であった．超高齢者乳癌の治療選択として外科切除を中心とした治療は認容性があるものと考えられる．

DP-2-75-3
CGA7を用いた80歳以上の高齢者乳癌の検討

[1]幸田医院、[2]呉医療センター・中国がんセンター　乳腺外科、
[3]呉医療センター・中国がんセンター　腫瘍内科
安井　大介[1,2]、厚井　裕三子[2]、平田　泰三[3]、尾崎　慎治[2]

【背景】高齢者は若年者と比較し個人差が大きく、医学的側面のみならず身体的、精神心理的、社会環境的に多面的に評価した包括的医療の提供が望まれる。高齢者の総合的診療を進めていくための総合的評価方法として高齢者総合的機能評価(CGA：Comprehensive Geriatric Assessment)が広く利用されるようになってきた。CGAは米国老年医学会をはじめ日本老年医学会でも推奨されており、生命予後や機能予後を改善させるための評価手技として最も簡易で有用な手段である。【目的】当院での80歳以上の高齢者乳癌症例についてCGA7スコアを用いて臨床病理学的特徴、治療法、予後を検討する。【対象と方法】2006年8月～2015年10月に当院で加療した初診時年齢80歳以上の症例98例のうち、CGA7スコアを初診時または初回入院時のカルテ記録から評価可能であった91例を対象に、CGA7スコア異常なし群(異常なし群)とCGA7スコア異常あり群(異常あり群)の2群に分け、臨床病理学的特徴や治療法、予後などをretrospectiveに評価した。【結果】年齢中央値は83歳(80-97歳)で、観察期間中央値は875日(57-3316日)であった。91例中、異常なし群が52例、異常あり群が39例であった。受診契機別にみると2群ともに腫瘤など症状を主訴に受診した例が多く、異常なし群44例(84.6%)、異常あり群33例(84.6%)と同頻度であったが、異常あり群では異常なし群と比較し有意差はないものの家族や施設職員などの他人発見が多い傾向を認めた(9/52例(67.3%) vs 11/39例(56.4%)、p=0.28)。病期、T分類、N分類では臨床病理学的差異を認めなかったが、根治手術を施行した症例は異常なし群39例(92.8%)に対し異常あり群21例(53.8%)、非手術症例は異常なし群0例に対して異常あり群4例(10.3%)と有意差を認めた(p=0.02)。また、術後放射線療法の有無(p＜0.001)およびホルモン受容体陽性乳癌に対しての内分泌療法の有無(p=0.003)にも差を認めた。再発は6例(異常なし群4例、異常あり群2例)に認めたが、2群間の差は認めなかった(p=0.61)。観察期間中の全死亡は11例で、そのうち3例が乳癌死であった。【考察】観察期間が短く症例数も少ないため予後に差を認めていないが、CGA7スコア別にみると治療方針に差異があることが示された。【結論】治療方針の差異が予後に与える影響についてさらなる検討が必要である。

DP-2-75-4
後期高齢者(75歳以上)乳癌患者診療における予後因子の検討

[1]東邦大学　医学部　外科学講座　乳腺内分泌外科分野（大森）、
[2]東邦大学医療センター大森病院　臨床生理、[3]東邦大学　医学部　佐倉外科、
[4]東邦大学医学部　内科学講座　糖尿病代謝内分泌分野
緒方　秀昭[1]、齋藤　芙美[1]、吉田　美穂[1]、馬越　俊輔[1]、尾作　忠知[1]、
久保田　伊哉[1]、金澤　真作[3]、吉川　芙久美[4]、須磨崎　真[1]、三塚　幸夫[2]、
金子　弘真[1]

はじめに：高齢者乳癌への対応は，原疾患のベースラインリスクと余命期間やQOLのバランスを考慮した治療を選択することが大切である。しかし臨床的対応は施設によって大きく異なり，治療の適正化がなされているとは言えない。今回、当科で経験した75歳以上の乳癌症例の予後因子と生存期間について解析し、高齢者乳癌患者のより良きサバイバーシップの為の一助としたい。対象と方法：2004年1月～2014年6月までに当科で初回診療のなされた75歳以上の乳癌症例230例について臨床病理学的諸因子と予後との関連について後方視的に検討した。結果：観察期間中央値40か月、治療開始年齢75歳～96歳（中央値83歳）、受診契機は検診指摘5例、かかりつけ医など医療機関の介在が183例であった。介護支援者47例、治療を要する認知症26例であった。初診時遠隔転移症例は11例。手術施行が210例、うち乳房部分切除86例（温存乳房照射52例）、乳房切除124例。重篤な術後合併症はなかった。組織型は非浸潤癌10例、浸潤性乳管癌215例で、ホルモン感受性陽性173例、HER2陽性32例であった。薬剤投与はホルモン療法が157例、化学療法が27例に施行されていた。経過観察期間中の再発症例は30例であった。転帰は死亡56名、うち乳癌死21例、他病死32例、不明3例であった。単変量解析では、リンパ節転移有、臨床病期の進行で有意に生存期間が短かった。術後ホルモン療法による生存期間の延長は認めなかった。また乳房部分切除後の照射の有無により局所再発率や生存期間に差は認められなかった。併存疾患の有無は生存期間に影響を与えなかったが、介護支援者は生存期間が有意に短かった。Cox比例ハザードモデルで解析すると全年齢層において臨床病期が、80歳以上においては臨床病期と介護の有無が生存期間と有意に相関していた。結語：後期高齢者においては、予後は若年者と同様の要因に左右される面はあるものの、治療においては予想される効果や有害事象と余命時間を考慮し、個々の身体状況に応じた包括的な介入を行うことがより良きサバイバーシップに必要である。

DP-2-75-5
慢性腎不全患者の乳癌手術：血液透析未導入患者と導入患者の比較

福岡赤十字病院　外科
中房　祐司、堤　宏介、寺坂　壮史、家永　淳、井上　重隆、山元　啓史、
橋爪　健太郎、小島　雅之、本山　健太郎、寺坂　禮治

【目的】高度腎機能障害患者の乳癌手術における血液透析の影響を明確にする目的で、我々の経験症例を解析して考察を加えた。【方法】当院で2001年1月以後に経験した透析患者を含む高度腎機能障害（eGFR＜30 mL/min/1.73m^2）患者の乳癌手術例24症例（1例は両側乳癌）の臨床病理学的因子を詳細に検討し、透析患者（以下、透析）と透析未導入患者（以下、未透析）での比較を行った。【結果】透析の有無は未透析9例、透析15例であった。全体の平均年齢66.8±12.4歳（44-92歳）は比較的高齢で、未透析73.0±14.8歳、透析63.1±9.3歳と未導入群に高齢の傾向がみられた（NS、P=0.056）。併存疾患（無/有）は未透析1/8、透析0/15とほとんどで腎機能低下以外にも併存疾患を認め、両群間に差を認めなかった。腫瘍径（Tis-T1/T2-T4）は未透析4/5、透析9/7、臨床病期（0-I/II-III）は未透析4/5、透析9/7、術式（部分切除/乳房切除）は未透析2/7、透析4/12であり、両群に差はなかった。腋窩リンパ節郭清（無/有）は未8/1、透析8/8と透析群に郭清例がやや多く、このため平均手術時間は未透析2.18±0.80時間、透析2.61±0.93時間と透析群が長めであったが、いずれも有意差はなかった。術後合併症（無/有）は未透析7/2、透析12/3、平均在院日数は未透析35.7±41.3日、透析31.1±22.2と差はなく、両群ともに合併症頻度が高く、在院日数が長かった。組織型、ホルモン受容体、HER2など腫瘍因子の分布には差がなかった。術後合併症を詳細にみると、創部合併症（無/有）は未透析7/2、透析13/2、全身合併症（無/有）は未透析0/9、透析2/13であり、透析群で全身合併症がみられた。【考察】高度腎機能障害患者の乳癌症例はほとんどが他の併存疾患を持ち、透析未導入患者であっても術後合併症の頻度が高かった。血液透析患者では比較的侵襲の少ない乳癌手術でも全身合併症をおこしており、さらに細心の周術期管理が必要と考えられた。

DP-2-75-6
当院における精神疾患を有する乳癌患者の検討

[1]市立室蘭総合病院　外科、
[2]札幌医科大学　消化器・総合、乳腺・内分泌外科
宇野　智子[1]、佐々木　賢一[1]、斉藤　慶太[1]、奥谷　浩一[1]、空閑　陽子[1]、
島　宏彰[2]、九冨　五郎[2]、竹政　伊知郎[2]

【目的】当院は市内で唯一精神科入院病棟を有する総合病院であり、認知症、統合失調症等の精神疾患患者も多く来院する。当科では精神疾患を有する乳癌患者の割合が高く、精神疾患の重症度により、病状理解にも個人差があり、乳癌治療方針にも影響を与えている。今回我々は、精神疾患が診断、治療に与える影響を明らかにするため、当科にて乳癌と診断された患者を対象に検討を行った。
【対象と方法】2012年4月から2015年3月までの3年間に当科を受診し乳癌と診断された女性88例について、精神疾患の有無により2群に分け、検診受診歴の有無、発見の契機、腫瘍径、組織型、病期分類、ホルモン感受性、HER2等についてretrospectiveに比較検討を行った。また、精神疾患群の治療方針についても検討を行った。
【結果・考察】対象症例88例において、精神疾患群は21例、非精神疾患群は67例であり、精神疾患罹患率は23.9%にまで及んだ。精神疾患の内訳は認知症10例、統合失調症6例、不安神経症3例、その他2例であった。検診受診率、術式で統計学的有意差を認めた。精神疾患群では有意に検診受診率が低く（精神疾患群19.0%, 非精神疾患群43.3%, p=0.045)、術式では乳房温存率が低い結果であった（精神疾患群27.8%, 非精神疾患群61.7%, p=0.011）。温存率が低い理由として、放射線治療施行困難（安静保持困難、PS不良による頻回通院困難、家族の希望等）が考えられた。腫瘍径では統計学的有意差を認めなかったものの、精神疾患群のほうがより進行した病期で発見される傾向にあった。精神疾患群21例のうち、診療ガイドラインで推奨される薬物療法が選択できた症例は、9例（ホルモン療法6例、化学療法＋ホルモン療法2例、化学療法＋分子標的療法＋ホルモン療法1例）であった。推奨治療施行困難の理由として、精神状態不良、PS不良、家族の希望等があった。
【結論】精神疾患を有する患者では、病期が進行した状態で発見される傾向にあり、乳がん検診の積極的導入等、今後さらに介入を強化していく必要があると考えられた。さらに、精神疾患の重症度等により推奨される治療が施行できない場合もあり、個々人の病態に合わせた柔軟な対応が必要である。

DP-2-75-7
高齢再発乳癌患者に対する検討

京都桂病院　乳腺科
上原　正弘、松谷　泰男

（目的）高齢化により高齢乳癌患者も増加傾向にある．高齢患者に対する手術および薬物治療はperformance status(PS)が良好でも，予備力を考慮し慎重を要する．再発乳癌は薬物治療が中心となるが，2000年以降に当院にて治療を行った75歳以上の症例について検討を行った．（症例と結果）　対象は75~98歳（平均81.3歳）の96例で，そのうち再発例は76~85歳（平均80.9歳）の13例であった．初診時Stage I: 2例，II: 5例，III: 6例であった．estrogen receptor (ER), HER2, histological grade (HG), 初診時腫瘍マーカー（CEA, CA15-3, NCC ST439)にて予後の検討を行った．ER陽性/陰性=7例/6例，HER2陽性/陰性=1例/10例，HG1/2/3=3例/1例/5例であった．PSは0/1/2/不明=1例/9例/2例/1例であった．Overall survival (OS), Disease free survival(DFS)ともに，それぞれの因子において有意差は認めなかったが，OSではER，腫瘍マーカー，HGにて，DFSではER，HGにて差を認める傾向があった．初再発部位は肺5例，胸壁：2例，骨7例，リンパ節4例，皮膚2例，肝1例であった．再発後の治療は抗がん剤3例，抗がん剤＋ホルモン剤2例，抗がん剤＋放射線1例，ホルモン剤4例，放射線1例，なし2例であった．治療関連死は認めず，他因死は1例に認めた．（結語）高齢乳癌患者のうち13.5%に再発例を認め，PSは良好な患者が多く治療関連死は認めないものの他因死が1例(7.7%)に認められた．今回の検討で高齢患者の寿命（特に健康寿命）とQOLを考慮した治療法の選択が重要であると考えられた．

DP-2-76-1
同時両側性、異時両側性、同時片側性多重癌の各病巣のER、PgR、HER2の比較検討

[1]国際医療福祉大学　三田病院　乳腺センター、
[2]東京大学医学部附属病院　内分泌乳腺外科、
[3]獨協医科大学越谷病院 乳腺センター
小川　明子[1]、木村　聖美[1]、柳　裕代[1]、内田　惠博[1]、石橋　祐子[2]、
菊池　弥寿子[2]、西岡　琴江[2]、丹羽　隆善[2]、多田　敬一郎[2]、小川　利久[3]

【初めに】同時両側性ではERの発現が高く、異時両側性ではER、PgR、HER2の発現が低いことが報告されている(Int J Clin Exp Pathol 2014, 7(1), 353-363)【目的】当院で経験した症例の傾向を検討する【対象症例】同時両側性乳癌は16例、異時両側性乳癌は19例、同時性片側性多重癌は15例。異時両側性乳癌の発生間隔は1～30年で、ER、PgRの状態が記録上確認されたもの。【同時両側性の結果】16症例、36病変。1)ERの観点から、両側ER陽性は14例、片側ER陽性は1例、両側ER0は1例。2)PgRの観点から、染色性が確認できた28病変中PgR3+は16病変、PgR2+は4病変、PgR1+は2病変、PgR0は6病変。3)HER2の検討が行われていた34病変のうち3+病巣は1個のみ（3%）。4)TNC病変は2病変（6%）【異時両側性の結果】異時両側性乳癌は19例、その発生間隔は1～30年。病変数は21。それ故、時代により免疫染色の方法や評価が異なるために、　比較検討は容易ではない。1)ER+/PgR+→ER+/PgR+は6例、2)ER+/PgR+→ER+/PgR-は0例、3)ER+/PgR+→ER-/PgR-は2例、4)ER-→ER+は3例、5)ER-→ER-は3例、6)不明→ER+は5例7)初回後にホルモン療法を行われていたのが判明した症例は8例。ホルモン療法がおこなわれていた8例中1例のみがTNCになり、他はLunimal typeのままであった。8)病変数21のうちHER2が3＋だったものは3病変（14%）。9)TNC病変は3病変（14%）【片側性多重癌の結果】15例で32病変。1)ERの観点から、15例全てでER陽性病変有。各32病巣で見ると、ER陽性は27病変、ER0は5病変。2)PgRの観点から、PgR+は14症例、PgR0は1症例。32病変中PgR3は26病変、PgR0は6病変。3)HER2の観点から。15症例中4例に3+が見られた。32病変中に3+は6病変変（19%）。4)NC病変数は3病変（9%）【結論】異時両側性、同時性片側性多重癌で、同時両側性に比較してHER2タイプ、TNCタイプの病変が多い傾向が見られた。

DP-2-76-2
同時性両側乳癌の検討

[1]福井県済生会病院　外科、[2]福井県済生会病院　産婦人科、[3]春江病院
堀田　幸次郎[1]、三屋　和子[2]、木村　雅代[1]、笠原　善郎[1]、嶋田　俊之[3]

【はじめに】乳癌罹患率の増加や画像診断や診断技術の進歩に伴い、両側乳癌も増加することが予測される。【目的】当院における同時性両側乳癌の特徴を明らかにすべく検討した。【対象】2005～2014年に診断した同時性両側乳癌40例。病期が進行したもの、病期が同じ場合は診断契機になったものを第一癌とした。【検討項目】頻度、診断時年齢、家族歴、診断契機、組織型、浸潤癌におけるER陽性率、浸潤癌におけるsubtype【結果】同時期に診断した片側初発乳癌は1397例で同時性両側乳癌の頻度は2.9%であった。診断時年齢は平均57.3歳であった。乳癌家族歴は第一度近親者が20%、第二度近親者が15%、なしが62.5%であった。第一癌の62.5%は自覚ありであったが、第二癌の92.5%は自覚なしであった。全80病変では、自覚症状ありの28病変（35%）のうち25病変は腫瘤自覚であった。自覚症状なしの52病変では検診発見が10病変のほか、第一癌精査中の診断が36病変（45%）を占めた。組織型では浸潤性乳管癌同士が50%を、浸潤性乳管癌と非浸潤性乳管癌の組み合わせが25%を占めたが、浸潤性小葉癌はなかった。浸潤癌におけるER陽性率は第一癌が92.3%、第二癌75%であった。浸潤癌におけるsubtypeは、Luminal typeが最も多く、第一癌･第二癌それぞれ82%･80%であった【考察】両側乳癌の頻度は書家の報告と同様であった。診断時年齢は片側乳癌と同等で、家族歴の頻度は高かった。第二癌は画像検査による診断が多く、非浸潤癌の割合が4割を占めた。第一癌・第二癌ともにER陽性率は高く、Luminal typeが8割を占めた。

DP-2-76-3
当科における両側乳癌症例の検討

札幌医科大学　消化器・総合、乳腺・内分泌外科学講座
里見　蕗乃、九冨　五郎、前田　豪樹、島　宏彰、竹政　伊知朗

【目的】近年、乳癌罹患率の増加や乳癌検診の普及による早期乳癌の増加、さらに薬物療法の進歩による生存期間の延長等により両側乳癌症例を経験する機会が増えている。そこで当科における両側乳癌症例（とくに異時性両側乳癌）の臨床病理学的所見を検討し、今後の異時性両側乳癌の診断に役立てることを目的とした。【対象と方法】2004年1月～2015年4月までに当科にて手術を施行した乳癌症例1039例のうち、両側乳癌に対してretrospectiveに臨床病理学的所見に関して検討した。【結果】期間内に発生した両側乳癌は58例あり、同時性は27例、異時性は31例であった。当科にて手術を施行した際の年齢の中央値は、同時性で58.8歳、異時性は64.1歳であった。組織型は浸潤性乳管癌が、同時性；20例（74.1%）、異時性；23例（74.2%）でともに最も多く、非浸潤性乳管癌は、同時性；6例（22.2%）、異時性；5例（16.1%）であった。異時性乳癌の発見契機は、腫瘤自覚；11例（35.5%）、外来follow中の触診；5例（16.1%）、MMG；7例（22.6%）、US；5例（16.1%）、他疾患follow中のCT発見；3例（9.7%）であった。異時性乳癌発症までの期間の中央値は157ヶ月で、発見契機別では、腫瘤自覚群；257ヶ月、触診群；94ヶ月、MMG群；137ヶ月、US群；109ヶ月、他疾患follow中のCT発見群；18ヶ月と、腫瘤自覚群では発症までの期間は非常に長期におよぶことがわかった。最終病理にて非浸潤癌と診断された5例は、MMG群とUS群のどちらかであった。【まとめ】異時性両側乳癌の早期発見のためにはMMGとUSは有用であると考えられる。また、術後10年を経過した後の異時性乳癌発症も多くみられ、自己触診群では11例中10例が術後10年経過後に発症しており、外来での10年間follow upが終了した後は自己触診が非常に重要であると思われた。両側乳癌に対して若干の文献的考察を加えて報告する。

DP-2-76-4
異時性両側乳癌の第２癌についての臨床病理学的検討

[1]がん研究会有明病院　乳腺外科、[2]がん研究会有明病院　乳腺センター
北川　大[1]、照屋　なつき[1]、中島　絵里[1]、片岡　明美[1]、荻谷　朗子[1]、
坂井　威彦[1]、森園　英智[1]、宮城　由美[1]、岩瀬　拓士[1]、大野　真司[2]

【背景】既発症片側乳癌のBRCA変異陽性者に対する対側予防切除が予後改善に寄与することが報告されている。要因の一つとして第2癌の発症とその生物学的悪性度が挙げられており、BRCA変異陽性乳癌では第2癌は臨床的に重要な意味を持つ可能性がある。一方、日常診療において経験する異時性両側乳癌の多くはBRCA変異陰性症例であることが予想されるが、このような散発性乳癌においての意義については明らかではない。【目的】BRCA変異なしあるいは不明の乳癌症例において、異時性両側乳癌の第2癌の臨床病理学的特徴を検証する。【対象と方法】2005年1月から2008年12月までに当科で手術が施行された原発性乳癌3661症例の中でこの期間中に第1癌の手術を行った異時性両側乳癌124症例を対象とした。これらの症例の第1癌と第2癌に対する臨床情報（組織型、ホルモン受容体およびHER2発現状況、病勢進行の程度など）を比較した。また同時期の片側性乳癌症例との予後の比較も行った。【結果】今回の研究対象期間中の第2癌の発症率は全体の3.5%であった。観察期間中央値は102カ月(37-129)、年齢中央値はそれぞれ第1癌では52歳(25-78)、第2癌では57歳(28-84)、第2癌までのDisease free intervalの中央値は52カ月(6-113)であった。組織型は第1癌では非浸潤癌が42例(33.9%)、浸潤癌が82例(66.1%)(うち浸潤性小葉癌は6例)だったのに対して、第2癌では非浸潤癌は56症(45.2%)、浸潤癌が68例(54.8%)(浸潤性小葉癌は3例)であり、有意に後者の方が非浸潤癌の比率が高かった(p=0.0008)。浸潤癌におけるホルモン受容体およびHER2の発現状況は第1癌(82例)では陽性症例がそれぞれ49例(60%)、15例(18.3%)であったのに対し、第2癌(56例)では47例(83.9%)、5例(8.9%)であった。死亡イベントが124例中4例しか認められず、原病死はそのうち2名であった。同時期に手術している片側乳癌症例とのoverall survivalをKaplan-Meier曲線を作成し比較してみると、有意差は見られなかった(log rank検定:p=0.06)。【考察】第2癌は第1癌に比較してより早期に治療が開始される頻度が高くなったが、このことは術後フォローアップが十分に機能している結果と考えられた。今回の結果から第2癌の発生は予後を不良にする因子にはならない可能性があるが、第2癌発症からの観察期間が短いことがlimitationとして挙げられる。今後観察期間を更に増やすことで予後については検証する必要がある。

DP-2-76-5
当院における葉状腫瘍手術症例の検討

[1]住友病院　外科、[2]住友病院　超音波検査部、[3]上野クリニック
西村　重彦[1]、山片　重人[1]、石原　沙江[1]、田中　涼太[1]、木下　春人[1]、
河本　真大[1]、妙中　直之[1]、尾羽根　範員[2]、上野　正勝[3]

【はじめに】葉状腫瘍は，結合織性および上皮性混合腫瘍の一つであり，組織学的には良性、境界病変，悪性の3タイプに分類される．葉状腫瘍と線維腺腫の鑑別は困難な場合が多く，針生検で線維腺腫と診断されても臨床的に急速増大するような症例では葉状腫瘍の可能性を念頭に置いて摘出術をすすめるべきであるとされている．今回,当院で経験した葉状腫瘍手術症例をまとめ,術式や放射線療法の考察を中心に報告する．【対象】2006年1月から2015年12月までの10年間で経験した葉状腫瘍手術症例23例．【結果】23例の平均年齢は46歳で,女性22例,男性1例であった．良性,境界病変,悪性はそれぞれ12例,5例,6例で,平均腫瘍径は良性群4.7cm,境界病変群6.8cm,悪性群8.2cmで悪性群の方が腫瘍径が大きかった．術前の針生検で葉状腫瘍と診断されていた症例は6例で，針生検で線維腺腫と診断されていたのは9例であった．術後の局所再発は5例（21.7%）に認められ,良性群2例,境界病変群1例,悪性群2例であった．うち2例は術前の針生検で線維腺腫と診断されており切除マージンが十分でなかった可能性が示唆された．局所再発症例はいずれも再手術で治療を行った．遠隔転移は悪性の1例で肺転移が認められた．肺転移に対しては放射線治療が奏効した．10cm以上の巨大腫瘍症例は良性1例,悪性2例で最大例は腫瘍径が20cm,摘出重量3.1kgであった．【考察】今回の検討では，9例が術前針生検で線維腺腫と診断されていたが，臨床的に急速増大するような症例では葉状腫瘍の可能性を念頭に置いて十分なマージンをとった摘出術が重要であると考えられた．また，葉状腫瘍の転移再発病変に対する治療として,化学療法ではドキソルビシンやイホスファミド等の軟部肉腫に対して用いる薬剤の使用が勧められている．一方,放射線治療の有用性は明確ではないもの放射線治療の有効例の報告も散見されており,放射線治療は重要な治療手段の一つである可能性が考えられた.

DP-2-76-6
腋窩原発副乳癌７例の診断と術式に関する検討

[1]がん研有明病院　乳腺センター、[2]がん研有明病院病理部、
[3]がん研究会がん研究所病理部
阿部　朋末[1]、森園　英智[1]、照屋　なつき[1]、片岡　明美[1]、北川　大[1]、
中島　絵里[1]、荻谷　朗子[1]、坂井　威彦[1]、宮城　由美[1]、堀井　理絵[2,3]、
秋山　太[2,3]、岩瀬　拓士[1]、大野　真司[1]

【背景】腋窩に悪性腫瘍を認め乳房内に病変を認めない場合は、潜在性乳癌や副乳癌などを鑑別する必要があるが、診断に難渋することが多い。【目的】腋窩悪性腫瘤の疾患の内訳とそれぞれの頻度を明らかにする。さらにその中で最終的に副乳癌と診断された症例の診断確定までの経緯と手術結果より、適切な診断治療の方法を検討する。【対象と方法】2002年1月から2015年10月までに当院で手術を行った原発性乳癌症例のうち、腋窩腫瘤を最初に自覚した87例を対象とした。副乳癌の病理診断は、病巣の周囲に乳管内癌巣や癌化していない乳腺組織を認め、固有乳腺との連続性がないこと、脂腺癌や汗腺癌などの類似病変を除外することとした。【結果】2002年1月から2015年10月までの原発性乳癌手術は12416例だった。検討症例87例中、副乳癌は7例、潜在性乳癌は20例、副乳癌と潜在性乳癌の鑑別困難例は2例、副乳癌とC′領域乳癌の鑑別困難例は2例、転移性リンパ節は56例だった。術前に副乳癌と診断されたのは4例で、2例は良性疾患が疑われたが本人希望で外科的生検、1例は細胞診で悪性であり外科的生検、1例は針生検で、それぞれ乳管内癌巣を認め副乳癌の診断に至った。摘出生検あるいは針生検で癌胞巣のみを認めた2例と、細胞診のみで悪性が証明された1例は術前には転移性リンパ節と副乳癌との鑑別が困難であった。腋窩悪性腫瘍に対して全例に乳房部分切除術が行われた。非浸潤癌を除き、浸潤癌5例中4例は郭清が行われ、1例はセンチネルリンパ節生検が行われ転移陰性であり、郭清は省略された。郭清された4例の術後病理結果は、2例はn=0、1例はn=1、1例はn=4、そして1例はn=16だった。【結論】当院における副乳癌の頻度は全乳癌の0.05%、腋窩悪性腫瘤の8%だった。乳腺内に病変を認めない腋窩悪性腫瘍を認めた際は副乳癌を鑑別に挙げるべきである。また副乳癌の診断は難渋することが多く、7例中4例が診断目的に摘出生検が行われた。現在は手術時にセンチネルリンパ節転移陰性が証明されれば腋窩郭清は省略されるが、摘出生検後にセンチネルリンパ節を同定することは難しい。検討症例中の浸潤癌3例は術後病理でn=0であり、センチネルリンパ節生検を選択できる症例を認めた。術前に原発乳癌とリンパ節転移の鑑別を行うためには、針生検で乳管内癌巣を認めることは重要な所見である。診断の段階からその後の外科治療を想定して検査を計画することが必要である。

DP-2-76-7

硬化性病変を背景に有する乳癌症例において乳房温存術は避けるべきか

[1]がん研究会がん研有明病院　乳腺センター　乳腺外科、
[2]がん研究会がん研有明病院　画像診断部、
[3]がん研究会がん研有明病院　病理部、[4]がん研究会がん研究所　病理部
照屋　なつき[1]、岩瀬　拓士[1]、片岡　明美[1]、北川　大[1]、中島　絵里[1]、
荻谷　朗子[1]、坂井　威彦[1]、森園　英智[1]、宮城　由美[1]、五味　直哉[2]、
堀井　理絵[3,4]、秋山　太[3,4]、大野　真司[1]

【背景】硬化性腺症内の乳癌や、放射状硬化性病変を伴う乳癌を経験することが増えている。これらの硬化性病変を背景に有する乳癌は両側乳癌症例で高頻度に認められること、マンモグラフィ（MMG）で構築の乱れを呈するが、病理組織学的には非浸潤癌や微小浸潤癌が多くみられることなどがわかってきた。また、多発癌の発生や、背景に乳腺症性変化を伴い正確な広がり診断が難しいと懸念されることから、乳房温存術の選択には慎重になる傾向がある。【目的】硬化性病変を背景に有する乳癌症例における乳房温存術の適応の妥当性について検討する。【対象】2006年1月～2011年12月の間に当院で手術が施行された原発性乳癌 6,038例 6,235乳房中、2006年以前に第1癌の手術が施行された異時両側第2癌 295例を除いた5,743例 5,940乳房を対象とした。【方法】1．病理報告書に基づき、硬化性病変を背景に有する乳癌症例を抽出した。2．乳房の術式、乳房温存術における断端状況、術式別の生存率を調べた。3．対象症例を2015年11月まで後方視的に追跡し、同時性・異時性に一側多発癌を発症した頻度を調べた。4．画像所見（MMG、乳房超音波検査、MRI）と病理学的な広がりを比較検討した。【結果】1．対象症例をA群：硬化性病変を背景に有する乳癌（174乳房 2.9%）とB群：対照群（5,766乳房 97.1%）にわけた。2．乳房温存術の割合はA群 54.6%（95乳房）、B群 60.6%（3,497乳房）で、断端から5mm以内に癌が認められた割合はA群 41.1%（39乳房）、B群 44.1%（1,543乳房）であり、いずれも有意差はみられなかった（p = 0.107、p = 0.551）。A群の術式別の全生存率は乳房温存術 97.7%（観察期間中央値 2043日）、乳房切除術 98.7%（観察期間中央値 2055日）で、有意差は認められなかった（P = 0.678）。3．一側多発癌の頻度に差はみられなかった（同時性：A群 6.3% vs B群 3.9%、異時性：A群 1.1% vs B群 1.5%）。4．A群の中でMRIが施行できた161乳房中、129乳房（80%）で病変の広がりは正しく予測されていた。一方で、画像で過大評価された症例が22乳房、過小評価された症例が10乳房あった。【まとめ】硬化性病変を背景に有する乳癌症例で、乳房温存術の割合や断端の状況、多発癌の頻度は対照群と同等で、術式で生存率に差はみられなかった。多発癌の有無や病変の広がりは術前画像で十分に評価できており、画像診断に基づく術式の選択が可能であると考えられた。

DP-2-77-1

当院で手術を行った局所進行乳癌の予後についての検討

兵庫県立　加古川医療センター　乳腺外科
小松　雅子、佐古田　洋子、藤本　由希枝、小林　貴代、石川　泰

【はじめに】　局所進行乳癌とは、皮膚変化を伴う３Ｂ期あるいは高度リンパ節転移を伴う３Ｃ期を指すことが多いが、T3N1を除く３Ａ期症例を含めることもある。一般的に再発時期が早く予後不良であるが、進行・再発乳癌に対する新たな治療薬が保険適応となり、局所進行乳癌の予後改善が見込まれる。ここでは局所進行乳癌を「T3N1を除く３期症例」と定義付け、最近の症例につき検討する。【対象および方法】　2003年１月から2014年12月の12年間に当科で行った原発性乳癌（0～4期）初回手術１763症例中、上記に該当する208症例を対象とした。術前治療によりdown-stagingが得られた症例は治療前の皮膚所見等を考慮し、病期を決定した。【結果】　208症例は全例女性、手術時年齢の中央値は57.9歳であった。　観察期間の中央値は55.3カ月、2015年11月末時点で５年または10年以上経過した症例はそれぞれ99例、28例であり、無再発生存145例、再発生存23例、乳癌死37例、他病死３例である。再発60症例について再発までの期間は23.0カ月、乳癌死37症例について再発確認から死亡までの期間は２４．７カ月であった（中央値）。　全208症例の５年（10年）無再発率、５年（10年）生存率は、それぞれ69.6%（60.1%）、８３．９％（69.4%）であった。３Ａ期94症例は無再発率79.4%（72.4%）、生存率９１．０％（７４．３％）、３Ｂ期32症例は無再発率58.4%（０%）、生存率78.3%（72.3%）、３Ｃ期 82例は無再発率58.0%（４８．６%）、生存率７７．１％（60.0%）であった。Ｔ４症例50例（３Ｂ期32例、３Ｃ期18例）の５年無再発率は57.8%、５年生存率74.0%であった。　【考察とまとめ】３期全体では10年間で約６割の患者が再発していた。特に３Ｃ期は10年間に約半数が再発しており、乳癌死を免れる可能性が約５割ということになる。再発患者については再発までが２年、その後の余命が２年という厳しい結果であった。一方、３Ｃ期で10年以上経過した15例については11例（73.3%）が無再発であった。　Ｔ４症例の生存率の低さは３Ｃ期と同等であった。今回は、局所切除に至らないＴ４症例を検討できなかったが、切除不能乳癌の予後はさらに不良であり、今後検討を加える予定である。

DP-2-77-2

T4b局所進行乳癌に対する当センターでの治療経験：分子標的薬の積極的活用とその有効性についての検討

獨協医科大学越谷病院　乳腺センター
辻　英一、林原　紀明、大矢　真理子、石綱　一央、二宮　淳、小川　利久

皮膚変化を伴なうT4b局所進行乳癌は、原発巣の大きさに加えて、露出した腫瘍組織に出血や感染を伴なっている症例も多く、対応に難渋することがしばしばある。遠隔転移の有無にかかわらず、患者の苦痛やQOL低下の主因となっているのは原発巣そのものであるが、外科的切除は困難である。先ず化学療法が選択されるが、副作用の骨髄抑制が強いレジメンでは、感染の重篤化が懸念される。一方、抗HER2治療薬や抗VEGF阻害剤等の分子標的薬は、軽微な副作用と高い治療効果が報告されている。今回我々は、当センターで最近経験されたT4b乳癌症例について、その治療方針と分子標的薬の有効性について検討した。【対象症例】平成26年１月から平成27年12月までの間に当センター初診となった、T4b乳癌の10例。全例女性で平均年齢65.8歳、ホルモンレセプター陽性５例、HER2陽性３例、triple negative ４例であった。うち３例に、遠隔転移（骨２例、肺１例）が認められた。【方法】原発巣の切除または針生検によって充分量の腫瘍を採取し、HER2 FISH 含めたバイオマーカーまで検索した。露出部の感染が著しい症例には、メトロニダゾール含有軟膏を連日塗布とした。手術先行で治療した症例はなく、全例に化学療法を施行した。HER2陽性例には抗HER2治療薬を、triple negative のうち３症例には抗VEGF阻害剤を併用した。また、骨転移例には抗RANKL抗体を併用した。治療効果判定はRECISTに準じた。【結果】先行した化学療法レジメンは、EC→T：３例、DTX単独：１例、EC→DTX+HER：１例、DTX+HER+PER：２例、PTX+BV：３例であった。化学療法の平均投与期間は10.2ヶ月、抗腫瘍効果は CR:1, PR:6, SD:2, PD:1 であった。CR 及び PR 症例のうち、５例では分子標的薬が併用されていた。現時点では、化学療法後の４例で原発巣切除を施行することができ、うち１例では、病理学的完全奏功（pCR）が得られた。【結論】T4b局所進行乳癌に対しては、まず乳癌のバイオマーカーを確認し、感染局所の清潔を保ちながら、サブタイプに合わせた化学療法を開始する。その際、分子標的薬を併用すると高い治療効果が得られ、QOL低下の主因である原発巣を切除できる可能性が高まるものと考えられた。

DP-2-77-3

進行乳がん症例の検討

[1]横浜市立みなと赤十字病院　乳腺外科、
[2]横浜市立みなと赤十字病院　病理診断部
清水　大輔[1]、河手　敬彦[1]、島　秀栄[1]、前橋　学[1]、熊谷　二郎[2]

【目的】進行乳がん症例の患者背景、がんの性質、治療方法につき検討する。対象）2012/4から2015/8まで当科にて治療した、初診時進行乳がん症例37例を対象とした。【方法】サブタイプ、潰瘍形成の有無を因子として、患者背景、転移部位、治療内容、局所コントロール、観察期間などにつき検討を行った。【結果】進行乳がん症例は、同期間の乳がん症例566例中37例6.5%で、年齢は平均59.4歳であった。サブタイプはLuminal A(A)17例、Luminal B(B) 10例、Luminal HER2(LH) 3例、HER2(H) 6例、TNBC(TN) 1例、局所所見は、潰瘍形成17例、皮膚浸潤11例、皮膚変化なし9例であった。サブタイプ別では、潰瘍形成がA7/17, B3/10,LH0/3, H6/6 ,TN1/1とHの全例で潰瘍形成を認めた。転移部位では、骨転移がA10/17, B3/10, LH1/3, H0/6, TN0/1、胸膜播種がA3/17, B4/10, LH0/3, H3/6, TN0/1であり、Aで骨転移がHで胸膜播種が多い傾向があった。局所コントロール不良例は、A1/17,B3/10, LH0/3,H1/6,TN1/1とBで多く、平均観察期間はA1147、B406、LH371、H350、TN630日とAで長い傾向を認めた。局所の状態では、潰瘍形成、皮膚浸潤、皮膚変化なしでの転移部位は、肺転移4/17、5/11、0/9、胸膜播種皮膚転移5/17, 3/11,2/9、肝転移1/17、1/11、5/9と、潰瘍形成、皮膚浸潤を認める症例で胸膜播種や肺転移が多く、肝転移が少ない傾向を認めた。局所コンロトール不良例は、潰瘍形成4/17、皮膚浸潤2/11、皮膚変化なし0/9であり、コンロトール不良６例中５例は、精神疾患、高齢で化学療法困難症例であった。【結語】HER2は潰瘍形成と胸膜播種と関係、LuminalAは、局所コントロールが良好で、観察期間も長かった。潰瘍形成、皮膚浸潤の有無は、胸膜播種と局所コントロール不良と関係、皮膚変化なしでは、局所コントロールが問題となることはなかった。潰瘍形成がないLuminal Aの症例では、局所コントロール目的での手術は不要と考えた。なんらかの理由で化学療法ができない潰瘍形成症例は、手術を考慮する必要がある。

DP-2-77-4

経カテーテル的動脈塞栓術（TAE）を施行し止血した局所進行乳癌の２例

[1]独立行政法人国立病院機構相模原病院　外科、
[2]独立行政法人国立病院機構相模原病院　呼吸器外科、
[3]独立行政法人国立病院機構相模原病院　放射線科、
[4]北里大学病院　乳腺・内分泌外科

飯塚　美香[1]、井上　準人[2]、中込　圭子[1]、二渡　信江[1]、平川　耕大[3]、瀧川　政和[3]、菊池　真理子[4]、仙石　紀彦[4]、谷野　裕一[4]、渡邉　昌彦[4]

局所進行乳癌の治療は、全身化学療法、放射線療法が中心である。しかし、腫瘍からの出血が制御困難な場合、緊急を要する。今回我々は、腫瘍からの大量出血に対し経カテーテル的動脈塞栓術（transcatheter arterial embolization:TAE）が有効であった２症例を経験したので報告する。症例１　65歳　女性　右乳癌T4cN1M0 Stage3Bの診断。初診時より腫瘍からの出血認めていたが、少量であったため圧迫とモーズ軟膏処置にて止血されていた。全身化学療法を施行し、腫瘍の縮小認めていたが、繰り返す心不全を合併し化学療法を断念した。腫瘍は増大し、頻回の大量出血のため輸血を繰り返していたが、止血困難に陥り、TAE施行となった。右内胸動脈と右外側胸動脈を塞栓し止血を行った。10か月後、再び止血困難な出血認められたため、再度TAEにて止血を行った。最終的には肝転移、肺転移が出現し永眠となった。症例２　32歳　女性　２年前に他院にて右乳癌の診断（T2N1M0 Stage2B）を受けるも治療を拒否し放置していた。腫瘍からの出血と滲出液の管理困難となり当院受診となった。当院受診時はT4cN2M1 Stage4であった。出血は少量であったが、大量の滲出液を認めていたため、滲出液のコントロール目的にネグミンシュガー軟膏、カデックス軟膏にて処置を行った。全身化学療法の治療方針としていたが、施行前に大量出血を来し、圧迫やモーズ軟膏処置を試みるも止血困難なためTAEを施行した。右内胸動脈と右外側胸動脈を塞栓し止血が得られた。若年で既往症はなかったが、初診時よりすでに全身状態不良で（PS3）、TAE施行翌日に全身状態悪化のため永眠となった。腫瘍からの大量出血というoncogenic emergencyに対して、全身化学療法や放射線療法ではその緊急性に対処することができない。乳腺組織の60%が内胸動脈の支配領域であり、30%が腋窩動脈の支配領域であることを考えると、出血の原因となっている腫瘍支配動脈（内胸動脈、外側胸動脈）を直接塞栓できるTAEは有効な治療法であると考えられる。

DP-2-77-5

リンパ節転移10個以上（over 10）症例の臨床病理像に関する検討

[1]東京慈恵会医科大学附属柏病院　外科、
[2]東京慈恵会医科大学附属柏病院　病理部、
[3]東京慈恵会医科大学乳腺内分泌外科

福島　尚子[1]、木下　智樹[1]、石垣　貴之[1]、三宅　亮[1]、平野　明夫[1]、秋葉　直志[1]、鈴木　正章[2]、内田　賢[3]、武山　浩[3]

戦後70年の時を経て，日本人の生活習慣は大きく変貌し，それに呼応するかのように，日本人女性乳癌も増加の一途をたどっている．1996年に臓器別の罹患率が胃癌を抜いてトップになって以降も，その傾向は変わることなく，近年ではlife time riskは12:1と推定されている．また,予後因子として,様々なbiomarkerが開発されている中で，リンパ節転移の有無とその個数は，独立した予後因子として広く認識されており，転移個数４個以上の場合，術後の薬物療法とともに所属リンパ節への照射が推奨されている．今回，われわれは，一般に予後不良と考えられているリンパ節転移10個以上（over 10）症例の臨床病理像について検討を行い,若干の知見を得たので報告する．【対象・方法】2003年４月から2015年３月までの12年間に，当科で手術を受けた，初治療女性乳癌の中で，病理組織学的に10個以上の転移が確認された症例を対象とした．個々の免疫染色を含む病理像，予後について検討を行い，累積生存率の算定にはKaplan-Meir法を，統計学的検索にはt-検定，カイ二乗検定を用い，危険率5%以下を有意と判定した．【結果】該当症例は28例，これは同期間の手術件数の約2.5%に相当する．平均年齢は60.0歳，平均リンパ節転移個数/平均郭清リンパ節個数は15.4個/27.0個，　平均観察期間は48.3ヶ月（7-119），累積無再発生存（健存）率は１年：74%，３年：56.1%，５年:56.1%，７年:56.1%，累積生存率は１年:92.5%，３年:84.0%，５年:65.4%，７年：54.8%であった．術後１年で無再発の状態で事故死した１例を除いた16例（健存群）と死亡を含む再発症例11例（再発群）の比較を行った．平均年齢は，健存群59.3歳vs再発群60.8歳（NS），組織型は，a1：１例vs0例，a2：０例vs1例，a3：８例vs5例，b3：４例vs1例，b11：３例vs4例，平均リンパ節転移個数はそれぞれ18.5個vs20.4個（NS），ER陽性は13例vs2例（p=0.001），PgR陽性は11例vs1例（p=0.002），HER2陽性は３例vs6例（p=0.05），triple negative（TN）症例は０例vs5例（p=0.003），平均健存期間は59.1ヶ月（10-119）vs13.6ヶ月（0-30）（p=0.0002），死亡例における再発確認後の平均生存期間は23.4ヶ月であった.【まとめ】再発群は2.5年以内に再発を来たすことが多く，TN乳癌の占める割合が有意に高い．一方，ホルモンレセプター陽性で３年以上無再発で経過する場合には，長期健存が期待できる可能性が示唆された.

DP-2-77-6

当院における乳癌脳転移症例の検討

岐阜市民病院　乳腺外科

中田　琢巳、細野　芳樹

【目的】乳癌脳転移患者は一般に予後不良であり脳転移後の生存期間は約６ヶ月前後とされる．治療としては放射線照射や手術療法が行われ，薬物治療はそれほど有効ではないとされる．今回，われわれは当院での乳癌脳転移症例において，臨床的特徴や治療内容について検討した．【対象】平成21年から平成26年に当科において治療を行った乳癌脳転移症例22例を対象とした．【結果】対象症例の脳転移時の年齢は29～79歳，平均61.3歳であった．転移個数は単発が５例，２～４個が６例，５個以上の多発例が11例と多発転移症例が多かった．治療開始から脳転移判明までの期間は３～３２３ヶ月で平均50ヶ月であった．乳癌組織型は乳頭腺管癌６例，充実腺管癌４例，硬癌７例，その他５例とほぼ乳癌症例の比率に応じた割合であったが，サブタイプはLuminal-HER2が９例と最多でLuminal type ７例，Triple Negative ４例，HER2 type ２例とやや疾患割合に対してHER2陽性症例に脳転移が多く見られた．脳転移が初発転移部位であった症例は７例で比較的早期に死亡する例が多かった．脳転移に対しての治療としては全脳照射が行われたもの13例，定位脳照射が施行されたもの８例，外科的切除が施行されたもの２例であった（重複含む）．脳転移出現時からの生存期間はばらつきが大きく、１～７０ヶ月で平均11ヶ月であった．【結語】乳癌脳転移症例は一般に予後不良とされるが，中には長期生存する症例も存在する．治療時の全身状態や他の転移部位のコントロールがよいなどのバイアスが影響している可能性もあるが，定位照射を行った症例や外科的切除が施行された症例では比較的長期の生存した症例が多かった．全体に占める割合に対してHER2陽性症例に脳転移が多くみられたが，転移判明後の生存期間についてはsubtypeによる違いは認められず，他の転移部位のコントロール状況や患者個々の状態に応じた治療計画を策定することが肝要と考えられた.

DP-2-77-7

当院での乳癌晩期再発症例の検討

[1]公益財団法人　日本生命済生会付属日生病院　乳腺外科、
[2]公益財団法人　日本生命済生会付属日生病院　看護部

西田　幸弘[1]、中内　千暁[1]、重里　昌子[1]、畠山　明子[2]、水越　梓[2]、大畠　千春[2]

【はじめに】乳癌術後再発の約90%は術後５年以内に認められるが10年以上で0.5%、20年以上で0.1%認められるという。【対象・方法】当院での術後５年以上に再発した16例に対しリンパ節転移(N)、病理組織、治療成績について検討した。【結果】女性13例、男性１例。再発時年齢の中央値63歳(38～89歳)。再発までの期間の中央値8.5年(6～24年)で内訳は5～10年(8例)、10～20年(7例)、20年以上(1例)。手術時腫瘍径(T)の中央値は2.3cm(7～1cm)。腋窩リンパ節転移(N)はN0(5例)、N1(10例)、N2(1例)で、転移のある11例の転移個数の中央値は２個(1～23個)。病理組織は硬癌７例、充実腺管癌５例、乳頭腺管癌４例で特殊型、非浸潤癌はなかった。Lum-type(12例)、Lum-HER2(2例)、HER2(1例)、TN(1例)とER陽性は14例と多かった。再発部位(重複あり)骨10例、肺４例、肝３例、脳２例、リンパ節転移９例、残存乳房２例、局所１例、副腎１例。治療は残存乳腺再発には乳腺全摘、脳転移にはγナイフを含めた放射線照射、その他の転移には遺伝子タイプ別にホルモン療法、化学療法、トラズスツマブの治療をした。再発後生存期間の中央値は43か月(118か月～3か月)。再発後５年生存率は42.9%であった。【考察】晩期再発症例は文献・学会での報告の如くER陽性例が多く、ホルモン療法を中心とした治療で良好なQOLを得られると思われる。また、一般的に術後リンパ節転移の個数の多い症例や複数臓器再発は予後が悪いといわれているが、本症例にはその様な症例も含まれており、再発までの期間の長い症例は治療によりさらに生存期間の延長が期待できる可能性がある。以上若干の文献的考察を含め報告する。

一般セッション
抄　録

ポスター掲示

GP-1-01-01

乳癌におけるWild-type p53 inducible phosphatase 1 (Wip1)発現の生物学的意義についての検討

[1]九州大学大学院　消化器・総合外科、
[2]九州大学大学院　九州連携臨床腫瘍学講座、
[3]独立行政法人国立病院機構　九州がんセンター　乳腺科
井上　有香[1]、山下　奈真[1,2]、徳永　えり子[3]、田中　仁寛[1]、上尾　裕紀[1]、前原　喜彦[1]

【背景】Wild-type p53 inducible phosphatase 1 (Wip1)はDNA損傷ストレスにより活性化されたp53により誘導されるセリン・スレオニン脱リン酸化酵素である。DNA損傷ストレスにより誘導されるp53やATMなどの重要な因子によるリン酸化を除去し、細胞周期停止から復帰を促し、アポトーシスを抑制する因子である。そのため、Wip1は癌遺伝子と考えられており、乳癌においても高発現している症例においては予後不良であることが報告されている。また、乳癌においてWip1が治療標的となりうる報告も近年散見される。【目的】乳癌におけるWip1発現について解析し、その臨床的・生物学的意義について明らかにする。【対象】乳癌細胞株および当科に2000年～2009年に手術を施行されたStage I～III症例から採取された乳癌組織を用いて解析を行った。【方法】定量的RT-PCR(qRT-PCR)によりWip1 mRNA発現(n=140)を、免疫組織化学染色によりWip1蛋白発現(n=192)を評価し、予後、臨床病理学的因子との関連を解析した。また、Wip1遺伝子コピー数を定量的genomic PCR、SNP-CGHアレイにて解析した。Wip1発現細胞株(MCF7)とWip1 inhibitor (GSK2830371)を用いて、増殖抑制効果を観察した。【結果】乳癌細胞株ではluminalタイプの細胞株であるMCF7にてWip1 mRNA高発現を認めた。乳癌症例においてWip1 mRNA発現を4群(very high, high, low, very low)に分類して比較検討した。Wip1 mRNA発現が高発現であるほど、エストロゲンレセプター(ER)発現が高かった(P=0.03)。4群で予後に差はみられなかった。Wip1蛋白発現を評価し、192例中21例(10.9%)で高発現を認めた。Wip1蛋白発現の有無で予後に差はみられなかった。また、ER、プロゲステロンレセプター(PgR)などその他の臨床病理学的因子との関連は認められなかった。Genomic PCRでは、免疫組織化学染色のWip1蛋白高発現群でWip1遺伝子増幅が見られた(P=0.0035)。さらに、Wip1蛋白高発現群の8症例に対してSNP-CGHアレイを行うと6症例でWip1の遺伝子座(17q23)における遺伝子増幅が認められ、Wip1蛋白低発現群の4症例では遺伝子増幅は見られなかった。MCF7とWip1 inhibitorを用いた実験では、Wip1 inhibitor投与によって、MCF7の増殖抑制効果が確認された。【結論】乳癌におけるWip1発現はWip1遺伝子の増幅により調節されており、今後、Wip1発現乳癌に対してWip1が治療標的となりうる可能性があると考えられた。

GP-1-01-02

乳癌におけるInositol polyphosphate 5-phosphatase PIPP発現の臨床的意義とPIK3CA遺伝子変異との関連

名古屋市立大学病院　乳腺内分泌外科
近藤　直人、西本　真弓、波戸　ゆかり、遠藤　友美、吉本　信保、遠山　竜也

【背景】Inositol polyphosphate 5-phosphatase PIPP (INPP5J) はPTENと同様にPI3K-AKT経路の抑制因子の一つとして注目されている。その発現低下はPI3K-AKT経路の活性化により腫瘍増殖を促進するものの、転移は抑制することがマウスモデルで報告されているが、乳癌症例におけるその発現の意義は明らかではない。【目的】INPP5Jの乳癌症例における臨床的意義およびPIK3CA遺伝子変異との関連を明らかにする。【方法】当院にて手術・治療を施行した乳癌患者478症例の腫瘍組織中INPP5J mRNA発現を定量的PCRを用いて測定し臨床病理学的因子および予後との関連を検討した。【結果】INPP5J低発現群は144症例 (30.1%)、高/中発現群は334症例 (69.9%) であった。臨床病理学的因子との関連においては、腫瘍径、核異形度、ER発現、PR発現で有意差を認めた。いずれの因子も小腫瘍径、低悪性度、ER/PR陽性群で、INPP5J高/中発現群が高率であった。多変量解析では腫瘍径 (＜2cm vs ≧2cm)、リンパ節転移 (あり vs なし) のみに有意差を認めた。OS、DFSに関してはINPP5J高/中発現群で優位に良好であった (OS：p=0.02、DFS：p=0.03) が、ER発現で層別化すると、ER陽性群/陰性群においても有意差は見られなかった。PIK3CA遺伝子変異の有無で分けると、INPP5J低発現/PIK3CA野生型群のみが予後不良 (OS:p=0.015、PFS:p=0.06) であった。【結語】INPP5Jの発現低下は腫瘍径の増大、リンパ節転移などと関連しており、予後不良因子となる。さらに、PIK3CA野生型乳癌において、INPP5J発現低下はPI3K-AKT経路の恒常的な活性化が引き起こされていると考えられ、現在開発中のPI3K阻害剤などの新規薬剤が有効となる可能性がある。

GP-1-01-03

乳癌におけるPIK3CA遺伝子の発現についての検討

東京女子医科大学　第二外科
玉木　雅子、神尾　孝子、神尾　英則、志鎌　杏子、塚田　弘子、野上　真子、野口　英一郎、青山　圭、大地　哲也、岡本　高宏

【目的】乳癌は多彩な遺伝子異常を背景にもち異なった生物学的特性を有している。PIK3CA遺伝子変異は乳癌患者において変異が最も多く認められると言われており、またその体細胞変異は細胞の生存やアポトーシス誘導を阻害するPI3K-Aktの活性化に関与すると言われているため、今回PIK3CA遺伝子を測定対象とし解析した。【方法】2004年7月から2007年11月までに当院で経験した女性の原発乳癌手術症例525例を対象としPIK3CA遺伝子のうち変異が多いとされているexon9, exon20の2遺伝子を検索した。また腫瘍組織で変異が認められた症例では正常組織でも同じ変異が認められるかを検討した。【結果】525症例中解析可能であった検体はexon9で98例、exon20は407例であった。exon9に変異が認められたのは8例であり最も頻度の高かった変異はD538Nで6例あった。exon20に変異が認められた症例は29例でH1047Rの変異が24例で最も多かった。exon9、exon20ともluminalタイプが大部分を占めていた。またexon20に対しては変異があった症例のうち2症例で正常組織にも同じ変異が認められた。【結語】PIK3CA遺伝子変異はサブタイプ間で差が見られた。さらにPIK3CA遺伝子変異の有無と予後との関連性を含め、その特徴を文献的考察を加え報告とする。

GP-1-01-04

トリプルネガティブ乳癌におけるBRCAnessと薬剤感受性に関する基礎的研究

東京医科大学病院　乳腺科学分野
寺岡　冴子、海瀬　博史、山田　公人、小松　誠一郎、木村　芙英、細永　真理、河合　佑子、上田　亜衣、岡崎　美季、六車　雅子、石川　孝

【背景】BRCAnessは、BRCA１遺伝子変異、Promotor領域のメチル化などによって生じる遺伝子修復機能不全状態であり、トリプルネガティブ乳癌 (TNBC) 50 - 70%に認め、我々が行ったランダム化比較試験 (KBOG0011) を含むいくつかの臨床研究でタキサン系薬剤の抵抗性との関連が示唆されている。【目的】TNBCの細胞株におけるBRCAnessの状態を観察し、タキサンを含む各種抗癌剤に対する感受性を調べて、臨床的にTNBCのサブタイプ化するための有用性について検討する。【方法】亜型の異なるTNBC細胞株7株のBRCAnessをMLPA法で測定した。BRCA-like-scoreが0.5以上をBRCAness、それ以下をnon-BRCAnessと定義した。7株のドセタキセルに対する感受性を観察し、IC50%(50%阻止濃度)を算出した。【結果】細胞株7株中、BRCAnessは4株(57%)で、BRCA-like-scoreの内訳はHCC38:0.759、HCC1806：0.778、HCC1937：0.943、MDA-MB-436：0.976であった。Non-BRCAnessは3株(42%)で、scoreの内訳は、BT20：0.239、MDA-MB-453：0.002、MDA-MB-231：0.217であった。BRCA1遺伝子変異を有するHCC1937と MDA-MB-436は、いずれもscoreが0.9と高かった。算出したIC50%は、BRCAnessの4株の平均値が66μMで、non-BRCAnessの平均値は、23.5μMであり、BRCAnessの細胞株はタキサンに対する感受性が低い結果であった。【結語】TNBC細胞株のBRCAnessを調べ、タキサン系薬剤の感受性を評価した。細胞株のBRCAnessの割合は、KBOG1101の臨床検体での割合 (60.1%) と同等であった。現在、アンスラサイクリン系薬剤や白金製剤の感受性を観察中であり、さらに細胞株の種類を増やして検討し、BRCAnessの薬剤感受性に関する意義を検証する予定である。

GP-1-01-05

乳癌におけるDerlin 3の発現と病理学的因子・予後の検討

[1]名古屋大学医学部附属病院　乳腺・内分泌外科、
[2]名古屋大学大学院医学系研究科　消化器外科学

柴田　雅央[1]、神田　光郎[2]、稲石　貴弘[1]、安立　弥生[1]、大西　英二[1]、
高野　悠子[1]、武内　大[1]、中西　賢一[1]、野田　純代[1]、角田　伸行[1]、
林　裕倫[1]、菊森　豊根[1]

【背景・目的】乳癌は、本邦において女性の悪性腫瘍罹患数の第1位であり、若年・中年期での発症が多く、社会的な関心も高い。転移・再発を来した乳癌は、使用できる薬剤が多数あるものの根治は難しく、その治療成績はいまだ満足のいくものではない。そのため、鋭敏な予後予測バイオマーカーおよび治療標的となりうる新規乳癌関連分子の同定が望まれている。Derlin 3 (DERL3)は、22q11.23に位置し、8個のエクソンからなる遺伝子である。DERL3蛋白は主として小胞体内に存在し、その恒常性維持に関与している。DERL3の悪性腫瘍における役割についての報告は少なく、乳癌についての報告はこれまで皆無である。今回、乳癌における組織中DERL3発現の臨床的意義について検証した。
【方法】当教室で2002年から2007年に手術を施行し、5年以上の長期術後経過が調査可能であった乳癌117例を対象とした。癌部および非癌部組織を対象として、定量的PCR法でDERL3 mRNA発現について調べ、臨床病理学的因子および予後との相関性を検討した。
【結果】癌部でのDERL3発現量は、病理学的浸潤径が増すごとに高くなる傾向を認め、リンパ節転移陽性例では陰性例に比べて有意に高値であった(p=0.007)。病期別では、stage3-4乳癌ではstage0-2乳癌と比較して有意にDERL3発現量が高かった(p=0.040)。
117例を、癌部DERL3発現量の中央値で“DERL3高発現群”と“DERL3低発現群”の2群に分けて行った解析では、低発現群で有意に組織学的波及度f/gが多く、高発現群でリンパ節転移、リンパ管侵襲、血管侵襲、PgR陰性例が有意に多かった。全生存期間、無再発生存期間ともにDERL3高発現群で短縮する傾向を示すとともに、癌部DERL3の4分位解析における第1分位群は、その他の症例より有意に予後不良であった(p=0.0316)。
【考察】癌部DERL3発現量は乳癌の浸潤径およびリンパ節転移と相関し、DERL3高発現乳癌は予後不良となる傾向がみられた。乳癌ではこれまで探索されていないDERL3の役割に関する検討をさらに進めることで、有望な予後予測バイオマーカーに加え、新たな治療標的分子となる可能性が示唆された。

GP-1-01-06

乳癌症例における小胞輸送に関与する低分子量Gタンパク質Rab5 発現の検討

[1]九州大学病院　消火器・総合外科、[2]九州がんセンター、
[3]九州大学病院別府病院

上尾　裕紀[1]、井上　有香[1]、田中　仁寛[1]、山下　奈真[1]、徳永　えり子[2]、
三森　功士[3]、前原　喜彦[1]

【背景】乳癌は女性の癌の中で罹患数が最も多いが、5年生存率は80%以上と長期予後が期待できる。しかし、乳癌において腫瘍径が小さく、リンパ節転移陰性にも関わらず、再発を起こす症例や予後不良症例が存在する理由として、原発巣から血中へ癌細胞が侵入し、現在の医療技術レベルでは検出不可能な潜在性癌細胞として体内に存在し、原発巣切除後も残存し転移を完遂する能力を有していることが示唆されている。　初期エンドサイトーシス関連する小胞輸送に関与する低分子量Gタンパク質Rab5は、活性化Rasの相互作用ドメインであるRAドメインもつRas標的因子であり、乳癌細胞株において遊走能や浸潤能を高めることが報告された。我々は上皮間葉系移行関連遺伝子であるPLS3が乳癌症例において独立した予後予測因子となることを報告したが、Rab5はPLS3と共発現することが報告された。乳癌症例におけるRab5発現を検討した報告はなく、Rab5発現と臨床病理学的因子と相関を検討した。
【対象・方法】乳癌原発巣92例を対象に、原発巣でのRAB5 mRNA発現をRT-PCR法で測定した。RAB5 mRNA発現を高発現、低発現の2群に分け、病理学的因子、予後について解析を行った。【結果】RAB5 mRNA高発現群(n=48)、低発現群(n=44)の両群において臨床病理学背景因子に有意差は認めなかった。RAB5 mRNA発現高発現群は、RAB5 mRNA発現低発現群は全生存率に有意差は認めなかったが、無病生存期間が有意に延長していた(p=0.0286)。
【結語】小胞輸送に関与する低分子量Gタンパク質Rab5は、乳癌における予後不良因子である可能性が示唆された。

GP-1-01-07

ER陽性HER2陰性乳癌におけるアンドロゲン受容体、ビタミンD受容体発現の意義

[1]北海道大学病院　乳腺外科、[2]北海道大学病院　コンパニオン診断研究部門、
[3]北海道大学病院　病理診断科

石田　直子[1]、細田　充主[1]、馬場　基[1]、市之川　一臣[1]、郭　家志[1]、
萩尾　加奈子[1]、畑中　豊[2,3]、岡田　宏美[3]、松野　吉宏[2,3]、山下　啓子[1]

【背景】ER、アンドロゲン受容体(Androgen receptor ; AR)、ビタミンD受容体(Vitamin D receptor ; VDR)は核内受容体である。乳癌組織におけるER、AR、VDRの発現数が多いほど予後良好という報告がある。　一方、PIK3CA遺伝子変異はER陽性HER2陰性乳癌で頻度の高い体細胞変異であり、変異のある症例はない症例と比較し予後良好と報告されている。AR、VDRの発現およびPIK3CA遺伝子変異状況がER陽性HER2陰性乳癌の生物学的特性、臨床病理学的因子および予後に影響するかについて閉経状況別に検討した。【方法】2008年-2011年に手術を行ったStage I-III、ER陽性HER2陰性、浸潤性乳管癌214例(閉経前 62例、閉経後152例)を対象とした。閉経後症例は60歳未満52例と60歳以上100例に分けて検討した。術前薬物療法施行例、同時両側乳癌は除外した。乳癌組織におけるER、PgR、Ki67、AR、VDR蛋白発現を免疫組織化学法で陽性細胞率を評価した。PIK3CA遺伝子変異は、手術検体ホルマリン固定・パラフィン包埋乳癌組織からDNAを抽出し、アレル特異的Real-time PCR法でhotspot変異を含むexon1、4、7、9、20における17種類についての検討を行った。【結果】AR の陽性細胞率平均値(%)は閉経前21.9(±25.0)、閉経後60歳未満41.3(±31.8)、60歳以上37.1(±31.6)であり閉経後2群はいずれも閉経前と比較し有意に高値であった(P = 0.0004*, 0.0016*)。VDRは閉経前15.3(±17.7)、閉経後60歳未満21.5(±17.6)、60歳以上14.4 (±12.7)であり閉経後60歳未満症例は、60歳以上と比較し有意に高値であった(P = 0.013*)。AR、VDRとも他のバイオマーカーとの相関は認められなかった。PIK3CA遺伝子変異ありは閉経前28(45.2%)例、閉経後66 (43.4%)例であった。60歳以上の症例群においてPIK3CA遺伝子変異陽性例は有意にDisease-free survivalが長かった(P =0.019*)が、他の年齢群においては予後の差は認められなかった。ARは陽性細胞率35%、VDRは10%をカットオフとし、AR+VDR-/ AR+VDR-/ AR+VDR-/AR+VDR+群に分類した。60歳以上のAR+VDR+群において72.4%(21/29) PIK3CA遺伝子変異陽性であり、他群に比して有意に高い割合であった (P = 0.0016*)。60歳以上AR+ VDR+群かつKi67 14%以下症例においては92.3% (12/13)がPIK3CA遺伝子変異陽性であった(P =0.0017*)。【考察】閉経後60歳以上の症例では、AR、VDRの発現およびPIK3CA遺伝子変異が生物学的特徴や予後に影響すると考えられた。

GP-1-01-08

Fuluvestrant耐性乳癌における耐性機序と分子標的薬の効果

[1]東北大学大学院　医学系研究科　分子機能解析学分野、
[2]東北大学大学院　医学系研究科　腫瘍外科学分野、
[3]信州大学大学院　医学系研究科　外科学分野、
[4]埼玉県立がんセンター　臨床腫瘍研究所

坪井　洸樹[1]、長友　隆将[1]、金子　陽介[1]、木村　万里子[1]、郷野　辰幸[1]、
藤井　里圭[1,2]、花村　徹[1,3]、山口　ゆり[4]、丹羽　俊文[1]、林　慎一[1]

Fulvestrantは閉経後再発乳癌におけるアロマターゼ阻害剤 (AI)耐性後の治療薬としてのみならず、近年、新たな閉経後再発乳癌の第1選択薬としても期待されている。それ故にfulvestrant耐性の問題は重要と考えるが、その機序は不明であり、また耐性後の治療についても明確な指針はなく、臨床上大きな課題となっている。これまで当研究室では、各種ホルモン療法に関する研究を行っており、今回fulvestrant耐性メカニズムの解明と耐性後の治療方法の基礎的検討のため、エストロゲン受容体 (ER)陽性乳癌細胞株(MCF-7、T-47D)よりfulvestrant耐性モデル乳癌細胞株 (MFR、TFR)を樹立し、耐性前後や耐性株間での比較検討を行った。その結果、これらの耐性株はERのタンパク質・mRNAともに発現がほぼ消失しており、同時にエストロゲンやtamoxifenといった抗エストロゲン剤への感受性を喪失したことから、ERの消失が耐性獲得の一因として疑われた。ER発現はホルモン療法適応の指標であり、次治療の選択にも重要である。そこでまず、これら耐性株のERの発現の可逆性について検討した。Fulvestrantを除いた培地で長期間培養を続けたところ、MFRにおいてはERの発現回復は認めなかったが、TFRにおいて発現の回復を認めた。さらにエストロゲン・抗エストロゲン剤への感受性を検討したところ、TFRでは親株と同等の感受性を持つことがわかった。MFRは*in vitro*でERの発現回復が認められなかったため、さらに*in vivo*で検討したところ、ERの発現回復が認められた。ER遺伝子の解析からそのエピゲノム制御機構に差があることが示唆されたが、同時にこれら耐性株はER発現に可逆性を持っていることが明らかになった。次に耐性獲得後の次治療を想定して、各種分子標的薬の効果を検討した。その結果MFRにおいてはdasatinibやlapatinibが特に有効であることが判明し、耐性獲得後にはSrcやHERファミリーといった因子が細胞増殖に寄与していることが示唆された。これらの結果から、fulvestrant耐性後の治療にはホルモン療法の継続的な使用と特定の分子標的薬との併用が有用である可能性が示された。

GP-1-01-09

ヘレグリンによるエストロゲン受容体、HERファミリーの発現と癌幹細胞、シグナル伝達制御機構

[1]東北大学大学院　医学系研究科　分子機能解析学分野、
[2]埼玉県立がんセンター　臨床腫瘍研究所
福井　布美代[1,2]、内海　加奈美[1]、山口　ゆり[2]、林　慎一[1]

エストロゲン受容体（ER）とヒト上皮増殖因子受容体（HER: human epidermal growth factor receptor）ファミリーの発現は、逆相関していることが知られており、ホルモン療法耐性獲得に関係していると考えられている。HERファミリーには、HER2以外対応するリガンドが存在しているが、HERファミリーのリガンドによる乳癌細胞の増殖、 薬剤耐性、 癌幹細胞の制御機構は不明である。本研究では、ER陽性乳癌細胞株MCF7, T47Dに各種のHERファミリーのリガンドを添加し、ER、プロゲステロン受容体（PgR）、HERファミリー発現、乳癌幹細胞への影響を解析した。 その結果、HER3, HER4リガンドであるheregulin(HRG)が、ER mRNA 、PgR mRNAの発現を低下させ、HER2 を含む全てのHERファミリー mRNAの発現を増加させることが判った。また、HRGは乳癌幹細胞のマーカーであるCD44陽性/CD24陰性細胞、side populationの細胞を増加させた。 次に、HRGの作用機序を解明するため、HRGを長期間添加してHRG依存性細胞株を樹立し、短期間の作用と長期間の作用を検討した。HRG依存性細胞株でもER mRNAの発現低下を認めたが、HERファミリー mRNAの上昇は見られなかったが、乳癌幹細胞の割合は増加していた。また、抗エストロゲン薬であるfulvestrantにより、ERからのシグナルをさらに遮断すると、HRGのシグナル伝達が促進されることが示された。 増殖シグナルの解析のため阻害剤試験を行ったところ、 短期作用ではmTOR阻害剤であるeverolimusによる増殖阻害効果は認められなかったが、HRG長期作用では認められた。ウエスタンブロッティングによる解析から、HRGは、短期作用ではPI3K/AKT/mTOR経路とMAPK経路の両方の経路を、長期作用ではPI3K/AKT/mTOR経路を活性化することが判明し、短期、長期作用で異なる経路を活性化することが確認された。ERのmRNA発現の低下、fulvestrantに対する抵抗性、乳癌幹細胞マーカーの増加は同様の傾向を示した。以上、HRGが、乳癌のER, HERファミリーの発現、治療抵抗性、癌幹細胞の制御に関与し、新規の診断、治療の指標となる可能性が示唆された。

GP-1-01-10

微小管阻害剤は細胞周期制御機構の破綻を標的としてTNBCに治療効果を発現する

[1]社会医療法人　美杉会　佐藤病院　乳腺外科、[2]馬替生物科学研究所
中嶋　啓雄[1]、馬替　純二[2]

[背景]トリプルネガティブ乳がんには有効な治療法が確立されておらず、新たな治療薬の開発が望まれている。微小管阻害剤はトリプルネガティブ乳がん治療において頻用されているが、我々は、ビンカアルカロイド系の微小管阻害剤ナベルビンが、トリプルネガティブ乳がん細胞にアポトーシスを誘導し、同時に8nのDNA量を示す細胞が集積することを報告した。このことからナベルビンはトリプルネガティブ乳がん細胞特異的にpolyploidyを誘導することにより治療効果を発現する可能性を示唆してきた。今回は、構造の異なる他の微小管阻害剤についてpolyploidyとアポトーシス誘導活性に対する相関を検討した結果を報告する。[材料・方法] ヒトトリプルネガティブ乳がん細胞のMX-1に薬剤を加えて培養し、細胞毒性をMTT法で、細胞周期の変化をフローサイトメトリーで、アポトーシスによるDNAの断片化をアガロース電気泳動で解析した。[結果]トリプルネガティブ乳がん細胞MX-1に対する活性を、コルヒシン、ノコダゾール、パクリタキセル、ナベルビン、の4種類の微小管阻害剤について比較した。これらの薬剤の最小増殖阻止濃度はいずれも100μM程度であったが、アポトーシス誘導活性はノコダゾール、パクリタキセルに強く現れた。これに対しpolyploidyの誘導はパクリタキセル、ナベルビンに顕著に現れた。[結論] polyploidyは、がん抑制遺伝子p53や、DNA損傷により応答して活性化するATMに依存して、細胞周期のG1-post-mitotic check point機構の破綻により生じることが知られている。微小管阻害剤によるトリプルネガティブ乳がん細胞のアポトーシスやpolyploidyの誘導には選択性が認められ、臨床的に高い乳がん治療効果を示すパクリタキセルとナベルビンにはpolyploidyが顕著に認められるが、コルヒシンやノコダゾールでは活性が弱いことがわかった。 また、 アポトーシス誘導活性とpolyploidy誘導活性とは必ずしも相関しないことも明らかになった。以上の結果より、トリプルネガティブ乳がん細胞ではG1-post mitotic check point機構が破綻しており、その破綻に起因して生じるpolyploidyの誘導活性が微小管阻害剤の抗腫瘍効果の治癒係数「＝抗がん作用効果」に反映している可能性が示唆された。

GP-1-01-11

AI剤に対するprimary resistance はなぜ起きるのか？ ―細胞周期関連遺伝子を中心にした検討―

[1]虎の門病院　乳腺・内分泌外科、[2]冲中記念成人病研究所、
[3]恵比寿門脇ブレストクリニック、[4]虎の門病院　病理部
三浦　大周[1,2]、小倉　拓也[1]、田村　宜子[1]、川端　英孝[1]、門脇　正美[3]、
木脇　圭一[4]、井下　尚子[4]、藤井　丈士[4]

背景：術前内分泌療法の結果約5-10%は臨床的PDとなりde novo耐性と考えられる．術前内分泌療法におけるKi67変化からは約20%は抵抗性を有すると考えられているが、その機序に関しては様々なモデルが提唱されている．目的：術前に短期間のAI剤投与を行い、Ki67をはじめ主に細胞周期関連遺伝子群の治療前後の変化を解析し、primary resistanceの原因と今後の展望を検討する．対象と方法：閉経後ER陽性HER2陰性症例に対しpilot studyとしてletrozole (Let)もしくはexemestane (Exe)の短期間の術前内分泌療法を計34例(L16, E18)に行い、QuantiGene Assayを用い主に細胞周期関連遺伝子群を中心とした60の遺伝子（mRNA）の変化を解析した．Ki67mRNAが低下したresponder群(R群)と増加したprimary resistance群(P群)を比較し、さらに両薬剤における比較も行った．結果：術前服用期間中央値はLet20日、Exe21日で臨床背景にも差はなかった． 両薬剤におけるP群はLet3例(19%)、Exe3例(17%)で薬剤間の差は無かった．P群をR群と比較すると、ER関連遺伝子群(ESR1, PGR, SCUBE2)はLetの方がより低下する傾向を認めたが、 薬剤間での著しい差はなかった．一方細胞周期関連遺伝子群においてExe投与P群はcyclin D, E, CDK2の有意な増加を認め、さらに抑制因子であるp21, p27, p16には変化を認めなかった．CDK4は横ばいであった．Let投与P群はcyclin E, E, CDK4, 6, 2に大きな変化は認めなかったが、p21, p27, p16は亢進していた．いずれの薬剤もE2FはP群ではR群と比し上昇傾向を認めた． 結語：ER陽性HER2陰性乳癌の約20%に内分泌抵性といわれているが、Ki67mRNAの変化からもほぼ同程度のprimary resistanceが存在すると思われる．そのような症例はE2枯渇によりER関連遺伝子群は低下傾向にあるものの細胞周期は亢進している．Exe初期耐性には主にcyclin D, Eの亢進が関連し、LET初期耐性にはp21,27, 16といった抑制因子の亢進が関連している可能性が示唆された．今後CDK4/6阻害剤の登場が期待されるが、primary resistance症例においてはcyclin Eは亢進しているもののCDK4には変化を認めない為、その効果については慎重に観察する必要がある．

GP-1-01-12

化学療法が無効なTN type乳癌増殖機構の新規イメージングシステムを用いた研究

[1]東邦大学　医学部　教育開発室、[2]東邦大学　医学部　分子免疫学講座、
[3]東邦大学　医学部　消化器外科学講座　乳腺内分泌部門
岡田　弥生[1,2]、齋藤　芙美[3]、石川　文雄[2]、緒方　秀昭[3]

【目的】早期再発例が多いTN type乳癌のうち化学療法剤無効群に対し、生化学的手法と新規イメージングシステムによる画像解析を用いて新たなターゲット分子の可能性を検討した。 昨年度は、TN type乳癌細胞において抗mTOR抗体とパクリタキセルとの併用による強い増殖抑制、細胞内部のシグナル因子変動を報告した。本年度はこれをさらに発展させ、抗mTOR抗体との併用における細胞内変動タンパク同定の試み、NFkBとAkt-mTORシグナルとの関連を検討したので報告する。【方法】乳癌細胞株にはMDA-MB231、MCF-7、ZR-75-1、SKBR3を用いた。各種薬剤添加培養後のシグナル因子変動は、生化学的手法と新規イメージングシステムを用いた解析の両面から検討した。生化学的解析では、各細胞株を1x10 ^{7}個用意し、免疫沈降後SDS-PAGE、イムノブロッティングにより各シグナル分子の発現、リン酸化を蛋白レベルで同定した。また、新規イメージングシステムを用いた解析は、培養細胞の各薬剤処理をスライドグラスで行い、その培養細胞をそのまま観察、細胞内タンパクをハイパースペクトルを画像として取得することで薬剤処理の有無による細胞内因子の変動を解析した。【結果】TN type乳癌細胞株であるMDA-MB231は他の細胞株に比べてパクリタキセルの感受性が低く、シグナル因子解析ではP38、ERK、Aktの強いリン酸化が認められた。またパクリタキセル単独、抗mTOR抗体単独、および両薬剤併用時の培養細胞をイメージング解析したところ、併用時に明らかに変動している細胞内因子の存在が確認された。この細胞内因子はNFkB阻害剤でも変動することから、TN type乳癌の化学療法剤無効群ではAkt-mTOR-NFkBシグナル系が活性化していることが示唆された。【結論】パクリタキセル低感受性のTN type乳癌細胞では、抗mTOR抗体とパクリタキセルを併用することで細胞内シグナル系の変動を誘導し、強い抗腫瘍効果が現れることが示唆された。現在、Akt-mTOR系シグナルとNFkBとの関連の検討、変動タンパクの同定を検討中である。

GP-1-02-01

iPad pro を使用した検診マンモグラフィ読影自己学習用教材の製作。

[1]東京新宿メディカルセンター　外科、[2]服部外科胃腸科医院、
[3]国家公務員共済組合連合会　立川病院　外科

服部　裕昭[1,3]、大高　均[3]、田渕　悟[3]、高木　誠[3]、服部　昭夫[2]、
服部　俊昭[2]

【目的】民生品である iPad pro に使われている液晶パネルは2732×2048=約560万画素であり、実臨床でマンモグラフィの読影に推奨されている500万画素クラスのモニタよりも画素数においては高画質である。マンモグラフィ読影研修において高価な医療機器ではなく、民生品であるiPad proを用いた研修用教材を制作することにより、高価な医療機器を使わないマンモグラフィ読影研修が出来るようになることを目的とした。【方法】まずマンモグラフィ研修用教材として、「mhFiles」という独自フォーマットを考案し、これを用いたマンモグラフィデータベースを制作した。 以前の研究においてこの「mhFiles」の画質に関するアンケートを実施し、97.8%の「mhFiles」の試用者が「画質はマンモグラフィ読影研修の教材としては十分な画質である」以上の項目が選択された。この研究結果を基に「mhFiles」をiPad pro に最適化し使用した。【成績】勉強会や読影研修において「mhFiles」+ iPad pro での使用成績を発表するとともに、勉強会での導入のノウハウや使用方法、今後の展望などを検討した。「mhFiles」+ iPad pro の組み合わせはマンモグラフィ読影研修において十分な画質による教材を提供できると考えられた。

GP-1-02-02

医科大学の分院クリニックにおける乳癌検診の現況

[1]大阪医科大学健康科学クリニック、[2]のはらクリニック

野原　丈裕[1,2]、岩本　充彦[1]、田中　覚[1]、木村　光誠[1]、後山　尚久[1]

【はじめに】大学病院の乳腺外科における専門外来診療の中で、市民検診を始めとした通常の乳癌検診を行うことは様々な制約もあり困難である。当クリニックは地域における未病の発見による健康寿命の促進を図ることを目的として、2009年6月より人間ドックおよび検診に特化した診療を開始した。今回、平成26年度における乳癌検診の結果を報告する。【対象および方法】クリニックにおける人間ドックおよび市民検診の受診者を対象とした。ＭＭＧ撮影装置はFDR-MS-1000（フラットパネル）を使用し、ワークステーションはFDR-1000AWS、読影には5M Monochrome LCDモニターを使用し、乳腺外科および放射線科の精中委読影認定医師により判定を行った。なお、30歳代の一部に対してはエコー検査を行った。【結果】人間ドックの総件数は3711件で、要精検者は248名であり、要精検率は6.4%であった。市民検診の総件数は3063件で、要精検者は288名であり、要精検率は9.4%であり、人間ドック比べ有意に高かった（p＜0.001）。 また乳癌症例は人間ドックで12例（0.32%）、 市民検診で23例（0.75%）で市民検診で有意に高かった（p＜0.01）。乳癌陽性反応的中率は人間ドックで10.1%、市民検診で13.3%と市民検診において高かったが有意差はなかった。平成26年度の人間ドックと市民検診を併せた乳癌発見率は0.53%であった。クリニックにおけるこの5年間の乳癌発見率は0.46%、0.33%、0.49%、0.33%、0.53%といずれも検診の精度管理指標の許容値とされる0.23%以上を満たしていた。【考察】昨年と同様に人間ドックと比べ市民検診では初検査率が高いためにＣ－３の診断率が高くなり、要精検率が高くなる要因と考えられ、更に乳癌発見率の向上に繋がるものと考えられた。【結語】要精検率並びに乳発見率は人間ドックと比べ市民検診において有意に高いことが示された。開設後６年を経過した当クリニックの現況と今後の展望を含めて報告する。

GP-1-02-03

検診におけるソフトコピー診断の現状と課題

[1]チーム乳腺糸島、[2]たなかクリニック、[3]糸島医師会病院　乳腺センター、
[4]井上病院、[5]がん研究会　がん研究所　病理部

田中　千晶[1,2]、渡邉　良二[1,3]、井上　健[1,4]、冨田　昌良[1,3]、秋山　太[1,5]

昨年本学会において、地域医療支援病院を含む３施設と行政で「チーム乳腺糸島」を結成し、チームで検診の二次読影、精度管理を開始した第一報を報告した。3施設ともデジタルマンモグラフィ(MG)装置（CR：1施設、FPD：2施設）を使用のため、初年度より検診での読影はソフトコピー診断を導入している。今回、その現状と今後の課題について報告する。各施設で一次読影を行った後（統一の所見用紙を使用）、MGデータをCD-Rで集める。過去画像がある場合は一緒につけることとした。データは中央施設のスタッフがサーバーに取り込む。取り込みには1例につき数分要し、所見用紙の整理など事務作業にも手間がかかっている。現在一回の読影で20-30件のため大きな問題は生じていないものの、受診者数増加への対策は必要であると思われる。将来的にはオンライン化とし出来るだけ手間の省略、効率化が理想的と考える。二次読影は2週間毎に医師、技師などスタッフ参加型で行っている。5メガモニター（2面）で行っているが、1セットのため、モニター前に座るには人数も限られ、交代で見ているのが現状である。開始当初は施設間で画質の違い、ワークステーションでの操作など手間取ることもあったが、その都度対応し改善に努めてきた。現在では、過去画像との比較もスムーズに行え、ストレス無く読影が可能となっている。初年度(2014年)の結果は、受診者数は765名で、要精検率：15.29%、がん発見数：8名、がん発見率：1.05%、陽性反応的中度（PPV)：6.84%、精検受診率：78.63%であった。今後さらなる環境整備と共に精度管理の向上も目指してきたいと考える。近年、モニター診断が多くなってきているにもかかわらず、検診読影システム上、フィルムでの運用となり、モニターでの所見との相違も問題となっている。ソフトコピー診断を導入した我々の試みが何かの一助となればと思う。

GP-1-02-04

高槻市乳癌検診におけるマンモグラフィ陰性視触診陽性乳癌の検討

[1]りょうクリニック、[2]高槻市医師会乳癌検診精度管理委員会、[3]藍野病院外科

梁　壽男[1,2]、竹田　幹[3]

【はじめに】高槻市の乳癌検診は2006年4月から視触診同時併用マンモグラフィ(MMG)検診（個別検診：11施設）と分離併用マンモグラフィ検診（集団検診）を40-49才は2方向、50才以上は1方向で隔年に行われている。MMG検診は偽陰性が約20%あると言われている。今回我々は高槻市MMG 検診で経験したMMG陰性視触診陽性乳癌を検討したので報告する。【対象と方法】2009年4月から2013年3月までに高槻市で実施された個別検診の受診者24711名を対象とした。発見乳癌は167例でうち11例のMMG偽陰性乳癌を認めた。このうち、検討が可能であった7例を報告する。MMG読影は2012年度までは各施設による検診で精中機構読影評価B以上の医師(さらに乳腺認定医か専門医)が各施設で2重読影を行っていたが、2013年度からは1次読影は各施設で行い、2次読影は高槻市医師会乳癌検診精度管理委員会で評価A、ASの医師が行うようになった。【結果】 要精検者数は3191名で要精検率12.9%、このうちMMG読影のみで要精検となったものが73.9%、読影＋視触診のみが10.8%、視触診のみが15%でした。発見乳癌は167例で癌発見率が0.68%、陽性反応的中度は5.2%でした。発見乳癌のうち腫瘤自覚は96例(57.5%)、視触診での要精検は102例(61%)であり差がなかった。発見乳癌の病期分類は0-1期が91例(54.3%)、2期以上が76例(45.5%)で0-1期が多かった。0-1期乳癌のうち視触診で要精検となったのは43例(47.3%)、2期以上の61例(80.3%)より感度が低かった。視触診陽性MMG偽陰性7例の平均年齢52.7才(41-64才)、うち6例が腫瘤を自覚していた。平均腫瘤径2.5cm(0.7-8.0cm)、腫瘤の乳房内局在A:3例、C:2例、D:2例。乳房の構成:高濃度2例、不均一高濃度4例、乳腺散在1例。病期：1期：4例、2期：2例、4期：1例。組織型：硬癌：3例、浸潤癌：1例、肉腫：1例、不明：2例。術式：Bp±SNB：5例、op適応無し：1例、不明：1例。MMG再読影で腫瘤を1例(比較読影で不変のため精査にならず)、FADを1例、精査時の追加CC撮影で腫瘤を1例認めた。腫瘤径8cmの症例は軽度濃度上昇のみで指摘困難であった。【結語】対象症例における検診受診者の腫瘤自覚と検診での視触診感度には差がなかった。病期0-1期の早期症例が多かった。偽陰性の原因は欠像が4例、見落としが3例であった。検診受診者に腫瘤自覚が無かったのは1例で触診径0.7cmの症例で触知困難と思われた。

GP-1-02-05
マンモグラフィ検診の二重読影の現状を考える

白水乳腺クリニック
横江　亜沙子、矢次　直子、武田　波江、田代　美智子、溝口　美和子、白水　光紀

【背景】マンモグラフィの読影は、通常の診療においては医師一名で単独に読影診断していることが多い。一方、検診制度においては二名の医師による二重読影が推奨されている。【目的】二重読影が行われるのは所見の見落としを防ぐためではあるが、そのために過剰な拾い上げが増えてはいないだろうか。【対象、方法】平成24年度から平成27年9月までに、当院で精密検査を施行した検診症例を用い、二重読影の読影結果を調べ、二重読影の利点欠点、より良い読影診断について考える。【結果】当院での検診受診者4478名の読影結果を調べると、要精密検査と診断されたのは323例（7.2%）であり、残りの4155例（92.8%）は第一、第二読影ともに異常なしの診断であった。また要精密検査となった323例を見ると（第一読影：異常あり－第二読影：異常あり）の症例が265例、（異常あり－異常なし）の症例が41例、（異常なし－異常あり）の症例が17例であり、要精密検査と診断されたうち二重読影結果の不一致例は58/323（18.0%）であった。異常なしを含む全症例中においては、読影結果不一致例は58/4478（1.3%）にすぎない。一方、他施設で検診受診し当院で精密検査を施行した2449例を調べると、二重読影されたのか不明な症例が1140例（46.5%）と、半数近くもあることが分かった。二重読影された1309例においては（異常あり－異常あり）症例が775例、（異常あり－異常なし）症例が238例、（異常なし－異常あり）症例が296例であり、二重読影の読影結果不一致例は534/1309（40.8%）にもなる。【考察】現在の検診においては第一、第二読影の結果にばらつきがあり、見落としを防ぐために二重読影を行うのはやむを得ないと考える。マンモグラフィの検診の精度を高めるためには、少なくとも第二読影には精中機構でA判定と認定された読影医に従事して頂くことが望ましく、さらにA判定と認定され、熟練された医師であれば、検診制度においても単独読影で診断してもよいのではないかと考える。

GP-1-02-06
乳癌症例におけるMG(2D),トモシンセシスの比較検討

水島協同病院　外科
石部　洋一、今井　智大、山本　明広

(はじめに)近年,従来MG(2D)撮影にトモシンセシス(DBT)が加わることとなった.海外で従来のMGにDBTを併用することにより検診精度が向上している.今回,われわれは乳癌患者においてモダリティ別の比較検討を行ったので報告する.(対象)2014.1.20より2015.8.31までの乳癌41症例.平均年齢62歳 病期0:10例,病期1:22 例,病期2:7例,病期3:2例,病期4:0例,乳腺濃度は脂肪性14乳房,乳腺散在38乳房,不均一高濃度30乳房,高濃度0乳房.(方法)撮像パターンの組み合わせにより5群とした.A1群:2D1方向,A2群:2D2方向,B1群:DBT 1方向 (Volume Preview併用),B2群:2D1方向＋DBT1方向(Volume Preview併用なし),B3群:2D 2方向＋DBT 1方向(Volume Preview併用なし)の5群をレトロスペクティブに検討した.(結果)モダリティ別の成績は,B群はすべて同じ成績であった.A1,A2,B群(B1・B2・B3)それぞれ感度80%,83%,90%,特異度100%,100%,100%,陽性的中率100%,100%,100%,陰性的中率84%,85%,91%であった.乳腺濃度別の検討では脂肪性では5群ともすべて100%であった.乳腺散在性ではA1,A2,B群(B1・B2・B3)それぞれ感度79%,84%,89%,特異度100%,100%,100%,陽性的中率100%,100%,100%,陰性的中率83%,86%,90%であった.不均一以上ではA1,A2,B群(B1・B2・B3)それぞれ感度73%,73%,87%,特異度100%,100%,100%,陽性的中率100%,100%,100%,陰性的中率79%,79%,88%であった.(まとめ) 乳癌症例におけるMG(2D),トモシンセシスの比較検討を行った.若干の文献的考察とともに報告する.

GP-1-02-07
マンモグラフィ検診の精度向上の対策―読影更新試験から読影の精度を考える

[1]古妻クリニック、[2]NPO日本乳がん検診精度管理中央機構教育研修委員会
古妻　嘉一[1,2]、遠藤　登紀子[2]、岩瀬　拓士[2]、角田　博子[2]、大貫　幸二[2]、東野　英利子[2]、鈴木　昭彦[2]、古川　順康[2]、森本　忠興[2]

【背景】マンモグラフィ（MG）検診の精度向上を目的にマンモグラフィ検診精度管理機構（精中機構）は読影力向上を目指してきた。精度の主柱となる読影は認定取得後の読影力維持・向上を目指し、平成19年度より認定取得5年経過者に読影認定更新制を導入し、更新試験（以下、試験）を実施している。試験は更新講習会、ランクアップ試験、通常講習会のいずれでも受験できる。【目的】試験症例には検診発見例も加え、試験でのA、B評価取得率（以下、更新取得率）が検診の読影精度に反映できるようにしてきたが、更新取得率は19年から年々悪化した。最悪となった22年から精中機構では講師経験者を対象として年1回実施している指導者研修会にて講師のレベルアップから読影講習会や各地でのMG読影勉強会にて読影医の読影力向上を依頼し、更新率と読影力の向上を図った。【対象と方法】19年度から26年度までの更新試験全受験者（10,822人）を対象に、試験の評価と受験者や講師のアンケート回答を集計し解析した。【結果】更新率は19年から低下し22年には56.7%となった。改善には、認定医の約8割を占めるB評価者の更新率の向上が必要で、更新率の集計とアンケート解析から、B評価者の普段のMG読影結果のfeedbackと感度と特異度がともに向上できるよう、地域での読影勉強会の開催を指導者研修会にて要請した。更新率は23年からは62.7、24年66.2、25年68.3%と改善の傾向にあったが、26年は60.3%に再び低下した。【考察】試験問題は主に検診乳癌発見症例から選別作成しているので、検診に要求されるレベルと考えている。検診読影画像には所見が小さい、淡い症例が含まれることやデジタル化による画質への影響も考慮した地域での勉強会の開催と、講習会教材や試験問題にデジタル症例の収集を進め、講習会の教材にもデジタル症例に変更している。MG読影はデジタル化に伴いモニタ診断も増えるなど種々の読影環境にあり、同一症例でも画像の作り方の差により所見の見え方や取り方に差が出る可能性も大きいと考え、今後デジタル化に対応した読影力向上も視野に入れて検診精度の向上に繋げたい。

GP-1-02-08
トモシンセシスを使用した検診マンモグラフィにおける要精査率の変化―乳房の構成と比較して―

[1]香川県立中央病院　乳腺センター、[2]香川県立中央病院　放射線科、[3]香川県立中央病院　乳腺・内分泌外科
白岩　美咲[1]、小野　由美香[1,2]、鳩野　みなみ[3]、川崎　賢祐[3]、小笠原　豊[3]

【目的】検診マンモグラフィ(MG)でのトモシンセシス(DBT)の使用に伴うカテゴリー・要精査率の変化につき、乳房の構成とあわせて検討する。【対象】2014年4月から2015年3月に当院検診センターでDBTを使用しMG撮像を行った3454例。【方法】装置は富士フイルム社製のAMULET Innovalityで2D+DBT(STmode)を撮影した。3454例中3442例は同時併用超音波検査(US)も施行した。全体と乳房の構成別に2D単独と2D+DBTのカテゴリー・要精査率の変化を比較検討した。DBTの検診での使用は当院倫理委員会の承認を得ている。【結果】乳房の構成は、脂肪性49例、乳腺散在1102例、不均一高濃度2259例、高濃度44例。2DでC3以上、2D+DBTでC2以下は全体で39例あり、2DではFAD23例、distortion（疑い）6例、腫瘤10例だったが、2D+DBTでは異常なし33例、皮膚病変4例、乳房内リンパ節2例で、同時併用USでも一致する部に病変はなかった。乳房の構成は、乳腺散在18例、不均一高濃度21例だった。2DでC2以下、2D+DBTでC3以上は全体で86例あり、腫瘤52例は同時併用USで良性病変が確認され、腫瘤28例、distortion5例、石灰化1例の34例が要精査となった。精査症例は、結果不明3例を除き、良性病変か異常がないことが確認された。カテゴリーの上昇症例は、乳腺散在16例、不均一高濃度68例、高濃度2例、精査症例は、乳腺散在9例、不均一高濃度23例、高濃度2例で、不均一高濃度例が多かった。2DでC3、2D+DBTでC4以上は3例で、2Dでdistortion疑いが、2D+DBTで2例がdistortion、1例がspiculated massとなり、2例が乳癌、1例が乳腺症であった。乳腺散在1例、不均一高濃度2例だった。要精査率は、同時併用USなしで、全体1.4%上昇、乳腺散在0.1%低下、不均一高濃度1.4%上昇、高濃度0.1%上昇、同時併用USありで、全体0.1%低下、乳腺散在0.3%低下、不均一高濃度0.1%上昇、高濃度0.1%上昇であった。同時併用USなしの要精査率上昇の一因に、嚢胞のDBTでの指摘が考えられたため、5mm以下の境界明瞭平滑で低・等濃度の円形腫瘤を精査対象外とすると、要精査率は全体0.7%上昇、乳腺散在0.2%低下、不均一高濃度0.9%上昇、高濃度0.1%上昇となった。【考察】DBT使用で偽陽性の減少による要精査率低下が期待されるが、小嚢胞等の過剰な指摘が妨げになる可能性がある。不均一高濃度症例でこの傾向は目立ち、同時併用USの活用や嚢胞を疑う小腫瘤を要精査の対象外とすることが一助になるかと考えられる。

GP-1-02-09
超音波検診で発見され、マンモグラフィ非検出乳癌の検討

[1]東京臨海病院　外科、[2]東京臨海病院　病理診断科

岩本　奈織子[1]、毛利　かの子[1]、鈴木　貴久[1]、塚田　健次[1]、織畑　道宏[1]、小林　滋[1]、山崎　滋孝[2]

現在本邦では､公的な乳癌検診はマンモグラフィが広く実施されている。一方、当院が位置する江戸川区では、30歳以降年1回の超音波検査が実施されている。2002年6月から2014年12月まで当院で行われた乳癌手術症例607例のうち、区の超音波検診を契機に当院へ紹介受診され、手術を施行したのは73例であった。その中でもマンモグラフィ非検出症例23例（非検出群）を対象として、マンモグラフィ検出症例50例（検出群）との比較検討を行った。平均年齢は57.1歳と56.7歳で、有意差は認められなかった。平均腫瘍径（浸潤部）は11.3mmと16.6mmであり､非検出群で有意に小さかった(p=0.0014)。また、両群の組織型、病期についても検討を行った。今回の検討から、若年者だけでなく、50代以降の乳癌の診断にも超音波検診が有用である可能性が示唆された。

GP-1-03-01
薄い乳房に対するタングステンターゲット使用デジタルマンモグラフィの画質評価

[1]金沢大学　医薬保健研究域　保健学系、[2]金沢大学　附属病院　乳腺科

川島　博子[1,2]、井口　雅史[2]

【目的】近年，タングステン（W）ターゲットのみを搭載したデジタルマンモグラフィ装置が主流となってきている．乳房圧迫厚が薄い症例に対し，タングステンターゲット使用画像の画質を過去のモリブデンターゲット使用画像と比較検討した．【対象と方法】Siemens社製Novationで撮影された67症例を対象とした．ターゲット/フィルター：Mo/MoおよびW/ロジウム（Rh）について，あらかじめファントムを用いて乳房厚，管電圧，mAs値，平均乳腺線量（AGD）の対応表を作成した．過去のMo/Mo画像の撮影条件からAGDを算出し，それと同等なAGDとなるW/Rhでの撮影条件を求め撮影した．Mo/Moと比較しW/Rhが＋2点（明らかに優れる）から－2点（明らかに劣る）までの5段階のスコアを与える方法で，放射線科医1名と診療放射線技師5名で比較評価した．【結果】乳腺外コントラストは＋1点が63%，乳腺内コントラストは－1点が85%，鮮鋭度は－1点が73%，粒状性は＋1点が73%で大勢を占めた．腫瘤の診断については－2点，－1点，0点が8%，54%，38%，石灰化の診断では－2点，－1点，0点，＋1点が10%，41%，46%，3%であった．【結論】W/Rhを全症例に使用していくには，乳腺内コントラストを高め，石灰化の視認性を増すような新たな画像処理が必要と考えられた．

GP-1-03-02
毎年のマンモグラフィ、エコー検査に関わらず腋窩リンパ節腫大を初発として発見された潜在性乳癌の一例

原三信病院

小川　尚洋、小原井　朋成、藤井　圭、成富　元、当間　宏樹、廣田　伊千夫、江口　徹

【はじめに】5年間にわたり、毎年のマンモグラフィ、エコー検査に関わらず、左腋窩リンパ節転移を契機に発見された乳癌症例を経験した。【症例】5年前より右乳腺良性腫瘍のフォローアップとして、年に1回、マンモグラフィとエコーを施行、悪性病変を疑う所見は認められなかった．今回、左腋窩腫瘤に気づき来院された．視触診で左乳房皮膚肥厚と腋窩リンパ節が母指頭大に腫大していた．マンモグラフィでは左CCで外側に構築の乱れを認めた。エコーでは左乳腺に病変は認めなかった．構築の乱れの部分に対してステレオガイド下マンモトーム生検をおこなったところ、リンパ管内に癌細胞を認め、腋窩リンパ節穿刺細胞診にてリンパ節転移と診断。手術は乳房切除とレベル3リンパ節郭清をおこなった．摘出標本の病理所見では、切除乳腺の背景には乳腺症を認め、癌腫成分のほとんどはリンパ管浸潤であった。浸潤性病変領域は浸潤リンパ管の近傍にわずかに認め、乳腺原発病変を示唆する所見は明らかとならなかった。またレベル3までの郭清リンパ節のすべてに転移を認めた。術後の全身検索にて他臓器に悪性病変は認めず、潜在性乳癌と考えた。【考察】潜在性乳がんは全乳がんの0.1～0.2%と極めて稀な疾患である。今回、５年間にわたり乳腺症として経過観察を行い、画像的に原発巣が確認されず、リンパ節転移が先行した症例を経験した。マンモトーム生検および腋窩リンパ節穿刺細胞診にてリンパ節転移を伴った浸潤性乳管癌と診断したが、１年以内に急激に変化したものと考えられた。長期にわたる検診・経過観察を行った例で、潜在性乳癌として非常に急激な経過を示す稀な症例を経験した。

GP-1-03-03
乳癌症例における乳房トモシンセシスの有用性の検討

[1]島根大学　医学部　放射線科、[2]島根大学　医学部　消化器・総合外科、[3]国立病院機構　浜田医療センター　乳腺科

山本　伸子[1]、吉廻　毅[1]、荒木　和美[1]、丸山　美菜子[1]、北垣　一[1]、百留　美樹[2]、板倉　正幸[2]、吉川　和明[3]

【背景】デジタルブレストトモシンセシス（以下DBT）は、角度を変えつつ複数回の曝射を行い、収集したデータを再構成することで乳房の断層画像を作成する技術である。その特徴として乳腺の重なりがないため、従来の2Dマンモグラフィ（以下MG）と比較して病変の検出能が向上し、辺縁の詳細が描出可能となることなどがあげられる。【目的】当院でもDBT（GE Healthcare社製SenoClaire）を導入したので、乳癌症例においてMGとDBT画像を比較検討し、その有用性についてretrospectiveに検討した。【対象・方法】2014年3月～2015年9月に当院で手術を施行した乳癌症例のうち、術前にMGに加えDBTも撮影した54例を対象とした。MGのみ、MG＋DBTをそれぞれ読影し、カテゴリーや所見の変化の有無について検討した。【結果】MGのみのカテゴリー（C）は、C1:3例、C2:1例、C3:11例、C4:27例、C5:12例。MG＋DBTでは、C1：1例、C2：1例、C3:8例、C4:25例、C5:19例と変化し、C3以上と診断できた症例が52例（感度96%）に増加した。Cが上昇した症例は12例（22%）で、このうちC1→C4が2例あり、いずれもMGでは検出できなかったspiculationがDBTを追加することにより明瞭化した。C3以上→C4以上への変化は10例で、内訳はFAD 2例、構築の乱れ1例、腫瘤7例で、腫瘤辺縁のspiculaが明瞭化したものが最も多かった。2例に随伴する石灰化の明瞭化も見られた。Cに変化がなかった症例は42例（78%）であったが、腫瘤辺縁の性状がより鮮鋭に描出されたり、構築の乱れがより明瞭に描出され確信度の上がった症例が散見された。DBTを追加することによりCが下がった症例はなかった。【考察】症例数が少ない中での検討ではあるが、DBTを追加することで偽陰性の症例が4例から2例へ減少し、乳癌の拾い上げにDBTは有用であることが示唆された。【結語】DBTは乳癌の検出能が高く、診断精度の向上が期待でき、精査だけでなく今後は検診の場での有用性も期待される。DBTがどのような症例に有用なのかを含め、今後さらに症例を蓄積し検討したい。

GP-1-03-04
乳房トモシンセシスの現状について

[1]高崎総合医療センター　乳腺・内分泌外科、[2]東邦病院　外科
鯉淵　幸生[1]、荻野　美里[1]、常田　祐子[1]、小田原　宏樹[2]

digital breast tomosynthesis(DBT)撮影可能な装置は4社から発売されている．それぞれの装置の特徴について検討し，臨床現場での使用方法について考察した．【共通点】すべての装置で共通な点は，乳房を従来と同様に圧迫し，ディテクタは移動させずに，圧迫した乳房に対しX線管球を移動・回転させて撮影を行い，複数の角度で静止画像を収集する三次元撮影技術ということである．収集した個々の画像は，一連の薄い高解像度断層像に再構成され，１画像ずつ，または連続的に動画状に表示される．従来のconventional（2D）撮影に数秒間の多方向スキャン加えるだけで，断層像・3D画像を得ることができる．【相違点】各装置で最も違うのは撮影時の振り角と撮影枚数で，振り角の最大は50°，最少は15°である．この振り角の違いはフェイスガードの付け替えが必要かどうかという事を派生させ，2D撮影とDBT撮影を同時に行えるかどうかと言う相違を生み出す．また再構成法の違いがあり，3社はFBP法を採用しているが１社は逐次近似法を採用している．この振り角と再構成法の違いでそれぞれの装置で得られる画像は異なってくる．【使用法】振り角が小さく2DとDBTを同時に撮影する2社の装置はscreeningでの使用を第一に考えたコンセプトで開発が進められている．Screeningで使用する場合には繰り返し撮影で回数が多くなるので，被ばく量が問題となる．それを克服するため，2社ともにDBT画像から2D様の画像を合成する技術を実用化させ，被ばく量を約半分，2D単独とほぼ同等まで低下させることに成功した．振り角を大きくし，より鮮明な画像を作成しようというコンセプトで作られた装置は精密検査や乳がんと診断がついた症例など限定的な使用になる．DBTは合成された断面では鮮明な画像が得られても，元データにはボケがあるのでCTやMRIの代わりに体積測定やMPR画像を合成はできない．DBTの欠点は，断層像なので濃度という情報が失われがちで実験的にも証明されるが，画像合成の際に腫瘤濃度を高くする工夫を行っている装置もある．また，ファントムを用いた実験で，ある程度の大きさの石灰化は強調されて見えるが，極めて淡い石灰化については2Dよりも視認性が悪くなることも判明した．【まとめ】現在は保険点数を認められていないDBTであるが，本邦でも急速に広まっている．各装置の特性を考慮した使用方法と読影トレーニングの方法について考える時期が来ている．

GP-1-03-05
造影CTを利用した造影マンモグラフィ（CECT-CESM）の試み

[1]広島市立広島市民病院　放射線技術部、[2]乳腺外科、[3]放射線診断科
岡田　信子[1]、吉村　友里[2]、梶原　有紀子[2]、伊藤　充矢[2]、大谷　彰一郎[2]、沖田　泉[1]、浦島　正喜[3]

造影マンモグラフィー（Contrast Enhanced Subtraction Mammography：以下，CESM ）の有用性に関する報告が散見されるが，乳癌の術前検査として行われる造影CTを利用してCESMを行う方法（以下，CECT-CESM）に関する報告はみられない．今回，我々はCECT-CESMの手技や方法について画像供覧を含めて報告する．＜対象と方法＞対象は2015年8月から11月までに乳癌と診断され，CECT-CESM を施行した23例．全例女性．平均年齢は61歳．造影は術前CTのプロトコールどおりに行い，腎機能に問題なければヨード量500mg/kg，注入速度は注入時間が50秒となる速度で行った．使用したヨード量，注入開始からCESM開始までの時間（以下，インターバル），CESM撮影時間について検討した．＜結果＞使用したヨード量は271.5mg～524.1mg，平均405.8mg．インターバルは4分～8分42秒，平均6分21秒であった．CESM撮影時間は1分15秒～5分30秒，平均3分39.3秒であった．＜結語＞CECT-CESMの手技や方法について報告した．今後，症例を積み重ね，注入速度，造影剤投与量の最適化や撮影までの時間短縮などを課題としたい．

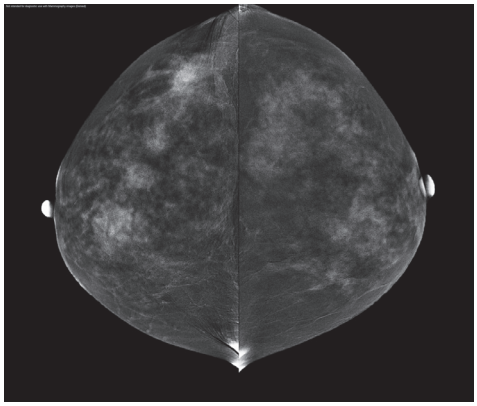

GP-1-03-06
2Dマンモグラフィと3D再構成2Dマンモグラフィの画質評価について

[1]聖路加国際病院　放射線科、[2]聖路加国際大学　臨床疫学センター、[3]東京医科歯科大学　大学院医歯学総合研究科
河内　伸江[1]、角田　博子[1]、齋田　幸久[3]、松岡　由紀[1]、大倉　真理子[1]、森下　恵美子[1]、高橋　理[2]、大出　幸子[2]

【背景】トモシンセシス（3DMG）は従来の2Dマンモグラフィ（2DMG）撮影の弱点であった組織の重なりを減少できる一方で、2D+3DMGの撮影により約2倍の被曝量を要する。そこで考え出されているのが3DMGの撮影データをもとに作成する再構成2Dマンモグラフィ（synthetic mammography:SMG）である。SMGが2DMGと同等の診断能を持つことができれば、被曝量を上げることなく臨床応用が可能である。【対象】2015.4に連続する3DMGを撮影した中で、術後や経過観察を除く初回撮影118乳房である。【方法】使用装置はHOLOGIC社製Selenia Dimensions、専用ビューワ（secure view）を使用し、精度管理中央機構認定放射線専門医１名、放射線専門医１名、認定技師１名で、2DMGとSMGの画質、コントラスト・粒状性・鮮鋭度の３項目を評価した。コントラストは2DMGに比較してSMGが弱～強を、粒状性・鮮鋭度に関してはSMGが悪～良を５段階で評価した。いずれも変化がないものを０とし、３人の評価の平均点を求めた。乳房の厚みと画質との関係をPearson Rの相関関数を用いて検討した。また、乳房の構成を脂肪性・乳腺散在と不均一高濃度・高濃度の２つに分け、画質との関連について、T検定を用いて検討した。【結果】SMGのコントラストは2DMGより全例で強かった。粒状性は全例でSMDが悪く、鮮鋭度は悪いものが110例、変化なしが８例で、良いものはなかった。相関を検討した結果、厚さと粒状性はRが0.540（$p<0.01$）で緩やかな正の相関を認め、コントラストについては、－0.431（$p<0.01$）で緩やかな負の相関を認めた。鮮鋭度については、相関を認めなかった（$R=0.147$, $p=0.132$）。また、乳房の構成については、コントラストは不均一高濃度・高濃度の方が統計学的に有意に強く、粒状性は脂肪性・乳腺散在の方が有意に良いことが分かった。鮮鋭度に関連は認められなかった。【考察および結語】SMGは2DMGと比較すると厚みが薄いとコントラストは強く、粒状性は悪くなる傾向があることが示された。これはSMGを作成する際のデータ量が厚さに依存しているためと考えられた。また、乳房の構成では、脂肪と乳腺実質の割合が重ね合わせにおいてコントラストや粒状性に異なる影響を与えるものと考えられた。乳房の厚さや構成によってSMGの画質が変わってくるという事実は、乳房の小さい日本人女性の3DMGを臨床応用できるかどうか検討する上で非常に重要であると考えられた。

GP-1-03-07
精密検査施設におけるトモシンセシスの運用

高知医療センター　乳腺甲状腺外科
高畠　大典、大石　一行

【背景】トモシンセシス(以下トモ)の一次検診における有用性を示す報告が増える中、精密検査施設でもトモの導入が進んでいる。しかしながら精密検査施設における有用性は不明であり適切な運用法も明確ではない。当院は地域がん診療連携拠点病院でもある精密検査施設であるが2015年3月よりマンモグラフィー機器更新に際しトモを導入した。当院でのトモ撮影症例の検討を行ない、精密検査施設でトモの利点を活かすべく最適な運用法について模索した。【方法と対象】通常の2D撮影＋超音波検査へのトモの追加が診断精度、加療などにどう影響するかを検討した。2015年3月～11月、137例を対象とした。患者内訳は一次検診要精査68例（49.6%）、前医で確定診断済み14例（10.2%）、直接来院27例（19.7%）、術後経過観察中14例（10.2%）、その他14例（10.2%）であった。【結果】年齢中央値54歳（32-94）、一次検診要精査または直接来院症例中、2D撮影＋超音波の総合判定でカテゴリー2以下と診断された61症例のうちトモで所見を認めたものは8例(13.1%)であったがトモの追加でカテゴリー判定が変化したものはなかった。また総合判定でカテゴリー3以上と診断された34例中トモでも所見を認めたものが30例（88.2%）であった。このうちトモの追加でカテゴリー判定が変化したと思われる症例は1例(2.9%)のみであった。またFADで要精査となった症例ではトモで所見がなく超音波でカテゴリー3以上となった症例はなかった。さらに超音波でカテゴリー3かつトモで所見がない症例であっても病理検査で悪性となった症例はない。癌の確定診断が得られた症例ではすべてにトモでも所見が認められたが術式の変化、対測病変が発見された症例はなかった。また術後経過観察中の14例ではトモの追加で有意な所見は今のところ認めていない。【結論】トモ導入後9ヶ月間の時点では、従来の2D+超音波を凌駕するデータは示されなかったがトモの追加でより確信をもってカテゴリー判定が可能であったと感じる症例は散見される。特にFADについてはトモで所見がなければ超音波を省略できる可能性はある。紹介医で確定診断が得られている症例では治療を前提にMRI、CTなどが撮影されるためトモの追加で得られる付加情報はほとんどないと考える。術後経過観察症例では既存の報告から対側乳癌の発見等に有用であると思われるがさらなる追跡期間、症例数の集積が必要と考える。

GP-1-03-08

粘液癌におけるマンモグラフィ上の石灰化についての検討

[1]聖路加国際病院　放射線科、[2]聖路加国際病院病理診断科、
[3]聖路加国際病院乳腺外科

西山　智哉[1]、角田　博子[1]、野嵜　史[2]、河内　伸江[1]、大倉　真理子[1]、
森下　恵美子[1]、吉田　敦[3]、山内　英子[3]、鈴木　高祐[2]、栗原　泰之[1]

【背景】　粘液癌に石灰化が合併し、ときに特徴的形態を示すことはよく知られている。それにもかかわらず、我々の検索した限りでは症例報告が散見されるのみでその頻度や形態などの詳細な報告はない。【目的】　マンモグラフィ（MG）における粘液癌の石灰化の頻度、形態学的特徴、癌の進展を検討する。【対象】　2009年１月～2014年12月の５年間に当院で診断・治療された粘液癌113例中、再発１例、追加手術８例、MG未施行８例を除いた96例をretrospectiveにレビューした。対象の年齢は26から88歳、平均49.2歳である。【方法】　MG上の石灰化を、点状・淡く不明瞭、粗大、多形・線状の３つに分類した。MG上主病変（局所的非対称性陰影・腫瘤・構築の乱れ）を同定できた場合は石灰化と主病変との位置関係についても検討した。【結果】MGで石灰化を同定できたのは45例（46.8%）で、形態別では点状・淡く不明瞭な石灰化のみ30例（66.7%）、粗大石灰化のみ１例（2.2%）、多形・線状石灰化のみ１例（2.2%）、３つのタイプの石灰化が様々に混在しているもの13例（28.9%）であった。MG上主病変を同定できた症例は40例で、腫瘤として描出されたもの33例、局所的非対称性陰影６例、構築の乱れ１例であった。このうち腫瘤内部のみに石灰化が存在するものは９例（27.3%）、腫瘤外のみ３例（9.1%）、内外両方に存在21例（63.6%）であった。腫瘤内部のみの石灰化９例の内訳は点状・淡く不明瞭のみ５例、粗大のみ０例、多形・線状のみ１例、混合３例であった。また腫瘤外に石灰化が存在する24例のうち17例（70.8%）に石灰化部位に癌の進展が見られた。【考察】　粘液癌全体のうち約半数で何らかの石灰化を有しており、石灰化は粘液癌における頻度の高い所見と考えられた。しかし、いわゆるMG上悪性とされる多形・線状石灰化の頻度は少なく、多形・線状石灰化を除いた症例（点状・淡く不明瞭な石灰化のみ・粗大石灰化のみ・この２つの混合）は34例（75.6%）を占めた。また、粘液癌は限局性腫瘤として知られるが、腫瘤外に進展する石灰化は癌巣に対応することが多く、術前の広がり診断にも重要な情報であると考えられた。【結語】　粘液癌の石灰化は、MG上悪性の形態を示す壊死型石灰化が少なく、多様性があることを理解して診断にあたる必要がある。

GP-1-03-09

当院におけるトモシンセシス対応マンモグラフィ撮影装置の使用経験

公立西知多総合病院　外科

雄谷　慎吾、生田　宏次、小川　明男、青野　景也、渡邊　哲也、
服部　正興、安藤　公隆、山口　貴之、浅野　昌彦

当院は、2015年５月１日に東海市民病院と知多市民病院が合併し、公立西知多総合病院が開院した。開院に伴いトモシンセシス対応マンモグラフィ撮影装置「富士フィルム　AMULET Innovality」を導入した。トモシンセシスは角度を変えてＸ線を照射し、多断面画像の再構成を行い1mm厚の断層画像として表示する技術である。開院から約７か月経過し、当院におけるトモシンセシスの使用経験を報告する。当院の検診センターでは、2Dマンモグラフィ＋視触診±乳房エコーの乳癌検診を行っており、2Dマンモグラフィ件数は開院から７か月間で１か月平均403.7件行った。そのうち要精検となったものは１か月平均41.9件で要精検率は10.4%であった。これは、2010年の全国平均の要精検率6.2%より高い傾向にあった。当院では症状があり外科外来を受診した患者さんと、検診で要精検となり外科外来を受診した患者は、ほぼ全例トモシンセシスを撮影している。同時期のトモシンセシスの１か月間の平均件数は122.6件であった。また、MRIは平均24.7件施行し、ABCもしくはCNBで乳癌と診断された件数は平均6.9件であった。トモシンセシスには、重なった病変の描出能の向上、病変の辺縁の詳細な観察、構築の乱れの認識能の向上、またFADの否定などが期待されている。それにより小さな癌の検出数が増加し、偽陽性を減らすことにより不要な精査を減らし患者さんの不安を軽減する可能性が期待される。ただ、被ばく線量や圧迫時間などの患者さんの負担の増加や読影やデータ量などの課題もある。今回、トモシンセシスの導入に伴いわれわれの使用経験を、トモシンセシスによる特徴的な症例を提示し、報告する。

GP-1-03-10

浸潤性小葉癌と硬癌のMMG,MRI,サブタイプ分類の比較検討

[1]育和会記念病院　放射線科、[2]大阪警察病院　乳腺外科、
[3]大阪警察病院　臨床病理科

小橋　肇子[1]、渡邉　博隆[1]、吉留　克英[2]、辻本　正彦[3]、下　登志朗[2]、
安野　佳奈[2]

【背景】浸潤性小葉癌(ILC)は,浸潤性乳管癌に比べ臨床及び画像診断上その診断は難しい.ILCのMMG所見で最も多いのは,硬癌(Sci)に類似した 微細鋸歯状腫瘤(鋸歯状)や構築の乱れと報告されている.MRIも乳癌の診断に不可欠な検査である.【目的】ILCとSciのMMGとMRIと比較検討し,鑑別可能か検討した.また,治療方針に関与するサブタイプ(SB)分類も検討した.【対象】2006年2月～2014年12月で,ILC及びSciと診断された乳癌患者34症例34乳房と45症例46乳房.【方法】　RetrospectivesにMMGをマンモグラフィガイドラインとMRIをBI-RAD-MRIに基づき形状を比較した.また,SBも検討した.【結果】ILCとSciのMMGとMRI比較検討は表に示す。ILCのSBは,Luminal Btype(LB)が31例,Triple negative(TN)を３例認めた.SciのSBは,LBを32例,TNを８例,Her2richを６例認めた.【考察及び結語】我々の検討でも,諸家の報告どおり,ILCとSciはMMGとMRIでは,同じパターンを呈するものが多く鑑別は難しいと考えられた.

		腫瘤							石灰化										
		mass															non-mass		
MMG		微細分葉	微細鋸歯状	不整形	境界不明瞭	境界明瞭	分葉＋鋸歯状	分葉+構築の乱れ	多形成	不明瞭	細枝状	鋸歯状＋樹形成	分葉+樹林状石灰化	FAD	構築の乱れ				計
MRI		Irregular	spiculated			circumscribed	spiculated +irregular									spiculated+ circumscribed	segmental distribution		
ILC	MMG	12	7	3	1	1	1	1	1	2	0	1	0	2	2				34
	MRI	8	13			1	9									2	1		34
Sci	MMG	13	9	7	2	0	2	0	4	0	1	2	1	0	5				46
	MRI	26	16			0	2									0	2		46

GP-1-03-11

乳腺超音波検査で充実性腫瘤として認識された乳癌のマンモグラフィ所見の検討

総合上飯田第一病院　乳腺外科

窪田　智行、雄谷　純子、山内　康平、三浦　重人

腫瘤性乳癌において、マンモグラフィ(MMG)上で全例が腫瘤として認識できるわけではない。腫瘤性乳癌のMMG上の特徴を再検討するため乳腺超音波検査(US)での腫瘤性病変を検討した。＜方法＞当院でデジタルMMGが導入された2010年8月以降より2014年12月に当科で手術を行った原発性乳癌376例中、画像の検討ができた338例を対象とし、そのうちUSで充実性腫瘤であった237例を検討した。＜結果＞MMGの所見は、腫瘤112例、局所的非対称性陰影(FAD)37例、構築の乱れ33例、石灰化22例、所見なしが33例であった。背景乳腺濃度は、腫瘤群(高濃度5例/不均一高濃度48例/散在性51例/脂肪性8例)、FAD群(1/24/10/2)、構築の乱れ群(1/21/11/0)、石灰化群(3/17/2/0)、所見なし群(8/18/7/0)であった。USでの最大腫瘤径は、腫瘤群：5.1～44.0mm(平均17.5mm)、FAD群：3.0～60.7mm(平均17.0mm)、構築の乱れ群：5.0～68.0mm(平均18.2mm)、石灰化群：5.0～40.0mm(平均21.0mm)、所見なし群4.4～19.2mm（平均8.45mm）であった。組織型は、非浸潤性乳管癌/細胞充実癌（乳頭腺管癌、充実腺管癌、髄様癌）/間質成分癌（硬癌、浸潤性小葉癌、管状癌）/嚢胞成分癌（粘液癌、腺葉嚢胞癌）に分け検討すると、腫瘤群(5/92/11/4)、FAD群(5/24/5/3)、構築の乱れ群(2/20/11/0)、石灰化群(4/15/2/1)、所見なし群(11/14/6/2)であった。＜考察＞US上の充実性腫瘤が全てMMGで指摘できるわけではない事は知られているが、どのような充実性腫瘤がMMGで認識しづらくなるかを検討した。その結果、腫瘤径が小さいもの、非浸潤性乳管癌・細胞の充実した癌で描出能が劣る事が分かったが、当然ではあるが背景乳腺の状態（濃度が高いほうが描出しづらい）でも描出能が変わるため、MMG読影の際はそれらの因子に考慮する必要があると思われた。＜まとめ＞USで腫瘤性病変であっても背景乳腺濃度が高い症例、腫瘤径が小さいもの、非浸潤性乳管癌ではMMG上所見として認識しづらいと思われた。

GP-1-03-12
当院におけるトモシンセシス撮影の初期経験

[1]横浜栄共済病院　外科、[2]横浜栄共済病院　放射線科
俵矢　香苗[1]、高橋　祐希[1]、栃本　昌孝[1]、堀口　雄大[1]、大島　正寛[1]、
川口　雅彦[1]、加藤　秀明[1]、渡邊　透[1]、谷　一朗[2]

背景：トモシンセシス撮影は従来の２Ｄマンモグラフィと比べ、乳腺の重なりを排除しより詳細な所見を得ることができる。当院では平成２７年３月に撮影装置を導入し、乳腺外来でトモシンセシス撮影を行っている。今回我々は当院での初期経験について報告する。対象と方法：２０１５年４月から１１月までに当院で手術を行った原発性乳がん患者は５４例であった。術前トモシンセシス撮影を行った４３例を対象にした。撮影装置はHOLOGIC社Serenia Dimensionsを使用、従来の２Ｄマンモグラフィ撮影を行ったあと引き続きトモシンセシス（３Ｄ）撮影を行った。全て２方向撮影を行った。レトロスペクティブに２Ｄ撮影のみと、トモシンセシスを含めた読影を行い、主病変の所見の違いを検討した。結果：４３例の年齢分布は３４歳―８７歳、平均値６４．８歳、中央値６８歳であった。４３例中５例は２Ｄ、３Ｄ撮影ともに所見を認めなかった（MMG negative）。２Ｄ撮影のみと比較して３Ｄ撮影でカテゴリーが上がった症例は１２例（２８．０％）、不変であった症例は３１例（７２．１％）、カテゴリーが下がった症例はなかった。カテゴリーが上がった症例を分析すると、２Ｄでは認めなかった局所的非対称陰影(FAD)を認めた症例が２例、腫瘤の辺縁が明瞭化した症例が５例、構築の乱れが明瞭化した症例が５例であった。カテゴリーが変わらなかった症例でも、３１例中１０例で腫瘤辺縁の明瞭化、６例で構築の乱れの明瞭化がみられた。２Ｄ撮影と３Ｄ撮影での所見が変わらなかったのは３１例中１０例であった。内訳は乳腺散在の背景乳腺にFADを認めた８例、不均一高濃度の背景乳腺に濃度上昇を伴わない石灰化を認めた２例であった。考察:トモシンセシス撮影では、２Ｄ撮影に比べて腫瘤の辺縁や構築の乱れを詳細に観察することができた。乳腺の重なりの影響を排除でき、同一断層での病変の評価が容易になるためと思われた。２Ｄマンモグラフィで病変の同定が不可能であった７例中３Ｄで同定できたのは２例のみであった。マンモグラフィで描出の難しい症例では３Ｄでも同定が難しいことが示唆された。結語：トモシンセシス撮影は、乳がんの診断において重要な腫瘤辺縁や構築の乱れの所見の評価において従来の２Ｄ撮影に比べて有利であるといえる。

GP-1-03-13
マンモグラフィ陰性乳癌の臨床病理学的特徴

[1]新東京病院　外科、[2]日本医科大学　乳腺科
浅川　英輝[1,2]、太田　絵美[1]、林　剛[1]

【はじめに】マンモグラフィ(以下MMG)で所見が無く超音波検査が発見契機となる乳癌症例は約7.5%とする報告もあり、検診施行時にしばしば問題となる。本邦においてはJ-STARTによって検診においても超音波検査の有用性が報告されている(Ohuchi N, et al. Lancet 2015)。【目的】MMGで所見が無く超音波で発見された乳癌症例(以下MMG陰性乳癌)の臨床病理学的特徴について検討することとした。【対象と方法】2010年1月～2015年12月に当院にて施行した乳癌手術症例313例を対象とした。読影は検診MMG読影認定医A判定3名、同撮影認定放射線技師A判定3名にて行い、超音波検査技師4名を含めた定期検討会を実施し精査結果を確認検討している。【結果】MMG陰性乳癌症例は48例(15.3%)あり、平均年齢59.1±11.7歳、腫瘍径は1.4±1.0cmであった。乳腺背景濃度は不均一高濃度29例(60.4%)、乳腺散在11例(22.9%)、高濃度8例(16.7%)で背景濃度は濃い傾向であった。組織型は1a：5例、2a1：17例、2a2：2例、2a3：16例、2b1：3例、2b3：3例、2b7：2例。異型度はHG1：15例(34.9%)、HG2：19例(44.2%)、HG3：9例(20.9%)。リンパ節転移は陰性36例(75%)、陽性が12例(25%)であった。またSubtypeはluminal A：36例(75%)、luminal B：6例(12.5%)、Triple Negative：6例(12.5%)であった。【まとめ】MMG陰性乳癌症例は若年で背景乳腺濃度が濃い傾向があった。また小腫瘤径である傾向があるものの、看過出来ない症例も一定数含まれているため、スクリーニングにおける超音波検査は重要であると考えられる。その他因子、予後および諸家の文献的考察も加え報告する。

GP-1-03-14
マンモグラフィにおける構築の乱れに関する検証

[1]聖路加国際病院　乳腺外科、[2]聖路加国際病院　放射線科、
[3]聖路加国際病院　病理診断科
喜多　久美子[1]、角田　博子[2]、吉田　敦[1]、林　直輝[1]、竹井　淳子[1]、
鈴木　高祐[3]、山内　英子[1]

【背景】マンモグラフィでの構築の乱れは、癌を反映する頻度が高いため、現在のガイドラインではカテゴリー4と判定されている。構築の乱れに伴う中心濃度の有無によって、癌である割合が異なることが示唆されているが、実際にその違いを検証した報告は少ない。また、近年導入が進んでいるトモシンセシス3Dマンモグラフィ(3DMG)の所見を加味した検討は稀である。【目的】構築の乱れを有する症例の最終診断を調べるとともに、中心濃度の有無および3DMGにおける良悪性の傾向を検討する。【対象】2014年7月から2015年6月迄での期間に、当院にてマンモグラフィを受け、異常所見の主体が構築の乱れであった全116症例。カテゴリー判定の主体が腫瘤や石灰化である場合や手術歴のある症例は除外した。【方法】当院の画像診断データベースを用い、対象期間にマンモグラフィを受けた症例のうち、構築の乱れを有している症例を抽出した。読影は、マンモグラフィ読影認定医2名による二重読影で判定した。対象症例への精査は全て当院で行い、組織診が施行された症例では病理診断を、画像経過観察となった症例ではその転帰を診療録にて検索した。【結果】全116症例のうち、87症例(75%)が組織診で癌と診断された。癌の割合をルーチン撮影でのカテゴリー別にみると、カテゴリー3は51%(22/43例)、カテゴリー4は85%(47/55例)、カテゴリー5は100%(14/14例)であった。4例は、3DMGでのみ構築の乱れを認め、いずれも癌が検出された。構築の乱れに中心濃度を伴わない例は50例あり、そのうち癌と診断されたのは27症例(54%)あった。一方で、中心濃度を伴った66例では91%(60例)で、有意差がみられた。中心濃度上昇を伴わない症例の転帰として、組織診で良性であった症例が7例、超音波検査で異常所見がなく画像フォローアップとなった症例が16例(うち6例は2年以上経時的変化なし)であった。3DMGを撮影した96症例中、3DMGを加えることで構築の乱れがより明瞭となった場合や腫瘤が描出された場合で、判定カテゴリーが上がった症例は30例あり、そのうち93.3%(28例)が癌と診断された。【結語】構築の乱れは中心濃度の有無によって癌である割合が異なり、無の場合には良性症例を約半数に認め、具体的に有意差を持って鑑別に使用できることがわかった。また、3DMGは、構築の乱れを伴う癌の検出に有用であると考えられた。

GP-1-03-15
３Ｄマンモグラフィの診断における有用性

関西医科大学　滝井病院
奥川　帆麻、末岡　憲子、坪田　優、山本　大悟

関西医科大学滝井病院では、2013年８月より乳がん高精度画像診断システム（３Ｄマンモグラフィ）を導入している。従来のマンモグラフィと比較すると、３Ｄマンモグラフィで特異度を上げ、要精査率を下げることができるとの報告があり期待されている。血管や乳腺との重なりで判断が難しいFADや構築の乱れ、皮膚の石灰化の識別がしやすいと言われている。今回、我々は３Ｄマンモグラフィと２Ｄマンモグラフィで診断に差があるかを検討した。2013年８月から2015年８月までに３Ｄマンモグラフィを撮影し、生検、手術により病理学的診断がついた35例について検討した。また、どのような症例に有用となる可能性があるか考察した。診断は、マンモグラフィ検診精度管理中央委員会読影試験Ａ評価の医師２名にて行った。富士のリアル３Ｄマンモグラフィワークステーション（薬事販売名：富士画像診断ワークステーションSMV658型）を診断に用いた。結果は２Ｄマンモグラフィと比較して３Ｄマンモグラフィが感度・特異度においてよい傾向であった（有意差なし）。今回症例数が少なく、有意な結果は得られなかったが、乳腺組織と病変が重なる症例（特にdense breast)、腫瘤に重なり辺縁境界明瞭か不明瞭か判別困難な症例、腫瘤内に石灰化があるか判別困難な症例、淡い石灰化の症例などで有用となる可能性がある。今後、さらなる症例を増やしていく必要があると考えられた。

GP-1-03-16
クーパー靭帯内石灰化の良悪性についての検討

[1]聖路加国際病院　乳腺外科、[2]聖路加国際病院　放射線診断科、
[3]聖路加国際病院　病理診断科
中山　可南子[1]、角田　博子[2]、野嵜　史[3]、林　直輝[1]、吉田　敦[1]、
竹井　淳子[1]、森下　恵美子[2]、鈴木　高祐[3]、山内　英子[1]

【目的】マンモグラフィで石灰化を伴う病変において、クーパー靭帯内に石灰化を認めた際に、その石灰化と病変の関係については明らかではない。今回、当院で施行したマンモグラフィでクーパー靭帯内に石灰化を認めた場合、その石灰化部分の良悪性について検討し臨床的意義について考察した。【対象と方法】2013年4月から2015年8月までの期間に当院でマンモグラフィを撮影した症例のうち、石灰化があきらかにクーパー靭帯内に存在するといえる症例を対象として石灰化部分の検討を行った。【結果】クーパー靭帯内に石灰化を認めた症例は17例であった。組織検査を行った症例は16例で、13例は悪性、2例はステレオガイド下マンモトーム生検で良性、1症例は石灰化がわずかであり、経過観察で変化を認めなかったため、良性と判断し組織検査を施行しなかった。乳癌と診断し、当院で手術を施行した症例は12例、浸潤性乳管癌3例、粘液癌1例、浸潤性微小乳頭癌1例、非浸潤性乳管癌7例であった。浸潤性乳管癌のうち1例は術前化学療法を施行した。手術施行症例において、12症例全例において、画像で認めたクーパー靭帯内の石灰化部位に乳管内成分の進展を認め、10症例は壊死型、2症例は分泌型を示していた。【考察】石灰化がクーパー靭帯内に存在する場合は、そのほとんどが悪性石灰化であることがわかった。また、全例で画像の石灰化部分に一致する部位に切除検体で非浸潤癌の進展を認め、主病変との関与を認めていた。クーパー靭帯は皮下まで進展する構造であり、その内に石灰化を伴う乳癌病変においては、皮膚および皮下脂肪組織における切除範囲の決定の際、慎重な対応が検討されるべきであると考えられた。

GP-1-03-17
上皮増生病変に高悪性度乳癌が併存した１例

岐阜県総合医療センター　乳腺外科
浅野　好美、長尾　育子、河合　雅彦、國枝　克彦

症例は40歳女性で、主訴は右乳房のしこりを自覚して当院を受診した。家族歴に特記すべき事項は認めなかった。2006年右乳房上内側部の腫瘤に対し、切除生検を施行され、結果はcomplex sclerosing lesionと診断され経過観察を行っていたが、2013年から2年間は受診を自己中断されていた。視触診上、切除生検した部位からさらに上方内側部に約2cm大の腫瘤を触知した。MMG上、右U,Iに分葉形・辺縁微細分葉状・高濃度腫瘤を認めた(カテゴリー4)。US上、右乳房A領域に13×16×14mm大、不整形・前方境界線断裂を伴う低エコー腫瘤を認めた(カテゴリー4)。針生検の結果はInvasive ductal carcinomaであった。その他全身画像検査よりT2N0M0cStage 2Aと診断し、右乳房全摘術＋センチネルリンパ節生検＋エキスパンダー留置術を施行した。病理組織学的所見は、結節性の所見でInvasive ductal carcinoma、Scirrhous carcinoma-Solid-tubular carcinomaの浸潤増殖からなり、背景にColumnar cell change without atypia, Sclerosing adenosis等を認める、ER＞50%,PgR＞50%,Ki67＞50%,NG(2,3)との結果であった。上皮増生病変を有した既往のある女性の両側乳房からはハイリスク病変は発生しにくいとの報告があるが、本症例では上皮増生病変に高悪性度乳癌が併存した1例を認めたため、今回若干の文献的考察を加えて報告する。

GP-1-03-18
マンモグラフィで局所的非対称性陰影を呈する乳癌の検討

JA愛知厚生連　豊田厚生病院　外科
森　万希子、久留宮　康浩、丹羽　多恵、世古口　英、小林　聡、
河合　清貴、桐山　宗泰、大岩　孝、宮村　径、冨永　健太、神野　孝徳、
中島　悠、池田　脩太、渡邉　裕樹

【目的】当院におけるマンモグラフィ（MMG）で局所的非対称性陰影（FAD）のみのカテゴリー3と判定された乳癌症例について検討した。【対象】2014年1月から2015年11月末までに当院で223例の乳癌手術が行われた。そのうち診断時の当院マンモグラフィでFADのみのカテゴリー3と判定された10例を対象とした。なお、両側乳癌は2例としてカウントした。【結果】乳癌手術223例中、MMGでFADを認めるものは24例（10.8%）あり、そのうちFADのみのものは10例（4.5%）であった。この10例の内訳について述べる。年齢は中央値が64歳（41-74歳）で、8例が閉経後であった。発見の契機はしこりの自覚が6例、対側病変の精査中が2例（いずれも両側乳癌）、対側乳癌のフォローアップ中が1例、CTで偶然指摘されたものが1例であった。組織型は乳頭腺管癌6例、非浸潤性乳管癌（DCIS）2例、硬癌2例であり、すべてluminal Aタイプであった。病期別では、病期0：2例、病期I：6例、病期IIB：2例（2例とも腋窩リンパ節転移あり）であった。【考察】当院におけるMMGでFADのみのカテゴリー3と判定された乳癌は多くが閉経後乳癌であった。これは加齢に伴う乳腺の委縮によりMMGで濃度の低い病変でも所見として読み取れるようになることが一因であると考える。

GP-1-03-19
非浸潤性乳管癌（ＤＣＩＳ）における悪性度別マンモグラフィ所見の検討

相良病院　画像検査部
南　紫織、持冨　ゆかり、原口　織歌、大迫　俊一

【背景】浸潤性乳管癌の前駆病変とされている非浸潤性乳管癌（DCIS）は2000年頃に導入されたマンモグラフィ検診の普及によって発見頻度が増加している傾向にある。また、DCISは低悪性度(low grade)、中悪性度(intermediate)、高悪性度(high grade)に分類され、high grade に比べlow gradeは進行が遅く、すぐに手術を行わず経過観察でもいい可能性がある。【目的・方法】2013年1月から2015年3月までに当院で手術を行った乳癌１１８７例中最終病理診断でDCISと判明された215例を低悪性度DCIS（low grade）123例（57.2%、年齢：59.7±13.0）と中間、高悪性度DCIS（non-low grade）92例（42.8%、年齢:57.0±12.8）に分け画像的特徴がないか検討を行った。【結果】マンモグラフィ所見はlow gradeの所見なしが28例（22.7%）となり、所見ありの95例（77.2%）の内訳は石灰化が45件（47.4%）・腫瘤30件（31.6%）・FAD30件（31.6%）・構築の乱れ2件（2.1%）、non-low gradeの所見なしが8例（8.7%）となり、所見ありの84例（91.3%）の内訳は石灰化が69件（82.1%）・腫瘤7件（8.3%）・FAD20件（23.8%）・構築の乱れ7件（8.3%）となった。またlow gradeのカテゴリー1が29例、2が1例、3が72例、4が46例、5が14例となりnon-low gradeのカテゴリー1が8例、2が0例、3が45例、4が30例、5が9例であった。【考察】２群間においてマンモグラフィ所見のあり、なしに有意差が認められた（p＜0.05）同様にカテゴリーを１・２・３と４・５に分けた比較においても有意差が認められた（p＜0.01）。またマンモグラフィ所見が腫瘤のみ場合において、low gradeが25例、non-low gradeが2例と差が見られた。所見が石灰化のみの症例は、low gradeが36例、non-low gradeが51例と差が見らなかった。石灰化の広がりや量に関しては範囲が広く数が多い症例にnon-low gradeがやや多かったが差は認められなかった。【結語】マンモグラフィにて石灰化のみで見つかるようなDCISが多いのではと予想していたが、そのような結果には至らなかった。今回の結果ではDCISではあるが印象の弱い所見にlow gradeが多い結果になった、さらに超音波所見等を含めて検討していく必要がある。

GP-1-03-20

乳癌周囲の背景乳腺の濃染比：分子マーカー及び予後因子との関連

[1]佐賀大学　医学部　放射線医学講座、[2]佐賀大学　医学部　一般･消化器外科、[3]佐賀大学　医学部　病因病態科学講座・診断病理学

山口　健[1]、中園　貴彦[1]、江頭　玲子[1]、中村　淳[2]、増田　正憲[3]、入江　裕之[1]

背景： 乳癌周囲の背景乳腺の濃染比（background parenchymal signal enhancement ratio [BP-SER]）が乳癌に対する術前化学療法の効果や予後に関連があるとする報告が散見される。この研究の目的はこの背景乳腺の濃染比と乳癌の分子マーカー及び予後因子との関連を明らかにすることである。対象と方法：症例は2013年6月から2015年6月にかけて当院で乳腺ダイナミックMRIを撮影した159例中、病理学的に乳癌と診断された46例（年齢の中央値；61歳、浸潤性乳癌；42例、非浸潤性乳管癌；4例）。BP-SERはダイナミックMRIの造影前（S0）、造影開始70秒後（S1）及び240秒後（S2）をもとに計算した（BP-SER=S1-S0/S2-S0）。このBP-SERと乳癌の分子マーカー及び予後因子（サイズ、浸潤癌か非浸潤癌か、ホルモンレセプター及びHER2発現の有無、核グレード、増殖能、内因性サブタイプ、リンパ節転移の有無）との関連の有無を検討した。結果：BP-SERの中央値は浸潤性乳癌が0.672、非浸潤性乳管癌が0.36であった。いずれの分子マーカー及び予後因子ともに有意な関連性は認められなかったが、HER2陽性の乳癌は陰性の乳癌に比べてBP-SERが高い傾向であった（P=0.063）。結論：BP-SERは乳癌のHER2発現とそれに伴う血流の状態を反映している可能性がある。

GP-1-03-21

乳管腺腫５症例の検討 - 画像所見を中心に -

[1]長崎大学病院　放射線科、[2]聖フランシスコ病院　放射線科、[3]長崎大学病院　移植消化器外科、[4]長崎大学病院　腫瘍外科、[5]長崎大学病院　病理診断科

森　美央[1]、瀬川　景子[1]、小川　直美[1]、磯本　一郎[2]、山之内　孝彰[3]、矢野　洋[4]、安倍　邦子[5]

乳管腺腫は2003年度版WHO分類および第16版乳癌取扱い規約から追加された良性上皮性腫瘍で、まとまった画像所見の報告は少ない。病理学的に偽浸潤とよばれる増殖形態を示し、画像、組織像ともに悪性に間違われやすい病変であり、過剰な侵襲を避けるために画像所見についての知識が求められる。後見的に、病理組織学的に診断された乳管腺腫５例について画像所見を中心に報告する。症例は41～79歳（平均61.8歳）。全例女性で、病変は片側性であった。臨床的に、3例で腫瘤を触知し、うち1例で淡黄色の乳汁分泌を認めた。画像上、3例は充実性腫瘤、1例は嚢胞壁在腫瘤、1例は混合性腫瘤（生検後変化を含む）として認めた。石灰化は2例に認めた。MRIでは主病変のサイズは1～2.6cm（平均1.74cm）であった。嚢胞壁在腫瘤では壁外への進展を疑う像を認めたが、境界は明瞭・平滑で、偽浸潤と思われた。2例で主病変と同区域に小結節を認めたが、境界は明瞭・平滑であった。増強効果は均一、不均一のどちらも認め、1例ではclustered ring enhancementを認めた。TICはfast-plateauやpersistentと様々であった。乳管腺腫は乳管内乳頭腫と類縁の疾患で、境界明瞭な単発性腫瘤や嚢胞壁在腫瘤が画像所見として報告されている。我々の症例ではclustered ring enhancementを示す不整形腫瘤や、主病変と同区域に小結節を認めた症例が2例あり、乳癌との鑑別が難しかった。過去の報告で、形態的に悪性が疑われる場合でも、病変の境界が明瞭・平滑であることが癌との鑑別点になりうると報告されており、我々の症例でも主病変、同区域の小結節ともに境界明瞭である点が一致していた。

GP-1-03-22

高濃度造影剤を使用した乳房MRIの初期経験

[1]東京医科歯科大学　医学部附属病院　放射線診断科、[2]東京医科歯科大学　医学部附属病院　医療情報部、[3]東京医科歯科大学　医学部附属病院　乳腺外科

久保田　一徳[1,2]、藤岡　友之[1]、岡澤　かおり[1]、中川　剛士[3]、小田　剛史[3]、細谷　徳子[3]

【背景・目的】ガドブトロール（商品名Gadovist）は本邦で新たに使用可能となったマクロ環構造の非イオン性MRI造影剤である。1.0モーラという高濃度を特徴とするほか、強いT1緩和能を持つことや、腎性全身性線維症リスクの低いことに期待されている。乳房MRIにおいて初期経験の範囲での検討を行った。【対象と方法】ガドブトロールを使用開始後8週間に施行した連続23例（平均57.7歳）と使用前8週間にGd-DTPA-BMA（商品名omniscan）を使用した連続24例（平均54.9歳）の乳房MRIについて、病変の描出能、background parenchymal enhancement(BPE)の程度、BI-RADSに基づく病変の分類、kinetic curveのパターンや解析、カテゴリー分類について検討した。撮像はGE Signa HDxt 3.0T、8チャンネルブレストフェイズドアレイコイルを用い、axial断面にてdynamic撮像を行った（造影前および造影後1分、2分、5分以降での撮像。VIBRAN法, TR/TE/FA=5.3/2.6/10, matrix=384x352, FOV=360、1mm slice spacing、各撮像時間58秒）。造影剤注入はガドブトロールは体重(kg)×0.1 mL を1ml/secで注入、Gd-DTPA-BMAでは体重(kg)×0.1 mL を3ml/secで注入、いずれも生理食塩水20mLでの後押しを施行した。【結果】BPEがminimalだったのはガドブトロールで18/23例（78%）、Gd-DTPA-BMAでは5/24例（21%）だった。腫瘤(mass)として描出された乳癌の造影1分後と造影前の信号比は、ガドブトロールでは平均225%、Gd-DTPA-BMAでは平均272%と後者で高かった。造影後5分以降と1分での信号比はガドブトロールで平均2.3%増加、GD-DTPA-BMAでは平均6.0%減少と、後者の方がwashoutが目立っていた。【考察】ガドブトロールとこれまでの造影剤で視覚的な診断能の差ははっきりしなかったが、BPEはガドブトロール使用の際に目だたない傾向があった。これは造影剤濃度や注入速度の影響も考えられる。一方で、これまでの造影剤の方が早期相において数値的には強い増強効果を呈し、遅延相でのwashoutも目立つ傾向があった。小数例の検討であり確実な結論は出せないが、今後の症例の蓄積や基礎的なデータ収集をあわせて、適切な使用方法についてさらに検討していきたい。

GP-1-03-23

乳房温存療法後乳房内再発に対するMRIの診断能の検討及びMMGとの比較

東京西徳洲会病院　放射線科

宮澤　昌史

【目的】温存療法後の乳房内再発の診断に於いてMRIは増強効果の有無による術後性瘢痕との鑑別が可能とされる。今回、温存術後の乳房内再発が病理学的に確認された症例のMRI及びMMGの診断能について比較検討した。【対象】乳房温存療法後に乳癌の患側乳房内再発が疑われ、病理学的に再発が確認され、再発病変に対するMRI及びMMGが術後経過観察を含めて治療前に施行された12症例。画像的に再発が発見された年齢は39-75歳、平均53.2歳。11例が片側乳癌、1例が両側乳癌であった。11例が術部付近の再発、1例のみ術部から離れた再発であった。再発病変の病理は組織診で確認できた11例は全て浸潤性乳管癌、細胞診のみの1例は乳管癌であった。【方法】MRIは2009-2011年はT1WI、脂肪抑制T2WI、両側ダイナミック造影（0,1,2,3,4分後）を施行した。2012年以降は両側ダイナミック造影を0,1,5分後に変更し、1-5分後に脂肪抑制3D-T1WIを追加した。MRIはBI-RADS、MMGは日本のガイドラインに基づき後方視的（一部は前方視的）にカテゴリー診断を行い、BI-RADS MRI C4a以上及びMMGガイドラインのC3-2以上を悪性とした。MRIやMMGによる術後経過観察が行われた症例ではそれらの結果も検討に含めた。【結果】MRIの感度は100%でMMG（66.7%）と比較して高いが有意差は無かった(p=0.134, McNemar検定)。術後経過観察中の撮影を含めてMRIで初めて悪性と診断された時点でのMMGは感度33.3%であり、有意にMRI(100%)が優れていた（p＜0.05)。画像による術後経過観察が行われ病変発見時期の比較が可能であった6症例ではMMGと比較してMRIで2年前に診断できた症例が2例、1年前、半年以上前、半年前にそれぞれ1例ずつ、同時が1例であった。なお、MRI悪性診断後の経過観察にて病変が消退し良性と診断された症例は12例、MRI悪性診断にて現在経過観察中の症例は16例（うち1例はCNBで乳管内乳頭腫症）、術後MRIにて良性の症例は336例。MRIは特異度92.3%、PPV30%、NPV100%、MMGは特異度99.5%、PPV80%、NPV98.9%であり、PPVは有意(p＜0.01, χ2検定)にMMGが優れていた。C4b以上を悪性の基準とするとMRIは感度91.7%、特異度96.4%、PPV45.8%、NPV99.7%であった。【結語】乳房内再発の診断時期の比較が可能であった症例ではMMGと比較してMRIで早期に癌を診断可能な例が多く、早期診断に於いてMRIはMMGより有意に感度が優れていた。しかしPPVではMMGが有意に優れていた。

GP-1-03-24
乳癌術前Weekly Paclitaxel療法におけるMRI診断の有用性

[1]堀メディカルクリニック、[2]帝京大学医学部附属病院　外科、
[3]癌研究会癌研究所
堀　文子[1,2,3]、池田　正[2]、霞　富士雄[3]、坂元　吾偉[3]

【目　的】術前化学療法(化療)後の乳癌におけるMRIの有用性を検討した【対象と方法】術前Weekly Paclitaxel療法の前後にMRIが施行された乳癌50例を対象とし,MRIで化療前の形態をa)単発型b)多発型c)びまん型の3型,化療後の縮小パターンを1)限局縮小型2)中間型3)モザイク型の3型に分類して,化療後の画像と組織学的な癌の拡がりを比較した【結　果】I)1)限局縮小型はMRI,USとも化療後の画像と標本上の癌の拡がり径に相関が見られ,MRI(r=0.8)はUS(r=0.55)より強い相関だったII)化療前後のMRI造影域の縮小率は1)限局縮小型(平均54%)は2)中間型(36%) (P＜0.001)や3)モザイク型(26%) (P＜0.002)と較べ有意に縮小率が高かったIII)MRIの縮小型と背景因子(年齢,組織亜型,ER,PgR,Her2,p53)は1)限局縮小型31-74(中央値56)才, a1:1/22(5%)a2:11/22(50%)a3:10/22(45%),ER+15/22(68%),PgR+12/22(55%),Her2+9/22(41%),p53+12/22(55%),同様に2)中間型34-68(53)才,a1:1/14(12%)a2:7/14(50%)a3:5/14(36%),ER+8/14(57%),PgR+4/14(29%),Her2+4/14(29%),p53+8/14(57%),3)モザイク型29-65(51)才,a1:2/14(14%)a2:2/14(14%)a3:7/14(50%)b3:2/14(14%),ER+11/14(79%),PgR+9/14(64%),Her2+8/14(57%),p53+7/14(50%).Intrinsic subtypeは1)限局縮小型はLuminalA:9/22(41%),LuminalB:6/22(27%),Her2:3/22(14%),Basal Like:4/22(18%),同様に2)中間型は7/14(50%)1/14(7%)3/14(21%)3/14(21%)3)モザイク型6/14(43%)6/14(43%)2/14(14%)0/14.MRI乳癌形態は1)限局縮小型でa)単発型9/22(41%)b)多発型11/22(50%)c)びまん型2/22(9%),2)中間型は同様に3/14(21%)9/14(64%)2/14(14%),3)モザイク型0/14,7/14(50%)7/14(50%).これらの背景因子うちMRI縮小型と有意な相関があったのはMRI乳癌形態(P=0.006)と組織亜型(p=0.04)だった. 1)限局縮小型となるものはa)単発型(75%)が多くc)びまん型(18%)は少なかった(P＜0.003).また,充実腺管癌(55%),硬癌(45%)が多く,乳頭腺管癌(25%),浸潤性小葉癌(0%)は少なかった.Intrinsic subtype はBasal likeが最も多かった(57%).逆にc)びまん型,乳頭腺管癌,浸潤性小葉癌は3)モザイク型となるものが多かった【考　察】MRIは化療後の拡がり診断においてUSより優れており有用だった.化療後に腫瘍の縮小効果が高くMRIで癌の拡がりを正確に描出できる1)限局縮小型となる頻度の高い充実腺管癌,硬癌,a)単発型,Besal-likeの乳癌には積極的に術前化療を推奨すべきと考えられた.

GP-1-03-25
乳癌サブタイプとMRI所見：各サイブタイプのdiagnostic clueを探る

[1]神鋼記念病院　乳腺科、[2]神鋼記念病院　放射線診断科
結縁　幸子[1]、松山　瞳[1]、松本　元[1]、一ノ瀬　庸[1]、橋本　隆[1]、
出合　輝行[1]、山神　和彦[1]、門澤　秀一[2]

【目的】乳房MRIにおいて、悪性を示唆する幾つかの重要なサインや腫瘍の組織学的特性を推察させる信号変化が存在するが、それらと乳癌サブタイプの関連性については未だ検討の余地が残る。今回我々はサブタイプ別にMRI所見を調べ、各サブタイプに関連性の強いMRI所見について検討した。【対象と方法】対象は当院で2011年4月～2013年3月に乳房MRIが施行され、針生検で浸潤癌と診断された280例（浸潤性乳管癌246例、浸潤性小葉癌12例、粘液癌11例、その他11例、平均腫瘍径25mm）。サブタイプはLuminal A (Ki67≦20%) (n=110)、Luminal A-B (20%＜Ki67≦30%) (n=39)、Luminal B (Ki67＞30%) (n=63)、Lumimal-HER2 (n=31)、HER2(n=13)、Triple negative (TN) (n=24)の6タイプに分類した。MRI評価項目は1) T2強調像における腫瘍内部信号（高信号を含む：H群、高信号を含まない：non-H群）、2) 拡散強調像の形態（リング状又は不均一：R群、その他：non-R群）、3) ダイナミック早期相のリング状造影効果（有：ERE群、無：non-ERE群）、4) ダイナミック後期相のリング状造影効果（有：DRE群、無：non-DRE群）、5) ダイナミックカーブ（washout：W群、plateau：Pla群、persistent：Per群）である。サブタイプ別に各評価項目の発生頻度を調べ比較検討した。【結果】1) T2強調像における腫瘍内部信号はH群がTNで62.5%と高く、Luminal A及びA-Bで13.6%、17.9%と低かった。2) 拡散強調像の形態はR群がLuminal B、Luminal-HER2、TNで63.5%、64.5%、66.7%と高く、Luminal A及びA-Bで34.5%、28.2%と低かった。3) ダイナミック早期相のリング状造影効果はHER2でERE群が7.7%と他タイプ（35.5－58.3%）に比し低かった。4) ダイナミック後期相のリング状造影効果はTNでDRE群が87.5%と高く、Luminal A及びA-Bで23.6%、28.3%と低かった。5) ダイナミックカーブはいずれのタイプもW群の比率が高かった（72.7－92.3%）。【考察】TNタイプはH群、R群、DRE群に分類されるものが多く、これらの所見が揃う場合はTN乳癌の推定診断の精度が高い。Luminal AとA-Bタイプの特徴は類似し、TNタイプと対照的であった。Luminal BとLuminal-HER2タイプの特徴は類似し、TNタイプとLuminal A及びA-Bタイプの中間的所見を呈した。症例数が少ないが、HER2タイプは他タイプとの共通性や対照性に乏しかった。【結論】MRIにおける幾つかの特徴的所見は乳癌サブタイプを診断する手がかりとなる。

GP-1-03-26
術前乳房MRIに関する造影効果の定量的評価について

和歌山県立医科大学　第一外科
宮坂　美和子、尾浦　正二、粉川　庸三、吉増　達也、平井　慶充、
本田　麻里子、青石　裕香、奥　あや、岡村　吉隆

【はじめに】乳癌病変に対する画像評価法の一つとして造影MRI検査の有用性が挙げられる。乳癌病変では早期濃染を認めるとされているが、具体的な数値的評価はされていない。今回我々は、造影MRIでの造影効果に対して定量的評価を試みた。【対象・方法】２０１４年１月から１２月までに当院で手術を施行した乳癌症例のうち、術前に造影MRIにて乳房内の評価を行った５１例を対象とした。Phase 0 (0 sec.) , Phase 1 (80 sec.) , Phase 2 (180 sec.), Phase 3(380 sec.)において腫瘍部と同側の正常乳腺部にそれぞれROIを設定しIntensityを計測した。Intensityの変化を薬物動態論に基づいて解析し、流入相における倍加時間 (DT)および流出相における半減期(HL)を算出した。正常乳腺部と腫瘍部でのDT, HLについてそれぞれPaired t testを用いて統計学的検討を行った。【結果】DTは腫瘍部(26.94±28.36sec.)が正常乳腺部(293.33±621.46sec.)に比し有意に短かった。HLは腫瘍部(1619.49±2125.32sec.)と正常乳腺部(2627.4±10889sec.)で差が無かった。【考察】今回の検討の結果、造影検査における流入速度は乳癌病変部で有意に早く、流出速度については有意差を認めなかった。今後さらなる症例の蓄積と鑑別精度の向上のための指標の検討が必要であるが、DTについては良悪性鑑別の有用な指標となる可能性が示唆された。

GP-1-03-27
MRI所見からみた乳癌の短期予後

札幌乳腺外科クリニック
山岸　妃早代、岡崎　稔、渡部　芳樹、佐藤　文彦、米地　貴美子、
中川　弘美、玉田　香織、渡辺　千里、大杉　美幸、岡崎　亮

【目的】MRI所見と乳癌の予後との関連をretrospectiveに解析した。【対象と方法】対象は､'09年4月～'10年5月にMRIを施行し、当院で組織診断が確定した乳癌（I・II期のみ）192例である。MRIは、超早期相のコントラスト中心を20秒後、早期相の中心を1分後に各々約20秒間で撮像後、後期相を2分後から2～3分間撮像した。MRI上のrim enhancement所見が、予後に関係するのかをKaplan-Meier法を用いて生存曲線で対比し、Logrank法で検定した。またrim enhancementを呈し、超早期相で病変が描出され、後期相でwashoutする群をRRW（rim-rapid-washout）群とした。さらにsubtype、腋窩リンパ節転移有無の因子をcox比例ハザード法を用いて多変量解析で比較した。【結果】全体の平均観察期間は64か月（7～78か月）であった。全症例中、乳癌死した症例は9例（約5%）であった。MRI上rim enhancementを呈する乳癌は57例（約29%）で、そのうちTripple Negative typeは13例（23%）、HER2 type 2例（4%）、Luminal type 40例（70%）であった。rim enhancementを呈する群は有意に短期予後が悪く（P=0.00009）、5年生存率は90.9%であった。RRW群、non-luminal群、腋窩リンパ節転移陽性群は有意に短期予後が悪かった（p=0.00085､p=0.00039､p=0.0408）。RRW群、non-luminal群、腋窩リンパ節転移陽性群のHazard Ratioは約41.2、26.7、4.8であった。RRW群38例は、有意に予後が悪く（p=0.000005）5年生存率は86.1%であった（図）。RRW群のうちnon-luminal群は、12例（32%）であった。【まとめ】MRI上のrim enhancement所見は、予後不良の可能性があり、とりわけ超早期濃染しwashoutするタイプは、その傾向が強い。

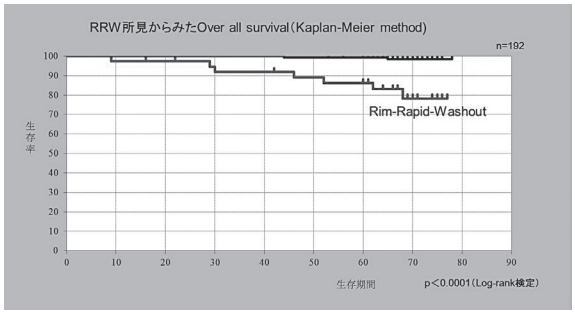

GP-1-03-28

RESOLVEを用いた高分解能拡散強調画像による腫瘍の治療前評価：高分解能造影ダイナミック画像との比較

[1]京都大学医学部附属病院　放射線部、
[2]京都大学大学院医学研究科　画像診断・核医学、
[3]京都大学医学部附属病院　乳腺外科

片岡　正子[1]、金尾　昌太郎[1]、飯間　麻美[2]、大西　奈都子[2]、河合　真喜子[2]、大橋　茜[2]、阪口　怜奈[2]、戸井　雅和[3]、富樫　かおり[2]

【目的】拡散強調画像は診断に有用だが、解像度や画像のゆがみのため病変の詳細な評価は造影MRIに劣るとされてきた。 最近開発されたreadout segment EPIを用いた高分解能拡散強調画像(HR-RESOLVE)は、ゆがみが少なく治療前・薬物療法での病変評価に応用できる可能性がでてきた。今回我々は、HR-RESOLVEによる病変の評価（病変のみえやすさと最大径）を、高解像度造影ＭＲＩによる評価と比較した。【対象・方法】 2015年7月―10月の間に、乳癌疑いで乳房MRIが施行されHR-RESOLVEを追加撮像した15症例。パラメータは以下の通り。1) HR-RESOLVE: readout segmented EPI, TR/TE=10500/52ms, 1.1x1.1x1.4mm, b=0 (NEX=1) and 850 (NEX=2), 矢状断 2)高解像度造影後MRI（HR-DCE）: 3D-VIBE, TR /TE =4.01/ 1.63 ms, 0.7 x 0.6 x 0.8 mm, NEX=1, 冠状断での撮像後矢状断画像を再構成。病変の最大径は矢状断をもとに計測した。病変の見えやすさは、5段階（5が最良）で評価した。腫瘤と非腫瘤性病変（ＮＭＥ）は別々に評価測定を行った。【結果】病変の見えやすさ：HR-RESOLVE、HR-DCEの平均スコアは腫瘤 (n=16)ではそれぞれ4.1と4.9、NME (n=9)では2.3と4.2であった。 病変の最大径： 腫瘤はHR-RESOLVE、HR-DCE で平均19.4mmと20.6mmで有意差はなかった。NMEは測定可能病変が少ない（n=4）が、HE-RESOLVEで過小評価の傾向であった。【結論】 HR-RESOLVEは、腫瘤は明瞭に描出でき造影MRIと同様のサイズ評価が可能である。 ただしNMEについては過小評価傾向みられ注意が必要である。

Typical Image of the Breast Mass on
HR- RESOLVE vs HR- DCE

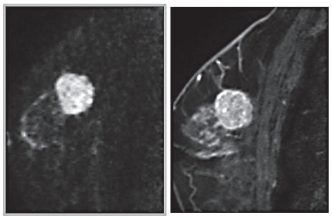

HR-RESOLVE　　HR- DCE

GP-1-03-29

nab-PTX、FEC100による術前化学療法中のADC値の変化と組織学的効果判定との関連について

[1]市立四日市病院　中央放射線室、[2]市立四日市病院　乳腺外科、
[3]ひなが胃腸内科・乳腺外科、[4]重盛医院・乳腺クリニック、
[5]主体会病院　放射線科

稲垣　由美[1]、水野　豊[2]、雫　真人[2]、清水　佳美[2]、久野　泰[3]、重盛　千香[4]、中村　和義[5]、森　敏宏[2]

【はじめに】術前化学療法（以下NAC）の主たる目的は組織学的完全奏効(pCR)である。 従来から固形癌に対するNACの効果判定基準としてResponse Evaluation Criteria in Solid Tumor; RECISTが使用されているが、造影MRI（dynamic contrast-enhanced MRI; DCE-MRI）はNACによる腫瘍内の変化、すなわち壊死や瘢痕化などとviableな腫瘍細胞の遺残を分類することは非常に困難である。一方拡散強調画像（Diffusion-weighted imaging ; DWI）はプロトンの拡散運動を画像化したもので、腫瘍細胞では細胞密度の上昇により一般的に拡散が抑制され高信号を呈し、またプロトンの拡散状況を数値化した見かけの拡散係数（apparent diffusion coefficien t ; ADC）は悪性腫瘍では低値を示すとされ、DCE-MRIに加えADC値の変化でNAC後の組織学的効果が予測できる可能性がある。【目的】NACにおいて治療レジメン別のADC値の変化と組織学的効果との関連を検討した。【対象、方法】2012年～2015年の間にnab-PTX、FEC100によるNACを行った26例中、治療前、治療中、治療後のphaseでDCE-MRI、DWIが撮像された16例。TN type11例、HER2陽性5例。FEC100 4cycleを先行後nab PTX 260mg/m2をtriweekly 4 cycle(HER2陽性ではtrastuzumab をtriweeklyに同時投与)投与した症例は5例、nab PTXをtriweekly 4cycle(HER2陽性ではtrastuzumab をtriweeklyに同時投与)を先行後、FEC100 4cycle投与した症例は11例であった。【結果】RECISTによる腫瘍評価はCR: 8例、PR: 7例、SD: 1例であった。一方組織学的効果はpCR:5例(31%)（TN type: 3例、HER2陽性: 2例)、non-pCR: 11例(69%)であった。ベースラインのADC値はTN type, HER2陽性で各々0.652±0.283×10-3mm2/s, 0.802±0.080×10-3mm2/s; (p=0.272)であった。pCR, non-pCRの治療前後でのADC値の変化は0.912±0.235×10-3mm2/s, 0.664±0.343×10-3mm2/s; (p=0.167)であった。 さらにレジメン別で検討するとFEC中の変化はpCR, non-pCRで各々0.271±0.100×10-3mm2/s, 0.340±0.210×10-3mm2/s; (p=0.499)であったのに対し、nab-PTX中の変化はpCR, non-pCRで各々0.641±0.261×10-3mm2/s, 0.323±0.285×10-3mm2/s; (p=0.053)と違いを認めた。【結語】TN type、HER2陽性手術可能乳癌においてnab-PTX、FEC100によるNAC中のnab-PTX中のADCの変化は組織学的効果を予測できる可能性が示唆された。

GP-1-03-30

肉芽腫性乳腺炎の２例－乳腺超音波、MRI所見を中心に

[1]山口大学　大学院　医学系研究科　放射線医学分野、
[2]山口大学　大学院医学系研究科　消化器・腫瘍外科

松隈　美和[1]、古川　又一[1]、山本　滋[2]、永野　浩昭[2]、松永　尚文[1]

肉芽腫性乳腺炎は稀な疾患であるが、乳癌と似た臨床像および画像所見を呈すことがあり、治療前の画像診断において良性疾患の可能性を示唆することが重要である。今回、肉芽腫性乳腺炎２例について、画像所見と臨床経過を中心に若干の文献的考察を含め報告する。＜症例１＞20歳代後半、女性。2型糖尿病加療中に左乳房に疼痛が出現。様子をみるも硬結・圧痛が出現し、乳腺外科紹介となった。乳腺超音波では左乳房に腫瘤状の低エコー域が認められるも乳腺全体が腫脹したように見え、乳腺炎を疑う所見であった。MRIでは左乳房内側の皮膚肥厚と浮腫性変化が見られ、左Ｂ領域にT2強調画像で低信号、やや拡散の低下した不整な腫瘤様病変を認め、ダイナミック造影で緩徐な立ち上がりと持続性の濃染が認められた。造影後高分解能画像では腫瘤様病変に一致して大小不同の辺縁リング状造影効果が集簇して認められ、微小な膿瘍形成の可能性が疑われた。画像上は炎症性疾患が疑われたが、疼痛・硬結が持続したため針生検が施行され、肉芽腫性乳腺炎と診断された。切開排膿後、ステロイド内服・漸減にて加療が行われ、約9ヶ月かけて治癒した。＜症例２＞20歳代前半、女性。うつ病にて加療中、右乳房痛あり。乳腺炎として抗生剤等で加療されるも排膿・自壊を繰り返していた。転居に伴い当院乳腺外科で加療が開始された。皮膚には色素沈着が見られ、乳腺超音波では右乳房に広範に低エコー域があり、複数の膿瘍形成疑われた。MRIでも右乳房内にT2強調画像で辺縁の壁はやや不整、内部不均一な高信号を呈す結節や帯状病変が散見された。ダイナミック造影で経時的に壁に強い造影効果が認められ、一部では皮膚との瘻孔形成もみられた。膿瘍が疑われ、切開排膿・抗生剤投与を行うも難治であったため針生検が施行された。感染源となりうる微生物は同定されず、肉芽腫性乳腺炎の診断を得た。穿刺排膿・洗浄をくりかえし、ステロイド非投与にて軽快した。

GP-1-03-31

乳頭異常分泌を主徴とする乳癌に特徴的な造影MR所見

札幌乳腺外科クリニック

岡崎　亮、岡崎　稔、佐藤　文彦、渡部　芳樹、山岸　妃早代、米地　貴美子、中川　弘美、玉田　香織、渡辺　千里、大杉　美幸

乳頭異常分泌を主徴とする乳癌に特徴的な造影MR所見および癌に類似する画像所見を呈する病変をあきらかにすることを目的として、無腫瘤性乳頭異常分泌症例の術前造影MR所見を検討した。【対象・方法】99年4月から2014年12月までに、術前に造影MR検査が行われ、組織診断が確定した67例を対象とした。手術適応はマンモグラフィ、超音波検査、乳管造影、乳管内視鏡検査などを行い、決定した。組織診断の内訳は癌49例(Tis: 30, T1mic: 9, T1a: 5, T1b: 4, T1c: 1)、乳管内乳頭腫9例、多発性乳頭腫9例、乳管拡張症2例。各症例の術前Gd造影MR所見を対比、検討した。【結果】Gd造影MR所見は造影無し：10例、線状・乳管状：15例、区域性：22例、結節性：20例であった。造影MR検査上、癌では33例(67.3 %)が線状・乳管状あるいは区域性の造影所見を呈し、多発性乳頭腫では4例(44.4 %)が区域性の造影所見を示した。一方、線状・乳管状あるいは区域性の造影所見を示した37例中、癌は30例(81.1 %)であり、多発性乳頭腫は4例(10.8 %)であった。また、多発性乳頭腫は乳管造影上、9例中8例(88.9 %)において乳管内陰影欠損像が確認されていた。【まとめ】線状・乳管状あるいは区域性の造影MR所見は癌に特徴的な所見であるが、多発性乳頭腫も類似する所見を呈するため、乳管造影などの検査法を併用し鑑別に努める必要がある。

GP-1-03-32

'T2-Hyper Rim' and 'Delayed Rim' on MRI of Breast Carcinomas: Correlation with Biological Features

[1]国立病院機構九州医療センター　乳腺センター　放射線科　臨床研究センター、[2]国立病院機構九州医療センター　乳腺センター　乳腺外科

名本　路花[1]、中川　志乃[2]、赤司　桃子[2]

Objective
Magnetic resonance imaging (MRI) reflects the features of breast carcinomas. We focused on the 'T2-hyper rim (T2-rim)' and 'delayed surrounding rim (D-rim)' signs and correlated these signs with histological and biological features.
Methods and Materials
The MRI of invasive breast carcinomas in 52 females were reviewed. We evaluated the T2-rim, which was defined as a high-signal intensity zone surrounding the tumor, and the D-rim, which was defined as a delayed enhancement surrounding the tumor. We correrated the findings with the enhancement ratio, the intrinsic subtypes and histological classification including the Japanese subtypes.
Results
T2-rim was observed in 30 lesions (57.6%) and D-rim was observed in 29 (55.8%) lesions. There was a significant correlation between the degree of T2-rim and D-rim ($p<0.0001$). T2-rim and the enhancement ratio were also correlated ($p=0.0012$). According to the intrinsic subtypes, a difference in T2-rim was only noted in luminal A and triple-negative type. However, the T2-and D-rim were significantly different among the Japanese subtypes.
Conclusion
The expression of vascular endothelial growth factor promotes angiogenesis and hyperpermeability of contrast media in the stroma. The T2-rim reflects the edema induced by hyperpermeability. The T2- and D-rim can reflect the biological and architectural characteristics of breast carcinomas.

The Comparison of the T-rim and D-rim, the Fusion Image of the Delayed image and the Diffusion Weighted Image

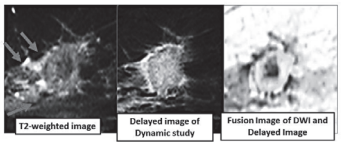

- On the T2-weighted image, a hyper-intensity zone which reflects the edema in the boundary between the surrounding tissue (tumor invasion front) is observed (arrows).
- This zone showed delayed enhancement on the dynamic image.
- The fusion image clearly depict the location of D-rim (the green zone reflects hyper-intensity on DWI: hyper-cellular area of the tumor and the blue zone reflects delayed enhancement).

GP-1-04-01

9年間フォロー後に切除した腺筋上皮腫の1例

[1]独立行政法人地域医療機能推進機構天草中央総合病院　外科、
[2]熊本大学医学部付属病院　病理診断科

村上　聖一[1]、赤星　慎一[1]、古賀　佳織[2]、竹口　東一郎[1]、三上　芳喜[2]

乳腺の腺筋上皮種(adenomyoepithelioma: 以下AME)は乳管上皮細胞と筋上皮細胞との2種類の上皮細胞から構成されるまれな腫瘍である。乳癌取扱い規約では良性の上皮性腫瘍に分類されるが、近年再発や遠隔転移の報告もある。今回われわれは、9年間フォロー後に切除したAME症例を経験したので報告する。症例は77歳女性。2006年当院健診マンモグラフィー(MMG)で2ヶ所の左乳房腫瘤(いずれも高濃度、境界明瞭、1cm弱)を指摘された。L-U・Oの腫瘤はアテロームであった。L-L・Oの腫瘤はカテゴリー4と診断された。二次精査は他院を受診。穿刺吸引細胞診(FNA)では良性と判定され、そのまま他院フォローとなった。2011年より当院健診に戻られ、以後当科外来フォローとなった。2013年にMMGにて増大傾向を指摘された。超音波検査では左DE領域に12x12mmのわずかに分葉状、充実性で辺縁に嚢胞性部分のある腫瘤を認め、微細石灰化を伴い後方エコーはやや増強していた。嚢胞内癌や粘液癌も否定できず、FNAを施行。結果は良性で、AME、線維腺腫または異型腺管過形成(ADH)が鑑別に上げられた。2015年3月明らかな増大傾向(14x15mm)を認め、針生検(CNB)を施行した。診断はAMEであった。2015年7月左乳頭から血性乳頭分泌を認めた。分泌物細胞診の結果は正常あるいは良性であったが、腫瘍は更に16x18mmと増大した。血性分泌も継続して見られたため、2015年10月に責任乳管を含む摘出生検を行った。最終病理診断はAME、悪性変化なしであった。責任乳管には病変は確認されなかった。AMEは稀に悪性化が報告されている。局所再発を予防するためには腫瘤の完全切除が望まれる。若干の文献的考察を加えて報告する。

GP-1-04-02

乳管腺腫４例の検討

大津市民病院　外科

洲崎　聡、橘　強、柳橋　健

【はじめに】乳管腺腫は良性疾患であるが画像上悪性が疑われることが多く、病理組織学的にアポクリン化生や偽浸潤を伴うことから、細胞診ではアポクリン癌と判断されることもあり、診断の難しい病変の一つである。今回、当院で診断した乳管腺腫症例について検討を行った。【対象・方法】2007年4月から2015年10月の間に当院で乳管腺腫と診断された4例（切除2例、針生検2例）で、臨床所見および画像（MMG、US、CT、MRI）所見、病理組織所見について検討した。【結果】症例は30歳代から60歳代で全例女性。臨床所見は3例で腫瘤を触知し、2例は境界明瞭で可動性を有したが、1例は境界不明瞭で可動性はみられなかった。MMGは3例に施行し、2例がカテゴリー3（一部境界不明瞭な腫瘤影、FAD）で1例はカテゴリー1であった。USは全例に施行され、2例は境界明瞭平滑または粗造な腫瘤像で、各々線維腺腫と充実腺管癌が疑われた。1例は境界明瞭粗造から一部不明瞭な腫瘤像で前方境界線の断裂を認め、同症例のCTでは造影効果のある分葉状で境界不明瞭な腫瘤影を認めており、浸潤性乳管癌が疑われた。USで境界明瞭粗造な分葉状腫瘤像を呈した1例は、MRIを施行し早期濃染が認められ、DCISが疑われた。病理組織所見では全例にアポクリン化生を認め、1例で偽浸潤像が認められた。【考察】乳管腺腫は乳管内で良性腺管が増殖する病変で、増殖腺管の中で線維組織が不規則に増殖すると辺縁部で偽浸潤像を呈する。自験例においても、境界明瞭で年齢的にも線維腺腫と考えられた病変から、画像上浸潤癌を疑うものまで多彩な所見を認めた。画像所見のみで乳管腺腫の診断に至ることは困難といえるが、鑑別診断として念頭に置く必要がある。不利益な過剰診断を防ぐためにも臨床、画像、病理組織所見を総合的に評価することが重要と考える。

GP-1-04-03

乳腺良性線維性組織球腫の１例

住友別子病院

小林　一泰、杉森　和加奈、中川　和彦

良性の線維性組織球腫は、軟部組織に発生する組織球様細胞と線維芽細胞様細胞の増殖を主体とする疾患で、四肢、頭頸部、深部軟部組織に好発する。発生頻度は、良性軟部腫瘍の約１５％で、皮膚に生じるものを皮膚線維腫（皮膚線維性組織球腫）、深部に生じるものを深在性線維性組織球腫に分類される。乳腺に発生した悪性線維性組織球腫の報告は、多くみられるが、良性の線維性組織球腫の報告は、少ない。今回乳腺内に発生した良性線維性組織球腫を経験した。症例は、76歳女性で他院のＣＴ検査にて右乳腺腫瘍を指摘され、当科紹介となった。ＭＭＧで、右Ｃにカテゴリー３の腫瘤影、ＵＳでは、右Ｃに9.8×10.7×14.9mmのカテゴリー3の腫瘍を認めた。MRIでは、境界明瞭で卵円形であり、T1強調画像で低信号、T2強調画像で不均一高信号、ダイナミック造影では、早期に内部に点状の造影を認め、経過とともに全体に広がった。ABCの結果はClass IIIであったため、CNBを行ったところ、浸潤性乳管癌と診断された。術前検査では、遠隔転移を認めなかった。手術は、右乳房部分切除、センチネルリンパ節生検を行った。病理結果は、異型類上皮線維性組織球腫であり、断端陰性であった。術後３年５か月経過したが、再発は、認めていない。文献的考察を加えて報告する。

GP-1-04-04
PASHに関連する良性腫瘤性病変の２症例

[1]産業医科大学　第２外科学教室、[2]産業医科大学　第２病理学教室
由良　冴希子[1]、永田　好香[1]、野口　紘嗣[2]、山田　壮亮[2]、小林　健一[2]、小山　倫太郎[1]、松宮　弘喜[1]、篠原　周一[1]、桑田　泰治[1]、竹中　賢[1]、岡　壮一[1]、近石　泰弘[1]、米田　和恵[1]、田嶋　裕子[1]、今西　直子[1]、黒田　耕志[1]、田中　文啓[1]

1986年Vuitchらは、 血管様裂隙を伴う間質増殖を主体とする良性の腫瘤性病変をpseudoangiomatous hyperplasia of mammary stroma と称した。その後1995年に Powellらによりpseudoangiomatous stromal hyperplasia (PASH) と表現された。今回PASHに関連する2症例を経験したので報告する。【症例1】40歳代女性。4年前に左乳腺のしこりを自覚。 当初1.7cmったしこりが増大、 左乳房EC領域に約3cm大の無痛性弾性硬腫瘤を認めた。超音波検査では境界明瞭平滑、内部均一な等～低エコー像を呈した。マンモグラフィ検査では局所的非対称性陰影でありカテゴリー3と判定した。MRIでは左乳腺EC領域に造影で内部不均一に淡染する腫瘤を認め、腫瘤内部には高信号域が散見された。 腫瘤はT2WIでは低信号を呈し、 拡散強調画像で高信号を認めず良性腫瘍を考えた。 組織診による術前診断は良性病変であり、 腫瘤が増大傾向であったことから乳腺腫瘍摘出術を施行した。 病理学的検査では乳腺症の一部に、 間質に吻合する血管様の間隙がみられた。 間隙を裏打ちする細胞は、alpha-smooth muscle actin 、CD34、ER、およびPgRが陽性、CD31は 陰性であったため、PASH様の間質変化を認めた良性腫瘤性病変と診断した。【症例2】60代女性。 乳癌検診異常。 触診では左乳房AC領域に硬結を触知し、 超音波検査では境界明瞭平滑、 内部均一な低エコー像を呈した。 マンモグラフィ検査は異常を認めなかった。MRIでは左乳腺A領域に造影で早期より内部不均一に濃染する腫瘤を認め、T2WIでは高信号を呈した。 穿刺吸引細胞診では異型性の乏しい乳管上皮集団および間質系細胞、組織球、 結合織が出現しPASHなどの良性病変を考えた。 組織診は良性病変であり、 二相性の保たれた乳管上皮成分の腺管状～裂隙状構造と、 豊富な粘液と線維芽細胞の間質からなる腫瘍性病変であることから線維腺腫と診断した。定期的な画像検査により慎重に経過観察している。　PASHは悪性化の報告例はなく、 腫瘤残存の場合に再発のリスクが高いため外科的治療が選択されることが多い。 一方で自然消退の報告があるため慎重に経過観察することも推奨されている。PASHについて文献的考察を加えて報告する。

GP-1-04-05
当科で経験した顆粒細胞腫の４例

[1]静岡県立総合病院　乳腺外科、[2]静岡県立総合病院　病理診断科
速水　亮介[1]、常泉　道子[1]、鈴木　誠[2]、新井　一守[2]、室　博之[2]、中上　和彦[1]

【症例１】69歳女性。 主訴は左乳腺腫瘤自覚。USにて左AB領域（胸骨傍）に16x14x12mmの境界部高エコーを伴う腫瘤認め、 造影CT/MRIにおいてもwashoutパターンを呈し､乳癌を疑った。CNBにて好酸性顆粒状の胞体を持った多角形細胞の増殖巣を認め、IHCにてS-100陽性、AE1/3+CAM5.2・1A4陰性で顆粒細胞腫と診断。 腫瘤摘出術施行し、 術後6年３ヶ月で再発を認めない。【症例２】50歳女性。 主訴は右乳房腫瘤自覚。MMGでは左U領域にFADを認めた。USでは左A領域11時 に13×13×11mm の境界部高エコーを呈す不整形な低エコー腫瘤を認めた。針生検（CNB）にて好酸性顆粒状の胞体を持った核異形の乏しい多角形細胞の浸潤性増殖巣が多量にみられた。 免疫組織化学（IHC）ではS-100陽性、AE1/3+CAM5.2陰性、PAS反応陽性であったため､顆粒細胞腫と診断。腫瘤摘出術施行し、術後１年再発を認めない。【症例３】47歳女性。 左C領域乳癌の既往あり、 左乳房温存術(Bp+Ax)後４年半経過時に左前胸部腫瘤自覚。USにて右A領域（胸骨傍）に17x12x10mm辺縁不整､境界不明瞭腫瘤。CTにおいても同部に11mm大の不整形腫瘤認め、乳癌もしくは乳癌再発を疑った。CNBは豊富な好酸性顆粒状細胞質を有する細胞の胞巣状増生が見られ、IHCにてS-100陽性で顆粒細胞種と診断。 腫瘤摘出術施行し、術後約7年再発を認めない。【症例４】56歳女性。左B領域 乳癌の既往あり、 左乳房切除術（Bt+SNB）後5年の経過観察USにて左腋窩に11mm大の分葉形低エコー腫瘤を認めた。後方エコーは増強しており、リンパ節再発が疑われた。MMGでは分葉状腫瘤、石灰化は認めなかった。CNBは軟部組織の中に好酸性顆粒状のrichな胞体を有する異型性の乏しい細胞の胞巣状増生巣がみられた。IHCではS-100陽性、AE1/3+CAM5.2・1A4・desmin陰性で、 顆粒細胞腫と診断。CT/MRIにおいても乳癌リンパ節再発との鑑別が困難であった。 腫瘤摘出術施行し、 術後約3年になるが再発を認めない。 今回我々は乳癌との鑑別を要する稀な顆粒細胞腫を乳癌術後症例も含め４例経験したので、文献的考察を加え報告する。

GP-1-04-06
肉芽腫性乳腺炎の８例

おおもと病院
村上　茂樹、高間　雄大、松本　柱、磯崎　博司、庄　達夫、酒井　邦彦、山本　泰久

肉芽腫性乳腺炎は、 腫瘤形成した場合乳癌と鑑別を要する疾患の一つであるが、 その原因は一元的なものではなく、Corynebacterium属感染との関連が指摘される症例や、IgG4関連疾患の可能性も示唆される報告も認める。その診断には穿刺組織診が有用であるが、 治療には難渋する場合が多い。 出産後数年を経過した経産婦に多くほとんどが片側性として報告されるが、 経験した８例のうち１例は両側性であり、 また１例は未婚者であった。年齢は27歳から42歳。診断はすべてコアニードル生検にて行われた。治療は、排膿や膿瘍腔を認めた場合は細菌培養に提出されるが、 検出されないことが多いため乳輪下膿瘍とは異なり抗菌剤の有効性は少ない。 ステロイド剤の投与は再燃をきたしやすいため否定される報告もあるが、８例中７例に行ない、比較的速やかに症状は軽快した。 しかし減量に苦慮し投与期間が長くなった症例を認めた。 切開排膿、 シートン法などの外科的処置も行われ有用性を指摘する報告もみられるが、 この疾患の膿瘍形成は蟻の巣状に広がることが多く、 他院でドレナージを行われた１例と留置したが効果が少ないため抜去した１例があった。 最近は患者と相談のうえ短急なドレナージは行わず、 排膿穿刺を繰り返すことが多い。 外科的切除を行った症例は、 ステロイド剤で縮小してから可及的に少ない部分切除を行った症例と、 ステロイドの継続を拒否し乳房切除を希望した中国人女性の２例であった。また排膿散及湯（ツムラTJ-122）を併用した６例に膿瘍による乳房の緊満感と疼痛の軽減が得られ、１例は１ヶ月のTJ-122のみで軽快した。さらにステロイドを減量すると再燃した症例に、TJ-122と桂枝茯苓丸（ツムラTJ-25）の併用が有効な症例もみられた。

GP-1-04-07
良悪性の鑑別診断が困難であった線維腺腫の一例

市立長浜病院　外科
東出　俊一、仁尾　万里華、神田　雄史、野田　秀樹

乳腺線維腺腫は日常診療でよく遭遇する良性腫瘍であるが、 時としてその診断に難渋する場合がある。 今回、 臨床診断時に悪性が強く疑われた症例を経験したので報告する。43歳女性。左D領域に腫瘤を自覚し来院。同部にマンモグラフィーにて、カテゴリー3の石灰化を伴う腫瘤を認めた。超音波検査にては最大径14ｍｍの不整形低エコー像であった。 乳腺ＭＲＩ検査にては22mm大のmassを認め、oval shape, irregular marginで不均一な造影効果を示し､造影パターンはfast/persistent｡BI-RADS　カテゴリー6であった。ＣＴにては内部不均一な腫瘤として描出された。 穿刺細胞診を施行したところ、 大型でクロマチンの増量した核を持った細胞で、 孤立性ないしは配列の不規則な重積集塊として多数認め、 不規則な腺管の増生を思わせる集塊も見られた。 乳頭腺管がんとしても矛盾しない細胞像とみられ、class5の診断であった。以上より、浸潤性乳がんと診断し、全身麻酔下に切除術を施行した。摘除後の組織診断にては、 線維嚢胞性変化を背景として、 腫瘍のほぼ中央部分において、 管内型の線維腺腫に相当する組織が認められたが、 悪性所見は確認されなかった。また、 周囲に硬化性腺症の領域や、 円柱上皮化生を認める乳管構築が存在していた。円柱上皮化生部の免疫染色はER陽性、PR陽性、HER-2陰性、Ki-67標識率2%であったが、細胞異型は確認されなかった。当院では細胞診での偽陽性を少なくするために、 臨床医と病理医との直接の情報交換を積極的に行うことや、 診断に確信が持てない場合、class4の診断も可能としているが、 それでも、 時として本症例のように偽陽性を示すことがある。 臨床所見を十分に加味した診断が必要であることを再確認させられる症例と考え報告する。

GP-1-04-08
副乳癌との鑑別を要した腋窩リンパ節結核の一例

[1]立川相互病院　外科、[2]立川相互病院　病理科
岩村　八千代[1]、新堰　佳世子[1]、久島　昭浩[1]、高橋　雅哉[1]、布村　眞季[2]

【症例】82歳女性。右腋窩のしこりを主訴に前医受診し、腋窩リンパ節腫脹を指摘され当院へ紹介された。触診で右乳腺C′領域に1cm大の硬い腫瘤を触知した。マンモグラフィの通常撮影では異常なし。腋窩のスポット撮影にて、乳腺C′領域に構築の乱れを伴うFADと、粗大石灰化を伴う腫瘤4個を認めた。乳腺エコーで、乳腺C′領域に径1.2cm大の低エコー腫瘤と周囲腋窩にリンパ節3個、鎖骨下にリンパ節2個を指摘された。乳腺穿刺吸引細胞診では検体適正、鑑別困難の診断で、多量の壊死物質を背景に由来不明の紡錘形細胞集塊と炎症細胞を認めた。腋窩リンパ節穿刺吸引細胞診も鑑別困難で、類似する所見を認めた。副乳癌の腋窩リンパ節転移も鑑別に挙がったが、画像所見が典型でない為、CTを行った。CTでは：右腋窩リンパ節腫脹多発、周囲脂肪織混濁があり、リンパ節炎が疑われた。腋窩リンパ節生検の結果、腋窩リンパ節結核の診断であった。【結語】副乳癌との鑑別を要した腋窩リンパ節結核の一例を経験した。粗大石灰化を伴う腋窩リンパ節腫脹では、感染予防の観点からも、診断に注意を要する。画像所見が稀である為、文献的考察を加えて報告する。

GP-1-04-09
乳管内乳頭腫の術前診断で手術を行った24例の検討

[1]県立広島病院　消化器・乳腺・移植外科、[2]県立広島病院　臨床検査科、
[3]秋本クリニック、[4]香川乳腺クリニック
末岡　智志[1]、野間　翠[1]、松浦　一生[1]、板本　敏行[1]、西阪　隆[2]、
秋本　悦志[3]、香川　直樹[4]

（背景）乳管内乳頭腫（Intraductal papilloma, IDP）は良性上皮性腫瘍の一つであるが、時に乳癌によく似た像を呈し画像的にも病理学的にもその診断が難しいことが知られている。まれではあるが良悪性成分の混在も報告されており、針生検等のみで確定診断することが困難である。（対象と方法）2010～2015年の間に術前に針生検等でIDPと診断されて切除を行った症例24例を対象とした。これらの臨床的背景、画像所見による術前評価と、最終病理診断との対比について検討を行った。（結果）24例中2例に乳頭腫内乳癌（DCIS1例、DCIS+3mmの浸潤癌1例）、1例が乳管内乳頭癌、1例に乳頭腫近傍の乳腺組織内に2mmの浸潤癌を認めた。対象患者年齢24～80歳（中央値45歳）中、悪性症例（計4例）は30～45歳と比較的若年であった。本検討における24例の平均観察期間は21か月であり、腫瘍のサイズ変化の平均は2.5ミリとの結果であった。マンモグラフィでは施行20例中11例、超音波（US）では24例全例がカテゴリー3以上と判断されており、USがより感度が高いとの結果であった。MRIは22例でなされていたが、2例で嚢胞内の充実成分が確認できず、それ以外の20例は充実性病変部において比較的強い造影効果がみられた。　悪性腫瘍によくみられる拡散強調画像での高信号（16/20例）、Dynamic StudyでのWashoutも高頻度に見られた。ソナゾイドによる造影US（CEUS）は12例（うち悪性3例）に施行されていたが、乳頭腫内癌症例2例は不染域を有する悪性所見を呈していたが、乳管内乳頭癌の1例は強い均一な染まりを呈する良性の所見であった。（考察）IDPと乳癌の鑑別について、古典的には末梢性で高年齢の患者に悪性である可能性が高いとされるが、画像診断やIntervension技術の発達に伴い部位や年齢にかかわらず鑑別困難症例が存在する印象がうかがえた。MRIは血流の豊富なIDPの存在診断や拡がり診断には有用であるが、良悪の鑑別にはあまり寄与しないとの結果であった。また、血性内容物の嚢胞内に病変が存在する場合には、嚢胞の高信号のために微小な病変が確認できなくなる例も見られた。CEUSも良悪の鑑別の決め手にはならないが、嚢胞のアーチファクトなく病変が視認できるため拡がり診断に有用である場合があった。（結語）針生検診断におけるIDPの診断には様々な病態が含まれることを考慮して、総合的に診断を行う必要があると考える。

GP-1-04-10
15歳女児に発症した両側性多発性線維腺腫にみられた異型乳管上皮過形成合併線維腺腫の1例

市立長浜病院　外科
仁尾　万里華、東出　俊一、三瀬　昌宏、神田　雄史、野田　秀樹

【背景】線維腺腫(FA)は、若い女性に多く見られる良性腫瘍であるが、時に、内部に非浸潤癌や浸潤癌、また異型乳管過形成(ADH)等の悪性病変や前悪性病変を伴うことがある。今回、15才女児の両側性多発性FAの摘出を行ったところ、ADHを合併していたので報告する。【症例】15歳女性。 1年前より気づいていた乳房の左右非対称を主訴に来院。視触診で右乳房CDA領域を中心に弾性硬,辺縁明瞭な15cm大の巨大腫瘤を認め、さらに両側乳房に小腫瘤(右6個、左13個)が多発していた。触診、画像検査、巨大腫瘤の針生検より、巨大腫瘤、および小腫瘤はFAと考えられた。【手術と病理】巨大なため正常乳腺の発育を妨げ、将来の授乳に障害を及ぼす可能性がある事、また、葉状腫瘍なども完全に否定できないため、治療と確定診断を目的に、右巨大腫瘤を摘出し、さらに小腫瘤の病理診断も行うため、巨大腫瘤と近傍の小腫瘤を摘出した。inframammary foldの外下縁に皮膚切開をおいて、右巨大腫瘤、および近傍に見られた2.5cm大の小腫瘤を摘出した。摘出腫瘤は、いずれも分葉状の白色腫瘤であり、巨大腫瘤は成人型FAと病理診断された。一方、小腫瘤は、成人型の乳腺症性FA、アポクリン化生、および径3mm以上の嚢胞を伴うcomplex FAと診断され、一部にADHを伴っていた。ADHは、腫瘤内に留まっており、断端は陰性であった。残りの18個の腫瘤についても、特に左乳房の一部の腫瘤にcomplex type FAを疑わせる画像所見を有するものもあり、内部にADH、非浸潤癌および浸潤癌等を伴っている可能性も否定できないが、摘出術は行わず、経過観察とした。【結語】今回、我々は、思春期の女児の多発FAにみられたADH合併FAを経験した。20才以下のFAにADHが合併する事は稀であり、若干の文献的考察を加えて報告する。

GP-1-04-11
吸引式乳房組織生検にて良悪性の鑑別が困難であった乳腺cystic hypersecretory hyperplasiaの1例

[1]翠明会　山王病院　外科、[2]ちば県民予防財団　総合健診センター　病理部
仲　秀司[1]、桑原　竹一郎[2]、大岡　出[1]、伊豆　稔[1]

【はじめに】Cystic hypersecretory lesion(CHL)は乳管拡張と甲状腺コロイド状の好酸性分泌物を入れた嚢胞を特徴とする病変である。良性病変から異型上皮、悪性病変まで一連の病変で、鑑別が難しいとされている。今回、吸引式乳房組織生検で良悪性の鑑別が難しく、腫瘤摘出手術を行い、Cystic secretory hyperplasiaの診断に至った1例を経験したので報告する。【症例】70歳台の女性。乳癌検診マンモグラフィで左頭側のFADを指摘され、要精査となった。触診で腫瘤を触知し、乳腺超音波検査では22mm大の低エコー腫瘤像を示した。吸引式乳房組織生検を施行したところ、Cystic hypersecretory hyperplasia (CHH) を疑うが、DCISも否定できないとの診断で、腫瘤摘出手術を施行した。【組織所見】hypersecretionを呈する大小不動のglandからなる腫瘍で、細胞はhigh columnarでhypersecretionを呈する。細胞の核異型、構造異型に乏しいことからCHHの診断となった。【まとめ】CHH, CHH with hyperplasia, cystic hyperplastic carcinomaはまれな病変の上、連続する病変のため、良悪性の鑑別が難しい。乳管拡張と甲状腺コロイド状の好酸性分泌物を入れた嚢胞などの特徴的所見を認識することが重要であるが、移行像があり、生検で全体の良悪性を診断することが難しく、注意が必要である。

GP-1-04-12

Triple negative 浸潤性乳管癌が疑われた Apocrine DCIS in sclerosing adenosis の2例

[1]川崎市立井田病院　乳腺外科、[2]よこはま乳腺・胃腸クリニック、
[3]藤田保健衛生大学医学部　第一病理学、[4]川崎市立井田病院　病理、
[5]川崎市立井田病院　外科

嶋田　恭輔[1]、久保内　光一[2]、川口　正春[2]、堤　寛[3]、出張　玲子[4]、
品川　俊人[4]、綿貫　瑠璃奈[5]、藤村　知賢[5]、中村　威[5]、玉川　英史[5]、
石川　修司[5]、有澤　淑人[5]、大森　泰[5]、橋本　光正[5]

浸潤性乳管癌（IDC）の中でもTriple negative typeは予後不良とされ、化学療法が選択されるのが一般的である。一方、非浸潤性乳管癌（DCIS）は化学療法の適応がなく手術のみで根治が可能な病態である。今回我々は、Triple negative typeのIDCと診断されたがその後にApocrine DCIS in sclerosing adenosisと診断が変更された症例を2例経験したので報告する。

症例1は、40代女性。右乳腺腫瘤自覚にて受診。右12時方向に15.8x18.2mm大の腫瘤を認め針生検施行。針生検の病理所見では、広い好酸性の胞体と大型で多形性に富む核、散在性に明瞭な大きな核小体を持つ異形細胞が乳管内にて増生しており、一部でアポクリン分泌様像を認め、中心部壊死を伴うcomedo typeのDCISと診断された。この病変に対しBt(NSM)+SNを施行したところ、IDC with apocrine differentiation, NG3, ER(-), PgR(-), HER2(0), Ki-67(10%) と診断された。しかし、術前のDCISの診断と術後のNG3・Ki-67(10%) の所見に違和感があり免疫染色を追加したところ、浸潤様所見を示す部分はCD5/6にて染色すると間質に大量の筋上皮細胞が証明され偽浸潤と分かった。以上の所見からsclerosing adenosis様に変化したApocrine DCISという診断に至った。また、この症例はandrogen receptor (AR) とEGFRが陽性であった。

症例2は、40代女性。乳がん検診にて左乳腺腫瘤を指摘され受診。左C領域に15mm大の腫瘤を認め針生検施行。針生検の病理所見は、IDC, NG3, ER(-), PgR(-), HER2(2+), Ki-67(5%) と診断されたが、免疫染色を追加し症例1同様にApocrine DCIS in sclerosing adenosis の診断に至った。本症例は、今後手術が予定されており、またARやEGFRについては現在追加検査中である。

今回経験した2症例から、sclerosing adenosis 様の間質・硝子化膠原繊維・筋上皮細胞を伴うことで浸潤癌と見間違える偽浸潤像を呈するDCISが存在することが分かった。2症例とも、癌細胞の核異形は目立つが核分裂像は目立たないといったApocrine型によくある所見を認めた。こうした症例がTriple negative type と誤診されると、不必要に化学療法を投与されることになり患者の不利益は計り知れない。Ki-67の値は施設間でもばらつきがあり再現性の低い検査と指摘されるが、核異型度との大きな乖離を認めた場合にはこうした鑑別を念頭に置く必要があると考えられた。若干の文献的考察を加え報告する。

GP-1-04-13

良悪性の鑑別に苦慮し、乳腺solid papillary carcinomaの診断に至った一例

函館五稜郭病院　外科
米澤　仁志、川岸　涼子、大渕　徹、高金　明典

はじめに：solid papillary carcinoma（以下SPC）は、乳癌の1%未満に認められる稀な乳癌である。今回我々は、臨床的に悪性疾患を疑いながらも組織診で良悪性の鑑別に苦慮したSPCの一例を経験したので報告する。症例：72歳女性。病悩期間一週間の右血性乳頭分泌物を主訴に当院受診。触診で右乳房CD領域に柔らかな腫瘤があり、マンモグラフィーで右乳房にカテゴリー4の腫瘤を認めた。超音波検査で3cm以上にわたる不整な低エコー域を認めた。造影MRIにてDCIS疑いの診断。乳癌を強く疑い針生検を施行したが、乳管内乳頭腫の診断であった。再度針生検施行したところ、初回針生検と同様に乳管内に増殖する乳頭状病変が採取されたが、筋上皮細胞の介在に乏しく、より悪性に近い組織所見、ただし良悪の確定診断は困難との診断であった。計3回の針生検で良悪性の鑑別困難であったが、DCISを強く疑い免疫組織化学的検査を追加したところ、synaptopyysin陽性、chromograninAは少数の腫瘍細胞に陽性であり、初診時より約半年後にSPCの診断に至った。乳房切除術＋センチネルリンパ節生検の方針である。結語：SPCは細胞診や組織診において、乳管内乳頭腫などの良性の乳管内増殖性病変との鑑別が難しいとされている乳癌である。乳管内増殖性病変においては、一見良性疾患と思われる組織像であっても、鑑別疾患でSPCを挙げることが重要と思われた。若干の文献的考察を加え、経過を報告する。

GP-1-04-14

乳腺増殖性乳頭状ないしは非乳頭状病変に対する臨床的対応について

[1]射水市民病院外科、[2]富山県済生会富山病院、[3]富山大学第二外科、
[4]新潟県厚生連糸魚川総合病院

島多　勝夫[1]、清水　哲朗[2]、松井　恒志[3]、長田　拓哉[3]、田澤　賢一[4]

近年乳癌診療における画像技術の進歩によりマンモグラフィーでの微細石灰化症例の増加が目立ち、その中に乳腺増殖性非乳頭状病変であるUDH(Usual ductal hyperplasia)/CCL(Columnar cell lesion)/CCH(columnar cell hyperplasia)/FEA(Flat epithelial atypia)/ADH(atypical ductal hyperplasia)や乳腺増殖性乳頭状病変であるIDP(Intraductal papilloma)/AP(Atypical papilloma)/IDPC(Intraductal/Intracystic papillary carcinoma/MIC(Microinvasive carcinoma)などが包含されるようになってきた。今回はDCISに随伴するADH症例、FEAに関する症例や浸潤性乳管癌に併存したUDH/CCL/FEA/ADH症例を経験し、今後の同症例に対する臨床対応の在り方につき考察を加えたので報告する。乳腺増殖性非乳頭状および乳頭状病変はともに拡張した終末乳管上皮を主体として増殖はするものの乳頭状か非乳頭状の構造形態により分類される病変の総称で、過形成や核異型の程度により上記の如く細分化され、核異型が強い場合はDCISに分類される。臨床的には10-20年後の将来における浸潤癌リスクが2-10倍とされ、癌前駆病変の生物学的性格を有する腫瘍とされている。画像診断としてはマンモグラフィー/乳腺超音波上微細石灰化集簇病変としてみられることがある以外特徴的なものはなく、確定診断としては穿刺細胞診や針生検よりも診断的病巣切除が望ましいとされる。最近米国においてはlow grade DCIS以下の前癌病変は厳重フォローアップが妥当とのコメントがなされており、今後本邦においても本概念を考慮しつつ摘出生検か厳重なフォローのいずれかの選別について今一度議論・検討すべき課題とと考えられた。

GP-1-04-15

乳癌との鑑別診断が困難であった乳腺炎の2例

[1]静岡市立清水病院　乳腺外科、[2]静岡市立清水病院　外科、
[3]江尻東クリニック

小嶋　忠浩[1]、谷口　正美[1]、住吉　健一[1]、丸尾　啓敏[2]、袴田　安彦[3]

症例1は36歳女性。1ヶ月前からの右乳頭異常分泌と乳房のしこりを主訴に近医を受診し、乳癌が強く疑われ、精査加療目的で当科紹介となった。右乳房CD領域に60mm大の腫瘤を触知した。マンモグラフィでは右M領域に構築の乱れが認められ、カテゴリー4と診断した。超音波検査では同部位に境界不明瞭で不整形の内部不均一な低エコー腫瘤を認めた。一部に前方境界線の途絶と連続する周囲乳管の拡張所見を認めカテゴリー5と診断した。造影CTでは不均一な強い造影効果があり、一部非造影領域も認め、壊死性変化が疑われた。また、腋窩には造影効果を有する10mm大のリンパ節も認めた。以上の視触診及び画像診断より、広範囲の乳管内進展と内部壊死性変化を伴う乳癌と考えた。確定診断として、針生検を行ったところ、肉芽腫性乳頭炎と病理診断された。臨床所見、血液所見にても炎症性変化は認めなかったため、積極的な治療は行わず、定期的な経過観察を行う方針とした。

症例2は59歳女性。1ヶ月前より左乳頭腫脹と血性分泌を認め、当科を受診した。左乳房AE領域に20mm大の硬結を認めた。マンモグラフィはカテゴリー1の診断とした。超音波検査では横長の不整形で境界不明瞭、内部は不均一な低エコーで、前方境界線戸の途絶と一部拡張した乳管を認め、カテゴリー5と診断した。造影CTでは点状の造影効果を認めた。以上の画像診断の結果、非浸潤性乳管癌もしくは非浸潤性小葉癌を考えたが、2度の針生検でも悪性所見を得られなかった。しかし、臨床所見、画像所見から強く乳癌を疑ったため、切除生検として左乳腺腺腫葉区域切除を施行した。乳頭血性分泌を確認し、責任乳管より、インジゴカルミンを色素注入して腺葉を染色した。辺縁から10mm程度確保し、切除したが最終病理診断は乳腺炎であった。

炎症性乳腺疾患は疼痛、熱感を主訴とするものが多い一方で、皮膚発赤、皮膚陥凹、皮膚潰瘍や腋窩リンパ節腫脹など乳癌に類似した臨床像を示す事もある。本症例のように慢性炎症を伴うものでは、炎症所見に乏しく、臨床、画像的に診断が困難な例も存在する。文献的考察を踏まえて報告する。

GP-1-04-16

神経内分泌分化を呈するDCIS（DCIS with neuro-endocrine differentiation）3例についての検討

[1]杏林会今井病院　外科、[2]獨協医科大学第一外科、
[3]栗山会飯田病院　病理診断科
星野　和男[1]、高橋　雅一[2]、土屋　眞一[3]

乳腺の非浸潤性乳管癌の中で神経内分泌分化を呈するDCIS　DCIS with neuro-endocrine differentiation（以下NE-DCIS）3例について検討した。【対象】2007年8月～2014年11月までに当科で診断治療したDCIS 41例のうちNE-DCIS と診断された3症例.【年齢】73, 61, 68歳と全例60歳以上の女性で平均年齢67.3歳　【主訴】全例が血性乳頭分泌.【診断】2例で腫瘤非触知,1例で乳頭下に小結節を触知した，MGは2例がcategory2以下,1例がcategory3, USはcategory3が2例でcategory4が1例だった.【乳頭分泌細胞診】 全例に施行し,1例でのみclass3b【ラナマンモカードCEA】700, 1000ng/ml と全例で陽性【細胞診と針生検】FNA：1病変に施行しclass1, CNB：1病変に施行し，悪性疑の診断だった.【治療】全例で外来局麻下手術Microdochectomy を行った.【組織診断】摘出標本の全割検索で組織診断した．免疫染色でChromogranin-AとSynaptophysinが共に陽性でありNE-DCISと診断した．全例が径10mm以下の微小局在型DCISであった．ER,PgRは全例で陽性，HER2は全例で陰性だった.【術後治療】断端陽性疑の2例では1例にBpを追加し,1例で残乳照射した．全例で1年間の内分泌治療（AI）を追加した.【転帰】全例が健存中である.

GP-1-04-17

術前の針生検にて非浸潤癌と診断されたが手術標本にて浸潤癌と診断された症例の検討

名古屋市立大学病院　乳腺内分泌外科
西本　真弓、近藤　直人、吉本　信保、遠藤　友美、波戸　ゆかり、
遠山　竜也

【はじめに】非浸潤癌を術前に正確に非浸潤癌と診断することができればセンチネルリンパ節生検を省略できるなどの患者に還元できるメリットは大きいと考えられる。そこで、今回われわれは、術前に非浸潤癌と診断されたにもかかわらず術後に浸潤癌と診断された症例について検討した。【方法】2012～2014年に当院にてマンモトーム生検で非浸潤性乳管癌（DCIS）と診断し手術を施行した53例のうち、手術標本にて浸潤癌と診断した11例とDCISと診断された42例を対象に、画像所見および臨床病理学的特徴について比較検討した。【結果】11例の病理学的診断の内訳は、浸潤性乳管癌（IDC）が7例、浸潤性小葉癌、浸潤性微小乳頭癌、粘液癌、管状癌が各1例ずつであった。11例中、触診で腫瘤もしくは硬結を触知できた症例は8例（72.7%）で、超音波上も腫瘤もしくは低エコー域として描出可能であった。触知できなかった3例でも、2例は病変が超音波にて腫瘤もしくは低エコー域として描出できた。一方、術前にDCISと診断された53例のうち、超音波上腫瘤もしくは低エコー域が描出されず、マンモグラフィの石灰化のみで発見された病変は3例であったが、すべて術後の診断もDCISであった。MRI検査は11例中9例で施行されたが、腫瘤として描出できた症例は1例のみであった。また、マンモグラフィ上でカテゴリー3以上の石灰化は11例中8例で指摘された。術後のsubtypeでは、ホルモン陽性HER2陰性乳癌が9例、HER2陽性乳癌が1例、triple negative乳癌が1例であった。【考察】今回の検討では、術後診断がDCISではなかったほとんどの症例で超音波上腫瘤もしくは低エコー域で病変が指摘された。一方、石灰化を指摘され発見され、超音波上異常所見を認めなかった症例では術後の診断でもDCISである可能性が高いことが示された。

GP-1-04-18

非浸潤癌の進展に関する検討

国立がん研究センター中央病院　乳腺科
岩本　恵理子、木下　貴之、高山　伸、麻賀　創太、神保　健二郎、
椎野　翔

背景：乳癌検診の普及に伴い、早期乳癌の発見も増加している。当院においても原発性乳癌の手術症例のうち、非浸潤癌の占める割合は増加している。腫瘤形成性・非形成性、範囲など、非浸潤癌の進展は多様であり、その全てが画像所見に反映されているとは限らない。方法：画像所見、病理組織所見を比較し、進展範囲の予測、生物学的特徴につき検討する。対象：2014-2015年に当院にて手術施行した原発性乳癌のうち非浸潤癌(DCIS)164症例。結果：年齢34-81歳（平均53.3歳、中央値51歳）MMG所見は、腫瘤またはFADが29.3%(48/164)、石灰化のみが29.3%(48/164)、石灰化＋腫瘤またはFADが17.7%(29/164)、構築の乱れが3.7%(6/164)、構築の乱れ＋腫瘤またはFADが3.7%（6/164）、異常なしが16.5%(27/164)。US所見は、針生検後変化にて評価困難の2例を除いた162例中、腫瘤形成性（充実性、嚢胞性）が34.6%（56/162）、腫瘤非形成性(低エコー域、乳管の異常、HESなど)が50.6%（82/162）、腫瘤形成＋腫瘤非形成性が10.5%(17/162)、異常なしが3.7%（6/162）であった。MR(またはCT)施行したのは157例で腫瘤非形成性が66.9%(105/157)、腫瘤形成性24.2%(38/157)、腫瘤形成＋腫瘤非形成性が3.8%(6/157)、有意な所見なしが5.1%(8/157)であった。術式は乳房部分切除術55例、乳房切除術99例、ラジオ波焼灼療法(RFA)10例が施行された。部分切除術症例のうち、永久病理標本にて断端陽性となり追加切除を行った10例において、腫瘍遺残を認めたのは1例のみであった。手術病理組織所見は、RFA症例10例とステレオ生検後遺残なしおよび免疫染色未施行2例を除いた152例において、組織学的腫瘍径3mm～11cm(中央値30-32mm)、Comedo type /non-comedo type は44/108例、組織学的グレード(G) 1/2/3は90/41/21例、ホルモン陽性82.2%(125/152例)、Her-2発現0/1/2/3は 28/50/33/37例、ki67発現(15%以上)は36.8%(56/152)であった。3cm以上の病理学的腫瘍径を示すものは3cm未満と比較し、USおよびMRにて腫瘤非形成性を呈する傾向、comedo type、Her2およびki67発現が高めの傾向があった。

GP-1-04-19

石灰化の有無によるDCISの特徴および予後についての検討

[1]たけべ乳腺外科クリニック、[2]高松平和病院　病理科
新井　貴士[1]、安毛　直美[1]、兼近　典子[1]、武部　晃司[1]、佐藤　明[2]

＜背景＞乳癌検診の普及や画像診断の進歩により多くのDCISが発見され、限局した病巣においては温存療法が主流となっている。温存手術において断端評価は重要な項目の一つであるが、日本のがん取扱規約では、断端5mm以内に病変がなければ陰性と定義され、海外ではno inc on tumorが標準となっている。そこで今回当院で手術を施行したDCIS症例において、石灰化の有無と臨床病理学的因子および術後イベントについて検討した。＜対象・方法＞1997年6月から2010年12月の間に、当院で手術を施行しDCISと診断された261例年齢中央値 58(28-82)歳観察期間中央値：5(0.4-16)年腫瘍sizeの計測方法：切除標本を5mmで全割した最長径＜結果＞261例中MMGにてc-3以上の石灰化を伴った症例：116例石灰化を伴った症例は有意に65歳以上に少なく、腫瘍径が大きく、異型度も高かった。しかし、全同側乳房イベントは16例（浸潤癌6例）認められたが、石灰化の有無や断端との間に有意差は認められなかった。＜考察＞乳房温存手術において、断端陰性かつ整容性を維持することは当然である。しかし断端陽性であっても、症例によっては術後放射線療法やホルモン療法などにより追加切除を回避できると考えられる。具体的に追加切除を省略できる症例については今後検討する必要がある。

GP-1-04-20

診断に難渋し術後１年で腋窩リンパ節転移をきたした非浸潤性乳管癌の１例

名古屋第一赤十字病院乳腺内分泌外科
毛利　康一、後藤　康友、南　貴之、浅井　真理子

術後早期に非浸潤性乳管癌（DCIS）が腋窩リンパ節転移をきたすことはまれである。今回われわれは初回手術後の病理組織診断に難渋し、１年後に腋窩リンパ節再発をきたしたDCISの症例を経験したので報告する。症例は79歳女性。2014年２月に右乳房腫瘤を自覚し当科を受診した。触診にて右乳房Ｃ領域に2cm大の腫瘤を認め、USにて20×16×11mm大の境界明瞭、内部不均一の低エコー腫瘤を認めた。針生検ではDCISの所見であった。CT、USでは、腋窩リンパ節腫脹は認めなかった。左乳腺部分切除＋センチネルリンパ節生検を施行した。病理組織学的検索では軽度腫大した核を有する乳管上皮細胞が乳管内で乳頭状構造を形成し増生していたが悪性所見は認めず、intraductal papillary lesionと診断された。術後治療は行わず経過観察としていたが、2015年４月に腋窩に硬結を触れたため超音波検査を施行すると16×11×9mmの腫瘤を認めた。3ヶ月後のフォローアップでは21×20×19mmに増大していたため針生検を施行したところ、初回手術の標本と酷似していたため、2015年９月に腋窩腫瘍摘出術を施行した。摘出標本の病理組織学的検索では、ductal carcinomaのリンパ節転移と診断された。初回手術の標本を病理組織的に再検討した結果、DCISと考えられた。

GP-1-04-21

演題取り下げ

GP-1-04-22

男性乳房Paget病の１例

[1]倉敷成人病センター　外科、[2]岡山大学病院　病理診断科
仁科　拓也[1]、村嶋　信尚[1]、大森　昌子[2]

乳房Paget病は乳癌の0.5%を占める稀な疾患であり、なかでも男性発症はそのうち0.47%と極めてまれである。今回我々は男性Paget病の１例を経験したので報告する。症例は50代男性で数年前から左乳頭乳輪部にびらん形成を繰り返していた。近医皮膚科受診しパンチ生検にてPaget病と診断され、精査加療目的で当院へ紹介された。初診時左乳頭全体にびらんを認めたが、腫瘤は触知しなかった。MMG・乳腺USではいずれも異常所見を認めなかった。乳房MRIでは乳頭部皮膚が造影早期から強く造影され、乳頭から深部に1cm程度の線状の造影域を認めたが、腋窩LN腫大は認めなかった。乳頭・乳輪近傍に限局したPaget病との術前診断で、2015年８月に左乳房全摘＋センチネルリンパ節生検を施行した。術中迅速標本にて、センチネル陰性と判定された。切除標本ではびらんは乳頭に限局し、範囲は1.0×1.0cmであった。病理所見では、乳頭と周囲表皮内に細胞内粘液を有する高度異型細胞が孤立性・小胞巣状に増殖し、Paget's diseaseに相当すると診断された。表皮下への浸潤巣や乳管内成分はわずかであった。なお、規約上は、invasive ductal carcinoma with Paget's disease, g, ly0, v0, PT=0.5cm, SBR-grade 2, Nuclear grade 2, SN(0/1),となり、ER、PGR、HER2はいずれも陰性でMIB1=10.7%であった。上記病理結果を考慮して、術後補助療法は行わず経過観察中である。男性に発症したPaget病は極めてまれであり、本邦でも報告例は極めて少ない。若干の文献的考察を加えて報告する。

GP-1-04-23

乳房Paget病の４例

独立行政法人　国立病院機構　岡山医療センター　外科（乳腺甲状腺外科）
臼井　由行、秋山　一郎、森川　希実、國末　浩範、内藤　稔、徳毛　誠樹、柿下　大一

はじめに　乳房Paget病は全乳癌の１～２%と報告されている。診断においては、現在の乳癌取扱い規約で、『乳頭・乳輪の表皮内浸潤を特徴とする癌で、乳管内進展がみられ、間質浸潤が存在していてもわずかなもの』と定義されている。対象・方法　当科でこの５年間に経験した乳房Paget病について、カルテをもとにretrospectiveに検討した。結果　４例のPaget病があった。年齢は、59歳～76歳、全例女性であった。大きさは、10～30mmで、診断は全例punch biopsyで行われた。術後の病理診断で、Paget病のみが１例、DCISの合併例が２例、微小浸潤癌の合併例が１例あった。手術方法は、乳房円状部分切除　１例（Paget病のみ）で他の３例は乳房全切除を施行されていた。１例はセンチネルリンパ節生検を施行した。放射線治療、ホルモン療法などの術後補助療法を行ったものはなかった。術後２か月～５年経過しているが、再発はない。考察　乳房Paget病では、高頻度に非浸潤癌や浸潤癌が広範囲にかつ不連続に併存することがあり、その転記は併発する乳癌に因ると言われている。したがって、併存する乳房病変の診断がその治療法を選択する際に重要である。以前は拡がり診断が不正確であり、乳房全切除術とすべき報告が多かった。最近になり、欧米より乳房温存療法が浸透してくると、本邦でも、乳頭・乳輪くりぬき乳房温存術の報告も多くなってきた。併存する乳癌が存在する場合には、センチネルリンパ節生検や乳房温存手術後に放射線治療などの術後補助療法も必要となってくる。したがって、乳房Paget病に遭遇した際には、治療方法を決定するために、マンモグラフィ、MRI、CTを用いて、病変の拡がり、併存する乳癌病変の有無を診断することが重要である。しかし微小な病変の術前診断は不可能であり、術後の病理診断に頼らざるを得ないのが現状である。結語　乳房Paget病の４例を報告した。本疾患においては、病変の拡がりや併存する乳癌の有無を的確に診断し、治療法を選択することが肝要である。

GP-1-04-24
当院において経験した乳房Paget病11例の検討

[1]関西医科大学附属枚方病院　乳腺外科、[2]病理診断科
遠藤　香代子[1]、矢内　洋次[1]、松本　真由美[1]、杉江　知治[1]、伊藤　敬[2]

【背景】乳房Paget病は、比較的まれな疾患で全乳癌症例に占める割合は0.5～4%とされている。【目的】乳房Paget病は稀な症例であるので、当院での乳房Paget病症例についてまとめて考察した。【方法】2006年1月開院から2015年12月現在までに経験した乳房Paget病11例について検討した。【結果】年齢は50歳から92歳までで、平均年齢は70.4歳と比較的高齢であった。主訴は全症例乳頭びらんであった。病変の左右に関しては左が6例、右が5例と差は認めなかった。Paget型が10例でPagetoid型が1例であった。高齢のため手術を施行しなかった1例を除く10例で手術を施行した。9例がBt、1例でBpを施行した。腋窩の手術に関しては、5例でSLNBを施行し全例で転移は認めなかった。Axは2例で施行されたがリンパ節転移は認めなかった。3例においては腋窩の手術は省略されている。Subtypeは不明例3例を除き5例でER陽性・3例でER陰性、3例でPgR陽性・5例でPgR　陰性、HER2はPagetoid症例でのみ評価されておりHER2陰性であった。Ki67もPagetoid症例のみで評価され20%であった。Stage分類は、詳細不明である1例を除いた10例のうちstage0が7例、stage1Aが3例（うち微小浸潤が2例）であった。術後補助療法は詳細不明例を除いた10例のうち、ホルモン療法（アロマターゼ阻害剤）が2例、部分切除施行例で放射線、その他はなしであった。術後経過は、現在も当院に通院されている6人中6人ともに現在転移再発の兆候なく生存を確認している。【結語】当院においてはPaget 型が多く予後は良好で、サブタイプにはばらつきがあった。まれな症例であるので症例を積み重ねて報告していきたい。

GP-1-04-25
高度の腋窩リンパ節転移を認めたPaget病の経験

[1]佐賀大学　医学部　一般・消化器外科、[2]佐賀大学　医学部　放射線科、
[3]佐賀大学　医学部　病理部
佐藤　博文[1]、中村　淳[1]、前田　佐知子[1]、江戸　都[1]、山口　健[2]、
内橋　和芳[3]、能城　浩和[1]

【はじめに】乳房Paget 病は「乳頭・乳輪の表皮内進展が特徴で、乳管内進展がみられ、間質浸潤が存在しても軽度なもの」と定義されている。Paget病のうち浸潤性腫瘤を伴うものをPagetoid癌として区別するが、今回、明らかな浸潤巣が存在しないにも関わらず高度の腋窩リンパ節転移を認めたPaget病を経験したので報告する。【症例】67歳女性。左乳頭乳輪のびらんを主訴に近医を受診し、Paget病の診断で当科紹介となった。MRI上、広範な乳管内進展が疑われたが、浸潤巣を思わせるような腫瘤性病変は認めなかった。また、対側に比べて左腋窩リンパ節がやや目立つ印象ではあったが有意な腫脹とは考えられなかった。Tis N0 M0；Stage0のPaget病と診断し、Bt(SSM) + SN + DIEPを予定したが、センチネルリンパ節生検の結果5個中5個の転移を認めたため、レベルII腋窩郭清を行うこととした。最終病理診断の結果、やはり明らかな浸潤病変は存在しなかったものの、リンパ節には節外浸潤を伴う転移を21個認め、Tis N2a M0；StageIIIAと診断した。また、免疫染色ではER(-)，PgR(-)，HER2-score 1，Ki67＜1%のトリプルネガティブ乳癌であった。術後は、FEC→Docetaxelののち胸壁･鎖骨上照射を施行した。【考察】今回我々は非常に稀なPaget病を経験した。通常、乳管外浸潤を伴うPagetoid癌であれば腋窩リンパ節転移を来たすことがあるが、今回のように浸潤を伴わないPaget病で腋窩リンパ節転移を来たした症例の報告は本症例が初である。腋窩リンパ節への転移経路としては微小浸潤の可能性が考えられ、画像所見で明らかな浸潤が疑われなくても常に微小浸潤の可能性を考慮して治療を行う必要がある。NCCNガイドラインにおいてPaget病に対する治療は、乳房切除および腋窩病期診断、もしくは乳輪・乳頭切除および放射線照射を行うことが推奨度カテゴリー2A とされているが、最近では限局したPaget病に対して縮小手術を行ったという報告もある。しかしながら微小浸潤の可能性を考慮すると、やはり定型的な手術を念頭において治療を考えていく必要がある。【結語】乳管外浸潤を伴わないPaget病であっても、常に微小浸潤の可能性を考慮した治療戦略が必要である。

GP-1-04-26
乳癌術後に発生したPaget病の1例と乳頭びらんで発見された非浸潤性乳管癌(DCIS)の1例

[1]甲南病院　外科、[2]甲南病院　病理部
岡本　葵[1]、宮下　勝[1]、森　正夫[1]、西尾　真理[2]

当院にて乳頭びらんを呈した症例を2例報告する。症例1；62歳女性。200X年に右乳房部分切除術施行、病理結果はDCISであった。その後ホルモン療法としてアナストロゾール内服を5年間施行。外来経過観察となった。ホルモン療法終了してから3年後、右乳頭の出血で当科受診したが視触診・MMG・エコーで乳頭腫大以外に異常所見なく、MRI・造影CTで乳腺内に病変は認めず経過観察となった。3ヶ月後、外耳炎・全身のかゆみで皮膚科受診時に、右乳頭部の皮膚病変に対しヒドロコルチゾンを処方されるも改善せず、難治性びらんのため当科受診となった。右乳頭擦過細胞診の結果、ClassV。エコー・MRIで乳腺内腫瘤認めず、再発の可能性も否定できないため、右乳房切除術施行した。病理結果はPaget病、センチネルリンパ節に転移陰性であった。背景乳腺に癌の進展は認めず断端は陰性であった。免疫染色ではER:positive、PgR:negative、HER2:3+、MIB-1:20%の結果であった。補助療法は施行せず、現在再発所見なく経過観察中である。症例2；65歳女性。3年前から左乳頭より血性分泌物を自覚し、近医より当科紹介となった。超音波にて左乳頭直下に20×20mmの低エコー腫瘤あり、乳頭擦過細胞診では鑑別困難であった。腫瘤の針生検を行いDCIS疑い、MRIにて乳頭部腫瘤と区域性分布を示す造影剤による濃染を認め乳癌が疑われた。手術は乳房部分切除術を施行したが、術中断端陽性であったため乳房切除術を施行した。手術標本の病理結果はDCISで、免疫染色ではER＞90%,PgR＞90%,HER2;negative,MIB-14～5%,CK5・A-SMA施行したが、DCISとして矛盾のない所見であった。術後はホルモン療法を行い、現在再発所見は認めない。乳頭びらんを呈するものとして乳頭部線腫、Paget病、浸潤性乳癌、DCIS等が上げられる。乳頭びらんには、擦過細胞診が有用ではあるが、鑑別困難例も存在する。当院にて擦過細胞診察では診断困難であった乳癌術後に発症したPaget病の1例と、DCISによる乳頭びらんの症例を経験したので若干の文献とともに報告する。

GP-1-05-01
針生検による乳癌サブタイプ決定の妥当性について

[1]医療法人倚山会　田岡病院　乳腺甲状腺科、
[2]医療法人倚山会　田岡病院　臨床検査部
三木　仁司[1]、開野　友佳理[1]、沖津　奈都[1]、森本　忠興[1]、木村　早那[2]

【はじめに】最近は針生検を組織診断のみならず術前のサブタイプ決定に用いて治療方法を選択するようになってきている。そこで今回、針生検と摘出標本におけるそれぞれの組織診断およびサブタイプを比較し、針生検による乳癌サブタイプ決定の妥当性を検討した。【対象及び方法】平成24年7月から平成26年9月までに当院で超音波下に施行した針生検(14G)材料および摘出標本の病理学的検討を共に行った術前化学療法未施行の乳癌症例37例を対象とした。サブタイプは針生検で良性と診断された例とDCISを除いた27例で検討し、ER, PgR, HER2蛋白, Ki-67を免疫染色し決定した。【結果】1)組織型の一致率：針生検では良性5例、DCIS 5例、浸潤性乳管癌(IDC)21例、浸潤性小葉癌(ILC)2例、粘液癌(MC)2例、悪性のみ2例と診断された。摘出標本ではDCIS 5例、IDC 27例、ILC 2例、MC 1例、その他2例であり、針生検で組織型が診断されなかった悪性のみの2例を除いた35例における摘出標本との一致率は74%であった。針生検で良性と診断された例の病理学的浸潤径は、悪性と診断された例に比較して有意に小さかった。2)サブタイプの一致率：針生検でLuminal A-like(A)と判断された15例中、12例が摘出標本でもAであったが、Luminal B-like HER2陰性(B-)が1例、Luminal B-like HER2陽性(B+)が2例存在した。針生検でB-の7例、B+の2例、HER2タイプの1例はすべて摘出標本と一致した。しかし針生検でtriple negative(TN)と判断された2例は摘出標本でB-1例、TN1例であった。針生検と摘出標本におけるサブタイプの一致率は85%であった。【考察】針生検と外科的生検との病理組織診断一致率は一般に90%以上といわれているが、今回の検討では74%と低率であり特に小さい乳癌の針生検結果が不良であった。よって、今後、針生検の検査手技をさらに向上させ確実に腫瘍を穿刺し十分な組織量を採取することが肝要であると思われた。一方、サブタイプに関しては針生検でサブタイプが診断できれば摘出標本の結果と85%が一致しており、針生検でサブタイプを決定することは概ね妥当であると考えられた。

GP-1-05-02
ステレオガイド下吸引式乳房組織生検後、経過観察中に悪性と診断された症例の検討

[1]市立函館病院　乳腺外科、[2]市立函館病院　消化器外科
鈴木　伸作[1]、砂原　正男[2]

はじめに；マンモグラフィーによる乳癌検診の受診率は徐々にではあるが増えてきている。その結果、非触知石灰化病変を見つける機会も多くなっている。この石灰化病変が悪性なのか良性なのかを判断するために、有用な検査として、ステレオガイド下吸引式乳房組織生検（ST-VAB）がある。生検の結果、悪性と診断されたものは、手術治療を行っているが、良性または境界病変に対しては、経過観察を行う事が多い。このなかで、後に悪性と診断される症例が散見されてきている。そこで我々は、ST-VAB後、経過観察中に悪性と診断された症例を検討したので報告する。対象と方法；2006年１月から2014年12月までに、当院で施行したST-VAB症例を対象とした。その中で、生検を行った同側の乳房に新たに悪性所見を認めた症例を抽出し検討した。結果；対象期間内にST-VABを行った症例は、301例であった。そのうち、当院で治療、もしくは経過観察したのは147例だった。悪性は39例、良性または境界病変と判断されたものは108例だった。良性もしくは境界病変と診断され、経過観察中に、生検と同側の乳癌が確認されたのは，９症例であった。ST-VAB後、乳癌と診断されるまでの日数は平均706日（33日～1754日）であった。３例は、150日以内に悪性と診断されていることから、ST-VABの時点で悪性とは診断できなかったが、その近傍に存在していた事を疑わせた。１例は異型性ありと診断された後、２年経過して、乳癌と診断された。それ以外は、異型を伴わない良性病変と考えられたが、その近い場所から癌と診断されたのが４例、別な場所にできたと考えられたのが１例だった。考察；2012年に改訂されたWHO分類ではintraductal proliferative lesionsとしてusual ductal hyperplasia(UDH)、columnar cell lesions(CCL)、atypical ductal hyperplasia(ADH)、ductal carcinoma in situ(DCIS)がある。CCLのうち、異型と伴わない病変として、columnar cell changeとcolumnar cell hyperplasiaがあり、異型を伴うものはflat epithelial atypia(FEA)とされる。つまり異型を伴い、要注意病変とされるのはADHとFEAではあるが、それ以外でも癌が発生する場合もあり、異型を伴わない病変でも慎重に経過観察する必要性があると考えられた。

GP-1-05-03
乳腺外来初診日にVACORA生検を施行するメリット

石切生喜病院　乳腺頭頸部外科
川尻　成美、洪　晶恵

吸引式乳房組織生検（vacuum-assisted biopsy; VAB）は、従来の針生検（core needle biopsy; CNB）よりも採取できる組織量が多く、より確実な診断が可能である。しかしVABは、CNBと比較して手技が煩雑である。また後出血のリスクが高いため、予防的に圧迫止血を要する。そのため、時間的制約のある外来診察中に施行しづらいという欠点がある。当科では外来初診日に、診察室で乳腺超音波検査（US）を施行している。その際、乳癌を疑う所見があれば積極的にUSガイドでVABの一種であるVACORA生検を施行している。初診日にVACORA生検を行うことにより、早期に正確な病理診断をし、かつ治療開始までの期間をできるだけ短縮するよう努めている。　対象は、平成27年８月から11月の間に、当院でUSガイドVACORA生検を施行された35例。適応は、(1)US上乳癌の可能性がある症例、(2)出血傾向がない症例、(3)局所麻酔アレルギーの既往がない症例としている。全例初診時に14ゲージ針を装着したVACORAを用いUSガイド生検が施行された。標本は３個採取し、検査後約１分間の圧迫止血を行っている。今回、VACORA生検の病理結果・有害事象および初診から手術まで要した期間などを検討した。　年齢は38-82歳で、中央値は63歳であった。34例が女性、１例が男性であった。全例でUS上腫瘤像を認め、大きさは長径5-37mm大、中央値は14mmであった。35例中20例が乳癌の診断（うち２例はDCIS）であった。そのうち17例では、初回治療として手術を施行した。初診日から手術日までの期間は16-41日であり、中央値は20日であった。VACORA生検に要する時間も10-15分であり、外来診察中でも施行可能であった。検査中および検査後に治療を要する合併症は認めなかった。　精度が高い病理結果を得ることが可能なUSガイドVACORA生検は、安全・迅速にできる手技であり、外来診察中でも施行可能であった。また初診日に施行するため早期に診断がつき、治療開始までの期間が短縮できた。

GP-1-05-04
微小病変に対するMRIガイド下および造影超音波ガイド下VABの臨床経験

大阪大学医学部附属病院　乳腺内分泌外科
渡邉　法之、金　昇晋、下田　雅史、直居　靖人、多根井　智紀、
加々良　尚文、下村　淳、島津　研三、野口　眞三郎

【はじめに】乳房造影MRI検査は乳癌の描出に高い感度を有しているため乳癌の診断において汎用されている。しかし、特異度が低いため癌との鑑別が必要な微小な副病変が高率に見つかり、そのような微小病変に対してsecond look USを行うが、MRI検査でしか同定できない病変も多い。MRI検査をする限りはMRIガイド下吸引式針生検(VAB)は必須の検査と言えるが、本邦ではまだ保険適応はなく、対応に苦慮している。当院では2013年10月から院内先進医療としてMRIガイド下VABを導入した。また、2015年5月からは、ペルフルブタンを使用した造影超音波ガイド下VABも導入したので、これらの臨床経験を報告する。【対象】乳房造影MRI検査で癌を否定できない病変を指摘されるも、second-look USでは病変を同定できないため、MRIガイド下VAB を施行した15例（17件、１例：両側例、１例：１年後に再施行）と、造影超音波ガイド下VAB を施行した10例（1例はＭＲＩ困難例で、造影ＣＴで異常を指摘される）。年齢は27 – 66歳、中央値41歳。乳房造影MRI検査（26件）の施行理由は、乳癌術前評価11件(42%)、血性乳頭分泌症例９件(35%)、MMG・PET-CTで異常指摘３件(12%)、乳癌以外の疾患で精査中３件(12%)であった。【結果】MRIガイド下VABは全例で検査が施行でき、病理診断では17件のうちADH ２例(12%)、DCIS ２例(12%)を認めた。ADHの１例については摘出生検を実施したところDCISであることが判明した。一方、造影超音波ガイド下VABでは10例中９例で病変を同定でき、VABを施行できた。2例(20%)が乳癌と診断され、うち１例は浸潤癌（粘液癌）であった。これらの診断により１例は手術術式を変更することができた。【結語】造影MRIガイド下VABと造影超音波ガイド下VABは、second-look USで同定できない微小病変に対する診断法として有用であると思われる。文献的にはこのような病変に対してVABを施行した結果、約30%で乳癌を、うち数％に浸潤癌を認めており、決して無視できるものではない。前者は保険診療としては実施できないため特定の施設のみで可能だが、後者は超音波ガイド下VABを行っている施設であれば導入は容易であり、保険診療として行える。

GP-1-05-05
ソフトコピー診断導入後のステレオマンモトーム生検症例の検討

[1]医療法人丸茂病院　乳腺外科、[2]総合上飯田第一病院　乳腺外科
山口　美奈[1]、竹内　透[1]、大久保　雄一郎[1]、窪田　智行[2]、竹内　新治[1]

【緒言】近年、マンモグラフィのデジタル化が進行し、ソフトコピー診断へ急速に移行しつつある。ソフトコピー診断の導入後、より微細な石灰化の診断ができるようになり、マンモグラフィのみでしか発見できない非触知乳癌が増えている。当院のソフトコピー診断導入後のステレオマンモトーム生検症例から非浸潤癌の傾向を分析する。【方法】2014年2月から2015年12月までに施行されたソフトコピー診断で要精査となったステレオマンモトーム生検73例のマンモグラフィ診断、病理診断を検討した。【結果】73例のうち、癌症例は30%(22)、非癌症例は70%(51)で、ソフトコピー診断導入前2年の癌症例比22%(17/78)を上回った。癌症例のうち86%(19)がDCISで、前2年の癌症例中のDCIS率76%(13/17)を上回った。また、同時期に施行された石灰化病変の超音波下組織生検で得られた癌症例中のDCIS率57%(4/7)を上回った。全体のカテゴリー区分はカテゴリー3 77%(56)、カテゴリー4 18%(13)、カテゴリー5 5%(4)であった。カテゴリー3の病理診断はDCIS 18%(10)、atypical papillary lesion 4%(2)、非癌 78%(44)、カテゴリー4はDCIS 46%(6)、T1mi 8%(1)、T1a 8%(1)、atypical papillary lesion 8%(1)、非癌 30%(4)、カテゴリー5はDCIS 75%(3)、T1mi 25%(1)でカテゴリー診断は適切であった。Non-high grade DCISの形態は微小円形30%(3)、淡く不明瞭50%(5)、多形性・不均一20%(2)、分布は集簇性90%(9)、線状･区域性10%(1)であり、そのほとんどが集簇した分泌型石灰化であった。【考察】ソフトコピー診断導入後、癌発見率の増加、中でもDCISの増加を認めた。そこで治療不要な癌の超早期発見が問題となるが、集簇した分泌型石灰化を呈するDCISはnon-high grade DCISの割合が高く、さらにステレオマンモトーム生検で全切除できる可能性があり、画像診断と病理診断を踏まえて、生検後に経過観察できるか否かを詳細に検討する必要性がある。

GP-1-05-06

針生検で良性もしくは境界悪性と診断されたが手術検体の病理で悪性と診断された症例の検討

[1]筑波大学附属病院　乳腺甲状腺内分泌外科、
[2]筑波大学　医学医療系　乳腺内分泌外科、[3]筑波大学附属病院　病理部
松尾　知平[1]、高木　理央[1]、星　葵[1]、佐々木　啓太[1]、周山　理紗[1]、
市岡　恵美香[1]、池田　達彦[2]、井口　研子[2]、坂東　裕子[2]、原　尚人[2]、
近藤　譲[3]、岡崎　舞[1]

[背景]近年検診の普及や画像診断の向上により微小病変が多く発見されるようになった。一方、over diagnosisやover treatmentが問題提起されている。患者や家族への身体的・精神的な負担を避けるため、可能な限りこれらの防止に努めなくてはならない。今回我々は『針生検で良性乳管内病変もしくは境界悪性病変と診断後、手術・切除生検で悪性と判明した症例』を後向きに調査し、その臨床的特徴を踏まえ、どのような症例に手術や切除生検を行うべきか検討し報告する。[方法]当院で2005年1月1日～2015年11月30日までに実施された針生検症例2270例を対象とした。 針生検で良性乳管内病変(IDP・UDH・papilloma)を指摘された症例を良性病変群、ADHもしくは異型細胞を認めた症例を境界病変群とし、各群で手術あるいは切除生検された症例の病理結果および臨床的特徴について考察する。[結果]2270症例中、良性病変群および境界悪性群と診断された症例は各々171例(7.5%)、30例(1.3%)であった。良性病変群および境界病変群で手術・切除生検を行った症例は各々71例、25例であり、 最終的に悪性と診断された症例は19例(19.7%)、良性病変群は9例(9.3%)、境界病変群は10例(10.4%)であった。悪性と診断された症例で浸潤癌は10例(52.6%)であり、良性病変群は6例、境界悪性群は4例であった。[考察]浸潤癌10例の超音波検査では 1)腫瘤を有する(6例) 2)hypo～avascular(5例) 3)内部がhypoechoic(8例)または不均一(5例)といった所見を多く認めた。上記所見は浸潤癌を積極的に疑う所見でない場合もあり、over diagnosisやover treatmentを防ぐためには病理所見や患者背景などを含め総合的に評価する必要があると考える。

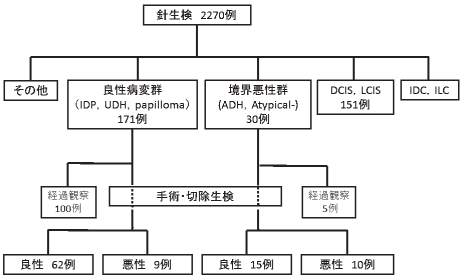

GP-1-05-07

新しい吸引式乳房組織生検Celero®の使用経験

[1]関西労災病院　乳腺外科、[2]関西労災病院　病理科
佐藤　泰史[1]、沖代　格次[1]、柄川　千代美[1]、武田　裕[1]、高塚　雄一[1]、
後藤　孝吉[2]、永野　輝明[2]、中塚　伸一[2]

【はじめに】乳腺診療において針生検による組織診断は不可欠であり、その診断には挫滅のない良質で多量な組織サンプルが必要である。また乳癌診療ガイドラインにおいて、針生検は乳房疾患の良悪性の判定方法として推奨グレードBで勧められている。現在、バネ式のcore needle biopsyや吸引式乳房組織生検のMammotome®やVACORA®など様々な機種が使用可能である。本邦において2014年12月から吸引式組織生検のCelero®が使用可能となった。Celero®は12Gのディスポーザブル針で電源、コード、バッテリーがなく135gと軽量で操作しやすいのが特徴である。当科でも導入し使用を開始している。そこで今回Celero®の使用経験について報告する。【対象・方法】2015年6月から11月までにCelero®を施行した36症例を対象に、有用性および安全性について検討した。細胞診で確定診断が得られていない症例、細胞診で悪性と診断し、乳房切除を予定している症例、全身薬物療法を予定している症例でかつ､病変が超音波で描出可能な1cm以上の症例を適応とした。【結果】年齢の中央値47歳（31－94歳）、腫瘍径の中央値2.5cm（1.3－8.6cm）、腫瘤性病変33症例、非腫瘤性病変3症例であった。採取サンプル数の中央値3本（2－4本）、36症例全例が検体適正であった。病理診断結果は悪性27例、良性9例であった。悪性症例の組織型は浸潤性乳管癌が22例、非浸潤性乳管癌が3例、浸潤性小葉癌と粘液癌が1例ずつであった。Celero®により悪性と診断した22例と良性と診断した1例で手術を施行した。最終病理結果は全例術前診断と良悪性は一致し、感度100%、特異度100%、正診率100%と高い診断能力であった。悪性症例の組織型に関しては術前非浸潤性乳管癌であったものが術後最終病理結果にて浸潤性乳管癌になった症例を1例認めた。他の26例は組織型も一致していた。合併症については、特別な処置を必要とする症例はなかった。【まとめ】Celero®は、正確で安全に施行でき乳腺疾患の診断において有用な組織生検手技の1つであると考えられた。

GP-1-05-08

超音波でも描出可能な生検マーカーUltraCLIP®の超音波像の検討

[1]亀田総合病院乳腺科、[2]亀田総合病院超音波検査室、
[3]亀田京橋クリニック放射線科
坂本　尚美[1]、小川　ゆかり[2]、鵜澤　綾奈[2]、北條　里枝[2]、角田　ゆう子[1]、
町田　洋一[3]、福間　英祐[1]

はじめに：UltraCLIPブレストマーカー(以下UltraCLIP, 株式会社メディコン)は、チタン製のクリップに合成ポリビニールアルコール(PVA)からなる非吸収性ポリマーを巻き付けた構造をとり、生体内留置後はPVAが広がり超音波(US)下に描出可能となる。しかし、UltraCLIPの超音波像に関する報告は少ない。今回当院でUltraCLIPを留置した症例のUS像と、同時期にファントム内へ留置したUltraCLIPのUS像とを比較検討し考察を加えた。対象と方法：2015年5月より、8症例に対してUltraCLIPを使用した。8例中2例は化学療法前に、残りの6例は吸引式組織生検後に留置し、また8例中2例はMRIガイド下に、残りの6例はUSガイド下に留置した。ファントムへの留置は、UltraCLIP留置のみを4個、留置した後さらに血腫に見立てた蒸留水を注入したもの4個を作成した。8症例およびファントムに留置した8個において、UltraCLIPのUS描出率とUS所見を検討した。結果：UltraCLIPを留置した8例の1週以降のUS描出率は63%(5/8)であった。描出された5例のUS像は平均3.5mmの線状または松葉模様状の高エコーであったが、描出されているのがクリップなのか、PVAなのかの判断はできなかった。一方、ファントムに留置したUltraCLIP8個は1週間以降もすべてUSで描出された。そのUS像は約5mmの線状、松葉模様状、またはピンクリボン状の高エコーであった。蒸留水を加えた4個中2個では、約5mmの高エコー以外にこれよりは輝度の低い約9mmの棒状高エコーも認め、その長さから広がったPVAに一致すると考えられた。2ヶ月後にファントムを切開したところ、USで9mmの棒状高エコーも認めた2個では広がったPVAが確認された。一方それ以外の約5mmの高エコーのみを認めた6個ではPVAは広がらずにクリップに巻き付いたままであった。ファントムとの比較検討から、今回UltraCLIPを留置した8例中5例に描出されたUSでの高エコーはPVAではなく、クリップそのものが描出されていたものと考えられた。　結論：UltraCLIPの描出率は63%で、そのUS像は約3.5mmの線状または松葉模様状の高エコーであり、金属クリップに一致すると考えられた。

GP-1-05-09

当科におけるステレオガイド下マンモトーム生検の検討

旭川医科大学　外科学講座　呼吸器・乳腺外科
高橋　奈七、林　諭史、石橋　佳、安田　俊輔、北田　正博

【はじめに】ステレオガイド下マンモトーム(ST-MMT)は侵襲性が低く，石灰化病変で発見される非触知性腫瘤を検索するための，重要な検査のひとつである．当科で行ったST-MMT症例について検討した．【対象】2005年5月から2015年11月までに当科でST-MMTを施行した436例を対象とした．平均年齢52歳，カテゴリー分類はカテゴリー2/3/4/5=63例(14%)/219例(50%)/128例(29%)/26例(6%)であった．【結果】1)病理組織学的診断：対象症例のうち159例(33%)が乳癌の診断で，非浸潤癌146例(30%)/浸潤癌13例(3%)であった．カテゴリー別にみると，カテゴリー2で非浸潤癌2例/浸潤癌1例，カテゴリー3で54例/4例，カテゴリー4で69例/12例，カテゴリー5で21例/1例であった．2)非浸潤癌の診断であった146例のうち，術後の病理組織学的診断が浸潤癌に変わった症例は13例であった．術式はBpのみが1例(患者の希望により追加SNは行わなかった)，Bp+SNが9例，Bt+SNが3例で，SNを施行した全症例で転移を認めていない．術後補助療法は，患者の希望により施行しなかった1例と，ホルモン剤の副作用が出現したために内服中止とした1例を除き，11例で生物学的特性に基づいて施行中である．術後観察期間の中央値は63カ月，平均値は60カ月であり，全症例が無再発生存中である．【結論】当科における症例検討から，ST-MMT生検でDCISである場合には，術後の病理組織学的診断で浸潤癌になった場合にもSNの省略を検討する価値があると考えられた．

GP-1-05-10
ステレオマンモトーム生検の適応となる石灰化病変の検討

[1]朝日大学歯学部附属　村上記念病院 乳腺外科、
[2]朝日大学歯学部附属　村上記念病院 病理部、
[3]朝日大学歯学部附属　村上記念病院 放射線部、
[4]朝日大学歯学部附属　村上記念病院 放射線室
川口　順敬[1]、名和　正人[1]、杉江　茂幸[2]、桐生　拓司[3]、川瀬　沙枝加[4]、松波　梨乃[4]、伊藤　千明[4]、藪下　勉[4]

[目的] 当院でのステレオマンモトーム生検（ST-MMT）による生検結果とマンモグラフィ上の石灰化の状態、MRI造影検査結果との関連について検討した。ST-MMT検査を行っても良性の結果となる症例があり、MRI造影検査を行うことにより、良性の症例にたいするST-MMT検査を減少できるか検討した。[方法] 平成23年12月より4年間に当院乳腺外科外来に乳癌二次検診目的にて受診し、ST-MMTを受けた39例について、マンモグラフィの石灰化の状態、採取本数、MRI検査・超音波検査・病理検査結果について検討した。[結果] 期間中、ST-MMTは39例について行われた。マンモグラフィ所見のカテゴリー分類は、3：28例（62%）4：14例（31%）5：3例（7%）あった。採取本数は、6本から12本であり、平均10.6本、標本中石灰化が含まれたものは平均3.8本であった。病理検査結果上、浸潤癌と診断された症例は、3例7.6%,DCIS 5例12.8%,ADH 5例（16%）,乳腺症15例（49%）,乳管内乳頭腫7例（13%）であった。標本の本数と病理検査との平均採取本数の関係は、良性10.7本,境界病変11.0本,悪性11.3本で関連は認めなかった。MRI造影所見を結節状濃染（N型）、淡い造影効果（F型）腫瘤非形成性濃染（NM型）造影なし（Z型）とすると、N型17例　F型4例　NM型10例　Z型10例であり、病理所見との比較では、 悪性＋境界病変例はNM型5例（50%）N型7例（35.2%）であり、悪性例のみではN型6例（35.2%）で最も多かった。超音波検査で、腫瘤非形成病変が認められる症例は6例あった。[結語] 乳癌検診の普及にて、石灰化にて要精査となる症例が増え、ST-MMTが必要となることが多くなっている。ステレオガイド下マンモトーム生検は,侵襲がやや高い検査と考えられるため、マンモグラフィで悪性が疑われる場合でも、造影MRI検査を行うことにより、MRIカテゴリーが1・2に分類されるものについては、経過観察に回すなどの対応が可能と思われた。一方、超音波にて低エコー部分が描出される症例では、超音波ガイド下の生検も可能と思われる。

GP-1-05-11
当院における超音波ガイド下吸引式乳房組織生検の病理結果からみたセンチネルリンパ節生検の省略について

[1]大阪府立呼吸器・アレルギー医療センター　消化器・乳腺外科、
[2]大阪府立呼吸器・アレルギー医療センター　病理診断科
藤島　成[1]、重岡　宏典[1]、河原　邦光[2]

【はじめに】乳房の組織診断は超音波ガイド下生検で行われることが多い。超音波ガイド下生検には針生検（以下CNB）、吸引式乳房組織生検（以下VAB）があるが、VABはCNBより組織採取量が多く、CNBで非浸潤性乳管癌（以下DCIS）と診断された症例より術後の非浸潤性乳管癌（以下DCIS）の一致率も高いと言われている。VABを用いた組織診断で術前の非浸潤性乳管癌（以下DCIS）と術後組織診断のDCIS一致率が高ければ、センチネルリンパ節生検（以下SLNB）は省略できるかもしれない。今回我々は、乳房超音波診断ガイドラインで診断カテゴリー3（以下C-3）またはC-4と判定し超音波ガイド下VABを施行した症例の組織診断および乳癌の組織診断が得られた症例の術後病理との一致率を検討し、VABの病理結果からSLNB省略の可能性について検討した。【対象と方法】2013年5月から2015年6月までに乳腺超音波診断ガイドラインを用いてC-3またはC-4と判定し、超音波ガイド下VABを施行した71例。VABで使用した穿刺針は8G：8例、11G：27例、13G：36例。VABで乳癌の診断が得られた症例は全例手術を施行した。【結果】71例中C-3が48例、C-4が23例であった。71例中17例（24%）が乳癌であった。17例中10例がDCIS、7例が浸潤癌であった。C-3の48例中7例（15%）が乳癌で、7例中5例がDCIS、2例が浸潤癌であった。C-3症例ではVABでDCISの診断であった5例は術後病理でも全例DCIS、浸潤癌の2例は全例pT1bであった。C-4の23例中10例（43%）が乳癌で、10例中5例はDCIS、5例が浸潤癌であった。C-4症例ではVABでDCISの診断であった5例中4例（80%）が術後病理でDCIS、1例がpT1aで、浸潤癌の診断の5例はpT1a:1例、pT1b:3例、pT2：1例であった。VABで乳癌と診断した17例全例にSLNBが施行された。術前DCISと診断された10例は全例pN0（sn）であった。術前浸潤癌と診断された7例中6例がpN0（sn）、1例pN1（sn）であった。【考察】乳房超音波診断ガイドラインのC-3、C-4症例において、超音波ガイド下VABを施行した71例中17例（24%）が乳癌であった。17例中10例がDCISで、VABでDCISと診断された10例中9例が術後病理結果でもDCISでありVABにおけるDCISの一致率は90%と高かった。VABで術前DCISと診断された症例は全例pN0（sn）であり、C-3症例では術前・術後のDCISの診断一致率が100%であったことから、このような症例にはSLNBの省略が可能かもしれない。

GP-1-06-01
発症時期別に見た乳房内再発後の予後因子

大阪府立成人病センター　乳腺・内分泌外科
石飛　真人、奥野　潤、橘高　信義、中山　貴寛、小山　博記、玉木　康博

【はじめに】乳癌に対する乳房温存療法後の、同側乳房内再発（ipsilateral breast tumor recurrence, 以下、IBTR）を来した患者は予後不良であることがわかっている。IBTR後の予後には、初発乳癌治療からIBTR発症までの時間（disease-free interval, 以下、DFI）が強く関与することが知られている。しかしながら、DFIの長短がIBTR後の予後因子にどのような影響を及ぼすかは定かでない。【対象および方法】他部位に再発を伴わないIBTRに対して手術を当院で施行した乳癌患者のうち、早期IBTR（DFI 3年未満）40例、晩期IBTR（DFI 5年以上）78例を対象とした。初発乳癌に関する9項目、乳房内再発巣に関する9項目について、早期および晩期IBTR後の遠隔無再発期間との相関を解析した。【結果】多変量解析の結果、早期IBTRでは初発乳癌に関する因子（初発乳癌のリンパ節転移状況、P=0.05）、晩期IBTRでは乳房内再発巣に関する因子（IBTRのER, P=0.03およびIBTRのHER2, P=0.02）がそれぞれ有意にIBTR後の遠隔無再発期間と相関した。【結語】乳房内再発はその発症時期によって予後因子が異なることがわかった。早期IBTRはより再発の要素が強く、一方晩期IBTRは新発生の要素が大きいことが示唆された。

GP-1-06-02
浸潤性小葉癌の予後評価におけるHistological gradeとKi67の有用性についての検討

旭川医科大学　乳腺疾患センター
林　諭史、北田　正博、高橋　奈七、安田　俊輔、石橋　佳

【目的】乳癌治療方針決定におけるHistological grade(HG)の評価は本邦ガイドラインでグレードBとして勧められている．HGは本来通常型浸潤性乳管癌で用いられる指標であるが，慣習的に他組織型にも用いられている．HGやKi67が浸潤性小葉癌(Invasive lobular carcinoma;ILC)における予後因子として有用か，他の臨床病理学的因子も含め後方視的に検討した．【対象と方法】2000年6月から2015年6月までのILC手術例94例を対象とした．HGの評価にはNottingham分類を用いた．古い症例については，再度パラフィンブロックから切り出した後にKi67染色を行い検討した．【結果】平均経過観察期間は1910±1224日で，経過中11例に再発がみられ，7例が死亡した．5年OSは91%，5年PFSは89%であった． 手術時の年齢中央値は58歳(範囲30-81歳)，平均腫瘍径は28±19mm，乳房温存率は61%，断端陽性率は27%，pStageはI/II/III/IV＝39/39/14/2例であった．HGは1/2/3=4/90/5%であり,ILCはHG2となる症例が多かった．HGの成分では，Tubule formation(TF)がスコア1/2/3=0/4/96%，Pleomorphism(PM)がスコア1/2/3=14/69/17%，Mitotic count(MC)がスコア1/2/3=72/25/3%であった．5年OSについて，HG1で100%，HG2で95%と良好であったが，HG3は27%と有意に不良であった(p＜0.0001)．HG成分の内，PMとMCはスコアの増加が有意に予後不良と関連していた(p＜0.0001)．PFSも同様に，HGやPMスコアが再発と関連していた．OSに関するハザード比はHGの6.7が最も高く，PMが2.3，MCが1.5であった．Ki67のハザード比は1.0であった． 病理学的因子間で相関関係があったものは，HGとPM(相関係数0.31)，HGとMC(同0.43)，Ki67とMC(同0.37)であったが，いずれも弱い相関であった．【考察とまとめ】ILCの予後評価において，HGは有用であった．ただし，ILCではTFがほぼスコア3となるため，HGはPMとMCに規定されていた．本検討ではHG3, PMスコア3, MCスコア3は有意に予後不良であり，これらは予後予測因子として有用であると考える． また，Ki67についてはMCと弱い相関関係がみられたものの，現時点ではHGに比べ有用性に乏しく，今後さらなる症例の検討が必要と考える．

GP-1-06-03
当科における非浸潤性乳管癌手術症例の検討

独立行政法人国立病院機構四国がんセンター　乳腺外科
高嶋　成輝、清藤　佐知子、高橋　三奈、原　文堅、青儀　健二郎、大住　省三

【目的】近年本邦でも検診の普及に伴い、非浸潤性乳管癌(DCIS)の発見例が増加している。当科において原発性乳癌に対する手術症例のデータが完備している2008年1月より2014年11月までの間の全手術症例数は2618例であり、その間のDCISに対する手術症例300例(11.5%)を振り返る事により、その臨床的特徴並びにDCISに対する適切な診断・治療について検討した。【結果】患者の平均年齢56.4歳（24－89）、60歳以上40.7%、70歳以上16.3%であった。検診指摘66.3%、腫瘤触知36.0%、マンモグラフィー所見は49.3%が石灰化のみであった反面、超音波検査所見では81.3%が何らかの異常所見を有していた。診断手技はcore needle biopsyが最多で、次いでステレオガイド下マンモトーム生検(STMMT)が34.0%であったが、検診指摘例ではSTMMTが46.7%を占めていた。術式は、温存手術41.0%、乳房切除53.7%、全乳腺切除5.3%であり、非温存手術中25例(14.1%)に乳房再建が行われた。乳房温存率は、検診指摘例が有症状受診例に対し有意に高かったが(45.2% vs 32.7% p＜0.05)、診断手技別には、STMMTを含め有意な差を認めなかった。術後腫瘍径も同様の結果であった。温存手術後の断端陰性率は76.2%、腫瘍径3cmを超えると低下する傾向を認めた。断端陽性例18例中10例に再手術(乳房切除2例を含む)が行われたが、断端近傍例には11例中3例のみ再手術が行われた。核グレード1、壊死並びに石灰化を認めない、ホルモン陽性タイプの病変が、術後腫瘍径の有意な低値を示した。ホルモン陽性タイプの術後抗ホルモン療法は、温存手術症例の42.6%に行われた。乳房切除並びに全乳腺切除後には原則行われていない。温存手術症例のVan Nuys prognostic index (VNPI)は、低リスク61例(50%)、中間リスク53例(43.4%)、高リスク8例(6.6%)であった。断端非陰性率は各々1.6%-37.7%-100%であった。低リスク症例の内、断端陰性9例(14.8%)に術後補助放射線照射が省略された。一方高リスク症例での乳房切除への移行例はなく、3例は断端非陰性にも関わらず再手術は行われていない。現時点では遠隔臓器再発例はなく、乳房内再発を1例(0.3%)のみ認めている。VNPI中間リスク、ホルモン陰性、断端陰性にて術後補助放射線照射施行後の症例で、再手術として乳房切除を行った。【結語】今後、その予後も含めた更なる症例の集積を行う事により、DCISに対する適切な診断・治療の確立に大きく寄与する可能性が示唆された。

GP-1-06-04
ホルモンレセプター陽性・HER2陰性乳癌の内分泌治療耐性予測因子としてのFOXA1の有用性

[1]横浜市立大学　外科治療学、[2]神奈川県立がんセンター
中山　博貴[1]、稲荷　均[1]、山中　歩[1]、岡本　浩直[2]、小島　いずみ[2]、山中　隆司[2]、菅沼　伸康[2]、吉田　達也[2]、稲葉　将陽[2]、清水　哲[2]、利野　靖[1]、益田　宗孝[1]

【背景】ホルモンレセプター陽性･HER2陰性（Luminal type）乳癌に対しては、術後補助治療として内分泌治療を施行するのが一般的だが、内分泌治療中に再発するものがある。それら内分泌治療耐性症例に対しては、内分泌治療だけでは不十分であり、抗癌剤治療や分子標的治療などの他の治療が必要になると考えられる。補助化学療法を行うかどうか判断するためのツールとして多遺伝子アッセイ（Oncotype DX, MammaPrintなど）があるが、現時点で保険適応外で費用が高価であり、より安価に内分泌耐性を予測できる因子があれば、日常診療に有用と考えられる。FOX転写因子群はForkheadドメインを有する転写調節因子群であり、乳癌においてはエストロゲン受容体と結合して転写を調節するとされている。最近では特にFOXA1が乳癌の予後に関連しているとの報告もされており、これら転写因子の異常が乳癌の内分泌治療耐性に関わっている可能性がある。それら異常の有無を免疫染色にて同定し、Luminal type乳癌の中でも内分泌治療に耐性のある症例を予測しうるか検討した。【対象と方法】2005年から2010年までの期間に根治切除されたLuminal type乳癌で、術後補助内分泌治療中に再発した症例（内分泌耐性症例）11例と、それら内分泌耐性症例と年齢、腫瘍径、リンパ節転移、組織型、内分泌感受性をマッチングさせた無再発症例28例を対象とした。抗癌剤治療の修飾を避けるため、術前・術後に抗癌剤治療を施行した症例は除外した。また多臓器癌や両側あるいは多発乳癌症例も除外した。原発腫瘍の免疫染色によりFOXA1の陽性割合を計測し、内分泌耐性群と無再発群で比較した。また、ROCによりカットオフ値を検討した。【結果】FOXA1の陽性割合の平均は内分泌治療耐性群23.7%±10.4に対し無再発群38.6%±21.5であり、P値0.0353と有意差を認め、FOXA1が低いと内分泌治療中に再発しやすいことが示唆された。ROCによりカットオフ値を39%と定めると、内分泌治療中の再発予測の感度は100%となるが特異度は53.6%であった。FOXA1とKi-67 labeling index（カットオフ値は12%に設定）の2因子を組み合わせて内分泌治療中の再発予測を検討すると、感度100%、特異度78.6%となり、Ki-67 labeling index単独よりも特異度が上昇した。このことから、FOXA1はKi-67 labeling indexと組み合わせることにより、内分泌治療中の再発予測因子として有用である可能性が示唆された。

GP-1-06-05
Progesterone receptor低発現乳癌における短期予後の検討 －Allred scoreを用いて－

山形県立中央病院　乳腺外科
牧野　孝俊、工藤　俊、阿彦　友佳、佐藤　みちる

【はじめに】Progesterone receptor(以下PgR)発現に関する予後と相関の報告は、AI剤が登場する以前の検討であり、現在の補助療法における、PgR発現量別の予後評価に関する報告は少ない。今回、ER陽性HER2陰性乳癌におけるPgR低発現症例における予後について検討したので報告する。【対象と方法】対象は2012年1月から2013年12月まで当科にて手術を行い、初期治療を行ったER陽性HER2陰性乳癌153例。PgRをAllred score（以下AS）で評価し、AS(6-8)をPgR高発現群（以下H群）(n=109)、AS(0-5)をPgR低発現群（以下L群）(n=44)に分類し、それぞれにおける、臨床病理学的因子、3年DFS、3年OSについて比較検討した。【結果】観察期間中央値は、36ヶ月(24-47)。平均年齢は、H群59.0歳、L群58.9歳(p=0.26)。BMI25以上はH群30.3%、L群15.9%（p=0.10）と差はなかった。腫瘍径では、H群はT1（71.6%）、T2（14.7%）、L群はT1（72.7%）、T2(20.5%)（p=0.94）。リンパ節転移個数では､H群:0個（78.9%)､1－3個（14.7%)､4－9個（5.5%)、L群：0個（72.7%）、1－3個（20.5%）、4－9個（4.5%）（p=0.41）と有意な差を認めなかった。Histological grade（以下HG）ではH群：HG1（51.4%)､HG2（42.2%)､HG3（6.4%)､L群:HG1（40.9%)､HG2（34.1%)、HG3（25%）（p=0.0012）とL群でHG3が多かった。ER高発群（AS6-8）はH群96.3%､L群88.6%（p=0.14）。術後照射はH群（56.9%)､L群（56.8%）（p=0.99）、内分泌治療はH群（97.2%）、L群（93.2%）（p=0.24）、AI剤使用率はH群63.2%、L群73.2%（p=0.25）であった。補助化学療法は、H群（27.5%）、L群（38.6%）（p=0.17）で行われていたが差はなかった。3年DFSはH群92.5%、L群88.3%（p=0.015）、3年OSはH群100%、L群93.7%（p=0.024）であった。【考察】平均年齢、BMI、腫瘍径、リンパ節転移個数では差を認めなかった。しかしL群で、有意にHG3が多かった。術後治療は両群とも、内分泌治療実施率、化学療法実施率に差はなかったが、3年DFS、OSは共に、L群で悪い結果であった。ER陽性乳癌におけるPgR低発現症例では、AI を使用している現在でも、早期再発率が高いことが示唆された。【結語】PgR低発現乳癌患者は3年以内の早期再発率が高く、臨床経過に注意が必要と考えられた。

GP-1-06-06
術前CEAとCA15-3値の予後因子としての意義の検討

[1]兵庫医科大学　乳腺・内分泌外科、[2]さきたクリニック、[3]海の里クリニック
今村　美智子[1]、西向　有沙[1]、柳井　亜矢子[1]、宮川　義仁[1]、樋口　智子[1]、尾澤　宏美[1]、村瀬　慶子[1]、先田　功[2]、畑田　卓也[3]、高塚　雄一[1]、三好　康雄[1]

【背景】乳癌における血液中の腫瘍マーカーは、通常転移乳癌のスクリーニングや治療効果のモニターとして臨床応用されている。一方、手術切除可能な乳癌では、多くの場合腫瘍マーカーは正常値を示す。今回我々は、手術対象となる乳癌において、腫瘍マーカーのCEA (carcinoembryonic antigen)とCA15-3 (carbohydrate antigen)の術前値が、予後因子として有用かどうかを検討した。【対象と方法】当院で2005年2月から2013年12月までの間に手術切除された原発性乳癌469例に関し、術前の血中CEAとCA15-3の値と無再発生存期間（RFS）を検討した。浸潤癌を対象とし、非浸潤癌、同時性両側乳癌は除外した。観察期間の中央値23.8か月で、50例に再発を認めた。CEAとCA15-3のカットオフ値は、ROC曲線で求め、それぞれ2.05ng/ml、13.55U/mlに設定した。高値群、低値群のRFSをlog-rankテストで検討し、他の臨床病理学的因子も含めてCox比例ハザードモデルで解析を行った。【結果】CEA,CA15-3ともに高値群は有意に予後不良であった（5年RFS、CEA:87.4% vs 66.3%、p=0.0006, CA15-3:86.3% vs 72.2%、p＜0.0001）。サブタイプ別の解析では、エストロゲン受容体、HER2の有無にかかわらずRFSとの有意な相関が認められた。臨床病理学的因子との相関では、CEAは2cmを超える腫瘍で有意に高値群が高頻度であったが（p=0.018）、リンパ節転移や核グレードとは有意な相関はみられなかった。一方、CA15-3では腫瘍径が2cmを超えるもの(p=0.0086)、リンパ節転移を有する腫瘍(p=0.0029)で有意に高値群の頻度が高かった。単変量解析では、腫瘍径、リンパ節転移、核グレード、CEA、CA15-3はいずれもRFSと有意に相関した。これらの因子に関して多変量解析を行った結果、CEA(ハザード比:2.30, 95%信頼区間:1.22-4.35, p=0.01)とCA15-3(ハザード比:2.13, 95%信頼区間:1.09-4.15, p=0.027)は、いずれも独立した予後因子であった。【考察】今回の検討から、術前の血中CEAとCA15-3値は、手術切除される転移を有さない乳癌においても、予後因子として有用である可能性が示唆された。

GP-1-06-07

Ki67のカットオフ値とサブタイプ別予後因子としての意義の検討

[1]兵庫医科大学　乳腺外科、[2]さきたクリニック、[3]海の里クリニック

尾澤　宏美[1]、西向　有沙[1]、樋口　智子[1]、柳井　亜矢子[1]、宮川　義仁[1]、村瀬　慶子[1]、今村　美智子[1]、先田　功[2]、畑田　卓也[3]、高塚　雄一[1]、三好　康雄[1]

【背景】増殖マーカーであるKi67の発現割合は、エストロゲン受容体（ER）陽性・HER2陰性乳癌における予後因子として臨床応用されている。 しかし、Ki67のカットオフ値と他のサブタイプにおける意義は明らかでない。Petrelliらは、41試験のメタアナリシスの結果、 カットオフ値として25%を提唱している。そこで、 カットオフ値25%の意義、 ならびにKi67の予後因子としての意義を、サブタイプ別に検討した。【対象と方法】当院で2005年2月から2014年12月までの間に手術切除された浸潤癌性乳癌557例を対象とし、 手術時あるいは術前療法がおこなわれた症例では治療前のKi67の発現割合を免疫組織染色によって判定した。 サブタイプは、ER（カットオフ値:1%）とHER2で決定し、Ki67の発現割合と無再発生存期間（RFS）を検討した。観察期間の中央値は27.2か月で、46例に再発を認めた。Ki67高値群、 低値群でのRFSをlog-rankテストで検討し、他の臨床病理学的因子とCox比例ハザードモデルで多変量解析を行った。【結果】Ki67のカットオフ値20%(p=0.0001), 25%(p＜0.0001), 30%(p=0.0004)いずれも有意にRFSと相関した。単変量解析の結果、 腫瘍径、 リンパ節転移、 核グレード、化学療法、Ki67のカットオフ値20%、25%、30%いずれも有意な予後因子であった。これらのKi67をそれぞれ他の因子と多変量で解析した結果、Ki67のカットオフ値25%においてのみ有意であった（ハザード比：2.27、95%信頼区間：1.08-4.80, p=0.032）。カットオフ値25%でサブタイプ別に検討した結果、ER+/HER2-においてのみRFSと有意に相関した（p＜0.0001）。【考察】今回の検討では、メタアナリシスの結果と同様、Ki67のカットオフ値25%が最も予後と相関した。 そして、Ki67の予後因子としての意義は、ER+/HER2-乳癌においてのみ認められ、他のサブタイプでは予後因子とならない可能性が示唆された。

GP-1-06-08

乳癌脳転移症例の臨床病理学的因子と予後に関する検討

東京女子医科大学八千代医療センター　乳腺・内分泌外科

地曳　典恵、宮本　礼子、清水　忠夫

【はじめに】乳癌の脳転移症例は予後不良とされてきたが、薬物治療の進歩により脳以外の転移巣がコントロールされている場合、手術や定位手術的照射（SRS）により長期生存を期待できる症例もしばしば経験する。【対象と方法】2008年6月～2015年12月までに当院で脳転移と診断した21例に対して臨床病理学的因子と予後について検討した。【結果】年齢の中央値は52歳（37～72歳）。17例（81.0%）が死亡しており、生存期間の中央値（OS）は7.8ヵ月（1～77ヵ月）、6ヵ月生存率は53.3%、1年生存率は35.5%であった。原発乳癌の組織型は、 浸潤性乳管癌：20例、 浸潤性小葉癌：1例。 サブタイプは、luminal：8例、luminal-HER2：2例、HER2：2例、triple negative(TN)：9例。 病期は、IIB：9例、IIIB：1例、IV：11例。 治療開始から脳転移診断までの平均期間は20.0ヵ月（0~87ヵ月）、18例が神経学的症状を有し、無症状は3例であった。脳転移単独は7例（33.3%）、 他臓器転移を認めた症例は14例（66.7%）であった。脳転移の個数は4個以下が11例、5個以上が10例、MRI診断による髄膜播種が8例（38.1%）であった。 治療は、 手術（＋RTを含む）：7例、SRS（＋RTを含む）：5例、 全脳照射（RT）：3例、 薬物・緩和治療：6例であった。神経症状の有無、サブタイプ、他臓器転移の有無、脳転移個数ではOSに有意差は認めなかったが、 髄膜播種の有無ではOSは3.3ヵ月と予後不良（p=0.04）であり、治療別のOSは手術16.8ヵ月、SRS20.8ヵ月、RT7.3ヵ月、薬物・緩和1.8ヵ月と、手術やSRSを施行できた症例で予後良好であった（p＜0.0001）。【まとめ】手術やSRSの治療が可能であった症例は予後良好であった。 しかし、 髄膜播種を伴った症例は予後不良であり、 神経症状を見逃すことなく早期診断に努める外来フォローが必要と考えられた。

GP-1-06-09

原発性乳癌のinvasive micropapillary carcinoma 18例の臨床的検討

JA長野厚生連　長野松代総合病院　乳腺・内分泌外科

渡邉　隆之、春日　好雄

【対象】2005年から2015年の10年間に当科で原発性乳癌の手術を施行され病理組織学的検査にてinvasive micropapillary carcinoma（以下IMPC）と診断された18例について臨床的検討を行った.【結果】平均年齢は58±15歳（37～85歳，中央値57歳），平均観察期間は40.1±35.9ヶ月（1～107ヶ月，中央値36ヶ月），病期はStageIが5例（28 %），StageIIA が4例（22 %），StageIIB が5例（28 %），StageIIIA が4例（22 %）であった． 手術は乳房切除11例(62 %)，部分切除7例(38 %)であった．腋窩は，郭清9例(50 %)，センチネルリンパ節生検8例(44 %)，姑息的手術のため郭清なし1例(6 %)であった.腋窩リンパ節転移は8例（44 %）に認め，転移個数の平均は2.9±2.3個（1～8個，中央値1個）であり，リンパ管侵襲はly3を13例（72 %）に認めた．ER陽性率は88.9 %，HER2陽性率は62 %（0：38 %，1+：38 %，2+：18 %，3+：6 %）であった．腫瘍径におけるIMPCの占有率が50%を超える症例は8例（44 %）であった.術後補助化学療法は高齢で選択できなかった2例を除き、全例に施行した．また，ホルモンレセプター陽性の症例には全例内分泌療法を施行した．全18例のうち再発を認めたものは2例であり，うち1例は再発後40ヶ月で原病死した.【考察】本疾患は一般に悪性度が高く予後不良で，リンパ管侵襲，リンパ節転移を高率に認め，5年再発率は60 %を超えると報告されている．腫瘍径におけるIMPCの占有率が予後に影響するとされる報告もある．当科における5年再発率は11.1%と低い再発率となっているが，IMPC占有率の比較的低い症例が多いこと，また観察期間が比較的短いことも影響していると考える．さらなる病理学的検討に加え，文献的考察を加え報告する．

GP-1-06-10

術前化学療法施行後に腋窩リンパ節転移陽性症例におけるN stageについての予後の検討

[1]自治医科大学附属病院　乳腺科、[2]自治医科大学　消化器一般外科

西田　紗季[1]、藤田　崇史[1]、相良　由佳[1]、田中　裕美子[1]、芝　聡美[1]、宮崎　千絵子[1]、上徳　ひろみ[1]、櫻木　雅子[1]、佐田　尚宏[2]

【背景・目的】局所進行乳癌に対する術前化学療法(PST)は標準治療として臨床において広く施行されている。PST後に腋窩リンパ節転移陽性症例の再発率が高いことは明らかになっているが、そのリンパ節転移陽性症例のN stageによる予後についての検討は少ない。今回、当院でPSTに続き腋窩郭清を施行し、リンパ節転移陽性であった症例において、転移リンパ節陽性個数、PSTの治療レジメン、subtypeに伴う予後の差について検討した。
【対象・方法】当科で2007年1月から2010年12月にNAC後に腋窩郭清を施行した99症例のうち、永久標本で腋窩リンパ節転移陽性と診断された患者45例をを対象とし（両側乳癌、他癌の既往は除く）、それぞれの無再発生存期間（RFS）、5年生存率について検討した。さらに、PSTのレジメンとsubtypeによるRFS、5年生存率についても検討した。
【結果】全例女性で、年齢中央値50歳(28-68歳)、腫瘍径の中央値は26mm(±13mm)であった。リンパ節転移個数中央値　4.0個±3.49個、リンパ節摘出個数中央値　14.0±6.59個であった。転移リンパ節個数により3群に分け(N1　リンパ節転移1-3個、N2　4-9個、N3　10個以上)、N1についてはさらに、n1-3個の個数毎に検討した。N1　30例(n=1　16例、n=2　8例、n=3　6例)、N2　12例、N3　3例であった。観察期間中央値は65か月で、再発は17例、乳癌死は11例であった。
RFS中央値　N1　60ヶ月（n=1　60ヶ月、n=2　81.5ヶ月、n=3　46.5ヶ月)、N2　64.5ヶ月　N3　32ヶ月であった。5年生存率は、N1　70%（n=1　69%、n=2　88%、n=3　50%)、N2　75%、N3　0%であった。
【結語】今回当院での症例にて検討した結果では、N1とN2症例間にRFS、5年生存率ともに大きな差は認めなかったが、 更なる症例の蓄積により正確な傾向がわかるかもしれない。今回の結果をふまえ、若干の文献的考察を加え報告する。

GP-1-06-11
乳癌骨転移症例におけるBSIと骨関連事象および予後との関連

[1]立正佼成会附属佼成病院　乳腺外科、[2]杏林大学　医学部　外科（乳腺）
伊美　建太郎[1]、井本　滋[2]、上野　貴之[2]、伊坂　泰嗣[2]、伊東　大樹[2]、宮本　快介[2]、北村　真奈美[2]、田崎　英里[2]

【背景】全身の骨転移評価には骨シンチグラムが適しているが読影者による評価のばらつきが問題であった。1997年にMemorial Sloan-Kettering Cancer CenterがBorn Scan Index（BSI）という指標を考案し骨シンチグラム上の転移を客観的に数値化しその後BSIの自動解析CADソフトがスウェーデンで開発された。日本ではBONENAVIというソフトが2011年に富士フイルムから提供され、日本人データベース構築を重ねることで2013年12月にBONENAVI ver2.へアップグレードし診断精度が向上した。前立腺癌では治療によるBSI変化がPSA以上に予後と相関したという報告がされ治療効果判定への有用性が示された（J Clin Oncol, 30:519 2012）が、乳癌における研究は少ない。【対象と方法】放射線科医が骨シンチグラフィの他、同時に施行したCTやMRIなどの各種モダリティを用いて総合的に骨転移と診断した乳癌患者を対象とした。骨転移診断時にBONENAVIによりBSIを測定し得た26症例を対象に診断時のBSI値と骨関連事象（ Skeletal-Related Events：SRE ）との関連およびBSI値と予後との関連を検討した。また骨転移診断後に経時的にBSIを測定し得た13症例を対象に上昇群（6症例）と変化なしもしくは下降群（7症例）の2群に分けSREとの関連および予後との関連について検討した。SREとの関連にはχ2検定、Fisherの正確検定を用い、予後の解析にはKaplan-Meier法、Log rank検定を用いた。【結果】骨転移診断時にBSI＞0だった症例（16症例）はBSI＝0だった症例（5症例）に比較しSREの発生が多かった（p = 0.0331）が予後との関連は認めなかった。（p = 0.4172）。（観察期間中央値は22ヶ月。）BSI上昇群と下降もしくは変化なし群での比較ではSRE発生および予後ともに両群で有意な差は認めなかった。（p = 0.5874）、（p = 0.8556）。（観察期間中央値は11ヶ月。）【考察】乳癌骨転移患者において骨転移診断時のBSIはその後のSRE発生の予測指標となる可能性がある。骨転移診断時のBSIは予後予測指標となるか、またBSIの変化によりSREや予後予測が可能なのか今後症例数を増やした前向きな検討が必要であると考えられた。

GP-1-06-12
乳癌術後のサーベイランスにおける腫瘍マーカーの有用性の検討

豊橋市民病院　一般外科
西村　元伸、吉原　基、加藤　岳人、平松　和洋、柴田　佳久、青葉　太郎、小池　佳勇、和田　幸也、三品　拓也、伊藤　喜介、神原　祐一

【はじめに】乳癌術後のサーベイランスとして死亡率の減少が認められたものはマンモグラフィーのみではあるが、本邦では腫瘍マーカー、CT、エコーなど様々な検査を組み合わせて術後サーベイランスを行っている。そのうち腫瘍マーカーは簡便な検査であるため他の検査と比較して頻繁に行うことが多い。当院における術前症例、再発症例の腫瘍マーカーに着目し、術前腫瘍マーカー上昇による再発のリスク、サーベイランスにおける有用性を検討した。【対象と方法】2004年1月から2015年12月まで当科で治療を行った原発性乳癌症例993例のうち初診時にstage0～3と診断され手術を施行し、治療前に腫瘍マーカーを計測していた863例を対象とした。ネオアジュバントを施行した患者も対象に含めた。治療前に根治切除可能と診断されネオアジュバント施行後、術前CTにて肝転移を認めたが局所コントロール目的で手術を施行した1例は検討から除外した。当院で用いられる腫瘍マーカーはCEA、CA15-3、BCA225、NCC-ST439で、内一つ以上が計測され、治療開始前に上昇を認めた場合、治療前腫瘍マーカー上昇群とした。いずれも上昇を認めなかった場合を治療前腫瘍マーカー非上昇群とした。【結果】治療前腫瘍マーカー上昇群は163例、治療前腫瘍マーカー非上昇群は700例であった。そのうち再発した症例は治療前腫瘍マーカー上昇群では31/163例(19.0%)、治療前腫瘍マーカー非上昇群では61/700例(8.7%)で、治療前腫瘍マーカー上昇群で有意に再発を認めた。(Fisherのχ二乗検定：p＜0.05)また再発診断時に腫瘍マーカーが上昇していた症例は治療前腫瘍マーカー上昇群では18/31例(58.1%)（未計測4例）、治療前腫瘍マーカー非上昇群では34/61例(55.7%)（未計測2例）であった。【結語】術前腫瘍マーカー上昇は乳癌再発のリスク因子となり得ることが示唆された。また術前に腫瘍マーカーが上昇していなかった症例でも再発時は腫瘍マーカーが上昇して発見されることも多く、腫瘍マーカーが術前に上昇していない症例でも腫瘍マーカーを定期的にフォローすることで再発の早期発見の一助になることが示唆された。

GP-1-07-01
当院とがん拠点病院間の乳癌診療地域連携の展開

[1]恵仁会　今村病院、[2]長崎みなとメディカルセンター市民病院　乳腺外科、[3]長崎みなとメディカルセンター市民病院　形成外科
渡海　由貴子[1]、南　恵樹[2]、中野　基[3]

当院は産婦人科乳腺外科の中小規模病院（一般病床34床）である。2007年より乳腺外科を標榜し、2010年4月に近隣のがん拠点病院である長崎市民病院（現長崎みなとメディカルセンター市民病院、以下市民病院）へ連携施設登録され、オープンシステム体制（開放型病院共同指導）を採用している。当院医師は院外主治医となり、院内主治医と共同で診療にあたる。乳癌症例は乳腺外科外来経由で手術予定とする。当院医師院外主治医として術前説明の上執刀医となる。再建希望症例はあらかじめ当院で説明し、同形成外科へ紹介の上術式決定となる。術後管理は市民病院で行い、再建症例でドレーンや創傷管理が長引く症例は当院へ転院、管理を行う。術後フォロー、補助療法は当院で行う。メリットとしては院外主治医としてはがん拠点病院で周術期を管理でき、質の高い全身麻酔や病理診断が利用できること。院内主治医としては手術症例が増えること、地域連携パスを使用し、ホルモン療法や化学療法症例の逆紹介により外来負担が減ること。患者にとっては、双方とも乳腺専門医であり形成外科医も含めて担当医すべてが乳房再建エキスパンダー及びインプラント使用に関する責任師・実施医師であることから手術の選択肢が多く再建まで切れ目なく行えること。また当院の産婦人科部門で、子宮癌検診や更年期症状の相談も行えること。デメリットは、患者の立場からは地域連携の概念に慣れず、なぜ最後までがん拠点病院で診てもらえないのかという不満を持つケースがあること。診断書料、開放病床指導料など、少々経済的負担が多くなること。術後の合併症はほとんど経験がないが、主治医でありながら合併症対応が遅くなる可能性があることである。今後の展開としては共同患者会の開催、地域連携パスのバリエーションの充実によって再発化学療法なども逆紹介を受けられるよう検討している。

GP-1-07-02
乳癌地域連携診療への取り組み　～基幹病院から見た問題点と今後の課題～

[1]大阪市立総合医療センター　乳腺外科、
[2]大阪市立総合医療センター　医事企画部
小川　佳成[1]、池田　克実[1]、渡部　智加[1]、亀井　佑梨[1]、井上　法子[2]、東嶌　早百合[2]

2025年問題を控え、がん診療においても地域で支える医療が益々重要になると思われる。乳癌は閉経前に好発するものの、60代を超える患者も増加しており、高齢患者の診療においては乳癌の治療だけでなく通院の負担や種々の基礎疾患に対する治療など考慮すべき点の比重が大きくなる。
診療連携のシステムを構築する上では、人口密度、交通の便、医療機関の分布と設備などの地域特性、年齢や持病に加え経済的社会的条件などの患者特性、立地や急患受け入れ体制などの病院特性を考慮することが重要であり、各々の地域にあった体制を構築することが望ましい。
当院は専門細分化された高度急性期病院としての一面と多くの患者が通院40分圏内に在住する地域密着型病院としての一面を併せ持ち、乳腺外科としては乳癌手術が年間150-180件の中規模施設である。外来診療の繁忙と硬直化を解決することを目的に2008年から連携パスを用いた診療連携を開始した。非専門医も含めた「かかりつけ医」を連携医とし、内分泌療法を中心とした投薬、可能な範囲での検査、かかりつけ医としての種々の症状疾患に対する1次治療を依頼した。互に足りない点を補う相補的診療を基本とし、連携医へは患者の訴えに耳を傾けることを重点的に依頼した。また連携医が必要と判断した時には直近での当科外来での診察や急変時の救急外来での受け入れを保証し、患者へは困った時にすぐ相談できる窓口を用意した。そして最重要事項は「患者を路頭に迷わせないこと」と考えてきた。連携診療は術後2-6ヶ月後に開始し、当科への受診は著変が無ければ6-12ヶ月に1度としている。これまでに350施設と800名近い患者の連携を行っており、投薬加療が必要な患者の95%以上が連携診療となっている。これまでに連携医と相性が合わない等の理由で連携先を変更せざるを得なかった例等が少数あるが、再発発見の遅れや副作用による重篤な状態が生じる等の問題は生じていない。
これまでの取り組みで、がんの連携診療を地域で受け入れる素地は固まって来たと感じており、今後は連携医が主体となった診療連携への移行を考えている。当科での連携患者の背景と連携後の経過を検証し、我々の取り組みと最近の問題点、今後の課題について報告したい。また近隣の拠点病院5施設が共同で取り組み始めた地域連携強化のための活動についても紹介したい。

GP-1-07-03

乳腺クリニックのない地方都市における乳癌の地域連携の試み ―術後のパスから緩和ケアパスまで―

大垣市民病院　外科

亀井　桂太郎、金岡　祐次、原田　徹、前田　敦行、高山　祐一、深見　保之、尾上　俊介、森　治樹、渡邉　夕樹、吉川　晃士朗、寺崎　史浩

【はじめに】近年、地域連携が推進されているが、多くの地方都市には乳腺専門クリニックがないのが現状である。従って、がん地域連携クリニカルパス（以下、連携パス）は一般の診療所と行わざるを得ない。このような環境下で当院では2009年以降、5大がんを中心に2513例（うち乳癌807例、緩和ケアパス356例）と多数の連携パスを行ってきた。その中から見えてきた将来の乳腺診療をささえるイメージを考えていきたい。【対象・方法】2009年～2015年までに施行した乳癌症例933例中連携パスに登録した807例（登録率86.5%）について年次登録率の推移、連携先、依頼内容を、さらに登録後3年以上を経過した426例についてバリアンスの有無・内容を診療録より後方視的に検討した。また、2010年～2015年に行った乳癌の緩和ケアパス29例について検討した。【結果】乳癌連携パス登録の年次推移は、2009年以降、50.4%、84.9%、90.5%、96.2%、93.2%、94.7%、96.1%と増加傾向にある。連携先はかかりつけ医が65.7%で、内分泌療法（内服薬処方、LH-RHa注）を533例（66.3%）で依頼している。連携パス登録後に3年以上経過した424例のうち、バリアンスは98例（23%）に認めた。内訳は、再発30例、患者希望23例、高齢等による通院困難18例、その他27例であった。また、緩和ケアパス29例の連携先は17施設に対して1～9症例を依頼している。うち4例では術後の連携パスと同じ連携先に依頼している。看取りの場所は、当院が11例、転院先が6例、在宅が6例であった。【考察】当院における連携システムの特徴は、専門性にこだわらずにかかりつけ医を中心に行っていることである。化学療法等のリスクを伴う高度な治療は当院で行い、内分泌療法は連携医に依頼している。また、緩和ケアパスも積極的に導入しており、かかりつけ医を中心に連携している。ただし、緩和ケアでは専門的なことも必要となるので、拠点病院、連携医、訪問看護師を含む地域の医療資源が協力することにより地域全体で患者を支えている。【結語】乳腺クリニックがないために一般の診療所と連携せざるをえなかったが、むしろ役割の異なる相補的な関係になり得た。この関係は厚労省が推進する地域包括ケア構想にも合致している。今後は病病連携の構築が課題である。

GP-1-07-04

地方乳腺専門クリニックにおける国公立病院２施設との地域医療連携

[1]やまかわ乳腺クリニック、
[2]独立行政法人地域医療機能推進機構高知西病院外科、
[3]独立行政法人国立病院機構高知病院呼吸器外科、
[4]独立行政法人国立病院機構高知病院外科

山川　卓[1]、井関　恒[2]、日野　弘之[3]、宇山　攻[3]、福山　充俊[4]

【目的】当院は、入院施設を持たない乳腺専門クリニックとして2004年4月高知市に開院した。局麻手術は当院で、全麻手術は独立行政法人地域医療機能推進機構高知西病院（以下西病院）、独立行政法人国立病院機構高知病院（以下国立病院）に術者が出張して行っている。開院11年を経過した当院の現状を報告するとともに、国公立病院２施設との地域連携の有用性を検討した。【対象】2004年4月～2015年9月の当院乳腺初診患者25,084例。【結果、考察】患者内訳は、対策型検診5,297例、診療型検診12,542例、他医よりの精査依頼7,245例であった。乳がん発見数（率）は対策型検診21例(0.4%)、診療型検診539例（4.3%）、精査依頼647例（8.9%）であり、合計1,207例(4.8%)であった。手術までの経過は、確定診断後、2施設の概要を説明し手術施行病院を決定。その後、手術同意書を作成し、術前日に紹介状、看護情報等を持ち入院とした。手術日は西病院2回/週、国立病院1回/週であり、現在までの乳腺手術件数は西病院852例、国立病院409例であった。なお、国立病院では開放型ベッドを利用している。MRI、CT、骨シンチ等の画像検査はすべて国立病院放射線科にて行い、病理診断も同院病理科に依頼し、週1回、手術標本の切り出しを合同で行っている。退院後のfollow upは当院で行い、緊急時は当院での電話対応、要入院の際には手術施行病院を利用している。当院からみた地域連携のメリットは、手術を行うことでの外科医としての使命感の満足、患者、ご家族に安心感を与える、他施設の医師、スタッフといろいろな情報交換ができること等であった。病院側のメリットは、紹介率の向上、手術件数の増加等であり、患者側としては、通院しやすいクリニックで乳腺専門医の診断、治療が継続できることであった。また、地域連携を2施設で行うメリットは、患者及びご家族が手術を行う病院を自己決定できる、突発的事項で手術室使用不能時にもう一つの施設を利用できること等であった。【まとめ】地方乳腺クリニックにおける国公立病院2施設との地域連携はメリットがデメリットより大きく、有用であった。今後は病院以外の近隣薬局、かかりつけ医などとも積極的にネットワークを広げ、更によりよい患者サービスを目指したい。

GP-1-07-05

阪神南医療圏における乳がん診療地域連携

[1]さきたクリニック、[2]みやうちクリニック、[3]にしかわクリニック、
[4]兵庫県立西宮病院　外科、[5]兵庫医科大学　乳腺内分泌外科

先田　功[1]、宮内　啓輔[2]、西川　秀文[3]、小西　宗治[4]、高塚　雄一[5]、三好　康雄[5]

目的：阪神南医療圏(西宮市、尼崎市、芦屋市)における乳がん診療地域連携の経緯と実績および今後の展開について検討した。経緯：人口約100万人を擁する阪神南医療圏において乳腺クリニック7診療所が集い平成18年に乳がん病診連携につき検討会を開始した。平成20年には国指定癌拠点2病院を加え病診連携会を立ち上げた。そこで病診連携パス、患者用パンフレットを作成し、平成21年より実際の運用を開始した。平成22年から国はがん治療連携に関する保険点数を認め地域連携を推進した。平成23年には準癌拠点病院を認め、平成24年からは地域連携の要件を緩和してさらに連携が深まった。一方兵庫県は平成22年より県地域医療再生計画事業の一環として“h-Anshin（はんしん）むこねっと”を構築し、病診医療IT化を進め平成26年より実際の運用を開始した。実績：当院における連携実績は平成22年は89例中20例（22.4%）、平成23年は99例中70例（70.7%）、平成24年は110例中90例（81.8%）、平成25年は99例中81例（81.8%）、平成26年は110例中97例（88.2%）と年々増加傾向にあった。一方、拠点病院における連携実績は平成20年は関西ろうさい病院で190例中38例（20.0%）、平成24年は兵庫県立西宮病院で70例中34例（48.6%）、平成26年は90例中52例（57.8%）とこちらも増加傾向にあった。“h-Anshin（はんしん）むこねっと”は兵庫県南部7市1町(西宮市、尼崎市、芦屋市、伊丹市、宝塚市、川西市，三田市および猪名川町：人口約170万人)の約1500の医療機関をつなぐネットワークシステムを構築し、画像、検査結果などの共有と検査、診察予約の簡素化を可能にした。参加医療機関は漸次増加傾向にある。総括と考察：乳がん診療地域連携は患者、診療所、基幹病院いずれにとっても有益であると思われる。当該医療機関および国、自治体の推進により連携は着実に進められてきた。システムをさらに改善し、今後さらに広域かつ緊密に強化されるべきであると考えられた。その際、さらなるIT環境の整備を進める必要があると思われた。

GP-1-07-06

地域における乳腺クリニックの役割

[1]竹田乳腺クリニック、[2]松下記念病院

竹田　靖[1]、東　純子[1]、山口　正秀[2]

（はじめに）当院は大阪府守口市にある唯一の乳腺クリニックであり、守口市のマンモグラフィ検診を一次、二次とも請け負っている。また守口市にあるがん拠点病院（M病院）との連携も密にしており、当院発見乳癌の多くをこの病院に紹介し術後は原則当院でfollowしている。今回平成24年1月から平成26年12月までの3年間の当院発見乳癌の成績と地域における乳腺クリニックの役割につき検討を加えたので報告する。（結果）守口市マンモグラフィ検診は当院を含め5施設で行っているが、総数は平成24年2977人、平成25年2603人、平成26年2993人であった。その内当院受診者数は平成24年975人(33%)、平成25年906人(35%)、平成26年1026人(34%)であった。守口市マンモグラフィ検診による当院発見乳癌（発見率）は平成24年7例(0.72%)、平成25年5例(0.55%)、平成26年5例(0.49%)であった。要精査率は、各々8.3%、7.6%、8.0%、陽性反応的中度は、各々8.6、7.4、6.7であった。また当院における原発性乳癌症例は守口市マンモグラフィ検診発見も含め平成24年66例、平成25年80例、平成26年103例であった。この内M病院に紹介した症例は平成24年58例(87%)、平成25年50例(63%)、平成26年71例(69%)であった。（考察）病床を持たない乳腺クリニックの地域での役割は乳癌検診が主体であり、精度の高い検診の維持を心がけている。乳癌症例には患者の希望を聞き適切な病院に紹介し術後はできるだけ当院でfollowし、原則補助化学療法までは当院で行っている。守口市のマンモグラフィ検診は現在のところ、視触診は保険センターにおいて一括で行いマンモグラフィは各々の施設でとの分離併用検診のため受診率が低迷している現状だが、マンモグラフィ単独検診になれば受診率の向上が期待できると思われる。またM病院とは病診連携として2M毎の医師、技師を含めマンモグラフィ検討会を行い読影力の向上に努めている。さらに毎年開業医、市民向けの講演会をM病院と合同で各々毎年開催し、地域ぐるみでの乳癌検診啓発に取り組んでいる。

GP-1-07-07

持続可能な日本の乳腺診療のためのネットワーク構築～がんけんキャンサーねっと　について

[1]ピンクリボン　ブレストケアクリニック　表参道、
[2]がん研究会　有明病院　乳腺科

島田　菜穂子[1]、岩瀬　拓士[2]、大野　真司[2]

【背景】日本にける乳がん罹患率、死亡率は年々増加の一途をたどり、2015年罹患数予測は89000人を超えた。2020年には、罹患10万人の国民病となる時代が迫っている。乳がん検診受診率は依然として、欧米先進国に比べ低い状況ではあるものの、2000年マンモグラフィ検診開始、2006年がん対策基本法、2008年がん検診推進事業無料クーポン発行など,政策の強化に加え、ピンクリボン運動や、著名人の乳がん告白などにより、国民の乳がん認識は向上している。これに伴い乳腺診療の現場も、劇的な変化を遂げつつある。検診、診断、治療、経過観察、各フェーズにおいて乳腺診療を必要とする、医療受給者は増加しており、医療現場では精査方法の多様化、治療の個別化、加療期間の長期化など、膨張する需要の中で、医療現場の慢性的なマンパワー不足による医療提供者や医療機関の疲弊は加速度を増している。これが、確定診断までの期間、新規乳がん患者の治療待機の長期化という、医療の迅速性を脅かす原因にもなっている。【目的】現在の乳がんシーンの変革・問題解決には、乳腺診療に専門的に関わる人的、物理的資源を増やす努力はもちろんのことであるが、現在すぐ行える対策として、既存の医療機関がそれぞれの専門性や特徴を生かし診療プロセスを分担、医療情報の共有を安全に行い、円滑かつ迅速な受診者フローを可能とするネットワーク構築が一つの答えになりうる。【方法】がん研究会有明病院と当院で行っている診療情報共有システム”がんけんキャンサーねっと”の現状と連携の実際を紹介し、今後の課題と展望について考察を行う。【考察】円滑な医療連携にはシステムや設備としてのネットワーク構築のみならず、医療機関双方の診療ポリシーの理解や、診療内容の標準化、更には、個々受診者の希望する治療内容や治療後の生活のビジョンなどについても、各医療提供者、受診者自身が共通の理解でつながれていることが重要である。効率のよい診療フローが形成されたとしても、理解や共有がなく、人の思いや繋がりを伴わない連携は、受診者にとっては単なる“たらいまわし”と理解されるケースも少なくない。医療者、受診者に加え、ピアサポートやピンクリボンアドバイザーなども診療チームに加わることで、今後の持続可能な日本の乳腺診療ネットワークの構築が期待される。

GP-1-07-08

無床診療所がコーディネートする地域一体型乳癌診療の現状

[1]橋本クリニック、[2]神鋼記念病院乳腺科

橋本　隆[1]、結縁　幸子[2]、松山　瞳[2]、松本　元[2]、山神　和彦[2]

近年の乳癌診療の特徴として、1）症例数の増加により一部の基幹施設に患者が集中し、専門外来では長い待ち時間と短い診察時間となる、2）治療法が多様化・複雑化し他診療科の協力を得てのチーム医療が必要、3）術後の経過観察期間が長く、受け持ち患者数の蓄積・増加などが挙げられ、少数の専門医による自己犠牲的な診療体制の限界が感じられる。そのためクリニックや診療所を含めた地域全体で包括的診療を行うべく、開放型病床の利用や急性期治療後に地域連携パスを用いた逆紹介、さらにはITを利用した患者データの共有などの病診連携への取り組みが行われているが未だ不十分である。またこれらの制度は主に病院側の負担軽減に主眼が置かれており、開業医からの積極的な診療への参加意欲が乏しいと思われる。　当院は無床乳腺クリニックであるが、地域全体を仮想医療施設とした場合の外来診察室と位置付けて、基幹病院や周辺の他科専門クリニックと協力して積極的に高度な診療に取り組んでおり、初診時の診察・検査から化学療法、入院手術、術後管理、退院後の診療や再発治療も含めて仮想医療施設における“主治医”として対応している。適応に応じてクリニック内では局所麻酔下に部分切除術やセンチネルリンパ節生検を施行し、一方PETなどの画像診断や併存・合併疾患の精査治療を専門領域毎に他科他施設に依頼し、基幹病院では非常勤医師として全身麻酔下手術が必要な症例では、IC取得や入院時の手術執刀・術前後の病棟業務を担当している。また化学療法の副作用や終末期の急変による入院治療にも参画可能である。このシステムを利用してクリニックにおいてH27.10月までの8年間に604例の初発乳癌患者の治療を担当した。　結果として、基幹病院での症例数増加や病院医師の負担軽減をはかり、手術やディスカッションを通じて自己の診療に対するモチベーションやスキル維持が可能であった。また患者にとっても、初診時の医師が手術を含めた治療を担当する安心感が得られ、退院後も身近なクリニックでの通院・治療が可能となる。　基幹病院が診断治療の中心で周辺施設が術後の受け皿となる従来の病診連携とは異なり、クリニック医師が“主治医”となり積極的に広範囲地域連携を利用して治療を担当する診療スタイルは、解決すべき問題点も多数認められるが激増する乳腺疾患患者への、今後の一つの対応策として有用と思われる。

GP-1-07-09

開放型病床を利用した、基幹病院と乳腺クリニックのWin-Winな病診連携

[1]松山赤十字病院　乳腺外科、[2]同　看護部、[3]同　検査部、[4]同　薬剤部、
[5]同　病理診断科、[6]乳腺クリニック・道後

川口　英俊[1]、篠崎　恭子[2]、松下　美紀[3]、坂本　真由美[3]、橋本　浩季[4]、
村上　通康[4]、坂本　真吾[5]、本吉　知里[5]、飛田　陽[6]、井上　博通[6]

【背景】乳癌患者は基幹病院に集中する傾向が顕著となっている。これに伴い、基幹病院では医療サービスの低下が問題となり、医療スタッフの疲弊、それに伴う医療過誤発生も懸念される。開放型病床を利用した病診連携も試みられているが、乳癌以外の全疾患を含めても全国で年間3000例程度の登録しかない。人口比で計算すると、愛媛県全体で年間30件程度の運用と推察される。【目的】基幹病院の開放型病床を利用し、クリニックとの病診連携を推進する。【方法】開放型病床ワーキングチームを立ち上げ、一貫してクリニックの専門医が主導権を握って治療にあたるアメリカ型に近い運用方法を検討した。診断から術後補助療法開始までの乳がん術前・術後連携パスを作成し、使用する文書は全て統一した。病理診断の精度を確保する目的で、共同診療の病理組織診断や免疫組織化学検査も当院で行う事とした。基幹病院が開催する週1回の乳腺Cancer Boardにはクリニックの専門医も参加し、全手術症例の術後補助療法の方針を話し合う事とした。【結果】文書を統一する事により、患者・医療スタッフの混乱を回避できた。当院で平成26年に開放型病床を使用した乳腺の手術は40例（30.8%）であった。この数は1年間の愛媛県全体の全疾患の開放型病床を利用した病診連携に相当する。手術件数は平成25年の103例から130例へ増加した。乳腺外科の収入も平成25年の2億7千万円から3億5千万円へ急増した。逆に当院からクリニックへの紹介は平成25年7月から平成27年11月で600例を超え、クリニックの経営安定化に寄与し、病院医師の負担は軽減した。また、クリニックの医師の手術経験数が確保され、専門医資格の維持に寄与出来た。仮に、基幹病院と多くのクリニックが一度に病診連携を計画していたら、円滑な運用ができたかは疑問である。順調な運用の背景には、基幹病院とクリニックが地理的に近いこと、クリニックの医師が基幹病院での勤務経験があり、医療スタッフとのコミュニケーションが円滑であることなどが考えられる。まずは基幹病院が一つのクリニックと連携の形式を固定し、後に参加するクリニックはこの形式に追随すると、連携はスムーズにいくと予測される。【まとめ】当院とクリニックの専門医がWin-Winとなる現実的な病診連携が構築できたと考えられる。今後、乳腺専門クリニックは増加する事が予測され、新設されるクリニックで働く専門医との連携を推進する。

GP-1-08-01

乳癌術後のホルモン療法患者への減量指導

[1]聖路加国際病院　栄養科、[2]聖路加国際病院　乳腺外科

松元　紀子[1]、北川　瞳[2]、岩間　達子[1]、山内　英子[2]

【背景】乳癌患者における術後ホルモン療法（タモキシフェン：TAM）中の肥満は再発リスクや死亡リスクが高いことは多くの研究で示されている。しかし、肥満は副作用として回避できない現象であり食事療法が有効であるかは不明であった。そのため消化器癌術後障害に対する栄養指導に比べて乳癌TAM処方患者への栄養介入は稀有である。その結果肥満に悩み自己流の減量の横行や、肥満を副作用と認識し、服薬の中断などのコンプライアンスの低下が危惧されている。【目的】TAM服用後で体重増加となった乳がん患者（以下TAM群）に対して栄養指導での減量が可能か調査をした。あわせて内科受診中の脂質代謝異常症や肝機能障害の減量者（以下非TAM群）を対照群として、二群間における減量速度や生化学データの推移を比較した。【対象】乳房切除後のTAM処方で、脂質代謝異常又は肝機能障害をきたして減量の指示がされた患者10名（TAM群）と、内科で脂質代謝異常症又は肝機能障害のため減量の指示がされた患者17名（対照群）。期間；2014年1月～2015年12月までのAST、ALT、γGTP、CHO、LDL、HDL、TGについて指導前と後を比較した。また平均栄養指導回数も比較した。【結果】1）体重減少率の比較ではTAM群の150日目の時点は対照群に比べ-6.8%と有意に低値（P＜.001）であった。2）栄養指導回数はTAM群6.0回に対し対照群は3.8回（p＜0.01）指導期間はTAM群252日に対し対照群127日と（P　＜0.05）と有意に多く意欲的であった。3）TAM群は脂質代謝が改善傾向を示し特に,CHOとHDLに有意な差を認めた。4）TAM群は肝機能（AST,ALT,γGTP）も改善傾向にあったが統計学的な有意差はなかった。【考察】我々の研究でも乳癌患者は治療意欲が高い、もしくは自己管理能力が高いことが示唆された。肥満の軽減がコンプライアンスの向上につながる可能性があり、積極的な栄養指導を行うことで再発・発症リスクの軽減が見込まれる。今後、栄養指導は積極的な乳癌治療を担える可能性が示唆された。

GP-1-08-02
子供に親の乳癌をどのように伝えるか

はしづめクリニック
橋爪　隆弘

【はじめに】　日本人の乳癌は40歳代から急増している。この世代は成長期の子供を持つ場合が多く、母親が乳癌治療の受けることは子供に対する影響は少なくない。患者本人への病状説明については、SPIKESなどのコミュニケーション技術があるが、子供にどのように説明し、その後どのように支援したらよいのか明確なプログラムが存在しない。今回人口34万人の地方都市の診療所において、母親の病状を子供に伝えることを積極的に行ってきた。その方法今後の課題について考えてみたい。【方法】　乳癌と診断された患者の家族構成を確認し、成長期の子供がいる場合は自分の病気を子供に説明する必要があることを伝える。子供に説明することに困難を感じる場合は、子供とともに外来を受診し医師から説明してもよいことを加える。患者が子供に伝えた場合は、子供がどのように反応したかを聞き、医師から追加の説明が必要かどうかを確認する。子供に伝えられなかった場合には、子供とともに受診し医師から子供に対して説明を行う。また治療の経過中に子供に説明が必要な場合は再度受診を促す。【結果】　平成23年6月から当院で乳癌と診断された230例である。そのうち外来に子供とともに受診し、医師から病状を説明したのは10組であった。子供の年齢は3歳から18歳で診断時に説明したのが8組、治療経過中に説明したのが2組であった。説明時の子供の反応は様々であるが、その後の子供の生活態度や母親への気遣いなど好意的意見がほとんどであった。中には医学部に進学を決めた中学生や看護師に進学した高校生などがいる。治療の経過中に受診をした幼稚園児と小学生2組は、学校や家庭生活で落ち着きを取り戻した。【まとめ】　患者本人への病状説明は通常行われているが、子供に対する説明は患者任せのことが多い。子供に対しては説明のみならずその後の支援が必要であるとは明らかでる。しかし忙しい外来診療で、どのタイミングで、誰がどのように説明するのかは明確なプログラムが存在しない。子供たちは親の病気を知りたいと思っている。病状を知った子供たちは母親を強力にサポートし、患者が治療により積極的になっている。今後は実態調査を含め、子供をどのように説明し支援するのかプログラム作成が必要と思われる。

GP-1-08-03
当院における乳房再建術の実態調査

新潟厚生連　長岡中央綜合病院
小川　知恵

【目的】当院では2014年より、形成外科医による乳房再建術が受けられるようになった。年間100件以上の乳がん手術を行っているが、実際に乳房再建術を受けた患者は、1次・2次併せても2年間で数件しか症例がない。当院において、乳房再建術の症例数が少ない実態を明らかにするため、第1段階として医師の意思決定支援における方略を明らかにする。【方法】対象は乳がん治療に携わる当院の外科医。乳がん治療のための術式説明の際にどのような関わりをしているかアンケート調査を行った。【倫理的配慮】研究者所属施設倫理委員会の承認を得た。対象者には、研究目的・プライバシーの保護・成果発表など文書と口頭で説明し、自由意思での協力とし承諾を得た。【結果】対象者は40歳代女性医師2名と20～60歳代の男性医師6名であった。分析結果、「乳房の変形は気にしていない・変形しても乳房が残せればよい」「乳がん手術が優先」など、乳房の整容性や乳房喪失の悲嘆への配慮が不十分であった。【考察】近年、乳房再建術は乳がん治療のための術式と併せて選択肢の一つとして提示されるようになったが、当院では適切な情報提供がされていなかった。今後は、患者に必要且つ適切な情報提供を行い、外科と形成外科が連携して患者の意思が反映される術式選択ができるような支援が必要である。

GP-1-08-04
転移再発乳癌の再発部位とsubtypeによる生命予後の検討

[1]筑波大学附属病院　乳腺甲状腺内分泌外科、
[2]筑波大学　医学医療系　乳腺内分泌外科
星　葵[1]、高木　理央[1]、松尾　知平[1]、周山　理紗[1]、市岡　恵美香[1]、
池田　達彦[2]、井口　研子[2]、坂東　裕子[2]、原　尚人[2]

【はじめに】治療の進歩とともに転移再発乳癌患者の生命予後は改善傾向となってきているが、未だ治癒は困難な状況である。病状進行に伴い、治療医として最適な治療を選択するだけでなく、患者の予後を見据えた事前ケア計画-Advance care planning(ACP)に適切に関わっていくことが必要となっている。海外の診療ガイドラインにおいては、患者の予後が半年から1年以内と見込まれる場合には、ACPを開始することが推奨されている。しかし、乳癌転移再発後の治療は長期にわたるため、どの時点でACP介入を行うべきか判断に迷うことが多い。今回我々は、当科での再発部位とsubtypeによる転帰につき検討し、適切なACP介入の一助としたいと考える。【方法】2005年1月から2015年12月までに当院で転移再発乳癌と診断・治療を受けた237症例中、死亡確認可能であった135症例を対象に、予後についてレトロスペクティブに検討した。【結果】それぞれのsubtypeにおける初回再発転移部位として最多であったものは、Luminal typeでは骨(32%)、Luminal-HER2 typeでは肺、骨、リンパ節(27%)、HER2 typeでは肺と肝(38%)、Triple Negative typeでは肺(29%)であった。また、再発部位毎での再発後生存期間の平均は脳が11ヶ月、肺が29ヶ月、胸膜が27ヶ月、肝が44ヶ月、局所が47ヶ月、骨が41ヶ月、リンパ節が40ヶ月、腹膜が27ヶ月であった。【考察】転移再発乳癌では初回再発部位によりその後の生存期間が異なるという報告があり、我々の検討でもその傾向が示唆された。患者の残された人生につき患者・家族が主体となった意思決定を促すために、治療医は積極的治療中にも適切な介入時期に将来の経過につき伝えていくことが必要と考えられる。

GP-1-08-05
当院における医療費情報提供の取り組み

藤聖会　八尾総合病院
岩越　理代、加藤　直美、池田　智美、山本　恵理子

【はじめに】
乳がん患者は告知を受けてから短期間のうちに、疾患の理解や治療選択のみならず、医療費負担という経済的問題に直面する。当院では、必要となる費用や社会資源について、術式や使用薬剤が決定した時点で、当院独自の冊子（マイカルテ）を用いて説明している。しかし、乳がん治療はサブタイプによって異なり、医療費にも差が生じる。そこで今回、患者個々のサブタイプが確定した時点で、今後の治療費の見通しを立てるためのツールを作成したので紹介する。
【方法】
術前検査や手術費用、さらにサブタイプ毎の治療費をまとめたツールを作成した。
【結果及び考察】
診察時や看護面談時に本ツールを使用することで、患者が自身のサブタイプを知り、治療の流れや長期的に必要となる医療費の概算を早い段階から知ることができるようになったと考える。また、患者に説明する看護師の理解も深まった。
【今後の課題】
新薬の開発にともない、乳がん治療はさらに複雑化している。初期治療のみならず再発治療におけるツール作成が今後の課題である。

GP-1-08-06

乳房再建手術を受けた患者の自覚する満足

[1]市立奈良病院　看護部、[2]同　外科、[3]同　臨床検査室
谷口　章子[1]、小山　拡史[2]、松井　千里[2]、堀江　優美[3]、岩田　千里[1]

当院では，乳腺外科と形成外科が連携した乳房再建手術を2013年11月より実施し,2015年9月までに32例（LD26例・人工物6例）実施している．乳房再建を受ける患者が希求する情報は，個々の価値観や文化の多様性により異なる．そこで，乳がん手術を受ける患者が術式選択する際に情報となる，再建手術を受けた患者の傾向や実態を知る目的で，2014年度の当施設乳がん手術全症例から，乳房再建手術を受けた患者の傾向と，満足度について調査を行った．患者満足度については，当院の症例数が少ないため，NPO法人エンパワリングブレストキャンサーが2014年度に実施した『乳房再建に関するアンケート調査』と同じ質問を行い，全国の結果と比較し考察した．本調査は，市立奈良病院の倫理規定に沿って行った．2014年4月から2015年3月までに当院で実施した乳がん手術は180例であった．そのうちの12例が乳房再建手術を行っており，再建時期の内訳は，同時再建11例，乳がん手術時に反対側の過去の乳がん手術に対して行う広背筋皮弁置換再建術1例であった．同時再建11例の再建方法の内訳は，広背筋皮弁置換術10例，ティシュエキスパンダー挿入1例であった．　乳がん手術患者の平均年齢が61.2歳（SD±14.2）なのに対し，乳房再建をした患者の年齢は46.9歳（SD±10.7）と有意（t検定で p＜0.005）に若年である差を認めた．　乳房再建に対する満足度調査には，9例の回答が得られた（回収率75%）．回答を得た患者の属性は，年齢が，50歳代2名，40歳代5名，30歳代1名，20歳代1名であり，既婚者は6名，子どもがいるのは5名であった．【再建手術を受けたことの満足】は，5段階評価で，＜とても満足＞2名，＜満足＞2名，＜ほぼ満足＞5名と，全例«満足»していた．全国調査でも8割が«満足»であった．他の設問への回答は，【乳房を失うことに対する気持ち】＜ショック＞，＜こわい＞．【再建を考える際の相談相手】＜夫＞，＜パートナー＞．【乳房再建手術を受ける際に考慮する事項】＜自家組織･人工物の別＞，＜入院期間＞，＜傷の大きさ＞．【乳房再建に望む条件】＜左右のバランス＞，＜傷が小さい＞，＜やわらかさ＞であった．回答は，全国調査と比較し，ほぼ同等の回答であった．患者は，保険適応で形成外科と連携の乳房再建手術を受けて，おおむね満足していた．乳がん患者が術式選択する時に，本情報を患者の声として伝えることで治療選択する患者の力になると考える．

GP-1-08-07

乳癌術後の肩関節機能の評価と早期のリハビリテーション介入効果の検討

[1]伊川谷病院　乳腺外科、[2]兵庫医科大学　乳腺・内分泌外科
西藤　勝[1]、三好　康雄[2]

【はじめに】乳癌の手術後では、患側肩関節可動域が制限されやすく、日常生活動作の制限となることが多い。特に腋窩リンパ節郭清や乳房再建を行うと著しく肩関節可動域が低下することが報告されている。しかし、手術後、入院中に包括的リハビリテーションを実施することによって肩関節機能と上肢運動制限が有意に改善すると報告されており、がんリハガイドラインでも強く推奨されている。当院では、「がん患者リハビリテーション料」を算定するための研修（がんのリハビリテーション実践ワークショップ）を終了した医師・看護師・理学療法士などの他職種が共同してリハビリ計画を立て、包括的リハビリテーションをおこなっている。【対象・ 方法】 今回、2013年1月～2014年10月までの期間、当院で乳癌術後リハビリテーションを行った68名中、術前術後の解析が可能であった37例を対象として、術後患側肩関節機能について評価し検討を行った。 理学療法評価は、 肩関節の屈曲と外転の関節可動域を、術前、術後2日目、3日目、7日目、ドレーン抜去時、退院時に測定し、術前の肩関節可動域を100%として退院時の可動域回復率を解析した。患肢の安静度は、ドレーン抜去まで肩関節の屈曲90度、外転90度までとした。術後は自主とトレーニングを指導し継続して実施することとして、 術後2日目よりリハビリテーションを開始する。治療方法は、 肩関節の可動域維持と術後のリンパ浮腫予防のため肩甲上腕関節、 肩甲骨の動きを自動運動主体に促していく。特に疼痛や可動域制限がみられる場合には、 個別にストレッチや関節可動域練習を行った。また、 術後疼痛などによる肩関節の不動を予防する目的で自主トレーニングを指導した。 自主トレーニングの指導内容は、肩甲骨の内転運動と机上での肘関節の進展による上肢のリーチ運動を30秒×3セットとし、 継続して実施するよう指導した。【結果】肩関節可動域回復率の平均は、Bt群78%・Bp群93%、　再建手術別では、LD群64%・TE群80%、腋窩郭清別では、Ax群85%･SN群90%、ドレーンの有無では、ドレーン有83%･無96%であった。【考察】乳房切除後･腋窩リンパ節郭清後･ドレーン挿入後での肩関節の可動域は、 術後早期から低下する傾向にあるが、 早期からの介入によって改善することが示唆されたが、LD同時乳房再建後では、退院時でも肩関節可動域は低下したままであり、 ドレーン抜去後も継続した介入が必要であると考えられた。

GP-1-08-08

乳がん周術期におけるアロマセラピーのQOL効果を検討したランダム化比較試験

[1]那覇西クリニック　看護部、[2]那覇西クリニック　乳腺科、
[3]東北大学大学院　腫瘍外科学講座、[4]東北大学　病理部、
[5]那覇西クリニック　治験臨床試験センター
小松　亜紀子[1]、玉城　研太朗[2]、鎌田　義彦[2,5]、上原　協[2]、山城　和子[1]、
新垣　美羽[5]、玉津　陽子[5]、石田　孝宣[3]、宮下　穣[3]、大内　憲明[3]、
笹野　公伸[4]、玉城　信光[2]

【緒言】緩和医療におけるアロマセラピーの効能は今まで数多く研究されてきたが、周術期にアロマセラピーのもたらす効果・効能を解析した研究は今までなかった。本研究は周術期におけるQOLの改善あるいは理学的所見の改善目的のアロマセラピーの効能をランダム化比較試験により検討した世界初の研究である。　【方法】　乳がん手術前患者253例をスクリーニングし適格症例153例を2:1にランダム化を行った（アロマセラピー群102例、コントロール群51例）。プライマリーエンドポイントはQOL、セカンダリーエンドポイントとして血圧や脈などの理学的所見、睡眠の評価そして副作用の評価を行った。アロマセラピーは手術前日の21時より翌朝の6時まで施行。術当日の朝及び第1病日に評価を行った。QOLはEORTC-QLQ30を使用した。【結果】アロマセラピー群ではphysical functioningあるいはrole functioningにQOLの改善傾向を認めたが(P = 0.08 and 0.09, respectively)、その他のQOLの改善には至らなかった。また理学的所見においてもアロマセラピー群、コントロール群ともに有意差を認めなかった。アロマセラピー群における重篤な副作用は認められなかった。【結語】　本研究は周術期にアロマセラピーの効果を評価した初めての研究である。劇的なQOL改善効果は認めないものの、アロマセラピーによる副作用は認めないため、患者さんの希望に即した周術期のアロマセラピーの使用はacceptableであると考えられた。

	Aromatherapy						Usual care					
	Good (≥66.7)		Average (33.3-66.6)		Poor (<33.3)		Good (≥66.7)		Average (33.3-66.6)		Poor (<33.3)	
After operation	No	%	No	%	No	%	No	%	No	%	No	%
Global health status/QOL												
Global health status/QOL	48	47.1	44	43.1	10	9.8	17	33.3	27	52.9	7	13.7.26
Functional scales												
Physical functioning	78	76.5	19	18.6	5	4.9	30	58.8	16	31.4	5	9.8.08
Role functioning	83	81.4	9	8.8	10	9.8	36	70.6	11	21.6	4	7.8.09
Emotional functioning	83	81.4	17	16.7	2	1.9	39	76.5	10	19.6	2	3.9.68
Cognitive functioning	87	85.3	14	13.7	1	1.0	46	90.2	4	7.8	1	2.0.51
Social functioning	84	82.4	13	12.7	5	4.9	35	68.6	10	19.6	6	11.8.33
Symptom scales/Items												
Fatigue	11	10.8	58	56.9	33	32.4	8	15.7	10	58.8	13	25.5.56
Nausea and vomiting	3	2.9	23	22.5	76	74.5	1	2.0	7	13.7	43	84.3.39
Pain	12	11.8	55	53.9	35	34.3	10	19.6	25	49.0	16	31.4.43
Dyspnoea	4	3.9	28	27.5	70	68.6	3	5.9	17	33.3	31	60.8.61
Insomnia	23	22.5	49	48.0	30	29.4	18	35.3	20	39.2	13	25.5.24
Appetite loss	9	8.8	40	39.2	53	52.0	4	7.8	20	39.2	27	52.9.98
Constipation	9	8.8	35	34.3	58	56.9	5	9.8	19	37.3	27	52.9.90
Diarrhoea	1	1.0	9	8.8	92	90.2	2	3.9	2	3.9	47	92.2.27
Financial difficulties	17	16.7	43	42.2	42	41.2	13	25.5	18	35.3	20	39.2.41

GP-1-08-09

末梢神経障害に対するフローズングローブ・ソックスと着圧ストッキングの予防効果に関する有効性の検討

[1]市立奈良病院　看護部　外来化学療法室、[2]市立奈良病院　乳腺センター、
[3]市立奈良病院　薬剤部、[4]奈良県立医科大学附属病院　腫瘍センター
岩田　千里[1]、松井　千里[2]、北田　知里[3]、玉井　夕希子[1]、森　都[1]、
狗井　麻由[1]、谷口　章子[1]、神野　正敏[4]、小山　拡史[2]

【背景】がん化学療法に伴う神経症状の中でも末梢神経障害はしばしば発現し、代表的な症状は手足のしびれ感、 知覚性運動失調、 筋力の低下などである。これらの症状は、患者のQOLや治療意欲を低下させ、しばしば治療継続に悪影響を及ぼす。 また、 女性ががんに罹患することで生じる日常生活の変化、心理社会面や家族に与える影響も大きいことに加え、 末梢神経障害が発現することによって社会的役割遂行が不十分となり、 さらなる心理的負担を抱えてしまうことも少なくない。乳癌に使用する抗がん剤は、 タキサン系、 エリブリン、 ビノレルビン等、 微小管に作用するものが多く、 末梢神経障害対策として漢方薬、 ビタミン剤などの薬物療法のほか、 フローズングローブ、 着圧ストッキング着用の有効性が報告されているが、 その予防法・ 治療法ともに確立していない。【目的】今回、タキサン系抗がん剤による化学療法を受ける患者を対象にフローズングローブと着圧ストッキングを使用することによる､末梢神経障害の予防効果に関する有効性を比較検討したので報告する。【対象と方法】対象は、2015年6月以降に当院の外来化学療法室で治療を行った患者のうち、TCレジメン、nab-PTXレジメンの投与を受けた20例で、 患者の希望を基に2群（治療開始時からフローズングローブを着用する群と、着圧ストッキングを使用する群）に割り付けた。フローズングローブは、大阪大学において開発された長時間冷却型フローズングローブ・ソックスを、 加圧ストッキングはフクスケ株式会社製スーパーサポートハイソックス(260デニール強圧タイプ)を使用した。 評価はPNQ質問票の項目を点数化したものを用い、 治療開始前後の変化について検討した。【結果および考察】フローズングローブと比較して、 着圧ストッキングは簡便で患者の苦痛も少なく継続して着用することが可能であり、 使用により末梢神経障害の症状発現予防に有効な症例もみられた。 今後症例を蓄積してさらに検討し、 有効性を確認したいと考える。 本研究結果が乳癌患者のQOL維持および有効な化学療法の治療継続支援の一助となることを期待する。

GP-1-08-10
乳がん患者が抱える心のつらさ～確定診断前と確定診断直後の比較～

[1]自治医科大学附属病院　看護部、[2]東京医科大学、
[3]自治医科大学附属病院　乳腺科

軽部　真粧美[1]、瀬戸山　陽子[2]、櫻木　雅子[3]、宮崎　千絵子[3]、藤田　崇史[3]

乳がん患者への看護ケアは、確定診断後から行われていることが多い。実際には、乳がんの疑いが生じて確定診断を受ける前段階においても、人は心のつらさを抱くことが推測される。しかし、確定診断前の心のつらさを、確定診断後と比較した研究は少ない。本研究では、2015年6月～10月の間にJ病院乳腺科を受診した134名を対象とし、他院で乳癌の疑いの診断を受け来院した患者75名をA群、他院で乳癌の確定診断を受けて来院した患者59名をB群とした。初診時に、A群とB群の患者との面談を実施し、院内で共通利用されている「生活のしやすさに関する質問表」を記入してもらった。「生活のしやすさに関する質問表」の内容は、10段階の「心のつらさ」スケール、気になっていること、心配していること、専門チームへの相談希望の有無となっている。今回は、10段階の「心のつらさ」スケールを用い、年齢や基礎疾患の有無等の基本属性を調整したうえで、A群とB群の心のつらさに違いがあるか分散分析を行った。また、気になっていること、心配していることについてカテゴリー化し、A群とB群における内容の分析を行った。「心のつらさ」の点数の平均値はA群が4.6点、B群が4.6点であった。診断前でも診断後とつらさの高さは同レベルだったため、診断前からの看護ケアの必要性が考えられた。乳がん患者が抱える心のつらさに関して、確定診断前後の心のつらさの高さを比較して、看護ケア開始のタイミングを検討したので報告する。

GP-1-08-11
がん化学療法を受ける患者に対するアピアランスケアへの取り組み

[1]独立行政法人国立病院機構　仙台医療センター　看護部、
[2]独立行政法人国立病院機構　仙台医療センター　乳腺外科

狩野　智子[1]、渡辺　隆紀[2]

当院では、患者から脱毛に関する情報提供の機会が少ないという訴えがきっかけとなり、乳腺外科医師を中心に脱毛関連サポーティブケアチームが結成された。そして、平成18年より、「がん化学療法を受ける患者が脱毛に対するセルフケアを習得することでQOLを維持できる」ことを目的に「おしゃれ講習会」を開催するようになった。患者からの声を聴き、医師・看護師・薬剤師以外にも、エステティシャンや美容師などに協力を依頼し、多職種で会を運営している。現在は毎月開催しており、内容は脱毛ケアだけではなく、それに伴うスキンケアや皮膚障害についても触れ、患者のセルフケアを支えている。

GP-1-08-12
日本全国を旅行しつつ進行乳癌治療を継続した１症例

医療法人杏嶺会　一宮西病院
森　美樹、石川　衛、近藤　優、宮本　康二、石黒　清介

症例は76歳女性。2011年6月右乳房外側しこりを自覚。2012年2月からしこりは増大し右乳房全体が硬化したため2012年10月近医を受診し当院紹介となる。初診時、右乳房全体が腫大し皮膚の発赤・肥厚を認めた。乳房の中央に13×12ｃｍの特に硬いしこりを認めた。MMG右C4、US右C5。CNBで硬癌と診断。免疫染色ではER（2）、PgR（3a）HER2（3+）Ki67　25～35%。CT検査にて肝肺の転移は否定されるも、骨シンチで多発骨転移を認めた。本人に進行乳癌（StageIV）であり治療が必要であることを説明した。本人の希望はこれまで通り趣味の旅行（夫とキャンピングカーで日本各地を回り海釣りを楽しむ旅を年に2～3回、1回の旅行日数は2～6か月）を継続しつつ治療をしたいとのことであった。2012年11月からホルモン療法（レトロゾール）およびデノスマブ投与を開始し、2013年5月から旅行を再開された。その際には当院で作成した紹介状を各訪問地の医療機関に持参していただき各地で診察と投薬をお願いした。当院には1年に2回程度受診された。治療を開始から2年後の2014年10月右乳房皮膚の発赤と悪臭のある浸出液が出現し当院を受診。CTにて右乳癌の増大が確認されたため2014年10月からトラスツズマブ投与を開始した。トラスツズマブの投与効果はPRであり腫瘍は縮小し浸出液も消失した。すぐに旅行再開を希望されたが旅行しながらの分子標的薬投与は困難であるため当院での投与の合間に旅行されるのがよいのではと提案したが、旅行先での投与継続を強く希望された。ご本人と相談の上で各地の医療機関に投与可能ならばお願いする旨の内容の紹介状を作成し再度旅行先に持参していただいた。その後は現在に至るまで北海道から九州まで元気に旅行をしつつ各地の医療機関の協力のもとにトラスツズマブ投与を続けておられる。がん薬物療法におけるQOL調査票（いわゆる栗原班調査票）においては、活動性・身体状況・精神心理状態・社会性等の質問条項が設定されておりこれによりQOLスコアの判定がされるが、本症例に適用するとQOLは非常に良好であり、それにはライフワークである旅行の継続が大きく寄与していると思われる。本症例の治療に御協力いただいた医療機関名：町立中標津病院・旭川医科大学病院・製鉄記念室蘭病院・鳥取大学医学部付属病院・浜田医療センター・萩市民病院・熊本赤十字病院・ブレストピアなんば病院。ありがとうございました。

GP-1-08-13
当院におけるアピアランス支援の現状と今後の課題

[1]名古屋第二赤十字病院　看護部、[2]名古屋第二赤十字病院　薬剤部、
[3]名古屋第二赤十字病院　一般消化器外科

石間伏　由紀[1]、室田　かおる[1]、松浦　美聡[1]、清水　里香[1]、木村　智子[1]、吉川　明海[1]、林　真奈美[1]、續木　美樹[1]、松岡　栄子[1]、高原　悠子[2]、赤羽　和久[3]、坂本　英至[3]

【はじめに】がんの治療においては外見の変化を伴うことが多く、特に乳がん患者では身体症状の苦痛として外見の変化を挙げる者が多い。当院では2013年2月より多職種で構成されたがん患者サポート部会を立ち上げ、患者・家族の支援体制の充実を図ってきた。その一つとしてアピアランス支援体制を整備してきたため、現状と今後の課題について報告する。【目的】当院でのアピアランス支援の現状を明らかにし、今後の課題を抽出する。【方法】アピアランス支援に関する活動を振り返り、勉強会後のスタッフ、患者・家族の意識の変化を調査した。これらをふまえ今後の課題を検討した。【結果】アピアランス支援を開始するにあたり、院内スタッフの知識、技術の向上が必要と考え、ウィッグや頭皮ケア、乳がん術後の補整下着に関する研修を企画、実施するとともに、「緩和ケア勉強会」でアピアランスケアについて講演会を行った。講演後のアンケートからは、アピアランス支援の必要性を認識できたとの意見が多く聞かれた。また、化学療法導入時等にアピアランスケアについての説明時間の割合が増したと回答するスタッフが増えた。患者や家族向けにアピアランス支援を知ってもらう機会として、院内で定期的に実施している「がん治療市民公開講座」、「ウィメンズセミナー」で、メイクや髪のケア、ネイルケアを実際に体験できる場をつくった。体験後の患者・家族からは「このような場を心待ちにしていた」等、アピアランス支援に対する要望が聞かれた。患者・家族の意見をもとに院内売店にアピアランスコーナーを設置し、情報提供の場の拡大に繋がった。【考察】各勉強会の実施により、がん治療に携わる院内スタッフのアピアランス支援に対する意識は高まっていると考える。患者・家族からのアピアランス支援に対するニーズも高く、今後もスタッフに対する研修を定期的に行い、基本的な情報提供やケアが実践できるようにする必要がある。また、院内においてアピアランスに関する情報提供の場は広がりつつあるが、さらに院外施設との連携も含めた環境整備と広報の強化を行い、患者や家族がより気軽にスタッフに相談やアピアランスに関する物品を体験できるように改善していきたい。

GP-1-08-14
乳がん治療の中止時期とホスピス・在宅移行について

琉球大学　医学部　附属病院　第一外科
国仲　弘一、西巻　正

乳がん終末期では抗がん治療の中止時期と、ある程度よい状態で過ごせる時間が重要と思われる。我々乳がん治療医師は抗がん治療に関しては積極的であるが、中止時期に関しては遅い印象を受ける場合も少なくない。また、予後の告知やホスピス・在宅への移行も、治療を優先するあまりタイミングが遅れてしまったと感じる事も多い。このような疑問に関し実態を明らかにするため、我々は過去5年間に経験した乳がん死亡例26例に関し、終末期医療の実態を調査した。当院入院での死亡19例、ホスピス施設での死亡5例、在宅看取り2例であった。今回これらの症例を検討した上で、抗がん治療の適切な中止時期およびホスピスや在宅移行への課題をディスカッションしたい。

GP-1-08-15
乳癌患者の生活・生命の質（QOL）の実態調査

[1]信州大学医学部附属病院　看護部、
[2]信州大学医学部附属病院　乳腺内分泌外科
所　真由美[1]、柴田　祐美[1]、増澤　京子[1]、宮下　はるか[1]、執印　沙枝子[1]、青柳　美恵子[1]、伊藤　勅子[2]、伊藤　研一[2]

【諸言】『生活や生命の質（Quality of life：QOL）』をできるだけ損なうことなく生活を送ることが,乳癌患者が治療を継続していくために重要と考えられる.本邦で乳癌治療中に経時的に行われたQOL調査は少なく,治療過程での患者QOLの変化はあまり明らかにされていない.術前術後の適切な薬物療法で治癒が得られる患者や,再発後も長期間病状を維持できる患者が増加しているが,主婦としての役割に加え,職場での社会的責任も担いながら治療を継続しなければならない.そのため医療者は,乳癌患者のQOLに充分な配慮が必要と考えられる.そこで,患者が抱える問題を相談しやすい環境を今後病院内に構築していくことを目標とし,乳癌の患者がどのような問題を抱えており,どのような支援を望んでいるのかを明らかにするために,経時的なアンケート調査を施行した.【研究方法】対象は2014年12月から2015年11月に,初回入院治療（手術）を受けた20～70歳代の患者64名。術後1・6・12ヶ月に質問紙（FACT）を用いたアンケート調査を行う。【結果】回収率は術後1ヶ月(以後1m)69%(35名中25名)。術後6ヶ月(以後6m)66%(29名中19名)。痛みを感じている人は1m2名(8%)→6m1名(5%)に減少したが,体に力が入らないと感じている人が6m2名(11%)に増加していた。希望を失いつつあると感じていた1m2名(8%)が6mでは0%となった。病気の悪化への心配は6mで2名(10%)に減少していた。しかし,1m, 6mで4～5%の患者が死への不安を抱えていた。1m20名(86%)の人が,家族を親密に感じていたが6m9名(53%)に減少していた。1m18名(77%)が,家族からの精神的な助けがあるとしたが,6m11名(58%)に減少していた。家族は病気を充分に受け入れていると1m19名(82%)が感じていたが,6m12名(64%)に減少した。性生活満足度は1m5名(21%)と低く,6m3名(16%)と更に低下した。6m17名(90%)が仕事をすることができており,それが、生活の張りになると感じていた。1mの11名(52%),6mの12名(63%)で不眠はなかった。生活の質については6mでも11名(58%)の人が満足していなかった。【考察】QOLに対する満足度は低く,患者を取り巻く環境や患者の精神的苦痛にも目を向け,プライバシーに配慮しながら意識的に関わっていく必要がある。医療者が考えている以上にQOLの低下があると考えられた。術後1年,2年と経時的にアンケートを継続し,QOLに変化が認められるか,また、患者が必要とする支援がどのようなものかを検討していきたい。

GP-1-08-16
外来通院中の乳がん患者に対する疼痛緩和ケア外来での取り組み

[1]大阪警察病院　看護部、[2]大阪警察病院 麻酔科、
[3]大阪警察病院　乳腺内分泌外科
大前　敬子[1]、島田　真由美[1]、岡嶋　洋子[1]、有働　みどり[1]、蟹江　仁美[1]、井上　潤一[2]、吉留　克英[3]

厚生労働省は在宅医療の充実を重点課題に挙げ、医療提供体制の再構築や地域包括ケアシステムの構築を掲げている。特にがん再発時には、在宅医療の充実によるQOLの維持・向上のための支援が必要である。
当院では2012年12月に疼痛緩和ケア外来を開設し、緩和ケア専従医師・緩和ケア認定看護師が当該科からの依頼を受け、外来通院中のがん患者に対して症状コントロールやメンタルケア、家族ケアなどを行っている。今回、開設から2015年11月までに疼痛緩和ケア外来を受診した乳がん患者19名（再発転移症例18名、再発なし1名）について調査した。依頼内容（重複あり）は、がん性疼痛73%、手術や化学療法による末梢神経障害31%、上下肢浮腫26%、不安などのメンタルケア26%、その他（胸膜播種による咳嗽・呼吸困難、味覚障害、栄養障害）15%であった。がん性疼痛に対し、強オピオイド投与69%、弱オピオイド46%、鎮痛補助薬61%（重複あり）で、全症例において疼痛が軽減・改善され、4名が仕事を再開するなど、PSが向上した。上下肢浮腫に対しては、DVTなどのケア禁忌を除外した上で、適時利水効果のある漢方の内服などの薬物療法に加え、リンパドレナージセラピストと連携し、圧迫療法やドレナージなどのセルフケア支援を行い、全症例で増悪予防・改善がはかれた。死亡症例7名について、介入から死亡までの期間は中央値11ヶ月（1～21ヶ月）、看取り場所は4名が在宅や地域の医療機関であり、患者・家族の意向を尊重しながら在宅療養の調整を行っている。
現在当院における外来通院中の再発乳がん患者は約80名おり、潜在的に支援の必要な患者・家族を抽出するためのチーム連携が今後の課題である。これらの症例を元に、疼痛緩和ケア外来での取り組みについて報告する。
【倫理的配慮】院内の包括同意書（検査・治療に関し診療情報と余剰検体を医学・医療の発展目的の研究、教育に使用させていただくことについてのお願い）をもって事前に患者に同意を得た上で、院内倫理委員会の承認を得た。

GP-1-08-17
死を受容できなかった乳がん患者の事例からアドバンス・ケア・プランニングを考える

[1]安来第一病院　乳腺外科、[2]安来第一病院　精神科、[3]安来第一病院　外科、[4]安来第一病院　臨床心理士、[5]安来第一病院　一般科外来看護師
杉原　勉[1]、山本　大介[2]、足立　洋心[3]、中田　美希子[4]、福島　菜穂子[5]、湯浅　利美[5]

アドバンス・ケア・プランニング（以下ACPと省略）とは将来の意思決定能力の低下に備えて、今後の治療・療養について患者・家族とあらかじめ話し合うプロセスである。話し合う内容としては患者自身の価値観や目標および現在気がかりにしていることを問い、医療従事者の方からは現在の病状を説明し、今後の見通しについて説明し、そのうえで治療や療養に関する選択肢を提示することである。ACPの中には事前の意思表示や、リヴィングウィル、急変時の対応などのアドバンスディレクティブが含まれる。ACPを行うことで患者の自己コントロール感が高まること、患者・家族・医療者の協力関係の強化、および患者・家族の終末期における満足度の上昇などの効果が言われており、近年がん医療においてACPの実践が普及しつつある。ただしその過程においては治癒が困難であること、予後が限られていること、何よりも死を受容することなど悪い知らせを患者に伝えることが多い。患者によっては当然悪い知らせを聞きたくない例もある。今回我々は他院から紹介された、乳がん術後再発で治療を自己中断し多発肺転移、多発骨転移をきたした60代の患者を受け持った。紹介された時点で大変進行している状態のため、家族も含めて治療再開の希望の有無や今後の療養先、また現状をどのように考えているかなどの話し合いを試みた。しかし患者本人は治療は受けたくない、先のことは考えたくない、介護保険のサービス等も必要ないとの一方的な主張のみで十分な話し合いができなかった。臨床心理士の面談も行ったが、その心理分析からはとても死を受容できている状態でないとのことであった。その後も話し合いの機会がもてないまま外来通院を継続したが、当院紹介後3か月経過したころ、自宅で心肺停止に陥り当院救急外来へ搬送にて心肺蘇生行うも回復せず死亡宣告するに至った。この事例を通して死を受容できない患者へのACPについて考えてみたい。

GP-1-08-18
当院におけるKM-CARTの経験

厚生連高岡病院
山田　翔、林　憲吾、尾山　佳永子、原　拓央

転移乳癌による癌性腹膜炎に伴う難治性腹水は、腹部膨満や食欲低下により患者のQOLを著しく低下させ，化学療法などの積極的治療の妨げになる場合もある．難治性腹水治療に対する腹水濾過濃縮再静注法（Cell-free Concentrated Ascites Reinfusion Therapy：以下CART）は，緩和治療として有効とされている．当院では2015年度より処理能力を向上させた改良型腹膜濃縮再静注法：以下KM-CART）を採用して使用している．乳癌による癌性腹膜炎に対してKM-CARTを施行した3例の経験について報告する．年齢は48.52.56才．3例とも外来通院にて化学療法中，耐え難い腹部膨満感，食欲不振と嘔気を訴えた．転移再発からKM-CARTまでの期間は22.69.77ヶ月であった．のべ4回のCART治療で1回あたりの腹水除去量は平均5600（4000－7800）ml．施行に伴う有害事象は認めず，血清アルブミン値は施行前後で有意な低下もなかった．CART施行後は退院，日常生活におけるQOLの改善をみとめ，1例は外来通院で薬物療法の再開が可能となった．乳癌癌性腹水に対するCARTは安全に症状緩和ができる有効な治療と思われた．

GP-1-08-19
当院における緩和ケアの現状と今後の課題

[1]日本赤十字社秋田赤十字病院乳腺外科、
[2]日本赤十字社秋田赤十字病院緩和ケアチーム
金　暢々子[1]、新澤　枝里子[1]、稲葉　亨[1]、鎌田　収一[1]、吉川　雅輝[1]、
澤田　俊哉[1]、武藤　理[1]、田口　伸[1]、奈良　恵美子[1]、藤島　まどか[1]、
藤原　朋未[1]、畠山　薫子[1]、小松田　智也[2]

【はじめに】乳癌治療薬のめざましい進歩により、近年生存期間は延長傾向にある。それ故に、患者や家族の苦痛軽減と療養生活の質の向上が今迄以上に重視され大きな課題となっている。進行・再発乳癌は他癌種と比し治療期間が長期化する事が多い為、治療初期段階からの緩和ケア導入が肝要である。当院は緩和病棟がなく専従医師不在の為、緩和ケアチームと連携して診療を行い、H26/4月～H27/12月迄で緩和病院への紹介件数12件、うち6件転院に至った。緩和ケアの現状についての検討と、そのうち2例を提示する。【症例1】60歳女性　既往歴:27歳左乳癌手術、生活歴:夫と二人暮らし、現病歴:右乳癌（T4bN0M0 ER(+)PgR(+)HER2(1+)Ki-67 16.8%)の診断でBt+Ax(Level II)施行。術後照射・補助化学療法を提示するも希望せず、ホルモン療法開始。術後1年半の時点で呼吸苦認め来院。精査の結果多発骨・肺転移、癌性リンパ管症の診断にて入院。経過：今後の治療方針について再度相談し、患者の意思を尊重し全脊椎照射を行い緩和病院の転院の方針となった。【症例2】57歳女性　現病歴：x-5年　右乳癌（T2N1M0 ER(+)PgR(+)HER2(3+)）でBt+Ax(Level III)施行。その後骨・肺転移、癌性リンパ管症、顎骨壊死出現。早期から緩和ケアチーム・心療内科の介入開始。x年8月BSCの方針となり患者の希望に沿い在宅緩和ケア導入体制を勧めるも、イレウス症状にて9月再入院。不安・不眠症状が増すごとに疼痛が増悪する状態であった為、他職種による面会や傾聴を増やし、心療内科や緩和ケアチームによる内服薬の微調整を行った。精神状態の安定後疼痛コントロールも比較的しやすい状況となった。長女の勧めもあり患者了承の上緩和病院に転院となった。【考察】上記期間で緩和病院を希望するも転院できず死に至った症例は4例であり、全身状態の増悪、紹介先の満床が原因であった。患者や家族の希望する最期や療養先や多種多様である。具体化し実現するには1.正しい情報や状況の提供、2.個人のニーズに合わせた柔軟な対応、3.患者や家族が考える時間を設ける事が必要であるが、何より外来通院治療が長期に渡る乳癌故に、状態悪化後、ではなく早期の本格的な緩和ケアの導入が、患者自身の「終活」の熟考期間の獲得、結果として患者が望む緩和ケアの実践に寄与する。その為には今後他職種との連携を更に深め個別化された緩和ケアを実践していく必要があると考えた。

GP-1-09-01
浸潤性乳管癌 HER2 (2+)症例の次世代シークエンサー（NGS）解析

[1]北斗病院　腫瘍医学研究所　病理遺伝子診断科、
[2]北斗病院　腫瘍医学研究所、[3]北斗病院　乳腺乳がんセンター、
[4]北海道大学医学部探索病理学講座
赤羽　俊章[1]、澤田　貴宏[2]、川見　弘之[3]、中島　恵[3]、難波　清[3]、
西原　広史[4]

【背景】
抗HER2薬の使用の可否を判断するHER2免疫染色の結果は抗体の種類、施設間格差、判定者の主観によって判定が異なることが臨床上の問題点となっている。今回我々は、より客観的かつ正確なHER2過剰発現の判定方法を確立することを目指し、免疫染色にてHER2（2+)と判定された症例についてNext Generation Sequencer (NGS)を用いてHER2 遺伝子の増幅(CNV)及び変異の検討をおこなった。
【方法】
2011年から2014年までに得られたホルマリン固定パラフィン包埋(FFPE)検体でHER2 (2+), FISH (+) 4検体、HER2 (2+) FISH (-) 4検体の正常、腫瘍それぞれの部位からgenome DNAを抽出しTarget Amplicon Sequence解析をおこなった。
【結果】
CNV解析の結果、ERBB2遺伝子のコピー数とFISHの結果は相関性を示し、Target Amplicon Sequenceで遺伝子増幅を定量するこが可能であった。またHER2 (2+),FISH(+)の1症例においてERBB2 770-771ins(AYVM)を検出した。
【考察】
本検討で検出された、ERBB2 770-771ins(AYVM)の症例では、初発、再発ともにCNV解析でも同遺伝子領域のcopy number gainを認め、再発時には免疫染色評価との乖離が認められた。Target Amplicon Sequenceを行うことで、現在の免疫染色をベースとしたHER2検査では検出できないERBB2の遺伝子の過剰発現・変異を同定できる可能性があり、治療方針決定に役立つクリニカルシークエンスとして有用な手法である。

GP-1-09-02
BRCA1/2遺伝子検査に関する当院遺伝カウンセリング受診者の反応

[1]福井大学　医学部　第1外科、[2]福井大学　附属病院　看護部、
[3]福井大学　附属病院　病理部、
[4]福井大学　附属病院　がん診療推進センター、
[5]福井大学　附属病院　遺伝診療部
前田　浩幸[1]、浦井　真友美[2]、小林　美貴[2]、東　瑞穂[1]、横井　繁周[1]、
中澤　雅子[1]、小練　研司[1]、五井　孝憲[1]、今村　好章[3]、片山　寛次[4]、
米田　誠[5]、山口　明夫[1]

【目的】当院では、乳癌卵巣癌の濃厚な家族歴をもつ患者とその家族に対して、遺伝性乳癌卵巣癌症候群（HBOC）に関する遺伝カウンセリングを施行しているが、BRCA1/2遺伝子検査を受ける方が少ないのでその要因を検討した。【対象と方法】2011年2月から2015年11月まで、NCCNガイドラインに適合する24乳癌22家系の乳癌患者とその家族を対象に、遺伝カウンセリングを施行した。遺伝カウンセリング後の乳癌患者の卵巣癌検診と、血縁者の乳癌検診の受診状況を調べた。また、遺伝子検査を希望された5名の患者と、遺伝子検査を希望されなかった19名中16名の患者に、意思決定の理由を聴取した。【結果】遺伝カウンセリング実施件数は、乳癌または緩和ケア認定看護師によるプレカウンセリング導入前の3年6か月間では11件と少なかったが、プレカウンセリング導入後の10か月間では12件と増加した。プレカウンセリングの効果としては、クライアントのHBOCの特徴とBRCA1/2遺伝子検査の理解が深まり、遺伝カウンセリングにおいて、クライアントからの質問が増加し、遺伝子検査を考慮する余裕があると感じられた。BRCA1/2遺伝子検査数に関しては、Ca r boplatin + Gemcitabine併用化学療法を当院倫理委員会の許可を得て開始後、遺伝子検査希望者が増加した。Ca r boplatin + Gemcitabine併用化学療法を施行した3例では、術前化学療法例では、2クール終了後では腫瘍径の縮小（PR）を認め、転移再発2例では、腫瘍マーカーの低下や、骨転移による疼痛の消失を認めている。遺伝子検査を希望された理由では、同側・対側乳癌リスクを知ることや術式決定、有効な抗癌剤投与希望が多かった。希望されない理由では、高額な検査費用と乳癌卵巣癌検診受診で十分と判断されたことが多かった。【結語】BRCA1/2遺伝子検査を患者が希望されるためには、プレカウンセリングを併用して、本症候群の特徴と対応方法を十分に理解していただける遺伝カウンセリングを施行する必要がある。そして、BRCA 1/2遺伝子検査の診断率を補うために、TP53、PTENなどの他の遺伝子検査の施行することや、その臨床的有用性を高めるために、卵巣の予防切除術や、Ca r boplatin + Gemcitabine等の有効な抗癌剤投与を施行できる体制の導入が有用と思われた。

GP-1-09-03
HBOC診療における定期的家族歴聴取の重要性

[1]千葉県がんセンター乳腺外科、
[2]千葉県がんセンター研究所がんゲノムセンター、
[3]千葉県がんセンター遺伝子診断部、[4]千葉県がんセンター看護局
山本　尚人[1]、中村　力也[1]、横井　佐奈[2,3]、味八木　寿子[1]、椎名　伸充[1]、島崎　怜理[1]、佐々木　亘亮[1]、梅田　果林[3]、佐原　知子[3]、西　弘美[4]

HBOCの存在を世間に知らしめたアンジェリーナ・ジョリーの報道は、乳腺専門施設の遺伝子診療の拡がりを加速する一助となった。当施設では2014年４月に遺伝子診断部の中に外来診療を行う遺伝子診療科が発足し、当科と密に連携し診療に取り組んでいる。　当科では、週一回の遺伝子診療科との合同カンファレンス時に、次週手術患者の初診時問診票から得られた家族歴、年齢、腫瘍のサブタイプをもとにNCCNのガイドラインに該当する患者を拾い上げ、その後主治医が入院患者に認定遺伝カウンセラーによる詳細な家族歴聴取の必要性を説明し、希望者に対して原則として入院中に認定遺伝カウンセラーによる家族歴聴取を行っている。HBOCリスク評価後、必要に応じて退院後遺伝子診療科外来にて臨床遺伝専門医による遺伝カウンセリングを行っている。　2015年10月末までに拾い上げられた家族歴聴取対象者は307名で、家族歴聴取者は　223名と約3分の2であった。その中で遺伝カウンセリングを受けた者は48名、102件であった。さらに遺伝子検査を受けた者は20名で、BRCA1/2遺伝子変異陽性者は、4名であった。　当施設の遺伝外来は開始してから約1.5年と短く、それ以前に治療を受けた患者に対する対象者の拾い上げ、および家族歴は経時的に変化することを重要視し、術後５年目、10年目の経過観察中外来患者に対してNCCNのガイドラインに基づいた問診票による家族歴聴取を当施設および術後フォローアップ地域連携施設(30施設、連携患者数2000名以上)で同時に開始した。開始してまだ間もないが、初診時45才の術後５年目の問診票により、姉が5年間に乳癌に罹患されたことが判明し、外来にて詳細な家族歴聴取を行った結果、今後遺伝カウンセリングを受ける予定となった。　本会では、HBOC診療における定期的家族歴聴取の重要性を報告するとともに地域連携における運用も紹介する。

GP-1-09-04
遺伝性乳がん卵巣がん症候群（HBOC）患者姉妹への遺伝カウンセリングの経験

[1]神奈川県立がんセンター　遺伝カウンセリング外来、
[2]神奈川県立こども医療センター　看護局、
[3]神奈川県立がんセンター　看護局、[4]同　乳腺内分泌外科
羽田　恵梨[1]、西川　智子[2]、瀬畑　善子[3]、高橋　靖子[3]、小島　いずみ[4]、菅沼　伸康[4]、清水　哲[4]

【はじめに】当院では2012年に遺伝カウンセリング外来を開設した。BRCA1/2遺伝子検査受検者は年々増加しているが、血縁者が遺伝カウンセリング外来を受診し遺伝子検査を実施した家系はまだ少ない。今回、HBOC患者の癌未発症の妹２人への遺伝カウンセリングを経験したので報告する。
【経緯】発端者は56歳女性。トリプルネガティブ乳癌であり、家族歴もあることから遺伝カウンセリング外来を受診した。遺伝子検査の結果、*BRCA1*に病的変異が認められた。発端者は四姉妹の長女であり、妹たちは癌未発症である。次女は他院、三女と四女は当院の遺伝カウンセリング外来を受診することになった。発端者より「三女と四女は一緒に受診することを希望しており、共に遺伝子検査を受けたいと話している。」と情報があったため一緒に遺伝カウンセリングを実施した。
【初回】三女、四女夫婦で受診。三女からの自発的な発言はほとんどなく外来には「連れてこられた。」と話していた。四女からは質問が多く出され、既にリスク低減手術のことまで考えており早く遺伝子検査を受けたいという希望があった。四女は遺伝子検査のために次回外来の予約を取り、三女は検査の希望がないことから予約はせずに必要時には連絡するように伝えて終了となった。
【初回後】初回受診から数日後に四女から連絡があった。家族での話し合いの結果、三女も遺伝子検査を希望しているので次回は三女も一緒に受診できないかというものであった。1人ずつ同意を得ることをお伝えし、同日に来院して頂くこととした。
【2回目の受診】はじめに四女のみに遺伝子検査希望の確認を行い、検査実施の同意を得た。四女の退室後に三女に入室して頂き、意向を確認した。三女は「遺伝子検査は受けるが、陽性の場合にはリスク低減手術は希望しない。」という意思を示したため、遺伝子検査を実施した。
【まとめ】HBOC患者の妹２人へ同時に遺伝カウンセリングを実施した。２人は遺伝子検査に対する考えに違いがあり、発言の多い四女中心のカウンセリングとなった。しかし、三女は1人での行動を嫌がるとの話もあり、一緒だからこそ三女は来院してHBOCについて説明を受ける機会を得たとも言える。血縁者の遺伝カウンセリングを一緒に行う際にはメリット/デメリットの両方があることから慎重に検討する必要があると考えられた。

GP-1-09-05
乳がん遺伝カウンセリングに関する患者対象のアンケート調査

[1]愛知県がんセンター愛知病院　乳腺科、
[2]愛知県がんセンター愛知病院　臨床研究検査部、
[3]名古屋市立大学大学院医学研究科　産科婦人科学
村田　透[1]、岡村　春江[2]、大瀬戸　久美子[3]、田中　顕一郎[1]、藤井　正宏[1]、不破　嘉崇[1]

【背景】 乳がん罹患者の5～10％は遺伝に関与するとされ、 その中にはBRCA1/2に変異のある遺伝性乳がん・卵巣がん症候群（HBOC）が含まれる。HBOCに対して、いくつかの検診方法や予防が提唱されているが、現在本邦の保険医療制度のもとでは制約がある。HBOCに対応するためには、まずは、遺伝カウンセリング（以下GC）を行い、クライアントの希望があれば遺伝子検査を行う必要がある。当院でも2013年度から自由診療のもとで（1回目カウンセリング費用1万円、２回目以降は5千円）でGCを行っているが、クライアント数が伸びないという現状がある。【目的】今後、GC普及への方策を検討するために、HBOCの可能性ある者で、GCを受けないまたは受診を躊躇する理由を調査すること。【対象と方法】2015年4月より、当院乳腺科を受診し、一次拾い上げでGCの適応ありと担当医が判断した患者を対象。医師がGCに対する意識調査を目的とした無記名自記式アンケート用紙を渡し、郵送にて回答をもらう。【結果】2015年11月現在、23人中19人から回答を得た（回答率83%）。回答者の年齢は、30歳代、40歳代、50歳代、60歳代、70歳以上が、それぞれ、4人、8人、3人、3人、1人であった。GCの受診に関して9人が「受けない」、6人が「まだ決めていない」と回答し、全体の78.9%がGC受診に対して消極的であった。その理由として、「費用が高い」、「GCを受ける利益がわからない」との回答がそれぞれ、10人、8人で、多かった。ついで、「受けた人が周りにいない」が、5人であった。「治療に結びつくとは思わない」が「受けない」と答えた中で3人であった。「遺伝のことは考えたくない」との回答も「受けない」と答えた中で2人みられた。その他、興味深い意見として、「医療者がHBOCを説明し、GCを勧めることが、患者の知らない権利を侵害するのではないか」という指摘がみられた。【考察】今回のアンケート調査で、GCの受診を躊躇する大きな理由として、一般の人々へのHBOCに関する認識が低く、また周りに受診経験者がいないことが、挙げられた。HBOCのGC費用は保険未収載で、自由診療として行われているのが現状であるが、その料金設定にも考慮する必要があると思われる。実際、BRCA1/2の遺伝子検査が高額であることが、遺伝子検査の普及の足かけとなっている事実がある。今後HBOCに対する正しい知識を広めることと、GCのより良い普及方法を構築する必要性があると思われる。

GP-1-09-06
当院の遺伝性乳がん卵巣がんにおける遺伝カウンセラーの役割と有用性

[1]高知大学医学部附属病院　臨床遺伝診療部、
[2]高知大学医学部附属病院　乳腺センター、
[3]高知大学医学部附属病院　泌尿器科
田代　真理[1]、小河　真帆[2]、沖　豊和[2]、杉本　健樹[1,2]、執印　太郎[1,3]

【はじめに】遺伝性乳がん卵巣がん（HBOC）は、BRCA1/BRCA2遺伝子の変異に起因する最も浸透率および頻度の高い遺伝性乳癌である。近年、日本でもHBOC診療が徐々に普及しつつある。遺伝診療のニーズが高まる中、専門職の認定遺伝カウンセラー（カウンセラー）は大きく不足しているのが実態である。当院では2009年に乳腺センターと臨床遺伝診療部の連携でHBOC診療を開始し、2014年までに113件の遺伝カウンセリングを実施した。2014年にカウンセラーが入職し、乳腺外来での拾上げが徹底され、専門職によるプレカウンセリングとフォローアップが行われるようになった。【対象と方法】当初は医師・看護師が行っていたHBOCスクリーニングを2014年からはカウンセラーが中心となり、既発症者を含むリスクのある患者の拾上げが徹底された。スクリーニングにはNCCNガイドライン（2014ver.2）を改変して使用し、陽性者を対象に受診当日にプレカウンセリングを行い、1.家族歴の重要性を説明し詳細な家系図を作成、2.乳癌発症や遺伝性疾患に対する思いの傾聴、3.HBOC、遺伝子検査、遺伝カウンセリングについて説明し、家系図を用いたリスク評価の結果ハイリスクとされた者や希望者をカウンセラーに加え臨床遺伝と乳腺の専門医が参加する有料の遺伝カウンセリングに紹介している。また、カウンセリングを希望しない場合も、家系情報の更新や情報提供を再診時に行い継続的な関わりを持つようにしている。【結果】当院での遺伝性乳癌のカウンセリングとHBOC遺伝子検査の実施件数はそれぞれ、2012年42件(29人),9件、2013年40件(26人),8件、2014年29件(18人),7件で、2014年度にプレカウンセリングを実施した患者は74人に上っている。【まとめ】通常の乳癌診療の中でスクリーニングを行い、医師のみでカンセリングを行っていた時期に比べ、カウンセラーがプレカウンセリングを行うことで、遺伝的リスクを有する乳癌患者により広く木目細やかな情報提供が行わるようになった。カウンセリングへの来談者も本人が遺伝について正しく認識し、遺伝子検査を含むインフォームドチョイスを必要とするクライアントが大半を占め、ニーズに応じた質の高いカウンセリングが行えるようになった。

GP-1-09-07

遺伝性乳癌卵巣癌（HBOC）のプレカウンセリングの現状からみた患者支援における課題

[1]兵庫県立加古川医療センター　看護部、
[2]兵庫県立加古川医療センター　乳腺外科

成松　恵[1]、小松　雅子[2]、小林　貴代[2]、藤本　由希枝[2]、石川　泰[2]、
佐古田　洋子[2]

【背景】近年、遺伝性乳癌卵巣癌（以下HBOC）の診療の重要性や社会的関心の高まりから、遺伝カウンセリングや遺伝子検査の実施体制の整備が進んでいる。当院では、HBOCに対する乳癌患者の不安や疑問に対応するため、2012年よりHBOCのリスクに関わらず、プレカウンセリングを専門看護師が担当している。また、自施設での遺伝子検査の実施体制を整備し、2015年10月より遺伝カウンセリング外来を開始した。しかし、プレカウンセリング後に遺伝カウンセリング外来の受診に至るケースは少ない。【目的】遺伝カウンセリング外来の充実を図るため、プレカウンセリングの現状と患者支援における課題を検討した。【方法】1）期間：2012年4月～2015年11月。2）対象：プレカウンセリング実施者21名と、自施設の遺伝カウンセリング外来受診者3名。3）分析方法：遺伝カウンセリング外来受診率、遺伝子検査実施率、相談記録から遺伝子検査を希望しない理由を抽出し分析を行った。データは個人情報の保護に努め匿名化し処理した。【結果】1）プレカウンセリングの現状：相談者の年齢は平均52歳、相談時間は平均47分であった。NCCNガイドラインのリスク判定項目に1項目以上の該当者は16名（76%）で、うち遺伝カウンセリング外来の受診は3名（19%）、遺伝子検査の実施は2名（13%）、継続フォローの実施は5名（31%）であった。カウンセリングに至る経緯は、患者自身の希望と医師の勧めが半々であった。2）自施設の遺伝カウンセリング外来の現状：受診した3名は、最初からHBOCへの関心が高く、全員が遺伝子検査を希望し実施した。3）遺伝子検査を希望しない理由：複数回答で多い順から、「遺伝子検査の費用」「予防切除についての迷い」「血縁者へ伝えることが困難」「子どもの将来への影響」「結果に未確定変異の場合があること」「知るのが怖い」などであった。【考察】自施設の遺伝カウンセリング外来は紹介しやすく、遺伝子検査の実施につながった。しかし、プレカウンセリングでHBOCの可能性が考えられても、遺伝カウンセリング外来の受診率は低かった。その背景には、検査費用や未確定変異の問題という解決困難な課題と、リスク低減手術や血縁者への影響、患者の精神的負担などの意思決定を困難にする課題が存在していた。患者の抱える心理社会的問題に配慮した丁寧な意思決定支援と、プレカウンセリング後の継続フォローの実施がより重要であると考える。

GP-1-09-08

乳腺専門クリニックにおける遺伝性乳癌卵巣癌症候群に対する取り組み

[1]伊藤外科乳腺クリニック、[2]高知大学附属病院遺伝診療部、
[3]高知大学医学部附属病院乳腺センター、[4]高知赤十字病院産婦人科、
[5]高知医療センター乳腺甲状腺外科

安藝　史典[1,2]、伊藤　末喜[1]、杉本　健樹[2,3]、田代　真理[2]、平野　浩紀[4]、
高畠　大典[2,5]、大石　一行[2,5]

（はじめに）全乳癌の5～10%が遺伝性といわれ、日本では年間約7万人が乳癌に罹患しており、年間3,500～7,000人が遺伝性乳癌に罹患しており、遺伝性乳癌のハイリスクと考え遺伝学的検査を行ったうちの約3割に遺伝子変異が認められていることより、年間約12,000～25,000人に遺伝カウンセリングが必要となる。そのため、遺伝カウンセリングを遺伝外来だけで行うのは困難であると考えられる。現在日本では、BRCA1/2遺伝子検査は、保険診療としてみとめられておらず、日常診療としてBRCA1/2遺伝子変異を検査できる状況ではないが、遺伝性乳癌卵巣癌症候群（Hereditary Breast and Ovarian Cancer Syndrome、以下HBOC）乳癌の診断治療や、BRCA遺伝子変異陽性未発症者のスクリーニングや予防治療に対応を求められている。乳腺専門クリニックにおける現状を報告する。（対象・方法）平成26年1月から平成27年11月までに当院の外来を受診した乳癌手術後患者250名について、家族歴を聴取し、NCCN Clinical Practice Guidelines in Oncology; Genetic/Familial High-Risk Assessment: Breast and OvarianにそってHBOCの拾い出しをおこない、遺伝カウンセリングをおこなった。（結果）45歳以下で診断24例、両側乳癌20例、60歳以下で診断されたトリプルネガティブ乳癌7例、血縁者に乳癌19例、血縁者に卵巣癌2例。合計66例で、全乳癌のうち26.4%をHBOCのリスクがあると拾い上げた。拾い上げを行った66例に対して、遺伝カウンセリングを行った。さらに詳しい遺伝カウンセリングおよび遺伝子検査を希望する場合は、高知大学医学部附属病院遺伝診療部に紹介している。また、卵巣癌のスクリーニングは、高知赤十字病院産婦人科と連携している。（まとめ）現在、HBOC診療は保険診療としておこなえないが、継続的に家族歴を聴取しHBOCの拾い出しをおこない、遺伝カウンセリングをおこなっていく必要がある。

GP-1-09-09

*BRCA1/2*遺伝子の病的バリアントをもつ女性がリスク低減卵巣卵管摘出術を考慮する際の支援ツール作成の試み

[1]FMC東京クリニック　医療情報・遺伝カウンセリング部、
[2]順天堂大学医学部附属順天堂医院　遺伝相談外来

田村　智英子[1,2]

【目的】乳がんを経験した女性あるいはその血縁者の女性において、*BRCA1/2*遺伝子の病的バリアントが見つかった後、卵巣がんリスク対策として、リスク低減卵巣卵管摘出術（以下RRSO）を施行することがNCCN指針などで推奨されており、日本でも複数の医療機関にて実施が認められている。しかし、乳がん経験者やがん未経験の血縁者は卵巣がんについての知識が必ずしも十分ではなく、HBOCと診断される前には卵巣がんのことを考えたことがない場合も多い。そこで、RRSOについて考える際の考慮事項をまとめた資料を作成し、遺伝カウンセリング時に話し合う材料とすることを試みた。
【方法】各種文献から拾い上げたRRSOの利点、欠点などの考慮事項として、卵巣がんのリスク低減効果、乳がんリスクへの影響、RRSOで早期のがんが見つかることがあること、外見への影響、手術の方法、摘出臓器、子宮も摘出するかどうか、RRSO後の病理検査、挙児計画への影響と今後の手段、人工閉経となること、更年期症状、骨粗鬆症や冠動脈疾患リスク、性機能低下、自己イメージ変化、健康保険適応などについて解説した資料を作成。この資料をRRSOの遺伝カウンセリングの際に提示して話し合い、来談者から感想を聴取した。
【成績】*BRCA1/2* 遺伝子の病的バリアントをもつ女性10人に対し、本資料を使った話し合いを実施、「わかりやすい」「何を考えればよいかわかった」「今まで複数の先生にいろいろなことを言われて迷っていたが、このように要点をまとめた資料をもらったのは初めてで、決断に役立つ」などの感想が得られた。現在までに話し合った人のうち6人が、RRSOを受けている。
【結論】*BRCA1/2* 遺伝子の病的バリアントをもつ女性とRRSOについて話し合う際に、考慮するポイントをまとめたツールを用いることは、要点の明確化につながり、人々の意思決定の支援となると考えられた。

GP-1-09-10

当院での50歳以下でのTriple Negative乳癌の検討

[1]奈良県立医科大学附属病院　消化器外科・小児外科・乳腺外科、
[2]奈良県立医科大学附属病院　産婦人科、
[3]奈良県立医科大学附属病院　遺伝相談外来、
[4]奈良県立医科大学附属病院　病院病理部、
[5]奈良県立医科大学附属病院　看護部

田中　幸美[1]、小林　豊樹[1]、中村　卓[1]、中島　祥介[1]、重富　洋志[2]、
西久保　敏也[3]、中井　登紀子[4]、宮城　恵[5]

近年、遺伝性乳がん卵巣がん症候群(Hereditary Breast and Orarian Cancer Syndrome, 以下HBOC)に対する診療体制の整備が進み、ハイリスク患者に「BRCA1/2遺伝学的検査を提示する」ことが乳がん診療ガイドラインで推奨されている。ハイリスク患者の拾い上げには家族歴の聴取が必須であるが、一人っ子や男性の兄弟が多い家系などでは家族歴からは見落としが生じる可能性がある。今回、年齢とTriple Negative乳癌(以下TN乳癌)の2項目からHBOCの拾い上げが可能か後方視的に検討したので報告する。対象は2008年から2014年の間に当院で乳癌手術を行った症例446例中、ER、PgR、HER2の免疫染色が施行された50歳以下の乳癌患者90例。90例のうち、TN乳癌は6例であった。6例中3例は2015年までに再発し、うち1例が死亡。50歳以下のTN乳癌の再発率は50%であった。なお同期間における50歳以下のLuminal A-like症例、Luminal B-like(HER2陰性)症例、Luminal B-like(HER2陽性)症例、HER2 Subtype症例の再発率は、それぞれ15.2%、7.1%、5.3%、0%であった。TN乳癌6例のうち、再発治療中の2例と再発後に死亡した1例に乳癌・卵巣癌の家族歴はなかった。なお、この3例のBRCA1/2遺伝学的検査は未施行である。また、未再発TN乳癌3症例のうち、家系内に乳癌か卵巣癌患者のいる症例が1例あるが、遺伝学的検査は保留中である。また他の1例は乳癌手術5年後に卵巣癌を発症したが、乳癌や卵巣癌の家族歴はなく、BRCA1遺伝学的検査は、Uncertainであった。残り1例はBRCA1/2遺伝学的検査は保留中である。今回の検討でBRCA1/2遺伝子変異を有する症例は見いだせなかったが、50歳以下のTN乳癌は他のサブタイプの乳癌よりも再発率は高く、HBOCの可能性が高いと考えられた。今後も50歳以下のTN乳癌患者に「BRCA1/2遺伝学的検査を提示」し、症例を集積することが重要と考えられた。

GP-1-09-11
当院における乳癌家族歴の有無と臨床病理学的所見・術前化学療法の効果との関連性の検討

[1]公益財団法人　日本生命済生会付属日生病院　乳腺外科、
[2]公益財団法人　日本生命済生会付属日生病院　看護部
重里　昌子[1]、中内　千暁[1]、西田　幸弘[1]、畠山　明子[2]、水越　梓[2]、
大畠　千春[2]

【背景】遺伝的な素因により発症する乳癌の頻度は、全乳癌の5~10%と報告されており、当院でも乳癌家族歴を有する患者は散見される。近年*BRCA1/2*遺伝子変異同定による遺伝性乳癌の診断が注目を集めているが、変異の有無の確定には多くの費用・労力を要する。【対象・方法】2011年7月から2015年11月に当科で治療を行った原発性乳癌228例を対象とし、家族歴の有無と臨床病理学的所見(ER発現率、HER2発現率、Ki-67値、腫瘍径)について調べた。また、術前化学療法(NAC)を施行した24例に対し、NAC効果と家族歴の有無との関連を検討した。家族歴は、2親等以内に乳癌患者を有する者を家族歴ありと判定した。【結果】全症例の検討にて、家族歴の有無とER発現率、HER2発現率、Ki-67値、腫瘍径間には有意差は認められなかった。NAC施行例の検討にて、家族歴の有無とNAC効果間に有意差を認めた(*P*値=0.02)。家族歴を有する症例でpCR率は57%、家族歴を有さない症例で7%であった。単変量解析にて、家族歴の有無はNAC効果に唯一有意に関わる因子であり、ER発現率、HER2発現率、Ki-67値などはNAC効果に有意な相関は認めなかった。【結論】遺伝性乳癌として、*BRCA1/*2変異は有名であり、*BRCA1/2*変異はTN-subtype乳癌に多いと言われている。しかしながら、今回の検討では、家族歴とsubtypeに有意な相関は認められず、*BRCA1/2*以外の変異も含めて家族歴として拾ってきている可能性がある。本研究では、家族歴を有する症例で有意にNAC後のpCR率が高いという結果であった。症例数が少なく、今後のさらなる検討が必要であると考えられるが、家族歴の有無の聴取のみでNAC効果の予測因子となり得る可能性があるということは、有益な情報になり得ると考える。

GP-1-09-12
当院における家族歴乳癌の検討と遺伝相談外来の現状と課題

[1]帝京大学　医学部　外科学講座、[2]帝京大学病院　薬剤部、
[3]帝京大学医学部　病理診断科
高橋　洋子[1]、柳澤　貴子[1]、吉川　三緒[1]、杉本　雅和[2]、笹島　ゆう子[3]、
池田　正[1]、神野　浩光[1]

背景・目的：家族性腫瘍や生殖細胞系に遺伝子変異をもつ疾患が注目されるが、遺伝性乳癌は全乳癌の7～10%を占めると言われている。HBOCは遺伝情報を正しく知り発症を予測し対策を行えば予後が改善できる。当院では本年度から遺伝相談外来を開設している。HBOCの原因遺伝子はBRCA1,2であり、浸透率の高さから特別な医学的管理を行う必要性がある。HBOC診療はわが国では自費診療である。遺伝性乳癌のハイリスク群を拾い上げるうえで、家族歴、既往歴、現病歴などの背景を正確に把握し、正確な情報提供する必要がある。当院で手術を施行した患者の家族歴の有無を調査し、病理学的特徴との関連を検討した。方法：2012年1月から2015年10月までの乳癌手術症例466例(平均年齢56.4歳すべて女性)、3度近親者までの家族歴情報をカルテより収集した。結果：466例中90例（19.3%）で第三度近親者内に乳癌家族歴を認めた。乳癌家族歴がない家系にHBOC関連癌（卵巣癌、前立腺癌、膵癌）をもつ家系はさらに24例あり、全体では114例(25.5%)でHBOC関連の可能性が考えられた。手術時年齢は29歳から87歳（平均年齢51.9歳）。年平均では22.8症例だが、2014年度は30例と多かった。同時性両側性乳癌は7例、異時性両側性乳癌は2例であった。家族歴あり群の術式は、乳房温存術　57例、胸筋温存乳房切除術22例、乳頭乳輪温存皮下乳腺全摘術3例、乳房切除と同時再建を施行した症例が8例であった。家族歴あり群の核グレードの割合は、1 56.8%、2 21.6%、3 21.6%であった。家族歴のない群では全症例のサブタイプはLuminal 78.1%、basal-like 9.8%、HER 6.2%、DCIS 5.9%であり、家族歴を有する群のサブタイプはLuminal 76.7%、basal-like 6.7%、HER 6.7%、DCIS 10.0%であったが、家族歴を有さない群のサブタイプは、Luminal 78.0%、basal-like 10.5%、HER 6.4%、DCIS 5.1%であった。結語：家族歴は更新されて行くものであり、初診時のみではなく多職種（乳腺科医、婦人医、形成外科医、乳腺専門看護師、婦人科看護師、MSW, 心理療法士、医療事務）の協力を得て、継続的に確認することが必要である。リスクの高い女性を拾い上げ、遺伝診療での評価や遺伝子検査の結果をフィードバックし、親族を含め遺伝的リスクに応じた対策を立て、高リスク、特に若年発症乳癌の予後を改善できる可能性がある。遺伝カウンセリングを考慮しながらHBOC診療に取り組んでいくことが肝要である。

GP-1-09-13
当院におけるBRCA1/2変異陽性者近親者に対する遺伝カウンセリングの実態

[1]聖マリアンナ医科大学病院　乳腺・内分泌外科、
[2]聖マリアンナ医科大学附属研究所　ブレスト＆イメージング先進医療センター附属クリニック、
[3]ブレスティアたまプラーザ
本吉　愛[1]、大井　涼子[1]、黒田　貴子[1]、土屋　聖子[1]、永澤　慧[1]、
吉江　玲子[1]、志茂　彩華[1]、上島　知子[1]、岩谷　胤生[1]、土屋　恭子[1]、
小島　康幸[1]、志茂　新[1]、白　英[2]、川本　久紀[2]、河原　太[3]、首藤　昭彦[2]、
福田　護[2]、津川　浩一郎[1]

【背景】遺伝性乳がん卵巣がん（HBOC）は、全乳癌の5-10%を占めると言われており、近年原因遺伝子であるBRCA1/2遺伝子検査が我が国でも普及しつつある。BRCA1/2遺伝子変異の有無を調べることは、乳癌患者の術式選択や薬物療法における使用薬剤の選択等、治療方針決定の助けになるばかりではなく、対側乳癌、卵巣癌に対するサーベイランスやリスク低減手術の実施、また近親の未発症者における乳癌、卵巣癌のサーベイランスの実施につながる。乳癌罹患の高リスク群を拾い上げ、厳重なサーベイランスを実施することにより乳癌死亡を減少させることも、遺伝子カウンセリング・遺伝子検査を行う意義ではないかと思われる。しかし、我が国では様々な問題により、なかなか近親者まで遺伝カウンセリング・遺伝子検査を実施できていない現状がある。当院の遺伝相談外来の現状を報告するとともに、遺伝子検査を受診しBRCA1/2陽性となった症例を検討することにより、近親の未発症者に遺伝カウンセリング受診を普及させていく体制作りへの課題を検討し報告する。【方法・結果】当院でも、2011年より乳癌遺伝相談外来を開設し、乳腺外科医によるカウンセリングを行い、カウンセリング後は認定看護師によるフォロー体制をしき、カウンセリング後希望者に遺伝子検査を施行している。2015年12月までに乳癌発症者60例、未発症者12例、計72例が遺伝カウンセリングを受診し、54例が遺伝子検査を実施した。うち発症者9例、未発症者1例、計10例にBRCA1/2遺伝子変異を認めた。10例中、同一家系内で遺伝子カウンセリング・遺伝子検査を受けた症例は認めなかった。【考察】BRCA1/2変異を認めた10例の背景、カウンセリングの記録から、検査結果判明後近親者への対応に関する本人の意思の確認が不十分であったこと、検査結果判明後の長期にわたるサポートが不十分であったことなどが、近親者の遺伝カウンセリング受診につながらない一因と考えられた。遺伝子カウンセリングを行ったその後、遺伝子検査を行ったその後にまで、遺伝相談外来を継続していくことが重要であると思われた。今後は、変異陽性者のみでなく、カウンセリング受診者を対象とした調査を行い、その検討をもとに遺伝相談外来の充実を図る予定である。

GP-1-10-01
ACOSOG　Z0011適応症例に対する腋窩郭清省略の取り組み

[1]広島市立安佐市民病院　乳腺外科、[2]広島市立安佐市民病院　外科、
[3]広島市立安佐市民病院　病理
船越　真人[1]、向田　秀則[2]、小橋　俊彦[2]、大森　一郎[2]、吉満　政義[2]、
恵美　学[2]、加納　幹浩[2]、池田　拓広[2]、中島　亨[2]、伊富貴　雄太[2]、
北川　浩樹[2]、半田　良憲[2]、山根　宏昭[2]、藤原　誠[2]、箱田　啓志[2]、
吉川　徹[2]、平林　直樹[2]、多幾山　渉[2]、金子　真弓[3]

【目的】ガイドライン2015ではセンチネルリンパ節（SLN）転移陽性の場合，「Z0011の条件を参考に，ALNDの省略の可能性を慎重に検討してもよい」とされている。自験例でSNB施行後3～6年経過した症例を後方視的に検討し、Z0011適応例でのcN0診断、腋窩省略の妥当性を検討した。【対象と方法】対象は2009年から2012年にT1-2，cN0と診断した乳癌症例317例（Bp例、PST例は適応外。平均観察期間4.2年）。cN0診断はエコー、CT、MRIにて総合的に判断。これら症例中、形状が丸く1cmのリンパ節はcN1疑いとし、積極的に細胞診施行した。最終的にcN0と診断しSNBを施行したのは302例。SNBは色素+RI法。迅速病理にてSLN転移陽性例は全例腋窩廓清を施行した。SNB施行全例をSLN転移陽性例、陰性例と分類、次にSLN転移陽性例を，SLNのみへの転移群，non-SLNへの転移群に分類し，臨床病理学的因子との相関を検討した。次にSLN転移陽性例中Z0011適応例にしぼり同様の解析を行った。さらに、予後の解析を行った。【結果】cN1疑いと診断し細胞診で転移陽性は22/35（62%）であった。SNBを施行例中SLN転移症例は38例（12.5%）。SLN転移陰性、陽性群の比較では腫瘍径、リンパ管侵襲において有意差を認めた。SLN陽性例中SLNのみへの転移例は25例（65%）、non-SLNへの転移例は13例（35%）であった. SLN転移個数別non-SLN転移率は，1個（micrometa）0%,1個（macrometa）18%,2個32%,3個以上100%。non-SLN転移陽性/陰性例は，原発巣の病理組織学的比較ではリンパ管侵襲において有意差を認めた。38例中Z0011適応例は31例（81.5%）で6例（19.8%）にnon-SLN転移を認め、リンパ節転移4個以上で治療方針変更の可能性がある症例は2例（6%）であった。術後再発は4例（1.3%）で2症例のSNBは0/2、luminal B例で化学療法は未施行例。2例は4個以上転移例で遠隔再発を来した。【考察】1)cN0診断には細胞診が有用であった。2) Z0011適応症例はSNB施行中10.2%で19.8%にnon-SLN転移を認めた。3) Z0011適応例のうちリンパ節転移4個以上で治療方針変更の可能性がある症例は2例（6%）であった。4) 当院ではSLN macrometa 1個例にはサンプリング廓清を併用し腋窩温存を開始している。

GP-1-10-02
外来局所麻酔下でのセンチネルリンパ節生検

綾部市立病院　外科

藤原　郁也、永田　啓明、多加喜　航、岡山　徳成、下村　雅律、
石原　駿太、沢辺　保範、鴻巣　寛

臨床的腋窩リンパ節転移陰性乳癌に対する、センチネルリンパ節生検(SNB)は広く普及しているが、その同定法・リンパ節転移の診断法については、施設間において大きな差がある。同定法はラジオアイソトープ(RI)・色素併用法が最も同定率が高く、正確であるとされているが、RIを取り扱える施設には制限がある。SNの転移診断法は、術中の病理診断やOne-Step Nucleic Acid Amplification (OSNA)法により行われていることが多い。しかし、手術日に病理医の確保が必要であり、常勤の病理医が居ない施設では手術日に制限がある。また、OSNA法の機器導入には相当数の乳癌手術症例がある施設に限られている。当施設は地方の中規模病院であり、この2つの診断法は困難である。我々は外来の局所麻酔下でRI・色素併用法でのSNBと,永久切片によるH&E染色とCK19に対する免疫組織化学染色よる転移診断を行っている.その成績を報告する.両側乳癌4例を含む99例,103病変に対してSNBを行った.同定率は100%で,その同定パターンは,RIかつ色素法で検出：65例(63.1%),RI法のみで検出：37例(35.9%),色素法のみで検出：1例(1.0%)であった.SN転移は,Macrometastasis:21例(20.4%),micrometastasis:8例(7.8%),TC:5例(4.9%)であった.SNB後腋窩リンパ節郭清を省略した80例では、観察期間中央値は27ヶ月で,腋窩リンパ節再発は無かった.本法は2回の手術を要するが、正確なSN診断を行えること、また、SNの転移状況から、症例により術前化学療法の要否や、内容を決定するための重要な情報が得られるという利点がある。

GP-1-10-03
乳腺部分切除、センチネルリンパ節生検後に発症した同側乳癌に対する再センチネルリンパ節生検症例の可能性

[1]九州中央病院　乳腺外科、[2]九州中央病院　外科

寺本　成一[1]、金城　直[2]、北川　大[2]、中村　俊彦[2]、根東　直子[2]、
斉藤　元吉[2]、足立　英輔[2]、池田　陽一[2]

センチネルリンパ節生検（SNB）は2010年に保険収載され、2011年の全国乳がん患者登録調査報告によると乳腺部分切除術（Bp）症例が58.8%、センチネルリンパ節生検（SNB）症例が59.2%となっており、Bp＋SNBが乳癌手術症例の標準術式と考えられる。しかし実地臨床では以前より施行されており経過観察中に同側乳癌が発症する症例を経験する。そこで今回Bp+SNB施行後に同側乳癌を認めた8例に対してRI＋色素法による再SNを施行したので報告する。2011年4月より2015年11月までに当院で施行した乳癌症例は605例であり、再SN施行した症例は8例（1.3%）であった。平均年齢は第1癌手術時49.2才　第2癌発生までの期間は5.5～12年であり全例当院にて第1癌を手術し経過観察中に同側乳癌を認めた。第1癌に関して全例RI＋色素法でSNを施行し摘出LNは平均1.6個（1～2個）であった。SNは全例陰性であり腋窩郭清は省略し、全例に放射線療法を施行した。第2癌に関してもRI+色素法でSNを施行した。シンチグラフィーにてhot　spotを確認したが同側腋窩に認めたが、同側腋窩以外に対側腋窩、胸骨傍にhot　spotを各2例ずつ認めた。摘出個数は平均2.3個（計14個：1～4個）であった。リンパ節には1例微小転移を認めたが全例腋窩郭清は省略した。RI＋色素が一致したLNは62%　RIのみで摘出したLN38%　色素のみで摘出したLNは0%であった。術式は全例Bt、またはBt＋再建を施行した。まとめ　今後Bp+SNB施行後に同側乳癌症例を経験する機会は増加すると考えられ、再SNB施行する際には色素単独法よりも併用療法が優れているのではないかと考えられた。

GP-1-10-04
当院で術前組織診断がDCISであった症例のセンチネルリンパ節生検の検討

刈谷豊田総合病院

内藤　明広、加藤　克己、川口　暢子、加藤　美和

乳癌診療ガイドライン・治療編2015年版では、「詳細な病理学的検索にて非浸潤性乳管癌と診断された乳房温存療法施行患者ではセンチネルリンパ節生検は不要である。」「センチネルリンパ節に微小転移を認めた場合は、腋窩郭清の省略が勧められる。」とある。当院では、2012年9月よりセンチネルリンパ節転移の検索法に術中迅速凍結組織診とOSNA (One Step Nucleic Acid Amplification)法を併用している。併用法開始後の術前組織診断がDCISの症例について検討した。術前の組織検査でDCISと診断もしくは疑いの症例は60例61乳房(1例は両側乳癌で両側ともDCISと診断)で、うち52例53乳房が組織生検でDCISと診断、8症例8乳房は穿刺吸引細胞診でDCISを疑われた。組織生検でDCISの症例のうち45例46乳房でセンチネルリンパ節生検が施行され、7例7乳房ではセンチネルリンパ節生検が省略された。センチネルリンパ節生検施行46乳房中2例で転移陽性と診断された。1例は迅速凍結組織診で転移陰性、OSNA法では転移陽性と診断されたが、微小転移との判断で腋窩郭清は省略した。他の1例は迅速凍結組織診・OSNA法ともに微小転移の診断であった。2例とも原発病巣は広範囲で乳房切除が施行されている。1例目は切除乳腺の最終病理診断もDCIS、tirple negative症例で補助化学療法は行わず、術後約1年半を経過、転移・再発の所見はない。また、実妹・叔母が乳癌である。2例目は術前の組織診断がHER2(3+)、MIB-1 LI高値であったため腋窩郭清を追加したが、転移はセンチネルリンパ節2個のみであった。切除乳腺の最終病理は、腫瘍径の計測もできない程度の微小な浸潤病巣が存在した。2例目は本人の了解のもと術後補助化学療法を開始するも副作用のため2回で中断、内分泌療法も拒否された。しかし術後1年を経過して腫瘍マーカーが増加、遠隔転移が判明した。治療担当医師の気持ちとして術前診断がDCISにおいてセンチネルリンパ節生検不要とあっても、「念のため」という気持ちでのセンチネルリンパ節生検施行の是非は判断が難しい。自験例は2例とも乳房切除適応症例であったが、乳腺部分切除適応症例で術前組織診断がDCISと診断されても浸潤病巣の存在・リンパ節転移の可能性はあり、症例によってはセンチネルリンパ節生検施行を考慮する必要がある。乳癌の家族歴や、組織診断でHER2(3+)、MIB-1 LI高値など症例に対しては注意が必要と考えられた。

GP-1-10-05
センチネルリンパ節生検陰性例における腋窩リンパ節再発症例の検討

[1]藤枝市立総合病院　外科、[2]藤枝市立総合病院　放射線診断科、
[3]藤枝市立総合病院　病理診断科

長谷川　聡[1]、石井　由美恵[1]、池田　暁子[2]、五十嵐　達也[2]、甲田　賢治[3]、
金丸　仁[1]、横山　日出太郎[1]

センチネルリンパ節（SLN）生検陰性例における腋窩リンパ節再発症例は約1.0%と報告されている．2005年1月から2014年12月までに当院で併用法によるSLN生検を受けた乳癌643症例のうちSLN生検で転移陰性と診断され腋窩郭清省略後腋窩リンパ節再発を来した2症例について検討を行った．症例1:79歳　女性　右乳癌に対してBt+SNを施行. 採取リンパ節は1個であった．乳頭腺管癌　腫瘍径14x8mm，T1cN0M0 Stage I，NG1, ly0, v0, f, ER・PgR・HER2は陰性であった．補助療法としてEC1コースを行ったが，継続不能であった．2年1か月後乳房超音波で右腋窩リンパ節腫大を認め，細胞診では悪性の判定で腋窩リンパ節郭清（Level I, II）を施行した．リンパ節転移1/7 であった．症例2：再発時73歳　女性　右乳癌に対してBp+SN施行．採取センチネルリンパ節は5個であった．T1aN0M0 StageI　腫瘍径5mm，乳頭腺管癌　ER・PgR・HER2陰性，切除断端陰性のため残存乳房に対し放射線照射60Gyを施行したが，2年2か月後の乳房超音波で大きさ5mmの右腋窩皮下腫瘤を認め，細胞診で腺癌と判定され，皮下腫瘤摘出術を行った．皮膚附属器由来の腺癌を否定できないが、ER/PgR/HER2陰性で右乳癌転移として矛盾しないものであった．初回手術から3年6か月後左乳癌を認め，Bt+SNを施行した．採取リンパ節は2個であった．腫瘍径12mm，T1cN0M0 StageI 硬癌, f, ly1,v0, NG2, ERとPgRは10%未満の細胞に陽性，HER2陰性，Ki67:30%，術後補助療法として化学療法を勧めたが拒否され，TAMO単独を投与した．初回手術から4年7か月目CTで右リンパ節腫大を認め，細胞診で腺癌が確認され，腋窩リンパ節郭清Level I,IIを施行した．リンパ節転移は16/31で，ER陰性，PgRは10%未満に陽性，HER2陰性であった．結語：2例とも腋窩リンパ節再発は術後3年以内に生じ，ホルモン感受性が低いにもかかわらず十分な化学療法が施行されていなかったので，外科治療に加えサブタイプに応じた全身薬物療法が重要であると考えられた．

GP-1-10-06
当院におけるセンチネルリンパ節生検の現状

[1]米沢市立病院　外科、[2]米沢市立病院　病理科
橋本　敏夫[1]、芳賀　淳一郎[1]、佐藤　佳宏[1]、菅野　博隆[1]、北村　正敏[1]、角田　力彌[2]

【はじめに】当院におけるセンチネルリンパ節生検は2010年より開始しT1またはT2でN0症例を対象として、現在までに117例に施行している。RI+色素併用法にて施行し、術中迅速診断に提出。センチネルリンパ節転移を認めない時は腋窩郭清を省略し、センチネルリンパ節転移を認める場合は腋窩リンパ節郭清を追加している。また補助療法および残存放射線照射療法は乳癌学会治療ガイドラインに沿っている。【対象】当院にて2010年～2015年11月までセンチネルリンパ節生検症例117例を対象とした。【方法】センチネルリンパ節生検施例を対象として、センチネルリンパ節転移陽性症例の臨床病理学所見及び、臨床経過を検討する。また、センチネルリンパ節転移陰性症例の臨床経過を検討する。【結果】センチネルリンパ節生検施行した117例（平均摘出リンパ節2.2個）リンパ節転移を認めた症例は19例（15.4%）であった。TIS症例9例中1例（11.1%）、T1症例66例中9例（13.6%）T2以上症例42例中9例（21.4%）であり、T因子が大きくなるにしたがいセンチネル陽性率が上昇した。Macro転移14例Micro転移5例（1例は後日パラフィン標本にて判明）であった。19症例中17例に腋窩リンパ節追加切除を施行し、2例でセンチネル生検のみで終了している。腋窩リンパ節追加切除症例17例中5例に非センチネルリンパ節転移を認めた。5例全例がセンチネルリンパ節Macro転移症例であった。センチネル生検陽性症例19例は現在経過観察しているが、腋窩リンパ節転移および遠隔転移は認めていない。またセンチネル陰性であった98例の経過観察したところ、1例に手術後3年目に胸筋間リンパ節転移を認めた。ER陰性PGR陰性HER2陰性MIB-1：45%ステージ1症例。乳房温存手術施行し術後補助抗癌剤療法施行したが、残存有線照射療法を省略した症例であった。胸筋間リンパ節切除＋鎖骨下リンパ節郭清施行し、放射線照射療法の追加を予定している。また1例に術後3年目に多発肺転移を認めた。ER+PGR+HER2陽性症例MIB-1：80%ステージ1の症例であった。現在ハーセプチン＋パージェタ＋タキソテール療法施行中である。【まとめ】T1またはT2、N0と判断した症例に対して117例に於いてセンチネルリンパ節生検を施行した。センチネル転移陽性症例は19例認めたが、術後経過観察中腋窩リンパ節転移遠隔転移は認めなかった。センチネルリンパ節生検でMicro転移症例では追加郭清を省略出来る可能性が示唆された。

GP-1-10-07
乳腺センチネルリンパ節生検におけるトレーサー注入部位の検討

[1]香川県立中央病院　乳腺・内分泌外科、[2]香川県立中央病院　外科
小笠原　豊[1,2]、鳩野　みなみ[1,2]、川崎　賢祐[1,2]、大橋　龍一郎[2]、青江　基[2]

【はじめに】センチネルリンパ節生検(SNB)のためのトレーサー注入部位として、乳輪下注入や腫瘍近傍注入などさまざまな注入部位が採用されているが、それぞれの注入部位から同定されるリンパ節が一致しており、それがSNであるとの根拠による。今回、乳輪皮内注入および腫瘍上皮内注入により同定されるfirst nodeが一致しているか検討し、トレーサーの注入法について検討した。【方法】手術前日に乳輪皮内注入によりCTリンパ管造影(CTLG)を施行。CT上のfirst nodeは、造影されたリンパ管が流入する最初のリンパ節としたが、画像上、first nodeかsecond nodeか断定できない場合は便宜上first node 2個とした。手術当日朝、^{99m}Tc-phytate 25MBqを腫瘍上皮内に注入し、SPECT/CTにてリンパ節を同定した。乳輪注入と腫瘍上注入により同定されるリンパ節が一致している場合にはRI法のみにてSNBを施行。異なった場合にはインジゴカルミンを乳輪皮内に注入し、併用法でSNBを施行し、各注入部位から同定されるリンパ節をともに生検した。【対象、結果】2014年3月から2015年11月の連続した期間に経験した両側乳癌2例を含む原発性乳癌101例、103乳房を対象とした。CTLGでのfirst node描出個数/SPECT/CTでのリンパ節個数は、0/0が2例、0/1が2例、1/0が5例、1/1が77例、1or2/1or2が16例、2/0が1例であった。SLBでは、0～3個(平均1.44個)のSNが同定され(同定率99.0%)、15乳房(14.5%)で転移を認め腋窩郭清を施行した。First nodeの一致を検討するためにCTLGおよびSPECT/CTともにリンパ節が1個だけ描出された症例77例(75%)を解析の対象とした。77例中10例(13.0%)でそれぞれの注入部位から同定されるリンパ節が一致していなかった。不一致例と一致例で、年齢（52.2歳 vs 58.2歳）、BMI（22.7 vs 22.9）、占拠部位C/C以外（3/7 vs 33/34）、腫瘤径（1.8cm vs 2.4cm）、乳頭腫瘍間距離（2.3cm vs 2.2cm）、n(-/+)（0/10 vs 10/57）で有意差を認めなかった。【まとめ】SNのうちfirst nodeのみを検討した報告はまだない。今回の検討では、注入部位が異なることで同定されるfirst nodeが一致しない症例が77例中10例(13.0%)あり、一致しない症例の臨床的特徴は指摘し得なかった。いずれの注入部位から同定されるSNが真のSNか判然としない現状においては、複数個所注入をおこない、乳輪に比べ同定率が劣るとされる腫瘍近傍にはRIを注入するのが好ましいであろう。

GP-1-10-08
生理食塩水バッグ豊胸術後乳癌に対してセンチネルリンパ節生検を施行し腋窩リンパ節郭清を省略できた１症例

[1]佐野厚生総合病院外科・乳腺外科、[2]小倉医師会通りクリニック
和田　真弘[1]、奥澤　星二郎[1]、小倉　重人[2]

【はじめに】臨床的腋窩リンパ節転移陰性乳癌に対するセンチネルリンパ節生検は既に標準治療となっている。また豊胸術の歴史は意外と古く、その当時に様々な豊胸術を受けた女性が乳癌を発症するケースが散見される時代になってきた。今回われわれは、生理食塩水バッグ豊胸術後乳癌にセンチネルリンパ節生検を施行した症例を経験したので報告する。【症例】48歳、女性。右乳房腫瘤を主訴に当院を受診した。既往歴として、25歳時に他院にて大胸筋下に生理食塩水バッグによる豊胸術を受けた。生検について生食バッグの誤穿刺の危険性は配慮し、術中迅速病理組織検査を併用して行うことにした。術前診断として、右乳癌疑い（T2N0M0 StageIIA）に対して、Bp+SN+TEを施行した。同定法は色素法ならびにRI法の併用法を用いた。センチネルリンパ節は2個同定でき、いずれも転移を認めなかったため、腋窩リンパ節郭清は省略した。【結語】今回われわれは患者への十分なインフォームド・コンセントのもとに、豊胸術後のセンチネルリンパ節生検を施行した一症例を報告した。

GP-1-10-09
術前診断が非浸潤癌でセンチネルリンパ節生検を行った症例の検討

[1]東北公済病院　乳腺外科、[2]泉中央乳腺クリニック、
[3]川崎医科大学　病理学２、[4]東北大学病院　病理部、
[5]東北公済病院　検査科病理
平川　久[1]、甘利　正和[1]、伊藤　正裕[1]、深町　佳世子[1]、佐伯　澄人[1]、木村　道夫[2]、武田　元博[2]、森谷　卓也[3]、笠島　敦子[4]、長嶋　真紀[5]

【目的】当施設では術前診断がDCISであっても，センチネルリンパ節生検(以下SNB)を行う方針としている。一方，術前診断がDCISならばSNBを行わないとする報告も多い。そこで，当院におけるSNB省略の可能性について検討する目的で，最近の症例を解析した。【方法】対象は2014年4月以降，針生検以上の組織診で術前にDCISと診断，乳癌手術時にSNBを行った80症例。SN同定は色素法単独で，術中診断は全割切片による捺印細胞診で，最終診断はホルマリン固定標本によるHE染色とAE1/AE3抗体による免疫染色で行った。【成績】摘出標本の最終診断は，DCISが70例，浸潤癌が10例であった。浸潤径は10例中1例のみがpT1miで，9例はpT1a以上でpT2例も含まれた。SNの平均摘出個数は1.8個で，転移は浸潤癌では10例中1例に認められ，微小転移であった。DCISでは，70例中2例に転移を認めたが，ともにITCであった。【結論】DCISが確実で，特に照射予定症例であればSNB省略は可能と思われる。しかし，今回の検討では，pT1a以上の浸潤症例が10%以上混在していた。当施設でのSNB省略のためには，生検部位の適正化，画像診断の精度の向上など，浸潤予測に関して改善すべき点があることが明らかとなった。

GP-1-10-10
ＤＣＩＳにおけるセンチネルリンパ節生検の検討と今後の方針設定について

[1]愛媛県立中央病院　乳腺内分泌外科、[2]愛媛県立中央病院　病理、
[3]愛媛県立中央病院　看護部

佐川　庸[1]、松岡　欣也[1]、前田　智治[2]、杉田　敦郎[2]、木藤　克己[2]、
本間　知子[3]、外山　修子[3]

【はじめに】乳癌診療ガイドラインでも、「術前診断が非浸潤性乳管癌へのセンチネルリンパ節生検は勧められるか」：詳細な病理学的検索にて非浸潤性乳管癌と診断された乳房温存療法施行患者では、センチネルリンパ節生検は不要である---推奨グレードＤ、となっている。当院では現在まで、ＤＣＩＳと診断された患者にも、原則センチネルリンパ節生検（以下、ＳＮＢ）を行ってきた。術前ＤＣＩＳと診断された症例の中にも浸潤癌が存在したり、リンパ節転移を伴うことを経験してきたためである。そこで今後の方針決定を目的として、ＳＮＢ省略可能な症例を後方視的に分析・検討した。【対象】2011年1月から2015年10月までに愛媛県立中央病院乳腺・内分泌外科にて手術を施行した568例で、そのうち術前あるいは術後にＤＣＩＳと診断された症例80例を対象とした。術前に針生検および吸引式組織生検にてＤＣＩＳと診断された症例は48例（Ａ群）、細胞診等にて乳癌と診断され切除標本でＤＣＩＳと診断されたのは24例（Ｂ群）、血清乳頭分泌などで手術を施行しＤＣＩＳと診断されたため追加の腋窩対応を省略した症例が8例（Ｃ群）であった。Ａ群では、11例が永久標本で浸潤癌と診断され、そのうち2例にリンパ節転移（ともにｎ：2個、1例は微小転移）を認めた。Ｃ群では乳頭分泌の細胞診が陽性であった1例が浸潤癌であった。観察期間中、腋窩リンパ節再発を呈した症例はない。【考察】ＤＣＩＳにおけるＳＮＢの意義はガイドラインに示されているが、今回の検討でも術前診断がＤＣＩＳであった症例のうち11例／48例（23.9%）が浸潤癌と診断されていた。ＳＮＢにて2例にリンパ節転移が認められ、T1bであった1例は区域性石灰化を呈し、病変の長径が60mmで、T1miであったもう1例は触診にて硬結を触れ、長径100mmの病変であった。【結語】生検にてＤＣＩＳと診断された症例の中にも、広範な石灰化や触知可能な病変などは浸潤癌であることも多い。一方、穿刺吸引細胞診で診断可能な腫瘤形成病変の中にもＤＣＩＳが存在するため、ＳＮＢ省略可能症例は今のところ、術前の画像および針生検（組織診）にて限局したＤＣＩＳ病変と診断された症例のみと思われた。

GP-1-10-11
cN0診断におけるPET/CTの有用性についての検討

[1]（公財）結核予防会　複十字病院　乳腺センター、
[2]（公財）結核予防会　複十字病院　放射線診断部

武田　泰隆[1]、生魚　史子[1]、小柳　尚子[1]、井上　博矢[2]

【背景】Z0011試験ではcN0において、SLNが陽性であっても乳房温存術後の残存乳房照射を条件にAxは省略可能と結論している。しかしながら、NSABP B-4では、cN0では腋窩操作の有無は全生存率および遠隔再発には影響しないが、Ax群の腋窩リンパ節転移陽性率は40%と報告している。このことから、cN0の判断は不要なAx症例を除外しSNB適応を決める上で極めて重要である。　当院では、US,CT、MRIに加え、PET/CTによる術前の腋窩リンパ節転移の評価を行っている。2009年の本会においてcN0をPET/CTにおけるSUVmaxのcut-off値2.0未満で定義できることを報告した。その後は、この基準に則ってSNBの適応を決めて行っているが、今回その有用性の検証を行ったので報告する。【対象】2009年の報告後の2010年2月から2014年12月までのPET/CTによって術前に腋窩リンパ節転移を評価しえたNAC症例を除く373例についてretrospectiveに検討した。【結果】SUVmax 2.0未満は358例で、このうち350例にSNBが施行されている。この350例中69例（19.7%）がSLN陽性であり、全例Axを施行している。SNB非施行の8例は他のモダリティで転移の可能性が高かったため全例Axが行われているが、このうち3例（37.5%）では腋窩リンパ節転移陰性であった。SUVmax 2.0以上は15例で、このうち他のモダリティで転移の可能性が極めて低いと判断した1例（SNBを施行し転移陰性だった）を除いた14例について、Axを行ったところ全例腋窩リンパ節転移陽性であった。cut-off値をSUVmax 2.0とした場合、感度は15.4%であるものの、特異度は99.6%と高く、正診率は79.1%であった。【考察】SUVmax 2.0未満にもかかわらず、他のモダリティで腋窩リンパ節転移陽性と判断し、SNBを行わずAxを施行したうちの37.5%が不要な郭清を行ってしまったことになった。一方、SUVmax 2.0以上の場合は、他のモダリティで腋窩リンパ節転移陰性であった場合はSNBを施行することで、不要な郭清を回避できることがわかった。【結論】不要な腋窩リンパ節郭清をできる限り減らす為には、術前に正確にcN0を診断することが重要である。SUVmax 2.0未満の場合は他のモダリティが転移陽性であってもSNBを施行し、SUVmax 2.0以上の場合は他のモダリティでも明らかに転移陽性である場合を除いてSNB施行の適応と思われた。PET/CTはcN0を診断する有用なモダリティであることが示唆された。

GP-1-10-12
センチネルリンパ節転移陽性例の術前画像所見の検討

[1]東京慈恵会医科大学　第三病院　外科、
[2]東京慈恵会医科大学　呼吸器・乳腺内分泌外科

関根　速子[1]、田部井　功[1]、石川　佳孝[1]、伊藤　恵理子[1]、船水　尚武[1]、
牛込　琢郎[1]、岡本　友好[1]、武山　浩[2]、森川　利昭[2]

【はじめに】センチネルリンパ節生検（SNB）の意義は、局所制御および補助療法の選択、そして予後予測である。SNBにより腋窩郭清（Ax）を省略できることで不要な侵襲を回避できるようになった。さらに近年、センチネルリンパ節（SLN）転移陽性であってもAxを省略できる症例について、多くの施設でその条件などが検討されている。一方、術前にcN0と診断してもSLN転移陽性のためにAxを追加すると多数の転移を認めることがある。そこで、当科でSNBを施行した症例において、SLN転移陽性例の術前画像を再検討し、追加Axに転移が認められる症例、とくにn≧4症例を予測できないかを検討した。【対象・方法】2010年1月から2015年9月に当科でcN0と診断しRI法と色素法を用いてSNBを施行した266例。このうち転移陽性であった37例(13.9%)について、微小転移のみ(A群)、転移リンパ節が3個以下でSLNのみの転移(B群)、転移リンパ節が3個以下で追加Axにも転移を認めた例（C群）と転移リンパ節4個以上(C群)の4群に分けて、超音波画像での腋窩リンパ節の皮質の厚さ、術前リンフォシンチグラフィによるSLN同定個数、CT画像でのlevel 1の範囲のリンパ節同定個数について検討した。【結果】A群8例(21.6%)、B群9例(24.3%)、C群16例(43.2%)、D群4例(10.8%)であった。A群は全例で術後補助療法を施行しており追加Axは施行しなかった。D群は全例で追加Axリンパ節に転移を認めた。超音波画像での腋窩リンパ節の最大割面短軸に占める皮質の割合が1/3以上であった症例はA群38%、B群67%、C群69%、D群75%であった。術前リンフォシンチグラフィによる同定個数、CTにおける患側腋窩リンパ節同定個数は4群間で差を認めなかった。【考察】SLN転移陽性にてAxを追加した症例を検討した。有意差はないものの、超音波画像における腋窩リンパ節の皮質の厚さが1/3を超える症例では、リンパ節転移陽性個数が多い傾向が示唆された。また、D群症例の画像や病理所見を再度検討してもA･B･C群症例と比較して特徴的なものは認めなかった。以上の結果を考慮し、今後さらに正確な術前診断に努めたい。

GP-1-10-13
ICG蛍光法と色素法の併用による乳癌センチネルリンパ節生検の有用性

[1]市立岸和田市民病院　乳腺外科、[2]和歌山県立医科大学　紀北分院　外科、
[3]紀和ブレストセンター、[4]串本有田病院

吉村　吾郎[1]、手塚　健志[1]、櫻井　照久[2]、甚田　恵里[2]、梅村　定司[3]、
鈴間　孝臣[4]

【目的】乳癌センチネルリンパ節(SLN)生検のガイドラインでは、SLN同定法として色素法とラジオアイソトープ(RI)法の併用が推奨されている。近年、indocyanine green (ICG)を用いた蛍光法に関する報告が多くなされるようになったが、その有用性は未だ確立されていない。今回、ICG蛍光法と色素法の併用によるSLN同定法生検の有用性を検討した。【対象と方法】2011年4月から2014年12月までにICG蛍光法と色素法の併用でSLN生検を行った原発性乳癌234例中、臨床病期T1,2N0M0で最終診断が浸潤性乳癌であった195例を対象とした。色素法はindigocarmine 2mlを乳輪部皮内に注入。5分間のマッサージ後、同部位にICG 5mg/1mlを注入し、赤外観察カメラシステムpde-neo(浜松ホトニクス社)を用いてリンパ流を観察。その後、皮膚切開を加え、青染および蛍光リンパ管をたどりSLNを同定。摘出SLNは2mm間隔で細切し、HE染色で術中迅速病理診断を実施。迅速診断後は戻しのHE染色永久標本を作製し、転移検索を行った。【結果】対象の平均年齢は60.0歳(32-86歳)、cT1が119例、cT2が76例。195例中194例でSLNを同定することができ(同定率99.5%)、SLN個数中央値は2個(1-7個)。SLNを同定できた194例中53例(27.3%)にリンパ節転移を認めた。転移陽性53例中50例(94.3%)で腋窩リンパ節郭清を追加し、迅速病理診断偽陰性の1例とSLN転移が微小転移であった2例では腋窩リンパ節郭清を省略した。郭清を行った50例中17例(34.0%)でnon-SLNへの転移を認めた。郭清省略144例において、観察期間中央値36ヶ月の時点で1例(0.7%)に腋窩リンパ節単独再発を認めた。【結語】ICG蛍光法は皮膚切開前にリンパ管の走行が確認でき、first echelon draining lymph nodeの正確な同定が可能となる。ICG蛍光-色素併用法の成績はRI-色素併用法に劣らない。

GP-1-10-14
センチネルリンパ節生検術後１年半で腋窩リンパ節再発をきたした症例から学ぶ

[1]島根大学　医学部　消化器・総合外科、
[2]島根大学　医学部　卒後臨床研修センター、
[3]島根大学　医学部　放射線科、[4]島根大学　医学部　病理部
百留　美樹[1]、石橋　脩一[1]、石飛　一成[1]、宮崎　佳子[2]、山本　伸子[3]、
板倉　正幸[1]、丸山　理留敬[4]、田島　義証[1]

臨床的腋窩リンパ節転移陰性乳癌において、手技に習熟したチームが行ったセンチネルリンパ節生検（SNB）で転移陰性と診断された場合の腋窩リンパ節郭清術（ALND）の省略は、安全かつ有効な治療法であり、SNBの偽陰性率は10%以下、偽陰性による領域リンパ節再発率は1%以下と報告されている。我々の施設では、2005年12月よりSNBを開始し、2015年11月までに361例に行った。そのうち、センチネルリンパ節（SN）転移陰性もしくは微小転移の診断でALNDを省略した症例は245例である。SNBを開始して10年が経過するが、今回初めて、SNBで転移陰性と診断されALNDを省略した症例において腋窩リンパ節再発をきたした一例を経験したので、SNB偽陰性となった要因を検討した。　症例は44歳女性。2013年、　左乳癌（cT2N0M0 stage2A）に対して、乳房部分切除術及びSNBを施行。SNはRI法、リンフォCT、蛍光色素法を用いて同定した。術前にRI法で同定されたSNは2個、リンフォCTで同定されたSNは2個であり、SPECTを作成したところ、それぞれの方法で同定されたSNは完全に一致していた。術中は蛍光色素法とRIの集積を指標にSNを検出し、発光陽性、色素陽性でRI集積のある2個のSNを摘出した。原発巣の針生検の検体でCK19陽性を確認していたため、SNBはOne-step nucleic acid amplification assay（OSNA）法を用いて評価し、転移陰性であった。病理診断は、Lt-ECD、3.3cm、乳頭腺管癌、ly1、v1、断端－、NG2、ER：70%、PgR：90%、HER2：score0、Mib1-Index：95%、pT2N0M0 stage2Aであった。術後はEC療法、温存乳房への放射線照射を行い、ホルモン治療（タモキシフェン＋LH-RHアゴニスト）を継続中であった。術後１年半の胸腹部造影CTで腋窩リンパ節の腫大を認めたため、同部位のFNAを施行したところmalignantと診断。腋窩リンパ節再発と診断し、ALNDを施行した。SNB偽陰性の原因として、胸骨傍SNの存在、術中微小転移の見逃し、SN全体が癌に置換されリンパ流が届かないなどの報告があるが、本症例の術中所見や経過からは考えにくい。SNB偽陰性の危険因子としては、ly、異型度、腫瘍径の報告があり、本症例を見直した場合、lyは1ではあったが、腫瘍径は3.3cm、Mib1-Indexは95%と再発リスクが高く、このような場合は、SNB偽陰性も考慮し、厳重にフォローしていく必要があると考えられた。

GP-1-10-15
術前診断が非浸潤性乳管癌（DCIS）に対するセンチネルリンパ節生検の是非の検討

[1]群馬県立がんセンター　乳腺科、[2]群馬県立がんセンター　病理部、
[3]群馬県立がんセンター　放射線診断科、[4]群馬県立がんセンター　看護部
森下　亜希子[1]、宮本　健志[1]、藤澤　知巳[1]、飯島　美砂[2]、小林　倫子[3]、
堀越　浩幸[3]、松木　美紀[4]、柳田　康弘[1]

術前の生検による非浸潤性乳管癌（DCIS）と診断された症例のうち、8~34%は最終病理診断で浸潤癌となるといわれている。DCISであれば、リンパ節転移・遠隔転移の可能性は原則的にはなく、そのためセンチネルリンパ節生検が省略できる可能性がある。乳癌診療ガイドラインでもDCIS症例におけるセンチネルリンパ節生検の省略が推奨はされているが、温存術症例や詳細な検索によるDCISの診断に限られており、実際に省略できる症例は限定されている。そこで当院での2008年4月から2015年6月までに術前の生検の診断がDCISでスクリーニング検査（頭頸部～骨盤部CT、骨シンチ、乳房MRI）施行後、手術が行われた232例（両側2例含む）について、浸潤部の有無、リンパ節転移の有無を年齢、触知の有無、生検方法、comedoの存在の有無、組織学的グレード、広範囲病変（MRIにて20mm以上の病変）の有無、ホルモン感受性の有無の因子について検討した。232例のうち手術検体で浸潤部が見つかった症例は89例（38%）であった。89例中の浸潤部のサイズとしてはT1micが15例（17%）、T1aが32例（36%）、T1bが26例（30%）、T1cが12例（13%）、T2が4例（4%）であった。浸潤部を認めた症例の傾向としては触知可能症例、ハイグレード、comedoの存在、広範囲病変、55歳以下、針生検による診断に有意差を認めた。浸潤癌を認めた症例のうち6例（2.6%）に腋窩リンパ節転移を認めた。リンパ節転移の程度としては1例に8個の転移を認め、5例に1個の転移（3例が微小転移）を認めた。触知可能症例、ハイグレード、comedoの存在、広範囲病変、55歳以下が6例に共通していた。また、乳腺石灰化病変に対するステレオ下吸引式乳房組織生検88例による浸潤癌への最終診断は10例（11%）と頻度は低く、リンパ節転移を認めた症例はいなかった。以上の結果より、触知可能、ハイグレード、comedoの存在、広範囲病変、55歳以下、針生検による診断による症例おいては最終的に浸潤癌が見つかる可能性が高く、腋窩リンパ節転移を認めた症例にもほぼ共通しているため、それらの因子を認める場合は、センチネルリンパ節転移を省略することは局所制御というよりは術後補助療法がなおざりになる可能性があり勧められないと考える。ただ、ステレオ下生検で診断される石灰化病変のDCIS症例に関してはセンチネルリンパ節生検が省略できる可能性があると考えられた。

GP-1-10-16
術前DCISと診断された症例に対する当院におけるセンチネルリンパ節生検の検討

高槻赤十字病院　乳腺外科
前沢　早紀、小林　稔弘、平松　昌子

【目的】近年、非浸潤性乳管癌（以下DCIS）に対するセンチネルリンパ節生検の必要性そのものが問われはじめている。DCISは原則としてリンパ節転移を生じない。しかし術前にDCISと診断されても、最終病理診断で浸潤癌にアップグレードされるものもある。そこで今回、術前にDCISと診断された症例におけるセンチネルリンパ節生検の必要性について、当院の症例を用いて後ろ向きに検討した。【対象と方法】当院で2011年から2015年の5年間に施行した乳癌手術症例226例のうち、術前針生検にてDCISと診断された23例（10.1%）を対象とし、センチネルリンパ節への転移の有無について検討を行った。なお、センチネルリンパ節生検はDCIS症例全例に施行した。【結果】術前DCISと診断された23例中、4例（17.3%）に術後の病理学的診断で浸潤癌成分を認めた。この4症例の平均年齢は62歳であり、3症例に乳房全摘出術、1症例に乳房部分切除術が施行されていた。また、センチネルリンパ節に転移を認めたのは、4例中1症例のみであり、残り3例は転移を認めなかった。浸潤癌成分を認めなかった残り19例にもセンチネルリンパ節に転移を認めなかった。センチネルリンパ節に転移を認めた症例は、0.8mmの微小転移であったため、腋窩郭清は省略した。本症例は、40歳女性と比較的若年であること、乳頭からの血性分泌があったこと、腫瘤として触知したこと、針生検でapoptosisが目立つ部分があり、低異型度とは言い切れなかったこと、などが浸潤癌を示唆していたと思われる。【考察】Z0011 trial以降、早期乳癌に対する腋窩郭清省略は本邦でも広く検討され始めた。また、ASCO guidelineでは、乳房温存手術予定のDCIS症例に対しセンチネルリンパ節生検は勧められないとしている。Y.Tangらの報告によると、術前針生検でDCISと診断されていても、術後病理学的診断で浸潤癌成分を含むものは15%に及ぶとされている。しかし、センチネルリンパ節生検が行われた最近の研究結果によると、腋窩リンパ節転移頻度は約2%と低く、多くが微小転移であり、術後放射線照射等で制御できるとされる。【結語】今回、術前針生検でDCISと診断された症例に対するセンチネルリンパ節生検の必要性について検討を行った。当院でも、術前DCISと診断された症例にセンチネルリンパ節転移を認めたが、微小転移であった。センチネルリンパ節生検の省略の可否について文献的考察を交えて報告する。

GP-1-10-17
当院におけるセンチネルリンパ節生検陽性症例に関する検討

[1]湘南記念病院　かまくら乳がんセンター、[2]東京大学附属病院病理診断科、
[3]さつき台診療所
合田　杏子[1]、土井　卓子[1]、井上　謙一[1]、荒井　学[1]、井上　俊夫[1]、
佐々木　毅[2]、川崎　あいか[1]、田中　佳和子[1]、廣瀬　知子[1]、堤　千寿子[1]、
須田　嵩[3]、長島　美貴[1]

2011年4月から2015年3月までの乳癌手術において施行された蛍光色素法によるセンチネルリンパ節生検全712例のうちの陽性症例77例を対象とした。全例腋窩リンパ節郭清術が施行された。単独リンパ節転移であった症例が38例（49%）また、2～3個が16例、4～9個が12例、10個以上が3例であった。　そのうちサブタイプはLuminalAが48例、LuminalBが16例、LuminalHER2が4例、HER2が3例、triple negativeが6例であった。また、腫瘍径が2cm未満は24例、2~5ｃｍが44例、5cm以上が9例であった。US･CT･MRIを用いた術前評価においてcN0であった症例が52例、cN1であった症例が25例あった。NAC施行例は5例であった。cN0のうちリンパ節転移が１個であった症例が27例（52%）2～3個であった症例が10例（19%）であった。当院における約半数の単独転移群が他の群とどのような点で異なるか、年齢・腫瘍径・ly・サブタイプの項目を中心に検討し報告する。

GP-1-10-18
当院におけるセンチネルリンパ節転移陽性例の検討

滋賀医科大学　外科学講座
森　毅、北村　美奈、冨田　香、坂井　幸子、田中　彰恵、三宅　亨、貝田　佐知子、村上　耕一郎、赤堀　浩也、北村　直美、河合　由紀、太田　裕之、山口　剛、園田　寛道、清水　智治、村田　聡、梅田　朋子、谷　眞至

【はじめに】近年、センチネルリンパ節（SN）転移陽性であっても、適切な補助療法が行われれば、腋窩郭清を省略しうるという大規模臨床試験の報告がなされている。　今回、我々は、当院で施行したセンチネルリンパ節転移陽性症例を後方視的に検討し、腋窩郭清省略の予測因子について検討した。【対象と方法】2006年1月から2014年12月の間にcN0と診断した原発性乳癌で、蛍光法によるセンチネルリンパ節（SN）生検術を施行しSN転移陽性と診断された37例を対象とし患者背景、臨床病理学的因子などを検討した。【結果】同期間のSN生検施行症例は489例でSN転移陽性と診断されたのは37例（陽性率7.6%）であった。平均年齢は57歳、摘出されたSNは1個～8個で平均3.2個であった。このうち追加郭清された症例は26例で、郭清リンパ節に転移を認めたのは9例であった。郭清リンパ節転移陽性群と陰性群を比較したが、年齢、摘出SN数、腫瘍径、脈管侵襲、サブタイプ、核グレード、ki67 labeling indexなどにおいて差を認めなかった。追加郭清されたリンパ節に転移を認めた9例中2例はSNの転移は2個以下であったが、最終的に4個以上の転移を認めており、郭清省略していた場合、リンパ領域への放射線治療が施行されなかった可能性があった。【結語】今回の当科での後方視的な解析では、郭清省略するための予測因子を見出すことができなかった。さらに症例を増やし検討する必要があると考えられた。

GP-1-10-19
当院でのセンチネルリンパ節生検の成績と予後

諫早総合病院　外科
福嶋　絢子、原　亮介、溝口　聡、濱崎　景子、小松　英明、村岡　昌志、山口　広之、君野　孝二

【背景】乳癌に対するセンチネルリンパ節生検(SNB)はすでに標準手術として広く認識されているが、その同定方法は施設により色素法、RI法、蛍光法、併用法と様々である。国内での色素法の薬剤としては、インジゴカルミン(IC)やインドシアニングリーン(ICG)の使用のみが推奨されているが、ICGを蛍光法として用い、それに色素法としてインジゴカルミンを併用している施設は報告でも散見される。また色素単独よりもRIあるいは蛍光法の併用により感度をあげるとの報告が多い。乳癌診療ガイドラインでは、ICGを用いた蛍光法の推奨グレードはBであるが、併用法による成績やその長期成績については未だ明らかでない。RI施設をもたない当院では、2010年8月よりこれまでの色素法(IC)に加えて蛍光法(ICG)を併用し、現在までSNBを施行している。
【目的】色素単独法(IC 5ml)、色素(IC 1ml)＋蛍光(ICG 1ml)併用法でのSNBの成績(同定率)とその予後に関して調査する。
【対象】2007年1月から2014年1月までに当科で行われた乳癌手術426例のうち、センチネルリンパ節生検を施行した237例。ただし、術前化学療法施行例は除外した。観察期間は2015年12月までとした。
【結果】単独法は111例で、同定できたのは86例(同定率77.48%)、同定できずにサンプリングを行ったのは15例・生検できなかったのは10例であった。一方、併用法は126例で、同定できたのは117例(同定率92.88%)、同定できずにサンプリングを行ったのは1例・生検できなかったのは8例であった。以上より、センチネルリンパ節の同定には、併用法が優れていた。これにその後の予後を加えて考察する。

GP-1-10-20
当院における葉状腫瘍に対する簡便な内視鏡補助下乳腺部分切除術の工夫

市立宇和島病院　外科
岡田　憲三、梶原　伸介

鏡視下乳腺手術は整容性に優れる利点はあるが、腔内手術と異なり、まず操作腔を作るところから始めなければいけない。操作腔を確保する方法としては気嚢法と吊り上げ法があるが一長一短がある。当院では15年前より良性葉状腫瘍に対して内視鏡補助下乳腺部分切除術を行ってきた。18例を経験し簡便な手術の工夫について報告する。手術は、
1：腫瘍の位置にかかわらず乳輪切開にて手術を行う。Moving window法により、皮弁を作成後腫瘍の乳頭側の乳腺に切り込み乳腺後隙に至る。乳腺後隙にバルーンダイセクター(PDPバルーン)を挿入し、直視鏡で確認しながら十分にinflateし乳腺背面の剥離を行う。
2：皮下の剥離には可視トロッカー(Visiport)を用い、直視鏡で観察しながら鋭的に剥離を行う。その後超音波凝固切開装置(LCS)を用いて剥離腔を連続させ広い操作腔を確保する。
3：ラッププロテクターなどのリングドレープを留置し視野を確保する。その際下リングの一方は皮下に挿入するが、乳頭側は乳腺後隙に挿入する。この操作で乳腺の前面と背面の視野が確保できる。
4：直視下に腫瘍をLCSを用い正常な乳腺を付けるようにして切除する。
当初は腋窩からのアプローチで切除していたが、Moving window法で行うことにより腫瘍の部位にかかわらず乳輪からの切除が可能となった。また最大6.5cmの腫瘍でも乳輪からの切除は可能であり、整容性も全て優れていた。最近5年間の平均手術時間は55分であり侵襲の面でも問題はない。良性葉状腫瘍に対しては鏡視下乳腺手術は積極的に試みられるべき術式と考えた。

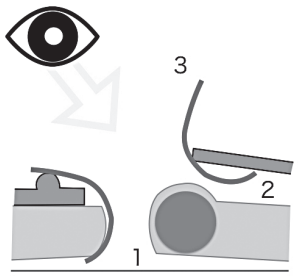

GP-1-10-21
内視鏡補助下乳房切除と脂肪移植による乳房切除一次再建

[1]横浜市立大学　付属市民総合医療センター　乳腺・甲状腺外科、
[2]横浜市立大学　付属市民総合医療センター　形成外科、
[3]横浜市立大学　医学部　消化器・腫瘍外科、
[4]横浜市立大学　付属市民総合医療センター　病理診断科、
[5]東京医科大学　乳腺科、[6]横浜市立大学　医学部　がん総合医科学
成井　一隆[1]、佐武　利彦[2]、山田　顕光[1]、足立　祥子[1]、渋谷　麻衣[2]、仲宗根　令子[2]、島　秀栄[1]、原田　郁[1]、喜多　久美子[3]、山本　晋也[1]、嶋田　和博[1]、田辺　美樹子[4]、菅江　貞亨[3]、石川　孝[5]、市川　靖史[6]、遠藤　格[3]

【背景】内視鏡的乳房手術は，小さな皮膚切開を目立たない位置におくことにより審美的な優位性を有する．一方，脂肪移植（fat grafting : FG）による乳房再建は，創が不要で，血管吻合などの難易度の高い手技を要さず，自家組織であるため人工物挿入による不具合も発生しない低侵襲で有用な再建法である．当院では，乳房切除とFGを同時に行う一次再建を，2013年から施設倫理委員会の承認を得て臨床試験として自費診療で実施し（承認番号13004），2015年4月から，内視鏡補助下乳房切除と脂肪移植による乳房切除一次再建を開始した．【対象と方法】乳房切除が必要な広範，多発乳癌で，皮膚に浸潤がないと思われた症例を対象とした．2015年4月から12月までに5例に対して，内視鏡補助下に皮膚温存乳房切除術（SSM）または乳頭温存乳房切除術（NSM）とFGを同時に行う乳房切除一次再建を施行した．術後は，再建乳房に持続的に陰圧をかけるBravaシステムを併用した．年齢は48歳から63歳までで中央値は53歳，BMIの中央値は20.4（17.8-26.6）であった．非浸潤癌1例，浸潤癌が4例で，浸潤癌はいずれもホルモンレセプター陽性，Her2陰性で，浸潤成分は2cm以下であったが，1例にリンパ節転移を認めた．【結果】摘出検体の重量の中央値は206グラム（118-334）で，注入した脂肪の重量の中央値は257グラム（118-334）であった．手術時間の中央値は245分（243-327）　で，入院日数の中央値は9日（8日-11日）であった．合併症は漿液腫を認めたのみで，外来での穿刺のみで対応可能であった．また，全例において切除断端は陰性であった．【考察】再建のために組織エキスパンダー，インプラント若しくは皮弁といった構造物を留置する場合には，小さな切開から乳房を切除しても，構造物を挿入するための皮膚切開が必要となる．FGはこの問題を解決する理想的な手段であり，内視鏡補助下のSSMやNSMの後に創を増やすことなく再建することが可能である．これまでに5例に本術式を実施し，安全に施行可能と思われた．その一方で，FGは現状では保険適用とされていないことと，一期的に再建が完結することはまれで複数回の脂肪注入を要することは課題であると思われる．

GP-1-10-22

The Impact of TND and Multicentricity on Occult NAC Involvement and LR in the Setting of NSM

[1]Southern Medical University, Guangzhou, China、
[2]Guangdong Academy of Medical Sciences & Guangdong General Hospital, Guangzhou, China、
[3]Department of Biostatistics, School of Public Health, Southern Medical University (Guangdong Provincial Key Laboratory of Tropical Disease Research), Guangzhou, Guangdong, China
Hai-tong Lyu[1,2]、Sheng-li An[3]、Guo-chun Zhang[2]、Chong-yang Ren[2]、Ling-zhu Wen[2]、Yu-mei Shi[1,2]、Ning Liao[2]

The Impact of Tumor-to-Nipple Distance and Multicentricity on Occult Nipple-Areola Complex Involvement and Local Recurrence in the Setting of Nipple-Sparing Mastectomy: A Meta-Analysis and Systematic Review【目的】Nipple-sparing mastectomy (NSM) improved patients' mental and aesthetics results and showed safe oncologic outcomes. However, there were still controversies about the indications for NSM, especially tumor-to-nipple distance (TND) and multicentricity and there was limited evidence about predictive factors of local recurrence (LR).【方法】Studies reported on the association of TND or multicentricity and occult NAC involvement were included in the meta-analysis. Studies reported on TND or multicentricity and LR in the setting of NSM were included in the systematic review. We computed the Relative Risks (RRs) with 95% confidence intervals (CIs) from the original studies.【成績】1544 articles were identified and ultimately 17 clinical studies published from 1985 to 2015 with 4099 patients was included. 7 studies reported TND and occult NAC involvement. The RRs for the groups of "TND ＜1cm versus TND ＞ 1cm", "TND ＜2cm versus TND ＞ 2cm", "TND ＜3cm versus TND ＞ 3cm" and "TND ＜4cm versus TND ＞ 4cm" were 7.95, 3.79, 2.71 and 3.43 respectively and the outcomes were all statistically significant. 6 studies reported multicentricity and occult NAC involvement and showed no statistically significant difference. 8 studies reported specific inclusion criteria for TND in patients underwent NSM were included in the systematic review. Studies of TND ＞ 1cm and TND ＞ 2cm had mean LR rate of 3.3% and 5.3% respectively.【結論】Our meta-analysis and systematic review showed that proximity to the nipple increases occult NAC involvement rate and TND =1cm may be considered as a cutoff to select NSM candidates. Besides, selecting patients of TND ＞ 1cm or TND ＞ 2cm for NSM may not increase LR. We also found that multicentricity was not associated with occult NAC involvement.

GP-1-10-23

原発乳癌に対するCryoablation（非切除凍結療法）後の局所再発症例の検討

亀田総合病院　乳腺科
比嘉　国基、中川　梨恵、寺岡　晃、角田　ゆう子、坂本　尚美、坂本　正明、浅野　裕子、福間　英祐

[背景と目的]乳癌検診の普及や画像診断の進歩により早期乳癌で発見される割合が増加している。早期乳癌における外科治療は、整容性や低侵襲の観点から乳房温存術やセンチネルリンパ節生検が広く普及しているが、必ずしも患者の要望を満たしているわけではない。近年、非切除低侵襲手術としてnon-surgical　ablation療法が注目されており、国内ではラジオ波熱凝固療法（RFA）、超音波収束装置（FUS）、凍結療法（cyoablation）が行われている。当院では2006年6月より凍結療法を導入し、2015年11月までに167例に施行。今回、凍結療法後の局所再発を認めた2症例について報告する。当院における凍結療法の適応1）US、乳房MRIにて腫瘍径が15mm以下　2）ホルモン感受性陽性かつHER2陰性、3）浸潤性小葉癌は除く、4）施行後、放射線治療および内分泌治療が可能、以上を適応としている。術後は定期的な視触診、超音波、乳房MRIによる検査を施行している。症例1）42歳女性、左A領域およびC領域の多発乳癌。A領域15mm、C領域10mm、両病変とも浸潤性乳管癌、ER陽性、PR陽性、HER2陰性、Ki67（20%）。温存希望のため左A病変は鏡視下Bq、左C病変に対し凍結療法施行。術後放射線治療50Gryおよびホルモン治療を行った。術後3年目に施行した乳腺MRIで左C領域に6mmの小腫瘤指摘され、US下VAB施行。生検結果は硬癌、ER陽性、PR陽性、HER2陰性、Ki67（15%）の診断。病変は表在で凍結治療部位から4cm離れており、術前CNB穿刺部位付近に認めるためneedletract再発の可能性が高いと思われた。Lumpectomyを施行し、その後新たな再発所見は認めていない。症例2）53歳両側乳癌。右C領域6mmの浸潤性乳管癌（硬癌）、ER陽性、PR陽性、HER2陰性、T1bN0M0（stage1）、左BD領域2mmの浸潤性乳管癌（硬癌）、ER陽性、PR陽性、HER2陰性、T2N0M0（stage2A）。手術は左鏡視下Bt＋SN、右凍結療法施行。術後ホルモン治療および右乳房は放射線治療（50Gry）施行した。術後5年目、乳房MRIにて左CD領域に30mmの区域性病変指摘。MRIガイド下生検にてDCISの診断。凍結療法時に残存したDCISが徐々に発育した可能性が高いと思われた。局所再発の診断で鏡視下Btを施行した。[結語]原発乳癌に対する凍結療法は、今後も更なるデータの蓄積が必要であるが、再発症例を検討することで、より安全に凍結療法が行える症例を厳選することが可能と思われる。

GP-1-10-24

内視鏡補助下乳房切除術における吸引凝固嘴管の有用性

[1]県立広島病院　消化器・乳腺・移植外科、[2]秋本クリニック、[3]香川乳腺クリニック
松浦　一生[1]、野間　翠[1]、荒田　了輔[1]、末岡　智志[1]、松原　啓壮[1]、井出　隆太[1]、山本　将輝[1]、板本　敏行[1]、秋本　悦志[2]、香川　直樹[3]

【背景】内視鏡補助下乳房切除術では、エナジーデバイスの使用によって生じるサージカルスモークやミストが視野を不良にして手術を困難にする。このためEndoscopic vein retractorに排煙のための工夫や排煙装置が内蔵された器機を使用してきた。
【目的】われわれはAMCO社が開発した吸引凝固嘴管であるサクションボール・コアギュレーター（ロングタイプ）を吸引と凝固目的に加え排煙目的でも内視鏡補助下乳房切除術に有用であることを報告する。
【方法】手術手順；まず腋窩よりセンチネルリンパ節生検を終了した後、同腋窩切開創からSTORZ社製のEndoscopic vein retractorによる内視鏡補助下に筋膜剥離を行う。その際にサクションボール・コアギュレーター（ロングタイプ）を用いて、小血管の凝固と同時にサージカルスモークの排煙を行う。続いて、100万倍に希釈したボスミン生食を皮下に十分注入した後、Skin sparing mastectomy（またはPartial mastectomy）の際は（傍）乳輪切開創からメッツェンを用いて皮弁作製を行い、ライトガイド筋鉤で視野確保した後、術前マーンキングに従って乳腺切除を行う。サクションボール・コアギュレーター（ロングタイプ）の特徴；1．吸引しながら凝固止血ができる。2．先端がボール状になっているため鈍的に剥離ができる。3．吸引調節孔を指で塞ぐことにより吸引力を高めることができる。
【結果】1．Endoscopic vein retractorより排煙装置を分離することにより、組織がレンズに吸着して視野を妨げることや組織接触によるレンズの汚染がなくなった。2．常に操作近傍でサージカルスモークの吸引ができ、効果的な排煙が可能になった。3．急な出血に対して吸引と凝固止血が同時におこなえるため止血が容易になった。4．腋窩切開創から遠位の操作が必要な際にも、通常の凝固止血装置と比較して長く先端が屈曲しているため、Endoscopic vein retractorとの干渉が減った。5．また、患者の胸郭の曲線により止血操作が困難となる場合にも、先端が屈曲していることにより対応が容易となった。
【結語】内視鏡補助下乳房切除術に対して、サクションボール・コアギュレーター（ロングタイプ）は、別個の排煙装置や吸引管などを必要とせず、排煙・吸引・凝固止血を一装置で可能にする有用な器機と考えられた。

GP-1-10-25

広範囲皮膚浸潤を伴う局所進行乳癌における当院の治療方針について

[1]日本医科大学多摩永山病院　消化器・一般・乳腺外科、
[2]日本医科大学付属病院　乳腺科、[3]日本医科大学付属病院　消化器外科、
[4]日本医科大学千葉北総病院　乳腺科、
[5]日本医科大学武蔵小杉病院　乳腺外科
関　奈紀[1]、横山　正[1]、鈴木　えりか[2]、中井　麻木[2]、柳原　恵子[2]、吉田　寛[1]、蒔田　益次郎[5]、飯田　信也[4]、内田　英二[3]、武井　寛幸[2]

【はじめに】皮膚浸潤を伴うT4bまたはT4d乳癌は局所進行乳癌であり、初診時にリンパ節や遠隔転移を伴う事が多い。まずは全身的な薬物治療を選択し本来手術は推奨されない。しかし皮膚浸潤を伴う症例は創部の処置を要する場合が多く、手術によって処置が回避できQOLの向上が得られる。このような症例において手術を試みる価値はあるが、その際の適応条件やタイミングは検討されるべきである。そこで当院における治療方針と経過について検討した。
【対象と方法】当院において2010年1月から2015年9月の間に皮膚浸潤を伴う乳房腫瘤にて当院を受診し且つ当院での確定診断後に治療を開始した症例11例について検討した。患者背景は初診時年齢 46～87歳、転移を認めないstage3症例が5例、stage4症例が6例（転移巣；肺5例、骨3例、肝1例）。サブタイプはluminar A 8例、luminar B 1例、luminar HER 2例であった。
【結果】初回治療は手術1例、内分泌療法1例、化学療法（分子標的薬含む）8例、化学内分泌療法1例。治療により骨以外の転移がcCRとなった場合手術を選択し、手術を施行した症例は8例（72.7%）であった。術前加療は化学内分泌療法1例、化学療法6例。組織学的治療効果判定はgrade1 5例、grade2 1例、grade3 1例、不明 1例。術後追跡期間は2～29ヶ月で、補助化学療法後放射線内分泌治療が1例、内分泌療法が4例、放射線内分泌治療が2例、経過観察が1例であった。PD症例は2例で残りは再発転移を認めていない。
手術を施行しなかった3例中2例はPDとなり緩和治療に移行し、残り1例は生命を脅かす多発性肝・肺転移を来たしており化学療法を継続中である。
【結語】皮膚浸潤を伴う乳癌にはまず化学療法を施行し手術を施行するが、病理学的完全寛解を得られなくても術後再発転移は認めず経過している。創部処置が回避でき治療がStage4症例であれば転移巣に、stage3症例であればsystemic controlに集約できるというベネフィットが得られた。生命を脅かす転移が無ければ、手術による加療を検討する意義はあると考えた。

GP-1-10-26
ICG乳管造影を用いた乳房腺葉区域切除術の経験

公益財団法人　田附興風会　医学研究所　北野病院
葛城　遼平、前島　佑里奈、吉本　有希子、高原　祥子、山内　清明

【目的】
これまで乳頭まで連続する乳管内に充実成分を伴う乳管拡張に対して乳房腺葉区域切除術を行う際、乳頭ブジー後、インジゴカルミンを乳管に逆行性に注入染色し、切除部位を標識してきた。今回はICGによる蛍光標識の乳房腺葉区域切除術における有用性について検討した。
【症例および方法】
症例は2014年11月から2015年9月の間に、術前検査により乳管内乳頭腫とDCISの鑑別が困難であった症例3例と、乳管内乳頭腫と診断はついていたが多量血性分泌のために手術加療を希望された症例1例に対してICGを用いた乳房腺葉区域切除術を行った。いずれの症例も超音波検査で乳頭まで連続する拡張乳管内に充実性腫瘍を伴っていた。手術はまず、乳頭からの分泌箇所を目安に乳管ブジーを行い、ICGを逆行性に0.2-0.4ml注入し赤外蛍光下で腺葉の拡がりを確認し、乳頭内乳管も含めて切除した。乳頭からのブジーが困難であった症例にはエコーガイド下で拡張乳管を穿刺してICGを直接注入し、腺葉を標識した。
【結果】
術前に良悪性の鑑別が困難であった3例のうち、2例がDCIS、1例が乳管内乳頭腫の診断であった。悪性であった2例のうち1例は術前の分泌物細胞診では良性の診断であったが、造影乳房MRIでは乳房超音波での乳管拡張部位と一致して樹枝状早期濃染像を認めDCISを否定できない症例であった。もう1例は拡張乳管に隣接する低エコー域に対して組織診を施行し、ADHと診断されていた症例であった。乳管内乳頭腫としてフォローしていた症例は病理診断でも相違はなかった。いずれの症例も断端に病変部位は認めず、蛍光法により十分に病変部が切除できていることが確認された。
【考察】
乳房腺葉区域切除術にICGを使用することは、これまでと同様の手技でありながら切除腺葉がより明確化され手術が容易になる上に、過不足なく乳腺を摘出可能であるために温存乳房の変形も抑えられ患者負担も軽減されることから有用であると考えた。

GP-1-10-27
乳頭分泌症例に対する手術手技の工夫～皮膚生検針を用いた乳頭内乳管くりぬき法～

[1]茶屋町ブレストクリニック、[2]淀川キリスト教病院　外科、
[3]淀川キリスト教病院　病理診断科
脇田　和幸[1,2]、國久　智成[2]、水本　紗千子[2]、寺村　一裕[3]

【はじめに】我々は従来，乳頭分泌を示す乳がんに対しても，乳頭乳輪を温存する部分切除あるいは皮下乳腺全摘を行ってきた。この際，乳頭内乳管に病巣が遺残する可能性をなくすため，メスや剪刀を用いて乳頭内主乳管をくりぬいてきたが，手技がやや煩雑であった。皮膚生検針を用いることで，簡単に乳頭内主乳管をくりぬくことが可能になったので報告する。
【手技】乳輪縁切開のmicrodochectomyあるいは皮下乳腺全摘時に，乳頭基部で乳頭分泌部の責任乳管を同定する。乳管ブジーをガイドとして皮膚生検針で責任乳管を一気にくりぬく。ただそれだけである。
【対象】乳頭分泌を認め，microdochectomyあるいは皮下乳腺全摘の対象であり，乳頭内主乳管内に病巣が遺残する可能性のある症例。
【結果】3例にこの手技を行った。1例は長年血性乳頭分泌が見られた症例で，乳頭内乳管内にごく小さな乳腺症病巣が存在した。2例目は血性分泌を伴う広範囲の非浸潤性乳管癌で皮下乳腺全摘＋乳管くりぬきを行った。主乳管内には病巣は認めなかった。3例目は乳管内乳頭腫と一部非浸潤性乳管癌合併症例で，乳頭皮膚直下まで乳管内乳頭腫を認めた。
【考察】乳頭分泌を認める症例の場合，乳頭を残すことは病巣遺残の可能性がある。ただし，乳頭内の病巣は主乳管内部のみであることも多く，責任乳管を切除できれば，遺残なく病変部を摘出しかつ乳頭乳輪を残すことが可能である。皮膚生検針でのくりぬきでは,乳頭の変形はほとんどわからない程度で,本人の満足度につながるものと考える。
【結語】乳頭分泌症例に対する乳頭内乳管くりぬきを，皮膚生検針の利用で簡便に手技を実行できるようになった。

GP-1-10-28
非浸潤性乳管癌の特徴と治療成績 ― 特に5cm以上の広範進展例について

[1]北福島医療センター　乳腺疾患センター、[2]川崎医科大学　病理学2
君島　伊造[1]、安田　満彦[1]、森谷　卓也[2]

非浸潤性乳管癌(DCIS)の切除は、初期には主に石灰化例に対してspecimen radiographyを用い、診断を兼ねた石灰化病巣の切除を行っていたが、その後ステレオガイド下吸引式針生検の導入により石灰化を伴うDCIS病巣の診断成績が向上し、画像診断装置ではMDCT(multidetector-row computed tomography)さらに3T-MRI(magnetic resonance imaging)の導入により、非石灰化症例でも病巣範囲の正確な把握が可能になった。2001年3月以降2015年9月までの乳癌手術症例は1,348例、このうちDCISは228例(17.1%)であった。DCIS病巣の病理マッピングから求めた長径は34.6±26.3mm、施行術式はBpが206例(96.3%)、Btが8例であった。長径50mm以上の症例は62例(29.0%)で、施行手術はBp 57例(91.9%)、Bt 5例であった。DCISの腫瘍長径を5cm未満と5cm以上に分け、主に病理学的因子について比較検討した。長径と断端露出の関係では関連性は見られず(p=0.55)、断端陰性、陽性例の長径はそれぞれ、34.7±27.2mm、32.3±22.5mmであった。ER陰性例は21例(11.4%)あったが、陽性例と長径の差が見られなかった(t test: p=0.54)。PRは20%以下を陰性とした場合､陽性･陰性で長径に差はなかった(p=0.178)。HER2 scoreと長径の間でのχ2乗検定でも関連性はなかった(p=0.79)。温存手術、放射線治療施行の指標となるVan Nuys病理分類(group 1-3)との関係では、χ2乗検定にてp=0.034で、5cm以上群でgroup値が高かった。しかし、過去のDCIS全体の局所予後調査では、中央値4.8年の経過観察で4/75例(5.4%)の局所再発があり、いずれもgroup 1の症例であった。Groupが高いという理由では必ずしも全摘の適応にはならない結果であった。遠隔転移症例はこれまでのところ見られない。広汎なDCISの術式決定は、切除範囲をどこまで縮小できるか、病巣の放射線感受性などによって変わる。全摘、形成が普及しつつあるが、安全性が担保できるなら極力温存すべきと考える。画像診断の進歩による正確な病巣範囲の把握が可能になった現在、術前画像と術後病理マッピングの突合せで大きな取り残しが無い確証が得られれば、極力再切除を回避して乳房照射を行っている。これらの治療の最終評価には、再発率、患者満足度調査などを加味した十分長期の経過観察が必要である。

GP-1-10-29
前胸部巨大欠損に対して分割広背筋皮弁を用いて胸壁再建を行った症例のまとめ

[1]がん研有明病院　形成外科、[2]がん研有明病院　乳腺センター
宮下　宏紀[1]、澤泉　雅之[1]、棚倉　健太[1]、柴田　知義[1]、山下　昌宏[1]、倉元　有木子[1]、松本　綾希子[1]、塩崎　正崇[1]、古林　玄[1]、三戸　那奈子[1]、今井　智浩[1]、岩瀬　拓二[2]、大野　真司[2]

【はじめに】
分割広背筋皮弁とは幅が10cmを超える比較的大きな欠損に対し,広背筋の皮島を2つに分割して作成することで皮弁採取部を一次的に縫合閉鎖する方法である。局所進行乳癌の制御や胸部血管肉腫の手術治療など広範な皮膚合併切除を要する症例に対して用いて良好な結果を得たので報告する。

【対象と方法】
期間は2006年1月～2015年11月。対象は乳癌治療経過で広範な前胸部組織欠損が生じ、分割広背筋皮弁による再建を施行した患者。調査項目は手術時年齢、原疾患、欠損部面積、術前後補助療法、皮弁採取部への植皮の有無、合併症。術前に欠損予定部をトレースした紙を二分割してずらして、広背筋上に連続した二皮島皮弁としてデザインを行った。広背筋皮弁挙上後に皮島連続部を筋膜下まで切開して皮弁をずらした後に縫い付けを行った。皮弁採取部は一次的縫縮ないしドッグイヤー部からの植皮も併用して閉創した。

【結果】
症例は6症例、手術時年齢は35～76歳で平均52.8歳。原疾患は5例が乳癌、残り1例が乳癌放射線治療後に生じた血管肉腫。欠損形態は類円形で、最大サイズは20x20cm、最小では14x13cmであった。術前療法は化学療法1例、放射線療法4例、術後療法は放射線療法1例であった。皮弁採取部への小植皮を4例に行った。合併症は皮弁部分壊死を1例に認めたが二次治癒した。代表症例を供覧する。

【考察】
局所コントロール不十分な乳癌切除や血管肉腫根治的切除後は巨大かつ類円形の皮膚欠損が生じて閉創に難渋することが多い。腫瘍の悪性度や深部臓器への深達度によっては植皮も困難となり皮弁再建が必要となる。皮弁候補は種々考えられるが、分割広背筋皮弁は挙上も容易で、皮弁採取部を一次的縫縮ないし少量の植皮で被覆でき、最大20x20cmの欠損にも対応できるなどメリットが大きい。このような皮弁挙上の工夫を加えることで従来は切除不能であったと思われた症例に対しても選択肢が加わる。

GP-1-10-30
stageIV乳癌に対して原発巣切除を施行した２例

日本大学　医学部　乳腺内分泌外科
阪上　雅史、榎本　克久、鈴木　周平、長島　沙樹、山室　みのり、
小野　容子、安達　慶太、堀　京子、和賀　瑛子、飯塚　美紗都、
平野　智寛、櫻井　健一、谷　眞弓、天野　定雄

【はじめに】遠隔転移を有する乳癌に対する治療は、 全身療法が中心であり、原発巣切除による生存率の改善効果は未だ不明である。 今回、 初発時に遠隔転移を認め、 乳癌原発巣の外科的切除を行った２症例を経験したため報告する。【症例１】37歳女性。 右乳房AC領域に径3cmの腫瘤を触知し当科受診。 針生検にてInvasive ductal carcinoma、Scirrhous carcinoma、ER (-)、PgR (-)、HER (3+)、Ki67 (40%)。右腋窩リンパ節細胞診でClassV。CTにて肝S6に不明瞭な低吸収域を認め、右乳癌T3N1M1stageIVの診断。HER＋DOC＋PER (HER:6mg/kg、DOC:75mg/m^2、PER:450mg/body) 16クール施行し、原発巣切除目的にBt+Ax (LevelII) 施行。術後病理はpCR。 現在はTAM内服し経過観察中である。【症例2】47歳女性。 右乳房AC領域に径2cmの腫瘤を触知し当科受診。 針生検にてInvasive ductal carcinoma、Scirrhous carcinoma、ER (+)、PgR (+)、HER (0)。骨シンチグラフィーにて腰椎L3、胸椎Th6に異常集積を認め、右乳癌T2N1M1stageIVの診断。TC (T:75mg/m^2、C:600mg/m^2) 8クール施行し、原発巣切除目的にBp+Ax (LevelII) 施行。治療効果判定はgrade 2bであった。術後放射線療法後、現在はTAM内服にて経過観察中である。【結語】StageIV乳癌に対し原発巣切除を行った２症例を経験した。文献的考察を加え報告する。

GP-1-11-01
当科における乳房一次二期再建症例の検討

[1]結核予防会　複十字病院　乳腺センター、[2]杏林大学病院　形成外科
生魚　史子[1]、武田　泰隆[1]、菅　浩隆[2]

【背景】乳癌に対する手術によって乳房の喪失感、body imageの不一致に長い間悩む女性は多い。 以前は乳房再建に対する健康保険の適応は自家組織による再建のみであった。2013年7月より一部の組織拡張器とラウンド型のインプラントが、 翌年1月からはアナトミカル型が乳腺全摘術後の乳房再建に限り、健康保険の適用となった。当科では、同手術の施設認定を獲得し2015年1月より手術を開始した。【症例】当科における乳腺全摘後乳房一次二期再建の適応は、 乳房温存手術適応外の非浸潤癌および腋窩リンパ節転移の可能性の低い腫瘍径２cm以下の浸潤癌 (T1N0M0=stage1) としている。現在までの症例は７患者８症例 (両側患者一人を含む) であり、年齢は44歳から68歳 (平均:55.5歳) であった。以下に症例をまとめ提示する。 年齢 左右 病理組織 術後合併症 今後の方針症例１　４６ 左 浸潤性乳管癌 － インプラント症例２　５２ 左 粘液癌 皮膚壊死→再縫合 インプラント症例３　４８ 左 浸潤性乳管癌 － インプラント症例４　６８ 両側 (右) 浸潤性乳管癌 － インプラント症例５　６８ 両側 (左) 浸潤性乳管癌 － インプラント症例６　４４ 右 浸潤性乳管癌 － 広背筋皮弁症例７　６３ 左 浸潤性乳管癌 皮膚壊死→組織拡張器除去症例８　６８ 左 浸潤性乳管癌 － インプラント症例７は組織拡張器を除去することになったがその他は症例２も含め現在のところ経過は良好である。【考察】当科での症例は大きなトラブルなく順調に経過しており、 今後さらに適応の拡大を検討していきたい。ただし、 長期的にみて健側乳房が年齢とともに下垂していくこと、 インプラントでの再建後は乳房の感覚が消失していること等、患者のニーズにどこまで応えられるかは今後の大きな課題である。【結論】今回、 当科で経験した乳腺全摘後乳房一期再建について報告する。 乳癌症例は増加傾向にあり、 中でも４０代の患者が増加傾向にある。 一次二期再建の保険適応が拡大したことにより従来の部分切除術が可能な症例も乳房の整容性の面、 部分切除後に放射線治療を行う煩雑さ、 残存乳房再発のリスク回避、更に経済面を考慮して、 今後は乳腺全摘後乳房一次二期再建を選択する患者が増加することが予測される。

GP-1-11-02
１次２期乳房再建に伴う温存乳輪乳頭移動に関する３Ｄ計測評価と予防的対応の現状

[1]昭和大学病院　形成外科・美容外科、[2]昭和大学病院　乳腺外科
佐藤　伸弘[1]、草野　太郎[1]、垂野　香苗[2]、橋本　梨佳子[2]、吉田　玲子[2]、
桑山　隆志[2]、明石　定子[2]、沢田　晃暢[2]、中村　清吾[2]

【目的】乳房再建においてはNipple Sparing Mastectomy (以下NSM)に伴う乳輪乳頭の移動が整容面で問題となる。 移動した乳頭への修正報告は多数存在するが、 予防的対応の研究はわずかである。我々は、 乳頭偏位の要素に関して３Ｄ計測による評価を行い、 その３次元的な移動を把握し、 その要因を検討した。現在行っている予防的対応策に関しても報告する。【方法】2014年4月から2015年8月の期間で乳癌切除後１次２期再建となったNSM症例25例で乳頭の位置変化を３次元計測した。計測はにはHandtype　3D-scannerであるKINECTを用い、 画像解析ソフトはBREAST Rugleを用いた。乳頭移動距離とその患者の各要素の検討を行った。【成績】温存乳頭は全例に頭側への移動を認め、 その他前後、 内側外側に症例ごとの移動を記録した。最大直線移動量55.5mm、最小移動量15.8mm、平均±標準偏差は24.1±6.77mmであった。【結論】乳頭偏位の要素は、単独の原因によるものとは考えられず、多数の要素が関与しているため、 その強弱を把握して検証する必要がある。移動の無い症例は存在せず、 予防的対応に関しても複雑となる。 乳癌存在部位と腫瘍切除部の皮弁の状況、 リンパ節への腋窩操作の有無などは再建を担当する形成外科医からはコントロールすることができず、 それらの要素の影響は排除困難である。 しかし適切なエキスパンダーとインプラントの選択、特にエキスパンダーに関しては、NSMの場合は初期注水量を可能な限り増量することが有用と思われ、 その効果を確認する作業を継続している。また大胸筋の拘縮などをコントロールすることが重要と考えている。

GP-1-11-03
当院における１次乳房再建例の検討

[1]札幌ことに乳腺クリニック、[2]札幌医科大学第一外科、[3]蘇春堂形成外科
三神　俊彦[1]、増岡　秀次[1]、堀田　美紀[1]、白井　秀明[1]、下川原　出[1]、
浅石　和明[1]、九富　五郎[2]、島　宏彰[2]、前田　豪樹[2]、矢島　和宣[3]、
野平　久仁彦[3]

【はじめに】一昨年より乳房再建用の人工物 (ティッシュエキスパンダー；以下TE、インプラント) が保険適応となり乳癌治療における再建の適応は増えつつある。一次乳房再建においては、 病理学的な安全性と整容性のバランスをいかにとるかが重要である。特にTE挿入術のためのTEポケット作成に必要な組織温存をチームとして理解していることが重要でありそれをふまえて各種画像 (US・MRI・MMG) から得られる癌の組織学的進展範囲を把握し、安全確実な乳房切除術を行う必要がある。 切除縁にかかっていなければ、 整容性担保のために温存している組織は浅層はA・B領域内側端とA・C領域上端であり深層では大胸筋外側部 (浅胸筋膜) と第6肋骨より尾側の大胸筋上の軟部組織である。 今回、 本手法により当院で行った１次再建症例の手術成績と病理組織学的に見た安全性について検討した。【対象】平成27年2月より12月までに当院で行った１次乳房再建例９例 (平均年齢51.4才、37～69才) である。【方法】各症例の画像的に見た癌の存在部位・腫瘤径・進展範囲と外科的に切除した摘出物からみた癌の進展範囲・ 切除断端について検討した。また、術後の合併症･術後治療法 (抗癌剤治療･放射線治療) について検討した。【結果】腫瘍の存在部位はB (2例)、C(2例)、CD (4例)、E (1例) であった。腫瘍径はTis3例、残り6例の平均腫瘤径2.3cmであった。手術術式はNipple Sparing Mastectomy(以下NSM)3例、Skin Sparing Mastectomy6例である。pStageはStage0 2例、StageI 4例、StageIIB 3例である。腫瘍の占拠部位および進展範囲を各種画像診断 (MRI・US・MMG) から判断して筋膜上の軟組織を温存できなかった症例は3例あった。 術中の標本の軟線撮影から判断し追加切除を１例行った。 切除標本の切除断端は全症例で陰性と判定された。術後合併症は創感染１例、創部皮膚壊死１例だが再建を断念した症例はなかった。 術後補助療法として３例に抗癌剤治療、２例にHerceptin投与、７例にホルモン療法を行った。また、１例でインプラントに入れ換え後に放射線治療を行った。【考察・結語】未だ症例は少ないが、 現在まで術前画像評価をもとに切除縁を設定し病理学的に明らかに断端陽性と判定された症例はない。NSM再建症例における乳頭再発の問題は完全に否定できないが、 慎重な術前評価による組織温存は癌治療としての安全性を担保しながら再建乳房の整容性を高める可能性が示唆された。

GP-1-11-04
当科における、保険適応後の組織拡張器による乳房再建の検討

[1]産業医科大学　第一外科、[2]青葉台病院、
[3]つるどめ乳腺・大腸・肛門クリニック、[4]産業医科大学　形成外科
勝木　健文[1]、井上　譲[1]、永田　貴久[2]、鶴留　洋輔[3]、木村　勇亮[4]、
安田　浩[4]、平田　敬治[1]

【目的】当科では2002年より組織拡張器(tissue expander:TE)を用いた乳房切除時の一次再建を形成外科と連携して行っていたが、2015年からは保険適応となったAllergan社のTEを用いている。保険適応後のTEによる一次再建症例を検討した。【方法】乳癌の手術に際して、温存可能な場合にも温存と全摘の利点・欠点を説明し、Stage II以下で全摘予定となった患者に自家組織とTEによる一次再建を提示している。TE再建を希望された場合、当科で乳房切除あるいは乳頭乳輪温存皮下乳腺全摘を施行後に、形成外科チームと交代して大胸筋下にTEを挿入した。ドレーンは大胸筋前と大胸筋下に1本ずつ留置し、抗生剤は5日間投与した。2015年以降の再建症例に関して年齢、Stage、術式、病理学的因子、術後合併症、術後入院日数、補助療法について検討した。【成績】2002~2014年の手術症例は516例で、温存285例、全摘231(温存率55.2%)だった。全摘231例のうち一次再建を行ったのは27例(11.7%)で、内訳は自家組織3例、TE 24例だった。2015年以降は56例で、温存22例、全摘34例(温存率39.3%)と温存率が低下した。全摘34例のうち一次再建を施行したのは8例(23.6%)と再建率が上がり、全てTE再建だった。この8例は平均年齢52.6歳(33~72)、臨床病期はStage I 4例、IIA 3例、IIB 1例、術式は乳房切除が7例で乳頭乳輪温存皮下乳腺全摘が1例、センチネルリンパ節生検のみが6例で腋窩リンパ節郭清が2例だった。術後合併症は、1例に漿液腫形成と皮弁壊死を来したが、TE感染～抜去には至らなかった。ドレーン留置期間は平均5.1日(3~8)で、術後在院日数は平均11.5日(7~17)だった。腫瘍のsubtypeはluminal A 5例、luminal-HER2 1例、triple negative 2例であり、triple negativeの2例は術前化学療法を施行し、luminal typeの6例は術後にホルモン療法を開始した。Stage IIBでtriple negativeの1例に局所再発を認めたが、患者の希望でTEを抜去せずに再発腫瘤摘出のみで化学療法を行っている。化学療法を施行した2例には、現在までTE感染を認めていない。TE再建後に胸壁照射を施行した症例はなかった。【結論】TEが保険適応となったことにより、全摘してTEによる一次再建を希望する患者が増えた。これまでにTE再建を施行した症例では重篤な合併症なく、また症例数は少ないが化学療法も安全に施行できた。今後も症例が増加することが予想され、長期成績についても検討していく予定である。

GP-1-11-05
若年性乳癌における乳房再建の検討

[1]聖路加国際病院　ブレストセンター、
[2]医療法人社団　ブレストサージャリークリニック
名倉　直美[1]、岩平　佳子[2]、林　直輝[1]、吉田　敦[1]、竹井　淳子[1]、
山内　英子[1]

【目的】若年性乳癌患者は、妊娠出産、仕事など様々な問題に直面する時期で、遺伝性背景を伴う頻度が高く、治療の選択に難渋することが多い。一方、若年患者にとって乳房再建は、治療を継続する動機づけ、希望となりうる。今回われわれは、若年性乳癌術後に乳房再建術を施行した症例について検討したので報告する。
【方法】当院で2009年1月から2015年8月までに原発性乳癌に対して乳房全摘出術と同時に乳房再建術を行ったうち、手術施行時に35歳以下であった105例109乳房について、再建術式や経過を検討した。
【結果】35歳以下で乳房全摘出術を施行した138例143乳房のうち、同時に再建術を施行したのは105例109乳房(76.2%)で、当院における乳房全摘手術全体に占める乳房再建率62.0%を大きく上回った。乳房切除術式は、乳輪乳頭温存乳房切除術（以下NSM)が42例43乳房、乳輪乳頭を含む乳房切除術が63例66乳房であり、再建術式は、ティッシュエキスパンダー/インプラント法が100例104乳房、広背筋皮弁2例2乳房、深下腹壁動脈穿通枝皮弁3例3乳房であった。補助療法は、術前あるいは術後化学療法57例59乳房(54.1%)、放射線療法20例20乳房(18.3%)であった。2013年12月までに乳輪乳頭を含む乳房切除術を施行しインプラント入替えまで終了した43乳房43例のうち、乳輪乳頭再建を施行したのは25例(58.1%)で、乳輪再建はTattoo 23例、健側からの植皮2例で、乳頭再建は健側からの移植15例、Star flap 6例であった。同時期にて対称性を得るために健側手術を行ったのが10例で、豊胸術9例、乳房挙上術1例であった。乳頭再建や健側手術を希望しない理由として、放射線照射、金銭的負担、授乳の可能性を考慮などがあげられた。
【考察】若年性乳癌患者は、乳房喪失感の回避を求めて同時再建を希望する頻度が高く、異時両側乳癌や再発の可能性、遺伝性乳癌の可能性、妊娠希望などを考慮し、人工物による乳房再建を選択されることが多い。一方で、若年性乳癌は進行して発見される頻度が高く、補助療法を要することが多いため、再建治療との調整が重要となる。妊娠のタイミング、金銭面など患者が個々に抱える社会的背景はみな違うので、これらを汲み入れライフイベントを考慮した治療計画を立てる必要がある。

GP-1-11-06
Lateral Fat Repositioningによる乳房外側の再建

[1]昭和大学　形成外科、[2]昭和大学　乳腺外科
草野　太郎[1]、佐藤　伸弘[1]、中村　清吾[2]、明石　定子[2]、澤田　晃暢[2]、
桑山　隆志[2]、吉田　美和[2]、橋本　梨佳子[2]

目的　シリコンインプラント（SBI）による乳房再建を受けた患者の訴えに、乳房外側の「たわみ」や「陥凹」がある。「たわみ」は乳腺を全摘された際に切り離された周囲の脂肪組織が、SBIとは生着し得ないために生じる。また「陥凹」はいわゆるaxillary taleを切除されることが成因であるが、pre axillary fullnessとのコントラストが強い症例では、より目立つことがある。これら人工物で補完できない乳房外側部分の術後変形につき少しでも改善すべく検討したため報告する。対象と術式　当科にてティッシュエキスパンダー(TE)による一次再建を行った26例に対して本術式を施行した。通常のmuscular pocket法と同様に前鋸筋膜を挙上する。乳腺切除領域、すなわち皮下脂肪が筋膜上に残存する部分を超えるところまで剥離を進める。少なくとも広背筋前縁より手前で筋膜を裏面から切開すると、筋膜上の皮下脂肪により連続性を保たれたまま筋膜が前方にslideされる。それにより筋膜と脂肪が一塊となったAdipo Fascial Componentが前胸部側にずれるが、それだけでは表層に近い部分の脂肪が側胸部に取り残されるため追加縫合を加えて皮膚・皮下脂肪によるたわみをとる。また本法を用いることで同時にmuscular pocketが拡大される。結果全例感染等なく再建を行えた。明確に評価する方法は現時点で無いが、乳房外側の変形について不満を述べる患者はいなかった。外側胸部の神経による影響か側胸部痛を訴える症例が2例あったが改善した。またTEの初回注水量に関して、MP法により目標量(至適インプラント容量もしくはTE容量の半分以上)を初回注水できたケースは71%であったがSliding施行例は全例目標量に達し、中でも至適インプラント量に達したケースは75%であった。考察　人工物による乳房再建はSBIの形状に左右される。われわれがコントロールできる部分は、SBIの選択とエンベロープの作成方法がメインであり、乳房周囲の形状は人工物のみでは補完できない。痩せている患者においてはほぼ不要な方法だと思うが、特にBMIの高い症例においては乳房外側の形状を整える方法として有用な方法の一つだと感じている。また初回注水量を増やせることも本法の利点と考えている

GP-1-11-07
根治性と整容性を追求した乳房再建の新たな術式への取り組み～Areola-sparing mastectomyについて～

[1]地方独立行政法人　広島市立病院機構　広島市立広島市民病院　乳腺外科、
[2]地方独立行政法人　広島市立病院機構　広島市立広島市民病院　形成外科
伊藤　充矢[1]、身原　弘哉[2]、金　敬徳[1]、藤原　みわ[1]、吉村　友里[1]、
梶原　友紀子[1]、大谷　彰一郎[1]

乳癌に対する乳房切除術後の乳房再建において，人工乳房（Implant）が保険適用となり，自家組織での乳房再建より低侵襲な手術として，Implantによる一次二期再建手術が増加しつつある．その際の術式は，従来の乳房切除術に加え，より整容性を高めるため，乳房皮膚を温存するSkin-sparing mastectomy（SSM）や，乳房皮膚および乳頭乳輪を温存するNipple-sparing mastectomy（NSM）がある．特に整容性を求めたNSMにおいては，乳頭壊死を回避するために乳輪下組織を残存させる必要があり，乳頭乳輪の局所再発率に影響を及ぼし，根治性を下げてしまう可能性がある．今回，われわれは整容性と根治性を両立させるOncoplastic breast surgeryの観点から，形成外科と乳腺外科で十分な協議を行い，改良を加えた乳頭くり抜き乳輪温存乳房切除術（Areola-sparing mastectomy：ASM）の当院での取り組みについて報告する．

GP-1-11-08
TEの構造とMRI撮影での影響

[1]がん研有明病院　形成外科、[2]がん研有明病院　乳腺センター、
[3]がん研有明病院　画像診断部、[4]東芝メディカルシステムズ
石浦　良平[1]、澤泉　雅之[1]、塩崎　正崇[1]、棚倉　健太[1]、宮下　宏紀[1]、
柴田　知義[1]、倉元　有木子[1]、松本　綾希子[1]、古林　玄[1]、三戸　那奈子[1]、
細井　龍[1]、岩瀬　拓士[2]、大野　真司[2]、五味　直哉[3]、千葉　寿枝[4]

Expander/Implant法に用いらるアラガン社のナトレル® 133 Tissue Expander（以下TE）は、表面がテクスチャードに加工され、バリア層を持つシリコンゴムで挟んだ三重構造となっており、基本的にはインプラント(SBI)と同様な構造となっている。その推奨充填用量は製造試験レベルでは200%までの過拡張に耐えうる。一方、生食注入ポートは、同じくシリコンゴムで内包された注入用バルブ部分を、注射針の突き抜け防止するニードルガードで裏打ちされ、その内部にサマリウムコバルト磁石を内包する。構造的には非常に優れたTE特性を持つが、実際の構造面では、いくつかの有害事象も報告されておいる。TEの破損：製造工程での不備も指摘されているが、多くは医原性の外傷によるとされる。自然破損の場合はslow punctureとなり、拡張後であれば早急な交換は必ずしも必要ではなく、待機的に二期再建へ持ち込める場合が多い。ニードルガードの脱落：初期不良が原因で、注入の妨げとなることから本体の交換が必要である。しかし、ある程度拡張後に生じた場合は、シェルを傷つける可能性は低く経過観察可能である。MRI撮影：磁石が含まれることからTE挿入中のMRIの撮影は禁忌である。他部位の疾患でMRIの撮影が必要な場合にはTEを摘出、あるいはSBIに交換する。しかし、TE内のサマリウムコバルト磁石は5.1gと小さいため、実験的にはMRIにより体外へ吸引するほど強大なものではなかった。

GP-1-11-09
完全被覆法によるTissue Expander再建の検討

横浜旭中央総合病院　乳腺外科
小野田　敏尚、本田　朱麗、阿部　江利子、櫻井　修

【はじめに】Tissue Expander（TE）のポケット作成は、大胸筋を乳房下溝より一横指尾側まで剥離するが、大胸筋の起始部（肋軟骨付着部や腹部）は剥離ラインよりも頭側に付着しているため、大胸筋起始部を完全に離断する場合がある。また大胸筋外縁からはみ出したTEを被覆しないことも多い。当科ではこれまで大胸筋起始部を腹直筋前鞘方向まで離断しないようにポケットを作成し、大胸筋外縁からはみ出たTEは被覆しない挿入法（不完全被覆法）を施行してきた。今回、形成外科からの要望でTEの外側も温存した前鋸筋筋膜で完全に被覆し､TEを皮下と完全に分離する挿入法（完全被覆法）に変更した。【対象と方法】2010年7月から2015年8月までに、原発性乳癌の診断で当科にて乳房切除+TE挿入が行われた33例を対象とした。なお、同時に腋窩リンパ節郭清が行われていない症例を対象とした。完全被覆法は15例、不完全被覆法が18例で、それぞれの臨床経過（TEの偏位、ドレーンの量と留置期間、皮弁のトラブル等）をretrospectiveに検討した。また患者に対して術後障害（術後疼痛やTEのトラブルなど）について聞き取りを実施した。【結果】完全被覆法は不完全被覆法と比較して、1）ドレーンの排液量が減少、2）TEの偏位が抑制、3）縫合部皮膚壊死のデブリードメントが容易であった。【まとめ】完全被覆法はドレーンの排液量を抑制し、TEの感染や偏位のリスクを回避できる可能性が示唆された。

GP-1-11-10
乳房再建患者の術後大胸筋拘縮に対する大胸筋マッサージ；上肢機能の観点から

[1]がん研有明病院　形成外科、[2]がん研有明病院　乳腺センター
塩崎　正崇[1]、澤泉　雅之[1]、棚倉　健太[1]、宮下　宏紀[1]、柴田　知義[1]、
倉元　有木子[1]、松本　綾希子[1]、古林　玄[1]、三戸　那奈子[1]、細井　龍[1]、
岩瀬　拓士[2]、大野　真司[1]

TE/Implantによる乳房再建術後は、腫瘍切除や腋窩への侵襲により前胸部、肩関節の拘縮が生じる。これを補うため、術後１週間以内に上肢リハビリテーションを開始するのが一般的であり、その目的は上肢の挙上と大胸筋拘縮の予防にある。TE挿入後は注入にしたがい、大胸筋が牽引され、上肢の挙上が可能になっても大胸筋の拘縮が残存することが多い。これはTE挿入患者の前胸部絞扼感の原因となり、腋窩や僧坊筋の『凝り』を生じ、重篤な場合には肩甲帯の内旋をきたす。また、乳腺の摘出に伴い、乳輪乳頭がクーパー靭帯を離れ大胸筋上に癒着し、乳輪乳頭の挙上の一因となるとも考えられる。したがって、大胸筋の拘縮予防を行うことは上肢の機能だけでなく、絞扼感、乳輪乳頭の挙上の予防となることが示唆される。実際には大胸筋の拘縮改善には肩関節の運動だけでは十分ではなく、大胸筋そのもののマッサージ、リハビリテーションが必要と思われる。今回我々は乳房切除、TE/IMP挿入後の大胸筋拘縮に注目し、適切な大胸筋マッサージの方法について検討し、再建乳房の適切な管理について考察した。

GP-1-11-11
皮膚・軟部組織の厚みがインプラント乳房再建の整容性へ及ぼす影響の検討

[1]埼玉医科大学総合医療センター　形成外科・美容外科、
[2]埼玉医科大学総合医療センター　ブレストケア科
山川　知巳[1]、三鍋　俊春[1]、矢形　寛[2]、藤本　浩司[2]

【目的】インプラント乳房再建症例において、乳房切除後の皮膚・軟部組織の厚みが整容性に影響を与えることは周知の事実であるが、実際の皮膚・軟部組織の厚みと整容性の関連を示した報告はない。今回当センターの症例に対して、皮膚・軟部組織の厚みと整容性について調査したので報告する。
【対象と方法】保険適応後の2013年7月からインプラント再建を施行した32例33乳房を対象とした。平均年齢は56.3歳で、すべてエキスパンダー（TE）を使用した二期再建であった。一次TE挿入が18例、二次が14例で、一次の1例は同時両側再建例であった。二次の3例は放射線照射例であり、1例はエキスパンダー挿入前に広背筋皮弁を移植して組織を補填した。インプラントはラウンドタイプ使用が2例、アナトミカルタイプ使用が30例（31乳房）であった。これらの症例に対して、インプラント入れ換え術前にピンチによりTE上極の皮膚・軟部組織の厚みを測定しており、インプラント再建の整容性に影響する合併症である、Baker2度以上の被膜拘縮、シリコン辺縁の浮き立ち、リップリング、上胸部の陥凹の残存との関連を調査した。
【結果】ピンチによる皮膚・軟部組織の厚みは4～20mm（平均9.76mm）であった。33乳房中、被膜拘縮は6乳房（18.1%）、シリコン辺縁の浮き立ちは11乳房（33.3%）、リップリングは8乳房（24.2%）、上胸部の陥凹残存が18乳房（54.5%）であった。なんらかの合併症が認められた乳房の皮膚・軟部組織の厚みの平均は7.9mmで、合併症が認められなかった乳房の平均は13.8mm（すべて11mm以上）であり、皮膚・軟部組織が薄い症例では合併症が起こりやすい傾向にあった。被膜拘縮の乳房の皮膚・軟部組織の厚みの平均は6.7mm、シリコン辺縁の浮き立ちは7.0mm、リップリングは9mm、上胸部陥凹残存は7.2mmであった。ラウンドタイプのインプラントを使用した2症例では、厚みは平均以上であったが、ゲルの材質により2例ともリップリングが認められた。
【考察】インプラント再建にとって、皮膚・軟部組織は厚い方が有利であるが、腫瘍制御が重視されるべきである。今回の結果よりピンチによる皮膚・軟部組織の厚みが10mm以下の症例では、何らかの合併症が起こることをTE留置中の患者に提示し、的確にインプラント再建後の整容性をイメージすることで、再建方法選択の一助になると考える。

GP-1-11-12

Tissue Expander、total muscle coverageは必要か？ Silicone breast implantを用いた一次一期再建法

横浜南共済病院　乳腺外科
高橋　咲、加藤　直人、稲荷　均

【背景】本邦では通常の乳房切除術に再建はTE（tissue expander）を用いたtwo-stage法（一次二期再建）が広く行われているが、 本邦外ではnipple sparing mastectomy (NSM)、one-stage reconstruction（一次一期再建：direct-to-implant)、acellular dermal matrix (ADM) の使用が主流となっている。自施設ではこのmethod（ADM ― ）を保険認可前の2010年より積極的に導入しているので、その手技、成績を供覧する。
【対象、方法】2010年より2015年までsilicone breast implant（SBI）を用いた一次一期再建術を施行した58例。Incisionは periareolar with lateral extensionを用い、 可能な限り組織温存を試みた切除を行う（conservative mastectomy)。 原則として侵襲が大きく、 種々の後遺症をもたらすtotal muscle coverageは行わず、胸筋外側を覆わないpartial muscle coverageとし、適切なmuscular pocket dissectionを行った（胸筋外側のimplant露出部は本邦ではADMが利用できず、状況によってvicryl meshも考慮)。
【結果】合併症はNAC partial necrosis1例のみであり（1.7%)、aesthetic にもほぼ満足の得られる結果であった。
【結語】一次一期再建は一回の手術（one-stage）で済む反面、一次二期のようなaesthetic outcome修正術（replacement）の機会はなく、custom-madeへの技術的困難さが伴う。ただ、それさえ克服できれば合併症発生率も低く、より優れた再建法であると思われる。 今後は放射線療法とのtie-upも含め、合併症などの長期成績を考慮したうえで、QOLを重視した美しく、満足度の高い切除、再建法の普及が望まれる。

GP-1-11-13

インプラントに脂肪注入を併用した乳房再建

[1]社会医療法人生長会　府中病院　形成外科、
[2]社会医療法人生長会　府中病院　外科
原岡　剛一[1]、藤井　奈穂[1]、松本　后代[1]、鄭　聖華[2]、青松　直撥[2]

【目的】脂肪注入（FI）が組織移植の選択肢として注目されている。われわれはインプラント（SBI）に併用することにより良好な結果を得ているので報告する。
【方法】通常は術前に立位で陥凹部をマーキングするが、SBI入替時に注入する場合は、 術中に座位でサイザーを挿入して陥凹部分をマーキングした。手術はまず腹部または大腿部の5mm程度の小切開からtumescent液を注入し、細めのカニューレで用手的に採取した。 採取した脂肪は1200G×3分間の遠心分離にかけ、 下層の不要な液や血球成分と上層のオイルを廃棄した。 残った純度の高い脂肪組織を1mlもしくは2.5mlのシリンジに分け、 先端が鈍のカニューレを用い、 細い麺状の脂肪を放射状に、 そして重層に注入した。 評価は、6ヶ月経過時点で陥凹部のほぼ平坦化が得られていたものをexcellent、陥凹は残存するが改善は認めるものをgood、陥凹の改善は乏しいが柔らかさなどの改善を認めるものをfair、効果がないものをpoorとした。
【結果】術後6ヶ月以上経過を観察し得た例は21例で、SBI入替と同時に注入したものが13例、入替後に追加手術で注入したものが7例、二次再建のTE留置時に注入したものが1例であった。excellent：6例、good：12例、fair：2例、poor：1例と高い満足度が得られた。1例は術後6ヶ月時点で被膜拘縮を認めたためにpoorと評価した。合併症は皮下出血斑のような軽微なもののみで、重篤なものは認めなかった。
【考察】SBIの保険適応により乳房再建は低侵襲かつ簡便で、 身近なものとなり、多くの患者がその恩恵を享受している。しかしSBIによる再建には、SBIの周囲、 特に頭側や外側に陥凹を生じやすいことや、 天蓋の軟部組織が薄い場合にはSBIが固く触れ、 感触が悪いといった欠点がある。FIはそれらを改善できる有効な手技である。 ただしSBIに併用する場合には、 注入できるrecipientの容量が小さいため、 一度に注入できる量にも制限があり、 必然的に生着量も限られる。 そのために我々は多数の注入孔を作成し多方向から注入する、瘢痕は鋭的に解除してrecipientの容量を増やす、組織内圧を測定し無理な注入は控える、 などにより安定した生着を目指している。同時に、乳輪乳頭形成などの他の手術を利用して手術回数を増やさないよう工夫している。

GP-1-11-14

乳房再建後の感染症併発によるtissue expander抜去症例の検討

[1]東邦大学医学部外科学講座　乳腺内分泌外科分野、
[2]東邦大学医学部内科学講座　糖尿病代謝内分泌分野、
[3]ブレストサージェリークリニック
齊藤　芙美[1]、緒方　秀昭[1]、須磨崎　真[1]、吉川　芙久美[2]、尾作　忠知[1]、久保田　伊哉[1]、馬越　俊輔[1]、岩平　佳子[3]、金子　弘真[1]

（はじめに） 乳癌根治術後の1期的乳房再建術は、 組織拡張器(tissue expander：TE）を乳房切除直後に皮下に挿入して皮膚皮下組織を伸展する。後にインプラントや生体組織を留置する方法が一般的である。 同法は患者侵襲および美容的観点において優れており、当科では2008年より同法による1期的乳房再建術を取り入れ、TE挿入までを乳腺外科医が、 その後のインプラントへの入れ替えを含めた乳房形成を外部の形成外科医に委託する形で行ってきた。今回、TE留置時発生した感染症によりTE抜去に至った症例（抜去群）についてその背景因子を非抜去群と比較し検討したので報告する。（対象）乳癌70人71例と葉状腫瘍1人1例の計71人72例。 平均年齢51歳、 加療中の併存疾患は糖尿病 5人、 高血圧 8人、 高脂血症 10人、 慢性腎不全腎移植後 1人、 透析導入中 1人。 平均BMI22であった。（結果）72例中9例に感染によりTEが抜去された。5例は化学療法中または後に感染兆候が出現した。また5例はBMI22以上と肥満傾向があった。4例に腋窩郭清が施行され、3例が喫煙者であった。また手術操作による創部の血流障害があったものが2例で、年齢、 併存疾患、 病期、 TEサイズには一貫した傾向はなかった。7例のうち起炎菌が同定されたものは4例でMSSA3例、MRSA1例であった。（考察）術後感染のリスク因子としては肥満や糖尿病などが文献的に報告されているが今回の検討においては化学療法施行後（または中）や喫煙歴もリスクとして高い傾向あった。

GP-1-11-15

当院における、健康保険適用後のインプラント再建の現状

京都第一赤十字病院　乳腺外科
張　弘富、李　哲柱、小谷　達也、本田　晶子、岸本　拓磨

【はじめに】2013年に日本でもシリコンインプラントが保険適用となり、当院でも健康保険による人工物再建を開始している。当院での、 健康保険適用後の人工物再建の治療成績と、 健康保険適用前後での術式選択の変化について報告する。【結果】健康保険による人工物再建を開始してからの2年間で、 エキスパンダー挿入術が15例、 インプラント挿入術（入れ替え＋一次一期）が10例であった。 同時期の自家組織再建数は3例である。エキスパンダーの拡張期間は平均10ヶ月（6～14ヶ月）であった．1例で血腫後の感染によりエキスパンダーの摘出を要したが、 インプラントの摘出を要した症例はない。ただしインプラントの位置異常により位置修正を行った症例が1例ある。 インプラントはアナトミカルタイプを基本としているが、乳房の小さな症例（概ね100cc未満）で小容量のラウンドタイプを使用した症例が2例ある。なお、健康保険適用以前（2008～2012年）の平均は同時エキスパンダー挿入術が3.8例、 自家組織再建が1.2例であった。【考察】保険適用後は人工物再建の症例数は増加したが、 自家組織再建の数は減少していないため、 人工物再建の増加は自家組織再建からの切り替えではなく、 保険適用により再建に踏み切る患者が増えたためであると考えられる。 また人工物再建では感染が問題になるが、 当院では大胸筋下剥離後の手袋交換、 頻回の洗浄、 全例でドレーン留置を行って血腫・漿液腫の発生防止をはかるといった対策をとっていて、 今のところ感染による摘出例は1例のみに抑えられている。 以上のように、 当院における健康保険適用後の人工物再建は大きな問題なく実施できており、今後も増加していくことが期待される。

GP-1-12-01
1年8ヶ月の術前ホルモン療法後に切除を行った局所進行乳癌の1例

静岡済生会総合病院　外科
鈴村　潔、寺崎　正起、岡本　好史、土屋　智敬、西前　香美、添田　郁美、山東　雅紀

症例は57才女性。右乳房の腫瘤を自覚し、精査目的で外来受診した。触診上、明らかに胸壁に固定した3cm程度の腫瘤を認めた。乳腺超音波検査では右D領域に3.1×1.8cmの不整形、境界明瞭平滑な腫瘤を認めた。内部エコーは不均一な低エコーであり、後方エコーは評価困難であった。超音波カテゴリー5で硬癌を第一に疑う所見であった。マンモグラフィーでは右乳房の胸壁近くにスピキュラを伴う腫瘤を認めた。CTでは遠隔臓器転移は認めなかったが、腫瘍は大胸筋、前鋸筋に明らかな浸潤を認め、一部は肋骨骨膜に及んでいると考えられた。針生検による病理組織学的検査所見ではinvasive ductal carcinoma, scirrhous, ER score3, PgR score0, HER2陰性、MIB-1：5～10%の所見であった。切離断端陰性となるような切除が困難と考えられたため、術前抗癌剤治療をお勧めしたところ、ご家庭の事情よりホルモン治療を選択されたため、アナストロゾール投与開始とした。投与後、徐々に腫瘍型の縮小を認め、触診上も可動性良好となった。1年6ヶ月を経過した時点で、再度CT撮影し、遠隔臓器転移を認めないこと、胸筋浸潤が疑われるものの腫瘍縮小により肋骨からの剥離は可能と判断した。ご本人に切除をお勧めしたところ、同意を得たため、初診後約1年8ヶ月を経過した時点で手術（胸筋温存乳房切除、大胸筋、前鋸筋部分切除、腋窩リンパ節郭清）を行った。切除標本の病理組織学的所見上は、懸念された深部側断端も腫瘍陰性であった。術前ホルモン療法は2013年の乳癌ガイドライン上、推奨度C-1とされているが、今回比較的長期の術前ホルモン療法が奏功し治癒切除可能となったと考えられたと思われた症例を経験したため報告する。

GP-1-12-02
Luminal type乳癌における術前化療効果予測因子の検討

[1]栃木県立がんセンター　外科、[2]栃木県立がんセンター　腫瘍内科、[3]栃木県立がんセンター　病理部
原尾　美智子[1]、矢野　健太郎[1]、北村　東介[1]、山中　康弘[2]、星　暢夫[3]、五十嵐　誠治[3]、安藤　二郎[1]

【目的と背景】術前化学療法は温存率の向上や、化療効果判定による予後予測因子となりうるとともに、無駄な化学療法を避けるための意味合いも含まれていが、ER陽性症例における化学療法の治療効果は高くはない。無駄な治療は患者の精神的負担、コストパフォーマンスの面からも避けるべきであると考える。今回我々は術前化学療法を施行したER陽性HER2陰性症例に対し、化学療法の治療効果に与える因子を検討し、術前化学療法がより必要な群を検討した。【患者と方法】対象は2009年5月から2015年3月まで当院で術前化学療法を行った後、手術を施行したER陽性(≧1%)、HER2陰性の原発性乳癌94例。全症例にFEC療法（Epirubicin 100mg/m2、Cyclophosphamide 500mg/m2、5FU　500mg/m2）4コースとDocetaxel 75mg/m2　4コースを施行。これらの症例について化学療法の効果と臨床学的特徴、病理学的特徴（核グレード、PgR、Ki67、p53）との関連性を検討した。【結果】平均年齢50.9歳、内訳はStage IIA:10、Stage IIB:34、Stage IIIA:17、Stage IIIB:8、StageIIIc:16例であった。腫瘍径2cm以下の症例は73例(77.7%)であり、リンパ節転移は9例(9.5%)に認められた。腫瘍に対する効果判定を浸潤部と乳管内癌巣に分けて検討したところ、浸潤部で奏効（2/3以上の腫瘍の消失）症例は34例（36.1%）、乳管内癌巣では26例（27.7%）で、うち3例（3.2%）が浸潤部、乳管内癌巣ともに完全に消失していた。次に病理学的特徴と抗腫瘍効果を検討したところ、核グレードが高いもの、p53の発現が高いもので浸潤部、乳管内癌巣ともに有意に奏効率が高くなっていた（核グレード：浸潤部p＜0.01、乳管内p＜0.05、p53：浸潤部p＜0.05、乳管内p＜0.01）。また、ERが1-10%の境界域であった9例のうち7例（78.9%）において浸潤部での奏効が認められており、浸潤部で完全奏功(yT0/Tis)が認められた5例においてうち4例(80%)でERが境界域となっており、ER境界域の症例はLuminal A typeであっても化療効果の高いものが含まれていることがわかった。【結語】以上よりER陽性HER2陰性症例において化学療法のメリットが高い群としては、核グレードが高いもの、p53の発現が上昇しているbiologicalに悪性度が高いと思われる症例やERの発現が境界域であるものと考えられる。

GP-1-12-03
中間リスク因子をもつホルモン陽性乳癌の検討

豊田厚生病院　外科
久留宮　康浩、丹羽　多恵、世古口　英、小林　聡、桐山　宗泰、大岩　孝、宮村　径、冨永　健太、神野　孝徳、中島　悠、森　万希子、池田　脩太、渡邉　裕樹

【背景】ホルモン陽性（以後HR+）乳癌の術後補助療法を決定するにあたって中間リスク（治療決定に役に立たない）因子をもつ場合は化学療法を加えるか否かで悩まされる。実臨床では一人ひとりの患者についてその環境、倫理背景も含めてよく相談しそれぞれに適応した治療を選択する判断が求められている。【目的】そこで中間リスク因子をもつHR+乳癌につきその補助療法の決定につき後ろ向きに検討を加えた。【対象】当院で2012年4月より2014年12月まで原発性乳癌252例のうちHR+ HER2-乳癌は175例であった。そのうち非浸潤癌を除くとHR+浸潤癌は132例であった。そのうち分けは　内分泌療法推奨群65例、中間リスク因子をもつHR+乳癌は45例、化学療法推奨群は22例であった。この中間リスクのHR+乳癌45例を検討した。45例のうち13例は術前ホルモン療法を行っていた。【結果】術前ホルモン療法を行った13例のうち9例は腫瘍縮小効果が得られた。腫瘍縮小効果が得られなかった4例には術後補助化学療法を行った。腫瘍縮小効果が得られた9例のうち7例は術後もホルモン療法が有効であろうと考えられたため術後補助療法はホルモン療法のみとした。2例はリンパ節転移をみとめ、そのうちの1例については術後補助化学療法を行ったがもう1例はOncotypeDxを行いlow riskであったためホルモン療法のみとした。手術を先行させた32例についての術後補助療法は患者の意思を尊重した。23例はホルモン療法のみで8例に化学療法を行った。治療拒否が1例あった。ホルモン療法の23例のうち8例はOncotypeDxを行ったがいずれもhigh riskでなかったためホルモン療法のみを行った。【結果】中間リスク因子をもつHR+乳癌に対してエビデンスは乏しいがまず術前ホルモン療法を行うことが術後補助療法の治療決定に有効かもしれない。また了解が得られればOncotypeDxを行うことも方法であろうと考える。

GP-1-12-04
高齢ＥＲ陽性乳がん患者に対する術前ホルモン療法と非手術ホルモン療法

[1]ＪＡ神奈川県厚生連　伊勢原協同病院　乳腺外科、[2]伊勢原協同病院　外科
飯尾　宏[1]、柏木　浩暢[2]、壁島　康郎[2]

高齢ER陽性乳がん患者に対する術後補助療法はホルモン療法が主体となる。術前ホルモン療法はそれによる乳房温存率は向上するが、予後への影響は明らかではないため依然ガイドライン上推奨グレードC1に留められている。国内で行われたレトロゾールを用いた術前ホルモン療法に関わる臨床試験NEOSの結果が待たれている。認知症を伴う老人や知的障害を持つ老人で本人と家族が手術を望まない場合、またいくら説得しても手術を拒む老人、数個の肺転移の患者などを対象としたレトロゾールを用いたホルモン療法の試みについて第２１回の学術総会で報告した。針生検の結果女性ホルモン高感受性と判定された場合にホルモン療法の選択肢があることを話す。確立された治療でないことを理解し納得して、この治療に同意した場合にホルモン療法を開始する。その後病巣縮小率を見ながら、手術可能な患者には術前ホルモン療法から手術治療への移行を繰り返し勧める。２０１０年１月以来12例で非手術１次ホルモン療法が開始された。患者の平均年齢は74.9歳。２例の同時性肺転移症例はこれらが消失してダウンステージされた。この2例を含む7例は手術治療へ移行した。この間の死亡は２例あり、１例は他病死、１例は肺転移の再燃等により54月後に死亡した。この治療を始めるきっかけとなった現在98歳の認知症を伴う患者の腫瘍は理学的に縮小して長くSDを保ったが、５年目以降徐々に増大し新たに肺がんも発見された。現在も自覚症状はなく、腫瘍の皮膚浸潤もないため家族の満足度は高い。
推奨グレードが低くともER陽性の高齢者乳がんにおいては患者の背景を十分に考慮すれば術前ホルモン療法の延長上に非手術ホルモン療法の選択肢があると考えられるので若干の文献的考察を加えて続報を報告する。

GP-1-12-05

閉経後術後ホルモン療法におけるホルモン特異的副作用の発現と服薬アドヒアランスの関連について

[1]東京西徳洲会病院　薬剤部、[2]東京西徳洲会病院　乳腺腫瘍センター、
[3]井上レディースクリニック、[4]瀬戸病院

岩井　大[1]、渕上　ひろみ[2]、水野　嘉朗[2]、竹田　奈保子[3]、井上　裕子[3]、
瀬戸　裕[4]、佐藤　一彦[2]

【目的】閉経後術後補助療法においてアロマターゼ阻害薬(AI)の服用は再発抑制や対側乳癌の予防に重要であるが,その服用期間は5年間と長期に及ぶ.近年,服薬アドヒアランスの低下が再発及び死亡率の上昇に関連があると報告され,その高い維持が課題とされる.服薬アドヒアランス低下の要因として副作用の発現が指摘されているが,ATAC試験では反対にホルモン薬に特異的な副作用(HSAEs:hormonal therapy specific adverse events)であるほてりや関節症状発現例での高い服薬アドヒアランスが報告されており,その関連は未だ明らかでない.また,本邦ではこれら海外の報告に比して高い服薬アドヒアランスが報告されている.そこで我々は本邦の乳癌患者におけるHSAEsの発現が服薬アドヒアランスに及ぼす影響について検討した.【方法】2008～15年に当院で術後補助療法としてAIを投与された閉経後乳癌患者を対象に,後方視的カルテ調査を実施した.服薬アドヒアランスの評価には,ホルモン薬の服用を要した日数のうち薬剤を処方された日数の割合(MPR:medication possession ratio)を用いた.副作用評価はHSAEsとして,血管運動症状(VMSs:vasomotor symptoms),関節症状(MSAEs:musculoskeletal adverse events),婦人科症状(VVSs:vulvovaginal symptoms)を選択し,その発現頻度と薬剤変更や中止の有無を調査し,更にそれらのMPRを比較した.【結果】対象は268例,平均年齢65±9歳,平均服薬期間1119±594日,平均MPRは97±7%であった.HSAEs発現症例は122例(46%)で,内訳は,VMSs25例(9%),MSAEs106例(40%),VVSs13例(5%)であった.HSAEs発現症例と非発現症例146例(54%)の平均MPRは,ともに97±7%であり低下はみられなかった(p=0.89).各症例におけるHSAEs発現個数による比較では,1個発現101例,2個以上発現21例(2個20例,3個1例)の平均MPRは,それぞれ97±7%,96±5%で非発現症例と比較し有意差を認めなかった(それぞれp=0.41, 0.47).HSAEsにより薬剤変更を要した症例は19例(7%)あり,変更前後における平均MPRは97±6%から96±5%と有意な低下は認めなかった(p=0.44).HSAEsにより治療を中止した症例はなかった.【考察】今回の検討では,HSAEsの発現状況に関わらず高い服薬アドヒアランスが維持されていた.しかしながら,単一施設での後方視的解析であり,症例数や観察期間も限られている.今後,多施設間で症例を蓄積し,高い服薬アドヒアランスの維持に関連する因子を検討する必要があると考えられた.

GP-1-12-06

タモキシフェンからアナストロゾールに変更後に月経再開がみられた症例の検討

佐久総合病院　佐久医療センター　乳腺外科

石毛　広雪、半田　喜美也、工藤　恵

【はじめに】タモキシフェン（以下TAM）投与中に閉経になった場合には、TAMをアロマターゼ阻害剤（以下AI）に変更あるいはAIを継続することにより予後が改善することがわかっている。しかしAIに変更すると月経が再開することがあり、月経が再開した症例は再開しない症例より予後が悪いとの報告もある。当院においてTAMからアナストロゾール（以下ANA）に変更した後月経が再開した症例に関して検討を行った。
【対象と方法】当院でANAが術後内分泌療法に用いられるようになった2004年から2014年12月までに、TAMを投与中あるいは5年間投与後に閉経と判断されANAが投与された症例の中で、 月経が再開した症例を対象とした。ANA開始時の年令、化学療法とLHRHa投与の有無、ホルモン療法の期間、無月経期間、E2値等について、診療録にて後ろ向きに調べた。
【結果】同期間にTAM投与後に引き続きANAが投与されたのは44例であり、月経が再開したのは7例であった。ANA開始時の年令は平均48才（42～55才）、3例が化学療法を受け（A+T 2, T 1）、7例全例がLHRHaの投与を受けていた。LHRHaの投与期間は平均36か月（24～64か月）、TAMの投与期間は平均56か月（42～72か月）、LHRHa投与終了後のTAM単独の投与期間は平均20か月（0～36か月）であった。無月経期間は平均57か月（43～77か月）で、E2値は全例において測定され、全例でANA開始以前は閉経後、月経再開時には閉経前の値であることが確認されていた。
【考察】TAMからANAに変更後に月経が再開することは日常診療でよく経験されることである。E2が高値になることはANAが無効になり、再発リスクが上昇すると予想される。月経の再開によりDFSが低下するという報告もあり、避けなくてはならないことと思われる。月経が再開することを予測することは困難で、ANA開始年令48才以下が有意な予測因子とする文献がみられるだけである。当院の症例では7例中5人が50才以下である。また50以上の2例には化学療法が行われていない。少数例の検討であるが、50才以下の症例、50才以上でも化学療法を受けていない症例では、月経再開に留意する必要があると思われる。
【結語】TAM投与中に閉経と判断されANAが投与された44例中の7例で月経再開がみられた。月経再開は予後に関わる可能性があるため、ANA開始時の年令、化学療法の有無に注意して、慎重に対応する必要があると思われる。

GP-1-12-07

早期乳癌術後治療方針決定において21-gene RT-PCR assayと比較した臨床病理検査の意義

[1]東京大学医学部附属病院　乳腺内分泌外科、
[2]東京大学医学部附属病院病理部

多田　敬一郎[1]、池村　雅子[2]、小林　蓉子[1]、森園　亜里紗[1]、尾辻　和尊[1]、
笹原　麻子[1]、佐藤　綾花[1]、石橋　祐子[1]、原田　真悠水[1]、内田　惠博[1]、
山村　純子[1]、倉林　理恵[1]、菊池　弥寿子[1]、丹羽　隆善[1]、西岡　琴江[1]、
瀬戸　泰之[1]

（背景）NCCNのガイドラインによると、浸潤径0.5cmをこえるリンパ節転移陰性あるいは微小リンパ節転移症例に対しては21-gene RT-PCR assayの利用を推奨している。さらに21-gene RT-PCR assayにてRecurrence Scoreが1から10の間であると、内分泌療法のみで5年無再発生存率が99.3%と優れた予後予測が可能であることが前向き試験で示されている。一方医療費が高騰している今日、検査や治療における費用対効果比の検討がどの領域でも必須となっている。（目的）当院の症例を用いて、従来の臨床病理検査によって予後良好と判断できる患者群の予後を検討した。（方法）2010年1月から12月の当院乳癌症例のうち、以下の項目すべてに該当する症例群の予後を検討した。(a)浸潤径0.5cmをこえる浸潤癌(b)リンパ節転移陰性(c)ER陽性 (d)PgR陽性 (e)HER2陰性 (f)核異型度Grade2以下 (g)Ki67が20%以下（結果）2010年1月から12月までに当院では146乳癌症例があった。このうち上記条件すべてに該当する症例は37症例（25.3%）であった。この37症例中15症例は浸潤径が0.6から1.0cmであり、22症例は浸潤径が1.1cm以上であった。これらの症例で化学療法を実施した症例はなかった。37例の5年の経過であるが、乳癌が再発したと考えられる症例はなかった。1例が心不全にて死亡、1例が卵巣癌に罹患したのち消息不明となっている。2例は再発を確認しないまま消息不明となっている。（結論）限られた症例数に基づくものであるが、従来の臨床病理学的因子だけでも、特定の患者群では正確に予後予測できる可能性が示唆される。こうしたグループの患者が特定できれば、一部であれ、高額な21-gene RT-PCR assayを省略できるかもしれない。大規模な症例数での検討が待たれる。

GP-1-12-08

エチニルエストラジオールが6次以降の内分泌療法として奏効した閉経後転移乳癌の2例

第二岡本総合病院　乳腺外科

大江　麻子

【はじめに】ホルモン受容体陽性転移乳癌に対する治療方針は、 症状緩和とQOLの維持・延命であり、生命を脅かす内臓転移がない状態であれば、内分泌療法の継続が推奨されている。今回我々は長期間に繰り返した内分泌療法に無効となった後エチニルエストラジオール(EE2)が奏功した閉経後転移乳癌症例を経験したので報告する。【症例1】63歳女性。1997年11月に右乳癌にて右乳房切除・腋窩リンパ節郭清を施行し、術後病理診断はpT2pN1M0, Stage IIB, Invasive ductal carcinoma, ER(+), PgR(+)であった。術後補助療法としてドキシフルリジン2年間とタモキシフェン(TAM)5年間内服した。2006年8月右鎖骨上リンパ節転移を認め、アナストロゾール(ANA)内服を開始した。その後PDとなり、2009年2月レトロゾール(LET)+TC療法(ドセタキセル+シクロホスファミド)6クール施行し、2009年7月よりTS-1に化学療法を変更した。2010年9月より頚部リンパ節腫大による反回神経麻痺を認め、 ドセタキセルを5クール投与した。2011年2月肺転移を認め、CE(シクロホスファミド+エピルビシン)+トレミフェン(TOR)を施行したが副作用が強く中止となり、2011年5月よりUFT+TORに変更した。PRを継続していたので、2013年4月よりフルベストラント(FUL)に変更した。2014年12月多発骨、リンパ節転移が出現しEE2+デノスマブを開始した。5ヶ月後の画像検査では仙骨に溶骨性変化が残るのみであり、11ヶ月後の現在もPRを維持できている。副作用としては乳房の腫脹感と帯下を認めた。【症例2】91歳女性。2007年8月に右局所進行乳癌にて右乳房切除・腋窩リンパ節郭清を施行し、術後病理診断はpT4b(6.5cm)pN1M0, Stage IIIB, Invasive ductal carcinoma, ER(+), PgR(+), HER2:0であった。術後補助療法としてLETを投与したが、2009年2月胸筋内リンパ節転移を認めた。腫瘍マーカーと定期的なCT画像を参考にしてANA, エキセメスタン、TAM, TOR,メドキシプロゲステロンを順次投与し2012年8月よりFULに変更した。肺感染症にて他院に入院したため2013年4月にEE2投与としたところCA15-3が速やかに正常値まで減少し、FUL投与の痛みより開放され6ヶ月継続可能であり、有害事象を認めなかった。【まとめ】EE2療法は、新規ホルモン剤や分子標的薬と比較し安価であり内分泌療法の一つの選択肢となると考えられる。

GP-1-12-09
当院におけるフルベストラント12症例の使用経験

静岡市立静岡病院　外科
米沢　圭、前田　賢人、小林　敏樹、宮下　正

【緒言】フルベストラントはTAMやAI剤治療後に再発した閉経後乳癌に対する有効性が証明されており，現在ではホルモン感受性進行・再発乳癌の2nd line以降の治療薬として定着している．当院では2012年2月より採用しており，その使用経験について報告する．【患者背景】症例数は12例（進行：8例，再発：4例，全例女性），投与開始時年齢は平均72.5歳（62～87歳），病理診断は　硬癌：6例，乳頭腺管癌：4例，浸潤性小葉癌：1例，印環細胞癌（様）：1例で，subtypeはLuminal A：4例，B：7例，HER2：1例であった．転移臓器は平均3.1臓器で骨転移が9例と最も多かった．【使用経験】フルベストラントは3.3±1.4ラインと比較的後期で使用されており，平均投与回数は8.4回　（3～21回）（抄録投稿時点）であった．【結果】治療効果はLong SD：2例（いずれも4th line），SD：2例，SD→PD：1例，PD：5例，評価不能：2例と半数をPDが占めるものの，2例でLongSDが得られているのは特筆できると考えられた．投与開始後の平均生存期間は約9カ月であった．フルベストラント投与による有害事象は認めていない．【症例提示】87歳・女性の浸潤性小葉癌の再発症例（局所再発・皮膚転移・右癌性胸水・右肺下葉転移）．レトロゾールを投与し癌性胸水・肺転移は画像上消失し，局所再発・皮膚転移も不顕性化した．15カ月投与した時点でCA15-3の上昇が続き，エキセメスタンに変更し4カ月投与するもさらに上昇するのでアナストロゾールに変更．その4か月後にCT検査で腹膜・腸間膜への播種・脾転移・胸腹水の増加を認めたためにフルベストラント投与を開始した．その後胸腹水は減少し，脾転移も増大していない，CA15-3も横ばいであり，現在約1年間のLongSDが保たれている．【まとめ】フルベストラント投与により再発の晩期でも病勢をコントロールできるケースが散見された．今後，各種臨床試験の結果よりup-frontでの使用に移行していくと考えられ，ホルモン感受性乳癌の薬物療法の成績向上が期待される．

GP-1-12-10
当院におけるフルベストラント使用症例の検討

[1]原町赤十字病院　外科、[2]原町赤十字病院　看護部、
[3]群馬大学附属病院　病態総合外科
内田　信之[1]、笹本　肇[1]、岡田　寿之[1]、星野　隼矢[1]、柳澤　ちぐさ[2]、
松井　加奈[2]、桑野　博行[3]

【背景】ホルモン受容体陽性転移・再発乳癌に対する治療方針としては、生命に危険のない状態と判断できれば可能な限り内分泌治療を継続することが勧められている。アロマターゼ阻害薬耐性乳癌においては、最近フルベストラントが選択される頻度が高くなっている。【目的】当院におけるフルベストラント使用症例を後方視的に調査し、フルベストラントの使用が適切と思われる症例を検討する。【フルベストラント使用症例】フルベストラント使用症例は7例。2次治療として6例、3次治療として1例。組織系は浸潤性乳管癌6例、浸潤性小葉癌1例。再発症例6例（アロマターゼ阻害薬による補助治療中3例、アロマターゼ阻害薬による補助療法終了後12か月以上経過例3例、これらは再発1次治療として全例アロマターゼ阻害薬使用）、進行症例1例。ERは全例陽性、PgRは陽性4例、陰性3例。HER2は1例のみ陽性（進行癌症例）。フルベストラント使用時年齢は52歳から81歳。転移臓器は肺全例、リンパ節6例、骨5例、肝臓4例、腹膜1例、脳1例。再発癌6例においては全例補助療法として化学療法あり（アンスラサイクリン＋タキサン3例、CMF1例、TC1例、経口フッ化プリリジン1例）。DFSは平均7年11か月（最短1年10か月、最長15年3か月）。フルベストラントの最良効果はCR1例、NC3例、PD2例（これらは開始時よりPS不良）。フルベストラントの使用期間は最長3年10か月（CR症例、現在使用中）、1年4か月1例（long NC症例、現在使用中）6か月2例（1例はPDで治療変更、1例は注射部の疼痛あり治療変更）。PDの2例は2回のみの投与であった。【考察】フルベストラントを1年以上継続して治療している症例は2例のみであった。1例はDFS15年以上であり、1次治療としてのアロマターゼ阻害薬が約2年効果を示した例で、もう1例は補助療法としてアロマターゼ阻害薬内服中で、開始して3年後に再発した例であった。ともに現在も使用継続している。フルベストラントは症例によっては長期にわたり副作用なく使用可能な症例があり、今後も適切に症例を選択してこの薬剤を使用してく予定である。

GP-1-12-11
当院におけるホルモン陽性乳癌 晩期再発例の検討

日本赤十字社医療センター　乳腺外科
米田　央后、増田　亮

【背景・目的】乳癌は術後5年目以降に晩期再発する症例が散見され、中でもER陽性乳癌に多いとされる。当院における晩期再発症例の特徴をまとめ検討した。【対象】当院にて現在加療中のDisease free interval 5年以上の晩期再発症例9例を対象とした。【方法】初発時年齢、月経状況、病期、術後治療や再発後の治療等について検討した。【結果】初発時の平均年齢は47.3歳（39～70歳）で閉経前7例、閉経後2例であった。T分類では、T1: 4例、T2: 3例、T3: 2例。N分類では N0: 6例、N1: 3例で病期はstageI 4例、stageIIA 2例、satageIIB 1例、satageIIIA 2例。全例HER2 negativeであった。術後補助療法は、N0の6例は内分泌療法(HT)単独で、N1の3例は化学・内分泌療法を施行している。術後治療終了から再発までの期間は36.3か月（HT中の再発～84か月）で全例再発後の1次治療中である。7例は再発1次ホルモン療法中であるが、残り2例は再発1次化学療法を施行している。再発後の観察期間の中央値は22.8ヶ月（1～72ヶ月）であり全例cSD～cCRで治療継続中である。【まとめ】転移部位は局所、肺（単発）、骨、所属リンパ節などで、局所再発のみの4例は局所切除＋RT+HT（1例は全摘＋再建＋HT）、肺単発転移の2例においてはVATSによる切除生検後HT施行、所属リンパ節転移の1例は原発よりもER高感受性となり、領域リンパ節のRT+HTを選択した。残る2例においては原発がstgaeIIIAと進行していた2例であり1次化学療法を選択した。その1例は、癌性胸膜炎による高度の胸水貯留をきたした為、早期の奏功を目指しBev+PTX施行中にcPRを得、現在は再発から42カ月が経過しHTで安定している。もう1例はAI 5年を超えて継続中の肺＋多発リンパ節転移例であり転移巣はホルモン感受性も低値であったことから化学療法（w-PTX)を選択し現在はcPRである。【まとめ】晩期再発のrisk factorに関して、初発時stageII以上であったのは5例で、晩期再発の1つのrisk factorとして原発のhigh stageも影響することが示唆されたが、stageIからの晩期再発も4例あり、全例閉経前であった。stageに関わらず閉経前であることが1つのrisk factorとなる可能性も示唆された。life threateningであった1例とホルモン低感受性であった1例を除き、全例ホルモン療法の再開で奏功を得ている。

GP-1-12-12
当院におけるフルベストラントの使用経験について

[1]JR東京総合病院　乳腺科、[2]東京女子医科大学　内分泌外科、
[3]東京大学　医学部　乳腺内分泌外科
名取　恵子[1]、平田　勝[1]、尾身　葉子[2]、尾辻　和尊[3]

【背景・目的】フルベストラントはselective estrogen receptor downregulator (SERD)と言われる。ホルモン受容体陽性の閉経後転移・再発乳癌の治療薬として本邦での使用が始まって約4年が経過した。今回、我々は当院におけるフルベストラントの治療効果について後ろ向きに検討した。【対象】2012年3月より2015年11月までに当院でフルベストラント投与を受けた進行再発乳癌患者14例。【結果】全例女性で、開始時年齢中央値は63歳(47～80歳)、PS0～1であった。生物学的特徴は原発巣での評価が12例、転移巣での評価が2例で、ER+/PgR+/HER2-が8例(58%)、ER+/PgR-/HER2-が5例(35%)、ER+/PgR-/HER2+が1例(7%)であった。術後再発例は12例、切除不能進行例は2例で、投与開始からの観察期間中央値は23.5か月(2～44か月)、現在継続中も含め治療奏功期間中央値は3.5か月(2～29か月)であった。前化学療法レジメン数の中央値は0(0～2)、前内分泌療法レジメン数の中央値は1(1～3)であった。再発症例の補助療法を含め、フルベストラント前の内分泌治療期間中央値は52か月(8～196か月)であった。転移・再発部位は肺4例、肝臓3例、リンパ節4例、骨8例(重複あり)であった。治療効果はCR1例(7%)、PR2例(14%)、SD4例(29%)、PD5例(36%)、効果判定前が2例(14%)であった。有害事象は1 例で、硬結であった。この症例は硬結により投与中止となった。フルベストラントに対してPDとなった後に、内分泌療法を施行した症例は2例、エベロリムス＋エキセメスタン療法を施行した症例は2例であったが、いずれもフルベストラントよりも治療奏功期間は延長されなかった。化学療法は6例あり、そのうち5例はフルベストラントよりも治療奏功期間は延長された。しかし、全例でGrade1～4の有害事象が出現していた。有害事象は、末梢神経障害3例、手足症候群3例、好中球減少2例、悪心2例、貧血1例、倦怠感1例、嘔吐1例、浮腫1例(重複あり)であった。【結語】フルベストラントは有害事象が少なく、高齢者に対しても高い忍容性が期待できる。有効性について本検討で述べるには観察期間が短く症例数も少ないが、1年以上継続できている症例が3例あり十分に期待できると考えられる。ER陽性進行再発乳癌に対し、AI剤が無効となった症例では、フルベストラントは有効な治療の選択肢の一つと考えられる。

GP-1-12-13
エベロリムス＋エクセメスタン療法のタイミング、XC療法後での検討

KKR札幌医療センター　外科
田村　元、坂本　聡大、大槻　雄志、小柳　要、桑原　博昭、今　裕史、武田　圭佐、小池　雅彦、赤坂　嘉宣

背景:エベロリムス＋エクセメスタン療法（EE療法）は、ホルモン受容体陽性、Her2陰性進行再発乳癌の、２次治療以降のホルモン療法として位置づけられている。しかし副作用が強く、薬剤費が高く、XC療法などの経口抗癌剤治療と比較して使用しにくい。BOLERO-2試験では、進行再発乳癌に対しての抗癌剤使用歴の有無で、EE療法の効果に差が見られず、経口抗癌剤とEE療法の使用順について検討する余地がある。 目的：XC療法後のEE療法の効果について検討すること対象と方法：当科でのEE療法８例。全例XC療法後にEE療法を施行した。EE療法の使用期間をBOLERO-2試験と比較した。 結果：EE療法前に進行再発に対して化学療法を５レジメン施行した１例をのぞく７例で検討した。平均年齢:64才、PS: 0が１例、1が６例 。転移臓器数:平均2.9個。 直前の治療：全例進行再発。 進行再発に対してのホルモン療法のレジメン数:平均2.4。進行再発に対しての化学療法レジメン:全例にあり、平均1.6。直前の化学療法:XC療法５例、PAC １例、TS-1 １例。EE療法投与期間中央値:17週（11.1から54.7週）。XC療法施行期間中央値：40週（12から198週）。 考察：当科の症例は、BOLERO-2試験（29.5週）と比較して、EE療法の施行期間は短い傾向にあった。よってXC療法後にEE療法をすることで、EE療法のPFSが低下する可能性があると思われた。 ただし当科の症例はBOLERO2試験と比較して濃厚な治療がなされている傾向があり、このためEE療法の施行期間が短い可能性がある。XC療法の投与期間はBOLERO-2試験のEE療法の投与期間より長い傾向にあった。結語:XC療法とEE療法の使用順について、さらに検討する必要があると思われた。

GP-1-12-14
当院におけるエベロリムスの使用経験

雪の聖母会　聖マリア病院
田中　将也、有村　亜希子、猿渡　彰洋、岩永　彩子

【はじめに】エベロリムスはmTORを阻害し、抗腫瘍効果を高める働きが期待され、AI剤抵抗性の閉経後進行再発乳癌に有効であることが報告されている。今回我々はER陽性閉経後進行再発乳癌に対し、エベロリムス投与を経験したので報告する。【対象】当院にて2014年10月～2015年11月まででエベロリムス＋エキセメスタンを使用した再発乳癌４例。【結果】年齢は46歳～73歳。3例がER(+)PgR(+)、1例がER(+)PgR(-)。Her-2 は１例が不明で他は全例陰性であった。再発部位はリンパ節転移のみ１例、骨転移のみ１例、他の２例は２臓器以上の複数臓器転移であった。前内分泌療法は１レジメンが１例、他の３例は3レジメン。化学療法治療歴は3例にあった（1-5レジメン）。エベロリムスの投与期間は2W-15Wであった。有害事象は、G3の血小板減少１例、肝機能障害１例。G2の間質性肺炎１例、G2の口内炎が１例であった。間質性肺炎の症例は休薬にて1ヶ月後に改善したがエベロリムスの再投与を希望されなかった。血小板減少と肝機能障害は同症例であり、約1ヶ月の休薬にて改善したが肝転移増大と骨転移による神経症状が出現し治療変更となった。 治療効果判定は、PRが１例、SDが１例、PDが１例であった（1例は2W投与のため判定不能）。【まとめ】エベロリムス投与症例は４例と少ないが、２例にはSD以上の効果を認めた。 有害事象に関しては休薬等により管理可能であるが、再投与の事も含め看護師、薬剤師との連携、患者へのI.Cなど副作用マネージメントが重要であると考えられた。

GP-1-12-15
進行再発乳癌に対するエベロリムス投与の検討

[1]香川大学　医学部　呼吸器・乳腺内分泌外科、[2]高松赤十字病院　胸部外科、[3]香川県予防医学協会、[4]伊達病院　外科
村澤　千沙[1]、紺谷　桂一[1]、橋本　新一郎[1]、法村　尚子[2]、大谷　昌裕[3]、伊達　学[4]、横見瀬　裕保[1]

近年多数の新規乳癌治療薬が導入されたが、 転移再発乳癌に対する治療効果は十分とは言えず、依然として治療目的は延命とQOL改善である。mTOR阻害剤であるエベロリムスは、内分泌療法との併用でER陽性・HER2陰性乳癌に対して有効性と安全生が示された。【目的】当科で施行した乳癌患者に対するエベロリムス治療の効果・安全性について検討する。【対象と方法】2014年5月から2015年12月までにエベロリムスを投与された進行再発乳癌14例を対象とした。各症例の臨床病理学的特徴、治療歴、投与期間、治療効果、副作用について検討した。【結果】全症例に対してエベロリムス10mg及びエキセメスタン25mgを連日経口投与した。患者の平均年齢は63.6歳(45-81)で全員がHER2過剰発現なく、Luminal Aタイプであった。転移再発部位は骨8例、肝臓4例、肺4例、小腸1例、脳1例、胸膜1例、リンパ節6例。再発転移に対する治療ラインは平均5.9ライン目(2-12)であった。 そのうち7例はエキセメスタン既治療例であった。治療効果はPR3例、SD7例、PD2例であり、2例は判定に至っていない。 投与期間平均値は6.4月(0.5-14月)であった。副作用は口内炎7例、下肢浮腫2例、下痢1例、Grade 4好中球減少症1例であった。 口内炎については歯科での口腔ケアにて全例改善している。 また、小腸転移によるイレウスおよび腸炎をそれぞれ1例に認めたため投与を中止した。4例に間質性肺炎を認めたが、全例休薬により改善したため3例は減量再開した。1例は投与開始2週間で腎不全となり透析を開始したが4ヶ月後死亡した。本薬剤との関連性は不明である。【結語】エベロリムスは治療歴の多い進行再発乳癌においても有効性が認められた。副作用出現頻度は高かったが重篤な物は少なく比較的安全に使用できた。

GP-1-12-16
進行再発乳癌に対するアフィニトール投与症例の検討

日野市立病院乳腺外科
森　克昭、川口　正春

【目的】BOLERO-2試験の結果を受け2014年3月国内承認後，閉経後進行再発乳癌患者に対してmTOR阻害剤アフィニトール(エベロリムス)を投与中である．2014/4～2015/11までに当科でアフィニトールを投与した15症例について検討した．【方法】症例は49～89(平均70.7)歳女性PS0/1全例HBV陰性，転移部位は骨11/肝9/肺8/リンパ節10/局所・軟部組織5/胸膜2/脾1/皮膚1例(重複あり)である．また進行再発治療として1st line0例2nd line 3例3rd line4例4/5th line4例6th line以降4例，承認直後の症例を含むため2nd～3rd line 6例を除く9例は化学療法施行後の投与となった．投与方法は用法・用量通り10mg/day(80代3症例は5mg)内服で基本外来通院にて全例ホルモン療法併用，それまでの投与歴を考慮して併用薬はEXE10例LET4例ANA1例であった(ER陰性2例も保険適応上EXE併用とした)．【結果】アフィニトール投与期間中央値(PFSとほぼ同等)は4.25か月（1～16か月，投与4か月以上10例)，7例が現在も継続中．治療効果はCR1例（2nd line症例)，PR1例（3rd line症例)，SD9例（LongSD2例)，PD1例であった．尚3例は未評価である(投与1か月で他病死/倦怠感強く患者本人希望1か月で中止/現在内服開始後1か月各1例)．最終的にCR+PR+SD=11/12例に有効であり，奏効率は16.7%(2/12)，臨床的有効率(CBR=CR+LongSD)は40.0%(4/12)であった．有害事象として8/15例(53.3%)に口内炎を認めたがデキサルチン/エレンタールなどの投与や咳嗽(ハチアズレやアロプリノール)などでコントロール可能であり(Grade1/2/3各4/3/1例)，症状の消長を繰り返すもののG31例(一時休薬)以外減量休止は不要であった(内服開始時より全例プロマック/マーズレン予防内服および全例口腔外科による口腔ケアー介入)．血小板減少はG21例G33例認めG3症例は減量から休薬後再開，また1例のみ肝機能障害(GOT/GPT上昇G2)で休薬要したが軽快後再開．そのほか体幹部湿疹3例/頭皮湿疹1例/下痢1例/食欲低下1例を認めたが，有害事象による中止は前述の倦怠による中止1例のみで間質性肺炎発症は現在までのところ認めていない(高血糖/嘔吐/体重減少なども認めず)．【結語】アフィニトールは進行再発乳癌に対し比較的良好な効果とQOL維持を認め懸念された有害事象も許容範囲内と考える．ホルモン療法後化学療法施行前症例を中心に今後も期待される薬剤であるが，有害事象も含めさらなる症例集積や長期解析が期待される．

GP-1-12-17
当院における転移・再発乳癌に対するエベロリムスの有用性に関する検討

[1]聖マリアンナ医科大学　乳腺・内分泌外科　ブレスト＆イメージングセンター、[2]聖マリアンナ医科大学　乳腺・内分泌外科、
[3]静岡県立総合病院　乳腺外科、[4]つづきクリニック、
[5]ブレスティアたまプラーザ

川本　久紀[1,2]、黒田　貴子[2]、吉田谷　芙美[2]、土屋　聖子[2]、永澤　慧[2]、吉江　玲子[2]、志茂　彩華[2]、上島　知子[2]、土屋　恭子[2]、小島　康幸[2]、志茂　新[2]、速水　亮介[3]、都築　麻紀子[4]、本吉　愛[2]、白　英[1,2]、劉　孟娟[1]、河原　太[5]、首藤　昭彦[1,2]、福田　護[1]、津川　浩一郎[1,2]

エベロリムスは本邦において2014年手術不能又は再発乳癌の効能追加の承認が得られた。エベロリムスは腫瘍細胞の分裂、血管新生などの調節において重要な役割を果たすmTORタンパクを標的とするmTOR阻害剤である。乳癌の内分泌療法に抵抗性を示すメカニズムとしてPI3K/AKT/mTOR経路の過剰活性と関連があると考えられており、内分泌療法にエベロリムスを併用することで、内分泌療法に抵抗性を示す転移・再発乳がんへの治療効果を高めることが期待できる。当院でのエベロリムスの有用性について検討した。　転移・再発乳癌患者女性：49人（38-92歳，median:63歳）、stageIV:10例、再発症例:39例、エベロリムスの投与期間は（13-425日，median:86日）転移・再発部位別には骨：49例(71%)、肺・胸膜：23例(46.9%)、肝・腹膜：19例(39%)、局所再発：24例（49%）、遠隔リンパ節：10例(20%)で、脳脊髄1例(2%)、皮膚1例(2%)（重複有り）であった。エベロリムスの投与ラインは1-10レジメン（median: 4レジメン）であり、最良総合効果はPR：5例、SD:22例、PD：11 例、未評価症例：11例であった。現時点での無増悪生存期間（progression-free survival: PFS）は105.5日であり、投与継続中は17例、投与終了の32例中であった。有害事象として懸念されていた口内炎は25例、間質性肺炎は4例を認めた。しかし投与中止に至った症例は口内炎の1例であり間質性肺炎は認めなかった。エベロリムス投与開始ラインをearly＜5レジメン、late≧5レジメンで区切るとearly-lineでのPFSは有意に延長していた。更にエベロリムス投与前に化学療法が施行された症例とホルモン治療からエベロリムスに移行した症例ではホルモン治療からの症例郡でPFSの延長する傾向がみられた。今後はearly-lineかつ化学療法を施行前にエベロリムスの投与を投与する事で奏効率も上がる事が期待される。

GP-1-12-18
mTOR阻害薬による口内炎に対して、ハチアズレ+リドカイン含嗽剤を予防的に投与した症例の検討

[1]東大阪市立総合病院　乳腺外科、[2]東大阪市立総合病院　薬剤部、
[3]東大阪市立総合病院　病理診断科

富永　修盛[1]、相馬　沙希[2]、真野　くるみ[1]、松本　謙一[1]、古妻　康之[1]、千原　剛[3]、山内　周[3]

【背景】mTOR阻害薬による多彩な有害事象のひとつに口内炎がある。醤油を多用する日本の食生活で口内炎は治療中断の鍵となり得る。またmTOR阻害薬による口内炎は早期に高頻度発生する事から、その予防ができれば治療継続が容易となり、臨床的意義は大きいと考えられる。当院ではmTOR阻害薬投与開始時からハチアズレ+リドカイン含嗽剤の予防的投与を行っているので、効果を検討して報告する。【対象と方法】ホルモン受容体陽性の閉経後乳癌転移患者6人に対してエベロリムス10mg+エキセメスタン25mg（以下エベロリムス治療）を投薬開始時から、含嗽用ハチアズレ顆粒10g+グリセリン60ml+4%リドカイン液10ml+注射用水430ml（以下、含嗽液）/1日4回を併用した。2015年11月30日での患者背景、治療歴、口内炎のCTCAE Grade評価、口内炎による減薬または治療中止の有無などを検討した。【結果】6例は全例、閉経後女性で、ホルモン感受性を認め、そしてHER2陰性であった。エベロリムス治療開始時年齢は54才から61才、平均年令57.5才だった。手術不能前または再発後のエベロリムス治療前の乳癌治療歴は2から6種類で平均5種類レジメン後だった。ホルモン治療に限れば2から4種類で、平均2.8レジメンのホルモン治療後にエベロリムス治療が施行されていた（術後補助療法は除く）。エベロリムス治療期間は27から245日間で、平均128.5日であった。口内炎のCTCAE Grade評価はGrade0が3例、Grade1が3例（2例で2週間休薬）、Grade3は0例だった。肝転移+癌性胸膜炎により死亡した1例と癌性腹膜炎による経口摂取不能1例が服薬中止となったが、残り4例は投与継続中である。含嗽液による副作用は見られず、6例中2例は患者の申し出で、エベロリムス治療投与5週目からの含嗽液は中止しているが、口腔内病変は出現していない。【結語】エベロリムス治療開始時からの含嗽液予防的投与で有害事象は認められず、有力なsupportive careと成り得ると考えられた。

GP-1-12-19
進行・再発乳癌に対する高用量トレミフェンの当院における治療成績

福島県立医科大学　医学部　器官制御外科学講座

立花　和之進、阿部　貞彦、青砥　慶太、岡野　舞子、阿部　宣子、大竹　徹、竹之下　誠一

【目的】アロマターゼ阻害剤(AI)に不応性の進行・再発乳癌41例に対する高用量トレミフェン(TOR)の治療成績を検討した。【対象と方法】術後再発34例、進行乳癌8例。前治療でタモキシフェン(TAM)使用歴あり18例、PSはすべて2以下。年齢中央値は61歳(45～87)、観察期間中央値は29.2ヶ月、DFI中央値47.9ヶ月。評価部位は肺20例、胸膜9例、骨22例、リンパ節12例、原発巣4例(重複あり)。【結果】最良効果判定はCR1例、PR2例、SD22例(うち15例はlong SD)、Non-CR/non-PD 3例、PD13例で、奏功率7.3%、clinical benefit(CB) 43.9%であった。TAM使用歴別の奏功率、CBはTAM使用群で11.1%、38.9%、TAM未使用群で8.7%、43.5%であった。臓器別奏功率、CBは、肺10%、40%、胸膜22.2%、33.3%、軟部組織15%、50%、骨0%、42.1%であった。全体のTTP中央値は25.0週、PR症例で87.0週、SD、Non-CR/non-PD症例で35.4週、PD症例で13.0週であった。【結語】高用量TORはAI治療後のNon life-threateningな肺・胸膜・軟部組織病変に対して優れた有効性を示した。【まとめ】AI不応性の進行・再発乳癌に対するより早い治療段階(1・2次治療)での高用量TORの有用性が期待される。

GP-1-12-20
当院におけるFulvestrantの使用経験

岡山大学病院　乳腺・内分泌外科

野上　智弘、板野　陽子、河田　健吾、河内　麻里子、三好　雄一郎、西山　慶子、溝尾　妙子、岩本　高行、枝園　忠彦、元木　崇之、平　成人、松岡　順治、土井原　博義

【はじめに】Fulvestrantは本邦において2011年9月に承認されて以来ER陽性の閉経後進行・再発乳癌の治療に用いられている。1次内分泌療法においては、アロマターゼ阻害剤やタモキシフェンが標準として使用されているが、治療経過のなかで耐性を示すことが多い。Fulvestrantはこれらの閉経後術後内分泌療法での再発乳癌、内分泌療法が無効あるいは効果が得られなくなった進行乳癌に対し適応となっている。Fulvestrantの作用機序は、エストロゲン受容体におけるエストロゲンの活性阻害のみではなく、腫瘍内のエストロゲン受容体を減少させることによってエストロゲンのシグナル伝達を遮断し、エストロゲン受容体を介した腫瘍増殖経路を阻害する。乳癌の内分泌療法において重要な薬剤である。第21回日本乳癌学会学術総会にて27症例の検討を報告した。今回それらに32例を加え報告する。【対象と方法】対象は岡山大学病院においてFulvestrantを使用した閉経後エストロゲン受容体陽性進行・再発乳癌症例59例で臨床的有効性等を検討した。【結果】年齢中央値は64歳（42-89歳）であった。全59例中、StageIVの症例は7例（12%）であった。HER2陽性は3例（5%）と少なかった。また、死亡例は13例（22%）、6ヵ月以上SDを保てたlong-SD症例は29例（49%）であった。投与期間は平均6.6ヵ月（1-28ヵ月）であった。StageIVの症例を除いた症例の無再発生存率の中央値は53ヵ月（8-247ヵ月）であった。再発症例の2次治療で多く使用されていた。【まとめ】以前の検討と同様に今回の検討でも、PRやCRは認めなかったがほぼ半数の症例でlong-SDを認めており、Fulvestrantが有効な症例も多く存在したと考える。以後の経過を追加して報告する。

GP-1-12-21
タモキシフェンを中止し無治療とすることにより治療効果が得られたER陽性転移乳癌の３例

北海道大学病院　乳腺外科
萩尾　加奈子、郭　家志、石田　直子、馬場　基、細田　充主、山下　啓子

【はじめに】選択的エストロゲン受容体モジュレーター(SERM) であるタモキシフェン(TAM)は、エストロゲンのエストロゲン受容体(ER)との結合を競合阻害することでエストロゲン作用を抑制する。今回、ER陽性転移乳癌の内分泌療法としてTAMを投与した症例において、TAM耐性となった時点でTAMを中止することにより治療効果が得られた症例を経験したので報告する。【症例】いずれもER、PgR陽性、HER2陰性乳癌であった。症例1は、49歳。閉経前の術後内分泌療法としてTAM 5年間内服終了間際に同側鎖骨上リンパ節に再発したため、TAMを中止し無治療とした。 その後6ヶ月間増悪することなく経過していたが、 閉経していたため本人希望にてレトロゾール(LET)を開始した。 症例2は69歳。Stage IVでLET→アナストロゾール(ANA)にて治療していたが、1年後原発巣増大のためTAMへ変更、1年後再度増大したためTAMを中止し無治療とした。 その後腫瘍縮小を認め、3ヶ月後の現在も無治療であるが増悪を認めていない。症例3は76歳。術後11年目に胸壁再発しLET→エキセメスタン(EXE)にて治療していたが、 胸壁再発を繰り返し、 新たに肝転移も出現したためTAMへ変更、1年後肝転移が増悪したためTAMを中止し無治療とした。 その後1年間は増悪を認めず経過していたが、 再び肝転移が増悪しANAへ変更した。その後フルベストラン(FUL)を使用したが治療効果を得られず、 現在は化学療法に変更している。【考察】本3症例はいずれもTAM内服後、 一旦は反応するものの、一定期間をおいて治療効果がなくなったため獲得耐性であると考えられる。TAMを中止して無治療にすることにより腫瘍縮小や一定期間の増悪抑制が認められたことから、TAMがエストロゲン作用を示してTAM耐性となったと考えられる。TAM耐性の乳癌に対して次の内分泌療法を考慮する際、 通常、 他の種類の内分泌療法剤を選択することが多いが、TAMのエストロゲン作用によりTAM依存性に進行するようになったと考えられる場合は、TAMを中止して無治療とすることも一つの選択肢であると考えられた。

GP-1-12-22
進行再発乳癌におけるFulvestrant長期奏効例の検討

大和高田市立病院
佐多　律子、加藤　達史、岡村　隆仁

【背景】ER陽性進行再発乳癌の多くは治癒が難しく、 治療も目的は生存期間(OS)の延長とQOLの維持である。 治療戦略は腫瘍量・ ホルモン感受性やvisceral crysisの状態の有無などから、内分泌療法単独や化学療法併用または化学療法単独などを選択するが、 統一された見解はなく症例ごとに検討している。
選択的ERダウンレギュレーター（SERD）であるfulvestrantは従来の内分泌療法剤よりも抗腫瘍効果が期待される薬剤であり、CONFIRM試験では無増悪生存期間（PFS）中央値は6.5か月、Long SD含むクリニカルベネフィット率（CBR）は45.6%と良好な成績であった。
【目的】当院で施行した進行再発乳癌症例におけるfulvestrantの有効性・安全性を評価する
【方法】2011年11月から2015年9月までに当院でfulvestrantの投与を受けた進行再発乳癌29例を抽出し、その効果と安全性についてレトロスペクティブに評価した。前治療回数は0が5名、1が6名、2が10名、3以上が8名であった。
fulvestrantの投与は初回500mgを投与後、2週間ごとに2回、その後は4週間ごとに500mgの投与を行った。
【結果】治療成績はCRが１名、PRが１名、longSDが15名、SDが3名、PDが9名であり、CBRは58.6%と良好な成績であった。longSD以上の17名を長期奏効例、 それ以外を進行例と定義し比較検討すると長期奏効例は進行例に比べ前治療回数が少ない傾向にあった。さらにM.Piccart氏の分類によるホルモン感受性の程度を比較すると、 長期奏効例にホルモン感受性が高い傾向にあった。
fulvestrantによる有害事象は穿刺部位疼痛などいずれも軽度であり、中止も2名のみであった。
【結語】前治療回数やホルモン感受性がfulvestrantの治療効果予測の因子となりうることが示唆された。
ER陽性進行再発乳癌において、 高い忍容性と長期の奏効が期待できるfulvestrantを、早期の段階から使用することにより、長期に癌をコントロールしながらQOLを維持できると期待される。

GP-1-12-23
当院におけるエベロリムスの使用状況と治療効果

岡山大学病院　乳腺・内分泌外科
板野　陽子、土井原　博義、河田　健吾、河内　麻里子、溝尾　妙子、
岩本　高行、野上　智弘、元木　崇之、枝園　忠彦、平　成人、松岡　順治

エベロリムスとエキセメスタンの併用療法はER陽性，HER2陰性の閉経後局所進行，転移乳癌を対象としたBORELO-2試験でPFSの延長が確認され、日本人サブグループ解析でもPFSの延長が報告されているが， 日本国内でも2014年3月に手術不能または再発乳癌に対して承認され，使用可能となった．またエベロリムスはホルモン治療耐性獲得乳癌にも効果を認め、 ＰＦＳだけでなく，QOL悪化までの期間の延長も報告されており、ホルモン陽性の局所進行，転移乳癌の治療選択肢を大きく広げたといえる．当院では2014年3月にエベロリムスを導入し，2015年9月までに29例の乳癌患者に投与した．今回、当院でのエベロリムスの使用状況と治療効果，安全性について検討したので報告する．背景は転移臓器数1～4カ所､内臓転移を認めた症例は15例、前レジメン数は0レジメンが1例、1レジメンが5例、2レジメンが4例、3レジメンが5例、4レジメン以上が14例であった． 治療効果はPRが1例、NCが14例、その内longNCが10例、PDが9例、5例は投与期間が短いため判定は行わなかった．なおＰＲ例は前治療16レジメンの症例であった．奏功率は4.1%、臨床的有効率45%、有害事象は口内炎59%，皮疹24%，下痢17%，高血糖14%にみられたが、いずれも薬剤治療や口腔内の衛生指導により対応可能で有害事象による中止例は無かった．以上の結果を踏まえ、エベロリムスの効果および副作用対策について文献学的考察を加え報告する．

GP-1-12-24
当院におけるエベロリムス投与症例の検討

兵庫県立尼崎総合医療センター　乳腺外科
諏訪　裕文、清水　華子、澤田　尚

【はじめに】mTOR阻害剤であるエベロリムスは、手術不能または再発乳癌においてエキセメスタンとの併用により海外のBOLERO-2試験で有効性が報告されている。しかし、新しい機序の薬剤のため、投与を開始するタイミングに明確な基準が存在しない。当院で、エベロリムス・エキセメスタン併用療法を施行した再発乳癌3症例について検討した。【症例１】64歳女性。多発骨転移に対して5次治療で使用した。 エベロリムス10mg/日で開始したが、Grade2の口内炎と発熱のため5mg/日に減量し、2週間ずつ2回休薬した。画像上、奏効は得られなかったが、腫瘍マーカーの低下がみられ5か月間SDを維持できた。投与期間中、発熱、咳が出現したが、CT検査で間質性肺炎の所見はみられなかった。【症例2】73歳女性。肺、骨転移、腋窩リンパ再発に対して6次治療で使用し、4か月間SDを維持できた。エベロリムス10mg/日で開始したが、Grade1の口内炎のため5mg/日に減量し、1週間ずつ3回休薬した。【症例3】67歳女性。肝、骨転移に対して5次治療で使用した。PS2のためエベロリムス5mg/日で開始した。投与1か月後、Grade2の肝障害が出現した。CTで肝転移巣の増大が確認されPDと判断した。 黄疸が出現し、緩和ケアへと移行した。【考察】エベロリムス・エキセメスタン併用療法を投与した3例は、いずれも5次治療以降での使用で、2例がSD、1例がPDの結果であった。 エベロリムス10mgで開始した2例では、 口内炎や発熱などの副作用のため5mgへ減量し、さらに休薬を必要とした。エベロリムスはホルモン療法や化学療法と副作用プロファイルが異なり、 独自のマネジメントが必要であると考えられる。【結語】エベロリムスの副作用は早期に出現するとされており、 減量で開始した方が休薬せず投与できる可能性がある。 また、再発の早期ラインで投与することにより有効性が得られる可能性がある。 今後、さらに症例を蓄積し検討していく予定である。

GP-1-12-25
閉経後ER陽性転移性乳癌に対するフルベストラント長期有効例の検討

[1]新潟県立中央病院　外科、[2]新潟県立中央病院　病理診断科
武藤　一朗[1]、佐藤　友威[1]、酒井　剛[2]

【背景】閉経後ER陽性転移性乳癌に対するフルベストラント500ｍｇの無増悪生存期間（PFS）中央値は6.5か月、Long-SDを含むクリニカルベネフィット率（CBR）は45.6%と報告されている。フルベストラント治療中、上記中央値6.5か月を超えるより長期に治療効果が続く症例の存在を経験することがある。2012年以降当科で経験した症例を検討し、症例を提示する。【対象・方法】閉経後ER陽性転移性乳癌患者でフルベストラント500ｍｇを投与された症例の中でPFSが6.5か月を超えた症例を対象とし、その臨床病理学的特徴を検討した。【結果】症例：8例、　全例女性、　年齢：30-63歳（平均49.8歳）、初回治療時の月経状態：閉経前5例／閉経後3例　、初回治療時進行度：I　3、IIA　3、IIB　2（T1　4、T2　4、N0　5、N1　3）、組織型　2a1　2, 2a2　1, 2a3　3, 2b1　1, 2b3　1、リンパ節転移0個　2, 1-3個2, 4個以上　4、HER2FISH陽性　1、術後補助療法のうち、化学療法施行例が4（EC-PTX　2、CEF　1、CMF　1）、ホルモン療法は7例（TAM　4、LHRH　1、AI　2）。治療なしの1例はEIA法で陰性だったがのちにIHCで再検査したところER陽性と診断された。無病期間　39-135か月（平均101か月）、初発再発部位　骨　5、胸膜　2、肺　2、肝　1、縦隔リンパ節　1、局所　1、再発後治療　ホルモン療法　LHRH+TAM　2、AI　4（LET　2、ANA　1、EXE　1）、　化学療法　2（PTX　1、CEF　1）、前治療レジメン数　1-7（中央値　2）、前治療レジメンPFS　7.5-63か月（平均20か月）、フルベストラントPFS　10-32か月（平均　17か月）、フルベストラントを加えた再発後生存期間　12-138か月（平均　77か月）、【症例】発表時、提示する。【結語】前治療レジメンが少なく、さらにそのレジメンの奏功期間が長いものにフルベストラントが有用と考えられる。また化学療法が入った後でも奏功する例が見られた。

GP-1-12-26
Fulvestrantを使用した乳癌転移、再発13症例の検討

大分大学　医学部　呼吸器・乳腺外科
末廣　修治、宮脇　美千代、小副川　敦、橋本　崇史、安部　美幸、
杉尾　賢二

【背景】 内分泌療法感受性転移・ 再発乳癌に対する治療において、life threateningでなければ内分泌療法の使用から開始し、可能な限り継続していくことが推奨されている。fulvestrant(fasolodex)はCONFIRM試験について、一次内分泌療法に抵抗を示した患者に対する二次以降の有効性が証明された薬剤である。今回、2013年3月から2015年12月までに当院でfulvestrantを使用した13症例において検討したので報告する。【結果】fulvestrant治療開始時の平均年齢は62.2（35～76）歳。全員女性。乳癌診断時の病期はI期2例、II期4例、III期3例、（以上は術後再発）IV期4例で、病変の免疫組織染色結果はER+/PgR+/HER2-　10例、ER+/PgR-/HER2-　3例であった。全13症例の治療開始時の転移部位は骨8例、肺5例、肝臓2例、胸膜2例、局所（胸壁、　腋窩リンパ節）1例、　肺門リンパ節1例であった（重複あり）。fulvestrant投与前の内分泌療法のレジメン数は平均2.4（0～4）、化学療法の平均レジメン数は平均1.2（0～5）であった。fulvestrantのRECISTに基づいた最大効果判定はPR3例（23.0%）、SD2例（15.4%）、PD7例（53.8%）、未評価1例（7.7%）であり、平均奏効期間は2015年12月現在において投与継続中の2例を含め平均12.7ヶ月（4.9～19.4）であった。投与中止した理由は全例PDであった。fulvestrantを投与した13例中1例で注射部位の硬結を認めたが、経過観察のみで数日で軽快した（Grade2）。fulvestrant投与後のPD症例に対する内分泌療法は6例に施行され、平均レジメン数は1.8（1～3）、平均投与期間は4.0ヶ月（1～9）であった。PD症例7例のうち、術後再発6例、stage IV症例1例であり、術後再発例の転移・再発までの期間は平均5.9年（1.0～18.9年）であった。治療効果のあったPR+SD症例5例のうち、術後再発2例、stage IV症例3例であり、手術症例の転移･再発までの期間は平均2.2年（1.4～3.0年）であった。【結語】fulvestrantは重篤な副作用を認めず、安全に施行することが可能であった。治療前レジメン数の平均が2.4の患者群で、奏効率は38.4%、平均奏効期間は12.7か月であり、全治療に抵抗性を示す乳癌に対して、有効かつ安全に使用できる薬剤である。

GP-1-12-27
進行再発乳癌に対するエチニルエストラジオール療法の経験

和歌山県立医科大学　第1外科
粉川　庸三、尾浦　正二、吉増　達也、川後　光正、宮坂　美和子、
西口　春香、大橋　拓矢、川嶋　沙代子、本田　麻里子、岡村　吉隆

進行再発乳癌の内分泌療法には，従来のSERM，AI剤に加え，新規薬剤としてフルベストラントやアフィニトールと多くの選択肢がある．さらに近年ではアロマターゼ阻害薬に抵抗性になった進行再発乳癌にエストロゲン療法が見直されている．今回，進行再発乳癌に対しエチニルエストラジオール療法を施行した4例を報告する．症例１：52歳，女性．PS1．対象病変：OSS．前治療の内分泌療法は4レジメン（TAM，MPA，FUL，エベロリムス+EXE）．使用量:3mg/day．副作用:乳房のはり．乳頭の色素沈着．投与期間は4ヶ月．効果：CA15-3値低下（158.3→116.7 U/ml）．症例２：58歳，女性．PS1．対象病変：OSS．前治療の内分泌療法は4レジメン（TAM+LPR，EXE，FUL，エベロリムス+EXE）．使用量：3mg/day．副作用の嘔気，嘔吐のため2日で中止．症例３：55歳，女性．PS1．対象病変：local SKI，HEP．前治療の内分泌療法は5レジメン（TAM+LPR，ANA，EXE，FUL，エベロリムス+EXE）．使用量：3mg/day．副作用：なし．投与期間は2ヶ月．効果：PD．症例４：67歳，女性．PS1．対象病変：OSS，PLE．前治療の内分泌療法は7レジメン（TAM，ANA，EXE，LET，MPA，FUL，エベロリムス+EXE）．使用量：3mg/day．副作用：なし．投与期間は6ヶ月経過し継続中．効果：CA15-3値低下（45.6→15.9 U/ml），SDを保持．1例で投与直後にエストロゲン・フレアー症状のため中止となったが，血栓症などの重篤な副作用は認めなかった．2例で腫瘍マーカー値の低下を認め，1例では6ヶ月以上のSDが保持されており，本療法は高度の内分泌療法が行われた再発乳癌症例において有効な可能性が示唆された．

GP-1-12-28
進行再発乳癌に対するフルベストラント使用経験

日本大学医学部　乳腺内分泌外科
飯塚　美紗都、榎本　克久、後藤　洋伯、渡邉　美帆、藤原　麻子、
長島　沙樹、小野　容子、松本　京子、和賀　瑛子、平野　智寛、
櫻井　健一、天野　定雄

【はじめに】フルベストラントは閉経後ホルモン受容体陽性の進行再発乳癌に対する内分泌療法剤でありSERD（selective estorogen receptor down regulator）に分類される。その特徴としてダウンレギュレーションを有し、アゴニスト作用がない。本邦においては2011年9月に承認されている。当科における使用経験について報告する。【対象・方法】2013年1月より2015年1月までにフルベストラント500ｍｇを投与開始された閉経後ホルモン受容体陽性進行再発乳癌のうち3カ月以上フルベストラントを投与された21症例。【結果】投与開始時年齢46～84歳（中央値73歳）。stageIV　乳癌3例（14%）・再発乳癌18例（85.7%）。ホルモンレセプターの発現は全例ER+/HER-で、luminal B like（HER2 negative）が11例、その他はluminal A-likeであった。投与開始時転移再発部位は骨7例、リンパ節9例、肺7例。有害事象はGrade3以上のものは認めなかった。治療効果判定としてはPR 2例で対象臓器はリンパ節・肺、SD 15例対象臓器はリンパ節・肺・肝（long SDは12例中の対象臓器はリンパ節6例･局所再発1例･肺3例･肝3例（重複あり））、PD 4例。奏効率は9.5%、臨床的有用率は　80.9%であった。【結語】進行再発乳癌における治療の目標は生存期間の延長とQOL改善であるが、longSDやPRを認める症例もあり、とりわけ実質臓器よりは、皮膚やリンパ節再発に有用であることから、今後転移臓器別に積極的に投与してもいいのではないかと思われた。

GP-1-12-29
当院でのEverolimus使用例22例における治療成績と間質性肺炎などの副作用の検討

[1]神奈川県立がんセンター　乳腺内分泌外科、[2]横浜市立大学　外科治療学
岡本　浩直[1,2]、清水　哲[1]、小島　いずみ[1]、山中　隆司[1]、菅沼　伸康[1]、
吉田　達也[1]、稲葉　將陽[1]、岩崎　博幸[1]、利野　靖[2]、益田　宗孝[2]

Everolimusを投与する際しばしば間質性肺炎などの副作用が問題となる。今回当院でのEverolimus使用例22例について報告する。Everolimus使用例22例において年齢の中央値は66歳、 再発後治療数の中央値は化学療法0件、内分泌治療2件、Everolimus投与期間の中央値は4ヶ月であった。 治療効果に関してはPRが6例、SDが9例、PDが5例、NEが2例であった。 現時点での投与継続例は6例で投与中止理由はPDが4例、 間質性肺炎が4例、 食欲低下が2例、口内炎、味覚障害がそれぞれ1例、その他が4例であった。間質性肺炎が生じたのは8例で胸部未評価の3例を除き42.1%であった。8例中Grade3が1例で、Grade2が1例、Grade1が6例であった。Grade3の症例はPSL30mg、LVFX投与し軽快した。Everolimusによる間質性肺炎はGrade1であれば安全に治療の継続が可能であった。また投与を継続しても間質性肺炎の改善傾向を示す症例も認めた。 治療効果と間質性肺炎などの副作用に関し若干の文献的考察を加えて報告する。

GP-1-12-30
Luminal乳癌再発に対するフルベストラントの効果

[1]北里大学　北里研究所病院　外科、
[2]北里大学　北里研究所病院　ブレストセンター、
[3]北里大学　北里研究所病院　病理診断科
浅沼　史樹[1,2]、関　大仁[1,2]、大作　昌義[1]、池田　正[2]、森永　正二郎[3]

Luminal乳癌の内分泌療法後の再発に対して、長期にわたって化学療法を行った後にフルベストラントが有効であった症例を経験したので報告する。 症例は59歳女性、右乳癌T2N1M0 Stage IIBで2004年11月乳房切除術（Bt+Ax）を施行した。 多発癌で3.5cmの充実腺管癌（ER+90%, PgR+50%, HER-2 score 2+, FISH 1.9 増幅なし）と1 cmの管状癌があり、前者のリンパ節転移3/17を認めた。術後、内分泌療法としてTAM 3年、ANA 1年8ヶ月内服、右鎖骨上窩リンパ節転移を認めたため、LET 2年、 さらにEXEに変更した。化学療法はAC 8コース、Nab-PTX 6コース、この間、 表在のリンパ節摘出術を2回施行し、右鎖骨上窩～縦隔に放射線照射 60Gy施行した。その後、カペシタビン 4クール投与中に、肝転移が出現、多発性となり、エリブリン 10コース投与した。 肝転移はさらにびまん性となり、 両側胸水および心嚢水の貯留を認め、右胸腔ドレーン挿入と癒着療法、心嚢ドレナージ施行した。化学療法は中止し、 緩和ケアのため、 オキシコンチン内服し、フルベストラントを開始した。3回投与後、自覚症状が改善したため、退院し、職場にも復帰した。 その後、 再度呼吸苦のため入院し、 左胸腔穿刺とドセタキセル3回胸腔内に注入した。 口内炎のため2週間入院したが、 その後は、 外来でフルベストラント投与を継続し、腫瘍マーカーもほぼ正常化した。14回投与後、食欲不振のため再度入院し、腫瘍マーカーの再上昇を認めるようになった。CTでは、 腹水貯留、 両側水腎症を認め、Crが上昇し（4.37 mg/dl）、経尿道的尿管ステント留置した。腹水採取し、class Vであり、ドセタキセル 20 mg 3回腹腔内注入した。 フルベストラント計16回投与後に、永眠された。この症例は、後日測定したKi-67 L.I. が59%と高値で、化学療法の適応と考えられたが、PDとなった後も、ERの増殖制御を受けており、 フルベストラントが著効した。当院で、2011年12月から現在まで24例のフルベストラント投与症例があり、 投与回数は1～49（中央値 5）で5例（20%）は1年以上投与を継続していた。 フルベストラントは、 閉経後ホルモン受容体陽性転移・再発乳癌に対する二次以降の内分泌療法として、 有用な選択肢の一つと考えられた。

GP-1-12-31
当科におけるER陽性閉経後進行再発乳癌に対するフルベストラントの使用成績

富山県立中央病院　外科
前田　基一、清水　康一、加治　正英、山本　精一、天谷　公司、
竹下　雅樹

【背景】フルベストラントはエストロゲン受容体をダウンレギュレーションすることにより、 ホルモン陽性閉経後進行再発乳癌において二次以降の内分泌療法の主軸となりつつある。 より早いラインでの投与が有効との報告が多いが、 いまだその投与時期や対象症例の選択には不明な点が多い。 そこで当院でのフルベストラント使用成績から有効な使用方法を検討した。【対象と方法】2012年1月から2015年8月の間にER陽性閉経後進行再発乳癌に対してフルベストラントを使用した28例である。【結果】フルベストラント使用開始時の年齢中央値は64.5歳（48～84）、 再発20例、StageIV8例、ER+/PgR+/HER2－21例、ER+/PgR－/HER2－7例、HER2＋0例であった。主な転移部位は、肝12例(42.9%)、肺･胸膜17例(60.1%)、骨12例(42.9%)、局所･リンパ節13例(46.4%)であった。 転移再発後のホルモン療法歴は22例(78.6%)、化学療法歴は4例(14.3%)であった。術後ホルモン療法が施行された再発乳癌20例中、 ホルモン療法中2年以内の再発は2例、3年以降の再発は10例、 ホルモン療法終了後1年以内の再発は0例、 終了1年以上経過しての再発は8例であった。全例の治療効果は、CR0例、PR5例、SD13例(うちlong SD9例)、PD10例で、奏効率は17.9%、CBRは50.0%、治療奏効期間の中央値は5.5カ月(最長31カ月PRを継続)であった。 フルベストラントを再発後の二次治療で使用した例は20例(71.4%)、 三次治療は5例(17.9%)、 四次治療以降が3例(10.7%)あり、 二次治療の奏効率は15%、CBRは50.0%、三次治療以降の奏効率は25%、CBRは50.0%であり、治療ラインで奏効に差はなかった。 既使用のホルモン剤に奏効歴のあった症例が19例あり、この例の奏効率は21.0%、CBRは57.8%であった。術後の補助ホルモン療法中（3年以内）に再発のあった7例では、奏効は28.5%、CBRは57.1%であった。【考察】当科におけるフルベストラント使用例の奏効性、病勢コントロールは比較的良好な結果であった。 既治療のホルモン療法が奏効した症例では特に効果が期待できると考えられた。 一方、 今回の検討ではフルベストラントの投与を避けるべきpopulationは明確ではなかった。今後さらにフルベストラントの使用症例を重ね、 より効果的に長期に使用できるpopulationの洗い出しを検討する必要性がある。

GP-1-12-32
S-1が奏功した乳癌多発骨転移の2例

[1]湘南鎌倉総合病院　乳腺外科、[2]湘南鎌倉総合病院　外科、
[3]湘南鎌倉総合病院　看護部、[4]湘南鎌倉総合病院　病理診断科
田中　久美子[1]、佐藤　洋子[1]、下山　ライ[2]、池田　真美[3]、手島　伸一[4]

【はじめに】 乳癌再発治療において経口FU剤であるS-1は、 比較的良好なQOLを保つことが可能なレジメンである。 患者の身体的・精神的背景から十分な術後化学療法ができず、術後早期に再発した多発骨転移で、S-1による良好な治療効果が得られた2症例を経験したので報告する。【症例１】67才女性。T2N1M0　stage2BでLuminal B(ER 95% PgR 75% Her2 0　Ki67 30%)でBt+Ax施行。硬癌　t=33mm HG3 n(9/15) f(+) ly(++)で術後化学療法とPMRTの適応であったが、 統合失調症で内服中であり、 これらの治療は拒否され、LET投与のみ行っていた。CA15-3は術前に198と高値で、 術後も47であり、術後1年半経過時に76と上昇した。PETにて肝転移と多発骨転移と診断し、Denosumabを開始し、LETをTAMに変更したがTM上昇が続くため、術後1年8か月時にS-1　80mg/day, 4投2休で開始すると、CA15-3は速やかに減少に転じ、4か月後には正常域まで低下した。その後7か月間正常域を維持している。 特記すべき有害事象もなかった。【症例2】66才女性。T2N1M0 stage2BでLuminal B (ER 90% PgR 30% Her2 0 Ki67 20%)でPSTとして3 FEC 終了時に重篤な胸部帯状疱疹となり、PSTを中止しBt+Ax施行。 帯状疱疹治癒後も顕著な神経痛が継続した。 充実腺管癌　t＝50mm n(2/19) HG3 f(+) ly(+) s(+)であり、LET投与開始し、PMRTを施行した。術後半年で歩行時の左下肢痛あり、MRIでL3-5腰椎転移ありDenosumabを開始しL3-5照射　30Gy施行、 疼痛改善していた。術後1Y3Mでそれまで正常範囲であったCA15-3が上昇に転じ、PETで全身多発骨転移と診断。LET→TAMとしたが上昇が続き、 両側大腿骨照射とともにS-1　80mg/day 4投2休を開始したところ、CA15-3は118から約2か月で18と正常域まで低下した。 その後も5か月正常域を維持している。 有害事象はほとんどみられなかった。【考察】2例はいずれも60代後半のstage2B、Luminal Bの乳癌であり、 身体的・精神的要因から標準的な術後療法が遂行不可であった。術後1年半程度でホルモン療法単独では制御不可となった多発骨転移を生じており、CA15-3が病状をよく反映したと思われた。S-1は近年、Her2陰性の転移性乳癌のfirst lineとしてtaxaneとの比較でOSにおける非劣性が示された（SELECT BC試験）。今回の2症例は有害事象の少ない化学療法としてS-1を選択したが、first lineとしてのS-1の治療効果を実感できる結果となり、良好なQOLも保たれていた。

GP-1-12-33

閉経前、進行再発乳癌に対する腹腔鏡下両側卵巣摘出術の治療経験

[1]水戸医療センター　外科、[2]水戸医療センター　病理診断科、
[3]水戸済生会総合病院　病理診断科
森　千子[1]、植木　浜一[1]、稲留　征典[2]、大谷　明夫[3]

（背景）閉経前のホルモン受容体陽性乳癌に対して、抗ホルモン療法の一環として両側卵巣摘出術を行うことにより、抗ホルモン療法の選択肢が増えて化学療法を行う場合に比べQOLの維持・向上を図れる可能性がある。（目的および方法）当院では、1995年から2015年12月までに閉経前の進行・再発乳癌に対して21例の腹腔鏡下両側卵巣摘出術が施行されている。そのうち、臨床経過の確認できた2002年から2015年までの16例について、治療経過および予後について検討した。（結果）全員が腹腔鏡下の手術であり開腹症例はなく、合併症を認めず約1週間以内に退院した。2011年からは単孔式の手術（SILS）が6例行われている。卵巣摘出時の年齢は36歳から48歳であり、いずれも乳癌の病理診断でホルモン受容体陽性であったが、HER2陽性症例も認められた。16例の転移・再発部位は、11例が骨転移、2例が胸壁再発、2例がリンパ節転移、1例が肺転移、1例が肝転移、1例がstageIIIの初発進行症例であり（重複も含む）、手術時の全身状態は良好で、生命に危険な内臓転移を伴う症例には施行されていなかった。術後に、アロマターゼ阻害剤に治療薬を変更し、抗ホルモン療法を継続した期間は４ヶ月から１２年であり、１例は現在も抗ホルモン療法中である。（考察）閉経前乳癌の進行・再発症例に対する腹腔鏡下両側卵巣摘出術は、当院では多くが骨・リンパ節転移、胸壁再発症例に対して行われていた。長期間にわたり抗ホルモン療法を継続している症例があることから、慎重に適応を検討したうえで行うことにより、有効な治療法であると考えられる。

GP-1-12-34

エリブリン投与後に内分泌療法を施行したホルモン陽性再発乳癌症例の検討

[1]神奈川県立がんセンター　乳腺内分泌外科、[2]横浜市立大学　外科治療学
菅沼　伸康[1]、清水　哲[1]、岩崎　博幸[1]、稲葉　将陽[1]、吉田　達也[1]、
山中　隆司[1]、小島　いずみ[1]、岡本　浩直[1]、利野　靖[2]、益田　宗孝[2]

ホルモン陽性乳癌における内分泌療法抵抗性の機序の一因として低酸素があげられる。ホルモン陽性乳癌細胞株を低酸素状態で培養するとERの発現が低下し、低酸素を解除するとその発現が回復することが基礎研究で報告されている。一方、エリブリンは抗腫瘍効果に加え、腫瘍血管のリモデリングを促進して腫瘍内部の血流を増加させることが報告されており、エリブリン投与により腫瘍内の低酸素状態が改善して内分泌療法抵抗性が解除される可能性が示唆される。我々は、エリブリン投与後に内分泌療法を施行したホルモン陽性乳癌症例３例について検討し、いずれも一定の効果が認められたので報告する。【症例1】左乳癌(T2N1M1(HEP, OSS))に対してFEC＞ DTX＞ Cape ＞ TAM＞ ANAによる治療後にエリブリンを導入し、治療効果PR、投与期間13か月であった。その後LETを導入して、腫瘍マーカーは持続的に低下(7か月)、治療効果NE、投与期間９か月であった。【症例2】右乳癌(T2N1M0)に対してBt+Ax後に補助化学療法としてEC＞ wPTX＞ LHRHa(2Y)+TAM (5Y)を施行。術後３年でPSリンパ節転移を認め、郭清後にDTX＞ RTx＞ LETを使用、その４年後には多発骨転移を認めたため、LHRHa+HD TORによる治療後にエリブリンを導入し、治療効果NC、投与期間11か月であった。その後ANAを導入して腫瘍マーカーは低下(4か月)、治療効果NE、投与期間８か月であった。【症例3】左乳癌(T2N1M0)に対して術前化学療法(wPTX＞ FEC)後にBt+Axを施行してTAMを開始したが、2年4か月後に肺・縦隔リンパ節転移が出現。wPTX+BKM120による治療後にエリブリンを導入し、治療効果PD、投与期間4か月であった。その後LETを導入して、腫瘍マーカーは低下(3か月)、治療効果NE、投与期間４か月で現在も継続投与中である。

GP-1-12-35

閉経前進行再発乳癌に対するLH-RHアゴニスト＋アロマターゼ阻害薬の臨床的有用性

福島県立医科大学　医学部　器官制御外科学講座
岡野　舞子、阿部　貞彦、青砥　慶太、立花　和之進、阿部　宣子、
大竹　徹、竹之下　誠一

【目的】SOFT、TEXT試験の術後補助療法に関する成績より、卵巣機能抑制（OFS）とアロマターゼ阻害剤（AI）の併用はタモキシフェン（TAM）との併用に比して再発リスクを有意に軽減することが明らかになった。しかし、転移再発症例における有用性はエビデンスレベルの高い報告はなく未だに明らかではない。教室におけるホルモン感受性閉経前転移再発乳癌に対するLH-RHアゴニスト＋AI併用療法の臨床的有用性について報告する。【対象と方法】TAMまたはLH-RHアゴニスト投与歴のある閉経前転移再発乳癌に対してLH-RHアゴニスト+AIを投与した20例の奏効率(RR)、臨床的有用率(CBR)、治療継続期間(TTF)、安全性を検討した。投与段階は1次治療が14例、TAM投与後の2次治療が5例、3次治療以降が1例。登録時PSは全例0-2、年齢中央値44歳(30-55)、観察期間中央値48.4ヶ月。評価部位は肺3例、肝2例、軟部組織10例、骨7例(重複あり)だった。【結果】全症例の抗腫瘍効果はCR4例、PR6例、Long-SD4例、SD2例で、RRは50.0%、CBRは80.0%だった。TTF中央値は23.4ヶ月だった。臓器別にみたCBRは軟部組織が70%、骨病変が71.4%だった。治療段階別にみたCBRは１次治療が71.4%、2次治療が60.0%と極めて良好な成績だった。Grade2以上の有害事象はなかった。【結語】LH-RHアゴニスト＋AI併用療法は臓器別では肺・肝臓を併せた実質臓器で40%の奏功率を示し、臨床的有用性においては臓器を問わず高い有効性を示した。本療法はNon life-threateningなホルモン感受性閉経前転移再発乳癌における重要な治療選択肢であると考えられる。

GP-1-12-36

当院におけるホルモン陽性進行再発乳癌に対するFulvestrantの治療成績に関する検討

静岡県立総合病院　乳腺外科
中上　和彦、常泉　道子、速水　亮介

【はじめに】fulvestrantはアゴニスト作用がないエストロゲン受容体拮抗剤で、抗エストロゲン治療薬に耐性を示す閉経後進行再発乳癌に対する治療の一つであるが使用ラインおよび効果予測因子についてはまだ明らかでない。【対象と方法】2011年12月から2015年11月までの４年間に当院でfulvestrantを投与した進行再発乳癌64例を対象に、fulvestrantの投与ライン、奏功期間、fulvestran投与後のTTF、OS、効果予測因子について後ろ向きに検討した。【成績】fulvestrant投与開始時年齢の中央値は64歳（39歳－85歳）で、初診時 Stage4症例が12例（19%）、再発症例が52 例（81%）であった。再発までのDFIは平均87.5ヶ月（4～232ヶ月）で術後5年を超える症例が多かった。fulvestrantの治療ラインはホルモン治療だけでみると1～7ラインで1st：5例、2nd：21例、3rd：21例、4th以上：17例であった。ホルモン治療に加え前治療の化学療は33%に実施されていた。投与回数の中央値は6回（2～41回）で2年以上の長期投与があり、最長は41回であった。CR:0例　PR:6例　SD:25例（longSDは11例、1年以上の超longSDは10例(16%) PD:33例（奏効率9.4%,clinical benefit 48%）でサブタイプ別ではLuminal型が56例、Luminal-HER2型が8例でLuminal-HER2型の中にも1例有効例が認められた。転移臓器は内臓転移が33例（肺胸膜20例、肝13例）、所属リンパ節29例、骨転移26例、脳副腎：1例であった。PR例のうち3例はリンパ節再発のみであった。はTTF(Time to treatment failure)中央値は6.5ヶ月、OS(Overall survival)中央値は24.7ケ月でconfirm試験と同様な結果であった。内臓転移の有無でみると内臓転移のない症例はある症例に比べ優位差はないがTTFは9.6ヶ月、5.0ヶ月と奏功期間の延長が見られた(P=0.102)。　注射部位の硬結とhot　flushは認めたが、いずれも軽微であった。また嘔気で1例中止となったがそれ以外は特記すべき有害事象はなかった。【結語】前治療のホルモン剤に対する反応性がある場合で内臓転移のない進行再発乳癌にはfulvestrantの効果が期待でき、2年以上にわたる長期投与例においても、安全性に問題はなく忍容性も良好で投与可能であった。

GP-1-12-37

ER/PR 強陽性HER2陰性転移・再発乳癌における内分泌療法の効果とその後の化学療法の効果の検討

[1]自治医科大学附属病院　乳腺科、[2]自治医科大学　消化器・一般外科
田中　裕美子[1]、藤田　崇史[1]、小川　れをな[1]、相良　由佳[1]、西田　紗季[1]、芝　聡美[1]、宮崎　千絵子[1]、上徳　ひろみ[1]、櫻木　雅子[1]、佐田　尚宏[2]

【背景・目的】ホルモン受容体陽性の転移・再発乳癌では，生命に危険を及ぼす転移がない場合や再発までの期間が長い場合には，Hortobagyi が提唱した転移・再発乳癌治療のアルゴリズムに従い，まずは内分泌療法を開始し，内分泌療法が奏功しない場合やその治療効果がなくなった場合には化学療法に移行する．ホルモン受容体強陽性の転移・再発乳癌では，内分泌療法が効くことは予想されるが，その後の化学療法の治療効果の有無や奏功期間などについては不明である．【方法】2000年1月~2005年12月までにおいて，当院の乳癌手術症例は734例で，ER/PR 強陽性HER2陰性の手術可能乳癌の中，転移・再発した症例は32例で，そのうち内分泌療法施行後に化学療法に移行した症例28例を対象とした．28例において，術後内分泌療法施行中の再発例(A群)と術後内分泌療法施行後の再発例(B群)に分類し，再発後の内分泌療法の継続期間とその後の化学療法の継続期間，両者の奏功期間の違い，化学療法first lineの治療期間などについて検討した．【結果】全症例(28例)において，内分泌療法の施行期間の中央値は21.5ヶ月(range 2-66)，化学療法の施行期間の中央値は18.1 ヶ月(range 1-84)であった．A群は18例，B群は10例であった．A群の内分泌療法施行期間の中央値は18.7か月(range2-42)，化学療法施行期間の中央値は18.1か月(range2-84)，B群の内分泌療法施行期間の中央値は26.6 ヶ月(range 12-66)，化学療法施行期間の中央値は18.1 ヶ月(range 4-33)であった．内分泌療法と化学療法の奏功期間は，A群では12例で内分泌療法の奏功期間が長く，6例で化学療法奏功期間が長かった．B群では，前者は7例，後者は3例であった．化学療法first lineの治療期間は，A群は中央値12.6 ヶ月(range 1-84)，B群は中央値10.2 ヶ月(range 3-20)であった．【考察】ER/PR 強陽性HER2陰性の転移・再発乳癌では，術後内分泌療法施行中に再発する場合と術後内分泌療法施行後に再発する場合がある．前者は，内分泌療法抵抗性を示すことが考えられ，後者は内分泌療法の長期使用により抵抗性を獲得したことが考えられる．本検討では，A群よりB群の方が内分泌療法施行期間は約8か月長かった．その後の化学療法施行期間はA・B群で差はなかった．今後更なる症例数の蓄積により検討を進めていく．

GP-1-12-38

エベロリムス、エキセメスタン療法中に小腸潰瘍より大量出血を来した１例

[1]製鉄記念八幡病院　外科、[2]島田乳腺クリニック、
[3]製鉄記念八幡病院　病理診断科
高浪　英樹[1]、島田　和生[2]、矢野　博子[1]、武藤　純[1]、近沢　信人[1]、山田　大輔[1]、水田　篤志[1]、折田　博之[1]、牧野　一郎[1]、東　秀史[1]、下釜　達朗[3]、金城　満[3]

【症例】76才、女性【現病歴】2011年2月左乳癌（T4N2M0）に対して乳房切除術および腋窩リンパ節郭清術を施行した。　術後補助化学療法としてFEC(100)を4コース施行した。続いてドセタキセルの投与も予定していたが、本人が拒否し、ホルモン療法へ移行した。2011年6月よりレトロゾールの内服を開始した。2014年3月左鎖骨上窩リンパ節転移のためフルベストラントへ変更した。2014年9月から左鎖骨上窩および頸部への放射線照射（50Gy）も追加して行った。その後、多発肺転移が出現したため、2015年1月よりエベロリムス、エキセメスタン療法を開始した。内服開始後55日目、口内炎が増悪しエベロリムス内服を中止した。59日目食欲不振および倦怠感が増強し緊急入院となった。60日目大量下血し、出血性ショックとなった。輸血を行うとともに緊急上下部消化管内視鏡検査を行ったが出血源は指摘できなかった。全身状態が安定した63日目に再度下部消化管内視鏡検査を行ったところ、回腸末端に小潰瘍を散見したが、明らかな露出血管は認めなかった。65日目に行ったカプセル内視鏡にて経口から38分の上部小腸と経口から44分の上部小腸に出血源の可能性がある潰瘍病変を認めた。活動性の出血は認めなかった。79日目シングルバルーン小腸内視鏡を施行したところ、打抜き様小潰瘍が上部小腸に散見された。粘膜下層が露出した目立つ小潰瘍に対してクリップを施行した。輸血後に回復していたヘモグロビンが再度貧血傾向を示すことは無く、85日目に退院となった。その後、ドセタキセルによる化学療法を導入したが、下血すること無く治療継続中である。【考察】消化管障害をきたす薬剤には非ステロイド性抗炎症薬、アスピリン、抗血栓薬、副腎皮質ホルモン、ビスフォスフォネート、抗菌薬、抗癌剤の一部、カリウム製剤などがあげられる。本症例においてこれらに該当する内服薬はなかった。また、回腸末端の潰瘍病変からの生検では特異的炎症性腸疾患は否定的で有り、細菌検査でも病原細菌の感染は否定された。一方でBOLERO-2試験では国内から胃腸出血1例、腸潰瘍が1例報告されている。エベロリムスが小腸潰瘍の発生にどのように関与しているのか発生機序や病態生理は不明であるが、今回我々はエベロリムス、エキセメスタン療法中に小腸潰瘍より大量出血を来した1例を経験したので報告する。

GP-1-12-39

エベロリムス＋エキセメスタン併用療法　５例の使用経験

[1]名古屋大学大学院　腫瘍外科学、
[2]名古屋大学医学部附属病院　乳腺・内分泌外科
角田　伸行[1,2]、村田　嘉彦[1]、中西　賢一[2]、柴田　雅央[2]、安立　弥生[2]、宮嶋　慎介[2]、大西　英二[2]、稲石　貴弘[2]、林　裕倫[2]、菊森　豊根[2]、椰野　正人[1]

【はじめに】mTOR阻害剤であるエベロリムス（以下本剤）は、本剤とエキセメスタンの併用療法（以下EXE）とEXE単独療法との二重盲検・無作為化・第III相試験（BOLERO-2）の結果を元に、本邦では2014年３月17日に効能追加承認された薬剤である。適応症は手術不能または再発乳癌で、「内分泌療法剤との併用」という幅を持たせた用法となっている。本研究では当院における本剤の使用例を調査し報告する。【結果】2014年3月から2015年11月の期間に5例の再発乳癌に対して本剤が投与されていた。全例がエストロゲン受容体陽性･HER2陰性型で､全てEXEとの併用であった｡年齢中央値は67歳（47～78）。閉経前が１例含まれており、LHRH analogueも併用されていた。無再発生存期間平均値は74.4ヶ月（18～148ヶ月）。前治療歴中央値は2レジメン（2～5）。転移臓器は骨4例、肺3例、肝1例（重複あり）。高齢・肺結核既往を理由に１週間で中止となった1例は、以降の検討より除外した。TTF平均値は39.3週（24～54）。最大効果はCR/PR 0例、SD 4例、PD 0例。直前治療が化学療法（capecitabine）だった１例でもlong SDが得られていた。有害事象は間質性肺炎G2/3 0例、G1 3例。口内炎G2/3 1例、G1 3例。血小板減少G3/4 0例、G1/2 2例。【まとめ】少数例の使用経験であったが、うがいの励行で口内炎は軽度でコントロール可能であり、間質性肺炎および血液毒性に注意を払えば、（薬価の問題を除けば）有効で使用しやすい薬剤と思われた。

GP-1-12-40

当院でのエベロリムスの使用経験

うえお乳腺外科
甲斐　裕一郎、久保田　陽子、福永　真理、上尾　裕昭

【目的】エベロリムスが発売されて1年6ヶ月経過し当院での使用例も5例となった。有用であった症例も有害事象で投与中止となった症例も経験したのでそれらを報告する。【対象】ER陽性、HER2陰性の進行・再発乳がんに対してエベロリムスとエキセメスタンを投与した5例。年齢は51才～70才(平均60才)。【結果】転移部位は骨が4例、肝臓2例、肺2例とviceral metastasisを伴う症例が3例であった。投与期間は3例が1ヶ月、2例は現在まで投与継続中(8ヶ月と10ヶ月)である。最良効果はPR2例。1ヶ月で投与中止となった3例は効果は2例が評価不能1例は病勢の進行であった。投与中止理由は口内炎（grade3相当）と病勢の進行であった。口内炎の発現時期は全例2週間以内であった。効果のあった症例を提示する。60代女性、17年前に乳癌根治術。（ER(+)、HER2陰性、t2、n0、grade3）6年目に縦隔リンパ節と骨転移。ANA(5年7ヶ月)→EXE(10ヶ月)→high dose toremifen(1年2ヶ月)→LET(2ヶ月)とホルモン療法を行い、骨・リンパ節以外はcontrolされていた。その後カペシタビン(8ヶ月)→ビノレルビン(8ヶ月)→パクリタキセル(8ヶ月)→フェソロデックス(9ヶ月)投与中に骨転移による圧迫が原因の下半身麻痺が出現し除圧固定術を行った。術後はTS-1(3ヶ月)→EC(9ヶ月)でPDとなりEXE+EVEを開始した。一旦腫瘍マーカーは増加したが3ヶ月目より減少し現在も漸減を続けている。投与初期にgrade2相当の口内炎が出現したが患者希望により投与を継続したところ徐々に軽減しgrade1程度で経過している。投与開始半年後に帯状疱疹を発症し、一旦EVEを中断した。治癒は遷延し5週間の投与中断を要した。5mg/dayに減量し投与を再開し現在も投与継続中である。【結論】エベロリムスはheavily treated case(化学療法既治療例)においてもある程度の効果が期待できる。しかし、様々な有害事象がおきるためそのコントロールが重要である。特に投与初期の口内炎のコントロールが上手く出来ればそのメリットを充分に享受できる可能性が高く、あらかじめ起こりうる有害事象を指導し投与初期を乗り切ることで長期の投与を目指す必要がある。

GP-1-12-41
ホルモン陽性再発進行乳癌におけるMedroxyprogesterone acetate投与12例の検討

独立行政法人　労働者健康福祉機構　千葉ろうさい病院
石井　奈津美、笠川　隆玄、藤森　俊彦

MPA（medroxyprogesterone　acetate）はホルモン陽性乳癌において投与で抗腫瘍効果を示すと言われている。また食欲増進や体重増加、骨髄保護作用もあり、 治療抵抗性の再発進行乳癌において選択枝のひとつとなりうる。今回我々は2012年～2015年の間にMPAを投与した12例について検討した。12例のうち再発乳癌は9例、Stage4乳癌は3例であった．年齢は52歳～82歳（平均年齢63.8歳）、前治療のレジメン数は化学療法とホルモン治療を含め1～12（平均4.2）。MPAの投与量は600～1200mgと様々であった。腫瘍マーカーの値に注目すると12例中6例で低下を認めた。 平均内服期間は5ヶ月（1ヶ月～12ヶ月）。明らかに画像上cCRとなった症例が1例，MPA内服開始5ヶ月後にCTで癌性リンパ管症の改善、胸水消失を認めた。腫瘍マーカー低下症例では前治療としてホルモン治療が中心の症例が多く、 無効例では前治療は化学療法中心であり化学療法の継続困難の末にMPA投与し緩和治療へ移行する症例が目立った。
MPA投与で明らかな有害事象を認めた症例はなかった。MPAに投与により食欲が亢進しPerfomance Statusが改善した症例や、骨髄抑制のために抗癌剤治療の継続困難となりMPAを投与し、その結果MPAの骨髄保護作用により骨髄抑制の改善を認めた症例も経験した。　このようにMPAの投与により予後の延長に寄与したと考えられる症例もあった。
ホルモン陽性の再発進行乳癌に対するホルモン治療不応例への治療、 長期に抗癌剤投与が行われ骨髄抑制の生じた症例に対する治療法の一つとして検討する価値があると考えた。当科において過去3年の間にMPAを投与した12例について若干の文献的考察を加え報告する。

GP-1-12-42
当院におけるホルモン陽性進行・再発乳癌に対するフルベストラントの使用経験

京都府立医科大学附属病院内分泌・乳腺外科
荘子　万理、井口　英理佳、西田　真衣子、大西　美重、森田　翠、
大内　佳美、中務　克彦、阪口　晃一、田口　哲也

【はじめに】フルベストラントはCONFIRM試験の結果が発表されてから進行・再発乳癌の2nd、3rd line以降の治療法として有用な薬剤になっている。2015年にはFIRST試験の結果も発表され、Up frontでのフルベストラント使用が望ましいとの結果が示唆された。 今回、当院でフルベストラントを使用した症例についてレジメン数とともに治療効果を検討した。【対象】2012年1月から2015年9月までに当院でフルベストラントを投与開始した進行再発乳癌37症例。【結果】使用開始時の平均年齢は60.4歳でいずれも女性。進行乳癌8例、 再発乳癌29例。 最良治療効果はそれぞれ、CR 0例、PR 10例、SD 26例(うち6ヶ月以上のSD 13例)、PD 1例であった。Time to failure(TTF)は中央値で6.5ヶ月。フルベストラント治療を開始したline数は中央値で3。1st lineで7.5ヶ月、2nd lineで10ヶ月、3rd lineで6.5ヶ月、4th lineで4ヶ月であった。全体の奏効率は27%、crinical benefit rate(CBR)は62.2%であった。 また、line別での奏効率は1st line 40%、2nd line 57.1%、3rd line 11.1%、4th line以降 0%であり、各lineでのCBRは1st line 80%、2nd line 100%、3rd line 77.8%、4th line以降40%であった。【考察】3rd line以降では明らかな奏効率の低下が認められ、当院での結果では2nd line以内でのフルベストラント使用が望ましいと考えられた。この結果はFIRST試験で示唆されたよりUp frontでの治療が望ましいという結果と同様であった。【結語】数年以上も縮小を維持できる症例もあり、有害事象なども少ないため、 化学療法施行後の維持療法や高齢者への使用などにも期待できる薬剤である。今後さらなる症例の集積と評価を行いたい。

GP-1-12-43
当院におけるエベロリムスの使用における有用性と安全性の検討

久留米大学外科学講座
三島　麻衣、唐　宇飛、岩熊　伸高、岡部　実奈、赤木　由人

【背景】エベロリムスは腫瘍細胞の分裂、 血管新生などの調節に重要な役割を持つmTORを選択的に阻害し、 細胞増殖のシグナルを抑える分子標的治療薬であり、 第３相臨床試験においてもnon-steroidal　AI耐性乳癌に対するmTOR阻害剤(エベロリムス)とエキセメスタン併用療法の有効性が示されている（BOLERO-2)。これまでの当科におけるエベロリムス使用例の有用性と安全性を検討した。【対象と方法】2014年5月から2015年8月までにエベロリムスにエキセメスタンの併用した転移性乳癌６例を対象とし与した。【結果】患者背景は年齢中央値58.6（52-65）歳、 ホルモン受容体の発現はER+、PgR+、Her2-は４例、ER+、PgR-、Her2-は２例であった。化学療法、 内分泌療法を合わせた前治療のレジメン数の中央値は4.6(3-9)。投与時の転移臓器は骨転移のみが１例。肺・肝臓などの内蔵転移が５例であった。投与期間中央値6.3ヶ月(3-13)であった。 治療効果はPR２例（33%)、SD１例（17%)、PD３例（50%）であった。 有害事象は口内炎Grade1-2が４例、Grade3が１例、薬剤性肺障害Grade２が２例、高血糖Grade３が１例、貧血Grade3が１例、下肢浮腫Grade3が１例、味覚異常Grade2が１例、皮膚障害Grede2が１例、倦怠感Grade2が１例であった。薬剤性肺障害においては１例は投与中止、１例は休薬後に投与再開が可能であった。【まとめ】mTOR阻害剤エベロリムスはホルモン陽性の進行再発乳癌に有用であり、 当院においても６例中２症例においては、 有害事象を認めるも治療効果がPRであり、長期投与が可能であった。しかしながら本薬剤は肺炎、口内炎どの様々な有害事象を伴うため、 十分な観察と支持療法をしっかり行ったうえで慎重な投与が必要ある。

GP-1-12-44
当院でのエベロリムス投与例における特徴と問題点

青森市民病院　外科
川嶋　啓明、渡邉　伸和

【はじめに】mTOR阻害剤であるエベロリムスに手術不能また再発乳癌への適応拡大が承認されてから１年半ほど経過した。 レトロゾールまたはアナストロゾールに抵抗性の局所進行性または転移性の閉経後乳癌にエキセメスタンとの併用で投与するのだが、 投与できた３例の経過と投与に至らなかった症例の考察について報告する。【症例】投与した症例の平均年齢は64歳。初回手術から10年経過後の再発症例と局所進行例、 手術拒否例の３例であった。ホルモンレセプターはすべて陽性であるが、PgR陰性例も１例含まれていた。HER2は2+が２例であったがFISHでは増幅を認めなかった。1例は陰性であった。Ki67は15%以下、30%、測定不能と一定の傾向は無かった。再発・治療開始後のホルモン療法の治療期間は18ヶ月、48ヶ月、32ヶ月とホルモン療法の効果があった症例のみであった。 投与に至らなかった症例は４例で平均年齢は65歳とあまり変わりは無かった。２例が化学療法を選択され、１例はホルモン療法、１例はBSCを選択された。【結果】投与開始直後の１症例は評価できないが、残りの２例とも、投与後1ヶ月で進行した局所が著明に縮小した。２例とも腫瘍は壊死した部分を認め、ある日自宅で脱落するという経過であった。 患者さんは脱落した腫瘍を保存し持参し教えてくれた。 副作用は口内炎G2を３例に認めた。 休薬と保存的加療、 歯科口腔外科受診によりすべて軽快した。 その他の副作用は投与に影響を与えなかった。【考察】投与に至らなかった症例の理由は、 高額であるからであった。 高額療養費制度について病院の専門職員から説明していただいたが、 それでも負担が大きいと感じているようであった。ご本人が投与を希望されても、 患者さんの医療費がかかりすぎるから安く治療しろと怒鳴り込んできたご家族もいたような気がする。副作用で投与を避けた症例はなかった。治療が著効した症例も「小さくなってうれしいけど、 払い続けることは出来ない。」と再増大するまで休薬中である。また、投与に至った３例のうち２例は化学療法を避けたいという思いが強かった。 高額療養費制度や副作用対策を充実させることも大事なことであると思うが、制度だけでは治療が十分にいきわたらない患者さんに対するサポートが個別に必要なのではと思われた。

GP-1-12-45

HER2陽性乳癌の術前化学療法施行例及び手術不能進行例におけるnabPTXの有効性の検討

[1]京都市立病院　乳腺外科、[2]京都市立病院　外科、[3]京都市立病院　看護部
吉岡　祥子[1]、太田　知佳[1]、久保田　恵子[2]、荻野　葉子[3]、森口　喜生[1]

【はじめに】Nanoparticle albumin-bound paclitaxel(以下nabPTX)はpaclitaxel(以下PTX)に人血清アルブミンを結合させた薬剤で、従来のPTXと比較して治療効率が向上することが言われている。 今回我々はHER2陽性乳癌の術前化学療法(以下NAC)施行例と手術不能進行例でnabPTXを含むレジメンによる化学療法を施行し、 その有効性と安全性について後方視的に検討したので報告する。【対象・ 方法】2008年6月から2015年10月に当院でnabPTXを含むレジメンを使用したHER2陽性乳癌のNAC施行例9例と手術不能進行症例3例を対象とした。NAC施行例はnabPTXを260mg/m^2 3週毎、トラスツズマブは初回8mg/kg、2回目以降6mg/kgを3週毎に投与した。手術不能進行例ではnabPTX、 トラスツズマブを同様に3週毎投与し、2014年1月以降はペルツズマブを初回840mg、2回目以降420mgで3週毎に併用した。 全てのNAC施行例で4サイクル終了後に画像評価を行い、 奏功群ではnabPTXレジメンを6サイクルまで継続し、 再度効果判定を行いcCR(臨床的完全寛解)またはほぼcCRと判定された症例は手術を施行した。非奏功群ではレジメンをFEC100へ変更し4サイクル施行後に手術を施行した。NAC施行例では切除標本で病理学的効果判定を行った。pCRは乳房内の浸潤巣が完全に消失し、 かつリンパ節転移を認めないものと定義した。 手術不能進行例では画像による効果判定を行った。 有害事象はCTCAE version4.0を用い評価した。【結果】NAC施行例では4サイクル終了後画像評価で奏功群が9例中7例、 非奏功群が9例中2例であった。非奏功群2例ではレジメンをFEC100に変更し手術を施行した。奏功群7例ではnabPTXレジメンを継続した。6サイクル終了後画像評価を行い5例はcCRまたはほぼcCRと判定し手術を施行、2例では明らかな腫瘍の残存を認めたため、さらにFEC100を4サイクル施行後に手術を行った。NAC施行例9例におけるpCR率は88.9%(8/9)であった。手術不能進行例では全例でPRとなり、 局所コントロール目的に乳房切除術を施行した1例では乳房内に浸潤巣の残存は認めなかった。またnabPTX投与中にGrade3以上の好中球減少を75.0%(9/12)に認めたが、 発熱性好中球減少症の発症は認めなかった。末梢神経障害は全例で出現したが何れもGrade1/2であった。【結語】nabPTXを含むレジメンは、HER2陽性乳癌のNAC施行例および手術不能進行例において有用である可能性が示唆された。 若干の文献的考察を加えて報告する。

GP-1-12-46

HER2遺伝子増幅とTrastuzumab併用術前化学療法の効果

[1]大阪労災病院　乳腺外科、[2]大阪労災病院　外科、
[3]大阪労災病院　病理診断部、[4]大阪労災病院　看護部
小田　直文[1]、松並　展輝[1]、森島　宏隆[1]、清水　潤三[2]、廣田　昌紀[2]、
川端　良平[2]、亀田　千津[2]、長谷川　順一[2,3]、三輪　秀明[3]、三村　明弘[3,4]、
濱沢　智美[4]

【背景】HER2陽性乳癌において、HER2遺伝子増幅数が多い群はTrastuzumab併用術前化学療法(NAC)の病理学的完全奏効(pCR)率が有意に高いとArnoudらは報告している。　しかし用いられているレジメンはDocetaxel単剤もしくはDocetaxelとCarboplatinの併用であり、本邦におけるHER2陽性乳癌に対する標準的なレジメンであるAnthracycline-Taxanの組み合わせとは異なる。また2014年4月にHER2検査ガイドが改訂されたため、 当院ではFISH法によるHER2検査の際にHER2遺伝子増幅数も検討し、治療方針決定の指標としている。【目的】HER2陽性乳癌に対してNACを施行した症例において、HER2遺伝子増幅数を含む臨床病理学的因別のpCR(ypT0-isかつypN0と定義) 率を検討する。【対象】2014年4月以降に針生検でHER2陽性乳癌と診断され、NACとしてFEC-Taxan+Trastuzumabを投与し、術後病理診断にて効果判定がなされた16例を対象とした。併用したTaxanはNab-paclitaxelが14例、weekly paclitaxelが2例であった。【方法】針生検による診断時に免疫染色でER, PgR, HER2蛋白, Ki67を院内で測定し、HER2遺伝子シグナル比およびHER2遺伝子増幅数はSRL社によるFISH法で測定した。HER2遺伝子増幅数が10コピー以上をHigh Amplification(HA)群、10コピー未満をLow Amplification(LA)群とした。統計学的解析にはSPSS(ver.22)のFisher検定を使用した。【結果】年齢の中央値は52歳(44-74)、 腫瘍径の中央値は28mm(15-58)、HG1/2/3は1例/7例/8例、ER陰性/陽性は7例/11例、PgR陰性/陽性は11例/7例、Ki67の中央値は30%(15-60)、HER2蛋白 (IHC) 0/1/2+/3+は1例/0例/3例/12例、FISHシグナル比の中央値は5.1(1.7-11.2)、HER2遺伝子増幅数の中央値は18.6(2.0-27.7)、HA群12例、LA群4例であった。pCRは9例(56.3%)に認め、ER陰性/陽性のpCRはそれぞれ3例/6例(60.0%/54.5%, p=1.000)、Ki67が30%未満/以上のpCRはそれぞれ3例/6例(42.9%/66.7%, p=0.615)、HA群とLA群のpCRはそれぞれ8例/1例(66.7%/25.0%, p=0.262)であった。【考察】Arnoudらの報告ではHA群とLA群のpCR率はそれぞれ55%と24%であり、今回の検討結果も同様の傾向であった。【結論】HER2陽性乳癌に対するFEC-Taxan+Trastuzumab によるNACおいてで、HER2遺伝子増幅数が10コピー未満の症例はpCRを達成し難い可能性がある。

GP-1-12-47

Her2陽性乳癌に対する術前抗癌剤治療の予後の検討

[1]大阪警察病院　乳腺外科、[2]同　病理診断科、[3]外科野崎病院
吉留　克英[1]、下　登志朗[1]、安野　佳奈[1]、鳥　正幸[1]、今分　茂[3]、
辻本　正彦[2]

【はじめに】Her2陽性原発性乳癌症例に対しては、Trastuzumab (以下H) を併用した術前後の化学療法の有効性が確立され、ガイドライン上も推奨グレードAとされている。 今回当院にて施行した術前化療後の長期成績について検討した。【対象】2004.12-2014.12の期間に術前抗癌剤治療後に原発巣切除術を施行したHer2陽性乳癌症例37例。 このうち4例はStage Ⅳであった。FEC4コース+タキサン4コースを基本とした。H併用は29例で、内22例は術後にもHを投与した。ER陽性の場合、術後内分泌治療を併用した。【結果】効果判定Grade 3では、ypT0 ypN0, ypTis ypN0, ypT0 ypN0/+がそれぞれ8,7,1例で、pCR率43.2%(16/37)であった。リンパ節転移の残存は1例のみであったが、pCR を得られた16例全例再発を認めていない。Grade 2b, 2a, lb, 1a, 0において、再発が2例/5例中, 以下2/5, 0/2, 2/5, 3/4であり、Gradeと再発には明らかな相関は認めなかった。Grade2b以下では、Nの残存9症例中7例が再発、ypN0では12例中2例に再発を認めた。浸潤部分が残存している場合、腋窩リンパ節での腫瘍残存が予後因子であった。補助療法の適応以前でH併用をしていない患者ではpCR率は12.5 %(1/8)、H併用では51.7 %(15/29)であり、H併用により有意にpCR率の向上を認めた。H併用ER陽性群ではpCR率は66.7 %(8/12)、 陰性群では41.2 % (7/17)と陽性群で高かった。pCRが得られた症例のうちypT0とypTisの内訳 (ypT0：ypTis) はそれぞれER陽性群3：5、ER陰性群6：2とpureHer2タイプにおいてypT0の割合が高かった。観察中央値4年0ヶ月 (1年4ヶ月- 9年11ヶ月) の現在、Grade3症例は全例無再発生存している。Stage Ⅳ症例の内2例はGrade 2bと1aであったが、現在無治療で無再発生存中である (脳転移症例7年11ヶ月、 骨転移症例6年2ヶ月)。【結語】Her2陽性乳癌症例においては、術前抗癌剤治療により原発巣のpCRまたはリンパ節での腫瘍消失は予後良好であることが示唆された。

GP-1-12-48

primary chemotherapyとしてトラスツズマブ、ペルツズマブ、DTX療法を施行しpCRが得られた乳癌の1例

倉敷中央病院　外科
櫻井　玲央、上野　彩子、山口　和盛、今井　史郎

【はじめに】トラスツズマブ, ペルツズマブ, ドセタキセル(DTX)療法は現在、進行再発HER2乳癌において標準治療とされている。 術前化学療法ではNeoSphere試験で有用である可能性が示唆されている。今回我々は併存疾患のため当初手術困難であった進行HER2陽性乳癌に対しトラスツズマブ, ペルツズマブ, ドセタキセル療法を施行しpCRが得られた1例を経験したので報告する。【症例】患者は73歳女性。糖尿病の精査加療目的に前医入院中、右乳癌を指摘され当院へ紹介となった。 受診時、 右乳房AC領域に6cm大の腫瘤を触知。MMGでは同部位にカテゴリーVの腫瘤、乳腺USでは右ACEに57.5×26.7mmの不整形腫瘤を認めた。CNBにてInvasive ductal carcinoma (ER-, PgR-, Her2 3+)、腋窩リンパ節の穿刺吸引細胞診でclass Vを確認した。画像精査の結果cT3N1M0 Stage IIIAのHER2陽性乳癌と診断。HbA1c 8.8%と血糖コントロールが不良であり、呼吸機能評価でも高度の混合性換気障害を認めたことから、まずはprimary chemotherapyとしてトラスツズマブ, ペルツズマブ, ドセタキセル療法を開始することとした。3コース終了したところでPSが低下、 筋力低下による歩行困難となったため4コース目以後はトラスツズマブ, ペルツズマブのみの投与とした。7コース終了後、全身麻酔が可能な状態となり、PET-CTでも局所および腋窩リンパ節へのFDG集積が認められず、 遠隔転移所見もなかったことから、右乳房切除術および腋窩リンパ節郭清術を施行した。 術後病理検査結果では局所および腋窩リンパ節に腫瘍の残存は認めず、 治療効果判定としてはGrade 3の評価であった。今後はトラスツズマブによるadjuvant therapyを継続する予定である。【考察】ペルツズマブ併用のdual blockadeは進行再発HER2陽性乳癌に対する治療法として確立されているが、 今後術前化学療法としても適応拡大されれば非常に有効な治療法となることが示唆された。

GP-1-12-49
HER2陽性乳癌に対するPertuzumabを用いた術前化学療法の検討

[1]ベルランド総合病院　乳腺センター、[2]ベルランド総合病院　外科、[3]ベルランド総合病院　病理診断科

阿部　元[1]、寺本　敦子[1]、山崎　圭一[1]、米田　光里[1]、小川　雅生[2]、川崎　誠康[2]、米田　玄一郎[3]、吉村　道子[3]

[背景]PertuzumabはHER2の細胞外ドメインに結合し、ダイマー形成を阻害することでHER2シグナルを遮断する分子標的薬である。CLEOPATRA試験ではHER2陽性進行再発乳癌に対する一次治療において無憎悪生存期間及び生存率の有意な延長を認めている。またNeoSphere試験では病理学的完全奏効率(pCR)を有意に高めると報告されており、米国食品医薬品局（FDA）でも術前化学療法薬として承認されている。今回、Pertuzumabを用いた術前化学療法を行いたHER2陽性乳癌の4例を経験したので報告する。[対象と方法]対象は2014年4月より2015年10月までの間に、Pertuzumabを用いた術前化学療法を施行したHER2陽性乳癌の4例。全例女性で、年齢は50歳から66歳、T2N1が3例、T2N0が1例で、subtypeはluminal HER2 typeが2例、HER2 enrich typeが2例であった。書面による患者の同意と本院レジメン登録委員会の承認を得て、NeoSphere試験に準じたPertuzumab＋Trastuzumab＋Docetaxel（75 mg/m^2）を4コース施行し、その後にFEC100療法4コースを追加した。[結果]心機能を含めてPertuzumabに起因すると思われる合併症は認められなかった。4例とも術前MRIよりcCRと判断し、乳房部分切除およびセンチネルリンパ節生検を施行した。全例、病理学的に治療効果判定grade3と診断された。その後4例とも術後補助療法を行い、再発を認めず、経過観察中である。[結語]少数例であるが、Pertuzumabを用いた術前化学療法により100%のpCRが得られ、HER２陽性乳癌に対する術前化学療法として有用であると考えられた。

GP-1-12-50
ドセタキセル＋ペルツズマブ＋トラスツズマブ療法が著効した左乳癌肝転移の１例

越谷市立病院　外科

行方　浩二、三浦　弘善、岡田　基、高瀬　優

遠隔転移を有する乳癌症例に対する原発巣切除による生存率の改善効果は不明で、乳癌診療ガイドラインでの推奨グレードはC1とされ慎重な適応を選択することが必要である。今回肝転移を認めたが化療を行い画像上肝転移巣の消失を認め、乳癌原発巣の外科的切除を行った症例を経験した。症例は49歳の女性。2014年12月より左胸から腋窩にかけての痛みが出現し2015年2月に外来を受診した。左C領域を中心に硬い4cm大の腫瘤と硬く可動性のない腋窩リンパ節を触知した。MMG検査では左Cを中心に多形性と線状石灰化を区域性に認めた。乳腺US、CT検査では左CからA、D領域に広範囲に浸潤する腫瘤像を認め、左腋窩リンパ節は腫大しlevel IIIまでの転移を疑う所見であった。CT検査で肝転移巣を指摘されMRI検査を行い多発肝転移の診断となった。　針生検検査の結果で原発巣は浸潤性乳管癌、ER(-)・PgR(-)・HER2(FISF 陽性)・Ki67 34.8%の診断であった。ER陰性、HER2 陽性乳癌のため2015年６月よりドセタキセル＋ペルツズマブ＋トラスツズマブ療法を5コース行った。治療後評価のCT、MRI検査で肝転移巣の消失を認めた。左乳房腫瘤と左腋窩リンパ節の縮小も確認された。本人の希望もあり原発巣の切除を行った。2015年11月に左乳房切除と左腋窩リンパ節廓清術を行った。術後の病理組織検査で乳房内、リンパ節に腫瘍はなく組織学的治療の効果判定はGrade 3でpCRの評価となった。ドセタキセル＋ペルツズマブ＋トラスツズマブ療法が著効したHER2陽性左乳癌肝転移の１例を経験した。

GP-1-12-51
trastuzumab 併用術前化学療法におけるHER2 FISHシグナル比と治療効果の検討

[1]帝京大学　医学部　外科学講座、[2]帝京大学医学部付属病院　病理診断科、[3]帝京大学医学部付属病院　薬剤部

吉川　三緒[1]、神野　浩光[1]、柳澤　貴子[1]、高橋　洋子[1]、池田　正[1]、笹島　ゆう子[2]、杉本　雅和[3]

【はじめに】HER2遺伝子増幅は乳癌症例の約20%に認められ、その測定には免疫組織学的方法（IHC法）と遺伝子増幅をみるFISH法が用いられている。FISH法の陽性基準はシグナル比2.0倍以上とされ、遺伝子増幅は予後と相関があるという報告がある。そこで今回我々は、HER2陽性乳癌におけるFISHシグナル比と術前化学療法の治療効果に相関があるか検討した。【対象】2006年1月から2015年11月までtrastuzumab併用術前化学療法を施行したHER2　FISH陽性14例（35.9%）を対象とした。FISH法でシグナル比2.0以上を陽性とした。化学療法レジメンはFEC followed by taxane + trastuzumab　11例、taxane + trastuzumab　3例であった。【結果】年齢中央値59歳（39-72）、腫瘍径中央値3.5 cm（0.3-6.8）、臨床的腋窩リンパ節転移陽性は28.6%（4/14例）、HR陽性64.3%（9/14例）、FISHシグナル比　中央値3.85（2.2-10.8）であった。臨床的CR　50%（7/14例）、PR　42.9%（6/14例）であった。pCRは35.7%（5/14例）であった。FISHシグナル比別のpCR率は、FISH2～4未満で28.5%（2/7例）、4以上で42.8%（3/7例）であり、FISHシグナル比４以上では、４未満と比較してpCR率が高い傾向が見られたが、FISHシグナル比と治療効果に差は認めなかった（P=0.734）。HR発現別のpCRはHR陽性22.2%（2/9例）に対しHR陰性60%（3/5例）とHR陰性でpCR率が高い傾向がみられた（P=0.266）。pCRを除いた9例中4例（44.4%）は術後HER2陰性に変化していた。FISH値と腫瘍径、臨床的リンパ節転移状況、核グレード、Ki67、脈管侵襲といった臨床病理学的因子の間に相関は認めなかった。観察期間中央値17.5カ月（2-80）で1/14例（7.1%）に再発を認め、再発した症例はHER2シグナル比2.4で治療効果はGrade1aであった。【まとめ】HER2陽性乳癌におけるtrastuzumab併用術前化学療法において、FISHシグナル比4以上では、4未満と比較してpCR率が高い傾向が見られたが、FISHシグナル比と治療効果に差は認めなかった。

GP-1-12-52
HER２陽性局所進行乳癌(Ｔ４Ｍ０)の検討

[1]岩手県立中央病院　乳腺・内分泌外科、[2]岩手県立胆沢病院　外科

佐藤　未来[1]、宇佐美　伸[1]、梅邑　明子[1]、渡辺　道雄[1]、郷右近　祐司[2]、大貫　幸二[1]

【背景】乳癌検診の普及に伴い早期乳癌比率が高くなる傾向にあるが、依然として進行乳癌は存在しその絶対数は増加している。特にT4症例では、局所制御はQOL維持において重要と考える。トラスツズマブの登場はHER2陽性乳癌の生存率向上に寄与していることは明らかであるが、現時点におけるＴ４乳癌の治療成績の報告は少ない。【目的】HER2陽性T4M0乳癌の治療奏功率・生存率・局所制御率を明らかにする。【対象と方法】2005年１月から2014年12月までに当科で診断されたT4M0乳癌83例中、HER2陽性15例について検討した。【結果】 年齢中央値51歳（30～74歳）。 病期分類は全例T4b、N0:2例，N1:7例，N2:2例，N3:4例、ホルモン受容体陽性 8例，陰性 7例であった。手術は14例（93%）で施行されており、未施行の1例は広範な皮膚結節を伴い切除不能であった。全例が化学療法先行の治療開始であり、手術施行例での施行レジメンはアンスラサイクリン→タキサン，トラスツズマブが12例、タキサン・トラスツズマブが２例で施行された。治療効果判定は、pPR10例（71%），pCRは4例（29%）で全例ホルモン受容体陰性例であり、ホルモン受容体陽性例は全例non pCRであった。観察期間中央値は62ヶ月（12～114ヶ月）時点において、無再発生存は9例（60%）、無再発・他病死１例（7%）、追跡不能１例であった。3例（21%）において転移･再発が認められ、初再発部位は脳2例，癌性リンパ管症が1例であった。3例のうちホルモン受容体陽性が１例（陽性例中13%）、陰性２例（陰性例中29%）であった。再発例の無再発生存期間は中央値34ヶ月（13～54ヶ月）で全例トラスツズマブ投与終了後であった。3例中１例が乳癌死で全生存期間は56ヶ月であった。胸壁再発は１例のみ（pCR症例）であり、13例（87%）は局所制御が得られていた。　手術を施行できなかった１例は来院時心不全がありトラスツズマブ導入前に放射線照射を行った症例であった。全15症例の全生存期間中央値は102ヶ月、5年生存率は78%で良好であった。【考察】T4症例はstageIIIBあるいはIIICに分類されるが、本検討での５年生存率78%は、全サブタイプを含めた全国集計75.8%と遜色がなかった。集学的治療により，T4症例であっても局所制御率87%と良好でありQOL向上にも寄与していることが示唆された。

GP-1-12-53
Pertuzumab + Trastuzumab + Docetaxelにて pCRが得られた炎症性乳癌の１例

半田市立半田病院外科
林　英司、岡田　禎人、石田　陽祐、高橋　遼、蟹江　恭和、則竹　統

【はじめに】HER2陽性炎症性乳癌に対して、Pertuzumab + Trastuzumab + Docetaxel（PTD）療法を行い、組織学的に完全奏功(pCR)を得た 1例を経験したので報告する。【症例】60歳代、女性。左巨大乳房腫瘤を主訴に近医より紹介され受診した． 初診時、 左乳房全体に15cm大の皮膚の発赤と浮腫を伴う腫瘤を触知した． CTで左乳房ECADB領域10cmの分葉状腫瘤を認めそしてその周囲に15cmに及ぶ乳房と皮膚の浮腫像を認めた． そして左腋窩、 鎖骨下に激しいリンパ節腫大と肝S7に24mmの低吸収域を認めた．MRIでも左乳房に娘結節を伴う15cmの造影濃染像を認めた．針 生 検 の 結 果、浸潤性乳管癌で あ り ER(-)、PgR(-)、HER2(3+)、Ki-67(20%)の HER2typeで肝転移を伴う左炎症性乳癌 stageIV（T4N2bM1）と診断した．Pertuzumab + Trastuzumab + Docetaxel（PTD）療法を開始した． ４コース施行後のCTでは左乳房の巨大腫瘤像は3.6cmへ縮小して腋窩・鎖骨下リンパ節転移も消失した．肝転移も10mmへと縮小した．MRIでも造影早期相の濃染像が消失していた．8コース施行後のCTでは腫瘤は2.4cmへ縮小．肝転移も5mmとなった．肝転移はコントロールできていると考えて，局所コントロールのため左乳房切除腋窩郭清術を行った．術後病理所見で乳房原発巣もリンパ節にも腫瘍の残存は指摘できず、組織学的治療効果判定はGrade3でありpCRであった．術後合併症もなく順調に経過した．術後はPertuzumab + Trastuzumabの維持療法を行い，２コース施行後のCTで肝転移も不明となった．【結語】PTD療法はStageII～IIIの症例を対象としたNeoSPHERE試験においても45.8%と高いpCR率が報告されている． 今回，我々な肝転移を伴う炎症性乳癌に対しても原発巣とリンパ節のpCRを得た症例を経験した。早期から効果が発現し、また副作用も軽微であった有効な治療であった。

GP-1-12-54
術後補助療法としてTrastuzumabを投与したHER2陽性乳癌の予後解析

北里大学外科
南谷　菜穂子、小坂　愉賢、田中　蓉子、信太　昭子、菊池　真理子、
藁谷　美奈、加藤　弘、榎本　拓茂、仙石　紀彦、谷野　裕一、渡邊　昌彦

（背景）全乳癌の約20%のHER2陽性乳癌は、悪性度が高く予後不良とされていたが、tastuzumabの登場により予後が劇的に改善した。tastuzumabが術後補助療法として使用できるようになったが、治療成績の報告は少ない。今回、当院で術後補助療法としてtrastuzumabを投与した、HER2陽性乳癌の臨床病理学的因子と予後について解析した。（対象）2006年1月から2012年12月の間に、当院で手術を施行したHER2陽性乳癌で、術後補助化学療法としてtrastuzumabを投与したstage0-3の86例を対象とした。観察期間は、18－98か月（中央値66か月）だった。（結果）年齢の中央値は、58歳（30-78歳）。治療前TNM分類は、cTisが5例、cT1が33例、cT2が43例、cT3が5例だった。cN0は75例、cN(+)は11例だった。病理学的TNM分類は、pTisが1例、pT1が36例、pT2が42例、pT3が6例、pT4が1例だった。pT3-4群は、pT0-2群に比べ再発が多かった(p=0.0005)。pN0は57例、pN(+)は29例だった。pN(+)群の再発率は21.2%で、pN0群に比べ有意に高かった(p=0.02)。34例にリンパ管浸潤を認め、17例に静脈浸潤を認めた。静脈浸潤陽性群は陰性群に比べ、再発率が高かった(p=0.002)。ER陽性/PgR陽性群は20例、ER陽性／PgR陰性群は13例、ER陰性／PgR陰性群は53例だった。サブタイプと再発・予後に関連はなかった。全症例の再発は9例で、5年Disease free survivalは90.7%だった。死亡は1例で5年Overall survivalは、98.8%だった。（考察）HER2陽性乳癌に対する、trastuzumabを用いた術後補助療法の効果を明らかにした。1996-1999年に当院で手術を施行したHER2陽性乳癌症例（Trstuzumab未投与例）では10年無再発率が68%、10年生存率が66%であり、trastuzumabの術後補助療法により予後が劇的に改善していた。

GP-1-12-55
化学療法を受けた乳がん患者のコーピング行動～コスメティックな問題に焦点を当てて～

医療法人　啓明会　相原病院　ブレストセンター
三好　文美、矢代　小百合、高島　美樹、福田　暁子、藤原　あや、
前田　絵美、早川　昌子、相原　智彦、清水　宏

はじめに：乳がん化学療法の副作用として脱毛などのさまざまな外見の変化により、外観上の問題に対する苦痛の度合いと対処行動について調査し、また治療後の時間による相違があるか後方視的に検討した。対象：乳がんの術前または術後補助療法として化学療法終了後１年以内の患者30名と治療終了後３年以上４年未満経過していた患者28名の２群、合計58名。方法：対象者に郵送にてアンケート調査を行った。アンケートでは「化学療法による外見の変化で人前に出たくないと思ったことがあるか」などを聴取、外見の変化がどの程度苦痛だったかをＶＡＳで記載してもらった。結果：回答者は35人(回収率は62.5%)で、診断時の平均年齢は55.6歳だった。人前に出たくないと思ったことがある患者は71.4%で、治療内容や年齢による差はなかった。ＶＡＳの平均値は脱毛8.5、眉毛･まつ毛の脱毛6.8、爪の変形･変色5.6、しみ･肌荒れ4.0だった。また、30・40代での眉毛・まつ毛の脱毛の平均値が8.8と高値を示したが、その他の項目は年齢による目立った差はなかった。治療終了後１年以内の患者群と治療終了ご３年以上４年未満経過している患者群間で各項目のVASの平均値には差がみられなかった。脱毛に対しては帽子やウィッグの使用などが多く、眉毛・まつ毛の脱毛はメイクなどでのカバーしていた。しみ・肌荒れの対処法としては日焼け対策の強化、低刺激性の化粧品への変更、サプリメントの使用などがあった。爪の変形・変色の対処法にはマニキュアやネイルケアなどがあった。コーピング行動については「ファッションを楽しむ」「気分転換をする」などの情動調整型が多い傾向にあった。また、「考えないようにする」「外出を控える」の回避型もみられた。さらに、人前に出たくないと思わなかった回答者には回避型コーピング行動はみられず､「ファッションを楽しむ」「気分転換をする」の情動調整型が多くみられた。結論：乳がん化学療法による外見の変化は、時間が経過しても記憶に残る強い苦痛を伴う体験であることがわかった。患者はより自然に見えるよう装いを工夫し、情動調整をしながらその時期を乗り越えていることが示唆された。今後の患者へケアとして、外見の変化への具体的な対処法の指導と情動面のサポートが有効であると考える。

GP-1-12-56
nab-パクリタキセルの爪障害及び末梢神経障害に対するフローズングローブ・ソックスによる予防効果の検討

[1]埼玉県立がんセンター　看護部、[2]埼玉県立がんセンター　乳腺腫瘍内科
上田　尚代[1]、吉田　絢美[1]、高橋　裕子[1]、相良　ルミ[1]、前原　みゆき[1]、
井上　賢一[2]

【背景】タキサン系抗癌薬の副作用として爪障害や末梢神経障害は患者のQOLを低下させる重要な副作用である。我々は以前、ドセタキセルとパクリタキセルの爪障害と末梢神経障害の予防としてフローズングローブ・ソックス（FGS）の効果を報告し臨床で実施している。今回nab-パクリタキセル（nab-P）の爪障害と末梢神経障害に対するFGSによる予防効果について結果を報告する。【目的】乳癌術前術後化学療法であるnab-Pの爪障害と末梢神経障害に対するFGSの有効性を検討する。【評価項目】主要評価項目はGrade（G）1以上の爪障害の発現率。副次評価項目は末梢神経障害の発現率。【対象】タキサン系抗癌薬未治療で術前術後化学療法にてnab-P（260mg/m^2×4サイクル）投与を受ける予定の乳癌患者。本人より文書で同意が得られている症例。【倫理的配慮】本研究は自施設の倫理審査委員会（IRB）の承認を受けている（CA012-30）【方法】-20℃以下に冷却したFGSをnab-Pの投与中と前後15分間装着する。各項目の評価時期は初回治療前、3週毎治療当日（薬剤投与前）、治療終了から1ヶ月後、3ヶ月後とする。副作用はCTCAE ver.4で評価、また末梢性感覚ニューロパチー（感覚性障害）はタッチテスト値とライデル音叉値の変化を調査する。【結果】症例11例全て前治療でアンスラサイクリン系抗癌薬を使用していた。爪線状隆起は開始時G0/8症例、G1/3症例であり、1ヶ月後G0/3症例、G1/8症例であった。爪脱落の症例はなかった。感覚性障害は治療開始後G2/3症例、G3/1症例でありいずれも3サイクル目以降の出現であった。タッチテスト値において2サイクル目以降のいずれかの評価時期で開始時よりも悪化した症例は手/5症例、足/9症例であった。ライデル音叉値では内踝、母趾根部共に開始時よりも悪化した症例は10症例であった。【考察】開始時と治療終了1か月後を比較し爪障害（変色/線状隆起/脱落/爪囲炎の合計）の悪化は18.2%いずれもG1であった。nab-Pの爪障害は概ね非重篤とされているが爪剥離の報告もある。今回の結果からnab-P においてFGSの爪障害予防効果が期待できる。感覚性障害の出現は11症例（100%）であったがG3/1症例のみであった。この結果からnab-Pの末梢神経障害はFGSにより重篤な症状を予防できる可能性が示唆された。またタッチテスト値、ライデル音叉値と感覚性障害の相関は今回明確ではなかったが今後簡便な定量的検査として妥当であるか検討する。

GP-1-12-57

低用量カペシタビン投与により長期生存が得られている高齢者再発乳癌の２例

[1]社会保険　田川病院　外科、[2]久留米大学　外科学講座
竹中　美貴[1,2]、田中　裕穂[1,2]、赤木　由人[2]

近年の高齢化に伴い、当院では80歳以上の高齢者進行・再発乳癌が少なくない。ホルモンレセプター陰性例やホルモン療法不応例においては、化学療法のみが選択肢となるが副作用のため薬剤選択肢は狭まる。経口抗癌剤においても副作用により継続困難となり、治療自体の拒否につながることも多い。そこで副作用軽減目的に低用量カペシタビン投与を行い、長期生存を得ている再発乳癌２例を報告する。症例１は87歳女性、10年前に左乳癌T1N1(4/23)M0 stageIIA　ER+, PgR+, HER2(-)にて乳房切除を行い、術後補助療法EC4コース後にAI剤内服。術後３年で両側肺転移が出現し、SERMへ変更し４年後にPDとなりFULへ変更。２年後にPDとなり、低用量カペシタビン投与開始。4ヶ月後に肝転移出現するも薬剤の変更は拒否され、さらに8ヶ月経過するが副作用なく治療継続できている。再発後７年５ヶ月経過し、呼吸器症状もなくADLは維持できている。症例２は81歳女性、８年前に左乳癌T4bN0M1(肺・骨) stageIV ER+、PgR+, HER2(-)にて乳房切除を行い、術後補助療法FEC4コース、DOC4コース後にAI内服。術後３年で胸椎転移による下半身麻痺状態となり、SERMへ変更。8ヶ月後にPDとなり、XC療法(2400mg/日１週投２週休薬)の低用量カペシタビン投与開始。４年８ヶ月経過しているが画像上も変化なく、治療継続できている。再発後５年４ヶ月経過し、車椅子移動ではあるが在宅にて生活可能である。以上より低用量カペシタビンは高齢者であってもQOLを損なうことなく継続でき、長期生存が得られる治療法ではないかと考えられた。標準治療前に低用量で開始し、徐々に増量して患者の抵抗や副作用への不安を軽減することも可能と思われる。

GP-1-12-58

乳癌補助化学療法後に発症した治療関連骨髄異形成症候群／白血病の２例

[1]福井県済生会病院　外科、[2]福井県済生会病院　内科
木村　雅代[1]、堀田　幸次郎[1]、笠原　善郎[1]、澤崎　愛子[2]

乳癌補助化学療法後に発症した治療関連骨髄異形成症候群／白血病（T-MDS/TRL）を２例経験したので報告する。【症例１】初診時39歳女性。左乳癌(cT2N0M0　ER-,PgR-HER2-)の診断で、SN施行後に術前化学療法をFEC(100)4サイクルとドセタキセル(75)1サイクル施行し、手術(左Bq)を施行した。術後は残乳照射(50Gy)を施行した。治療開始１年4ヵ月後に上気道炎と尿路感染症で近医受診した際の採血で汎血球減少を指摘され、精査の結果治療関連白血病(TRL)と診断された。初回完解導入療法で完解を得たが、約7ヶ月で再発し加療継続している。【症例２】初診時57歳女性。右乳癌(cT2N0M0)の診断で、手術(右Bq+SN)を施行した。最終病理はpT2N0M0 ER10%,PgR-HER2-であった。術後は補助化学療法をFEC(100)4サイクルとドセタキセル(75)4サイクルを施行し、その後内分泌療法(アロマターゼ阻害薬内服)と残乳照射(50Gy)を施行した。治療開始後３年4ヵ月後の定期血液検査で血小板低下を認め、血液内科受診し特発性血小板減少性紫斑病と診断され経過観察していたが、半年後に著明な倦怠感増悪を認め、精査の結果治療関連骨髄異形成症候群と診断された。現在初回完解導入療法施行中である。【考察】乳癌補助化学療法後のT-MDS/ TRLの累積罹患率はいずれの報告も概ね1%以下である。当科で2003-2014年にpStage I-IIICと診断した初発乳癌患者1271人中、術前/術後補助化学療法を施行した患者は420人で、T-MDS/ TRLの発症率は0.48%であり他の報告と同様であった。WHO分類ではT-MDS/ TRLの要因として、アルキル化剤、トポイソメラーゼII阻害薬、放射線治療などが挙げられている。本症例はいずれもアルキル化剤としてcyclophosphamideが投与され、トポイソメラーゼII阻害薬としてアントラサイクリン系抗癌剤が投与され、さらに放射線治療も施行されていた。【まとめ】T-MDS/ TRLは発生頻度の低い副作用ではあるが重篤であり、念頭に置いて術後のフォローを行うべきであると考える。

GP-1-12-59

乳癌Dose-dence EC療法の検討～Pegfilgrastimの有用性と限界～

[1]北海道がんセンター　乳腺外科、[2]北海道がんセンター　薬剤部、
[3]北海道がんセンター　看護部
渡邊　健一[1]、山本　貢[1]、五十嵐　麻由子[1]、佐藤　雅子[1]、富岡　伸元[1]、
玉木　慎也[2]、高橋　由美[3]、高橋　將人[1]

【背景】AC療法およびEC療法の投与間隔を２週毎に短縮したdose-dense化学療法は、３週毎の標準療法に比べDFSとOSで勝り、海外では標準レジメンとして推奨されている。必要なG-CSFの予防投与ができないためこれまでわが国では行われなかったが、2014年11月、持続型G-CSF製剤Pegfilgrastimの薬価収載を受けて実施可能となり、当科でもDose-dense EC療法を導入した。【目的】Dose-dence EC療法の安全性と忍容性を検討する。【対象】術前および術後治療としてアンスラサイクリンとタキサンの順次投与の適応、かつ再発ハイリスクと考えた9例。全例女性で年齢は49-69歳(中央値53歳)。【方法】EC療法（Epirubicin 90mg/m^2、Cyclophosphamide 600mg/m^2）を２週毎４サイクル施行、各サイクルDay2(EC投与から24時間以降)にPegfilgrastim3.6mgを皮下注。各サイクルDay1, 8に採血を実施する。EC療法4サイクル後はPaclitaxel(80mg/m^2)毎週、12サイクルの順次投与を予定した。【結果】9例中8例で4サイクル完遂、1例は有害事象のため2サイクルで中止しweekly paclitaxel療法に移行した。1例で4サイクル目を1週延期した以外はスケジュール通り投与可能であった。EC療法の平均Relative Dose Intensity(RDI)は0.93と良好であった。1例口内炎による経口摂取困難、1例発熱性好中球減少症(FN)と口内炎で入院を要した。各サイクルday1(day15)での好中球減少例はなかったが、day8におけるgrade 3以上の好中球減少はのべ34サイクル中29サイクル（85.3%）と高頻度で、特にサイクル1、2で全9例に発生した。FNは6例9サイクルでみとめ、前サイクルの影響がないサイクル1でも3例に発生した。非血液毒性では好中球減少を伴わない発熱を6例、腰背部痛を5例にみとめた。【考察】Dose-dence EC療法の安全性、忍容性は良好であった。Pegfilgrastimは投与間隔短縮により治療強度を高める目的では有効であったが、好中球減少の頻度と強度は想定外であった。サイクル1からの発生はEC療法の投与間隔ではなくPegfilgrastimの関与を示唆している。ただ好中球数は速やかに回復しNadirの期間は短縮されていると考えられ重篤化した症例はなかった。3週毎の標準的アンスラサイクリン系化学療法においてPegfilgrastimを予防投与する場合にも、好中球の推移とFNへの十分な注意が必要である。

GP-1-12-60

AI投与がなされた乳癌患者に対するデノスマブ(プラリア)における臨床効果についての検討

[1]札幌医大第一外科、[2]札幌ことに乳腺クリニック
前田　豪樹[1,2]、九冨　五郎[1]、島　宏彰[1]、里見　露乃[1]、三神　俊彦[2]、
増岡　秀次[2]、下河原　出[2]、浅石　和昭[2]、竹政　伊知朗[1]

【目的】閉経後ホルモン受容体陽性乳癌患者におけるアロマターゼ阻害剤(AI)に対する術後補助療法は確立されておりASCOのガイドラインでも骨量減少や骨折リスクも加味して早期からの薬物療法が推奨されている。今回私たちはAI投与中の乳癌患者に対するデノスマブ(プラリア)の骨密度ならびに骨代謝マーカーなどの臨床効果について検討した。【対象ならびに方法】当院で原発性乳癌に対し手術を行い術後補助療法としてアナストロゾール投与中であり腰椎もしくは大腿骨近位部のYAM値が80%未満である患者を抽出した。そのうち2014年3月から2015年11月までの期間にプラリアを複数回投与され骨代謝マーカーおよびDEXA法で骨密度を2ポイント以上測定可能であった13症例を解析の対象とした。全例にカルシウム/天然型ビタミンD配合剤を補充している。【結果】患者背景については平均64.4歳、全例ビスフォスフォネート製剤投与歴は無く、プラリア平均投与回数3.1回であった。骨形成マーカーであるインタクトP1NPは62.0±32.0→6ヵ月後12.2±8.3（p=0.00001）、骨吸収マーカーであるTRACP-5bは506.4±229.9→6ヵ月後156±96.5（p=0.0001）と有意に低下がみられた。骨密度は腰椎投与前YAM70.3±7.3／Tscore-2.7±0.7→1年後YAM75.6±6.6（p=0.00009）／Tscore-2.3±0.6（p=0.0039）と有意に上昇がみられた。Ca値は、投与前9.3±0.3→6ヵ月後9.3±0.2と低カルシウム血症を呈す症例も無くカルシウム/天然型ビタミンD配合剤を併用すれば、安全に使用することができた。【考察および結論】骨吸収マーカーTRACP-5bと骨形成マーカーインタクトP1NPには、強い相関があり骨吸収が亢進している患者は、骨形成も亢進していると考えられる。術後補助療法としてAI投与受けている患者において、デノスマブの継続投与によって骨密度が増加し良好な忍容性を示した。

GP-1-12-61
骨転移治療薬による非定型的大腿骨骨折の検討

黒木クリニック
黒木　祥司、黒木　瑠美、黒木　惠美、山下　真里子、黒木　美紗

【緒言】乳癌の骨転移患者において、ゾレドロネート等の骨修飾薬（Bone-Modifying Agents: BMA）は、活性化した破骨細胞を抑制して溶骨を阻害し、骨関連事象を減少させて、患者のQOLの維持に極めて有用である。一方、これらの薬剤は正常な骨代謝回転も阻害するため、顎骨壊死や非定型的大腿骨骨折などの合併症が懸念される。今回我々は当院でのBMAの長期投与患者における大腿骨骨折に関して検討した。【患者および方法】骨転移を有する再発乳癌患者に対し、パミドロネート、インカドロネート、ゾレドロネート、デノスマブのいずれか、あるいは複数の薬剤を投与した。内分泌感受性のある症例ではタモキシフェン、アロマターゼ阻害剤、メドロキシプロゲステロンを併用し、Her2陽性乳癌患者ではトラスツズマブを併用した。2007年5月から2015年11月までの期間、当院でBMAを投与した患者に関して、副作用と考えられる非定型的大腿骨骨折のイベントを調査した。【結果】BMAの投与年数が5年未満の患者ではイベントは1例も認められなかった。BMAを5年以上継続投与した患者は17名であったが、うち4名（24%）に大腿骨骨折が起こり観血的治療が行われた。骨折時の年齢中央値は62歳（61-63歳）で、BMAの投与継続期間の中央値は10.8年（8.6-13.6年）であった。4例中1例は転倒時の骨折であったが、他の3例の骨折は、階段の昇段時、軽い段差の飛び降り、歩行時の方向転換であり、明らかに非定型的であった。ほとんどは骨折まで無症状であったが、1例は骨折前に大腿部痛を訴えていた。4例中2例は骨折のイベント以前に骨シンチで大腿骨骨幹部の集積を認めており、1例は受傷の2年前、もう1例は3ヶ月前よりBMAを休薬していたが骨折を予防できなかった。他の2例では単純撮影で大腿骨骨幹部の骨皮質の肥厚を認めていた。いずれの症例もBMAの長期投与による非定型的大腿骨骨折と判断し、BMAの投与を休止した。1例は患者との相談の結果4ヵ月後に投与を再開したが、他の3例は骨病変の増悪を認めないため休薬中である。【考察】骨粗鬆症の経口BMAは4-5年以上の投与で骨折のリスクが増加すると報告されている。乳癌骨転移に対するBMAは利点も多いが、5年以上の長期投与症例では、投与間隔の延長や休薬の検討が必要と考えられる。

GP-1-12-62
当院における進行乳がんに対するパクリタキセル＋ベバシズマブ療法の検討

小樽市立病院　外科
太田　拓児、越前谷　勇人

【はじめに】パクリタキセル＋ベバシズマブ療法（以下PTX+BV療法）は腫瘍縮小効果が高く、遠隔転移によるlife threateningな症例や局所進行症例に対して、1st lineで使用されることが増えてきている。しかし、その位置づけについては施設間によって異なるのが現状である。今回、我々は当科で施行したPTX+BV療法について検討を行った。【対象】2013年 1月から 2015年12月までに PTX+BV療法を施行した10例に対し年齢、臨床経過、病理学的特徴、ホルモン受容体とHER2の有無、投与期間、抗腫瘍効果、有害事象について検討した。【結果】10症例全て女性。平均62.1歳（35-86）、転移・再発乳癌7例、局所進行乳癌 3例。病理組織学的には全例浸潤性乳管癌であった。またER陽性 6例、陰性 4例、全10例のうちHER2陽性は3例、トリプルネガティブは3例。使用lineは 1st.line 3例、2nd line 2例、3rd line以降が5例であった。術前化学療法を目的に使用した症例は4例あり、そのうち1例は転移乳癌症例であった。1例は同レジメンを5コース施行し腫瘍サイズの縮小が得られ、温存手術が可能となった。抗腫瘍効果については9例において治療開始後にPRが得られたが、HER2陽性の1症例においてはsecond lineとして3コース施行後にPDの判定であった。投与コースは平均5.5コース（3-10）。有害事象については、倦怠感の出現によりBV単剤に移行した症例が1例。その他にグレード3の好中球減少症、末梢神経障害の出現はあったが、有害事象による投与中止はなかった。2015年12月1日現在PTX+BV療法を施行中は3例あり、いずれも転移・再発症例である。【まとめ】本検討よりPTX+BV療法は、局所進行症例の手術移行と乳房温存手術を可能とする症例が存在した。前治療歴のない術前治療においては高い抗腫瘍効果を発揮するものと考えられ、術前の治療レジメンの一つとして今後の検討が待たれる。

GP-1-12-63
当院でのペグフィルグラスチムの使用経験

兵庫県立加古川医療センター　乳腺外科
藤本　由希枝、小松　雅子、小林　貴代、石川　泰、佐古田　洋子

ペグフィルグラスチムは，「がん化学療法による発熱性好中球減少症（FN）の発症抑制」の効能効果で承認された持続型G-CSF製剤である．G-CSF適正使用ガイドラインでは，FN発症率が20%以上の化学療法施行時や高リスクの患者に対する一次予防的使用が推奨されており，前クールにてFNを発症した患者に対する二次予防的使用も考慮するとされている．今回，当院でのペグフィルグラスチム使用経験について報告する．
【対象】2015年1月から10月までにペグフィルグラスチムを使用した症例は15例であった．化学療法を中断しBSCとなった1例を除いた，14例につき検討した．年齢は30～71歳（中央値56.9歳），術前／術後化学療法13例（FEC療法10例，EC療法2例，TCH療法1例），進行再発1例（DTX+HER+PER療法）であった．一次予防的使用は2例，二次予防的使用は12例であった．
【結果】当院では，あらかじめ抗菌剤LVFX500mgを患者に処方し，腋窩温37.5℃以上の発熱を認めた際に内服するよう指導し，48時間以上発熱が続く場合は，外来受診を指示している．
ペグフィルグラスチムを使用した14例のうち，37.5℃以上の発熱を認めた症例は7例で，そのうち5例はLVFX内服のみで解熱し，2例はFNを発症し入院加療を要した．（症例1）63歳女性．術後化学療法FEC75初回でFNを発症したため，2クール目にペグフィルグラスチムを使用した．Day5に40℃の発熱を認め，尿路感染症からの菌血症のため入院加療とした．解熱傾向がなく，Day8，Day10とGrade4の好中球減少が遷延したが，Day12より解熱し好中球数の回復を認めた．（症例2）66歳女性．術前化学療法FEC100初回でFNを発症したため，2クール目よりFEC75に減量し，ペグフィルグラスチムを使用した．2，3クールではLVFX内服のみで解熱したが，4クール目Day9に38.9℃の発熱と汎血球減少を認め，入院加療を要した．翌日より解熱傾向であり，Day12より好中球数の回復を認めた．
【考察】当院ではペグフィルグラスチムの二次予防的使用が多いが，FNの発現や好中球回復までの期間，抗菌薬投与のために入院する期間を有意に減少させると報告されている．ペグフィルグラスチムを使用しても，好中球減少の遷延する症例があることを経験した．

GP-1-12-64
閉経後乳癌患者での高感度RIA法による血中E2測定

[1]独立行政法人　国立病院機構　東徳島医療センター　外科、
[2]とくしまブレストケアクリニック、
[3]徳島大学大学院　ヘルスバイオサイエンス研究部　人類遺伝学分野
本田　純子[1]、笹　三徳[2]、澤田　徹[1]、高橋　雅子[2]、須見　高尚[1]、井本　逸勢[3]

【背景】アロマターゼインヒビター（AI）剤投与時には、血中E2測定の必要性が指摘されている。しかしながら、閉経後女性のE2は微量であるため、通常のE2測定法ではモニターできないことも多い。今回の対象は第22回乳癌学会で報告したものと同じであるが、解析方法を変更し新しい知見が得られたので報告する。【対象と方法】AI剤投与予定の乳癌患者で、無月経ではあるがホルモン学的に閉経状況の確認を必要とした症例40例を対象とした。AI剤投与前に高感度RIA法（抗体はリアコート・エストラジオール・US（測定下限1.36pg/ml））とLC-MS/MS法で血清E2を測定し、相関を検討した。【結果】62%の症例で高感度RIA法がLC-MS/MS法に比べて高いE2値を示したが、両者は有意に正の相関を示した（r=0.387, p=0.0179）。高感度RIA法がLC-MS/MS法より2.5pg/ml以上高値群（RIA-H群）とそれ以外の群（RIA-N群）に分けて検討した。RIA-H群ではr=0.945, p=0.00012、RIA-N群ではr=0.705, p=0.00003と共に強い相関を認めた。BMIとE2値の関連では、両測定方法とも高BMI症例でE2値が有意に高かった。年齢、初潮年齢、出産回数、BMIを説明変数にした重回帰分析では、LC-MS/MS法ではBMIのみが有意な変数で（E2=0.171xBMI-1.558, p=0.00037）、高感度RIA法ではBMI（p＝0.00003）と年齢（p＝0.00272）が有意な変数であった（E2 = 0.288xBMI-0.15xAge+4.305）。RIA-H群とRIA-N群での臨床所見を比較するとBMIは差がなく、年齢はRIA-H群で有意（p=0.0074）に低かった。【まとめ】高感度RIA法による閉経後女性での血中E2値は、おおむねLC-MS/MS法での値と相関し有用な検査であると考えられた。しかし、日本人女性では、高感度RIA法では血中E2値が高く評価される症例があることが示唆された。

GP-1-12-65
手術不能・再発乳癌に対するエリブリンのQOLに関して－アンケート調査－

藤田保健衛生大学　乳腺外科
牛窓　かおり、引地　理浩、李　由紀、小林　尚美、内海　俊明

【背景】エリブリンはEMBRACE試験の結果により生存期間の延長を示されている。しかし、日本人を対象にしたQOLに及ぼす影響は未だ明らかになっていない。今回我々は、当院においてエリブリン治療を受け、既治療と比較し感じた印象を、非血液毒性を中心にアンケートを用い、生活に与える影響を前向きに検討した。
【対象】2012年10月から2015年7月までに、当院で治療を行った手術不能・再発乳癌患者で、エリブリン使用にあたり本アンケートに書面にて同意を得た患者19名を対象とした。
【方法】アンケートは、当院で独自に作成した。質問項目は、以下の7点とした。質問1：末梢神経障害、質問2：脱毛、質問3：疲労倦怠感、質問4：悪心・嘔吐、質問5：投与時間、質問6：エリブリンの認知度、質問7：エリブリンへの期待内容についてである。前治療の化学療法と比較した質問1～5については、評価1～5の1:非常に気になった、5:全く気にならなかったの5段階評価で行った。本アンケートは医師が外来で説明し、エリブリン投与2サイクル以降で行った。
【結果】19例の患者背景は、再発乳癌18例、転移性乳癌1例、年齢中央値54歳（37-88歳）、サブタイプはLuminal 11例、HER2 2例、Triple negative 6例であった。PSは0:5例、1:6例、2:4例、3:4例で、国内第II相試験と比較してPS2以上が多かった。前治療レジメン数の中央値は2.0（0-5）であった。治療効果判定はCR:0例(0%)、PR:5例(26.3%)、SD:9例(47.4%)、PD:5例(26.3%)で、奏効率:26.3%、CB(CR+PR+long SD):36.8%であった。TTP中央値:3.4か月、OS中央値:5.0か月であった。また、アンケート結果より、質問2で評価1～3を占める割合が63%で、質問3では66%であった。一方で、質問5では評価4-5が88%であった。前治療レジメン数が0-2レジメンをearly lineとし、3レジメン以上をlate lineとすると、質問項目全てで、early lineとlate lineでの使用による差はなかった。
【まとめ】今回我々は、手術不能・再発乳癌に対するエリブリンの生活に与える影響に関して、前向きにアンケート調査を施行した。その結果、脱毛と疲労倦怠感は苦痛に感じる割合が多く、投与時間が短いことは利点と感じる割合が多いことが示された。また、奏効率やTTPは国内第II相試験と比較しても同等の成績であった。今回アンケート調査を通じて、日常診療では把握することが困難な患者のエリブリンに対する実際の印象を知り得た。

GP-1-12-66
術前化学療法によりpCRを得た維持透析中発症乳癌の１例

[1]製鉄記念広畑病院　外科・乳腺外科、[2]製鉄記念広畑病院　病理診断部
山本　敬祐[1]、箕畑　順也[1]、渋谷　尚樹[1]、田中　正樹[1]、田淵　智美[1]、阿部　紘一郎[1]、辰巳　嘉章[1]、光辻　理顕[1]、福岡　正人[1]、橋　史朗[1]、西上　隆之[2]

【はじめに】維持透析中に発症した乳癌に対して術前化学療法を施行しpCRを得た１例を経験したので報告する。【症例】症例は52歳女性。慢性糸球体腎炎による慢性腎不全にて10年前より維持透析を受けている。右乳房腫瘤を主訴に受診した。視触診で右AC領域に腫瘤を触知し、超音波検査で2.1cmの充実性腫瘤を認め、針生検で浸潤性乳管癌と診断した。サブタイプ診断はER:7%、PgR:0%、HER2陰性、Ki67:98%、Luminal-Bと診断した。全身精査にてT2N0M0、StageIIAと診断し術前化学療法の後に手術を行う方針とした。Weekly Paclitaxel(80mg/m2)12コース、EC療法(Epirubicin:90mg/m2、Cyclophosphamide:600×75%/m2)4コースを計画した。Paclitaxel投与中にGrade2の末梢神経障害を認めた。EC療法の2コース目にGrade4の好中球減少を認めたため、3コース目からEpirubicinも75%に減量して予定の4コースを完遂した後に乳房部分切除術＋センチネルリンパ節生検を施行した。摘出標本の病理検査の結果pCRであった。術後は温存乳房への放射線照射(50Gy/25Fr)を行い、現在ホルモン療法(Anastrozole)施行中である。【考察】維持透析中の抗癌剤治療は薬物動態が異なることに注意が必要であるが、十分に安全性に配慮した上でこれを施行することは可能である。しかし、術前化学療法として施行された報告例は少なく、術前化学療法によりpCRを得ることができた本症例は示唆に富む症例と考えられるため文献的考察を加え報告する。

GP-1-12-67
当科におけるエリブリン使用症例の検討

四国がんセンター
鈴木　江梨、清藤　佐知子、高橋　三奈、原　文堅、高嶋　成輝、青儀　健二郎、大住　省三、藤田　代里子

【目的】当科で2015年12月までにエリブリン導入歴のある症例131例について、その使用経験を振り返ることとした。また、近年5年間の症例においてエリブリン投与群と非投与群間のOSに差があるか検討した。【結果】患者の平均年齢は58.5歳(33-82)、術後再発107例とStageIV乳がん24例に投与した。ホルモンレセプター(以下HR)陽性/HER2陰性60.9%、HR陽性/HER2陽性10.9%、HR陰性/HER２陰性24.2%、HR陰性/HER2陽性3.9%であった。臓器転移あり79.23%、肝転移あり64.1%、複数転移あり87.8%とより進行度の高い症例での使用傾向を認めた。また、レジメンとしては平均3.6治療として選択されており、年代別にすると2011年に投与した25例の平均4.44、2012年に投与した28例の平均4.25、2013年に投与した31例の平均3.25、2014年に投与した27例の平均2.88、2015年に投与した20例の平均3.35となっており、近年やや早い段階よりエリブリンを使用する症例も増えた。再発一次治療として9.1%、エリブリンはアンスラ･タキサン(以下AT)後使用推奨であり、3次治療が最も多く27.4%を占め、うち80.3%がAT使用後であった。また、4例に9次治療として用いた。PS並びに年齢など考慮の上27.2%で減量スタートした。69.5%で好中球減少を認めスキップを要したが、そのための投与中止例はなく、GCSF使用例も内14.8%にとどまった。TTF140.5日（8-1156）、投与サイクル数は5.04（1-27）奏効率は25%であった。奏効率との相関としていくつか相関因子を検討した。レジメン順/奏効率/症例数を検討すると１/71.4%/７例、2/6.66%/15例、３/37%/27例、4/17.2/29%、５/26.6/15例%、６/12.5%/8例、7/0%/4例、8/０%/1例、9/25%/4例。臓器転移別ではありの場合奏効率12.5%/80例、なしの場合33.3%/17例。HR陽性/HER2陰性26.7%/71例、HR陽性/HER２陽性23.1%/13例、HR陰性/HER２陰性18.2%/22例、HR陰性/HER2陽性33.3%/3例であった。年齢別では30代0%/3例、40代25%/20例、50代18.8%/32例、60代31.0%/42例、70代35.7%/14例、80代0%/1例であった。前治療のPDが既存病変の増悪のみの場合の奏効率22.2%、新規病変の出現ありの場合の奏効率20%であった。一次治療開始からのOSの平均はエリブリンなし群で675日、あり群で978日であった。【結語】上記の結果について若干の文献的考察を添えて報告し、今後のエリブリンの使用適応について検討する。

GP-1-12-68
乳癌化学療法に伴う体内フリーラジカル産生の評価

[1]獨協医科大学越谷病院　乳腺センター、[2]国際医療福祉大学三田病院
小川　利久[1]、林原　紀明[1]、大矢　真理子[1]、石綱　一央[1]、二宮　淳[1]、辻　英一[1]、内田　惠博[2]

アンスラサイクリン系抗がん剤はDNAと結合してDNAポリメラーゼ及びRNAポリメラーゼを阻害、細胞回転を停止させる一方フリーラジカルを生成してDNAの単鎖の切断を起こすことにより細胞障害性を発揮する。従来、フリーラジカルは短い反応時間と高い反応性のため生体内での産生の評価は困難であったが、近年、血清中の過酸化hydroperoxideを測定することにより評価が可能となった。また、発色Fe3+イオンが還元されて無職のFe2+イオンに変化することを応用した血清の還元能を測定するBAPテストにより、個体の抗酸化能を評価できるようになった。抗癌剤による生体内フリーラジカルの産生に関する臨床知見はなく、生体内フリーラジカル産生量と副作用、癌に対する奏功との相関を調べる意義は大きい。本研究は、アンスラサイクリン系抗がん剤による酸化ストレス評価することを目的とした。方法：対する術前、術後化学療法を施行した乳癌患者１０名に対し化学療法前後の血清を採取しdROMtest,BAPtest,Oxy吸着testを施行した。結果：平均年齢は58歳、dROMtest　前値：355.2±31.7化学療法後：355.2±31.7 U.CARR,(P=0.07)BAPtest 前値：2204±64 化学療法後：2033±48 μM (p＜0.02) Oxy吸着test: 前値：405.2±13.5 化学療法後：369.6±11.9 μM (P＜0.05) 考察： アンスラサイクリン系抗がん剤により酸化ストレス度の指標であるdROMは上昇し、抗酸化力の指標であるBAP、Oxyabsorbentは減少した。アンスラサイクリン系抗がん剤は生体全体の酸化ストレスを増加させ、抗酸化力を低下させることが明らかとなった。抗癌剤による臓器障害や化学発がんの原因としてこれらの要因が関与している可能性がある。

GP-1-12-69
当科におけるデノスマブ使用例の検討

産業医科大学　医学部　第２外科
田嶋　裕子、由良　冴希子、永田　好香、田中　文啓

【目的】デノスマブは、RANKL（NF-κB活性化受容体（RANK）リガンド）と結合し、破骨細胞及びその前駆細胞膜上に発現するRANKLへの結合を特異的に阻害する、いわゆる分子標的薬である。2012年５月～2015年９月24日までに当科で経験したランマーク使用例の検討を報告する。【対象】2012年５月～2019年９月にデノスマブを投与した進行・再発乳癌16例【方法】デノスマブ120mgを４週毎に皮下注射　活性化VitD製剤、Ca製剤、両配合剤の投与を行った。デノスマブ導入後の予後、有害事象などにつき検討した。【結果】年齢平均63歳（43歳～87歳）。サブタイプはLuminalA ９例、LuminalB3例、luminal HER2 ２例、HER2 enrich １例、TNBC1例。ランマーク投与開始後の３年生存率は57.4%であった。サブタイプ別の予後はLuminal A 平均595日、LuminalB 平均530日、Luminal HER2 平均 1,180日、HER2 enrich 84日、TNBC 427日であった。初回治療時の病期は１期２例、２期４例、３期２例、４期８例であった。術後１０年以上経過しての再発が４例であり、そのうち３例が骨転移で初再発、１例が骨転移と肺転移同時に指摘された。サブタイプはLuminalAが３例、LuminalBが１例であった。投与回数は平均17回（１～38回）。途中11例が中止となっており、中止理由は歯科因子によるもの３例（顎骨炎１例、歯周炎１例、歯科治療１例）、死亡４例、転院３例、本人都合１例であった。副作用は他に低Ca血症を３例（grae1 １例、grade2 ２例）、全身倦怠感を１例に認めた。顎骨炎を起こした症例は術後10年で骨転移を認めたLuminal A でありデノスマブを21回投与された症例であった。【まとめ】当院でデノスマブを使用した進行再発乳癌16例に対する報告を行った。デノスマブの副作用は低Ca血症も含めほぼ対応可能なものであったが、顎骨炎はQOLを下げるものであり注意を要した。観察期間が短いため５年は経過していないが、３年生存率は57.4%でありデノスマブ投与が長期にわたる症例も認められる。当科ではデノスマブ投与開始前に歯科口腔外科に口腔管理を依頼しているが、投与開始前に問題ない場合でも投与期間が長期にわたる場合は定期的な口腔管理が必要と思われた。

GP-1-12-70
ビスホスホネート製剤長期使用に起因すると考えられた大腿骨非定型骨折を来した一例

安城更生病院　外科
尾崎　友理、雨宮　剛、平松　聖史、後藤　秀成、関　崇、藤枝　裕倫、鈴木　優美、新井　利幸

症例は71歳，女性．2009年7月に左乳癌に対して胸筋温存乳房切除術＋腋窩リンパ節郭清術（level2）を施行した．術後病理学的診断は，invasive ductal carcinoma, pT1bN2aM0, Stage3A, subtypeはER100%, PgR25%, HER2 score 2+(FISH陰性)，Ki67未検であった．術後治療として，FEC100×4クール→w-PAC×12クール→LET＋放射線治療を開始した．2010年6月のLET開始時の骨塩定量検査にてYAM72%と低値であり，アレンドロン酸の投与を開始した．2011年8月に腫瘍マーカー上昇を認め，精査のPET-CT検査にてT9,T10椎体転移，多発リンパ節転移を認め，ゾレドロン酸の投与を開始するとともに，ホルモン療法からカペシタビンへ変更した．2013年5月のPET-CTでは転移巣への集積を認めなかった．その後もカペシタビンとゾレドロン酸にて治療を行い，2015年5月のPET-CTでも転移巣への集積をみとめなかった．2015年8月に左大腿外側部痛が出現したため大腿部のXpとMRIを施行したが明らかな骨破壊所見は認めず経過観察としていた．10月に転倒して左大腿骨転子下骨折を来し，骨接合術が施行された．レントゲン検査，術中所見よりビスホスホネート製剤長期使用による非定型骨折の可能性が高いと診断された．ビスホスホネート製剤は，骨吸収抑制により骨関連事象の抑制が示されており，骨粗鬆症や骨転移の際の投与が推奨されている．一方で，骨代謝回転が過剰に抑制されることで骨の材質特性や強度に悪影響を及ぼし，長期使用と大腿骨非定型骨折との関連を示唆する報告も散見される．両側皮質を貫通するような骨折であるなどの画像上の特徴に加え，脛径部や大腿部の鈍痛を前駆症状で訴えることがあるという特徴がある．大腿骨非定型骨折はまれな病態であるが，ビスホスホネート使用中の長期使用中の患者で脛径部や大腿部の鈍痛を訴える場合は本疾患の可能性に留意する必要があると考えられ，文献的考察を加えて報告する．

GP-1-12-71
当院における乳癌術前後dose dense AC治療の検討

東京大学　医学部　乳腺内分泌外科
菊池　弥寿子、多田　敬一郎、森園　亜理紗、小林　蓉子、原田　真悠水、尾辻　和尊、佐藤　綾花、石橋　祐子、笹原　麻子、分田　貴子、山村　純子、倉林　理恵、丹羽　隆善、西岡　琴江、瀬戸　泰之

一般にdose dense chemotherapyは投与間隔を縮めることで、腫瘍の再増殖の期間を短縮させ、抗癌剤への感受性の高い時期に次の抗癌剤投与が可能となり、抗腫瘍効果を得られる、という理論的背景がある。乳癌領域ではCALGB9741試験にて、リンパ節陽性乳癌患者を対象にAC投与順序を検討し、その中でACを３週毎に投与する通常投与群と２週毎に投与するdose-dense群の比較についても検討している。その結果dose-dense群は通常群と比較し、４年の時点で再発リスク26%、３年時で死亡リスク31%の改善を認めている。しかし、dose dense治療では好中球減少のリスクが高く、特に発熱性好中球減少症（FN）の発症は感染リスクだけでなく、生命の危険に陥ることがある。FNの発症を抑制するためにもG-CSF製剤の予防的投与が望まれる。2014年11月末から日本においても化学療法によるFN発症抑制目的に、予防的投与可能な持続型G-CSF製剤、ペグフィルグラスチムが発売された。当院では2015年２月から12月までに11例の乳癌患者の術前後の補助化学療法として、ペグフィルグラスチム投与するdose-dense AC(ddAC)　レジメンを導入した。事前に投与方法について説明し、同意書を取得の後、初回投与時は入院にて、以降は外来にて治療を継続した。ドキソルビシン60mg/m2、シクロホスファミド　60mg/m2を２週毎に４回投与した。ペグフィルグラスチムは翌日に投与した。ddAC後はw eekly PACを施行した。11症例の患者背景、副作用の有無、程度、治療効果について検討し、報告する。

GP-1-12-72
当院での乳癌化学療法時におけるＢ型肝炎ウイルススクリーニングの現状

湘南記念病院　かまくら乳がんセンター
荒井　学、土井　卓子、堤　千寿子、井上　謙一、合田　杏子、長島　美貴

【背景】2011年９月に厚生労働省から「免疫抑制・化学療法により発症するＢ型肝炎対策ガイドライン」が改訂作成されているが、抗癌剤や分子標的治療の多様化する乳癌領域でもＢ型肝炎(HBV)再活性化の増加が懸念されており、現在化学療法時のHBVのスクリーニングは必要不可欠となっている。当院では再活性化リスクの軽減に向けて、ガイドラインの遵守に加え、核酸アナログの投与患者については肝臓専門医との連携を密に行い、またウイルス複製の助長を考慮し、必要に応じて個々の症例でステロイド使用量を調整するなどの対策を実施している。今回当院における乳癌化学療法施行時のHBV感染の現状について報告する。【対象/方法】2014 年8 月より2015年12月までに当院で乳癌の化学療法を施行した患者128名｛平均年齢53歳(30-82歳)術前化学療法 48例・術後化学療法 67例・進行再発治療13 例｝を対象とした。全例ガイドラインに則ってHBs抗原・HBs抗体・HBc抗体、及び必要に応じてHBVDNA定量を定期的に行い経過を追跡した。また肝機能検査も適宜行った。【結果】1）HBs抗原：1例で陽性(HBe抗体・HBc抗体陽性の無症候性キャリア）　2）HBs抗体・HBc抗体：19例(16%)でいずれかの抗体が陽性であった。｛両抗体とも陽性14例、HBs抗体のみ陽性2例（ワクチン接種歴のある5名を除外)、HBc抗体のみ陽性3例｝3）HBVDNA定量：前記のHBs 抗体またはHBc抗体が陽性であった19例に対して定量を実施した。2例が治療開始前よりHBVが検出(2.7-3.1log copies/mL)されていた。これらの症例は化学療法開始直前より核酸アナログの投与を実施しており、治療経過を通じて最終的にHBVは未検出となった。一方当初よりHBVが検出されなかった17例についても、化学療法の経過中で有意な上昇は認めなかった。4）肝機能検査:化学療法中のいずれの症例にも有意な肝機能異常は認めなかった。【考察】今回の検討では化学療法を受ける乳癌患者の約16% 程度に，再活性化のリスクを有することが判明した。実際の発生頻度に関しては１例も再活性化を認めておらず、現在の乳癌の化学療法レジメンではHBVが再活性化を来す可能性は低いことも示唆された。こうしたリスクを認知した上でガイドラインに準拠した診療を継続し、感染者については化学療法による再活性化に留意しなければならないと思われた。

GP-1-12-73
当院におけるトラスツズマブエムタンシンの安全性の検討

[1]聖マリアンナ医科大学ブレスト＆イメージング先端医療センター　薬剤室、[2]聖マリアンナ医科大学ブレスト＆イメージング先端医療センター　乳腺外科、[3]聖マリアンナ医科大学　乳腺内分泌外科

松崎　邦弘[1]、白　英[2]、川本　久紀[2]、首藤　昭彦[2]、津川　浩一郎[3]、福田　護[2]

【背景】トラスツズマブエムタンシン（カドサイラ）は、昨年HER2陽性進行・再発乳癌治療薬として適応承認され、現在HER2陽性進行・再発乳癌の二次治療以降としてガイドラインでも推奨されている。カドサイラの重大な副作用には、血小板減少や肝機能異常等があり、減量・中止基準の項目にもなっている。したがって適正使用をするためには、血液検査や副作用のモニタリングは必須である。【目的】当院でのカドサイラの使用状況を調査し安全性について検討した。【対象･方法】2014年5月から2015年11月に当院において、カドサイラを投与した患者11名（平均年齢54歳）の副作用発現と使用状況について後方視的に調査した。減量基準となる血小板、肝機能値の検査は原則、初回投与時と投与8日目に行い、投与2回目以降は投与日毎に行った。また投与時には毎回副作用のモニタリングを行った。【結果】投与回数の中央値は4クール（1-23）であり、現在5症例が投与継続中である。減量基準である投与8日目の血小板値G4、肝機能値G3以上になった症例はなかった。2回目以降の投与日における血小板値G3は1症例、総ビリルビン値G2は1症例で、休薬はしたが減量はなかった。またALT値G2は1症例、AST値G2は2症例で休薬、減量はなかった。減量項目である末梢神経障害はG1が3症例あったが、増悪はなく減量もなかった。またその他の副作用での減量、中止はなかった。1症例のみ減量基準でなかったが、医師判断で減量となった。【考察】今回の結果から、カドサイラは副作用による中止、減量がなかったことから、比較的安全に投与し治療継続できると考えられる。しかし投与8日目で血小板値が全症例最低値を示す傾向があり、投与開始時の血小板値が低い症例には注意が必要である。肝機能値も投与8日目で一過性の上昇を示した症例もあることより、安全に適正投与を行うためには投与8日目の血液検査は必須である。さらに2回目以降の投与で休薬基準になり休薬した症例があったので、投与時には毎回血液検査と副作用モニタリングを継続して行う必要がある。【今後の課題】心機能も減量基準であるが、LVEF値の検査が行われていない症例があった。カドサイラは抗HER2療法をすでに行った症例を対象とするため、今後はLVEF値の定期的な検査を統一して行い、必要ならば減量、中止を考慮しなければならない。

GP-1-12-74
内分泌療法で治療開始した高齢乳癌症例の検討

公立学校共済組合　中国中央病院

栗山　志帆、大多和　泰幸

【目的】近年の急速な高齢化の進行に伴い、高齢乳癌患者は増加傾向にある。高齢患者においても手術療法が標準的な治療であるが、認知症など基礎疾患を有している患者も多く、手術を希望しない例も存在する。当院で経験した内分泌療法単独で治療開始した高齢乳癌症例について報告・考察する。【対象】2010年から2015年に当院にて乳癌と診断され、手術施行せず治療開始した7例について病期・治療経過などについて検討した。【結果】患者年齢は80歳から95歳であった。発見動機は腫瘤触知が多かったことより腫瘍径は大きい傾向で、T因子はT1:1例、T2:6例であった。全例ER陽性、HER2陰性であった。組織型は全例が浸潤性乳管癌であった。基礎疾患を6例に認め、高血圧4例、糖尿病1例、認知症3例、心不全など心疾患2例などを認めた。1例は手術予定していたがネフローゼを発症しステロイド治療を開始したため手術延期となり、内分泌療法を開始した。他6例では手術治療を勧めたが希望されず、内分泌療法を開始した。2例では内分泌療法開始後6ヶ月、1年2ヶ月に全身状態が改善し、乳房全摘術を行った。他5例は内分泌療法継続にて経過観察中である。手術未施行例5例の観察期間中央値は17ヶ月(範囲:1-50ヶ月)で、全例増悪なく経過している。内服による有害事象は認めていない。【考察】高齢者乳癌ではER陽性癌の割合が高く、HER2陽性率が低く、生物学的悪性度が低い癌が多いと報告されており、内分泌療法感受性が高いとされている。今回の症例でも内分泌療法単独にて経過観察している5例において全例増悪なく経過している。高齢乳癌患者では併存疾患、全身状態などにより手術が困難な症例もあり、内分泌療法感受性の高い患者においては内分泌療法単独での治療も選択肢の一つと考えられる。当院にて手術施行した高齢者乳癌症例とも比較し考察する。

GP-1-12-75
当科におけるエベロリムス＋エキセメスタン療法の使用経験

[1]北九州市立医療センター　外科、[2]北九州市立医療センター　放射線科、[3]北九州市立医療センター　病理部

野口　浩司[1]、古賀　健一郎[1]、斎村　道代[1]、阿南　敬生[1]、西原　一善[1]、光山　昌珠[1]、中野　徹[1]、岩下　俊光[1]、阿部　祐治[1]、末原　伸泰[1]、渡部　雅人[1]、田辺　嘉高[1]、渡邉　雄介[1]、水内　祐介[1]、石川　奈美[1]、山方　伸茂[1]、小野　稔[2]、豊島　里志[3]

【目的】手術不能または再発乳がんに対してmTOR阻害薬であるエベロリムスが使用できるようになりホルモン陽性の再発乳がんに対する治療の選択肢が広がった。今回、我々は当科における15例のエベロリムス＋エキセメスタン療法を施行した転移・再発乳癌症例を対象として本療法の効果と安全性について検討したので報告する。【対象】2014年5月から2015年11月にエベロリムス＋エキセメスタンを投与した閉経後女性の転移・再発乳癌患者15例を対象とした。年齢は44～82歳（中央値69歳）であり、転移症例5例、再発症例10例であった。ホルモン受容体はERが15例全例陽性、PgRは11例が陽性、HER2は全例陰性であった。エベロリムスの投与ラインは2～14th line（中央値7.8th ）であり、エキセメスタン既治療例が4例(26.7%)含まれていた。エベロリムスの投与期間は9～416日間(中央値80日)であった。【結果】画像や腫瘍マーカー、臨床所見で効果判定が可能であった12例を対象とした治療効果ではCRは認めず、PR:1例（8.3%）、SD:3例（25.0%）、PD:8例（66.7%）であった。無増悪生存期間の中央値は87.5日であり、投与継続中が2例、投与終了は10例であった。全投与患者15例のうち有害事象は口内炎を10例（66.7%）、間質性肺炎を3例（20.0%）、皮疹を1例（6.7%）認めた。このうちGrade3の口内炎による1例が投与中止となり、間質性肺炎3例とも休薬のみで軽快したが再投与した例はなかった。【まとめ】今回の検討でエベロリムス＋エキセメスタン療法の病勢コントロール率は33.3%（PR：8.3%、SD：25.0%）であり、ホルモン陽性の転移・再発乳がんに対する有効な選択肢の一つであると思われた。しかし口内炎や間質性肺炎などの有害事象が高率に発現し、これにより中止に至った症例も多く認めていることから、有害事象に対する十分な観察や支持療法など適切な治療マネジメントが重要であると考えられた。

GP-1-12-76
抗癌剤の用量設定と体表面積に関する検討

[1]秋田赤十字病院　乳腺外科、[2]秋田赤十字病院　腫瘍内科、[3]秋田赤十字病院　消化器外科

鎌田　収一[1]、稲葉　亨[1]、金　暢々子[1]、武藤　理[2]、澤田　俊哉[3]、吉川　雅輝[3]、新澤　枝里子[1]、久保木　絵理[1]、縄田屋　桂子[1]

【はじめに】欧米におけるdocetaxelの1回最大投与量は100mg/m2であり日本は75mg/m2である。抗癌剤の用量制限の理由は大部分が骨髄抑制であり、日本人は骨髄毒性が強く出やすいという主張があった。しかし現在はその理論は否定的である。以前から実臨床で体格の大きな患者は発熱性好中球減少症が少ないという印象を持っていた。抗癌剤の投与量は体表面積で決定している。そこで体表面積の小さい患者は相対的に骨髄毒性が強く出現するという仮説を立ててみた。【目的】過去5年間に当院でadjuvant chemotherapyを行った患者の骨髄抑制に関連する事象について検討し、抗癌剤の投与量を体表面積あたりで設定するのが妥当か否かを後方視的に考察する。【方法】当科で行っているadjuvant chemotherapyの主なものはFEC100、TC（docetaxel 75mg/m2、cyclophosphamide 500mg/m2）、docetaxel followed by FEC100である。過去5年間に、これら3週毎のadjuvant chemotherapyを施行した227例に関して、体表面積の大きい30例と小さい30例について発熱性好中球減少症、投与量の減量、投与間隔の延期、G-CSFの投与について検討した。【結果】全例の年齢は25～77歳（中央値 52歳）、体表面積は1.22m2～2.07m2（中央値 1.53m2）であった。大きい群30例は体表面積1.68m2～2.07m2（中央値 1.74m2）、小さい群30例は体表面積1.22m2～1.42m2（中央値 1.36m2）であった。併発症や年齢等のため初めから減量した症例は除いた。発熱性好中球減少症は大きい群で30例中4例（13.3%）、小さい群11例（36.7%）、投与量の減量は大きい群で5例（16.7%）、小さい群4例（13.3%）、投与延期は大きい群で4例（13.3%）、小さい群3例（10.0%）、G-CSFの投与は大きい群で8例（26.7%）、小さい群16例（53.3%）であった。発熱性好中球減少症とG-CSFの投与は体表面積の小さい群において多かった。投与量の減量や投与の延期は骨髄毒性以外の有害事象で行われていることが多かった。今回は後方視的な検討であり、多くのバイアスがかかっているため有意差検定は出来なかった。しかし体表面積の小さい群において発熱性好中球減少症例が多く、さらにG-CSFの投与症例が多いのは抗癌剤投与量が相対的に過量投与になっている可能性があると考えられた。【結論】体表面積の小さい患者にとって、抗癌剤投与量は相対的に過量投与になっている可能性があり、骨髄抑制に関して十分な注意が必要である。

GP-1-12-77
持続型G-CSF製剤ペグフィルグラスチムの乳癌化学療法RDI維持に対する効果

大分県立病院　外科
野田　美和、増野　浩二郎、田代　英哉

【背景】ペグフィルグラスチムはG-CSFの一つであるフィルグラスチムをペグ化した，持続型のG-CSF製剤であり，癌化学療法による発熱性好中球減少症の発症抑制に用いられる。国内第III相試験では，フィルグラスチムに対する非劣性，プラセボ群に対する優越性が示された。【目的】当院におけるペグフィルグラスチムの使用状況，有効性と安全性について検討を行った。【対象・方法】2014年11月から2015年11月まで，当院でペグフィルグラスチムを投与した乳癌患者25例。投与スケジュールは，化学療法剤投与終了後24時間以降，ペグフィルグラスチムとして，3.6mgを1サイクルあたり1回皮下投与した。【結果】2014年11月から2015年11月までに当院で殺細胞性抗癌剤を使用した人数は98人であった。このうちペグフィルグラスチムを使用したのは25例であった。全例女性，平均年齢 62.2歳（45-78），Performance Status（PS）の中央値0（0-2）であった。レジメンの種類はTCbH療法8例，TC療法5例，DTX単剤5例，HAL5例，AC療法2例であった。術前化学療法中の使用は9例，術後補助療法中は8例，手術不能進行・再発乳癌での使用は8例であった。術前・術後化学療法の症例はペグフィルグラスチム使用後，好中球低下による治療の延期はなく，Relative Dose Intensity（RDI）が維持できた。1次予防的投与は12例で，高齢者や併存症を多数持つ症例，PSが悪い症例であった。2次予防的投与は13例であった。1次予防の症例で発熱性好中球減少症（FN）をきたした症例は認めなかった。2次予防的投与13例のうち4例は再度FNを認めたが，いずれも症状は軽かった。ペグフィルグラスチムによるGarde1-2の有害事象は微熱6例，倦怠感3例がみられた。Grade3以上の有害事象は見られなかった。【考察】ペグフィルグラスチムはFNの発現を抑制し，乳癌化学療法においてRDI維持に重要な役割を果たすと考えられる。また，ペグフィルグラスチムを使用することで高齢者やPSの悪い症例，併存症の多い症例においても比較的安全に化学療法を行える可能性があると考えた。

GP-1-12-78
左乳癌術後13年目の多発骨転移再発に対してトラスツマブペルツズマブドセタキセル療法が有効であった1例

倉敷中央病院
嵯峨　謙一、山口　和盛、上野　彩子、今井　史郎

【症例】66歳女性。【現病歴】左乳癌(Eg(+),PgR(+),Her2(-)pT1cN0M0 stage1)に対して左乳房切除,腋窩リンパ節郭清施行後。術後CMF6コース,アリミデックス 5年間の補助療法を行った。術後13年後に頚部痛・腰痛を自覚し,精査で脊椎に複数箇所と左大腿骨頚部に転移を認めた。骨生検により乳癌多発骨転移再発と判明した。脊椎への緩和的放射線治療を行った上で,レトロゾール(LET)を導入し,左大腿骨骨頭置換及び胸腰椎後方固定術施行した。その後,LETからトラスツズマブ,ペルツズマブ,ドセタキセルによる化学療法へ変更し6クール施行した。さらにトラスツズマブ,ペルツズマブ,を11クール施行し,PETで再発を確認すると,脊椎へはviableな集積は消失していたが,小脳に点状集積があり,MRIで,小脳虫部に再発を認めた。小脳虫部への定位照射(28Gy)施行後,トラスツズマブの投与を継続しつつ現在経過観察中。直近のPETでは骨,小脳含め有意な集積なく経過している。【考察】CLEOPATRA試験によりペルツズマブはトラスツズマブとドセタキセルとの併用療法は前治療歴のないHER2陽性転移・再発乳癌の無増悪生存期間(PFS)および全生存期間を有意に延長したことが報告されている。本症例でもペルツズマブも併用した治療を行うことで病変は著明に縮小し,治療開始から2年3ヶ月間,病巣は良好にコントロールされている。【結語】原発巣術後13年後に再発した乳癌骨転移に対してペルツズマブを併用した化学療法が著効した1例を経験した。

GP-1-12-79
TAM耐性に対するCYP2D6検査の現状と問題点

[1]新宿ブレストセンター　クサマクリニック、[2](株)メディビック
日馬　幹弘[1]、古田　政晶[2]、佐藤　太一[2]

【はじめに】タモキシフェンには薬剤代謝酵素であるCYP2D6の遺伝子タイプが治療効果に影響を与えることが知られている。現時点では本邦も米国のガイドラインでも推奨されていないが、最近、メタ解析によりTAMによりIDFSが改善されなかった症例では低代謝遺伝子タイプが有意に高いことが報告されている。CYP2D6遺伝子検索を取り扱う企業が設立され、容易に比較的安価で検査できるようになった。【方法】タモキシフェン治療中で効果に不安であり、検査を希望する24例に対し同検査をおこなった。頬の細胞を綿棒にて擦過にて摂取し、検体をTaqMan法、シークエンス法、PCR法などによりCYP2D6のうちでも日本人に重要とされる5つの遺伝子タイプと代謝機能が平均なタイプを調べて、高代謝/平均代謝/注意/低代謝/代謝不可に分類した。【結果】当院での結果はそれぞれ0/7例/12例/5例/0であった。現在までの蓄積データーとほぼ同じ割合となった。局所再発例の2例はいずれも低代謝と診断されていた。【考案】TAMによるホルモン療法は確立された方法であるが、治療効果に不安を持つ患者は多い。特にLuminal Aにも関わらず局所再発などで再手術を行った患者ではTAMの不信感もある。遺伝子情報を知らせることにより、別の薬剤への変更、併用薬剤への注意喚起などが可能となり、患者の安全性の向上に寄与できると考えられる。今後もより多くの症例の解析による検証が必要である。

GP-1-13-01
Struct Adjusted Volume Implant（SAVI）による乳房温存術後の放射線治療の検討

[1]国立病院機構　福山医療センター　放射線治療科、
[2]国立病院機構　福山医療センター　乳腺・内分泌外科
兼安　祐子[1]、中川　富夫[1]、三好　和也[2]、田中　規幹[2]、宇野　摩耶[2]

【目的】当院で、早期乳癌患者を対象として、乳房温存術後にSAVI（Struct Adjusted Volume Implant）による小線源治療を行い、その安全性、治療後乳房の整容性および生活の質（Quality of life: QOL）の評価を行う。【対象】年齢は40歳以上、臨床的に腫瘍径3cm以下の乳癌で乳房温存療法が予定されており、臨床的にリンパ節転移および遠隔転移を認めない、病理組織学的に乳管癌。乳房部分切除術または追加切除の標本の断端が病理組織学的に陰性である（切除断端に癌が露出している場合を断端陽性と判定する）。センチネルリンパ節生検によってリンパ節転移がないことが確認されている。ただし、非浸潤性乳管癌の場合はセンチネルリンパ節生検の省略も可。本研究に関し文書による同意が得られている。【方法】センチネルリンパ節生検でリンパ節転移陰性を確認した後、温存手術に引き続きclosed cavity placement techniquesにてSAVIスペーサーを挿入する。後日、永久標本での断端陰性が確認された後にSAVIアプリケーターに入れ換える。小線源治療計画：治療標的（PTV_EVAL）；SAVIのカテーテルの外側1cm以上の滑らかな局面により囲まれたボリュームに、皮膚および胸壁領域への照射線量を制限するよう調整を加える。線量計画：小線源の停留位置および停留時間は、CT画像に基づく3D治療計画を用いて上記のPTV_EVALに対して最適化し、最終的に放射線腫瘍医の判断により決定する。放射線腫瘍医が適切な照射線量が得られないと判断した場合には、SAVIアプリケーターを抜去し、別の方法による放射線治療を行う。放射線照射：Remote-controlled after loading system (RALS)による高線量率照射を行う。患者の治療体勢は治療計画用CT画像の撮影時と同一とする。一連の放射線治療の期間中、SAVIアプリケーターは広げたままにしておく。また適宜、透視やCTを用いてSAVIアプリケーターの位置を確認する。処方線量：1回3.4Gy。6時間以上の間隔を空けて1日に2回照射し、5日間の治療を行う。総線量34Gy。SAVIアプリケーターの抜去：最後の照射が終わった後にアプリケーターを抜去する。【結果】2015年10月当院IRBで承認された。また、先行施設での放射線治療計画の見学を行った。2016年1月より、症例を集積予定である。

GP-1-13-02

６５歳以上の乳癌患者における乳房温存手術後乳房放射線治療別の乳房内再発率について

[1]国立病院機構西群馬病院　乳腺甲状腺外科、[2]群馬県健康づくり財団、
[3]小川赤十字病院　乳腺外科、[4]群馬大学臓器病態外科学　乳腺内分泌外科
横田　徹[1]、遠藤　敬一[2]、長岡　弘[3]、堀口　淳[4]

【目的】乳房温存療法は乳房部分切除術と乳房(＋領域リンパ節)への放射線治療を合わせた集学的治療であるが,公共交通機関の乏しい群馬では若年者はともかく準高齢者および高齢者では連日の病院通院は負担は困難である.そこで65歳以上の乳房温存手術を受けた患者での乳房内再発率について検討し,放射線治療を省略できる年齢について検討した.【方法】当院で2000年～2010年に乳房温存手術を受けた383例,そのうち65歳以上110例,70歳以上71例について検討した.局所麻酔での５mm以下のマージンでの腫瘤切除術は今回の症例には含めていない.【成績】全症例での照射群(n＝308),非照射群(n＝75)では5年,10年再発率はそれぞれ1.8,6.3%, 9.3,23.6%で有意に照射群の方が乳房内再発は少なかった(p＝0.0001).しかし,患者の内訳を見ると照射群,非照射群の平均年齢はそれぞれ54.9,68.9歳と明らかに照射群の方が小さかった(p＜0.0001).次に65歳以上では照射群(n＝59)と非照射群(n＝51)の5年,10年乳房内再発率は2.0,5.2%, 4.9,22.2%で有意差はないが照射群の方が少ない傾向にあった(p＝0.082).次に７０歳以上では照射群(n＝26),非照射群(n＝45)の5,10年乳房内再発率はそれぞれ4.5,12.5%, 0,18.2%と両者に差はなかった(p＝0.99).【結論】以上から70歳以上の患者には乳房照射を省略できると思われた。今回放射線を中心に検討したが乳房内再発には亜型、手術法、全身治療など様々な要因が関与しこれらについても若干の検討を加えたい.

GP-1-13-03

当院の全乳房照射における通常分割照射と寡分割照射の比較検討

[1]金沢大学病院　乳腺科、[2]金沢大学　消化器・腫瘍・再生外科、
[3]金沢大学病院　放射線治療科
平田　美紀[1,2]、井口　雅史[1,2]、石川　聡子[1,2]、宮下　知治[2]、田島　秀浩[2]、
高村　博之[2]、二宮　致[2]、伏田　幸夫[2]、太田　哲生[2]、川島　博子[1]、
熊野　智康[3]

乳癌診療ガイドライン2015年版―放射線療法―では50歳以上、乳房温存手術後のpT1-2N0、全身化学療法を行っていない、線量均一性が保てる患者では、全乳房照射における寡分割照射は勧められ、推奨グレードBである。当院では、2014年6月より、ガイドラインの該当患者のうち、同意が得られた例に対し、寡分割照射(42.5Gy/16回)を開始した。今回、当院での全乳房照射における通常分割照射選択群(50Gy/25回)と寡分割照射選択群を後方視的に検討した。(対象と方法) ガイドラインの条件を満たす該当患者26例に対し、通常分割照射と寡分割照射の両者を提示・説明し、放射線治療医ならびに患者に照射法を選択してもらった。患者の通常分割照射と寡分割照射の選択理由、有害事象の発生について検討した。(結果)26例中、通常分割照射選択群は10例 (38.4%) 、寡分割照射選択群は16例 (61.5%) であった。通常分割照射を選択した理由としては、放射線治療医による医療上の理由としてペースメーカー挿入中、両側乳房照射、肺癌での照射既往があった。一方、患者側の理由として、がん保険上の理由が2例あった。寡分割照射を選択した理由として、通院回数の少なさが6例であった。6例中１例はがん保険による放射線治療特約の給付はされないが寡分割照射の方を選択された。その他、金銭的理由が1例であった。有害事象としては、通常分割照射ではG2の皮膚炎が1例、寡分割照射では、放射性肺臓炎が1例、肺炎が1例あった。早期の有害事象は通常分割照射では10% (1/10) 、寡分割照射では12.5% (2/16) と差はなかった。(結語) 全乳房照射における通常分割照射と寡分割照射では、寡分割照射を選択する患者の方が多いものの、がん保険上の問題や安全性の問題により通常分割照射が選択されるケースも少なくなかった。今後、保険内容の改善や、寡分割照射における長期の安全性や再発抑制効果の更なる検討が必要と考えられた。

GP-1-13-04

乳癌・乳房切除術後照射の治療成績の検討

[1]聖路加国際病院　放射線腫瘍科、[2]苑田会　放射線クリニック、
[3]聖路加国際病院　乳腺外科
河守　次郎[1]、福島　祥子[1]、柏山　史穂[1]、扇田　真美[1]、関口　建次[2]、
竹井　淳子[3]、吉田　敦[3]、林　直輝[3]、山内　英子[3]

【目的】乳癌・乳房切除術後照射(PMRT)はリンパ節転移陽性例で推奨されているが、全身療法の進歩やPrimary Systematic Therapy(PST)など、まだ未確定な事項がある。自験例でPMRTの成績を検討した。【対象】2002年から2010年の間にPMRTを施行した168例、年令は30歳から82歳で平均51.3歳であった。観察期間は、9.1ヶ月から163.0ヵ月で中央値は82.0ヵ月であった。PMRTはypN2-3、pN2-3および、cN2-3→ypN0-1例を適応とした。術前化学療法施行131例、術後化学療法施行37例が施行され、主にCEF-DTXが用いられた。全例で乳房切除術＋腋窩郭清が施行され、ypT4/pT4以上は52例、ypN2a/pN2a以上は123例であった。術後、ER陽性例118例中107例で内分泌療法が施行され、HER2陽性22例中18例でtrastuzumab療法が施行された。【放射線治療】54例で患側鎖骨上＋胸壁、114例で患側第1-3胸骨傍を含め、線量は50Ｇy/25回/5週施行した。胸壁照射では24から30Gyまで5mmボーラスを使用した。【結果】局所領域リンパ節再発は21例でみられた。胸壁再発7例、胸壁＋領域リンパ節再発2例、領域リンパ節再発12例であった。遠隔再発は56例でみられ、局所領域リンパ節再発を10例で合併していた。5年・10年局所領域リンパ節制御率は、88.4%・84.3%で、ypN0-1例45例では、局所領域リンパ節再発3例のみであった。ypN1/pN1例の5・10年局所領域リンパ節制御率は、91.9%・91.9%、yp/pN2例の5・10年局所領域リンパ節制御率は84.4%・81.3%、ypN3/pN3例の5・10年局所領域リンパ節制御は89.7%・80.2%であった。多変量解析で、核異型度、脈管侵襲が有意な予後因子としてあげられた。 5年・10年無病生存率は、69. 0%・42.3%、5年・10年生存率は、90.7%・74.9%であった。臨床的に明らかなリンパ浮腫は34例、Gr2の放射線肺炎は11例でみられた。【まとめ】PMRTは、良好な局所領域制御を示し、有害事象も軽微であった。

GP-1-13-05

穿通枝皮弁による一次一期再建乳房に対する放射線療法の検討

[1]横浜市立大学附属市民総合医療センター　乳腺・甲状腺外科、
[2]横浜市立大学附属市民総合医療センター　形成外科、
[3]横浜市立大学病院　消化器・腫瘍外科、
[4]横浜市立大学附属市民総合医療センター　病理部、
[5]横浜市立大学病院　がん総合医科学、[6]東京医科大学病院　乳腺科
山田　顕光[1]、成井　一隆[1]、佐武　利彦[2]、足立　祥子[1]、仲宗根　令子[2]、
渋谷　麻衣[1]、島　秀栄[3]、原田　郁[3]、喜多　久美子[3]、山本　晋也[3]、
嶋田　和博[3]、田辺　美樹子[4]、菅江　貞亨[3]、市川　靖史[5]、石川　孝[6]、
遠藤　格[3]

背景：日本乳癌学会による乳癌診療ガイドライン（2015年版）では、自家組織による再建乳房に対する放射線療法は、整容性の低下が指摘されるものの生存率改善が優先されることから最新の注意のもと行うことを考慮してよい（C1）とされている。当院ではcT3以上・術後リンパ節転移４個以上・断端陽性例で放射線療法を考慮している。原発性乳癌に対して皮膚または乳輪乳頭温存乳房切除（SSM/NSM）と穿通枝皮弁による一次一期再建を行った症例に対する術後補助放射線療法について検討した。対象・方法：2004年以降、当院で原発性乳癌に対してSSM/NSMと穿通枝皮弁による一次一期再建を施行した252例中、術後に放射線療法を行った16例を対象とし、臨床病理学的因子および再建乳房の整容性について解析した．整容性は厚労省科研費がん臨床研究事業中塚班の評価表を用いて評価した。結果：平均年齢は40.5（±10）歳、再建に用いた皮弁は下腹部穿通枝皮弁９例、臀部穿通枝皮弁５例　大腿部穿通枝皮弁２例であった。術中にICG造影で皮弁血流を評価して再建を施行し、術後は乳房皮膚のスキンケアを指導している。16例全例において、周術期に出血や血栓による皮弁の血行不全などの入院の延長を要する合併症を認めなかった。照射の理由は４個以上のリンパ節転移陽性７例、断端陽性９例（浸潤癌陽性５例、非浸潤癌陽性４例）であった。４個以上のリンパ節転移を認めた７例はいずれもエストロゲン受容体陽性・HER2陰性であり，４例に術前化学療法が行われ、５例は術後補助化学療法の後に照射を行った。断端陽性９例のうち４例では術後補助化学療法の後に照射が行われた。平均観察期間65.2（±26）か月で､局所･領域再発はなく、遠隔転移を２例（肺１例、肝１例）に認め，現在も治療継続中である。中塚班の評価表（満点16点）では，術後照射前中央値（最低-最高）12（8-15）点、照射後２年の中央値12（5-15）点と整容性は保たれ，再建乳房は照射後も萎縮や色素沈着を認めず整容性に優れていたが，脂肪壊死を合併した２例で照射後に再建乳房の萎縮や変形を認め満足度は低下した。考察：原発性乳癌に対するSSM/NSMと穿通枝皮弁による一次一期再建において，４つ以上のリンパ節転移を認めたり、断端陽性となっても，放射線照射により良好な局所制御が得られた．周術期の穿通枝皮弁の血流が良好に保たれていれば，放射線照射にもかかわらず再建乳房の整容性を保つことができると考えられた。

GP-1-13-06
当院における腋窩リンパ節転移1～3個陽性乳癌患者の検討

[1]岡山赤十字病院　乳腺・内分泌外科、[2]岡山赤十字病院　放射線科、
[3]岡山赤十字病院　薬剤部
吉富　誠二[1]、辻　尚志[1]、都能　和俊[2]、宇恵　瞳[2]、笠原　なつみ[3]

【はじめに】乳癌診療ガイドラインでは、腋窩リンパ節転移4個以上陽性の乳癌患者には乳房切除後放射線治療(PMRT)が強く勧められている。EBCTCGのメタアナリシスにおいて、腋窩リンパ節転移1～3個陽性の乳癌患者でも、PMRTが局所・所属リンパ節再発を減少させ、乳癌死も減少させたと報告している。【対象と方法】2004/1～2013/12当院において治療を行った腋窩リンパ節転移1～3個陽性の乳癌患者91例を対象として、臨床病理学的因子および予後に関するretrospectiveな検討を行った。【結果】平均年齢: 58.62±11.63歳、女/男: 90(99%)/1(1%)、閉経前/後: 24(27%)/66(73%)、T1/2/3/4: 43(47%)/39(43%)/6(7%)/3(3%)、N0/1/2: 56(62%)/33(36%)/2(2%)、cStage I/II/III: 33(36%)/48(53%)/10(11%)、平均腫瘍浸潤径:2.32±1.82cm、リンパ節転移個数1/2/3: 48(53%)/31(34%)/12(13%)、ER陰性/陽性: 21(23%)/70(77%)、HER2陰性/陽性: 79(88%)/12(13%)であった。手術はBp/Bt: 38(42%)/53(58%)、術前化学療法を7例(8%)、術後化学療法を52例(57%)、術後内分泌療法をER陽性70例のうち63例(90%)に行い、HER2陽性12例のうち7例(58%)にTrastuzumabを投与した。観察期間中央値:2057日(50-4227)、再発例は17例[遠隔/局所/遠隔＋局所:9(53%)/4(24%)/4(24%)]、死亡例は9例[乳癌死/他病死:7(78%)/2(22%)]であった。無再発群74例と再発群17例に分けて検討すると、腫瘍浸潤径が無再発群: 平均2.02±1.09cmに比べ、再発群: 平均3.59±3.28cmと有意に大きく(P=0.001)、多変量解析でも有意であった(オッズ比1.73、95%CI 1.11-2.68、P=0.015)。5年無病生存率は82.8%(95%CI 73.1-89.3)、5年全生存率は91.3%(95%CI 82.5-95.8)、いずれにも腫瘍浸潤径が有意に影響していた(P=0.017、P=0.008)が、多変量解析では有意な影響はなかった。Btを行った53例のうち4例にPMRTを行った。再発例は12例(23%)(遠隔/局所/遠隔＋局所:6/2/4)で、局所・所属リンパ節再発を6例(11%)に認めた。【結語】今回の検討では、腋窩リンパ節転移1～3個陽性の乳癌患者において、腫瘍浸潤径が重要な予後因子であった。手術と薬物療法は比較的適切に行われていたが、乳房切除後の11%に局所・所属リンパ節再発が出現した。今後、腋窩リンパ節転移1～3個陽性の乳癌患者に対するPMRTの適応を慎重に決定していく必要があると考えた。

GP-1-13-07
乳癌患者のインプラント法による再建乳房に対する放射線治療：短期観察結果

[1]昭和大学病院　放射線治療科、[2]昭和大学藤が丘病院放射線治療科、
[3]昭和大学病院江東豊洲病院放射線治療科、[4]昭和大学病院乳腺外科
小林　玲[1]、加賀美　芳和[1]、新城　秀典[1]、村上　幸三[1]、小澤　由季子[1]、
岡部　尚行[1]、加藤　正子[1]、新谷　暁史[1]、小日向　美華[2]、師田　まどか[3]、
中村　清吾[4]

【目的】乳房切除後の高リスク患者（腋窩リンパ節転移陽性、原発巣の最大径が5 cm以上など）への放射線治療は局所・所属リンパ節再発を減少させ生存率を向上させることが示されている。しかし再建乳房後への照射は安全性に関しては十分なエビデンスがなく慎重に行うことが求められている。今回当施設で経験したインプラント法による再建乳房に放射線治療を施行した例の有害事象などについてretrospectiveに検討した。
【方法】当院の乳癌患者で2012年4月～2015年10月に、乳房全摘・インプラント法再建術後に再建乳房、領域リンパ節へ放射線治療を行った17例（両側乳癌1例）18乳房 を対象に有害事象などについて検討した。
【結果】対象患者の年齢の中央値46歳（34 – 61歳）、臨床病期はI期1例、II期12例、III期5例であった。全例浸潤性乳管癌でホルモン受容体陽性17例（ER/PgR陽性15例、ER陽性、PgR陰性2例）、HER2陽性2例、Ki67高値（20%以上）7例であった。術前薬物療法は8例（化学療法7例、ホルモン療法1例）に行われた。全例に胸筋温存乳房切除、腋窩リンパ節廓清および一次的に組織拡張機(TE)挿入がなされた。TEは後日インプラント（Imp)に16例で置き換えられた。病理学的T分類はT0/1:5例、T2:10例、T3:3例であり、腋窩リンパ節転移は全例にあり、1～3個5例、4個以上13例であった。術後化学療法は9例およびホルモン療法はホルモン受容体陽性17例全例で施行された。放射線治療は術後107日～363日に開始され胸壁、腋窩レベルII、IIIおよび鎖骨上窩のリンパ節領域に50Gy/25回照射した。1例切除断端陽性例には10Gy/5回の追加照射を行った。照射時期はTE挿入時4例、Imp挿入時14例であった。観察期間は中央値1年5月(1月 - 43月)であった。局所・領域再発は認められていないが2例で肺・骨転移などが発生した。有害事象（CTCAE ｖ4.0）は皮膚炎Grade1が14例、Grade2が5例であり、Grade3以上は認めなかった。色素沈着・皮膚硬結を1例、患側上腕の浮腫、蜂窩織炎を1例に認めた。感染や皮膜拘縮によるインプラントの抜去はなかった。
【結論】インプラント法による再建乳房への放射線治療の短期観察結果について報告した。重篤な有害事象なく安全性については現時点では問題はないが、まだ短期間の観察ではあり今後長期の観察が必要である。

GP-1-13-08
自施設における局所進行癌に対する胸壁照射の後ろ向き予後調査結果報告

[1]順天堂大学　医学部　乳腺科、[2]順天堂大学　医学部　放射線科
齊藤　光江[1]、中代　真弓[2]

【背景】subtype別薬物療法の普及により、胸壁照射に関する新たな疑問は、その適応と効果である。適応とすべき進行度、術前化療が奏功した場合の適応、subtypeの考慮、期待する効果は局所に加えて遠隔転移もか、最適な照射方法等である。上記疑問のうち、効果に関しての示唆を得目的で、自施設の胸壁照射例を調査したので報告する。【方法】2009年からの7年で胸壁照射を施行した原発性乳癌255例のうち5年以上の予後調査を終了した76症例について、属性、局所再発と遠隔転移と生存の有無、病期、subtype、薬物療法の実施状況と照射内容を後ろ向きに調査した。当院の治療方針は、所属リンパ節転移4個以上(化学療法前状況も考慮）に対して胸壁と鎖上への照射としている。【結果】平均年齢は54才（31-81才）で、76例中75例は根治術を施行しており、手術の前か後に薬物療法を実施していた。局所再発は5例で全て遠隔転移を合併していた。遠隔転移のみは27例であり、計32例の再発症例のうち14例が原疾患で死亡、1例が他病死であった。胸壁照射は胸壁への運動照射50Gy+鎖上への対向2門照射50Gyを実施。局所再発5例のうち1例は前化療で臨床的完全奏功後の手術拒否例であり、2例は鎖上に既に転移があった例であった。subtypeに特異な特徴は認められなかった。5年無再発は68%、5年生存率は80%であった【結語】手術症例の約10%に胸壁照射が行われ、5年観察症例の32%に転移再発があり、うち12%に局所再発を認めたことになる。局所進行癌における乳房切除と胸壁照射にsubtypeを考慮した薬物療法の効果としてこの制御率と生存期間は、良し悪しを判断するための限界が大いにある後ろ向き調査結果ではあるが、局所進行癌の今後の治療における課題に示唆を得たと考えられた。

GP-1-13-09
放射線関連血管肉腫（RAAS）－発症予測としてのcMYC発現の有用性の検討－

[1]西脇市立西脇病院　乳腺外科、[2]昭和大学病院　乳腺外科、
[3]西脇市立西脇病院　病理部
三輪　教子[1,2]、大西　隆仁[3]、杉田　哲也[3]、中村　清吾[2]

【はじめに】まれであるが予後不良な放射線治療（RT）の副作用に放射線関連血管肉腫（Radiation associated angiosarcoma, RAAS）がある。温存術後の血管肉腫（AS）は0.14%といわれ、予後不良であることと乳がん患者数の増加からこの数字は小さくない（J Am Acad Dermatol, 54, 499-504 (2006)）。RAASは、RTに伴う慢性リンパ浮腫、免疫応答、およびcMYCの遺伝子増幅や過剰発現に伴って発症するといわれ（Lancet, 11, 983-991(2010)）、RAASと散発性ASの鑑別にcMYC遺伝子増幅やcMYC発現が有用である（Hum Pathol, 45, 709-716(2014)）。RAASの症例を提示し、RAAS発症の予測・早期診断へのcMYC発現の有用性を検討した。【症例提示】60代女性。BMI 32.8。luminal A乳がん（stage2A）に対し、温存術後RT（50 Gy）施行しAI剤を内服中、術後4年後のCTで術側胸壁腫瘤を認めた。再発を疑いCNBを行ったが、2回までは腫瘍細胞を認めず、3回目で非上皮性腫瘍が疑われたが確定診断には至らなかった。治療と診断のために残存乳房切除術を施行し、病理所見と皮膚症状からASと、RAASの定義（Cancer, 28, 1087-1099 (1971)）からRAASと診断した。腫瘍の増大が急激で全身状態が急速に悪化し、化学療法を行えずRAAS発症後10か月で死亡した。【cMycの遺伝子増幅・発現】全摘手術時の検体を用いてcMYCの遺伝子増幅をFISH法で調べた。原発巣の診断時と手術時、RAAS診断のための3回のCNBと全摘時の検体のcMYCの発現を調べた。【結果と考察】1）ASの誘因：RT 2年後慢性放射線皮膚炎のために術側乳房と上肢のリンパ浮腫を発症し、慢性リンパ浮腫が1年間続いた。リンパ浮腫の誘因としてRTと著明な肥満が挙げられる。また、輸血でアナフィラキシーショックを2回起こし、草やテープでかぶれやすい等外的刺激に対する免疫応答が過敏であった。2）cMYC遺伝子の増幅：組織検体量が不十分のため不明瞭な結果となった。3）cMYCの発現：現在施行中である。【まとめ】cMYC発現の結果から、1）RAAS発症後のCNBでcMYCの発現が診断に有用であるか。2）原発巣でのcMYCの発現がRAASの事前予測に有用であるか。の2点について文献的考察を加えて報告予定である。

GP-1-13-10
乳癌腋窩郭清術後リンパ浮腫の現状と課題

トヨタ記念病院　乳腺内分泌外科
伊藤　和子、川瀬　麻衣、上本　康明、加藤　明子

センチネルリンパ節生検の導入により乳癌腋窩郭清術はリンパ節転移陽性症例を対象とされるようになり、薬物療法以外に放射線治療を追加される事が多い。リンパ浮腫外来などケアの充実化はあるものの治癒は困難で、実臨床の場では患側上肢リンパ浮腫患者は重症例の割合が多くなった印象がある。今回リンパ浮腫の実態と臨床的因子について検討した。【対象と方法】2008年から2014年に当院で腋窩郭清術を施行した乳癌170例のうち、術後半年以上追跡評価しえた138例（81.2%）を対象とした。対側腋窩郭清例や局所再発は除外した。リンパ浮腫の評価は、上肢4箇所での周径計測の左右差で判定し1cm以上を浮腫あり、2cm以上の場合を重症とした。【結果】年齢中央値は55歳（28～81歳）、術後観察期間中央値は40ヶ月（6～90ヶ月）。センチネルリンパ節転移陽性にて郭清したのは57例（41.3%）であった。BMI中央値は22.7（16.8～36.0）、45例に術前化学療法がされ、手術単独で治療されたのは2例のみであった。リンパ浮腫発症は138例中59例（42.7%）、重症例は22例（15.9%）であり、発症時期の中央値は術後12ヶ月であった。BMIに関連はなく、化学療法の有無に差はなかったが使用薬剤ではアンソラサイクリン系のみ（13例中3例、23.1%）よりタキサン系薬剤も使用された症例（77例中34例、46.4%）のほうが浮腫の発症が高い傾向であった。ホルモン療法の有無で差はなかったが、抗エストロゲン剤内服症例のうちLHRHa併用例は28例中14例（50%）と、非併用20例中7例（35%）と比べ高率であった。鎖骨上リンパ節照射例は30例であったが浮腫は16例（53.3%）と高率で、重症例も7例（23.3%）と割合が高かった。転移リンパ節4個以上では通常鎖骨上照射を行うが、術前化療に奏功などにより鎖上照射を行わなかった16例では4例（25%）、重症例は2例（12.5%）と浮腫の発症率は低い傾向であった。【結語】腋窩リンパ節転移陽性乳癌に対しての腋窩郭清は根治性や情報として有用ではあるが術前化学療法の効果が期待できる場合はリンパ浮腫を抑制するため鎖骨上照射の省略を検討してよいと思われる。

GP-1-14-01
妊娠中期に乳房温存手術を施行し術後EC療法を行った後に正常分娩で出産した若年性乳癌の１例

JA愛知厚生連豊田厚生病院　外科
中島　悠、久留宮　康浩、丹羽　多恵、世古口　英、小林　聡、河合　清貴、桐山　宗泰、大岩　孝、宮村　径、冨永　健太、神野　孝徳、森　万希子、池田　脩太、渡邉　裕樹

妊娠期乳癌に対する化学療法は、乳癌診療ガイドラインにおいて妊娠前期では行うべきではないとされるが、中期・後期では長期的な安全性は確立されているとは言えないものの必要と判断される場合には検討してもよい（グレードC1）とされている。また、妊娠期乳癌に手術を行うことについては、妊娠中期以降であれば比較的安全であり、時期によって術式の検討は必要だが手術を行うことは推奨されている（グレードB）。当院で妊娠期乳癌に対して安全に手術と化学療法を行いえた1例を経験したため報告する。症例は25歳女性。乳癌の家族歴はなく、2年前に人工妊娠中絶の既往があった。右乳房の違和感を主訴に当院を受診した。乳腺超音波検査で右B領域に内部石灰化を伴う24×20×6mm大の不整形低エコーの腫瘤を認めた。 針生検の結果、ER(Allred 8=5+3)、PgR (Allred 8=5+3) 、HER2(2+)、FISH 4.1、Ki67LI 12%、luminalHER2の浸潤性乳管癌と診断した。組織診断の結果が判明した時点で患者は妊娠8週であった。胎児の器官形成期を待機し、妊娠中期の14週で胸部から上腹部までの造影CTを撮影し、明らかな遠隔転移なく腋窩リンパ節腫脹は認めず、cT2N0M0 Stage2Aと診断した。妊娠中であるため、手術先行の後、出産までの間にアンスラサイクリンによる化学療法を開始する方針として、妊娠17週で乳房部分切除＋センチネルリンパ節生検を行った。センチネルリンパ節は陰性であり、病理組織診断は乳頭腺管癌、G2、T1 (15mm)、N0、M0、Stage1であった。合併症無く術後3日で退院し、外来で妊娠25週よりEC療法を4コース行った後、妊娠39週5日で正常経腟分娩で出産した。出産後5週からドセタキセル＋トラスツマブで化学療法を再開し4コース終了後、トラスツマブによる術後補助療法を開始した。現在トラスツマブを継続しながら残存乳房に対する放射線照射を行っており、今後はトラスツマブの後タモキシフェンの内服を予定している。

GP-1-14-02
当院で経験した若年発症乳癌の検討

[1]東京大学　医学部附属病院　乳腺内分泌外科、
[2]東京大学　医学部附属病院　病理診断科
丹羽　隆善[1]、森園　亜里紗[1]、小林　蓉子[1]、菊池　弥寿子[1]、倉林　理恵[1]、分田　貴子[1]、西岡　琴江[1]、池村　雅子[2]、多田　敬一郎[1]、瀬戸　泰之[1]

【背景】近年、若年発症乳癌が増加している。HER2陽性例やトリプルネガティブ症例が多いなどの報告があり、予後不良であるとされている。また、若年発症乳癌の患者背景には妊娠・出産、育児や就労などの重要なライフイベントが併存しており、患者個人の負担は大きい。【目的】当院で経験した若年性乳癌症例を検討し、その臨床腫瘍学的特徴、患者背景、予後を明らかにする。【対象と方法】2011年1月から2015年11月までの期間に当院で手術を施行した乳腺悪性腫瘍症例784例のうち、手術施行時に35歳以下であった20例を対象として、その臨床腫瘍学的特徴、患者背景、予後について検討した。【結果】対象症例は全例女性、平均年齢は32歳(27-35)、観察期間の中央値は677.5日であった。組織診断結果は、硬癌が8例（36%）で最多であった。HER2陽性例、トリプルネガティブ症例はそれぞれ3例であった。受診契機は、腫瘤自己発見が12例と最も多かった一方で、症状自覚から受診までに一年以上を要した症例が3例みられた。授乳期乳癌は2例、卵子保存施行例は1例、観察期間中の妊娠成立は1例であった。【考察】当院症例をみると、若年乳癌は必ずしも予後不良とは言えないと考えられた。しかし、重要なライフイベントが多い時期に、短期間で人生を左右する重要な決断を迫られることが多く、患者への負担は甚大であると考えられ、特に細やかな配慮が必要であると考えられた。

GP-1-14-03
当院で経験した妊娠期乳癌８症例

[1]筑波大学附属病院　乳腺甲状腺内分泌外科、
[2]筑波大学　医学医療系　乳腺内分泌外科、
[3]筑波大学　医学医療系　総合周産期医学、[4]筑波大学附属病院　産婦人科
高木　理央[1]、松尾　知平[1]、星　葵[1]、佐々木　啓太[1]、周山　理紗[1]、岡崎　舞[1]、市岡　恵美香[1]、池田　達彦[2]、井口　研子[2]、坂東　裕子[2]、原　尚人[2]、永井　優子[4]、小畠　真奈[3]

【はじめに】近年、晩婚化・不妊治療に伴う出産年齢の高齢化や若年性乳癌の増加に伴い、妊娠期乳癌患者が増加傾向である。しかし、妊娠期乳癌患者の治療について本邦でのデータは少ない。2014年に「乳癌患者の妊娠出産と生殖医療に関する手引き」が発行され、妊娠期乳癌患者の検査や治療は妊娠週数により制限されるものの、産科医と連携を取り、母児の状態をできるだけ正確に把握しながら、手術や化学療法といった集学的治療が可能であることがエビデンスと共に記載されている。今回我々は妊娠中に乳癌と診断された症例8例を経験したのでこれを報告する。【対象と方法】2003年1月から2015年12月に当院で妊娠期乳癌と診断された8例に対し、診断時の年齢、診断時の週数、発見契機、subtype、治療方法、生存期間などについてretrospectiveに検討した。【結果】診断時年齢の中央値は35歳(31-40歳)、診断時週数中央値は29w(7-33w)、分娩週数中央値は39週(29-40週)、7例は初産であった。発見契機は5例が腫瘤の触知で1例が検診、2例は医療者による触知であった。診断時の病期はI期1例、II期3例、III期1例、IV期2例、局所再発1例であった。SubtypeはLuminal typeは0例、Luminal HER2　typeが1例、HER2　typeが1例、triple negative typeが6例であった。2例で妊娠中に手術療法、3例で妊娠中に化学療法、3例で分娩後に治療を行った。人工妊娠中絶に至った症例は認めなかった。分娩形態は4例で普通分娩、4例で帝王切開であった。DFS(PFS)の中央値は21カ月(0-144ヵ月)、4例で転移を認め、2例は死亡した。【まとめ】今回の症例検討により、当院での妊娠期乳癌患者の治療は産科医との密接な連携のもと、非妊娠期乳癌患者の標準的治療とほぼ同等の治療が行えたと考えられる。

GP-1-14-04
当院における若年性乳癌の症例検討

[1]さいたま赤十字病院　健診センター、[2]さいたま赤十字病院　乳腺外科、
[3]さいたま赤十字病院　看護部、[4]さいたま赤十字病院　病理部、
[5]さいたま赤十字病院　放射線科

鵜飼　晴美[1,2]、上田　宏生[2]、有澤　文夫[2]、斎藤　毅[2]、宮入　育子[3]、
安達　章子[4]、岡田　智子[5]、尾形　智幸[5]

「目的」 当院若年性乳癌（３４歳以下）27人について報告する。「方法」２００２年から２０１５年の当院乳癌手術時に34歳以下であった２７例を対象に検討した。「成績」患者の平均年齢は29歳（２２歳から３４歳）。出産経験の無い者は、７４%。受診契機は腫瘤自覚１９例（７０%）、乳頭分泌物２例（８%）、検診６例（２２%）。平均腫瘍径は３１mm。病期分類はTisが１１%、T1が３７%、T2が４１%、T3が１１%であった。手術時リンパ節転移は４４%に認めた。浸潤癌のサブタイプでは、LuminalAが４４%、LuminalBが１７%。HER2(IHC法）３＋（３０%以上）、HER2(FISH法）２,２以上をHER2typeとすると、HER2typeは１５%であった。トリプルネガティブが１１%。免疫染色陽性判定基準は、エストロゲン受容体(ER)、プロゲステロン受容体(PgR)のどちらかが１０%以上染色ある場合、ホルモンレセプター陽性とした。ホルモン受容体陽性は７０%であった。妊娠関連乳癌（妊娠中あるいは出産後１年以内、または授乳中に診断された乳癌）は３例。３例のHER2は、２＋から３＋、３例ともホルモンレセプター陰性であった。Ki-６７を測定した１８名のうち、高レベル群（２０%以上）は１３例（７２%）であった。手術は乳房切除術は１４例、乳房部分切除は１３例であった。再建は１４人中４名（２９%）であった。再建していない理由は、ステージ３以上、妊娠中、放射線治療（放射線による皮膚の変性、壊死のための伸展不良、再建後の腕のリンパ浮腫のリスクの増加）などのためである。「結論」若年性乳癌は大きな腫瘤を自覚して受診する人が多く、検診の大切さが感じられた。家族歴がなくても、乳房にしこりを発見したら、早めに受診できるよう、乳癌の啓発活動が望まれる。乳癌の５－１０%は遺伝性と言われており、遺伝子学的検査という選択肢があることを推奨すべきと思われる。若年性乳癌は出産など将来の不安も大きく、心理社会的支援も重要と思われた。

GP-1-14-05
線維腺腫として経過観察された若年性乳腺粘液癌の１例

済生会福岡総合病院　乳腺外科、外科

田尻　和歌子、水口　ゆう子、塩谷　聡子、野添　恵美子、定永　倫明、
松浦　弘

【背景】乳腺粘液癌は、乳癌取り扱い規約において浸潤癌特殊型に分類されている。発生頻度は全乳癌の1～4%であり、好発年齢が60歳台と高齢である。画像上、線維腺腫、葉状腫瘍、悪性リンパ腫などとの鑑別が問題となる。今回、線維腺腫として経過観察された若年性乳腺粘液癌症例を経験したので報告する。【症例】24歳女性。左乳房の腫瘤を自覚し、近医婦人科受診。乳腺エコーにて線維腺腫などの良性疾患と判断され経過観察をされていた。6か月後より左乳房の疼痛出現と腫瘤の増大傾向を認め、初診から1年後に精査目的で当科紹介受診となった。視触診にて左乳房外側上方に5cm大の弾性硬の腫瘤を触知。腋窩リンパ節の腫大は触知しなかった。マンモグラフィーでは左乳房上方にカテゴリー3のFADを認め、乳腺エコーでは左のACE領域に54×26×27mmのisoechoic massを認めた。針生検の結果、mucinous carcinoma（pure type）の疑いと診断された。手術は左乳房切除術＋組織拡張器挿入術を施行、センチネルリンパ節に転移を認めたため腋窩リンパ節郭清を施行した。術後診断はpT3N1M0 Stage|||A、ER（+）、PgR（+）、HER2（－）、Mib-1 index：6.8%で術後補助療法として、TAM+LH-RH agonistを開始し、現在再発転移所見なく経過している。【考察】本症例は24歳と若く、初診時に画像検査にて良性疾患として経過観察され、その後急速増大し、組織検査にて粘液癌と診断された。若年者でも、画像検査のみならず、細胞診、組織診を含めた病理検査の重要性が考えられる症例を経験したため、若干の文献的考察を含めて報告する。

GP-1-14-06
当院における若年者乳癌における臨床病理学的因子の検討

飯塚病院　外科

武谷　憲二、井口　詔一、津田　康雄、平山　佳愛、吉屋　匠平、
木村　和恵、皆川　亮介、古賀　聡、甲斐　正徳、梶山　潔

はじめに）若年者乳癌の中には遺伝性乳癌・卵巣癌症候群を疑うような症例が混在しているといわれ、若年性乳癌の生物学的特徴や治療の状況、予後などの関連を把握することが重要である。臨床病理学的項目、手術術式、併存症、家族歴などについて検討した。対象）2006年10月から2015年11月までに当院で手術を施行した40歳以下の乳癌患者27例（1例は術後4年目に両側異時性乳癌）、28乳房について解析した。結果）初診時平均年齢は35.4歳（27歳から40歳）、親近者に乳癌既往ありは10例(37.0%)に認めた。臨床的原発巣評価に関してはTisを3例、T1を14例、T2を10例、T4dを1例に認め、臨床的リンパ節転移陽性を6例に認めた。術前化学療法は5例に施行した。手術は17例に乳房部分切除、11例に乳房切除を施行し、1例に対して広背筋による再建術を施行した。21例にセンチネルリンパ節生検、13例に腋窩郭清（うち5例はセンチネルリンパ節陽性）を施行した。最終病理結果に関して、27例は浸潤性乳管癌であり、T1を10例、T2を7例に認め、粘液癌を1例に認めた。脈管侵襲は7例に認めた。核異形度でgrade3が9例、grade2が2例、grade1が13例であった。Luminal　type乳癌は24例(85.7%)、HER2陽性乳がんは3例（10.7%）、Triple　Negative乳癌は2例（7.6%）であった。術後補助療法は25例（1例は挙児希望、1例は拒否にて施行しなかった）に施行し、化学療法のみは3例、化学療法＋ホルモン治療は11例に、ホルモン治療のみは12例に施行した。術後AMLを発症し死亡された他因死を1例に認める以外は生存されている。まとめ）若年性乳癌においても非若年者と同様に再発リスクに応じた治療法の選択が望まれるが、そのうえで患者の価値観やライフスタイルに合った治療法の提供が重要である。

GP-1-14-07
当院における80歳以上の高齢者乳癌の検討

[1]川崎市立多摩病院　乳腺内分泌外科、
[2]聖マリアンナ医科大学附属　ブレストイメージングセンター、
[3]聖マリアンナ医科大学　乳腺内分泌外科

吉田谷　芙美[1]、首藤　昭彦[2]、永澤　慧[3]、吉江　玲子[3]、志茂　彩華[3]、
上島　知子[3]、小島　康幸[3]、志茂　新[3]、本吉　愛[3]、川本　久紀[2]、
津川　浩一郎[3]

【目的】高齢者を対象とした乳癌治療に対する確立された標準治療はなく、個々の症例に応じた治療方法の選択が必要である。14例の高齢者乳癌を経験したため報告する。【方法】2015年1月から同年10月末までの間に当院を受診、かつ80歳以上の年齢で乳癌と確定している症例14例を対象とした。【結果】対象患者は14例で、原発13例、再発1例であった。2例は同時両側、1例は異時両側乳癌であった。調査時の平均年齢は90歳、原発乳癌および再発乳癌と診断された時の平均年齢は88歳であった。治療開始日から最終受診時までの平均観察期間は683日であった。組織型は14症例16乳房のうち非浸潤性乳管癌2例、Paget病1例、浸潤性乳管癌12例、粘液癌1例、臨床病期は原発乳癌13例のうち0期2例、1期5例、2A3例、3B期1例、4期2例であった。SubtypeはホルモンHR）陽性HER2陰性11例、HR陽性HER2陰性1例、HR陰性HER2陽性2例、HR陰性HER2陰性2例であった。これを浸潤癌に限るとHR陽性HER2陰性10例、HR陽性HER2陽性1例、HR陰性HER2陽性1例、HR陰性HER2陰性1例であった。手術）原発乳癌13症例のうち5例に対し手術を施行した。術式は2例に対し部分切除術（Bp）、3例には乳房切除術（Bt）を行った。重篤な術後合併症はみられなかった。補助療法）1例は術前ホルモン療法を、1例はBt後にホルモン治療を行っている。残り3例に対しては手術のみで薬物療法は行っていない。また温存乳房への照射は全例省略した。手術の有無にかかわらず全例を対象に治療を考察すると、HR陽性HER2陰性浸潤癌10例のうち8例においてホルモン単独治療を施行し、化学療法、Trastuzumab投与は全例を通じて行わなかった。ホルモン療法治療中にPSの低下した症例はなかった。【結語】高齢者では合併症の存在や身体機能の低下から若年者と同様の乳癌治療を行うことは難しい。特にHR陽性HER２陰性乳癌では進行が遅いことも多く、必ずしも根治を目標にする必要はない。今回の検証では高齢者であっても個々の症例に応じてホルモン治療、手術を行うことでQOLを損なうことなく加療を行うことが可能と思われる。漠然とした不安感や余命が短いことなどを理由に治療に否定的な患者も多いが、このような低侵襲治療を患者側に提案していくことには十分な妥当性があると思われる。

GP-1-14-08
当院にて局所麻酔下に手術を施行した超高齢者乳癌の５症例

長崎大学病院　腫瘍外科
田中　彩、大坪　竜太、松本　恵、矢野　洋、永安　武

日本の将来推計人口によると、平成30年以降には80歳以上の高齢者の総人口に占める割合は10%を超えるとされている。当院における高齢者乳癌の割合も増加傾向にあり、術前に合併症のみられる症例も少なくない。今回は局所麻酔下に手術を施行し、局所制御を行うことのできた超高齢者乳癌の症例について報告する。
2011年4月から2015年10月の間に、80歳以上の乳癌で手術を施行した症例が22症例、そのうち局所麻酔での腫瘤摘出術を施行したのは5症例であった。年齢は80-94歳の超高齢者であった。Performance Statusは4が1例、3が1例、2が3例であった。術前stageが3Bおよび4の症例はAIによる内分泌療法で経過をみていたが、Stage 3B症例は11か月で、Stage 4症例は3か月で治療抵抗性となった。Stage 4症例については化学療法も施行したが腫瘍は増大傾向であったため局所制御目的に手術を行う方針とした。術前stageが1であった3症例は術前治療は行わず手術適応症例と判断した。慢性閉塞性肺疾患および高度の大動脈弁狭窄症を合併した症例、冠動脈バイパス術後、僧房弁置換術後で中等度の僧房弁閉鎖不全を合併した症例については全身麻酔を使用しての標準術式とするか検討がなされたが、麻酔科医やご家族と相談の上で局所麻酔での手術とした。鎮静薬を併用した超音波ガイド下に前胸壁部の末梢神経ブロックを行い、1%キシロカインを併用して単純乳房切除術を行った。一方、現時点では明らかな心機能増悪はないものの10年前に脳梗塞および肺梗塞を発症した症例、間質性肺炎及び関節リウマチの合併した症例、また末期腎不全の症例についてはご本人およびご家族の希望でキシロカイン皮下注射を使用した局所麻酔下での手術とした。
いずれの症例も術後すぐに飲水でき、意識混濁もみられなかった。また、心機能増悪、腎機能増悪もみられず術後3日以内に退院された。他疾患での死亡例もあるため超高齢者乳癌の予後を追うことは困難な場合もある。しかし、超高齢者乳癌に対して、局所麻酔での乳房手術は全身麻酔下での標準術式の劣らない結果を得ることができると考えている。今回経験した症例もPSが2であった3症例の患者は無再発生存中である。今後超高齢者の乳癌症例は増加すると考えられ、患者の全身状態を十分に評価したうえでご本人およびご家族の意向を反映しながら術式検討を行っていきたい。

GP-1-14-09
当院における高齢乳癌患者に対する治療の現状

大手前病院　外科
新田　佳苗、中場　寛行、佐々木　優、渡部　嘉文、玉川　浩司、
吉川　浩之、谷口　英治、大口　善郎

【背景】社会の高齢化に伴い高齢乳癌患者も増加傾向にある。しかし、高齢乳癌患者は併存疾患を有していることが多く、標準治療と異なる治療を施行することも珍しくない。当院における高齢乳癌患者に対する治療の検討を行った。【対象と方法】2008年1月から2015年10月に手術を施行した80歳以上の乳癌患者20例、21乳房を対象とし、手術の安全性と術後治療をレトロスペクティブに検討した。【結果】症例はすべて女性。年齢の中央値は85.5 歳(80-93歳)。発見契機は腫瘤自覚が12例、医療者による腫瘤指摘が4例、乳頭血性分泌が1例、乳癌検診が1例、他疾患治療中が2例であった。併存疾患として、高血圧が13例、狭心症・心不全が6例、認知症・アルツハイマーが6例、喘息･COPDが3例であり、併存疾患を有さないものは1例のみであった。浸潤径の中央値は2.0cm(0-5.8cm)、Stageは0期が1例、I期が9例、IIA期が6例、IIB期が1例、IIIB期が3例、IV期が1例で骨転移を認めた。手術は局所麻酔下に腫瘍摘出が1例、Lumpectomyが1例、Bpが1例、Bp＋SNが6例、Bp＋SN→Axが1例、Btが2例、Bt＋SNが4例、Bt＋Axが5例であった。StageIV症例には術前化学療法を施行し、局所コントロール目的に手術を行った。入院期間の中央値は9.5日(4～22日)、術後合併症は皮下血腫が2例、創感染が1例であった。組織型は非浸潤癌が1例、乳頭腺管癌が4例、充実腺管癌が11例、硬癌が2例、浸潤性小葉癌が2例、粘液癌が1例であった。サブタイプはLuminal type(HR＋/HER2－)が13例、HER2 type(HR－/HER2＋)が2例、triple negativeが3例、HR＋/HER2不明が3 例であった。術後薬物療法は内分泌療法が15例、化学療法が1例、分子標的薬が1例、無治療が3例であった。放射線治療が2例であった。観察期間の中央値は33.5ヶ月(0-71ヶ月)。鎖骨上窩リンパ節転移、肺転移再発が1例、乳房内再発を1例に認めたが、原病死は見られなかった。しかし、12例で外来受診が途絶え転機が不明であった。【結語】高齢乳癌患者では併存疾患を有する症例が多いが、手術は安全に行うことができた。術後療法では化学療法を選択することは少なかった。治療効果や転機を知るためにも、かかりつけ医などとの連携をとることも必要と思われた。

GP-1-14-10
超高齢者乳癌患者に対して最適な治療法は？

市立秋田総合病院　乳腺・内分泌外科
片寄　喜久、伊藤　誠司

秋田県では超高齢化社会を迎え、高齢者乳癌の増加、その治療法、医療費を含めた社会的な問題など様々な解決すべき問題点が多い。当院並びにおける80歳以上の超高齢者乳癌患者を対象として検討した。【対象】23年1月から27年11月までに当院で加療した80歳以上の原発性乳癌 39名を対象とし、治療法とその選択基準、併存症、病理学的因子、予後などにつき検討した。【結果】手術は39例中31例(79.4%)に行われ、うち温存術が74%であった。センチネルリンパ節生検も行われ、低侵襲な手術が選択されていた。Intrinsic subtypeは88.6%がルミナール型であった。よってホルモン療法も積極的に行われていた。全例で併存症を認めたが、併存症のため治療が出来なかった方は2名のみ（高度認知症・統合失調症）であった。現病死は1例、他病死も5例と多く、特に90歳以上では他病死がほとんどであった。【考察】高齢者乳癌の治療の基本は手術であり、当科でも積極的に手術が選択されていた。ただ全身状態特に併存症のため通常の治療法が選択されにくい傾向を認めたため、客観的な全身評価指標である高齢者包括的機能評価などを用いたチーム全体での評価が必要であり、高齢者でも予後への影響を考えてundertreatmentにならない治療法の選択が必要と思われた。

GP-1-14-11
当院における高齢者乳癌手術症例の検討

社会医療法人　生長会　府中病院　外科
辻尾　元、青松　直撥、鄭　聖華、由良　圭、木村　拓也、山越　義仁、
王　恩、長嶋　大輔、平川　俊基、岩内　武彦、西居　孝文、森本　純也、
中澤　一憲、内間　恭武、竹内　一浩

【はじめに】高齢化社会の到来に伴い，高齢乳癌患者に遭遇する機会が増加するとともに，癌治療の進歩により治療適応も拡大している．高齢がん患者は，主要臓器の予備能低下や合併症の増加が治療上の問題となる．手術治療においては循環器機能・呼吸器機能が麻酔法や手術適応に影響を与える．高齢がん患者の60～80%は何らかの合併症を有するので，合併症が重篤な場合は治療方針に影響を与え，積極的な手術や化学療法を行なうことが困難な症例も少なくない．一方，乳癌診療ガイドライン2015年版によると高齢者の乳癌に対しても手術療法が勧められている．そこで今回，当院で経験した80歳以上の高齢者乳癌症例をレトロスペクティブに検討したので報告する．【対象と方法】2007年1月から2014年12月までに当院で手術を行った80歳以上の原発性乳癌症例36例を対象とし，診断契機，併存症の有無，腫瘍サイズ，ステージ，サブタイプ，術後在院日数，術後合併症，術後治療などについてレトロスペクティブに検討した．平均年齢は85.4歳で90歳以上は6例であった．全例女性であった．【結果】診断契機は自己触知が最多（89%）であった．高率（92%）に高血圧，心疾患，糖尿病，脳血管障害などの併存症を有していた．ホルモン陽性例が高率（89%）であった．組織型は多数（89%）が通常乳癌と同じであり特殊型は11%であった．多くの症例で核グレードが低く，脈管侵襲が低率であった．手術術式は乳腺全摘が高率(86%)であった．術後合併症は低率であり，ほとんどは創部に関連した軽微なものであり，在院日数中央値は9日であった．乳房温存術を受けた5例中3例（60%）が放射線照射を省略していた．化学療法は全例行われておらず，ホルモン療法を省略している例も見られた．【考察】高齢者乳癌に対しても手術療法が強く勧められている．手術は乳腺全摘術が多かったが近年では乳房温存術も増加している．70歳以上のホルモン受容体陽性患者に対して温存療法後の残存乳房への放射線照射は省略可能との報告も認められる．【結語】高齢者であっても手術療法は安全に施行可能であることが示唆された．

GP-1-14-12
超高齢者の進行･再発乳癌に対する治療法の検討（症例を中心に）第４報

[1]高野せきね外科眼科クリニック、[2]小白川至誠堂病院　外科
関根　智久[1]、笹本　信幸[2]、松澤　克典[2]

近年増加傾向にある高齢者乳癌では、身体状況や合併症から手術適応とならない症例も少なくない。また認容性の高いホルモン療法AIのみが選択されることも多い。今回特に85歳以上の“超高齢者”の進行・再発乳癌を対象にその治療法について検討した。[対象]2004年から2015年までの85歳から99歳の女性20例。stageIIIが12例で11例を手術し、1例はAIのみ行った。stageIVの2例もAIのみで加療した。再発乳癌は6例で2例は局所再発のため局麻下で摘出し他の2例とともにAIを施行した。もう2例はER（－）で経口抗がん剤で加療した。[結果] stageIIIの手術した10例のうち2例が3年目で他病死。他の8例は全てER（＋）でAIにて健存。AIのみの2例は18カ月後に他病死した。AIのみのstageIVの2例は10カ月後に癌死した。ER（－）で経口抗がん剤で加療した再発乳癌の1例は14カ月目に癌死した。ER（＋）の他の2例のうち摘出した1例はAIにて健存しているが、他の1例はAIのswitch療法にてPRを得たものの癌死した。[考察] “超高齢者” 乳癌の身体状況は、10例中8例が要介護2から5で、多くの家族は濃厚な治療法は望まないのが現状である。従って手術するにしても最長1時間以内で完了し、QOLを第一としてER（＋）のときはAI単独療法もかなり有効である。個々の全身のリスク評価や経済的環境、社会的背景等を十分に考慮し適応を決定していくことが重要と思われる。

GP-1-14-13
腫瘍内出血により急速な増大を来した浸潤性微小乳頭癌成分を伴う高齢者浸潤性乳管癌の１例

総合守谷第一病院　外科
渡辺　基信、市村　由佳子、高垣　俊郎、飯塚　育士

乳腺腫瘤は一般にしこりを主訴に来院することが多いが，腫瘤内出血による乳房増大で腫瘤が見つかることは比較的稀である．症例は87歳女性．自立したADLの高齢者で特に乳房腫瘤は自覚していなかった．2015年7月右乳房の膨隆を自覚し，急速に増大してきたため近医受診．右乳房腫瘤内出血疑いにて本院紹介となった．右乳房は小児頭大に膨隆し，乳腺超音波・ＣＴ検査では10cm大のいくつもの隔壁を持つ嚢胞と充実性腫瘤が混在した腫瘤を認め，嚢胞内には出血が疑われた．嚢胞部分を穿刺し茶褐色の溶血した液体300mlを排液し，また充実性部分よりCore needle biopsyを施行，経過観察目的に同日入院となった．入院後も腫瘤の再増大を認め穿刺排液施行，出血が持続するため，生検組織結果が判明する前の入院6日目に右乳房切除術を施行した．肉眼所見では，腫瘍は10cm大で腫瘍全体を占めるように多房性病変が認められ，嚢胞内部には暗赤色調や黄白色調の粘調な内容物が充満していた．また嚢胞内部には所々乳白色調，黄白色調の充実部分が認められた．病理組織検査では嚢胞内面は数層の円柱状の腫瘍細胞が乳頭状構造を取りながら配列し，所々内腔に腫瘍小塊が遊離する微小乳頭状の成分が認められた．充実部分では腫瘍細胞が篩状，癒合腺管状，乳頭状，充実胞巣状に増殖していた．以上よりinvasive ductal ca., papillotubular ca. with invasive micropapillary ca. component，核grade1，ly0，v0，ER0，PgR0，HER2 Score2+ Ki-67 index 22%と診断された．術後経過は問題なく術後9日目に軽快退院した．

GP-1-14-14
当院の80歳以上の超高齢者における乳癌患者への対応

総合上飯田第一病院　外科
山内　康平、窪田　智行、板津　慶太、雄谷　純子、三浦　重人

【背景】2011年次統計では年間新規発生乳癌患者48481人の内、80歳以上の超高齢者は3443人(7.1%)であった。市中病院でも、超高齢者というだけで受診や手術を躊躇われることがある。今回、当施設での超高齢者の対応について評価した。【対象と方法】2011年1月より2015年9月末までに当院で乳癌の診断された患者683症例（両側病変19例を含む）の内、80歳以上の40例を対象とした。【結果】受診機転は自覚症状35例、癌検診ならびに他疾患定期検診発見5例であった。診断方法は細胞診27例、組織診13症例であった。細胞診後2例は自己中断され、組織診3例は生検依頼のみの紹介で、手術施行は35症例（両側病変1例）であった。手術35例の病期の内訳は、0期1例、I期18例、IIa期7例、IIb期4例、IIIb期4例、IIIc期1例であった。術前評価でのASA分類ではclass 1:5例、class2:27例、class 3:3例であった。Class 3の3例は慢性心不全、脳梗塞後、脳腫瘍切除後、ペースメーカー留置などを有していた。術式は温存術13例、全摘術22例であった。リンパ節郭清は、なし2例、センチネル生検20例、レベルIまで11例、レベルIIまで2例であった。サブタイプは、Luminal A 25例、Luminal B Her2 type 1例、Her2 type 1例、Triple negative 6例、不詳2例であった。補助療法は17例にホルモン療法を行われ、18例は経過観察のみであった。化学療法・放射線療法は全例施行されなかった。手術31症例の方は現在も御存命であるが、4例は他界された。【考察】超高齢者では､休薬のできない基礎疾患を有している場合や、検査時に安静保持が保てない症例など、段階を経た診断検査が安全に行えないことがある。例え診断しえても、超高齢者というだけで手術を躊躇われることがあるが、当院の経験から耐術可能であれば、周術期管理に大きな問題は認めずに行えると思われた。サブタイプで見れば高齢者乳癌といえどもTriple negative乳癌の可能性もあり、外科的治療も十分選択肢として挙げられる。【結語】当院における超高齢者乳癌患者への対応について検討した。全例に薬物療法が行えるわけではないため、耐術評価がクリアされれば局所制御に外科的治療を考慮する必要がある。

GP-1-14-15
高齢者乳癌に対する内分泌療法単独治療の検討

[1]市立貝塚病院　乳腺外科、[2]市立貝塚病院　放射線科、
[3]市立貝塚病院　病理科、[4]市立貝塚病院　看護局
西前　綾香[1]、中野　芳明[1]、西　敏夫[1]、沢井　ユカ[2]、山崎　大[3]、
矢竹　秀稔[2]、梅本　郁奈子[4]、稲治　英生[1]

【はじめに】近年、人口の高齢化に伴い、高齢者乳癌患者が増加している．治療に関して、高齢者では合併症・臓器機能の低下などを考慮して治療方針を決定する必要がある．一方、高齢者乳癌では、ホルモン感受性が高いとされている．今回、われわれは、高齢者乳癌患者に対する内分泌療法単独治療について検討した．【対象】2009年8月～2015年12月に当院で内分泌療法単独治療を施行した75歳以上の高齢者乳癌11例を対象とした．初診時に遠隔転移のある症例は除外した．【結果】年齢は76～93歳、1次治療としてTAM：9例、LET：1例、ANA：1例であった．合併症は認知症1例、統合失調症1例、脳性麻痺1例、心房細動1例、脳梗塞2例、狭心症1例、高齢のため手術拒否4例であった．11例中8例で治療開始前に組織診を施行し、subtypeを確認した．残り3例では細胞診で悪性を確認し、内分泌療法を開始した．ERは全例（9例）で陽性、PgRは6例で陽性 、HER2は7例で陰性であった．HER2陽性は2例であったが、2例とも抗HER2療法は施行していなかった．2例は内分泌療法でコントロール困難であり手術を施行した．最長の症例では、初回治療開始より6年1ヶ月、内分泌療法単独治療にてコントロールできている．【考察】合併症などで手術が困難な症例、高齢であり手術を希望されなかった症例では、内分泌療法単独治療が第1選択となる．ホルモン受容体陽性の高齢者乳癌では、内分泌療法での長期のコントロールが期待し得る．

GP-1-14-16
当院における高齢者(８０歳以上)乳癌症例の検討

誠馨会　千葉メディカルセンター　外科
当間　智子、岩崎　好太郎

【はじめに】本邦における平均余命の上昇と乳癌罹患率の増加に伴い、より高い年齢で発見される乳癌症例が増加しつつある。しかし、明確な治療方針は確立されておらず、医師によりばらつきがあるのが現状である。【対象と方法】2002年から2015年までに当院において手術を施行した初診時80歳以上の原発性乳癌41例を対象として患者背景や臨床病理学的特徴、手術方法、術後補助療法の有無と予後との相関をretrospectiveに検討した。【結果】年齢中央値は84(80-94)歳、腫瘍径中央値は3.1(0.7-15)cm、Stage4は5例(19.5%)であった。病理組織型では浸潤性乳管癌が35例(92%)と最も多く、高齢者に比較的多いとされる粘液癌は2例(5.2%)であった。また　ER陽性例は29例(76.3%)　HER2陽性例は3例 (8.3%) のみであった。治療法として術式は、Btが29例(70.7%)、Bpは12例(29.3%)に施行されており、いずれも術後合併症は認めなかった。腋窩リンパ節転移陽性は16例(39%)、術後補助化学療法も5例施行しており、ハーセプチン投与例も2例あった。また、ER陽性例のうち26例(89.5%)がホルモン治療を受けていた。全症例の5年生存率は76%、単変量解析で予後に影響を及ぼしたと思われる因子は、臨床病期、腫瘍径、リンパ節転移の有無であり、術式、術後ホルモン療法の有無においては差が認められなかった。80歳以上の高齢者でも予後良好であり、併存疾患やQOLを考慮しながら根治性の高い治療を提供すべきと思われた。

GP-1-14-17
当院における75歳以上の高齢者乳癌治療の検討

静岡済生会総合病院
添田　郁美、西前　香寿、岡本　好史、鈴村　潔、土屋　智敬、山東　雅紀、寺崎　正起

【背景】近年の高齢化に伴い、高齢者乳癌は増加傾向にある。高齢者乳癌の治療では、社会的要因・身体的要因・本人や家族の希望など様々な理由で標準治療ができないことがある。今回我々は、当院における高齢者乳癌の治療法につきretrospectiveに検討した。【対象】2010年1月から2015年11月までの間に診断、治療を行った、75歳以上の初発乳癌患者52例。【結果】75～92歳で平均は82.3歳、全員女性であった。2例DCISであり、他50例が浸潤癌であった。腫瘍径はT1/T2/T3/T4が31例/17例/1例/3例で、遠隔転移を1例胸椎に認めた。Luminal type42例(内HER2陽性7例)、HER2陽性6例、triple negative4例であった。手術は40例に施行した。術式は乳房切除術32例、乳房部分切除術8例であった。18例にセンチネルリンパ節生検のみを施行し、センチネルリンパ節生検陽性であった例を含め10例に腋窩リンパ節郭清を施行したが、Level1の郭清のみにとどまっている例もあった。また12例は腋窩操作を施行しなかった。術後重大な合併症は認めなかった。非手術症例12例のうち1例は初診時より遠隔転移を認めていたため手術を行わず、他は認知症、高齢であることなどのために手術を希望されなかった。放射線治療は11例に施行した。化学療法はTrastuzumab単剤も含め10例に、ホルモン治療は38例に施行した。3例が原疾患により、2例が他疾患により死亡し、5例が施設入所などを契機としfollow upが中断となった。【考察】ホルモン感受性を有する症例に対しては、副作用が少ないため多くの症例でホルモン剤を内服した。化学療法の副作用を許容範囲にとどめるような方法で、術後補助化学療法も施行可能であった。

GP-1-14-18
80歳以上の超高齢者乳癌に対する外科治療

国立病院機構　千葉医療センター　乳腺外科
中野　茂治、鈴木　正人

日本人女性の平均寿命が86.8歳でなお延びている状況においては、臨床の場で80歳以上の超高齢乳癌患者に接する機会が増えてくるのは当然と言える。当科での2010年以降の約6年間における80歳以上の手術施行例は37例 (39乳房) であり、全体の約1割にあたり、直近の3年間だけで29例 (31乳房) と近年増加の傾向を裏付けている。今回、2010年以降に当科で原発性乳癌の診断を受けた80歳以上の超高齢乳癌患者45例 (47乳房) の治療に関する検討を行った。年齢は80歳から98歳 (中央値：85歳) でステージは0が2例、1が13例、2が14例、3が17例、4が1例と全体に進行している症例が多い傾向が認められた。ER陽性が34例 (72.3%)、HER2陽性が7例 (14.8%) であり、ややHER2陽性が少ない傾向もER陽性例は高齢だから多いという結果は示さなかった。抱えている基礎疾患は高血圧が約半数で認められ、糖尿病や心疾患、認知症、統合失調症と外科治療に影響を及ぼす可能性の高い疾患も多く、また抗血栓剤は約3割にあたる14例が内服をしていた。手術は37例 (39乳房) に施行され、全身麻酔が34例、局所麻酔が3例であった。術式はBtが34例、Bpが5例、Axが20例、SNBが16例、Samplingが2例、腋窩未治療は2例であった。術後合併症は5例に認められたのみで、内訳は後出血2例、創し開2例、皮弁壊死1例で重篤なものは認められていない。手術未施行例は8例であった。超高齢乳癌患者の治療においては、他の癌と同様に多くの問題が存在し、年齢に伴う全身状態の問題や、認知症や心肺疾患等の既往歴、抗凝固系等の内服歴に加えて、本人、家族に治療の意思が乏しい事があげられる。一方で、乳癌特有の問題として、表在の疾患であるがゆえに皮膚に自壊し煩雑な処置が必要となり、一般に進行速度が遅いため病悩期間が長くなる故に本人や家族の負担がかなり強くなる事である。当科としては、手術侵襲の低さや術後回復の速さを考慮すると手術に耐えられる全身状態の乳癌患者であれば、80歳以上の超高齢であっても、放置して自壊した際の処置を回避するために切除を勧める方向でICを行っている。心肺機能の問題で全身麻酔が困難であれば、局所麻酔での姑息的切除も視野に入れる。そのための当科での取り組みを含めて報告する。

GP-1-14-19
当院における高齢者乳癌手術症例の検討

JA尾道総合病院　乳腺外科
村上　千佳、武智　瞳、竹元　雄紀、佐々田　達成、春田　るみ

【はじめに】当院は，高齢化の進む地方において地域医療に携わる基幹病院である。乳癌においても高齢者の罹患者が多く，ひとりひとりの全身状態や生活環境に応じてバランスの良い治療を検討する必要がある。今回，我々は当科での高齢者乳癌手術症例について，臨床病理学的事項について後ろ向きに検討した。【方法】2012年4月～2015年10月の間に当科で手術を施行した257例のうち，手術時に75歳以上であった症例は41例（1例の両側乳癌を含む）（16%）であった。それらの症例に対して，病理組織学的特徴，治療（手術，術後補助療法）に対する検討を行った。【結果】手術時の年齢は75～92歳で中央値は80歳，全例女性であった。組織型は35例が浸潤癌（うち1例は再発結節），6例が非浸潤癌であった。24例（59%）に乳房切除，15例（37%）に乳房部分切除，2例（5%）に腫瘍摘出術を施行した。腋窩操作に関しては，28例（68%）にセンチネルリンパ節生検を選択し，うち1例は迅速病理で転移陽性であったため，腋窩郭清を施行した。7例（17%）に腋窩郭清を行い，6例（15%）は腋窩操作を省略した。全て全身麻酔で行った。腫瘍サイズについては，T3/T4を1例/4例認めたが，胸壁照射を施行したのはそのうち2例のみで，他の3例は通院困難であったり，本人および家族が希望されなかったため，照射を省略した。また，乳房の温存可能である腫瘍径3cm以下の浸潤癌の33例のうちでも，術後照射を省略する目的で乳房切除を施行した例が18例（44%）あった。サブタイプは，ER(+)HER2(-) type：28例，ER(+)HER2(+) type：3例，ER(-)HER2(+) type：2例，triple negative type：8例であった。薬物療法は13例に施行し，うち12例はホルモン療法で，1例は化学療法であった。認知症等による治療のドロップアウトは1例，原病死は2例であった。【考察】高齢化率30.3%と全国に先駆けて高齢化のすすむ地域において，基幹病院として高齢者乳癌の治療を担う当院では，多職種の介入やかかりつけ医との連携のもと，根治性と安全性を重視して乳癌治療を実施している。高齢者乳癌では，標準的な治療が患者のメリットとならず，むしろデメリットとなることも多く，各々の症例の背景によって適切な治療方針を決定していかねばならない。今回の検討では，術後治療のドロップアウトや原病死が少ないことを考慮すると，適切な治療を選択していると考えられた。

GP-1-14-20
超高齢乳癌症例の予後に関する検討

厚生連　上都賀総合病院　外科
佐野　渉

【目的】人口の高齢化と共に高齢の乳癌患者さんも増加している。今回、初診時80歳以上の乳癌症例の予後につき検討した。【方法】平成13年1月から平成27年11月までに、80歳以上で乳癌の診断にて手術を受けた36症例を対象とした。術後のフォローは10年間とした。手術に対する最低限の適応としては原則的にPerformance statusが0から3の患者とした。検討項目は乳癌のステージ、手術術式、術後入院期間、予後、術後補助療法等を集計した。【結果】この期間に36人の患者さんが80歳以上で手術を受けた。年齢は85.1±3.8歳（平均±標準偏差）。PSは0が23例、1が5例、2が2例、3が5例であり、PSが0の症例（活動制限がない）が多かった。乳癌の腫瘍径は27.7±13.7ミリで、主なステージは2Aが10例、2B 10例、1 8例、3B 4例と比較的進行したステージが多かった。術式は14例で乳房部分切除（3例の腫瘍摘出術含む）、22例が乳房切除術となった。術後の入院期間は6.4±2.9日で入院中に大きなトラブルはなかった。予後に関しては術後1年以内に死亡したのは、手術時97歳の症例が術後213日目に老衰で死亡したのみであった。術後3年での生存率は86.2%（他病死を含む）、術後5年での生存率は70.4%と比較的良好であった。【考察及び結論】乳癌診断時の年齢が80歳以上でもPSが0-3であれば術後に大きなトラブルもなく、予後に関しても術後1年以内の死亡は1例のみで、他病死を含んだ術後5年の生存率も70.4%と比較的良好であった。

GP-1-14-21
当院における超高齢者乳癌症例の検討

東京大学医学部附属病院　乳腺内分泌外科
森園　亜里紗、小林　蓉子、分田　貴子、菊池　弥寿子、丹羽　隆善、西岡　琴江、多田　敬一郎、瀬戸　泰之

【目的】近年の高齢化に伴い，高齢乳癌患者の手術適応や術後補助療法について苦慮する症例は増加傾向にある．当院で施行した80歳以上の乳癌手術症例を後向きに検討し，高齢者乳癌治療の治療成績を報告する．【対象・方法】2010年1月から2015年12月までの6年間に当院で手術を施行した80歳以上の原発性乳癌症例51例の術式と補助療法について検討した．【結果】対象51例の平均年齢は83.4歳(80-93歳)．術式はBp 16例(31%)，Bt 35例(59%)であり，Bpのうち5例は部分切除のみ施行され，その他28例にセンチネルリンパ節生検，18例に腋窩リンパ節郭清が施行された．術後補助療法については,術後化学療法が5例に施行され，術後内分泌療法が26例，術後放射線療法が11例に施行された．また全身合併症の有無についても検討を行ったが，外科治療に関連する特筆すべき有害事象はみられなかった．【結論】超高齢乳癌患者においても合併症に留意し，麻酔法や術式を考慮して安全に手術を遂行出来た．根治が見込める症例や局所コントロールの意義がある症例もあり，手術は検討すべき治療法であると考えられた．超高齢乳癌患者の増加は見込まれ，本人と家族のQOLにも配慮した個別化治療が今後益々重要になると考える．

GP-1-14-22
当院で手術を施行された高齢者（≧80歳）乳癌症例の検討

[1]北九州市立医療センター　外科、[2]北九州市立医療センター 病理、[3]北九州市立医療センター　放射線科
古賀　健一郎[1]、斎村　道代[1]、阿南　敬生[1]、光山　昌珠[1]、豊島　里志[2]、小野　稔[3]、中野　徹[1]、岩下　俊光[1]、阿部　祐治[1]、西原　一善[1]、末原　伸泰[1]、渡部　雅人[1]、田辺　嘉高[1]、石川　奈美[1]、山方　伸茂[1]、水内　祐介[1]、野口　浩司[1]、渡邉　雄介[1]

【背景・目的】近年の少子高齢化の影響もあり、80歳以上(超高齢と表記)の乳癌症例も増加している印象であるが、各種診療ガイドラインの検討対象は概ね75歳以下であり、超高齢乳癌患者に対する治療に関する報告は少なく、各症例の状況に応じて個別に対応しているのが現状である。そこで今回は当院で手術可能であった超高齢者乳癌患者について現状の検討を行った。【対象/方法】2008年10月～2014年12月の当院乳癌データベース登録全2355症例のうち入院時年齢が80歳以上で手術を施行された91例の原発性乳癌患者のうちstageIV3例を除く88例を対象に検討。【結果】症例は女性87例、男性1例、入院時年齢は中央値84歳(80-99)、13例(15%)が両側(同時性6,異時性7)、発見契機は乳癌検診異常6例、他疾患検査時発見8例を除き多くが腫瘤自己発見。病期はstage 0/I/II/III：10/30/43/5例、術前全身療法は初診時手術拒否例にAI(LET)投与1例と局所進行症例の化学療法先行1例、手術は全摘/温存：65/23例、温存手術は全例最終断端陰性を確保。温存乳房照射は15例(65%)で施行。腋窩リンパ節(SNB or Ax)は7例(8%)で施行省略。周術期全身重篤合併症はなく、局所の軽微な合併症のみ。術後全身療法はホルモン療法対象60例のうち47例で施行。術後化学療法施行は2例(FEC,TS1各1例)、術後観察期間32カ月(中央値, 1-84カ月)での再発症例は7例(8%,全摘後胸壁再発4例含む局所6例、遠隔転移4例、重複含む)、死亡例は5例(6%，乳癌死3例、他病死2例)。また術後経過観察の比較的早期に転院・施設入所・外来通院不能となる症例が多く見られる傾向がある。【考察】超高齢者乳癌症例では術後全身療法も充分に施行できず、また期間が経つにつれ通院自体も困難となる状況が見られる。今後も症例集積および検討は必要だが、高齢者は全身状態も社会的背景も個々の症例によって大きく異なるため、画一的に方針を決定することは困難であり、今後予想される増加への対応が課題となる可能性がある。

GP-1-14-23
後期高齢者同時性両側乳癌の２例

社会医療法人　杏嶺会　一宮西病院
近藤　優、石川　衛、森　美樹、宮本　康二、石黒　清介

【はじめに】原発性両側乳癌の発生率は3%前後とされておりその多くは異時性の発生である。原発性両側乳癌についての報告は多くされているが、高齢者の報告例は少ない。今回我々は後期高齢者の同時性両側乳癌の２例を経験したので報告する。【症例1】79歳女性。乳がん検診で左乳房C領域の腫瘤影を指摘されて近医受診、精査にて両側乳癌と診断され手術予定もたっていたが当院での手術を希望されたため受診した。触診では左AC領域に2cm大の硬結を触知した。エコーでは左AC領域に16.6×12.9×8.8mm大の不整形で境界不明瞭な低エコー腫瘤を認めた。右C領域は6.3×5.1×5.3mm大の不整形で境界不明瞭な低エコー腫瘤を認めた。前医にて確定診断されていたため当院では針生検は行わなかった。全身検索では遠隔転移を認めなかったため両側乳房円状部分切除術＋センチネルリンパ節生検を施行した。術中迅速病理検査ではセンチネルリンパ節は陰性だった。病理結果では左は硬癌でER＋ PgR＋ Her2：2+ Ki-67：5%、T1N0M0 Stage I、右は充実腺管癌でER＋ PgR＋ Her2：- Ki-67：5%、T1N0M0 Stage Iであった。術後両側に放射線照射施行後、現在はホルモン療法としてアロマターゼ阻害薬を内服中である。【症例2】78歳女性。数日前から左乳腺腫瘤を自覚したため近医を受診し精査目的にて当院を紹介受診した。視触診では左AC領域に3cm大の硬い腫瘤を触知、右CD領域にも3cm大の硬い腫瘤を触知し、腫瘤直上の皮膚にえくぼ症状および陥凹を認めた。エコーでは左AC領域に19.3×16.8×10.8mm大の多角形で境界不明瞭な低エコー腫瘤を認めた。右CD領域は16.3×15.8×15.8mm大の多角形で境界不明瞭な低エコー腫瘤を認めた。針生検を施行し両側乳癌と診断した。全身検索では遠隔転移を認めなかったため両側乳房円状部分切除術＋センチネルリンパ節生検を施行した。術中迅速病理検査ではセンチネルリンパ節は陰性だった。病理結果では左は硬癌でER＋ PgR＋ Her2：3+ Ki-67：20%、T1N0M0 Stage I、右は浸潤性乳管癌でER＋ PgR＋ Her2：2+ Ki-67：5%、T1N0M0 Stage Iであった。術後両側放射線照射施行後、現在はホルモン療法としてアロマターゼ阻害薬を内服中である。【結語】今回２症例とも片側の乳癌の初期精査中に両側乳癌は発見された。片側乳癌診断時には常に両側・多発等の可能性を念頭に置き両側乳房の精査をすることが重要である。

GP-1-14-24
高齢者に対する術前化学療法

[1]公立福生病院　外科、[2]公立福生病院　病理
五月女　恵一[1]、新崎　あや乃[1]、浅原　祐太[1]、大山　隆史[1]、星川　竜彦[1]、岸　真也[1]、次田　正[1]、仲丸　誠[1]、江口　正信[2]

【はじめに】乳癌化学療法(NAC)、抗HER2療法は全身状態や種々の状況を考慮し施行することは基本的に勧められる(推奨グレードB)が、高齢者に絞った比較試験が少なく、効果に対するエビデンスが不明瞭である。また高齢者の定義は一定でなく65~70歳以上とされるが、今回我々は75歳以上を対象とした。【対象】2010年1月から2015年11月までに施行した初発乳癌手術492人(539例)中、NAC施行したのは135人(144例)であった(27.4%)。そのうち75歳以上は10人(12例)であった(76~83歳；中央値78歳)。検討対象12例のcStageは各サブタイプ別に、Luminal AではIIIC:1例、I:1例。Luminal BではI:1例。HER2ではIIIA:1例。TNではIIIC:1例、IIIB:1例、IIIA:2例、IIB:1例、IIA:1例。【レジメン】全患者(10人)にNAC前半はFEC4サイクル施行。8人にFEC75施行し4人は減量なしで完遂(GCSF使用せず)。2人はWBC高度低下にて減量し完遂。1人は倦怠感高度で2サイクルで中止。1人はPlt上昇で1サイクルで中止。初回FEC100施行した1人は倦怠感高度にて2サイクル目からはFEC75で完遂。FEC100の80%量で施行した1人は4サイクル完遂(GCSF使用)。NAC後半は5人にはw-PAC(12回)を施行。うち2人は100%量で、1人は80%量で、2人は70%量で完遂し1人は間質性肺炎併発後改善。4人にはw-PAC+CBDCAを4サイクル施行。うち1人は85%量で、1人は70%量で、2人は60%量で完遂し1人は間質性肺炎併発後改善。1人にはnab-PAC+Herceptinを100%量で4サイクル完遂した。【結果】各サブタイプ別にNACの臨床的効果判定は、Luminal AではSD:2例。Luminal BではPR:1例。HER2ではPR:1例。TNではCR:5例、PR:3例。組織学的効果判定は、Luminal AではGrade1a:1例、Grade0:1例。Luminal BではGrade1a:1例。HER2ではGrade3:1例。TNではGrade3:1例、Grade2b:1例、Grade2a:5例、Grade1a:1例であった。81歳TNでcStage. IIIA、cPR、Grade1aの1人のみ術後4か月で局所再発した。他9人は観察期間1か月~5年9か月(中央値1年3か月)で健存。【まとめ】75歳以上の高齢者でも化学療法の減量を適切に行うことで、効果的なNACは可能と思われる。

GP-1-14-25
当院における高齢者乳癌の個別化医療の検討

[1]関西医科大学　外科、[2]リボン・ロゼ田中完児乳腺クリニック
吉田　秀行[1]、兼松　清果[1]、岡崎　智[1]、神原　達也[1]、金　成泰[1]、吉田　良[1]、田中　完児[2]、權　雅憲[1]

【はじめに】高齢化社会が進むに伴い高齢者乳癌は増加すると考えられる。しかし、高齢者乳癌では既往症や手術拒否などで標準的な治療が行えないことも少なくない。標準治療を行うべきか個々の治療計画をたてるべきかは議論するところである。今回、当院で診断した75歳以上の乳癌患者を手術症例と非手術症例について個別化の治療選択とその検討を行った。【対象】2010年8月から2015年10月までに当大学香里病院で診断した75歳以上の高齢者乳癌86例についての手術の有無、その後治療等を検討した。【結果】86例のうち手術施行例は79例（91.9%）、非手術施行例は7例（8.1%）であった。手術症例で乳房全摘術は48例（60.8%）、温存手術は31例（39.2%）うち放射線照射は14例（45.2%）であった。センチネルリンパ節生検は44例と55.7%の割合を占め、5例が郭清に移行した。非手術症例の内訳は既往症が2例、手術拒否が5例であった。全身治療としてはホルモン療法が大半を占めた。ホルモン療法が奏効すれば非手術症例でも手術に移行した症例もあった。転帰は原病死、他病死で死亡した症例もあるが、転移再発を認めず施設に入所中や外来通院している症例がほとんどである。【まとめ】高齢者乳癌においては既往症等の全身状態を総合的に判断して可能であれば局所制御の観点からも手術療法を勧めてもいいと考える。また、術後補助薬物治療も個々の状態を把握して選択すべきと考える。しかし、手術不能でもホルモン療法などの薬物療法は副作用が少なくかつ効果も期待される。以上より、標準治療にこだわらずPSやQOL、家族背景を考慮して個別化医療を決定する必要があると考える。

GP-1-14-26
一期再建中の再発乳癌の一例　-高齢者の再建と再発時の対応について考える-

公立昭和病院　乳腺内分泌外科
岡田　尚子

【症例】80歳女性
【既往歴・家族歴】糖尿病
【現病歴】右乳腺に腫瘤を自己触知し来院。超音波では3cm、MRIでは5cmの腫瘤をAC領域に区域性に認めた。再建希望が強く、高齢であるため術前化学療法は行わずに右乳房切除＋センチネルリンパ節生検を施行した。色素法にて1個摘出、迅速陽性であったが、周囲に腫大したリンパ節を認めず、術後のQOLを考慮してレベル1までの腋窩郭清を行った。
【病理】Invasive lobular carcinoma, 5.5×5.0×2.5, ly0, v0, pN1(2/5), T3N1M0, Stage 3A, ER(-)PgR(-)Ki-67 20%, HER2 0
【再発】術後半年後の検診時に右腋窩リンパ節腫大を認め、細胞診でClass 5。再発と診断しティッシューエキスパンダー除去と右腋窩リンパ節郭清を施行。リンパ節転移陽性は17/18であった。術後胸壁照射を施行するも翌月皮膚再発を認め、TS-1少量（40mg/day）を併用した。その後TS-1は常用量(80mg/day)まで増量し、再発所見はなく、現在まで経過している。
【考察】本症例は80歳と比較的高齢で再建を希望された珍しい一例である。特に希望が強く、かつ全身状態も良好で、社交ダンスが趣味という年齢に比して元気な方だったため、全摘後に再建を行う方針とした。センチネルリンパ節転移は1/1陽性で、郭清するか否かの判断がつきにくい状況であったため郭清は不完全なものとなった。また、再発が再建の半年後という短い期間であり、再建乳房を温存するための放射線や薬物療法も考慮したが、やむなくエキスパンダー摘出と腋窩郭清、また術後の放射線照射と薬物療法という選択となった。この症例のポイントとしては1.高齢者に再建を行うか否か、その判断基準はどうするか。2. 高齢者の乳癌に対しての化学療法を行うか否か。3.再建後の再発時にどのような治療を行うかである。これらについて文献考察を含めて検討する。

GP-1-14-27
異時性両側乳癌42症例の検討

滋賀県立成人病センター　乳腺外科
辻　和香子、四元　文明

【目的】本邦において乳癌の罹患率が上昇し、予後が改善し、平均寿命も延長している現在、両側乳癌に罹患する女性患者も増加している。しかしながら異時性両側乳癌症例についての報告は少ない。当院で経験した異時性両側乳癌症例の傾向について後ろ向きに解析・検討を行った。【方法】1989年1月から2015年12月までの27年間に当センターで行った乳癌手術1439例のうち、対側乳癌の手術を行った42例を対象に解析を行った。【結果】異時性両側乳癌の対側乳癌手術を行った42症例はすべて女性であった。対側乳癌罹患時の年齢中央値は55歳（40-84歳）。初回手術時から対側乳癌手術時までの期間の平均値は10.1年（1年0ヶ月-43年0ヶ月、中央値は10年）であった。第一度近親者に乳癌家族歴を有する症例は6例（14.2%）であった。対側乳癌診断時の病期は初回手術時に比し、早期である傾向があった。サブサイプの変化は4例（9.5%）にみられた。【結論】異時性両側乳癌症例は近年増加傾向である。異時性対側乳癌は初回手術後経過観察中に診断される場合があり、乳癌家族歴を有している症例の割合が高く、自身も一度乳癌に罹患していることもあり早期に診断しうる傾向にある。

GP-1-14-28
当院における同時性両側乳癌症例の検討

岐北厚生病院　外科
山田　敦子、田中　秀典、西村　幸祐、高橋　治海、石原　和浩、山本　悟

【目的】乳癌の罹患率は年々上昇しており、また乳癌検診の普及や画像診断の発達により、早期発見例が増加してきたことによる同時性両側乳癌症例が増加している。当院における同時性両側乳癌症例につき検討した。【対象と方法】対象は2006年1月から2015年11月までに当院で手術を施行した全乳癌789例のうち、同時性両側乳癌18例(2.3%)について後ろ向き検討を行った。【結果】平均年齢は60.3歳(45－88歳)、全例女性であり、乳癌家族歴は3例(16.7%)であった。発見契機は両側自覚症状3例(片側の経過観察中の対側自覚症状例1例含む)(16.7%)、両側検診異常例1例(5.6%)、他疾患経過観察中のCTで異常指摘例が1例(5.6%)、片側自覚症状が12例(66.7%)、片側検診異常例は1例(5.6%)であった。MMGで両側所見あり14例(77.8%)、片側所見のみ/両側なし4例(22.2%)、初回USで両側所見あり8例(44.4%)、片側のみ10例(55.6%)であった。MRIは16例に施行され全例で拡散強調画像(DWI)とdynamic造影にて両側の病変を指摘でき、MMGやUSでは指摘し得なかった病変を再度USもしくはReal-time Virtual Sonography(RVS)を施行することで対側病変を全例で同定できた。片側所見例13例のうちMMG、USにて両側病変を同定できたものは4例(30.8%)、MRI施行後に対側病変を確認した症例は9例(内2例はUS所見なく石灰化のみ)(69.2%)であった。これら9病変の最終病理診断はDCIS3病変(microinvasion1例を含む)、浸潤性乳癌6病変であった。3例に術前化学療法が施行されいずれもPRからCRを得られた。手術術式は両側Btが9例(50%)、BtとBp(Bq)が6例(33.3%)、両側Bp(Bqもしくは Tm)が3例(16.7%)であった。両側Bt症例9例中1例はエキスパンダー留置も併施された。2例(11.1%)が再発転移のため死亡した。【結語】乳房MRIは対側乳癌のスクリーニングに有用である。両側の術式が一致することが多いが、片側が全摘の場合でも対側に温存術を選択することも多く、今後両側乳房再建例も増加すると考えられた。

GP-1-14-29
同時性両側性Luminal A type乳がんにおけるFOXP3陽性細胞の左右差の検討

[1]昭和大学　臨床病理診断科、[2]昭和大学江東豊洲病院　臨床病理診断科、[3]昭和大学　乳腺外科、[4]がん・感染症センター都立駒込病院　外科（乳腺）、[5]がん・感染症センター都立駒込病院　病理科
後藤　理紗[1,4]、広田　由子[2]、有賀　智之[4]、堀口　慎一郎[5]、田澤　咲子[1]、山下　年成[4]、黒井　克昌[4]、中村　清吾[3]、瀧本　雅文[1]

【背景】FOXP3は制御性T細胞（Treg）のマスター転写因子であり，乳がんにおいてFOXP3陽性細胞はTriple negative乳がんに有意に多いことや，その数と予後に関連があることが報告されている．しかし現在までの報告は異なる宿主間の研究のみで，同時性両側性乳がんのデータはない．そこで同時性両側性乳がんという同一腫瘍免疫系内に存在する2つの異なる乳がんにおけるFOXP3陽性細胞の左右差を検討した．
【方法】2005年1月から2015年9月に昭和大学病院乳腺外科で両側乳がんの手術を同時に施行した76例のうち，最も症例が多かったLuminal A type（ER+, HER2-, NG1,2）で pT, pStageが両側とも一致している12例を対象とした．術前化学療法施行例は対象外とした．手術検体でFOXP3 mouse monoclonal抗体（abcam）を染色した．FOXP3陽性細胞の評価は腫瘍境界内のhot spot5箇所をHigh Power Fieldsでカウントし，測定値の中央値とした．
【結果】年齢の中央値51.5歳（41～83歳），pT1/2：10例/2例，pStage1/2：10例/2例であった．FOXP3陽性細胞の中央値は2，rangeは0～8と各症例で差異が見られたが，個人での左右の差は0～2のみと概ね一致している傾向があった．
【考察】FOXP3陽性細胞はLuminal A type乳がんにおいては左右間の差異よりも個人間の差異のほうが大きい傾向があった．このことから同一宿主内に発生した類似した2つの腫瘍に対するTregの誘導は同程度に起きている可能性が示唆された．

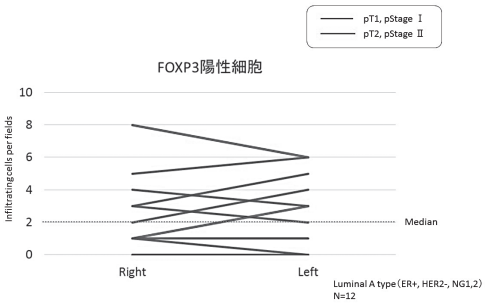

GP-1-14-30
術前化学療法を施行した両側乳癌の検討

[1]近畿大学　医学部　外科、[2]いぬいクリニック、[3]大和診療所
橋本　幸彦[1]、安積　達也[1]、新崎　亘[1]、久保田　倫代[1]、濱田　未佳[1]、乾　浩己[2]、北條　敏也[1]、大和　宗久[3]、菰池　佳史[1]

【目的】術前化学療法を施行した同時両側乳癌5例について乳癌のサブタイプと宿主側の因子、治療効果について関連があるかどうか検討した。【方法】術前化学療法を施行した同時両側乳癌5例について、乳癌のサブタイプと治療効果について検討した。術前化学療法はHER陽性にはACまたはFEC+タキソール、ハーセプチンHER陰性にはACまたはFEC+タキソールを施行。【結果】症例1　47歳　右　ER陽性HER2陰性　治療効果grade 1a　左　ER陽性HER2陰性　治療効果　grade1a　症例2　62歳　左ER陽性HER2陰性　治療効果　grade0　右ER陰性HER2陽性 治療効果　grade 1a 症例3　68歳　右ER陽性HER2陰性　治療効果　grede1a 左ER陽性HER2陰性　治療効果　grade 1b　症例4　65歳　右　ER陽性　HER2陰性　治療効果　grade1a 左　ER陽性HER2 陽性　治療効果　grade　2a 症例5　62歳　右　ER陽性HER2 陽性治療効果　grade 1 b　左　ER陽性　HER2陰性　治療効果　grade2aであった。両側でサブタイプが一致していた症例が1例　異なっていた症例が4例であった。5症例　10病変でPCR症例は認めなかった。【考察】当科におけるER陽性HER2陽性に対するｐCR率は21.6%（8/37）であり、両側乳癌におけるER陽性HER2陽性乳癌には宿主側の因子が影響している可能性が考えられた。

GP-2-15-01
ヘッジホッグ伝達阻害薬GANT61のホルモン感受性乳癌細胞に対する抗腫瘍効果及び癌幹細胞制御に関する研究

[1]川崎医科大学　乳腺甲状腺外科学、[2]川崎医科大学　病理学2
紅林　淳一[1]、小池　良和[1]、太田　裕介[1]、山下　哲正[1]、斎藤　亙[1]、鹿股　直樹[2]、森谷　卓也[2]

【目的】ホルモン感受性乳癌細胞はエストロゲン（E2）により細胞増殖が促進されるとともに癌幹細胞（CSC）比率を増加させることが示されている。E2によるCSC制御機構に関し、多くの基礎研究が行われてきているが、その作用機構に関しては不明な点が多い。近年、E2によるnon-canonical経路を介したヘッジホッグ(HH)シグナル伝達の亢進がCSCの増加に寄与していることが報告されている。そこで我々は、non-canonical HH経路を阻害するGANT61を用い、ホルモン感受性乳癌細胞に与える影響を基礎的に検討した。【方法】4種類のエストロゲン受容体（ER）陽性細胞株（MCF-7, T-47D, KPL-1, KPL-3C）を用いGANT61の細胞増殖、細胞周期、アポトーシス、CSC比率（マンモスフェアアッセイ）、Gli1/2発現（定量RT-PCR）に与える影響を検討した。さらに、抗エストロゲン薬（4-OH-tamoxifen, fulvestrant）との併用効果に関しても検討した。【結果】GANT61はすべてのER陽性乳癌細胞株に対し、E2で誘導された増殖促進効果を用量依存性に抑制（50%増殖阻止濃度は10μM程度）、G1-Sブロック及びアポトーシス誘導を示した。また、GANT61はE2で誘導されたGli1/2のmRNA発現及びCSC比率の増加を有意に阻害した。さらに、抗エストロゲン薬との併用では、4細胞株中2細胞株において、有意の相加的抗腫瘍効果を示した。【考察】GANT61は、E2によるnon-canonical経路を介したHHシグナル伝達を有意に抑制し、CSCの増加を阻止した。また、E2で誘導された増殖促進効果を阻害する効果もあり、さらに、抗エストロゲン薬との併用により相加的な抗腫瘍効果も期待できる。以上の結果から、GANT61はホルモン感受性乳癌細胞の治療薬として有望であることが示唆された。

GP-2-15-02
TGFβ-SMAD3経路の持続的活性化による抗HER2薬に対する耐性化の誘導

大阪大学大学院　医学系研究科　乳腺・内分泌外科
千原　陽子、下田　雅史、直居　靖人、加々良　尚文、多根井　智紀、
下村　淳、島津　研三、金　昇晋、野口　眞三郎

【背景】TGFβ-SMADシグナルは乳癌細胞における幹細胞性を誘導する。また、癌幹細胞は種々の薬剤に対する耐性を示すとされる。しかし、TGFβ-SMADシグナルがtrastuzumabやlapatinibに対する耐性を誘導するかどうかは未だ不明である。【方法・結果】HER2陽性乳癌細胞株をTGFβで持続的に刺激したところ、ある種の細胞株のみが抗HER2薬に対する耐性を獲得した。耐性を獲得しなかった細胞株と比較して、耐性を獲得した細胞株ではSMAD3のリン酸化が強く促進され、幹細胞マーカーであるCD44＋CD24－細胞分画の割合が増加していた。さらに、その細胞株ではTGFβ刺激によりmammosphereの形成能も増強していた。上記より、SMAD3が抗HER2薬の耐性化に関与することが示唆されたため、SMAD3の特異的阻害薬であるSIS3でSMAD3のリン酸化および核内移行を阻害したところ、CD44＋CD24－分画の増加が抑制され、抗HER2薬に対する耐性化も完全に阻止された。この時点でCD24の発現低下が抗HER2薬の耐性化に伴っていることが示されたため、術前にpaclitaxelおよびtrastuzumabを投与された症例において、その治療反応性と腫瘍におけるCD24の発現を検討したところ、CD24の高発現と良好な治療反応性が相関することが示唆された。一方、癌幹細胞特異的に細胞死を誘導するsalinomycinでCD44＋CD24－分画を減少させたところ、驚くことに抗HER2薬に対する耐性化は阻止されなかった。【考察】TGFβの持続的な刺激は抗HER2薬の耐性化を引き起こすが、そのためにはSMAD3の活性化が必要である。また、抗HER2薬の耐性化は癌幹細胞性の獲得を伴っており、特にCD24の発現は未治療乳癌のtrastuzumabへの反応性と相関を示す。しかし、抗HER2薬耐性化は必ずしも癌幹細胞性と同等ではない。これは癌幹細胞を標的とした治療に一定の限界があることを示すと同時に、抗HER2薬耐性乳癌においてSMAD3が良い治療標的となりうることを示している。

GP-2-15-03
ヘッジホッグシグナル伝達阻害剤のトリプルネガティブ乳癌細胞に対する抗腫瘍効果と癌幹細胞制御作用の検討

[1]川崎医科大学　乳腺甲状腺外科学、[2]川崎医科大学　病理学２
小池　良和[1]、太田　裕介[1]、鹿股　直樹[2]、森谷　卓也[2]、紅林　淳一[1]

【目的】トリプルネガティブ乳癌（triple negative breast cancer, TNBC）に対しては、未だ分子標的療法は臨床応用されておらず、抗癌化学療法のみが適応となる。TNBCにおいて、癌幹細胞（cancer stem cells, CSC）の生存・増殖にかかわるヘッジホッグ（HH）シグナル伝達の亢進が報告されている。また、抗癌治療薬としてHHシグナル伝達阻害薬が近年数多く開発され、一部は臨床応用されている。そこで我々は、治療に難渋するTNBC細胞に対するnon-canonical HHシグナル伝達阻害薬GANT61の抗腫瘍効果並びCSCに与える影響を検討した。
【方法】３種類のTNBC細胞株（MDA-MB-157, MDA-MB-231, HCC1937）を用いGANT61の細胞増殖、細胞周期、アポトーシス（Annexin V法）、CSC比率（ALDEFLUOR法及びマンモスフェア法）、HHシグナルのeffectorであるGli1/2 mRNA発現（定量RT-PCR法、Western blot法）に与える影響を検討した。
【結果】GANT61は３種類全てのTNBC細胞株に対し、用量依存性に細胞増殖を抑制した（50%増殖阻止濃度は10μM前後）。その作用機構としては、細胞周期におけるSub G1分画の増加とアポトーシスの誘導（５倍前後の増加）がみられた。また、GANT61はALDEFLUOR法とマンモスフェア法の両アッセイともにCSC比率を劇的に減少させた（減少率は90%前後）。現在、Gli1/2 mRNA発現及び蛋白発現レベルの変化を検討中である。また、本剤とパクリタキセルの併用効果に関しても検討中である。
【考察】GANT61はTNBC細胞のアポトーシスを誘導し、細胞増殖を強く抑制し、さらに、CSC比率を劇的に低下させた。すなわち、GANT61は、TNBC細胞においてnon-CSCよりもCSCに対し、より強い抗腫瘍活性を有すると考えられた。CSCは、乳癌の転移及び放射線や治療薬に対する抵抗性に寄与することが知られており、CSCに強い抗腫瘍活性を示す本剤は、TNBCの新規治療薬として有望である。

GP-2-15-04
乳癌細胞株においてDYRK2は幹細胞性を制御する

東京慈恵会医科大学　乳腺・内分泌外科
井廻　良美、三本　麗、神尾　麻紀子、加藤　久美子、野木　裕子、
鳥海　弥寿雄、内田　賢、武山　浩

【背景】Dual specificity tyrosine phosphorylation-regulated kinase 2 (DYRK2)の発現低下が生じると癌遺伝子c-Jun・c-Mycの分解機構に異常をきたし、顕著な腫瘍増殖につながることが報告されており、更に、DYRK2が上皮間葉転換に関与し、抗癌剤治療耐性に寄与するという報告もある。我々は、DYRK2をノックダウンすることで乳癌細胞株中に含まれる乳癌幹細胞の割合が増加していることから、癌幹細胞の制御機構にDYRK2が関わっているのではないか、という発想を着想するに至った。Kruppel-like factor 4 (KLF4) は山中４因子の１つとしてiPS細胞の樹立に重要な役割を果たしている。また、乳癌の浸潤や転移に寄与するという報告もある。そこで、我々は乳癌細胞株においてDYRK2はKLF4を介して幹細胞性を制御するという仮説をたてた。【方法】ホルモン受容体陽性乳癌細胞株であるMCF-7細胞において、DYRK2の発現を恒常的に抑制した細胞株を樹立し、CD44 / CD24を用いたFACS解析、mammosphere assayを用い、幹細胞性を検討する。更に、DYRK2発現抑制細胞株において、KLF4を恒常的に抑制した細胞株を樹立し、CD44 / CD24を用いたFACS解析、mammosphere assay、xenograft modelでの腫瘍形成能により、幹細胞性を検討する。【結果】MCF-7親株細胞と比較し、DYRK2発現抑制細胞株では、FACS解析において乳癌幹細胞の割合が増加し、mammosphere assayにて腫瘍形成能が増加していた。また、DYRK2発現抑制細胞株ではmRNA、蛋白ともにKLF4の発現が上昇していた。更に、DYRK2 / KLF4発現抑制細胞株では、DYRK2発現抑制細胞株と比較し、FACS解析において乳癌幹細胞の割合が減少し、mammosphere assay、xenograft modelにおいて、腫瘍形成能が減少していた。【結語】乳癌細胞株においてDYRK2はKLF4を介して幹細胞性を制御することが示された。

GP-2-15-05
Vimentin陽性Axl高発現は原発性乳癌における予後不良因子である

[1]九州大学大学院　消化器･総合外科、[2]九州大学大学院　九州連携臨床腫瘍学、[3]九州がんセンター　乳腺科
田中　仁寛[1]、徳永　えり子[3]、井上　有香[1]、上尾　裕紀[1]、山下　奈真[1,2]、
前原　喜彦[1]

【背景】膜型receptor tyrosine kinase（RTK）であるAxlは、epithelial-to-mesenchimal transition（EMT）の下流の因子であり、vimentinによって発現が調節され､薬剤耐性腫瘍において過剰発現することが報告されている。【目的】原発性乳癌におけるAxl発現の意義およびvimentinとの関連を明らかにすることを目的に本研究を行った。【対象と方法】2003年から2010年に手術を施行した浸潤性乳管癌343例を対象とした。乳癌組織でのAxl蛋白発現を免疫組織化学染色にて評価し、臨床病理学的因子、予後(Recurrence-free survival: RFS､Overall survival: OS)､vimentin発現との関連を解析した｡【結果】1. Axl発現:Axl高発現群（n = 170)､Axl低発現群(n = 173)に分類した。Axl発現は臨床病理学的因子や予後と相関を認めず、vimentin発現とも相関を認めなかった。Subtype別の解析でも、Axl発現は予後と相関を認めなかった。Vimentin発現単独は、全乳癌において予後と相関を認めなかったが、TNBCにおいて有意に予後不良であった（OS: P=0.0323）。2. Vimentin/Axl発現：Vimentin/Axl発現状況による４群の解析では、Vimentin＋/Axl高発現群が、最も予後不良であった。そこで、Vimentin＋/Axl高発現群（n = 36）とOthers（Vimentin－/Axl低発現群、Vimentin－/Axl高発現群、Vimentin＋/Axl低発現群）（n = 296）に分類した。Vimentin＋/Axl高発現群は、TNBC症例に多く認め(P=0.0396)、有意に予後不良（RFS: P=0.0126、OS: P=0.0005）であった。またTNBCにおいてVimentin＋/Axl高発現群は、有意に予後不良（OS: P=0.0194）であった。多変量解析では、Vimentin＋/Axl高発現は､RFSとOSに対する独立した予後不良因子であった（P=0.0158、P=0.0059)。【結語】Vimentin陽性Axl高発現は原発性乳癌における予後不良因子であることが示された。VimentinとAxlの両方の発現が乳癌患者において有用なマーカーとなる可能性が示唆された。

GP-2-15-06
浸潤性乳管癌のリンパ節転移におけるE-cadherin発現の検討

[1]群馬大学大学院　病態総合外科学、[2]群馬県立がんセンター、
[3]群馬大学医学部附属病院　乳腺・内分泌外科
矢島　玲奈[1,3]、藤井　孝明[1,3]、龍城　宏典[1,3]、宮本　健志[2]、藤澤　知巳[2]、
飯島　美砂[2]、柳田　康弘[2]、堀口　淳[3]、桑野　博行[1]

リンパ節転移は乳癌の重要な予後因子であるが、リンパ節転移例における再発予後因子については明らかではない。E-cadherinは細胞接着に関連する分子であり、上皮間葉転換（EMT）に関与し、その発現低下は癌の浸潤、転移に関与する。今回、リンパ節転移陽性乳癌における、再発危険因子を検討するため、原発巣に加えリンパ節転移におけるE-cadherinの発現に着目し検討を行った。乳癌手術症例で組織学的に浸潤性乳管癌と診断し、リンパ節転移陽性を確認した102例を対象とした。E-cadherinが陰性となる小葉癌を含む特殊型、術前化学療法施行例は除外した。年齢、腫瘍径、リンパ節転移個数、ER、PgR、HER2発現、脈管浸潤（lymphatic invasion/vascular invasion）、核異型度、原発巣とリンパ節転移におけるE-cadherin発現と再発との関連について検討した。平均観察期間は84か月で、遠隔転移による再発は25例（24.5%）に認められた。リンパ節転移陽性例において、再発と関連するのは、単変量解析では腫瘍径、リンパ節転移個数、ER、PgR、vascular invasion、核異型度、リンパ節転移におけるE-cadherin低発現であり、原発巣でのE-cadherinは再発との関連を認めなかった。多変量解析ではリンパ節転移個数、核異型度が独立した再発危険因子であり、リンパ節転移のE-cadherin低発現は独立因子とはならなかったが、生存曲線での検討ではリンパ節転移におけるE-cadherinの低発現群は高発現群と比較し、有意に再発と関連を認めた。以上より、リンパ節転移陽性例において、原発巣ではなくリンパ節転移におけるE-cadherin低発現が遠隔転移再発に関連する可能性があると考えられた。今後リンパ節転移陽性乳癌では原発巣のみならず、転移巣でのリスク因子検討が必要となる可能性が示唆される。

GP-2-15-07
乳癌におけるKi67発現と生物学的因子の異常集積との関連

広島赤十字原爆病院　外科
筒井　信一、松山　歩、松田　裕之

（目的）癌の術後補助療法の選択の際、最近では、乳癌細胞の増殖能の指標が重視され、サンクトガレンの会議でもKi-67が注目されている。また、種々の生物学的因子は、その異常が、増殖能や核異型と相関するとされている。そこで、Ki-67発現の意義を、他の生物学的因子との関連より検討した。（方法）浸潤性乳癌195例を対象とし、Ki-67(MIB-1)に対する免疫染色を行ない、ER、p53、p27、Bcl-2、VEGF-A、VEGF-C、Ang-2、Aktとの関連を検討した。（結果）Ki-67は、低値（＜10%）113例、高値（10%＜）82例であった。Ki-67は、ER陰性(p＝0.0008)、p53陽性(p＜0.0001)、p27低値(p=0.0274)、Bcl-2低値(p=0.0004)、VEGF-A強陽性(p＜0.0001)、VEGF-C強陽性(p=0.0020)、Ang-2強陽性(p=0.0076)、Akt強陽性(p=0.0112)で、有意に高値が多かった。Ki-67と他の８生物学的因子の異常集積との関連では、８因子中の異常数が、0-2項目では81例中15例(19%)、3-5項目では81例中40例(49%)、6-8項目では33例中27例(82%)でKi67は高値であり、有意(p＜0.0001)な相関を認めた。術後遠隔成績は、Ki67高値群は、有意(p＜0.0001)に低値群に比べ、予後不良であり、異常項目数では、0-2項目の遠隔成績が有意(p=0.0024)に良好であった。また、遠隔成績に対する多変量解析では、リンパ節転移(p＜0.0001)とKi-67(p=0.0145)が有意な因子であった。（まとめ）ER、p53、p27、Bcl-2、VEGF-A、VEGF-C、Ang-2、Aktの８つの生物学的因子の異常を認める乳癌は、各々、Ki-67が高値の症例が多く、また、８個の生物学的因子の異常が集積されると、Ki-67が高値、すなわち増殖能が高いものが増加した。一方、予後因子としての意義は、核異型や生物学的因子の集積よりも、Ki-67すなわち増殖能が最も強力であった。

GP-2-15-08
当院で経験した乳癌胃転移の症例検討

けいゆう病院　外科
岡本　光祈子、嶋田　昌彦、沼田　佳久、竹内　優志、松尾　一勲、
石井　賢二郎、関　博章、安井　信隆、坂田　道生、松本　秀年

【はじめに】今回われわれは，乳癌胃転移３例を経験したため報告する．乳癌の組織型はいずれも浸潤性小葉癌，Luminal Aであった．【症例1】初回手術時41歳．右乳癌の術後６年で異時性対側乳癌手術を施行した．さらに１年後のCTとMRIにて左卵巣腫瘍と腹水を指摘され，婦人科手術の予定であった．上腹部不快感を機に上部消化管内視鏡が施行され，type4進行胃癌の所見であり，生検にて印環細胞癌を認め，原発胃癌と診断した．SP療法が約１年間施行され，SDで経過していたが，再検の免疫染色にて乳癌の転移と診断された．現在は内分泌療法中であり，胃転移出現後17か月間生存中である．【症例2】初回手術時49歳．右乳癌術後６年で腹水(Class5)，さらに２年後に肝転移を認め，内分泌療法を行っていたが，術後８年に上腹部不快感が出現し，上部消化管内視鏡検査を行い，不整粘膜病変からの生検で印環細胞癌を認めた．乳癌胃転移を疑いTS-1の内服を開始し現在17か月間生存中である．【症例3】初回手術時76歳．右乳癌術後２年で右腋窩・鎖骨下リンパ節転移を認めたが，本人の希望により内分泌療法を継続した．術後６年にイレウスのため入院し，精査のCT検査で胃癌・腹水が指摘された．上部消化管内視鏡検査ではtype4進行胃癌であり，体中部から幽門輪にかけて全周性の狭窄を認めた．生検の初回診断は印環細胞癌であったが，免疫染色により乳癌胃転移と診断された．積極的な治療は希望されず，入院後13日で永眠された．【考察】乳癌胃転移は転移性胃腫瘍のなかでは比較的予後が長いとされるが，根治性が期待できる治療法はない．また，浸潤性小葉癌の粘液産生の強い例では印環細胞の様相を呈すため，原発胃癌との鑑別に難渋した報告も多くみられる．経験した３例のうち２例で免疫染色が有用であった．また，３例とも腹水を認め，播種性転移の可能性が高いと考えらえた．比較的予後が長いため，早く診断に至れば患者のQOLを含め，より良い治療が行える可能性が高い．乳癌胃転移について自験例と合わせ，若干の文献的考察を加えて報告する．

GP-2-15-09
日本人乳癌とイギリス人乳癌の比較（第二報）-angiogenesisを中心として-

小沼医院
加藤　孝男

【目的】緑茶に含まれているepigallocatechin-3-gallateはVEGFを抑制し、angiogenesisを抑えることが報告されている（Rodriguez et al, 2006: Int J Cancer）。今回、angiogenesisの観点より日英乳癌を比較検討した。【対象】１９９１年から１９９３年までに東京女子医科大学とオックスフォード大学で手術された浸潤性乳癌のうち病理学的検索が可能であった日本人乳癌（J）１７３例、イギリス人乳癌（B）１８４例。非浸潤癌、Stage IV乳癌、両側乳癌、男子乳癌および炎症性乳癌は除いた。【方法】angiogenesisのsurrogate markersとしては、以前より我々が報告しているAMC（average microvessel counts）を使用した（Kato et al. 1999, 2001: Breast Cancer Res Treat ; Kato et al, 2007: Br J Cancer）。angiogenesisは factor VIII-related antigen抗体を用いて評価された。AMCは腫瘍の辺縁部を200倍でカウントした微小血管数の平均値で示した。pT、n、ER、grade、vascular invasion、older group（age≧50 years）、younger group（age＜ 50 years）をJ、Bそれぞれについて調べ、健存率（RFS）および生存率（OS）をKaplan-Meier survival curvesで示した。さらに各々の因子について多変量解析も試みた。【結果】Bの AMC平均値はJに比べ優位に高かった（total J: 53.2±18.6, total B: 57.9±19.8, p=0.01）。とりわけ、younger BのAMC平均値はolder B、younger J、older Jに比べると著しく高かった（younger J: 53.4±19.7, younger B: 64.0±21.0, older J: 52.9±17.7, older B: 55.0±18.7, p＜0.01）。JはBに比べ予後良好であった（RFS: p= 0.01; OS: p= 0.02）。OSについて多変量解析を行うと、population（p＜0.01）, pT（p＜0.01）およびn（p＜0.01）が独立した予後因子であったが、AMCは有意な予後因子ではなかった。subgroup解析を行うと、older groupではpopulation は独立した有意な因子であったが（p＜0.01）、younger group では有意な差を認めなかった（p=0.35）。また、low AMC groupではpopulation（p＜0.01）とpT stage（p＜0.01）のみが有意な差を認めた。一方high AMC groupではpopulation（p=0.19）は有意な差を認めなかった。【結語】日英間の予後の違いは高齢者群と増殖能が穏やかな群において顕著であった。AMCは増殖能を示すマーカーとしての可能性は示したが、日英間の予後の差を説明する因子にはなり得なかった。

GP-2-15-10
乳がん手術検体におけるスフィンゴリン脂質の定量

新潟大学大学院　医歯学総合研究科　消化器・一般外科学分野

中島　真人、永橋　昌幸、大渓　彩香、遠藤　麻巳子、土田　純子、
諸　和樹、庭野　稔之、辰田　久美子、利川　千絵、長谷川　美樹、
五十嵐　麻由子、小山　諭、若井　俊文

【背景】スフィンゴシン-1-リン酸（S1P）やセラミドなどのスフィンゴリン脂質は、がんの増殖などに重要な役割を果たす分子であることが明らかとなり、最近ますます注目が増している。S1Pは、細胞内でスフィンゴシンキナーゼによって産生され、細胞外へ放出，細胞膜上の特異的G蛋白結合型受容体（S1PR1-5）に結合することによって細胞内シグナルを引き起こし，炎症やがんの増悪，転移に関与する．我々は、これまでにS1Pが血管新生やリンパ管新生を誘導し、がんの転移の促進において大きく寄与していることを報告した。また、セラミドは、細胞増殖を抑制し、アポトーシスを誘導、細胞老化やオートファジーに関与していると言われている。興味深いことに、de novo合成されたセラミドは、その脂肪酸の長さや、細胞内分布、直接のシグナル下流のターゲットに応じて特徴的な機能を有していることが分かってきた。乳がんの発育進展におけるS1Pの重要な働きにも関わらず、臨床上患者におけるS1Pの役割は未だに不明である。本研究では、手術検体におけるS1Pやセラミドを含むスフィンゴリン脂質を最新鋭の質量分析装置を用いて計測する。【方法】本研究では、当院で手術を施行した乳がん患者11例より採取した腫瘍組織および周囲の正常乳腺組織を用いた。スフィンゴリン脂質は、質量分析装置（LC-ESI-MS/MS）を用いて定量した。【結果】腫瘍部および正常乳腺の手術検体において、スフィンゴシン、デハイドロスフィンゴシン、S1P、デハイドロS1P、セラミド、モノヘキソセラミド、およびスフィンゴミエリンを検出することに成功した。腫瘍におけるS1PとデハイドロS1Pは、正常乳腺におけるS1P及びデハイドロS1Pと比較しておよそ2倍の上昇を示した。また、腫瘍におけるC16:0, C22:0, C24:1 および C24:0セラミドは正常部と比較して有意に高値であった。また、腫瘍におけるモノヘキソセラミドとスフィンゴミエリンは正常乳腺組織と比較して有意に高値であった。【結論】我々の結果は乳がんにおけるスフィンゴリン脂質の重要な役割を示唆している。各々の脂質メディエーターのがん患者における働きを明らかにするためにさらなる研究が望まれる。

GP-2-15-11
浸潤性小葉癌と浸潤性乳管癌における微小環境～Cancer-associated fibroblastsと血管新生に関する検討

[1]東北大学大学院　医学系研究科　腫瘍外科学分野、
[2]東北大学大学院　医学系研究科　災害産婦人科学分野学、
[3]東北大学医学部付属病院　乳腺内分泌外科、[4]那覇西クリニック、
[5]博愛会　相良病院　病理診断科、[6]東北公済病院　乳腺外科、
[7]東北大学大学院　医学系研究科　病理診断学分野

中川　紗紀[1]、三木　康宏[2,7]、宮下　穣[3]、鈴木　昭彦[3]、多田　寛[3]、
渡部　剛[3]、原田　成美[3]、佐藤　章子[3]、佐藤　千穂[3]、高木　まゆ[3]、
玉城　研太朗[4]、大井　恭代[5]、平川　久[6]、石田　孝宣[1]、大内　憲明[1]、
笹野　公伸[7]

【背景】全乳癌の80-90%を占める浸潤性乳管癌 (invasive ductal carcinoma: IDC)と浸潤性小葉癌 (invasive lobular carcinoma: ILC)はいずれも乳腺のterminal duct lobular unit (TDLU)が発生母地であるとされるが、分子生物学的、病理組織学的、臨床的特徴は異なり、それらは発癌過程や腫瘍の微小環境に起因することが示唆されている。また近年、乳癌を含む多くの固形腫瘍において腫瘍の増殖・転移への微小環境の関与が明らかにされ、特に血管新生、Cancer-associated fibroblasts(CAFs)、Tumor infiltrating lymphocytes(TIL)等と腫瘍細胞の相互作用が注目されているが、ILCとIDCの微小環境における相違は、明らかにされていない点が多い。【目的】乳癌の微小環境を構成する要素のうち、血管新生とCAFs増生についてILCとIDCで比較し、両者の病理組織学的な相違との関連を検討した。【対象と方法】2003年-2013年に前治療歴や遠隔転移のないluminal like ILC 145例とluminal like IDC 121例の手術検体を対象とし、以下の項目を免疫組織化学的手法を用いて評価した。腫瘍間質における血管新生ではmicrovessel density(MVD: CD31陽性血管数)およびvasohibin-1陽性血管数、vasohibin-1 positive ratio(VPR)を比較した。MVDは高倍率視野(x200)でのhot spot 3カ所の平均値を算出した。新生血管の成熟度を周細胞のマーカーであるnestinの有無で評価した。またCD34陰性、αSMA陽性線維芽細胞をCAFsとし、増生の程度を過去の文献に基づき5段階でスコア化し比較した。【結果】ILCではIDCと比較してMVD、VPRは有意に高値であった(MVD:ILC 30.99±0.88, IDC 23.02±0.93, mean±SE, p＜0.0001)(VPR:ILC 0.60±0.01, IDC 0.48±0.01, p＜0.0001)。一方で新生血管におけるnestin陽性率はILCで低い傾向がみられた(ILC 0.37±0.08, IDC 0.61±0.07, p=0.051)。またCAFsの増生は、ILCで高度であった(p=0.0087)。【考察】腫瘍の微小環境においてはCAFsと血管内皮細胞との相互作用が明らかにされている。ILCではIDCと比較してCAFs増生が高度であり、CAFsが産生する血管新生因子により血管新生が亢進している可能性が考えられた。ILCでは透過性の高い脆弱な新生血管が増生していることが示された。【結論】本研究はILCとIDCの微小環境のうち、CAFsの増生、血管新生に差異があることを初めて明らかにした。

GP-2-15-12
浸潤性乳管癌における腫瘍関連マクロファージの予後因子としての重要性

[1]埼玉医大国際医療センター　乳腺腫瘍科、
[2]埼玉医大国際医療センター　病理診断部、[3]埼玉医大病院　乳腺腫瘍科、
[4]埼玉医大国際医療センター　緩和医療科

島田　浩子[1]、長谷部　孝裕[2]、貫井　麻未[1]、山口　慧[1]、浅野　彩[3]、
杉谷　郁子[1]、廣川　詠子[1]、上田　重人[1]、竹内　英樹[3]、高橋　孝郎[4]、
大崎　昭彦[1]、佐伯　俊昭[1]

【緒言】がんの増殖・転移には、腫瘍そのものの性質のほかにも、がん細胞をとりまく腫瘍微少環境も影響与えていると報告されている。【目的】今回、腫瘍微少環境の１つである腫瘍関連マクロファージ（Tumor-associated macrophage：TAM）が予後因子となりうるか検討した。【方法】症例は2007年から2009年に原発性乳癌（浸潤性乳管癌）の診断で根治的手術を施行した、術前治療歴のない258症例を対象とした。ホルマリン固定した手術検体を使用し、免疫組織化学にてCD68、CD163、CD204を染色評価し、従来予後因子とされている臨床病理学的因子等とDFSとの相関を検討した。【結果】再発率についてCD68、163、204陽性細胞数のmedian（低値、高値）で評価すると、単変量解析ではCD204高値の症例において再発率が有意に高かった（p＜0.001）。次に、CD204とpTNM、リンパ節転移の有無など従来言われている予後因子群のsubgroup解析における多変量解析にて、予後不良の症例群にCD204が有意に高かった。また、ホルモン受容体、HER2発現、増腫瘍細胞殖能を加味したsubgroup別に解析しても再発との有意な相関を認めた（下記表参照）。【考察】他臓器でいわれているTAMが、乳がんの予後、悪性度に寄与している可能性があることが分かった。またホルモン受容体やHER2蛋白の発現、腫瘍細胞増殖能を含めたsubgroup解析においても予後因子となりえた。

【Subgroup解析結果（cox多変量解析）】

UICC p TNM		Nodal status		HR＋		HER2-
Ⅰ/Ⅱ	Ⅲ	N－	N+	HER2-	Ki67>14%	Ki67>14%
0.700	0.048	0.749	0.025	0.020	0.015	0.033

GP-2-16-01
乳がん検診受診率向上に向けての新しい試み～福岡県内74市区町村へのアンケート調査を通して～

白水乳腺クリニック

田代　美智子、溝口　美和子、横江　亜沙子、矢次　直子、武田　波江、
白水　光紀

【背景】平成25年度地域保健・健康増進事業報告書によると、福岡県の乳がん検診受診率は平成24年度の実績で26.9%、全国では26.3%と共に国の目標である50%には程遠い状態が続いている。福岡県内各市町村の乳がん検診受診率を調べると、各市町村で11.3%～51.5%とばらつきがあることが分かった。乳がん検診受診率を向上させるために、種々の取り組みがなされているが、効果は限定的で、やはり行政の取り組みに依存する部分が大きいと考えられる。現在各市区町村で行われている取り組みなどの情報はその地区に限定されており、市町村間で共有されているとは言い難い。【目的】そこで今回各市区町村にアンケート調査を行い、現在行われている取り組みについての効果を評価してもらい、より効果的な取り組みはないか、乳がん検診受診率の高い市区町村ではどのような取り組みが行われ効果を得ているのか等、実際に乳がん検診を行っている行政の現場の生の声を聞き、情報を整理しようと考えた。ここで得た結果を、他の各市区町村にフィードバックし、活用できる事を活用していただくことで、今後の福岡県の乳がん検診受診率向上に向けての一助としてもらえればと考える。【調査方法】福岡県内74市区町村（28市、14区、30町、2村）の乳がん検診担当者を対象に、アンケート用紙を平成27年11月10日に郵送した。アンケート結果は、同封の返信用の封筒に入れて返送してもらう。【調査内容】1）受診者への乳がん検診の周知方法とその効果、2）受診者の利便性を考慮した取り組みとその効果、3）現在、乳がん検診受診率向上のためになされている独自の取り組み、4）乳がん検診受診率向上のために今後取り組みたいことを調査した。【結果】現在までのアンケート用紙回収率は、74か所中49か所で、回答率は66.2%である。アンケート内容をまとめ、行政の現状と効果的な取り組みと考えられるものについて発表する。また、後日結果を、各市町村に郵送し活用していただく予定である。

GP-2-16-02
当院における乳がん検診の取り組み

[1]国立病院機構　函館病院　外科、[2]国立病院機構　函館病院　看護部
小室　一輝[1]、伊藤　みずえ[2]、岡村　国茂[1]、山吹　匠[1]、岩代　望[1]

当院のある函館市は北海道の道南医療圏に含まれる。道南圏は函館市の28万を中心に50万人程の人口である。函館市以外では総合病院が少なく、乳腺の専門外来を開設しているところはない。函館市に来るには車で2～3時間かかる地域も少なくなく、函館市以外では啓発活動は地域の保健師に頼り、乳がん検診を受けるには自身で総合病院に来る以外は対がん協会に頼らざるを得ないのが現状である。 当院では、2010年10月17日（日）にNPO法人J・POSHが行っているジャパン・マンモグラフィサンデー（JMS）に参加し、その後も毎年10月第3日曜日JMSへの参加を続け、それ以外にも、当院のみでの日曜日の乳がん検診を年に2-3回実施していた。 マンモグラフィサンデーに受診された方々のご意見やアンケート結果から、平日以外の乳癌検診のニーズがあると思われ、今年度より毎月1回マンモグラフィサンデーの開催とし、その他にも土曜日乳癌検診、早朝乳癌検診をはじめた。これら乳癌検診に受診された方々のご意見やアンケート結果を中心に当院における乳癌検診の取り組みを報告する。

GP-2-16-03
婦人科クリニックでの乳癌検診

まつ婦人科クリニック
松　敬文

【緒言】当院は、婦人科のクリニックで乳癌検診と子宮癌検診を主に行っている。宮崎市の市郡医師会で受託している乳癌検診は、基本的には30歳以上で逐年、視触診＋超音波検診であり、また、40歳以上では5歳刻みでマンモグラフィ検診の追加を行っている。当院では、マンモグラフィ同時検診を自己負担3,000円＋消費税で検診受診者に勧め、より精度の高い検診を目指している。また、乳癌検診と子宮癌検診と同時に受けることも可能である。宮崎市の平成25年度の乳癌検診のデータでは対象82,145人に対し、受診率が17.2%であった。今回、当院の平成27年度の検診結果について検討した。【対象】平成27年4月1日から11月30日までに当院で行った、市から市郡医師会が受託した乳癌検診受診者2,922人と自費で検診を受けた478人のあわせて3,400人について検討した。【結果】当院で乳癌検診をおこなった3,400人の検診受診者のうち、同日に自費でマンモグラフィを希望し、撮影した人が2,238人(65.8%)だった。宮崎市からの補助でのマンモグラフィ検診、自費で検診(US+MMG)を受けた受診者も合わせ、94.8%の受診者が、マンモグラフィを同時に受けていた。乳癌と診断した症例は20症例で、乳癌発見率は0.59%であった。【考案】マンモグラフィを同時に受けた受診者が94.8%あった。受診者にマンモグラフィ検診の重要性を説明することで、自費ででもマンモグラフィを受ける動機になることが分かった。さらに、受診者のほとんどが子宮がん検診と同時に乳癌検診を受診していた。子宮がん検診を目的に来院した受診者にも、乳癌検診を勧めることで、検診受診の機会を作ることができ、受診者のニーズにも合った検診ができていると思われる。昨年の同時期の癌発見率は、0.75%であったが、今年度は、0.59%とやや減少した。受診者数が昨年度の3,278人から3,400人に増加したが、癌発見率はやや減少した。癌症例は昨年の24症例に対し、今年度は20症例だったので、発見癌症例はほぼ横ばいとみることができる。自治体からの補助が超音波検診だけであっても、マンモグラフィを同時に行うことで、乳癌発見数を維持できるものと思われる。今後も、より多くの乳癌をより早期に発見できるように、検診精度を上げて生きたいと思う。

GP-2-16-04
当院における３年間のJMS活動について

[1]徳島市民病院　放射線部、[2]徳島市民病院　放射線科、[3]徳島市民病院　外科
三木　美香[1]、大木　菜緒[1]、薮内　健治[1]、生島　葉子[2]、西庄　文[3]、
日野　直樹[3]

＜はじめに＞当院では2013年より賛同医療機関としてＪＭＳを開催している。初回より受診者とスタッフにアンケート調査を実施し、サービス向上に努めている。年を経るごとに受診者の好評が得られるようになったので、その過程を報告する。＜アンケート内容＞受診者には、Ｊ－ＰＯＳＨのアンケートと、当院独自の内容を追加した。スタッフには、受診者アンケート結果をふまえての反省、改善点等についての内容とした。＜結果＞ＪＭＳ開催については地方紙、広報誌、ＨＰ等に掲載し、2014年からは病院壁のイルミネーションを実施し、地方局の取材も受けた。これらが功を奏し、受付開始と同時に募集定員を超える申し込みがあった。2013年は42人、2014年は19人、2015年は30人が受診した。年齢は31才～78才で、50代、60代が多かった。要精査となったのは、順に31%、11%、13%であった。ＪＭＳ利用動機としては“本人が平日仕事のため”が半数以上あり、高齢者においても“送迎する家族が平日多忙”があり、今後も日曜受診を希望される受診者が多かった。乳がん検診を初めて受ける人が、順に29%、11%、7%いて、イベントをきっかけとして初めて受診した人もみられた。初回である2013年には、当日受付可としたため待ち時間に対する苦情が多かったが、翌年より完全予約制としたところ解消された。また予約制とすることで、スタッフにも余裕ができ、対応についても満足度が上昇した。スタッフ側のアンケートを参考に、スタッフ数、配置、役割分担、作業動線を改善し、事前打ち合わせを充分に行うことで当日の流れも改善した。また、当院は休日救急病院でもあり、外来受診患者と検診受診者との分離が必要で、案内板の設置、パーテーションの設置等により改善された。＜まとめ＞全国的なピンクリボン運動の認知度の上昇や広報等の充実もあり、毎年、予約受付開始と同時に、募集定員を超える申し込みがある。日曜受診には、まだまだ需要があると思われる。病院祭り等のイベントをきっかけに受診できる環境づくりをしていきたい。今後も、スタッフ間の連携を密にし、サービス向上に努め、ＪＭＳ活動を続けていきたい。

GP-2-16-05
芸能人の乳癌公表による受診者増加の背景の検討

札幌ことに乳腺クリニック
堀田　美紀、田村　ひとみ、石田　久江、増岡　秀次、下川原　出、
三神　俊彦、浅石　和昭

【研究背景】平成27年9月、芸能人の乳癌公表から、全国の乳腺専門外来の患者が著しく増加している。当院を受診した患者の受診動機、症状、背景、現状の問題点について分析したので報告する。【対象】平成27年9月24日～11月24日までの新規受診者 973名の問診による記録、診療結果から分析を行った。平成26年10月～11月のデータ337名と比較し傾向を分析した。【結果】平成27年の受診者は通常時の3.2倍、30代～40代の受診者が6割以上を占めた。受診者の年代の割合は昨年度とほぼ同等、僅かながら40代、50代の上昇があった。受診者の平均年齢46.5歳、主訴は痛みが42%で最も多く、昨年度より13%上昇、独特な表現として、チリチリ感、違和感、ピリピリ感、腋窩の痛みが半数以上を占めた。短期間の間欠的な自覚が多く、月経周期、ホルモンバランスの変動による影響も考えられた。報道の影響を明らかにうけた患者は10%強で半数が痛みを訴えた。受診動機では昨年度と比較し、2次精査が10%減少し、検診希望が7%増加した。「症状があるので健診を受けたい」という言葉も多く聞かれ、検診に対する患者の捉え方の傾向がわかった。今回の報道により、半年以内に検査を受けたが心配、痛みの原因について説明がなく不安、通知結果を待てない、エコーを併せて専門施設で受けたい、他院の予約が入らない、などの不安に駆られた患者背景も示唆された。症状別にみた有病率は分析途中であり、おって追加報告する。【考察】過去にも芸能人の乳癌公表による受診者の増加を経験しているが、今回はブログの継続的な更新、新たな乳癌経験を告白した芸能人の出現と影響が持続している。報道の影響で、受診者は自己の乳房に意識が向き、症状の変化に敏感になっていた。報道された芸能人の家族背景を身近に感じたこと、乳癌に対する不安から受診行動を起こしたのではないかと考える。【結語】痛みや乳癌に対する患者の不安は大きいことが示唆され、ホルモンバランスの変調、肋軟骨炎など、痛みの原因に関する症状を詳しく聴取することが重要である。今回の影響を一時的なブームで終わらせないためにも、日常診療において、検査結果と合わせて、痛みの原因を説明し安心させる、自己検診の指導、継続的な検診を勧めることが重要である。

GP-2-16-06
乳がん検診の属性の重要性の評価：FGI調査による検討

順天堂大学　医学部　乳腺・内分泌外科学研究室
田口　良子、齊藤　光江

【目的】本研究では40歳代女性を対象として、乳がん検診（マンモグラフィ検診と超音波検診の併用）の選好について検討することを目的とする。なお、本研究では2段階で実施する調査の1段階目調査としてFocus Group Interview（FGI）調査を実施し、1）乳がん検診に関してどのような属性を評価しているか、2）特に高く評価している属性はどのような属性であるか、を検討することを目的とする。【方法】対象者は東京都在住の一般住民のうち、40歳代女性の乳がん非経験者を対象とした。2グループ（無職者G6人、有職者G6人）に対しFGI調査を各1回実施した。調査内容は、個人属性・特性の他、FGI時に、乳がん検診内容リスト（乳がん検診において受診対象者が重視すると考えられる属性と水準について先行研究より作成したリスト）を配布し、属性や水準の過不足・設定や属性の重要性の順についての評価を得た。【結果】属性の重要性は高いものから順に、無職者Gでは「がんのある人が検査で陽性（異常）と判定される確率（感度）」、「検診を勧められる方法」、「予約の待ち時間」であった。有職者Gでは「がんである人が検査で陽性（異常）と判定される確率（感度）」、「不要な精密検査を受ける確率（偽陽性率）」、「検診で乳がんが見逃される確率（偽陰性率）」が同率で最も高く評価され、「予約のとりやすさ」が続いた。予約に関する属性に関しては、予約がすぐに取れない現状、実際に検診を受けるまでのプロセスの複雑さなどの意見より「予約のとりやすさ」をリストに追加した。水準については、検診の精度に関する属性について、確率情報としてトレードオフにかかり得る水準設定に関する意見があった。【考察】就業状態の異なる2グループに対してFGI調査を実施した結果、両グループにおいて重要性が高い属性として、検査の精度や、検診の予約に関する属性が挙がり、先行研究と同様の傾向がみられた。本研究の結果を踏まえ、2段階目の調査として質問紙調査を実施する予定である。

GP-2-16-07
地域医師会による乳がん住民検診の現状と課題

[1]医療法人　こう外科クリニック、[2]浦和医師会乳がん検診委員会、
[3]JCHO埼玉メディカルセンター　ブレストセンター、
[4]さいたま赤十字病院　乳腺外科
洪　淳一[1,2]、櫻井　孝志[3]、斎藤　毅[4]

さいたま市からの委託により地域医師会主導で実施されてきた住民検診8年間の成績を検討し、これからの課題について考察した。【方法】さいたま市内の4つの区で実施されてきた対象人口約10万人に対する逐年検診で、2007年から2014年までの8年間について検討した。検診方法は医師会員の各施設で視触診を行い、検診医の判断もしくは受診者の希望によりマンモグラフィ（ＭＭＧ）を施行した。なお2014年は原則全員ＭＭＧ併用検診に移行した。撮影は自施設または医師会検診センターで行い、フィルムは全て医師会に集め、読影資格を有する医師により読影した。読影結果は各施設へ戻され、検診医が要精検の有無を判定した。【成績】検診への啓蒙が進むにつれ受診者、ＭＭＧ施行数は年々増加し、発見乳がんも増加した。2007年度と2014年度を比較すると、受診者数は1.34倍、受診率は14.8%から22.0%に増加した。ＭＭＧ施行率も80.9%から95.9%にまで上昇し、発見乳がんは1.76倍になった。検診精度を検討すると、要精検率は7.9～8.8%、平均8.4%、乳がん発見率は0.3～0.39%、平均で0.36%、陽性反応的中率は平均4.27%で、精度管理の指標は推奨値を上回っていた。発見乳がんの病期を検討すると、Stage 0は年々増加し最近では約20%を占め8年間の平均は18.5%、Stage Ⅰ は37.7%で早期乳がんが多く発見されていた。一方受診者数の推移を検討すると無料クーポン券が配布された2009年に受診者が前年比17%増と大幅に増加したが、その効果は一時的であった。撮影装置を有する施設数は11から15になり、自施設での撮影件数が全体の60.6%から81.2%に増え、その分医師会検診センターでの撮影が減少していた。また2014年度に限って2年連続受診者数を検討すると、40歳代で32.5%、50歳では47.6%、60歳代57.1%、70歳代65.2%と年齢が上がるほど繰り返し受診者が増加していた。【結論】　受診者を増やすには利便性を考慮してＭＭＧ撮影装置を有する施設を増やすことが有効であろう。また繰り返し受診者の制限と未検診者の受診を勧奨する努力が必要である。

GP-2-16-08
羽曳野市のMMG検診における当院でのbenefitとharmについての検討

[1]城山病院　乳腺センター　外科、
[2]大阪医科大学付属病院　乳腺・内分泌外科
冨永　智[1]、新田　敏勝[1]、木村　光誠[1,2]、佐藤　七夕子[1,2]、川口　佳奈子[1,2]、藤井　研介[1]、三好　和裕[1]、石橋　孝嗣[1]、岩本　充彦[2]

【はじめに】マンモグラフィ（以下MMG）検査に対する評価はbenefitだけでなく、harmも考慮にいれるべきであり、大阪府羽曳野市におけるスクリーニングマンモグラフィ検診のbenefitとharmに関して当院での実態調査をおこなったので報告する。【対象】羽曳野市内在住の40歳以上の女性に視触診および、MMGが施行されている。そのうち結果内容が詳細に追跡可能であった当院での検診者を対象とした。【方法】平成24年4月から平成27年3月までの3年間にわたって一次検診により要精査となり、当院で二次精査をおこなったデータを集積し、年代別にbenefit とharmを評価した。Harmに関しては、不必要な追加画像検査、細胞診、組織診等を特に検討した。【結果】過去3年間での当院での一次検診受診者2070人、二次検診受診者は197人（9.5%）であった。年齢の中央値は50歳（40歳～85歳）、乳癌が8人でその内訳はstageIが1例stagIIが5例不明が1例であった。また陽性的中率（PPV）3.8%であった。　年代別では、40歳代は二次検診受診者が98人、　乳癌1人、PPV1.0%であり50歳以降では、二次検診受診者が99人、乳癌が7人、PPVが7.1%であった。40歳代二次検診での追加画像検査は、MMGが26%、超音波検査が100%であり、生検として穿刺吸引細胞診が9%、針生検が1%に施行されていた。５０歳以降は、MMGが88%、超音波検査が98%であり、生検として穿刺吸引細胞診が15%、針生検が5%に施行されていた。【考察】近年、本邦の報告では、前年代に対するPPVは約4%であるが、40歳代と比較し、年齢が上がるほどPPVがあがることが示されている。当院の結果でも同様の傾向が認められた。40歳代の10%、また50歳以降では20%の女性に細胞診や組織診などの侵襲的な検査が加えられていた。また細胞診や組織診を施行したうち乳癌は、それぞれの10%、35%ほどであり、つまり40歳代で施行された侵襲的な検査のうち90%が過剰なものであり、一方50歳以降では65%であった。【結語】比較的若年である40歳代女性の乳癌を発見するbenefitはあるものの、現状のＭＭＧと視触診による検診ではPPVが低く、harmが目立つ。40歳代女性に対する検診ではPPVを改善する工夫が必要と思われた。

GP-2-16-09
検診から精密検査までセンター化された検診施設を目指して

公益財団法人　東京都予防医学協会　がん検診・診断部
坂　佳奈子

日本における検診（健診）センターでは一次検診は実施するが、二次検診（精密検査）については実施せず、要精検対象者を治療を専門とする病院に紹介するということが広く行われている。最近では個人クリニックでは検診から精査・診療まで行う施設もあるが、私たちの施設のようにバスによる集団検診なども含め年間2万件以上の乳がん検診を実施するような大規模な検診センターで精密検査まで全て行う施設は全国的にも数少ないと思われる。海外では検診施設に精査施設が併設しているケースが多く、検診から精査までが一体となり、乳癌であった場合には、診断を確定し、治療施設に送るまでを「検診」として取り扱い、精検受診率や精検の通知から診断までの日数などに関しても精度管理の一環として行っている国もヨーロッパなどでは多くみられる。私たちの施設に於いても、以前には一次検診のみ実施していたが、受診者の利益のためと精検受診率向上のためにやり方を変更し、検診から精密検査を一括して実施し、癌症例は治療施設へ紹介、経過観察対象者については当センターで経過観察の後に検診に戻すという作業を行い、新しい形のセンター化された検診施設を目指している。同一施設での専門医による精密検査のメリットを以下に述べる。１．マンモグラフィ撮影回数を最低限とし被爆量を押さえられる。２．検診施設での読影医の判断をそのままレポートで見ることができ、カテゴリーだけでなく詳しい所見を読み解くことができる。３．検診から精査、治療施設までの期間が短く受診者の利益になる。最短で２回の受診で針生検の結果まで説明し、病院紹介が可能。４．良性であった場合には、次回検診を受診する場合に同じ所見で要精査にはならない仕組を構築。受診者の負担を軽減。５．精検結果の把握率も自施設で精検することで著しく向上し、検診でのカテゴリー判定が正しかったのかどうかについて常勤医はもちろんのこと非常勤医にもフィードバックでき、一次検診の読影レベルアップを図る。また治療施設に立ったメリットとしては、６．治療施設には組織生検までの精査の終了した患者を紹介でき、治療に特化して診療を進めることができる。７．術後患者のフォローアップの外来も増設し、術後の投薬や検査という点でも治療施設のサポートができるなどである。以上について、私たちの今までの取り組みをご報告し、今後の検診施設のモデルとなればと考える。

GP-2-16-10
精密検査終了後に検診を再受診した結果の検討

[1]愛知乳がん検診研究会、
[2]名古屋医療センター臨床研究センター高度診断研究部
丹羽　多恵[1]、森田　孝子[1]、須田　波子[1]、鈴木　るり子[1]、小林　尚美[1]、
黒石　哲生[1,2]、遠藤　登喜子[1,2]

【背景】乳がん検診で要精査となり、医療機関での精査が終了した場合、検診への受診が勧められる。一方、医療機関で経過観察とされる場合もあり、精査機関が混雑する一因となっている。【目的】精査後に検診を再受診した受診者の動向を把握する。【対象と方法】当研究会が検診マンモグラムの読影を委託されている住民検診のうち、精査把握率90%以上で集計可能であった3市町の2010～14年のマンモグラフィ（MG）検診（受診者数のべ12,149名）で要精査とした653名。2014年度要精査率3.3%。繰り返し受診者は全例比較読影。比較読影率は2010～14年度それぞれ30%, 46%, 53%, 57%,54%。再受診者の年齢分布、再受診時の結果および所見を検討した。【結果】次年度以降に653名中160名(25%)が検診を再受診した。60歳未満の再受診率は19%であり、60歳以上の33%に比して低かった。再受診の結果、精査不要144名(90%)、再度の要精査16名(10%)。16名中5名は視触診もしくは問診による再度の要精査であった。所見別の検診再受診率はFAD27%、一方、腫瘤、石灰化はそれぞれ14%, 20%であった。【結語】過去に要精査判定がなされても検診に戻られた方の9割が検診で対応可能と判断された。医療機関での混雑緩和のためにも、検診施設における比較読影の実施は不可欠である。

GP-2-16-11
経過観察中に顕在化した乳癌についての検討

[1]東京女子医科大学　附属青山病院、[2]東京女子医科大学　第２外科
青山　圭[1,2]、神尾　孝子[2]、岡本　高宏[2]

（目的）乳管内乳頭腫や乳腺硬化性腺症などの特殊良性病変内に癌を認めることがある。乳腺症が乳癌になるのではなく、乳腺良性病変とされている良性増殖性病変が本当に乳癌ではないかは重要である。癌の発生には数年かかるといわれ、組織生検した部位に数年後癌の発生に遭遇することもある。経過観察中に癌が顕在化した症例について、経過観察期間・組織生検時期や診断契機の所見について検討した。（対象）2011年４月～2015年10月に乳癌と診断され、経過観察を受けていた36例。（結果）年齢32 - 80歳（平均55歳）、ホルモン補充療法中12例、授乳期２例、乳癌既往４例。超音波検査のみ所見を認めた症例は12例、MMG検査のみ所見を認めた症例は２例であった。良性病変と同部位に癌を認めた症例は10例であった。Tis症例は11例、T1症例は21例、T2症例は４例であった。T2症例のうち１例は授乳終了後の急速増大を認め、１例は前回検査後１年後の検診時に、１例は前回検査後から妊娠・授乳期間を経て２年経過したのちの検診時に、１例は前回検査後２年後の検診時であった。境界病変からのちに癌の診断に至る症例や、経過観察中に顕在化する乳癌症例を経験するが、多くは初期段階で画像所見を捉える事が出来た。しかし、時に進行の早い高悪性度の乳癌に遭遇することもありこのような症例をいかに早期にとらえ適切な癌の治療を得ることが出来るかが課題となる。

GP-2-16-12
過剰診断も考えられた淡く不明瞭な低密度の石灰化病変が、すでにHER2陽性浸潤癌であった１例からの考察

[1]中日病院　乳腺科、[2]オリエンタルクリニック、
[3]国立病院機構　名古屋医療センター　乳腺科、
[4]愛知医科大学付属病院　乳腺内分泌外科、[5]名鉄病院 外科
佐々　実穂[1]、大畑　麗子[1,5]、西川　美紀子[1,2]、森田　孝子[3]、今井　常夫[1,4]

（はじめに）石灰化を主とする病変を目にしたとき、壊死型石灰化の場合はhigh-grade（HG）DCISを疑い、分泌型石灰化の場合はintermediateからlow-grade（LG）DCISを考慮しながら診断していく。最近ではわずかな石灰化に対する、過剰診断、過剰治療を懸念する報告がなされている。しかし、今回我々は､わずかな淡い石灰化所見のみで発見され､LG-DCISと思われたが、術後診断ではHER2陽性の浸潤癌であった一例について考察を加えて報告する。
（症例）44才女性。右乳管内乳頭腫切除術の既往あり。MG検診では異常なし、超音波検診にて左３時に腫瘤、カテゴリー３ 。精査外来にて拡大MGを撮影したところ、左中部内側に微小円形な石灰化の集簇を認め、カテゴリー3。石灰化部位は超音波検査（US）では同定できなかった。MRIを施行した所、左３時と左９時に濃染を認めた。左３時の腫瘤に対しUS下吸引式組織生検を施行し乳管内乳頭腫であった。MRIで認めた左９時の濃染部位とMGの石灰化部位は一致すると想定され、再度USを施行し僅かな低エコー域を確認。細胞診の結果は鑑別困難。病変も僅かであり経過観察とした。3か月後のUSでは変化なく、検診から１年後のMG検査で左中部内側に非常に淡く長めの石灰化が広めの集簇性に認められ、比較読影により、カテゴリー4とするも、US、MRIでは変化を認めず、良性病変の可能性も考えられた。ステレオガイド下マンモトーム生検を行いDCISと診断、乳房全摘を施行した。術後病理結果は小さな壊死型石灰化を認めHG-DCIS、周囲間質への小さな浸潤所見(ER-,PgR-,HER2 3+)が多発していた。補助療法として化学療法が選択された。
（考察）典型的な壊死型石灰化を主とする区域性病変は著明な画像所見を呈しながらも、その石灰化を形成するまでの長期間にわたって基底膜を超えない。しかし、本症例の石灰化はわずかな量の壊死型石灰化であり、MGでは多形性、不整形、分枝状といった壊死型の典型像を示してはいない。腫瘍の増殖能が高いため、典型的な壊死型石灰化像を示す前にすでに乳管周囲に浸潤巣をきたしていた。
（結論）わずかな淡い石灰化症例を検出、診断することが過剰診断ではないかと議論されているが、中には進行の速いものも存在する。石灰化の形、分布をさらに慎重に観察し、検出、診断する必要があると考えた。

GP-2-16-13
健診精査後の経過観察中に判明した乳癌症例の検討

[1]岡山済生会総合病院　外科、[2]岡山済生会総合病院　放射線科
工藤　由里絵[1]、西山　宜孝[1]、光井　恵麻[1]、武田　正[1]、石原　節子[2]

健診要精査例のうち、マンモグラフィ(MMG)、超音波検査(US)での一度の精査では診断がつかず、経過観察中に乳癌が判明した症例を検討し経過観察における留意点を検討した。2010年から2015年の６年間に手術を行った乳癌症例のうち、初回の精査では診断がつかず経過観察した後に判明した乳癌は19例で、健診MMGで精査対象となった所見は石灰化10例、構築の乱れ３例、FAD3例、腫瘤１例で、MMGでは異常なくUS検診で精査となった症例が２例であった。初回精査でのUS所見は多発嚢胞病変が２例、低エコー領域１例、低エコー腫瘤（3mm~8mm）９例で、嚢胞や乳腺症などカテゴリー２までの所見にとどまったのは7例であった。観察期間は4ヶ月から６年（平均１年7ヶ月）で、乳癌発見時における画像上の変化は、USで悪性を強く疑う所見が得られたのは16例で、乳腺内低エコー腫瘤の増大および明瞭化、構築の乱れの増悪などを認めた。USで指摘できなかったのは3例でいずれも石灰化病変であり、MMGで悪性を疑う石灰化所見を認めた。確定診断前にMRIが施行されたのは14例であり、すべてカテゴリー4a以上であった。それに対し、確定診断前にMRIが施行されなかった例はすべてUSであきらかな乳癌を疑う所見が得られた。USやMMGで悪性所見を疑う変化が認められたが不確実な時は、躊躇せずMRIを施行するべきと考えた。病理組織学検査結果は、非浸潤性乳管癌５例、硬癌８例、充実腺管癌３例、乳頭腺管癌２例、微小浸潤性乳管癌１例であった。なかでもサブタイプがトリプルネガティブ（TN）１例、HER2タイプ２例はいずれも浸潤癌で充実腺管癌ないしは乳頭腺管癌であり、観察期間中に1.3倍~1.5倍に増大していた。硬癌はすべてLuminal タイプであり、増大傾向も緩徐であった。TNとHER２タイプを画像上見分けることは困難ではあるが、充実腺管癌のサブタイプにTNやHER2タイプが多くみられることに着目すると、今回検討した症例に関していえば内部エコーが不均一でD/Wが境界域の低エコー腫瘤は5，6mmの段階でも組織検査を試みることや半年毎など短い間隔での経過観察を行うことが肝要ではないかと考えた。

GP-2-16-14
当院で二次検診後、経過観察期間を得て乳癌の診断に至った5例の検討

[1]丸山記念総合病院　外科、[2]埼玉医科大学国際医療センター　乳腺腫瘍科、[3]埼玉医科大学国際医療センター　緩和医療科
佐野　弘[1]、高橋　孝郎[1,3]、丸山　正董[1]、佐伯　俊昭[2]

【目的】乳がん検診後、要精査で来院され経過観察中に画像所見に変化が認められ乳癌の診断に至った5症例を検討した。【結果】要精査となった理由は全てマンモグラフィ異常であり、全てカテゴリー3、局所的非対象性陰影が3例、腫瘤が1例、石灰化が1例であった。フォローアップは6カ月毎の視触診とエコー、年1回ないし2回のマンモグラフィーで行っていたが、1例は3年間受診していなかった。初診時から乳癌診断までの期間は7カ月から7年4カ月で平均44.4カ月であった。診断契機はエコーが4例、腫瘤自己発見が1例であった。この1例もエコーを行い、同時期に全例造影MRIも行った。全例エコーガイド下マンモトーム生検で乳癌の診断を得た。病理組織診断の結果、非浸潤性乳管癌が1例(手術検体で浸潤性乳管癌)、浸潤性乳管癌(硬癌)が2例、浸潤性乳管癌(充実腺管癌)が2例であった。【結語】長期経過観察中に乳癌が発見される事はどの医師でも経験するが、フォロー指針は各施設や臨床医の判断による。当院では6カ月毎のフォローアップを2年間はみるとしているが、エコー像の変化が発見契機となる事が重要であり、少しでも乳癌を疑わせる所見をみた時は針生検、マンモトーム生検を積極的に行うべきと考える。

GP-2-17-01
良性葉状腫瘍に対するソナゾイドエコーの使用経験

[1]山口県立総合医療センター　外科、
[2]山口県立総合医療センター　臨床検査部
深光　岳[1]、野島　真治[1]、金田　好和[1]、須藤　隆一郎[1]、水上　萌子[2]

2012年8月に超音波造影剤であるソナゾイドの乳腺領域への使用が保険適応となった．葉状腫瘍は全乳腺腫瘍中の1%未満の発生頻度であることからソナゾイドによる造影パターンについて現在のところ明確に定まっていない。今回、針生検で葉状腫瘍と診断した乳房腫瘤についてソナゾイドを用いたCEUSを行い，葉状腫瘍のCEUSについて評価を行った。症例1は60代女性，右乳房にA:64mm B:15mm C:12mmの多発性腫瘍を認めた。腫瘍A，Bに対して針生検を行い，良性葉状腫瘍の診断を得た．それぞれの腫瘤に対してCEUSを施行した．腫瘤Aは強く染まり不染域を認めた．腫瘤Bも腫瘤Aと同様に強く染まり不染域を認めた．腫瘤Cはほとんど染影されず，既存の太い血管が染まっている印象であった．TIC(time intensity curve)解析ではPeak intensity、Time to peak、Accending slope の3項目をパラメーターとして使用した．TIC解析では腫瘤AとBでは造影開始後7秒後、11秒後にはピークに達し類似した波形が得られた．腫瘤Cは周囲乳腺と同様に明らかな立ち上がりは認めず，葉状腫瘍の可能性は低いと判断し腫瘤AとBに対して腫瘤摘出術を施行した．摘出した腫瘤AとBの病理組織像では葉状に拡張を示す乳管および間質成分の増生を認めた．間質細胞の核分裂像や異形等は認めず，良性の葉状腫瘍と診断した．1年後の経過観察で施行したUSで，腫瘤Cは明らかな変化を認めていない．症例2では40代女性，右乳房に55mm大腫瘤を認めた．USでは分葉形、境界明瞭平滑、内部不均一を呈しCEUSでは強く染まり不染域を認めた．TIC解析では造影開始後6秒でピークに達した．針生検では間質の増生所見を認め，葉状腫瘍が示唆されたが確定診断には至らなかった．切除標本の病理組織像では良性葉状腫瘍であったが，間質細胞に分裂像が散見され，一部では境界悪性相当と考えられた．2症例3病変に対して施行したCEUSではすべてに不染域を認めた．また，TICではいずれも類似したパターンを呈していた．CEUSにおける不染域の存在は乳癌については悪性を示唆する1つの所見であるが，葉状腫瘍においては不染域は間質増生を反映しており，必ずしも悪性を示唆する所見ではないと思われた．2症例を通じ葉状腫瘍の造影パターンについて若干の知見を得ることができた．

GP-2-17-02
超音波検査で乳癌術前化学療法の治療効果は予測可能か？

[1]社会医療法人財団白十字会　白十字病院　臨床検査技術部、[2]臨床検査科、[3]乳腺外科
古賀　晶子[1]、松尾　文恵[3]、大谷　博[2]

超音波(US)で乳癌術前化学療法(NAC)の治療効果予測が可能か検討した。【対象・方法】2010年1月～2015年8月にNACを施行し、NAC前後にUSを施行した23症例。US所見(形状・境界・縦横比・推定組織型・発育形態)と奏効率（腫瘤縮小率）とを比較した。【結果】USでは腫瘤13例(77%),非腫瘤10例(23%)。腫瘍径2.0cm未満は5例,2.0cm以上は18例(内3.0cm以上は16例)。腫瘤の発育形態は圧排性12例(52%),浸潤性8例(35%),乳管内進展3例(13%)。US画像での効果判定はCR1例(4%),PR18例(79%),SD3例(13%),PD1例(4%)、このうち病理学的完全奏効(pCR)は2例であった。NAC開始から2～3クール施行時（NAC初期）に縮小率50%以上の7症例中、6症例はNAC終了時に縮小率56～82%であった。NAC初期に縮小率0～50%の9症例は、全て順調に縮小し、NAC終了時の縮小率は30～84%であった。NAC初期に増大した3症例中、2例はその後縮小し、CR,PR(縮小率は100%,62%)を得られたが、残りの1例はPDとなり術後8ヵ月で再発し、術後44ヵ月で死亡した。pCRの2例はいずれも多角形、境界明瞭な圧排性腫瘤、腫瘍径2.0cm以下、推定組織型は充実腺管癌であり、US所見は一致していたが縮小パターンは異なっていた。【考察】NAC初期で50%以上の縮小率が得られると多くは高い奏効率が得られると予測された。縮小率0～50%では、NAC中に腫瘤が増大する症例はみられず、SD以上の治療効果が得られると予測された。NAC初期で増大する症例の多くは、両極端な経過となることが予測された。pCRの2症例ではUS所見は一致したが縮小パターンは異なっており縮小パターンでの治療効果予測は困難であった。病理所見と予後データを加えて報告する。

GP-2-17-03
悪性腫瘤性病変におけるVirtual Touch Imaging の検討

医療法人成和会　山口病院
栗栖　美穂

乳腺疾患の診断において超音波検査は乳腺濃度の高い症例には有効であり、日本人の好発年齢を考慮すると有用な検査である。病変の良悪性の鑑別にはBモード法に加え血流情報や組織硬度を見るエラストグラフィも補助的に利用されてきている。エラストグラフィには超音波を利用して歪みの程度を表示するものと発生した弾性波を表示するものがある。用手圧迫の代わりに音波を用いて生じる物理的な力を利用し組織弾性イメージを得るVirtual Touch Imaging（VTI）が開発されている。組織弾性のイメージは組織変位が大きいもの程高輝度表示され組織が柔らかく低輝度表示は組織が硬いことを示す。今回平成25年5月より平成27年11月までに乳癌と診断された腫瘤性病変74病変（腫瘤性病変の混合性パターン及び非腫瘤性病変は除く）についてVTIを検討したので報告する。使用した機器はシーメンス社のACUSON S-3000Virtual Touch Imaging (VTI)である。平均年齢は51才（29～83才）・平均腫瘍径は1.7cm(0.5～4.5cm)。74病変すべてが病変の描出が可能であった。腫瘤内部の輝度は1病変のみ高輝度・低輝度の混合パターンであったが73病変(98%)は低輝度パターンであった。腫瘤辺縁について4病変は低輝度が腫瘤と一致していたものの69病変(93%)は腫瘤より大きく周囲にも低輝度が描出された。今回検討した病変は非浸潤癌が2病変のみであり今後の検討課題であるがVTIは腫瘤性病変の良悪性診断に補助的な役割を担う可能性が示唆された。

GP-2-17-04

超音波画像ガイド下乳腺針生検実施状況の検討～画像と病理所見が乖離した例について

[1]重盛医院・乳腺クリニック、[2]三重県立総合医療センター病理部、
[3]市立四日市病院乳腺外科、[4]市立四日市病院病理部

山田　夕希[1]、重盛　千香[1]、伊藤　裕子[1]、松岡　麻未[1]、長尾　珠江[1]、
草野　五男[2]、水野　豊[3]、奈良　佳治[4]

乳腺画像検査では病理組織状況を予測しつつ判定することが求められる。当院の針生検検査状況を検討し、臨床診断と病理所見結果の乖離した症例の画像と病理所見を検討した。対象・方法：平成23年1月26日～平成27年5月20日に吸引式またはバネ式針生検検査症例367例の対象の実施状況と画像所見と病理結果を検討した。結果：いずれも超音波ガイド下針生検が行われ、バコラ吸引式（10G）352例、バネ式（14G）15例。標的は乳腺内病変360例、腋窩リンパ節7例。乳腺内病変の360例の臨床診断は、浸潤癌176例、非浸潤癌（以下、DCIS）52例、葉状腫瘍または線維腺腫（以下、葉状/FA）80例、乳腺症(以下、MP)24例、乳頭腫/嚢胞内腫瘍19例、膿瘍・肉芽腫等の良性病変（以下、良性）9例であった。針生検病理結果は、浸潤癌165例、DCIS39例、葉状21例、FA45例、MP43例、乳頭腫15例、良性32例であった。乳腺針生検例中、手術にて最終病理確認例は219例で、浸潤癌158例、DCIS24例、葉状27例、MP・良性10例。臨床診断と針生検病理結果に乖離があった例は57例で、結果が良性→悪性と転じたものは13例、悪性→良性は20例で、針生検診断と手術最終病理は7例に乖離があった。臨床診断が良性＞悪性で、針生検病理で乳腺症とされるも2例に手術生検され、最終病理は癌1例、乳頭腫症1例であった。臨床診断が悪性＞良性であるも針生検で良性の40例中、3例は画像との乖離のため手術生検され、最終病理は浸潤癌1例、非浸潤癌1例、乳腺症1例であった。臨床診断が悪性＞良性で、針生検で悪性と診断された189例中3例の最終病理は、乳管腺腫、硬化性腺症、閉塞性腺症であった。以上の乖離例について、画像と病理を提示する。

GP-2-17-05

second look検査における乳腺造影超音波検査の有用性の検討

[1]大阪府済生会野江病院　乳腺外科、[2]大阪府済生会野江病院　臨床検査科
藤澤　憲良[1]、西江　優子[1]、吉田　朱里[1]、有馬　隆幸[2]、細川　文香[2]

【背景】乳癌診療において広がり診断に乳腺MRが用いられるが、その際に他のモダリティでは認めていなかった病変を指摘されることも多い。乳腺MRは感度が高い一方特異度が低く、　背景乳腺の増強効果(Background parenchymal enhancement: BPE)もその評価が難しい一因となっている。指摘された病変の生検の際にも対応する病変の確認に難渋する場合がある。
【目的】乳腺MRで指摘された病変のsecond look検査に造影超音波検査を用い、対応病変の確認や生検のターゲットの決定における有用性を検討した。
【対象と方法】対象は2014年1月から2015 年11月の間に乳腺MRで指摘された病変に対して、second look目的で造影超音波検査を施行した17症例(30病変)。まず通常のBモードによるsecond look超音波検査で乳腺MRで指摘された病変に対応する病変の有無を確認し、対応確信度を1-3でスコア付けした。Bモード超音波検査で対応する病変を認めない場合はスコアを0とし、造影超音波検査では周囲組織との血流の違いを確認しつつあらためて病変を検索した。対応病変を認めた場合は造影超音波検査にて病変の染影効果から良悪性を判断ののち、必要に応じて生検を行った。
【結果】30病変に対するBモードを用いたsecond look超音波検査の対応確信度は、スコア0: 9病変、スコア1: 10病変、スコア2: 6病変、スコア3: 5病変であった。スコア0の9病変は造影超音波検査でも周囲と血流が異なるような部位は認めず、対応病変なしと判断した。スコア1-3の21病変のうち12病変では造影超音波検査で染影を認めず、2病変で均一な染影を認めた。7病変で不均一な染影を認め悪性を疑う所見であった。悪性疑いの7病変すべてを含め、13病変で生検が行われた。悪性疑いの7病変の生検結果は良性5病変、悪性2病変であった。良性と判断した病変で生検を行った6病変はすべて良性であった(感度100%(2/2)、特異度54.5%(6/11)、陽性的中率28.6%(2/7)、陰性的中率100%(6/6))。
【結論】second look時にBモード超音波検査にて対応病変を認めない場合でも、造影超音波検査を追加することでより高い確信をもって対応病変がないと判断できた。対応病変がある場合でも特に染影を認めない場合は生検を省略できる可能性が示唆された。また染影を認めた場合はより確信を持って対応病変と考えることができ、生検のターゲットの決定にも有用であった。

GP-2-17-06

ABUS^R(Automated Breast Ultrasound System)の臨床応用についての検討

[1]自治医科大学附属病院　乳腺科、[2]自治医科大学　消化器・一般外科
宮崎　千絵子[1]、相良　由佳[1]、田中　裕美子[1]、芝　聡美[1]、上徳　ひろみ[1]、
櫻木　雅子[1]、水沼　洋文[1]、佐田　尚宏[2]、藤田　崇史[1]

【初めに】乳癌早期発見のためにマンモグラフィによる検診は有用とされている。超音波検診の一定の有用性は認識されているものの問題点として施行者による技術格差が大きい点と検査にかかる時間が長いため施行者の人員確保の困難な点があげられている。その対策として開発されたのがABUS^{R}である。ABUS^{R}とは乳房用自動超音波画像診断装置で、スキャンヘッドを乳房形状や弾性にあわせて最適な圧力で適正に密着することによって乳房全域を高画質でスキャンし同時並行で画像を処理し、３Ｄ構築をすることが可能な装置である。検査精度がばらつかない、条件によらないということでABUS^{R}は海外の検診の場で使用され始めている。【目的】検診での使用を目的に考案されたが、そのユニークな性能のため、検診以外での臨床応用（1.手術時のマーキング、2.標本撮影、3.広がり診断においてのMRI代用）のできないかについて検討した。【方法】ABUS^{R}の利点として、1）手術の体位で手術室での術前マーキングが可能、２）切除した標本のマージンを確認ができる、３）造影剤を使用しないので腎機能障害の症例にも使用できるという３点が考えられた。手術体位でABUS^{R}を使用し術前マーキングを行い、手術施行。摘出検体のマージンの確認でABUS^{R}を使用し病理所見との比較を行いABUS^{R}による術前マーキングの有用性を6例で検討した。また、MRIで造影剤が使用できない症例（腎機能障害）1例においてABUS^{R}の広がり診断と病理診断との整合性について検討した。現在さらに術前の広がり診断としてMRI検査禁忌症例（閉所恐怖症、体内金属症例など）、乳頭分泌使用例に対する乳管内病変の評価、術前化学療法中の継時的評価についても検討しているため報告する。

GP-2-17-07

乳癌における造影超音波検査の意義ーBモードより広く染影される所見と病理学的悪性度およびKi67との関係ー

[1]江別市立病院　外科、[2]江別市立病院　臨床検査科、
[3]北海道大学病院　乳腺外科
角谷　昌俊[1]、佐川　憲明[1]、富山　光広[1]、伴　由佳[2]、山下　啓子[3]

【はじめに】乳房造影超音波検査（CEUS）での染影所見は乳房腫瘤性病変の良悪性の鑑別に有用であり，その中でもBモードで描出される範囲よりも広く染影される所見は悪性病変に特徴的な所見とされている．今回，乳癌病変でのCEUS所見において，Bモード画像と比較した染影範囲に着目し，染影範囲とバイオマーカーの発現状況，核グレード（NG），Ki67値との関連を検討した．【対象】2013年10月から2015年11月までに当科でCEUSを施行した乳房腫瘤性病変のうち，生検または手術で病理組織学的診断が確定した乳癌52病変を対象とした．【方法】超音波診断装置はAplio400（東芝メディカルシステムズ）を使用し，Bモードとカラードプラ法で病変を評価後，乳頭と病変を結ぶ最大面を基本断面として観察した．ソナゾイドは推奨投与量（0.015mL/kg）を静脈内投与し，初めの1分間は基本断面での固定観察，その後積算画像の作成や他断面での観察を行った．1.リアルタイム観察下にデュアルモニターにてBモード画像と比較したCEUSでの染影範囲（広がる/同等/小さい），2.1で判定した染影範囲とER, PgR, HER2, NG，Ki67値との関係について検討した．リアルタイムでの画像判定は医師1名と日本超音波医学会認定超音波検査士の2名以上の複数の目視で行った．Bモードで視認できる病変範囲は乳房超音波診断ガイドラインに則り,境界部高エコー部（halo）まで含めた．【結果】1.乳癌52病変中，Bモードで描出される範囲を越える染影の広がりを呈したものは27病変（51.9%），同等は25病変（48.1%），小さいは0病変であった．2.染影の広がりの有無とER，PgR，HER2発現の間に差は認めなかったが，NGとの関係においては，染影が広がる27病変では，NG1：2病変，NG2：17病変，NG3：8病変，同等25病変では，NG1：12病変，NG2：9病変，NG3：4病変であり，染影が広がる症例でNGが有意に高い結果であった（$p<0.01$. χ^2検定）．同様にKi67値も染影が広がる症例で有意に高値であった（$p<0.05$. Mann-Whitney のU検定）．【結語】本検討では，Bモードで描出される範囲よりも染影が広がる症例は，広がらない症例と比較して，核グレード，Ki67とも有意に高い結果となり，CEUSでBモードよりも染影が広がる所見は，高い細胞増殖能を持った高悪性度の病変を示唆する所見であると考えられた．

GP-2-17-08
当院における高濃度乳腺での発見乳癌の検討

[1]原田乳腺クリニック、[2]仙台市立病院　病理診断科
阿部　桐子[1]、原田　雄功[1]、原田　章子[1]、渋谷　里絵[2]、長沼　廣[2]

【目的】日本では40歳代に乳癌罹患が多く、近年増加傾向にある。若年者に多い高濃度乳腺の特徴を捉えるべく、当院発見乳癌でMMG乳腺評価が高濃度乳腺であった症例について検討した。【対象・方法】2010年11月～2015年10月の当院発見乳癌334症例341病変を、MMGでの乳腺評価で乳房の構成を高濃度、不均一高濃度、乳腺散在、脂肪性に分類し、高濃度乳腺42例（12.3%）を対象として臨床、病理学的に検討した。【結果】対象の平均年齢は44歳（29～79歳）。視触診で病変と一致した腫瘤触知は35例で、うち26例ではしこりの自覚があった。USでは、全例で病変と一致したC3以上の所見を認めたが、MMGでの有所見は23例（54.8%）であった。視触診、MMGともに所見を認めずUSのみで所見を認めたのは3例、非触知でMMG有所見2例、腫瘤触知しMMG所見なし15例であった。病期分類Stage0及びStage1の早期癌は29例（69.0%）と早期癌が多かった。他院紹介等除き、最終病理診断が得られた35例の内訳は、非浸潤性乳管癌5例、浸潤癌性乳管癌21例、浸潤性小葉癌5例、粘液癌3例、管状癌1例であった。【考察】今回の検討では、高濃度乳腺でのUSの病変検出率は100%であったが、MMGでは54.8%と低い結果となった。MMGで所見が認められなかった19例中、15例（78.9%）は早期癌で、50歳以上が3例含まれており、高齢の高濃度乳腺でもUSは有効と考えられた。高濃度乳腺での癌の早期発見には、USの重要性が示唆される結果となった。

GP-2-17-09
SMI(Superb Micro-vascular Imaging)を用いた乳腺腫瘤の血管構築の評価

国立国際医療研究センター
安田　秀光、橋本　政典、杉浦　良子、皆川　梓

【はじめに】SMIは超音波の新しい血流表示で、低流速の血流の情報を残しつつ、モーションアーチファクトを低減し、高分解能、高フレームレートの血流を表示する方法である。造影剤を用いることなく、腫瘍の血管の構築を評価できる可能性について検討した。【対象及び方法】2015年４月から、SMIを評価しえた、乳癌２５例、線維腺腫１５例、乳管内乳頭腫３例。装置は東芝APLIO 500,プローブはPLT-1005BT, PLT-1204BXを用いた。【結果と考察】１．PLT-1204BXを用いたBモード、SMIともに、32fpsで１cmの長さにわたり描出可能であった正常乳腺部位の血管径は、0.2mmであった。詳細な血管構築real timeに観察できる可能性が示された。２．乳管内乳頭腫の茎部の栄養血管や乳頭と連続する乳管の周囲の増生血管も明瞭に描出できた。３．線維腺腫では腫瘍辺縁を這うような血管とともに、腫瘍全体に規則正しい網目状の血管のネットーワークが見られた。４．乳癌では腫瘍全体を覆う、広狭不整な血管、屈曲蛇行、微細密集した血管増生が見られた。

GP-2-17-10
授乳期乳癌の超音波診断は困難か？自験例の検討から

三河乳がんクリニック
小林　美樹、岡田　あかね、小島　美由紀、吉田　直子、水谷　三浩

〈目的〉現状では妊娠・授乳期を対象外としている乳がん検診がほとんどである。これはマンモグラフィ検診の多いためでもあるが、妊娠・授乳期乳房の超音波診断が困難と考えられているからではないだろうか。妊娠期の乳房超音波解剖は非妊娠期と比し超音波診断に全く支障ないと考えられる。そこで今回、授乳期の超音波所見を検証し、同時期の乳房超音波の有効性について考察する。〈対象〉2009年4月～2015年9月に当院で手術した原発性乳癌1022例のうち、授乳中に診断された授乳期乳癌９例（DCIS2例、充実腺管癌2例、硬癌3例、髄様癌1例、扁平上皮癌1例）を対象とした。平均年齢は37.6歳（29～45歳）。平均腫瘍径は3.4cm（0.9～5cm）であり、リンパ節転移は6例陽性であった。〈結果〉超音波所見で腫瘤像を呈した7例（形状整3例、不整形4例）では、境界部の評価も可能（明瞭粗造4例、境界不明瞭3例）であった。全例で内部エコーレベルは低く不均質であった。また点状高エコー（微細石灰化）が4例で確認され、腋窩リンパ節腫大が5例で認められた。7例の超音波判定は全例カテゴリー4以上であった。非腫瘤性病変2例では、広範囲に不整低エコー域が拡がり、内部に点状高エコーも認めたことから、初診時の超音波施行時よりDCISと診断され、最終診断もDCIS（充実～篩型、充実～面疱型）であった。〈考察〉妊娠・授乳期乳癌であっても存在・鑑別ともに超音波診断が困難となるような問題はないと判断する。なぜならまず妊娠・授乳期乳房はその時期ごとの乳房の構成があり、超音波解剖もそれぞれ独特であるが、乳癌の超音波診断上の妨げにはならないこと。ついで妊娠・授乳期乳癌の超音波所見の診断基準は通常のもので全く支障ないと考えられるからである。あえて言うならば授乳期にはほぼ必発の乳瘤の鑑別診に慣れることである。今回、非腫瘤性病変でも背景乳腺に紛れることなく明瞭に描出されており、超音波による組織型推定も可能であった。現在、女性の社会進出などによる晩婚・少子化のため、30代後半～40代の出産は決して稀ではない現状である。今回の対象例も腫瘍径が大きく、リンパ節転移を伴う進行癌例が大半であった。妊娠・授乳期女性に対しても積極的に超音波検診を実施することで乳癌の早期診断は可能であろう。産婦人科医と協力し、検診・精査施設が一丸となって、妊娠・授乳期を経ることによる乳癌の予後の悪化を全力で防ぎたいところである。

GP-2-17-11
高解像度フルデジタル装置を用いた当院の粘液癌25例の超音波診断の検討

三河乳がんクリニック
岡田　あかね、小林　美樹、小島　美由紀、吉田　直子、小野寺　麻友美、水谷　三浩

【はじめに】粘液癌は従来乳房超音波の苦手の１つとされてきたが、現行の高解像度フルデジタル装置を用いると評価は変わるだろうか。今回当院の粘液癌の臨床・病理を鑑み、その超音波診断について再考を試みた。【対象】2009年1月から2015年10月までの期間の当院手術例1033例のうち、純型16例（以下P群）混合型9例（以下M群）を合わせ粘液癌と最終診断された25例。【結果】平均年齢は53.4歳(30~78歳)、平均腫瘍径は1.9cm(0.6~4.6cm)であった。診断契機は、しこり自覚が17例、検診精査が6例、違和感自覚2例であった。MMGの乳腺濃度は脂肪性1例、乳腺散在7例、不均一高濃度16例、高濃度1例で、所見は腫瘤像60.9%、FAD30.4%、微細石灰化のみ8.7%であった。超音波所見では全例腫瘤像を呈し、その内部エコーは等エコー18例（P群12例、M群6例）、低エコー6例（P群3例、M群3例）、高エコー1例（P群）で、均質3例（P群3例）、不均質22例（P群13例、M群9例）であった。また後方エコーは増強22例（P群13例、M群9例）、不変3例（P群3例）であった。初診時の超音波診断は粘液癌9例、線維腺腫7例、乳管内乳頭腫3例、その他6例（a1、a2、a3、ICT、葉状腫瘍、脂肪壊死各１例）で、カテゴリー（Ct）別にCt3-1：5例、3-2：7例、4：4例、5：9例であった。確定診断は細胞診21例、VAB4例であった。【考察】現行の超音波装置のBモードは広い諧調を表現し内部エコーの情報量は豊富である。一方超音波ビームを振り平均化することで後方エコーの変化をアーチファクトとして処理する性能を有す。この基本性能に注意しながら、かつ粘液癌の病理を念頭においてその多様性に対応する必要がある。現行の装置による今回の検討でも、粘液癌の超音波所見の特徴がよく表現されているのはやはり内部エコーと後方エコーである。まず内部エコーレベルは低～等～高エコーと一見多彩に思われるが、等エコーレベルの腫瘍が72%と大半を占め、低エコーといっても脂肪レベルよりわずかに低い程度であり、他の乳癌例と較べると総じて高めの印象がある。このため超音波診断に線維腺腫をはじめとする良性疾患が鑑別に挙がってくる。それでも明らかな後方エコー増強に加え、不均質な内部エコーパターンの組み合わせの存在に注目し、粘液癌の可能性を脳裏に残すことが肝要であろう。現在の乳房領域で後方エコーは重要所見であり、これを曖昧にしない設定の可能な装置を望む。

GP-2-17-12
乳房痛のみを主訴として当院を受診した患者における乳房超音波診断の検討

ばばブレストクリニック
馬場　將至

乳房痛は日常診療で非常に多く遭遇する症状の一つである。月経以外の原因によって乳房痛が起こると、乳房痛すなわち癌だと考える女性も多く、心配や不安で精神的に不安定になる人も見られる。乳房痛は乳癌の症状としては決して多くはないが、乳房痛の原因となる乳腺症と乳癌の鑑別が難しい場合もある。乳房痛の精査として乳房超音波検査（以下MMUS）を行い、その所見を検討した。2015年10月～11月に乳房痛のみを主訴として当院を受診した133人を対象とした。年齢構成：20歳代9人、30歳代46人、40歳代45人、50歳代19人、60歳代8人、70歳代6人。MMUS所見：斑状あるいは地図状低エコー像31例、乳腺嚢胞あるいは乳管拡張像24例、低エコー腫瘤像18例、正常乳腺像60例。低エコー腫瘤像18例中9例に対して穿刺検査（FNAC 5例、CNB 4例）を施行。FNACの結果：線維腺腫4例、乳管内乳頭腫1例。CNBの結果：浸潤性乳管癌1例、線維腺腫2例、乳管上皮過形成1例。さらに、2015年10月～11月に当院にて乳房超音波診断による乳癌検診を受けた47人について同様に検討を加えた。年齢構成：20歳代0人、30歳代17人、40歳代17人、50歳代7人、60歳代3人、70歳代3人。MMUS所見：斑状あるいは地図状低エコー像8例、乳腺嚢胞あるいは乳管拡張像9例、低エコー腫瘤像1例、正常乳腺像28例。乳房痛のみを訴える受診者は30歳代と40歳代を合わせて133人中91人（68%）であり、乳腺症を呈する年齢層が多く、20歳代を含めると閉経前と思われる50歳未満が133人中100人（75%）を占めた。疼痛を訴える受診者で、MMUSで正常乳腺所見を呈する症例は133例中60例（45%）。また、乳腺症の所見（斑状あるいは地図状低エコー、乳腺嚢胞あるいは乳管拡張像）を呈する症例は133例中55例（41%）。一方、自覚症状のない検診受診者で正常乳腺所見を呈する症例は47例中28例（60%）、乳腺症の所見（斑状あるいは地図状低エコー、乳腺嚢胞あるいは乳管拡張像）を呈する症例は47例中17例（36%）であった。乳房痛の有症状者群の方が無症状者群よりもMMUS所見にて乳腺症および良性腫瘍所見が多い傾向にあると思われる。また、有症状群では乳癌が1例認められた。腫瘤や乳頭分泌の自覚がなく乳房痛のみの受診者は当院の初診患者で最も多い。40歳未満も多く、乳房痛があるためマンモグラフィーを撮影し難い場合もあり、MMUSによるスクリーニングが有用であると考える。

GP-2-17-13
ステレオガイド下マンモトーム生検症例でマンモグラフィを参考にした乳房超音波検査の微小石灰描出の検討

[1]神鋼記念病院　乳腺センター　乳腺エコー室、
[2]神鋼記念病院　乳腺センター　乳腺科、[3]神鋼記念病院　放射線科、
[4]神鋼記念病院　病理部、[5]関西医科大学附属枚方病院　病理診断科、
[6]橋本クリニック
山神　真佐子[1]、曽山　ゆかり[1]、村田　あや[1]、結縁　幸子[2]、松本　元[2]、
松山　瞳[2]、門澤　秀一[3]、伊藤　利江子[4]、伊藤　敬[4,5]、西川　ユウコ[4]、
大矢　ミカ[4]、橋本　隆[2,6]、山神　和彦[2]

（はじめに）マンモグラフィ（MMG）で悪性を疑う石灰化病巣を認めるも、乳房超音波検査（US）では、低エコー域を伴わない石灰化の描出は困難な事が多い。仮に石灰化の描出が可能な場合も、不明瞭、散在程度の場合があり、USガイド下組織診が施行困難な場合がある。その際、本院ではステレオガイド下マンモトーム（S-MMT）生検が行われる。（対象）2012年10月～2015年10月の期間中にS-MMTを施行した57症例中、当院で乳房USを施行した47症例（年齢30歳～69歳）を対象とした。（方法）S-MMT生検の組織診断を元に、MMGを参考にした場合、乳房USでの石灰化の描出、又乳房USの診断と組織診断との一致率を検討した。（結果）（1）MMGのカテゴリー分類（C）と乳房US所見 MMG―C3（28症例）は、乳房USでは石灰化のみ17症例、低エコー域3症例、石灰化＋低エコー域4症例、嚢胞の集簇1症例、描出不可3症例。MMG―C4（15症例）は、乳房USでは石灰化のみ6症例、低エコー域1症例、石灰化＋低エコー域7症例、描出不可1症例。MMG―C5（4症例）は、乳房USでは石灰化＋低エコー域3症例、描出不可1症例。（2）S-MMT生検の組織診断と乳房USの結果（考察）乳房USでは、MMG-C4、C5悪性の場合、正診は高かった（9/10）。乳房US前に、MMGにて、石灰化と周囲の乳腺組織（浅・深部）・脂肪組織・大胸筋等との位置関係を把握することが検索上有効で、石灰化描出には、MMG所見のサポートが重要と考える。

乳房US / MMG+生検	悪性	良性（乳腺症、集簇・区域性(-)石灰化、等）	異常なし
C3悪性	2	2	0
C3乳管内増殖性病変	1	4	0
C3陳旧性線維腺腫	0	1	0
C3良性病変	0	15	3
C4悪性	7	0	1
C4乳管内増殖性病変	1	0	0
C4陳旧性線維腺腫	1	0	0
C4良性病変	3	2	0
C5悪性	2	0	0
C5乳管内増殖性病変	1	0	0
C5陳旧性線維腺腫	0	0	0
C5良性病変	0	0	1

GP-2-17-14
当院における乳房造影超音波検査の検討

大分県済生会日田病院　外科
尾崎　邦博、西村　寛

【背景】乳房造影超音波検査に関する報告は、保健適応となった2012年8月からこれまでに、Time intensity curve、乳癌の広がり診断、血管構築パターンでの評価、腋窩リンパ節転移の評価、エラストグラフィとの対比等様々な報告がなされており、当院でも様々な検討を行ってきた。しかし術者間で評価法の均一化が難しく、当院では現在最も術者間の差が出にくいと思われる乳房超音波診断ガイドラインの染影パターンでの良悪性評価を用いた評価法を中心に行っている。【目的】今回当院にて乳房造影超音波検査を施行した88病変について、現在の評価方法での検討結果を報告する。【対象】2013年1月～2015年11月までに当院で施行された乳房造影超音波検査を施行した88病変。【方法】乳房超音波検査(Bモード)でカテゴリー3以上と判断した病変(一部カテゴリー2の初回病変指摘症例も含む)に対して、造影超音波検査を乳房超音波診断ガイドラインの染影パターンによる評価法に基づいて検討した。【結果】造影超音波で悪性所見であった57病変中55病変に生検を施行しており、49病変が癌であった。造影超音波で良性所見であった31病変中12病変に生検を施行しており、7病変が良性であった。癌であった病変は、全て染まらない所見を示し、硬癌3病変、小葉癌1病変、粘液癌1病変であった。Bモードでカテゴリー4以上と判定した46病変は全て生検で癌であったが、造影超音波で悪性所見であったのは42病変であった。Bモードでカテゴリー3と判定し、造影超音波で悪性であった12病変全てに生検を施行しており、6病変が癌であった。Bモードでカテゴリー3と判定し、造影超音波で良性であった中で7病変に生検を施行しており、6病変が良性であった。【まとめ】乳房超音波診断ガイドラインの評価法は簡便であり、術者間の相違が少なく汎用できると思われた。当院ではBモードでカテゴリー3であった病変に造影超音波を追加することは有用と考えている。現在エラストグラフィ、リンパ節転移評価等他の検討も継続しており、今後造影超音波のさらなる意義が期待される。

GP-2-17-15
Invenia ABUSの使用経験

[1]東邦大学医療センター大森病院　臨床生理機能検査部、
[2]東邦大学　医学部　外科学講座　一般・消化器外科分野、
[3]東邦大学　医学部　内科学講座　糖尿病・代謝・内分泌学分野
三塚　幸夫[1]、緒方　秀明[2]、馬越　俊輔[2]、久保田　伊哉[2]、尾作　忠知[2]、
齊藤　芙美[2]、須磨崎　真[2]、吉川　芙久美[3]、金子　弘真[2]

【はじめに】乳房診療における超音波検査の有用性は周知の事実であるが，検者の技術や知識に依存する部分が大きく，精度の担保や習得に時間を要するという問題点もある．近年開発された乳房用超音波画像診断装置Invenia ABUS（GEヘルスケア株式会社製）では，探触子による乳房走査を自動化することで，撮像断面だけでなく任意の断面を合成することが可能なボリュームデータを得ることができる．これにより，検査精度の均一化や正確性の向上が期待される．今回我々はInvenia ABUSを使用する機会を得たので，その使用経験と今後の課題に関して，若干の症例を交え報告する．【方法】同意の得られた患者を対象に，Invenia ABUSで両側乳房の撮像後，通常の超音波検査を行い，一連の検査終了後に双方の画像を比較した．【症例1】50代，女性．右乳房C領域10時方向に7×7×3mmの腫瘤を認めた．Invenia ABUSでは，transverse，sagittal，coronalいずれの断面でも境界明瞭な同様の腫瘤が得られた．【症例2】30代，女性．左乳房C領域2時方向に26×24×21mmの腫瘤を認めた．Invenia ABUSでも，transverse，sagittalでは同様の腫瘤を認めたが，coronalではより周囲の牽引像が明らかにとらえられた．【まとめ】症例を蓄積し検査精度の信頼性を検証する必要があるが，他の症例も含め今回使用した範囲では，通常の超音波検査と同様に病変をとらえることができ，coronalではより悪性所見が強くとらえられた．撮像と判読を同時に行わないため，効率の良い検査を行うためにはワークフローの改善が望まれるが，検者の技量に依存しない検査が行える可能性が考えられた．

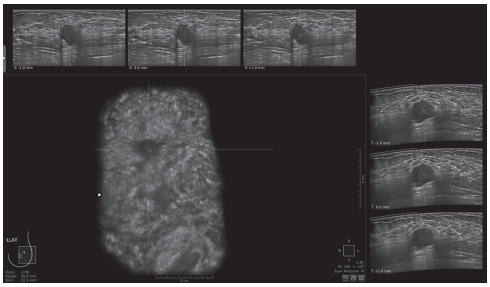

GP-2-17-16
トリプルネガティブ乳癌とHER2陽性乳癌の超音波像の比較

よしもとブレストクリニック
前田　奈緒子、吉本　賢隆

【はじめに】トリプルネガティブ（TN）乳癌,HER2陽性乳癌は共に増殖能が高い乳癌であるが,発生母細胞や癌発育のメカニズムが異なることが報告されている.各々の発育形態に違いがある可能性が想定され,超音波（US）像の特徴を比較検討した.【対象】2012年2月～2015年9月までに浸潤性乳癌と診断された170例中,TN 乳癌21例,HER2陽性乳癌 25例.【方法】US画像を発育形態により乳管内進展を主とする乳管型,圧排性発育を主とする圧排型,浸潤性発育を主とする浸潤型に分類した.腫瘍の組織成分を反映する所見として内部エコーを高・等・低・無エコーに評価し,後方エコーを増強・不変・減弱・消失に評価した.それぞれの所見が混在する症例は優位な方を所見とした.【結果】発育形態：TN乳癌は乳管型5例（24%）,圧排型14例（67%）,浸潤型2例（9%）で圧排型が多く,HER2陽性乳癌は乳管型14例（56%）,圧排型6例（24%）,浸潤型5例（20%）で乳管型が多かった.内部エコー：腫瘤形成を認めたTN乳癌20例中20例（100%）が低エコー腫瘤であり, HER2陽性乳癌では24例中20例（83%）が低エコー,4例（17%）は等エコーであった.随伴所見として嚢胞変性をTN乳癌5例（24%）, HER2陽性乳癌1例（4%）に認め,石灰化を示唆する点状高エコーをTN乳癌5例（24%）,HER2陽性乳癌13例（52%）に認めた.後方エコー：TN乳癌は増強13例(62%),不変7例（33%）,減弱1例（4%）,消失0例.HER2陽性乳癌は増強6例（24%）,不変15例（60%）,減弱4例（16%）,消失0例.TN乳癌は増強が多く,HER2陽性乳癌は不変が多かった.【結語】TN乳癌は圧排型が多く,内部は低エコーで後方エコーは増強が多く,24%に嚢胞変性を認めた.HER2陽性乳癌は乳管型が多く,内部は低エコーで後方エコーは不変が多く,点状高エコーを52%の症例で認めた.これらの所見から発育形態や腫瘍を構成する組織成分の違いが示唆され,両者の発生母細胞や癌発育のメカニズムが異なることを示唆する所見であった.USでのサブタイプ推定には各々の画像的特徴を念頭に置き,検査を行う必要があると考える.【考察】US所見からTN乳癌はより未分化なサブタイプを示し,HER2乳癌は未分化から乳管型への移行型であることが示唆された.

GP-2-17-17
マンモグラフィ診断カテゴリー1,2で、超音波にて指摘しえた乳癌症例の検討

乳腺ケア泉州クリニック
亀山　澄子、塚本　愛、金森　博愛、中原　礼、住吉　一浩

【はじめに】乳がん検診にマンモグラフィ(MMG)が導入されて以来、早期乳癌の割合が増加している。その一方で、MMGで診断できず超音波(US)にて指摘可能な乳癌症例も日常診療で経験する。また、我が国においてはJ-STARTによるUS併用検診の有用性が報告されている。MMG診断がカテゴリー1,2で、超音波にて指摘しえた乳癌症例についての検討を行った。【対象と方法】2014年7月(開院時)から2015年11月までに、当クリニックで診断した乳癌88例のうち、MMG診断がカテゴリー1,2で、USにて指摘しえた乳癌症例10例(11.4%)を対象とし、1)（検診項目である)MMGおよび視触診、2)US診断、3)病理診断、の観点からそれぞれ検討した。【結果】10例の平均年齢は54.2歳で、閉経前症例が4例であった。1)MMGおよび視触診：MMGの背景乳腺は9例が高濃度あるいは不均一高濃度であった。6例では腫瘤あるいは硬結が触知できた(4例はUSでのみ指摘可能)。2)US所見：9例が腫瘤で、腫瘤径は、10mm以下が5例、10-20mmが4例であった。1例は低エコー域であった。US診断は、カテゴリー3が5例、カテゴリー4が5例で、カテゴリー5の症例はみられなかった。3)病理診断：組織診では、DCISまたはpredoiminant DCISが2例で、他8例は浸潤癌（粘液癌1例、紡錘細胞癌1例含)であり、リンパ節転移は全て陰性であった。サブタイプ別ではLuminalAが6例、LuminalBが2例、Triple negativeが2例であった。MMGおよび視触診で指摘できず、USでのみ指摘可能であった4例の発見動機は、検診のUS追加例が1例、良性石灰化の経過観察中のUSが1例、対側癌のスクリーニングUSによる発見例が2例であった。stageI以下が9例(Tis：1例、T1a,b：3例、T1c:5例)で微小早期癌が多く、US所見にてほとんどが腫瘤を形成していたが、US診断ではカテゴリー5の症例がなく積極的に癌を疑う症例は多くなかった。【結語】MMG診断カテゴリー1,2で、USにて指摘可能な乳癌は、MMGの背景乳腺濃度が高く、USにて腫瘤を形成する微小早期癌が多かった。そのため、USのみで良悪性の鑑別が困難なことが多い。USによる腫瘤の拾い上げ診断を精密に行い、必要に応じて細胞診などの病理診断を行うことが重要である。

GP-2-17-18
乳癌術前化学療法後のソナゾイド造影超音波所見の検討

[1]大阪市立大学　医学部附属病院　中央臨床検査部、
[2]大阪市立大学　大学院　腫瘍外科
中村　桂子[1]、野田　諭[2]、藤岡　一也[1]、武田　節子[1]、福田　雅代[1]、森崎　珠実[2]、柏木　伸一郎[2]、高島　勉[2]、小野田　尚佳[2]、大平　雅一[2]、平川　弘聖[2]

【はじめに】乳房腫瘤における造影MRIの臨床的意義は高いが、造影剤アレルギーや腎機能障害、喘息等のため実施困難例が少なくない。ソナゾイド造影超音波検査（以下CEUS）は造影MRIと比較して安価であり検査時間が短く、手技も比較的簡便なため患者負担も少ない。ソナゾイド造影剤の一部は網内系に取り込まれるが、成分のほとんどが呼気により排泄されるため腎機能の影響がなく卵アレルギーがなければ安全に使用できるという利点がある。また、生体内での安定性に優れ、比較的低い音圧で共振させて連続的に信号が得られるためリアルタイム性に優れている。静注後は血管内に溜まり再灌流する。CEUSは造影MRIと対比して高い正診率があるといわれている。そこで今回、乳癌術前化学療法が奏効した症例の残存病変に対するCEUSの診断能を造影MRIと比較検討した。【対象】2014年10月から2015年10月に当院で乳癌に対する術前化学療法後に手術を施行し、組織学的治療効果がGrade2b～3（極めて高度の効果もしくは完全奏効）と診断された症例のうち化学療法後にCEUSと造影MRIを施行した9症例を対象とした。全例女性で年齢は29～72歳（中央値55歳）、いずれも浸潤性乳管癌であった。【方法】診断装置はGE Healthcare社製LogiqE9、プローブはML6-15MHzを使用し、MI値は0.2程度、フォーカスは病変の中央から深部に設定した。ソナゾイド1mlを静注後、約1分間リアルタイムに観察した染影像と、同時期に行われた造影MRIの結果を比較した。【結果】CEUSにて染影なしと判定した症例は8症例（89%）、淡く均質に染影された症例は1例（11%）であり、すべて良性パターンを示した。造影MRIにて造影される腫瘤を認めなかった症例は4症例（44%）、微小造影結節や悪性の造影パターンを示す病変を認めた症例は5症例（56%）であった。【考察】術前化学療法により高度な治療効果を認めた症例において、CEUSではすべて良性パターンを示したのに対し、造影MRIでは5症例において癌遺残を疑わせる造影結節を認めており、結果に乖離を認めた。CEUSは純粋に腫瘍血流を反映するのに対し、造影MRIでは肉芽組織の血管増生や変性線維などでも造影されることが理由として考えられた。【まとめ】乳癌に対する術前化学療法著効例での癌遺残の有無の検索にCEUSが有用であることが示唆された。

GP-2-17-19
当院における発見乳癌のFLR値と組織型についての検討

竹田乳腺クリニック
東　純子、竹田　靖

（目的）当院発見乳癌の超音波検査においてエラストグラフィを用いたFLR値を乳癌の組織型について検討した。（対象）当院発見乳癌248例（2013.1～2015.10）の内エラストグラフィを行った107例を対象とした。（結果）当院発見乳癌の病理学的所見では硬癌53例、乳頭腺管癌20例、充実腺管癌17例、非浸潤癌4例、浸潤性小葉癌8例、粘液癌5例であった。全乳癌のFLR値の中央値は5.82で各組織型のFLR値は硬癌で最大値37.78、中央値5.67、最小値1.1、乳頭腺管癌では最大値18.7、中央値6.8、最小値1.39、充実腺管癌では最大値12.31、中央値4.03、最小値0.64、非浸潤癌では最大値11.94、中央値7.20、最小値6.14、浸潤性小葉癌では最大値16.82、中央値7.36、最小値3.06、粘液癌では最大値8.83、中央値3.03、最小値1.25であった。(考察)乳腺疾患の超音波診断においてはBモード、カラードップラーでカテゴリー診断を行うが、エラストグラフィを加えることによって次に行う精査、もしくはフォローアップと判断する重要な指標となると考えられる。また今回得られたFLR値の検討では各々の組織型においては最大値と最小値に幅があり、また各組織型による特異的な差異も認める事が出来なかった。しかし全乳癌のFLR値の中央値は5.83と高値でありFLR値を考慮する事により、過剰な精査の軽減にも繋がると考えられる。

乳癌病理学組織別　FLR値

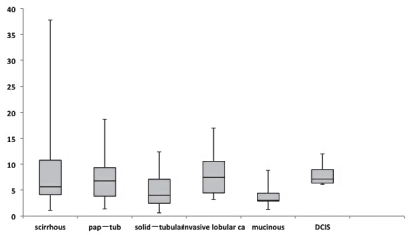

GP-2-17-20
乳癌の手術前マーキング ～体位による位置の変化についての評価～

三菱京都病院　放射線技術科
浅野　早也香、光藤　悠子、桑原　奈津美

はじめに：乳房温存手術は局所制御の点から癌の進展範囲に応じて乳腺組織を切除することが重要であり、整容性の点から乳腺組織を必要以上に切除しないことが求められている。術前に皮膚の上から直接病変の位置を確認する手法では超音波ガイド下でのマーキングが最も主流であり、当院でもこの方法で施行している。この際、手術時と同じ体位で手術前マーキングを行うことが出来れば良いが、検査室の都合により手術時に近づけた体位で行っている。今回はマーキング位置が手術施行時に比べ位置が大きく異なっていないかの検証を行った。方法：超音波を用いて浸潤癌に対して手術前マーキングを行った患者41人(2015年1月～11月まで)を対象とした。皮膚上にマーキングした術前マーキング位置の中心にマーカーを貼り付け、手術時と同じ体位となるよう腕の動かした時、皮膚上のマーカーと乳房内の腫瘤の中心にどのくらい差が生じるか測定した。また、年齢別・腫瘤のある領域別・マンモグラフィー画像より乳腺密度別でもそれぞれ分類しマーカーと腫瘤の中心との差の平均を算出した。結果：マーキング位置と腫瘤の中心との誤差は平均2.4mmとなった。領域別では最も差が生じたのはD領域で4.5mm、乳腺密度別では散在性で4.5mm、年齢別では50代で3.9mmとなった。当院での乳腺外科では、マーキング位置と腫瘤の中心との誤差が5mm以下であることを目標としている。今回の検討結果から、手術前マーキングの体位は手術時に近づけた体位で行っても大きく差がないことが確認できた。今までに、この手法で手術前マーキングを施行し、病理所見で“断端陽性”となった症例はない。しかし、今後の検討課題も表出されたので考察も含めて報告する。

GP-2-17-21
術前化学療法後の乳癌広がり診断における造影超音波検査の有用性の検討

[1]自治医科大学附属さいたま医療センター　一般消化器外科、
[2]自治医科大学附属さいたま医療センター　臨床検査部
蓬原　一茂[1]、鈴木　康治郎[1]、吉沢　あゆは[1]、尾本　きよか[2]、力山　敏樹[1]

進行乳癌に対して施行される術前化学療法の目的の一つに乳房部分切除率の向上があります。近年では乳房再建術の選択もありますが、部分切除には乳房の整容性と放射線治療の有効性があります。ところで乳房部分切除では切除断端に癌が達していないことが重要ですが、術前化学療法ではその影響で切除断端の決定が困難な症例が多くなります。癌の広がり診断にはMRIも有用ですが、伏臥位で撮影されるため、手術時に流用するには困難となることがあります。私達はソナゾイドによる造影超音波検査で術前の乳癌の広がりを確認しています。造影超音波検査の利点は手術時と同じ体位でマーキングできることです。そして造影効果で細かい癌の存在を確認できることが可能です。今回、私達は術前化学療法後の乳癌部分切除術での造影超音波検査の有用性を検証しました。【対象】2007年から2015年までに乳癌と診断され、術前化学療法の治療を受けた２７人の女性【治療方法】　アンスラサイクリンとタキサンを逐次投与　HER2陽性症例ではトラスツズマブをタキサンと併用【結果】治療効果判定で造影超音波検査を施行したA群12例と非施行のB群15例を比較しました。年齢　A群43－58歳（ave50.5）B群33-57歳(ave43.8)ER陽性A群５例、B群５例　HER2陽性A群８例、B群７例　乳房切除A群１例B群３例　腫瘍径は治療前A群13-52mm(28.5) B群13-70mm(32.8) 治療後 A群0-32mm(10.125) B群4.6-40mm(14.086) 部分切除を施行されたA群11例とB群12例を比較し、切除面積はA群22-43.55cm2(36.136)、B群40.5-99cm2(60.81)さらに断端陽性はA群２例B群１例でした。【考察】乳房部分切除で断端陰性を求めると摘出面積が大きくなる傾向があります。しかし、切除面積が大きくなると整容性が犠牲になります。より的確な切除範囲は部分切除を求める術前化学療法において重要な問題と考えます。本検討では断端陽性症例も少数認めるため、今後も詳細な検証が必要ですが造影超音波検査を用いることでより小さい面積での切除の可能性が示唆されました。

GP-2-17-22
当院における嚢胞内腫瘤の検討

日本大学　医学部　乳腺内分泌外科
安達　慶太、櫻井　健一、鈴木　周平、長島　沙樹、後藤　洋伯、
鈴木　有佳里、渡邉　美帆、増尾　有紀、小野　容子、和賀　瑛子、
飯塚　美紗都、平野　智寛、榎本　克久、天野　定雄

超音波検査にて嚢胞の内部に充実性部分が認められる嚢胞内腫瘤では、主に乳管内乳頭腫と嚢胞内癌が鑑別として挙げられる。画像的に良悪性の鑑別が困難なことは多いが、主な鑑別点としては超音波検査における充実性部分の形状の評価である。今回われわれは巨大嚢胞内腫瘤を呈した2例を経験したので報告する。【症例1】50歳女性、以前より左乳房腫瘤を自覚していたが、左乳頭分泌を認めたため来院。超音波検査にて50mm大の嚢胞内腫瘤を認めた。充実性部分の立ち上がりは急峻かつ乳頭状であり、乳管内乳頭腫を第一に考え、カテゴリー3と判定。充実性部分に対し針生検にて乳管内乳頭腫の診断で腫瘤摘出術を施行。手術検体においても同診断であった。【症例2】50歳女性、左乳房腫瘤を主訴に来院。超音波検査にて55mm大の嚢胞内腫瘤を認めた。嚢胞内に広基性で形状不整な隆起性病変を認め、嚢胞内癌を第一に考え、カテゴリー4と判定。画像的には嚢胞外への明らかな浸潤所見は認めなかった。充実性部分、液状部分それぞれに穿刺吸引細胞診を施行し、いずれもclass5の診断。乳房切除術を施行し、浸潤性乳管癌(粘液癌)の診断であった。当院において、平成19年から平成27年にかけて、嚢胞内腫瘤に対し手術を施行した症例は17例であった。上記2例の報告に加え、当院における嚢胞内腫瘤につき検討し、若干の文献的考察を加え報告する。

GP-2-17-23
妊娠・授乳期の乳房超音波についての検討

三河乳がんクリニック
吉田　直子、岡田　あかね、小林　美樹、小島　美由紀、水谷　三浩

当院で妊娠・授乳期の多くの乳房を慎重に観察した結果、同時期における乳房超音波像について共通の変化様式のあることがわかった。そして同変化の理解に基づき検査に臨めば、超音波診断に支障はないとの判断に至った。まずこの乳房超音波像の変化について解説する。[妊娠･授乳期の乳房超音波]【妊娠期】非妊娠期と比べ妊娠初期に特別な変化はなく、中期～後期にかけて徐々に乳房全体（乳腺・脂肪ともに）が肥厚する。妊娠後期の特に9～10ヶ月頃は、乳腺腺葉の高度の発達のため、乳腺症の豹紋状パターンのような紋様が著明に目立ってくる。【授乳期】授乳の開始とともに皮下脂肪、乳腺が区別不能となりほぼ乳房全体が単一構造となり、乳腺内の紋様も消失する。授乳期の乳腺の変化は断乳後１～2ヶ月で通常の乳房に戻る。さらに妊娠・授乳期乳房に高頻度に合併する乳瘤・線維腺腫についても、経時的に変化するが、一様の変化を遂げるため、その所見を適切に評価できるならば、超音波診断の妨げにならないことも解明した。当院ではこれらの経緯を経て、妊娠・授乳期の検診や診療に積極的に取り組んでいる。以下に乳瘤と・線維腺腫の経時的変化を解説する［乳瘤］授乳期特有の病態である。初期段階では無エコーの単純嚢胞として描出され、経過とともに混濁し白色調を帯びる。ついでICTに近似する腫瘍像を呈し、後方エコーの減弱する円形～楕円形腫瘍へと所見が変わりゆく。例えれば、serous fluid⇒練乳⇒ヨーグルト⇒チーズの順のごとくに想像するとわかりやすい。断乳とともに乳瘤は縮小・消失する。［妊娠・授乳期の線維腺腫］【妊娠時】腫瘤の増大するものや不変のものもある。増大しても腫瘍所見としては著変なく、診断は容易である。【授乳期】腫瘤増大の高度なものがある一方で、不明瞭化し存在診不能となるものもある。増大するものは内部に嚢胞形成を認めることも多い。以上より、妊娠・授乳期においても積極的に超音波検診を実施することで乳癌の早期診断は可能と判断する。現在、女性の社会進出による晩婚・少子化などにより、30代後半～40代の出産は決して少なくない。しかるに当院の授乳期乳癌例をみると、30代後半～40代の患者で、腫瘍径が大きくリンパ節転移を伴う進行例が大半である。産婦人科医と連携し、検診・診療施設がチームとなり、妊娠・授乳期乳癌の予後の改善に努めたい。

GP-2-17-24
乳腺扁平上皮癌の術前超音波検査による組織型推定について

[1]埼玉石心会病院　乳腺内分泌外科、[2]さやま総合クリニック
児玉　ひとみ[1]、中村　靖[1]、萩原　美桜[1,2]、茨木　雅代[2]、前島　寛子[2]、荒川　奈緒美[2]、矢島　春花[2]、鈴木　雅子[1]

【目的】乳腺扁平上皮癌は特殊型に分類され、全乳癌の0.1~0.3%と比較的稀な組織型である。画像診断の特徴として、腫瘍内部に壊死を伴うことにより嚢胞成分を認める事が多い。今回経験した3例にも超音波上腫瘍内部に嚢胞成分を認めた。当院で手術を施行した乳癌症例の術前超音波所見において内部に嚢胞成分を認めた症例の頻度を調べ、組織型推定に役立つか検討を行った。【対象と方法】2009年~2015年の間に当院で手術を施行した乳癌270例を対象とした。乳房超音波診断ガイドラインに従い、主病巣の術前超音波画像を充実性腫瘤、混合性腫瘤（充実性部分と液状部分の混在）、低エコー域、乳管の異常、多発小嚢胞に分類した。このうち混合性腫瘤の病理診断の内訳を調べた。【結果】超音波診断の内訳：充実性腫瘤171例、混合性腫瘤37例、低エコー域58例、乳管の異常3例、多発小嚢胞1例混合性腫瘤を呈した病理組織診断の内訳：充実腺管癌9例(39%)、乳頭腺管癌7例(16%)、粘液癌6例(55%)、DCIS 4例(19%)、扁平上皮癌3例(100%)、悪性葉状腫瘍2例(100%)、硬癌2例(1.6%)、小葉癌1例(5%)、アポクリン癌1例(33%)、matrix-producing carcinoma1例(100%)、分類不能1例、【考察】充実腺管癌、粘液癌、扁平上皮癌、悪性葉状腫瘍では、2割以上の症例で超音波上腫瘤内部に嚢胞成分を認めていた。硬癌、小葉癌では嚢胞を伴うことはまれであった。

GP-2-17-25
乳腺Ｅ領域における腫瘍検出率の検討

[1]市立砺波総合病院　臨床検査科、[2]市立砺波総合病院　健診センター、[3]市立砺波総合病院　臨床病理科、[4]市立砺波総合病院　放射線技術科、[5]市立砺波総合病院　外科
田島　尚美[1]、瀧　鈴佳[2]、寺畑　信太郎[3]、形川　真由[4]、清原　薫[5]

【はじめに】
乳腺の病変は、マンモグラフィー(MMG)では乳腺密度が高い例で、超音波検査(US)では乳頭部の病変で走査性が悪くなり病変の発見が難しい場合があると言われる。今回、当院で経験した乳腺Ｅ領域の腫瘍を対象にMMGとUSの腫瘍検出率について比較検討したので報告する。
【対象と方法】
2007年4月から2015年10月までに当院で手術がなされた乳腺Ｅ領域の腫瘍22症例を対象とし、電子カルテの記録をもとに調査した。対象はすべて女性で年齢30～88歳(中央値58歳)、病理組織の平均腫瘍径24mm、病理組織の結果は良性4例(線維腺腫2例,乳管内乳頭腫1例,乳管内腺腫1例)、悪性18例(非浸潤性乳管癌5例,浸潤性乳管癌12例,浸潤性小葉癌1例)である。病理診断前のMMGおよびUSレポートの記載において当該病変が指摘されたか否かを調べ病変の検出率を算出した。なお、MMGレポートはMMG読影認定医師1名、USレポートは超音波検査士乳腺領域1名と臨床検査技師3名によって作成された。
【結果】
MMGにおける病変の検出率は81.8%(良性50.5%,悪性88.9%)、USにおける病変の検出率は95.5%(良性100%,悪性94.4%)であった。MMGで検出されなかった良性病変は線維線腫と乳管内腺腫の2例でMMG上いずれも高濃度乳腺ではなかった。悪性病変は非浸潤性乳管癌1例、浸潤性乳管癌1例であった。病変が検出されなかった4例中3例は腫瘍径13mm以下の小さな病変であった。一方、USで検出されなかった病変は悪性の浸潤性乳管癌1例で腫瘍径13mmであった。
【考察】
乳腺Ｅ領域腫瘍の検出率はMMGに比べUSの方が高い結果となった。悪性病変の検出ではMMGとUSに大きな差はなかったが、良性病変の検出においてMMGが劣る結果となった。要因としてMMGでは高濃度乳腺によるマスキング効果で微小腫瘤の検出が難しくなることが考えられたが、MMGで検出されなかった例は高濃度乳腺例ではなく、マスキング効果以外の要因が関与していると思われた。また、USで小さな腫瘤が検出できた理由として検査時に多方向からの走査や血流評価が可能であることが考えられた。当院におけるUS検査では直前のMMG画像を参照することが少なくないため今回の検討におけるUSの良好な検出率はMMG併用の効果が考えられる。
【結語】
当院における乳腺Ｅ領域腫瘍の検討では、MMGに比しUSで病変検出率が高い結果となった。とくに良性病変の検出にはUSが有用であった。乳腺Ｅ領域腫瘤の発見率はMMGとUSの併用で向上すると考えられる。

GP-2-17-26
非浸潤性乳管癌（ＤＣＩＳ）における悪性度別超音波所見の検討

社会医療法人　博愛会　相良病院　画像検査部
持冨　ゆかり、南　紫織、大迫　俊一

【はじめに】近年、マンモグラフィ検診等の普及により非浸潤性乳管癌（以下DCIS）は増加傾向にある。しかしながら高悪性度に比べ低悪性度のDCISは進行が遅く、すぐに手術を行わず経過観察でもいい可能性がある。今回、低悪性度DCIS（以下low grade）と中間・高悪性度DCIS（以下non-low grade）症例の超音波所見について検討した。【対象と方法】2013年1月から2015年3月までに当院で手術が施行され最終病理診断でDCISと診断された240例中、超音波検査にて所見を認めた169例（low grade95例、non-low grade74例）を対象とした。なお、乳癌術後の経過観察中に発見された症例は、除外した。超音波所見ごとに分類し、low gradeとnon-low gradeの所見を比較検討した。【結果】超音波所見ごとの分類でlow gradeでは、充実性腫瘤53例、非腫瘤31例、混合性腫瘤11例。non-low gradeでは、充実性腫瘤19例、非腫瘤53例、充実性腫瘤多発2例であった。非腫瘤の内訳はlow gradeでは、乳管の異常9例、乳腺内低エコー域が23例、構築の乱れが1例。non-low gradeでは、乳管の異常9例、乳腺内低エコー域が49例であった。（重複あり）また、乳管の異常と乳腺内低エコーが混在していたのは、low gradeでは1例、non-low gradeでは5例であった。【考察】混合性腫瘤はlow gradのみに認められ、11例中9例が嚢胞性腫瘤であった。また、カイ二乗検定の結果low gradeとnon-low gradeの間で腫瘤と非腫瘤の症例数に有意な差を認めた。充実性腫瘤を呈する病変において形状・境界・内部エコーレベル・血流の画像所見についてはlow gradeとnon-low gradeに有意な差を認められるものはなかった。【結語】以上のことより超音波にて所見を認めたDCISにおいて、low gradeは嚢胞性腫瘤や腫瘤性病変に多く認め、non-low gradeは非腫瘤性病変に多いと考えられる。

GP-2-17-27
マイクロ波散乱場断層イメージングシステムによる乳腺良性病変の検討

[1]神戸大学医学部附属病院　乳腺内分泌外科、[2]神戸大学大学院　理学研究科、[3]兵庫県立がんセンター、[4]Integral Geometry Science
田中　優子[1]、木村　建次郎[2]、山下　祐司[1]、河野　誠之[1]、高尾　信太郎[1,3]、三木　万由子[3]、木村　憲明[4]

【背景と目的】電磁波の中で、周波数が300MHz～3THzのものは一般的にマイクロ波と呼ばれ、近年、医療分野でも非侵襲画像診断機器への応用が期待されている。乳癌組織においては、マイクロ波の周波数領域にて、乳房主要組織である脂肪に比べて５倍以上の高い誘電率を示すことが知られており、マイクロ波が、乳房内の乳癌組織検出の理想的なプローブであることを意味している。近年、我々は、波動の散乱データから、散乱体の構造を再構成する散乱トモグラフィの理論を世界で初めて完成させ、無痛、無被爆にて高い感度にて乳癌組織を映像化可能なマイクロ波散乱場断層イメージングシステムの開発を進め、乳癌組織 - 高誘電率領域- の明瞭な映像化に成功してきた。今後の当該機器の実用化に向けた研究の一環として、乳房スクリーニング時における悪性病変の除外診断を行うべく、乳腺良性疾患の代表として、線維腺腫に着目し、得られた病変の所見について検討した。【対象】当院において本試験に同意が得られ、組織学的に病変の診断が可能であった5症例を対象とした【結果と考察】乳腺良性疾患である線維腺腫においても当該機器での描出は可能であった。今後更なる症例を経験し、その画像の詳細について検討していきたい。

GP-2-17-28

近赤外光による乳癌病変の組織ヘモグロビン濃度の測定に対し光源検出器間距離が及ぼす影響の検討

[1]浜松医科大学　医学部附属病院　放射線診断科、
[2]浜松ホトニクス（株）中央研究所　第７研究室、
[3]浜松医科大学　医学部附属病院　乳腺外科

芳澤　暢子[1]、上田　之雄[2]、大前　悦子[2]、佳元　健治[2]、三村　徹也[2]、
那須　初子[1]、細川　優子[3]、栃久保　順平[3]、小倉　廣之[3]、阪原　晴海[1]

【目的】近赤外光を用いた組織ヘモグロビンの時間分解分光計測において、光源検出器間距離を変化させ、健側乳房および腫瘍部での測定値の変化を検討する。【対象】2014年5 月から2015年10月の間に乳癌と診断され、近赤外光による測定を行われた患者18名。化学療法もしくはホルモン療法後の患者5人を含む。【方法】 超音波診断装置（Hitachi-Aloka Medical, EUB-7500,EUP-L65）により病変部および健側乳房の対称部をマーキングし、また測定部の画像を保存し、皮膚胸壁間距離、腫瘍の深さおよびサイズ等を測定した。時間分解分光装置TRS-20SH（浜松ホトニクス）で乳癌の病変部および健側乳房の対称部等について、光源検出器間隔（SD間隔）を20mm、25mm、30mmに変化させて測定を行い、総ヘモグロビン濃度（tHb）を計算した。光の測定においては、光源と検出器で測定中心部を挟む場合と、検出器を測定中心部直上に置いた場合の両方のデータを取得した。病変部および健側のtHbと超音波画像から得られたデータとの関連を検討した。尚、これまでの検討により得られている､皮膚胸壁間距離とtHbの標準曲線を検討に使用した。【結果】これまでの検討により健側乳房では、胸壁が近いとtHbが高くなる傾向があることがわかっているが、胸壁が近い範囲（約20mm未満）ではSD間隔が大きいほど、tHbが高い傾向が見られた。腫瘍に関しては、胸壁の影響が少ないと思われる範囲では、光源と検出器で測定中心部を挟む測定において、SD間隔が小さいほどtHbが高くなる傾向が見られた。【結語】SD間隔を小さくすることにより、胸壁の影響を受けにくくなり、また腫瘍のtHbをより大きく反映する可能性がある。

GP-2-17-29

トモシンセシス画像における微細分葉状・微細鋸歯状腫瘤陰影の描出能の検討

[1]医療法人　明和病院　放射線部、[2]医療法人　明和病院　乳腺・内分泌外科、
[3]医療法人　明和キャンサークリニック　放射線診断科

増田　奈々子[1]、岸本　昌浩[2]、友松　宗史[2]、赤塚　昌子[2]、藤本　麻衣子[1]、
興津　茂行[3]

【諸言】マンモグラフィトモシンセシス撮影（以下3D撮影）は、乳がんの画像診断において新しいモダリティとして登場している。3D撮影は乳腺の重なりのない1mm断層像を得ることが可能であり、画像診断においてより多くの有用な情報が得られるようになった。それにより、診断能の向上が非常に期待されているが、その描出能を検討した報告はあまりなされていない。今回、われわれは通常のマンモグラフィ撮影（2D撮影）において腫瘤陰影を指摘された症例のうち、辺縁が微細鋸歯状・分葉状の症例において、2D画像と3D画像におけるその描出能の違いにつき検討したので報告する。【対象】2013年6月より2015年11月に2D撮影を行った8607例のうち、辺縁が微細鋸歯状・微細分葉状の腫瘤陰影を指摘され3D撮影を行った12例。【方法】MAMMOMAT Inspiration(SIEMENS社)で撮影した2D画像および3D画像における腫瘤陰影を比較検討した。【結果】腫瘤評価で両者の所見が同一のものは3例（25%）、所見が異なるものは9例（75%）であった。その中でスピキュラを伴う腫瘤8例（89%）、異常なしが1例（11%）であった。所見が同一であった症例では、すべて乳腺濃度が散在性で腫瘤濃度は高濃度であった。また、画像間で所見が同じであった腫瘤病変と所見が異なった腫瘤病変での腫瘤長径はそれぞれMLO画像で27.05±12.32mm、23.05±13.76mm、CC画像で32.72±15.19mm、26.22±18.34mmとやや小さい所見において評価が異なっていたが有意差はなかった。【考察】2D画像と3D画像において所見の異なるものは75%と大半を占め、その中でスピキュラを伴う腫瘤が89%を占めた。これは2D画像では乳腺の重なりにより映し出すことの出来なかったスピキュラ部分が乳腺の重なりのない3D画像において、より鮮明に抹消まで映し出すことが出来たためと考えられた。一例2D画像で腫瘤陰影と判断したが3D画像では異常なしであった。3D画像では重なりのない画像を得られるため、偽陽性を減らせる可能性が示唆された。【結語】3Dトモシンセシスを導入することにより、診断精度の高いマンモグラフィ検査が行える可能性が示唆された。

GP-2-17-30

マイクロ波散乱場断層イメージングシステムにおける乳癌組織画像に関する研究

[1]兵庫県立がんセンター　乳腺外科、[2]神戸大学大学院理学研究科、
[3]兵庫県立がんセンター　放射線診断科、
[4]兵庫県立がんセンター　病理診断科、[5]神戸大学　乳腺内分泌外科、
[6]Integral Geometry Science

三木　万由子[1]、木村　建次郎[2]、高尾　信太郎[1,5]、広利　浩一[1]、
橋本　知久[3]、佐久間　淑子[4]、山下　祐司[5]、河野　誠之[5]、田中　優子[5]、
木村　憲明[6]

【はじめに】無痛、無被爆で高い癌識別能を有する次世代の乳癌スクリーニング技術として、マイクロ波を用いた非侵襲画像診断技術の開発が世界中で活発に行われている。近年、我々は、独自のマイクロ波散乱場の３次元映像化理論とアンテナ技術をベースとして、乳房内部の構造を、造影剤を用いることなく非侵襲で精密かつ高速に映像化することが可能なマイクロ波散乱場断層イメージングシステムの試作に世界で初めて成功した。【目的】マイクロ波散乱場断層イメージングシステムの試作装置１号機を用いて、ヒト乳癌組織を５５例、映像化した結果について報告する。【対象】本試験に同意を得た術前無治療で原発性乳癌手術予定患者55人【方法】乳房表面から内部に極微弱なマイクロ波を送信用の小型UWB(Ultra-Wide Band)アンテナから照射し、乳房内部において、誘電率が主要組織と異なる領域において散乱し、乳房表面に伝搬したマイクロ波を、受信用の小型UWBアンテナにて検出する。使用するマイクロ波の周波数は50MHz～12GHz、出力は0.05μW以下で環境電磁波に比べ極めて微弱で人体に有害な影響が無い電力とする。小型UWBアンテナを乳房表面にて走査､データを取得する。測定時間は１人当たり１５分程度。取得したデータを用いて、散乱トモグラフィ理論に基づき、乳房内部の構造を３次元映像化する。計算時間は数秒程度である。本試験に同意を得た原発性乳癌手術予定患者５５人に、本試験を適用した。【結果】従来検査技術により乳癌組織が確認されている５５人の患者において、本システムを適用し、乳癌組織の描出に成功した。５５人の患者について、得られた画像と従来検査による画像、病理組織結果とを比較検討した結果について、その詳細を報告する。

GP-2-17-31

背景乳腺の状態とデジタルブレストトモシンセシスの有効性

[1]新潟大学医歯学総合病院　放射線診断科、
[2]新潟大学大学院　医歯学総合研究科　消化器・一般外科学分野

塩谷　基[1]、永橋　昌幸[2]、辰田　久美子[2]、土田　純子[2]

背景：通常のマンモグラフィは乳癌病変の検出に優れた検査であり、検診・臨床診療の両方の場で広く用いられている。しかし、背景乳腺の濃度には個人差が大きく、これにより病変がマスクされてしまうことがあり、偽陰性の原因となる。また乳腺の重なりによる偽陽性も排除できず、診断精度には限界がある。これらを解決するために近年、デジタルブレストトモシンセシスが導入されてきている。トモシンセシスは検診での有効性は確立されてきており、臨床でもその有用性は報告されている。しかし、被曝量の増加という問題点があり、日常臨床の場では撮影の適応をある程度絞ることが望ましい。現在、どのような症例を選んでトモシンセシスを撮影するべきか、あるいはどのような症例にはトモシンセシスを省くべきかを具体的に明らかにした報告は少ない。目的：背景乳腺の状態ごとの、トモシンセシスの有効性を検討する。対象・方法：対象は2015年6月～10月の間に当院でトモシンセシス（MAMMOMAT Inspitration:シーメンス社製）を撮影された190例/244乳房。MMG単独でのカテゴリーとトモシンセシス追加時のカテゴリーを比較し、カテゴリーの変化の有無と背景乳腺の状態を検討した。結果:全244乳房のうち、カテゴリー変化を認めたのは27乳房で、カテゴリーが上昇したものは17乳房、低下したものは10乳房であった。背景乳腺ごとのカテゴリー変化は、背景乳腺が脂肪性では0/7、乳腺散在では5/35、不均一高濃度では15/140、高濃度では7/62であった。考察：背景乳腺が不均一高濃度・高濃度の時は、トモシンセシスでは乳腺の重なりが排除され、正確な診断が可能となることは想像に難くない。一方、乳腺の重なりが少なく、トモシンセシスの省略も可能かと思われた背景乳腺が乳腺散在性の場合でも、トモシンセシスによる判定の変化が認められた。背景乳腺が脂肪性の時以外はトモシンセシスの上乗せ効果が期待でき、省略すべきではない可能性が示唆された。

GP-2-17-32
トモシンセシスが有用であった乳癌症例の検討

[1]市立室蘭総合病院　外科、
[2]札幌医科大学　消化器・総合、乳腺・内分泌外科学講座
空閑　陽子[1]、宇野　智子[1]、佐々木　賢一[1]、斉藤　慶太[1]、奥谷　浩一[1]、
九冨　五郎[2]、竹政　伊知郎[2]、渋谷　均[1]

【目的】乳房トモシンセシスは微細な辺縁の性状を鮮鋭に描出する能力に長け、前後の組織の重なりを排除できる利点がある。当科では2014年よりトモシンセシス機能を有するGE社「Senographe Essential」を導入した。3D撮影（以下、3D）が2D撮影（以下、2D）と比較し有用であった乳癌症例を経験したので、その特徴について検討し、若干の文献的考察を加え報告する。【対象と方法】2014年5月から2015年4月までに当科を受診し、撮影が可能であった患者に対し、通常の2Dに3D（MLOのみ）を追加した。対象者は870名であり、そのうち乳癌と診断された症例は38例であった(両側乳癌2例は計4例とした)。【結果・考察】乳癌38例中、2Dと3Dのカテゴリー（以下、C）が一致した症例は34例であり、C1が1例、C3が5例、C4が13例、C5が14例であった。3D追加によりカテゴリーがアップした症例は38例中4例（10.5%）であり、C1→4が1例、C3→4が1例、C4→5が2例であった。症例(1)は、2Dで明らかな所見を認めなかったものの、3Dで一部spiculaを伴う等濃度腫瘤を認めた。症例(2)は、2Dで構築の乱れを認め、3Dにてspiculaを認めた。症例(3)は、2DでFAD、構築の乱れを認め、3Dにてspiculaを伴う不整形腫瘤を認めた。症例(4)は、2Dにて不整形腫瘤を認め、3Dにて腫瘤周囲にspiculaが出現し、さらに隣接して新たな腫瘤を認めた。4例中1例が従来の2Dでは精査とならないC1症例であった。【結論】トモシンセシスにより、spiculaの描出や周囲乳腺との判別が難しい腫瘤の描出が可能であった。今回検討した乳癌症例においても本来の2Dでは見逃される可能性のある症例も含まれていたことは非常に重要であると考える。今後症例を重ね、どのような症例に有用かさらに検討していきたい。

GP-2-17-33
MRI/CT/US各モダリティによる腫瘍長径および体積での術前化学療法効果判定の比較検討

[1]岐阜大学　医学部　乳腺分子腫瘍学講座、[2]岐阜大学医学部腫瘍外科
森光　華澄[1]、二村　学[1]、森　龍太郎[2]、吉田　和弘[2]

(はじめに)固形癌の治療効果判定にはRECISTが用いられることが一般的で、乳癌に対する術前化学療法において乳房病変はMRIでの評価が好ましいとされている。しかしMRIは時間的、身体的、経済的に負担が大きく、CTは被爆の問題もある。一方USは簡便かつ安価で非侵襲的、空間分解能も高く表在病変の描出には優れている。(目的) 原発性乳癌の術前化学療法効果判定において、MRI/CT/US各モダリティにおける腫瘍の長径、体積を比較することで、USの有用性について検討する。(対象と方法) 2010年2月から2015年7月までに岐阜大学医学部附属病院で術前化学療法を施行し、原発巣がUSで描出可能であった原発性乳癌27例(Luminal type: 14例、triple negative type: 7例、HER2 type: 2例、luminal-HER2 type: 4例) を対象に、GE社LogiqE9のVolume navigationを用いて原発巣の3Dデータを経時的に複数回記録し、このデータからUSでの腫瘍長径・体積の計測を行った。MRIおよびCTでの腫瘍体積は各断面の腫瘍面積を積分した。RECISTを参考にそれぞれのモダリティによる長径と体積での効果判定の比較、測定値の相関を検討した。(結果) MRIとCTによる長径での効果判定は25例中21例(84.0%)で一致したが、MRIとUSでは27例中17例(63.0%)と一致率が低下した。腫瘍径が大きいものや治療効果が高くUSで病変が描出困難になった症例で判定の不一致がみられた。しかし、MRI体積とMRI長径での判定一致は27例中21例(77.8%)にとどまった。MRI/CT/US各モダリティの長径と体積の実測値の比較において、MRI体積と相関が強かったのはCT体積（相関係数R2=0.96)、US体積(相関係数R2=0.86)であり、MRI長径との相関は強くなかった(相関係数R2=0.45)。特に治療後では体積での評価と長径での評価の差が開く傾向がみられた。(結語) 腫瘍長径と体積での効果判定には少なからず差があり、USの方が正確に効果判定できる場合が多々ある。原発巣がUSで描出可能な場合は、MRI体積の判定と大きな差がなく頻回に施行できる点でUS体積での効果判定は有用である。

GP-2-17-34
Tomosynthesisの有効性の検討　– Mammography偽陰性の乳癌例の解析から –

三河乳がんクリニック
小野寺　麻友美、渡辺　恵美、小島　美由紀、野村　亜紀、小林　美樹、
吉田　直子、岡田　あかね、水谷　三浩

背景・目的：通常のMammography(以下MG)所見で異常が認められず、超音波(US)で発見される乳癌例は少なくない。そこでMGで偽陰性となった当院の乳癌例（FN）の詳細を解析し、その成因を探るとともに、同例にTomosynthesis（TS）を施行し、TSの有効性を検証し報告する。対象・方法：2014年5月～2015年9月の当院の乳癌手術例198例のうち、MGで異常を認めない31例（15.7%、DCIS-10例、a1-6例、a2-7例、a3-6例、特殊型-2例）を対象として、同例の臨床と病理を解析した。また同例の術前にTSを施行し、TS所見についても解析した。結果：FN31例の平均年齢は50.4歳（全乳癌53.5歳)で、乳腺濃度の不均一高濃度または高濃度の割合は77.4%(全乳癌65.2%)であった。US所見では全例に病変の描出を認め（Ct3-15例、Ct4-12例、Ct5-4例）、同計測による最大腫瘍径（平均値）は、FN群10.4mm（全乳癌24.3mm）であった。TS 所見では12例（腫瘤11例、構築の乱れ1例）に異常所見を認めた(Ct3-10例、Ct4-2例)。TS所見の有無を組織型別にみると、DCIS-10例の所見あり／なしの分布は3/7例（以下同順)、a1-6例2/4例、a2-7例3/4例、a3-6例3/3例、特殊型-2例1/1例であった。さらに平均腫瘍径をTS所見の有無でみると、所見あり12.1mmに対しなし8.9mmで、特にa3例で差が大きかった（所見あり14.6mm、なし5.1mm)。考察まずMMGで偽陰性となった当院の乳癌例（FN群）の患者背景を検討したところ、年齢は50.4歳と若く、乳腺濃度は不均一高濃度以上のものが大半を占めていた。さらに病変に関する諸条件で偽陰性となった因子をみると、FN群にはやはり圧排性増殖を示す乳癌が多く含まれ、小腫瘍径のものが多い。この傾向はTS陰性例にも顕れており、FN群にTSを施行しても偽陰性となった症例が約6割存在した。TSの有効性を鑑みると、MG陽性の乳癌例においては、MG所見にさらに詳細な病変の情報を付加しうること、そして今回の検討からMG陰性乳癌例においては約40%が偽陰性を免れる可能性が示唆された。今後も症例を蓄積し、TSの有効性や位置づけについて議論を深めていきたい。

GP-2-17-35
トモシンセシスが診断に有用であった管状癌の１例

[1]山梨大学　医学部　第一外科、
[2]公益財団法人　山梨厚生会　山梨厚生病院　乳腺外科、
[3]峡南医療センター　市川三郷病院　乳腺外科
中山　裕子[1]、井上　慎吾[1]、井上　亜矢子[1]、大森　征人[1]、柚本　俊一[2]、
松田　啓[3]、藤井　秀樹[1]

管状癌は乳癌取り扱い規約第17版にて特殊型に分類される浸潤性乳癌であり，稀な組織型で純型は2 %以下と報告されている．豊富な線維性間質を伴う癌で腫瘍径が小さいことが多く，WHO Classification(2012)ではマンモグラフィ検査において管状癌の22-57%は腫瘤として指摘できず，しばしば硬化性腺症や石灰化所見として指摘されるとしている．今回，放射状瘢痕で経過観察中に，他院で施行したトモシンセシスで腫瘤を指摘され，最終的に管状癌の診断に至った1例を経験したため報告する．症例は42歳女性．前年に検診MMGで左乳房U-I領域に放射状瘢痕を指摘され経過観察となっていた．母親の受診をきっかけに他院でトモシンセシスを施行し左乳房内側の腫瘤を指摘された．針生検(Core needle biopsy；以下，CNB)を施行したところ乳癌の疑いと診断され，精査加療目的に当院紹介となった．通常のMMG所見ではdense breastであり明らかな腫瘤は指摘できなかった．乳房部分切除術とセンチネルリンパ節生検を施行し，病理組織診断は管状癌，0.8×0.8 cm，pT1bN0M0，Stage1，ER(95%)，PgR(95%)，HER2(score 0)，Ki67(1%)であった．当院では2010年～2015年で本症例を加え4例の管状癌を経験しているが，術前にMMGを施行した3例において明らかな腫瘤は指摘できなかった．4症例とも腫瘍径は1 cm以下で背景乳腺は硬化性腺症やアポクリン化生といった乳腺症変化を伴っており，2次 MMGでは術前診断は困難と考える．特に本症例ではdense breastであり，トモシンセシスが有用であった1例と考えられた．トモシンセシスは通常のMMGと比較し，被曝量の増加，読影時間の延長，コストの点で，乳がん検診における推奨グレードはC(乳癌診療ガイドライン 2015年版)とされているが，放射状瘢痕を伴うdense breast症例において有用であった1例と考え報告する．

GP-2-17-36
造影マンモグラフィ（CESM）の臨床における有用性について

[1]地方独立行政法人　広島市立病院機構　広島市立広島市民病院　乳腺外科、[2]地方独立行政法人　広島市立病院機構　広島市立広島市民病院　放射線診断科、[3]地方独立行政法人　広島市立病院機構　広島市立広島市民病院　放射線技術部

吉村　友里[1]、金　敬徳[1]、藤原　みわ[1]、梶原　友紀子[1]、岡田　信子[3]、伊藤　充矢[1]、大谷　彰一郎[1]、沖田　泉[3]、浦島　正喜[2]

【背景】造影マンモグラフィ（Contrast Enhanced Subtraction Mammography: CESM）は、腫瘤の指摘だけでなく、通常のマンモグラフィと比較し、乳管内進展や腫瘤の血行動態についても描出できると言われている。また、MMGで指摘が困難な高濃度乳腺の乳房の病変の指摘や、良悪性の判断に苦慮する石灰化への対応の判断材料となる可能性があり、臨床での有用性について期待されている。【対象・目的】当院では、2015年8月よりCESMを開始し、2015年11月までの4ヶ月間で23名の患者に対して行った。造影CT検査の際の造影剤注入から2-8分以内に撮影しており、造影CT検査を利用して検査を行っている。6名は術後のfollow up、17名は術前検査として行った。【結果】術後follow upの6名については、再発を疑う所見は認めなかった。術前検査として行った17名のうち、CESMで病変を描出できたのは16名だった。描出されなかった1名については、背面に近い病変であり通常の撮影条件では描出困難であった。16名のうち1名は高濃度乳腺であり、通常のマンモグラフィで病変指摘は困難であったが、CESMでは多発の病変を指摘できた。また、1名は温存術後の乳房内再発であり、乳腺の重なりで評価がやや困難であったが、造影することで腫瘤として指摘することが可能となった。4名において、マンモグラフィ所見は石灰化のみであったが、造影することで腫瘤としての指摘が可能となり病変の広がりを確認することができた。明らかな良性の石灰化はCESMでは透亮像として描出され、C-3以上の石灰化については、周囲の乳腺組織が造影されていた。CESMの所見と、MRI・術後病理結果との比較も行う予定である。【結語】CESMは、高濃度乳腺、乳房温存術後の読影困難な乳腺、石灰化のみ認める病変の広がり診断、石灰化の良悪性鑑別に苦慮する場合の判断の一助として、またMRI禁忌の患者に対する検査の一つとして、臨床的に有用な可能性がある。

GP-2-17-37
自動スキャン乳房専用超音波診断装置の臨床応用がもたらす乳房画像診断の可能性と課題についての検討

三河乳がんクリニック

水谷　三浩、吉田　直子、岡田　あかね、小林　美樹、小島　美由紀、小野寺　麻友美、野村　亜紀、水谷　玲子

検者が探触子を手に持って施行する従来の超音波（以下HHUS）は、検者が探触子を走査しつつ、モニター上の超音波所見を解析するといった様式であるゆえに、超音波診断そのものが検者の診断能力に大きく依存するという規定に縛られてしまう。また病変の描出から超音波所見の判定に至るすべての行程が検者の技量に委ねられ、かつ超音波像が２Ｄ表示・情報であるために、その画像情報が第三者に客観性・再現性をもって伝達しにくい、といった欠点も併せ持っている。現在、超音波併用検診の有効性を検証した大規模調査のJ-STARTが症例登録を終了し、その解析結果が随時公表される予定である。もし超音波検診の有効性の根拠が証明されたとしても、国家的プロジェクトである超音波検診を実現するうえで、HHUSの保有する２つの問題点（検者への依存性の強さ、客観性・再現性の乏しさ）は難題であろう。最近GEヘルスケア社から画期的な乳房専用の自動スキャン超音波診断装置InveniaABUS（以下ABUS）が開発された。ABUSは、簡単なポジション設定から自動スキャン、ワークステーション（WS）でのデータ処理、読影といった一連の超音波検査が非常に効率的かつ高精度に実施可能である。超音波での病変の描出・記録は貴重な情報収集であり存在診断でもある。この作業は即見落としにつながるため、検者にとって大変な重責であったが、誰もが簡便に全乳房スキャンを実践できて、さらに３Ｄの高解像度画像の集積が可能となった。そして診断医は画像データをWS上でマルチ画面表示にて過去画像や他の断面像と対比しながら高次診断できる、といったシステムである。ABUSでは乳房にうまくフィットするリバースカーブプローブ（RCP）を使用し、検査所要時間は両乳房の計６回スキャンで約10分程度であり、圧迫圧も３段階調節で被験者に優しい検査である。当院でのABUSの初期経験から、乳癌例の診断は全例容易であった。良性病変の淡い低エコー像の描出の不明瞭な印象があり、今後施行症例を蓄積し、病変の性状による超音波所見の解析からABUSの基本性能を見極めることが課題である。また効率的で見逃しのない全乳房スキャンのために、被験者のポジショニングやRCPの密着の工夫などの適切なスキャン法の確立についても検討を要する。こうした然るべき基礎的研究に基づいてABUSの検診・臨床への導入をはかり、包括的乳房診断システムの構築へつなげたいと構想している。

GP-2-18-01
術前の組織検査で印環細胞癌と診断された１例

あべの松井クリニック

松井　英

症例は61歳女性で、入浴中に左乳房に硬結を触知し受診した。家族歴に特記事項はない。40歳代に乳腺の良性腫瘍があると言われたことがあるが詳細は不明で、34歳で閉経している。身長は162cm体重63kg。左乳房のACに18mmの硬結を触知したが、発赤やdimplingは見られない。マンモクラフィーでは左乳房にカテゴリー４の腫瘤が見られた。エコーでは長径13.2mmの八つ頭状の比較的境界の明瞭な低エコー腫瘤が見られ、血流が確認された。FNAを行ったところクラス５で充実腺管癌が疑われた。CNBを行ったところ、印環細胞癌と診断されたが、ER(+)、PGR(+)、HER-2(1+)であった。乳房ダイナミックMRIでは、左乳房に辺縁が造影される不整形腫瘤が見られたが、腋下リンパ腺の腫大は見られなかった。胃癌の転移の疑いがあると考え全身のCTを行った。左乳房に造影効果が強い2cmの腫瘤が見られたが、肺、肝、副腎などに転移は見られず、胃や膵にも腫瘍性の病変はなく、腹腔内のリンパ腺にも腫大はなかった。GFを行った所、慢性胃炎はあるものの胃癌は見られなかった。原発性の乳癌と診断し、全身麻酔科に乳房部分切除とセンチネルリンパ生検を行ったところ、センチネル陽性で腋窩郭清を施行した。腫瘍は出血を伴う黄白色調の比較的境界明瞭な腫瘤で、病理検査では腫瘍径は21mm、ki-67は25%、リンパ腺の転移は1/15であった。特殊染色でsynaptophysinがほぼ全ての癌細胞に陽性であったため、神経内分泌乳癌と診断された。神経内分泌乳癌は、消化管や肺の神経内分泌腫瘍と類似の形態を示し、神経内分泌マーカーが50%を超える腫瘍細胞に発現する原発性乳癌で、非特殊型乳癌にくらべて進行性の臨床経過を示すといわれているが、治療は通常の乳癌と同じとされている。取り扱い規約には印環細胞癌という分類はないがWHO分類には浸潤癌のCarcinoma with signet-ring-cell differentiationの項がもうけられている。一般に浸潤性所小葉癌に見られることが多いとされるが、粘液癌や神経内分泌癌にも見られる。治療に先立って胃癌の転移を否定する必要があるとされ、ER、PGR、GCDP-15が乳癌には発現することが多いため診断に必要である。本症例では、ER、PGRともに陽性で原発性乳癌と診断できた。術後は、補助化学療法にFEC→PACを行い、現在はAIを投与している。

GP-2-18-02
浸潤径5mm以下かつ広がり1cm以内に限局した乳癌症例の検討

[1]静岡県立静岡がんセンター　乳腺外科、
[2]静岡県立静岡がんセンター　生理検査科、
[3]静岡県立静岡がんセンター　病理診断科

高橋　かおる[1]、林　友美[1]、菊谷　真理子[1]、西村　誠一郎[1]、中島　一彰[2]、植松　孝悦[2]、杉野　隆[3]

【目的】ごく小さな腫瘤の針生検で浸潤癌と診断されその後の治療に苦慮することがある。そのような症例の特徴を検討し対処法を考える。【対象・方法】2008-15年の浸潤径5mm以下の微小な浸潤癌160例中、in situを含めた病巣の広がりが10mm以下に限局した病変11例について、発見契機、画像所見、診断・手術時のマーク法、病理所見を検討した。【結果】11例の発見契機は検診5例、他の乳腺疾患フォロー中5例で、6例がUS、4例がMMG指摘、他癌術前CT発見が1例あった。前医針生検後の3例を除いた8例の画像は、MMGはmass/FAD3例、多形性集簇性石灰化2例、所見なし3例、USは7例で限局小腫瘤、所見なし1例、MRIは全例で限局小腫瘤が造影された。10例がUSガイド下生検(CNB6,VAB4)で診断、1例は石灰化のMMGガイド下VABで診断された。当院CNB(18G)5例は生検後のUS像に変化はなかったがVAB2例では不明瞭化や一部欠損がみられた。他院生検後3例(CNB1,VAB2)中、2例で血腫や生検後変化の修飾が加わり1例は腫瘤が消失していた。生検時にマークが留置されたのはMMGガイドの1例のみであったが、手術時には、生検の刺入創や瘢痕も考慮したUSにより全例で部位の特定が可能であった。生検標本では9例に浸癌あり、2例がDCISのみ。手術標本の5mm全割で、浸潤あり8例、in situのみ2例、癌なし1例であった。他院VAB後にUS、MRIとも腫瘤消失した1例は、前医からの詳細な位置情報と刺入創～乳腺欠損像をもとにしたUSで部位を特定してBp施行、5mm全割で癌はなかったが瘢痕様の線維増生を小領域に認め、目的の病巣は切除できたと判断した。アポクリン癌1例がtriple negativeであったが、他の10例はER and/or PgR陽性でKi67≦10%、HER2陽性例はなかった。組織グレードは1が7例、2が4例、3なし、全例SN施行し転移なしであった。【まとめ】検診・精査の増加やUSの性能向上に伴い「微小だが浸潤癌」という症例の増加が予測される。多くがUSガイドの穿刺で診断されるが、太い針での採取後にはしばしが所見が修飾されときに不明瞭化する。穿刺部位の客観的な位置や画像の記録が重要で、他施設への紹介には詳細な情報伝達が必要である。今回の検討で、微小で乳管内進展もない段階で発見される浸潤癌のほとんどは悪性度が低いことがわかり、切除部位の特定が難しい場合には、不確かな切除で病巣を取り残すよりは、経過観察もひとつの選択肢となるのではないかと思われた。

GP-2-18-03
乳腺腺扁平上皮癌の１例

JCHO徳山中央病院外科
多田　耕輔、宮原　誠、久保　秀文

症例は,65歳女性。右乳房腫瘤を主訴に当院を受診した。右乳房AC領域に径3.4cm大の腫瘤を触知し、針生検の結果は浸潤性乳管癌、triple negativeであった。またCTにて腋窩リンパ節転移を認めstage2Bと診断した。NACとしてEC療法を４コース施行したがSDであり胸筋温存乳房切除術(Bt+Ax)を施行した。病理組織検査では乳管上皮由来と考えられる異型の強い腫瘍細胞が部位により角化傾向が見られ扁平上皮癌への分化傾向が認められ混合型の乳腺扁平上皮癌と考えられた。進行度はT4b、N2、M0、cStage3Bであった。術後はweeklyPTX療法を施行したがリンパ節再発をきたしたためEribulin、PTX＋BV、XCなど癌化学療法を行い現在良好に経過している。乳腺扁平上皮癌は,乳癌取扱い規約では特殊型に分類され,その頻度は0.1%前後と比較的稀な疾患とされ,若干の文献的考察を加えて報告する。

GP-2-18-04
当院における乳腺原発神経内分泌癌の検討

[1]独立行政法人　地域医療機関推進機構　九州病院　外科、
[2]独立行政法人　地域医療機関推進機構　九州病院　病理部
村上　聡一郎[1]、西村　志帆[1]、相良　亜希子[1]、田中　晴生[1]、中村　勝也[1]、梅田　修洋[1]、石川　幹真[1]、内山　明彦[1]、西山　純司[2]、笹栗　毅和[2]

乳腺原発の神経内分泌癌は全乳癌の約0.08%～1.0%とされ、まれな疾患である。発生機序はいまだ明らかになっていないが、乳腺には元来内分泌細胞が存在しない事実や、乳癌全体の約10%に神経内分泌細胞分化がみられるという報告などから、乳癌細胞の内分泌分化によって発生する説が有力とされている。臨床像は通常乳癌とほぼ同様であるが、予後に関しては非特殊型浸潤癌と比較して進行性の経過を示すという報告が近年みられる。しかし症例数が少ないため一定の見解は得られておらず、治療に関しては通常型乳癌に準じて行われる。2008年～2015年までの当院における原発乳癌手術症例1114例のうち6例（0.54%）に乳腺原発神経内分泌癌を認めた。その6症例の病理所見および臨床経過を検討したため報告する。年齢は59～76歳(平均68歳)で全症例女性。術後臨床病期（StageI 5例、StageIIA 1例)。StageIの1例が術後17ヶ月で再発をきたし20ヶ月目に死亡したが、その他の症例は全例無再発生存中である（中央観察期間：48ヶ月)。再発をきたしたStageI症例に関しては、Nuclear Grade3、MIB-I index 95%と予後不良因子を有していた。今回の検討では症例数が少ないものの、他の非特殊型浸潤癌の臨床経過と特に差異は認めなかったが、再発率が高く予後が悪いとの報告もあり、慎重な術後補助療法の選択や経過観察が必要と考えられた。

GP-2-18-05
Solid papillary carcinomaの１例

[1]相澤病院　外科、[2]中山外科内科、[3]相澤病院　病理診断科
中山　俊[1,2]、橋都　透子[1]、樋口　佳代子[3]、田内　克典[1]、唐木　芳昭[1]

今回我々はSolid papillary carcinomaの１例を経験したので若干の文献的考察を加えて報告する。49歳女性　左Ｄ領域に直径2.0ｃｍの腫瘤と血性乳頭分泌認めた。他院ラナマンモ400ng/mL以上。細胞診は検体不適正、針生検にて乳癌と診断され当科紹介受診。ＭＲＩ、ＰＥＴの結果、Ｂｐ＋ＳＮ施行。9.0×1.9×1.3ｃｍ、ｌｙ０、ｖ０、Ｔ１ｃＮ０Ｍ０　ｐＳｔａｇｅ１割面は境界明瞭な黄白色の腫瘤。好酸性顆粒状細胞質を有する腫瘍細胞が充実性から乳頭状に増生。腫瘍辺縁では筋上皮が明瞭でなく周囲への浸潤を示唆する所見とＤＣＩＳを伴っておりSolid papillary carcinomaと診断した。細胞内には粘液貯留を認めなかった。腋窩リンパ節はＳＮ陰性にて廓清を省略。神経内分泌への分化などについて免疫染色施行。ｐ63、ＣＤ10は腫瘍周辺ごく一部で（+)、ＣＤ56は（−）であった。ＥＲScore 3b、PgR Score 3b、ＨＥＲ２　Score0。Ｋｉ67は96.3%と高値であった。明らかな浸潤癌のパターンを認めないため非浸潤癌に準じて、放射線照射50Gy施行中である。

GP-2-18-06
対側乳癌術後経過観察中に急速な増大が確認された乳腺紡錘細胞癌の１例

[1]岡山労災病院　外科、[2]岡山労災病院　病理診断科
河合　央[1]、熊代　美香[1]、田口　孝爾[2]

【症例】76歳,女性.【既往】高血圧症、子宮脱【家族歴】特記すべき事項なし【現病歴】3年前に右乳癌にて乳房部分切除＋センチネルリンパ節生検を施行。T:1.5cm, 硬癌, f, ly1,v1,NG II, sn(-) 0/2, ER(+),PgR(+),HER2(0), Ki-67 12%,切除断端(-)で術後残存乳房照射60Gyを行いLetrozoleの内服を行っていた。3年目の術後定期検査のマンモグラフィで右B領域に小腫瘤を認めた。穿刺吸引細胞診を施行するも悪性所見を認めず経過観察となっていた。この時点で左乳房には異常所見を認めなかった。3か月後のフォロー時に右乳房の腫瘤はやや増大し、左乳房にも3cm大の腫瘤を認めた。穿刺吸引細胞診で右乳癌の疑い、左乳房腫瘤に関しては針生検で間葉系腫瘍を疑った。全身麻酔下に手術を施行。左乳房腫瘤に関しては術中迅速病理で間葉系細胞由来の腫瘍と診断されたため、両側乳房切除＋右センチネルリンパ節生検を施行した。術後病理診断の結果、右乳癌、squamous cell carcinoma, f,ly1, v1, NG II, ER(+),PgR(-),Ki-67 20%。左乳癌,spindle cell carcinoma, ly1,v1,NG III,ER(-),PgR(-),HER2(0),Ki-67 58%であった。乳腺紡錘細胞癌は乳癌全体の1%未満といわれ、増殖速度が極めて速いとの報告が多い。今回我々は、対側乳癌の術後に生じた腫瘤の観察中であったため、3か月という短期間に増大を確認することができた。乳腺紡錘細胞癌について若干の文献的考察を加えて報告する。

GP-2-18-07

Breast carcinoma with osteoclast-like stromal ginat cells 7例の臨床病理学的検討

[1]独立行政法人国立病院機構　東京医療センター　臨床検査科、
[2]独立行政法人国立病院機構　東京医療センター　外科

村田　有也[1]、永山　愛子[2]、笹原　真奈美[2]、松井　哲[2]

破骨細胞様多核巨細胞(osteoclast-like stromal giant cells：以下 OGCs)を伴う悪性腫瘍は様々な臓器で報告されているがいずれも稀であり，乳腺原発腫瘍の頻度は0.5～1.2%と言われている．今回我々はOGCsを伴う乳癌について臨床病理学的検討を行うと共に，腫瘍微小循環解析や骨転移との関連検索のための各種免疫組織学的検索も行ったので報告する．対象は2009年４月～2015年11月までに当院で手術された原発性乳癌1222例の中の7例(0.6%)．症例は全例女性で，平均年齢は50(39～83)歳．術式は乳房部分切除術が６例，乳房全摘術が１例．腫瘍組織型はいずれも乳頭腺管癌を主体とした浸潤性乳管癌で，Luminal A type が5例，Luminal B type が2例．2例にリンパ節転移を認めた．術後，乳房温存症例に対しては放射線照射を行い，ホルモン療法と共にリンパ節転移陽性例，Luminal B type 症例に対しては化学療法も行っている．他病死した１例を除いて，6例が観察期間中央値35(3～61)ヵ月で無再発生存中である．OGCsは腫瘍随伴マクロファージ由来であると言われている通り，全例が免疫染色にて CD68に陽性を示すと共に，骨組織中の破骨細胞に発現している MMP9, TRAP に陽性を示した．腫瘍細胞周囲には豊富な血管の増生を認めるが，免疫染色にて VEGF に陽性を示す症例が認められた．また，RANKL，RANK，OPGといった骨代謝に関連した因子の免疫組織学的検索も行ったので，骨転移との関連性について考察したい．

GP-2-18-08

当科における浸潤性小葉癌61例の検討

[1]群馬大学医学附属属病院　乳腺･内分泌外科、[2]群馬大学大学院　病理診断学、
[3]高井クリニック

時庭　英彰[1]、高他　大輔[1]、六反田　奈和[1]、長岡　りん[1]、藤井　孝明[1]、
佐藤　亜矢子[1]、樋口　徹[1]、内田　紗弥香[1]、坪井　美樹[1]、矢島　玲奈[1]、
高井　良樹[3]、小山　徹也[2]、堀口　淳[1]

背景・対象：浸潤性小葉癌(ILC)は乳癌全体の３－４%程度を占め，多発あるいは両側発生頻度が高く，瀰漫性浸潤性に増殖することや，消化管や腹膜などへの特異な転移形式を有することが知られている．今回我々は当科で2003年から2013年までに浸潤性小葉癌と診断され，手術を施行された61例を対象とし，その臨床的特徴につき検討した．結果：観察期間の中央値は52か月(11-140か月)で，年齢の中央値は58歳(39-85歳)であった．手術は，乳房温存術が26例，乳房切除術が35例に施行されており，断端陽性率は各々27%と6%であった．腫瘍径はT1(20例)，T2(27例)，T3(11例)，T4(3例)であった．リンパ節転移は18例に認めた．リンパ管侵襲は22例，静脈侵襲は6例に認めた．また，浸潤性乳管癌に準じて核異型度を計測したところ，NG1に相当するものが43例(70.5%)と多く認められた．エストロゲンレセプター陽性症例は60例，プロゲステロンレセプター陽性は47例に認めた．HER2陽性症例は4症例であった．3例に術前化学療法や術前内分泌療法が施行されていた．再発は7例に認め，手術から再発までの期間は15-93か月(中央値39か月)であり，再発部位の内訳は，局所再発３例，骨転移３例，腹膜播種再発１例であった．また死亡は5例に認め，原病死２例，他病死３例であった．再発と関連する臨床病理学的因子は腫瘍径(p=0.04)，リンパ節転移の有無(p=0.009)，リンパ管侵襲(p=0.03)，静脈侵襲(p=0.001)であった．結語：浸潤性小葉癌も浸潤性乳管癌同様，腫瘍径やリンパ節転移，脈管侵襲が予後因子であることが示唆された．しかしながら発見された時点で浸潤径がすでに大きく，局所進行乳癌と考えられる症例が多く含まれていた．少数ではあるが術前の化学療法や内分泌療法が施行された症例も認めたが，治療効果には乏しかった．引き続き症例を蓄積し，生物学的特徴や治療について検討していくことが必要と考えられた．

GP-2-18-09

当院における乳腺粘液癌の臨床病理学的検討

[1]独立行政法人　地域医療機能推進機構　大阪病院　乳腺内分泌外科、
[2]独立行政法人　地域医療機能推進機構　大阪病院 病理科

岩崎　香[1]、塚本　文音[1]、木村　綾[1]、笠島　綾子[1]、大井　香[1]、
久保　杏奈[1]、春日井　務[2]

【はじめに】粘液癌は浸潤性乳管癌の特殊型の１つに分類されており、特殊型の中では乳癌全体に占める割合が3%程度と比較的高いと報告されている。【対象】今回我々は2009年10月から2014年12月までに当院で行った乳癌手術のうち、術後病理診断にて粘液癌と診断された26例について検討した。【結果】当院でこの26例は同時期に手術した原発性乳癌の3.5%を占めていた。症例は全て女性であり、年齢は33歳-92歳(中央値65.5歳)。26例中FNA施行例は23例で、そのうち22例(88%)が悪性と診断され、粘液癌と診断可能であったのは14例(62%)。また、太針生検は10例で行われており、術前病理診断は粘液癌が5例、浸潤性乳管癌が3例、非浸潤性乳管癌が1例、悪性像を認めないものが1例であった。術式は乳房部分切除術が20例(77%)、胸筋温存乳房切除術が5例(19%)、皮下乳腺全摘術が1例(4%)。腋窩リンパ節郭清を施行したのは2例でありリンパ節転移率は8%であった。病理学的腫瘍径は0.7cm-5cm(中央値2.3cm)。最終病理診断は、純型は19例(73%)であり混合型は7例(26%)であった。純型の19例のうちホルモン受容体(HR)陽性かつHER2陰性の症例は18例、HR陰性かつHER2陽性の症例は1例であった。混合型の7例は全てHR陽性かつHER2陰性と診断された。26例中HR陽性かつHER2陽性の症例、トリプルネガティブの症例は認めなかった。また、純型のうちHR陽性かつHER2陰性でki-67高値(≧20%)は2例、ki-67低値(＜20%)は17例であり、混合型ではHR陽性かつHER2陰性でki-67高値の症例は1例、低値の症例は6例であった。手術に加えて補助化学療法を施行したのは2例であり、25例の症例で内分泌療法を施行した。これらの26症例の中で、観察期間7-72ヶ月(中央値42.5ヶ月)で明らかな再発・転移を認める症例はなく、死亡例は他病死した1例のみであった。【結論】粘液癌が予後良好とされる理由としてはリンパ節転移率が4-15%と少ないうえに増殖速度が比較的遅く、再発率も比較的低いことが挙げられる。中でも、癌巣全体が粘液で占められていて通常の浸潤性乳管癌の成分を含まない純型ではLuminal A　likeが多いと報告されている。当院の症例でもホルモン受容体陽性の症例が多く、予後良好であった。当院で経験した粘液癌の症例に若干の文献的考察を加えて報告する。

GP-2-18-10

当院における乳腺管状癌の検討

藤田保健衛生大学　乳腺外科

引地　理浩、牛窓　かおり、李　由紀、小林　尚美、内海　俊明

【はじめに】乳腺管状癌は乳癌取り扱い規約第17版の組織学的分類では特殊型に分類され、発生頻度は全乳癌の1%以下と稀である。その特徴は高分化の管腔形成性の浸潤癌で、概して腫瘤は小さく、リンパ節転移も稀であり、多くが予後良好なLuminal A typeである。また、同側多発例や両側例が多いとされている。今回、当院で診断された乳腺管状癌の症例について臨床病理学的特徴を明らかにすることを目的に検討した。【対象】2000年1月から2015年11月までに当院で診断された乳腺管状癌５例を対象とした。【結果】上記期間内に当院で診断された原発性乳癌1954例中、乳腺管状癌は5例の0.26%であった。全例女性であり、閉経前症例は1例、閉経後症例は4例であった。初診時年齢は43から68歳で、平均値54歳、中央値52歳であった。腫瘍径は0.6から1.8cmで、平均値1.1cm、中央値1.0cmであった。全例がpT1で、ER陽性、組織学的grade 1であった。Ki-67は3.5から10.9%で、平均値8.5%、中央値9.6%であった。術式は5例中4例に乳房温存術およびセンチネルリンパ節生検が施行されており、1例のみが多発例で、nipple-sparing mastectomyおよびセンチネルリンパ節生検と有茎腹直筋皮弁による一次再建術が行われた。温存術を施行した4例中1例のみに術中迅速病理診断にてセンチネルリンパ節に1mmの微小転移を認めたが、腋窩郭清は省略した。薬物療法は、全例でホルモン療法が施行されており、化学療法が行われた症例はなかった。観察期間中央値26ヶ月(14-100ヶ月)の現時点で再発例は1例も認めていない。【考察】当院の乳腺管状癌の検討では5例すべてが、腫瘍径の小さい、予後良好なLuminal A typeであった。5例中4例は乳房温存術が施行可能であり再発例もないことから、多発例が多いとされる乳腺管状癌においても単発例であれば、乳房温存が可能と考えられた。一方で、1例に腋窩リンパ節転移を認めており、通常の乳癌と同様に術後薬物療法を行う必要があると考えられた。症例が少ないため、今後さらに症例を蓄積して再検討する必要があると思われた。

GP-2-18-11
乳腺fibromatosis-like metaplastic carcinomaの１例

[1]浜松医科大学　外科学第一講座、
[2]浜松医科大学　放射線診断学・核医学講座
杤久保　順平[1]、細川　優子[1]、小倉　廣之[1]、芳澤　暢子[2]、那須　初子[2]、
阪原　晴海[2]、椎谷　紀彦[1]

【はじめに】我々は乳癌の中で比較的稀な組織型であるfibromatosis-like metaplastic carcinomaの１例を経験したので報告する。【症例】56歳，女性。左乳房腫瘤を自覚したため近医を受診した。マンモグラフィで辺縁が微細鋸歯状の高濃度腫瘤を認めた。超音波検査で腫瘤は13x10x11 mm，不整形，境界粗ぞうであった。乳癌が疑われ，精査加療目的に当院を受診した。針生検では線維芽細胞様細胞の増生を伴った乳腺間質の線維化・硝子化を認めた。硬化性腺症様の像も混在した。線維芽細胞様細胞には時に異型性もみられたが、反応性か腫瘍性か鑑別困難であった。画像所見上は悪性が強く疑われたため吸引式乳房組織生検を追加したが炎症細胞浸潤と高度の線維化をみるものの、悪性所見は指摘されなかった。経過観察の方針とし，3か月後に超音波検査を施行すると腫瘤は18x17x15 mmに増大していたため再度針生検を施行した。線維芽細胞様細胞の増生を伴った線維化を認めた。線維芽細胞様細胞の多くが免疫染色で CK5/6、CK14、p40、p63 に陽性であった。一部には浸潤様に異型扁平上皮の小集塊も観察された。Fibromatosis-like metaplastic carcinoma を疑い、確定診断のために摘出生検を施行した。肉眼的には2.0 x 2.0 x 1.5 cm の境界不明瞭な白色腫瘤であった。組織学的には異型性の軽い紡錘形腫瘍細胞からなる低グレードの fibromatosis-like metamlastic carcinoma 成分が主体であった。一部に異型の目立つ紡錘形細胞癌成分、扁平上皮癌成分、筋系への分化を示す成分などを認めた。ER-，PgR-，HER2-，Ki67 12%，切除断端は陽性であった。後日，追加乳房切除，センチネルリンパ節生検を行い，metaplastic carcinomaの遺残なし，pN0であった。なお，背景に広範な非浸潤性小葉癌も認めた。現在，術後化学療法（TC）を施行している。【結語】Fibromatosis-like metaplastic carcinomaは病理所見において反応性線維化や良性硬化性病変と鑑別困難であり注意が必要である。

GP-2-18-12
乳腺原発扁平上皮癌の９例

[1]独立行政法人　国立病院機構　東京医療センター　外科、
[2]独立行政法人　国立病院機構　東京医療センター　臨床検査科
石岡　伸規[1]、松井　哲[1]、永山　愛子[1]、笹原　真奈実[1]、菊池　弘人[1]、
西原　祐一[1]、川口　義樹[1]、徳山　丞[1]、大住　幸司[1]、浦上　秀次郎[1]、
石　志紘[1]、島田　敦[1]、大石　崇[1]、磯部　陽[1]、村田　有也[2]

乳腺原発の扁平上皮癌は，本邦での頻度は乳癌全体の0.17～0.31%と稀な組織型であり，「扁平上皮化生を伴う癌で，癌病巣が単に重層を示すだけでなく，角化あるいは細胞間橋のみられるもの，」とされている．中でも腺癌の要素を認めない純粋型の乳腺扁平上皮癌はさらに稀である．当施設では，1997年～2014年までの間に合計９例の乳腺原発扁平上皮癌を経験した．症例の内訳は，平均年齢は63.4歳（52～77歳），最大腫瘍径の平均値は56mm（22～100mm），estrogen receptorは全例で陰性であった．HER-2は２例で1+と弱陽性であったが，他症例はHER-2陰性であった．初診時の臨床病期（2015年現在の乳癌取り扱い規約に準ずる）は２期が１例，３B期が３例，３C期が１例でと全例，進行癌であった．治療は通常乳癌と同様に，全例において乳房部分切除術もしくは乳房切除術を施行しており，術前化学療法を施行したのは２例であった．術後補助療法を施行したのは３例であった．術後補助療法３例の内，１例は放射線療法，２例は化学療法を施行した．腫瘍形態は，嚢胞性病変が２例，充実性病変が２例であり，充実性病変も内容に一部嚢胞形成を認めていた．組織型は純粋型が２例，混合型が３例であった．混合型の内，１例は浸潤性乳管癌術後の再発症例であり，腺癌の扁平上皮化生による発癌を疑った．扁平上皮癌は急速増大，進行し予後不良との報告もみられるが，本報告例では，術後治療は通常乳癌治療に準じた治療を施行しているが，他病で死亡した１例を除き，明らかな転移再発を認めておらず健在である．　扁平上皮癌は進行状態で発見されることが多い故に，予後が短いとされやすいだけで，実際は臨床病期毎の予後は通常型乳癌と大きく変わらないのではないかと推測した．今回，我々は自験例を含めた乳腺原発扁平上皮癌の本邦報告例の文献的集計，臨床病理学的特徴の比較検討を行ったので文献的考察を交えて報告する．

GP-2-18-13
solid papillary carcinomaとcarcinoma with neuroendocrine differentiationの同時性重複乳癌の１症例

[1]昭和伊南総合病院　外科、[2]信州大学医学部付属病院　臨床検査部
阿藤　一志[1]、森川　明男[1]、大月　聡明[2]、佐野　健司[2]

症例は64歳女性。既往歴に30歳時左乳腺良性腫瘍で切除術、32歳時右胸壁良性腫瘤で切除術、54歳時左乳腺良性腫瘍で切除術。2013年11月鍼灸院で左腋窩腫瘤を指摘され前医受診、乳癌が疑われ当科紹介受診。左C領域の手術痕に硬結あり、左腋窩に癒合したリンパ節あり。マンモグラフィで右外側上部に多型性集簇性石灰化カテゴリー4と左外側上部にFADを認めた。乳房超音波で右9時方向に9mm大の点状高エコーを含む低エコー域、左1時方向に27x12x12mm大で分葉形低エコー腫瘤あり、左腋窩に32mm、24mm、20mm大のリンパ節腫大を認めた。穿刺細胞診の結果は、左右の乳房腫瘤から乳管癌、左腋窩リンパ節から腺癌との診断であった。乳房MRIで、右乳房腫瘤は15x7x11mm大の不整形結節状領域あり、早期濃染所見あり乳癌と矛盾せず。左乳房腫瘤は25x15x11mm大の造影される結節あり、spiculaを伴い乳癌が疑われた。両側とも乳管内進展や嬢結節は認めず。胸腹部造影CTで複数の左腋窩リンパ節を認めたが遠隔転移所見なし。原発性両側乳癌；右T1bN0M0 stageIA、左；T2N2M0 stageIIIAの診断で右側は右乳房円状切除術とセンチネルリンパ節陽性で腋窩リンパ節郭清を追加、左側は左乳房円状切除術＋腋窩リンパ節郭清を施行した。　病理組織診で右乳房腫瘤はcarcinoma with neuroendocrine differentiation, pT2, pN1, cM0, stageIIB, ER ＞90%(score 3b), PgR ＞90%(score 3b), HER2(score0), Ki-67 index 7%であり、左乳房腫瘤はsolid papillary carcinoma, pT2, pN1, cM0, stageIIB, ER ＞90%(score 3b), PgR ＞90%(score 3b), HER2(score0), Ki-67 index 18%であった。いずれもchromogranin A(-), synaptophisin(+)で神経内分泌系への分化を示す点では共通であったが、腫瘍増殖の形態が異なり、それぞれに乳管内病変を伴うことから同時性重複癌と診断した。術後治療はUFT 400mg分2、anastrozole 1mgと両側乳房放射線照射50Gy/25回＋boost照射10Gy/5回を行った。現在術後2年経過したが再発所見は認めていない。solid papillary carcinoma(SPC)は2012年のWHO分類第4版で新たに加えられた疾患概念である。SPCとcarcinoma with neuroendocrine differentiationの同時性重複癌の本邦報告例はなく、文献的考察を加えて報告する。

GP-2-18-14
腹腔内への転移を伴った乳腺浸潤性小葉癌の３例

多根総合病院　外科
森　琢児、小川　淳宏、丹羽　英記

浸潤性小葉癌は特殊型に位置し、特異的な転移様式として腹膜播種、卵巣転移、後腹膜転移をきたすことがあると知られている。今回、最近腹腔内への転移をきたした浸潤性小葉癌の3例を経験したので、若干の文献的考察を加え報告する。症例1）は69歳、女性。左乳C領域の腫瘤を主訴に当院受診された。エコーガイド下吸引生検術施行した。病理結果は、浸潤性小葉癌、免疫染色はER(-)，PgR (-)，HER2(-)，MIB-1 index 30%であった。造影CT施行したところ、右卵巣に9cm、左卵巣に5cm大の腫瘤と多量の胸腹水を認めた。ＣＴにて腹膜播種が疑われたため審査腹腔鏡施行し生検にて乳癌の腹膜播種と診断し、化学療法施行したが死亡された。症例2）は65歳女性。腹痛にて受診され虫垂炎疑いにて虫垂施行、その際のＣＴにて乳腺腫瘍が疑われた。エコーガイド下吸引生検術施行した。病理結果は、浸潤性小葉癌、ER(+)，PgR (-), HER2(-), MIB-1 index 20%であった。ＣＴにて腹膜播種、水腎症、後腹膜の繊維化が疑われた。現在化学療法中である。症例3）51歳、女性。左乳房D領域の腫瘤を主訴に当院受診された。エコーガイド下吸引生検術施行した。病理結果は、浸潤性小葉癌、ER(+)，PgR weekly(+)，HER2(-)，MIB-1 index 14.1%であった。造影CT施行したところ、右卵巣に9cm、左卵巣に5cm大の腫瘤と多量の胸腹水を認めた。造影MRIでは同様の腫瘤と、多発骨転移（仙骨・腸骨・坐骨・恥骨・腰椎・左大腿骨）を疑う病変を認めた。両側卵巣腫瘍の確定診断のため、産婦人科にて両側付属器摘出術施行し、病理結果にて乳癌卵巣転移と診断した。浸潤性小葉癌では、その特異な転移様式の特異性を念頭において慎重な全身検索が必要であると考えられた。

GP-2-18-15
良好な経過を示すトリプルネガティブ乳腺腺様嚢胞腺癌の一切除例

[1]福岡赤十字病院　外科、[2]福岡赤十字病院　病理
堤　宏介[1]、中房　祐司[1]、西山　憲一[2]、久野　恭子[1]、安藤　陽平[1]、松田　諒太[1]、寺坂　壮史[1]、家永　淳[1]、井上　重隆[1]、山元　啓文[1]、橋爪　健太郎[1]、小島　雅之[1]、本山　健太郎[1]、中島　豊[2]

患者は47歳の女性。42歳時に右乳房痛を主訴に当科外来を受診された。US上で右乳房AC領域に約3cm大の不整形低エコー腫瘤を認め、FNAを施行するとsuspicious for malignancyでductal carcinomaが疑われた。CT上でリンパ節腫大や遠隔転移は認めず、MRIのdynamic studyではmalignant patternを示したが、明らかな乳管内進展は認めなった。右乳癌に対して乳房温存手術とセンチネルリンパ節生検を施行した。センチネルリンパ節への転移は認めなかった。最終病理診断で右乳癌は腺様嚢胞腺癌であり、浸潤部の腫瘍径は21x11mm、核異形度はgrade 1、乳管内進展を認めたものの、リンパ管や血管浸潤は認めなかった。神経周囲に浸潤する腫瘍細胞を認めた。ER (-)、PgR(-)、HER2 (-)であった。残存乳房に術後放射線治療を行ったのちに経過観察を行っているが、現在まで約5年間無再発生存中である。　腺様嚢胞腺癌は乳癌の中で比較的稀な組織型であり、疼痛を伴うことが多いとされる。今症例では組織学的に神経浸潤の所見を認めており、乳房痛の原因と思われた。また、今症例はトリプルネガティブではあったが、一般的に腺様嚢胞腺癌は予後良好とされているため、補助化学療法を施行しなかった。良好に経過するトリプルネガティブ乳腺腺様嚢胞腺癌の一切除例を経験したので、文献的考察を加えて報告する。

GP-2-18-16
診断に苦慮した腫瘍径２cm未満の早期紡錘細胞癌の１例

[1]つくばセントラル病院　外科、
[2]筑波大学附属病院　つくばヒト組織診断センター
文　由美[1]、野口　雅之[2]、坂下　信悟[2]、菅野　雅人[2]、高屋敷　典生[2]、中野　雅之[2]

【背景】乳腺紡錘細胞癌は比較的稀な疾患であり、腫瘍径が大きく進行した状態で報告されることが多い。また非上皮性成分を主体とする病変のため、組織診でも確定診断を得ることが困難な場合も多い。【症例】71歳女性、主訴は左乳房腫瘤で、触診で左乳房Ｂ領域に硬癌様に触れる約２cmの腫瘤を認めた。USでは不整形で境界部高エコーと後方エコー減衰を伴う最大径1.8cmの低エコー腫瘤として描出され、左腋窩リンパ節・胸骨傍リンパ節腫大は認められなかった。硬癌を疑い、針生検を行ったところ、線維成分が目立つ紡錘形細胞性の増生からなる病変で、免疫組織化学的にはp63(＋)、keratin(＋/－)、CD34(－)、ER(－)であり、fibromatosis、PASH、myofibroblastoma、spindle cell carcinoma、phyllodes tumorが鑑別に挙げられるが断定的な診断は困難とのことで、摘出生検を勧められた。紡錘細胞癌を考慮し、腫瘍から2cmの距離をあけて摘出生検を施行した。摘出標本の病理所見では大きさは1.6×1.5×1.3cm、豊富な膠原線維と混在しながら上皮様または紡錘形の細胞が密に増殖している腫瘍で、中心部には壊死が認められた。断端陰性で、脈管侵襲は認められず、免疫組織化学的にはER(－)、PgR(－)、HER2(－)、CD34(－)、α－SMA(+)、p63(＋)、CD10(＋)でki-67 17.3%であった。筋上皮癌、WHO分類第４版ではmetaplastic carcinomaの一亜型であるspindle cell carcinomaと診断された。紡錘細胞癌では血行性転移が多いがリンパ節転移は少ないことから、術後は残存乳房に対する50Gy/25Frの放射線治療のみを行った。現在無再発生存中である。【結語】腫瘍径２cm未満の早期乳腺紡錘細胞癌の１例を経験したので報告する。

GP-2-18-17
早期発見した乳腺原発印環細胞癌の一例

[1]独立行政法人国立病院機構　米子医療センター　胸部血管外科、
[2]独立行政法人国立病院機構　米子医療センター　検査科病理
門永　太一[1]、城所　嘉輝[1]、鈴木　喜雅[1]、吉田　春彦[2]

【はじめに】乳腺原発印環細胞癌は非常に稀であり，進行が早いため予後が悪いとの報告がある．今回，我々は早期の段階で発見し，手術を施行した一例を経験したので報告する．【症例】60歳代女性．両側乳腺腫瘤のため，定期的に当科で経過を見ていた．今年のマンモグラフィで左U領域にFADを認めた．腫瘤は触知できなかったが，エコーで左乳腺C領域に7×6.4 mm大の腫瘤を新たに認めた．穿刺吸引細胞診で悪性の診断であった．針生検施行したところ，粘液空胞化した腫瘍細胞が目立ち，免疫染色でβ-catenin(+)，E-cadherin(+)，34βE12(-)を認め，Carcinoma (Invasive ductal carcinoma) with signet-ring-cell differentiationの診断となった．術前精査の結果，消化管に明らかな病変なく，cT1bN0M0 stage Ⅰの診断で左乳房温存術＋センチネルリンパ節生検施行した．　腫瘍径は8×5 mm，　硬癌由来の印環細胞癌でnuclear grade 1,ly0,v0,センチネルリンパ節陰性でpT1bN0M0 stage Ⅰだった．術後補助化学療法を行う予定である．【まとめ】我々が検索した限り，本邦での1cm以下の乳腺原発印環細胞癌でリンパ節転移陰性の症例報告は認められなかった．乳腺原発印環細胞癌の予後は数ヶ月から2年と言われているが，本症例は早期発見治療し，長期生存が見込めると考えられるため，若干の文献的考察を加えて報告する．

GP-2-18-18
肺癌術後経過観察中に発生した乳腺髄様癌の１例

三原市医師会病院　外科
吉山　知幸、右近　圭、世戸　芳博、佐藤　幸雄

乳腺髄様癌は、乳癌組織型分類では特殊型に分類され、その頻度は全乳癌の5%以下であり比較的稀な癌である。今回我々は、肺癌術後経過観察中に発生した乳腺髄様癌の１例を経験したので、文献的考察とともに報告する。症例は、60歳代、女性。当院にて右肺腺癌 T2 N0 M0 StageIBで右肺下葉切除術後、経過観察中、術後４年目に左乳腺腫瘤を自覚し、当院受診。触診で左乳腺C領域外側に9mmのやや不整な腫瘤を触知。MMGでは同部位に境界明瞭な楕円形の11mmの腫瘤を認め、USでは同部位に9mmの扁平な楕円形の腫瘤を認めた。MRIでは同部位に造影される10mmの腫瘤を認め、PET-CTでは同部位に10mmの腫瘤を認め、SUVmax 3.7の集積を認めた。穿刺吸引細胞診でclassV 腺癌、針生検では、正常の乳腺組織は認めず、強いリンパ球や形質細胞の浸潤を伴う大型多角形の腫瘍細胞の増殖を認め、低分化腺癌と診断。肺癌の乳腺転移を完全には否定できないが、元の肺癌が高分化型肺胞上皮癌であり、その転移である可能性は低いと考え、左乳癌として左乳房部分切除術およびセンチネルリンパ節生検を施行。病理組織学的検査で、腫瘍は、核小体の目立つ類円形の淡明な核と、合胞体性の細胞質を持つ大型細胞の充実性増殖からなり、周囲に高度のリンパ球浸潤を伴い、乳腺髄様癌と診断された（pT1c pN0 cM0 pStageI）。核グレード2、ER-、PgR-、HER2 0、MIB1 80-90%であった。術後補助療法は本人が希望されず、経過観察のみ行っている。乳腺髄様癌は比較的予後良好とされているが、術後2年を経過し、再発は認められていない。文献的考察とともに報告する。

GP-2-18-19

手術検体で浸潤性小葉癌と診断された症例のうち、術前生検では他の組織型と診断された症例の病理所見検討

[1]京都府立医科大学大学院　内分泌・乳腺外科学、
[2]京都府立医科大学大学院　人体病理学

大内　佳美[1]、小西　英一[2]、中務　克彦[1]、阪口　晃一[1]、田口　哲也[1]

【はじめに】浸潤性小葉癌(ILC)は乳腺悪性腫瘍の特殊型に含まれ、頻度は約3%とされている。しばしばびまん性の広がりを認め、術前の生検により診断がつくことでより正確に切除範囲の決定が可能になると考えられる。 今回、手術検体でILCと診断された症例について、 術前生検で同組織型と診断された症例と、 他の組織型と診断されていた症例の病理所見について比較検討した。【対象】2012年～2015年に当院で手術を行いILCと診断された32症例。そのうち8例が生検では他の組織型と診断されていた。【結果】生検で他の組織型とされた8例のうち7例は硬癌、1例は浸潤性乳管癌と診断されていた。E-cadherin免疫染色は7例では施行されなかった。術式は乳房温存術が5例、乳房全摘術が3例であり、温存術を施行した1例では側方断端陽性のため追加で全摘術を施行した。組織亜型を評価可能であった症例では、3例が混合型、1例が充実型。　これに対して生検でILCと診断された症例では全例でE-cadherin免疫染色が施行され、いずれも陰性であった。根治術を施行した症例の術式は乳房温存術が4例、乳房全摘術が19例であり側方断端はいずれも陰性であった。組織亜型は16例が古典型、1例が充実型であった。生検時の組織診断依頼の臨床情報として、ILCが推定組織型として記載があったのは、ILCと診断された症例に含まれる2例であった。【考察】術前生検で他の組織型と診断されていた症例では、 腫瘍細胞がやや大型で核異型も目立ち、比較的密に増生する傾向がみられた。また生検時の臨床情報として、 推定組織型にILCを加えることは正確な診断の一助となると考えられる。

GP-2-18-20

発症初期の診断に難渋し急速に進行した乳腺間質肉腫の１例

国立病院機構嬉野医療センター　外科

近藤　正道、岡　忠之

【はじめに】乳腺の間質肉腫は稀な疾患であり、病態についても未知の部分が多い。 今回我々は右乳腺の低悪性度と診断された腫瘍の摘出術後5年で左乳腺に病変を形成し、 初期段階では低悪性度と診断されたものの、 切除生検後に急速に進行した間質肉腫の1例を経験したので報告する。【症例】80歳女性【主訴】左乳房の腫瘤【既往歴】2008年2月、2.8ｃｍの右乳腺腫瘍を摘出しsolid tumor with low grade malignancyの病理診断となり、術後に放射線照射とホルモン療法を受けていた。【現病歴】2013年12月､右乳腺腫瘍のフォローアップエコーで左乳腺のＡ領域に1.2ｃｍの不整形の低エコーが出現し、3か月で横方向へ2.2ｃｍまで増大したため針生検と切除生検を行ったところ、 病変には強い炎症細胞浸潤と膠原繊維性組織を伴う紡錘形細胞の増生がみられ、 免疫染色でvimentin(+)、α-sm-actin(+)、actin(-)、KP-1(+)、CD34(-)、keratin(-)であり、Ki-67は3%ほどであったためinframmatory myofibroblastic tumorと診断され経過観察となった。2014年5月、左乳房に9cmの巨大腫瘤を形成して当科を受診した。【検査結果】血液生化学検査では異常は認めなかった。 エコーでは腫瘤は8.2×7.3×3.4ｃｍの低エコー結節であり、辺縁は分葉状で不整、内部は不均一で血流が豊富であり、エラストでやや硬い腫瘤であった。造影ＭＲＩでは動脈相で非常に強い造影効果を示し、造影後期相でのwashoutは認めず、乳頭へ浸潤していた。【治療】乳癌または葉状腫瘍を想定して、2014年6月に左乳房切除とセンチネルリンパ節生検を施行した。【病理診断】腫瘤は炎症細胞浸潤を伴って錯綜、増殖する紡錘形異型細胞より構成され、今回はmitosisが多数認められ、Ki-67も30%と多くなっていた。 免疫染色では、vimentin(+)、KP-1(+)、CD34(-)、C99(+/-)、keratin(-)、EMA(-)、actin(-)、desmin(-)、NSE(-)、S-100(-)、HMB45(-)であったため、stromal sarcomaと診断された。【術後経過】術後2か月で多発肺転移が出現したため、化学療法を行ったが無効であり、術後9か月に多発肺転移の増大による呼吸不全で永眠された。【考察】左乳腺の切除生検を行った病変は間質肉腫の初期段階だったと考えられ、 その初期段階では病変が炎症反応に修飾されて間質肉腫の特徴的な病理所見や強い増殖傾向が隠されていたため、 確定診断に難渋したと考えられた。若干の文献的考察を加えて報告する。

GP-2-18-21

豊胸術後、繰り返す乳腺炎の観察中に発見された乳腺血管肉腫の１例

[1]独立行政法人　国立病院機構　大阪南医療センター　乳腺外科、
[2]独立行政法人　国立病院機構　大阪南医療センター　外科、
[3]独立行政法人　国立病院機構　大阪南医療センター　臨床検査科

碇　絢菜[1]、田中　覚[1]、谷島　裕之[2]、木村　正道[2]、堀内　哲也[2]、
星田　義彦[3]

【はじめに】乳腺血管肉腫は、 原発性乳癌の0.1%以下と非常に稀な疾患である。さらに、silicone gel bagを用いた豊胸術後に発症した報告は非常に少ない。今回、 繰り返す慢性乳腺炎の経過観察中に、 偶然に発見された乳腺血管肉腫の１例を経験したので報告する。【症例】70歳、 女性【現病歴】50歳時にsilicone gel bagを用いた両側豊胸術を受けている。2012年5月、左胸部違和感、 掻痒感を自覚し皮膚科を受診し、 乳房精査のため当科紹介となった。左乳房は全体的に発赤を認めるも、圧痛や熱感はなく、腫瘤も触知しなかった。血液検査所見では、 軽度の炎症反応の上昇を認めたのみで、 乳腺超音波検査ではsilicon bagは乳腺下に認め、乳房内に明らかな腫瘤や液体貯留は認めなかった。乳腺炎の診断で抗生剤投与を行い一旦軽快したが、 以後も同様の症状を繰り返した。この間、 乳房精査を勧めるも、 抗生剤治療により症状改善していたため希望されなかった。2013年10月、 肝腫瘤経過観察目的の腹部MRIで、 偶然左乳頭近傍に腫瘤を指摘された。 乳腺超音波検査では、 同部位に23×20mmの境界やや不明瞭、 内部不均一な腫瘤を認め、 乳腺造影MRIでも乳頭に接して被膜様の隔壁にて境界されるドーム状の腫瘤影を認めた。腫瘍の一部を切開生検したところ、 血管肉腫を疑うものの、 炎症性肉芽組織との鑑別が困難なatypical vascular lesionという組織診断であった。以上より、 患者と十分なインフォームドコンセントを行い、 左silicone bag除去を含めた乳房切除およびセンチネルリンパ節生検を施行した。病理組織診断は、乳腺血管肉腫であった。Silicone bagの破損はなく、 肉芽形成はなかった。現在、 再発なく経過観察中である。【考察】乳腺血管肉腫は非常に予後不良とされる。今回､腹部MRIで偶然腫瘍を早期に発見でき､切除することが出来た。稀な経過で発見された乳腺血管肉腫を経験したので、 文献的考察を加え報告する。

GP-2-18-22

乳腺間質肉腫にエリブリンが奏効した１例

[1]独立行政法人　国立病院機構　埼玉病院　乳腺外科、
[2]医療法人財団興和会　右田病院　乳腺外科

小西　寿一郎[1]、吉竹　公子[1]、石田　文孝[1]、鴨　宣之[2]

乳腺間質肉腫は乳腺に特有な軟部肉腫であり予後不良とされているが，手術療法が第一選択であり，再発症例に対しての放射線治療や化学療法の有効性は認められていない．今回われわれは，乳腺間質肉腫の術後再発症例に対しエリブリン投与が奏効した症例を経験したので報告する．症例は，64歳女性．右乳腺腫瘤を自覚し，急速に増大してきたため当科を受診した．初診時，右乳房に10cm大の腫瘤を触知し，皮膚は腫瘍により圧排進展し発赤を認めていた． CNBでは紡錘細胞の錯走性増殖と硝子様の繊維化組織の増生を認め，間葉系肉腫と診断された．手術は，大胸筋浸潤を疑う所見を認めたため大胸筋を一部合併した右全乳房切除術とし，腋窩リンパ節はレベルIのサンプリング生検を行った．病理組織所見は紡錘形細胞が密に増殖し，また広範囲に膠原線維性間質も認められた．上皮細胞は認められず間質肉腫と診断された．術後は経過観察としたが，術後7ヶ月目に皮膚の局所再発が認められたため，切除をした後に胸壁に放射線照射を行った．術後1年目に両肺野に小結節が出現し，その後しばらく観察するも，緩除に増大傾向を示したが新出病変は認められなかったため肺再発巣に対して外科的に切除を行った．術後1年9ヶ月目にも同様に肺再発巣が出現してきたため肺の部分切除を施行した．術後2年2ヶ月目に嚥下時の逆流自覚したためCTを施行し，縦隔再発による食道狭窄と診断された．その後，左肺は完全に虚脱し大量の胸水を認めた．そこでエリブリンによる化学療法を開始した．2サイクル投与後より全身状態は安定始め，3サイクル投与後には左肺は再膨張し胸水も減少しており，エリブリンが奏効していると考えられた．現在も増悪傾向なく状態は安定しており，エリブリンの投与を継続している．乳腺間質肉腫に対するエリブリンの使用は治療の選択肢となりうる可能性があると考えられた．

GP-2-18-23
急速増大をきたした乳腺上皮間葉系腫瘍の３例

[1]愛媛大学医学部附属病院　乳腺センター、[2]愛媛大学　地域救急医療学講座、[3]愛媛大学医学部附属病院　病理部
小松　紗綾[1]、山澤　令菜[1]、小林　加奈[1]、西山　加那子[1]、村上　朱里[1]、山下　美智子[1]、杉森　和加奈[1]、亀井　義明[1]、本田　和男[2]、水野　洋輔[3]、北澤　理子[3]

悪性の間葉系成分の増殖を有する乳腺腫瘍として、上皮成分の存在するものは悪性葉状腫瘍、上皮成分が存在せず悪性の間葉成分のみで構成される腫瘍は肉腫と定義される。今回、急速増大をきたした上皮間葉系腫瘍を３例経験したので報告する。症例１、35歳女性。８年前に左乳房に2.5cm大の線維腺腫を指摘されていたが、次第に増大してきたため当科受診。12×10cm大の腫瘤が左乳房全体を占めるように存在し、生検では線維腺腫との結果であったが葉状腫瘍の可能性も否定できず乳房腫瘤摘出術を施行した。術後病理結果にて巨大線維腺腫より生じた乳管周囲間質肉腫と診断されたため、左乳房切除術を追加した。術後２年になるが現在のところ転移再発所見を認めていない。症例２、38歳女性。５年前より右乳房外上に1cm大の腫瘤を自覚していたが放置し、数か月の経過で腫瘤は急速増大をきたし当科受診。右乳房全体を占める20×15cm大の可動性良好な腫瘤を認め、吸引式組織生検を施行し線維腺腫あるいは良性葉状腫瘍と診断され、乳房腫瘤摘出術を施行した。術後病理結果にて大部分は良性葉状腫瘍だが一部に悪性葉状腫瘍を認めたため、追加で乳房切除術を行った。半年ごとにCTにて全身精査を行っているが、術後１年半経過した現在、転移再発を認めていない。症例３、33歳女性。20歳代より左乳房内側に腫瘤を自覚しており、２年前に約2.5 cm 大の線維腺腫と診断された。第一子を自然妊娠し、妊娠24週に左乳房腫瘤の増大を自覚、7×5cm大の腫瘤は針生検で葉状腫瘍境界悪性疑いと診断された。来院時妊娠31週で左内上に8×8cmの腫瘤を認めた。妊娠中に急速増大し、境界悪性もしくは悪性葉状腫瘍が疑われるため早期に手術が必要と考えられ、産婦人科、麻酔科と検討の上、妊娠を継続しながら手術を行う方針とした。妊娠後期33週に全身麻酔下に左乳房切除術を施行し、最終病理結果は境界悪性葉状腫瘍であった。退院後妊娠40週で出産し母児ともに健康である。術後１年経過した現在、局所再発や転移再発は認められていない。葉状腫瘍は良性であっても切除後再発の可能性があり、局所再発を繰り返すと組織学的に悪性変化を伴い、また、間質肉腫は発育速度は比較的緩徐だが遠隔転移を起こすと急速増殖し予後不良といわれている。上皮間葉系腫瘍の治療においては外科的切除が中心で断端を陰性にすることが重要であり、充分な組織学的検索と術後の定期的なフォローアップが必要である。

GP-2-18-24
乳腺悪性リンパ腫の２例

岡山労災病院　外科
熊代　美香、河合　央、田口　孝爾

乳腺原発悪性リンパ腫は乳腺原発腫瘍の0.04～0.53%と比較的稀な疾患である。画像上は特徴的な所見に乏しく、乳癌との鑑別に難渋することも多い。
　今回我々は腺原発悪性リンパ腫の２例を経験したので、その診断上の注意点について若干の文献的考察を加えて報告する。【症例１】84歳、女性。【主訴】食欲不振・倦怠感【既往】尋常性乾癬、間質性肺炎【家族歴】特記すべき事項なし【現病歴】間質性肺炎の増悪で近医より当院呼吸器科に紹介。胸部CTで両肺野にすりガラス陰影と左腋窩のリンパ節腫大を認めた。触診で左乳房CD境界に2cm大の腫瘤を触知したので、精査目的で当科に紹介。MLOで左UM境界領域に境界明瞭で平滑な腫瘤影を認めた。一部分葉上でカテゴリ４。USで左CD境界に、境界明瞭・平滑で卵円形、一部分葉状の腫瘤を認めた。内部は比較的均一の低エコー、後部エコーは増強していた。左腋窩に境界明瞭平滑で内部低エコーの腫瘤を少なくとも５個認めた。CTでも同様の腫瘤を認めたが頚部から骨盤にかけて、他に腫大リンパ節を認めなかった。切開生検にてCD20(+),CD3(-),CD5(-),CD10(-),Ki67 highでNon-Hodgkin's lymphoma, diffuse large B-cell type と診断した。R-THPCOP+rituximabによる加療が行われた。【症例２】68歳、女性。【主訴】右乳房痛および腫瘤【既往】脂質異常症【家族歴】特記すべき事項なし【現病歴】１か月前に乳がん検診を受けマンモグラフィでカテゴリ１、触診でも異常を認めなかった。２日前に右乳房痛と腫瘤を自覚して、当科を受診。触診で右乳房ECD境界に2cm大の腫瘤を触知。USにて比較的境界明瞭、内部不均一低エコーで、後部エコーは増強していた。CNBで乳癌を疑ったがCK7(-),CK20(-),ER(-,PgR(-),LCA(+)で追加検査の結果CD20(+),CD3(-),CD5(+),CD10(-),Ki67 highでNon-Hodgkin's lymphoma, diffuse large B-cell typeと診断した。R-CHOP+rituximab（髄注）施行中である。

GP-2-18-25
胸水セルブロック法が有用であったホルモン感受性陽性閉経前乳癌の一例

沖縄協同病院
有銘　一朗、屋良　敏男

【症例】39歳、女性
【既往歴】特記事項なし
【家族歴】腹部解離性大動脈瘤（実母）
【現病歴及び経過】2012年他院検診MMGで左乳癌疑いの指摘あるも、治療含め通院中断。2015年７月、４週間の摂食不良、歩行困難、呼吸困難で当院救急外来受診。体重36kg、体温36.8度、脈拍132/分、殿部褥瘡形成あり。告知・検査・治療拒否であったが、採血・CTおよび胸腔穿刺と穿刺液関連検査は同意。乳癌の胸膜転移、骨転移と診断。胸水細胞診で乳頭癌、遠心管セルブロック法でER90%強陽性、PR80%強陽性、HER2:0の判定。心療科介入の元、告知し、Life-threadingの判断で、化学療法勧めるも拒否。ホルモン療法およびランクル阻害剤、タルク胸腔内注入は受容し、各々施行。転移巣は不変であるがPS4から１に改善、腫瘍マーカー低下し、自宅退院が目標設定可能となってきた（針生検は拒否のまま）。
【考察】原発巣のサブタイプが不明な場合、胸水や腹水細胞診セルブロック法で90-95%程度原発巣とホルモン感受性が一致するとされる。今回同検査が治療方針の決定に寄与したと思われる１例を経験したので、可能なら原発巣との比較を行いながら報告する。

GP-2-18-26
超音波診断がカテゴリー3腫瘤であった乳癌症例の臨床細胞学的検討

乳腺ケア泉州クリニック
塚本　愛、亀山　澄子、中原　礼、金森　博愛、住吉　一浩

【はじめに】超音波(US)診断基準の標準化が進み、我が国においてはJ-STARTによるUS併用検診の有用性が報告されるようになった。その一方で、USのみで良悪性の診断が困難な乳癌症例も日常診療で経験する。当院は精査を行う乳腺専門クリニックであるため、細胞診診断に重点をおき、US診断が(良性を疑う)カテゴリー3腫瘤において院内細胞診を積極的に施行している。その中での乳癌症例についての臨床細胞学的特徴を検討した。 対象と方法】2014年7月(開院時)から2015年11月までに、当クリニックで診断した乳癌症例のうち、US診断がカテゴリー3腫瘤であった8例に着目し、臨床学的所見や細胞診診断の視点に基づいた検討を行った。【結果】8例の平均年齢は52歳で、閉経後症例が4例含まれていた。腫瘤非触知症例が3例で、マンモグラフィで病変を指摘できなかった症例が6例認められた。US診断カテゴリー3腫瘤では線維腺腫か嚢胞(性病変)を第一に疑うことが多く、それらの頻度が低い閉経後症例4例中3例はT1b(10mm以下)と腫瘤径が小さく、1例は乳腺症変化が強く線維腺腫が疑われたT1c(12mm)症例であった。USガイド下細胞診の穿刺においては、良性疾患に比べて可動性が低く、穿刺時に腫瘤辺縁の形状変化が少ないため、腫瘤径が小さくても比較的穿刺が容易であった。また、穿刺針の腫瘤挿入時に抵抗が少なくなり、穿刺中の細胞吸引時にも病変自体が動かないことが多かった。採取検体に関しては、血液混入がしばしばみられ、やや粘稠なことが多く、プレパラート吹付け部分近傍に密集した細胞集塊が認められることがあった。細胞診の検鏡結果では、"悪性疑い"2例、"悪性"6例で、"鑑別困難"症例が含まれず、いずれも細胞量が多く、細胞診による質的診断が比較的容易であった。組織診結果は、硬癌3例、充実腺管癌3例、粘液癌1例、微小乳頭癌1例であった。硬癌3例中の2例は、細胞診診断で「異型のある細胞が集塊状や散在性に多数出現する」細胞形態を呈し、細胞診による類推組織型が充実腺管癌の症例であった。また、粘液癌や微小乳頭癌の特殊癌2例は、いずれも細胞診にて組織型を類推しえた。【結語】US診断がカテゴリー3腫瘤であった乳癌は、臨床学的所見や細胞形態に特徴があることが多く、USガイド下の細胞診が有用である。

GP-2-19-01

超音波ガイド下穿刺吸引細胞診による乳癌腋窩リンパ節転移診断

[1]金沢医科大学病院　乳腺内分泌外科　、
[2]金沢医科大学病院　一般・消化器外科、[3]金沢医科大学病院　放射線科、
[4]金沢医科大学病院　病理診断科

中野　泰治[1]、野口　昌邦[1]、森岡　絵美[1]、大野　由夏子[1]、野口　美紀[1]、
小坂　健夫[2]、高橋　知子[3]、湊　宏[4]

目的：腋窩リンパ節転移の有無を把握することは乳癌患者の治療方針を決定するうえで重要である．私共は術前に超音波検査(US)で転移が疑われた腋窩リンパ節に対してエコーガイド下の穿刺吸引細胞診(fine needle aspiration cytology: FNAC)を行っており、 その成績を報告する． 症例および方法：2009年4月より2014年11月までに当科で術前に腋窩リンパ節のUSを行った298症例を対象とした(術前化学療法症例，DCIS症例を除く)． US所見により腋窩リンパ節の腫大を認めた49例にUSガイド下針生検(Fine needle aspiration cytology: FNAC)を行い、その結果、転移を認めた29例は、直接、腋窩郭清を行った． 一方，FNACで転移陰性の20例とUSで腋窩リンパ節の腫大を認めなかった249例はSLN生検を行い、SLNに転移を認めた60例に腋窩郭清を行った． 結果：FNACで転移陽性の29例とSLNに転移を認めた60例で腋窩リンパ節の転移個数を比較すると，FNACで転移陽性の29例中18例(62%)が3個以上の腋窩リンパ節転移を認めた．一方、SLNに転移を認めた60例中46例(77%)は2個以下の腋窩リンパ節転移を認め，37例(62%)がSLN転移のみであった。まとめ：腋窩リンパ節のFNAC陽性症例はリンパ節転移が3個以上の症例が多く，Z-0011試験あるいはAMAROS試験の結果に基づく、SLN生検による腋窩郭清の省略は難しいと考えられた.

GP-2-19-02

乳腺クリニック診療における院内細胞診の実践(有用性および穿刺・検体作成時の工夫)

乳腺ケア　泉州クリニック

住吉　一浩、塚本　愛、亀山　澄子、金森　博愛、中原　礼

【はじめに】乳腺疾患の診断において、最終診断や術前治療の方針決定のために組織診は不可欠である。その一方で、良性疾患の多い乳腺クリニック診療においては、非侵襲的手段である穿刺吸引細胞診(以下FNAC)の役割が依然大きい。当院における院内細胞診の有用性および穿刺・検体作成時の工夫について述べる。【方法】2014年7月(開院時)から2015年11月までの、院内細胞診施行286例(良性疾患：206例、悪性疾患：80例)および悪性疾患のリンパ節穿刺細胞診23例について検討した。【結果】細胞診結果の内訳は、“正常あるいは良性”177例(61.9%)、“鑑別困難”3例(1.0%)、“悪性疑い”7例(2.7%)、“悪性”71例(28.0%)で、「検体不適性」が28例(9.8%)みられた。悪性疾患において、「検体不適正」例は1例で、“鑑別困難”1例、“悪性疑い”7例、“悪性”71例であった。悪性疾患(80例)のうち、リンパ節のFNACを23例に施行し12例で転移を確認し、2例の偽陰性例がみられた(1例は微小転移)。良性疾患において、組織診施行症例は6例で、線維腺腫2例、硬化性腺症3例、fibrous disease1例であった。「検体不適正」の頻度がやや高かった原因として、穿刺の適応に良性疾患が多いこと、線維成分が多く細胞成分が少ない症例などが考えられた。細胞診は、穿刺時診断(1)硬さ、2)穿刺液の性状・細胞量、3)嚢胞→腫瘤が消失)が可能であり、院内で自ら検鏡することで、多くの情報(1)背景からの診断(粘液、壊死性、泡沫細胞(乳管内病変を示唆)など)、2)炎症性疾患の鑑別、3)組織型の推定)が迅速に得られた。FNACが有用な症例は、1)良性の可能性が高い、2)嚢胞性疾患・乳管内病変、3)微小病変、4)副病変(多発病変)診断、5)リンパ節転移診断、6)乳汁分泌例(捺印)、7)出血傾向の症例、が考えられた。FNACの限界は、1)浸潤有無の判定、2)異型の弱い癌(境界病変)の診断、3)癌のsubtype診断、などが考えられた。穿刺・検体作成時の工夫としては、穿刺手技：1)ポジショニング、2)背景乳腺による穿刺アプローチの使い分け、3)プローブ・穿刺針(長針、短針)選択、検体作成：1)乾燥を避ける(迅速なアルコール固定、長時間穿刺を避ける)、2)血液付着の回避、3)触知腫瘤では直視下穿刺も有効、を個々の症例に合わせて行った。　【結語】乳腺クリニック診療において院内細胞診は有用であり、細胞診の利点や限界を理解した上で、正確な手技で適切な検体作成を行うことが重要である。

GP-2-19-03

術前化学療法で腫瘍同定が困難となる症例は予測できるか？～植込み型病変識別マーカー留置の適応症例は？～

三井記念病院　乳腺内分泌外科

辻　宗史、稲垣　麻美、太田　大介、加藤　孝男、小原　孝男、竹内　昌、
西　常博、福内　敦

【はじめに】我が国において超音波下での視認性が確保されたマーカーが医療材料として承認され、使用可能となった。術前化学療法（NAC）が著効し手術時に切除部位の同定に苦労することがあるが、あらかじめ腫瘍近傍にクリップを留置しておけば、容易に超音波でマーカーを確認し、切除部位の誤認やずれを防ぐことができる。今回、マーカー留置の適応がある症例を選別するための臨床病理学的因子を検討した。【対象と方法】対象は当院にてNACを行った後2012年1月～2015年8月に手術を施行した乳癌患者91例94乳房（平均年齢53.1歳、cStage Ⅰ 10例、IIA 38例、IIB 19例、IIIA 13例、IIIB 5例、IIIC 5例、Ⅳ 4例）。NACの内訳はECもしくはFEC療法(A)+タキサン(T)+トラスツズマブ(H) 30例、A+T 50例、A+H 1例、Aのみ5例であった。NAC終了後のUSで腫瘍確認が困難であった症例（消失もしくは不鮮明低～等エコー域）をマーカー必要群、腫瘍を容易に確認できた症例をマーカー不要群とした。検討した因子は、年齢、閉経状態、cStage、初診時のUSにおける腫瘤の有無、腫瘤の境界部の性状、haloの有無、腫瘍径、RI値、MMGにおけるカテゴリー、腫瘤の有無、腫瘤辺縁、石灰化の分布、FAD、構築の乱れの有無、MRI所見でmass病変かnon-mass病変か、針生検組織でのER、PgR、HER2スコア、ki-67値、脈管侵襲、核異型度(NG)、intrinsic subtypeとした。統計処理は 2群間の評価を t-検定・χ 2検定　またロジスティック回帰分析による多変量解析を行った。【結果】マーカー必要群は31例、不要群は63例と判定し、両群間で年齢、閉経状態、cStageに差は認めなかった。単変量解析で2群間に有意差(P＜0.05)がみられた因子は、HER2スコア、ki-67値、MMG上の石灰化の分布、PgR、USにおける腫瘍境界部の性状、intrinsic subtypeであったが、多変量解析では有意な因子は見いだせなかった。【結語】今回の検討では、NAC前にあらかじめマーカーを留置しておくべき症例を選別するための明らかな因子は認められなかった。しかし、切除部位の不確実性や誤認を防ぐためにはマーカー留置は有効であると考えられ、今後症例を重ねさらに検討していきたい。

GP-2-19-04

3Dトモシンセシスをガイドとする VAB（吸引式組織生検）について

公益財団法人　山梨厚生会　山梨厚生病院　外科

柚本　俊一、飯塚　恒、村上　恭紀

近年、従来のマンモグラフィ撮影(2D)に加えてトモシンセシス撮影(3D)が可能になり、感度及び特異度ともに改善される優れた検査法として注目されている。3Dトモシンセシス撮影はX線管球を振り子のように角度をつけ振ることで断層画像を作成する技術である。これにより通常のマンモグラフィでは重なって見えなかったところを認識することが可能となり、さらに重なりで生ずるあたかも存在するような儀像を排除できる。トモシンセシスを使えば微細石灰化でもその分布状況を直感的に理解することが容易になった。
一方、今までVAB（吸引式組織生検）はステレオガイド下、及びエコーガイド下で行われてきた。この有用性は臨床的に明らかであるが手技としてはやや煩雑で難しい印象がある。とりわけステレオガイド下VABは石灰化病変に対し行われるが、ターゲットとする石灰化を決定することが難しい場合があり、狙った座標に狂いが生じることがある。またその石灰化が病巣のどこに存在するか判断が難しく、ともすれば辺縁に標的を設定してしまい、適切な標本採取が難しいこともある。さらに検査はマンモグラフィの圧迫下に行われ、検査時間の延長は受信者の苦痛に直結する。
そこで3Dトモシンセシス下にVABを行うことが考案された。この方法ではターゲット決定の撮影は数秒で終了し、検査時の被曝もステレオガイドと変わらない。断層画像が立体的に重なって描出され、標的とする石灰化が存在する層が直感的に容易に判別される。また標的を石灰化の分布の中心に設定できるので標本採取においてより良い部位が確実に採取できると考えられる。検査時間も直感的かつスムースにターゲットを設定することが出来るため従来よりも短縮でき、患者側の負担軽減にも有効である。また従来のステレオガイドでは難しかった石灰化以外の病変部の採取も可能だと考えられる。我々の使用経験を供覧し、その有用性を検討したいと考える。

GP-2-19-05
一般撮影用FPDを用いたステレオガイド下マンモトーム生検標本の至適撮影条件の検討

札幌医科大学附属病院　放射線部
杉本　晴美

【背景】ステレオガイド下マンモトーム生検（以下ST-MMT）中に生検標本の微小石灰化確認の検体撮影を行う．当院ではその撮影に乳房撮影用CRと一般撮影用管球を用いている．しかし乳房撮影装置のDR化だけではなく，一般撮影装置のFPD化に伴い，将来的にCR装置がなくなることが推察される．そこで我々はFPDによる検体撮影の条件検討が必要不可欠であると考えた．【目的】一般撮影用FPDを用いたST-MMT生検標本の微小石灰化を確認するための至適撮影条件を検討する．【方法】FPDはGE社製一般撮影装置 Discovery XR650を使用した．CNR測定ファントムを用い，線量，SSD，拡大率を変化させCNRを比較検討した．次に鶏肉と卵の殻で作成した自作ファントムを用い，CNR測定ファントムと同様に条件を変化させ，撮影した画像の視覚評価を行った．得られた至適撮影条件を基にST-MMT生検標本を撮影し，CR画像と比較検討した．【結果】CNRは線量の増加とともに高い値を示し，飽和傾向を示した．また，一定の線量を超えると画像が形成できなくなった．SSD80～100cm，線量30～40mAsの範囲において，良好なCNRが得られた．拡大率を上げていくとCNRは低下した．自作ファントムの粒状性は線量の増加とともに改善され，30mAsで一定となった．SSDを近づけると，徐々にヒール効果の影響が出始め、画像の均一性が失われた．拡大率を上げていくと，より細かい石灰化の評価が可能となったが，徐々にボケが発生し鮮鋭度が悪くなった．ST-MMT生検標本はCR画像の方がFPD画像より描出能が優れていたが，どちらの画像でも微小石灰化の確認は可能であった．【考察】一般撮影用FPDを用いたST-MMT生検標本の微小石灰化を確認するための至適撮影条件は，SSD80～100cm，拡大20cm(拡大率1.25倍)，管電圧40kV，線量32mAsである．本研究によりCRに代わり一般撮影用FPDを用いた検体撮影が可能であることが示唆された．

GP-2-19-06
乳房圧迫の痛みが強くステレオガイド下マンモトーム生検を中止したがDeep Sedation下に可能となった１例

[1]千鳥橋病院　乳腺外科、[2]千鳥橋病院　病理科、[3]千代診療所　看護、[4]がん研有明病院　病理部
高崎　恵美[1]、松下　能文[2]、林田　真由美[3]、田中　久仁子[3]、桑田　理恵[3]、中村　充代[3]、脇山　さお理[3]、秋山　太[4]

【はじめに】組織診断が必要なカテゴリー3以上の石灰化でUSでは同定できない場合は、ステレオガイド下マンモトーム生検(SG-MMT)を行っている。石灰化の位置、乳房の大きさや厚さ、患者の全身状態や体形を検討して、安全、確実に石灰化を採取できて、かつ患者の苦痛が最小限になるように工夫している。乳腺後隙に局所麻酔を十分に行うと穿刺による痛みはコントロールできるが、座位でポジショニング後、乳房圧迫痛に耐えられずに中止となった症例を初めて経験した。 後日、 麻酔科医の協力のもと側臥位でDeep Sedation下、安全に石灰化を採取することができたので報告する。【症例】42歳、女性。検診MMGで２次精査となり初診。視触診：明らかな異常なし。エコー：両側に小嚢胞のみで石灰化は不明瞭。MMG：左AC領域に淡いと微小円形な石灰化の区域性の拡がり(+)、カテゴリー4。少し線状になりかかっている石灰化も認めた。造影MRIでは明らかな異常を認めなかったがDCISの可能性があるため、左カテゴリー4の石灰化に対してSG-MMTを試みた。しかし、ポジショニング後の乳房圧迫痛に耐えられず中止した。引き続き、US下にマイクロピュアで石灰化を確認して針生検を施行した。16G針で７本採取、標本撮影で３本に淡い石灰化を確認、終了した。しかし病理結果は、正常あるいは良性で、分泌物を入れているが石灰化は確認できなかった。良性の可能性が高いと考えたが患者が石灰化の確定診断を希望したため、麻酔科医に相談、Deep Sedation下でのSG-MMTを計画した。石灰化がある左AC領域の乳腺後隙に十分な局所麻酔を行い、左側臥位となってから静脈麻酔＋酸素投与下に、ポジショニング、乳房圧迫を行うことができた。背中を支える板で体位を保持して、看護師１人は左乳房がずれないように見守った。8本採取、標本撮影にて7本に石灰化を認めた。病理結果：乳腺症、乳管内に分泌型石灰化あり、悪性所見なし、であった。患者は検査中の記憶はなく苦痛は全くなかった、と言っていた。【まとめ】乳房圧迫痛に耐えられずいったんは中止したSG-MMTを、多職種チームが協力してDeep Sedation下に患者の苦痛なく安全、確実に行うことができた１例を経験した。

GP-2-19-07
当院での乳房石灰化病変に対するマンモトーム生検施例の検討

[1]横浜市立みなと赤十字病院　乳腺外科、
[2]横浜市立みなと赤十字病院　病理部
河手　敬彦[1]、熊谷　二郎[2]、前橋　学[1]、清水　大輔[1]

背景：ステレオガイド下マンモトーム（MMT）生検は、乳腺微細石灰化病変に対する良悪鑑別の目的で行われるが、施行後も良悪の鑑別に苦慮する例も少なくない。目的：ＭＭＴの適応と良悪鑑別困難症例に対するその後の対応について検討する。対象・方法：2007年5月から2015年10月までに当院でMMTを施行した60例を対象とし、 画像所見、 病理検査結果、Atypical epithelial proliferation（AEP）と診断した場合の対応と、その結果について検討した。結果：MMGのカテゴリーはC-2：5例、C-3：46例、C-4：6例、C-5：3例。乳房超音波検査（MUS）ではC-1：40例、C-3：14例、C-4：5例、未実施:1例。MMTの病理組織結果は、:AEP 12例、非浸潤性乳管癌（DCIS）：14例、乳腺症：18例、線維腺腫：3例、ductal hyperplasia：4例、その他の良性9例であった。MMTでDCISと診断した14例は全例手術を施行し、13例がDCIS、1例に浸潤性乳管癌を認めた。AEPと診断した12例中8例（67%）に切除生検、4例はフォローアップとした。切除生検症例の病理組織結果は、5例（63%）がDCIS、3例がAEP（37%）であった。MMTでDCISと診断した症例のgradeは、High grade（comedo necrosisを伴う）：10例（83%）Low grade：2例（17%）であったが、MMTでAEPと診断され、切除生検を施行した結果DCISと診断した症例のgradeは、High grade：1例（20%）Low grade：4例（80%）であり、MMTでDCISと診断した症例にくらべ、切除生検後にDCISと診断した症例では有意にgradeが低い傾向を認めた（P=0.0092）。まとめ:当院ではMMT生検で浸潤性乳管癌が見つかる率は少なかった。一方、20%がAEPと診断され、多くで切開生検を行った。切除生検で見つかったDCISはLow gradeであることが多く、切除生検後も38%（3例）がAEPの診断であった。結語：MMT生検施行により見つかる癌は、ほぼ、DCISであり、AEPと診断された場合、切除生検をしても、High grade DCISと診断される可能性が低いため、経過観察も選択肢と考える。

GP-2-19-08
CNBにて大胸筋に播種を来したと思われる乳癌の一例

中部労災病院
高橋　秋香、坂口　憲史、橋本　瑞生、水谷　哲之、佐藤　文哉、鈴木　俊裕、金原　香織、竹林　三喜子、藤原　玄

今回、core needle biopsy（CNB）によって大胸筋に乳癌が播種したと考えられる症例を経験したので報告する。
【症例】41歳女性。閉経前。2012年3月に初診。右乳房のしこりと右乳房付近の重たい感じを自覚して受診した。触診で右乳房CA領域に可動性のある1cm大の腫瘤を触知した。マンモグラフィーではCA領域に石灰化を伴う辺縁微細鋸歯状の腫瘤を認めた。エコーで同部位に腫瘤像を認めた。CT、MRI、骨シンチを撮影し、腋窩リンパ節に腫大を認めるが、他には明らかな転移のないことを確認した。右CA領域の乳腺腫瘍に対しCNBを行い、乳頭腺管癌と診断した。以上より、閉経前右乳癌 cT1cN1cM0cStageIIAと診断した。2012年5月にAuchincloss法（乳房全摘と腋窩廓清術）を行った。腫瘍の病理組織診断は乳頭腺管癌で、pN(+)、ER(+)、PgR(+)、HER2(-)、Ki67 40~50%であった。
その後は、LH-RH antagonistとTAMで術後補助内分泌療法を行いながら外来フォローとしていた。術後3年目に右前胸部に1cm大の腫瘤を触知した。
【所見】超音波：手術創直下の大胸筋の筋層内に、10×8×5mmで、形状は不整形、辺縁は平滑明瞭で、内部エコーはやや不均一、内部への血流のある腫瘤を認めた。造影CT：大胸筋内に造影効果のある1cm大の腫瘤を認めた。原発巣との位置関係から、CNBによる大胸筋へのneedle tract seedengが疑われた。
【術式】腫瘤切除術
【病理組織診断】乳頭腺管癌、ER(+)、PgR(+)、HER2(-)、Ki67 18.5%、Cut end(-)
以上より、組織病理の相似からも、上記推察が裏付けられた。
【考察】針生検の針刺入経路に癌の播種が起きうることはしばしば問題とされ、刺入経路を含めた腫瘍切除が推奨されている。今回の症例では、乳房は全摘しているため、腫瘍より近位の針刺入経路は切除が可能であったが、腫瘍より遠位の大胸筋内に播種・再発が起こった。これを防ぐためには、腫瘍を超えた深部に針が到達しないよう、針の刺入点や刺入角度を調節することが必要であったと考える。
若干の文献的考察を加えて報告する。

GP-2-19-09
トモシンセシスバイオプシー導入後１年を経て～従来法と比較しての利点と今後の課題～

[1]公立藤岡総合病院　外科、[2]群馬大学大学院　病態総合外科学
松本　明香[1]、石崎　政利[1]、山中　崇弘[1]、徳田　尚子[1]、田中　成岳[1]、
安藤　裕之[1]、中里　健二[1]、森永　暢浩[1]、設楽　芳範[1]、桑野　博行[2]

当院では平成26年9月にトモシンセシス付のFPD搭載型マンモグラフィー「Selania Dimensions」(米国Hologic社製、日立メディコ社販売)を導入した。同年10月、日本初のトモシンセシスを使用したステレオガイド下マンモトーム生検を施行。以後、15例の症例に対し、上記検査を施行した。検査所要時間（ポジショニング～針の抜去）は平均で36.2分であり、同一術者で従来法で行っていたころより25.1分も検査時間を短縮でき、非常に有用であると考えられた。まだ導入している施設はごく少数であり、トモシンセシスの普及とともに、これから一般的な検査となる可能性をもつトモシンセシスバイオプシーについて、実際の方法・従来法と比較した利点・今後の課題等、若干の文献的考察を含め、報告する。

GP-2-20-01
乳癌骨転移に対する骨吸収マーカーTRACP-5bの可能性

佐世保市立総合病院　乳腺外科
進藤　久和、小澤　綾子、原　信介

【背景】骨転移ガイドライン2015年版では、骨転移治療モニタリングに有用な骨代謝マーカーに関して、日常診療で使用すべきエビデンスはないとされている。近年、骨粗鬆症の予防と治療ガイドラインや骨代謝マーカー適正使用ガイドラインでは、酒石酸抵抗性酸性ホスファターゼ5b（TRACP-5b）が注目されている。他の骨吸収マーカーが、骨1型コラーゲンの代謝産物を測定しているのに対し、TRACP-5bは破骨細胞にのみ存在するため、破骨細胞の活性を鋭敏に捉えることができ、さらに日内・日間変動が小さく、腎機能に影響されにくい骨吸収マーカーである。そのため他の骨代謝マーカーより、乳癌骨転移に対する骨修飾薬（bone-modifying agents：BMA）の効果を早期に反映し、その臨床的有用性を示唆する報告がある。【目的】乳癌骨転移症例におけるTRACP-5b値が、骨転移の病状把握に適しているか、またBMAの効果判定の有用性について検討する。【対象と結果】2015年4月から11月までに乳癌骨転移でBMAを投与した23例中、経過中にTRACP-5bを測定した16例を解析した。初回TRACP-5b測定時のBMAは、ゾレドロン酸：8例、デノスマブ：6例、BMA投与前：2例であった。TRACP-5b値は、ゾレドロン酸投与群（BMA投与期間：3-49か月）で143-426（平均226）mU/dL、デノスマブ群（BMA投与期間：5-121か月）で80-296（平均155）mU/dL、投与前群で301-562（平均432）mU/dLであった。うちTRACP-5b高値は2例であった。1例はBMA投与前で、脊椎3か所以上・肋骨・骨盤・大腿骨転移をきたした症例であった。もう1例は脊椎3か所以上・肋骨・骨盤・大腿骨転移に対するゾレドロン酸投与中に症状が増悪し、ALPも上昇した症例であったが、デノスマブ投与1か月後にTRACP-5b値は正常域となった。TRACP-5b低値は1例で、翌月も低値であったが、骨転移は脊椎2か所のみで、ALPも正常域以下であった。【考察】骨転移診断時のTRACP-5bは、より多数の骨転移を有する症例で高値を示したことから、骨病変の病状の判定に有用であると考える。また、BMA投与中の骨転移の病勢進行例で高値を示し、BMAの変更で正常化した症例から、治療変更の指標に有用である可能性が示唆された。BMA長期投与例やデノスマブ群でTRACP-5bはより低い値であり、破骨細胞の活性が抑制されていると考えられる。さらに症例数や測定回数を増やした検討が期待される。

GP-2-20-02
術後４年目に陰性化した血清p53抗体陽性乳癌の１例

[1]東邦大学医学部外科学時講座大森一般・消化器外科、
[2]東邦大学医学部病院病理部、[3]東邦大学医学部糖尿病代謝内分泌科
馬越　俊輔[1]、島田　英昭[1]、久保田　伊哉[1]、緒方　秀昭[1]、尾作　忠知[1]、
齊藤　芙美[1]、須真崎　真[1]、吉川　芙久美[3]、根本　哲生[2]、金子　弘真[1]

血清p53抗体は、癌由来の変異p53抗原に対して誘導されると考えられており、微量の癌細胞であっても検出できる可能性がある。比較的早期の段階から陽性となること、従来の腫瘍マーカーとの重複が少ないことなどが特徴であり、臨床上の有用性が高いと考えられている。また、血清p53抗体の術後のモニタリングは腫瘍再発と患者生存を予測するのに有効との報告はあるが、術前化学療法後の乳癌手術症例に関する報告はない。今回我々は術前化学療法後に根治手術を行い術後5年間血清p53抗体をモニタリングした症例を経験したので報告する。症例は35歳女性、UICC/TNMでStageIIB（T2N1M0）、血清p53抗体は5.85U/ml（基準値1.31U/ml）と陽性であったが他の腫瘍マーカーはすべて陰性であった。術前化学療法としてFEC（epirubicin 100mg/m2　Cyclophsphmide500mg/m2,5-Fu500mg/m2 q3 weeks)を4回施行後、docetaxel(75 mg/m2,q3 weeks)を4回施行した。臨床的治療効果はPartial Responseであった。乳房切除およびリンパ節郭清を施行した。病理診断はPapillotubular carcinoma,ly+, v+, Nuclear grade1,　Estrogen receptor; positive, Progesterone receptor; positive、HER2; negative,組織学的治療効果Grade1bであった。術後内分泌療法として、Tamoxifen およびLHRHaを5年間おこなった。血清p53抗体は化学療法後に4.51 U/mlと低下し、術後5.58 U/mlとやや上昇したが、術後内分泌療法を開始後は、3.69 U/mlと低下し、以降徐々に低下して術後4年目に陰性化した。術後5年経過し血清p53抗体は陰性のまま無再発生存中である。治療前血清p53抗体が単独陽性であった乳癌症例について長期間の術後モニタリングを継続して陰性化までの経過を確認できた貴重な症例と考えられる。血清p53抗体は、既存の腫瘍マーカーでは把握できない乳癌の病態を反映できるものと思われた。

GP-2-20-03
進行再発乳癌における内分泌療法時の腫瘍マーカー推移の検討

豊橋市民病院　一般外科
三品　拓也、吉原　基、加藤　岳人、平松　和洋、柴田　佳久、青葉　太郎、
山口　直哉、小池　佳勇、和田　幸也、伊藤　喜介、神原　祐一、
西村　元伸

はじめに：進行再発乳癌における治療効果判定には画像検査による判定が最優先とされている。しかし、実際には頻回の画像検査は患者への負担も大きく現実的ではないため、腫瘍マーカーを病状の把握に用いることも多い。また、内分泌療法時には、腫瘍マーカーの低下まで期間がかかることも多く、治療効果に対する判断に迷うことがある。今回我々は、進行再発症例で内分泌療法施行時の腫瘍マーカーの推移を検討した。
対象：2004年1月から2015年4月までに治療を開始したホルモン受容体陽性進行再発乳癌の112症例の検討を行った。そのうち補助療法を除く内分泌療法を施行した症例で、当院でのフォローアップの確認が出来たのは83例であった。
結果：83症例中25症例は1次内分泌療法開始時に腫瘍マーカー陰性であった。腫瘍マーカー陽性症例のうち、1次内分泌療法直前に手術や化学療法を行っていない、内分泌療法によるマーカーの推移の確認が可能な症例は45例であった。1次内分泌療法開始後に腫瘍マーカーの低下が認められなかった症例は7例であった。腫瘍マーカーの低下を認めた38例のうち、低下を認めた時期はそれぞれ、1ヶ月後：10例、2ヶ月後：7例、3ヶ月後：15例、4ヶ月後：4例、5ヶ月後：1例、6ヶ月後：1例であった。中央値は3ヶ月であった。マーカー低下症例のうち、1次内分泌療法中の初回画像検査による治療効果判定ではPR：20例、SD：7例、PD：9例、画像検査がされなかった症例が2例であった。PD症例のうち、6例はマーカー再上昇後の画像評価でPDの診断となった症例であり、3例はマーカーが低下傾向もしくは横ばいであったが、画像評価ではPDの診断となった症例であった。また、マーカーの低下が確認出来なかった7例のうち、画像検査においても進行が確認された症例が5例、画像上の変化がなかったが、腫瘍マーカー増大により治療変更がされていた症例が1例、腫瘍マーカー増大により治療変更された症例が1例であった。
考察：内分泌療法後の腫瘍マーカーの低下には時間がかかることが多く、中には治療開始半年を経過して低下してくる症例も認めた。症例によるが、内分泌療法後腫瘍マーカーが上昇してもすぐに治療変更はせず、3ヶ月程度は継続して評価を行うべきであると考えられた。

GP-2-20-04

Platelet-to-Lymphocyte Ratioと術前化学療法の治療効果から考えるTriple negative乳癌の治療戦略

[1]岩手医科大学　外科学講座、[2]岩手医科大学　病理診断学講座
柏葉　匡寛[1]、小松　英明[1]、石田　和茂[1]、川岸　涼子[1]、松井　雄介[1]、
川崎　朋範[2]、菅井　有[2]、佐々木　章[1]

【背景】近年腫瘍の増大、進展による侵襲、微小環境、TIL等免疫学反応は炎症の発現型と理解される。Platelet-to-Lymphocyte Ratio(PLR)は原発乳癌において宿主-腫瘍間の炎症所見を代替する有用かつ簡易な予後因子と報告された。未だ化学療法が有用も効果が限定的なTNBCにおいては治療戦略の再考が必要である。【対象と方法】60例のTNBCに対し術前化学療法を行い、PLRと臨床病理学的因子の関連、pCRの獲得、その後の予後を後方視的に検証した。PLRの cut-off は292 (Krenn-Pilkoet al. BJC,2014)とした。【結果】PLR 中央値は 191(range 112.5-559.7)、Low-PLR (60%, ＜292)、High-292 (40%, ≧292) で無再発生存において統計学的有意差を認めた(P＜0.05)。 A-T同時、逐次併用術前化学療法 (PST) によるpCR rateは38.3%(23/60)、単変量解析では無再発生存とpCR、High-PLR、腫瘍遺残径、リンパ節転移間に有意な相関がみられた。一方Non-pCR症例でも少遺残腫瘍量、n0症例、Low-PLRでは無再発生存も得られた。導き出されるアルゴリズムを示す (図)。【考察】PST前のPLRと病理学的治療効果によってTNBC患者の実践的治療モデルを示した。Carboplatin、他の分子標的療法がPSTに使用出来ない現状で、宿主因子を加えた治療戦略の意義を追加症例、文献的考察を加え報告する。

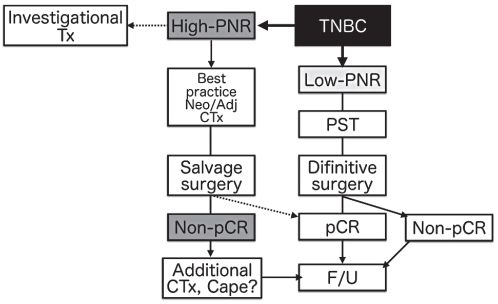

GP-2-20-05

乳癌の再発に関与する血中エクソソームmiRNAsの同定

熊本大学　医学部　乳腺・内分泌外科
末田　愛子、山本　豊、竹下　卓志、稲尾　瞳子、指宿　睦子、岩瀬　弘敬

【目的】体液中に分泌されているエクソソームmiRNAは、癌の診断マーカーとして近年注目されている。その発現パターンは癌と正常組織では大きく異なることが知られており、エクソソームmiRNAが特定の遺伝子発現を制御することで、癌の進展に深く関与している可能性が示唆される。今回、乳癌症例におけるエクソソームmiRNAの臨床学的意義を検討することを目的とした。【対象と方法】対象は、当院で手術及び治療を行った原発乳癌のうち、無再発16例、再発16例とした。エクソソームは、治療前に採取した患者血清250uLよりExoQuick® を用いて回収した。更に、エクソソームに内包されるtotal RNAをExosome RNA isolation kitを用いて抽出し、miRNA PCR array(QIAGEN)を用いて、miRNA発現解析を行った。【結果】再発例、無再発例において、臨床病理学的因子に有意な違いは認めず、大部分の症例で術後補助療法が施行されていた。372遺伝子についてエクソソームmiRNA発現解析を行った結果、11遺伝子で発現パターンの相違を認めた。再発例では、無再発例に比べて、miR-336-3p, miR-340-5p, miR-124-3pの発現が有意に高く、miR-29b-3p, miR-486-5p, miR-195-5p, miR-17-5p, miR-20b-5p, miR-93-5p, miR-130a-3p, miR-18a-5pの発現が有意に低い結果であった。PCR array解析から同定された11miRNAについて、原発乳癌組織における発現パターンも比較検討を行い、結果を併せて報告する。【考察】11のエクソソーム由来miRNAが乳癌の再発に関与している可能性が示唆された。エクソソームmiRNAは癌細胞から選択的に分泌されるため、原発乳癌組織においても同様に発現パターンの相違が見られるかどうかについて検証を行う。

GP-2-20-06

サイズ分画による乳癌末梢血循環腫瘍細胞の分離および解析

[1]埼玉県立がんセンター　乳腺腫瘍内科、[2]埼玉県立がんセンター　乳腺外科、
[3]埼玉大学大学院　理工学研究科　戦略的研究部門
永井　成勲[1]、戸塚　勝理[2]、高井　健[1]、小松　恵[1]、林　祐二[2]、
久保　和之[2]、黒住　献[2]、松本　広志[2]、井上　賢一[1]、菅沼　雅美[3]

担癌患者の末梢循環血中に癌細胞が存在することが古くから知られており、乳癌、大腸癌、前立腺癌ではこの末梢血循環癌細胞(circulating tumor cell: CTC)数を定量的に測定することで、予後予測が可能であると報告されている。乳癌ではCellSearch® systemを用いた解析により、転移性乳癌で無増悪生存期間および全生存期間とCTC数に強い相関関係が示され、また治療前後におけるCTC数の変化も同様の相関があることが証明されている。I-III期乳癌ではCTC数と術後無再発生存期間および全生存期間に相関関係があると報告されている。CellSearch® systemによるCTC回収には上皮細胞接着因子(epithelial cell adhesion: EpCAM)の抗体を結合させた磁性微粒子による分離・抽出が用いられているが、この分離法では上皮間葉転換(epithelial-mesenchymal transition: EMT)を起こした癌細胞など、EpCAM陰性のCTCを検出することはできない。そこで当施設ではI-IV期の乳癌患者の末梢血よりCTChip®を用いてサイズ分画によるCTCの分離および解析を試行している。この方法では直径10μm以上の細胞を末梢血より回収し、CK8/18陽性、CD45陰性、DAPI陽性細胞をCTCとして測定している。また、回収した細胞を用いて免疫染色でEMT誘導癌細胞の解析についても検討中である。これまで、10症例についてCTCの測定を行った。現在施行中の症例を含め、学会当日はCellSearch® systemとの比較など結果の一部について発表を予定している。

GP-2-21-01

TripleNegative型乳癌（Basal型）においてLSD1蛋白の過剰発現は予後不良因子である

[1]聖マリアンナ医科大学　乳腺内分泌外科、
[2]聖マリアンナ医科大学　診断病理学、
[3]聖マリアンナ医科大学　大学院医学研究科　応用分子腫瘍学
永澤　慧[1]、前田　一郎[2]、太田　智彦[3]、津川　浩一郎[1]

リジン特異的脱メチル化酵素であるLSD１（lysine-specific histone demethylase）の過剰発現は、いくつかの癌腫で予後不良因子と報告がある（Yanyan Yu et al. Biochem Biophys Res Commun 2013）。しかし乳癌領域においてはほとんど報告がなく、その意義は不明確である。そこで我々はSubType毎のLSD1の発現量と予後の関係を、Insilicoで解析した。結果、LSD1の発現は他Subtypeと比べ、Basal型乳癌で増加し(N=504, basal-like(basal)=80, LuminalA(LA)=233, LuminalB(LB)=133, HER2-enriched(Her2)=58)、さらに発現量は予後と相関していた。特にBasal型乳癌においてその傾向は顕著であった(N=3455, basal=581, LA=1678, LB=989, HER2=207)。　ついでこの知見を臨床に応用すべく、TripleNegative32例を対象とした臨床サンプルで、LSD1の免疫染色を行うと、過剰発現群では有意に予後が悪かった)（図１：hazard ratio of 3.619, p=0.007, Nagasawa et al. PLoS One 2015)。以上より、TripleNegative型乳癌（Basal型）において、LSD1蛋白の過剰発現は予後不良因子である可能性が示唆された。

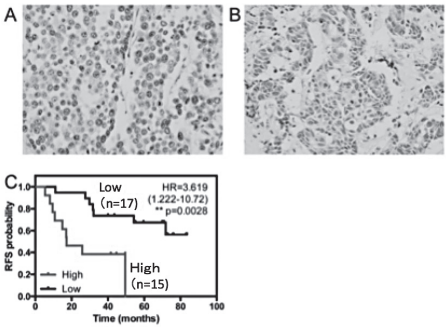

図1　LSD1免疫染色結果とカプランマイヤー曲線
A:LSD1発現高値　B:LSD1発現低値　C:カプランマイヤー曲線

GP-2-21-02
乳癌におけるhuman Nucleoside Transporter 1 の検討

[1]昭和大学藤が丘病院　消化器・一般外科、[2]昭和大学　薬学部臨床薬学部門
梅本　岳宏[1]、小林　靖奈[2]、山元　俊憲[2]、田中　淳一[1]

多種多様な薬物トランスポーターが分子クローニングされ、抗がん剤の多剤耐性メカニズムが明らかになっております。我々は、ヒト乳癌 cDNA library を構築して新規薬物トランスポーターを単離しました。進化系統樹を用いた解析の結果、核酸輸送に関与する遺伝子 family に属したことから、human Nucleoside Transporter 1 (hNT1) と命名し GenBank に遺伝子登録しました。Kyte & Doolittle analysisの結果、推定二次構造では3回膜貫通を有していました。hNT1 を介した薬物輸送は、in vitro 発現系にて種々な薬物取り込み実験を行った結果、hNT1 を介して 5-FU が輸送されていた。hNT1 を介した 5-FU の輸送は、A.濃度依存性・時間依存性・pH 依存性・Na 非依存性、非交換輸送担体であること、B.5-FU を基質とした cis 阻害実験では cisplatin と etoposide などで阻害されることを実証しました。今回、乳癌組織および乳腺組織に発現する新規薬物トランスポーター human Nucleoside Transporter 1 を検討したのでその発現頻度等を報告します。今後抗がん剤の抗腫瘍効果とトランスポーター分子を標的とした抗がん剤選択を実現できると期待します。

GP-2-21-03
地域中核病院における80歳以上乳癌術後ホルモン療法患者の再発と好中球・リンパ球比の検討

[1]大田市立病院　薬剤科、
[2]島根大学医学部総合医療学講座，大田総合医育成センター
堀江　達夫[1]、野宗　義博[2]

【目的・背景】地域中核病院である当院は近隣のがん拠点病院から車で約１時間のところにあり、高齢者が気軽に通える距離にはなく、癌が進行してから見つかるケースも少なくない。好中球・リンパ球比（neutrophil lymphocyte ratio:NLR）は、全身の炎症状態を表し、消化器癌を始め複数の癌腫において予後と相関することが報告されている。又、乳癌においてもNLRは予後や治療効果に関連する可能性があるとの報告が散見される中、今回我々は、高齢者乳癌術後患者におけるNLR比率を測定することの意義を検討した。【方法】2011年4月から2013年10月の間に当院で乳癌の手術を行い、補助療法にAI剤を使用した80歳以上のホルモン陽性患者7人を対象とした。術前NLR比と3ヶ月健診時のNLR比及び、その比率を測定し、術後2年以内の再発症例との相関を解析した。　【結果】術前NLR比／術後3ヶ月時NLR比（以下：NLR変化率）の中央値は1.332（range 0.599-3.013）であった。再発は1症例にみられ、NLR変化率は0.599と一番低く、術後3ヶ月時NLR比は3.241と一番高かった（中央値:1.719）。また、AI剤による有害事象はなかった。【考察】好中球はサイトカインを放出し、血管新生を促すことで腫瘍増殖・遠隔転移を促進する。また、リンパ球は腫瘍抑制に働き、癌免疫において重要な役割を担っている。つまり全身の炎症反応が生じることにより好中球の増加とリンパ球の減少をきたしその結果NLRが増加し、NLR変化率が1.0より低くなる。近年、乳癌は比較的早期から全身へ広がっている可能性のある全身疾患と考えられている。今回術後補助療法にAI剤を使用した対象症例では、3ヶ月後のNLR比が高くなることと、3ヶ月後にリンパ球数が低い患者ではNLR比が、術前より3ヶ月後の方が高くなり、NLR変化率が1.0より低くなる。この２つのことが、２年以内の再発と関連性がある可能性が考えられた。今後症例を積み重ねて、術後ホルモン療法患者における再発とNLR変化率を検証していきたい。

GP-2-21-04
エストロゲン受容体陽性・HER2陰性乳癌のFDG-PETにおけるSUVmax値と増殖能との相関

[1]兵庫医科大学　乳腺・内分泌外科、[2]兵庫医科大学　放射線科
井上　奈都子[1]、樋口　智子[1]、西向　有沙[1]、尾澤　宏美[1]、柳井　亜矢子[1]、宮川　義仁[1]、村瀬　慶子[1]、今村　美智子[1]、高塚　雄一[1]、山野　理子[2]、三好　康雄[1]

【背景】エストロゲン受容体（ＥＲ）陽性・ＨＥＲ２陰性乳癌における予後因子の同定は、術後療法を決定する際に有用である。近年ＦＤＧ－ＰＥＴ（フルデオキシグルコース－ポジトロン放出断層撮影）検査で、原発巣のＳＵＶｍａｘ値（体重と投与量で補正した１ピクセルあたりの最大放射能濃度）が、ＥＲ陽性・ＨＥＲ２陰性乳癌の予後と相関することが報告されている。そこで、ＳＵＶｍａｘ値の意義を明らかにするため増殖能に着目し、Ｋｉ６７とＳＵＶｍａｘの相関を検討した。また、一部の症例では、Ｓ期特異的マーカーであるｇｅｍｉｎｉｎとの相関も検討した。【対象と方法】当院で２００８年５月から２０１４年１２月の間に手術切除された症例で、術前にＦＤＧ－ＰＥＴ検査が行われたＥＲ陽性・ＨＥＲ２陰性の浸潤癌性乳癌２５１例を対象とし、Ｋｉ６７の発現割合を、４３例に関しては、さらにｇｅｍｉｎｉｎの発現を免疫組織染色によって同定した。原発巣におけるＳＵＶｍａｘ値を求め、臨床病理学的因子、Ｋｉ６７、ｇｅｍｉｎｉｎとの相関を検討した。Ｋｉ６７、ｇｅｍｉｎｉｎのカットオフ値はそれぞれ２０％、６％とし、ＳＵＶｍａｘ値のカットオフ値は３．５８５とした。【結果】ＳＵＶｍａｘ値はＴ２以上の腫瘍径（ｐ＜０．０００１）、リンパ節転移陽性（ｐ＜０．０００１）、核グレード２＋３（ｐ＝０．００１８）、Ｋｉ６７高値（ｐ＜０．０００１）、ｇｅｍｉｎｉｎ高値（ｐ＝０．０２３）で有意に高い値を示した。ＳＵＶｍａｘ値で２群に分け、ロジスティック回帰分析を行った結果、ｇｅｍｉｎｉｎを除いた場合では腫瘍径、リンパ節転移、Ｋｉ６７はいずれも有意にＳＵＶｍａｘ値と相関した。しかし、ｇｅｍｉｎｉｎを加えて検討した結果では、ｇｅｍｉｎｉｎのみ有意差を認めた（オッズ比：１１．８４、９５％信頼区間：１．５６－８９．５８，　ｐ＝０．０１７）。【考察】ＥＲ陽性・ＨＥＲ２陰性乳癌の原発巣におけるＳＵＶｍａｘ値は、腫瘍径、リンパ節転移、核グレード、Ｋｉ６７と相関するものの、ｇｅｍｉｎｉｎと最も強く相関した。従って、ＳＵＶｍａｘ値は増殖能を反映している可能性が示唆された。

GP-2-21-05
発見動機別による乳癌サブタイプ分類の関連性について

[1]医療法人倚山会　田岡病院　乳腺甲状腺科、[2]同臨床検査部
沖津　奈都[1]、開野　友佳理[1]、三木　仁司[1]、森本　忠興[1]、木村　早那[2]

【はじめに】乳癌のサブタイプはSt.Gallenのコンセンサス会議で合意された内容に基づき遺伝子発現分析により５つの病型に分類され、それにより治療選択の方向性が決定されている。今回われわれはこの病型と乳癌の発見動機との関連性について検討したので報告する。【対象及び方法】平成24年7月から平成26年9月までに当院を受診し手術を施行し、摘出標本の病理学的検討を行った乳癌症例112症例を対象とした。発見動機は1、自分で発見し受診した例、2、自覚症状があり検診を受けて見つかった例、3、全く自覚症状はなく、検診を受けて発見された例、4、家族や施設の職員などの自分以外の第３者により発見され受診した例の４つに分類した。サブタイプは摘出標本のER, PgR, HER２蛋白, Ki-67を免疫染色し決定した。【結果】発見動機とDCIS、5つのサブタイプ別との関連性は統計上認めなかった。また症状が全くなかった例（3）とそれ以外のなんらかの症状を認めたもの（1，2，4）での症状の有無によるサブタイプの差を検討したが、統計上の有意差は認めなかった。次に発見動機別に腫瘍浸潤径（DCIS,術前化学療法を除く）を検討したが、これは自己発見例と検診においては腫瘍浸潤径に有意差を認め、また自覚症状の有無による腫瘍浸潤径ではさらに有意差を認めた。発見動機別によるKi-67の値は自覚症状の有無では因果関係を認めなかった。【考察】乳癌の発見動機とサブタイプ、Ki-67との関係について検討したが、今回我々の症例において関連性は認めなかった。また症状がある方が自覚症状のない検診発見例より腫瘍浸潤径が有意に大きいことが示された。さらに今後は症例を蓄積し病期や予後についても検討可能であろうと思われた。

GP-2-21-06
Triple negative乳癌におけるandrogen receptor発現のcut-off値について

[1]新潟県立中央病院　外科、[2]新潟県立中央病院　病理診断科
佐藤　友威[1]、武藤　一朗[1]、酒井　剛[2]

【背景】Triple negative乳癌(TNBC)が複数のsubtypeに分けられ、その中でLuminal androgen receptor type(LAR)は最も予後がよいことが報告されている。LARはARを発現するが、その免疫染色でのcut-off(CO)値は報告により様々で、定義は確立していない。【仮説】TNBCで、予後に有意差のあるARの染色範囲が、臨床的に有意義なCO値である。【対象と方法】2004 - 2014に手術を行った、化生癌を除くTNBC62例に対してARの免疫染色を行い、陽性細胞10～50%まで10%間隔、75%をCO値とし、それぞれAR陽性対陰性で5年無病生存率(DFS)、無再発生存率(RFS)、無遠隔再発生存率(DRFS)、全生存率(OS)をKaplan-Meier法、log-rank法で比較検定した。p値0.05未満を有意と判定した。【結果】平均年齢62.4歳(32-83歳、中央値65歳)。病期I20例、IIA20例、IIB10例、IIIA8例、IIIB2例、IIIC2例。補助化学療法はアンスラサイクリン(A)のみ10例、タキサン(T)のみ11例、A+T 27例、5FU系6例(重複あり)、化学療法なし13例。ARのCO値30%と40%では症例に違いなし。CO値10%、20%ではいずれも有意差なし。CO値30%の時(AR30%以上陽性22例、AR陰性40例)、5年DFSで有意にAR陽性が陰性に比べて延長していた(83.1%対50.7%)。CO値50%(AR50%以上陽性21例、AR陰性41例)、75%(AR75%以上陽性17例、AR陰性45例)の時、5年DFS、RFSともにAR陽性が陰性に比べて有意に延長していた(5年DFS AR50% 87.7%対49.3%、AR75% 91.7%対51.3%. 5年RFS AR50% 87.7%対54%、AR75% 91.7%対55.4%)。5年DRFSは、CO値50%の時のみ、AR陽性が陰性に比べて有意に延長していた(92.9%対62.3%)。OSはいずれのCO値でも、AR陽性対陰性で有意差を認めなかった。【結語】少数例ではあるが、AR染色のCO値を50%とすることが臨床的に有意義と考えられる。

GP-2-21-07
当院におけるcTanyN3M0乳癌症例の検討

[1]呉医療センター　乳腺外科、[2]呉医療センター　腫瘍内科、[3]幸田医院
末広　聡美[1]、江戸　彩加[1]、安東　由貴[1]、厚井　裕三子[1]、平田　泰三[2]、安井　大介[3]、尾崎　慎治[1]

【背景】リンパ節転移は乳癌の予後不良因子であり、なかでもcN3症例は再発リスクが高いことが知られている。一方、高度リンパ節転移陽性症例であっても長期生存無再発生存を得られることがありその予測は容易ではない。【目的】cTanyN3M0症例の術前化学療法の治療効果と予後を検討する。【対象と方法】2006年1月から2015年1月までに当院で加療した初診時診断cTanyN3M0乳癌で術前化学療法を施行した9例を対象に、臨床病理学的特徴、治療法、治療効果、予後などをretrospectiveに検討した。当院ではcN3症例にPET-CTを施行し遠隔転移を示唆する集積がないことを確認し、頭部の評価は神経症状を認めない場合は施行していない。【結果】女性8例、男性1例で、年齢中央値は42歳(29 – 70歳)、観察期間中央値は775日(409 – 1884日)であった。T分類はT2：3例、T3：2例、T4：4例で、サブタイプ別にみるとHR陽性HER2陰性2例、HR陽性HER2陽性4例、HR陰性HER2陽性1例、HR陰性HER2陰性2例であった。術前化学療法レジメンは5例がアンスラサイクリン・タキサンで、2例はタキサンレジメンを施行し、HER2陽性乳癌には全例トラスツズマブを投与していた。手術は全例施行し、術前化学療法の治療効果はgrade0-1が4例、grade2が2例、grade3が3例であった。9例中6例に術後放射線照射を施行していた。放射線照射範囲はリンパ節領域を含めた照射野が5例、乳房のみが1例であった。5年無再発生存率は11.1%で、生存期間中央値は1072日(2.94年)だった。再発は9例中5例(55.6%)に認め、根治加療終了後1年以内の再発を3例に認めた。再発部位は内臓転移が5例、骨が2例、脳3例、胸壁・リンパ節が3例であった。再発した5例は全例死亡し、再発から死亡までの期間中央値は185日(31 – 688日)と短かった。5例の術前化学療法治療効果はgrade0-1が3例、grade3が2例であった。再発後、1年以内の死亡を認めたのは4例で、いずれも若年(29 – 42歳)であり、3例は術前化学療法の治療効果はいずれもgrade0-1の症例であった症例で、再発後も治療効果を得られなかった。Grade3で再発した2例はいずれもHER2陽性乳癌で脳転移をきたしていた。【結語】cTanyN3M0の術前化学療法で治療効果を得られなかった症例は、再発後の治療効果も得られず経過が短い可能性が示唆された。

GP-2-21-08
Stage Ⅳ　転移再発乳癌症例の年代別予後研究－薬物療法の進歩は予後の改善に貢献できたか―

[1]那覇西クリニック　乳腺科、[2]那覇西クリニック　内科、
[3]那覇西クリニック　治験・臨床試験センター、[4]東北大学腫瘍外科、
[5]東北大学病理診断学
玉城　研太朗[1]、鎌田　義彦[1]、上原　協[1]、照喜名　重治[2]、新垣　美羽[3]、玉津　陽子[3]、宮下　穣[4]、石田　孝宣[4]、大内　憲明[4]、笹野　公伸[5]、玉城　信光[1]

【緒言】近年乳癌薬物療法の開発は目覚ましく、遠隔転移症例に対してもcureが目指せる症例も少なからず認められるようになってきた。薬物療法の進歩が予後の改善に貢献できたのか、Stage Ⅳ、転移再発乳癌症例の年代別の予後研究を行った。【方法】1995年1月から2009年12月までに遠隔転移を認めた日本人乳癌遠隔転移症例489症例を対象。A群：1995年1月―1999年12月、B群：2000年1月―2004年12月、C群：2005年1月―2009年12月の3群に分けて予後の検討を行った。またStage Ⅳ症例、転移再発症例別の検討も行った。【結果】Median OSはA群29か月、B群39か月、C群52か月(P＜0.01, respectively)、5年生存率はA群28.9%、B群34.4%、C群45.4%(P＜0.01, respectively)、10年生存率A群12.5%、B群23.7%、C群34.0%(P＜0.01, respectively)と年代を経るごとに予後の改善を認める結果であった。Stage Ⅳ症例、転移再発症例別の検討では転移再発症例においてはMedian OS A群31か月、B群39か月、C群56か月と有意な予後改善効果を認めたが(p＜0.01, respectively)、Stage Ⅳ症例では統計学的有意差は認められなかった。【結語】薬物療法の進歩は遠隔転移症例に明らかな予後改善効果を認めた。今後新たな分子標的治療薬や免疫療法の開発が進み、乳癌遠隔転移症例の予後がさらに改善されることを期待する。総会ではバイオマーカー別の予後及び臓器別の予後についても検討を加えて報告をさせて頂く。

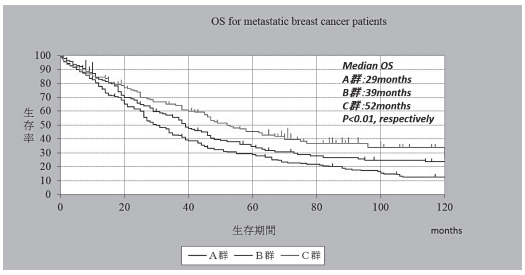

GP-2-21-09
乳癌術後早期再発症例の検討

弘前大学医学部附属病院　乳腺外科
西村　顕正、西　隆、井川　明子、岡野　健介、袴田　健一

【緒言】無再発生存期間は再発後の予後因子と言われ、臨床でも早期再発例は進行が早く、急速に不幸な転帰に至る症例をしばしば経験する。今回再発乳癌症例の中から早期再発症例の臨床病理学的特徴を示し、早期再発症例の方針について検討した。【対象と方法】2005年1月から2014年12月までに当科で初回乳癌手術を施行した症例の中で、再発を認めた症例を対象とした。術後1年以内に再発した症例を早期再発症例(早期再発群)とし、1年以上経過してから再発した症例(非早期再発群)と比較検討した。検討項目は体重、BMI、病理学的腫瘍径、核異型度、脈管侵襲、リンパ節転移の有無、ER、HER2の発現の有無とした。2群間の比較はχ２検定で行い、p＜0.05で有意差ありと判定した。また、早期再発症例の予後因子の検討するため、カプランマイヤー法を用いて各因子で生存曲線を計算し、ログランク法でp＜0.05のとき有意差ありと判定した。【結果】再発を認めた症例は全部65例あり、早期再発症例は15例であった。この15例の病理学的特徴は図に示した。2群間で比較検討すると、早期再発群で有意にER陰性症例が多かった(p＜0.001)。早期再発群と非早期再発群の再発後の生存期間中央値はそれぞれ、15ヶ月、未到達で、非早期群で有意に再発後の生存期間が延長していた(p＜0.001)。早期再発群の予後因子を検討したが、どの項目の有意差を認めなかった。【結論】早期再発症例はER陰性症例に多い傾向が認められた。術後1年以内の再発症例は予後不良であることが判明した。早期再発症例内での予後不良因子は同定できず、再発時の腫瘍量やサブタイプなどで治療方針を決めることが重要であると考えられた。

	術後早期再発症例(n=13)
年齢	29～71歳
体重	42.0～100.0kg
BMI	17.71～45.96
病理学的腫瘍径	6～75mm
波及度	f:10例、s:3例
核異型度	NG1：2例、NG2：4例、NG3：7例
ly	ly+：5例、ly-：8例
v	v+：5例、v-：8例
脈管侵襲	陽性：6例、陰性7例
リンパ節転移	あり:9例、なし:4例
ER	陽性：4例、陰性：9例
HER2	陽性：3例、陰性：10例

GP-2-22-01
当院にて診断された乳癌症例の検討

[1]公益社団法人　福岡医療団　千鳥橋病院　放射線科、
[2]公益社団法人　福岡医療団　千鳥橋病院　乳腺外科、
[3]公益社団法人　福岡医療団　千鳥橋病院　病理部
日下部　美奈子[1]、岩尾　宏子[1]、高崎　恵美[2]、松下　能文[3]

＜はじめに＞当院は2013年3月より乳腺外科を開設した。開設当初は、自覚症状があっても経済的な問題や生活背景などの疾患以外の理由で受診が遅れ、受診時には進行乳癌の状態となっている患者が目立っていた。開設後2年6ヶ月間での当院乳癌症例の特徴をまとめ、検討したので報告する。＜対象と方法＞2013年3月から2015年10月までの受診者の中から当院にて精密検査を施行し、乳癌と診断された50症例の年齢、受診契機、病悩期間、保険、MMGカテゴリー、腫瘍径、Stage、組織型、についてのデータベースを構築した。今回はこのうち受診契機、病悩期間とStage及び患者の生活背景に着目し検討した。＜結果＞初診時の平均年齢は60.9歳であった。受診契機は、腫瘤自覚が25/50名(50%)、検診2次精査が12/50名（24%）、全身症状、腫瘍自壊、分泌物の順であった。また、患者の生活背景については、無保険、生活保護受給者、無料低額診療制度利用者、後期高齢者が合わせて18/50名（36%）であった。Stage3以上の患者11名中6名がこの生活困窮者に該当し、病悩期間は1年以上であった。＜考察＞当院乳癌患者の年齢層は、60代後半～70代前半にピークがあり、全国平均と比較してやや高い傾向にある。受診契機では、全国データと同様に自己発見が多いが、病脳期間が長く、自壊または全身症状の悪化で救急外来を受診するケースがみられた。そのような患者の多くは、経済的な問題をも抱えていた。＜結語＞今後継続してデータベースをまとめ、症例の蓄積を行う。加えて検診歴もデータベースに組み込む必要があると考える。また、自己発見したものの受診までの期間が長かったり、外来ではなく検診を受診するケースもみられたことを踏まえ、早期治療の大切さを地域に向けて繰り返し発信していき、進行癌で発見される症例の減少に繋げていきたい。

GP-2-22-02
乳癌手術症例の臨床病理学的特徴と血液型の関係

信州大学　医学部附属病院　乳腺内分泌外科
金井　敏晴、小野　真由、大場　崇旦、家里　明日美、福島　優子、
伊藤　勅子、中島　弘樹、前野　一真、伊藤　研一

【はじめに】乳癌治療の個別化がすすみ、ホルモンレセプターやHER2、Ki67や核グレードなどの癌腫側の因子による治療戦略の検討が日常診療では行われている。一方で患者側の因子では、併存疾患や年齢を考慮した薬剤量の調節や有害事象による治療内容の変更などが戦略に関わってくるものの、診療ガイドラインが整備されてきた昨今では、患者のもともと持っている身体的特徴が治療内容に大きな影響を及ぼすことはあまり経験されなくなってきている。ABOで分類される血液型は、乳癌治療において輸血時以外に臨床的に重要視されることは稀である。しかし、血液型と乳癌の病理学的特徴あるいは予後を解析した報告も幾つかあり、罹患率や予後との関連性を示唆する報告も認められる。今回我々は、当科で手術した乳癌症例の血液型に着目し、その臨床病理学的因子との関連性の有無を解析した。【対象・方法】2010年1月から2015年11月までの期間中に当科で手術を施行した乳癌手術症例を対象とした。全775症例で、手術時の年齢中央値は57歳（22～95歳）であった。これらの症例について臨床病理学的特徴と血液型の関連性を後方視的に解析した。【結果】775症例の血液型での内訳は、A286例（36.9%）B196例（25.3%）O217例（28%）AB76例（9.8%）であり、これはほぼ日本人の血液型の分布と同じであった。サブタイプや組織型と血液型に関連は認められなかった。組織学的悪性度はA型でグレード3が35.5%と他の血液型（O：10.8%、B：17.9%、AB：8.2%）に比べて有意差は無い（p=0.06）が多い傾向が認められた。術前化学療法施行例では、A型のpCR率が14.9%と他の血液型（O:30.3%、B:25.8%、AB:30.8%）に比べて有意差は無い（p=0.08）が、低い傾向が見られた。【考察】今回の解析では乳癌手術症例でのABO血液型の割合と日本人の血液型の割合に差は無く、血液型による乳癌罹患率の差は無いと考えられた。幾つかの癌腫で血液型と予後などとの相関を示した報告があるが、O型患者の予後や治療成績が良い、またはA型患者の予後や治療成績が悪いとする報告が肺癌、卵巣癌、膵臓癌などで認められる。今回の解析で、A型群で組織学的悪性度が高く、術前化学療法後のpCR率が低くなっていたことから、ABO血液型が乳癌のbiologyまたは薬物療法中の患者生体内での反応と何らかの関連がある可能性が示唆された。文献的考察を加え報告する。

GP-2-22-03
乳がん罹患患者の乳房形態　乳癌と乳房形態

[1]がん研有明病院　形成外科、[2]がん研有明病院　乳腺センター　外科
倉元　有木子[1]、澤泉　雅之[1]、棚倉　健太[1]、宮下　宏紀[1]、柴田　知義[1]、
山下　昌弘[1]、松本　綾希子[1]、塩崎　正崇[1]、古林　玄[1]、三戸　那奈子[1]、
今井　智弘[1]、前田　拓摩[1]、大野　真司[2]、岩瀬　拓士[2]

【はじめに】乳癌に罹患すると乳房の左右対称性が失われ、乳頭位置が変化するということが一般的に言われている。今回われわれはVECTRA®により得られた画像から乳癌と乳房形態について計測したので考察を含めて報告する。【対象と方法】乳房再建を希望し、術前VECTRA®撮影を行った100症例につき計測を行った。患者年齢は20～71歳（平均年齢48.5歳）であった。病気分類はStage0からStage2Bまでであった。乳房切除術前の両側乳房をVECTRA®で撮影し、乳房容量、乳房最下点位置の差、乳頭位置の差を計測した。同時にカルテより乳癌の局在と臨床浸潤径を計測した。【結果】A領域が21人、B領域が12人、C領域が44人、D領域が20人、E領域が3人であった。E領域を除く97人中48人（49.5%）で患側乳頭の頭尾側偏位を認めた。その内訳はA領域に乳癌が局在し乳頭位置が健側より高いものは9人（42.3%）、C領域に乳癌が局在し乳頭位置が健側より高いものは23人（52.3%）、B領域に乳癌が存在し乳頭位置が健側より低いものは7人（58.3%）、D領域に乳癌が存在し乳頭位置が健側より低いものは9人（45%）であった。臨床浸潤径と乳頭位置の差をピアソンの積率相関係数を用いて求めたところ相関係数は-0.04となり相関関係を認めなかった。患側の乳房最下点が健側の乳房最下点よりも高い人は45人（45%）であった。患側の乳房が健側の乳房よりも大きい人は52人（52%）であった。乳癌の臨床浸潤径と健側との乳房容量の差をピアソンの積率相関係数を用いて求めたところ、相関係数は0.21となり弱い相関を示した。【考察】乳癌自己発見のきっかけに触診でわかるしこりの他に視診の乳房左右対称性や乳頭位置が挙げられている。しかし、乳頭偏位に関して乳癌の局在との相関を認めなかった。また、乳房容量に関しても相関関係は弱いという結果になった。このことから乳房再建が可能なStage2B期までの乳癌が視診による乳房形態に与える影響は非常に少ないと言える。乳房形態にはもともとの左右差があり形態のみで乳癌を診断することは困難である。そのため、日頃より自己検診の際には触診も含めて確認すること、定期的に医療機関を受診して画像による検診を行うことが重要である。

GP-2-22-04
初経年齢と乳癌の臨床病理学的因子との関連についての検討

[1]鹿児島大学　腫瘍学講座　消化器・乳腺甲状腺外科学、[2]鹿児島市立病院
新田　吉陽[1]、喜島　祐子[1]、平田　宗嗣[1]、江口　裕可[1]、野元　優貴[1]、
有馬　豪男[1]、中条　哲浩[1]、吉中　平次[2]、夏越　祥次[1]

はじめに乳癌診療ガイドラインでは、早い初経が乳癌リスクを増加させることはほぼ確実であるとされているが、初経年齢が乳癌発症後の進行度や悪性度にどのように影響するのかについての報告は少ない。今回我々は、初経年齢と乳癌の臨床病理学的因子との関連について検討したので報告する。対象と方法1992年から2015年の間に当科で乳癌に対する根治手術を施行した症例410例を対象とした。初経年齢が13歳以下の群（早発群）、14～15歳の群（中間群）、16歳以上の群（遅発群）の3群に分けて、それらの臨床病理学的因子を解析した。結果1）早発群は200例（48.8%）、中間群は158例（38.5%）、遅発群は52例（12.7%）であった。2）腫瘍径、リンパ節転移、ステージ、脈管侵襲、ホルモン感受性、HER2蛋白発現、Disease free survival、Overall survivalについては3群間で有意差は認めなかった．3）早発群において核グレード3の症例が有意に少なかった（早発群：38%、中間群と遅発群：22%、p=0.012）。考察今回の検討では早い初経年齢において核グレードが有意に低く、腫瘍の悪性度が低いことが示唆された。腫瘍発生が促進される母地で生じた癌細胞は、腫瘍が発生しにくい母地で生じた癌細胞よりも増殖の選択圧が低く、悪性度が低いことが予想される。生体のホルモン環境と乳癌の発生、進行に関して今後更なる解析と研究が必要であると思われた。

GP-2-22-05
当院の乳癌切除症例における重複がんの検討

倉敷中央病院　外科

山口　和盛、今井　史郎、上野　彩子、櫻井　玲央、岡部　道雄、
河本　和幸、小笠原　敬三

【背景】近年乳癌は内分泌療法、化学療法、分子標的薬の進歩により術後の生存率が向上している。加えて乳癌罹患数は増加しており、いわゆるがんサバイバーは増加傾向にある。当院においても同時性重複がんで同時手術を行う症例や、術後異時性重複がんが発見される症例は増加している。今回我々は当院乳癌手術症例における重複がん症例について検討したので報告する。【対象】2005年1月から2012年12月までの8年間に当院で経験した乳癌切除症例1061例のうち重複がん144例。【結果】乳癌手術時の年齢中央値67歳(35-89)、乳癌手術症例の13.4%に重複がんが認められた。同時性23例、異時性121例（乳癌先行58例、他がん先行63例）であった。乳癌のサブタイプ別ではLuminal A,B:100例、Luminal HER2:13例、HER2:11例、TNBC:20例であった。重複がんの臓器別では大腸癌31例、甲状腺癌26例、婦人科癌21例、肺癌17例、胃癌17例、泌尿器癌9例、血液がん6例、膵癌5例、その他12例。乳癌先行例では術後平均4.05年で重複がんの診断を受けており、大腸癌が14例と最も多く、乳癌治療関連二次がんとして白血病1例、血管肉腫1例が認められた。乳癌先行症例の年齢別検討では血液がんが全例30-49歳の若年層に発症しており、膵癌は全例65-79歳の高齢者であった。他がん先行例では甲状腺癌が15例で最も多く、同時性で最も多いのは大腸癌および肺癌の6例であった。予後については、死亡が確認されている症例は23例で乳癌死6例、他がん死13例、他病死4例であった。【結語】術後補助療法における新規薬剤の適応とともに、がん治療後の長期生存例は増加傾向にある。乳癌術後症例においても、今後異時性重複がんに留意したフォローアップを考慮する必要があると思われる。

GP-2-22-06
高齢化の進む首都圏中規模都市における乳がんの受診年齢の変化

[1]大和市立病院　乳腺外科、[2]西鶴間メデイカルクリニック

藏並　勝[1]、西宮　洋史[1]、竹下　利夫[1,2]

我が国は平均寿命の延長に伴う急速な高齢化により年代別人口構成が変化している。当院が所属する大和市は東京のベッドタウンとして発展してきた神奈川県央に位置する人口228186人（平成22年度）の中規模都市である。平成17年度人口は、221220人と現在と人口の増減は余り目立たない。しかし20-30歳台の人口の流動率が低下し相対的に高齢者層の人口割合の増加が生じている。当院を受診した乳がん患者の受診年齢をがん登録データーをもとに検討した。【対象】2011年から2015年まで、大和市立病院を受診し乳がんと診断され癌登録された760症例について比較検討した。背景となる大和市人口動態は住民基本台帳人口を用いた。【結果】1．がん登録者数：2011年度142名、12年度164名、13年度172名、14年度175名、15年度107名（上半期）。2．2015年度になり、全登録者に占める70歳以上の高齢層の比率が急増した。（2011年度：9.9%、2014年度：9.8%、2015年度：22.4%）今後も罹患人口層の高齢化が続くことが予想された。（Figure）【まとめ】70歳以上の高齢者患者の増加が目立つ。基礎人口構成の変化を反映したものと推定される。高齢者層では個々の患者のPerformance Statusの幅が大きく、現状に適した治療方針の決定が必要である。

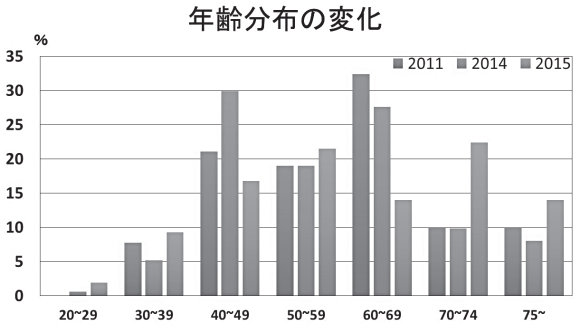

GP-2-23-01
乳腺診療における医療連携について

[1]おりはた乳腺胃腸パラスクリニック、[2]順天堂大学医学部　人体病理病態、
[3]順天堂大学医学部　放射線科、[4]順天堂大学医学部　乳腺科

織畑　剛太郎[1]、荒川　敦[2]、白石　昭彦[3]、清水　秀穂[4]、平　郁[4]、
森　昌子[4]、田辺　真彦[4]、飯島　耕太郎[4]、齊藤　光江[4]

当院は乳腺と胃腸のクリニックとして2014年12月に開院した。当院での乳癌検診、乳腺診療、順天堂医院などの基幹病院との医療連携について報告する。対象期間は、2014年12月～2015年11月までの12ヶ月間。乳腺外来初診患者数は、1743例。内訳は、対策型乳癌検診（東京都北区）597例、診療1146例。対策型検診は、597例の全例がマンモグラフィ併用検診の症例で、51例（要精査率8.5%）が、要精密検査となった。診療での754症例にマンモグラフィ検査を、全症例に乳腺超音波検査を施行した。59症例に対して針生検検査を施行し、確定診断した乳癌発見件数は、対策型6例（発見率１%）、診療30例（発見率2.6%）の合計36例であった。当院初診から、病理検査による乳癌の確定診断までの所要日数は、平均７日間であった。当院で乳癌と診断された後、順天堂医院で治療を開始した症例は、21例であり、当院での確定診断から治療開始までの平均所要日数は、49日間であった。一方、他の施設での乳がん術後症例133例を経過観察し、肝転移再発を１例、局所再発を１例診断した。クリニックでの診断から、治療、術後の経過観察へと、とぎれることのない医療連携について報告する。

GP-2-23-02
乳がん診療地域連携パス経過観察中のバリアンス症例の検討

[1]コスモスクリニック、[2]千葉県がんセンター　乳腺外科、
[3]千葉労災病院　乳腺外科

押田　恵子[1]、押田　正規[1]、山本　尚人[2]、中村　力也[2]、笠川　隆玄[2]、
藤森　俊彦[3]

当院では2008年より乳がん診療地域連携パスに基づき、乳がん術後患者の経過観察を行っている。 現在までに450例がパスの適応となった。 内訳はDCIS24例、低リスク内分泌療法なし40例、低リスク内分泌療法あり102例、中リスク内分泌療法なし57例、中リスク内分泌療法あり174例、高リスク内分泌療法なし20例、高リスク内分泌療法あり33例である。これまでにバリアンスとして連携元の病院を受診した症例について検討した。バリアンス例は48例であり、内訳は遠隔転移15例、局所再発（同側乳房の異時性乳癌を含む）7例、対側乳癌8例、内分泌治療の副作用6例、放射線後肺炎1例、骨シンチ精査5例、良性腫瘍精査目的3例、子宮体がん3例であった。遠隔転移症例は中リスク8例、高リスク7例であり、発見動機は局所超音波検査3例、胸部レントゲン2例、腫瘍マーカー上昇3例、骨シンチ7例であった。局所再発7例はいずれも定期画像検査で発見され、温存乳房内再発6例、胸壁再発1例であった。対側乳癌8例は全例自覚症状がなく、それぞれ術後1年～8年目に定期検査で発見された。術後の経過観察において、マンモグラフィ、超音波による画像検査は重要であり、検査の精度管理が必要である。内分泌療法に伴う副作用は、関節痛、発疹、全身倦怠感、肝機能障害、BOOP肺炎、不正出血などが認められた。全例がバリアンスとはならないが、薬剤の中止や変更を検討する場合は連携元の病院での相談を勧めている。内分泌治療は5年～10年と長期にわたるためさまざまな副作用に対する対応が必要である。漢方薬などで更年期用症状や関節痛等を軽減することで内服継続が可能なケースもある。また、近隣婦人科で子宮内膜の肥厚などについて経過観察しながら内服を継続しているケースもある。バリアンスとなる以前に院内もしくは地域の他の病院との連携によって対応できる症例も増えている。連携パスの症例数は年々増加しているため、今後もバリアンスは増加すると考えられる。患者にとって最適な診療ができるように、さまざまなバリアンスについて連携医療機関同士でも検討を重ねていきたい。

GP-2-23-03
隣県地域連携で乳腺専門医の地域偏在を補う試みと今後の展望

[1]久留米大学　医学部　外科学講座、
[2]ひらまつレディースクリニック　乳腺外科、[3]ひらまつ病院　外科
岩熊　伸高[1,2]、唐　宇飛[1,2]、三島　麻衣[1]、岡部　実奈[1]、平松　宏章[3]、
赤木　由人[1]

2015年の乳がん予測罹患数は8万9千人を超え、乳がん患者の数は減ることなく増え続けている。一方乳がん診療にあたる乳腺専門医も増えてはいるが、本国が抱える医師の地域偏在と同様に乳腺専門医の地域偏在も大きな課題である。2015年7月現在の乳腺専門医数は、当大学が在る福岡県で73人、隣県の佐賀県で4人と著明な偏在を認めている。当クリニックが存在する小城市は佐賀県庁所在地佐賀市に隣接するが、2011年当時は乳がん診療の過疎地域であった。このような地方における乳腺専門医の偏在を解決するべく、我々の取り組みの一端を紹介する。
【クリニック診療】2011年8月から当大学の乳腺専門医が週1回半日（土曜日午前）の乳がん検診を開始。2人の医師が各週交代で出勤し、看護師1名、放射線技師1名で診療を行い、検査は主に細胞診のみ行っていた。2013年4月から週2日間の乳腺専門外来を開始。毎週金曜日に1人の医師が非常勤医師として勤務。毎週土曜日は2人の医師が各週交代で診療し、看護師2名～3名、放射線技師1名、超音波技師1名で診療を行い生検検査も行なえるような体制を構築した。スタッフはひらまつ病院から派遣されており、スタッフの乳がん診療における知識向上に伴い、化学療法や分子標的治療も開始した。
【病診連携】ひらまつ病院外科医師と連携をし、CT・MRI等の精密検査、分子標的治療における心機能検査、入院治療や手術等でのサポートを含め、24時間救急指定病院であるため急変時の対応や休診日にも対応してもらっている。
【大学病院との連携】ステレオガイド下生検や術中迅速組織診断が必要な手術症例を当大学病院と連携して行っている。
【周辺地域との連携】骨シンチ検査やPET検査といった特殊検査を地域の市中病院や大学病院と連携している。
【考察】がん拠点病院を中心とした病診連携を進めていくことは重要であるが、その病診連携を行う医師が不足しているという地域医療が抱える問題がある。今回、我々の試みで乳腺専門医による乳がん検診を希望される受診者数の増加を認めており、化学療法などの治療のための遠距離通院が必要でなくなったため、地域の乳がん患者の負担は大きく減少している。今後、我々が行っている乳腺専門医が地域の枠を超えて隣県の乳がん診療に携わる試みで、少しでも多くの乳がん患者の診療に寄与していきたい。

GP-2-23-04
地方都市での乳癌診療のあり方を模索する―乳腺専門クリニックと乳腺外科不在の総合病院の連携―

医療法人虹樹会　おおえ乳腺クリニック
大江　信哉

＜はじめに＞地方でも適切な乳癌治療を受けたいという住民の意思はあるものの、専門医の少ない地域での乳癌診療には色々なハードルがある。今回はそれを洗い出し、地方都市での乳癌診療のあり方を考えたい。＜現状＞京都北部はいわゆる過疎化の進行する地域だが、舞鶴市以北（福井県嶺南、兵庫県北部を含む）で約30万人の人口があり、そのうち約８万人程度が乳腺診療の対象人口と考えられる。その中で乳腺専門医は１名のみである。乳腺外科の標榜は当クリニックのみ、その他の総合病院が当地域で７病院あるが、全て外科が乳癌治療も担当している状態で専門医の外来はない。入院中の個室対応も難しく、化学療法室も完備していない。比較的若年層の女性が高齢の認知症患者さんと同室で術前術後の期間を過ごしたり、化学療法を受けることはかなりの苦痛を伴うと考える。こうした状況は地方ではあまり珍しいことではないかもしれないが、それでも住民は可能なら適切な乳癌診療を受けたいと考え、専門クリニックを受診するようになる。当クリニックの乳癌症例は年間約80例だが、近隣の７病院を合計しても乳癌手術は約50例程度と考えられ、当地域の乳癌診療の多くを当クリニックが担当している。＜課題＞こうした地域での乳癌診療は、乳腺専門クリニックが主体となるが、医師１名の有床クリニックでは、対策型検診から診断、治療および終末期医療の全てに対応するには限界がある。当然手術症例が増加すると再発症例も増加することになる。そうした場合に当クリニックでの対応が困難となり、近隣の病院に診療の一部を依頼せざるを得ない。＜今後の方向性＞地方の医師不足は深刻で、がん拠点病院であっても外科系は消化器外科医が主体となり、いわゆる片手間で乳癌診療をしているのが現状である。そうした状況で適切な乳癌治療を継続していくためには、乳腺専門クリニックでの診療レベルを近隣総合病院に理解してもらった上で、お互いの不足した部分を密接な地域連携でカバーしていく取り組みが必要と考える。地方で適切な乳癌診療を継続することは非常に困難であるが、今後はこうした取り組みを積極的に行っていきたい。

GP-2-23-05
乳腺クリニック開業１年の報告

人形町乳腺クリニック
師田　暁

平成26年8月4日に東京の都心部といえる中央区人形町に乳腺専門のクリニックを開業した。医師は常勤1名、非常勤務1名、放射線技師は常勤1、非常勤1名である。主な設備はマンモグラフィ（東芝社MGU-1000D/J1）、超音波診断装置（東芝社TUS-X200）、一般Ｘ線撮影装置（東芝社MRAD-A20SC/15）を導入している。実施可能な病理検査は穿刺吸引細胞診、CNBまでマンモトーム装置は未導入、外科的生検は現時点で実施不可である。乳がんの術後治療はホルモン剤投与のみ可能である。平成26年8月4日から平成27年8月3日までの1年間で乳腺関連の受診者は、近隣の健診施設からの検診依頼や中央区の検診受診者を含めて約1500人、平均年齢は41歳、男性受診者は11名であった。受診者の居住地域としては中央区が28%で、江東区や江戸川区などの城東地区が合わせて32%とやはりクリニックから交通の便のよい地域からの受診者が多かった。しかし、インターネットで検索して受診するかたや会社帰りに受診するかたも多く、近隣県からの受診者もおり、地域密着というよりは広範囲からの受診が特徴と思われた。検査実績としてはマンモグラフィ撮影件数は925件、乳房超音波件数は1509件、穿刺吸引細胞診169例、分泌物細胞診・乳頭擦過細胞診19例、CNB127例であった。開院から1年間に発見した乳がんは45例（両側1例）で、浸潤がんが42例、非浸潤がんが3例であった。受診動機としては腫瘤の自覚が37例と最も多く、検診異常6例、乳房の疼痛・違和感が2例、血性乳頭分泌1例であった。当院初診の前2年以内に検診を受けられていないかたが23例であった。臨床的腫瘍径がT2以上のものが28例と多く、やや進行した状態で来院されたかたが多い印象であった。民間療法へ行かれた3例以外は乳腺専門医のいる病院へ紹介し治療を受けていただいた。現在までに急性期治療を終えられて当院へ逆紹介され通院されているかたは10名である。乳がん罹患者数の増加により、近年がん専門病院や大学病院などの乳腺外来は受診者数が過剰となっている傾向があり、病診連携により地域の診療所へ逆紹介するふたり主治医制の機運が高まりつつある。がん専門病院や乳がん手術件数の多い病院が比較的近くに多くある当院としてもその流れに沿えるよう診療内容を充実させていく必要があると思われる。

GP-2-23-06
がん研有明病院とクリニック間の医療連携について

[1]平野胃腸乳腺クリニック、[2]がん研有明病院　乳腺センター
小石　彩[1,2]、坂井　威彦[2]、宮城　由美[2]、岩瀬　拓士[2]、大野　真司[2]

日本では年間乳がんに罹患する人が８万人いる。そのうち死亡するのは１万３千人といわれ、乳がんサバイバーの数は多い。乳がんはその腫瘍の特性から晩期に再発したり、新しく２度目の乳がんを患うことも多いため、治療後も長期に経過観察される。そのため大病院では増え続ける新しい乳がん患者と、経過観察する患者の診察に追われているのが現状である。そこで最近、医療連携が活用されるようになってきた。当クリニックとがん研有明病院との医療連携について調べてみた。　当クリニックではＨ２０年度より徐々に乳腺外来を開始し、Ｈ２６年度までに乳がんと診断した数は１８４例であった。そのうち１３６例（７４％）をがん研有明病院へ紹介し治療にあたってきた。紹介した患者中、２例が死亡していた。がん研で治療後医療連携として当クリニックに戻ってきた患者は４８例（３５％）であった。またマンモトーム生検や摘出生検を依頼した良性病変は５３例あり、そのうち医療連携として戻ってきた患者は２８例（５３％）であった。　医療連携が円滑に行われるためには何が必要なのか、大病院側とクリニック側、また患者から得られたアンケート調査の３方向から考え発表する。

GP-2-23-07
地方都市における乳腺クリニック及び乳腺専門医の役割と可能性　～クリニック、基幹病院双方の見地から～

公津の杜メディカルクリニック
鈴木　ティベリュウ・浩志

【背景】　昨今のタレントの乳癌公表により乳癌検診の希望者は殺到し、乳腺領域の患者数は益々増加している。一方では乳癌術後の観察期間も長期化しており、患者は長期間の通院に耐え、また、基幹病院側も外来診療が混雑の一途をたどるという問題点を抱えている。更に地方都市では、基幹病院における乳腺専門医も不足している状態であり、乳腺専門医や専門施設の負担はしだいに増大しつつある。【目的】クリニック常勤医及び基幹病院非常勤医である乳腺専門医が、地方都市における乳腺クリニックの役割と基幹病院との連携、専門医としての地域における可能性を模索し、将来の乳腺診療の展望を考慮する。【方法】当院は千葉大学医学部附属病院や千葉県がんセンターとの地域連携パスを通して連携する傍ら、成田市の2次検診施設として検診を行っている。また近隣の成田赤十字病院では非常勤医師として乳腺専門外来、手術、化学療法を行っており、クリニックでは不可能な検査や治療を行っている。当院開設の平成26年4月から平成27年12月までの1年8ヶ月の実績を報告、検討する。【結果】当院にて、マンモグラフィ4152件、乳腺超音波4322件の、穿刺吸引細胞診160例、針生検135件、吸引式針生検8件を施行し、乳癌の診断は106人であった。106人中14人は市の2次検診の患者であった。106人中24名を千葉大学医学部附属病院、2名を千葉県がんセンター、72名を成田赤十字病院、8名を医療機関への紹介となった。当院での手術は21例（膿瘍切開、良性腫瘤11例、陥没乳頭手術8例、悪性腫瘍手術3例）であった。乳癌術後フォローは183人（千葉大学医学部附属病院より78名、千葉県がんセンター地域連携51名、成田赤十字病院より32名、他医療機関より22名の紹介）であった。成田赤十字病院にて、穿刺吸引細胞診44件、針生検51件を施行し、乳癌の診断は42名であった。手術症例は26例（いずれも乳癌）であった。クリニックと基幹病院の見地から、基幹病院では癌と診断のついた患者の治療、クリニックではその手前の鑑別診断や術後の経過観察の補助が重要であると考える。【結論】今後乳癌治療の個別化への流れが加速している背景もあり、病診連携を含め、患者に最適で質の高い医療を提供するための体制整備は重要な課題である。

GP-2-23-08
地方からみる乳がん地域連携の将来像

国立病院機構　長崎医療センター　外科
前田　茂人、崎村　千香、久芳　さやか

背景：乳癌罹患者が増加し、乳癌治療が多様化する中で、乳癌診療体制が充足されていない状況がみられる。基幹病院とクリニックの協働なしでは地域の乳癌診療は成り立たない。当院は人口10万程度の地方に位置する拠点（基幹）病院であるが、2008年より乳腺診療に関するクリニックとの関係構築に取り組んできた。取り組み：基幹病院とクリニック医療者側および患者側双方に、より良い医療を提供するために、2008年8月より顔の見える関係を構築すべく地域連携の目的やあり方について協議した。1)乳癌検診　2)精密検査時の紹介タイミング　3)基幹病院での治療（手術、化学療法、分子標的治療、ホルモン療法）4)術後ホルモン療法患者を対象とした地域連携パス　5)緩和および看取り。結果：1)～3)については、定期的に勉強会を施行。また、当地区では「あじさいネット」があり、基幹病院の電子カルテおよび画像情報を患者同意の元クリニックと情報共有をしている。4)地域連携パス：2012年4月より地域連携パス算定が可能となった。算定可能時期から2015年11月までに手術を施行した原発性乳癌410例中、stage Ⅰホルモン陽性乳癌105例が地域連携パス適応となり、うち48名(46 %)に算定した。現在、基幹病院、クリニックおよび患者間で良好な関係が構築されている。将来像：1)クリニックの棲み分け（一次検診、術後ホルモン地域連携パス、術後化学療法、医療用麻薬等緩和医療、ホスピス）2)基幹病院へのクリニック参加（外来および手術）将来的には、ITおよび患者意識改革により、基幹病院およびクリニックの垣根はさらに低くなることで、乳腺診療が支えられると考える。

GP-2-23-09
「愛知県内統一乳がん地域連携クリニカルパス」の取り組み－運用とバリアンス、パス落ち症例について－

春日井市民病院　外科
古田　美保、山口　竜三、渡邊　真哉、會津　恵司、三輪　知弘、
有元　淳記、山中　美歩、榊原　昌志、三竹　泰弘、山本　泰資

【背景・目的】2012年9月より「愛知県内統一乳がん地域連携クリニカルパス」（以下パス）を導入し3年が経過した。このパスは乳がん術後患者を対象とし、「経過観察」と「ホルモン治療」の2種類よりなり、当院での補助化学療法や放射線などの治療後より術後10年まで連携を組んで診療するものである。パスの運用状況、バリアンス、パス落ち症例について検討した。【対象】パス導入時から2015年9月までに乳がん手術を行った201名のうち157名（78%）にパスの同意を得た。実際に連携開始が100名、最終的に当院を希望されたのが23名、当院での補助療法治療中が34名であった。連携開始した100名を対象に検討した。【結果・考察】対象の内訳は、女性/男性 99/1名、年齢中央値は66才（31－94才）、ホルモン治療/経過観察は65/35名、病期はステージ0/1/2/3が12/43/38/7名であった。乳がん連携施設は、パス導入時70施設から徐々に増え現在では116施設、内服ホルモン治療は84施設が可能である。実際に連携開始した100名の連携施設は66施設で、各施設の患者数は1/2/3/7名がそれぞれ47/12/5/2施設であった。既に術後3年を経過したパス患者を含め、対象患者はパス通り当院での定期検査、診察を受診しているが、重要なバリアンスとして、ホルモン治療が中断されていた症例が1例あり、その原因として診療情報の伝達が不確実であった点が挙げられ、現在では診療情報を定型化し、当院受診時には内服の確認を必ず行うようにしている。またホルモン治療をサポートする薬薬連携の取り組みも現在計画推進中である。一方パス落ち症例は12名で、その原因として3名は高齢、1名はホルモン治療中止希望、4名は当院に変更、4名が再発転移であった。再発転移症例は、腫瘍マーカーの増加や定期検査により診断した。【結語】連携施設の理解と協力のもとパスが稼働し始めたが、患者だけでなく連携医にとっても不安のない有用な医療連携を目指す必要がある。バリアンスを含めた問題点を共有し、連携相互、双方向に意見の出し合えるツールやネットワーク会議などのシステムの構築とともに、薬薬連携など地域でのサポート体制も同時に推進する必要がある。

GP-2-24-01
乳がん術後リンパ浮腫と放射線および薬物治療、BMIとの関連について

リボン・ロゼ田中完児乳腺クリニック
田中　完児、中村　伊佐子

（目的）乳がん術後の患側上肢のリンパ浮腫は以前に比し減少している。この理由として各種治療法の変遷の影響が考えられる。前回我々は手術法とリンパ浮腫の発生について発表を行ったが、今回は放射線および薬物治療、BMIとの関係について報告する。（材料と方法）1．対象者：当院に通院中の原発性乳がん術後患者　症例数：250例 2．測定部位：肩周囲、肘上10cm、肘下5cm、手首、掌、の5箇所の周囲径 3．調査項目 a. 術後放射治療（乳房照射:breast、胸壁照射:flap、無照射:none）b. 薬物治療（不明、ホルモン作用薬:HT、化学療法薬：CT、ハーセプチン：H、経口5FU薬：UFT）c.BMI(Body Mass Index) 4．統計学的分析：ロジスティック回帰分析（結果）1．flapの方がbreastに比し肩周囲、肘上10cmの部位のリンパ浮腫を来しやすい(肩周囲/回帰係数 0.0269,P値 1.344、肘上10cm/回帰係数 0.0043,P値 1.714)、2．Noneではbreastと同様の結果が得られ、noneもbreastも両者ともにリンパ浮腫は起こしにくい、3．HT単独療法ではむしろリンパ浮腫の軽減が認められた（肩周囲/P値 0.0457，推定オッズ0.799、肘上10cm/ P値 0.0371，推定オッズ0.71）、4．BMIが上昇するに従って肩周囲、肘上10cm、掌、の計測値が増加した。（結語）今回の調査により、乳房全切除後の皮膚照射、BMI上昇がリンパ浮腫に悪影響を及ぼすことが明らかとなった。逆にホルモン作用薬単独の使用はむしろリンパ浮腫を抑制するものと思われた。

GP-2-24-02
乳がん術後のリンパ浮腫の軽快につながる行動変容について考える

[1]市立四日市病院　リンパ浮腫外来、[2]市立四日市病院　乳腺外科
小田橋　英子[1]、水野　豊[2]

【背景】当院では平成22年6月にリンパ浮腫外来を設立し、リンパ浮腫療法士がリンパ浮腫の予防指導・自己マッサージの指導・弾性着衣等の選択・MLD等、患者指導に携わっている。一昨年、「リンパ浮腫のセルフケアを継続できるための取り組み」の中で、セルフケアが確立できている群と確立できていない群に分け検証を行った。その後、検証したことを日々の指導に取り入れ継続した結果「確立できている群」において、リンパ浮腫の軽快に繋がり状態が安定したことによって、受診期間が伸びた患者が数名みられている。個々の患者の状態安定となった経緯を考察することにより、他患者の指導に活用できないかと考えた。【目的】1．リンパ浮腫のセルフケアを継続できている患者が、どのようにして継続できているのかを評価、考察する2．上記の結果を患者指導に活用する【対象・方法】対象：リンパ浮腫外来に通院中の患者方法：外来受診日に、セルフケアに関する聞き取りを行った1．　スリーブ着用の有無及び着用時間2．　自己マッサージ実施の有無、時間3．　生活環境の変化の有無について【結果】平成25年度において、リンパ浮腫を発症し外来受診した患者数35名のうち、セルフケアが確立できている患者は20名であった。その中で、状態が安定して一旦リンパ浮腫外来通院終了となった患者は5名、受診間隔が伸びた患者は4名であった。その他（引っ越し、死亡）5名、受診しなくなった2名、受診間隔に変化なしが4名であった。状態が安定した9名のスリーブ着用平均時間は8時間／24時間であり、自己マッサージは6名が実施、平均時間は5.5分であった。生活環境の変化として体重減少に伴い、リンパ浮腫が軽減した者は2名であった。【考察】指導において大切なことは、患者に自分自身の問題であることを如何に認識してもらうかにある。リンパ浮腫ケアが、人任せや中断してしまわないように、自身の事として認識できるような関わりが重要となる。それには、患者がリンパ浮腫に対する理解を深めることができ、日常生活に取り入れるような指導を行っていく必要がある。

GP-2-24-03
上肢リンパ浮腫患者にモビダームを用いて圧迫療法を行った一例報告

[1]独立行政法人国立病院機構函館病院　看護部、
[2]独立行政法人国立病院機構函館病院　外科
藤尾　彩子[1]、布施　美江[1]、北島　祐季[1]、伊藤　みずえ[1]、小室　一輝[2]

当院のリンパ浮腫外来では悪性腫瘍の手術に伴うリンパ節郭清術後の後遺症によるリンパ浮腫患者に複合的治療を行っている。特に重症リンパ浮腫では多層包帯法を用いて24時間集中排液を行うため、1週間から10日間の入院期間を必要としている。また、圧迫療法に用いる弾性着衣については保険診療が認められているが、多層包帯法やドレナージに伴う手技料については自費診療のため、一度の入院に約10万円以上の負担がかかる。そのため、受診した患者の中には重症リンパ浮腫であっても、期間や経済的な理由から入院することができず、多層包帯法を実施出来ない患者がいる。現在、リンパ浮腫治療において多層包帯法による圧迫は、重症リンパ浮腫の重要な初期治療であり、スリーブなどの弾性着衣だけでは浮腫の改善は難しいという現状がある。今回、当院で新たに導入した弾性着衣のモビダームは硬くなっている皮下組織を軟らかくする効果のあるフォームキューブを用いており、多層包帯法と同様の効果が得られることが期待されている。乳癌の手術後に皮膚の線維化を伴う重症リンパ浮腫を発症した患者に対し、モビダームを用いて圧迫療法を行ったところ、皮膚が軟らかくなり浮腫の減少もみられた症例を経験したため報告する。

GP-2-24-04
上肢リンパ浮腫患者のセルフバンテージ習得に向けての援助

国立病院機構　函館病院
北島　祐季、小室　一輝、布施　美江、藤尾　彩子、伊藤　みずえ

当院ではリンパ浮腫治療は複合的理学療法を行ない、セルフバンテージ習得の患者は指導のため入院して行っている。患者は右上肢リンパ浮腫の64歳女性1991年右乳癌により右乳房切除術施行・化学療法・放射線治療を行っていた。2000年8月頃よりリンパ浮腫を発症し2014年外来受診。入院しセルフバンテージを習得することになった。リンパ浮腫の病期は2期で手背以外の皮膚は固く前腕から上腕にかけて変形がみられた。入院期間は7日間で入院中は毎日2時間の指導時間を用いて行った。指導中患者はメモを取りながら行っていたが覚える事が難しいようだった。また3人のリンパ浮腫指導者が交代で関わる為同じ指導が出来る様チエックリストを活用し注意点を写真に撮り本人用にパンフレットを作り直し指導した。7日間で正しいバンテージ方法を習得し自宅で施行。その後週一度外来通院をしセルフバンテージの様子やリンパ浮腫の状態を観察しながらスリーブに移行した。今回セルフケアの習得に向けて行った援助をまとめた為報告する。

GP-2-24-05
乳がん術後リンパ浮腫予防指導に関わる看護師への教育について～統一した患者指導を目指して～

[1]富山県立中央病院　看護部、[2]富山県立中央病院　外科
長谷川　裕美[1]、岡崎　岬[1]、砂原　千瑛[1]、西田　香穂[1]、酒井　裕美[1]、
前田　基一[2]

[はじめに] A病院の乳がん手術件数は年間約160件であり、平成19年よりクリニカルパスに準じてパンフレット（以下旧パンフレット）を使用し、看護師が個別的にリンパ浮腫予防指導を行なってきた。指導時患者より仕事や生活に対する質問が多く、旧パンフレットは補足説明が必要であった。B病棟では病棟配属2年未満の看護師(以下2年未満の看護師)が60.9%を占め、リンパ浮腫予防に対し知識や経験に差があり指導方法が統一されていなかった。今回、統一した患者指導に向けてパンフレットの修正（以下新パンフレット）と勉強会について検討したので報告する。[方法]2年未満の看護師14名に、リンパ浮腫予防指導での悩みについて半構成面接を行った。病棟乳腺外科チームの看護師が院外研修会に参加して研修会の知識を活かし、新パンフレットを作成した。新パンフレットの内容を基に指導方法について病棟勉強会を行い、新パンフレット使用3カ月後、B病棟看護師23名にアンケート調査を行った。[倫理的配慮]研究の趣旨、個人情報の保護、参加の自由を口頭・文書で説明し同意を得た。[結果・考察]2年未満の看護師14名の半構成面接の結果、「リンパ管の働き」「注意することの根拠」「セルフドレナージの方法」の理解が不十分で、自分の指導に対して自信を持てない看護師もいた。新パンフレットは患者が退院した後にも知識を確認できるように、注意する根拠や具体的な予防行動を追加し解りやすく挿絵を多く取り入れた。新パンフレットの内容に説明文を追加したことで、看護師が患者に説明する時も効率よく指導ができるという意見が聞かれた。また指導を統一するために勉強会資料には根拠となる知識を盛り込み、患者の生活背景を考えて指導できるよう事例検討を行った。新パンフレット使用3ヵ月後のアンケートでは、2年未満の看護師は勉強会に参加し、指導する根拠を理解し自信をもって指導できたと回答した。また、患者の生活背景に合わせた個別性のある指導を行う必要性を認識することができていた。[結論]具体的な説明を加えたパンフレットは看護師のリンパ浮腫予防指導の理解に有効であった。根拠に基づいた新パンフレットや勉強会の資料の作成は、統一した患者指導につながった。

GP-2-24-06
当院乳がん患者に対する病状・治療説明についての実態と今後の課題

日本赤十字社長崎原爆病院
福原　香奈子、岩永　亜紀、岩永　房子、畑地　登志子、柴田　健一郎、谷口　英樹

【目的】当院は地域がん診療連携拠点病院であり、がん患者に対して病状や治療の説明が行われる際には、がん看護関連の認定看護師が同席し、がん患者・家族の意思決定支援に関わりを持つようにしている。今回、当院の乳がん患者・家族への病状や治療の説明を行う際の意思決定支援の関わりについて実態を調査し、意思決定支援について分析し、課題を明らかにする。【方法】2014年4月～2015年11月までに病状・治療説明同席した乳がん患者について診療録からデータ収集し、後方視的に分析する。【倫理的配慮】データ取集についてはすべて匿名化し、個人を特定できないよう配慮した。【結果】病状・治療説明に同席した件数は108件で、ほとんどが外来での病状・治療説明に同席していた。実施時期はがん診断時から見取りに向かう時期までに至った。実施内容については、病名告知あるいは治療方針の補足説明やBSC時のサポートであった。【考察】様々な患者・家族に対して、がん告知や治療方針についての意思決定が行われていた。乳がん患者・家族のほとんどは外来で治療選択の意思決定をしなければならない。看護師がその場に同席することは情報共有ができ、患者・家族へ病状・治療の補足説明など意思決定支援の役割を担うことができる。また、診断期から介入することで患者・家族との信頼関係を築き、患者・家族の意思に沿う支援に結び付けることが可能になると推測される。患者・家族が意思決定するには、適切な情報の提供が必要であり、患者・家族の疑問や質問に答えられる専門的知識と対応が求められ、それらが患者の意思決定を擁護することにつながる。必要な場合は、他職種と情報を共有し連携を図り、チームで患者・家族に関わることができる。そのためには、認定看護師が中心となり他職種とのコーディネート役を担っていくことが重要であると考えた。意思決定を迫られる乳がん患者・家族の支援については、外来看護がさらに充実することが必要であると示唆された。【結論】今回、当院の乳がん患者・家族の病状や治療説明時の意思決定支援について、現状と課題を検討した。患者・家族への意思決定支援に関わることは看護の質の向上につながると考える。今後は他職種との協働を行いながら継続して取り組んでいきたい。

GP-2-24-07
当院の再発・転移乳癌患者と緩和ケアチームとの連携について

[1]姫路聖マリア病院　乳腺外科、[2]姫路聖マリア病院　外科、
[3]姫路聖マリア病院　看護部
丸山　修一郎[1]、緒方　良平[1]、吉岡　遼[2]、金谷　欣明[2]、藤田　裕子[3]

【はじめに】乳癌は他の癌種に比べ手術から再発、終末期医療まで長期にわたることが多い。そのため、医療者が病状から患者のQOLを考慮し、積極的治療から緩和ケアへの移行時期を見定めることが重要と言われている。今回当院における緩和ケアチームが介入した再発・転移乳癌患者とその連携について検討した。緩和ケアチームの構成は、緩和ケア内科医1名、看護師2名（緩和ケア認定看護師、乳がん化学療法認定看護師）、薬剤師1名、管理栄養士1名、理学療法士1名の計6名である。【対象と方法】2011年1月から2015年11月までに緩和ケアチームが介入した再発・転移乳癌患者21例（死亡例：16例、治療中：5例）を対象とした。介入時期と期間・介入内容・Performance status(PS)・使用した薬剤などについて検討した。【結果】介入時期は、がん治療中：14例（67%）、積極的治療終了後：7例（33%）、乳癌と診断時に介入した例はなかった。介入期間は、最短で5日、最長で218日（平均78.6日）であった。介入内容は、骨転移に伴う疼痛コントロールが7例と最も多く、次いで肺転移に伴う呼吸苦が6例、肝転移に伴う倦怠感が5例であった。苦痛緩和のために、オピオイドを使用した患者は6例で、特に癌性胸膜炎患者に使用し、終末期になるほど使用回数が増えていた。PS値は、1が3例、2が9例、3が5例、4が4例で、2例で症状改善のため介入が終了していた。再発・転移の治療ラインは、平均2.5レジメ（0-4）であった。【考察】転移・再発乳がん患者に対して、緩和ケアチームが介入することにより、積極的治療を進めながら、緩和治療を早期に行えることが有用である。また、終末期になり緩和ケア病棟に入院後も主治医と緩和ケアチームが関わることにより、患者および家族との信頼関係が生まれ、より多くの満足度が得られると考える。緩和ケアチームが積極的かつ早期から関わること、しかも多くの職種で関わることは、患者の苦痛や不安をより一層和らげることが可能であると考える。

GP-2-24-08
化学療法オーダーのレジメン登録にて改善した当院の業務

[1]公益社団法人　石川勤労者医療協会　城北病院　外科、
[2]公益社団法人　石川勤労者医療協会　城北病院　薬剤部、
[3]公益社団法人　石川勤労者医療協会　城北病院　看護部
中村　崇[1]、大西　沙織[2]、川高　舞子[2]、石井　由香里[3]、川口　真央[3]、相原　操[3]、竹田　由美子[3]、鹿島　しのぶ[3]

当院の診療は電子カルテにて行われているが、化学療法のオーダーは概ね決まっているものの、レジメン登録がされていないため、オーダーする医師により若干の違いがあり、現場で混乱を招くことがあった。また薬剤部では患者ごとにファイルを作成し、レジメン、次回投与等の把握を行っていた。しかし化学療法患者が増加するにつれ、ファイルの管理も困難になってきた。

今回電子カルテへのレジメン登録が実現したことにより、医師・薬剤師・看護師のヒューマンエラーが回避され、誤投与など起こさず安全に実施でき、業務改善した内容を報告する。1）レジメンごとに前投薬・投与時間などが統一された　2）何コース目かが明確となった　3）薬剤の投与量の計算が簡易化された　4）オーダーを発行する前に、薬剤部で投与量などのチェックができるようになった　5）無駄な在庫管理がなくなった　以上が挙げられた。まだ不具合はあるが徐々にプログラム修正を重ね、今後更により良い化学療法環境を整えていきたい。

GP-2-24-09
乳癌診療における病診連携　―チーム医療の１つのかたち―

医療法人社団　藤樹会　藤沢医院
藤澤　稔

乳癌診療においてチーム医療が最も重要であることは周知の事実である。その中で主治医の果たす役割が最も大きいことは言うまでもないが、基本的にチーム医療は病院内の多職種メンバーで構成されている。今回乳癌診療を行う開業医が、乳癌の診断から治療までをネットワークを通じて病院と連携することで、病院の外側からチーム医療の一端を担うことが可能であると思われたので報告する。　私の地域では刈谷豊田総合病院（加藤　克己乳腺・内分泌外科部長）との病診連携において、紹介患者の電子カルテ（カルテ記載・血液生化学検査・画像・手術所見・病理など）が全て閲覧可能である。当院で針生検を行い乳癌が確定した患者はほとんど同院へ紹介しているが、ネットワークシステムにより紹介医は術前検査からインフォームドコンセント、手術内容、術後経過に至るまで電子カルテをリアルタイムに閲覧できる。術後は連携パスを通じてお互いの診療結果を情報交換している。また、術後補助療法の中でもホルモン療法や分子標的治療薬（トラスツズマブ単剤）は当院で投与しており、病院主治医や外来化学療法室の負担を少しでも軽減すべく協力体制を敷いている。電子カルテから病院主治医の治療方針やインフォームドコンセントを確認できるため、患者への説明に行き違いが生じることはない。

検査や治療に関して不安を感じている患者は予約外で病院主治医の外来を受診することは難しいが、クリニックは患者が来院しやすく経過途中の不安を軽減するための窓口となることが可能である。また、クリニックは化学療法中の急な発熱や副作用にも対応できる。特に不安が強い若年患者などは、治療方針を同じくした二人の主治医を持つことにより、より順調に治療を継続できると思われた。病院への通院が不可能な再発患者は、在宅医療も視野に入れてクリニックで対応している。以下に患者側と医師側のメリットを提示する。　医師側のメリット　・病院主治医：通常外来・化学療法室の負担軽減　・開業医：乳癌治療への意欲向上（チーム医療への参加、学会参加）、乳癌患者の増加　患者側のメリット　・二人主治医制（通常処方・診察はクリニック、画像検査・手術・化学療法などは病院）　・体調不良時クリニックへに受診可能（特に化学療法時）　・疑問点はクリニックでも質問可能　・通院不能な再発患者はクリニックで在宅医療を担う

GP-2-24-10
多職種でのリンパ浮腫予防・肩関節拘縮予防指導の取り組み ～指導の実際と効果～

三菱京都病院
村田　梨絵、瀬崎　萌恵、光藤　悠子

【背景・目的】乳癌術後患者へのセルフケア指導は、リンパ浮腫発症のみならず肩関節拘縮予防に有効であると報告されている。その重要性が示唆されているが、確立された指導方法やツールは存在せず、各施設に委ねられているのが現状である。当院では病棟看護師が退院指導としてリーフレットを用いてリンパ浮腫予防指導を行っていたが、術後外来にて肩関節拘縮を認める患者が多く、指導方法の改善が必要と考えていた。今回、理学療法士（以下PT）の定期的な介入を機に、多職種での統一した患者指導を確立し、一定の効果を認めたため、ここに報告する。【方法・結果】多職種が共通認識を持ち、統一した指導を行う事ができるよう、リンパ浮腫指導管理料算定項目に準じ、共通指導ツールとしてパンフレットを作成した。病棟・外来看護師に対して、乳がん看護認定看護師･PT･リンパ浮腫セラピストにて勉強会を開催。その後、パンフレットを用いた指導をクリニカルパスに組み込み、手術患者全例に統一した指導が行える体制とした。病棟看護師は退院指導としてリンパ浮腫予防についてセルフケア指導を行い、外来看護師は外来初回日に、退院後もセルフケアを継続できているか確認した。PTは手術前日と退院後初回外来、必要があればそれ以降も運動療法指導の継続指導を行った。PT介入症例は28例､対象平均年齢58.5歳。肩関節可動域の術前後を比較すると､屈曲-23.7度･外転-27.8度と低下していたが、平均4.7回の介入により、術前と比較し、屈曲-4.6度・外転-7.69度まで改善が認められた。リンパ浮腫発症患者は1例であった。【考察】術後低下した肩関節可動域がほぼ術前の可動域まで改善していたことから、病棟・外来の指導継続と、PTの個別的継続介入が、患者のセルフケア意識を維持し、肩関節可動域改善に有効であったと考えられる。また、共通指導ツールを用いての指導を行う事で、指導側の意識統一と指導格差を低減する事ができた事も結果が得られた要因であると考えられる。症例は少ないが、リンパ浮腫発症頻度予防の観点でも有用であったと考えられる。【結論】乳癌術後患者への共通ツールを用いた多職種でのセルフケア指導は、専門性を活かし、入院外来と継続した指導を行う事ができ、リンパ浮腫発症・肩関節拘縮予防に効果的である事が示唆される。

GP-2-24-11
治療拒否をする患者に対する多職種でのアプローチ

[1]JA尾道総合病院　看護部、[2]JA尾道総合病院　乳腺外科
田上　智加[1]、小田原　めぐみ[1]、貞時　宏美[1]、川根　千佳[1]、筒井　彩香[1]、貞安　妙美[1]、福家　幸子[1]、中上　小百合[1]、増田　尚美[1]、武智　瞳[2]、村上　千佳[2]、竹元　雄紀[2]、佐々田　達成[2]

【はじめに】複雑な家族背景や、経済面に対する不安、病気への恐怖心から、治療拒否をしていた乳がん患者と関わった。症例を振り返ることで、治療拒否をする患者への関わりと今後の課題が明確になったため報告する。【症例】40歳代女性。9か月前から左乳房腫瘤を自覚していたが、両親の介護のため医療機関を受診できず、家族にも相談していなかった。腫瘤は左乳房全体を占める大きさになり、出血を伴ってきたため、当院を紹介受診した。左乳癌　T4cN3M1（肺転移）トリプルネガティブ乳癌と診断された。患者は末期がんの父親の看病をしており、亡くなるまでの経過を間近で見ていたため、治療は辛いだけと考えていた。また、シングルマザーであり仕事と家庭を両立していたため、経済面への不安と負担が大きく、悩みを相談する相手もいなかった。【取り組み】病棟看護師、外来看護師、乳がん看護認定看護師、がん化学療法看護認定看護師、がん性疼痛認定看護師、心理療法士、社会福祉士とカンファレンスを行い、多職種で情報共有をすることで、患者の不安を一つずつ解決できた。その結果、家族のサポートを受けいれながら、治療を前向きに受けることができた。原発巣を切除後、肺転移に対するパクリタキセル治療を開始することができた。患者の抱える問題を共有し、外来看護師は再診時に想いが表出できる場を作り、治療や経済面の不安に対して社会福祉士への橋渡しを行った。患者の訴えは記録に記載し、病棟看護師に伝えた。半年後、振り返りのカンファレンスを行った。【考察】多職種でのアプローチを行った結果、患者は治療を受ける気持ちになり、前向きに自分らしい生活を送れるようになった。しかし、患者目標の共有や評価が定期的に行えてなかったため、外来看護師と病棟看護師の間で、問題に対する認識の差異が生まれた。また､多職種間での連絡をもっと密にとるべきであったと考える。【今後の課題】定期的なカンファレンスを行い、その都度変化する患者の問題や目標を見直し、多職種と密に連携をとることが重要である。

GP-2-24-12
栄養指導開始から２年。見えてきたこと、これからの課題

[1]石巻赤十字病院　栄養課、[2]石巻赤十字病院　乳腺外科、
[3]石巻赤十字病院　看護部
阿部　薫[1]、佐伯　千春[1]、古田　昭彦[2]、佐藤　馨[2]、玉置　一栄[3]

【はじめに】乳癌患者において肥満は乳癌の再発のリスクが高まると近年多くの研究で示唆されている。平成26年7月より肥満患者に対して栄養指導を開始した。栄養指導を通してみえてきたこと､これからの課題について検討する。
【対象】乳腺外科外来通院患者でＢＭＩ25以上の肥満患者、著しい体重増加を認めた患者、その他医師が必要だと判断した患者を対象に栄養指導を実施した。平成27年10月まで関わった対象者は85人、初回介入時の身長146-167ｃｍ(中央値156ｃｍ)、年齢36-84歳(同59歳)、ＢＭＩ25-44(同30.4)、体重56.8-107ｋｇ(同73ｋｇ)だった。
【方法】栄養指導初回介入時は食生活の聞き取りを実施、問題点に対して目標を1つ立て2回目の栄養指導時に目標の達成度を確認した。以降も追加問題点に関して指導を行い、再度目標設定し継続して介入した。目標達成、体重減少がみられた時点で介入終了とした。
【結果】2回目介入時では約9割の患者で体重減少がみられた。目標達成となり介入終了した患者は10名いた。介入したことにより体重測定の習慣化、食事記録を記入することにより過剰摂取防止に繋がった。2回目介入時(中央値2.07ヶ月後)では差の平均1.62ｋｇの体重減少(ｐ＜0.0001)、さらに3回目介入時(4.6ヶ月後)には初回より2.39ｋｇの体重減少(ｐ＜0.0001)がみられた。4回目介入時(7.67ヶ月後)は初回より2.29ｋｇの体重減少(ｐ＝0.0019)、5回目介入時(11.2ヶ月後)は初回より1.94ｋｇの体重減少(ｐ＝0.1309)であった。2、3回目介入時は順調に体重減少がみられたが4、5回目介入時になると前回介入時より2人に1人が体重が増加していた(差の平均0.69ｋｇの増加)。
【考察】体重が減少したことにより、休薬していた治療薬が再開になった患者や気持ちが前向きになり治療に対する意識が高まった患者が見受けられた。栄養士が介入することで食生活の問題点が抽出され食事内容改善に繋がった。しかし、栄養士が介入した患者はほとんど体重減少がみられたが、初回介入時より半年以上経過すると体重が再体重するケースが見受けられ介入が終了できないことが問題となっている。介入間隔期間が長くなったこと、初めより減量に対して気持ちの緩みが出てきたことが体重増加をきたした原因と考える。一度減少した体重の増加を防ぐため介入間隔期間の見直しや患者自身に具体的な目標体重や期間を設定させる等の取り組みを検討することが今後の課題としてみえてきた。

GP-2-24-13
乳癌化学療法を施行する患者に対するチームアプローチ

[1]小山記念病院　診療技術部　薬剤科、[2]小山記念病院　乳腺科、
[3]小山記念病院　看護部、[4]小山記念病院　診療技術部　栄養管理室、
[5]東京医科大学茨城医療センター　乳腺外科
花香　淳一[1]、近藤　亮一[2]、久松　明貴子[3]、高橋　美咲[3]、鷹巣　香[3]、高橋　奈央[4]、藤森　実[5]

がん治療の通院移行に伴い，患者は多くの副作用を自宅で経験することとなるため，適切な支持療法等の患者QOL維持へのチームアプローチは極めて重要となる．当院でも，2014年4月に，外来化学療法室のベッド数が2床から7床に増床されたことに合わせて、治療の通院移行が一気に加速した．当院における乳癌化学療法施行実績は，2013年が実人数27名延べ242件，翌2014年が実人数28名延べ317件と増加傾向であり，現在はそのほとんどを治療初回含め，外来化学療法室で施行している．がん治療をおこなう患者のQOL維持を目的に，当院でも2010年頃から，化学療法が適応となる患者の治療方針等を検討するため，医師・薬剤師・看護師による合同カンファレンスを開始した．今回，チームアプローチの実際について報告する．カンファレンスは週に1度開催され，化学療法施行中及び導入予定患者を中心とした症例検討会をおこなっている．カンファレンスでは，患者の全身状態を考慮した最適な治療方法の選択や，家族構成並びに精神状態等も勘案した，今後の治療方針について，医師2名，薬剤師1名，看護師2名で検討している．化学療法導入時の説明の際には，医師の治療方針説明後に，薬剤師による副作用等の追加説明，その後に看護師による治療全体の確認等を実施するなど，1名の患者に対して，より多くの専門職が関わるよう努めている．また，このような活動の中で，レジメン毎の患者説明書類の必要性を感じ，専用の冊子を医師・薬剤師・看護師共同で作成した．現在は，支持療法毎の説明用紙も作成し，患者のアドヒアランス向上に努めている．2015年にはカンファレンスに管理栄養士も参加するようになり，併存疾患を有する患者に対するチームでの関わりは更に強固なものとなった．更に2015年9月からは，化学療法施行予定日に，薬剤師による医師診察前面談を開始し，専用の評価用紙を用いた有害事象の確認等をおこなっている．その際，支持療法の追加提案等の内容を評価用紙に記載し，医師に伝達している．また，点滴中に看護師が薬剤師の評価内容並びに医師の診察内容を確認し，患者にそれらを確認・指導している．このような，多くの専門職が患者の状態を評価し，チームの1人1人が様々なタイミングで介入する活動は，患者に高い評価を得ている．今後は，このような介入方法が，患者の治療自体に好影響を与え得るか（治療完遂率向上等）の評価が必要になると考える．

GP-2-24-14
経口抗がん薬にて治療を開始するチーム医療としてのアプローチ

[1]くまもと森都総合病院 看護部、[2]くまもと森都総合病院　薬剤部、
[3]くまもと森都総合病院　乳腺センター　乳腺科
今福　曜子[1]、須古　杏子[2]、森岡　淳子[2]、藤末　真実子[3]、西山　康之[3]、
大佐古　智文[3]、西村　令喜[3]

【はじめに】当院では平成27年4月より乳腺センターが新設された。乳癌治療はチーム医療で患者を支えていくことが重要であり、トータルアプローチや連携が必要となる。外来診察で新たにホルモン療法薬や経口抗癌剤開始時は看護師が薬剤師へ患者への服薬指導を依頼するという連携を図っている。しかし、薬剤師からの患者指導時に看護師が同席し、指導内容や患者の反応を把握することは困難な現状である。そこで、薬剤師と共同で薬剤別に「外来指導情報シート」を作成した。診察時にそれを用いて患者の情報を収集し、薬剤師や医師への情報提供と共有を開始した。これまでは薬剤師への直接依頼という連携を図っていたが、新たに「外来指導情報シート」を導入したことで、医師や看護師、薬剤師が患者情報を共有することが容易となり、更に、チーム医療に繋がったため、ここに報告する。
【方法】看護師と薬剤師の共同で「外来指導情報シート」を作成した。診察時に治療薬変更もしくは内服薬開始する患者が不安に感じている点などを「外来指導情報シート」に看護師が記入した。服薬指導依頼時は薬剤師へシートを渡すことで事前に患者情報を提供し、その情報をもとに薬剤師より患者へ服薬指導を実施した。再来時には「外来指導情報シート」を用いて再度、問診を実施し、診察時に医師への情報提供を行った。対象患者は看護師と薬剤師でカンファレンスを実施している。
【結果および考察】各職種間の連携が必要とされている中、これまでは看護師から薬剤師への一方向にとどまっていた。「外来指導情報シート」を作成、活用したことで、各職種で情報の共有ができるツールとなり、チーム医療においても有効なシートとなった。また、カンファレンスを行うことで、看護師や薬剤師それぞれが感じていた患者の心情を共有できた。まだ、短期間での経験ではあるが、診察前に副作用等、患者と対話することで、患者との関りが増え、患者・家族の心に寄り添う援助に近づけたのではないかと考える。
【今後の課題】「外来指導情報シート」を活用し、患者と関ることで、信頼関係の構築と患者の「自分だけ」や「孤独感」の解消にもつなげていきたい。

GP-2-24-15
先発投手としてのクリニック，中継ぎ投手としての基幹施設の地域連携

[1]ＮＴＴ東日本札幌病院　外科、[2]札幌駅前しきしま乳腺外科クリニック
市之川　一臣[1]、山田　秀久[1]、金井　基錫[1]、道免　寛充[1]、三浦　巧[1]、
井上　夕菜[1]、敷島　裕之[2]

【はじめに】2011年4月，当院乳腺外科を立ち上げた乳腺外科専門医が，北海道地区で初めて無床のクリニックを開設した。手術症例の内訳で，無床クリニック紹介症例数が自施設症例数を上回る地域連携は稀であり，実際の診療状況，利点と課題について検討する。【実際の診療状況】2015年10月から12月までに3か月間に当院（以下基幹施設）で手術を施行した乳癌患者症例は45例。その初診時施設の内訳は，クリニック30例，基幹病院15例である。クリニックは札幌駅前にあり，平日夕方，土曜日の受診が可能なため，閉経前乳癌症例が多く，基幹施設は総合病院であるため合併症をかかえた閉経後乳癌症例が多かった。カンファレンスは週1回行い，臨床病期0，I期の症例は基本的に手術先行とし，サブタイプにもよるが，臨床病期がIIB期以上のものは，基幹病院で術前化学療法後に手術を施行している。主治医，術者は基本的に初診時施設の医師になり，初診時臨床病期がIIIB期以上の局所進行，遠隔転移症例，並びにホルモン受容体陽性乳癌の再発症例でホルモン療法剤投与困難な状態に進行した症例は，基幹病院に転医している。術前検査は，MMG，USは各施設で行い，MRI，CT検査，術前検査，術後放射線療法は基幹施設で行っている。緩和ケアに移行する場合は，基幹病院から緩和病棟のある病院へ転医している。【利点】乳腺領域の観察期間，投薬期間は増加しており，一人の主治医が長期間にわたり，乳癌患者診療を行える。乳癌患者は40代-60代に好発するため，平日夕方や土曜日に受診できるクリニックは，ニーズに適合している。また化学療法が必要な場合は，基幹病院で安全に標準療法を行え，再発治療の際には臨床試験への参加が可能となる。基幹病院で初期研修医が乳腺疾患を学習する機会が増加する。【問題点】北海道の基幹施設の外科は医局人事のため，乳腺疾患に精通している医師が継続して派遣されるわけではない。【結語】野球における投手分業制になぞらえ，先発投手がクリニック，中継ぎ投手が基幹施設の地域連携は，乳癌患者にとって一つの選択肢になりえる。基幹病院で，クリニック，基幹病院医師がともに初期研修医を乳腺外科医としてスカウトすることも重要である。

GP-2-24-16
チーム医療でおこなった乳がん術後患者の水疱形成が軽減するための取組み

兵庫県立がんセンター　看護部
花井　星奈、木村　早紀、花本　利恵、金川　貴子、松尾　容子、
三木　万由子、田根　香織、廣利　浩一、高尾　信太郎

【はじめに】　当院乳腺外科では、術後患者の後出血予防に、術直後から翌朝まで胸帯を改良した圧迫帯を装着している。そのためか、患者の多くに苦痛を伴う水疱形成が生じており、病棟看護師と医師で水疱形成の軽減に取り組むも、著しい改善はみられなかった。そこで、多分野のメディカルスタッフと連携し、圧迫・固定方法や処置の方法を論議して変更した。その結果、患者の苦痛となっていた水疱形成の軽減に成果が得られたのでここに報告する。【方法】1．水疱形成の現状を分析し、有効な圧迫・固定方法や処置の方法について、医師・病棟看護師・外来看護師・手術看護認定看護師・皮膚排泄ケア認定看護師で議論した。2．議論した内容を踏まえ術後の対応を以下のように変更した。　1）手術室で創部に創傷被覆材を貼付する前に皮膜スプレーを塗布する　2）手術室で圧迫帯と創部の間に当てていたタオルを背部にも当てる　3）圧迫帯装着中はドレーンをテープで固定せず当てガーゼのみとする　4）ドレーンと皮膚の間にガーゼを挟む　5）夕方に医師が圧迫帯を巻き直す　6）創部の創傷被覆材の貼付期間を術後５日間から３日間に短縮する3．対象期間：変更前H24年4月～H25年5月変更後H26年6月～H27年7月4．データ収集と評価：変更前後で結果を比較することで効果を検証。データ内容は、(1)手術件数、(2)水疱発生件数、(3)ドレーン留置患者数、(4)手術開始時間、(5)発見時術後日数、(6)発生部位を集計。全水疱発生率＝(2)／(1)とする。【倫理的配慮】　当院の倫理審査委員会の承認を得た。【結果】　有効な圧迫・固定方法や処置の方法前後を比較すると、全水疱発生率は18%減少した。創傷被覆材と皮膚の接触に伴う水疱は12.5%減少し、圧迫帯と皮膚の接触に伴う水疱は、背部全体等広範囲に及んでいたが、変更後は2%減少し範囲も部分的になった。ドレーンと皮膚の接触に伴う水疱は5.8%減少した。ドレーン刺入部を完全な密閉ではなく当てガーゼのみの保護へ変更したが、ドレーンや創部の感染は生じなかった。【考察】　今回、看護師を中心に多分野のメディカルスタッフと協力し、様々な視点から原因の追及を行ない、原因別に対策を立て取り組んだことが、水疱の減少及び患者の苦痛軽減へ繋がったと考える。【おわりに】　今回の取組みの成果をみると、連携によるチーム医療の大切さを実感できた。今後も連携を続け患者の苦痛が最小限になるよう改善を重ねたい。

GP-2-24-17
一般のクリニックを含む「面」での医療連携の構築

[1]順天堂大学順天堂医院　乳腺内分泌外科、
[2]おりはた乳腺胃腸パラスクリニック
飯島　耕太郎[1]、岡崎　みさと[1]、明神　真由[1]、魚森　俊喬[1]、平　郁[1]、
清水　秀穂[1]、田辺　真彦[1]、堀本　義哉[1]、織畑　剛太郎[2]、齊藤　光江[1]

近年の乳癌罹患者は年間９万人近くになり、増加傾向が続いている。多くの基幹施設は専門クリニックと連携して診療を行っているが、専門クリニックにおいても患者数の増加があってキャパシティが十分ではなくなってきていると思われ、現状の基幹施設と専門クリニックのコンビネーションでは十分対応出来なくなってきている。ただ、近年の治療の進歩によって再発する割合がかなり減少し、厳密なフォローアップはエビデンスが乏しいだけでなく実臨床の感覚でも必要性が少ないように思われる。また内分泌治療は１０年投与が原則的になりつつあり、それにより対応すべき実患者数ならびに期間がさらに増加するが、多くは大きな問題もなく投与継続できるものである。これらを鑑みると、投薬を含めたフォローのある程度を一般内科などの通常のクリニックへ分担してもらい、患者数増加に対応可能になるのではと考えられた。今回、我々は患者への対応キャパシティ向上を目的に、大学の連携施設である、通常のクリニックに乳癌診療の連携に参加してもらう取り組みを進めている。対応を依頼する範囲としては、内分泌療法の投薬や、フォロー中の最初の相談窓口としての部分とする。クリニックについては、使用する内分泌療法の概要と、患者からの良くある質問と専門クリニック・基幹施設に相談したほうがよい状況について簡便なまとめ（FAQ集）を配布しておき、また定期的に会報的なものを送付して診療情報のアップデートをはかる。またクリニックからの各種問い合わせについては、オンラインでの対応をできるようにして、相互に情報共有ができるようにする。また、患者さんについても、治療開始の段階で、基幹施設・専門クリニック・そして一般のクリニックの三者でフォローすることなどを予め説明して理解を深めてもらい、スムーズに移行できるように配慮する。この、乳癌専門医だけでなく、一般のクリニックを含めた「点」ではなく「面」のネットワークにより、患者さんの待ち時間が少なく、見てもらいたいときにすぐに対応ができるようになることが期待できる。また、乳癌そのものにあまり関係しないことの相談や高血圧や糖尿病といった合併症についての対応は逆に向上すると思われ、患者さん自体のメリットは大きくなるものと思われる。

GP-2-25-01

地方大学病院におけるHBOC診療の現状　―婦人科との連携を含めて―

[1]長崎大学　腫瘍外科、[2]長崎大学　移植・消化器外科、[3]長崎大学　産婦人科、[4]長崎大学病院　遺伝カウンセリング室

松本　恵[1]、矢野　洋[1]、大坪　竜太[1]、稲益　英子[1]、馬場　雅之[1]、田中　彩[1]、山之内　孝彰[2]、久芳　さやか[2]、三浦　清徳[3]、金内　優典[3]、増崎　雅子[3]、三浦　生子[3]、佐々木　規子[4]、江口　晋[2]、増崎　英明[3]、永安　武[1]

【背景・目的】当院では2012年よりHBOCに対する診療体制を整え、2014年5月より乳腺外科と婦人科でスクリーニングを開始した。乳腺外科、婦人科、遺伝カウンセリング室のチームで診療にあたる体制の構築について地方大学病院での現状を示し、変異陽性例の経過も合わせて報告する。【方法】当院での拾い上げから遺伝カウンセリングまでの概要を図に示す。カウンセリングには遺伝カウンセラー、乳腺外科医、産婦人科医が同席している。【結果】現在までに114例を一次拾い上げ、52例のリスク評価をし、36例に遺伝カウンセリングを行い、5例に遺伝子検査を行った。変異陽性症例を提示する。症例１）47歳女性。44歳時右乳癌（Luminal type）にてBt＋SNを施行。3年後、東京在住の妹の乳癌発症を契機に判明したBRCA2遺伝子変異について、診断病院を経由して情報提供が行われ、当院にてカウンセリンと遺伝子検査を行い同様の変異を認めた。サーベイランス中に転移疑いで施行したPET/CTにて卵巣に集積を認め、48歳時に両側卵巣卵管切除術を施行し、悪性所見は認めず。症例２）48歳女性。右乳癌の診断後、家族歴濃厚なTNBC症例であることよりカウンセリングを行い術前に遺伝子検査を希望、BRCA1変異を認めBt＋SNを施行した。今後リスク低減卵巣卵管切除術を希望されている。他県在住の娘も希望により遺伝カウンセリングを施行、現時点では遺伝子検査の希望なくサーベイランスを指示した。【考察】地方ではHBOC体制の構築はまだ遅れているのが現状である。当院はカウンセリング、遺伝子検査、サーベイランス、リスク低減手術まで可能な施設であることより、今後は周辺施設への働きかけも重要な役割であると考える。

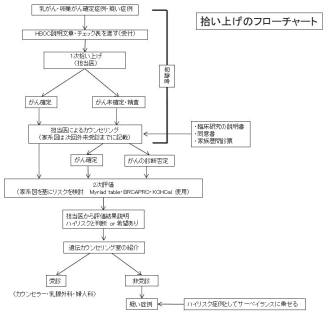

拾い上げのフローチャート

GP-2-25-02

当院産婦人科における遺伝性乳癌卵巣癌症候群診療の導入

[1]高知赤十字病院　産婦人科、[2]伊藤外科乳腺クリニック

平野　浩紀[1]、安藝　史典[2]

家系に癌の異常集積がみられる場合、原因にかかわらず集積した腫瘍を家族性腫瘍という。その中で特殊な癌種に偏っており遺伝の要因が強い場合は、何らかの遺伝子異常がその家系に存在する可能性が疑われる。家族性腫瘍の中で乳癌と卵巣癌に関連する遺伝性乳癌卵巣癌症候群に対して診療体制を整えたため報告する。
診療の基本的な流れとしては対象者の抽出、プレカウンセリング、検査前の遺伝カウンセリング、遺伝子検査、検査後の遺伝カウンセリング、対象癌のサーベイランスとなる。対象者の抽出は、当院通院中の当科および他科の患者からであるが、地域の医療機関からの紹介も受け入れる体制を整え、将来的には専門外来を立ち上げて一般から受け入れていく予定である。遺伝カウンセリングは臨床遺伝専門医の演者が担当している。プレカウンセリング時にはその疾患についての概要を説明し、遺伝カウンセリングまでに詳細な家族歴を調べてもらうようにしている。家族歴が濃厚で遺伝子異常が疑われた場合には検査に関する遺伝カウンセリングを行い、検査後には結果に関する遺伝カウンセリングを行い、今後のサーベイランスの方法を検討する。
サーベイランスの方法としては、乳腺外科で定期的なMRI、マンモグラフィ、超音波、産婦人科で定期的な経膣超音波、CA125測定などが今のところ推奨されている。演者は日本乳がん検診精度管理中央機構の評価でマンモグラフィAS、超音波Aを取得し、実際に乳腺の健診、診療業務を行っており、乳癌、卵巣癌ともに当科でサーベイランスできるのを特徴にしていこうと考えている。
現在のところ婦人科癌が関係している遺伝性乳癌卵巣癌症候群とリンチ症候群を対象としているが、今後さらに対象を多方面に広げていきたいと考えている。

GP-2-25-03

Cowden症候群の精査中に発見された乳がんの１例

[1]星総合病院　外科、[2]星総合病院　遺伝カウンセラー、[3]福島県立医科大学　器官制御外科、[4]福島県立医科大学　臨床検査医学講座、[5]いがらし内科外科クリニック

片方　直人[1]、赤間　孝典[2]、野水　整[1]、松嵜　正實[1]、村上　祐子[1]、長塚　美樹[1]、佐久間　威之[1]、宮本　康太郎[1]、渡辺　文明[1]、門馬　智之[3]、伊藤　祐子[4]、二瓶　光博[5]

極めて稀なCowden症候群は常染色体優性遺伝性疾患で約80%に10番染色体上にあるPTEN遺伝子変異が認められる。PTEN遺伝子は癌抑制遺伝子であり、PTEN蛋白は細胞内signal伝達系を制御するが、PTEN蛋白の減少でAkt→mTOR pathwayが亢進する。臨床的には、顔面四肢の小丘疹、口腔粘膜の乳頭腫症、さらに甲状腺、乳房、子宮などの全身諸臓器に過誤腫性病変を生じ、悪性腫瘍を合併する。特に乳癌生涯罹患率は50%と極めて高く、若年発症（平均36-46歳）である。今回、Cowden症候群を疑い精査中に発見された乳がんの１例を報告する。症例は35歳女性。家族歴：父：前立腺癌、鼻腔と気管のポリープ。父方祖父：大腸がん。母：子宮筋腫。既往歴：2012年左頚部皮膚線維肉腫切除。多発肝血管腫(2012年～)。2014年十二指腸潰瘍穿孔で手術。現病歴：当院で胃ポリポーシス(2003年～)、舌根部～咽頭粘膜ポリポーシス(2015年～)の経過観察中、CTで甲状腺腫を指摘され４月に耳鼻科より甲状腺内科紹介。前額部に微小丘疹が多発し、下顎部に皮膚腫瘍あり。多結節性甲状腺腫（細胞診class II）あり。巨頭症（頭囲64ｃｍ）を認めた。NCCNガイドライン2015の臨床診断基準よりCowden症候群を疑い、各科でスクリーニング検査施行した。婦人科で子宮内膜ポリープを認め、切除（病理診断は良性）。下顎部の皮膚腫瘤は皮膚科で摘出生検され外毛根鞘腫と診断された。乳房スクリーニング検査は患者の都合で10月に実施された。自覚症状はなかったが、右乳房C領域に17×11mmの不整形腫瘤が発見された。針生検で硬癌、トリプルネガティブ、MIB-1 11.7%であった。右乳癌は12月Bt+SNBを施行。SN転移を認め、腋窩郭清を追加した。なお臨床遺伝専門医の診察の結果、遺伝子検査基準を満たしたため、遺伝カウンセラーが検査前カウンセリングをおこなった後、次世代シークエンサーによるPTEN遺伝子を含む遺伝性消化管腫瘍症候群20遺伝子のキャプチャーシークエンス解析を実施した（結果はまだ未着）。

GP-2-25-04

当院乳腺外科におけるHBOC拾い上げ用問診票の取得数状況の分析

[1]石巻赤十字病院　遺伝・臨床研究課、[2]同　看護部、[3]同　乳腺外科

小森　美穂[1]、安田　有理[1]、玉置　一栄[2]、佐藤　馨[3]、古田　昭彦[3]

【背景】当院乳腺外科では遺伝性乳癌卵巣癌症候群（HBOC）の可能性が考えられる高リスク者の拾い上げを目的とした問診票をNCCNガイドライン（乳癌および卵巣癌における遺伝的／家族性リスク評価）をもとに作成し、乳腺外科外来受診者の全例を対象に問診票を取得している。2012年4月より運用を開始し、約3年半を経過した。
【目的】本問診票の取得状況について運用開始から現在までの問診票の取得数の推移を分析した。
【方法】2012年4月の運用開始から2015年9月までの42ヶ月間における問診票の取得数、それらの経時的変化を集計した。さらに初診・再診者別も集計した。
【結果】1．本期間において取得しえた問診票は7,092件（原則1受診者から1回のみ）、月平均169件であった。取得数の月別経時推移をみると、初めの11カ月は月平均342件（304～385件／月）であったのに対し、再診患者からの取得がほぼ一巡した12カ月目からは月平均107件（55～173件／月）と明瞭に二相性を呈した。
2．初診・再診者別では、再診者は初めの11カ月は月平均240件（203～269件／月）であったが、12か月目からは18件（0～104件／月）と激減した。一方で、初診者は大きな変動はなく月平均93件（41～157件／月）であった。
【考察】問診票取得開始後約1年は問診票取得数が非常に多く、外来での問診票取得と高リスク者の拾い上げ作業に多くの時間を要する。多忙である外来の現場においてこれらを実現するのは難しい。しかし、乳腺外科外来での問診票による高リスク者の早期からの拾い上げは、乳がん既発症者においては、その後の遺伝カウンセリングや遺伝子検査の迅速化につながり、さらに、乳がん未発症者においては、乳がん診断時からの遺伝的背景を考慮した対応を可能にするものと考える。これらは乳がんの治療選択への反映にもつながり、遺伝カウンセラーによる早期からの関与は意義があるものと考えられる。
【結語】当院では問診票の導入から拾い上げ作業までに遺伝カウンセラーが積極的に関与し、事前に取得候補者の選定を行うことや、外来の現場で医師、看護師などのスタッフと密な連携を取ることにより、混乱なく、また現場スタッフに過重な負担を与えることなく、ほぼすべての対象者から問診票を取得可能であった。

GP-2-25-05
地域中核総合病院における日常診療としてのHBOC診療体制

[1]公益財団法人　星総合病院　看護部　4UV病棟／がんの遺伝外来　認定遺伝カウンセラー兼GMRC(ゲノムメディカルリサーチコーディネーター)兼看護師、[2]公益財団法人　星総合病院　外科／がんの遺伝外来
赤間　孝典[1]、野水　整[2]

1994年にBRCA1遺伝子が単離される以前から、当院は家族性乳がん家系に対し研究的側面を含む医療を臨床現場で提供してきた。1991年外科にがんの遺伝外来を設置し、1998年から東北家族性腫瘍研究会の事務局を務めデータ集積したことから現在まで150家系の家族性乳がんデータが存在する。当院における以下3つのHBOC日常診療ポイントを報告する。1つ目は乳がん手術全症例に多職種で家族歴聴取し、精度の高い家系図を作成し遺伝性をアセスメントすること。近年2年間に乳がん手術を受けた全367症例の家族歴は、第2度近親者まで聴取した場合約25%に乳がんや卵巣がんの家族集積を認め、第3度近親者まで広げると約30%に及ぶが、乳がん手術全症例に対し遺伝カウンセラーも家族歴聴取しHBOC等の1次遺伝カウンセリングを担う。日常的に出会う遺伝カウンセリング対象者が多数存在することを認識できるが、2013年から1年半の全乳がん手術272症例に家族歴聴取し、特にHBOCを疑い遺伝外来を案内した者は37例（13.6%）。実際受診した者は12例で、遺伝子検査を受けたのは9例（3.3%）。このHBOCを疑った者で遺伝子検査受検に関する会話記録が残っている26例の調査では、子どものことを中心とした遺伝子検査の話題では受ける気持ちに向かう声が89%聞かれたものの、検査料金の話題では受けない気持ちに向かう声が78%聞かれたことから、東北地方では高額な検査料金の問題が浮かび上がった。BRCA遺伝子検査自体はVUSの問題はあるが分析的妥当性は高い。しかし、当院乳がん手術症例で濃厚な乳がん卵巣がん家族歴を有する51家系では、生殖細胞系列変異を検出したのは14家系(27%)である。2つ目のポイントは、今も昔も家族性乳がんには研究的側面を残す医療提供が一部必要であり、日本HBOCコンソーシアムのデータベースを構築し活用する他にも、BRCA遺伝子検査で病的変異を認めなかった者に対し、遺伝性腫瘍研究会ネットワークを活用してHBOC以外の遺伝性乳がんを次世代シークエンス解析している点である。ゲノム情報やゲノム研究を扱うことについては、当院では遺伝カウンセラー兼GMRC兼看護師が対応することで、情報を適切に日常診療で共有しながら、研究として扱う情報も含めて管理し、採血や検体発送や研究班との調整等実務も担っている。3つ目のポイントはHBOC患者に提供される実際の医療。特にリスク低減手術については当院倫理指針を2013年に整備し実施している。

GP-2-25-06
プレカウンセリングを実施したトリプルネガティヴ乳がん（TNBC）19症例の検討

[1]佐久医療センター　診療協力部遺伝相談室、[2]同乳腺外科
石堂　佳世[1,2]、半田　喜美也[2]、石毛　広雪[2]

【背景】乳がん全体の10-15%を占めるTNBCは抗がん剤の奏功率が約40%とされ、再発後は予後不良のため、薬剤選択に苦慮することが多い。一方、TNBCの約20-50%が*BRCA*1/2遺伝子変異陽性とされ、再発リスクは変異陰性者に比して低いとされている。癌細胞の修復に機能するPARP酵素を*BRCA*1/2遺伝子に代わり阻害するPARP阻害剤（本邦未承認）での効果が期待されている。
【方法】2014年5月より2015年11月までに遺伝性乳癌卵巣癌症候群（HBOC）患者抽出に向けて、認定遺伝カウンセラーがプレカウンセリングを実施したTNBC 19症例に対し、リスク評価モデルBRCAPROV.6にて*BRCA*1/2遺伝子変異保有確率を算出した。
【結果】19症例の診断年齢中央値47.5歳（27-61歳）、19例中死亡例無し。*BRCA*1/2遺伝子変異保有確率の平均は3.08%であった。5年生存者は13例、うち無再発例は11例、10年生存者7例は全例無再発であった。10年無再発生存者7名と再発患者3例で比較すると、*BRCA*1/2遺伝子変異保有確率の平均はそれぞれ2.72%、3.23%であった。19年6ヶ月の最長無再発生存者は異時性両側乳癌で、両側とも病期1、変異保有確率1.31%であった。一方、無再発生存期間2年2ヶ月、生存期間2年11ヶ月で予後の厳しい患者の変異保有確率は6.55%、病期2Bであった。
【考察】*BRCA*1/2遺伝子変異保有確率でカットオフ値の10%超える症例は無く、平均値からも*BRCA*1/2変異陽性者がTNBCの20%以上を占めるとは言い難い。また、リスク評価の値が低く、遺伝子変異陽性の可能性が低い方が再発率の低い可能性もある。
【結論】遺伝学的検査が高額で受検者がいないため、変異保有確率からTNBC患者の*BRCA*1/2遺伝子変異陽性の有無の検討を試みたが、変異保有確率単独でのリスク評価は正確性を欠く可能性がある。転移時の時間的制約がある中で、BRCA１/2遺伝子変異陽性が一つの条件となる治験が承認へ向けて実施される場合、治験に参加するのか、標準的な化学療法を選択するのかなど、治療選択における有用性については、症例数を重ねての検討が必要である。

GP-2-25-07
信州大学におけるHBOCカウンセリングの取り組みと受診者の特徴

信州大学医学部附属病院　乳腺内分泌外科
家里　明日美、小野　真由、大場　崇旦、福島　優子、伊藤　勅子、金井　敏晴、前野　一真、伊藤　研一

【はじめに】遺伝性乳癌・卵巣癌症候群（HBOC）は乳癌全体の3-10%を占めるとされ、本邦でも、HBOCに対する診療、検査、カウンセリングへの取り組みが近年多く報告されている。当院では、1996年より遺伝子診療が開始され、2000年に遺伝子診療部が国立大学病院の診療科として初めて設置された。2014年7月には包括的HBOC診療の基盤作りを目的とした信州HBOCワーキングを立ち上げ、2015年9月にはHBOC患者の効率的な拾い上げのための新たな問診表を作成し、乳腺内分泌外科と婦人科の初診患者に配布している。これまでのカウンセリング受診者の特徴や傾向について解析した。【対象】1996年～2015年にHBOCカウンセリング目的に当院遺伝子診療部を受診した46例40家系を対象とした。【結果】平均年齢は43.1±12.1（11-71）歳で、1例のみ男性であった。20例が乳腺内分泌外科、3例が婦人科、1例が放射線科、10例が他院からの紹介であった。29例が乳癌、3例が卵巣癌、1例が腹膜癌の既往があった。16例は癌の既往はなく、家族歴などからカウンセリングを希望された。BRCA1/2検査を施行したのは14例で、BRCA1変異陽性3例（21.4%）、変異なしが11例（78.6%）であった。解析期間を前半（1996-2008年、21例）と後半（2011-2015年、25例）に分けて比較すると、医療機関からの紹介例は前半では11例（52.4%）、後半では23例（92%）であり、医療者の意識の高まりが伺えた。また前半群ではBRCA1/2検査施行は5例（23.8%）、後半では9例（35%）であり、近年の方が検査を希望される例が多かった（p=0.37）。　後半群の中で、乳癌と診断された患者は16例（64%）であった。この中で全摘を選択した症例は10例（62.5%）で、当院の同時期の全乳癌手術例619例での全摘率48.8%と比較し、カウンセリング受診症例で全摘を選択する割合が多かった（p=0.12）。また術前化学療法施行例が、16例中5例（31.2%）と、全乳癌手術例での割合98例（15.8%）と比較して多く(p=0.10)、手術までの待機期間中にカウンセリングを受ける機会が得られやすいことも要因の一つと考えられた。【考察】HBOCへの関心が高まっており、今後遺伝カウンセリングや遺伝学的検査を希望する症例、勧められる症例が増えると予想される。HBOC症例の拾い上げと、カウンセリングから検査や治療に適切につなげられる体制の構築が急務と考えられる。

GP-2-25-08
遺伝性乳癌卵巣癌症候群に対する当院の取り組みについて

[1]虎の門病院　乳腺・内分泌外科、[2]恵比寿門脇ブレストクリニック、[3]中澤プレスセンタークリニック、[4]がん研有明病院　遺伝子診療部、[5]虎の門病院　耳鼻咽喉科・聴覚センター・遺伝診療センター、[6]虎の門病院　臨床腫瘍科
門脇　正美[1,2]、田村　宜子[1]、小倉　拓也[1]、三浦　大周[1]、中澤　英樹[1,3]、新井　正美[4]、熊川　孝三[5]、尾崎　由記範[6]、田辺　裕子[6]、高野　利実[6]、川端　英孝[1]

【背景】遺伝性乳癌卵巣癌症候群（HBOC）への対処は、現代の乳癌診療に不可欠なものであり、BRCA1/2遺伝子の病的変異は手術術式、化学療法のレジメン選択などに大きく関わる。当院ではHBOC診療への対応が比較的遅く、2011年に取り組みを開始した。【第一期：他院遺伝子診療部との医療連携】2011年5月に対応を開始し、1例目は近隣病院の遺伝子診療部を紹介受診し、BRCA1遺伝子に病的変異ありとされた。その後同病院にてリスク低減卵巣卵管切除術（RRSO）を実施した。これまでに同病院へ45名の患者を遺伝カウンセリング目的に紹介し、37例に遺伝子検査が施行された。【第二期：自施設での遺伝外来の開設】いわゆる2013年4月所謂アンジェリーナ効果によって社会的な関心が高まり、また術式、化学療法のレジメン選択のため自施設での遺伝カウンセリング体制の整備が急務となってきた。このため院内の臨床遺伝専門医の指導の元、2名の乳腺専門医が日本HBOCコンソーシアム教育セミナーを受講し、2014年12月よりカウンセリングを開始した。術式選択に関わる患者を中心に17名に院内でカウンセリングを実施し、11名に遺伝子検査を実施した。【結果】2011年5月～2015年10月までに62名が遺伝カウンセリングを受け、48名に遺伝子検査を実施した。BRCA１の病的変異8名、BRCA2の病的変異9名、意義のはっきりしない遺伝子変異4名、変異なし27名という結果であった。RRSOは7名に実施され、2名が実施予定、また対側のリスク低減乳房切除術（RRM）が2名実施予定となっている。【結語】遺伝子検査を実施した乳癌症例48例中、病的変異陽性例は17例（35%）であり、うち7例（41%）にRRSOを実施した。

GP-2-25-09
当院における遺伝性乳がん卵巣がん症候群に対する取り組みと現状

[1]徳島大学　胸部内分泌腫瘍外科、[2]人類遺伝学
森本　雅美[1]、中川　美砂子[1]、武知　浩和[1]、鳥羽　博明[1]、田所　由紀子[1]、丹黒　章[1]、井本　逸勢[2]

【背景】遺伝性乳がん卵巣がん症候群(HBOC)は、乳がんおよび卵巣がんの家系内集積を認める常染色体優性遺伝の疾患であり、全乳がんの約5%と推測されている。原因遺伝子としてBRCA1、BRCA2が同定されており、これらの遺伝子に変異があると乳がん、卵巣がんの発症リスクがきわめて高くなる。社会的にもHBOCに対する認識、BRCA1/2遺伝子検査やリスク低減手術に対する関心が増しており、当院もがん診療連携拠点病院としてHBOC診療体制の確立が進んでいる。当院の乳腺外来における現状と取り組みについて報告する。【方法】2015年4月-11月に当院で手術を施行した103例を対象とした。外来あるいは入院時に乳腺外科医師より『一次拾い上げ』を目的としてHBOCコンソーシアムのかんたんチェック7項目を用いて調査を行った。リスクを有する症例には遺伝相談室での遺伝相談を勧め、BRCA1/2遺伝子検査について説明した。【結果】当科で治療した乳がん患者589例(2007年1月～2013年1月)に対してNCCNガイドラインにおける遺伝性乳がんを考慮すべき項目について後ろ向きに検討したところ『一次拾い上げ(1項目以上の該当)』の対象は32.4%であった。今回の施行したかんたんチェックで1項目に該当したのは21例(20.4%)、2項目に該当したのは1例(1.0%)であり、『一次拾い上げ(1項目以上の該当)』の対象は21.4%であった。リスクを有する22例に遺伝相談、BRCA1/2遺伝子検査について説明したが希望されなかった。【結語】当院では遺伝相談、BRCA1/2遺伝子検査が可能な状況であるが、これまでに希望した患者はいない。認識を深めるためにも乳腺外科医師だけではなく、患者と接する外来看護師、病棟看護師がHBOCについての知識を深めて患者の情報を共有し、リスクを有する患者にはさらに十分な説明を行う必要がある。遺伝子異常を有する乳がん発症者の対側乳房や卵巣に対するリスク低減手術、未発症者に対するMRIでの定期検診やリスク低減手術の施行に関しても倫理指針の策定や周辺医療機関との連携などに関する検討を進めたいと考えている。

GP-2-26-01
外科手術により長期無再発生存が得られた乳癌肺転移の３例。

高知赤十字病院　外科
藤島　則明、浜口　伸正、甫喜本　憲弘、松岡　永、笹　聡一郎

【はじめに】乳癌肺転移に対する外科手術は予後の延長に寄与するエビデンスはないため限られたケースを除き勧められていない。しかし、少数転移に対し生存率の向上に寄与する考え方もあり注目されている。今回、肺転移に対し肺切除術を行い、長期無再発生存をしている3例を経験したので報告する。【症例1】66歳、女性。2002年3月、右乳癌にて乳房切除術、脇窩郭清を行った。rtC、15mm、硬癌、ER(+)、PgR(+)、HER2(-)、n(-)、Stage1、LuminalA。補助療法なし。2011年9月、CTにて右肺S2に10mmの腫瘤を認め肺部分切除術を行った。乳癌肺転移と診断された。ER100%、PgR50%、HER2(-)。術後Letrozol内服中であるが現在無再発生存中である。【症例2】71歳、女性。2003年5月、右乳癌にて右乳房温存術、脇窩郭清施行した。rtD、13x10mm、硬癌、Grade3、ER(-)、PgR(-)、HER2(-)、n(-)、Stage1、Triple negative。術後補助療法なし。2006年12月、左肺下葉に8x5cmの腫瘍を認め、下葉切除術＋上葉部分切除術を行った。乳癌肺転移と診断された。術後化学療法、FEC 6サイクルを行い現在経過観察中であるが再発は認めていない。【症例3】52歳、女性。2008年2月、左乳癌にて乳房切除術、脇窩郭清を行った。ltBD、12x11mm、粘液癌＞乳頭腺管癌、Grade1、n(-)、ER2%, PgR20%, HER2(-)、Stage1、LuminalA。補助療法なし。2011年8月、CTにて左肺S3に15x13mmの腫瘤を認め肺部分切除術を行った。乳癌肺転移と診断され、ER70%、PgR60%、HER2(-)であった。術後、Tamoxifen+LH-RH agonistにて経過観察中であるが、現在再発の兆候はみられていない。【結論】乳癌術後、肺転移に対し肺切除術を行い良好な結果を得た。孤立性肺腫瘍は原発性のことも多く鑑別のためにも手術適応と考えられる。転移の場合もホルモン受容体、HER2の変化、また、少数転移であれば切除により予後の改善の可能性もあり、手術侵襲が大きくなければ外科手術を考慮して良いと考えられた。

GP-2-26-02
乳腺葉状腫瘍術後に肺転移巣を切除した２症例

福岡大学　医学部　医学科　呼吸器・乳腺内分泌・小児外科
中村　茉美花、榎本　康子、吉永　康照、深水　康吉、山下　眞一、岩崎　昭憲

【はじめに】乳腺葉状腫瘍は乳房腫瘍中0.5%以下と稀な腫瘍であり、そのうち約1/4が悪性とされている。本邦での悪性葉状腫瘍に関する症例報告は少なく、再発例に関して文献を検討すると局所再発よりも血行性に肺や骨などに遠隔転移をきたすことが多く、また急速に増悪する傾向にある。今回、我々は乳腺葉状腫瘍切除後の肺転移に対して転移巣切除を行った2例を経験したので若干の文献的考察を加え報告する。
【症例1】５７歳女性。右乳房腫瘤を主訴に受診し、針生検にて悪性葉状腫瘍と診断された。右乳房部分切除術および術後化学療法、残存乳房に放射線療法を施行された。術後８ヶ月のCTで両側肺に多発する結節影を指摘。悪性葉状腫瘍の肺転移と診断し、左肺５ヶ所を部分切除術を施行した。その１ヶ月後に残存する右肺３ヶ所も部分切除術を施行した。いずれも病理検査で、乳腺悪性葉状腫瘍の肺転移と確認された。その後多発する肺転移の再発が出現し死亡した。
【症例2】39歳女性。右乳房腫瘤を主訴に受診し、針生検では葉状腫瘍と診断された。腫瘍摘出術を施行され病理検査の結果、境界病変の葉状腫瘍と診断されたため術後残存乳房に放射線療法を追加した。術後５年目のCTで左肺上葉に２カ所の結節影を指摘され、転移性肺腫瘍を疑い左上葉切除術を施行した。病理検査では乳腺悪性葉状腫瘍と診断された。肺転移切除後７ヶ月目のCTで左肺の再々発が疑われ、手術を施行。腫瘍は壁側胸膜に存在しており、腫瘍切除術を行った。病理検査では前回と同様の悪性葉状腫瘍で、胸膜転移に矛盾しないとされた。
2例ともに転移巣は核異型の強い紡錘形の腫瘍細胞と多数の核分裂像を認め、原発巣よりも悪性度が高まっていた。特に症例２では腫瘍に軟骨成分が含まれ、悪性度が高くなっていた。
【結語】再発した乳腺悪性葉状腫瘍の治療は、現状では転移巣の切除に頼らざるおえないが、腫瘍の悪性度が高まるため困難な症例が多い。有効な化学療法の確立が求められる。

GP-2-26-03
悪性葉状腫瘍肺転移に対し肺部分切除を施行した１例

[1]地域医療機能推進機構　山梨病院　乳腺外科、
[2]山梨大学　医学部　第１外科、[3]山梨大学　医学部　第２外科
丸山　孝教[1]、野方　尚[1]、松岡　弘泰[3]、松原　寛知[3]、井上　亜矢子[2]、大森　征人[2]、中山　裕子[2]、井上　慎吾[2]、藤井　秀樹[2]

葉状腫瘍の発生頻度は乳腺腫瘍の0.3～0.9%で、そのうち悪性葉状腫瘍に分類されるものは10～20%程と言われている。乳癌取り扱い規約において、葉状腫瘍は結合織性および上皮性混合腫瘍に分類され、治療は外科的切除が基本である。悪性型は13～40%が遠隔転移をきたすが、術後薬物療法として有効性が証明されている治療法はなく、軟部肉腫のガイドラインに準じて6か月ごと2年間の画像検査が推奨されている。
症例は63歳女性。25歳時と35歳時に右乳腺腫瘍摘出の既往があり、5年前から右乳房腫瘤は自覚しており、増大してきたため当科を受診した。乳癌検診は受診していなかった。初診時右乳房CD領域で前回手術創頭側に7cm大の弾性やや硬な腫瘤を触知した。皮膚の一部は青色に変色し出血を疑った。
MMGは右乳房MO領域に辺縁境界明瞭な高濃度腫瘤を認め、USでは70×40×45mm大の混合性腫瘤を認めた。遠隔転移は認めず。針生検では紡錘形核を有する細胞の増生とスリット状の空隙を認め、空隙の内腔にある乳管上皮細胞には悪性像が認められなかったことから葉状腫瘍と診断された。乳房切除術を施行し、最終病理診断は悪性葉状腫瘍であった。
術後補助療法は行わず経過観察のみとした。術後6カ月のCTでは異常なく、術後1年のCTで左肺尖部に22mmの腫瘤を認めた。他には転移は認めなかったため、肺部分切除を行った。切除病変の病理診断は転移に矛盾しなかった。現在は薬物療法を行っている。
悪性葉状腫瘍遠隔転移の頻度は13～40%で、その予後は極めて不良と言われている。悪性葉状腫瘍の遠隔転移に対しては軟部肉腫に準じた化学療法が推奨されている。しかし、薬物療法の有用性は単アームでの検討で示されているだけである。転移巣に対する外科治療を行い長期予後が得られたという報告もある。
今回我々は悪性葉状腫瘍術後1年で単発肺転移をきたし、肺部分切除を施行した症例を経験したので、文献的考察を加え報告する。

GP-2-26-04
下血で判明した乳癌小腸転移の１例

JA尾道総合病院　外科
武智　瞳、佐々田　達成、村上　千佳、竹元　雄紀、春田　るみ

【はじめに】乳癌の遠隔転移は多種の臓器に認められるが、消化管への転移症例の報告は少ない。今回我々は術後２年目に小腸に転移を認めた症例を経験したので報告する。
【症例】症例は79歳女性。2013年３月に左腋窩腫瘤を自覚し、近医受診したところ左乳房腫瘤も認めたことから当科紹介受診。左乳房Ｃ領域の1cm大腫瘍および左腋窩の3cm大の腫瘤に対し、乳房部分切除術および腋窩郭清を施行。病理はmedullary carcinoma (T1cN1M0 StageIIA, ER-, PgR-, HER2 0)で、高齢かつ認知症もあったため術後温存乳房照射のみで、術後補助化学療法を行わずに経過フォローとしていた。2015年５月に浮腫や下血、高度貧血を認めたため紹介受診。来院時右頚部にリンパ節腫大を認め、造影CTでは前縦隔リンパ節に転移がありSVCへの浸潤から上大静脈症候群も認めた。消化管出血の精査を施行し、上下部内視鏡検査では特記所見なく、カプセル内視鏡検査を施行したところ、上部空腸と回腸に2ヶ所の出血性潰瘍病変を認めた。ダブルバルーン内視鏡検査を施行し、生検で乳癌の転移と診断された。出血のコントロール目的で2015年６月に腹腔鏡補助下小腸部分切除施行。標本の病理学検査の結果、Metastatic medullary carcinoma(ER-, PgR-, HER2 0)、腸間膜リンパ節にも３個の転移を認めた。術後経過問題なく退院し経過観察していたが、SVC血栓により2015年11月に死亡した。
【考察】乳癌の遠隔転移臓器は主に肺、肝、骨、リンパ節であり、消化管転移の報告は少ない。本邦での症例を確認したところ25件あり、うち下血で発見された症例が１例、イレウスで発見された症例が14例、小腸穿孔で発見された症例が４例であった。乳癌小腸転移治療後の予後は非常に悪いとの報告もあるが、近年は２年半程度の長期生存例も増えてきており、化学療法やホルモン療法の発展により生存期間が改善していると考えられる。また、今回は転移巣からの出血が発見の契機となったが、全周性狭窄による腸閉塞で発見されることも多く、乳癌の既往のある患者のイレウスや下血出現時は、乳癌の転移も考慮して検査治療を行う必要があると考えた。

GP-2-26-05
乳がんの治療経過に認められる肺病変に対する手術症例の検討

地方独立行政法人　那覇市立病院　外科
真栄城　兼誉、小野　亮子、宮国　孝男

乳がんガイドライン2015年度版において、肺転移巣に対する外科的切除は推奨グレードC2であり、その効果は極めて限定されている。一方で乳がんの診断段階および治療経過において、肺病変を認めた際に良悪性の鑑別に苦慮する症例が少なからず存在する。今回我々は当院で経験した乳がん患者の中で、初診時より治療経過中に認めた肺病変に対して外科的切除を施行した症例につき検討した。対象は2006年１月より2015年12月までに経験した、乳がん症例で肺切除術を施行した症例９例とした。乳がんおよび肺に対して同時に切除施行した２例を含んだ。性別は全例女性、平均年齢62歳。全例胸腔鏡手術で手術を施行された。肺切除症例はすべて孤立性病変であった。肺結節を切除した中で転移性肺腫瘍と診断されたのは５例、そのうち４例が乳がん転移であった。一方原発性肺癌症例は３例であり、良性疾患（サルコイドーシス）１例を認めた。重複癌は８例であり、３重複癌を１例に認めた。初回乳がん手術から肺手術に至るまでの期間は平均５年５か月（0-15年５か月）であった。乳がんにおいて肺病変を認める場合、原発性肺癌を含む他疾患の可能性もある。乳がんの治療経過において肺病変を認めた場合、確実に組織診断を得るために外科的切除の可能性を念頭に置くべきであると思われた。

GP-2-26-06
乳癌多発肺転移に対するHer2療法後Salvage surgery

福岡大学病院　呼吸器　乳腺内分泌　小児外科
山下　眞一、深水　康吉、中村　茉美花、榎本　康子、吉永　康照、岩崎　昭憲

多発肺転移を含む転移性乳癌の治療は集学的治療が基本である。乳癌診療ガイドラインでは肺転移に対する外科的切除はC2であり、症状緩和や診断を目的とした一部の症例を除いて有効性はないとされ積極的な手術は薦められない。しかしながら肺転移単独かつ肺転移巣切除においてR0が得られる症例は生存期間の延長を期待できる症例も存在する。今回初診時すでに多発肺転移を有し化学療法後原発巣切除を行い、さらに再発両側肺転移に対し切除にて寛解が得られたステージⅣ乳癌を経験したので報告する。【症例】63歳、女性。他院にて左乳癌多発肺転移の診断（浸潤性乳管癌、Her2タイプ）となり、FEC100　6コース後ハーセプチン＋タキソール6コース施行した。肺転移および原発巣も画像上CRとなり乳房部分切除およびリンパ節郭清を行った。リンパ節は４個の転移を認めたが原発巣はgrade3 であった。術後ハーセプチン＋タキソール投与を行ったが、初回治療より３年後に両側肺上葉に転移再発し化学療法変更するもPDのため切除の方針とした。まず右肺上葉4.5cmの転移に対し胸腔鏡下に右上葉切除および縦隔リンパ節郭清を施行した。術前より肺高血圧(58mmHg)があり肺葉切除は困難と思われたが、肺動脈クランプテストを行い変化のないことを確認して安全に手術が行えた。病理学的に乳癌肺転移（Her2タイプ）肺門リンパ節転移陽性であった。３か月後に胸腔鏡下左肺上葉部分切除および後縦隔腫瘍摘出を行ったところ乳癌肺転移（Her2タイプ）および神経鞘腫であった。その後ハーセプチン＋パージェタを投与後ハーセプチンのみで経過観察中である。【結語】両側肺転移サルベージ手術を含めた集学的療法にて長期病勢コントロールが得られているステージⅣ乳癌の１例を報告した。

GP-2-26-07
肝切除を含む集学的治療を行った乳癌肝転移の２例

[1]市立柏原病院　外科、[2]石切生喜病院　乳腺頭頸部外科
天道　正成[1]、黒田　顕慈[1]、李　友浩[1]、堀　武治[1]、川尻　成美[2]、仲田　文造[1]、石川　哲郎[1]

乳癌肝転移は骨、肺、リンパ節転移と並んで多く初発臓器として10％程度、全経過を通じると50％程度の症例に発症する。しかし、肝臓だけに転移が限局している症例は全体の5～12％ときわめて少なく、また全身転移の一環と考えられているため、肝切除やラジオ波焼灼などの局所治療を行われることはほとんどない。今回我々は乳癌肝単独転移に対して肝切除を含む集学的治療を行った症例を経験したので報告する。（症例1）60才女性。両側乳癌（右T2N2M0 stageIIIa Invasive ductal carcinoma ER(+) PGR(+) Her2(+++) ,左T2N1M0 stageIIb Invasive ductal carcinoma ER(+) PGR(-) Her 2(-) に対し術前化学療法(FEC followed weekly paclitaxel with Trastuzumab)を施行、右PR、左CRの後、両側Bt+Ax (level III郭清)施行。術後AI1年間投与するも肝転移（S6）出現した。1年間化学療法を行うも少しずつ増大し、肝以外の多臓器転移が出現しない事より十分なICの下肝後区域切除術を施行した。術後2次ホルモン療法行うも肝切除後15ヶ月目に残肝再発出現。その後は化学療法を継続し肝切除後３年４か月で原病死された。（症例2）65才女性。肝腫瘍、左乳癌T2N1 papillotubular carcinoma ER(-) PGR(-) HER2 (+++)に対しBt+Ax施行。術中肝生検で肝転移と診断。術後化学療法(PTX+HER)施行し、1年10ヶ月CR継続していたが腎結核発症し化学療法中断、肝転移が再出現した。化学療法再開するも間質性肺炎、腎機能障害、下痢などの副作用出現、肝病巣も増大傾向となった。肝病変以外の転移は出現しなかった。十分なICの下、肝切除術を行ったが術後３か月で残肝再発を認めた。その後化学療法施行するも肝切除１年６か月で原病死された。乳癌診療ガイドラインでも肝転移に対する手術療法は限られたケースを除き、外科的切除は勧められておらずわれわれの症例もbenefitを得れたとは断定できない。しかし一部の報告では肝切除を行う事により長期生存をえた報告もあるので、症例に応じて慎重に方針を決定すべきと考えられた。

GP-2-26-08
血液透析患者の乳癌治療についての検討

[1]千葉大学　先端応用外科、[2]帝京大学ちば総合医療センター
青柳　智義[1]、高橋　理彦[1]、藏田　能裕[1]、佐塚　哲太郎[2]、宮澤　幸正[2]、松原　久裕[1]

背景・目的：日本における乳癌患者数は増加傾向であり、生活様式の欧米化や検診受診者の増加に伴って今後も日本での乳癌患者数はさらに増えるものと予測される。それに伴い維持透析中の乳癌発症も増えることが予想されるが、一般に経験数が少なく、確固たる治療指針が存在しない。また扱う施設も限られている。今回、血液透析患者における乳癌治療について当科での症例で検討した。対象・方法：2008年から2015年までに当科で手術を受けた乳癌患者の中で維持透析中に乳癌手術をうけた7名につき検討した。結果：全症例は全員女性で、平均年齢は56歳（42-76歳）、透析歴は20ケ月から371ケ月（中央値176ケ月）であった。StageはIが2例、IIが3例、IIIが2例であり、手術術式は、乳房切除術は5例で乳房温存術は2例行われていた。腋窩郭清を行った症例は3例であり、その他4例はセンチネルリンパ節生検を行い、腋窩郭清は省略された。平均手術時間は175分、出血量45mlと非透析例に比べ有意差は認めず、手術合併症は術後シャント不良1件、であった。在院日数19日であった。術前化学療法を行った症例は1例でpCRを得た。また術後化学療法は1例であった。温存療法を行った症例では通常通り残存乳房に放射線照射を追加した。考察：現状では透析患者であっても術式に変化はないと考えられているが、今回の検討では非透析患者の治療方針と変わりなかった。手術時間・出血量は特に変わりなかった。しかし、在院日数は延長しているが、これは術前の透析管理によるものであった。化学療法も必要な症例があるが明確な薬物投与量が困難であり、少量投与より開始し合併症の発生に注意しながら行った。化学療法、シャント側の腋窩郭清、造影MRIを使用しない乳房温存療法など透析患者では考えるべき点は多い。今回の報告により少しでも日常診療の助けになればと思う。

GP-2-26-09
整容性とfollow-upを考慮した同時重複癌（乳癌・甲状腺癌）手術手技の工夫

大阪警察病院　乳腺内分泌外科
鳥　正幸、下　登志朗、安野　佳奈、吉留　克英

検診や超音波の普及により乳癌及び甲状腺癌症例数は共に増加し重複癌として発見される機会も多くなると思われる。同時重複癌の場合、整容性を重視すべき比較的若い女性患者が多い背景があるため、治療方法については工夫を要する。整容性という面からは乳癌ではBpもしくはBt後再建を考慮し、甲状腺癌では頸部周辺創が小さい内視鏡手術が推奨される。問題点として甲状腺内視鏡手術で、腋窩or乳輪アプローチによる術式の場合その創痕が乳房ないし周囲組織であるため治療・手術手技、それによる術後follow-up（再発転移評価）への影響が懸念されることと、縦隔郭清等癌の治療として不十分である可能性が高い、という２点がある。当科ではこれらの問題点を解決するため、hybrid-type内視鏡甲状腺手術（HET＝Tori method, Surg Endosc 2014）を重複癌にも導入した。本法では上記問題点を解決している。アプローチとして、HETでは頸部に1.5-2cmの小切開と鎖骨下外側寄りで乳腺手術に影響のない5mm port位置を設定する。導入後３年間で経験した同時重複癌の手術症例２例（共に手術時40代女性）を呈示する（異時・同時手術）。（症例１：異時手術）術前診断：乳癌（右）＋甲状腺癌（右葉）。検診超音波にて重複癌が判明。乳癌については右Bt+Ax後再建。実施後１か月で甲状腺手術施行した。術式：HET右葉切除、CCND（中央領域郭清）。乳癌pT2N0M0 stageII(右C領域, ER+, PgR+, Her2-)。甲状腺癌pT3N1aM0 stage3。経過良好で現在乳癌は内分泌療法実施中。甲状腺癌はTSH抑制療法実施中でともに半年間再発転移を認めない。（症例２:同時手術）術前診断:乳癌（左）＋甲状腺癌（両葉）。自身で腫瘤を触知し受診。術前精査で甲状腺癌が判明した。乳癌については左Bp+SLNB。甲状腺はHET全摘、CCND。同時手術を甲状腺先行で実施。Port（２か所）についてはいずれも乳癌手術に影響のない部位に設置可能であった。乳癌pT1N0M0, stage1(左A領域, ER+, PgR+, Her2-)。甲状腺癌pT3N1aM0 stage3。経過良好で現在乳癌は内分泌療法、甲状腺癌はTSH抑制療法実施中。共に２年半再発転移を認めていない。２例とも整容性に対する満足度は高くfollow-upの上でも甲状腺術野scarが再発転移評価の障害にならない。（結語）乳癌・甲状腺癌の重複癌において甲状腺HETを導入した当科の術式工夫により整容性と根治性を満足する結果がえられ、今後も本法を踏襲し症例を重ねる予定である。

GP-2-26-10
乳癌外科治療における医学的妥当性と患者の思いの相違

がん・感染症センター都立駒込病院　形成再建外科
谷口　浩一郎、江草　豪、森山　壮、藤井　海和子、寺尾　保信

【はじめに】集学的治療の発展により、乳癌治療成績は向上し、乳腺外科医の関心の多くは手術以外にある。一方患者からは、整容性についても多くを期待されるようになり、乳癌手術治療が根治と整容の二本柱となりつつある。しかし治療の本幹である手術に統一性がなければこの議論も成り立たない。【目的・方法】Evidenceに基づく治療を提示する医師に対して、患者の思いは何を重視して治療を選択するか様々である場合が多い。全摘手術後の断端陽性の場合における、制癌性の観点と患者の思いを比較し、現在の乳癌治療選択に必要な事を検討する。【結果】2005年から2014年の10年間に当院で全摘出術＋再建術を施行した患者は631人。うち断端陽性数は15人（2.3%）である。文献的報告の9～12%と比べ少なく、さらに15人のうち追加切除を施行した6例中2例で切除検体に癌細胞を認めた。当院では再建患者でも根治性の高い手術に加え、患者の希望に沿った追加治療を行っている。一般的に癌治療医は再発率や予後が同等なら低侵襲な追加治療を進めるであろう。しかし再建に興味のある患者約90人を対象とした調査では、全摘＋再建を施行後に断端陽性の場合、選択する追加治療法は、無治療が12人、放射線治療が5人、追加切除術が74人であった。【考察】全摘出術後に断端陽性の場合の追加治療は切除ではなく、放射線療法や化学療法となることがある。しかし完全切除が大前提の手術療法で断端陽性では局所治療の意義がない。また、残っているかも知れない癌細胞を抱えながらどのような精神状況で生活していくのか、なぜ全摘出術を選択したのかという患者の思いへの配慮も必要である。必要とされる治療は患者により異なるが、医師の考えと患者の思いには少なからず相違があるのではないだろうか。【結語】癌治療医は制癌性が何より重要であり、少しでも良い治療成績を追求することが求められる。オンコプラスティックと称して制癌性と整容性を天秤にかけてはならず、整容性はあくまでも制癌性の上に存在するものであることを癌治療医は忘れてはならない。その上で再建外科医は持てる技術を駆使し整容性を追求する。

GP-2-26-11
当院で経験した非浸潤性乳管癌症例の検討

都立墨東病院　外科
高浜　佑己子、田辺　恵子、下園　麻衣、宮本　幸雄

エコー・マンモグラフィーなどの画質の向上や乳房組織生検装置の普及により、乳癌の早期発見が可能となり非浸潤性乳管癌の割合は10%を超えるようになった。しかしステレオガイド下乳房組織生検装置は高価であり、使用できない施設も未だに少なくない。当院では非導入のため、主にエコーガイド下検査を駆使して生検を行っている。対象は2008年1月から2014年12月までに当院で手術を行った非浸潤性乳管癌のうち、同時性あるいは異時性対側浸潤性乳癌のある4例を除外した34例（1名は両側同時性で、2例とした）。手術時年齢中央値は62.5才（39-83）で、1例が男性であった。自覚症状がなかったものは13例で、これらの受診動機は検診ＭＭＧ異常が4例、検診エコー異常が4例、他疾患で施行したＣＴでの指摘が5例だった。自覚症状があったものは21例で、腫瘤7例、乳頭分泌8例、腫瘤と乳頭分泌5例、痛みが1例だった。術前病理学的検査はエコーガイド下穿刺吸引細胞診9例、同針生検17例、摘出生検2例、乳頭分泌物細胞診4例、乳頭分泌組織診1例、切除生検1例で、76%がエコーガイド下に行われた。手術は断端陽性で追加切除を2例で要し、最終的に腫瘍摘出術6例、乳房温存術9例、腺葉区域切除術2例、乳房切除術17例が行われ、センチネルリンパ節生検は22例で行われた。平均腫瘍径は2.96ｃｍ（0.5-9）で、12例（35%）は腫瘍径1.5ｃｍ以下だった。ホルモンレセプターはＥＲ陰性5例、陽性29例。観察期間中央値27か月（0-89）で再発例はなかった。当院における上記期間の全乳癌手術は659例であり、非浸潤性乳管癌の占める割合は約5%と全国集計と比べ低く満足できるものではなかった。しかし、1/3は腫瘍径1.5ｃｍ以下で治療されており今のところ再発は認めていない。ステレオガイド下乳房組織生検を非導入の当院で経験した非浸潤性乳管癌症例を検討し、検査・治療方針を考察する。

GP-2-26-12
乳癌手術症例における体格指数(BMI)の臨床的意義

いわき市立総合磐城共立病院　外科
九里　孝雄、根本　紀子

【目的】乳癌の罹患リスクと体格指数(BMI)の関連が明らかになってきた．当院に於いては症例のBMIが増加傾向にある．しかし手術症例での臨床的な意義は未だ不明である．今回はその点を解析した．【方法】BMI算出201例（平均62±13歳；24～87歳；2005-2014年）について，臨床各種因子との関連をretrospectiveに検討した． BMIはA群 (BMI -20, n=57), B群 (21-27, 101), C群 (28-, 43)の3群に層別化した．【結果】1) BMI: 平均値24.0±4.5 (14-39)．年齢別では40歳台が有意に低値．2) pStage: Stage 1, A群52%, B群37%, C群46%; Stage 2, A群26%, B群47%, C群50%; Stage 3, A群6%, B群15%, C群5%; Stage 4, A群6%, B群2%, C群0% (NS)．3) Subtype: A群, Luminal-A, 18%, B, 60%, HER2+, 14%, triple negative tumor (TN) 8%; B群A, 17%, B, 55%, HER, 18, TN 9%; C群A, 14%, B, 71%, HER 14%, TN 0% (NS)． 4） 再発リスク: A群, Low. 5.6%. Moderate, 72%, High, 22%; B群, Low, 0%, Mod., 77%, High 27%; C群, Low 0%, Mod., 84%, High 16% (NS)．5) 腫瘍径: A群, 2.7±2.1cm; B群, 2.9±2.7; C群, 2.0±1.7 (NS)． 6) 転移リンパ節個数: A群, 2.2±6.2; B群, 2.1±5.2; C群, 0.7±1.5 (NS)．7) 組織型: Solid tubular, 平均BMI 23.5±4.4; Scirrhus, 24.7±4.6; Papillary, 24.2±4.5; Non invasive, 25.6±5.8 (NS)．組織型分布に有意差なし．8) 病理所見: 病巣数, 娘結節, 脈管侵潤, Comedo, 石灰化, 核異型度. 相関因子なし. 9) 術式: A群, 摘出, 0%, 単純, 1.8%, 乳房温存, 30%, 胸筋温存, 70%; B群．摘出, 2.9%, 単純, 3.9%, 乳房温存, 34%, 胸筋温存, 59%; C群, 摘出, 0%, 単純, 0%, 乳房温存, 43%, 胸筋温存, 52% (NS). 胸筋温存がA群で多い傾向. リンパ節郭清はA群, Level (L) 0, 5%, L1, 0%, L2, 10%, L3, 85%; B群, L1, 3.9%, L2, 16%, L3, 80%; C群, L1, 7%, L2, 18%, L3, 75% (NS). L3の割合がBMIの増加で減少． 10) 5年生存率: 40歳以下で差なし． 60歳以上でA群C群100%，B群92% (Sig.).【結論】 高BMI症例で組織型のSolid tubular (%), TN (%), 腫瘍径、転移リンパ節などが少ない傾向が認められた． 低BMIでは胸筋温存術が多い傾向があった。しかし症例が少ないこともあり，BMIとの関連を明確にするには至らなかった．

GP-2-26-13
原発性乳がん手術後無治療例の検討

学研奈良乳腺クリニック
山本　克彦

【はじめに】乳癌術後の補助療法の要否について、昨今は過剰に治療している傾向がある。補助療法を省略しても予後を悪くしないグループを正しく判断すれば医療経済的にも有益なことである。今回、乳癌に対する治療として手術のみを施行した症例について検討し､補助療法の要否について考察する。【患者と方法】2000年2月から2014年12月までの期間の原発性乳癌手術症例620例のうち、Tis症例を除き、補助療法を施行しなかった100例を対象とした。臨床・病理学的因子を検討した。【結果】原則としてSTAGE ⅠでLuminalタイプの場合はホルモン治療を、Her2タイプにはトラスツズマブを含む化学療法を、TNには化学療法を補助療法として推奨した。STAGE Ⅱ以上で無治療の症例は患者の強い希望により補助療法を施行しなかった。年齢は中央値58.5歳（29-84歳）であった。STAGE Ⅰ（T1N0M0）71例（再発7例：9.9%）、STAGE ⅡA20例（T1N1M0：3例、T2N0M0：17例、 再発4例：20%）、STAGE ⅡB6例（再発2例：33.3%）、STAGE ⅢA 3例（再発1例：33.3%）であった。 サブタイプ別では、Luminal Aが48例（再発6例：12.5%）、Luminal Bが11例（同2例：18.2%）、Her2タイプが7例（同2例：28.6%）、Triple negative（TN）が23例（同4例：17.4%）、不明が11例（同0例）であった。【考察】今回の検討では何らかの補助療法を受けたグループと比較してSTAGE ⅠのTriple negativeに対する補助療法はあまり有意義とはいえない結果であった。補助療法のあまり有用でないグループを判断するにはさらに多くの症例を検討する必要がある。

GP-2-26-14
再建乳房の長期経過観察による局所再発、異時性乳癌例の検討

医療法人社団ブレストサージャリークリニック
岩平　佳子

JOPBSのガイドラインでは保険で再建を行った患者に最低10年の経過観察を推奨している。演者は保険適用以前から再建を行い、多くの経過観察を行っているが、その間に局所再発、異時性乳癌をみとめた症例も少なくない。これらについて検討したので報告する。
方法：演者が再建を行って術後経過観察をしている患者のうち、局所再発、異時性乳癌となった患者を検討した。尚、当院は非常勤乳腺外科医による超音波、細胞診、針生検を行っている。
結果：経過観察期間は最長25年、局所再発78例、対側異時性乳癌71例。発見の経過としては当院での検診で腫瘤を発見し、乳腺外科医に依頼したものが84%であった。このうち18%は乳癌手術を行った病院に既に行っていなかった。また128例のうち半数以上の65例が3年以内に局所再発していた。
考察：乳癌患者の数は増加する一方であり、忙しさのあまり、そのフォローもままならないのが現状であろう。最近は10年経つと『卒業』という病院も多く、あとは地元の検診に頼っている例も少なくない。また大学からの派遣病院だと術者がすでに移動している場合もあり患者が離れる傾向もある。最近では患者の希望もあり、皮下乳腺全摘など再建を前提とした乳房切除や、手術先行例も増加している中、局所再発例の増加も否めない。インプラントが入っているだけで自治体の検診を断れたケースも存在した。このような現実を前に、乳腺外科医のみならず、形成外科医もガイドラインの10年にこだわらず、益々長期経過観察の必要性と両科の密なる連携が必要であると思われた。

GP-2-26-15
乳房切除後の局所再発症例の検討

国立病院機構災害医療センター　消化器乳腺外科
深堀　道子、高橋　深幸、石橋　雄次、若林　和彦、伊藤　豊

【背景】乳癌治療ガイドラインでは「早期乳癌に対する乳房切除時後の一次再建は根治性を損なわず整容性が得られる有用な選択肢である(推奨グレードB)」「術前薬物療法後の乳房再建は勧められるが適用にあたっては細心の注意が必要である(同C)」とされている。また乳房再建に用いる皮膚拡張期使用基準では一次再建の場合「術前診断においてStage2以下で皮膚浸潤、大胸筋浸潤や高度のリンパ節転移を認めない症例」とされている。当科では今後当院形成外科の協力により原発性乳癌に対する乳房切除後の乳房再建を検討している。ただし再建後局所再発が出現した際、診断や治療に難渋することも懸念される。【目的】当科での原発性乳癌に対する乳房切除(Bt)後の局所再発症例の特徴を検討し、局所再発出現の可能性の少ない乳房再建対象となる症例を明らかにする。【対象と方法】2004年1月～2013年12月までに当科において女性の原発性乳癌に対する手術治療としてBtを施行した177症例を対象とした。うち術前薬物療法(すべて化学療法)施行は27症例であった。Stage分類は病理学的分類によった。局所再発は同側皮膚または胸壁への再発とした。【結果】局所再発は計9症例(5.08%)に認めた。手術から局所再発確認までの期間の中央値は26ヶ月間であった(12～124ヶ月間)。術前化学療法施行症例の局所再発は4症例(14.8%)であった。以下術前薬物療法非施行例150症例に限ると、局所再発は5症例(3.33%)であったが、このうち4症例は腋窩リンパ節転移が高度で転移個数9～20個であった。 残りの局所再発1症例はStage2Aで皮膚や大胸筋への浸潤がなく、同様にStage2の皮膚や大胸筋への浸潤がなくリンパ節転移個数が3個以下であった計52症例の中で1.92%の再発率であった。Stage0であった計5例、Stage1であった計38例では局所再発は認めなかった。【結語】当院では術前化療歴がなくかつStage0,1症例では局所再発の可能性がほとんどなく、Stage2では皮膚や大胸筋への浸潤がなくリンパ節転移個数が3個以下であった場合再発の可能性を考慮しつつ乳房再建対象として容認されると思われた。一次再建に向けた術前診断と術後病理学的診断の整合性の検討については今後の課題である。

GP-2-26-16

Nipple-sparing mastectomyでの乳頭乳輪直下切離法 ～乳頭乳輪hanging maneuver～

[1]長崎みなとメディカルセンター　市民病院　外科、[2]今村病院　乳腺外科
南　恵樹[1]、渡海　由貴子[2]、野田　和雅[1]

【はじめに】乳癌に対する根治性同様、術後のボディーイメージが損なわれることによる生活の質低下が問題視される。整容性にも配慮した乳癌術式への関心が急速に高まっている。一次乳房再建術を選択する際、skin-sparing mastectomyとnipple-sparing mastectomy(NSM)が主流になりつつある。NSMは、自家組織、人工物いずれの再建においても有意な整容性をもつ。しかし、術後合併症としての乳頭乳輪壊死をきたすと整容性に大きな問題が生じる。乳頭乳輪壊死の危険因子は喫煙、乳輪縁切開などが報告されている。当院で行っているNSM施行時に、乳輪縁切開を行わず、良好な視野のもとに乳頭直下組織切離を行う、乳頭乳輪hanging maneuverを供覧する。【手術の実際】皮膚切開は乳房外側線の約1cm外側で行う。同皮膚切開創よりセンチネルリンパ節生検を施行する。皮弁形成は、直視下にクーパー靭帯を確認しながら、真皮層が露出せず、薄い脂肪組織を皮弁側に付ける厚さとする。乳房上外側、下外側の皮弁を形成後、乳頭乳輪下の組織の操作は行わずに、まず乳頭乳輪周囲皮下の皮弁の厚みを保ったまま乳房内側に向けランドルト環状に指が入る程度に形成。直角鉗子で乳頭乳輪直下組織を一括ですくい、血管テープでhangingする。助手は乳頭を軽く挙上し、術者は血管テープへ向かい直線的に乳頭直下組織を切離する。これにより、乳頭乳輪下の切離線を迷うことなく、厚みを一定に保ち、短時間に切離することが可能である。乳頭直下切離断端を術中迅速病理診断へ提出する。その後、乳房上内側、下内側皮弁を形成していき、皮下乳房切除を完了する。【結果】2014年4月から2015年11月まで、21例22乳房に対しNSMを施行した。年齢の中央値は47歳。術前化学療法2例。喫煙者は3例、全例術前禁煙とした。最終病期はStage0：7例、IA：10例、IB：1例、IIA：3例。術後合併症は乳房皮膚感染1例、インプラント留置後感染1例で、保存的治療で軽快した。乳頭乳輪壊死や皮弁壊死は認められなかった。【結語】NSMを行う際の、乳頭乳輪hanging maneuverは、簡便な方法であり、乳頭乳輪壊死の発生を減少させる可能性がある。

GP-2-26-17

乳癌症例における皮下乳腺全切除術の検討

[1]武蔵野赤十字病院　乳腺科、[2]武蔵野赤十字病院　外科、
[3]武蔵野赤十字病院　放射線科、[4]武蔵野赤十字病院　病理診断科
松田　実[1]、笠原　舞[1]、鳥屋　洋一[1]、嘉和知　靖之[2]、倉田　彰子[3]、
櫻井　うらら[4]、瀧　和博[4]

緒言：乳癌の手術は乳房全摘術と温存術があるが、その間の手術として当科では皮下乳腺全切除術（皮下乳切）を行っている。この手術は予後を悪くせず、再建を行うことで良好な整容性が期待できる。その適応は、温存術では整容性が懸念される症例で乳頭が温存できると思われる症例に行っている。目的・方法：この手術の問題点ついて、当科で皮下乳切を施行した症例の臨床病理学的因子を検討した。検討項目は、年齢・術前化学療法・腫瘤径・センチネルリンパ節生検（SN）・リンパ節転移と腋窩郭清・皮切・脈管浸襲・乳頭側断端陽性率・再建率・整容性・予後である。症例は2008年5月から2015年3月に当科で手術を行った原発性乳癌87例89乳房である。結果：年齢は34～74歳で平均51.9歳であった。観察期間は6ヶ月から7年で平均2年11ヶ月であった。術前化学療法は16例に行った。腫瘤径はTis20例、T1が46例、T2が21例、T3が2例であった。SNは75例に行い、腋窩郭清はリンパ節転移陽性の22例(24.7%)に行った。皮切は外縁が83例でそれ以外が6例であった。脈管浸襲は31例が陽性であったが、脈管浸襲で断端陽性例は見られなかった。乳頭側断端は12例(13.5%)で陽性で、その症例は全例乳頭乳輪を切除した。再建は36例40.4%に行い、3例は再建を予定しているが残りの症例は再建を行っていない。再建の29例は人工物で、7例は自家組織で再建を行った。整容性は再建を行っていない症例の14例に問題が見られ、また乳頭壊死が4例に見られた。再発は3例で、1例は乳輪下、1例は腋窩、1例は肺に見られた。予後は2例が不明になったが他はすべて生存している。まとめ：皮下乳切は年齢に関係なく施行されていた。腋窩郭清は比較的高頻度に行っているが、手術は容易であった。画像では乳頭側には進展・浸潤がないと思われながらも同じく比較的高頻度に乳頭側断端が陽性となった。この手術は再建を前提としているが、再建を望まない症例が多く見られた。再建が保険適応になってからも2次再建を望まない方が多数見られた。皮下乳切において再建は、整容性に問題が生じると思われる症例には必要であるが、許容できる整容性と思われる症例には再建をせず皮下乳切のみでもよいと思われた。まだ観察期間も短く十分ではないが、この期間で局所再発が2%見られ、術後局所には注意が必要と思われた。

GP-2-26-18

橈側皮静脈cut-down法による中心静脈（CV）ポート留置術の検討

[1]にゅうわ会及川病院　乳腺外科、[2]長崎大学 腫瘍外科
及川　将弘[1,2]、久松　和史[1]、及川　達司[1]

【背景】乳癌化学療法に伴う血管外漏出や血管炎を回避するために中心静脈（CV）ポートの造設が勧められているが、ポート造設における穿刺部位については定まった知見は無い。近年、CVカテーテルに関しては穿刺部位に関する大規模ランダム化試験が行われ、鎖骨下静脈穿刺と比べて内頸静脈穿刺は2.1倍、大腿静脈穿刺は3.5倍のカテーテル関連感染症及び血栓症のリスクがあることが明らかになった。一方で、気胸の発生に関しては、鎖骨下静脈穿刺は内頸静脈穿刺と比べて2倍のリスクであった(N Engl J Med 2015;1220-9)。当院ではCVポート造設に伴う合併症を減らすため、2010年より橈側皮静脈cut-down法によるCVポート留置術を行っている。【目的】橈側皮静脈cut-down法による中心静脈（CV）ポート留置術の安全性と術前USの有効性を評価する。【方法】2010年4月より現在までに当院でCVポート留置術を行った症例のうち、大腿静脈穿刺で行った症例を除いた79例を対象とした。診療録・手術記録より年齢、診断、手術時間、出血量、術前USにおける橈側皮静脈の有無、血管径、血流などを収集した。cut-down法で行えず、USガイド下鎖骨下静脈穿刺法で行ったものをコンバート症例、その中で術中にUSガイド下鎖骨下静脈穿刺法に変更したものを術中コンバート症例とした。【結果】年齢中央値は56歳(34-81歳)、造設時の状況は41例(52%)が進行再発、30例(38%)が術後、8例(10%)が術前であった。術前USによる血管の同定は70例(89%)で認め、血管径平均は2.8mm(1-4.5mm)であった。コンバート症例は13例(16.4%)で術中コンバート症例は6例(7.5%)であった。手術時間平均は47分(27-94分)であったが、術中コンバート有りでは74分と、無しの46分と比べて有意に時間がかかっていた。術前に血管を同定可能な70例について6例でコンバートを行い、そのうち5例では術中コンバートを行ったが、血管径の平均は1.6mmと細く挿入困難であった。術前に血管を同定できなかった7例についても3例ではcut-down法を試みたが、1例は術中コンバートとなった。術中に気胸・血胸の発生は認めず、術後もカテーテル関連感染症・血栓症は認めなかった。2例でポートの偏移による滴下不良が起こったが、ポートの再固定のみで改善した。【結論】橈側皮静脈cut-down法によるCVポート留置術は安全で有用であるが、術前USで血管が同定できないもの、同定できても2mm未満のものはコンバートのリスクが高くなる。

GP-2-26-19

乳癌腋窩リンパ節郭清におけるBipolar scissors（バイポーラソフト凝固モード）の有用性

[1]北美原クリニック、[2]函館五稜郭病院　外科
早川　善郎[1]、川岸　涼子[2]、米澤　仁志[2]

腋窩リンパ節郭清を行うことは以前に比べかなり減っているが、乳癌手術に必要な手技であることには変わりない。特に、センチネルリンパ節生検後の転移陽性例では、小さな創からのリンパ節郭清が要求される。短時間で、出血(oozing)が少なく、血管・神経の損傷のない良好な視野での手術手技・デバイスが理想的である。　Bipolar scissorsは、凝固･切開に優れるがスパークの発生により組織の炭化や周囲の熱損傷が問題となる。今回、スパークの発生をできるだけ抑える特徴を持つバイポーラソフト凝固モード設定でのリンパ節郭清を供覧する。　バイポーラソフト凝固モードの特徴は、1）スパークの発生が少なく組織の炭化による電極と組織の付着を抑えられること　2）近接した電極間にしか電極が流れないため､電気メスに比べ､周囲組織への熱･凝固の影響および神経へのfasciculationも少ないこと　3）熱による蛋白変性を利用した組織凝固であること　4）細い血管の結紮省略が可能であり、oozingに対する止血も容易であることなどがある。さらに、先端の比較的細く鋭利なscissorを使用することにより、組織や血管・神経の剥離操作が容易となり、デバイスをあまり変えることなく郭清を行うことができる。Bipolar scissors（バイポーラソフト凝固モード）は、種々の癌手術に用いられているが、乳癌の腋窩リンパ節郭清にも応用でき、出血の少ない良好な視野で、手術時間の短縮にも役立つと思われる。

GP-2-26-20
癌性胸水に対する胸膜癒着術の有効性・安全性に関する検討

[1]湘南記念病院 かまくら乳がんセンター、
[2]東京大学 医学部・大学院医学系研究科 人体病理学・病理診断学分野
井上　謙一[1]、合田　杏子[1]、荒井　学[1]、堤　千寿子[1]、川崎　あいか[1]、
小清水　佳和子[1]、山中　千草[1]、佐々木　毅[2]、土井　卓子[1]

[背景]乳癌の主要な転移臓器として肺及び胸膜があり、しばしば癌性胸水を併発する。胸水の増加によって呼吸機能は減弱し、患者のQOLを著しく低下させる。呼吸機能の改善のために穿刺排液しても繰り返し貯留するため、患者の状態によっては胸膜癒着術を用いることがある。今回我々は、癌性胸水に対して胸腔穿刺および胸膜癒着術を施行した症例に対し、その有効性、安全性を検討したので報告する。[対象と方法]2008年8月から2015年11月の期間、当院での転移再発乳癌患者196症例中、肺転移を認めた49例(25.0%)を対象とした。胸水に対して胸腔穿刺を施行した症例に対し、その再穿刺率、合併症、QOLの変化等に関し集計、分析した。[結果]現在までに胸膜穿刺を施行したのは9例(18.4%)で、その内7例(77.8%)が胸膜癒着術を施行していた。ドレーンチューブはトロッカーまたはaspiration kitを用いており、胸膜癒着用薬剤としてOK-432(ピシバニール)または滅菌タルク(ユニタルク)を胸腔投与した。体動1～2時間後にドレーンより排液させていた。胸腔穿刺時は全員が入院しており、ドレーン留置期間は平均8.8±4.7日(1～16日)であった。胸膜癒着施行後、再貯留による再穿刺が必要となったのは1例のみで、他6例(85.7%)は軽度の胸水貯留を認めるものの、再穿刺には至らずコントロールされていた。酸素飽和度および呼吸困難感はほぼ全例が改善した。合併症としての発熱、疼痛は殆どがgrade 1以下であった。皮下気腫を1例で認めたが、保存的に軽快した。[考察]胸膜癒着術による癌性胸水のコントロール率は、約86%と非常に有効であった。胸膜癒着術による合併症としての発熱、疼痛は許容範囲内なレベルであった。胸膜癒着術は癌性胸水をコントロールしQOLを改善させるのに有効であり、比較的低侵襲で安全に施行できる手技なため、積極的に考慮すべき手技と思われる。

GP-2-26-21
Pecs blockを用いた超高齢者乳癌手術症例の２例

[1]自治医科大学　消化器・一般外科、
[2]自治医科大学　麻酔科学・集中治療医学講座
櫻木　雅子[1]、平　幸輝[2]、相良　由佳[1]、田中　裕美子[1]、芝　聡美[1]、
宮崎　千絵子[1]、上徳　ひろみ[1]、水沼　洋文[1]、藤田　崇史[1]、佐田　尚宏[1]

【はじめに】日本は世界一の高齢者社会となる一方、ライフスタイルの欧米化等により乳癌罹患率が増加し、日常診療で超高齢者（85歳以上）の乳癌に遭遇する機会が増えてきている。超高齢者は合併症保有率が高く、手術を回避し薬物療法で経過をみる場合も存在する。しかし薬物療法のための頻回の通院やPDになった場合の乳房局所の症状（潰瘍形成・出血・疼痛等）はQOL低下の原因となるため、侵襲の少ない局所制御目的の乳房手術は有用と考えられる。一方超高齢者は身体予備能が低下しており、術前後の摂食制限や安静維持が誤嚥や血栓塞栓症の原因となる可能性がある。また、環境変化により容易に認知機能の変化を来すことから、入院期間も可能な限り短期であることが望ましい。Pecs BlockはBlancoらにより報告された前胸壁部の末梢神経ブロックであり、近年乳癌患者手術における全身麻酔の代替法として報告されている。今回われわれは超高齢者乳癌患者でPecs　blockを用いて安全に手術が施行しえた症例を経験したので報告する。【症例1】92歳女性、右乳房12時に27mmの腫瘤を認め、右乳癌T2N0M0 Stage IIAと診断。高血圧、甲状腺癌術後機能低下、肺癌左肺下葉切除後、認知症、本態性振戦を合併し、Pecs blockを用いて部分切除を施行した。手術時間40分、麻酔時間80分、出血量 30mlで術中問題なく手術を終了した。【症例2】87歳女性、右乳房6時に30mmの腫瘤を認め、右乳癌T2N0M0 Stage IIAと診断。高血圧、脳血管障害を合併し、Pecs blockを用いて部分切除を施行した。手術時間33分、麻酔時間58分、出血少量で術中問題なく手術を終了した。術後は2例とも病棟帰室時より介助による歩行可能であり、手術当日の夕食より食事を再開した。不穏・せん妄の発生なく術後1日で退院した。【まとめ】Pecs blockにより術中術後に合併症を発生することなく安全に手術を施行することが可能であった。同時期の超高齢者乳癌全身麻酔症例に比べ術後早期に離床が可能であった。Pecs blockは超高齢者乳癌手術時に有用な手段の一つと考えられた。今後さらなる症例を蓄積し報告する。

GP-2-26-22
乳癌術後に難治性の創部感染症をきたした、BMI高値症例の検討

山口県厚生連　小郡第一病院　外科
中津　宏基、衛藤　隆一、小佐々　博明、清水　良一

2005年4月から2015年3月までの期間に乳房全切除術・腋窩リンパ節郭清術を施行した乳癌182症例において、難治性の創部感染を4症例経験した。症例1は72歳、BMI30.7、高血圧症を有していた。術後第10病日、発熱と創部腫脹を来し、創の一部開放にて混濁排液を認めた。創部分開放してドレナージを行い、日々の洗浄処置および抗生剤投与により改善し、創は術後約3カ月にて治癒した。症例2は58歳、BMI32.4、コントロール不良の糖尿病を有していた。術後第13病日に呼吸循環不全を認め、敗血症・DICを来した。創部の開放・洗浄ドレナージを行うとともに、呼吸循環管理やPMXによる吸着療法やCHDFを施行し、全身状態及び炎症所見が改善した。創部は術後約3か月にて治癒した。症例3は52歳、BMI28。術後創下に出血を認め、留置ドレーンからの排出や皮弁圧迫により経過をみたが、術後第10病日薄層皮弁部の壊死を来し、創シ開状態となった。その後感染を来して抗生剤投与を要し、洗浄・ドレナージを繰り返して、約3カ月での治癒となった。症例4は80歳、BMI28、高血圧と腎機能障害を認めた。術後血腫を認めたが再手術なく経過をみたところ、感染症を来し、創開放ドレナージを要した。約3か月にて治癒した。一般的に、術後易感染性の指標として、BMI25以上、ASA3以上、糖尿病の罹患、手術時間、喫煙習慣などの要因が指摘されている。今回、BMI 25-30 あるいは 30 越えという症例で、POD 10 以降に創感染症を来し、重篤化して治療に難渋した。BMI25以上の症例では他基礎疾患の合併も多く、注意すべき症例群であった。術後ドレーン排液量が多いとドレナージ期間も長期となりがちであり、感染症リスクが高まると考えられる。排液量を抑えるための術中操作が大切である。また、術後出血症例では、その時点では制御可能と考えられても、薄層皮弁の壊死へと進行する可能性が高く、また、感染リスクも伴う。開放創となると治癒まで長期間が必要であり、早期再手術での止血・血腫除去・再縫合へと躊躇せず踏み切るべきと考えられた。

GP-2-26-23
当院における豊胸後乳癌の診断と治療上の特徴

[1]ナグモクリニック　東京、
[2]東京大学付属医科学研究所付属病院　緩和医療科、
[3]聖マリアンナ医科大学　病理学教室
松永　忠東[1]、南雲　吉則[1]、中澤　学[1]、岩瀬　哲[2]、前田　一郎[3]

背景；本邦における乳癌罹患数は上昇し続けている。インプラントによる再建術が保険適応となり、乳癌患者の手術方法への希望も、より美意識を重点に変化している。当院では従来から、豊胸術施行後の乳癌患者が多く見受けられる。目的；豊胸術後乳房に発生した乳癌は、病理組織そのものには変化はないと考えられるが、乳房環境の相違から、診断と治療に若干の相違がみられると感じていた。診断、治療、特に術式選択にあたっての特徴を検討した。対象と方法；2010年10月から2015年10月までに、当院で診断から治療までを行った乳癌患者数は671人である。そのうち54人（両側２人、56乳房）が豊胸後の乳癌症例であった。豊胸方法は、インプラント46件、脂肪注入２件、ヒアルロン酸注入５件、その他の注入３件であった。診断、術式選択、断端陽性率について検討した。結果；病理組織は非浸潤性乳管癌が16件で浸潤癌が40件であった。診断では、触診、異常なし17件、注入異物のため識別困難３件であった。マンモグラフィは、異常なし23件、注入物で識別困難４件、微細石灰化像９件で、明らかに悪性と認識可能な陰影は９件であった。超音波検査は、異常なしは２件でいずれも微細石灰化像症例であった。全例が同時再建を希望し、乳頭温存皮下乳腺全摘・同時再建が40件、その他の乳腺全摘・同時再建が16件であり、術後病理組織の検討で５件に断端陽性があり、再切除が施行された。考察；豊胸後の方は、原則として乳腺厚は薄く、皮下脂肪、乳腺後脂肪層も菲薄な方が多い。その状況では、超音波検査は腫瘍描出に優れていても、浸潤像が描出され難く、良性ないしは非浸潤性と認識されやすい。同時再建への希望は圧倒的に高いが、皮下脂肪、乳腺後脂肪層の菲薄さから、皮膚、筋膜切除が余儀なくされることも多かった。

GP-2-26-24
当院における乳腺腫瘍術後出血症例の検討

トヨタ記念病院
上本　康明、伊藤　和子、川瀬　麻衣、加藤　明子

【目的】乳腺手術は体表軟部の手術であるが、術後に思わぬ出血をきたし、保存的治療ではなく開創止血術を行うことがある。今回、乳腺腫瘍術後出血に対して開創止血術を行った症例について検討した。【対象と方法】2010年4月～2015年10月までに当院で乳腺腫瘍手術を施行した836症例を対象とした。このうち術後出血は41症例(4.9%)、開創止血術を施行したのは13症例であった(1.6%)。開創止血術を施行した症例について患者背景、術式、ドレーン、圧迫処置の有無、出血源について検討した。【結果】患者背景として年齢は32～80、中央値49歳であった。再手術症例は葉状腫瘍の1例を除き、全て乳癌であった。以前に患側乳腺の手術をしている症例は単純乳房切除術の2例であった。また高血圧の既往がある症例は1例のみであり、糖尿病、抗血小板薬・抗凝固薬内服、喫煙、術前化学療法を行った症例はなかった。BMIは17.9～33.1、中央値22.5であり、肥満症の基準であるBMI25を超える症例は5例であった。術式については乳房切除8例(センチネルリンパ節生検4例、腋窩リンパ節郭清2例)、乳房部分切除5例(センチネルリンパ節生検3例)であった。乳房切除の8例は全例閉鎖式ドレーン+圧迫なし、乳房部分切除の5例は全例開放式ドレーン+圧迫ありであった。出血部位を見ると、明らかな出血点が確認出来なかったのは3例であり、皮下や乳腺、大胸筋からのwoozingであった。出血点が確認出来た症例では皮弁4例、大胸筋が3例、乳腺断端2例、下胸筋神経伴走血管1例であった。【考察】当院の術後出血症例では、誘因となるような患者背景はなく、術前評価で問題がないとされている患者がほとんどであった。出血部位としても、特別出血しやすい部位は示唆されなかった。本会では、開創止血術を行った症例と保存的に経過観察した症例についても比較検討を行う。【結論】乳腺腫瘍術後では、術後出血リスクが低いと思われる症例であっても入念な止血と術後経過観察を行うことが重要と思われた。

GP-2-26-25
良性疾患として経過観察中に再精査により乳癌と診断された症例の検討

東京医科大学　茨城医療センター　乳腺科
藤田　知之、越川　佳代子、西村　基、近藤　亮一、藤森　実

【はじめに】画像検査や細胞診・組織診で良性と診断した際のその後の方針は施設により異なると考えられる。当科では、診断後４－６か月後に再度画像検査を行い、変化がなければ、６－１２ヶ月の間隔で計２－３年にわたり経過を観察している。その間に画像上大きさや性状に変化がなければ、外来での経過観察を終え、所見のコピーを渡すとともに、検診に戻す方針としている。しかし、時折経過中に画像変化を認め、再精査の結果、乳癌の診断となる症例がある。または、同様な経過で他院より紹介を受けることがある。そのため、良性疾患として経過観察中に再精査により乳癌と診断された症例の検討を行った。【対象】２００８年４月から２０１５年１１月に当科で外科治療を施行した乳癌症例６４６例中、当科外来で良性疾患として経過観察中に再精査により乳癌と診断された１９例を対象とした。【結果】全例女性。平均年齢は５２．８歳。観察期間の平均は１５．２ヶ月、中央値は１２ヶ月。最短期間は４カ月、最長期間は３９カ月。診断契機は自覚症状変化が１例（５%）、エコー（ＵＳ）所見変化が１６例（８４%）、マンモグラフィ（ＭＭＧ）所見変化が１例（５%）、ＵＳ・ＭＭＧ所見変化が１例（５%）であった。診断手法は針生検が７例（３７%）、ＵＳ下マンモトーム（ＭＭＴ）生検が１１例（５８%）、ステレオガイド下ＭＭＴが１例（５%）であった。ステージは０期が１０例（５３%）、Ｉ期が７例（３７%）、ＩＩ期が２例（１０%）であった。病理組織所見は非浸潤性乳管癌が１０例（５３%）、浸潤性乳管癌が７例（３７%）、浸潤性小葉癌が２例（１０%）であった。エストロゲン受容体陽性が１７例（８９%）、ＨＥＲ２陽性が２例（１０%）であった。術前化学療法を３例に施行したが、全例治癒切除を施行した。【まとめ】ＵＳ所見変化が診断契機として多く、ＭＭＴでの診断割合が高かった。また、非浸潤性乳管癌、エストロゲン受容体陽性症例の割合が高く、全例治癒切除が可能であった。そのため、３９カ月で診断された症例もあったが、乳癌の見落としをなくす目的として、ほぼ適切な観察間隔、観察期間であることが示唆された。

GP-2-26-26
乳房温存+センチネルリンパ節生検(SNB)手術におけるdrain非挿入の是非

[1]仙台市医療センター　仙台オープン病院　乳腺外科、[2]同 手術部、
[3]同 病理、[4]東北大学病院病理部
本多　博[1]、岡田　由香里[2]、澤井　高志[3]、渡辺　みか[4]、藤島　史喜[4]、
佐々木　満[3]、加藤　孝子[3]、土屋　誉[1]

【背景・目的】当科では'10年よりSNB(色素法単独)のback up郭清を止め，乳房温存+SNBのみの症例で，患者の苦痛軽減目的にdrain非挿入を増やしていき，'15年からは全例非挿入とした。そこで，非挿入の是非につき術後合併症や在院日数の点からretrospectiveに検討した。【対象・方法】対象は，'11年1月-15年10月に当科にて原発乳がんに対し乳房温存:Bp(2cm)+SNBのみ施行した100例。drain(以下D)は15Fr.のclosed(J-vac陰圧吸引)で，40ml/日以下で抜去とし，7POD退院のクリニカルパスを用いた。Dの有無，BMI，LN摘出個数，drain留置期間，術後在院日数等との関係を検討した。また，同時期のSN+Level I尾側samplingしたsamp群13例，腋窩郭清(Level I以上)を行ったAx群20例とも比較した。【結果】Dあり群/Dなし群は各々50例で，平均の年齢63.8/62.4才，BMI 23.6/23.7，手術時間107/109分，出血量11/10ml，LN摘出個数2.1/2.4個(各1-6)に差を認めず，術後在院日数：mean±SD（range）は7.9±1.5日(4-15)/7.1±1.2日(3-10)と有意差(p=0.011,t検定)を認めた。Dあり群のdrain留置期間は3.3±0.7日(2-5)で，総量は109±51ml(37-292)。退院後の外来(術後3-4週)で穿刺を要したseromaはDなし群2例(4%)に認め，BMI 35.5とDCIS広範切除各1例であった。止血剤等を要する皮下血腫は両群とも認めなかった。また，samp群/Ax群の平均は，LN摘出個数5.3/9.2個，drain留置3.6/4.3日，総量127/222ml，術後在院7.6/8.2日で，seromaはなく皮下血腫を1例ずつ認めた。【結語】両群の背景に差がなく，Dなし群で4%にseromaを認めたのに対し，Dありでは郭清を加えた群を含めても認めなかったことから，切除が広範となる例ではdrain挿入を考慮すべきと考える。また，結果的にDなし群で退院が1日近く早く，パスの設定を1日早めることも考慮したい。

GP-2-26-27
皮弁デザインと術後漿液量が乳房切除後の創部の整容性に与える影響

千葉県がんセンター　乳腺外科
椎名　伸充、佐々木　亘亮、島崎　怜理、味八木　寿子、中村　力也、
山本　尚人

【背景】近年、乳癌手術は乳房再建の普及により、その選択は多様性を増している。一方で外科医と患者はその選択基準として根治性と整容性がより追求される。様々な理由により再建を希望されず、乳房切除術を選択する患者は未だ多く、乳房切除後の創部の整容性を良好に保つことは従来以上に望まれている。また、術直後の整容性は良好でも、術後の創部の変化により整容性が悪化する症例を臨床上多く経験する。皮弁デザインによる侵襲と、その後の創部の変化とリスク因子の検討は温存術や再建術にも共通する概念であり、追求しなければならない課題である。【対象と方法】当院にて施行した乳房切除術症例79例にて創部の長さ、幅、色調、収縮を評価し、総合評価(Excellent/Good/Fair/Poor)との関係を検討した。臨床因子として従来因子の他に皮弁の幅と漿液最大穿刺量、漿液穿刺期間を検討項目に含めた。【結果】総合評価良好群(Excellent/Good)が67%、不良群(Fair/Poor)が33%と判定された。創部の長さ、色調は総合評価に影響せず、創部の幅3mm以上(P=0.014)と収縮あり(P＜0.0001)が総合評価不良であった。創部の幅が3mm以上となるリスク因子として若年齢(P=0.033)、大きい乳房(P=0.006)、皮弁の幅9cm未満(P=0.023)が認められた。創部が収縮するリスク因子として高年齢(P=0.014)、大きい乳房(P=0.018)、皮弁の幅11cm以上(P=0.042)、漿液最大穿刺量(P=0.042)、漿液穿刺期間(P=0.014)が認められた。以上の結果より、短い皮弁(＜9cm)は術後創部の幅の増大に影響し、長い皮弁(≧11cm)は創部の収縮の割合増加に影響していた。適切な皮弁の幅(9-11cm)の創部の総合評価良好群は81%と全体平均(67%)を大きく上回る結果であった。興味深いことに年齢や乳房の大きさに関わらず長い皮弁の漿液最大穿刺量は有意に多く(137cc v.s. 81cc, P=0.007)、術後漿液穿刺期間も有意に延長(39days v.s. 29days, P=0.026)していた。皮弁の幅と術後漿液量の創部収縮への密接な相互関係が観察された。【結語】乳房切除後創部の幅や収縮は創部の整容性に影響した。過不足ない皮弁のデザインは手術侵襲を最低限のものとし、術後創部の幅や収縮を改善させ、さらに術後漿液の減少と処置期間の短縮に寄与する可能性がある。

GP-2-26-28

カテーテルトラブルの検討からみたCV-port留置術のポイント、特に乳癌症例における内頚静脈穿刺法について

一般財団法人甲南会　甲南病院
森　正夫、岡本　葵、宮下　勝

当院では、ピンチオフのリスクを鑑み、CV-port留置術は、主に内頚静脈穿刺法により施行している。解剖学的な観点から右側を第一選択としているが、右側乳癌症例では左内頚静脈穿刺を行うことが多く、他癌種に比べ、乳癌症例では左内頚静脈穿刺法によるCV-port留置術症例が多い。2012年4月～2015年9月の3年6ヵ月間に当科で施行したCV-port留置術は377例（抗癌剤治療目的355例　栄養目的22例）で、化学療法目的の乳癌症例は52例であった。同期間に合併症によりCV-port摘出術を要した乳癌症例は11例で、合併症の内訳はカテーテル閉塞2例、カテーテル完全断裂2例、カテーテル不全断裂6例、port部皮膚壊死1例であった。内頚静脈穿刺法によるCV-port留置例におけるカテーテル断裂の報告では刺入部(頚部)での屈曲が原因とされたものが多いが、左内頚静脈穿刺例では、カテーテルのカーブが刺入部以外に、「左内頚静脈と左鎖骨下静脈の合流部」と「左右腕頭静脈の合流部」の2か所で生じるため、カテーテル先端の位置決めが非常に重要になる。当院で経験したカテーテルトラブルからCV-port留置術のポイントを考察した。

GP-2-26-29

予想外のリンパ節多数転移例の臨床的検討

[1]東京慈恵会医科大学　葛飾医療センター　外科、
[2]東京慈恵会医科大学附属病院　乳腺内分泌外科
川瀬　和美[1]、野坂　涼子[1]、黒田　徹[1]、吉田　和彦[1]、武山　浩[2]

はじめに：乳房インプラントの保険適応により、エキスパンダ―による一次再建症例も増加している。しかし、インプラント挿入後の胸壁照射は合併症を起こす割合も高いことから術前の病期評価には慎重を要する。目的：術後の胸壁照射の適応となる症例(リンパ節転移4個以上)を術前に評価するために有効な臨床所見を検討する。方法：東京慈恵会医科大学　葛飾医療センター外科において2015年1月から11月に施行された乳癌手術症例のうち、リンパ節転移が4個以上認められたが術前には過小評価された症例の臨床所見、画像所見、病理所見をレトロスペクティブに検討した。結果:手術症例120名中、リンパ節転移数が過小評価された症例は5例認められた。年齢中央値63歳(49-75歳)、4例が腫瘤自覚の主訴で、全例が硬癌の組織型で癌細胞の核異型度は2、ER、PgRとも高度陽性でHER2は陰性だった。浸潤腫瘍径平均45mm(23-80mm)で、総リンパ節転移数は平均8.8個(4-20個)だった。画像上の所見では、MMG上構築の乱れが認められ、多形性の石灰化を伴っており、エコーでは腫瘤の周囲に不整乳管拡張や低エコー領域の拡がりが認められ、CT、MRIでも不整な腫瘤の造影の他、腫瘤外の索状の造影所見が認められ、乳管内進展が疑われた。手術は全摘が4例で、2例でセンチネルリンパ節生検なしに腋窩リンパ節郭清が行われたが、CTのみで小さいながら類円形のリンパ節が認められたためだった。センチネルリンパ節生検が施行された3例のうち2例でセンチネルリンパ節のみに転移が認められ、平均転移数は5.5個だった。残りの1例はセンチネルリンパ節転移4個中4個で、追加郭清で径20個の転移が認められた。この症例は術前針生検で非浸潤癌の診断でMMG、エコーで明らかな腫瘤影が認められず全摘の予定であったため、CTやMRIが施行されていなかった。結語：乳癌に対して乳腺全摘と一次再建を予定する際に、非浸潤癌の診断であっても広範な乳管内進展が認められる場合は、エコーでリンパ節転移が疑われなくても術前に造影CTを行うことは有用と思われる。

GP-2-27-01

エキスパンダー留置中への放射線照射

-根治性と整容性を考慮に入れた新たな治療戦略-

加藤乳腺クリニック　乳腺外科・形成外科
松谷　崇弘、加藤　誠、佐久山　陽、今井　文

はじめに
乳癌治療における術後補助療法として重要な放射線治療は、エキスパンダー・インプラントを用いた乳房再建治療において多くの合併症を誘発する。そのため、放射線治療による合併症回避への取り組みは急務であり、また根治性と整容性の両立を目指した治療戦略の確立をも重要な課題である。現在、ガイドラインではC2であるエキスパンダー留置中への放射線照射をあえて選択した後、乳房再建を完結した全7症例を振り返り、乳房再建治療への新たな戦略を提案する。
対象
2013年7月～2015年10月まで、エキスパンダー留置中に術後放射線治療を行った全7症例。平均年齢は42.0歳（29～54歳）、乳癌術後および乳房再建後後の平均観察期間は741（429～929）日、335（33～569）日であった。
結果
乳房再建途中の感染や人工物の露出などの合併症は1例もなかった。また、現段階では放射線照射による被膜拘縮も認めていない。放射線照射による皮下組織の軽度瘢痕化により柔らかな突出度や輪郭を表現しにくい症例に対しては、予め健側乳房の修正を提案することで整容性の保たれた乳房再建が完結できた。
結語
エキスパンダー留置中に術後放射線治療を行い、インプラントを用いた乳房再建治療全7症例に対して有害事象を招くことなく全て完結しえた。ガイドラインには放射線の線量分布に対する配慮が必要ではあるとの記載があるが、過去の文献報告と自験例から整容性のみならず根治性においても何ら問題ないものと考えられた。

GP-2-27-02

当院における乳房全摘術後乳房再建症例に対する放射線照射の安全性に関する検討

[1]府中病院　外科、[2]府中病院　形成外科
青松　直撥[1]、辻尾　元[1]、鄭　聖華[1]、原岡　剛一[2]、由良　圭[1]、
木村　拓也[1]、山越　義仁[1]、王　恩[1]、長嶋　大輔[1]、平川　俊基[1]、
岩内　武彦[1]、西居　孝文[1]、森本　純也[1]、中澤　一憲[1]、内間　恭武[1]、
竹内　一浩[1]

【はじめに】近年乳房全摘後のImplantによる乳房再建が増加してきており，当院でもこれまで原発性乳癌に対して70例以上に組織拡張器（Tissue Expander）を挿入後，二期的にImplantによる乳房再建を施行してきた．一方，腋窩リンパ節郭清後にリンパ節転移4個以上の患者では所属リンパ節への放射線療法が勧められているが，根治性と整容性の両立を目指した治療が必要であり，術後放射線照射が必要と考えられる症例に対する乳房再建は避けられる傾向がある．再建乳房に対する放射線療法に対しては十分なデータがないが2015年版乳癌診療ガイドラインでは，組織拡張器挿入中の放射線療法は基本的に勧められず，Implantによる再建乳房に対しては安全性については細心の注意のもと行うことを考慮してもよいとされている（推奨グレードC1）．そこで今回われわれは，当院における乳房全摘術後乳房再建症例に対する放射線照射の安全性に関する検討を行ったので報告する．【対象と方法】2011年1月1日から2015年11月30日の間に乳腺全摘＋腋窩郭清を行った際，一次二期再建を施行した患者のうち，十分なインフォームドコンセントのもと治療経過中に放射線照射（50Gy）を併用した原発性乳癌患者9例．平均年令は54歳（46-65歳）でありレトロスペクティブに腫瘍サイズ,ステージ,サブタイプ，照射部位，照射のタイミング，照射にともなう合併症などについて検討した．【結果】照射開始後平均観察期間は507日（126-1419日であった）．放射線照射のタイミングはImplant挿入後が8例，組織拡張器挿入中が1例であった．照射部位は1例で腋窩のみ，6例で胸壁および鎖骨上窩，1例で胸壁および鎖骨上窩，腋窩，1例で胸壁および鎖骨上窩，腋窩，傍胸骨であった．全症例で術後化学療法を施行後に放射線照射を行っており，Implant挿入後に放射線照射を施行した8例に関しては組織拡張器挿入中に薬物療法を行い，Implant入れ替え後に放射線照射を施行していた．放射線療法の合併症は，全例にグレード1-2までの放射性皮膚炎，2例にグレード2までの白血球減少を認めたがいずれも軽微なものであり全症例で照射完遂が可能であった．被膜拘縮やImplantの逸脱，感染を起こした症例は認めなかった．【結語】現在のところ大きな合併症も無く安全に放射線照射を施行できている．しかしながら長期成績に関しては不明な点も多く，今後の症例の蓄積が待たれる．

GP-2-27-03
乳房温存術後照射症例に対する広背筋皮弁とインプラントを併用したハイブリッド型乳房再建法の有用性

[1]獨協医科大学越谷病院　形成外科、[2]筑波メディカルセンター病院　乳腺科、[3]獨協医科大学　形成外科
堂後　京子[1,2]、植野　映[2]、森島　勇[2]、梅本　剛[2]、朝戸　裕貴[3]

【はじめに】乳房温存術後の変形に対する再建においては、術後放射線照射が行われているため、人工物再建は安全性･整容性の両面から推奨されていない。このため自家組織再建を選択する事が一般的であるが、比較的大きなvolumeを要する再建の際に、腹部皮弁が行えないあるいは希望されない場合の選択肢として広背筋皮弁とインプラントを併用したハイブリッド型乳房再建法が有用であったので報告する。
【症例】症例１：42歳女性、右BD領域乳癌に対し乳房温存術後放射線照射が行われた。乳房下半部の高度変形を来たし再建を希望された。照射終了後6ヶ月目にエキスパンダーを挿入し9ヶ月間かけて皮膚の拡張を試みたが照射野において有効な伸展が得られず、皮島を露出させて広背筋皮弁による再建を行った。しかし、健側乳房の方が大きく下垂していたため左右差が目立ち、健側乳房の固定術と同時に右乳房の広背筋皮弁下にインプラントを挿入しvolumeと形態を合わせた。症例２：54歳女性、生食バッグによる豊胸術後、右C領域乳癌を発症したため生食バッグを残したまま乳房温存術、放射線照射が行われていた。照射終了後6年目に右生食バッグ破損し乳房変形を来し、生食バッグ除去と同時に再建術を希望された。痩せ型であったが健側乳房は豊胸されていたため大きく、前医では腹部皮弁による再建を勧められていた。しかし、本人は希望していなかったため、広背筋皮弁とインプラントによる再建を行った。
【結果】術後は2症例とも人工物再建に伴う有害事象の発生はなく、良好な形態とvolumeが得られている。
【考察】広背筋皮弁は血流が安定しており、自家組織再建法の中でも比較的低侵襲で安全な方法である。広背筋皮弁とインプラントを併用したハイブリッド型乳房再建法は、インプラントを血流豊富で柔らかい組織で被覆する事により有害事象の発生を軽減し、放射線照射後の変形に対する再建においても安全に十分なvolumeが得られる方法として有用である。

GP-2-28-01
weekly Pac+HERにて治療効果を認めている乳癌の一例

[1]医療法人聖仁会西部総合病院、[2]歌田乳腺・胃腸科クリニック
北島　晃[1]、歌田　貴仁[1,2]、伊東　英輔[1]

今回、我々はHER2陽性転移性乳癌に対してweekly Pac+HERを施行し、治療効果を認めている乳癌の一例を経験したので若干の文献的考察を加え報告する。症例は68歳女性、56歳時、自然閉経。3経妊2経産、混合栄養、乳腺炎の既往なし。薬剤、食物アレルギーなし。気管支ぜんそくの既往あり、現在、アレルギー性皮膚炎にて内服、外用治療中。5.12頃より左胸が腫れてきたとのことで5.19当院初診。視触診上、左乳房は右乳房と左右差あり、皮膚が固い印象であるが明らかな腫瘤としては蝕知せず。MMG上、左乳房は全体的に高濃度でU領域外側に微細石灰化を認めた。US上、左乳房外中央寄りに石灰化を伴い、血流シグナルを伴う不整形腫瘤影として描出、エコーガイド下FNA施行し、Class vの所見であり、CNB施行したところ悪性の所見であり、ER－PgR＋HER2 3+の所見であった。胸腹部CT検査にて左鎖骨上窩、上縦隔にリンパ節腫大を複数認め、左乳癌T　N　M　Stage　の診断にて全身化学療法の適応と判断した。6.29当院入院の上、6.30weekly Pac＋HER施行。明らかな有害事象なく、7.1退院となり、以降、外来にてweekly Pac＋HER施行、12回終了した時点で胸腹部CT検査再検したところ、主病変、副病変とも縮小傾向を示しており、明らかな有害事象を認めず、加療を継続している。

GP-2-28-02
weekly Trastuzumab+Paclitaxel併用療法で４年９か月間PRを継続したStageIV乳癌の１症例

山形県立新庄病院　外科・乳腺外科
石山　智敏、松本　秀一、庄司　優子

【症例】74歳、女性。【主訴】左乳房の発赤･腫瘤【家族歴】特記すべきことなし。【既往歴】高血圧。【現病歴】2010年に入って左乳房の発赤・腫瘤が出現したため、同年8月に当科を受診した。【初診時現症】左CAEに径4.0cmの腫瘤を認め、皮膚の発赤・浮腫を伴っていた。所属リンパ節の腫脹は明らかでなかった。【初診時検査所見】針生検の結果はIDC(solid-tubular carcinoma)で、ER(-)、PgR(-)、HER2(3+)であった。CT検査では皮膚浸潤を伴う3.0×2.9×2.7cmの腫瘤を左ACに認め、左腋窩リンパ節腫大の他に多発肝転移がみられた。骨シンチでは肋骨・鎖骨・胸椎などに多発骨転移が認められた。【治療経過】以上の結果よりT4b N1 M1(HEP,OSS) cStageIVの診断で薬物療法としてweekly Trastuzumab+Paclitaxel(PTX)併用療法を2010年9月より開始した。開始後約4か月で皮膚肥厚は残存するものの原発巣は不明瞭化し、リンパ節や肝転移も縮小、骨転移は骨硬化が増強し、全体でPRと判断された。その後も効果は持続し、重篤な副作用も伴わずに治療を継続できた。2015年6月に入って右耳下部の発赤・腫脹が出現。顎骨膿瘍の診断で処置を継続することとなり、全身状態も考慮して薬物療法は中止となった。治療期間は約4年9か月であった。【考察】HER2陽性転移乳癌に対して「2015年版 乳癌診療ガイドライン」では、一次療法としてTrastuzumab、Pertuzumab、DOCが推奨されている。二次療法としてT-DM1、それ以降にTrastuzumab+化学療法があげられている。　本症例の場合、　治療開始が2010年であったためTrastuzumab+PTXの選択となった。また、PRを維持し、目立った副作用も認められなかったため、同レジメンを継続する形となり、4年9か月に渡る長期の治療期間を得ることができた。weekly Trastuzumab+PTX併用療法は、現在においても症例や時機を選ぶことで有効に活用できるものと思われた。

GP-2-28-03
継続した抗HER2療法が著効しているHER2陽性再発乳癌の１例

独立行政法人国立病院機構沼田病院　外科
前村　道生

患者は昭和39年生れの初診時閉経前の既婚女性。全身皮膚にレックリングハウゼン病を思わせる神経線維腫様の小さな皮下結節が多発する以外、特記すべき既往歴はない。既婚者で妊娠歴や乳癌家族歴もなし。T3N1M0, Stage 3Aの左乳癌で平成24年4月に胸筋温存乳房切除術を施行。病理学的には乳頭腺管癌、ly3,v0,n(+)(2/16),ER(+),PgR(±),HER 3+であった。術後補助療法としてdocetaxel (DOC)+ Trastuzumab (HER)6クール施行後、HERを計1年間継続投与するとともにtamoxifen(TAM)も併用投与開始し、術後より月経消失。外来経過観察中、平成25年9月に右顔面神経麻痺を契機に頭蓋底転移が発見され、精査の結果肺、肝、縦隔リンパ節転移も確認される。頭蓋底に放射線照射を実施するとともにanastrozole+HER療法を開始するもPDとなる。そのため平成25年11月よりlapatinib+capecitabine+exemestaneを投与開始したところ、肝やリンパ節病巣は縮小しPRとなった。平成26年7月に頭痛を契機に小さな脳転移が発見され、治療をPertzumab+HER+DOC療法に変更、肝およびリンパ節病巣に対しては縮小効果を認めた。その後リンパ節病巣が増大したため、平成27年6月よりTrastuzumab emtansine(T-DM1)を投与開始。2クール投与した時点でリンパ節転移は著明に縮小した。外来で治療継続中、平成27年10月に頭蓋内圧亢進症状が出現。MR上脳転移病巣の増悪を認めたため、頭蓋内圧降下剤を投与するとともに他院にガンマナイフ治療を依頼。4か所ある脳転移巣それぞれに照射治療を行い、症状は次第に改善した。その後もT-DM1治療を継続しているが全身状態は良好であり、脳以外の病巣に対する治療効果は持続している。以上、HER2陽性再発乳癌に対して各種の抗HER2療法を継続することにより、各治療が脳以外の病巣に対してはそれぞれ奏効し、脳に対する定位放射線治療と併用することで良好なQOLを保ち得ている症例を経験したので報告する。

GP-2-28-04
抗HER2療法が奏功した或る救急患者の治療変遷

国保水俣市立総合医療センター　外科
谷川　富夫、阿部　道雄

症例：61歳　女性主訴：呼吸苦と胸部皮膚潰瘍現病歴：2年程前から右乳房の腫瘤を自覚していた。その後、数か月前から労作時の呼吸苦を自覚するようになった。腫瘤が自壊してきたが自分で処置し、家族などから病院を勧められるも「怖かったから」と頑なに拒否していた。呼吸苦増悪するため、平成25年2月13日当科受診となった。既往歴：特記事項無し。身体所見：右前胸部全体に腫瘤が自壊・潰瘍形成している。汚臭も認められた。呼吸は努力様であった。入院後経過：来院時画像所見にて癌性心膜炎、心嚢液貯留、心不全を認め、早急な治療が必要となった。心嚢穿刺など考慮するも、まず平成25年2月15日DTX(60mg/m2)単剤にて治療を開始した。腫瘍自壊部にモーズペーストを塗布した。胸壁腫瘍の病理組織学的所見として、充実腺管癌、G2,ER 90%, PgR 80-90%, HER2 3+,Ki 67 36%であった。平成25年2月25日抗HER2療法として、DTX（60mg/m2）にtrastuzumab（T）（初回8mg/Kg、2回目以降6mg/Kg）を上乗せした。（未だPertuzumab本邦での発売なし）2クール終了後､呼吸苦も改善した。DTX（60mg/m2）+T⇒10コース施行⇒PR⇒PD、平成25年9月26日DTX（75mg/m2）+T（6mg/Kg）+pertuzumab（P）（初回840mg/body,2回目以降420mg/body）へ変更⇒5コース施行⇒SD、P(420mg/body)+T(6mg/Kg)+Eribulin（1.4mg/m2）へ変更⇒6コース施行⇒PD、T-DM1(3.6mg/Kg)へ変更⇒4コースでPR⇒20コースSDを維持、胸壁腫瘍ほぼ消失した。しかし、平成27年8月には胸壁の一部が腫瘍性増殖を来した。平成27年10月29日に2.1cm大と増殖したため同腫瘤を摘出した。病理組織学的所見では、充実腺管癌、G3,ER 0%, PgR 0%, HER2 1＋, Ki-67 38%であった。胸壁腫瘍のHER2が陰転化したため、他の化学療法を続行している。考察：局所進行かつ癌性心膜炎による心タンポナーデを呈した救急患者に対し、一連の抗HER2治療薬を使用し延命が得られた。PertuzumabやT-DM1は本邦での保険治療が可能になった時期にタイムリーに使用することができた。この事は、従来の治療ではなし得なかった治療成果を得ることができた。結語：抗HER2療法にて救命し、その後も認可された抗HER2 薬剤をタイムリーに使用することで、QOLを保ちながら家庭生活を送る患者を治療する経験を持った。今後、抗HER薬のみならず、各種分子標的治療薬の開発、それらの薬剤の本邦での保険適応が適切に実施されていくことが望まれる。

GP-2-28-05
当院におけるHER2陽性進行再発乳癌に対する一次治療としてのPertzumabの効果の検討

杏林大学　医学部　外科学教室　乳腺外科
伊東　大樹、井本　滋、上野　貴之、伊坂　泰嗣、宮本　快介

背景　現在、HER2陽性進行再発乳癌に対する一次治療としてはCLEOPATRA試験のデータを基にTrastuzumabとPertzumabの併用療法が推奨されている。しかし、CLEOPATRA試験においては日本人のデータは全体の1割弱と非常に少ない。目的　当院におけるHER2陽性進行再発乳癌に対する一次治療としてのTrastuzumabとPertuzumabの併用療法の効果を検討した。対象と方法　2014年1月から2015年11月までに当院でTrastuzumabとPertuzumabの併用療法を施行したHER2陽性進行再発乳癌19例のうち、一次治療として加療された10例について検討した。結果　患者の年齢の中央値は63歳（37-73歳）、ホルモン受容体は20%で陽性であった。Ki-67は20%未満が10%、20-30%が10%、30%以上が60%であった。病期は3期が50%、4期が10%、術後再発が40%であった。転移部位としてリンパ節が70%、骨が30%、胸膜が20%、その他、肺・肝・胸壁がそれぞれ10%であった。また術後再発の4例については術後補助療法としてアンスラサイクリンが1例、タキサンが1例、ハーセプチンが2例で使用されていた。TrastuzumabとPertuzumab併用療法の投与サイクルの中央値は12サイクル（2-26サイクル）、TTFの中央値は284日（43-657日）であった。臨床効果はCRが10%、PRが60%、SDが20%、PDが10%であり、奏効率は70%であった。有害事象はgrade3の白血球減少が60%で認められ、好中球減少に関してはgrade3が10%、grade4が30%で認められた。Grade3の発熱性好中球減少が10%で認められたが、その他の有害事象はいずれもgrade2以下であった。考察　当院における一次治療としてのTrastuzumabとPertzumabの併用療法はCLEOPATRA試験と同様に高い臨床効果を示した。有害事象に関してもほぼ同様の発生頻度であり、忍容性の高い治療方法である事が確認された。

GP-2-28-06
長期CRが得られ治癒の可能性もあるHER２陽性再発乳癌の３例

大阪ブレストクリニック
山本　仁、井口　千景、松之木　愛香、藤田　倫子、野村　孝、竹川　直哉、廣瀬　富紀子、中谷　裕子、藤井　直子、芝　英一

（初めに）再発乳癌は薬物療法によりCRが得られた場合も長期のCRの維持は難しい。今回長期CRを維持しているHER2陽性再発乳癌３例(症例A,B,C)について検討した。（原発手術時年齢）A：35歳、B：54歳、C：69歳（術式）A：Bp+SLNB、B：Bp+Ax 、C：Bp+SLNB　（リンパ節転移）全例：n0　（HER2 score）全例：3＋　（ER/PGR）全例：－/－（術後療法）A：FEC、B：ドキシフルリジン2年、C：FEC　（再発部位）A：胸骨、B：肺、C：肺　（DFI）A：2年、B：6年3か月 、C：1年3ヵ月　（再発治療）全例weekly PTX+HER　、AはゾレドロンB酸併用　（CR時期）A,B：weekly PTX+HERの3ヵ月間でCR。その後はHER単独で治療。C：weekly PTX+HERの6ヶ月でほぼCRその後のHER単独7ヶ月でCR（HER単独CR期間）A:7年8ヵ月、B:5年2ヵ月、C:4年11ヶ月、その後HER中止し1年3ヵ月CR継続　（HER休薬）Bは発作性心房細動カテーテルアブレーション治療時のみ休薬するが全例心機能異常なく継続または終了（まとめ）1.今回の検討ではn0乳癌、HR陰性、一臓器再発、HERの治療歴なし、weekly PTX+HER治療例でHER単独で長期CR維持が得られている。一例はHER中止後1年以上CRを維持。2. VielらはHER併用化学療法でCRとなり、HER中止後20か月以上CRを継続している肝転移症例2例を報告しておりHER単独で長期CR症例の中には治癒症例も含まれる可能性がある。(BMCCancer2014,14:690)、

GP-2-28-07
多次治療耐性の再発乳癌３例に対するカドサイラの使用経験

徳山中央病院外科
久保　秀文、長岡　知里

カドサイラはトラスツズマブがHER2シグナル伝達を抑制し,抗体依存性細胞障害作用（ADCC）活性を誘導するとともに,DM1が細胞傷害活性による抗腫瘍効果を発揮する薬剤である.今回,カドサイラが奏効した多次治療耐性の再発乳癌の3例を経験したので報告する.症例1：60歳女性.平成16年11月に右乳癌に対し乳房切除術を施行.(Brt+Ax)T2N1M0Stage2B:ER+,PgR+,HER2(3+)luminal B術後タモキシフェン5年投与.術後5年目に多発肝・骨転移を来しEC(75)→ PTX→ハーセプチン+AI(フェマーラ)+ゾレドロン酸→エリブリン+ゾレドロン酸と治療したがPDであった.平成25年12月よりパージェタ療法(パージェタ+DTX+ハーセプチン)を開始し一旦PRを得たが,その後PDとなり右肺門リンパ節転移も出現した.平成26年10月より6次治療としてカドサイラを5コース投与すると多発肝・骨転移は著明に縮小した.現在,追加継続中であるが,G3以上の副作用は認めていない.症例2：46歳女性。他院にて平成14年5月に右乳癌,平成16年9月に左乳癌＋多発肺転移に対し各々Brt+Ax施行された.ER-,PgR+,HER2 3+,術後PTX+ハーセプチン投与継続中に当院へ紹介.平成24 年1 月胸壁再発/骨転移増悪しPD→タイケルブ＋カペシタビンへ変更.平成26年11月PD→パージェタ療法(パージェタ+DTX+ハーセプチン)を開始した.一旦改善傾向を認めたがPDとなる.平成27年8月より5次治療としてカドサイラを5コース投与しPRであり現在も継続中.4コース後にG3の好中球減少と血小板減少を認め,以後25%減量した.症例3：58歳女性.平成18年左乳癌にてBrt+Ax施行.T3N1M0Stage3AER+,PgR±,HER2 3+,核グレード3,術後EC(75)4コース→AI継続していた.平成22年多発肺転移あり→DTX6コースでPR,一旦休薬.平成23年2月多発骨・肺転移増悪PD→GEM+PTX+ハーセプチン3コース→PTX+ハーセプチン4コースでCR.以後ハーセプチンのみ.平成24年7月骨・肺転移再発あり→AI+ランマーク投与するもPD→ハーセプチン+ゾメタへ変更.平成26年12月肺転移増悪PD→パージェタ療法を開始し5コース投与→一旦PRを得て4コース追加したが平成27年7月PD.同年8月より6次治療としてカドサイラを3コース投与しPRで継続中.3例ともに5次以上の多次治療耐性症例であったがカドサイラに奏効した.カドサイラは多次治療耐性のHER2陽性再発乳癌に対して有効であると考えられた.

GP-2-28-08
当院におけるT-DM1の治療成績

[1]独立行政法人国立病院機構　別府医療センター　乳腺外科、
[2]独立行政法人国立病院機構　別府医療センター　看護部
武内　秀也[1]、津下　智子[2]

【目的】T-DM1（Trastuzumab emtansine）は、NCCNガイドラインや乳癌学会診療ガイドラインにおいて、Her2陽性転移再発乳癌治療の2nd lineとして推奨されている。今回、当科でのT-DM1の使用成績について検討した。【対象・方法】対象は2014年6月から2017年11月までに当科にてT-DM1を投与したHer2陽性転移再発乳癌11例（再発9例、進行2例）で、その有効性および安全性を後方視的に解析した。投与スケジュールはT-DM1 3.6mg/kgを3週間間隔で点滴静注した。また、投与はRECISTに準拠しPDと判断されるまで継続し、有害事象はCTCAE v4.0で評価した。【成績】1. 年齢中央値は59（37-72）歳で、PSは0が10例（91%）、1が1例（9%）であった。 SubtypeはHer2 type（non luminal）が8例（73%）、Luminal B-like（Her2陽性）が3例（27%）で、Her2スコアは3+が9例（82%）、2+（FISH陽性）が2例（18%）であった。2. 2次治療は7例（64%）で、3次治療は2例（18%）、4次治療は2例（18%）で、導入の契機は全症例とも前治療PDであった。3. 転移・再発部位は肺4例（36%）、肝臓7例（64%）、リンパ節3例（27%）、骨9例（82%）、皮膚・軟部2例（18%）（重複あり）で、内蔵転移を有する症例は9例（82%）であった。4. 投与サイクルは3-12（平均6サイクル）で、最大治療効果はPRが3例（27%）、SDが5例（45%、long SD 2例（27%））、PDが3例（27%）で、臨床的有効率は45%であった。5. 有害事象は、肝機能上昇1例（9%、Grade2）、血小板減少2例（18%、Grade2）のみで、投与変更が必要となる有害事象は認められなかった。6.治療効果と臨床病理学的因子との相関、もしくは関連は認められなかった。7. Pertuzumab投与歴がある症例は5例で、最大治療効果はPR 1例、SD 3例、PD 1例であった。【結論】今後、更なる検討が必要であるが、T-DM1はHer2陽性転移再発乳癌症例に対し、安全性の高い有効な治療選択肢であると考えられた。

GP-2-28-09
HER2陽性乳癌に対するエリブリン併用レジメンの検討

[1]国際医療福祉大学　三田病院　乳腺センター、
[2]東京大学附属病院　内分泌乳腺外科、[3]獨協医科大学越谷病院　乳腺センター
柳　裕代[1]、小川　明子[1]、木村　聖美[1]、内田　惠博[1]、石橋　祐子[2]、
菊池　弥寿子[2]、西岡　琴江[2]、丹羽　隆善[2]、多田　敬一郎[2]、小川　利久[3]

【初めに】HER2陽性乳癌に対する治療法の進化は近年目覚しい。2013年にはペルツズマブ（PER）、2014年にはTDM-1が発売となり、1stlineはDOC＋HER＋PERの3剤併用療法、2ndlineではTDM-1が標準療法となっている。一方で上記治療に抵抗性となった3rdline以降ではエビデンスを持つ治療法は何も無い。そこで当科で経験したエリブリン併用レジメンについて検討を行った。【対象】術前あるいは再発乳癌患者でエリブリン＋HER2併用療法を行った患者を対象とした。【投与方法】3週1サイクルのレジメンとして、エリブリン(HAL)：1.4mg/m2 day1,8、ペルツズマブ(PER)：初回投与量840mg、維持投与量420mg day1、トラスツズマブ(HER)：初回投与量8mg/kg、維持投与量6mg/kg day1、カルボプラチン(CBDCA)：2AUC day1とした。【結果】2011年11月から2015年11月まで投与した術前4例、再発20例の計24例について検討を行った。レジメンは1)HAL+HER:11例、2)HAL+HER＋PER：8例、3)HAL+PER+HER+CBDCA：5例であった。前治療中央値3(0-12)である。TTFは中央値301日(95%CI 70-441)であり、各レジメンのTTF、OSは現在検討中である。【考案】HER2陽性乳癌に対するエリブリン併用レジメンは良好な結果である。論文的考察を含め最終結果を報告する。

GP-2-28-10
Trastuzumab既治療例に対する再発治療の抗HER2療法による心毒性についての検討

名古屋大学医学部附属病院　乳腺内分泌外科
稲石　貴弘、宮嶋　則行、安立　弥生、大西　英二、柴田　雅央、
中西　賢一、林　裕倫、菊森　豊根

【背景・目的】HER2陽性乳癌の術後補助療法としてTrastuzumabの1年投与の有効性が示されている。重要な副作用のひとつとして心毒性があり、通常可逆性であるが遅発性に生じることもある。また、補助療法としてTrastuzumab投与後に再発した症例にも抗HER2療法は勧められ、副作用として心毒性があるため、定期的な心機能の評価が必要である。今回、Trastuzumab既治療例に対する再発治療として抗HER2療法の心機能への影響を検討した。【対象・方法】2007年10月から2015年10月の間に、当院で治療したHER2陽性乳癌手術症例のうち、術前・術後にTrastuzumabを1年投与し、その後再発を認め抗HER2療法を行った6例を対象とした。術前・術後のTrastuzumab投与前と投与中および、再発治療の抗HER2療法投与前と投与中に心臓超音波検査にて左室駆出率(LVEF)を測定し、Trastuzumabおよび抗HER2療法投与期間中における心毒性の有無をCTCAEに準じて評価した。【結果】6例は全例女性、年齢40～81歳、患側は右が2例で左が4例、HER2スコアは全例3+、心疾患の既往歴は全例認めなかった。術後のTrastuzumab投与終了から再発後の抗HER2療法開始までの期間6～14カ月であった。投与した再発治療レジメンはTrastuzumab+殺細胞性抗癌薬が2例、Trastuzumab+内分泌療法薬が1例、Trastuzumab+Pertuzumab+Taxaneが2例、T-DM1が2例、Lapatinib+Capecitabineが2例であった。術前・術後のTrastuzumab投与期間中にLVEFがベースラインより10%以上低下した症例は3例に認め、全てGrade2で可逆性であり、再発治療の抗HER2療法投与期間中に心毒性は認めなかった。また、術前・術後のTrastuzumab投与期間中に心毒性は認めず、再発治療の抗HER2療法投与期間中にLVEFがベースラインより10%以上低下した症例は1例に認め、Grade2であり、抗HER2療法の継続は可能であった。【考察】Trastuzumab既治療例に対する再発治療の抗HER2療法は、心機能への影響は少なく安全に投与できるが、慎重な観察と定期的な心機能の評価を行うことが重要である。

GP-2-28-11
当院におけるトラスツズマブエムタンシン（T－DM１）の検討

東北公済病院　乳腺外科
佐伯　澄人、甘利　正和、深町　佳世子、伊藤　正裕、平川　久

【はじめに】T－DM１はHER2陽性進行・再発乳癌の二次以降の治療として各種ガイドラインで推奨されている。我々はトラスツズマブ併用化学療法が無効となった３症例でのT－DM１治療を経験したので、文献的考察を加え報告する。【症例1】55歳、女性。左乳癌にて乳房切除後、肺、肝、骨、脳、胸膜転移。既治療歴：CEF,VNB,PTX,DTX,HER+VNB,HER+GEM,HER+PER+DTX。2015/4/10～T－DM１を５回投与、腫瘍マーカー変化なし（画像評価なし）。脳転移進行し緩和ケアへ移行となる。【症例2】52歳、女性。左乳癌にて乳房切除後、肺、肝、骨、脳、胸膜転移。既治療歴：HER+DTX,HER+CAP,HER,HER+CAP（再投与）。2015/5/8～T－DM１を10回投与（継続中）し、腫瘍マーカー低下あり（画像評価予定）。【症例3】47歳、女性。右乳癌にて乳房部分切除後、肺、縦隔リンパ節、卵巣、胸膜転移。既治療歴：HER+CAP,HER+VNB。2015/9/18～T－DM１を４回投与（継続中）し、腫瘍マーカー低下あり（画像評価予定）。【まとめ】カドサイラは、有害事象が少なく、トラスツズマブが奏効しなくなったlate lineの進行再発乳癌症例に対しても効果が期待できる。今後、早期のlineでの投与でHER2陽性乳癌の予後が改善することが期待される。

GP-2-28-12

T-DM1が無効であるもラパチニブ＋カペシタビン再投与にて病勢がコントロールできた転移再発乳癌の１例

[1]市立長浜病院　外科、[2]市立長浜病院　放射線科、
[3]市立長浜病院　病理診断科

三瀬　昌宏[1]、仁尾　万里華[1]、東出　俊一[1]、森本　智紀[1]、神田　雄史[1]、
野田　秀樹[1]、若宮　誠[2]、宮川　善浩[2]、佐藤　滋高[2]、黒澤　学[3]

トラスツズマブ抵抗性となった転移再発乳癌に対して、ASCOおよび日本乳癌学会のガイドラインでは、トラスツズマブエムタンシン(T-DM1)が推奨されている。しかし今回我々はT-DM1が無効であるにも関わらず、ラパチニブ＋カペシタビン再投与にて病勢をコントロールでき、ペルツズマブ＋トラスツズマブ再投与による治療効果を高めることができた転移再発乳癌の１例を経験したので報告する。併せてT-DM1耐性機序検索の為、血清HER2 ECDと原発巣・転移巣でのHER2、EGFR (epidermal growth factor receptor)の発現状況を検討した。症例は６０歳女性。４９歳時、左乳癌 (invasive ductal carcinoma, pT3N1M0, ER(-), PgR(-), HER2(3+)) にて、胸筋温存乳房切除術施行。術後ECおよびパクリタキセル療法を施行するも、術後10ヶ月目に転移性皮膚腫瘍が出現した。その後トラスツズマブを基本とした逐次薬剤変更（ドセタキセル、ビノレルビン、パクリタキセル、ゲムシタビン）およびラパチニブ＋　カペシタビンにて再燃軽快を繰り返すも、long SD(stable disease)の状態を得た。しかし、術後５年目には健側乳房、左肺に転移を認め、病勢は徐々に進行。術後８年目、ペルツズマブ＋トラスツズマブ＋パクリタキセルを投与するも効果は一時的で、T-DM1では効果は全く得られず病状は急激に悪化。しかしラパチニブ＋ カペシタビン再投与にて、短期間で病勢を再度コントロールできた。続きペルツズマブ＋トラスツズマブを基本とした薬剤の再投与にて、左肺腫瘍は若干増大したが、皮膚転移巣および健側乳腺腫瘍はほぼ消失し、限定的だが治療効果を得ることできた。肺腫瘍に関し原発性肺癌の可能性が否定できなかった為、肺腫瘍切除術を施行。乳癌肺転移を確認した。HER2 ECDの経時変化と原発巣および転移巣のHER2の発現状況から、HER2 sheddingが盛んな腫瘍（特に肺転移巣）であることが判明、以上によりトラスツズマブの有効な結合が抑制されたことから、抗HER2抗体薬に比べチロシンキナーゼ阻害剤であるラパチニブが有効であったことが示唆された。EGFRは原発巣・転移巣共に発現を認め、転移巣でやや高い傾向を示し傍流シグナル活性化が示唆されたが、各転移巣間に発現量の差を認めなかった。

GP-2-28-13

不均一なHER2発現を示す右進行乳癌の一例

[1]公立昭和病院　乳腺内分泌外科、[2]公立昭和病院　病理診断科

北村　真奈美[1]、森田　恒治[1]、金内　一[1]、清水　誠一郎[2]

症例は52歳女性。2015年１月より右乳房にしこりを自覚していたが、10年以上前に指摘された良性腫瘍が増大してきたと思い放置していた。その後徐々に増大傾向を認め、出血を伴うようになったため同年10月に近医受診され、右進行乳癌の診断で精査加療目的に当科紹介受診となった。初診時は右乳房全体に15cm大の腫瘍を認め、BD領域は潰瘍形成し出血を伴っていた。造影CTでは右乳房に10×８cm大の主病変があり、その外側に７×3cm大の粗大な石灰化を伴う腫瘤を認めた。また、両側肺野に転移を疑う結節性陰影を認め、さらに20cm大の巨大子宮筋腫を合併していた。右乳房腫瘤に対し針生検施行し、病理組織学診断にてInvasive carcinomaの診断となった。サブタイプはER、PgRは共に陰性、Ki67 indexは大部分で60-70%と高値であった。HER2発現はIHC法にて全体の７割の細胞がHER2 score 0～１＋、残り３割が３＋と不均一性のある発現であった。治療方針としてはcT4N1M1 stageIVの進行乳癌であり化学療法の適応と判断。レジメンはHER2発現が不均一であり、全体としての悪性度が高いため、FEC４コース施行後trastuzumab+pertuzumab+docetaxelの予定とし同年11月より加療を開始した。進行乳癌で、HER2発現が不均一である症例を経験したため、治療効果およびHER2発現の不均一性について若干の文献的考察を踏まえて報告する。

GP-2-28-14

当院でのHER2陽性の再発及び手術不能進行乳癌に対する「ペルツズマブ＋トラスツズマブ＋化学療法」の検討

[1]京都市立病院　乳腺外科、[2]京都市立病院　外科、[3]京都市立病院　看護部

森口　喜生[1]、吉岡　祥子[1]、太田　知佳[1]、久保田　恵子[2]、荻野　葉子[3]

【はじめに】HER2陽性の再発乳癌及び手術不能進行乳癌に対する一次治療としては、トラスツズマブ（以下T）＋ペルツズマブ（以下PER)＋ドセタキセルが最も推奨されている。今回我々は当院におけるT＋PER＋化学療法の有効性と副作用につき後方視的に検討したので報告する。【対象と方法】対象はPERが使用可能となった2013年９月以降に当院でT＋PER＋化学療法を施行したHER2陽性の再発乳癌及び手術不能進行乳癌の13例である。化学療法に加え、T＋PERを３週毎に投与（Tは初回8mg/kg、２回目以降は6mg/kgで投与、PERは初回840mg/body、２回目以降は420mg/bodyで３週毎に投与）し、無増悪生存期間（以下PFS)、全生存期間(以下OS)を検討した。【結果】13例中、転移再発症例は10例、手術不能進行乳癌（Stage４）は３例であった。平均年齢は64歳であった（45歳～82歳)。ホルモンレセプター陽性群、陰性群は各々５例、８例でありラパチニブの投与歴は有りが８例、無しが５例であった。転移部位は、肝転移８例、肺転移４例、骨転移５例、リンパ節転移８例、脳転移２例、胸膜転移１例であった（重複例含む)。PER開始後の平均観察期間は１年２か月であった。前治療の化学療法のレジメン数は、平均2.6レジメンであり２レジメン以下が５例、３レジメン以上が８例であった。併用化学療法は、エリブリン５例、ドセタキセル＋エンドキサン２例、アブラキサン２例、TS1　３例、ビノレルビン１例であった。最大治療効果は、PD/SD/PR群が各々２例/５例/６例であった。PFSの中央値は276日であり、ホルモンレセプターの陽性群と陰性群、ラパチニブの投与歴の有りの群と無しの群、PER投与前のレジメン数が２以下と３以上の群の間で有意差はなかった。OSの中央値は625日であり、ホルモンレセプターの陽性群と陰性群、ラパチニブの投与歴の有りの群と無しの群の間で有意差はなかった。再発または手術不能の診断後の３年生存率は75%、５年生存率は56.3%であった。副作用では13例中１例で投与後の左室駆出率の低下を認めた。【結語】当院におけるT＋PER＋化学療法を施行したHER2陽性の再発乳癌及び手術不能進行乳癌の13例におけるPFSの中央値は276日であったが、うち８例に３レジメン以上の前治療があることを考慮すれば良好と思われる。2013年９月以降は一次治療から全例PERを併用しており、さらに予後の改善が期待される。著効症例で引続き施行したT＋PERの維持療法も含め若干の文献的考察も加え報告する。

GP-2-28-15

当院におけるHER2陽性乳癌に対するPertuzumab、TDM-1の使用検討

[1]東京医科大学　八王子医療センター　乳腺科、
[2]東京医科大学　八王子医療センター　病理診断科、[3]八王子乳腺クリニック

石川　裕子[1]、柴崎　ゆかり[1]、天谷　圭吾[1]、松尾　聡美[1]、芹澤　博美[2]、
三坂　武温[3]、林　光弘[1]

(はじめに)現在HER2陽性の転移再発乳癌(MBC)に対する治療選択は多岐に渡り,新分子標的薬剤として2013.9にPertuzumab (PER)が2014.4にTDM-1が一般臨床でも使用可能になり,長期の予後が見込めるようになった。MARIANNNE試験の結果でも,HER2陽性MBCに対しTDM-1の1st lineでの使用は奨励されないが,PERレジメンと比較し重篤な副作用が少ないとの報告もある。そこで,当院での2剤の使用症例を元に安全性・有用性の検討を行った。(症例)HER2陽性MBCに対し2013.11-2015.9にPER+ハーセプチン(HER)+タキサン系(Docetaxel or Paclitaxel:T)を導入した13例と2014.10-2015.4にTDM-1を導入した5例に対し,各々の無増悪生存期間(PFS)と副作用等について検討した。(結果)PER+HER+Tでは症例の年齢中央値は58歳(43-79),再発が5例,初診時StageIVが8例,前治療レジメン平均値は0.7(0-3),8例が1st line施行だった。最良治療効果は,CR:3例,PR:9例,PD:1例で奏功率は92.3%,PFSの中央値は8.25月(3-16.5),T併用は平均7.4サイクル(4-20)だった。副作用は主にTが原因と思われる末梢神経症状で,症状出現の際はCLEOPATRA試験に基づきT併用も6サイクルで終了とした。結果PDで中止となったのは5例,4例は主に脳転移増悪で中止となった。TDM-1では症例の年齢中央値は57歳(40-83),前治療レジメンの平均値は1.6(0-5)でうち3例がPER+HER+Tを直前にに施行していた。最良治療効果はPR:2例,SD:2例,中止:1例でPFS中央値は6月(2.3-12),重大副作用として血小板減少が1サイクル目に出現し(Grade3)減量・中止した症例が2例あった。1例は血小板減少起因吐血で発見された胃癌だった。結果PDで中止となった症例は3例,1例は脳転移増悪,他2例は肝転移等増悪だった。(考察と結論)PER+HERのレジメンでは脳転移コントロールが治療継続の要因になると思われた。またPER+HER施行中に脳転移が増悪し部分照射施行後に脳放射線壊死増悪が疑われた症例で,Bevacizumab(BEV)が脳放射線壊死に効果があると示唆されているため,抗HER2薬を中止し施行したが,多少の症状改善はみられたものの,4コースで肝転移の増悪を認め,TDM-1に移行している。HER2陽性MBCに対し全抗HER2製剤使用後BEVの使用での著効報告もあるが,脳転移病変以外への効果は更なる検討が必要と思われる。又TDM-1は後ラインの使用であっても、比較的副作用も少なく使用し易い薬剤であるが,血小板減少のコントロールが治療継続に重要であると思われた。

GP-2-28-16
当院におけるトラスツズマブエムタンシン(T-DM1)使用例の検討

北里大学病院　医学部　外科
信太　昭子、藁谷　美奈、田中　蓉子、菊池　真理子、南谷　奈緒子、
小坂　愉賢、加藤　弘、榎本　拓茂、仙石　紀彦、谷野　裕一、渡邊　昌彦

【背景】日本における乳癌の新規罹患患者数は年々増加の一途を辿っており、乳癌患者の約20%は、 悪性度が高いHuman epidermal growth factor receptor type2（HER2）が陽性である。HER2は、受容体型チロシンキナーゼであり、細胞の増殖・生存に寄与する。乳癌の腫瘍細胞にはHER2蛋白及びHER2遺伝子の増殖が認められており、HER2陽性乳癌に対しては、トラスツズマブやラパチニブが使用されてきた。T-DM1は2013年9月に国内承認されたHER2陽性の手術不能又は再発乳癌に対する新規抗悪性腫瘍薬で、ヒト化HER2モノクローナル抗体であるトラスツズマブとチューブリン重合阻害作用を有するDM1を、リンカーを介して結合させた抗体薬物複合体である。当院でも2014年6月より使用を開始した。【目的】当院におけるHER2陽性の手術不能又は再発乳癌に対するT-DM1の安全性および臨床的治療効果について検討した。【対象・方法】対象は、2014年6月以降にT-DM1を投与した進行再発乳癌8例。平均年齢58.5歳(39 - 72歳)。ホルモン受容体は、ER陽性が5例(62.5%)、ER/PgR陰性が3例（37.5%）であった。前治療歴は1～11レジメン(中央値6レジメン)であった。T-DM1の投与法は、3.6mg/kg(体重)の3～4週間隔投与とした。治療効果判定はRECIST(version1.1)に、安全性の評価はCTCAE(version4.0)に各々基づいて行った。【結果】現時点での有害事象は、末梢神経障害3例(37.5%、Grade1～2)、アレルギー1例(12.5%、Grade1)、 関節痛3例（37.5%、Grade1～2）、浮腫2例（25%、Grade1）、口内炎2例（25%、Grade1～2）、倦怠感3例（37.5%、Grade1～2）、悪心2例（25%、Grade2）、 肝機能障害2例(25%、Grade2～4)と血小板数減少4例（50%、Grade2～4）を認めた。有害事象の経過、および治療効果に関しては追って報告する。【考察】T-DM1の有害事象は、無作為化第3相臨床試験（EMILIA試験）と比較しても大差なく、概ね重篤な有害事象は認めていないため、安全に投与可能な治療薬と考えられた。ただし、発売後短期間での集積であり、さらなる検討が必要である。

GP-2-28-17
Trastuzumab/Perutuzumab併用療法・TDM-1療法が短期にPD後Lapatinib/Capecitabine療法が長期に奏功した症例

社会医療法人　高清会　高井病院　乳腺外科
徳川　奉樹、蜂須賀　崇、辻　純子、池谷　奈緒子、山崎　静香

はじめに：抗HER2療法は新規薬剤の登場で多岐に使用できるようになった。リンパ節転移時にfirst lineおよびsecond lineでの効果が十分得られなった症例に対しLapatinib/Capecitabine投与が奏功した症例を経験したので報告する。症例：50歳の女性。左局所進行乳癌T4bN1M0stageIIIBで針生検でのbiologyはER0 PgR0 HER2 3+ Ki67index28%であった。術前化学療法としてTCH（Doctaxel+Cyclophosphamide+trastuzumab）療法を開始し一旦縮小傾向が認められ腫瘤の高さが減少したが広がりをもち出血傾向を認めるようになったためbev+PTX(bevacizumab+Paclitaxel)に変更し治療を続行した。PRが得られ左乳房切除術および左腋窩郭清を施行した。術後病理結果は充実腺管癌で術前化学療法効果判定はGrade1aであった。 またER0 PgR0 HER2 3+ Ki67index23%で針生検時のbiologyに変化は認めなかった。術後1年間のTrastuzumab投与を行った。術後1年8か月目の外来でのエコー検査で傍胸骨リンパ節転移を認めPertuzumab+Trastuzumab+Docetaxel投与を開始した。投与後1週間目に縮小するも3週間目再診時にはほぼ同じ大きさまで増大した。以後同様の変化で5ヶ月目大きさはSDではあったが痛みが出現したためT-DM1に変更した。薬剤変更後も同様の縮小・再増大を繰り返し4ヶ月目にPDとなりLapatinib+Capecitabineへ変更した。薬剤変更後1クール目で縮小を認め疼痛も消褪した。投与開始後1年目のCTではcCRが得られた。副作用としてはhand-foot syndromeが中心であったがgrade1程度でコントロールできている。考察：抗HER2療法は多くの薬剤が開発されその使い分けが難しくなっている。Trastuzumab 関連の薬剤が奏功しにくい症例でもLapatinib+Capecitabine療法が奏功する症例があり薬剤選択が重要と考えられた。 まとめ：Trastuzumab・T-DM1で部分的な奏功のみの症例でLapatinib/Capecitabine併用療法が奏功した症例を経験した。

GP-2-28-18
当院におけるPertuzumab投与症例の検討

安城更生病院外科
雨宮　剛、新井　利幸、佐伯　悟三、平松　聖史、後藤　秀成、関　崇、
陸　大輔、藤枝　裕倫、牧田　智、河南　晴久、鈴木　優美、尾崎　友理、
牛田　雄太、崔　尚仁、斎藤　麻予、余語　孝乃助

【はじめに】Pertuzumab（Per）は，HER2陽性手術不能・再発乳癌に対する1次治療法として位置づけられている．しかし，治療継続中の2次治療以降の症例に投与することも多く，これらの症例に対する安全性・有効性については不明な点も多い．【目的】当院でHER2陽性手術不能・再発乳癌に対してPerを使用した症例に対する安全性・有効性について検討を行う．【対象・方法】2013年9月-2015年11月までに当院でHER2陽性手術不能・再発乳癌に対してPerを使用した13症例を後方視的観察にて検討した．【結果】性別：全員女性，平均年齢：56.3歳（47-71歳），病状：進行；3例，再発；10例，subtype：Luminal-HER；9例，HER2-rich；4例，平均開始レジメンライン；3.6（1-9），転移状況：局所転移のみ；1例，内臓転移2か所以上；12例，抗HER2療法既治療例：9例（Trastuzumab（Tra）；9例，Lapatinib；5例），平均投与クール数:9.2クール（1-21クール），Docetaxel（Doc）平均投与回数:4.75回（1-14回），効果判定：CR;0例，PR:7例，SD;1例，PD;4例、評価不能；1例，奏効率：58.3%，臨床的有効率：67.8%，PFS（中央値）：219日間（59-482日間），有害事象発現状況：infusion reaction；10例，高度好中球減少；4例，発熱性好中球減少症；4例，浮腫；8例，紅斑；6例，末梢神経障害；2例，Doc中止理由：浮腫、紅斑；7例（3例遷延），末梢神経障害；1例，開始レジメンライン別効果判定，PFS（中央値）：2レジメン以内；PR；4例，308日間，3レジメン以上；PR；3例，SD1例，PD;4例，181日間，前治療のTra奏功期間別効果判定，PFS（中央値）：6か月以上；PR；4例、SD；1例，282日間，6か月未満；PD4例，78日間【まとめ】安全性については，Perによる重篤な有害事象は認めず安全に継続できたが，Docは有害事象により多くの症例で投与中止となり、中止後も有害事象が回復しない症例も認めた．有効性については，フロントラインで使用する症例，前治療でTraが奏功した症例で奏功する傾向にあった．【結語】Perは2次治療以降の症例においても安全に使用でき，かつ有効であると考えられた．しかし，前治療においてTraが奏功しなかった症例では有効性が低下するため，他の治療を検討する必要があると考えられた．併用薬であるDocは有害事象強く出現し，QOLを低下させる可能性があるため，投与の有無，減量，中止のタイミングなど慎重に検討する必要があると考えられた．

GP-2-28-19
HER2陽性進行再発乳癌に対するPertuzumab 投与症例7例の検討

岐阜県厚生連岐北厚生病院　外科
高橋　治海、山本　悟、石原　和浩、田中　秀典、山田　敦子

（目的）新規抗HER2薬Pertuzumab（Per）はHER2/HER3ダイマー形成阻害によりHER2シグナルを強力に遮断し抗腫瘍活性を発揮して細胞増殖を抑制する。Trastuzumab（Tra）とは異なる作用機序のため、併用により高い効果が得られることが知られている。CLEOPATRA試験ではHER2陽性進行再発乳癌での一次治療でPer +Tra +Docetaxel 併用療法においてPFS及びOSの有意な改善が示された。当院でのPertuzumab 投与症例について検討した。（対象と方法）2013年11月から2015年11月までに当院でPertuzumabを投与したHER2陽性進行再発乳癌症例7例について検討する。（結果）年齢は44才から71才、中央値63才。7例中、4期乳癌4例、術後再発乳癌3例。組織型は4例が硬癌、浸潤性小葉癌が2例、乳頭管状腺癌が1例であった。HER2発現状況はIHC3+が5例、IHC 2+でFISH増幅確認が2例。サブタイプ別ではHER2 rich が4例、Luminal HER2が3例。主な転移病変は、骨3例、リンパ節2例、肺2例、膵臓1例、癌性腹膜炎1例であった。前治療については5例でTrastuzumabの治療歴があり、アンスラサイクリンは7例中3例、タイケルブは2例であった。治療ライン数は（一次治療）/（二次治療）/（三次以降）：3 / 2 / 2例。併用抗癌剤はDocetaxel：5例、Paclitaxel：2例、Vinorelbine：1例であった。投与コースは1,2,4,5,10,11,21コースで、10コースの症例はその後Per+Traを13コース継続した。4例が投与継続中である。治療効果はCR/PR/SD/PD/不明：0 / 5 / 1 / 0 / 1、奏効率71.4%(5/7)であった。重篤な有害事象は薬剤性肺炎が1例みられ中止となった。

GP-2-28-20

進行再発乳癌に対するトラスツズマブの長期投与の有効性について

医療法人　丸茂病院　乳腺外科
竹内　透、大久保　雄一郎、山口　美奈、竹内　新治

進行再発乳癌の治療としてトラスツズマブを１０年以上投与し長期間病状がコントロールされている2症例を経験したので長期投与の意義、 効果及び副作用につき検討した。 症例１：左乳癌術後７年半後に胸壁再発を来たし病変を切除した後に化学療法を施行したが、縦郭、左鎖骨上窩に再発を来たした。照射治療を行ったが腫瘍マーカーが上昇傾向となったためDTX併用でトラスツズマブを投与した所、2ヶ月で腫瘍マーカーは正常化した。腫瘤消失後はトラスツズマブ単剤投与を続けたが対側右側鎖骨上窩リンパ節に再発したため再度化学療法を併用した所、リンパ節は消失した。2年半後に再度トラスツズマブ単剤投与としたが開始から約８年400回連続投与後の心機能検査でEF値の急激な低下を認め休薬となった。 その後心機能が回復したので投与、 休薬を繰り返し最終的に開始後10年半で投与が終了となった。投与終了後３年半が経過するが再発所見を認めていない。症例２：初診時に胸壁に巨大な腫瘍と腋窩リンパ節腫大を認めたが、 遠隔転移は認めず。 手術不能左進行乳癌T4bN2M0の診断でPTX併用でトラスツズマブを投与した所、 腫瘍は崩れる様に縮小したが副作用のため１年後にPTXは投与中止となった。 トラスツズマブの単剤投与を継続したが約５年後に腋窩リンパ節転移が再出現したため化学療法を併用した。 その後、 本人の希望も有り切除術を試みたがリンパ節が腋窩静脈に強固に癒着しており切除不能であった。同部への照射治療を行った後トラスツズマブを単剤投与し５年近いが再発所見を認めず投与終了とした。 考察：化学療法を併用したトラスツズマブ治療が奏効した場合はトラスツズマブの単剤投与および休薬が推奨されているが、 経験した２症例では休薬する事無く長期投与した事により原発及び転移巣をコントロールする事が出来たと考えられた。本来、 予後不良とされるHER2陽性乳癌のcureを目指す事が可能となったと言える。

GP-2-28-21

集学的治療が奏効し病状の完全制御を達成できた多臓器に転移を起こしたHER2陽性進行乳癌の１例

[1]沼津市立病院　外科、[2]川村病院外科、[3]千葉大学先端膿瘍外科
木村　正幸[1]、福長　徹[1]、菅本　祐司[1]、田崎　健太郎[1]、丸山　哲郎[1]、豊住　武司[1]、武藤　靖英[1]、川村　武[2]、松原　久裕[3]

はじめに：HER2陽性乳癌に対しては抗HER2薬の優れた治療効果が報告されている。 我々は抗HER2剤を中心とした集学的治療を行い病状の完全制御を達成できたHER2陽性進行乳癌の１例を経験したので若干の考察を加え報告する。症例は60歳代女性　主訴は左乳房腫瘤、出血　疼痛　既往歴は特記すべき事なし。現病歴:受診１年前より左乳房腫瘤に気付いたが放置していた。3ヶ月前より滲出、出血、疼痛出現したため当科初診となった。初診時現症：左乳房に10cmを越える皮膚潰瘍を形成する腫瘤を認め左腋窩に5cmを越えるリンパ節を触知した。（T4C,N2）臨床経過：CNBを施行し組織型は浸潤性乳頭腺管癌と診断、サブタイプは　ER-　PGR-　HER2＋のHER2タイプの診断を得た。初回CT検査では両側肺転移、肝転移、遠隔リンパ節転移、多発骨転移を認めた。 化学療法は１次治療として４サイクルのEC療法を施行、２次治療としてアブラキサン＋ハーセプチン療法施行したが脳転移出現しPDとなり薬剤をタイケルブ＋ゼローダに変更した。脳転移に対しては近医と連携しγナイフ治療を施行した。 タイケルブ＋ゼローダの腫瘍縮小効果は著明でありもう一歩でCRまでの効果を示した。最良効果はPR、7ヶ月のPFSを得た。 ４次治療としてハーセプチン＋パージェタ＋ゼローダ施行したが効果は余りなくSDであった。局所制御のため単純乳房切除を施行した。10ヶ月後PDとなり５次治療としてカドサイラを開始した。カドサイラは速やかな効果を示し躯幹に対する効果は2ヶ月後に病巣の消失を認めCRに入り、以後8ヶ月CR継続中である。脳転移もγナイフが著効を示し病巣の完全消失が得られており、脳、躯幹部ともに病状の完全制御を達成、維持することができている。

GP-2-28-22

ハーセプチンの長期使用例の検討―いつまで続ければ良いのか？

長岡赤十字病院　外科
島影　尚弘、小川　尚子

再発乳癌にハーセプチン（Tr）投与が可能となった2001年より、再発治療が大きく変化した。HER-2陽性乳癌に、Tr投与は不可欠となり、成績は向上したが、いつまで継続するかは明確でない。2001年以降の継続投与例を、化学療法（化療）と切除も含め、再発腫瘍を消失しいえた後の、Tr単独またはホルモン療法（HT）併用の長期継続例を検討し、投与中止の可能性を検討した。【対象】対象は８例。４例がHER-2タイプ（HER）、４例がluminal-HER-2タイプ（L-HER）で、術前化療は施行していない。HERとL-HERの手術時年齢は、各々中央値51.25（45-68）と49.25（34-61）、腫瘍径（cm）は中央値3.56（2.3-5.0）と2.08（1.1-3.0）、転移リンパ節数（個）は中央値6（1-25）と2.25（0-8）、pStageでIIBが２例、IIIA・IIIBが各々１例に対し、Iが２例、IIA・IIBが各々１例で、HERがより進行していた。 術後補助化療はHER全例に、L-HERはリンパ節転移の多い１例に行われた。L-HER全例にHTが追加されていた。【結果】HERとL-HERで、術後無再発の期間（ヶ月）はそれぞれ中央値22.3（4-44）と79.5（50-177）で、再発後は全例に、３投１休のweekly PTX（wPTX）にTrが投与されていた。CRまたは化療と切除で残存腫瘍をゼロにできた期間は、HERとL-HERで、中央値12.5（7-17）と27.3（8-88）であった。88ヶ月を要した１例を除けば、ほぼ同じ結果であった。全例で同じ化療を継続した後、HERはTr単独で、L-HERではTrとHTを継続した。 その期間は、Tr単独は中央値125.5（67-163）で、HT併用Trは中央値52.0（27-87）であった。 その間、HERの２例に、局所再発と小脳の単発再発を認めたが、切除のみで、Trを継続している。全例現在まで無再発であり、その期間は、HERとL-HERで、それぞれ中央値121.8（95-151）と54.5（45-67）であった。ただし、今回HERの１例で、Trを135ヶ月で中止後、16ヶ月無再発症例も含めた。【結語】今回の対象には、HERには進行した症例が多いため、再発はHERが早かったが、Tr併用wPTX導入後は、 切除も要した88ヶ月の１例を除けば、残存腫瘍ゼロにする期間は、 ほぼ同等であった。TrまたはHT併用Trでの維持期間は、Tr単独が長いようであるが、 術後の無再発期間の差と考えられた。L-HER に対し、HERでは十分な観察がなされているため、投与中止例も考慮し、HERに対しては一定の期間Trを継続投与した後、 打ち切って良いのではと考えられた。

GP-2-28-23

高齢者におけるPertuzumab＋Trastuzumab＋抗悪性腫瘍剤併用療法の使用経験

飯田市立病院　乳腺内分泌外科
小松　哲、片岡　将宏、清水　純、千野　辰則、新宮　聖士

Pertuzumab（以下P）＋Trastuzumab（以下H）＋他の抗悪性腫瘍剤併用療法は、 現在HER2陽性の転移再発乳癌に対する第一選択薬である。 この併用療法の有効性を実証したCLEOPATRA試験は、 抗悪性腫瘍剤としてDocetaxel（以下D）を投与し、 その投与回数の中央値は8回であったが、 実臨床ではDの副作用により長期間投与できない症例も少なくない。 ましてや高齢者で再発に伴いPerformance status（以下PS）が低下した状態においてのDの併用は、 その導入を躊躇することも多いのではと推測される。当院におけるP＋H＋抗悪性腫瘍剤併用療法を導入した症例で、80歳以上の高齢者で導入がスムーズに行え、抗悪性腫瘍剤中止後もP＋H療法のみで病勢進行を長期間抑制している2症例を検討した。 症例1：81歳女性、 多発肺骨転移、luminal HER2 type、PS1。 全身状態は安定しPSも保たれた症例であったので、P+H+D（90mg/body）療法を導入した。4コース終了後に末梢神経障害強くなったためDを中止し、その後はP＋H療法のみ継続中である。治療効果は画像上の変化こそないが、 著明な高値であった腫瘍マーカーは正常化し維持している。 症例2　83歳女性、 胸壁再発＋多発脳骨転移、HER2 type、PS2。多発骨転移に加え、 放射線照射も行うもコントロールできなかった広範囲の胸壁再発を伴った症例。PSはやや低下しており、P+H+D療法は困難と判断。Dに変えてPaclitaxelを選択したが、 投与量も減量し、3週毎に70mg/body投与とした。8コース終了後に末梢神経障害強くなったためPaclitaxelを中止し、その後はP＋H療法のみ継続中であるが、問題となる有害事象はない。この治療により、 胸壁に観察された広範囲の発赤は消失し、 著明に高値であった腫瘍マーカーは正常化し維持している。 高齢者であっても症例1のようにPSが保たれた症例では、P+H+D療法は安全に行え、 かつ有効性を実感する一方で、 症例2のように、 ごく少量の抗悪性腫瘍剤の併用でも十分に臨床効果を発揮する症例もある。 今後症例の蓄積によるさらなる検討が必要であるが、高齢でPSがやや低下した症例では、 併用する抗悪性腫瘍剤の選択と投与量が、P＋H＋抗悪性腫瘍剤併用療法導入の鍵を握ると考えられる。

GP-2-28-24
当院におけるT-DM1（Trastuzumab emtansine）の使用経験

[1]パナソニック健康保険組合　松下記念病院　外科、[2]竹田乳腺クリニック

山口　正秀[1]、杉本　里保[1]、高尾　幸司[1]、梅原　誠司[1]、石井　博通[1]、
荒木　康伸[1]、清水　健[1]、和泉　宏幸[1]、谷　直樹[1]、野口　明則[1]、
山根　哲郎[1]、竹田　靖[2]

＜はじめに＞トラスツズマブ　エムタンシン（T-DM1）は，ＨＥＲ２陽性の手術不能または再発乳癌の二次以降における抗ＨＥＲ２療法に推奨されている．今回，当院で３症例に対して使用したので報告する．＜症例１＞68歳女性　2011年5月　左乳癌　T2N0M0(M1 PUL) Stage IIA(IV)として　乳房切除術＋センチネルリンパ節生検を施行し，病理結果は　scirrhous carcinoma g f grade 3 pT2 n (-)ER (3a) PgR(-) HER2 3+ であった．術前画像診断で右肺腫瘤を指摘されたが確定診断がつかず，術後の治療経過より乳癌肺転移と考えられた．術後化学療法4 レジメン後の2014 年11 月に肺転移、縦隔リンパ節転移PDとなり，T-DM1を開始し４コース施行し効果はPDであった．＜症例２＞43歳女性　2012年6月 右乳癌　T4bN2aM1(PUL OSS)Stage IV　として手術適応はなく，化学療法を開始した．針生検診断はscirrhous carcinoma ER(3b) PR(3a) HER2 3+ であった．3 レジメン後の2014年8月より原発巣，腋窩リンパ節，右胸水PDとなり，T-DM1を開始した．開始後２週間過ぎより，眼痛と視力低下の訴えがあり，眼科したところ　薬剤性の両側角膜びらんとして２回だけ施行し終了となった．＜症例３＞43歳女性　針生検診断はscirrhous carcinoma ER(-) PR(3b) HER2 3+　としてFEC(100)×4 + ドセタキセル＋HER×4の術前化学療法後　2013年12月　右乳癌　T4bN1M0 StageIIIB　として，右乳房切除術＋Ax(III)+ 植皮術を施行した．病理結果はscirrhous carcinoma g f s p ypT4b n (+)(7/7以上) Grade 1aであった．術後胸水貯溜を認め　細胞診はClass IV であった．その後局所再発，骨転移を求め，術後化学療法２レジメン後，局所PDとして，T-DM1開始し９コース行った．効果はＳＤであった．＜考察＞現在まで，３症例を経験し，最長９コースまで投与した．T-DM1開始前レジメン数は４レジメン１症例３レジメン２症例であった．治療効果は＜症例３＞のみ効果を認め，無増悪生存期間は6ヶ月で，JO22997試験とほぼ同等であった．有害事象は　Grade 3以上の血小板減少，肝機能障害，末梢神経障害は認めなかったものの，＜症例２＞において，視力障害を発症し治療が中止となった．＜まとめ＞T-DM1 を使用したHER2陽性　進行再発乳癌３症例を経験した．１例は稀な有害事象を認めたがその他は重篤な障害は認めず，早期の治療ラインでの投与が有効だと思われた．

GP-2-28-25
HER2陽性転移再発乳癌55例に対するT-DM1の有効性と忍容性について

[1]埼玉県立がんセンター乳腺腫瘍内科、[2]埼玉県立がんセンター乳腺外科、
[3]埼玉県立がんセンター病理診断科

小松　恵[1]、永井　成勲[1]、高井　健[1]、戸塚　勝理[2]、林　祐二[2]、黒住　献[2]、
久保　和之[2]、松本　広志[2]、大庭　華子[3]、黒住　昌史[3]、井上　賢一[1]

背景：抗HER2治療薬の開発により、近年、HER2陽性転移再発乳癌患者の予後は著しく改善している。CLEOPATRAやEMILIA、TH3RESA試験での無増悪生存期間（PFS）や全生存期間（OS）延長の結果、一次治療としてドセタキセル＋トラスツズマブ（TRA）＋ペルツズマブ（PER）の併用療法が、二次治療としてトラスツズマブエムタンシン（T-DM1）が、ともに推奨グレードＡとなった。しかし、PER投与後のT-DM1の有効性については不明である。目的：PER耐性後の患者も含め、T-DM1の有効性と忍容性についてレトロスペクティブに検討した。対象と方法：当科では2015年11月までに55人に対しT-DM1による治療を施行した。主な背景は再発43例、Ⅳ期12例、PER既治療30例、内臓転移あり32例、脳転移あり24例、骨転移あり36例だった。OS、PFSについてKaplan-Meier法を用いて解析を行い、奏効率（RR）、臨床的有用率（CBR）を検討した。結果：55例のOSは中央値に達せず、PFS中央値は7.47か月（95%CI, 2.20 to 12.74）、RRは30.9%、CBRは49.1%だった。二次治療のPFS中央値は7.47か月、RRは36.8%、CBRは57.9%、三次以降のPFS中央値は4.07か月（95%CI, 2.71 to 5.42）、RRは25.9%、CBRは37.0%だった。PER既治療例については現在観察中の患者もあり、当日詳細を報告する。内臓転移の有無で比較すると、あり32例のPFS中央値は4.07か月（95%CI, 2.57 to 5.56）、なし23例のPFSは中央値に達しなかった（p＜0.001）。一方、脳転移の有無で比較すると、陽性あり24例のPFS中央値は4.5か月（95%CI, 0.42 to 8.58）、なし31例のPFSは11.9か月だった（95%CI, 4.44 to 19.36）（p=0.458）。Grade3,4の副作用は、GOT上昇6例（10.9%）、血小板減少3例（5.5%）、出血2例（3.6%）、間質性肺炎2例（3.6%）で、中止8例（14.5%）、減量4例（7.3%）だった。考察：状態の悪い患者も含まれていたことから、EMILIA試験やTH3RESA試験と比較して、当科の無増悪生存期間はやや短く、奏効率もやや低い結果となった。忍容性は比較的優れており、三次治療以降でも効果を示す症例があるので、HER2陽性転移再発乳癌患者の標準二次治療ではあるが、三次治療以降における投与も考えてよいだろう。

GP-2-28-26
HER2陽性転移／再発乳癌患者におけるアンスラサイクリン系抗癌剤の使用時期と臨床効果についての検討

[1]名古屋大学　医学部附属病院　乳腺内分泌外科、[2]中津川市民病院 外科

武内　大[1]、稲石　貴弘[1]、宮嶋　則行[1]、安立　弥生[1]、大西　英二[1]、
柴田　雅央[1]、高野　悠子[1]、中西　賢一[1]、野田　純代[1]、角田　伸行[1]、
林　裕倫[1]、菊森　豊根[1]、関谷　正則[2]

【はじめに】HER2陽性転移/再発乳癌に対する治療は、抗HER2療法が基本となっている。アンスラサイクリン系抗癌剤を導入するタイミングは難しい。【目的】HER2陽性転移/再発乳癌に対してアンスラサイクリン系抗癌剤を投与した症例について、その臨床効果を検討する。【対象・方法】HER2陽性転移/再発乳癌に対して2003年以降アンスラサイクリン系抗癌剤を投与した症例は13例あり、その内訳は再発症例が8例で、2例でアジュバントでのアンスラサイクリン系抗癌剤の投与歴があった。進行症例（ステージⅣ）の症例は5例であった。初再発/転移部位は、肺7例、局所再発4例、肝臓4例、骨2例、リンパ節2例であった（重複あり）。局所再発例は再発診断の際に病巣を切除されたため、標的病変を有する11症例にて検討を行った。【結果】アンスラサイクリン系抗癌剤の臨床効果は、CR: 0例、PR: 3例、long SD: 2例、PD: 6例で、クリニカル・ベネフィットは45%だった。再発治療開始後、平均3.2レジメ目にアンスラサイクリン系抗癌剤が投与されていた（3症例でfirst line）。アンスラサイクリン系抗癌剤を投与している間に心機能が低下した症例はなかったが、その後の抗HER2療法投与中に心機能が低下した症例が1例あった。【まとめ】HER2陽性転移/再発乳癌では抗HER2療法を継続することが多く、アンスラサイクリン系抗癌剤を導入するタイミングは難しい。しかし抗HER2療法を継続しても効果が得られない場合には、一旦抗HER2療法を中止しアンスラサイクリン系抗癌剤を導入するという選択肢がある。

GP-2-28-27
当院でのトラスツズマブ エムタンシン（T-DM1）の使用経験

中京病院

谷村　葉子、澤崎　直規、堀沢　七恵、森山　瑞紀、石田　知之、
鳥居　直矢、寺境　宏介、伊東　悠子、小林　真一郎、東島　由一郎

トラスツズマブに微小管重合阻害薬エムタンシンを結合した抗体薬物複合体であるトラスツズマブエムタンシン（以下T-DM1）が本邦では2014年に保険適用となった。2014年ASCOガイドラインではHER2陽性進行再発乳癌に対する２次治療以降に位置付けられている。本邦でのさらなる症例数の蓄積と解析結果が待たれる。当院では2015年11月までに３例でT-DM1を使用した。症例１　63歳女性。2005年　左乳癌Bt.+Ax.(T2, N1,M0　EgR+,PgR2+, Her2 3+),術後補助療法はCMF及びアナストロゾール2006年胸骨転移再発その後肺転移出現し　抗ホルモン療法は、タモキシフェン、レトロゾール、エキセメスタン、フルベストラント2008年トラスツズマブ2010年カペシタビン（皮膚有害事象で中止）/ラパチニブ2013年ドセタキセル単独2014年ドセタキセル/トラスツズマブ/ペルツズマブ９サイクル後T-DM1　４サイクル投与2015年顎骨壊死で手術治療　小脳転移出現し照射2015年再度ドセタキセル/トラスツズマブ/ペルツズマブ再開するも大腿骨頸部骨折治療のため治療中断中症例２　64歳女性。2013年左乳癌　Bt.+Ax.(T2, N3, M0, ER-, PgR-,Her2 2+,FISH増幅あり Ki67 40%)術後補助療法　FEC、ドセタキセル、トラスツズマブ　照射追加。2014年多発肺転移再発で ドセタキセル/トラスツズマブ/ペルツズマブ2015年ラパチニブ/カペシタビン　2015年T-DM1５サイクル　PD2015年11月現在　在宅酸素療法導入しはS1継続中症例３　71歳女性。2012年左乳癌Bt.+Ax.(T3, N3, M0.ER-, PgR-,Her2 3+, Ki67　50%)術後補助療法　FEC（薬剤性間質性肺炎で中断）2014年縦隔鎖骨上リンパ節再発　照射2015年　肺転移増大でドセタキセル/トラスツズマブ/ペルツズマブ（皮膚有害事象で中断）2015年　T-DM1　9サイクルまとめ当院でT-DM1を使用した３例はいずれも術後再発症例で、投与回数は４から９サイクル、有害反応による投与中止はなかった。前治療では全例でドセタキセル/トラスツズマブ/ペルツズマブが投与されていた。全例で腫瘍縮小はみられていない。

GP-2-28-28
当院におけるT-DM1療法の使用経験

中津市民病院　外科

永松　敏子、池田　祐子、倉光　絵梨奈、波呂　祥、上原　英雄、草野　徹、甲斐　成一郎、福山　康朗、岸原　文明、増田　英隆

【背景】HER2陽性進行再発乳癌において、EMILIA試験、TH3RESA試験でT-DM1がPFS、OSの延長を認めており、二次治療以降の治療はT-DM1が推奨されている。当院でのT-DM1投与症例について検討を行う。【対象】平成26年4月から平成27年10月までに当院でT-DM1による化学療法を導入した転移性乳癌6例。【結果】年齢中央値61.5(49-79)歳。ER陽性3例、1~9% 2例、陰性 1例。受診時に転移性乳癌だったのは3例、再発症例は3例だが、いずれも遠隔転移巣を伴っていた。二次治療は1例、三次治療は1例、四次治療は2例、九次治療は1例、十次治療は1例であった。Grade3以上の有害事象(CTCAE ver 4.0)はHb8未満の貧血が1例、Grade4の血小板減少が2例であった。Grade4の血小板減少症を認めた症例は減量を行った。有害事象のため治療延期が必要となった症例は輸血が必要となった1例、 血小板減少を認めた1例であった。Grade4の血小板減少を認めた1例は、2段階の減量が必要であった。治療効果判定(RECIST guidelineに準拠)はPD 3例、SD1例、PR 2例であった。投与期間の中央値は4ヶ月(2-6ヶ月)であり、PDとなった症例の無増悪生存期間は2～4ヶ月、SD、PRとなった症例の無増悪生存期間は3～6ヶ月である。PDとなった症例のうち1例は十次治療であり、判定から2ヶ月後に癌死している。【まとめ】血小板減少のため、1例が1段階の減量、1例が2段階の減量を必要としたが、2段階減量が必要だった症例はPRであり、治療が有効であった。三次治療以降が5例であったが、2例がPR、SDであり、観察期間は短いものの有用性が期待できると考えられる。

GP-2-28-29
当院におけるHER2陽性進行再発乳癌に対するEribulin＋Trasutuzumab療法の使用経験

NTT西日本大阪病院　外科

塚部　昌美、吉田　哲也、西田　謙太郎、野中　亮児、藤江　裕二郎、橋本　和彦、藤田　正一郎、藤田　淳也、大西　直

【はじめに】Eribulinは非タキサン系のチュブリン重合阻害剤であり、アンスラサイクリン系およびタキサン系抗癌剤の治療歴を有する進行再発乳癌に対し、海外第3相試験でEribulin単独療法群の全生存期間が主治医選択治療群に比べ有意に延長した（EMBRACE試験）。一方でHER2陽性進行再発乳癌においてはEribulinとTrasutuzumab併用療法が有効であったとの報告もあり、PertuzumabやT-DM1が効果不良となった際にはEribulin＋Trasutuzumab療法は重要な選択肢となり得る。今回我々はHER2陽性進行再発乳癌5例に対しEribulin＋Trasutuzumab療法を行い、その奏効率と安全性について検討したので報告する。
【対象と方法】2013年6月から2015年11月の間に当科でEribulin＋Trasutuzumab療法を行ったHER2陽性進行再発乳癌5例について検討した。
【結果】投与時年齢は42歳～67歳、全例HER2陽性（IHC3+が4例、IHC2+でFISH増幅ありが1例）であった。ホルモンレセプターは3例で陽性、2例で陰性であった。 全例でタキサン系抗癌剤の使用歴があった。Eribulin＋Trasutuzumab療法の治療期間の中央値は18週（14-37週）であった。投与回数中央値は5サイクル（5-12サイクル）。1例で1段階投与減量を行った。中止理由は末梢神経障害および全身倦怠感が3例、PDが2例であった。分子標的治療薬と併用で、再発から数えた化学療法の既レジメン数は2-12であった（ホルモン薬と分子標的治療薬の併用、分子標的治療薬単剤投与を除いた）。進行再発治療開始からEribulin＋Trasutuzumab療法を開始後、画像にて効果判定を行った。画像がないものに関しては腫瘍マーカーの低下も効果ありとすると、「効果あり」が3例、「変化なし」が1例、「増悪」が1例であった。Grade3以上の有害事象としては好中球減少で、grade4が3例、grade3が2例であったが、投与の延長または減量を行うことで治療を継続することができた。Grade3の末梢神経障害が2例に認められた。心不全の発症は認めなかった。
【結語】Eribulin＋Trasutuzumab療法はHER2陽性進行再発乳癌に対して有用な治療選択肢になりうると考えられた。

GP-2-28-30
HER2陽性進行再発乳癌に対する当院でのPertuzumab併用療法の経験

[1]国立病院機構　大阪医療センター　乳腺外科、
[2]国立病院機構　大阪医療センター　外科

田中　希世[1,2]、水谷　麻紀子[1]、八十島　宏行[1]、大谷　陽子[1]、関本　貢嗣[2]、中森　正二[2]、増田　慎三[1]

【背景】CLEOPATRA試験、EMILIA試験やTH3RESA試験の結果から、乳癌診療ガイドライン2015ではHER2陽性進行再発乳癌に対する一次治療は、Trastuzumab+Pertuzumab(以下HP)+Docetaxel(以下DTX)を推奨グレードAとしている。また、H投与中や投与後に病勢が進行した場合の抗HER2療法としてTrastuzumab emtansine(以下T-DM1)を推奨し、3次治療以降もT-DM1未使用例ではT-DM1を推奨している。 しかし、2次治療以降のPertuzumab(以下P)使用やDTX以外の抗癌剤との併用で評価した報告は少ない。2013年9月の本邦発売後より、当院ではHER2陽性進行乳癌に対するP併用化学療法を2次治療以降でも患者の状態に応じて積極的に適応しており、実使用状態・効果・副作用などに関して報告する。【方法】2013年9月～2015年10月に当院でP併用化学療法を開始した、HER2陽性進行再発乳癌の患者を対象とした。診療録を基に後ろ向きに調査し、併用薬剤の種類/投与の用法用量/効果/副作用の有無/次治療に関して評価/解析した。【結果/考察】対象患者は44例、 年齢の中央値は61才(29-80才)で、1次治療は21例、2次治療以降(2-15次治療)は23例であった。23例で転移再発後P投与開始までの期間の中央値は1566日(109-3919日)であった。StageIV:7例、再発:27例で、ER+/-:27/17例で、転移に関しては内臓(肺、肝):30例/骨:20例/皮膚:14例/リンパ節:22例/脳:6例であった。 併用抗癌剤はHをベースにDTX:31例、Eribulin:9例、vinorelbine:2例、ホルモン剤:1例、抗癌剤なし:1例であった。HP+DTX開始直後で投与継続中の4例を除いた40例のうち、HP維持療法への移行は24例であった。HP維持療法中の最良効果判定がPDであった6例のうち3例はT-DM1に変更、3例はHP+DTX再投与となった。また、H開始時と同じ前投薬(ステロイド、5HT3拮抗薬、アセトアミノフェン)を使用することで、全例にGrade2以上のinfusion reactionは認めることなく投与可能であった。Pに特有の下痢/皮疹についても、必要時に適宜止痢薬や抗アレルギー薬を用いることによってGrade1もしくは2の範囲内でコントロールできている。Pの使用開始ライン(1次治療と2次治療以降)での差、初診時にStageIVの症例と転移再発の症例での差や、HP+DTXの再投与の効果などに関しては、解析を加えて本会で報告する。

GP-2-28-31
当院におけるトラスツヅマブ＋ペルツズマブ＋ドセタキセル療法の検討

独立行政法人国立病院機構　岡山医療センター

森川　希実、秋山　一郎、臼井　由行、徳毛　誠樹、柿下　大一、國末　浩範、内藤　稔

トラスツヅマブ＋ペルツズマブ＋ドセタキセル(H＋P＋Doc)療法はCLEOPATRA試験でPFS並びにOSを延長するという結果が出ている。しかしながら臨床の場では合併症によりDocを減量せざるを得ない状況に直面することは多い。
今回当院において2013年12月から2015年11月にかけてH＋P＋Doc療法を投与した9症例の進行再発乳癌患者でDocの減量について検討した。症例はstageIIA-IV（IIA:3例、IIIB:3例、IIIC:1例IV:1例、前医詳細不明:1例)、8例が術後の再発であり、再発までの期間の中央値17ヶ月(7-252)、ホルモン療法以外の前治療数の中央値3（0-4）であった。3例にはタキサン系の治療歴があった投与開始時の中央年齢61歳(49-81)であり、現在までの投与回数中央値4.5サイクル(2-29)、3例では現在も投与継続中である。2症例ではDocを1サイクル目から投与していなかった。投与した7症例の投与回数中央値3（1-5)、 全例でDocの減量や休薬が行われた。腫瘍縮小効果はPR4例、SD2例、PD3例、RR(44.4%)、CBR（66.7%)であった。Doc投与0-1回の無増悪生存期間中央値2.3ヶ月(1.0-12.9)に対し、 投与回数2回以上では3.8ヶ月(2.5-23.4)、3回以上投与では6.4ヶ月(2.5-23.4)と延長を認めた。タキサン系非投与4例のPFS中央値3.8ヶ月(2.2-23.4)、投与3例では2.5ヶ月(2.4-9.1)であった。Doc2回以上の投与では3例(60%)でgrade3以上の有害事象が生じていたが、0-1回の投与では生じていなかった。
以上より特にタキサン系治療歴のない症例においてDoc投与によりPFSの延長の可能性が示唆されるが、有害事象も多く生じた。一方でDoc休薬後も長期にSDを維持出来る症例も散見された。

年齢(歳)	stage	再発までの期間(ヶ月)	前治療数*1（内タキサン系）	H+P+Docサイクル数	Doc投与サイクル数	腫瘍縮小効果	PFS(ヶ月)	合併症(grade3以上)
65	不明	252	2(0)	29	5	SD	23.3	－
81	ⅢB	8	3(0)	3	0	PD	2.2	－
61	ⅢC	21	3(0)	6	3	SD	3.8	食思不振grade3
61	ⅢB	13	4(1)	12	5	PR	9.1	好中球減少grade4
55	ⅡA	7	5(2)	4	4	PD	2.5	－
79	ⅡA	25	4(0)	12	1	PR	12.9	－
63	ⅢB	8	2(1)	3	1	PD	2.5	－
49	ⅡA	26	0	5	2	PR	3	好中球減少grade4
55	Ⅳ	－	0	2	0	PR	1	－

*1ホルモン治療は除く

GP-2-28-32
サブタイプ変化を認めたHER2陽性乳癌の１例

独立行政法人国立病院機構　東広島医療センター　外科

小野　紘輔、宮本　和明、中橋　一嘉、築山　尚史、花木　英明、下村　学、志々田　将幸、大石　幸一、柴田　諭、池田　昌博、豊田　和広、貞本　誠治、高橋　忠照

【緒言】再発乳癌において、原発巣と再発巣では組織のサブタイプが10～30%で異なると報告されている。 今回我々は、顔面への遠隔皮膚転移を契機に乳癌術後の比較的早期に再発と診断し、再発巣でサブタイプ変化を認めたHER2陽性乳癌の症例を経験したため報告する。【症例】73歳女性。右乳癌（T2N0M0 Stage||A、HER2サブタイプ）に対し、手術、放射線療法、抗HER2療法を含む化学療法を施行した。術後約１年半年後に上口唇に５mm大の腫瘤を自覚、生検にて乳癌の遠隔皮膚転移と診断した。 肺および胸膜転移も認められた。皮膚転移巣の病理所見ではトリプルネガティブタイプへとサブタイプ変化を認めていた。元々HER2陽性乳癌であり抗HER2薬物療法を再開するも１年半後に死亡した。【考察】再発乳癌において原発巣と再発巣で組織のバイオマーカーが異なる場合がある。ER,PgRの変化は予後にはあまり関係ないが、HER2不一致の場合は予後が悪いという報告もあり、本症例でもトリプルネガティブサブタイプへ変化を認めたことが治療低抵抗性を示した要因と考えられた。乳癌の皮膚転移までの期間は平均８年との報告があるが、 本症例では術後１年８ヶ月と早期であり、 また遠隔部位である顔面の孤発性皮膚転移が再発診断の契機となった稀な症例であった。

GP-2-28-33
当院におけるHER2陽性転移再発進行乳癌に対するT-DM１の使用経験

公益財団法人　筑波メディカルセンター病院　乳腺科

小暮　真理子、柏倉　由実、森島　勇、植野　映

【初めに】T-DM1は、抗HER2ヒト化モノクローナル抗体であるTrastuzumabと化学療法剤であるDM1を、安定したリンカーで結合した製剤である。臨床試験において、Trastuzumabおよび化学療法後に病勢進行を認めたHER2陽性切除不能局所進行または転移性乳癌患者に対する有用性が報告されている。【目的と対象】Trastuzumabおよび化学療法治療歴のあるHER2陽性転移再発進行乳癌患者のうち、2011年7月～2015年12月の間にT-DM1療法を3サイクル以上施行した10例を対象に、T-DM1の有用性と安全性を検討した。【結果】T-DM1投与開始時の年齢中央値は56.2歳(48-80)。Intrinsic subtypeは、HER2 enrichedが5例、Luminal HER2が5例。再発後の治療レジメン数の中央値は3.3 (2-8)、 治療ラインは2次治療が5例、3次治療以降が5例。T-DM1導入の契機はいずれも前治療がPDの評価であった。前治療としてAC療法が4例、Taxane系が6例、Pertuzumabが7例、Tykerbが4例（重複あり）に使用されていた。2015年12月時点で、T-DM1投与サイクル中央値は8.5 (3-19) だった。最大治療効果はPRが3例、SDが4例（long SDが1例）、PDが3例、全体の奏効率は30%、臨床的有用率は40%だった。また2次治療おける奏効率は40%、臨床的有用率は80%、3次治療以降おける奏効率は10%、臨床的有用率は60%だった。有害事象について、血小板減少はGrade1が1例、Grade2が3例、Grade3が1例だった。Grade3の血小板減少を認めた症例については、初回投与Day8で血小板4.6万まで低下したがDay21で自然回復が得られ、 現時点では薬剤減量や休薬はせず19コース継続している。他に、嘔気や倦怠感はGrade1が4例、肝機能障害はGrade1が3例、Grade2が1例だった。【まとめ】当院でのT-DM1の使用経験をもとに有効性と安全性を検討した。 全体での奏効率および臨床的有用率は国内第II相臨床試験よりもやや劣る成績だったが、2次治療においては好成績だった。有害事象として血小板減少、嘔気・倦怠感、肝機能障害が認められた。Grade3の血小板減少を認めた例を含め、 薬剤減量や休薬はせず治療を継続することができた。T-DM1のより早期治療ラインでの使用による有用性と安全性が示唆された。T-DM1導入後短期間であり、今後も症例の蓄積と検討が必要である。

GP-2-28-34
当科におけるLapatinib使用症例の検討

[1]群馬大学　医学部附属病院　乳腺・内分泌外科、[2]高井クリニック

高他　大輔[1]、長岡　りん[1]、六反田　奈和[1]、藤井　孝明[1]、佐藤　亜矢子[1]、時庭　英彰[1]、矢島　玲奈[1]、樋口　徹[1]、尾林　紗弥香[1]、坪井　美樹[1]、高井　良樹[2]、堀口　淳[1]

Lapatinib（以下L）はHER1，HER2双方のチロシンキナーゼ阻害剤でトラスツマブ耐性乳癌に対して臨床的有用性が証明されている．HER2陽性再発乳癌に対する一次治療はHER+PER+DOC，二次治療はT-DM1が推奨されており，Lは３次治療以降の使用が考慮されている．当科におけるL使用症例の効果と安全性について報告する．対象は2009年6月から2015年10月までにLを投与した進行再発乳癌14例．全ての症例でHER2はIHCで3+，HRは8例で陽性であった. 脳転移を５例に認めた. 補助療法を含む前治療はトラスツズマブ，タキサンが全例，アンスラサイクリン系が８例，ビノレルビン，経口FU剤がそれぞれ５例であった．HR陽性例には内分泌療法を行った．Lは1250mg連日投与，同時にカペシタビン（以下C）2000mg/m2/day，２週内服，１週休薬とし，副作用があればCを減量しPDとなるまで投与した．14例中７例で腫瘍マーカーの減少と病勢のコントロールができた．TTPは平均20.7週間，副作用についてはHFSが６例，下痢が６例，皮疹が３例，ビリルビン上昇を２例に認めた．G3以上の血液毒性は認めなかった．LC療法は前治療によらず有効であり，比較的安全に投与可能であった．2015年11月には，Lはアロマターゼ阻害薬との併用療法も追加承認を受けた．より有効なポジションでの使用を検討している．

GP-2-28-35
HER2陽性再発・転移乳癌に対するPertuzumabの当院における使用経験

[1]旭中央病院　乳腺センター、[2]旭中央病院　外科

島　正太郎[1]、吉井　裕紀子[2]、平野　稔[1]

【目的】CLEOPATRA試験やNeoSphere試験などの結果を受け，2013年6月より本邦でもHER2陽性の手術不能又は再発乳癌に対するPertuzumab(Per)の適応が承認された．今回，当院で2013年6月以降Pertuzumabを使用した14症例に関して，その臨床的効果をretrospectiveに検討した．【方法】HER2陽性(IHC法3+/FISH法陽性)の手術不能と判断された，または転移・再発乳癌患者に対してPaclitaxel(PTX)もしくはDocetaxel(DTX)（PTXは80mg/m2を１週間間隔で投与，DTXは75mg/m2を３週間間隔で投与とし，いずれも6コース以上は主治医の判断で継続)にTrastuzumab(Tra)(初回8mg/m2，2回目以降6mg/m2を3週間間隔で病勢進行まで継続)とPer(初回840mg/m2，2回目以降420mg/m2を3週間間隔で病勢進行まで継続)を加えたレジメンを採用した．患者基本情報(年齢，PS，ER/PgRの有無，HER2出現状況，病期，転移臓器，前治療歴)，DTX/PTX+Tra+Perへの評価項目(奏効率)，有害事象の有無を調査検討した．【結果】2013年6月から2015年11月にかけて当院でDTX/PTX+Tra+Per療法を施行された患者は46歳～77歳までのPS 0~1の女性14人であった．ER and/or PgR陽性例は7例，HER2発現状況はIHC法で3+が10例，IHC法2+でFISH陽性が4例であった．内臓病変を有する症例が12例で，そのうち肺転移4例，肝転移5例，脳転移3例，骨転移4例であった（重複あり）．治療ラインは1stが5例，3rdが3例，4thが1例，5thが2例，6th以降3例であった．PTX/DTX+Tra+Perの投与回数は3～16コースであった．治療効果はPRが8例，SDが3例，PDが3例であった．そのうち炎症性乳癌の症例ではDTX+Tra+Perの一回の投与で腫瘤の著明な縮小を示した．また，PRを得た症例の3例ではTra+Perの2剤を継続し，良好な経過を維持できた．主な有害事象としてinfusion reactionや好中球減少，末梢神経障害などを認めたが，grade3以上はのべ5例であった．そのうちgrade3の心毒性を1例に認めたため投与中止としたが，中止後速やかに心機能は改善した．【結論】当院でのPTX/DTX+Tra+Per療法の有効性が示された．しかし，治療中止に至った有害事象を生じたものもあり，今後も注意深い経過観察を要する，と考えられた．

GP-2-28-36
HER2陽性転移再発乳癌に対するPertuzumab使用症例の検討

山形大学　医学部　消化器・乳腺甲状腺・一般外科
鈴木　明彦、柴田　健一、小野寺　雄二、木村　理

HER2陽性転移再発乳癌に対する治療は、従来のTrastuzumab(HER)主体の治療に、Pertuzumab(PER), T-DM1が加わり、新たな局面も迎えている。当科でのPER使用症例について検討を行った。（対象）2014年1月から2015年12月までにPER使用したHER2陽性転移再発乳癌8例（再発6例、StageIV乳癌2例）。年齢55-77歳。サブタイプは, Luminal B (HER2陽性) type 5例、HER2 type 3例、再発例のDisease Free Interval (DFI)は、6 - 40ヶ月であった。PER発売前から治療を行っていた5例は、HERによる前治療あり（2 - 5レジメン）、残る3例は初回からの投与であった。（結果）1）鎖骨上・腋窩リンパ節転移の2例は、PER＋HER施行し、CR 1例、SD 1例、有害事象なしであった。2）局所進行乳癌 StageIVの2例はPER+HER+Docetaxel (DOC)施行し、PR 2例，　有害事象Grade 1-2末梢神経障害であった。3）肝・骨・リンパ節転移の2例であるが、症例1はPER+HER+DOC 6コースでPRのためPER+HERで　維持療法中。症例2はPER+HERで開始したがPDのため、PER+HER+DOCに変更したところPR。有害事象Grade 1-2末梢神経障害。4）肺・肝転移、癌性胸膜炎の2例はPerformance Status (PS2)に対して施行したが、PDでありいずれも癌死であった。治療効果を認めた6例は、PER継続中であり、T-DM1に移行した症例は、現在の所いない。（まとめ）CLEOPATRA試験の結果より、HER2陽性転移再発乳癌の1次治療は、PER+HER+DOCが最も推奨されるレジメンであり、今回の検討からもその効果を実感できるものであった。注意するべき有害事象としては、Grade1 -2の末梢神経障害を認めたが、休薬・投薬によりマネージメント可能であった。また無症候性の鎖骨上・腋窩リンパ節転移のような場合、QOLを維持しながら治療できるPER+HERの有用性が示唆された。

GP-2-28-37
当院におけるHER2陽性進行乳癌に対するPertuzumabの使用経験

済生会京都府病院　乳腺外科
濱岡　亜紗子、松田　高幸

PertuzumabはHER2と他のHERファミリーともダイマー形成を直接的に阻害し、腫瘍細胞の生存や増殖を促進するHER2シグナルを遮断する、HER2ダイマー形成阻害剤という新しいタイプの分子標的治療薬である。転移・再発乳がんに対する前治療歴のないHER2陽性転移・再発乳癌を対象とした国際共同第3相臨床試験(CLEOPATRA試験)において、無増悪生存期間及び全生存期間の有意な延長が報告されている。本邦では2013年6月に承認された。
今回我々は、当院におけるPertuzumabの投与を行った症例を検討した。2015年3月から2015年12月までに当院でPertuzumabの投与を受けたHER2陽性進行乳癌の5例を対象とした。投与方法は、Pertuzumabを初回投与時には840mg/Body、2回目以降は420mg/Body、同時にTrastuzumab(初回8mg/kg、2回目以降6mg/kg)とDocetaxel(75 mg/m^2)を併用し3週間間隔で投与しこれを1サイクルとした。　年齢中央値は45.4(43-70)歳、ER陽性2例、ER陰性3例であった。前治療のない症例は4例、他1例は二次治療であった。投与サイクル中央値は6.8(2-13)サイクルで、うち2例は未梢性浮腫のため8サイクル目からDocetaxelを中止し、PertuzumabとTrastuzumabのみ継続している。部分奏功(PR)2例、、安定(SD)3例、6か月以上のSD2例、奏効率40%、臨床的有用率40%、PFS中央値4.2(1-8)か月であった(抄録登録時点)。有害事象はいずれもGrade1~2であり、Grade3以上の有害事象は認めず、忍容性は良好であった。これら5症例のうち、Pertuzumabが奏功し原発巣の切除に至った一例につき検討し報告する。
症例は56歳女性、1年前に検診で石灰化を指摘されたが放置。左乳房腫瘤が増大してきたため受診。左乳房乳頭下に3cm大の辺縁不整な腫瘤を認め、CNBにてscirrhous ca.、ER(+), PR(-), HER2(3+), Ki-67 49%と診断した。CTにて多発肝転移および左腋窩リンパ節転移を認めた。　治療はPertuzumab+Trastuzumab+Docetaxelを開始し、2サイクル終了後には腫瘍マーカーが低下し、画像検査で原発巣及び肝転移、腋窩リンパ節転移の縮小を認めた。その後5サイクル終了時には腫瘍マーカーは正常範囲内となり、7サイクル終了後の画像検査でもさらに縮小がみられた。Docetaxelの継続に伴う浮腫の発現により、8サイクル目以降はPertuzumab+Trastuzumabのみ継続している。13サイクル終了時点で病勢は安定しており、原発巣の切除を予定している。手術結果を含めて報告する。

GP-2-28-38
当院における進行再発HER2陽性乳癌に対するTrastuzumab Emtansine（T-DM1）の使用経験

[1]高知大学医学部附属病院　乳腺センター、
[2]高知大学医学部附属病院　第1外科
小河　真帆[1]、沖　豊和[1]、駄場中　研[2]、杉本　健樹[1]、花崎　和弘[2]

【目的】Trastuzumab Emtansine（T-DM1）がTrastuzumab抵抗性の進行・再発HER2陽性乳癌に対し2014年5月に国内承認された。当院でのT-DM1の治療成績を評価する。【対象と方法】2014年1月～15年12月に当院でT-DM1投与を受けた進行・再発HER-2陽性乳癌患者は12人(進行4, 再発 8)で、患者背景、治療効果、治療変更までの期間(TTF)、全生存期間(OS)、有害事象を検討した。【結果】平均年齢 57.0歳（27～70歳）。半数がLuminal/HER2。転移臓器数は中央値 2(1-5)で、リンパ節11, 肺6, 肝5, 脳 3, 骨 3, その他3。2次治療 6、3次以降6 (3-10)。前治療はAnthracycline 9、Taxane 11で、Trastuzumab 12、Pertuzumab 8、lapatinib 6。T-DM1投与回数は中央値5.5（3-13）、治療期間は中央値16.5（8- 48）週。効果はCR 4、PR 2、SD 4 (long SD 0)、PD 2で、奏功率(RR)･臨床的有用性(CB)共に50%であった。line別では2次6人で、前治療　Trastuzumab 2, 補助療法Tastuzumabと再発後Lapatinib 1, Trastuzumab+Pertuzumab 3で、効果はCR 4, PR 2でRR 100%。観察期間は中央値28.4（10-48）週で全員が生存中(5人でTDM-1継続中)。3次以降6人で前治療はTrastuzumab 6、Lpatinib 5、Petuzumab 5で、SD 4（long SD 0）、PD 2で、RR・CB共に0%。TTFは中央値13.5 (7-19) 週　OS　中央値30.5 (12-81) 週。Grade3以上の有害事象は血小板減少1例で投与間隔の延長で12週間PR継続中。【結語】当初、T-DM1をSalvageで使用したがRR・CBともに0%で生存期間の延長に寄与した印象は薄い。一方、EMILIA試験の対象となるTrastuzumab抵抗性の最初の治療はPertuzumab前投与の有無を問わず高い奏功率と長期の奏功を得た。また、投与継続が困難となる重篤な有害事象は認めなかった。

GP-2-28-39
当院におけるペルツズマブ使用症例の臨床的効果の検討

日本医科大学付属病院　乳腺外科
鈴木　えりか、柳原　恵子、金谷　洋平、中井　麻木、山下　浩二、
武井　寛幸

【背景】HER2陽性、転移再発乳癌において、ペルツズマブ（PER）をトラスツズマブ（HER）と併用することで、無増悪生存期間（PFS）、全生存期間（OS）を有意に延長させることが、CLEOPATRA試験で示された。当院でのPER使用症例での、無増悪生存期間（PFS）を検討し、臨床的効果を確認した。【方法】2013年10月～2015年11月までの2年2か月間に、トラスツズマブ（HER）とドセタキセル（DTX）又は、パクリタキセル（PTX）を併用して、PER療法を施行した症例について、後方視的解析を行った。【結果】PER併用療法が施行された症例は、16例であった。全16例の平均年齢は、56歳（32～88歳）、全例がHER2陽性で、ホルモン受容体陽性は、ER陽性が5例、PgR陽性が4例であった。再発・転移部位は、乳房内再発が2例、リンパ節転移が10例、胸壁転移が3例、脳転移が2例、肺転移が3例、肝転移が7例、骨転移が5例であった。再発・転移後の前治療は、0レジメンが9例、1レジメンが5例、2レジメン以上が2例であった。化学療法剤は、DTXが13例、PTXが3例であった。途中で、タキサン系薬剤を中止し、HP療法（トラスツマブ＋ペルツズマブ）のみを施行した症例は,7例で、DTX中止が5例、PTX中止が2例であった。PER療法施行した全16症例のPFS中央値は,17か月であり、4例がPDとなった。最良奏功効果は、CR 0例、PR11例、SD 3例、評価不能が2例であり、奏効率は69%であった。【結語】HER2陽性の転移再発乳癌において、PER併用療法は、奏効率69%、PFS中央値17か月と、CLEOPATRA試験と同等の結果が得られた。患者背景、有害事象を検討し、有効性を予測する因子の有無について、今後検討を追加し報告する。

GP-2-28-40

当院におけるT-DM1の使用実態および効果、安全性に関する検討

[1]春日部市立病院　乳腺外科、[2]春日部市立病院　外科、[3]三井病院　乳腺外科
君塚　圭[1]、三宅　洋[1,2]、大原　守貴[2]、康　祐大[2]、菊池　剛史[2]、花田　学[2]、神定　のぞみ[1]、小倉　道一[1]、杉山　順子[1]、秦　怜志[3]

【背景】HER2陽性進行再発乳癌に対する治療は、ASCO診療ガイドライン(2014)において、ファーストラインにトラスツズマブ＋ペルツズマブ＋タキサン、セカンドラインにT-DM1、サードラインにも前治療に使用されていないならT-DM1が推奨され、T-DM1が重要なポジションなのは疑いの無いところである。今回我々はT-DM1の当院での使用実態を明らかにし、その効果、安全性について検討したので報告する。安全性に関してはNCI-CTCAE(v.4)を用いて検討した。【対象】2014年 12月から2015年 11月の間に当院でT-DM1投与を開始した乳癌再発転移症例7例(進行5例、再発2例)。【方法】診療記録による観察研究。【結果】投与時平均年齢 64.6歳(56-73)。生物学的特徴はER 陽性:5例(1-5%:4, ＞10%:1),ER陰性: 2例、PgR陽性: 1例(1-5%)、PgR陰性:6例、HER2:3+ :6例、HER2:2+,Fish増幅あり: 1例。初発病期は 1期 1例、3期1例、4期 5例であった。前治療数は、1:3例、3:3例、10:1例。中央値3レジメン。全症例においてトラスツズマブおよびペルツズマブ 既治療であった。ラパチニブは3例で使用されていた。T-DM1の効果は、PR:1例、LSD:1例、SD:1例、PD:2例、NE:2例。 CBRは28.6%。治療継続期間の中央値は4.2か月であった。2例は 2015年 12月末時点で投与継続中である。観察期の中央値は6.3か月と短いが、全例生存している。頻度の高い有害事象としては、全身倦怠感を3例に認めた。肝機能障害や血小板減少も2例ずつ認めたが、いずれもgrade2以下であった。1例のみgrade3の悪心あり入院を要した。【結語】症例数が少ないがEMILIA試験のPFS9.6か月と比較すると当院での治療継続期間は短い傾向にあった。現在まで重篤な有害事象は認めず安全に使用できている。

GP-2-28-41

trastuzumab＋pertuzumab(HP)療法に続くtrastuzumab emtansine(T-DM1)の使用経験の検討

がん・感染症センター都立駒込病院　外科
堀口　和美、後藤　理紗、井寺　奈美、本田　弥生、宮本　博美、有賀　智之、山下　年成、黒井　克昌

HER2陽性進行再発乳癌(MBC)に対する1次治療としてTrastuzumab(HER)とPertuzumab(PER)と(HP療法)とタキサン系薬剤との併用が,2次治療としてTrastuzumab emtansin(T-DM1)を用いることが各ガイドラインで推奨されている.HP療法に関してはCLEOPATRA試験で1次治療における有用性,T-DM1に関してはEMILIA試験で2次治療以降,TH3RESA試験で3次治療以降における有用性が示されたことは周知の通りであり,実臨床においてその順序での治療選択が少なくないが,HP療法後にT-DM1を投与した場合の有効性については報告がない.今回我々は、HP療法の際の併用薬剤の投与期間と,続けて行ったT-DM1の投与期間に着目し,chemo-free期間と治療効果について検討した.当院においてこれまで46例のHER2陽性MBCに対してPERが,24例にT-DM1が投与され,そのうち男性1例を含む18例がHP療法の後治療として行われた.再発症例は10例,Stage Ⅳは8例,4例に1次治療としてPERが投与された。年齢の中央値は54(41-77)歳,ホルモンレセプターは11例で陽性であった.HP療法の併用薬剤はDocetaxel(DOC)が12例,次にPaclitaxel(PTX),Vinorelbine(VNR),Eribulin(HAL)がそれぞれ2例であった.PER投与サイクルと投与期間の中央値は10(5-22)サイクル30(9-71)週,化学療法併用サイクルと投与期間の中央値は7(1－18)サイクル18(3-71)週であった.chemo-free期間を得られたのは8例,期間の中央値は24(9-51)週であった.続くT-DM1の投与サイクルと投与期間の中央値は10(4-23)サイクル30(4-66)週であった.いずれの治療においても一定以上の奏効が得られた.HP療法における無増悪生存期間と,chemo-free期間との関連性は認められず(p=0.8649;Logrank test),続くT-DM1投与期間を併せてもchemo-free期間と全生存期間との関連性は認められなかった(p=0.9863;Logrank test),HP療法に続いてT-DM1を投与する治療は,患者のQOLを維持しつつ十分な効果が得られると考えられ,更に検討を加えてここに報告する.

GP-2-28-42

HER2蛋白発現陽性進行、再発乳癌におけるペルツズマブ＋トラスツズマブ＋ドセタキセル療法の治療効果

[1]JCHO 久留米総合病院　外科・乳腺外科、
[2]久留米大学医療センター　病理診断科
山口　美樹[1]、田中　真紀[1]、大塚　弘子[1]、君付　優子[1]、村上　直孝[1]、白水　和雄[1]、山口　倫[2]

＜はじめに＞進行・再発乳癌における治療目的は症状緩和、QOLの向上、生存期間の延長である。当院において2014年に治療した乳癌症例360例のうち、stageIV 乳癌は17例で５%であった。本邦では2013年6月にペルツズマブが保険収載となりHER2蛋白発現陽性例において従来と比較し良好な治療効果を上げていると考えられる。当施設におけるHER2蛋白発現陽性進行、再発乳癌におけるペルツズマブ＋トラスツズマブ＋ドセタキセル療法（HP+DTX）の治療経験について報告する。 ＜対象＞2015年10月までにHP+DTX療法を導入した例は進行乳癌7例、再発乳癌2例。再発乳癌例は術後8年での再発例と他院からの紹介が1例であった。局所の状況は進行乳癌7例中、4例がT4b であった。転移臓器は重複含み、肺転移2例、肝転移2例、骨転移3例、縦隔リンパ節転移3例。観察期間は3か月～1年10か月。＜結果＞最良効果はCR:2例、PR:7例であった。治療コース数は治療変更例で最短7コース最長で12コースである。治療変更例は病勢進行が4例、有害事象が2例(下痢､浮腫)であった。予後は乳癌死が1例であったが最良効果がCRであった2例は局所コントロールのために手術を施行した。現在もCR維持中である。CR維持例を含む9例中8例が通院治療継続中である。＜考察＞HP+DTX療法はDTXによる有害事象があるため長期間の治療は困難であると考える。治療効果は高く、病勢がコントロールできる例ではHPのみ、または有害事象が軽微な他の抗癌剤との併用が行われた。今後、CR例において治療中断可能となるのか、根治といえる症例がでてくるのか、症例を重ね検討が必要である。

GP-2-28-43

T-DM1投与中に結節性再生性過形成を発症した症例

[1]大阪府立成人病センター　臨床腫瘍科、
[2]大阪府立成人病センター　乳腺・内分泌外科
吉波　哲大[1]、屋木　敏也[1]、橘高　信義[2]、石飛　真人[2]、中山　貴寛[2]、玉木　康博[2]

【はじめに】T-DM1はHER2陽性転移性乳癌のkey drugの1つとして標準治療に組み込まれている。T-DM1はTrastuzumabにDM1を付加したantibody drug conjugateである。そのため、HER2陽性細胞へ特異的に作用し、高い有効性と安全性を示す非常に有用性の高い薬剤である。しかし、有害事象がないわけではなく一部の有害事象には注意が必要である。そのうちの1つに結節性再生性過形成(nodular regenerative hyperplasia, 以下NRH)がある。NRHは極めて稀なであるが重篤な有害事象であり、今回われわれが経験した症例を報告する。【症例】80歳代女性、PS=1、既往歴は特記事項なく常用薬もない。X-5年6月左乳癌に対し乳房切除術および腋窩リンパ節郭清術を施行した。pT2N1M0, ER 0, PgR 0, HER2 3+, MIB-1 40%であった。術後療法はTrastuzumabのみを1年間行った。X-3年4月肝転移再発を認め、当科へ紹介となった。X-3年7月よりパクリタキセル+Trastuzumab→カペシタビン+Trastuzumab→カペシタビン＋ラパチニブと治療を行った。X-1年3月に肝転移が増大しT-DM1を開始した。肝転移は縮小しPRの効果があった。X-1年8月よりビリルビン上昇Grade1がある以外の有害事象は認めなかった。X年5月T-DM1 19コース目を開始した。X年5月肝転移は制御されていたが、脳転移を2か所認めた。脳転移治療のためT-DM1を一旦中止した。X年6月脳転移へサイバーナイフを施行した。X年7月上旬ビリルビン上昇Grade2、ALT上昇Grade2を認めた。X年7月下旬にはビリルビン、ALTともGrade1へ低下したためT-DM1を再開し、X年8月までに21コース目を開始した。しかし、X年9月ビリルビン上昇Grade2を認め、T-DM1を中止した。ビリルビン上昇が遷延し、腹部エコーにて軽度脾腫と少量腹水を認めた。X年10月NRHを疑い肝臓内科へconsultし、肝生検を行ったところNRHに矛盾しない組織像であることが確認された。現在経過観察でビリルビン値は正常化しその他の症状も認めていない。【考察】NRHの発現頻度は少なく、海外の大規模な安全性の統合解析(N=884)でも3例のみであった。詳細な症例報告はほとんどないが、NRHの対策を見出すためには詳細な臨床経過の情報を集約し検討する必要があり、その一助となるべく報告する。

GP-2-28-44
HER2陽性乳癌に対するT-DM1投与及びその後治療に関する後ろ向き検討

聖マリアンナ医科大学　乳腺内分泌外科
小島　康幸、永澤　慧、吉江　玲子、土屋　恭子、岩谷　胤生、志茂　新、本吉　愛、白　英、川本　久紀、津川　浩一郎

HER2陽性転移再発乳癌に対する薬物療法において、T－DM1は二次治療以降に用いられ、三次治療以降の治療は標準治療を規定するevidenceがない。T－DM1が本邦で承認されて2年以上経過し、一次治療でpertuzumabが使用された症例にT-DM1が使用され、三次以降の治療を行うケースが実臨床においても増えてきている。Late lineを含めた HER2陽性乳癌の再発治療において、T－DM1が使用された症例での後治療について、当科での治療経験を後ろ向きに検討した。症例は当院でT－DM1が使用可能となった2014年２月から同年11月迄に、治療lineを問わずT－DM1が投与開始された25例である。10例がstageIVで、ホルモン受容体陽性が17例、HER2はIHCで3+が15例、IHCで2+かつFISHで増幅ありが10例であった。治療lineは平均4.7(2~11)lineと遅めでの使用に対し、T-DM1使用サイクル数は中央値5 (2~23)サイクルで、最良効果CR１例、PR3例、SD9例、PD12例であった。一人追跡不能、後治療に入ることなく３例は亡くなっており、5例は積極的治療がT－DM1の次のline迄となっていた。後治療に関して、trasutuzumab単独または併用：5例、trasutuzumab+pertuzumab併用：11例、lapatinib：2例、その他4例であった。Trasutuzumab併用が選択された４例中３例は病勢の進行とともにpertuzumabを追加されていた。Trasutuzumab+pertuzumab併用療法になって以降全く異なるレジメンに変更されたのは１例のみであった。最良効果がSDであっても、T－DM1が比較的長く使用できた症例では、その後の抗HER2療法の投与期間も比較的長く継続可能な傾向を認めた。T－DM1投与後の治療に着目して検討を試みた。抗HER2薬すなはち、trasutuzumab、あるいはtrasutuzumab＋pertuzumab併用を再度試みていることが最も多く認められた。現在HPのリチャレンジを前向きに検討する試験が本邦で行われており、今後は前向きに検討してゆきたい。

GP-2-28-45
HER2陽性進行・再発乳癌に対するT－DM1の治療経験

日本大学　医学部　乳腺内分泌外科
和賀　瑛子、榎本　克久、原　由起子、安達　慶太、小野　容子、鈴木　有佳里、鈴木　周平、飯塚　美紗都、平野　智寛、谷　眞弓、櫻井　健一、天野　定雄

（はじめに）トラスツマブとタキサン系抗癌剤の併用療法はHER2陽性転移・再発乳癌の一次療法として位置づけられており、副作用の出現により病勢の進行をきたす例も少なくない。T-DM1（trastuzumab emtansine）はトラスツズマブ（T）と抗癌剤（エムタンシンまたはDM1）の結合体であり、HER2を標的とした初の薬剤結合抗体(antibody drug conjugate=ADC)である。単剤での有効性と安全性が示されている。2015年乳癌診療ガイドラインにおいてはHER2陽性進行・再発乳癌の2nd lineとして位置付けられた。T-DM1を使用した６例の治療経験について報告する。(対象) 2014年４月より2015年12月に当院においてT-DM1を使用した６例を対象とした。年齢47～68歳ですべて女性。(結果)転移部位は、肺４例、肝３例、骨２例、所属リンパ節３例、脳１例、皮膚２例。組織型は、硬癌３例、乳頭腺管癌３例。LuminalB1例HER2 type5例。y(+)5例、v(+)3例。手術歴があり再発した症例は5例、手術歴がない転移性乳癌は１例であった。投与回数の平均は12.5回。奏功率はCR1例、PR2例、SD1例、PD1例であった。奏功期間の平均は8.1ヶ月であった。PDであった１例以外は現在も投与継続中である。また有害事象のgrade3以上は認めなかった。(考察)奏功率から判断するとT-DM1の有効性は認められた。とりわけ、実質臓器転移部位に対する奏功率が高値であったことから、投与の前倒しも検討できるが、転移部位による投与方法を変更することも有用であることが示唆された。

GP-2-28-46
当科におけるHER2陽性進行再発乳癌の治療

[1]弘前市立病院　乳腺外科、[2]弘前市立病院　外科
長谷川　善枝[1]、三浦　元美[1]、成田　淳一[2]

ER2陽性進行再発乳癌に対する薬物療法はトラスツズマブ(TZB)をはじめとする分子標的治療薬の登場で治療成績の改善が認められている。日米それぞれよりHER2陽性進行乳癌に対する全身療法の診療ガイドラインが発表され、エビデンスに基づいた１次治療にはTZB+ペルツズマブ(PER)+タキサン系抗癌剤が、２次治療にはT-DM1、３次治療は１次治療と２次治療で使われていない抗HER2治療の併用療法、あるいはT-DM1治療歴のない患者ではT-DM1を、PER治療歴のない患者ではPERを用いた治療が推奨されている。当科にて治療を行っているHER2陽性進行再発乳癌の治療成績を後方視的に検討した。一次治療として推奨されているPERを使用した治療を行った症例は12例であり、８例は１次治療、４例はTZB combinationの化学療法の前治療が行われた症例であった。併用した細胞傷害性薬剤はドセタキセル(DXT)75mg/$m^2$6例、DXT60mg/$m^2$3例、パクリタキセル(PTX)80mg/$m^2$1例であった。初回治療として投与した症例はいずれも投与早期より高い治療効果を認めた。DXT投与症例は６サイクルを超えると浮腫などの有害事象で継続が困難となりPER/TZBの抗体２剤に移行したがDXT終了後も良好な治療効果の継続を認めている。　一方長期の前治療のある症例はPERの追加効果は限定的であった。T-DM1投与は３例に対し行っているが、いずれもTZB combination化学療法の既治療例であるがPERの前治療はない症例である。３例中２例にPRを認めているが、１例は初回投与で著明な血小板減少（2.5万）を認め、休薬・減量を要している。

GP-2-28-47
当院におけるT-DM1の使用成績調査

東京医科大学病院　乳腺科学分野
細永　真理、山田　公人、海瀬　博史、木村　芙英、河合　佑子、上田　亜衣、寺岡　冴子、岡崎　美季、緒方　昭彦、石川　孝

【背景】
T-DM1とpertuzumabの登場により、HER2陽性転移再発乳がん治療は大きく変化した。T-DM1はpertuzumab+trastuzumab+docetaxel (PHD) 療法の次に効果の高い治療とガイドラインでは位置づけられているが、実臨床ではすでにいくつもの化学療法を施行した患者に対して用いられることも多い。
【目的/方法】
実臨床におけるT-DM1の効果、有害事象などを調査することを目的とした。当院において2014年１月～12月の期間にT-DM1を使用した患者を薬剤履歴より抽出し、医療記録を用いて後方視的に解析を行った。
【結果】
T-DM1を使用した患者は11例であり、PHD療法との逐次投与例が６例含まれていた。PFSの中央値は4.3カ月、治療レジメン数の中央値は5th lineであった。Grade3以上の血液毒性は、白血球減少9%(1/11)、貧血18%(2/11)、血小板減少18%(2/11)であった。非血液毒性では、Grade3の心不全を１例で認めたため、一時休薬および入院加療を要したが、その後T-DM1を再開し安全に継続可能であり、再開後のPFSは4.4カ月であった。
【結論】
当院のHER2陽性転移再発乳がんにおけるT-DM1投与の治療レジメン数の中央値は5th lineと、すでに様々な化学療法を投与されている症例が多かったが、PFS中央値は4.3カ月とある程度の奏効期間を得られていた。早期のラインで使用することでより長い奏効期間を期待することができるが、後期の治療であっても安全に治療を行うことができた。

GP-2-28-48

抗HER-2療法としてのトラスツズマブ－エムタンシン（T-DM1）の当院における使用状況

[1]日本医科大学多摩永山病院　消化器外科・乳腺外科・一般外科、
[2]日本医科大学　乳腺科、[3]日本医科大学　消化器外科
横山　正[1]、関　奈紀[1]、吉田　寛[1]、武井　寛幸[2]、内田　英二[3]

【初めに】EMILIA試験の結果を受け承認され、現在ではHER-2陽性進行再乳癌に対するトラスツズマブ＋ペルツズマブ＋ドセタキセル（HPD）の2nd lineとして位置づけられているT-DM1であるが、実臨床の場では未だその使用について迷いが生じることも少なくない。当施設における同剤の使用状況について報告する。【内訳】2014年発売～現在までに10例のHER-2陽性進行再発乳癌に使用。年齢：41～69歳（中央値：55.9）、乳癌罹病期間：3～17年（中央値：6.4）、初発および再発からの期間：7ヶ月～7年（中央値：3.4年）、乳癌局在：右5例、左5例、病期：IIが2例、IIIが5例、IVが3例であり、NACは7例に施行された。また、10例中ER陽性を4例みとめた。再発･転移形態：局所再発3例、肺4例、リンパ節2例、肝1例、骨1例、脳2例（ガンマナイフ併用）、T-DM1までの総レジメ数：2～9（中央値：4.5）、前治療：HPDが4例、他レジメ6例、前治療からT-DM1移行期間：1年以内：6例、2年：2例：3年：2例の内訳であった。【結果】奏功率（CR＋PR）：40%､臨床的有益率（CR＋PR＋SD）：80%であった。PDは2例（20%）にみられ、いずれもER陽性例であった。投与期間は、PD2例と患者からの治療変更希望1例の計3例が3コースと最短であったが、平均6ヶ月間（8コース：最長13ヶ月（18コース））継続、有害事象も鼻出血、倦怠感、血小板減少、食欲不振、がグレード2以下レベルであり認容性も良好で安全に施行可能であった。【結語】T-DM1は2nd line以降の使用でも奏功性と安全性が両立できる治療薬であると認識した。

GP-2-28-49

乳癌の術前後化学療法におけるPegfilgrastimの当院での使用経験

福島県立医科大学　医学部　器官制御外科学講座
阿部　宣子、阿部　貞彦、青砥　慶太、岡野　舞子、立花　和之進、
大竹　徹、竹之下　誠一

【はじめに】2014年11月25日に持続型G-CSF製剤であるPegfilgrastimが保険診療において使用可能となって以来、当科では2014年12月より原発性乳癌の術前・術後補助化学療法でほぼ全例で一次予防投与として使用してきた。Pegfilgrastim併用例、非併用例において、G-CSFの主要評価項目である発熱性好中球減少症(Febrile neutropenia;FN)の頻度、感染症発症頻度，化学療法の相対治療強度（relative dose intensity：RDI）等について検討した。FNの定義は日本臨床腫瘍学会ガイドライン2012の腋窩体温37.5℃以上、好中球500＞とした。【対象】2014年3月から2015年12月までに術前後化学療法として1）FEC100×4サイクル→3wDTX(75mg/m2)×4サイクル　2）FN high risk症例(治療前好中球減少,1118)でFEC75×4サイクル→3wDTX(60mg/m2)×4サイクル　3）FEC100×4-6サイクル　4）TC×4サイクルを施行した40例。年齢中央値は59歳(25-77才)それぞれのレジメにおいてPegfilgrastim併用例、非併用例がそれぞれ1）12例、18例　2）1例、0例　3）3例、0例　4）3例、3例。Pegfilgrastim併用例はday2-4のいずれかで投与した。【結果】　FN発症頻度は1）のPegfilgrastim非併用例で1例､4）のPegfilgrastim併用例で1例づつ認めた。感染症は全症例で認めなかった。EpirubicineのRDIが80%未満の症例は1）2）のPegfilgrastim非併用例で1例づつであり、DocetaxelのRDIが80%未満の症例は2）4）のPegfilgrastim併用例で1例づつだった。減量・延期の理由はFN以外の合併症が殆どであったが、4）のPegfilgrastim併用例は77歳の高齢者でFN発症と皮疹等の合併症により治療中断を余儀なくされた。2）の症例ではEpirubicineのRDIが78.5%、DocetaxelのRDIは88.8であった。またGrade3,4の好中球減少の有無に関わらず、発熱の頻度については1）のPegfilgrastim併用例で1例(8.3%)、Pegfilgrastim非併用例で5例(38.5%)であった。【結語】Pegfilgrastim併用例、非併用例でFNの発症頻度、感染症、RDIに大きな差はみられなかった。しかし発熱の頻度はPegfilgrastim併用例で減少しており、化学療法中のQOLを低下させずに安全に施行できた。また2）のような症例でもRDIは下がってしまったがFN未発症であった。FNを発症してからのG-CSF投与は発熱・倦怠感等の症状が最も強い時期に病院受診の必要があり、患者さんへ多大な負担を強いる。1次予防投与としてのPegfilgrastimの意義は大きいと考える。

GP-2-28-50

レトロゾールを5年間投与した患者の骨密度変化

[1]公立学校共済組合　近畿中央病院、[2]みやうちクリニック
松本　崇[1]、宮内　啓輔[2]

閉経後乳癌患者のホルモン療法としてアロマターゼ阻害剤を投与することが多くなっているが、長期投与による副作用として骨代謝への影響が懸念されている。そこでレトロゾール(以下LET)投与患者の骨密度変化について検討した。対象は術後補助療法としてLETを投与して5年以上が経過している16例。LET投与中1年ごとに2重エネルギーX線吸収測定法(DXA法)を用いて前腕骨にて骨密度を測定。骨密度は若年成人平均値（YAM）との比率で示し、80%未満を骨量減少症、70%未満を骨粗しょう症と定義。原則として骨量減少症の場合は活性型ビタミンD剤(以下Vit D)を、骨粗しょう症の場合はビスフォスフォネート剤(以下Bis)を併用して投与している。LET投与中併用薬剤なしの症例(以下N群)が10例、Vit Dのみを併用投与されている症例(以下V群)が3例、Bisのみを併用もしくはVitD→Bis、Bis→VitDへ途中で変更されている症例(以下B群)が3例であった。B群3例のBis投与期間はそれぞれ5、4、2年間であった。それぞれの群で年齢中央値･LET投与前骨密度中央値･LET5年間投与後骨密度中央値は、N群64歳・88%・76%、V群61歳・74%・68%、B群65歳・72%・68%であった。これらの群についてLET投与5年間の骨密度変化を報告する。

GP-2-28-51

進行・再発乳がん患者のドセタキセル長期投与によるFluid retension syndrome

愛知県がんセンター中央病院
新貝　夫弥子、岩田　広治、高木　礼子、澤木　正孝、服部　正也

【背景】Fluid retention syndromeは、ドセタキセルの代表的な副作用の1つである。先行研究では、補助化学療法として、ドセタキセルを75mg/m^2をデキサメタゾンを併用して3week毎投与すると、累積投与量300mg/m^2で体重が約4%、ECW/TBW比も増加し、TP,AL bが減少していた。そこで本研究では、ドセタキセルを長期投与する再発乳がん患者におけるFluid retention syndromeの実態を明らかにすることを明らかにする。【研究方法】再発・進行乳がん患者を対象に、デキサメタゾン4mg×5dayを併用し、ドセタキセル60mg/m^2、3week毎投与を行なう。測定は累積投与量240mg/m^2（1st)、600mg/m^2（2nd)、840mg/m^2（3rd)。調査項目は、個人特性および体重、TP,Abそして体組成計測器(in body S20)でECW/TBW比を測定した。【結果】対象は11名（1st：3名、2nd：4名、3rd:4名)、平均年齢52.82±11.82（35-73)、投与回数5-17、累積投与量300-1017mg/m^2、投与中止理由は、9名がPD、2名が有害事象象。累積投与量240mg/m^2（1st）で体重が平均2.25%増加しFluid retention syndromeが認められた。累積投与量600mg/m^2をピークとして体重は平均5.3%、ECW/TBW比は下肢を中心に、正常値0.380に対し0.400-0.404と上昇し、TP,AL bは減少していた。しかし840mg/m^2（3rd）の4名は、体重、ECW/TBW比、TP,A l bにばらつきがみられた。PDとなった2名のうち1人はイレウスの既往､1人は卵巣腫瘍があり、利尿剤を投与されていた。累積投与量300-360mg/m^2でPDになった3名は、明らかなFluid retention syndromeが認められなかった。【考察】進行・再発乳がんにおけるドセタキセル60mg/m^2では、累積投与量約600mg/m^2までは、Fluid retention syndromeが増強する傾向があるが、それ以降は定期的観察、適切なケアにより軽減・悪化しないグループがある。Fluid retention syndromeでPD となる症例には、骨盤内の循環障害など原因がある可能性があり、今後も検証していく必要がある。

GP-2-28-52
当院におけるFEC療法に対するアプレピタントの使用経験

近畿大学　医学部　奈良病院　外科
磯野　小百合、湯川　真生、金泉　博文、綿谷　正弘、井上　雅智

【目的】乳癌に対してFEC療法を施行した症例を対象として、アプレピタント導入後の悪心・嘔吐の発現について検討する。
【方法】'12年4月から'15年1月に、当院においてFEC療法（5-FU：500mg/m^2、エピルビシン：75mg/m^2、シクロフォスファミド：500mg/m^2）を3週毎に施行した乳癌患者のうち、アプレピタントを含む制吐薬の予防的投与が行われた35投与例（18人）を対象とした。制吐薬適正使用ガイドラインに基づき、アプレピタント(po)を1-3日目（125mg、80mg、80mg）、パロノセトロン(iv)を1日目（0.75mg）、デキサメタゾンを1-3日目（9.9mg(iv)、1mg(po)、1mg(po)）に使用した。尚、アプレピタントとデキサメタゾンとの併用により、特に高齢者においてデキサメタゾンの効果が増強するとの報告があるため、当院では2日目以降のデキサメタゾン(po)を1mgに減量して使用した。また、予期性悪心・嘔吐に対する救援治療としては、ロラゼパム（0.5-2mg(po)）を使用した。悪心・嘔吐の評価には、MASCC（Multinational Association of Supportive Care in Cancer）より提唱されている国際的な悪心・嘔吐の評価ツールMAT（MASCC Antiemesis Tool）を使用した。
【成績】患者の平均年齢は52歳で、16投与例が55歳以上、19投与例が55歳未満であった。アプレピタント導入後に急性期嘔吐を経験した2投与例（6%）は、いずれも30歳代女性であったが、FEC療法2回目以降にロラゼパムの予防的投与を行った結果、嘔吐が軽減した。遅発期嘔吐については年齢を問わず認めなかった。また、悪心の経時的推移を検討した結果、急性期にScale10であった患者も、遅発期にはScale3以下に改善していた。さらに、年齢別に検討した結果、55歳未満の若年層では、急性期に悪心を認めた患者が84%と多かったが、遅発期には53%へ改善傾向を示した。それに比べ、55歳以上では、遅発期においても悪心が抑制されていない傾向がみられた。
【結論】FEC療法による悪心・嘔吐を、MATを用いて調査した結果、アプレピタントの導入により急性期・遅発期ともに嘔吐がコントロール出来ている事が確認された。また、若年層の悪心・嘔吐に対して、ロラゼパムの予防的投与が有効であった。今後、デキサメタゾンの増量により更に悪心・嘔吐が改善される可能性があると考えられた。

GP-2-28-53
乳癌に対するFEC療法における持続型G-CSF製剤ペグフィルグラスチムの使用経験

[1]川村病院　薬剤部、[2]東京慈恵会医科大学　外科学講座
片岡　真希子[1]、川村　雅彦[1,2]、隈本　智卓[1,2]、川村　武[1]、武山　浩[2]

【背景】化学療法の副作用をマネージメントし、計画的、安全に行うことは将来的な予後にも相関することが知られている。乳癌FEC100療法は発熱性好中球減少症（FN）の発症リスクが高く、重篤化することもあり注意が必要である。今回我々は乳癌に対するFEC療法において持続型G-CSF製剤を投与した7例を経験したので報告する。【対象,方法】今回ペグフィルグラスチムを投与した7例を後ろ向きに検討した。対象は50-81歳、女性6名、男性1名、PSは全員1以下であった。化学療法のレジメンは全例FECであり、術後補助療法が4例、術前化学療法が1例、術後再発が2例であった。ペグフィルグラスチムは4例でFEC初回から投与し、3例は初回でGrade4の好中球減少、FNを認め2回目より投与した。【結果】初回からペグフィルグラスチムを投与した4例では2例でgrade4の好中球減少を認めたが全例にFNは認めなかった。初回にFNを認め2回目以降に投与した3例は1例にgrade2の好中球減少を認めたがFNは認めなかった。【考察】FN発症率が20%以上のレジメンではG-CSFの一次予防的投与が推奨されている。FEC100療法に対するG-CSFの一次予防的投与はFNを抑え有効であると考えられた。

GP-2-28-54
乳癌化学療法におけるPegfilgrastimの使用経験

小川赤十字病院　乳腺内分泌外科
長岡　弘、高橋　泰、遠藤　敬一

【目的】乳癌周術期化学療法において相対治療強度(RDI)の維持は期待される治療効果を得る上で重要である．RDI低下の原因として発熱性好中球減少症(FN)はその主要な有害事象の1つであり，FNの発現率の高いレジメ使用時にはpegfilgrastim(peg-f)の使用が推奨されている．今回，乳癌化学療法におけるpeg-fの有用性を検討した.【対象と方法】乳癌化学療法でpeg-fを使用した8症例(FEC100療法4例(1次:2例,2次:2例)，TC療法4例(2次:4例))を対象とした.治療期間中のFNおよび有害事象の発生の有無、RDIに関して検討した.【結果】FEC100 療法を施行した2例にpeg-f 投与初回時にFNの発症を認め抗生剤の投与を行った．2回目以降はFNの発症は認めなかった．TC療法施行4例はpeg-f 投与後のFNの発症は認められなかった．FN発症例の重篤な感染症への移行は認めなかった． 他の有害事象はGr2の血小板減少(2例)，Gr1の貧血(1例)，肝機能障害(1例)，骨痛(1例)，倦怠感(2例)，浮腫(1例)を認めたがコントロールは可能であった．RDIの平均はFEC100療法96.1%，TC療法88.9%であった.【まとめ】peg-fは化学療法使用時のFN発症および重症感染症への移行の予防効果は高く、RDIを重視したい周術期化学療法施行時には有用性が高いと考えられた．一方通常のG-CSF製剤よりも高コストのため適応の検討が必要である.

GP-2-28-55
当院におけるペグフィルグラスチム使用経験と急性肺障害の1例

[1]呉医療センター　乳腺外科、[2]呉医療センター　腫瘍内科、[3]幸田医院、
[4]呉医療センター　薬剤部
安東　由貴[1]、江戸　彩加[1]、末廣　聡美[1]、厚井　裕三子[1]、平田　泰三[2]、
安井　大介[3]、小川　喜道[4]、尾崎　慎治[1]

【背景】発熱性好中球減少症（FN）は、化学療法の減量やスケジュールの遅れにつながるうえ死亡にも関連する副作用である。FNの発症予防が重要でありペグフィルグラスチム(PEG-G)はFN発症予防の重要な支持療法である。PEG-Gの重要な副作用として急性肺障害が知られており、今回PEG-Gの関与が否定できない急性肺障害を経験したので、当院の使用経験とあわせて報告する。【対象と方法】2015年1月から2015年11月までに当院で乳癌の術前・術後化学療法を施行し、PEG-Gを投与した20例を対象に、使用状況、FN発症率、RDI、副作用などをretrospectiveに検討した。【結果】PEG-Gを投与した20例の総投与回数は48回であった。年齢中央値は62歳（43－76歳）で、病期は1期5例、2期12例、3期3例だった。 アンスラサイクリン系薬剤（EC(90/600)またはFEC100）でのPEG-G使用が30回、タキサン系薬剤（ドセタキセル75またはTC療法）±トラスツズマブでの使用が18回であった。PEG-Gの使用理由では、一次予防目的の投与が4例、前回投与時の好中球減少またはFN発症例が16例であった。RDIの平均値は93.3%(58.3－100%)で、投与量の減量症例は認めなかった。RDIが85%以下であったのは4例で、58.3～75%に低下していた。RDI維持困難であった理由は、感染症(帯状疱疹、真菌感染症)2例、末梢神経障害grade3が1例、重篤な急性肺障害が1例であった。PEG-G投与下でgrade3以上の好中球減少を呈したのは5例で、そのうちFNは1例に発症した。PEG-Gによる副作用は5例に認め、発熱2例、全身倦怠感1例、 骨痛3例であった。【症例】69歳女性、 既往歴なし。 左乳癌T2N1M0の診断で、術前化学療法を施行した。FEC療法3コース目にgrade3のFNを呈したため、FEC4コース目にPEG-Gを投与した。しかし、day10にgrade3のFNで緊急入院となった。 入院時明らかな感染巣は認めず血液培養（細菌名）を認めたため抗生剤とGCSF投与を行った。広域抗生剤と抗真菌剤投与により血液検査上の改善を認めたが、dayから酸素飽和度の低下、 両肺の広範な浸潤影と間質影の増強を認めた。急性肺障害と考え、ステロイドを開始したところ酸素飽和度の改善および解熱と肺炎像の改善を認めた。 本症例ではPEG-G投与による薬剤性亜急性肺障害の関連性が示唆された。【結語】PEG-Gの投与により、FN予防、RDIの維持、効果が確認された。一方で急性肺障害という重篤な副作用を経験したので注意が必要である。

GP-2-28-56
当院におけるペグフィルグラスチムの使用経験

足利赤十字病院　外科
戸倉　英之、吉村　美紀、松田　圭央、平畑　忍、高橋　孝行、藤崎　真人

（目的）乳癌化学療法の支持療法としてペグフィルグラスチムの使用経験と安全性について検討を行った。（対象）2014年12月～2015年11月までに、当院でペグフィルグラスチムを投与された乳癌15例（1次予防14例、2次予防1例）。（方法）ペグフィルグラスチム3.6mgは、化学療法後、day2に1回皮下投与。（患者背景）全例 PS 0、年齢 28～73歳（中央値 56歳）、術前、術後補助：14例、 進行再発：1例。 レジメン：AC 10例、TC 4例、DTX 2例、Nab-PTX 1例、投与回数 3回～8回（中央値 4回）。化学療法の前治療歴は全例なし。（結果） 発熱性好中球減少症（FN） 発症率 0%。Relative Dose Intensity(RDI)は、初回投与でFNを発症し、 2次予防として使用した1例を除き、全例90%以上であった。レジメン毎のRDIを検討すると、Nab-PTX使用時に好中球減少症が改善せず治療が延期になった症例が1例。背部痛を6例に認めたがNSAIDsで速やかに軽快し、治療中止となった症例はない。（考察）FN発症率が10～20%のレジメンを使用するときには、FN発症のリスクが高いと考えられる因子を持つ患者においてG-CSFの一次予防的投与を考慮すべきとされているが、 今回我々は、 乳癌に対する3週毎の化学療法レジメンに対し、1例を除き1次予防としてペグフィルグラスチムを使用し、上記の結果を得た。全例（中等度リスク以上）にペグフィルグラスチムを使用することに検討の余地はあるが、FNは発症すれば生命の危険を脅かす重篤な合併症を引き起こす可能性を秘めており、 避けるべき副作用である。さらに、 入院加療によるコスト増、RDIの低下による予後の悪化、 不必要な抗生剤を投与することによる耐性菌の問題などを考慮すると、 中等度リスク以上のレジメンには1次予防投与が推奨されると考える。（まとめ）有害事象については、いずれも軽微であり、化学療法によるFNの1次予防として併用し外来でも安全に投与することができる薬剤である。

GP-2-28-57
当院におけるペグフィルグラスチムの使用経験

[1]東京逓信病院　乳腺センター、[2]つづきクリニック、
[3]南池袋パークサイドクリニック、[4]東京逓信病院　外科
緒方　晴樹[1]、竹島　雅子[1]、都築　麻紀子[1,2]、川真田　明子[1,3]、
石井　由美恵[1]、寺島　裕夫[4]

乳癌化学療法における発熱性好中球減少症(FN)は、レジメンの完遂率の低下や入院が必要となるなど患者さんの不利益につながる有害事象である。 欧米では、FNのマネージメントに以前よりペグ化G-CSFが用いられてきた。本邦でも2014年11月から、 ペグフィルグラスチムが使用できるようになった。当院では、2015年4月から症例やレジメンの適応を決めて使用を開始している。そこで4月からの当院でのペグフィルグラスチム使用経験症例13例を検討し報告する。 年齢は32～75歳。65歳以上の高齢者は4例であった。 投与の内訳は、 術前・術後の化学療法に対するFNの予防目的が12例で、 残る1例は肝転移にEribulinが奏功しているが骨髄抑制が遷延した症例である。FNの予防目的では、1サイクルでFNを認め2サイクル目から開始した1例;(RDI 95%)と、AC3サイクル目で延期を余儀なくされ、残りのACx1-DOCx4に対して使用した1例を除き、 残り10例に1サイクル目から使用を開始し、 全例でRDIを下げずに完遂している。主な有害事象は、背部痛を訴えた2例のみで、NSAIDsで対処し継続使用が可能であった。ペグフィルグラスチムの予防投与は、FNによる不要な通院や投薬を軽減した。また、高齢患者の化学療法において安全性を確保し、 有効性を犠牲にしない治療を担保する薬剤であると考える。

GP-2-28-58
リン酸デキサメタゾンを混注下FECによる血管痛の出現状況

独立行政法人　国立病院機構　長崎医療センター
村上　摩利、崎村　千香、久芳　さやか、前田　茂人

【背景】乳がんに対するフルオロウラシル、エピルビシン、シクロホスファミド療法（以下FEC）のエピルビシンの特徴的な有害反応に「血管痛」がある。「血管痛」の予防対策として、エピルビシンのpHの調整や点滴時間の短縮、生理食塩水によるフラッシュ等の報告がある。当院でもpH中性化のために、リン酸デキサメタゾンを混注しているが、 血管痛がしばしば生じており、 有効な対策がとれていない。【目的】エピルビシンが投与された乳がん患者に、 血管痛の発生状況について調査する。【方法】対象：FEC療法4コース予定の乳癌患者。 研究期間：2014年10月～2015年11月。 調査項目： 年齢、 治療歴、BMI、エピルビシンの投与量と投与回数、静脈炎出現時期、 疼痛の程度（独自に作成したスケール0～4までの5段階による患者の主観的評価）、その他静脈炎の症状の有無（血管の走行に沿った色素沈着、血管が硬く触れる、血管のつっぱり感）、腕の伸展・屈曲、拳上の困難さ、家事などの動作への影響。静脈炎以外の有害事象（CTCAE　Ver.4）。観察期間：FEC投与中の12週間と投与終了後の12週間。【分析方法】患者の自記式の記録よりデータを集計した。【結果】女性10例、 平均年齢52.7歳、 治療歴あり2例／なし8例、BMI平均値23 Kg/m2。エピルビシン投与回数は全例4回で、75 mg/m2が1名、100 mg/m2が9名であった。血管痛の発現率は、10例中9例（90%）。血管痛の出現時期は、平均31.6日目（範囲2-79日目）。血管痛の程度は、スケール1：（軽度の痛み）が6例、スケール2：（強い痛み）が3例。スケール0：（痛みなし）が1例。4症例は1コース目（平均13.8日目）に血管痛が出現し、5症例は平均3コース目（平均52.2日目）に出現した。各症状は、「血管のつっぱり感」8例（89%）、「血管が硬く触れる」6例（67%）、「色素沈着」4例（44%）、（重複あり）。「腕の伸展・屈曲の困難さ」が生じたのは4例（44%）。 そのうち3例は、FEC終了後も症状が持続し、長期化していた。【結論】血管痛の発現率は90%と高率であった。 出現時期が31.6日目と遅発性の血管痛であり、 投与中の血管痛は無かった。 血管痛が早期に出現する群は1コース目の初回投与後に出現し、遅く出現する群は平均3コース目の複数回投与後に出現した。出現した血管の症状により、腕の伸展・屈曲に困難さを生じるため、 血管痛の程度だけでなく、 日常生活への影響についても観察していく必要性が示唆された。

GP-2-28-59
持続型G-CSF製剤Pegfilgrastim導入に伴う当院乳癌化学療法の現状

北野病院ブレストセンター　乳腺外科
高原　祥子、前島　佑里奈、葛城　遼平、吉本　有希子、山内　清明

【はじめに】乳癌において、抗癌剤の投与量(RDI:Relative Dose intensity)と生命予後との関連が報告されている。またRDI低下をもたらす主な原因の一つに、 発熱性好中球減少症(febrile neutropenia： 以下FN)がある。Pegfilgrastimは従来のG-CSF製剤FilgrastimをPEG化した持続型のG-CSF製剤で、FNの発症抑制が期待されている。2014年11月から日本でも認可され、FNの発症率が高いレジメンに対する予防投与が可能となった。【目的】Pegfilgrastimは我が国においてもFN予防の中心的な役割を担うと考えられるが、 医療コストの面からはどの症例には省略可能なのかの検討も重要となる。 当院でのPegfilgrastim使用経験を報告する。【対象】2014年12月～2015年11月に当科にてPegfilgrastimが使用された乳癌患者62症例、 年齢30-81(中央値56)歳。 術前化学療法30例、 術後化学療法17例、 進行6例、再発9例。 化学療法レジメンはTC：34例、FEC100：10例、Doc+HCPT：12例、FEC75+HCPT(当院治験レジメン)：4例、その他Bev＋PTX, Bev＋Doc, AC, Doc, eribilin 各1例。いずれも化学療法1サイクル終了後24～72時間以内にPegfilgrastim3.6mgを1回皮下注した。【結果】1.Pegfilgrastim群でのFN発生率は0%であった。2.Pegfilgrastim群62例中、RDI:100%が59例、全体平均95%。同時期に同レジメンで従来のFilgrastimを使用した群19例では、RDI:100%は14例、　全体平均74%にすぎなかった。3.Pegfilgrastim群での主な有害事象としては腰背部痛18例(29.0%)、関節痛・全身痛8例(12.9%)、倦怠感3例(4.8%)、下痢3例(4.8%)、発熱2例(3.2%)であった。【考察】持続型G-CSF製剤Pegfilgrastim導入により、1.FNを回避、2.高いRDIを維持、3.好中球が最少となるNadirに来院する必要がない、 という利点を得た。 現在我々は一次的予防投与と二次的予防投与を混じて実施しているが、 今後はFN発生リスク以外にもPegfilgrastimの一次的予防投与適応を検討してゆく。

GP-2-28-60

当院でのTC療法における好中球減少症の管理とRelative Dose Intensityに関する検討

富山赤十字病院　外科
野崎　善成、棚田　安子、芝原　一繁

【背景】TC療法は術後補助療法として広く用いられているが，発熱性好中球減少症(FN)の発現頻度が高いとされる．FNによる入院，減量，延期は，治療強度(Relative Dose Intensity; RDI)の低下を招き，治療効果を減弱させるため，FN，好中球減少症の管理は重要である．一方，G-CSFに関してはFNに対する予防的投与には科学的根拠があるが，好中球減少症に対する治療的投与の科学的根拠は乏しい．2014年11月にペグフィルグラスチムが承認されたが，それ以前においてはFN，好中球減少による治療の遅延を危惧し，治療的投与を含むdaily-G-CSF投与が行われてきたのではなかろうか．当院におけるTC療法施行時の好中球減少症に対する管理の現状を把握するとともに，RDIに影響を与える因子の検討を行った．【対象】2010年4月から2015年3月までに当院にてTC療法が施行された24例．【結果】：65歳未満17例(70.8%)，65歳以上7例(29.2%)． サブタイプ別ではluminal/luminal-HER2/HER2/TNBC＝14例(58.3%)/1例(4.2%)/1例(4.2%)/8例(33.3%)．pN-/+＝18/8．G4以上の好中球減少症を認めた時点でdaily-G-CSFの治療的投与が行われた． 完遂率は全体22/24(91.7%)，65歳未満94.1%，65歳以上85.7%．減量(20%)は40.9%，投与スケジュール延期は27.3%になされていた．FNは5例，20.8%， 好中球減少はG4/G3＝75%/8.3%に認められた．(65歳以上/未満の間に発現率に有意差なし) G-CSFは18例，75%に使用され，うち8例は2次予防投与であった．1次予防投与例はなかった． 完遂例におけるRDIは65.0%-100%，平均89.5%，中央値93.0%で，6例(27.3%)が85%未満であった．FN発症例のRDI平均値は84.7%とFN非発症例の90.8%に比し低値であった． 予防的投与例のRDI平均値は86.3%（85%未満の割合は37.5%）で， 非施行例の平均値91.3%，（85%未満の割合は21.4%）に比べむしろ低値であった．TC療法施行中のdaily-G-CSF投与回数は0-45回，平均9.5回，中央値5回であった．投与回数10回未満の症例のRDI平均値は93.8%であったのに対し，投与回数10回以上の症例のRDI平均値は84.3%と，daily-G-CSFの投与回数の増加にともない，RDIは低下する傾向が認められた．【結論】少ない症例数での検討であるが，乳癌TC療法での好中球減少症の管理においては，2次予防投与を含むdaily-G-CSFの使用はRDI維持に十分に寄与しない可能性が示唆された． 今後はペグフィルグラスチムの実地臨床での有効性の評価が必要と考えられた．

GP-2-28-61

当院におけるペグフィルグラスチムの使用状況

[1]医療法人創起会　くまもと森都総合病院　薬剤部、
[2]医療法人創起会　くまもと森都総合病院　乳腺センター
山田　充宏[1]、須古　杏子[1]、宮本　浩子[1]、森岡　淳子[1]、大佐古　智文[2]、西山　康之[2]、藤末　眞実子[2]、西村　令喜[2]

【目的】治癒を治療目的とする術前､術後化学療法において相対治療強度(以下、RDI)を維持し標準治療を完遂することは重要である。RDIが85%以下になると無再発生存期間および全生存期間が短くなったとの報告がある。2014年に持続型G－CSF製剤のペグフィルグラスチムが国内で使用できるようになった。今回、当院におけるペグフィルグラスチムの使用状況を調査し、RDI維持への有用性について検討した。
【方法】2015年4月～10月に当院乳腺センターで行った術前、術後化学療法においてペグフィルグラスチムを使用した乳癌患者8症例を対象として、骨髄抑制の予防効果および有害事象について調査した。ペグフィルグラスチムは化学療法実施の翌日に投与した。
【結果】患者の年齢は50.3歳±12.1(平均±SD)、身長は160.6 cm±3.0(平均±SD)、体重は54.7 kg±7.1(平均±SD)であった。サブタイプはLuminal B(HER2陽性)1例、Luminal B(HER2陰性)3例、Triple negative4例だった。一次予防投与3例のレジメンはいずれもdose dense(EC→PTX)であり、二次予防投与のレジメンは、EC3例、TC1例、DOC1例であった。一次予防投与3例のRDIは平均98.9%(96.8%－100%)だった。発熱は1例認めたが、抗生剤内服にて改善し、入院は必要でなかった。二次予防投与の5症例のRDIは平均96.3%(87.5%－100%)であり、ペグフィルグラスチム投与後は発熱を認めず、その後の投与スケジュールの延期もなかった。術後化学療法が終了した1例において、次クール直前の白血球数は、dd－EC投与時5470～7970／μL、dd－PTX投与時11190～11280／μLと増加が認められた。安全性に関して、ペグフィルグラスチムの副作用である骨痛と背部痛は各1例で認められたが、他の副作用は認められなかった。
【結論】今回の一次予防での使用はRDIの維持に効果的であり、二次予防に使用された症例においても、その後の治療が予定通り行われ、重篤な副作用も認めず有用性が示された。また、1例ではあるがdose dense PTXに対する一次予防投与では次クール直前の白血球数が1万を超えており、ペグフィルグラスチムの使用は必ずしも必要ではない可能性が示唆された。今後は、ペグフィルグラスチムの投与タイミング及び患者満足度も含めた経済的効果などの検討も必要であると考えた。

GP-2-28-62

Pertuzumab＋Trastuzumab ＋Docetaxel療法施行中にたこつぼ型心筋症を発症したHER2陽性再発乳癌の１例

[1]愛知厚生連海南病院　乳腺内分泌外科、[2]愛知厚生連海南病院　外科
柴田　有宏[1,2]、石原　博雅[2]、野々垣　郁絵[2]、小林　大悟[2]

抗HER2療法の心筋障害は、一般的に拡張型心筋症に類似した全周性の左室壁の運動低下を来す事が多く、たこつぼ型心筋症に関する報告はほとんどない。
症例は64歳女性、身長153cm、体重75kg。既往歴に高血圧、高脂血症あり。５年前に左乳房のしこりを主訴に当科を受診した。術前診断はT4bN1M0, StageIIIB乳癌（ER陰性、PgR陰性、HER2 3+）であった。術前化学療法として毎週、Trastuzumab+Pacritaxelを12回施行した。効果判定はPRであった。その後、左乳房切除術＋腋窩リンパ節郭清を施行した。術後の病理検査では治療効果はgrade2b程度で、腋窩リンパ節にも3/6の転移が認められた。術後は３週に１回のTrastuzumabを約１年間継続した。以後外来で経過観察を行っていたところ、術後４年６ヶ月目に左頚部のリンパ節腫脹を認めた。細胞診の結果、乳癌のリンパ節転移と診断された。全身検索の目的で造影CTを施行したところ、多発肺転移と左鎖骨上下リンパ節、左腋窩リンパ節再発が認められた。HER2陽性転移再発乳癌の1次治療としてPertuzumab+Trastuzumab+Docetaxel療法を開始する事とした。施行前の心機能チェックでは左心室の動きもよくEF 75.4%と良好であった。6クール目施行日の朝から胸痛はないが、動悸を自覚するとの訴えがあり心エコー検査を施行した。心尖部の壁の動きが悪いため循環器内科での精密検査を依頼した。EF 44%, 心電図にて全体的にSTの軽度上昇、高感度トロポニンI 932.4(＜15.6 PG/ml)、CPK 87(45-163 mg/dl) より緊急で心臓カテーテル検査が施行された。左室造影では心尖部の動きが悪くたこつぼ型の形状を示していた。冠動脈造影ではLAD(#6)に75%の狭窄を認めた。たこつぼ型心筋症との診断で同日入院し保存的に経過観察となった。入院後は自覚症状もなくなり6日目には心機能も改善し退院となった。１ヶ月目の循環器内科受診時にはほぼ正常まで心機能は回復していた。
今回、我々は抗HER2療法中にたこつぼ型心筋症を発症した１例を経験したので若干の文献的考察加え報告する。

GP-2-28-63

当院の乳がん術前・術後化学療法におけるPegfilgrastim使用状況

[1]国立病院機構　四国がんセンター　薬剤部、[2]乳腺外科、[3]乳腺・化学療法科
藤田　代里子[1]、小暮　友毅[1]、清藤　佐知子[2]、高橋　三奈[2]、原　文堅[3]、高嶋　成輝[2]、青儀　健二郎[2]、大住　省三[2]

【はじめに】乳がん術前・術後化学療法において発熱性好中球減少症（FN）の発症は投与スケジュールの遅延や減量による治療強度低下の大きな要因である。これに対し2014年11月にPegfilgrastimが適応となった、そこで今回、当院におけるPegfilgrastim使用状況について調査を行った。【方法】2015年1月から11月までにPegfilgrastimの投与を開始し、術前・術後化学療法を終了した38例についてカルテより後方視的に調査を行った。【結果】年齢の中央値は47.5歳(範囲:22-73歳)。 対象となった主なレジメンはDocetaxel+Cyclophosphamide(TC)療法が23例、Epirubicin +Cyclophosphamide(EC)療法が6例、dose dense-Doxorubicin +Cyclophosphamide(dd-AC)/Paclitaxel (PTX)が6例であった。Pegfilgrastimを使用した症例における治療完遂率は、TC療法が95.7%、EC療法が83.3%、dd-AC/PTX療法が66.7%であった。 使用開始時期は1サイクルが10例、2サイクルが20例、3-4サイクルが8例であった。Pegfilgrastim投与後にFNが発症した症例は5例、Pegfilgrastim投与後に減量・延期された症例は2例であった。FNによる治療中止症例は2例であった。 同期間にTC療法を施行した全症例50例におけるFN発症例は26例(52%)であったが、そのうち16例でPegfilgrastimが投与されており、 投与後のFN発症例は4例であった。【考察】当院におけるPegfilgrastimの投与は75%が二次予防として行われており、その対象としてはTC療法が60%以上を占めていた。Pegfilgrastimを投与することによりFNによる減量・延期及び治療中止は10%に留まった。TC療法においては、FN発症例の6割以上にPegfilgrastimが投与されていた。 今後はPegfilgrastimの投与により乳がん術前・術後化学療法における更なる治療強度の向上に努めていきたいと考える。

GP-2-28-64
FEC療法におけるペグフィルグラスチム１次予防投与の有用性

[1]埼玉メディカルセンター　乳腺外科
[2]北里大学　北里研究所病院　ブレストセンター、
[3]北里大学　北里研究所病院　生理検査科、
[4]北里大学　北里研究所病院　外科
関　大仁[1]、中嶋　純子[3]、浅沼　史樹[2]、金田　宗久[4]、鈴木　慶一[4]、
神谷　紀輝[4]、石井　良幸[4]、大作　昌義[4]、池田　正[2]

【背景】乳癌における補助化学療法ではエビデンスに基づいた標準的化学療法の実施が予後の改善につながると考えられている。発熱性好中球減少症（FN）は最も多い用量制限毒性の一つであり、RDI（relative dose intensity）低下の原因となるだけでなく、重篤化すると致死的な場合があるため注意が必要である。乳癌の標準的化学療法としてFECが用いられるが、そのFN発症率は約20%と報告されている（JBCRG01試験）。ペグフィルグラスチム（PEG-G）は化学療法における発熱性好中球減少症の予防可能な薬剤として、本邦では2014年１１月より保険収載された。FEC療法におけるPEG-Gの１次予防投与の有用性を検討した。【対象・方法】2014年11月から2015年10月までに当院で乳癌の術前または術後化学療法におけるFECにPEG-Gを併用した31例を対象とした。全例でday3にPEG（3.6mg）を皮下注射した。【結果】年齢の中央値は62（38-76）歳、閉経後が19例（63%）であった。FECは25例（80.6%）が術前化学療法として施行され、6例（19.4%）が術後化学療法であった。PEG-Gの１次予防投与が18例（58.1%）、2次予防投与が13例（41.9%）であり、全体のFN発症は9例（29%）であった。１次予防投与群では全ての症例で次コース開始時には好中球数の回復が認められた。１次予防投与群では初回コースのday 8に80%（15例）の症例でgrade 3以上の好中球減少を来たしFN発症も2例（11.1%）に認められたが、２コーズ目以降はgrade 3以上の好中球減少もFNも認められなかった。2次予防投与群では初回から３コース目のday 15にgrade 3以上の好中球減少とFN発症が認められた。1次予防群は２次予防投与群と比較し、有意なＦＮ発症低下が認められた（1次 vs 2次=11.1% vs 53.8%, p=0.017）。有害事象として骨痛が３例（9.7%）、発熱が２例（6.5%）に認められたが全てgrade 2以下であった。【考察】PEG-Gの１次予防投与による好中球数最低値の底上げと回復までの期間の短縮が、FN発症と次コース開始遅延の予防をもたらしている可能性がある。【結語】ペグフィルグラスチムの１次予防投与は有意にFNの発生頻度を低下させ、より安全な標準的化学療法の実施に寄与することが示唆された。

GP-2-28-65
乳癌化学療法時に持続型G-CSF製剤ペグフィルグラスチムを使用した症例の検討

東京都立駒込病院
才田　千晶、後藤　理紗、有賀　智之、井寺　奈美、本田　弥生、
堀口　和美、宮本　博美、山下　年成、黒井　克昌

【緒言】化学療法施行時に問題となる副作用のひとつが発熱性好中球減少症（FN）であり，治療延期や減量投与を必要とするだけでなく，生命の危険に陥る重篤な合併症を惹起することがある．持続型G-CSF製剤であるペグフィルグラスチムが保険適応となり，化学療法施行時にFNの発症を抑制し，治療強度を弱めることなく治療継続できる可能性が示唆される．【対象と目的】当院で乳癌化学療法時に持続型G-CSF製剤の予防投与を行った36例の安全性と有効性について検討する．【結果】年齢は中央値58.5歳（37-73歳）で，1次予防が18例，2次予防が18例であった．2次予防的投与例では，ペグフィルグラスチム予防投与以前の合併症としてFNの発症を10例（56%）に認め，うち3例は減量投与を,1例は治療延期を要した．ペグフィルグラスチム導入後は発熱を5例に認め，うち1例で治療延期を要した．1次予防的投与例では，ペグフィルグラスチム予防投与後に発熱を5例に認め，うち1例は肺炎で9日間の入院治療を要した．その他の症例は抗生物質の内服を要したものの3日以内に解熱し，延期や減量なく投与完遂した．予防投与後の有害事象として，発熱，下痢，倦怠感，嘔気，皮疹を認め，化学療法に関連することが示唆された．またペグフィルグラスチムによる有害事象としてday1の発熱を1例に認めたが，骨痛や背部痛は認めなかった．【結論】化学療法の遅延・減量を要した症例を2例認めたものの，持続型G-CSF製剤の使用により，多くの症例でRDIを落とさず安全に治療継続が可能であり，有用と考えられた．

GP-2-28-66
ペグフィルグラスチム使用症例の検討

[1]石川県立中央病院　乳腺内分泌外科、[2]石川県立中央病院　看護部
吉野　裕司[1]、佐藤　礼子[1]、金子　真美[1]、北原　智美[1]、多賀　玲奈[2]、
清水　由賀[2]

2014年より本邦でもG-CSFの予防的投与が認可された。乳癌術前術後化学療法において当施設では、(1)65歳以上の症例、もしくは(2)以前に発熱性好中球減少症(以下FN)を発症したことのある症例に対してペグフィルグラスチムを使用している。今回、ペグフィルグラスチム投与例を調査しその効果について検討した。【対象】2014年12月から2015年11月までに術前もしくは術後補助化学療法が施行された原発性乳癌61例中ペグフィルグラスチムを投与した22例(30 regimen)。【結果】ペグフィルグラスチム使用の理由は、上記(1)が4例、上記(2)が18例であった。regimenの内訳は、FEC100:10件、DTX：10件、ABX：6件、TC：4件であった。ペグフィルグラスチム投与後のFN 発症例は8例(26.7%)、そのうちFEC100 におけるFN 発症例は4例(40%)、DTXでは2例(20%)、ABXでは1例(16.7%)、TCでは1例(25%)で、FEC100でFN発症が多い傾向にあった。これらの症例において入院を必要とした症例は1例(3.3%)のみであり、治療関連死はなかった。【考察】GCSF予防的投与ができなかった2012年-2014年の当院での術前術後化学療法におけるFN発症率は、FEC100:59.3%、DTX:24.6%、TC:50%であった（ABXについてはデータなし）。今回の検討では、ペグフィルグラスチム使用にてFN発症率は低下しており、本剤の効果が確認できた。ただし、本剤の投与にてFN発症率が０になるわけではなく、化学療法施行時には本剤の投与非投与に拘らずFNに対する対策が必要と考えられた。

GP-2-28-67
補助化学療法のレジメン別にみた毛髪回復の時期と程度の前向き客観的評価

[1]日立製作所　日立総合病院　乳腺甲状腺外科、
[2]日立製作所　日立総合病院　看護局
伊藤　吾子[1]、三島　英行[1]、周山　理紗[1]、八代　享[1]、奥村　稔[1]、
生畑目　みさ[2]

補助化学療法の主たる薬剤の副作用として脱毛があり、患者の最大のストレスとなっている。これまで我々は後ろ向き調査にてFEC-DTXを受けた患者の70%以上が２年後以降も毛髪に関する不満を持ち、約20%が長期脱毛状態にあることを報告した。今回我々は化学療法レジメンごとの発毛時期、程度について前向き客観的調査を行った。対象；2012年10月から2014年12月までに当院で術前または術後に、以下レジメンによる補助療法を終了した86名のうち同意を得た72名(83.7%)。FEC29名、DTX15名、FEC-DTX28名。方法；治療終了3か月後、6か月後、1年後に頭髪の写真撮影を行い、6か月以降は頭頂部の脱毛巣(頭皮が透けて見える)の範囲を計測した。脱毛巣の評価はGrade0;脱毛巣なし、Grade1;5cm以下の脱毛巣あり、Grade2;10cm以下の脱毛巣あり、Grade3;15cm以下の脱毛巣あり、Grade4;16cm以上の脱毛巣ありとした。結果；3か月後：FEC群では24名全員がつむじを中心とした均一な発毛を認めた。DTX群では4名(27%)に、FEC-DTX群では11名(39%)に頭頂部の毛髪密度低下を認めた。6か月後：FEC群では1名(4%)にGrade1の脱毛巣を認め、DTX群では3名(20%)にGrade1の脱毛巣を認めた。FEC-DTX群ではGrade1が2名、Grade2が3名、Grade3が2名、Grade4が2名であり、計9名(32%)に脱毛巣を認めた。1年後：FEC群では1名(4%)にGrade1の脱毛巣を認めた。DTX群ではGrade1が1名、Grade2が2名であった。FEC-DTX群ではGrdae1が4名、Grade2が5名、Grade3が2名、Grade4が2名であり、計13名(46%)に脱毛巣を認めた。考察；FEC群では脱毛巣の残存を認めることはまれで程度も軽度であった。6か月でウィッグを外し、1年後には好みの髪形にすることが可能であった。DTX群では1年後も軽度の脱毛巣の残存を認める患者が20%いたが、自毛でカバー可能な範囲であった。FEC-DTX群では1年後も脱毛巣の残存を認める患者が46%おり、うちGrade3以上の患者が4名(14%)であった。また、DTX群、FEC-DTX群では毛髪の伸びが遅く、1年後の長さがFEC群の6か月後程度であった。毛髪が伸びてきてからの方が脱毛巣が目立ってくる患者もいた。結語;FEC群に比べ、DTXを使用した毛髪の回復は不良であった。特にFEC-DTX群では前向きに見ても治療終了1年時点で、Grade3以上の脱毛巣を有する長期脱毛状態患者が14%いた。治療レジメンごとの回復の時期、程度に関する患者への情報提供が必要である。

GP-2-28-68
口腔粘膜障害の薬薬連携について

[1]公益社団法人石川勤労者医療協会　城北病院　薬剤部、
[2]公益社団法人石川勤労者医療協会　城北病院　外科
大西　沙織[1]、川高　舞子[1]、中村　崇[2]

【方法】口腔粘膜障害は化学療法の副作用の中でも高い頻度で発現し、痛みを伴うだけでなく食事や歯磨き等の患者の日常生活の質を低下させ、治療の効果そのものも低下させてしまう可能性がある。当城北病院では入院患者の化学療法による口腔粘膜障害（特に口内炎）に対し院内製剤（キシロカイン・アズレン含嗽液）を使用していた。しかし、外来化学療法患者にも同薬剤の処方が必要となり患者の苦痛を院外薬局と共有するためにもあえて処方を発行したところ、キシロカイン外用液は処方薬に収載されていない薬剤のため処方箋で交付することができないと門前薬局より問い合わせがあった。キシロカイン外用液は中毒の報告もあり、門前薬局からの提案で現在も歯科で標準的に用いられ、かつ、処方箋で交付できる薬剤であるアミノ安息香酸エチルを用いた処方提案を受け、処方箋で発行できる内容を検討した。【方法】成人では１０分で最高血中濃度に達し、以降速やかに代謝されるため通常では有害作用が起こりにくい局所麻酔薬であり、既に城北病院の採用薬であることからアミノ安息香酸エチルを選択した。アミノ安息香酸エチルの添付文書を参考に、適応の範囲で用量を設定した。Rp.アミノ安息香酸エチル 1.5ｇカルメロースナトリウム　0.1ｇ白糖 0.5ｇグリセリン 10ｍｌアミノ安息香酸エチルを計りとり、乳鉢でよくすりつぶす。次にカルメロースナトリウム、白糖の順でアミノ安息香酸エチルと乳鉢でよく混合し、広口の適当な容器に移しかえる。グリセリンを全量混和し、攪拌棒を用いてよく攪拌する。均一になったら内容液剤のプラスチック容器に移し替えて調剤完了とする。【成績】実際の効果は現時点では症例数が少ないため判定に至っていない。【結論】院外処方で発行可能な薬剤へ変更し、更に城北病院のセット処方として組み込んだことで処方しやすくなった。また、院外薬局では自家製剤加算外用液剤算定も請求できるようになり正式な薬剤として患者に提供できるようになった。これからも院内薬局と院外薬局間で様々な患者の治療に対する苦痛を共有し安全でより良い治療を提供するために院外処方による情報提供にこだわり、薬薬連携を進めていきたい。今回の院外処方発行によって口腔内粘膜障害に対する治療の選択肢の幅が広がり患者のＱＯＬの向上に繋がると期待している。

GP-2-28-69
Nab-paclitaxel起因性末梢神経障害に対する四肢冷却法の有用性の検討

[1]亀岡市立病院　外科、[2]京都府立医科大学附属病院、[3]亀岡市立病院　看護部
田中　宏樹[1]、宮本　景子[1,2]、山田　易余[3]

【はじめに】Nab-paclitaxelはpaclitaxelの溶媒をalbuminとすることで、副作用軽減と治療効果の増大を狙った薬剤であり、タキサン系薬剤では最も新しい薬剤となる。まだ臨床データは十分ではないが、従来のpaclitaxelより高い効果が期待され、かつ有効成分が従来品と同じなので副作用などの対処もしやすい。当院は立地上、自動車で通院する方が多く、アルコール不使用であることも患者の利便上有用であり、アジュバントとして多用している。しかしながら日本の保険適応では、3週に1回投与、1回に260mg/m2と多量の薬剤が入ることから主に四肢末端に出現する末梢神経障害が一時的に強く出ることが問題であった。そこで2013年10月以降当院で独自に工夫したフローズングローブとフローズンソックスを使用してみたのでその効果について考察した。【対象と方法】 院内IRBの承認を得た後、2013年10月から2015年7月までの間にNab-paclitaxelをアジュバントで使用した患者のうち冷却法に同意された8例と同意されなかった4例の計12例を対象とした。冷却群ではHer2陽性でトラスツズマブを併用したのが1例入っているのに対して非冷却群は、4例ともトラスツズマブを併用した。7名には両上肢、両下肢に独自に工夫した冷却装置を用いてNab-paclitaxel投与中と投与前後15分間冷却した。下肢は膝下までの着圧ソックスを24時間着用した。末梢神経障害の評価方法としてはCTCAE　Ver4.0を用いて治療開始から4サイクル終了時まで評価した。【結果】冷却群では化学療法中の最大障害度がGrade0が1例、Grade1が5例、Grade2が2例、非冷却群では4例全部がGrade2であった。冷却群に2例、非冷却群で1例Grade2の末梢神経傷害性疼痛が原因で、途中で減量した。その結果Grade3以上は両群ともに認めなかった。またGrade1以上の障害でプレガバリンを併用した。全例苦痛なく施行できた。冷却に起因する皮膚症状としては直後に発赤があったが、すぐに消失し、治療を必要とする副作用は1例も認めなかった。【結論】四肢冷却法はNab-paclitaxelの副作用軽減におおむね有効で安全に施行できた。ただ今回の検討ではトラスツヅマブ併用例が非冷却群に偏ってしまったために同薬併用が神経障害に影響した可能性も否定できなかった。今後も症例を重ねてNab-paclitaxel投与時の冷却による神経障害低減効果を検証していきたい。

GP-2-28-70
EC療法における１次予防としてのペグフィルグラスチムの使用経験

国家公務員共済組合連合会　平塚共済病院
谷　和行、松浦　仁、亀田　洋平

【はじめに】化学療法施行時に問題となる重要な副作用の１つに発熱性好中球減少症（以下FN）がある。FNは医療コストの増大や入院に伴うQOLの低下はもちろんのこと、治療関連死につながる可能性の高い病態である。さらにはFN後の抗癌剤の減量や投与の延期により相対治療強度が低下し、その結果としての治療効果の減少も重大な問題とされている。ペグフィルグラスチムは持続型G-CSF製剤であり、2014年11月その使用が日本で承認された。そこで、当科で施行する乳癌EC療法（90-600）に１次予防としてペグフィルグラスチムを使用する方針とした。【対象と方法】当科にて2015年2月より2015年11月までの間に、１次予防としてペグフィルグラスチムを使用したEC療法9例を対象とした。ペグフィルグラスチム使用に際しては、その効能とコスト・有害事象をよく説明した上で全例に文書または口頭で同意を得て、EC投与翌々日（1例のみ翌日）に投与した。これらの症例に対しEC療法の使用目的、ペグフィルグラスチム使用前後の好中球数、有害事象等につき検討した。【結果】症例は全例女性、平均年齢55.3（25-79）才、3例が進行再発乳癌治療、6例が術後補助療法としてで、EC療法は平均3.7（1-6）コース施行されていた。初回EC投与前の平均好中球数は4060（2800-5920）/μLで、初回ペグフィルグラスチム投与直後（1-3日後）には37510（25620-64350）/μLと著明に上昇、投与11-12日後でも5790（4360-7460）/μLと低値を認めなかった。全例でFNの発症を認めておらず、またEC療法の減量や遅延も認めなかった。有害事象は腰痛・背部痛が4例（44%）にみられたが、重篤な副作用は認めなかった。【考察】EC療法においてペグフィルグラスチムを１次予防として使用することで好中球の十分な上昇が見られ、その結果としてFNの発症は見られなかった。乳癌化学療法でのFNの発症は数%の治療関連死を引き起こすという報告があり、これをできる限り抑えることが極めて重要であることは論を待たない。EC療法におけるペグフィルグラスチムの1次予防としての使用は、その高価なコストを鑑みても十分に意義のある使用法であると考えられた。

GP-2-28-71
乳癌化学療法施行時の持続型G-CSFペグフィルグラスチムの経験

赤心堂病院　外科
山田　博文、黒田　徹、松本　力雄

【背景】乳癌に対して術前術後化学療法や進行再発乳癌に対する化学療法が生存期間を延長することが報告されている。単剤投与に比較して多剤併用療法のレジメンも開発されてきており、化学療法に伴う有害事象も複数が複雑に絡み合って出てきている。しかし、有害事象に対する対策も一つずつ解決していることも朗報である。2014年より発熱性好中球減少症（FN）に対して持続型G-CSF製剤ペグフィルグラスチムが使用可能になった。ペグフィルグラスチムは、G-CSFのペグ化した製剤でがん化学療法時のFNの発症を予防する効果がある。特にFEC100やTC療法では、FNは約20%と68.8%と高率に認められている。現在は、連日投与のG-CSF製剤を使用することや減量・休薬することで完遂率を上げている。しかし、化学療法を選択する症例がtriple negative症例であったり、高度進行・再発症例であることが多いために、治療強度（dose intensity, DI）を維持することが患者の予後に直結する可能性がある。一方、化学療法を受ける患者は、FNに対する医師や薬剤師の説明により感染症に対する防御を行うことを求められる。しかし、防御が過度であることで外出を控え、感染症予防に神経質になることを経験する。自由な行動が制限させることになる。【目的】ペグフィルグラスチム投与患者の使用状況を把握し適切な使用方法を検討する。【方法】当院のＴＣ療法２１例中１２例（５７%）にＦＮを認めたため、ＴＣ療法患者と２年間でＦＥＣ100または、ＡＣ療法を46例に投与されており、前治療のGrade3以上の好中球減少を認めた症例または、65歳以上の症例に使用した。ペグフィルグラスチムは5例に使用された。感染に対する意識を聞き取り調査で行った。【結果】FNを認めた症例は1例もなかった。全例が感染に対する恐怖感が少ない状態であった。【結語】乳癌化学療法治療でのペグフィルグラスチム投与は、ＦＮの回避と感染症の恐怖感をやわらげる一助になると考えられた。

GP-2-28-72

乳癌患者のアロマターゼ阻害薬に関連する骨量減少におけるデノスマブの有効性及び安全性の検討

[1]群馬大学医学部付属病院　乳腺・内分泌外科、
[2]群馬大学　大学院　医学系研究科　医学教育センター、[3]高井クリニック、
[4]群馬大学　大学院　医学系研究科　病理診断科

樋口　徹[1]、高他　大輔[1]、長岡　りん[1]、六反田　奈和[1]、佐藤　亜矢子[1]、
藤井　孝明[1]、時庭　英彰[1]、矢島　玲奈[1]、尾林　紗弥香[1]、坪井　美樹[1]、
菊地　麻美[2]、高井　良樹[3]、小山　徹也[4]、堀口　淳[1]

【目的】乳癌の多くはエストロゲン依存性腫瘍であり，治療法としては内分泌療法によるエストロゲンの産生機能抑制もしくはエストロゲン受容体(ER)の機能抑制が標準的な治療法となる．またER発現がない患者における治療としては化学療法が用いられるが,その場合でも長期的な副作用として,生殖機能・エストロゲン分泌機能の低下がある．内分泌療法・化学療法ともに，長期的な副作用として，エストロゲンの抑制に伴う骨量減少や骨粗鬆症などの副作用が問題となる．近年ではAIが閉経後乳癌の治療薬として広く使用されるようになってきた一方で,AIに関連する骨量減少（AIBL）もしばしば認められる．レトロゾール投与群は，タモキシフェン投与群と比較して，骨折の発生率が有意に高かったとする報告がある．デノスマブにおいては，第三相試験により新規椎体骨折発生率，大腿骨近位部骨折発生率をプラセボ群と比較して有意に抑えたという報告がある．しかしながら，日本人乳癌患者のがん治療に伴う骨量減少における有効性及び安全性を検討したものはない．そこで今回，特日本人におけるデノスマブの有効性並びに安全性を検討したデータが必要だと考え，臨床試験を実施した．【方法】AI使用中もしくは開始予定の閉経後乳癌患者の中で，骨粗鬆症と診断もしくは骨粗鬆症のリスクが高い患者を対象として，デノスマブ投与による前向き臨床試験を実施した．主要評価項目は腰椎骨密度(BMD)の48週終了時のベースライン時からの変化率とした．副次評価項目は投与開始24週時点での腰椎BMDのベースライン時からの変化率，大腿骨近位部BMDのベースライン時からの変化率，TRACP-5b，1-ICTP，骨型アルカリフォスファターゼ(BAP)，血清NTXの変化率，AE発症の有無とした．【結果】登録は現在14名，うち試験終了人数は7名（50%）で、年齢の中央値は62歳(49-80歳)であった．主要評価項目の腰椎骨密度の48週終了時の変化率（減少率）は平均19%であった．副次評価項目に含まれるTRACP-5b，1-ICTP，BAP及び血清NTXの24週終了時の変化率（減少率）はそれぞれ0.72，0.14，0.44および0.16であった．血清カルシウム値はほとんど変化なく，顎骨壊死の発生もなかった．【考察】AIBLに対するデノスマブ使用は効果的であり，安全に使用できると思われた．今後症例を蓄積しさらに検討を進める予定である．

GP-2-28-73

日本人乳癌患者におけるオランザピン（アプレピタント非併用）の化学療法誘発性悪心嘔吐抑制効果

[1]京都大学　医学部　附属病院　乳腺外科、
[2]京都大学　大学院　医学研究科　標的治療腫瘍学講座

西村　友美[1]、石黒　洋[2]、中木村　朋美[1]、福井　由紀子[1]、前川　佳奈[1]、
仁尾　万里華[1]、山口　絢音[1]、中山　美恵[1]、林　雪[1]、古武　剛[1]、
矢内　勢司[1]、松本　純明[1]、高田　正泰[1]、竹内　恵[1]、鈴木　栄治[1]、
佐藤　史顕[1]、戸井　雅和[1]

背景：アプレピタントは高度催吐性化学療法施行時の標準的な制吐剤として推奨されているが、近年はより安価でアプレピタントに劣らない制吐効果が期待できるオランザピンへの注目が集まっている。しかし、日本人乳癌患者におけるオランザピンの制吐効果（アプレピタント非併用）や至適投与量についてはまだ明らかになっていない。方法：2014年8月から2015年10月に当院で高度催吐性化学療法を行った日本人女性乳癌患者に対し、多施設共同研究「癌化学療法時の悪心嘔吐観察研究」（がん治療とCINV研究会）に準じた患者日記を用いて、急性（化学療法開始24時間以内）及び遅発性（化学療法開始24時間後から7日後まで）の悪心・嘔吐、食欲不振の発現状況および制吐療法の実態を調査した。結果：全48例のうち、37例（77%）がアンスラサイクリン・シクロフォスファミド併用療法（AC）、11例（23%）がシスプラチン（CDDP）を含む化学療法を行い、そのうち1例（AC）を除いた全ての症例で制吐療法としてアプレピタントを使用しない4剤併用療法（オランザピン（AC群：2.5 mg/日（Day 1 - 2）、CDDP群：2.5 mg/日（Day 2 - 4））、パロノセトロン、デキサメタゾン、メトクロプラミド）を行った。アプレピタント非併用下において、AC群の完全奏功（嘔吐なし、かつ、追加の制吐剤使用なし）率は急性期で72%（26例）、 遅発期で69%（25例） であったのに対し、CDDP群の完全奏功率は急性期で91%（10例）、遅発期で27%（3例）であり、AC群と比較して遅発期の完全奏功率が低く（P=0.0176）、 遅発期の悪心のVAS（Visual analogue scale）も有意に高かった（CDDP群平均：28.9/100 mm、AC群平均：8.0/100 mm、P=0.0003）。考察：アプレピタント非使用オランザピン併用の制吐療法は特にAC群の急性期、CDDP群の遅発期で悪心嘔吐の制御が不良であった。本観察研究ではオランザピンは通常制吐剤として使用される量（10 mg/日）よりも低用量で使用されており、今後は化学療法レジメンごとにオランザピンの増量、投与期間延長を行った上で制吐作用を評価する必要がある。

GP-2-28-74

デノスマブへのベバシズマブの上乗せにより顎骨壊死の発症を来したと考えられた１例

[1]がん研究会　有明病院　乳腺内科、[2]がん研究会　有明病院　総合腫瘍科、
[3]がん研究会　有明病院　乳腺センター

川井　沙織[1]、重松　康之[2]、荒木　和宏[1]、高橋　俊二[2]、伊藤　良則[2]、
大野　真司[3]

症例は57歳 女．X年1月に右股関節痛を主訴に近医整形外科を受診し，MRIで転移性骨腫瘍が疑われ当院へ紹介された．初診時に左乳房に3cm大の潰瘍を認め，針生検で乳癌luminal B likeの診断であった．CTでは右大腿骨病的骨折の他に左腋窩リンパ節腫大と多発肺転移を認め，T2N2M1 stageIV 乳癌に対してアナストロゾール（ANA）を導入した．骨転移に対しては同年4月からデノスマブ（Dmab）を併用した．ANA，フルベストラント，そしてFECとレジメンを順次変更したが，病勢のコントロールは困難であった．X+2年2月には上腹部超音波検査で新たに肝転移を認め，パクリタキセル（PAC）とベバシズマブ（BEV）へ変更した．2か月後に下顎前歯の違和感を自覚すると，3日後から下顎腫脹，疼痛，発赤と開口制限を来した．左下顎歯肉から皮膚への自然排膿路を複数認め，下顎X線画像では同部位の骨吸収像を認めた．MRIでも舌下腺と下顎骨の間に膿瘍貯留腔と考えられる造影欠損を認め，左下顎骨は全体的にT1強調画像で低信号，T2強調画像で高信号，脂肪抑制画像で高信号であり，顎骨壊死（ONJ）を疑い同日に緊急入院となった．入院同日よりメロペネムとダプトマイシンを開始し，入院第4病日の膿瘍培養でバクテロイデスを同定したためアンピシリン・スルバクタムに変更した．治療経過とともにONJとそれに伴う症状は改善したため入院第14病日に退院となった．退院後はアモキシシリンの内服を継続した．その後のMRIでもONJの再発は認めていない．DmabとBEVの併用により急速に進行したONJが迅速な抗菌薬により軽快し得た症例を経験した．BEVは近年，ONJとの関連が懸念されている薬剤であり，bone modifying agent（BMA）であるDmabの上乗せによって症状の急速な進行に至った可能性が考えられる．BEV併用時のDmabに関連するONJは症例報告も少なく，今後更なる症例報告の蓄積が期待される．

GP-2-28-75

Infusion reaction(IR)予防に対するアセトアミノフェン前投与の有用性

富山大学　消化器・腫瘍・総合外科

松井　恒志、荒井　美栄、関根　慎一、橋本　伊佐也、長田　拓哉、
塚田　一博

【はじめに】モノクローナル抗体ではIRの発生がみられるが，トラスツズマブでは約40%，セツキシマブでは約10%，パニツムマブでは約1.5%と報告されている．トラスツズマブでの発現は高頻度であるが，グレード3以上の重篤な症例は1%未満と報告されている．発現時期はいずれも初回投与中や投与後が多く，2回目以降の発現は少ないとされている．IRに対するマネージメントとして，抗ヒスタミン薬，ステロイド，アセトアミノフェンなどが使用される．当院では，乳癌患者においてトラスツズマブの投与の際に，IRの予防としてアセトアミノフェンの前投与を基本的に行っている．一方で胃癌に対するトラスツズマブの投与の際にはアセトアミノフェンの前投与はほとんど行っていないのが現状である．今回，トラスツズマブを投与した乳癌症例および胃癌症例を対象とし，アセトアミノフェンの前投与によるIRに対する予防効果を比較検討し，アセトアミノフェンによるIRのマネージメントの有用性を再確認することを目的とした．【対象】2014年4月から2015年10月までにトラスツズマブを投与した乳癌症例13例，胃癌症例11例を対象とした．【結果】乳癌症例の投与レジメンはトラスツズマブ単独8例，タキサン系併用5例であった．胃癌症例での投与レジメンはCDDP併用7例，タキサン系併用4例であった．アセトアミノフェン前投与は,乳癌症例では全例（100%），胃癌症例では1例（9.1%）で行われていた．IRは乳癌症例で1例（7.7%），胃癌症例で5例（45.5%）認めた．症状は乳癌症例で悪寒，発熱（Grade 2）1例，胃癌症例で悪寒（Grade 2）3例，発熱（Grade 2）2例，悪寒，発熱（Grade 3）1例であった．発症時期は乳癌症例では帰宅後，胃癌症例では全例トラスツズマブ投与中であった．全例アセトアミノフェンの内服あるいは静注による治療にて軽快している．【考察】今回の検討では胃癌症例で有意にIRの発生が多く（p=0.0287），アセトアミノフェン前投与により有意にIRの発生が少なかった（p＜0.0001）．改めてアセトアミノフェンの前投与はIRの予防に有用であることが示された．まれではあるが，Grade 3のIRが発生する場合があり，その予防としてアセトアミノフェンの前投与を積極的に行うことが重要であると考えられる．

GP-2-28-76
エベロリムスによる口内炎の発症予防

弘前大学医学部附属病院　乳腺外科
岡野　健介、西　隆、西村　顕正、井川　明子、袴田　健一

【緒言】エベロリムスはBOLERO-2試験にて無増悪生存期間7.8ヶ月(対照群:3.2ヶ月)と有意に延長し、平成26年3月に日本国内でも手術不能又は再発乳癌に対しての使用が認められた。しかし、本薬剤は副作用の発現が多く、特に口内炎は64.1%、国内症例では93%と高頻度に発症している。このためエベロリムスの継続には口内炎対策が必須であると考える。今回当科でのエベロリムス使用症例を検討し、口内炎対策についてまとめたので報告する。【対象と方法】平成26年3月以降当科で手術不能又は再発乳癌に対してエベロリムス+エキセメスタン療法を施行した8例を対象とした。診療録からホルモン受容体、HER2の発現状況、再発時およびエベロリムス+エキセメスタン療法開始時の転移状況、エベロリムスの投与期間、副作用発現状況を調べた。【結果】エベロリムス+エキセメスタン療法開始時の転移部位は骨が7例と最も、肺、リンパ節が4例、胸膜、脳(摘出後)が1例であった(重複あり)。ホルモン受容体HER2の発現状況は全例でER陽性であった。HER2は7例で陽性であった。投与期間は56-426日(中央値:258日)で、4例が現在も継続治療中であった。中止になった4例の内訳は病勢進行が1例、副作用が2例、その他が1例であった。副作用が投与中止となった2例は間質性肺炎であり、それぞれグレード3とグレード2であった。副作用の発現状況は間質性肺炎が3例(グレード3:1例、グレード2:2例)、口内炎が2例(グレード3:1例、グレード2:1例)、皮疹(グレード:1)と高血糖(グレード:1)がそれぞれ1例ずつであった。【結論】エベロリムス+エキセメスタン療法では口内炎はほぼ必発である。しかし、当科での症例では8例中2例にしか発症していない。この理由として良好な口腔内衛生状態があげられる。口内炎の発症リスクの一つとして口腔内衛生不良があるが、当科の症例8例中7例は骨転移を伴っている症例で、骨吸収薬(以下、BMA)を使用している。BMA使用前は歯科口腔外科を受診し、う歯の有無の確認と口腔ケアの指導を行っていただいている。Saitoらは歯科医師のよる口腔ケアを行うことで口内炎の発症を予防できるとしている。また発症しても適切な減量基準に従って5mg/日で投与することで継続可能で、長期投与も可能と考える。

GP-2-28-77
乳癌術後Pegfilgrastim併用FEC療法中に特異な経過で発症した間質性肺炎の１例

[1]勤医協中央病院　乳腺センター、[2]勤医協中央病院　外科、
[3]勤医協札幌病院　外科
後藤　剛[1]、中村　祥子[1]、奈良　智史[2]、川原　洋一郎[2]、細川　誉至雄[3]、
鎌田　英紀[1]

症例は51歳閉経後女性．右乳癌（T2N0M0 stageIIA）に対し乳房切除術（Bt+SN）を施行した．ER 0%，PgR 0%，HER2(0)，Ki-67 60%のTriple Negative乳癌で，術後補助化学療法としてFEC100 followed by Docetaxelを予定し，FEC初回投与からday3にPegfilgrastimを併用した．3コース目のday6に悪寒を伴う発熱があり翌日に受診したが好中球減少は認められなかった．LVFXおよびAMPC/CVA内服で解熱したが，day10に再度38℃台の発熱があり受診，Grade3の好中球減少が認められたため入院となった．発熱性好中球減少を考えCFPMの投与を開始，翌日には好中球数は2,000以上に回復したが間欠熱はその後も持続した．発熱のほかには自覚症状はなく造影CTでも明らかな感染源は指摘できなかった．繰り返し施行した血液培養はすべて陰性で，カテーテル感染を疑いCVポートも抜去したが感染徴候は認められず，抗生剤の変更・抗真菌剤の追加をおこなったが解熱が得られないまま入院後1週間が経過した．入院7日目(day16)から軽度の乾性咳嗽が出現，徐々に増悪し，聴診でわずかにfine crackle音が聴取されたためday18にCTを再検したところ両側肺野に散在する斑状のすりガラス影が認められた．1Lの酸素投与が開始となったが，ステロイドは使用せず翌日(day19)には解熱し酸素投与も不要となった．　気管支鏡検査を施行したところ肺胞洗浄液(BALF)ではリンパ球分画が有意に増加しており，経気管支的肺生検(TBLB)では高度なリンパ球浸潤を伴う肺胞壁の線維性肥厚が認められ間質性肺炎の診断となった．症状の再燃なく退院となり，2週間後のCTでは肺野のすりガラス影も消失していた．後日施行したリンパ球刺激試験(DLST)ではEPR，5FU，加味逍遥散が陽性，CPA，Pegfilgrastimは陰性であった.【考察】抗がん剤が間質性肺炎を惹起することは古くから知られているが，抗がん剤の投与後にG-CSF製剤を投与した例での間質性肺炎についても報告がみられており，Pegfilgrastimの国内臨床試験での間質性肺疾患の頻度は0.5%と報告されている．G-CSFにより機能亢進した好中球や肺胞マクロファージが，抗がん剤で障害を受けた肺胞上皮細胞に作用することによって間質性肺炎が進行するとも考えられている．本症例でのPegfilgrastimの関与は明らかではないが，一般的に間質性肺炎で最も早く現れる症状とされるfine crackle音や呼吸困難よりも，1週間以上発熱が先行する特異な経過を呈した.

GP-2-28-78
乳癌内分泌療法による更年期障害に対しての柴胡加竜骨牡蛎湯の有用性

聖マリアンナ医科大学　乳腺・内分泌外科
志茂　新、大井　涼子、黒田　貴子、土屋　聖子、永澤　慧、吉江　玲子、
志茂　彩華、上島　知子、岩谷　胤生、土屋　恭子、小島　康之、
都築　麻紀子、白　英、本吉　愛、川本　久紀、首藤　昭彦、吉田谷　芙美、
矢吹　由香里、福田　護、津川　浩一郎

【背景】内分泌療法は乳癌治療において化学療法と同様に効果的な治療方法である。しかし内分泌療法は5年から10年という長期間の服用が標準となっている。その中では服薬継続ができないことも多く、その理由の最たるものは副作用の更年期症状が原因となっている。更年期症状というのは、ほてりや発汗だけでなく、関節痛、精神症状等、多彩な症状がおきる。多彩な症状が起きるが、ガイドラインで推奨されているホルモン補充療法は乳癌の内分泌療法を行っている症例には使用が躊躇される。そのため乳癌の内分泌療法での更年期障害に対しては漢方製剤が使われることが多い。当帰芍薬散、加味逍遥散、桂枝茯苓丸の３種類がその漢方製剤の代表であるが、実臨床ではなかなか効果が見られないことが多い。内分泌療法中の多彩な更年期症状に対して観察すると、特に精神症状が目立つ人が多く、精神症状を伴う更年期症状に対しては『柴胡加竜骨牡蛎湯』の効果が高いという報告がある。【目的】乳癌内分泌療法の副作用の各種更年期症状に対して漢方製剤である柴胡加竜骨牡蛎湯の有用性を検討する。【方法】今回我々は、2015年1月から2015年10月までの期間中に乳癌内分泌治療中にほてり、発汗、関節のこわばり、関節痛、イラつき、うつ症状等の各種更年期症状発生し柴胡加竜骨牡蛎湯を使用した72症例での更年期症状の改善効果を観察した。【結果】柴胡加竜骨牡蛎湯を使用した72症例の平均年齢は52.9歳（35―81歳）中央値51.0歳。ほてり、発汗、関節のこわばり、関節痛、イラつき、うつ症状等の各種更年期症状の軽減が認められた症例は41例（奏効率は58.3%）であった。しかも効果発現期間は2か月以内のものがほとんどであった。柴胡加竜骨牡蛎湯投与で精神神経症状を改善させるだけでなく、発汗や関節痛等の血管運動神経症状も改善が認められた。今回我々は、乳癌内分泌療法で出現した更年期症状に対する新しい画期的支持療法として柴胡加竜骨牡蛎湯の有効性を報告する。

GP-2-28-79
当院におけるEC療法施行患者における発熱性好中球減少症の発症率とその治療について

名古屋第一赤十字病院　乳腺内分泌外科
浅井　真理子、後藤　康友、河合　奈津子、南　貴之、毛利　康一

乳癌治療において、化学療法の重要性は高いがその継続治療を妨げる有害事象のうち最も重要なものが発熱性好中球減少症（FN）である。ベグフィルグラスチムはFNの一次治療としてFN発症率が20%以上のレジメンを使用する時は、推奨グレードA、10-20%のレジメンを使用する時は推奨グレードBとされている。今回我々は当院におけるアンスラサイクリンの標準投与としているEC90/600投与症例についてのFN発症率とその治療法につき検討した。2009年4月から2015年10月までの、乳癌の術前術後化学療法としてEC療法を施行した237例のうち、FNを発症した32例を対象とした。結果は、FN発症率は32人（13.4%）で、年齢別では30代16%、40代9.1%、50代6.4%、60代15.6%、70代25%であった。MASCCスコアでのリスク別人数は、低リスクは28人（87.5%）、高リスクは4人（12.5%）であった。入院した患者は29名、外来治療のみの患者は3人であった。コース別の発症率は1コース目は21人（65.6%）、2コース目3人（9.4%）、3コース目4人（12.5%）、4コース目4人（12.5%）であった。G-CSF使用は31人（96.9%）、平均G-CSF使用日数は1.9日、抗生剤点滴治療を行ったのは27人、抗生剤内服での治療は5人であった。解熱までの日数は平均2.1日であった。当院EC90/600での発症率は10-20%であり、70代が最も割合が多く、その他の年代別では発症率に差は見られなかった。発熱期間が比較的短いことから、低リスク症例では外来で治療が可能であると考察できる。またFN発症率の高い化学療法を開始する際は、LVFXなどの抗生剤の処方が、重症化予防のために望ましいと考える。

GP-2-28-80
当院での持続型G-CSF製剤の使用経験について

[1]関西医科大学附属滝井病院　乳腺外科、[2]関西医科大学附属枚方病院　外科
坪田　優[1]、末岡　憲子[1]、植田　愛子[1]、山本　大悟[1]、權　雅憲[2]

【緒言】化学療法を行う上で、副作用である骨髄抑制により、時に発熱性好中球減少症(以下FN)を発症し、全身状態の悪化に繋がる症例を経験する。FN発症率を下げ、治療強度を下げない管理が必要であり、化学療法に伴うFNに対する支持療法として、持続型G-CSF製剤が本邦でも承認されている。そこで、当院での持続型G-CSF製剤の使用した症例の検討を行った。【対象と方法】2014年1月から2015年11月までに、当院でTC、FEC、AC-Tを投与した全62例とし、化学療法施行時に一時予防として持続型G-CSF製剤を使用した8例(レジメン内訳TC症例4例、AC-T症例4例。)と使用しなかった54例と比較し、FN発症率を評価した。【結果】持続型G-CSF製剤を使用しなかった54例中、FN発症者は6名に対し、入院治療を要した。持続型G-CSF製剤を使用した全症例にFN合併は見られなかった。持続型G-CSF製剤の副作用である倦怠感や骨痛により、患者希望でいずれも1回の投与のみで継続は出来なかった。また、持続型G-CSFを使用したにもかかわらず2症例では、好中球の増加が認められなかった。【考察】化学療法を行う上で、G-CSF製剤の適切な使用によるFNの管理が重要である。

GP-2-29-01
男性に発生した嚢胞内非浸潤性乳管癌の１例

[1]石川県立中央病院　乳腺内分泌外科、[2]石川県立中央病院　放射線科、
[3]石川県立中央病院　病理診断科、[4]石川県立中央病院　看護部、
[5]石川県立中央病院　薬剤部
北原　智美[1]、佐藤　礼子[1]、金子　真美[1]、吉野　裕司[1]、山田　哲司[1]、
片桐　亜矢子[2]、車谷　宏[3]、清水　由賀[4]、多賀　玲奈[4]、村田　幾美[4]、
米澤　美和[5]、山田　千代子[5]

症例は61歳男性．左乳頭下の腫瘤を自覚し受診．触診では左ＥＢ領域に２ｃｍの境界明瞭な腫瘤を触知．USでは，内部はほぼ無エコーで，充実性の腫瘤像や結節影は認めず，軽度の壁肥厚を伴う２ｃｍの嚢胞であった．まず嚢胞内穿刺を行い，漿液性の内容液を細胞診へ提出しClass4（鑑別困難）の結果であった．1週間経過し一旦消失した嚢胞が増大した．その際の嚢胞内容液は血性であり，壁肥厚部に針生検を施行し，非浸潤性乳管癌の診断を得た．CTでは左乳頭下に２ｃｍの壁が軽度肥厚した単房性嚢胞性腫瘤がみられた．遠隔転移は認められなかった．手術は左乳房全摘＋センチネルリンパ節生検を施行した．最終病理結果では腫瘍は非浸潤癌の診断であった．術後補助治療は行わず現在経過観察中である．　男性乳腺に腫瘤を認めた場合，多くの場合が女性化乳房であり，今回のように嚢胞を来す病変は稀であり，注意を要すると思われた．男性に発生した嚢胞性非浸潤がんは稀であり，文献学的に考察を加え発表する．

GP-2-29-02
女性タレントの乳癌告白を契機に自己触診し発見された高齢男性乳癌の一例

本庄総合病院　乳腺外科
村上　絵里子、小関　淳、小澤　直行、新井　徹、石原　通臣

【症例】84歳男性。【現病歴】テレビ報道にて女性タレントの乳癌告白を目にし自己触診したところ、 左乳頭直下に3cm大の腫瘤を触知し当院外来受診となった。視触診上、左Eに4x3cm大の腫瘤を認めた。MMGで左ML領域に辺縁不整な腫瘤と淡く不明瞭な石灰化集簇を認めカテゴリー1/5であった。乳腺超音波検査にて左EA領域に前方境界線断裂を伴う境界不明瞭な25mm大の辺縁不整な腫瘤を認めた。針生検にて浸潤性乳管癌、核グレード2, ER(+)98%, PgR(+)80%, HER2score;2+, FISH陽性、Ki67;50%。 遠隔転移なし。T2N0M0Stage2A, Luminal B(HER2陽性タイプ)の術前診断で入院となった。 手術：左胸筋温存乳房切除術＋センチネルリンパ節生検→腋窩リンパ節廓清 (Level 2) 施行。センチネルリンパ節生検は2/2であった。病理：浸潤径2.6x1.6x0.7cm、浸潤性乳管癌、硬癌、核グレード３、乳管内進展なし、リンパ管侵襲あり、静脈侵襲なし、リンパ節level 1 (1/8)、level 2 (3/16)、合計(4/14)、ER(+)100%、PgR(+)90%、HER2score;2+、FISH陽性、Ki67;70%、T2N1M0Stage2B、Luminal B(HER2陽性タイプ)であった。術後治療は高齢ではあるが、 患者および家族の強い希望もあり化学療法、 抗HER療法、内分泌療法を予定している。【結語】男性乳癌罹患率は女性患者の１%程度の頻度であり、女性に比べ５～10歳程度高い年齢に発症する。予後は女性乳癌患者と比較して大きな差はないが、 男性では女性より進行癌で発見される割合が高いと言われている。今回、女性タレントの乳癌告白を契機に自己触診し発見された80代男性乳癌を経験したので若干の文献的考察を加えて報告する。

GP-2-29-03
男性乳腺に発症した浸潤性微小乳頭癌の一例

[1]宮崎県立宮崎病院　外科、[2]宮崎県立宮崎病院　病理診断科
牧野　裕子[1]、本山　由利菜[1]、植田　雄一[1]、池田　奈央子[1]、大友　直樹[1]、
島尾　義也[2]

浸潤性微小乳頭癌(invasive micropapillary carcinoma, 以下IMPCa)は1993年にSiriaunkgul & Tavassoliによって提唱された組織型である。微小乳頭状構造を呈する癌細胞集塊が裂隙形成により間質に浮遊するように存在し、その極性が逆転する特徴的な像を呈する。 その大多数がluminal Aまたはluminal B subtypeに属しbasal-like subtypeの症例はほとんど見られないとされるが、しばしばリンパ管侵襲が著明な場合が多く予後不良な組織型と位置づけられることが多い。乳癌取扱い規約第17版においては浸潤癌・特殊型として記載されており、その頻度は全乳癌の1～2%と少ない。一方で、男性乳癌も女性乳癌の約0.5～1%程度の発症率と言われており、症例数が少なく治療や予後についてはいまだ確立されていない面が多いと言える。 今回、我々は男性乳腺に発症したIMPCaの一例を経験したので、文献的考察を加え報告する。症例は66歳男性。左乳房腫瘤を自覚し近医を受診、約２ｃｍの腫瘤を触知し男性乳癌を疑われ当院紹介となった。エコーでは左ＥＣ領域に境界明瞭粗雑な類円形の低エコー腫瘤を認め、針生検でinvasive micropapillary carcinomaの診断を得た。2014年12月乳房切除術＋センチネルリンパ節生検を施行、 術中迅速で転移陽性であり郭清を行った。 術後診断はIMPCa, 17mm, ER(+)PgR(+)HER2(-)MIB1＜10%, grade2, LN(1/16)であった。術後補助療法としてTC×４コースを行い、以降外来でTAM内服を継続している。明らかな再発転移を疑う所見を認めず経過良好である。

GP-2-29-04
男性DCISの２例

[1]市立豊中病院　外科、[2]市立豊中病院　病理診断科
赤木　謙三[1]、大島　一輝[1]、高田　晃宏[1]、土井　玲子[2]、田村　裕美[2]、足立　史朗[2]

【はじめに】男性乳癌は全乳癌症例の約1%を占め、男性の場合、受診の遅れや解剖学的な理由により診断時進行例が多いとされる。男性DCISは男性乳癌症例の4.8～31.7%を占めるとされるが報告は少ない。今回我々は男性DCISの２例を経験したので、文献的考察を加え報告する。【対象】症例１．70歳代男性、前胸部打撲の際に気づいた左乳頭部しこりを主訴に受診となる。乳頭変形・皮膚症状は認められなかったが、US上乳頭下に、境界明瞭な19mm大腫瘤認め、診断目的に局所麻酔下に摘出術施行。病理結果はDCISであった。症例２．60歳代男性、右乳頭異常分泌を主訴に来院。分泌物細胞診は鑑別困難の診断であったが、USにて乳頭下に境界明瞭、9mm大の粘液癌様の高エコー腫瘤あり、細胞診で乳癌の診断。乳頭乳輪切除＋センチネルリンパ節生検施行。病理結果は encapsulated papillary carcinoma (DCIS)、n0であった。【考察とまとめ】過去１０年間に当院で経験した男性乳癌は、本症例を含め９例で、症例数は少ないながらDCISは22%（ 2/9 例 ）を占めた。このDCIS ２例を除く７例中６例はT4bN0～1M0／Stage IIIBと大部分が進行癌で、男性での病期は両極化の現象がみられた。今回経験した男性DCISの１例は比較的稀なencapsulated papillary carcinoma で、男性にも嚢胞内癌が生じる可能性があり注意を要する。【結語】男性DCISでは乳頭変形や皮膚病変を伴わないこともある。改めて男性乳癌の早期発見・治療のためには、稀なDCISの可能性も念頭に置いて積極的に診断を進めていく必要があると考えられた。

GP-2-29-05
９年間に当科で経験した男性乳癌４例の検討

[1]鳥取大学医学部附属病院　胸部外科、
[2]鳥取大学医学部附属病院　乳腺内分泌外科
若原　誠[1]、村田　陽子[2]、廣岡　由美[2]、細谷　恵子[2]、万木　洋平[1]、松岡　佑樹[1]、三和　健[1]、荒木　邦夫[1]、谷口　雄司[1]、中村　廣繁[1]

【背景】男性乳癌は比較的稀な疾患で，全乳癌症例の1%程度と報告されている．今回，当科で経験した男性乳癌症例について検討した．【対象と方法】2005年1月から2013年12月までの9年間に当科で施行した原発性乳癌656症例のうち，男性乳癌は4例(0.6%)であり，その臨床的特徴を検討した．観察期間の中央値は40ヶ月(範囲：25～91ヶ月)であった．【結果】年齢は中央値で78.5歳(範囲：53～83歳)と高齢者に多く，主訴は全例とも腫瘤であり，腫瘍部位は全例とも右側で，E領域 2例，AE領域 1例，CE領域 1例であった．術前の既往歴および家族歴は特記なかったが，1例で術後に前立腺癌の合併が発覚した．腫瘍径は中央値で20mm(範囲：11～36mm)であり，2例に術前にリンパ節転移を認めた．術式は胸筋温存乳房切除術が4例であり，臨床的にリンパ節転移を認めた2例に腋窩リンパ節郭清を，リンパ節転移を認めなかった2例にセンチネルリンパ節生検を施行した．組織型は全例とも浸潤性乳管癌であり，充実腺管癌 3例，硬癌 1例であった．腋窩リンパ節郭清を施行した2例には複数個の転移を認め，センチネルリンパ節生検を施行した2例には転移を認めなかった．病理病期は，I期 2例，IIIB期 1例，IIIC期 1例であった．4例全例とも，ホルモンレセプター陽性，HER2陰性であった．術後補助療法は，1例に化学療法(FEC×4)，4例に内分泌療法が施行された．放射線治療の施行例はなかった．予後については，2例が無再発生存中(術後91ヶ月，術後25ヶ月)であり，進行例の2例に再発を認め，1例は再発生存中(術後41ヶ月,術後14ヶ月で肺転移および局所再発,内分泌療法中)であり，1例が再発により死亡(術後39ヶ月，術後9ヶ月で局所再発)した．【考察】男性乳癌は一般の女性乳癌患者と比較すると，高齢で進行例であることが多く，ホルモンレセプターの陽性率が高いと報告されており，当科の経験でも同様であった．また，男性乳癌においてもセンチネルリンパ節生検が有用との報告が散見されるが，当科での経験例もふまえ，cN0症例に対しては考慮してよいものと思われた．受診時には進行している症例が多いが，早い段階で診断できれば予後は良好と考えられ，早期発見のための啓蒙が必要と考えられる．

GP-2-29-06
乳腺炎経過観察中に顕在化した男性乳癌の１例

[1]製鉄記念広畑病院　外科・乳腺外科、[2]製鉄記念広畑病院　病理診断科
田淵　智美[1]、箕畑　順也[1]、渋谷　尚樹[1]、田中　正樹[1]、阿部　紘一郎[1]、辰巳　嘉章[1]、光辻　理顕[1]、福岡　正人[1]、橘　史朗[1]、西上　隆之[2]

男性乳癌は全乳癌の1%前後の頻度と報告されている稀な腫瘍であるが、今回、乳腺炎経過観察中に顕在化した男性乳癌の1例を経験したので報告する。症例は67歳、男性。右乳頭の腫脹と疼痛を主訴に近医より紹介受診。乳頭先端に発赤と腫脹を認めた。超音波検査では乳頭直下に8×6mmの境界不明瞭な低エコー領域として描出され、穿刺したところ排膿を認め乳腺炎と診断した。ドレナージ及び抗生剤加療にて症状が改善し、2か月後の超音波検査では低エコー域は消失した。1年半年後に、再度右乳房痛出現し当科再診。超音波検査にて乳頭直下に15×15×11mmの類円形の境界明瞭な低エコー腫瘤を認めた。穿刺吸引細胞診は陰性であった。同時に施行した細菌培養ではMRCNSを認め乳腺炎と診断。抗生剤加療にて軽快した。さらに半年後、同様の症状にて再診され、超音波検査にて乳頭直下に12×8×13mmの境界明瞭な低エコー腫瘤および右腋窩に32×16mmの内部低エコーのリンパ節腫大を認めた。各々穿刺吸引細胞診を施行したところ、いずれも陽性であり乳癌と診断した。全身検索の結果遠隔転移は認めず、右乳癌および腋窩リンパ節転移の診断にて、右乳房切除および腋窩リンパ節郭清を施行した。切除標本の肉眼所見では11×10mmの灰白色の充実性腫瘤を認めた。病理組織診断では充実腺管癌であり、核Grade 2、切除断端陰性、HER2 0、ER 98%、PgR 93%、Ki67LI 17%、リンパ節転移陽性(LevelI 1/15、LevelII　0/6)、最終診断T1N1M0, StageIIAであった。術後補助化学療法として、FEC 4クール、タモキシフェン投与を施行、術後1年が経過し無再発生存中である。男性乳癌は、男性の乳腺組織が痕跡的となるため、その存在部位である乳頭直下に乳癌の発生が多いのが特徴とされる。また女性乳癌と比較して病悩期間が長い傾向がみられるといわれている。特に本症例のように感染を伴うものは乳腺炎として加療され診断が遅れる傾向にあると推察される。文献的考察をふまえて報告する。

GP-2-29-07
男性乳癌および男性乳癌家族歴を有する女性乳癌患者の臨床的特徴

東京女子医科大学　第二外科学講座　内分泌外科
永井　絵林、羽二生　賢人、櫻井　桃子、徳光　宏紀、吉田　有策、尾身　葉子、坂本　明子、堀内　喜代美、岡本　高宏

【はじめに】男性乳癌(Male Breast Cancer: MBC)は女性乳癌の１%程度の頻度であり、その5-15%に遺伝性乳癌卵巣癌症候群(Hereditary Breast and Ovarian Cancer: HBOC)の原因遺伝子であるBRCA2胚細胞変異を認める。またMBCは女性よりも発症年齢が高いため、診断時には女性の子孫が生殖可能年齢に達していることが多い。【目的】MBCおよびMBC家族歴を有する女性乳癌の臨床像を明らかにし今後の診療に役立てることである。【対象】2001年1月から2013年12月までの間に初回治療を受けた原発性乳癌患者614例のうちMBCまたはMBC家族歴のある女性乳癌患者。【結果】MBCを5例(0.81%)、二親等以内の家族歴を有する症例を40例 (6.5%) 認め、そのうちMBC家族歴を有する女性症例は2例 (0.33%) であった。MBCの診断時の平均年齢は63歳と全体の55歳よりも高齢であった。MBC全例に乳房切除術並びに腋窩郭清術を施行、DCIS2例、乳頭腺管癌2例、硬癌1例、N1が１例、N3が1例であった。全例ホルモン受容体陽性であり術後内分泌療法を施行した。一方、MBC家族歴の2例はいずれも37歳発症のTriple negativeタイプで術後4年目、6年目に再発、8年目に多臓器転移のため死亡した。7例とも遺伝子検索は施行していない。【考察】MBCのリスク因子としては家族歴、放射線、肥満などがあげられるが今回の5症例に共通したリスク因子は認めなかった。当科でのMBCの頻度や診断年齢、組織学的特徴などは多くの報告と類似した結果であった。MBC家族歴女性2例に関しては遺伝子検索をしていないものの、臨床像からは遺伝子変異を有していた可能性が高いと推測された。今回の検討では発症者であるMBC患者よりもその女性子孫の方が予後が悪い可能性が示された。【結語】MBC患者および家族に対しては正しい情報を提供し、早期発見のための啓蒙が必要である。また家族歴にMBCを有する女性においては乳癌発症のリスクが高いと考えられるため慎重な経過観察が必要である。

GP-2-29-08
多発肺転移に対しエリブリン投与が著効したが間質性肺炎のため継続困難となった男性乳癌の１例

黒部市民病院　外科
マハー　祐実、岩田　啓子、桐山　正人

症例は75歳男性。2011年秋ごろから増大する左乳房腫瘤を自覚していたが放置。次第に緊満感と疼痛を認めるようになったため2012年4月に当科を受診した。初診時、左乳房に２ｃｍ大の可動性のある硬結を触知した。LNBを勧めたところ緊満感が強く切除を希望されたため左乳房腫瘤核出術を施行した。病理組織診断にて乳癌（充実腺管癌　grade1 luminalA）と診断されたため追加手術（Bt+Ax）を行った。左腋窩に6個の転移リンパ節を認めたため術後補助化学療法を行い、終了後に放射線療法とタモキシフェン投与を追加した。外来経過観察中の2013年8月に多発肺転移が出現したため、カペシタビンを開始したが4カ月後の画像検査はPDであった。TS－１に変更して化学療法を継続したものの2014年5月の評価はやはりPDであった。補助療法に用いたパクリタキセルによる神経障害が残存していたためタキサン系の使用は困難であり、2014年6月よりエリブリン投与を開始した。カペシタビン、S-1投与時は倦怠感が強く、経口摂取量も少なかったが、エリブリン投与中は問題なく投与を継続できた。2014年12月に施行したCTではほぼCRの状態を得たが、同時に間質性肺炎の像を認めたため投与を中止した。中止後レトロゾール内服を開始したが2015年7月の画像検査にて肺転移の増大を認めた。エリブリンの再投与に関しては間質性肺炎像に改善がなかったため施行できなかった。現在はフルベストラント投与を行っている。男性乳癌はまれな疾患であり、特に再発・転移に対する治療方針のエビデンスはなく、女性乳癌に準じた治療が行われている。今回、多発肺転移に対しエリブリン投与を行いCRが得られたものの、重篤な副作用である間質性肺炎を発症したため継続困難となった男性乳癌の１例を経験したので報告する。

GP-2-29-09
離島における男性乳癌４例の経験

沖縄県立宮古病院　外科
浅野　志麻、松村　敏信、上原　哲夫、滝上　なお子、川満　博昭

男性乳癌は比較的稀な症例と言われているが、離島でありながらこれまで当院で経験した男性乳癌の手術症例４例を報告する。症例１　４０代男性　左乳房のしこりを自覚し受診。左乳頭直下に３０ミリの腫瘤を認め、組織診で充実腺管癌であった。左乳房切除並びに腋窩廓清を行ない術後補助化学療法を行なったが３年後に局所再発、肺転移を認め現在ホルモン療法にて経過観察中である。　症例２　６０代男性　右乳房のしこりを自覚し受診。右乳頭下に２０ミリの腫瘤を認め組織診にて硬癌の診断であった。右乳房切除ならびに腋窩廓清を行ない術後補助化学療法を行なった。一年後肺転移を認めホルモン療法を開始したが、術後４年目に右胸壁に局所再発を認めた。　症例３　８０代男性　右乳頭からの浸出液にて受診。右乳頭に３０ミリの腫瘤を認め組織診にて硬癌の診断であった。右乳房切除ならびに腋窩廓清を行なった。術後ホルモン療法にて経過観察を行なった。症例４　８０代男性　右乳房のしこりを自覚し受診。右乳頭直下に２０ミリの腫瘤を認め、組織診では浸潤性乳管癌の診断であった。今後乳房切除術ならびにセンチネルリンパ節生検を予定している。年齢は４０代～８０代とばらつきがあり、いずれも腫瘤触知、浸出液等の有症状を契機に発見されている。発見時いずれも２センチ以上と大きく、腋窩リンパ節の転移も高頻度でみられた。男性乳癌は検診での検索は行なっておらず、癌の発見時は進行例が多いこと、経過も再発が多い傾向がある。治療も抗がん剤もしくはタモキシフェン等のホルモン療法があげられるが、症例数が少なくまだ確立されていない現状がある。それぞれの症例を挙げ、今後の男性乳癌の発見ならびに術後治療について文献的考察を加え紹介する。

GP-2-29-10
当院における男性乳癌症例の検討

[1]大和高田市立病院　外科、[2]済生会中和病院　病理診断科
加藤　達史[1]、佐多　律子[1]、堤　雅弘[2]、岡村　隆仁[1]

男性の乳癌罹患率は女性患者の0.5%程度の頻度であり比較的まれであるが（2011年全国乳がん患者登録調査報告）、有痛性の乳頭下腫瘤を呈する女性化乳房症で受診される男性外来患者が多い中、常に鑑別すべき疾患である。男性乳癌の治療は女性乳癌に準じて行われ、予後も同等と考えられているが、診断時に進行癌で発見される割合が女性乳癌より高く、家族歴や高エストロゲンを呈する疾患・病態などのリスク因子について注意すべき点もある。過去10年間に当院では4例の男性乳癌症例を経験し現在外来にて経過観察中である。手術は全例乳房切除術を行い、内2例はセンチネルリンパ節生検を施行した。全例ER陽性乳癌でありタモキシフェンによる内分泌療法を行ったが、2例は術後化学療法も行っている。外来通院では通常の定期検査を行っているが、経過観察中に他臓器癌の治療を受けた症例があり、女性乳癌よりやや高い年齢層であることに加え、家族歴を持つ場合は遺伝子変異をもつ可能性があることにも注意すべきと考えられる。今回我々は、当院における男性乳癌症例について文献的考察を加えて報告する。

GP-2-29-11
男性乳癌の再発加療中に前立腺癌を発症した１例

[1]市立三次中央病院　乳腺外科、[2]市立三次中央病院　検査科、
[3]市立三次中央病院　外科
橋詰　淳司[1]、花岡　香織[2]、桑田　亜希[3]

乳癌と前立腺癌はホルモン依存性癌の代表的な疾患である。乳癌と前立腺癌の発生にはステロイドホルモンであるエストロゲンとアンドロゲンがそれぞれ大きな関与をしている。今回男性乳癌術後補助療法中に、リンパ節再発を認め、その加療中に前立腺癌発症を認めた症例を経験したため若干の文献的考察をふまえこれを報告する。【症例】75歳男性　左乳頭の硬結とびらんを認め来院。　皮膚衛生結節もあり、T4b.N1.M0.Stage３B 、Luminal B likeと診断。術前化学療法（ｗPTX+EC100）後、乳房切除術＋腋窩リンパ節郭清施行した。術後は前胸部の放射線とAI療法を行った。術後１年後のCTで胸骨傍および左鎖骨下動脈起始部周囲リンパ節の腫脹と、CA15-3上昇を認め再発と考慮。ホルモン療法をフェソロデックスに変更した。以後再発病巣はSDであったが、再発１年半後のCTで前立腺の腫大を認めた。針生検の結果前立腺癌の診断。ゴナックスの開始となった。現在再発後３年経過しているが、再発巣、前立腺癌ともにコントロールできている状態である。

GP-2-29-12
男性乳癌７例の検討

長野市民病院　乳腺外科・呼吸器外科
小沢　恵介、西村　秀紀、藏井　誠、有村　隆明

【はじめに】男性乳癌は比較的稀な疾患で、女性乳癌の1%程度の頻度とされており、女性よりも5～10歳程度高い年齢層に発症する。我々は当科で手術した男性乳癌症例に対して検討を行った。【対象】1995年6月から2015年11月までに当科で経験した男性乳癌8例のうち手術を施行した7例を対象とした。【結果】平均年齢は74.6歳（65～88歳）、主訴は腫瘤が6例で乳頭びらんが1例であった。腫瘍占拠部位は全例E領域で、左側が6例で右側が1例であった。臨床病期は0期：1例、1期：3例、2A期：2例、2B期：1例であった。手術は5例にBt、2例にBpを行い、4例でAx（うち2例：SN→Ax）、1例でSN、2例で郭清を施行しなかった。組織型は浸潤性乳管癌が5例、浸潤性微小乳頭癌が1例、Paget病が1例であった。術後の病理病期は0期:1例、1期:2例、2A期：3例、3A期：1例で、SubtypeはLuminalが4例、Luminal(HER2)が1例、不明が1例であった。7例中3例は術後補助療法を行わず経過観察となった。術後治療を行った4例のうち、化学療法（FEC）を1例に、ホルモン療法を4例（TAM3例、ANA1例）に行い、N(+)症例にはRTを行った。経過観察中、Paget病の1例は局所再発を認め、再切除術を行った。その他6例で再発・転移は認めないが、4例が他病死（他の悪性腫瘍死2例）であった。【考察】男性乳癌の治療方針は女性乳癌に準じ、Subtype別の治療を行うことが推奨されている。しかし、好発年齢は女性と比較してより高年齢層であることから、必然的に他の悪性疾患や合併症を有することが多くなり、治療のバランスが求められる。【結語】当科で手術した男性乳癌7例の平均年齢は74.6歳と特に高齢であった。乳癌死は認めず、7例中4例が他病死であった。

GP-2-29-13
当科における男性乳癌の４例

[1]岩手県立胆沢病院　外科、[2]岩手県立中央病院　乳腺外科、
[3]竹花乳腺クリニック
郷右近　祐司[1]、宇佐美　伸[2]、梅邑　明子[2]、佐藤　未来[2]、大貫　幸二[2]、竹花　教[3]

【はじめに】男性乳癌は比較的稀な疾患で全乳癌の1%以下の発生頻度と報告されている。当科では2009年からの7年間に4例の男性乳癌を治療した。3例が初発であり、1例が再発例である。初発のうち1例は炎症性乳癌であった。初回手術は全て乳房切除＋腋窩郭清(Bt+Ax)が施行されている。【症例】症例1　69歳　左胸部腫脹を主訴に近医受診　乳腺の腫瘍は明らかでなかったが左腋窩リンパ節の針生検で浸潤性乳管癌であったため当科紹介となった。皮膚生検では確診が得られなかったが炎症性乳癌と判断し化学療法施行ののちBt+Axを行った。病理所見では硬癌　pT4d pN1a 組織学的治療効果はGrade 1b, triple negative(TN)であった。左頚部、鎖骨上に照射を追加し、カペシタビンを投与したが、手足症候群で中止した。広範な皮膚転移等が出現し、治療開始2年後に死亡した。症例2　68歳　入浴時に右乳房腫瘤に気づくが4ヶ月後当科受診した。右乳房EC領域に2cmの腫瘍を認めBt+Ax施行　硬癌 pT2a pN1 cM0 ER+PR+HER-であった。TC療法ののちタモキシフェン(TAM)を投与したが、術後3年8ヶ月肺転移と右腋窩再発をきたし、EC療法、ベバシツスマブ＋パクリタキセル療法を行っている。症例3　66歳　左乳頭の痛みを自覚し9ヶ月後前医受診、細胞診でductal carcinomaの疑いとして当科紹介。Bt+Ax施行。病理所見は硬癌　pT4b pN0 cM0 ER+ PR+ HER2-TAM投与し経過観察中である。症例4　72歳　2003年左Bt+Ax施行　病理はpap-tub pT1c pN1cM0 ER+PR+HER2 score2 FEC6サイクル　TAM内服　2011年皮膚転移と左大胸筋内再発腫瘍を切除。病理はpap-tub ER+ PR+ HER2- Ki67 25.6%　TAM再開　胸壁に50Gy照射　2013年左腋窩再発認め切除、2015年右腋窩再発し切除した。　高齢でもあり、non life threateningであるため内分泌療法を継続している。【まとめ】　男性乳癌は比較的稀な疾患であるため女性の乳癌に比して明確なエビデンスに乏しいが、女性乳癌に準じての治療で良いと考えられている。男性乳癌は発症年齢が高くホルモンレセプター陽性例が多く、閉経後乳癌と似た特徴を持ち、年齢、進行度を考慮して比較すると女性乳癌と予後は同等との報告が多い。当科で経験した4例では平均発症年齢が68.5歳と高く、レセプターに関しては、3例がER+で、1例がTNで非常に稀な男性炎症性乳癌の症例であったが、その症例は治療開始後2年で死亡し、男性炎症性乳癌も予後不良と考えられた。

GP-2-29-14
30歳女性の乳腺線維腺腫内に併存した浸潤性小葉癌の１例

[1]和歌山ろうさい病院　呼吸器・乳腺外科、[2]和歌山ろうさい病院　検査科病理
川路　万理[1]、玉置　剛司[1]、坪田　ゆかり[2]

症例は30歳，女性．受診の約1ヶ月前に右乳房腫瘤を自覚し，2015年4月30日当科受診となった．触診にて，右乳房B領域に1.5×1.5cm大の弾性硬，表面平滑，可動性良好な腫瘤を触知した．腋窩リンパ節は触知しなかった．マンモグラフィでは，右L領域に1.7×1.5cmの楕円形で境界明瞭な等濃度腫瘤を認め，カテゴリー3と判定した．乳房超音波検査では，1.5×1.4×0.9cmの分葉形低エコー腫瘤を認めた．腫瘍の境界は明瞭粗ぞう，内部エコーは不均一，後方エコーは不変で，前方境界線の断裂は認めなかった．腫瘤に対する針生検を施行し，乳腺症型の乳腺線維腺腫を背景として浸潤性小葉癌がごく一部に存在するとの診断を得た．乳房造影MRI検査では，同部位に早期に濃染される最大径1.8cmの限局性腫瘤を認めた．胸腹部CTでは遠隔転移所見を認めなかった．術前診断cT1N0M0にて，局所麻酔下に色素・RI併用法によるセンチネルリンパ節生検を施行し，センチネルリンパ節転移陰性（pN0(sn) 0/2個）であった．全身麻酔下に乳房部分切除術を施行した．摘出標本の病理組織診断は，術前に施行した針生検の病理組織診断と同様で，1.7×1.2cmの腫瘍結節の大部分は乳腺線維腺腫で，その辺縁の一部に浸潤性小葉癌の併存を認めた．組織学的浸潤径は4mmで，脈管侵襲は認めず，NG1，HGIで，切除断端は陰性であった．免疫染色では，ER 10%以上，PgR 10%以上，HER2(1＋)，ki-67 labeling index 1%であった．術後補助療法として，残存乳房に対する50Gyの放射線照射および5年間のタモキシフェン内服を予定した．乳腺線維腺腫は乳腺の良性疾患で最も頻度が高く，日常臨床でよく遭遇する疾患であるが，極めてまれに線維腺腫内に乳癌の併存を認めることがあり，その頻度は0.12～0.29%と報告されている．併存する組織型としては，本邦では比較的乳管癌が多いのに対し，欧米では圧倒的に小葉癌が多いとされており，一定した見解は得られていない．好発年齢は一般の線維腺腫より高齢（平均47.4歳）とされており，欧米では高齢女性においては線維腺腫と考えられても積極的に摘出生検を考慮すべきとの意見もある．ただし本症例は30歳と若年であり，年齢的にもまれなケースであったと言える．若年者の乳腺線維腺腫内に併存した乳癌は極めてまれであるため，今後の症例の蓄積による検討が期待される．

GP-2-29-15
術前化学療法中に急速増大を認めたアポクリン癌と扁平上皮癌が併存した乳癌の一例

北里大学病院　外科
田中　蓉子、菊池　真理子、信太　昭子、藁谷　美奈、加藤　弘、
小坂　愉賢、榎本　拓茂、仙石　紀彦、谷野　裕一、渡邊　昌彦

乳腺アポクリン癌，乳腺扁平上皮癌は乳癌取扱い規約（第17版）にて共に特殊型に分類されており，発生頻度は乳腺アポクリン癌が1%未満，乳腺扁平上皮癌は約0.1%と両者とも稀な疾患である．今回我々はこの2種類が併存し術前化学療法中に急速増大を認めた症例を経験したので報告する．症例は50歳代女性．右乳房のしこりを自覚し受診．右乳房ECD領域に4cmの腫瘤を認め，右腋窩リンパ節腫大も認めた．CTにて左乳房ECD領域に嚢胞を伴った5cm以上の腫瘤性病変と右腋窩リンパ節腫大を認めた．針生検・細胞診にて，浸潤性乳管癌（triple negative，apocrine　type），右腋窩リンパ節転移の診断となった．cT3N1M0 cStage3Aにて術前化学療法（FEC4コース＋Pac4コース）を開始．FEC4コース後の効果判定ではSDであったが，Pac2コース目施行中，触診・画像にて腫瘍の明らかな増大を認めPDと診断．化学療法を中止し，手術（右胸筋温存乳房全摘術＋右腋窩リンパ節郭清術）を施行した．術後病理所見では，Apocrine carcinoma，Squamous cell carcinoma，N(2/10)，NG2，Ki- 67:20～30%未満．化学療法中に増大したのは扁平上皮癌成分であると考えられた．またアポクリン癌と扁平上皮癌の連続性は認められず，各々独立して発生したと考えられる．術後補助治療として放射線治療（50Gy）を施行した．乳腺アポクリン癌と乳腺扁平上皮癌の合併症例の報告は，医中誌で検索した結果1例認めるのみであった．ともに化学療法の感受性が低く，特に乳腺扁平上皮癌は，腫瘍の急速増大を特徴とし，予後は不良である．有効が示された化学療法のレジメンはないが，プラチナ製剤が奏功した症例や，タキサン系薬剤にcetuximabやbevacizumabを併用することで，高い奏効率が得られた報告がある．再発した際には，どちらの組織型の再発かを診断することが必要である．また，扁平上皮癌の再発の場合には有効な化学療法のレジメンがないため，治療の選択に難渋することが予想される．今後，新規分子標的剤や，新規抗癌剤の導入が望まれる．

GP-2-29-16
乳腺紡錘細胞癌の２例

碧南市民病院　外科

佐藤　太一、亀岡　伸樹、長野　郁夫、金澤　英俊、松本　直基、
好中　久晶

１例目は72歳女性。2014年12月から左胸のしこりあり、2015年2月当院受診。左CD領域に10cm大の腫瘤を触知し、マンモグラフィでは、微細分葉状の腫瘤・カテゴリー4と診断し、超音波において、不整な低エコー腫瘤を認めた。悪性疾患を強く疑い、細胞診と針生検を繰り返し行ったが、診断がつかず、乳腺炎との結果であった。CT検査においても、左乳腺腫瘍のほかは異常を認めなかった。診断および治療目的で5月、左単純乳房切除、胸筋部分切除、腋窩リンパ節サンプリングを施行した。病理結果は、97mm、紡錘細胞癌、リンパ節転移なし、triple　negative（ER0、PgR0、HER2　0）であり、T3N0M0病期2Bであった。術後2か月経過した7月、CT検査で、左胸壁局所再発、肺・肝転移を認めた。EC療法、capecitabine療法施行するも、病勢が進行し、わずか術後6か月の2015年11月、永眠された。2例目は、54歳女性。2015年8月、右胸のしこりに気づき、同月当科受診。右AB領域に3cm大の腫瘤を触知し、マンモグラフィでは微細鋸歯状な腫瘤影・カテゴリー4と診断し、超音波検査において不整な低エコー腫瘤を認めた。穿刺吸引細胞診で腺癌が検出され、右乳癌と診断。9月右胸筋温存乳房切除、センチネルリンパ節生検施行した。病理結果は、24×22mm、紡錘細胞癌、リンパ節転移なし、triple　negative（ER0、PgR0、HER2　0）であり、T2N0M0病期2Aであった。術後再発なく外来通院中である。　乳腺紡錘細胞癌は、全乳癌の0.1%と比較的まれである。今回、われわれは乳腺紡錘細胞癌を同年にたて続けに２例経験したので、若干の文献的考察を含めて報告する。

GP-2-29-17
腋窩リンパ節と２個の肺転移巣へそれぞれ異なる腫瘍成分が転移した骨化生を伴う乳癌の１例

[1]鳥取大学医学部　胸部外科、
[2]国立病院機構米子医療センター　胸部・血管外科、
[3]国立病院機構米子医療センター　病理部

万木　洋平[1,2]、鈴木　喜雅[2]、門永　太一[2]、城所　嘉輝[2]、吉田　春彦[3]、
中村　廣繁[1]

【緒言】化生癌では通常の乳管癌に加え，しばしば複数の化生成分が種々の程度に混在することが知られている．今回我々は，腋窩リンパ節と２個の肺転移巣の計３病変に，それぞれ異なる腫瘍成分が転移した骨化生を伴う乳癌の１例を経験したので，若干の文献的考察を加え報告する．【症例】60歳代女性．左腋窩腫瘤を主訴に前医受診．超音波検査で左乳房C領域に15mm大の腫瘤，左腋窩に26mm大の腫大リンパ節を認め，穿刺吸引細胞診で浸潤性乳管癌と診断．全身精査で遠隔転移はなく，手術目的に紹介となった．【手術1】左Bp+Ax(II)．【病理1】肉腫様の紡錘形細胞がシート状に増殖し内部に腫瘍性類骨が散在，一部で扁平上皮癌が胞巣を形成し，辺縁部では通常の乳管癌がみられた．腋窩リンパ節は3個に転移を認めいずれも扁平上皮癌．免疫組織化学では扁平上皮癌と乳管癌でAE1/AE3(+)，CK7(+)，CK20(-)，Vimentin(-)．紡錘形細胞ではAE1/AE3(-)，CK7(-)，CK20(-)，Vimentin(+)．ER，PgRは全部位で陰性，HER2は非浸潤性乳管癌のみ2+で他は陰性．以上より骨化生を伴う癌(pT1cN1aM0，Stage IIA)と診断．【経過1】FEC(100)×4→DTX(75)×4，RT50Gy/25Frを施行後に経過観察していたが，術後3年目のCTで左肺上葉に２個の小結節影が出現．肺転移が疑われ外科的切除の方針となった．【手術2】VATS左肺部分切除術．【病理2】病変1：AE1/AE3(+)，Vimentin(-)の異型細胞が充実胞巣状～腺腔を形成しながら増殖．乳管癌成分の転移と診断．病変2：Vimentin(+)，AE1/AE3(-)の紡錘形細胞がシート状に増殖．腺癌や扁平上皮癌成分はみられず，肉腫様成分の転移と診断．ER，PgR，HER2は2病変とも陰性．【経過2】薬物療法は効果が期待し難く，また標的病変もないため経過観察の方針となった．【考察】化生癌は転移の頻度が高いことが知られているが，本症例では腋窩リンパ節と２個の肺転移巣へそれぞれ異なる腫瘍成分が転移したことが特徴的であった．転移した腫瘍成分により治療方針や予測される治療効果が異なる可能性があり，化生癌の転移再発ではRe-biopsyが特に重要と考えられた．

GP-2-29-18
超音波検査にて嚢胞様を呈した特殊型乳癌の２例

[1]大阪警察病院　臨床検査科、[2]大阪警察病院　乳腺内分泌外科、
[3]大阪警察病院　病理診断科

長谷部　愛[1]、水谷　哲[1]、吉留　克英[2]、辻本　正彦[3]

【はじめに】超音波検査にて嚢胞様を呈した特殊型乳癌の２例を経験したので、若干の文献的考察を加えて報告する。
【症例１】89歳女性、左乳腺腫瘤。来院時の超音波検査(US)では、左E領域に38×36×12mmの内部に嚢胞様構造を有する低エコー域を認め、カラードプラにて充実部に血流を認めた。FNACにてクラス5　扁平上皮癌(T2N1M0 Stage2b)と診断した。高齢のため手術に消極的で経過観察を行った。2か月後のUSにて、腫瘤は51×46×38mmに増大し、辺縁に平坦な充実部を伴う嚢胞様腫瘤を呈した。腫瘤外側には不整形の低エコー域が連続して描出され、嚢胞外への浸潤を疑った。MRIでは乳頭方向に嚢胞外に突出する結節病変を認めたため、US同様に嚢胞外への浸潤を疑い、Bt+Axを施行した。
【症例２】81歳女性、右乳腺腫瘤。USにて、右C領域に51×50×48mmの嚢胞様腫瘤を認め、辺縁には壁に這うように広がる不整な充実部を認めた。カラードプラにて充実部および辺縁部に血流を認めた。　腫瘤外側には24×22mmの不整形の低エコー域が連続して描出され、腫瘤辺縁部と外側域の浸潤を疑った。MRIでも同様に嚢胞性腫瘤の外側に連続する結節病変を認め、浸潤部と考えた。FNACにてクラス5 浸潤性乳管癌(T3N0M0 Stage2b)と診断し、Bt+Axを施行。病理組織型は紡錘細胞癌と診断した。
【考察】扁平上皮癌、紡錘細胞癌は乳癌取り扱い規約第17版では浸潤癌の特殊型に分類される比較的稀な疾患である。扁平上皮癌は急速な増大に伴い、内部に壊死や嚢胞形成、炎症性変化をきたすとされており、嚢胞様構造を有する腫瘍において、急速な増大傾向を示す場合は扁平上皮癌を念頭に置く必要がある。紡錘細胞癌は腫瘍径が大きく、出血や壊死により内部に嚢胞を形成するものが多いとされており、本症例も嚢胞様構造を呈した。２例とも嚢胞様を呈し、一見嚢胞内癌に思われたが、USにて辺縁の充実部および連続する低エコー域に豊富な血流を認め、浸潤を疑うことができた。カラードプラは腫瘍部及び浸潤部の診断に有用であった。USにて嚢胞様を呈する腫瘤の場合は、特殊型浸潤癌を考慮して、辺縁部をカラードプラにてよく観察し、浸潤の有無を評価する必要があると考えられる。今回の症例は、高齢のため術後補助治療は施行しておらず、今後慎重な経過観察が必要と考えられる。

GP-2-29-19
非浸潤性乳管癌のPagetoid進展を伴う乳腺内表皮嚢腫の１例

[1]埼玉県済生会川口総合病院　外科、
[2]埼玉県済生会川口総合病院　臨床検査科、
[3]埼玉県済生会川口総合病院　病理診断科

酒田　円佳[1]、高橋　由佳[1]、佐藤　雅彦[1]、高木　実季[2]、金守　彰[2]、
今田　浩生[3]、佐藤　英章[3]

症例は70歳､女性。左乳房のしこりを主訴として当科受診。既往は高血圧症で、外傷や手術の既往はなし。初診時視触診では左C領域に20mm大の可動性良好な硬結を伴う腫瘤を触知した。乳房超音波検査にて左3時方向に19mmの境界不明瞭・内部不均一の低エコー腫瘤を認め、マンモグラフィにて左MOに不整形、境界不明瞭な高濃度腫瘤（カテゴリー4）を認め、悪性を疑う所見であった。MRIでは腫瘤は限局性でリング状の造影効果を伴っており、CTにて有意なリンパ節腫大、他臓器転移を疑う所見は認めなかった。腫瘤に対して行った細胞診では角化物を含む壊死を背景に癌細胞を認めた。針生検では壊死像しか認めなかったが、画像所見と合わせて、左乳癌T1N0M0 clinical Stage Ⅰの診断で左乳房部分切除、センチネルリンパ節生検を施行した。切除検体の割面では径1.8cm大の黄褐色泥状物を含む嚢胞性病変が見られた。組織学的に嚢胞壁は顆粒層を有する異型の乏しい重層扁平上皮で裏打ちされ、内腔には角化物及び壊死物を貯留し表皮嚢腫と考えられた。嚢腫壁内には丸く腫大した核を有する癌細胞が扁平上皮内をPagetoidに進展をする像を認めた。嚢腫周辺の乳管内には面皰壊死を伴う非浸潤性乳管癌が見られた。細胞形態学的及び免疫組織学的にも嚢胞壁内の癌細胞との類似性を認めており、組織学的な連続性を証明できないものの、乳管癌の表皮嚢腫内進展と考えた。TisN0M0 pathological Stage 0と診断し、術後は温存乳房照射を行い、経過観察を行っていく予定である。
表皮嚢腫は顆粒層を有する重層扁平上皮で裏打ちされた良性の嚢胞性病変で、主に頭皮や首・背中の皮下に発生しやすいとされる。乳腺内の表皮嚢腫の頻度自体は少なく、稀に嚢胞壁の扁平上皮成分から乳腺扁平上皮癌が発生することが報告されている。非浸潤性乳管癌が表皮嚢腫をPagetoidに進展する像を報告した文献は我々が調べた限りでは明らかではなく、本症例は乳腺の表皮嚢種の生成機序の点においても興味深い。画像検査及び病理組織所見の対比と文献的考察を含めて報告する。

GP-2-29-20
当科における浸潤性小葉癌手術例の検討

[1]千葉大学　医学部　先端応用外科、[2]帝京大学ちば総合医療センター
佐塚　哲太郎[1]、宮澤　幸正[1]、青柳　智義[1]、菊池　祐太郎[2]、柳橋　浩男[2]、遠藤　悟史[2]、廣島　幸彦[2]、平野　敦史[2]、森　幹人[2]、小杉　千弘[2]、松尾　憲一[2]、首藤　潔彦[2]、田中　邦哉[2]、幸田　圭史[2]、松原　久裕[1]

【背景】浸潤性小葉癌は乳癌取扱い規約の特殊型に分類され，その発生頻度は約5%といわれている。多中心性や両側乳房発生が高率に認められ，腫瘍の広がり診断が困難であることも多いため，乳房全摘が選択される症例も多い。遠隔転移の頻度は通常型乳管癌と同程度であるが，特徴として腹腔，消化器，女性生殖器，骨髄への転移が多いことが知られており，ERおよびPgR陽性，HER-2陰性のluminal A type が多いとされている。【目的】浸潤性小葉癌における臨床上の特徴，術式，手術検体の病理学的特徴に関する検討をretrospectiveに行った。【対象】2007年1月から2015年11月までに当グループで根治的乳癌手術を行った591例のうち，手術検体で最終病理診断が浸潤性小葉癌と診断した14例（2.4%）を対象とした。【結果】平均年齢は56.8歳（45-68歳）であり全例女性であった。発見動機は腫瘤やひきつれを自覚した症例が8例で，Stage2以上が6例であったのに対し，検診エコーまたはマンモグラフィによって発見された症例が6例で，Stage1は4例で，Stage2が2例であった。術前の病理学的検索で浸潤性小葉癌の診断がついていたものは5例であり，針生検5例中すべてが小葉癌と診断できたのに対し，穿刺吸引細胞診では9例中1例に小葉癌を疑う症例が認められたのみであった。初回術式は乳房全摘が5例,部分切除が9例であった。部分切除9 例中,断端陽性であった症例は2 例であり，いずれも乳房切除による追加切除を行った。断端陽性となった症例は，いずれも術前の病理検査は穿刺吸引細胞診であり，浸潤性小葉癌の診断には到っていなかった。ER陽性は12例，PgR陽性は11例，HER2陽性例は認めなかった。14例の中で，小脳転移，癌性髄膜炎にて術後35か月で死亡した症例を1例認めた。【結語】浸潤性小葉癌において，自覚症状による発症では進行度が高い傾向にあり，検診での拾い上げが重要と考えられた。術前の病理検索では針生検でのみ診断が可能であった。Subtypeに分類するとLuminal typeが多い傾向が認められた。

GP-2-29-21
当院における扁平上皮癌の３例

福岡和白病院　乳腺外科
久保田　博文、徳永　裕貴、古賀　淳

【目的】扁平上皮癌は比較的稀な乳癌の組織型であるが、3例の経験をしたので文献的考察を加えて報告する。【症例】当院での扁平上皮癌の頻度は、乳癌の初回治療例836例中3例 (0.4%)である。症例１は、４８歳。左乳房全体を占める11cm大の腫瘍でT4bN3cM1(対側腋窩リンパ節・縦隔リンパ節)であり、全身化学療法（FEC療法とパクリタキセル+ベバシズマブ）療法を行った。対側腋窩リンパ節は縮小し臨床的には消失したが、原発巣・左腋窩リンパ節転移・左胸骨傍リンパ節転移部は縮小したものの、皮膚に潰瘍・ろう孔形成をきたし、治療に難渋した。最終的には、胸骨傍リンパ節転移の進展による肋骨・胸骨破壊を認め、また肺動脈仮性動脈瘤を形成、皮膚面から縦隔内臓器が露出する形になり、大量出血をきたし、治療開始から１年後に死亡された。症例２は、80歳。右乳房内側上部の7.5cm大の腫瘍でT4bN3aM0であった。年齢と全身状態より、化学療法の施行は困難であり、右乳房切除術＋腋窩郭清術(R2)を行い、現在胸壁と領域リンパ節に対して放射線療法中である。症例３は､54歳。左外側上部の3.3cm大の腫瘍でT2N1M0であった。左乳房切除術＋腋窩郭清術を行い、術後補助療法としてFEC療法とドセタキセル療法を行い、術後3年7か月の現在、再発を認めていない。【考察】我々の経験した症例は、いずれの症例もトリプルネガティブ乳癌であり、進行癌であり、リンパ節転移も認めており、扁平上皮癌の特徴を示していた。症例１では、原発巣およびリンパ節転移巣の壊死に伴う癌性潰瘍･ろう孔をきたし、QOLの著しい低下をきたしたので、外科的切除を優先しても良かったのではないかと思われた。

GP-2-29-22
傍大動脈リンパ節転移をきたし多彩な臨床症状を呈した乳腺扁平上皮癌の１例

[1]JA愛知厚生連　海南病院　乳腺外科、[2]JA愛知厚生連　海南病院　外科
小林　大悟[1,2]、柴田　有宏[1]、野々垣　郁絵[2]、石原　博雅[2]

症例は55歳女性．乳癌検診でのマンモグラフィにて異常を指摘され精査目的に当科受診．マンモグラフィでは左側にdistortionを伴う腫瘤性病変を認めカテゴリー5に分類．超音波検査では左CE領域に10mm大の境界不明瞭，微細分葉状の腫瘤性病変を認めた．細胞診を施行すると，浸潤性乳管癌．CT検査にて，左腋窩リンパ節の著明な腫脹，癒合を認め転移が疑われた．術前診断はT1N2aM0 cStage3Aの左浸潤性乳管癌．これに対し，左乳房全摘術＋左腋窩リンパ節郭清(レベル2)を施行．病理所見にて，乳腺扁平上皮癌，HG2，NG1，ly(+)，v(+)，n(+)(46/46)，ER0，PgR0，HER2 score3+ T1N2aM0 pStage3Aと診断．遠隔転移の可能性も考え，術後化学療法を行う前にCT検査，骨シンチを施行すると多発骨転移を認めた．EC4コース施行し，その後ハーセプチン単剤(tri-weekly)にて経過をみるが，術後17ヶ月に傍大動脈リンパ節転移を認めた．その後，TS1やカペシタビン，ビノレルビンの順にハーセプチンと併用し化学療法を施行したが，いずれも効果は乏しかった．術後32ヶ月に十二指腸閉塞を来たし胃空腸吻合術を施行．術後33ヶ月に両側水腎による腎後性腎不全を来たし両側尿管カテーテル留置．術後34ヶ月には下部胆管狭窄による閉塞性黄疸を来たしてPTCD留置．改善乏しく術後36ヶ月死亡．乳腺扁平上皮癌は乳癌取扱い規約の特殊型に分類され，その発生頻度は，乳癌全体の約0.1%程度と極めてまれな疾患である．その予後や治療方法に関して一定の見解がない. 医学中央雑誌にて「乳腺扁平上皮癌」をキーワードに1984年から2015年の間で検索した結果，146例の報告を認めた．そのうち16例(11%)で亡くなっていた．16例中リンパ節転移を10例(腋窩，縦隔，鎖骨下，後腹膜，胸骨傍など)に認め，リンパ行性転移を来たし亡くなった報告が多い．本症例でもリンパ行性に転移を来たし，さまざまな化学療法を施行したが，その効果乏しく亡くなった．本症例からは，乳腺扁平上皮癌の予後に対して言及するのは十分ではないが，後腹膜リンパ節転移等による多彩な臨床症状に十分注意し，経過観察することが必要であると思われた．今回，乳腺扁平上皮癌の1例を経験したので，文献的考察を加えて報告する．

GP-2-29-23
浸潤性篩状癌の２例

[1]旭川医科大学　呼吸器・乳腺疾患センター、[2]旭川医科大学　手術部
安田　俊輔[1]、高橋　奈七[1]、石橋　佳[1]、林　諭史[1]、北田　正博[1]、平田　哲[2]

【はじめに】浸潤性篩状癌は稀な乳癌であり，特殊型の疾患である．臨床的には予後良好でかつ，発育が遅いことが特徴とされている．今回，我々は浸潤性篩状癌の2例を経験したので報告する．【症例1】86歳女性．右乳房に腫瘤を自覚し近医を受診，細胞診悪性であり当院紹介となった．MMGは右FAD，USは右A領域に21mm大，楕円形，DW比小，境界明瞭平滑，外側陰影あり，後方エコー増強した腫瘤を認め，充実腺管癌を疑った．MRIでは高信号の境界明瞭で浸潤傾向のない円形腫瘤を認め，Dynamic Studyで早期濃染＋wash outを認めた．右Bp＋SNを施行した．病理組織検査では，浸潤性篩状癌，GradeII，pStageI(pT1cN0M0)，乳頭側断端浸潤陰性，脈管侵襲なし，ER＋，PgR＋，HER2＋，Ki67 17%であった．術後放射線療法，ホルモン療法を開始．現在術後1年1ヶ月無再発生存中である．【症例2】72歳女性．右乳房に腫瘤を自覚し近医を受診した．細胞診陰性であったが，画像上悪性が疑われたため当院紹介となった．MMGではR－U/Iに楕円形，高濃度，辺縁微細鋸歯状の腫瘤を認め，USは右E領域に19mm大，分葉形，DW比小，境界明瞭平滑，低エコー内部不均質，後方エコー増強の腫瘤を認め，充実線管癌を疑った．CNBで乳頭線管癌の診断となり，右Bp＋SNを施行した．病理組織検査では，浸潤性篩状癌，GradeI，pStageI(pT1cN0M0)，乳頭側断端浸潤陰性，脈管侵襲なし，ER＋，PgR＋，HER2＋，Ki67 23%であった．術後放射線療法，ホルモン療法を開始．現在術後1年無再発生存中である．本邦報告例も少ない本疾患について文献的考察も加え報告する．

GP-2-29-24
乳腺紡錘細胞癌の１切除例

倉敷市立　児島市民病院　外科
川崎　伸弘

乳腺紡錘細胞癌は特殊型乳癌の一つである化生癌に分類され、本邦では全乳癌の0.08～0.72%と報告されるまれな腫瘍である。今回我々は高齢者に発生した乳腺紡錘細胞癌の１切除例を経験した。【症例】84歳女性。【現病歴】認知症があり近医でショートステイを利用していた。褥瘡の処置のため当院形成外 科で処置を受けていたところ、左乳房腫瘤が発見され2015年7月24日当科に紹介となった。乳癌の家族歴はなし。【現症】左乳房外側方、乳頭より20mmに触診径38x33mmの可動性良好な腫瘤あり。本人の協力が得られずマンモグラフィは撮影不可。超音波では27.6x21.2x25.0mmほぼ円形の充実性腫瘍で、腋窩リンパ節腫脹はみられなかった。穿刺吸引細胞診では、上皮成分は採取されており、軽い核腫大とともに二相性が不明瞭化していることから乳管癌の可能性があるとされた。【治療】患者のリスクを考慮し全身麻酔はかけず局所麻酔下に乳房切除術を行った。病理組織診断では紡錘形の異形細胞からなる境界明瞭腫瘍が浸潤増殖しており肉腫も検討されたが、免疫組織化学検査でAE1/WE3,CK5/6,p63,CD10,α-SMAが陽性、S100,CD34,Desmin,エストロゲン受容体,プロゲステロン受容体が陰性であり紡錘細胞癌（肉腫型）とされた。切除断端は陰性だった。トリプルネガティブ乳癌であったが社会的背景も考慮し術後化学療法は行わず経過観察中である。【考察】乳腺紡錘細胞癌は上皮間葉転換（EMT）によって間葉組織様に化生したものと考えられる。診断には免疫組織化学が必要となる。今回は最初から切除術を選択し確定診断に至ったが、通常の手順をとって生検で治療方針を決定する場合、肉腫と診断される可能性があり扱いの難しい腫瘍と考える。通常トリプルネガティブ乳癌であり補助療法の選択にも苦慮する。

GP-2-29-25
男性に発症した乳腺偽血管腫様過形成（PASH）の１例

[1]丸茂病院　乳腺外科、[2]社会医療法人宏潤会　大同病院　外科
鈴木　和志[1,2]、竹内　透[1]、大久保　雄一郎[1]、竹内　新治[1]

【はじめに】偽血管腫様過形成（Pseudoangiomatous stromal hyperplasia、以下PASH）は血管腔様の間隙を伴う乳腺間質の過形成を主体とする良性の腫瘍類似性病変で、比較的まれな疾患である。今回我々は、男性の乳房に発症した腫瘤性病変に対して針生検を行い、PASHと診断したまれな１例を経験したので報告する。【症例】84歳、男性。（主訴）左乳房のしこり。（既往歴）前立腺癌術後でホルモン治療中、糖尿病に対して内服治療中。（現病歴）10日ほど前に左乳房のしこりを自覚し来院。（現症）左乳頭直下に約2cm大の弾性硬の無痛性腫瘤を触知した。明らかな女性化乳房は認めなかった。（マンモグラフィー所見）左中央部の乳頭よりやや離れた部位に境界不明瞭な円形の不均一高濃度腫瘤影を認めた。石灰化や構築の乱れは認めずカテゴリー3と判定した。（超音波検査所見）左乳頭下に2.1x1.7x1.2cm大、境界不明瞭、不整形、やや低エコーの充実性腫瘤影を認め、カテゴリー3と判定した。（針生検組織所見）スリット状、血管腔様の裂隙を示す間質の増生を認め、PASHと診断した。（経過）高齢で無症状であり、前立腺癌の治療中であったことと亀背を認め切除に際し体位保持がやや困難であったことから経過観察の方針とした。【まとめ】PASHは閉経前女性やホルモン補充療法中の閉経後女性に多く発症するといわれ、成因は不明であるが発症にホルモン因子との関与が示唆されている。また男性の女性化乳房に合併したとの報告もあるが、PASHと女性化乳房との関連は不明である。本症例は臨床的には女性化乳房は認めなかったが、前立腺癌の術後でホルモン治療を受けており、発症になんらかの影響を及ぼした可能性が考えられた。PASHの悪性化の報告例はなく切除は必須ではないと考えられるが、徐々に増大する可能性があり慎重な経過観察が必要である。本症例は高齢などの理由から切除はせず慎重に経過観察を行っている。【結語】男性乳房に発症したPASHのまれな１例を経験したので、若干の文献的考察を加え報告する。

GP-2-29-26
急速な経過をとったHER2陽性化生癌の１例

[1]鳥取大学医学部附属病院　乳腺内分泌外科、
[2]鳥取大学医学部附属病院　胸部外科、[3]鳥取大学　医学部　器官病理学、
[4]鳥取県立厚生病院　外科
細谷　恵子[1]、村田　陽子[1]、廣岡　由美[1]、大田　里香子[1]、大島　祐貴[2]、
若原　誠[2]、万木　洋平[2]、松岡　祐樹[2]、三和　健[2]、荒木　邦夫[2]、
中村　廣繁[2]、梅北　善久[3]、田中　裕子[4]

【症例】40歳代女性，右乳房腫瘤を主訴に来院した．右乳房に約4cm大,3cm大の隣接した腫瘤と腋窩リンパ節腫大を認め，乳癌cT3N1M0と考え同日針生検を施行した．その後，腫瘤の急速な増大と触診上6cm大,5cm大となり緊満感増強を認めた．病理結果では化生癌の診断であり，初診から10日目に緊急でBt+Ax（II）を施行した．永久病理組織では最大径72mm大，骨・軟骨化生を伴う癌，浸潤性乳管癌，DCISが混在し乳管内病変で連続していた．Ki-67LI=57%，ER・PgR陰性，HER2スコア3+であったが，肉腫様部は上皮様部に比べHER2の染色がやや弱かった．術後薬物療法はFEC100×4→DTX75＋HER×4の後，HER＋TAMを投与していた．術後1年2ヶ月後に乾性咳嗽出現し，画像精査の結果，両側胸膜転移（最大径9cmの腫瘤形成）・左胸水貯留・脳転移を認めた．局所再発は認められなかった．精査中の約2週間で左胸膜転移腫瘤は径11cmと急速増大を認めた．血性の左胸水の細胞診では悪性細胞を認めず，胸膜転移腫瘤の生検は全身状態も考慮し困難であったため,臨床経過から化生癌の転移と診断した．術後HER投与中の再発であったが，HER2陽性乳癌としてDTX75+HER+PER投与を開始した．1クール投与も効果は乏しく胸膜転移は増大し続けたため，wPTX+Bevへ変更し、治療中である．脳転移病変にはγナイフを施行した．【考察】化生癌は全乳癌の1%未満で，ほとんどがER・PgR陰性，HER2陰性でありHER2陽性例は非常に稀とされている．薬物療法，放射線療法への感受性は乏しく，腫瘍径が5cmを超えるものや腋窩リンパ節転移陽性例は予後不良因子とされている．本症例の経過を病理像と文献的考察を加えて報告する．

GP-2-29-27
乳腺原発腺様嚢胞癌の２例

[1]阿南医師会中央病院、[2]徳島大学人体病理
高橋　裕兒[1]、田中　隆[1]、片山　和久[1]、遠藤　秀子[2]

腺様嚢胞癌（Adenoid cystic carcinoma：以下ACC）は唾液腺、気管支腺等に好発する腫ACCは他臓器に発生するものに比べ、リンパ節、遠隔転移および再発は少なく予後はよいとされる。組織学的にも特徴的な形態を示し、腫瘍の形成には筋上皮の関与が示唆されている。当科において高齢女性の乳房に発生したACCの２例について文献的考察を加え報告する。症例１：82才女性。2005年8月受診。主訴は右乳房の有痛性腫瘤。触診ではAC領域に径1cmの可動性のある腫瘤を認めた。MMGではM領域に微細鋸歯状辺縁を有する高濃度腫瘤（C-4）、USでは乳腺前方境界線の断裂を示す充実性腫瘤（C-4）であった。MRI dynamic studyにおいても早期濃染を呈した。穿刺吸引細胞診にてClass5と診断されたため、乳房部分切除およびセンチネルリンパ節（SLN）生検を施行した。病理組織では、1.0x0.5cm大の腫瘤であり、腺管、嚢胞からなる充実性構造を形成、篩状構造をとる胞巣や偽嚢胞がみられたことからACCと診断された。SLNに転移は認めなかった。ER(-)、PgR(-)、Her2(-)。免疫染色ではAE1/3、c-kit、EMA、p63、Type4collagenが陽性であった。症例２:74才女性。2015年3月受診。主訴は右乳房の有痛性腫瘤。右乳房C′領域に径2cm大の腫瘤を触知。MMGではU領域にFAD（C-3）、USでは辺縁不整な充実性腫瘤を認め、前方境界線の断裂（C-4）を示した。針生検にてadenoid cystic patternをもつ浸潤癌と診断された。MRIでは乳管内進展は認めなかったため､乳房部分切除とSLN生検を施行した。病理組織では、不整な上皮島の増殖からなる腫瘍であり管状、篩状、索状構造をとり増殖、p63、αSMAが辺縁に陽性、CK14、c-kitが広範、び漫性に陽性でありACCと診断。脂肪織浸潤は認めたがSLNに転移はみられなかった。核グレード１、ER(-)、PgR(-)、Her2(-)、Ki-67 5～10%。乳癌のsubtype分類ではACCはtriple negativeに属するが、その穏やかな生物学的態様から縮小手術で十分という見方や、同様の髄様癌やアポクリン癌と並びリンパ節転移がなければ術後補助療法は不要とされる。症例１は手術のみで術後10年を経て無再発生存、症例２は術後放射線照射を行い再発・転移なく経過観察中である。

GP-2-29-28
短期間に急速な増大傾向を示した乳腺化生癌の２例

JA愛知厚生連　安城更生病院　外科

後藤　秀成、雨宮　剛、新井　利幸、平松　聖史、関　崇、陸　大輔、
藤枝　裕倫、河南　晴久、鈴木　優美、尾崎　友理、牛田　雄太、崔　尚人

乳腺化生癌は乳癌取扱い規約では特殊型に分類される比較的まれな乳腺悪性腫瘍である．短期間に急速な増大傾向を示した乳腺化生癌の２例を最近１年間で経験したので報告する．症例１は50代女性．１年前のMMG検診では異常所見なく，右乳房腫瘤を主訴に近医を受診され当院に紹介．右ABC領域に8cm大の皮膚浸潤を伴う可動性不良の腫瘍を認めた．MMGは不整形高濃度腫瘤でcategory4，USは内部不均一な分葉型腫瘤，CTにて胸壁浸潤，右腋窩LN転移，右傍胸骨LN転移を認めた．CNBにてTNtype，腫瘍細胞はCK(+)，CK/AE1/AE3(+)を示し化生癌の診断．抗癌剤に対して抵抗性である事も多いが現段階での切除は不可能でありAC療法を開始．症例２は80代女性．右乳房腫瘤を主訴に近医を受診され当院に紹介．右乳房CD領域に4cm大の可動性良好の腫瘤を認めた．MMGは分葉型高濃度腫瘤でcategory4，USは内部不均一な分葉型腫瘤，CNBにて特殊型乳癌を疑う所見を認め，CTにて遠隔転移を認めず乳房切除術を施行．切除標本の病理所見はTNtype，腫瘍細胞は軟骨様気質内に大小不同の核を有し骨化も伴い化生癌の診断．化生癌は特徴的な所見も明らかとなり，最近では生物学的な観点からも注目されている．当院においても過去に経験し報告した症例とともに文献的考察を加え報告する．

GP-2-29-29
当科における炎症性乳癌７例の検討

[1]新潟大学大学院　医歯学総合研究科　消化器・一般外科学分野、
[2]新潟大学医学部保健学科、[3]新潟大学医歯学総合病院　放射線診断科

辰田　久美子[1]、永橋　昌幸[1]、大渓　彩香[1]、遠藤　麻巳子[1]、土田　純子[1]、
諸　和樹[1]、庭野　稔之[1]、利川　千絵[1]、長谷川　美樹[1]、五十嵐　麻由子[1]、
中島　真人[1]、塩谷　基[3]、小山　諭[2]、若井　俊文[1]

【背景】炎症性乳癌は乳房にびまん性の発赤や浮腫を認め、触診上は腫瘤を触れないか硬結程度で限局性の明らかな腫瘤を認めないとされているが、臨床的には局所進行乳癌に伴って皮膚所見を呈するものも含めて炎症性乳癌として対応している。 当科における炎症性乳癌７例について報告する。【対象】2011年12月から2015年５月までに当科を初診した炎症性乳癌（腫瘤形成症例も含む）７例を対象とした。初診時の平均年齢は57.6歳（38～73歳）、閉経前３例、閉経後４例であった。全例で自覚症状を有し、視触診上は5 cm～乳房全体におよぶ硬結または腫瘤を触知、発赤や浮腫、peau d’orangeを伴っていた。針生検では全例が浸潤性乳管癌で、乳頭腺管癌２例、充実腺管癌１例、硬癌４例であった。サブタイプはLuminal typeが２例、Luminal HER2 typeが２例、HER2 typeが２例、Triple negative typeが１例で、ER/PgR陽性率は57%、HER2 陽性率は57%であった。全例でリンパ節転移を認め、２例は初診時よりすでに遠隔転移をきたしていた。【結果】初回治療は全例で化学療法が行われ、遠隔転移のない５例は術前化学療法（NAC）後に乳房切除術と腋窩郭清が行われた。NAC症例の化学療法効果判定はGrade 2bが３例でいずれもER陽性例であり、Grade 1bが１例、Grade 1aが１例であった。４例で術後に胸壁および鎖骨上窩へ照射が行われた。１例が術後１年３か月で多発骨転移再発をきたし、脊柱管狭窄を伴う椎骨転移に対して照射を行い、化学療法を継続中である。 初診時Stage IVであった２例は、１例はLuminal HER2 typeで高度肝転移と多発骨転移を伴っていた。もう１例はHER2 typeで高度の腋窩リンパ節転移から患側上肢のリンパ浮腫をきたし、胸筋間リンパ節転移、縦隔リンパ節転移、多発肺転移を伴っていた。いずれも抗HER2療法と化学療法の併用が奏功し、臨床的完全奏功（cCR）となりトラスツズマブ（HER）＋ペルツズマブ（PER）の維持療法に移行している。【考察】炎症性乳癌は浸潤性乳管癌、特に硬癌に伴うことが多いとされる。ER/PgRが陰性であることが多く、HER2の陽性率は約40%で他の局所進行乳癌に比して割合が高いとされる。 炎症性乳癌は局所進行乳癌であると同時にリンパ節や多臓器転移をきたしやすいが、化学療法や分子標的治療が奏功すれば予後の延長が期待できる。また、HER2陽性乳癌においては切除不能であってもHER＋PER＋化学療法の効果が期待でき、cCRにまで持ち込める可能性がある。

GP-2-29-30
授乳期炎症性乳癌の一例

名古屋掖済会病院 外科

木村　桂子、福岡　恵、東垂水　久美子、米山　文彦、芥川　篤史、
清板　和昭、長谷部　圭史

症例は31歳女性。H24年７月に第２子を分娩後、うっ帯性乳腺炎にて乳房マッサージを産婦人科で定期的にうけていた。12月より、マッサージ後に発赤と疼痛を認めるようになったが、抗生剤を処方されると軽快するため様子をみていた。H25年１月に卒乳をしても、寛解と増悪を繰り返す状態が続くために抗生剤の点滴をして様子をみていた。H25年３月　腹満と全身倦怠感の訴えで受診。採血上高度肝機能障害とDICを示唆する凝固系の異常、腹部USにて多量の腹水を認めため、薬剤性肝障害の疑いで当院消化器科に入院。入院後のCT検査で　肝に多発腫瘤および、両側乳房の皮膚の肥厚および腋窩リンパ節腫大所見を認めたため外科に紹介となった。同日乳房皮膚生検を行い迅速診断の結果、乳房真皮リンパ管内に癌細胞を認め　炎症性乳癌に矛盾しない所見がえられたため、病勢から直ちに治療を開始する必要があると判断し、当日FEC療法（５－FU　750mg／body　Epirubicin　150mg／body　Cyclophosphamide　700mg／body）を開始。開始時全身状態不良であったのに加えて、貧血、顆粒球減少性発熱、悪心等の副作用が強く、同レジメンの継続が困難と思われたが、病理よりHER２陽性との追加報告が得られたため、Trastuzumab＋PaclitaxelのWeekly投与に切り替えた。２回投与後のCT検査では、局所および肝転移巣の著明な改善所見がみられ、全身状態および血液検査所見も改善したため以後、外来通院治療とした。８月、頸部の痛みを訴えたため、骨シンチを行った結果、多発骨転移の診断。と同時に脳のMRIで多発脳転移巣を認めた。　頸部C1-C5に２０Gy照射し、痛みの改善をはかった後、全脳照射を30Gy施行した。その後、外来通院でPerutuzumabを上乗せした化学療法を継続し、局所のControlは良好であったが　H26年４月頭蓋内圧亢進症状が出現したため、再びMRIを施行したところ脳転移巣が、増悪していた。化学療法を継続しながらグリセオール、ステロイド投与等の保存療法で経過をみるも次第にADLが低下、意識状態が悪化し、７月に死亡した。炎症性乳癌は、予後不良な癌であるが、授乳期に発症したことにより、産褥期乳腺炎とされて診断が遅れたために、危篤状態になるまで治療が開始できなかった症例を経験したため報告する。

GP-2-29-31
特異な皮膚所見により診断に難渋した炎症性乳癌の一例

飯田市立病院　乳腺内分泌外科

片岡　将宏、清水　純、千野　辰徳、小松　哲、新宮　聖士

【症例】61歳女性。主訴：左乳房から左上腕の発赤と腫脹。既往歴：糖尿病、高脂血症。　現病歴：当院初診の2ヵ月前から、左乳房の発赤が出現し腫脹を伴うようになった。発赤と腫脹は徐々に拡大し左上腕にも波及した。かかりつけ医を受診し、紹介により当院受診となった。乳房および皮膚所見：左乳房から左上腕にかけて広範囲に発赤と浮腫性変化を認め、皮膚は硬く多発する紅色の小丘疹と痂皮を伴っていた。経過：通常の乳房疾患では見られない皮膚所見であったので、皮膚疾患も考慮に入れ皮膚科へ紹介した。皮膚所見からリンパ管内腫あるいは血管内腫が疑われ、皮膚生検が施行された。皮膚生検の病理組織診断は腺癌で、免疫組織学的検索により、卵巣・肺・乳腺由来の腺癌が疑われたが、臓器の特定には至らなかった。乳腺エコーおよび乳房MRI検査では、乳房内には明らかな腫瘍性病変は認めず、両側腋窩と左鎖骨周囲のリンパ節腫大を認めるのみであった。全身検索目的にPET-CT検査を施行したところ、左乳房と左腋窩・左鎖骨上窩・右腋窩のリンパ節に強いFDG集積を認めたが、卵巣と肺を含めた多臓器に腫瘍性病変ならびにFDGの集積は認められなかった。腫大した左腋窩リンパ節に対する針生検の結果、病理組織像は皮膚生検と同様の組織像であった。以上より、左乳房が原発と考えられ、炎症性乳癌と診断し治療を開始した。治療開始後約１年経過したが、左乳房と左前腕の発赤と腫脹は軽減し、その状態を維持しているものの、右乳房への皮膚病変の波及が目立ってきた。炎症性乳癌は、皮下のリンパ管浸潤によりリンパ管内に腫瘍塞栓を起こすことで、皮膚のびまん性発赤・浮腫を呈した状態である。その皮膚所見は、乳房の皮膚が硬く肥厚し毛穴が目立つ状態となり、橙皮様などと表現される。自験例は、皮下に広範囲のリンパ管浸潤を呈していたが、腫瘍塞栓により真皮内のリンパ管拡張が引き起こされ、この結果小丘疹が形成されたものであった。従来の炎症性乳癌とは異なる皮膚所見であったため、診断に難渋した炎症性乳癌を経験した。その後の治療経過を含め報告する。

GP-3-30-01
Triple negative乳癌における免疫バイオマーカーの意義に関する検討

松江市立病院　乳腺・内分泌・血管・胸部外科
内田　尚孝、松井　泰樹、野津　長

背景：トリプロネガティブ乳癌では、TILをはじめとする抗腫瘍免疫応答が予後に関与することが知られている。一方、進行度や予後を反映し、かつ、臨床現場で簡易に測定できる免疫バイオマーカーは、未だ明らかになっていない。好中球は腫瘍細胞の増殖・血管新生、遠隔転移の促進に、リンパ球は抗腫瘍免疫応答を担っていることが知られている。そこで、癌と予後との関係を示す簡便な免疫バイオマーカーとして末梢血好中球/リンパ球比（以下N/L比）に着目し、その有用性について検討した。方法：対象は、2005年から2014年までに当科で手術を行ったStage I～IIIのTriple negative乳癌患者33症例を対象とした。重複癌、両側乳癌、炎症性疾患の併存症例は除外した。N/L比は、治療前に測定した血液検査結果を使用して算出し、高値群と低値群に分け、患者背景、無再発生存期間、全生存期間を検討した。統計学的有意差は、p＜0.05とした。結果：N/L比のカットオフ値は、ROC曲線より2.2に設定した。N/L比≧2.2群（以下N/L高値群）は12症例、N/L比＜2.2群（以下N/L低値群）は21症例であった。腫瘍径の中央値は、N/L高値群2.3cm、N/L低値群1.5cmで、有意差を認めた。リンパ節転移個数の中央値は、N/L高値群2個、N/L低値群0個で、有意差を認めた。病期は、Stage II以上の比率が、N/L高値群75%、N/L低値群33%で、有意差を認めた。年齢、月経状況、手術術式、化学療法の有無、病理組織名、核グレード、放射線治療の有無で両群に有意差はなかった。無再発生存期間は、N/L低値群に比して、N/L高値群の方が有意に短かった。全生存率は、有意差はないものの、N/L低値群に比して、N/L高値群の方が短い傾向を示した。病期、N/L比についてCox比例回帰分析を用いて多変量解析を行った結果、有意な因子は認めなかった。結論：N/L比は、トリプロネガティブ乳癌の進行度を反映していた。また、N/L比は、独立因子ではないものの、予後を一定程度予測する免疫バイオマーカーである可能性が示唆された。

GP-3-30-02
髄様癌における腫瘍浸潤リンパ球について

[1]順天堂大学医学部付属順天堂医院　乳腺科、
[2]順天堂大学医学部付属順天堂医院　病理診断科、
[3]東京医科大学病院　病理診断科
猪狩　史江[1]、堀本　義哉[1]、高橋　由佳[1]、田辺　真彦[1]、齊藤　光江[1]、荒川　敦[2]、佐藤　永一[3]

【背景・目的】：髄様癌は悪性度の高い病理学的因子を示すにも関わらず予後良好とされるが、そのバイオロジーは明らかではない。病理学的特徴として腫瘍内・周囲に著明なリンパ球浸潤を伴うことから、腫瘍免疫機構が癌の転移を抑制している可能性が推測されているが、解明には至っていない。そこで我々は、免疫染色を用いて腫瘍浸潤リンパ球(TIL: Tumor-infiltrating lymphocyte)のサブセット解析を行うことで、髄様癌の局所において腫瘍免疫が亢進しているか否かを検討した。【対象・方法】：対象は1997年-2015年までの期間に当院で手術を施行した髄様癌24例。髄様癌の診断基準はRidolfiの基準に従い、typical (T群) 15例とatypical (A群)9例に分類した。年齢中央値は61歳、pStageは1:8例、2A:13例、2B:2例、不明1例。SubtypeはLuminal-HER2(-) 6例、Luminal-HER2(+) 2例、HER2 type: 7例、Triple negative 9例。全例術前化学療法は未施行であった。細胞障害性T細胞の評価としてCD8免疫染色を施行し、間質内(str-TIL)と腫瘍上皮内(int-TIL)に分けて評価した。CD8陽性細胞数は画像解析ソフトを用いて解析した。【結果】：観察期間中央値50ヶ月中（6-197）、2例（8.3%）のみに遠隔転移再発が認められた。24例のCD8陽性細胞数((CD8陽性細胞数の合計面積/各コアの面積)×10000)の平均値は、str-TIL:43.6,int-TIL:13.2とstr-TILが優位に多く存在していた。またT群とA群でCD8陽性細胞の比較を行ったところ、int-TILで評価した場合にT群でCD８陽性細胞が有意に多く存在した(P=0.045)が、一方str-TILに関しては２群間で差は認めなかった。患者予後との関連は不明であった。【考察】：今回の検討ではCD8陽性細胞数と予後との関連は不明であった。TILによる腫瘍免疫と髄様癌予後との関連を明らかにするため、現在非髄様癌との比較や免疫担当細胞のさらなる検討を進めている。

GP-3-30-03
乳癌における化学療法が惹起するImmunogenic tumor cell deathの検討

福島県立医科大学　医学部　器官制御外科学講座
青砥　慶太、河野　浩二、千田　峻、野田　勝、中島　隆宏、岡山　洋和、阿部　宣子、立花　和之進、岡野　舞子、大木　進司、大竹　徹、竹之下　誠一

【背景】Radiationやある種の抗がん剤は直接的な腫瘍死に加えて、腫瘍特異的免疫系（特にT細胞系）を賦活化することで抗腫瘍効果を発揮する、いわゆるImmunogenic tomor cell death(ICD)を惹起することが知られている。特に、局所照射により非照射野の遠隔転移が縮小する現象はAbscopal効果として古くから知られていた。頻度は稀で不明な点が多いが、ICDの誘導には腫瘍局所のHMGB1やCalreticulinなどのMediatorの関与が重要視されている。そこで我々は術前化学療法NACが実施された手術検体を対象としてICDの検討を行った。【方法】NACとしてFEC療法 and/or DTX療法（±抗HER2療法）が実施された乳癌19例を対象とし、NAC前の手術検体と手術摘出標本をそれぞれHMGB1とCalreticulinを免疫染色し、その発現状況を比較検討した。【結果】免疫染色の発現強度を半定量化した。HMGB1とCalreticulinいずれもNAC後に有意に発現強度が増強した。【結語】Chemo単独でもICDが有意に誘導されていることが示唆された。

GP-3-30-04
乳癌術前化学療法症例における化学療法レジメンによるTILと術前化学療法感受性相違についての検討

[1]広島大学病院　乳腺外科、[2]広島大学病院　病理診断科
重松　英朗[1]、城間　紀之[2]、網岡　愛[1]、菅野　恵美子[1]、郷田　紀子[1]、小林　美恵[1]、梶谷　桂子[1]、恵美　純子[1]、舛本　法生[1]、角舎　学行[1]、春田　るみ[1]、片岡　健[1]、有廣　光司[2]、岡田　守人[1]

背景：乳癌における腫瘍リンパ球浸潤（TIL: tumor infiltrating lymphocyte）はHER2陽性乳癌やtriple negative乳癌（TNBC）などの高悪性度乳がんで多く認められ、化学療法およびHER2標的療法の効果予測因子・予後因子となることが報告されている。一方、化学療法レジメンによるTILの意義については十分に検討がなされていない。対象と方法：当院にてアンスラサイクリンおよびタキサン系薬剤の順次投与による術前化学療法が施行されたHER2陽性乳癌およびTNBC乳癌103例を対象にTIL発現と病理学的完全奏功（pCR）の相関を検討した。TILはInternational TILs Working Groupのrecommendationに従い、間質TIL（Str-TIL）を半定量的に評価しStr-TIL50%以上の症例をlymphocyte-predominant breast cancer（LPBC）と定義した。pCRは乳腺およびリンパ節の浸潤癌成分の消失とした。全症例、アンスラサイクリン先行群、タキサン先行群におけるLPBCとpCRの相関を検討した。結果：全症例においてLPBCを32例（31%）に認めた。TILとpCRの相関を検討したROC curveのAUCは0.545（95%CI 0.432-0.658, p=0.435）であり、non-LPBC症例のpCR率は41%、LPBC症例のpCR率は56%であり、TILとpCRにおいて有意な相関を認めなかった（p=0.15）。アンスラサイクリン先行投与群（52症例）においてnon-LPBC症例のpCR率は23%、LPBC症例のpCR率は53%であり、TILとpCRにおいて有意な相関を認め（p=0.03）、タキサン先行投与群（50症例）においてはnon-LPBC症例のpCR率は58%、LPBC症例のpCR率は59%であり、TILとpCRにおいて有意な相関を認めなかった（p=0.9）。結論：基礎的な研究において抗がん剤によりPD-1発現が変化することが報告されている。今後は前向き検討によるTILの効果予測因子の意義について、化学療法レジメン毎の検討が望ましいと考えられた。

GP-3-30-05

乳癌の原発-再発巣でのTumor Infiltrating Lymphocytes(TILs)の特徴

[1]東海大学　医学部　外科学系　乳腺・内分泌外科学、
[2]東海大学医学部　基盤診療学系　病理診断学、
[3]国立がん研究センター中央病院　先端医療科

扇屋　りん[1]、熊木　伸枝[2]、田中　俊也[1]、新倉　直樹[1]、北野　滋久[3]、
徳田　裕[1]

【背景】
免疫チェックポイント阻害剤の開発が急速に進んでいるがその効果の高さは患者によって異なる．薬剤の効果が特に高い患者群の抽出が必要だが，信頼できるバイオマーカーは現時点では存在しない．腫瘍免疫の中心と考えられているTILsがそのバイオマーカーの候補の一つである．我々は原発-再発巣のペアサンプルでTILsを評価し，再発巣でTILsの割合が有意に低下し，さらに再発巣のTILsの割合で予後予測ができる可能性について発表した(ASCO2015)．今回同サンプルでTILsの特徴について検討した．
【対象と方法】
1990年7月～2010年2月の間に当院で手術を施行した乳癌症例のうち，再発巣の生検・手術を施行した症例で，原発巣の免疫染色でHER2陽性もしくはTriple negative (TN) の24例について検討した．CD4, CD8, Foxp3, PD-L1, PD-L2, MHC classIを追加染色した．TILsのhotspot 3視野でCD4, CD8, Foxp3各抗体の陽性割合を10%未満，10%以降は10%刻み，90%以上で判定しそれらの平均値を算出した．PD-L1, PD-L2, MHC classIは腫瘍で強発現・弱発現・欠失しているかを判定した．
【結果】
TILsのCD4陽性割合は原発，再発巣でそれぞれ中央値 40.0%(95%CI: 31.8～49.2%),中央値 25.0%(95%CI: 20.0～37.8%)，CD8陽性割合はそれぞれ中央値 15.8%(95%CI: 13.5～20.7%)，中央値 10.0%(95%CI: 7.9～14.6%)であり，いずれも有意に再発巣で低下を認めた．転移臓器別・サブタイプ別（HER2陽性 vs TN）では各抗体の染色性に有意差を認めなかった．MHC classIの発現程度は原発巣・転移巣で差がなく，ともに約10%の割合で発現欠失を認めた．PD-L1，PD-L2の結果も合わせて報告予定である．
【結論】
原発巣-再発巣のペアサンプル比較において再発巣ではTILsが低下しており，その内訳の検討でCD4，CD8の割合の低下を認めた．乳癌が転移するまでの過程で免疫逃避機構が働いている可能性が示唆された．

GP-3-30-06

術前化学療法施行による腫瘍内リンパ球浸潤の変化とトラスツズマブ療法の関連

[1]医療法人社団昴会　日野記念病院　乳腺外科、
[2]滋賀医科大学　乳腺・一般外科、[3]滋賀医科大学　医学部　消化器外科、
[4]滋賀医科大学　医学部　病理診断科

糸井　尚子[1,2]、梅田　朋子[2]、石田　光明[4]、森　毅[2]、村田　聡[3]、
河合　由紀[2]、徳田　彩[1]、北村　美奈[2]、冨田　香[2]、田中　彰恵[2]、
村上　耕一郎[2]、北村　直美[2]、坂井　幸子[2]、大竹　玲子[3]、貝田　佐和子[3]、
清水　智治[3]、森谷　鈴子[4]、九嶋　亮治[4]、花澤　一芳[1]、谷　眞至[2,3]

【背景と目的】Tumor infiltrating lymphocytes(TILs)はトリプルネガティブ乳癌やHER2陽性乳癌の化学療法効果予測因子や予後予測因子として注目されている。また免疫チェックポイント機構であるPD-1/PD-L1 pathwayは腫瘍が免疫回避を引き起こすメカニズムの一つとして乳癌でも重要であることが解明されてきた。 術前化学療法(NAC)の前後でTILsが変化するのか,NAC前のTILsが治療効果の予測につながるかどうか検討した。【対象と方法】2011年1月から2014年12月までにNAC後に手術が行われた浸潤性乳癌24例中,NAC前後で検体評価が可能であった13例を対象とした。CD4,CD8,CD56,FOXP3,PDL-1の免疫染色を行い,TILsをintratumoral (iTILs)とadjacent(aTILs)に分けて計測し,NAC前後でTILsに差があるか、術前にtrastuzumab(Tz)を併用していない群(Tz-群)と併用した群(Tz+群)でTILsに差があるか検討した。NAC前のTILsと化学療法の効果との関連を検討した。【結果】患者の平均年齢は 56.6歳(39-72歳)。LuminalA 2例 , LuminalB 2例、Luminal-HER2 2例 , HER2 type 4例,Triple negative 3例で、NACとして全例にアンスラサイクリン及びタキサンが投与されていた。Tz+群6例、Tz-群7例で HER2 陽性乳癌には全例Tzが投与されていた。NAC前のTILsの数にはサブタイプによる差はなかった。症例全体を検討するとCD4(+)TILsおよびCD8(+)TILsはNAC前よりNAC後の方が有意に減少していた(平均47.8 vs 15.5/1HPF,p=0.03,平均55.7 vs 21.1/1HPF, p=0.019)。CD56(+)TILs,FOXp3(+)TILsではNAC前後で差はなかった。Tz-群とTz+群に分けて検討すると、Tz-群ではNAC後にCD4(+)TILs,CD8(+)TILsが減少していた(p=0.001)が、Tz+群では減少していなかった(p=0.139)。 これはaTILsにおいて顕著であった。NAC前TILsと化学療法効果との相関は認められなかった。PDL-1はNAC前13例中3例(23%)に発現していた。 全例HER2陽性乳癌であり、CD4(+)TILs, CD8(+)TILsいずれも多い傾向であった。【考察】第23回乳癌学会総会において我々は化学療法にTzを併用することによりTILsが誘導される可能性を報告した。今回の検討では、NAC前のTILsで化学療法の効果予測をするには至らなかった。Tz非投与群ではNACによりTILsは減少するが、Tz投与群では、TILsの減少が抑制されていた。Tzの作用機序としてNK細胞や単球を介したADCC作用 によるものの他に、宿主の細胞性免疫を誘導している可能性が示唆された。

GP-3-30-07

luminal A乳癌リンパ節転移多数例における、転移リンパ節のsubtypeとEZH2発現の検討

[1]神奈川県立がんセンター　乳腺内分泌外科、[2]横浜市立大学　外科治療学、
[3]神奈川県立がんセンター　臨床研究所　がん分子病態学部

吉田　達也[1,2]、清水　哲[1]、岩崎　博幸[1]、稲場　將陽[1]、菅沼　伸康[1]、
山中　隆司[1]、小島　いずみ[1]、岡本　浩直[1]、宮城　洋平[3]、利野　靖[2]、
益田　宗孝[2]

[背景]乳癌の補助薬物療法は、生物学的因子に基づいて選択される。しかしluminal A-like乳癌においても、リンパ節多数例（n≧4症例）ではその解剖学的因子が考慮され化学療法併用が推奨される。これまで我々は「転移リンパ節多数例においては転移リンパ節のERが低下しており、 転移リンパ節のsubtypeから化学療法を要する」との仮説のもと、原発巣と転移リンパ節とのsubtype discordanceについて検討したが有意な所見は得られなかった。近年、 ヒストンメチル基転移酵素であるEZH2発現と乳癌の悪性度との関連が報告されている。[目的]luminal A-like乳癌の原発巣と転移リンパ節におけるEZH2発現と腫瘍の解剖学的因子（腫瘍径、リンパ節転移個数）との関連について検討した。[方法]2004年4月～2006年3月まで、当院で手術先行したluminal A-like乳癌を対象とした。原発巣と転移リンパ節においてEZH2免疫染色を施行。 1）原発巣の腫瘍径とEZH2発現の関連、2）リンパ節転移個数別の原発巣・転移リンパ節のEZH2発現、について検討した。原発巣のERが50%以上、NG≦2、HG≦2、HER2陰性をLuminal A乳癌と定義。EZH2の発現はhot spotでの腫瘍細胞中の発現細胞の割合（%）で評価した。[結果]対象症例は105例（N0：36例、N=1-3個：50例、N≧4：19例）。原発腫瘍径と原発巣EZH2発現には相関認めず（r=0.107）。N-症例と比してN+症例ではEZH2発現が有意に高く、またリンパ節転移個数に応じて発現が高い傾向にあった（下図）。[考察]原発腫瘍径に関わらず、EZH2発現と転移リンパ節個数との間の関連性が観察された。「リンパ節転移多数」という現象が悪性度と関連するバイオマーカーが関与している可能性が示唆される。

リンパ節転移個数から見た、原発巣・転移リンパ節のEZH2発現

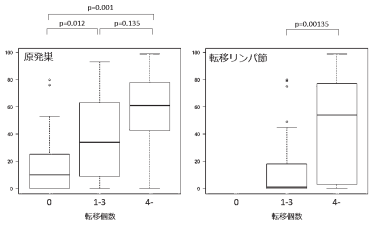

GP-3-30-08

乳癌におけるDNA脱メチル化経路における中間代謝物である5hmC発現の意義

[1]信州大学　医学部　乳腺・内分泌外科、[2]信州大学　医学部　臨床検査部

福島　優子[1]、小野　真由[1]、大場　崇旦[1]、家里　明日美[1]、中島　弘樹[1]、
伊藤　勅子[1]、金井　敏晴[1]、前野　一真[1]、上原　剛[2]、伊藤　研一[1]

【背景・目的】DNAメチル化はエピジェネティクス修飾の一つで、遺伝子発現の制御を介して癌の発生、進展に関与していることが示唆されている。DNAメチル化の観点からの解析が進む一方で、DNA脱メチル化と癌との関連は未知の点が多い。近年、DNA脱メチル化の中間代謝産物として5-ヒドロメチルシトシン（5hmC）が合成され、複数の臓器で正常細胞には認められる5hmCが癌細胞では殆ど発現していないことが報告されている。乳癌では少数例での報告があるが、 十分な解析は為されていない。 今回我々は乳癌における5hmC発現の臨床病理学的意義につき検討した。【対象と方法】2009年～2013年に当科で手術を施行した浸潤径1cm以上の乳癌60例を任意で抽出した。 各症例の非癌部正常乳管上皮と癌部における細胞核の5hmC陽性率を免疫染色法にて評価し、年齢、閉経状況、腫瘍浸潤径、組織型、リンパ管侵襲の有無、リンパ節転移の有無、組織学的悪性度、非癌部及び癌部におけるER陽性率、HER2 Score、ki67陽性率、腫瘍サブタイプとの関連につき解析した。【結果】非癌部における5hmC陽性率は平均31.6±24.9%で、 閉経状況や年齢、同部位のki67　陽性率には依存せず、同部位のER陽性率とのみ弱い正相関を示した。一方、癌部における5hmC陽性率は平均0.6±3.0%と非癌部と比し有意に低値であり(p＜0.01)、 上記の各種臨床病理学的因子の違いによる陽性率の差は認められず、 一様に低値であった。非癌部と癌部における5hmC陽性率の差は各種臨床病理学的因子の差異によらず、いずれのサブグループにおいても癌部で有意に低値であった。【考察】正常乳管上皮においてER陽性率と5hmC陽性率は正相関することから正常乳管上皮においてはDNA脱メチル化とERはいずれかが他方を制御している可能性が考えられる。一方、癌部における5hmC発現は腫瘍宿主や腫瘍の性質には一切依存せず一様に低値であることからDNA脱メチル化機構の異常は乳癌発生の要因の一つである可能性が示唆される。

GP-3-30-09

ブリティッシュ・コロンビアがん機関（カナダ）での全ゲノムシーケンス解析によるがん個別化医療の取り組み

[1]ブリティッシュ・コロンビアがん研究センター　分子腫瘍学分野、
[2]公益財団法人がん研究会　有明病院　病理部
大迫　智[1,2]

がんは遺伝子の異常による病気である。近年、技術の進歩によりがんの全ゲノムを低コストかつ短時間で解析できるようになってきた。ブリティッシュ・コロンビアがん機関（カナダ、バンクーバー）では全ゲノムシーケンス解析を用いてがんの個別化診療を行う臨床試験「個別化がんゲノミクス（POG）」が行われており、演者は留学していた2013年9月～2015年10月の約2年間 その多職種キャンサーボードにメンバーとして毎週参加した。今回、この臨床試験を通して、がんのゲノム情報を個別化診療に用いる海外の取り組みを紹介したい。POG試験は2012年に始まった臨床試験で、対象は標準治療が終了した転移・再発固形がん患者である。患者からの同意取得後に、がん組織および正常組織（血液）の採取を行い、がん組織からDNAおよびRNA、血液からDNAを抽出する（図1）。次世代シーケンサーを用いて、がんおよび正常組織のDNAの全ゲノムシーケンス解析を行い、一塩基変異、挿入・欠失、コピー数変異、融合遺伝子などのがん体細胞変異を明らかにする。また、がんのRNAをシーケンシンス解析し、発現が亢進している遺伝子群を探索する。その後、腫瘍内科医、病理医、ゲノム研究者などからなる多職種キャンサーボードでそれらの結果を見直し、その症例におけるドライバー変異および治療ターゲットについて議論を行い、担当医に治療薬の候補を報告する（図2）。組織採取から多職種キャンサーボードまで約6週間である。本試験に登録された100例中、78例で解析を完遂でき、そのうち65例でがんの生物学的特徴が明らかになった。さらに、55例では薬物治療に結びつく情報が得られ、34例で本試験に基づいた治療選択が行われた。

図1．がん全ゲノムシーケンスおよび遺伝子発現解析

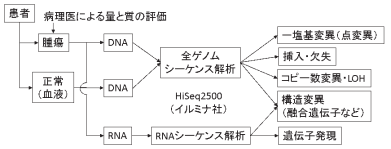

図2．多職種キャンサーボード

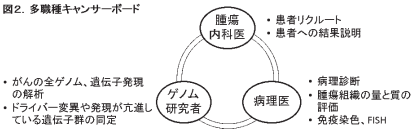

GP-3-30-10

HER2陽性乳がん細胞においてトラスツズマブによるhsa-let-7発現変動が治療応答性を規定する

京都大学大学院　医学研究科　乳腺外科学研究室
多久和　晴子、佐藤　史顕、戸井　雅和

はじめにHER2乳癌患者の予後は、抗HER2療法の開発により劇的に改善しており、治療早期から抗HER2療法を使うことが推奨されているが、抗HER2療法ナイーブな患者群の中にも潜在的に抗HER2療法抵抗性の患者が含まれることが知られており、最近の研究では、こうした患者に抗HER2療法を行うことは利益がないばかりか、ほかの抗HER療法への抵抗性因子を誘導するなどの不利益がもたらされてしまうことが報告されている。本研究では、抗HER2療法への抵抗性因子の同定し、その因子を標的とした抵抗性乳癌細胞の感受性化を検証した。方法術前に化学療法併用抗HER2療法を行った患者の診断時針生検組織のホルマリン固定パラフィン包埋サンプルを用い、miRNA発現解析を行った。そして、同定した抗HER2療法抵抗性因子のHER2陽性乳癌細胞株における発現動向を観察した。さらに、抗HER2療法抵抗性乳癌細胞に対して、同定した治療抵抗性因子やその制御因子の発現を人為的に調整することで、治療感受性の誘導を試みた。結果・結語pCR症例群に比べ、non-pCR症例群ではlet-7 familyの発現が統計学的有意差をもって高いことを見出した。HER2陽性乳癌細胞株においては、抗HER2療法感受性株ではlet-7 の発現が低く、耐性株では高かった(p＜0.001)。また、let-7の発現を抑制するLin28 遺伝子の発現が、耐性株では低いことを見出した。さらに、HER2陽性乳癌細胞株を、Trastuzumabに暴露することで、感受性株ではlet-7 の発現が低下(72h暴露で60-90%低下)し、耐性株では変化しないことが明らかとなった(p＜0.01)。HER2下流のキナーゼの阻害剤であるAKT inhibitor、MEK inhibitorに暴露をした時は、感受性株・耐性株のどちらにおいても、let-7の低下が見られた(24h暴露で30-60%低下)。let-7低発現である感受性細胞株に過剰発現を行い、耐性を獲得することを観察した。また、let-7高発現である耐性細胞株にlet-7の発現低下を誘導し、抗HER2療法への感受性化を確認した。抗HER療法、各種キナーゼ阻害剤暴露後のlet-7 family変化と感受性には関連が示唆され、Trastuzumab暴露前に感受性予測が可能で、耐性株への感受性化操作が可能であると考えられた。

GP-3-30-11

当院におけるペグフィルグラスチム製剤の使用経験について

[1]福岡徳洲会病院　外科、[2]大垣徳洲会病院　乳腺・内分泌外科
田中　益美[1]、間瀬　隆弘[2]、米満　侯宏[1]、能美　昌子[1]、川元　俊二[1]、
天岡　聖[2]

はじめに）　ペグフィルグラスチム製剤は持続型G－CSF製剤であり、がん化学療法の1サイクル毎に1回の投与で発熱性好中球減少症の発症を抑制することが期待されている。今回、当院における乳癌症例に対するペグフィルグラスチム製剤の使用経験を報告する。対象）　2015年4月から2015年12月までに当院で乳癌に対する化学療法を行った症例のうち発熱性好中球減少症の発症を抑制する目的でペグフィルグラスチム製剤を使用した9例、10レジメン。結果）　全例、初発症例に対する初期治療であり、年齢は31から71歳（中央値60歳）、stage I:3例、IIa :2例、IIb :3例、IIIa :1例であった。また全例に手術が施行され、術前治療は2例、術後治療は7例であった。レジメンの内訳はTC療法:5例、FEC療法:2例、EC療法:2例、Docetaxel:1例であり、ペグフィルグラスチム製剤の投与が19回行われた。前回までの化学療法時に好中球減少を来した為に5レジメンにペグフィルグラスチム製剤が投与され、残りの5レジメンには最初から使用した。投与直後の1例を除いた評価可能なペグフィルグラスチム製剤投与例の9 レジメン中、発熱性好中球減少を来したのはFEC療法の1 レジメンのみであった。したがって発熱性好中球減少症を予防が94.7%で可能であったという結果を得た。一方、発疹・掻痒感、腰痛、食欲低下等の副作用で継続投与を断念した症例を2例認めた。効果を認めず以後使用しなかった1例を加えた3例全例でその後の化学療法時に好中球減少を来たし、通常のG-CSF製剤を要した。結語）　ペグフィルグラスチム製剤の化学療法後の発熱性好中球減少を予防する効果は顕著であり化学療法を安全に行う為に、今後も広く用いられるべきであろう。化学療法の影響も考慮すべきではあるが、副作用により継続困難な症例や効果が見られない症例もある為、慎重な患者選択や厳重な経過観察が必要である。

GP-3-30-12

当院におけるペグフィルグラスチムの使用経験

[1]大垣徳洲会病院　乳腺・内分泌外科、[2]福岡徳洲会病院　外科
天岡　望[1]、間瀬　隆弘[1]、田中　益美[2]、米満　侯宏[2]、能美　昌子[2]、
川元　俊二[2]

【はじめに】ペグフィルグラスチム（持続型G-CSF製剤）が2014年9月に国内承認されたことにより、乳癌化学療法においても発熱性好中球減少症（febrile neutropenia ; FN）の発症を抑制するためのG-CSF製剤の予防投与が可能となった。当院の乳癌化学療法におけるペグフィルグラスチムの使用経験について報告する。【対象】2015年1月から2015年12月までに当院で乳癌に対する化学療法を行った症例のうち、FNの発症を予防するためにペグフィルグラスチムの投与を行った7例、7レジメン。【結果】年齢は35歳～76歳（中央値45歳）で、6例が術後補助化学療法の経過中に投与され（StageI:2例、II:3例、III:1例）、1例は進行再発例であった。レジメンはDocetaxel:3例、TC:2例、FEC:1例、EC:1例で、ペグフィルグラスチムは計13回投与された。前回までの化学療法において好中球減少をきたしたために予防的に投与したのが5例で、2例は最初から投与した。術後治療の6例のうち、レジメン終了までペグフィルグラスチムを投与できたのは1例のみであった。他の5例は副作用などのため途中から投与困難となり通常のG-CSF製剤を要し、そのうちの1例でFNの発症をみた。ペグフィルグラスチムが投与された全13クールでFNおよび好中球減少による治療の中断は認めなかった。主な副作用としては、倦怠感:6例(86%)、腰痛・筋肉痛・関節痛:5例(71%)、頭痛:3例(43%)、発熱:3例(43%)、発疹:2例(29%)などであった。またペグフィルグラスチムの投与6日目に血液検査を行った2例で白血球数・好中球数の増加がみられた(WBC：60,500、好中球数：52,000など)。【結語】ペグフィルグラスチムは発熱性好中球減少症の発症抑制に高い効果があると思われた。今回、副作用のために投与を中止した症例が多かったが、今後はFNの発現リスクが特に高く、かつペグフィルグラスチムの効果がみられる症例に対しては、その効果や副作用について十分に患者に説明し副作用対策をしっかりと行うことで、できるだけ継続投与できるようにすることも必要であると思われた。

GP-3-30-13

乳癌検体由来細胞におけるcharacterizationの確立

[1]筑波大学　人間総合科学研究科　乳腺内分泌外科、
[2]筑波大学　医学医療系　乳腺甲状腺内分泌外科、
[3]筑波大学附属病院　乳腺甲状腺内分泌外科、
[4]筑波大学　医学医療系　再生幹細胞生物学

田地　佳那[1]、坂東　裕子[2]、市岡　恵美香[3]、池田　達彦[2]、井口　研子[2]、
大根田　修[4]、原　尚人[2]

乳癌の基礎研究による知見の多くは、既に樹立されて商用化されている乳癌細胞株に対する解析により得られてきた。一方で不死化に伴う細胞内環境の変化から、株化細胞が生体内の癌細胞と挙動が一致するか否かの検討は困難である。

こうした背景から、生体材料より細胞を樹立し、乳癌研究に活用している報告がみられる。しかし乳癌組織には乳癌細胞の他、周囲の間質組織に様々な細胞が含まれており、培養条件により増殖する細胞系が変化することが推測される。我々は乳癌検体より細胞を樹立し、characterizationの手法を確立することを試みた。

倫理委員会承認に基づき研究使用に同意されたluminal type乳癌症例の手術検体及び再発乳癌胸水よりサンプルを取得し、初代培養された細胞を研究対象とした。比較として、乳癌細胞株MCF-7及び脂肪由来間葉系幹細胞を使用した。手術検体由来細胞は間葉系細胞の形態を示し、一方で胸水由来細胞は上皮系細胞の形態を示した。乳癌幹細胞マーカーCD44^{+}/24^{-}の解析について、胸水由来細胞における癌幹細胞分画は5%程度であったが、手術検体由来細胞においてはほぼ100%の細胞においてCD44^{+}/24^{-}を示した。一方でAldefluorを使用したALDH陽性細胞の解析では、いずれの細胞も不均一性を示し、2つの癌幹細胞マーカーの結果において乖離がみられた。樹立細胞に対しCK8、CK5/6の染色を行ったところ、胸水由来細胞においてはほぼ100%の細胞においてCK8陽性細胞がみられたが、手術検体由来細胞においてはいずれのCK染色も陰性であった。Pan-cytokeratinによる検討では、胸水由来細胞ではほぼ100%陽性、手術検体由来細胞では5～10%程度に陽性細胞が認められた。間葉系幹細胞マーカー発現及び脂肪分化、骨分化培養による検討では、手術検体由来細胞は脂肪由来間葉系幹細胞と同様のマーカー発現及び分化能を示し、手術検体由来細胞は乳癌組織由来の間葉系幹細胞と考えられた。以上の結果から、生体材料由来細胞の使用にあたっては、形態、上皮マーカーに加え、間葉系幹細胞マーカー及び分化能の検討による間葉系幹細胞の除外が必須であると考えられた。文献的考察を含め、報告する。

GP-3-30-14

疫学因子・血清因子からなるマンモグラフィ濃度予測モデルの改良～統計学的手法を用いた重要因子の同定～

[1]名古屋市立大学病院　乳腺内分泌外科、
[2]名古屋市立西部医療センター　放射線診断科、
[3]名古屋市立西部医療センター　乳腺・内分泌外科、
[4]北海道大学病院　乳腺外科

吉本　信保[1]、近藤　直人[1]、遠藤　友美[1]、波戸　ゆかり[1]、西本　真弓[1]、
白木　法雄[2]、杉浦　博士[3]、山下　啓子[4]、遠山　竜也[1]

【背景・目的】マンモグラフィ濃度が高いほど乳癌罹患のリスクが高いことが知られており、またマンモグラフィ濃度は疫学因子や血清因子などに影響されることも知られている。私たちは前研究にて疫学因子・血清因子からなるマンモグラフィ濃度予測モデルを構築し本学会で報告した（吉本他､2013年）。今回私たちは、統計学的に再検討しモデルの改良を試みた。【対象・方法】対象は当院で診断・治療を行った乳癌患者976名と、検診異常などで当院を受診し乳癌でなかった健常人282名の合計1258名。疫学因子（年齢、body-mass index (BMI)、初潮年齢、妊娠回数、初産年齢、授乳回数、乳癌家族歴、ホルモン補充療法歴、飲酒歴、喫煙歴）を問診で聴取し、採取した血液にて血清因子（エストラジオール、テストステロン、プロラクチン、insulin-like growth factor 1 (IGF1)、IGF binding protein 3 (IGFBP3)）を測定した。マンモグラフィ濃度は、デジタルマンモグラフィcraniocaudal上での（乳腺の面積）/（全乳房の面積）x100とし、画像ソフトを用いて計測した。上記15の疫学因子・血清因子を独立変数とし、マンモグラフィ濃度を従属変数とした重回帰分析を行い、マンモグラフィ濃度予測モデルを作成した。モデルの正確性は決定係数にて評価し、変数減少法を用いてより簡潔で正確なモデルへの改良を行った。また各因子の影響の強さは、独立変数が1標準偏差変動した場合に従属変数がどれだけ変動するかを示す指標である標準回帰係数にて評価した。【結果】マンモグラフィ濃度= -0.697(年齢) -1.797(BMI) +1.111(初潮年齢) -2.437(授乳回数)+3.018(飲酒歴)+0.045(IGF1) -6.098(IGFBP3) +122.7となった。決定係数は0.391であり、前モデルの決定係数0.336を大きく上回った。また標準回帰係数は、年齢; -0.415、BMI; -0.329、初潮年齢; 0.089、授乳回数; -0.114、飲酒歴; 0.079、IGF1; 0.122、IGFBP3; -0.138であった。【結語】疫学因子・血清因子からなるマンモグラフィ濃度予測モデルの改良をしえた。採用された因子の中では、年齢とBMIが強く影響することが示唆された。また生殖系以外の疫学因子として飲酒歴が重要な因子であると考えられ、飲酒が乳癌の罹患リスクをあげる機序としてマンモグラフィ濃度を上昇させることが示唆された。さらなる検討にてより正確に乳癌罹患高リスク群の同定が可能となり、乳癌罹患者数や死亡者数の減少につながる可能性がある。

GP-3-30-15

術前化学療法症例における血中浮遊癌遺伝子のメチル化解析

大阪大学医学系研究科　乳腺・内分泌外科

高橋　裕代、加々良　尚文、多根井　智紀、直居　靖人、下田　雅史、
下村　淳、島津　研三、金　昇晋、野口　眞三郎

【目的】血液中の腫瘍由来DNA(ctDNA)は癌患者における有用なバイオマーカーとして期待されており、治療効果のモニタリングや予後予測のマーカーの意義が報告されている。そこで我々は、術前化学療法(NAC)症例のctDNAのRassf1aメチル化解析を行い、治療効果や臨床経過との関連について検討した。【対象・方法】2012年7月～2015年8月に当科でNACおよび手術を施行した症例中、原発巣にRassf1aメチル化が確認された77例を対象とした。NAC前後（n=77）、術後1年(n=47)に採血を行い、血漿2mlから抽出したDNAをメチル化特異的リアルタイムPCR(MSP)法で解析した。【結果】Rassf1aメチル化ctDNA(met-ctDNA)はNAC前の19例(25%)で陽性であり、臨床病期が進んだ症例ほど、met-ctDNA陽性率が高かった(P=0.002)。この19例においては、NAC後にmet-ctDNA copy数は有意に減少した（P=0.002）。NAC後には met-ctDNAは15例（19%）で陽性であり、NAC後残存腫瘍量の指標であるResidual Cancer Burdenと有意に相関した(P=0.044)。術後1年経過症例47例のうち8例では、術後1年目にmet-ctDNAが陽性であり、その内3例に再発を認めた。3症例ともmet-ctDNAコピー数は、腫瘍マーカー(CA15-3,CEA)と比べより早期に病状を反映していた。【結語】NACによりmet-ctDNAは有意に減少し、そのコピー数はNAC前後とも腫瘍量を反映すると考えられた。術後観察中のmet-ctDNA陽転化は再発の早期検出に有用である可能性が示唆された。

GP-3-30-16

乳癌におけるFructose-1,6-biphosphatase（FBP1）発現と予後に関する検討

名古屋市立大学病院　乳腺内分泌外科

波戸　ゆかり、近藤　直人、吉本　信保、遠藤　友美、西本　真弓、
遠山　竜也

背景・目的：トリプルネガティブ(TN)乳癌は、増殖・浸潤能が高く予後の悪いサブタイプであり、上皮間葉転換（EMT）が観察されるとともに、癌幹細胞様の特徴を備えていることが知られている。最近、解糖系経路の酵素のひとつであるFBP1の発現喪失がEMTを介して乳癌の発症に関与していることが報告された。そこで今回私たちは、乳癌におけるFBP1発現と臨床病理学的因子について検討するために本研究を計画した。対象・方法：2003～2008年に当院にて手術を施行した167例の乳癌組織よりRNAを抽出し、TaqManプローブを用いてFBP1 mRNA発現を測定した。結果：全167例の内訳は、ER陽性HER2陰性症例が122例、ER陽性HER2陽性症例14例、ER陰性HER2陽性が10例、ER陰性HER2陰性症例が21例であった。FBP1発現の中央値をカットオフとしたところ、FBP1低発現症例の割合は各々48%、43%、50%、70%であり、TN乳癌症例は他のサブタイプと比較しFBP1発現が低かった。全症例を対象とした解析では、FBP1発現と臨床病理学的因子および予後との間に相関は認めなかったが、TN乳癌症例ではFBP1発現が低い症例は予後が悪い傾向であった。他のサブタイプについてはFBP1発現と予後に有意な相関は認められなかった。考察：今回得られたデータは、解糖系経路の異常とTN乳癌との関連を示した基礎研究の結果を支持するものであった。

GP-3-30-17

抗Protease-activated receptor 1抗体を用いた蛍光1粒子ナノイメージングによるHER2陰性乳癌の予後予測

[1]東北大学腫瘍外科、[2]東北大学医用物理学科、[3]東北大学病理部
多田　寛[1]、権田　幸祐[2]、宮下　穣[1]、石田　孝宣[1]、鈴木　昭彦[1]、
渡部　剛[1]、佐藤　章子[1]、原田　成美[1]、渡辺　みか[3]、大内　憲明[1]

癌転移に関係する蛋白質 PAR1(protease-activated receptor 1)は、細胞外領域が蛋白質分解酵素 MMP1(Matrix metalloprotease 1)に切断されると活性化され、乳癌細胞の運動能や浸潤能を高め、転移能を増加させる。PAR1の活性化に必要な部分を認識する抗体(PAR1 抗体)を作製、ヒト乳癌培養細胞株で解析した結果、PAR1 抗体が PAR1 に結合すると、PAR1 の活性化が阻害され、癌細胞の運動能や浸潤能が著しく抑制された。次に、このPAR1 抗体を用いて、蛍光ナノ粒子1 粒子イメージングと画像解析を 組み合せた新規の検出方法の開発を行った。 まず、PAR1抗体と蛍光ナノ粒子を結合させた「PAR1 抗体-蛍光ナノ粒子」を作製、この蛍光マーカーをヒト乳癌組織へ反応させ、その後、撮影した蛍光画像を差分画像解析法を用いて、蛍光マーカー由来の信号のみを取り出すことに成功した。さらに蛍光信号画像において蛍光ナノ粒子の信号を1粒子レベルで計測し、「PAR1抗体-蛍光ナノ粒子」の数を正確に測定することが可能であった。更に、「PAR1 抗体-蛍光ナノ粒子」を用いた本方法により、HER2 陰性乳癌患者の予後予測を行った。正常乳腺組織をコントロールとし、5年以上無再発症例、3 年以内再発症例の３群の組織上に存在する PAR1 量を検討した結果、PAR1 量は３年以内再発の乳癌組織で最も高く、また PAR1 量と手術後再発までの期間に強い相関性が認められた。今後更に症例を蓄積し、評価基準の確度を向上させることで、乳癌の新たな予後予測診断法へ発展することが期待される。

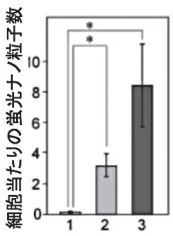

1. 正常乳腺組織
2. 5年以上無再発症例
3. 3年以内再発症例

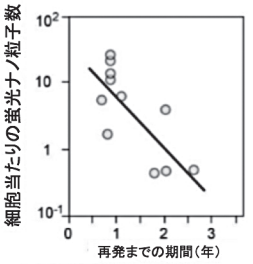

PAR1抗体-蛍光ナノ粒子を用いた
蛍光染色スコアと再発までの期間との相関

GP-3-30-18

アロマターゼインヒビター投与はマウス血清中のIL-17Aの上昇を来す

[1]愛媛大学医学部　附属病院　乳腺センター、
[2]プロテオサイエンスセンター　病態生理解析部門、[3]地域救急医療学
山下　美智子[1,2]、亀井　義明[1]、山澤　令菜[1]、小松　紗綾[1]、小林　加奈[1]、
村上　朱里[1]、杉森　和加奈[1]、本田　和男[1,3]、今井　祐記[2]

【はじめに】アロマターゼインヒビター(AI)は乳癌治療の術後補助療法や転移再発時の内分泌療法において非常に重要な薬剤である。AIによる関節痛は、約50%の患者に発症する重要な副作用であり、AI投与中断の主要な原因の一つであるが、その詳細なメカニズムは不明である。【目的】我々はAI投与時の関節痛発症のメカニズムを解明するために、マウスを用いてAI 投与実験を行い、血清中の炎症性サイトカインを測定したので報告する。【対象と方法】9週齢C57BL/6雌マウスに対し、偽手術(以下sham)および両側卵巣摘出術(以下OVX)を行い、 対照群と閉経後モデル群を作成した。 その後Vehicle、Letrozole (10μg/日：4週間、100μg/日：2週間・4週間・8週間)およびExemestane (250μg/日2週間)皮下注射を行い、ELISA により血中IL-17A濃度を測定した。ANOVAにて検定し、Tukey testにてpost-hoc testを行った。【結果】OVXにより血中IL-17A濃度は変化を認めなかったが、 閉経後モデル群へのAI投与では、Vehicle投与群と比較して有意に血中IL-17A濃度上昇を認めた。【考察】IL-17A は、主にCD4陽性T細胞の一つであるTh17細胞から分泌されるサイトカインで、 線維芽細胞や上皮細胞などの細胞に作用しIL-6 やTNF-αなどの炎症性サイトカインを産生させ、炎症を誘導することが知られている。今後、AI投与によるIL-17A上昇の原因となる臓器、細胞を明らかにするなど、 更なる詳細な解析により、AIによる関節炎発症のメカニズム解明につなげていきたい。

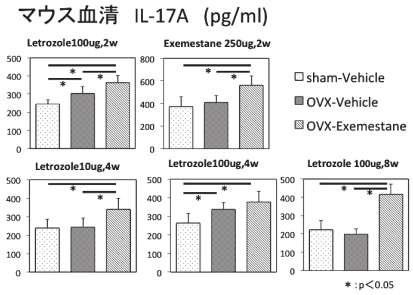

GP-3-30-19

乳癌におけるELF3発現の意義

広島大学病院　病理診断科
城間　紀之、尾田　三世、石田　克成、有廣　光司

【緒言】ELF3はETS系転写活性化因子であり、上皮細胞の分化、腫瘍形成において重要な役割を果たしている。 またHER2シグナル伝達経路の下流で調節を受けている。乳癌細胞株ではELF3の過剰発現が見られるが、ヒト乳癌におけるELF3発現の意義は不明な点が多い。【材料と方法】本学の乳癌ファイルの中から浸潤性乳管癌29例、非浸潤性乳管癌9例のホルマリン固定・パラフィン包埋切片を用いて抗ELF3抗体（SIGMA-ALDRICH社，clone:HPA003479）及び様々なバイオマーカーに対する免疫組織化学的検討を行った。 そのうち15例では、 腫瘍部と非腫瘍部において凍結検体を用いてtotal RNA抽出後、Real-timePCR法による発現量の検討を行った。【結果】正常乳腺組織では、29例中19例（65%）で乳管ないし腺葉上皮細胞の核に発現を認めた。乳管内過形成や閉塞性腺症の8病変中6病変（75%）で発現を認めた。一方癌腫の浸潤部25病変中15病変（60%）でELF3の発現を認めたが、乳管内進展部の24病変中18病変（75%）で発現を認めた。浸潤部ではELF3の発現はやや低下する可能性がある。臨床病理学的因子と比較すると、プロゲステロンレセプター低発現及び腫瘍周囲リンパ球浸潤との間に有意差を認めた。(p=0.028及び0.017) Real-timePCR法を用いた検討では、腫瘍部では非腫瘍部と比較して5.76倍のELF3発現を認めた。【まとめ】乳癌におけるELF3の発現は、プロゲステロンレセプター低発現及び腫瘍周囲リンパ球浸潤に関与すると考えられた。一方、HER2発現との相関はなかった。ELF3に対するDNAプローブを用いたFISH法によりELF3遺伝子発現の検索も加え報告する。

GP-3-30-20

乳癌患者における血清および組織中セラミド濃度の意義について

[1]新潟大学大学院　消化器・一般外科、[2]新潟大学大学院保健学研究科、
[3]バージニア州立大学医学部腫瘍外科
諸　和樹[1]、永橋　昌幸[1]、遠藤　麻巳子[1]、大渓　彩香[1]、土田　純子[1]、
辰田　久美子[1]、中島　真人[1]、小山　諭[2]、高部　和明[3]、若井　俊文[1]

【目的】セラミドはスフィンゴ脂質の１つであり，スフィンゴ脂質代謝の中心的役割を担っている。これまでの主として細胞実験の結果から，セラミドは細胞分化や増殖，アポトーシスなど様々な細胞生理機能に関与していることが知られている。さらに近年，生体内におけるセラミドの作用が徐々に明らかにされ，腫瘍の増殖，肥満，インスリン抵抗性などに関与していることが示唆されている。肥満は癌の進行を助長することが知られており，乳癌においても閉経後患者において癌の発生，進行を促進することが知られている。今回，我々は乳癌患者の血清及び組織中のセラミド濃度を測定し，セラミド濃度と肥満，乳癌進行の関連について検討した。【方法】当科で手術を施行し，インフォームドコンセントが得られた乳癌患者48例のうち，術前化学療法を施行した患者11例を除外した37症例を対象とした。術前に採血を行い血清を保存し，手術摘出標本から腫瘍部と腫瘍周辺部における組織をそれぞれ採取，保存した。セラミドの各分画（C14:0，C16:0，C18:1，C18:0，C20:0，C22:0，C24:1，C24:0，C26:0，C26:1）の濃度，および全分画の総濃度をマススペクトロメトリーにより測定し，後方視的に解析した。1:腫瘍部と腫瘍周辺部におけるセラミド濃度を比較検討した。2:症例を（1）BMI＜25群（2）BMI≧25群の２群に分け，セラミド濃度を比較検討した。統計学的検討はマンホイットニーU検定を用い，p＜0.05を有意とした。【結果】1,セラミド総濃度は腫瘍辺縁部において腫瘍部よりも有意に高値であった。また，各セラミド分画の濃度について検討した結果，腫瘍関連因子であるC16:0およびC18:0は，腫瘍部において腫瘍辺縁部よりも有意に高値であった。2,BMI≧25群，BMI＜25群の２群間におけるセラミド濃度を比較した結果，BMI≧25群では，BMI＜25群と比較して肥満関連因子であるC20:0およびC22:0の濃度が有意に高かった。また，BMI≧25群では，BMI＜25群と比較して腫瘍辺縁部におけるC16:0/総セラミドの比が有意に高かった。【結語】 今回の結果により，組織中および血清中セラミド濃度は，腫瘍や肥満の病態との関連が示唆された。セラミドの生体内における動態は未だ不明な点が多く，今後も引き続き研究が必要である。

GP-3-31-01
産婦人科病院における乳腺外科医の役割

医療法人社団　愛育会　福田病院　乳腺外科
蓮田　慶太郎

乳腺疾患の患者はほぼ１００％女性であり、現在でも乳腺疾患は女性の病気という概念は極めて強い。また、乳がん検診を受ける受診者は同時に子宮がん検診も希望する事が多い。このため乳がん検診、精査という段階では産婦人科診療とコラボする事が患者のアクセス、利便性を向上すると考えられる。当院はここ数年,年間分娩件数３０００以上と日本最大の分娩件数の実績があり、この様な施設での乳腺診療の実際は本邦の今後の乳腺診療の有り方に参考になると思われ、その診療経験を報告する。（患者背景）2014年4月に乳腺外科が開設された。2014年4月から2015年10月までに乳腺外科を受診した患者は計6053人であった。その内訳は乳がん検診（市、企業、自費）4055人（６７％）、しこり、痛み、異常乳頭分泌などの有症状者1452人（２４％）、妊娠期、産褥期の乳腺硬結、乳腺炎、乳腺膿瘍などの患者546人（９％）であった。（検査）視触診は全例に行われた。マンモグラフィは1346件、エコー3730件であった。乳癌が疑われた場合は確定のため穿刺吸引細胞診や針生検を行い、４０人が乳癌と診断された。また受診した患者の62%（3752人）が同日に子宮がん検診や婦人科疾患の診察を受けていた。（考察）（１）乳腺外来受診者の内、６２%が子宮がん検診や婦人科疾患診察（含更年期外来受診）を同日受けており、医療機関側が乳がん検診と婦人科診察の両方のオプションを提供することは乳がん検診の受診率を高めると考えられる。（２）受診者の９%は妊娠期、産褥期の女性であり、乳腺外科医は乳腺炎と炎症性乳癌の鑑別、乳腺膿瘍の切開処置、妊娠や授乳に伴う生理的な乳腺の硬結と病的な乳腺腫瘤の鑑別などが求められる。（３）20歳台から30歳台の若い受診者が多く妊娠期や産褥期の女性も多いため視触診とエコーのみの検査となることが多い。

GP-3-31-02
自己発見乳癌における年齢区分別早期癌割合

[1]市立砺波総合病院　健診センター、[2]市立砺波総合病院　外科、
[3]市立砺波総合病院　病理、[4]市立砺波総合病院　放射線科、
[5]市立砺波総合病院　核医学科
瀧　鈴佳[1]、清原　薫[2]、金木　昌弘[2]、北川　桂子[2]、寺畑　信太郎[3]、
奥野　のり子[3]、龍　泰治[4]、高田　治美[4]、宮下　紗衣[4]、絹谷　啓子[5]

【背景】日本の対策型乳がん検診は、通常40歳以上に2年に1回のマンモグラフィ併用検診が行われている。しかし、マンモグラフィは若年者の高濃度乳腺では診断精度が劣り、また中間期乳癌として発見される増殖速度の速い乳癌が存在するため、検診に併せて自己検診の指導も行われている。【目的】自己発見乳癌の早期癌割合が、乳腺の発達した若年者と、乳腺の退縮した高齢者で異なるかどうかを調べるため、当院の乳癌症例における自己発見乳癌での早期癌割合を年齢区分別に算出し、比較を行った。また、マンモグラフィ併用検診発見乳癌についても、同様の検討を行った。【対象・方法】2010年1月から2015年4月までに、当院で新たに病理組織学的に乳癌と診断された287例を対象とし、カルテ記録を調査した。年齢区分は39歳以下、40歳代、50歳代、60歳代、70歳以上の5区分とした。自覚症状を契機に検診を受診したものは自己発見群に含めた。Stage0-1を早期癌とした。【結果】発見契機は、自己発見が148例、マンモグラフィと視触診併用による検診（検診）が92例、その他の発見契機が47例であった。自己発見群での早期癌割合は、年齢区分ごとに、39歳以下40.0%(4/10)、40歳代54.5%(12/22)、50歳代17.4%、(4/23)、60歳代 32.3%(10/31)、70歳以上45.2%(28/62)であった。検診発見群での早期癌割合は、39歳以下60.0%(2/3)、40歳代68.8%(22/32)、50歳代66.7% (12/18)、60歳代87.5% (28/32)、70歳以上57.1% (4/7) であった。自己発見群、検診発見群ともに、各年齢区分間での有意差は認められなかった。自己発見群と検診発見群との比較では、すべての年齢区分で検診発見群の早期癌割合が自己発見群を上回っていたが、有意差は50歳代、60歳代にのみ認められた。【結論】自己発見乳癌の早期癌割合は、有意差は認められなかったものの、40歳代以下の若年者で低い傾向はみられず、50歳代、60歳代で低い傾向がみられた。

GP-3-31-03
日曜日に乳がん検診を行う有用性についての検討

日本赤十字社　松山赤十字病院
篠崎　恭子、川口　英俊

【背景】乳がん好発年齢の40-50代は子育て・介護・仕事・家事などが多忙で平日に検診に行きづらい。認定NPO法人J.POSHは全国の医療機関と協力し毎年10月第3日曜日に乳がん検診マンモグラフィ検診（以下J.M.S）を行っている。【目的】当院のJ.M.Sに参加した検診者にアンケート調査を行い、啓発活動としての有用性や継続の必要性について検討する。【対象】2015年10月4日に当院のJ.M.Sに参加した30-70代の成人女性26名。【方法】アンケート調査を実施し、結果を分析・検討する。【結果】アンケートを全て回収し、有効回答は26部（有効回収：100%）であった。年代は30代40%、40代36%、50代12%、60代4%、70代8%であった。受診頻度は、数年前54%、初めて34%、毎年8%、2年に1度4%であり、検診率の低さが明らかとなった。職業は就業中65%、専業主婦31%、無職4%であった。受診理由は、日曜日だから46%、不安があるため12%、家族のすすめ15%、友人・職場のすすめ12%、JMSを知って3%、その他12%であった。就業中で日曜日だから検診を受けた者が多いという結果は、J.M.Sの開催目的と合致していた。また、周囲のすすめも検診を受ける後押しとなっていた。日曜検診を知ったきっかけは、地域の広報誌50%、当院配布のチラシ23%、地元新聞19%、当院ホームページ4%、ラジオ4%であった。今後も受診するかについては、受診する58%、機会をみて受診する42%であった。検診者26名中、再検査が必要とされた者は8名であった。検診者の感想は、「女性技師さんで安心した」「自己検診方法を教えてもらえて勉強になった」「休日のため病院で他の人に会うことがなく良かった」「待ち時間もなくスムースな診察でよかった」であった。当院のJ.M.S案内ポスターには、乳腺専門医の診察で当日に結果説明を受けられることや乳がん看護認定看護師による自己検診方法の説明があることを提示した。J.M.Sをがん診療連携拠点病院で開催するには、病院の診療体制や職員の勤務体制、手当の問題などもあるが、病院の理解が得られたため可能となった。【結語】今回のアンケート結果から、日曜日に検診を実施することの意義は大きく、地域の検診率の増加の機会となることが期待される。今後も継続したいと考える。

GP-3-31-04
視触診のみで発見された無自覚の検診乳癌の検討

大垣市民病院　外科
寺崎　史浩、金岡　祐次、亀井　桂太郎、前田　敦行

【はじめに】乳がん検診ガイドラインに依ればマンモグラフィ（以下MMG），視触診の併用効果は年齢によって推奨度が異なり，依然として視触診の併用効果は不明である．検診における視触診の有効性を評価するため，当院を受診した検診発見乳癌症例の中から，視触診で発見された乳癌症例を解析し報告する．【方法】2004年1月から2015年10月に検診異常を指摘され，当院で乳癌と診断された症例は243例であった．自覚症状のある症例74例を除く，169例を対象とし，患者背景，検診法，画像所見，病理学的所見を後方視的に検討した．MMGで異常指摘された症例とMMGでは異常を認めず，検診の視触診のみで乳癌を発見された症例を比較し，報告する．【結果】対象例の平均年齢は57.5歳．全症例で視触診とMMGが行われていた．MMGで異常を指摘された症例（M群）は162例であり，視触診のみで乳癌を発見された症例（C群）は6例（3.6%）であった．平均年齢はM：C＝56.9：45.8とC群で有意に若年であった（p=0.03）．平均MMGカテゴリーはM群で3.8（1-5），C群では全例カテゴリー1で，C群における背景乳腺濃度は全例で不均一高濃度であった．C群における病理学的所見では硬癌2例，乳頭線管癌2例，浸潤性小葉癌1例，非浸潤性乳管癌1例でホルモン陽性乳癌が5例，トリプルネガティブ乳癌が1例であった．病期（UICC分類）は0：IA　＝1：5と初期の乳癌で全例に手術を施行し無再発生存中である．【結語】3.6%の症例が視触診のみで発見された乳癌であった．有意に若年でMMGの背景乳腺濃度は全例不均一高濃度であった．高濃度乳腺の若年者に対する検診においては，視触診を省略するのであれば超音波検査等の導入が必要と思われる．

GP-3-31-05
芸能人乳癌のマスコミ報道は乳癌検診に寄与したのか

JA北海道厚生連　帯広厚生病院
吉岡　達也、大野　耕一、大竹　節之、村川　力彦、武藤　潤

【はじめに】芸能人が自身の乳癌罹患を公表した。その後のマスコミ報道が乳癌検診にどのような影響を与えたであろうか。健康に関する情報への欲求は高まっており、健康情報番組や病気を取り上げた番組が数多く流されている。実際に健康情報番組がテレビで流された翌日にスーパーの商品棚から納豆が消えたり、ココアが消えたり、バナナが消えるといった影響が過去にあった。今回芸能人が自身の乳癌罹患を自身のブログに公表し、それを取り上げたマスコミ報道が引き金となり、全国の乳腺外来や乳癌検診施設へ『恐怖心を煽られた』患者さんが殺到したようである。ピンクリボン運動を始めとした乳癌検診啓蒙のための活動は長年行われてきているが検診率は伸び悩んでおり、検診を希望して来院した患者さんの数だけを見ると今回のマスコミ報道はかなり効果的だった様に思われる。果たして今回のマスコミ報道は有効な対象を有効な方法で検診することに寄与したのであろうか？【対象・目的】今回のマスコミ報道が行われた2015年9月のシルバーウィーク前後5週間に当院外来を受診しマンモグラフィ撮影を施行した患者さん対象としてマスコミ報道の当科外来乳癌検診への影響を比較検討した。【結果】受診者数は報道前218人、報道後356人と報道後に増加した。年齢（中央値）は報道前53歳、報道後53歳と変化なかった。自覚症状有りは報道前46人（21.1%）、報道後136人（38.2%）と報道後に自覚症状を有する患者さんが増加した。生来検診歴無しは報道前38人（17.4%）、報道後66人（18.5%）で初めての乳がん検診患者さんが増加したわけではなかった。10か月以内の検診歴有りは報道前2人（0.9%）、報道後17人（4.8%）と増加した。40歳未満の患者さんは報道前20人（9.2%）、報道後40人（11.2%）とほぼ変化なかった。受診者からのがん発見は報道前が6人（2.8%）、報道後は12人（3.4%）と実数は増え、発見率に変化はなかった。【考察】報道後、検診受診者の総数および自覚症状（特に痛みが多かった）を有する患者が増加した。10か月以内に検診歴があり、本来受診の必要がない、明らかに恐怖心を煽られたであろう患者さんが増加した。今後は正確なマスコミ報道により本来検診が不要な患者さんが受診せず、適切な検診対象者が受診することを期待する。そのためには過剰に恐怖心を煽る報道を抑制する役割を乳癌学会や乳癌検診学会などの関連学会が担うことも必要であろう。

GP-3-31-06
著名人の乳がん告知が乳がん検診に与えた影響

宮良クリニック
海野　利恵、宮良　球一郎、仲村　利恵、松田　優香

【はじめに】乳がんの罹患率、死亡数ともに増加しており、乳がん検診による早期発見はその改善に貢献できるといわれている。今回、芸能人の乳がん告知をマスコミが取り上げたことで検診にどのように影響したかについて、当院の実施状況を報告する。【調査期間】2015年10月1日～11月30日【方法】2015年の10月～11月に来院した乳がん検診希望者（乳がん患者を除く）を対象に電子カルテより調査した。検診受診者数は前年度の同月と比較した。【結果】2ヶ月間の検診者数は2014年が1009名、1日平均26名、2015年が1268名、1日平均36名。新患件数は、2014年が155名、1日平均4名。2015年が247名、1日平均7名。新患の年齢内訳は40-50代が47%で最も多かったが、30代以下も40.8%を占めた。受診間隔をみると、1年以上が37.1%であった。通常乳検は1～2年間隔を推奨しているが、半年以内の再受診が58.3%にのぼり、ほとんどがTV報道で不安になり受診していた。ただ数年ぶりに受診した患者も12%で、やはりTV報道に影響を受けていた。新患検診者247名中乳がんと診断されたのは6名(2.4%)であった。【考察】芸能人の乳がん罹患のマスコミが連日報道したことにより検診受診者数は1.5倍と増加し、新患数も同様に1.5倍の増加がみられた。初乳検も33%あり、乳がん早期発見への意識が高くなったことは、明らかにこれまでの啓発活動の在り方を考えさせる一助とはなっている。しかし一方、「乳房痛が乳がんにつながる」「毎年検診したのに見逃した」などの誤った報道が通常検診を受けている女性にも不安を与え、乳房痛を主訴に短い間隔で受診するきっかけになったことも、やはり今後正しい乳がん検診の在り方を伝える参考になったと思われる。【さいごに】今回、私たちが「乳がん検診を死亡率低減につなげるにはどうしたらいいのか」を考える良い機会になったと好意的に考える。今後、肥満が日本一で閉経後の乳がんが多い沖縄県での乳がん検診の受診率向上にむけてさらなる取組をしたい。

GP-3-31-07
乳癌発見乳癌と自己発見乳癌の臨床学的特徴の検討

東京医科大学病院　乳腺科学分野
上田　亜衣、岡崎　美季、寺岡　冴子、河合　佑子、細永　真理、
木村　芙英、緒方　昭彦、山田　公人、海瀬　博史、石川　孝

【背景】乳癌死亡率の低下を目的としてマンモグラフィや超音波検査を用いた乳癌検診が行われている。わが国における乳癌検診受診率は年々向上しており、それに伴って早期乳癌の割合も増加している。検診の第一の目的は乳癌の早期発見、ひいては死亡率の低下につながると考えられてきたが、近年乳癌はサブタイプ別に予後が異なることがしめされており、従来の腫瘍径やリンパ節転移の有無といったリスク因子に重点をおいた乳癌治療から、癌の生物学的特性に応じた個別化治療が確立しつつあることが予後の改善につながっているといえる。そこで今回、乳癌発見乳癌と自己発見乳癌における臨床学的特徴について検討した。【対象】2008年1月～2013年12月までに当院で手術を受けた40歳以上の乳癌患者のうち、発見動機が不明である患者、両側乳癌、stage4は除外した計944例、内訳は乳癌発見時の症状自覚有(A)群673例、自覚無(B)群321例。【結果】平均年齢はA群で60.0歳、B群で55.9歳。発見時の腫瘤径はA群で2.5ｃｍ(不明14例除く)、B群で1.7cm(不明10例除く)。リンパ節転移個数はA群で0.9個(不明4例除く)、B群で0.4個(不明2例除く)。非浸潤癌の発見率はA群で8.0%、B群で21.5%。またサブタイプ別の内訳はHR+/HER2-、HR+/HER2+、HR-/HER2+、HR-/HER2-、サブタイプ不明の順にA群で63.2%、13.7%、5.3%、9.4%、8.3%、B群で73.8%、9.9%、2.8%、6.0%、10.3%。術前術後化学療法を行った患者の割合はA群で33.7%、B群で27.4%。また、サブタイプ別に症状自覚の有無を調べたところ、有症状の割合はHR+/HER2-、HR+/HER2+、HR-/HER2+、HR-/HER2-の順に67.6%、77.1%、82.5%、79.4%であった。【考察】今回の結果より、自覚症状がなく検診発見で診断された乳癌はより早期に見つかる傾向にあり、乳癌のサブタイプもLuminalタイプが多く占めることが分かった。全患者においてHER2タイプやTNタイプは他のサブタイプと比較すると乳癌診断時にすでに症状を有していることが多い傾向にあった。検診の有益性について2群間の予後を比較して検討する予定である。

GP-3-31-08
当院における乳癌検診の現状と傾向

[1]独立行政法人地域医療機能推進機構　桜ヶ丘病院　外科、
[2]東京慈恵会医科大学　外科学講座
伏見　淳[1,2]、鈴木　俊雅[1,2]、三本　麗[2]、井廻　良美[2]、神尾　麻紀子[2]、
加藤　久美子[2]、野木　裕子[2]、塩谷　尚志[2]、鳥海　弥寿雄[2]、内田　賢[2]、
武山　浩[2]

【背景】日本の乳癌検診は2004年からは40歳以上のマンモグラフィ（MMG）検診が標準であると厚生労働省から全国の自治体に通達されている。近年、J-STARTをはじめ、乳房超音波（US）併用検診により乳癌発見率の上昇を図ることが注目されてきている。当院では、40歳以上で隔年の視触診MMG併用乳癌検診に加えて、任意で40歳未満のMMGや、USの併用または代用により乳癌検診を行なっている。今回、当院における乳癌検診の現状と傾向に関して検討した。【対象・方法】2013年4月から2015年3月までに当院の乳癌検診を受診した延べ受診者数5683名（実受診者数4134名）のうち、乳癌の既往のある26名を除いた4108名を対象とした。検診の施行状況と要精検率、癌発見率、陽性反応的中度（PPV）に関して、後向きに比較検討した。【結果】対象受診者の年齢中央値は50.0歳。第2度以内の近親者に乳癌家族歴のある受診者は528名（12.8%）であった。要精検となった受診者は316名で要精検率は7.7%、乳癌と診断された受診者は6名で癌発見率は0.15%、PPVは1.9%であった。　検診モダリティ別の受診者数は、MMG単独3532名（86.0%）、US単独397名（9.7%）、MMG+US併用171名（4.2%）であった。MMG+US併用検診ではMMG単独検診よりも乳癌家族歴のある受診者の割合が多かった（15.2%,13.0%,p＞0.05）。MMG単独検診の要精検率8.0%、癌発見率0.14%、PPV1.8%と比べて、MMG+US併用検診は要精検率10.5%、癌発見率0.58%、PPV5.7%と、いずれも高い傾向にあった（p＞0.05）。世代別の検討では、受診者の半数以上が40歳代と50歳代であったが，乳癌家族歴のある場合は20歳代の受診者も多かった。要精検率、癌発見率、PPV はいずれも50歳代で最も高かった（9.1%,0.27%,2.9%）。【結語】今回の検討において、乳癌家族歴のある受診者ではUS併用検診や40歳未満からの受診といった任意型検診に積極的に取り組む傾向にあった。また、MMGとUSの併用により、要精検率、癌発見率、PPVは上昇する傾向にあり、偽陽性や過剰診断等のデメリットの評価を含めた情報を受診者に知ってもらうことが必要である。

GP-3-31-09

乳房痛の病的意義についての検討ー円滑な乳腺診療のための工夫に向けてー

[1]済生会大牟田病院　乳腺外科、[2]済生会大牟田病院　臨床検査部、
[3]済生会大牟田病院　外科

坂元　晴子[1]、田中　夕貴[2]、高橋　龍司[3]、小野　崇典[3]

【目的】乳癌に対する社会の関心は高まり、過剰反応とも言える状況になっている。乳房痛や違和感など検診を目的にした受診が増加し、外来診療を圧迫する事態も生じている。受診理由で最多の乳房痛の病的意義について検討した。【対象】2009.10-2015.10に受診した外来患者のうち主訴が乳房痛のみであった228人。男性は除いた。【方法】乳房痛を3つに大別。A:限局性。明らかにpin pointで痛みの部位を示す。B:片側乳房全体。C:両側乳房全体。この3グループにおいてそれぞれ1)他覚所見 2)MMG,US以外の精査をした症例 3)最終診断が癌であった症例について検討。【結果】Aは95例中有所見21例。Bは76例中有所見22例。Cは57例中有所見28例。A: 1)主訴部に所見ありは21例。うちMMGで所見ありは5例（腫瘤影、FAD、石灰化）。いずれもUSでも所見あり。 嚢胞：5例、 内部エコーを伴わない乳管拡張：3例、DCIS疑い：1例、乳腺症様変化:1例、豊胸術後のバッグの皺：1例、豹紋状正常乳腺：10例。2) DCIS疑いの1例に対し針生検を行い、組織学的に悪性所見はなかった。B:1)主訴側の乳房に所見ありは22例。MMGで所見ありは7例（腫瘤影、FAD）。いずれもUSでも所見あり。嚢胞:18例、線維腺腫:1例、脂肪腫：1例、 内部エコーを伴わない乳管拡張:1例、DCIS疑い:1例。2) DCIS疑いの1例に対し針生検を行い、組織学的に悪性所見はなかった。3)対側乳房に浸潤癌を1例認めた。本症例は主訴側乳房に所見はなかった。C:1)所見ありは28例。MMGで所見ありは1例(FAD)。嚢胞:20例、線維腺腫:3例、腺内リンパ節:3例、 豹紋状正常乳腺:2例。【まとめ】1)乳房痛の部位や範囲によって所見に大きな差はなく、嚢胞が多かった。限局性の痛みにおいても同様であった。2)他覚所見のうちMMGで所見があるものは少なく、ほとんどUSで描出された。3)組織学的検索が必要であったのは2例でいずれも悪性所見は認めなかった。4) 浸潤癌症例(StageI)を1例に認めたが、主訴側対側の偶然発見であった。【考察】乳房痛のみの病的意義は極めて低いと思われる。良性病変（病態）を確実に良性と診断することは重要であるが、より円滑な乳腺診療を目指すためには、その後の検診施設との連携や乳房痛に関する啓蒙などに取り組む必要があると思われた。

GP-3-31-10

乳癌探知犬による乳癌の診断（続報）

[1]日本医科大学千葉北総病院　乳腺科、[2]日本医科大学千葉北総病院　外科、
[3]坪井病院　外科、[4]日本医科大学千葉北総病院　病理部、
[5]日本医科大学　乳腺外科

飯田　信也[1]、宮下　正夫[2]、山下　直行[3]、羽鳥　努[4]、武井　寛幸[5]

【目的】近年,癌固有の揮発性物質の存在が示唆され,犬の嗅覚により各種癌が検出可能との報告がある。我々は，第20回本学会にて癌探知犬による乳癌スクリーニングの報告をした。その際は，複数の癌腫を検出する探知犬を用いたが，今回,セントシュガーがん探知犬育成センター佐藤悠二所長により乳癌特有の臭気を判別する訓練を受けた乳癌探知犬を用いた乳癌診断について検討した。【方法】対象は当院,共同研究施設で乳癌と診断,手術を施行した42例。進行度については、早期から進行癌までの症例を用いた。両院内倫理委会承認後,全症例で文書による同意を取得。対照は,検診で癌を指摘されなかった健常者,および、同施設にて手術を施行した他の癌腫症例（胃癌,大腸癌,婦人科癌）。術前に被験者の自然尿を採取。検査はdouble blind法で施行。被験者尿1検体と対照尿4検体を無作為に一列に並べ,犬が被験者検体前に着座を陽性,全5検体を通過又は対照検体前に着座を陰性と判定。【成績】乳癌全例で陽性,感度,特異度とも100%。【結論】乳癌探知犬は進行度によらず高い精度で乳癌を判別した。本法は，マンモグラフィより非侵襲的で，乳房超音波検査より人的経済的負担の少ない乳癌検診法として，実用が期待できる。

GP-3-31-11

一次乳がん検診における最適な個別化診療を考えるー乳癌症例からのfeedbackと各種ガイドラインより

刈谷豊田総合病院　乳腺内分泌外科

川口　暢子、加藤　克己、内藤　明弘、加藤　美和

背景と目的:昨今乳癌患者数は増加の一途を辿り、J-STARTの結果も加味した超音波併用検診の増加も予想される。マンパワーが足りない中、検診の精度を落とさず、効率の良い、かつ受診者に優しい理想の一次検診スタイルについて考案する。対象と方法:最近の自検例原発性乳癌全68例で従来のマンモグラフィ(以下2D)、トモシンセシス(以下3D)、超音波検査(以下US)の画像を相互に比較検討。別に2015年版診療ガイドライン他複数の各種ガイドラインを参照した。結果と考察:自検例において、高濃度及び不均一高濃度乳房で乳腺密度が高い部位では、全周が乳腺内に埋没するサイズでUSで前方境界線の断裂がなく構築の乱れが少ない乳癌(主に圧排性発育する浸潤癌や乳管内進展、DCIS等)では3Dでも殆ど指摘できず、3D併用の意義は少ないと考えられた。よって高濃度(乳腺密度が高い)部位がある方ほどUS併用をお勧めしたい。その際、費用面でUS併用検診を躊躇される場合はMMGとUSを隔年交互に行う等の提案や、自治体などの費用補助も望まれる。脂肪性乳腺の方には3Dの上乗せ効果はなく通常の2Dで十分ということをお伝えし、無駄な検査を省く必要がある。乳腺散在、不均一高濃度の方においてMMG検診のみ受診される年は、感度と特異度が2Dより上昇するという3Dの利点を最大限に活用し3Dを考慮、US受診時には3Dのデメリット面より3Dは省略し従来の2Dでよいと考える。また問診でHBOCが疑われるハイリスクグループには遺伝相談窓口の御案内または制度が整えばMRIによるスクリーニングを適応、他にもUSで乳腺全体が低エコー域でUS併用でも癌発見が困難な場合にもMRI適応も考慮されたい。結語:自検例より、2Dのみならず3Dでも個々の乳房構成と乳癌の従来の組織型を念頭に置いた個別化診療が必要になることが示唆された。検診を供給する側の繊細で柔軟な対応が受診者に優しい最適な個別化診療を可能にすると思われた。各受診者に最適な検査を選別する時点で多少手間はかかるが、無駄な検査を省くことはひいては読影者の負担軽減にもつながり、受診者と読影者の双方に利益をもたらすと考える。理想的には従来の対策型検診(2D±視触診)受診時に乳腺専門医が早めに一度介入し、各個人の乳房構成とお勧めする検診方法につき個別に説明と御案内を積み重ねていくことで受診者の不安も少なくなると思われた。一方で同時にUS併用検診の精度管理と総合判定の推進も望まれるところである。

GP-3-31-12

トモシンセシスを用いた乳がん検診の立ち上げと開始時の問題点

[1]イムス札幌消化器中央総合病院　外科、[2]同　消化器内科、[3]同　内科

越湖　進[1]、檜垣　長斗[1]、岸　宗佑[2]、岸　真理子[3]

当院は消化器病疾患に特化した急性期病院であるが、昨今の乳腺疾患患者の急増を背景に、乳腺疾患領域にも対応すべく乳腺診療を開始した。まず2015年9月にトモシンセシス（SenoClaire®：GH Healthcare）を導入、準備期間を経て10月より乳がん検診を開始した。この準備期間には、検診専任医師、マンモグラフィー(MMG)専任放射線技師、エコー担当の生理検査技師（いずれも女性）を養成・配置し、あわせて検診MMG読影医3名と乳癌学会認定医1名による定期的カンファレンスを持つことによって判定システムを構築し、より良質な集患環境と検診の提供に努めた。導入後2か月で145名の検診受診が得られたが要精検率が30.3%(44/145)と高率であった。本来トモシンセシスはFalse positiveを減らすことにより、検出率を高め要精検率を低下させることに寄与すると報告されているが、この時点でその有用性を論じるに至っていない。当院におけるトモシンセシスを用いた乳がん検診の立ち上げと開始時の問題点について検討を加え報告する。

GP-3-31-13
急増した乳腺症例への対処について（地方都市クリニックの試み）

医療法人　田中医院
田中　信一、田中　幹雄

【はじめに】平成２７年９月末に芸能人が乳癌罹患を公表したニュースがあり、その後、全国的に乳腺の症状を訴える方が急増しました。基幹病院や大学病院において乳腺科の外来患者は２.５～３倍に増加しマンモグラフィの予定が組みにくくなってきました。当院ではマンモグラフィを設置していないので触診と乳腺超音波検査で対応していますが、症例が急激に増え、一般外来に支障が出る日がありました。急増する乳腺症例に対処するために診療方法を変更したことに症例報告を加えてご報告致します。
【経過】表１は直近３年間の乳腺疾患患者の推移を示します。平成２５年は乳腺診療をあまりアピールしなかったが、平成２６年より乳腺診療を積極的に勧めるようになりました。月平均７名ほどの乳腺診療でしたが、平成２７年１０月より４倍に増え、乳腺以外の診療に影響が出るようになりました。
【対策】乳腺症例は看護スタッフがしっかり問診し、他の疾患症例と同じ順番ではなく主訴の部位を優先的に診察し乳腺超音波検査を施行、その後は他の疾患患者とバランスを取りながら結果説明をしました。
【まとめ】乳腺症例急増に対して、通常の診察順では対応に限界があったが、優先順位を上げることにより対処することが出来た。症例の中には昨年の検診において異常を指摘されなかった乳癌疑い症例にも対処することが出来て、今回の症例数急増の件も乳癌検診啓蒙のためには有意義であったと思われました。

	平成２５年	平成２６年	平成２７年
１月	0	5	11
２月	2	6	9
３月	2	5	5
４月	3	5	8
５月	2	7	9
６月	1	8	6
７月	0	4	5
８月	1	3	4
９月	0	9	8
１０月	4	9	28
１１月	11	3	22
１２月	8	7	3＋α
合 計	34	71	118

GP-3-31-14
当院における乳がん検診の現状と視触診についての検討

高山赤十字病院　放射線科
川邊　美穂、宮田　奈美、大久保　鮎美、飯沼　裕美、山下　光弘、井川　愛子

（目的）今回は当院における乳がん検診の現状と近年乳がん検診において視触診の限界が指摘されていることを踏まえ視触診で要精検となった症例を検討する。（対象）H23年度よりH26年度３月までの当院健診センターで行った乳がん検診受診者5323人を対象とする　乳がん検診受診者は全例視触診＋マンモグラフィとなっている。（結果）乳がん検診受診者はH23年度1382人　H24年度1319人　H25年度1299人　H26年度1323人　検診成績に関して要精検率は各年度14.4%　11.5%　9.3%　9.4%　精検受診率は各年度85.2%　87.5%　87.4%　92.1%　がん発見率は各年度0.37%　0.17%　0.09%　0.09%　いずれも検診にて発見された乳がんは早期乳がんであった。（視触診に関する結果）検診で発見された乳がん症例は視触診とMMG共に所見を認めた人数は５人、MMGでのみ所見を認めた人数は３人であった。視触診で要精検になったがMMGで所見を認めなかった症例は45例（7.6%）そのうち乳がんは１人も発見されなかった。視触診とMMG共に所見を認める症例は58例（9.8%）であった。乳腺構成はいずれも高濃度～不均一高濃度の乳腺が80%を占め　年齢は40代が一番多かった。視触診で実際に腫瘤や乳頭異常分泌等の所見と一致したのは45例中18例（40%）MMGと視触診共に所見を認める症例のうち双方の所見が一致した症例は58例中29例（50%）であった。触診所見最終診断は線維腺腫、嚢胞、脂肪腫などであった。乳腺量が多いと乳腺自体を腫瘤と指摘する症例も多く見られた（考察）当院の乳がん検診の現状においてがん発見率が低いのは繰り返し受診の人が多いことが考えられる　視触診は乳頭異常分泌や皮膚所見等には有用であるが乳腺濃度が高いと拾い上げる頻度も高くなるといえる　実際にMMGと視触診の所見が一致した症例が半数しかないことからマンモグラフィ診断の補助的な意義が大きいと考える（結語）乳頭異常分泌や皮膚所見等に関し視触診は有用であるが視触診のみで乳がんが発見されることはなくマンモグラフィ診断のための補助的役割が大きいと考える。今後J-STARTにより超音波検査との併用検診が普及することもあり将来的に視触診の省略は可能になるかもしれないが日頃より乳頭異常分泌や皮膚所見に対しマンモグラフィ撮影者は気付いた所見を速やかに医師へ伝達確認できる密なコミュニケーションも非常に大切であると考える。

GP-3-32-01
T1mic及びDCISに対するPET-CT検査所見と臨床病理像との検討

[1]自衛隊中央病院　外科、[2]防衛医科大学校　外科、
[3]防衛医科大学校　病態病理、[4]自衛隊仙台病院
山岸　陽二[1,2]、津田　均[3]、桂田　由佳[3]、福村　麻希子[1]、小岩井　智美[2]、平塚　美由紀[2]、長谷川　翔[4]、小俣　二郎[1]、守屋　智之[2]、山崎　民大[2]

【はじめに】乳癌診療の術前画像診断においてPET-CT検査は従来から有用性を指摘されているが，T1mic(浸潤径1mm以下)や非浸潤性乳管癌(以下DCIS)の症例におけるPET-CT検査所見と臨床病理学的因子に関する報告は少ない.今回我々はT1mic及びDCIS症例におけるPET-CT検査の有用性について検討した.【症例】平成23年1月から平成27年10月まで当院において原発性乳癌の手術を施行した症例378例のうち,術後の病理診断でT1mic及びDCISと診断された症例かつ術前にPET-CT検査を施行した28例を対象とした.同時両側乳癌症例(対側は浸潤癌)も対象とした.過去5年以内の悪性腫瘍の既往症例や術前化学療法症例は除外とした.T1mic症例は12例,DCIS症例は16例であった.また摘出検体での臨床病理学的因子(ER,PgR,核グレード(以下NG),Ki-67,腫瘍径,年齢,非浸潤癌の亜分類)との関連について検討した.【結果】T1mic症例のうちPET-CT検査でFDG集積(+)は9例(75%,9/12例),DCISでは10例(62.5%,10/16例)であった.Ki-67値の平均値はT1micで15.7%(1～34.8%),DCISでは11.6%(0.6～36.9%)であった.さらにFDG集積とKi-67との関連について検討し,T1micとDCISを併せて検討したところ,Ki-67値は集積(+)が14.1%(19例：0.6～36.9%),集積(－)が11.8%(9例：1～30.4%)であった.FDG集積と腫瘍浸潤の有無，Ki-67との間に関係性は認められなかった.その他のER,PgR,NG,腫瘍径,年齢についてもFDG集積とは有意な相関は認められなかった.一方,FDG集積症例での検討を行うと亜分類のみで有意差を認めた.すなわちEncapsulated papillary carcinoma(以下EPC)5例(T1mic1例,DCIS4例)のSUV値60minは平均11.3(4.67～20.9)であり,その他の亜分類のSUV値平均3.3(1.33～8.29)と比べて有意に強い集積を示した(P＜0.01).【結論】PET-CTでのFDG集積はT1mic症例の4分の1，DCIS症例では3分の1が陰性であった．唯一亜分類ではEPCのみがFDG集積が強く認められたが,DCIS成分の広がりや異型,増殖性との相関は認められなかった.

GP-3-32-02
術前検査で骨転移との鑑別が困難であった斜台骨線維性骨異型性症を伴った浸潤性乳管癌の一例

[1]大垣徳洲会病院　乳腺・内分泌外科、[2]福岡徳洲会病院　外科、
[3]大垣徳洲会病院　外科、[4]江南厚生病院　外科、[5]西尾市民病院　外科
間瀬　隆弘[1,2]、天岡　望[3]、田中　益美[2]、米光　侯宏[2]、能美　昌子[2]、川元　俊二[2]、飛永　純一[4]、和田　応樹[5]

はじめに）乳癌診療ガイドラインでは、術前検査として肝臓超音波検査、胸腹部CT、骨シンチグラフィ、FDG-PETは、遠隔転移を疑わせる症状や所見のないStage Ⅰ・IIの初発乳癌患者に，積極的には勧められない　C2と記載されているが、実臨床では行われている事が多い。今回我々は術前の骨シンチグラフィで頭蓋底に集積を認め、骨転移との鑑別が困難であった浸潤性乳管癌の一例を経験したので報告する。症例）52歳女性　主訴）右乳房乳管内病変のfollow-up　現病歴）１年半前に他院で右Ｄ領域の乳管内病変に対してバコラ生検が施行されintraductal papillomaと診断。　現症）超音波検査(US)で乳頭から７時半方向に向かう微細点状の高エコースポットを伴った内腔がやや不整な拡張乳管像を認めた。　治療経過）US下マンモトーム生検を施行しpapillotublar carcinomaと診断。胸腹部CTでは転移所見は認めず、骨シンチグラフィで頸椎C1から頭蓋底にかけて高集積像を認めた。精査目的で行った頭部CTで斜台に、周囲に造骨性病変も混在している36mm大の溶骨性病変を認め、骨転移、脊索腫、軟骨肉腫の疑い、頭部MRIでは斜台に38mm大の腫瘤性病変を認め脊索腫や軟骨肉腫より骨転移を疑う、またFDG-PETでは斜台が35mm大の溶骨性腫瘍により膨隆しており骨転移より脊索腫を疑うとの読影結果であった。しかし脳神経外科的にはその発生部位から脊索腫は否定的と判断された。原発巣の状態（T2 N0）から骨転移の可能性は低いと判断し乳癌の治療を先行としてBt+SNを施行。papillotubular carcinoma、浸潤部最大径4mm、n0、nuclear grade 1、ER(+)、PgR(+)、Her2遺伝子(FISH)増幅なし、MIB-1(5%陽性)であった。術後2ヶ月、他院にて鑑別診断目的に径鼻径蝶形骨洞的腫瘍摘出術を施行し線維性骨異型性症と診断された。現在ホルモン療法を行い明らかな乳癌再発所見はないが、軽快傾向ではあるものの嗅覚の違和感が残っている。結語）ガイドラインでは推奨されていない術前検査を行った為に偶発的に診断された斜台骨線維性骨異型性症を伴った浸潤性乳管癌の一例を経験した。術前検査の是非には検討の余地があるが、改めて集学的治療の重要性を確認した。

GP-3-32-03

乳がん患者における全身FDG PET-CT画像とリング型乳房専用PET画像集積の比較検討

社会医療法人厚生会　木沢記念病院　放射線技術部
福山　誠介、福永　真紀、西堀　弘記、金子　揚、竹内　賢、坂下　文夫、森川　あけみ、松永　研吾、山田　鉄也、杉山　誠治

【はじめに】FDG PET検査が日本において広く用いられるようになったのは2002年4月からである。近年悪性腫瘍で広く用いられているこのFDG PET検査は乳がん患者においても同様に行われてきた。しかし、全身FDG PET-CT装置ではマンモグラフィ、超音波検査にて病変が描出できていたにもかかわらずなかなか異常集積として捉えることができなかった。今年4月当施設に導入されたリング型乳房専用PET装置は分解能及び感度とも良くFDGの異常集積を的確に捉えることが可能となった。【目的】当院において施行した乳がん患者の全身FDG PET-CT画像と乳房専用PET画像の集積を比較検討したので報告する。【使用装置】全身PET-CT装置：Eminence SOPHIA（島津製作所）、リング型乳房専用PET装置：Elmammo（島津製作所）【期間・対象】2015年4月から2015年10月までの期間でマンモPET検査を行った129症例中、病理学的に確定診断がついた乳がん患者39症例（年齢：58歳±13歳）を対象とした。【方法】方法1．全身PET画像とマンモPET画像を対比しaxail画像にて乳がんに集積したFDGが背景乳腺と同等の場合は異常集積無しとし、背景乳腺より集積を認めた場合は異常集積ありとした。方法2．異常集積した箇所に関心領域を設定し全身PETと乳腺専用PETのSUV（standardized uptake value）maxを求めその差を比較検討した。【結果】39症例中、全身PET画像では4症例で異常集積無しであった。乳房専用PET画像では、全症例で異常集積を認めた。SUVmaxは全ての症例で乳房専用PET画像が高値となった。全身PET画像の平均値±標準偏差は3.83±3.12となり、乳房専用PET画像では11.01±6.08となった。乳房専用PET画像のSUVmaxから全身PET画像のSUVmaxを引いた平均値±標準偏差は6.94±3.71であった。【まとめ】全身PET画像では乳がんに集積したFDGのSUVmaxの値は小さく異常集積として捉えにくい。乳房専用PET画像ではSUVmaxの値が大きく異常集積として捉えやすい。またDCISのような乳がんに対してもこの乳房専用PET画像では異常集積として捉えることができた。今後症例を積み重ねて病理組織によってどのようにFDGが集積するか検討していきたい。

GP-3-32-04

乳癌腋窩リンパ節転移例における腋窩FDG集積の意義

群馬大学　外科診療センター　乳腺内分泌外科
藤井　孝明、矢島　玲奈、坪井　美樹、樋口　徹、内田　紗弥香、時庭　英彰、佐藤　亜矢子、長岡　りん、高他　大輔、堀口　淳、桑野　博行

乳癌症例では腋窩リンパ節転移の診断が重要である。FDG-PET/CTの腋窩リンパ節転移の検出能は、特異度は高いが感度がやや低いと報告されている。すなわち、FDG集積があればリンパ節転移を示唆されるが、逆にリンパ節転移でもFDG集積をきたさない症例が認められる。腋窩FDG集積がどのような病態を反映しているのか理解することは、FDG-PETによる腋窩リンパ節の評価を考慮する上で重要であると考えられる。本研究では、腋窩リンパ節転移へのFDG集積を規定する因子について、リンパ行性転移の広がりやリンパ節転移の大きさなどを加え検討し、腋窩FDG集積の意義について検討した。術前FDG-PETを施行した原発性乳癌の179例を対象とした。179例中腋窩リンパ節への転移は48例（26.8%）に認め、PETによるリンパ節転移診断の感度、特異度、正診率、偽陰性率はそれぞれ47.9%、98.5%、84.9%、52.1%であった。リンパ節転移陽性48例中、腋窩へのFDG集積は23例（47.9%）に認め、FDG集積群と非集積群とで臨床病理学的因子を比較したところ、原発巣における因子は腫瘍径、SUVmax、biomarker含め両群間に差は認められなかった。興味深いことに、転移リンパ節における因子においてのみ両群間で差を認め、リンパ節転移における腫瘍径において有意差が認められた。微小転移は8例に認められ、8例中7例においてFDG集積は認められなかった。さらに、リンパ節転移が1個のみの症例はFDG非集積群で有意に多く、リンパ節転移個数はFDG集積群で比較的多い傾向であった。以上より、腋窩へのFDG集積はリンパ節転移における腫瘍量を反映している可能性があり、FDG集積は腋窩リンパ節転移の大きさに依存すると考えられる。そのため微小転移の評価やリンパ節転移の広がり診断におけるFDG-PETの役割は比較的限定的であると考えられる。

GP-3-32-05

他病変検索目的で過去に施行されたCTにおける偶発乳癌の検討

[1]浜松医科大学　医学部附属病院　放射線科、
[2]浜松医科大学　附属病院　乳腺外科
那須　初子[1]、芳澤　暢子[1]、小倉　廣之[2]、栃久保　順平[2]、細川　優子[2]、阪原　晴海[1]

【目的】近年のCT撮影装置の発達により、短時間で広範囲の詳細な画像が得られるようになり、CTにて偶発的に発見される乳腺病変が増加している。われわれは原発性乳腺病変手術例を対象とし、過去に他病変検索目的で施行されたCTで同定される当該乳腺病変について後方視的に調査し、その特徴を検討した。【方法】2010年4月1日から2013年3月31日にかけて、当院乳腺外科にて原発性乳腺病変を手術した患者347人のうち、当該乳腺病変以外の検索目的で撮影され、さらに当該乳腺病変が撮影範囲に含まれていたＣＴ検査124件を抽出した。これらのうち、後方視的に当該乳腺病変が同定可能な、当院で実施されたＣＴ検査25件を選別し検討した。【結果】14症例が該当し、全例原発性乳癌症例であった。年齢は46－84歳（中央値68歳）であった。各症例における、後方視的に当該乳癌が同定可能なＣＴ検査数は1－3件（中央値2件）で、当該乳癌に対する治療開始日と過去CT撮影日の期間は1カ月－38カ月（中央値8カ月）であった。病変の形態は、腫瘤が22件、非腫瘤状濃染が2件、局所性非対称病変が1件であった。腫瘤のうち辺縁整が10件・辺縁不整が12件、縦横比大が14件・縦横比小が8件であった。2件の非腫瘤状濃染は、いずれも敷石状濃染の区域性分布であった。造影ＣＴが行われた腫瘤は16件全例で均一に造影された。過去ＣＴと比較しえた21件のうち、病変の増大があったのは14件、ほぼ不変であったのが5件であった。病変の長径は6－30mm（中央値10mm）、5 mm厚再構成画像で病変が同定できる断面数は1－8断面（中央値2断面）であった。これらのＣＴ検査実施時に当該乳癌が指摘されたのは14件で、指摘されなかったのは11件であった。治療として、10例で乳房温存療法・4例で乳房切除術が実施され、11例が浸潤癌・1例が微小浸潤癌・2例が非浸潤癌であった。【結論】ＣＴにおける偶発乳癌は比較的小さく、乳癌精査目的に最適化されていない撮影条件の画像では診断に苦慮する場合も多い。腫瘤の不整な辺縁・縦横比大・経時的増大といった所見を総合的に検討することが、病変の拾い上げ・良悪性の鑑別の一助になる可能性が示唆された。

GP-3-32-06

リング型乳房専用PET装置による術前化学療法の効果判定についての検討

[1]木沢記念病院　乳腺外科、[2]木沢記念病院　放射線診断科、
[3]木沢記念病院　病理診断科、[4]多治見市民病院　外科
森川　あけみ[1]、坂下　文夫[1]、竹内　賢[1]、西堀　弘記[2]、松永　研吾[3]、山田　鉄也[3]、加藤　浩樹[4]

【背景】乳房専用PET装置は乳房専用のPETスキャナで、全身用PET/CTと比較し高い空間分解能を有している。現在はマンモグラフィ、US、MRIなどのモダリティに加えて、乳癌の術前診断に用いられ、今後さらなる臨床応用が期待されている。従来、平面対向型のものが用いられてきたが、当院では2015年4月に、乳房の圧迫を必要とせず腹臥位で検出器ホールに乳房を下垂させて撮影するリング型の乳房専用PET装置を導入した。【目的】術前化学療法の効果判定にリング型乳房専用PET装置が有効であるかを検討する。【対象】2015年4月以降、当院にて術前化学療法を行った乳癌症例のうち乳房PETを施行した6例。【方法】乳房PETは島津製作所のElmammoを使用した。病変部のPUVmaxを測定し、MRIとの形態比較や組織学的な遺残腫瘍と比較検討した。【結果】平均年齢は56.7歳（43-66歳）、組織学的効果はGrade0が2例、2bが2例、3が2例であった。いずれの症例も化学療法の効果による、腫瘍の縮小やSUV値の低下を認め、組織学的な評価をよく反映していた。【まとめ】MRIは乳癌の感度、特異度とも優れているが、造影剤使用による副作用も懸念され、閉所恐怖症や体内金属の存在など検査ができない患者も存在する。一方で従来の全身型PET装置では、小さな原発巣に対する感度が低い。術前化学療法を行った場合、cPRやcCRとなる例もみられ、これらの症例では全身型PET装置では検出が難しいことも経験する。今回導入したリング型乳房専用PET装置は腹臥位でO型の検出器に乳房を下垂させて撮像するため、乳房を挟む痛みを回避でき、全身型PET装置と比較し解像度が約2倍、感度が約10倍とされている。一方で、乳房が小さい場合や病変が胸壁に近い場合など、リング型乳房専用PET装置では撮像範囲外となる症例もみられ、これらの症例ではやはりMRIや全身型PETが有用と思われる。リング型乳房専用PET装置は術前化学療法の効果判定のモダリティとして有用な可能性があり、今後さらに症例を重ねて報告する。

GP-3-32-07
CT値を用いた術前化学療法後のリンパ節評価

日本大学　医学部　乳腺内分泌外科
原　由起子、櫻井　健一、長島　沙樹、鈴木　周平、松本　京子、
和賀　瑛子、飯塚　美紗都、平野　智寛、榎本　克久、天野　定雄

（はじめに）当科で以前に行った研究では、化学療法後の腋窩リンパ節転移のCT評価では大きさに加えて、造影効果の有無が診断に有用であるとの結果であった。今回、電子カルテの導入に伴い、臨床の現場でCT値を測定することが容易となったため、造影効果をCT値で客観的に評価できるかを検討した。（対象）対象は当科で過去2年半に術前化学療法を行った64例のうち、CT検査で長径mm異常の腋窩リンパ節が描出でき、CT値を測定できた58例である。術前に触診で腋窩リンパ節転移が明らかな症例は除外した。（方法）腋窩リンパ節の最も大きく描出されるスライスにおいて、リンパ節を内接するように囲んだ関心領域を設定し、CT値の平均値と最大値を測定した。（結果）術後の病理結果でリンパ節転移陽性は25例、転移陰性は33例であった。転移陽性群では単純CTのCT値の平均は31.5±10.4HU、最大値は72.4±16.3HU、造影CTのCT値の平均は73.3±24.6HU、最大値は128.1±29.0HUであった。造影CTでは最大値、平均値ともにp＜0.05で差を認めたが、単純CTでは最大値、平均値ともに差を認めなかった。それぞれについてＲＯＣ曲線を作成したところ、造影CTの平均値が最も有用であるという結果であり、カットオフ値を50HUとすると、感度72%、特異度89%であった。（考察）化学療法後のリンパ節評価において、造影CTのCT値は客観的指標として用いることができると考えられた。

GP-3-32-08
CTで偶然発見された乳癌33例の検討

島根大学　医学部　消化器・総合外科
石橋　脩一、百留　美樹、板倉　正幸、田島　義証

【はじめに】Computed tomography(CT)は多くの診療科領域で頻用されており、偶然にCTで乳癌が発見されることがある。今回偶然CTで発見された乳癌33例の検討を行ったので若干の考察を加え報告する。【対象と方法】2006年から2015年までの9年間に当科で原発性乳癌として手術を施行した463症例のうち、自覚症状や検診異常で指摘されず偶然CTで乳房の異常を認め乳癌の診断に至った33例を対象とした。尚、乳癌の既往を有する患者の異時性乳癌や乳房再発は除外した。【結果】乳癌の発見契機となったCTの適応は呼吸器疾患精査6例、他の悪性疾患の術前・術後精査16例、健康診断の異常1例、腎盂腎炎の精査1例、過換気症候群の画像検査1例、関節リウマチの経過観察1例、くも膜下出血のCVシャントのスクリーニング1例、急性腸炎の精査1例と多岐にわたり、単純CTにて発見されたものが13例(40%)であった。発見時の年齢は平均60.4歳(45-93歳)、腫瘍径は平均18.8mm(0-40mm)であった。マンモグラフィ精査所見では境界明瞭な腫瘤として描出されたものが約5割で、カテゴリー1が3例、2が1例、3が10例、4が9例、5が10例であった。手術は乳房温存術を22例(66%)に施行した。病理病期は0期10例(30%)、1期12例(36%)、2A期4例(12%)、2B期3例(10%)、3A期2例(6%)、3B期2例(6%)で、早期癌が約8割を占めていた。サブタイプは、記載があったものに限ると、Luminal Aが13例、Luminal B(Her2 negative)が6例、Luminal B(Her2 positive)が5例、Her2 enrichedが3例、Triple negativeが4例であり、Luminal typeが多く占めた。【考察】CTで偶然に乳癌が発見される頻度は全乳癌の0.3~0.58%と報告されており、当科で切除を行った乳癌症例は7.1%を占めていた。CT発見乳癌は60~70歳代に多く、背景乳腺の濃度が低く発見されやすいためと言われている。特に造影CTでは早期癌でも十分に描出可能であると報告されているが、本検討では単純CTで発見された乳癌が40%、0期が30%を占めていたことが特徴として挙げられる。単純CTで0期が診断されたのは3例(10%)で、平均年齢が66.4歳であったが、この年齢層にみられる乳腺散在～脂肪性乳房が発見を容易にさせたと推察された。【結語】CTで偶然発見される乳癌は早期癌が多く、単純CTでも0期の乳癌を拾い上げることは可能であるため、CT読影の際は乳癌の可能性を念頭に置くことが必要である。

GP-3-32-09
乳癌術前化学療法における ^{18}F-FDG-PET/CTの有用性

[1]東北大学　医学部　腫瘍外科、[2]仙台画像検診クリニック、
[3]東北公済病院　乳腺外科
原田　成美[1]、伊藤　正敏[2]、石田　孝宣[1]、鈴木　昭彦[1]、多田　寛[1]、
渡部　剛[1]、宮下　穣[1]、佐藤　章子[1]、平川　久[3]、大内　憲明[1]

背景：化学療法の効果判定には、一般に腫瘍径の変化をみる造影CTやMRIが用いられている。一方、これら形態学的な変化とは別に、機能的変化を捉える^{18}F-FDG-PET/CT(FDG-PET)を使う研究が進められている。癌の糖代謝亢進メカニズムを利用したFDG-PETは、乳癌診療においては主に転移再発の診断に用いられており、化学療法の効果判定における有用性は明らかではない。目的：FDG-PETを用いて糖代謝活性(FDGの集積)と化学療法の奏効率を後方的に比較検討し、代謝活性を指標とした治療効果の予測因子としての可能性を検討した。対象と方法：2015年2月から8月まで術前化学療法施行を施行した原発性乳癌手術症例20例を対象とし、FDG集積の指標となるSUVmaxを化学療法施行前後で測定し、奏功率・病理学的所見と比較した。さらに化学療法施行前にUSで計測した腫瘍体積と再現性・安定性に優れたSUVpeakから、病変部全体の集積を評価する Total lesion glycolysis (TLG)を算出し、その有用性を検討した。結果：術前化学療法は全例にアンスラサイクリン系4コース後、タキサン系4コースを施行した。8コースの化学療法後に手術が施行され、病理学的な検討では完全奏功が4例で認められた。病理学的な所見にもとづく奏効群・非奏功群間での解析では、施行前に計測した腫瘍体積、治療前後でのSUVmaxの変化を算出したΔSUVmaxで有意差が認められたが、治療前SUVmax、TLG値に有意な相関は認められなかった。Receiver Operating Characteristic (ROC)曲線を用いて治療前SUVmax、TLGの効果予測能を比較したところ、何れも0.6以下であり、予測因子としては不十分であった。また、奏功群では治療前の腫瘍体積とSUVmaxに相関が認められたが、非奏功群では見られなかった。考察：FDG-PETは 機能的変化を捉える事が可能であり、化学療法の効果判定においては形態変化より先に機能的変化がおこるとされている事から、治療効果予測因子となる可能性がある。今回の検討では治療前のFDGの集積を反映するSUVmax、TLGでは化学療法の効果予測は困難であると考えられた。一方で、化学療法奏功群では腫瘍体積とSUVmaxに相関が見られ、腫瘍の増大に比例して糖代謝が活性化される群では化学療法に高い感受性を持つことが示唆された。また治療前後のSUVmaxの減少率で有意差が認められた事から、FDG-PETを用いた糖代謝の評価は化学療法施行例で有用であると考えられる。

GP-3-32-10
乳癌腋窩リンパ節転移診断に対するFDG-PET/CTの有用性の検討

[1]長崎大学大学院　移植・消化器外科、
[2]長崎大学　原爆後障害医療研究施設　アイソトープ診断治療学研究分野
山之内　孝彰[1]、久芳　さやか[1]、崎村　千香[1]、林田　直美[1]、川上　総子[1]、
小林　和真[1]、工藤　崇[2]、江口　晋[1]

背景：当院では2010年のFDG-PET/CT導入以来、乳癌患者に対する術前全身検索目的での施行機会が増加している。腋窩リンパ節転移診断に対するPET/CTの有用性を検討した。方法：当科で手術施行の浸潤性乳癌患者中、術前にFDG-PET/CTを施行した45例を対象とし、臨床・病理学的因子を後方視的に検討した。結果：病理学的腋窩リンパ節転移（pN）を22例に認め、このうち17例がmacro転移であった。PET/CTで転移が疑われた15例中pN+は14例であり、11例がmacro転移、2例がmicro転移であった。PET/CT陰性30例中pN+は8例であった（感度63.6%、特異度95.7%、陽性的中率93.3%、陰性的中率73.3%）。macro転移のみを転移あり、と定義した場合、それぞれ70.6%、89.3%、80.0%、83.3%であった。macro転移全17例中、PET/CT陽性群12例と陰性群5例の腋窩リンパ節のstandard uptake value (SUV) max中央値はそれぞれ2.9、0.9（p＜0.01）であった。これら2群の比較では、主腫瘍のSUV max (5.1, 5.9)、腫瘍径(45, 25mm)、核異型・核分裂・核グレードの各スコア、複数個にリンパ節転移例(58.3, 80.0%)、転移リンパ節個数(2, 3個)に差を認めなかった。macro転移陽性例では陰性例に比較し、触診(37.5, 7.1%)、およびエコー検査(73.3, 4.2%)でリンパ節転移が疑われる割合が高率であった(p＜0.01)。結語：FDG-PET/CTの乳癌腋窩リンパ節転移診断に対する特異度、陽性的中率は良好であった。しかし、感度は十分では無く、より高い診断精度を得るためには理学所見や他の画像診断を組み合せた評価が必要である。

GP-3-32-11
CTを契機に偶発的に診断された乳癌23例の検討

[1]秋田大学　医学部　胸部外科学講座、
[2]秋田大学　医学部附属病院　放射線科、[3]秋田大学　医学部附属病院　病理
寺田　かおり[1]、伊藤　亜樹[1]、石山　公一[2]、南條　博[3]、南谷　佳弘[1]

【はじめに】女性の乳癌罹患率は増加傾向にある。一方で、多列CTおよびモニター診断の普及に伴い、乳癌以外の疾患におけるCT検査時に偶発的に乳房病変を指摘されることが増えてきている。その中で乳癌と診断され手術に至った症例について検討した。【対象】2012年1月～2015年10月30日に当院のCT検査で乳房に所見を指摘された70例中、当科にて精査を行なった45例から、乳癌の診断で手術を行なった症例16例と、他院のCT検査を契機に乳癌の診断となり当院で手術を行なった7例、計23例。【結果】年齢の中央値は67歳(57～93歳)。性別は男性1例、女性22例。指摘画像はすべてCTであった。検査目的は、他悪性腫瘍の術後経過観察・術前精査が14例(卵巣癌3例、子宮体癌2例、消化器癌4例、悪性リンパ腫2例、その他3例)、大動脈瘤・大動脈解離の経過観察が2例、その他7例であった。CT検査所見は、1例が石灰化、22例は腫瘤であり、うち5例は増大傾向にあった。また、CT上の腫瘤径の平均は12.5mmであった。CT検査で指摘された病変でマンモグラフィ―でも何らかの所見を認めたものがほとんどであったが、所見を認めないものが2例あった。組織型は非浸潤性乳管癌が4例、浸潤性乳管癌が18例、浸潤性小葉癌が1例であった。病期はStage0が4例(17%)、StageIが10例(44%)、StageIIAが4例(17%)、StageIIBが1例(4.5%)、StageIIIBが1例(4.5%)、StageIIICが3例(13.%)であり、StageIIBまでが19例(82.5%)であった。1例のみがフォロー中の悪性腫瘍で死亡、他22例は現在まで無再発経過中である。【考察】今回の検討では、CT検査においても比較的早期の発見が多かった。定期的な経過観察が行なわれていたことで小さい段階での検出が可能であったこと、比較できる画像があったことも一因と考えられた。また、腹部CTで乳房下部病変が写っていたものや、頸部CTで乳房病変が写っていたものもあったが、注意深い観察で乳腺病変も指摘し得た。乳癌の早期発見にはマンモグラフィ―や超音波検査が有用であるが、CT検査でも予期せぬ乳癌が発見される場合があり、マンモグラフィ―で指摘困難な病変も検出されることがあるため早期発見の契機になり得る。

GP-3-32-12
当院におけるCTリンパ管造影症例の検討

[1]徳島市民病院　外科、[2]徳島市民病院　放射線科
住友　弘幸[1]、日野　直樹[1]、青山　万理子[1]、西庄　文[1]、生島　葉子[2]

【はじめに】CTリンパ管造影(CTLG)はセンチネルリンパ節(SLN)の位置と個数を描出できる優れた検査法である．またSLN転移の術前診断への応用も期待される．今回，当院におけるCTLG症例のSLN転移の有無を前向きに検討した．【方法】対象は2015年4月～10月の7ヵ月間に徳島市民病院で手術を施行したT1～T3乳癌23例のうち，術前化学療法を施行した3例を除く20例とした．術前にCTLG画像を検討し，SLN造影の欠損(ムラ染まり)，リンパ管の閉塞・拡張・蛇行・迂回の各所見からSLN転移を予測した．SLN生検は色素単独法，乳輪皮内注にて行った．【結果】SLN同定率は100%であった．SLN転移陽性症例は3例であり，うち1例はmicro metastasisであった．CTLGによるSLN転移予測の感度は66.7%，特異度は88.2%であった．3例中，SLN造影の欠損(ムラ染まり)/リンパ管の閉塞/拡張/蛇行/迂回はそれぞれ2/0/1/1/0例に認め，それぞれの所見の感度は66.7/0/33.3/33.3/0%，特異度は88.2/0/88.2/76.5/0%であった．【考察】SLN転移陽性症例におけるCTLGの各所見は，リンパ節内のうっ滞を反映していると考えられる．今回の検討では母数が少ないためか，やや感度が低い結果となったが，特異度に関しては高い結果となった．CTLGを用いてSLN転移陰性症例を術前に予測することができると考えられる．今後，CTLG施行症例を増やしてさらなる検討を重ねたい．

GP-3-32-13
CT検査を契機に発見された乳癌の検討

東京大学医学部附属病院　乳腺内分泌外科
西岡　琴江、森園　亜理紗、小林　蓉子、原田　真悠水、山村　純子、
倉林　理恵、菊池　弥寿子、丹羽　隆善、多田　敬一郎、瀬戸　泰之

乳がんの発見経緯は、検診異常や自己発見が多いが、他病変の検索時に偶発的に発見される場合も増加している。乳癌において、スクリーニングとしてのCT検査の意義は低いが、他臓器疾患において、CTの施行頻度は高く、その中には、偶発的に乳癌が発見されるケースもある。今回、我々は、発見契機がCT検査によるものについて、その特徴や、CTでの乳腺腫瘍の検出について検討した。2008年から2015年での原発性乳癌手術症例1014例において、発見契機がCTによる偶発発見の症例24例を対象とした。CT での偶発発見の頻度は2.4%であった。平均年齢は65歳、平均浸潤腫瘍径は1.7ｃｍであった。24例中、6例に腋窩リンパ節転移を認め、腫瘍径を含めて進行例が多い傾向があると考えられた。21例に既往疾患があり、そのほとんどが、既往疾患の為にCT検査を行っていた。また、2例は、異時両側乳癌であった。病理組織型やsubtypeには特徴的なものはなかった。手術は、24例に対して行われ、乳房部分切除15例、乳房切除術9例で、乳房切除が多い傾向であった。これは、腫瘍径が大きい事や、既往疾患があり、放射線治療が困難なこともがあることも影響していると考えられた。既往疾患は、悪性疾患が10例、自己免疫疾患が3例あり、定期的にCTでのスクリーニングを行っている疾患であることが多い。CTでの乳腺腫瘍の検出については、CT画像では脂肪組織の中に取り残された乳腺組織が，腫瘤様に見えることはしばしばあること、乳腺組織はCTの一般的な肺野条件や腹部条件では不明瞭であること、また、スクリーニングCTの場合、対象疾患以外で、乳癌を検出するのは困難であること、よりCTのみでは乳癌の指摘は難しいと考えられる。画像読影時の注意とともに、読影者にも乳癌に関する啓蒙も必要だと考える

GP-3-32-14
ER陽性乳癌再発に対し Fulvestrant投与前後に16α-[18F]-fluoro-17β-estradiol(FES)-PET検査を行った2症例

[1]神戸市立医療センター中央市民病院　乳腺外科、
[2]神戸市立医療センター中央市民病院　外科、
[3]神戸市立医療センター中央市民病院　腫瘍内科、
[4]神戸市立医療センター中央市民病院　臨床病理科、
[5]先端医療センター　分子イメージング研究グループ
武部　沙也香[1]、加藤　大典[1]、波々伯部　絵理[1]、橋本　一樹[1]、一ノ瀬　庸[1]、
木川　雄一郎[1]、細谷　亮[2]、籏智　幸政[3]、今井　幸弘[4]、大西　章仁[5]、
佐々木　将博[5]、千田　道雄[5]

エストロゲン受容体(ER)発現を非侵襲的に評価できるPET用製剤としてFESがある。FDG-PETと併用することにより、乳癌病巣に対するホルモン療法の有効性予測や、治療中のホルモン感受性変化の評価などが可能であるとされている。ER陽性乳癌の術後内分泌療法後あるいは療法中の再発患者に対して、fulvestrant投与の前後でFES-PET、FDG-PETを行い、治療効果ならびにER発現の変化と代謝活性の変化を評価した2症例を報告する。症例1：ER陽性乳癌の術後anastrozole 5年間投与後で、初回治療から9年後に縦隔リンパ節転移、皮膚転移で再発した78歳女性。FDG-PETで両側肺門リンパ節、縦隔リンパ節，両側鎖骨上リンパ節に集積を認めた。再発病巣を一部生検し、ER陽性乳癌の再発の病理診断を得た。症例2：ER陽性乳癌の術後にletrozole投与開始5ヶ月後で、初回治療から1年後に左鎖骨上リンパ節転移および斜台部骨転移で再発した64歳女性。FDG-PETで左鎖骨上リンパ節、斜台に集積を認めた。両症例ともに、FESは、FDGと同じ部位に集積を認め、再発病巣は全てER陽性と診断した。両症例ともに、FULを3回投与し、約1ヶ月後にFES-PETとFDG-PETで再検査した。症例1では、全ての病巣でFES集積の著明な低下を認めた。FDGの集積は、両側鎖骨上リンパ節には無くなったが、両側肺門リンパ節、縦隔リンパ節では軽度低下し、範囲は縮小した。気管分岐部リンパ節では、FDGの集積はやや増加した。症例2では、すべての病巣でFESおよびFDGの集積が消失した。症例1ではほとんどの病巣に、症例2ではすべての病巣に治療効果があり、代謝活性の低下が生じたものと思われ、両症例とも、FULを継続している。FULは治療効果の低い部位にもselective estrogen receptor down-regulatorとしてER発現低下を生じさせたか、ERとFESの結合をブロックしたものと思われる。今後、FDG-PETなどで経過観察して、増悪する病巣を確認した場合、ER発現が無いことが想定され、通常のホルモン治療が奏功する可能性は低いと予想し、化学療法やeverolimus投与への変更を検討している。FES-PETは、FDG-PETと併用することにより、ホルモン治療の継続や変更といった治療方針の決定において大変有用であることが示唆された。

GP-3-32-15
乳癌センチネルリンパ節シンチグラフィ撮影条件の検討

日本赤十字社　岡山赤十字病院
都能　和俊、吉冨　誠二、辻　尚志

【目的】乳癌センチネルリンパ節（SLN）シンチグラフィにおいて，当院では正面，斜位のプラナー像を撮影している．しかしながら，プラナー像のみでは位置情報が乏しい．今回，SPECT画像を追加するにあたって，プラナー像，SPECTともに適正な撮影条件の検討を行った．また，撮影したSPECT-CTをもとにMDCTとのfusion画像作成を試みた．【方法】2014年11月～2015年6月末までのSLNシンチグラフィを施行した乳癌患者28例を対象に正面，斜位のプラナー像に加え，SPECT-CT撮影を追加した．低エネルギー汎用型コリメーターLEGPを使用し，プラナー撮影条件は256×256マトリックス（1 pixel：2.21mm），撮影時間200秒とした。SPECT撮影条件は128×128マトリックス（1 pixel：4.42mm），撮影時間は6分とし，画像再構成条件はOSEM再構成法を使用した．検討項目として散乱線補正の有無，CTによる減弱補正の有無をそれぞれ組み合わせを変えてプロファイルカーブを作成した．また，Contrast to Noise Ratio（CNR）を測定し適正な条件を検討した．得られたSPECT-CTと造影MDCTをfusionし，Axial，Coronal断面，VR像を作成した．手術時において術中ガンマプローブを用いたRI法と色素法により摘出したSLNがfusion画像と一致していたかを確認した．【結果】プラナー画像は元画像より散乱線成分を差し引くことによりCNRが上昇した．SPECT画像は散乱線補正有り，CTによる減弱補正有りがCNRが最も高い結果となった。画像上では検出されたSLNは1～2個（平均1.3個）であり，術中ガンマプローブでの検出では1～4個（平均1.5個）と画像より多い傾向であった．また，ほぼ全例でSLNの位置がfusion画像と一致していた．【考察】今回SPECT撮影を追加するにあたり，撮影条件の検討と同時にMDCTとのfusionを試みた．プラナー像のみと比較した場合，SPECTと造影CTのfusion 画像はSLNの深さなど詳細な位置情報を得ることができる．また，診断用CTの薄いスライスを用いたVR像を追加することで手術時のSLNの検出がより迅速，正確に行えると考えられる．

GP-3-32-16
乳癌の広がり診断におけるTomosynthesisの有用性：FFDM、US、MRIとの比較

[1]日本医科大学　付属病院　放射線科、[2]日本医科大学　付属病院　乳腺科、[3]日本医科大学　付属病院　病理部、[4]亀田京橋クリニック　放射線科、[5]国立がん研究センター中央病院　放射線診断科
山根　彩[1]、村上　隆介[1]、谷　瞳[1]、桑子　智之[1]、汲田　伸一郎[1]、鈴木　えりか[2]、中井　麻木[2]、柳原　恵子[2]、山下　浩二[2]、淺川　英輝[2]、二宮　淳[2]、武井　寛幸[2]、松原　美幸[3]、吉田　民子[4]、内山　菜智子[5]

【目的】乳腺デジタルトモシンセシス（DBT）は１回の断層撮影で任意の高さの裁断面を再構成する三次元撮影技術である。乳腺を裁断面で観察できるため乳腺の重なりがなく、2Dマンモグラフィ（FFDM）と比較して腫瘍の内部および辺縁の微細を鮮鋭に描出し詳細な評価が可能である。乳癌診療において、腫瘍径、広がりを正確に測定することは治療法の決定において重要である。今回我々は、術前にDBT、FFDM、US、MRIを施行した乳癌症例で、術前に計測した腫瘍径と術後病理学的腫瘍径とを比較し、DBTの有用性について検討した。【方法】対象は2014年9月～2015年9月の期間で、術前にFFDM、DBT、US、MRIが施行された患者31名34病変を対象とした。それぞれのモダリティにおいて病変の最大径を計測し、術後の病理学的腫瘍径と比較した。±5mm以内の場合を両者のサイズは一致したとみなした。【結果】病理組織型は34例中浸潤性乳管癌が27例、浸潤性小葉癌１例、粘液癌１例、非浸潤性乳管癌が５例であり、腫瘍径は7 – 75mmで中央値は20mmであった。術前画像にて計測された腫瘍径と病理学的腫瘍径の一致率はFFDM 64.7%、DBT 85.3%、US 85.3%、MRI 82.4%であり、DBT、US、MRIでほぼ同等だった。また病理学的腫瘍径とそれぞれのモダリティで測定した腫瘍径の相関はFFDMでr=0.69(95% CI; 0.45-0.83)、DBTで0.89 (0.80-0.94)、USで0.91(0.84-0.95)、MRIで0.93(0.88-0.95)であった。DBT、US、MRIで測定した腫瘍径はFFDMと比較して、病理学的腫瘍径とより強い相関を示していた。【結論】DBTは術前病変サイズの測定においてFFDMよりも優れており、USやMRIと同等の正確性を有していた。乳癌の広がり診断においても、DBTの有用性が示唆された。

GP-3-32-17
乳癌診断時における骨シンチグラフィの有用性

明和病院
岸本　昌浩、友松　宗史、赤塚　昌子

1984年にNSABPから無症状の骨転移は0.65%と報告されているが、乳癌診療ガイドラインには初診時の骨シンチグラフィの意義についての記載はない。また、初期治療後の定期的な骨シンチグラフィによる予後改善効果は証明されていない。しかし現在、骨シンチグラフィの診断精度の向上やbisphosphonate製剤、denosumabの登場により、骨転移の早期発見によるQOLの改善効果や予後改善効果は大いに期待し得る。そこで、今回われわれは乳癌診断時に骨シンチグラフィを施行し、骨転移有病率および早期よりの骨転移治療の有効性につき検討した。 対象：2010年10月より2015年10月に精査加療を行った乳癌症例250例。方法：乳癌診断時に骨シンチグラフィを全例に実施した。骨転移症例には骨転移治療としてzoledronateの3週毎投与あるいはdenosumabの4週毎投与をおこなった。 結果：250例の乳癌症例のうち病期IVは27例(10.8%)、うち10例(4.0%)に骨転移を認めた。平均年齢53.6歳（40-76歳、中央値56歳）。骨転移単独は6例、多臓器転移は4例であった。Luminal type 8例。Luminal HER2 1例、triple negative 1例であった。治療は内分泌化学療法を中心に8例で原発巣切除をおこなった。肺・肝・骨・胃転移の1例にdenosumabを投与し、それ以外の9例にはzoledronateを投与した。観察期間平均23.3ヶ月（5-45ヶ月、中央値25ヶ月）。現在のところ2例cCR（39ヶ月、22ヶ月）、5例cPR（5-28ヶ月）、2例cPD（36-45ヶ月、肝転移）、1例永眠（25ヶ月、肝転移悪化）であるが、いずれも骨関連事象を認めていない。考察：骨転移乳癌細胞は破骨細胞を刺激し、骨融解を更新させTGF-βの溶出を高める。その刺激によりEMT (epithelial-mesenchymal transition)を亢進させ次第に難治性となる。さらに転移巣の増大に伴い腫瘍内圧が上昇し、薬剤移行の低下、低酸素領域の出現による放射線感受性の低下、さらなるEMTの亢進、骨融解の亢進と進行する。骨転移治療は破骨細胞のはたらきを抑え骨転移の進行を抑制する。さらにTGF-βの溶出を抑えEMTを抑制し、乳癌細胞の治療感受性を高めるため、今回早期の骨転移治療が骨関連事象を著明に抑制したと考えられる。結論：骨転移を早期発見し速やかに骨転移治療を開始する事は骨関連事象を著明に減少し得る可能性が示唆された。乳癌診断時には症状がなくとも骨シンチグラフィを行い、骨転移の早期発見につとめ速やかに骨転移治療を開始すべきと考えられた。

GP-3-32-18
アポクリン癌の画像の検討

[1]さがらパース通りクリニック　放射線科、[2]相良病院　病理診断科
佐々木　道郎[1]、大井　恭代[2]

乳腺アポクリン癌は乳癌取り扱い規約上特殊型に分類される乳癌全体の約1%と稀な疾患である。今回浸潤性アポクリン癌の画像所見について検討したので報告したい。我々が2004年5月～2013年7月に経験した浸潤性アポクリン癌は36例、年齢は37～86（平均63歳）、右乳房22症例、左乳房14症例である。 病理組織学的にはホルモンレセプター陰性が多くHER2が測定されている31例中21例がトリプルネガティブであった。核異型度が判明している33例中3以上は5例のみで1あるいは2の症例が28例と多かった。画像の検討をしたのは36例中画像所見の再評価できた超音波画像17例並びにCTもしくはMRI画像16例である。超音波画像は多彩でほとんどの症例が、形状・境界・内部エコーから悪性と判断できたが、2例のみ楕円形、境界は比較的明瞭な良性よりの画像所見であった。また、MMGにて多角形、集簇の石灰化を指摘された1例は腫瘤像非形成性の画像所見で石灰化部位に拡張乳管の集合像と石灰化を示唆する点状高エコーを認めた。CTあるいはMRI上は区域性に多発結節を呈する症例が16例中8例と多く見られたが壊死を伴うリング状造影効果を呈するものは見られなかった。今回の検討では諸家の報告同様浸潤性アポクリン癌に特徴的な画像所見は認めず画像のみで組織像を推定することは困難と思われるが術前の針生検でトリプルネガティブ乳癌の診断がついており超音波画像で通常型乳癌を疑う画像でCT,MRIで区域性の多発結節を呈する場合は浸潤性アポクリン癌を鑑別に挙げることが可能と思われた。

GP-3-32-19
乳癌術前治療施行後病理学的完全奏効(pCR)の術前判定

[1]にゅうわ会　及川病院、[2]黒木クリニック、[3]福岡青洲会病院　病理部
久松　和史[1]、及川　達司[1]、及川　将弘[1]、黒木　祥司[2]、八反田　洋一[3]

【目的】術前治療例症例の病理学的完全奏効(pCR)の術前判定は、統一された検索方法がないのが現状である。今回、当院における術前治療例の検索方法をretrospective　に検討し、術前治療例のpCR検索方法の現状を評価した。【対象と方法】2007年2月から2015年9月までに当院で術前化学療法後に手術施行したStage I、II、IIIの原発乳癌138例を対象とした。化学療法は、主としてFEC100 4cycle+タキソテール4cycle±ハーセプチンを行った。pCRとなった症例は、42例(30%)で、うち38例は、乳腺の腫瘍消失し、のこり4例は、DCIS遺残であった。治療効果の判定は、US、CTあるいはMRIにて行った。【結果】1)pCR例（完全消失:38例）は、術前評価で腫瘤消失と思われた症例は、US 15/29例（52%）、CT 18/29例(62%)、MRI 10/14例(71%)であった。2) pCR例（完全消失:38例）は、術前評価で腫瘤残存と診断した症例は、US 14/29例（48%）、CT 11/29例（38%）、MRI 4/14例（28%）であった。3) pCR例（DCIS残存:4例）術前評価で腫瘤残存と診断できた症例は、US 3/3例、CT 2/3例、MRI 1/1例であった。【まとめ】術前化学療法後pCRの診断には、MRIが最も有用であった。しかし、約3割の症例が腫瘍残存を疑われた。現状では、pCRの判定は、病理学的検索によるしかない。

GP-3-32-20
乳房石灰化症例に対するステレオガイド下マンモトーム生検の検討

東北公済病院　乳腺外科
深町　佳世子、甘利　正和、伊藤　正裕、平川　久

[目的]当院では年間約150例のステレオガイド下マンモトーム生検を施行している。当院におけるステレオガイド下マンモトーム生検施行症例を分析し、当院の現状を把握し検討する。[対象と方法]2011年1月から2011年12月までに当院にてステレオガイド下マンモトーム生検を施行した152乳房、149症例を対象とし検討した。[結果]対象年齢は26歳から76歳（中央値48歳）であった。受診契機は2次検診87例（58.4%）、他院からのマンモトーム生検依頼44例（29.5%）、外来フォロー中11例（7.4%）、有症状にて自己受診7例（4.7%）であった。マンモグラフィにおける石灰化のカテゴリーは、カテゴリー3が118例（77.6%）と最も多く、カテゴリー4が30例（19.7%）、カテゴリー2が3例（2.0%）、カテゴリー5が1例（0.7%）という結果であった。カテゴリー2の3症例は外来フォロー中に石灰化の増加を認めた症例であった。病理診断結果は良性107例（70.4%）、DCIS30例（19.7%）、鑑別困難13例（8.6%）、浸潤性乳管癌2例（1.3%）であった。鑑別困難症例のうち当院にて手術を施行した症例は9例、他院にて手術を施行した症例が2例、経過観察を希望された症例が1例であった。当院にて手術を施行した9症例の病理診断結果は、DCISが4例、flat epitherial atypiaと診断された症例が2例、乳腺症1例、硬化性腺症1例という結果であった。初回のマンモトーム施行後、外来フォロー中に同部位に所見の変化を認め、再度マンモトームを施行した症例は4例あった。そのうち、2度目のマンモトームにて悪性の診断となったのは2症例であった。[まとめ]今回の検討ではステレオガイド下マンモトーム生検を施行した症例の21%に乳癌を認めた。鑑別困難と診断された症例においては、当院にて手術を施行した症例の約半数が乳癌の最終診断となっており、確定診断目的に手術を行うことも重要と考えられた。また、2度目のマンモトームにて悪性と診断された症例もあり、既施行部位でも所見に変化を認めた場合には再度マンモトームを検討するべきであると考えられた。

GP-3-32-21
マンモトーム検査におけるトモシンセシスの活用

[1]公益財団法人　星総合病院　放射線科、[2]公益財団法人　星総合病院　外科
平岡　陽子[1]、緑川　鮎美[1]、白石　嘉博[1]、松嵜　正實[2]、野水　整[2]

【目的】当院では、マンモトーム検査に使用するニードルの太さをあらかじめ撮影されているマンモグラフィー画像により決定している。しかし、マンモグラフィー画像のみではターゲットとなる石灰化の位置は把握できるものの、深さについて把握するのは困難である。そこで、今回トモシンセシス画像を用いてマンモトーム検査に有用な深さ情報を得られるかを検討した。【方法】トモシンセシス撮影とマンモトーム検査両方を受けた症例を抽出し、トモシンセシス画像での石灰化部位の深さとマンモトーム検査でのターゲット部位の深さ（Z値）を比較検討し相関を求めた。期間；2013年1月1日～2015年6月30日、症例数；79例、使用機器；MAMMOMAT Inspiration、syngo.plaza VA20A, STマンモトーム【結果】トモシンセシスでの石灰化の深さとマンモトームのターゲットの深さ（Z値）においては、R=0.78と良好な相関が認められ、また $y = 0.885x + 2.4112$ の回帰式を得た。【考察】今回の結果より、トモシンセシス画像を用いて石灰化の深さ情報を得ることが可能であり、ニードル選択時の補助になりうると考えられた。しかしながら様々な要因、特に以下の3つの要因、1.トモシンセシス撮影時とマンモトーム検査時の撮影角度の差。2.ポジショニングの違い。3.圧迫圧の差によって深さ情報に微妙なズレが生じることが分かった。このズレの補正は、今後の課題であり検討を進めているところである。【結語】あらかじめトモシンセシス画像の石灰化の深さ情報を得ることで、マンモトーム検査で使用するニードルをより適切に選択することが可能である。

GP-3-32-22
乳癌術後再発症例における臨床病理学的因子の検討

[1]新潟市民病院　乳腺外科、[2]新潟市民病院　病理診断科
遠藤　由香[1]、坂田　英子[1]、藤澤　重元[1]、牧野　春彦[1]、橋立　英樹[2]、渋谷　宏行[2]

【目的】当科における乳癌術後再発症例において、初発時の発見契機別の臨床病理学的因子と、再発時の臨床的特徴を検討する。【対象と方法】2007年1月から2013年12月までに当科で手術を施行したStageI～IIICの原発性乳癌973例中、再発をきたした78例(8.0%)を対象とした。初発時の発見契機別の臨床病理学的因子と、再発時の発見契機と再発部位を後方視的に比較検討した。【結果】5年無再発生存率は90.5%、5年全生存率は98.1%(観察期間中央値58ヶ月)であった。初発時の発見契機の内訳は、検診発見16例(20.5%)、自己発見61例(78.2%)、他疾患経過観察中のCT発見1例(1.3%)であった。検診発見群と自己発見群の両群間の臨床病期、術式(全摘or温存、腋窩郭清の有無)、組織型、核グレード、PR/PgR/HER2それぞれの発現率、サブタイプ、脈管浸潤、病理病期に有意差を認めなかった。全再発症例中の再発発見契機(自覚、腫瘍マーカー、CT、MRI、胸部Xp)と再発部位(局所、乳房内、リンパ節、肺、肝、骨、脳、胸膜)において、CT発見では骨転移が38例中6例(15.8%)、腫瘍マーカー発見では肝転移が28例中9例(32.1%)、骨転移が28例中13例(46.4%)であり、肝転移では腫瘍マーカー上昇での発見が多く(P=0.039)、骨転移では腫瘍マーカー上昇やフォローアップCTでの発見が有意に多かった(P=0.010、P=0.024)。【考察】一般に、検診では自己発見よりも早期癌や悪性度の低い癌の発見率が高いとされているが、今回検討した再発症例中での検診発見群と自己発見群の両群間では臨床病理学的特徴の差を認めなかった。また、腫瘍マーカーやCTは肝転移や骨転移を症状出現前に発見できる可能性があり、引き続き検討する意義があると考える。

GP-3-32-23
マンモグラフィで診断できなかった乳癌症例における Tomosynthesisについての検討

[1]日本医科大学付属病院　放射線医学、[2]日本医科大学付属病院　乳腺科、
[3]日本医科大学付属病院　病理部、[4]亀田京橋クリニック　放射線科、
[5]国立がん研究センター中央病院　放射線診断科

桑子　智之[1]、村上　隆介[1]、谷　瞳[1]、山根　彩[1]、汲田　伸一郎[1]、
鈴木　えりか[2]、中井　麻木[2]、柳原　恵子[2]、山下　浩二[2]、淺川　英輝[2]、
二宮　淳[2]、武井　寛幸[2]、松原　美幸[3]、吉田　民子[4]、内山　奈智子[5]

【目的】新しい画像診断法として乳腺Tomosynthesis（DBT）が注目されている。DBTは多方向から撮影した投影画像をもとに任意断面を得る三次元撮影技術である。DBTでは乳腺の重なりの少ない断層画像が得られるため、従来のマンモグラフィ(DM: digital mammography)では同定困難な病変が検出されることが期待される。今回，DM陰性乳癌におけるDBTの診断能について検討した。【方法】2014年9月から2015年8月の期間において，DMで異常を認めず，かつDBTで病変が指摘された乳癌患者15名15病変を対象とした。年齢は36歳～72歳（平均51.7歳）。DBTにおける病変部位の形態学的特徴および乳腺濃度を評価した。さらに，触診所見，US所見，MRI所見および病理所見との比較検討を行った。【結果】15病変の内訳は浸潤性乳管癌11例、浸潤性小葉癌1例、DCIS 3例、腫瘍径は7～45mm（平均24.0mm）であった。DBTの所見は11例が不整形あるいはスピキュラを有する腫瘤，4例が構築の乱れであった。石灰化病変は認められなかった。背景の乳腺濃度は11例が高濃度～不均一高濃度，4例が乳腺散在～脂肪性であった。触診では13例で触知可能，2例で触知不能であった。USでは11例が腫瘤，3例が非腫瘤性病変として認められ，1例は同定困難であった。MRIでは12例が腫瘤，3例が非腫瘤性病変であった。DBTと病理学的所見とのサイズ比較では統計学的に有意差は認めなかった。【結論】DBTは造影剤を使用することのない非侵襲性検査でありながらも、乳腺の重なりによりDMにて描出困難な乳癌や鑑別診断が困難な微小病変を形態診断の観点からアプローチが可能となっている。DM＋DBTの組み合わせと，USやCT，MRIなどの他のモダリティとの組み合わせにより、より精度の高い評価が得られる有用な診断検査法と考えられる。

GP-3-32-24
乳癌CT画像におけるフラクタル解析を用いた予後予測の試み

千葉大学大学院　医学研究院　先端応用外科学

藏田　能裕、青柳　智義、大平　学、高橋　理彦、阿久津　泰典、
上里　昌也、村上　健太郎、太田　拓実、松原　久裕

【背景・目的】近年、腫瘍内部の不均一性（heterogeneity）が抗癌剤治療や放射線治療に対する耐性形成の1つの原因として注目されている。腫瘍内部の不均一性を評価するために、複雑性の指標として多分野で用いられているフラクタル次元解析を用いて、乳癌化学療法前後の乳癌病変画像を解析、腫瘍内部の不均一性を評価し、臨床応用への有用性を検討した。【対象と方法】当科で乳癌の治療として、初診時より化学療法を行った13名を対象とした。全例女性であり、年齢中央値は58歳（42～74歳）。StageIIIcが5例、StageIVが8例であった。CT画像はTOSHIBA Aquilion ONEを用いて撮影した。腎機能障害などのため、3例では単純CTが撮影されており、残りの10例では造影CTが撮影されていた。造影CTは、造影剤注入から80秒で撮影した門脈層、5mmスライスを用いた。Axial断で腫瘍径が最大径となる部位を決定し、画像解析ソフトImage J（NIH, Bethesda, MD）を用いて、フラクタル次元（Fractal Dimension, FD）を算出。化学療法前後でのFDの変化を検討した。化学療法後に腫瘍が縮小し手術可能となった手術群7例と、手術不可能であった非切除群6例として、検討を行った。【結果】切除群では、化学療法前のFDが0.907±0.181、化学療法後のFDが0.483±0.235であり、化学療法後にFDの低下が見られた。低下率は49.7±18.2%であった。非切除群では、化学療法前のFDが1.024±0.186、化学療法後のFDが0.901±0.136であり、1例ではFDの増加を認めた。低下率は10.9±11.8%であった。切除群、非切除群の間で比較を行うと、化学療法前のFD値は有意差を認めなかったが、化学療法後のFD値では、切除群で有意に（$p < 0.05$）FD値の低下を認めた。【結語】CT画像のフラクタル解析は、乳癌の治療効果予測に有用である可能性が示唆された。

GP-3-32-25
リンパ流の流れからみたセンチネルリンパ節生検RI法

[1]公益財団法人　結核予防会　複十字病院　放射線技術科、
[2]公益財団法人　結核予防会　複十字病院　核医学科、
[3]公益財団法人　結核予防会　複十字病院　放射線技術科、
[4]公益財団法人　結核予防会　複十字病院　乳腺センター

井上　博矢[1]、早坂　和正[2]、上間　江里香[3]、武田　泰隆[4]

【背景】センチネルリンパ節生検（以下SNB）には、色素法、放射性薬剤（以下RI）法、両者の併用法がある。RI法においては、体外検索に用いられるリンパ節シンチグラフィーでセンチネルリンパ節（以下SLN）の部位の予測ができる利点がある。SLNへのRIの移行率は、投与量の1%～0.1%程度との報告がある。さらに、術中におけるγ - プローブを用いたSLNの同定も容易であるだけではなく、SLNの遺残のリスクも最小限にできるメリットがある。【目的】トレーサーである99mTcフチン酸を用いたセンチネルリンパ節シンチグラフィーではリンパ流の流れ易さの画像化と考えられることから、これが転移リンパ節の予測の可能性について検討した。【対象と方法】2012年4月から2015年9月までのRI法で行われたSNBのうち、複数のSLNが同定され、この一部に転移が認められた27症例を対象とし、センチネルリンパ節シンチグラフィーを用いてRI注入部と描出されたリンパ節の関心領域（ROI）でカウント数を計測しRI移行率を求めた。また、非転移SLNと転移SLNの摘出したリンパ節のγ - プローブによるGPS値をそれぞれ計測比較した。【結果】センチネルリンパ節シンチグラフィーにおけるRIの移行率は最小0.11%、最大4.40%、平均0.99%であった。γ - プローブによる非転移SLNと転移SLNとの比較では、転移SLNのGPS高値が8/27例、非転移SLNのGPS高値が19/27例であった。また、非SLNへの転移予測に関しても、転移SLN高値が2/5例、非転移SLN高値が3/5例で差はみられなかった。【考察と結論】トレーサーである99mTcフチン酸の到達し易いSLNが、必ずしも転移し易いSLNを反映している訳ではなく、むしろ非転移SLNの方がGPSが高い傾向がみられた。また、転移SLNがマクロ転移である場合この傾向が強く、癌の転移がリンパ流へ影響を及ぼした可能性が示唆された。癌のリンパ節への転移は、解剖学的なリンパ流の流れやすさより、癌細胞そのものの生物学的特性が強く関与しているものと考えられた。

GP-3-32-26
術前非浸潤癌から浸潤部が発見される症例におけるMRIの有用性について

[1]JCHO　久留米総合病院　外科、[2]久留米大学病院　乳腺外科、
[3]よこやま外科乳腺クリニック、[4]久留米大学医療センター　病理診断科、
[5]JCHO 久留米総合病院　放射線科

大塚　弘子[1]、田中　眞紀[1]、山口　美樹[1]、村上　直孝[1]、岐部　史郎[1]、
高橋　健二郎[1]、君付　優子[1]、三島　麻衣[2]、横山　吾郎[3]、森田　道[4]、
山口　倫[4]、河野　れい[5]、寺崎　洋[5]、白水　和雄[1]

非浸潤癌の中には低悪性度であり過剰診断の可能性があるものの存在が示唆される中、術後に浸潤部が見つかるものも存在する。術前診断は非浸潤癌であったが、術後診断が浸潤癌に変わった症例の画像・病理学的特徴について検討し、特にMRIの有用性について検討した。対象は2006年4月から2015年10月までの乳癌手術症例3077例のうち、術前非浸潤癌の診断で術後に浸潤癌の診断となった99例について検討した。年齢は平均56歳、触知病変は48例（48%）、マンモグラフィではC1:13%、C-3:33%、C4:31%、C5:22%であり、エコー上はC2:8%、C3a:11%、C3b:42%、C4:31%、C5:7%であった。MRI未施行症例9例を除いた90例において、早期からの造影効果や漸増性造影効果でも不整形病変など悪性を疑う所見を認めた症例は84例(93%)であり、乳腺症様の所見やごく淡い造影効果であった症例が6例(7%)であった。マンモグラフィ、エコー共に腫瘤よりも石灰化や低エコー域などの腫瘤非形成病変を多く認めた。マンモグラフィ、エコーでは悪性をそこまで強く疑わない症例においても、MRIでは悪性を疑う所見の割合が高い傾向が認められた。造影効果が高い症例は悪性度が高く、術前非浸潤癌であっても、浸潤部を含む病変の診断に有用である可能性があると思われた。診断方法、MRI所見や病理所見を加えて検討し、浸潤癌の診断となった症例について報告する。

GP-3-32-27
術前画像診断に苦慮し皮膚浸潤を来たした浸潤性小葉癌の１例

[1]神戸大学　医学部　乳腺内分泌外科、[2]神戸大学　医学部　病理診断科
山下　祐司[1]、田中　優子[1]、河野　誠之[1]、神保　直江[2]、原　重雄[2]、
高尾　信太郎[1]

術前診断に苦慮し皮膚浸潤を来たした浸潤性小葉癌の１例を経験したので、文献的考察を加え報告する。症例は60歳女性。現病歴：200X年、右乳房に硬結を自覚し近医受診。右乳癌を疑われ、当科紹介受診となった。家族歴は父：皮膚癌　胃癌　母：胃癌　兄：胃癌があった。現症：右乳房Ｄ領域に硬結のみ触れ腫瘤は触知せず、皮膚の発赤を認め、浮腫・肥厚を伴っていた。MMGでは右Ｍ・ＯにFADを認めUSでは右Ｄ領域に境界不明瞭な低エコー領域を認めたが腫瘤は認めなかった。その皮膚側は肥厚し、皮下浮腫を認めた。MRIでは右Ｄ領域に漸増性の境界不明瞭な非腫瘤性の造影される病変を広範囲に認め、造影域は皮膚側へ進展し、さらに皮膚は肥厚を伴い扁平な造影域を認めた。以上から炎症性乳癌、浸潤性小葉癌、非浸潤性乳管癌および乳腺炎等の皮膚への炎症波及もしくは皮膚浸潤が考えられた。低エコー域および皮膚発赤部位に対して生検を行い浸潤性小葉癌、皮膚浸潤ER:TS8, PgR:TS7, Her2:2+, FISH: − , Ki-67:3%　T4bN0M0 StageIIIbであった。皮膚以外の臓器にはリンパ節を含め、画像上異常所見は認めないことから、発赤した皮膚切除を含む乳房切除＋センチネルリンパ節生検を行った。切除標本の割面では肉眼的に腫瘍は確認できず硬結のみ触知した。組織学的には硬結が触れた部位に癌の増殖を認め、腫瘍細胞が連続して増殖していた。考察：浸潤性小葉癌はMMGで硬癌に類似したスピキュラを有する腫瘤や境界不明瞭な腫瘤として認識されるものが多いが本症例のように中心濃度が高くなく正常乳腺と同じか低濃度を示す場合もある。USでも明らかな病巣を形成せず、病変が境界不明瞭な場合もある。本症例でもそうような画像所見を示したものの、MRIでは広範囲に造影される病変と皮膚への伸展および皮膚発赤を示していたため、炎症性乳癌との鑑別に難渋した。本症例はリンパ節転移はないもののstageIIIbに相当するが、炎症性に間接的に皮膚所見を示したものではなく、原発巣から直接的に皮膚浸潤を示したものであった。この場合、皮膚浸潤およびリンパ節転移のない浸潤性乳管癌と生存率に差がないとの報告もあり本症例でも化学療法について十分な検討が必要であった。

GP-3-32-28
乳腺疾患における放射線領域の被ばく線量の検討

鹿児島市立病院　放射線技術科
隈　浩司

【はじめに】乳腺領域における画像診断は、乳がんを診断するために、重要な診断方法である。また、乳房温存手術が普及するなか、放射線治療は、欠かせない治療方針の手段である。乳がん検診から放射線治療まで放射線被ばく（医療被曝）は、避けられない。ただ、診断･治療が重要なことは理解できても、放射線に対する不安を抱いている人は、多いのが現状である。そこで、今回、各々のモダリティーにおける全身及び乳房における被ばく線量の推定について検討した。【方法】モダリティー　：マンモグラフィ、CT、RI、治療装置MMG：平均乳腺線量　CT：人体モデルによる乳房及び全身の推定線量RI：PET―CT検査、SPECT-CT検査、センチネルリンパ節検査放射線治療：乳房照射、SAVI（組織内照射）【結果】さまざまな方法から、乳腺疾患における放射線被ばくについて検討した結果について、発表にて公開する。【考察】今回の発表により、乳腺疾患患者の被ばくについて得られた結果をもとに、当院におけるパンフレットの作成を計画したい。放射線被ばくの観点から、患者の不安を取り除き、安心・安全な乳腺医療を実現していきたい。

GP-3-32-29
当院における乳房温存術後乳房内再発症例の画像診断学的検討。

[1]都立多摩総合医療センター　放射線科、
[2]都立多摩総合医療センター　乳腺外科
荒木　潤子[1]、喜多　みどり[1]、輿石　剛[1]、高見　実[2]、田辺　直人[2]

【背景と目的】乳房温存術後乳房内再発は予後に重要な影響を及ぼす。初回術前と再発時のMRIが共に行われている症例のMRI所見を対比し、再発のリスクとなり得る画像所見や組織型の変化を判定できるか後ろ向きに検討した。【対象】2014年1月から2015年10月までに当院で乳房造影MRIを行った乳房温存術後乳房内再発症例は９人であった。うち１人は初回温存術を他院で施行し、３人は13-17年前に初回温存術を施行しており、画像確認が困難であった。１人は５年前の初回術前にMRI未施行であった。残り４症例５病変（両側乳癌１例、45-84才）について、初回術前MRIと再発時MRI所見を中心に検討した。【結果】T1N0 ２病変（両側乳癌）、T2N1 ２病変、T1N3c １病変であった。初回術前MRIの病変分布は、２領域以上の区域性分布１病変、１領域の区域性分布１病変、１領域だが２個近接する限局性結節１病変、１領域で限局性結節２病変であった。術前化学療法施行３例・なし１例、温存術後照射あり２病変･なし３病変であった。温存術後病理ではpCR2病変、断端陰性２病変（断端から0.7mm、0.8mmまで腫瘍細胞あり）、追加切除後断端陰性１病変であった。組織は浸潤性乳管癌５病変、ER or PR陽性２病変、HER2陽性２病変、triple negative １病変であった。温存後再発までの期間は１年６か月から４年４か月であった。再発発見方法は腫瘤自覚３病変　US or MMG発見２病変であった。再発時MRIの病変部位は、術創部のみ１病変、異なる領域１病変、術創部＋異なる領域３病変であった。造影パターンは初回同様４病変、変化あり１病変であった。T2WIでの信号強度は初回同様４例、変化あり（初回低信号→再発高信号）1病変であった。造影パターンの変化した１病変は、術創部＋異なる領域に再発巣が多発し、組織型は初回と異なる浸潤性小葉癌であった。初回と異なる領域に再発巣が存在する１例は初回同様の造影パターンで組織型から真の再発と思われた。真の再発(TR)4例、新病変(NP) １例であった。【結語】初回術前と再発時のMRI所見を比較することで再発か否かを判定でき、有用であった。

GP-3-33-01
当院の乳房温存術における術中切除標本捺印細胞診の整合性の検討

[1]大阪市立総合医療センター　乳腺外科、[2]大阪市立総合医療センター　外科、
[3]大阪市立総合医療センター　腫瘍内科、
[4]大阪市立総合医療センター　病理診断科
渡部　智加[1]、池田　克実[1]、亀井　佑梨[1]、出口　惣大[2]、奥野　高裕[4]、
福島　裕子[4]、徳永　伸也[3]、井上　健[4]、西口　幸雄[2]、小川　佳成[1]

【はじめに】乳房温存術において,切除断端陽性は,局所再発の危険因子である.術中病理検査による切除断端検索は乳癌診療ガイドラインでは推奨度C1であるが，偽陽性・偽陰性を生じることで過剰切除や断端陽性の問題がある．今回当施設で施行した術中切除標本捺印細胞診(intraoperative touch cytology:IOTC）を後視的に評価した．【対象と方法】2008年1月～2014年12月に当院にて乳房温存術を施行した571標本を対象とした．IOTCは切除標本の側方断端を全周性に捺印し，Papanicolaou染色で病理医が診断した．評価はpositive，suspicious，negativeの3項目．positiveもしくはsuspiciousの場合には，同部位方向を約1cm幅で追加切除した．切除標本は約5mm間隔で全割して断端検索し，切除断端より5mm以内に癌細胞が存在する場合を断端陽性とした．IOTCの結果と永久標本での結果を比較検討した．【結果】571標本のうち永久標本で63例(11%)が断端陽性例であった．IOTCの結果，positive　24例（3.9%），negative　513例（90%），suspicious　34例（5.9%）で，positiveおよびsuspiciousをIOTC陽性とすると，IOTC診断能は，感度23.8%，特異度91.5%，正診率84.0%，陽性適中率25.9%，陰性適中率90.6%，偽陽性率8.5%，偽陰性率76.2%であった．IOTC陽性58例のうち15例（positive10例，suspicious5例）で永久標本においても切除断端に癌細胞が認められた．このうち追加切除により断端陰性となった症例は8例であった．　また，IOTC偽陽性43例中，8例で背景にductal hyperplasiaや乳腺症が見られた．IOTC positive 24例では，断端positiveの方向は乳頭側　10例,側方　2例で乳頭方向の陽性が多い傾向にあった．また，3切片以上でIOTC positive であった6例では，5例で偽陽性であった．また乳管内進展は24例中20例に認められ，IOTCと永久標本における断端陽性が一致した10例ではすべて乳管内進展が見られた．【考察】乳房温存術においてIOTCが有用となる症例も見られる一方で，偽陰性が多く見られた．その理由の一つに，乳腺切離の際に電気メスを使用しているため断端が焼灼し細胞の変性によって術中の診断が困難となっている可能性が考えられた．過不足なく腫瘍切除するためには，IOTCの特徴を理解した上で，術前画像診断を併用し切除範囲を決定することが望ましい．

GP-3-33-02

乳癌手術センチネルリンパ節生検病理診断における免疫染色（ＣＫ19）の意義と有用性

[1]市立奈良病院　乳腺センター、[2]市立奈良病院　病理部
小山　拡史[1]、松井　千里[1]、谷口　章子[1]、岩田　千里[1]、島田　啓司[2]、松山　友彦[2]

【はじめに】現在乳癌手術におけるセンチネルリンパ節生検の病理診断方法は、ＨＥ染色による顕微鏡診断からＯＳＮＡ法まで様々な方法で行われている。またその転移の大きさで２mm以下の微細転移や０．２mm以下のＩＴＣ転移の意義についても様々な議論がなされている。また免疫染色（ＣＫ19）は上皮性成分の染色に有用な抗体であるが、凍結切片においても比較的簡便に行える方法である。当院では従来センチネルリンパ節生検の方法としてＨＥ染色法のみで行っていたが、それに加えて免疫染色（ＣＫ19）を追加することによって、ＨＥ染色のみでは診断しえなかったリンパ節転移を指摘できたので、その意義と有用性について報告する。【対象と方法】2015年8月より2015年11月までに術前のＭＲＩ、ＣＴ、ＵＳの総合診断でリンパ節転移陰性と診断された原発性乳癌患者に対して全身麻酔下、乳房手術と同時にセンチネルリンパ節生検を行った　　例。手術日当日朝にＲＩ（Tc99ｍフチン酸0.25ml/20メガベクレル）を腫瘍直上皮内に注入し、手術開始約１０分前に乳輪下にメチレンブルーを3ｍｌ注入し、色素およびアイソトープ併用法で腋窩のセンチネルリンパ節を同定した。摘出したリンパ節は2mmスライス全割とし、最初にＨＥ染色で癌細胞の有無を確認した後、免疫染色でも追加確認した。免疫染色追加による診断時間の延長は平均で約20分であった。【結果】全40症例中ＨＥ染色でリンパ節転移陽性と診断されたものは6例であった。それらはすべて免疫染色でも転移陽性と診断された。しかしながらＨＥ染色で転移陰性と診断された34例中　免疫染色で３例が転移陽性と診断された。免疫染色のみで転移が診断された３例の転移巣の大きさは0.60mm,0.35mm,0.17mmであった。【結語】従来行っていたＨＥ染色法によるセンチネルリンパ節生検の診断法において、転移陰性と診断された症例のうち　免疫染色を追加することにより　8.8%（3/34）に転移を認めた。これら３例はすべて1mm以下の微細転移であったが　0.2mm以上の定義上ＩＴＣよりも大きな転移も認めた。微細転移の臨床的意義については様々な意見があるところであるが、今後も症例を積み重ね、検討していきたい。【利益相反】なし

GP-3-33-03

術中SN転移陽性症例における迅速病理診断によるmicro-meta診断能の検討

[1]広島大学病院　乳腺外科、[2]広島大学病院　病理診断科
郷田　紀子[1]、重松　英朗[1]、網岡　愛[1]、菅野　恵美子[1]、小林　美恵[1]、梶谷　桂子[1]、恵美　純子[1]、春田　るみ[1]、片岡　健[1]、舛本　法生[1]、有廣　光司[2]、角舎　学行[1]、岡田　守人[1]

背景：早期乳癌に対するセンチネルリンパ節生検術において、センチネルリンパ節に微小転移を認めた場合は腋窩リンパ節郭清の省略が勧められ、マクロ転移を認めた場合は腋窩リンパ節郭清が推奨される。術中診断にてセンチネルリンパ節に転移を認めた場合、微小転移またはマクロ転移の診断能が重要である。対象と方法：2008年から2015年までに術中診断にてセンチネルリンパ節転移が認められた早期乳癌76症例を対象に、迅速病理診断と永久病理での転移巣サイズを比較検討した。迅速病理診断では2mm割面のHE標本にて評価を行い、永久病理診断では各割面を50μｍスライスでの評価およびCK染色による評価を追加した。2mm以下の転移をmicro-meta、2mmを超える転移をmacro-metaと定義した。結果：迅速病理診断における転移巣の大きさは3.7±2.6mm（0.1-10mm）、永久病理診断における転移巣の大きさは3.7±2.4mm（0-10mm）であり有意な差を認めなかった（p value = 0.97）。迅速病理診断において24症例にmicro-metaを認め、うち永久病理診断において18例（75%）はmicro-meta、6症例はmacro-metaを認めた。術中診断micro-meta症例において、1mm以下の転移を認めた11症例は永久病理診断において全例micro-metaの診断であり、1mmを超える転移を認めた13症例においては6症例において永久病理診断にてmacro-metaを認めた。その他の因子についてはmicro-metaからmacro-metaへのup-gradeに関する因子は認められなかった。結論：迅速病理診断にてmicro-metaと診断された症例において、術中診断における転移巣の大きさがmacro-metaの強い予測因子となることが示唆された。1mm以下の転移を認める症例については永久病理で追加郭清の意義を検討するべきと考えられた。

GP-3-33-04

BMIで比較したSPECT/CTセンチネルリンパ節シンチグラフィの限界

[1]国立国際医療研究センター病院　放射線診療部門、
[2]国立国際医療研究センター病院　核医学科、
[3]国立国際医療研究センター病院　乳腺外科
皆川　梓[1]、石川　泰丈[1,2]、杉浦　良子[3]、橋本　政典[3]、安田　秀光[3]、窪田　和雄[2]

【はじめに】当院ではセンチネルリンパ節生検にRI・色素併用法を用いている。平成23年よりSPECT/CT fusion画像を用いた術前センチネルリンパ節シンチグラフィ（以下：センチネルシンチ）を実施している。SPECT/CTではCT画像とRI画像をfusionすることによりセンチネルリンパ節（以下：SN）の位置を正確に同定でき有用であるが，稀にSNにRI集積が見られない症例に遭遇する。【目的】1年間のセンチネルシンチ実施症例を後方視的に観察し，SPECT/CTの有用性と限界を確認する。【対象と方法】対象は平成26年7月から27年6月までの1年間に術前にセンチネルシンチを行った50名51例（1名は両側症例）。患者のBMIと描出能力について検討した。GE社製INFINIA Hawkeyeを使用し，手術前日午後または当日午前に乳腺外科医師がマーキングした腫瘤両側に0.3 mCi/0.1mlの99m標識フチン酸を計4本，皮下と皮内に注射し,注射 1時間後にStatic撮影とSPECT/CTを撮影し,fusionした。【結果】51例中5例に転移があった。患者のBMIは17.3-42.7，中央値は21.4であった。センチネルシンチStatic収集で描出できないまたはごく淡く集積と確認できない症例は4例あり，BMIは28以上でBMIの値が多い上位4例と一致した。この4例中2例はSPECT/CT fusion画像（以下：fusion画像）でかろうじてSN位置を同定できたが2例はfusion画像でも同定できなかった。手術ではRI法でSNが同定できなかった例はなかった。【考察】同定できない患者は腋窩から皮膚表面までの皮下脂肪厚が厚い症例であり，脂肪による減弱が大きいと推定される。また，Axial fusion画像で確認すると腫瘤存在領域はAまたはC領域であり，腋窩リンパ節レベルに腫瘤からの集積が含まれ，散乱線が定量にも影響を与える要因と考えられる。【結論】SPECT/CTを用いたセンチネルシンチはSNの位置同定に有用であるが，当院1年間の症例ではBMI 28以上の患者でSNを同定できない症例が存在した。

GP-3-33-05

当院における術中捺印細胞診による乳癌センチネルリンパ節生検の検討

[1]秦野赤十字病院　外科、[2]秦野赤十字病院　病理部、
[3]横浜市立大学　外科治療学
嘉数　彩乃[1]、山崎　春彦[1]、蓮尾　公篤[1]、諸星　利男[2]、杉山　朋子[2]、中野　友由枝[2]、稲荷　均[3]、益田　宗孝[3]

【背景】乳癌手術におけるセンチネルリンパ節の術中診断は凍結切片を用いた術中組織診断が主流であるが細胞診で行われる場合がある。当院では病理医が非常勤のためセンチネルリンパ節の術中診断は、病理医不在時は細胞検査士による捺印細胞診を、病理医在院の時は凍結切片組織診を行っている。今回当院における、細胞検査士による捺印細胞診と病理医による凍結切片組織診と精度を比較し検討した。【対象】2010年4月から2015年10月に術前診断でcStage0からStage2AでN0の乳癌と診断され、乳房切除もしくは乳房部分切除＋センチネルリンパ節生検（色素法）を施行した症例124例を対象とした。【方法】捺印細胞診の症例をC群、凍結切片組織診の症例をH群とした。術後病理診断をもとに、C群、H群のセンチネルリンパ節の術中診断の精度を比較検討した。【結果】C群の症例は49例、H群の症例は75例であった。術中に診断したセンチネルリンパ節は、C群で136個、H群で187個であった。術中診断で転移陽性であったセンチネルリンパ節は、C群で23個（17%）、H群で15個（8%）であった。術後病理診断で転移陽性であったセンチネルリンパ節は、C群で26個（19%）、H群で21個（11%）であった。センチネルリンパ節の偽陰性は、C群で3個（1個がmacrometastasis、2個がmicrometastasis）、H群で、6個（1個がmacrometastasis、5個がmicrometastasis）であった。感度は、C群で89%、H群で71%であった。特異度は両群とも100%であった。陽性反応的中度は両群とも100%であった。陰性反応的中度は、C群で97%、H群で96%であった。【考察】今回の検討では、C群、H群の精度は同等と考えられた。今後症例を追加し、当院の結果と若干の文献的考察を含め報告する。

GP-3-33-06
マンモトーム生検検体におけるリンパ管侵襲とセンチネルリンパ節転移との相関関係

[1]京都府立医科大学　内分泌・乳腺外科、
[2]京都府立医科大学　病理学教室人体病理学部門
大西　美重[1]、井口　英理佳[1]、西田　真衣子[1]、荘子　万理[1]、森田　翠[1]、大内　佳美[1]、中務　克彦[1]、阪口　晃一[1]、山崎　早苗[2]、小西　英一[2]、田口　哲也[1]

【背景】腋窩リンパ節郭清の有無で予後が変化しないとの報告がなされてからもなお、乳癌手術において画像上腋窩リンパ節に転移が疑われない症例についてはセンチネルリンパ節生検が標準的な治療方法となっている。当施設でもセンチネルリンパ節生検を施行し、転移陽性の場合には腋窩リンパ節郭清を施行している。しかし、センチネルリンパ節転移の有無を術前に予測することができれば、手術時間の短縮や不要な侵襲を避けることができると考えられ、術前の生検検体からセンチネルリンパ節転移の予測が可能かこれまで検討し報告してきた。今回さらに症例数が増えたため、追加報告する。【目的】検検体における腫瘍のリンパ管侵襲の程度を評価し、センチネルリンパ節転移との相関関係を調べ、術前にセンチネルリンパ節転移の有無を予測可能か検討する。【方法】2012年8月～2015年7月までに当科でマンモトーム生検を施行された250例のうち、浸潤癌（特殊型を含む）と診断された106例についてD2-40抗体を用いてリンパ管を同定し、腫瘍のリンパ管侵襲の程度を調べた。リンパ管侵襲の程度は陰性、陽性、強陽性の3段階に分けて評価した。浸潤癌と診断された症例のうち、術前治療を行った症例を除外しセンチネルリンパ節生検を施行した63例について、リンパ管侵襲とセンチネルリンパ節転移との関係を検討した。【結果】術前治療なしでセンチネルリンパ節生検を施行した症例における生検検体でのリンパ管侵襲の程度は、陰性48例、陽性12例、強陽性3例であった。リンパ管侵襲とセンチネルリンパ節転移の相関関係については、感度50%、特異度81.1%、陽性反応的的中率33.3%、陰性反応的中率89.6%であり、正診率76.2%であった。【考察】症例が増えたが、今回の検討においてもリンパ管侵襲の有無のみではセンチネルリンパ節転移を予測することは困難と考えられ、さらに症例を重ねて検討していく必要がある。これまでの検討ではリンパ管侵襲強陽性の症例では全例センチネルリンパ節転移陽性であったが、今回センチネルリンパ節転移陰性を2例認めた。いずれも腫瘍径が比較的小さいLuminalA　typeの症例でありその他の指標を併せて検討していく必要がある。【結語】今回の検討でもリンパ管侵襲とセンチネルリンパ節転移との相関関係は認められなかったが、腫瘍径やKi-67などの臨床病理学的因子についても検討を加え当日は報告する。

GP-3-33-07
センチネルリンパ節陽性例における腋窩リンパ節郭清省略の問題点について

山形県立中央病院　乳腺外科
佐藤　みちる、牧野　孝俊、工藤　俊、阿彦　友佳

【はじめに】Z11試験では、センチネルリンパ節（以下SLN）が陽性であっても2個までであれば、腋窩リンパ節郭清が省略できる可能性が示唆された。しかしながら、T1の症例が多い、放射線の照射野・方法にばらつきがあるなど、その解釈には問題点も多い。また、luminal typeでは、化学療法の導入、鎖骨上照射の決定において陽性リンパ節の個数が重要である。腋窩リンパ節郭清を省略する際に、問題となる症例について検討をした。【方法】2012-2013年の間に当院で施行したSLN郭清を伴う症例210例をretrospectiveに解析し、SLN陰性症例とSLN陽性例の腫瘍学的特性の比較、また、SLN陽性例における腋窩リンパ節の陽性例・陰性例の腫瘍学的特性の比較を行った。【結果】SLN陰性例・陽性例で比較した結果、各々の評価項目の割合・p値は次の通りであった。HG III以上(陰性例 13.4%, 陽性例 37.5%, p値=0.167), ly陽性(陰性例 7.90%, 陽性例 80.0%, p値=0.016), v陽性(陰性例 31.0%, 陽性例 0.0% p値=0.50), ER陽性(陰性例 72.1%, 陽性例 75.0%, p値=0.262), PgR 陽性(陰性例54.6%, 陽性例 56.2%, p値=0.315), HER2陽性(陰性例 11.3%, 陽性例 25.0%, p値 0.446), 腫瘍径(平均値 cm)(陰性例 1.63,陽性例 3.48, p値=0.021), T(陰性例 1.03, 陽性例 1.94, p値=0.012)。腫瘍径, Tに置いて有意差を認めた。SLN陽性例における、腋窩リンパ節の陰性例・陽性例で比較した結果、HG III以上(陰性例 0%, 陽性例 46.2%, p値=0.109), ER陽性(陰性例 100%, 陽性例 69.2%, p値=0.268), PgR 陽性(陰性例66.7%, 陽性例 53.8%, p値=0.416), HER2陽性(陰性例 0.0%, 陽性例 23.1%, p値 0.290), 腫瘍径(平均値 cm)(陰性例 1.73,陽性例 2.50, p値=0.235), T(陰性例 2.3, 陽性例 1.8, p値=0.258). 尚、陽性のSLNが2個までの症例のうち、後治療を行った症例を検討したところ、1例において、術後化学療法が必要であった。【結語】陽性SLNが2個までであっても、腋窩郭清を行った結果の陽性リンパ節個数に基づいて、後治療を必要とする症例がある。腋窩郭清の省略に際しては、そのような症例が発生させないよう、さらなる検討を要する。

GP-3-33-08
術前療法前のセンチネルリンパ節生検術により最適な術前療法が施行できた同側性同時性多発性乳癌の２例

[1]浜松労災病院　乳腺外科、[2]浜松労災病院　消化器外科、
[3]浜松労災病院　放射線部
加賀野井　純一[1]、寺谷　直樹[1,2]、沢津橋　孝拓[2]、井上　立崇[2]、岩井　輝[2]、内田　千絵[3]、有井　滋樹[2]

【緒言】乳癌に於けるSentinel Node Biopsy(SNB)は一般診療に応用され既に長い年月が経過している。初診時に放射線学的診断でcN0症例あるいは超音波ガイド下吸引細胞診や針生検でpN0であった症例にも腋窩リンパ節転移陽性のものが存在しているのは事実である。術前全身療法(PST)を施行するのが一般的になった現在、Sentinel Node(SN)はPSTによって化学的修飾を受けてしまい、乳房手術時の一期的SNBでは正確なSNを同定できていない可能性があり、術後の腋窩再発を発症し予後不良な要因となることも懸念される。そこで当施設ではcT2以上でcN0症例でのPST施行群において2012年よりpre-PST SNBを全例施行している。今回、同側乳房内に2か所の乳癌を有していた2症例についてpre-PST SNBが有効であったことを報告する。【症例】症例1：38歳女性。右乳房BおよびC領域に乳癌を認めた。cN0であったため、乳房のMMTとpre-PST SNBを施行したところSN転移陽性であった。組織学的検討でSN転移元の乳癌はB領域の可能性が高い結果となった。PST後2か所の乳房部分切除術と腋窩リンパ節郭清術（AxLNs）を施行した。術後6年経過し再発・転移を認めていない。症例2：63歳女性。左乳房AおよびD領域に乳癌を認めた。cN0であったため、乳房のMMTとpre-PST SNBを施行したところSN転移陽性であった。組織学的検討でSN転移元の乳癌はD領域の可能性が高い結果となった。PST後乳房全摘術と腋窩リンパ節郭清術（AxLNs）を施行した。術後4年経過し再発・転移を認めていない。【結果】2症例ともに2か所の乳癌において、片方はHER2陽性であり、もう一方はHER2陰性であった。転移SNはHER2陽性であり、HER2陽性癌からの転移と思われ術前化学療法はSN転移陽性のため全身療法にHER2を含むレジメンを選択した。【結語】(1)pre-PST SNBにて放射線学的cN0症例での病理学的検討が有効であった同側性同時性乳癌の2症例を経験した。(2)2症例ともに乳房内の癌の組織学的性質の違いがあり、転移LNの転移元を検討することで術前全身療法の薬剤選択が可能であり、予後を良好なものにすることができた。

GP-3-33-09
Endosalpingiosis による OSNA 法センチネルリンパ節偽陽性の検討

[1]北村山公立病院　乳腺外科、[2]秋田大学附属病院　病理部、
[3]日本医科大学　乳腺科
鈴木　真彦[1]、南條　博[2]、武井　寛幸[3]

【目的】卵管類似上皮が異所性に存在する Endosalpingiosis は、腹膜や大網などの他にリンパ節でも発症することが知られている。その場合は、骨盤内リンパ節での発症が多いとされているが、まれに腋窩リンパ節での発症が認められたとの報告もある。また、OSNA 法は上皮マーカーである CK19 を標的とした検査法であり、リンパ節での CK19 発現の有無を基に癌のリンパ節転移の判定を行っている。そのため、乳癌のセンチネルリンパ節（以下 SN ）に Endosalpingiosis が発症している場合には、OSNA 法で偽陽性と判定される可能性が懸念される。今回われわれは、SN が Endosalpingiosis のため偽陽性とされた可能性について当院の症例で検討した。【対象と方法】対象は当院の乳癌手術症例で SN が OSNA 法陽性で郭清した39例。平均年齢は56.3歳で、50歳未満は13例だった。明らかな婦人科疾患手術既往は卵巣嚢腫が5例、子宮筋腫が5例、絨毛癌が1例だった。平均SN個数は1.6個であり、平均郭清リンパ節個数は13.6個だった。OSNA 法の Feasibility Study を行っていた初期の28症例では分割されて残存している SN と郭清したリンパ節を、whole 法を行った後期の11症例では郭清したリンパ節を対象とした。そして、それらのリンパ節に Endosalpingiosis を示す所見がなかったかを後ろ向き的に検索した。【結果】対象となったリンパ節の HE 染色標本を再検討したものの、いずれのリンパ節にも Endosalpingiosis を示す所見は認められなかった。今回検討対象となった OSNA 法陽性症例は、全て乳癌の転移であり偽陽性はなかったと考えられた。【考察】リンパ節の Endosalpingiosis は、骨盤内での発症は数多く報告されているが、横隔膜より頭側ではまれであり通常は縦隔にみられる程度とされている。今回のわれわれのすべての検討症例でも、Endosalpingiosis による SN 偽陽性は否定的だった。よって、これまでの当院での乳癌手術における SN に対する OSNA 法は有用で十分に信頼できるものだったと思われる。しかし、Endosalpingiosis の腋窩リンパ節での発症にて SN が偽陽性とされ、本来不必要な郭清したという報告もあり、Endosalpingiosis に対する注意を払う症例があることも事実と思われる。今後は婦人科疾患既往症例などで Endosalpingiosis が懸念される症例では、SN を分割して一部を術中迅速 HE 染色標本で確認することを検討したいと考えている。

GP-3-33-10
無症候triple discordance晩期再発乳癌が提示するclinical questions

[1]群馬県立がんセンター　乳腺科、
[2]群馬大学大学院　医学系研究科　病態総合外科学

宮本　健志[1]、藤沢　知巳[1]、森下　亜希子[1]、柳田　康弘[1]、桑野　博行[2]

【はじめに】乳癌転移巣からの生検は推奨され、特に晩期再発の場合、転移巣と原発巣との関係を明らかにするためには必須である。一方、バイオロジー変化に対応した治療方針決定の有効性は明らかでなく、また乳癌無症候転移発見の全生存期間(OS)への寄与は不明である。【症例】50歳代、女性【主訴】PET検診異常【病歴】11年前にみぎ乳癌、他院でBt+Ax施行。情報問い合わせにて、pT2pN3acM0,ER(+),PgR(+),HER2(-)であった。当時の標本を当院で見直し、同サブタイプ Grade3,ly2,v1,Ki67(18%),Luminal B相当であった。 術後補助療法はAT療法x3後LHRHa+5FUを2年間、 術後6年までfollow。PET検診で腸骨へのFDG集積を認めた。乳癌既往ありとのことで当院紹介【検査】原発巣検索として、消化管、婦人科、呼吸器、対側乳房の検査を行い異常なし。骨生検にて乳癌骨転移,ER(-),PgR(-),HER2(+)と判明【治療】S-1+TRAによる全身治療とDenosumab併用にて9か月経過。good PR【考察】乳癌診療ガイドラインと照会した本例からのclinical questionsについて列記する。i)無症候性転移を発見する検査実施の功罪。OS不変なら、症候性になるまで待てるのか。ii)転移巣からの生検が有用であったが、種々の理由で対応困難な場合は。iii)triple discordanceになった原因とその意味について。十分な化学療法や内分泌治療は行われていない。標本固定条件等の要因の可能性。heterogeneityで片づけていいのだろうか。iv)バイオロジー変化に対応した治療選択の妥当性。v)HER2陽性乳癌の推奨1次治療はDOC+TRA+Ptzであるが、すべての症例に適応だろうか。治療の狙いは根治だろうか。vi)S-1+TRAのevidence。vii)この治療でPDとなった場合、再々生検でバイオロジーを見るべきか。内分泌治療の出番はあるか。【結語】多くのclinical questionsを提示する症例に遭遇したが、画像検査の進歩と実施はこうしたケースの増加を招く。JCOG1204は根治手術後の再発高リスク乳癌患者の、標準的フォローアップに対するインテンシブフォローアッ プのOSにおける優越性をランダム化比較試験にて検証しており、まさに無症候転移への介入の是非を問うものであり、その早期登録終了と解析結果が待たれる。このスタディでは、再発発見時の対応について明確となっていない。可能な限り生検でバイオロジー変化の有無を調べ、その後の治療法についても情報収集することは貴重なinformationになると思われる。

GP-3-33-11
原発巣と腋窩リンパ節転移巣におけるHER2発現の不一致を認めた炎症性乳癌の１例

[1]獨協医科大学越谷病院　乳腺センター、
[2]獨協医科大学越谷病院　病理診断科

林原　紀明[1]、辻　英一[1]、大矢　真里子[1]、石綱　一央[1]、二宮　淳[1]、藤井　晶子[2]、上田　善彦[2]、小川　利久[1]

進行再発乳癌に対する原発巣と再発巣におけるER、PgR、HER2の発現に関する研究により、原発巣と再発巣におけるER、PgR、HER2の発現の不一致が知られている。そのため、近年の乳癌診療においては、原発巣だけでなく、再発巣に対しても可及的に生検を行い、治療方針を決定することが推奨されている。今回我々は、HER2の発現が原発巣にて陰性、転移リンパ節巣にて陽性とHER2発現の不一致を認め、抗HER2療法が著効した腋窩リンパ節転移を伴う炎症性乳癌を経験したので報告する。症例は47歳女性。右乳房腫大、血性乳汁分泌を主訴に当院受診。視触診上、右乳房外側の皮膚の肥厚、発赤を認めた。超音波検査では右CD領域全体に皮膚肥厚と浮腫を認めたが、明らかな腫瘤は認められず、右腋窩には複数のリンパ節腫大が認められた。胸部MRIにおいても同様に、右乳房に7.5cmに渡る濃染領域と右腋窩リンパ節腫大を認めた。原発巣、腋窩リンパ節巣に対し針生検を施行、浸潤性乳管癌、腋窩リンパ節転移の診断を得たが、原発巣がHER2陰性であるのに対し、腋窩リンパ節巣はHER2陽性であり、HER2発現の不一致を認めた。胸腹部CTでは右腋窩リンパ節以外に転移巣は認めず、右局所進行乳癌の診断、同病変に対し、抗HER2療法を施行した所、右CD領域の広汎な病変と腋窩リンパ節腫大は消失、腫瘍の著明な縮小を認め、根治手術を施行することが可能となった。本症例においては、原発巣のHER2発現は陰性であり、腋窩転移巣におけるHER2陽性との結果を踏まえ、抗HER2療法を施行した所、腫瘍の著明な縮小が得られており、腋窩リンパ節巣に対する生検が有効であったと考えられる。

GP-3-33-12
進行再発乳癌患者における胸水セルブロックの病理学的評価についての検討

[1]川崎医科大学　乳腺甲状腺外科学、[2]川崎医科大学　病理学２

山下　哲正[1]、紅林　淳一[1]、岸野　瑛美[1]、菅原　汐織[1]、小倉　一恵[1]、山本　正利[1]、齋藤　亙[1]、小池　良和[1]、太田　裕介[1]、野村　長久[1]、山本　裕[1]、田中　克浩[1]、鹿股　直樹[2]、森谷　卓也[2]

進行再発乳癌の治療方針決定プロセスにおいて，穿刺吸引された体腔液から作成したセルブロック標本の病理学的診断の有用性について一部評価されているものの、通常の生検標本と同様に治療効果予測の指標とする事についてはまだ検討が不十分である（日本乳癌学会ガイドラインCQ16：推奨グレードC1）．今回、2000年１月から2014年12月までに、症状緩和もしくは診断目的に胸腔ドレナージ施行し胸水の病理学的診断を行った46症例の内，セルブロック標本によりがん性胸膜炎と診断された26例を対象に，後ろ向きに検討を行った．　初診時の年齢は53.0歳（中央値），セルブロック作成と同時に施行した胸水の塗抹細胞診ではClass3（良悪性鑑別困難）：Class4（悪性疑い）：Class5（悪性）=6例：１例：19例，診断時病期1:2:3:4:不明＝6例：6例：6例：4例：４例であった．原発巣から胸水セルブロックでの変化で，エストロゲン受容体が陰性化したのが4/20（20%），陽性化したのは1/5(25%)，プロゲステロン受容体が陰性化したのが9/15(60%)，陽性化したのが3/9(33%)，HER2蛋白が陰性化したのが0/1(0%)，陽性化したのが0/20(0%)であった．これらの結果につき，文献的考察を交え報告する．

GP-3-33-13
乳癌術後乳頭部転移の１例

平塚共済病院　外科

松浦　仁、亀田　洋平、渡邊　勇人、内山　護、淺利　昌大、土田　知史、大佛　智彦、山仲　一輝、谷　和行、白石　龍二

【症例】67歳女性【主訴】みぎ乳頭部先端の硬結とびらん【現病歴】両側乳癌に対してみぎBp+Ax、ひだりBp+SLNB施行後の外来フォロー中（術後2ヶ月）にみぎ乳頭部先端の硬結とびらんを認めた。　生検を施行したところmetastatic adenocarcinomaの診断であった。初回手術時の病理結果は、みぎ：solid-tubular carcinoma，18mm，f，ly3，v0，n1(5/17)，ER：1%，PgR：1%，Her2：FISH(+) ひだり：scirrhous ca，15mm，f，ly2，v0，n0(SLN 0/2)，ER：100%，PgR：100%，Her2：FISH(-)である。みぎ乳頭乳輪部の部分切除を施行し、最終病理診断としてsolid-tubular ca recurrence，12mm，G2，ly0，v0「表皮内にPaget病類似の腫瘍胞巣を形成し、一部真皮浅層にも充実腺管癌に類似した浸潤性腫瘍胞巣」を認めるとの報告となった。本症例は既往歴として統合失調症、老人性パーキンソン病及び認知症があり施設入所中の方で、初回手術後の温存乳房に対する術後補助放射線照射の施行が困難であったことから省略されている。また術後補助化学療法の施行も困難であり、ひだり乳癌の病理結果に基づいてレトロゾール内服による術後補助内分泌療法が開始されていた。【考察】乳房温存手術後の放射線療法は、乳癌診療ガイドラインでの「推奨グレードA」とされており、乳房内再発率を低下させることが言われている。その一方で、合併症や社会的事情で放射線療法行うことが困難な症例への対応も問題となる。本症例における乳頭部転移が放射線照射施行により防げたか否かは不明であるが、術後早期での非常に稀な転移様式を呈した症例を病理学的検索とともに報告する。

GP-3-33-14
乳癌針生検標本と切除標本における免疫染色結果の比較

山口赤十字病院　外科
横畑　和紀、山中　直樹、佐々木　暢彦、的場　直行

【緒言】術前化学療法を予定している症例や合併症などで手術以外の治療を考慮すべき症例では治療前に腫瘍のバイオロジーを把握していることが必須である。しかし治療前の針生検と手術標本でのバイオロジーが一致しないことを時に経験する。これらの結果に一定の傾向があるかを検討した。【方法】2012年7月から2015年 8月までに、針生検と切除標本でER, PR, Her2, Ki-67が比較できる全26病変を対象にした。針生検はクリエートメディック社製エースカット16Gを使用した。術前化学療法を行った7例と行わなかった19例それぞれにER, PRについては陽性か陰性化、およびJ-score (0, 陰性; 1, 陽性細胞占有率1%未満; 2, 陽性細胞占有率1%以上10%未満; 3a, 陽性細胞占有率10%以上50%未満; 3b, 陽性細胞占有率50%以上)、Her2については0, 1+, 2+, 3+, Ki-67については20%以下、21%以上50%未満、50%以上に分類して針生検と切除標本での結果を比較した。【結果】術前化学療法を行っていない群ではER, PRの陽性陰性一致率はそれぞれ100%, 95%, J-score一致率は89%, 63%; Her2一致率42%; Ki-67一致率74%であった。一方、術前化学療法群ではER, PRの陽性陰性一致率はそれぞれ86%, 57%, J-score一致率86%, 29%; Her2一致率71%; Ki-67一致率14%であった。【考察】当院では従来から術前化学療法の希望が少なかったが最近術前化学療法が増加してきたため針生検での免疫染色が増加してきた。ER, PRの一致率は高いがPRのほうが低かった。Her2の一致率は最も低かった。この傾向はこれまでの報告と同様であったが当院のHer2の一致率は特に低かった。術前化学療法施行群ではHer2以外の一致率が術前化学療法を行っていない群より低下しており特にKi-67で顕著であった。これら不一致の原因として固定状態、染色性の不均一、腫瘍のheterogeneity、化学療法による腫瘍の性格変化が指摘されている。従来の報告と異なるHer2一致率の低さに関しては、症例を重ねて固定方法に問題がないかを含めて検討が必要と考えられた。

GP-3-33-15
乳癌組織でのAndrogen Receptor発現の検討

[1]独立行政法人国立病院機構　東京医療センター　外科、
[2]独立行政法人国立病院機構　東京医療センター　臨床検査科
松井　哲[1]、永山　愛子[1]、笹原　真奈美[1]、村田　有也[2]、菊池　弘人[1]、西原　佑一[1]、川口　義樹[1]、徳山　丞[1]、大住　幸司[1]、浦上　秀次郎[1]、石　志紘[1]、島田　敦[1]、大石　崇[1]、磯部　陽[1]

乳癌は女性ホルモンに依存性の強い組織であるが、男性ホルモンを標的とするAndrogen Receptor (AR) の発現も確認されている。しかし、その病因や臨床上の意義は十分に解明されていない。既存のER/PgRとHER2に加えて、Androgen Receptor(AR)と核内転写因子であるFOXA1を免疫染色で検査し、その臨牀病理学的な意義を検討した。【対象・方法】1997年1月から2015年11月までに根治手術を実施した乳癌患者の中で、871例 (平均年齢59.3歳) を対象にした。術前の針生検と切除検体を用いてER、PgR、HER2、Ki-67、AR、FOXA1を免疫組織染色で確認した。各タンパク発現と臨床病理学的因子との関係を調べた。【結果】全体でのER陽性率は79%、PgR陽性率は70%、HER2陽性率は18%であり、AR陽性率は65%であった。Intrinsic subtype毎のAR陽性率はHER2タイプ70%、トリプルネガティブ53%、Luminal A 68% Luminal B 65%であった。Stageやリンパ節転移とARの発現レベルには関連が無かったが、ER、PgRの発現レベルとは逆相関の関係があった。またAR発現レベルとFOXA1発現には相関があり、Ki-67発現とは逆相関していた。【まとめ】ARはERと同じように核内のステロイドレセプターであり、分化度の高い癌で発現が多くなっていた。ER陰性乳癌組織でも相当量のAR発現レベルがあり、トリプルネガティブやHER2タイプ乳癌においてその生物学的意義の解明が重要である。将来的にはARやFOXA1を標的にした治療戦略も検討の余地があると思われた。

GP-3-33-16
乳癌サブタイプにおける予後因子

[1]飯野病院　乳腺頭頸部外科、[2]石切生喜病院　病理診断科
森本　健[1]、若狭　研一[2]

【はじめに】現在乳癌はエストロゲンとプロゲステロンホルモン受容体，Her2受容体，Ki-67発現の高低で２分，16グループをルミナルA，B，トリプルネガティブ，Her2の４つのサブタイプ（以下，それぞれLA, LB, TN, H2）にまとめて予後推定，再発予防治療の決定が行われている。TNは３つの要素陰性で判定する除外法に基づいている。その妥当性について検討した。【方法】ホルモン受容体は10%以上陽，Her2は2+以上，Ki-67は20%以上を陽性としてサブタイプ可能な406例を対象とした。累積健存率はKaplan-Meier法で推定し，背景因子はCoxの回帰分析で補正した。【結果】LA33%, LB34%, TN21%, H2 13%にサブタイプ分類され，5年健存率はそれぞれ83%, 71%, 66%, 80%, 5年生存率は98%, 90%, 73%, 87%であった。Ki-67発現率平均はそれぞれ7%, 45%, 57%, 46%であった。リンパ節転移個数,腫瘤長径, ER%, PgR%, HercepTest result (0-3+), Ki-67%, Herceptin, anthracycline, docetaxel再発予防の因子を315例についてCoxの回帰分析を行うとリンパ節転移，腫瘤径，Ki-67とHercepTestは有意な(p ＜ 0.001)予後不良因子であった。TNに限定するリンパ節転移個数，腫瘤長径，HercepTest, Ki-67%, docetaxelが評価可能59例で，docetaxelは予後不良因子(p ＜ 0.001)であった。【考察】TNサブタイプは予後不良ではあるが，一律に強い化学療法が奏効するのかは不明でなお検討が必要である。リンパ節転移個数を基本にKi-67も参考としを再発予防すべきではないだろうか。

GP-3-33-17
当院の乳癌生検例の検討

[1]すずかけセントラル病院　乳腺甲状腺科、[2]すずかけセントラル病院　外科、
[3]すずかけセントラル病院　看護部、[4]浜松医科大学　再生感染病理学講座
鈴木　やすよ[1]、今井　敦[2]、角谷　京子[3]、鈴木　一也[2]、目黒　史織[4]、河崎　秀陽[4]、小杉　伊三夫[4]、岩下　寿秀[4]

【目的】乳癌の生検方法は、細胞診 (FNAC)、針生検 (CNB)、吸引式組織生検 (VAB) など複数の手法がある。癌の確定診断だけでなく、biomarkerやGrade判定などの生物学的特性情報を得ることは薬物療法を含めた治療法決定に重要であり、小材料でありながら的確な診断が求められる。当院における乳癌生検結果を検討した。【対象】2014年1月～2015年11月、当院で生検を行なった乳癌27例を対象とした。CNBは16Gで複数本の採取、FNACのみの場合はclassV判定を基本とした。また一部症例で、生検と手術標本の免疫組織結果 (ER、PgR、HER2、MIB-I index) の比較を行ない、生検診断の正確性について検討した。【結果】年齢は39～88歳(中央値66歳)、病期はstage0:4例、I:10例、IIA:8例、IIB:1例、IIIA:2例、IIIB:1例、IV:1例であった。腫瘍径は0.4~5.5cm(平均1.7cm) 非浸潤癌4例、浸潤癌23例で、浸潤癌のサブタイプはLuminal A: 13例、Luminal B:6例、HER2: 3例、Triple negative:1例であった。確定診断可能であったのはCNB23例、FNAC (腫瘍径0.5cm未満や嚢胞内癌で採取困難) 3例、摘出生検1例 (88歳で全身状態不良のため摘出を兼ねた) であった。また生検標本と手術標本結果の比較可能であった21例では、ER、PgR、HER2の一致率は100%であった。MIB-I index平均値は生検：34.6%、手術標本：29.6%で有意差を認めず、生検に比して手術材料で10%以上の上昇：3例、10%以上の低下：3例を認めたが、いずれも20%未満の変化で治療方針変更は必要無かった。【結語】当院は2015年4月より乳腺甲状腺科を開設し、現在、CNBによる生検を基本としている。今回の検討にはradial scar内の微小なDCIS例も含まれ、ER、gR、HER2結果も手術標本と一致し、的確な診断結果が得られた。MIB-I indexのみ完全一致しなかった原因は、hot spotにおける判定が必要なため手術標本の方が優れたと考えられるが、治療変更に至る程ではなかった。しかし0.5cm未満の腫瘤や乳頭状病変採取は困難であり、現在、VABを導入予定である。乳癌の生検方法は、簡便な手技で多くの組織採取可能であること以外、病変の部位、画像所見、サイズによる柔軟な対応が必要であり、各々の手法の特性を生かしつつ臨床における使い分けること、さらに病理診断医との間で多くの臨床情報のやりとりが必要と思われる。

GP-3-33-18
当院における乳腺粘液癌のHER2発現についての検討

[1]湘南記念病院　かまくら乳がんセンター、
[2]東京大学医学部大学院医学系研究科人体病理学・病理診断学分野
長島　美貴[1]、合田　杏子[1]、山中　千草[1]、田中　佳和子[1]、川崎　あいか[1]、荒井　学[1]、井上　謙一[1]、佐々木　毅[2]、土井　卓子[1]

乳腺粘液癌はHR陽性/HER2陰性のluminal A typeが多いとされ、リンパ節転移も少なく予後良好が期待できる。今回当院における乳腺粘液癌のHER2陽性における組織学的特徴や病態について検討する。2009年から2014年までに当院で乳腺粘液癌にて手術をした症例は49例でそのうちHER2陽性症例は5例であった。すべてホルモン陽性であった。5例のうちリンパ節転移をおこした症例は3例でうち2例は粘液癌に浸潤性乳管癌を伴った混合型であり、いずれも浸潤性乳管癌の部分にHER2発現を有していた。のこり1例は粘液癌のみの純型であったが、腫瘍径が10cm以上と大きかった。HER2陽性の乳腺粘液癌は混合型も多く、それに伴ってリンパ節転移も認められた。乳腺粘液癌は予後良好な組織型としてワンランク下げた補助療法が推奨されているが、HER2陽性の乳腺粘液癌はリンパ節転移も多いため化学療法や抗HER2療法も考慮すべきと示唆された。

GP-3-33-19
当院の手術症例におけるKi-67 labeling index至適カットオフ値の検討

[1]KKR札幌医療センター斗南病院　乳腺外科、
[2]KKR札幌医療センター斗南病院　病理部、
[3]KKR札幌医療センター斗南病院　病理科、
[4]札幌駅前しきしま乳腺外科クリニック
川田　将也[1]、志田　啓[2]、武田　広子[3]、小山田　ゆみ子[3]、敷島　裕之[4]

【背景】乳癌の治療方針をはサブタイプ分類に基づいて決定される。本来、サブタイプ分類は遺伝子解析によって行うものであるが、現在わが国においては免疫組織学的検査によるER、PgR、HER2、Ki-67を用いてサブタイプ分類を決定するのが一般的となっている。Ki-67は、細胞分裂期に発現するタンパクであり、Ki-67 labeling index (LI)は腫瘍の増殖能を示す指標になるといわれている。St.Gallen International Conference 2015では、Luminal A-likeと同B-likeとを分類する指標とされているものの、「Ki-67 値は各検査室の検討に基づいて決める」と提言された。国内外でKi-67 LIに関する検査の標準化に向けて検討が行われているが、最終的な標準化には至っていない。【方法】当院で現在の方法でKi-67 LI検査を始めた2014年6月より2015年6月の乳癌手術症例86例を用いて至適なKi-67 LIのカットオフ値について検討した。【結果】Ki-67 LIの中央値は5.4であった。25パーセンタイル、75パーセンタイルを基準値として、低値群 (Ki-67:0-1.9)、中間群 (同：2.0-13.9)、高値群 (同：14.0-)に分類し、患者背景因子、病理組織学的因子との関係を検討した。病理学的腫瘍径、核グレード、脈管侵襲の有無において群間に有意差を認めた。【結語】当院においては、Ki-67のカットオフ値は、低値群 (0-1.9)、中間群 (2.0-13.9)、高値群 (14.0-)に分類するのが妥当であった。

GP-3-33-20
Luminal HER2乳癌においてHER2発現が遺伝子レベルで陰転化した肝転移の１症例

[1]医療法人　明和病院　乳腺内分泌外科、[2]医療法人　明和病院　病理部、
[3]医療法人　明和病院　放射線部
赤塚　昌子[1]、岸本　昌浩[1]、友松　宗史[1]、覚野　綾子[2]、増田　奈々子[3]、藤本　麻衣子[3]

【はじめに】Luminal HER2乳癌はホルモンレセプター陽性(HR+)、HER2陽性(HER2+)乳癌と定義されるが、これらの蛋白の発現形式は異なる。HR+は遺伝子コピー数の増幅はほとんどなく、通常RNAレベルの過剰発現により生じる。しかしHER2+は通常DNAレベルでのHER2遺伝子のコピー数増幅により生じる。したがって、HER2蛋白の陰転化はRNAレベル以下で出現することはあっても、DNAレベルで全ての乳癌細胞において生じることはあり得ない。しかし今回われわれは、Luminal HER2乳癌において肝転移巣でtriple negativeとなり、DNAレベルでHER2遺伝子が正常化した(FISH陽性→陰性)症例を経験したので報告する。【症例】60歳代女性。2011年3月に左乳癌(T3N0M0 Stage IIB)と診断され、同年4月にlt. Bp+SNB施行。病理診断にて浸潤性乳管癌(硬癌),ER+(40%), PgR-(0%), HER2 3+(FISH+), KI67 31.8%であった。術後補助療法としてFEC→docetaxel→trastuzumab(1年)→anastrozole内服、および残存乳房照射を施行した。2015年3月のCT検査にて肝S6に2個の転移を確認し内分泌療法に不応のため、T-DM1→pertuzumab+trastuzumab投与するもPD。同年10月肝前区域切除およびS2部分切除術を施行した。病理診断にて乳癌肝転移で、ER-, PgR-, HER2- (0, FISH陰性), Ki67 7.1%であった。【考察】FISH陽性はDNAレベルでのコピー数の増加であり、一度生じた遺伝子異常が全ての癌細胞において正常化することはあり得ない。HER2蛋白レベルの転移巣での陰転化の報告は散見され、またリンパ節転移に対する細胞診でのFISH陰転化の報告はみられたが、組織診断による遠隔転移巣でのFISH陰転化の報告はなされていない。この様な例が出現することは非常にまれであり、可能性として一つ目に全く異なる遺伝子異常により出現していた重複癌である、二つ目に原発巣が顕在化せず転移巣が初発であったと考えられる。通常、Luminal HER2の遠隔転移症例の治療には内分泌療法や抗HER2療法が選択される。しかしこの様な転移形態が生じる可能性を考慮し、可能な限り転移巣の組織採取を施行し適切な治療法を選択できる様に務めるべきである。【結語】遺伝子レベルでHER2陰転化を認めた転移性乳癌症例を経験した。今後転移巣に対して、可及的に採取を行うべきであり、また本症例の厳重な経過観察によりこの様な現象が生じ得た原因究明に務める必要がある。

GP-3-33-21
術前化学療法（NAC）に抵抗性を示したBasal/HER2タイプ乳癌の２例

[1]社会医療法人　博愛会　相良病院　乳腺科、[2]同　病理診断科、
[3]同　放射線科
佐藤　睦[1]、大井　恭代[2]、松方　絢美[1]、川野　純子[1]、寺岡　恵[1]、四元　大輔[1]、相良　安昭[1]、金光　秀一[1]、木谷　哲[1]、馬場　信一[1]、松山　義人[1]、相良　吉昭[1]、雷　哲明[1]、安藤　充嶽[1]、相良　吉厚[1]、土持　進作[3]、佐々木　道郎[3]、戸崎　光宏[3]

【緒言】HER2陽性かつbasalマーカー（CK5/6、CK14）陽性のBasal/HER2タイプの乳癌は抗HER2療法に抵抗性を示し、予後も不良でtriple negative乳癌に類似した性質を持つと報告されている。当院でも抗HER2療法を含んだNACでPDであり、経過が不良であったBasal/HER2乳癌２例を経験したので報告する。【症例1】35歳女性。左乳房硬結と発赤を主訴に当院受診。左乳房皮膚は浮腫状、発赤を認め、左B領域に17mm大の不整形腫瘤と腋窩に腫大リンパ節（LN）多数認めた。CNBにてIDC、NG3、ER0%、PgR0%、HER2 3+、Ki-67 33.2%、腋窩リンパ節FNAで悪性を確認した。左乳癌cT4N2M0 Stage3Bの診断でNAC（FEC4コース、DTX+trastuzumab(HER)4コース）の方針となり、FEC療法を開始したが、FEC2コースで腫瘤内部の液体成分の増加を伴った腫瘤増大傾向を認め中止。切除不能乳癌としてDTX+HER+pertuzumab（PER）療法開始したが腫瘤増大し、胸壁へ浸潤、また腋窩の転移LNも増大し自壊、排液を認め、局所への感染合併も疑われたため、3コースで中止し、局所コントロール目的に左乳房全摘（Bt）＋腋窩リンパ節郭清（Ax）を施行した。腫瘍は胸壁へ著明に浸潤しており、可及的な切除でとどまり、その後PMRT施行中である。切除標本では著名な壊死を伴った扁平上皮癌、NG3、化療効果Grade1aであった。【症例2】41歳女性。検診で右乳房腫瘤指摘され当院受診。右A領域に47mm大の不整形腫瘤を認め、CNB施行。IDC、NG3、ER0%、PgR0%、HER2 3+、Ki-67＞50%、また腋窩腫大LNのFNAで悪性を確認した。右乳癌cT2N2M0 Stage3Aの診断でNAC（FEC4コース、DTX+HER 4コース）の方針となり、FEC療法を開始。FEC療法では軽度縮小傾向を認めたが、抑うつ傾向となり継続困難であり、3コースで中止し、DTX+HERへ変更したが、腫瘤は徐々に増大認めた。4コース終了後に右Bt+Axを施行。切除標本では内部の壊死著明な充実腺管癌、NG3、化学療法効果Grade1a、LN3/7であった。術後にHERを再開し、PMRTのためセットアップCTを撮影したところ、多発肺転移、縦隔リンパ節転移を認めた。【考察】いずれの症例もCNBでNG3であり、画像上も腫瘍内に壊死所見を認め、治療開始前から悪性度の高い腫瘍が考えられた。このような症例においてBasalマーカーを検査することで、化学療法抵抗性を予想することも可能性になるかもしれない。当院での他のBasal/Her2症例の検討や文献的考察も合わせて報告する。

GP-3-33-22
HER2検査ガイドライン改訂後のHER2判定の推移に関する検討

九州大学大学院臨床腫瘍外科
山田　舞、久保　真、森　瞳美、甲斐　昌也、中村　雅史

乳癌HER2検査病理部会は2013年にASCO/CAPガイドラインが改訂されたことに伴い2014年にHER2検査ガイドラインを再改訂した。HER2 IHC法における改訂の要点は「3+を完全な細胞膜の陽性染色がある癌細胞が、10%を超えて存在する場合とすること」「2+は従来IHC法で陰性とされていた≦10%の腫瘍細胞に強い完全な全周性の膜染色が認められるものを含むこと」である。当院でも2015年5月以降、改訂後の基準でHER2判定を行っており、改訂前と比較しどのようにHER２陽性症例が変化したかを検証した。2015年5月から11月までに当科にて乳癌手術を行った52例中、HER2 IHC法3+であった症例が8例 (15.4%)、2+が12例 (23.1%)でこのうちFISH結果が判明している9例中増幅が確認されたものは3例であった。この3例には核異型度やKi67が高いものは含まれていなかった。2010年から2013年までに改訂前の基準でHER2 IHC測定を施行した364例では、IHC法3+が47例 (12.9%)、2+が52例 (14.3%)でFISH測定を施行した32例中FISH増幅ありが15例 (46.9%)、FISH増幅なしが17例 (53.1%)であった。改訂後の症例数は未だ少ないが、従来IHC法では1+でHER2陰性とされていた症例でも少なからずFISH陽性例が存在する可能性が示唆された。さらに症例を蓄積し、詳細に検討を加えて報告する。

GP-3-33-23
病理学的脂肪浸潤かつリンパ管浸潤のない乳癌患者の予後

[1]国立病院機構　佐賀病院　乳腺外科、
[2]独立行政法人 労働者健康福祉機構 長崎労災病院、[3]長崎大学病院
山口　淳三[1]、森内　博紀[2]、松村　尚美[1]、大久保　仁[1]、林　洋子[3]

＜背景＞我々は、Mammography上のspiculated mass (sm)とnon-spiculated mass (sm以外)の生物学的特徴の理解が、治療戦略や予後の予測を考える上で有用であることを報告した (Radiology 2015 Oct 9, published online)。その中で、non-smグループのうち病理学的脂肪浸潤のない症例は、脂肪浸潤がある症例と比較し、その予後が良好であることを示した。
＜目的＞今回は、non-sm症例のうち、脂肪浸潤かつリンパ管浸潤のない症例の予後について調査する。
＜対象､方法＞１. 症例は1999年から 2009年 に手術を行った浸潤癌478例。このうち、sm 136例 (136/478=22%)、non-sm 342例 (342/478=78%)で、このnon-smを今回の研究対象とする。
２. 統計分析。単変量解析はStudent's t-test, χ2 analysisで、多変量解析はmultiple logistic regression modelでおこなう。
３. 生存曲線 (Kaplan-Meier) の検定はlogrank testを用い、観察期間の中央値は74ヵ月 (4-165ヵ月) である。
＜結果＞non-sm 342例のうち、脂肪浸潤もリンパ管浸潤もない症例70例 (A) とその他の272例 (B) の臨床病理学的因子および予後の比較において、
(1) 単変量解析で、両グループ間に有意差を認めた因子は、腫瘍のサイズ (pT) (A; 0.9cm, B: 2.0cm, p＜0.0001)、リンパ節転移 (n) (A&B=6%&40%, p＜0.0001)、 エストロゲンレセプター陽性率 (ER) (A&B=51%&72%, p=0.0008)。年齢、BMI、Grade、PR, Her2 statusでは差を認めない。
(2)　多変量解析でAに影響をおよぼす因子は、pT (p＜0.0001)、n (p=0.0008)、ER (p＜0.0001)。
(3) OSの比較。5年と10年生存率。Aが100%と92%, Bが86%と82% (P=0.01)。
＜結語＞ Aはきわめて予後良好な集団といえる。当院で行う治療前のマンモトーム生検でその集団の選択はほぼ可能かもしれない。

GP-3-33-24
当院で経験した乳腺神経内分泌癌８例の臨床病理学的検討

[1]高崎総合医療センター　乳腺内分泌外科、
[2]高崎総合医療センター　病理診断科、[3]東邦病院　外科、
[4]群馬大学医学部附属病院　乳腺内分泌外科、[5]高井クリニック
中澤　祐子[1]、鯉淵　幸生[1]、荻野　美里[1]、小田原　宏樹[3]、小川　晃[2]、
田中　優子[2]、宮永　朋実[2]、高井　良樹[5]、堀口　淳[4]

【目的】乳腺神経内分泌癌はWHO分類(2012年)で『腫瘍細胞の50%以上に神経内分泌マーカーが発現する原発性乳癌』と定義される比較的稀な腫瘍である．我々は2014年4月から2015年10月の期間に8例 (2.9%) の乳腺神経内分泌癌を経験したので臨床病理学的検討をふまえて報告する．【結果】年齢は60-85歳（平均73.5歳）. 発見契機は2例が血性乳頭分泌,2例が乳房腫瘤自覚，2例が検診を含むマンモグラフィ異常，2例は他主訴精査中の偶発発見であった．マンモグラフィでは7例に異常所見を認め，4例がFAD，2例が境界不明瞭腫瘤陰影，1例が構築の乱れであった．超音波では全例で周囲に乳管拡張を伴う不整形の低エコー腫瘤を認めた．腫瘍の存在部位はE領域が5例、A領域2 例，D領域1例であった．術前針生検を施行した7例のうち神経内分泌癌と診断がついたのは3例で，4例は粘液成分を伴う浸潤癌と診断された．術式は乳房切除術が５例、他2例は乳房温存術、1例に腺様区域切除を施行した。7例にセンチネルリンパ節生検を施行し，全例でリンパ節転移陰性であった．病理所見では腫瘍の平均浸潤径1.45cm (0.04-4.5cm)，平均占拠径は4cm(3-10cm)であった．全例ER陽性でHER2は陰性であった．6例は術後補助療法として内分泌療法を施行した．現在までに他病死した1例を除き7例が健存している．【結語】乳腺神経内分泌癌は比較的広範囲な乳管内進展を伴う傾向にあった．また、乳頭近くに発生し、しばしば血性乳頭分泌を伴う．術前の針生検では粘液成分を伴う悪性の所見がみられ，それはマンモグラフィにおけるFADまたは境界不明瞭腫瘤陰影に一致していると考えられた．

GP-3-33-25
著しいIgG4陽性形質細胞浸潤を伴う乳腺炎症性偽腫瘍の１例

[1]KKR札幌医療センター　病理診断科、[2]北海道大学病院 病理診断科、
[3]KKR札幌医療センター 外科、[4]北海道文教大学 人間科学部 理学療法学科
清水　亜衣[1,2]、岩崎　沙理[1]、田村　元[3]、池田　仁[1,4]、松野　吉宏[2]、
鈴木　昭[1]

【はじめに】炎症性偽腫瘍(inflammatory pseudotumor)は、線維化と炎症細胞浸潤により腫瘤性病変をきたす疾患の総称である。この中に真の腫瘍が含まれることが明らかとなったため、Rosenにより炎症性病変から腫瘍性病変までを包括した疾患概念として位置付けられている。 炎症性病変としてのinflammatory pseudotumor(以下IPT)は全身諸臓器に発生し、一般的にその組織像から、形質細胞浸潤の目立つ型、組織球浸潤の目立つ型、紡錘形細胞増生の目立つ型に分類される。 乳腺におけるIPTの報告は少ないが、Chettyらが、結節性筋膜炎型、紡錘形細胞増生及び線維化型、瘢痕型などの組織亜型を報告している。近年、全身諸臓器においては、形質細胞浸潤の目立つIPTと、IgG4関連疾患とのoverlapが指摘されている。Zenは、IgG4関連疾患の最初の標的臓器となった、乳腺のIPTを報告した。しかし、乳腺を標的臓器としたIgG4関連疾患の報告は少なく、その臨床病理学的特徴は明らかにされていない。 今回我々は著しいIgG4陽性形質細胞浸潤を伴う乳腺のIPTを経験したので報告する。【症例】47歳女性。 検診のMMGで左C領域に局所的非対称陰影を指摘された。USで21mm大の境界不明瞭な低エコー域が認められ､針生検では乳腺症の所見であった。1年後､病変の増大と高エコー域の出現により、 再び針生検が施行された。 組織像は前回と異なりIPTが疑われ、 腫瘤摘出術が施行された。肉眼割面では、 線維化した乳腺組織と共に灰色調の16mm大の腫瘤が認められた。組織学的には、リンパ球と形質細胞が萎縮した乳管小葉周囲に密に浸潤していた。肉眼的腫瘤部に一致して、 線維芽細胞様の紡錘形細胞が増生し、 赤血球の血管外漏出と間質の粘液浮腫状変化を認めた。 核分裂像が散見されたが、 壊死や顕著な細胞異型は見られなかった。 免疫組織化学的に形質細胞の70%以上がIgG4陽性、 紡錘形細胞はALK陰性であった。 形質細胞浸潤の目立つ型と、 結節性筋膜炎型が混在した、乳腺IPTと診断した。 血清IgG4値は正常範囲内であり、IgG4関連疾患の疑診例とされた。【まとめ】多彩な像を呈する乳腺のIPTを経験した。乳腺を最初の標的臓器とするIgG4関連疾患、及びIPTとのoverlapについて検討を行うため、本例のような疑診例を含めた症例の蓄積と、全身的なIgG4関連疾患への進展の有無を含めた慎重な経過観察が必要である。

GP-3-33-26
最近経験したMucocele-like tumorの２症例

[1]愛媛大学医学部附属病院乳腺センター、[2]愛媛大学地域救急医療学講座、
[3]愛媛大学医学部附属病院病理部
村上　朱里[1]、亀井　義明[1]、山澤　令菜[1]、小松　紗綾[1]、小林　加奈[1]、
西山　加那子[1]、山下　美智子[1]、杉森　和加奈[1]、本田　和男[1,2]、
水野　洋輔[3]、北澤　理子[3]

【はじめに】乳腺Mucocele-like tumor(MLT)は1986年にRoseにより提唱された良性疾患であり、嚢胞内に粘液貯留を認め、嚢胞壁の破裂により間質に粘液が漏出した病態である。DCISや粘液癌などの悪性病変や境界病変を合併することが知られており、診断には注意を要する。画像所見としてはMMGで多形、やや粗大な石灰化の形態をとり、USで嚢胞性病変として指摘されることが多いとされる。当院で診断したMLT症例について文献的考察を加えて報告する。【症例１】48歳女性。検診MMGで右乳房頭側に微小円形石灰化集簇を指摘され当科受診。USにて７mm大の低エコー域を認めFNACも悪性所見なし。経過観察中に半年後MMGにて石灰化の減少を見たが、その半年後に石灰化の再増加あり。確定診断のためマンモトーム生検施行したところ、拡張乳管内に粘液の貯留と一部間質内に粘液の漏出を認め、Mucocele-like tumor(MLT)であった。上皮に異型は認めなかった。【症例２】49歳女性。右乳房腫瘤を自覚し当科受診。右乳房尾側に2.5ｃmの繊維腺腫を認めたが、同時にMMGで右乳房頭側に微小円形～淡く不明瞭な石灰化を認めた。USでは明らかな所見を認めなかった。マンモトーム生検を施行し、粘液が間質域に漏出し粘液湖の形成を認め、Mucocele-like tumor(MLT)であった。摘出標本内には異型上皮は認めなかった。【まとめ】MLTにおいて石灰化を伴う頻度は60-100%と高率であるとされているが、その石灰化は減少、消失することもあると報告されている。また悪性病変合併の診断契機も画像所見の変化を認める場合と報告されており、診断、またフォローアップにおいて石灰化の変化に注目する必要がある。またMLTと同時に発見される乳癌のみだけでなく、異時性・対側の乳癌発生も報告されており、今後のフォローが重要と考えられた。

GP-3-33-27
硬化性腺症の臨床病理学的検討

[1]湘南記念病院　かまくら乳がんセンター、
[2]東京大学医学部大学院医学系研究科　人体病理学、[3]さつき台診療所
土井　卓子[1]、井上　謙一[1]、合田　杏子[1]、荒井　学[1]、長島　美貴[1]、
川崎　あいか[1]、田中　佳和子[1]、廣瀬　知子[1]、佐々木　毅[2]、須田　嵩[3]

硬化性腺症の臨床病理学的検討目的：乳がん検診が普及し、硬化性腺症の症例が見つかるようになった。硬化性腺症は良性の疾患であり、あまり組織生検を行うことはないが、非浸潤癌を合併することが多いといわれている。今回病理学的に硬化性腺症と診断された症例の画像所見、病理学的所見、癌との関係について検討した。対象・方法：2011年1月から2015年11月までに病理組織検査で硬化性腺症と診断された34例を対象とし、マンモグラフィ、超音波所見、臨床経過、両側性変化の有無、経時的変化を確認し、硬化性腺症からがん発生の可能性を検討した結果：画像所見：腫瘤７例、石灰化10例、低エコー5例、両側性構築の乱れ（典型的進展不良）５例、片側性構築の乱れ7例であった。病理結果：癌は16例（47.06%）であり、両側性乳がん3例、片側性浸潤癌8例、片側性非浸潤癌５例であった。異型が強くDCISとの鑑別が難しく経過観察中の症例が８例である。1回の検査では確定できず、針生検、吸引式生検、摘出生検など繰り返しの検査で癌が確定できた症例は５例あり、４週間から４年までの期間を要していた。考察：硬化性腺症のうち、悪性を否定できない石灰化や低エコー、構築の乱れを対象に組織検査を行ったので癌の合併率は高かった。癌のうち、繰り返し検査で診断が確定できた症例が31%と高率で、病理組織像から腫瘍細胞がばらけて存在しているため1回の検査では悪性が確定できない可能性が考えられた。良性となっても経時的経過監査､繰り返し検査が必要と思われた。両側性硬化症､両側性乳がんも多かった。結語：マンモグラフィで構築の乱れで発見されることの多い硬化性腺症であるが、石灰化、低エコーとなるものもあることがわかった。画像による経時的経過観察、繰り返し生検が早期癌の発見に有用と思われた。

GP-3-33-28
乳頭に発生した汗腺系悪性腫瘍の１例

[1]東京慈恵会医科大学附属病院　葛飾医療センター　外科、
[2]東京慈恵会医科大学附属病院　葛飾医療センター　病院病理部、
[3]東京慈恵会医科大学附属病院　本院　乳腺・内分泌外科
野坂　涼子[1]、川瀬　和美[1]、黒田　徹[1]、吉田　和彦[1]、柳沢　春華[2]、
酒田　昭彦[2]、武山　浩[3]

【はじめに】汗腺系悪性腫瘍は非常に稀な疾患であり，その中でもアポクリン汗孔癌はリンパ管浸潤を認めることが多い．今回，我々は乳頭に発生し，乳頭の腫大を契機に発見されたアポクリン汗孔癌の１例を経験したので，文献的考察を加えて報告する．【症例】93歳，女性．主訴は左乳頭の腫脹．15年前から左乳頭部に湿疹を自覚し，乳頭の陥没を認めたが，放置していた．４年前に乳頭の陥没は改善したが，その後，乳頭の増大傾向を認め，精査目的で当院を受診した．身体所見では，左乳頭は1.7cm大で右と比較し腫大していた．乳頭部に紅色の乳頭腫状の腫瘤性変化を認めた．乳房の腫瘤や腋窩リンパ節の腫大は触知しなかった．乳房超音波検査では，左乳頭内に大きさ14×5mmの低エコー像を認め，境界明瞭，内部不均一，豊富な血流信号を認めた．胸腹部CTでは，明らかな転移を示唆する所見は認めなかった．パンチ生検では，真皮内腫瘍性結節性病変を認め，悪性汗腺系腫瘍の診断であった．治療として，左乳房切除術を施行した．術後検体の病理組織学的検査では，不均一に腫大した核と基底細胞様の高異型細胞が，表皮と連続して真皮内に胞巣状の浸潤性増殖巣を形成していた．胞巣内部にアポクリン化と壊死を認め，リンパ管侵襲を認めた．免疫染色では，CAM5.2(＋)，EMA(＋)，34βE12(＋)，p63(＋/－，胞巣辺縁のみ)，S100(＋)，GCDFP15(－)，CEA(－)，αSMA(－)であり，左乳頭アポクリン汗孔癌，pT1NXMX，pStage Ⅰと診断した．【まとめ】乳頭に発生したアポクリン汗孔癌の１例を経験した．今後は，リンパ節転移の有無に関して，慎重な経過観察を行うことが重要である．

GP-3-33-29
乳癌におけるKi-67自動解析の有用性

[1]国立病院機構呉医療センター・中国がんセンター・病理診断科、
[2]国立病院機構呉医療センター・中国がんセンター・臨床研究部、
[3]国立病院機構呉医療センター・中国がんセンター・乳腺外科、
[4]国立病院機構呉医療センター・中国がんセンター・院長
齊藤　彰久[1]、倉岡　和矢[1,2]、厚井　裕三子[3]、尾崎　慎治[3]、谷山　清己[4]

【はじめに】Ki-67指数は乳癌の化学療法効果や予後と関連する重要な因子の一つである。しかしながら、その解析は免疫組織化学染色標本の目視によって得られるため、多大な労力を要し、また観察者の主観にも左右される。当院では日常的に画像解析ソフトによる自動解析を行っており、その有用性について報告している。今回は予後に関する検討を加えてKi-67自動解析指数と核グレードの関連について報告する。【方法】当院で外科的切除された浸潤性乳癌276例を用いた。抗体はMIB-1を使用した。免疫組織化学染色標本をVirtual microscopy（浜松ホトニクス）で取り込み、画像解析ソフトGenie（Aperio社）を用いて解析した。【結果】Ki-67自動解析指数は、従来の目視解析指数と有意に相関した。pT1症例において、Ki-67自動解析指数は、核異型スコア１と２との比較を除き、核異型スコア、核分裂像スコア、核グレードとも有意に相関した。pT1症例において、陽性率の高い５高倍率視野と全視野のKi-67自動解析指数は、５高倍率視野の方が、有意差が認められやすい傾向であった。Ki-67自動解析指数と予後との関連については追加検討中である。現在のところ、術後2～55ケ月の追跡期間中、89例中２例に再発が認められた。【結語】Ki-67自動解析は、より客観的な結果が得られ、乳癌免疫組織化学的解析法の標準化に繋がると考えられる。

GP-3-33-30
病理診断に苦慮した9mm以下の小乳癌6症例

[1]国立国際医療研究センター病院　中央検査部　臨床病理室、
[2]国立国際医療研究センター病院　外科
中村　ハルミ[1]、杉浦　良子[2]、安田　秀光[2]、橋本　政典[2]

近年、画像診断の精度が上がることによって数mmの病変が生検されるようになった。当院では石灰化病変以外はほとんどコア針生検で採取される。生検病理診断で浸潤癌やDCISあるいは鑑別困難なADHの場合、切除生検から乳房切除までが行われる。切除生検や部分切除では5mm幅で切り出しを行い、すべて標本にするため、切り出し時、3mm程度の大きさがあればそれほど苦労することなく検出可能である。しかし、乳房切除検体で5mm以下の結節病変のない病変の場合は、病変の検出までに苦労する場合がある。また、このような小病変では生検で病変の大部分が採取されて病変がごく少量であったり、乳管内病変の場合には異型が軽度であったりと病変の範囲を計測する上で良悪の鑑別に苦慮することが多い。本発表では、このような手術材料で長径が9mm以下であった非浸潤癌5症例と長径3mmであった浸潤癌1症例を提示する。

GP-3-34-01
術前化学療法施行例における癌幹細胞と腫瘍浸潤リンパ球の意義の検討

岡山大学病院　乳腺・内分泌外科
三好　雄一郎、枝園　忠彦、板野　陽子、河田　健吾、原　暁生、
溝尾　妙子、野上　智弘、元木　崇之、平　成人、松岡　順治、
土井原　博義

（背景）癌幹細胞や腫瘍浸潤リンパ球は近年バイオマーカーとして注目されている。（方法）2005年から2013年の期間で術前化学療法および手術を施行した43例で、ALDH1および腫瘍浸潤リンパ球の意義を検討した。癌幹細胞の評価はALDH1を用い、腫瘍細胞における陽性細胞の比率から、score0（any proportion）、score1（any～10%）、score2（10%～）とした。腫瘍浸潤リンパ球はStromal TILs(tumor infiltrating lymphocytes)50%以上をHigh TILs、50%以下をLow TILsとした。また、CD3、CD8、FOXP3の陽性リンパ球数を400倍の視野でカウントし、中央値を境界値としてHigh scoreおよびLow scoreに分類した。（結果）年齢中央値51歳(29-71)、臨床的腫瘍径中央値37mm(10-120)、臨床的リンパ節転移は陽性32例(74%)、ER陽性25例(58%)、HER2 status陽性15例(34%)、組織学的Grade3 19例(44%)。術前化学療法はAnthracycline かつ taxane 34例(79%)、Anthracycline またはtaxane 2例(4%),Trastuzmabは7例(16%)に追加されていた。病理学的効果pCR（原発巣での浸潤癌の消失とypN0）は9例(20%)、ypN+は22例(51%)。術後観察期間中央値53ヶ月、5例(11%)が再発していた。ALDH1はscore0 20例(47%) score1 11例(26%) score2 12例(27%)に認めた。また、TILsはLow TILs 36例(84%)、High TILs 7例(16%)に認めた。pCRの予測因子は単変量解析で、ER陽性HR 0.205(0.048-0.876)、HER2陽性HR 14.933(2.057-108.375)、CD3 High score HR 7.636(1.042-55.920)が有意な予測因子であった。 多変量解析では、HER2陽性adjusted HR 15.789(2.041-337.828)が有意な予測因子であった。また、化学療法による原発巣でのALDH1発現scoreの変化はscore0→0 16例(38%)、score0→1or2 4例(9%)、score1or2→0 15例(34%)、score1or2→1or2 8例(19%)。 再発の予測因子は、 化学療法後の腋窩リンパ節転移巣でのALDH1 score1or2が有意な予測因子であった(p＜0.001)。（考察）CD3High scoreでpCRを多く認めたが、独立した有意な予測因子ではなかった。原発巣にALDH1陽性細胞を認めても、化学療法後にALDH1陽性細胞が消失していた症例が多くあった。化学療法後の腋窩リンパ節転移巣でのALDH1陽性腫瘍細胞の残存例で再発を多く認めた。

GP-3-34-02
Triple negative乳癌に対する術前化学療法の効果予測因子の検討

[1]大阪労災病院　乳腺外科、[2]大阪労災病院　外科、
[3]大阪労災病院　病理診断科、[4]大阪労災病院　看護部
森島　宏隆[1]、小田　直文[1]、松並　展輝[1]、亀田　千津[2]、川端　良平[2]、
廣田　昌紀[2]、清水　潤三[2]、長谷川　順一[2]、濱沢　智美[4]、三輪　秀明[3]

【緒言】Triple negative 乳癌は全身療法としては化学療法のみしかなく、その感受性を確認する目的で、術前化学療法は広く行われており、pCR症例は予後が良好であることが判明している。しかし、化学療法の感受性はホルモン受容体陽性乳癌に比べて良好と言われている一方で、感受性が不良なTriple negative 乳癌もしばしば見られる。Triple negative 乳癌に対する化学療法の効果予測因子は数多く報告されているが、一定の見解は得られていない。
【目的】Triple negative 乳癌に対する化術前学療法の効果予測因子を明らかにする。
【対象および方法】2004年1月から2015年12月までに術前化学療法後に手術を施行したTriple negative乳癌46例を対象とした。術前化学療法の内訳はFECのみが3例、PTXまたはnab-PTXが4例、FEC+PTX or nab-PTXが28例、PCX(Paclitaxel+Cyclophosphamide+Capecitabine)が3例、FEC+PCXが3例、FEC+TCが2例、FEC+PTX+Bevacitumabが2例、FEC+nab-PTX+Eribulinが1例であった。ypT0-is, ypN0をpCR群とし、それ以外をnon pCR群とした。2群間の予後を明らかにした上で、効果予測因子としてT、N、Basal-like type(EGFR, CK5/6のいずれかが陽性)か否か、Ki67、Histological grade(HG)を検討した。
【結果】 全症例のpCR率は39.1%(18/46)であった。5年RFSはpCR群で86.9%、non pCR群は48.8%(p=0.017)であった。5年OSはpCR群で94.1%、non pCR群は45.6%(p=0.006)であった。各効果予測因子のpCR率は以下の通りであった。T1-2は51.6%、T3-4は13.3%(p=0.009)。N(-)は52.9%、N(+)は31.0%(p=0.143)。Basal-like typeは42.5%、non Basal-like type は16.7%(p=0.203)。Ki67＜30%は28.6%、Ki67≧30%は48.0%(p=0.177)。HG1-2は25.0%、HG3は48.2%(p=0.127)であった。T因子のみで有意差を認めた。
【結語】pCRが得られることで予後改善が認められ、効果予測因子としてT因子が示唆された。有意差はなかったが、Basal-like type、Ki67≧30%、HG3でpCR率が高い傾向があった。

GP-3-34-03
乳癌エリブリン化学療法における腫瘍浸潤リンパ球 (TILs) を用いた治療効果予測

[1]大阪市立大学大学院　腫瘍外科、[2]大阪市立大学大学院　診断病理学
森崎　珠実[1]、柏木　伸一郎[1]、浅野　有香[1]、後藤　航[1]、倉田　研人[1]、
野田　諭[1]、高島　勉[1]、小野田　尚佳[1]、大澤　政彦[2]、大平　雅一[1]、
平川　弘聖[1]

【目的】癌の進行は，癌細胞自体のもつ特性によってのみで決定されるのではなく，上皮間葉転換 (EMT) や免疫応答など癌細胞と微小環境との相互関係が深く関わっている．そしてEMT抑制は免疫微小環境を改善させるものと考えられている．われわれは，EMT抑制機構を有するエリブリンは免疫微小環境を改善させることにより抗腫瘍効果をもたらすのではないかと考えた．一方で，腫瘍浸潤リンパ球 (TILs) による抗腫瘍免疫応答のモニタリングは，化学療法の感受性を予測する上で重要な指標とされている．本研究では，乳癌エリブリン化学療法が免疫微小環境に与える影響についてTILsを指標として検討をすすめた．【対象と方法】局所進行再発性乳癌に対してエリブリン化学療法を行った52例を対象とした．ER, PgR, HER2, Ki67の発現から免疫組織化学的にintrinsic subtypeを同定した．また，腫瘍周囲間質に浸潤したリンパ球をTILsとして半定量的に評価し，エリブリン化学療法の感受性について検討した．【結果】全52症例において，高TILs群は29例 (55.8%) であり，低TILs群は23例 (44.2%) であった．高TILs群は低TILs群と比較して有意にTNBC (p=0.008) が多かった．予後解析では，TNBC症例において高TILs群は低TILs群と比較して有意に無病生存期間が延長していたが (p=0.033, log-rank)，全乳癌症例 (p=0.489, log-rank) やnon-TNBC症例 (p=0.878, log-rank) において有意な差は認められなかった．OSにおいても同様に，TNBC症例では高TILs群は低TILs群と比較して有意に全生存期間が延長していた (p=0.042, log-rank)．一方でTTFについては，サブタイプごとで有意な差は認められなかった．TNBC症例における再発に関する単変量解析では，高TILs群であることが予後良好因子であった (p=0.047, HR=0.260)．さらに多変量解析においても，高TILs群であることは独立した予後良好因子であった (p=0.031, HR=0.063)．【結語】TNBCにおいて，TILsはエリブリン化学療法における治療効果予測マーカーとして有用である可能性が示唆された．エリブリン化学療法によるEMT抑制は，癌免疫微小環境の改善を介して抗腫瘍免疫応答を増強させるものと考えられる．

GP-3-34-04

演題取り下げ

GP-3-34-05

当院におけるOncotype DX施行例の解析および検証

[1]東邦大学医療センター　大橋病院　外科、
[2]東邦大学医療センター　大橋病院　病理部

岡本　康[1]、石井　智貴[1]、鯨岡　学[1]、能戸　保光[1]、桐林　孝治[1]、
西牟田　浩伸[1]、萩原　令彦[1]、高橋　亜紗子[1]、新妻　徹[1]、森山　穂高[1]、
有馬　陽一[1]、大原関　利章[2]

【背景】Oncotype DXは、乳癌のパラフィン包埋組織中の21遺伝子の発現レベルを測定し、内分泌療法への化学療法上乗せ効果の有無を判定することによって、不要な化学療法を回避する目的で行われる。我が国では未だ保険未承認であるが、乳癌の個別化治療においては、重要な治療選択ツールであり、乳癌診療ガイドラインでは、予後因子かつ化学療法の効果予測として有用で、推奨グレードBとなっている。結果は0～100の再発スコア（RS）で報告されるが、ERmRNA、PR mRNA、HER2mRNAの定量的スコアも記載されており、ECOG Study／Kaiser Studyでの免疫染色との一致率はER・PRとも93%／96%で、HER2のIHC・FISHとの一致率は、ASCO®/CAPガイドラインのHER2発現状態の判定について95%以上と報告されている（Genomic HealthのHP）。今回、Oncotype DX結果と臨床病理学的所見との比較検討を行った。【対象】2010年以降当院において手術を行いOncotype DXを施行したホルモン感受性陽性乳癌 19例。【結果】年齢は38～76歳（中央値62歳）、閉経前7例、閉経後12例、Stage：1 5例、2A 9例、2B 4例、3A 1例、術式は乳房切除術　5例、部分切除術　14例、センチネルリンパ節生検18例、腋窩郭清 1例、リンパ節転移は、n0:5例、n＋:14例（ITC 2例）、リンパ節転移個数は0個:5例、1個：11例、2個：3例。免疫染色結果は、ER：60～100%、PR：10～100%・陰性 4例、HER2：0～1+ 17例、2+ 2例（FISH陰性）であった。Oncotype DXによるRSは5～42で、低リスク（～17）9例、中間リスク（18～30）8例、高リスク（31～）2例であった。ERスコア（cut off 6.5）は8.6～12.5以上で全例陽性、PRスコア（cut off 5.5）は4.2～10以上で、1例は免疫染色陰性・mRNA陽性で乖離を認めた。HER2スコア（cut off 10.7）は、8.2～9.8であり、全例陰性であった。術後は5例に化学療法を、全例に内分泌療法施行中で、再発は認めていない。【結語】最終的な治療方法の変更はなかったが、免疫染色結果との乖離例も存在することを念頭に置く必要がある。今後も症例を蓄積し、さらなる検討を行う予定である。

GP-3-34-06

OncotypeDXを誰に勧めるか？-PgR、Ki67免疫染色からの検討

[1]くまもと森都総合病院　乳腺科、[2]くまもと森都総合病院　病理診断科、
[3]熊本市民病院　乳腺外科

西山　康之[1]、西村　令喜[1]、有馬　信之[2]、大佐古　智文[1]、藤末　真実子[1]、
奥村　恭博[3]

【目的】術後アジュバント療法を免疫染色によるサブタイプで決定する方法は、乳癌を生物学的特徴によって分類するという点で画期的であったが、ホルモン感受性乳癌においてはその境界が曖昧という問題がある。現在Oncotype DXに代表されるmulti-parameter molecule makersの登場により、治療選択の有効なツールとして利用が可能となった。免疫染色によるサブタイプ分類とOncotypeDX結果を比較し、OncotypeDXが有用な症例をどのように選別するか検討した。
【症例】75歳以下、ER陽性、HER2陰性原発性乳癌1,586症例を対象とした（SABCS2014＃P3-06-40）。T4、術前化学療法は除外した。recurrence-free survival（RFS）を検討した。症例を下記のように分類した。LA（PgR≧20% and Ki-67＜20%; n=677）、LB-1（PgR≧20% and Ki-67≧20%; n=524）、LB-2（PgR＜20% and Ki-67≧20%; n=198）、LB-3（PgR＜20% and Ki-67＜20%; n=187）。この分類にOncotypeDXを施行した11例を適用した。
【結果】RFSを検討するとLAが最も予後良好であり、PgR低値かつKi67高値であるLB-2が最も予後不良であった（p＜0.001）。治療方法別に解析したところ、ホルモン療法単独群において、LB-2は有意に予後不良（p＜0.001）であり、多変量解析（年齢、pT、pN、ly、grade、subtype）にて、LB-2は予後不良因子(p＜0.001)であった。OncotypeDX症例はLB-1に6例（low3例、intermediate2例、high1例）、LB-2に4例（intermediate3例、high1例）、LAに1例（low）であった。OncotypeDX症例の11例中10例はKi67高値であるLB-1（PgR高値かつKi67高値）、LB-2であった。この10例中3例はlowに分類されており、Ki67高値という結果をもって化学療法の適応とは言えなかった。しかし、Ki67高値症例をPgR値によって2分割すると、low症例はPgR高値であるLB-1には含まれるが、PgR低値であるLB-2には含まれなかった。
【考察】Ki67高値であることは化学療法適応の必要条件であるが、十分条件ではない。Ki67高値、PgR低値症例（LB-2）は自検例よりホルモン療法単独では予後不良かつOncotypeDXでlow症例は認めなかった。一方、Ki67高値、PgR高値の半数はlow症例であった（LB-1）。LB-1症例はOncotypeDXの適用を検討すべきかもしれない。

GP-3-34-07

トリプルネガティブ乳癌に対する術前化学療法―効果の予測と治療法の選択について

[1]よこはま乳腺・胃腸クリニック、[2]せやクリニック、[3]川崎市立井田病院外科、
[4]藤田保健衛生大学医学部第一病理学

久保内　光一[1]、川口　正春[1,2]、嶋田　恭輔[3]、綿貫　瑠璃奈[3]、
長谷川　恵美子[1]、荘　正幸[1]、堤　寛[4]

【はじめに】トリプルネガティブ乳癌、他のサブタイプに比較して予後の悪い例が多く、周術期全身療法は化学療法のみが適応となる。中には効果が今一つの症例も見られ、私的な化学療法を見出すことが望まれる。当院での同タイプに対する術前化学療法の治療効果をKi67値の違いにより検討し、Grade(G)2bとG3の著効例でのAnthracycline(A)・Taxane(T)の効果の比較を検討した。【対象】効果の予測に関してはKi67をルチーンに染色し始めた2011年4月からの26例、AとTの効果の比較ならびに投与期間に関しては2003年以降のG2b・G3の17例で検討した。【結果】Ki67測定した26例中、G3は10例(38.5%)、G2b&3は13例(50%)であり、再発・死亡はG1a,1bの3例に見られた。Ki67≧60% 10例では、G3-7例とG2b-3例と全例著効であり、Ki67 50%台6例中G3-1例、Ki67 30~40%台6例中G3-2例、Ki67 30%未満5例にはG2b以上の著効例は無かった。G2b・G3の17例中、効果がA＞Tのもの12例、Tのみで G3が得られたものが1例だった。また14例(82%)は途中で標準治療をはずしたregimenとし、8例(47%)が標準治療以下で著効に達した。【考察】トリプルネガティブ乳癌のうち、Ki67≧60%は全例著効例であり、Aを主体とした術前化学療法が良いと考えられた。Ki67 30%未満では著効例が少なく、更なる有効予測因子や治療法を検討する必要がある。

GP-3-34-08

乳癌の術前化学療法における治療効果予測因子としてのFDG-PETの意義

[1]兵庫医科大学病院　乳腺・内分泌外科、[2]兵庫医科大学病院　放射線科
西向　有沙[1]、樋口　智子[1]、尾澤　宏美[1]、柳井　亜矢子[1]、宮川　義仁[1]、
村瀬　慶子[1]、今村　美智子[1]、高塚　雄一[1]、山野　理子[2]、三好　康雄[1]

【背景】術前化学療法の治療効果はサブタイプによって異なるものの、効果予測因子として確立したものは存在しない。今回、治療開始前に施行したFDG-PET（フルデオキシグルコース-ポジトロン放出断層撮影）検査で、原発巣におけるSUVmax値（体重と投与量で補正した1ピクセルあたりの最大放射能濃度）が、術前化学療法の効果予測因子として有用かどうかを検討した。【対象と方法】当院で2008年11月から2015年10月までの間に術前化学療法施行後に手術切除され、治療開始前にFDG-PET検査が行われた浸潤癌性乳癌111例を対象とした。原発巣におけるSUVmax値を求め、臨床的治療効果ならびに病理学的治療効果との相関を検討した。臨床効果はRECIST判定に基づき、CR+PRを奏効群(cRes)、SD+PDを非奏効群(cNon-Res)とし、病理効果は乳癌取扱い規約に基づきGrade 2b+3を奏効群(pRes)、Grade 1a-2aを非奏効群(pNon-Res)とした。アンスササイクリン系薬剤は7例、タキサンは35例、両薬剤は69例に使用された。サブタイプはER(カットオフ値1%)とHER2で分類した。【結果】cRes群(n=98)とcNon-Res群(n=13)で、SUVmax値に有意差は認められなかった(それぞれ中央値6.8, 四分範囲3.5-8.5; 7.3, 4.4-10.3; p=0.42)。pRes群(7.0, 3.8-8.4)と pNon-Res群(6.8, 3.4-9.0)でも有意差はなかった(p=0.97)。サブタイプ別の解析では、ER-HER2-でcRes群のSUVmax値(6.3, 4.5-7.9)は、cNon-Res群(9.3, 8.6-9.9)より有意に低かった (p=0.017)。一方、pRes群とpNon-Res群ではサブタイプ別の解析でも有意差はみられなかった。【考察】ベースラインの原発巣におけるSUVmax値は、TN (ER-HER2-)乳癌において、術前化学療法の臨床的効果を予測する因子として有用である可能性が示唆された。

GP-3-34-09

原発性TNBC123例におけるAndrogen receptor免疫染色を用いた化学療法効果の検討

[1]昭和大学病院　乳腺外科、[2]昭和大学江東豊洲病院　乳腺外科、
[3]昭和大学病院　臨床病理診断科、[4]北斗病院　乳腺外科
小杉　奈津子[1]、明石　定子[1,2]、広田　由子[3]、中島　恵[1,4]、桑山　隆志[1]、
阿多　亜里沙[1]、中山　紗由香[1]、殿内　祐美[1]、佐藤　大樹[1]、池田　紫[1]、
橋本　梨佳子[1]、増田　紘子[1]、高丸　智子[2]、垂野　香苗[1]、井手　佳美[1]、
吉田　玲子[1]、森　美樹[1]、榎戸　克年[2]、沢田　晃暢[1]、中村　清吾[1]

triple negative乳癌(TNBC)を遺伝子パターンで分類し、それぞれに有効な治療法が示唆されている。androgen luminal receptor type　は簡便なandrogen receptor (AR) の免疫染色での分類が試みられている。このentityは化学療法で効果は得られにくいとされ、抗androgen療法の有効性が報告されている。また抗androgen療法の効果が乏しい症例では、他の遺伝子発現の関わりが示唆される。これまで我々はAR陽性では術前化学療法で組織学的治療効果Grade2a以上の症例でAR陽性から陰性に変化があったことを報告した。今回化学療法で奏功が期待できるAR陽性TNBCの臨床病理学的特徴を考察する。2010年～2015年に当院で手術をした原発性TNBC123乳房（うち術前化学療法例は66乳房）の治療前CNB・手術標本を対象とした。ARは1％以上の細胞が染色された症例を陽性と判定とした。Ki67は20%以上で陽性と判定した。TNの判断はNAC前の標本で実施した。EGFR・CK5/6も併せて免疫染色を行った。AR陽性TNBCは30例（NAC前の標本で判断）だった。アポクリン癌は、AR陽性の15/33例（45.5%）であり、AR陰性の0/68例（0%）と比較し非常に有意に高率であった。(45.5% vs 54.5% p = 0.000000003) CK5/6陽性は、AR陽性の7/22例（32%）で、AR陰性の30/55例（54.5%）より低い傾向を認めた。(32% vs 68%, p = 0.083) EGFR陽性は、AR陽性の16/22例（73%）であり、AR陰性の28/53例（53%）より高い傾向を認めた。(73% vs 27%, p = 0.130) NAC症例で組織学的治療効果Grade2a以上は30例でありAR陽性は3/10例（30%）、Grade1b以下は36例でありAR陽性は6/14例(43%)と有意差を認めなかった。(33% vs 67% p = 0.679) ただし、追加免染不能・現時点での未染例を除く。AR陽性例を組織学的治療効果2a以上・1b以下に分けて検討した。年齢中央値は、2a以上で58歳・1b以下で51歳だった。組織型は、2a以上では全て浸潤性乳管癌で、1b以下ではアポクリン癌と浸潤性乳管癌が半々だった。(50 % vs 50%, p = 0.464) 術前ki67に有意差を認めなかった。(33% vs 67%, p = 1) 術前NGに有意差を認めなかった。(33% vs 67%, p = 1) CK5/6は、2a以上では全て陰性だった。(0% vs 100%, p = 0.429) EGFRは、1b以下では全て陽性だった。(100% vs 0%, p = 0.286) 特にアポクリン癌を除く症例につき、他の免疫染色を追加・さらなる症例蓄積による検討の余地があると考える。

GP-3-35-01

卒後10年目の乳腺外科医～2児の母として思うこと

大阪医科大学　一般・乳腺外科
寺沢　理沙、岩本　充彦、田中　覚、木村　光誠、高橋　優子、藤岡　大也、
佐藤　七夕子、富永　智、前沢　早紀、碇　絢菜、梅嵜　乃斗香、
松田　純奈、内山　和久

女性医師の数の割合は、約10年前は約20%弱であったが、現在約30%を越えており、さらに今後ますます増加してくることが予想される。しかし、男性と女性が実際に医師として職務している率は、男性は医師免許取得後ほぼ定年まで働き続けているのに対し、女性は卒業後約11年（約36歳）で76.0%と最低になった後、就業率が少し回復するというM字カーブを描いている。これは、出産適齢期の女性が、慢性的な長時間労働や当直などの不規則な勤務によって、出産後の育児と仕事との両立が難しく、長期休業を取得せざるをえないことや、非常勤でアルバイト勤務に勤務形態を変更するなどといった、キャリアの変更を迫られていることに起因する。また、育児等が一段落してから、第一線に戻って活躍するためには、日々進歩する医療技術をキャッチアップしなくてはならず、また、外科系の科では技術的な問題など、多くの課題がある。医師不足が社会問題となっている現在、女性医師が出産後も継続して働き続けられるよう、M字カーブを解消できるような、ワーク・ライフ・バランスの推進や、子育て中の女性でも個々の能力を発揮しやすいような職場環境の整備を進めることが急務である。
また、子育てに限らず、親の介護などで、第一線を離れざるを得ない男性医師も、少なからず存在する。女性が働きやすい環境を整えることは、すなわち、誰もが働きやすい環境になることを意味すると考える。
私は現在3歳、1歳の2児の子育て中でありながら、大学病院でフルタイムの常勤医として勤務中である。子育て等を手伝ってもらえるような両親、義両親は遠方に住んでいる。このような状況でも常勤医として第一線で働き続ける為に、当科が工夫している点や、今後、女医が増えていく中で、目指すべき改善点などを、私が育児と仕事を両立していく上で直面した問題点などをふまえて報告する。

GP-3-35-02

当院における内分泌治療中の肥満患者に対する保健指導を行なって

[1]ちばなクリニック　ブレストセンター、[2]中頭病院　乳腺外科
井上　あかね[1]、座間味　さおり[1]、鷲頭　真弓[1]、照屋　優奈[1]、
宇根底　幹子[2]、山城　典恵[2]、座波　久光[2]

【はじめに】
平成26年より閉経後内分泌治療中の肥満者に対して、肥満解消のための保健指導を行っている。指導を受けた患者の状況を分析し、今後の示唆を得る。
【方法】
対象：H26年閉経後内分泌治療中の肥満患者で保健指導を受けた27名（BMI25以上）
内容：体重の変化、生活改善目標、食習慣の状況、運動の実施と継続の有無等
方法：面談による聞き取り
【結果および考察】指導患者数は27名。BMI;30以上は15名（56%）であった。肥満の原因となる生活習慣（複数回答）は、間食（糖質・脂質過剰摂取）26名（96%）、運動不足16名（59%）で全症例食習慣に問題があった。生活習慣改善に向け立てた目標は、間食を食後にする。野菜を多く食べる。筋トレをする。等、実戦可能な目標であった。
6ヶ月もしくは1年後の体重変化は、減量に22名（81%）で、減量の最大値は－8.4kg、平均値は－2.7kgだった。一方、変化なし5名のうち、家族との間食や、夫の帰りが遅く夕食が遅く間食してしまう。等、周囲の影響による原因を挙げたのが3名だった。
面談する上で見えてきた事は、来客が多い、孫の面倒を見ている、会合やパーティーがある。等、人とのつながりがある故に飲食の機会が多いことが分かった。さらに、かめーかめー（食べなさい）攻撃とも称される、来客へのおもてなしなど減量の妨げになる風習も多いことを再認識した。
また、継続していた運動を中止した理由は、腰痛・膝痛等、身体的要因に加え、一緒に運動していた友達が出来なくなった事を挙げる人もおり、同じ目標に向かって行動する仲間がいることは運動継続に役立っている事がわかった。
上記からも、減量を行う際、減量を公言することや、家族や友人と一緒に運動や食生活改善を実践する等、周囲のサポートを利用する方法も有効であると考えられる。また、1人じゃないということがモチベーション維持にも役立つと推測され、交流の多い環境を良い方向に転換していくことが減量成功の手助けになると考える。

GP-3-35-03
日本専門医機構が認定する専門医に対応した乳腺外科医の育成

筑波大学　医学医療系　乳腺甲状腺内分泌外科
原　尚人

専門医制度は日本専門医機構によるあたらな構築に変わろうとしている。まず初期研修医を終了したものは、基本19領域のひとつを選択し基本領域専門医取得を目指す。乳腺外科医はまず外科専門医をめざしその後に乳腺専門医をめざす事になる。日本外科学会においては、消化器外科、循環器外科、呼吸器外科、小児外科が二階建て部分のサブスペシャルティとして認められている。乳腺外科と内分泌外科はこの2階建て部分においてまさに日本外科学会にみとめられようとしているところである。しかし、日本専門医機構の中では乳腺専門医は未だ未承認新領域連絡協議会の中に位置づけしており、消化器外科等のように機構が認めるサブスペシャルティ29領域にに認定されていない。日本専門医機構においてもサブスペシャルティの認定についてはほとんど決まっていないが、乳癌学会としてもこのサブスペシャルティ領域認定を受けるための準備を始めている。この新しい制度にあわせ当科においても、また当大学が位置する茨城県においても改革にあわせた柔軟な対応を準備している。

GP-3-35-04
義務化される全国院内がん登録とNCD登録を円滑に進めるための工夫、医師がすべきこと

国家公務員共済組合　東京共済病院　乳腺科
馬場　紀行、重川　崇、中村　幸子、近藤　友樹

全国院内がん登録は2017年から癌診療に携わる多くの施設に義務化される。2016年1月1日以降新たに癌と診断された症例については1症例に付き標準49項目にわたる情報を登録しなければならない。多くの拠点病院は登録には慣れているが、自院でデータ作成、オンライン登録を全て行っている施設もあれば、外部受託業者にcase finding等を委託している施設もある。個人情報保護の立場からすれば院内で全ての作業を行うことが望ましい。これからがん登録を行おうとしている施設にとっては、限られた期間にデータを提出しなければならない院内がん登録はかなりの負担となるだろう。当院は既に2014年度から事務職員による登録データ提出が可能な環境となっている。データ入力ソフトをHOSCAN R Plusに変更したことがエラーの少ない登録データ作成に役立った。しかし数少ないデータマネージャーにcase findingや発見経緯や来院経緯などの細かい項目をカルテから抽出させることはかなりの労力を要するし、データの信頼性を確保することは難しい。医者が全く無関心では登録精度は担保されない。筆者はがん登録のためのカルテ記載の工夫について本学会で発表してきたが、その大きな理由として院内がん登録は国策で有り、登録状況によっては施設認定や医療費算定上大きな差別化を図るツールとしても使われる可能性を感じていたからである。登録に非協力的な施設や医師は癌診療上いろいろな制約を受けるであろうことは想像に難くない。乳癌学会はNCDによる症例登録を行っているが、これは学会の運営業務であり国は一切関知しない。ある程度院内がん登録と相補性があるような形でNCD登録を進化させないと、登録によるエネルギー消耗が大きくなり、診療に差し障りかねない。当院では乳癌学会のNCD登録は筆者が行っている。院内がん登録においては、かなりの項目数の増加が示唆されており、NCDについては、新しい治療薬や再発治療に関する項目が増えるであろうと考えられる。2つの登録をいかに両立させるか、思案のしどころである。

GP-3-35-05
基幹病院と関連施設のさらなる医療圏の構築

日本大学　医学部　乳腺内分泌外科
榎本　克久、渡邉　美帆、後藤　洋伯、鈴木　有佳里、藤原　麻子、
安達　慶太、小野　容子、鈴木　周平、長島　沙樹、原　由起子、
和賀　瑛子、松本　京子、飯塚　美紗都、平野　智寛、櫻井　健一

従来は、特定機能病院である大学病院は、乳癌検診の２次精査および乳癌治療が主たる役割となり､開業医は１次検診が主たる役割となっていた。しかし、医療圏を構築しても、主治医が特定されず、また、検査・治療が重複することもあった。患者には、精神的不安や経済的負担も認められた。そこで、当医局では、これらを解消するためにクリニックに、大学病院の乳腺内分泌外科医局から医局員をほぼ毎日非常勤を派遣し、検診および要精査の場合は、生検までをクリニックで施行し、手術および特殊検査のみを大学病院で行い、補助療法は、再度クリニックで行うシステムを構築し取り入れて、主治医を統一することにした。これにより患者アンケートでは、精神的不安を解消することが示された。また、治療内容も同一医師が行うので必要な検査のみ施行できるようになり経済的負担も軽減された。そして、医療連携室や地域連携が構築されていない地域でも出来るのがこのシステムの大きな特徴である。ゆえに、病院は違うが、主治医が変わらず、治療も専門的に行うことができるので、患者アンケートでも満足度は高くなった。さらには、このシステムに特化した施設が必要と考え、この大学病院と関連施設の中間に大学直轄の施設を検討しているので合わせて報告したい。

GP-3-35-06
有名人による乳がん罹患発表後の、当院におけるホームページ検索結果について

[1]練馬光が丘病院、[2]浜松オンコロジーセンター
森　玄[1,2]、宮本　康敬[2]、渡辺　亨[2]

«背景»
当院は2005年より本格的にがん診療を開始した、浜松に開業するクリニックである。開設当初からホームページによる情報公開を行ってきたが、2014年4月にリニューアルを行い、院内の設備案内やスタッフ紹介を始めとして、診療案内についても見やすく、分かりやすい内容となっている。そのリニューアルの際、レンタルサーバーに付随している機能を利用してアクセス数や検索ワードに関するデータを保存してきた。
2015年9月23日に、女子プロレスラーが自身の疾患についてブログで語ることで社会的な現象を巻き起こしたことは記憶に新しいが、当院のサイトについても時間と共にアクセスが増加した。
«目的»当院ホームページにおけるアクセスの変化と推移、並びに検索ワードと使用された機器について調査を行った。
«結果»
・2015年8月におけるアクセス人数は4,253人（1日平均137名）、9月1日～22日では3046名（1日平均138名）であったが、9月23日は198名、24日は317名、25日は270名を数え、9月23日～30日については1,898人件（1日平均237名）、9月全体では4,922人（1日平均164名）となり、10月は5,808人（1日平均187名）、11月でも5,012人（1日平均167名）と、9月以降、11月に至っても高いアクセス数を保っていることが分かった。
・2015年9月1日～22日における“検診”での検索については、全検索数234件のうち、検索順位第19位である2件のみであったが、9月23日～9月30日では全検索数278件のうち、5位11件に“浜松市”“乳がん検診”があり、“検診”という言葉が入っているのが50位までに139件中66件が入るなど、“検診”という言葉の浸透を感じた。
・2015年9月1日～22日におけるアクセスしたOS調査結果は、1位がWindows7で30%、2位がiPhoneで24%、3位がAndroid で18%であったが、9月23日～9月30日については、1位がAndroidで31%、2位がiPhoneで31%、3位がWindows7で21%となっており、パソコンより携帯電話からのアクセスの比率が高くなっていた。
«考察»
・検索エンジンであるグーグルやヤフーにて”浜松”と“乳癌検診”という言葉で検索すると、当院が1位に検索されてくる現状が元々あるが、9月23日以降、“検診”という言葉を検索した結果によるアクセスが飛躍して伸びており、関心の深さが伺えた。
・9月23日以前は、パソコンからのアクセスが30%程度であったが、23日以降は約20%となり、スマートフォンからのアクセスの増加が推察された。

GP-3-36-01
当院の乳癌患者における妊孕性温存の取り組みについて

[1]聖マリアンナ医科大学　乳腺・内分泌外科、
[2]聖マリアンナ医科大学附属ブレスト＆イメージングセンター　乳腺外科、
[3]聖マリアンナ医科大学　産婦人科、[4]聖マリアンナ医科大学　診断病理学、
[5]乳腺クリニック　ブレスティアたまプラーザ
土屋　恭子[1]、大井　涼子[1]、黒田　貴子[1]、土屋　聖子[1]、永澤　慧[1]、
吉田谷　芙美[1]、志茂　彩華[1]、上島　知子[1]、小島　康幸[1]、志茂　新[1]、
本吉　愛[1]、白　英[2]、川本　久紀[2]、首藤　昭彦[2]、西島　千絵[3]、
前田　一郎[4]、河原　太[5]、鈴木　直[3]、津川　浩一郎[1]

乳癌は，罹患率の上昇・乳癌治療の進歩により，サバイバーの最も多い癌腫といえる．また，日本人女性の平均寿命は世界一であり，若年で乳癌に罹患した患者は無再発であれば約半世紀の余命がある．乳癌の根治・無再発を目指すとともに，サバイバーの長い余命を考慮したQOLがいっそう重要となっている．また，晩婚晩産化が進む現代では，若年乳癌患者にとって妊孕性はより重要な問題となる．当院では2010年より産婦人科と共同で乳癌患者の妊孕性温存治療に取り組んでおり，適応症例に対しては卵巣組織凍結等の治療を行っている．2010年4月～2015年10月までに妊孕性温存治療を行った患者は50名であり，その内訳は（A）卵巣凍結24名（48%），(B)胚凍結18名（36%），(C)卵子凍結8名（16%）であった．産婦人科でのインフォームドコンセントのみで妊孕性温存治療を選択しなかった患者も，産婦人科にコンサルテーションした患者の約半数を占めており，コンサルテーション総数は105名にのぼる．　課題としては，(1) 術後5年のホルモン治療を完遂することは年齢的なハードルが上がること（治療短縮可能群が存在するか否か），(2) 術後薬物療法終了後，妊娠許可はどのようなタイミングですべきか，(3) 妊孕性温存治療後の再発患者に対する対応などが挙げられる．乳癌患者の妊孕性に関する当院での多科・多職種での取り組みについて報告する．

GP-3-36-02
乳癌治療におけるLH-RHアゴニスト投与終了後の月経回復についての検討

広島マーククリニック　乳腺外科
脇坂　恵、河井　亜美、中島　三保、賀楽　ひとみ、舩岡　友里、
保田　奈帆美、友森　麻紀、西角　恵子、金　隆史

【背景・目的】乳癌術前・術後補助療法による抗癌剤やLH-RHアゴニスト(LH-RHa)の使用は卵巣機能が抑制され月経が停止する。これは妊娠を希望する患者にとって深刻な問題であり，妊娠を希望しない患者においても更年期障害や骨粗鬆症が問題となる。化学療法にゴセレリンを併用することで卵巣機能不全が予防され，早期閉経リスクの低下や妊娠の可能性が向上するという報告があるが，化学療法を受けていない患者と比較して妊孕性が同等であるかは明らかでない。そこで，LH-RHa投与終了後の月経回復について治療別に検討した。【対象・方法】2008.7～2015.3に乳癌内分泌療法としてLH-RHa（ゴセレリンまたはリュープロレリン）およびタモキシフェンを投与した40歳未満の18例を対象とした。化療開始2週間前から卵巣機能温存目的としてLH-RHaを併用した群(LC群)，化療後に内分泌療法を行った群(C群)，内分泌療法のみを行った群(L群)の3群に分け，月経回復率，回復に要する期間，1年未満の回復率を比較した。【結果】LC群(8例)：年齢中央値35.5歳(33-38)，LH-RHa平均投与期間1305.8±159.1日，化療レジメンFEC 2例，PTX/FEC 4例(Her併用1例)，DTX/FEC 2例，C群(7例)：年齢中央値37歳(35-39)，LH-RHa平均投与期間1397.2±153.2日，化療レジメンPTX/FEC 3例，DTX/FEC 3例，TC 1例，L群(3例)：年齢中央値38歳(34-39)，LH-RHa平均投与期間848.6±113.7日であり，いずれの因子も3群に有意な差はなかった。月経回復率はLC群87.5%，C群42.8%，L群100%であり，C群で低い傾向にあった。回復に要する期間はLC群10.2±1.2ヶ月，C群18.6±4.9ヶ月，L群14.1±1.8ヶ月であり，C群で長い傾向にあった。1年未満の回復率はLC群85.7%，C群33.3%，L群33.3%であり，LC群において早期に回復する傾向であった。【考察】40歳未満におけるLH-RHa投与終了後の月経は，化学療法をしない場合と比べると回復率は低いが，化学療法にLH-RHaを併用することで回復率が上がる傾向にある。回復に要する期間はLH-RHaと併用することで，化学療法を行わなかった場合と同程度，早期の回復が得られる可能性があると考える。今後の妊孕性における看護介入の参考にしたいと考える。

GP-3-36-03
当院における挙児希望乳癌患者に対する対応

原田乳腺クリニック
原田　雄功、阿部　桐子、原田　章子

[はじめに] 若年者乳癌を治療する際、妊孕性の維持は極めて重要な問題である。本来なら抗癌剤投与が必要にも拘らず、不妊のリスクのため躊躇する場合が想定される。今回、当院における挙児希望乳癌患者に対する対応について報告する。[対象] 2010年11月～2015年10月の当院発見乳癌334症例のうち、39歳以下に発症したのは42例、このうち当院で治療を施行した27例を対象とした。[結果] 乳癌診断時の婚姻状況は、未婚が8例、既婚で子供なしが7例、既婚で子供ありが9例、離婚で子供ありが3例であった。病理検査の結果を説明し治療方針を決定する際、子供ありの患者で挙児を希望された方はいなかったのに対し、未婚患者の4例、既婚で子供なしの患者5例で希望があった。病理検査結果から抗癌剤投与の適応にも関わらず、投与は施行せず無治療で出産し、出産後から内分泌療法を開始したのが1例、抗癌剤施行前に卵子凍結を施行したのが2例、抗癌剤投与後TAM服用し、生理が再開した時点でTAM投与を中止したのが1例、TAM服用1年で休薬したのが2例、無治療が3例であった。今のところ、再発した症例はなく、外来経過観察中である。[考察] 抗癌剤投与の適応を適切に決定するためにはOncotype DX等の普及が必須であると思われるが、個々の経済状況も異なるため、全例施行は困難である。また抗癌剤投与が必要となる場合は婦人科との連携による卵子、卵巣凍結、受精卵凍結等の普及など、まだまだ解決しなければならない課題が多いと考える。

GP-3-36-04
当院におけるアンケートを用いた乳がん患者の就労調査

愛知県がんセンター中央病院　乳腺科
小谷　はるる、石黒　淳子、吉村　章代、服部　正也、澤木　正孝、
岩田　広治

背景：乳癌治療の進歩に伴うサバイバーの増加、再発後の生存期間の延長により、診断後や治療中・治療後も充実した社会生活を実現することの重要性が高まってきている。当院では2013年より社会保険労務士による就労相談を開始したが乳癌患者の就労状況は把握できておらず、医療者側も支援に関してどのように働きかけるべきか共通の認識を得ていなかった。目的：乳癌患者における就労状況の変化を明らかにする。方法：2014年6月から11月に外来で就労に関する無記名のアンケート調査を行った。対象は当科に通院中で初診時に就労していた20歳以上65才未満の乳癌患者で手術から1年以上経過、また進行再発症例では診断から1年以上経過しPSが0または1の患者を対象とした。術後療法によりA群(手術のみ)、B群（内分泌療法のみ)、C群（化学療法±内分泌療法）に分類し、進行再発症例はD群とし、各群100例、合計400例の集積を予定した。結果：A群62人、B群79人、C群92人、D群46人(合計279人)より回答を得た。全体で初診時の平均年齢は47.8才、癌であることを雇用主に報告しなかった患者は12.5%存在した。A群、B群、C群での離職率は治療全体を通して18.5%で、離職のタイミングとしては診断時が最も多く(7.3%)、次いで化学療法時(5.4%)、手術時(4.7%)の順であった。またグループ別では、離職率はC群で最も高く(28%)、次いでB群(20%)、A群(8%)であった。手術時には全体で58%の患者が休職しており、休職期間は術式によって異なっていた（休職期間の中央値(週)；Bp+SLNB(3)，Bp+ALND(4),Bt+SLND(6),Bt+ALND(7))。D群での離職率は34.8%で現在の休職率は10.9%であった。現在有職の患者で仕事への不安があると答えた患者はA群9.8%,B群26.4%,C群33.8%,D群67.7%であり、治療に関して収入面で不安を感じた事があると答えた患者はA群40.3%,B群60.8%C群65.2%,D群73.9%であった。考察：A-C群において診断時の離職率が最も高く、就労相談は診断直後から行う必要があると考える。またより治療が重い群・進行再発群で離職率が高く、仕事や収入への不安も強いため、このような患者にはより注意深い配慮が肝要である。

GP-3-36-05
「おひとりさま」乳癌患者の本音を探る～誰を想って、あなたは治療をしますか？～

[1]伊勢崎市民病院　外科、[2]群馬大学大学院病態総合外科学
塚越　律子[1]、片山　和久[1]、桑野　博行[2]

【はじめに】1999年ごろ、ジャーナリストであった故・岩下久美子氏により女性が一人でも、自分自身のライフプランやキャリアプランを確立し、食事・旅行・趣味等のプライベートを楽しんだり、住居や老後の準備を行うなど、自立した一人の人間として生きる姿勢を指す用語として「おひとりさま」を提唱した。「おひとりさま」の概念も変わりつつあるが、女性の生き方や家族の在り方が多様化した現代日本では、その「おひとりさま」が増えている傾向にある。それに伴い、私たちが診察する乳癌患者にもおひとりさまを見受けることが多くなってきている。そこで、おひとりさま乳癌患者の取り巻く環境を知り、今後私たち医療者がどのようなことに対して手を差し伸べることができるのかを知るべく、おひとりさま乳癌患者にインタビューを実施した。【対象と方法】2015年1月から12月の1年間で当院を受診し、乳癌の診断となったおひとりさま5人に受診・診断・治療そして今後のことについてインタビューを行った。インタビュー内容としては1. 誰をキーパーソンとしているか、誰がソーシャルサポートであるのか。2. 診断中および診断確定後、不安だったことはなにか。3. 治療中、困ったことはなにか。4. 仕事上の変化はあったか。5. 恋愛や結婚を含めて、今後どのようにしていきたいのか。6. 何を目標に治療を頑張れたのか。この6項目を中心にお話しいただいた。【課題】多くの乳癌患者と同様の悩みももちろんあるが、おひとりさま特有の悩みや意見もみられた。それらをご紹介し、今後どのような方法でおひとりさま乳癌患者を支援していくべきか考えていきたい。

GP-3-36-06
乳がん患者さんの看取り　～個別性への対応～

[1]乳腺クリニック長瀬外科、[2]おおたかの森病院外科
長瀬　慈村[1]、菊池　順子[2]、阿部　正代[1]

乳がん診療、特に進行・再発症例においては、最後の看取りも医療者の役割であり、そこに至るまでの患者さんや家族への心身のケアが大切である。現在の社会では個々の価値観や生活環境は様々で、看取りにおいても個別性への対応が求められるが、すべての患者さんが希望通りのケアを受ける環境にはない。特に自宅より遠方の病院にかかる方では、宛先のない紹介状を持って悩むことも少なくない。柏市行政では、がん診療連携拠点病院と柏市医師会が協力して「柏市民のためのがんサポートハンドブック」を作成、緩和ケアについては、地域医療連携センターが窓口となり、行政・医師会・関係団体が推進する在宅医療とその支援病院や緩和ケア病棟での看取り対応を可能にした。それにより平成25年1月から3年間の当院での看取り患者さん13名においては、7名が一般病院、3名が緩和ケア病棟、3名が在宅医療での看取りとなっている。それ以前の症例では、医療事情や生活環境、家族の支援体制等の理由から、ほぼすべてが一般病院での看取りであった。しかし、患者さんの本音を聴いてみると、本当は最後まで住み慣れた自宅で過ごし、自分の好きなものを食べ飲んで、親しい人たちに寄り添ってもらって最後を迎えたい、あるいは、心身のケアの行き届いた、家族にも負担のない、落ち着いた環境の緩和ケア病棟での看取りを希望する方も多い。そして必ずしもひとつの看取り方が、すべての方の理想ではなく、状況に応じた対応や、家族やパートナーの考え方への配慮も必要である。高齢化社会を迎えた我が国では、これまで多くの方の看取りの場所であった病院の病床数は不足し、今後の四半世紀ほどは、在宅医療・介護の場での看取りを余儀無くされるが、これは高齢者に限ったことではなく、がん患者さんにおいても同様である。どんなに医療が進歩し、診断や治療のレベルが高まっても、死なない人はいない。がん患者さんに限らず、人は必ず老い、患い、死を迎える。誰もがわかっているのに、「死」という言葉は忌み嫌われ、間際になるまで心の準備もないままに迎える方の多い現状である。がんサバイバーとして、ひとりの人間として、自分らしい人生を送り、生き抜くためには、どのように死を迎えたいかということも含めて考え、計画しておくことが必要であるように思う。患者さんや家族を支える側の医療者や行政にも、この点を配慮した体制づくりが求められる。

GP-3-36-07
術後内分泌療法における薬剤師外来の有効性

三河乳がんクリニック
佐々木　俊則、小暮　俊明、水谷　三浩

【背景】術後内分泌療法(ET)は5～10年の長期投与が推奨されている。一方ETに化学療法(CT)のような直接の致死的リスクはないが、諸種の副作用を伴いQOL悪化やアドヒアランス低下から診療の継続を困難化し、ひいては患者の予後をも脅かすといった二面性も孕んでいる。したがってET・CTの最大限の効果を発現するために、副作用への適切な対処や患者のアドヒアランス向上などは必須の課題であり、医師・薬剤師・看護師によるチームでの対応が極めて重要である。当院では開院まもなく薬剤師による外来と病棟回診、電話相談などに着手した。薬剤師外来とは、外来患者の愁訴や病状に応じ医師の診察の前後に関わらず、薬剤師が問診や診察から処方・指導などに積極的に介入する医療を意味する。今回当院のETにおける薬剤師外来の実状の紹介とともにその有効性を検証し報告する。【対象と方法】2014年12月～2015年11月に薬剤師外来を受診したET施行患者53例(年齢中央値63歳、EXE9例、ANA11例、LET10例、TAM9例、LH-RHa+TAM14例)を対象とした。薬剤師外来の有効性については、同受診後に副作用の改善を認めること、あるいはETの長期投与が継続していることを評価した。【結果】観察期間内に薬剤師外来を受診した53例は全ET投与患者(419人)の12.6%に該当する。ETの前治療歴はCTあり36例、なし17例であった。ETの副作用相談には骨粗鬆症(19例)、関節痛やこわばり(13例)、Hot Flush(3例)、体重増加の懸念 (5例)、うつ症状 (1例)などがあり、詳細なヒアリングの後で薬剤によるサポートケアや生活・運動・栄養指導などの対処を実施した。その他の相談内容が12例あった。薬剤師外来の成果として、効果ありと判定したのは43例(81.1%)、　効果なし(副作用の悪化や薬剤師の指示に従わず)は 4例(7.5%)、観察途中での未評価6例(11.3%)であった。【考察】ETの薬剤師外来による介入効果を認めたのは81.1%であり、有効性は証明されたと考える。しかし同受診直後から説明・指導内容を理解不足の患者や経過中に治療の必要性の理解・意欲の消失する患者が少数ながら存在した。長期経過中に複数回の薬剤師外来再診を呼掛け、患者の啓蒙とアドヒアランスの維持を図ることが肝要であろう。また同外来受診率は12.6%であり、今後全ての患者を長期観察するシステムの確立を目指している。そのうえでより多くの患者と薬剤師の個毎の信頼関係を構築し、全人的支援に努めたい。

GP-3-36-08
外科病棟から発信する乳がん看護の質向上への取り組み

[1]ＪＡ尾道総合病院　看護部、[2]ＪＡ尾道総合病院　乳腺外科
中上　小百合[1]、田上　智加[1]、小田原　めぐみ[1]、貞時　宏美[1]、川根　千佳[1]、増田　尚美[1]、村上　千佳[2]、武智　瞳[2]、竹元　雄紀[2]、佐々田　達成[2]

【はじめに】当院における乳癌の手術件数は年間80件、平均在院日数は9日である。病棟看護師は主に手術を受ける患者の看護を行う。ADLの低下が少なく入院期間も短い乳がん患者は、術後問題がなく退院するというイメージがあった。しかし退院後の患者の言葉から、乳房変化に伴うボディイメージの変容を受け止めることが出来なかった思いや、外来で集学的治療を継続していく中で治療に伴う有害事象や生活に対する不安などを抱えている事を知った。乳がん患者に対する病棟看護師の取り組みと、今後の課題について報告する。【取り組み】病棟看護師の取り組みは　1.乳癌手術の具体的なイメージを理解して患者説明に活かすための手術見学　2.乳がん学会や研修会へ参加し他院の取り組みを、自施設で活かすための検討　3.乳房切除術、乳房部分切除術クリニカルパスの見直し　4.多職種での乳腺カンファレンスを月1回開催、平成25年は医師より乳がんについての勉強会、平成26年は困難症例に対する事例検討　5.患者の言葉から乳がんについての情報提供と患者同士の交流の場の必要性を感じて、サポートグループ・尾道ピンクリボンサロンを開催　6.市役所と患者会と地域に向けて、乳がん検診の啓発活動　7.啓発活動後、市民が集まりやすいオープンホスピタル・病院祭を利用して乳がん検診の必要性について、市民参加型講演会を開催。【結果】手術見学では、乳腺切除の範囲、センチネルリンパ節の確認方法、ドレーンの位置などを理解でき患者説明に活かしている。学会へ参加したことで、多職種で症例検討するためには乳がんに対する知識向上が必要と感じ、医師へ勉強会を依頼するなど乳がん看護に対する意識向上に繋がった。クリニカルパスの見直しによって、リハビリ開始時期や方法の修正、術前に乳房変化についての受け止めや創のイメージを確認する必要性を理解できクリニカルパスに追加することができた。退院後の患者と家族対象にサポートグループ・尾道ピンクリボンサロンを開催し、乳がん治療に対する情報提供や不安軽減を行うことが出来た。【今後の課題】クリニカルパスの患者目標を達成するための看護支援を検討することで実践力を高める。専門的な知識をもった看護師が乳がん治療に対する、個々の悩みに対応するための専門看護外来を開設する。

GP-3-36-09
他者に発見された乳癌症例の検討

[1]千葉中央メディカルセンター　看護部、
[2]千葉中央メディカルセンター　外科、
[3]千葉中央メディカルセンター　放射線科、[4]誠馨会病理センター
藤澤　美奈[1]、高橋　亜由美[1]、松田　充宏[2]、松葉　芳郎[2]、荒瀬　佳子[3]、
柳田　ひさみ[3]、岡本　茂[4]、小野　ゆり[4]

【目的】乳癌は通常、自己発見や検診受診など、患者の自主的行為が発見につながるが、他者が発見することもある。それらの症例を検討し、乳癌発見の機会を有する家族やコ･メディカルなど､他者の役割について考察する。【対象】2012年4月から2015年11月までに、当院で診療した新規乳癌症例。【方法】乳癌症例を発見様式により、患者の自主行為による発見症例（自主群）と、他者による発見症例（他者群）とに分類し、乳癌の臨床径や進行度などの原疾患の状況や、認知障害などの自主的行動を制限する因子が、乳癌の発見様式に及ぼす影響について検討した。また、他者群では、個々の発見契機に注目し、発見目的に他者が留意すべき機会や、患者へのかかわり方を検討した。【結果】新規乳癌症例は135例であった（潜在性乳癌を除いた。同時性両側乳癌は両側で1例とした）。年齢は40～99歳（平均64.5歳）、臨床腫瘍径（石灰化のみなどで、臨床的に測定不能症例を除く）は、0.4～10.0ｃｍ（平均2.6ｃｍ）、病期はStage 0 23例、Stage Ⅰ 48例、Stage II 44例、Stage III 14例、Stage IV 6例であった。自主群は125例（自己発見70例、任意検診や自覚ありを含む検診発見38例､その他17例）で､他者群は10例であった。他者群は、臨床腫瘍径が大きいものに見られ（臨床腫瘍径 2.0cm以下 67例中0例(0%)、2.1cm以上68例中10例(14.6%)、p＝0.0014)、病期は進行癌のみであった（Stage Ⅰ以下71例中0例（0%)、Stage II以上64例中10例(15.6%) p＝0.0004)。背景因子では、認知症、脳卒中後遺症などにより認知能力や運動能力に障害がある症例（15例）で、他者発見が多くみられた（障害なし120例中3例、障害あり15例中7例 p＝0.0000)。他者群の発見者は、同居家族6例、コ・メディカル3例、他人1例で、発見契機としては、更衣・入浴の介助時の接触7例、検査時の接触1例、その他2例（出血による床や着衣の汚れなど）で、いずれも偶然によるものであった。【考察】自分で乳房を充分触診できない運動障害のある方や、乳癌の症状も意識できない、あるいは他者に伝えられない認知障害のある方には、自己検診は困難である。看護や介助の機会を利用した、自己検診に準じた観察などを行うことで、より早期の乳癌発見ができる可能性があると思われた。乳癌の発見にコ・メディカルが果たすべき役割について、文献的考察を加えて報告する。

GP-3-36-10
乳がん内分泌療法中の患者の看護相談ニーズ

[1]公立阿伎留医療センター　看護部、[2]公立阿伎留医療センター　乳腺外科
高橋　真由美[1]、長島　沙樹[2]、梅本　靖子[2]、松尾　定憲[2]

【背景】当院では2014年より認定看護師(以下CN)によるがん患者サポート外来を開設し、がん患者および家族支援を行っている。2014年度の相談件数は303件であり、うち乳がん患者及び家族からの相談は約6割であった。乳がん患者及び家族からの相談内容としては、術式や治療方針における意思決定に関することや、抗がん剤治療期における身体面・精神面に関する内容が多く、内分泌療法中の患者からの相談は約1割であった。内分泌療法中の患者は診察時間が短く、医師と患者間のみで治療管理が行われており、看護師が患者の身体症状や気がかりの把握を十分に行えていないのが現状である。【目的】乳がん内分泌療法を受けている患者の看護相談ニーズを明らかにする。【方法】乳がん患者で告知時等にCNが同席し、がん患者指導管理料1を算定した54名を含む、内分泌療法中の患者62名を対象とした。診察前の副作用確認問診票記入の際に、CNによる面談希望の有無を確認し、面談内容を分析した。また対象者へ面談のニーズについてアンケート調査を行った。【倫理的配慮】所属施設の倫理審査委員会の承認を得て実施した。【結果】対象年齢の平均は64歳(41－90歳)であった。問診票記載件数211件(62名)のうち、CNによる面談を希望した人は37件(29名)であり、内服開始1年未満が最も多かった。面談におけるがん患者指導管理料2の算定は7件(6名)であった。相談内容は「身体症状」「精神症状」「リンパ浮腫」「服薬アドヒアランス」「アピアランス」「その他」の6つに分類できた。またアンケート調査では、CNへ相談できる場を96%の患者が必要であると回答し、理由としては「医師へ質問するほどではないけれど気がかりがあった」「看護師と話をすると安心する」等であった。【考察】乳がん内分泌療法は長期にわたり､ホルモンバランスの変化に伴う様々な症状が生じる。患者は内服継続による身体的症状、治療効果への不安、更に家事や仕事、治療費等様々な気がかりを抱えており、CNへの相談ニーズも高い。今回､患者へ直接問診票を通じて面談希望の有無を確認したことにより、ニーズに応じた支援を行えたと考える。【結論】乳がん内分泌療法を受ける患者の看護相談ニーズは高く、CNによる面談は患者の様々な気がかりを把握し医師へ繋ぐことで、医師と患者の架け橋となることが可視化された。

GP-3-36-11
がん・リンパ浮腫看護相談外来の現状と今後の課題

藤聖会八尾総合病院
加藤　直美、岩越　理代、池田　智美、山本　恵美子

【背景】平成27年4月から当院において、がん・リンパ浮腫相談、ストーマ・スキン相談、糖尿病療養・フットケア相談、もの忘れ相談の分野において認定看護師らが中心となり看護相談外来が開設された。今回、乳がん・リンパ浮腫に特化し、看護相談外来開設後7ヶ月間の現状と今後の課題について報告する。【研究方法】平成27年4月1日～10月30日までに、乳がん・リンパ浮腫に関する相談213件について、看護記録から内容について分析した。【結果】看護相談外来開設後7ヶ月間の相談者数は117名であった。相談者の平均年齢は51歳で、年齢別では、40代が最も多く、次いで50歳代で全体の半数以上を占め､病期別では､初発患者が最も多く､次いで再発患者であった。7ヶ月間の相談総件数は213件で、月平均30件の相談があった。診療科別では、ブレストが最も多く、次いで乳房再建に携わる形成外科で、相談手段では、受診時が最も多く殆どが当院治療中の患者であった。相談の対応は、乳がん看護認定看護師が147件で全体の70%を占め、そのうちがん患者指導管理料1が算定できたものは21件であった。相談回数は、1回が62名、2回が28名と全体の半数を占める一方で、5回以上相談を受けた者もいた。相談者は、患者のみが最も多く全体の76%を占め、次いで患者と夫一緒での相談で、相談内容は､手術療法についてが62件と最も多く､次いでリンパ浮腫､化学療法､身体症状、がん・転移告知の順で、中には夫婦関係や夫を亡くしたグリーフケアもあった。【考察】看護相談外来の相談者の平均年齢は51歳と若く、相談手段の多くは受診時であった。看護相談外来開設当初、相談時間を診察が行われていない時間帯としていたが、働き盛りである年齢層には、相談があっても受診時以外の日時に時間を確保することが難しく、本分析からも診察前後にタイムリーな介入が必要であることが示唆された。また、がん告知から今後の治療方針を決める時期に認定看護師のみならず、他の看護師もタイムリーに介入できるようにスタッフの育成が重要課題であると考える。相談内容には、乳がん治療以外に夫婦関係や夫が亡くなった後のグリーフケアもあった。これは、乳がんの治療は長期に渡ることが多く、看護師と患者間の信頼関係が築かれた証と考える。【今後の課題】乳がん看護に携わる看護師の育成と相談者に対してタイムリーに介入ができる看護相談外来のシステム作りが課題である。

GP-3-36-12
北野病院ブレストセンターにおけるＨＢＯＣ患者拾いあげ方法の検討

[1]公益財団法人　田附興風会　医学研究所　北野病院　看護部、
[2]公益財団法人　田附興風会　医学研究所　北野病院 ブレストセンター　乳腺外科
間　京佳[1]、田中　敦子[1]、村岡　愛子[1]、西田　加奈[1]、田中　かおり[1,2]、
北村　昭子[1]、島本　真弓[1]、大瀬戸　久美子[2]、前島　佑里奈[2]、葛城　遼平[2]、
吉本　有希子[2]、高原　祥子[2]、山内　清明[2]

【背景】遺伝性腫瘍に対する社会の関心が高まりつつあるが、国内では「遺伝カウンセリング」「遺伝子検査」などの、遺伝性腫瘍診療体制が十分整備されていない。特に、看護師が積極的に一次拾いあげを実施している施設は限定的である。遺伝性乳がん卵巣がん（以下、HBOC)は乳がんや卵巣がんの発症リスクが上昇する遺伝性腫瘍である。当院では、2013年より遺伝性腫瘍診療体制の整備を始めた。しかし、診療体勢が整いつつあるとはいえ、全症例から拾いあげができていなかったため、認定遺伝カウンセラー（ＣＧＣ）による遺伝カウンセリングが必要な患者が他にもいたのではないかと感じた。様々な要因はあるが、看護師側の問題として、担当する看護師が入れ替わること、看護師間の知識の差があるため、問診時の情報収集に差がある事などがあげられた。そこで、今回看護師が中心となり、医師・ＣＧＣを含めたブレストセンターで、HBOCを確実に拾いあげることができるシステムを構築したため、ここで報告する。
【方法】患者の初診時の問診票を、遺伝性腫瘍を疑われる項目と妊孕性温存希望についての記載欄を追加したものに改定を行った。その問診票の活用方法として、看護師はHBOCを念頭に置いた問診で一次拾いあげを行い、医師により再度見落としがないかを確認した上で、患者に情報提供を行う。CGCは全患者の問診票を確認し、遺伝性腫瘍全般の疑いのある患者を抽出し（二次詳細評価)、医師に報告する事とした。また、看護師の知識の差があるという問題点に関しては、一次拾いあげの基準となる「HBOC拾いあげリスト」を作成する事で問題の改善を試みた。
【結果・考察】2015年9月25日より改訂した問診票を用いて一次拾いあげを行った。「HBOC拾いあげリスト」を作成したことで、担当する看護師が入れ替わっても、同じレベルで一次拾いあげが可能となった。「HBOC拾いあげリスト」の提示と問診票の改訂により、一次拾いあげをしようというスタッフの意識を高めることができた。それに伴い2ヶ月間で初診患者275人全員に対し、看護師・医師・CGCの三職種で遺伝性腫瘍を疑う患者の一次拾いあげから二次詳細評価を行う事ができた。また、患者は遺伝性を考慮した術式や妊孕性についても、より早い段階から情報提供を受けることで、以前より時間を掛けて治療を検討することができるようになった。

GP-3-36-13
乳房再建術を選択しなかった患者の思い

[1]独立行政法人　国立病院機構　別府医療センター　看護部、
[2]独立行政法人　国立病院機構　別府医療センター　乳腺外科
津下　智子[1]、武内　秀也[2]

【背景】当院では、乳房切除術を施行する全ての乳癌患者に対して、術前に医師及び乳がん看護認定看護師より乳房再建術の選択肢を提示しているが、実際に乳房再建術を希望する患者は10%に満たない。そこで、乳房切除術を施行したが、一次乳房再建術を選択しなかった患者を対象に乳房再建術を選択しなかった理由を検討したので報告する。【対象と方法】対象は平成27年6月～平成27年9月に乳房切除術を施行した患者で局所進行乳癌で術後に放射線治療が必要であった症例、または男性乳癌症例を除いた15名。方法は、乳がん看護認定看護師が患者と面接を行い、乳房再建術を希望しなかった理由を口頭質問した。【結果】1. 年齢は41歳～83歳（平均57.7歳）であった。2. 再建を選択しなかった理由で最も多かったのは「再建の必要性を感じなかった」7名（47%）であった。その必要性を感じなかった理由は、「年齢的に必要ない」が5名（71%）で、「乳癌なので仕方ない」が2名（29%）であった。再建を希望しなかった理由で2番目に多かったのは「乳がんの治療に専念したい」5名（33%）で、3番目は「迷ったが入院期間が長くなるので断念」で3名（20%）であった。なお、入院期間が長くなるので断念の理由としては「子育てへの影響」が2名、「仕事への影響」が1名だった。その他に「新たな傷ができる」「術後の安静が大変そう」「経済的な理由から断念」「治療だけでもきついので再建までできない」が各々1名（6%）であった。3. 一次再建は希望しなかったが、「二次再建の希望あり」は3名（20%）、「治療が落ち着いたら検討したい」3名（20%）、「二次再建の希望ない」9名（60%）であった。【考察】乳房再建の選択においては、40代から80代に幅広い年齢層の患者が「年齢的に必要ない」と回答しており、年齢の関係なく個々の価値観の違いが大きいことが示唆された。また、一次乳房再建を行わなかった15名のうち6名（40%）は二次乳房再建を検討しており、乳房切除術施行時に一次乳房再建を選択しなかった乳癌患者に対しても、気持ちの変化や二次乳房再建の希望を確認しながら、患者に寄り添った看護と、適切な情報提供を行っていく必要性が認められた。

GP-3-36-14
化学療法と仕事の両立における苦悩

乳腺ケア泉州クリニック
金森　博愛、中原　礼、亀山　澄子、塚本　愛、住吉　一浩

【目的】支持療法が確立されている乳がん化学療法は、仕事との両立が可能な治療である。しかし、化学療法の副作用による身体症状以上に、治療と仕事の両立における患者の抱える心理的負担は大きい。外来化学療法中に、仕事の継続を試みた患者の苦悩について検討する。【対象と方法】2014年9月～2015年4月に当院で乳がん外来化学療法を開始した患者のうち、診断時および化学療法開始時に就労状態であった6名を対象とした。平均年齢は51.8歳で、自営業は含まれておらず、正社員3名、契約社員3名であった。治療内容の内訳は術前化学療法が3名（術後3名）、ウィークリーパクリタキセル＋FEC療法が4名、TC療法が2名であった。　対象患者6名の看護記録を振り返り、化学療法と仕事の両立における苦悩を、1）仕事のパフォーマンス、2）外見、3）ストレスや自尊心、の3点から検討した。【結果】6名のうち2名が化学療法の途中で退職し、残り4名は、仕事との両立を行いながら治療を完遂した。仕事を継続する上で起こってくる患者の苦悩には、後述の3点が考えられた。1）仕事のパフォーマンス低下による自信の低下：末梢神経障害や倦怠感のため作業能力が低下し、容易に行える作業が困難となり、仕事を続けることへの自信の低下につながった。さらに、周囲に迷惑をかけているのではないかという苦悩、積み重ねてきたキャリアに対する自信の低下も認められた。2）外見の変化に対する、周囲からの反応への恐怖：ウィッグ着用後の周囲の反応への恐怖、顔や顔色、外見から病気と悟られたくないという苦悩が認められた。3）職場との交渉や調整によるストレスや自尊心の低下：業務や責務の負担軽減を職場に求めること、急な休暇を要求することを理解してもらい、交渉を続けることで不安やストレスが生じた。不本意な部署への異動に反論できない弱い立場に置かれていることや、過去の業績を考慮しない職場からの評価により、自尊心の低下が認められた。また、退職すれば良かったのではないかと周囲に思われないように、意志を高く維持し続けることへの苦悩がみられた。【結論】化学療法と仕事を両立している患者の苦悩は、個々により様々である。化学療法の副作用マネージメントとともに、仕事との両立における患者の苦悩に着目しながら支援を行うことが重要である。

GP-3-36-15
乳腺センター開設に伴う外来化学療法患者への対応から見えてきた今後の課題

くまもと森都総合病院
村上　優子、今福　曜子、須古　杏子、藤末　真実子、西山　康之、
大佐古　智文、西村　令喜

【背景】　当院外来治療室では、悪性リンパ腫、大腸癌での抗がん剤治療や自己免疫疾患の生物学的製剤の治療が多くを占め、乳癌の治療はほとんどなかった。このような中、平成27年4月から乳腺センターを開設することとなったが、平成27年1月時点では増床に伴う設計や乳癌で使用されるレジメンの経験があるスタッフもいなかった。そこで、安全で安心な外来化学療法を実施するための取り組みを行った結果、成果や課題が見えたのでここに報告する。【実際の取り組み】　病院全体では、平成27年1月から3月の間に月に一度乳腺科医と乳がん看護認定看護師から乳癌の概要や治療と、看護に関する研修を受けた。また、実践に備え外来治療室の業務見直しと、乳癌で使用するレジメンの院内勉強会を開催した。5床から10床への増床に向けて急変時にも対応できるよう、医師や外来師長、設計士との打ち合わせを3回実施し、ベッドとリクライニングチェアの配置を考え外来治療室の整備を行った。【経過】乳腺センター開設前の外来化学療法の件数は月平均94件であった。開設後は153件に増加し、平成27年11月時点で管理するレジメンも乳癌だけで標準治療では14レジメン、医師主導の臨床試験では3レジメン、治験3レジメンの計20レジメンが追加された。インシデント件数は投与管理に関するものが1件で急変での対応は0件だった。入院から外来治療へ移行する患者は、自宅で脱毛や皮膚障害、末梢神経障害などの有害事象へのセルフケアができず症状が悪化することもあった。これは退院時に行う外来化学療法オリエンテーションでのセルフケア支援に関する指導が不足していたからと考えられる。このことから、投与管理に関しては研修での学びが生かされたが、セルフケア支援に関してはレジメンごとに副作用も違い個人差もあるため、個別対応が困難だと考えた。そのため、平成27年5月からは院内の乳癌チーム医療研究会へ看護師スタッフの代表として参加し、基礎知識の習得に努め外来治療室スタッフへも伝播した。また、研究会が発足され他職種も乳癌患者への意識が高まり、平成27年9月から朝のカンファレンスに薬剤部も参加し前投薬や支持療法の薬剤管理をはじめ、有害事象や代替補完療法の相談にも対応できるようになった。【今後の課題】　投与管理の徹底と帰宅後のセルフケア支援、患者背景を理解した対応で良質な患者支援を目指していく。

GP-3-36-16
診療科看護師の育成に果たす乳がん看護認定看護師の役割～効果的なオリエンテーション方法を考える～

[1]兵庫県立がんセンター　看護部、[2]兵庫県立がんセンター　乳腺外科
金川　貴子[1]、前田　真理子[1]、柳川　美沙子[1]、楠　倫子[1]、前田　祥子[1]、
斉藤　幸美[1]、後藤　幸美[1]、福石　教子[1]、藤原　功己[1]、松尾　容子[2]、
三木　万由子[2]、田根　香織[2]、広利　浩一[2]、高尾　信太郎[2]

【はじめに】乳がん診療では、診断、病名告知後の術式決定や再発の告知後の治療選択等、ほとんどの意思決定が外来で行われている。そのため、外来看護師は検査や処置介助だけでなく、患者の看護に専門性を発揮することが求められている。【目的】当院で1名の乳がん看護認定看護師が新規採用の診療科配置の看護師育成に関連した内容を振り返り、効果的なオリエンテーションの要素を探る。【対象と方法】2014年4月～2015年9月までの年報/月報/日報の中から外来相談件数と内容を拾い上げた。外来看護師2名は、主に乳腺外科で勤務する週4日のパートタイムで、乳腺外科外来および乳がん看護は未経験である。2名の看護師より、看護業務を行う上で困難と感じられた看護実践内容も聞き取った。【結果】相談件数は8件、内容は以下の分類に1件ずつ分類された。1．がん性疼痛が悪化している患者の電話対応2．診察前面談のポイントと介入方法3．自壊創の創傷被覆材選択4．自壊創を持ち就労する患者のテープや下着相談5．内分泌療法中の日常生活指導6．麻薬導入患者の痛みのスコアリングおよびセルフチェックシートについての患者指導7．リンパ浮腫で蜂窩織炎疑い患者の観察方法と患者指導8．内分泌療法中の閉経前患者の婦人科検診の必要性や問い合わせ対応。聞き取り内容からは処置や検査手順などマニュアル化されているものよりも、積極的治療終了後のすごし方についての面談方法や、地域連携部門への介入依頼書に記載する内容を診療の合間に面談する事が困難であると感じていた。【考察】患者指導の具体的な内容に関してはシャドーイングを中心とした口頭伝達に頼るものが多く、また外来看護オリエンテーションマニュアルに記載が無いため、想定外のやり取りが発生するケースは対応に難しく、外来経験が浅い中では適切に対応できない事が多いと考察する。また緩和医療に移行するときの療養先選択や今後の過ごし方などの面談も、患者との関係性が薄い中で面談する事への不安もある。今後診療科看護師への指導方法の見直しが必要と考える。【おわりに】今回は認定看護師の相談内容及び診療科看護師の育成の中で相談業務や聞き取りからオリエンテーションの中で看護のマニュアルに追加すべき指導項目について明確にできた。また、今後は面談技術の向上に向けてより現場に即したロールプレイの実施などもオリエンテーション内容に取り入れていきたいと考える。

GP-3-36-17
乳がん看護認定看護師の活動報告と今後の課題の検討

[1]独立行政法人国立病院機構東京医療センター看護部、
[2]独立行政法人国立病院機構東京医療センター乳腺科
笹岡　綾子[1]、松井　哲[2]、永山　愛子[2]、笹原　真奈美[2]

【目的】当院での乳がん看護認定看護師として行った活動を報告し、今後の課題を検討することを目的とし、平成26年度7月より当院にて行った活動内容をまとめ報告する。【実際の活動内容】実践としては、外来・入院患者への看護ケア・患者指導とともに、他分野のがん領域の認定看護師とともに看護外来を開設し行っている。乳がん患者に対しての看護外来件数は約100件/年となっている。また、平成26年度から臨床遺伝センターが開設され、医師とともに遺伝外来カウンセリングや検査を行っている。看護職への教育として、院内教育委員会と共同しながら、がん看護専門コースの中の講義を1年に1回行っている。また、外科病棟看護師向けに年に1－2回勉強会を行っている。日々の業務の中で病棟や外来看護師への指導を行うとともに、新しい薬剤やレジメンについては適宜資料を作成し、周知に努めている。また、認定看護師が院外の看護師に向けた勉強会を行っている中で、「遺伝性乳がん卵巣がんについて」の勉強会を行った。その他の活動として、学会や研究会などへの参加し自己研鑽に努めるとともに、伝達講習などを行い院内看護師全体のスキルアップができるようにしている。また、院内カンファレンスの参加や、乳腺医師、外来・病棟の看護師、薬剤師や放射線技師、リンパドレナージセラピストなどで、定期的にカンファレンスを行い、他職種で連携をしながら患者への医療や看護、ケアの向上に努めている。そして、患者会の一環として年に1回の高尾山ハイキングが行われているが、医師や他看護師、クラークなどと共に参加している。【今後の課題】当院の外科病棟看護師の6割が1 - 3年目の看護師で構成されているため、引き続き定期的に勉強会を実施し、病棟看護師の知識や看護の維持・向上をはかる必要がある。また、コンサルテーションとしての依頼はまだ少なく、介入や指導が難しい患者に対して認定看護師に依存する姿勢もみられることも多い。今後は、看護ケアや指導の主体がコンサルティであることを自覚してもらいながら、助言を行っていく必要がある。また、患者会である高尾山のハイキングを行っているが、体力的・時間的なことからハイキングには参加できない患者から院内での乳がん患者会を要望する声もあるため、今後検討していく必要がある。

GP-3-36-18
Stage4乳がん患者が初期治療を受けるまでのA病院の現状

[1]愛媛県立中央病院　看護部、[2]愛媛県立中央病院　乳腺内分泌外科
本間　知子[1]、外山　修子[1]、松岡　欣也[2]、佐川　庸[2]

【はじめに】根治が困難なStage4乳がん治療の目的は、主に症状コントロールやQOLの改善、生命期間の延長といった緩和治療が中心となる。そのため、根治が期待できるStage1～3の診断・告知時に比べてStage4乳がんの場合は、患者が受ける心理的ストレスは多大なものと考えられる。A病院では、初診日に診断・告知する場合や即日入院する場合もある。そのため外来では限られた時間内での的確な判断とケアが望まれる。Stage4乳がん患者の告知時や初期治療開始までの経過と看護を現状分析することで、患者の特徴を明らかにし、適切なケア提供への示唆にしたい。【目的】Stage4乳がん患者の診断・告知から初期治療開始までの経過や看護を現状分析する。【研究方法】診断から初期治療開始3カ月経過までのデーターをカルテ上から情報収集を行い、共通点や相違点を検討し必要と考えられるケアを抽出する。【対象】2014.8～2015.7の1年間でStage4乳がんと診断され、A病院で治療を受けた患者9名。【倫理的配慮】個人情報の保護に配慮し、院内看護部倫理委員会に通し承認を得た。【結果・考察】平均年齢61.3歳。転移による症状有5名。職業有7名。認知機能低下有1名、発達障害有1名。家族サポート無2名。異常を自覚し半年以上後に受診した患者6名。受診行動が遅れた理由は、仕事・家庭の事情や異常と乳がんとの関連が認知できないなど様々であった。Stage4乳がん患者には、早期より症状別看護が必要であり、患者背景を把握して家族サポートが受けられるような関わりが必要である。入院で初期治療を行った患者6名。治療開始後3か月に、転院1名と死亡1名であり、外来と病棟の連携強化や早期より地域に向けての関わりが必要である。しこりの自覚有7名、多臓器転移の予測有0名であり、告知時の衝撃は大きく心理状況に合わせたケアが欠かせない。診断告知後に初期治療を開始する期間は平均3日と短く、十分に病状や治療の理解ができないまま治療開始している現状があった。そのため心理状況を確認しながら、患者が病状や治療の理解をして治療継続できるような関わりが必要である。

GP-3-36-19
進行・再発乳癌患者に対するアドバンス・ケア・プランニングの実践

[1]広島市立広島市民病院　看護部、[2]広島市立広島市民病院　乳腺外科、
[3]日本赤十字広島看護大学
仁井山　由香[1]、大谷　彰一郎[2]、岡田　淳子[3]、伊藤　充矢[2]、梶原　友紀子[2]、吉村　友里[2]、藤原　みわ[2]、南波　玉喜[1]

【はじめに】進行・再発乳癌患者が治療を行うために自分の将来について考えることは大切なことである。アドバンス・ケア・プランニング（以下、ACP）とは、将来に備えて、今後の治療や療養について患者・家族とあらかじめ話し合う主体的なプロセスである。今回、ACPを導入し、患者を支え、関わりを深めた実践をここに報告する。【事例紹介】A氏40歳代 女性、左乳癌術後再々発。乳癌と診断後10年が経過し、繰り返し化学療法を受けていた。夫と二人暮らしで性格は明るい【経過】医師は再々発乳癌の告知時に治療の変更に加え精神的支援が必要と認識し、看護師の同席を依頼した。看護師は、A氏が話せる環境を整え時間を保証し、気がかりなことについて傾聴した。A氏は「人間大事なことはそう簡単には言えない。子供が欲しかったのにすぐに再発して、主人の分身を残せなかった。主人を一人にしてしまう。私に出会わなかったらもっと主人は幸せになれた。死が怖い。死にたくない。私の存在って何？聴いてくれる人がいたら気持ちの整理ができる」と涙を流し語った。これまでA氏は乳癌と診断された時から日記をつけ文章を残すことで気持ちの整理を行っていた。しかし、初回面談以降、受診の際には面談を希望し死について語るようになった。看護師は面談時A氏の手を握り、その瞬間を共に過ごし、A氏の震えを一緒に体感した。【考察】ACPは患者・家族と医療者3者間の関係性を強めるものであり、医療者の関わりを豊かにするプロセスである。本事例は再々発という現実により死を直面し、文章に残す作業では整理できず、恐怖の中で自己の存在価値を模索していた。医療者は安心して語れる場を確保し結論を得ることにこだわらず時間を共有したことが、気持ちを楽にし、死を語り、いずれ迎える死を受け止めたと思われる。本事例は、患者・家族が医師から再発の診断・治療の限界の告知を受ける時がどのように治療やケアを受けたいかを真剣に考える機会になると考えACPを導入した。医療者が連携しACPのタイミングを適切に実践できたことが、患者の「その人らしさ」を支えることにつながったと考える。

GP-3-36-20
認定看護師の看護実践での連携・介入におけるリフレクションの効果

医療生協さいたま生活協同組合　埼玉共同病院
小平　悦子

【はじめに】乳がんの皮膚潰瘍による全人的苦痛は患者のみならず家族の生活の質にも影響する。今回、様々な問題を抱えた局所進行乳癌患者に対し3分野（乳がん看護、緩和ケア、皮膚排泄ケア）の認定看護師が早期より連携介入したことで、それぞれが持つ情報や専門的知識を共有融合した看護実践をリフレクションすることができた。専門性を発揮した連携により看護実践の質向上につながる。【目的】認定看護師の看護実践をリフレクションすることで連携のあり方や今後の課題を明らかにする。【方法】本症例の看護実践をリフレクターとともに振り返り言語化し、抽出内容をカテゴリーに分類、質的に分析。【症例】A氏７０歳代、左乳房自壊創で受診。文盲、経済困窮、や家族関係に問題があった。【看護実践】左乳房全摘手術により14cm×9cmの開放創管理を検討、創傷密閉式吸引システムにより創傷促進効果は顕著であった。患者・家族が抱える問題に手術前後を通し認定看護師がそれぞれの視点で相談しあい専門性を発揮、常に情報交換、経時的評価を繰り返し在宅通院支援を行った。【結果】認定看護師の看護実践、連携ををリフレクションしたことで78の言葉を抽出しラベル化、16のカテゴリーに分類することができた。【考察】認定看護師が連携し看護実践することは当然の行為であるが、看護リフレクションを意識し言語化することで、より相互理解が深まり看護実践への自信にもつながると考える。

GP-3-36-21
MMG読影ワークステーションと電子カルテシステム相乗りによる診察室のスペース確保

岐阜県立多治見病院　乳腺内分泌外科
大野　元嗣

多くの乳癌検診施設ではデジタルマンモ普及とデーター管理の為に、MMG専用読影ワークステーションとMMG専用モニター2面の構築が一般的である。２次精査病院では検診以上の精度を確保する必要があり、トモシンセーシスなどの導入によりマンモ専用ワークステーションや高精細読影モニターも必要となっている。しかし一般病院の診察室には既存の電子カルテ端末や画像モニター、プリンターなどが設置されておりスペースは手狭である。そこへマンモ専用機材を追加設置すると、診察机上はモニターや端末に占拠されてしまいかねない。また多くの病院では消化器外科などと共に一般外来にて診療を行うことが多く、日替わりで診察室を共用していることが普通であり、乳腺専用機材で診察室を占拠するわけにもいかない。今回当院ではSIEMENS MAMMOMAT Inspiration（トモシンセーシス）導入に当たり、上記の問題点を解決すべく、Panasonic社製 Plissimo MG ワークステーションを既存の富士通電子カルテ並びにJ-MAC PACS画像サーバーの操作端末PCに相乗りさせることで、診察机上を5M高精細モニター2面と電子カルテモニター1面（PC＋操作キーボード１セット）に収めることができた。診察机上スペースを損なうことなく、MMGモニター診断を行いつつ電子カルテによる通常診察業務が可能となった。高精細MMGモニターは一般XP,CTなどの画像読影にも使用できるため、今までの2M画像参照モニター１面の時より詳細・鮮明な画像が得られるようになり、他科の医師にも好評である。問題は、高精細MMGモニターがモノクロであるために、カラー表示されるPET/CTや超音波ドップラー画像などでは電子カルテモニターを使用せざるを得ない点である。今後、大型4Kモニターなどの使用が診療上認められれば、カラー表示や複数の画像同時表示が可能となり問題の解決につながると考えられる。

GP-3-37-01
特異な患者背景をもった癌性皮膚潰瘍を呈した乳癌の３例の経験

一般財団法人津山慈風会　津山中央病院　外科
青山　克幸、林　同輔

乳癌は，検診発見が増加している現在においても6割以上が自己発見である．検診以外では自己発見動機として腫瘤触知から医療機関への受診となり，各々ステータスに応じた乳癌治療を選択されるのが一般的である．しかし時として，腫瘤を触知しながら受診に繋がらず，癌性皮膚潰瘍を呈して初めて受診されるケースを経験する．その場合，特殊な患者背景を有する場合があり，通常の治療パターンとはなり難い．当院では，2015年4月から8月までの4か月間で3例の癌性皮膚潰瘍を呈する乳癌症例を経験した．以下に，概要を示す．【症例１】74歳女性．30年前に，左乳房全摘を意に反し受けて以来，医療不信となる．7年前に右乳房腫瘤を自覚し，徐々に増大するも，免疫医療を頼る．今回，全身倦怠感，呼吸苦，背部痛を主訴に当院を受診．治療に向けた検査を施行するも，結局治療を受容せず．その半年後，癌死す．【症例２】51歳女性．5年前に左乳房に母指頭大の腫瘤を自覚．治療費の問題で受診せず．3年前に交通事故による骨折時に，左乳癌の指摘受けるも治療拒否．今回，呼吸苦，胸痛のため救急要請となり，全身CTにて，左乳癌による多発転移の診断．詳細な面談により，幼少期の親からの虐待経験を契機に，自尊感情を著しく欠如し，各地を転々するような生活状況であったことが明らかとなる．十分な面談の上，乳癌治療を受けず，在宅で最期を迎えることを選択．【症例３】78歳女性．3年前に右乳房腫瘤を自覚．1年前より自壊始まる．近医で高血圧加療中に貧血にて，右乳癌疑いで当院紹介．当院初診時Hb6.0．右乳房腫瘤より滲出性に出血あり．各種検査にて，右乳癌，右腋窩リンパ節転移疑いとなり，治療を勧めたが，近場に親族は，介護を要する夫のみ．自分が夫の面倒を全て見なくてはという強い思いあり，また通院にも手間を要することから，再三の治療推挙にも関わらず自然経過を選択された．以上の様に，3症例いずれにおいても，特異な患者背景を有しながらも，繰り返し討議を重ね，患者側の意向を斟酌した結論を導くことで，病状の改善には至らずも，結果として医師患者関係は良好に構築されたと思われる．実臨床において，患者背景を斟酌し，治療効果と別に患者の尊厳を保つことの重要性について考えることも必要と思われた．

GP-3-37-02
当院患者会の解散に関する考察

[1]飯田市立病院　看護部、[2]飯田市立病院　乳腺内分泌外科
小池　香代[1]、吉澤　京子[1]、小松　哲[2]、新宮　聖士[2]

当院は年間の乳がん手術件数70～80例程度の地方中核病院である。当院の乳がん患者会「あじさいの会」は、平成6年に「乳がん体験患者同士が思いを分かち合いながら情報共有する場」として発足し、活動してきた。しかし、ここ数年会への参加者が減少し続けている現実を踏まえ、当事者間で会の存続を話し合った結果、解散するに至った。患者会解散の決め手となった会員への質問紙調査の回答結果を検討し、解散理由について考察した。【対象】平成27年8月現在、当院患者会会員45名。年齢:40代 5名、50代 7名、60代 16名、70代 17名。【方法】質問紙調査（会員に郵送、回答後返送）。【結果】対象45名中28名が回答（回答率62%）。Q：患者会を継続するか、に対し、継続を希望：6名、解散・休会が良い：5名、どちらでもよい・わからない：11名。Q：患者会役員になれるか、の設問に、はい、と回答した会員はいなかった。その他、自由記載欄には、「参加したい気持ちはあるが時間が合わない」、「時間の経過と共に患者会が必要ではなくなった」、「役員の時間的・精神的な負担が大きい」、などの意見が寄せられた。【考察】患者会解散に至った理由として、会員の年齢が高齢化してきたこと、発足当時と比べ医療に関する情報がインターネットや書物などを通して入手しやすい環境になった時代背景などが考えられた。さらに、術式を含めた治療方針の変化により、患者同士の交流の場で気持ちに“ずれ”が生じてしまったこと、40～50代の患者は同時期に手術を受けた患者間で情報交換をする特定のコミュニティを形成していることもあり、患者会へのニーズは次第に低くなっていったと推測された。【今後の課題】患者会再開に対するニーズの有無を確認しながら、当面は患者の要望に応じて患者会に代わる患者同士の交流の場をいかに確保するかが喫緊の課題である。

GP-3-37-03
患者体験データベース『乳がんに負けないノウハウバンク』づくりを経験して

京都民医連中央病院　乳腺外科
名嘉山　一郎

【はじめに】当院の乳がん患者会『すずらんの会』は2015年に発足25周年を迎えた。記念行事として自分が伝えたい療養生活のノウハウを募った。当初患者間での情報交換の場になればとの思いであったが，患者会会員が間接的にピアサポーターとして世代を超えて関わりが持てたこと，経験年数に応じた乳がんを中心とするヘルスリテラシー向上につながったこと，医療者へ求めるニーズを明らかにできたことから，患者会活動を前進させることができた。
【目的】一般的な医療者側から提示する情報に加えて，治療を受けている施設固有の診療環境に即して経験者としての新鮮なナラティブ情報を追加し，患者の期待する情報ニーズに応える。
【方法】患者会会員と現在当院で乳がん治療中の患者にアンケート用紙を手渡しし，予め分類を治療（手術・放射線・化学療法）・療養生活（家庭・仕事）・その他の３分野として，当てはまる項目について自由記載とした。
【結果】分野別に治療19件，生活17件，その他4件に集約された。多かった意見は，治療では意志決定，放射線治療について，生活では前向きに生きるための方策，その他では下着に関してであった。記念行事終了後も継続的な取り組みとして患者会を中心にノウハウの収集，学習会の継続を行うこととなった。アンケートの回答，ノウハウの検討を通じて患者自身が治療経過を振り返り，ナラティブ情報を発信する作業によって，間接的にピアサポーターとして関わりをもつこと，より良い治療を追求する主体性をもつことができた。また医療者に対しては不安や要望を表出することで療養環境の改善，情報提供の充実，サポート認知の向上を図ることができた。受け手にとっては療養生活の日々の問題に対する具体策を得て，精神的な安定を図る一助となった。
【結語】当院の患者会は治療経験20年以上が18名，10年以上20年未満が29名，10年未満が20名，初期全身治療を受けている患者サロンに5-10名で構成している。経験年数に応じて情報ニーズが異なり，乳がん治療終了後の10年以上が多くを占める患者会の求心力が低下していた。ノウハウバンクづくりを通じて患者会全体では情報発信の基盤としての役割が明らかとなり，会員各自にはピアサポーターとしての自身に気づき，さらに乳がんを中心としたヘルスリテラシーの必要性が再認識することができた。

GP-3-37-04
当院における乳がん患者会（乳がんサロン）の現状と課題について

福島労災病院

又吉　一仁、高間　朗、松井田　元、石井　恒、岡部　直行、塩　豊、
宮澤　正紹、武藤　淳、千葉　和義、福原　雅子

乳がん患者は診断された時から病気に対する不安や悩みが続き、 さらに乳がん治療に伴う不安もあります。患者への精神的な支援が長期的に必要とされ、乳がん患者会が多くの病院に設けられています。 当院での乳がん手術は年間40～50例施行し、 抗がん剤治療患者も増えており、 当院でも平成24年6月から「乳がん患者サロン」（以下患者サロン）を月1回院内で開催してきました。患者サロンへの患者の参加は当初10人以下でしたが、 徐々に増え最近は20人を超えることも増えてきました。 当院からの参加はMSW、 心理カウンセラー、 薬剤師、 理学療法士、 看護師、 医師です。患者サロンの目的は患者同士の会話を主体にしていますが、 乳がんや乳がんとは関係ないミニ・ レクチャーも行っています。 ミニ・ レクチャーの内容により外部から化粧品やウィッグメーカーの担当者が参加することもあります。 患者からの意見：「参加している乳がん患者さんが元気で勇気づけられた」「乳がん治療薬剤やリハビリのレクチャーが参考になった」など。今後の課題：就労している乳がん患者は患者サロンに参加する時間が取れない・ 当院以外で治療された患者の参加というような課題もあります。 乳がん患者の長期的な治療や経過観察に伴う不安や悩みに対して担当医師のみが外来での短時間で対応するのは難しく、色々な職種が関わることによって、 患者のつらさを大勢が共感し支えていることを患者サロンで知る機会となります。 また患者同士の励ましによって、それぞれの患者が病気と向かい合えるようになると思われます。 当院における患者サロンの課題を患者さんからの意見をもとに検討して報告します。

GP-3-37-05
栃木県宇都宮市におけるピンクリボン活動について

宇都宮セントラルクリニック

竹原　めぐみ、伊藤　淳、佐藤　俊彦

【はじめに】栃木県では、 病院単位の患者会や全国組織の支部などを中心とした様々なピンクリボン運動がおこなわれている。 そうした運動のなかでリレー・ フォー・ ライフや患者会での講演会などの活動がおこなわれている。今回我々は、 その中でもNPO法人としてたちあげた「ピンクリボンうつのみや」の行っているピンクリボン活動を紹介する。【なりたち】乳がん検診受診率50%を目標に乳癌および乳がん検診の啓発運動のため2014年7月に設立、協賛企業約40社･寄付者約150名の援助のもと活動を行っている。【活動内容】宇都宮市民にひろく乳癌・ 乳がん検診を啓発するための活動として、 イベントや商業施設およびお祭りでのブース出店、 セミナーや市民講座の開催を精力的におこなっている。 またママさんサークルと一緒にピンクリボンランチ会（勉強会）を開催するなど、幅広い活動をおこなっている。実際の活動内容、これからの活動目標などについて報告する。【おわりに】近年日本国内いずれにおいても検診受診率は上昇傾向であるが、 栃木県においても乳がん検診受診率の上昇が見られており、 ピンクリボン運動もその一助を担っていると考える。また、 様々な講演会などの活動を通し、 今まで病院の受診に踏み切れなかった人たちの受診も実際にあることから、 今後とも目標の乳がん検診受診率50%以上の達成を目指し、 ひいては乳癌死亡率の減少に寄与していくことができるよう、精力的な活動をおこなっていきたい。

GP-3-37-06
乳がん術後治療を受ける患者に対する定期相談会の現状と今後の展望

[1]独立行政法人国立病院機構函館病院　看護部、
[2]独立行政法人国立病院機構函館病院　外科

伊藤　みずえ[1]、小室　一輝[2]、岩代　望[2]

【背景】当院では「おしゃべり会」という乳がん患者を対象としたサポートグループがあり、 月1回開催されている。 参加者の多くは一次治療を終えている患者で現在治療中の患者やこれから治療を開始する患者はほとんど参加していなかった。 そこで同じ状況にある患者同士のつながりを作り、 患者のセルフケア向上の一助となる環境を提供するために、 乳がん術後治療を受ける患者を対象に定期集団相談会を昨年8月に発足した。1年経過しての相談会の現状と今後の展望についてここに報告する。【相談会の方法】 毎週火曜日15:30からの1時間とし、 前半30分は各週のテーマに沿った患者指導を行ない、 後半30分は患者同士の語らいの場とした。【現状】発足してすぐには対象患者が少なかったという理由もあり、 参加者はいなかった。 当初は術後の外来受診患者を中心にアナウンスしていたが、 まだ入院している術後の患者にも案内を実施した。 まだ定期的実施には至っていないが現在までに2回開催した。 参加者は3名でいずれも乳房切除術を受けられていたこともあり、 術後の補整についての患者指導であった。 患者達は同じ時期に手術をしていることからすでの情報共有できる関係性が構築できていた。 相談会でも関係は良好で「お互いにがんばろうね」などと話されていた。また、 補整についても積極的に情報交換する姿が見受けられた。「自分で綿で作ってもいいんじゃない？」や「私はこのタイプがいいわ」と患者自身が対処方法を見つけることができていた。【今後の展望】現在はまだ定期的な開催にいないため、 対象患者にはアナウンスを継続していく。 化学療法や放射線治療が終了し落ち着いた頃には「おしゃべり会」にも参加できるように橋渡しができればと考える。長期的治療となる乳がん患者にとって同じ経験をした仲間ができることはその後の闘病意欲向上にもつながるため、 継続して環境を提供していきたい。

GP-3-37-07
当院における若年性乳癌症例の検討　～医療者の介入・支援～

[1]国立病院機構九州医療センター　乳腺センター、
[2]久留米大学　医学部　外科学

中川　志乃[1]、堀尾　卓矢[1]、赤司　桃子[1]、竹中　美貴[1]、筒井　佳奈[1]、
名本　路花[1]、松下　真美子[1]、赤木　由人[2]

若年性乳がん患者は癌そのものの不安のみならず、 様々な不安を抱えている。【対象と方法】2007年1月から若年性乳がん患者は癌そのものの不安のみならず、 様々な不安を抱えている。【対象と方法】2007年1月から2015年10月までに当院で手術を行った乳癌症例1041例中、35歳以下の症例30例（2.9%）を対象とし、 臨床的な特徴、 妊孕性や家族、 社会的な問題について検討を行った。 年齢中央値32.6歳(27-35歳)、30例中1例が同時性両側乳癌であったため、 臨床病理学的特徴は31例で検討。【結果】発見契機は31例中腫瘤触知25例、乳頭分泌1例、検診発見5例。術式はBt:14例（+TE:7例）、Bp:17例。非浸潤癌は4例(12.9%)。TNBC：4例(14.8%)、ER陽性：21例(77.8%)、HER2陽性：6例(22.2%)。未婚20例(66.7%)。出産歴あり7例(23.3%)、授乳期2例、妊娠期1例であった。化学療法施行17例(56.7%)中、卵子凍結を行った症例2例、 胚凍結2例(妊娠期の1例は不妊治療後体外受精での妊娠)。化学療法を行っていない症例でもLH-RH analog終了後2年以上月経が回復しない症例を1例認めた。ER陽性症例21例中20例がTAM内服、1例は挙児希望のため内服せず。 挙児希望のため2年で中止した症例が1例。遠隔再発3例、 対側乳癌発症1例、 死亡例は2例であった。【考察】2013年1月に地域で「妊孕性温存を目的としたネットワーク構築」のため産婦人科との合同勉強会が行われ、 当院でもスムーズに連携先の産婦人科へ紹介できるようになったが金銭的な問題もあり卵子凍結や胚凍結を行った症例は少ない。親の反対で化学療法前に卵子凍結のため産婦人科受診をできなかったケースや妊娠期の患者の母親が人工妊娠中絶をすすめたため患者と母親が疎遠になるケースがあり、 親子関係に問題が生じていた。 仕事の面ではTAMが原因と思われるうつ症状により退職した例があった。 術後に結婚した4例の術式は、3例がBp、1例はBt+TE後に広背筋皮弁での再建であった。 ウェディングドレス着用も考慮した整容面での配慮が必要と考えられた。 若年者の場合は特に、 身体イメージの変化、 ライフイベントへの不安は大きく、 心理的介入が必要となることも多い。患者､そしてその家族の気持ちにも配慮し､個々のニーズにあった治療、 サポートが提供できるよう院内のみならず地域で医療者がチームとなって連携しなければならないことは明らかだが、 医療側からの適切な介入について考えたい。

GP-3-37-08
市立ひらかた病院における取り組み(告知の時からの心理的サポート)

[1]市立　ひらかた病院　乳腺・内分泌外科、
[2]大阪医科大学附属病院　乳腺・内分泌外科、
[3]市立　ひらかた病院　緩和ケア科、[4]上田外科
高橋　優子[1]、礒崎　聖子[3]、森田　眞照[1]、寺沢　理沙[2]、木村　光誠[2]、
上田　さつき[4]、岩本　充彦[2]

乳癌に限らず、現在では告知をする、しないという選択肢はほぼ消失し、告知をしたうえでいかに患者やその家族をサポートしながら共に病気に向かっていくかという時代となった。それにはやはり患者を中心においた、チーム医療のありかたが重要視されてきているが、当科ではその一環として、臨床心理士による早期介入により患者のみならず患者の家族に対する心理的・精神的サポートを行っている。今回、演者が赴任した2015年4月から約6か月にわたり、新規に担当した乳癌患者70名のうち、臨床心理士が介入した40名の患者に対しアンケート調査を行い、初診時から告知を受けるまでの期間、告知を受けてから手術／化学療法を受けるまでの期間、治療開始後の期間につき、心理面での変化を分析・評価した。乳癌患者においては、特に女性特有の疾患であることからそのライフイベントごとによる不安が大きい。また、術後の再発予防治療で特に抗がん剤投与が行われる場合には、術後と補助療法開始のタイミングでも一つ大きな心理的変化が認められた。乳癌は女性特有の疾患であり、その罹患率は12人に一人と毎年上昇している。罹患年齢も40代、60代に多く、女性の一生のなかでは家庭面、社会面でも重要な役割を担っている年代でもあり、その心理的･精神的サポートは非常に有用と考える。今後も定期的な評価をしたうえで個々の患者のニーズに応じたサポートを継続したいと考えている。

GP-3-38-01
当院におけるHBOC症例拾い上げへの取り組み

[1]大崎市民病院　外科、[2]石巻赤十字病院　乳腺外科部　遺伝・臨床研究課
江幡　明子[1]、安田　有理[2]、高橋　梢[1]、進藤　晴彦[1]、吉田　龍一[1]

【背景】HBOC（遺伝性乳がん卵巣がん症候群）は、全乳癌の５から１０％程度存在し、*BRCA1*または*BRCA2*の遺伝子変異が原因と言われている。主に家族歴の濃厚な患者及びその家族に対して遺伝カウンセリングを施行し、希望者には遺伝子検査を行い、治療方針決定の他、本症候群に特化した検診や発症予防プログラムに役立てていくことが望まれる。【目的】１次拾い上げ項目に該当する方が、どの程度存在するかを把握することを目的とした。【対象と方法】2015年3月から8月までの半年間に、乳腺外科外来を初診した207名に対して、家族歴に関するアンケート様式の問診票に、記入をお願いした。この問診票を集計し、NCCNのガイドライン（乳癌および卵巣癌における遺伝的/家族性リスク評価）に準じた拾い上げ項目に該当する方をカウントした。【結果】年齢の中央値は52歳（17歳-89歳）で、今回、乳癌の診断となった方（前医での診断も含め）は52名だった。そのうち15名（28.8%）が１次拾い上げ項目に該当。未発症者155名のうち、17名（11.0%）が1次拾い上げ項目に該当した。【考察】HBOCはそれほどまれな疾患ではなく、主にNCCNガイドラインで拾い上げた方を中心として適切な情報提供を行っていく必要があると考える。当院には、遺伝カウンセラーがいないため、１次拾い上げ項目に該当した方には、遺伝外来もしくは遺伝カウンセラーのいる他施設を紹介することになるが、現在拾い上げ及び紹介のためのシステム作りを構築中である。

GP-3-38-02
Li-Fraumeni症候群のサーベイランスを行った乳癌の３例

兵庫県立がんセンター　乳腺外科
松尾　容子、高尾　信太郎、三木　万由子、田根　香織、廣利　浩一

【はじめに】Li-Fraumeni症候群（LFS）は軟部組織肉腫、骨肉腫、乳癌、脳腫瘍、副腎皮質癌、白血病の発症に関連する遺伝性がん症候群である。遺伝性乳癌の中でも遺伝性乳癌卵巣癌症候群（HBOC）は最も頻度が高く、近年積極的な拾い上げがなされているが、その他の遺伝性乳癌はその疾患を想定していないと見落とされがちであると考えられる。当院で2005年11月から2015年11月の間に手術を施行した2036例のうち、軟部組織肉腫または骨肉腫を合併した症例が３例認められた。この３例についてLFSのサーベイランスを行い検討する。【症例1】20代、女性。10代で下顎骨の骨肉腫を発症し、手術と化学療法を施行された。フォローのCTで左乳房の石灰化を指摘され、精査の結果、乳癌と診断された。乳房切除術およびセンチネルリンパ節生検を施行し、TisN0M0であった。【症例2】70代、女性。50代で肋骨の軟骨肉腫の手術を施行され、その後、肺転移、局所再発を発症し、各々に対して切除術を行った。整形外科フォロー中に左乳房の違和感を訴え当科に紹介され、左乳癌が発見された。乳房部分切除術およびセンチネルリンパ節生検を施行し、T1aN0M0であった。【症例3】70代、女性。1年前に頭頂部の血管肉腫に対し、手術と放射線療法を施行された。フォローのCTで左乳房腫瘤の増大を認め、精査の結果、乳癌と診断された。乳房切除術及びセンチネルリンパ節生検を施行し、T1cN0M0であり、術後化学療法を行った。2年後には右肺癌も発症し、手術を施行された。【考察】LFSは常染色体優性遺伝形式を取る家族性腫瘍症候群の一つである。その原因の多くが生殖細胞系列のP53異常である。診断には古典的LFSの診断基準やChompret 2009の診断基準があり、LFS腫瘍の発症年齢や家族歴が重要となっている。LFSの女性患者は閉経前乳癌を発症するリスクが非常に高く、NCCNガイドラインでは乳癌のリスクに対する管理が記載されている。今回検討したうちの症例1は、診断基準よりLFSが疑われ、本人の希望もあったが、二次癌のリスク低減と放射線治療の回避も考慮し、乳房切除術を選択した。症例２、３は肉腫、乳癌の発症年齢からLFS診断基準を満たさなかった。サーベイランスの最適な方法および効果に関する決定的な前向きデータはないが、このような疾患があることを念頭におき、既往歴や家族歴を詳細に聴取することが重要と考えられる。

GP-3-38-03
両側多発乳癌の１姉妹例

[1]公立学校共済組合　東海中央病院　外科、
[2]公立学校共済組合　東海中央病院　健康管理科、
[3]公立学校共済組合　東海中央病院　放射線科
堀場　隆雄[1]、石黒　千春[2]、上田　貴世[2]、仲尾　里菜[3]、平林　祥[1]、
堀田　佳宏[1]、福本　良平[1]、渡邉　卓哉[1]、日比　健志[1]

今回われわれは、それぞれが両側多発乳癌を発症した姉妹の１例を経験したので報告する．症例１.73歳女性.既往歴:子宮筋腫手術.２児出産.家族歴:特になし.現病歴:左乳房にしこりを自覚し当院を受診された．MGで左LIにspiculated massを、右Uにdystortionを認めた．エコーでは、左BDの長径15mm大不整形腫瘤影をはじめ３つの腫瘤を認め、右Cの長径10mm大円形腫瘤影と小嚢胞様の集簇1ヶ所を認めた．造影MRIで左A、AC、BDに結節性濃染像とDに小濃染像の集簇を、右C、CEおよびDに結節性濃染像とAに小濃染像の集簇を認めた．針生検で両側に悪性像を認め、両側Bt+SNを施行した．左側のみ腋窩リンパ節転移を認め、郭清を行った．病理検査で、左乳房に浸潤径1.5cmの乳頭腺管癌、1.2cmの硬癌、0.8cmの硬癌、拡がり3.5cmのDCISを認め、リンパ節転移は3/27であった．右乳房に浸潤径1.8cmの乳頭腺管癌、1.5cmの硬癌、拡がり6.0cmのDCIS、2.0cmのDCISを認め、SNは0/5であった．左右の主病変はいずれもER/PgR陽性でHER-2発現を認めず、術後EXEを５年間内服された．術後５年を経過し再発兆候を認めていない．症例２．78歳,女性.既往歴:高血圧症-高脂血症.55歳閉経.未産.家族歴:妹　乳癌.現病歴:左乳房にしこりを自覚し当院を受診された．MGで左UにFADを、右UOならびにMIに腫瘤を認めた．エコーでは、右Cの長径55mm大で境界明瞭粗造な腫瘤影をはじめ２つの腫瘤を認め、両側腋窩リンパ節の腫脹を認めた．造影MRIで左Aに結節性小濃染像を、右CおよびAに結節性濃染像を認めた．再エコーで左Aに長径6mm大で境界不明瞭な小腫瘤影を認めた．針生検で右Cの腫瘤に悪性像を認め、左小腫瘤の細胞診は鑑別困難であった．右側乳癌の診断でBt+Axを、左側はBpを施行した．病理検査では、右乳房に浸潤径5.5cmの充実腺管癌、1.5cmの充実腺管癌、左Aに浸潤径0.7cmの乳頭腺管癌を認めた．リンパ節転移は陽性(1/24)であったが、他の腫大したリンパ節にB細胞性悪性リンパ腫を指摘された．左右の主病変はいずれもER陽性でHER-2発現を認めなかった．術後EXEを内服され、術後３年を経過し再発兆候を認めない．また悪性リンパ腫の精査・加療は強く拒まれ経過観察中である．

GP-3-38-04
乳がん術後患者群における家族性乳がん患者の拾い上げの実施

[1]公益財団法人　がん研究会　有明病院　乳腺外科、
[2]公益財団法人　がん研究会　有明病院　乳腺センター、
[3]公益財団法人　がん研究会　有明病院　遺伝診療部
鈴木　美慧[1]、中島　絵里[1]、北川　大[1]、新井　正美[3]、岩瀬　拓士[2]、
大野　真司[2]

【背景と目的】同一家系内に乳がんが集積する家族性乳がんに対し，日本国内においては，その診断基準の一つとして野水らによって提唱された野水基準が用いられている。当院では従来，家族歴を元に遺伝性乳がん卵巣がん症候群(HBOC)が疑われる患者については，遺伝診療部において遺伝カウンセリングや遺伝子検査を実施してきた。2014年以降はNCCNガイドライン(2014)に基づくHBOCテンプレートを電子カルテ上に作成し，組織横断的なスクリーニングに取り組んでいる。本研究の目的は，テンプレートを適用する以前に手術を行い，現在経過観察中の患者群に対し野水基準を充足する患者数を調査することで，家族性乳がん罹患者の潜在数を明らかにすることである。
【対象と方法】2015年4月1日から9月30日までに当院乳腺科へ術後経過観察として来院した患者6596名を対象とした。電子カルテ上の初診問診票および手術前サマリと，診療記録上の家族歴に関する記録を基に，野水基準における家族性乳がん該当者を拾い上げた。
【結果】対象となる6596名の内訳は男性12名(中央値72.5歳)，女性6584名(中央値58歳)。この6596名のうち，野水基準を満たす家族歴を持つ患者が3.7%(242名)いた。この内33%(80名)は過去に担当医から遺伝診療部への紹介がなされていた。242名のうち解析済の122件について，乳がん発症年齢の中央値は48(25-78)歳であった。この122名を野水基準の該当グループごとに分けると[1]第一度近親者に3人以上乳がん罹患者を持つ患者16%(19名)，[2]第一度近親者に乳がん罹患者を2人持つ患者84%(103名)と分けられた。さらに[2]の中で調査対象の本人が40歳未満([2]-a)，または同時性，異時性両側乳がん([2]-b)，または同時性，異時性関連重複がん([2]-c)の割合は順に，25%(26名)，35%(36名)，3.9%(卵巣がん1名，大腸がん3名)であった。第一度近親者が[2]-a,b,cを満たす割合は,[2]-a,8%(8名)，[2]-b,13%(13名)，[2]-c,4%(卵巣がん3名,大腸がん1名)であった。
【まとめ】本研究を通じて術後経過観察中の患者群の中には，野水基準を満たす家族性乳がん患者数が3.7%含まれていた。家族歴は患者や家族の遺伝性腫瘍の可能性を考慮する際に必要ではあるが，血縁者の乳がんや他の関連がんの情報を十分に取得し，時を経て変化する家族歴を更新するには，術前術後を通じて，専門の知識を備えた看護師や認定遺伝カウンセラーが時折介入することの必要性が示唆された。

GP-3-38-05
当院におけるHBOC診療の現状

[1]順天堂大学医学部附属順天堂医院　乳腺・内分泌外科、
[2]順天堂大学　練馬病院　乳腺外科、
[3]順天堂大学医学部附属順天堂医院　遺伝相談外来
平　郁[1]、田辺　真彦[1]、明神　真由[1]、魚森　俊僑[1]、吉田　悠子[1]、
森　昌子[1]、岡崎　みさと[1]、徳田　恵美[1]、堀本　義哉[1]、清水　秀穂[1]、
三浦　佳代[1]、飯島　耕太郎[1]、小坂　泰二郎[2]、田村　智英子[3]、
恒松　由記子[3]、齊藤　光江[1]

【背景】乳癌全体の15－20%が家族性集積性を示し、5-10%が*BRCA1/2*をはじめとする遺伝子異常を伴う乳癌であると推測される。*BRCA1/2*変異を伴う乳癌および卵巣癌は遺伝性乳癌卵巣癌症候群（HBOC）と称される。*BRCA1/2*の遺伝学的検査を実施する機会が急速に増す一方で、時間的拘束および専門的対応の経験不足ゆえに、日常の診療業務内での対応は難しい場合が多く、HBOCの日常診療の体制構築が急務である。【当院におけるHBOC診療】2012年10月に遺伝相談外来が開設された。遺伝相談外来では、乳腺科外来において家族歴から遺伝性乳癌の可能性がある患者を拾い上げ、受診を勧めている。2015年11月までの期間に59人がHBOC疑いにて遺伝相談外来を受診した。そのうち27人に遺伝子検査が行われ、*BRCA1*（4人）, *BRCA2*（2人）, *p53*（2人）の変異が検出された。また1例の偶発所見（MLPA法によるリファレンスプローブ領域の遺伝子増幅・乳癌における病的意義なし）を経験した。変異陽性者に対しては、遺伝相談外来・婦人科と連携して診療を行っている。遺伝相談外来開設により、乳腺科外来での患者拾い上げ、遺伝カウンセリング、遺伝子検査という段階を経た診療が可能となった。遺伝学的検査実施までのカウンセリングは遺伝相談外来で経験豊富なスタッフが対応している。また、婦人科の積極的な活動によりHBOC症例を対象とした予防的卵巣切除術への対応が可能となった。一方で、遺伝子検査結果説明を含む遺伝外来受診後の対応を乳腺外来で日常診療として行っているため、継続的な経過観察、遺伝子異常を伴う可能性のある血縁者の拾い上げが十分に行えていないという課題がある。改善策として、院内の遺伝カウンセリング経験者による遺伝相談外来の常設、診療科医師の研修への積極的な参加によるカウンセリングに対する理解と技術の向上を推進すること、が挙げられる。【まとめ】*BRCA1/2*の遺伝学的検査、患者・未発症保因者のスクリーニング、予防的卵巣切除を含む治療の選択が可能となり、乳癌診療におけるHBOC診療の重要性が増している。一方で、各施設が抱える課題は様々であると推測される。当院におけるHBOC診療の現状・今後の展望を報告する。

GP-3-38-06
遺伝性乳がん卵巣がん（HBOC）を中心とした遺伝性疾患の医療者間情報共有への取組みと個人情報の保護

[1]高知大学　医学部　附属病院　乳腺センター、
[2]高知大学　医学部　附属病院　臨床遺伝診療部、
[3]高知大学　医学部　外科学講座外科１
杉本　健樹[1,2,3]、田代　真理[2]、小河　真帆[1]、沖　豊和[1,3]、駄場中　研[3]、
花崎　和弘[3]、執印　太郎[2]

【背景】当院では2011年に遺伝性乳がん卵巣がん(HBOC)診療を開始し、延べ120回の遺伝カウンセリングを行い29人が遺伝検査を受けた。HBOCは前立腺癌・膵癌リスクも高く、医学管理に遺伝診療部・乳腺科・婦人科に加え泌尿器科・消化器科も関与し、個人の遺伝情報を多科で共有する必要がある。この問題は他の遺伝疾患にも共通で日本医学会のガイドラインでも既発症患者の遺伝学的検査の結果は、患者の診療に関係する医療者が共有する情報として診療録に記載する必要があるとされているが、個人情報保護の観点から電子カルテ内での情報共有には限界がある。【当院の現状】2014年末まで紙の遺伝カルテをカルテ室の金庫で保管、遺伝診療に関与した医療者のみに貸出・閲覧を許可していたため、医療者間の情報共有のみでなく直接遺伝診療に関った者さえ情報を診療に生かすのは困難であった。当院の電子カルテ(IBM)には、個人・診療科等で設定可能な閲覧制限機能がある。医学情報センターの協力でこの機能を利用し、2015年1月から電子カルテへの記載を開始した。
【方法】電子カルテ内に臨床遺伝診療部を診療科として開設、科別プロブレムに遺伝カウンセリング・遺伝子検査の項目を設けた。遺伝診療では必ず遺伝診療部でカルテを開き、プロブレムのいずれかを選択し診療内容を記載する。外注検査報告書等の紙媒体も遺伝診療部の診療録内にスキャナで取り込む。記載終了時にデフォルトで閲覧制限を促がすポップアップが表示される。内容は遺伝診療部の権限を持つ医療者以外は閲覧出来ないが、医療者は遺伝診療を受けたことは知ることができ必要に応じて遺伝診療部スタッフから情報が得られる。ある医療者が遺伝診療に深く関わる場合はIDに遺伝診療部の権限を付与すれば診療科カルテから遺伝情報が閲覧できる。他施設の医師も参加するカンファレンスでは、参加者全員の氏名をカルテ内に記載し情報共有範囲を明確化している。【課題と展望】現状のシステムを利用して遺伝情報を電子カルテで記載するようにしたが、1. 個人情報は保護されるが情報共有に障壁が残る2. 院内外の依頼に対する報告記載には閲覧制限が掛けられない3.外注検査は紙媒体を使用せざるを得ない などの課題が残されている。守秘レベルの高い遺伝情報も通常の医療情報と同等に扱えるように電子カルテ閲覧権限を有する全職員への啓発と意識向上で閲覧制限が不要な体制作りが急務と考える。

GP-3-38-07
HBOC（hereditary breast and ovarian cancer）患者の個別化診療

[1]聖路加国際病院　ブレストセンター、[2]聖路加国際病院　遺伝診療部
竹井　淳子[1,2]、吉田　敦[1,2]、林　直輝[1]、青木　美紀子[2]、大川　恵[2]、
山内　英子[1,2]

乳癌診療における真の個別化医療を考える時、乳癌細胞におけるタイプ、体細胞変異を考えるのみでなく、遺伝医療が進んできた今、個体の遺伝的背景をも考慮した「次世代に向けての真の個別化医療」が必要である。
BRCA1/2の変異を有する遺伝性乳がん卵巣がん症候群（hereditary breast and ovarian cancer : HBOC）は、乳がんの生涯発症リスクが50～70%、卵巣がんは30～50%と非常に高い。その為、NCCN（National Comprehensive Cancer Network）のガイドラインでは、HBOCの患者に対して、二次予防のために、特化したサーベイランス、リスク低減手術や薬物療法を提唱している。また、BRCA遺伝子変異の有無を効果予測因子として用いる薬物療法も用いられてきている。　当院では2006年に遺伝診療部を開設し、遺伝性疾患に対するカウンセリングを開始した。2015年11月までにカウンセリングを行った1134症例中、遺伝学的検査を行った患者は645症例（56.9%）であった。そのうち、BRCA1病的変異ありは64症例、BRCA2病的変異ありは52症例、BRCA1/2共に変異ありが１症例、Variant of uncertain significanceは42症例であった。病的変異をもつ患者のうち、未発症保因者は20症例（17.1%）、乳がん・卵巣がんいずれも発症しているのは３症例（2.6%）、乳がんのみ発症しているのは90症例（76.9%）、　卵巣がんのみ発症しているのは4症例（3.4%）であった。　全乳がん患者（年間約８万人発症）の約5～10%（4000～8000人/年）が、HBOCであると推定されている。日本人において、遺伝学的検査を行った31.2%（81/260症例）に、BRCA1/2の病的変異を認めたと報告されているが（Nakamura et al. , Breast Cancer, Nov. 2013）、推定値からするとカウンセリング対象者の一次拾い上げが不十分であるといえる。今後、BRCA変異の有無による個別化医療がすすむにあたり、情報提供を行わないことは、患者の生命予後にかかわり、検査やリスク低減治療をうける患者の選択の権利を奪うため、チーム医療における一次拾い上げの責任は大きい。また、近年次世代シーケンスの導入によって、BRCA1/2のような高度易罹患性遺伝子だけではなく、中等度、低度罹患性遺伝子も報告され、リスク評価の解釈が困難になってきており、どのように個別化医療へつなげるか問題点は多い。　乳癌におけるHBOC診療から「次世代の真の個別化医療」について検討したい。

GP-3-38-08
当院に於けるHBOC診療体制の現状と課題

[1]聖隷浜松病院　乳腺科、[2]聖隷浜松病院　臨床遺伝センター
吉田　雅行[1]、諏訪　香[1]、内山　剛[2]、西尾　公男[2]、井上　景介[2]

【はじめに】本邦に於いても遺伝性乳がん卵巣がん症候群（以下、HBOC）の関心は高まり“がんのハイリスク者に対する究極の個別化医療”のためのHBOC診療の体制整備が求められている。当院では遺伝カウンセリングの必要性をいち早く認識し、1999年に遺伝相談外来を立ち上げ、専門医、看護師、検査技師、臨床心理療法士、ケースワーカーが必要に応じて同席し対応している。一方、HBOCついては、院内の関係者による協議を経て2013年度から対応を開始している。前回の本学会報告で、当院の乳癌患者の手術データベースから「かんたんチェック」の各項目の拾い上げを行いったところ、少なくとも全手術患者の約26%がカウンセリングの対象となる事が明らかとなった。今回は、遺伝相談外来におけるHBOC関連相談件数を把握し、今後の課題を検討したので報告する。【対象・方法】当院の遺伝相談外来の全体の相談件数およびHBOC関連相談件数を調査した。調査期間はHBOCの対応開始の2013年度から現在までとした。遺伝子検査依頼・相談内容についても現状把握し、今後の課題を検討した。【結果および考察】遺伝相談外来全体の新規相談件数は、2013年、14年、15年度それぞれ、29件、33件、30件で、HBOC関連はそれぞれ4件、3件、4件であった。HBOC関連の割合は、年度毎に14%、9%、13　%であり、合計12%であった。BRCA1/2の検査依頼は8件で、BRCA1変異4件、BRCA2変異1件、BRCA2変異疑い2件、変異なし1件であった。また、新規（初診）の相談内容割合は、産科・羊水検査前相談39%、産科・その他相談23%、子供の病気について13%、HBOC関連は13%、その他自身・親族の病気について10%で、HBOC関は13%と少なくはない数値であった。しかし、「かんたんチェック」の各項目の拾い上げから、少なくとも全手術患者の約26%がカウンセリングの対象である事を考えると、年間乳癌手術約170例の当院で実際に相談外来を訪れた方は少なく、対象者への啓発が課題と言える。また、実際に変異の有る方は婦人科と連携してサーベーイランスを行なっているが、予防的手術については、個々のケースについて倫理委員会の検討で対応している。【結論】当院の遺伝相談外来のHBOC関連の新規相談件数は3年間で11件、検査依頼は8件と決して多くはないが、スクリーニング対象者は多く存在するため、がん診療の基幹病院として、引き続き、十分に対応出来る体制整備を行いく必要がある。

GP-3-38-09
HBOC診療に携わる遺伝カウンセラーが考える問題点

[1]名古屋市立大学病院　臨床遺伝医療部、
[2]大阪 公益財団法人 田附興風会 医学研究所 北野病院　ブレストセンター・乳腺外科、[3]愛知県がんセンター中央病院　乳腺科
大瀬戸　久美子[1,2,3]、山内　清明[2]、岩田　広治[3]

遺伝性乳がん卵巣がん症候群（HBOC）の疾患概念そのものは遺伝を専門にする人は基よりその他の一般医療関係者の間にも広く浸透してきた。しかし、HBOCを念頭に置いた遺伝カウンセリングを実施する上で多くの課題も残されている。HBOC診療に関わるうえでクライエントの自律的な意思決定を支援するために遺伝カウンセラーが身につけなくてはならない点は、1．HBOCであること自体が術式を含めた治療の決定に関与すること2．リスク低減手術のタイミングを念頭に置いたフォローアップが必要であること3．HBOC以外の遺伝性乳がんも存在すること等があげられる。これらを認識し、主治医や他のコメディカルと討議するうえで遺伝カウンセラーは乳がんそのものに関する必要最低限の知識や最新情報を身につける必要性が要求される。さらに、術式の選択のみならず、妊孕性の温存、リスク低減手術、家族への説明、結婚や子供を持つことへの思い、がん治療を続けながら『遺伝性』ということに向き合うなど多くの課題を抱えた微妙な問題を多く含むHBOC診療に対してする意識は医師・看護師・遺伝カウンセラーの間においても認識が異なる場合が少なくない。この微妙な認識の違いを解消するためにはそれに携わる者同士のコミュニケーションを保持することが極めて重要である。また、現在HBOCコンソーシアムが提案している施設基準を満たし1施設で遺伝性腫瘍診療を提供できる施設は非常に限られていることも大きな問題である。これらを解決するべく2013年12月から東海地区では地域連携診療ネットワークが構築されている。また、関西地区においてもリスク低減手術や妊孕性の温存についての取り組みを考慮した診療の流れを構築しつつある。このようなネットワークの構築のためには各施設の関係者間で「クライエントの診療の為にコミュニケーションが極めて重要である」という認識の共有が前提である。以上をふまえてHBOC診療を取り巻く状況とそこから見いだされる問題点を考察する。

GP-3-39-01
センチネルリンパ節転移陽性症例の腋窩追加郭清省略に伴う問題点の検討

[1]那須赤十字病院　外科、[2]那須赤十字病院　病理
田村　光[1]、磯部　雄二郎[1]、後藤　卓也[1]、谷　紀幸[1]、五十嵐　高広[1]、
河島　俊文[1]、青木　真彦[1]、城戸　啓[1]、小島　正夫[1]、川井　俊郎[2]

昨年のガイドライン改正により、センチネルリンパ節に直径2mm未満の微小転移が1個の場合は、追加郭清しないことになった。それまで当科では、転移を認めた症例は、全例腋窩郭清を追加したが、それらの病理結果と患者の経過について報告する。2010年4月から2014年までに手術した乳癌症例287例のうち、センチネルリンパ節生検を施行した症例が238例(83%)であった。このうち、センチネルリンパ節に転移を認めた症例が、42例(18%)であった。センチネルリンパ節に転移を認めた42例のうち、micrometastasisの症例は7例(17%)で、macrometastasisの症例は35例(83%)であった。Micrometastasis,　macrometastasisの全例で追加郭清が行われた。micrometastasisの症例7例のうち、6例（86%)は、センチネルリンパ節への微小転移以外には、転移を認めなかったが、1例(14%)で非センチネルリンパ節に1個転移を認めた。本症例は硬癌NG1,ly1,v1,Ki67 10%であったが、術後化学療法を施行し、現在まで再発を認めていない。一方、micrometastasisの症例で腋窩の追加郭清したにもかかわらず、再発した症例が1例あり、この症例は、充実腺管癌、f,ly0,NG3, Ki67 30%,triple negative症例であった。本症例は、術後化学療法をすすめたものの、拒否され、一旦来院しなくなったが、再発した後来院された。Macrometasisの35例については，非センチネルリンパ節に転移を認めたのが17例（49%)であった。非センチネルリンパ節に転移を認めた17例のうち5例に再発を認めた。次に非センチネルリンパ節の転移個数を調べ、郭清することでリンパ節転移個数の評価がどのように変わるかを調べた。Micrometasisの症例では、非センチネルリンパ節に転移を認めた症例は1例のみで、非センチネルリンパ節の1個のみに転移を認めていた。したがって、micrometastasisの症例については、センチネルリンパ節転移と非センチネルリンパ節転移個数を合計しても2個をこえる症例はなく、照射を強くすすめる基準にはいたらなかった。一方、macrometastasisの症例は、非センチネルリンパ節の転移個数は、1個から11個と様々であった。このため、センチネルリンパ節生検の段階では、リンパ節転移個数が3個以下であったにもかかわらず、追加郭清後4個以上になり、照射を強くすすめる状況になった症例が9例（9/35=26%)みられた。

GP-3-39-02
当科におけるセンチネルリンパ節生検陽性症例に対する追加腋窩郭清省略の可能性についての検討

新東京病院
林　剛、浅川　英輝、太田　絵美

【背景】センチネルリンパ節(SN)生検陽性例の腋窩リンパ節(ALN)非郭清のデータが報告されているが、その妥当性に関しては本邦ではいまだ決まった見解がないのが現状である。【目的】当科におけるSN生検の現状とSN転移陽性患者に対する追加ALN郭清省略の可能性について検討した。【方法と対象】2005.7月から2015.10月までにSN生検を施行した原発性乳癌手術204症例(平均62.3歳)を対象とした。対象患者は術前診断でＴ0～Ｔ2・N0の症例としSNBは2012.12月までは色素法単独、その後はRI法を併用して行った。転移陽性症例に対してBreast Cancer Nomogram(BCN)　を用いてProbability of Spread to Additional Lymph Nodes(PSALN)を算出して、ALN非郭清対象症例の絞り込みの指標として有用か実際の結果と照合して検討した。【結果】SN摘出個数は平均2.0個で、陽性26例、陰性178例であった。陽性26例に対して追加で腋窩郭清を行った結果ALNへの転移は3例(12.0%)で陽性数は1～3個であった。SN同定率は100%、SNBの適応としての術前評価での正診率は179/204（87.7%)、ALN転移の術前評価としての正診率は201/204（98.5%）であった。陽性の26症例についてPSALNを算出した結果ALN転移陰性の平均は47.4%、陽性の平均は44.7%であり両群とも高い値ではなかった。年齢・ホルモンレセプター・HER-2発現・Ki-67・組織型・脈管侵襲・核異型・SN摘出個数を比較検討したが両群間で差はみられなかった。【考察】当科におけるSNB適応の整合性は十分にあった。症例数が少なく十分な検討はできなかったが、SN陽性症例のALN転移陽性例において特徴的な臨床病理学的な所見はなかった。現時点ではSN転移陽性症例に対してALNDを省略できる可能性は十分にあるが、実施をする際には慎重に行う必要もあると思われた。

GP-3-39-03
腋窩郭清省略に向けたOSNA法の有用性の検討

綜合上飯田第一病院　乳腺外科
雄谷　純子、窪田　智行、山内　康平、三浦　重人

センチネルリンパ節（SLN）に転移を認めなければ腋窩リンパ節郭清(ALND)は省略可能である。SLN転移陽性であればALNDが勧められているが、SLN転移陽性患者の半数は非SLN転移を有していないとされている。日本乳癌学会の乳癌診療ガイドライン2015年版においては、SLNに微小転移を認めた場合は、推奨グレードBとしてALNDの省略が勧められるとされている。SLN転移有無の迅速診断法の1つであるOne Step Nucleic acid Amplication(OSNA法）でのCK19mRNA量は､癌組織（転移巣）の大きさを反映するとされている。転移巣の大きさが0.2mmから2mmまでの微小転移および0.2mm以下のisolated tumor cells(ITCs)は、OSNA法のmRNAコピー数は5000以下に相当する。癌研のデータでは、微小転移のうちさらにOSNA法でのコピー数を500未満と500～5000に分けて、非ＳＬＮのマクロ転移の頻度に差があることが示されている。ALND省略に向けて、当院でのOSNA法のmRNAコピー数と非SLN転移の頻度について検討した。（対象と方法）当院でOSNA法を導入した2010年6月から2015年10月末までの間に、SLN生検を行ったT1-2N0原発性乳癌症例346例を対象とした。術前CT lymphographyと色素法を併用してSLN生検を行った。OSNA法のmRNAコピー数のカットオフ値250未満をSLN転移陰性としてALNDを省略し、250以上の症例はALNDを行った。非SLNは、永久標本での最大割面1面で転移評価を行った。（結果）非SLN転移陽性の頻度は、OSNA法のmRNAコピー数250～500で10例中0例（0%）、500～5000の25例中14例（56%）、5000以上では37例中22例（59.5%）であった。（結語･まとめ）OSNA法での微小転移とされているコピー数5000以下では、56%と高率に非SLN転移を認めたが、500未満では1例も非SLN転移を認めなかった。症例を重ねて腋窩再発および予後の検討を行う必要はあるが、OSNA法でSLN転移陽性でもコピー数500未満の症例においてはALND省略が可能であると思われる。

GP-3-39-04
当院における腋窩郭清時のAxillary Reverse Mappingの取り組みについて

亀田総合病院　乳腺科
寺岡　晃、中川　梨恵、佐川　倫子、町田　洋一、角田　ゆう子、
比嘉　国基、淺野　裕子、坂本　尚美、坂本　正明、越田　佳朋、
福間　英祐

乳癌手術時の腋窩郭清における影響としてリンパ漏、神経障害、関節可動域の運動制限、患側上肢のリンパ浮腫等がある。リンパ浮腫が生じるとADLの著しい低下を認めるため、リンパ浮腫予防は非常に重要である。乳癌手術においてセンチネルリンパ節生検が普及したことにより、定型的に腋窩リンパ節郭清を行う手術は減少したため、同手技に伴うリンパ浮腫の発生数も減少した。さらにACOSOG Z0011の試験結果が発表され、将来的に手術時に腋窩リンパ節郭清を行うことはさらに減少することが予想されるが、現段階では術前評価で腋窩リンパ節転移を認める症例に関して腋窩リンパ節郭清を行うことはガイドラインでも推奨されている。日本乳癌学会班研究（2006年度）による実態調査によれば多変量解析では肥満（BMI≧25），術式，所属リンパ節への照射，術後療法なし，予防教育なしがリンパ浮腫の有意な発症予測因子としてあげられている。また発症したリンパ浮腫に関しても対応が講じられているが、リンパ浮腫に対するリンパ管細静脈吻合術を始めとする外科治療はいずれも質の高いエビデンスが出ておらず、適用には慎重を期す必要があり、リンパ浮腫に対しては予防的な対応を講じることが現時点では非常に重要であると考えられる。
腋窩郭清によるリンパ浮腫の予防として、上腕内側に色素を注射し、色変化のあるリンパ管の流れを直接確認した上で最大限リンパ管損傷を避けて腋窩郭清を試行するAxillary Reverse Mappingという方法があり、同手技によりリンパ浮腫の発生の可能性を減少できることが数多く発表されている。
当院でも予定腋窩郭清時に色素を使用しリンパ管の流れを確認し、極力上腕からのリンパ管を保護し腋窩郭清を試行するAxillary Reverse Mappingを試行している。本発表では当院で行われているAxillary Reverse Mappingの方法、色素を使用する時の留意点、手術時の注意事項や結果を発表する。

GP-3-39-05
造影超音波による広がり診断の乳腺部分切除への展開

[1]日本医科大学　武蔵小杉病院　乳腺外科、
[2]日本医科大学　武蔵小杉病院　内分泌外科、[3]日本医科大学　内分泌外科、
[4]日本医科大学　武蔵小杉病院　放射線科、[5]がん研有明病院　画像診断部、
[6]国立がん研究センター中央病院　放射線診断科、
[7]日本医科大学　武蔵小杉病院　病理診断科
蒔田　益次郎[1]、赤須　東樹[2]、軸薗　智雄[3]、市川　太郎[4]、五味　直哉[5]、
菊池　真理[6]、許田　典男[7]、北山　康彦[7]

乳管内進展を含め的確に部分切除する際の問題点は、1）広がり診断目的のMRIが腹臥位で手術時の体位と違うためズレが生じること、2）手術時は造影でないとわからない病変をうまく切除できないことである。そこでMRIと同程度の広がり診断が得られるか、術直前に造影超音波を行いそれに従って部分切除を行って評価する研究を開始した。対象および方法：乳房部分切除が予定された原発性乳癌症例で造影超音波検査可能な症例とし、術前薬物療法施行例等は除外した。術前の造影MRIで広がり長径（診断された乳癌と一連のものと思われる造影範囲を設定し、その長径と定義）を計測した。超音波装置は東芝社製Aplio300、探触子はPLT1005BTで、造影モードはCPS(contrast pulse sequence)、mechanical index (MI)値は0.2前後とした。手術当日、全身麻酔下で造影超音波を行った。撮像方法については、MRI広がり長径の断層面で固定し、ペルフルブタン（商品名ソナゾイド）約0.75mｌ使用、注入から60秒間観察後、Burst＋CPSキヤプチヤを2回行い評価した。主病変から最も距離の離れた造影域から7～10ミリの距離を置いてインジゴカルミン+KYゼリー混合液の注入、引き続いて注入された色素に従って部分切除を行った。切除標本は広がり長径に直交するように5ミリ間隔で切り出し、階段状切片標本を作製し評価した。主要評価項目はMRI,造影超音波と組織学的広がり長径の一致率の比較とした。当院におけるIRBの承認を受け研究を平成27年9月から開始し、11月末現在7例に施行した。探索的に30例施行して評価する予定である。術直前の造影超音波による広がり診断がMRIに近づくことでより的確な切除につながることを期待している。

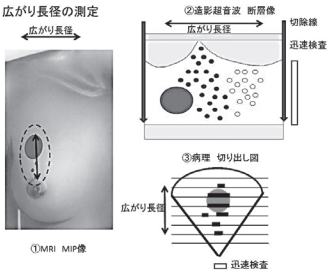

GP-3-39-06
非浸潤性乳管癌におけるリンパ球集積と微小浸潤の相関

千葉大学大学院　臓器制御外科
石神　恵美、榊原　雅裕、長嶋　健、三階　貴史、榊原　淳太、岩瀬　俊明、
羽山　晶子、升田　貴仁、中川　綾子、宮崎　勝

（背景）近年、非切除の適応となる非浸潤性乳管癌（DCIS）の層別化に関心が集まる。現状では核異型度による選別が有力視されるが、DCISの潜在的浸潤能・転移能を表現する論理的な指標が切望されることは言うまでもない。我々はその候補の一つとして、DCIS周囲へのリンパ球集積に着目する。リンパ球集積は、浸潤癌ではtumor infiltrating lymphocytes（TIL）として乳癌との様々な関与が報告されてきたが、DCISにおいても周囲組織との相互作用を仮説すれば、潜在的浸潤能・転移能を探る重要指標となる可能性を秘める。今回我々は、術前DCIS診断例におけるリンパ球集積を評価し、微小浸潤との関係を報告する。（患者と方法）2014年1月から2015年8月までに、DCISの術前診断で手術施行の87例を対象とした。手術検体のHE染色標本を用いて、DCIS周囲にみられるリンパ球集積を評価し、リンパ球非集積群、リンパ球低集積群、リンパ球高集積群の3群に分類し、微小浸潤（pT1mi+pT1a）との関係を解析した。（結果）87例のリンパ球集積度は、非集積群26例、低集積群38例、高集積群23例であった。微小浸潤は87例中24例に認められ、非集積群で3例（11.6%）､低集積群では11例（28.9%）､高集積群では10例（43.5%）に認められた。非集積群に比して、低集積群では微小浸潤に差を認めなかったが（p=0.098）､高集積群では有意に微小浸潤が増加した（p=0.011）。（結論）DCIS周囲のリンパ球集積は微小浸潤と相関し、DCIS層別化の全く新しい指標として期待がかかる。

GP-3-39-07
B領域乳房部分切除術における整容性の工夫

[1]近畿大学医学部奈良病院がんセンター外科、
[2]近畿大学医学部奈良病院　乳腺内分泌外科、
[3]近畿大学医学部奈良病院　消化器外科、
[4]近畿大学医学部奈良病院　放射線科
湯川　真生[1]、磯野　小百合[2]、金泉　博文[3]、岡嶋　馨[4]、綿谷　正弘[2]、井上　雅智[3]

【はじめに】乳癌に対する乳房温存療法においては、通常乳房の整容性を保つ目的で、部分切除により欠損した部分を周囲の乳腺を縫合して成形するか、周囲の脂肪を充填することが多い。しかし内側、特にB領域の乳癌においてはその欠損部が大きい場合、遊離真皮脂肪弁、乳房下上腹部脂肪（筋膜）弁あるいは広背筋、腹直筋皮弁等を考慮する事になる。これらの手技は多くの場合外科医単独では困難で形成外科医の協力が必要なばかりでなく、当然の事ながらあらかじめインフォームドコンセントを得て術前から準備する必要がある。しかし実臨床においては手術中に断端陽性などにより予想外に切除範囲が広がる場合があり、予定していた欠損部の補整が困難になる事がありうる。このような場合、予定の皮膚切開線を変更する事無く、形成外科の手を借りず、外科医だけで欠損部を補整するオプションを持つ事は有用と考える。【手術方法】残存乳腺の縫合や周囲脂肪の充填が困難と判断した時点で、乳頭を遊離して皮弁を内側から腋窩方向に延長し、腋窩のセンチネルリンパ節生検の皮膚切開に連続させ、乳腺全体を皮膚と遊離した後、欠損部分にシフトして縫着する。【症例提示】最近5年間で上記補整を行った6例。うち1例は術中写真を提示する。同様の条件下に乳腺の縫合だけを行った1例を対照として提示する。【結果】かなり大きな欠損でも、皮膚切開を延長せず、乳腺内側、下側の丸みは補整される。乳腺全体の体積の不足がかえって強調される結果になる事がある。乳頭を遊離するため、乳頭の変形が起こりやすい。【まとめ】整容性の成否は患者の満足度によってのみ判断されるべきであり、施術者側の勝手な思い込みは禁物である。1回の手術で満足が得られる事が最善ではあるが、無理な補整をせず乳腺の縫合だけを行い、2次部分再建に託すという選択肢も考慮すべきである。癌部を切除して補整した後の外見を正確に予測する事は施術者にも患者にも極めて困難である事を考慮すれば、患者にとって以後により多くの選択肢を残す事も乳癌手術の目標となりうると考える。

GP-3-39-08
Moving Window法による乳房温存術と乳房切除断端の検討

[1]金沢医科大学病院　乳腺・内分泌外科、
[2]金沢医科大学病院　一般・消化器外科、
[3]藤聖会八尾総合病院　ブレストケア
大野　由夏子[1,2]、森岡　絵美[1]、野口　美樹[1]、中野　泰治[1]、野口　昌邦[1]、小坂　健夫[2]、江嵐　充治[3]、藤井　久丈[3]

【はじめに】乳房温存術は、局所の癌を完全に切除すると共に、切除による乳腺組織の欠損部をできるだけ少なくして温存乳房の整容性を保つ事が重要である。今回、我々が行っている乳房温存術とその成績について報告する。【症例および方法】2009年4月～2015年10月まで当院で施行した直視下手術(Moving Window法)196症例である。乳輪周囲や腋窩の切開創にウーンドリトラクターを装着し、画像診断による癌の進展範囲より1cm離してsafety marginをとり乳房部分切除を施行し、切除断端を術中凍結組織検査で検査し、断端陽性であれば、追加切除した。【結果】切除組織の全周断端を術中凍結組織検査した結果、断端陽性は32例(16%)であった。陽性となった部位に幅1cmの追加切除を加えた。術後の永久標本検査で断端陽性となったのは10例で、再手術を5例に行った。一方、術中凍結組織検査で断端陰性であったが、術後の永久標本検査で陽性となった症例が13例(7%)であり、再手術を11例(乳房切除術2例、再追加切除9例)に行った。乳房温存術症例は術後、高齢者1症例を除きすべて乳房へ放射線療法を行った。乳房の整容性(主観的判断)は178例中153例(86%)でexcellent～goodな整容性が得られ、追加切除で乳腺組織の欠損部が大きくならない限り、良好であった。観察期間は57.2ヶ月(中央値)で、乳房内再発1例、腋窩リンパ節再発1例、肺門部リンパ節再発1例であった。193例(98%)は再発なく経過している。【まとめ】Oncoplastic techniqueを特に用いていないが、多くの症例は比較的小範囲の乳腺部分切除によって癌の根治性と整容性が両立できると考えられた。

GP-3-39-09
血性乳汁分泌症例の検討

高槻赤十字病院　乳腺外科
小林　稔弘、平松　昌子、前沢　早紀

血性乳汁分泌は、その原因として悪性疾患を含む乳管内病変が多く、診断と治療に注意を要する。病変がMMG,USにて同定される際は、穿刺吸引細胞診や針生検による診断が比較的容易であるが、責任病巣を同定出来ない場合は、乳管造影の上、乳管腺葉区域切除術(duct-lobular segmentectomy:DLS, microdochectomy)を必要とする。当院では潜血陰性で画像診断も無所見のものは経過観察としているが、血性（潜血陽性を含む）乳汁分泌例に対しては、乳汁細胞診、乳汁CEA測定、乳管造影を行った上で、いずれかに所見を有する場合は、乳腺腺葉区域切除を行い、診断および治療を行う方針としている。当院で過去8年間に経験した乳腺腺葉区域切除例の結果を検討し、現状と課題を考える。対象と方法：血性乳汁分泌を有し、乳管腺葉区域切除を行い、確定診断を得た19例。手術は、乳管頭開口部からインジゴカルミンを注入し、染色された乳管および腺葉区域を乳頭開口部から乳腺末梢まで切除する。結果：平均年齢：54.8歳（38～75歳）、全例に血性乳汁分泌（潜血陽性含む）を認めた。その他腫瘤触知1例、炎症2例。検査：MMGもしくはUSでC-3以上の所見を有したものは3例。乳管造影は12例に行い乳管内部の欠損もしくは途絶像10例、pooling像2例。乳汁細胞診は15例に行いC-2以下8例、C-3以上7例。摘出標本の病理で良性は乳管内乳頭腫11例、過形成1例、膿瘍2例の計14例（73.7%）。悪性は非浸潤癌2例、浸潤癌3例の計5例（26.3%）。良悪性の年齢平均は50.7歳と57.4歳であった。細胞診の偽陽性3例、偽陰性:2例であった。断端陽性（露出）はなかった。術後合併症は1例に後出血を生じた。悪性5例は全例ホルモン感受性陽性であった。悪性例には原則放射線療法およびホルモン療法行い、追加切除はなかった。観察期間中の再発例はなかった。考察：1.血性分泌を呈している症例では良性群、悪性群を比較するも差はあまりなかった。2.乳頭異常分泌の原因は、岡崎らの180例の報告ではcancerが33.9%、papillomaが54.9%、その他（炎症等）となっている。今回の検討でもcancerが26.3%を占め、同等であった。3.乳汁細胞診は正診率73.3%で陰性的中率は80.0%であったが、陽性的中率60.0%と低かった。4.術前検査で良悪性を確定することは困難であり、血性分泌例では悪性疾患の存在を念頭に、断端陽性にならないような完全な腺葉区域切除を目指すべきと考えられた。

GP-3-39-10
超音波で所見を認めない石灰化病変に対するVAB後のmarking clipへの対処の工夫（virtual navigation）

国立病院機構　千葉医療センター　乳腺外科
鈴木　正人、中野　茂治

マンモグラフィの石灰化に対するVAB（vacuum assisted biopsy）のみで診断された微小病変の場合、VABによって石灰化がすべて消失してしまったり、全く超音波で所見を認めない症例に遭遇することがある。その時にはVABの際に留置されたmarking clipのみが頼りである。通常はステレオガイド下にmarking clipの位置にhookwireなどを挿入して手術を行うことになる。しかしながら検診施設等で診断を受け、その後の治療はステレオガイド装置を持たない施設に紹介される場合がある。その様な施設（当施設も含む）で手術をしなければならない場合の対応法としてのvirtual navigation surgeryを紹介する。方法：MD-CTの画像（DICOM画像）をopen source softwareであるQsiri Xを用いて3次元画像（volume rendering image）を作成する。Marking clipは金属のため単純CTの画像があれば十分である。皮膚から臓器に至る任意のlayerで画像を描出できるため、clipの入っている層の画像を容易に得ることが可能である。手術室でノート型PCからコンパクトプロジェクターを介して患者体表に画像投影してreal-time virtual navigationを行う。結語：CT画像を用いたvirtual navigationは、ステレオガイド装置を持たない施設でやむなく行うmarking clipへの対処法としては有用と思われる。

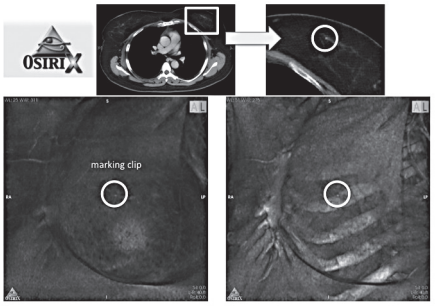

GP-3-39-11
同時両側性下部領域乳癌に対し乳房縮小術を用い根治性と整容性を保ち得た１例

[1]神戸市立医療センター　中央市民病院　乳腺外科、
[2]神戸市立医療センター　中央市民病院　形成外科、
[3]神戸市立医療センター　中央市民病院　臨床病理部
橋本　一樹[1]、加藤　大典[1]、木川　雄一郎[1]、武部　沙也香[1]、
波々伯部　絵理[1]、片岡　和哉[2]、池田　実香[2]、松添　晴加[2]、今井　幸弘[3]、
松岡　亮介[3]

乳房下部乳癌に対する乳房部分切除術は上部乳癌と比較すると乳房下溝線の変形や乳頭の位置に左右差が生じやすく、整容性の担保が難しい場合が多い。今回、 同時両側性下部領域乳癌に対し両側乳房部分切除術及び乳房縮小術（Inverted-T mammaplasty）を施行し根治性と整容性を保つ事ができた１例を経験したので報告する。
症例は55歳、女性。検診マンモグラフィにて左乳房腫瘤を指摘され当科紹介受診となった。マンモグラフィでは左L/O領域にmass C3を認めた。乳房超音波にて左Ｄ領域に区域性に分布する嚢胞を認め、右Ｄ領域に15*11*11mm大、 形状不整、 辺縁明瞭粗雑、haloを伴う低エコー腫瘤を認めた。乳房造影MRIでは左Ｄ領域に区域性の非腫瘤形成性の造影増強域を認め、右BD領域に最大径17mm程度の造影される腫瘤と、 腫瘤から乳頭方向に連続するnotch状の造影効果を認めた。
それぞれの病変に対し針生検を行い、左非浸潤性乳管癌（cTisN0M0 stage0）、右浸潤生乳管癌（cT1cN0M0 stage1A）と診断した。左側病変はＤ領域全体に拡がっており、乳房部分切除術では乳房整容性を保つ事が困難と予想された。中等度乳房下垂があり、病変部位が両側共にＤ領域であったため、十分なマージンを確保できるように両側乳房扇状部分切除術を行った後、Inverted-T mammaplastyにて乳房形成を行った。術後放射線治療を行い、現在9ヶ月が経過したが、日本乳癌学科・沢井班の乳房温存術後整容性評価は10点で良好である。

GP-3-39-12
ST-MMTで診断された石灰化を呈する乳癌に対して術式決定に要した画像診断の検討

[1]順天堂大学医学部附属病院　順天堂医院　乳腺科、
[2]順天堂大学医学部附属病院　順天堂医院　放射線科
森　昌子[1]、齊藤　光江[1]、明神　真由[1]、猪狩　史江[1]、吉田　悠子[1]、
魚森　俊喬[1]、氷室　貴規[1]、平　郁[1]、岡崎　みさと[1]、崔　賢美[1]、
徳田　恵美[1]、清水　秀穂[1]、堀本　義哉[1]、田辺　真彦[1]、三浦　佳代[1]、
飯島　耕太郎[1]、白石　昭彦[2]

【諸言】ステレオガイド下マンモトーム生検(ST-MMT)が確立され、マンモグラフィ(MMG)カテゴリー３の石灰化病変から早期に乳癌と診断される症例が増加し､拡がり診断と術前マーキングに難渋する症例をしばしば経験する。【目的】石灰化を呈する乳癌に対し術式決定に要したモダリティと、マーキング方法について検討を行った。【対象】2013年1月～2014年12月に期間に、石灰化病変に対してST-MMTが施行された239例中、乳癌の診断で治療された69例のうちMMGのカテゴリー2ないしは3であった症例18例。【方法】上記患者に対して臨床病理学的特徴（1.年齢、2.MMG石灰化の性状・分布、3.超音波所見の有無・所見、4.造影MRI所見の有無、5.術式、6.術前マーキングの方法、7.病理組織学的腫瘍径と各画像診断の病変範囲の比較、8.断端状況と追加治療の有無）を検討した。【結果】1.年齢中央値47歳（38-68)、2.MMG石灰化の性状：微小円形 / 不明瞭 / 不均一・多形性 / tea cup =12 / 12 / 6 / 1/例、分布：集簇性 / 区域性 / 領域性 = 12 / 5 / 1例、カテゴリー：C2 / C3-1 / C3-2 / C3or4 = 1 / 2 / 10 / 5例、3.超音波所見：有 / 無 = 8 / 10例、形状：高輝度石灰化 / 低エコー域 + 石灰化 / 低エコー域 / 腫瘤 = 1 / 2 / 2 / 3例、4.造影MRI所見：有 / 無 = 9 / 9例、5.術式：乳房切除術 (Bt) / 乳腺部分切除術（Bp）= 6 / 12例、6.術前マーキング方法：ST-MMT施行時にマイクロマーカーを留置が9例 (Bt 2例、Bp 7例)、フックワイヤー留置が3例（Bp 3例)、7.病理診断：DCIS / DCIS + microinvasion / IDC + diffuse DCIS / IDC =11 / 1 / 2 / 4例、病変範囲（平均値）：MMG / MRI / 病理組織学的腫瘍径 = 19.9 / 29.8 / 22.6mm (MMG vs 病理径：p = 0.666, MRI vs 病理径：p = 0.359, MMG vs MRI：p = 0.065)、8.断端陽性となった症例は18例中4例で、DCISで陽性の1例にブースト照射、1例には残存乳房切除が施行された。DCISが5mm以内に近接した2例に対しブースト照射が施行された。【考察】画像診断上の病変範囲と病理腫瘍径の検討から、USで検出できない乳癌の場合にMMGとMRIを総合的に判断することが必要かつ最小限な切除範囲の決定に有用であった。 区域性石灰化の病変に対しマイクロマーカーとフックワイヤーを併用して有効なBpの施行が可能であった。マーキングにおける臨床的工夫について報告する。

GP-3-39-13
乳癌での乳房温存術における当院の工夫

山梨厚生病院
村上　恭紀、柚本　俊一、飯塚　恒

乳癌患者様のＱＯＬの観点からも乳房温存術も急速に普及はしたが、 人工物の乳房再建が保険適応となり、乳房手術に対する状況が近年大きく変化した。しかしながら再建術までは希望されずに乳房温存術を希望される患者様も多い。 そこで根治性と整容性を両立させた温存術について、 手術器具も含めて手術手技の工夫検討をした。 当院では平成26年度から27年度136例の乳癌手術に対して、 全摘術51例、 温存術85例を施行。 皮切からなるべく目立たない位置の小さな皮切を心がけたが、 その分狭い視野となるためにライト吸引付き筋鈎や吸引付きプラズマブレードを用いることで良好な視野をまず確保し、 さらに乳腺鈎を用いてワーキングスペースの確保も行った。 これだけでもかなり深部の操作も可能である。 皮切を大きく、 皮下剥離を広範に行えば手技は容易になるが、 術後の質感維持も考慮して最小限の操作にとどめている。 皮膚表面の状態、 左右のバランスを考慮しながら乳腺脂肪弁は3-0バイクリルで縫合し、 閉創には創縁の整容も考慮し5-0ＰＤＳを用いた。 術後の創にはシリコーンコーティングのメピテルやプロスタンディン軟膏を塗布し、 剥離切除範囲にはアズノールの塗布も行っている。 皮下ドレナージには16Ｇのサーフローを用いて皮膚のダメージを最小限に抑える工夫を行っている。 これら手術器具の工夫で、 直上皮膚の大きな切開などと同様のボリューム切除も可能であり、 もちろん全摘も可能である。 また腋窩からアプローチしてもＡ領域までの操作も十分可能である。 手術手技時間もほぼ大きな皮切同様の時間内に抑えることも出来た。 整容性にはもちろんまだ課題もあるが、 根治性と整容性を両立させ、 患者様の要望に応じた手術手技の工夫検討をした。

GP-3-39-14
当科における気嚢式鏡視下乳房部分切除術での工夫

[1]産業医科大学　医学部　第一外科学、[2]青葉台病院、
[3]つるどめ乳腺・大腸・肛門クリニック
井上　譲[1]、勝木　健文[1]、又吉　信貴[1]、荒瀬　光一[1]、田村　利尚[1]、
皆川　紀剛[1]、村山　良太[1]、鳥越　貴行[1]、佐藤　典宏[1]、柴尾　和徳[1]、
永田　貴久[2]、鶴留　洋輔[3]、平田　敬治[1]

【緒言】当科では乳房温存手術が可能な原発性乳癌に対して，整容性向上を目的に単孔式腹腔鏡手術を応用、2012年2月から気嚢法による鏡視下乳房部分切除術を導入、乳房温存手術での標準術式の一つとしている。【方法】当科では腋窩ならびに傍乳輪の2つの切開からアプローチし、腋窩切開から鏡視下大胸筋筋膜剥離と切除範囲のマーキングを、傍乳輪切開からは鏡視下皮弁作成と乳房部分切除、乳房形成を行っている。特に皮下気腫、後出血、皮弁壊死、皮弁熱傷、切除断端の確保を念頭に置いた手術手技を示す。【結果】手術創はEZアクセスによる創縁の圧迫予防と送気漏れ対策に3.5cmから4.0cmとしている。送気の設定は6mmHg, 6L/minから開始、8mmHg, 8L/minまでとし、臨床的に問題となる皮下気腫の経験はない。鏡視下大胸筋筋膜剥離では穿通枝をLCSで処理しており、術中出血、後出血共に減少している。内側領域の病変に皮弁壊死が多かったことから乳房の60%を栄養する内胸動脈穿通枝の温存を念頭に剥離範囲を以前より縮小、体表からマーキングする穿刺針が鏡視下に確認できる最小限の剥離に留めている。皮弁作成では傍乳輪切開から直視下に作り始める皮弁に厚みを持たせ、鏡視下では皮弁が薄くならないよう、はさみの彎曲を下向きにし、皮弁を通した光の透過性で厚みを確認しつつ皮弁を作成している。穿通枝はLCS処理済みであるためはさみは通常通電せず、また止血はモノポーラーにバイポーラーを追加し皮弁熱傷は減少した。乳房切除は直達手術とほぼ同様であり、水平断端は問題とならない。垂直断端の確保のため、腫瘍直上の皮膚合併切除の創を使用することもある。【考察】鏡視下手術では安全性､根治性､整容性それぞれの確保が問題となるが、当科では導入時よりこれらへの対策を重ね、現在の手術手技に至った。一方、切除範囲がＢ領域にかかる病変ではLateral tissue flapを含めた乳腺脂肪弁の授動では欠損部の充填が不十分となり、残存乳腺の血流温存も困難となるため、新たに鏡視下手術の適応外に変更した。【結語】当科における気嚢式鏡視下乳房部分切除術での工夫を示した。今後も更なる術式改善の検討が必要と思われる。

GP-3-39-15
乳房温存手術における切除範囲と術後マンモグラフィ検査への影響

[1]川崎医科大学付属川崎病院　総合外科、[2]川崎医科大学付属病院
櫻井　早也佳[1]、中島　一毅[1]、水藤　晶子[1]、林　次郎[1]、園尾　博司[2]

近年乳癌検診の普及により早期発見率は上昇している。乳房温存手術の割合は半数以上を占め、根治とともにより高い整容性を求めるようになっている。さらに通常乳癌術後のフォローアップでは乳房超音波、マンモグラフィを行うが、手術による乳房の変形、瘢痕等が超音波検査やマンモグラフィに影響し、判定に難渋することが多い。術後10年以上再発なく経過した患者は、フォローアップを終了し検診機関への移行も検討したいが、マンモグラフィの変形や構築の乱れは検査の妨げとなることが示唆される。当院では、術前の超音波やMRIによる画像診断により最小限の切除範囲となるように配慮しており、外観の整容性だけでなく、フォローアップ時の検査への影響もなるべく最小限となるように心がけている。当院では、手術前に超音波Bモード画像、エラストグラフィ、ドプラを駆使し、最小限の切除範囲を可及的に正確にマーキングしている。術中に乳頭側、頭側、尾側断端の乳腺において癌進展のないことを確認する。当院での温存手術後から数年経過した症例をいくつか提示し、切除範囲とマンモグラフィへの影響について個々に述べる。症例1、2003年、左乳房扇状切除術、腋窩リンパ節郭清、pT1c、N1であった。マンモグラフィにて患側腋窩部の変形を認めるが、乳房の変形、構築の乱れは認めなかった。症例2、2006年、左内視鏡補助下乳房部分切除、腋窩リンパ節郭清、pT1c、N1であった。マンモグラフィにて患側乳房の縮小を認めるが構築の乱れは認めなかった。症例3、2008年、右乳房円状切除、センチネルリンパ節生検、pTis、N0であった。マンモグラフィでは患側乳房の変形を認めず、明らかな左右差はなかった。症例4、2011年、左内視鏡補助下乳房部分切除、センチネルリンパ節生検施行、pT1c、N0であった。マンモグラフィでは断端につけたクリップで切除範囲は把握できるが、変形や構築の乱れは見られなかった。【結語】　温存手術において切除範囲を最小限にすることでマンモグラフィへの影響を軽減することができる。

GP-3-39-16
下方乳癌症例に対する乳房温存手術の工夫　rotation flapを用いた欠損部充填法

亀田総合病院　乳腺科
越田　佳朋、中川　梨恵、寺岡　晃、佐川　倫子、比嘉　国基、坂本　尚美、坂本　正明、淺野　裕子、福間　英祐

はじめに：乳癌手術における乳房温存術は手技的に確立され、根治性を損なわず整容性の向上に貢献するとされている。各施設で様々な工夫がなされているが、下方乳癌症例に対する温存手術は手技的にやや困難で、整容性を保つのは難しいとされている。特に内側下方症例は周囲に欠損部を充填する組織も少なく乳房温存手術が可能症例でも乳房全摘術を選択する施設も多い。我々は下方乳癌症例に対しrotation flapを用い欠損部の充填を行っているので報告する。方法：腋窩約3cm切開し創縁保護用プロテクターを装着。センチネルリンパ節生検後(色素・RI併用法)、薄皮弁を作成。乳腺背面/大胸筋の剥離は鏡視下にて行うが、flap作成予定部位および乳腺切除予定部位よりも広範に剥離することで欠損部の充填に十分なflapの確保が可能になる。乳腺部分切除は乳房下溝線を約4cm切開し(乳房下垂の少ない症例は傍乳輪切開)、腫瘍辺縁より約2cmのsafety marginをとり切除。欠損部の充填は欠損部頭側から腋窩にかけて乳腺・脂肪織に切開線を加えflapを作成。大きめのflapを作成することでflap自体に緊張がかからないように工夫している。flapを尾側方向にrotationし欠損部を充填、周囲乳腺・脂肪織と吸収糸にて結紮する。尾側については胸壁の筋と結紮・固定しneo-inframammary foldを作成する。5mmシリコンドレナージチューブを1本挿入。皮膚の引き連れのない事を確認し、吸収糸にて埋没縫合する。結語：手技を工夫することにより、下方乳癌症例でも簡便でかつ整容性に優れた温存手術が可能になると考える。

GP-3-39-17
乳房温存術後の再発乳癌の一症例

近江八幡市立総合医療センター
大坂　雅史、秋岡　清一、石川　達基、門谷　弥生、迫　裕孝

【はじめに】乳房温存術後の乳房内再発乳癌に対して治療法は一定のコンセンサスは確立されておらず、今回、初回手術から12年後に認めた乳房内再発乳癌の1例を経験したので、若干の文献的考察を加え報告する。【症例】56歳女性。44歳時に検診で左乳腺腫瘍を指摘され当科紹介。USで左C領域に1.6cmの不整な腫瘤を認めFNAするも診断つかず、摘出生検で術中診断し乳癌と診断され、腫瘍辺縁の追加切除、術後放射線療法と3年間の5FU点滴、5年間のTAM内服を受けて11年は再発を認めなかった。12年目の定期検診のMMG/US検査で、左BD領域に1cmの不整な腫瘤を認めFNAで乳癌再発と診断された。MRIで限局性病変であるとされ乳房温存手術を希望し乳房部分切除を実施した。invasive tubular carcinoma, ly(-), v(-), ER(+), PgR(+), Her2(+), Ki-67 30-40%であり、術後はアナストロゾールの内服継続中で追加術後2年の再発なく経過中である。【考察】温存乳房内再発は、定期的な検査や自己検診で腫瘤として見つかる場合がある。治療はMMG/USやMRIなどで乳癌の広がりを診断し、再乳房温存や残存乳房切除を行うが、無病生存期間、全生存期間ともに両群間で有意差はないとの報告もあり、限局性の腫瘍では再乳房温存も可能とされている。5年後局所再々発は6.7～38%と各研究間でばらつきがあり、一定の見解は得られていない。今後とも、遺残乳房、対側乳房や遠隔転移の再発について慎重な経過観察が必要な症例であると考えられた。

GP-3-39-18
乳癌手術後における局所再発症例の検討

[1]近畿大学　医学部　乳腺・内分泌外科、
[2]大阪府立呼吸器・アレルギー医療センター　消化器・乳腺外科、
[3]近畿大学　医学部　放射線治療科
新崎　亘[1]、久保田　倫代[1]、濱田　未佳[1]、藤島　成[2]、安積　達也[1]、橋本　幸彦[1]、乾　浩己[1]、北條　敏也[1]、大和　宗久[1]、金森　修一[3]、菰池　佳史[1]

【背景】乳癌手術後の局所再発に対しては、一般にはサルベージ手術が行われる。しかし、局所再発後の遠隔再発がしばしばみられるため、局所療法を主体とするべきなのか全身療法を主体とするべきなのかは議論が分かれる。そのため局所再発に対しては個々の症例に応じた適切な治療を選択する必要がある。【対象と方法】2002年4月から2013年3月までに乳癌に対し乳房温存手術、または乳房切除術が行われ、乳房内再発、または患側胸壁再発がみられた局所再発症例21例を対象とし、それらの臨床病理学的因子、局所再発後の予後と遠隔再発の危険因子について検討した。【結果】初回手術時の平均年齢は45歳、平均腫瘍径は21mm。乳房温存術後の乳房内再発が16例、乳房切除後の患側胸壁再発が5例であった。腋窩リンパ節転移陽性は6例。断端陽性は5例で、核グレードはGrade1：4例、Grade2：1例、Grade3：8例。リンパ管浸潤陽性は9例。ホルモン受容体陽性13例、HER2陽性5例、トリプルネガティブ3例。乳房温存手術例において、術後放射線療法が13例に行われ、断端陽性例のうち4例にboost照射が追加された。局所再発までの期間（DFI）中央値は63ヵ月（3～142ヵ月）。乳房温存術後の再発部位として断端近傍への再発が11例であった。治療として乳房内再発の全例に残存乳房切除、また胸壁再発の全例に局所切除が行われた。19例に全身療法が追加された。局所再発後の予後については、観察期間中央値37ヵ月（8～109ヵ月）で2年生存率94.1%、5年生存率76.9%であった。3例に遠隔再発を認め、2年遠隔無再発生存率84%、5年遠隔無再発生存率84%であった。局所再発後の遠隔再発に関与する因子を初回手術時の年齢、腫瘍径、術式、リンパ節転移の有無、リンパ管浸潤、核グレード、ER、PgR、HER2、再発形式、DFIについて単変量解析で検討したところ、DFIのみ有意差を認めた（p=0.0184）。局所再発後の2年遠隔無再発生存率はDFI3年以上で93%、DFI3年未満で50%であった。【考察】局所再発症例における遠隔再発の危険因子として、DFIが重要と考えられるため、DFIが短い場合は全身再発の一環と考え、全身療法を含めた集学的治療が望まれる。

GP-3-39-19

modified round block techniqueを用いた乳房温存療法の手技と整容性の評価検討

朝日大学村上記念病院　乳腺外科
名和　正人、川口　順敬

【背景】近年、乳房温存療法には乳房形態の維持は当然として術瘢痕の最小限化も求められている。その解決策として鏡視下手術が施行されているがコストや手技の煩雑さから本格普及には至らない。また、傍乳輪切開での手術ではブラインド操作が一部余儀なくされ安全性に問題がある。これらを踏まえ当院ではいわゆるoncoplastic surgeryの術式であるmodified round block techinique(mRBT)による乳房温存療法を行っている。当院での本術式の手技や工夫、整容性の評価につき報告する。【対象】E領域に切除範囲が及ばないA～CA領域の乳房温存療法が可能な8症例10乳房。【手術方法】1.腋窩小切開にてセンチネルリンパ節生検術施行する。2.乳輪全周に切開を置きウンドラッププロテクターを留置可能な範囲の薄皮弁を作成する。3.ウンドラッププロテクターを移動させながら直視下で広範囲の薄皮弁を作成する。4.直視下にて切除範囲を確実に摘出する。5.周囲乳腺を縫合し欠損部を充填する。6.ドレーン留置後に閉創する。【術式の評価】手術時間、出血量、断端陽性率、術後合併症発症率等を従来術式と比較した。【整容性の評価】日本乳癌学会の沢井班の8項目につき評価しポイント化した。【結果】手術時間と出血量は有意に延長した。断端陽性症例はなかった。皮弁壊死を1例、ドレナージ不良を原因とする乳房皮膚皺襞を認めた。整容性の評価では瘢痕の目立たなさで評価を上げたが乳頭乳輪の大きさや形で評価を落とし、その他の点では従来術式との差はなく全体としても評価ポイントの差はつかなかった。【考察】手術時間は従来術式に比し長時間であったが経験を重ねるにつれて手術時間の短縮傾向が見られている。断端陽性症例の経験はなかった。直視下で確実に切除範囲を捉えながら手術が可能なため従来術式との差は今月も出てこないと思われる。皮弁壊死の経験後からTumuscent法下にメッツェンバウムを用いて薄皮弁を作成した結果、術中出血量が若干増えたが皮弁壊死は経験していない。皮弁壊死とドレナージ不良後症例以外では良好な整容性が得られた。切除乳腺容量によっては対称性の消失はやむを得ないため、将来的には対側乳房のミラーイメージングバイオプシーを付加して対称性の向上を図る予定である。

GP-3-39-20

早期乳癌におけるMBD法を用いたOncoplastic surgeryの整容性評価と予後解析

大阪市立大学大学院　腫瘍外科
崎村　千恵、柏木　伸一郎、浅野　有香、後藤　航、森崎　珠実、野田　諭、高島　勉、小野田　尚佳、大平　雅一、平川　弘聖

【目的】乳房温存手術(Bp)およびセンチネルリンパ節生検(SNB)は腋窩リンパ節転移陰性早期乳癌の標準的治療として確立されている．次に求められるのは局所制御性を維持した整容性と，迅速性かつ安全性を追及した手術だと考えられる．われわれが提唱する用手的鈍的剥離を用いた術式(manual blunt dissection, MBD)では電気メス，超音波切開凝固装置や結紮などを極力使用せず，皮弁皮膚への損傷を回避し，乳腺の十分な授動により腫瘍占拠部位にかかわらず手術創が目立ちにくい腋窩または乳輪部の小切開創からのアプローチが可能である．今回，早期乳癌におけるMBD法を用いたOncoplastic surgeryの整容性評価と予後解析について報告する．【対象と方法】対象は2010年1月から2012年12月までに，術前に確定診断が得られた初発乳癌症例とした．MBD法にてBp＋SNBを施行した233例の手術成績を検討した．整容性評価については，“Harvard 4点評価法”を用いた．また予後解析については，術後の局所無再発生存率(LRFS)および無病生存率(DFS)，全生存率(OS)などを算出した．MBD法の手順を以下の示す．(1)乳輪皮膚切開をおき創縁真皮を鋭タオル鉗子で把持し，曲クーパー剪刀を用いて皮下の鈍的な剥離を行う．皮下の剥離を十分に行うことで,乳房皮膚のひきつれを防止できる．(2)さらに提乳靭帯を用手的に切離し，剥離予定範囲の乳腺を皮膚から完全に授動する．(3)乳輪に近い確認の容易なマーキングに沿って乳腺を切開していき，乳腺後隙に達する．乳腺後隙を用手的に剥離する．(4)乳腺を創外に引き出しながら，マーキングに沿って切離を進め乳腺を切除する．【結果】手術時間の平均値は67分(42－126分，中央値 68分，標準偏差 21分)と迅速な手術が可能であった．また出血量においても平均35 ml(1－136ml，中央値33ml，標準偏差 28ml)と少量であり，術後の鎮痛剤の投与回数(平均2.5回)，術後出血(3例)や創感染(1例)も少なく忍容性も確認された．さらに整容性の評価では，“Good”以上が198例(85.0%)に認められた(Excellent n=86, Good n=112, Fair n=29, Poor n=6)．予後解析において，LRFSでは局所再発7例(3.0%)と局所制御性においても担保されていた．【結語】MBD法は局所制御性および整容性を兼ね備え，さらに迅速性かつ安全性を追求した質の高い手術術式であると考えられた．

GP-3-39-21

根治性と整容性を両立した気嚢法による鏡視下乳腺部分切除術

原三信病院　外科
小原井　朋成、小川　尚洋、成富　元、廣田　伊千夫、江口　徹

（はじめに）鏡視下乳腺手術は整容性と根治性を両立させる優れた手術方法である。当院では2012年8月より、腋窩と傍乳輪に小切開をおく、気嚢法による鏡視下乳腺手術を導入している。（適応）皮膚、乳輪、大胸筋に浸潤を認めない早期乳癌症例。占拠部位は問わず。（手術方法）患側腋窩に4cmの小切開を置き、通常どおりセンチネルリンパ節生検を施行。この切開創より大胸筋前面の層に入り、PDBバルーンを挿入。パンピングを行い、大胸筋前面にワーキングスペースを確保。創縁にラッププロテクト+EZアクセスを装着し、送気下、鏡視下に広く剥離し乳腺の受動を行う。続いて、腫瘍占拠部の傍乳輪に4cmの切開を置き、皮下に入り、送気下、鏡視下に広く皮弁を作成。2cmのマージンをとり、直視下に乳腺を円柱状に部分切除。残存乳腺を縫合し乳房を再建する。（結果）対象患者51人。平均年齢52.5歳。平均手術時間は155分、平均出血量26ml であった。合併症は導入初期に熱傷を2例、術後出血2例、創感染1例、皮下気腫1例を認めた。これまでのところ肺転移再発を１例認めたが、局所再発は認めていない。整容性は容認できるものであり、満足度は高かった。（結語）気嚢法による鏡視下乳腺部分切除は、整容性と根治性を両立させる有用な手技である。

GP-3-39-22

明日から使える乳房手術のひと工夫　拡がり診断と整容性を考慮した、重力に逆らう乳房伸展テープ固定法

[1]特定医療法人　医療法人社団　明石医療センター　外科、[2]同　放射線科、[3]同　地域連絡室
荻野　充利[1]、梶谷　俊孝[2]、稲上　彩[2]、宇都宮　晶子[2]、原下　惠美[2]、長野　英樹[3]

下垂が顕著で、自由度の大きい乳房の温存手術は容易ではない。術中に、精度の高い超音波検査を併用したり、整容性の面から、麻酔科の協力を得て座位への体位変換を工夫する施設もあるが、問題も多い。当院では、腺葉が伸展するよう、重力に従って下垂した乳房をテープで牽引固定し、拡がり診断から術前マーキング、さらには温存手術まで行っている。即ち、1) 病変と乳頭とを結んだ対側線上へと乳輪部を無理なく牽引しテープで固定し、解除後も再現性が保たれるよう、乳頭を通りこれに直角の補助線を引いておく(図1)、2) 術前マーキングを行ったのちテープを解除する(図2)、3) 再度同様のテープ固定を行い手術に臨む、というものである。供覧する症例は50歳女性（身長155.0cm、体重61.5kg）で、MMGで3cm大の境界明瞭平滑な腫瘤を指摘された。来院時、USで左D領域にFA様の腫瘤が確認され、さらにその乳頭側には不均一な低エコー域が見られた。仰臥位にてその乳房は外尾側への下垂が目立っていたが、乳頭を反対側に牽引することで、病変は区域性に拡がる斑状低エコー域としてより明瞭に同定され、MRIの所見と一致した。比較的広汎な乳管内成分優位の左浸潤性乳管癌と診断し、平成27年2月3日再度テープにて固定後、乳房温存術を施行した。乳腺腺葉を伸展させるテープによる牽引固定は、その利点として、1) 拡がり診断が理解しやすい、2) 体交など術中に手間のかかる余計な作業が不要、3) 時間に追われる中で容易に再現される、4) 余分な切除が避けられる、5) 重力を解除した時の整容性が保たれる(図3)、などが挙げられ、時間、労力を奪われることなく、安心して簡単に行える手技であると考えられた。

図1

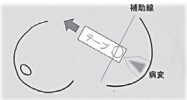

図2

図3



GP-3-39-23
乳房切除後27年目に局所再発を来した乳癌の1例

[1]大森赤十字病院　乳腺外科、[2]大森赤十字病院　外科
鈴木　規之[1]、中山　洋[2]

症例は65歳、女性。約27年前の昭和63年に他院にて左乳癌の診断のもと、乳房切除術（Bt+Ax）を受けた既往がある。術後に放射線治療は行わず、約5年間の内服治療（ホルモン剤）を受けたが、以後は再発の兆候なく、現在は経過観察も受けてない。今回、職場の乳房検診の触診で、乳房切除部の縫合部瘢痕下に硬結を指摘され、精査目的にて受診となった。
視触診では、左乳房切除部の縫合創の内側縁近くに約1.5cm大の硬結を触れ、硬結上の皮膚には極くわずかな発赤が認められた。皮膚との可動性は不良だったが、胸壁とは癒着していないようであった。US上は、11mm大の境界不明瞭な低エコー腫瘤として描出された。CTでは、同腫瘤が13x10mm大の軟部濃度結節として描出されたほか、両肺に長径5mm大までの微小結節が複数個認められたが、肺転移とは断定できなかった。乳房切除後の局所再発を疑い、穿刺吸引細胞診を行ったところ、腺癌細胞が腺管状、乳頭状の集塊を形成して出現しており、クラス5の診断を得た。転移検索のためにPET-CTを行ったが、局所再発部への集積を認めるのみであった。
乳房切除後の局所（胸壁）再発巣の外科的切除に関する妥当性はやや議論が分かれる問題ではあるが、本例は再発までの期間が長く、限局した局所皮膚再発の症例と考えられたため、手術療法を選択した。全身麻酔下に腫瘤縁より約10mmのfree margin を設定し、腫瘤を中心に紡錘状の皮切線にて再発巣切除を行った。乳房切除後の皮膚が皮薄化していたため、縫合時のtensionが強かったが、皮弁作成を頭尾側方向に十分に行うことによって縫合閉鎖可能となった。
病理永久標本では、皮下組織から筋層にかけて1.5x0.5cm大の腺癌組織の増殖巣が認められ、断端陰性。ER (+)、PgR(+)、HER2(-)との免疫染色の結果であったため、今後、胸壁照射および内分泌療法を予定している。

GP-3-39-24
異時両側乳癌術後25年目に局所晩期再発をきたした一例

新潟市民病院
藤澤　重元、遠藤　由香、坂田　英子、牧野　春彦、橋立　英樹、渋谷　宏行

はじめに：今回我々は、異時両側乳癌術後25年目に局所晩期再発をきたした一例を経験したので報告する。 症例：67歳女性。40歳時に右乳癌に対し、Bt+Ax+Mj+Mn施行。42歳時に左乳癌に対しBt+Ax施行。術後タモキシフェンを6年半内服し無再発で経過、経過観察終了していた。1年前から左前胸部腫瘤を自覚、同部発赤を認めたため近医皮膚科受診。皮膚生検で転移性腺癌と診断され、当科紹介となった。左胸壁創部尾側に2.7cm大の発赤を伴う平坦な腫瘤を認めたが、胸壁固定は認めなかった。初回乳癌手術の病理組織の再検討で、右側は硬癌、核グレード3、ER陰性、PgR陰性、HER2陰性、Ki-67 index 45%、左側は硬癌、核グレード1、ER陽性、PgR陽性、HER2陰性、K-67 10%であった。皮膚病変の組織像はER陽性、PgR陽性、HER2陰性、Ki-67 10%であり、左乳癌と類似していた。CT・骨シンチにて明らかな遠隔転移所見はなく、限局した局所再発と考えられた。局所麻酔下に腫瘍切除術を施行した。一部大胸筋浸潤を認め、合併切除した。切除標本では真皮、皮下脂肪織、筋層への浸潤を認めたが、断端陰性であった。ER陽性、PgR陽性、HER2陰性、Ki-67 index 14%であった。術後ホルモン療法を行い、無再発で経過観察中である。考察：ホルモン受容体陽性乳癌では、ホルモン受容体陰性乳癌と比較し、晩期再発を認める頻度が高いとされている。また再発部位に関しては、局所（皮膚・胸壁・リンパ節・皮下など）、肺・胸膜、骨の頻度が高いとされている。ホルモン療法・化学療法などの全身療法の適応となる場合も多いが、本症例においては病変切除が可能であった。ホルモン受容体陽性乳癌では晩期再発を認める場合もあるため、終診時の患者指導が重要である。結語：異時両側乳癌術後25年目に局所晩期再発をきたした一例を経験した。

GP-3-39-25
乳腺手術における術後感染サーベイランス

[1]富山県済生会富山病院　外科、[2]射水市民病院　外科
清水　哲朗[1]、大澤　宗士[1]、坂東　正[1]、島多　勝夫[2]

乳腺手術における術後手術部位感染（SSI）は少数で，厚労省院内感染サーベイランス（JANIS）によると，1.5～1.7%と報告されている．しかし，感染をきたすと，入院期間，通院回数の増加，患者の苦痛をもたらしたり，整容性が損なわれることもある．当科では，手術症例全例に，術後感染サーベイランスを行っている．今回，乳腺手術における感染対策の妥当性を検討したので報告する．対象は，2009年3月～2015年11月までに当科で施行した乳腺関連手術症例152例である．平均年齢62.5歳（80歳以上15例），平均BMI 23.4で，乳癌132例（両側4例），良性腫瘍26例，局所または腋窩リンパ節再発5例で，術式は，乳房切除44例，円状部分切除78例，扇状部分切除11例であった．全入院期間は8.0日，術後入院期間は5.9日，平均手術時間は66.6分， 出血量は42.5gであった．SSI発生例は，3例（2.0%） で，JANISサーベイランス結果よりやや多かった．手術症例の感染リスク因子として，糖尿病，抗血栓薬の服用，BMI，喫煙，高血圧などと術後感染の関連を検討した．SSI発生3例のうち2例が肥満患者であったが，その他の危険因子とSSIは特に関連を認めなかった．術前治療は7例で行われていたが，SSI発生例はなかった．アメリカ麻酔学会（ASA）PS，NNIS indexとの関連も認められなかった．皮膚縫合は，原則，真皮埋没縫合としており，吸収糸108例中SSI発生は2例，ナイロン糸43例中SSI発生1例であった．ドレーンは65例に閉鎖式吸引ドレーンを留置し，平均留置期間は4.6日，SSI発生例はドレーン非留置で2例であった．予防的抗菌薬は，外来手術を除き，原則，セファゾリン（CEZ）の麻酔導入直後と術直後の2回としているが，CEZ投与146例中145例は1日投与とし，ほぼ適正な投与がされていた．SSI発生例は，CEZ1日投与で2例，多剤投与で1例であった．この間に遠隔感染発生例は1例のみ（0.7%，尿路感染）であった．SSI発生例のリスク因子は明らかにできなかったが，3例ともに2011年12月までの症例で，現在の感染対策は妥当なものと評価できる．リスク因子の特定にはさらに多数の症例の検討が必要である．また，予防的抗菌薬の投与の要否についても今後の検討する予定である．

GP-3-39-26
放射線療法後に一過性に血清CEA値の上昇がみられた症例についての検討

兵庫県立加古川医療センター　乳腺外科
石川　泰、藤本　由希枝、小松　雅子、小林　貴代、佐古田　洋子

はじめに）血清癌胎児性抗原（Carcinoembryonic antigen）値（以下CEA値と略）は 腫瘍マーカーとして乳癌術後フォロー中補助的に測定されている。CEA値は種々の原因で上昇がみられ偽陽性をきたすことがあり、乳癌術後放射線療法も原因の可能性がある。目的）乳癌術後放射線療法後に一過性のCEA値上昇がどの程度みられるか当院の症例を対象に把握する。方法）ステージ2以下の乳癌症例で根治手術後放射線療法を行い200日以内に一過性にCEA値が正常上限（5ng/ml）を超えた症例のうち､CEA値が上昇する病態（乳癌再発･他の良悪性疾患・ 喫煙習慣等）が確認されなかった症例を対象にCEA値とCEA値が上昇し正常化するまでの期間について検討した。結果）2009年から2014 年までに当院で根治手術を行ったステージ2以下の乳癌症例のうち残存乳房または胸壁に放射線療法を行った症例は 558例（乳房温存術後残存乳房照射 533例、乳房切除術後胸壁照射 25例）であった。CEA値が放射線療法前は正常範囲内で放射線療法終了後 200日以内に正常上限を超えその後正常範囲にもどり、CEA値が上昇する病態が確認されなかった症例は 2.9 %（558例中16例）であった。残存乳房照射例では 2.6%（533例中14例）胸壁照射例では 8.0%（25例中 2例）を占めていた。 CEA値の測定は少なくとも2－3か月は間隔を空けるため正確な上昇時期や正常化時期は明らかにできないが、放射線療法終了日より血液検査にて CEA値上昇が確認されるまでの平均日数は 68日（18 - 190日）であった。 上昇したCEA値の最高値の平均は8.0ng/ml(5.1～16.3ng/ml）、CEA値が10ng/ml以上となった症例は3例みられた 。CEA値が上昇してから正常範囲に戻るまで平均 3か月（2 －8月）であったが、正常化に4か月以上要した症例が4例見られた。同時期に同じ対象群内にみられた放射線肺炎症例は1.4 %（558例中8例）であったがこれら症例では CEA値の上昇は見られなかった。 放射線療法後に撮影した胸部CT検査所見ではCEA上昇のみられた症例とみられなかった症例との間に所見に差はなかった。考察）腫瘍マーカーは偽陽性により患者に余計な負担をかけることがある。放射線療法後数か月間のCEA値測定についても偽陽性の可能性を考慮して判断すべきと考えられた。

GP-3-39-27

乳癌術後経過観察中に診断された他臓器悪性腫瘍症例の検討

高山赤十字病院　外科

井川　愛子、坂野　慎哉、末次　智成、加納　寛悠、沖　一匡、佐野　文、白子　隆志

近年、診断技術の向上や乳癌罹患数の増加、がんサバイバーの増加により、乳癌の治療後短期～長期経過中に他臓器の悪性腫瘍が診断される症例が散見される。今回、当院で2006年以降に乳癌と診断されて手術を施行した症例で、診断時、もしくは術後10年以内の比較的短期の経過観察中に他臓器悪性腫瘍と診断された症例を検討したため報告する。2006年1月以降、当院で乳癌の手術を行った264例のうち、診断時、もしくは術後経過観察中に15例(5.7%)が他臓器悪性腫瘍と診断された。術後0～8年、平均2.7年で診断されていた。乳癌の進行度はStage0/I/IIA/IIB/IIIがそれぞれ2/6/3/3/1例であった。発見悪性腫瘍の原発巣は、大腸が6例、血液・リンパ系が4例、肺2例、腎1例、胃1例、子宮1例であった。発見契機は経過観察中の血液検査・画像での異常が7例、自覚症状が5例、術前評価中が3例であった。12例が手術を施行されており、血液・リンパ系疾患3例を含む10例で術後に化学療法が施行されていた。7例が補助療法としてホルモン療法中であったが、他臓器悪性腫瘍の治療のために4例が中止となった。予後は無再発生存中が8例、他臓器悪性腫瘍での死亡が4例、他臓器悪性腫瘍治療中が2例、治療前1例であった。乳癌術後の再発をチェックするための無症状の場合の定期的なスクリーニングの検査についての意義は証明されていない。とはいえ、再発を心配する患者の希望に沿って検査を実施しているのが実情である。今回検討した症例では、経過中に発見された悪性腫瘍が血液・リンパ系悪性腫瘍や進行癌で化学療法を要する症例が多かった。乳癌術後のスクリーニング検査を施行する際には、他臓器悪性腫瘍の存在も念頭に置いて診断すべきであり、また、自覚症状の訴えに対しても、他科との連携も図りながら慎重に対応しなければいけないと思われた。

GP-3-39-28

乳がん初期治療後の定期フォローアップ中における、遠隔再発診断についての検討

[1]社会医療法人　博愛会　相良病院　乳腺科、
[2]社会医療法人　博愛会　相良病院　病理診断科、
[3]社会医療法人　博愛会　さがらパース通りクリニック　放射線治療科、
[4]社会医療法人　博愛会　さがらパース通りクリニック　放射線診断科、
[5]社会医療法人　博愛会　相良病院附属ブレストセンター

木谷　哲[1]、相良　安昭[1]、大井　恭代[2]、佐藤　睦[1]、松方　絢美[1]、川野　純子[1]、寺岡　恵[1]、四元　大輔[1]、金光　秀一[1]、馬場　信一[1]、相良　吉昭[1]、松山　義人[1]、土持　進作[3]、佐々木　道郎[4]、戸崎　光宏[5]、安藤　充嶽[1]、相良　吉厚[1]、雷　哲明[1]

【背景】NCCNガイドラインによれば、乳癌初期治療後フォローアップ中に胸腹部CT、骨シンチグラフィ、FDG-PETなどの画像検査や腫瘍マーカーをはじめとする血液検査を施行することは再発の兆候が無い状況において推奨されていない。しかし、この根拠となる知見の多くは20年以上前のものであり、進行再発乳癌に対する全身治療が発達した現在においても同様の対応でよいかどうかは、厳密には明らかではないと考えられる。
【対象と方法】2007年1月から2014年12月までの間、浸潤性乳癌の初期治療後定期フォローアップ中に遠隔再発と診断された312名を対象とした。当院では原則として3-6ヶ月ごとの問診および腫瘍マーカー検査(CEA, CA15-3)に加え、1年ごとに胸腹部CT・骨シンチグラフィを行っており、この状況下での遠隔再発診断の状況につき、後方視的に検討した。
【結果】1年ごとに胸腹部CT、骨シンチグラフィ、腫瘍マーカー検査を行うことで、全遠隔再発診断312症例のうち215症例(68.9%)が、自覚症状が発見契機になることなく診断されていた。また、単発の遠隔再発診断は70症例(22.4%)あり、そのうち腫瘍径2cm以下は24症例(7.7%)であった。単一臓器のみの遠隔再発診断は209症例(67.0%)であった。一方で、画像検査や腫瘍マーカー検査を定期的に施行していても自覚症状のみが発見契機になることも62症例(19.8%)で認められ,そのうち複数部位の遠隔再発を有するものが24症例(7.7%)でみられた。
【結語】乳癌初期治療後フォローアップとして、胸腹部CT、骨シンチグラフィ、腫瘍マーカー検査を行うことにより、より早期に遠隔再発の診断を行える可能性が示された。一方で、現在の検査頻度においても約20%の遠隔再発はこれらの検査では発見できなかった。より早期に遠隔再発の治療を開始することによる予後延長・QOL改善への貢献や、医療経済面における負担につき、今後も検討を要すると考えられる。

GP-3-40-01

乳房再建術を受けた患者のニーズの実態調査

静岡県立静岡がんセンター

三輪　綾子、藤原　知子、廣瀬　弥生、石川　睦弓、村田　美智子、渡邉　由美、植松　清美、山本　望、松下　千恵子、小泉　聡美、高橋　かおる、西村　誠一郎

【目的】乳房再建を受けた患者の退院後の悩みや負担、求めている情報や支援を明らかにする。【方法】対象は、乳房再建の勉強会後研究参加に同意を得られた外来通院中の患者9名、乳房再建術後患者と関わりを持つ外来と病棟の看護師20名。インタビューを通じて、乳房再建を受けた患者の退院後の悩みや負担、求めている情報や支援の情報を収集し、頻度分析、マトリックスを利用した悩みや負担に対する対応の難易度や期待できる効果の分析を行った。【倫理的配慮】個人が特定されないようにプライバシーの保護に留意し、倫理審査委員会の承認を得て実施した。【結果】患者を対象としたグループインタビューの対話の中で頻度が多かった悩みや負担は、下着に関すること23件(43%)、続いて、乳房再建手術11件(21%)、運動5件(9%)手術の傷4件(7%)、仕事3件(6%)だった。患者の悩みや負担に対して、看護師が説明や指導、患者の質問への回答で困難を感じていたのはエキスパンダーやインプラント挿入後に出現する症状の具体的な経過、異常の判断基準、下着の装着基準(胸帯を使用する期間など)であった。患者の悩みや負担は、創部に関する注意点や下着のことだけではなく、看護師が把握していなかった、運動、仕事、趣味、他の患者との情報交換や今後の再建手術の情報等多岐にわたっていた。対応方法の検討の為、患者への効果の大小と対応の難易度の高低によるマトリックスで整理すると、患者への効果が大きく対応の難易度が低いのは、下着や日常生活行動に関することなどであった。一方、患者への効果は大きいが対応の難易度も高いのは、バストバンド装着によるストレスや術前・術後を通して同じ経験をする患者の具体的な状況や思いをタイムリーに聴いたり交流を持ちたいことなどがあげられた。【考察】患者は、症状や日常生活行動に関して、一般的な情報だけではなく具体的で明確な情報、経験者の情報や交流などを求めていた。ただし、本研究は、対象者の人数から一部の患者の傾向を知るに留まった。今後は、対象者を増やし、乳房再建術の術式別、術後の時期による患者の悩みや負担、求める情報や支援のニーズの詳細を把握したうえで、術式別に術後の回復経過に合わせた具体的な支援スケジュールの作成や術式選択の時点で長い経過の生活面への影響と対処法の情報提供に活かしていくことが課題である。

GP-3-40-02

組織拡張器挿入術後二期再建に到らなかった症例についての検討

[1]国立病院機構九州医療センター　臨床研究センター　乳腺センター、
[2]久留米大学　外科

赤司　桃子[1]、堀尾　卓矢[1]、名本　路花[1]、中川　志乃[1]、赤木　由人[2]

目的：組織拡張器(以下TE)挿入による一次乳房再建を施行した乳癌患者における，二期再建の達成率と達成できなかった要因について検討した．対象と方法：2000年1月～2015年6月までに当施設にて乳房切除術と同時にTE挿入術を施行した乳癌患者94例を対象とした．臨床病理学的所見，二期再建の方法とその達成率，二期再建を達成できなかった背景を調査した．結果：中央値年齢は45歳，中央値腫瘍径は2.5cm，臨床病期はStage 0：I：IIA：IIB：IIIA：IIIB：IIIC＝9例：26例：23例：25例：7例：3例：1例であった．中央値110ヶ月の観察期間中，二期再建の達成率は69.1%（計65 例；生理食塩水バッグ37例，シリコン乳房再建24例，自家組織再建4例）であった．TE抜去した理由としては感染や疼痛，違和感などが多かった．またTEを抜去していない症例も認められた．臨床病期が進行している症例や，50歳代以上の症例において二期再建未達成率が高い傾向にあった．結語：インプラントによる乳房再建が保険適用となる以前の時期において，二期再建まで到達しない患者が多く存在した．到達できなかった要因として転移再発により二期再建を断念した例や，TE挿入術後の違和感など不安要因があったために二度目の手術を躊躇した例，TE挿入術のみで整容性に満足した例が見られた．形成外科によるフォローが中断していた例も見られた．今後乳房再建症例は増加することが予想されるが，二期再建まで到達するためには適応について慎重に検討し，乳腺外科医と形成外科医が連携して長期的な経過観察を行う必要がある．

GP-3-40-03
乳房一次二期再建術後の化学療法は再建乳房に影響を与えるか

[1]三和病院　乳腺外科、[2]東京医科歯科大学　形成・美容外科
渡辺　修[1]、阪口　志帆[1]、植村　法子[2]

【目的】乳房一次再建術後の化学療法は再建乳房に影響を与えるかどうかを検討した。【対象】2014年8月（当院開院）～2015年10月までに原発性乳癌に対して一次再建として乳房切除術＋組織拡張期挿入術を施行した症例は44例である。その中で術後に化学療法を施行した症例6例を対象とした。【症例】施行した化学療法は、TC療法3例、AC+ weekly Paclitaxel療法が2例、AC+ weekly Paclitaxel+ Herceptin療法が1例であった。全例術後合併症はなく、化学療法開始時に再建乳房に発赤や熱感などの炎症所見は認めなかった。年齢は38～65歳（平均50.5歳）、手術から化学療法開始までの期間は16～34日（平均26.5日）であった。【結果】化学療法施行した6例全例で再建乳房に異常を認めず、全例で生食注入もできている。【結論】乳房一次再建術後でも化学療法は再建乳房に影響を与えず、安全に施行可能であった。

GP-3-40-04
患者アンケート結果からみた釧路地区における乳房再建の問題点

[1]市立釧路総合病院　外科、[2]市立釧路総合病院　看護部
飯村　泰昭[1]、荒堀　有子[2]、長谷川　直人[1]、佐藤　暢人[1]、福田　直也[1]、新垣　雅人[1]、宮崎　大[1]、梅本　一史[1]

【背景】当院のある釧路地区は医療圏が広く，隣の医療圏まで100km以上離れている．2015年6月まで当地区にはインプラント・エキスパンダーの認定施設がなく，乳房再建希望者は札幌や東京で再建手術を受けていた．【目的】当院に通院している患者からみた乳房再建における問題点を明らかにするために，アンケート調査を行った．【対象　方法】対象は2015年6月から8月に当科を受診した乳癌手術患者のうち，再発症例を除いた171例．無記名式のアンケート調査を行った．年齢，手術時期，術式，再建手術の説明の有無，再建手術の希望の有無，再建手術を受けていない理由の項目について調査を行った．【結果】年齢は30歳代（4%），40歳代（12%），50歳代（17%），60歳代（34%），70歳代以上（33%）．手術時期は1年以内（19%），1-2年（23%），2-5年（30%），5年以上（28%）．術式は乳房切除が51%，乳房温存が49%であった．再建手術の説明を受けたのは56%，説明を受けていないが乳房再建について知っていたのは30%，全く知らなかったのは14%であった．乳房再建が保険適応であることを知っていたのは43%であった．再建手術への興味は受けてみたい（9%），興味はある（25%），どちらでもない（29%），興味はない（37%）であった．年齢別では50歳代以下で受けてみたい，興味はあると答えた率は50%を超えていた．再建手術の希望あり，興味ありと回答した方に，再建手術を受けていない理由を聞くと，情報がないから（41%），釧路で手術ができないから（39%），体を傷つけたくない（36%），経済的な理由（20%），医師から説明がなかった（14%）であった．【結語】乳房再建に関する情報提供の不足があった．近くに手術可能な病院がないことは乳房再建の障壁となっていた．

GP-3-40-05
当院に於ける乳房再建術での合併症についての検討

[1]群馬県立がんセンター　乳腺科、[2]群馬県立がんセンター 形成外科
藤澤　知巳[1]、柳田　康弘[1]、宮本　健志[1]、森下　亜希子[1]、廣瀬　太郎[2]

【目的】当院での２期再建術施行時の術後合併症について検討した【方法】20142年２月~2015年10月までに当院で乳房切除或いは皮下乳腺全摘術直後に組織拡張器を挿入し２期的にインプラント或いは自家組織での再建術を行った29例について術後合併症の有無、発生の背景、発生リスク因子について検討した。 術後合併症の有無別に初回手術から2期再建術までの期間をkaplan-Meyer法で算出した。年齢、喫煙、飲酒、BMI、手術時間、術中出血量などと術後合併症との関連をCox比例ハザードモデルを用いて検討した。【結果】平均年齢49.33±8.5歳、閉経前(69.0%)でTis 7例(22.6%)T1 20例(64.5%)T2 4例(12.9%), すべてN0であった。Subtypeはluminal A 23例(76.6%) luminal B 4例(13.3%) Her2 3例(10%)であった。術後合併症は感染 6例(20.6%) 血流障害 2例(6.8%)であった。2期再建術までの期間の中央値は術後合併症あり 420.0±47.0日(95%CI; 328.1-512.6), なし 214.1±11.0日 (95%CI;192.5-235.6)で有意差が見られた。術後合併症発生に関し年齢 p=0.045 95%CI; 1.00-1.43 、喫煙 p=0.039 95%CI 1.13-16.9 の２項目が合併症発生に関与する因子であった。【結論】術後合併症は2期再建術までの期間を有意差を持って遅延させる事が示された。 高齢であること、 喫煙歴があることは術後合併症の発生因子であるため禁煙後十分な時間をとってから手術を行う、 或いは高齢者においては合併症発生について十分説明するなどが必要であることが示された。

GP-3-40-06
当院における乳房再建についての患者教育方法

[1]埼玉医科大学国際医療センター　乳腺腫瘍科、
[2]埼玉医科大学国際医療センター　形成外科、
[3]埼玉医科大学国際医療センター　緩和医療科
廣川　詠子[1]、大崎　昭彦[1]、竹内　英樹[1]、上田　重人[1]、杉谷　郁子[1]、島田　浩子[1]、山口　慧[1]、淺野　彩[1]、貫井　麻未[1]、佐伯　俊昭[1]、横川　英樹[2]、中塚　貴志[2]、高橋　孝郎[3]

【目的】乳房再建術の選択は、乳癌手術の多様化とともに複雑になっている。当院では2012年より、乳腺腫瘍科と形成外科で共同して、乳房再建についての患者教育方法におけるさまざまな改善を行った。2013年には乳房再建に関するホームページを作成し、2014年には、患者向けの乳房再建のパンフレットの改定を行った。そして2015年にはタブレットを用いた患者教育用のeラーニングを作成し、アンケートによる患者教育効果について検討した。【方法】乳房再建を希望した患者のうち、本研究の同意が得られた患者を対象に、乳腺外科医から乳房再建の提案を受けた後に、演者の外来の待ち時間にeラーニングを行った。eラーニングの前後に各々10問程度のアンケートを行い、患者教育効果について検討した。【結果】 e-ラーニングの所要時間は6分から37分で平均16分であった。乳房再建の初診の外来で要する時間は、eラーニング導入前平均47分であったのに対し、eラーニング挿入後は平均23分と短縮された。乳房再建を検討するうえで最も重要とする情報源は、9割の患者が医師と回答し、eラーニングの前後で大きな変化はなかった。ホームページやパンフレット、eラーニングを重要な情報源と答えた患者はいなかった。希望する再建方法については、eラーニング前は半数以上の患者が分からないと回答していたが、eラーニング後では分からないと回答した患者はいなかった。eラーニングに対する評価はすべての患者において好評であった。【考察】eラーニングにより患者の乳房再建に対する知識が増え、再建に対する具体的なイメージを持つことができるようになった。しかし、患者が一番重要とする情報源は、医師であり、医師による診察が最も重要であることが分かった。eラーニングの導入は診療に補助的な役割を果たし、効率的な学習効果を示した。

GP-3-40-07
豊胸術後10年目に発生した遅発性出血の1例

[1]三重大学　医学部　乳腺外科、[2]三重大学　医学部付属病院　健診センター
木村　弘子[1]、小川　朋子[1]、長野　真由子[1]、今井　奈央[1]、澁澤　麻衣[1]、野呂　綾[1]、山下　雅子[1]、岡南　裕子[1]、花村　典子[1]、小林　茂樹[2]

豊胸術・乳房再建術後合併症としての後出血・血腫は周術期に発生する頻度が2-10%と報告されているが、術後数年以上の晩期合併症として出現することは稀で治療法も確立されていない。豊胸術後10年目に後出血が出現し、インプラント除去後は圧迫による保存的治療にて治癒しえた症例を経験したので報告する。【症例】68歳女性。既往歴：糖尿病、高血圧、高脂血症、左膝・足首人工関節置換術、抗凝固剤の内服はなし、10年前コヒーシブシリコンによる両側乳房豊胸術。 現病歴： 突然右乳房の腫脹が出現したため前医受診、両側インプラント除去術が施行された。 右乳房インプラントを除去した際に淡血性の排液を認め、 インプラントの一部に経年劣化を認めたが、 明らかな出血源は認めず被膜除去は行われなかった。 術後も右乳房の腫脹が軽減しないため当科を紹介され受診した。来院時、右乳房は対側乳房の約2倍に腫脹、表層は軟で発赤や皮下出血斑は認めなかった。 全身状態は良好、 血圧低下や貧血、凝固能異常は認めなかった。右乳房の腫脹・疼痛が著しいためMMGは施行せず、USでは右大胸筋下に液貯留を認めたが深部の観察は困難であった。初診日より1週間後のMRIで右乳房大胸筋下に13cm大の血性液貯留を認め、第3肋軟骨接合部に造影効果を認めるも明らかな出血源は確認できなかった。穿刺にて964mlの暗赤色排液を認め、 細胞診では血液成分のみ、 培養も陰性であった。同日よりガーゼ+弾性包帯による圧迫固定を開始、1週間後に圧迫解除を行うも液貯留の軽度増加を認めた。穿刺は施行せず、 約1週間毎にUSで確認しながらバストバンドでの固定を継続した。 初診日より約1か月後のMRIで液貯留残存を認めたため穿刺を施行、約30mlの黄色透明な排液であった。 肋軟骨移行部の造影効果は軽減していた。 以後は穿刺を行わずにバストバンド固定を継続し、 約3か月後のUSにて液貯留の減少を認めたため圧迫を解除、 約6か月後のMRIで液貯留および肋軟骨移行部の造影効果が消失したことを確認した。【考察】遅発性出血の原因は不明なことが多く、 出血源が同定されることは稀である。 今回の症例ではMRIでの肋軟骨移行部の経時的変化から外傷や炎症の存在は疑われたが、 明らかな出血源は不明であった。 今回の症例では時間はかかったもののシリコン抜去後は圧迫のみで完治しており、 出血源が不明な遅発性出血では、 シリコン抜去した上での圧迫による保存的治療が有効と考えられた。

GP-3-40-08
乳房再建用エキスパンダー、インプラント保険適応前後での乳房再建術式の推移に関しての検討

[1]兵庫医科大学　形成外科、[2]兵庫医科大学　乳腺・内分泌外科
藤田　和敏[1]、垣淵　正男[1]、西本　聡[1]、河合　建一郎[1]、藤原　敏弘[1]、曽束　洋平[1]、外岡　真紀[1]、三好　康雄[2]

【目的】2013年7月よりラウンドタイプのシリコン乳房インプラント（以下SBI）、2014年1月よりアナトミカルタイプのSBIが保険適応となった。今回われわれは、SBIの保険適応前後における当院での乳房再建術式に関して検討したので考察とともに報告する。【方法】2012年1月から2015年12月までに施行した乳腺科手術症例および再建症例を対象とした。2014年1月を区切りとし、 その前後での再建症例数、 再建術式、 再建時期、 再建時年齢、 再建率の推移に関して比較検討した。【結果】前半は乳腺科手術症例が316例であり、 そのうち再建症例は41例（12.9%）であった。 後半は乳腺科症例数が320例であり再建症例数は89例（27.8%）と増加傾向であった。再建術式は前半ではSBIが21%、 自家組織79%であり、 後半ではSBIが69%、 自家組織31%となり、 SBIと自家組織再建の割合がほぼ逆転する結果となった。 再建時期では前半は一次再建（90%）二次再建（10%）であったのに対し後半は一次再建（89%）二次再建（11%）と前後で大きな変化はなかった。再建時年齢においても、 前後で有意差は認められなかった。【考察】乳がん患者数の増加とともに乳房再建症例数は年々増加の傾向にあり、 その中でも人工物による再建割合が増加傾向にあった。 この理由としては、 人工物再建による乳房再建が保険適応になったことなどがあげられる。 今後もSBIによる乳房再建症例は増加すると考えられるが、 自家組織による乳房再建を希望される症例も一定数存在すると考えられる。 当初保険適応になれば、 二次再建症例が増加すると予想していたが、 予想とは異なり変化は認められなかった。 これに関しては今後の二次再建の啓蒙活動が必要ではないかと考えられる。 また、 保険適応となった現在SBIによる一次一期再建が可能となり、 当院でも限定した症例に対して適応しているが、 今後その適応の拡大に関して検討していく必要性があると考えられる。

GP-3-40-09
乳房再建後の瘢痕に対するレーザー治療の経験

[1]藤沢湘南台病院　形成外科、[2]KO CLINIC for Antiaging、[3]横浜市立大学医学部　形成外科、[4]横浜市立大学市民総合医療センター
長谷川　佳子[1]、黄　聖琥[2]、武藤　真由[1]、菅原　順[3]、佐武　利彦[4]、前川　二郎[3]

【目的】乳房再建において再建は整容性、機能性の回復といった面だけでなく、精神的に安定のためにも必要と思われる。 ただし自家組織による再建ではレシピエントの皮島、ドナーの縫合部に瘢痕を残し、インプラントにしても、まったくの瘢痕を残さずに再建することは不可能である。 その中で整容性を求める患者にとって、 瘢痕は大きな悩みとなることがある。 我々は乳房再建後の瘢痕に対し、 レーザー機器や内服、 外用を複合的に組み合わせることで整容性を改善したので文献的考察を加え報告する。【方法】2013年以降、乳房再建を施行し皮弁部、 皮弁採取部問わず術後瘢痕を生じた症例に対してレーザーによる複合治療を行った。評価は客観評価として赤みの度合い、外観の変化、皮膚質感を形成外科専門医3名にて写真上で改善、不変、悪化の3段階で評価した。 主観評価についても患者の満足度を指標とし改善、 不変、 悪化の3段階で評価した。【結果】症例によっては、 瘢痕の凹凸、色調、 質感に改善を認め患者満足度も高い症例もあったが、 長期治療にも関わらず赤みの増強や不変例もあった。【考察】整容性を重視している患者にとって瘢痕は精神的負担となる。 術後瘢痕の治療としてレーザー治療は低侵襲であり、 効果も得られる事から今後、 治療の選択肢の一つとなり得ると考える。ただし、 個体差や瘢痕の状態により効果が不安定な面もあり、今後さらなる検証が必要である。

GP-3-40-10
当院における乳房一次一期的再建の現状

[1]大和市立病院　乳腺外科、[2]大和市立病院　形成外科
西宮　洋史[1]、笠井　昭吾[2]、蔵並　勝[1]

【背景】2013年7月より乳癌治療における再建手術が保険適応となり、乳癌の治療戦略の中における術式選択の幅がひろがってきた。 しかし、 再建の方法や再建の時期に関してのコンセンサスはまだ得られておらず、施設により様々な対応がなされているのが現状である。 再建手術適応の拡大は、 予後との間に矛盾を生じさせ、 一次二期的再建に至らない症例を生み出しており、 また再建による合併症は、本来必要な治療の遅れを生じさせることとなる。【目的】当院では以前より一次一期的再建の手術を行っていたが、 形成外科常勤医師が不在であったため、 一期再建を希望される患者様がいても、 非浸潤性乳管癌が疑われる症例など、症例選択が限られていた。しかし、2015年4月より形成外科の医師が常勤となり、 術式選択の幅がひろがった。 今回、2015年4月以降に当院で行った一次一期的再建手術を対象とし、 当院の現状を報告する。【現状】当院では現在、 一次一期的再建を施行する際の適応として、術後に補助化学療法や、 放射線治療の導入の可能性が低いものとしている。 そのため、 術中のセンチネルリンパ節生検にて、 腋窩リンパ節転移を認めたものに対しては、乳房切除後の胸壁、 リンパ節領域照射の可能性を考え、 適応から外すこととしている。このことにより、Luminal Typeの浸潤性乳管癌も一次一期的再建の適応として広げることが可能となった。【考察】2015年4月以降に行った一期再建においては、 治療の妨げになるような合併症などは見られていない。 再建の可否が術後にしかわからないため、 患者に与える精神的負荷など、 今後症例数を重ねていくことにより、 新たな問題が生じてくる可能性もあるが、 現在のところ当院では安全に再建手術が行われていると思われる。

GP-3-40-11
当院における年代別１次再建率と再建方法の検討

[1]愛知県がんセンター中央病院　形成外科、[2]乳房再建研究所、
[3]名古屋大学　形成外科
奥村　誠子[1]、角谷　聡[1]、兵藤　伊久夫[1]、武石　明精[2]、亀井　譲[3]

【目的】　人工物再建の保険適応、乳房再建の認知度の上昇などより、乳房再建数は増加している。
　各施設毎の１次再建率の報告は散見されるが、 年代別の再建率やその傾向についての報告は少ない。
　当院における年代毎の１次再建率や再建方法からその傾向につき考察し報告する。
【方法】　2013年１月から2015年11月までの当院での乳癌手術と１次再建について、１次再建率、再建種類別件数につき、年代別に調査した。
【結果】　2013年　１次再建数：77乳房
　１次再建率（全体27.7%）：30代　34.2%、40代　39.1%、50代34.4%、60代10.9%
　再建法別：自家組織再建　６１%、インプラント再建　３９%
　2014年　１次再建数：117乳房
　１次再建率（全体39.1%）：30代　71.4%、40代　47.5%、50代46.9%、60代14.5%
　再建法別：自家組織再建　37.6%、インプラント再建　62.4%（１次１期インプラント再建率：70.7%）
　2015年（～11月）　１次再建数：101乳房
　１次再建率（全体42.8%）：30代　74.1%、40代　57.6%、50代44.2%、60代18.2%
　再建法別：自家組織再建　33.7%、インプラント再建　66.3%（１次１期インプラント再建率：67.2%）
　再建患者数は40代が最多で、40代> ５０代> 30代の順であった。
　再建率は30代が高く、30代> 40代> 50代と年代順であった。
【考察】　保険適応以前の2013年では年代毎の再建率に大きな差はなかったが、 保険適応後の2014、2015年ではとりわけ、30代、40代の増加率が目立つ。
　再建方法としては、保険適応後は自家組織とインプラントの比率が逆転し、インプラント再建が６割を超える結果となった。
　30～50代は、仕事でも家庭でも忙しい年代である。それらの社会的背景は乳房再建を考えるときに重要で、 当院でのインプラントによる再建においては、可能であれば１次１期で行っており、１次１期再建率は７０%ほどである。忙しい世代に対して、2回の入院の必要がなく、１度で再建できるということは恩恵が大きいと考える。
　乳腺科と形成外科でカンファレンスを行い、密な連携をとる事で、１次１期インプラント再建が可能となっている

GP-3-40-12
当院ブレストセンターでの乳房再建術および合併症の検討

関西医科大学　滝井病院
末岡　憲子、坪田　優、山本　大悟

乳癌手術は、いまやoncolgyだけではなくcosmesisの両立が望まれる時代である。2012年7月より本邦でも乳房インプラント（以下IP）やエキスパンダー（以下TE）が保険適応となった。「再建手術が出来る」という選択肢は、患者獲得の上で非常に重要な要因の１つとなっている。今回、 当院での乳房再建手術の現状や合併症の発現頻度など検討し報告する。【対象】2014年5月１日から2015年5月31日までに、 当院ブレストセンターで全身麻酔下手術を　施行した184例のうち、 乳房再建手術を施行した72例とした。再建症例72例のうち自家組織再建33例（46%）、人工乳房39例（54%）とした。さらに自家組織再建症例の内訳はDIEP flap（深下腹壁動脈皮弁）22例（30%）、TRAM flap（横軸型腹直筋皮弁）2例（3%）、LD flap（広背筋皮弁）7例（10%）、TAP flap（胸背動脈穿通枝皮弁）2例（3%）。人工乳房再建症例の内訳はIP27例（37%）、TE12例（17%）。そしてそれぞれ乳頭乳輪合併切除の有無で分けて検討した。【評価項目】術後合併症の発現頻度・内訳とした。【結果】自家移植および人口乳房再建術は約半数に行われ、整容性もおおむね良好であった。全体（自家組織＋人工乳房）の合併症は27例（延べ数）であった。そのうち、皮弁虚血6例、皮弁壊死4例（全部１例/部分３例）、乳頭虚血5例、乳頭壊死１例、創離開２例、感染３例、自家組織壊死１例（全部１例/部分０例）、人工乳房loss2例、皮下血腫３例であった。さらに自家組織、人工乳房のそれぞれの合併症は、自家組織では、皮弁虚血２例（DIEP flap1例、TRAM flap1例）、皮弁壊死３例（DIEP flap1例、TRAM flap1例、LD flap1例）、乳頭虚血１例（DIEP flap1例）、乳頭壊死１例（DIEP flap1例）、創離解１例（DIEP flap1例）、感染１例（DIEP flap1例）、自家組織壊死１例（DIEP flap1例）、皮下血腫１例（DIEP flap1例）、人工乳房では、皮弁虚血４例（IP2例、TE2例）、皮弁壊死２例（IP1例、TE1例）、乳頭虚血４例（IP4例）、乳頭壊死０例、創離解１例（IP1例）、感染２例（IP2例）、自家組織壊死１例（DIEP flap1例）、皮下血腫１例（DIEP flap1例）、人工乳房loss2例（IP2例）、皮下血腫２例（IP2例）であった。【まとめ】当センターでは乳腺外科と形成外科が共同して治療にあたることで根治性と整容性を兼ね備えた結果であった。さらに合併症を多施設と比較検討し、また具体的症例を提示するとともに、若干の文献的考察を加えて考察する。

GP-3-40-13
一次乳房再建術後の局所再発について　- 腫瘍切除法での比較 -

[1]埼玉県立がんセンター　乳腺外科、[2]埼玉県立がんセンター　形成外科、
[3]埼玉県立がんセンター　病理診断科
久保　和之[1]、松本　広志[1]、林　祐二[1]、戸塚　勝理[1]、黒住　献[1]、
齋藤　喬[2]、濱畑　淳盛[2]、黒住　昌史[3]

【諸言】乳頭温存乳房切除術（Nipple-Sparing Mastectomy: NSM）は、乳房再建術を前提とした乳癌切除法であり、 乳房再建後の整容性は従来の乳房切除術（BT）と比較し優れている。しかし、NSMの問題点として挙げられるのが温存した組織からの局所再発である。今回、 当院での一次乳房再建術における局所再発について、腫瘍切除法による比較を行ったため報告する。【方法】2005年8月から2013年11月の期間に、当院で乳癌に対し乳房切除後一次乳房再建術を施行した267例を対象とした。対象症例を腫瘍切除法によりNSM群とBT群に分類し、患者背景および局所再発について比較検討を行った。【結果】NSM群は86例、BT群は181例であり、 両群の術後観察期間の中央値はそれぞれ42ヶ月、40ヶ月であった。両群の腫瘍径および腋窩リンパ節転移に有意な差はなかった。NSM群では40歳以下の症例および自家組織による再建例がBT群と比較し有意に多く、 若年かつ一次一期再建が多いという結果となった。両群の無局所再発生存期間に有意差は認めなかった。NSM群・BT群の局所再発はそれぞれ5例（5.8%）と3例（1.7%）であった。NSM群の乳頭部再発は2例（2.3%）であった。【考察】NSMは乳輪乳頭および乳房皮膚の再建を必要としないため、 一次一期再建により1回の手術で乳癌切除と再建が完了するという利点を有している。当院ではインプラントによる一次一期再建は施行していないため、今回のNSM群では自家組織による一次一期再建が多いという結果となった。NSMはBTと比較し温存する組織が多く、温存した組織が新たな乳癌の発生母地となりうることに加え、 温存した組織に潜在的に癌が遺残する可能性がある。このことからNSMは局所再発率が高いと考えられるが、NSMの治療成績はBTと比較し劣らないとする報告が多い。今回の検討でもNSM群とBT群で無局所再発生存期間に有意差を認めなかった。また、 今回のNSM群の局所再発率・乳頭部再発率は、 過去の報告と比較しやや高いものの大差はない結果であった。NSMの適応については未だコンセンサスの得られたものは存在しないため、 明確な適応基準の確立が今後の課題であると考えている。

GP-3-40-14
同時再建後のリンパ節転移陽性症例の検討

[1]福岡大学　医学部　呼吸器・乳腺内分泌・小児外科、
[2]福岡大学　医学部　放射線科、[3]福岡大学　医学部　形成外科
榎本　康子[1]、吉永　康照[1]、中村　茉美花[1]、深水　康吉[1]、山下　眞一[1]、
島倉　樹子[2]、藤光　律子[2]、衛藤　明子[3]、高木　誠司[3]、岩崎　昭憲[1]

【はじめに】近年、乳癌治療は生存率だけでなくQOLの向上も重視している。整容性に関しては乳房温存術には限界があり、 早期乳癌に対する同時乳房再建術は標準的な治療となり、 乳癌診療ガイドラインでも推奨グレードBに位置づけされている。2012年9月に組織拡張器が保険適応となったのを皮切りに2014年1月からは人工乳房が保険適応となり、同時再建症例は増加傾向である。同時再建は術後化学療法の開始時期、 局所再発、 再発診断には影響しないという結果は出ているが、 同時再建後の化学療法、 放射線照射の安全性については報告が少ない。同時再建を希望する患者は腫瘍径が比較的大きく、そのためリンパ節転移のリスクも必然的に上がってくる。リンパ節転移陽性症例に関しては、 術後化学療法、 放射線照射が追加となる可能性も高く、同時再建には十分な検討が必要である。【方法・対象】2000年1月から2015年12月の間に当院で手術を施行した原発性乳癌のうち、 一期的再建を行った165症例のうち、リンパ節転移陽性であった30症例を対象とし、レトロスペクティブに検討を行った。【結果】平均年齢46歳、 平均浸潤径23mm、 再建方法はTissue Expander(TE)挿入20例、 深下腹壁動脈穿通枝皮弁(DIEP)4例、広背筋皮弁(LDM)6例であった。病理組織では浸潤性乳管癌23例、浸潤性小葉癌1例、 サブタイプではルミナールタイプ18例、ルミナール・HER2タイプが2例、 トリプルネガティブ4例。術前診断ではN0でセンチネルリンパ節生検を行った症例は22例であり、16例にマクロ転移、6例にマイクロ転移を認めた。全症例中の平均転移個数は3個であった。術後の補助療法として、9例が放射線照射を受け、12例が術後化学療法を行われた(7例は術前化学療法を施行。 計19例が化学療法を受けている)。いずれの症例に関しても重大な合併症の出現は認めなかった。 しかし、 放射線照射を行った症例のうち、DIEPの1例は組織硬化、色素沈着を認め、整容性が低下する事態となった。【考察・結語】同時乳房再建術後の化学療法施行に関しては安全に行えるものと考えるが、 放射線照射例に関しては長期観察が必要と考える。 放射線照射が必要なTE挿入例では放射線照射とTE入れ替えのタイミングが重要であり、 乳腺外科、形成外科、放射線医と密に連携をとる必要がある。PMRTがリンパ節転移陽性例に対して推奨される現在、 リンパ節転移陽性症例に対する同時再建の適応は充分な検討が必要であると考える。

GP-3-40-15
形成外科医とのコラボレーション

独立行政法人　国立病院機構　福山医療センター
田中　規幹、中川　富夫、兼安　祐子

最近では、インプラントの手術が保険適応とったため、形成外科医との関わる機会が増えてきている。手術部位もほとんど重なっているにもかかわらず、別々に手術を行っている感がある。目標は、異なるが、相互理解でより安全でより充実した治療を行うには、どのような関わりが良いか、完全コラボレーション（コラボ）で行った乳房温存術２例の取り組みを報告する。症例1.　65歳女性。左乳癌でＤ領域、径１９mm。発見契機：大動脈瘤術後経過中に指摘。症例2.　43歳女性。左乳癌でA/B領域、浸潤不明。発見契機：マンモグラフィーで集族性の石灰化指摘。喘息にて造影剤を使用できなかった。
温存術のコラボは、当院では初めてであった。まず、手始めに通常の乳房温存術でコラボを依頼。患者さんの希望を確認。根治性と皮切を含めて術式を協議。手術は、原発巣の摘出まで乳腺外科医が行った。最初から第一助手として形成外科医に入って頂き、こちらの手技と形成外科的な注意点を聞きながら行った。側胸部の脂肪皮弁での再建を形成外科医に依頼した。症例2は、温存希望で、喘息治療中であった。広がり診断は十分できなかった。エコー検査（US）で指摘できた病変と石灰化が異なる可能性も考慮し、追加切除で、切除範囲が広くなることも含めて協議した。病巣部位より、乳房下溝線よりアプローチ。USでマーキングを行いlumpectomy施行。標本撮影するも石灰化描出されず追加切除を行った。切除角120度。想定外の広範囲の再建となったが、同様に脂肪皮弁で再建を行えた。　2症例を通じて、手技と術式の相互理解、リスクを含めた治療方針の共有、再建治療の限界を学ぶことができた。また、今後、コラボによりレジデントも、再建と手技のトレーニングが行えると思われた。コラボの延長として、放射線治療の依頼も、術前マーキングの写真提供など行い、お互いに安心できるには、何をすればよいかを考えるようになった。これらの経験から、コラボに対して考える良い教訓となった。

GP-3-41-01
術前化学療法を施行したトリプルネガティブ乳がんの検討

[1]徳島市民病院　外科、[2]徳島市民病院　放射線科
日野　直樹[1]、西庄　文[1]、生島　葉子[2]、青山　万理子[1]、住友　弘幸[1]

トリプルネガティブ乳がんは、近年の分子生物学的研究で様々なサブタイプがあることが報告されているが、予後の悪い例が多い。一方、術前化学療法でpCRとなった症例では再発が少なく予後がよいことが報告されている。そこで、今回我々は当院において術前化学療法を施行したトリプルネガティブ乳がんにつき検討した。対象は2006年3月から2014年12月までの間に当院で術前化学療法を開始し根治手術を行ったトリプルネガティブ乳がん17例である。年齢は38歳から75歳まで平均年齢57.1歳、経過観察期間は8.5～87.5ヵ月　平均37.3ヵ月、腫瘍径1～10cm　平均3.6ｃｍ　病期は1期3例 2期8例 3期6例、組織型は硬癌5例 充実腺管癌5例 乳頭腺管癌3例 浸潤性乳管癌3例 浸潤性小葉癌1例であった。術前化学療法のレジメンはEC-ドセタキセル9例FEC-ドセタキセル2例ドセタキセル-S1 2例ECのみ1例 TCのみ1例ドセタキセルのみ2例であった。効果はPR12例pCR5例（ypT0ypN0 3例　ypTisypN0 2例）で、SDとPDは無かった。手術術式はBt+Ax 3例 Bp+SN 8例Bp+Ax6例であった。手術標本で術前化学療法後のER/PgR陽性化が3例ありアジュバントホルモン療法を行っている、また他の症例はアジュバント療法を行っていない。再発は4例で、再発までの期間は3.6～46.2ヵ月、平均22.5ヵ月であった。再発の初発部位は、脳1例　局所1例　肝1例　肺1例、この内3例死亡しており、再発後の生存期間は3.4･8.6･12.6ヵ月であった。ypT0ypN0であった3例は65～87.5ヵ月の長期無再発であるが、ypTisypN0であった1例に46.2ヵ月後に脳転移を認めその後3.4ヶ月で死亡した。ER/PgRが陽性化した症例に再発例は無い。トリプルネガティブ乳がんの術前化学療法はpCRであった場合、予後良好が予測されるが、PRにとどまった場合は再発が多い。また再発後長期生存例は無かった。術前化学療法がPRであった症例への有効性なアジュバント治療の検討がなされるべきであると思われる。

GP-3-41-02
Triple negative乳癌に対する診療所での術前化学療法治療効果におけるKi-67の意義

[1]桜新町濱岡ブレストクリニック、[2]昭和薬科大学　医療薬学教育研究センター
濱岡　剛[1]、渡部　一宏[2]

【目的】Luminal type乳癌に比較しHer2 type乳癌は悪性度が高いものの、化学療法効果が期待できる。それに対してTriple negative乳癌（TNBC）は化学療法効果にばらつきがみられる。Ki-67 は細胞増殖能力を示す有効なバイオマーカーであるが、乳癌サブタイプ別の効果予測因子のバイオマーカーとしてのエビデンスは乏しい。一方、診療所で化学療法が受けられることは、通院や待ち時間など患者にとっての利益がある。今回診療所で施行したTNBC術前化学療法につき、Ki-67値とpCRとの関連性につき検討した。【対象】2009年5月から2015年5月までに当院にて術前化学療法を施行したTNBC症例9症例につき組織生検におけるKi-67値とその奏効率とpCR rateにつき検討した。【結果】平均年齢51歳、臨床病期I:2, II:6, III:1、Ki-67高値6、低値3（カットオフ30%）。治療レジメンは9例全例FEC（500/100/500mg/m2）/Docetaxel(75mg/m2)。治療効果判定は診療所での超音波と聖路加国際病院をおけるMRIおよび超音波、病理学的判定は聖路加国際病院病理部にて行った。全体の奏効率は88.9%、Ki-67高値群100%、Ki-67低値群66.6%。全体のpCR rateは55.6%、Ki-67高値群83.3%、Ki-67低値群0%であった。(p=0.0476)【結論】今回診療所において行ったTNBC術前化学療法においてKi-67高値群はKi-67低値群に比較し奏効率が高い傾向が見られ、pCR rateにおいても有意に高かった。以上Ki-67はTNBC乳癌術前化学療法の効果予測因子のバイオマーカーとしての有用である可能性が示唆された。

GP-3-41-03
tri-weekly nab-PTX followed by FECによる術前化学療法の有用性、認容性の検討

[1]市立四日市病院　乳腺外科、[2]重盛医院・乳腺クリニック
雫　真人[1]、水野　豊[1]、清水　佳美[1]、重盛　千香[2]、森　敏宏[1]

【背景】nanoparticle-based(nab)paclitaxel(nab-PTX)は転移乳癌においてsolvent-based paclitaxelと比較し高い有効性が示されている。Neo-tAnGo studyは術前化学療法（以下NAC）のセッティングにおいてタキサンからアンスラサイクリンの順次投与で高いpCRが得られることを報告している。同じくNACにおいてweeekly solvent-based paclitaxelとweekly nab-PTX(125mg/m2)を比較したGeparSepto studyではweekly nab-PTXのほうが有意にpCR　率を高めた（38% vs 29%）との報告もある。【目的】triweekly nab-PTX followed by FECによるNACの有用性、認容性を検討した。【対象】2013年8月以降にtriweekly nab-PTX followed by FECによるNACを施行した33例中、評価可能な21例を対象とした。平均年齢は53.5歳。腫瘍径はT1：5例, T2：15例, T3：1例。リンパ節はN0：14例, N1：7例であった。subtypeはER(+)HER2(-)：1例、ER(+)HER2(+)：5例、ER(-)HER2(+)：3例、ER(-)HER2(-)：12例であった。【方法】nab PTX 260mg/m2をtriweekly 4 cycle投与後、FEC100を4サイクル投与した。HER2+に対してはnab-PTXと同時にtrastuzumabをtriweekly投与した。腫瘍の評価はそれぞれ4サイクル終了毎に乳腺造影MRIでRECISTに従い評価した。有害事象については、CTCAE v4.0で評価した。なおtriweekly nab-PTX投与中の支持療法の実施は主治医の判断とした。【結果】奏効率は19例(90.5%)（CR:11例、PR:8例）であった。組織学的効果は乳癌取扱い規約の判定基準に従うとGrade3：7例（33.3%）、Grade2b：3例(14.3%)、Grade2a以下：11例(52.4%)であった。triweekly nab-PTX中のGrade 3以上の有害事象は皮疹：2例(9.5%)、肝機能障害：1例（4.8%）でGrade3以上の末梢性感覚ニューロパチーは認めなかった。また相対的用量強度(RDI)はtriweekly nab-PTX:96.3%、FEC:94.1%であった。Ki67 labeling indexの変動は17例が治療前後に低下し、とくに組織学的効果が高い症例で低下しやすい傾向にあった。【考察】triweekly nab-PTX followed by FEC100によるNACは、GeparSepto studyと同様なpCR率であった。また末梢性感覚ニューロパチーを適切に管理することで高い認容性が維持でき、その結果がbiomarkerの変動にも影響したと考えた。

GP-3-41-04
当院でのトリプルネガティブ乳癌に対する治療方針の検討

[1]日本医科大学付属病院　乳腺科、[2]日本医科大学付属病院　病理診断科、
[3]日本医科大学付属病院　遺伝診療科
中井　麻木[1]、鈴木　えりか[1]、金谷　洋平[1]、柳原　恵子[1]、山下　浩二[1]、
武井　寛幸[1]、坂谷　貴司[2]、渡辺　淳[3]

【はじめに】トリプルネガティブ乳癌は全乳癌患者の約20%を占めると言われている。化学療法が著効する症例もあるが、早期再発が多く予後不良とされている。当院での現状を明らかにする目的で手術可能であった症例に対して検討を行った。【対象】2012年１月から2016年３月までの４年２ヶ月の間に、日本医科大学付属病院において初発乳癌に対して手術治療を行った症例656例のうち最終病理検査においてトリプルネガティブと診断された70例に関して検討を行った。【結果】年齢は27歳から94歳までの全て女性で中央値は56歳であった。病期はstageがI1例、stagIIが39例、stageIIIが21例であった。術前化学療法、術後補助化学療法に関してはほとんどの症例が行っていたが、高齢であったり、他疾患との兼ね合いや本人の同意が得られなかった例で８症例であった。【結語】トリプルネガティブ乳癌は再発した場合、化学療法の効果が少なく予後不良である傾向がある。術前、術後補助化学療法を適切に行い再発予防に努めなければならない。また、近年は一般的にも若年発症の家族性乳癌の知識も浸透してきており、医療従事者としては手術方法の選択や化学療法を行った場合の妊容性の保持など通常の乳癌に対する治療に加え検討すべきことも多い。今後の課題を含め報告する。

GP-3-41-05
Triple Negative 乳癌に対するパクリタキセルによる術前化学療法の効果

[1]大阪ブレストクリニック乳腺外科、[2]大阪ブレストクリニック看護部、
[3]大阪ブレストクリニック薬剤部、[4]関西電力病院病理検査部
井口　千景[1]、藤田　倫子[1]、松之木　愛香[1]、野村　孝[1]、山本　仁[1]、
中谷　裕子[2]、廣瀬　冨貴子[3]、河合　潤[4]、芝　英一[1]

【目的】Triple negative（TN）乳癌は化学療法の感受性が高いsubtypeと言われている一方、化学療法、特にタキサン系薬剤に対する抵抗性の症例も存在する。今回、我々はTN乳癌の術前化学療法（NAC）、特にタキサン系薬物の効果予測因子を検討するために、増殖能のマーカーであるKi67の発現率・Grade・組織型・pCR率について検討した。【対象】2012年４月から2015年３月までの３年間に当院で術前化学療法を施行後、手術療法を行ったTN乳癌33例を対象とした。術前の針生検標本のKi67の発現状況を免疫組織化学染色にて評価し、タキサン系薬物に対する効果および術後標本での組織学的効果について比較検討した。なお、術前化学療法の効果判定は乳癌取扱い規約の組織学的効果判定基準に基づき判定し、grade ３をpCRとした。【結果】NACタキサン後の増悪は25.0%(8/32)であった。NAC前のKi67値は増悪群では平均値44.9中央値35.0、非増悪群では平均値51.1中央値50.0（2群間の有意差なし、p=0.930）だった。Gradeは増悪群でGrade3が75%、Grade2が25%、非増悪群でGrade3が60.9%、Grade2が39.1%だった。組織型は増悪群の75%、非増悪群の64%が充実腺管癌で、増悪群に紡錘細胞癌が含まれていた。pCRは増悪群の25%、非増悪群の40%で認めた。非増悪群のKi67値はNAC前に対し、手術後の値は平均値7.5中央値17.5で有意に（p=0.000187）低下していた。増悪群でのKi67値ではNAC前と手術後の値に有意差はなかった(p=0.625)。【結語】Ki67発現率・Grade・組織型でタキサン系薬剤で増悪するか否かの鑑別は困難であると思われる。タキサン使用時には腫瘍の増大の有無を入念にチェックし、増大を認めれば、すぐにFECに切り替えるといった素早い対応が重要と考えられる。紡錘細胞癌など予後が悪いといわれる特殊癌にも注意が必要である。

GP-3-41-06
当院におけるStageIV triple negative 乳癌の検討

がん・感染症センター都立駒込病院
有賀　智之、後藤　理紗、堀口　和美、宮本　博美、本田　弥生、
井寺　奈美、山下　年成、黒井　克昌

背景Triple negative乳癌（TNBC）は生物学的悪性度が高く、全身治療が殺細胞性抗癌剤のみの選択になるため、再発、StageIV症例ではしばしば治療に難渋する。目的当院におけるStageIV triple negative 乳癌症例を検討し、どのような治療が選択されどの程度の臨床成績を得ているのかを検証する。方法2006年１月から2013年７月までの間に当科にて治療が開始されたStageIV TNBCのうち両側性乳癌、原発病変に対し組織診断が行われていないものを除いた18例につき検討を行った。結果全例女性であり治療開始時の年齢は39-78歳（中央値　59歳）。受診契機は乳房の異常（腫瘤触知、炎症様変化、出血）が10例、腋窩、頸部のリンパ節腫大が２例、身体症状の異常が６例（呼吸困難、病的骨折、中枢神経症状、全身衰弱）であった。T分類ではT0-2が４例、T3が４例、T4が10例であり、N+症例が16例であった。初診時のPSは0が11例、1-4が７例であり、治療開始時に内蔵転移のない症例（リンパ節転移and/or骨転移）は６例であった。PS0であった症例は全例で何らかの化学療法が行われていたがPS1-4の７例のうち５例は無治療であった。初診時からの生存期間は0.3-114.7ヶ月（中央値：12ヶ月）であり９例は１年以内に死亡している。また、長期生存を認めている２例を除いて全例３年以内に死亡している。結語StageIV TNBCの予後は不良である。大部分が局所進行乳癌を伴っているため早期の受診を啓発することによる改善が期待できる。

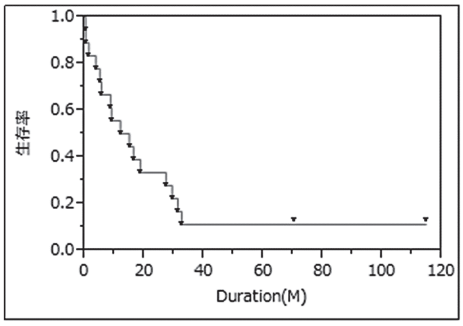

GP-3-41-07
術前化学療法としてのnab-Paclitaxelの安全性と有効性の検討

大阪赤十字病院　乳腺外科
康　裕紀子、露木　茂、仙田　典子

【はじめに】
GeparSepto試験では、Taxaneを先行投与する術前化学療法（NAC）においてnab-Paclitaxel（nab-PTX）群はPTX群と比較して病理学的完全奏功（pCR）率を有意に改善したと報告された．当院における術前化学療法としてのnab-PTXの使用経験を報告する．
【対象・方法】
2013年6月～2015年11月の期間に、臨床試験として術前化学療法にnab-PTX（260mg/m^2 q3w）followed by FEC（5-FU500mg/m^2+Epirubicin75or100mg/m^2+Cyclophosphamide500mg/m^2 q3w）を施行した原発性乳癌28例を対象に、nab-PTXの安全性と有効性を後ろ向きに検討した。HER2陽性例にはTrastuzumabを併用した。RECISTを用いて臨床腫瘍縮小効果を判定し、有害事象はCTCAE v4.0に準じてGrade分類（G1-5）した。pCRは病理組織学的な原発巣の浸潤部分の消失と定義した．
【結果】
年齢中央値は56.5歳［35-73歳］. NAC前Stage I/II/IIIは1例/23例/4例、サブタイプはER+/HER2-/Ki67＞14%（Luminal B）5例、ER+/HER2+（Luminal B-HER2）10例、ER-/HER2+（HER2 type）7例、ER-/HER2-（Triple Negative）6例であった．nab-PTX終了後の臨床的効果判定cCR/cPR/cSDはそれぞれ7例/11例/10例であった．手術を終了した22例においてpCRは7例（31.8%）で、サブタイプ別ではLuminal B 0%（0/4）、Luminal B-HER2 25%（2/8）、HER2 type 80%（4/5）Triple Negative 20%（1/5）で特にHER2 typeで良好な結果であった．有害事象は、好中球減少 G3/4はそれぞれ5例/3例で発熱性好中球減少症は認めなかった．非血液毒性としては感覚性末梢神経障害 G1/2/3をそれぞれ14例/11例/1例に認め、G3の1例では薬剤減量を要した．関節痛は全例にNSAIDsの予防的投与を行っていたがG1/2を10例/13例に認めた．その他、皮疹 G1/2/3が9例/2例/2例、爪の変化 G1が2例、浮腫 G2が1例であった．
【まとめ】
術前化学療法としてのnab-PTX±Trastuzumab followed by FECはPTXやDocetaxelの標準レジメンと同等の奏効率が期待でき、nab-PTXはGrade3以上の有害事象が少なく比較的使用しやすい薬剤である．

GP-3-41-08

術前化学療法によるpathological complete response症例の検討

[1]労働者健康福祉機構　香川労災病院　外科、[2]がん研有明病院、
[3]岡山大学付属病院、[4]そがわ医院、[5]香川県検診総合協会

村岡　篤[1]、坂本　真樹[1]、中田　憲太郎[1]、小林　正彦[1]、國土　泰孝[1]、
西紋　佳奈[1]、貴志　美紀[2]、桑田　和也[3]、樫塚　登美男[4]、鶴野　正基[5]

進行乳癌に対する術前薬物療法は日常診療としてintrinsic typeに応じた個別化治療がなされ、高い効果が得られるようになってきた。今回、当院で術前化学療法を行い、いわゆるpathological complete response（pCR）が得られた症例について検討したので報告する。対象は2003年より2014年までに術後補助化学療法が必要と判断し術前化学療法を施行した進行癌139 例（全例女性）のうち、pCRが得られた39症例で、原発巣、リンパ節共に癌が完全に消失した（c-CR）は 25例、一部原発巣に乳管内病巣が見られた（n-CR）は3例、原発巣の癌は消失したが、リンパ節に一部癌が残存した（d-CR）は11例であった。術前化学療法施行全体のpCR率は28.1% で、Luminal Aタイプに対して術前化学療法施行しなくなった2010年で区切ると、～2009年：21.5%、2010年～：36.7%であった。使用薬剤は、CEF　2例、FEC75⇒PTX　2例 FEC100⇒PTX　24例（内FEC 6 Kur: 10例）　FEC100⇒PTX＋Her　10例（内FEC 6 Kur: 8例）　PTX+HER 1例で、FEC著効例に対しては6 Kur投与してきたが、4 kurと比べてpCR 率の向上は見られなかった。 再発例は4例で、部位は肝臓2例、リンパ節＋肺1例、局所1例であった。死亡はc-CRの1例で、本治療開始初期にCEF2クール後CRとなり手術施行、その後補助療法なしで経過観察中、4ヶ月後に肝転移再発が出現、その後1年目で死亡された。c-CRの2例は術後補助療法を受けておらず、1年半、半年後に再発が見られたが、その後の加療にて再再発は認めていない。他1例はn-CR症例で1年間のハーセプチンの補助療法を受けたが、9年目に残乳房内に再発が見られた。補助療法を行っていない症例に再発が3例みられたため、症例に応じて内分泌療法、1年間のハーセプチン＋経口抗癌剤、あるいは1年間の経口抗癌剤による補助化学療法を施行する方針後の再発例は、9年目に残乳腺に再発をきたしたHER2 群のn-CRの1例のみであった。今回の検討では、pCRが得られた症例の予後は良好であり、CRの程度と再発、死亡には明らかな関連は認めず、補助療法施行例での再発は25例中1例のみであった。pCRが得られた症例に補助療法を行うか否かについては今後の課題である。

GP-3-41-09

多発肝転移を有するステージ4進行乳癌に対する集学的治療が奏効した一例

公立阿伎留医療センター
梅本　靖子、高橋　真由美、長島　沙樹、松尾　定憲

症例は63歳女性．2ヶ月前より左乳房に違和感を自覚しており，その後急速な左乳房の腫大を認めたため当科を受診された．触診にて左乳房全体に8.5cm大の腫瘤を触知し，乳頭がやや牽引されていた．マンモグラフィ検査では左乳房UM領域にて構築の乱れを伴う腫瘤像を認め，カテゴリー4と診断された．乳腺超音波検査では，左乳房全体に多発する腫瘤を認め，腋窩，鎖骨上下リンパ節の腫大，皮膚の浮腫及び肥厚を認めた．MRI検査では左乳房全域に多発濃染結節を認めた．CT検査では左腋窩，左鎖骨上下窩，腹部大動脈周囲に多発リンパ節転移を認め，また肝臓の両葉に多発転移を認めた．乳房腫瘤に対し針生検を施行し，浸潤性乳管癌（硬癌 ER－，PgR－、HER2:3＋，Ki-67:20%）の診断であった．左乳癌（T4dN3cM1，LYM，HEP）の診断で，FEC8クール施行後，w-PTX＋w-Trastuzumab 4クール施行し，画像上，肝臓に微小転移を残すのみで乳房内腫瘍及びリンパ節腫大は消失していた．その後局所制御目的に左胸筋温存乳房切除術＋左腋窩リンパ節郭清術を施行し，摘出標本内には癌の残存は検出されなかった．現在，Trastuzumabのみ再開しており，術後約2年が経過しているが，肝転移病変も不明瞭化を保っている．初診時より肝転移を有する進行乳癌でありながら，薬物療法に著明に反応し，進行の制御を保つことができている一例を経験したので，若干の考察を加え，報告する．

GP-3-41-10

当院における同一レジメンによる術前化学療法142症例の検討

[1]栃木県立がんセンター　乳腺外科、[2]栃木県立がんセンター　腫瘍内科、
[3]栃木県立がんセンター　病理診断科

北村　東介[1]、安藤　二郎[1]、山中　康弘[2]、原尾　美智子[1]、矢野　健太郎[1]、
星　暢夫[3]、五十嵐　誠治[3]

【目的】当院におけるFEC 100mg/m2 followed by Docetaxel 75mg/m2（HER2陽性はTrastuzumab併用）による術前化学療法のpCR率と治療成績を知る。再発危険因子を抽出し、得られた結果から問題点を明らかにする。【対象と方法】2009年10月～2014年12月に原発性乳癌に対する術前化学療法として前述のレジメンを173症例に行った。うちStageIIIC症例29例と男性乳癌2例を除く142症例を対象とした。 ホルモン受容体陽性の定義はER、PgRの少なくとも一方が免疫組織化学法（IHC）にて10%以上を陽性とし、HER2陽性はIHCで3＋もしくはFISH陽性とした。HRとHER2の発現状況により、HR陽性HER2陰性をLuminalサブタイプ（L）、HR陽性HER2陽性をLuminal/HER2サブタイプ（LH）、HR陰性HER2陽性をHER2サブタイプ（H）、HR陰性HER2陰性をTriple-negativeサブタイプ（TN）とした。pCRの定義はypT0/is ypN0（乳腺内と腋窩リンパ節における浸潤癌の消失）とした。統計ソフトはSPSS 17.0を用い、有意水準はp＝0.05とした。【結果】年齢中央値は50.5歳（26～69歳）。組織型は浸潤性乳管癌：135例、浸潤性小葉癌：3例、浸潤性微小乳頭癌：2例、粘液癌：1例、基質産生癌：1例。臨床病期はIIA：43例、IIB：57例、IIIA：31例、IIIB：11例。化学療法の完遂率は88.7%（126/142例）。　術前化学療法の効果判定がPDの症例は6例。観察期間中央値は46か月（5～72か月）。再発は12例、死亡は5例。3年全生存率（3y-OS）は97.7%。3年無再発生存率（3y-RFS）は90.3%。全体のpCR率は20.4%（29/142例）。サブタイプ別のpCR率はH：46.2%（12/26例）、TN：30.8%（8/26例）、LH：26.1%（6/23例）、L：4.5%（3/67例）であった。pCRが得られた症例はそれ以外の症例と比較してRFSが良好な傾向（p＝0.083）がみられた。 再発危険因子の単変量解析では腫瘍径（≦3cm、＞3cm）（p＝0.038）、リンパ節転移度（cN0・1、cN2）（p＝0.001）、核異型度（G1・2、G3）（p＜0.001）、 組織学的リンパ節転移度（ypN0・N1、ypN2）（p＜0.001）、サブタイプ（L、LH、H、TN）（p＝0.038）、終了時効果判定（CR・PR、SD・PD）（p＜0.001）に有意差を認めた。【結論】治療成績およびサブタイプ別のpCR率は従来の報告と同様の結果であった。TNサブタイプの無再発生存率は他のサブタイプに比べ有意に（p＝0.038）不良であった。TNサブタイプに対してはさらにpCR率を上げる治療戦略と術後補助療法の検討が必要と考えられた。

GP-3-41-11

当院における乳癌術前化学療法15症例の検討

[1]公立阿伎留医療センター　乳腺外科、[2]公立阿伎留医療センター　看護部、
[3]東京女子医科大学病院　病理診断科、[4]日本大学医学部　乳腺内分泌外科

長島　沙樹[1,4]、松尾　定憲[1]、梅本　靖子[1]、高橋　真由美[2]、山本　智子[3]、
榎本　克久[4]、櫻井　健一[4]、天野　定雄[4]

【背景】乳癌術前化学療法（NAC）は、腫瘍の縮小効果が期待され、薬物反応性の確認が可能となるため、進行乳癌では標準治療である．当院のNAC症例につき、臨床病理学的背景およびNACの効果を検討した．【対象】対象期間は2010年1月から2015年11月までとした．期間内の当院での乳癌手術施行例は全158例であり、15例（9.5%）にNACが施行され、これらを今回の対象とした．【結果】観察期間の平均は1040日（326-1955日）であった．初診時の年齢の平均は56歳（37-74歳）であった．初診時の腫瘍径はT1 5例、T2 6例、T3 1例、T4 3例であった．リンパ節転移はN0 1例、N1 12例、N3 2例であった．生検での組織型は全例浸潤性乳管癌であった．Subtypeはluminal type 11例、luminal/HER2 type 1例、HER2 type 2例、Triple negative type 1例であった．Ki-67の平均は36.7%(25-50%)であった．NACのresumeは、13例がアンスラサイクリン系とタキサン系の順次投与、1例はアンスラサイクリン系とタキサン系＋トラスツズマブの順次投与、1例はアンスラサイクリン系のみの投与であった．合併症は、肺炎を併発し入院加療となった一例を除き、外来通院で完遂されGrade3以上の副作用も認めなかった．NAC後の画像評価はCR 4例、PR 8例、SD 2例、PD 1例であった．手術方式は乳房全摘が12例、部分切除が3例であり、腋窩リンパ節は全例郭清が施行された．乳房原発巣の病理学的腫瘍径は、消失2例、乳管内成分のみ1例、T1 6例、T2 2例、T3 2例、T4 2例まで縮小を認めていた．郭清リンパ節に転移を認めた症例は6例にとどまった．Ki-67の平均は20.7%(5-40%)であった．組織学的治療効果判定は、Grade0 1例、Grade1 4例、Grade2 8例、Grade3 2例であった．【考察】対象症例はT4症例が比較的多い傾向であった．またNAC後の画像上評価ではcCRが4例であったが、実際のpCR症例は2例であり、過大評価であった可能性がある．今回の対象症例は、初診時の腫瘍径の大きさから乳房全摘となる症例が多かったが、今後、部分切除を検討する場合は、切除範囲に注意が必要である．リンパ節転移に関しては、NAC前は14例に腋窩リンパ節に転移を認めていたが、NAC後の手術検体では6例であり、良好な結果が得られた．今回の検討では、症例数も少なく、観察期間も短かったが、QOLを損なうことなく、外来通院でNAC施行可能であり、副作用も容認できると考えられた．【結語】今後も症例を蓄積し更なる検討が必要である．

GP-3-41-12
術前化学療法TC-FEC療法に関する検討

北野病院　ブレストセンター　乳腺外科
吉本　有希子、前島　佑里奈、葛城　遼平、高原　祥子、山内　清明

【背景】当院ではLuminal(Lum)又はTriple negative(TN) typeの乳癌に対して、術前化学療法(NAC)のレジメンとしてTC followed by FEC療法を採用している。【対象と方法】2010年8月から2015年11月までに当院でTC-FEC療法を完遂し手術が終了した女性45例を対象とした。年齢中央値は53歳(32-71歳)。TC(docetaxel 75mg/m2+cyclophosphamide 600mg/ m2) 4cycle→FEC(5-FU500mg/ m2+epirubicin 100mg/ m2+cyclophosphamide 500mg/ m2) 4cycleを投与した。臨床学的治療効果判定は乳腺エコー検査と乳房MRI検査を中心に行った。手術はNAC前にリンパ節転移陽性症例は腋窩リンパ節郭清術を施行した。また温存術を施行した症例は術後放射線療法を施行した。Lumは術後ホルモン療法を施行した。【結果】45例中、Lum/TN=21/24例、cStage分類は1:9例、2A:16例、2B:11例、3A:4例、3B:5例であった。病理学的治療効果判定(pEffect) はLum/TN=Grade 1a:5/4例、1b:4/6例、2a:9/4例、2b:1/1例、3(pCR):2(9.5%)/9(37.5%)例であった。再発例は5例(Lum/TN=3/2例)で3例はNAC後増大していた。死亡例は2例で共にTNで、TCで一旦軽度縮小するもFECで増大し、pEffectはgrade 1aであった。MRI評価を行ったLum/TN=19/20例で最大径の縮小率を検討した。TCで50%以上縮小:7/11例、50%以下の縮小:11/7例、増大:1/2例であった。縮小率の比較ではTC=FECは10/14例、TC＞FECは6/4例、TC＜FECは3/2例であった。術前にcCRと評価した12例でpCRは8例で、1例は残存病変が30mmであった。術前のKi-67値平均はpCR症例:40 %、non-pCR:29%であった。【考察】TNでNACの効果を認めない症例は予後が悪い可能性がある。また術前cCRと評価しても病変残存している場合があるので特に温存術の場合切除範囲の設定に注意が必要と思われる。

GP-3-41-13
術前化学療法の有効性に関するサブタイプ別の検討

東京警察病院
神谷　有希子、栗川　美智子、岸上　史士、鈴木　純子

【背景・目的】近年乳癌治療はサブタイプ別の治療戦略が検討されており、術前治療についても議論がある。現在の標準的術前化学療法の有効性についてサブタイプ別に検討する。【対象・方法】2008年4月から2013年12月までに当院で原発性乳癌と診断され手術を施行した415例中、術前化学療法を施行した25例を対象とした。化学療法は全例、AnthracyclineとTaxaneを使用し、HER2陽性例にはTrastuzumabも併用した。【結果】年齢の中央値は55歳(34歳～71歳)、治療前のステージはIIAが5例、IIBが9例、IIIAが4例、IIIBが7例であった。サブタイプはホルモン陽性HER2陰性乳癌が17例、HER2陽性乳癌が5例、triple negative乳癌が3例であった。化学療法の完遂率は88%(22例)で、2例が副作用で、1例がPDで途中中止した。術前効果判定をサブタイプ別に検討すると、ホルモン陽性HER2陰性乳癌ではPR 14例、SD 3例、HER2陽性乳癌ではCR 1例、PR 3例、PD 1例、triple negative乳癌ではCR 1例、PR 2例であった。術式は乳房部分切除が7例、乳房切除が18例であった。全例に腋窩リンパ節郭清を施行した。部分切除例のうち5例がホルモン陽性HER2陰性乳癌、1例がHER2陽性乳癌、1例がtriple negative乳癌で、サブタイプによる有意差は認めなかった(p=0.945)。サブタイプ別の病理学的効果判定は、ホルモン陽性HER2陰性乳癌ではgrade 2bが2人、grade 2aが3人、grade 1bが6人、grade 1aが5人、grade 0が1人、HER2陽性乳癌ではgrade 3が2人、grade 2bが1人、grade 1bが1人、grade 0が1人、triple negative乳癌ではgrade 2aが2人、grade 1bが1人であった。無再発生存は18例で、6例が転移再発し、1例が他病死した。転移再発例のうち4例がホルモン陽性HER2陰性乳癌、2例がtriple negative乳癌であった。5年無再発生存率はホルモン陽性HER2陰性乳癌が73.2%、HER2陽性乳癌が80.0%、triple negative乳癌が33.3%で、HER2陽性乳癌とtriple negative乳癌の間に有意差を認めた(p=0.0308, Log-rank)。【考察】術前化学療法の奏効率は96%と高かったが、温存率は28%にとどまった。またtriple negative乳癌は他のサブタイプ同様奏効率は高いものの長期予後は不良であった。

GP-3-41-14
原発性乳癌に対する術前化学療法至適レジメンの検討

[1]済生会横浜市東部病院　外科、[2]済生会神奈川県病院　外科、
[3]よこはま乳腺・胃腸クリニック
中野　亜由美[1]、西谷　慎[1]、土居　正和[2]、久保内　光一[3]

【目的】術前化学療法の治療成績を検討し、各サブタイプに対する至適レジメンを探索する。
【対象・方法】2009年10月から2015年10月までに術前化学療法を施行した66例（同時両側2例を含む）を対象とし臨床病理学的因子と治療効果を検討した。pCRの判定は日本乳癌学会の組織学的効果判定基準に従った。化学療法はanthracycine（以下A）（FECまたはEC）、taxane（以下T）（docetaxelまたはpaclitaxel）の順次投与を基本としHER2陽性症例の多くはtrastuzumab（以下H）を併用した。HER2陽性の一部では、docetaxel 75mg/m^2、cyclophosphamide 600mg/m^2（以下DC）、trastuzumabの同時投与を行った。
【結果】全症例のpCR率はLuminal A：0%（0/12）、Luminal B：13.3%（2/15）、Luminal B HER2:53.8%（7/13）、HER2 enriched:71.4%（10/14）、triple negative：33.3%（4/12）だった。Luminal BとtripleはAT併用でのみpCRが得られた。Luminal B HER2ではAT+H：37.5%（3/8）、DC+H：100%（2/2）、AT：66.7%（2/3）、HER2 enrichedではAT+H：90%（9/10）、T＋H：33.3%（1/3）、AT：0%（0/1）であった。次にAとしてECが投与された群とFECが投与された群を比較し術前化学療法における5-FUの併用効果を検討した。EC群はLuminal A、FEC群はHER2 enrichedが多く、両群のサブタイプに有意差を認めた（p=0.035）。pCR率はEC群：13.8%（4/29）、FEC群：51.6%（16/31）とFEC群で良好だった。サブタイプ別pCR率はEC群でLuminal B：12.5%（1/8）、Luminal B HER2：50%（3/6）、HER2 enriched：0%（0/2）、triple negative：0%（0/3）、FEC群でLuminal B：14.3%（1/7）、Luminal B HER2：40%（2/5）、HER2 enriched：100%（9/9）、triple negative：50%（4/8）だった。
【結語】ホルモン陽性乳癌は術前化学療法でpCRを得られにくく、Luminal Aに対する術前化学療法の有用性は認められなかった。triple negativeにおいてはAT併用のレジメン、特にFEC療法が有効と考えられた。Luminal B HER2では一定の傾向は認めなかったがHER2 enrichedではAを含んだレジメンが有効であることが示唆された。

GP-3-41-15
当科における乳癌術前化学療法後再発症例の検討

[1]岩手医科大学　医学部　外科学講座、
[2]岩手医科大学　医学部　臨床病理学講座、[3]秋田赤十字病院　外科、
[4]北上済生会病院　外科、[5]函館五稜郭病院　外科、[6]がん研有明病院
石田　和茂[1]、柏葉　匡寛[1]、大槻　花恵[6]、松井　雄介[1]、川岸　涼子[5]、
小松　英明[4]、稲葉　亨[3]、川崎　朋範[2]、菅井　有[2]、佐々木　章[1]

【背景】乳癌術前化学療法（Neoadjuvant chemotherapy：NAC）は腫瘍縮小によって乳房温存手術率を向上させる他、Micrometastasisに対するSystemic controlの意義も期待されている。【目的】当科においてNACを行った後、局所再発もしくは遠隔転移を生じた症例におけるリスク因子を検討した。【症例】2010-2014年の5年間において当科でNACおよび手術を施行した90例のうち、その後再発を認めた20例について検討した。【結果】20例はいずれも、術後病理診断で切除断端陰性を確認。そのうち、局所再発を生じた症例は8例、遠隔転移を生じた症例は12例であった。サブタイプ別にみると、Triple-negative 50%、Luminal B 25%、Luminal A 15%、Luminal HER2 5%およびHER2-enrich 5%であった。平均腫瘍径は55mm（15-150mm）、T因子は多い順にT2 40%、T4（全てT4b）35%、T3 20%、T1 5%であった。NACによる組織学的効果判定はGrade0 6%、Grade1a 33%, Grade1b 33%、Grade2 22%、Grade3 6%であった。また、術後からの平均無再発期間は480日であった。【まとめ】局所再発および遠隔転移症例全体でみると、NACに対する感受性が低い症例、もしくはTriple-negative typeの症例に再発傾向が認められた。会期までに局所再発症例と遠隔転移症例における詳細な検討を加え提示する。

GP-3-41-16
当院における術前化学療法症例（FEC+TC/HT）の検討

[1]長野赤十字病院　乳腺内分泌外科、[2]同　病理部、
[3]中澤ウイメンズライフクリニック
浜　善久[1]、岡田　敏宏[1]、大野　晃一[1]、渡辺　正秀[2]、横山　史朗[3]

【目的】当院で５年間に行った術前化学療法（NAC）の成績をサブタイプ別に評価し検討を行った。【対象と方法】2010年 1月～2014年12月までの5年間に原発性乳癌に対して手術を行った621例のうち、原則としてstage II～IIICの136例（21.9%）にNACを施行した。針生検により得られた検体のホルモン受容体（HR）とHER2の発現状況により、HR陽性HER2陰性をLuminal(L)タイプ、HR陽性HER2陽性をLuminal/HER2(LH)タイプ、HR陰性HER2陽性をHER2(H)タイプ、HR陰性HER2陰性を Triple negative(TN)タイプとした。標準療法としてLとTNにはFEC　100mg/m^2＋TC (Docetaxel 75mg/m^2, Cyclophosphamide 600mg/m^2)をそれぞれ3週毎に4サイクルずつ行い、LHとHにはFEC 100mg/m^2 3週毎4サイクル＋HT (Trastuzumab 毎週投与,paclitaxel 80mg/m^2 3週投与、4サイクル）を行った。pCRは浸潤癌の消失と定義した。【結果】年齢中央値は52.3歳（32～76歳）。化学療法の完遂率は91.9%(125/136例）であった。NACを施行したサブタイプの内訳とpCR（率）は、全体：136/35(25.7%)、L：71/9(12.7%)、TN：22/7(31.8%)、LH：26/7(26.9%)、H：17/12(70.6%)であった。【結論】サブタイプ別のpCR率は従来の報告と同等からやや良好の結果であった。またNACにおける忍容性も良好であった。今後、追跡調査を行い再発や予後についても検討したい。

GP-3-41-17
高齢者ホルモン陽性HER2陰性乳癌に対する症状緩和的内分泌療法の４経験

JA静岡厚生連　遠州病院
浅羽　雄太郎、鈴木　正彦、三宅　隆史、浅井　はるか

【はじめに】ホルモン陽性乳癌に対する術前内分泌療法はいまだ標準的治療として確立したものではないが、術前化学療法と比較し有害事象は少なく、奏効率も同等と報告されている。今回われわれは個々の理由により手術が困難であったホルモン陽性HER2陰性高齢乳癌症例に対して内分泌療法を施行し、良好な経過を認めた４例を経験したので、４症例の経過を提示し文献的考察を加え報告する。【症例1】81歳、女性。検診で右乳房のしこりを指摘され精査。Invasive ductal carcinoma, T4bN1M0 StageIIIB, ER(+), PgR(+), HER2(-), MIB-1 70%の結果であった。レトロゾール内服開始後著明に腫瘍は縮小し、内服開始14ヶ月現在内服継続中である。【症例2】82歳、女性。右乳房のしこりを自覚し、他院精査にてInvasive ductal carcinoma, T1N0M0 StageI, ER(+), PgR(+), HER2(-), MIB-1 15%と診断され、レトロゾール内服を開始された。内服開始1年後手術を勧められ、手術を拒否されたため当院転院。エキセメスタン、続いてフルベストラントによる内分泌療法を継続し、治療開始3年SD状態で経過中である。【症例3】83歳、女性。左乳房のしこりを自覚し精査。Invasive ductal carcinoma, T4cN1M0 StageIIIB, ER(+), PgR(+), HER2(-), MIB-1 20%の結果であった。手術を拒否されたためレトロゾール内服開始。治療開始後より腫瘍は縮小し、腫瘍マーカーの低下を認めた。内服開始4ヶ月現在内服継続中である。【症例4】90歳、女性。右乳房のしこりを自覚し精査。Invasive ductal carcinoma, T4bN1M0 StageIIIB, ER(+), PgR(-), HER2(-), MIB-1 10%の結果であった。心疾患により全身麻酔が困難であったためレトロゾール内服を開始。内服開始後著明に腫瘍は縮小し、腫瘍マーカーの低下を認め、内服開始11ヶ月現在内服継続中である。【まとめ】ホルモン陽性HER2陰性高齢乳癌に対する症状緩和的内分泌療法の4例を経験した。高齢者に対する内分泌療法については骨関連事象の発生など注意しなければならい合併症はあるが、化学療法と比較し有害事象の発生率も少なく高齢者においてもアドヒアランスを維持でき、継続的治療が可能である。今後の高齢乳癌症例の増加に伴い本治療の対象症例も増加すると思われ、内分泌療法の緩和的治療における役割についても検討が必要と思われる。

GP-3-41-18
pT1mic/pT1a症例の検討

筑波大学附属病院　乳腺甲状腺内分泌外科
周山　理紗、坂東　裕子、高木　理央、松尾　知平、星　葵、岡崎　舞、
市岡　恵美香、池田　達彦、井口　研子、原　尚人

【はじめに】NCCNガイドラインではpT1mic/T1aに対するadjuvant治療は、triple negative type(TNBC)では無治療を推奨しているが、ホルモン受容体陽性症例ではホルモン治療を“考慮”、HER2陽性症例では化学療法＋トラスツズマブを“考慮”と示されており、検討の余地がある。今回当院で治療を行ったpT1mic/T1a症例の治療歴と予後を検証する。【対象と方法】2005年4月～2015年9月において、当院で手術施行したpT1mic/T1aの乳癌患者を対象とし、年齢、手術方式、病理組織型、サブタイプ、術後全身治療、follow-up期間などについてレトロスペクティブに検討した。【結果】当院にて手術を行った全乳癌患者2060例のうち、pT1mic/T1a患者は69例（3.3%、pT1mic症例18例、pT1a症例51例）であった。発症年齢は30-90歳（中央値53歳）であった。乳房温存術が43例（62.3%）、乳房切除術が26例（37.7%）に行われた。センチネルリンパ節生検（SNB）が行われたのは62例（89.9%）であり、センチネルリンパ節（SLN）に転移を認めたものが4例（5.8%）で、pN1mic～N1症例が3例（4.3%）、pN2症例が1例（1.4%）であった。組織型は、浸潤性乳管癌65例（94.2%）、浸潤性小葉癌1例（1.4%）、その他3例（4.3%）であった。サブタイプは、Luminal typeが49例（71.0%）、Luminal-HER2 typeが7例（10.1%）、HER2 typeが5例（7.2%）、triple negative typeが8例（11.6%）であった。pT1mic/pT1aのHER2陽性乳癌患者では、全例において術後トラスツズマブおよび化学療法が検討されていたが、実際施行されたのは42%であった。TNBCの患者では12.5%に化学療法が施行されていた。Luminal typeでホルモン治療の実施率は87.3%(Luminal 89.8% /Luminal HER2 66.7%)。平均フォローアップ年数は3カ月～9.1年（中央値3.8年）であり、再発を認めた症例はなく無再発生存100%であった。【考察】今回の検討ではpT1mic/T1aの乳癌患者では再発率が非常に低かった。これらの患者ではホルモン治療の適応、至適期間、化学療法や抗HER2治療の適応を検討する上で過剰治療への配慮を要すると考えられる。

GP-3-41-19
初回乳癌術後治療の最適化の検討

[1]国立病院機構　名古屋医療センター　外科、乳腺科、
[2]国立病院機構　名古屋医療センター　乳腺科、
[3]国立病院機構　名古屋医療センター　病理診断科
佐藤　康幸[1]、林　孝子[1]、加藤　彩[1]、森田　孝子[2]、須田　波子[2]、
市原　周[3]

乳癌初回手術後の補助治療の薬剤は、主に原発巣の病理学的、免疫学的特性のみから決定されている。しかし再発症例では再発転移巣からのRe-biopsyが推奨され、原発巣以外の免疫学的特性が治療法の選択に重要視されつつある。「目的」遠隔転移を認めない所属転移リンパ節を有する初回手術症例の原発巣とリンパ節の免疫学的特性を比較し、術後薬物療法の適応を検討する第２報。「対象症例」初回手術時にｎ（＋）と診断された女性乳癌１８９例。「方法」原発巣と転移リンパ節の免疫学的にER、PgR、HER2（２＋のときはFISH追加）を判定。「結果」原発巣と転移リンパ節に免疫学的乖離が見られたのは、１８９例中１０例、５.３%であった。内訳は原発巣がHER２陽性、リンパ節HER2陰性が６例（A群）、原発巣がtriple negativeでリンパ節がER陽性２例（B群）、原発巣がHER2陰性、リンパ節がHER２陽性２例（C群）であった。「考察」転移リンパ節の免疫学的特性が術後治療の薬剤を決定できるかどうかは分かっていない。一般に転移リンパ節を有するHER2陽性乳癌症例にはトラスズマブ併用による化学療法が選択されることが原則であるが、A群での適応はあるのか。原発巣がtriple negative症例のB群では内分泌療法が、C群ではさらにトラスズマブを含めた化学療法が適応となるのか。当然術後補助療法は病理学的な裏付けがあればすべて行えばいいというわけではなく、年齢、合併症の有無、進行度、悪性度、患者の希望などから十分なICによって決定されるべきものである。実際C群の１例は高齢であったことから、もう１例はICの結果、２例とも内分泌療法のみを選択した。A群の１例はER陽性で転移巣がHER2陰性であったことからトラスズマブ併用の化学療法を行わず内分泌療法のみとなっている。なお残りの７例は適応と考えられるすべての治療を行った。「結語」今後も継続して、原発巣と転移リンパ節の免疫学的特性を判定するとともに、よりよい術後薬物療法の適応を検討していく予定である。なお現在再発症例のうち、初回手術時ｎ（＋）であった症例の手術時転移リンパ節の免疫学的特性から術後化学療法の妥当性を検討している。

GP-3-41-20

乳癌術後薬物治療選択における web tool の有用性

けいゆう病院　外科

坂田　道生、嶋田　昌彦、岡本　光祈子

【背景】乳癌の集学的治療において，周術期の非手術治療（放射線治療，薬物治療）の適応・選択においては，腋窩リンパ節転移状況・ER PgR発現状況・閉経状況・HER2発現状況・年齢・腫瘍径・組織型・組織学的悪性度など，様々な因子が関わっている．患者の立場からみた場合，化学療法の必要性については，その治療期間・副作用・コスト面などから，治療前から重大な関心事となる場合が多い．当科では術後病理結果の説明と術後薬物治療計画の選択に際し Adjuvant! Online を中心とした web tool を用いて,再発率の見積り・薬物療法を行った場合の効果予測（再発率減少効果，生存率増加効果）のデータを作成し治療選択の参考にしており，作成したデータは基本的には患者側に開示･説明するようにしている.【目的】今回,術後薬物療法治療効果予測データの有用性と，その患者理解度・診療効率への影響について検討した.【対象】2013年から2015年に当院で，術後薬物療法治療効果予測データを作成し，患者に開示・説明を行った30例を対象とした.【方法】化学療法の上乗せ効果について，主に再発率減少予測値の差（「内分泌療法のみの再発率減少予測値」と「内分泌療法と化学療法の併用時の再発率減少予測値」の差）に基づいて評価し，その後の化学療法の有無との関係について検討した．術後薬物療法治療効果予測データの説明と患者理解度について，主に患者年齢との関係を中心に検討した.【結果】化学療法の上乗せ効果予測値（再発率減少予測値の差）の平均は，化療(+)群で11.7%，化療(-)群で3.3%であった．術後薬物療法治療効果予測データの理解度の平均年齢は，理解度良好群が52.1歳，理解度不良群が65.8歳であった.【考察】化学療法の上乗せ効果予測値（再発率減少予測値の差）がおよそ10%を上回ると考えられる場合は，化学療法を強く勧めるべきと考えられた．作成したデータの開示・説明は，理解度が比較的良好で，化学療法による利益が現れやすい，60歳以下の患者を中心に行うことが診療の効率化につながると考えられた.【結語】Adjuvant! Online などの web tool は，乳癌術後の薬物療法の治療選択にあたって，たいへん有用であると考えられた.

GP-3-41-21

乳癌患者に対するTC療法の有害事象の検討～Pegfilgrastimの使用経験をふまえて

がん・感染症センター都立駒込病院　乳腺外科

井寺　奈美、堀口　和美、本田　弥生、宮本　博美、有賀　智之、山下　年成、黒井　克昌

【背景】US oncology 9735試験により、TC療法は乳癌術後の補助化学療法としての地位を確立した。しかしTC療法における発熱性好中球減少症（FN）の発症は23-46%に及ぶとされ、日本人患者を対象としたTakabatakeらの報告（2009）でも、28.3%のFN発症率を認めている。同報告ではTC療法に対する忍容性を認めつつも、特に65歳以上の高齢群ではFN・好中球減少症の発症に留意するよう喚起している。治癒を目的とした周術期化学療法においては、相対用量強度（RDI：Relative Dose Intensity）の維持の重要性が指摘されている。TC療法におけるFN発症はRDI低下の一因となるが、長期持続型G-CSF製剤であるPegfilgrastimが乳癌患者を対象とした第３相二重盲検比較試験において、TC療法におけるFN発現割合を有意に低下させることが示された。これが2014年9月に認可されたことで、FN発症対策はさらにすすむことが予想される。しかし一方で、非血液学的毒性の比重が今後相対的に高まることが懸念される.【目的】当院で施行したTC療法のRDI･血液学的･非血液学的毒性の実態を把握するとともに、Pegfilgrastim使用によるこれらの変化を検討する.【方法】2009年11月から2015年11月までに補助化学療法としてTC療法（75/600）を施行した149例（TC群､33-75歳､中央値51歳､65歳以上は11%）と、Pegfilgrastimを併用してTC療法を施行した12症例（TC+P群、37-74歳、中央値63歳、65歳以上は50%、1次予防9例、2次予防3例）を対象に、RDI・血液学的・非血液学的毒性について後方視的に検討した.【結果】TC群のRDI平均値は85%。FN発症は27%で、非血液学的毒性では58%に皮疹の出現を認め、投与中止理由も薬疹が最も多かった。TC+P群ではRDI平均値は84%、FN発症は33%とTC群と同等であった。高齢・FN既往などFNリスクの高い群を対象としていることを考慮すると、PegfilgrastimによりRDI維持・FN発症抑制がなされたと判断した。非血液学的毒性では、全身倦怠感が最も多く（Grade1 66%、Grade2 16%、TC群35%）、食欲不振（Grade1のみ58%、TC群21%）が続いた。皮疹の出現は33%（Grede1のみ）に留まった。これらの変化がPegfilgrastimによるものか患者背景によるものかの検討は今後症例を蓄積して検討する余地がある。

GP-3-41-22

エリブリン投与にて１年以上のLong SDを認めた、局所進行転移性乳癌の１例　Long SDの 本邦報告例のまとめ

[1]春秋会　城山病院　消化器・乳腺センター　外科、
[2]大阪医科大学　乳腺外科

新田　敏勝[1]、冨永　智[1]、木村　光誠[1,2]、藤井　研介[1]、川口　佳奈子[1,2]、佐藤　七夕子[1,2]、田中　覚[1]、石橋　孝嗣[2]、岩本　充彦[1]

【はじめに】エリブリンは、転移性乳癌患者に対しての有用性が期待されるが、近年になり、長期投与後Long-SDの報告が散見されるようになってきた。今回、我々は１年以上のLong-SDを認めた局所進行転移性乳癌の１例を経験したので報告する.【症例】48歳女性【現病歴】左胸部のしこりを認めていたが、放置していた。しかし悪臭が伴い、出血も認めたため、当院乳腺外来を受診された。左乳癌Solid tubular carcinoma T4cN3aM1(OSS)stage IVER(+)PgR(-)HER2(-)Grade2 Ki67index17.2%でluminalBと診断した.【治療経過】局所コントロール目的にFEC100×６＋ゾレドロン酸を投与し、PRの効果を得た。そのためUFT+letrozoleの内服に変更し、約６ヶ月間、効果判定上SDであったが、徐々に病状の進行を認めNab-paclitaxelに変更した。15クール施行後（この時点でBevacizumabが保険適応となった）も効果判定としては、SDであった。しかし、腫瘍マーカーの再度上昇もあり、Bevacizumabとpaclintaxel併用化学療法に変更したところ、腫瘍マーカーの減少および原発巣の縮小を認め４週間の休薬後に、局所出血コントロールのため、平成25年７月に左乳房切除､腋窩郭清術を施行した。術後合併症は認められなかった。組織学的効果判定は、Grade1bであった。　その後は、fulvestrantとDenosumabを約６ヶ月施行していたが、やはりPDとなり、H26年２月よりエリブリンの投与（1.4mg/m2 ２週投与１週休薬）を開始した。その後はSDの状態を保ちつつ、21クール施行し現在も投与、生存中である.【考察】医学中央雑誌（1984～2015年、会議録を含む）で「乳癌」「エリブリン」を検索すると302例が報告されており、その中で１年以上、もしくは20サイクル以上もSDを維持しながら投与可能であったものは、自験例を含め13例であった。そのうち詳細な検討が可能であった８例において検討を加えた。その結果、HER2陰性のluminalBの症例が８例中６例と多く、Tripple negativeの症例は１例だけであった。また、EMBRACE試験の背景と同じく、アンスラサイクリン系およびタキサン系抗癌剤を含む２～５レジメンの既治療例であり、その試験がさらに裏付けされた結果となった.【結語】エリブリン単剤投与のみで、病勢をコントロールし得た１例を経験したので文献的考察を加え報告した。

GP-3-41-23

進行・再発乳癌に対するPertuzumab＋Trastuzumab＋Docetaxel療法投与例の検討

北見赤十字病院　外科

新関　浩人、池田　淳一、山口　晃司、松永　明宏、宮谷内　健吾、新田　健雄、廣瀬　和幸、江畑　信孝、須永　道明

【はじめに】HER2陽性の転移・再発乳癌に対する1次治療を対象としたCLEOPATRA試験により，Trastuzumab (TRA)＋Docetaxel (DTX)のみの対照群に比べ，Pertuzumab (PER)を併用することで，無増悪生存期間および全生存期間を有意に延長することが示された．しかし，転移・再発乳癌における2次治療以降に関する臨床試験は実施されておらず，その有用性や安全性は明らかでない．転移・再発乳癌５例を対象として，PER＋TRA＋DTX療法の有用性,安全性を検討したので報告する.【結果】年齢の中央値は56歳（48～81歳）であった．内訳は，進行癌２例，再発癌３例．サブタイプは，ER+/HER2+が２例，ER-/HER2+が３例，転移臓器数は中央値3ヶ所（2～5），全例で内蔵転移を認めた．再発癌に対する化学療法の前治療数は中央値２(1～7)で，再発癌に対するタキサン既治療は3例だった．PER＋TRA＋DTX療法の投与サイクル数の中央値は8（4～9）で，その内DTXを併用したサイクル数は中央値4（1～9）である．治療成績は，PR ２例，SD ２例，PD １例であり，奏功率は40%であった．PRの2例は，3次と1次治療例で治療次数が低く，DTXとの併用が9サイクルと5サイクルで比較的多かった．副作用は，疲労感2例，浮腫2例，食欲不振2例，末梢神経障害 2例，便秘2例が多かった．Grade 3以上の副作用は，発熱性好中球減少１例，心不全１例，LVEF低下１例だった．心機能障害の2例は，可逆性であったが回復までに1年以上を要した.【考察】PER＋TRA＋DTX療法による奏功率は40%であった．効果は，治療次数の少ない方が，またDTXとの併用回数が多い方が，高くなる可能性がある．認容性は比較的高かったが，心機能低下が2例にみられ，定期的な心機能評価が必要と考えられた．総会では文献的考察を含めて報告する.

GP-3-41-24
エベロリムスにて間質性肺炎を発症したがステロイド併用下で治療継続ができた胸膜再発乳癌の１例

独立行政法人国立病院機構近畿中央胸部疾患センター　乳線外科
手塚　健志

エキセメスタン+エベロリムス療法（本療法中）に間質性肺炎(IP)を併発したが、ステロイド療法にて改善、漸減しながら本療法を継続できた１例を経験したので報告する。症例は70代女性。現病歴：48歳時に右乳癌に対し、右胸筋温存乳房切除と腋窩リンパ節郭清が施行。T2 N0 M0 ER+ PgR+ 術後はタモキシフェン20mgおよびUFT400mgの内服を １年間行い、以後無治療。手術より22年後、胸部レントゲン上右胸水貯留を認め、当院に紹介初診。CTで右胸膜に結節影認め、胸膜生検にて乳癌術後右胸膜再発と診断した。初再発後アナストロゾール内服を開始(PD)、以後アルブミン懸濁型パクリタキセル(薬疹)、エリブリン（good PR)、フルベストラント(PD)、カペシタビン(PD)を順次投与した(括弧内は中止理由)。初再発より２年８か月より本療法5mgを開始するも胸水増加でPDと考え２か月で一旦中止。再度エリブリンを２か月投与したがPDとなり、本療法10mgで開始した。投与後１か月で右肺下葉に浸潤影出現、IP急性増悪と考え再度投与中止としステロイドパルス療法を施行した。肺浸潤影は軽快し経口PSL25mgを開始、IP発症より16日後からエキセメスタンのみ再開、PSLは10mgまで漸減し、IP発症より約１か月後よりエベロリムス5mgを再開した。しかしその３週後に胸水増加など認めエベロリムス10mgに増量、増量後４週でも胸水は漸増したためPSLを5mgに減量したところ、その２週後には胸水の減少を認めた。その更に２週後に再度胸水の漸増認めPSLを中止したところ、翌週は胸水増加を認めなかった。しかしG2口内炎、G1血小板減少、G1クレアチニン上昇認め、エベロリムスを5mgへ減量し治療を継続、現在本療法で約５か月の無増悪生存を得られている。考察：BOLERO-2試験では日本人におけるIP発症の全グレードは15.5%認め頻度が高い。ステロイド併用については添付文書にはエベロリムスの血中濃度が低下する可能性があると記載され文献でも同様の報告を４例みられた。本症例においてもステロイド併用ではエベロリムスの作用は減弱していると思われた。結語：本症例のように濃厚な治療歴でも本療法は奏功し、間質性肺炎発症の場合でもステロイドによる改善が得られれば注意深い観察のもとでの治療再開は意義があると考えられた。またステロイド内服中は諸家の報告通りエベロリムスの作用が減弱するものと思われ、その点を鑑みて処方量の調整が肝要であると思われた。

GP-3-41-25
進行再発乳癌に対するエリブリンの使用経験

公立置賜総合病院
東　敬之、鈴木　武文、水谷　雅臣、小澤　孝一郎

【はじめに】進行再発乳癌に対して，原則的にアンスラサイクリン，タキサン使用後の３次治療以降にエリブリン単剤療法を行ってきた．現在まで，9例に施行したので，その有効性と安全性を検討した．【対象】平均年齢66歳（50-77）．全例女性閉経後．進行癌１例，再発癌８例．ホルモン陽性HER陰性７例，TN2例．３次治療が４例，4次治療以降が５例． 投与量は，1.1mg/m2からの開始が３例，1.4mg/m2からが６例．【結果】安全性：CTCAEv4.0によるgradeIII以上の有害事象はFNを2/9例(22%)に認めた．その他末梢神経障害5/9例(56%)口内炎3/9例(33%)脱毛3/9例(33%)などが高頻度にみられたが、いずれも軽い症状であった．前治療のタキサンにてコントロール困難な末梢神経障害があり，エリブリンに変更後症状が軽減した症例も経験した．有用性：最良効果はCR１例，PR１例，SD２例，PD２例，判定不能２例（奏効率2/6：33%，CBR4/6:67%）．TTFは中央値6ヶ月（0.75-13.8ヶ月）．BV+PTX施行直後にエリブリン単剤投与を行った，抗腫瘍メカニズムの観点から興味ある２症例を提示する．＜症例１＞多発性転移性肺癌の症例で，BV+PTXを４クール行ったところ，腫瘍壊死から肺膿瘍を併発した．炎症反応が改善した後，残存した転移病巣をターゲットにエリブリンを使用したところ著効した．＜症例２＞多発性転移性肺癌，縦隔リンパ節転移，癌性胸膜炎の症例に対し，当初BV+PTXでPRであったが，PDになった時点でエリブリン単剤療法に変更し３クール行ったが，急激に病状が悪化した．【結語】エリブリン単剤療法は，3次治療以降での使用でも有害事象が少なく，効果も期待できることが当院でのデータからも確認された．早期投与の有用性の報告が多くみられることから，当院でも今後検討していきたいと考えている．

GP-3-41-26
転移再発乳癌の化学療法反応性と予後に関する検討：各サブタイプ間の比較

[1]香川大学　医学部　呼吸器・乳腺内分泌外科、
[2]高松赤十字病院　胸部乳腺外科、[3]香川県予防医学協会、
[4]おさか脳神経外科病院　放射線科、[5]伊達病院　外科
紺谷　桂一[1]、橋本　新一郎[1]、村澤　千沙[1]、法村　尚子[2]、大谷　昌裕[3]、
本城　尚美[4]、伊達　学[5]、横見瀬　裕保[1]

【背景・目的】乳癌はその多様な生物学特性や臨床経過からいくつかの全く異なったpopulationに分類される。この分類に関与する主なバイオマーカーとしてはホルモン受容体とHER2遺伝子発現が挙げられる。特にHER2遺伝子発現症例とこれらバイオマーカー非発現症例（トリプルネガティブTN）は、癌の進展が早く予後不良集団として知られている。ただし最近の多くの新規抗腫瘍剤導入に伴う乳癌治療の進歩により、これらバイオマーカー発現と予後との関係がパラダイムシフトしていることも事実である。今回我々は転移再発乳癌症例をホルモン感受性とHER2発現を元に分類し、それぞれの薬物治療効果と予後を比較検討した。【方法】当科にて化学療法を行った転移再発乳癌症例87例をホルモン受容体陽性/HER2発現陰性(Luminal/HER2-)43例、ホルモン受容体発現陰性/HER発現陰性(TN)25例、HER2発現陽性(HER2+)19例の3群に分類しそれぞれの臨床病理学的因子と予後をretrospectiveに比較検討した。HER2群は全例抗HER2療法との併用療法を行った。【結果】年令、腫瘍グレード、転移臓器数、化学療法レジメン数に差異はなかった。転移までの期間(TTR)はTNがLuniminal/HER2-群と比較して有意に短かった(p=0.001)。最良治療レジメン投与後のtime to progression (TTP)は 他の2群と比較してTN群が有意に短かった(Luminal/HER2-:33月、TN:5月、HER2+:25月、p＜0.01)。Luminal/HER2-群とHER2+群間に差異はなかった。overall survival (OS)、および転移再発と診断されてからの生存期間(OS from MBC)はいずれもTN群が短かった(OS:それぞれ68月、18月、114月、p＜0.0005; OS from MBC:それぞれ94月、20月、114月、p＜0.0004)。グレード３以上の有害事象発現率は各群間で差異はなかった。【考察】近年の抗HER2治療の進歩によってHER2+乳癌の予後はluminal乳癌と同様のレベルまで改善した。しかしTN乳癌は依然として予後不良であり、新しい治療戦略の確立が必要であると思われた。

GP-3-41-27
当院でのHER2陰性進行再発乳癌に対する経口抗癌剤の使用成績　S-1 vs. XC

熊本労災病院　乳腺外科
中野　正啓

(背景)日本発の臨床試験SELECT BCの結果を受け、2015年度版乳癌診療ガイドラインではHER2陰性進行再発乳癌に対する化学療法の一次治療として、従来のアンスラサイクリン・タキサンにS-1が新たに追加された。一方でKBCSG (Kyushu Breast Cancer Study Group)が施行した臨床試験を根拠に、XC（ゼローダ+エンドキサン)療法も日常診療で行われている。両者とも症例によっては治療効果が高く副作用も経静脈抗癌剤と比較して軽いため非常に有用であるが、直接比較した試験はなく実臨床では選択に悩む場面も多い。今回当院での使用成績をretrospectiveに検討して報告する。(対象と方法)2010年から2015年11月までに当院でS-1またはXCで治療歴があるHER2陰性進行再発乳癌延べ25例 (S-1群:n=12, XC群: n=13)について治療効果や無増悪期間 (TTP)、奏効症例の背景因子などについて検討をおこなった。(結果)投与時の年齢の中央値はS-1群が53歳、XC群で58歳。S-1群とXC群の治療効果を比較すると奏効率 (CR+PR)が16.7% vs. 61.5%、Clinical Benefit (CB: CR+PR+long SD)が16.7% vs. 84.6%であった。TTPの中央値はS-1群で3.5ヶ月、XC群で12か月であったが、全生存率 (OS)の中央値は両群ともに96ヶ月で変わらなかった。S-1とXCの使用ライン中央値はそれぞれ6 (1-9)、4 (1-11)で化学療法に限ると3 (1-6)、2 (1-7)で統計学的な差はなかった。CBを得られた症例について検討すると、S-1群では化学療法として早い段階 (2次まで)で使用した例 (p=0.04)、アンスラサイクリン/タキサン (A/T)未使用例 (p=0.04)、5-FU未使用例 (p=0.04)でCBが得られていた。またXC群では化学療法として早い段階 (2次まで)で使用した例はCBを有意に得ていたが (p=0.05)、A/Tや5-FUの使用歴は関連を認めなかった。S-1群では副作用による中止が3例あったがXC群ではみられなかった。(考察)治療効果やTTPではXC療法が良好な成績であったが、S-1群はXCを既に使用した例が多かったことも考慮する必要がある。副作用の面を考慮するとXCも重要な役割を果たす。ガイドライン改訂に伴い、今後さらなる症例の蓄積が望まれる。

一般セッション(ポスター掲示)

GP-3-41-28

癌性髄膜炎、及び肝転移を発症したのち長期予後が得られた１症例

いしづか乳腺外科クリニック
石塚　真示

はじめに：乳癌の肝転移及び癌性髄膜炎は治療に難渋することが多く予後不良の病態とされている。今回癌性髄膜炎を発症したのち肝転移も出現し、約４年の長期予後が得られている症例を経験したので若干の文献的考察を加えて報告する。 症例： 手術時56歳女性　2008.3.24右乳癌で術前化学療法（FEC100 x 4+docetaxelx4）後右乳腺全摘腋窩郭清を施行した。 組織型はInvasive lobular ca 110x65x26mm T3N2M0 Stage3A　G2　ER(++)P g R(+)　術後レトロゾールで経過観察していた。現病歴：2011.10頭痛を主訴に精査したところ髄液の細胞診で癌性髄膜炎と診断された。メソトレキセートの髄注を施行し経過観察中していた。2012.5多発肝転移　フェソロデックスで治療を開始した。2012.9腫瘍マーカーの増悪止まらずカペシタビンを追加投与した。経過：カペシタビンの追加投与が功を奏し、腫瘍マーカーも正常となり肝転移もCT上PRが得られている。髄液の細胞診も腫瘍細胞は消失し、2015. 9月まで良好な状態を保てていた。2015.9残念ながら脳梗塞を発症し、寝たきりの状態となったため治療は中止して経過観察している。考察：乳癌の肝転移及び癌性髄膜炎は治療に難渋することが多いが、本症例のように治療に反応し長期予後が得られるケースもあるのであきらめずに治療することが重要である。

GP-3-41-29

一次化学療法としてS-1療法を施行した内分泌療法抵抗性再発乳癌の１例

さいたま市立病院　外科
村田　健、竹島　薫

乳癌診療ガイドライン(2015年版)では、HER2陰性転移・再発乳癌に対する一次化学療法として、アンスラサイクリン、タキサンに加えてS-1の使用が推奨されるようになった(推奨グレードB)。転移・再発乳癌の治療目的は、生存期間の延長とQOLの改善であり、併存疾患を含めた個々の患者の状態に合わせた治療選択が重要となる。今回我々は、転移・再発乳癌の一次化学療法としてS-1療法を施行し、良好な病勢コントロールとQOLの維持が可能であった1例を経験したので報告する。症例は脳出血後遺症による片麻痺のある69歳女性(PS1)。2007年9月、他院で右乳癌(T1N0M0 StageIIA)に対して乳房部分切除術＋腋窩リンパ節郭清を施行。 病理診断は浸潤性乳管癌, pT=1.4cm, HG3, ly(+), v(-), n(1/15), ER(-), PgR(-), HER2(-), 切除断端(-)であった。術後CMF6コースを施行。2009年8月、右温存乳房内再発に対して乳房部分切除術を施行し、 病理診断は浸潤性乳管癌, ER(+), PgR(-), HER2(-)であった。術後内分泌療法(ANA→TAM)を施行するも、関節痛のため計18ヵ月で中止となった。以降通院を自己中断されていたが、2014年3月に多発肺・骨転移を指摘され、加療目的に当院紹介。一次内分泌療法としてTAM(20mg/日)+ゾレドロン酸(4mg, 4週毎)を開始した。治療開始後、肺転移巣の縮小(cPR)を認めるも、骨転移巣増大(cPD)、腫瘍マーカー上昇(CEA: 238ng/ml)のため、 治療開始4ヵ月後にTOR(120mg/日)+デノスマブ(120mg, 4週毎)へ変更した。治療変更3ヵ月後の評価では肺転移巣はcSDを維持していたが、骨転移巣増大(cPD)、腫瘍マーカー上昇(CEA：787ng/ml)を認めたため、2014年10月より一次化学療法としてS-1療法(50mg/日, 2週間投与1週間休薬)+デノスマブ(120mg, 4週毎)を開始した。2コース終了時点で腫瘍マーカーの低下を認め(CEA：574ng/ml)、17コース終了時点でCEA：75.7ng/mlまで低下し、現在も治療継続中である。3ヵ月毎の画像評価では、新規病変を認めず、肺･骨転移巣ともcSDを維持している。また、Grade1の口内炎以外に有害事象は認めず、治療開始前のQOLを維持している。本症例のように、治療開始時点で既に併存疾患によるADLの低下があり、化学療法の有害事象によってさらなるQOLの低下が懸念される症例では、一次化学療法としてS-1療法は非常に有用な選択肢であると考えられる。

GP-3-41-30

転移・再発乳癌に対する低用量アブラキサン療法の治療継続性の検討

[1]山口大学大学院医学系研究科　消化器・腫瘍外科学、
[2]下関医療センター　乳腺・甲状腺外科、[3]徳山中央病院　外科
山本　滋[1]、前田　訓子[1]、長島　由紀子[2]、前田　和成[1]、久保　秀文[3]、
松井　洋人[1]、井上　由佳[1]、新藤　芳太郎[1]、筒井　理仁[1]、武田　茂[1]、
上野　富雄[1]、吉野　茂文[1]、硲　彰一[1]、永野　浩昭[1]

（目的）推奨用量(260mg/m2)を用いたアブラキサン療法は、高度の末梢神経障害や筋肉痛、骨髄抑制が出現し、推奨用量での治療継続は困難であることが多い。国内使用成績調査(934例)の報告では6サイクル時点での治療完遂率は25.9%と低い。転移・再発乳癌に対する低用量アブラキサン（180 mg/m2）３週毎投与法の治療継続性を検討することを目的とし第II相試験を行った。（対象と方法）転移・再発乳癌症例で、20歳以上65歳未満は転移・再発乳癌の化学療法の治療歴がある症例、65歳以上75歳未満は治療歴がない症例も可とした。アブラキサンは180 mg/m2、3週毎に投与した。目標症例数は35例であり、海外第III相試験（CA012-0）のアブラキサン投与6コース完遂率が55.9%であることより、真の6コース完遂率が約50%前後のときに、その90%信頼区間の幅が±15%程度となるように算出した。Primary endpointは6コース以上の治療継続性（6コース完遂率）、Secondary endpointsは無増悪生存期間（PFS）、奏効率（RR）、安全性（有害事象の発現状況）とした。（結果）35症例で、6コース完遂率は66%（23/35）、投与回数の中央値8コース（2-24）、Dose intensity 60mg/m2/week、Relative dose intensity 90%、治療効果はCR1例、PR7例、SD17例、PD10例であり、RRは23%, Disease control rateは71%, PFSの中央値6.5か月であった。有害事象では、末梢神経障害　は32例(91%)に認めるも、G1 29例（83%）、G2 3例(9%)で軽微であった。発熱性好中球減少を来した症例は認めなかった。（結語）低用量アブラキサン３週毎投与法は、治療継続性の良好な治療であることが確認された。

GP-3-41-31

再発・転移乳癌に対するT-DM1療法の検討

[1]八尾市立病院　乳腺外科、[2]八尾市立病院　病理診断科、
[3]八尾市立病院　看護部
道下　新太郎[1]、竹田　雅史[2]、吉野　知子[3]、森本　卓[1]

【目的】2014年4月よりわが国でHER2陽性再発・転移乳癌に適応となったT-DM1療法の治療効果・安全性について検討する。【対象患者】対象は、2014年5月 ～ 2015年11月の間にT-DM1療法を行った5例(47 ～ 84歳、中央値64歳)。【投与方法】3.6mg/kgを3週間隔で点滴静注し、病勢進行まで継続。年齢や副作用の状況によって適宜1段階減量を行った。【結果】ホルモン受容体陽性例は2例(40.0%)。化学療法の前治療歴は1レジメンが1例(20.0%)、4レジメン以上が4例(80.0%)とlate lineでの投与が多かった。治療効果についてはCR例はなく、PRは1例(20.0%)、SDが1例(20.0%)でPDが3例(60.0%)であった。全例、直前治療は抗HER2療法を行っており、直前の抗HER2療法のPFS(Progression free survival)とT-DM1療法のPFSとは相関係数0.611であった。安全性については好中球減少は、Grade2が2例(40.0%)、Grade3が1例(20.0%)で、発熱性好中球減少症例はなかった。血小板減少症はGrade1が2例(40.0%)、Grade2が1例(20.0%)、Grade3が2例(40.0%)と全例で認めた。また、AST上昇はGrade1が3例(60.0%)、Grade2が1例(20.0%)、Grade3が1例(20.0%)であった。【考察】濃厚な化学療法の治療歴を有する症例が多かったが、PRが1例(20.0%)、SDが1例(20.0%)であり、CBR(Clinical benefit rate)は40.0%と奏効した症例もあった。治療効果は直前の抗HER2療法の治療奏効期間と相関する可能性が示唆された。安全性については発熱性好中球減少症例はなく、血小板減少や肝機能障害によって減量することはあったが、副作用によって中止することはなかった。今後、さらなる症例数の追加および観察期間の延長による検討が必要である。

GP-3-41-32
乳癌術後10年以降の晩期再発例の検討

長野市民病院　乳腺外科・呼吸器外科
西村　秀紀、小沢　恵介、藏井　誠、有村　隆明

（はじめに）乳癌術後再発のピークは1～2年で5年以降は少ないが、他臓器癌と比較して10年以降の再発も多く見られる。術後10年以降の晩期再発例について検討した。（対象）1995年6月開院以降、2005年11月までの10年6ヵ月間に482例に手術を行った。非浸潤性乳管癌13例、異時両側5例、10年以内の他病死34例、消息不明11例、病期4で遠隔転移巣が消失しなかった10例を除く409例中11例（2.7%）に10年以降の再発を確認した。（症例）再発時年齢は55～86(平均68.2)歳、再発までの期間は10.0～13.9年、再発部位は骨3例、肝、肺縦隔、胸膜が各2例、局所、脳と副腎同時が各1例であった。発見動機は有症状5例(咳2例、局所所見、呼吸困難、腰痛、右片麻痺が各1例)、術後10年CT検査、健診血液検査異常が各2例、胸部CT検診1例であった。pUICC病期は2A期3例、2B期4例、3A期1例、3C期2例、4期1例(手術時肝腫瘤あり半年後の切除で肝転移と診断、10年間再発なく終診)で、リンパ節転移陽性は8例あった。エストロゲンレセプター(ER)陽性8例、陰性3例で、再生検は4例に行われ、最終的にER陽性は9例になった。再生検を含めHER2は9例に測定され、IHC(2+)2例以外は陰性であった。術後化学療法は9例(CMF6例、EC3例)、内分泌療法は9例(抗エストロゲン剤5年5例、アロマターゼ阻害剤、以下AI5年1例、AIにスウィッチして5年1例、AI1年で終了2例)に行われた。第一次治療として9例にAIを、2例は化学療法を選択した。5例が死亡し、治療期間は1.0～3.6年で、第七次まで行った症例が1例あるが、第二次、第三次までが各2例あった。局所再発から骨転移を来しAI 5.8年生存中、肺縦隔転移にAI 3.3年CR維持と経過良好の症例もあった。（まとめ）乳癌の晩期再発はER陽性が多く内分泌療法で長期予後も望めると報告があるが、治療抵抗性のために短期間で死に至る症例があり、化学療法や分子標的療法を早く導入すべき症例の見極めが重要である。

GP-3-41-33
アバスチン・パクリタキセル療法におけるパクリタキセル継続投与困難症例に対するTS-1による維持療法の試み

[1]医療法人厚生会木沢記念病院　乳腺外科、
[2]医療法人厚生会多治見市民病院　外科
竹内　賢[1]、森川　あけみ[1]、坂下　文夫[1]、加藤　浩樹[2]

【はじめに】再発乳癌治療における分子標的治療薬とタキサン系抗癌剤の組み合わせはアバスチン・パクリタキセル、ハーセプチン・パージェタ・ドセタキセルなどが代表的である。しかしタキサン系薬剤は末梢神経障害の副作用のため長期投与が困難である。一方、HER2陰性転移・再発乳癌に対するアバスチン併用化学療法はガイドライン上では推奨グレードC1であるが、多発肝転移などlife threateningな症例ではファーストラインで選択される治療である。有効症例にはできる限りの継続投与が望まれるが、タキサン系抗癌剤による運動性、感覚性の末梢神経障害は避けられず、やむなく中止に至ることが多い。そこでHER2陰性転移・再発乳癌に対するアバスチン・パクリタキセル療法で一定の効果（PR～SD）が得られているが、神経障害により投与継続が困難となった症例に対して他の化学療法剤への変更を考えた。その場合、同様の副作用を示すハラヴェンや手足症候群を来たすカペシタビンは避け、副作用として末梢神経障害が観られず、タキサンに対する非劣勢が証明されているTS-1を選択した。なおTS-1の有害事象である消化器症状を軽減するため隔日投与法で開始した。なおアバスチンは継続投与とした。【対象】多発肝転移によりlife threateningな状態となったHER陰性転移・再発乳癌で、アバスチン・パクリタキセル療法が有効であったが、末梢神経障害を強く訴え治療継続困難となった3例を選択した。【結果】平均年齢は53.3歳、3例とも術式はBt+Ax、腫瘍径はT2、腋窩リンパ節転移N(+)、ER陽性かつHER2陰性であった。術後化学療法は2例に施行され、DFIは平均2年6カ月であった。多発肝転移を来たした時点でアバスチン・パクリタキセル療法を二次以降化学療法として開始したが、その平均投与期間は約6カ月であった。末梢神経障害後のアバスチン・TS-1の治療期間は平均約5ヶ月半であった。病勢進行となった場合は治療を変更したが、1例は現時点でも存命中である。TS-1を隔日投与としたことで内服のコンプライアンスはほぼ100%と良好であった。パクリタキセルの副作用である手足のしびれや運動障害は軽減され、脱毛も改善された。【結語】アバスチン・パクリタキセル療法におけるパクリタキセル長期投与困難症例に対して、TS-1を用いた継続治療が有効な症例があることが示唆された。

GP-3-41-34
八尾総合病院における再発乳癌に対するS-1の使用経験

藤聖会八尾総合病院　外科
江嵐　充治、大野　由夏子、藤井　久丈、尾島　敏彦、宗本　将義

乳癌治療ガイドラインにおいて、乳癌再発、転移症例に対する一次化学療法におけるS-1のタキサンに対するOSの非劣性と優れたQOLが証明されている。今後の再発乳癌治療において、早期の治療ラインにおけるS-1の使用機会は増えていくだろうが、現状におけるS-1の使用経験と有用性と安全性の検証は有意義であろうと考えられる。今回我々は、自施設における転移性乳癌症例に対するS-1の使用経験にかんして検討したので、報告する。2003年から2014年の期間に藤聖会八尾総合病院において、転移再発乳癌症例に対しS-1を使用したのは22例であった。年齢の中央値は52.5歳（37~73）,転移箇所の個数は平均1.45±0.67(1箇所：13例、2箇所：2例、3箇所：3例)であった。転移箇所は骨：10例、肝：9例、リンパ節：5例、肺：3例、脳：2例、皮膚：2例、局所：1例、であった。再発までの期間は術後平均678日(189~6110) であった。原発巣の生物学的背景としては、T2以上：72.7%、N1以上：63.6%、ホルモン反応性（+）：63.6%、HER2(3+)：18.2%、grade3：45.5%であった。再発後の治療ラインとしては平均値2.18±0.99であり3ライン目に使用された例が最も多かった。S-1投与日数の中央値は203日(29~1361日継続投与中)であった。S-1終了後の継続治療ライン数は、0：4例、1：5例、2：11例、3：2例、であり、S-1終了後も複数レジメンの施工可能な例が多かった。S-1の奏功率は28,6%, 病勢コントロール率は57.1%であった。なかでも1st lineでの病勢コントロール率は100%であり、早期にS-1を使用する意義は高いと考えられた。また、治療ライン別に再発治療開始からのOSをみたところ、1,2ラインでのOSが長いことが確認され、より早い段階でのS-1の有用性が示唆された。

GP-3-41-35
当院におけるEribulinの使用成績

四谷メディカルキューブ　乳腺外科
長内　孝之、岡本　直子

背景：前治療の多い進行再発乳癌においてその薬剤選択には苦慮することが多い。Eribulin(以下Eri)は、その治療選択肢のひとつであり、その有用性が報告されている。一方で、血管新生阻害剤Bevacizumabを併用するレジメ：Paclitaxel+Bevacizumab（以下PTX/Bev）はlife-threateningな状態を緩和させる有用な選択肢として報告されている。**目的**：進行再発乳癌におけるEriの有用性をその前後にPTX/Bevを投与した症例も含めて検討した。**対象・症例**：Eriと投与した10例の内　1コース目にGrade3の肝障害にて中止とした1例を除く9例。全例anthra系抗がん剤およびother Taxan(Paclitaxel またはDocetaxel)による既治療例（術前化学療法にて使用例：4例、術後adjuvant2例、再発転移後使用3例）。Eriのみ4例　Eri→PTX/Bev:3例　PTX/Bev→Eri:2例。HER2陰性かつホルモンレセプター陰性(triple negative)又は内分泌療法耐性のホルモンレセプター陽性(Luminal B-HER2 neg)。PTX/Bev先行投与の基準：進行再発の状態の内、life-threatening metastasisを伴う症状を有する症例：呼吸困難を伴う肺転移（胸水貯溜 リンパ管性肺転移）　癌性リンパ管症（腹水貯留含む）　広範な肝転移。またEri投与中PDとなった時点でPTX/Bevへ変更した。**結果**：Eriのみ4例（全例　現在継続投与中）：投与期間　3－25ヶ月：平均13ヶ月。Eri→PTX/Bev:3例　Eri投与期間3－14ヶ月：平均7.7ヶ月、PTX/Bev投与期間3-12ヶ月（1例は現在も投与中）　PTX/Bev→Eri：2例　PTX/Bev投与期間(8-9ヶ月　平均8.5ヶ月)　Eri投与期間(4-5ヶ月　平均4.5ヶ月)現在もEri継続投与中症例：全例　anthra/other Taxanにてc PR以上を示す。Eri→PTX/Bev:3例　anthra/other Taxanにて全例cSDもしくはcPDPTX/Bev→Eri:2例：anthra/other Taxanにて全例cPD**結語**：少数例の検討ではあるが、anthra / other Taxanにてresponseの良い症例はEriによる効果が期待出来る可能性が示唆された。一方でEri14ヶ月PTX/Bev12ヶ月奏功した(1例はあるが、概ねlife-threateningな状態においてはPTX/Bev先行での治療は十分とは言えない状態であった。

GP-3-41-36

HER2陰性症例におけるBevacizumab+Paclitaxel療法施行例の検討

弘前大学　医学部　乳腺・甲状腺外科
西　隆、井川　明子、西村　顕正、袴田　健一

HER2陰性症例におけるBevacizumab+Paclitaxel療法施行例の検討【目的】Bevacizumab+Paclitaxel療法（BV+PTX）を施行したHER2陰性症例について検討を行い、その有用性と注意点について評価を行った。【対象・方法】対象は当院で平成24年1月以降にBV+PTX療法を施行した21症例。有用性の検討には、投与中止2例、評価困難3例を除いた16例を対象とした。全例が術後再発を来した女性で年齢中央値は54歳(30-79)、投与期間の中央値は8.9ヶ月（1.9-32.2）。サブタイプの内訳はLuminal-A 7例（44%）、Luminal-B (HER2陰性）4例（25%）、Triple negative 5例（31%）、治療ラインでは1次 3例（19%）、2次 2例（13%）、3次 3例（19%）、4次以降 8例（50%）であった。【結果】効果判定は乳癌取り扱い規約第17版の「臨床的治療効果の判定基準」に基づいて行った。効果の内訳はCR 1例（6%）、PR 3例（19%）、LSD 4例（25%）、SD 1例（6%）、PD 7例（44%）であり、奏効率（CR+PR）25%、臨床的有用率（CR+PR+LSD）50%と高い有用性が認められた。この有用性に対して、病期、病理学的組織型、サブタイプ、ER発現状況、転移部位、無再発期間、治療ライン数の各項目で単変量解析を行ったところ、無再発期間が24ヶ月より長い症例で有効例が多い傾向が見られた（p=0.0490）。合併症では神経障害が18例中11例（61.1%）と高頻度でみられ、3例が投与中止を余儀なくされた。【考察】BV+PTX療法はHER2陰性転移性乳癌に対して高い有用性を有し、特に再発までの期間が長い症例で有用性が期待できる可能性が示唆された。また、投与継続には末梢神経障害のコントロールが重要であることが改めて認識
された。

臨床・病理学的項目に対する統計学的検討

			有用（CR+PR+LSD）	無用（SD+PD）	単変量解析 p値	多変量解析 p値
病期	Ⅰ		1	1	0.0963	0.7717
	Ⅱ		6	1		
	Ⅲ		2	5		
組織型	乳頭腺管癌		1	1	0.9153	0.9176
	充実腺管癌		2	1		
	硬癌		6	5		
ER	陽性		7	5	0.7711	0.8855
	陰性		2	2		
サブタイプ	Luminal-A		5	2	0.3212	0.8736
	Luminal-B		1	3		
	Triple negative		3	2		
転移巣	肺	あり	4	3	0.9494	0.8879
		なし	5	4		
	肝	あり	1	1	0.8489	0.9288
		なし	8	6		
	骨	あり	5	3	0.6143	0.8340
		なし	4	4		
	リンパ節	あり	4	4	0.6143	0.9586
		なし	5	3		
	癌性胸膜炎	あり	1	1	0.8489	0.9491
		なし	8	6		
無再発期間	≦24.3ヶ月		2	5	0.0490	0.6805
	＞24.3ヶ月		7	2		
レジメ数	3次以下		5	3	0.6143	0.6482
	4次以降		4	4		

GP-3-41-37

手術不能および再発乳癌患者におけるエベロリムス血中濃度モニタリング

[1]神戸市立医療センター　中央市民病院　薬剤部、
[2]神戸市立医療センター　中央市民病院　乳腺外科
平畠　正樹[1]、三浦　理恵子[1]、中西　真也[1]、森本　茂文[1]、波々伯部　絵理[2]、武部　沙也香[2]、橋本　一樹[2]、一之瀬　庸[2]、木川　雄一郎[2]、加藤　大典[2]、橋田　亨[1]

【目的】エベロリムスは、免疫抑制剤として心移植、腎移植における拒絶反応の抑制の効能効果が認められており、血中トラフ濃度(trough level)を測定して投与量が調節され、特定薬剤治療管理指導料が認められている。一方、エベロリムスは、根治切除不能又は転移性の腎細胞癌や結節性硬化症に伴う上衣下巨細胞性星細胞腫、手術不能又は再発乳癌等にも効能効果が認められている。乳癌における用量範囲は免疫抑制剤の数倍量が設定されており、副作用の発現頻度も高いが、乳癌においては、上記指導料の対象として認められておらず、血中濃度と効果、副作用の関係についても不明な点が多い。そこで、手術不能または再発乳癌患者におけるエベロリムス血中濃度モニタリングを行い、その意義について検討した。【方法】2015年11月に当院においてエベロリムスを使用している手術不能又は再発乳癌患者のうち、同意を得られた4名を対象とした。エベロリムス投与開始又は用量変更から 2 週間以上経過し、効果判定はSDもしくはPRである。投与前、1、4、8時間後に静脈より全血2.0 mLを採血した。得られた検体はラテックス免疫比濁法を用いて全血中エベロリムス濃度を測定し、台形法を用いて血中薬物濃度時間曲線下面積（AUC）を算出した。口内炎、発疹、消化器症状、貧血などエベロリムスの副作用として報告されている症状を重症度 (Common Terminology Criteria for Adverse Events Ver. 4.0)に基づき評価した。【結果】エベロリムス開始用量は10mg/日が2名、5mg/日が2名であった。3名の患者でGrade1-2の口内炎による減量、1名でGrade1の血小板減少による減量があった。採血時のエベロリムス投与量は5mg/日連日服用が2名、5mg/日隔日服用が2名であった。エベロリムスの$AUC_{0\text{-}24}$の平均値(±sd)は534(±140) ng/mL・hであった。G2口内炎発症のため5mg/日隔日服用していた患者の$AUC_{0\text{-}24}$は減量にも関わらず、623ng/mL・hと平均値以上の値を示していた。【考察】エベロリムスのAUCは個体差が大きく、副作用との関連性が認められ、血中濃度モニタリングの意義が示唆された。今後、さらに症例数を増やし、乳癌患者のエベロリムス薬物体内動態の特性と、至適血中濃度域を明らかにし、有効性、安全性の確保につなげていく。

GP-3-41-38

mTOR阻害剤をいかに使いこなすか-その特有の有害事象を予測しマネージメントする-

[1]福井県立病院　外科、[2]福井県立病院　乳癌看護認定看護師
大田　浩司[1]、伊藤　朋子[1]、秋山　玲子[1]、橋爪　泰夫[1]、中野　妃佐恵[2]、朝山　佳恵[2]

（目的）mTOR阻害剤（エベロリムス）は、2014年3月にER陽性閉経後進行再発乳癌に適応承認されたが、特有の有害事象ゆえに使いこなすことが容易ではない。我々は12例の使用経験から、有害事象を調査し安全に使用することを目的に検討を行った。（対象と方法）2014年3月から2015年11月までにエベロリムスを使用した12例のER陽性進行再発乳癌を対象。治療効果、有害事象、CTCAEグレード、投与開始日から事象発生までの日数について調査。（結果）12例中、転移性進行乳癌が6例、再発乳癌が6例。年齢の中央値は63.0歳（54歳-70歳）、転移臓器は中央値2か所（1-5か所）、PSは全例で0、1、TTFは90.0日（22-308日）。治療効果では、CR0例、PR2例、long SD3例、SD2例、判定不能（有害事象により中止）3例であり、clinial benefit ratioは41.7%。有害事象では、口内炎10例（83.3%）、高血糖9例（75.0%）、血小板減少（75.0%）、感染症5例（42.7%）、皮膚障害（33.3%）、間質性肺疾患3例（25.0%）、悪心（25.0%）、腎機能障害2例（16.7%）、蛋白尿9例（75.0%）。このうち、Grade3以上は感染症（Grade3が1例、4が1例）、口内炎（Grade3が1例）、高血糖（Grade3が1例）。事象発生までの日数の中央値では、口内炎13.5日、血小板減少14.0日、皮膚障害20.5日、高血糖23.5日、感染症24.0日、腎機能障害・蛋白尿27.0日、間質性肺疾患48.0日、悪心104.0日。口内炎では早期より含嗽薬やステロイド軟膏、漢方薬を使用し、いずれも改善を認め継続可能。血小板は投与後早期に一旦は低下するが1例を除き自然に軽快。間質性肺疾患では3例中2例にステロイド治療を行い早期に軽快。感染症では2例が顎骨骨髄炎でいずれもデノスマブを併用、1例が急性腸炎、1例が細菌性肺炎、1例が壊死性筋膜炎であり、発症時期も規則性がなく予測は難しいと思われた。高血糖に関しては早期に上昇し、9例中3例で糖尿病の治療を要した。（考察と結論）有害事象はそれぞれ好発時期が観察され、感染症以外はある程度の予測、治療は可能と考えられた。上記を踏まえ、当院では通院検査スケジュールを標準化し運用しており、合わせて報告する。

GP-3-41-39

癌性胸膜炎を発症した乳癌再発症例の検討

[1]東京医科歯科大学　乳腺外科、[2]東京医科歯科大学　放射線科、
[3]東京医科歯科大学　総合外科
小田　剛史[1]、中川　剛士[1]、石場　俊之[1]、細矢　徳子[1]、久保田　一徳[2]、植竹　宏之[3]

【諸言】転移再発乳癌の経過はsubtypeや転移再発形式によって異なる。各々の特徴を把握することは転移再発乳癌の治療戦略をたてるうえで有用である。今回我々は癌性胸膜炎を発症した乳癌再発症例に関して検討した。【対象と目的】2001年以降に癌性胸膜炎が出現した乳癌再発症例22例を対象とした（stageIV症例は除く）。細胞診でclass ⅴを認めるか、胸膜肥厚を伴う胸水貯留症例のみを対象とした。臨床病理学的特徴、癌性胸膜炎発症までの期間、併存する他臓器転移等の因子と予後との関係について後方視的に検討した。【結果】　癌性胸膜炎発症年齢の中央値58.5歳（39-79歳）。Subtypeは Luminal type12例(Luminal AおよびBを含む)、HER2 type 3例（Luminal HER2含む)、triple negative type 7例。観察期間中央値は52.5か月（11-263か月）。治療開始日から癌性胸膜炎の発症までの期間は中央値で30.5か月（9-228か月）、癌性胸膜炎発症後の生存期間は中央値で373日（11-1339日）であった。全生存期間はtriple negative typeで有意に短く、癌性胸膜炎発症後の生存期間もtriple negative type症例で短い傾向にあった。他に年齢やdisease free intervalで検討したが、癌性胸膜炎後の生存期間に差はなかった。また癌性胸膜炎のみを呈した症例は4例であった。他臓器転移を伴う症例と比較したが生存期間に差はなかった。【結語】癌性胸膜炎においてもtriple negative乳癌に対する治療が課題である。

GP-3-41-40

髄膜播種を伴うHER2陽性乳癌に対するtrastuzumab髄腔内投与の検討

[1]がん・感染症センター都立駒込病院　外科、
[2]がん・感染症センター都立駒込病院　脳神経外科

本田　弥生[1]、山田　良治[2]、後藤　理紗[1]、井寺　奈美[1]、堀口　和美[1]、
宮本　博美[1]、有賀　智之[1]、山下　年成[1]、黒井　克昌[1]

（背景）HER２陽性乳癌髄膜播種に対するtrastuzumab(Tmab)の髄腔内投与はcase repor t が多く明確なエビデンスはないが比較的良好な結果の報告も多い。（対象、方法）当院でHER2陽性脳転移と診断され髄膜播種を伴う症例12症例を対象とし、特にTmabの髄腔内投与をおこなった7症例に関し検討をおこなった。髄膜播種の有無はMRI検査で確定診断をおこなった（髄液細胞診で陰性の症例も含む）。当院での抗がん剤髄腔内投与はMethotrexate (MTX), Cytarabine (Ara-C)の髄腔内投与の他、HER2陽性乳癌髄膜播種症例に対しては駒込病院倫理委員会の承認を得てTmabの髄腔内投与（10-30mg/body）をOmmaya reservoirより行っている。（結果）12症例の髄膜播種診断時の年齢中央値は51歳（41-68）。術後再発８例、初診時stage4が４例、初発CNS転移が６例、内臓転移のない症例は６例であった。脳転移の個数が１個２例　2-3個１例、４個以上４例で、髄液細胞診で陽性は２例のみであった。髄腔内投与の薬剤はTmab単独の症例は１例のみでMTX, AraCとの併用が6例。Tmabの髄腔内総投与量は中央値210mg（118-450）であった。髄腔内投与中の症状、KPSの改善は全例でみられ、髄液検査の改善（細胞診陰転化、細胞数減少など）も認められた。CNS-PFSは中央値10カ月（2-24）であった。副作用はG３のけいれん症状が１例であったが治療の継続は可能で他G１－２の嘔気が中心であった。髄膜播種診断後の生存期間の中央値は36カ月（9-39）であった。Tmabの髄腔内未投与症例の生存期間に有意差はなかったが（p = 0.404）、Tmabの髄腔内投与症例が生存期間が長い傾向であった。（考察）Tmabの髄注療法はcase reportもしくはプール解析での報告のみである。今回は症例数の少ない検討ではあるが、単施設での７症例の検討は世界的にみても多い報告である。髄注治療だけでなく、外科切除、放射線治療、全身治療のさまざまな組み合わせで治療されていること、Tmabの髄腔内投与量が一定でないなど正確なTmabの髄注の効果を検討するには不十分なところもある。エビデンスの確率には今後臨床試験での検討が必要と思われる。

GP-3-41-41

当院における長期生存転移症例の検討

[1]社会医療法人大道会森之宮病院乳腺センター、[2]米田外科クリニック

丹治　芳郎[1]、野村　昌哉[1]、藤原　貴史[1]、梅田　真紀[1]、山中　沙樹[1]、
正壽　佐和子[1]、米田　光里[2]

乳癌では以前から転移・再発後の長期生存症例の存在が知られているが、昨今分子標的薬など新薬の開発に伴って「Cure」とも思える症例も報告されるようになってきた。今回当院における進行転移(Ⅳ期)および術後再発転移症例の長期生存例の検討を行った。2010年から2014年の期間に当院で治療を行った術後再発転移28例およびⅣ期12例を検討した。一次転移発見後生存期間が60ヵ月を超えた症例は術後再発例では7例(25.0%　4例生存中)、Ⅳ期例では2例(16.7%　1例生存中)であった。さらに術後再発例では10年以上が5例(3例生存中)あった。再発例の無病期間は9カ月から224カ月(平均104.3カ月)と1例を除き長かった。初発転移部位は肺4例、胸膜1例、肝2例、骨2例、皮下軟部1例、リンパ節が1例であった。治療中脳転移が2例に出現、1例は切除、1例は放射線治療を行った。ホルモンレセプター(HR)陽性HER2陽性が4例、HR陽性HER2陰性が4例、HR陰性HER2陽性が1例でTriple negative症例はなかった。診断あるいはTumor reductionを目的に転移巣の切除が3例に、Ⅳ期例ではいずれもサルベージ手術として、乳腺局所の切除を行った。今回の検討ではHR陽性でホルモン剤が長期に著効し、ホルモン剤だけで時間が稼げ、結果として長期生存するパターンと、各薬剤が長期ではないもののそこそこ時間が稼げたもののほかに、HER2陽性で、化学療法＋抗HER2治療で肝および骨転移が完全消失した例もあった。治療戦略として、HR陽性例のように時間を稼ぐ戦略とともに、HER2陽性例の様に治療の早期の段階で強力に叩くためにどのような薬剤選択をすべきかさらなる課題と考えられる。さらに転移巣の切除も再検討が必要と考えられた。

GP-3-41-42

denosumab投与を行った乳癌骨転移症例に対する検討

[1]香川大学医学部　呼吸器乳腺内分泌外科、[2]高松赤十字病院胸部乳腺外科、
[3]おさか脳神経外科病院放射線部、[4]香川県予防医学協会、[5]伊達病院外科

橋本　新一郎[1]、紺谷　桂一[1]、村澤　千沙[1]、法村　尚子[2]、本城　尚美[3]、
大谷　昌裕[4]、伊達　学[5]、横見瀬　裕保[1]

【目的】乳癌骨転移に対する当院でのdenosumab使用症例について、治療効果、安全性について検討したので報告する。【対象と方法】２０１２年４月から２０１５年１１月までにdenosumab投与を施行した乳癌骨転移患者３５症例の臨床的特徴、経過について検討した。【結果】年齢中央値は６６歳（４０－８８）、投与回数中央値は２０回（１－５３）であった。エストロゲンレセプター陽性例は２７例（７７．２％）、ＨＥＲ２強陽性例は３例（８．６％）、triple negative例は５例（１４．３％）だった。骨転移のみの患者は１１例（３１．４％）だった。同薬剤治療期間中央値は３６月（１－５３）であり、病的骨折などのＳＲＥは３例に見られた。有害事象は顎骨壊死が５例、低カルシウム血症が３例であった。有害事象による投与中止例は３例で、顎骨壊死、骨髄炎が原因だった。【考察】本治療は比較的安全でＱＯＬを下げることなく使用可能であるため、積極的に使用考慮すべきであると思われた。

GP-3-41-43

乳癌術後、領域リンパ節初再発例の検討

[1]富山市民病院　外科、[2]富山市民病院　病理科

福島　亘[1]、丸銭　祥吾[1]、八木　康道[1]、佐々木　省三[1]、寺田　逸郎[1]、
吉川　朱実[1]、北川　裕久[1]、藤村　隆[1]、泉　良平[1]、斎藤　勝彦[2]

【はじめに】乳癌手術後再発の中でも局所・領域リンパ節を初再発とする症例は比較的稀であり、なかでも乳房内再発に比べ局所・領域リンパ節再発の予後は不良と報告されている。【目的】当科にて経験した乳癌手術後、遠隔再発を認めない領域リンパ節初再発例について後ろ向きに検討を行った。【対象および方法】当科にて腋窩リンパ節郭清をともなう乳房切除術または乳房部分切除術を施行した症例のうち、2003年1月から2014年12月までに確認された初再発が遠隔再発をともなわない領域リンパ節再発のみの21例を対象とした。再発の診断として胸・腹部CT検査は全例に、FDG-PETは14例 (66.7%)に施行されていた。また再発リンパ節に対して針生検または切除により組織診断がなされた症例は14例 (66.7%)であった。【結果】対象21例の再発時の平均年齢は64.7歳 (33～89歳)で、初回手術時の病期はI, II, IIIがそれぞれ4例 (19.0%)、8例 (38.1%)、9例 (42.9%)、腋窩リンパ節転移陽性例は15例 (71.4%)、ER陽性例は10例 (47.6%)、HER2陽性例は3例 (14.3%)で、リンパ節初再発部位ではAx 11例 (52.3%)、Ax+Sc 5例 (23.8%)、Sc 3例 (14.3%)、Ax+Sc+PsおよびPsがそれぞれ1例 (4.8%)で、初回治療からリンパ節再発までの期間の中央値は2.1年 (0.6～19.0年)であった。またリンパ節再発後の遠隔再発を15例 (71.4%)に認め、リンパ節再発後の2年生存率は65.5%であった。これをER陽性10例とER陰性11例で比較すると、初回治療からリンパ節再発までの平均無再発生存期間はER陽性例で7.7年 (1.0～19.0年)、ER陰性例で2.8年 (0.6～17.5年)とER陰性例で有意に短く (p=0.046)、リンパ節再発後の遠隔再発出現はER陽性例では5例 (59.0%)に対してER陰性例では10例 (90.9%)とER陰性例で多い傾向を認め (p=0.055)、平均遠隔無再発生存期間はER陽性例の2.2年に対してER陰性例で0.7年とER陰性例で有意に不良であった(p=0.008)。またリンパ節再発後の2年生存率はER陽性では100%に対してER陰性例では33.3%とER陰性例で有意に不良であった (p=0.016)。【結語】乳癌手術後、領域リンパ節初再発例はその後に遠隔再発をともなう頻度が高く、なかでもER陰性例の予後は不良である。治療に対してはその後の遠隔再発の出現を念頭においた治療法の検討が重要であると思われる。

GP-3-41-44
当院におけるHER2陽性再発乳癌の検討

[1]徳島市民病院　外科、[2]徳島市民病院　放射線科
西庄　文[1]、日野　直樹[1]、生島　葉子[2]、青山　万理子[1]

【はじめに】2008年にトラスツズマブが術後補助化学療法の追加適応として以降,HER2陽性乳癌の再発が減少した印象を実臨床の場で感じることができる。一方でホルモン感受性の有無で術前化学療法などでの違いも明らかになってきた。今回我々は，当院で診断治療を施行したHER2陽性乳癌の再発例を検討することで、その特徴につき検討したので報告する。【対象症例】2004年から2015年までに当院で診断・治療を施行したHER2陽性乳癌79例。【結果】79例中8例が再発。再発例のうち、1例は高齢であったため、7例は診断治療が2004年から2008年であったため、術前術後アジュバンドとしてトラスツズマブ投与が施行されていなかった。無再発生存期間の平均値は再発群では22.2ヶ月、非再発群では37.6ヶ月であった。サブタイプ別にみるとLuminal-HER2 typeの45例中7例（15.6%）が再発、HER2-enrich typeの34例中1例（2.9%）が再発していた。再発8例で手術の際、腋窩リンパ節郭清を行ったのは7例であり、TNM分類ではN1以上が5例であり、病期分類はStage Ⅰが1例、Stage Ⅱ が4例、Stage Ⅲ が3例であった。再発部位としては、リンパ節転移が3例、肝転移が2例、肺転移が2例、骨転移が3例、その他が3例であった。再発8例中4例が乳癌死、1例が他病死、3例が抗HER2療法を含めた再発治療を施行中である。【考察】当院のHER2陽性再発乳癌は、全例アジュバント治療にトラスツズマブを使用してない例であった。これらの症例の再発までの期間の平均が22.2ヵ月と短いことよりトラスツズマブの効果を示していると思われた。また、Luminal-HER2 typeに再発例が多い傾向があったが有意差は無かった。ホルモン感受性の有無で再発率に差を認めないとの報告もあり、今後の検討課題である。

GP-3-41-45
当院におけるHER2陰性進行再発乳癌に対するBevacizumab+Paclitaxel療法の検討

[1]順天堂大学　医学部　乳腺内分泌外科、[2]順天堂大学　医学部　人体病理学、[3]順天堂大学　医学部　放射線科学、[4]順天堂大学　乳腺センター
清水　秀穂[1]、明神　真由[1]、猪狩　史江[1]、魚森　俊喬[1]、氷室　貴規[1]、吉田　悠子[1]、平　郁[1]、森　昌子[1]、崔　賢美[1]、岡崎　みさと[1]、徳田　恵美[1]、堀本　義哉[1]、田辺　真彦[1]、三浦　佳代[1]、飯島　耕太郎[1]、齊藤　光江[1]、荒川　敦[2]、白石　昭彦[3]、土谷　美由紀[4]、霞　富士雄[4]

(背景)進行再発乳癌の一次・二次治療において、Ｂｅｖａｃｉｚｕｍａｂ＋Ｐａｃｌｉｔａｘｅｌ療法(ＡＶＡ＋ＰＴＸ)はＰａｃｌｉｔａｘｅｌ療法(ＰＴＸ)に比べて無増悪期間を延長している。今回我々は、当院における経験症例において、どのような患者に効果があるかを後ろ向きに検討した。(対象・方法)２０１１年１１月～２０１５年１１月までに当院にてＡＶＡ＋ＰＴＸ療法を施行したＨＥＲ２陰性進行再発乳癌２６例に対し、治療Ｌｉｎｅごとに臨床効果・前治療の詳細・奏効率などを検討した。(結果)対象の年齢中央値は６１歳(３６～８１)、ＬｕｍｉｎａｌＡは9例(３４%)、ＬｕｍｉｎａｌＢは4例(１５%)、ＴｒｉｐｌｅＮｅｇａｔｉｖｅは１３例(５０%)であった。ＡＶＡ＋ＰＴＸ療法の治療ライン中央値は２．１(１～６)であり、１次治療は１３例(５０%)、２次治療は６例(２３%)、３次治療以上は７例(２７%)であった。奏功期間は３ヶ月以内は１１例(４２%)、３～６ヶ月は２例(８%)、6ヶ月～１年は１１例(４２%)、1年以上は２例(８%)であった。１次治療や２次治療の症例は３次治療の症例に比較して、奏効期間は長い傾向にあった。

GP-3-41-46
局所進行・再発乳癌に対するXCp療法の検討

[1]二宮病院、[2]獨協医科大学越谷病院乳腺センター
二宮　淳[1,2]、小川　利久[2]、石綱　一央[2]、辻　栄一[2]、林原　紀明[2]、小島　誠人[2]、佐々木　勝海[1]、二宮　凛[1]

（はじめに）近年、再発乳癌に対する新規静注薬剤の導入が相次いでいるが、経口抗癌剤の利便性や有効性も散見され、SELECT BCではTS-1のタキサンに対する非劣性が証明されている。ゼローダ+エンドキサンを用いたXC療法の有効性も報告されており、当院におけるXCp療法capecitabine(X)+cyclophosphamide(C)+/-medroxyprogesterone acetate(MPA:p)の効果を検討した。（対象と方法）2010年1月から2015年12月までの評価可能な進行再発乳癌31例を対象とし、X:1657mg/m2/day1-14+C:65mg/m2/day1-14+/-p:400-800mg/day1-21を1コースとした（年齢・PSに応じて減量）。（結果）平均年齢は64(49-89)歳、ER陽性23例、HER2陽性5例で、HER2陽性例には抗HER2療法を併用した。RECISTによる効果判定はCR 3例、PR 13例、SD 8例（6例にlong SD）、PD 5例で、奏効率(RR)55.1%、臨床的有用率(CBR)75.8%であり、ER陽性症例に限るとRR: 61.9%、CBR: 85.7%であった。ER、内臓転移の有無、無病生存期間、治療ライン数、前治療歴でRR、CBRの差異を検討したところ、CBRはERの有無で有意差が見られた(P-0.04)。Kaplan-Meierを用いた検討ではPFS、OSの中央値はそれぞれ17.4ヶ月、33.7ヶ月で、OSにおいてERの有無で有意差が見られた(P=0.03)。施行コース中央値は11(2-64)で、2例にgrade 3の血小板減少、2例にgrade 3の手足症候群を認め休薬・治療変更を行ったが、副作用のコントロールは比較的良好であった。（考察）XCp療法はER陽性症例で効果が高く、長期にわたる病勢コントロールが可能であった。年齢・前治療・治療ライン数・転移部位等に関わらず効果が期待でき、副作用も少ないことから、内分泌療法耐性後の化学療法導入に有効と考えられた。

GP-3-41-47
自験例から評価したエリブリンのOS －ベバシズマブと比較して－

[1]大阪医科大学　乳腺・内分泌外科、
[2]国立病院機構大阪南医療センター　乳腺外科
岩本　充彦[1]、梅嵜　乃斗香[1]、松田　純奈[1]、川口　佳奈子[1]、寺沢　理沙[1]、佐藤　七夕子[1]、藤岡　大也[1]、木村　光誠[1]、田中　覚[2]、内山　和久[1]

【背景】転移・再発乳癌においては、OSはPFSや奏効率と必ずしも相関せず、大規模臨床試験においても、OSはPFSと一致しないケースが明らかになっている。また、実地臨床においては、OSによる薬剤評価が行われたデータ自体が少ない。今回、EMBRACE試験においてOS延長が報告されているエリブリン（ERI）と、Phase3試験でPFS延長を認めたがOSの改善は示されなかったベバシズマブについて、自験例におけるOSを比較検討した。【方法】2011年11月～2015年9月に、HER2陰性の進行・再発乳癌に対してERIもしくはベバシズマブ+パクリタキセル（BP）を進行・再発後1－4次化学療法として投与した患者において、1次化学療法開始時を基点としたOSを算出し後方視的に検討した。また、PFS・奏効率も算出し、OSとの相関を検討した。【結果】ERI投与患者は29例、BP投与患者は22例、 両剤投与患者は5例であり、Luminal（ERI群75.9%、BP群：72.7%）、Triple Negative（ERI群：24.1%、BP群：27.3%）の割合はほぼ同等であった。ERI群のOSは中央値47.4ヶ月、BP群のOSは中央値21.2ヶ月であり、ERI群のOSが有意に長かった（p=0.027）。治療ラインや症例選択等のバイアスを減らすため、1－2次化学療法として投与された患者や、サブタイプ（Luminal、Triple Negative）別に検討したが、全て傾向は同じであった。画像評価を有する症例において、奏効率はERI群45.5%、BP群38.9%、臨床的有用率（CR+PR+SD＞6ヶ月）はERI群58.4%、BP群72.2%、PFSはERI群4.9ヶ月、BP群8.3ヶ月であり、PFSとOSとの相関は見られなかった。要因として、ERIは後治療が比較的良好であり抗癌剤の治療期間全体が長くできたこと、後治療に影響する毒性や患者の治療意欲の妨げとなる神経障害や浮腫等が少ないことが考えられた。【結論】ERIは自験例においても、BPによる治療と比較してOSが有意に長く、実地臨床においても患者の生存期間延長に寄与すると考えられた。後方視的な解析のためバイアスを伴うことは事実であるが、薬剤の評価は治療期間や腫瘍縮小効果だけではなくOSも含めて行うことで、真のアウトカムである生存期間へのベネフィットを検討することができると考えられる。当施設では、OSとQOLを含め、1－2次化学療法としてのERIの有効性に関して多施設共同臨床試験として前向きに検討を行っている。

GP-3-41-48

HER2陰性再発乳癌に対するEribulinとPaclitaxel+Bevacizumabの次化学療法への影響の比較

京都府立医科大学　内分泌乳腺外科

中務　克彦、井口　英理佳、西田　真衣子、大西　美重、荘子　万理、阪口　晃一、田口　哲也

【背景】Eribulinは前臨床研究によって、間葉系から上皮系細胞への形質転換作用により転移を抑制していることや、血管のリモデリングによる薬剤デリバリーの改善が示唆されており、これらが生存率改善の一因であると考えられる。一方、Pclitaxel+Bevacizumabは、高い奏功率を示しているが生存率の改善は示すことはできなかった。これらの2剤がそれぞれ次治療へ及ぼす影響を検証することによって、薬剤の特徴を明らかにすることを目的とする。【対象】当院にて2013年1月から2015年2月までに、HER2陰性進行再発乳癌患者に対してEribulin(E)を使用した15例とPaclitaxel+Bevacizumab(PB)を施行した20例の計35例を対象とした。1次、2次で使用した早期ライン(E群8名、PB群10名)群、3次以降で使用した後期ライン(E群7名、PB群10名)群に分けた解析も施行した。患者背景は年齢中央値がE群58歳、PB群61歳、ホルモンレセプターはE群（陽性86.7%,陰性13.3%）、PB群（陽性80.0%,陰性20.0%）、内臓転移ありはE群(66.7%)、PB群(80.0%)であった。【方法】治療変更時の新規病変出現率、次化学療法の奏効率、PDで薬剤変更した症例での次化学療法の無増悪生存期間(PFS)をE群、PB群でレトロスペクティブに比較検討した。PFSの解析はKaplan-Meier法で行った。【結果】新規病変出現率はE群20.0%、PB群10.0%であり、統計学的有意差は認めなかった（χ2乗検定, p=0.471）。次治療の奏効率には早期ライン群（E群12.5%、B群10.0%）、後期ライン群(E群14.3%、PB群0.0%)とも統計学的有意差は認めなかった（χ2乗検定, p=0.88, p=0.25）。PDで薬剤変更した症例での次化学療法PFS中央値は、E群4.2ヶ月、PB群0.9ヶ月であり、統計学的有意差をもってE群が良好であった(log-rank検定, p=0.008)。【考察】EribulinでPD判定になった場合、次化学療法のPFSは比較的良好であった。Paclitaxel+BevacizumabでPD判定となった場合、次化学療法のPFSは短いので、PDになる前に薬剤変更を行うなど、メンテナンス療法を考慮した治療戦略が必要であると考える。【結語】薬剤によって、PD判定後の次治療のPFSが異なる可能性が示唆された。

GP-3-41-49

当院における転移再発乳癌と手術不能進行乳癌に対するエリブリン投与症例の検討

[1]京都市立病院　乳腺外科、[2]京都市立病院　外科、[3]京都市立病院　看護部

太田　知佳[1]、森口　喜生[1]、吉岡　祥子[1]、久保田　恵子[2]、荻野　葉子[3]

【はじめに】エリブリンメシル酸塩(以下HAL)は転移再発乳癌に対し我が国で2011年4月に承認された新規非タキサン系微小管阻害剤である。海外における第3相試験(EMBRACE試験)において、アントラサイクリン系およびタキサン系薬剤使用歴のある転移再発乳癌の全生存期間(以下OS)延長が示されているが、至適な投与段階、投与スケジュール、及び減量時の効果については今後更なる検討が必要と思われる。今回我々は当院でHALを投与した転移再発及び手術不能進行乳癌の30例につき検討したので報告する。【対象と方法】対象は2011年9月から2015年11月の間に当院にてエリブリンを投与した転移再発乳癌21例と手術不能進行乳癌9例の合計30例である。HALは21日で1サイクルとし第1日目と第8日目に1.4mg/m^2で投与した。HER2陽性例にはトラスツズマブ±ペルツズマブの抗HER2療法を併用し、HAL開始後の無増悪生存期間(以下PFS)とOSを検討した。好中球減少症などの副作用にて1.1mg/m^2以下への減量や隔週投与へ投与サイクルを変更した場合を減量群とし、非減量群と比較検討した。【結果】年齢の中央値は63.2歳(47歳～83歳)、ホルモン受容体陽性例が14例(46.7%)、HER2陽性例が7例(23.3%)であった。転移部位は、肝転移14例(46.7%)、肺転移14例(46.7%)、骨転移13例(43.3%)、リンパ節転移12例(40%)、局所・胸壁転移7例(23.3%)、胸膜転移4例(13.3%)、皮膚・軟部組織転移2例(6.7%)、脳転移1例(3.3%)であった(重複例含む)。前治療の化学療法レジメン数の中央値は2.7回(0～8回)で、投与回数の中央値は16回(2～55回)であった。奏効率は30%、病勢コントロール率は60%、臨床的有用率(以下CBR)は36.7%であり、PFSの中央値は6.3ヶ月OSの中央値は19.1ヶ月であった。画像評価が可能であった27例のうち減量群は14例、非減量群が13例であった。減量群と非減量群の平均投与回数、CBR、及びPFSの中央値は各々、18.6回と13.1回、50%と30.8%、及び7.2ヶ月と4.7ヶ月であった。OSに差は無かった。【結語】EMBRACE試験でのOSの中央値13.2ヶ月と奏効率12%に比し、今回の結果は比較的良好であった。減量群においても良好なCBR、PFSが得られていたが、症例数も限られており今後更に症例を重ね検討したい。

GP-3-41-50

転移再発乳癌患者に対するエリブリンの臨床効果と安全性の検討

[1]高松赤十字病院　胸部・乳腺外科、
[2]香川大学医学部　呼吸器・乳腺内分泌外科

法村　尚子[1]、久保　尊子[1]、村澤　千沙[2]、橋本　新一郎[2]、監崎　孝一郎[1]、環　正文[1]、紺谷　桂一[2]、三浦　一真[1]

【背景・目的】転移再発乳癌に対する新規微小管阻害剤エリブリンの治療効果が検証されたEMBRACE試験では、医師選択治療群と比較してPFSで優位性を認めなかったものの、OSの著明延長が報告された。ただし適正な治療ラインや対象サブタイプなど詳細はいまだ定まっておらず今後の臨床データを待たなければならない。今回アンスラサイクリン・タキサンの治療歴を有した転移再発乳癌患者17例に対して行ったエリブリンの臨床効果および安全性の影響を検討した。【対象・方法】2012年2月～2015年10月までに当院でエリブリン投与を行った転移再発乳癌症例17例を対象とした。平均年齢は62.4歳（45 - 76歳）前化学療法数の平均は2（0 - 4）レジメンであった。治療中に来院しなくなった1例は対象外とした。ホルモン陽性例は15例、HER2陽性例は1例であった。エリブリンは各サイクル21日の1、8日目に、2～5分にて静脈内に投与し、1.4 mg/m2にて投与を開始した。【結果】エリブリン治療におけるCBR（臨床的有用率：CR＋PR＋6ヶ月以上のSD）は68.8%（11/16）、PFS中央値は208日であった。PFSについては前化学療法歴2レジメン以下でのEarly lineでの使用群（10例）はPFS中央値208日、3レジメン以上のLate line治療群（6例）では189日であった。（p=0.094）また、OSは中央値672日であり、Early line群で663日、Late line群で672日あった。（p=9.960）エリブリン治療における有害事発生率は93.8%であり、血液毒性におけるG3以上のものは43.8%であったが、自覚のある有害事象はほぼなかった。また有害事象による投与中止はなかった。【結語】エリブリンは転移再発乳癌患者に対して良好な忍容性と臨床的有用性を示した。エリブリン治療は高いCBRを示し、前治療数にかかわらず遅いラインでも良好な予後が得られた。更に、有害事象も重篤なものは少なく、長期間の治療が可能であった。エリブリンの有効性に関して文献的考察を加えて報告する。

GP-3-41-51

乳癌脳転移へのサブタイプ別アプローチ

群馬大学　医学部付属病院　乳腺・内分泌外科

佐藤　亜矢子、堀口　淳、高他　大輔、長岡　りん、藤井　孝明、時庭　英彰、矢島　玲奈、樋口　徹、尾林　紗弥香、坪井　美樹

乳癌の全身治療の進歩により遠隔転移のコントロールは改善したが新たに脳転移の問題が生じてきた。転移性乳癌の10～16%が脳転移を来たすと報告されている、最近ではTNBCやHER2陽性乳癌の脳転移の割合が高くなり初再発が脳転移となることも多くなってきた。当院で経験した1995年から2013年11月までの脳転移症例46例ではTN13例(30%)、HER2陽性7例（15%）と2011年乳癌登録の11%、6%と比べ多いことが分かる。脳転移後の生存率の中央値は11か月で、ハーセプチン使用の有無で比較すると使用した17例は23.6か月で有意に良好であった(ｐ=0.01)。脳転移が初再発となったのは9例で脳転移からの平均生存期間は23.29±4.37か月で、脳転移以外が初再発の15.0±3.3か月より有意差はないが長かった(p=0.28)。乳癌脳転移に対する治療として乳癌診療ガイドライン(2013年版)では放射線治療がグレードBで推奨され、定位手術的照射や全脳照射が勧められている。全身状態良好な単発脳転移や転移巣による症状が強く手術可能な症例は手術も考慮される。当院では6例に外科的切除を施行したが、ER,P g R,HER2すべてが原発巣と一致した。薬剤は脳血流関門を通過しにくく脳転移に対する効果は低く標準治療としての放射線治療や外科治療の既治療症例に考慮する。治療の進歩、脳転移発症の時期の変化などにより、放射線治療も合併症の観点から慎重に検討することも多くなってきた。乳癌のサブタイプおよび脳転移形式別の治療法と予後について検討する。

GP-3-41-52
エリブリン超高齢者を含めた長期投与５例に関する検討

[1]独立行政法人国立病院機構　神戸医療センター　乳腺外科、
[2]独立行政法人国立病院機構　神戸医療センター　外科
前川　陽子[1]、岩崎　武[2]

はじめにエリブリンはEMBRACE試験においてアンスラサイクリン、タキサン既治療の転移、再発乳癌に対してOSの有意な延長が証明されている。しかしながらPFSの有意な延長は証明されなかった。今回再発進行乳癌に対して、エリブリン投与にて6ヶ月以上の長期にわたり病勢をコントロールできた５例を経験したので有効性、安全性について考察し報告する。対象2013年～現在にいたるまでエリブリンを投与した進行再発乳癌患者のうち6か月以上投与を行った５例を対象とした。症例年齢35～80歳、いずれの症例もER陽性であった。HER2陽性は2例であった。DFI　24～198か月。すべての症例に骨転移が存在し、その他の転移部位として肺が1例、脳2例、肝臓2例、リンパ節1例であった。前治療歴であるが、4例がアンスラサイクリン、タキサン既治療例であり、前治療レジメン数は１～６レジメンであった。2例の肝転移症例はいずれも多発肝転移でありLife threateningな状態であった。投与方法としては80歳の再発症例については、2段階減量の上１投１休にて行ったが、そのほかの4例については添付文書通りに投与した。エリブリンの投与期間は長いもので10か月以上の投与が行われており、現在も投与中である。結果80歳の再発症例に関しては、肺、骨に転移巣がみられたが、肺についてはCR,骨はSDが得られた。副作用についてはG2脱毛、G1好中球減少とみられた以外には重篤なものもなかった。部位別奏効率は、骨でPR2例(2/5)、SD3例(3/5)、脳はいずれもSD(2/2),リンパ節PR1例(1/1),肺CR1例(1/1),肝SD2例(2/2)であった。肝臓については、両葉に多発する肝転移であったが、長期SDが得られた。副作用は、G3の好中球減少が1例見られたがG4以上の血液毒性は見られなかった。非血液毒性については、投与時に末梢感覚性ニューロパチーG1であった症例についてはG３となったため投与を一時中止したが、その他の症例ではG1で経過している。結語エリブリンはLife threateningな脳転移や多発肝転移症例についても安全に投与が可能でLong SDが得られた。また高齢であってもPSのよい症例については投与方法を工夫することで投与が可能となり、有効性が示された。

GP-3-41-53
骨転移の長期予後についての検討

日本大学病院　乳腺外科
谷　眞弓、小関　淳、松谷　彬子、天野　定雄

がんが全身に転移する場合に骨髄を温床として利用している可能性が考えられている。骨はがん転移の標的であるだけでなく、温床であるとも言われている。骨転移を有した乳癌の予後について検討した。症例）2015年にゾレドロン酸・デノスマブを使用していたのは56例、そのうち乳癌骨転移は28例と半数を占めていた。詳細不明の3例を除外した25例で検討した。結果）投与期間は1から127カ月。2年以上長期投与されていたものは8例。初診時より骨転移を認めたものは6例。死亡例は5例であった。遠隔転移を認めたものは15例（投与期間１－127ヶ月）　手術の施行された19例の投与開始期間は術前より投与されていた1例以外では19 - 205ヶ月後に投与されていた。乳癌診断後10年後の骨転移が6例あった。遠隔転移のないものは10例で腫瘍マーカーが正常値であったのは2例である。長期投与例）１．術後15年で骨転移を認め、投与86ヶ月後肺転移を認め化学療法施行したが11ヶ月後死亡した。２．術後13年8ヶ月後、骨転移を認め遠隔転移は認めていないが腫瘍マーカーの上昇を認めている。３．乳癌骨転移・脳転移にて脳腫瘍摘出、ゾレドロン酸＋ホルモン療法にて乳癌はＣＲ，骨転移も軽快（歩行可能となる）。投与34ヶ月後腫瘍マーカー増加、肝転移を認め化学療法開始している。考察）骨転移は乳癌診断後10年以上たってから出現することもある。骨転移だけでは生命に関わることはないが、腫瘍マーカーが増加してくる症例では遠隔転移を念頭において治療することが重要と考えられた。

GP-3-41-54
当院における進行乳癌再発乳癌治療Bevacizumab使用経験について

[1]医療法人那覇西会　那覇西クリニックまかび、
[2]医療法人那覇西会　那覇西クリニック
上原　協[1,2]、玉城　研太朗[1,2]、鎌田　義彦[1,2]、玉城　信光[1,2]

はじめに：抗VEGF(血管内皮増殖因子)ヒト化モノクローナル抗体であるBevacizumabは大腸癌や非小細胞肺癌に続き，手術不能又は再発乳癌に対しても2011年9月より適応となっている．乳癌領域でのエビデンスとしてOS延長に乏しい等から，適応症例や適応時期などについて明確なものはない．当院でも化学療法使用レジメとして院内登録し，2013年より本格的に投与を開始している．【目的】当院におけるBevacizumab使用症例の見直しを行い，今後の適応についての方向性を探る．【方法】対象は 2013年から2015年7月までにBevacizumab投与を施行した41例．臨床・病理学的因子及び臨床治療効果・副作用などについて検討した．投与方法は28日１クールとし，Paclitaxel90mg/m2 をday 1，8，15，Bevacizumab10mg/kgをday 1，15投与．【結果】平均年齢は49.7歳．初診時StageとしてStageIVは25%含まれていた．ER陽性率は63%，Her2陽性率は7%．Subtype別ではLuminal typeが53%，TN typeが34%であった．Ki値は測定された症例に限り13～88%（中央値48），Ki値25%以上は67%を占めていた．平均投与レジメ数は5.2C，9例において7C以上投与された．　治療効果判定はORR68%，CBR90%であった．Luminal typeのほうがTN typeよりPR率は高かった．またKi値での治療効果に特徴は認めなかった．主な副作用として末梢神経障害，高血圧症，ざ瘡などを認めた．重篤な副作用としては患部の動脈性出血を1例に認めた．またBevacizumab投与後に手術を施行した症例は11例あり，最終投与日から手術日まではStageIVで78.1日，診断時手術不能乳癌で98.3日であった．【結論】多くの症例で臨床上の効果・反応を認める症例が多い一方，副作用対策は投与継続や後治療等への影響も含めて重要であると思われる．症例提示及び文献的考察も含めて報告する．

GP-3-41-55
進行再発乳癌に対する当院のエリブリン使用経験

大阪赤十字病院　乳腺外科
仙田　典子、康　裕紀子、露木　茂

【背景および目的】エリブリンは化学療法前治療歴のある転移再発乳癌に対し全生存期間の延長を示した微小管阻害剤である。EMBRACE試験では、エリブリン投与群が主治医選択治療群と比較して2.5ヶ月の全生存期間の延長を認めた。また化学療法前治療歴が3レジメン以下の群で有意な全生存期間の延長が確認された。【対象・方法】2012年10月～2015年11月に当院でエリブリンを投与した転移再発乳癌28例を対象とし、治療効果および適切な使用方法について検討した。【結果】進行症例6例、再発症例22例、初診時年齢中央値は55歳(40-77歳)だった。サブタイプ別ではER+HER-:12、ER+HER+:4、ER-HER+:1、ER-HER-:11例だった。このうち術前化学療法前後、再発前後でサブタイプの変化を確認した症例は5例あった。アンスラサイクリン・タキサン系両抗癌薬既治療例は23例、タキサン既治療例は3例だった。抗HER2薬併用例は7例だった。前治療レジメン数中央値は4レジメン(0-12)、治療効果はPR8例・longSDなし・SD3例・PD17例、全奏効率(PR)および臨床的有用率(PR+longSD)は28.6%(8/28)だった。6ヶ月以上の治療継続率は25%(7/28)だった。転移臓器別では肺・胸膜2/14例、肝3/10例、脳0/3例、皮膚・胸壁2/12例、リンパ節転移5/22例に奏功を認めた。Line別の奏効率では3rd line以内では42.9%(3/7例)と比較的良好だったが、4th line以降では23.8%(5/21例)と不良であった。無増悪生存期間中央値は59日だった（緩和的使用5例を除く）。治療開始からのエリブリン投与例全例の全生存期間(OS)は中央値2236.5日、HER2陰性例(23例)では4756日だった。これに対し同時期のエリブリン未使用・HER2陰性進行再発例(107)例ではOS中央値3606.15日であり、HER2陰性例ではエリブリン投与例にOSが長い傾向が認められた。【結語】エリブリンはupfrontでの使用でより高い有効性が期待できる。臨床試験と同様にエリブリン使用によりOSの延長が期待できると考えられた。適切な投与時期、投与スケジュールを検討するためさらなる症例の蓄積が必要である。

GP-3-41-56
転移性乳がんに対するエリブリンの有用性と安全性

[1]日本医大付属病院　乳腺外科、[2]日本医大付属病院　放射線科、
[3]日本医大付属病院　病理部
柳原　恵子[1]、鈴木　えりか[1]、中井　麻木[1]、山下　浩二[1]、山根　彩[2]、
村上　隆介[2]、和田　隆一[3]、石井　英昭[3]、大橋　隆治[3]、坂谷　貴司[3]、
武井　寛幸[1]

転移性乳癌に対する治療の第1の目的は症状・QOLの改善であるが、エリブリンは生存期間（OS）の延長が示されており、治療効果が期待される薬剤である。今回、2011年8月から2015年11月までに当院で治療を開始した転移性乳癌52例を対象に、有用性と安全性について検討した。年齢は33歳から75歳（平均56.8歳）で、転移部位（重複あり）は肝が20例、肺28例、骨30例、胸壁12例。再発後の前化学療法レジメン数は0が11例、1が14例、2が16例、3以上が11例。原発巣のサブタイプはluminal Aが30例、luminal HERが2例、triple negativeが14例でHER2タイプ5例、不明が1例であった。3例でトラスツズマブを併用していた。治療期間は0－25か月で、中央値は2.9か月、6例が投与継続中である。治療効果は、CRは0例、PR 9例、SD 19例（うち6か月以上のlongSDは9例）、PDが21例で、治療期間が短く、未評価が3例あった。奏効率（CR+PR）は17%、臨床的有用率（CR+PR+longSD）は35%。TTF 3.5ヶ月、OS 12.6ヶ月であった。前治療歴別にみてみると、前化学療法2レジメン以下（n＝41）ではPR 9例、SD 15例（うちlongSD 8例）、PD 14例、未評価3例で奏効率22%、臨床的有用率41%、3以上（n＝11）ではPRは認めず、SD 4例（うちlongSD1例）、PD 7例、奏効率0%、臨床的有用率9%であった。主な有害事象は、Grade3以上の好中球減少が13例（25%）で、前治療による末梢神経障害を伴う症例もあったが、末梢神経障害の増悪または出現を認めたのは20例（38%）であった。疲労感が24例（46%）に認められ、好中球減少や末梢神経障害のために7例（14%）で減量や投与間隔の変更を必要とした。当院での転移性乳癌に対するエリブリンの奏効率は17%、臨床的有用率は35%であったが、前治療歴の少ない方が良好な治療成績が得られた。また、OSは12.6ヶ月で、エリブリンの臨床試験であるEMBRACE試験で報告されている13.1ヶ月と遜色ない結果が得られた。有害事象としては好中球減少や末梢神経障害などが認められたが、減量や投与間隔変更で継続可能であった。転移性乳癌に対するエリブリンは、安全かつ有用であると考えられた。

GP-3-41-57
濃厚な前治療歴のある乳癌局所再発にCMF療法が奏功しQOLを改善できた１例

那覇市立病院　外科
小野　亮子、真栄城　兼誉、宮国　孝男

症例は84歳女性．左炎症性乳癌に対して2011年10月，左乳房切除術と腋窩リンパ節郭清術を施行された．病理組織検査の結果は，Invasive lobular carcinoma, histiocytoid type, T4b(7cm), NG3, s(+), p(+), ly3, n(6/6), ER 0%, PgR 0%, HER2 score0, Ki67 50%であった．術後2か月で，皮膚転移，左腋窩リンパ節転移，肺転移が出現し，nab-paclitaxel, FEC, eribulin, capecitabine, vinorelbineなどの化学療法を施行した．FEC, eribulinは著効し，cCRを1年以上にわたって維持することが可能であったが，腋窩リンパ節転移が再燃し，左上肢の著明な浮腫と麻痺を認めた．その後のcapecitabine, vinorelbineは効果がなく薬剤耐性を獲得したと考えられた．2015年4月中旬より左胸部に結節を認め局所再発と診断，gemcitabineでの治療を開始したが効果を認めず、腫瘍は増大，3cm大の皮膚潰瘍を形成した．10月からclassical CMFを開始したところ，2コース目開始時には左上肢の浮腫の軽減を認め，皮膚結節も縮小し浸出液もなくなりQOL向上につながった．高齢者の再発乳癌症例に対して薬物療法を行う場合には，全身状態やQOLなどを考慮したうえで行う必要がある．CMF療法は副作用も比較的少なく安全に治療を継続することが可能であり，選択肢の1つとして考慮されうる治療法と考えられた．

GP-3-41-58
当院におけるWeekly paclitaxel + Bevacizumabの使用経験について

[1]高知赤十字病院　外科、[2]高知赤十字病院　看護部
甫喜本　憲弘[1]、藤島　則明[1]、笹　聡一郎[1]、小笠原　美千代[2]

【対象と方法】2011年11月から2015年11月までに当院でWeekly paclitaxel + Bevacizumab（w-PTX + Bev）による治療を行った転移・再発乳癌11例を対象に臨床的および病理学的に検討した。【結果】中央値70歳(43～81歳)。全例女性。進行乳癌（Stage4）で1次治療として使用した症例が3人であった。Intrinsic subtypeはLuminal typeが9人、Triple Negative typeが1人、不明が1人。w-PTX + Bev開始時の転移部位が3臓器以上ある症例が7人であった。前治療歴は、ホルモン治療のみが4人、3レジメン以上入っている症例が3人であった。後治療として、ホルモン治療を行った症例が2人、Chemotherapyを行った症例が5人、緩和ケアへ移行した症例が3人であった。投与サイクルは平均5.8サイクル（2～13サイクル）であった。中止理由は病勢進行（PD）が4人、副作用増悪が3人、本人希望（緩和ケアやホルモン治療へ移行）が3人、他病死が1人であった。長期治療例として、脳・肺・肝・骨・リンパ節・皮膚転移があり、ホルモン治療後、転移再発1次治療として使用し、PDで中止となるまで13サイクルを問題なく治療できた症例もあった。副作用（CTCAE v4.0で評価）としてGrade 3以上を4人に認め、末梢神経障害＋白血球減少が1人、末梢神経障害が2人、口腔粘膜炎が1人であった。All gradeでは末梢神経障害が9人と最も多かった。併用薬としてはゾレドロン酸が5人、デノスマブが3人であったが、併用薬なしの3人との違いは認められなかった。【結語】転移・再発乳癌に対して化学療法とBevの併用によりPFSは改善するもののOSの延長効果はないため、乳癌診療ガイドライン（2015年版）では推奨グレードC1となっている。当院での使用経験では、高齢者や治療歴の多い症例や、多臓器に転移のある症例にも問題なく使用でき、副作用は認めるものの多くが対応可能なものであった。E2100試験ではPTX単独よりBev併用群の方がPFS・奏効率ともに優位に改善を認めているため、比較的高齢者や多剤治療歴のある症例で、奏功が必要な切迫した状況などでは使用する価値があると思われる。

GP-3-41-59
当院における乳癌脳転移症例の検討

[1]兵庫県立加古川医療センター　乳腺外科、
[2]兵庫県立加古川医療センター　脳神経外科
佐古田　洋子[1]、小松　雅子[1]、藤本　由希枝[1]、小林　貴代[1]、石川　泰[1]、
相原　英夫[2]

（はじめに）乳癌の脳転移は予後不良と考えられていたが、近年の集学的治療において生存率の向上が認められるようになってきた。今回当院で経験した脳転移症例について集積し予後との関係を検討したので報告する。（対象と方法）当院で2004年以降に経験した乳癌脳転移症例のうち乳癌の病理診断が行われサブタイプが確定し予後につき追跡可能であった48例について臨床病理学的特徴、脳転移が認められた時期、治療法、他臓器転移の有無と予後についてretrospectiveに検討した。（結果）当院で2004年以降に経験した乳癌脳転移症例の乳癌初発時のサブタイプはER(+)HER2(-) 22例（10.4%）ER(+)HER2(+)7例（14.6%）ER(-)HER2（+)5例（10.4%）triple negative 14例（29.2%）であった。脳転移を認めたのちの1年生存率は41.3%、2年生存率は19.4%で生存期間の中央値は17.1か月であった。サブタイプ別では生存期間の中央値がER(+)HER2(-) 8.1か月、ER(+)HER2(+)8.4か月、ER(-)HER2（+)19.4か月、triple negative6.8か月であった。治療法別に生存期間の中央値を検討すると無治療（n=6）1.6か月、手術のみ(n=1)2.9か月、全脳照射のみ(n=12)4.2か月、ガンマナイフのみ(n=12)7.9か月、全脳照射＋ガンマナイフ(n=4)30.4か月、手術＋全脳照射(n=5)10.1か月、手術＋ガンマナイフ(n=6)　26.1か月、手術＋全脳照射＋ガンマナイフ(n=2)　41.4か月であった。（結語）乳癌脳転移に対しての治療は、以前から全脳照射中心の放射線治療が主体であったが、頭蓋内圧亢進や片麻痺など巣症状の進行でQOLの低下をみる例では積極的な開頭術による主病巣の切除が症状改善に有効な例も多い。また長期生存の期待できる例など、開頭術に定位放射線治療を加える、また治療後再発した後も複数回で定位放射線を繰り返す場合も多くなっており、現在では全脳照射は局所制御が困難となった時点での切り札的な治療、あるいは無数の多発病変に対する緩和的治療の意味合いが強くなっている印象である。治療法選択にあたっては脳外科医、放射線治療医と十分に情報を交換しながらその患者にとって最も適した治療法を選択することが肝要であると考えられた。

GP-3-41-60
乳癌脳転移に対するBevacizumab+Paclitaxelの有効性の検討

広島市立広島市民病院　乳腺外科
金　敬徳、上村　磨矢、藤原　みわ、吉村　友里、梶原　友紀子、
伊藤　充矢、大谷　彰一郎

【背景・目的】乳癌脳転移に対する標準治療は放射線療法であり，乳癌診療ガイドライン上の推奨グレードはBである．これまで分子標的薬であるBevacizumab（BEV）は脳出血のリスクがあるとされ，脳転移症例に対する使用は禁忌であったが，2012年7月に慎重投与可能となり，脳転移への効果が期待されている．【対象・方法】2014年1月～2015年12月に，当院で脳転移を認めた進行・再発乳癌患者に対して，BEV+Paclitaxel（PTX）を施行した5例について後ろ向きに検討した．全例で放射線療法を施行した．【結果】脳転移診断時の平均年齢は56歳（41-65歳）で，全例で他部位への転移を認めていた．神経症状を契機に診断されたのは1例で，4例は治療効果判定のCTで指摘されたのみで無症状であった．サブタイプはLuminal Bが3例，Triple Negativeが2例であった．脳転移巣に対する治療効果は，1例でcomplete response（CR），2例でpartial response（PR），1例でstable disease（SD），1例でprogressive disease（PD）であった．CR症例は，放射線療法でPRが得られ，その3カ月後に他転移巣増悪のためBEV+PTXを開始，脳転移巣はCRとなり，現在もCRのままで，脳転移巣の無増悪生存期間（progression free survival：PFS）は18カ月である．PR症例は，脳転移診断後に放射線療法，BEV+PTX を開始し，脳転移巣のPFSはそれぞれ10カ月，11カ月であった．PD症例はBEV+PTX施行中に脳転移を認めたが，他転移巣（肝・骨）もPDであった．有害事象は，高血圧が2例，蛋白尿が1例，血尿が1例，四肢のしびれが2例であった．Grade 3の有害事象や頭蓋内出血は認めなかった．【考察】乳癌脳転移に対して全脳照射で効果を認めなかった5症例でBEV+PTXを施行し，2例でPR，2例でSD，1例でPDであり，脳転移巣のPFS中央値が2.8カ月であったという報告や同じく35症例に対してBEV+エトポシド+シスプラチンを施行し，脳転移巣のPFS中央値が7.3カ月であったという報告がみられる．今回検討した症例では，脳転移巣のPFSは10，11，18カ月と過去の報告と比較して良好であった．全例で放射線療法が施行されており，その影響のみで脳転移巣のPFSが延長された可能性は否定できないが，放射線療法のみの全生存期間中央値は4-6カ月といわれており，BEV+PTXを施行したことで脳転移巣のPFSを延長できた可能性がある．【結論】乳癌脳転移に対して，BEV+PTXが有効である可能性が示唆された．

GP-3-41-61
当科における進行・再発乳癌に対するエリブリン投与症例の検討

関西医科大学附属枚方病院
八田　雅彦、矢内　洋次、遠藤　香代子、松本　真由美、杉江　知治

【背景】エリブリンは非タキサン系の微小管ダイナミクス阻害剤であり、2次治療以降の局所進行・再発乳癌において単剤で全生存期間（OSに対する）有用性が確認された薬剤である。【目的・対象・方法】2011年7月～2015年11月まで、当院で経験した局所進行・再発乳癌39例について有効性と安全性の検討を行った。【結果】局所進行13例、再発乳癌26例の原発巣のサブタイプの内訳は、ホルモン（HR）陽性･HER2陰性 22例、HR陽性･HER2陽性1例、HR陰性・HER2陽性2例、トリプルネガティブ10例、不明4例であった。年齢中央値は64歳（36-81歳）、転移臓器は、肝/肺/骨/リンパ節/卵巣/脳：4/18/8/15/1/2例であった。前治療のレジメン数の中央値は4（1-8）であり、エリブリン投与サイクルの中央値は6（2-39）であった。39例中36例はエリブリン単剤で、3例はハーセプチンと併用した。CR2例（5%）、PR4例（10%）、で奏効率は15%であった。無増悪生存期間中央値（mPFS）は3.5カ月（0.2-14.7）、観察期間中央値11.8カ月（1.6-50.8）であり、全生存期間中央値（mOS）は未到達であった。有害事象による中止は5例で、間質性肺炎1例、薬疹1例、末梢神経障害1例、食欲不振1例、倦怠感1例であった。G3/4の骨髄抑制を22例に認めたが、いずれも減量により安全に投与継続が可能であった。【結語】EMBRACE試験におけるmOSは13.1ヵ月、mPFSは3.7ヵ月、奏効率は12%であり、当院の結果とほぼ同等の結果であった。エリブリンはアンスラ.タキサン既治療の進行・再発癌に対しても有効であるといえる。

GP-3-41-62
当院におけるエベロリムスの使用経験

JCHO大阪病院　乳腺内分泌外科
久保　杏奈、塚本　文音、木村　綾、笠島　綾子、大井　香、岩崎　香

エベロリムスは、ホルモン治療抵抗性に関与するmTORを標的とするmTOR阻害剤であり、内分泌療法に併用することで治療効果を高めることが期待できる。2014年3月に手術不能または再発乳癌に対して適応拡大が承認され、当科でも投与を開始しており、その臨床経過と有用性について報告する。【対象】当科で2014年7月から2015年10月までの間に、エベロリムスを投与開始した転移・再発乳癌患者13例。症例の内訳は手術不能乳癌が5例、再発乳癌が8例であった。転移巣としては、内臓が12例、骨が13例、軟部組織が6例であった、脳3例(重複あり)。投与時の年齢は45歳～75歳（中央値63歳）で、全例でアロマターゼ阻害薬を併用した。【結果】再発乳癌に関しては、DFIは2年11か月～8年8か月の間であった（中央値5年1か月）。転移・再発後に抗癌剤投与歴を有する患者は12例。エベロリムスの投与は転移・再発後のホルモン療法として、2次治療が1例、3次治療が4例、4次治療以降が8例であった。効果はPR2例、SD7例、PD4例であり、エベロリムスの治療継続期間は1か月～9か月（中央値2.5か月）であった。有害事象のために投与を中止もしくは減量したのは7例であった。有害事象としては、間質性肺炎が3例(Grade2　2例、Grade3　1例)、好中球減少Grade2が1例、口内炎Grade2が2例、皮疹Grade2が1例、下痢Grade3が1例で認められた。【考察】エベロリムスは内分泌療法抵抗性の転移・再発乳癌に効果的な治療選択肢となりえるが、効果が十分でない場合や、有害事象が問題となり、当科では長く投与を続けられた症例は少ない。病歴が長く、多剤でPDとなった症例での投与を含んでいることが原因のひとつであり、今後はさらに多くの症例で早期にエベロリムスを導入し効果を判定する必要があると考えられた。また、主な有害事象に対して早期の対策を講じることにより、エベロリムスの長期間の投与が可能になる可能性があると考える。

GP-3-41-63
進行再発乳癌に対するBevacizumab+Paclitaxel併用療法の検討

京都府立医科大学附属病院　内分泌・乳腺外科
井口　英理佳、西田　麻衣子、大西　美重、荘子　万理、中務　克彦、
阪口　晃一、田口　哲也

【はじめに】Bevacizumab(Bev)+Paclitaxel（PTX）は高い奏効率や安全性ゆえに、進行再発乳癌の治療選択肢として多く使用されている。当院で経験した進行再発乳癌に対するBev+ PTX併用療法について、安全性と有効性をレトロスペクティブに検討したので報告する。【対象】2012年4月から2015年12月までに当院でBev+PTXを投与した進行再発乳癌34症例。【結果】使用時の平均年齢は57.7歳（37-77歳）。進行乳癌12例、再発乳癌22例。転移臓器数は平均2.7臓器。SubtypeはLuminal　23例、triple　negative　9例、Luminal　HER2　1例、HER2　1例。前化学療法レジメン数は平均1.5レジメンで、1st　lineは44.1%(15例)、2nd　lineは23.5%(8例)、3rd　lineは17.6%(6例)、4th　line以降は14.7%(5例)であった。治療奏効期間（TTF）は平均8.2ヶ月、中央値7ヶ月。奏効率は58.8%（20/34例）、臨床的有効率（CBR）は61.8%(21/34例)であった。Line数別の奏効率は1st　lineで86.7%(13/15例)、2nd　lineで37.5%(3/8例)、3rd　lineで50%(3/6例)、4th　line以降は40%（2/5例)、転移臓器数別の奏効率は1臓器で71.4%(5/7例)、2臓器で55.6%(5/9例)、3臓器以上で66.7%(12/18例)であった。PD以外の治療の中止理由は維持療法への移行、Grade2以下の有害事象による患者の希望が3例、蛋白尿、感染性肺炎が2例、脳出血、出血源不明の貧血、FN、認知症が1例。有害事象は末梢性感覚ニューロパチー25例(73.5%)、高血圧13例(38.2%)、蛋白尿7例(20.1%)、鼻出血、倦怠感、爪囲炎、ざ瘡様皮疹、好中球数減少、便秘4例(11.8%)などを認めた。Grade3以上の有害事象は蛋白尿3例、好中球数減少2例、血小板数減少1例であった。【考察】JO19901試験（国内第二相試験）ではHER2陰性化学療法未治療の転移・再発乳癌に対するBev + PTX療法の奏効率は73.5%であった。当院でも1st　lineでの使用で奏効率は86.7%と良好であった。また、Late　lineでも一定の効果を認めた。臓器転移数による奏効率の差は認めなかった。中止理由とならなかった有害事象はいずれも投与間隔の延長や対症療法にてコントロール可能であった。【結語】Bev + PTX療法は特に早期ラインでの使用が望ましいと考える。減量せずに投与間隔を工夫することによって、治療期間を延長できる可能性が示唆された。今後、前向きに検討していく必要があると考える。

GP-3-41-64

進行再発乳癌患者におけるTaxol＋Bevacizumab治療後の検討

[1]自治医科大学附属病院　乳腺科、[2]自治医科大学　消化器・一般外科

上徳　ひろみ[1]、相良　由佳[1]、田中　裕美子[1]、芝　聡美[1]、宮崎　千絵子[1]、櫻木　雅子[1]、水沼　洋文[1]、藤田　崇史[1]、佐田　尚宏[2]

【はじめに】Bevacizumab（BEV）が2011年9月26日に再発乳癌に適応になってから4年が経過した。Taxol（TXL）＋BEVは良好な奏効率が得られても全生存率に寄与しないという報告もあり、 その後のレジメンの無増悪生存期間（PFS）、奏効率（ORR）が注目される。【目的】当科でTXL＋BEV投与を行った症例について、治療後の経過、その後のレジメンの効果について検討を行った。【方法】対象は2012年9月26日から2015年12月1日に初診時Stage4、または初期治療後再発と診断され、TXL＋BEV後に薬物療法をうけた乳癌症例。これらの症例についてカルテのデータをもとに後ろ向きに解析を行った。【結果】当科でTXL＋BEVを行った症例は42例、全例女性だった。このうち、1クールのみの投与だった4例を除き、TXL+BEV投与後にホルモン療法を含む他の薬物療法（後治療）を行った症例が16例、 継続中の症例が14例、TXL＋BEVが最終レジメンだった症例が8例だった。後治療を行った16例を対象症例とし、その年齢の中央値は45.7歳だった。Stage4 5例、再発9例であり、内訳はStage0 1例Stage1 1例、Stage2A　0例、Stage2B 3例、Stage3A 2例、Stage3B 0例、Stage3C 1例、不明2例だった。Stage4症例を除いた9例の初期治療後の無病再発期間（DFS）の中央値は31.9ヶ月だった。初再発部位は骨3例、 局所/領域リンパ節3例、 胸膜2例、 内臓転移を含むものが8例だった。TXL＋BEV開始時の再発部位は骨1例、 局所/領域リンパ節2例、内臓転移13例だった。 免疫染色によるサブタイプ分類では、ER＋HER2 - 12例、ER－HER2－ 4例だった。転移再発後、TXL+BEVの投与順次は、1レジメン目8例、2レジメン目2例、3レジメン目0例、4レジメン目2例、5レジメン目1例6レジメン目1例、7レジメン目1例、8レジメン目1例だった。TXL+BEVのPFSの中央値は5.0ヶ月であり、PR10例、SD3例、PD3例だった。後治療のレジメン数は1レジメン6例、2レジメン4例、3レジメン2例、4レジメン0例、5レジメン4例であり、TXL+BEV終了後の生存期間の中央値は6.5ヶ月だった。 後治療のORRはPR以上の効果が得られた症例はなく、SD症例が2例、3レジメンだった。【まとめ】TXL+BEV後に薬物療法を行った症例は、DFSが比較的短く、TXL＋BEVの奏効期間も文献に比較して短かった。後治療がPR以上の効果を得られた症例はなかった。現在TXL＋BEVを長期投与中の症例が今後の検討課題と考えられた。

GP-3-41-65

初診時にStage4期と診断された局所進行乳癌に対しパクリタキセル＋ベバシズマブ療法が著効した１例

南和歌山医療センター

清水　幸生、木下　貴裕

Stage4期の局所進行乳癌に対しパクリタキセル＋ベバシズマブ療法が著効したことでQOLの改善が得られた症例を経験したので報告する。症例は72歳、女性。3年程前から右乳房のしこりを自覚するも放置しており、出血を伴う増大を認めたとのことで他院受診され、 精査加療目的でH27年6月末、 当科紹介となった。 肉眼所見としては右乳房全域にわたり小児頭大の出血を伴う巨大腫瘤を認め、 胸壁浸潤を伴う局所進行乳癌であった。 針生検の結果から浸潤性乳管癌と診断され、 免染の結果はER(+)/PgR(±)/HER2(1+)であった。全身検索にて肺・骨転移を認め、Stage4期と診断された。確定診断後の治療法に関しては本人とご家族と相談の上で、 局所の状況を考慮し、 早期のQOL改善を目指しパクリタキセル＋ベバシズマブ療法から開始した。3コース終了時で、 腫瘍の著明な縮小効果を認め、 本人の意思を考慮してホルモン療法に移行となった。 ホルモン療法開始後も局所の再燃は認めず、 現在も外来にてフォロー中である。

GP-3-41-66

Bevacizumab/Paclitaxel 療法とEribulin 療法の転移再発乳癌に対する生存率への関与の検討

[1]日本赤十字社秋田赤十字病院　乳腺外科、
[2]日本赤十字社秋田赤十字病院　消化器外科、
[3]日本赤十字社秋田赤十字病院　腫瘍内科、
[4]日本赤十字社秋田赤十字病院　薬剤部、
[5]日本赤十字社秋田赤十字病院　外来化学療法室

稲葉　亨[1]、鎌田　収一[1]、金　暢々子[1]、新澤　枝里子[1]、縄田屋　桂子[1]、久保木　絵理[1]、吉川　雅輝[2]、澤田　俊哉[2]、武藤　理[3]、田口　伸[4]、藤原　朋未[5]、奈良　恵美子[1]、藤島　まどか[1]、小棚木　均[2]

【背景】HER2　陰性転移再発乳癌(以下MBC)　治療のregimen　としてはBevacizumab/Paclitaxel 療法(以下Bev/Pac) とEribulin 療法(以下Eri) がup-front で使用される機会が増えているが、両者の選択基準としては明確な指標はなく、visceral crisis の有無で議論されることが多い。【目的】今回、当科で治療を行ったMBC 症例の治療成績、特にBev/Pac 及びEri に重点を置いて検討した。【対象と方法】2008年1月以降に当科で治療を施行したHER2陰性MBC 症例57例を対象とし後方視的に検討した。【結果】年齢中央値62.0歳(36-90)、全生存率(以下OS) について検討、全体は中央値69.2ヵ月(0-223.9)、Bev/Pac とEri のどちらかの施行群(N=45)と未施行群(N=12)では75.2ヵ月: 37.7ヵ月(log rank, p=0.0008)、Bev/Pac 施行群(N=36)と未施行群(N=21)では76.0ヵ月: 49.5ヵ月(log rank, p＝0.0997)、Eri施行群(N＝35)と未施行群(N=22)では76.0ヵ月: 49.5ヵ月(log rank, p＝0.0128) であった。Bev/Pac のみ施行群(N=10)、Eri のみ施行群(N=9)、両治療施行群(N=26) のOS の比較では75.2カ月: 70.3カ月: 76.0ヵ月(log rank, p=0.6751)、それらの施行後のOS の比較では中央値未達: 10.1ヵ月: 27.2ヵ月(log rank, p=0.2647) であり、Kaplan meier curve は両治療施行群と各々施行群の差が投与後で開く傾向にあった。両治療施行例(N=26) に関しては、Bev/Pac　先行例(N=9)とEri　先行例(N=17)との比較でOS 143.9ヵ月: 76.0ヵ月(p=0.4415)、施行後OS は27.7ヵ月: 27.2ヵ月で2群間の差が縮小した。【考察】今回の結果から、Bev/Pac 及びEri 投与、特にEri 投与によってOS の延長が期待されたが比較的投与ライン遅い傾向が認められたため(Bev/Pac 実施ライン中央値 4: 1-10; Eri 実施ライン中央値 5: 1-12)、両治療の投与をup-front に行うことにより更なるOS の延長が期待されると考えた。本会までの成績を加えて報告する。

GP-3-41-67

進行 再発乳癌に対する経口5-FU製剤の忍容性についての検討

順天堂大学医学部附属順天堂医院

魚森　俊喬、明神　真由、猪狩　史江、吉田　悠子、氷室　貴規、森　昌子、平　郁、岡崎　みさと、崔　賢美、徳田　恵美、堀本　義哉、清水　秀穂、田辺　真彦、三浦　佳代、飯島　耕太郎、齊藤　光江

【背景】手術不能進行・再発乳癌に対して長期投与されることの多い経口5-FU製剤は副作用のマネジメントが必要不可欠であるが、 薬剤間で副作用を比較した検討は不十分である。【方法】当科外来で2008年4月から2014年3月までの6年間に当科外来でS-1またはカペシタビンが単独投与されていた進行・再発乳癌患者（それぞれ44例、77例）。 それぞれの薬剤による副作用と服用コンプライアンス（有害事象による休薬・中止の有無等）を後ろ向きに調査し、比較検討した。 特に病勢が進行する前に有害事象で薬剤を中止せざるを得なかったか否かに注目した。【結果】S-1、カペシタビン投与群間で平均年齢（58.5歳と57.7歳）やPerformance Statusに大きな差は認めなかった。 平均投与期間はそれぞれ363日と283日であり、 統計学的な差は認められなかった。有害事象の内訳は、S-1、 カペシタビン群の順にGrade3以上の好中球減少が6.8%と1.3%、All gradeの下痢は41.0%と18.2%、 手足症候群は27.3%と54.5%であった。有害事象による休薬・減量が36.3%と27.3%、 中止が13.6%と23.4%あった。中止に至った理由としてS-1では薬疹と消化器症状が多く、 カペシタビンでは手足症候群と倦怠感が多かった。【結論】今回の検討で有害事象の内容はS-1とカペシタビンで異なるものの、 服用コンプライアンスに明らかな差は認められなかった。 しかしながら、 本研究のエンドポイントではなかったが、 偶発的に明らかなになった投与期間の違いについて、現在、 前治療と有害事象発現との関連や外来医の副作用対策の詳細を今後の検討課題としたい。

GP-3-41-68
進行再発乳癌に対する BEV+PAC療法による２次導入療法の試み

公益財団法人　大原記念倉敷中央医療機構　倉敷中央病院　外科
今井　史郎、山口　和盛、上野　彩子、岡部　道雄、河本　和幸、
小笠原　敬三

【はじめに】bevacizumab（BEV）はpaclitaxel(PAC)との併用で、本邦で承認された､抗VEGFヒト化モノクローナル抗体である。臨床試験で､有意差を持ってPFSの延長効果、腫瘍縮小効果が示されたものの、全生存期間に差がなかったため、その使用方法については議論のあるところである。現在、BEV+PAV（以下本療法）の、高い抗腫瘍効果を目的に、本療法を導入療法として使用し、その後に維持療法を行う臨床試験がいくつか進行中である。われわれも、十分な同意の下、本療法を導入療法として、最大腫瘍縮小効果が期待できる、３－４クール投与後に、他の治療法へ変更する試みを行っている。今回、変更した治療が耐性になった後、再び、本療法を、２次導入療法として使用した症例を２例経験したので、報告する。【症例１】６８才女性。６４才時に、右乳癌にて､乳房切除センチネルリンパ節生検術を施行。術後２年７ヶ月で肺･胸膜転移。本療法を導入療法として３クール施行し、PRとなった。その後、エリブリンを４クール投与したがPDとなり、再度、本療法を開始した。【症例２】６０才女性。５０才時に右乳癌にて、他院で乳房温存術を施行された。術後９年で右腋窩リンパ節・多発骨転移をきたし本院へ転医となった。内分泌療法から開始したが、２ヵ月後に肝転移が出現し、血小板減少を呈した。本療法を導入療法として４クール施行し、PRとなった。その後、エリブリン、高用量トレミフェンを投与したが、７ヶ月で耐性となり、血小板も低下傾向となった。再度、本療法を開始した。【結果】症例１は、腫瘍マーカーの低下、肺・胸膜転移の縮小を認めたが縦隔リンパ節に新病変が疑われ、指先のしびれ感が増強したため、５クール(通算８クール)で中止とした。症例２は、投与１ヵ月後には腫瘍マーカーの低下、血小板の増加傾向が認められたが、３ヶ月後には再度腫瘍マカーの増加、血小板の減少傾向が認められ、４クール途中(通算７クール)で中止となった。【考察】副作用で中止となった治療を、再び投与することは、実臨床上よくあることである。今回の２症例は、１次治療ほどの効果はなかったが、２次治療でも効果は認められた。また、本療法の継続で問題となるのはPACの神経障害であるが、短期間ずつの投与であったため、神経障害の程度は低くおさまった印象である。【まとめ】BEV+PACの導入療法後に、２次的に再投与することは、有用である可能性が示唆された。

GP-3-41-69
乳癌再発後長期生存例についての検討

[1]大阪府済生会千里病院　外科、[2]大阪府済生会千里病院　看護部
吉岡　節子[1]、北条　茂幸[1]、豊田　泰弘[1]、若林　由紀子[2]、野間　俊樹[1]、
松永　寛紀[1]、宮垣　博道[1]、西田　久史[1]、真貝　竜史[1]、高山　治[1]、
大東　弘明[1]、前浦　義市[1]

【目的】乳癌の生物学的特徴による薬物治療の個別化と、分子標的薬を含めた新規抗腫瘍薬剤の開発、放射線治療など局所治療の併用により、再発乳癌は多様な治療選択が可能になった。根治または長期間にわたる病状の安定をはかるためには、数々の推奨事項はあるものの個別の対応が必要となる。乳癌の再発後長期生存例の特徴について自検例を対象に検討した。【方法】2005年～2015年に当院で乳癌手術を行ない、術後病理組織学的診断でsubtypeが判明しているStage I-III症例のうち再発乳癌症例は93例で、5年以上生存した症例は16例であった。2004年以前に初回乳癌手術をおこない、現在までの経過がわかっている長期生存症例は19例であった。これらに対し臨床経過や再発後治療、予後などについて検討した。【結果】5年以上の再発後生存症例では、手術、放射線照射による局所病変のコントロール、薬物によるCRやlong SDの持続など長期間の維持療法が有用であった。薬物治療抵抗性、早期再発、とくに局所再発後短期間での遠隔再発は予後不良であった。【結論】乳癌再発後の長期生存の条件として、局所制御の成功と薬物治療が長期継続できるsubtypeが考えられた。

GP-3-41-70
10年以上経過してから再発した乳癌の５例

[1]平塚市民病院　外科、[2]平塚市民病院　薬剤部
鯉江　めぐみ[1]、大西　達也[1]、山際　一也[2]

【はじめに】ホルモン受容体陽性乳癌は術後長期間を経ても再発リスクが低下しないことが知られている。近年ホルモン療法の延長効果が明らかになってきてはいるものの、実臨床においてはどのような症例で長期投与すべきか迷うケースが多い。今回我々は術後10年以上経過してから再発が確認された乳癌症例について検討した。【対象と方法】2012年以降に当院にて再発が確認された乳癌５例を対象とし､臨床病理学的因子について後ろ向きに解析した。【結果】初回手術時の平均年齢44歳であり、再発時の平均年齢は59歳であった。再発までの期間は術後10年～20年経過しており再発部位として骨転移単独が２例、領域リンパ節転移単独が１例、多臓器再発が２例であった。組織型はすべての症例で浸潤性乳管癌であり、リンパ節転移陽性率は75%（3/4）であった。ER陽性率、PgR陽性率、HER2陽性率はそれぞれ80%(4/5)、100%(5/5)、33.3%(1/3)であった。４例で再発巣の生検が施行され、ER、PgR、HER2の陽性率はそれぞれ100%、20%、0%であり、原発巣との一致率はそれぞれ75%(3/4)、25%(1/4)、100%(2/2)であった。再発後の一次治療として全例ホルモン療法（TAM2例:、AI1例：Fulvestrant２例）が選択され、clinical benefit rateは80%であった。今回経験した晩期再発症例は全例ホルモン受容体陽性であり、高率にリンパ節転移陽性であった。また、転移巣の生検が可能であった４例は全例ともにホルモン受容体陽性であり、原発巣と組織学的特徴に大きな変化はなかった。【考察】リンパ節転移を有するホルモン受容体陽性乳癌は術後長期間のdormancyを経て再発する可能性があり、ホルモン療法の延長の有効性が示唆される。

GP-3-41-71
当施設におけるHER2陰性進行再発乳癌に対するエリブリンの使用経験

[1]湘南記念病院　かまくら乳がんセンター　腫瘍内科、
[2]湘南記念病院　かまくら乳がんセンター　乳腺外科
堤　千寿子[1]、荒井　学[2]、合田　杏子[2]、井上　謙一[2]、土井　卓子[2]

【目的】エリブリンは、アンスラサイクリン系およびタキサン系薬剤による化学療法歴を有する転移乳癌患者を対象とした海外第３相試験において、主治医選択治療と比較し、後期治療ラインであっても単独投与にてOSの有意な延長を示し（EMBRACE試験）注目され、本邦では2011年４月に認可され５年弱が経過したところである。当施設における進行・再発乳癌患者におけるエリブリンの効果と安全性を後向きに検討した。
【対象・方法】2011年８月から2015年８月までに当施設でエリブリンの投与を開始したHER2陰性進行転移乳癌34例において、効果と安全性について後方視的に検討した。
【結果】年齢中央値53歳（33－77歳）。ホルモン受容体陽性27例（79.4%）、トリプルネガティブ７例（20.6%）。開始時のPSは0が６例（17.6%）、1が16例（47.1%）、2が12例（35.3%）。前化学療法レジメン数は、3以内26例（76.5%）、4以上８例（23.5%）、主なレジメンは、アンスラサイクリン系25例（73.5%）、タキサン系29例（85.3%）、ベバシズマブ３例（8.8%）、フッ化ピリミジン系経口剤５例（14.7%）、ビノレルビン14例（41.1%）、ゲムシタビン10例（29.4%）であった。投与期間中央値は119.5日（21-335日）であった。34例のうち２コース以上継続でき評価可能であった30例における最良効果は、PR 6例（20%）、SD 19例（63.3%）（うちlong SD（≧6か月）11例36.6%）、PD5例（16.7%）、Clinical benefit rate（PR＋longSD）は56.6%であった。減量が必要だった例は11例（36.7%）であった。主な有害事象は、末梢神経障害13例、疲労11例、味覚障害10例、食欲不振７例、筋肉痛６例、嘔気６例、口内炎５例、皮疹４例、発熱性好中球減少５例、発熱３例、などがみられた。非血液毒性についてはいずれもGr2以下であり、減量、支持療法で対応することで継続可能であった。
【結語】進行・再発乳癌に対するエリブリンの有効性、安全性について実臨床においても改めて確認できた。

GP-3-41-72
骨髄癌症と考えられた３例の検討

[1]愛知県がんセンター愛知病院　乳腺科、
[2]愛知県がんセンター愛知病院　看護部
藤井　正宏[1]、不破　嘉崇[1]、田中　顕一郎[1]、榊原　佳子[2]、村田　透[1]

【目的】乳癌の骨髄癌症は希であるが、DICを伴った場合、急速な転機をたどる事がある。骨髄癌症と考えられた３例を検討し､適切な治療を考察する。【症例】症例１は43才女性。40才時に左乳癌(T1cN1M0病期2A・LuninalB)へ術前化学療法(FEC100・TXT)とBt+Axを施行(T1cN3M0病期3C・LuminalB)。術後は領域リンパ節へ放射線照射(RT)を施行し、ホルモン療法を施行。術後１年3ヶ月(42才時)で多発骨転移・肝転移が出現し、ホルモン療法を施行するも2ヶ月で左大腿骨頸部内側骨折のため人工骨頭置換術を施行。術後の骨髄機能低下と、大腿骨頸部の病的骨折部分の病理標本より癌性骨髄症と診断。貧血により頻回の輸血を施行。肝転移増悪と骨盤骨転移により骨盤部RTと化学療法を併用。ハラヴェン1.1mg/m^2投与を開始するも血液毒性により0.7mg/m^2に減量。RT終了後より1.1mg/m^2、1.4mg/m^2へと投与量を増量し治療し得た。症例２は61才女性。56才時に右乳癌へBt+Axを施行(T2N1M0病期2A・LuminalA)。術後は補助化学療法(AC・TXT)とホルモン療法を施行。術後３年1ヶ月(59才時)に右腋窩リンパ節再発が出現し右腋窩郭清術とRT(右腋窩)を施行。ホルモン療法・化学療法を施行するも、骨髄機能の低下とLDHの上昇より癌性骨髄症が疑われた。貧血により頻回の輸血を施行。タモキシフェン・ヒスロン投与後に骨髄機能は回復し、その後は化学療法を再度施行し得た。症例３は36才女性。35才時に右乳癌(T3N1M0病期3A・Triple Negative)へ術前化学療法(FEC100)施行するもPDとなりBt+Ax施行(T3N1M0病期3A・Triple Negative)。術後補助化学療法(CBDCA+TXT)施行するも術後4ヶ月で多発脳転移出現し全脳RTを施行。次いで胸骨・脊髄内転移(胸椎レベル)へRTを施行。術後6ヶ月で肝転移出現しアバスチン+TXT投与。脊髄内転移(頸椎レベル)へRTを施行中に、貧血とALP・LDHの上昇を認め癌性骨髄症が疑われた。ハラヴェンを0.7mg/m^2で開始したところ貧血とALP・LDHは改善した。【結論】骨髄癌症は予後不良とされるが、乳癌では薬物療法が著効を示した報告もされている。自検例では、subtypeや治療歴を勘案して最も効果を期待できる薬物療法を選択し、化学療法を行う際には血液毒性に留意して投与量を検討する事が重要と考えられた。

GP-3-41-73
転移性乳癌患者におけるベバシズマブ投与による胸水への影響

愛知県がんセンター　中央病院　乳腺科
石黒　淳子、澤木　正孝、服部　正也、瀧　由美子、片岡　愛弓、岩田　広治

【背景】　癌性胸水の形成にVEGF が関与していることが、in vitro, in vivo実験で実証され、抗VEGF 抗体であるベバシズマブ投与により胸水コントロールが容易になる可能性が指摘されている。また実際の転移性乳癌患者の胸水貯留例に対するベバシズマブ投与の有効性についての報告が散見される。しかし転移性乳癌患者の胸水貯留の有無にベバシズマブがどの程度影響するかははっきりしていない。【目的】　胸水貯留した転移性乳癌患者の中で、局所コントロールとして胸腔ドレナージまたは癒着術のような侵襲処置が必要であった患者のベバシズマブ投与歴などを比較する。さらに、同意を得られた患者の胸水中のVEGF 値を測定した。【対象】　2010 年1 月1 日から2015 年11 月30 日までの間に胸水が貯留し局所コントロールのため胸腔ドレナージまたは癒着術を行った乳癌患者のデータを後方視的に検討した。【結果】　ベバシズマブの保険適応が認められた2012年以降、当院では積極的に化学療法の1st or 2nd lineで使用している。胸腔穿刺を行った回数(人数)は2010 年19 回(15 人)、2011 年18 回(14 人)、2012 年15 回(9 人)、2013 年22 回(13 人)、2014 年29 回(19 人)、2015 年19 回(12 人)であった。このうち癒着術を施行した人数は2010 年から6 人(40%)、8 人(57%)、1 人(11%)、3 人(23%)、6 人(31%)、0 人(0%) であった。2012年以降に胸腔穿刺を行った53人中、ベバシズマブ投与中または投与後に胸水増悪を認めた症例は9人(17%)で、そのうち1stまたは2nd lineで使用した症例は3人(6%)だった。　胸水中のVEGF 値はベバシズマブ投与前の患者9　人では平均値1880(327-5660)pg/mL　で、健常人の正常値は38.3pg/mL(参考値) よりはるかに高値であった。投与開始後3 か月目に測定した1 人では327pg/mL で正常値よりは高値であったが投与前群平均値より低値であった。【考察結語】　ベバシズマブを転移性乳癌患者に積極的に使用後、局所コントロールを必要とした胸水貯留症例数に局所コントロールのため胸腔ドレナージを必要とした患者の数に変わりはなかったが、癒着を必要とした症例の割合は減少傾向にあった。また、このうちベバシズマブを早期投与後に胸水再貯留を認めた症例は少なかった。【結語】　転移性乳癌患者の胸水貯留に対して早期のベバシズマブ投与は効果的であることが示唆された。

GP-3-41-74
当院における進行・再発乳癌に対する化学療法に関する検討

国立国際医療研究センター病院　外科
杉浦　良子、橋本　政典、安田　秀光、山田　玲央、山下　智、野原　京子、山田　和彦、徳原　真、枝元　良広、矢野　秀朗

【はじめに】
進行・再発乳癌は治癒困難であるため、治療目的は余命の延長とQOLの維持改善である。治療効果と有害事象のバランスを考慮した治療が求められる。近年では多数の新薬の登場により、進行・再発乳癌の治療の薬剤選択に苦慮することも多い。そこで今回、当院での進行・再発乳癌化学療法施行患者について検討を行った。
【対象】
当院において2011年10月~2014年12月の期間において、当院での進行・再発乳癌に対する治療で、点滴による化学療法を対象とした。施行されたレジメンはPAC,DOC,nabPAC,PAC＋Bev,FEC,VNR,Eribulin（Eri）、Gemcitabine（GEM）であった。
【結果】
PAC：2例、DOC：8列、nabPAC：4例、PAC＋Bev：1例、FEC：5例、VNR:3例、Eri：11 例、GEM：5例、であった。治療中止の内訳Eri（PD：88.8%、有害事象中止：0%、その他12.2%）、Taxane（PD：30.7%、有害事象中止69.2%）、FEC（PD：20%、極量80%）、GEM（PD：100%）であった。その他各レジメンの治療期間、有害事象、治療成功期間、転帰等について検討した。
【考察と結語】
治癒が困難な進行再発乳癌治療では、患者のQOLを維持しつつ長期に病勢をコントロールできることが最も重要である。今回の検討では病脳期間や前治療暦等の患者背景がまちまちであり、どの薬剤をどのように使用すべきか、までは言及できなかった。今後さらなる症例の蓄積が必要と考えられた。

GP-3-41-75
エキセメスタン＋エベロリムス療法の投与経験

鹿児島大学　消化器外科　乳腺甲状腺外科
平田　宗嗣、喜島　祐子、中条　哲浩、有馬　豪男、新田　吉陽、野元　優貴、江口　裕可、夏越　祥次

アロマターゼ阻害薬抵抗性の進行再発ER陽性乳癌に対するエキセメスタン単独群とエキセメスタン＋エベロリムス併用療法群の第III相試験（BOLERO-2試験）において、主要評価項目であるPFSで併用群が有意に延長していたとの報告より、本邦でも2014年3月より同療法でのエベロリムスの使用が保険適応となった。保険適応以降本薬剤の投与経験を報告する対象・目的：2015年1月-2015年12月の期間においてEXE+エベロリムスを投与した８例について、薬剤の有効性・安全性について検討した。結果：１）再発時の平均年齢は、64.5歳（53-77）、LuminalB（HER2 Type）が１例であった。２）１Lineでの使用が１例、2,3Line が３例、４Line以降の使用が４例であった。3rd lineでの使用１例，9th　lineでの使用１例はがん性髄膜症を伴う終末期での投与例であった。３）投与期間の中央値4.2ヵ月（2 – 6.5）において６例がPR,2例がSDであった。４）有害事象は、３例にGrade2の薬剤性間質性肺炎を認め、エベロリムスを休薬した。１例に血小板減少Grade３以上を認め、エベロリムスを10mgから5mgへ減量した。減量後はGrade2以下で推移した。５）癌性髄膜炎を伴う２例においては6ヵ月，4か月投与でそれぞれＰＲ，PDの治療効果が認められた．考察・結語：エキセメスタン＋エベロリムス併用療法は外来通院にて安全に使用することができた．癌性髄膜症を伴う終末期患者においても有効であった．間質性肺炎合併は半数近くに認められたが，外来受診時の問診により早期に発見が可能で，休薬により重篤な合併症をきたすことはなかった．

GP-3-41-76

左乳癌、癌性胸水に対してベバシズマブ＋パクリタキセルが著効した１例

総合大雄会病院

武鹿　良規、近藤　三隆、日下部　光彦、竹内　典之、野中　健一、
甲村　稔

【症例】39歳女性【主訴】呼吸困難【既往歴】特になし【現病歴】平成26年1月頃に左乳房腫瘤を自覚、9月に他院で左乳腺腫瘤に対して針生検が実施され、浸潤性乳管癌、HER2(1+)、ER(50%+)、PgR(50%+)、Ki-67(30%)と診断された。手術をすすめられたが拒否され経過観察となっていた。平成27年5月に呼吸苦出現し近医受診、左胸水貯留指摘され当院紹介受診。胸部CTで左に多量の胸水貯留と縦隔のシフト、左乳腺多発腫瘤、同側腋窩、鎖骨上、縦隔リンパ節腫大が認められ、左乳癌、多発リンパ節転移、左癌性胸水貯留と診断され緊急入院。左胸腔ドレナージが施行され、胸水細胞診でadenocarcinomaが検出された。胸腔ドレーンは閉塞により抜去されたが、胸水の再貯留が認められ、化学療法の同意が得られたためベバシズマブ＋パクリタキセルの投与が開始された。初回投与のみで以降の化学療法は拒否されたが、胸水は著明に減少し、呼吸苦も改善され、退院可能となった。外来で経過観察中に胸水の再貯留による呼吸苦再出現、一度拒否された化学療法の投与を説得し、再度同意が得られたため外来でベバシズマブ＋パクリタキセルの投与が再開された。胸水は減少し、呼吸苦は改善された。症状が安定したため、本人の希望もあり、化学療法を中断し、ホルモン療法を開始、現在のところ安定した状態が維持できている。【まとめ】癌性胸水に対する治療として、ベバシズマブ＋パクリタキセルの効果出現は速やかであり、症状の改善に対しては有効であると考えられた。

GP-3-41-77

乳癌薬物療法における末梢挿入型中心静脈カテーテルの有用性

[1]鳥取大学　医学部　附属病院　輸血部、[2]鳥取県立中央病院　看護部、
[3]鳥取県立中央病院　薬剤部、[4]鳥取県立中央病院　がん相談支援センター、
[5]鳥取県立中央病院　呼吸器・乳腺・内分泌外科

陶山　久司[1]、安達　直美[2]、牧問　美和子[3]、藤松　義人[4]、高木　雄三[5]、
窪内　康晃[5]、松村　安曇[5]、前田　啓之[5]

【目的】 末梢挿入型中心静脈カテーテル（peripherally inserted central catheter：PICC）は腕から挿入する中心静脈カテーテルで、エコーおよびニードルガイドを用いることより10分程度で容易に挿入可能である。最大の利点は留置時に致死的な合併症が起こらないことであり、安全性が高いためPICCを選択すれば中心静脈カテーテルを外来で留置することも可能である。 このような背景から、がん薬物療法実施例のうち中心静脈カテーテル留置が必要な場合は全例でPICCを第一選択にした。 これまでに200例を超える症例にPICCを留置しており、約半数でがん薬物療法に用いている。外来がん薬物療法では乳癌、肺癌、大腸癌、食道癌、胸腺腫などの患者に対してPICCを用いて投薬を行った。 留置時の合併症以外にも乳癌術後などでは美容上の利点などがあり今後の普及が予想される。 今回の検討では乳癌薬物療法におけるPICCの有用性を検討することを目的とした。【方法】2013年10月から2015年1月の間にPICCを用いて薬物療法を行った200例の患者のうち、乳癌患者について後ろ向きに検討した。全例で文書による同意を得た。【成績】26例の乳癌患者がPICCを留置され、6例は入院で20例は外来で留置が行われた。23例でがん薬物療法を行っており、全例が外来がん薬物療法を受けていた。カテーテル留置期間の中央値は74.0日であった。4名の術後患者では中心静脈カテーテル留置および薬物療法全てを外来で受けていた。【結論】PICCは、がん薬物療法における有効性および安全性が高い。従来、PICCは留置の困難さから敬遠されたり使用が入院患者に限定されたりするなどして、普及に問題があったと思われる。がん薬物療法において、PICCは外来患者を含めた使用が可能であり今後の普及が期待される。

GP-3-41-78

抗癌剤治療中の家庭内支援環境の違いによる予定外受診に与える影響

[1]呉医療センター・中国がんセンター　腫瘍内科、
[2]呉医療センター・中国がんセンター　乳腺外科

平田　泰三[1]、厚井　裕三子[2]、安井　大介[2]、尾崎　慎治[2]

【背景】日本における平均世代人員は減少傾向にあり、一方で乳癌の罹患数は増加傾向を維持しており、乳癌治療を受けるにあたり家族等からの支援が十分受けることができない状況も今日では稀ではない。【目的】抗癌剤治療を受けるにあたり家族等からの支援が得られる場合と得られにくい場合においてその影響について検討する。【方法】当院で２００５年９月から２０１５年４月までアンスラサイクリンおよびタキサン系抗がん剤を含む術前化学療法を受けた１１１名について、抗癌剤治療中に予定された日以外に外来受診する割合、夜間･救急受診割合、緊急入院となる割合及び頻度等について検討する。【結果】抗癌剤治療を受けるにあたり家族等からの支援が受けることができる群（Ｆ群）が８７例、抗癌剤治療を受けるにあたり家族等からの支援が十分得られない群が２４名（Ｓ群）であった。抗癌剤治療前の年齢（６５歳未満、６５歳以上）、合併症の有無等において両群間に明らかな差は認められなかった。抗癌剤治療開始後から手術を受けるまでに、因果関係を問わず有害事象により予定された診療日以外に外来受診する割合はＦ群25%；Ｓ群50%、夜間･救急受診割合はＦ群12%；Ｓ群33%、緊急入院となる割合はＦ群1.1%(1例)；Ｓ群8.3%（2例）であり、Ｓ群で高い傾向が認められた。また、予定された診療日以外に外来受診した患者の中での平均受診回数はＦ群1.2回；Ｓ群2.6回、夜間・救急への平均受診回数はＦ群1.2回；Ｓ群1.7回であった。【結論】抗癌剤治療を実施するにあたり、当院では副作用対策においては各時代における最新のガイドラインを遵守して治療を行っている。しかしながら、家族等からの支援が十分得られない群では、予定外の外来受診、夜間･救急受診、緊急入院となる割合も高く、また受診回数も多い傾向にあった。

GP-3-41-79

当院における外来化学療法室でのチーム医療の取り組み

国立病院機構　名古屋医療センター　外科

加藤　彩、林　孝子、佐藤　康幸

乳癌治療において、補助化学療法や進行再発乳癌に対する治療は外来で進めることが多くなってきている。外来で、治療効果が最大限得られるようRDIを維持し治療していくためには、安全性の確保、副作用のマネージメント、患者へ安心感を与えセルフケアの能力を高めていくことなどが大切である。当院の外来化学療法室における、安全性確保のための取り組み、チーム医療の現状について報告する。
乳癌治療に用いるレジメンは、文献報告を基にレジメン委員会で承認されたものに限り、事前に登録されている。治療前には主治医より治療内容、副作用等についてインフォームドコンセントを行う。また、化学療法室専任の看護師による患者の治療への希望や不安、社会的背景の聞き取り、副作用のケアについての説明なども治療前に行っている。化学療法室には腫瘍内科医が常駐しており、毎朝医師と看護師、薬剤師でミーティングを行い、当日の患者のレジメン、治療回数、副作用の情報などを共有している。患者ははじめに乳腺外科を受診し、バイタルチェックの後、主治医の診察を受ける。主治医の確認後に化学療法室を訪れるが、この際腫瘍内科医が患者の状態、採血結果などを再確認している。実施を迷う場合は主治医とディスカッションを行い最終判断することもある。また副作用で診察が必要と判断すれば、皮膚科・口腔外科・循環器科など他科での診療を速やかに受けられるように体制をとっている。受診日以外では、患者の症状に対応するため電話相談の窓口を設けている。
外来で化学療法を安全に進めていくには主治医だけでは困難であり、多職種を交えたチーム医療が不可欠と考える。

GP-3-42-01
早期乳癌に対する陽子線治療による乳房部分照射の経験（第1/2相試験）

[1]久留米大学病院　放射線治療センター、[2]メディポリス国際陽子線センター、
[3]久留米大学　外科、[4]九州大学　臨床腫瘍外科、
[5]くまもと森都総合病院　乳腺外科、[6]北九州市立医療センター　乳腺外科
淡河　恵津世[1]、有村　健[2]、荻野　尚[2]、菱川　良夫[2]、唐　宇飛[3]、
岩熊　伸高[3]、三島　麻衣[3]、久保　真[4]、西村　玲喜[5]、光山　昌珠[6]

【目的】陽子線治療はX線と比較して局所集中性に優れた特徴をもっている。腫瘍の進展範囲が限局している早期乳癌に対して陽子線治療を部分照射として行い、安全性と有効性を確認するとともに推奨線量を決定する第1/2相試験を開始した。症例登録が始まったばかりであるが、初期経験として報告する。【対象と方法】第1相で推奨線量レベルを確定し、第2相試験で安全性と有効性を確認する。Primary endpointは、有害事象の頻度と重篤度であり、Secondary endpointは、乳房内非再発期間、乳房内再発部位とCTVとの位置関係、乳房外非再発期間、生存期間、整容性とする。対象は、各種画像診断において長径1.5cm以下の腫瘍辺縁が明確に確認できる単一腫瘤性病変である。石灰化がなく、病理組織診断で浸潤性乳管癌（通常型）と診断され、ER陽性HER2陰性で、広範なリンパ管浸潤がないものとする。年齢は40～70歳、身長175cm以下、体重80kg以下、performance　statusは0～1で、試験参加について患者本人から文書で同意が得られること、再発時には救済手術を承諾してもらう。腫瘤と皮膚または肋骨との距離を十分検討し、各種画像診断にて遠隔転移がないことを確認し、腫瘤の組織型等を精査し、適応があれば、センチネル節生検を行う。n0と判定後にビジコイルを挿入し、陽子線治療計画にはいる。陽子線照射線量はfield in fieldにて行い、腫瘍部分には62.4GyE/26回処方する。照射後は定期的に観察し、腫瘍縮小率、整容性、有害事象について検討する。陽子線治療後は腫瘤が画像上残存することはあるが、定期検査によって腫瘍サイズが6か月以降も残存する場合、増大が認められる場合には腫瘤を摘出し確認後、再発が疑われた場合には救済手術になる。【結果と考察】第1相試験にて2例を行っているが、照射終了直後より腫瘍は縮小し、3か月目にはほぼ消失している。X線と異なる点としては皮膚に近接する臓器への照射であるため、皮膚炎（Grade2）が発症したが、適切な処置によって順調に回復している。【結語】早期乳癌への局所陽子線治療を経験した。腫瘍縮小効果は良好であるが、症例数が少なく、今後第2相試験に向けて充分な検討しなければならない。

GP-3-42-02
重篤な皮膚症状を伴う進行乳癌に対する化学放射線療法の効果―DESIGN-R(褥瘡経過評価)を参考に―

[1]奈良県総合医療センター　放射線科、
[2]奈良県立医科大学　放射線治療・核医学科、
[3]奈良県総合医療センター　中央放射線部、[4]済生会中和病院　乳腺外科、
[5]平尾病院　外科
堀川　典子[1]、井上　正義[2]、宮坂　正子[3]、細井　孝純[4]、平尾　具子[5]、
三宅　佳乃子[4]

【背景】重篤な皮膚症状を伴う進行再発乳癌患者は腫瘍が自壊して多量の浸出液、悪臭を伴うなど患者のQOLが著しく損なわれている。癌が広汎に進展し、そのままでは手術での癌の完全摘出が困難であるため、化学療法で腫瘍を縮小させたのちに手術する場合がある。放射線と化学療法の併用は、相乗効果が期待できるために他癌腫では標準的に行われているが、乳癌ではほとんど行われない。患者を苦しめている症状を早く改善させるためには、より効果が期待できる化学放射線療法が選択されてもよいのではないか。
【目的】局所のコントロールを第一目標に化学療法と同時に放射線治療を施行し、皮膚症状の改善についてDESIGN-R(褥瘡経過評価)を参考に効果判定を行ったので報告する。
【対象】2002年3月から2014年10月までに化学放射線療法を施行した進行再発乳癌患者14例。症例は、全例女性で、年齢は、43～80歳（中央値 60歳）、腫瘍の進行期は、stage3B 4例、stage4 10例で、全例にリンパ節転移を認め、遠隔転移も脳、肺、骨、肝、リンパ節など10例に認めた。併用化学療法は、FEC3例、タキサン系3例、カペシタビン2例その他6例であった。
【方法】DESIGN-R(褥瘡経過評価)（日本褥瘡学会)のうち、**D**epth　深さ、**E**xudate　浸出液、**S**ize　大きさ、**I**nflammation/Infection 炎症/感染の4項目を参考に照射終了後およそ1ヵ月後の効果を点数化した。
【成績】照射開始からの経過観察期間は、4～105か月(中央値 28か月)、治療後1ヵ月の効果判定はCR:3例(21%)、PR:8例(58%)、SD:3例(21%)で、奏効率は79%であった。奏効期間は4～77ヵ月（中央値17ヵ月）であったが、再燃を5例に認めた。再燃までの期間は12～77ヵ月（中央値23ヵ月）であった。死亡は7例、そのうち再燃は4例であった。
点数は、それぞれRT前→RT後(平均値)、**D**：3.2→2.1、**E**：5.1→1.4、**S**：12.8→5.9**I**：2.7→0.5**DESI**の合計は、28.9→13.6であった。
化学放射線療法を施行するとおよそ10週間後(放射線治療期間はおよそ6週間＋効果判定が1ヵ月後)には症状改善を期待できる。
【結論】皮膚症状が重篤な場合、症状改善のための化学放射線療法は有効で、QOL改善に寄与する治療方法である。

GP-3-42-03
当科における乳癌脊椎転移症例の検討

大阪市立大学大学院　腫瘍外科
田内　幸枝、高島　勉、崎村　千恵、後藤　航、浅野　有香、倉田　研人、
徳本　真央、森崎　珠実、柏木　伸一郎、野田　諭、小野田　尚佳、
大平　雅一、平川　弘聖

【背景】乳癌は骨転移の頻度が高く、疼痛、病的骨折、脊髄圧迫、高Ca血症などの骨関連事象が問題となる。骨修飾薬(bone modifying agents：BMA) 投与による骨関連事象の予防に加え、脊髄・脊髄根圧迫症状出現時には放射線治療や手術等の緊急対応が患者のQOL維持に重要となる。【対象と方法】2010年1月から2015年11月までに当科で乳癌脊椎転移に対して放射線治療を行った31症例を後ろ向きに検討した。【結果】初回骨転移診断からの観察期間中央値は949日（541-3454)、生存13例、死亡18例、再発症例が19例、進行乳癌症例が12例、Luminal A:17例、Luminal B:5例、Luminal HER2:3例、HER2 enriched:3例、triple negative:1例、2例が不明であった。BMA使用は24例（麻痺無し19例、麻痺あり5例)、無使用は7例（麻痺無し3例、麻痺あり4例）であった。脊髄圧迫に対し放射線照射前に観血的除圧術を施行した症例は1例であった。照射部位は頸椎:3例、胸椎:16例、腰椎:12例、仙椎:11例（重複含む)、照射量の中央値は30Gyであり、切迫した脊髄圧迫の無い症例が11例、画像上脊髄圧迫を認めるが神経症状の無い症例が7例、痺れを伴うが麻痺の無い症例が4例、麻痺症例が9例であった。脊椎転移診断から観血的除圧術または放射線照射施行までの平均日数は、脊髄圧迫の無い症例が17.4日、画像上脊髄圧迫を認めるが神経症状の無い症例が10.4日、痺れを伴うが麻痺の無い症例が8日、麻痺症例が4日であり、麻痺改善の有無で照射までの日数を比較したが有意差は認めなかった（p=0.34)。転移部位の疼痛を認めた25例中24例で疼痛が軽快し、痺れのある症例7例中1例で改善を認め、麻痺9例中5例（手術1例、放射線治療4例）で麻痺が改善した。観察期間中、麻痺の無い症例では、放射線治療終了後、骨関連事象の進行は認めなかった。麻痺改善5例の内3例は観察終了時点で生存し、脊椎転移診断日からの生存期間の平均は1589日（中央値1649日）であった。【考察】乳癌骨転移に対してBMA投与による骨転移の予防は重要であるが、不可逆的脊髄麻痺を予防するために脊椎転移の早期診断と放射線治療や観血的除圧術のタイミングを逸さない事が患者のQOL維持のために重要と考えられた。

GP-3-42-04
進行再発乳癌の胸壁腫瘤に対する放射線照射についての検討

[1]桑名西医療センター、[2]三重県立総合医療センター、
[3]重盛医院・乳腺クリニック
小西　尚巳[1]、渡部　秀樹[2]、横江　毅[2]、谷口　智香子[2]、矢ヶ部　文[2]、
重盛　千香[3]、登内　仁[2]

進行再発乳癌の胸壁腫瘤は、出血や疼痛を伴い、QOLを著しく損なう。放射線照射を施行し、症状が著明に改善した症例を経験したので報告する。症例1：43歳、女性。36歳時、左乳房腫瘤で発症し、両肺に多数の肺転移及び頭蓋骨転移があり、左乳癌、T3NxM1 Stage IV、浸潤性乳管癌、ER陽性、HER2 2+、FISH陽性と診断された。ホルモン療法無効で、パクリタキセル＋ハーセプチン療法施行され、6か月後、肺転移はCR、乳房腫瘤も縮小。肺転移、乳房腫瘤の再増大に対し、アブラキサン、ゼローダ／タイケルブ、ハラヴェン、パクリタキセル/アバスチン、EC療法、ナベルビン、パージェタ/ハーセプチン/ドセタキセルと投与されたが、PD。左乳房腫瘤は9ｘ6ｃm、腋窩リンパ節も5ｃm大に腫大に増大し、胃出血性、Hb 6.2で輸血。疼痛も増強鎮痛剤定期内服。2014/4月より胸壁照射を開始、照射中に疼痛軽減、計55Gy施行。貧血進行せず、照射終了時、隆起部分は脱落し、皮膚潰瘍となった。3ヵ月後胸壁腫瘤は瘢痕組織となり、疼痛はなくなった。肺転移は軽度増大傾向で、カドサイラ、GEM+HCN、TS-1+HCNを投与。2015/12月、胸壁は瘢痕となっており、再発は見られない。症例2：60歳、女性。55歳時、左乳房腫瘤で発症、多発肺転移があり、左乳癌、T2N1M1(肺)、Stage IV、浸潤性乳管癌、ER90%以上、PR陰性、HER2 2+、FISH陽性と診断。パージェタ/ハーセプチン/ドセタキセル施行され、肺転移はCR、局所は増大。乳房切除、腋窩郭清施行され、pT3ｐN3、皮膚断端陽性であった。ハーセプチン＋ナベルビン、ゼローダ／タイケルブ、カドサイラ施行されたが、局所の縮小なく、2015/3月、当院紹介。左乳房切除後縫合部に5ｘ4ｃmの腫瘤があり、3ｘ3ｃmの皮膚潰瘍あり、胃出血性、疼痛を伴い、トラムセット投与されていた。胸壁放射線照射計66Gy施行。腫瘤は平坦となり、出血改善。照射中より、疼痛軽減し、トラムセット内服量が徐々に少なくなり、2015/5月には、疼痛も全くなくなり、トラムセット不要となった。現在ホルモン療法施行中。照射3か月後、発赤を伴う瘢痕組織となり、腫瘤はなくなり、皮膚潰瘍は見られない。2015/12月　創は瘢痕化し、再発は見られない。

GP-3-42-05
強度変調放射線治療装置ノバリスによる乳癌放射線治療例におけるoligometastasis

浅ノ川総合病院　外科
道輪　良男、宮永　章平、尾島　英介、中野　達夫

転移性乳癌に対する治療は、できるだけ有害事象が少ないことが重要で、薬物療法においても毒性の少ないものが用いられることが多い。当院では以前より進行癌に対して 強度変調放射線治療装置ノバリスによる放射線治療が行われており、その高い照射線量と安全性から様々な種類の癌に対して施行されている。近年、遠隔転移の中にも、少数転移で予後の良いoligometastasisという概念が認識され、転移の積極的な切除や放射線手術が推奨される癌種も認められる。今回、乳癌に対してノバリスによる放射線治療が行われた症例におけるoligometastasisについて検討した。【対象】2004年9月から2015年7月までに、当院でノバリスによる放射線治療が行われた転移性乳癌110例（男性：2人、女性：108人）を対象とした。照射部位は217部位（骨92 (42%)、リンパ節44 (20%)、脳29 (13%)、肺21 (10%)、胸壁12 (6%)、肝8 (4%)、眼窩3 (1%)、皮膚2 (1%)、眼瞼、前縦隔、上顎洞、神経根部、動眼筋、副腎各1 (0.5%)）であった。1症例あたりの照射部位が1部位であった症例は75例(68%)であったが、35例(32%)は複数部位に照射され、1症例あたり2～17部位に放射線治療が行われた。【結果】Oligometastasisと考えられた単発転移例は7例(6%)であった。全例女性で、放射線治療時の年齢は37～86歳（中央値63歳）、転移部位は骨4例（頸椎、腰椎、仙骨、腸骨）、肺2例、リンパ節1例で、転移出現までの期間は術後1.1～8.0年（平均4.3年）であった。総照射線量は40～69 Gy（平均58 Gy）で、全例治療を有する有害事象は認められなかった。【まとめ】少数転移の中には、多発転移に至るある一時期をみているにすぎない症例も認められるが、長期にわたり転移が限局して経過するoligometastasisもあり得ると考えられた。　確実なoligometastasisの診断のためには術後積極的な画像診断も考慮されるが、詳細は報告は未だ認められない。ノバリスによる放射線治療は安全な治療法と考えられたが、oligometastasisに対しても放射線単独では無く、全身療法との併用が重要で、今後さらなる検討が必要と思われる。

GP-3-42-06
乳癌脳転移に対する放射線治療後のに開頭手術を施行した症例の検討

[1]徳島大学　放射線科、[2]徳島赤十字病院　代謝・内分泌外科
川中　崇[1]、久保　亜貴子[1]、川中　妙子[2]、古谷　俊介[1]、高橋　彩加[1]、宮本　加奈子[1]、生島　仁史[1]、原田　雅史[1]

乳癌脳転移に対して放射線治療の果たす役割が大きいことは論を俟たない。我々は放射線治療後に神経症状の悪化から開頭摘出術に至った症例を2例経験したので報告する。
【症例1】開頭手術時62歳の女性。1995年8月に右乳癌にて部分切除施行。1996年8月には左乳癌に対して乳房全摘術を施行した。2008年11月に右乳腺内再発し、TAM内服を開始。その後も両側内胸リンパ節領域や両側鎖骨上リンパ節領域等での再発を繰り返し、化学療法や放射線治療を行っていた。2013年9月の頭部造影MRIにて2.2cm大の脳転移を右頭頂葉に認め、同部分にStereotactic Radiation Therapy（SRT）30Gy/3Fr（PTV D95処方）を行った。転移巣の造影効果は縮小したが、SRT後6ヶ月頃から壊死を思わせる造影効果の増大を認めた。造影効果の増大（3.2cm大）と周囲の浮腫が著明となり、痙攣発作を繰り返すようになったことから2014年10月に壊死巣の開頭摘出術が行われた。永久病理標本では放射線壊死のみで、脳転移再発は否定的であった。術後に痙攣発作は消失した。
【症例2】開頭手術時53歳の女性。2005年9月に右乳癌に対してBt+Ax+一期的乳房再建術を施行。　その後TAM及びLH-RH agonistにてAdjuvant therapyを行っていたが、2010年3月にPET-CTにて局所再発および肺転移と縦隔リンパ節転移を指摘され化学療法が開始された。2013年9月の頭部造影MRIで多発する嚢胞性の脳転移が認められ、全脳照射30Gy/10Frを施行。再増大を認めため2014年6月にSRT　50Gy/10Fr（PTV D95処方）を行った。その後、左頭頂葉の嚢胞性腫瘤の再増大及び周囲の浮腫が著明となり、他の部分の腫瘍再発も疑われる状況であったが麻痺などの症状も出現してきたため2015年11月に姑息的開頭摘出術が行われた。術後永久病理標本ではMetastatic adenocarcinomaの診断であった。術後はリハビリにて麻痺の改善も認められている。
【まとめ】脳転移に対する放射線治療後のマネージメントは脳神経外科を含む多診療科での連携を行うことで、患者のQOLを確保できると思われた。乳癌に対する薬物療法の進歩により脳転移を伴う患者の生命予後が以前より延長してきていることから、脳転移に対する放射線治療後のマネージメントについても予め議論しておく必要があると思われた。

GP-3-42-07
脳転移症例の予後因子の検討

石巻赤十字病院　乳腺外科
平沼　和希子、佐藤　馨、玉置　一栄、今野　佐和子、古田　昭彦

【背景】転移・再発乳癌は、薬物療法の発達に伴い、長期の生存が見込めるようになった。このため治療法を決定する上で、生存期間の延長のみならずQOLを維持する事も重要である。ただし脳転移に関しては頭痛、吐き気、麻痺などの神経症状からQOLが著しく低下する。また治療に際しても脳血液関門の存在により化学療法の奏功性も芳しくない。そこで当院で経験した脳転移症例を振り返り、脳転移の予後因子を検討した。
【対象】2009年8月から2015年11月までの脳転移症例を検討した。
【結果】当院で経験した脳転移症例は31例であった。初期治療、あるいはStage Ⅳ乳癌に対する治療開始時の年齢は29-77歳(中央値56歳)、組織型はほとんどが浸潤性乳管癌(28例、90.3%)であった。サブタイプ別分類ではHER type 9例(30.0%)、Luminal type 8例(25.8%)、Luminal-HER type 6例(19.4%)、Triple negative typeが7例(22.6%)であった。脳転移発覚までの期間は0-21.8年(中央値3.6年)、初再発・転移部位として脳転移が認められたものは12例(38.7%)、脳転移発覚時に他臓器にも転移を認めていたものは25例(80.6%)であった。また脳転移後の観察期間は32-2915日(中央値212日)であった。脳転移に対する治療として、全脳照射が14例(45.2%)、定位放射線照射が9例(29.0%)、手術療法が7例(22.6%)に選択されていた。12例(38.7%)が複数回治療を行っていた。脳転移発覚時にPerformance Status(PS)が維持されていた症例(PS=0-2)が21例(67.7%)、脳転移治療後に化学療法を施行した症例は18例(58.1%)であった。
　単変量解析では、HER2陽性症例(p=0.0288)、初再発脳転移症例(p=0.0079)、定位放射線照射/手術を施行した症例(p=0.0094)、複数回の脳転移治療歴(p=0.0221)、PS良好症例(p＜0.0001)、脳転移後化学療法施行可能症例(p=0.0076)で予後が良好であった。多変量解析では、PS良好症例のみが予後良好因子であった(p＜0.0001)。
【考察】薬物療法が発達し、転移・再発乳癌における体幹部の病勢コントロールは良好となってきた。しかし脳転移に対しては治療に難渋する事が多い。患者のQOLも著しく低下し、意識障害を生じると希望に沿った終末期の計画(Advance Care Planning)ができない状況も生じ得る。
　今回の検討では、脳転移発覚時にPSが維持されている症例は予後良好であった。転移・再発症例では、脳転移の面からもPSを維持しながらの治療が重要であるものと思われた。

GP-3-42-08
脳定位照射施行症例の検討

秋田大学医学部　胸部外科学講座乳腺内分泌外科
伊藤　亜樹、寺田　かおり、南谷　佳弘

乳癌脳転移症例に対する定位脳照射施行症例について検討した。【対象】2005年～2013年まで乳癌脳転移と診断され、定位脳照射を施行した22例【方法】原発巣のサブタイプ毎の多臓器転移の有無、初回治療から脳転移までの期間、脳転移診断時の症状の有無、脳転移以外の他病変のコントロール状況、頭蓋内再発の有無とそのsalvage療法、予後について後方視的に検討した。【結果】初回診断時の平均年齢は58.5歳（41―87）。乳癌診断時の病期はStage1 1例、Stage2 10例、Stage3 4例、Stage4 7例であった。サブタイプはLuminal type(HER2(-)) 6例（27%）、Luminal-HER2 type 2例(9%)、HER2 type 4例(18%)、Triple negative10例(45%)であった。初回治療から脳転移までの期間は平均42.5ヶ月（1―216）。中枢神経症状を有する症例は15例(68%)であった。頭蓋外多臓器転移のコントロールが良好であったものが10例（45%）。定位脳照射後頭蓋内再発を来したものは14例（64%）でありLuminal typeでは少なくLuminal-HER2に多かった。頭蓋内再発後の救済療法として再定位照射8例（57%）、全脳照射3例（21%）、手術1例（7%）に施行した。脳転移発症から死亡までの期間は中央値7ヶ月(1-71)でありER陽性は15ヶ月、ER陰性は5.5ヶ月とER陽性で経過が長い傾向であった。明らかな中枢神経病巣コントロール不良が原因の死亡は3例ありHER2 type に多い傾向があった。【結語】サブタイプ毎の脳転移の治療に関しては不明な点が多いが、Luminal typeでは脳転移発見までの期間が長く、頭蓋内再発の頻度も低く照射後も長い経過をたどることが多かった。一方でHER2 type、Triple negativeでは脳転移発見までの期間と照射後の生存期間も短い傾向にあった。文献的考察を加えて報告する。

GP-3-42-09

乳房温存術後照射による皮膚障害防止の為の保湿剤を用いたスキンケアの開始時期とその効果に関する研究

[1]独立行政法人　労働者健康福祉機構　長崎労災病院 看護部、
[2]独立行政法人　労働者健康福祉機構　長崎労災病院　外科
前川　妃史[1]、大島　一美[1]、岩田　亨[2]、森内　博紀[2]

【背景】乳癌に対する乳房温存術後照射による皮膚障害は、患者のADLを低下させるとともに職場復帰を遅延させる要因となる。これまでに保湿剤によるケアの有効性が報告されているが、ケアの開始時期、継続期間、薬剤の選択等についての標準的なケアについてはエビデンスが得られていない。【目的】放射線皮膚障害に対する予防的な保湿ケアのデータを収集し、乳房温存術後の放射線治療照射による皮膚障害に対する保湿ケアの開始時期、継続期間、薬剤の有効性を明らかにすることで、乳癌患者のセルフケアの支援、乳癌看護の質的向上につなげる。【方法】乳房温存術後照射が行われる女性乳癌患者の皮膚障害の経過、患側・健側乳房皮膚の油分、水分、弾力を手術直後・照射開始前・12回目治療終了時・全乳房照射終了時・全乳房照射終了４週後の照射側と非照射側の水分、油分、弾力をトリプルセンサーで測定する。スキンケアの開始日でＡ．照射開始日群、Ｂ．手術直後群に分け、初回測定値を100とした指数として比較した。【結果】患者の平均年齢は、Ａが59歳、Ｂが54.6歳であった。Ａ群、Ｂ群とも、水分、油分、弾力ともに健側患側間で有意差はなかった。Ａ、Ｂ群間の比較でも有意差はなかった。保湿剤の使用により水分、油分を保つことができ、放射線治療後も乾燥することはなかった。【結論】照射開始日から開始群、手術直後から開始群ともに有意差はなく、ケアの開始時期、継続期間は関連がないことが明らかになった。この結果を踏まえ、標準的なケアとして既存の乳癌患者へのパンフレットに保湿ケア（ヒルドイドローション塗布）を追加した。自宅での保湿ケアにおいては外来受診時に聞き取りをし、遵守率の低下がないかのフォローを行った。標準的なケアとすることで、患者指導が統一でき、病棟から外来への継続看護ができ乳癌看護の質向上に繋がった。今回の対象者は年齢が若く、保湿ケアに関心の高い世代であり、今後の課題としては、セルフケアが難しい世代において家族指導などサポート体制への支援が必要であると考える。

GP-3-42-10

他院で放射線治療を受ける乳癌患者が求める支援

[1]ちばなクリニック　ブレストセンター、[2]中頭病院　乳腺外科
照屋　優奈[1]、座間味　さおり[1]、鷲頭　真弓[1]、井上　あかね[1]、
宇根底　幹子[2]、山城　典恵[2]、座波　久光[2]

【はじめに】
当院には放射線治療設備がなく、放射線治療を要する患者は他院へ紹介となる。放射線治療を受けるにあたり、殆どの患者は、被爆・有害事象・治療費などの漠然とした不安を抱えている。そこで放射線治療を受けた患者３２名を対象にアンケート調査を実施したところ、1.他院で説明を受けるまで、不安な日々が続いた。　2.紹介先で一度に説明を聞くため理解できないこともあり､治療中も不安があった。　3.放射線治療についての資料が身近にないため、有害事象への対処が解からず困った。など治療のイメージができていないことが一つの要因であることが解った。
当院では、手術・化学療法・内分泌療法など、治療開始前にパンフレットを使用して、詳しい説明を行っているが、放射線治療の説明に関しては、一部他院へ委ねているところもあり、治療前のサポートが弱いと考えた。そこで今回、患者が放射線治療へのイメージができ、不安なく治療へ望めるよう、パンフレットを作成し、治療前オリエンテーションを実施したのでここに報告する。
【対象と方法】
乳房部分切除術後症例、PMRT症例へスタッフが統一した放射線治療説明が出来るように、患者向けにパンフレットを作成する。作成したパンフレットを使用して患者へオリエンテーションを行い、治療イメージができるか意見を伺いながら、パンフレットの見直し・修正を行う。
【結果】
口頭だけの説明では、漠然としたイメージしかできず、不安を抱えたままであったが、パンフレットを使用して説明することで治療のイメージができ、家に帰った後でもパンフレットがあることで、説明の内容を振り返ることができ不安の軽減が期待できた。治療中も、有害事象への対処についてパンフレットがあることで困らなかったなど、患者・家族から評価を得られた。
治療前オリエンテーションで、詳しい情報を提供することで、患者・家族が治療のイメージができ、必要以上に不安を抱かずに治療完遂が望めることが解った。

GP-3-42-11

腋窩リンパ節転移1-3個の患者に対する所属リンパ節への放射線照射の意義についての検討

[1]淀川キリスト教病院　外科、[2]茶屋町ブレストクリニック、
[3]淀川キリスト教病院　腫瘍内科
水本　紗千子[1]、脇田　和幸[1,2]、國久　智成[1]、重岡　靖[3]

【はじめに】腋窩リンパ節転移1-3個の患者に対する所属リンパ節への放射線照射は、無病生存率、全生存率の改善に寄与するとの報告があるが、乳癌診療ガイドラインにおいても推奨グレードC1であり統一した見解を得られていない。
【目的】腋窩リンパ節転移1-3個の患者に対する所属リンパ節への放射線照射の意義について検討する。
【方法】2003年から2013年までの当院における乳癌手術症例のうち再発症例において、リンパ節転移個数別の再発部位(局所再発、領域リンパ節再発、遠隔転移)、放射線治療の有無、放射線照射部位、および放射線の副作用について検討した。
【結果】同期間に745人が手術を行い、腋窩リンパ節転移0個が514人(69%)、転移1-3個が145人(19%)、転移4個以上が86人(12%)であった。うち75人(10%)が再発し、腋窩リンパ節転移0個が28人(5.4%)、1-3個が17人(11.7%)、4個以上が30人(35%)であった。領域リンパ節照射を行った症例は腋窩リンパ節転移4個以上の8例と、術前化学療法前にT4以上であった2例のみであり、他は全乳房照射または胸壁照射のみであった。リンパ節転移1-3個群の詳細をみると、温存術12人、全摘術5人。放射線療法なし6人(局所再発1人、領域リンパ節再発2人＜鎖骨上リンパ節再発2人＞、遠隔転移3人)、全乳房照射または胸壁照射11人(局所再発2人、領域リンパ節再発2人＜腋窩リンパ節再発1人、鎖骨上リンパ節再発1人＞、遠隔転移7人)。化学療法は15人で施行され、残りの2人は内分泌療法のみであった。再発症例には認めなかったが、放射線照射症例において6人(0.8%)の放射線肺炎を認め、うち3人はステロイド治療が必要であった。
【考察】NCCNガイドラインではリンパ節転移個数が1-3個の場合に所属リンパ節照射を強く考慮すべきとあるが、腋窩リンパ節転移1-3個の患者の再発率や、放射線照射の副作用も踏まえて対象症例を検討する必要性があると思われる。

GP-3-43-01

当院におけるT4乳癌症例の検討

[1]慈泉会　相澤病院　外科、[2]中山外科内科医院、
[3]慈泉会　相澤病院　化学療法科、[4]慈泉会　相澤病院　病理診断科
橋都　透子[1]、唐木　芳昭[1]、中山　俊[2]、田内　克典[1]、中村　将人[3]、
宮本　剛志[1]、五味　卓[1]、樋口　佳代子[4]

【はじめに】T4乳癌は局所進行乳癌であり手術療法、薬物療法、放射線療法による集学的治療が望ましいとされる。しかし、T4乳癌は自ら長年放置された症例も多いため、治療を検討していく際に発症年齢やADLに加え、個人の信念なども考慮される場合が多い。今回､我々は当院における局所進行乳癌（T4）症 例について検討した。【対象と方法】2010年 1月から 2015年 11月までに当 科で診療を行った原発性乳癌 543例のうちT4乳癌 42例（7.7%）を対象とし、臨床病理学的因子、治療法、予後について検討した。【結果】遠隔転移を伴わないM0群28例（手術実施群21例、未実施群7例）、遠隔転移を伴うM1群14例（手術実施群9例、未実施群5例）について検討を行った。平 均年齢はM0群71.3歳（70.7歳､73.4歳）､M1群64.6歳（62.8歳､67.8歳）であった。 平均観察期間はM0群　38.3ヶ月（44.7ヶ月、19.1ヶ月）、M1群　27.6ヶ月（33.1ヶ月、17.8ヶ月）であった。 サブタイプ分類はM0群ではLuminal type 22例（78.6%）、Luminal HER2 typeが 1例（3.6%）、HER2 typeが 1例（3.6%）、Triple negative typeが 2例（7.1%）、不明が 2例（7.1%）であった。M1群ではそれぞれ9例（64.3%）、2例（14.3%）、1例（7.1%）、2例（14.3%）、0例であった。M0群において化学療法は12例（42.9%）に実施され、ホルモン療法のみは11例（39.3%）であった。M1群では化学療法は9例（64.3%）に実施され､ホルモン療法のみは2例（14.3%）、全くの無治療が2例（14.3%）であった。

GP-3-43-02
当施設におけるPertuzumab（パージェタ）投与後に手術を実施した６症例の検討

姫路赤十字病院　乳腺外科
湯淺　壮司、橋本　陽子、大塚　翔子、渡辺　直樹

【目的】HER2陽性進行再発乳がんに対して2013年９月にPertuzumabが販売開始され当院でも多数の症例に使用されている．パージェタの投与によって進行乳癌が縮小し切除術を実施した症例が2015年１月から2015年11月までの間に６例あったのでその詳細を検討しここに報告する．【対象・方法】当院でパージェタ投与を行った後に2015年１月から11月までの間に切除術を実施した６例の乳癌患者を対象とした．レジメンはCLEOPATRA studyに準じている．pCRの定義はypT0 ypN0とした．【結果】平均年齢は50歳（30-78）でPSは0もしくは1であった．原発巣の最大径の平均値は50.5mm（30-80）であった．StageIVが３例，Stage 3Cが２例，Stage 2Bが１例であった．主病変に実施した針生検による腫瘍細胞のHER2は全例陽性（IHC3+）で１例がHER2 rich，３例がER，PgRともに陽性，２例がER陽性，PgR陰性であった．Ki-67の平均値は57.5（30.7-73）％であった．パージェタ+ハーセプチン+ドセタキセル（HP療法）投与クール数は平均5.8（4-12）クールであった．pCRが得られたのはHER2 richの１例のみでHP療法を６クール実施後に手術を行った．それ以外はPR（主病変の組織学的治療効果Grade 2bが２例，2aが２例，1bが１例．リンパ節は3が２例，2bが１例，1aが２例）であった．LVEF平均値（%、標準偏差）はHP療法前が59.7（±4.21）でHP療法後が59.3（±4.43）でp値は0.64であった．【考察】HP療法によって全例腫瘍縮小が得られており，多くの症例で１クール実施後に視触診で実感できるほどに著明に縮小し，４クール実施後にはMRIで腫瘍を再評価しても造影効果を認める部分が非常に限られた範囲となりCRを予測させるような画像所見となる．しかし，今回の症例ではpCRが得られたのは１例のみでその他の症例はわずかに腫瘍の残存を認めており，pCR率としては16.6%であった．主病変の組織学的治療効果が2bとなった症例は浸潤性乳管癌がそれぞれ1mmと3mm残存しており術前のMRIでは同定困難なサイズであった．また脱毛，末梢神経障害等のドセタキセルによる副作用が出現するが，心機能等に関しても忍容性は良好で中止に至った症例はなかった．今後，局所進行乳癌に使用されることが増えるパージェタであるが，どの時点で手術を実施するかさらなる検討が必要と思われた．

GP-3-43-03
妊娠中に診断された両側局所進行トリプルネガティブ乳癌に対しTC療法で両側ｐCRを得た一例

日大板橋病院　乳腺内分泌外科
平野　智寛、櫻井　健一、後藤　洋伯、鈴木　有佳里、安達　慶太、
藤原　麻子、小野　容子、鈴木　周平、長島　沙樹、原　由起子、
和賀　瑛子、飯塚　美沙都、榎本　克久

【症例】４０歳女性。【現病歴】妊娠３か月目頃より右乳房に硬結を認めていたが産科でクーリング指示され経過を見ていた。 妊娠５か月目に右腋窩リンパ節が腫大したため前医より当科紹介受診となった。USで右乳房浮腫およびBCD領域に低エコー腫瘤、 右側胸部、 腋窩に腫大リンパ節、 左A領域に１０ｍｍの不整形腫瘤を認めた。ＣＮＢで右乳癌（invasive ductal carcinoma,ER(-),PgR(2%以下),HER-2(2+:FISH(-)),ki-67:30%)、左乳癌(invasive ductal carcinoma,ER(-),PgR(-),HER-2:(1+),KI-67:80%)の診断。精査で右乳癌T4cN1M0stageIIIb、左乳癌(T1 N0M0stageI）であった。妊娠９か月目に帝王切開術施行。 その後よりTC療法(Docetaxel:75mg/m^2,cyclophosphamide:600mg/m^2)を25サイクル施行したところ両側乳房および右腋窩リンパ節とも病変が消失したため初診より２年２か月後に両側Bt+Ax施行。結果は両側ともにｐCRであった。今回、妊娠中に局所進行乳癌と診断され出産後に長期化学療法施行しｐCRを得られた１例を経験したので文献的考察と共に報告する。

GP-3-43-04
分子標的治療薬を用いた局所進行乳癌の治療

[1]独立行政法人　国立病院機構　埼玉病院　乳腺外科、
[2]医療法人財団　興和会　右田病院　乳腺外科
石田　文孝[1]、吉竹　公子[1]、小西　寿一郎[1]、井上　真未[1]、鴨　宣之[1,2]

局所進行乳癌に対する治療に際し、全身治療として化学療法を施行した後、手術、放射線治療などの局所療法を含めた集学的治療が求められる。特に皮膚浸潤を伴うようなT4乳癌においては、浸出や出血、悪臭などの局所コントロールに苦慮することが多く、速やかな対処が求められる。モーズペーストなどの化学的焼却により、局所コントロールを図ることも有効ではあるが煩雑でもあり、化学療法により切除できるまでの腫瘍の縮小が図ることができれば、QOLの低下に苦慮している患者への治療の一介となる。そのためにも高い奏効率が期待される薬剤の選択が重要になる。

このため、当院においてはHER2陰性局所進行乳癌に対し、高い局所制御率を期待して積極的にBevacizumabを併用した化学療法を導入している。またHER2陽性局所進行乳癌に対しては、 従来のTrastuzumabに加え、Pertuzumabを併用し、 作用機序が異なる2剤の抗HER2薬を用いた dual HER2 blockade療法を行っている。Bevacizumab　やTrastuzumab、Pertuzumabと化学療法の併用で得られる高い奏効率と予後改善効果の関連については、未だ結論が得られてはいないものの、高い奏効率を得られる事実は、早急な腫瘍の縮小を必要とする局所進行乳癌の患者にとって、少なくともQOLの改善という面で有用であると考えられる。とりわけNeoSPHERE試験において、Trastuzumab、Pertuzumabを併用群は従来のTrastuzumab併用群と比較し、高いpCR率を得ることができた。本試験は対象群の約３割が局所進行または炎症性乳癌であり、高いpCR率はより手術療法への移行が容易となり、QOLの低下に苦慮している患者に福音をもたらすことを示唆している。

今回、我々はdual HER2 blockade療法を施行しCRを得たStageIIICの４例を含め、当院での局所進行乳癌への対応とともに若干の文献的考察を加え、供覧する。

GP-3-43-05
T4乳癌の特徴を探る

JA北海道厚生連札幌厚生病院　外科
田中　浩一、秦　庸壮、高橋　弘昌、山上　英樹、高橋　周作

【はじめに】T4乳癌とは皮膚浸潤、胸壁進展を伴う乳癌、および炎症性乳癌を指す。 この中には、 患者自身が乳房の変化に気付きながら様々な理由で医療機関を長期間受診しなかった症例が多く含まれる。 マンモグラフィ検診で見つかった非触知乳癌症例と比べると、 患者背景、 社会環境、 性格、 あるいは腫瘍特性などが異なる可能性があると考え、T4乳癌の特徴を探るべく検討を行った。【対象】2009年１月から2015年11月までに当院を受診し診断がついたT4乳癌症例45例を対象とした。【結果】性別は女性44例、男性１例。平均年齢は65.2歳（対照群61.1歳）。病脳期間の中央値は24.3ヵ月。T4bが42例、T4cが３例。III期が26例、IV期が19例。 遠隔転移部位は骨13例、 肺11例、肝５例、脳３例で、2臓器転移が11例と最も多かった。受診の契機となった訴えは、乳房自体の症状が29例（腫瘤触知17例、乳房変形３例、出血３例、疼痛発赤３例、皮膚変化で皮膚科受診が３例）であり、転移先の症状が９例（骨転移などの痛み６例、胸水による呼吸苦または咳嗽３例）であった。また本人の意思では受診せず、 偶然医療機関で指摘されたり家族が気付いて連れてこられた症例も６例あった。組織型はsci;14例、pap-tub;10例、sol-tub;9例、ILC;3例、Muc;2例、 その他 ;6例。 ホルモン感受性陽性が38例、 陰性7例。HER2過剰発現あり４例、 なし40例、 不明１例。 同居人数では、 ひとり暮らしが10例、本人のほか１名との同居が20例と、少人数での生活者が多かった。居住地は札幌市内が28例（62.2%）に対し、近郊の市が７例（15.6%）、遠方の市町村が10例（22.2%）であった。【考察】T4乳癌症例は一般的な乳癌症例に比べ、平均年齢が高齢で、 同居人数が少なく、 居住地が遠隔地であるという傾向がみられ、 相談できる人間が周りに少ない環境に置かれている可能性がある。 受診契機では腫瘍から出血を来したり、 体の痛みや呼吸苦などで致し方なく受診に至った症例が多く含まれていた。 病理的特性ではホルモン感受性陽性かつHER2陰性の比率が高かった。 患者の性格的な印象としては、異常は感じていたが怖くて病院に行けなかったという「臆病」な人や、乳房の変化を異常と捉えていなかった「楽観的」な人が多く存在していた。【結語】T4乳癌には生活環境、 人間関係、 性格などで通常の乳癌症例とは異なる特徴がみられた。治療に際しても個々の状況に合わせた対応が必要と感じた。

GP-3-43-06
乳癌 Stage IIIc症例の検討

[1]名古屋市立西部医療センター　乳腺内分泌外科、
[2]名古屋市立西部医療センター　放射線科、[3]SL外科・乳腺クリニック、
[4]あんどう乳腺クリニック、[5]名古屋市立大学病院　乳腺内分泌外科
杉浦　博士[1]、西川　さや香[1]、寺田　満男[1]、白木　法雄[2]、伊藤　由加志[3]、
川口　暢子[1]、安藤　由明[4]、波戸　ゆかり[5]

来院時に既に進行乳癌であり、治療選択に苦慮する症例がある。今回初診時Stag IIIcと診断された症例について検討した。＜対象と目的＞ 2013年1月から2015年12月に当院で初診時Stage IIIcと診断された7例に対し、治療法、治療成績につき検討した。＜結果＞症例はすべて女性。平均年齢65.3歳。全例術前化学療法を施行した。ER陽性HER2陰性が1例、ER陽性HER2陽性が4例、ER陰性HER2陽性が2例であった。化学療法はAC→Docetaxelが1例、AC→Trastuzumab+Paclitaxelが5例、Trastuzumab+Pertuzumab+Docetaxelが1例であった。化学療法終了後に同側鎖骨上リンパ節、胸骨傍リンパ節腫大は画像上消失した。手術はBt+Ax(II)が5例、Bt+Ax(III)が2例であった。全例治癒切除が可能であった。化学療法の組織学的効果判定ではGrade 1aが2例、Grade 1bが3例、Grade 2aが1例、Grade 2bが1例であった。全例術後に放射線照射を行っている。1例のみ術後11か月に同側鎖骨上リンパ節再発をきたしたが、その他はすべて無再発生存中である。＜考察＞StageIIIc症例においても集学的治療を行うことにより良好な予後を期待できる症例が少なからず存在すると考えられる。

GP-3-43-07
乳検時、腋窩腫瘤触知で発見された潜在性乳癌の１例

[1]公立西知多総合病院　乳腺外科、[2]外科、[3]病理診断科
小川　明男[1,2]、雄谷　慎吾[2]、渡邊　哲也[2]、生田　宏次[2]、青野　景也[2]、
服部　正興[2]、安藤　公隆[2]、山口　貴之[2]、浅野　昌之[2]、溝口　良順[3]、
渡邉　緑子[3]

症例51歳女。市乳癌検診で左腋窩腫瘤触知で精査となった。マンモグラフィでは両乳房ともにC-1。身長162cm、体重84kg。出産2回（授乳）、喫煙飲酒歴なし。血糖降下剤内服中。精査目的で一般外科来院時、触診で左腋窩に腫瘤触知せず。乳腺エコーで2.5cm径の腫大リンパ節を認めたが同部位に圧痛あり、炎症を疑い経過観察となった。この間骨折術後抜釘のため入院加療。１か月後穿刺吸引細胞診施行。癌陽性。リンパ球を背景としていた。このため追加検査施行。この時点で乳腺外科依頼。受診時、胡桃大の左腋窩腫瘤を触知。造影CTでは左腋窩に境界明瞭な円形結節を認めたが他部位に異常認めず。PET-CTでは左腋窩腫瘤のみ高集積を認めた。針生検では乳癌リンパ節転移の診断。ER陽性、PgR陰性、HER2;3+、Ki67;30-40%。造影MRIでは左腋窩に33 x 33 x 30mmの早期濃染する腫瘤像を認めたが乳腺に異常認めず。乳房切除の同意は得られず術後全乳房照射の方針とした。潜在性乳癌の診断で腫瘤周囲の安全域を確保してのBp+Axに準じて主病巣切除＋Axを施行。ICG蛍光法赤外光下で深胸筋膜下に主腫瘍と更に１個のリンパ節が蛍光を発していた。術後15日で軽快退院。病理結果は腺癌、潜在性乳癌疑い。ER7+、PgR3+、Ki67:10%、mammaglobin(-)、EBER(-)。主病巣以外の腋窩リンパ節に転移なく(1/9)、病期T0N1M0。（考察）潜在性乳癌は、現在、最終的に造影MRIでも術前発見できない乳癌がおおむね該当すると思われる。2000から2015年までに報告された本邦潜在性乳癌手術症例のうちで腋窩腫瘤で発見され術前造影MRIも施行したN3a（レベルIIIまでの転移）までの潜在性乳癌症例は自験例を加え17例であった。局所療法としてAx 5例、Ax+全乳房照射（R）6例、Bt+Ax+所属リンパ節照射（LR）4例、生検＋R+LR 1例、生検1例であった。主病巣のみの単独腋窩リンパ節転移は記載15例中の6例のみであり、17例中の16例で補助化学療法、分子標的薬投与、ホルモン治療がリンパ節転移ありの乳癌に準じてなされていた。術後経過観察期間は記載のある15例全例5年以内であるが再発2例（生検、Ax+R)のみで短期予後は良好であった。Ax例のうち1例で5年後造影MRIで原発巣を認めBp追加となった。乳房切除群で4例中2例原発巣が病理検索で発見された。（結論）N3aまでの潜在性乳癌では全乳房温存が選択される傾向があり、短期的予後では全乳房温存でも乳房切除同様良好であるが長期予後は不明である。

GP-3-43-08
乳房切除術を施行しなかった潜在性乳癌の４例

三重大学 医学部 附属病院　乳腺外科
長野　真由子、花村　典子、木本　真緒、澁澤　麻衣、今井　奈央、
野呂　綾、岡南　裕子、木村　弘子、山下　雅子、小川　朋子

潜在性乳癌はかつてBt+Axが標準治療であったが、現在の術前画像で検出されない乳癌が切除標本で検出されることは稀で、その治療方針は見直されるべきである。当科で経験したBtを施行しなかった潜在性乳癌４例を報告する。【症例1】62歳女性。自己免疫性肝炎治療中に右腋窩LN腫大を自覚し、摘出生検で腺癌LN転移と診断され当科紹介。USで約4cmの右腋窩LN腫大と右乳房C領域の低エコー域を認めた。MRIで同部に造影効果を認めUS-MMT施行も悪性所見(-)。CT、PET-CTでも他に悪性を疑う所見なく、右Axのみ施行。レベルIに1個腺癌転移(＋)。免疫染色はER(-)、PgR(-)、HER2(2+→FISH-)で乳癌転移が最も疑われた。補助療法拒否にて術後無治療も、術後6年の現在、再発なし。【症例２】59歳女性。検診PET-CTで右腋窩に高度集積を伴うLN腫大、右乳房B領域の淡い集積を指摘。右腋窩LNはCNBで腺癌転移、ER(+)、PR(+)、HER2(+)と診断され乳癌転移が疑われたが、右乳房腫瘤はUS-MMTにて悪性所見なく治療目的で当科紹介。右Axのみ施行しレベルIに1個腺癌転移を認めた。術後AC4クール施行後、USで右B領域に構築の乱れを認め、前医US-MMTの術後変化か腫瘍性病変か判定困難で、確定診断目的にBp施行したが腫瘍性病変(-)。残存乳房照射後はAI剤5年投与し、術後10年の現在、再発なし。【症例3】79歳女性。S状結腸癌術後のCTで左腋窩LN腫大を指摘され当科紹介。FNAで腺癌転移と診断されたが、画像上、原発巣は指摘できず左Axのみ施行。レベルIに1個腺癌転移を認めた。ER(+)、PgR(-)、HER2(2+→FISH-)で乳癌の転移が疑われた。補助療法拒否にて術後無治療も、術後4年の現在、再発なし。【症例4】64歳女性。慢性心不全の治療中、左腋窩LN腫大の精査目的で当科紹介。CNBで腺癌転移と診断、免疫染色はER(-)、GCDFP(-)であった。MMGで左U/IO領域にFAD、USで左AB領域に3mm大腫瘤、MRIで同部に造影効果を認めた。FNAで悪性と診断され左Bp＋Axを施行。病理組織診断はDCIS、ER(+)、PgR(+)、HER2(1+)。レベルIに14個、レベルIIに5個転移を認めたが、ER(-)、PgR(-)、HER2(-)。左AB領域乳癌はDCISで腋窩リンパ節とは性状も異なり、潜在性乳癌の診断となった。術後はweekly Pac12回、残存乳房・鎖骨上窩・傍胸骨照射を施行。術後6年の現在、再発なし。【考察】潜在性乳癌は稀であり明確な治療方針は確立されていないが、Btを施行せず慎重な経過観察を行うことも選択肢と考えられた。

GP-3-43-09
上肢浮腫で発症した潜在性乳癌の１例

[1]島根大学　医学部　卒後臨床研修センター、[2]島根大学　医学部　消化器・総合外科、[3]島根大学　医学部　放射線科、[4]島根大学　医学部　病理部
宮崎　佳子[1]、百留　美樹[2]、石飛　一成[2]、石橋　脩一[2]、山本　伸子[3]、
板倉　正幸[2]、丸山　理留敬[4]、田島　義証[2]

潜在性乳癌は“腋窩または鎖骨上窩などの領域リンパ節に乳癌の転移を認めるが、乳房内に原発巣を指摘できないもの”と定義され、多くは腋窩リンパ節腫大が発見契機となるが、上肢浮腫で発症した本邦報告例はない。我々は、著明な上肢浮腫で発症し、診断に苦慮した潜在性乳癌の1例を経験したので報告する。症例は67歳女性。畑打ち後に右上肢浮腫が出現。整体院でマッサージを受け、近医で五苓散、プレドニンを2週間投与されたが改善なく、当院紹介となった。初診時、右腋窩の結合織は硬く腫脹しており、右上肢全体に著明な浮腫を認めた。右腋窩には多発する腫大したリンパ節を認め、最大径19mmであった。造影CTでは、右腋窩脂肪織の濃度上昇とその内部にリンパ節腫大を疑う増強効果のある結節を数個認め、右腋窩静脈の閉塞を認めた。乳癌のリンパ節転移を疑ってマンモグラフィ、乳房超音波、乳房造影MRIを行ったが、乳房内に悪性を疑う所見はなかった。PET-CTでは右腋窩の脂肪織濃度上昇部位に一致してFDG集積の増強を認めたが、乳房を含めて他の部位に異常集積は認めなかった。この時点で、潜在性乳癌、原発不明癌のリンパ節転移、デスモイド、慢性リンパ管炎、ねこひっかき病、蜂窩織炎が鑑別として考えられた。右腋窩リンパ節に対して穿刺吸引細胞診を行ったが、検体不適であった。感染症の可能性もあり、抗生剤の投与を開始したところ、右腋窩の硬結が多少改善し、右上肢の浮腫も最大2cm軽快した。引き続き、スリーブ着用、リンパマッサージ、リハビリ等の複合療法を継続することで、浮腫は少しずつ柔らかくなってきていたが、治癒には至らず、治療開始より6ヶ月経過した時点で、再度PET-CTを撮影。右腋窩のFDG集積は前回より増強し、更に前胸壁、肩甲部、肘部に拡大していた。そのため、右腋窩リンパ節と軟部組織に対してCNBを施行。CK19陽性、Mammaglobin陽性、GCDFP-15陽性の腫瘍細胞を認め、乳腺原発に合致する所見であった。更にE-cadherin陰性、34βE12陽性と浸潤性小葉癌を支持する結果であり、ER：95%、PgR：80%、HER2：score2（FISH増幅なし)、Mib1-Index：30%であった。潜在性乳癌、腋窩リンパ節および軟部組織転移と診断し、現在、化学療法継続中である。

GP-3-43-10
腋窩リンパ節転移で発見された潜在性乳癌の２例

千葉市立海浜病院　乳腺外科
太枝　良夫、塩原　正之、三好　哲太郎

潜在性乳癌は全乳癌の0.1%とまれな病態である。基本的な治療方針は乳房切除と腋窩リンパ節郭清であるが、乳房切除をしても病理学的に原発巣を確認できないことも報告されている。最近我々は、腋窩リンパ節転移で発見された潜在性乳癌に対し、術前化学療法後に腋窩リンパ節郭清(Ax)、その後に乳房、鎖骨上への放射線治療を施行した２例を経験したので報告する。[症例１]49歳、女性。左腋窩腫瘤を自覚して他院を受診して、紹介にて来院。MMG、乳腺US、CT検査、MRI、PETにて左腋窩に複数のリンパ節転移を認めたが、原発乳癌の病巣は認められなかった。腋窩リンパ節生検における免疫染色の結果はER:+,PgR:+,HER2:-(score0)MIB-1:＞50%でLuminal B HER2陰性タイプであった。全身検索では他臓器の原発巣、また転移巣は認めなかった。T0N2M0 Stage3Aと診断し、術前化学療法(EC×4,ドセタキセル(3W)×4)施行。その後にAxのみ施行、腋窩リンパ節はpCRであった。術後に乳房照射した。現在、内分泌療法施行にて経過観察中である。[症例２]65歳、女性。右腋窩リンパ節腫大、右鎖骨上リンパ節腫大にて紹介来院。症例１と同様の検査をしたが原発乳癌の病巣は認められなかった。腋窩リンパ節生検における免疫染色の結果はER:-,PgR:-,HER2: 3+でHER2陽性タイプであった。全身検索では他臓器の原発巣、また転移巣は認めなかった。T0N3M0 Stage3Cと診断し術前化学療法(パージェタ+ハーセプチン+ドセタキセル×12,EC×4)施行。その後にAxのみ施行、腋窩リンパ節はpPRであった。術後に乳房および鎖骨上に照射した。現在、ハーセプチン追加療法にて経過観察中である。潜在性乳癌は腋窩リンパ節転移が診断の契機となることが多い。治療方針もいまだ一定の見解は定まっていないと考えるが、術前化学療法施行後に腋窩リンパ節郭清＋乳房照射も有用な選択枝と考えられた。

GP-3-43-11
検診を契機に発見された潜在性乳癌の一例

[1]社会医療法人財団　石心会　さやま総合クリニック　健診センター、
[2]社会医療法人財団 石心会 埼玉石心会病院 乳腺・内分泌外科
萩原　美桜[1,2]、大塚　博紀[1]、中村　靖[2]、児玉　ひとみ[2]

[症例]67歳女性[既往歴]特記事項なし[治療経過]H25.11月検診時に右腋窩リンパ節腫大を指摘され、当科受診。MMGカテゴリー1/1の判定。乳房超音波検査では両側乳腺内に明らかな異常は認めず、右腋窩に79×34×28mm大のリンパ節を一つ認めた。H26.2月CNB施行。免疫染色ではER+ PgR- HER2:1+ AE1/AE3+ LCA- CK7+ CK20- CEA- Ki67:23.2%であり、乳癌のリンパ節転移が疑われた。乳腺造影MRI検査、PET-CTで乳房内に病変を認めず、潜在性乳癌T0N1M0 StageIIAの診断となった。術前内分泌療法としてH26.3月からLET -EXE逐次投与するもPDであり同年9月よりFEC4クールDOC4クール施行。PET-CTで右腋窩リンパ節の消失を認め、CRの評価。H27.4月右腋窩リンパ節郭清術施行。最終病理組織診断はInvasive solid tubular ca. Level I、IIリンパ節に変性壊死に陥った腫瘍病変を認めた。免疫染色はER+ PgR- HER2:3+ Ki67:69.2%であった。ハーセプチン投与は希望されず、術後放射線療法及びANA投与で経過観察中である。現時点で再発転移は認めていない。[まとめ]全乳癌における潜在性乳癌の頻度は0.3-1%と稀である。各種検査で他臓器への転移が同定されない場合、StageIIまたはStageIII乳癌に準じた治療が推奨されている。乳房切除術は選択肢の一つであるが、MRIで乳癌が描出できない場合、病理学的に癌が証明されるのは0~20%と低率であることが示されている。本症例でもMRIで原発巣の描出はできておらず、患者と十分相談の上、治療方針として乳房切除は行わずに術後放射線療法を行った。潜在性乳癌の治療方針は確立されたものがなく、方針に難渋することが多い。治療方針確立のために更なる症例の蓄積が必要と考える。今回我々は検診を契機に発見された潜在性乳癌の症例を経験したので若干の文献的考察を加えて報告する。

GP-3-43-12
当院で経験した潜在性乳癌４例の検討

都立墨東病院　外科
田邊　恵子、高浜　佑己子、下園　麻衣、宮本　幸雄

潜在性乳癌は、臨床的に乳房内に原発巣を指摘できず腋窩・鎖骨上リンパ節転移や遠隔転移を契機に発見される稀な病態で、乳癌の0.3-1.0%程度と報告されている。当院では2013年4月から2015年3月の3年間で4例の潜在性乳癌を経験した。症例は全例女性で、診断時年齢中央値は77.5才（71-86）と高齢であった。外来初診時の主訴は腋窩リンパ節腫大が3例で、鎖骨上リンパ節腫大が1例。前者3例は針生検を、後者1例はリンパ節摘出術を施行し、病理組織学的に乳癌転移が強く疑われた。いずれも他臓器や乳房内に明らかな原発巣を指摘できず、潜在性乳癌と診断した。レセプター発現状況は、ER陽性PgR陰性HER2陰性が2例、ER陰性PgR陰性HER陽性が1例、トリプルネガティブが1例だった。治療は高齢やその後の遠隔転移の出現などを理由に薬物療法のみ行われたものが2例で、同側乳房切除・腋窩リンパ節郭清が残り2例で行われた。手術施行例中1例は術前化学療法をおこなった。手術検体では、2例とも摘出乳腺に明らかな腫瘍は認めず、術前化学療法施行例で1.5ｃｍ大の瘢痕組織が確認された。潜在性乳癌はリンパ節転移を伴うなど進行癌として発見されるが、原発巣が確定されないため治療方針の決定が難しい。今回我々は手術を行ったもの、薬物療法のみをおこなったものと治療方針が異なった潜在性乳癌を経験したので、文献的考察を加え検討する。

GP-3-43-13
治療戦略に検討を要した検診発見重複乳癌の一例

[1]東邦大学医療センター　大橋病院　外科、
[2]東邦大学医療センター　大橋病院　病理部
鯨岡　学[1]、岡本　康[1]、石井　智貴[1]、森山　穂高[1]、桐林　孝治[1]、
西牟田　浩伸[1]、能戸　保光[1]、萩原　令彦[1]、高橋　亜紗子[1]、有馬　陽一[1]、
大原関　利章[2]

【はじめに】今回われわれは、左乳癌に対する術前全身精査にて、肝左葉外側区に腫瘍を認め、その後の治療戦略に検討を要した検診発見乳癌を経験したので、若干の文献的考察を加え報告する。【症例】50歳代、女性【現病歴】2014年7月頃より左乳房の違和感を自覚していた。同年12月の自治体乳癌検診にて左乳房内側下部から外側下部にかけて2.3×2.3cm大の境界不明瞭・弾性硬・不整形腫瘤を触知した。マンモグラフィでは左乳房U/O・I領域にスピキュラを伴う等濃度腫瘤を認めカテゴリー４と判定した。乳腺超音波検査では左乳腺5時30分から6時方向にスピキュラ様のハローを伴う不整形低エコー腫瘤を認め、CNBにてinvasive ductal carcinoma, ER+(＞90%), PgR+(＞90%), HER2 2+との結果であった。同時に施行した腫大腋窩リンパ節の細胞診結果はmetastatic carcinomaであった。左乳癌の診断にて、術前全身検索で腹部造影CTを施行した結果、肝左葉外側区に造影増強効果を伴った38×32×31mm大の腫瘤性病変を認めた。胸部CT・骨シンチでは転移を認めず、腫瘍マーカーはNCC-ST-439が12.0、CA19-9が418.3と上昇を認めた。乳癌による肝転移の可能性も考えられたが、肝転移では比較的少ないとされる門脈臍部におけるグリソン浸潤を認めていたため、肝内胆管癌の可能性も考慮し、肝生検を施行する方針とした。肝生検の結果は、肝内胆管癌であった。重複癌の診断にて治療法を検討したところ、左乳癌に対しては術前化学療法後の手術療法が望ましかったが、肝腫瘤に伴い胆管炎を発症する可能性が高く、予後規定因子として乳癌よりも優位であることから、まずは肝内胆管癌の治療を行う方針とした。肝左葉切除＋肝外胆管切除＋肝門部リンパ節郭清＋胆嚢切除術を施行し、3カ月後に左乳房切除術＋腋窩リンパ節郭清術を施行した。乳癌の術後病理結果はinvasive ductal carcinoma, n(+), [Level1: 9/17, Level2: 1/1]であり、術後補助化学療法として、EC(90)×4→Docetaxel(75)×4施行後、胸壁・所属リンパ節への照射を行った。乳癌および胆管癌ともに現在、転移・再発は認めていない。【結語】乳癌と胆管癌の重複癌に対して、化学療法や手術療法等の様々な治療順序を検討する必要があった症例を経験したので報告した。乳癌との重複癌に関しては様々な報告があるが、進行度や化学放射線療法の有無を考慮した上で治療戦略を検討する必要があると考えらえる。

GP-3-43-14
多系統萎縮症患者の基質産生乳癌の一例

[1]順天堂大学　附属順天堂医院　乳腺科、
[2]順天堂大学　附属順天堂医院　病理診断科、
[3]順天堂大学　附属順天堂医院　麻酔科、
[4]順天堂大学　附属順天堂医院　神経内科

岡崎　みさと[1]、飯島　耕太郎[1]、明神　真由[1]、猪狩　史江[1]、氷室　貴規[1]、魚森　俊喬[1]、吉田　悠子[1]、森　昌子[1]、平　郁[1]、崔　賢美[1]、徳田　恵美[1]、小田　美規[1]、三浦　佳代[1]、堀本　義哉[1]、清水　秀穂[1]、田辺　真彦[1]、齊藤　光江[1]、荒川　敦[2]、川越　いづみ[3]、金井　数明[4]

症例は多系統萎縮症で当院神経内科に通院中の61歳女性。多系統萎縮症は孤発性、進行性、成人発症の脊髄小脳変性疾患で、自律神経障害(起立性低血圧や排尿障害)と運動障害(錐体外路症状)の両者を有する。臨床病理学的に相互に合併して存在するオリーブ橋小脳萎縮症・線条体黒質変性症・Shy-Drager症候群を包括した疾患である。予後はParkinson病に比べL-dopaなどの薬物効果が極めて悪い分、病状の進行が早い。誤嚥性肺炎のほか声帯開大不全からの窒息死、呼吸中枢障害による突然死で発症後10年以内に死亡することが多い。
患者は右乳房腫瘤自覚を主訴に当科受診。視触診で右D領域に2.5cm大の硬腫瘤を触知した。直上皮膚に発赤を認め皮膚浸潤を疑った。MMGにて境界不明瞭な高濃度腫瘤を認めUSで不整形腫瘤を認めた。MRIではリング状に造影された腫瘤を認めた。針生検による病理診断の結果、右乳房metaplastic carcinoma (suspicious of matrix-producing type or condro-osseous type)ER ＜5%、PgR＜5%、HER2 0、Ki67 70%、T2N0M0stage2の診断となった。全身麻酔下手術を計画するも、多系統萎縮症のため血圧コントロール、声帯攣縮、誤嚥など全身麻酔のリスクが高いと判断。乳腺科、麻酔科、神経内科、放射線科、病理診断部による合同カンファレンスにて討議の結果、睡眠時無呼吸の評価および声帯開大制限の評価を行った上、麻酔は硬膜外麻酔併用、気管内挿管、筋弛緩薬不使用とした。手術は右乳房切除術、センチネルリンパ節生検を行った。術中に低血圧傾向、術後に誤嚥性肺炎を合併しCRP10.5mg/dlまで上昇したが抗生剤投与により軽快。12病日にて退院した。本症例は基質産生乳癌に多いとされるtriple negative ではなかったため術後補助療法はAromatase Inhibitor (AI)の内服を行う方針である。

GP-3-43-15
透析患者に対する乳癌の治療方針について

太田記念病院　乳腺外科
後藤　與四成、吉田　崇、崎山　香奈、木村　盛彦

背景：血液透析患者は年々増加しており、2011年には年間30万人以上の患者が透析治療を受けている。乳癌患者数も増加しており、透析中の乳がん患者の治療を行う機会が増えている。透析患者に対しては並存疾患やvascular access(以下VA)の存在もあり慎重な治療方針の決定が必要である。対象：当院で維持透析治療中に乳癌を認め、治療を行った5例を後ろ向きに検討した。結果：年齢は61-73歳で男性が1例、女性4例、全例で腎不全以外の併存疾患を有していた。Stage2Aからstage3Aの乳癌に対し術前化学療法は1例に施行した。術式は乳房切除術3例(VA側2例)、乳房部分切除術2例、センチネルリンパ節生検4例(VA側1例)、腋窩リンパ節郭清1例(VA側1例)を施行した。術後補助療法は化学療法を1例に施行し4例にホルモン療法を施行した。観察期間中は再発を認めず、合併症も認めなかった。考察：透析患者であっても初期治療方針に特別な配慮は必要無いと考えられるが、術式に関してはVAが患側の場合は出血や浮腫の予防のため、予め他部位にVAを作成し患側を閉鎖することを推奨する報告も見られる。しかしながら、VAの変更を行わずに手術が行っても浮腫や出血が必発するわけではなく、注意深く患者を観察し、合併症が生じた場合は早急に対応することが重要と考える。補助療法においては乳癌の進行度のみならず、並存疾患や全身状態、透析による予後との総合的判断が必要となり、透析医と連携しながら、症例ごとに個別の対応が重要である。

GP-3-43-16
精神疾患を合併した乳癌手術症例の検討

[1]小張総合病院　外科、[2]日本大学病院　乳腺・内分泌外科
木村　友紀[1]、冨岡　一幸[1]、八木　廉平[1]、金森　規朗[1]、横山　武史[1]、吉井　克己[1]、小張　淑男[1]、谷　真弓[2]

【はじめに】我が国の精神疾患受療患者は年々増加傾向にあり、それに伴って精神疾患を合併した患者が外科的治療をうける機会も増加傾向にあると考えられる。しかし、患者の一部には病識を含めた理解力の低下があることや、社会的事情などで積極的な治療が困難になる場合も多い。そこで今回我々は当院で経験した精神疾患を合併した乳癌手術症例についてretrospectiveに検討し、これらの症例に対する問題点と今後の治療方針を再考した。【対象と方法】2011年1月から2015年12月までの過去5年間に当院で手術をおこなった乳癌患者を精神疾患の有無で分類し比較検討した。【結果】対象患者133例のうち、精神疾患を合併する症例は13例（9.7%）であった。精神疾患の定義は、初診時にICD－10F分類に含まれる疾患が医療機関において診断され、なおかつ何らかの投薬をうけているものとした。精神疾患の内訳はうつ病などの気分障害が7例（54%）で最多を占め、そのほか不安障害2例、アルツハイマー型認知症2例、統合失調症1例、コルサコフ症候群1例であった。平均年齢は合併症例で69.8歳（46 - 81歳）、非合併症例で64.2歳（32 - 88歳）であった。発見契機について、非合併症例ではすべて検診もしくは自己触知であったのに対し、合併症例では2例(16%)に精神科専門病院の職員による腫瘤指摘があった。腫瘍径は合併症例で2.4cm（0.8 - 4.0cm）、非合併症例で1.9cm(0.3 - 11.0cm)であった。手術術式は、乳房切除が合併症例で8例（62%）、非合併症例で58例（48%）であり、合併症例では術後に放射線治療に通院することが困難なことが予想されるために予め乳房切除を選択する症例が多かった。センチネルリンパ節生検を含む腋窩操作をおこなったのは12例（92%）であり、後出血の1例を除いて麻酔・手術関連合併症は認められなかった。また、周術期を含め乳癌治療をおこなったことで既存の精神疾患が悪化する症例は認められなかった。術後補助療法に関して、合併症例では進行症例であっても社会的な要因から化学療法を行うことは困難であった。予後に関して、合併症例では1例のみが術後12ヶ月で他病死をとげたが、12例が無再発生存中である。【考察】精神疾患の合併は乳癌手術治療に対して妨げにはならないが、標準的な術後治療を完遂することが困難な場合もあるため、精神科の協力のもと乳癌の早期発見を啓蒙していく必要があると考える。

GP-3-43-17
血液透析を施行している乳癌患者治療の検討

日本赤十字社和歌山医療センター
畑　和仁、芳林　浩史、中木村　朋美

一般に血液透析中の患者は悪性腫瘍の発生率が高いと報告されている。血液透析中に発生した乳癌に対して確立された治療方針がなく、標準治療に準じた治療を各施設で検討し行われていることが多い。その理由として薬物動態が異なる場合があり、透析による薬物除去の程度が様々であるため、健常人と比べて安全性に関するデーターが少ない点などが挙げられる。近年ホルモン不応性乳癌に術後補助化学療法を積極的に行った症例報告も散見されるが、種々の制約により治療選択を制限される症例も多いと考えられる。今回2011年1月から2015年12月まで当院で施行された乳癌手術症例772例中血液透析中を施行している乳癌手術症例8例（1例は両側乳癌）を経験したので若干の文献的考察を加えて報告する。＜結果＞平均年齢66.6歳、病期はstage 0期1例、1期2例、2a期4例、2b期1例、3ｂ期1例　（1例は両側乳癌であり右側乳癌はstage1期、左側乳癌はstage 2a期)、シャント側病変は3例であった。手術はBt＋SLNB 7例（1例は両側乳癌）、Bt＋Ax 1例、Bt＋Ax＋皮膚移植1例でいずれも手術翌日に透析を施行した。Sub type別にはluminal A 5例　luminal B 2例　triple negative　1例、術後は経過観察2例、術後内分泌症例5例、術後補助化学療法予定1例であった。＜まとめ＞大きな手術合併症は特に認めなかった。術後補助化学療法を積極的に行うべき症例に対して、種々の制約により治療を制限されたが、今後は代謝、排泄経路、投与量を考慮して慎重に治療を行うことも必要と考え得る。

GP-3-43-18
乳癌治療中に皮膚筋炎と診断され治療方針に苦慮した１例

[1]徳島赤十字病院　代謝内分泌外科、[2]徳島赤十字病院　放射線科
川中　妙子[1]、池内　真由美[1]、赤川　洋子[2]、木村　秀[1]

症例は54歳女性。4ヶ月前より左乳房腫瘤を自覚し受診。左BDE領域に5.5cm大の発赤、皮膚固定を伴った腫瘤を触知し、腋窩リンパ節の腫大を認めた。MMGで左L領域のFAD、エコーで4cm大の不整形低エコー腫瘤と複数の腋窩リンパ節腫大を認めた。CNBで浸潤性乳管癌（硬癌）、ER（+）、PgR（±）、HER2陰性、Ki67 38%、腋窩リンパ節からのFNAで転移ありと診断された。CTでは腋窩リンパ節以外に転移の所見はなかったが、両側肺の一部に気管支壁の肥厚、粒状影を認め非定型抗酸菌症が疑われた。また、両側下肺野に線状影、間質性の陰影を認めた。化学療法を予定していたが、GOT 145、GPT 125と上昇を認めたため消化器内科で肝臓の精査を行うことになり、アナストロゾールによるホルモン治療を開始した。肝臓は自己免疫性肝炎が疑われたが肝生検では否定的であった。GOT、GPT上昇の原因は不明のまま4ヶ月間ホルモン治療を行ったが、GOT、GPTは変化なく、MRIでは腫瘍の大きさは変わらず、壊死と思われる造影されない部分が目立つものの皮膚所見が進行してきたため、手術（Bt+Ax、全層植皮術）を施行した。病理所見は、浸潤性乳管癌（硬癌）、腫瘍径5.0cm、核グレード2，ER（+）、PgR（±）、HER2陰性、Ki67:80%、n+（9/18）であった。皮膚への直接浸潤は見られなかった。職業が美容師であり手指の皮膚炎を認め、入院中に精査加療のため皮膚科へ紹介したところ、手指に過角化、亀裂を認め、機械工の手を指摘された。また、筋原生酵素の上昇もあり、皮膚筋炎が疑われた。筋生検では炎症所見を認めず特異的変化はなかったが、抗ARS抗体陽性であり皮膚筋炎と診断された。GOT、GPTの上昇は皮膚筋炎に伴うものと判断し、Luminal B、pT2N2M0症例であることから術後化学療法の方針とした。皮膚筋炎の症状は軽度であり無治療で経過観察中である。間質性肺炎に注意しながら、EC→ドセタキセルによる化学療法を減量して投与中である。化学療法中は特に皮膚筋炎、呼吸器症状の増悪はなく、GOT、GPTは正常範囲内となり、CKは低下している。皮膚筋炎は悪性腫瘍を合併することがあり、悪性腫瘍の治療により皮膚筋炎も改善することが知られている。今回、乳癌の治療方針決定に苦慮した皮膚筋炎を伴う１例を経験したので若干の文献的考察を加えて報告する。

GP-3-43-19
乳癌脳転移症例の検討

長門総合病院　外科
国居　由香、久我　貴之、平田　健、井口　智浩

【目的】乳癌患者の約10-15%に脳転移が発生すると報告されている。脳転移は全身療法に抵抗性である場合が多く予後不良と相関す。最近では治療法の進歩により、脳転移診断後の生存期間の延長が報告されている。今回我々は当院で経験した乳癌脳転移症例について臨床的検討をすることを目的とした。【対象と方法】2000年～2014年に当院で治療を行った乳癌脳転移症例７例を対象とした。全例女性で乳癌診断時の年齢は31-92歳（平均53歳）であった。対象例において臨床病理学的特徴、治療および予後について検討した。【結果】サブタイプ分類はLuminalタイプ３例、Luminal-HER2陽性タイプ１例、HER2病２例、Basal(triple negative)1例であった。初診時Stage分類はStage0が１例、Stage１が１例、Stage2が１例、Stage4が４例。診断から脳転移までは平均38.7ヵ月(0-95ヵ月)であった。発見の契機となった症状は片麻痺３例、活動性の低下１例、歩行困難１例、ふらつき１例、傾眠１例であった。脳転移診断時は全症例で既に骨、肺、肝など他臓器転移を有していた。初回脳転移の個数は10個以下が３例(３個、４個、６個)、10個以上が４例。部位はテント上では前頭葉、側頭葉、頭頂葉、後頭葉の順に多く、テント下では小脳が多かった。髄膜播種は１例のみであった。病変部位の左右差は認めなかった。乳癌特異的Graded prognostic assessment(GPA)は1.0-3.0点(中央値2.5点)。治療はサイバーナイフのみ２例、全脳照射のみ１例、局所治療をしなかった症例は２例であった。サイバーナイフ後に全脳照射を行った症例は２例で初回治療後、新規病変出現までの期間は４か月と６か月であった。脳転移から死亡に至るまでは平均10.7ヵ月(1-29ヵ月)であった。【考察】一般的に脳転移の治療は放射線治療が優先される。脳転移に対する化学療法は血液脳関門があるため有効性が低いと言われている。予後良好例では手術や定位照射などの積極的な治療により生命予後の改善が期待されている。予後不良例では緩和が主な目的となる。予後予測は乳癌特異的ＧＰＡが高い症例は長期生存の傾向にあった。近年、脳転移症例の研究ではHER2-enrich例で生存延長傾向を認めることが示された。自験例においても脳転移診断後１年以上の長期生存が可能であった症例は３例中２例がHER2病であった。脳転移症例でも予後予測を行い適切な治療およびケアをすることが重要であると考える。

GP-3-43-20
妊娠期進行乳癌の一例

湘南東部総合病院
井上　寛子

はじめに：妊婦に対する乳癌の検査や治療は妊娠早期では胎児奇形や流産，妊娠中期以降では早産のリスクを伴い苦慮する事が多い．また妊婦自身も検査，治療の実施にあたり自身の予後と胎児のはざまで思い悩む事が多い．今回妊娠14週で乳癌と診断された症例の治療を経験したのでその経過を報告する．症例：42歳女性，妊娠14週(初診時).2013年11月上旬，右乳房の腫瘤を主訴に来院．乳癌検診歴なし．出産歴：1．乳癌家族歴なし．右乳房AC領域に3cmを超える腫瘤を触知．同側腋窩リンパ節触知．超音波検査：カテゴリー5と診断．同日針生検施行．組織学的診断はinvasive ductal carcinoma. Solid.tub.-scirrhous carcinoma,ER:40%,PR:100%,Her2:2,Ki67:70%,Her2(FISH):1.62,HG:3,核グレード:3であった．告知の段階で本人と夫は堕胎を考えていた．他の選択肢として妊娠中期から後期に薬物療法や手術を行う方法，出産後に加療する方法がある事を説明した．本人は妊娠中の化学療法に不安を抱きセカンドオピニオンをうけた．最終的に妊娠26週の時点で暫定stage:T2,N1,M0の乳癌に対して根治術(Bt+Ax)を施行した．37週で出産後，明らかな遠隔転移がないことを確認し術後化学療法(FEC100x4,DTX100x4)，胸壁照射を行い現在内分泌療法を継続している．

GP-3-43-21
当院における乳癌非手術例の検討

松江市立病院　乳腺・内分泌・血管・胸部外科
野津　長、松井　泰樹、内田　尚孝

はじめに：化学療法の発達によって，進行乳癌でも長期生存が可能となる時代となった．今回，2007年から現在まで乳房手術を行わず，現在に至っている症例を検討した．対象：13症例（1例はマンモトーム生検例）で全例女性．平均年齢64.9歳であった．結果：初診から現在に至るまでの単純平均生存期間は836日で原病死５例，担癌生存５例，現在CR生存２例，予後確認不能１例．平均生存期間は原病死で836日，担癌生存で470日，現在CR生存1980日，確認不能376日13例の臨床病期は0期１例（マンモトーム生検例），2A期１例（376日経過を見て手術を進めたが転院となる），3B期２例，3C期１例，4期8例であった．閉経前症例は2例，閉経後症例11例であった．12例がLuminal typeで１例がHer2 typeであった．初診時の遠隔転移確認例８例で原病死は3例であった．マンモトーム症例は生検後6年無再発生存している．考察：遠隔転移を有する局所進行癌が多く，薬剤でのコントロールを出来るだけおこなうべきであるが，局所コントロール不能に陥った場合は手術を施行するかどうかは全身状態で判断せざるを得ない．平均生存期間は比較的長く，担癌生存例でも，今後も治療法の発達で，更なる延長が予想される．1症例ではマンモトームでDCISであり，完全に切除されたのではと考え，照射追加で現在に至っている．多数を扱えば，このような早期の症例も多々あるのではないかと考える．結論：2007年からの乳癌非手術例は13例で、進行癌が多く見られたが，比較的長期生存が期待される．マンモトーム診断で非浸潤癌であった1例に，照射治療を追加し，長期再発無く生存するという経験を得た．

GP-3-43-22
乳腺間質肉腫の２例

京都大学医学部付属病院　乳腺外科
矢内　勢司、松本　純弘、古武　剛、林　雪、高田　正泰、鈴木　栄治、竹内　恵、石黒　洋、佐藤　史顕、戸井　雅和

【はじめに】乳腺原発悪性腫瘍は、上皮性が大部分を占め、非上皮性腫瘍はまれであり、全体の0.3～3%程度とされている。非上皮性の中でも、多くは悪性葉状腫瘍であり、乳腺間質肉腫の報告例はきわめて少なく、0.03%といわれている。今回われわれは乳腺間質肉腫の2例を経験したので報告する。【症例1】58歳、女性。左乳房腫瘤で当院経過観察中。増大傾向のため、精査。左C領域全体に10x10cm大の皮膚固定あるが可動性良好な腫瘤を認め、超音波で境界不明瞭で内部不均質な低エコー腫瘤像を認めた。針生検を施行。紡錘細胞肉腫の診断で左乳房全切除術（一部大胸筋切除）、腋窩リンパ節郭清術、分層植皮術を施行した。術後病理所見では乳腺間質肉腫と診断された。術後3年が経過したが再発は認めていない。【症例2】51歳、女性。右乳房のしこりを主訴に近医受診。針生検を施行。右乳腺肉腫の疑いで当院紹介。右A領域に3.6x3.6cm大の皮膚固定あるが可動性良好な腫瘤を認め、超音波で境界不明瞭で内部不均質な低エコー腫瘤を認めた。右乳房全切除術、センチネルリンパ節生検術、分層植皮術を施行した。術後病理所見では乳腺間質肉腫と診断された。術後6ヶ月が経過したが再発は認めていない。

GP-3-43-23
乳癌骨髄癌症の１例

大和郡山病院　外科
眞島　奨、長田　博光、藤井　英明、西澤　弘泰、嶌原　康行

【はじめに】乳癌骨髄癌症は、骨転移と病態上異なり、DICや細血管障害性溶血性貧血(microangiopathic hemolytic anemia, MHA)を合併し予後不良であることが多い。今回我々は薬物療法が奏効中の乳癌骨髄癌症の1例を経験したのでその臨床経験を報告する。【症例】　67歳女性。倦怠感を自覚し、2014年4月近医受診。重度の貧血を認め（Hb 4台）、前医に転院。上部・下部内視鏡検査にて異常を認めず、汎血球減少、溶血性貧血を指摘された。PET-CTにて、両上腕骨・大腿骨、脊椎、骨盤骨に集積を認め、骨髄転移の疑い。骨髄穿刺所見では、核が偏在する一部集簇した中型異型細胞が多く見られ、免疫染色にてMNF-116 (+)であり、転移性低分化腺癌と診断された。触診にて左乳房腫瘤を認め、乳癌による骨髄癌症の疑いにて、2014年6月本院紹介入院された。受診時、Hb 4.6, Hct 13.6, Plt 1.7,T-Bil 3.1. 末梢血中に破砕赤血球をみとめ、MHAと判断された。左乳房全体に乳頭陥凹を有する4cm大弾性硬腫瘤を認め、MMGは spiculaを有する4cm大腫瘤、カテゴリー5。USでは4cm大不整形低エコー腫瘤の所見であった。輸血施行後、穿刺組織診にて、IDC, scirrhous type, ER+ 10%以上、PgR+ 10%以上, HER2 1+, Ki 67 1%未満。輸血を施行しつつ、レトロゾール(LET)投与、weekly PTXを開始し、治療開始約4週後には、Hb 7.7, Hct 23.8, Plt 12.3,T-Bil 0.9 と改善した（血小板輸血は施行せず）。退院後weekly PTXを継続したが、9コース投与時アナフィラキシー反応を発症し中止。2014年9月よりLETにゾレドロン酸投与を併用し維持療法継続中。フォローアップの骨シンチ、PET-CTにて骨病変は軽快所見。胸腰椎に放射線治療を施行後、Hb 11前後, PLT正常値にて病状は安定している。【結語】かなり稀に遭遇する乳癌骨髄癌症の1例を経験した。現在も加療中であるが、文献的考察を加え報告する。

GP-3-43-24
乳癌術後経過観察中にサルコイドーシスを発症した２症例

佐藤第一病院　乳腺科
広瀬　宣明

【はじめに】サルコイドーシスは原因不明の全身性非乾酪性類上皮細胞肉芽腫性疾患であり、あらゆる臓器に発現するが、特に肺門部リンパ節腫脹を認めることが多い。悪性腫瘍と同時性、異時性に発症したという報告もあり、このような場合リンパ節転移との鑑別が必要になる。今回我々は、乳癌術後経過観察中にサルコイドーシスを発症した2症例を経験したので若干の文献的考察を加えて報告する。【症例1】63歳、女性。右乳癌にて胸筋温存乳房切除術を施行した(手術時年齢は57歳)。多発癌：Mucinous carcinoma, ER(-), PgR(-), HER2(3+), and Papillotubular carcinoma, T2N1[2/14]M0, Stage 2B, ER(5-10%), PgR(1-5%), HER2(3+)。[Paclitaxel(80mg/m2)+Trastuzumab(2mg/kg)/weekly, 12 cycle] followed by Trastuzumab(6mg/kg) for 1 year施行。術後Anastrozoleを5年間内服した。乳癌手術からサルコイドーシスと診断されるまでの期間は3年1ヶ月であった。CTにて肺門・縦隔リンパ節の腫大、胸膜下多発性微小腫瘍、後腹膜リンパ節腫大を認めたが今日まで変化なし。サルコイドーシスと診断された後のフォローアップ期間は2年10ヶ月である。【症例2】64歳、女性。右乳癌にて乳房温存術を施行した(手術時年齢は55歳)。Solid-tubular carcinoma, T2N0M0, Stage 2A, ER(+), PgR(+), HER2(1+)。術後放射線療法、術後化学療法[Paclitaxel(80mg/m2)/weekly, 12 cycle]施行。術後Anastrozoleを5年間内服した。乳癌手術からサルコイドーシスと診断されるまでの期間は3年11ヶ月であった。CTにて肺門・縦隔リンパ節の腫大を認めたが今日まで変化なし。サルコイドーシスと診断された後のフォローアップ期間は4年10ヶ月である。いずれの症例も乳癌の再発は認めていない。【結語】乳癌の経過観察中にリンパ節腫大がみられた場合にはサルコイドーシスも考慮する必要があると思われた。

GP-3-43-25
異所性乳癌が疑われた男性両側前胸部皮膚腫瘤の１例

[1]市立福知山市民病院　外科、[2]市立福知山市民病院　病理診断科、[3]市立福知山市民病院　皮膚科、[4]まつもと皮膚科クリニック
川上　定男[1]、金　修一[1]、小西　啓夫[1]、小見山　聡介[1]、川口　耕[1]、木村　雄[1]、永田　昭博[2]、近森　亜紀子[3]、松本　晴子[4]

異所性乳癌は乳癌全体の0.2～0.6%と稀な疾患であるが、男性での異所性乳癌の発症は極めて稀である。今回われわれは男性の両側前胸部皮膚に発生した異所性乳癌と考えられる症例を経験したので報告する。症例は41歳男性。2013年5月に右乳房B領域の皮膚に無痛性腫瘤が出現。その後、同年8月に左乳房A領域の皮膚に同様の腫瘤が出現した。放置していたところ何れの腫瘤も増大を示したため同年12月上旬近医皮膚科受診。右乳房B領域に径2cm、左乳房A領域に径0.5cmの皮膚腫瘤を認め、２カ所の皮膚病変の切開生検がおこなわれた。病理検査にて腺癌の皮膚転移が疑われたため精査加療目的に同年12月下旬に当院皮膚科紹介となった。当院紹介後のPET検査にて明かな異常集積像なく、胸腹部CTにて腫瘍性病変を認めなかった。切開生検標本はHE標本にて両側とも真皮中層～深層にかけて大小の索状・胞巣構造・腺管構造をとりながら浸潤増生する比較的均質な細胞からなる腫瘍組織で、左乳房皮膚腫瘤の一部で乳管様組織内に腫瘍成分を認めた。また免疫染色にてCK7(+) CK20(-) GCDFP-15(+) TTF-1(-) ER(+) PgR(+) HER2(1+) Ki67 10% p63(-) CK5/6(-) D2-40(-)であった。異所性乳癌を疑われて2014年1月当科紹介となった。右B領域と左A領域切開生検による手術瘢痕をを認めるほかは視触診にて異常なし。MMG US MRI CTによる両側乳房画像検査にて腫瘍性病変を認めなかった。同年3月両側乳房の切開生検瘢痕周囲の皮膚・脂肪組織の追加切除と両側腋窩センチネルリンパ節生検を行ったが何れにも癌を認めなかった。術後化学療法(AC×4→wPTX×12) ののち両側胸壁に放射線治療を行い、TAM内服下に経過観察中であるが現在まで再発を認めない。左乳房皮膚腫瘤には乳管内成分が存在したが右乳房皮膚腫瘤には乳管内成分を認めず、当初左乳房皮膚に初発した異所性乳癌が右乳房皮膚にリンパ行性か血行性に転移したものと思われたが、右乳房皮膚腫瘤の方が早期に出現しており腫瘍径も大きかったことよりこちらも原発性病変であった可能性があると考えられた。

GP-3-43-26
当科における妊娠・授乳期乳癌症例の検討（特に診断困難例について）

[1]神鋼記念病院　乳腺科、[2]神鋼記念病院　放射線診断科、
[3]神鋼記念病院　病理センター、[4]神鋼記念病院　乳腺センター、
[5]関西医科大学附属枚方病院　病理診断科

松本　元[1]、松山　瞳[1]、結縁　幸子[1]、山神　和彦[1]、一ノ瀬　庸[1]、
橋本　隆[1]、出合　輝行[1]、門澤　秀一[2]、藤盛　孝博[3]、市川　一仁[3]、
伊藤　利江子[3]、伊藤　敬[5]、山神　真佐子[4]、曽山　ゆかり[4]、村田　あや[4]

＜緒言＞妊娠・授乳期乳癌は全乳癌に対する発生頻度は1%未満と報告されており比較的稀であるが、発見時には腫瘍径が大きくリンパ節転移を伴うなど比較的進行した状態で発見されることが多く、予後は不良とされている。その要因として、妊娠授乳期に特有の乳腺の生理的変化のため早期に診断、治療を行うことが困難となっていると考えられる。当科において経験した妊娠・授乳期乳癌症例のうち特に診断困難であった症例について画像所見や病理結果などについて検討した。＜対象および方法＞当院に乳腺科が開設された2005年04月から2015年11月まで当科で手術を施行した乳癌症例2316例のうち、妊娠期・授乳期に乳癌と診断し手術を施行した3例（0.1%）。これらの症例の診断までの経過、画像所見、病理結果について検討した。＜結果＞初診時年齢は35歳～41歳で、妊娠期が2例、授乳期が1例であった。主訴は腫瘤自覚が2例、血性乳汁分泌（腫瘤非触知）が1例で、腫瘤触知例では、US、MRIで病変の描出が可能であったが、腫瘤非触知例は病変の指摘は困難であった。手術は2例にBp+SN、1例にBt+SNを施行したが、Bpを施行した1例では断端陽性が疑われたため病理結果判明後にBtを施行した。病理結果は全例が浸潤性乳管癌で、脈管侵襲を全例に認めたが、リンパ節転移は認めなかった。2例に術前US、MRIで指摘できなかった広範な非浸潤癌を認め、そのうちの1例では1.3cm大の浸潤癌も描出できなかった。病期はStage Ⅰが2例、Stage ⅡAが1例、BiomarkerはER陽性が2例、HER2陽性は1例であり、全例に術後化学療法を施行し、ER陽性例では化学療法終了後にタモキシフェン＋LHRHアゴニストの投与を付加し、現在のところ全例に再発の兆候を認めていない。＜考察＞妊娠期では造影MRIは禁忌であり、授乳期では授乳の中断により造影MRIは可能となるものの、授乳のため発達した乳腺および増加する血流のため背景乳腺の増強が高度となり病変の描出が困難となる。腫瘤触知例では病変の指摘は可能であったが、腫瘤非触知例ではUS、MRIとも病変の描出は困難であった。MRIで病変が指摘できた症例においても病変の広がり診断は困難であり、術式選択の際には注意を要する。＜結論＞妊娠・授乳期乳癌症例は、腫瘤触知例では、非妊娠例と同様の検査所見を得られる症例もあるが、乳腺の生理的変化などから画像診断を含め診断が困難となる例があり注意を要する。

GP-3-43-27
認知機能の低下した乳癌患者の特長とその対応の検討

長浜赤十字病院　外科
中村　誠昌、下松谷　匠

【はじめに】当院は、県内で２つしかない入院治療可能な精神科を有する総合病院である。このため精神疾患を有する乳癌患者が当院に紹介されてくることも稀ではない。また、当院の位置する滋賀県湖北地域は高齢化が進んでいる地域でもあり、認知症により認知機能が著しく低下している乳癌患者を診る機会も少なくない。【目的】統合失調症や重度認知症およびその他の病態によりの認知機能の著しく低下した乳癌患者（以下、認知機能障害乳癌患者）の特長とその対応について検討した。【対象】2000年以降に当院を受診した認知機能障害乳癌患者と、対照としてうつや認知能力に問題のない75歳以上の高齢乳癌患者について検討した。【結果】認知機能障害乳癌患者27名の初診時病期割合は、0/I/II/III/IV期の各々が0%/11.1%/51.8%/18.5%/18.5%であった。これは、精神疾患でもうつや認知能力に問題のない高齢者に比べ、0/I期が少なくIII/IV期が多かった（うつ9名；0%/22.2%/66.7%/0%/11.1%、高齢者50名；8.0%/38.0%/52.0%/2.0%/0%）。【考察】前述の結果は、認知機能に問題を抱える場合、乳癌の早期発見がなされていないことを示した。しかしこのことは当然予想された結果であり、問題はこのことに十分対処できていない点である。このような背景を持つ患者の場合、手術の様な短期間の処置はできても、薬物療法や放射線治療など長期間の対応が必要となる処置は施行困難となることがあり、できるだけ早期の発見が望まれる。しかし実際の発見契機を見ると、家族・介護者等の他者による発見や他疾患での診察検査時の偶然発見が多く、また腫瘤を自覚しても放置している例もあり、一方検診での発見はわずかであった。精神科の主治医やメディカルスタッフは身体への関心が低くなる傾向にあるため、彼らとの現状の認識共有が有用と考えられる。また認知症の場合多くが高齢であるため、「乳癌は40-50歳代が主で高齢者は少ない」や「高齢者の癌は手術などの治療対象にならない」と誤認されていることがある。近年罹患率全体の上昇に伴い高齢者の乳癌罹患数が増加していることや、ガイドラインでも高齢者の手術が勧められていることを啓蒙していく必要がある。今後は院内精神科職員や近隣の精神科単科病院、介護施設等での教育研修活動を行っていきたい。

GP-3-43-28
性同一性障害に対し女性から男性への性別適合手術施行後に発症した乳癌の一例

[1]岡山大学病院　乳腺内分泌外科、[2]岡山大学病院　形成外科、
[3]岡山大学病院　緩和支持医療科

元木　崇之[1]、片山　裕子[2]、岩本　高行[1]、板野　陽子[1]、河内　麻里子[1]、
溝尾　妙子[1]、野上　智弘[1]、渡部　聡子[2]、枝園　忠彦[1]、平　成人[1]、
木股　敬裕[2]、松岡　順治[1,3]、土井原　博義[1]

（緒言）当院では性同一性障害に対し性別適合手術を行っている。今回我々は、性同一性障害に対し女性から男性への性別適合手術を受けたのちに発症した乳癌を経験したので報告する。（症例）症例は41歳。平成17年に性同一性障害の診断にて性別適合手術を受け、その後戸籍を女性から男性へ変更した。術後よりメチルテストステロンを継続投与されていた。平成27年4月ごろより左胸部腫瘤自覚、近医受診し左胸部に径2cm大の腫瘤触知、FNACにて乳癌の診断をされ、精査加療目的に当院紹介受診となった。US上左乳房D領域に辺縁粗造・境界一部不明瞭・内部不均一な低エコー腫瘤認めた。PET－CTでは遠隔転移およびリンパ節転移認めなかった。針生検にて充実腺管癌、ER 3b,PgR,3b Her2 score1 Ki-67 11.4%と診断された。術前診断はLt. breast ca. T2N0M0 cStage IIAとなった。手術はBP+SLNB施行した。OSNA陰性であった。術後病理結果はCarcinoma with neuroendocrine features: NG2, ER(Score3b) PgR(Score2) HER2(Score0) Ki-67 20% CD56(-) Synaptophysin (+) Chromogranin(-) Androgen receptor (+)であった。術後補助療法としてAI剤内服施行中である。（考察）本症例は性別適合手術後性別変更後の男性に発症した乳癌として非常にまれな症例である。医中誌での検索では本邦での報告は行われていない。性別適合手術の際に両側乳腺は切除されているが、これはあくまでも形態的な切除であり、両側の乳腺の残存は見られており、その乳腺内にがんが発生する可能性は十分にある。戸籍上は男性に変更されていることより、自治体主催の乳がん検診受診の機会はないので、注意を促す必要性がある。また、本症例のようにメチルテストステロン投与下に発生した乳癌でアンドロゲンレセプター陽性の場合、今後のメチルテストステロン投与には注意が必要であると考えられる。術後ホルモン療法の適応も踏まえて、今後の症例の蓄積が必要である。

GP-3-43-29
診断に苦慮した乳癌下垂体柄転移の１例

[1]社会医療法人　愛仁会　高槻病院　乳腺外科、
[2]社会医療法人　愛仁会　高槻病院　内分泌内科、
[3]社会医療法人　愛仁会　高槻病院　放射線治療科

三成　善光[1]、陳　慶祥[2]、下山　京子[1]、廣田　佐栄子[3]、家永　徹也[1]

症例は81歳女性。2008年頃より左乳房のしこりに気づいていたが様子を見ていた。2009年の当院受診時には、左乳房C領域に乳頭の変位を伴う5x2cm大の硬結が触知された。MMGでは左乳房にspiculaを伴った腫瘍と、不明瞭な区域性石灰化が描出され、USでも不整形の低エコー腫瘤が認められた。CNBにて乳癌の確定診断が得られたため、胸筋温存乳房切除術＋腋窩郭清を行った。病理結果ではBt＋Ax，浸潤径2cmの硬癌で皮膚浸潤がみられ、核グレード1　PVI(3)，pT4bN2M0　stage IIIb，ER1～5%，PgR　陰性　Her2　3+　Luminal Bであった。術後補助療法として、AC療法4クール→パクリタキセル12コース行い、その後タモキシフェンを内服していた。術後2年6か月の時点でPET CTにて多発骨転移が認められた。このためハーセプチン＋ゾメタを開始。SDを継続していたが、再発治療開始から1年10か月後より食欲不振、倦怠感、息切れの症状が出現した。心エコーではEF76%であり、BNPも19.7と心臓には異常を認めなかった。血液検査でも異常なく、内分泌検査でもACTH 17.1pg/ml、コルチゾール10.5mcg/dlと正常値であった。胸腹部CTを行ったが、明らかな肺転移、肝転移はなく、また副腎にも異常は認められなかった。頭部CTでも頭蓋内の病変はみられず、下垂体にも腫瘍性病変は指摘されなかった。明らかな内臓転移、脳転移等の新規病変は指摘されなかったが、症状が継続するため8か月後、再度、内分泌検査を行ったところコルチゾール1.2mcg/dlと著明な低下を認めた。当初、副腎機能低下症を疑い精査を始めたが、ACTH日内変動にてACTH、コルチゾールともに持続性に低値であり、さらに四者負荷試験でも下垂体ホルモンのいずれもが無～低反応であったことから、下垂体機能低下症が疑われた。下垂体dynamic MRIを施行したところ、下垂体柄に10x6mm大の腫瘤が認められ、乳癌の下垂体柄転移による下垂体機能低下症と診断された。サイバーナイフ（21Gy/3分割）にて腫瘍は縮小し、ホルモン補充療法にて症状は改善した。1年3か月経過した現在もハーセプチン投与を継続し、病状はコントロールされている。今回、診断に苦慮した乳癌下垂体柄転移の1例を経験したので文献的考察を加えて報告する。

GP-3-43-30
術後出血を来した後天性血友病XIIIの一例

市立吹田市民病院

柳沢　哲、濱野　梨絵、主島　洋一朗、岡村　修、福地　成晃、戎井　力、村田　幸平、横内　秀起、衣田　誠克

症例は71才女性。5年前に右肺癌に対する根治術を施行され、術後出血により止血術を要し、その後の精査で後天性血友病XIIIと診断されている。肺癌術後フォローの胸部CT検査にて右乳房腫瘤を指摘され、精査の結果、右乳癌（T2N0M0）と診断、手術を行う事となった。なお、マンモトーム生検後に皮下血腫が遷延した。術式は「部分切除術＋センチネルリンパ節生検」に決定、手術前後に第XIII因子を補充することとした。手術はセンチネルリンパ節が陽性となり腋窩郭清を施行したが、乳房は断端陰性となり特に止血にも難渋することなく終了した。しかしながら、手術翌日に右前胸部に広範な皮下血腫を認め術後出血を来した。全身状態良好で貧血も軽度であったため予定通り第XIII因子を投与し保存的に経過観察とし出血の増加は無く退院となった。後天性血友病XIIIは通常の止血機能の検査では異常所見を認めず見逃されている可能性が高い。また、今回の症例は予め診断がされていたにも拘らず術後出血を防ぐことはできなかった。予想外の出血等の際には本疾患を想起することが大切であり、若干の文献的考察を加えて報告する。

GP-3-43-31
若年性（16歳）乳腺葉状腫瘍の１例

[1]福岡山王病院　外科、[2]福岡山王病院　病理診断科

冨永　洋平[1]、恒吉　正澄[2]

【緒言】葉状腫瘍は比較的まれな疾患で、全乳腺腫瘍の1%未満を占める。好発年齢は40歳代で20歳代から70歳代までの年齢に発症すると言われているが、10歳代での報告は極めてまれである。今回、若年性の葉状腫瘍を経験したので報告する。【症例】16歳、女性。主訴は両側乳腺腫瘤。【現病歴】両側乳房の腫瘤を自覚され、2014年8月、近医を受診し、両側の乳腺腫瘤を指摘された。2014年11月当科初診。乳腺エコーで両側乳房に多発性腫瘤を認め、左乳房の8時中間位に16.2 x 10.2 x 20.2mmの低エコー腫瘤を認めた。2015年2月、腫瘤は最大径24.2mmと増大し、2015年5月腫瘤摘出の目的で入院（最大径29.0mm）となる。MMGでは左乳房の腫瘤陰影を認めた（カテゴリー3）。【既往歴】2013年10月両側乳腺腫瘤摘出術。【手術】乳輪切開にて、左乳腺腫瘤摘術を行った。【病理】良性葉状腫瘍と診断された。【まとめ】術後に診断された、極めて稀な若年性の葉状腫瘍を経験した。増大傾向を示す腫瘤は若年性でも葉状腫瘍の事もあり、慎重に診断、治療にあたる事が必要と考えられた。

GP-3-43-32
シリコンインプラント挿入による豊胸術後に発生した乳癌に対し手術を行った４例の検討

横浜労災病院　乳腺外科

松原　由佳、原田　郁、山本　晋也、門倉　俊明、木村　万里子、千島　隆司

背景：本邦において豊胸術は1955年頃より異物注入の方法から始まり、1960年代よりインプラントを挿入する方法が用いられるようになった。豊胸術後に発生した乳癌は診断、治療方針決定が困難であることが問題とされている。今回我々はシリコンインプラント挿入による豊胸術後に乳癌手術を行った4例に関して検討した。対象と方法：2012年～2015年に当院で手術を行ったシリコンインプラント挿入による豊胸術後の乳癌症例4例を対象とし、臨床病理学的特徴と予後について後方視的に検討した。結果：乳癌診断時の年齢は42～63歳（中央値53歳）。豊胸術から乳癌診断までの期間は4～20年（平均12.5年）であった。シリコンインプラントの挿入位置は大胸筋下が2例、乳腺下が2例であった。発見動機は4例中4例が腫瘤自覚であった。4例中1例が両側乳癌である。腫瘍径は6～36mm（平均22.8mm）、臨床病期はStageIが1例、StageIIAが2例、StageIIIBが1例である。SubtypeはLuminal A 2例、triple negative 1例、HER2 type 1例であった。術前化学療法が2例に行われており治療効果はGrade0 1例、Grade3 1例である。術式はBtのみ1例、NSM+SNBが2例（うち1例が両側）、Bt+Mj+Mn + Axが1例であった。リンパ節転移を認めたのは1例であった。インプラント挿入中に破損が起きた症例はなかった。画像や病理所見で異物反応を示唆する所見を認めた症例はなかった。術後観察期間の中央値は11ヶ月である。3例は腫瘤自覚後1ヶ月程度で診断がついたが、1例は腫瘤を自覚後も放置しており、豊胸術後の拘縮を考え患側のインプラントを抜去した後も腫瘤の増大があり、腫瘤自覚より5年後に診断がついて術前化学療法の効果も乏しく、拡大手術が行われた。考察：一般的に、異物注入による豊胸術後は異物反応のために乳癌の発見が遅れるとされ、インプラント挿入による豊胸術後は注入法と比較すると診断は容易であるとされる。今回の4例中3例も腫瘤自覚後にIIA期までの比較的早期で診断が可能だった一方で1例は進行症例であり、診断には慎重な姿勢が必要である。また早期診断例3例も1例は乳腺下のインプラントと共にBt、2例は温存術を行ったら放射線照射の必要が出てくることや両側乳癌のため左右差が出ることが予想され最終的にNSMを行うこととなった。結語：シリコンインプラント挿入後も比較的早期での乳癌診断が可能であるが、早期症例も全摘を行う可能性を念頭に置いて診療に当たるべきである。

GP-3-44-1
温熱療法はいかに標準治療の効果をあげ副作用をへらすのか？どういう場合には気をつけるべきか？

協林会　大阪ガン免疫化学療法センター

武田　力

［はじめに］ハイパーサーミアは理学療法ではなく癌に対する保険収載治療である。局所治療のみではなく、HSPやP53やアポトーシスや免疫を関与して癌治療の効果増強に及ぼす影響は大きい。専門的知識をもって放射線療法などと併用しているところでは素晴らしい成績をしめし、患者から併用を依頼されることも多い。しかしどういう場合に効果があり、どういう場合に気をつけて使用しなければいけないか御承知の医師は少ないのではないでしょうか？　今回はハイパーサーミア学会認定施設の当院および一部ハイパーサーミア学会のデータを元に御呈示させていただきたい。

［対象］2005/7-2015/3に当院で加療した260例の乳癌進行再発患者のうち、243名に温熱療法（HT）を、120名に活性化リンパ球（以下CAT）を、140名に樹状細胞（以下DC）を施行した。HT単独症例が77例と最も多く、DC+CAT+HT併用例が次に多く76名であった。6カ月間有効（CR+PR+long SD）は16.7%であり、温熱のみでは4.0%、免疫のみでは7.1%、免疫に温熱を併用すると24.8%と増加した。最も有効率が高かったのはDC+CAT+HT併用例で26.8%であった。

［考察］温熱は抗癌剤を癌局所に集積させる働きがあるので副作用のために減量を要す時にも有利である。さらに抗癌剤の耐性を引き起こす物質の破壊により再度耐性となった抗癌剤の効果がえられる事がある。また放射線の感受性をあげることもよく知られている。分子標的治療においても一旦低下したEGFRなどが再度発現し効果がえられる事が報告されている。またHSPを関与して抗原呈示が増強して免疫療法が有効になることも多く報告されている。さらにチェックポイント抗体療法への効果も期待されている。副作用については、体内に残った金属に関しては電磁波をかける方向を工夫することにより影響は少なくなる。生食バックで異常をきたした例はないが、シリコンでは周囲に痛みがおきたことがある。

GP-3-45-001
乳癌との鑑別を要した乳腺膿瘍の１例

[1]清水外科胃腸科医院、[2]国立病院機構まつもと医療センター松本病院外科、[3]国立病院機構松本医療センター松本病院研究検査科病理部
清水　忠博[1,2]、荒井　正幸[2]、小池　祥一郎[2]、中澤　功[3]

症例51歳　女性。6ヵ月前より右乳房の腫瘤を自覚して当院受診した。既往歴: 特記すべきこと無し。 家族歴： 父に肺結核あり。 触診： 右乳房Ａ領域に1.5x1.5cmの弾性硬で表面やや不整,可動性を認めない腫瘤を触知した。 触診上は乳がんを疑った。US：右Ａ領域に15x1.5x1.0cm多角形で境界一部不明瞭,内部均一な低エコー腫瘤を認めた。 後方エコーはやや増強していた。MMG: 右Ａ領域にスピキュラを伴った腫瘤を認めカテゴリー5と診断した。乳腺MRI： 右乳腺Ａに21x13x17mm大の腫瘤を認めた。 辺縁は比較的ゆっくりとした造影効果が認められ,AbscessまたはICTを疑われた。腋下にリンパ節腫大の所見なし。 穿刺吸引細胞診：検体不適正　好中球多数の著しい炎症性背景で間質の細胞とマクロファージが見られるが,明らかな乳管上皮細胞は認めないと診断を得た。CNB：Mastitis,間質や脂肪織内に強い炎症性細胞浸潤や小血管の増生した肉芽様組織がみられた。 膿瘍内容物の結核菌群核酸検出検査では結核菌は陰性と診断され,培養検査ではEscherichia coliが検出された。 感受性が認められたセフジニル,アモキシシリン,レボフロキサシンを順次投与し経過観察をしたが治療開始4ヵ月を経過しても膿瘍の縮小を認めなかったため,患者さんの希望もあり膿瘍を含めた乳腺部分切除術を施行した。病理診断：Abscess,割面の肉眼所見は肌色を呈した比較的境界明瞭なやや柔らかい腫瘤で,組織学的には好中球と組織球が浸潤し組織破壊を伴う膿瘍の形成を認めた。 細血管増生と幼若な線維化を伴う炎症性肉芽組織の形成が見られ,異物巨細胞も出現していた。AB-PAS,グロコット特殊染色では真菌の菌体は確認できなかった。 触診,超音波検査,マンモグラフィでは悪性が疑われたが,FNA,MRI,CNBで肉芽腫性の膿瘍と診断された１例を報告する。 筆頭演者の利益相反状態の開示：すべての項目に該当なし

GP-3-45-002
術前に孤立性骨転移が判明したT1乳癌の１例

恵寿総合病院　消化器外科・乳腺外科
鎌田　徹、牧田　直樹、高井　優輝、山崎　佳介、神野　正博

症例は65歳女性、2015年９月の住民健診における乳房触診にて右乳房の腫瘤を指摘され、2015年９月25日当科初診。 以前から体動時に背部から右上腕痛と軽度のしびれを自覚していたが、 理容師の仕事のせいだろうと考えていた。家族歴では妹が乳がんであった。受診時身体所見では右Ｅの１時に硬い腫瘤を触知するが、 右腋窩のリンパ節は触知しなかった。MMGでは右Ｌに腫瘤と微細石灰化を認め、カテゴリー４と診断した。乳房超音波では右Ｅ　１時に径1.0cm大の不整な低エコーを認めた。 針生検では浸潤性乳管癌、 乳頭充実腺癌、f, nuclear grade 3 (score 5)、HER2:3+、ER:90%以上、PR:4～5%であった。 同時期に近医で施行された頸椎MRIでは第一胸椎に腫瘍性病変による椎体の高度な膨隆による脊柱管狭窄を認めるとのことであった。FDG-PETでは右原発性乳癌、 孤立性の第一胸椎転移（Th1）、 右腋窩リンパ節転移の診断であった。 血液生化学的検査では血清Ca値は正常で、CEAは11.4と増加していた。　以上よりT1乳癌で、 孤立性ではあるが脊髄を圧迫する第一胸椎転移をみとめ、T1N1M1（Th1）Stage４、luminal-HER2タイプ、 閉経後と最終診断した。 治療は軽度ではあるが、 神経症状があるため、2015年10月８日から第一胸椎に対する放射線治療（3Gy×12回＝36Gy）を開始し、同時にゾレドロン酸水和物投与とアセトアミノフェン、 トラマドール塩酸塩による疼痛対策を行った。 今後の治療については患者および家族の意向に従いレトロゾール内服と３週毎のトラスツズマブ、 ゾレドロン酸水和物投与を予定している。　今回、術前に孤立性骨転移が判明したT1乳癌の１例を経験した。T1乳癌の術前骨転移は稀と思われるが、 乳癌は骨転移しやすい。骨転移が判明すれば、 治療方針が大きく変わるため、T1乳癌であっても術前にFDG-PETをすべきと思われた。

GP-3-45-003
乳癌との鑑別を要した肉芽腫性乳腺炎の１例

松籟会　唐津河畔病院　外科
溝江　昭彦

【はじめに】画像上乳癌が強く疑われ、 鑑別を要した肉芽腫性乳腺炎の１例を経験したので若干の考察を加えて報告する。
【症例】46歳、女性。不安神経症、不眠症でパキシル、フルニトラゼパム、デパスを服用中。 平成26年12月初めより右乳房の発赤、 右乳輪外側よりの血性分泌物を主訴に当院受診。右乳房Ｃ領域を中心に40mm大の弾性硬の硬結を触知した。 乳輪外側に発赤と小瘻孔を認めた。マンモグラフィー上、 右乳腺内に明らかな腫瘤陰影や悪性石灰化像は指摘できず。 乳腺エコー上、 右Ｃ領域に40x30mm大の不整形、 境界不明瞭で内部不均一な低エコー領域として認められた。 吸引細胞診の目的で、 病変部分を穿刺すると灰白色の膿汁が吸引された。細胞診ではclass IIIaで、 異形成に乏しく悪性所見は認めないとのコメントであった。吸引液の細菌検査では塗沫・培養とも菌陰性であった。右乳腺炎と考え、 外来通院にて経過観察を施行。 平成27年２月には右Ｃ領域を中心に60x40mm大の腫瘤として触知され増大傾向が認められた。 乳腺エコーで右Ｃ領域19mm大の腫瘤から右Ａ領域36mmの腫瘤が連続して認められた。 乳腺MRIでは右AC～C～D領域にかけてリング状に濃染される腫瘤が多発し、 拡散能の低下を伴っており娘結節の多発する浸潤性乳癌が疑われた。乳腺造影CTでは、 右乳腺外側にリング状の濃染される部分が結節状に数か所みられた。 乳癌が否定できないため、 吸引細胞診と細菌検査を再検したが、classIIで菌は塗沫・培養とも陰性であった。針生検を施行し、 病理組織所見ではリンパ球、 マクロファージ、 好中球などの炎症細胞が浸潤した肉芽組織の形成が認められ、 腫瘍性病変はみられなかった。肉芽腫性乳腺炎と診断し、抗生剤等の薬物療法は施行せず、 外来にて経過観察を続行した。 触診および乳腺エコーで経過をみたところ、 平成27年６月には右乳腺の低エコー領域は25mm大へ縮小が認められた。
【考察】肉芽腫性乳腺炎は、 病理学的に炎症性細胞の浸潤を伴う良性の炎症性疾患とされる。画像的にエコー、造影MRI、CTいずれにおいても乳癌が強く疑われ、 鑑別に注意が必要である。発症機序については、*Corynebacterium* 属の細菌感染の関与を示す症例報告がみられる。 治療も抗菌剤の投与や、 無効の場合はステロイド剤の投与を考慮するとされる。 本症例は細菌が検出されず、また抗菌剤等の薬物療法を施行せずに軽快に至っている。

GP-3-45-004
非浸潤性小葉癌（Lobular carcinoma in situ:LCIS)の一例

同愛会博愛病院
角　賢一、工藤　浩史

非浸潤性小葉癌(LCIS)は,全乳癌のなかで0.1%と稀な疾患である. 今回,我々は乳房石灰化FOLLOW中発見されたLCISの一例を経験したので報告する.
【症例】　50代　女性【主訴】　左乳房FAD　【現病歴】　2010より，マンモグラフィにて左乳房石灰化指摘されFOLLOWしていた．2014定期検査で，左乳房FAD指摘された.【既往歴】特記事項なし.【乳房所見】　視触診異常なし.【MMG】　左乳房に微細な石灰化集簇を認めるも変化なし，石灰化近傍にFAD指摘された.【超音波所見】左乳房CD境界に低ECHO域を指摘..【細胞診】乳癌が疑われた.【針生検】乳管内に均一で核の腫大した細胞の集簇を認め，非浸潤性乳管癌（DCIS)が疑われた.【CT,MRI】左乳房に8mmの早期濃染像を認めたが，腋窩リンパ節腫大は認めなかった．肺転移も認めなかった．円状切除ならびにセンチネルリンパ節生検を施行した.【病理所見】乳管内に均一で核の腫大した細胞の集簇を認め非浸潤性小葉癌の類組織球/多形型と診断．ER 1～10%陽性，PGR 陰性，HER2 陽性(スコア３；)，Ki-67 5%，GCDFP-15 びまん性に陽性，E-カドヘリンは減弱，p63やCD10染色では，胞巣を囲むように陽性細胞が存在している．石灰化とは無関係であった.【術後経過】術後経過良好．残存乳房に放射線照射し，AI投与開始．化学療法は施行せず，１年間経過観察中であるが，再発所見は認めない.【結語】稀な非浸潤性小葉癌の一例を経験したので，若干の文献的考察を加え報告する.

GP-3-45-005
乳癌との鑑別が困難であった汗腺腫の１例

[1]鹿児島市立病院　乳腺外科、[2]かねこクリニック
永田　彩子[1]、溝口　資夫[1]、吉中　平次[1]、ウェレット　朋代[2]

乳房温存術後９年目の残存乳房皮膚に発生し、残存乳房に新生した非浸潤性乳管癌との鑑別が困難であった汗腺腫（Hidradenoma）を経験したので報告する。汗腺腫は汗器官の表皮内或は真皮内、及び分泌部汗腺への分化を示す良性腫瘍である。50歳以降の中高年女性に発生することが多く、全身の皮膚に生じるが、特に頭頸部と体幹に好発する。本腫瘍の多くは表面平滑であるが、増大したものの中には多彩な形状や色調を呈するものがあり、普遍的・典型的な臨床症状に乏しく、確定診断には病理組織学的所見が必要とされる。稀に乳房にも発生し、本邦での報告でも疾患概念が広く知られていないために、悪性として過大な外科治療がなされている可能性が指摘されている。一方、病理組織所見での２層性の上皮細胞構造が非浸潤性乳管癌における筋上皮細胞の裏打ちと極めて類似する。このことは乳房に本腫瘍が発生した場合の乳癌、とくに非浸潤性乳管癌との鑑別を益々困難にする。　症例は72歳の閉経後の女性、９年前に右乳癌に対して乳房温存術と放射線治療を受けている。右前胸壁に15mm大の、皮膚に発赤・露出する腫瘤を認め、初回手術を受けた施設を受診。針生検で「残存乳房に新生した非浸潤性乳管癌」の診断。残存乳房部分切除の適応を含めて当院へ紹介された。新生非浸潤性乳管癌や皮膚再発乳癌、或は原発性皮膚癌のいずれかを疑って、腫瘍辺縁から2cmの断端を確保し、皮膚や大胸筋の一部を含めて円柱状に腫瘍を切除した。病理組織学的最終診断は良性の汗腺腫であった。また、前医での針生検標本も、見直せば本腫瘍の組織所見と矛盾しないものであった。　残存乳房や近傍の皮膚に発赤を伴う不整形な腫瘤を認めた場合、良性の汗腺腫も念頭に置いた鑑別、特に病理組織学的診断が重要と思われた。

GP-3-45-006
CTで偶然に発見された乳癌の検討

新潟県立新発田病院　外科
池田　義之、黒澤　めぐみ、畠山　悟、塚原　明弘、丸田　智章、
田中　典生、下田　聡

[目的]乳腺以外の疾患の精査及びフォローアップ目的に施行されたCT検査で、偶然に発見された乳癌症例につき検討する。[対象]CTで偶然に発見され、平成25年4月～平成27年11月に手術を受けた乳癌11例（全例女性、手術時年齢中央値は73（54～80）歳）。[結果]　CT施行の契機となった疾患は大腸癌と肺癌が各3例、また大動脈瘤、閉塞性動脈硬化症、尿路感染による敗血症、気管支喘息、背部筋肉痛が各1例であった。術式は全摘9例、部分切除2例で、腋窩センチネルリンパ節生検が9例、腋窩リンパ節郭清（レベル2）が2例であった。単発9例、多発2例、またTis 0例、T1 7例、T2 4例で、最大浸潤径中央値は1.8cmであった。組織学的リンパ節転移陽性2例、陰性9例で、組織型は硬癌6例、充実腺管癌2例、アポクリン癌2例、粘液癌1例であった。リンパ管侵襲陽性7例、陰性4例で、静脈侵襲陽性2例、陰性9例であり、また核グレードは1が6例、2が4例、3が1例であった。MIB-1中央値は16%で、ER陽性9例、陰性2例、またHER2強陽性は3例であった。術後補助化学療法1例、補助内分泌療法6例に施行した。乳癌に関しては全例無再発生存中である。[まとめ]ガイドラインでは、無症状患者に対する乳癌初期治療後の定期的なCTは推奨されないが、他癌のフォローアップCTは積極的に行われている。また当院は三次救急病院であるため、救急疾患の精査でCTを行う機会が少なくない。読影の際には無症状で偶然に発見されうる乳腺疾患を見逃さないよう留意する必要がある。

GP-3-45-007
術前針生検にて悪性診断が得られないもののPEMにてFDG集積を認めた乳がん５症例の検討

[1]聖マリアンナ医科大学附属ブレスト＆イメージングセンター　乳腺外科、
[2]聖マリアンナ医科大学附属ブレスト＆イメージングセンター　放射線科、
[3]聖マリアンナ医科大学　乳腺内分泌外科、[4]川崎市立多摩病院　乳腺外科
首藤　昭彦[1]、印牧　義英[2]、岡本　聡子[2]、吉田谷　芙美[4]、吉江　玲子[3]、
小島　康幸[3]、白　英[1]、川本　久紀[1]、福田　護[1]、津川　浩一郎[3]

「はじめに」乳がん診断における画像診断方法は近年飛躍的進歩を示してきている。乳房専用のPET/PEM検査（以下：PEM）はMRI画像同様、マンモグラフィーや超音波検査にて検出できない乳腺内病変の同定に対して有効との報告が近年多くみられている。一般に乳がんの術前診断には針生検が極めて有用であるが、数回の針生検検査を施行しても病理学的に異型組織止まりで悪性診断に到達しない症例もしばしばみられる。このように乳房内病変に針生検を施行しても術前に乳がんの確定診断が得られない事例に対して術前の補助診断法としてPEMが有効かもしれない。これら事例における術前PEM画像所見を検証し、retrospectiveではあるが乳がん診断におけるPEMの有用性について考察した。「対象」マンモグラフィー、超音波検査、MRI検査にて乳房内悪性腫瘍を疑い針生検を施行するも術前に乳がんの診断に至らなかった5症例に対してPEM検査を施行した。5症例は最終的に切除標本にて全例乳がんの診断が得られた。「結果」5例中2例ではMRI画像で造影初期より斑状の強い造影効果があり、背景乳腺の染まりのためMRIにて病変の同定が困難であったが、PEM画像では限局したF18 FDGの集積が乳房内に認められた。他の3例ではMRI画像にてsegmental distributionなどのnon-mass lesionが指摘され、PEM画像においてもMRI病変部位に一致してF18 FDGの集積像を認めた。集積部位のFGDのSUVmaxは全例で1.9～3.2の範囲にあり、いずれも高値を示した。全症例に対して乳房部分切除術が施行され、最終的病理診断は非浸潤性乳管癌が3例、浸潤性乳管癌が2例であった。腫瘍の存在部位は5例ともPEM検査にて集積のみられた部位に一致していた。「考察」閉経前乳腺のMRI画像は、背景乳腺の非特異的造影効果により病変部の同定が困難となるが、PEMでは病変部のみに集積があり病変の同定に有効であった。今回の検討ではPEMによる癌の同定率は100%で、MRIよりも優れていた。「結語」限られた症例数ではあるが、PEMは乳がん診断におけるモダリテイとして特に閉経前乳房において検出能が高く有用であると考えられた。

GP-3-45-008
増大傾向を示した糖尿病性乳腺症の一例

[1]中部ろうさい病院　外科、[2]中部ろうさい病院　病理診断科
金原　香織[1]、橋本　瑞生[1]、水谷　哲之[1]、佐藤　文哉[1]、鈴木　俊裕[1]、
竹林　三喜子[1]、藤原　玄[1]、高橋　秋香[1]、加藤　一夫[2]、長坂　暢[2]、
毛利　太郎[2]、坂口　憲史[1]

症例は44歳女性。17年前より2型糖尿病の既往があり、6年前よりインスリン治療歴があった。2週間前に左乳房に疼痛を伴う腫瘤を自覚し受診した。左乳房C領域に約3cmの境界不明瞭な腫瘤を触知した。マンモグラフィで局所的非対称陰影、超音波検査で22×13mmの境界不明瞭で後方エコーが減弱する低エコー域を認めた。同部位の針生検を施行したところ、間質の硝子化、乳管上皮過形成を認め、乳腺症が疑われた。乳腺造影MRIにて両乳房に明らかな異常所見を認めず、経過観察となった。　半年後、超音波検査を施行すると右乳房C領域の低エコー域は35×35mmに増大しており、再度針生検を施行した。病理組織学的所見は導管周囲に高度のリンパ球浸潤、周囲の結合織の線維化を認め、糖尿病性乳腺症と診断した。腫瘤が増大傾向で、疼痛も増強しており患者は腫瘤切除を希望した。左乳腺腫瘤切除術を施行し、術後左乳房痛は改善を認めた。切除標本の病理組織学的所見は針生検と同様であり、糖尿病性乳腺症と診断した。悪性像を認めず、断端も陰性であった。
乳腺線維症のうち糖尿病の既往があるものを糖尿病性乳腺症と呼ぶ。欧米ではインスリン治療歴の長い閉経前の1型糖尿病患者に多いとされているが、本邦では2型糖尿病患者での報告も多く認める。医学中央雑誌を1983年から2015年まで検索した限り、詳細な検討が可能であった例は自験例を含め57例であった。増大傾向を認めた糖尿病性乳腺症の1例を経験したので文献的考察を加えて報告する。

GP-3-45-009
皮膚浸潤を呈した巨大葉状腫瘍の１例

[1]唐津赤十字病院　乳腺外科、[2]病理診断科、[3]皮膚・排泄ケア認定看護師
田渕　正延[1]、鶴　安浩[1]、酒井　正[1]、木戸　伸一[2]、百武　和子[3]

線維腺腫と葉状腫瘍の違いはその発育速度によると言われている。葉状腫瘍は線維腺腫に比べて早期に巨大化することが多く、悪性化することがある。しかし、乳がんと異なり皮膚浸潤例はまれである。今回、我々は当初乳がんを疑った皮膚浸潤を呈した巨大葉状腫瘍の１例を経験し、切除しえたので若干の文献的考察を加え報告する。症例は４１歳女性。主訴は左乳房腫瘤。糖尿病にて近医で治療中であった。平成26年8月に左乳房に腫瘤を触知していたが、放置していた。その後腫瘤は増大し、血性の浸出液を認めたため近医を受診し、左乳房腫瘤にて11月14日当科を紹介された。受診時、服の上からは左右の乳房には差がみられなかったが、実は巨大な乳房腫瘤を家族から隠すため、対側の乳房にパットを使用していたためであった。患側乳房は小児頭大に腫大（直径約20.6×15.8×18.9cm）し、乳頭部と思われる部位は広範な乳頭状病変に置き換わっていた。表面からは淡血性の浸出液を認めた。当初、乳癌を疑い、MMG,US検査後、CNBを行った。結果は境界型の葉状腫瘍と診断された。採血検査でHb 7.9ｇ/dlと貧血を認めた。CT、乳房MRI、脳MRI、骨シンチ検査を行い、他に転移のないのを確認し、手術の適応と診断した。手術は皮膚浸潤のためできる限り皮膚を含めた乳房切除術を行った。皮膚欠損部は皮膚移植を行った。また、後面で大胸筋への浸潤を疑ったため筋肉の部分切除をおこなった。腋窩リンパ節の腫大（術前のFNACでは良性）が見られたため、術中迅速組織診に提出したが、転移陰性であった。摘出腫瘍は最大割面が22×21ｃｍで重量は4730ｇで中心は壊死に陥っていた。組織は境界型の葉状腫瘍であり、皮膚に浸潤していたが、筋肉への浸潤は認めなかった。現在、再発の所見は認めていない。（考察）葉状腫瘍はまれであり乳腺腫瘤の0.3~1%とされている。発症年齢は20歳代が25%と多いが、悪性例は40歳代に多いとされる。直径20ｃｍ以上の症例を検討した報告で直径と悪性度とは相関しないとされ、今回の症例もあてはまる。悪性の場合、３年以内の再発が多いとされており、３年以降再発がなければ乳房再建を考慮している。

GP-3-45-010
急速増大したと思われる乳腺基質産生癌の１例

[1]国立病院機構小倉医療センター外科、
[2]九州大学大学院医学研究院形態機能病理学
森松　克哉[1]、轟木　秀一[1]、永松　伊織[1]、空閑　啓高[1]、生田　安司[1]、
堤　宣翁[1]、熊谷　玲子[2]、小田　義直[2]

【はじめに】基質産生癌（MPC:Matrix-producing carcinoma）は、1989年Wargotz と Norrisによって提唱された、軟骨基質や骨基質の産生を特徴とする乳癌の一亜型である。乳癌取り扱い規約第16版より、「軟骨基質ないしは骨基質の産生を特徴とし、癌腫成分と基質成分の間に紡錘細胞成分や破骨細胞成分が介在しないもの」として新しく分類された。【症例】症例は59歳女性、2014年3月PET検診を受けるも異常は指摘されなかった。2014年10月乳房超音波検査を受けるも、やはり異常は指摘されなかった。2015年5月再度受けた超音波検査にて左AC領域に腫瘤を指摘されて紹介受診した。マンモグラフィでは左乳房Ｕ領域中央に非対称性陰影と多形石灰化の集簇を認めた。超音波検査では境界明瞭粗ぞう、後方エコー増強する1.8×1.5cmの低エコー腫瘤を認めた。乳房MRI検査にて辺縁のみ増強される腫瘤像であり、T2強調画像にて著明な高信号、さらにTICは急峻洗い出しのパターンを呈していたため、基質産生癌も含めた悪性所見と判断した。針生検にて粘液腫様間質と壊死を伴う浸潤性乳管癌の診断で、乳房切除および腋窩リンパ節郭清を行った。病理組織学的所見は3.0×2.3cmの基質産生癌で4cmにおよぶ乳管内進展を伴っていた。生物学的特性はトリプルネガティブタイプで、リンパ節転移個数は1個であった。現在、術後補助療法としてFEC-DOC療法を行っている。【まとめ】基質産生癌は、2010年の日本乳癌学会全国乳がん患者登録調査報告では全乳癌症例数に閉める割合は0.1%と比較的稀である。化生癌は通常の乳癌と比較して予後不良とされるが、基質産生癌は化生癌の中では予後良好と考えられている。特異的な薬物療法は確立されていないが、トリプルネガティブタイプ乳癌が多いことから、数少ない報告例ではアンスラサイクリン系を含むレジメンと含まないものがほぼ半数ずつ行われていた。急速増大する症例も散見され、生物学的悪性度は高い可能性がある。この症例も約6か月前の検査で異常を指摘されておらず、急速増大した可能性がある。症例の集積と適切な対応についてのコンセンサスの形成が必要と思われる。

GP-3-45-011
乳癌腋窩リンパ節転移と疑われた副乳由来線維腺腫の１例

岐阜県立多治見病院
伊藤　雄貴、大野　元嗣、渡邊　和子

【症例】29歳女性。右腋窩のしこりに気づき近医受診。腋窩リンパ節腫瘤、右乳腺腫瘤を指摘され細胞診施行。乳腺腫瘤に対する細胞診は採取不良で判定不能であったが、腋窩腫瘤の細胞診から乳腺上皮細胞を認めた為、右乳癌並びに腋窩リンパ節転移疑いとして紹介来院された。マンモグラフィーでは右乳腺Ｕ領域にFAD、超音波検査にて右AC領域に1～2cm前後の楕円形、扁平、境界明瞭で内部低エコー均一、充実性の腫瘤陰影を３個認め、画像上は線維腺腫と診断した。右腋窩には反応性と思われるリンパ節とは別に、1cm強の緊満した円形、境界明瞭、内部均一、充実性腫瘤を認めた。当院にて再度穿刺細胞診を行ったところ、乳管上皮様集塊を確認されたが、筋上皮様細胞との2層性を認められ明らかな悪性を示唆する所見はなし。背景にリンパ球が僅かしか認めないことからリンパ節の穿刺とするには矛盾するとの所見であった。確定診断目的で腋窩腫瘤の摘出生検を行った。摘出標本は13mm、弾性、境界明瞭、割面白色均一な充実性腫瘤で、病理学的に線維腺腫と診断された。腋窩であることから副乳由来と考えられた。右乳腺腫瘤は線維腺腫の診断のもとに経過観察とした。
【考察】腋窩腫瘤の細胞診では、病理依頼書にリンパ節腫瘤穿刺として提出することが多いので、採取細胞に乳腺細胞を認めた際には乳癌リンパ節転移と判断される可能性がある。時に副乳由来の線維腺腫が存在しうるので鑑別診断には注意が必要であり、画像所見や臨床情報など病理部との情報共有が重要である。

GP-3-45-012
術前に腫瘍範囲の診断が困難だった小葉癌の一例

[1]杏林大学　医学部　乳腺外科、[2]杏林大学　医学部　病理学教室、
[3]杏林大学　医学部　放射線科教室
田崎　英里[1]、上野　貴之[1]、宮本　快介[1]、伊東　大樹[1]、伊坂　泰嗣[1]、
井本　滋[1]、大森　嘉彦[2]、菅間　博[2]、山下　詠子[3]

症例は66歳女性、主訴は特になし、2015年7月当院人間ドックを受診し、右乳房マンモグラフィーで右CCで内側に濃度上昇域を認め、カテゴリー3にて当科紹介となった。受診時触診にて右乳房内側上方に表面不正・境界不明瞭の硬結を認めたが、腋窩リンパ節の腫大は認めなかった。乳腺エコーではA領域に10mmの低エコー領域を認めた。エコー下VAB（vacuum-assisted biopsy）を施行したところ浸潤性小葉癌（ER(3+)、PgR(1+)、HER2 score 1、グレード2）と診断された。MRI上、明らかな腫瘤像はなく、乳頭から4.5cm、AB領域に造影剤が不整形に区域性に広がる領域を最大径3.2cmの範囲で認め、これを腫瘍の範囲と判定した。臨床病期はT1bN0M0。術式は右乳房切除、センチネルリンパ節生検を行った。センチネルリンパ節生検は転移陰性であった（0／2）。術後病理ではA領域に肉眼的に不整な部位が散在していたが境界は不明瞭であり、癌進展範囲の把握は困難であった。組織学的に癌はA領域からE領域にかけて7cm以上にわたり広範に進展しており、大胸筋側、皮膚側、側方断端に広範に散在性に癌細胞の露出を認めた。大胸筋側は筋膜に沿って癌細胞が5cm以上にわたり進展しており、一部切除された大胸筋への浸潤を認めた。皮膚側は脂肪織に広範に浸潤しており、5cm以上の範囲で癌細胞の露出を認めた。術後の病期診断はpT3N0M0、（ER(3+)、PgR(2+)、HER2 score 0、グレード2）であった。今後の治療方針として、追加切除による癌の完全切除は困難と判断し、胸壁照射50Gyを予定している。今回の症例をふまえて、当院の最近５年の小葉癌の画像と病理診断の比較、文献考察を交え 検討したい。

GP-3-45-013

検診で発見され粘液癌が疑われた encapsulated papillary carcinomaの１例

[1]公立豊岡病院組合立　豊岡病院　外科、
[2]公立豊岡病院組合立　豊岡病院　病理診断科

水田　誠[1]、福井　由紀子[1]、遠藤　真一郎[1]、坪野　允彦[1]、記井　英治[1]、足立　靖[2]

Encapsulated papillary carcinoma（EPC）は2012年に改訂された乳腺腫瘍のＷＨＯ分類第４版から，新たに独立した組織型として記載された，Papillary lesionの中の一亜型である．わが国の乳癌取り扱い規約ではこれに相当する組織分類がないため，いまだEPCの病理学的特徴や臨床的特徴は広くは認識されていないものと思われる．今回，EPCの１例を経験したので若干の文献的考察を加えて報告する．症例は68歳女性で乳がん検診のマンモグラフィで右Ｍ領域に境界明瞭で高濃度なカテゴリー４の腫瘤影を指摘された．超音波では右CD領域に後方エコーが増強する境界明瞭で形状やや不整な1.2cmの低エコー腫瘤を認め，穿刺吸引細胞診で悪性細胞の出現を認めた．MRIではT2WIで著明な高信号を呈し，辺縁部より造影される結節を認めた．粘液癌を疑い乳腺部分切除術とセンチネルリンパ節生検を行い腋窩郭清は省略した．病理所見は，嚢胞状の線維性被膜に囲まれた腔内に中等度の核異型を示す腫瘍性上皮細胞が乳頭状に増殖し，被膜内には浸潤と考えられる所見を認めるものの，被膜周囲への浸潤は認められなかった．またp63染色で乳頭状病変内や腫瘍辺縁に筋上皮は認められずEPCと診断された．EPCは新しい分類で比較的稀であるため，エビデンスに基づいた推奨される治療法は未だ確立されていないが，極めて予後良好と報告されており，浸潤を伴わない場合は遺残なく外科的切除されれば術後補助療法は不要と考えられる．EPCはほとんど全例でER陽性と報告され，本症例もER陽性であったが内分泌治療は実施しなかった．残存乳腺への放射線治療はDCISに準じて行ったが，省略できる可能性もあると考えられ今後の検討が待たれる．

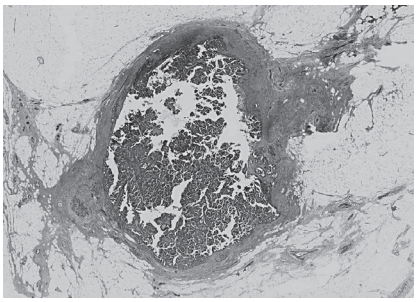

GP-3-45-014

巨大線維腺腫に接して発生した乳癌の１例

都立墨東病院　外科

下園　麻衣、高濱　佑己子、田邊　恵子、宮本　幸雄

症例は48歳女性。左乳房腫瘤を主訴に来院。20歳ころより左に7cm大の腫瘤を自覚していたが、検診などは未受診であった。4か月前より腫瘤の急速な増大を自覚したため受診した。左乳房全体に発赤、疼痛を伴う8cm大の腫瘤があり、硬い腋窩リンパ節も触知した。マンモグラフィーでは粗大な石灰化があり、それに重なるように境界不明瞭な高濃度腫瘤を認めた。乳腺超音波検査では粗大石灰化を伴う巨大な腫瘤の境界は、内側は明瞭、外側は不明瞭で、外側に接するように不整形の低エコー腫瘤があった。低エコー腫瘤から針生検を行い、sci,(ER(+),PR(+),HER2 3+,Ki-67 30%)の結果であった。cT4bN1M0 cStageIIIbの診断で、疼痛が強く手術先行とし、乳房切除術、腋窩リンパ節郭清を施行した。術中LeveI IIIに硬いリンパ節を触知、また大胸筋内に硬い腫瘤を２個触知したため、腋窩郭清(Level III)、大胸筋内腫瘤摘出術も追加した。摘出乳房の乳頭直下に7cm大の硝子化、石灰化を伴う線維腺腫があり、それに接するように上外側に向かって7cm大の境界不明瞭な腫瘤があった。最終病理結果はsci, 7.0*5.3cm, s(+), NG3, HG3, v(+), ly(+), LN(16/29)で、隣接する線維腺腫内に癌細胞の浸潤を認めた。術後診断T4bN3aM1(大胸筋内)StageIVとし、トラスツズマブ、ペルツズマブ、ドセタキセル療法を行った。本症例では巨大線維腺腫に接するように癌が発生し、これを取り巻くように発育、一部線維腺腫内にも浸潤したと考えられる。同様の報告は本邦ではこれまでに12例であり、そのうち線維線腫内に浸潤を認めたものは5例であり、非常に稀な症例と考える。また、巨大線維線腫があったために乳癌の診断が遅れた可能性も否定できず、径の大きい線維腺腫の場合は早期に摘出すべきと考える。

GP-3-45-015

診断に難渋した悪性葉状腫瘍の１例

[1]JCHO相模野病院、[2]北里大学乳腺甲状腺外科、[3]北里大学病理、[4]北里大学放射線科

林　京子[1]、羽廣　建仁[1]、細谷　智[1]、犬飼　円[3]、藁谷　美奈[2]、仙石　紀彦[2]、谷野　裕一[2]、梶田　咲美乃[3]、早川　和重[4]、渡邊　昌彦[2]

症例は37歳の女性。左乳腺腫瘤を自覚し来院した。左C領域に4×3ｃmの腫瘤を触知した。超音波検査では左C領域に39×49×24mmの境界明瞭な腫瘤、針生検では乳腺線維線種と診断された。MRI所見は左C領域に血流豊富な腫瘍を認め、嚢胞内癌が疑われた。患者の希望もあり、増大傾向もあることから左乳腺部分切除術をおこなった。腫瘍は被膜に被われた白色腫瘤で多房性、粘液性の充実性腫瘍であった。病理診断は診断に難渋したが悪性葉状腫瘍と診断された。術前の針生検では良性と診断され、術後標本で悪性葉状腫瘍と診断された。悪性葉状腫瘍は稀な疾患であり、手術以外定まった治療法はない。文献的考察加え報告する。

GP-3-45-016

診断に苦慮した肺 micropapillary carcinoma乳房転移の１例

JA広島総合病院　乳腺外科

板垣　友子、川渕　義春、安井　大介

乳房以外の臓器からの乳房転移は全乳癌の0.5%～2.0%とされ,その中でも肺micropapillary carcinomaの乳房転移は本邦での報告例がなく非常に稀である.今回,肺癌加療中にmicropapillary carcinomaの乳房転移を認め診断に苦慮した症例を経験したので報告する．症例は60歳,女性．右上葉肺癌,多発肺転移にて化学療法(CBDCA+Pemetrexed+Bevacizumab)を施行されていた.6か月後のCTにて右乳房に造影される領域を認め精査目的にて当科受診.マンモグラフィ検査にて右U・IO領域のFAD、超音波検査にて右C領域に区域性の低エコー域を認めた.CT検査にて右乳房の造影される領域と腋窩リンパ節腫大を認めたが遠隔臓器転移を疑う所見は認めなかった.画像所見では乳房転移と原発性乳癌かの鑑別が必要となったため,乳房低エコー域の針生検を施行.病理診断ではHE染色でmicropapillary carcinomaの所見であった.免疫染色を行うとCK5/6(-)であり腺癌が疑われた.ER(2+),PgR(1+),HER2(1+),MIB-1(80%),CEA(3+),TTF-1(3+)との結果であり肺癌の乳房転移との診断に至った.肺micropapillary carcinomaの乳房転移は乳房内にびまん性に転移することが多く多臓器転移を伴わない際には原発性乳癌との鑑別が非常に難しい.他臓器癌の乳房転移の予後は悪いとされており悪性疾患の既往あるいは併存を認める乳房腫瘤症例においては乳房転移の存在を念頭に置き慎重かつ迅速に診断する必要があると考えられた.

	Age	Physical examination	lesion	mammography	US	CT	MRI	survival
Maunis N et al	73 F	Poorly defined and skin redness painless	C	Diffuse asymmetric density Skin thickening Calcification(-)	not listed	massive pleural effusion	not listed	6months death
Ko K et al	47 F	Palpable mass	B	Distortion Calcification(-)	Ill-defined irregular isoechoic lesion No vascularity	Irregular enhancing lesion	not listed	8 months alive
Sanguanetti A et al	43 F	Poorly defined and skin redness painless	C	Diffuse asymmetric density Skin thickening Calcification(-)	not listed	massive pleural effusion	not listed	8 months death
Jeong YJ et al	47 F	Nipple discharge	upper	Focal asymmetry	Irregular shaped and microlobulated hypoechoic	No evidence of tumor	No significantly enhancing lesion	23months aliive
Shen YW et al	52 F	Pain+ Poorly defined firm and non tender mass Orange peel	C	not listed	not listed	Irrrgular mass with lobular boundary connected to thicking of the skin	not listed	9months alive
Our case	60 F	Poorly defined and skin redness Pain+	AC	Focal asymmetry lesion	Indistinctness Low echoic lesion	enhancing lesion	non mass enhancement segmental clumped or clustered ring	6months alive

GP-3-45-017
急速に増大した骨・軟骨化生を伴う乳癌の一例

一般財団法人　大原綜合病院　外科
菅野　浩樹、斎藤　勝、渡辺　洋平、阿美　弘文、小山　善久

（症例）69歳、女性。家族歴：母が乳癌。Ｈ27年４月に左乳房のしこりを自覚し、当科を受診。左乳房Ｃ領域に2.0×2.0ｃｍの平滑で可動性良好な非常に硬い腫瘤を触知した。MMGでは辺縁微細鋸歯状、楕円形の高濃度腫瘤を認めた。USでは腫瘤径19×14ｍｍの境界不明瞭、後方エコーは増強、内部エコー不均一な低濃度腫瘤を認めた。太針生検では変性・壊死組織で硝子化や石灰化、粘液基質の沈着を伴う間質組織内に、リンパ球が浸潤を認めた。この変性・壊死の原因を示唆する所見は認めず、悪性所見なしの診断であった。6月に腫瘤の増大に気づき再診した際には、触診で2.5×2.5ｃｍに増大していた。USでは、腫瘤径24×23ｍｍの境界明瞭粗造、後方エコーが欠損する低濃度腫瘤に変化していた。太針生検（再検）では骨化性を伴う癌、または間質肉、悪性葉状腫瘍。ER:0%,PgR:0%,HER2:score 0の診断であった。腫瘤は手術待機中にも急速に増大し、3週間後には6.5×5.5ｃｍとなった。CTでは、左Ｃ領域にのう胞性腫瘤を認め、特に隔壁部に造影効果を認めた。MRIでは左Ｃ領域に多房性のう胞性腫瘤を認め、前胸壁および皮膚と広範囲に接しており大胸筋および皮膚浸潤が疑われた。PET-CTでは左乳房の腫瘤に一致して著明な集積を認めたが、リンパ節、肺、肝、骨に集積は認めなかった。太針生検で癌よりも肉腫が疑われる腫瘍であり、急速に増大していること。また肉腫は抗がん剤や放射線が無効であることが多いため、早急な手術を行う方針とした。T3N0M0,Stage 2Bの乳癌の診断でBt+SN（一部大胸筋合併切除）を施行した。病理所見では、CytokeratinとEMA陰性で上皮成分は認めず。多稜形、星芒状あるいは短紡錘形の細胞が増殖し、高度の骨化性・軟骨化性・硝子化を認めた。分化した軟部成分を認めないことから間質肉腫の可能性は低く、CD34陰性から悪性葉状腫瘍も否定的であった。一部にP63・S-100蛋白・平滑筋アクチン・ＣＤ１０陽性であることから骨軟骨化性を伴う乳癌、ER:0%,PgR:0%,HER2:score 0と診断した。センチネルリンパ節転移陰性。術後補助療法として、EC療法を施行中である。骨、軟骨化性を伴う乳癌は、極めて稀でその頻度は全乳癌の0.003～0.12%といわれている。今回我々は初診時の検査で乳癌の診断を得られず、急速な増大傾向を示した1例を経験したので文献的考察を加え報告する。

GP-3-45-018
サルコイドーシスを併存した乳癌術後の肝転移巣に非乾酪性類上皮細胞性肉芽腫を伴う腺癌を認めた一例

[1]富士市立中央病院　外科、[2]富士市立中央病院　病理部
浮池　梓[1]、良元　和久[1]、梶本　徹也[1]、遠藤　泰彦[2]

悪性腫瘍はサルコイドーシスの合併症の中で最も多く見られ，乳癌の報告も稀ではない．症例は57歳，女性．近医で両側ぶどう膜炎を指摘され，精査加療目的に当院内科紹介受診．両側肺門部リンパ節腫脹，ACE25.5U/Lと高値を認め，サルコイドーシスと診断された．当院初診時に右乳房Ｂ領域に3cm大の腫瘤を認め，乳癌の疑いで当科紹介となった．CNB施行し，invasive ductal carcinomaの診断であった．全身検索にて遠隔転移は認めず，右Bp＋SNB(0/6）を施行した．病理結果はinvasive ductal carcinoma, solid-tubular carcinoma with scirrhous carcinoma, ER(-), PgR(-), HER2 FISH(-), Ki-67 index 5%であった．術後放射線療法施行し，補助化学療法を開始した．半年後のフォローアップ画像検査にて肺と肝臓に多発結節影を認めた．乳癌の転移または肝肺サルコイドーシスを鑑別するために，肝生検を施行した．生検結果は，結節部より非乾酪性類上皮細胞性肉芽腫を伴う腺癌であり，免疫染色にて乳癌肝転移と診断された．一方，非結節部は正常の肝臓組織であり肉芽腫を認めなかった．一般的に，肝サルコイドーシスは肝全体にびまん性変化をきたすため、背景肝にも肉芽腫が観察される．しかし本症例は，サルコイドーシスを併存しているにもかかわらず，肝全体ではなく乳癌の肝転移巣にのみサルコイドーシスの所見を認めた．サルコイドーシス患者において乳癌肝転移巣にのみ非乾酪性類上皮細胞性肉芽腫を伴う稀な症例を経験したため，若干の文献的考察を含めて報告する．

GP-3-45-019
乳癌との鑑別が困難であったmyoepithelial hyperplasiaの一例

[1]JCHO九州病院外科、[2]同病理診断部
石川　幹真[1]、梅田　修洋[1]、田中　晴生[1]、西村　志帆[1]、相良　亜希子[1]、
村上　聡一郎[1]、中村　勝也[1]、内山　明彦[1]、西山　純司[2]、笹栗　毅和[2]、
中野　龍治[2]

乳管拡張を伴う乳頭分泌はその原因疾患の診断に苦慮することも多い。今回我々は、腺癌との鑑別に苦慮したmyoepithelial hyperplasiaの一例を経験したので報告する。症例は基礎疾患のない82歳女性。約1か月前から右乳頭より血性の分泌物を自覚されていた。精査加療目的に当科紹介来院。視触診で腫瘤触知せず、右乳頭より単孔性の血性分泌を認めた。MMGに腫瘤や石灰化などの異常所見認めず。USでは右乳頭直下の乳管拡張と内部に9mm大の充実性エコーを認め、乳管内乳頭腫あるいはDCISを疑う所見であった。MRIでは右乳頭直下の乳管内に造影前脂肪抑制T1W1で高信号域を認め，血性の分泌液を反映している所見であり、その近傍にtime-intensity curve medium-plateau patternを示す8mm大の増強結節を認めた。乳管内乳頭腫を第一に疑うが乳癌の鑑別が必要との診断であった。乳頭分泌物の細胞診ではClass V; malignant cells, adenocarcinoma suspectedの診断、穿刺細胞診ではClass III, atypical ductal cellsの診断であった。乳癌疑いの診断で右乳管腺葉区域切除を施行した。　最終病理診断で悪性所見は認めず、myoepithelial hyperplasiaの診断に至った。Epithelial hyperplasiaはbenignからatypicalあるいはin situ carcinomaまで病理学的にも区別が難しいことのある病態である。本症例でも術前の分泌物細胞診で悪性の診断となったが、最終病理診断でbenignが確定した。若干の文献的考察を加えて報告する。

GP-3-45-020
乳腺顆粒細胞腫の１例

[1]島根県立中央病院　乳腺科、[2]島根県立中央病院　外科、
[3]島根県立中央病院　病理組織診断科
武田　啓志[1]、橋本　幸直[1]、高村　通生[2]、原田　敦[2]、渡部　可那子[2]、
徳家　敦夫[2]、山本　智彦[3]、大沼　秀行[3]

【症例】40代女性。主訴は左乳房の痛みとしこり。1年位前から左乳房内側に痛みを自覚。今回左乳房のしこりに気づき近医受診。針生検の結果、顆粒細胞腫との診断にて加療目的で当科紹介となる。当院初診時の触診では左Ａ領域に30mm大の可動性不良な硬い腫瘤を触知。【画像所見】MMGでは左乳房Ａ領域に直径27mmの辺縁微細鋸歯状、円形な高濃度腫瘤を認めた。USでは左Ａ（10時）に29×27×27mm、類円型（表面はやや分葉状）、境界明瞭平滑、内部やや不均質、血流豊富な低エコー腫瘤を認めた。MRIでは左乳房のＡ領域に上下29mm、左右32mm、前後28mmの大きさの円形腫瘤があり、辺縁は一部不整、内部は拡散強調画像で高信号、T1強調画像で中程度の信号強度、T2強調画像で中程度の信号強度で、かなり細胞密度の高い腫瘍が考えられた。造影剤投与で内部の造影効果は不均一で、背側部は造影効果が不良。辺縁部のtime-intensity curveはslow-plateauであった。腫瘤は胸筋に広く接し、胸筋前縁の変形を認め、浸潤も疑われた。【手術】前医での検査の結果、顆粒細胞腫との診断が得られていたため、左乳腺腫瘍に対し、全身麻酔下に腫瘍切除術（一部大胸筋合併切除）を施行した。【病理組織学的検査所見】最終診断は顆粒細胞腫。組織学的に乳腺から脂肪組織に浸潤増生する顆粒状好酸性胞体を有する腫瘍細胞が見られ、S-100蛋白は腫瘍細胞の核、胞体に(+)であった。【考察】顆粒細胞腫は全身の様々な臓器（皮膚、皮下、舌、乳腺、筋、消化管など）に発生するまれな腫瘍である。現在では神経起源説（Schwann細胞由来）が有力な発生由来とされている。画像上は、浸潤性乳癌との鑑別が困難な場合もあり、拡大手術を避けるためにも術前の診断が重要である。顆粒細胞腫のほとんどは良性腫瘍であり、腫瘍摘出が適切な治療であるが、海外では悪性例の報告もあり、術後は厳重な経過観察が必要である。今回、乳房に発生した顆粒細胞腫の1例を経験したので、若干の文献的考察を加え報告する。

GP-3-45-021
経過観察中の線維腺腫内に生じた微細石灰化が非浸潤性乳管癌であった一例

[1]近畿大学奈良病院　外科、[2]近畿大学奈良病院　病理診断科
金泉　博文[1]、湯川　真生[1]、磯野　小百合[1]、綿谷　正弘[1]、太田　善夫[2]、若狭　朋子[2]、井上　雅智[1]

【はじめに】線維腺腫（FA）に合併した非浸潤性乳管癌（DCIS）の報告は稀に見られるが、経過観察中のFAの乳管内のDCISを診断できることは極めて稀である。また、FAの経過観察中に内部に石灰化が生じてくることは珍しくないので、FA内の微細石灰化が精査の対象にならないことも多い。今回我々は経過観察中のFA内に出現した微細石灰化をきっかけにFAの乳管内のDCISを診断し根治切除し得たので、若干の文献的考察を加えて報告する。【症例】39歳女性。36歳時に左乳房A領域の腫瘤を主訴に当院を受診し、針生検にてFAと診断された。以後近医でフォローを受けていたが、既知のFAの近傍に新たな腫瘤が出現したため精査目的に当院紹介受診となった。新規の腫瘤は針生検の結果、乳腺症であり悪性所見を認めなかった。マンモグラフィー上既知のFAに重なる微細石灰化像を認めたが、マンモグラフィーの機種変更の影響を考慮し、超音波検査上初診時と変化を認めなかったため経過観察とした。6ヶ月後にマンモグラフィー検査を再検したところ微細石灰化像に若干の変化を認めたため、既知のFAに３年ぶりに再度針生検を施行した。標本の一部にDCISの所見が見られたため、既知のFAと新たな低エコー腫瘤の部分を含めて、左乳腺円状部分切除術を施行した。病理組織学的所見では既知のFAの乳管内の一部に限局して、DCISを認め、微細石灰化の部分に一致していた。術後温存乳房に放射線治療を施行し、術後２年を経過して無再発生存中である。【まとめ】経過観察中のFAに非浸潤性乳管癌が生じた稀な一例を経験した。既知の良性病変に生じた変化にも注意を払うことが必要と考えられた。

GP-3-45-022
外来定期経過観察中に診断された乳癌症例の検討

[1]松江生協病院　乳腺科、[2]松江生協病院　健診科
中島　裕一[1]、益永　礼子[2]

【目的】今日の外来診療において、定期経過観察となる症例は非常に多く、次の受診までの間隔やその期間については、現状では診察医師の総合的な判断に委ねられる場合がほとんどであり、その判断は必ずしも容易ではなく、悩むことも少なくない。今回われわれは外来受診精査の結果、経過観察となり、その期間中に発見された乳癌症例について検討した。【対象】2014年1月から2015年11月までの期間に当院で診断、手術を行った乳癌症例中、定期経過観察中に発見された症例を対象とした。【結果】期間内に対象となったのは8症例で、そのうち乳癌術後局所再発例を除く6症例について検討した。外来受診の契機となったのは4例が検診後精査、2例は自覚症状によるものであった。癌発見時の平均年齢は47.8歳。外来平均経過観察期間は73.2カ月(50-116カ月)であった。発見のきっかけとなった受診は、前回受診から平均10.3カ月後であった。このうち初診時と同一の病変について診断に至った症例は2例(初診時から平均58カ月、いずれも検診MMGでの異常指摘)、他の4例は新出病変に対してのものであった。また病期はStage0:2例、StageI:4例で、StageI 症例はすべて新出病変によるものであった。発見契機となったのは、Stage0症例についてはMMG,USとも初診時より画像上の変化は乏しいものであったが、相談の上生検を施行したことによるもので、StageI症例についてはUS上認められた新出病変もしくは新出病変のUS上の変化によるもので、初診時から癌となる病変が新出確認されるまでの期間は平均74.8カ月であった。術式はstage0の1症例のみBt+SNが施行され、その他はBp+SNが施行された。【結語】患者様の不安感軽減の要望から、当院では比較的外来経過観察期間が長くなる傾向が認められる。外来診療患者数が当院においても増加してきており、いかに漫然と外来にて定期経過観察しているかたを検診等に移行していただくかは重要な課題と考えられる。今回の検討から初診時病変と同一であった症例は2例とも非浸潤性乳管癌で、さらに診断までの期間は平均58カ月であったことから、ある一定の期間以降はそのフォロー間隔を長く設けることは妥当だと考えられた。また新出病変にて診断された症例もその診断までの期間が相当長く、初期病変との関連性は乏しいと考えられた。病期はいずれもStageI以下と良好ではあったが、漫然とした外来経過観察は再考の余地があると考えられた。

GP-3-45-023
嚢胞内腫瘍の形態を呈した乳腺線維腺腫の１例

[1]市立貝塚病院　乳腺外科、[2]市立貝塚病院　放射線科、[3]市立貝塚病院　検査科
西　敏夫[1]、西前　綾香[1]、中野　芳明[1]、沢井　ユカ[2]、山崎　大[3]、稲治　英生[1]

乳腺線維腺腫は乳腺内に発生する境界明瞭な良性の腫瘍で管内型、管周囲型、類臓器型、乳腺症型の４型に分類され、亜分類された４型は画像所見や細胞診所見が異なる。一般的に扁平から球形の充実性腫瘍の形態をとることが多いが、嚢胞内腫瘍の形態を呈した稀な１例を経験したので報告する。症例は63歳女性で胸部ＣＴにて偶然左乳房に腫瘤を指摘され、精査目的にて当院を受診した。左乳房Ｃ領域に2.5ｃｍ大の表面平滑腫瘤を触知、可動性は良好であった。ＭＭＧにて左Ｃ領域に境界明瞭な楕円形高濃度腫瘤を認め、超音波検査では、2.8×2.5ｃｍの嚢胞状病変に広基性の腫瘤像を認めた。以上より嚢胞内腫瘍と診断した。細胞診では鑑別困難、ＣＮＢでは正常あるいは良性で、線維腺腫を疑うとの結果であった。確定診断および治療を兼ねて全麻下に腫瘤摘出術を施行した。術後病理検査では径17×15mmで内部に血性内容物を含む嚢胞性病変をともなった結節性病変がみられた。組織学的にはかなりの嚢胞状拡張を示す乳管成分を含むも基本的には間葉系要素を背景に類臓器型主体に、円形の乳管が散在した管周囲型、さらには乳腺症型の部分も伴った線維腺腫と診断された。

GP-3-45-024
巨大嚢胞を形成した嚢胞内乳癌の一例

[1]社団シマダ　嶋田病院　乳腺外科、[2]社団シマダ　嶋田病院 放射線科、[3]社団シマダ　嶋田病院　形成外科、[4]久留米大学　第一病理
古垣　浩一[1]、赤司　祐子[2]、道永　依利香[3]、安陪　由思[4]、内藤　嘉紀[4]

[はじめに]嚢胞内乳癌は全乳癌の約1.6%と報告され比較的稀な疾患である。今回、巨大嚢胞を形成した嚢胞内乳癌の１例を経験した。[症例]86歳、女性。主訴：右乳房腫瘤。右乳房AB領域に径10cm大の腫瘤を認め圧迫にて波動を触知した。腫瘤直上の皮膚は菲薄化し赤紫色を呈していた。腋窩リンパ節は触知しなかった。（写真参照）マンモグラフィ：MLO,CCで右乳房の約半分を占める、高濃度の境界明瞭な腫瘤を認めた。超音波検査：右乳房に径80mm、内部に可動性のある点状高エコーを有するhypoechoicな嚢胞性病変を認め、一部壁に不整で広基性な充実部分あり。造影MRI：T2強調画像で高信号の嚢胞性腫瘤を認めた。穿刺吸引細胞診：Pap.Class III。Foam cellを含む血性のcystを考える背景中に、核小体が目立つ腫大した核を持つ細胞が孤在性に極く少数あり。上皮性由来を考えるものの、変性も強く、良悪性の判定は困難であった。嚢胞壁の隆起性病変よりマンモトームにて生検：Ductal carcinoma, Nuclear grade 1(atypia;2, mitosis;1)以上より嚢胞内乳癌を疑い、高齢であり乳房温存手術を希望されなかったため、胸筋温存乳房全摘術を行った。また、センチネルリンパ節生検（色素法）にて転移がないことを確認、腋窩リンパ節郭清は省略した。病理所見：Encapsulated papillary carcinoma with invasion (papillotubular carcinoma). No metastatic cancer of the lymph nodes.ER(-) PgR(-) HER2:2+であった。術後経過は良好で、現在、外来にて経過観察中である。[考察]嚢胞内乳癌は文献的にはER高発現が多く、HER2蛋白は発現を認めないことが多いとされているが、本例はER(-) HER2(+)である点が特異的あると思われた。

GP-3-45-025
MMG・USで構築の乱れを示した若年者の乳腺良性病変の３例

三重大学　医学部　附属病院　乳腺外科
澁澤　麻衣、木村　弘子、長野　真由子、今井　奈央、野呂　綾、
山下　雅子、岡南　裕子、花村　典子、小川　朋子

MMG・USでの構築の乱れは乳癌を疑う所見であるが、良性病変でもみられ、特に乳癌の少ない若年者に構築の乱れを認めた場合、判断が困難となる症例がある。MMG・USで構築の乱れを示した若年者(35歳未満)の良性病変３例を報告する。【症例１】33歳女性。主訴は左乳房腫瘤。来院時、左乳房ACE領域に2cm大の腫瘤を触知し、右乳房AC領域にも1cm大の硬結を認めた。MMG上、右はC1も、左U/OIに区域性の淡く不明瞭な石灰化 C4を認めた。USでは右AC領域に11.7mm大の低エコー域、左AC領域に16.9mm大、内部に点状高エコーと構築の乱れを伴う低エコー域を認めた。MRIで両側の病変と一致する部位に区域性濃染像を認め、非浸潤癌が疑われたため、両側CNBを施行。右はIDP、左は乳腺症の診断であったが、画像上、悪性が否定できず、両側の病変に対し局麻下摘出生検施行。病理診断は両側とも乳腺症であった。初診より11年10ヶ月経過したが、悪性所見の出現なく経過している。【症例２】29歳女性。検診MMGで両側の構築の乱れを指摘され受診。両側乳房ACE領域に硬結を触知。MMGでは両側UM/OIに構築の乱れ C4を認めた。USでは右E領域に6.8mm大の後方エコーが減弱した低エコー域、左E領域に9.7mm大の後方エコーが減弱した低エコー域を認めた。両側の病変に対しFNA、CNB行うも良性の診断であった。左乳房MRIにて病変に一致する部位の漸増性造影効果を認め、悪性の可能性が示唆されたため、左の病変に対して局麻下摘出生検を施行。病理診断はradial scarであった。左が良性病変であったため、右はMRIを行わず経過観察していたが、初診より4年3ヶ月後に右低エコー域の増大を認め、再度CNB施行したが、良性の診断であった。初診より11年4ヶ月経過したが、悪性所見の出現なく経過している。【症例３】28歳女性。右乳房腫瘤を主訴に受診。身体所見では右C領域に硬結を触知。MMGは両側C1。USでは右CD領域に構築の乱れを伴う低エコー域を認め、3ヶ月後の触診でより腫瘤様に触知したため、FNA・CNBを施行するも良性であった。さらに7ヶ月後のUSで右低エコー域の増大傾向を認めたため、US-VABを行ったが良性の診断であった。初診より１年後にMRI施行したところ、右CD領域に腫瘤状病変を認めた。増強効果は弱く積極的に悪性を疑う所見ではなかったが、右CD領域低エコー域に対し再度US-VABを施行、良性の診断であった。初診時より7年5ヶ月経過したが、悪性所見の出現なく経過している。

GP-3-45-026
当科で手術を行った乳腺Fibrous diseaseの４例

[1]公立豊岡病院組合立　豊岡病院　外科、
[2]公立豊岡病院組合立　豊岡病院　臨床病理科
遠藤　真一郎[1]、福井　由紀子[1]、水田　誠[1]、坪野　充彦[1]、記井　英治[1]、
足立　靖[2]

【はじめに】
乳腺Fibrous diseaseは、線維性の腫瘤を形成し、癌との鑑別が問題となる疾患である。長期に１型糖尿病に罹患している場合が多く糖尿病罹患との関係が考えられている。様々な検査において悪性の疑い、もしくは良悪性鑑別困難で手術に至ることもある。今回我々は、2011年以降、5年間に当科で手術を施行し、乳腺Fibrous diseaseと診断、あるいは疑い診断となった4症例について、診断に至る経緯を検討する。
【症例】
年齢は51から77歳。3例が女性、1例が男性。女性のうち2例が閉経後、1例が初診時閉経前。来院あるいは発見の経緯は、腫瘤自覚が2例、診断のついた対側乳癌の術前化学療法後にマンモグラフィー異常指摘が1例、他疾患(大腸癌の術後)でフォロー中のCTで異常指摘が1例。マンモグラフィーの判定は、カテゴリー5が1例(男性)、カテゴリー4が1例、カテゴリー3が1例、FNA判定区分は検体不適正1例、検体適正　良性2例、検体適正　鑑別困難1例。CNB実施例はFNAで検体不適正の1例で、判定はつかず。術式と手術に至った経緯は画像上悪性を否定し得ず摘出生検を行ったのが2例、術前化学療法後の対側乳癌手術の際に同時に摘出生検を行った1例、女性化乳房の可能性が高いと考えたが、悪性を否定し得ず皮下乳腺切除を行った1例で、いずれも診断に難渋してどちらかというと悪性除外の意味合いが強かったと考えられた。糖尿病合併症例は4例中2例であった。
【まとめ】
乳腺Fibrous diseaseは、画像検査や細胞診などにより、診断が確定せず結局Open biopsyや、部分切除を行わなければ確定診断がつかない場合も多いと推察される。

GP-3-45-027
mTOR、somatostatin receptor ２双方の発現が認められた乳腺solid-papillary carcinoma の１例

東北中央病院　外科
鈴木　幸正、齋藤　善広

症例は７１歳、女性。左乳腺腫瘤を自覚し当科を受診した。左EC領域に約15mmの腫瘍を触知し、MMGにて楕円形の腫瘤、超音波検査にて径２０mmの内部不均一な腫瘍が認められた。摘出生検による病理診断で、腫瘍細胞はchromogranin AとSynaptophysin双方が陽性でsolid papillary carcinoma（SPC）と診断された。更に腫瘍細胞でMammalian target of rapamycin（mTOR）、somatostatin receptor2（SSTR2）双方の発現が認められた。SPCは Malufらによって提唱された乳癌亜型で、神経内分泌的性質を有することが特徴である。本症例ではmTOR, SSTR2の発現が腫瘍細胞で認められたことより、今後治療に向けてmTOR阻害薬やソマトスタチンアナログ製剤の有用性の検討が必要と考えられる。

GP-3-45-028
乳癌と鑑別困難であった結節性筋膜炎の１例

[1]吹田徳洲会病院　乳腺センター、[2]名古屋徳洲会総合病院　外科、
[3]名古屋医療センター　病理診断科、[4]名古屋徳洲会総合病院　病理、
[5]吹田徳洲会病院　病理
藤本　泰久[1,2]、林　祐一[2]、高山　悟[2]、市原　周[3]、服部　日出雄[4]、
花田　正人[5]

【はじめに】結節性筋膜炎は線維芽細胞と筋線維芽細胞が増殖し腫瘤を形成する疾患で、上肢や体幹部皮下に好発し、旺盛な核分裂像を示すことより「偽肉腫様病変」といわれる良性疾患である。ときに乳腺にも発生し、画像診断において周囲組織の牽引所見を伴うことより癌との鑑別が困難となる場合があるとされている。今回、画像診断、コアニードル生検の病理診断において鑑別が困難であったため、外科的生検を行い確定診断がなされた結節性筋膜炎の１例を経験したので、若干の文献的考察を含め報告する。【症例】17歳、女性。来院1か月前に左ＡＢ境界部領域の小指頭大の無痛性腫瘤に気づいた。既往歴、家族歴ともに特記すべきことなし。触診：左ＡＢ境界部に、境界やや不明瞭、少し可動性のある小指頭大の硬の腫瘤が見られた。腋窩、鎖骨上窩リンパ節腫大は認められなかった。マンモグラフィ所見：乳房の構成は高濃度であり、右ＡＢ境界部に１３×１４mm大の軽度スピキュラを伴う分葉状の高濃度腫瘤が認められカテゴリー４と判定された。超音波所見：腫瘤に一致して１３×１１×１４mm大の不整形低エコー腫瘤像が見られ、前方境界線断裂、ハローともに存在を疑うような所見で、後方エコーの軽度な減弱を伴い、硬癌疑い、カテゴリー４と判定したコアニードル所見：紡錘形細胞の密な増生を認め、一部脂肪織を巻き込み、鑑別診断で、紡錘細胞癌、線維腫症、低悪性度紡錘細胞肉腫、結節性筋膜炎などがあげられ、34βE-12(-), AE1/AE3(-), p63(-), CD34(-), CAM5.2(-), βカテニン(-), SMA(+), Ki-67＜5%であり結節性筋膜炎が強く疑われたが、確定診断困難とされ切除生検が必要との診断であった。切除生検の病理組織結果でも結節性筋膜炎で矛盾しないとされた。【考察】乳腺良性腫瘤の中で、画像診断で鑑別診断の難しいものもあるが、結節性筋膜炎もその一つに挙げられるかと思われる。さらに、病理診断においても本疾患は鑑別の難しい紡錘形細胞束の増殖を伴う腫瘍のひとつであり、各種免疫組織の結果を加味した除外診断により最終診断がなされ得るものであり、数少ない切除生検が必要なものと考えられた。

GP-3-45-029
PTTMにより急速に進行する呼吸不全を来したtriple negative乳癌の一例

[1]岡山大学病院　乳腺・内分泌外科、[2]岡山大学病院　病理部
溝尾　妙子[1]、板野　陽子[1]、河田　健吾[1]、岩本　高行[1]、野上　智弘[1]、元木　崇之[1]、枝園　忠彦[1]、平　成人[1]、松岡　順治[1]、土井原　博義[1]、柴田　嶺[2]、柳井　広之[2]

【はじめに】pulmonary tumor thrombotic microangiopathy（PTTM）は微小腫瘍塞栓によって肺高血圧症や呼吸不全を呈しする病態で、予後不良と言われている。今回われわれは、triple negative乳癌患者で急激な呼吸不全を来したPTTMの症例を経験したので報告する。【症例】56歳女性。左乳房腫瘤を自覚し前医受診し、針生検で乳癌（ER-、PgR-、HER2-）と診断された。術前化学療法を施行した後、左乳房切除術と腋窩郭清を施行した。術前化学療法効果判定はGrade3であり、術後は3か月ごとの定期受診としていた。術後1年8か月目に頸部～背部の電激痛が出現し、脊髄MRIで脊椎多発骨転移を認め放射線治療を予定していた。放射線治療目的の入院時に労作時呼吸困難を認め、酸素飽和度は90%であった。胸部CTでは肺転移や癌性リンパ管症はみとめなかった。心エコーでは高度の肺高血圧を認めるのみで明らかな心機能異常は認めなかった。肺塞栓を強く疑い2回造影CTを施行するも肺塞栓像は認めなかった。肺換気-血流シンチグラフィでは両肺に楔状の血流欠損をみとめ多発微小肺塞栓症が考えられ、臨床経過から微小肺腫瘍塞栓の可能性が疑われた。その後ヘパリン持続静注を開始し、AC療法を1回行った。しかしその後も呼吸不全は進行し、入院から18日目に永眠した。ご家族の同意を得て病理解剖を行ったところ、両肺にびまん性の肺腫瘍塞栓が確認された。

GP-3-45-030
乳腺悪性筋上皮腫の１例

[1]医療法人愛友会　上尾中央総合病院　乳腺外科、
[2]北里大学メディカルセンター病院　乳腺外科、[3]北里大学　外科
中熊　尊士[1]、上野　聡一郎[1]、近藤　康史[2]、仙石　紀彦[3]、谷野　裕一[3]

乳腺の筋上皮腫（Adenomyoepithelioma：以下AME）は比較的稀な乳腺腫瘍である。一般的には良性腫瘍に分類されるが悪性例の報告も散見される。今回、悪性AMEの1例を経験したので報告する。症例は64歳、女性。約10年前より右乳房腫瘤自覚するも放置。最近、急に増大・出血し、ふらつきを認め当院救急搬送。右乳房に皮膚浸潤を伴う約15cmの乳房腫瘍を認めた。来院時の採血でHb 2.1g/dlと著明な貧血も認めたため精査加療目的で入院。入院後輸血等を行い全身状態の改善を図った。ＣＴ検査では右乳腺に皮膚から膨隆する長径13cmの腫瘤、右腋窩のリンパ節腫大を認めた。針組織生検では悪性腫瘍、紡錘細胞癌疑い。CT、FDG-PET、骨シンチ等の全身検査で遠隔転移認めなかった。腫瘍は感染も伴っていたが保存的治療で改善しなかった。局所コントロールのため乳房切除＋腋窩リンパ節郭清施行。最終病理結果は組織学的には管腔を形成する立方状の細胞と紡錘形細胞で構成される腫瘍で、核不整、核大小不同、皮膚を含む周囲組織への浸潤が見られ、リンパ節転移なし、s+,ly0,v0であった。免疫染色でER陽性、PgR陰性、HER2陰性、上皮系マーカー陽性（AE1/AE3/CAM5.2/EMA）、vimentin陽性、P63陽性、Ki-67 28%と高く、悪性筋上皮腫と診断された。乳腺のAMEは1970年にHamperlが報告した稀な乳腺上皮性の腫瘍である。乳管上皮細胞と筋上皮細胞の２種類の上皮細胞の増生を認めることが特徴であり、基本的には良性とされている。乳癌取扱い規約では良性の上皮性腫瘍に分類されているが、悪性例の報告もある。今回、悪性AMEを経験したので若干の文献的考察を含め、報告する。

GP-3-45-031
乳腺間質肉腫の１例

[1]JCHO札幌北辰病院　外科、[2]JCHO札幌北辰病院　病理診断科
高橋　学[1]、中西　勝也[2]

乳腺間質肉腫はまれな疾患で、日本乳癌学会の年次乳癌登録集計では全乳腺悪性腫瘍中0.024%の頻度である。今回われわれは乳腺間質肉腫の１例を経験したので報告する。症例は85歳女性。右乳房腫瘤を主訴として当科受診。触診で右乳房DC領域に5cm弾性硬の腫瘤を認めた。右腋窩リンパ節は触知せず。マンモグラフィでは右上外側に円形、境界明瞭平滑な高濃度腫瘤影を認めた。超音波では右乳房DC領域に4.2x3.6x2.8cm境界明瞭平滑、内部不均一な低エコー腫瘤を認めた。CTでは右乳房に4.5cmの充実性腫瘤あり、境界明瞭、中心部の造影効果はやや不良であった。針生検では確定診断は得られなかったが、境界病変以上の悪性度を持つ葉状腫瘍が疑われたため、乳房切除術を施行した。病理所見は、肉眼的に右乳房Ｄ領域に4.1x3.9x3.2cm大の比較的境界明瞭な乳白色調結節性腫瘍を認め、組織学的に多形の目立つ核を有する好酸性紡錘形細胞が束状増殖しており、多数の核分裂像や中心部の凝固壊死を伴っていた。腫瘍性異型を示す上皮成分が明らかでなく、間質肉腫と診断された。術後5か月の現在再発を認めていない。

GP-3-45-032
糖尿病患者に同時発症した左浸潤性乳癌と右糖尿病性乳腺症の１例

[1]亀田総合病院　乳腺科、[2]亀田京橋クリニック　診療部　放射線科、
[3]亀田総合病院　臨床病理科
中川　梨恵[1]、越田　佳朋[1]、寺岡　晃[1]、佐川　倫子[1]、比嘉　国基[1]、角田　ゆう子[1]、坂本　尚美[1]、淺野　裕子[1]、坂本　正明[1]、町田　洋一[2]、原田　大[3]、星　和栄[3]、福間　英祐[1]

糖尿病性乳腺症は長期糖尿病罹患患者に発症し、組織学的には細胞成分に乏しいケロイド状の線維化～硝子化組織と、小葉、乳管、血管周囲のリンパ球浸潤を特徴とする病態である。視触診、画像上は乳癌との鑑別が難しく生検にて確定診断につながる症例が多く報告されている。
今回両側乳腺腫瘤を主訴に受診し左浸潤性乳管癌、右糖尿病性乳腺症と診断された１症例を経験したので報告する。
症例は66歳、女性。既往に２型糖尿病、高血圧、うつ病があり、近医内科で薬物治療を行っていた。左乳腺腫瘤を主訴に近医を受診し当院へ紹介された。触診では左C、BD、CD領域の硬結と右C領域に硬結を認めた。乳腺マンモグラフィーでは両側乳腺に明らかな腫瘤像を認めなかったが、乳腺エコーでは左乳腺においてC領域に区域性の低エコー領域、BD領域とD領域にそれぞれ36mmと11mm大の不整形腫瘤を認めた。右乳腺にはC領域に24mm大の限局する低エコー領域を認めた。乳腺造影MRIでは左乳腺のB領域に区域性の造影効果とCE領域の限局性の増強効果を認め悪性が疑われた。右乳腺にはC領域に楕円形腫瘤を認めた。それぞれ乳癌を疑い針生検を施行したところ、左C領域の腫瘤からはDCISが確認され乳癌の診断となった。右C領域からは悪性所見は確認できず、小葉内にリンパ球集簇を認める乳腺炎像が確認され、糖尿病性乳腺症と診断された。左乳癌に対し左乳房全摘術とセンチネルリンパ節生検を施行した。センチネルリンパ節１個に被膜内腫瘍塞栓を疑う像があり、レベル1のリンパ節をサンプリングした。左乳癌の最終病理結果は浸潤性乳管癌(硬癌)、浸潤径14×5×18mm、核グレード1、ER100%、PgR100%、HER2 score 0、センチネルリンパ節２個中１個にITC（径90μm）を認め、サンプリングしたリンパ節には転移は認めなかった。術後1ヶ月より内分泌療法としてアナストロゾール内服を開始している。乳癌術後経過は良好であり、糖尿病性乳腺症と診断された部位も著変はみられない。今回浸潤性乳管癌と糖尿病性乳腺症を左右同時に発症した1例を経験したので若干の文献的考察を加えて報告する。

GP-3-45-033
結核を合併した乳癌の一例

大崎市民病院
進藤　晴彦、吉田　龍一、高橋　梢、江幡　明子

【はじめに】乳腺外科の日常診療において結核患者と遭遇することは稀である。我々が乳癌患者に対し術前化学療法、手術を施行した後、結核を合併していたと診断された一例を経験したので報告する。【症例】65歳女性。乳癌検診で左乳房C領域に石灰化を伴う腫瘤影を指摘され、当科紹介。針生検で浸潤性乳管癌と診断された。画像所見では左乳房C領域に径25mmの腫瘤と左腋窩に一塊となったリンパ節腫大を認めた。また腹部傍大動脈リンパ節の腫脹はあるものの、有意ではなかった。病期分類はT2N2M0 Stage IIA、サブタイプはER(-)、PR(-)、HER2(+)、Ki-67 50%であったため、術前化学療法の方針となった。トラスツズマブ＋ドセタキセル4コースを施行したところ、原発巣は著明に縮小したが、腋窩リンパ節の縮小は認めず、化学療法を中止し乳房部分切除と腋窩リンパ節郭清(Level II)を施行した。術後経過は順調で退院となった。病理診断で腋窩リンパ節に転移を認めなかったが、壊死を伴った類上皮肉芽腫を多数認めた。退院後外来で入院中から続く腹痛の増悪を訴えたため、CTを施行したところ、傍大動脈リンパ節の腫脹とびまん性の肺野の粟粒大の結節影の増悪を認めた。病理所見とも合わせ、結核を疑い喀痰検査提出したところガフキー2号であり、粟粒結核を合併していたことが判明した。直ちに抗結核薬による治療を開始し、排菌を認めなくなってからトラスツズマブの投与を開始し、現在経過観察中である。【考察】癌と結核を合併した場合、癌の所属リンパ節と結核によるリンパ節腫脹との鑑別は容易ではない。また、粟粒結核では肺野に多数の結節影を生じ、画像的に癌の多発肺転移と誤ることがある。自験例のように化学療法で原発巣は著明に縮小しても、腋窩リンパ節の縮小が認められなかったり他臓器病変が出現した場合、PDと判断するだけでなく、結核や悪性リンパ腫などの他疾患の併存も考慮する必要がある。乳腺外科の日常診療において結核患者と遭遇することは稀であり、症状や画像所見が通常の経過と異なる場合、特に腋窩のみならず傍大動脈リンパ節や、肺のびまん性結節などの所見を認めた際は結核を疑うべきである。

GP-3-45-034
腋窩腫瘤を主訴に診断された副乳癌を含む同側多発乳癌の１例

[1]勤医協中央病院　乳腺センター、[2]勤医協中央病院　呼吸器センター、
[3]勤医協札幌病院　外科
鎌田　英紀[1]、後藤　剛[1]、中村　祥子[1]、奈良　智志[1]、川原　洋一郎[2]、
細川　誉至雄[3]

【症例】66才女性。線維腺腫にて定期フォロー中であった。定期受診時のUS施行時に左腋窩腫瘤の訴えあり。USでは腋窩リンパ節転移疑いで乳房内を精査したところ、左B領域に8mm大の不整形低エコー域を認めた。触診上は、前回受診時に左腋窩の粉瘤を指摘されていたことと、臍様の陥凹を認めたため、破綻した粉瘤と判断。左Bの低エコーはFNA、CNBにて悪性と診断された。2015.X　左Bt+SNB、左腋窩腫瘤切除術を施行。病理結果は、左Bが乳頭腺管癌、腋窩腫瘤は副乳癌で、断端に癌が近接していたため、後日追加切除を行なったが遺残は認めなかった。術後AI投与にて経過観察中であるが、術後６ヶ月再発を認めていない。【考察】副乳は全女性の約5%に存在すると言われており、まれではあるが癌が発生することがある。その頻度は全乳癌の0.2-0.6%と報告されており、さらに同側乳房に癌が併存している例はきわめて稀と思われた。本症例においては、上記経過から術前に副乳癌の疑いに至らなかったが、腋窩に発生した腫瘤を見た際は副乳癌の存在は常に念頭に置くべきであり、反省すべき症例であった。【結語】非常にまれな副乳癌を含む同側多発乳癌の症例を経験したので文献的考察を加え報告する。

GP-3-45-035
血腫形成により急速に増大し、潰瘍形成をきたした嚢胞内乳癌の一例

[1]地域医療機能推進機構　九州病院　外科、
[2]地域医療機能推進機構　九州病院　病理検査科
相良　亜希子[1]、村上　聡一郎[1]、西村　志帆[1]、田中　晴生[1]、中村　勝也[1]、
梅田　修洋[1]、石川　幹真[1]、内山　明彦[1]、笹栗　毅和[2]

症例：74歳女性。数年前より右乳房に腫瘤を自覚していたが、2か月前より増大傾向を認め当院受診された。来院時右乳房全体に8cm大の一部皮膚に潰瘍形成を伴う腫瘤を認め、圧迫すると潰瘍から血液の流出を認めた。乳腺超音波で右乳房全体を占める低エコー域を認め、内部血流はみられなかった。MRI検査で右乳房に8cm大の多房性嚢胞性腫瘤を認め、嚢胞内容は血液成分が示唆された。嚢胞壁は造影効果を有し、一部乳頭状に増殖していた。CT検査でも右乳房に分葉状の腫瘤を認め、造影効果を有していた。穿刺吸引細胞診を施行したところほとんどが血液成分であり、血腫を可能な限り排出した後に針生検を行った。診断は浸潤性乳管癌、ER(100%)、PgR(100%)、HER2(1+)であった。右乳癌　T4bN0M0 StageIIIBの術前診断で、出血コントロールも兼ねて手術の方針とし、右乳房切除術、腋窩郭清術(LevelI)を施行した。術後病理組織検査では炎症性肉芽形成を伴う嚢胞形成を認め、内容液は血液成分および壊死組織であった。　間質浸潤は明らかではなく、Intracystic carcinoma(DCIS)と診断した。腫瘍内出血が原因で急速増大傾向を示し、皮膚潰瘍形成・出血を来しており、術後は浸潤癌に準じてAI内服中である。考察：嚢胞内乳癌は全乳癌の1%程度であるが、今回のように腫瘍内出血による巨大化で皮膚潰瘍形成及び出血に至る症例の報告は稀である。通常嚢胞内乳癌で間質浸潤を伴わない場合、術後補助療法はDCISに準ずるが、本症例のように皮膚潰瘍を伴った場合の治療方針に関しては一定の見解は得られておらず、慎重な術後補助療法の選択が必要と考えられた。

GP-3-45-036
マンモグラフィ撮影時の血性分泌の検討

こくふブレストクリニック
国府　育央

【目的】血性分泌は、乳癌の一つの症状であるが、頻度はそう高くなく、また診断に難渋する。今回、マンモグラフィ撮影時に認められた血性分泌について検討を加えたので報告する。【方法】2015年１月から11月までマンモグラフィを撮影した5697例、11389乳房。当院では分泌物には全例へマスティックテストを行っており、３＋を血性分泌とした。【成績】分泌物は、198乳房(1.7%)に認め、血性分泌は14乳房(0.12%)に認めた。分泌物のマスティックテストの内訳は、(—)110乳房、(±)17乳房、(１＋)49乳房、(２＋)８乳房、(３＋)14乳房であり、血性分泌は全分泌物の7.1%であった。血性分泌患者の年齢は31～66歳(中央値は48.5歳)。主訴は、なしが２例、分泌物の自覚が11例、腫瘤が１例であった。分泌物の自覚の期間は、１カ月から７年であった。マンモグラフィの所見は、異常なしが10例、C—3が２例、C—4が２例であった。超音波の所見は、軽度の乳管拡張が９例、C—3が４例(乳管内腫瘤(２例)、乳腺内低エコー、腫瘤)、C—4が１例(腫瘤)、C—5が１例(腫瘤)であった。細胞診はすべて穿刺で11例に行い、７例が陰性、C—3が３例、C—4が１例であった。MRIは、５症例に行い、所見なしが２例、所見あり(乳癌疑い)が３例であった。陽性例は、２例に針生検を行い、ともに乳頭腫で、１例はＭＲＩガイド下に針生検を行いＤＣＩＳであった。診断がついた症例は、浸潤癌が１例、DCISが１例、乳頭腫が４例であった。【考察】腫瘤よりの血性分泌例を除くと、腫瘤非触知血性分泌症例の診断方法として、マンモグラフィ、エコー、細胞診では、確実な所見は無く、ＤＣＩＳ症例の細胞診は陰性であった。血性分泌の診断方法としてＭＲＩの有用性が報告されており、自験例でもＭＲＩが有用であったが、良性悪性の診断は困難であり、存在診断に有用であった。【結論】マンモグラフィ撮影時に認められた血性分泌は、0.12%と少なかった。マンモグラフィ、エコー、細胞診では、確実な診断は困難であった。ＭＲＩがより有用であったが、質的診断は困難であった。

GP-3-45-037
多彩な組織像を示し乳癌卵巣転移の診断に難渋した一例

[1]滋賀医科大学　外科学講座、[2]滋賀医科大学医学部附属病院　病理部
北村　直美[1]、河合　由紀[1]、冨田　香[1]、北村　美奈[1]、坂井　幸子[1]、
貝田　佐知子[1]、植木　智之[1]、村上　耕一郎[1]、糸井　尚子[1]、赤堀　浩也[1]、
太田　裕之[1]、田中　彰恵[1]、園田　寛道[1]、森　毅[1]、梅田　朋子[1]、
清水　智治[1]、谷　眞至[1]、森谷　鈴子[2]、石田　光明[2]、九嶋　亮治[2]

乳癌の卵巣転移は1.8-3.5%と稀である。今回われわれは多彩な組織像を示し診断に難渋し、乳癌卵巣転移と考えた一例を経験したので文献的考察を加えて報告する。症例は43歳女性。左乳癌(T1N2aM0 Stage 3A)に対し左乳房部分切除術と腋窩リンパ節郭清（level3）を施行。 病理診断はinvasive ductal carcinoma, scirrhous carcinoma, NG3, f, ly(+), v(+), level1:17/18 level2:5/7　ER(+;100%) PgR(+;90%) HER2(3+)であった。術後化学療法としてFEC4サイクルとDOC+HER4サイクルを施行後、トラスツズマブを1年間投与した。また、左温存乳房と左鎖骨上、左傍胸骨領域に放射線治療60Gyを施行した。その後TAM+LH-RHaの投与を続けていたところ、術後4年目にフォローのCT検査で右卵巣に5cm大の不整形腫瘤を指摘された。 画像上卵巣癌あるいは転移性卵巣腫瘍の鑑別は困難であったため両側付属器切除術を施行。 病理検査の結果、右卵巣は少なくとも6パターンの多彩な像を呈しており(a:卵巣のendometrioid adenocarcinoma類似領域b:乳癌類似領域c:carcinoid類似領域d:mucinous carcinoma類似領域e:唾液腺腫瘍類似領域f:アポクリン系腫瘍類似領域)、 全体に腺管形成傾向が目立っていた。 先の乳癌組織は腺管形成が乏しく今回の卵巣腫瘍の多くの部分との類似性に乏しかったが、 一部に認められる索状、 充実性の部分は乳癌の病巣に類似性を認めた。 腺管形成良好な部分はER,PgR,HER2ともに陰性であったが、 乳癌組織と類似性を認めた部分ではER,PgRがともに90%以上陽性でHER2は陰性であった。Cytokeratin7は全体に強く陽性でcytokeratin20はごく少数の細胞に陽性であった。napsinAとPAX8は陰性であった。以上より卵巣腫瘍のごく一部には乳癌の転移として矛盾しない所見を認めるが、 それ以外の部分は非常に多彩な組織像を呈し原発巣の乳癌とはかなり異なるパターンであった。PET検査で他に明らかな原発巣を疑う所見を認めなかったことも合わせて考えると乳癌の孤立性卵巣転移との診断に至った。 現在内分泌療法を行い無再発生存中である。

GP-3-45-038
画像上悪性所見を呈した乳腺線維腫症の１例および Fibromatosis-like metaplastic carcinomaの１例

[1]聖マリアンナ医科大学　乳腺内分泌外科、
[2]聖マリアンナ医科大学ブレスト＆イメージングセンター、
[3]聖マリアンナ医科大学診断病理部、[4]つづきクリニック、
[5]ブレスティアたまプラーザ、[6]静岡県立総合病院
都築　麻紀子[1,4]、川本　久紀[1,2]、大井　涼子[1]、永澤　慧[1]、土屋　聖子[1]、
吉江　玲子[1]、志茂　彩華[1]、上島　知子[1]、土屋　恭子[1]、志茂　新[1]、
小島　康幸[1]、速水　亮介[6]、劉　孟娟[2]、本吉　愛[1]、白　英[2]、河原　太[1,5]、
矢吹　由香里[1]、前田　一郎[3]、福田　護[2]、津川　浩一郎[1]

乳腺線維腫症は、乳腺原発腫瘍の0.2%と稀な良性の腫瘍性疾患である。組織的に線維芽細胞が浸潤性増殖を呈し、 画像上乳癌と酷似するため組織診断を主体とした診断が重要となる。　当教室にて乳腺線維腫症1例および、Fibromatosis-like metaplastic carcinomaの1例を経験した。症例1：30歳代、女性。左乳房Ａ領域に５ｘ4.5ｃｍの可動性不良な腫瘤を触知。超音波にて2.5cm大の不整な腫瘤を認め大胸筋への浸潤が疑われた。 細胞診はclass II。針生検でも悪性所見を認めなかった。MRIでは、腫瘤が大胸筋から乳腺内に進展しており線維成分の多い浸潤性病変と考えられ、 線維腫症を疑う所見であった。 腫瘤摘出術を施行し乳腺線維腫症と診断された。 術後再発は認めず5年経過した。 症例2：80歳代、 女性。 左乳房腫瘤を自覚し当科受診。 左乳房Ｅ領域に3cm大の乳頭陥没を伴う可動性不良な腫瘤を触知。 超音波検査にて2.7cm大の不整形腫瘤を認め針生検施行。Fibromatosis-like metaplastic carcinomaの診断であった。 左乳房切除術およびセンチネルリンパ節生検施行。術後の病理結果も同様で、ER－、PgR－、HER2：0であった。術後2年2か月再発を認めず経過したが他疾患にて永眠された。乳腺線維腫症は臨床上両側性や多発発症することもあり、 悪性を示唆する画像所見を呈するため複数回の組織診断を施行することも多い。 組織像は核異型および核分裂像が少ない紡錘形細胞が束状に浸潤性増殖をきたす。Fibromatosis-like metaplastic carcinomaの組織像も異型の弱い紡錘細胞癌からなり、乳腺線維腫症に似ており鑑別が難しく確定診断に難渋することも多い。今回我々が経験した2症例について、 臨床的特徴、 病理学的所見について考察を含めて報告する。

GP-3-45-039
カテーテル治療を施行した右乳房皮下の仮性動脈瘤

[1]産業医科大学　第２外科学教室、[2]産業医科大学　放射線科学教室
永田　好香[1]、由良　冴希子[1]、田嶋　裕子[1]、大成　宣弘[2]、田中　文啓[1]

仮性動脈瘤は外傷や感染などによって動脈壁の一部が破綻し，本来の血管壁が破壊され血栓や結合組織によって瘤を形成する。今回、右前胸部の動脈瘤に対してカテーテル治療を行った症例を経験したので報告する。【症例】50歳代女性。会議中安静時に前胸部の違和感を自覚するも短時間で改善したため、２ヶ月間経過観察していた。近医受診し右乳房の腫瘤を指摘され、精査目的で当科外来を紹介受診。高血圧の既往や外傷歴なし。右腎臓の動静脈奇形に対する血管治療(TAE)施行した既往あり。来院時の触診では、右乳房のＡ領域皮下レベルに約0.8cm大の拍動性腫瘤を触知した。超音波検査では血管と思われる層状の無エコー域と、その内部に動脈性の血流信号を認めた。造影CTでは、腫瘤へ流入する内胸動脈分枝を確認したため、右前胸部の仮性動脈瘤と診断した。治療として、動脈瘤の摘出術ではなく、カテーテルによるコイル塞栓術を希望された。右内胸動脈撮影で、内胸動脈の分枝に5mmの動脈瘤を認めた。コイルを使用して動脈瘤の塞栓を施行した。右外側胸動脈撮影では、側副血行路を介した動脈瘤栄養血管遠位端が描出されたが、動脈瘤へのfillingは認めなかった。今回の前胸部仮性動脈瘤の原因は不明であるが、入院中の血圧は150台と高めであり、急激な血圧上昇による血管の破綻の可能性が否定できず､退院後は高血圧の治療を開始した。現在術後４年経過するが、血圧のコントロールも良好であり、塞栓後の動脈瘤は再発することなく経過している。近年乳癌の診断目的で乳腺の針生検などが施行される頻度が高く、仮性動脈瘤の合併症について考慮する必要があると思われる。

GP-3-45-040
リンパ節転移の判断が困難だった乳癌の１例

蓮田病院　外科
長谷川　久美、東　靖宏

症例は48歳女性。平成27年8月主訴は右乳房痛。エコーで右外側上に13×10mmの腫瘤があり、腋窩リンパ節は描出されず。ＭＭＧでは右外側上に集簇性の淡い石灰化（カテゴリー3）を認めた。CNBで浸潤癌、ER－、PR－、HER2　3＋、Ｋi-67 50% 以上と診断された。ＣＴでは右乳房に１ｃｍの濃染像と生理的な腋窩リンパ節が描出された。ＭＲＩで乳管内進展を伴う腫瘍濃染像を認め、拡散強調では腋窩に高信号ありリンパ転移が疑われた。9月中旬に温存術センチネルリンパ生検を施行した。色素法で径6mmと8mmの染色されたリンパ節を提出し術中ゲフリール陰性だった。病理は、浸潤径15×10×10mm、硬癌、周囲に広範なDCISを伴い全体の大きさは5×4ｃｍ、乳頭側で断端＋だった。永久標本でセンチネルリンパ節は転移陰性だが、別に乳腺内のリンパ節ひとつに転移陽性、ｆ＋、ｌｙ＋、ｖ－、grade3だった。放射線治療を行うこととして10月下旬にＣＴを施行したところ、右腋窩に２ｃｍの腫瘤が描出され、かつ触知した。エコーでも以前見られなかった20×15mmの腫大したリンパが描出された。PET-CTを行ったところ腋窩に強い集積を示し、残乳房にも淡い集積を認めた。炎症またはリンパ節転移疑いで、11月上旬に腋窩リンパ郭清、乳腺追加部分切除を行った。病理では、腫大した30×18mmのリンパ節一つのみが転移陽性だった（レベル1　1/16，レベル2　0/2)、残乳房にも18×10mmの乳管内癌の遺残を認めた。術後経過は良好で放射線治療を追加した。

GP-3-45-041
術後９年目に胆嚢転移を来した乳癌の１例

大津赤十字病院　外科
大江　秀明、余語　覚匡、吉川　明

症例は56歳、女性。2006年、右乳癌にて右乳房切除術およびセンチネルリンパ節生検を施行。臨床病期はT3N0M0 stage2B、組織型はInvasive ductal carcinoma, scirrhous type, ER(＋), PgR(－), HER2;3+であった。術後タモキシフェン内服を行っていたが、　2007年（術後1年目）に肝転移を来し、ハーセプチン＋化学療法（パクリタキセル→カペシタビン）を施行し、腫瘍は縮小した。2009年（術後3年目）には右臼蓋骨への転移を認め、放射線照射（36Gy）を施行した。その後、アロマターゼ阻害剤、ハーセプチンの投与を継続し、肝転移、骨転移ともに縮小を維持していた。2015年（術後9年目）、腫瘍マーカー(CEA32.3ng/ml）の上昇を認めたため、PET検査を施行したところ、胆嚢体部外側壁に約2cmの隆起性病変を認め、FDGの強い集積亢進を認めた。ＣＴおよび肝EOB-MRIでは胆嚢体部に2.5cm大の広基性の隆起性病変を認め、肝床部への浸潤が疑われた。また、造影USでは早期血管相で著明に濃染され多血性腫瘍であった。これらの画像所見より原発性胆嚢癌、乳癌胆嚢転移、NET等が考えられたが、確定診断は得られなかった。確定診断には組織学的検査が望まれ、穿刺生検も考慮したが、腫瘍のインプラントの可能性も危惧されたため、手術を行うこととした。手術は胆嚢摘出、肝床部切除術を行った。病理組織学的検査では胆嚢壁全層に腺癌の浸潤増生を認め、肝浸潤をともない、8aリンパ節（総肝動脈周囲）にも転移がみられた。また、ホルモンレセプターおよびHER2も原発巣と一致し、乳癌胆嚢転移と矛盾しないものと考えられた。近年では乳癌再発後も集学的治療により長期生存が得られるが、その一方で主要臓器以外の転移を来す症例も散見される。しかし、乳癌胆嚢転移の報告は極めて少なく、今回の症例も画像所見も含め示唆に富むものであり、文献的考察を加え報告する。

GP-3-45-042
浸潤性微小乳頭癌が、単層～低乳頭状の異型上皮からなる嚢胞、微小な多発浸潤巣と共に認められた２例

[1]名古屋医療センター　乳腺科、[2]名古屋医療センター　放射線科、
[3]名古屋医療センター　研究検査科病理、[4]名古屋医療センター　外科、
[5]東名古屋病院 乳腺科、[6]滋賀医科大学医学部附属病院　病理部、
[7]愛知医科大学　乳腺・内分泌外科
須田　波子[1]、森田　孝子[1]、遠藤　登喜子[1,2,5]、大岩　幹直[1,2]、市原　周[3]、
森谷　鈴子[6]、長谷川　正規[3]、佐藤　康幸[1,4]、林　孝子[4]、加藤　彩[4]、
今井　常夫[7]

浸潤性微小乳頭癌(IMC)は、脈管侵襲やリンパ節転移の頻度が高く、予後不良な乳癌とされるが、その進展様式は十分解明されていない。単層の異型上皮からなる数cm径の嚢胞、軽度または中等度の広範な管内成分、微小な多発浸潤巣、IMCが一連の病変として認められた２例を報告する。【症例１】69才。左Ｃ領域に腫瘤を自覚し受診した。マンモグラフィ(MG)で、分葉形・等濃度・明瞭平滑な腫瘤とそれに連続する不整形腫瘤を認めた。明瞭平滑な腫瘤は石灰乳石灰化を伴い、他に大小様々で微小円形・不明瞭な石灰化が腫瘤からはみ出すように分布していた。超音波検査(US)では横径2cmの嚢胞と、それに隣接する等エコー腫瘤を認めた。腫瘤は不整形でD/Wが大きく、明瞭平滑および粗ぞうで前方境界線の断裂があった。近くにごく小さな嚢胞や小腫瘤が多発し、一部はドプラで血流を認めた。不整形腫瘤の細胞診は悪性であった。MRIで嚢胞壁と共に複数の結節が染まり、広範囲の病変と考えられた。乳房切除術とI群リンパ節郭清が行われた。組織標本では、広範な管内成分として、軽度～中等度異型の腫瘍細胞が篩状構造や微小乳頭状構造を形成していた。1mmに満たない微小な浸潤巣が多発する中で、10mm,12mmのIMCが離れた２カ所に認められた。12mmの浸潤癌に隣接して16mmの嚢胞構造が認められ、その内面が管内成分と同様の腫瘍細胞によって裏打ちされ、単層～内腔に向かう微小乳頭状増殖を示していた。ER＞95%,PgR30%,HER2スコア1、リンパ節転移はなかった。【症例２】初診時45歳。触診で同部が硬かったが４年前に他院で乳腺症と診断され本人は変わらないと感じていた。MGで右B領域に小さな結節影が集簇し、USで小嚢胞の集簇であった。DCISを疑って細胞診をしたが、異型のない上皮細胞が少数得られたのみであった。3年後に嚢胞は3cmに増大し内部に充実性病変はないが内容液の細胞診が悪性疑いであった。扇状部分切除で外科的生検を行った。組織診断では、嚢胞は単層(一部は乳頭状・飾状)で異型の軽い上皮に裏打ちされており、周辺には似た上皮からなる最大径3mm の管状癌が多発していたが、浸潤巣の１つは極性が逆転したIMCであった。ER,PgR共に100%陽性、HER2スコア１であった。【考察】平坦型上皮異型→異型上皮過形成→DCISの経過を辿ると考えられている乳癌の中に、早期にあちこちで浸潤し、一部がIMCになるものが含まれている可能性がある。

GP-3-45-043
豊胸術後のシリコン肉芽腫に併発した乳癌の一例

[1]獨協医科大学　越谷病院　乳腺センター、
[2]獨協医科大学　越谷病院　病理部
大矢　真里子[1]、辻　英一[1]、林原　紀明[1]、石綱　一央[1]、上田　善彦[2]、
藤井　晶子[2]、小川　利久[1]

液状シリコンを乳腺に注入する豊胸術後には、乳腺全体にシリコン乳腺炎や、結節状病変のシリコン肉芽腫をきたすことが知られており、通常、漏出したシリコンによる線維性被膜の形成や石灰化の影響により、シリコン肉芽腫に併発する癌を発見するのは困難である。また腋窩リンパ節に反応性の腫大を認めることも多く、腋窩リンパ節転移との鑑別が困難となる事も多い。今回、我々はシリコン肉芽腫に併発した浸潤性乳管癌の１例を経験したので報告する。症例は79歳女性。左乳房に腫瘤を自覚し、当院を受診。視触診上、左乳房ABE領域に6 cm大の発赤を伴う腫瘤を認めた。既往として豊胸術を施行しており、両側乳房にシリコンが注入されている。超音波検査ではシリコンによる無エコー構造物の間にやや低エコーで不均一な乳腺組織が認められ、同部位に針生検を施行したところ、浸潤性乳管癌との診断となった。造影MRI検査では左乳房に造影効果を伴う6 cm大の腫瘤を認め、左腋窩リンパ節の軽度の腫大を認めた。胸腹部CTでは左乳房は腫大し乳房内を占拠する結節影を認め、一部石灰化をきたしていたが、明らかな遠隔転移は認めなかった。左乳癌cT3N0M0-stageIIBの診断で、左胸筋温存乳房切除術＋左センチネルリンパ節生検を施行した。病理所見ではシリコン肉芽腫内に異型の強い細胞の増殖を認め、腋窩リンパ節内にもシリコンの混入が認められた。本症例においてはエコーガイド下の針生検にて浸潤性乳管癌の診断を得られ、外科的切除が施行しえたが、豊胸術後のシリコン肉芽腫においては乳癌の診断が困難となる症例も多く、文献的考察も含め報告を行う。

GP-3-45-044
腺筋上皮腫の２例

[1]東京女子医科大学病院　第二外科、[2]東京女子医科大学病院　病理診断科
櫻井　桃子[1]、岡本　高宏[1]、羽二生　賢人[1]、永井　絵林[1]、徳光　宏紀[1]、
吉田　有策[1]、名取　恵子[1]、尾身　葉子[1]、坂本　明子[1]、堀内　喜代美[1]、
長嶋　洋治[2]

症例１：57歳女性。検診で右乳房腫瘤を指摘され、当科紹介受診。触診で右乳房９時方向に1.5 cm大の腫瘤を触知した。マンモグラフィではM-O領域に石灰化を伴った腫瘤性病変を認めカテゴリー4と診断した。エコーでは20 mm大、境界明瞭粗造、分葉状の低エコー腫瘤を認めた。細胞診で鑑別困難、針生検では壊死の中に筋上皮細胞の増生を認め、腺腫症や腺筋上皮腫が疑われた。MRIではリング状の濃染を示す腫瘤性病変を認め、悪性を疑う所見であったため、針生検を再施行。乳管上皮が充実性～篩状に増生し、筋上皮細胞の増生も伴っていたことから腺筋上皮腫の可能性が考えられたが、癌の可能性も否定できなかった。診断的治療の目的で乳房部分切除術を施行。病理結果で腺筋上皮腫の中に浸潤性乳管癌を認めた。断端は陰性であったが、膠原病があり、残存乳房に対する照射が施行できなかったため、全摘＋levelI郭清を行った。全摘した検体に癌は認めず、リンパ節転移も陰性であった。術後加療は行わず現在外来経過観察中である。症例２：71歳女性。左乳房腫瘤を指摘され、当科紹介受診。触診で左乳房CD領域に6 cm大の腫瘤を触知した。マンモグラフィでは左O-L領域に微細鋸歯状高濃度腫瘤影、周囲に微小円形の集簇する石灰化を認めカテゴリー4と診断された。エコーでは38 mm大、境界明瞭、分葉状、内部不均一な低エコー腫瘤を認めた。細胞診は鑑別困難で、針生検では筋上皮細胞の増生を伴っていたため、腺筋上皮腫と診断されたが、壊死がみられ、その部分にも筋上皮細胞の増生を認めたことから悪性も鑑別に挙げられた。MRIでは内部に隔壁を伴うリング状造影を示し、悪性も否定できない所見であった。診断的治療の目的で手術の方針となった。腫瘍径が大きかったため整容性を考慮し、腫瘤摘出術を施行。病理では腺筋上皮腫の診断で明らかな悪性所見は認めなかった。腺筋上皮腫は稀な良性腫瘍である。臨床所見上、癌に類似するため、鑑別が困難な場合があるが、症例２のように比較的大きな腫瘤であっても悪性の確証が得られていない場合は全摘ではなく、まず部分切除術を施行し、確定診断をつけるのが妥当であると考えられた。ただし、良性であっても局所再発することがあるため、遺残なく切除しきることは大切である。また、悪性変性を伴う場合や症例１のように浸潤癌を合併する場合もあるため注意が必要である。

GP-3-45-045

視触診・画像では悪性を強く疑うが、針生検で多発乳管内乳頭腫と診断された１例

[1]JA北海道厚生連旭川厚生病院　乳腺外科、
[2]JA北海道厚生連旭川厚生病院　病理診断科
池上　淳[1]、芝木　泰一郎[1]、赤羽　弘充[1]、佐藤　啓介[2]

【はじめに】乳管内乳頭腫は腫瘤の他、血性乳汁分泌や乳頭部びらんを伴うことがあり、このような症例ではしばしば臨床上乳癌の乳頭部浸潤との鑑別が問題となる。また、画像所見で、悪性との鑑別が困難な症例も経験する。われわれも臨床画像所見で悪性を強く疑うが、３度の針生検でいずれも乳管内乳頭腫の診断となった高齢女性の症例を経験した。このような症例をどのように扱うべきかを検討した。
【症例】77歳女性。左乳房の腫瘤、血性乳汁分泌、乳頭部びらんを主訴に受診。視触診では左CD領域にわたり腫瘤を触知、乳頭部中央に痂皮を伴うびらんと単孔性血性乳汁分泌を認めた。皮膚変化、腋窩リンパ節腫大は認めなかった。マンモグラフィでは、左CD領域を中心に構築の乱れを伴う高濃度腫瘤内に多形性の石灰化を区域性に認め（カテゴリー５（４））、乳腺超音波でも石灰化や内部エコーを伴う大小の拡張乳管が広範囲区域性に描出され強く悪性を疑う所見であった。MRIではT1強調画像で乳頭部より連なる線状の高信号を示し、乳管内に血性またはタンパクを含んでいると考えられた。このような乳管が11時半から３時半方向にかけ全長60mmにわたり区域性に拡がるnon-mass造影領域を形成していた（segmental distribution category 4b）。乳管拡張の集合部に対し、超音波ガイド下穿刺針生検を２度にわたり施行した。病理結果はいずれも、乳管内乳頭腫であった。画像所見で強く悪性を疑っていたためさらに３か月後、吸引針生検（超音波ガイド下マンモトーム）施行したが、同様の病理結果であり現在経過観察中である。
【考察】　本症例は針生検で多発乳管内乳頭腫の診断ではあるが、高齢であること、病変が広範囲であることから非浸潤癌など悪性病変を含む可能性は否定出来ない。しかし、多発乳管内乳頭腫に合併する非浸潤癌の多くは低悪性度とされており、手術をはじめとする治療のメリットは乏しいと思われる。現時点では患者の希望を聞いたうえで十分な説明を行ない、症状によるQOLが損なわれていなければ経過観察が妥当と思われる。

GP-3-45-046

乳腺原発悪性線維性組織球腫の１例

[1]ブレストピア宮崎病院　乳腺科、[2]放射線科、[3]潤和会記念病院　病理診断科
玉田　修吾[1]、船ヶ山　まゆみ[1]、前田　資雄[1]、中原　浩[2]、柏葉　匡寛[1]、駒木　幹正[1]、林　透[3]

悪性線維性組織球腫（Malignant fibrous histiocytoma）は間質組織に発生するまれな腫瘍で、主に四肢、後腹膜などが好発部位である。今回、乳腺に発生した悪性線維性組織球腫の１例を経験したので報告する。症例は75歳の女性、左乳房に腫瘤を自覚し来院した。触診では左乳房CD領域に30x30mm、弾性硬、表面平滑で境界明瞭な腫瘤を触知した。マンモグラフィでは、右MLOでM領域、CCにて外側に円形、境界明瞭平滑な高濃度腫瘤を認めた。超音波検査では左CD領域に25 x 23 x 22mmの境界明瞭平滑な円形の腫瘤を認めた。腫瘤は不均一な低エコーを示し、一部嚢胞様構造を伴い後方エコーは増強していた。MRI検査では左乳腺に円形、辺縁やや不整、増強効果不均一な28mmの腫瘤として描出された。嚢胞構造は単純T1強調像で高信号を示し、血液成分が示唆された。針生検では多核巨細胞を伴う異型紡錘型細胞からなる組織が採取された。腫瘍性病変であれば悪性葉状腫瘍や紡錘細胞癌が考えられるが、肉芽組織も否定できないという結果であった。以上の結果から良性病変も否定できず左乳房部分切除のみを施行した。切除標本では21 x 17 x 14mmの弾性硬、境界明瞭な病変を認めた。切除標本の病理組織学的検索では、紡錘型の異型細胞が繊維束状に増殖する組織像を示し、一部storiform patternを呈した。また多くの破骨細胞様多核巨細胞（Osteoclast-like giant cell）の出現と炎症細胞浸潤を認めた。以上から、乳癌取扱い規約、乳腺腫瘍の組織学的分類では間質肉腫とし、軟部腫瘍における悪性線維性組織球腫（Malignant fibrous histiocytoma, giant cell type）の診断とした。切除断端は陰性で、腋窩郭清や残存乳房に対する放射線治療、化学療法などの補助治療は行わなかった。現在、１年経過したが再発を認めず経過観察中である。

GP-3-45-047

単孔性血性乳頭分泌例の経過観察中に末梢性混合性腫瘤像の新たな出現を認めた乳管内腫瘍の一切除例

[1]南大阪病院　乳腺外科・消化器外科、[2]のはらクリニック、
[3]大阪市立大学心臓血管外科
中谷　守一[1]、原田　知明[1]、野原　丈裕[2]、島　卓史[1]、田中　芳憲[1]、葛城　邦浩[1]、藤尾　長久[1]、飛田　忠之[1]、柴田　利彦[3]

はじめに：単孔性血性乳頭分泌（以下、単血乳）例は単血乳細胞診とそのCEA値、乳管内病変の性状や拡がり、分布パターンにより診断・治療方針が決定される。悪性をおおよそ否定できる際には経過観察されることも多い。われわれは明らかな病巣、悪性度を確認できないため経過観察していた単血乳例で当初右乳輪下10：00の非触知病変に加えて新たに２：00方向に約4cm径の腫瘤を形成した症例を経験し区域乳管腺葉切除術（以下、区乳葉切）により乳管内乳頭腫と確定診断したので報告する。症例：59歳女性。X年9月　右単血乳を主訴に当科受診。視触診では右乳輪下10:00に硬結を触知し圧迫で単血乳を認めた。単血乳 CEA 0ng/ml。単血乳細胞診：陰性。乳房超音波検査（以下US）では右乳房9：00～13：00に乳管拡張あり。乳管内腫瘍像は明らかではなかった。MRIは異常所見なし。乳管造影（以下、DMG）では乳管異常を指摘しえず経過観察とした。X＋1年5月およびX＋2年5月両者の単血乳 CEA 0ng/ml。単血乳細胞診：陰性。MRI検査で右乳頭下に約20mm径のclustered ring enhancementがみられ非浸潤性乳管癌が疑診された。X＋1年6月DMGでは乳管内に陰影欠損が描出された。区乳葉切の適応を考慮したが、悪性高血圧を認め、循環器内科管理を優先した。X＋2年11月：右乳房内上部2：00方向に約4cm径の腫瘤が出現した。USでは乳頭との連続性は確認できなかったが、DMGとマンモグラフィ（以下MG）所見から両者は同一乳腺腺葉に存在すると判断できた。X＋2年12月全身麻酔下右区乳葉切を施行し乳管内乳頭腫と診断された。考察：本例は単血乳を認めたが、単血乳CEA値と細胞診は陰性で乳管拡張所見のみのため経過観察中であった。約2.5年の経過観察中に右乳輪10:00の乳房病巣に加えて右内上部2：00部に約4cm径の腫瘤が出現した。USでは腫瘤像はいずれも混合性腫瘤像を呈し乳管内腫瘍を疑診したが同一腺葉病変とは断定できなかった。DMG所見およびMG所見で同一腺葉病変と判断可能で区乳葉切が施行できた。本例のごとく乳管内腫瘍を疑いながら経過観察する際には与えられた画像診断を経時的にも総合して腺葉の分布範囲を過不足なく推定しておくことが手術完遂には非常に重要と考えられる。

GP-3-45-048

術前診断が困難であった乳腺扁平上皮癌の１例

府中病院　外科
王　恩、青松　直撥、鄭　聖華、由良　圭、木村　拓也、辻尾　元、山越　義仁、長嶋　大輔、平川　俊基、岩内　武彦、西居　孝文、森本　純也、中澤　一憲、内間　恭武、竹内　一浩

【はじめに】乳腺扁平上皮癌は本邦において全乳癌の0.1~0.4%と非常にまれな組織型である．今回われわれは，術前診断が困難であった乳腺扁平上皮癌の１例を経験したので報告する．【症例】79歳女性【現病歴】右乳腺のしこりに気付き2015年8月に当科を受診した．精査の結果乳癌と診断され，手術目的で入院となった．【検査所見】超音波検査にて右乳腺C領域に，18mm×18mm×28mm大の境界不明瞭で低エコーと高エコーが混在する内部不均一な腫瘤を認めた．腋窩には明らかな転移を疑うリンパ節腫大は認めなかった．マンモグラフィーでは右乳房MLOにてUM領域，CCにて外側に30mm×22mmの辺縁スピキュラを伴う等濃度な腫瘤を認め，カテゴリー－4と診断された．針生検でinvasive ductal carcinoma，Nuclear grade: 2 (2+2)，ER(-)，PgR(-)，HER2(2+)，Ki-67 index 40%と診断された．各種検査で遠隔転移は認めなかった．【治療経過】右乳癌T2N0M0 stageIIAと診断し2015年9月，右乳房切除＋センチネルリンパ節生検を施行した．センチネルリンパ節には転移は認めなかった．　術後病理検査にてsquamous cell carcinoma，Nuclear grade 3 (3+2)，f，ER(-)，PgR(-)，HER2(-)，Ki-67 index30%，n0と診断された．術後経過は良好で，TC療法（Docetaxel + Cyclophosphamid）による補助化学療法を施行中である．【考察】乳腺扁平上皮癌は組織学的に腺癌と扁平上皮癌とが混在する混合型と扁平上皮癌だけで構成される純粋型に分類されている．発生機序に関してはまだ確立されていないが，腺癌の扁平上皮化生によると考えられている．乳腺扁平上皮癌の術前診断で最も有用な方法は穿刺吸引細胞診と考えられているが，通常型の乳癌と比べ正診率がやや低い．腫瘍成分及び穿刺部位により，目標細胞を採取されなくて，正確な診断できないこともあると言われている．本症例は術前の針生検では診断困難であり術後の摘出標本で最終診断を得た．治療は多くは通常の乳癌に準じて行われている．化学療法については有効性が確立されたレジメンは存在せず，さらなる症例の集積が待たれる．貴重な症例と考えられたため若干の文献的考察を加え報告する．

GP-3-45-049
悪性葉状腫瘍の３例

一宮西病院　外科
石川　衛、森　美樹、近藤　優、石黒　清介

乳腺葉状腫瘍は非上皮性腫瘍であり、 発生頻度は原発性乳腺腫瘍の0.3～0.9%とされ、そのうち悪性例の占める割合は2.8～12%と報告されている。今回悪性葉状腫瘍を３例経験したのでまとめて報告する。 <症例１> 60歳女性。検診歴なし。家族歴：母親が80代に乳癌。4年前から左乳房内側腫瘤を自覚していたが、 半年前より急激な増大を自覚し受診。左乳房に直径6cmの腫瘤を触知。MMGでは左乳房全体に7×5cmの腫瘤、USでは左乳房全体に7×6×3cmの低エコー腫瘤をみとめた。CNBにて悪性葉状腫瘍と診断され左Bt＋SNB施行した。 <症例２> 67歳女性。検診歴、家族歴なし。左乳房腫瘤を主訴に受診。 左AC領域に5×6cmの硬結を触知。MMGでは中心部に石灰化を伴う63.9×55.0×55.8mmの腫瘤、USでは58.4×46.9mmの低エコー腫瘤をみとめた。CNBにて悪性葉状腫瘍と診断され左Bt＋SNB施行した。 <症例３> 38歳女性。1年前にMMG要精査となるも放置。家族歴なし。左乳房腫瘤を主訴に受診。左乳房上方に直径10cmの多房性隆起を触知。MMGでは左乳房に4cm大の腫瘤2ヶ所、USでは左ABE領域に直径10cm以上の境界明瞭、 内部不均一な低エコー腫瘤をみとめた。CNBにて小葉癌cT3N1M0 cStage3Aと診断され術前化学療法を施行するも腫瘍が急速増大したため左Bt＋SNB施行（SN陰性）。病理結果は悪性葉状腫瘍の診断であった。手術2ヶ月後に左腋窩の腫瘤が急速増大したため悪性葉状腫瘍再発と診断し左Bt＋Mj＋Mn＋Ax施行した。 <考察> 悪性葉状腫瘍は局所再発や遠隔転移の頻度が高く、慎重な経過観察が必要であると考えられた。

GP-3-45-050
経過を終えた腺筋上皮腫の一例

[1]朝日大学　歯学部附属　村上記念病院　放射線室、
[2]国立病院機構　名古屋医療センター　病理診断科
川瀬　沙枝加[1]、前島　亮秀[1]、松波　梨乃[1]、伊藤　千明[1]、藪下　勉[1]、名和　正人[1]、川口　順敬[1]、杉江　茂幸[1]、市原　周[2]

【緒言】検診にて発見され、経過観察を行っている腺筋上皮腫の一例を報告する。
【症例】50歳代女性、2年前の乳癌検診で左Cに腫瘤触知、MMG MLOで左Uに1.5cmの境界明瞭な等濃度腫瘤影(カテゴリー3)を指摘されたが精査受診せず、その1年後の乳癌検診でも同様の腫瘤を指摘された。2回目の検診のさらに約1年後に当院乳腺外科外来を受診した。受診時のMMGでは、検診時と同様に左Uに1.5cmの境界明瞭な等濃度影を認め、過去2年間のMMGと比較しても腫瘤影は大きさ、性状ともに変化がなかった。USでは、左乳房1次方向の皮下に近い部位に直径14×10×7mm、 境界明瞭平滑、 円形～楕円形、内部エコー均一、等～低濃度、後方エコーの増強を伴う腫瘤を認め、USカテゴリー3と診断された。腫瘍周囲に血流を認め、エラストスコアは2であった。MRIは軽度濃染される境界明瞭な腫瘤として描出された。以上より、線維腺腫、脂肪腫などの良性腫瘍を疑ったが粘液癌などの悪性腫瘍が否定出来ないことから針生検術が行われた。 針生検では、 小型の筋上皮様細胞と腺腔を形成するやや中型の腺上皮細胞の2種類の細胞が柵状に配列する境界明瞭な上皮増殖性病変が認められた。 真腔が認められたが偽腔は認められないことから腺様嚢胞癌は否定され、 筋上皮細胞が量的に多いことから腺筋上皮腫と診断された。2年間、 画像上は腫瘍の大きさや性状の変化が認められなかったことも踏まえ、 良性腺筋上皮腫と判断し、 経過観察を行っているが現在まで増大傾向は認められていない。
【考察】腺筋上皮腫は、 上皮細胞と筋上皮細胞が共に増殖を示す比較的稀な腫瘍で、 とくに筋上皮細胞の増殖が優位なものである。 紡錘細胞型、 管状型、小葉型の3型に分類され、 基本的には良性であるが、 さらに稀に悪性例の報告がみられる。本症例では、 約2年間腫瘤の大きさ性状の経過が追えており、これらの変化がなかったことから良性と判断し経過観察を行うことにした。現在までの報告例の大多数は摘出症例の報告であるため、 長期の経過を追えている症例はまれで本腫瘤の自然史を知るうえで大変貴重であると思われた。

GP-3-45-051
急速に増大した過誤腫の１例

[1]ベルランド総合病院　乳腺センター、[2]ベルランド総合病院　病理診断科
寺本　敦子[1]、山崎　圭一[1]、米田　光里[1]、阿部　元[1]、吉村　道子[2]

[症例]30歳、 女性。2014年6月に左の乳房腫瘤を主訴に近医を受診した。視触診にて左CED領域に約5cmの腫瘤を触知し、精査目的に当科紹介受診となった。 マンモグラフィ検査は両側ともカテゴリー１の診断であり、 超音波検査では同部位に可動性良好・ 境界明瞭な腫瘤を認めた。 針生検の結果は、過誤腫の診断であった。2015年9月受診時、 乳房の左右差を認めるほどの腫瘍の急速な増大を認め、 腫瘍摘出術の方針となった。乳房MRI検査では左BD領域を中心に正常乳腺を圧排する境界明瞭・ 辺縁整な9cmの巨大な腫瘤を認め、 画像所見でも過誤腫が疑われた。2015年11月、 腫瘍摘出術を施行。最終病理診断結果は、過誤腫（腫瘍径：10cm）であった。[考察]乳腺過誤腫は、乳腺の間質成分がさまざまに増殖する病態であり、 組織の構成比率の違いから、1）腺脂肪腫、2）線維性過誤腫、3)軟骨脂肪腫、4)平滑筋過誤腫に分類される。臨床上しばしば遭遇する疾患で、画像上での診断が比較的容易であり、基本的には経過観察される症例が多いが、 今回われわれは急速に増大した過誤腫の１例を経験したので、若干の文献的考察を加えて報告する。

GP-3-45-052
完全切除に苦慮した葉状腫瘍の１例

[1]北上済生会病院　外科、[2]岩手医科大学　病理学講座分子診断病理学分野
小松　英明[1]、細井　信之[1]、石田　和之[2]、菅井　有[2]

【はじめに】葉状腫瘍は上皮成分と間質成分が混在する腫瘍である。全乳房腫瘍の約1%未満であり、35～55歳の比較的若い女性に発症し、急速な増殖を示す特徴がある。 病理学的に線維腺腫と鑑別困難な事が多く、 針生検では確定診断に至らないケースも見られる。【症例】30代女性　既婚【既往歴】線維腺腫；20代に2回の摘出術施行。【家族歴】特記事項なし【現病歴】平成27年6月頃より、過去に線維腺腫として摘出した部位である左乳輪付近に、再度腫瘤を自覚。同年7月に当科初診。【現症】左乳房EAC領域に弾性・硬、境界明瞭な長径4.5cmの腫瘤を触知した。【画像所見】MMG；MLO viewにてML領域にかけてretractionを認めた。 超音波；境界明瞭、 平滑な円形腫瘤。内部エコーは不均質。後方エコーは増強していた。前方境界線の断裂は認めなかった。最大径は3.5cmでD/W 0.57であった。CT; 左乳頭下内側に31mmの不均質に造影される腫瘤を認めた。【CNB】Suspicious for adenoma【治療方針】摘出生検術【病理】Phyllodes tumor, suggestive of malignant phyllodes tumor. 境界明瞭な4.0x3.0cmの腫瘤。 境界明瞭な結節周囲の一部に間葉系細胞の増殖が見られる範囲があり、 切離面へ露出している。【後治療】追加切除の方針。【考察】本症例の切除断端は結節が明瞭となっている範囲では陰性の判断となるものの、 一部において結節周囲に異型は強くなく、 また核分裂像も見いだされないものの、 間葉系が増殖している領域が認められた。 葉状腫瘍の再発は諸家の報告で良悪性に関わらず10～40%はみられており、これは結節を完全除去したと思われても、 本症例の様に僅かな間葉系細胞の遺残が再発を繰り返す重要な原因と考えられる。また、本症例においては過去2回の摘出生検は他院で行われ、 線維腺腫の診断ではあったが、 おそらくは今回と同様の異型も各分裂像も弱い間葉系細胞の存在が過去の生検標本でも見られていた可能性は否定できない。 現在追加切除標本については病理診断確認中である。詳細な病理所見と共に文献学的考察を加え、報告する。

GP-3-45-053
von Recklinghausen病に合併した非浸潤性乳管癌の１例

[1]加藤乳腺クリニック、[2]済生会滋賀県病院　臨床検査・病理診断センター
今井　文[1]、松谷　崇弘[1]、佐久山　陽[1]、加藤　誠[1]、馬場　正道[2]

【はじめに】von Recklinghausen病（以下，R病）は腫瘍抑制遺伝子*NF1*（染色体17q11.2）の機能消失型変異による常染色体優性遺伝疾患で，1例／3000－3300出生の発症率とされるが，70%は突然変異による孤発例と考えられている．*NF1*の遺伝子産物であるneurofibrominはRasの抑制的制御機能を有しており，*NF1*機能の減弱や欠如によるRas/MAPK経路の活性化・PI3K/AKT経路の活性化が，神経線維腫をはじめとした腫瘍性病変の発生に関わると考えられている．また，R病患者では乳癌発症リスクが高いことが報告されており，Seminogらによると R病女性の乳癌標準化罹患比は30-39歳で6.5倍，40-49歳では4.4倍とされる．また，*NF1*と同じ17番染色体長腕上に存在しHBOCの原因遺伝子である*BRCA1*との重複変異症例の報告もあり，関連性が示唆されている．さらにR病合併の乳癌は一般の乳癌に比べて進行癌が多いと報告されるが，R病に特徴的な皮膚神経線維腫等の影響で発見が遅れる可能性を考える．今回我々は，MMGにて早期発見し得たR病に合併した非浸潤性乳管癌の1症例を経験したので報告する．【症例】62歳女性．検診MMGで左乳房微細石灰化を指摘され，精査目的で当院初診．既往歴：R病，子宮筋腫．家族歴：母（乳癌）．視触診：異常なし．MMG：左Sに微小円形＋淡く不明瞭な集簇石灰化．US：病変指摘できず．ST-MMT生検：DCIS，intermediate grade，comedo necrosis（＋），ER：90%（＋），PgR：30－40%（＋），Ki-67：21－25%．MRI：左乳頭下から12時方向に漸増性に造影される20mm長のnon mass-like enhancementを認める．CT：cN0M0と診断．左Bp＋SLNB（0/2）施行し，切除標本の病理結果はmastopathic cahange＋MMT-scarのみ．【考察】R病患者では皮膚神経線維腫のため触診やMMGなどでの乳癌早期発見が難しいことが指摘されているが，微細石灰化は比較的同定しやすい所見と推察する．非R病女性でも*NF1*の突然変異で乳癌が誘発されるグループがあることも報告されており機序の解明が待たれるが，*NF1*は乳癌発症に強く関連する遺伝子と考える．【結語】R病女性が乳癌発症高リスクであることを周知し，検診受診の推奨が重要と考える．

GP-3-45-054
Low-grade adenosquamous carcinomaの１例

日本鋼管福山病院　乳腺外科
藤井　清香、椎木　滋雄

（はじめに）low-grade adenosquamous carcinoma（以下LGASC）はWHO分類（2012年）ではmetaplastic carcinomaに分類される稀な腫瘍である。われわれが検索し得た限りでは本邦報告例は2例であった。今回、LGASCの1例を経験したので、若干の文献的考察を加え報告する。（症例）43歳女性。35歳時、右乳癌に対し温存術＋センチネルリンパ節生検が行なわれている。乳頭腺管癌、n0、ER(+)、PgR(+)、HER2(+)。術後、放射線療法、ホルモン療法を行い経過観察中であった。2015年7月右乳房の手術創近傍に超音波検査で低エコー腫瘤を認め、CNBでは浸潤性乳管癌であった。そのため、同年8月に右乳房切除術＋腋下リンパ節郭清を行った。切除標本の病理結果は、LGASC、浸潤径10mm、n0、ER(-)、PgR(-)、HER2(-)、Ki-67 10%となった。また、対側である左乳房にもDCIS（ER(+), PgR(+)）を認めたため、右乳癌の手術と同時に左乳房切除術＋センチネルリンパ節生検を行った。術後は化学療法は行わず、経過観察中である。（考察）文献では、LGASCはBRCA1変異との関連、同側乳房の乳癌歴との関連が言われている。自験例でも、今回の右病変は右乳癌の術後に出現していた。本症例は、両側に3つの原発乳癌をもち、45歳以下での診断であった。HBOCの検査基準は満たすものの詳細な検査は行っていない。LGASCの予後と治療に関しては、リンパ節転移は稀で、局所再発をきたしやすく、報告例では温存術が行われた場合は放射線療法が行なわれているが、化学療法の役割は明確になっていない。自験例は乳房切除術を行っており完全切除できていること、低悪性度であること、さらに本人の希望があることより、化学療法は行わずに経過を観察しているところである。

GP-3-45-055
乳腺基質産生癌（Matrix-producing carcinoma）の１例

[1]済生会山形済生病院　外科・乳腺外科、[2]済生会山形済生病院　病理
太田　圭治[1]、浦山　雅弘[1]、磯部　秀樹[1]、刑部　光正[2]

【はじめに】乳腺基質癌（Matrix producing carcinoma：以下MPC）は、「軟骨基質ないし骨基質の産生を特徴とし、癌腫成分と基質成分の間に紡錘形細胞成分や破骨細胞成分が介在しないもの」と定義される浸潤癌特殊型の一つである。全乳癌の0.03～0.2%と非常に稀な組織型であり、今回我々は、MPCの１例を経験したので報告する。【症例】58歳女性。SLE、関節リウマチにて内科通院中、左乳房腫瘤を自覚し受診。左乳房B領域NTD5.5cm部に3×2cmの腫瘤を触知。エコーで13.1×12.8×10.7mmの不整形、内部不均質な低エコー腫瘤であり、前方境界線断裂を認め、カテゴリー4。穿刺細胞診にて壊死物質とともに核腫大、核クロマチンの増量を示す異型腺細胞集塊が見られ、Ductal carcinomaと診断。MMGでは、L-L-Iに微細分葉状～境界不明瞭な腫瘤カテゴリー4とL-U～M-Oに淡く不明瞭な区域性石灰化カテゴリー3を認めた。MRIにて左B領域に境界明瞭なリング状の濃染像、dynamic studyにてpeakを形成、左CD領域には濃染域が集簇し、漸増パターン～peak形成が混在して認められた。CTでは、左B領域に15mm大の辺縁に造影効果を伴う腫瘤を認め、PET-CTでは、FDGの集積を認めた。画像上、リンパ節転移、遠隔転移は認めなかった。温存手術が可能もSLEがあり、日光皮膚炎による治癒遷延もみられ、乳房温存術後の放射線照射は困難と判断。術中迅速病理診断にて乳頭直下の断端陰性であり乳頭温存乳房切除を施行、センチネルリンパ節生検にて陰性であり腋窩郭清は省略した。摘出標本の割面は境界明瞭、灰白色の分葉状腫瘤であった。病理組織学的所見は、腫瘍の辺縁部には癌腫が存在、中心部に向かうにつれ細胞密度が低下し索状となり、腫瘍中央部には軟骨様基質が見られた。乳腺基質癌（Matrix producing carcinoma）と診断。g ,ductal spread(-)HG3,NG3,ly(-)v(-)17×16×14mm,sn 0/6 T1cN0M0　Stage 1，ER(-)PgR境界域（1～5%）HER2 1＋,Ki-67 70%、CD領域には分泌型石灰化を認め、乳腺症であった。乳腺基質癌は報告例の殆どがトリプルネガティブで予後不良例が多い。術後補助化学療法としてweekly-nab PTX投与を6クール施行、以後AI剤（EXE）を投与。現在術後12ヵ月経過し無再発生存中である。【まとめ】MPCはCT、MRIにおいてリング状の造影効果が特徴的であるが、穿刺細胞診での組織型推定は困難である。細胞診所見と病理組織像を比較検討し若干の文献的考察を加え報告する。

GP-3-45-056
非浸潤乳管癌に同時発生した同側乳房内異所性Paget病の１例

[1]北播磨総合医療センター　外科、[2]北播磨総合医療センター　病理診断科、[3]神戸大学医学部附属病院　病理診断科
岡　成光[1]、神澤　真紀[2,3]、伊藤　智雄[3]

【はじめに】乳房Paget病は乳管癌の乳頭表皮への進展による乳頭皮膚の発赤やびらんを特徴とする疾患である。また乳房外Paget病はアポクリン腺が密集する外陰部、肛門周囲、腋窩に好発し、通常アポクリン腺が存在しない部位に発生した症例は異所性Paget病と呼ばれる。われわれは、乳頭皮膚病変を伴わない非浸潤乳管癌と同側乳房皮膚に同時発生した異所性Paget病の1例を経験したので報告する。【症例】61歳女性。左乳房腫瘤を主訴に2012年11月初診。左乳頭直下に2.5cmの腫瘤を触知し、乳頭を含め皮膚変化は認めなかった。また同側乳房BD領域、乳房下溝線やや頭側に、色素沈着を伴う径6mmの扁平皮膚隆起性病変を認めた。この時点で10年以上前から存在するとのことで通常の母斑いわゆる”ほくろ”と考えた。マンモグラフィ、乳腺超音波検査で左乳頭直下の乳癌と診断し、針生検で非浸潤乳管癌(ductal carcinoma in situ, DCIS)と確定診断した。同年12月センチネルリンパ節生検と左乳房全摘術を施行した。”ほくろ”の同時切除について術前に本人に意向を尋ねたが希望されなかった。センチネルリンパ節に転移を認めず、腋窩郭清は省略した。手術標本の病理学的所見でもDCIS(high grade)の診断で、組織学的にも乳頭および皮膚に病変はなく、ER(+), PgR(-), HER2(3+)であった。手術瘢痕部から正常皮膚を介して尾側に”ほくろ”が残存することとなり、やはり気になるという理由から切除を希望し2013年3月形成外科を受診。同部皮膚生検でPaget病または乳癌のpagetoid spreadが疑われた。同年5月皮膚腫瘍切除術と植皮術が行われた。病理組織学的所見では上皮内に大型の異型細胞胞巣を認め、CK7(+), GCDFP15(+), S100(-)であり、Paget病(in situ)と診断、またDCISと同様にER(+), PgR(-), HER2(3+)であった。いずれも明らかな浸潤部を伴わず、両者の間に肉眼的にも病理組織学的にも連続性がないことから、非浸潤乳管癌に合併した同側乳房内異所性Paget病と診断した。【まとめ】非浸潤乳管癌に同時発生した同側乳房内異所性Paget病の1例を経験した。極めて稀な症例と思われ、若干の文献的考察を加え、報告する。

GP-3-45-057
同一腫瘤内に異なる２つのサブタイプを呈し衝突癌が疑われた１例

国家公務員共済組合連合会　東京共済病院　乳腺科
近藤　友樹、馬場　紀行、重川　崇、中村　幸子

症例は42歳女性。右乳腺E領域に15mm大腫瘤を自覚し、前医受診。このとき、針生検×４施行し、そのうちの１検体に1.Invasive ductal carcinoma (scirhous):ER+PgR+HER2 -,2.Invasive ductal carcinoma(Solid-tub): ER-PgR-HER2 3＋と明らかに異なる２つのサブタイプを認めた。当初は検体のコンタミなど疑われたが、術後永久標本でも同様に上記のサブタイプを呈する腫瘍が接しており、いわゆる衝突癌が疑われた。通常、術前の針生検で悪性の場合、そのサブタイプを基に術前・術後の治療方針を決める。そのため異なるサブタイプが存在することで、その後の治療方針・予後因子などが変わることが予想される。今回は偶然にも診断することができたが、異なる起源から出現した細胞が接しながら増殖していると考えられる症例は非常に珍しく、診断にも苦慮した１例であるため報告する。

GP-3-45-058
診断に難渋した非浸潤性乳管癌を含む良性乳腺線維芽細胞腫瘍の一例

[1]東京警察病院　外科、[2]東京警察病院　病理診断科
栗川　美智子[1]、岸上　史士[1,2]、神谷　有希子[1]、鈴木　純子[1]、横山　宗伯[2]

【はじめに】最終病理診断に難渋している非浸潤性乳管癌を含む間葉系腫瘍を経験したので、ここに提示し、組織型の解釈につき検討する。【症例】51歳女性。半年前から右乳房腫瘤を自覚し、増大傾向みとめたため、近医受診し、当科紹介受診となった。初診時、右乳房C領域に5cm大の可動性良好な弾性硬の腫瘤を触知した。マンモグラフィでは、右U、Oに境界明瞭平滑な円形の高濃度腫瘤影をみとめた。超音波検査では右C領域に嚢胞成分を伴う境界明瞭平滑な低エコー腫瘤をみとめ、腫大リンパ節はみとめなかった。【針生検】良悪性中間的間葉細胞腫瘍を否定できず。【治療】右乳房部分切除術、右腋窩センチネルリンパ節生検を施行した。センチネルリンパ節は4個摘出した。迅速病理診断は全て陰性であった。【摘出標本病理】背景は類粘液基質を含む繊維性基質、有核細胞は紡錘形または星芒状で、この中に嚢胞状に拡張した乳管の他、小型、中型の乳管の集簇巣が散在していた。異型上皮が篩状に配列するDCIS像もみとめた。紡錘型細胞腫瘍成分について免疫染色をおこなったところ、CD10、αSMAは陽性、Desmin、H－Caldesmon、ER、PgR、S-100は陰性で、乳腺線維芽細胞の腫瘍であると判断した。【病理診断上の問題点】1、紡錘形細胞成分の良悪性、2、上皮成分はDCISとして良いか、3、腫瘍全体の組織診断。

GP-3-45-059
神経内分泌分化を示す粘液癌の２例

[1]がん研究会がん研究所　病理部、[2]がん研究会有明病院　病理部、
[3]がん研究会有明病院　乳腺センター
武藤　信子[1]、堀井　理絵[1,2]、岩瀬　拓士[3]、大野　真司[3]、秋山　太[1,2]

神経内分泌分化を示す粘液癌を経験したので報告する。【症例１】71歳女性。右乳房腫瘤を自覚し、当院を受診された。右外下に2.4x2.0cmの硬い腫瘤が触知された。MMGでは、同部位に、微細鋸歯状の高濃度腫瘤がみられ、カテゴリー4と診断された。超音波検査では、境界不明瞭で形状不整な低エコー腫瘤を認めた。MRIで辺縁微細鋸歯状の腫瘤を認め、乳管内進展も疑われた。穿刺吸引細胞診で粘液を伴う乳癌と診断され、乳房部分切除術が施行された。最終病理診断は、純型の粘液癌であった。癌細胞は、小型円形の核と好酸性で顆粒状の細胞質を有し、粘液湖内で高密度、充実性に増生していた。乳管内癌巣の組織亜型は充実乳頭状であった。免疫組織化学的に、Chromogranin A(+)、Synaptophysin(+)で、神経内分泌分化を伴っていた。リンパ節転移なし、ER(+)、PgR(+)、HER2(0)で、術後はアナストロゾールを7年7ヶ月内服した。手術から10年経過し、無再発生存中である。【症例２】71歳女性。左乳房腫瘤を自覚し、当院を受診された。左内下に2.5x1.5cmのdimpleを伴う硬い腫瘤が触知された。MMGでは、同部に、分葉状で一部境界不明瞭な高濃度腫瘤を認め、カテゴリー4と診断された。超音波検査では、分葉状の内部不均一でエコーレベルがやや低い腫瘤が見られ、充実腺管癌と粘液癌が鑑別疾患に挙げられた。MRIでは内部がまだらに造影される限局した分葉状の腫瘤を認めた。穿刺吸引細胞診で粘液を伴う乳癌と診断され、乳房部分切除術が施行された。最終病理診断は、混合型の粘液癌であった。癌細胞は、核小体が目立つ円形核と好酸性で顆粒状の細胞質を有し、粘液湖内で高密度、充実性に増生していた。乳管内癌巣の組織亜型は充実乳頭状であった。免疫組織化学的に、Chromogranin A(+)、Synaptophysin(+)で、神経内分泌分化を伴っていた。リンパ節転移なし、リンパ管侵襲あり、ER(+)、PgR(+)、HER2(0)で、術後はアナストロゾールを5年内服した。手術から6年7ヶ月経過し、無再発生存中である。【考察】Weigeltらは、粘液湖内で癌細胞の密度が高い粘液癌は、密度の低い通常の粘液癌よりも神経内分泌癌に、遺伝子発現状況が類似していると報告した（Mod Pathol. 2009）。本症例は、神経内分泌癌と類似した細胞形態を示す癌細胞が粘液湖の中で高密度に増殖する粘液癌で、免疫組織化学的に神経内分泌分化が証明された。

GP-3-45-060
secretory carcinoma（分泌癌）の一例

地方独立行政法人広島市立病院機構　広島市立広島市民病院　乳腺外科
上村　磨矢、金　敬徳、藤原　みわ、吉村　友里、梶原　友紀子、
伊藤　充矢、大谷　彰一郎

【はじめに】secretory carcinomaは、WHO分類でexceptionally rare type and variantsに分類される非常に稀な癌であり、比較的予後は良いとされている。今回我々は、組織型も考慮し、妊娠希望のため術後無治療経過観察とすることとなった一例を経験したので、若干の文献的考察を加え報告する。【症例】37歳女性。既往歴、家族歴に特記事項なし。20xx年6月右乳房腫瘤を主訴に受診。MMGでR-L・IOに辺縁微細鋸歯状のC-4の多発腫瘤、乳房超音波でRt.BD領域にC-4の多発腫瘤を認めた。乳房MRIで最大1.0ｃｍの腫瘤をDB領域に3つ認め、乳管内進展による連続も認めた。術前CNBでER：33-66%, PgR：1-10%, HER2：0, Ki-67： ＜14%, Luminal A typeのInvasive carcinomaと診断。PET-CTでは明らかな転移はなく、術前診断T1N0M0 stage1Aの多発乳癌の診断に至った。以上に対して20xx年9月 乳房切除術＋センチネルリンパ節生検+tissue expanderを用いた一次二期乳房再建施行。術後病理結果はpT1 (12mm), surgical margin negative, Nuclear grade 1 (atypia 2, mitotic 1), ER：1-10%, PgR：1-10%, HER 20, Ki-67 1-5%, S-100はびまん性に陽性であり、FISHにてETV6のdisruptionを認め、t(12;15) ETV6-NTRK3 fusion geneを形成しており、secretory carcinomaと確定診断された。本症例は、secretory carcinomaとしては比較的高齢であり、またホルモンレセプター弱陽性のTriple negative typeに近いbiomarkerを持つ症例に対して、無治療経過観察を選択した。強い妊娠希望もあり術後約1ヶ月という早期に妊娠に至っている。【考察】secretory carcinomaは全乳癌の0.15%以下と非常に稀な組織型で、多くはER/PgR陰性、HER2陰性のtriple negative 乳癌であるものの、組織学的異型度はGrade1に相当し、予後は比較的良いとの報告がある。また、secretory carcinomaはjuvenile carcinoma(若年性癌)とも呼ばれており、2/3は30歳未満と報告されている。一方で、良好な予後は20歳以下の症例に限られ、成人例では長期予後において、転移・局所再発の可能性もあると言われている。病理学的には、旺盛な分泌所見により比較的容易に診断されるが、組織構築は様々であるため、分泌所見に乏しい場合は困難なこともある。その場合、t(12;15) ETV6-NTRK3 fusion geneの証明が有用となる。【結語】FISH法にてt(12;15) ETV6-NTRK3 fusion geneを証明し、分泌癌の確定診断し得た１例を経験した。

GP-3-45-061

多数の腋窩リンパ節転移を認めながら，原発巣は非浸潤性乳管癌で浸潤部が認められなかった１例

[1]堀井乳腺外科クリニック、[2]館林厚生病院　外科、
[3]群馬大学　大学院　病態病理学
堀井　吉雄[1,2]、岩崎　茂[2]、稲川　万理江[2]、伊古田　勇人[3]

症例は72歳，女性。市のマンモグラフィ検診を受け，左乳房カテゴリー３（淡い石灰化）の判定で要精査となり，精査のため当院を受診した。触診で左乳頭に近いC領域に硬結を触れ，マンモグラフィでは石灰化は淡く不明瞭であったが，軽度の構築の乱れを疑った。超音波検査では，左2-3時に乳腺の肥厚と約20mmの低エコー域を認めた。針生検を施行し，「ductal hyperplasia」の診断であったが，要経過観察とのコメントがあった。経過観察を行い，初回針生検から9か月後の超音波検査で低エコーの一部が腫瘤を形成したような所見があり，針生検を再検し，「low grade DCISの可能性が高い」の診断であったが，診断は確定しなかった。診断確定のためopen biopsyを施行し，「low grade DCIS,切除断端は陽性」との診断であった。Open biopsyに先立って行った乳腺MRI検査の所見からは広範囲に広がる病変の可能性があり，手術は胸筋温存乳房切除術およびセンチネルリンパ節生検を施行した。術中迅速診断で，センチネルリンパ節に3個の転移を認め，Level 2の腋窩郭清を行なった。永久標本の病理組織診断で，リンパ節には郭清したものと併せ，全部で7個の転移を認めたが，原発巣である乳腺は非浸潤性乳管癌の診断で，追加切り出し，さらにブロックの裏面の標本を作成するなど，詳細に検索したが浸潤部は見い出せなかった。本症例は非浸潤性乳管癌＋多数のリンパ節転移という矛盾した状況であり，解釈が困難な症例である。複数回の生検によりリンパ節転移を生じたものと考えるべきなのか，文献的考察を加え報告する。

GP-3-45-062

線維腺腫摘出術を繰り返した後出現した乳腺間質肉腫の１例

[1]北海道がんセンター　乳腺外科、[2]北海道がんセンター 臨床病理部
五十嵐　麻由子[1]、佐藤　雅子[1]、山本　貢[1]、富岡　信元[1]、渡邊　健一[1]、
山城　勝重[2]、高橋　將人[1]

乳腺間質肉腫は乳腺原発の軟部肉腫であり、乳腺原発悪性腫瘍の1%以下と非常に稀な疾患である。今回我々は、線維腺腫摘出術を繰り返した後、葉状腫瘍が疑われた腫瘍を切除し、術後病理診断にて乳腺間質肉腫と診断された１例を経験した。症例は66歳、女性。4ヶ月前より左乳房腫瘤増大を自覚し前医受診、針生検にて葉状腫瘍と診断され、加療目的に当科紹介受診。これまでに3回左乳腺腫瘍摘出術をうけており、いずれも診断は線維腺腫であった。初診時視触診では、左乳房手術痕直下に8×7cm大の腫瘤を認めた。針生検所見にて、上皮成分を認めず、紡錘形細胞からなる間質の増生が主体で、核分裂像も認め境界悪性以上の葉状腫瘍が疑われた。CT・MRIでは最大径90mmの境界明瞭な分葉状腫瘤を認め、葉状腫瘍の診断であった。一部で皮膚浸潤、胸筋浸潤も疑われた。その他遠隔転移やリンパ節転移は認めなかった。左乳房全摘および植皮術を施行。病理組織学的検査にて、腫瘍は異型紡錘形細胞が密に錯綜増殖する像を呈していたが上皮成分の増殖は認めず、乳腺間質肉腫と診断された。
本邦発行の乳癌取り扱い規約第17版では乳腺間質肉腫は、非上皮性腫瘍のなかで軟部腫瘍とは別に分類され「悪性葉状腫瘍の上皮成分がないもの」と定義されている。軟骨、骨、脂肪、平滑筋、横紋筋など多方向への分化を示すことがあり、また粘液腫状、巨細胞腫、デスモイド、線維肉腫、悪性線維性組織球腫などの組織像をとることもある。　一方でWHO分類ではstromal salcomaという分類はなく、葉状腫瘍の一つとしてPeriductal stromal tumor(salcoma)と分類されているものがあり、上皮成分による葉状構造を欠き、紡錘形細胞の増殖からなるものとされている。
今回経験した症例は、その発生経過から葉状腫瘍との鑑別が困難な乳腺間質肉腫の一例であった。現在、間質肉腫の概念は本邦と欧米では若干の相違があり、診断には慎重な検討が必要と考え、文献的考察を加えて報告する。

GP-3-45-063

急速に増大した同時性同側性乳癌の１例

[1]名古屋掖済会病院　外科、[2]名古屋掖済会病院　病理診断科
福岡　恵[1]、米山　文彦[1]、木村　桂子[1]、芥川　篤史[1]、明石　久美子[1]、
清板　和昭[1]、長谷部　圭史[1]、横井　豊治[2]、佐竹　立成[2]、西川　恵理[2]

症例は56歳、女性。既往歴、家族歴に特記事項なし。右乳房A領域のしこりを自覚して受診。毎年近医で検診を受けており、受診9ヶ月前のマンモグラフィ検査では異常を指摘されなかった。 初診時、A領域に2cm大、CDE領域に7cm大の弾性硬の腫瘤を触知した。 マンモグラフィ所見：R-U・O領域にFAD、M･OI領域に境界不明瞭な高濃度腫瘤を認め、カテゴリー4と判断した。超音波検査所見：A領域に大きさ14.5×21.5×12.9mm、前方境界線の破壊、ハローを伴うカテゴリー5の不整形腫瘤、CDE領域に大きさ28.9×27.2×22.5mm、 前方境界線の破壊を伴わない境界明瞭粗造なカテゴリー4の分葉状腫瘤を認め、2病変に連続性は認められなかった。 病理結果：CDE領域の病変の細胞診は悪性、針生検の結果はどちらもInvasive ductal carcinomaで、profileは A領域の病変のER、PGR強陽性、HER2陰性に対し、CDE領域の病変はER、PGR陰性、HER2陽性と異なっていた。2病変はprofileが異なることから、 独立した病変と考えられたため、 術前化学療法後に温存手術も可能と考えられたが、　患者は希望せず乳房切除術を施行した。　術後診断はT2N0M0Stage2B、現在術後補助化学療法中である。同時性多発乳癌は比較的稀とされており、 今回我々は短期間で急速に増大したprofileの異なる同時性同側性乳癌を経験したため、病理学的考察を加えて報告する。

GP-3-45-064

乳腺良性葉状腫瘍切除後に発生した同側腋窩副乳原発線維腺腫の一例

[1]武蔵野赤十字病院　乳腺科、[2]武蔵野赤十字病院　病理部
鳥屋　洋一[1]、笠原　舞[1]、河合　繁夫[2]、櫻井　うらら[2]、松田　実[1]

症例は49歳女性。 左乳腺良性葉状腫瘍切除術後の経過観察中のUSで左腋窩に14mmの境界明瞭内部均一な低エコー腫瘤が出現。 理学所見上腋窩hair line下端より末梢の皮下浅層に2cm大の境界明瞭可動性良好な腫瘤として触知され、 通常の腋窩腔や乳腺存在範囲からは逸脱している印象でった。 理学所見上は乳腺腫瘍性病変や腋窩LN腫大よりは皮下腫瘍性病変を考えた。 念のためUS下穿刺吸引細胞診を施行。軽度核腫大を伴うものの異型に乏しく二相性を保ちシート状、 腺管構造を示す乳管上皮細胞集塊を認め、 乳腺の良性腫瘍性病変を示唆する所見であった。経過観察とし1年後まで特にUS所見上変化を認めなかったが、 葉状腫瘍の既往も考慮し確定診断目的に局所麻酔下切除を施行した。最終病理結果は12mm大の線維腺腫(管内型)で腫瘍に接して乳腺組織を認めた。 以上より腋窩部副乳より発生した線維腺腫と診断した。腋窩部腫瘤の鑑別としては乳腺悪性腫瘍の腋窩リンパ節転移、 副乳および副乳癌を含む副乳原発腫瘍性病変、 脂肪腫や粉瘤等の皮下腫瘍等が挙げられるが、 このうち副乳原発腫瘍性病変、 とりわけ副乳良性腫瘍はきわめてまれである。若干の文献的考察を加えて報告する。

GP-3-45-065
乳性原発悪性リンパ腫の一例

[1]千葉大学　医学部　先端応用外科、
[2]帝京大学ちば総合医療センター　乳腺・甲状腺外科
高橋　理彦[1]、青柳　智義[1]、宮澤　幸正[2]、佐塚　哲太郎[2]、阿久津　泰典[1]、上里　昌也[1]、村上　健太郎[1]、太田　拓実[1]、藏田　能裕[1]、松原　久裕[1]

症例は50代女性。左乳房腫瘤を自覚し、１ヶ月後に近医受診した。マンモグラフィーでは異常所見なく、 超音波検査で左乳房C領域の腫瘤を指摘され、精査・加療目的に当科紹介受診した。当院受診時、左CA領域に可動性良好な3cmの硬結を触知した。画像所見はマンモグラフィーでは左U領域にFADを認めカテゴリー３の判定であった。超音波ではCA領域に3.7x1.6x3.7cm大の辺縁平滑の圧排性に発育する低エコー腫瘤を認めた。 左腋窩Level Ⅰに12x6mm大の皮質のやや厚いリンパ節を認め転移を疑った。CTにおいては左AC領域に40x25mm大の境界明瞭で中心部の造影効果の弱い腫瘤として認められた。 超音波で指摘された左腋窩の腫大リンパ節は同様に皮質が厚く、造影効果が目立ち転移を疑う所見であった。 そのほかリンパ節転移、 遠隔転移を疑う所見は認めなかった。MRIでは漸増型の造影効果を呈する腫瘤として認められ、 周囲組織への浸潤、 乳管内進展は認めなかった。 腫瘍に対して針生検を施行、 高異型度の上皮性悪性腫瘍で髄様癌が最も疑わしい、 との診断となった。ホルモン受容体、HER2タンパクは陰性であった。腫大リンパ節は穿刺吸引細胞診にて転移陰性と判断した。 以上より左乳癌cT2N0M0 StageIIAと診断のもと、左胸襟温存乳房切除術およびセンチネルリンパ節生検を施行した。 センチネルリンパ節は迅速診断において転移陰性であったため駅価格制は省略した。 術後目立った合併症なく経過し、 術後８日目に退院した。 術後の病理診断では、 腫瘤部位に一致して中～大型の異型リンパ球がびまん性に増殖する像を認め、 免疫組織化学を施行し、 上皮様の結合性に乏しく腺管構造は認めず、 最終診断びまん性大細胞型B細胞リンパ腫の診断となった。 術後治療については当院血液内科に診療以来し、 再発予防目的にR-CHOP療法を施行する方針となった。 術後３ヶ月現在再発所見なく、R-CHOP療法継続中である。乳腺悪性腫瘍として、 また、 節外リンパ腫としてともに比較的稀である乳腺原発悪性リンパ腫の一例を経験したので文献的考察を加えて報告する。

GP-3-45-066
３か月間で急速増大を認め、悪性病変を疑われた線維腺腫の一例

[1]釧路赤十字病院　外科、[2]釧路赤十字病院　病理診断科
三栖　賢次郎[1]、近江　亮[1]、真木　健裕[1]、金古　裕之[1]、猪俣　斉[1]、立野　正敏[2]、二瓶　和喜[1]

【症例】67歳女性、【主訴】左乳房のしこり、【現病歴】2014年左乳頭下にしこりを自覚し近医受診。 当科紹介となる。 マンモグラフィーでは左に4cmのmassを認めC-3。乳腺超音波検査では左乳頭下に28x36x48mmの低エコー域を認めた。針生検で線維腺腫として悪性を疑う異型は認められなかった。3か月後受診時、 乳腺超音波検査では左乳頭下に41.5x62.1x71mmと増大しており、手術予定となった。2015年１月腫瘍摘出術施行。病理検査では線維腺腫で悪性所見は認められなかった。 現在、 術後約１年経過し再発は認められない。線維腺腫は良性腫瘍の代表的なものであるが、 若年者では急速増大を示すものがある一方、 ある一定の年齢を超えると急速増大の報告例は少ない。 本症例は針生検の結果と臨床経過が乖離しており、 興味深く注意を要する症例と考えられたため、文献的考察を加え報告する。

GP-3-45-067
葉状腫瘍の内部に非浸潤性乳管癌(DCIS)が併存した１例

倉敷中央病院　外科
陳　開、上野　彩子、山口　和盛、今井　史郎

症例は43歳女性．2013年の健診までは異常は見られなかった.2014年9月に左C領域に腫瘤を指摘され，超音波検査で32mm×18mmの境界明瞭な分葉型の血流豊富な腫瘤を認めた.特に自覚症状がなかったため，自己判断で経過を見ていた.2015年5月に腫瘤がさらに増大したため，乳腺外来を受診された.左C領域に可動性の良好な4cm大の腫瘤を触知した.マンモグラフィー検査では，同部位に高濃度域を認めカテゴリー3と診断された.超音波検査では47×18×38mmの辺縁明瞭な腫瘤が描出された.超音波ガイド下コアニードル生検で葉状腫瘍の診断だった.全身麻酔下に断端1cmを確保し，腫瘤が大きいため乳房扇状部分切除術を施行した.最終病理診断では葉状腫瘍内部に10mm大のDCISが偶発的に併存していた．病理学的に切除断端は陰性であり，追加処置はせずに経過観察とした.術後6ヵ月が経過するが再発なく経過している.葉状腫瘍と乳癌の併存を認めた本邦の報告例は数十例あるが，両腫瘍が連続していない報告が多かった.本症例のように葉状腫瘍内にDCISの合併を認める例は近年散見されるようになるものの，本邦では14例のみである.葉状腫瘍内のDCISの合併は稀であり，若干の文献的考察を加え報告する.

GP-3-45-068
若年性巨大乳腺葉状腫瘍の１手術例

鳥取県立厚生病院　外科
児玉　渉、吹野　俊介、大野　貴志、田中　裕子

【はじめに】乳腺葉状腫瘍の発生頻度は乳腺腫瘍の0.5%以下で、 好発年齢は40歳代であり10歳代は稀である。思春期に発症し急増大するものは若年性線維腺腫があり、 葉状腫瘍との術前鑑別は困難である。 今回若年発症の葉状腫瘍を経験し、 若干の文献的考察を加えて報告する。【症例】17歳女性。某年4月から左乳房に腫瘤を自覚。 急速に大きくなる為、 同年7月に当科初診。【視触診】左乳房下縁からB領域に主座をおく15cm大の平滑・弾性軟の塊を認め、乳房の左右差はあるが皮膚変化はなし。【MMG】左が右より全体的にやや高濃度。【超音波検査】辺縁整で境界明瞭、内部は低エコーでやや点状エコーを呈し、一部分葉状。【DynamicCT】左乳房BC領域に11×8.5×3.6cmの淡く染まる巨大腫瘤で、 境界明瞭・ 辺縁整。 造影後期相で比較的均一に淡く造影。【DynamicMRI】T2WIでは内部やや不均一な淡い高信号で、 緩徐に造影効果が増加。 積極的に悪性を示唆する所見なし。【針生検】大半を示す間質には線維腫的な変化があり、 悪性を示唆する所見はなく線維腺腫と考えた。【治療】精査より若年性線維腺腫と考えられたが、 腫瘍が大きく葉状腫瘍の可能性もありマージンを1cm強とる腫瘍摘出術を施行。 左乳房下溝部を皮切し、 腫瘍を創外に出し下方に牽引すると、 上方へ圧迫されていた乳腺が広がった。 術後乳房はほとんど変形なし。 再発なく経過中である。【摘出標本】13.5×8.5×4.5cmで被膜に覆われた黄白色、 一部分葉状の充実性腫瘍で、 頭側方向は正常乳腺と癒合していた。【病理組織】線維腫的な所見が大多数占めていたが、一部に間質の増殖により葉状構造をとり、 悪性像はなく良性葉状腫瘍の診断となった。【考察】線維腺腫の治療は腫瘍摘出のみで十分で乳腺組織の切除は必要とされない。 一方、 葉状腫瘍は腫瘍辺縁から少なくとも1cmの正常組織を含めた乳房温存術が勧められるが、 温存術後局所再発率は良性8%、境界病変21%、 悪性36%と報告がある。しかし、 悪性例の温存症例が乳切症例と比べて全生存率は同様であったと報告もある。 本症例は巨大腫瘍であったが、術前線維腺腫の診断で積極的な悪性所見はなく、 若年者であることを考え、切除マージンが確保された乳房温存術は適正な術式だと考える。【結語】線維腺腫と葉状腫瘍は鑑別困難な場合があり、 治療に際しては根治性のみならず、整容性や将来の授乳機能の温存、 精神面にも配慮して過剰治療を避ける必要がある。

GP-3-45-069
術前診断が困難であった、肉芽腫性乳腺炎の一例

[1]たなか乳腺・外科・内科クリニック、[2]九州大学病院別府病院　外科、
[3]九州大学病院別府病院　病理
田中　文明[1]、新田　吉陽[2]、林　直樹[2]、増田　隆明[2]、三森　功士[2]、
東保　太郎[3]

【患者背景】患者は５０代女性、ひだり乳頭外側に直径２センチの腫瘤を自覚し、当院受診した。不安神経症を発症しており、心療内科通院治療中であった。【当院検査結果】ひだりＣＤ領域に直径２センチの固い腫瘤を触知した。皮膚発赤なし。排膿なし。マンモグラフィーで ひだり尾測内側に辺縁不整、梁中の肥厚を伴う腫瘤陰影(C4)を認めた。乳腺エコーでは、ひだりＤＣ領域に大きさ３３ミリ、辺縁不整、内部不均一、ドップラーで血流を認める低エコー腫瘤を認めた(C4(5))。乳頭腺管癌、充実性腺管癌を念頭に置き、局麻下に穿刺針生検を実施した。刺入部位からの出血を認めたが、圧迫にて止血を確認し検査を終了した。病理結果は異形のない線維脂肪組織、乳管を認め、間質の一部に好中球、好酸球、リンパ球浸潤、紡錘形細胞の増生からなる炎症性組織を認めた。悪性所見を認めなかった。悪性所見を強く想定していたため、九大別府病院に紹介、詳細な検査を実施した。【九大別府病院検査結果】乳腺ＭＲＩは、ひだりＣＤ領域に3cm強の不整形の腫瘤を認め、T1・T2で不均一な信号強度の延長を呈し、拡散強調画像では異常高信号を呈していた。Dynamic MRIのtime intensity curveでは急峻な立ち上がりを示し、乳癌と診断された。確定診断のために腫瘍摘出術を行った。全身麻酔下に腫瘍を摘出した。病理検査の結果、悪性細胞は認めず、肉芽組織とマクロファージ、好中球、リンパ球浸潤を認め、肉芽腫性乳腺炎と診断された。術後、経過観察を行っている。再発は認めていない。【考察】肉芽腫乳腺炎は稀な症例であり、臨床像が乳癌と似ている。乳房切除された報告もあり、診断に際して十分な注意が必要である。本症例では、穿刺針生検では正しい診断ができていたが、マンモグラフィー、エコー、ＭＲＩが癌を強く示唆し、皮膚発赤、排膿などの身体所見を認めなかったため、診断が困難であった。乳腺外科医は、乳癌診断の際には本疾患を鑑別診断として留意することを提言する。

GP-3-45-070
乳腺炎症性筋線維芽細胞腫の１例

[1]順天堂大学医学部附属静岡病院　外科、
[2]順天堂大学医学部附属静岡病院　病理診断科
瀬沼　幸司[1]、水口　このみ[1]、前川　博[1]、佐藤　浩一[1]、和田　了[2]

はじめに： 炎症性筋線維芽細胞腫(IMT:Inframmatory myofibroblastic tumor)は，かつて炎症性偽腫瘍と呼ばれていた．組織学的にリンパ球，組織球，好酸球など種々の程度の炎症細胞浸潤と間質の膠原線維増生を伴った筋線維芽細胞の増殖からなり，良悪性の中間群に分類される腫瘍病変である．好発部位は腹腔骨盤内，肺，後腹膜が多いと報告されている.症例：65歳，女性．主訴：左乳房腫瘤．既往歴：高血圧症．現病歴：平成26年4月頃より左乳房腫瘤を自覚．平成27年６月当院受診．初診時局所所見：左乳房Ａ領域に2×3cm大の腫瘤を触知，皮膚変化なし，胸壁固定なし，腋窩リンパ節腫大なし．マンモグラフィで左カテゴリー4, 超音波検査で3.4×2.6cm, 境界明瞭，内部エコー不均一な腫瘤を認めた．針生検でIMTの疑い．平成27年8月全身麻酔下に腫瘤摘出術施行．病理検査でIMT, α-SMA：びまん性陽性，Desmin・Caldesmon：部分的陽性，CD45RO・CD79a：ごく一部のみ陽性，ER・CK AE / AE3・S-100・p53：陰性，Ki-67 1%前後，断端陰性の診断．平成27年11月現在局所再発所見認めず，外来通院で経過観察中である．IMTの１例を経験したので文献的考察を加え報告する．

GP-3-45-071
異なる経過で診断された線維腺腫内癌の２例

丸茂病院　乳腺外科
大久保　雄一郎、竹内　透、竹内　新治

【はじめに】線維腺腫は日常診療でよく遭遇する乳腺良性腫瘍である。線維腺腫内に乳癌を併発することは非常に稀であるが、今回、異なる経過で診断された線維腺腫内癌の２例を経験したので報告する。【症例１】41歳女性。左Ｃ領域の11x6cmの線維腺腫に対して全身麻酔下に腫瘍摘出術を施行した。病理組織結果は線維腺腫の診断で悪性所見は認めなかった。 術後半年後に0.6x0.4cmの腫瘤が出現し、8か月間は変化を認めなかったが、その後3か月で急速に増大し4.5x3cmとなった。針生検で線維腺腫の再発と診断されたため、局所麻酔下に腫瘍摘出術を施行した。病理組織結果は線維腺腫であったが、線維腺腫内にはびまん性に非浸潤性乳管癌を認めた。【症例2】43歳女性。4年前に右Ｃ領域1.8x1.2cmの乳腺腫瘍を認め、針生検で線維腺腫と診断された。年1～2回定期的に経過観察されていたが、今回、辺縁の微細分葉状変化と内部不均一所見が増悪したために局所麻酔下に腫瘍摘出術を施行した。病理組織結果は2.2cmの線維腺腫内に3mmの浸潤性乳管癌と散在性に分布する非浸潤性乳管癌を認めた。浸潤癌が切除断端に近接していたため、後日、追加乳房部分切除とセンチネルリンパ節生検を施行した。2症例とも温存乳房への放射線照射を施行し、tamoxifen によるホルモン療法を施行中である。びまん性に非浸潤性乳管癌を伴い急速に増大した症例と微小な非浸潤性乳管癌と浸潤性乳管癌を伴った症例の異なる経過で診断された線維腺腫内癌２例を経験したので若干の文献的考察とともに報告する。

GP-3-45-072
乳頭温存皮下乳腺全摘＋胸腔鏡下胸骨傍リンパ節切除に一次一期再建を施行し得た乳癌の１例

[1]府中病院　外科、[2]府中病院　形成外科
木村　拓也[1]、鄭　聖華[1]、青松　直撥[1]、原岡　剛一[2]、由良　圭[1]、
辻尾　元[1]、王　恩[1]、山越　義仁[1]、長嶋　大輔[1]、平川　俊基[1]、
岩内　武彦[1]、西居　孝文[1]、森本　純也[1]、中澤　一憲[1]、内間　恭武[1]、
竹内　一浩[1]

【症例】76歳女性。【現病歴】左乳腺のしこりを自覚し近医を受診し、精査加療目的で当院紹介受診となった。【初診時現症・検査所見】超音波検査にて左乳腺DB領域に32mm×25mm×32mmの石灰を伴う境界不整な低エコー腫瘤を認めた。針生検で浸潤性乳管癌、ER陰性、PgR陰性、HER2陰性と診断された。腋窩に転移を疑う腫大したリンパ節は認めなかったが、胸部造影CTで左胸骨傍に13mmの腫大したリンパ節を認めた。PETにて左乳腺と左胸骨傍リンパ節に集積を認めた。【治療経過】T2N2bM0、StageIIBと診断し、乳頭乳輪温存皮下乳腺全摘＋胸腔鏡下胸骨傍リンパ節切除＋センチネルリンパ節生検＋インプラント挿入術を施行した。センチネルリンパ節は陰性であったため腋窩郭清は省略した。乳腺摘出後、術野の肋間より12mm×2本、5mm×1本のポートを挿入し、術中体表エコーガイドの下15mmに腫大した胸骨傍リンパ節を切除した。 術後病理検査で浸潤性乳管癌、solid-tubular carcinoma、Nuclear grade 3、Ki67＞50%で、胸骨傍リンパ節転移を認めた。術後診断はpT2N2bM0、StageIIBであった。本人が術後補助化学療法を拒否されたため、外来にて無治療中であるが術後半年経過した現在明らかな再発徴候は認めていない。【考察】術前診断で腋窩リンパ節転移陰性胸骨傍リンパ節のみ転移陽性乳癌の取り扱いについては一定の見解が得られていない。しかし、リンパ節を切除することによって予後を改善する可能性もあり、個別の状況に応じて効果と安全性を配慮した治療を選択していくことが重要である。胸骨傍リンパ節転移の有無を知ることは補助化学療法や放射線照射に対する適応決定において有用である。一般的に胸骨傍リンパ節の生検及び郭清は、第1及び第2肋間直上に皮膚横切開を行い胸骨傍リンパ節とその周囲の脂肪組織を摘出する。そのため皮膚に術痕が残ってしまう。今回我々はトロッカーを乳腺摘出時の創内より挿入し胸腔鏡を用いて胸骨傍リンパ節にアプローチしたことで、新たな皮膚切開創を作ることなく整容性に優れていた。今回胸腔鏡下胸骨傍リンパ節切除術による重篤な合併症や入院期間延長もなく、安全に行えた。さらに一次一期再建を行うことで患者への負担も軽減でき、有用な手技であると考えられた。

GP-3-45-073

硬膜外麻酔と前胸壁ブロックのみで乳房切除と腋窩郭清を施行した間質性肺炎合併両側乳癌の１例

[1]横浜市立大学　外科治療学、[2]神奈川県立がんセンター　乳腺内分泌外科、[3]横浜市立大学　生体制御・麻酔科学、[4]秦野赤十字病院 外科

山中　歩[1]、稲荷　均[1]、中山　博貴[1]、石田　裕美子[3]、岡本　浩直[2]、嘉数　彩乃[4]、小島　いずみ[2]、山中　隆司[2]、菅沼　伸康[2]、吉田　達也[2]、利野　靖[1]、清水　哲[2]、後藤　隆久[3]、益田　宗孝[1]

症例は67歳女性。 間質性肺炎の精査中にCTで左乳房腫瘤と腋窩リンパ節腫大を指摘され、 他院で針生検にて左乳癌と診断された。 間質性肺炎を合併していたため、手術目的に当院紹介受診となった。既往歴に高血圧、脂質異常症、冠動脈狭窄があり、 間質性肺炎に対して開始されたステロイドにより糖尿病を併発していた。 家族歴に特記すべき事項はなかった。 触診で左乳房C領域に3cm大の腫瘤と腋窩リンパ節腫大を触知したほか、 右乳房AC領域にも硬結を触知した。MMGでは左はcategory1、右はMLO(M)CC(O-I)に多形性区域性石灰化category5を認めた。USで左乳房C領域に2cmの境界不明瞭な低エコー域と腋窩リンパ節腫大を認め、 右乳房AC領域に0.5cmの不明瞭な低エコー域を認めた。MRIで左は5.7cmのnon mass-like lesion、右は造影効果を伴う小結節が3.6cmに渡り区域性に分布していた。CTで遠隔転移は認めなかった。針生検では左が硬癌 NG3 HG2 ER- PgR- HER2 3＋であった。当院で右乳房に対してステレオ下マンモトーム生検を施行し、DCISの結果を得た。以上より、両側乳癌、左がcT2N1M0 HER2タイプ、右がcTisN0M0の診断で、左Bt＋Ax、右Bt＋SNの方針とした。間質性肺炎診断時はKL-6 5006、SP-D 437、抗核抗体320であり、プレドニゾロン30mgで治療が開始されたが、乳癌術前にはKL-6 3511と改善傾向ではあるが高値であり、room airで安静時SpO2 96%、Hugh-Jones分類2度、呼吸機能検査でVC1.82L(74.6%)、FEV1.0 1.78L(97%)と拘束性換気障害を呈していた。麻酔科と協議の結果、酸素投与と人工呼吸管理による急性増悪のリスクを回避するため、 硬膜外麻酔と両側前胸壁ブロック（pectoral nerves2 block：PECS2ブロック）を併用し意識下での手術を行う方針となった。 また手術時間を短縮するため両側同時に手術を行った。 手術中は適宜患者と会話し疼痛の有無を確認したが、 鎮痛は非常に良好であった。 乳房切除での、 頭側の皮弁形成時に術野で局所麻酔薬の追加を要したが、 腋窩郭清を含めそれ以外に患者が疼痛を訴えることはなかった。術後の回復も速やかで、術直後から離床、経口摂取が可能であり、糖尿病管理の上でも好ましい状態であった。 周術期合併症なく、 術後経過は良好であった。 人工呼吸管理を避けたい症例に対しては区域麻酔下での手術はよい適応と考える。 ただし、 意識下で手術を施行される患者の精神的負担に対しては十分な配慮を要する。

GP-3-45-074

診断に難渋した両側異時性乳癌の一例

[1]九州労災病院　外科、[2]九州労災病院　病理科

八谷　泰孝[1]、倉田　加奈子[1]、櫻井　翼[1]、長尾　祐一[1]、山内　潤身[1]、江上　拓哉[1]、鬼塚　幸治[1]、中島　洋[1]、北原　光太郎[1]、中村　賢二[1]、福山　時彦[1]、槇原　康亮[2]

症例は54歳女性、約８年前左浸潤性乳管癌、cT2N1M0 cStageIIBに対して、術前化学療法(FEC→DOC)施行後、Bt+Axを施行した。術後病理組織診断では浸潤性乳管癌pT1b(4x8mm)pN1M0 pStageIIA, g, nuclear grade 1, ly1, v0, ER(+), PR(-), HER-2(-), MIB-1 labeling index low proliferationの診断であった。術後ホルモン剤を投与し、定期検査を行い経過をみていた。術前より反対側、右C領域にMMGで、集簇性の淡い不明瞭な石灰化を認め、カテゴリー３と診断されていた病変があった。乳腺エコーでは明らかな腫瘤形成はなく、嚢胞と高エコーspotを認めるのみであった。MRIでは同部位に増強域を認めるが、造影パターンが漸増型で、乳腺症と診断されていた。術後２年目のMRIで右C領域の樹枝状の増強域が、造影パターンよりDCIS疑いと診断された。MMG、乳腺エコー検査は変化なく、エコーガイド下に高エコーspotの部位を針生検したが、悪性所見は認めず、経過をみていた。術後８年目のMMGで右C領域の石灰化が増え、背景の濃度が上昇し、構築の乱れも疑われ、カテゴリー4と診断された。乳腺エコー検査では同部位に明らかな腫瘤形成はないものの、点状高エコーが散見され、低エコーが目立ってきていた。MRIでは増強域が拡大し、区域性の分布を呈し、悪性が疑われた。エコーガイド下に低エコーの目立つ部位を針生検したところ、浸潤性乳管癌の診断であったため、手術(Bt+SN) を施行した。術後病理組織診断ではアポクリン癌、pT1cN0M0 pStageI、ly0, v0, ER(+), PR(-), HER-2(1+), MIB-1 labeling index low proliferation の診断であった。現在ホルモン療法中である。今回、診断に難渋した右アポクリン癌の画像経過を提示し、若干の考察を加えたい。

GP-3-45-075

TLA麻酔により乳房切除術を行った２症例―両側同時性乳癌を含む―

沖縄県立中部病院　外科

砂川　一哉、上田　真

はじめに：高齢者の全身麻酔による乳房切除術は、 心肺機能の低下や併存疾患などにより、 手術施行が躊躇されることもある。 その様な際、 局所麻酔による乳房切除術は、比較的安全に行える方法として報告されている。今回我々は、 両側同時性乳癌症例を含む２例に対し、TLA麻酔下に乳房切除術を施行した。症例１：90歳女性。右乳房乳頭近くの腫瘤を２か月前から自覚し当科受診。既往歴として、高血圧症、左大腿骨頸部骨折。心電図上、脚ブロックやQT延長などが認められた。右乳房CD領域にφ3cm大の腫瘤を蝕知。マンモグラフィにて、左乳房にも腫瘤を確認。右カテゴリー４、左カテゴリー５．針生検にて、両側ともに非浸潤性乳管癌。CTにて遠隔転移なし。手術は局麻の量を考慮して、左右別々に１週間の間隔をあけて単純乳房切除術を施行した。病理では、右：乳頭腺管癌、S, ly0, v0, NG:1, margin(-), ER: 100%, PgR: 95%, Her2(Score2, Fish陰性)、Ki67: 13%, 左：乳頭腺管癌、g, ly0, v0, NG: 1, ER: 100%, PgR: 20%, Her(Score2, Fish陰性)、Ki67: 23%．術後ホルモン療法は、家族の希望もあり施行していない。症例２：85歳女性。右乳房の腫瘤を１か月前から自覚し近医受診。右CD領域にφ2cmの腫瘤を蝕知され、針生検にてDCIS and invasive ductal carcinoma．ホルモン陽性であった為、AI剤処方され、手術目的紹介受診。既往歴として、74歳時に心筋梗塞にてPCI。85歳時に右大腿骨頸部骨折手術術後に不安定狭心症の診断で最終的にPCIまで施行されている。今回の手術時も、プラビックス内服継続のままの手術を依頼され、TLA麻酔での乳房切除術を行う方針とした。病理では、乳頭腺管癌、f, ly0, v0, NG: 1, margin(-), ER: 100%, PgR: 40%, Her2(score 1), Ki67: 7%．術後も、ホルモン療法を継続している。TLA麻酔は、1%Eキシロカイン40ml、0.5%マーカイン40ml、生食420ml、ボスミン0.4mlの組成で調整され、エコー下に大胸筋筋膜下および乳房皮下組織に行い、術中適宜追加した。使用量は、症例１で、右325ml、左328ml。症例２で、280mlで、平均311mlであった。結語：TLA麻酔による乳房切除術は、併存疾患を持つ高齢者において、安全に施行することができた。ただし、意識のある中での手術になるため、本人の協力が必要である。また、看護師による声掛けなどで安心して手術を受けられる環境を整えることも重要である。

GP-3-45-076

診断に難渋した出血性嚢胞内乳癌の一例

東名厚木病院

加藤　奈月、日野　浩司、野田　純代、澤田　成明、神山　公希、小島　淳夫、山下　巌

【はじめに】左乳房の巨大嚢胞で発見されるも、術前の生検では組織診断に至らず、 経過中に嚢胞からの大量出血や肺塞栓を合併した乳癌の一例を経験したので、文献的考察を加えて報告する。【症例】65歳、女性。既往歴は虫垂炎手術、幼児期に腎疾患（詳細不明）であり、特記すべき家族歴はない。23歳時に１経妊０経産、１年前に閉経している。2か月前から左乳房のしこりを自覚し、その後痛みが出現した。4,5日前から急激に増大してきたため、平成Ｘ年３月に当院外科を受診した。乳癌検診歴はない。身体所見上、左乳房BCDE領域に15cm大の腫瘤を触知し、同部位の皮膚に発赤を認める。腋窩リンパ節腫脹は認めなかった。採血では腫瘍マーカーを含め明らかな異常値はない。エコーを施行したところ、高輝度spotを伴う巨大腫瘤で、内部は液体で充満していた。CTでは左乳房に嚢胞性分を伴う分葉状の腫瘤と、肺に小結節影があるものの、胸壁浸潤は認めなかった。左乳房下部の嚢胞部に対し生検を施行したが、病理結果は判定不能であり、液体成分の細胞診は判定不能であった。左乳癌の疑いで精査・治療を進めた。【経過】3月18日嚢胞壁を部分切除生検したが、切除検体の組織診では悪性所見を認めず、嚢胞内成分細胞診もclass１と良性であった。一時外来をdrop outし、翌年２月に再受診した。造影CTを施行したところ腫瘍は1.5倍に増大しており、直ちに手術を予定した。しかし同CTで両側肺動脈内に血栓を認め、肺塞栓の診断に至り、手術を延期したうえで抗凝固療法を施行した。5月に左乳房の皮膚が黒色壊死・穿破し、暗赤色の嚢胞液が流出したため、 腫瘍径は6cm大まで縮小した。6月９日に左乳房切除術＋腋窩リンパ節廓清術＋全層植皮術を施行した。 術後大きな合併症なく、8日目に退院した。 摘出標本の組織診断はEncapsulated papillary carcinoma with micro invasion、断端は陰性で、ly(-) v(-) n 0であった。再発なく、外来通院を行っている。【おわりに】本症例では出血性嚢胞疾患のため針生検で診断がつかず、部分切除生検でも確定診断に至らなかった。さらに、嚢胞内での出血が持続したため凝固系が亢進し田と思われる肺塞栓を合併した。その後、出血のコントロールと抗凝固療法を行い、安全に手術を遂行できたため報告する。

GP-3-45-077
センチネルリンパ節生検を施行した副乳癌の一例

宮崎県立宮崎病院　外科

本山　由利菜、植田　雄一、大友　直樹、池田　奈央子、牧野　裕子、
崎濱　久紀子

（はじめに）副乳癌は乳癌全体の約0.2 – 0.6%と稀であり、センチネルリンパ節生検の有用性は明確ではなく、施行した症例報告はきわめて稀である。今回我々はセンチネルリンパ節生検を施行した副乳癌の一例を経験したため報告する。（症例）68歳女性。左腋窩腫瘤を自覚し2013年11月受診となる。MMGにて左腋窩領域に境界不明瞭な高濃度腫瘤を認めた。超音波上同部位に29x21mmの境界明瞭粗造な低エコー腫瘤を認め、CNBを施行しscirrhous carcinoma、ER陰性、PgR陰性、HER2 2+、HER2 FISH陰性の診断となった。左腋窩に有意なリンパ節腫大を認めず、全身検索にて明らかなリンパ節・遠隔臓器への転移所見を認めなかった。乳腺造影MRI上乳腺組織とは連続性を認めず、副乳癌の術前診断で乳房円状部分切除術＋センチネルリンパ節生検を施行した。病理組織学的所見としてscirrhous carcinoma、24mm、断端陰性、n=0/1、pT2N0M0 stagellAの診断であった。組織学的にも腫瘍近傍に腺葉構造を含まない正常乳管構造を認めるも、通常乳腺側への乳腺組織の連続性を認めず副乳癌の診断であった。術後補助化学療法としてEC療法 4サイクル、DTX療法 4サイクルを施行し、残存乳房照射（50Gy＋Boost 10Gy）を施行した。現在術後2年経過しているが再発所見無く経過している。副乳癌に関する文献的考察を加え報告する。

GP-3-45-078
菌状息肉症を合併し腋窩リンパ節郭清を行ったcN0乳癌の一例

[1]新潟大学　大学院　医歯学総合研究科　消化器・一般外科学分野、
[2]新潟大学医歯学総合病院　放射線診断科

遠藤　麻巳子[1]、永橋　昌幸[1]、大渓　彩香[1]、土田　純子[1]、諸　和樹[1]、
庭野　稔之[1]、辰田　久美子[1]、利川　千絵[1]、長谷川　美樹[1]、
五十嵐　麻由子[1]、中島　真人[1]、塩谷　基[2]、小山　諭[1]、若井　俊文[1]

症例は68歳女性。X-6年より菌状息肉症と診断され、当院皮膚科で通院治療を受けていた。X-4年、経過観察目的に施行されたCT検査で、腋窩、左胸壁、および鼠径部リンパ節に軽度腫大を認めたが、経過観察されていた。X年、経過観察目的のCT検査で、左乳房E領域に造影される腫瘤を認め、乳癌を疑われたため当科を紹介され受診した。視触診上、左ACE領域に14 mm大の硬結を触知し、左乳頭に陥没を認めた。CEA 11.3 ng/ml、CA15-3 11.9 U/mlとCEAの上昇を認めた。マンモグラフィ検査では左E領域に構築の乱れを認め、カテゴリー4と判定した。乳腺トモシンセシス検査では左乳頭直下に分葉状腫瘤を疑う所見を認めた。乳腺超音波検査では左AC領域に20.3 mm大の境界不明瞭な不整形腫瘤を認めた。腋窩リンパ節の軽度腫大を認めたが、いずれもリンパ節門は保たれており、積極的に転移を疑う所見ではなかった。乳腺MRI検査では28 mm大の造影病変を認めた。辺縁は不整で内部は不均質に造影されており、浸潤癌の所見であった。T2WIで病変背側、胸筋腹側に高信号域を認め、リンパ管浸潤を疑われた。右側に比べ左腋窩リンパ節の腫大が目立ち、転移が疑われた。針生検による乳房腫瘤の病理組織診断は浸潤性乳管癌であった。腋窩リンパ節の細胞診は陰性であったが、腫瘍径が28 mmで、画像上リンパ管浸潤を疑わせる所見がありリンパ節転移の可能性が比較的高いこと、リンパ腫を合併した乳癌患者に対するセンチネルリンパ節生検はエビデンスが少ないことから、腋窩郭清を行う方針とした。左乳癌cT2N0M0 Stage IIAに対し、左乳房切除術、腋窩リンパ節郭清術を施行した。病理診断は浸潤性乳管癌、左ACE、25×21×20 mm、硬癌、断端 (-)、ER (+)、PgR (-)、HER2 0で、リンパ節転移陽性 (Level I 1/17、Level II 0/2)であった。菌状息肉症は皮膚に原発するCD4陽性T細胞の悪性リンパ腫であり、皮膚に紅斑などの症状が出現する。これまでにリンパ腫を合併した乳癌患者に対し、センチネルリンパ節生検を施行した症例の報告は散見されるが、中には偽陰性となり腋窩再発をきたした報告もあり、リンパ腫症例に対するセンチネルリンパ節生検の可否は未だ議論の余地がある。菌状息肉症に合併した乳癌の一例を経験したので、菌状息肉症を含むリンパ系増殖疾患とセンチネルリンパ節生検に関して若干の文献的考察を加えて報告する。

GP-3-45-079
放射線治療後の残存乳房に発生した多中心性発生型乳癌の手術経験

日本大学　医学部　乳腺内分泌外科

藤原　麻子、榎本　克久、後藤　洋伯、鈴木　有佳里、渡邉　美帆、
増尾　有紀、安達　慶太、松谷　彬子、水沢　容子、鈴木　周平、
和賀　瑛子、飯塚　美紗都、小関　淳、平野　智寛、谷　眞弓、櫻井　健一

（はじめに）乳房部分切除後の再発予防として、残存乳房に対する放射線治療はガイドライン上も有用性が認められており、標準治療となっている。今回、乳房温存切除後6年で残存乳房に多中心発生型乳癌の一例を経験したので報告する。（症例）33歳女性。　右乳癌術後(solid-tubular carcinoma, 1.7x1.2x1.0cm, ly-, v-, s-, f-, NG1(NA2+MC1), margin-, ER-, PgR-, HER2:-, T1N0M0 stageI)放射線治療施行していた。術後5年半に超音波検査にて、右C領域に9mm大の低エコー腫瘤を認めた。しかし、MRIでは右C領域に20mm, 右A領域に15mm大の造影結節を認めた。針生検で浸潤性乳管癌(ER-, PgR-, HER2:3+, Ki67:40%)の診断。右乳癌(T1N0M0 stageI)の診断で乳頭温存乳房切除術＋腋窩リンパ節郭清術を施行した。術後病理結果は右A領域; scirrhous carcinoma carcinoma, 1.0cm, ly-, v-, s-, f+, g+, NG1(NA2+MC1), margin-, ER+, PgR+, HER2:0, Ki67:70%、右C領域; papillotubular carcinoma, 0.7x0.5cm, ly-, v-, s-, f+, g+, NG2(NA3+MC1), margin-, ER-, PgR-, HER2:3+, Ki67:70%であった。(まとめ) 多発癌では、主病巣と副病巣の関係から、乳管内進展型、乳腺内転移型、多中心性発生型に分類される。その中でも、多中心性発生型は稀である。術前診断することは難しく、温存手術の適応からも除外されるので、治療方針に難渋したので文献的報告を加えて報告した。

GP-3-45-080
豊胸術後乳癌に対する根治性と整容性の両立を追求した治療戦略

[1]佐賀大学　一般・消化器外科、[2]佐賀大学　形成外科

前田　佐知子[1]、中村　淳[1]、江戸　都[1]、森川　綾[2]、菊池　守[2]、
佐藤　博文[1]、能城　浩和[1]

【はじめに】近年、日本でも美容整形への抵抗が薄れ、豊胸術を受ける女性が増えている。国際美容外科学会のデータによると、日本では年間5万件以上の豊胸術が施行されており、今後豊胸術後の乳癌に遭遇する機会も増えることが予想される。今回、一時再建を強く希望された豊胸術後の乳癌症例を経験し、豊胸術後乳癌に対して今知性と整容性の両立を追求した治療戦略を熟考する機会を得たので報告する。
【症例】46歳女性。7年前に豊胸目的で両側乳房後隙にシリコンインプラントを挿入されていた。今回、左乳房D領域の腫瘤を主訴に前医を受信し、精査の結果、左乳癌(T1N0M0; StageI)と診断された。インプラントが挿入されているため、部分切除＋放射線照射はリスクが高く、乳房全摘＋インプラント抜去の方針とした。また、健側の豊胸乳房にサイズを合わせた一次再建を強く希望されたため、組織拡張器と広背筋皮弁を組み合わせた再建を計画した。内視鏡補助下でBt(NSM)+SN+TE+LDを施行し、センチネルリンパ節には1.5mmの微小転移を認めたが、皮弁の血流も考慮し腋窩覚醒は省略した。術後経過は良好で5ヶ月後にシリコンインプラントへの入れ替えを施行した。
【考察】シリコンインプラントによる豊胸術後の乳癌は、診断が困難で発見が遅れることが多く、治療方針を決定する上でも特有の問題点がある。(1)豊胸によって皮膚・皮下脂肪が菲薄化しており皮弁壊死のリスクが高い、(2)電気メスなどによる術中インプラント破損の可能性、(3)インプラントを温存した場合は、術後の放射線治療によってインプラントが露出する危険性、(4)もともと美容に対する意識の高い患者が多く、乳房全摘を受け入れられないケースがある、(5)体格に対して健側乳房のボリュームが大きい場合は再建の難易度も高い。以上の点を考慮し術式・再建方法を決定する必要があり、皮弁作製に関しては、皮膚が伸展・菲薄化し皮下脂肪も脆弱なため、可能な限り皮膚の熱損傷を避け愛護的に扱うことが重要と考える。切除後も皮膚の伸展によって血流が低下することが危惧されるため、組織拡張器への生食注入は皮弁の色調を観察しながら慎重に行う必要がある。
【結語】豊胸後の乳癌に対して、乳頭温存乳房切除および組織拡張器と広背筋皮弁を組み合わせた一次乳房再建を行い、良好な結果が得られたので報告した。

GP-3-45-081
肝移植後に発症した乳癌の２例

東京大学医学部附属病院　乳腺内分泌外科

小林　蓉子、森園　亜里紗、菊池　弥寿子、丹羽　隆善、西岡　琴江、
多田　敬一郎、瀬戸　泰之

【背景】近年、臓器移植の成績向上に伴い、移植後長期にわたって生存する例が増加している。一方で、移植後には免疫抑制剤を使用することから、術後に悪性腫瘍が発生することが知られている。今回我々は、肝移植後に発症した乳癌を２例経験したので報告する。【症例1】55歳（乳癌発見時）、女性。2004年5月、劇症肝炎のため生体部分肝移植施行。移植後8年10ヵ月後の2013年5月、右乳房腫瘤自覚を契機に乳癌と診断され、右Bt＋Ax施行した。乳癌診断時に内服していた免疫抑制剤はタクロリムス2.5mg/dayおよびメチルプレドニゾロン2mg/dayであった。手術病理は浸潤性乳管癌、ER(-)、PgR(-)、HER2(-)、NG3、HG3、Ki-67 50%以上、pT3N2M0 Stage3Aであった。術後化学療法および放射線療法施行したが、肝転移および骨転移を認め、乳癌術後2年6か月で死亡した。【症例2】63歳（乳癌発見時）、女性。2004年9月、シトルリン血症のため自己肝温存同所性部分肝移植施行。移植後11年後の2015年9月、右乳頭異常分泌を契機に乳癌と診断され、右Bt＋SN施行した。乳癌診断時に内服していた免疫抑制剤はタクロリムス3.4mg/dayおよびメチルプレドニゾロン2mg/dayであった。手術病理は浸潤性乳管癌、ER(-)、PgR(-)、HER2(-)、NG3、HG3、Ki-67 50%以上、pT1N1mi(sn)M0 Stage2Aであった。術後化学療法施行し、経過観察中である。【考察】本邦での移植後乳癌の報告は3例認めた。乳癌発生までの期間は移植後2-16年とばらつきがあり、組織型も決まったものではなかった。いずれも免疫抑制剤はタクロリムスを内服していた。また、本症例では2例とも化学療法を施行しているが、いずれも免疫抑制剤内服継続のまま安全に施行することができた。これにより、進行乳癌として発見された場合でも化学療法の施行は可能と考えられるが、症例ごとの十分な検討が必要であると考える。今後、臓器移植の成績向上に伴い、移植後長期生存者が増加することで、悪性腫瘍の発生が増える事も考えられる。そのため、移植後患者においては、十分留意して経過を見る必要があると考えられた。

GP-3-45-082
乳腺原発神経内分泌癌の２例

[1]秦野赤十字病院、[2]横浜市立大学外科治療学

山崎　春彦[1]、嘉数　彩乃[1]、稲荷　均[2]、蓮尾　公篤[1]、利野　靖[2]、
益田　宗孝[2]

症例１　51歳女性。乳癌検診で異常を指摘され受診。腫瘤触知せず、MMGで左はカテゴリー1だった。エコーで左C領域に7mm大の腫瘤を認め、針生検施行するも確定診断がつかず切開生検の方針となった。神経内分泌癌の診断で左乳房部分切除術＋センチネルリンパ節生検を施行し、腫瘍の遺残なくリンパ節転移も認めなかった。症例２　26歳女性。左乳頭の血性分泌物を主訴に受診。12歳時右卵巣癌（卵巣摘除後）の既往あり。腫瘤触知せず、MMGで左はカテゴリー3だった。エコーで左AC領域に7mm大の充実性腫瘤と左CD領域に径25mmの非腫瘤性病変を認めた。血性乳汁分泌物と腫瘤の細胞診、CD領域の病変からの針生検で多発乳癌の診断となった。患者希望により左乳房部分切除術＋センチネルリンパ節生検を施行し神経内分泌癌の診断であった。乳腺原発神経内分泌癌の２例を経験したので若干の文献的考察を加えて報告する。

GP-3-45-083
HER陽性乳癌術後の度重なる局所再発に対し５度の手術および補助療法により軽快が得られている１例

[1]川越三井病院　乳腺センター、[2]春日部市立病院　乳腺外科、
[3]埼玉医大国際医療センター乳腺腫瘍科、
[4]埼玉医大総合医療センター　ブレストケア科

秦　怜志[1]、渡邊　慶史[1]、八木　健之[1]、朴　英智[1]、添田　大司[1]、
田部井　敏夫[1]、君塚　圭[2]、竹内　英樹[3]、矢形　寛[4]

症例は78歳女性。平成20年8月HER2陽性左乳がんの診断で手術を先行しBt+Axを施行、病理は充実腺管癌、t2,n1(3/8),ly2v0,NG2,ER90%PgR10%,HER2陽性、断端陰性、Stage2bであった。術後補助療法は患者年齢などよりanthracyclineは用いずHerceptin＋Weekly Paclitaxel療法を、以後はTAM20mgでフォローしていたところ術後3年6ヶ月に左前胸部皮下および腋窩に結節が出現、FNAでclass5であり、それぞれの局所切除を行った。病理では両者ともリンパ節構造はみられず、前者では大胸筋層を分け入るように癌巣の浸潤を認めた。放射線療法追加後にGemcitabin+Herceptinを投与したが初回手術後5年時に再度腋窩領域外上腕側に増大する腫瘤が出現、FNAでclass5でありFulvestrant投与するもPDのため局所切除を行った。さらにその4ヶ月後に左腋窩皮下に結節が出現し再発の診断で局所切除を行った。Herceptin＋Pertuzumab療法を試みるも有害事象のため中止、Herceptin+TAMを再開したが間もなく初回手術後5年8ヶ月および6年にも左腋窩再発を来たしその周囲を含めた局所切除を施行した。病理でHER2陰性化したためExemeestan単剤に変更し、初回手術後7年4ヶ月現在までの1年4ヶ月間にわたり転移再発の徴候なくADLも保たれている状態である。

GP-3-45-084
長期の化学療法投与を拒否する進行乳がん患者に対してメンテナンス療法を施行した一例

[1]恩賜財団済生会京都府病院　乳腺外科、
[2]京都府立医科大学大学院医学研究科　人体病理学

松田　高幸[1]、浜岡　亜紗子[1]、小西　英一[2]

メンテナンス療法には明確な定義はない。ただ、効果を持続させることがその目的であるのなら、効果のあるうちに治療法を変更することと定義してもよいだろう。　患者は49歳女性。平成23年8月30日初診。主訴は右乳房のしこり。病悩期間は一年半。妊娠中に気づいたが放置し、流産後に、しこりが増大したため受診した。初診時から肺転移あり（ステージ4）。原発はIDC scirrhous ER(90) PR(90) HER2(2+ 増幅なし) KI67(28%) HG=3。抗がん剤治療をすすめたが、拒否したため10月3日から、LHRHa+TAM開始した。平成24年6月　肺病変PDのため7月18日から、LHRHa+AI　に変更したが、9月　原発巣PDとなった。腫瘍量を減らす目的で、10月17日　原発巣切除（Rt Bt + Ax）を行った。ER(60-70) PR(0) HER2(2+ 増幅なし) KI67(12.5%)（ypT2 f, ypN2a(7/11+1/1) HG=2, ly/v(3+) chemo-effect Grade 1a）限定的に抗癌剤を使用することに同意され、CE　4コース施行。肺病変はPRとなった。平成25年3月5日から　LHRHa+TAM（メンテナンス療法）を施行。8月　肺病変PDとなったため、9月13日から　タキソール＋アバスチン　3コース施行。11月　肺病変PRとなった。月経停止、血中E2低値から閉経と判断。12月13日から　フェソロデックス開始（メンテナンス療法）。平成26年8月26日から　EXEへ変更したが、骨転移出現したため、平成27年1月16日から　EVEうわのせ（EXE+EVE）した。8月31日　肝転移出現、life-threateningを回避するため10月1日　肝S4部分切除術を施行。ER(20-30) PR(60-70) HER2(0)　KI67(47.9%) 術後　TS-1を開始した。薬物療法における薬剤変更だけでなく、原発巣切除による腫瘍量の減少や、転移巣切除によるlife-threateningの回避もまた　メンテナンス療法と考えてよいのではないだろうか。

GP-3-45-085

原発性副乳癌に対し、RI法と蛍光法を併用してセンチネルリンパ節を同定した１例

[1]東京都立駒込病院　乳腺外科、[2]都立駒込病院　病理科
堀　創史[1]、山下　年成[1]、堀口　和美[1]、後藤　理紗[1]、井寺　奈美[1]、
本田　弥生[1]、宮本　博美[1]、有賀　智之[1]、堀口　慎一郎[2]、黒井　克昌[1]

症例は特に既往歴のない59歳の女性。左腋窩の腫瘤を自覚し前医を受診した。精査の結果左腋窩に発生した原発性副乳癌と診断され、当院紹介のうえ手術の方針となった。術前、センチネルリンパ節マーキングとして、Tc－99m phytic acidを腋窩の腫瘍直上皮下に注入し、radioisotope（RI）法によるセンチネルリンパ節の同定を行うと同時に、indocyanine green（ICG）を左乳輪皮下に注入し、赤外線カメラを用いた蛍光法による検索も併用して行った。リンフォシンチグラムでは腋窩にRI集積のあるリンパ節を２個認めた。手術は左腋窩副乳癌部分切除およびセンチネルリンパ節生検を施行した。術中、腫瘍より中枢側の腋窩腔にRIの集積したリンパ節を２個同定した。またこれら２個のリンパ節にはICGによる蛍光発色も認められた。RIシグナルや蛍光発色の残存を認めなかったため、センチネルリンパ節は２個と判断した。術中迅速病理診断の結果、１個のセンチネルリンパ節に転移を認めたため、レベルIIまでの腋窩リンパ節郭清を施行した。術後病理はInvasive ductal carcinoma, NG3, ly-, v-, ER±, PgR-, HER2:3+, n(1/27)であった。術後、アンスラサイクリン系薬剤＋タキサン系薬剤にトラスツズマブを追加した化学療法を施行し、術後１年１１ヶ月時点で転移・再発は認めていない。

乳癌診療ガイドラインでは、通常の乳癌において臨床的に腋窩リンパ節転移が陰性であれば、センチネルリンパ節生検が推奨されている。副乳癌においても、リンパ流が明らかになれば、センチネルリンパ節生検が有用となる可能性があると考えられるが、これに関する文献は少なく、副乳と乳房からのリンパ流を比較検討した報告も少ない。今回、腋窩副乳癌に対してセンチネルリンパ節の同定を２つの方法を併用して比較し、それらが一致するという結果を得たため、文献的考察を含めここに報告する。

GP-3-45-086

乳腺epithelial-myoepithelial carcinomaの１例

[1]済生会兵庫県病院　外科、[2]済生会兵庫県病院　病理
廣吉　基己[1]、中村　吉貴[1]、中井　亨[1]、指方　輝正[2]

症例は44歳、女性。右乳房腫瘤を主訴に2014年９月に当科受診された。触診では右乳房Ｄ領域に可動性良好な2cm大の腫瘤を触知した。MMGで2cmの腫瘤像を認め、カテゴリー３と診断した。超音波検査では右CDに21.3X16.4X15.4mmの嚢胞疑いであった。3か月後の超音波検査では右CDに47.2X43.2X32.3mmの嚢胞内に一部充実エコーを認め、右Dには12.3X10.4X10.5mmの内部不均一なmassも認めた。乳房MRIでは右Dに45X42X44mm, cystic lesionを認め、嚢胞内に11X7mmの濃染部がみられたが悪性を示唆する所見はみられなかった。12mmのmassはFA疑いであった。45mmの嚢胞液を穿刺したが細胞診は陰性であった。2015年２月に右Dの腫瘤を局所麻酔下に摘出した。病理診断はadenomyoepitheliomaが疑われた。2015年３月、右CDのcystic massが28.9X27.6X26.1mmと再増大したため再度嚢胞部を穿刺したところ、細胞診は炎症性背景の中にクロマチンの増量した異形細胞を認めるが良悪性については確診困難との結果であった。2015年５月の超音波検査では嚢胞内変性を伴う45.0X44.1X33.7mmのmassを認めた。2015年６月に全身麻酔下に腫瘤摘出術をおこなった。病理組織標本にて、p63, 34βE12, AE1/AE3, EMAの免疫染色を施行した結果、すべてが陽性所見を呈したことから、腺上皮と筋上皮双方の異型増殖と考えられ、さらにMIB-1 indexが80%であることから、epithelial-myoepithelial carcinomaと診断された。Marginはnegativeで、ER, PgR, HER２はすべて陰性であった。また、2015年２月の摘出標本を再度検討したところ、同病変もepithelial-myoepithelial carcinomaと判断された。術後のPET-CTであきらかな遠隔転移は認めず、追加手術やadjubant chemotherapyは拒否された。術後残存乳房へ50Gyのradiationをおこない外来フォロー中であるが、術後６か月後の現在、あきらかな再発は認めていない。乳腺のepithelial-myoepithelial carcinomaは非常にまれであり、病態や治療法は確立されていない。唾液腺、肺に発症した例では、低悪性癌であるが局所再発が31.7～34.6%、遠隔転移が11.9%に認められるとの報告もあり、晩期の転移、再発例もあることから、厳重な経過観察が必要であると思われる。

GP-3-45-087

乳癌術後骨髄転移による貧血が疑われた症例に対し、Bevacizumab、Paclitaxel、Trastuzumabを投与した１例

南大阪病院　外科
原田　知明、中谷　守一

乳癌術後多発性骨髄転移による貧血が疑われた症例に対し、Bevacizumab(Bev)/Paclitaxel(PTX)/Zoredronic acid(ZOM)、Trastuzumab(Tr)/Paclitaxel(PTX)/Denosumab(DEN)療法を施行、比較的良好な経過を得た１例を経験したので報告する。【症例】65歳、女性。平成23年８月T2N0M0 stageIIAの右乳癌に対しBt+Axを施行した。硬癌、ER/PgR(+)、Her2(-)であった。術後アナストロゾールによるホルモン療法を施行中であったが、平成25年11月、骨転移を指摘され、ZOMを追加、19クール施行された。平成26年９月よりHb8台の貧血が出現、平成27年１月になり、Hb6台まで低下、全身精査にて多発性骨転移を指摘され、平成26年12月よりBev+weeklyPTX療法を開始した。しかし、５クール施行したH27年６月になっても貧血の軽快傾向を認めず、MAP計18単位の輸血を要した。ここで、血液内科にて骨髄生検を施行、乳癌骨髄浸潤と診断された。(転移巣:ER/PgR(-)、Her2(+))この段階で、Tr/PTX/DEN療法に変更した。以降、貧血は輸血なしでHb8台で安定しており、PET-CTにてもSDと判断された。

GP-3-45-088

トラスツズマブ・ペルツズマブ併用療法が奏功したHER2陽性高齢者進行乳癌の１例

近江八幡市立総合医療センター
門谷　弥生、大坂　雅史、秋岡　清一、迫　裕孝

症例は78才の女性。元来健康であったが、数か月前より右上肢のしびれ感と右乳房の硬結を認めるとのことで当院を受診した。右乳房CA領域に約８ｃｍの腫瘤を触知し、同部位の皮膚発赤・浮腫を認めた。造影CTでは右乳房CAを中心に５ｃｍ大の造影腫瘤と同部位の皮膚の肥厚、右腋窩～鎖骨上リンパ節転移、多発肺転移、単発肝転移を認めた。右乳房腫瘤の針生検にてsolid-tubular carcinoma, Grade3, ER-PgR-HER2score3+, Ki67 30～40%と診断され、T4bN3M1　Stage4乳癌と判断した。トラスツツズマブ・ペルツズマブ・ドセタキセル併用療法をすすめるも化学療法の副作用に対する強い嫌悪感を訴えられなかなか治療を開始することができなかった。パージェタの添付文書の用法及び用量には“トラスツズマブと他の抗悪性腫瘍剤との併用において”と記載があり、化学療法剤の使用なしでは保険請求上問題があると考えられる。そこで本人を説得し、ドセタキセルを初回40ｍｇ（30ｍｇ/m2）のみ使用することで合意を得て治療を開始した。初回投与後Grade1の下痢の訴えがあったが特に生活に支障なく経過し、２回目からはトラスツズマブ・ペルツズマブのみの投与を継続した。治療開始後３か月後のCTでは著明な右乳房腫瘤の縮小、リンパ節腫大の消失、肺・肝転移の縮小を認めPRと評価された。現在、初回投与時と同様の下痢の訴えはあるが、外来で治療を継続することができている。HER2陽性進行再発乳癌の一次治療として２種の抗HER2薬とドセタキセルの３剤併用療法が有用であることが報告されているがこのような例もあり、トラスツズマブ・ペルツズマブ併用療法は化学療法が使用しにくい症例に検討されるべき治療であると考えられた。

GP-3-45-089

胸骨傍リンパ節転移陽性HER2陽性乳癌の長期無再発生存の１例

[1]名古屋セントラル病院　乳腺・内分泌外科、
[2]名古屋セントラル病院　消化器外科
小林　宏暢[1]、山田　裕宜[2]、家出　清継[2]、大島　由記子[2]、大島　健司[2]、
木村　保則[2]、中尾　昭公[2]

症例は40代女性。検診にて左乳房腫瘤指摘され当院受診。左乳房に4cm大の腫瘍を認め組織診にて浸潤性乳管癌と診断。腋窩リンパ節と左胸骨傍リンパ節の腫大を認めた。内臓転移は認めなかった。全身麻酔下に左乳房切除および腋窩リンパ節郭清施行。病理結果は乳頭腺管癌、浸潤径40mm、核異型度２、ER+(10%)、PGR-、HER2:3+(IHC)、リンパ節転移陽性7/10。左胸骨傍リンパ節の穿刺吸引細胞診にて陽性、転移と確認。pT2 pN3b M0 stage3C。手術終了時点で胸骨傍リンパ節転移を１個認めるのみだったため、通常の術後補助化学療法に準じて治療を行うこととした。FEC100 4cycle　→ docetaxel 4cycle →　trastuzumab 18cycle施行。化学療法治療開始後より胸骨傍リンパ節徐々に縮小し、trastuzumab終了時点では画像検査では腫大認めず。Clinical CR。その後aromataze inhibitor内服。術後５年のPET検査では胸骨傍リンパ節腫大なし、集積なし。他再発所見認めなかった。その後左乳癌術後から５年２か月で右乳癌に罹患。全身麻酔下に右房切除施行。病理結果はDCISであった。組織学的には左乳癌の転移ではなく、new primaryと考えられた。現時点で左乳癌手術から７年６か月経過しているが、胸骨傍リンパ節再燃認めず。他再発所見は認めていない。HER2陽性乳癌はtrastuzumabの出現以降治療成績が非常に向上している。今回胸骨傍リンパ節転移陽性HER2陽性乳癌の長期無再発生存の１例を経験したので文献的考察を加え報告する。

GP-3-45-090

脳転移切除後再発に対しPTX＋ベバシツマブ療法により長期安定を得ているHER2陽性乳癌脳転移の１例

[1]北斗病院・乳腺乳がんセンター、[2]北斗病院・外科、
[3]北斗病院・腫瘍病理研究所
川見　弘之[1]、中島　恵[1]、山口　智仁[2]、赤羽　俊章[3]、難波　清[1]

【背景】乳癌脳転移に対しては、局所療法を基本とし、全身療法の効果は限定的とされる。JCOG24施設の1256例の乳癌脳転移の後方視的検討(2014)では、Luminal-HER2タイプのOS中央値は16.5ヵ月(11.9-21.1)と他のタイプに比べ最も長いことが報告された。同様にMDアンダーソンがんセンターの1514例報告（2015ASCO）でも同タイプのOS中央値は16.9ヵ月(6.9-未達成)と報告されたが、同時にOS延長への抗HER2療法を含む全身療法の有効性が示された。今回、脳転移切除後早期再発し、放射線療法、抗HER2療法施行後の再々発に対し、PTX+ベマシツマブ(BEV)を間欠投与し、44ヵ月安定を維持している症例を経験したので報告する。【症例】42才女性。他院にて左局所進行乳癌(Luminal-HER2)で術前化学療法(FEC→DOC+ハーセプチン(Tmab))後、2012/X月Bt+Ax施行（効果判定grade2b)、術後はTmabを１年+TAM内服の補助療法が施行された。2012/X月（術後２年)、構語障害を発症し左後頭頂部の3cm大の脳転移を診断され当院転院した。他臓器転移はなく、同月開頭腫瘍摘出され乳癌脳転移（Luminal-HER2）と診断した。2か月後、右同名半盲が出現し術前と同程度の再発巣が見られ、放射線照射(20Gy/1Fr,SRS)後、ラパチニブ＋カペシタビン(Lap-X)を開始し腫瘍縮小したが、6か月後に右同名半盲が再燃した。MRIでは術前と同様の造影腫瘍が見られ、放射線壊死の除外のためにもMethionine(Met)-PETも施行し再々発と診断した。抗HER2療法耐性と考え、以後、症状確認、MRI,Met-PETにてフォローしながら、PTX+BEVを間欠的に投与しているが、その都度腫瘍縮小が見られ、2015/11月現在（脳転移術後44ヵ月）も、仕事をしながら2週毎にPTX+BEVを投与し、腫瘍縮小と良好なQOLを維持している。【結語】HER2陽性乳癌の脳転移に対しては、局所療法に加え全身療法としてはまず抗HER2療法が適応であるが、BEV併用の化学療法も考慮すべきである。

GP-3-45-091

演題取り下げ

GP-3-45-092

エベロリムス使用中に発症した壊死性筋膜炎の１例

[1]福井県立病院　外科、[2]福井県立病院　看護部、[3]福井県立病院　形成外科
秋山　玲子[1]、大田　浩司[1]、伊藤　朋子[1]、橋爪　泰夫[1]、中野　妃佐恵[2]、
朝山　佳恵[2]、門平　充弘[3]

【目的】今回，閉経後ER陽性転移性乳癌に対し，エベロリムスを使用中に壊死性筋膜炎を発症した症例を経験したので報告する．【症例】50代女性．初診時に右乳癌(T4b，N1，M1(骨)，Stage4，ER(99%)，PgR(10%)，HER2(1+)，Ki67LI 15%)と診断．内分泌療法や化学療法を継続し，PR-SDの状態で推移していたが，前治療に耐性となったため，第3次内分泌療法としてエベロリムス+エグセメスタンに変更した．投与開始から約3ヶ月目に発熱，腰背部痛を認め，腎盂腎炎を第一に疑った．採血ではWBC12700/μl，CRP35.3 mg/dlと著明な炎症反応の上昇を認め，同日入院したが，症状の悪化を認めた．CTにて右臀部皮下から大殿筋表層にいたる空泡の出現を認め，壊死性筋膜炎と診断した．菌血症により血圧が低下しており，緊急的にデブリードマンを施行し開放創とした．術後より状態は安定し炎症反応も改善した．創処置のために陰圧閉鎖療法(Vacuum Assisted Closure(VAC)療法)を4週間施行し，術後44日目に退院した．【結語】エベロリムスは免疫抑制作用により重大な感染症を惹起することが報告されているが，壊死性筋膜炎については報告がなく，文献的考察も交えて発表する．

GP-3-45-093
パクリタキセル＋ベバシズマブ療法が奏効し切除可能となった進行乳癌の２例

[1]最成病院　外科、[2]最成病院　検査課、[3]千葉大学　医学部　先端応用外科
坂田　治人[1]、藤田　和恵[1]、山口　有輝子[1]、清水　英一郎[1]、梅原　有子[2]、鈴木　孝雄[1,3]

パクリタキセル＋ベバシズマブ療法は転移再発乳癌に対して奏効率、DFSにおいて優れた成績が得られ、局所進行、急速進行乳癌の治療にその効果が期待されている。今回、初期治療に使用し良好に経過した症例を２例経験したため報告する。症例１：80歳女性、主訴：乳房痛と乳房結節。現病歴：主訴を自覚し近医受診し、乳癌疑いで当科紹介となる。右乳房にEcho上径60mm大のcystic massを認め、針生検でSquamous Cell Carcinoma、ER(-), PgR(-), Her2(2〜3+), Ki67(50%)となりT4cN1M0と診断された。Her2陽性ではあったが、パクリタキセル＋ベバシズマブ短期使用目的で投与したところ2cycleでPRと著効を示し乳房切除＋腋窩郭清（Level III）を施行した。永久標本ではER(-), PgR(-), Her2(1〜2+),FISH(-), Ki67 (70%)であった。切除後のHer2は陰性であったがheterogenityを考慮し術後補助療法としてハーセプチンを投与した。その後傍胸骨リンパ節に再発し、現在TS-1＋ハーセプチン投与中である。症例２：65歳女性、主訴：乳房腫瘤。現病歴：２年前から右乳房の硬結に気づき、出血してきたため来院。針生検でScirrhous, ER(-), PgR(-), Her2(2+), FISH(-), Ki67(20%)で、T4bN1M1(肺、肝)と診断された。パクリタキセル＋ベバシズマブ4cycle時点でPRであったため、10cycleまで投与して肺、肝病変もPR継続しているためADL改善目的でBt+Axを施行した。永久標本では効果Ib、ER(+), PgR(+), Her2(1+), Ki67(41%)だった。術後はレトロゾール＋パクリタキセルを投与し良好に経過中である。２例とも本療法が著明に奏効し、局所コントロール目的でBt+Axを施行した。パクリタキセル＋ベバシズマブ療法はまだ標準的治療適応が確立されていないが局所進行状態や急速進行状態の乳癌に対し十分な奏効が期待でき、治療機会を逸することなく次の治療につなげられ、有用な治療法と言える。またHer2陽性乳癌にも十分奏効し、治療時期により選択可能と考えられた。

GP-3-45-094
Pertuzumab＋trastuzumab併用化学療法が奏功した局所進行HER2陽性乳癌の１例

[1]西神戸医療センター　外科・消化器外科、[2]西神戸医療センター　乳腺外科、[3]西神戸医療センター　放射線科、[4]西神戸医療センター　病理診断科
堀江　和正[1]、奥野　敏隆[2]、京極　高久[1]、今中　一文[3]、橋本　公夫[4]

【はじめに】Pertuzumabとtrastuzumabの併用化学療法が使用できるようになり，HER2陽性手術不能・再発乳癌患者の治療成績が飛躍的に向上している．HER2陽性の切除不能局所進行両側乳癌に対してpertuzumab＋trastuzumab併用化学療法を行い，１コース目で腫瘍がほぼ消失した著効例を経験したので報告する．
【症例】５０歳代女性．既往歴，家族歴に特記すべきものはない．初診の１年６ヶ月前に右乳房腫瘤に気付くが様子をみていた．やがて左乳房腫瘤も出現し，初診の数週前から腫瘍は急速に増大，出血と悪臭をきたしたため救急外来を受診した．右乳房には11.7cm，左乳房には9.1cmのともに皮膚潰瘍を伴う腫瘍を形成，易出血性で悪臭を伴っていた．左右腋窩および鎖骨下リンパ節転移，縦隔リンパ節転移を伴うが遠隔臓器転移は免れていた．左乳房腫瘍に対して針生検を施行，invasive carcinoma, estrogen receptor(-), progesterone receptor(-), HER2(3+), histological malignancy; grade III, Ki-67 labeling index; 70%と診断した．HER2蛋白発現が判明する前にbevacizumabとpaclitaxelを投与したところ，投与４日目に腫瘍の一部が壊死して崩壊した．HER2(3+)の結果を得たためbevacizumab，paclitaxel投与１週後にpertuzumab＋trastuzumab（tri-weekly），paclitaxel（weekly）を投与開始した．腫瘍は急速に縮小，治療開始３週後にCTを行ったところ腫瘍はほぼ消失し，皮膚潰瘍残すのみとなった．貧血と低栄養も改善し入院２５日目に退院した．またmetronidazole外用剤であるロゼックスゲルを入院直後から用いたが，悪臭が著明に抑えられ，有用であった．引き続き通院にて治療を継続し，切除術を行う予定である．
【考察】Neosphere試験におけるpCR rate: 39.3%といった術前抗HER2療法の結果から本例の効果は十分に期待できた．今回副作用の軽減を図りpaclitaxelを用いたが，Dangらはdocetaxelを用いた場合と同等の効果が得られたと報告している（J Clin Oncol. 22(5), 2015）．HER2染色強度が強かったこと，グレードが高かったことが高い効果をもたらしたと考える．またHER2陽性乳癌において，bevacizumabの効果が増強される可能性が示唆された．

GP-3-45-095
再発乳癌の化学療法後に重篤な間質性肺炎に至ったが救命できた２症例

沖縄赤十字病院外科
長嶺　信治、豊見山　健、宮城　淳、大嶺　靖、知花　知美

はじめに）乳癌に対する化学療法の進歩により、再発後もQOLを確保しながら長期の生存期間が認められる症例が散見される。乳癌治療にとってますます化学療法の恩恵は高くなっているが、時として思わぬ副作用も認める。今回、化学療法後に重篤な間質性肺炎に至ったが救命出来た2症例を経験したので報告する。症例１は60歳女性。H21年に術前化学療法後、乳房切除術と腋窩リンパセツ廓清術を行われた。H23年に頚部リンパ節転移を認め、その後、肺肝転移、縦隔リンパ節転移、眼底転移を認めた。ビノレルビン施行もPDにてエルブリンを使用した。化療後、発熱や気分不良を認め入院、発熱性好中球減少症の診断で治療を開始。白血球はすぐに正常化したが、呼吸苦を認めたため精査、胸部CTで肺野全体に地図状、すりガラス状や斑状陰影を認めた。症状の急激な悪化から気管支鏡検査は断念。カリニ肺炎、ウイルス肺炎、薬剤性の間質性肺炎等を念頭に置き治療を開始した。治療開始後、症状は急速に改善し、退院可能となった。その後外来にて化学療法を変更しCRの状態となった。症例２は64歳女性。多発肝転移、肺転移にてH27年６月に紹介となった。エリブリンを開始し腫瘍マーカーの低下を認めたが、呼吸苦を主訴に受診。胸写、胸部CTで間質性肺炎と診断入院治療となった。ステロイドパルス療法等を施行し画像上の改善を認めた。まとめ）新規薬剤の開発は再発乳癌治療における希望の星ではあるが、その効果や副作用に関しては実臨床で使用しない限り実感できない部分もある。文献的な考察を加えて報告する。

GP-3-45-096
Capecitabine±Cyclophosphamide療法により５年以上奏功した２例

[1]医療法人恵愛会　上村病院　乳腺外科、[2]医療法人恵愛会　上村病院　外科、[3]東京女子医科大学　東医療センター　乳腺診療部
上村　万里[1]、堤田　英明[2]、宇都　光伸[2]、平野　明[3]、清水　忠夫[3]

転移再発乳癌に対してCapecitabine±Cyclophosphamide療法を行い５年以上奏効した２例を経験したので報告する。【症例1】85歳女性、77歳時に右胸壁から前縦隔に7cm大の腫瘤を認め外科生検施行、Invasive lobular carcinoma,ER-,PgR-,HER2-の診断。高齢のためCapecitabineを希望されA法（2400mg,3投１休）開始。3か月後Hand-foot syndrome（HFS）Grade2にて1800mgに減量。治療開始後２年でPR維持していたため１投１休まで減量。治療開始後５年目にCA15-3の上昇を認め、１投１休のままでCyclophosphamide50mg追加（XC療法）とした。HFSの悪化はなく85歳まで継続したが、血液毒性（Grade1）、全身倦怠感（Grade1）の訴えあり。腕頭静脈腫瘍塞栓の増大、肺門部にcaの残存認め、治療開始後７年半で放射線治療に変更となった。【症例2】67歳女性、54歳時に左乳癌に対しBt+Ax施行。Invasive ductal carcinoma,T3N1(6/24)ER+、PgR+,HER2－の結果でCEF→Docetaxel→Paclitaxel(前医臨床試験)、ANA→TAM→TOR（有害事象にて変更）が投与されていた。59歳時Ps LN転移あり、摘出生検後ANA開始。62歳骨転移確認、MPA+VNR+Zoledronic acid投与開始され当院紹介。13コースでPDとなり、Capecitabine A法(2400mg)を開始した。半年でHFS(Grade3)のためXC療法に変更とした。その後SD維持し、有害事象により１投１休まで投与法を変更し、現在までCapecitabine開始後５年内服継続している。【考察】Capecitabine単独で開始したが、病勢、有害事象の程度に合わせて投与調整やXC療法に変更することにより、Capecitabine長期内服可能だった症例を経験した。HFS－Grade3を認めたがコントロール可能であり、Capecitabine±Cyclophosphamide療法の超長期内服による他の重篤な有害事象はなかった。life-threateningではない症例、高齢者に対しては長期病勢をコントロールしうる、忍容性の高い治療法と考えられた。

GP-3-45-097

トラスツズマブ＋ペルツズマブが著効し腫瘍崩壊症候群を生じたグレード４の肝機能障害を伴う進行乳癌の１例

岡山医療センター　外科
秋山　一郎、臼井　由行、國末　浩範、柿下　大一、徳毛　誠樹、森川　希実、内藤　稔

造血器腫瘍に比較して、固形癌における腫瘍崩壊症候群(TLS)は稀とされている。今回、我々はグレード４の肝機能障害を伴う進行再発乳癌症例に対してトラスツズマブ＋ペルツズマブ（HP）を投与したところ著効したもののTLSを生じた症例を経験したので報告する。
53歳女性。1年前に左乳房腫瘤に気づくも放置。1か月前から易疲労感を自覚。当院初診時には左乳房に約10cmの皮膚浸潤を伴う腫瘤を認め、左腋窩リンパ節も皮膚浸潤していた。針生検の結果、浸潤性乳管癌、グレード２、Ki-67：70%、ER(-), PgR(-), Her2 スコア3.5。多発肺転移と高度の多発肝転移を認めた。初診時にグレード２の肝機能障害（T.Bil 2.5mg/dl, AST 154, ALT 94, ALP 3013, γGTP 574 U/l）を認めた。病理結果が得られた２週間後にはグレード４（T.Bil 11.6mg/dl, AST 327, ALT 114 U/l）へ増悪。腹水が貯留し経口摂取困難となった。このため抗癌剤投与は断念しHP2剤のみを投与したところ著効した。ただし投与４日後に腫瘍崩壊症候群（TLS）を生じた。高K(7.0mEq/L)、低Ca(7.3 mg/dl)、高P(6.2mg/dl)、Cre上昇(1.21mg/dl)などを生じたがGI療法や利尿剤等で対処可能であった。肝機能の悪化(T.Bil 17.9mg/dl, AST 370, ALT 233, ALP 3013, γGTP 560 U/l)は投与１週間後までにピークアウトし、これに伴い全身状態も次第に改善。３週間後には肝機能障害はグレード１に改善した。２コース目を投与した際にはTLSは生じなかった。現在、通院にてHPを継続中である。
高い奏効率が期待される分子標的薬の投与においては、より一層、TLSを念頭においた治療が必要と考えられた。

GP-3-45-098

ドセタキセル投与後腫瘍崩壊症候群により急激な経過をたどった再発乳癌の１例

[1]紀和病院ブレストセンター、[2]土庫病院外科、[3]市立岸和田市民病院乳腺科、[4]串本有田病院、[5]和医大紀北分院外科
梅村　定司[1]、横谷　倫世[2]、吉村　吾郎[3]、鈴間　孝臣[4]、櫻井　照久[5]

症例は75歳，女性。2004年9月左乳癌(T3N3aM0)にて手術（Bt＋Ax）施行（Solid-tub ca.ly(+),v(-),EIC(-),NG2,HG2,n(34/35),ER(+),PR(+),HER2(1+)）。術後FEC、CMFによる化学療法，その後アナルトロゾール投与中の2011年8月肝転移出現し、生検にてmetastatic ca.(ER(＋)、PR(＋)、HER2(-))と診断された。ホルモン剤をタモキシフェンに変更し治療中の2013年12月骨転移出現しその後デノスマブ、フルベストラント、ヒスロン＋シクロフォスファミドにて順次治療を行うも 2015年7月、肝転移増悪しドセタキセル（80mg/body）による治療を開始した。投与後2日目に呼吸苦、意識レベルの低下を伴う急激な全身状態の悪化にて緊急入院となり血液Dataでは尿酸18.8mg/dL,血清カリウム値8.2mEq/L,血清リン値10.9 mg/dLで腹部CTにて肝転移巣の増悪も認めず、腫瘍崩壊症候群（tumor lysis syndrome:TLS）と診断。大量輸液および利尿剤等にて治療を開始するも数時間後に治療の甲斐なく永眠された。TLSは腫瘍細胞の急速な崩壊により、細胞内の代謝産物である核酸、リン、カリウムなどが血中へ大量に放出されることによって引き起こされる代謝異常であり悪性リンパ腫、急性白血病などの造血器腫瘍において認められることが多いとされている。しかしながら固形がんでも腫瘍量が多い、あるいは化学療法や放射線療法に対する感受性が高い場合は腫瘍細胞が急速に崩壊してTLSが出現することがあるとされており早急な治療介入が必要な“oncologic emergency”の一つとされ致死的ともなりうる合併症である。今回われわれはドセタキセル投与後TLSにて急激な経過をたどった再発乳癌の１例を経験したので若干の文献的考察を加え報告する。

GP-3-45-099

乳癌術後第１病日に肺塞栓症を来した１例

[1]糸魚川総合病院　外科、
[2]富山大学　医学薬学研究部　消化器・腫瘍・総合外科、
[3]富山大学　医学薬学研究部　病態病理学
田澤　賢一[1]、眞鍋　高宏[1,2]、祐川　健太[1,2]、山岸　文範[1]、濱島　丈[3]、笹原　正清[3]、塚田　一博[2]

症例72歳女性。身長:146.3cm、体重:53.1kg。BMI: 24.8。既往症:高脂血症。右乳房腫瘤を主訴に精査、右乳癌(CDE領域、T2N0M0 stageIIA）の診断で、全身麻酔下Bt＋Ax(Level-I)施行、病理組織学的にpT2(2.2cm)、pap-tub、f、ly1、v0、EIC(-)、Nuclear atypia:2、Mitotic counts:3、Nuclear grade:3、pN1mic(Sentinel LN: 1/3、Level-I:0/7)、MIB-1: 43%、ER(+)、PgR(+)、HER2 score:3+。術後1病日夕方、トイレ歩行後に胸部痛あり、Sat02 80%(Room air)、Vital signは安定も、3L02マスクでSat02改善(BGA: P02: 50、PC02: 55.8)、ECGの前胸部誘導、III誘導で陰性T波(+)、心エコー検査:右室→左室への圧排所見を認め、胸腹部、および下肢造影CT検査で右肺動脈末梢に血栓形成(+)、下肢静脈には血栓(-)。術後肺塞栓症と診断、低分子ヘパリン3,000単位静注後10,000単位/日で持続投与、ワーファリン1mg→2.25mg/dayまで増量、PT-INR 1.95で維持、退院。一旦、抗凝固剤をNOACに変更後、TC療法４コース施行した。

GP-3-45-100

パクリタキセル＋ベバシズマブ療法が奏功したLuminal type, HER2陰性乳癌脳転移の一例

[1]小樽協会病院　外科、[2]小樽協会病院　看護部
進藤　学[1]、石川　慶大[1]、菊地　健[1]、佐藤　いづみ[2]

症例は34歳女性.2013年6月に左乳癌（硬癌,ER陽性,PgR陽性,HER2陰性）,T3N2aM1(OSS), StageIVと診断された．初期治療として化学療法（FEC100 followed by DTX）を選択しcPRの治療効果を得た後，2014年3月，局所制御を目的としてBt+Axを施行した．病理診断は硬癌，NG1, Ki67 60%, ER 65%, PgR 50%, HER2 0, ypT2, ypN0，化学療法の組織学的治療効果Grade2aであった．術後はタモキシフェンとLH-RHアゴニストの併用療法を継続した．2014年11月，激しい頭痛，嘔吐，意識障害を来たし，頭部MRIで最大15.8mm，無数の造影効果を伴う腫瘤を小脳，大脳に認め多発脳転移と診断された．脳以外に新規病変は認めなかった．全脳照射を施行した後，2015年1月からパクリタキセル＋ベバシズマブ療法を開始した．脳転移巣は著明な縮小を認め，治療開始から6か月で画像診断上cCRの治療効果を確認した。脳転移の診断から約1年が経過したが，有害事象はGrade2の末梢神経障害を認めるのみでQOLを維持しつつ外来治療を継続している．乳癌脳転移に対しては放射線療法が治療の主体となるが，薬物療法を加えた集学的治療の構築は重要な課題である．今回，パクリタキセル＋ベバシズマブ療法が有効であった一例を経験したので文献的考察も加え報告する．

GP-3-45-101
乳癌術前化学療法施行中に糖尿病発症をきたした１例

[1]上尾中央総合病院　外科、[2]上尾中央総合病院　病理診断科、
[3]八潮中央総合病院　外科、[4]柏厚生総合病院　外科
上野　聡一郎[1]、中熊　尊士[1]、長田　宏巳[2]、本間　恵[3]、苅込　和裕[4]

【症例】乳癌化学療法では嘔吐などの副作用軽減のため副腎皮質ステロイドを投与することが多い。今回我々は副腎皮質ステロイドによって惹起された糖尿病の症例を経験したので報告する。【症例】症例は40歳女性。2014年2月、右乳房の腫瘤を自覚し当科を受診した。右乳房上内側に約3×3cmの腫瘤を認め、腋窩リンパ節の腫大を認めた。針生検では浸潤性乳管癌ER(+), PgR(+), HER2(-),MIB-1index40%であった。全身検索では明らかな転移を認めず、c-T2N1M0と診断した。特に既往歴は見られず、健診時の血糖値も正常であった。2014年4月4日より術前化学療法としてFEC療法4回、ドセタキセル4回を予定し、FEC療法を施行した。4月25日2回目化学療法施行した。2回目の化学療法施行後より多飲・多尿の症状が出現した。5月2日頃より嘔気　嘔吐の症状を認め、その後も嘔気が続き水分摂取も困難で立ち上がることもできなくなったため5月6日救急受診した。尿糖定性(4+) 尿中ケトン (3+)　pH7.13とアシドーシスを認めた。血糖　493mg/dl, HbA1c 11.4%, Cr　0.51mg/dl, アセト酢酸 3170μmol/l, 3-ヒドロキシ酪酸 12970 μmol/l, 血中総ケトン体16140μmol/l, 血中CPR 0.19ng/ml, 抗GAD抗体 1.3U/ml, 抗インスリン抗体 0.4U/ml以下。糖尿病性ケトアシドーシスの診断で入院となり生理食塩水の輸液とインスリンの持続投与を行い症状は改善した。症状改善後持効型インスリン製剤1回と超速効型インスリン製剤3回の投与で血糖値は安定した。化学療法による膵障害よりステロイドによる糖尿病発症と判断して、病状安定後5月16日よりFEC療法2コース、ドセタキセル4コースを施行した。化学療法時の制吐剤薬としてのデキサメサゾンは1/2量に減量して投与した。化学療法終了後2014年11月乳腺円状部分切除、リンパ節郭清を施行した。術後放射線療法を施行し現在ない分泌療法を行っている。経口糖尿病薬と持効型インスリン製剤1回投与にてHbA1c 7.9%であり病状は安定している。【考察】乳癌化学療法では嘔吐などの副作用軽減のため副腎皮質ステロイドを投与することが多い。ステロイド投与による高血糖は以前から知られており、本症例もステロイドによって惹起された糖尿病が強く疑われた。ステロイド以外にも抗癌剤や内分泌療法による糖尿病発症・悪化の報告もあり、乳癌化学療法中の耐糖能の変化に注意する必要がある。

GP-3-45-102
エリブリンによるDADが疑われた１例

[1]県立宮崎病院　外科、[2]県立宮崎病院　病理診断科、[3]県立宮崎病院　内科、
[4]県立宮崎病院　看護科
大友　直樹[1]、牧野　裕子[1]、池田　奈央子[1]、植田　雄一[1]、本山　由利菜[1]、
崎浜　久紀子[1]、井上　志保[3]、仲田　恵美[4]、島尾　義也[2,3]

エリブリンは、アンスラサイクリン・タキサン既治療の転移再発乳癌に対する新規抗癌剤として、2011年4月に本邦でも承認された比較的新しい薬剤である。EMBRACE試験においては主治医選択治療と比較して全生存期間を有意に延長したことが報告されており、転移再発乳癌の治療に重要な役割を担っている。エリブリンは有害事象が比較的少なく、延命と生活の質(QOL)改善を治療の目的とする転移再発乳癌においてはこの点でも有用である。重篤な有害事象の報告において薬剤性肺障害は頻度は少ないものの死亡例もあり、注意が必要な有害事象の一つとしてあげられる。一方で薬剤性肺障害の確定診断はしばしば困難であり、疑いにとどまることが多い。しかしながら、疑い病名であっても薬剤誘因性のあることを記述し、診断の根拠と限界を明記することは患者の将来の治療に有用である。薬剤性肺障害の臨床病型に関する問題として、薬剤性肺障害として報告された病名はまちまちで、報告例がどのような病態をあらわすか不明なことも経験される。特に画像パターンでは予後不良とされる薬剤性びまん性肺胞障害（ＤＡＤ）の鑑別が重要とされる。今回、エリブリンによるDADが強く疑われた一例を経験したため報告する。症例は66歳女性、luminal type 術後7年目の脳転移、骨転移対して、手術、放射線療法及び3レジメンの内分泌療法後に再発化学療法の1st lineとして術後9年目にエリブリンが導入された、9コース目の投与終了翌日より咳嗽が出現第３病日より治療を開始されたが第21病日に永眠された。

GP-3-45-103
Her2陽性高齢進行乳癌患者に持続型GCSFを併用し抗Her2療法＋化学療法を継続、CRが得られた症例

[1]西尾市民病院　外科、[2]江南厚生病院　乳腺内分泌外科、
[3]大垣徳州会病院　乳腺外科、[4]県立多治見病院　乳腺外科
和田　応樹[1]、禰宜田　政隆[1]、市川　俊介[1]、藤竹　信一[1]、飛永　純一[2]、
間瀬　隆弘[3]、大野　元嗣[4]

【はじめに】胸水貯留を伴うHer2陽性高齢進行乳癌患者に対し、発熱性好中球減少症(FN)の有害事象を持続型GCSFの併用で回避しつつペルツズマブ＋トラスツズマブ＋ドセタキセル療法を継続しCRが得られた症例を報告する。【症例】84歳、女性。大腿骨骨折術後リハビリ入院中の病院で右乳房腫瘤指摘、針生検で乳癌と診断され紹介。右乳房 ACE 4cm 腫瘤。右腋窩癒合リンパ節4.5cm 触知。右乳房全体の浮腫状腫脹。CT：右胸水貯留、右肺胸膜肥厚。腫瘤針生検：浸潤性乳管癌、ER/PgR陰性、Her2 陽性、Ki-67 L.I. 29%、胸水細胞診：疑陽性、異型細胞あり。臨床症状から胸膜播種による癌性胸膜炎と診断。入院、胸水ドレナージ後 ペルツズマブ＋トラスツズマブ＋ドセタキセル施行。10日後FNを発症、胸水再貯留。胸水ドレナージ、GCSF 5日間投与で改善。2サイクル以降は外来で施行、ペグフィルグラスチムを併用。4サイクル目、CTで胸水消失・腋窩リンパ節消失・乳房腫瘤消失 臨床的CRと判断。食欲不振出現のためドセタキセルは終了しペルツズマブ＋トラスツズマブを継続、CRを維持。【考察とまとめ】Her2陽性進行再発乳癌の一次治療には、ペルツズマブ＋トラスツズマブ＋ドセタキセルが推奨されている。一方高齢者には、身体機能の低下や併存症の存在、余命、心機能低下の問題などが多く、適応を慎重に考慮する必要がある。ER/PgR陰性Her2陽性進行再発乳癌治療の選択枝は抗Her2療法±化学療法しかなく、本症例のような有症状の患者に対しては抗癌剤併用が望ましいとされる。本症例は、初回治療でFN発症したが、2サイクル目からペグフィルグラスチムの併用でFNを回避、良好な全身状態を維持しつつ治療の継続が可能となった。

GP-3-45-104
術前FEC+nab-paclitaxel療法によりpCRが得られたトリプルネガティブ乳癌の１例

府中病院　外科
山越　義仁、青松　直撥、由良　圭、木村　拓也、辻尾　元、王　恩、
長嶋　大輔、平川　俊基、岩内　武彦、西居　孝文、中澤　一憲、鄭　聖華、
内間　恭武、竹内　一浩

【はじめに】新規paclitaxel 製剤としてnab-paclitaxel(nab-PTX)が広く使用されるようになったが術前化学療法での使用報告は少ない．今回我々は術前FEC followed by nab-PTX療法によりpCRが得られたトリプルネガティブ乳癌の１例を経験したので報告する．【症例】41歳女性．【現病歴】健康診断で左乳腺にしこりを指摘され2014年12月当院受診．【初診時現症・検査所見】左乳房C領域に可動性良好な1cmの腫瘤を認めた．超音波検査で左乳房C領域に11.3×9.3×12.5mm大の低エコー腫瘤を認め，針生検で浸潤性乳管癌，ER-,PgR-,HER2-,Ki67:30%と診断された．さらに腋窩にも腫大したリンパ節を5つ認め，針生検でリンパ節転移と診断された．各種画像検査で明らかな遠隔転移は認めなかった．【治療経過】左乳癌T1N1M0 StageIIA(triple negative type)と診断し，患者の同意を得た上で術前化学療法としてFEC(fluorouracil 500mg/m2+epirubicin 100mg/m2+cyclophosphamide 500mg/m2,q3W)を4クール施行後nab-PTX(220mg/m2，q3W)療法を4クール施行した．FEC開始後，　左C領域の腫瘤は5.6×4.4×5.5mmに縮小しPR(partial response)と判定し，術前化学療法終了時には腫瘤は消失し腋窩リンパ節も著明に縮小した．経過中重篤な副作用は見られなかった．治療効果判定CR(complete response)と診断し，2015年7月左乳房部分切除術＋腋窩リンパ節郭清術を施行した．術後病理組織学的検査で切除乳腺に明らかな腫瘍の残存は認めず，組織学的治療効果判定pCR (pathological CR)の診断となった．リンパ節転移も認めなかった．術後経過は良好で，領域リンパ節も含めた放射線照射を施行し経過観察中である．【考察】乳癌における術前化学療法としてnab-PTXの投与は一般的ではない．nab-PTXは，paclitaxelにalbuminを結合させることで溶媒によるアレルギー反応を回避しアルコール不耐例にも投与可能であり，投与は3週間に１回と通院回数が少ないという利点がある．本症例では認容性や安全性に大きな問題は認めず高い有効性を示した．今後トリプルネガティブ乳癌に対する術前化学療法の治療レジメンの選択肢の一つと考えられた．

GP-3-45-105
乳腺原発small cell carcinomaの１例

[1]広島市立安佐市民病院　外科、[2]広島市立安佐市民病院　病理
山根　宏昭[1]、船越　真人[1]、箱田　啓志[1]、藤原　誠[1]、吉川　徹[1]、
北川　浩樹[1]、半田　良憲[1]、伊富貴　雄太[1]、池田　拓広[1]、中島　亨[1]、
加納　幹浩[1]、恵美　学[1]、吉満　政義[1]、大森　一郎[1]、小橋　俊彦[1]、
向田　秀則[1]、平林　直樹[1]、多幾山　渉[1]、金子　真弓[2]

【はじめに】乳腺原発Small cell carcinomaは非常に稀な疾患であり、臨床学的意義や予後，治療法については定まった見識がないのが現状である．今回我々は乳腺原発small cell carcinomaを経験したので報告する.【症例】35歳，女性．右乳房の腫瘤を自覚され当科紹介受診された．マンモグラフィー，超音波検査にて右乳房AC領域に80mm大の腫瘤を認め，腋窩にも20mm大の腫大したリンパ節を認めた．針生検にて核クロマチンの増加が目立つ小型から中型の異型上皮が充実性に増殖していた．免疫染色にてER+/PgR+/HER2-、Ki67 50%であり，CD56・synaptophysin陽性，chromogranin A・p53陰性であった．以上よりpoorly differentiated neuroendocrine carcinoma/small cell carcinomaと診断した．右乳癌AC領域　cT3N1M0 cStage3Aの診断で，術前化学療法の方針とした。化学療法はまず肺小細胞癌に準じCDDP(cisplatin)+VP16(etoposide)1コース施行。腫瘍の縮小を認めなかったため，乳癌に準じてFECに変更し４コース施行，効果判定はリンパ節はCR(complete responce)、原発腫瘍はSD(stable disease)の判定であった。さらに腫瘍縮小効果を期待しweekly PTX(paclitaxel)+BV(Bevacizumab)を４コース施行した。効果判定は原発巣SDではあるものの縮小を認めBt+Ax施行した．病理結果はypT1N0M0 fStage1で，組織学的治療効果判定はGrade2 であった．術後胸壁および鎖骨上領域に放射線療法(50Gy/25回)を施行しLH-RHアナログ＋タモキシフェンによるホルモン療法を施行した．術後10か月のCTで多発肝転移，骨転移，腹水を認めた．その後全身状態の増悪を認め，術後10.5か月に永眠された.【考察】乳腺原発small cell carcinomaはneuroendocrine carcinomaの一亜型とされ非常に稀な疾患である．本症例では肺small cell carcinomaに準じた化学療法ではSDの結果であったが乳癌に準じた化学療法に変更し腫瘍が縮小した。本疾患は症例の報告が少ないため未だ一定の治療方法が確立されておらず，さらなる集積が必要であると考えられる．若干の文献的考察を加えて報告する．

GP-3-45-106
４年半にわたりNab-Paclitaxel単剤療法により病勢コントロール中の進行乳腺粘液癌の１例

[1]昭和大学横浜市北部病院　外科系診療センター　外科、
[2]聖マリアンナ医科大学　乳腺・内分泌外科、
[3]聖マリアンナ医科大学横浜市西部病院　病理診断科
西川　徹[1,2]、福成　信博[1]、中野　賢英[1]、相田　貞継[1]、相田　芳夫[3]、
津川　浩一郎[2]

【はじめに】乳腺粘液癌は化学療法抵抗性の組織型として知られており、Life-threateningな進行再発症例では治療に難渋することがある。今回、first lineで行った EC療法が無効であり、second lineのnab-Paclitaxel単剤療法が約４年半にわたって奏効し、病勢コントロールが出来ている進行性粘液癌の１例を経験したので報告する.【症例】50歳代、閉経後の女性。2010年12月頃より左乳房腫瘤を自覚。2011年２月に腫瘤の増大と呼吸困難を主訴に当院を受診した。身体所見では左乳房全体を占拠する大きな腫瘍と腋窩リンパ節を触知した.針生検の結果、粘液癌, ER+(＞95%), PgR+(＞95%), HercepTest 0, Ki-67 10%であった。胸部CTで腫瘍は胸壁および上縦隔、壁側胸膜へ浸潤し両側癌性胸膜炎を伴っておりStga4の診断となった.【治療経過】呼吸困難の早期改善を目的に在宅酸素療法(HOT)を導入し全身化学療法を開始した。First lineとしてq3w EC70/600mg/m２を４サイクル施行したが、腫瘍の増大と胸水増加を認めPDと判断し、Second lineとして2011年６月よりq3w Nab-Paclitaxel 260mg/m２を導入した。その後は徐々に腫瘍縮小を認め2012年６月にHOTを中止、体重補正のために225mg/m２へ減量はしたが、４年半経過した2015年11月現在もPR継続中である。副作用は重篤な血液毒性は認められず、下肢にgrade1の末梢神経障害を認めたが現在は改善している。また、黄斑浮腫を認めたが治療継続中に自然回復傾向を示している.【考察】乳腺粘液癌は全乳癌の1～6%を占め，特殊型の中では小葉癌に次いで多い組織型である。サブタイプはLuminal A likeの頻度が高く化学療法が奏効しづらいタイプであることが一般的に知られている。本症例では約１年間はSDを継続し、PRを確認するまでに長期間を要しているが、４年半経過した現在も効果を認めており治療を継続中である.【まとめ】進行乳腺粘液癌にnab-Paclitaxelが長期間かけて奏効し，病状を長期間維持できている１例を経験したので若干の文献的考察を加えて報告する。

GP-3-45-107
ベバシズマブ・パクリタキセル療法により長期PRを維持している、自壊を伴うstage4乳癌の１例

[1]加藤乳腺クリニック堀川御池　外科、[2]加藤乳腺クリニック
佐久山　陽[1]、加藤　誠[2]、松谷　崇弘[2]、今井　文[2]

今回我々は、肺転移、骨転移を伴い、右胸部全体を占める自壊した乳癌に対し、ベバシズマブ(BEV)＋パクリタキセル(PTX)療法を行ったところ、２年以上にわたり、PRを維持し治療継続中の症例を経験したので報告する。
【症例】初診時55歳女性。約３年前から右乳房腫瘤に気づくも放置。次第に増大し、潰瘍形成により浸出液、悪臭を放つようになり、2013年６月当院初診した。初診時現症では右胸部全体を占める14×10cmの腫瘍を認め、中心には5×3cmの大きな潰瘍を形成し乳頭も判別できなかった。両腋窩リンパ節、両鎖骨上リンパ節の腫脹、硬結を認めた。PET-CTにて、両側の多発肺転移、骨転移、内胸及び、縦隔リンパ節転移を認め、臨床病期cT4cN3cM1 stage4。針生検により、浸潤性乳管癌、grade3, ER+, PgR+, HER2(FISH) 1.071, Ki67 31-35%と判明した。７月からweekly PTX療法を開始し、腫瘍マーカーは減少し始めたが、３コース後では、原発巣、肺転移とも明らかな縮小を認めなかった。そこで、PTXにBEVを追加し併用投与を開始した。その後潰瘍は一旦深くなったものの縮小、上皮化し、6か月後には肺転移、縦隔リンパ節転移は消失した。出血は認めなかった。2014年５月から末梢神経障害によりPTXもbiweeklyとしその後も投与を継続、腫瘍は平坦化、上皮化し、腋窩ほかリンパ節転移消失、腫瘍マーカーも正常化した。現在27コース施行し、PRを維持し続けている。今後は経口抗がん剤や内分泌療法移行などの治療選択も考えられ、文献的考察を含め報告する。

GP-3-45-108
乳癌術後補助化学療法中にHelicobacter cinaedi感染を起こした１例

[1]パナソニック健康保険組合　松下記念病院、[2]竹田乳腺クリニック
杉本　里保[1]、山口　正秀[1]、高尾　孝司[1]、梅原　誠司[1]、石井　博道[1]、
荒木　康伸[1]、清水　健[1]、和泉　宏幸[1]、谷　直樹[1]、野口　明則[1]、
山根　哲郎[1]、竹田　靖[2]

【はじめに】Helicobacter cinaediは、小腸や大腸に定着するグラム陰性桿菌である。免疫不全患者を中心に菌血症や蜂巣織炎、関節炎等を発症するといわれている。再発を繰り返すことや院内感染が報告されている。今回、乳癌術後補助化学療法中にHelicobacter cinaedi感染・再然を発症した症例を経験したので若干の考察をふまえて報告する.【症例】54歳　女性右乳癌(T2N0M0,cstage2A)の診断で2015年３月Ｘ日右乳房切除術＋センチネルリンパ節生検を施行し、病理結果は充実腺管癌pT2N1micM0,pstage2B(ER－,PgR－,HER2:0,Ki-67:70%)であった。術後補助化学療法FEC(100)を開始した。FEC2クール目に発熱があり、レボフロキサシン内服で軽快した。また３クール目は翌日にペグフィルグラスチムを投与したが、day6より発熱を認め、レボフロキサシン内服開始後も解熱せず、血液検査と合わせて発熱性好中球減少症の診断となり、入院加療となった。自覚症状は認めなかった。血液培養を施行し、タゾバクタムナトリウム・ピペラシリンナトリウム13.5g/dayを１週間投与した。　血液培養の結果はらせん菌の検出でHelicobacter族が疑われたが、確定診断には至らなかった。さらにアジスロマイシンを３日間投与し、炎症反応が改善したため退院となった。その後FEC(100)4クール終了し、DTX3クール目に再び発熱性好中球減少症となり、緊急入院となった。前回と同様にタゾバクタムナトリウム・ピペラシリンナトリウム　13.5g/dayを４日間投与した。血液培養は前回と同様にらせん菌の検出でHelicobacter族の疑いとなり、外注にて分離培養を行ったところ、Helicobacter cinaediの診断となった。アモキシシリンを４週間投与し、投与開始後２週間時点で再度血液培養にて陰性であることを確認した。患者と相談した結果、化学療法終了となり以降定期診察を行っている.【考察】乳癌術後補助化学療法はほぼ確立されており、安全で副作用が軽減されたものになってきている。その中で術後補助化学療法中にHelicobacter cinaedi感染を起こした１例を経験した。若干の文献的考察を加えて報告する。

GP-3-45-109

認知症を伴う高齢者の高度進行トリプルネガティブ乳癌に対してエリブリンの特性が有用であった１例

[1]浦添総合病院　乳腺センター、[2]宮良クリニック
蔵下　要[1]、宮里　恵子[1]、新里　藍[1]、宮良　球一郎[2]

【はじめに】日本では年々認知症患者が増加しており、今後、乳癌診療の現場でも認知症を伴った患者の治療に遭遇することが増えてくることが予想される。今回我々は、認知症を伴う高齢者の高度進行トリプルネガティブ乳癌に対して、アンスラサイクリンやタキサンのレジメンの使用は困難と判断した症例に対して1st lineでエリブリンを使用し、その特性が有用であった１例を経験したので報告する。【症例】87歳女性、認知症にて投薬治療中。【現病歴】平成16年、左腋窩付近に5cm大の皮下腫瘤認め近医皮膚科受診、脂肪腫と診断され経過観察となったが、以後病院への受診なし。平成26年1月より左上肢の浮腫が出現するも病院受診を拒否、同年3月になり左胸部の腫瘤と浸出液に家族が気づき当科受診となった。【初診時現症】左乳房から腋窩にかけて胸筋固定と潰瘍を伴う巨大な腫瘤を認めた。左上腕の著明なリンパ浮腫を認め、また左側腹部から下肢にかけての皮膚の浮腫も伴っていた。PS 2、バイタルは正常、体動時呼吸困難が認められた。ＣＴ上、左胸壁に巨大な腫瘤、鎖骨上と縦隔にリンパ節転移を認め、多量の左胸水も認められた。T4cN3cM1 Stage Ⅳの診断。【経過】呼吸状態改善の目的で胸水穿刺を行い外来通院加療とした。胸水細胞診はClass Ⅱ。経皮的針生検の結果は浸潤性乳管癌，NG3, ER 1%未満，PR1%未満，HER2 1+ であった。症状緩和の目的で化学療法を予定したが、認知症で点滴中に自己抜去の可能性が高いことや、総輸液量が多いと呼吸困難を増悪させる可能性があることが懸念された。アンスラサイクリンやタキサンのレジメンは使用困難と判断し、エリブリン 0.7mg/m2で治療を開始した。治療開始後より腫瘍は著明に縮小し、QOLは改善して、約9か月間外来通院治療が継続できた。【考察および結語】エリブリンは基本的に進行再発乳癌でアンスラサイクリン、タキサン使用後に増悪した症例を対象とするが、最近の臨床試験では早めのlineで使用を試み有効性が報告されている。認知症患者は長い時間点滴中の安静を保つことが困難なことがあり、できるだけ短い時間で治療を終了できることが望ましい。また胸水を伴い呼吸困難を呈している患者には少ない輸液量にとどめる必要がある。このような症例に対して安全に治療を行う上で、点滴時間が短く、総輸液量が少ない特性を持つエリブリンは有用であると考えられた。

GP-3-45-110

当院におけるPertuzumab＋Trastuzumab併用療法の使用経験

那覇市立病院　外科
宮国　孝男、真栄城　兼誉、小野　亮子

【はじめに】抗 HER2薬PertuzumabはHER2/HER3ダイマー形成阻害によりHER2シグナルを遮断し抗腫瘍活性を発揮する。CLEOPATRA試験での良好な結果からHER2陽性進行再発乳癌の1　次治療としてPertuzumab（P）＋Trastuzumab（H）＋Docetaxel併用療法が推奨されており、本邦でも2013年 9月に承認された。当院におけるＰ＋Ｈ併用療法の使用経験を報告する。【対象と方法】2013年10月から2015年12月までに当院にてＰ＋Ｈ併用療法を施行したHER2陽性進行再発乳癌症例を対象とし、臨床的治療効果、有害事象について検討を行った。【結果】対象患者は8例で、切除不能進行症例4例、術後再発症例4例であった。年齢の中央値は50歳（34－80歳）、ER陽性5例、陰性3例であった。1次治療が7例、2次治療が1例で、併用した化学療法はDocetaxelが6例、Paclitaxelが1例、nab-Paclitaxelが1例であった。Docetaxelで開始したうちの1例で急性肺障害を認め、nab-Paclitaxelに変更となった。急性肺障害以外に投与中止となるような重篤な有害事象は認めなかった。投与サイクル数は3～37サイクルで、効果はPR5例、SD1例、PD2例であった。PRが得られた症例のうち2例では化学療法を終了しＰ＋Ｈの2剤のみ投与中である。【まとめ】急性肺障害を1例に認めたが、その後もＰ＋Ｈ継続で症状悪化は認めなかったためDocetaxelによるものと考えられた。Ｐ＋Ｈ併用療法は重篤な有害事象は少なく、有効例では長期にわたって効果が得られる有効な治療法であると考えられた。

GP-3-45-111

エベロリムスで間質性肺炎を発症し，減量再開後も再度間質性肺炎を来した転移性乳癌の１例

富士重工業健康保険組合　太田記念病院　乳腺外科
吉田　崇、後藤　與四成、崎山　香奈、木村　盛彦

【はじめに】mTOR阻害薬であるエベロリムスは内分泌療法の耐性克服薬としてBOLERO-2試験で有効性が証明されたが，口内炎，間質性肺炎など特徴的な有害事象が報告されている。今回，エベロリムスで間質性肺炎を発症し，回復後に減量再開するも再度間質性肺炎を来した転移性乳癌の1例を経験したので報告する．【既往歴】糖尿病，関節リウマチ【現病歴】症例は58歳女性．48歳の時に左乳癌T1N0M0 Stage1で乳腺部分切除，腋窩リンパ節郭清を受けた．病理診断は浸潤性乳管癌，1.5cm，n0，ER+，PR+，HER2-であった．術後補助療法はご本人の希望もあり，行わなかった．術後4年目の検査で肝転移を認め，内分泌療法（アナストロゾール，フェマーラ，トレミフェン，メドロキシプロゲステロン，フルベストラント），その後化学療法（カペシタビン，エリブリン，ビノレルビン，パクリタキセル+ベバシズマブ，FEC）を計5年10か月間行った．その後，エキセメスタン+エベロリムス10mgを開始したが，2週間後に血小板が56,000/μlと低下し，エベロリムスを休薬した．2週間休薬し，血小板は回復したが，軽度の咳が出現した．CTで両下肺野に網状影を認め，エベロリムスによる間質性肺炎と診断した．症状が軽度のため，ステロイドは投与せず，経過観察とした．6週間休薬後のCTでは間質性肺炎は改善しており，エベロリムスを5mgに減量し，再開した．しかし，再開6週間後には咳，痰が出現し，CTで間質性肺炎の増悪を認めた．エベロリムスを中止し，呼吸器内科専門医に相談し，プレドニン20mg/dayから開始となった．プレドニン開始1週間後には咳，痰は消失し，プレドニン減量中であるが，症状増悪は認めていない．【まとめ】エベロリムスの減量・休薬基準によると，グレード2の間質性肺炎では，回復した場合は減量再開も可能となっているが，本症例の様に再度間質性肺炎を発症する場合もあるため，再投与は慎重に行うべきである．

GP-3-45-112

手術不能な進行乳癌に対し薬物療法が奏功しQOLを維持できている２例

[1]星総合病院　外科、[2]いがらし内科外科クリニック
長塚　美樹[1]、松嵜　正實[1]、片方　直人[1]、佐久間　威之[1]、宮本　康太郎[1]、村上　祐子[1]、野水　整[1]、二瓶　光博[2]

我々は初診時、他臓器転移を来した進行乳癌の患者に対し、薬物療法のみを施行し奏功、日常生活のQOLを保ちつつ、治療を継続できている２例を経験したため、報告する。症例１は59歳　女性、2010年より左乳房腫瘤を自覚するも放置。2011年6月、DMで通院中の内科で難治性の咳嗽を訴え投薬開始するも改善なし。10月咳嗽精査のためCT施行し、右乳癌、多発肺転移、癌性心膜炎疑いの診断で11月外科紹介。CNBにてIDC、ER(+)、PgR(-)、HER2（3＋）、MIB-1 33.6%の結果で化学療法開始。EC　4クール＋ドセタキセル4クール終了後、CTで乳癌原発巣縮小、肺転移巣は画像上不明。その後、トラスツマブ＋nab-パクリタキセル（以下nab-PTX）→末梢神経障害のため、nab-PTXからビノレルビンに変更、レトロゾール併用。現在、原発巣は非触知で画像上では瘢痕化し、呼吸器症状も消失、画像上肺野に存在した結節影は消失し、索状影のみ残存という状態を維持しており、外来通院、化学療法治療中である。症例２は６５歳女性。2004年夏、左乳房に示指頭大の腫瘤を自覚。2005年1月に増大、皮膚浸潤を認めるようになった。11月腰痛を主訴に前医受診。腰椎MRIでL3,5,S1に転移あり。原発検索で行ったPET-CTで左乳癌の診断。12月　今後の治療検討のため、当院紹介。初診時、骨転移による疼痛のため、歩行困難および坐位保持困難のため入院。
入院後、外科的生検施行し、ER(+)、PgR(+)。HER2遺伝子（－）の結果で、化学療法開始。EC100、パミドロン酸→パクリタキセル毎週投与を開始するもアレルギーのため中止→TS-1に変更。それとともにリハビリを開始し、2006年5月ADLが日常レベルに達し退院。退院後外来にて、2006年8月より、TS-1に加え、レトロゾール内服によるホルモン療法開始。現在、原発巣は非触知、骨転移は画像上不変だが安静時疼痛は消失し、突出痛に対し即効性オキシコドン使用する程度で疼痛コントロール良好で、外来内服治療の傍ら趣味のトレッキングを楽しんでいる。以上のような、初診時、日常生活を脅かすような症状を呈する他臓器転移を認めたものの、適切な薬物療法の選択・継続により、良好なQOL維持を可能にした２例を経験したため、ここに報告する。

GP-3-45-113

ER陽性DCISの乳房切除術後にタモキシフェン投与中にも拘らず対側にER陽性浸潤性乳管癌が発症した１例

沖縄県立中部病院
上田　真、砂川　一哉

【はじめに】非浸潤性乳管癌（以下DCIS）の乳房切除術後に内分泌療法を行うことは対側乳癌を減少させると思われる．今回ER陽性DCISの乳房切除術後にタモキシフェン投与中にも拘らず対側にER陽性浸潤性乳管癌が発症した１例を経験したので報告する．【症例】38才，閉経前．【既往歴】特記すべきことなし．【家族歴】母：大腸癌，乳癌．【現病歴】自覚症状なく乳癌検診より紹介受診．精査の結果右Ｄ領域に8.5mmの腫瘤があり，針生検にてDCISであった．MRIにて対側に病変は全くなかった．乳房部分切除術を施行．病理はDCISで断端陽性であったため乳房切除術と再建術を施行した．病理はDCIS，ER(+)，PgR(+)，腫瘍細胞の核異形は高度，分裂像は高度であった．術後内分泌療法としてタモキシフェンを開始した．子宮内膜肥厚で生検を受けたがその後もタモキシフェンは内服を続行した．2013年の定期検査で左乳房Ｃ領域に13mmの腫瘤が見つかり，針生検にて浸潤性乳管癌であった．乳房切除術，センチネルリンパ節生検，乳房再建術を施行した．病理は浸潤性乳管癌，pT1c,pN0(SN),M0,G2，StageIA，脈管侵襲なし．HER2(-)，ER(+)，PgR(+)，Ki-67 25%であった．術後はリュープロレリンとタモキシフェンを投与した．２年経過し乳癌の再発はないが，子宮体癌疑いにて手術予定である．【考察】DCISに対して乳房切除術が施行された後の補助療法として内分泌療法を行うことはガイドラインに記載がない．ホルモン療法は対側の乳癌を減少させると思われるが，生命予後の延長は不明である．そもそも局所再発がなく遠隔転移がなく副作用があり得る．検討した研究・報告がないためガイドライン上推奨度の設定がない．本症例はタモキシフェンを投与していたが対側にER陽性の浸潤癌が発生した．対側の乳房切除後の補助療法として何を行えば良いか議論があると思われるがLH-RHアナログとタモキシフェンを投与した．

GP-3-45-114

術前内分泌療法施行中に増大したER陽性閉経後乳癌の１例

JA愛知厚生連　豊田厚生病院　外科
神野　孝徳、久留宮　康浩、丹羽　多恵、世古口　英、小林　聡、
河合　清貴、桐山　宗泰、大岩　孝、冨永　健太、宮村　径、中島　悠、
森　万希子、池田　脩太、渡邉　裕樹

症例は62歳女性。左乳房のしこりを自覚し当院を受診した。左乳腺Ｄ領域に約 2cm大の弾性硬の腫瘤を触知し、同部位をマンモグラフィではカテゴリー５と判定、超音波検査で1.6x1.2x0.8cm大の低エコー腫瘤として確認された。針生検の結果は、Scirrhous carcinoma、ER＋、PgR－、HER2－、Ki67 30%であった。その他の画像検査にて遠隔転移は認められなかった。以上より左乳癌 T1N0M0、stage Ⅰ、LuminalBと診断した。骨粗鬆症があり術前内分泌療法としてトレミフェンを開始するも腫瘍の増大を認め、約 3カ月で中止とし、レトロゾールに変更した。レトロゾール内服後にめまいが出現し約2週間で中止とし、アナストロゾールに再度変更した。しかし1ヵ月後に腫瘍がさらに増大し、超音波検査で3.0x2.5x1.9cm大であった。また胸部CTにて左腋窩リンパ節の腫大を認めたため、手術へと転換した。術前に腋窩リンパ節の細胞診を施行したところ陽性であったため、左乳房部分切除術＋腋窩リンパ節郭清（Level Ⅰ）を施行した。治療効果判定はGrade 1bであった。今後化学療法、放射線療法を予定している。内分泌感受性乳癌に対する術前内分泌療法に関しては、エビデンスは未だ乏しいものの、腫瘍縮小効果や乳房温存率の向上が報告されているが、我々は内分泌療法施行中に増大したER陽性閉経後乳癌の１例を経験した。

GP-3-45-115

皮膚胸壁浸潤のある巨大潰瘍形成粘液癌に対する内分泌治療の経験

[1]JA北海道厚生連　旭川厚生病院　乳腺外科、[2]外科、[3]地域医療科、
[4]病理診断科
赤羽　弘充[1,2]、芝木　泰一郎[3]、池上　淳[1]、稲垣　光裕[2]、中野　詩朗[2]、
佐藤　啓介[4]

【症例】76歳、女性。独居。
【経過】右前腕の外傷性骨折にて近医を受診し、手術治療のための検査にて胸部異常陰影を指摘され、右乳房の潰瘍を形成する巨大な腫瘍が判明した。数年前より増大した腫瘍は皮膚に浸潤し潰瘍となったが、疼痛や出血がなかったことから自己判断で悪性疾患を疑うことなく経過を見ていた。紹介受診時、腫瘍サイズは１０ｃｍ余りあり、CT検査で腋窩リンパ節転移を疑うものの、遠隔転移は認められなかった。組織生検にて粘液癌（純型）、ER/PgR/HER2/Ki67/NG = 100/93/0/15.3/1、cT4c(10cm) N1 M0 cStage IIIBと診断した。
【治療経過】遠隔転移がなく生命に危急の状態でないことと、Luminalタイプの乳癌であり、手術を先行させると植皮が必要になることなどから、腫瘍からの出血など緊急の時には手術できる体制を整えてAI剤（letrozole）の内服治療を開始した。腫瘍は徐々に平坦化し、2年半で腫瘍表面はほぼ上皮化した。定期的なCT検査でも新規遠隔転移の出現はなく、腫瘍マーカーの低下傾向も継続しているが、腫瘍はまだ残存した状態である。
【考察】術前内分泌療法の至適治療期間は確立されていない。「効果が持続している期間継続すべき」というのが大多数の専門家の見解である。純型粘液癌は高齢者に多く、ER陽性率が高い。浸潤性乳管癌と比較してリンパ節転移(12%)や遠隔転移率(2%)は低く、予後は良好（5年生存率94%、10年：89%、15年：85%、20年：81%）である。リンパ節転移に次いで年齢、腫瘍サイズ、PgR、核gradeが予後予測因子であり、術後の放射線治療はOSに寄与しないとされている。本患者は手術治療を受容していない。

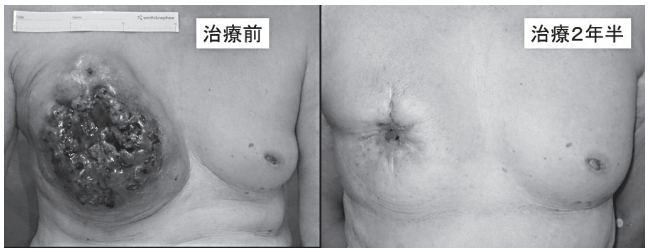

GP-3-45-116

ホルモン療法が著効している手術未施行高齢者乳癌の一例

[1]公立学校共済組合　関東中央病院　乳腺外科、
[2]公立学校共済組合　関東中央病院 診療放射線科、
[3]公立学校共済組合　関東中央病院　臨床検査科
菊山　みずほ[1]、佐川　雅子[1]、國又　肇[2]、岡　輝明[3]、館花　明彦[1]

【症例】初診時80歳女性。【現病歴】介護施設入所中に左乳腺腫瘤を指摘され、2013年12月当院紹介。【既往歴】認知症、関節リウマチ。【身体所見】意思疎通不可能、四肢関節拘縮。左AC領域に5x2.5cm大の境界明瞭可動性良好な腫瘤を触知。【画像所見】乳腺超音波では、左Ａ領域に27.6x14.0x19.8mmの嚢胞内腫瘍とそれに連続する境界不明瞭低エコー腫瘤を認めた。CT上遠隔転移所見は認めなかった。【針生検】浸潤性乳管癌、ER陽性、PgR陽性、HER2陰性、Ki-67 index 15%で、右乳癌(cT2N0M0:stage IIA)と診断。【経過】本人の意思が確認できないこと、手術に同意できる親族もいないことから、ホルモン療法の方針とし、2014年1月からタモキシフェンを開始した。同年5月の乳房超音波検査では、左Ａ領域の嚢胞性腫瘍は変化ないものの、周囲に娘結節を疑う所見が新出したため、エキセメスタンに変更。同年11月の乳房超音波検査では、主腫瘍の嚢胞性分は消失し、12.7x5.1x7.7mmの低エコー腫瘤になっており、娘結節疑いも縮小傾向であった。2014年9月29日当院外科にて腸重積に対して、緊急手術。2015年8月の乳房超音波検査では、主腫瘍は8.2x2.6x6.2mmに縮小し、娘結節を疑う腫瘤は同定できなかった。現在エキセメスタン内服継続中である。【結語】今回、手術未施行であるが、ホルモン療法が著効している高齢者乳癌の１例を経験した。

GP-3-45-117
T-DM1が奏功しcCRとなったHER2type炎症性乳癌の治療経験

日本大学　医学部　乳腺内分泌外科

後藤　洋伯、榎本　克久、櫻井　健一、平野　智寛、飯塚　美紗都、
和賀　瑛子、鈴木　周平、小野　容子、安達　慶太、藤原　麻子、
鈴木　有佳里、渡邉　美帆、増尾　有紀

(症例)68歳、女性。(現病歴)約6年前より右乳房の発赤と疼痛を認め、精査加療目的に当院受診した。局所所見は橙皮様皮膚を認めた。マンモグラフィでは右乳房UO領域に区域性多形性石灰化を認め、category Vと診断した。乳腺超音波検査では右乳房全体に皮膚構造の消失を認め、右腋窩には腫大リンパ節を認めた。胸部造影CTでは皮膚肥厚と右乳房C領域を中心に約16mm大の結節陰影を認めた。乳腺造影MRIでも同様の所見を認めた。右乳房に対して皮膚生検及び針生検施行し、Invasive ductal carcinoma(T4bN1M0 stageIIIB ER- PgR- HER2 3+)であった。炎症性乳癌の診断で化学療法の方針となりweekly Paclitaxel+trastuzumab12kur施行した。PDとなったので、その後、lapatinib+capecitabineへ変更。その後35ヶ月間long SDであった。治療開始約109ヶ月後に両側肺転移を認めた。PDと判断しT-.DM1の投与を開始した。投与後約5ヶ月には、肺転移巣はcCRとなった。現在も投与中であるが、新規病変は認めていない。(考察)炎症性乳癌には、明確な治療方針がなく集学的な治療が行われる。この症例のようにHER2 typeでは、分子標的薬剤を中心した治療が有効である。また、治療中にPDになった場合には、容易には有効な薬剤はないために、T-DM1投与によりcCRになったことは非常に有用だと思われたので文献的考察を加えて報告する。

GP-3-45-118
エリブリン長期投与にてQOLの改善を認めた進行乳癌症例

東名厚木病院

日野　浩司、澤田　成朗、神山　公希、加藤　奈月、野田　純代、山下　巌

【はじめに】今回進行乳癌に対して、エリブリンの標準投与法にて、腫瘍からの出血、浸出液の減少が認められ、QOLが改善した症例を経験したので報告する。【症例】70代女性、5年前より左乳房にしこりを自覚していたが放置していた。最近急激に増大し、皮膚に露出してきたとの事であった。さらに、乾性咳嗽と呼吸困難にて当院内科を受診した。内科外来にて、著明な貧血と巨大な左乳房腫瘤を認めたため、乳腺外来に紹介された。乳腺外来では、自宅治療が困難と判断し、入院加療を開始した。【検査所見】腫瘍は左乳房外上領域、約13ｃmの腫瘍で潰瘍を形成しており、多量の出血と浸出液が認められた。Hb5.2　Ht18.8%と貧血を認め腫瘍マーカーはCEA587.2　CA15-3 2410と高値であった。CTでは腫瘍は胸壁まで達し、肺には1～2ｃmの結節が両肺に無数に存在し、胸水も認められた。MRIではTh4、7、12に椎体骨転移が認められた。腫瘍の組織診では、浸潤性乳管癌でER＞90%、PgR＞90%、Her2　1+、Ki67は10%であった。【治療】輸血にて貧血を改善させた後、体格と状況を考慮し、FEC60から開始した。6クール施行したが、腫瘍サイズは縮小せず、浸出液も減少しなかった。そこで、エリブリンを2投１休で開始した。血液毒性での脱落予防のため、２週目の翌日にペグフィルグラスチムを使用した。さらにAIの内服は継続した。【効果】エリブリン開始後、約２か月で腫瘍からの出血は止まり、約６か月で浸出液の減少をみた。肺転移の減少からコデインの投与も６か月で中止した。約１２か月後で腫瘍も痂疲化してきている。腫瘍マーカーも約６か月でCEA123.2　CA15-3 287.6　12か月でCEA59.6　CA15-3　114.8まで減少した。現在は、通常の日常生活がおくれており、元気に外来に通院している。【考察】エリブリンは新規微小管阻害剤で全生存期間の延長が見込まれる薬剤である。長期の投与症例が少ないため、今後のエリブリンを継続していくかどうかの判断が難しいが、現在ペグフィルグラスチム使用で、一度の休薬もないため、状態が安定している限り、継続投与を行う予定としている。【まとめ】肺転移、骨転移を伴う進行乳癌症例で、ペグフィルグラスチムを併用したエリブリンの長期投与でQOLの著しい改善を認めた症例を経験したので報告する。

GP-3-45-119
肺転移をきたした乳腺悪性葉状腫瘍に手術、化学療法、放射腺治療を行いCRとなり、10年無再発生存中の１例

[1]甲南病院、[2]甲南加古川病院　外科

宮下　勝[1]、岡本　葵[1]、森　正夫[1]、太田　恭介[2]、佐藤　美晴[2]

転移をきたした乳腺悪性葉状腫瘍は治療が奏功せず、治癒となる症例はまれである。われわれは乳腺悪性葉状腫瘍の手術を行い、術後4ヶ月で肺転移をきたした症例に対して手術、化学療法、放射線治療が奏功して完全寛解となった症例を経験し10年以上生存中であるため報告する。症例は28歳女性。乳房腫瘤を自覚して繊維腺種と診断されていた。放置して増大したため当院受診した。初診時左乳房に１５ｃm大の弾性硬、可動性の不良な腫瘤を認めた。胸部CTでは肺野に異常を認めず、　左乳房に巨大な腫瘤を認め、　大きさ15x11cm、内部は不均一で大胸筋浸潤が疑われた。超音波検査では不均一な低エコー腫瘤で一部嚢胞状の部分を認めた。穿刺細胞診では紡錘形の細胞形態を呈し、繊維肉腫様の像を示した。MRIではT1脂肪抑制画像で13x11cm大の巨大な腫瘍を認め、内部に不整、多房性嚢胞様構造を認めた。以上より悪性葉状腫瘍または繊維肉腫を疑い左単純乳房切除を施行した。術後病理学的所見では悪性葉状腫瘍の像を示した。術後4ヶ月の胸部X線で肺腫瘍を認め、CTでは単発性肺転移と診断し、右肺上葉切除術施行し、病理検査では乳腺悪性葉状腫瘍の肺転移と診断した。術後はdoxorubicin+ifomide+carboplatinによる化学療法(day1;doxorubicin50mg, day2;ifomide 1.5g, day3 ifomide 1.5g+carboplatin 450mgを2週毎に行う)を開始し、3クール施行、その後副作用のため、doxorubicinをdocetaxel60mg/m^2に変更してDTX+IFM+CBDCAで6クール施行した。効果判定はgood PRであり、肺転移に対して他院で放射線定位照射施行した。その後化学療法を追加してCRを得たが、嘔吐や食欲不振の副作用のため中止となった。10年後のCT、超音波でも再発は認めず、社会復帰している。転移を来たした悪性葉状腫瘍でも転移早期に集学的治療を加えれば治癒する可能性があることを示唆していると考える。

GP-3-45-120
ラパチニブ投与により抗HER2療法が再度奏功したStage IV乳癌の１例

[1]愛知医科大学　卒後研修センター、[2]愛知医科大学　乳腺・内分泌外科

小島　あゆみ[1]、藤井　公人[2]、大澤　真奈美[2]、安藤　孝人[2]、高阪　絢子[2]、
塩見　有佳子[2]、今井　常夫[2]、中野　正吾[2]

症例は右乳がん60歳代女性。初診時に両葉に肺転移を伴うT4腫瘍を認め、病理組織型は浸潤性乳管癌、ER、PR共に陰性でHER2はFISH score 5.2で陽性と判断した。パクリタキセルおよびトラスツズマブによる化学療法を開始し、その後殺細胞性抗癌剤をビノレルビンに変更しトラスツズマブと共に継続投与を行った。これらの治療開始より約1年5ヶ月において、右乳房内腫瘍のみPDとなるため、QOLの改善目的に右乳房切除を行った。その術後もトラスツズマブのみ単剤で継続投与していたが，転移性肺腫瘍の増大が見られ、ドセタキセル、トラスツズマブ、ペルツズマブの投与に変更い、その際の肺転移の最大臨床効果はSDであった。しかし6ヶ月で終了し，エリブリン，トラスツズマブ投与を6ヶ月経た後，トラスツズマブ―エムタンシンに変更となった。7ヶ月間の病勢コントロールが可能であったが、次にカペシタビン、ラパチニブに変更した。Grade3の手足症候群の発症にて7ヶ月で中断し，パクリタキセル、ベバシズマブの併用に変更した．しかし，尿蛋白の急な増量にて2ヶ月で中断し，最後にトラスツズマブのre-tryを行ったところ，約1ヶ月の投与の時点で肺転移は縮小を認めた。HER2陽性乳癌においてラパチニブ投与後のトラスツズマブ感受性の上昇に関する知見が散見される。本症例も同様の経過であり、その機序は不明な点も多いが抗HER2療法の効果が今後も期待できると予想される。若干の文献的考察と共に本症例を報告する。

GP-3-45-121

TS-1投与中に視力障害を伴う角膜炎をきたした転移乳癌の１例

[1]岡山赤十字病院　薬剤部、[2]岡山赤十字病院　乳腺・内分泌外科、
[3]岡山赤十字病院　眼科
笠原　なつみ[1]、浅野　志津[1]、吉富　誠二[2]、中山　正[3]、辻　尚志[2]、
森　英樹[1]

症例は40歳代女性、20XX年X月に左乳癌（T2N1M0、病期IIB）に対して乳房切除＋腋窩リンパ節郭清が施行された。病理検査結果は浸潤性乳管癌（硬癌）、腫瘍浸潤径3.5cm、リンパ節転移7個、ER(＋) PgR(－) HER(＋)であった。術後薬物療法として、AC（ドキソルビシン・シクロホスファミド）4サイクル、その後にドセタキセル4サイクル投与、化学療法終了後からトラスツズマブを1年間投与し、タモキシフェン内服を開始した。手術から1年6カ月後に左鎖骨上リンパ節転移が出現、放射線療法を行い、ゲムシタビン＋トラスツズマブを投与した。20XX+4年X+1月、縦隔リンパ節転移が出現、放射線療法を行い、エリブリン＋トラスツズマブ投与を開始した。20XX+6年X-2月に末梢神経障害のためエリブリンを中止、3次治療としてTS-1＋トラスツズマブ投与を開始した。投与開始から3カ月後に視力低下を訴え眼科を受診、右眼視力が0.6まで低下しており、点状表層角膜炎による視力低下と診断された。眼科と連携し、人工涙液点眼を頻回に行いながら、TS-1＋トラスツズマブ投与を継続している。視力低下の増悪はなく、治療を継続できている。眼科領域のTS-1有害事象として流涙、結膜炎、角膜炎、角膜びらんなどが知られている。角膜障害の原因として、フルオロウラシルが、角膜上皮細胞や輪部の角膜上皮幹細胞を障害することで発症すると考えられているが、全容は解明されていない。発症後長時間経過した症例では、抗癌剤中止で病状が改善することはほとんどなく、治療が困難である。早期に診断、治療を行わないと流涙症の後遺症が残る傾向があるなど、QOL低下の恐れがある。予防方法は確立されておらず、眼症状が出た場合は速やかに眼科医に相談することが重要である。今回、われわれはTS-1投与中に視力障害を伴う角膜炎をきたした転移乳癌の１例を経験したので、若干の文献的考察を加え報告する。

GP-3-45-122

タモキシフェン投与により卵巣腫大をきたし高エストラジオール血症を認めた１例

[1]徳島赤十字病院　外科、[2]徳島赤十字病院　放射線科
池内　真由美[1]、川中　妙子[1]、赤川　洋子[2]、木村　秀[1]

症例は40歳代、女性。左乳房腫瘤を自覚して前医受診し精査加療目的で当科紹介となった。針生検にて浸潤性乳管癌の診断を得て左乳房部分切除＋センチネルリンパ節生検を施行した。摘出標本の病理組織所見ではInvasive ductal carcinoma、papillotubular carcinoma、ER(+)、PgR(＋)、HER2(1+)、Ki-67 index40%、pN0であった。閉経前乳癌の術後補助療法としてタモキシフェン投与を行っていたが、投与開始から7週間経過して激しい左下腹部痛、腹部膨満感が出現したため近医婦人科を受診した。既往歴として子宮筋腫および卵巣子宮内膜症嚢胞に対して子宮全摘＋右卵巣切除を施行されている。左卵巣嚢腫茎捻転が疑われ当院へ救急搬送となった。婦人科での精査の結果、捻転は否定的であったが左卵巣に7cm大の多房性嚢胞とダグラス窩への少量腹水貯留を認めた。また血中エストラジオール濃度が著明に上昇していた。タモキシフェン内服による左卵巣嚢胞を疑い、タモキシフェン内服を中止し経過観察を行った。タモキシフェン中止後、腹部症状は軽快し、左卵巣は徐々に縮小し腹水は消失した。血中エストラジオール濃度も正常化した。以上よりタモキシフェン内服に伴う左卵巣嚢胞と診断した。すでに子宮と右卵巣を摘出後であり、左卵巣摘出後にAI剤投与を行うことも検討したが、LH-RHアゴニストを併用しタモキシフェンを再開する方針とした。再開後6ヵ月経過し更年期障害が出現しているが卵巣腫大や血中エストラジオール濃度再上昇は認めていない。無再発で治療継続中である。閉経前ホルモン受容体陽性乳癌に対する術後内分泌療法としてタモキシフェン+LH-RHアゴニスト併用療法はタモキシフェン単独療法と比較して優越性は示されていない。しかし本症例のようにタモキシフェン単独投与にて卵巣腫大が出現した症例に対してはLH-RHアゴニスト併用が治療継続の観点から有効であった。タモキシフェン投与により卵巣腫大をきたし高エストラジオール血症を認めた１例を経験したので若干の文献的考察を加えて報告する。

GP-3-45-123

エベロリムス＋エキセメスタン療法にて全身症状を伴う皮膚障害をきたした再発乳癌の１例

[1]東京都保健医療公社　豊島病院　外科、
[2]日本大学　医学部　乳腺内分泌外科、
[3]東京都保健医療公社　豊島病院　看護部
青木　信彦[1]、天野　定雄[2]、阿美　克典[1]、五木田　憲太郎[1]、塙　良江[3]、
大沼　誓子[3]

【症例】72歳、女性。左乳癌にてBt+Axを施行。病理は硬癌、n(4/13) T2N1M0=Stage2B、HER2(0)ER+ PgR+。術後FEC療法施行、その後エキセメスタン25mg投与。術後6年後より腫瘍マーカーが上昇。同時に左上腕痛あり。PET-CTなどにて左上腕骨骨転移と診断。その他に転移はなく、フルベストラントに変更して8ヶ月投与したが、PDとなり、エベロリムス10mg+エキセメスタン25mgを開始。1週間後にgrade1の口内炎が出現したが、保存的に軽快。1ヶ月後に体幹から上腕、大腿に蕁麻疹、掻痒が出現したため両者中止。　その後、皮疹は改善し約3週後よりエベロリムス5mg+エキセメスタン25mgで再開。掻痒はあるが、発赤は軽度であった。開始後約2ヶ月後に血糖、HbA1cが上昇し5ヶ月後にインスリンを導入した。開始後4ヶ月(再開後2ヶ月)よりエベロリムスを10mgにした。開始後5ヶ月半頃より手と顔面の浮腫が出現し、さらに、体幹、四肢の広範囲の紅斑、全身浮腫、腎機能障害も出現し全身状態悪化したため、開始後6ヶ月後に緊急入院しエベロリムスとエキセメスタンを中止した。入院翌日より39℃台の熱発と呼吸困難が出現し、酸素投与開始。CTにて間質性肺炎と考えられ、気管支内視鏡検査にて器質化肺炎と診断。熱発、炎症反応高値は続き、各種検査にて感染症、心不全、膠原病の兆候なし。皮疹は全身紅斑の状態となり、入院6日目よりプレドニン30mg開始。その後は熱発、皮疹、浮腫は著明に改善、プレドニンを漸減し、入院後1ヶ月で全身状態は改善し、退院した。骨転移に対してはレトロゾールを開始し上腕骨転移部に放射線照射を施行した。外来でプレドニンは終了とし、血糖コントロールも改善した。現在までの所、腫瘍マーカーの上昇はない。【結語】エベロリムスの副作用は口内炎、間質性肺炎、皮膚障害などの頻度が高いと言われている。しかし、重篤な皮膚障害の報告はあまりない。今回、初期には軽度な皮膚障害であったが、全身状態悪化、全身浮腫を伴う広範囲の皮膚障害を来した。よって、皮膚障害の状況、全身状態に十分注意する必要があると考えられた。

GP-3-45-124

乳癌術後にタモキシフェン投与を行い，子宮体癌が確認された５例

[1]東京慈恵会医科大学附属柏病院　外科、
[2]東京慈恵会医科大学附属病院　乳腺内分泌外科
三宅　亮[1]、木下　智樹[1]、石垣　貴之[1]、平野　明夫[1]、秋葉　直志[1]、
内田　賢[2]、武山　浩[2]

近年，乳癌および子宮体癌の増加に伴い，乳癌と子宮体癌の重複する例を経験する機会も増加している．タモキシフェン（TAM）は乳癌患者の術後補助内分泌療法に使用されているが，一方で，TAMの長期投与は子宮内膜増殖病変を誘発することから，子宮体癌のリスクを増加させることが広く知られている．多くの報告において，TAMの1日投与量が多い場合や，投与期間が長い場合，あるいは閉経後において子宮体癌の発生頻度が高くなるとされている．今回，当科において乳癌手術後の内分泌療法として，TAMを使用した症例の中で，実際に子宮体癌を併発した症例について，後ろ向きに解析を行ったので報告する．【対象・方法】2003年4月から2015年3月までに当科で乳癌手術を施行した症例の中で，術後内分泌療法としてTAMを使用した患者の中で，子宮体癌を併発した症例を対象とし，その臨床像について検討を行った．【結果】該当症例は5例であった．これは同期間での当科における，術後内分泌療法として，TAMを選択した症例の約1%に相当した．子宮体癌と診断された時の年齢は46～56歳（平均51歳）であり，TAM内服開始から子宮体癌診断までの期間は3年～5年3ヶ月（中央値4年3ヵ月）であった．5例中の1例に，子宮体癌による死亡があった．【まとめ】子宮体癌の罹患率は2011年で人口10万人当たり22.5人であり，年齢階級別では40歳代後半から罹患率が急激に上昇する．このため閉経後の方が子宮体癌の罹患率が明らかに高いが，当科における発症率はこの罹患率を上回る結果となった．TAM投与後症例における子宮体癌はTAM非投与症例の子宮体癌と比較して悪性度が高く，予後不良であるという報告もある．今回経験した5症例について解析し，TAM服用患者における子宮体癌検診の必要性を検討するとともに，文献的考察を加えて報告する．

GP-3-45-125

進行乳癌に対し，Bevacizumabを含む化学療法施行中に門脈塞栓による胃静脈瘤破裂を認めた１症例

多根総合病院　外科
金森　浩平、森　琢児、小川　淳宏

進行乳癌に対しBevacizumabを含む化学療法中に門脈塞栓による胃静脈瘤破裂を経験したので若干の文献的考察を加え報告する。症例は63歳女性。2年前から右乳房の腫瘤を自覚していたが放置していた。呼吸苦を主訴に前医を受診し、右乳癌疑い、右胸水貯留の診断で当院紹介となった。当院受診時、呼吸苦の訴えと右乳房C領域に6cm大の腫瘤を触知した。腫瘤は胸筋への固定を認め、右腋窩リンパ節の腫大を伴っていた。CTで多発肝転移、多発肺転移、肋骨転移認め、右胸水の著明な貯留を認めたため胸腔穿刺、生検のため、同日入院した。エコーガイド下吸引生検施行し、右乳癌cT3N2M1(PUL,OSS,HEP) Invasive ductal carcinoma, G2-3, f. ER(+), PgR(-), HER2(1+), MIB-1 index 23.6%と診断した。胸腔穿刺施行後もすぐに胸水の再貯留を認め、早期に化学療法を開始する方針とした。weekly paclitaxel(PTX)を開始。投与後も胸水貯留が持続するため、weekly PTX+ Bevacizumabを開始すると、速やかに胸水貯留は改善を認め、呼吸状態は改善された。また画像上も腫瘍の縮小をみとめPRと判断し、Bevacizumabの投与を継続した。Bevacizumab開始から6週後、吐血で救急搬送され、緊急上部消化管内視鏡検査で孤立性胃静脈瘤からの破裂、出血を認め、内視鏡的硬化療法（EIS）にて止血した。造影CT検査で門脈塞栓を認め、それに伴う門脈圧亢進による胃静脈瘤と考えられた。胃腎シャントを伴っており、その後も吐血、下血が持続するため、バルーン下逆行性経静脈的塞栓術（BRTO）を施行した。その後は吐血、下血をみとめていない。Bevacizumabには頻度は少ないものの、副作用として血栓塞栓症の報告がある。Bevacizumabとの明らかな関連性は不明であるが、Bevacizumab使用時には血栓塞栓症の発症に注意する必要があると考えられた。

GP-3-45-126

眼窩転移を来し放射線治療で症状の改善を認めた再発乳癌の２例

富士重工業健康保険組合　太田記念病院
崎山　香奈、後藤　與四成、吉田　崇、木村　盛彦

再発乳癌加療中に眼症状の訴えを認め、乳癌眼窩転移が疑われた症例を２例経験したので文献的考察を加えて報告する。【症例1】51歳女性。乳癌再発転移(骨転移・胃壁転移)に対してアリミデックス+ゴセレリン酢酸塩+デノスマブで加療中に複視症状の訴えを認めた。MRIで右涙腺から右外側直筋の造影効果を認め画像所見上、乳癌転移･炎症性偽腫瘍･悪性リンパ腫が鑑別となった。眼科コンサルトの結果、生検の有用性は低いと考え乳癌転移疑いで放射線治療(40Gy)を行い複視症状は改善した。【症例2】42歳女性。乳癌再発転移(骨転移・肝転移)に対してフルベストラント+ゾレドロン酸で加療中に癌球上転・眼球運動障害・複視症状の訴えを認めた。MRIで右下直筋に腫瘤性病変を認め炎症性偽腫瘍・甲状腺癌眼症・悪性リンパ腫が鑑別としてあげられ乳癌転移は非典型的との所見であった。眼科コンサルトの結果、生検は全身状態から困難と考えその時点での症状は軽微であったため経過観察としたが2カ月で症状の増悪を認めたため、乳癌転移疑いで放射線治療(45Gy)を行い症状は改善傾向を認めた。眼窩腫瘍に占める転移性腫瘍の割合は比較的低く、その他の炎症性疾患との鑑別は画像所見のみでは困難な場合が多い。しかしながら眼窩は特殊な部位であり生検が容易ではない。今回経験した2症例は生検のためには全身麻酔下での手術が必要で、さらに乳癌眼窩転移の診断がついても術後すぐには放射線治療を行えないため，生検のメリットは低いと考えられた。眼窩転移の場合には放射線治療による白内障のリスクなどの問題点もあるが、日常生活に支障を来す自覚症状の出やすい場所でもあり症状緩和のためには確定診断に至らずとも放射線治療を考慮すべきである.

GP-3-45-127

乳房専用固定装置HyBISの臨床での使用経験

[1]メディポリス国際陽子線治療センター、[2]久留米大学放射線科
有村　健[1]、荻野　尚[1]、淡河　恵津世[2]、菱川　良夫[1]

【背景】陽子線はBragg peakを有し、X線に比べ線量集中性に優れ、周囲臓器への影響を低減できる特徴を持つ。陽子線治療は、限局した早期乳癌に対する非観血的治療手段としては有用と考えられるが、高精度での乳房固定が不可欠である。そこで仰臥位と腹臥位のそれぞれの長所を取り込んだ乳房専用の固定装置HyBISを独自開発し、早期乳癌に対する陽子線治療（第I/II相試験）を開始した。HyBISは患者の乳房形状から作成した専用の固定具を使用し、粘着素材で乳房の皮膚を捉え、乳房が体動に影響されにくい独自の固定方法を採用しているため、実臨床での検証が求められた。【目的】HyBISの臨床使用に対する検証を行い、精度や安全性を評価すること。【方法】検討項目は、(a)腫瘍の位置再現性、(b)カップ粘着素材の耐久性、(c)カップと皮膚の相互作用の3項目とした。(a)については、固定具装着された患者を、照射直前または照射終了直後にCTを計7回撮像し、乳房内（腫瘍近傍）に挿入されたビジコイルと腫瘍の位置を治療計画データと比較し、精度と再現性を評価した。(b)については、径12mmの押し子を20Nで押し当てた後、プッシュプルゲージにて引きはがす試験を未使用のものと治療終了後（洗浄後）のもので行った。(c)については、治療日毎に皮膚の写真撮影を行い、粘着素材の皮膚への影響ついて評価した。【結果】(a)腫瘍位置を基準にした際のビジコイルの位置再現性Superoinferior/Anteroposterior/Lateralは、それぞれ1.7±0.6/-0.6±0.8/0.1±0.7(mm)であった。(b)未使用および治療終了後の乳房カップの粘着性の平均は、それぞれ34.0/32.4(N)で、5%未満の劣化であった。(c)正常皮膚あるいは放射線皮膚炎に対して、カップの粘着素材が悪影響を及ぼしたと考えられる事象は全く確認されなかった。【結語】HyBISの臨床使用における腫瘍位置の再現性、カップ素材の耐久性、カップと皮膚の相互作用に対する検証を行った。精度および安全性については許容されるレベルであった。

GP-3-45-128

緩和医療目的にIVRを用いた局所進行乳癌14症例に対する考察

[1]南町田病院　外科、[2]聖マリアンナ医科大学放射線科、[3]日本医科大学
矢野　正雄[1]、後藤　哲宏[1]、荒井　保典[2]、武井　寛幸[3]

【目的】局所進行乳癌は、化学療法不応例や、化学療法耐性例などで緩和医療となった症例となると対応に苦慮される。生命予後が6カ月以上の限られた患者には緩和目的に胸壁切除再建術が行われることもある。今回我々は、緩和医療目的に局所進行乳癌14症例にIVR(動注・塞栓)療法を施行した結果を報告する。【対象・方法】【成績】【結論】【】[局所進行乳癌患者化学療法耐性、不応例、未治療例で根治術不能例もしくは化学療法、放射線照射拒否例に対して緩和目的にてIVR療法を施行した。【結果】年齢は41歳から88歳までで平均60.７歳であった。病悩期間は平均4.3年であった。2症例は当院受診前には医学的治療は全くなされていなかった。その2名を除く乳癌IVR療法前治療（化学療法）のレジメン数の平均は3.0レジメンであった。施行後の生存期間の中央値は17か月であり、生命予後に対する悪影響はないと考えられた。IVRによる緩和効果としては、最長でも3か月以内の短期間に局所進行乳癌部の縮小、出血、浸出液のコントロールおよび胸壁癌性疼痛の改善を認め、胸水減少による呼吸苦改善、ADL改善や患側上肢リンパ浮腫の改善を認めた。また、医療関係者に対する信頼性の回復を認めたと考えられた。【考察】局所進行乳癌に対してIVR療法を用いた積極的緩和治療は3か月以内という短期間に手術に比べより少ない侵襲で高い局所制御効果がみられ、緩和治療として非常に有用であると考えられた。

GP-3-45-129
再発乳癌症例における化学療法終了と緩和ケアへの移行のタイミングの検討

日本赤十字社　長崎原爆病院
柴田　健一郎、谷口　英樹、畑地　登志子

【背景】再発乳癌は経過が長く、治療効果も期待できるため再発後の期間の大半に薬物療法が行われることが多い。しかしレジメンを重ねると効果は得られないが副作用を伴う化学療法を受ける期間が長く存在しているのも事実である。患者の負担を考えれば、不要な治療を減らすことは効果的な治療を行うことと同等に重要と思われる。今回，進行再発乳癌症例について化学療法終了のタイミングと患者の経過に与える影響をretrospectiveに分析し検討した。【対象】2012年1 月から2015 年9月までに、当院で診療した進行再発乳癌患者137例の内、死亡された42例を対象とした。【結果】平均死亡年齢は62.3歳（33 – 83歳）。再発から死亡までの平均日数は1258日（44 – 5878日）。その内28例に再発薬物療法として化学療法が行われており、平均レジメン数は4.3レジメンであった。化学療法を行わなかった症例は14例であった。化学療法を行った28例の再発診断から死亡までの期間は平均1106日（44 – 4239日）であったが、その内、平均997日（15 – 4213日）まで化学療法が行われていた。治療効果判定がProgressive Disease（PD）となった化学療法レジメン以後の期間を除くと、 抗癌剤が投与された期間は696日（6 – 3108日）となり、平均301日の短縮となった。またNCCNガイドラインでは連続3レジメンの化学療法が効果なしの場合は緩和ケアへの移行が奨められているが、 その条件には6例が該当し平均で216日の抗癌剤投与期間の短縮となった。また42例の内、20例が在宅医療やホスピス転院を希望されたが、化学療法を行った9例と行わなかった11例を比較すると、希望する場所で緩和ケアを行えた期間はそれぞれ48日、24日と化学療法を行っていない群が長かった。【考察】初期乳癌ではluminal typeにおける化学療法が必要な症例の選定がトピックであるが、根治不能の再発乳癌患者においては、抗癌剤の効果の見込めない症例や治療終了時期の見極めが非常に重要である。効果判定がPDであったからと言って、抗癌剤の利益がないとは限らないが、副作用や経済負担などの相応の不利益は必ずついて回る。不要な化学療法の期間短縮は、緩和ケアの充実、QOL維持などの臨床的側面、医療経済的な側面からも利益が大きく、再発患者における個別化医療における重要なポイントになると思われる。今後は症例を増やし、化学療法不能患者の選定についての検討を行っていきたい。

GP-3-45-130
妊娠、出産、授乳の経過中に急速に増大した乳腺葉状腫瘍の１例

[1]札幌東徳洲会病院　乳腺外科、[2]札幌東徳洲会病院　病理診断科
南　盛一[1]、長嶋　和郎[2]

【背景】乳腺葉状腫瘍は乳癌取扱い規約第17版によると組織学的分類上、結合織性および上皮性混合腫瘍に分類される。腫瘍は大きい物が多く、良性、境界病変、悪性の３種に区別され、良性や境界病変でも再発を繰り返すうちに悪性化することがあることも知られている。今回われわれは妊娠、出産、授乳の経過中に急速に増大した乳腺葉状腫瘍の１例を経験したので報告する。【症例】症例は32歳の女性。出産の約２か月前の妊娠中に右乳房腫瘤を自覚していたが放置していたところ徐々に増大した。出産後も症状が改善しないため産後10か月で初診された。初診時の触診にて右乳房AB領域に4.0×4.0cmの弾性軟で可動性が良好な腫瘤を触知した。乳房超音波検査では60×27mmの分葉形、境界明瞭平滑な低エコー腫瘤で葉状腫瘍、分葉した線維腺腫、乳管内乳頭腫などを疑った。針生検を施行したところ病理学的には線維腺腫、乳管内乳頭腫が疑われ悪性所見は認めなかった。腫瘍が増大傾向にあったので、その時点で手術を勧めたが授乳が終了してからの摘出を希望された。その後は、初診から５か月で超音波検査上の最大径63mm、８か月後で75mm、10か月後で110mmと徐々に増大し、授乳を終了されたため初診から11か月後に腫瘍の摘出術を施行した。病理組織学的には13×12cmの葉状腫瘍で上皮に異型は見られなかった。間質のspindle cellも異型は軽度で、細胞密度は低く、mitotic figureも稀で、周囲への浸潤も見られず良性葉状腫瘍の所見であった。免疫染色ではER陽性、PgR陽性、HER2が2+、Ki67は上皮で8%、間質で5%程度であった。現在、無再発にて経過観察中である。【考察】本症例は、妊娠中の詳細な評価はできていないが問診によると妊娠中にかなり増大していたと思われる。これまで妊娠が葉状腫瘍の発育を促進した報告が散見されるが本症例も同様の経過であったと考えられる。今回は、産後約１年の間にも徐々に増大したことを観察できた貴重な症例であった。【結語】妊娠、出産、授乳の経過中に増大した乳腺葉状腫瘍の１例を経験した。妊娠可能な年齢の女性に葉状腫瘍を疑う腫瘍が発症した際には、妊娠や授乳により腫瘍が増大する可能性を説明することが肝要と考えられた。

GP-3-45-131
悪性リンパ腫に合併した乳腺アポクリン癌の一例

[1]愛媛大学　医学部　附属病院　乳腺センター、
[2]愛媛大学　医学部　地域救急医療学講座、
[3]愛媛大学　医学部　附属病院　腫瘍センター、[4]愛媛大学　医学部　病理部
山澤　令菜[1]、村上　朱里[1]、小松　紗綾[1]、小林　加奈[1]、西山　加那子[1]、山下　美智子[1]、杉森　和加奈[1]、亀井　義明[1]、本田　和男[1,2]、朝井　洋晶[3]、水野　洋輔[4]、北澤　理子[4]

症例は70歳代女性。左頸部腫瘤を自覚し近医を受診した。頸部リンパ節腫大あり精査目的に当院紹介受診した。PET-CTにて頸部～腹部傍大動脈、両側総腸骨動脈リンパ節へのFDG集積と、右乳房外上に3.5cm大の高度FDG集積を伴う腫瘤を認め、画像診断上は悪性リンパ腫および、悪性リンパ腫関連の乳腺疾患（乳腺原発悪性リンパ腫もしくは悪性リンパ腫節外浸潤）が考えられた。
初診時の所見は、数日前より右乳房の違和感を自覚しており、半年前の検診MMGでは異常を指摘されていなかった。視触診にて右乳房外側60度に4×3cm大の可動性良好腫瘤を触知した。バコラ生検を施行し、乳癌と診断された。また、頸部リンパ節は生検にて悪性リンパ腫:DLBCL（Stage 3A）と診断され、悪性リンパ腫と乳癌の二重癌であった。
DLBCLは無治療では予後不良であり、病期も進行していることから、早急な治療介入が必要と判断され腫瘍内科にてR-CHOPを開始した。また、R-CHOPはシクロフォスファミド、ドキソルビシンを使用するレジメンであり、乳癌に対しても治療効果を期待できると考えられた。しかし、R-CHOP2クール終了時乳房腫瘤の増大を認め乳癌についてはPDと判断された。頸部リンパ節を含め、すべての腫大リンパ節は著明に縮小しており、リンパ腫については著効していた。DLBCLは病勢コントロール出来ていることから化学療法休薬可能と判断し、右乳房切除術＋センチネルリンパ節生検を施行した。術後病理結果は乳腺アポクリン癌、triple　negativeとの結果であり、化学療法による治療効果はほとんど認めなかった。術後創治癒を待って、R-CHOPを再開した。
乳腺アポクリン癌は全乳腺悪性腫瘍の0.2～1.5%と比較的まれであり、術前化学療法の報告や悪性リンパ腫との重複がんの報告はほとんど無い。本症例に若干の文献的考察を加えて報告する。

GP-3-45-132
乳房切除後38年目に多発性リンパ節転移および多発性骨転移を来した晩期再発乳癌の１例

長野厚生連　北信総合病院
篠原　剛

乳癌においては手術症例の20～25%において再発が生じるとされ，その約90%は術後5年以内の再発である．他の癌腫に比べ乳癌では術後長期間経過してからの晩期再発が多い傾向にあるとは言うもの，術後20年以上経過してからの再発率は0.1%と非常に稀であり，さらに術後30年以上経過してからの再発は症例報告が散見されるに過ぎない．今回，術後38年目に多発性のリンパ節転移および骨転移が認められた晩期再発乳癌の一例を経験したので報告する．症例：82歳女性．43歳時に左乳腺腫瘍に対し腫瘍摘出術が行われた．術後病理組織学的検査により左乳癌（硬癌）と診断され，腫瘍摘出術から１ヶ月後に乳房切除術および腋窩リンパ節郭清術が行われた．摘出されたリンパ節にはリンパ節転移は認められなかった．術後放射線治療が追加され終診となっていた．81歳時に発熱のため他科に入院となり，熱源検索のため胸腹部CT検査を行ったところ，左鎖骨上および縦隔リンパ節の腫大が認められたため当科紹介となる．左鎖骨リンパ節に対し，超音波ガイド下にて細胞診検査を行ったところ，腺癌細胞が認められた．細胞診の標本を用いた免疫組織学的検査では，エストロゲンレセプター（以下ER）およびプロゲステロンレセプター（以下PgR）ともに陽性であった．初回手術時の組織標本での免疫組織学的検査では，ER: Score 3b, PgR: Score 3b, HER 2: Score 0であった．血液生化学的検査所見では，CA15-3: 648 U/ml, BCA225: 550 U/mlと上昇しており，以上より乳癌の晩期再発と診断した．レトロゾールの内服およびゾレドロン酸の投与を開始したところ一時的に腫瘍マーカーの減少を認めたものの，腫瘍マーカーが再上昇したため，現在はエキセメスタンの内服を継続している．本症例は術後38年目に再発を来した非常に稀な症例であるが，乳癌患者数の増加および治療成績の向上による生存率の上昇や平均寿命の延長により，今後乳癌術後の晩期再発症例が増加していくものと思われる．乳癌患者においては，長期間にわたる術後の経過観察が必要であると思われる．

GP-3-45-133
結節性紅斑を伴った肉芽腫性乳腺炎の１例

[1]医療法人倚山会　田岡病院　臨床検査部、
[2]医療法人倚山会　田岡病院　乳腺甲状腺科、
[3]医療法人倚山会　田岡病院　皮膚科、[4]徳島文理大学　保健福祉学部
木村　早那[1]、岡本　浩[1]、三木　仁司[2]、開野　友佳理[2]、沖津　奈都[2]、
森本　忠興[2]、内田　尚之[3]、泉　啓介[4]

【はじめに】乳腺針生検材料からCorynebacterium kroppenstedtiiを検出しえた肉芽腫性乳腺炎(GM)に結節性紅斑(EN)を合併した１例を経験したので報告する。【症例】28歳、女性。主訴：右乳腺の硬結と痛み。出産歴：27歳時に出産。経過：平成27年４月右乳腺の硬結と痛みを自覚し、４日後に当科受診。初診時、右乳腺AC領域に5cm大の硬い腫瘤を触知し発赤も認めた。ECHOにて同部にhypoechoic regionを認めるも、明らかな膿瘍形成は認められなかった。GMを疑いミノサイクリン投与開始したが投与２日後にめまいが出現し、テトラサイクリンに変更した。初診８日後に乳腺硬結部の針生検を施行し、病理学的にリンパ球優位の細胞浸潤と線維化を示し好酸球浸潤も伴っており慢性乳腺炎と診断された。同材料の培養検査でCorynebacterium kroppenstedtiiを検出した。初診から約４週間後、硬結部内に膿瘍形成と両下腿伸側に散在性の紅斑が出現し、全身の関節痛もあり歩行困難となった。当院皮膚科にて皮膚生検が施行されENと診断された。その後、プレドニゾロン(PSL)10mg/日投与開始およびクラリスロマイシンに変更したところ関節痛はすぐに軽快し、ENも２週間後には軽快した。しかしGMは軽快せず排膿がみられドレナージが必要であった。PSLは約１ヵ月後中止できたが、GMは難治性でクラリスロマイシンの投与が約２ヵ月間必要であった。その後徐々に排膿も減少し、治療開始から約４ヵ月でほぼ治癒した。【考察】慢性炎症性疾患であるGMは、最近Corynebacterium kroppenstedtiiの感染が原因ではないかと言われるようになってきた。我々も膿瘍を形成する以前の硬結部の針生検材料からCorynebacterium kroppenstedtiiを検出しえた。よって、GMの早期診断には病理学的ならびに細菌学的両面から針生検は有用な診断手段と考えられた。また、GMはまれにENを合併することがあり本邦では十数例が報告されている。本症例のようにGMが先行病変であること、PSLに対する効果が両疾患で異なることなどから、乳腺に感染したCorynebacterium kroppenstedtiiに対する免疫反応の結果、ENが惹起されたのではないかと考えられた。

GP-3-45-134
再発乳癌治療中に劇症型溶血性連鎖球菌感染症を発症した１例

岡崎市民病院　外科
横井　一樹、松本　理佐

劇症型溶血性連鎖球菌感染症はA群溶血性連鎖球菌等が原因となり突発的に発症し、敗血症性ショック・多臓器不全から30%が死亡する極めて致死率の高い疾患である。腹痛で発症し乳癌再発による癌性腹膜炎・DICとの鑑別が困難なまま急激な転帰をとった１例を経験したので報告する。【症例】37歳女性【主訴】腹痛【既往歴】右乳癌手術【家族歴】特記すべきことなし【現病歴】32歳時、右乳癌T2　N1　M0　Stage2B　にてBt+Ax（level2）、人工乳房再建を施行。病理：浸潤性小葉癌　腫瘍径35×20mm　n+（5nodes）grade1 ER+　PgR+　HER2過剰発現なし。術後AC→T、LH-RHa+TAM および放射線療法を施行。術後３年２ヶ月目に有痛性多発性骨転移・皮膚転移が出現し、LH-RHa+AIとゾレドロン酸による治療を開始。除痛目的に外照射・内照射も併用したが効果に乏しいため、MPAとデノスマブに切り替え治療を継続していた。術後５年２ヶ月目に早朝から腹痛が出現し、同日午前11時当院を受診した。【現症】血圧120/76mmHg、脈拍89回/分、呼吸数16回/分、体温38℃、意識清明。血液検査：WBC2400/μl　Hb9.1g/dl　Plt75000/μl　AST/ALT115/105 IU/l　T-Bil 1.0mg/dl　BUN/Cr29/0.98mg/dl　CRP1.4mg/dl。CT：右胸水、腹水、腹膜脂肪織濃度の軽度上昇を認めたが、消化管穿孔や腸炎を疑う所見は認めなかった。以上より骨髄転移による汎血球減少、癌性腹膜炎を疑い入院とした。【経過】翌朝の採血でDICを呈し、腹痛も増強してきため感染性疾患の鑑別のため腹水細胞診を施行。腺系癌細胞と同時に多数の細菌・炎症細胞を認めた。腹水・血液培養検査も提出した。午前９時よりMEPMを開始したが間もなく多臓器不全の兆候が出始め午後３時に死亡した。翌日、腹水・動脈血からStreptococcus pyogenesが分離同定されたため、死後劇症型溶血性連鎖球菌感染症と診断した。劇症型溶血性連鎖球菌感染症は患者が日常生活を営む状態から24時間以内に多臓器不全が完結するほど急激な進行を示し、救命には早期診断早期治療が必須とされる。担癌状態、糖尿病や免疫抑制剤の使用患者は健常者より発症リスクが高いとされ、稀ではあるが留意すべき疾患のひとつである。

GP-3-45-135
両側卵巣癌術後に乳腺転移を認めた１例

京都第二赤十字病院　外科
石井　亘、藤井　宏二、飯塚　亮二、谷口　弘毅

【はじめに】乳腺悪性腫瘍の多くは、原発性乳癌である。転移性乳腺腫瘍の発生頻度は、約1%と稀であり、なかでも卵巣癌からの転移は0.1%と極めて稀である。今回、術前、浸潤性乳管癌の診断のもと、乳房温存術＋センチネルリンパ節生検（以下、SLNB）を施行し、切除病理組織結果にて卵巣癌の乳腺転移と診断された１例を経験したので報告する。【症例】60歳、女性。【既往歴】2ヶ月前：卵巣癌にて両側卵巣摘出術（病理結果：Serous cystadenocrcinoma of the right and left ovaries, G3, T3c, N1）【現病歴】１週間ほど前より右乳房のしこり自覚し、来院。【検診歴】15年前、左乳房の左微細石灰化認め生検されたが、mastopathyとのことでフォローされていた。【超音波検査】右CD領域に径1.8×1.7cmの低エコーで比較的境界明瞭な腫瘤影を認めた。【病理組織細胞診】Invasive ductal carcinoma【手術】原発性乳癌の診断にて右乳房温存術＋SLNB施行した。【切除病理組織】Carcinoma metastasis, compatible with metastasis of ovarian cancer【経過】術後経過は良好にて退院後、卵巣癌術後の補助療法として化学療法を施行している。【考察】乳腺悪性疾患の診断に関しては、超音波検査やMRI検査などの画像所見だけでなく、穿刺吸引細胞診や病理組織診などの結果より総合的に判定する。本症例において後方視的に考察してみると、乳房MRI所見では、右CD領域の腫瘤に対して明らかな異常な造影効果は認めなかった。したがって、乳房温存術ではなく、切除生検としてもよかったかもしれない。本症例のように卵巣癌の既往がある場合、卵巣癌の乳腺転移も考慮に入れて診療にあたるべきであると考えられた。

GP-3-45-136
急速な転帰をとった乳腺原発紡錘細胞癌の１例

柏厚生総合病院外科
苅込　和裕、正村　滋、諏訪　達志、松村　知憲、中村　直和

症例は78歳､女性。平成26年12月に右乳房に腫瘤を自覚し来院。MMGでは、右乳房に境界明瞭な4cm大の腫瘤を認めた。乳腺エコーでは、42x39mmの境界明瞭で内部不均一な低エコー腫瘤を認めた。針生検を行い　病理検査では充実腺管癌が疑われた。乳腺CTでは肺転移、肝転移は認めなかった。腋窩リンパ節が腫脹しリンパ節転移が疑われた。乳腺CT,乳腺MRIからは辺縁が一部結節状に造影され　嚢胞性病変が疑われた。平成27年１月右乳癌の診断で　乳房温存療法と腋窩リンパ節郭清術を行った。切除標本では、腫瘍内部に出血､壊死がみられた。病理検査では4.5x3x5cmの充実腺管癌の診断であったが、部分的にspindle pseudosarcomatous differentiationがみられた。ER(-),PgR(-),HER2 0,Ki-67 90% , f,ly(+),v(+),LN (0/33) であった。pT2N0M0 stage IIAであった。術後に化学療法を強く勧めたが本人が拒否し5FU製剤の服用を行い　経過観察していた。5ヶ月後の胸部CTで左下葉S9 S10に3cm大の不均一な造影効果を認める腫瘤を１個認めた。上部、下部消化管を含め全身精査を行ったが他には病変はみられなかった。乳癌の転移か原発性肺癌かを診断確定する為に左肺下葉切除を行った。病理の結果は乳癌からの転移であった。改めて乳癌の病理を検索すると紡錘細胞癌であった。肺門リンパ節に転移は認めなかった。術後にAC療法を１コース行ったが１ヶ月後､左胸水の貯留を認めた。胸水の細胞診からは悪性所見は認めなかったが、その後両側に胸水貯留がみられた。胸水貯留から3ヶ月後　左主気管支が閉塞し左肺は無気肺となり、右肺に多発肺転移が認められた。肺の手術から4ヶ月後に呼吸不全で死亡となった。紡錘細胞癌は乳癌の特殊型に分類され頻度も0.08～0.72%と稀な組織型である。triple negative症例が多いためにホルモン療法や分子標的薬剤の適応がなく化学療法の成否が患者の予後を左右すると考えられる。術後から死亡までの期間が短かった報告例をみると肺転移が多く再発から死亡まで急激に症状の悪化を認める例が多かった。今後の症例の蓄積と治療法の開発が望まれる。

GP-3-45-137
乳癌術後18年経過後に食道転移・食道狭窄を来した１例

姫路聖マリア病院　外科
緒方　良平、丸山　修一郎、金谷　欣明

【症例】　60歳代、女性
【現病歴】　1991年より右乳房Ｃ領域の腫瘤自覚していたものの放置。1996年に右乳房腫瘤増大と血性乳頭異常分泌あり、同年５月に当院初診。右乳房Ｃ領域に5cm大の腫瘤を認め、諸検査（マンモグラフィ・超音波検査・細胞診）にて右乳癌と診断。同年６月に右乳癌に対して、乳房切除術＋腋窩リンパ節郭清（Level１～３）施行。最終病理診断は浸潤性乳管癌（乳頭腺管癌）、ly+、v+、ＥＲ陽性、ＰｇＲ陽性、ｎ＝(7／9)、Ｔ３Ｎ２Ｍ0Stage３Ａであった。術後補助療法としてタモキシフェン５年間内服。術後10年間の外来follow-upで転移・再発無く経過していた。術後14年後の2010年10月に右頚部腫瘤を自覚し、当院来院。精査の結果、右鎖骨上リンパ節転移（ホルモン感受性＋）と診断し、レトロゾール開始。その後、右鎖骨上転移はＰＲにて経過していた。しかし、2014年９月に多発肺転移出現、同年10月に嚥下障害・食事摂取低下出現。ＣＴ検査にて中部食道に陥凹を伴った潰瘍病変あり、その近傍肛門側には経口ファイバーが通過しないほどの狭窄を来していた。生検の結果、ＥＲ強陽性、ｐ40 (-) であり、原発巣の乳癌の標本と類似しており、乳癌の食道転移と診断。抗癌剤治療、放射線治療を説明するもホルモン治療の希望があり、フルベストラントを開始。経口栄養剤を併用しながらも経口摂取継続していたが、食事量の大きな改善なく、2015年３月よりドセタキセル（60mg／m2）を開始。その後、普通食が摂取出来るまで改善し、ＣＴ検査でも食道転移巣の壁肥厚は改善を示していた。現在も外来にて通院治療中である。
今回我々は、乳癌術後１８年経過後に食道転移・食道狭窄を来し、経口摂取不良となるも、ドセタキセル療法にて食道狭窄が改善し、食事摂取良好となった１例を経験した。乳癌の食道転移は比較的稀であり、文献的考察も含めて報告する。

GP-3-45-138
多発肺転移を伴ったHER2陽性微小浸潤性乳管癌の１例

[1]友愛記念病院　乳腺科、[2]友愛記念病院　外科、[3]田中医院、
[4]東京大学医学部附属病院　病理診断科
尾本　和[1]、加藤　修志[1]、山本　修[1]、池田　直哉[2]、兼信　正明[2]、
田中　信一[3]、森川　鉄平[4]、加藤　奨一[2]

【はじめに】微小浸潤癌は遠隔転移を起こすことはまれであり、基本的にはDCISに準じた治療を行うことが多い。今回HER2陽性微小浸潤性乳管癌に多発肺転移を伴っていた稀な一例を経験したので報告する。【症例】74歳　女性。左乳房腫瘤を主訴に当科紹介受診。初診時、左乳腺Ａ領域に3cm大弾性硬腫瘤を触知した。MMGでは左L/IからＳ領域に区域性多形性石灰化を認めＣ－５、USでは左ABE領域に52×29×16mm境界不明瞭な低エコー域を認め、針生検でDuctal ca.（明らかな間質浸潤なし）と診断された。MRIでは左乳腺Ａ領域に広範な区域性濃染像を認めDCISに矛盾しない所見であった。しかしCT上、両側肺野に小結節が散在しており多発肺転移と診断され、さらにTh9, 10椎体にも骨硬化性変化を認め転移が疑われた。乳癌の浸潤部を確認するためにマンモトーム生検を施行したが、乳管内成分とともに1mm以下の微小浸潤巣（ER+, PgR+, HER2 3+）を認めるのみであった。他臓器からの転移の可能性を探るべくPET-CT、上下部内視鏡検査等も施行したが、原発となりうる病変は認めなかった。肺転移は少数散在性であり、ADLも良好なことから手術(Bt+SN)を施行した。SNに転移所見なく、最終病理診断は47mmの乳管内成分主体の乳癌であり、マンモトームでみられた以上の浸潤巣は確認できなかった。術後ハーセプチン＋内分泌療法を継続しているが、１年以上転移巣の増悪を認めていない。【結語】微小浸潤癌は一般的に手術だけでも良好な予後が期待できるため、術後の全身治療の必要性について議論されることが多い。しかし本症例のように中には遠隔転移を伴うものもあることから、最低限術前の全身検索は必要であると思われる。

GP-3-45-139
治療方法に難渋した同時性両側性早期乳癌多発転移・再発の１例

[1]日本大学　医学部　外科学系　乳腺内分泌外科学分野、
[2]医療法人社団　藤崎病院　外科
増尾　有紀[1]、櫻井　健一[1,2]、藤崎　滋[2]、鈴木　周平[1,2]、安達　慶太[1]、
長島　沙樹[1,2]、富田　凉一[2]、原　由起子[1,2]、榎本　克久[1]、平野　智寛[1]

最近の乳癌検診の普及により早期乳癌の発見頻度は増加している．また、異時性・同時性の両側乳癌に遭遇する機会も増えている．これらの両側乳癌が転移・再発をきたした場合、腫瘍の生物学的特性が異なっていると、どちらからの転移・再発病変なのか判断できないため、治療方針に難渋することが少なくない．今回我々は、同時性両側性早期乳癌の手術後、比較的早期に遠隔転移をきたした症例に対して、治療方法に難渋したので報告する．　症例は49歳、女性．乳癌検診で異常を指摘されて、当科を紹介・受診した．来院時、理学的に腫瘤は触知せず、所属リンパ節を触知しなかった．マンモグラフィ検査では両側乳房Ｕ領域に腫瘤陰影を認め、両側ともにCategory ４と診断された．乳房超音波検査では両側乳房ともにＡ領域に低エコー腫瘤を認めた(右8mm、左16mm)．針生検を施行したところ浸潤性乳管癌の診断であった．全身検索の結果、他臓器転移を認めず、両側乳癌に対して乳房円状部分切除術＋センチネルリンパ節生検術＋術中迅速診断を施行した．病理組織診断は、両側ともに断端陰性．　右：乳頭腺管癌、ER(+)、PgR(+)、HER-2(3)、Ki67(8%)．左：乳頭腺管癌、ER(+)、PgR(+)、HER-2(0)、Ki67(10%)であり、両側ともにStageIと診断された．術後補助放射線療法を施行後、LH-RH agonist+TAMで経過をみていたが、11ヶ月後に呼吸苦を訴えて来院した．造影CTで明らかな転移巣は確認できなかったが、左胸水が著明に貯留しており、穿針すると血性胸水であり、細胞診の結果、ClassVの診断であった．Trastzumab+Paclitaxelを開始したが、胸膜に多発する結節と腹腔内リンパ節腫大が増大してきた．Trastzumab+Pertuzumab+Paclitaxelに変更したが、効果なく、急速に容態が悪化して永眠された．　近年の分子生物学の進歩により、腫瘍の生物学的特性に応じた治療が可能となりつつある．一方、癌治療の進歩による生命予後の延長に伴って、多臓器にわたる同時性・異時性の重複癌・多発癌も増加している．これらが転移・再発した場合、転移巣を生検して調べられる場合はよいが、どの原発巣からのものかわからない場合、治療方針に難渋する．転移時の簡便な原発巣検索方法の普及が望まれる．

GP-3-45-140
術後11年で癌性髄膜症を発症した再発乳癌の１例

[1]市立甲府病院、[2]山梨大学　医学部　外科学講座第１教室
國友　和善[1]、村松　昭[1]、井上　亜矢子[2]

症例は54歳女性。左乳癌にて43歳時に左乳房円状部分切除、腋窩リンパ節郭清を施行。病理診断では硬癌、pT1pN0、Nuclear grade2、ER+(10%以下)、PgR+(10%)、HER-2陰性であった。術後、残存乳腺への放射線照射およびゴセレリン、タモキシフェンによる内分泌療法を施行した。初回手術４年後に左乳房腫瘤が出現し、針生検にて硬癌（Triple negative）を認めたため再発乳癌と診断した。FEC4コース後、左乳房切除術および横型腹直筋皮弁（TRAM）による乳房再建術を施行し、術後FEC4コースおよびドセタキセル４コースを施行した。手術検体の病理診断は硬癌でトリプルネガティブ乳癌であった。その後、定期的に外来通院にて経過観察をしていた。初回術後10年目に施行した胸部CT、骨シンチ、乳房US、血液検査などでは明らかな再発所見は認められなかったが、その検査から約２か月後より頭痛が出現したため近医を受診、頭部CTでは異常は指摘されなかった。しかし頭痛が継続するため当院脳神経外科受診し、頭部CT、MRIにて小脳転移、水頭症が認められ緊急入院となった。保存的治療にて脳圧コントロール後、脳転移に対してサイバーナイフ治療を施行し頭痛や水頭症所見も改善した。しかし、小脳転移の診断６か月後より頭痛、下肢脱力感、排尿障害が出現した。頭部MRIでは小脳転移の増大は見られなかったが、脊髄MRIで第７頸椎レベルから馬尾周囲までの硬膜や脊髄内に造影される多数の結節性病変が認められ、多発性脊髄転移、髄膜播種と診断した。患者および家族に病状および放射線治療や抗癌剤髄腔内投与などの治療について説明したが、これらの治療は希望されず在宅での緩和ケアを希望された。その後、本人より一時的だけでも下肢麻痺の改善をしたいと希望され、両下肢麻痺の責任病変と考えられる下位脊髄病変（Th10-L1）に放射線照射を施行（３Gy×10回）したが、下肢麻痺の改善は見られなかった。その後、家族の協力を得ながら在宅緩和ケアに移行し、退院後16日目に死亡した。癌性髄膜症に対して放射線治療や髄腔内抗癌剤投与などの治療が行われ、奏功した症例の報告もあるが、急速な転帰を取る症例の報告も見られ、予後不良との報告が多い。乳癌の再発形式としては稀な癌性髄膜症の１例を経験したので文献的考察とともに報告する。

GP-3-45-141
急激な経過をたどった基質産生癌の１例

[1]相澤病院　外科、[2]中山外科内科医院、[3]相澤病院　化学療法科、
[4]相澤病院　病理科
唐木　芳昭[1]、橋都　透子[1]、中山　俊[2]、田口　亮[1]、中村　将人[3]、
樋口　佳代子[4]、田内　克典[1]

【はじめに】基質産生癌（Matrix-producing Carcinoma）は軟骨基質ないしは骨基質の産生を特徴とし、癌腫成分と基質性分の間に紡錘細胞成分や破骨成分が介在しないものと定義され乳癌取り扱い規約第17版では特殊型に分類されている。頻度は全乳癌の0.05%と低い。基質産生乳癌は化生癌の範疇に入るが、化生癌は通常型浸潤性乳管癌より悪性度が高く予後不良とされている。今回われわれは、早期に再発し、術後10ヶ月で死亡した症例を経験したので報告する。【症例】35歳女性　右乳房腫瘤を主訴に他院受診、穿刺吸引細胞診で悪性の診断となり紹介された。右C領域に腫瘤触知され、MGでは腫瘤カテゴリー３、超音波では長径44mmの充実性腫瘤、形状不整、境界明瞭粗ぞう、前方境界線一部断裂あり、内部エコー低エコー不均質、カテゴリー５と診断された。MRIではリング状に造影される腫瘤が認められた。PET-CT検査では右乳癌に合致するリング状の強い集積があり、リンパ節、遠隔転移を疑う所見は認めなかった。針生検ではAB-PAS染色にて間質にAB陽性粘液の貯留を認めた。化生癌（基質産生癌）と推定された。針生検後腫瘤は増大し、超音波では腫瘤内部は嚢胞様変化が見られた。 血液腫瘍マーカーは正常であった。術前診断T2N0M0 Stage2A。術前胸部レ線では異常を認めなかった。手術は右乳房部分切除、 センチネルリンパ節生検を行った。 病理組織学的にはRight-C, 70×55×55mm, pT3, metaplastic carcinoma(matrix-producing carcinoma + scirrhous carcinoma), ly0, v0, pN0(sn), f, cM0, Stage2B,ER score 0, PR score 0, HER2 score 0, Ki-67 labeling index＞30%であった。術後FECx4,wPTXx12施行した。乳房照射を予定したところで、全身の浮腫、左胸水貯留が認められ、癌性胸膜炎が疑われたため、乳房照射は施行しなかった。その後Eribulinを２回投与した。胸水貯留が増大したため、穿刺吸引及び胸腔ドレーンを挿入し改善を図ったが、急激に左胸水（粘液状）貯留が増強し、縦隔を右方に圧排して、最終的には呼吸不全で術後10ヶ月で死亡した。Needle necropsy,left thoracic cavity では基質産生乳癌であった。

GP-3-45-142
Trousseau症候群を併発し治療に難渋した浸潤性小葉癌の１例

北野病院　ブレストセンター　乳腺外科
萩原　里香、吉本　有希子、前島　祐里奈、葛城　遼平、高原　祥子、
山内　清明

【はじめに】Trousseau症候群は悪性腫瘍に伴い、血液凝固亢進から脳梗塞症状を生じる病態である。原因となる悪性腫瘍は固形癌が大半を占め、特に婦人科系腫瘍が多いとされる。今回我々は、乳癌の縦隔転移から大動脈解離を起こし、その経過中にTrousseau症候群を併発し治療に難渋した症例を経験したので報告する。【症例】79歳女性。2009年９月右乳癌に対してBt+Ax施行、pleomorphic invasive lobular carcinoma, ER+, PgR-, HER2 1+, Ki-67 30%、pT2(35mm)N3(レベルIIまで21/26)M0, Stage IIIB。Adjuvant CAP療法（CPA+DXR+CDDP）６コース後、ANA内服を開始した。内服５年目に縦隔、傍大動脈リンパ節再発を認めFULへ変更したが４回終了時CTでリンパ節転移の増大、肝転移出現でmTOR阻害剤＋EXE療法へ変更した。その１か月後頸椎転移およびC1-2脊柱管内硬膜外に6cm大の転移を認め腫瘍摘出術、椎弓切除、頸部RTを施行した。その後wPTX（Zometa併用）を導入したが、１クール途中でHb 10→6台へ急激な低下を認めた。CT上明らかな出血源なくMAP4単位輸血し、経過をみながらPTX継続を行った。頸椎転移より半年後、PTX4クール経過時点で息切れを自覚、CT上Stanford A型の大動脈解離、両側胸水、癌性心膜炎による心嚢水貯留（細胞診class V）を認めた。再発の状況を考慮し、加えて血栓化が進んでいたため血圧管理など保存的加療の方針となった。積極的な抗癌剤治療は困難と判断されTOR開始したが、まもなく意識レベル低下、左半側無視を呈しMRIにてRt-MCA脳塞栓症に起因する右島皮質-放線冠梗塞を認めた。大動脈解離もあり十分な説明の上、ラジカット、ヘパリン8000単位より開始。その後病状が落ち着いたが、在宅での介護を希望され、ヘパリン皮下注とし在宅医療に移行された。約2か月間の在宅ののち永眠された。【考察】 大動脈解離の保存的加療中に発症したTrousseau症候群を経験した。局所進行Stage IIIBであったがER陽性であり再発までの期間は比較的長かった。しかし再発後の経過は早く治療抵抗性であった。

GP-3-45-143
乳癌治療経過中にサルコイドーシスと考えられる縦隔・両側肺門部リンパ節腫脹を認めた３例

[1]松江赤十字病院　乳腺外科、[2]松江赤十字病院　看護部、
[3]鳥取大学 乳腺内分泌外科、[4]松江生協病院　乳腺科
槇野　好成[1]、曳野　肇[1]、横地　恵美[2]、古志野　律子[2]、林　美幸[2]、
村田　陽子[3]、中島　裕一[4]、益永　礼子[4]

【はじめに】サルコイドーシス（以下サ症）は原因不明の全身性肉芽腫性病変であり、悪性疾患の治療経過中、稀に縦隔や両側肺門部リンパ節腫脹を契機に発見されることがある。今回、乳癌で同時性・異時性に両側肺門部及び縦隔リンパ節腫脹を契機にサ症と診断された３症例を経験した。【症例1】59歳女性、術前検査で乳癌の診断（pT1cN0M0）となるも、PET/CTで縦隔および両側肺門部のリンパ節腫脹とRI集積あり、縦隔鏡によるリンパ節生検を施行した。【症例2】55歳女性、右乳癌(pT2N1M0)で温存手術後に化学療法、放射線治療を行った。術後１年目のPET/CTで縦隔リンパ節腫脹と右肺底部結節を認め、VATSによる胸膜＆縦隔リンパ節生検を施行した。【症例3】55歳女性、47歳時に左乳癌(pT2N2aM0)で非定型的乳房切除施行、術後２年10カ月で両肺転移のため化学療法を行い転移巣は消失。術後８年6ヵ月目のCTで両側肺門部と縦隔リンパ節腫脹ありPET/CTを施行、右鎖骨周囲、両側肺門部、縦隔、腹腔内の全身のリンパ節腫脹とRIの集積を認めた。右鎖骨上リンパ節の針生検を施行した。【経過】３症例とも病理診断より非乾酪性肉芽腫(サルコイド結節)の病理診断を得た。臨床経過と併せてサ症と診断された。いずれの症例も診断後にサ症に特徴的な臨床症状がなく、無治療でリンパ節腫脹は自然軽快、現在に至るまで３症例とも明らかな再発転移は認めていない。【考察・結語】乳癌の治療経過中、同時性・異時性に縦隔・肺門部などのリンパ節腫脹がみられた場合、再発転移の他に、稀ながらサ症によるリンパ節腫脹も考慮すべき病態と考えられる。またサ症とサルコイド反応の区別は重要で、癌に伴うサルコイド反応の報告例もあることから、術前・術後に肺門部リンパ節腫脹がみられた場合には過剰な治療を避けるためにも、生検による確定診断及び乳癌の再発転移の除外と乳癌以外の悪性疾患の存在確認、慎重な経過観察が必要と考えられた。本症例について文献的考察を加えて報告する。

GP-3-45-144
両側乳癌に骨髄腫癌症を伴った１例

近江八幡市立総合医療センター　外科
石川　達基、秋岡　清一、大坂　雅史、門谷　弥生、迫　裕孝

【はじめに】骨髄癌腫症はDICなどの血液異常で発見されるもの多く、DICを呈するものは経過や予後は不良なものが多い。 骨髄癌腫症を伴った両側乳癌に１例を経験し報告する。【症例】66歳女性。60歳時に左乳腺腫瘍を自覚したが放置。近医で糖尿病の加療中であったが悪化あり膵癌等の除外のため 実施したCTで、両側乳腺腫瘍、左胸水、多発性骨融解を指摘され当科紹介。両側乳腺の針生検を実施し、 左: invasive ductal carcinoma, scirrhous, ER(+), PgR(+), Her2(+), Ki-67 3-7%, 右: invasive ductal carcinoma, scirrhous, ER(-), PgR(-), Her2(-), Ki-67 1-20%と診断された。RIでびまん性骨転移像、super bone scanを呈し、腸骨の骨髄生検にてmetastatic adenocarcinoma, ER(+), PgR(-), Her2(+)を確認し、左乳癌の骨髄癌腫症と診断。左乳癌は胸壁浸潤あり切除不能であり、右乳癌に乳房切除、レベルIII腋窩郭清を実施しinvasive ductal carcinoma, scirrhous, v(+), ly(+), n(16/20), ER(-), PgR(-), Her2(-), Ki-67 5-20%であった。経過中にDIC症状はなく、骨転移に対してデノスマブを投与し骨硬化が得られた。切除不能左乳癌は、レトロゾール単剤からフルベルトラン、テガフール・ウラシル併用、メトロキシプロゲステロン、シクロフォスファミド、カペシタビン併用などを継続し加療中であるが、骨転移は安定し、肺や肝臓などの内臓転移もなく19ヶ月安定した状態を維持している。【考察】本例は、他疾患の精査より発見されDICをきたす前に発見されており、ホルモン感受性もあり適切な治療法を選択することで QOLを保ちながら19ヶ月安定しており、比較的長期の生存期間を期待できる可能性があると思われた。

GP-3-45-145
急激に進行し治療に難渋した乳腺紡錘細胞癌の１例

[1]湘南鎌倉総合病院　乳腺外科、[2]湘南鎌倉総合病院　外科、
[3]湘南鎌倉総合病院　放射線腫瘍科、[4]湘南鎌倉総合病院　腫瘍内科、
[5]湘南鎌倉総合病院　病理診断科、[6]湘南鎌倉総合病院　看護部、
[7]聖マリアンナ医科大学　病理学
佐藤　洋子[1]、田中　久美子[1]、下山　ライ[2]、大村　素子[3]、勝俣　範之[4]、
手島　伸一[5]、池田　真美[6]、前田　一郎[7]

【はじめに】
乳腺紡錘細胞癌は非常に稀な特殊型で、予後不良とされている。今回、病理学的診断も難しく、急激な進行で治療にも難渋した乳腺紡錘細胞癌の１例を経験したので報告する。
【症例】
44歳、女性。うつ病の既往あり。疼痛を伴う右乳房腫瘤を主訴に来院。その4か月前に他院で同部の細胞診施行され嚢胞の診断。その後徐々に増大し、ここ1か月は急速増大した。初診時は右乳房に7cm大の円形で比較的軟らかい腫瘤を触れ、皮膚の発赤も認めた。USでは長径68mmの境界明瞭平滑で内部不均一な腫瘤で、一部に嚢胞成分あり。造影MRIでは辺縁を主とする造影増強効果がある類円形腫瘤で、内部に隔壁様構造や水平面形成も認めた。針生検の結果、中心部に壊死を伴う紡錘細胞癌（triple negative、Ki-67 40%）と診断された。また造影CTにて右肺に数ミリ大の転移を疑う病変が2か所みられた。T4bN1M1 stage４と診断し、術前化学療法も考慮したが、乳房腫瘤の増大傾向が顕著で、化学療法耐性の可能性もあり、右乳房切除術と腋窩郭清を施行した。術後病理結果は、高度異型を伴う紡錘型細胞、粘液腫様の間質、横紋筋様の細胞が混在する腫瘍で、肉腫とするにはやや腫瘍細胞間に結合性があり、上皮系マーカー（CK AE1/AE3）がびまん性に陽性であったため、典型例ではないが紡錘細胞癌と診断された。腫瘍は一部大胸筋に浸潤していたが切除断端は陰性で、n(1/14)であった。術後は疼痛も明らかに改善した。しかし、術後から20日ほどで再度胸部痛を自覚し、皮下・筋層内に多発する腫瘤を確認し、局所再発と判断した。局所コントロール目的に胸壁照射（32.5Gy、13Fr）を施行したが、その間も腫瘍は増大し、その後創部は自壊した。それまで著変なかった肺の腫瘍も増大・増加傾向見られ、右胸水も貯留した。また転倒を契機にTh12が圧迫骨折し下肢神経障害が出現したため、胸腰椎に8Gyの１回照射を行ったが、十分な症状改善には至らなかった。病状の進行状況から、BSCの方針となり、ホスピスへ転院し、その2か月後（初診から5か月）死亡した。
【考察】
紡錘細胞癌は予後不良とする報告が多い。数少ない症例報告では、化学療法に抵抗性を示し急速に進行する症例や、幾度も再発する腫瘍を根気強く切除する症例がみられた。本症例も術後化学療法を行う間もなく、約3週間で急激に再発・進行した。

GP-3-45-146
右室心内膜転移を来したmetaplastic carcinomaの１例

和歌山県立医科大学　第一外科
奥　あや、尾浦　正二、吉増　達也、粉川　庸三、川後　光正、
宮坂　美和子、大橋　拓矢、矢田　由美、奥　あや、岡村　吉隆

症例は、51歳女性。画像的に強く乳癌を疑う左B領域の腫瘤に対して実施した針生検とマンモトーム生検にてblunt duct adenosisと診断されたため半年毎フォローを行っていたところ腫瘤の急速な増大傾向を認めた。再度針生検を実施したところ硬癌（ホルモン低感受性、HER2陰性、Ki-67＞30%）と判明した。急速増大傾向と患者の希望からnab-paclitaxelとFECによる術前化学療法を実施するも腫瘤縮小効果を認めなかったため乳房切除手術を実施した。術後病理では、硬癌ではなくmetaplastic carcinomaとの結果が得られた。乳房切除後放射線照射中に胸骨転移と脛骨転移が判明しデノスマブと化学療法による治療を計画していたところ右室転移が出現し、心内膜転移診断確定後１カ月で心不全により死亡した。　乳癌の心膜転移、癌性心膜炎は、比較的高頻度に遭遇する再発形態であるが心内膜転移は極めて稀な再発形態であり若干の文献的考察を加えて報告する。

GP-3-45-147
乳癌脳転移に対して集学的治療にて10年生存期間を得られている１例

[1]大阪警察病院　乳腺外科、[2]外科　野崎病院
安野　佳奈[1]、吉留　克英[1]、下　登志朗[1]、鳥　正幸[1]、辻本　正彦[1]、
今分　茂[2]

【はじめに】乳癌脳転移後の生存期間は約4ヶ月、薬物療法の進歩によりHER2陽性乳癌ではトラスツズマブにて加療を行うと脳転移後の生存期間は約2年といわれている。今回乳癌脳転移に対して集学的治療を行い約10年の生存期間を得られている症例を経験したので報告する。【症例】60歳代女性。2005年4月中旬より体幹失調を自覚し、その後眩暈も出現。近医受診にて右乳房腫瘤認められ、腫瘤および眩暈症状の精査目的に当院紹介された。右乳房に二次性炎症性乳癌と考えられる腫瘤を認めた。頭部MRI施行し約3cmのリング状造影効果を認め、左小脳腫瘍と診断され、緊急で脳腫瘍切除術施行した。また右乳腺腫瘍及び脳腫瘍ともにER陰性PgR陰性HER2陽性の免疫組織学的特性を示しており右乳癌原発脳転移と診断し、5月にγ-ナイフ施行。トラスツズマブ＋パクリタキセル投与開始し、3コース終了時点で画像所見上完全奏効(CR)を得た。7コース終了時点でもCRを維持。トラスツズマブ単剤投与に変更し18コース投与。2007年5月、頭部MRIにて再発病変(左小脳)+新規病変(右小脳)の2か所に脳転移を認め再度γナイフ施行。トラスツズマブ単剤投与22コース終了で脳転移については右小脳病変ほぼ消失していたが、原発巣拡大傾向であることに加え再度右乳房腫瘤に対する針生検にてER陰性PgR陰性HER2陽性であったため脳腫瘍に対するコントロールが行えていることもあり、2008年1月右乳房切除術＋右腋窩リンパ節郭清を施行。病理組織学的検査では硬癌、ER陰性PgR陰性HER2陽性、核異型度3、ly(3+)、v(+)、組織学的治療効果はGrade1aであった。術後化学療法としてトラスツズマブ＋カペシタビン10コース投与し、その後トラスツズマブ単独投与に変更し約3年間投与を行った。病状安定しているため休薬にて経過観察行っているが、休薬後4年経過し、局所再発や脳転移増大は認めていない。【まとめ】乳癌脳転移による症状にて診断され、集学的治療を行い10年を越える生存期間を認めており、明らかな他臓器転移等認めず病状コントロールを得ている症例を経験したので報告する。

GP-3-45-148
Luminal B（HER2陽性）乳癌脳転移に対し集学的治療にて長期生存を得ている２症例

[1]関西医科大学　外科、[2]リボン・ロゼ田中完児乳腺クリニック
兼松　清果[1]、吉田　秀行[1]、岡崎　智[1]、神原　達也[1]、金　成泰[1]、
吉田　良[1]、田中　完児[2]、權　雅憲[1]

【はじめに】脳転移の予後は非常に悪く、化学療法の奏効の有無にかかわらず、その転移部位の特異さからQOLが低下することが多い。我々は、乳癌術後脳転移に対し集学的治療にて長期生存を得ている２症例を経験し、比較的QOLが保たれた経過を得られたため報告する。【症例１】50歳女性。T2N1M0、ER(+)PgR（＋）HER2（＋）Ki-67（36%）にて術前化学療法（AC-T療法）を施行後、手術（WLE＋Ax）した。治療効果判定Greade２bにて、残存乳房への放射線療法、術後分子標的薬（トラスツズマブ）、ホルモン療法（レトロゾール）施行し、経過観察していた。術後１年５か月で脳転移の為、脳手術施行後全脳照射施行し、以後抗HER2療法（ペルツズマブ＋トラスツズマブ＋ドセタキセル）継続にてQOLの著しい低下はなく１年経過している。【症例２】56歳女性。T2N1M0にて手術施行。手術標本にてｔ３ｎ１、ER(+)PgR（＋）HER2（＋）Ki-67（25%）であった。術後補助化学療法（FEC-T療法）を施行するも、好中球減少性発熱や血圧低下など副作用が著明に発現し、やむなく減量と投与延期を必要とした。その後、術後分子標的薬（トラスツズマブ）、ホルモン療法（レトロゾール）にて経過観察していたが、術後２年で脳転移の為、脳手術施行後全脳照射施行した。その後、骨転移も出現した。術後補助化学療法の経過から、経口抗癌剤（カペシタビン＋ラパチニブ）を選択して開始したが、T-Bilの上昇と倦怠感から減量を余儀なくされた。脳術後１年３か月、多発肝転移・多発リンパ節転移が出現し、抗HER2療法（ペルツズマブ＋トラスツズマブ＋ドセタキセル）にペグフィルグラスチムを併用したところ、術後補助療法の時のように減量を必要とする副作用は認めず、６クールを施行し、腫瘍縮小を認めた。以後、ペルツズマブ＋トラスツズマブのみ投与で経過観察しているが、腫瘍の増大はなく、QOLも保たれ、脳術後から１年９か月が経過している。【まとめ】転移再発乳癌は、治癒する可能性は低く、いかにQOLを維持しながら効果的な治療を行うかが問題となってくる。抗HER2薬を含む薬物療法の進歩により、比較的QOLを維持しながらも、効果的な治療が可能となり、長期生存を得られる症例を経験した。

GP-3-45-149
抗リン脂質抗体症候群・慢性腎不全に合併した乳癌の１例

[1]東邦大学医療センター大橋病院　外科、
[2]東邦大学医療センター大橋病院　病院病理部
石井　智貴[1]、岡本　康[1]、有馬　陽一[1]、能戸　保光[1]、桐林　孝治[1]、
西牟田　浩伸[1]、萩原　令彦[1]、鯨岡　学[1]、新妻　徹[1]、大原関　利章[2]

【はじめに】抗リン脂質抗体症候群は，血栓症を主体とする自己免疫性疾患のひとつである．悪性腫瘍，特に乳癌を合併することは稀であるが，脳梗塞や肺梗塞などのhigh risk groupであり，生命予後に多大に影響するため，周術期には徹底した予防策が必要であり，今回われわれは，抗リン脂質抗体症候群に合併した乳癌の１例を経験したので報告する.【症例】症例　50歳代女性．抗リン脂質抗体症候群，抗リン脂質抗体症候群関連腎症による慢性腎不全にて透析導入され，他院内科にて治療中，抗血栓療法としてワーファリン内服中であった。2015年3月に乳癌検診にて右乳房に腫瘤を指摘され，精査加療目的に当科紹介受診となった．受診時，マンモグラフィーでは，腫瘤影は明らかではなかったが，　超音波検査でみぎC領域に10mm大の不整なlow echoic lesionを認め，針生検組織診では，Invasive ductal carcinomaの診断であった．APSを合併し動静脈血栓のリスクが高いため，術前にはヘパリン12000単/日を７日間投与し，ヘパリン化したのちに手術を施行した．手術は右乳房部分切除及びセンチネルリンパ節生検を施行した．センチネルリンパ節は４個認めたが全て転移は認めなかった．術後にはヘパリン12000単/日を５日間投与及びワーファリン内服を再開し，動静脈血栓の症状，術後出血は認めなかった．　最終病理診断は，　充実腺管癌，ER陽性，PgR陰性，HER2陽性，T1cN0M0pStageIA，乳頭側断端・外側断端の乳管内進展のため断端陽性の診断であった．術後放射線化学療法予定である.【考察】抗リン脂質抗体症候群には麻酔,感染,手術侵襲,生検など侵襲が軽度でもそれらを契機に劇症化する劇症型抗リン脂質抗体症候群があり,数日から数週間という短期間に複数の臓器の微小血管に血栓をきたし,予後不良となるため,VTEのリスク群のうちでも抗リン脂質抗体症候群は周術期管理に注意を要する疾患の1つである.固形癌では抗リン脂質抗体症候群を合併する報告は散見されるが,乳癌以外では肺癌，腎細胞癌,原発不明癌,悪性黒色腫などに合併した報告が散見され，抗リン脂質抗体症候群の患者では定期的な固形癌のスクリーニングが重要と考えられる.【結語】抗リン脂質抗体症候群はまれな疾患であり,周術期には慎重な抗凝固療法が必要とし,固形癌の合併の可能性を念頭におく必要がある.

GP-3-45-150
オンコロジックエマージェンシーとなった高カルシウム血症を契機に診断された乳癌の一例

[1]東京医科歯科大学　乳腺外科、[2]新渡戸記念中野総合病院　外科、
[3]上落合おばたクニリック、[4]東京医科歯科大学大学院　総合外科学
石場　俊之[1,2]、小田　剛史[1]、中川　剛士[1]、小畑　満[3]、吉野内　聡[2]、
大野　玲[2]、植竹　宏之[4]

【背景】がんの進行は一般的には緩徐であるが、その経過中に、急速に呼吸・循環不全や神経障害などを呈することがある。これらのうちで有効な対処法があり、ただちに対処しないとQOLの悪化、全身状態の悪化などにより致死的な転帰にいたる病態をオンコロジックエマージェンシーと呼ぶ。オンコロジックエマージェンシーの原因としては、がんの浸潤や遠隔転移によるもの、代謝性によるもの、がん治療に関連したものなど様々な病態がある。その一つである高カルシウム血症は、がん患者の20～30%に発生し、バゾプレッシンによる腎尿細管作用の減弱から尿濃縮力障害をきたして多尿となり、脱水・口渇・多飲・腎障害・意識障害をおこし、致命的となることもある。【症例】80才女性。意識障害を主訴に当院へ救急搬送された。来院時の意識レベルはJCS 100であった。 頭部CTやMRIでは異常なく、 補正カルシウム値は15.1mg/dlで、高カルシウム血症による意識障害の診断で入院加療となった。高カルシウム血症の治療として、輸液とカルシトニン投与を行うも反応に乏しかった。骨髄穿刺で癌細胞を多数認め、癌の骨転移による高カルシウム血症と診断し、第20病日にゾレドロン酸の投与を開始した。第29病日に補正カルシウム値は11.8mg/dl、意識レベルはJCS 10まで改善した。骨髄の免疫染色ではCK7陽性、CK20陰性で、乳腺・肺・卵巣などが原発と考えられ、当科紹介となった。診察所見で左E領域に腫瘤を触知し、エコーでは同部位に境界不明瞭な低エコーを認めた。 同日針生検を行い、 左乳癌(T2N0M1 StageIV(骨), ER(-), PgR(-), HER2(3+))と診断した。転科後にハーセプチンとパクリタキセルの化学療法行うも、骨髄抑制のために1コースしか施行できなかった。その後家族と相談しBSCの方針となり、他院に転院し、初診後7ヶ月で死亡した。【考察】本症例は一般的な高カルシウム血症の治療には抵抗性であったが、乳癌骨転移と診断し、ゾレドロン酸を投与することで、劇的に高カルシウム血症の改善を認めた。それにより救急状態を脱し、残された余生を落ち着いて過ごすことが可能となった。オンコロジックエマージェンシーはその認識が、迅速かつ適切な診断・治療で患者の救命やQOL向上につながるために、常に考慮しなければならない。その教訓となるような症例を経験したので、若干の文献的考察を含めて発表する。

GP-3-45-151
乳癌骨髄癌腫症の１例

社会医療法人　雪の聖母会　聖マリア病院　乳腺外科
有村　亜希子、田中　将也、猿渡　彰洋、岩永　彩子

骨髄癌腫症はまれな病態であり、急速な転帰を来し予後不良となり得る。今回われわれは播種性血管内血液凝固症候群(DIC)を伴う乳癌術後再発として骨髄癌腫症を来した1例を経験したので報告する。症例は52歳、女性。2011年に他院にて右乳癌に対してBt＋Ax(T4bN3cM0 stage3c, ILC, ER+, PgR+, Her-2 2+(FISH-))を施行した。その後左乳癌の診断を受け、右乳癌術後化学療法(FEC+PTX)行い2012年に左乳癌に対してBt＋Ax(T2N3cM0 stage3c, ILC, ER+PgR+, Her-2 -)を施行した。術後は薬物の補助療法は拒否され、両側RTxのみ施行。その後2013年より腫瘍マーカー上昇と頸部リンパ節転移に対し内分泌療法開始。Anastrozole→fulvestrant投与もPDとなりXC療法(Capecitabine+ Cyclophosphamide hydrate)開始。一時PRとなるも投与開始16ヶ月後に腫瘍マーカーの急激な上昇と頭痛・嘔気の症状出現し採血にて血小板減少症・貧血がみられた。骨シンチ、造影MRI等で骨髄癌腫症が疑われ骨髄生検にて確定診断となった。隔日で輸血を必要とする状況であり、DIC離脱目的に遺伝子組み換え型トロンボモジュリンrecombinant human soluble thrombomodulin(rTM)および化学療法(Elibulin)の併用を開始し14日目にはDICから離脱でき血小板も上昇傾向となった。しかし、まもなく血小板減少症のコントロールがつかなくなり、腫瘍マーカーの増悪も認めたためbevacizumab+Paclitaxelを1クール(3W投与)施行したが血球減少改善なく左上下肢麻痺出現および急激な意識レベル低下を来たし、骨髄癌症診断後より約2ヶ月で死亡した。 骨髄癌腫症は急速な経過をたどるためBSC(Best Supportive Care)への移行の時期を逸する可能性がある。緩和ケアとの密な連携が必要と思われた症例であった。

GP-3-45-152
乳がん術前化学療法中に眼窩先端症候群をきたした副鼻腔浸潤性アスペルギルス症の一例

[1]独立行政法人国立病院機構　呉医療センター・中国がんセンター　乳腺外科、
[2]独立行政法人国立病院機構　呉医療センター・中国がんセンター　腫瘍内科、
[3]独立行政法人国立病院機構　呉医療センター・中国がんセンター　神経内科、
[4]独立行政法人国立病院機構　呉医療センター・中国がんセンター　耳鼻咽喉科、[5]独立行政法人国立病院機構　呉医療センター・中国がんセンター　眼科
江戸　彩加[1]、末廣　聡美[1]、安東　由貴[1]、厚井　裕三子[1]、平田　泰三[2]、
安井　大介[1]、土師　正太郎[3]、大林　敦人[4]、石田　由美[5]、尾崎　慎治[1]

【背景】副鼻腔真菌感染症は糖尿病や免疫機能が低下した患者に発症しやすい。なかでも浸潤型の副鼻腔真菌感染症は骨破壊を伴い周囲組織や頭蓋内への合併症をきたし生命予後が不良であることが知られている。今回、乳がん術前化学療法中に視力低下、視野障害で発症し眼窩先端症候群をきたした副鼻腔真菌感染症の一例を経験したので報告する。【症例】67歳女性。2型糖尿病の既往あり。ホルモン受容体陽性HER2陰性の右乳がんT1cN2M0、3A期に対して術前化学療法を導入した。まずFEC療法を4コース終了し治療効果判定PRで、ドセタキセル療法へ移行したが経過中明らかな眼症状は認めなかった。ドセタキセル療法2コース目day10から頭痛と左視力低下、左眼耳側半盲を呈し、頭部MRIで左視神経に造影効果の亢進と左蝶形骨洞粘膜肥厚と造影効果亢進を認めた。左球後視神経炎の診断で、乳癌術前化学療法は一旦中止し、ステロイドパルス療法を施行する方針とした。画像上の変化を認めずステロイドパルス3クール施行したが、病状は徐々に進行し、左眼痛と左眼光覚消失を認めた。頭部MRI再検したところ左眼窩先端に前回指摘されなかった軟部組織様陰影を認めたため、同部位に対して左上顎篩骨根治術を施行したところAspergillusが検出された。眼窩先端症候群をきたした浸潤性アスペルギルス症と診断し、抗真菌薬投与を開始した。投与2週間頃より頭痛・嘔吐が出現し、左眼瞼下垂と左眼球運動障害を認めた。画像上も左蝶形骨洞の粘膜肥厚増悪を認めたため、再度耳鼻科にて手術を施行した。術後左光覚消失は回復しなかったが、臨床症状は改善傾向を認め、以降は再増悪を認めていない。乳がんに対しては内分泌療法を開始し、PRを維持している。【結語】乳がん化学療法中の患者において眼症状を呈した場合には副鼻腔真菌感染症の可能性も念頭において検査等を考慮する必要がある。

GP-3-45-153
他臓器転移を生じにくい高度皮膚進展乳癌の３例

中部労災病院　外科

橋本　瑞生、水谷　哲之、佐藤　史哉、金原　香織、竹林　三喜子、
藤原　玄、高橋　秋香、鈴木　俊裕、坂口　憲史

乳癌の原発巣あるいは皮膚転移が高度に皮膚進展してもなかなか他臓器転移を生じず、 長期間皮膚病変の管理に苦悩することになった症例を報告する。症例１：70歳女性、右乳癌、ER 2+, PgR -, HER2 3+。 癌は右乳房全体に露出壊死を生じていた。 化学療法続けたが皮膚進展は左胸壁、 右後腋窩線、右肋弓まで広がり、多量の浸出液、出血、悪臭、蛆で悩まされた。 １年８ヶ月、径４cmの単発小脳転移出現、 摘出術施行した。 ２年８ヶ月小脳転移再々発。２年10ヶ月皮膚病変による消耗で亡くなった。症例２：71歳女性、右乳癌でBt+Ax、n+、triple negative。 ６ヶ月後、術後補助化学療法中に局所に網状皮膚転移出現。RT、抗癌剤で胸壁皮膚転移は軽減増悪を繰り返す。 ５年、腰部に結節状皮膚転移出現その後背中全体に進展、 強い掻痒に悩まされた。 ８年BSC、癌性胸水生じるも自然消失、 脊椎転移が数カ所出現。 ９年誤嚥性肺炎で亡くなった。 症例３：61歳女性、 左浸潤生乳管癌、ER 3+, PgR -, HER2 1+。本人の希望で手術せず、ホルモン剤、経口抗癌剤で経過。癌は胸壁正中に大きく集族簇小結節、潰瘍を形成した状態となっている。10年で単発肝転移出現、現在も内服薬治療中である。

GP-3-45-154
術後９年で子宮内膜ポリープおよび子宮筋腫へ転移をきたした乳癌の１例

[1]島根大学　医学部　消化器・総合外科、
[2]島根大学　医学部　卒後臨床研修センター、[3]島根大学　医学部　病理部

石飛　一成[1]、百留　美樹[1]、宮崎　佳子[2]、石橋　脩一[1]、板倉　正幸[1]、
丸山　理留敬[3]、田島　義証[1]

乳癌の子宮転移は本邦報告例６例と極めて稀だが、 子宮ポリープや子宮筋腫に転移したという報告はない。今回我々は、不正性器出血で発症し、子宮内膜ポリープおよび子宮筋腫に乳癌の転移を認めた症例を経験したので報告する。症例は58歳女性。48歳時に右乳癌に対し、乳房部分切除術および腋窩リンパ節郭清術を施行。病理診断はT2N3M0 Stage3C、scirrhous carcinoma、ER：70%、PgR：90%、HER2：score1であった。術後は、温存乳房への放射線照射(60Gy)、化学療法(ドセタキセル１年投与、シクロフォスファミド３年内服、フルツロン５年内服)、ホルモン治療(ゾラデックス６年投与後、フェアストン内服継続)を行った。術後８年９ヶ月頃より、不正性器出血を自覚し、婦人科を受診。MRIで子宮内膜の肥厚および多発子宮筋腫を認めたため、子宮内膜全面掻爬術を施行。病理診断はsuspiciousであった。この際、ヒステロスコピーにて16×32mm大の子宮内膜ポリープを認めたため、後日、子宮鏡下子宮内膜ポリープ切除術を施行。小型腺管構造をとって増生した腫瘍細胞が散在しており、 病理診断は浸潤性小葉癌、ER：90%、PgR：80%、HER2：score2(FISH増幅なし)と乳癌の転移を示唆するものだった。乳癌初回手術時の標本を再評価したところ、 やはり硬癌の診断ではあったが、浸潤性小葉癌の成分が一部混在しており、 この部分が転移したと考えられた。その後、PET-CTにて子宮筋層に多発するFDG集積を認めたが、 子宮筋腫か腫瘍性病変かの区別がつかなかった。また、子宮内膜面に軽度のFDG集積が見られ、 子宮内膜ポリープ残存病変の可能性もあった。 子宮以外への異常集積がないことを確認し、術後９年5ヶ月に子宮および両側卵巣摘出術を施行。子宮は筋腫が多発しており、 筋腫内や子宮内膜面に乳癌の転移巣を認めたが、漿膜面は保たれていた。また、両側卵巣には明らかな悪性所見は見られなかった。術後はEC療法を行い、エキセメスタンを内服継続し、術後10年4ヶ月現在、 転移再発なく経過している。 子宮内膜ポリープや子宮筋腫への乳癌転移は想定外であり、子宮内膜ポリープ切除術にて初めて判明した症例であった。乳癌子宮転移例の報告では、 診断後の平均生存期間は20ヶ月と比較的良好であり、 子宮摘出術および化学療法で寛解した報告例もある。 乳癌術後の不正性器出血では、子宮転移も鑑別にあげ、その早期発見に努める必要がある。

GP-3-45-155
術後12年の長期生存を認めた乳癌多発肺転移の１例

[1]東神戸病院　外科、[2]神戸協同病院　病理科

鶴原　知子[1]、菅本　常夫[1]、申　智宏[1]、湧谷　純[2]

症例は61歳女性。2003年11月左乳房に皮膚潰瘍を伴う6cm大腫瘤を主訴に近医受診。T4bN1M1(両肺多発転移)にて加療を勧められたが、 ホスピスのある病院を希望され当科に転院される。 前医針生検では、ER(2+)・PgR(+)HER2(-)であった。Performance status良好のため、EC4コース施行。局所は縮小傾向となったが、ご本人がそれ以上の化学療法を拒否されたため、2004年3月左Bt+Ax施行。 病理結果は硬癌、F(+)N(+)S(+)ly(+)v(-), Histological grade2,LN:11/11,ER(±)PgR(+)HER2(-)であった。術後アリミデックスにて肝機能障害が出現したため、TAMにてコントロール。肺転移巣は消失せず、最大5mmまでのサイズからゆっくりと進行。2008年1月で1cm大に増大したものが出現。2009年11月CA15-3の上昇傾向がはっきりしてきたところで、 もう一度アリミデックスの投与開始。今回は肝機能障害が許容範囲であったため継続したところ再度縮小傾向となりCA15-3も低下傾向になった。2011年1月CA15-3の上昇が進んだが肺転移は明らかな増大がなくアリミデックスを続行していたところ、2014年5月頭蓋骨転移巣による脳実質の圧迫症状が出現。 フェソロデックス・ランマークの投与を開始、脳神経外科と相談しつつ経過を見ていき2014年9月放射線治療(50Gy)施行し状態が落ち着いた。 その後もCA15-3は上昇し、2015年11月腰椎転移に対し放射線治療施行となっている。初診時に両側多発肺転移がある症例であったが、原発巣切除しホルモン療法のみで11年コントロールできたことになる。化学療法後のホルモン感受性が低下していても、 長期生存期間が望める可能性があるものと思われた。

GP-3-45-156
卵巣単独転移を呈した１例

橋本市民病院乳腺呼吸器外科

清井　めぐみ、太田　文典

乳癌の転移部位としては、 骨、肺、 肝臓、 脳が一般的であるが転移性卵巣腫瘍の観点からすれば乳癌の卵巣転移は稀では無い。 しかしながら乳癌からの卵巣転移症例の多くは、 骨や肺などの転移好発部位への再発に引き続いて発症することが一般的とされている。 今回、 乳癌の初再発として卵巣転移を認めた症例を経験したので報告する。症例は、 ４３歳の女性。２０１０年４月に乳房腫瘤触知を主訴に来院。 右乳房に７０mm大の腫瘤を認め術前化学療法後、 ２０１０年１２月乳房切除術とセンチネルリンパ節生検を施行した。病理結果は浸潤性乳管癌、ER陽性、PgR陰性、Her2陰性、 核異型度２、Ki-67 5%、治療効果判定はGrade1aであった。術後補助療法として、PMRTとタモキシフェン内服を継続していたが２０１５年１月（術後４年１ヶ月）に胸腹水を認めたためPET施行したところ、左卵巣に５cm大の腫瘍を認めた。卵巣以外に集積を認めなかったため診断的治療目的に、2月に子宮付属器悪性腫瘍手術を施行した。 術後の病理結果は、 乳癌卵巣転移の診断であった。 術後タモキシフェンからエキセメスタンに変更し、 １０ヶ月経過した現在も再発を認めていない。

GP-3-45-157

集学的初期治療により臨床的完全寛解を得たStageIV HER2陽性 局所進行乳癌の１例

国家公務員共済組合連合会　新小倉病院　外科

山崎　徹、中山　和典、大橋　生嗣、外園　幸司、西中　秀和

症例は72歳女性。初診の約１年前から左乳房のしこりを自覚していたが放置した。次第に乳頭が融解し、腫瘍は皮膚浸潤して突出するように増大し、出血、悪臭を伴うようになった。近医を受診し、高度局所進行乳癌の診断で当院へ紹介された。径約15cm大の巨大なPolypoidな形態で増殖する可動性の比較的良好な腫瘍が左乳房をほぼ置換しており、針生検にて悪性浸潤癌、ER(-) PgR(-) HER2(2+) MIB-I 70%と診断された。CTなどの画像診断では、腫瘍は左乳腺全体に浸潤していたが胸壁までは浸潤が及ばず、左肺に複数の転移巣を認め、StageIVの高度進行乳癌だった。まずMohs paste、Metronidazol軟膏を用いて局所の出血、悪臭を制御した。続いて全身化学療法として低容量FECレジメンを開始したところ、腫瘍は速やかに縮小、乾燥し、４コース終了後に大部分は壊死組織となって脱落した。CT再検で乳腺深部の原発巣の遺残と肺転移巣の縮小が確認され、局所の腫瘍制御目的で単純乳房切除術を施行した。断端陰性で切除後、切除標本の腫瘍の再検査でHER2遺伝子増幅(FISHシグナル比10.1）が再確認され、抗HER2療法としてTrastuzumab + Pertuzumab + Docetaxelレジメンを開始した。3コース終了後のCTで肺転移巣の消失が認められ、臨床的完全寛解(cCR)と判定された。遠隔転移、高度局所浸潤を伴う進行乳癌であっても、バイオマーカーなどの腫瘍の特性に応じた適切な集学的治療により、初期治療で完全寛解に持ち込むことが可能であった。今後もQOL、忍容性を考慮した治療の継続により、予後の改善に努める予定である。

GP-3-45-158

急激な転帰をとった乳腺紡錘細胞癌の１例

[1]越谷市立病院　外科、[2]越谷市立病院　臨床検査科

三浦　弘善[1]、行方　浩二[1]、岡田　基[2]、高瀬　優[2]

乳腺紡錘細胞癌は乳癌取扱い規約（第17版）で浸潤癌の中の特殊型に分類されており、乳癌の0.1%を占めるまれな腫瘍で、予後不良とされている。今回われわれは急激な転帰をとった乳腺紡錘細胞癌の１例を経験したので、若干の文献的考察を加えて報告する。患者は79歳女性。2015年４月に左乳房腫瘤を自覚して来院した。乳房超音波検査では左Ｄ領域に35mm大の不整形の低エコー腫瘤を認めた。乳癌を強く疑い超音波ガイド下針生検をおこなうも確定診断に至らず、超音波検査でフォローアップする方針とした。転移検索目的でおこなった胸腹部CT検査では遠隔転移の所見は認められなかったが、６月におこなった胸腹部CT検査で両肺に多発する腫瘤影を認めた。超音波ガイド下針生検の再検をおこない、癌肉腫と診断された。Estrogen Receptor、Progesterone Receptor、HER2はいずれも陰性、Ki67 Labeling Indexは72%であった。確定診断後全身治療をおこなう予定であったが、左乳房内の腫瘍が急速に増大し、オピオイド投与による緩和不応の疼痛と、左乳房からの出血を認めるようになったため、患者が局所治療を希望し、８月に胸筋温存乳房切除術・腋窩郭清をおこなった。切除標本の病理組織診断は紡錘細胞癌であった。術後から退院までの経過は順調であったが、退院直後より呼吸苦が出現し、胸腹部CT検査では肺転移巣の増大と右胸水貯留とを認めた。Performance Statusも悪化し、化学療法の導入も適応なしと判断した。全身状態が悪化し、初診から132日目に死亡退院となった。

GP-3-45-159

皮膚転移と診断された高齢者男性乳癌の治療経験

日本大学　医学部　外科系　乳腺内分泌外科分野

渡邉　美帆、榎本　克久、鈴木　有佳里、後藤　洋伯、松野　有紀、
安達　慶太、藤原　麻子、小野　容子、和賀　瑛子、原　有起子、
飯塚　美紗都、平野　智寛、櫻井　健一

【症例】76歳、男性。【現病歴】約４ヶ月前より右乳頭部に皮膚色素沈着を自覚し当院皮膚科を受診。乳頭部に約1cm大の青黒色皮膚沈着とその直下に約30x2mm大の可動性のある腫瘤を認めた。皮膚生検施行され乳癌転移の診断となり当科紹介。【現症】マンモグラフィでは右Ｓ領域に辺縁微細鋸歯状の高濃度腫瘤を認めcategoryIVと診断した。乳腺超音波検査では同部位に20mm大の低エコー腫瘤を認めた。MRIでも18mm大の造影結節と皮膚浸潤を疑う所見を認めた。右乳癌(T4bN0M0 stageIIIC)の診断で、高齢であることから、手術先行とし、胸筋温存乳房切除術および腋窩リンパ節郭清術を行った。病理組織学的所見では、直接皮膚浸潤された乳癌の診断でscirrhous carcinoma, T4b N0 M0 stageIIIC ER(+) PgR(+) HER2 score0であった。術後約3ヶ月経過しているが再発転移は認めていない。【考察】男性乳癌は全乳癌の約1%である。症状は、腫瘤触知することが多く、皮膚所見も伴うことも多い。治療や予後は女性乳癌と相違はない。しかし、今回のように診断の見極めを難渋すると過剰な治療をすることになりかねないので報告した。

GP-3-45-160

BSI測定が乳癌骨転移患者の治療効果判定に有用であった症例の検討

[1]島根大学　医学部　消化器総合外科、[2]放射線科、[3]病態病理学、
[4]安来第一病院

板倉　正幸[1]、百留　美樹[1]、山本　伸子[2]、宮崎　佳子[1]、杉原　勉[4]、
田島　義証[1]、丸山　理留敬[3]

【背景と目的】乳癌の骨転移の評価は視覚的評価が主体であり、その程度を定量的に評価することが困難であったが、骨シンチ像を基にしたBone Scan Index(BSI:全骨量に対する高集積部位の割合を示した指標)が提唱され、本邦でもBONENAVIという解析ソフトを用いて骨シンチの濃度スケールを統一化し、自動的に算出されたautomated BSIを得ることが可能である。我々は第22回本会総会において、BSIにより骨関連事象(SRE)の発現予測が可能なことを報告した。今回、我々が経験したBSI測定が乳癌骨転移の治療効果判定に有用であった症例を検討し報告する。【対象と方法】2000年1月から2015年12月の間に当科で加療した乳癌骨転移症例53例(40～90才、平均62.3才)(終末期に骨転移が判明した症例は含まず)のうち、長期にわたり治療経過を検討できた6例を対象とした。BSIの変動と臨床所見、視覚的画像所見、腫瘍マーカー、治療経過等との関連を検討し、治療効果判定における有用性を検討した。【成績】BONENAVIを用いて骨シンチの濃度スケールを統一化することにより、骨転移の視覚的評価・経時的比較が容易となった。BSIは乳癌骨転移の病勢を比較的良く反映し、骨転移巣の進行･拡大とともに上昇し、治療による骨転移巣の縮小とともに減少した。治療方法はホルモン療法、ビスフォスフォネート製剤、放射線療法、化学療法のいずれにおいても、骨病変の変化を反映するものと考えられた。【結語】乳癌骨転移患者における骨シンチ像を基にしたBSIの測定は、乳癌骨転移の治療効果判定の指標として有用であった。今後も症例を重ねて検討する価値がある。

GP-3-45-161
両側精巣摘出術後に縮小した男性乳腺線維腺腫の１例

名古屋大学　医学部　乳腺内分泌外科

宮嶋　則行、林　裕倫、稲石　貴弘、安立　弥生、大西　英二、柴田　雅央、中西　賢一、菊森　豊根

症例は53歳、男性。X－10年、前立腺癌に対して腹腔鏡下前立腺摘出術を施行された。X－6年、PSAが若干上昇したため抗アンドロゲン薬のビカルタミド内服を開始した。X－5年、CTで左肺上葉にすりガラス影を認めたため、以降CTによる経過観察が行われた。ビカルタミド内服後より両側女性化乳房を認めていた。X年、CTで左乳腺に33×18mmの境界明瞭な腫瘤を認めたため当科紹介された。RetrospectiveにはX-5年のCTで14×8mmの腫瘤を認め、以降のCTにも認められた。針生検はFibroadenomaであった。当科受診数日後に、女性化乳房と乳房痛のため本人希望によりビカルタミド内服を中止し両側精巣摘出術が施行された。その6ヶ月後、CTで左乳腺腫瘤は24×17mmに縮小していた。以降、経過観察中である。男性の乳腺線維腺腫は稀な疾患であり、かつ精巣摘出後に縮小する稀な経過であった。多少の文献的考察を加えて報告する。

GP-3-45-162
乳癌術後に初発に膀胱内再発した１例

[1]岡山済生会総合病院　外科、[2]岡山済生会総合病院　放射線科

光井　恵麻[1]、西山　宜孝[1]、石原　節子[2]、本後　登志江[1]、工藤　由里絵[1]、武田　正[1]

症例は61歳女性。2009年に右乳房DE領域の15mm大の乳癌に対して右乳房部分切除＋センチネルリンパ節生検を施行。 最終病理診断はscirrhous carcinoma, T1N1M0 Stage2A、エストロゲン受容体・プロゲステロン受容体とも強陽性、HER-2(1+)であった。術後は放射線治療・ホルモン治療(エキセメスタン内服)を施行した。術後４年目の血液検査でCEA上昇傾向を認め、術後４年６か月目にPET-CTを施行したが縦隔リンパ節に集積認めたのみで他には異常集積を認めなかった。 胸腔鏡による縦隔リンパ節生検も施行したがサルコイド反応と診断され悪性所見は認めなかった。ホルモン剤をレトロゾールに変更したがCEA上昇は継続し、 術後５年目より更にトレミフェン高投与量に変更した。術後５年６か月目のPET-CTでは特記すべき所見は認めなかったが、 術後５年10か月目のCTにて右尿管から膀胱にかけての壁肥厚、 右水腎症、 右腎動静脈周囲の軟部陰影を認めた。 泌尿器科にて精査したところ、尿細胞診でClass3、 膀胱鏡検査にて右尿管口隆起に沿った腫瘍性病変を認めた。 泌尿器科にて診断目的に経尿道的膀胱腫瘍生検が施行された。 採取された検体の病理診断では明らかな腺管形成は無いものの移行上皮癌とは異なる形態を呈しており、 免疫染色ではエストロゲン受容体陽性、プロゲステロン受容体陽性、HER-2弱陽性であり、CK7陽性・CK20陰性であった。 以上より前回の乳癌の初発膀胱転移と診断した。 他科にて手術適応はないと判断され、化学療法としてパクリタキセル１週間毎＋ベバシズマブ２週間毎投与を開始した。
乳癌の初発の膀胱転移は稀であるとされているが、 本邦でも数例認められており、 転移再発する部位として症状変化・画像所見に注意を要する。 本症例では腫瘍マーカーの上昇はあるものの、 自覚症状が無く腫瘍の発育が非常に緩徐であり画像上異常を示さなかったため、診断に難渋した。
今回我々は乳癌術後に初発に膀胱内再発した症例を経験したので、 若干の文献的考察を加えて報告する。

GP-3-45-163
乳癌薬物治療中にKL6高値の肺障害を併発した３症例

[1]三思会　東邦病院　外科、[2]高崎総合医療センター　乳腺内分泌外科、[3]群馬大学附属病院　乳腺内分泌外科

小田原　宏樹[1]、森島　巌[1]、高橋　仁[1]、常澤　伸幸[1]、常田　祐子[2]、荻野　美里[2]、時庭　英彰[3]、鯉淵　幸生[2]、堀口　淳[3]

【背景】乳癌の薬物治療中に肺障害が発生することはまれではない。その中で、間質性肺炎は注意すべき合併症として知られている。特に、最近ではエベロリムスの使用に伴い血清KL6値を測定するような機会が増加した。血清KL6値は一般的には間質性肺炎患者で高値となることが知られている。一方で、乳癌患者であること自体が高値となりやすいことや、乳癌の病勢を反映して腫瘍マーカーとしての意義があるとの報告も見られる。今回、「KL6高値」という結果により、肺障害の病因判断に難渋した症例を経験した。以下に3症例を報告する。いずれもKL6高値であったが、その病態は異なるものと考えられた。【症例1】54歳女性。右乳癌術後、約1年で肝転移再発を認めた症例。Luminal　Aタイプであったが臨床的にはホルモン療法耐性と考えられる経過であった。エベロリムス＋エキセメスタンは良好な効果を認めたが、開始6か月経過した時点で肺のわずかな間質性変化の増加をとらえた（自覚症状は無し）。KL6高値を確認し、エベロリムスは休薬（ステロイド使用無し）としたところ間質影は約1か月で消退したので半量投与にて再開した。しかし、KL6高値はその後も続いた。【症例2】65歳女性。T4bM1(骨、肺門リンパ節)の進行乳癌（ER陽性PR陰性HER2強陽性）にて抗癌剤治療を開始した症例。ドセタキセル＋トラスツズマブを開始し著効していたが、3コース施行後、骨髄抑制に伴う肺炎を発症した。浸潤影主体であり、感染性肺炎を疑うが、薬剤性間質性肺炎も考えKL6を測定したら著明高値であった。ステロイド投与及び抗生剤投与にて肺炎は軽快した。【症例3】57歳女性。左乳癌T3N2M0の術後1年での再発患者（ER陽性PR陰性HER2陰性）。ホルモン療法を含め術後から計８レジメン目としてエベロリムス＋エキセメスタンを開始。開始７日目に右胸水を抜いた際、直後より呼吸苦が出現。レントゲンでは右中下肺野を広く占める異常陰影を認め、再膨張性肺水腫を第一に疑った。エベロリムスの副作用も考えつつ測定したKL6が著明高値であった。ステロイドパルスを施行し、翌日には症状は急速に改善していった。しかし、KL6高値は持続した。

GP-3-45-164
術後６年のAI剤投与中に胸水・心嚢水が出現したがFulvestrantにて改善したLuminal-HER2 type再発乳癌の１例

済生会中央病院　乳腺外科

及川　明奈、佐藤　隆宣、福富　隆志

症例は70歳女性。62歳時に右乳房の腫瘤および皮膚変化を自覚され当院受診した。腫瘤は皮膚浸潤を認め、画像上腋窩リンパ節転移も疑われた。原発巣の針生検を施行し、浸潤性乳管癌（硬癌）、エストロゲン受容体発現(ER) Allred score(AS)7、プロゲステロン受容体発現(PgR)AS6、HER2/neuタンパク 3+と診断された。　術前化学療法を行う方針とし、FEC4クール、Trastuzumab＋weekly paclitaxel 4クールを施行した。腫瘤は縮小し、乳房部分切除、腋窩リンパ節郭清を施行された。切除標本病理診断は腫瘍最大径4.5cm、腋窩リンパ節転移なし（0/27個）であり、組織効果判定はGrade2であった。また残存腫瘍細胞の生物学的特性はER AS6、PgR AS7、HER/neu2タンパク0と変化していた。残存乳房に対し術後照射をtotal 50Gy施行し、加えてTrastuzumabを約1年間およびAnastrozoleの内服を補助療法として継続していた。術後5年の腹部超音波検査にて肝転移、術後5年3か月の肺CTにて右肺転移を指摘されたが、特に症状なく継続処方されていた。術後6年2ヵ月のPET-CTにおいて転移巣の増大を指摘され、Exemestaneに変更したが、術後6年5か月で動作時呼吸苦が出現し、胸部レントゲン検査にて右胸水を認めた。　また心臓超音波検査において心嚢水貯留も指摘された。Trastuzumabを加えた抗がん剤治療も検討したが、AI剤が長期に著効していたこと、血清HER2タンパク測定し正常値であったこと、ご本人のご希望も加味して、Fulvestrant単独投与を開始した。初回投与の2週間後には右胸水は著明に減少し、症状も改善した。術後7年3か月の胸腹部CTにおいて右胸水、心嚢水はほぼ消失しており、肝転移巣も著明に縮小している。右肺転移においてはやや増大傾向であるが経過観察としている。Luminal-HER2 typeの再発乳癌の薬物治療はその効果にばらつきがあり個別化対応が必要となることが多い。今回の症例は術前化学療法前と術後との生物学的特性に乖離があり、主に再発に関与していた癌細胞はホルモン感受性が高いものであったと考えられた。Luminal-HER2 typeの再発乳癌で長期にAI剤が著効していた症例の病勢進行においては、抗がん剤や分子標的薬を開始しなくとも、Fulvestrant単独で効果が期待できる可能性があることが示唆された。

GP-3-45-165

膵臓転移を来し、初診から92日間で死亡した乳腺原発紡錘細胞癌の一例

[1]関西電力病院　乳腺外科、[2]大阪ブレストクリニック
小倉　信子[1]、恒川　昭二[1]、山本　仁[2]

紡錘細胞癌は全乳癌のうち0.3~1%で稀な特殊型乳癌で、早期に再発転移を生じ、生物学的悪性度が高く、予後不良といわれている。トリプルネガティブ型が多く、転移・再発に関しては化学療法が適応されるが、有効性が確立された化学療法のレジメンは存在しない。肉腫成分を伴うためかリンパ行性転移は少なく、血行性転移が多いといわれる。また膵臓転移は癌性腹膜炎による播種で生じることがほとんどで、胆管癌などの腹腔内臓器原発が多く、乳癌原発は少ない。今回我々は、乳腺腫瘤としての自覚症状出現後3ヶ月間で膵臓・肝臓・肺などの多数の臓器転移で死亡した症例を報告する。症例は48歳女性、PS0、両側多発乳腺腫瘤を触知し受診した。左AB境界部3cm大の境界明瞭な楕円形低エコー性腫瘤が最大のもので、ほかに左1個、右2個の腫瘤、乳房外の左肩甲骨部皮下にも同様の腫瘤を認めた。左AB境界部腫瘤の経皮的生検で、紡錐細胞癌（ER陰性、PgR陰性、HER2陰性、Ki67 75%, basal type like)、マンモグロビン免疫染色陽性であり乳腺原発と病理診断した。PET-CTで両側乳腺以外に、全身皮下・左肺・肝・縦郭・後腹膜・副腎・卵巣・骨に転移を認めた。初診から30日目よりFEC療法を開始したが2コースで皮下転移が増大、PDとなり中止し、本人の希望で他院での免疫療法を始めた。70日目に発熱・上腹部痛が出現し、CTで多発性膵転移による膵臓腫大・腹水を新たに認めた。さらに肝転移・肺転移・縦郭腫瘤・全身皮下結節が著明に増大していた。84日目に黄疸が出現、88日目に縦郭腫瘤増大・気道閉塞から呼吸不全となり92日目死亡した。乳腺原発紡錘細胞癌は、PS0で腫瘤のみの自覚症状の48歳女性を、初診から92日後に死に至らしめた。通常の乳癌では珍しい膵臓転移を含む腹腔内転移を来し、胸腔内転移の急速な増大で気道閉塞した。極めて悪性度の高かった紡錘細胞癌症例に関して、文献的考察を加えて報告する。

GP-3-45-166

ステロイド減量中の再燃に対してクラリスロマイシンが著効した難治性肉芽腫性乳腺炎の１例

[1]神戸海星病院　乳腺外科、[2]神戸海星病院　外科
木許　健生[1,2]、河野　範男[1]、中山　俊二[2]、安積　靖友[2]、川口　勝徳[2]

（はじめに）肉芽腫性乳腺炎は原因不明の慢性炎症性疾患であり、臨床所見、画像診断が乳癌と類似し、鑑別が困難となる場合が多い。本疾患の臨床像は一様ではなく、治療法についても一定の見解が得られていない。近年、本疾患の報告例が増加しており認識が高まりつつある。今回我々は、ステロイドにより症状の改善を認めるも、その減量中の急激な増悪に対しクラリスロマイシンの投与が著効した症例を経験したため報告する。（症例）40歳女性、半年前より左乳房の硬結を自覚、最近同部の発赤を認めたため当科受診となる。視触診では、左乳房ACE領域を中心に約４ｃｍ長の範囲に皮膚の発赤と辺縁不明瞭な硬結を認めた。MMGでは構築の乱れと皮膚の浮腫を認めカテゴリー4、USでは2.4ｃｍ大の内部不均一な不整腫瘤像を認め、臨床的には炎症性乳癌を第一に疑った。CNBによる病理診断では、多核巨細胞や類上皮細胞を伴う肉芽腫性炎症腫瘤とされた。その後の精査にてTBが否定された為、肉芽腫性乳腺炎と診断し、プレドニン30ｍｇの内服を開始した。投与開始２週目には、左乳房の硬結発赤が改善傾向を示した為、プレドニンを徐々に減量していったが６週後においても皮膚の発赤が継続したため、第三世代経口セフェム剤（CFPN-PI）を追加投与し経過を観察した。しかし、７週目に左乳房の疼痛が出現し、再び硬結の増悪を見たためプレドニンを増量（10ｍｇ），経口セフェム剤を中止し、NSAIDsを開始した。しかし、14週目に左乳房の急激な発赤と膨隆増悪をきたし来院。USにて乳頭直下に液状膿瘍を疑い切開排膿を試みたが、少量の浸出液が排出されたのみであった。その後ステロイドを中止し、クラリスロマイシン400ｍｇを開始したところ著明な症状の改善をみ、クラリスロマイシン投与開始３週目には発赤の消退をきたし、現在も症状の安定が続いている。（考察）近年、肉芽腫性乳腺炎とCorynebacterium属感染との関連が報告されており、脂溶性のマクロライド系、テトラサイクリン系抗生剤が奏効したとの報告が散見される。本症例では切開排膿時の培養で菌は検出されなかったが、クラリスロマイシンが奏効したことより、肉芽腫性乳腺炎の原因としてCorynebacterium属感染が強く関係している可能性が示唆されるのではと考えられた。

GP-3-45-167

急激な経過をたどった紡錘細胞癌の１例

[1]伊勢赤十字病院　外科、[2]伊勢赤十字病院　腫瘍内科、
[3]伊勢赤十字病院　病理、[4]大西クリニック
松本　英一[1]、宮原　成樹[1]、藤井　幸治[1]、増田　穂高[1]、谷口　正益[2]、
矢花　正[3]、大西　久司[4]

嚢胞内乳頭状腫瘍の形態で発症した浸潤性乳管癌が術後に紡錘形細胞癌で再発し急激な経過をたどった１例を経験したので報告する。症例は55歳女性。既往歴に特記事項なし。来院1か月前に左乳房腫瘤に気づく。左CDE領域に４ｃｍ大の類円形で表面平滑、可動性のある腫瘤を触知。MMGではカテゴリー4の腫瘤。USでは3.0ｃｍ大の嚢胞状腫瘤で嚢胞壁及び間質への浸潤を疑う0.7ｃｍ程度の低エコー部を認め、同部FNAは悪性であった。CT、MRIでは内部に造影効果のある隆起性充実成分を伴なう３ｃｍ大の嚢胞性腫瘤として描出された。乳管内伸展や衛星結節は認めなかった。以上より、嚢胞状腫瘤を形成する乳癌で間質浸潤部があり，cT1ｂN0M0, StageIと診断し、左乳房円状部分切除＋センチネルリンパ節生検を施行した。病理組織学的には乳頭腺管癌で、g, ly0, v0, pT1ｂ, p N0（sn）,M0, StageI　NG(1), ER(+)10%, PgR(+)10%, Her2（-），断端陰性であった。術後残存乳房に50Gyの照射を施行しタモキシフェンを内服とした。１０か月後に職場検診の胸部XPにて異常を指摘されCTを施行したところ、左肺S4に14mm大の空洞性結節と左残存乳房内に13mm大の腫瘤を認めた。乳房腫瘤はUSで不整形低エコーだったが針生検は良性で非腫瘍性の線維性増殖病変疑いの判定であった。肺結節に対しては肺切除術が施行され、腫瘍の病理所見は1.4×1.1ｃｍ　組織分類；adenocarcinoma :acinar＞papillary solid type(lepidic growth 20%), pT1a, n0, StageIA, ER(-), PGR(-), HER2(-), TTF-1(+) で肺原発として矛盾しないと判定された。しかしながら乳房腫瘤はその後急速に増大したため、針生検の2か月後に摘出生検を施行。病理所見では3.5cm大の腫瘤で異型を呈する紡錘形細胞が粗密に増殖し、免疫染色ではVM, AE1/AE3, CK7,αSMAがいずれも陽性、CD34,ALK,ER,PgR,HER2が陰性、MIB-1 index:48.8%で紡錘形細胞癌と診断された。摘出生検部にはわずかの期間で再発腫瘍を認め、3週間で6.5ｃｍの腫瘤を形成した。化学療法はACとDTX療法を施行するも効果なく、多発肺転移、皮膚転移、局所再発の急激な進行にて初回手術後1年5か月にて死亡した。紡錘細胞癌の組織型で再発する浸潤性乳管癌は極めてまれと考えられ、若干の文献的考察を加えて報告する。

GP-3-45-168

妊娠32週で発見され、出産後に自然縮小した乳癌の一切除例

[1]船橋市立医療センター　外科、[2]船橋市立医療センター　放射線技術科、
[3]船橋市立医療センター　薬剤局、[4]船橋市立医療センター　看護局
仙波　義秀[1]、松崎　弘志[1]、金田　陽子[1]、唐司　則之[1]、吉原　ちさと[1]、
石井　悟[2]、岩田　可奈恵[3]、笹原　奈津美[4]

【症例】30歳代　女性【主訴】左乳房のしこり【現病歴】妊娠32週に左乳房のしこりを自覚した。妊婦検診時に超音波検査施行するも良悪性の判断つかず、出産後に再検査と言われた。診断に納得いかず、前医受診。超音波検査にて左乳腺腫瘍指摘され精査加療目的に当院紹介となった。【既往歴】特記すべきことなし。1経妊0出産　初潮:12歳【家族歴】特記すべきことなし。【個人歴】特記すべきことなし。【身体所見】左A領域に30mm大、可動性良好なやや軟な腫瘤を触れた。腋窩リンパ節は触知せず。【検査所見】超音波検査では、左A領域に25.4mm大の形状不整、境界不明瞭、内部不均一な低エコー領域を認めた。同腫瘍に対し穿刺吸引細胞診施行するもclass IIIの診断であり針生検方針とした。　初回検査の17日後に施行した超音波検査では腫瘍径が27.5mmと増大した。同腫瘍から針生検施行しSolid-tubular carcinoma、ER(+)、PgR(+)、HER2(1+)の診断となった。【経過】確定診断時には妊娠38週であり、出産後に精査方針とした。出産後約1か月での精査にて、腫瘍径32.4mmと増大認めるも、腋窩リンパ節転移、乳管内進展は否定的であり、cT2N0M0 cStageIIAの診断となった。術前補助化学療法考慮するも、ホルモン強陽性、リンパ節腫大も認めないことより手術（出産後約2ヵ月）方針となった。手術前に施行した超音波検査では、腫瘍径が19.3mmと縮小しており、腋窩リンパ節腫脹は認めなかった。手術はBp＋SNLBを施行し、病理組織診にてscirrhous carcinoma,T1c(15mm),ly(-),v(-),NG1,margin(-),ER(6)50%,PgR(-),HER2(2+)（FISH-),Ki-67＜5%,N0(sn)の診断となった。術後は残存乳房照射（50Gy）施行後、LH-RHアゴニスト（2年終了）とタモキシフェン内服とした。現在（術後2年9か月）無再発にて経過観察中である。【まとめ】妊娠32週に発見され、急速増大した後、出産後に自然縮小した乳癌の一例を経験した。本症例はホルモン感受性陽性であり、妊娠の進行に伴い増加するエストロゲンの作用により腫瘍が急速増大し、出産後はエストロゲンの作用が減少したため自然縮小を来したと考えられた。貴重な症例を経験したので、若干の文献的考察を加え報告する。

GP-3-45-169
急速な進行を来した乳腺扁平上皮癌の２例

久留米大学　医学部　外科学講座

吉村　侑里子、唐　宇飛、岩熊　伸高、三島　麻衣、岡部　実奈、
橋本　絵梨子、野見山　美香、赤木　由人

特殊型として分類される乳腺扁平上皮癌は、全乳癌の約2.0%と比較的稀な疾患であり、急速な進行を来した２例を経験したので報告する。
【症例1】83歳女性。左乳房腫瘤を主訴に前医受診。生検検査にて扁平上皮化生を伴う浸潤性乳管癌の確定診断を得たため治療目的に当科紹介受診。精査にて左乳癌cT4bN3cM1(肺) StageIV、ER10%、PgR0%、HER2陰性の診断となりAI剤による内分泌治療を行った。治療効果は3カ月でPD。腫瘍から出血を伴うようになったため、局所コントロール目的に手術Bt+Ax施行。最終病理診断は扁平上皮癌、ER0%、PgR0%、HER2陰性であった。 術後にUFT内服による化学療法開始したが、 治療効果を認めず緩和治療へ移行となり、術後5カ月で他界された。
【症例2】74歳女性。 右乳房腫瘤を主訴に当科紹介受診。 精査にて右乳癌cT4bN1M1(肺) StageIV、浸潤性乳管癌、ER0%、PgR0%、HER2陰性の確定診断となった。疼痛を認めたため局所コントロール目的に手術Bt+Ax施行。最終病理診断は扁平上皮癌であった。 術後はUFT内服開始するも術後3カ月で脳転移出現し、放射線治療（全脳照射）を施行。全身状態を考慮し緩和治療へ移行となり、術後5カ月で他界された。
【考察】我々が経験した2例は共に高齢であり、 全身状態を考慮した上で強度な化学療法を行うことが出来なかったが、 至適な化学療法の報告は少なく治療選択に難渋した。 今回、 初診時に転移を伴う進行した乳腺扁平上皮癌2例を経験し、 その急速な病状の進行から乳腺扁平上皮癌の悪性度の高さを痛感させられた。

GP-3-45-170
乳房温存術後に乳頭部に限局して発生した浸潤性乳管癌の１例

JCHO神戸中央病院

高　利守、加藤　俊治、平島　相治、西尾　実、曽我　耕次、小黒　厚、
中川　登

症例は67歳女性。2000年に左乳癌に対し前医にて乳Bp+Ax施行。病理診断：浸潤性乳管癌 g n0。腫瘍が小さくホルモンレセプター検索できず。術後残存乳房には創部感染が遷延したことから放射線治療は行われなかった。 術後トレミフェン3年内服。2014年5月、 左乳頭腫大を主訴に当院皮膚科受診。6mm大の硬い小結節が触知され生検施行。浸潤癌の診断にて外科照会となった。 乳房MRIでは左乳頭に9mm大の早期濃染と遅延相でリング状増強効果を呈する結節を認めた。 遠隔転移および腋窩リンパ節腫大所見なし。 上部および下部消化管および婦人科腫瘍性疾患なし。 乳頭部に限局して発生した乳癌の診断でBt+Ax施行。 術中に腫瘍の散布を予防するためにガーゼで乳頭部を被覆して手術を行った。 病理診断：浸潤性乳管癌。 特徴的な分化構造が見られないことから腫瘍組織型の評価困難。 以前の手術部位には瘢痕様線維化を認め、切除乳房内に乳頭部腫瘍以外に腫瘍所見なし。NG3 T1b(9mm) g s ly2 v0 N1mi(1/6) ki67:42% ER- PgR- HER2:3+。HER2 positive non-luminal typeと考え化学療法は必須と考えた。また、リンパ節転移巣のサイズは0.4mmでpN1miの様相であったが、 リンパ管侵襲がly2と強かったことから胸壁および鎖骨上リンパ節領域に放射線治療を施行する方針とした。術後FEC(100)4クール施行の後、 放射線治療（50Gy)施行。 その後トラスツマブ＋ドセタキセル療法開始。 同治療1クール終了後、 腰痛および両下肢痛が著明で中止。症状軽減後、トラスツマブ＋パクリタキセル療法開始し9クール施行終了。 現在もトラスツマブを投与中で再発所見は認めていない。 乳管癌の大部分は終末乳管小葉単位から発生するといわれ、 小葉から最も遠い乳管である乳頭に癌が初発することは極めて稀である。 今回、 乳房温存術後に乳頭部に限局して発生した浸潤性乳管癌を経験したので若干の文献的考察を加え報告する。

GP-3-45-171
当院における乳房血管肉腫３例の検討

[1]兵庫県立西宮病院　乳腺外科、[2]兵庫県立西宮病院　腫瘍内科、
[3]兵庫県立西宮病院　病理診断科

斎藤　明菜[1]、小西　宗治[1]、平井　利明[1]、太田　英夫[1]、福永　睦[1]、
楢原　啓之[2]、岡　一雅[3]

【はじめに】乳房血管肉腫は乳房悪性腫瘍の約１%と比較的稀であり、原発性と放射線被曝による続発性に分類される。 外科的治療以外の治療手段が無効であることが多く、また再発後は進行が早く、予後不良の疾患とされている。今回われわれは乳房血管肉腫の3例を経験したので報告する。【症例1】78歳女性。2007年3月に左乳癌（C領域）に対し左乳房部分切除術＋センチネルリンパ節生検を施行し、 術後放射線療法を施行後、 内分泌療法中であった。2011年に左乳房皮膚腫瘍を認め、皮膚再発を考慮し左乳房切除術を施行したところ、 病理組織結果は血管肉腫であり、 臨床症状と合わせて放射線照射により誘発された血管肉腫の診断に至った。無治療で経過観察を行っていたが、術後1年で右膝関節転移・腹膜播種を認め、1か月後に永眠された。【症例2】92歳女性。1997年に左乳癌に対し乳房部分切除術、 術後放射線療法を施行された。2013年に左乳房腫瘤を自覚しマンモトーム生検にて血管肉腫の診断であり、左乳房切除術を施行した。術後1年で両側胸水、 心嚢水、 右肺結節が出現し、血管肉腫の胸膜播種再発が強く疑われた。現在、精査加療中である。【症例3】27歳女性。2013年10月に左乳腺原発血管肉腫の診断で左乳房切除術を施行された。術後半年、右乳房転移、左胸壁再発、肝転移（S4）を認めた。肝転移に対して経皮的ラジオ波焼灼療法を施行した。分子標的治療薬（バゾパニブ）を導入し2015年5に右乳房切除術、 左胸壁腫瘤切除術を施行した。 術後4ヶ月で左大腿骨転移、腰椎転移を認め放射線治療を行っていたが、経過中に腫瘍内出血を伴う左硬膜外再発を認め、現在脳神経外科にて加療中である。いずれも術後の再発を伴い経過不良な乳房血管肉腫の3例を経験したので、若干の文献的考察を加え報告する。

GP-3-45-172
後腹膜転移により水腎症・腸管狭窄を生じた再発乳癌の１例

[1]増田医院、[2]佐久市立国保浅間総合病院　外科

増田　裕行[1]、松本　涼子[2]

症例；43歳時、左乳癌(T2aN1M0, StageII)の診断にてBt＋Ax施行。病理；硬癌主体，2.3cm，f，ly3+，v1+，ER(-)，PG-R(-)，1a(0/24)，1b(4/25)，1c(1/2)，2(0/2)，2h(-/0)(当時の記載方法)。 術後超大量化学療法を施行。以後比較的順調に経過。57歳時、前胸部に痛みあり。諸検査にて左Ps領域のみの再発と判断。 同部に放射線治療、50Gy/25回施行。58歳時、FDG/PET施行；左Ps領域の上方に集積あり。照射野をはずれた再発と判断。その後TC点滴×4回施行。 薬剤性の間質性肺炎を来たし、プレドニン治療を施行。59歳時、 左Ps領域の皮膚腫瘍を切除。 病理；乳癌の転移、 硬癌、ER(+),PG-R(+),Her2[1+]。LETを開始。本剤によりやや上昇傾向だった腫瘍マーカーが一旦正常化したがその後再上昇の傾向あり。60歳時、FASに変更。PET/CT施行；左Ps領域の集積は以前と同様。上行結腸背側に集積あり。右側で水腎症･水尿管症を認めた。腹部CT;右閉鎖リンパ節転移による尿管狭窄の疑い。右腎背側の後腹膜腔内の結節は転移と判断。 泌尿器科に相談；右側は完全な尿閉ではないので、この時点では尿管ステントの適応は無いと。その後「ひどい便秘状態有り。便柱が小指の太さ。常に便意がありスッキリしない。血便ではない。」との訴えあり。CF：Rs付近が硬くS字状に屈曲しており、ファイバーが挿入出来ず。注腸：造影剤は流れ、狭窄の確認が出来る。腸管外からの圧迫による狭窄と考えられた。腹部CT；肝S5に7mm程のLDA、転移？。右腎盂・ 尿管の拡張は更に増悪。 腹腔内に多数性の播種性結節が認められ、転移が疑われた。この状況からstoma造設の適応は無いと判断された。その後間質性肺炎に留意しつつ化学療法を施行。 尿路系は右側は完全狭窄のためステント挿入が不可能。左側にステント留置。腸管狭窄には食餌内容の工夫、便性調節を強化して対応。しかしながら病状は進行性であった。

GP-3-45-173

放射線治療とPt併用化学療法が奏効するも劇的な経過をとった脳転移再発微小乳頭癌の一例

草津総合病院　乳腺外科
木下　一夫

浸潤性微小乳頭癌は悪性度が高く予後不良で、治療に難渋する乳癌の代表である。今回、治療に関し示唆に富む脳転移再発微小乳頭癌の一例を報告する。【症例】６４歳、閉経後女性。2014年５月末よりふらつき、頭痛が出現し、６月18日当院脳外科に入院。2.7cm小脳腫瘍及び右前頭葉に微小結節を認め、乳癌の脳転移と診断。PETで右頸部、右鎖骨上窩～腋下及び右傍胸骨リンパ節転移あり。まず全脳照射(30Gy)を施行。7月15日当科転科となった。＊受診前の経過---2013年7月3日に他院にて右乳癌に対して手術：Bt+Ax。病理結果；T2N2M0, stageIIIa, 浸潤性微小乳頭癌, ly(+), n(+)37/37, Triple negative type, Ki-67 80%。術後、タキソール+エンドキサン化学療法を４コース施行。その後治療を拒否し、術後４ヶ月以降通院せず。　転科後CVportを留置し、7月24日よりDocetaxel, CDDP, S-1の併用化学療法（DCS）を開始。DCSはshort hydrationが可能であるCDDP分割投与レジメンを選択。CDDP初回投与後外来化学療法で継続した。副作用として好中球減少及び下痢、嘔吐、食思不振の消化器症状を認めたが、忍容可能であった。CTで脳転移は１コース後、リンパ節は３コース後CRと判定した。しかし５コース後2015年1月20日行ったPETでリンパ節に集積を認め、癌の遺残に対して放射線療法を予定したが、矢先に2月6日感染性肺炎で入院となり、さらに入院中2月17日に左中大脳動脈の閉塞のため脳梗塞を発症。化学療法及び放射線療法を延期した。3月15日から右頸部～縦隔リンパ節に50G ｙの照射を行い、リハビリの後6月19日退院。7月３日MRIで脳転移の増悪を認め、7月21日近医でγナイフによる低位放射線照射（７カ所）を施行。また同時期に右胸部の皮疹様局所再発及び7月10日のCTで甲状腺の腫大を認め、8月５日より全身薬物治療としてDCS（計６コース目）を再開した。その結果胸部の局所再発は縮小し奏効したが、５ヶ月前に放射線照射を施行した頸部では皮膚・皮下・筋などの腫脹が増悪した。10月16日嚥下障害のため入院となり、10月26日気道狭窄をきたし、10月31日死亡した。　浸潤性微小乳頭癌においても化学療法が奏効すること、化学療法の継続が重要であること、放射線治療と化学療法を組み合わせて行う際にはそのタイミングが重要であるかもしれないことなどが考えられた。

GP-3-45-174

術後６年目に小腸転移で再発した小葉癌の１例

たまき青空病院　乳腺甲状腺外科
一森　敏弘

【はじめに】小葉癌は他の組織型と比べて内臓への転移が多い乳癌として知られている。今回、術後6年目に小腸転移によるイレウスを発症した小葉癌再発症例を経験したので報告する。【症例】初診時57歳、女性。左乳癌（T2N2M0 Stage IIIA）の術前診断にて、2008年2月乳房切除術(Bt+Ax)を施行した。病理診断は、浸潤性小葉癌、f、ly(+)、v(+)、n(+)[34/39]、ER(±)、PgR(-)、HER2(-)、Ki67：61%、であった。術後第19病日よりFECを6コース施行した。2008年7月からweekly DTX、2009年1月から3wDTXを徐々に漸減させて化学療法を継続していたが、明らかな再発所見は認められなかった。2013年2月に化学療法をホルモン療法(LET)に変更した。2014年2月イレウスを発症し、転移性小腸腫瘍が疑われ、小腸切除を行った。病理は、小葉癌の小腸転移で、n(+)[4/10]、ER(+)、PgR(-)、HER2(-)、Ki67：21%であった。また、術中腹腔内洗浄液はClass Ⅴで小葉癌の播種として矛盾しないという結果だった。化学療法（nab-PTX）に変更し、CEAは4.7から2.3まで低下したが、10月4.1、11月6.4と徐々に上昇していった。12月PET/CTで左副腎転移が疑われ、2015年2月左副腎切除を施行。病理は、小葉癌の副腎転移、ER(±)、PgR(-)、HER2(-)、Ki67：50%であった。左副腎摘出後の2月から化学療法はPTX+Bmabに変更したが、CEAは上昇を続け、5月TC療法(DTX+CPA)に変更した。CEAは、24から14台に低下したが、以後は横ばいで高値のまま経過しており、PET/CTなどで新しい病変が出現していないかフォローしている。【考察】画像上は明らかな遠隔転移はなかったが、高度リンパ節転移があることなどから、Stage Ⅳと同等として術後長期間補助化学療法を行った。再発の兆候はなく、化学療法は1回投与量の減量および間隔も延長（4W毎DTX）したが安定していたため、QOLを考慮し、術後5年経過した時点でホルモン療法に変更した。化学療法を継続していれば再発していなかった可能性はある。進行した小葉癌は消化管に転移することがあることは周知されているが、内視鏡によるフォローを併用しても、本例のように小腸転移の場合は無効である。【結論】明らかな遠隔転移が認められなくても、Stage Ⅳ同等と考えられる場合は、再発治療と同様に長期間の化学療法は有効と考えられる。悪性度が高い乳癌に対して効いていると思われる治療法を変更した際は、早めのPET/CTなどでの再発チェックが必要と思われる。

GP-3-45-175

悪性葉状腫瘍の臨床病理学的検討

[1]おおたかの森病院、[2]乳腺クリニック　長瀬外科、[3]癌研究会　癌研究所
菊池　順子[1]、長瀬　慈村[2]、秋山　太[3]

悪性葉状腫瘍は乳腺悪性腫瘍中0.5%弱と比較的まれな疾患で、一施設で経験する数は少なく臨床での対応に悩む事も多い。葉状腫瘍は良性、境界病変、悪性の3種に区別されるが、病理学的悪性度と臨床的悪性度は必ずしも一致しておらず、臨床経過も症例により多彩である。今回我々は1998年から2013年までの15年間に当院にて経験した乳腺悪性葉状腫瘍８例について、手術時年齢、最大腫瘍径、試験切除の既往、手術形式、術後生存期間、転移部位、病理組織像について検討した。初回手術時平均年齢は38.9歳、平均腫瘍最大径は5.4cmだった。葉状腫瘍は初発時良性または境界病変であっても、切除後再発を繰り返すものや同時異時多発するものは徐々に悪化するものが多いと言われている。自験例でも再発を繰り返した４例中２例は死亡されており、境界性病変の時でも2～6ヶ月以内に単発、時に複数個の再発を繰り返していた。再発４例は腫瘍径が4.5～9.4cmと大きく、再発初回～3回までの間に乳房切除術を勧め、同意が得られなかった１例を除き施行している。初回術式は腫瘤摘出術６例、部分切除術１例、乳房切除術１例であった。腋窩リンパ節郭清は全例で行われていないが、その後も腋窩リンパ節転移を認めたものはなかった。腫瘍径1.5cm以下の２例と、腫瘍径5.8cmだが乳房切除術を施行したものは、無再発で経過している。また断端陽性だった腫瘍径6cm以上の症例は、術後すぐ乳房切除術を追加し無再発である。死亡例２例の転移部位は、肺、胸壁１例、前縦隔、骨１例であった。自験例８例の初回手術時、一部悪性だが境界病変主体だったものは3例だった。脂肪組織浸潤が著明なもの、骨、軟骨化性を伴うものは認めなかった。乳房切除後にもわずかに残った乳腺組織から再発を繰り返す症例もあり、6カ月以内に再発する症例、特に腫瘍径が5cmを超えるものは悪性度が高く、乳房切除術を早い時点で追加した方が良いと思われた。

GP-3-45-176

下肢麻痺を伴う乳癌骨転移患者に対し、集学的治療によりQOLの向上がみられた３例

[1]医療法人　東札幌病院　外科、[2]札幌医大第一外科
亀嶋　秀和[1]、大村　東生[1]、川崎　浩之[1]、染谷　哲史[1]、九冨　五郎[2]

【はじめに】乳癌骨転移は、疼痛や病的骨折、脊椎では脊髄圧迫による麻痺を惹起し著しいADL障害を来す。当院は、緩和医療を中心に手術、薬物療法、放射線治療など多岐にわたる治療を行えるがん専門病院であり、麻痺を伴うような他院では受け入れに難渋する患者も積極的に受け入れている。今回、骨転移によるADL障害を来した症例に対し、集学的治療によりQOL改善が得られた３例を経験したので報告する。症例１：62才、女性。左乳癌、肝・肺・骨転移。3年前に左乳房腫瘤自覚するも放置。下肢脱力感主訴に整形外科受診、乳房腫瘤認め同院外科紹介。完全下肢麻痺認め、当院紹介となる。初期治療４コースにて、原発巣CR、肝・肺転移巣の著明な縮小(PR)認めた。麻痺の原因である胸椎転移に対し、進行予防目的に初期治療開始後4ヶ月目に30Gyの照射行った。その後、経口抗癌剤、下肢リハビリを行った。治療開始13ヶ月で原発巣、臓器転移巣ともに増大なく、歩行器歩行が可能なまで改善し退院。22ヶ月経過した現在も外来通院中である。症例２：61歳女性。両側乳癌、腋窩リンパ節転移、多発性骨転移。2年前に左乳房に腫瘤を自覚、次に腰痛出現するも放置。歩行困難となり整形外科受診。L1、L2の病的骨折、骨盤の多発性腫瘍性病変を指摘され、同院乳腺外科に紹介。長期にわたる治療必要と判断され当院紹介となった。BMA、ホルモン治療開始し、Th3-8、Th12-L4に照射30Gyを行なった。腰痛軽快するも、下肢麻痺持続し、L1,2椎弓切除、Th11-L5後方固定術を施行した。リハビリ行い、術半年後には歩行可能となり退院となった。症例３：63才、女性。右乳癌、多発肝転移、多発骨転移（全脊椎、肋骨、大腿骨、骨盤骨）。数年前より右乳房腫瘤自覚するも放置。腰痛のため整形外科受診後乳腺外科紹介。不完全上下肢麻痺、起立歩行不能な状態となり、前医にてTh1-2に緊急照射施行。同時にホルモン療法、MBA投与開始、治療開始3ヶ月経過し当院紹介となった。整形外科ではADL評価行い、治療開始7ヶ月後大腿骨に30Gy照射。ホルモン治療継続、リハビリ行い、当院転院9ヶ月後には、杖歩行可能なまでに回復、退院となった。【考察】いずれも半年以上の長期にわたる入院が必要であったが、他科との連携により集学的治療を行うことで、延命のみならず、ADLの改善がみられる場合があり、ねばり強く治療を続けることが肝要である。

GP-3-45-177
術後補助療法直後に多発肺転移を起こした乳腺原発小細胞がんの１例

[1]高槻病院　乳腺外科、[2]高槻病院　病理診断科
下山　京子[1]、三成　善光[1]、伊倉　義弘[2]、岩井　泰博[2]、家永　徹也[1]

【背景】小細胞がんの原発部位は肺が最も多く（95%）、消化管などでも報告があるが乳腺原発は稀である。神経内分泌腫瘍に分類され、日本のガイドラインでは特殊型のその他として扱われている。病理像は、小型で核分裂像が極めて多く、神経内分泌マーカーが診断の指標となる。報告例は少数のため転移再発の頻度や予後因子については不明であり、薬物療法についても様々に選択されている。術後補助療法直後に多発肺転移を起こした症例を経験したので報告する。
【症例】60代女性。家族歴：妹乳がん（40代罹患、原病死）。左乳房腫瘤を自覚し、当院外来受診。左乳房中央～外上に2cm大の固く可動性不良な腫瘤と左腋窩リンパ節を触知。乳頭陥没、皮膚変色あり。マンモグラフィでカテゴリー４の腫瘤、超音波検査にて2.3x1.5x1.2cm大の不整形腫瘤と腋窩に2.9cm大の腫大リンパ節あり、乳房腫瘤に針生検、腋窩リンパ節に細胞診を施行した。浸潤性乳管癌、腋窩転移の診断にて、左乳房切除術＋腋窩廓清（レベル２）を行った。術後補助療法は、EC療法４コース、放射線療法、ドセタキセル４コースの順で施行した。
【病理所見】腫瘍径15mm、ほぼ裸核の小型異型細胞からなる腫瘍細胞の充実性増生を認めた。Ki 67 28%、NG 1、s(+)、ly(+++)、v(-)。免疫染色にて、神経内分泌マーカー（N-CAM）が弱陽性を示し、小細胞がんと診断された。E-cadherinとc-kit は陽性、ER 0%, PgR 0%, HER2 0であった。リンパ節転移は腫大した１個のみに認めた（1/13）。
【経過】術後補助療法直後に咳嗽出現、胸部レントゲン施行したところ肺炎像あり、CTにて放射線性肺炎を認めた。3か月後のCTにて、肺炎像は改善傾向であったが、多発肺転移が顕在化していたため、再発治療としてエリブリン投与を開始した。全身検索のためPET-CTを施行したが、他臓器に明らかな転移は見られなかった。腫瘍マーカーは術後病理診断後に計測しNSE 10.1 ng/ml と微増していたが、再発確認時には上昇を認めなかった。
【考察】肺および肺外の小細胞がんは臨床的、生物学的な挙動が類似しており、広範に転移する能力を有するとされる。術後補助療法は乳がんの標準的なレジメンを選択したが、今後増悪時には組織型を考慮しプラチナ系製剤を含めたレジメンの選択を検討している。

GP-3-45-178
乳房再建症例への看護のかかわり １期１次再建症例を中心に

姫路赤十字病院　乳腺外科
三木　利恵、渡辺　直樹、湯淺　壮司、大塚　翔子、橋本　陽子、
下島　礼子

【目的】我々の施設では2011年から積極的に乳房再建に取り組み、2014年には手術症例数291例のうち81例で何らかの再建術を付加していた。またコヒーシブが保険収載となってからは1期1次再建術が施行されており、2014年では51例がNSM、SSM後に1期で再建されていた。こうした症例では皮膚が温存されているとはいえ、切除重量に相当、あるいはそれ以上に大きなコヒーシブが留置されており、それを被覆する乳房皮膚は通常の乳癌手術よりもより虚血状態に置かれている。今回我々はこうした症例に対して工夫し、施行している術後看護の方法を提示したい。【方法】術前指導、術後管理、そして退院時指導に分類する。まず術前指導として、教育に重点を置いている。乳房再建はまだ一般に知識が普及しているとはいいがたく、直前まで悩んでおられる方がおられる。再建の意思確認とその後の注意点を改めて示し、未知の手術に臨む患者さんを励ます。術直後は患側上肢の安静を徹底し、特に皮膚の清潔と、乾燥からの保護に重点を置いている。三角巾固定を４日間施行し、Bioil(R)、キュレル(R)を用いて、早期から皮膚の管理を指導している。退院時には自己管理への移行を確認するとともに、帰宅後の家事を施行する際の手指の保護、感染防御を徹底させ、リハビリ開始のタイミング、方法について冊子を作成して指導を行っている。【結果】1期1次再建が開始された初期には創部感染が頻発していた。しかし管理を整備した2014年下半期からは合併症頻度は低下した。再建症例には看護のより積極的なかかわりが求められる。

GP-3-45-179
乳腺外科外来におけるパラメディカルタトゥの初期経験

[1]ちばなクリニック　ブレストセンター、[2]中頭病院　乳腺外科
鷲頭　真弓[1]、座間味　さおり[1]、照屋　優奈[1]、井上　あかね[1]、
宇根底　幹子[2]、山城　典恵[2]、座波　久光[2]

当院乳腺外科外来におけるパラメディカルタトゥの初期経験について報告する。対象となった症例は乳腺外科にて施行したSkin-sparing mastectomy後の乳輪再建27例、温存術後の乳輪切開の瘢痕修正１例である。乳頭の再建方法は対側の乳輪移植が主で、局所皮弁１例、局所皮弁＋耳介軟骨移植１例であった。また6例に対し、乳頭再建なしの3D tattooを施行した。実際のtattooを行う際は外来で医師と看護師が共同で施行しているが、デザインや色素の選択はすべて専任の看護師が行っている。当院では専用の機械は殆ど使用せず、27G針単独を使用することが多い。また、3D tattooで乳頭再建を省略する場合や乳輪内の細かな濃淡を表現するために、現時点では施行回数は3～4回を要している。当院独自の工夫を含めて報告する。

GP-3-45-180
多発リンパ節転移を伴い、急速に進行した乳腺血管肉腫の１例

[1]国家公務員共済組合連合会横須賀共済病院外科、
[2]国家公務員共済組合連合会横須賀共済病院病理診断科
盛田　知幸[1]、茂垣　雅俊[1]、太田　郁子[1]、高畑　太輔[1]、武井　将伍[1]、
田村　裕子[1]、川村　祐介[1]、矢後　彰一[1]、押　正徳[1]、高橋　智昭[1]、
大西　宙[1]、諏訪　雄亮[1]、木村　準[1]、渡邉　純[1]、野尻　和典[1]、
矢毛石　眞由美[2]、津浦　幸夫[2]、舛井　秀宣[1]、長堀　薫[1]

【はじめに】乳腺血管肉腫は乳腺悪性腫瘍の0.04%と稀で、予後不良な疾患である。転移形式は主に血行性転移で、リンパ節転移の本邦論文報告例はない。今回我々は初診時より多発リンパ節転移を認めた、極めて稀な乳腺血管肉腫の１例を経験したので文献的考察を加え報告する。
【症例】52歳女性。乳腺の手術歴、放射線照射歴はなし。2014年8月左乳房痛を自覚。10月前医受診し、左DCEに4.5cm大の弾性硬、圧痛を伴う腫瘤を認めた。fine needle aspiration cytologyで血性成分の多い内容を吸引、classIIIbと判定され当科紹介となった。初診時所見では腫瘤に伴うびまん性の皮膚発赤を認め、腋窩に1cm大のリンパ節を複数触知した。腫瘤のcore needle biopsyを施行し、極めて分化傾向に乏しい乳癌と考えられ、浸潤性乳管癌ER(-)PgR(-)HER2(0～1+)と診断された。造影CT検査所見では遠隔転移を認めず、所属リンパ節は同側鎖骨上リンパ節まで腫大を認め、術前診断では左乳癌T4bN3cM0　StageIIIcと診断した。NACの方針でFEC(100)3コース施行時点で、治療にもかかわらず腫瘍は急速に増大し、皮膚露出、出血を認め、salvage　surgeryで2015年2月Bt+Ax(II)＋分層植皮術を行った。腫瘍は10cm大で内部壊死、皮膚露出を伴い、免疫染色ではAE1/3は陰性で上皮性腫瘍は除外され、CD31,FactorVIIIのいずれも陽性であったことから、血管肉腫との診断に訂正された。郭清リンパ節にはLevel Ⅰ 14/17 , Level II 3/6, Rotor 1/1と多数のリンパ節転移を認めた。一時的なQOLの改善は得られたが、術後2ヶ月で左鎖骨上リンパ節が4.5cm大に腫大、造影CT検査所見で多発肺転移、子宮転移の出現を認めた。Paclitaxelによる化学療法を提案したが、術前のAnthracycline投与も無効であったことから在宅による Best supportive careを希望され、術後3ヶ月で肺転移による呼吸不全のため在宅にて亡くなられた。

GP-3-45-181
DCISを合併したmucocele-like tumorの１例

国立病院機構　姫路医療センター　外科
小河　靖昌、和田　康雄

乳腺mucocele-like tumor(MLT)は、嚢胞や拡張乳管内に貯留した粘液が破綻して間質内に漏れ出し、細胞成分の乏しい粘液湖を形成したもので、基本的には良性病変であるとされている。しかしながら、異型乳管過形成(ADH)や非浸潤性乳管癌(DCIS)を合併する症例の報告もあり、その診断と治療には注意を要する。今回われわれは、MLTにDCISが合併した症例を経験したので報告する。症例は31歳女性で、乳癌検診を希望し当科を受診された。マンモグラフィーにて右L領域に境界明瞭な腫瘤を認めカテゴリー3と診断した。超音波検査では、右乳腺E領域に1cm程度の隔壁を伴う嚢胞様病変が見られた。MRI検査では、T2WIで均一な高信号を呈し、内部の造影効果は見られなかった。穿刺吸引細胞診では粘液成分を背景に、N/C比の増大した小型細胞がごく少数見られ、鑑別困難と診断された。以上より、MLTと診断し、何らかの腫瘍性病変の合併も否定できないことから、確定診断と治療を兼ねて、健常部を2cm含めた円状切除を行った。病理診断では、粘液を容れて拡張した乳管と、その一部に橋渡し状の低乳頭状増殖を示す異型細胞がみられ、MLTの像を示すDCISと診断した。

GP-3-45-182
術前針生検で診断された皮膚浸潤を伴う乳腺管状癌の１例

[1]市立川西病院　外科　乳腺センター、[2]市立川西病院　病理
中口　和則[1]、土居　貞幸[1]、小野寺　正征[2]

【緒言】管状癌は乳腺腫瘍の組織学的分類では悪性腫瘍の浸潤癌特殊型に分類され，その頻度は約１％であり比較的まれな乳癌である．T1症例がほとんどで、その組織像より術前針生検でも診断がつかない例が多い．今回，術前針生検で診断可能であった皮膚浸潤（pT4b）を伴う乳腺管状癌の１例を経験したので報告する．【症例】63歳，女性．徐々に増大する右乳房腫瘤を主訴として受診した．右Bに2.0×1.5cm大，境界不明瞭でdelleを伴う腫瘤を認めた．腋窩リンパ節の腫大はなかった．血液検査では特記すべき所見はなく，CEA，CA15-3も正常値であった．MMGでスピキュラを伴う不整形の腫瘤像，超音波検査では不整形で内部エコー不均質，前方境界線の断裂と皮膚への浸潤を疑わせる低エコー腫瘤を認めた．ＣＴで造影剤により濃染する皮膚浸潤を疑う不整形結節像，ＭＲＩでＴ１ＷＩ低信号，Ｔ２ＷＩ高信号，ＤＷＩ高信号，dynamicでpeak～plateau patternをとる結節像を認めた．ＣＴ上他臓器への転移は認めなかった．針生検で管腔形成を示す１層の異型上皮細胞の浸潤性増殖像を認め，CK5/6で染色性の低下，p63で二相性の欠如を認め．管状癌と診断された．Bp＋SN（皮膚合併切除）を施行した．病理検査で，針生検と同様の管腔形成を示す腫瘍細胞の浸潤性増殖像が主体でpure typeの管状癌と診断された．センチネルリンパ節転移なし，切除断端陰性，脈管浸潤なし，核グレード１，大きさは11mmで皮膚真皮内に腫瘍結節を認めた（pT4b）．Ki-67 3.3%，ER陽性，PgR陽性，HER2/neu陰性であった．術後残存乳房照射と内分泌療法を施行している．術後３か月後の現在，再発の徴候なく経過している．【考察】乳腺管状癌は組織中に間質が多く異型腺管の密度が低いと，通常の針生検では確定診断が得られないことが多いといわれているが，本例では，十分量の腫瘍組織と免疫染色の結果，術前診断が可能であった．また,本症はT1症例が多く，その予後も良好といわれている．本例では皮膚真皮内に腫瘍結節を認めるpT4bであった．多発例も多いといわれており，厳重な経過観察の予定である．

GP-3-45-183
妊娠20週５日で診断された妊娠期かつ授乳期乳癌、有痛性全脊椎骨転移の１例

[1]唐津赤十字病院　外科、[2]唐津赤十字病院　乳腺外科、
[3]唐津赤十字病院　病理部
江戸　都[1]、田渕　正延[2]、木戸　伸一[3]、鶴　安浩[1]、酒井　正[1]

今回我々は、頚部腰部の激痛を主訴に診断に至った妊娠中期かつ授乳期乳癌の1症例を経験したので、若干の文献的考察を加えて報告する。【主訴】頚部腰部の激痛【現病歴】40歳女性、第２子妊娠20週５日で当科紹介受診した。1か月以上前から頚部腰部の疼痛を自覚し近医整形外科に通院し脊柱管狭窄症としてリハビリを受けていたが、徐々に激痛へ転じ、MRIで全脊椎溶骨性変化を認め転移性骨疾患を疑い、当科紹介となった。【診察時現症】激しい後頚部痛、腰痛あり。第１子出産後９カ月で授乳期乳房、右乳房に手拳大の腫瘤を触知し、皮膚発赤と同側乳頭からの茶色分泌物を認め、右腋窩に1cm大腫大リンパ節を触知した。【初診時検査】全脊椎MRI：第１頚椎～仙椎に溶骨性変化を認め、C1、C2椎体が変形し脊髄を軽度圧迫していた。【経過】妊娠期授乳期乳癌による有痛性全脊椎骨転移と臨床診断した。20週５日の胎児の扱いについては、母体優先の方針を本人・家族・関係スタッフ間で確認した。まず頚椎への緊急照射を行い(30Gy/10回)、同時にフェンタニル持続静注で疼痛コントロールを図り、またデノスマブ皮下注を開始、並行して頚管拡張術を施行し21週５日で経膣堕胎した。腫瘍部生検でInvasive ductal carcinoma, scirrhous carcinoma, luminal B type, HER2(-)の結果だった。堕胎後よりFEC療法を開始、６コース終了時点で主病変は縮小、骨病変は画像上不変も症状は軽快しADLほぼ自立まで回復、他新規転移性病変は認めなかった。局所制御目的に右乳房切除術を施行し、切除標本病理組織はInvasive ductal carcinoma, solid tubular carcinoma ＞ scirrhous carcinoma, luminal B type, Nuclear Grade 2, HER2(2+), Ki67 20-30%だった。現在外来化学療法継続中である。【考察】2015年版乳癌診療ガイドラインCQ43によれば、妊娠関連乳癌の診断は極端に遅れることが多々あり、これが予後不良の一因になっている感は否めない。日頃から周産期に関わる医師と連携し、妊娠・授乳中の女性の乳房の変化を観察することが重要である。

GP-3-45-184
乳癌再発との鑑別を要した乳房限局性結節性多発性動脈炎の１例

小諸厚生総合病院　外科
山口　敏之、小山　正道

患者は83歳、女性。73歳時に左乳癌に対して左乳房部分切除＋左腋窩リンパ節廓清を受けている。2015年４月から左乳房の腫脹・熱感・疼痛出現し次第に右乳房にも広がってきたため外来を受診した。視・触診上、両側乳房に発赤と硬結を認め、全身倦怠感が強いため同日入院となった。血液検査では白血球並びにCRPの増加、血沈の亢進を認める以外に異常認めなかった。乳癌再発を否定するため硬結部の生検を行ったところ悪性疾患を疑わせる所見はなく、皮下組織内の小動脈の血管壁に全層性の炎症性細胞浸潤と壁破壊像、フィブリノイド壊死が認められた。入院後38度台の発熱が出現し継続したため、症状･生検所見から結節性多発性動脈動脈炎と診断し、内科転科となった。転科後にステロイド療法が開始され、開始直後から発熱は消退し乳房の皮膚発赤・硬結も改善した。乳房に限局した結節性多発性動脈炎が稀に見られ、特に本症例のように乳癌術後の場合再発との鑑別に注意が必要と思われる。

GP-3-45-185
きわめて稀な好酸球増多性乳腺炎の１例

たかはし乳腺消化器クリニック
孝橋　慶一

好酸球増多症とは，末梢血液中好酸球数が450/μlを超えるものを指す。　好酸球増多症に伴う乳腺への好酸球浸潤による乳腺炎は、きわめて稀であり、報告は殆どない。　今回、好酸球浸潤による乳腺炎の１例を経験した。　症例は33才の女性。　１週間前に左乳房Ａ領域の腫瘤と痛みに気づき受診。
既往歴には、１才６か月から15才まで喘息に罹患していたが、以後は治癒となり喘息症状を認めていない。家族歴には特記すべき事はない。マンモグラフィでは、左CC撮影の内側に局所非対称陰影の結節陰影を認めカテゴリー３と診断した。　超音波検査では左乳房Ａ領域に35.2 x 37.5 x 16.4mm大のheterogeneousな腫瘤を認めた。　カラードップラーでは、nearly spottyかつplunging vascular patternを示した。　左乳腺腫瘤に対して針生検を施行した。 結果Mastitis with prominent eosinophilia (Consistent with eosinophilic mastitis)。　全体に線維化を伴って好酸球、リンパ球のびまん性浸潤が高度。　腺上皮細胞はやや過形成であるが、その他に著変を認めず。　血管炎の所見は切片上明らかでない。　末梢血中の好酸球が1.560/μl と上昇していた。　CT検査の結果、左乳房Ａ領域に境界不明瞭な広がりをもつ淡い造影効果あり、同部は、やや腫脹あるが明らかな腫瘤形成はない。　両側肺野は正常で、肝・脾腫もなかった。　MRI検査では両側乳腺に腫瘤像を認めなかった。　治療は、類似疾患に好酸球増多により臓器障害をきたすものに好酸球増多症候群があり､ステロイド療法がよく行われる。　本症例では、臓器障害が乳腺だけであったので、負担の軽い抗アレルギー剤の投与から開始した。　症状の改善及び末梢血液中好酸球数の減少が確認できたので、継続投与とした。　末梢血液中好酸球数は、投与前1,560/μl から２週間後には1,121/μlと低下し､1か月後には732/μl､4か月後には385/μlまで改善した。　同時に左乳房Ａ領域の硬結と痛みも改善傾向を示した。【結論】きわめて稀なEosinophilic mastitisの１例を経験した。　好酸球増多性乳腺炎が、ステロイド療法すること無く抗アレルギー剤のみで軽快した報告はこれまでに国内外含めて１例もない。　好酸球による臓器障害が乳腺だけに限局する場合には、ステロイド剤よりはむしろ負担の軽い抗アレルギー剤がfirst choiceになる可能性が示唆される。

GP-3-45-186
男性乳房に発生した平滑筋腫の１例

秋田厚生連　雄勝中央病院
佐々木　靖博、天満　和男、中村　正明

症例は72歳，男性．数日前に左乳房腫瘤を自覚し受診した．触診では左乳頭直下やや外頭側に2cm大，弾性硬，境界明瞭で可動性良好な腫瘤を触知した．USでは同部位に2.0×1.6×0.8cm，境界明瞭な低エコー腫瘤を認めた．穿刺吸引細胞診では血液成分しか採取できなかった．針生検では上皮性分は認めず紡錘形細胞の増殖が主体であり平滑筋腫の診断であった．摘出生検を施行し腫瘤は境界明瞭で白色の充実性腫瘤であった．病理組織所見では軽度の異型を伴う紡錘形細胞の増殖を認め，　免疫染色ではalphaSMA(++)，Vimentin(++)，Desmin(+)，c-kit(-)，CD34(+)、S100(-)，Factor13a(+)，CD68(-)，NFP(-)，Ki67/MIB1：2.8%であり平滑筋腫の診断であった．
平滑筋腫は通常，子宮や消化管に多く見られる非上皮性良性腫瘍である．女性乳房での発生は稀であるが，男性乳房に発生することはさらに極めて稀である．今回我々は男性乳房に発生した平滑筋腫の１例を経験したので報告する．

GP-3-45-187
乳房転移と甲状腺転移をきたした卵巣原発の非小細胞型神経内分泌癌の１例

[1]帝京大学　医学部附属溝口病院　外科、
[2]帝京大学　医学部附属溝口病院　産婦人科、
[3]帝京大学　医学部附属溝口病院　耳鼻咽喉科、
[4]帝京大学　医学部附属溝口病院　病理診断科
丸野　要[1]、水野　真広[1]、渡部　真人[1]、内藤　善久[1]、奥村　武弘[1]、
春日井　尚[1]、谷口　桂三[1]、藤野　昇三[1]、小松　保則[2]、小嶋　真千子[2]、
室伏　利久[3]、高橋　美紀子[4]、川本　雅司[4]

患者は35歳の女性で平成27年8月3日に腰痛、下腹部痛を主訴に他医より紹介されて当院婦人科受診、入院となった。胸腹部CTにて骨盤腔内に16.1x12.0x10.9cmの左卵巣由来の悪性を疑う腫瘤、肝S4,8に結節、両側肺に多発腫瘤と胸水貯留、腹膜幡種と腹水貯留、傍腹部大動脈リンパ節・傍胸部下行大動脈リンパ節の腫大、左胸骨上切痕リンパ節･前縦隔リンパ節の腫大、左側胸壁に円形の結節、左乳房のD領域に0.7x0.5cmの造影される円形の腫瘤を認め、頸部CTにて甲状腺左葉に5.4x3.9x3.4cmの境界明瞭でわずかに造影される内部不均一な楕円形腫瘤、左頸部から鎖骨上窩にかけて多数の腫大リンパ節を認めた。平成27年8月18日に開腹術を施行した。左卵巣腫瘍は新生児頭大で、右卵巣表面・膀胱子宮窩・ダグラス窩・肝表面・横隔膜下・腹壁・両側傍結腸窩・大網に多数の播種結節を認め、腫大した傍大動脈リンパ節を触知し、T3c、N1、M1、StageIVと診断した。左卵巣腫瘍と腫大した左卵管と大網の一部を摘出し病理組織検査に提出した。左乳房腫瘤に対しては針生検を施行した。患者は8月28日癌性リンパ管症による呼吸不全で死亡した。病理解剖が施行され、左卵巣腫瘍、子宮・肺・肝・腎・副腎・脾・左側胸壁・左乳房・甲状腺左葉・骨髄の腫瘤、腹膜幡種巣は全て同様の所見を呈し、壊死を伴う充実胞巣を形成する大型異型細胞群とシート状構造を呈する好酸性胞体の異型細胞群が、線維性間質を背景にモザイク状に分布していた。免疫染色では Chromogranin A、Synaptophysin、PAX8が陽性であり、WT-1が陰性で卵巣原発の非小細胞型神経内分泌癌(NSCNEC)と診断した。卵巣癌の甲状腺転移は1991年の杉丸らの報告以来本症例を含めて２例が、乳房転移は1997年のSatoらの報告以来８例が報告されている。また卵巣原発のNSCNECは本邦以外の症例も含めて36例が報告されており、その内、表層上皮性腫瘍や胚細胞性腫瘍との合併を伴わないpure NSCNECは本症例を含めて７例(本邦報告例は４例)が報告されている。卵巣癌の乳房転移と甲状腺転移の本邦報告例はない。今回、乳房転移と甲状腺転移をきたした卵巣原発のpure NSCNECの１例を経験したので報告する。

GP-3-45-188
浸潤性乳腺アポクリン癌と早期直腸癌の同時性重複癌の１例

[1]川村病院、[2]東京慈恵会医科大学　外科学講座
川村　雅彦[1,2]、片岡　真希子[1]、隈本　智卓[1,2]、川村　武[1]、武山　浩[2]

【症例】79歳　女性、血便と左乳腺腫瘍を主訴に当院を受診した。触診にて20mm大腫瘍、腋窩リンパ節腫脹を触知した。胸部造影CT、ECHO検査にて乳癌、腋窩リンパ節転移を疑った。針生検検査ではInvasive Ductal Carcinoma, scirrhous carcinomaの診断であった。また大腸内視鏡検査では肛門縁より15ｃmに20mm大Ispを認め直腸癌を疑った。以上より左乳癌、腋窩リンパ節転移の診断で乳房全摘術、腋窩リンパ節郭清術を施行した。大腸腫瘍に対しては内視鏡的粘膜剥離術（EMR）を施行した。病理組織学的には乳腺は腺腔に面してアポクリン分泌様の所見が見られアポクリン癌の所見であった。また他にも２個の腫瘍を認め同様の組織像であった（リンパ節転移17/19、ER0, PgR0, HER2 3＋, Ki67 約30%）。直腸は粘膜内に留まる高分化型管状腺癌であった。【考察】臨床的重複癌の頻度は0.183-3.3%といわれ、乳癌からみた重複癌の臓器の中で直腸癌は6.3%と稀である。また、乳腺アポクリン癌は乳癌の0.1-0.2%と稀な疾患である。今回浸潤性乳腺アポクリン癌と早期直腸癌の同時性重複癌の１例を経験したので文献的考察を加えて報告する。

GP-3-45-189
乳腺神経内分泌癌の１例

[1]国立病院機構高知病院　外科、[2]国立病院機構高知病院　呼吸器外科、
[3]国立病院機構高知病院　病理診断科
福山　充俊[1]、小笠原　卓[1]、大塚　敏広[1]、山崎　誠司[1]、坂本　晋一[2]、
宇山　攻[2]、日野　弘之[2]、成瀬　桂史[3]

症例は60歳、女性。自覚症状は特になし。乳癌検診で要精査となり当院受診した。触診で右AC領域に5cm大の腫瘤を認め、マンモグラフィーでは微細鋸歯状の腫瘤（C-4）を認めた。超音波検査では形状不整で、境界不明瞭な5.1×1.7cm大の内部不均一低エコー腫瘤（C-4）を認めた。MRI検査では内部不均一で辺縁不整、一部スピキュラを伴う5.3×3.3cm大の腫瘤を認めた。針生検では、synaptophysin強陽性、chromogranin陰性の異型細胞を認め、神経内分泌癌と診断された。CT検査では右乳腺は全体的に不均一に造影されていた。右腋窩に強く濃染されるリンパ節を認めた。他に遠隔転移は認めなかった。T3N1M0 cStageIIIAと診断し、乳房切除術＋腋窩リンパ節郭清（レベル1、2）を施行した。病理組織所見は、免疫染色でsynaptophysin強陽性、chromogranin陰性であり、neuroendocrine carcinoma, T3(6.5×3.0cm), f,G1,n(2/11),pStageIIIA,ER(3b),PgR(0),HER2(-),Ki67(inter)であった。術後補助療法は、アナストロゾール内服によるホルモン療法を行っている。乳腺原発神経内分泌癌は、全乳癌の0.08～0.8%に発生するといわれており、比較的稀な疾患である。今回われわれは，乳腺神経内分泌癌の１例を経験したので文献的考察を加えて報告する。

GP-3-45-190
乳癌との鑑別を要した乳腺放線菌症の１例

[1]国立病院機構小倉医療センター外科、[2]つるどめ乳腺・大腸・肛門クリニック、
[3]九州大学大学院医学研究院形態機能病理学
轟木　秀一[1]、鶴留　洋輔[2]、森松　克哉[1]、永松　伊織[1]、空閑　啓高[1]、
生田　安司[1]、堤　宣翁[1]、大石　善丈[3]、小田　義直[3]

【はじめに】乳腺放線菌症は1893年に初めて報告された稀な慢性化膿性肉芽腫性疾患で、現在までに35例の文献的報告がある。理学所見からは、乳腺炎や炎症性乳癌などとの鑑別が困難である。放線菌症の診断は、生検や手術材料において特徴的な硫黄顆粒（黄色菌塊）がみられることでなされる。今回、症例を経験したので、若干の文献的考察を加えて報告する。【症例】症例は54歳女性、2015年5月から左乳房痛が出現、7月には左乳輪下にしこりを自覚したため近医を受診、当科紹介となった。触診では左ED領域に2cmの境界不明瞭な腫瘤を触知した。マンモグラフィでは局所的非対称性陰性を認めた。超音波検査では同部に1.5cmの境界不明瞭な極低エコー腫瘤で周囲にハローを伴い、膿瘍、浸潤性発育した乳癌などが鑑別疾患として考えられた。穿刺吸引細胞診では炎症細胞のみがみられたが、乳房MRI検査で急峻漸減型のパターンを示す腫瘤であったことから針生検を施行した。高度の炎症性肉芽腫組織と放線菌症性の硫黄顆粒がみられたことから乳腺放線菌症と診断した。アモキシリン2000mg/日を経口で開始、増悪なく経過観察中である。CT検査も行ったが、肺などの他臓器に病変はみられなかった。【まとめ】放線菌は口腔、消化管、女性生殖管の粘膜に存在するグラム陽性嫌気性糸状菌である。放線菌症は抜歯や口腔手術、外傷、授乳によって起こる可能性がある。正しく診断して不要な乳房切除などがなされないようする必要がある。乳腺放線菌症に対しては高容量ペニシリンが著効するが、再発を防ぐために6～12か月長期投与する治療が推奨されている。ろう孔形成がみられた際は、結核、梅毒、慢性非特異的化膿性疾患とともに放線菌症を鑑別疾患として挙げることが重要である。

GP-3-45-191
嚢胞内腫瘍の形態をとった男性乳癌の１例

[1]歌田乳腺・胃腸クリニック、[2]西部総合病院　外科
歌田　貴仁[1,2]、北島　晃[2]

【症例】78歳男性。既往歴に前立腺癌・膀胱癌。膀胱癌の術後経過観察で行ったPET－CTにてFDG集積陰性であったが左乳腺に嚢胞性病変を指摘され当クリニック初診した。【触診】左乳頭下に2cmの弾性軟な腫瘤触知、分泌なし腋窩リンパ節触知なし【MMG】左乳房に限局性腫瘤影指摘。【エコー】左乳頭下に1.7cm嚢胞内腫瘍認める。嚢胞内腫瘍は大きくなくほぼ嚢胞成分エコーであった。【細胞診】エコー下に嚢胞内腫瘤部穿刺、血性嚢胞内容も少量吸引されたClass3【手術・病理・経過】嚢胞内腫瘍の診断で局麻下に部分切除Bp(0.5cm)施行。病理結果は浸潤性乳管癌（2a1）ER+PgR+HER2(2+)の結果であった。浸潤性乳管癌の診断であったので後日Bt+Ax(Level 1)施行した。温存乳房に非浸潤部が存在し，腋窩リンパ節は転移陰性，HER2FISH(-)であった。術後補助療法としてTAM服用中である。【まとめ】稀な診断・治療過程の男性乳癌を経験した。

GP-3-45-192
術前化学療法が奏効し乳房温存療法とpCRが得られた浸潤性小葉癌の治療経過

日本大学　医学部附属　板橋病院　乳腺内分泌外科分野
鈴木　有佳里、榎本　克久、後藤　洋伯、渡邉　美帆、松野　有紀、
藤原　麻子、安達　慶太、小野　容子、鈴木　周平、長島　沙樹、
和賀　瑛子、原　由起子、飯塚　美紗都、平野　智寛、櫻井　健一

【はじめに】乳がん治療ガイドライン（2015）において、浸潤性乳癌に対する術前化学療法は推奨grade Bであり、浸潤性小葉癌に対する薬物療法は浸潤性乳管癌に準じて行うことも推奨grade Bとされている。今回我々は、浸潤性小葉癌の症例に対し術前化学療法としてEC+Nab-PTX療法を施行しpCRを得たので報告する。【症例】37歳、女性。左乳房腫瘤を自覚し精査目的に当科紹介受診。視触診で左BD領域に2cm大の可動性良好な腫瘤を触知した。マンモグラフィは左LOにspiculated mass認め、カテゴリー1/5。乳腺超音波検査は左BD領域に30×23mmの不整形低エコー腫瘤と左腋窩に9mmの円形に腫大したリンパ節を認めた。CNBでInvasive lobular ca.（ER+,PgR+,HER2:3+,Ki-67:60%）であり、腋窩リンパ節は細胞診でClassIIであった。MRIでも左BD領域に26mm大の造影結節を認め、CTで腫大腋窩リンパ節を認めたため、左乳癌（T2N2M0 StageIIB）の診断となり、術前化学療法としてEC（E:600mg/m2）4kur＋Nab-PTX（125mg/m2）4kur施行した。その後、Bp+Ax（Level II）行い、最終病理ではpCRであった。その後放射線療法及びホルモン療法を施行しているが、術後約１年6ヵ月再発・転移は認めていない。【結語】浸潤性小葉癌は一般に化学療法に抵抗性を示し、pCRを得ることや、乳房温存療法をすることには難渋することが多い。今回weekly Nab-PTXを用いて良好な結果を得ることが出来たので、文献的考察を含めて報告する。

GP-3-45-193
扁平上皮癌を伴った乳腺悪性葉状腫瘍の１例

市立池田病院　外科
北田　昌之、安座間　隆、大橋　寛嗣

【はじめに】乳腺葉状腫瘍は間質の細胞異型、細胞密度などにより良性、境界病変、 悪性の３種に区分されるが上皮細胞の悪性像は示さない。 発生頻度は全乳腺腫瘍の0.9%以下、そのうち悪性のものが2.8から10%とされている。一方、上皮成分の癌化は非常に稀である。今回、 扁平上皮癌を伴った悪性葉状腫瘍を経験したので報告する。【症例】77歳、女性【主訴】右乳房腫瘤【既往歴】25歳時に卵巣出血にて卵巣・子宮摘出【現病歴】２か月前に右乳房上外側のしこりに気付く。【現症】右乳房に11cm大の腫瘤を触知し、 その圧迫による皮膚発赤を認める。【超音波検査】右乳房全体に及ぶ分葉形の腫瘤を認める。やや内部エコーのある低エコー部分と等から高エコーの充実性部分からなる。充実部分はやや血流あり､乳癌疑い。また反応性の腋窩リンパ節腫大を認める。【CT】明らかな転移を認めず。【細胞診】充実部分：異型のない乳管上皮細胞の集塊と核腫大や核濃染した異型細胞の集塊が混在して出現。 異型細胞の集塊には裸核細胞の付着も認められ、良悪の鑑別困難。 嚢胞性部分：化生様細胞が少数出現。【針生検】診断：fibroepithelial neoplasm with squamous metaplasia suspected、所見：上皮と間質の両成分に腫瘍性増殖が疑われる。線維腺腫や葉状腫瘍などの上皮間葉系腫瘍が疑われ、 扁平上皮化生の目立つ症例。化生癌との鑑別は難しい。【経過】2015.5.13乳房切除術＋センチネルリンパ節生検施行【病理】　診断：malignant phyllodes tumor with squamous cell carcinomaとして対応すべき症例。Unusual patternであり組織型は決定しえない。リンパ節転移なし。所見：14×８cmの腫瘤で白色充実部分と嚢胞成分が混在。 嚢胞内面は扁平上皮化生で充実部分に連続し、 葉状構造類似の形態を形成する。 充実部分内部には網状に扁平上皮が見られ、一部腺上皮に移行している。 扁平上皮が小胞巣の部位のみで扁平上皮癌として妥当な核異型を示す。 充実部の間葉成分は紡錘形細胞よりなり、 核密度の高い部分では間質成分単一増殖で核異型は強く、mitosisは20/10HPF、Ki-67：50%程度でsarcomaである。真皮への浸潤はない。【考察】葉状腫瘍の上皮成分には時に、 乳腺症様の変化や扁平上皮化生が認められる。 しかし癌化を伴う症例は非常に稀である。文献的にはDCIS、小葉癌や扁平上皮癌合併の報告例がある。 本例は悪性葉状腫瘍に扁平上皮癌を合併した非常に稀な症例である。

GP-3-45-194
乳腺炎症状を契機に発見された、乳癌縦隔リンパ節転移の一例

[1]東京逓信病院　第一外科、[2]東京逓信病院　病理部、
[3]南池袋パークサイドクリニック、[4]つづきクリニック
竹島　雅子[1]、緒方　晴樹[1]、石井　由美恵[1]、津久井　元[1]、寺島　裕夫[1]、
岸田　由紀子[2]、川真田　明子[3]、飯原　雅季[3]、都築　麻紀子[4]

日常臨床において,乳房膿瘍の臨床像を呈し診断に苦慮する乳癌に遭遇する機会がある。
症例は40歳女性。右乳頭のかぶれと膿の分泌を主訴に近医を受診した。乳腺超音波検査では右乳房Ｂ領域に２センチ大の境界不明瞭な低エコー腫瘤があり、乳頭まで連続していた。乳房膿瘍との鑑別を要する所見であったが、乳頭からの分泌液の培養で菌は検出されず、 細胞診の結果はclass5であった。精査目的で当科紹介となり、右乳房の低エコー腫瘤をCNBした結果、 トリプルネガティブの浸潤性乳管癌（MIB1 50%）と診断した。CTでは上大静脈を巻き込む５センチ強の縦隔腫瘍と胸膜播種が指摘され、 乳癌縦隔リンパ節転移もしくは胸腺癌が疑われた。 確定診断のために超音波下に縦隔腫瘍の生検を施行したところ、 乳癌の縦隔リンパ節転移で矛盾しない所見であり、cT2N1M1右進行乳癌と診断した。化学療法としてpaclitaxelとbevacizumabを導入し、現在4Kurを終了した時点で腫瘍は縮小傾向にある。
乳房膿瘍の臨床像を呈したため診断に苦慮し、 かつ診断時点ですでに胸膜播種、 縦隔リンパ節転移をきたしていた進行乳癌の一症例を経験したので、若干の文献的考察を加えて報告する。

GP-3-45-195
腋窩リンパ節腫大を契機に診断されリンパ節転移との鑑別が困難であった菊池病併存乳癌の１例

[1]島根県立中央病院　乳腺科、[2]島根県立中央病院　外科、
[3]島根県立中央病院　病理組織診断科
橋本　幸直[1]、武田　啓志[1]、高村　通生[2]、原田　敦[2]、渡部　可那子[2]、
徳家　敦夫[2]、山本　智彦[3]、大沼　秀行[3]

【はじめに】菊池病は、 主に若年成人女性の頸部に多くみられる組織球の増生と壊死を特徴とする予後良好なリンパ節炎であるが、 乳癌患者の同側腋窩に併発した場合、 転移との鑑別が問題となる。今回、 腋窩リンパ節腫大を契機に診断され、 リンパ節転移との鑑別が困難であった菊池病併存乳癌の１例を経験したので、若干の文献的考察を加え報告する。【症例】42歳、女性。左腋窩の違和感を主訴に受診。 両乳房には腫瘤を触知せず、 左腋窩に軽度の圧痛を伴う示指頭大のリンパ節を数個触知した。MMGは異常所見なく、 エコーにて左腋窩に21x15x14mmを最大として腫大したリンパ節を数個認めたが、乳房内には明らかな異常を指摘できなかった。 しかし、 乳癌からの腋窩リンパ節転移の可能性を否定できず乳房ＭＲＩを施行。左乳腺Ｂ領域に7mm大の腫瘤を認め、 同部背側のＡからＢ領域にかけて全体としては区域性の分布を示すfocusの多発を認めた。Second lookエコーを行い左ＥおよびＢ領域に不整形な低エコー腫瘤を認め、 針生検にてともに乳癌の診断を得た。左腋窩リンパ節に関しては穿刺吸引細胞診のみ行ったが、 穿刺感は軟らかく悪性所見は認められなかった。PET-CTでは左腋窩に腫大したリンパ節を数個認めFDGの高集積あり転移が疑われた。 以上より乳房に関しては多発病変で比較的広範な広がりが疑われることから乳房切除とし、 腋窩リンパ節に関しては穿刺吸引細胞診では陰性であるものの、 画像上転移の可能性は否定できず、 また数個の腫大したリンパ節であることなどからセンチネルリンパ節生検では郭清省略を正確に判断することは困難と考え、 標準的なレベルIIまでの郭清を行う方針とした。 病理組織診断では、ABDE領域に散在する浸潤径1.0から4.8mmの計７カ所の病変あり、いずれも明らかな連続性はみられず多中心性乳癌と診断した。リンパ節は大きいもので径2cmと腫大。 傍皮質領域が拡大し核崩壊産物とそれを貪食した組織球を認め、 同部にみられるリンパ球の大半はCD3およびCD8陽性でCD4陽性細胞の混在も認めた。 以上より菊池病と診断した。少なくとも３つのリンパ節は同様の像を呈しており、 また、いずれのリンパ節にも乳癌の転移は認めなかった。【まとめ】腋窩リンパ節郭清の適応が縮小傾向にある中、今回は術前にリンパ節転移との鑑別はできなかったが、 このように他の疾患が併存している可能性もあることを念頭に診断を進めることは必要であると考えられた。

GP-3-45-196
当院における初診時T3,T4乳癌症例の検討

赤穂市民病院　乳腺外科
末次　弘実

近年、 日本における乳癌患者は増加の一途をたどっており、 乳癌検診受診を含めた乳癌の早期発見早期治療に対する啓蒙が活発に行われているものの、初診時に進行した状態で発見される乳癌がまだまだ認められる。そこで､今回、当院にて初診時にT3,T4の状態で発見された乳癌症例について検討した。 対象は、 2010年１月から2015年９月までに当院を受診した乳癌症例の内、 初診時の局所所見がT3,T4の状態の症例25例とした。症例は全例女性で、 平均年齢は58歳(32歳～91歳)、両側乳癌が２例認められ、T3症例が７例、T4症例が18例であった。また､2例に炎症性乳癌(うち１例は両側とも炎症性乳癌)が認められた。 初診時の腫瘍最大径の平均値は7.5cm(2.8cm～15.0cm)と大きく､殆どの症例が浸潤性乳管癌でLuminal Bであり､リンパ節転移を伴い、初診時９例に他臓器転移が認められていた。 病変の部位としては、 主たる病変占拠部位がＥ領域のものが多く、次いでＣ領域の順となっていた。乳癌検診受診歴については23例で一度も受診歴がなく、 自覚症状出現から当院受診までの平均期間は22.0か月(1～144か月)と長い傾向が認められた。 また、 症例の背景を調査したところ、４例に乳癌の家族歴があり、１例には乳癌の治療歴が認められ、 約半数の12例には高血圧などの基礎疾患があり、 内科などかかりつけ医への通院加療中であったが、 乳癌検診についての啓蒙はなされていなかった。さらに、 精神疾患や認知機能低下のため受診が遅れた症例は３例認められたが、 経済的理由で受診が遅れた症例は１例のみで、 家族の介護のためが３例に認められた。 全症例の内、 患者自身で乳癌を疑っていた症例は10例ではあるが認められた。 これらの結果から、 今回我々の検討したT3,T4症例では、 炎症性乳癌のような早期の自覚が困難な症例と精神疾患や認知機能低下による早期受診が困難な症例は少数認められるものの、 殆どの症例は、もっと早期に拾い上げが可能ではなかったかと考えられるものが多かった。また、 約半数の症例にかかりつけ医があったことから、 乳癌についての啓蒙活動は、 一般市民のみならず、 他診療科の医師や医療従事者全般にも必要ではないかと考えられた。

GP-3-45-197
腋窩に発生した男性副乳癌の１例

刈谷豊田総合病院　乳腺内分泌外科
加藤　克己、内藤　明広、川口　暢子

はじめに：副乳癌は全乳癌の0.2～0.6%と比較的まれな疾患であり、このうち男性発症例は2.4～5.3%とされ、きわめて稀である。我々は腋窩に発生した男性副乳癌を経験したので報告する。症例：74歳、男性。既往歴：膀胱癌。現病歴：2年前から右腋窩の１ｃm大の腫瘤に気付いていた。某大学皮膚科を受診し、針生検で副乳癌と診断された。2015年4月当科へ紹介された。現症：右腋窩部皮膚に１ｃm大の発赤を伴う腫瘤を認めた。画像所見：エコーでは右腋窩の皮膚～皮下に形状不整な低エコー腫瘤を認めた。PET-CTでは右腋窩部に集積を認める以外、異常はなかった。手術：腫瘍から２ｃm離した紡錘形の切開を加え、皮膚と脂肪組織の合併切除とレベル1のリンパ節郭清をおこなった。病理組織所見：乳頭腺管癌、pT1(13×9mm),pN1(1/4),ER(-)PGR(-)HER2(-)HG2,MIB-1=40%。術後経過：全身治療としてEC followed weekly PTXを4クール施行した。考察：2014年の平田らの報告では副乳癌の本邦報告例は127例であり、男性は数例が報告されているのみである。発生部位は腋窩が多く、半数以上に皮膚所見を伴い、リンパ節転移がみられている。我々は2009年に左前胸部に発生した75歳の男性副乳癌を経験した。近医でアテロームの疑いで摘出生検された結果が乳癌であった。診断後約8カ月で乳癌死した。患者、医療者とも男性副乳癌の認識は低く、偶然に診断される可能性が高い。外科的治療は広範囲部分切除＋リンパ節郭清治療が多く用いられている。最近ではセンチネルリンパ節生検の報告もある。薬物治療はサブタイプによる通常の乳癌治療に準じればよいと思われる。

GP-3-45-198
当院で経験した葉状腫瘍の検討

[1]福井県立病院　外科、[2]臨床病理科
伊藤　朋子[1]、秋山　玲子[1]、大田　浩司[1]、橋爪　泰夫[1]、海崎　泰治[2]

【目的】良性,境界悪性,悪性の葉状腫瘍それぞれの臨床的特徴を検討する.【方法】2004年～2015年に手術を施行した良性，境界悪性，悪性の葉状腫瘍それぞれについてマンモグラフィ，エコー，MRI所見，術前の生検や細胞診の診断結果，手術後の経過を検討した.【結果】手術を施行した葉状腫瘍は15例で，そのうち，良性は6例，境界悪性は5例，悪性は4例であった．マンモグラフィ検査ではいずれも境界明瞭な等濃度～高濃度の腫瘤像を呈し，良性～悪性で特徴的な所見はなかった．エコー検査において内部不均質な所見を認めたのは，良性50%（3例），境界悪性40%（2例）であり，悪性では100%(4例)であった．12例で造影MRIが施行されており，内部に不均一な造影効果を認めたのは，悪性2例(100%)，境界悪性1例(20%)であった．良性は全例で造影MRIにて比較的均一な造影効果を認めた．針生検や細胞診によって術前に葉状腫瘍と診断されたのは，全体の53%（悪性3例(75%)、境界悪性3例（60%））であったが，良性の67%（4例），悪性1例で線維腺腫と診断されていた．乳房切除は5例，乳房温存手術は2例で施行されており，摘出生検後の追加切除が行われたのは3例であった．5例（良性4例，境界悪性1例）は摘出生検のみ施行されていた．病理組織学的腫瘍径の中央値は良性が4.6cm（2.4～11cm），境界悪性が6.0cm（2.3～12cm），悪性が6.3cm（4.5～13cm）であった．観察期間中央値1.9年(7.2年～1.7ヶ月)において，悪性2例が肺転移で死亡したが，他の症例において局所，遠隔再発は認めていない.【まとめ】針生検や細胞診では術前に葉状腫瘍を診断することは困難であるが，内部エコーの均質性やMRIでの内部の造影パターンは，葉状腫瘍の悪性度を術前に推定するのに有用である可能性が考えられた．葉状腫瘍では局所再発を防ぐために切除マージンを確保した切除がすすめられている．本検討において摘出生検のみ施行された症例は大部分が良性葉状腫瘍で，局所再発は認めていないが，今後慎重に経過観察をする必要がある.

GP-3-45-199
乳癌との鑑別を要した糖尿病性乳腺症の１例

[1]関中央病院、[2]東海細胞研究所
山内　希美[1]、高見　剛[2]

【はじめに】糖尿病性乳腺症はインシュリンを長期間使用する１型糖尿病に多い疾患と考えられてきたが近年生活習慣病として２型糖尿病の頻度が増加し2型糖尿病における糖尿病性乳腺症の報告も散見する.今回乳癌と鑑別を要した2型糖尿病の1例を経験したので文献的考察を加えて報告する【症例】50歳女性.主訴は左乳腺のしこり.既往歴に2型糖尿病,高血圧,高脂血症.子宮卵巣摘出術.1週間前から左乳房にしこりを触れるようになったとのことでH27年3月に当院を受診した.左乳腺AC境界部に4cm大の可動性良好な腫瘍を触知した.マンモグラフィでは腫瘤影は認めなかったが,エコーでは辺縁不明瞭で後方エコー減弱を伴う低エコー病変を認めた.造影MRI検査では長径26mm大の境界不明瞭な腫瘤を認め造影増強効果は不均一で早期濃染を示し濃染が持続する領域と遅延性に増強される領域が混在し,中心壊死を伴う乳癌を疑った.針生検(CNB)を施行したところ瘢痕状結合織で小型リンパ球浸潤を伴った小腺管が散見されたが悪性細胞は認めなかった.画像所見から悪性を否定しきれず経過観察後にエコー検査を施行したところやはり境界不明瞭な低エコー腫瘤が残存するため造影CT検査と再度針生検(VAB)を行った.造影CT検査では早期相・後期相で境界不明瞭に淡く濃染する限局した領域を認めたが前回の造影MRI検査と異なり内部壊死領域は認めなかった.針生検(VAB)ではリンパ球浸潤を伴い軽度拡張した乳管を取り巻くように膠原繊維が配列していたがやはり悪性所見を認めなかった.糖尿病性乳腺症と診断し現在経過観察中である.【結語】糖尿病性乳腺症は視触診や画像診断では乳癌との鑑別が難しく針生検での診断が困難なこともあり切除生検までされて診断された報告もある.2型糖尿病には種々の悪性腫瘍が合併することは知られているが乳癌の罹患率が16%増加するとの報告や糖尿病性乳腺症に乳癌を合併した症例報告もあり糖尿病性乳腺症と診断した場合でも経過観察には十分注意する必要があると思われる.

GP-3-45-200
当院における乳癌脳転移症例の検討

[1]東大阪市立総合病院　乳腺外科、[2]東大阪市立総合病院　外科
古妻　康之[1]、富永　修盛[1]、松本　謙一[2]

【はじめに】乳癌脳転移は予後不良と言われているが、近年サブタイプによる予後の違いが報告されており、脳転移診断後の長期生存例もみられる。当院における乳癌脳転移症例の検討を行い報告する。【対象および方法】2008年1月から2015年06月までに当院で脳転移と診断した17例。サブタイプ、脳転移個数、脳転移治療法、予後等について検討した。【結果】全症例における脳転移診断後の予後は1-74ヶ月（中央値12か月）。サブタイプ別の症例数と脳転移診断後の予後は、Luminal:3例 1-6ヶ月（中央値2か月）、Luminal-HER2:2例 5-23ヶ月（中央値14か月）、HER2:8例 6-74ヶ月（中央値22か月）、triple negative:4例 1-17ヶ月（中央値2か月）であった。サブタイプ別ではHER2陽性例がそれ以外に対して、また脳転移個数2個以下が3個以上に対してそれぞれ予後良好であった。脳転移診断時の治療法は全脳照射10例、手術3例、手術＋全脳照射1例、手術＋ガンマナイフ（SRS）1例、なし2例であった。手術施行症例はそれ以外に対して予後良好であった。脳転移診断後1年以上生存している9例について検討したところ、全脳照射実施4例では2例に白質変性からくる認知症を認めたが、全脳照射未実施5例には有害事象を認めなかった。【結語】従来の報告と同じく、今回の検討ではHER2陽性乳癌の予後が長いことが示された。多発脳転移症例では全脳照射が選択されることが多いが、近年多発脳転移に対するSRSの有用性、安全性についての報告があることから、予後がみこめる症例について治療法を吟味する必要性が示唆された。

GP-3-45-201
神経内分泌型形態を有する乳癌の２例

[1]公立那賀病院　乳腺呼吸器外科、[2]公立那賀病院　病理診断科
内藤　古真[1]、平井　一成[1]、岩橋　吉史[2]

神経内分泌形態を有する乳癌は、1977年にCubillaとWoodruffによりカルチノイド腫瘍として欧文文献で報告され、2012年のWHO分類第４版では神経内分泌特徴を有する癌と分類された。発生頻度は全乳癌1%未満と報告されている。今回神経内分泌形質を有する乳癌である神経内分泌型非浸潤性乳管癌（neuroendocrine ductal carcinoma in situ、NE-DCIS）とsolid papillary carcinomaの２例を経験したので、文献的考察を加え報告する。症例1:74歳、女性。乳癌検診マンモグラフィにて右Ｍ領域にFAD指摘され精査目的に当科受診。乳腺超音波検査で右Ｄ領域に7.2×6.6×4.4mmの不整形腫瘤認め診断目的に針生検を施行。シナプトフィジン陽性、クロモグラニン陽性、solid papillary carcinomaの診断にてBp＋SN施行した。最終病理組織診断はシナプトフィジン陽性、 胞巣辺縁ではp63及びCK5/6が減弱、 消失しておりmicroinvasionを伴うsolid papillary carcinoma、NG1、ER陽性、PgR陽性、HER2陰性であった。術後残存乳房への照射および内分泌療法を開始した。症例２：66歳女性。左結成乳頭分泌を主訴に当科受診。左単孔性血性分泌を認め細胞診を施行。乳腺超音波検査で左EC領域に乳管拡張を伴う7.5×10.1×4.3mmの境界不明瞭な腫瘤を認め診断目的に針生検を施行。分泌物の細胞診は良性、針生検はシナプトフィジン陽性、低悪性度のNE-DCISの診断であった。 腺葉区域切除術を行ったところ、 シナプトフィジン陽性、NE-DCIS、NG1、ER陽性、PgR陽性、乳頭下及び尾側断端陽性、背景に異型細胞乳管過形成、平坦型上皮異型が散在性に見られたため乳房切除術を追加した。

GP-3-45-202
子どもに手紙を書くことで生きる希望を見出した終末期乳がん患者との関わり

[1]医療法人　東札幌病院　ブレストケアセンター　看護師、
[2]医療法人　東札幌病院　ブレストケアセンター看護師、
[3]医療法人　東札幌病院　腫瘍内科、[4]医療法人　東札幌病院　乳腺外科、
[5]医療法人　東札幌病院　看護部
横山　初美[1]、本間　千絵[2]、高井　祥子[2]、三原　大佳[3]、大村　東生[4]、
大串　祐美子[5]

【はじめに】近年、子育て世代の親のがん罹患率は増加傾向にあり、未成年のこどもに対する介入の研究も進められている。しかし、「医療関係者はなんらかの心理的支援を含めた介入をすべきと考えているにも関わらず、介入できていない。」ことが明らかとなっている。今回、未成年の子どもを持つ終末期乳癌患者に対し、残される子どもに手紙を書くことを看護師が提案し患者はそれを目標として残された時間を過ごすことができた。今回の事例を通し、今後の、がん患者の未成年の子どもを視野に入れた家族ケアにおける看護師の役割を再確認できたので報告する【事例紹介】40代女性　左乳癌OP後4年多発肺転移　腋窩リンパ節転移　実母と長男（小５）と3人暮らし　夫は8年前に胃がんで他界。ヘルパーとして勤務していたが、退職し生活保護受給。恋人がおり面談時も同席。【経過】前医より抗癌剤治療効果なくBSCであること説明され当院に入院。左腋窩リンパ節転移による左上肢リンパ浮腫、神経因性疼痛あり、症状コントロールのためDC+Bev4クール、TC+Bev２コース施行するが効果なし、腫瘍の増大に伴う痛みと多発肺転移により呼吸苦感が強くなっていった。看護師は入院当初より、息子の面会時には声を掛け、また患者に対しても、子どものことや家での様子などを聞く様に心がけていた。患者の状態が悪化し、個室に移動した。患者は自分の死に対する不安や、気分の落ち込みが見られていた。そこで看護師は残される子どもに母親として伝えたいことを手紙を残すことを提案した。患者は子どもに手紙を書くことを目標になくなるまでの間、前向きに取り組むことが出来、看護師も母親としてできることをサポートしていくことができた。亡くなった後、息子さんが来院され看護師に感謝の言葉を掛けてくれた【考察】１）未成年の子どもを視野に入れたコミュニケーションを、患者、家族、子どもととり信頼関係を築いていく。２）親としての役割をサポートできるよう個々にあった情報提供とケア介入をしていく。３）看護師は患者・家族を理解し悩みや不安をいつでも相談できることを伝えより良いケアを提供できるよう研磨していくことが大切である。

GP-3-45-203
乳腺扁平上皮癌の３例

[1]恵佑会札幌病院　呼吸器・乳腺外科、[2]放射線治療科、[3]病理診断科
鈴木　康弘[1]、明神　美弥子[2]、武内　利直[3]

乳腺扁平上皮癌は「扁平上皮化生を伴う癌で癌胞巣が単に重層を示すだけでなく，角化あるいは細胞間橋のみられるもの」と定義され、乳癌取扱い規約では浸潤癌の特殊型に分類される比較的まれな癌である。今回、当院で３例の乳腺扁平上皮癌を経験したので報告する。
【症例１】65歳、女性。胆石症の手術の際、術前検査で左Ｃ領域に石灰化を伴う1.0x0.9cmの腫瘤を指摘される。CNBで浸潤性乳癌、扁平上皮癌疑。手術は右Bp+SN施行。病理結果は扁平上皮癌。0.6x0.5cm、pT1b、pN0(SN)、NG3、ER(-)、PgR(-)、Her-2(score 0)、Ki-67 30%。術後補助療法は希望されず。残存乳房の放射線治療、術後３年無再発生存中。
【症例２】43歳、女性。約6か月前に右の乳房のしこりに気付く。しこりに接して嚢胞性の腫瘤があり、 嚢胞性の部分が増大したため来院。 右Ｃ領域に5.5x5.0cm大の弾性硬の腫瘍があり、5x4cmの範囲で皮膚に浸潤を疑う。さらに腫瘍に連なりＡ領域に11x10ｃm大の嚢胞性の腫瘤と右腋窩リンパ節を触知した。CNBでは浸潤性乳管癌，充実腺管癌の診断で、T3N3M0 cStage IIIc、術前療法は希望されず手術施行。右Bt+Ax(level III)。病理結果では嚢胞を含めて11x9x3.3cmの巨大な嚢胞を持つ腫瘍で充実腫瘍部では乳管癌とその中心部に扁平上皮癌があり、 嚢胞壁も腺癌部分が嚢胞壁の外側にありその内側に扁平上皮癌部がみられた。混合型の扁平上皮癌、pT3、pN3a（30/37+)（I:16/22、II: 8/8、III:6/7)、NG3、pStage IIIc、腺癌部分はER(+)＞90%、PGR(+)＞90%、Her-2 (score 0)、Ki67 40%、NG3、扁平上皮癌部分はER(-)、PgR(-)、Her-2 (score 0) 、Ki67 5%で腺癌部分の強い増殖能が推察された。術後補助療法はFEC→wPTX、PMRT施行の上、内分泌療法、術後２年6か月無再発生存中。
【症例３】75歳、女性。上行結腸癌手術の際、CTで右乳腺腫瘍が指摘される。B領域、1.3x1.1cmの腫瘍、CNBで浸潤性乳癌、扁平上皮癌疑。T1cN0M0、手術は右Bp+SN、　病理結果でも扁平上皮癌、1.5x1.2cm、pT1c、pN0(SN0/3) 、NG3、ER(-)、PgR(-)、Her-2 (score 3+)、Ki-67 30%。術後補助療法はFEC →DOC+ハーセプチン施行。残存乳房に放射線治療、術後１年6か月無再発生存中。
【まとめ】２例の病理所見は腫瘍全体がほぼ扁平上皮癌を呈した。１例は嚢胞形成の大きな腫瘍を形成し、腺癌と扁平上皮癌を混在する混合型であった。若干の文献的考察を加えて報告する。

GP-3-45-204
サルコイドーシスを合併した乳癌の１例

山口労災病院　外科
岩村　道憲、河野　和明、古谷　彰、井上　貴之、小野田　雅彦、
佐藤　永洋、加藤　智栄

症例は75歳女性。左乳房腫瘤を自覚し当科受診。生検を含めた精査施行するも診断困難とのことで経過観察されていたが、その1年6ヶ月後に左乳房腫瘤を再自覚し再診。針生検で浸潤性乳管癌の診断を得て術前検査を施行。CTにて縦隔、肺門、腹腔内リンパ節腫大を認め、PET-CTでも右鎖骨上窩、縦隔、肺門、傍大動脈周囲、右外腸骨動脈周囲リンパ節にFDG高集積を認めた。乳癌のリンパ節転移や悪性リンパ腫などの鑑別のため、腹腔鏡下腹腔内リンパ節生検術を施行。生検結果では「類上皮肉芽腫がリンパ節全体に広がり、肉芽腫内には乾酪壊死は認めず多核巨細胞が散見され、サルコイドーシスあるいはサルコイド反応を考える像で、癌の転移の所見なし」とのことだった。内科でサルコイドーシスと診断されたが､症状無いため経過観察となった。その後、左乳癌に対して乳房温存手術を施行し、現在、内分泌治療中である。サルコイドーシスは原因不明の全身性肉芽腫性病変であり、本症例のようにサルコイドーシスを合併した乳癌の場合、腫大したリンパ節が乳癌のリンパ節転移なのかサルコイドーシスによるリンパ節腫大なのか鑑別を要するが診断は困難である。今回われわれはサルコイドーシスを合併した乳癌の一例を経験したので、その診断や治療方針について考察を加えて報告する。

GP-3-45-205

乳癌術後の乳糜漏に対しオクレオチドを使用し、保存的に軽快した１例

新潟県厚生連　村上総合病院　外科

渡邊　直純、榎本　剛彦、佐藤　良平、山本　潤、林　達彦

【はじめに】胸部、腹部手術後に乳糜漏を起こすことは時にあるが、乳癌術後の乳糜漏は稀である。症例数が少ないため治療法が定まっていないのが現状であり、発症した場合には乳糜胸、乳糜腹水に準じて治療されることが多い。多くの症例は保存的に軽快しているが、中には保存的治療では軽快せず手術的治療を要す症例もある。乳糜胸、乳糜腹水に対する治療でオクレオチドが有効との報告が散見される。この度､我々は乳癌術後乳癌術後の乳糜漏に対し、オクレオチドを使用し、保存的に軽快した症例を経験したので供覧する。【症例】83歳、女性。主訴は左乳房腫瘤。【既往歴】高血圧、高脂血症、関節リウマチ。【現病歴】左乳房腫瘤を自覚し、当科外来初診。精査にて左乳癌の診断となった。手術は左胸筋温存乳房切除術（Bt+Ax)施行。組織診ではL, C, g, invasive, solid-tubular, 2.0×1.5×1.5cm, ly0, v0, stump(-), atypia=3, mitosisi=3, grade=3, n0, ER(2+, 100%), PgR(-), HER2=1+, Ki67（+, 10%）、Luminal Aであった。【術後経過】第2病日より腋窩、大胸筋前面に挿入したドレーンの排液が乳糜となる。　排液の中性脂肪を測定すると414mg/dlと高値であり、乳糜漏と診断した。第6病日より禁食にすると排液の乳糜は改善した。第13病日より食事を再開したところ、再度排液は乳糜となったので、第13-20病日まで経口摂取を続けたままでオクレオチド(300μg)を皮下注した。オクレオチド開始後4日目より排液が減少し、第20病日にはドレーンを抜去し、第22病日退院となった。【結語】乳癌術後でも稀ではあるが乳糜漏となることがある。乳糜漏が起こった場合にはオクレオチドが有効である可能性があり、手術的治療の前に試みても良いと思われる。

GP-3-45-206

一旦消失したが急速な肝転移の増大をきたした乳腺原発Neuroendocrine carcinomaの１例

府中病院　外科

由良　圭、青松　直撥、鄭　聖華、木村　拓也、辻尾　元、王　恩、山越　義仁、長嶋　大輔、平川　俊基、岩内　武彦、西居　孝文、森本　純也、中澤　一憲、内間　恭武、竹内　一浩

【はじめに】乳腺原発の神経内分泌癌（Neuroendocrine carcinoma,以下NEC）は乳癌全体の2～5%を占めるとされており，比較的まれな腫瘍である．今回われわれは,一旦消失したが急速な肝転移の増大をきたした乳腺原発Neuroendocrine carcinomaの1例を経験したので報告する．【症例】62歳,女性．【現病歴】3か月前より右乳腺のしこりを自覚し,精査加療目的に当院を受診した．【初診時現症・検査所見】右乳房CD領域に6cm大の巨大な腫瘤を認めた．胸筋固定,皮膚潰瘍は認めなかった．超音波検査にて右乳腺C領域に60mm大の境界不明瞭で前方境界断裂を伴う低エコー腫瘤を認めた．針生検で,ER，PgR，HER-2はいずれも陰性のNECと診断された．Ki67は60-70%であった．腋窩に38×30mmの腫大したリンパ節を認め,転移が疑われた．遠隔転移の検索にてCT,US,MRI検査にて肝臓両葉に10mm以下の多発する肝転移を認めた．【治療経過】右乳癌T3N1M1stageIV(triple negative type)と診断し，paclitaxel+bevacizumab 6サイクルを施行した．乳房腫瘤は著明に縮小し，右腋窩リンパ節転移は縮小，肝転移が消失したため治療効果判定partial responseと判断した．原発巣が再増悪傾向を認めたため患者と相談の上,右胸筋温存乳房切除術＋腋窩リンパ節郭清術を施行した．術後病理検査にてMixed small and large cell neuroendocrine carcinoma．Ki67 70~80%と診断された．術後経過は良好でFEC 4cycleを施行したが，効果判定の造影CT検査にて多発肝転移を認めた．TS-1に変更し5cycleを施行していたが,眼球結膜の黄染・肝胆道系酵素の上昇を認め，精査にて多発肝転移の急速増悪，腹腔内腫大リンパ節による総胆管狭窄が認められた．減黄のためのERBDを留置したが,肝転移巣は急速に増大し約3週間後に永眠された．【考察】乳腺NECは,乳癌取り扱い規約（第17版）では,上皮性腫瘍の悪性,浸潤癌,特殊型のその他の項に分類され,われわれが医学中央雑誌で検索しえた限りでは本邦で46例の報告があるのみであった．治療は症例数が少なく現在統一した見解は得られていないのが現状である．若干の文献的考察を加え報告する．

GP-3-45-207

PTX＋BV療法を含めた集学的医療が著効したStageIV乳癌の１例

紀南病院　外科

山邉　和生、長岡　眞希夫、宮嵜　安晃、杉本　聡

今回、PTX＋BV療法を含めた集学的医療が著効したStage IV乳癌の1例を経験したので文献的考察を加えて報告する。症例は70歳女性、閉経後。右乳腺腫瘤と背部激痛を主訴に当科緊急入院となった。入院時には両下肢の麻痺を認め、歩行不可であった。視触診では右乳房CD領域に5cm大の皮膚浸潤と潰瘍形成を伴う易出血性の腫瘤と右腋窩に数個の腫大したリンパ節を認めた。画像診断では右乳腺腫瘤、右鎖骨上及び腋窩リンパ節転移、胸椎と肋骨と骨盤に多発性骨転移、及び胸膜転移を認め、右乳癌（T4b、N3c、M1、StageIV）と診断された。入院直後より緩和ケアチームが介入しトラマール等を投与するとともに、背部の除痛目的で胸椎と仙骨に放射線治療（4Gy×5回）を行った。さらに今後乳癌が自壊し出血のコントロールができなくなることを予防するために平成X年8月、全身麻酔下に右乳房全摘術のみを行った。右腋窩リンパ節は累々と腫脹していたため切除しなかった。術後の病理診断では、右乳癌（硬癌、pT4b(30x27mm)、N3c、ly+,v+,f+,s+、核異型度3、Ki-67は35-40%)、M1、pStageIV）で、トリプルネガティブ乳癌であった。術直後に整形外科共観となりコルセット作製やリハビリを開始するとともに、ランマーク投与やPTX＋BVによる化学療法を3クール施行した。入院前には背部痛や下肢麻痺のため這って生活していたが、治療が著効し車いすが中心の生活であるが、歩行も可能となり入院後3ヵ月目に退院可能となった。退院時には地域連携室と退院調整（訪問介護の手続きや通院加療のための移動手段の確保等）を行った。現在、外来通院にて化学療法継続中である。

GP-3-45-208

肝血管筋脂肪腫を合併しStageIVと診断されたHER2陽性乳癌の１例

愛知厚生連海南病院　外科

野々垣　郁絵、柴田　有宏、石原　博雅、小林　大悟

症例は28歳，女性．1年前から左胸のしこりを自覚していた．左腋窩にもしこりを自覚するようになり，当院を受診．左DB領域に20mm大，左腋窩に15mm大の腫瘤を触知した．超音波検査では左DB領域に境界不明瞭なlow echoicな腫瘤を認め，腋窩リンパ節の腫大を認めた．乳腺腫瘤の針生検を施行し，浸潤性乳管癌，ER陽性，PgR陽性，HER2陽性と診断した．造影CTで肝S8に一部壊死を伴った造影効果の乏しい30mm大の腫瘍，S4に5mm大の腫瘍を認めた．4年前に偶然施行されていたCT検査では，肝腫瘍は認められなかったことから，肝転移が疑われた．左乳癌，多発肝転移 T2N1M1 StageIVと診断し，ペルツズマブ＋トラスツズマブ＋ドセタキセル併用療法を開始した．6クール施行し，原発巣，腋窩リンパ節の縮小を認めたが，肝腫瘍は内部構造やサイズの変化を認めなかった．PET-CT検査を施行したが，左乳腺腫瘤，左腋窩リンパ節，肝腫瘍のいずれも集積は認めなかった．肝腫瘍が転移ではない可能性もあり，診断，治療目的に肝部分切除術を行った．切除腫瘍の病理結果で，肝血管筋脂肪腫の診断となった．乳癌に対して根治手術を行う方針となり，左乳房全摘，腋窩リンパ節郭清，広背筋皮弁による乳房再建を行った．病理結果は浸潤性乳管癌（硬癌），腋窩リンパ節はLevel Ⅰに2個転移を認めた．治療効果判定はGrade 1aと判定．現在，術後補助化学療法として追加でEC療法を施行中である．肝血管筋脂肪腫は比較的稀な腫瘍であり，画像上，鑑別が困難な場合が多い．今回，乳癌肝転移と鑑別が困難であった肝血管筋脂肪腫を合併した乳癌の1例を経験した．若干の文献的考察を加えて報告する．

GP-3-45-209

needle tract seedingにより再発したと考えられる悪性葉状腫瘍の一例

公立豊岡病院組合立　豊岡病院

福井　由紀子、遠藤　真一郎、足立　靖、水田　誠、坪野　充彦、記井　英治

【はじめに】乳腺悪性腫瘍に対する針生検後のneedle tractへの再発は非常に稀ではあるが可能性はあると報告されている。今回，needle tractへの再発が疑われた悪性葉状腫瘍の一例を経験したので報告する。【症例】50歳，女性。乳癌検診で要精査となり，前医での穿刺吸引細胞診でClass4と判定され，乳癌の疑いで当科紹介受診となった。超音波検査で左C領域に4cm大の分葉状の腫瘍を認め，針生検で線維腺腫と診断された。形状と大きさから葉状腫瘍の可能性も否定できないため，診断的治療として腫瘍摘出術を施行した。摘出標本の病理所見は葉状腫瘍(borderline malignancy)で，一部断端陽性が疑われたため左乳腺扇状部分切除術を施行し断端陰性が確保された。4年後に左乳房の腫瘤を自覚し受診。超音波検査で左CD領域に境界明瞭な3.6cmの分葉状腫瘍を認め，前回の切除部位の近傍であるため葉状腫瘍の再発が疑われた。断端が十分に確保されていたにも関わらず再発したことからneedle tract seedingの関与が考えられたため，今回針生検は施行せずに腫瘍から十分にsafety marginをとって乳腺部分切除術を施行した。病理所見は葉状腫瘍(borderline malignancy～malignant)で，Ki-67陽性率が前回より高く，悪性度が上昇したものと考えられた。【考察】初回手術では十分なmarginが確保されていたにも関わらず再発し，needle tract seedingが原因と推察された悪性葉状腫瘍の一例を経験した。針生検を行う際は出来る限りneedle tractも含めて手術で切除できるルートで穿刺すべきと考えられる。またneedle tractの再発の可能性が高い組織型・表現型などの研究、またその対策として生検装置の改良が進められることが期待される。

GP-3-45-210

縦隔リンパ節転移との鑑別が困難であった乳癌術後補助化学療法中に認めた迷入性甲状腺腫の１例

[1]独立行政法人　国立病院機構　呉医療センター　中国がんセンター　外科、[2]独立行政法人　国立病院機構　呉医療センター　中国がんセンター　乳腺外科、[3]独立行政法人　国立病院機構　呉医療センター　中国がんセンター　腫瘍内科

木村　優里[1]、尾崎　慎治[2]、厚井　裕三子[2]、安井　大介[2]、平田　泰三[3]

【背景】乳癌からの肺転移を伴わない縦隔リンパ節のみの転移は非常に稀とされており、画像所見や臨床所見のみでは診断に苦慮する場合がある。今回我々は乳癌術後リンパ節転移を疑う上縦隔腫瘤を認め、迷入性甲状腺腫と診断した１例を経験したので報告する。
【症例】69歳女性。右乳癌(cT4bN1M0,cStageIIIb、ホルモン受容体陰性、HER2陽性)と胃癌(cT1N0M0,cStageI,signet ring cel carcinoma)の重複癌を指摘された。進行度より乳癌加療を優先することとし、術前化学療法後に右乳房切除術＋腋窩リンパ節郭清術を施行した。治療効果判定はgrade1aで、原発巣への癌残存を認めた。続いて乳癌術後1ヶ月目に胃癌に対して腹腔鏡補助下幽門側胃切除術を施行し、pT1aN0M0,pStageIであった。術後補助化学療法は乳癌に対してトラスツズマブを投与する方針とした。トラスツズマブ投与中、術後6ヶ月目のフォローアップCTで上縦隔に14mm大のリンパ節と思われる腫瘤を指摘された。経過から乳癌再発の可能性を疑った。患者との相談で、再発治療としてトラスツズマブを投与する方針とした。その間他の遠隔転移出現を認めず、上縦隔腫瘤は緩徐に増大し２年で20mm大となった。腫瘤にトラスツズマブ治療反応性が乏しい治療経過や画像所見から、乳癌再発巣のdiscordanceや胃癌転移の可能性、他の疾患鑑別の必要性が考慮されたため、FDG-PET検査を施行したところ、上縦隔腫瘤に有意なFDGの集積を認めなかった。上縦隔腫瘤に対する確定診断のため縦隔腫瘍摘出術を施行した。病理検査結果では迷入性甲状腺腫の診断であり悪性所見を認めなかった。以降はトラスツズマブ投与を終了し無治療で経過観察し、術後４年3ヶ月経過した現在も無再発経過観察中である。
【考察】本症例は縦隔腫瘤性病変が乳癌の遠隔転移であるか否かの鑑別を要した１例であった。
【結語】転移再発が疑われる症例で腫瘍に対する化学療法の治療反応性が乏しく、病変が乳腺由来と断定できない場合は、その他の腫瘍の合併を考え、生検による確定診断を考慮すべきである。

GP-3-45-211

経内頸静脈留置後８か月経過して生じた中心静脈カテーテル断裂の１例

JCHO九州病院

梅田　修洋、村上　聡一郎、相良　亜希子、西村　志帆、田中　晴生、中村　勝也、石川　幹真、内山　明彦

【はじめに】乳癌患者の30%には全身化学療法の適応があるため、より安全な経静脈投与経路が模索され本邦でも中心静脈（CV）ポート留置下での化学療法が広く普及してきた。一方でCVポート特有の合併症に遭遇する機会も増加している。中でもカテーテル損傷は頻度は低いが一旦生じると抗癌剤の漏出やカテーテルの血管内迷入など重大な結果を招くことが多い。第一肋骨と鎖骨の間にカテーテルが挟まれ断裂するPinch　off（Subclavian crush syndrome）は鎖骨下静脈アプローチで生じることがよく知られている。当院ではこの合併症を回避できる利点も考慮し、手術室でエコーガイド下の内頸静脈穿刺と透視下操作を併用してポートを前胸部に留置している。しかし経内頸静脈アプローチでも留置後長期経過してカテーテル損傷が顕在化した１例を経験したので若干の文献的考察を加えて報告する。【症例】63歳女性。2014年3月に皮膚潰瘍、肝転移を有する局所進行左乳癌：Invasive ductal carcinoma, solid-tubular carcinoma:NG3､ER (0%)､PgR (0%)、HER2 (0)、T4bN0M0と診断された。5月から低容量のFEC療法[F:500mg+E:100mg+C:500mg/body]を導入し、7月に右内頸静脈アプローチでＣＶポートを前胸部に留置した。12月にはPDとなりレジメをDOC[100mg/body]へ変更したが、経過を通じてポート使用前には血液の逆流を確認し適時胸部単純写真撮影等を行っていた。留置後8か月が経過した時点で抗癌剤投与後に右頸部疼痛を訴えたため、ポートより造影剤を注入して透視したところカテーテルの１か所から造影剤の漏出が確認された。カテーテル断裂と判断し同日局所麻酔下にポートも含めて抜去し、漏出部位を中心にステロイド局注等の標準的な抗癌剤漏出時の対応を施した。カテーテルは先端から14ｃｍの屈曲の最も強い位置で不完全断裂していた。【考察】本例では断裂の原因は確定できなかったが、留置時の操作でカテーテルに微細な損傷が加わり、体動に伴う屈曲伸展が長期間繰り返されたことで孔が緩徐に拡大した可能性がある。化学療法施行中は内頸静脈アプローチでもカテーテル損傷は起こりうることを念頭においた注意深い観察と対処が必要である。

GP-3-45-212

新生児頭大の腫瘍を形成した乳腺Solid papillary carcinomaの１例

[1]県立宮崎病院　外科、[2]県立宮崎病院　病理診断科

池田　奈央子[1]、大友　直樹[1]、牧野　裕子[1]、植田　雄一[1]、本山　由利奈[1]、島尾　義也[2]

【はじめに】乳腺Solid papillary carcinoma（以下SPC）は、Maluf and Koernerが1995年に最初に提唱した乳管内癌の組織亜型である。管内で乳頭状発育を示し、浸潤巣を伴う例の浸潤形態としては粘液癌や神経内分泌癌との関連が示唆されている。これまでの報告では高齢者に好発し、予後は比較的良好とされている。また、浸潤径に関しては、0.1-4.0cmと小さいものが多い。今回、我々は新生児頭大の腫瘍を形成した乳腺SPCの一例を経験したため報告する。【症例】67歳女性。3-4年前から右乳房腫瘤を自覚するも放置。徐々に増大、半年前から皮膚潰瘍･浸出液を伴うようになり、当院受診となる。視触診で右乳房に15×10cm大の皮膚潰瘍を伴う腫瘤を認めた。CT検査にて腋窩リンパ節転移や遠隔転移は認めなかった。針生検では粘液内に癌胞巣の浮遊を認め、粘液癌の診断に至った。右乳房全摘術＋腋窩郭清術を施行した。最終病理結果は、粘液癌と神経内分泌癌の関連が見られるSPCと診断された。最大浸潤径は13.5cmであった。術後は、右胸壁に放射線治療50Gy/25frを追加し、現在は内分泌療法中である。現在術後12ヶ月経過しているが、再発の所見なく経過観察中である。【まとめ】腫瘤を放置したことで、新生児頭大にまで増大したSPCを経験した。浸潤径はこれまでの報告の中では最大であるが、転移の有無や異型度、増殖能力などはこれまでの報告と大差なく、予後に関しては良好であると予想される。

GP-3-45-213
メトトレキサート関連リンパ増殖性疾患に併発した乳癌の１例

[1]岡山済生会総合病院　外科、[2]岡山済生会総合病院　放射線科
武田　正[1]、西山　宜孝[1]、石原　節子[2]、本後　登志江[1]、工藤　由里絵[1]、光井　恵麻[1]

メトトレキサート(MTX)は活動性慢性関節リウマチ(RA)患者に対する最初の治療として重要なkey drugであるが、リンパ増殖性疾患を合併することがありMTX関連リンパ増殖性疾患(MTX-LPD)と呼ばれている。 今回我々はMTX-LPDに乳癌が合併した１例を経験したので報告する。【症例】69歳女性【既往歴】RAにて約４年前からMTX6mg/週を内服していた。【現病歴】頚部腫脹のため近医より紹介され、CTにて全身のリンパ節腫大、軽度脾腫、肺結節、左乳房腫瘤を指摘された。血液検査ではIL-2R:5120U/ml、LDH:871IU/l と高値であり、またVCA-IgG:320倍、VCA-IgM:10倍未満、EB-EBNA:20倍とEBV既感染であった。悪性リンパ腫を疑い鎖骨上窩リンパ節生検を施行し、組織学的にびまん性大細胞型B細胞性リンパ腫(DLBCL)の像であり、MTX内服中であることからMTX-LPDと診断した。MTX休薬後左乳房腫瘤につき当科紹介となった。【検査】MMGは異常を認めず、 乳房USでは左A領域に12mm大の境界不明瞭不整形の低エコー腫瘤を認め、腋窩に多数のリンパ節腫大を認めた。腫瘤のCNBでsolid tubular carcinoma(Luminal A)、腋窩リンパ節ABCはclass IIであった。CTでは左Aに14mm大の境界不明瞭な腫瘤を認めたが、リンパ節、肺結節は縮小傾向であった。遠隔転移を示唆する所見はなくT1N0M0 Stage Iと診断した。【治療経過】手術はBp＋SNを施行。術後経過は良好で術後２日目に退院となったが、その後MTX-LPDの急性増悪を来たしたため、 悪性リンパ腫として治療中である。【考察】MTX-LPDは1991年にEllmanらがMTX投与中のRA患者に発生したリンパ腫を報告した事に始まる。DLBCLやホジキンリンパ腫が多く、 高率にEBVが関連しMTX中止により多くが自然消退するとされる。 医中誌で確認できる範囲では悪性腫瘍を併存した症例は確認できず本症例は極めて稀な１例である。MTX-LPD患者でも通常の診断、手術を行うことができたが、術後MTX-LPDの増悪のため化学療法となり、乳がんに対する術後補助療法が遅れている。若干の文献的考察を踏まえて報告する。

GP-3-45-214
右腋窩の副乳より発生した葉状腫瘍の１例

医療法人　倚山会　田岡病院　乳腺甲状腺科
開野　友佳理、沖津　奈都、三木　仁司、森本　忠興

【はじめに】葉状腫瘍は稀な疾患で、発生頻度は全乳腺腫瘍中0.3～0.9%と報告されている。副乳に発生した葉状腫瘍はさらに稀な疾患である。今回、右腋窩の副乳より発生した葉状腫瘍の１例を経験したので報告する。【症例】46歳女性。8年くらい前より右腋窩の腫瘤に気が付いていたが放置していた。平成26年の乳癌検診で右腋窩のリンパ節腫大疑いと診断され精査のため紹介となった。 検診のマンモグラフィーとエコー検査では乳房に異常所見を認めなかった。 右腋窩の腫瘤は可動性良好であった。 右腋窩には乳輪や乳頭形成など副乳を疑う所見は認めなかった。エコー検査では18.3mm大で内部エコーが不均一なやや分葉状の腫瘤であった。 乳癌の腋窩リンパ節転移を疑い乳腺造影MRI検査を行ったが乳腺には悪性所見は認めなかった。 細胞診ではリンパ節ではなく乳腺腫瘤を疑われた。 増大傾向はなかったが摘出の希望があったため摘出術を施行した。病理組織検査では葉状腫瘍と診断された。【まとめ】腋窩に腫瘤を認めた場合、 乳癌からのリンパ節転移を疑い原発巣の精査を行いがちである。 しかし、 副乳から発生した葉状腫瘍の可能性もあることを視野に入れ精査を行う必要があると考えた。

GP-3-45-215
男性における腋窩リンパ節転移を伴った純型粘液癌（type A）の１例

[1]神鋼記念病院　乳腺科、[2]放射線治療科、[3]病理診断センター、[4]乳腺センターエコー室
松山　瞳[1]、松本　元[1]、結縁　幸子[1]、一ノ瀬　庸[1]、橋本　隆[1]、出合　輝行[1]、門澤　秀一[2]、伊藤　敬[3]、藤森　考博[3]、市川　一仁[3]、伊藤　利江子[3]、山神　真佐子[4]、曽山　ゆかり[4]、村田　あや[4]、山神　和彦[1]

【はじめに】男性乳癌は全乳癌の約1%以下と稀であり， さらに男性乳癌における粘液癌の頻度は2-10%とされており非常に少ない．今回我々は，腋窩リンパ節転移を伴う純型粘液癌（type A）の１例を経験した．純型粘液癌は，さらに稀であり，若干の文献的考察を加えて報告する．【症例】86歳男性，主訴：右乳腺腫瘤．既往歴：特記すべきことなし．家族歴：血縁関係に遺伝性乳癌卵巣癌症候群を示唆する乳癌，卵巣癌，前立腺癌，膵癌等なし．現病歴：右乳頭直下に痛みを伴わない腫瘤を自覚し，近医受診．男性乳癌を疑い，core needle biopsy（CNB）を施行され，本科紹介となった．CNB検体：粘液癌，NG1，ER(+)，PgR(+)，HER2(2+)，FISH(-)，Ki-67: 20-30%．画像診断：USでは右乳頭直下に2.0×1.8cmの境界明瞭で平滑な楕円形の内部高エコーな腫瘤あり．腋窩リンパ節の腫大なし．CT，骨シンチグラフィでは遠隔転移なし．臨床経過：T1N0M0 StageIと診断し，手術先行とした．手術術式はBt+SNBを予定した．SNB(+)のためAx(II)を追加した．病理組織所見は純型粘液癌，浸潤径は17×13mm，NG2，ly(-)，v(-)，n: 3/13であり，最終病期分類はT1N1M0 StageIIAであった．86歳と高齢であり，標準化学療法は希望されず，UFT+タモキシフェンを選択した．現在術後３年経過し，タモキシフェンのみ継続投与しており，再発、転移は認めていない．【考察】粘液癌は，一般に組織型分類として浸潤性乳管癌の成分を含む混合型と含まない純型に分けられる．純型粘液癌はさらにhypocellular variant; type Aとhypercellular variant; type Bに細分類される．男性乳腺粘液癌は稀であるが，さらに希少な純型粘液癌の症例，type Aを経験した．純粋型粘液癌は混合型に比して予後良好とされている．リンパ節転移は，豊富な細胞外粘液にとる生物学的バリアのため，頻度が低いとの報告もあるが，本症例はリンパ節転移を有していた．今回我々が経験した粘液比率が高いtype Aは，リンパ節転移を認めても予後が良好との報告もある．本症例は男性乳癌であり，女性乳癌の治療法に準ずる事が基本となるが，高齢であることを考慮しUFT+タモキシフェンの術後補助療法を選択した．男性乳癌自体の症例数は少ないが，今後さらなるデータの集積により，細分類し，個別化治療を検討すべきと考える．

GP-3-45-216
抗VEGF抗体の眼内投与にて視力が維持された乳癌脈絡膜転移一例

[1]一般財団法人　住友病院　外科、[2]一般財団法人　住友病院　画像診断部、[3]大阪ブレストクリニック
石原　沙江[1]、西村　重彦[1]、山片　重人[1]、田中　涼太[1]、木下　春人[1]、河本　真大[1]、尾羽根　範員[2]、妙中　直之[1]、芝　英一[3]

乳癌の転移巣として代表的な臓器は、骨、肺、肝臓であるが、乳癌治療の進歩により長期生存例も増加し、眼部への転移も増加している。当院においても、両側脈絡膜に転移した一例を経験したので報告する。 症例は50歳女性。2003年　右乳癌T1cN0M0　stageI(ER 2+/PgR 2+/HER 2+/Ki67 2+)に対して、右乳房部分切除術、センチネルリンパ節生検を施行され、術後補助療法としてLH-RHアゴニスト３年とTAMを５年投与されていた。2011年右肺転移再発を来し、ホルモン療法を継続したが、鎖骨上、骨転移、縦隔リンパ節転移を認め、TS-1、ホルモン療法、温熱療法、放射線治療を施行した。2015年４月癌性胸膜炎にて右胸水貯留、両側副腎転移を認め胸膜癒着術施行目的に当院紹介となった。癒着術施行後も、VNB、cpecitabineにて治療を継続したがPRのため治療終了とした。2015年10月　終末期医療、緩和ケア目的に当院に入院した際、右眼の視力低下を訴え眼科受診となった。右眼の虹彩鼻下側、脈絡膜から毛様体にかけて腫瘍を認め、左眼に関しては、前眼部には病変は無いものの、視神経乳頭下方に平坦な腫瘍を認め乳癌の脈絡膜転移と診断した。右眼に関しては、腫瘍進展の範囲と網膜剥離を起こしており、視力保持のための治療は困難と判断されたが、左眼に関しては腫瘍による滲出性変化を改善させるため、抗VEGF抗体投与にて視力低下を遅らせることとした。11月に施行し、施行後滲出性変化は改善しそれ以上の視力低下は認めなかった。乳癌の眼転移は、田村らの報告によると乳癌患者の0.2%程度であり、比較的稀である。転移の部位としては眼球内（ブドウ膜）と眼窩骨転移が多いとされている。眼球内転移に関しては、剖検例では担癌患者の9.3%に認めたとの報告もあり、乳癌、肺癌に多いとされている。自覚症状は視力低下や視野狭窄、霧視などであり眼症状を呈した38%の乳癌患者に脈絡膜転移が発見されたとの報告もあり、再発患者のQOLを維持するためにも眼転移も考慮する必要がある。また、抗VEGF抗体の眼内投与は施行時間が短時間であり、合併症も少ないことから、患者の負担も軽く、終末期であっても施行可能な対症療法であり今後の症例にも検討が期待できる。

GP-3-45-217
当院における乳腺相談窓口の現状と課題

医療法人豊田会　刈谷豊田総合病院
加藤　美和、八木　美千恵

【目的】乳腺相談窓口で行う相談活動の現状を分析し、今後の活動の示唆を得る。
【方法】乳腺相談窓口の2009年度～2011年度の3年間での相談件数、内容の比較分析。
【倫理的配慮】電子カルテの記録から後向きに調査し、データは個人が特定されないよう配慮した。
【結果】2008年度に乳腺相談窓口を開設し、乳がん看護認定看護師1名が、乳腺外来とは別日に月2回1日3名までの予約制で行っている。相談総件数は、2009年は66件。2010年は86件。2011年は98件であった。相談内容と件数は、表1参照。
【考察】リンパ浮腫の予防・発症患者支援の相談件数が増加した要因は、2010年4月よりリンパ浮腫指導管理料が算定できるようになったため、リンパ浮腫予防のための日常生活指導用パンフレットを作成し、患者に乳腺相談窓口の情報提供をしたこと。また、退院後の乳腺相談窓口の予約を、クリニカルパスに組み込み標準化したことが考えられる。そして、乳腺相談窓口では、自宅で実践しているリンパ浮腫予防行動の状況やリンパ浮腫の観察を行い、必要性のある患者が継続して受診することを動機づけたことが考えられる。現状では、乳腺相談窓口を受診する患者は、年々増加しており乳がん看護認定看護師1名のみで対応するには限界がある。よって今後の課題は、乳腺相談窓口を担当するスタッフの育成をすること、予約枠の拡大が必要である。また、外来受診患者の要望にタイムリーな対応をするためには、乳腺外来の受診日と同日に乳腺相談窓口を受診できるような環境調整が必要である。

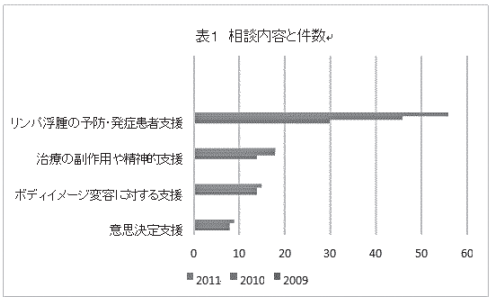

GP-3-45-218
乳癌術後腋窩リンパ節転移との鑑別が困難だった結節性筋膜炎の1例

[1]独立行政法人　国立病院機構　東徳島医療センター　外科、
[2]とくしまブレストケアクリニック
澤田　徹[1]、本田　純子[1]、斎藤　勢也[1]、須見　高尚[1]、笹　三徳[2]

＜はじめに＞結節性筋膜炎は、四肢に好発する良性の繊維芽細胞の反応性増殖性病変であるが、臨床的に悪性腫瘍との鑑別が難しい疾患である。今回乳癌術後で、腋窩リンパ節にPET-CT検査にてFDG集積を認め、腋窩リンパ節転移を疑い、手術を行った1例を経験したので、ここに報告する。＜症例＞65歳、女性。右乳癌と診断され、生検結果ではInvasive ductal carcinoma、papillotubular and scirrhous type、ER(-)、PgR(-)、Her2(2+)、FISH(増幅あり)であった。術前化学療法(EC 4cycle、Paclitaxel 4cycle+Trastuzumab)施行後、Bp+Ax(Level 1、2)施行した。術後、Trastuzumabを1年間施行し、経過観察中であった。5年後経過観察のPET-CT検査施行したところ、右腋窩にFDG集積(SUVmax 4.76)を認め、腋窩リンパ節再発を疑われた。エコー検査では右腋窩に6×3.1×4.3mmの円形、境界平滑で低エコーなmass leisionあり。MRI検査でも、右腋窩に径4mm程度の早期に染まる部分があり、PET-CT検査で集積した部位と一致した。細胞診では、紡錘形の細胞が集塊状または散在性に多数出現し、悪性が疑われ、臨床診断として右腋窩リンパ節再発を疑った。手術は病変を含む広範囲に切除を行った。病変は5×3mm大の境界明瞭な腫瘤であった。最終病理結果では、紡錘形細胞が渦巻き状、あるいは束状に配列増殖し、一部で多核巨細胞を認めた。免疫染色ではαSMA陽性、S-100、desmin、CD34、CK-AE1/3陰性であり、乳癌の再発ではなく、結節性筋膜炎との診断であった。＜結語＞結節性筋膜炎は四肢に好発するが、胸壁や腹壁、腋窩から発症した報告例もあり、PET-CT検査でFDG集積を認めた例も報告されている。発生した成因は不明ではあるが、術後の経過観察を行う上で、念頭に置いておくべき疾患の一つと考えられた。

GP-3-45-219
眼転移を来たした乳癌の2例

社会福祉法人　函館厚生院　函館中央病院　外科
平口　悦郎、児嶋　哲文、橋田　秀明、松村　祥幸

乳癌の眼転移は他の臓器転移に比べて稀である。そのほとんどは眼球転移であり眼窩転移はきわめて少ないとされている。今回われわれは乳癌の眼窩転移1例を含む眼転移症例2例を経験したので報告する。症例1は52歳女性で、右乳癌（c -T2N0M0、stageIIA ）にて乳房温存手術（Bp+Ax、level II）を施行。術後3年で右肋骨に転移が出現し、ゾレドロン酸とletrozole内服で治療、SD（stable disease）を得られていたが、術後4年目に左肋骨、腰仙椎にも転移が出現。その後XC療法（capecitabin +cyclophosphamide）が奏功し長期SD（stable disease）を得られていたが、術後9年目に右眼痛と複視が出現し、頭部MRIにて右眼窩転移と診断された。Eribulinによる化学療法にて治療後、症状は軽減し視力障害も認められなかったが、骨転移の進行、肺転移、癌性リンパ管症により、眼転移発症後7ヵ月で死亡した。症例2は57歳女性で、右乳癌（c -T2N1M0、stageIIB ）にて乳房温存手術（Bp+Ax、level I）を施行。術後2年で骨転移、肺転移、肝転移が出現。同じ頃に右眼視力の低下が出現し、近医眼科にて右網膜の黄斑部に漿液性網膜剥離と一部隆起性の変化を指摘され、頭部MRIにて右脈絡膜転移と診断された。発症8日後から同眼科にてソルメドロール500mg div 3日間で治療され、右眼の視力は（0.3）から（1.2）まで回復した。その後FEC（5FU+epirubicin+ cyclophosphamide ）療法4クールに引き続き、paclitaxel+bevacizumabによる化学療法を施行。肺転移、肝転移は縮小し、視力障害の再増悪も認められなかったが、骨転移の進行、癌性胸膜炎により、眼転移発症後1年で死亡した。眼転移そのものは予後規定因子とはならないが、発症時にはすでに多臓器転移が認められることが多く、眼転移症例の予後は不良であるとされてきた。しかし、近年では化学・内分泌療法の進歩により、転移再発乳癌においても長期生存例の報告も増えている。最悪、失明にまで至る視機能低下や二次性緑内障による耐えがたい眼痛などを防ぐことはQOLを維持する上できわめて重要であり、眼転移の早期発見に努め、積極的に治療すべきと考えられる。

GP-3-45-220
乳腺原発腺房細胞癌の1例

[1]松阪中央総合病院　外科、[2]松阪中央総合病院　臨床病理科、
[3]三重大学附属病院　乳腺センター
岩田　真[1]、阪本　達也[1]、藤村　侑[1]、前田　光貴[1]、大澤　一郎[1]、
加藤　憲治[1]、三田　孝行[1]、石原　明徳[2]、長野　真由子[3]、花村　典子[3]

腺房細胞癌は唾液腺や膵臓の腺房細胞に類似した腫瘍細胞の増生を主体とする腫瘍であるが，乳腺原発となることは非常に稀で10例ほどの報告しかない。今回われわれは乳腺に発生した腺房細胞癌を経験したので報告する。症例は65歳女性，検診のマンモグラフィーで異常を指摘され精査目的受診。家族歴では長女が12年前29歳時に乳癌に罹患し現在経過観察中，次女が5年前35歳時に乳癌と診断され現在ホルモン療法を継続している。受診時現症では右乳房C領域に約2cm大の硬い腫瘤を触知したが、皮膚変化，乳頭分泌物は認めず，腋窩・鎖骨上・頸部にリンパ節は触知しなかった。マンモグラフィーでは不均一高濃度乳腺で右乳房MLOにてU領域，CCにてO領域に局所性非対称性陰影(FAD)でカテゴリー3と診断された。超音波検査では右乳腺C領域に23x25x13mm大の境界不明瞭な地図状低エコー域を認め，内部は不均質低エコーで点状高エコーは認めず、ドップラーでは血流を認めた。DCISを疑い針生検を行ったところ小胞巣状，管状に浸潤する腫瘍を認め、浸潤性乳管癌(硬癌)が推定された。乳房MRI所見では右乳腺C領域に径約21mm大の不整形腫瘤を認め，造影早期から持続的に高度濃染し，乳癌が疑われ、乳頭方向に乳管内進展が疑われた。CTでは右乳腺C領域に造影効果のある不整形腫瘤を認め、乳管内進展も疑われたが，右腋窩リンパ節に腫大は無く，また膵に腫瘍性病変は認めず，遠隔転移の所見も認めなかった。以上より右乳癌(硬癌疑い，cT2，cN0，cM0，stageII)の診断で，右乳房切除術+センチネルリンパ節生検を施行した。センチネルリンパ節は転移陰性のため郭清は省略した。摘出標本所見：25x14mm大の境界不明瞭な灰白色，充実性の腫瘍を認めた。病理組織学的所見では胞巣状、腺房様に増殖する腫瘍を認め、底部に偏移した小さい核をもつ腫瘍細胞が腺房構造を形成し，唾液腺の腺房に類似していた。pT2，f，ly (-)，v (-)，Nuclear grade 2，HG;II，切除断端は陰性であった。免疫染色ではgross cystic disease fluid protein(GCDFP)-15，α1-antichymotrypsin(ACT)，s-amylase，S-100が陽性で，ER，PgR，HER2は陰性でトリプルネガティブ、MIB-1indexは30と高値であった。以上の結果から乳腺腺房細胞癌と診断された。術後9日目に退院し、補助療法としてAC治療4コース，ドセタキセル治療を4コース施行し，現在経過観察中であるが，特に再発転移所見は認めていない。

GP-3-45-221
自然治癒した肉芽腫性乳腺炎の１例

大津市民病院　外科
橘　強、洲崎　聡、柳橋　健

【はじめに】肉芽腫性乳腺炎は比較的稀な、腫瘤を形成する良性、炎症性乳腺疾患である。今回われわれは自然治癒した肉芽腫性乳腺炎の１例を経験したので報告する。【症例】41歳女性。右乳房の無痛性腫瘤を主訴に当科を受診した。右AC領域に可動性良好な腫瘤を触知し、マンモグラフィはカテゴリー1であった。超音波検査では右領域に境界不明瞭粗造で内部の血流が豊富な低エコー腫瘤を認め、カテゴリー4であった。MRIでは右AC領域に多発造影結節を認め、内部に嚢胞様の造影不良域を含んでいた。結節の濃染部分はいずれもTICでrapid/wash out patternを、DWIで高信号を呈していた。右腋窩・傍胸骨リンパ節は腫脹していた。以上より乳癌を疑い、画像ガイド下吸引術を施行した。病理所見は、TDLUに一致して間質にリンパ球や形質細胞が密に浸潤していた。部分的に腺管構造が破綻し、組織球や多核巨細胞、好中球の出現をともない肉芽腫を形成していた。悪性所見は認めず、肉芽腫性乳腺炎と診断した。経過観察中に右乳房の発赤が生じ、膿瘍形成を疑い切開排膿を施行した（培養陰性）。その後再燃することなく自然治癒し、現在に至っている。【結語】肉芽腫性乳腺炎は画像上乳癌との鑑別が困難な症例が存在する。経過中に膿瘍形成し切開排膿したものの、その後自然治癒した肉芽腫性乳腺炎の１例を報告する。

GP-3-45-222
乳腺原発骨肉腫の１例

[1]福岡徳洲会病院　外科、[2]福岡徳洲会病院　病理診断科、
[3]大垣徳洲会病院　乳腺・内分泌外科、[4]江南厚生病院　外科、
[5]西尾市民病院　外科
能美　昌子[1]、間瀬　隆弘[1,3]、吉田　尊久[2]、田中　益美[1]、天岡　望[3]、
飛永　純一[4]、和田　応樹[5]、米満　侯宏[1]、川元　俊二[1]

（はじめに）乳腺原発骨肉腫は、乳腺原発悪性腫瘍の0.2~1%を占める非常にまれな疾患である。今回、我々は生検で術前診断がついた１例を経験したので報告する。（症例）69歳女性。2ヵ月前より左乳房のしこりを自覚し当科を受診した。左乳房乳頭の頭側に可動性良好な弾性硬の腫瘤を触知した。MMGでは高濃度腫瘤陰影を認めC-4であった。超音波検査ではEA領域に1.5cm大の分葉状から不整形の境界明瞭、内部に石灰化を伴う低エコー腫瘤を認めた。前方境界線は保たれており、後方エコーはやや増強されていた。FDG-PETでは腋窩リンパ節転移及び遠隔転移は認めなかった。US-MMTでは短紡錘形の腫瘍細胞が著明に増殖し、多数の多核破骨細胞や類骨細胞が含まれ骨形成像を認めた。上皮性腫瘍を示す部分は認めず、乳腺原発骨肉腫が疑われた。Bt+SN施行（SN-）腫瘍は肉眼的には灰白色充実性で周囲への浸潤傾向を有しており、顕微鏡所見では短紡錘形細胞が増殖し、骨芽細胞、破骨巨細胞が多数存在し未熟な骨形成を示していた。以上より乳腺原発骨肉腫と診断された。ER、PgR、HER2すべて陰性であった。術後は経過観察のみ行っており、現時点では再発を認めていない。（結語）乳腺原発骨肉腫はまれな腫瘍であり治療についてまだ確立されていない部分が多い。組織学的特徴や術後化学療法について若干の文献的考察を加えて報告する。

GP-3-45-223
乳房皮下に発生した隆起性皮膚線維肉腫の一例

[1]最成病院　検査科、[2]最成病院　外科、
[3]千葉大学大学院　医学薬学府　臓器制御外科、
[4]千葉大学医学部付属病院　皮膚科、[5]千葉大学医学部付属病院　病理部、
[6]千葉大学大学院　医学薬学府　分子病態解析学
梅原　有子[1,6]、藤田　和恵[2]、坂田　治人[2]、長嶋　健[3]、末廣　敬祐[4]、
栗田　遼二[4]、宮地　秀明[4]、神戸　美千代[5]、中谷　行雄[5]

細胞診検査で術前診断し得た乳房隆起性皮膚線維肉腫の一例を経験したので報告する。
症例は40歳代女性。人間ドックの乳房触診検査で左前胸部の腫瘤を指摘され、精査目的で来院した。乳房超音波検査では左上内側に表面平滑で血流豊富な腫瘤、および下外側に乳管内の嚢胞性病変を認めた。穿刺吸引細胞診にて、前者は線維状の細胞が花むしろ状を呈し特徴ある非上皮性病変の結合形態であり、核密度が高く病理学的に悪性度が高いと推察され線維肉腫または悪性線維性組織球腫と推定し、後者は内容物が吸引され腫瘤はほぼ消失し嚢胞であった。術前の針生検において免疫染色でCD34陽性であり、隆起性皮膚線維肉腫（Dermatofibrosarcoma protuberans；以下DFSP）と診断された。腫瘤を中心とした広範皮膚切除術を施行、組織学的にも同様に紡錘形の異型細胞が花むしろ状に増殖し結節状の組織球浸潤を伴っていた。病理学的断端陰性を確認後、皮膚欠損部に対し広背筋皮弁術を施行し経過は良好である。
DFSPは悪性腫瘍のうちでも予後は比較的良いと言われているが、切除後も局所再発する傾向が強く、遠隔転移は5%と報告されている。本症例は二次検診の段階で病変の推定ができ、早期診断・早期治療を行うことが可能であった。乳房検査を行う際には、このような病態も存在することを念頭におく必要があると思われた。

GP-3-45-224
乳房温存術後の放射線照射野に発症した血管肉腫の１例

倉敷中央病院　外科
上野　彩子、山口　和盛、櫻井　玲央、岡部　道雄、河本　和幸、
今井　史郎、小笠原　敬三

現在、乳房温存術および残存乳房への放射線照射は乳癌の標準治療である。しかしながら、放射線照射野での血管肉腫の発症が以前から報告されており、0.1～0.5%の発症頻度とされている。今回、我々は乳房温存術後の放射線照射野に発症した血管肉腫の症例を経験したので、若干の文献的考察を加えて報告する。症例は69歳女性。6年前に右乳癌（pT1cN0M0 stage1、ER-、PgR -、Her2 1+）に対して乳房温存術およびセンチネルリンパ節生検、残存乳房への放射線照射（50Gy）を行った。術後補助療法としてUFTを２年間投与後、経過観察されていた。1ヵ月半前より右乳房に発赤を自覚し、改善しないため当科受診。来院時、右乳房BD領域の皮膚に発赤と浮腫状変化を認め、乳房超音波検査では皮膚発赤部に一致して皮膚および脂肪織の浮腫状変化と血流の増加を認めた。造影MRIでは同部位の皮膚にびまん性の増強効果を認め、乳腺への浸潤像が認められた。皮膚生検で血管肉腫と診断し、右乳房切除術を施行した。術後補助療法で血管肉腫にエビデンスのあるレジメンはないが、本人と相談の上、再発治療で有効とされているパクリタキセルを４コース施行した。放射線照射後の血管肉腫は乳房温存療法の稀な合併症であるが、発症すると進行が早く予後不良である。現在、確立した薬物療法はなく、局所コントロールとしての外科的切除が基本となる。しかし、病巣を完全切除しても高率に局所再発することが報告されており、今後術後補助療法を含めた薬物療法が確立されることが期待される。

GP-3-45-225
Axillary web syndrome(AWS)の症例とその対策

姫路赤十字病院　乳腺外科外来
松本　みさ子、渡辺　直樹、湯浅　壮司、大塚　翔子、橋本　陽子

Axillary web syndrome(AWS)、腋窩ウエブ症候群とは、術後いったん回復した疼痛が数週間を経て上肢の可動域制限とともに出現し、皮膚にテンションがかかることでその原因となる特徴的な索状物が皮下に認められる。これは腋窩から肘内側、さらに胸壁から乳房下、上腹部まで繋がっていることがあり、引っ張られることで強い痛みを伴う。センチネルリンパ節生検、腋窩郭清の術後6%から72%に起こる。痛みだけではなく、指にしびれを訴えることがある。日本ではこの疾患の認知度が低く、治療に関しての情報はほとんどない。海外の報告例によると、この症状の発症は2～４週後から始まり術後2年以内に起こりやすいとされている。原因はリンパ管や静脈の閉塞による組織の硬化であり強い症状があっても3か月程度で緩和する。ＢＭＩの低い人の方がその症状が出やすい。治療としては皮膚やコードのストレッチなどを早期から行うことが効果的とされ、早期であればコードを用手的に引っ張ることでプチッといったポップ音を感じて切断される。当院では術後3日目から術後5年半を経過した症例までこのAWSを経験した。急性期の疼痛を訴えている時期ではコードを引っ張る皮膚のストレッチや皮膚のリフトは症状を緩和させることができる。慢性期にはコードは太くなり、時にひも状になるとコードの突っ張りを解除することは容易ではない。こうした症例ではマニュアルリンパドレナージの効果があり、5～10分程度のドレナージで可動域が改善されやすい。この時期はリハビリも重要であり指先のしびれはドレナージ、リハビリ指導をすることで消失する。2006年に腋窩ウエブ症候群はインターナショナルコンセンサスガイドラインでリンパ浮腫の危険因子に位置付けられている。リンパ浮腫治療の中にはこのコードを持った症例も多く見受けられAwsに対する処置やリハビリ指導の必要性と今後の治療の関わり方についても検討すべきと考えたのでここに報告する。

GP-3-45-226
皮下出血を契機に発見された右副乳癌の１例

IMSグループ　明理会　行徳総合病院　外科
加茂　知久、外浦　功、石丸　神矢、今井　延年、田中　岳史

（はじめに）副乳癌の発生頻度は乳癌全体の0.2%から0.6%とされ比較的まれである。乳癌取り扱い規約第17版では本来の乳房以外の胸壁、腋窩などに皮下腫瘤を形成する乳腺組織を副乳と定義している。今回、皮下出血を契機に発見された副乳癌の１例を経験したのでその臨床経験を報告する。（症例）43歳、閉経前。右腋窩の皮下出血と腫瘤を自覚し外来受診した。外来受診の約半年前から皮下出血を認めていたが受診1か月前から急速に腫瘤が増大したとのことであった。初診時､右腋窩に約5cmの弾性軟な腫瘤を触知した。また、腋窩に広範な皮下出血斑を認めた。MMGにて乳腺内には石灰化病変や腫瘤を認めなかったが腋窩に高濃度で辺縁整な腫瘤を認めた。エコーでは乳腺内に腫瘤を認めなかった。腋窩腫瘤内部は中心壊死を伴う低エコー腫瘤で、ドップラーでは非常に血流豊富であり、ソナゾイドによる造影にて急速にheterogeneousに染影した。胸部単純・造影CTでは皮膚浸潤、腋窩リンパ節腫脹を確認した。PET-CTでは乳腺への有意な集積は認めなかったが腋窩の腫瘤性病変をはSUV-max14.6と強い集積を認めた。また他臓器からの転移は否定的であった。生検にて乳癌の診断を得て手術施行した。術中に固有乳腺と腋窩腫瘤に連続性のないことを確認し右副乳切除、腋窩リンパ節廓清術を施行した。病理組織診断はinvasive ductal carcinoma,solid-tubular, pT3,78×60×50mm,g(+),f(+),s(-),NG1,ly0,v0,surgical margin(-),n(-)(0/10),ER(+),PgR(+),Ki67 10%,HER2(0)であった。術後補助療法としてタモキシフェン内服を開始し、現在のところ転移・再発徴候なく加療を継続している。（考察）皮下出血を伴う副乳癌を経験した。大きい腫瘤であったが画像診断を駆使し根治切除が可能であり、同側乳房も温存（局所の広範囲切除のみ）できた。今回の症例では患者の希望に答え乳房温存できたが、今後の乳房内再発などには注意深く経過観察していく予定である。

GP-3-45-227
卵巣顆粒膜細胞腫再発術後に診断された乳癌の一例

[1]千早病院　外科、[2]九州大学大学院臨床腫瘍外科
金城　和寿[1]、山田　舞[2]、森　瞳美[2]、甲斐　昌也[2]、久保　真[2]、
明石　良夫[1]、中村　雅史[2]

症例は69歳女性。56歳時に左卵巣顆粒膜細胞腫による左卵巣腫瘍茎捻転に対し左付属器摘出術が行われた。68歳時に卵巣顆粒膜細胞腫の骨盤内再発・腹膜播種の診断で単純子宮全摘、右付属器合併切除、播種切除術が行われ、術後病理組織学的所見で顆粒膜細胞腫再発、子宮体癌(病期IB)と診断された。術後補助化学療法TCx5クール後の造影CT検査で左乳腺のAC領域に8mmの腫瘤が指摘された。術後補助化学療法前に比べ軽度縮小していたことから、乳癌の疑いで精査が行われた。腫瘤は触知せず、マンモグラフィで構築の乱れを伴うFAD(カテゴリー4)を指摘され、乳腺超音波検査では左AC領域に9mmの不整な低エコー腫瘤(カテゴリー4)を認めた。術前針生検による組織診で浸潤性乳管癌、papillotublar carcinomaの診断となり、治療目的で当院に紹介された。乳腺MRI検査では、左乳腺A領域に10mmの不整な腫瘤を認め、乳管内進展は8mmであった。乳房部分切除とセンチネルリンパ節生検を施行し、病理組織学的所見は、Invasive ductal carcinoma, papillotublar type, tumor size 0.4cm,intraductal spread 1.3cm, nuclear grade 1, ly0, v0, surgical margin(-),ER ＞90%, PgR 70%,HER2 negative,MIB-1 5%であった。現在、術後放射線治療を行っており、今後はホルモン療法を勧める予定である。卵巣顆粒膜細胞腫は境界悪性腫瘍に属し、またホルモン産生腫瘍としても知られている。そのエストロゲン産生能に起因する高エストロゲン環境下により子宮体癌や乳癌を合併することが多いといわれているが、本邦での報告例は少ない。今回、我々は、卵巣顆粒膜細胞腫術後に診断された乳癌の一例を経験したので、若干の文献的考察も含め報告する。

GP-3-45-228
血清p53抗体が異常高値(100U/ml超)を呈した進行乳癌の３切除例

[1]東邦大学医療センター大森病院　一般消化器外科、
[2]東邦大学医療センター大森病院　病院病理部
久保田　伊哉[1]、島田　英昭[1]、緒方　秀昭[1]、馬越　俊輔[1]、齊藤　芙美[1]、
吉川　芙久美[1]、須磨崎　真[1]、根本　哲生[2]、渋谷　和俊[2]、金子　弘真[1]

血清p53抗体(s-p53-Abs)は、癌細胞由来の変異p53蛋白抗原に対して誘導されると考えられており、微量の癌細胞であっても検出できる可能性がある。比較的早期の段階から陽性となること、従来の腫瘍マーカーとの重複が少ないことなどが特徴であり、他の分泌型腫瘍マーカーとの併用により診断の感度を上昇させ、臨床上の有用性が高いと考える。一方でs-p53-Absが10 U/ml 以上の高値を示す食道癌症例は予後不良との報告がある。2010年1月から2014年12月までに当院で手術が施行された乳癌症例のうち、男性乳癌、遠隔転移症例を除き、術前化学療法を施行したoccult乳癌を含む局所進行乳癌43例中、s-p53-Abs（正常値1.30 U/ml以下）が100 U/ml 以上の異常高値であった3例について検討した。【症例 1】63歳女性。clinical stage IIIA（T2N2M0）、Triple negative、治療前 s-p53-Absは 129 U/mlであった。Paclitaxel+Gemcitabine（GA）6コース（2投1休）後に根治手術を施行。術後はEpirubicin+Cyclophosphamide+Fluorouracil（FEC）を4コース（1投2休）施行し再発転移なく徐々に抗体価は低下している。組織学的効果判定はGrade3であった。【症例 2】46歳女性。clinical stage IIIA（T3N1M0）、LuminalB（HER2陽性）、治療前s-p53-Absは 330U /ml であった。FEC 4コース、Docetaxel +Trastuzumabを4コース（1投2休）後に根治手術施行。術後はTrastuzumab + Tamoxifenを施行し3年かけて再発転移なく徐々に抗体価は低下している。組織学的効果判定はGrade 3であった。【症例3】51歳女性。Occult乳癌（TXN2M0）、LuminalB（HER2陰性）、治療前 s-p53-Absは 531 U/mlであった。GA6コース後に腋窩郭清術を施行。術後はs-p53-Absが減少するも陰転化せず再上昇し、脳転移を認め死亡した。組織学的効果判定はGrade 1aであった。s-p53-Abs異常高値症例３例中１例は死亡したが２例は無再発、生存している。若干の文献的考察を加えて報告する。

GP-3-45-229
化学療法中に顕在化した副甲状腺機能低下症を合併した局所再発乳癌の１例

一般財団法人　永頼会　松山市民病院　外科
梅岡　達生、古谷野　靖博、藤岡　真治、柚木　茂

症例は72歳、女性。既往歴は15年前に他院で左乳房部分切除＋放射線療法。数か月前より左乳房の張りを自覚し受診した。初診時左乳房全体の腫大を認めた。腋窩リンパ節は触知しなかった。針生検施行し、左乳癌　invasive ductal carcinoma, papillotubular type, ER100%, PgR80%, HER2 IHC法1+　Ki67:80%の診断を得た。cT4cN0M0の診断でｗPTXを施行した。3cycle施行後ころより倦怠感が目立ち、5cycle施行後より受診しなくなり5cycle施行して約２週間後に意識消失があり当院に救急搬送された。搬入後補液施行し約10分程度で意識は回復した。搬送時施行した頭部CT検査では、梗塞や出血等は認めなかったが、大脳基底核や小脳歯状核に著明な石灰化を認めた。初診時の血清カルシウム濃度は3.1mEq/lと軽度低値であったが、救急搬入時の血清カルシウム濃度は1.9ｍEq/lと著明に低下していた。インタクトPTHも3pg/ml以下であった。活性型ビタミンＤとカルシウムの経口投与で回復し、現在外来通院でアロマターゼ阻害剤の投与を行っている。副甲状腺機能低下症は、甲状腺癌術後等には時折みられるが原因、誘因がはっきりしない特発性は比較的まれである。自験例は放射線照射は行われていたが、鎖骨上まで照射されていたとしても副甲状腺には当たっていない可能性が高く原因ははっきりはしない。血清カルシウム低値が診断のきっかけとなるために注意が必要である。

GP-3-45-230
乳癌の甲状腺転移の２例

[1]東京医科大学　乳腺科学分野、[2]東京医科大学　病理診断部
岡崎　美季[1]、海瀬　博史[1]、山田　公人[1]、木村　芙英[1]、松村　真由子[1]、細永　真理[1]、河合　佑子[1]、宮原　か奈[1]、上田　亜衣[1]、寺岡　冴子[1]、佐藤　永一[2]、石川　孝[1]

【背景】乳癌の甲状腺転移は非常に稀である．今回，転移性乳癌の長期経過の中で甲状腺に転移した２例を報告する．【症例】症例１は54歳女性．右乳癌T4N3MOの診断で，乳房切除術と腋窩リンパ節郭清を施行した．リンパ節転移(14/15)を伴う硬癌で ER弱陽性・PgR陰性であった．術後はCAF６サイクル施行後,TAM＋UFTを５年間内服．術後９年目に胸膜転移･癌性胸水貯留･皮膚転移を認め，フルツロン/エンドキサン/ヒスロンＨ療法により胸水は消失した．術後13年目で皮膚転移の増悪を認めたため，ハラヴェンおよびTCを使用したが､腹膜播種･子宮転移の診断．皮膚生検を施行した結果,ER陽性･PgR陰性・HER2(1+)と，原発巣に矛盾しない結果であったため，フルベストラントおよびアロマターゼ阻害剤で治療開始した．術後15年目に腹腔内転移，及び甲状腺左葉に腫瘍を認めた．甲状腺左葉に腫瘤および甲状腺全体に広がる石灰化，左頸部リンパ節腫大を認め，甲状腺乳頭癌の疑いで，甲状腺全摘及び左頸部リンパ節郭清術を施行した．最終病理結果では乳癌の甲状腺転移と診断された．症例２は39歳女性．左乳癌に対して乳房部分切除術とセンチネルリンパ節生検を施行（pT1N0M0）．術後はタモキシフェン(TAM)＋LHRHアゴニスト(Zola)開始するも,挙示希望あり約１年で中止した．術後４年半で左鎖骨上リンパ節転移が出現．Zola+TAM再開し鎖骨上リンパ節領域に対して放射線治療を施行．術後６年で左胸水が出現しTAMからトレミフェンへ変更．その約半年後さらにトレミフェンからアロマシンに変更．術後７年目でCTにて左胸水増加を認め，胸膜癒着術，胸水細胞診を施行．胸膜転移と診断され,化学療法すすめるも本人希望せず，現治療を継続．術後８年目で超音波検査上，甲状腺左葉に径11mm大の低エコー結節と左腋窩，右気管傍，下内深頚リンパ節の腫脹を認めた．細胞診の結果，乳癌甲状腺転移・頸部リンパ節転移と診断された．【結語】症例２では細胞診により乳癌の甲状腺転移と診断された一方で，症例１では超音波検査や細胞診の結果からは原発性甲状腺癌との鑑別が困難であったため手術が施行された．過去の報告からも症例２のように細胞診で診断がつくことは少なく，可能な症例では手術など検討し十分な診断の基に個々に合わせた治療を選択することが望ましい．

GP-3-45-231
腎細胞癌術後乳腺転移の１例

[1]東京慈恵会医科大学附属柏病院　外科、
[2]東京慈恵会医科大学　乳腺内分泌外科
石垣　貴之[1]、木下　智樹[1]、福島　尚子[1]、三宅　亮[1]、平野　明夫[1]、秋葉　直志[1]、内田　賢[2]、武山　浩[2]

転移性乳腺腫瘍は乳腺悪性腫瘍の0.5-2.0%と稀である．原発巣は悪性リンパ腫，悪性黒色腫，肺癌，卵巣癌，胃癌などの報告があるが，文献上，検索しえた限り，腎細胞癌からの転移報告例は数例にすぎず，極めて稀といえる．今回，われわれは，腎細胞癌根治術後９年を経て発現した乳腺転移の症例を経験したので若干の文献的考察を加え報告する．【症例】82歳女性である．2005年当院泌尿器科において左腎細胞癌（淡明細胞癌）に対して左腎全摘術を施行し，再発なく経過していた．2014年10月，経過観察のCTで右乳房外側に約1cmの腫瘤を指摘され当科を紹介された．触診では明らかな所見なし．MMGは右外上に円形，境界明瞭平滑な腫瘤影を認めた．USでは同部に境界明瞭な低エコー像として認識され，画像上は線維腺腫が疑われた．FNA（fine needle aspiration cytology）では乳管上皮細胞が見られず，判定不可の評価のため，経過観察とされた．2015年６月のUSで腫瘤径が13mmと増大傾向を認め，再びFNAを施行したが，前回同様の結果であったため，念のためCNB（core needle biopsy）による組織診断を行うこととした．病理結果は腎癌（淡明細胞癌）の乳腺転移であった．追加して行われたMRI，MDCTでは同部に限局した濃染像を認めた以外，管内進展あるいはリンパ節転移の所見は見られなかった．また全身検索では他の遠隔転移も明らかではなかった．原発が，わが国で唯一cryoablationの保険適応となっている腎癌であることもあり，われわれが行っている小径乳癌に対するcryoablationに準じた治療の良い適応と思われたが，保険診療の観点から断念せざるを得ず，11月に腫瘍摘出術を行った．割面の肉眼像は，黄褐色調の境界明瞭な腫瘍であった．術後の病理検索でもCNBと同様の結果であった．【結語】極めて稀な腎細胞癌術後乳腺転移の１例を報告した．転移性乳腺腫瘍は画像検査からは原発性乳癌，良性乳腺腫瘤との鑑別が困難であり，FNAでも乳管上皮細胞が採取されないため判定不可とされることが予想される．従って，悪性腫瘍の既往歴が存在する場合は，病理組織学的な診断を確認することが肝要と考えられた．

GP-3-45-232
術後Trastuzumab治療終了後早期に局所再発をきたしたHER2陽性乳癌の一例

[1]独立行政法人　国立病院機構　甲府病院　外科、[2]市川三郷病院、
[3]山梨大学医学部人体病理学
高橋　ひふみ[1]、浅川　真巳[1]、鈴木　哲也[1]、松田　啓[2]、中澤　匡男[3]

はじめに　HER2陽性乳癌に対しては術後１年間のtrasutuzumabの投与が推奨されている。今回治療終了後早期に局所再発をきたした症例を経験したので報告する。症例　39歳女性。37歳時に右乳癌（T2N1M0 Stage２B、ER-、PGR-、HER2　3+、nuclear grade3）と診断された。術前化学療法としてEC療法４クール、Paclitaxel+Ttrasutuzumab12回を行い、PRが得られたため右乳腺部分切除＋腋窩郭清を行った。病理学診断では原発巣はGrade２aの治療効果が見られ、切離断端陰性、リンパ節転移陰性（０/７）であったため、術後に放射線療法とTtrasutuzumab８カ月間投与終了後に経過観察となった。Ttrasutuzumab投与終了後４カ月目の検診時、右乳房の部分切除部分に硬結を触知し、MMG撮影において同部位に微細石灰化の出現を認めた。針生検を行ったところinvasivee ductal carcinomaと診断された。PETCTにて右乳房以外のFDG-PETの集積はみられず、局所再発の診断で右乳房切除を行った。trasutuzumab終了後からの再発期間が短いため、術後に抗HER2療法併用の化学療法を行う方針とした。考察　術前化学療法でCRの得られない症例は局所再発のリスクが高いとされており、特にHER2陽性乳癌においては術後厳重な経過観察が必要と考えられた。

GP-3-45-233
術後13年目に癌性腹膜炎を来たしたHBV陽性浸潤性小葉癌の1例

[1]浜松赤十字病院　外科、[2]浜松赤十字病院　病理科
清野　徳彦[1]、西脇　眞[1]、伊藤　亮[1]、代永　和秀[1]、奥田　康一[1]、安見　和彦[2]

症例は77歳，　女性．HBVキャリアーで，2002.12左乳癌（T2NoMo, StageIIA）に対して胸筋温存乳房切除術（Bt+Ax）施行．病理組織診断は浸潤性小葉癌, f, t2, ly1, v0, grade2, n1+(2/6),ER+, PgR+, Her-2 陰性であった．術後補助療法としてTAM 20mg/日および5'-DFUR600mg/日を2年間内服した．2014.4より背部痛出現し，近医整形外科より当科紹介受診となった．乳腺腫瘍マーカーCA15-3: 279U/ml(正常0-27)と高値で，骨シンチにて多発骨転移と診断された.同時期に施行したCTでは局所再発，肺，肝転移を認めなかった．多発骨転移再発に対してレトロゾール内服，ゾレドロン酸静注にて治療を開始し，CA15-3値は低下した．2015.6よりCA15-3値は再上昇したため，２次ホルモン療法としてエキセメスタンにホルモン剤を変更した．ホルモン剤変更後もCA15-3値は上昇したため2015.9より３次ホルモン療法としてフルベストラント筋注を開始した．2015.11より腹水貯留が著明,腹痛,経口摂取も困難となった．腹水細胞診にてセルブロックの免疫染色: ER＋，CK7(+)，CK20(-),CK5/6(-/+) で乳癌再発による癌性腹膜炎と診断された．患者はHBVキャリアーであり，エンテカビル水和物内服後，パクリタキセルの投与を開始した.投与開始後，腹水は減少し，腫瘍マーカー値も減少，経口摂取も可能となった．乳腺浸潤性小葉癌は乳管癌に比べ，転移形式が特異であるとされている．骨転移，局所皮膚転移につづき，胸膜，腹膜に転移しやすいとの報告がある．本症例につき若干の文献的考察を加え報告する．

GP-3-45-234
浸潤性小葉癌子宮転移の１例

[1]木沢記念病院　外科、[2]木沢記念病院　病理診断科
坂下　文夫[1]、森川　あけみ[1]、竹内　賢[1]、松永　研吾[2]、山田　鉄也[2]

【はじめに】浸潤性小葉癌は全乳癌の3.7%(2011年次)を占める特殊型の一つである。消化管、婦人科臓器、腹膜など腹腔内に転移するという特徴があるが、子宮転移の報告は少ない。今回浸潤性小葉癌子宮転移の１例を報告する。【症例】40代前半女性。昨年7月の住民検診で子宮内膜の肥厚を指摘され当院婦人科受診した。なお、同時に行われた乳がん検診で異常は指摘されなかった。内膜細胞診は陰性で、MRIで子宮筋腫、右卵巣嚢胞を指摘されたが悪性所見なく経過観察となった。12月に右乳房腫瘤に気付き、年明けに当科受診した。右E領域に硬結を認めた。MMGはC-1。US, MRIで硬癌や浸潤性小葉癌を疑った。マンモトーム生検の結果、浸潤性小葉癌、ER(++)、PgR(++)、HER2 1+。PET-CTでN0, M0。子宮付属器に淡い集積を認めたが積極的に悪性を疑わなかった。3月に手術(Bt + SNB)を行った。病理診断は、浸潤性小葉癌、非浸潤性小葉癌が多発(T2(30mm), gf, grade1, PVI(-)、N0, M0, StageIIA。術後TAM + LHRH agonistを予定していたが、4月の子宮内膜細胞診でN/C比が高い細胞を指摘され、5月に子宮内膜ポリープ切除。病理でendometrioid adenocarcinoma G3と診断された。PET-CTで子宮頸癌の所見(SUVmax: 5.04→4.71)、N0, M0。6月に広汎子宮全摘術、両側付属器切除、骨盤～傍大動脈リンパ節郭清、大網切除を行った。病理診断で浸潤性小葉癌の子宮転移、リンパ節転移(26/51)と診断された。尿管損傷があり第59病日に退院した。入院中にアロマターゼ阻害剤を開始した。現在再発・転移の兆候なく外来で経過観察している。

GP-3-45-235
両側とも粘液癌であった両側同時性乳癌の１例

[1]愛媛大学　医学部附属病院　乳腺センター、
[2]愛媛大学　大学院医学系研究科　地域救急医療学講座、
[3]愛媛大学　医学部付属病院　病理部
小林　加奈[1]、山澤　令菜[1]、小松　紗綾[1]、西山　加那子[1]、村上　朱里[1]、山下　美智子[1]、杉森　和加奈[1]、亀井　義明[1]、本田　和男[2]、水野　洋輔[3]、北澤　理子[3]

【はじめに】粘液癌は乳癌の特殊型のひとつであり，全乳癌の約３%とされている．一方，両側乳癌は本邦における乳癌罹患率の増加および画像診断の進歩などにより，その頻度は増加しており，2011年の全国乳がん患者登録調査報告によると，その頻度は約５%程度になる．しかし，両側粘液癌の症例は非常に稀であり，本邦では数例の報告例があるのみである．今回，両側同時性の粘液癌の症例を経験したので，報告する.【症例】43歳女性，主訴は左乳房腫瘤．受診数ヶ月前に左乳房腫瘤を自覚し，当科を受診.MMG，US，MRIにて，左A領域の既知の腫瘤（3.5cm）以外に，右乳房にも腫瘤(1.2cm)をみとめ，針生検の結果，両側乳癌(両側粘液癌)の診断となった．リンパ節転移，遠隔転移は認めなかった．同時両側性乳癌(右乳癌cT1cN0M0 stage1・左乳癌cT2N0M0 stage2A)に対して,右乳房部分切除＋センチネルリンパ節生検,左乳房切除術＋センチネルリンパ節生検を施行した．手術標本の病理結果は,両側粘液癌(みぎ: ER +, PgR +, Her-2:1+, Ki67: 20% 左: ER:+, PgR:+, Her-2:1+, Ki67: 5%)で両者とも腫瘍周囲に乳管内癌を伴うものの浸潤部はなくpure typeであった．センチネルリンパ節には両側とも転移は認めなかった．術後経過は良好で，今後の治療としては，右乳房に対して放射線照射とホルモン療法を予定している.【考察】粘液癌は，発症年齢は浸潤性乳管癌と同等もしくはやや高齢の場合が多いが，本症例は43歳と若年で発症しており，また両側性であった．粘液癌のpure typeは乳管内進展を伴いやすく，小さい病変においては温存術を施行する際には，病変範囲の広がり診断を念入りに行う必要がある．本症例でも両側において乳管内進展を認めたが，右乳房部分切除に関しては，病理診断の結果，乳管内病変の広がりは小さく，術前の想定の範囲内におさまっていた．両側乳癌および粘液癌について，文献的考察を加えて報告する．

GP-3-45-236
乳腺原発両側血管肉腫の一例

[1]ブレストピア宮崎病院　乳腺科、[2]ブレストピア宮崎病院　放射線科、
[3]潤和会記念病院　病理診断科
船ヶ山　まゆみ[1]、玉田　修吾[1]、前田　資雄[1]、中原　浩[2]、駒木　幹正[1]、林　透[3]

乳腺原発の血管肉腫は非常に稀で予後不良である。今回我々は両側乳房の原発血管肉腫の一例を経験したので報告する。症例は27歳女性、1ヶ月前に第2子出産し、授乳中に左乳房の腫瘤を自覚し当院外来受診した。初診時の超音波所見では、拡張乳管のみを認め、授乳期の変化と判断し経過観察となった。8ヶ月後に再診した際は、超音波検査で2cmの低エコー領域と同部の圧痛を認めた。良性炎症性疾患が疑われ内服治療を開始したが、腫瘤と圧痛の改善を認めなかったため、悪性疾患が疑われた。乳房MRI検査を施行し、左乳房全体を占めるように98mmの複数の結節が癒合したような腫瘤を認めた。形態は分葉状で辺縁は比較的平滑、増強効果は著明不均一であった。T2強調像では高信号で、Dynamic patternはfast-washoutを呈していた。右側も同様で最大径67mmの癒合した結節が乳房全体に広がっていた。PET-CT検査では、両側の乳房にFDG集積を認めた。両側乳房の針生検の結果、拡張した血管空がびまん性に増殖し不規則に吻合していた。内皮細胞はわずかな異型性を認め、血管肉腫の診断であった。ただちに両側乳房単純切除術を施行し、現在術後2ヶ月で経過観察中である。

GP-3-45-237

乳腺線維腫症の局所再発に対し胸壁腫瘍切除術を施行した一例

北里大学病院　外科

長田　真由子、信太　昭子、田中　蓉子、菊池　真理子、藁谷　美奈、
小坂　愉賢、仙石　紀彦、加藤　弘、榎本　拓茂、谷野　裕一、渡邊　昌彦

今回われわれは，局所再発を繰り返す乳腺線維腫症の一例を経験したため報告する．症例は64歳女性．20年前に左乳房の腫瘤を自覚し，摘出術を施行した．乳腺線維腫症と診断され，その後も腫瘤の再発を繰り返し，合計15回の手術を受けた．約2か月前より2 cm大の左前胸部腫瘤を自覚し，小児頭大へ急激に増大した．来院時,可動性のある径12 cm大の硬い腫瘤で,画像所見上,尾側は辺縁不整で境界不明瞭であり，胸骨上にも結節を認めた．肺やその他臓器への遠隔転移所見は認めなかった．乳腺線維腫症の局所再発と考え，左胸壁腫瘍切除術を施行した．主病変である大型腫瘤は尾側に認めた皮膚浸潤を伴う腫瘤とともに一塊にして切除した．胸骨上に認めていた腫瘤も一塊に切除した．皮下を充分に剥離することで，植皮せず閉創出来た．病理所見上，典型的な乳腺線維腫症の像であり，過去の所見と相違なく乳腺線維腫症局所再発の診断となった．術後8日にdrain 抜去し，術後経過良好につき術後11日で退院となった．術後は胸壁照射を行っている．乳腺線維腫症は乳腺から発生する線維増殖性疾患で，線維腫症全体の0-4.1%を占め，乳腺原発腫瘍の0.2%と稀な疾患である．素因不明が76%と最多だが外傷，手術，妊娠，ホルモン環境，遺伝的素因などとの関係も指摘されている．臨床病理学的特徴として，分化した線維芽細胞の増殖，浸潤性増殖，増殖した細胞間に種々の程度の束を作り交錯する膠原，細胞学的異型性や著明な核分裂像なし，切除後しばしば局所再発を繰り返す, 遠隔転移を伴わない, 上記6つが挙げられる．治療は広域切除が第一選択で，良性疾患であるものの浸潤傾向が強く，再発を起こしやすいため十分なmarginを確保すべきである．外科的切除後の5年生存率は75-93%と良好だが，切除後の局所再発率は本邦における胸壁デスモイド症例の検討で33%と高率（平均観察期間 1.9年）である．放射線療法など術後補助療法の有効性の報告もあり，補助療法による再発の減少が期待される．

GP-3-45-238

粘り強い説明により受けてもらった術前化学療法が著効し治癒切除をえられた局所進行乳癌患者の１例

[1]市立砺波総合病院　外科、[2]市立砺波総合病院　健診科、
[3]市立砺波総合病院　病理、[4]市立砺波総合病院　看護部

清原　薫[1]、金木　昌弘[1]、瀧　鈴佳[2]、寺畑　信太郎[3]、奥野　のり子[3]、
山田　裕子[4]

今回我々は、治療に対する強い不安などを持つ局所進行乳癌患者さんに対し、粘り強い説明で受けてもらった術前化学療法が著効し、その結果治癒切除をえられた１例を経験した。症例は50歳代女性。右乳房腫瘤で当科初診。出産歴２回、母乳３ヶ月。母方祖母に乳癌。認知症の実母と二人暮らし。視触診では右乳房全体を占める大きさ12×12cm、弾性硬の球状腫瘤を認め、皮膚固定を伴っていた。右腋窩にはゴルフボール大の硬く、固定したリンパ節を触れた。乳房腫瘤の針生検でinvasive ductal carcinoma, solid-tubular type, HER2(-), ER(-), PgR(-), MIB-1index 40.3%と診断された。ＣＴでは右乳房の皮膚肥厚と右腋窩から鎖骨下にかけてのリンパ節腫脹を認めたが、他臓器転移は認めなかった。これに対しＥＣ療法などによる術前化学療法を勧めたところ、実母のこと、および脱毛などの副作用を強く心配され、受け入れられなかった。このため、ＥＣ療法よりは副作用の軽いパクリタキセルをお勧めしたところ了承され、パクリタキセル80mg/m^2（毎週）を12クール行った。パクリタキセル終了後のＣＴで右乳房腫瘤と腋窩リンパ節の著明な縮小を認め、目に見える効果があったことから、さらにＥＣ療法を加えることを了承され、ＥＣ療法（ファルモルビシン100mg/m^2+サイクロフォシファマイド600mg/m^2）を４クール行った。ＥＣ療法後のＣＴで原発巣とリンパ節転移はさらに縮小していた。そこで治癒切除を目指した手術治療をお勧めしたところ、家族のことを強く心配されたので、看護師との話し合いで負担となっている背景を少しずつ軽減することにより手術を受けられることとなり、乳房切除術＋腋窩廓清を行った。切除標本の病理組織像では、右乳頭直下を中心に乳腺構造に乏しい線維性間質の広がりが見られ、化学療法に伴う変化と考えられた。部分的には管内病変の残存が観察され、郭清した腋窩リンパ節の１個に転移を認めたが、Grade2bの奏効と判定した。手術後は右鎖骨上・胸壁・胸骨傍への放射線治療を行った。患者さんが重い背景を背負っておられる場合、そのために本来受けた方が良い治療を受けられないことがある。本例では、患者さんが治療を受けるうえで障害となっている事を少しずつ取り除き、術前化学療法から手術へと至り、治癒切除をえることができた。

GP-3-45-239

乳腺原発MALTリンパ腫の一例

[1]松波総合病院　外科、[2]同　病理科

花立　史香[1]、池田　庸子[2]

乳腺原発悪性リンパ腫はまれな疾患で全乳腺悪性腫瘍のうち、非ホジキンリンパ腫の0.04~0.53%である。さらに節外性非ホジキンリンパ腫の2.2%と非常にまれな疾患である。われわれは乳腺原発MALTリンパ腫を経験したので報告する。症例は42歳女性、主訴：無症状。既往歴：特記すべき事項なし、現病歴：2015年9月の乳がん検診で超音波検査を受け右乳房に腫瘤を疑われ精査勧奨となり、当科受診。　初診時身体所見では乳房AC領域はやや硬かった。MMGで異常所見なし。 超音波検査で右乳房AC領域を広範囲に占めるlow echoic areaを認めた。形状は不整形、境界明瞭、内部エコー不均一で、後方エコーは増強、血流は豊富で、ESは１であった。更に乳頭近傍にはややlow echoicで、境界不明瞭、血流は中等度な病変が認められた。MRIの所見は右乳房のAC領域を中心に広範囲を占める造影効果の亢進した領域があり超音波検査と一致していた。右腋窩リンパ節腫大あり。頸胸腹部CT：右乳腺に腫瘤状に広汎に広がる造影される領域あり。右腋窩に腫大したリンパ節あり。その他の部位に病変なし。乳腺病変部に対しVABを施行。病理結果は乳腺組織内の線維性間質および乳腺周囲脂肪織に浸潤した小型リンパ球様の異型細胞のびまん性浸潤を認めた。乳管は保たれ乳管上皮に異型はなかった。CD3(－) CD5(-) CD10(-), CD20(+), cyclin D1(-), bcl-2(+), p63染色で二相性を有する異型のない乳管上皮が保たれるがlymphoepithelial leisonを伴う。MALTリンパ腫に合致した組織所見であった。骨髄穿刺ではMALTリンパ腫の明らかな浸潤は認めなかった。血液生化学的検査は可溶性IL－２Rを始め異常値を認めなかった。MALTリンパ腫はインドレントリンパ腫に分類される。当症例はAnn Arbor分類はII期（乳房と腋窩リンパ節）で限局期に属する。治療法は化学療法、放射線治療、外科切除、慎重な経過観察等が推奨されるが、本症例は慎重な経過観察が選択された。 若干の文献的考察を加え報告する。

GP-3-45-240

乳癌術後14年目に同側乳頭部に局所再発した１例

京都第一赤十字病院　乳腺外科

岸本　拓磨、本田　晶子、名西　健二、張　弘富、小谷　達也、李　哲柱

症例は66歳、女性。右乳頭の硬結を主訴に受診された。既往として、2001年に右乳癌手術（C領域乳房部分切除術、腋窩郭清、病理診断、solid-tubular carcinoma, 10mm, N0, 断端陰性, ly0, v0, StageIA, ER陽性, PgR2陽性, HER2：2+,FISH施行せず）を施行されている。術後放射線照射（50Gy）、術後補助療法としてホルモン療法を行った（タモキシフェンを3年、エキセメスタンにスイッチして9ヶ月）。それ以降当院で定期受診されていた。術後14年目の定期受診時に右乳頭の硬結を認め、右乳頭に硬い腫瘤を触知した。マンモグラフィーでは明らかな腫瘤影を認めず（カテゴリー2）、乳腺超音波検査では乳頭表皮、乳頭直下の皮下組織の肥厚を認めた。造影MRI検査では、右乳頭の造影効果は13mmの不整形腫瘤様で、rapid washout patternを呈した。乳癌、PagetもしくはPagetoid病変などを鑑別に挙げて乳頭部の皮膚生検を行ったところ、invasive ductal carcinomaとの診断であった。CTでは明らかなリンパ節転移、遠隔転移を認めなかったためにに、乳房全摘術を施行した（腋窩郭清は前回手術で施行済み）。切除標本の病理組織学的所見は、solid-tubular carcinoma, 10×8×6mm, ER陽性, PgR陽性, HER2陰性, MIB-1 LI 25.9%, Luminal B, T1b, N0, M0, StageIAであった。初回手術時の切除標本と2回目手術の切除標本の組織型が類似しており、同側乳頭部の局所再発の可能性が示唆された。2回目術後2ヶ月現在、アナストロゾール内服にて経過観察中である。術後10年以上の経過した後に再発した乳癌の報告は散見される程度である。また、乳癌の再発部位として、肺・肝・骨・脳・リンパ節などは一般的であるが、乳頭部の局所再発は極めて少ない。本症例は、術後長期間経過した後に乳頭部に浸潤性乳管癌が発生した点で非常に稀な症例であると思われるので、若干の文献的考察を加えて報告する。

GP-3-45-241
乳腺嚢胞内腫瘍 9例の臨床病理学的検討

[1]盛岡友愛病院、[2]乳腺外科いしだ外科，胃腸科クリニック、
[3]岩手医科大学　病理学講座分子診断病理学分野
多田　隆士[1]、松谷　英樹[1]、西成　尚人[1]、石田　茂登男[2]、上杉　憲幸[3]

【はじめに】乳腺嚢胞内腫瘍は発生頻度が比較的まれで，また良性病変としては嚢胞内乳頭腫，悪性病変は嚢胞内癌があり，その診断に苦慮することがある．今回，乳腺嚢胞内腫瘍の9例を経験したので臨床病理学的に検討し，報告する．【対象・方法】2007年1月から2013年12月までに外科的に切除された乳腺嚢胞内腫瘍9例について臨床病理学的に検討した．9例の手術時の年齢は37～89歳，平均 62.2歳であった．【結果】腫瘤の最大径は1.4～10ｃｍで平均3.4cmであった．2例で異常乳頭分泌(漿液性 1例，血性 1例)がみられた．マンモグラフィは7例で行われ，7例中6例で高濃度腫瘤陰影として病変の描出あったが1例でdense breastで病変描出は認められなかった．乳房超音波検査の診断は嚢胞内乳頭腫また乳頭腫疑い7例，嚢胞内癌疑い 2例であった．細胞診は8例で施行されClassII 3例，III 3例，IV 2例であった．嚢胞内液の性状は漿液性 3例，血性 5例であった．術式はBt+Ax 1例，Bt 1例，Bp 3例，摘出術 4例であった．切除病理組織診断は嚢胞内乳頭腫 6例，嚢胞内癌 3例(非浸潤性乳管癌1例，微小浸潤乳管癌1例，硬癌1例)であった．嚢胞内乳頭腫，嚢胞内癌別に細胞診の結果をみると，嚢胞内乳頭腫6例ではII 3例，III 2例，IV 1例で，嚢胞内癌3例中2例ではIII 1例，IV 1例，であった．両者で偽陽性，偽陰性の例がみられた．平均年齢を比較すると嚢胞内乳頭腫は53.7歳(37～81歳)，嚢胞内癌では79.3歳(61～89歳)で嚢胞内癌の平均年齢が高かった．【結語】嚢胞内腫瘍の細胞診では良性，悪性の診断は偽陰性，偽陽性になることがあるので腫瘤画像の形状所見も合わせた嚢胞内腫瘍病変の診断が必要である．また嚢胞内癌は高齢者でみられることが多く，高齢者の嚢胞内腫瘍は嚢胞内癌を念頭に診断，治療すべきと思われた．

GP-3-45-242
乳腺腺様嚢胞癌の１例

[1]盛岡友愛病院　外科、[2]乳腺外科いしだ外科・胃腸科クリニック、
[3]岩手医科大学　分子診断病理学講座
松谷　英樹[1]、多田　隆士[1]、西成　尚人[1]、石田　茂登男[2]、川崎　朋範[3]

乳癌において稀な乳腺原発の腺様嚢胞癌（adenoid cystic carcinoma：以下ACC）の1例を経験したので報告する。症例は55歳女性。主訴は左乳房腫瘤。触診で左乳房EAB領域の乳頭腫瘍間距離0.5 cmの部位に弾性硬な径2 cm大の腫瘤を認めた。マンモグラフィで下内側にFADを認めた。超音波検査で内部エコーは不均一で低エコーレベルを呈する比較的境界明瞭な不整形腫瘤を認めた。 穿刺吸引細胞診でClassIIIであり、 針生検でinvasive ductal carcinomaと診断した。MRIで左乳房BE領域に径20 mm大の早期濃染する腫瘤を認めた。単純CTで左乳頭直下に腫瘤様の軟部組織濃度として認めた。以上から、乳癌と診断し、乳房部分切除術及びセンチネルリンパ節生検を施行した。 術後病理診断でT1N0M0 Stage I、SLN (0/2)、ACC、19×11 mm、f+ 、ly0、v0、Nuclear grade 2、断端陰性、HER2 -、ER -、PR -、MIB-1 index 30 %の診断であった。術後は、通常の乳癌通り、残存乳腺に対して放射線照射を施行した。 その後は他に治療を施行せず、 術後1年5か月無再発生存中である。ACCは唾液腺や気管支に好発する腫瘍であるが、稀に乳腺、子宮頸部、食道を原発とすることが知られている。原発性乳癌の約0.1%で特殊型乳癌の一型である。乳腺原発ACCは一般的に臨床経過が長く、リンパ節転移、遠隔転移は稀で予後良好な疾患とされ、ホルモンレセプターは陰性であることが多い。乳頭付近に存在する症例が多いとされるが、腫瘍が比較的限局されている場合は乳房温存手術も可能であると考えられる。若干の文献的考察を加え、報告する。

GP-3-45-243
両側乳房Paget病術後，５年目に左乳癌を発症した１例

富山大学附属病院　消化器・腫瘍・総合外科
荒井　美栄、松井　恒志、関根　慎一、橋本　伊佐也、長田　拓哉、
塚田　一博

乳房Paget病は乳頭・乳輪の湿疹様変化を示し，大型の明るい泡沫状の細胞質をもつ円形のPaget細胞の乳頭・乳輪部表皮内への浸潤を特徴とする．乳腺内には浸潤病巣はないか，あってもわずかで，乳管から連続性に進展するものである．頻度は全乳癌の0.5%で，治療は手術により乳頭・乳輪病変を含めて癌を完全切除し，腋窩リンパ節に関しては，転移がある可能性は少なく，センチネルリンパ節生検の良い適応とされている．今回我々は，右乳癌術後，両側乳房Paget病を発症し，その術後5年目に左乳癌を発症した1例を経験したので報告する．症例は43歳女性．13年前に右乳癌T2 N0 M0 Stage IIAに対し右乳房部分切除，腋窩リンパ節郭清を施行．病理検査では2.5cm大，ER(-),PgR(+),HER2(3+)であった．術後は放射線療法を行い，ホルモン療法としてタモキシフェン，LH-RH analogを投与．術後4年目に右乳頭にびらんを認め，生検検査にてPaget病と診断．右乳頭・乳輪合併乳房部分切除を施行した．ER(-),PgR(-),HER2(2+)で浸潤は認めず．その半年後に左乳房Paget病を認め，左乳頭・乳輪合併乳房部分切除を施行．ER(-),PgR(-),HER2(3+)で浸潤は認めなかった．術後補助療法は行わず．その5年後，左乳房A領域に8mm大の腫瘤を認め，左乳癌T1 N0 M0 Stage Iと診断．左乳房全摘術，センチネルリンパ節生検を施行．Scirrhous ca. ER(+),PgR(+),HER2(3+)であった．乳房Paget病では他の組織型に比べ，病理学的に一見完全切除となるが，末梢側に癌が遺残してしまう可能性がある．今回の症例では，左乳房Paget病に対する乳房部分切除時に，末梢側に癌が遺残していた可能性もあるが，切除標本内にpagetoid spreadは認めず，皮膚からの距離もあったため新規病変ではないかと推察された．両側Paget病はまれであり，さらにその治療の前後に両側に乳癌を発症した非常にまれな1例を経験したので，文献的考察を加え報告する．

GP-3-45-244
当院で経験した神経内分泌乳癌の１０例

[1]佐久市立国保浅間総合病院、[2]増田医院
松本　涼子[1]、増田　裕行[2]、吉安　俊介[1]

乳腺原発の神経内分泌癌は、 肺や消化管に発生するNeuroendocrine Carcinomaと形態学的に類似した特徴を呈し、神経内分泌細胞に由来、もしくは分化する比較的稀な腫瘍で、 乳癌の2～5%を占めるといわれている．WHOの乳腺腫瘍分類2012年においてはCarcinoma with neuroendocrine featuresに分類されている．今回当院で、2010年1月から2014年12月までの過去5年間に、10例の神経内分泌乳癌を経験したので、自験例の臨床病理学的特徴と経過につき、若干の文献的考察をふくめ報告する．
免疫染色にてクロモグラニンA、シナプトフィジンが陽性であることが確認され、神経内分泌乳癌と診断された10例について、年齢、発見契機、平均腫瘍径、マンモグラフィ、エコー、MRIまたは乳腺造影CT所見、術前細胞診、術前組織診、ステージと術式、リンパ節転移の有無、核異型度、ホルモン受容体発現状況、HER2発現の有無、リンパ管浸潤、脈管浸潤、経過、その他の特徴につき検討した．
平均年齢は、69.1歳と報告例に比してやや高齢で、症状はしこりが主で、次いで血性乳頭分泌を10例中3例に認めた．マンモグラフィーでは石灰化は認めず、ほぼ全例FADあるいはMassであった．エコーでは境界が比較的明瞭で充実性の腫瘤が半数を占めていた．自験例では術前に細胞診あるいは組織診で、充実腺管癌との鑑別を要するものが多い傾向がみられた．10例全例にセンチネルリンパ節生検を施行し、3例が陽性で腋窩郭清に移行したが、結果的にはいずれもセンチネルリンパ節のみの転移であった．神経内分泌乳癌は ER陽性、PgR陽性、HER2陰性例が多いと報告されているが、自験例でも全例ER陽性、PgR陽性、HER2陰性で核異型度も低い傾向にあった．Ki 67が32.8%と高値であった1例のみ術後化学療法を施行したが、残り9例はホルモン療法のみで治療を行い、全例ともに再発なく経過している．
神経内分泌乳癌の、臨床病理学的な意義、予後、治療法についての定まった見解はなく、予後良好との報告も多いが、なかには1割は予後不良との報告もあり、今後さらに症例を蓄積していきたい．

GP-3-45-245

異なる肉眼的形態を呈した乳癌胃転移の２症例

[1]国家公務員共済組合連合会　浜の町病院　外科、
[2]国家公務員共済組合連合会　浜の町病院　腫瘍内科、
[3]国家公務員共済組合連合会　浜の町病院　病理

大城戸　政行[1]、安蘓　鉄平[1]、池永　直樹[1]、三浦　哲[1]、鬼塚　哲史[1]、
三ツ木　健二[2]、本下　潤一[3]、一宮　仁[1]

乳癌の消化管への転移に関する症例報告は散見される。今回、進行再発乳癌の経過中に胃転移２例を経験したので報告する。＜症例１＞右乳房内側腫瘤を触知し来院。針生検で浸潤性乳管癌　右内側2cm、右外側1.1cm、左外側1.1cm ER+ PgR+ HER22+ FISH-　両側腋窩リンパ節、頸部リンパ節転移、皮膚・腹直筋内転移あり。胃部不快感があったため胃内視鏡検査を施行した。胃前庭部に中心陥凹伴うタコいぼ状びらんが多発していた。生検の結果、浸潤性乳管癌の胃転移であった。CK7+ CK19+ CK20- ER+ PgR+ HER2-。化学療法＜FEC x 6、DTX x 11、TS-1＞施行し現在はアロマターゼ阻害剤で経過をみている。胃のびらん状変化は消失した。他の転移も縮小しているが残存し仕事しながら治療中　＜症例２＞右局所進行乳癌で術前化学療法後手術を行った。浸潤性小葉癌8cm、n＜14/15＞ ER+ PgR+ HER2-。その3年後左乳癌で手術し浸潤性小葉癌1.5cm、n＜3/22＞ ER70% PgR＜1% HER2-1+ Ki-67 12%であった．１年後CTで胃壁の肥厚を指摘され胃内視鏡検査施行。胃体上部大弯に不正な襞の腫大、ちりめん状粘膜の発赤を認めた。生検にて浸潤性小葉癌の胃転移であった。ER20% PgR0% HER2-2+ HER2-FISH-　Ki-67 15%。骨転移あるもののPS維持しながら外来通院中。乳癌の消化管転移の病変の主座は粘膜下層であり生検で癌がでないことがある。今回異なる肉眼的形態を呈した胃転移を経験したので報告した。

GP-3-45-246

当院における乳腺アポクリン癌症例の検討

大阪中央病院　外科

安田　潤、小林　哲郎、相馬　大人、上月　雅友、斉藤　徹、弓場　健義、
大橋　秀一

【はじめに】乳腺アポクリン癌（apocrine carcinoma ;AC）は全乳癌の約0.3%から4.0%といわれており比較的まれな疾患である。特徴的な組織学的所見から乳癌取扱い規約の中で浸潤型、特殊型に分類される。今回我々は当院での乳腺アポクリン癌症例について検討したので若干の文献的考察を加え報告する。【対象】2013年から2015年までの3年間に当院で手術を行なった原発性乳癌患者68例で、病理組織学的にアポクリン癌と診断された3例を対象とした。【方法】患者背景ならびに病理組織学的因子、予後、治療法について検討した。【結果】アポクリン癌は浸潤性乳管癌に比べ高齢者に多く、ホルモンレセプターは陰性例が多かった。また、予後は現在まで全例、遠隔転移は認められなかった。治療法については早期癌の中には薬物療法が省略できる症例があることが示唆されたが、リンパ節転移がある進行した症例に対しては標準的な化学療法を行った。【考察】ACはホルモン感受性を示さないことが多いと報告されている。当院の3例もすべてトリプルネガティブであった。ACなどの特殊型は比較的予後は良好とされているが、中には極めて悪性度の高い症例があると報告されている。自験例でも1例はリンパ節転移陽性でKi67値も高い症例がありその他の浸潤癌と同様に積極的な薬物療法が必要であると考えられる。【まとめ】当院で経験した乳腺アポクリン癌症例を臨床病理学的特徴について若干の文献的考察を加え報告した。

GP-3-45-247

乳房切除または放射線による局所治療を施行したStage IV乳癌３例の経験

愛知医科大学　乳腺・内分泌外科

藤井　公人、大澤　真奈美、安藤　孝人、高阪　絢子、塩見　有佳子、
今井　常夫、中野　正吾

Stage Ⅳ乳癌における原発巣に対する局所治療は，患者のQOL向上に寄与する可能性がある．当院において１例の原発巣切除，２例の放射線治療をStage Ⅳ乳癌に対して施行した．切除術を施行した１例は，化学療法により肺転移がSDを継続するものの，原発巣の増大とそれに伴う出血のため単純乳房切除を施行した．術後は創感染を起こしたものの，３年を経過して局所再発は無く化学療法を継続しつつ全身状態としてはPS1で生存中である．放射線治療を施行した２例は，増大傾向を示す原発腫瘍以外は，化学療法またはホルモン治療にてコントロールされている状態であったため，原発巣に対してサイバーナイフによる放射線治療を施行した．Stage Ⅳ乳癌に対し局所治療を行う適応として，遠隔転移巣が十分コントロールされていること，患者のPSが十分高く，予定された治療に耐えうることが必須と考えられる．乳癌診療ガイドライン治療編2015年版においても，外科切除，放射線治療は予後改善効果は不明であるが，細心の注意のもと行うことを考慮可能とし，推奨グレードC1と定義している．特にサイバーナイフは侵襲も少なく適応範囲が広いと推測される．これらの症例報告をもとに，Stage Ⅳ乳癌に対する局所治療に関して考察する．

GP-3-45-248

演題取り下げ

GP-3-45-249
卵巣癌治療中に出現した乳腺転移の一例

倉敷中央病院
須藤　萌、今井　史郎、山口　和盛、嵯峨　謙一

【はじめに】他臓器悪性腫瘍の乳腺転移は全乳房悪性腫瘍の0.5～2.0%と非常に稀である。報告されている原発巣は様々であるが、中でも卵巣癌の乳腺転移は報告例が少なく、転移性乳腺腫瘍の0.5%未満である。今回我々は卵巣癌乳腺転移と診断した症例を経験したので報告する。【症例】38歳、女性。2013年7月に卵巣癌 StageIVに対してPaclitaxel、CBDCA（TC）療法を開始。3コース施行後、子宮全摘術＋両側付属器切除術＋大網切除術を施行。術後病理組織診断ではserous adenocarcinoma, ypT3bN1M1との診断となった。術後にTC療法6コース施行。術後11ヶ月目のPET-CTにて心横隔膜リンパ節に再発を認め、左乳腺内にもFDG集積を伴う結節を指摘された。当科紹介となり乳腺超音波検査を施行したところ、左A領域に前方境界断裂を伴う10.1×8.6mmの不整形低エコー像を認めた。MRIでは同部位に脂肪抑制T2WIで高信号を呈し、造影後rapid-washoutパターンの造影効果を呈する結節が認められた。まずは乳癌を疑いcore needle biopsy（CNB）を施行。病理組織診断では、組織像および免疫染色からserous adenocarcinomaの転移との診断となった。治療は卵巣癌の化学療法としてGEM+DTXを開始。5コース目のフォローアップCTでは乳腺転移巣はPRとなった。治療開始後2年7ヶ月経過しているが、乳腺転移巣はPRを維持しており、現在も卵巣癌の治療継続中である。【考察】他臓器癌の乳腺転移の特徴的画像所見は報告されておらず、画像所見からの診断は困難で診断には病理組織学的検査が必要である。予後は原発巣の進行度に左右されるが、乳腺転移をきたす症例では原発巣が高度進行であることが多いため、予後不良とされている。【結語】他臓器進行癌の治療中に乳腺内に不整形腫瘤を認めた場合は、乳癌の鑑別に転移性腫瘍も挙げる必要があると思われた。診断、治療の選択は慎重に行う必要があると考えられる。

GP-3-45-250
乳がん術後経過観察中に多発性骨髄腫を発症した１例

[1]兵庫県立西宮病院　外科、[2]兵庫県立西宮病院　内科
小西　宗治[1]、斎藤　明菜[1]、太田　英夫[1]、福永　睦[1]、上田　周二[2]、
楢原　啓之[2]

多発性骨髄腫の本邦罹患率は女性10万人あたり3.3人と乳がんに比べ低く、年齢別には75歳以上が多い。また症候性骨髄腫は骨病変を伴う頻度が77%と高い。そして悪性腫瘍のなかで多重癌の頻度が比較的高い（3.7～9.5%）とされている。今回、乳がん術後経過観察中５年後に大腿骨痛で発症し、臨床経過が乳がん骨再発と極めて類似した多発性骨髄腫の１例を経験したので報告する。54歳時、初発乳がんcT1N0M0で部分切除＋センチネルリンパ節生検施行。病理検査結果は浸潤性乳管癌（硬癌）、浸潤径1.5cm、核異型度3、ly0、v0、ER(-)、PgR(-)、HER2(-)score0、n0、断端陰性であった。術後化学療法（FEC100×４コース）、温存乳房照射を施行し、経過観察となった。その後早期再発なく経過したが、５年後の59歳時に歩行時右股関節部痛があり、近医整形外科のＭＲＩで腫瘍性病変を指摘され当院紹介された。ＰＥＴで右大腿骨を主に骨盤骨、腰椎、肋骨、頭蓋骨と腋窩、鎖骨上、腹腔内リンパ節に集積を認めた。乳がん骨転移リンパ節転移を疑い精査中、大腿骨病的骨折を合併し、緊急入院大腿骨観血手術となった。その後の末梢血に形質細胞の出現を認め血液内科で多発性骨髄腫と診断された。CEA 6.5ng/dL、CA15-3 6.3 U/mL、TP 11.1g/dL、IgG κ型、IgG 7295mg/dL、β2MG 5.6g/dL、ＩＳＳ基準-III期。ボルテゾミブ投与開始となった。乳がん経過観察中の多発性骨髄腫の発症は稀と考えられる。乳がんの再発部位で骨は最も多く、経過観察中の骨病変はまず乳がん再発が疑われるが、両者では治療方針が異なり確実な診断を速やかに行うことが重要である。乳がん経過観察中の骨病変に対しては多発性骨髄腫を念頭においた対応が肝要と考えられた。

GP-3-45-251
術前化学療法奏功例に，超音波下で病変識別マーカーを用いた症例

[1]市立奈良病院　乳腺外科、[2]市立奈良病院　臨床検査科
松井　千里[1]、小山　拡史[1]、坂本　晴奈[2]、堀江　優美[2]

【はじめに】乳癌の術前化学療法が奏功した症例では，術前に病変部位の同定が困難となり，　切除範囲の決定にしばしば難渋することがある。The UltraClip® Dual Trigger Breast Tissue Marker（以下Ultra Clip）は，non-absorbable polyvinyl alcohol（PVA）polymer により超音波でも存在を確認することが可能な病変識別マーカーである。今回術前化学療法奏功例に対して，Ultra Clipを用い，診断･治療の一助となったので報告する。【対象と方法】当院でanthracycline およびtaxane-based 術前化学療法（NAC）施行中に超音波検査で経時的な変化を追っていき，その中で今後病変部の同定が困難になると予想される症例に対して，Ultra Clipを挿入し，さらに経過を追った。手術直前には当院での従来の方法に加えて，Ultra Clipの位置からも切除範囲を決定した。術後に超音波検査と標本撮影でマーカーを確認した。【結果】対象となったのは３例で，うち２例がホルモンレセプター陽性で，３例ともHER2レセプターは陽性であった。全例pCRであった。マーカーの挿入時期はNAC全８コースで，６コース以降になった。【考察】ＮＡＣ後半で挿入した症例では，奏功例を選んでいるために組織の線維化が強く，全体が硬化しており挿入が困難であった。polymerの広がりも妨げられ，超音波下で同定困難であった。奏功すると予想される症例については早い段階で挿入すべきであり，挿入場所についても検討する必要があった。今後はＮＡＣ症例以外にも，生検時に病変の大部分がとれてしまった症例などには良悪性にかかわらず，挿入していき，症例を集積していく予定である。【結論】Ultra Clipは超音波で確認可能なため，症例を選べば診断・治療に有用である。

GP-3-45-252
乳腺原発ＭＡＬＴリンパ腫の１例

[1]米田外科クリニック、[2]ベルランド総合病院
米田　光里[1]、寺本　敦子[2]、山崎　圭一[2]、阿部　元[2]

乳腺悪性腫瘍の鑑別疾患のうち、乳腺原発悪性リンパ腫の発生頻度は、０．０４%から０．５%とされている。今回我々は、乳腺原発ＭＡＬＴリンパ腫の１例を経験したので、文献的考察を加え報告する。【症例】６１歳女性【主訴】右乳房腫瘤【既往歴】胆石症、子宮筋腫【家族歴】特記事項なし【現病歴】右乳房腫瘤自覚したため、当院初診となった。【現症】右乳房Ａ領域表在に１３×１０mm大、表面平滑、可動性良好、弾性硬腫瘤を触知した。皮膚に異常所見なく、腋窩リンパ節は触知せず。【ＭＭＧ】右Ｕ－Ｏで、境界明瞭、分葉状、低濃度、カテゴリー３腫瘤を認めた。【ＵＳ】右Ａ領域、皮膚直下に、楕円形、境界明瞭、内部エコー均一、後方エコー増強する腫瘤を認めた。【胸腹部造影ＣＴ】右乳腺Ａ領域皮下に、１６×１０mm大造影効果のある腫瘤を認め、縦隔・腋窩リンパ節含め、他臓器への転移を疑う所見はなかった。【乳腺造影ＭＲＩ】右乳腺Ａ領域皮下に、２２×１３mm大の楕円形不整形造影結節を認め、Ｔ１およびＴ２強調画像で、著明な高信号を呈し、ダイナミック造影で早期から濃染し、後期相では、造影剤のｗａｓｈ　ｏｕｔがみられ悪性パターンを呈した。【ＦＤＧ　ＰＥＴ／ＣＴ】右乳腺Ａ領域皮下に、１８mm大の腫瘤認め、ＦＤＧの集積亢進を伴う。他臓器、他部位への異常集積は認めなかった。【病理組織所見（針生検標本）】ＨＥ染色にて、小型リンパ球や組織球様の大型細胞が混在する密なリンパ球系の細胞集簇を認め、細胞密度の高く、免疫染色では、ＣＤ３／ＣＤ２０中型～大型のリンパ球にびまん性陽性、ＢＣＬ－２，ＢＣＬ－６で非濾胞性リンパ腫パターンのＭＡＬＴリンパ腫が示唆された。【手術】右乳房円状部分切除術（Ｂｐ）施行。【術後病理組織所見】１５×７mm大の灰白色、境界明瞭な腫瘤。ＣＤ３／ＣＤ２０小型～大型のリンパ球にびまん性陽性、ＣＤ１０胚中心のリンパ球陽性、ＢＣＬ－２陽性、節外性ＭＡＬＴリンパ腫の診断に至った。【治療経過】全身化学療法Ｒ－ＣＨＯＰ療法継続中である。

GP-3-45-253
乳腺原発neuroendocrine carcinomaの１例

[1]徳島県立中央病院　外科、[2]放射線科、[3]病理診断科
広瀬　敏幸[1]、森下　敦司[1]、中川　靖士[1]、瀧　雅子[2]、佐竹　宣法[3]、工藤　英治[3]

【はじめに】乳腺のneuroendocrine carcinoma（NEC）は乳癌全体の約2～5%であり比較的稀な組織型である。今回、われわれは、乳腺原発のNECの１例を経験したので、若干の文献的考察を加え報告する。
【症例】81歳、女性。左乳房の腫瘤を主訴に当院を受診した。左乳房C領域に6cm大の腫瘤を認めた。皮膚の変化はなく可動性は良好であった。マンモグラフィーでは､M領域に6.5cm大の分葉状の高濃度腫瘤を認め､カテゴリー４。エコーにて境界は平滑明瞭で等～低エコー腫瘤を認め、内部不均一で前方境界断裂があり、後方エコーはやや増強していた。胸腹部CTでは、腋窩リンパ節腫大はなく、遠隔転移も認めなかった。針生検にて、充実腺管癌と診断された。乳癌の診断にて左乳房切除および腋窩センチネルリンパ節生検を行った。病理診断にて、異型細胞が充実性胞巣状に増殖しており、一部で胞巣周囲の間質に粘液産生像を認めた。免疫染色にて、ER、PgRともにScore3b、Her2はScore0、Ki67は5%であった。　また、synaptophysin陽性、chromograninA陽性であった。他に病変を認めず、ER、PgRともに陽性であることから、乳腺原発のNECと診断された。センチネルリンパ節への転移はなかった。現在、アナストロゾール1mgを内服しており、術後約1年2ヶ月経過したが無再発生存中である。
【考察】乳腺原発のNECに関しては、肺や消化管に発生するNECと形態的に類似した特徴を示すといわれているが、報告数が少なく、臨床的な特徴に関しては明らかではない。今後、症例の蓄積による解析が必要と思われる。

GP-3-45-254
異時性両側乳癌術後食道転移をきたした１例

[1]聖マリアンナ医科大学附属ブレスト＆イメージングセンター　乳腺外科、[2]聖マリアンナ医科大学　乳腺・内分泌外科、[3]ブレステイアたまプラーザ
白　英[1]、本吉　愛[2]、永澤　慧[2]、土屋　恭子[2]、志茂　新[2]、小島　康幸[2]、川本　久紀[1,2]、首藤　昭彦[1]、福田　護[1]、津川　浩一郎[1,2]、岩谷　胤生[2]、河原　太[3]

乳癌食道転移は比較的稀であり、内視鏡検査で粘膜所見に乏しく、生検で確定診断が得られず、診断に難渋することが多い。今回我々は乳癌術後18年目に胸壁再発をきっかけに食道転移と診断し、ホルモン療法が奏功している症例を経験したので報告する。症例:60歳、女性。1997年右乳癌に対し右乳房切除＋Ax施行。pT2N1(1/20)M0 StageIIB、scirrhous ca、ER+/PgR－、術後MMC20mg iv、フルツロン600mg内服+LH-RHanalog２年施行。2003年左乳癌に対し左乳房切除＋Ax施行。pT2N2(12/22)M0 StageIIIA、scirrhous ca、ER+/PgR+/HER 2+、術後FEC×３クール(有害事象のためdrop out)→weekly PTX4クール施行し、アナストロゾール5年内服した。その後再発転移なく経過観察していたが、軽度CEA上昇認めたためPET施行したところ、右胸壁、縦隔リンパ節、胸骨傍リンパ節に集積を認めた。CT、USでも右胸壁に22mm大の腫瘤認め、CNBでscirrhous ca、ER++/PgR－/HER2 2+(FISH1.31)/MIB-1 10%、局所再発と診断された。また造影CTで中部食道に全周性に食道壁の肥厚認め、通過障害、体重減少の自覚症状も認めていたことから上部内視鏡検査施行。中部食道に全周性の狭窄を認めたが、粘膜面に明らかな変化はなく、ルゴール不染帯も認めなかった。生検では診断に至らなかったが臨床所見、皮下再発を認めていることから乳癌食道転移で矛盾ないと判断した。狭窄症状があったためステントや胃瘻などの処置や放射線治療、化学療法なども検討されたが、本人の希望もありフルベストラントを開始した。現在のところ5回投与し、症状は改善傾向である。食道転移の治療は放射線治療、化学療法が第一選択となることが多いが、今回の症例は臓器転移を認めておらず、内分泌療法から開始した。乳癌食道転移はリンパ行性転移であると推測する報告が多く、また本邦での報告を見ると単独で発症することも少なくないと言える。つまり臓器転移がない場合、早めに診断治療を開始することで長期生存を期待できると考えられる。乳癌食道転移について文献的考察を含めて報告する。

GP-3-45-255
肉芽腫性乳腺炎の２例

[1]西宮市立中央病院　乳腺内分泌外科、[2]西宮市立中央病院　外科、[3]西宮市立中央病院　病理
林田　博人[1]、岡田　かおる[2]、三宅　泰裕[2]、上島　成幸[2]、桧垣　直純[2]、岡　義雄[2]、根津　理一郎[2]、綾田　昌弘[3]

肉芽腫性乳腺炎は硬結や皮膚の発赤を伴い自壊して瘻孔を形成することもある。保存的治療にて抵抗し、時に悪性腫瘍との鑑別が必要になる。当院で2015年に経験した2例について文献的考察を加えて報告する。【症例１】52歳女性、糖尿病あり。疼痛を伴う乳房腫瘤の精査･治療目的にて近医より紹介。右外側に複数の低エコー域を認め、針生検にて肉芽腫性乳腺炎と診断された。当初は抗生剤を投与したが抵抗性で、ステロイドの使用も考慮したが、自壊兆候がないこと、糖尿病を有することから無治療で経過を観察した。当初右内側域を主病変としていたが､外側や､対側乳房外側にも同様の病変が出現し、消長しながら12ヶ月の経過で自然治癒した。【症例２】39歳女性、左乳房腫瘤にて近医外科を受診、可能性乳腺炎の診断にて抗生物質を投与されたが、改善せず精査・治療目的に当科を紹介された。エコーでは左D～B領域に、かけて、膿瘍腔が区域性に連なり、複数の硬結として触知した。針生検時に膿汁を確認したため、切開排膿を行ったが、腫瘤は軽度改善に留まり、排膿後も長期に亘り閉鎖せず少量の漿液排出が続いた。針生検にて肉芽腫性乳腺炎と診断され、細菌検査ではEubacterium lentumが検出された。その後も抗生剤に抵抗し、内側の病変が自壊しそうになったためステロイドの投与を開始、縮小したため漸減終了した。

GP-3-45-256
乳腺アポクリン癌の一例

イムス札幌消化器中央総合病院
岸　宗佑、越湖　進、檜垣　長斗、岸　真理子

アポクリン癌は、浸潤癌のうち、アポクリン化生部分が優位を占める癌と定義されているが、その頻度は、0.3-4%と稀な組織型である。最近、膵腫瘍を合併したアポクリン癌の一例を経験したので報告する。【症例】64歳女性。脂質異常症のため当院消化器内科に通院中、左乳房の腫瘤、乳頭分泌物を自覚され当科紹介受診した。触診で左乳房EBA領域に5cm大の腫瘤を触知した。マンモグラフィではMLOにて左M、L領域、CCにてI領域に多形性不均一な石灰化を区域性に認め、カテゴリー5と診断した。エコーでは左乳房BA領域から乳頭にかけて広範囲に内部に点状高エコーを多数伴う、境界不明瞭な不整形低エコー腫瘤を認めた。隣接するリンパ節には明らかな転移を疑う所見は認めなかった。CNBを施行したところ、アポクリン癌の診断であった。PETCT検査で左乳房と膵頭部に異常集積を認めた。膵腫瘍は消化器内科で精査を進めたところ、膵頭部IPMNの診断であった。進行度が乳癌の方が高いと判断し、乳癌治療を先行する方針となり、Bt+Ax（Auchincloss）を施行した。術後病理結果は、Apocrine carcinoma,42×58mm,ly（－）,v（－）,n（0）,核Grade2,ER（－）,PgR（－）,HER2（3+）,Ki-67:35%であった。EBA領域を中心に腫瘍を認め、E領域には浸潤癌、周辺には広範囲にDCISを認めた。術後はハーセプチン+PTXによる化学療法を施行した。以降、外来化学療法を継続する方針である。

GP-3-45-257

乳癌手術における直視下胸筋神経ブロックの試み

[1]九州大学病院別府病院　外科、[2]たなか乳腺・外科・内科クリニック
林　直樹[1]、増田　隆明[1]、田中　文明[2]、三森　功士[1]

乳癌は本邦において女性の罹患率が最も高い悪性腫瘍であり、経年的に患者数は増加している疾患で、周術期の鎮痛に対する関心も高い。近年注目されている鎮痛の手法として超音波下の胸筋神経ブロック(pectoral nerves block、以下PECSブロック)がある。大胸筋と小胸筋の間のスペースに局所麻酔薬を注入するPECS1ブロック、小胸筋と前鋸筋の間に注入するPECS2ブロックがあるが、腫瘍の局在によっては超音波下での局所麻酔薬の注入が困難となることもある。そこで当院では2015年6月以降数例の症例に対して、標本切除後に直視下で、0.375%ロピバカインを第3肋骨レベルの大胸筋と小胸筋の間に10ml、第4肋骨レベルの小胸筋と前鋸筋の間に20ml注入し、術後良好な鎮痛効果が得られたため、報告する。症例1：52歳の女性。右乳房のしこりを自覚し近医を受診。右C領域の腫瘍を指摘され、当院を紹介受診。MMGでRUO領域に微細分葉状のカテゴリ4の腫瘤、USで右C領域に径32mmの石灰化を伴う不整形な低エコーな腫瘤を認め、針生検を施行したところ、浸潤性乳管癌の診断であった。明らかな遠隔転移はみられず、6月に乳房切除術およびセンチネルリンパ節生検を施行、直視下にPECS1・2ブロックを施行した。術後鎮痛薬を使用することなく経過した。症例2：51歳女性。左乳房のしこりを主訴に前医を受診。MMGでLMO領域にspiculla を伴うカテゴリ5の腫瘤、USで辺縁不整で内部不均一な径20mmの低エコーな腫瘤を認められたため、針生検が施行され、浸潤性乳管癌の診断となり、手術目的で当院へ紹介となった。明らかな遠隔転移はなく、MRIでも乳管内進展はみられなかったが、本人の希望もあり、乳房切除術およびセンチネルリンパ節生検を施行した。同様にPECS1・2ブロックを施行し、術後鎮痛薬を使用することはなかった。フェイススケールでは術当日が1～2であったが、翌日以降は0と良好であった。今後症例数を増やして本法の有効性について検証していきたい。