講演・企画セッション
抄　録

会長特別企画
Meet the Expert
International video session
パネルディスカッション
メディカルスタッフセッション
PAP(Patient Advocacy Program)
Joint session in GBCC and JBCS
SABCS2019受賞者厳選講演
日本乳癌学会研究奨励賞受賞者講演
教育セミナー
看護セミナー
班研究報告
専門医制度委員会報告
検診関連委員会報告
規約委員会報告
登録委員会報告

次世代の若者へ、You can do ~making better future~
You can do ~making better future~

演者　岩田　広治（愛知県がんセンター副院長兼乳腺科部長）
清宮　克幸（日本ラグビーフットボール協会副会長）

Speaker　Hiroji Iwata（Vice-director and chief of Breast Oncology, Aichi Cancer Center）
Katsuyuki Kiyomiya（Japan Rugby Football Union）

趣旨

会長特別企画は２つのパートから構成されています。

1つ目は、第28回日本乳癌学会学術総会の会長である私、岩田広治による特別講演です。今回の学術総会のテーマは、“We can do ~ making better future~” です。本学術総会は日本で乳癌に関わるすべての方が一堂に集まって議論をする最も大きな会議です。

私は30年に渡り多くの早期・再発乳癌患者さんを治療してきました。センチネルリンパ節生検の保険承認や多くの新薬の開発においても、常にベストを尽くしてきました。乳癌患者さんにより良い未来を創るために若い世代に臨床試験・臨床研究に対する教育も行ってきました。この特別講演では乳癌治療の将来展望と若い世代へのメッセージを話したいと思っています。

2つ目は、清宮克幸さんと私のスペシャル対談です。清宮さんは有名なラガーマンであると共に清宮幸太郎選手（有名な野球選手）の父親でもあります。彼は茨田高校（大阪府）で高校ラグビー選手権（花園ラグビー場）に出場し、早稲田大学ではキャプテンとして全国大学ラグビーフットボール選手権で優勝しています。卒業後は社会人ラグビーのサントリーで活躍し、1995年に日本ラグビーフットボール選手権大会で優勝し、2001年に現役を引退しました。引退後は18年間で早稲田大学の監督、サントリー、ヤマハ発動機の監督を歴任し、2019年に日本ラグビーフットボール協会の副会長を務めています。皆さんご存知のように、我々は2019年ラグビーワールドカップに熱狂し、one teamとしての戦いに感動しました。彼は今後の日本のラグビーの将来を見据えて今も行動しています。本対談では下記のことについてお話を伺おうと思っています。

1. 子育て術（子供をプロ野球選手に育てるには）
2. 2019年ラグビーワールドカップの特別な話
3. One teamの作り方
4. 日本ラグビーの将来
5. 若い世代へのメッセージ

Overview

The Presidential Special Program consists of two parts.

One is a special lecture by Dr Hiroji Iwata (myself) as congress president of the 28th Annual Meeting of the Japanese Breast Cancer Society. “We can do ~ Making Better Future~” is the theme for this meeting, which is the biggest congress in Japan for discussion about breast cancer, gathering all members involved in all related fields. I have treated many early and metastatic breast cancer patients and experienced drastic changes in breast cancer treatment over the last 30 years. I have done my best with regard to approval of SLNB and development of new drugs in Japan. Furthermore, I have put forth efforts to educate the young generation on clinical research and clinical trials, toward building a better future for breast cancer patients.

In this lecture, I would like to talk about future perspectives in breast cancer care and deliver a message to the up-and-coming generation.

The second part of the program is a dialogue between Mr Katsuyuki Kiyomiya and I. He is a prominent rugby player and the father of Mr Kotaro Kiyomiya, a famous young baseball player.

Mr Kiyomiya played rugby in Matta High School (Osaka) and participated in the national high school championship in Hanazono Stadium. At Waseda University, he won the Japan University Championship as captain in his senior year. After graduation, he played in the Suntory corporate team and won the All-Japan Rugby Football Championship 1995, and then retired in 2001. After retirement, Mr Kiyomiya worked as manager of several teams; Waseda University, Suntory and Yamaha for 18 years. Since 2019, he has been serving as a vice president of the Japan Rugby Football Union.

As you know, people all over the world were excited during the Rugby World Cup 2019 and we were impressed with the fighting spirit of Japan’s “One Team.” Mr Kiyomiya continues to be proactively involved in various activities in anticipation of the future of Japanese rugby.

I would like to talk with him about many topics, including the following.

1. Raising children (nurturing a child toward becoming a professional baseball player)
2. Special topics related to Rugby World Cup 2019
3. How to build “One Team”
4. The future of Japanese rugby
5. Message for the young generation

Meet the Expert

Meet the Expert 1

座長　枝園　忠彦（岡山大学病院　乳腺・内分泌外科）
演者　Seema A Khan（Northwestern University）

Chair　Tadahiko Shien（Department of Breast and Endocrine Surgery, Okayama University Hospital）
Speaker　Seema A Khan（Northwestern University）

Meet the Expert 2

座長　服部　正也（愛知県がんセンター　乳腺科部）
演者　Sung-Bae Kim（Asan Medical Center, University of Ulsan College of Medicine）

Chair　Masaya Hattori（Department of Breast Oncology, Aichi Cancer Center）
Speaker　Sung-Bae Kim（Asan Medical Center, University of Ulsan College of Medicine）

Meet the Expert 3

座長　原　　文堅（がん研有明病院　乳腺内科）
演者　Aleix Prat（Medical Oncology Department at Hospital Clinic of Barcelona）

Chair　Fumikata Hara（Department of Breast Medical Oncology, The Cancer Institute Hospital Of JFCR）
Speaker　Aleix Prat（Medical Oncology Department at Hospital Clinic of Barcelona）Center）

Meet the Expert 4

座長　下村　昭彦（国立国際医療研究センター乳腺・腫瘍内科）
演者　Etienne Brain（Institut Curie, Paris, Saint-Cloud, France）

Chair　Akihiko Shimomura（Department of Breast and Medical Oncology, National Center for Global Health and Medicine）
Speaker　Etienne Brain（Institut Curie, Paris, Saint-Cloud, France）

Meet the Expert 5

座長　松沼　亮一（静岡県立総合病院　乳腺外科）
演者　Matthew J Ellis（Lester and Sue Smith Breast Center, Baylor College of Medicine, USA）

Chair　Ryoichi Matsunuma（Shizuoka General Hospital）
Speaker　Matthew J Ellis（Lester and Sue Smith Breast Center, Baylor College of Medicine, USA）

Meet the Expert 6

座長　増田　紘子（昭和大学病院　乳腺外科）
演者　Hope S. Rugo（Breast Oncology and Clinical Trials Education at the University of California San Francisco（UCSF）Helen Diller Family Comprehensive Cancer Center）

Chair　Hiroko Masuda（Department of Breast Surgical Oncology, Showa University）
Speaker　Hope S. Rugo（Breast Oncology and Clinical Trials Education at the University of California San Francisco（UCSF）Helen Diller Family Comprehensive Cancer Center）

Meet the Expert 7

座長　柏葉　匡寛（医療法人財団　足立乳腺クリニック）
演者　Jeong Eon Lee（Breast Division, Department of Surgery, Samsung Medical Center）

Chair　Masahiro Kashiwaba（Adachi Breast Clinic）
Speaker　Jeong Eon Lee（Breast Division, Department of Surgery, Samsung Medical Center）

趣旨

本学会では、世界中でご活躍のProfessorを多数お招きしています。そのうち4名の先生と学会参加者が少人数で直接交流できるMeet the Expertの時間を設けました。各領域の専門家である講師と参加者同士で積極的にご質問や議論をしていただきたいと思います。少人数ですのでためらうことなくご発言でき、将来につながる機会となろうことを期待致します。

Overview

In this conference, many specialists from around the world have been invited. On this special occasion, we have planned 'Meet the Expert' session in which participants can discuss various issues with a professor directly. We encourage you to join this meeting and proactively debate the latest issues.

International video session

Global standard for Breast Surgery and Evaluation of Surgical Margin

座長 **澤木　正孝**（愛知県がんセンター　乳腺科部）
Wonshik Han（Department of Surgery, Seoul National University College of Medicine）

演者 **Chiun-Sheng Huang**（National Taiwan University Hospital and College of Medicine, National Taiwan University）
Jeong Eon Lee（Breast Division, Department of Surgery, Samsung Medical Center）
Bruce Mann（The Royal Womens Hospital）
Seema A Khan（Northwestern University）
Wonshik Han（Department of Surgery, Seoul National University College of Medicine）
澤木　正孝（愛知県がんセンター　乳腺科部）

Chairs **Masataka Sawaki**（Department of Breast Oncology, Aichi Cancer Center Hospital）
Wonshik Han（Department of Surgery, Seoul National University College of Medicine）

Speaker **Chiun-Sheng Huang**（National Taiwan University Hospital and College of Medicine, National Taiwan University）
Jeong Eon Lee（Breast Division, Department of Surgery, Samsung Medical Center）
Bruce Mann（The Royal Womens Hospital）
Seema A Khan（Northwestern University）
Wonshik Han（Department of Surgery, Seoul National University College of Medicine）
Masataka Sawaki（Department of Breast Oncology, Aichi Cancer Center Hospital）

趣旨

国際ビデオセッションでは、手術ビデオで乳腺外科領域の代表的な手術を供覧し、各国間の手技の共通点、異なる点を共有することを企画致しました。標準的な手術方法といっても各国で手順や手技が異なることが予想され、ビデオ上演後、それらの目的や手順をディスカッションすることにより、新たな知見が得られることを期待しています。また国際学会で議題になることが多い、乳房部分切除術後の断端評価について、0mm、2mm、5mmといった数字が上がりますが、実際に切除標本をどのように固定をして、切り出して、病理評価を行っているのか、それらは各国で異なっていることともあろうかと思われます。正確な病理検査による断端評価は予後にも影響する重要な点であり、実際に各国で行われているところをビデオで見て適切な方法のコンセンサスを得たいと思います。

手術手技には十分なレベルにある学会会員の方も、海外の手術、病理評価法をビデオ視聴することにより、新たな知見が得られることもあろうかと存じますので、是非ご参加下さい。

1. 乳房部分切除術
2. センチネルリンパ節生検
3. 腋窩郭清術
4. 乳房部分切除術後の病理標本の固定・切り出し・評価方法

以上を本学会に招聘している台湾、韓国、オーストラリア、USAからの先生方から各15分でビデオ上演していただき、45分間ディスカッションします。

Overview

The aim of this session is to share the standard procedure of breast surgery and understand differences among countries. The lecture period of the video will be 15 minutes including 4 points as below.

1. Partial mastectomy (breast-conserving surgery)
2. Sentinel lymph node biopsy
3. Axillary dissection
4. If possible, the formalin fixation procedure of partial mastectomy for diagnosis of pathological surgical margin

In the session discussion time will be opened after five surgeon's video presentation. Surgery for breast cancer is standard technique for breast cancer treatment, but operation method and procedure would be different among countries. Then, we want to pursue and discuss global standard method regarding to surgery. In addition, the pathological procedure would be different. Surgery is very important for surgical oncologist, then, we would like speakers to give us educational video lectures.

パネルディスカッション 1

ゲノム医療の現状と課題
Current status of genomic medicine and future prospects

座長　**遠山　竜也**（名古屋市立大学大学院医学研究科 乳腺外科学分野）

田村　研治（国立がん研究センター中央病院 乳腺・腫瘍内科）

パネリスト　**土原　一哉**（国立がん研究センター先端医療開発センター トランスレーショナルインフォマティクス 分野）

林田　哲（慶應義塾大学外科）

平沢　晃（岡山大学臨床遺伝子医療学）

田村智英子（FMC 東京クリニック医療情報・遺伝カウンセリング部 / 順天堂大学医学部附属順天堂医院遺伝相談外来）

小島　勇貴（国立がん研究センター中央病院 乳腺・腫瘍内科）

Chairs　**Tatsuya Toyama**（Department of Breast Surgery, Nagoya City University Graduate School of Medical Sciences）

Kenji Tamura（Department of Breast and Medical Oncology, National Cancer Center Hospital）

Panelist　**Katsuya Tsuchihara**（Division of Translational Informatics, Exploratory Oncology Research and Clinical Trial Center, National Cancer Center）

Tetsu Hayashida（Dept. of Surgery, Keio University School of Medicine）

Akira Hirasawa（Department of Clinical Genomic Medicine, Graduate School of Medicine, Dentistry and Pharmaceutical Sciences, Okayama University）

Chieko Tamura（Medical Information and Genetic Counseling Division, FMC Tokyo Clinic / Genetic Counseling Clinic, Juntendo University Hospital）

Yuki Kojima（Breast and Medical Oncology, National Cancer Center Hospital）

趣旨

近年の次世代シークエンサーの開発により、治療対象になる多数の遺伝子変異を網羅的に短時間で検出することが可能になり、がん種が異なっていても特定の遺伝子に変異がある場合には同一の分子標的薬が有効な場合もあることが分かってきました。

がんゲノム医療とは、がん患者のがんに生じている遺伝子変異を網羅的に調べ、その結果を利用して最適な治療法を選択するものです。わが国では2019年6月に、OncoGuide™NCCオンコパネルシステム、FoundationOne CDxの二つのがん遺伝子パネル検査が保険承認され、広く行われるようになりました。しかし、一方で、いくつかの課題も明らかになってきました。このパネルディスカッションでは、がんゲノム医療の現状と課題について、各分野を代表する5名のエキスパートの先生に解説して頂きます。

土原先生には、がんを対象としたトランスレーション研究の第一人者として、現在日本で承認されている上記二つのがん遺伝子パネル検査の現状と問題点、さらには今後わが国が目指す方向性についてご意見を頂きます。

林先生には、自施設で独自に取り組まれているがん遺伝子パネル検査（PleSSision検査）について解説頂くとともに、乳腺外科医の立場から、乳癌領域に焦点を絞ったがんゲノム医療の現状と課題についてご意見を伺います。

平沢先生には、婦人科医の立場から、がんゲノム医療外来の実際の運用、特に胚細胞系列遺伝子変異が偶然見つかった場合の対応などについてお話頂くとともに、遺伝性乳癌卵巣癌症候群（HBOC）にまつわる新薬開発の話題についても触れて頂きます。

日米の両国の認定遺伝カウンセラーの資格をお持ちの田村先生には、遺伝カウンセリング外来の実際をご紹介して頂くとともに、日本におけるがんゲノム医療に関わるメディカルスタッフの育成に関わる課題についてご意見を頂きます。

小島先生には、リキッドバイオプシー型のがん遺伝子パネル検査の開発状況についてご紹介して頂くとともに、今後予想される近未来のがんゲノム医療の展望についてご意見を伺いたいと思います。

Overview

Current discovery of next generation sequence（NGS）provides comprehensive gene analyses in a short time, therefore, cancer patients have a chance to gain an effectiveness by a molecular targeted drug which match a specific mutation, even if their caner types are different.

“Genomic medicine” is defined as a method to select a better treatment based on a result of gene alterations by NGS sequence using cancer tissue sample form a patient. Last year, two type of NGS panel, “OncoGuide™NCC oncopanel system” and “FoundationOne CDx”, were insurance approved in Japan. We realize the genomic medicine have a possibility to give a benefit in selective cancer patients, on the other hand, we are faced with a difficult problems to be resolved.

In this panel discussion, five experts expound current status of genomic medicine and future prospects.

Dr. Tsuchihara presents status and future prospects of “OncoGuide™NCC oncopanel system” and “FoundationOne CDx”. Additionally, we discuss a Japanese future strategy in the world-wide competition.

Dr. Hayashi presents an original NGS panel（PleSSision test）and focuses into filed of breast cancer, how to use these NGS panel in the future.

Dr. Hirasawa, from a gynecologist’s perspective, presents a real operation of genetic consultation service, especially about incidental（secondary）germline findings. Additionally, we discuss a new insurance adaptation of surgery or agents against patients with HBOC（Hereditary Breast and/or Ovarian Cancer Syndrome）,

Dr. Tamura, who has gene counseling qualifications in both US and Japan, presents real way of counseling outpatients, and missions to cultivate medical stuffs who promote “Genomic medicine” in Japan.

Dr. Kojima presents current progress of novel NGS panel; “liquid biopsy” which use blood samples（ctDNA）instead of tissue samples. He also explain a prospective of “Genomic medicine” in the near future.

Welcome to active questions and discussions form both panelists and audiences in the session.

パネルディスカッション 2

ER陽性HER2陰性転移・再発乳癌
ER-positive, HER2-negative metastatic breast cancer

座長　**山下　啓子**（北海道大学病院　乳腺外科）
堀口　　淳（国際医療福祉大学医学部乳腺外科）
パネリスト　**林　　慎一**（東北大学大学院医学系研究科 分子機能解析学分野）
紅林　淳一（川崎医科大学　乳腺甲状腺外科学）
竹下　卓志（北海道大学病院　乳腺外科）
川口　英俊（松山赤十字病院　乳腺外科）
中山　貴寛（大阪国際がんセンター　乳腺・内分泌外科）

Chairs　**Hiroko Yamashita**（Department of Breast Surgery, Hokkaido University Hospital）
Jun Horiguchi（Department of Breast Surgery, International University of Health and Welfare, School of Medicine）
Panelist　**Shin-ichi Hayashi**（Department of Molecular and Functional Dynamics, Graduate School of Medicine, Tohoku University）
Junichi Kurebayashi（Department of Breast and Thyroid Surgery, Kawasaki Medical School）
Takashi Takeshita（Department of Breast Surgery, Hokkaido University Hospital）
Hidetoshi Kawaguchi（Department of Breast Surgery, Matsuyama Red Cross Hospital）
Takahiro Nakayama（Department of Breast and Endocrine Surgery, Osaka International Cancer Institute）

趣旨

内分泌療法単独、内分泌療法薬と分子標的薬との併用、オラパリブの適応、など様々な選択肢がある状況で、個々の患者さんに最適な治療方針について議論する。

転移乳癌は現在なお治癒が困難であり、治療の目的はQOLを維持しつつ生存期間の延長を目指すことである。エストロゲン受容体（ER）陽性転移・再発乳癌の薬物療法の基本は内分泌療法であり、エストロゲンの産生を抑制する薬剤としてLHRHアゴニストとアロマターゼ阻害薬、ERに結合する薬剤としてタモキシフェンなどのSERM（selective ER modulator）とフルベストラント（SERD; selective ER degrader）が使用されている。一方、内分泌療法抵抗性のメカニズムは古くから研究されてきたが、最近、抵抗性克服を目的とした分子標的薬が次々と日常診療に導入されている。現在、CDK4/6阻害薬とmTOR阻害薬が、アロマターゼ阻害薬あるいはフルベストラントとの併用療法として使用されている。内分泌療法薬にCDK4/6阻害薬を併用することにより、全生存期間が延長することも報告された。さらに、*BRCA1*または*BRCA2*遺伝子の生殖細胞変異陽性（遺伝性乳癌卵巣癌症候群）症例では、PARP阻害薬であるオラパリブが適応となる。しかしながら、どのような患者にどのような順序でこれらの治療を適応するかについては明確になっていない。

本パネルディスカッションでは、基礎研究、トランスレーショナルリサーチ、そして臨床において内分泌療法に造詣が深いパネリストによるディスカッションを予定している。

Overview

For estrogen receptor（ER）-positive metastatic breast cancer, several treatment strategies, such as endocrine therapy alone, a combination of endocrine therapy and molecular targeted drugs, or olaparib are all possible options. The optimal treatment strategy for individual patients will be discussed.

Metastatic breast cancer is still difficult to cure, and the goal of treatment for metastatic breast cancer is to prolong survival while maintaining patients' quality of life. Endocrine therapy is the basic strategy for the treatment of ER-positive metastatic breast cancer, and has included suppressing estrogen synthesis（LHRH agonist and aromatase inhibitors）and modulating or degrading the ER（selective ER modulators such as tamoxifen and selective ER degraders such as fulvestrant）. Many attempts have been made to circumvent resistance mechanisms, with a few strategies already incorporated into clinical practice such as the combination of endocrine agents with drugs that interfere with other signaling pathways（mTOR inhibitor）and cell-cycle progression（CDK4/6 inhibitors）. Recent studies have shown that CDK4/6 inhibitors in combination with endocrine therapies prolonged overall survival compared to endocrine therapy alone. Furthermore, a PARP inhibitor, olaparib, has been used for patients with BRCA1/BRCA2 germline mutations. Important questions remain as to how best to select each available strategy and in what order to administer the different therapies.

パネルディスカッション 3

外来化療・支持療法・チーム医療のあり方
Multidisciplinary team approach for supportive care and outpatient chemotherapy

座長　**高野　利実**（がん研究会有明病院　乳腺内科）
丹黒　章（徳島大学大学院 医歯薬学研究部 胸部・内分泌・腫瘍外科学分野）
パネリスト　**鈴木美智子**（がん研究会有明病院　看護部）
吉野　真樹（新潟県立がんセンター新潟病院 薬剤部）
下村　昭彦（国立国際医療研究センター乳腺・腫瘍内科）

Chairs　**Toshimi Takano**（Breast Medical Oncology Department, The Cancer Institute Hospital of JFCR）
Akira Tangoku（Department of Thoracic, Endocrine Surgery and Oncology, Institute of Biomedical Sciences, Tokushima University Graduate School）
Panelist　**Michiko Suzuki**（Nursing Department, Cancer Institute Hospital of JFCR）
Masaki Yoshino（Department of Pharmacy, Niigata Prefectural Cancer Center Hospital）
Akihiko Shimomura（Department of Breast and Medical Oncology, National Center for Global Health and Medicine）

趣旨

がん薬物療法の多くが外来で行われるようになっている中、その適切なマネージメントが求められている。次々と新薬が登場し、また、患者さんの価値観も多様化する中、副作用対策をはじめとする支持療法の重要性も増しており、それに取り組むためのチーム医療も必須のものとなっている。がん薬物療法の最前線で活躍する医師、看護師、薬剤師をパネリストに招き、外来でのがん薬物療法をめぐる諸問題を浮き彫りにしながら、よりよきがん医療を提供するための、支持療法やチーム医療のあり方について議論したい。

Overview

Recently, many new cancer drugs have been developed, and the number of cancer patients who receive chemotherapy or other systemic therapy on an outpatient basis is increasing. We need to select appropriate treatment and manage adverse effects properly. As cancer treatments and patient values are diversifying, we also need to provide individualized medical care to each patient. To conduct systematic, efficient, and high-quality medical care, practical medical teams consisting of specialists are also needed.
In this panel discussion session, oncologists, a pharmacist, and a nurse will discuss current problems of cancer treatments on an outpatient basis and how to provide appropriate medical care to cancer patients.

パネルディスカッション 4

AYA世代乳がんのShared Decision Making
Shared Decision Making in Young Women with Breast Cancer

座長　**清水千佳子**（国立国際医療研究センター病院　がん総合診療センター　乳腺・腫瘍内科）
桜井なおみ（キャンサー・ソリューションズ株式会社）
パネリスト　**金澤麻衣子**（国立大学法人東北大学　東北大学病院　看護部　緩和ケアセンター）
武藤　香織（東京大学医科学研究所 公共政策研究分野）
中山　照雄（国立研究開発法人　国立国際医療研究センター病院　がん相談支援センター）
三好　綾（NPO 法人　がんサポートかごしま）
髙井　泰（埼玉医科大学総合医療センター　産婦人科）

Chairs　**Chikako Shimizu**（Department of Breast and Medical Oncology, Comprehensive Cancer Center, National Center for Global Health and Medicine）
Naomi Sakurai（Cancer Solutions Co., Ltd.）
Panelist　**Maiko Kanazawa**（Division of Nursing Palliative Care Center, Tohoku University Hospital）
Kaori Muto（Department of Public Policy, The Institute of Medical Science, The University of Tokyo）
Teruo Nakayama（Center Hospital of the National Center for Global Health and Medicine, Cancer Support Center）
Aya Miyoshi（Specified Nonprofit Corporation Cancer Support Kagoshima）
Yasushi Takai（Department of Obstetrics and Gynecology, Saitama Medical Center, Saitama Medical University）

共催：AYAがんの医療と支援のあり方研究会

趣旨

AYA世代の乳がん治療では、がんの予後だけでなく、妊孕性、恋愛・結婚、仕事、家族との関わり、長期的な健康管理など、サバイバーシップに関する個々のニーズを勘案しながら、患者とともに治療方針を決めていく必要がある。本セッションでは、異なる背景を持つ専門家をパネルに迎え、AYA世代の乳がん患者とのShared Decision Makingの具体的なあり方を、症例検討を通してフロアとともに考えていきたい。

Overview

Breast cancer is the leading cause of cancer-related deaths in young women. Young women should face various uncertainty and difficulty in their relationship and future life-plans after a cancer diagnosis, and are likely to suffer psychologically. Thus, careful consideration and decision making of care plan are warranted. In this session, shared decision making in young women with breast cancer will be explored through a case discussion with the panel of experts from different backgrounds.

パネルディスカッション 5

BRCA陽性乳癌の治療について理解する
For the Understanding of the Appropriate Treatments for BRCA Mutation-Associated Breast Cancer

座長　**山本　豊**（熊本大学　乳腺・内分泌外科）
向井　博文（国立がん研究センター東病院）
パネリスト　**山内　照夫**（聖路加国際病院　腫瘍内科）
久保　真（九州大学大学院　臨床・腫瘍外科）
坂東　裕子（筑波大学　乳腺・甲状腺・内分泌外科）
直居　靖人（大阪大学　乳腺・内分泌外科）
谷野　裕一（神戸大学病院　乳腺内分泌外科）

Chairs　**Yutaka Yamamoto**（Faculty of Life Sciences Kumamoto University）
Hirofumi Mukai（National Cancer Center Hospital East）
Panelist　**Teruo Yamauchi**（St. Luke' s International Hospital）
Makoto Kubo（Breast Surgery, Kyushu University Hospital）
Hiroko Bando（Breast and Endocrine Surgery, University of Tsukuba）
Yasuto Naoi（Department of Breast and Endocrine Surgery, Osaka University Graduate School of Medicine）
Hirokazu Tanino（Breast Surgery, Kobe University Hospital）

趣旨

*BRCA*生殖細胞系列変異の検査は、遺伝性乳癌卵巣癌症候群の診断目的のみでなく、治療法選択にも大きな影響を持つ。本セッションでは、*BRCA*陽性乳癌における術式選択、オラパリブや白金製剤などの薬物療法選択や術後の他の癌に対するスクリーニングなど治療に焦点を当て議論する。さらには薬物療法におけるBRCAnessの意義についても議論したい。
予定している議論内容
1）*BRCA1/2*遺伝学的検査の方法、検査時期等
2）*gBRCA1/2* 変異陽性原発乳癌に対する手術選択
3）術前/術後あるいは転移時の全身療法の選択と使い方
① オラパリブの適正使用
② 他のPARP阻害薬に関する事項
③ 白金錯体や他の化学療法薬の役割
4）BRCAnessについて（検査法、期待される臨床的意義等）

Overview

The results of *BRCA1/2* genetic testing have a major impact on the choice of treatment, as well as on the diagnosis of hereditary breast and ovarian cancer syndrome. In this session, we focus on the treatment strategy of g*BRCA1/2*-positive breast cancer, including the choice of surgical procedure in early breast cancer and the selection of systemic treatment such as olaparib and platinum agents in neoadjuvant/adjuvant and metastatic setting. In addition, we discuss the clinical significance of BRCAness in the selection of systemic treatment.
The discussion points are as follows:
1）Genetic test for *BRCA1/2*; methods, timing
2）Surgical procedure in patients with *gBRCA1/2* operable breast cancer
3）Selection of systemic treatment in neoadjuvant/adjuvant and metastatic setting
① optimal use of olaparib
② other PARP inhibitors
③ the role of platinum agents and other chemotherapy
4）BRCAness; detection methods, clinical significance

パネルディスカッション 6

がんサバイバーの諸問題（両立支援、こころのケア）
–医療現場と職場の架け橋となるコミュニケーションとは？
Psychological care for working cancer survivors: “assertion training” in focus

座長　**高橋　都**（国立がん研究センター がん対策情報センター がんサバイバーシップ支援部）
明智　龍男（名古屋市立大学大学院医学研究科 精神・認知・行動医学分野）
パネリスト　**伊藤　嘉規**（名古屋市立大学病院緩和ケアセンター）
赤羽　和久（赤羽乳腺クリニック）
飯嶋由香里（足立乳腺クリニック）

Chairs　**Miyako Takahashi**（Center for Cancer Control and Information Services, National Cancer Center）
Tatsuo Akechi（Department of Psychiatry and Cognitive-Behavioral Medicine, Nagoya City University Graduate School of Medical Sciences）
Panelist　**Yoshinori Ito**（Division of Palliative Care, Psycho-oncology, Nagoya City University Hospital）
Kazuhisa Akahane（Akahane Breast Clinic）
Yukari Iijima（Adachi Breast Clinic）

趣旨

乳がん患者の多くが、早期に離職している現状が示されており、がん治療と仕事の両立支援は重要な課題である。具体的な両立支援の在り方を考える際に、医療者側の理解と具体的な支援の必要性に加え、医療現場と職場の狭間におかれる患者の心理状態を理解したうえでのこころのケアも重要である。今回のパネルディスカッションでは、乳がん体験を持つ看護師、専属産業医経験を持つと乳腺専門医、そして患者のこころのケアにあたる心理士にご登壇いただき、両立支援の実際とそれを支える心理的サポートについて議論する。治療と仕事の両立に向けて職場から適切な配慮を得るためには、患者はまず医療者から治療や副作用について十分な情報を入手するとともに、それを職場に説明して関係者の理解を得る必要がある。本企画では、医療者と職場関係者の双方に向けたコミュニケーション場面において、患者が主体的に行動できるよう援助する方法の一つとして、「アサーション・トレーニング」を紹介して頂く予定である。

Overview

It has been reported that many working breast cancer patients decide to leave their jobs during the course of the illness. Because working patients experience various psychological burden in balancing treatment and work, it is essential for healthcare providers to understand patients’ psychological needs in work situation and provide support. In this panel discussion, a nurse with a history of breast cancer, a breast surgeon who has worked as an occupational physician, and a clinical psychologist will discuss psychological impact of breast cancer on work. In particular, the discussion will focus on “assertion training”, a kind of communication skill training which aims to empower patients to obtain more cancer-related information from healthcare providers as well as empowering patients to explain their own health situations at workplace to get reasonable accommodations.

パネルディスカッション 7

乳癌画像検査、どこまで必要で、何が不要か？
Let’ s rethink on diagnostic breast imaging tests

座長　**植松　孝悦**（静岡県立静岡がんセンター 乳腺画像診断科）
水谷　三浩（三河乳がんクリニック）
パネリスト　**久保田一徳**（獨協医科大学病院　放射線部）
後藤眞理子（京都府立医科大学　放射線診断治療学）
有賀　智之（がん・感染症センター都立駒込病院　外科（乳腺）・遺伝子診療科）
林　直輝（聖路加国際病院　乳腺外科）
山口　倫（久留米大学医学部附属医療センター 病理診断科・臨床検査室）

Chairs　**Takayoshi Uematsu**（Division of Breast Imaging/Breast Intervention Radiology, Shizuoka Cancer Center）
Mitsuhiro Mizutani（MBCC）
Panelist　**Kazunori Kubota**（Department of Radiology, Dokkyo Medical University Hospital）
Mariko Goto（Department of Radiology, Kyoto Prefectural University of Medicine）
Tomoyuki Aruga（Breast Surgery Division/Clinical Genetics, Tokyo Metropolitan Cancer and Infectious Diseases Center Komagome Hospital）
Naoki Hayashi（St. Luke’ s International Hospital, Department of Breast Surgical Oncology）
Rin Yamaguchi（Department of Pathology and Laboratory Medicine, Kurume University Medical Center）

趣旨

乳癌の画像診断の進歩は早くかつダイナミックである。従来までの乳癌画像検査として必須のモダリティはマンモグラフィと超音波であったが、近年は乳房MRIも必須モダリティとしての地位を確立しつつある。マンモグラフィはスクリーン・フィルムマンモグラフィからデジタルマンモグラフィに移行が進み、最近はデジタルマンモグラフィの技術を応用した乳房トモシンセシスが臨床に登場している。さらに造影マンモグラフィも臨床研究として使用されている。超音波検査はBモードとドップラー技術に加えて、エラスグラフィと超音波fusion技術も臨床応用され、乳房造影超音波検査も保険収載されるに至った。さらには乳房専用PETも保険収載されている。また、AIを使用した乳癌画像診断も現実となっている。このように乳癌画像診断の新モダリティが短期間に目まぐるしく怒濤のごとく臨床現場に登場している。われわれは、これらの新しい乳がん画像診断のモダリティを系統立てて理解し、効率よく使いこなす必要がある。さらにどのモダリティが有用で、かつ必要なのかを判断しなければならない。勿論、その判断基準は各施設の規模や人員構成、予算などで異なるはずである。このパネルディスカッションは、乳房画像診断領域の現状と課題を踏まえつつ、これからの乳癌医療における画像診断の可能性、必要性について議論を深め、今後目指すべき方向性を摸索する。

Overview

The improvement of knowledge concerning new breast imaging technologies for breast cancer could provide the rationale for the development of new breast imaging diagnostic protocols. The mutual understanding of these modalities including AI technology can help to provide patients and clinicians with not only evidence-based breast imaging options, but also accurate and balanced information about the benefits and harms of intervention, which ultimately enables shared decision making about breast imaging test plans. In this session, we will discuss breast cancer imaging, especially pre-operative/follow-up diagnostic breast imaging tests. Finally, we hope that the panel discussion can lead us to a precise personalized medicine that takes into account the intrinsic variability of breast cancer.

パネルディスカッション 8

整容性と根治性を目指した局所治療（温存、全切除、再建）
Breast cancer surgery for curability and cosmetics: breast conservation, mastectomy, and reconstruction

座長　**佐武　利彦**（富山大学形成再建外科　美容外科）
石川　　孝（東京医科大学　乳腺科学分野）
基調講演　**佐武　利彦**（富山大学形成再建外科　美容外科）
パネリスト　**寺尾　保信**（がん・感染症センター都立駒込病院　形成再建外科）
冨田　興一（大阪大学　形成外科）
奥村　誠子（愛知県がんセンター形成外科）
藤本　浩司（千葉大学　臓器制御外科）
海瀬　博史（東京医科大学茨城医療センター　乳腺科）
喜島　祐子（藤田医科大学　乳腺外科学講座）

Chairs　**Toshihiko Satake**（Department of Plastic, Reconstructive and Aesthetic Surgery, Toyama University Hospital）
Takashi Ishikawa（Dept. of Breast Surgery and Oncology, Tokyo Medical University）
Keynote Lecture　**Toshihiko Satake**（Department of Plastic, Reconstructive and Aesthetic Surgery, Toyama University Hospital）
Panelist　**Yasunobu Terao**（Tokyo Metropolitan Cancer and Infectious Disease Center Komagome Hospital）
Koichi Tomita（Department of Plastic Surgery, Osaka University）
Seiko Okumura（Department of Plastic and Reconstructive Surgery, Aichi Cancer Center Hospital）
Hiroshi Fujimoto（Department of General Surgery, Graduate School of Medicine, Chiba University）
Hiroshi Kaise（Department of Breast Surgery, Tokyo Medical University Ibaraki Medical Center）
Yuko Kijima（Department of Breast Surgery, Fujiita Health University）

趣旨

2013年より人工物再建が保険適応となり、組織拡張術 / 乳房インプラントによる一次二期乳房再建を行うことができる環境になって、それまでは温存術が6割を超えていた乳癌の手術術式は一変し、全切除＋再建術が増加した。しかし2019年7月にBIA-ALCL国内発症例が報告されて、乳房インプラントが自主回収となった。その結果、人工物再建が一時的に停止せざるを得ない状況となり、再建術に関する本邦の問題点が露呈した。今はまさに、整容性と根治性の両立を目指して手術全般を再考すべき時期であると考えられる。患者に対してどのような乳癌手術と再建手術の選択肢が提示できるのか、保険適応も近いと考えられる脂肪移植など新しい方法も視野に入れつつ、形成外科と乳腺外科の若手パネリストの先生方に将来を見据えた活発な討議を期待したい。

Overview

The immediate or two-stage breast reconstruction with artificial materials have become reasonable treatment options with the breast implant covered by the national health insurance in 2013. This has changed the landscape of breast cancer surgery. Mastectomy has increased with reconstruction and breast-conserving surgery has decreased. In July 2019, however, the first domestic case of BIA-ALCL was reported. Then, all breast expander and implant were suddenly recalled and subsequently the artificial breast reconstruction was suspended temporarily. This event revealed the vulnerability of our system for breast surgery. Now, it is the time to reconsider the breast cancer surgery for achieving curability and cosmetics in Japan. We know that the optimal surgical treatment is different from patients to patients. New technologies like fat grafting have been developed and will be available soon. Here, we expect an active discussion by young panelists from breast surgeons and plastic surgeons.

パネルディスカッション 9

徹底討論HER2陽性再発乳癌
Thorough discussion on HER2-positive recurrent breast cancer

座長　**三好　康雄**（兵庫医科大学　乳腺・内分泌外科）
山下　年成（神奈川県立がんセンター　乳腺内分泌外科）
パネリスト　**服部　正也**（愛知県がんセンター　乳腺科部）
永橋　昌幸（新潟大学　消化器・一般外科）
新倉　直樹（東海大学医学部外科学系乳腺・内分泌外科）
田辺　真彦（東京大学大学院医学系研究科 乳腺内分泌外科）

Chairs　**Yasuo Miyoshi**（Department of Surgery, Division of Breast and Endocrine, Hyogo College of Medicine）
Toshinari Yamashita（Department of Breast and Endocrine Surgery, Kanagawa Cancer Center）
Panelist　**Masaya Hattori**（Department of Breast Oncology, Aichi Cancer Center）
Masayuki Nagahashi（Division of Digestive and General Surgery, Niigata University Graduate School of Medical and Dental Sciences）
Naoki Niikura（Department of Breast and Endocrine Surgery, Tokai University School of Medicine）
Masahiko Tanabe（Department of Breast and Endocrine Surgery, Graduate School of Medicine, The University of Tokyo）

趣旨

HER2陽性再発乳癌においては一次治療ではペルツズマブ、トラスツズマブ、タキサン併用療法、二次治療ではトラスツズマブエムタンシンが標準療法とされ、三次治療以降はラパチニブ、カペシタビン併用療法やトラスツズマブと抗がん剤の併用が行われている。臨床上のクリニカルクエスチョンであるペルツズマブ、トラスツズマブと併用する化学療法剤やペルツズマブの進行後の再投与については本邦でも臨床試験が企画され、一部のクリニカルクエスチョンには答える結果が出てきている。抗HER2療法については長年研究されてきたが、未だ不明な点が多い。エビデンスが十分でない治療選択に関して、新たに出てきたエビデンスやバイオロジーの観点からディスカッションを行いたい。
最近新規の抗HER2ADCであるトラスツズマブデルクステカンが開発され、本邦でも承認された。今後、臨床の現場で使用が広がっていくと考えられる。しかし本薬剤には重篤な合併症も報告されていることから副作用対策や治療シークエンスにおける位置づけについてディスカッションしたい。また、日常診療においてHER2陽性乳癌は脳転移を起こしやすく、いったん脳転移が出現すると治療に難渋する。海外では小分子HER2シグナル阻害剤も試みられている。脳転移に対して集学的治療の観点からパネリストと論じたい。

Overview

For HER2-positive recurrent breast cancer, pertuzumab, trastuzumab, and taxane combination therapy are used as the first-line therapy, and trastuzumab emtansine is used as the standard therapy for the second-line therapy. Clinical trials of chemotherapeutic agents used in combination with pertuzumab and trastuzumab, and re-administration after progression of pertuzumab have been conducted in Japan and have led to answers for some clinical questions. Anti-HER2 therapy has been studied for many years, but many questions remain unanswered. We would like to discuss treatment selection with insufficient evidence from the viewpoint of emerging evidence and biology.
Recently, a new anti-HER2 ADC, trastuzumab deruxtecan, was developed and approved in Japan. In the future, it is expected that its use will broaden in clinical settings. However, serious adverse events have been reported for this drug, so we would like to discuss potential countermeasures against these adverse reactions and the drug's positioning in the treatment sequence. Furthermore, HER2-positive breast cancer often spreads to the brain in the clinical setting and once brain metastases appear, it is difficult to control the cancer. Overseas, small molecule HER2 signal inhibitors have also been tried. We would like to discuss brain metastases with panelists from the viewpoint of multidisciplinary treatment.

パネルディスカッション 10

高齢者乳がん治療の最適化
Treatment optimization in older patients with Breast Cancer

座長　**津川浩一郎**（聖マリアンナ医科大学　乳腺・内分泌外科）
澤木　正孝（愛知県がんセンター　乳腺科部）

パネリスト　**柳川まどか**（名古屋大学大学院医学系研究科　地域在宅医療学･老年科学 / 豊田東リハビリテーション病院）
平　　成人（岡山大学病院　乳腺・内分泌外科）
水野　聡朗（三重大学　外来化学療法部）
中山可南子（国立国際医療研究センター乳腺内分泌外科）
宮下　美香（広島大学大学院医系科学研究科老年・がん看護開発学）
藤田行代志（群馬県立がんセンター薬剤部）

Chairs　**Koichiro Tsugawa**（Division of Breast and Endocrine Surgery, Department of Surgery, St. Marianna University School of Medicine）
Masataka Sawaki（Department of Breast Oncology, Aichi Cancer Center Hospital）

Panelist　**Madoka Yanagawa**（Department of Community Healthcare & Geriatrics Nagoya University Graduate School of Medicine/Toyota East Rehabilitation Hospital）
Naruto Taira（Department of Breast and Endocrine Surgery, Okayama University Hospital）
Toshiro Mizuno（Outpatient Chemotherapy Unit, Mie University）
Kanako Nakayama（Breast Surgery, National Center for Global Health and Medicine）
Mika Miyashita（Gerontological and Oncology Nursing, Graduate School of Biomedical and Health Sciences, Hiroshima University）
Yukiyoshi Fujita（Division of Pharmacy, Gunma Prefectural Cancer Center）

後援：日本老年医学会

趣旨

我が国におけるがんの罹患率は急速な高齢化社会と共に上昇し、がんは健康長寿に関わる最大の課題とされています。厚生労働省のがん対策推進基本計画（2017年10月）では、高齢者がんの医療の在り方の検討と指針の策定を求めています。乳がんについて、日本乳癌学会の登録調査では70才以上の患者は乳がん罹患者全体の26.3%（25,076人、2016年確定版）と多くを占めていますが、高齢者の適切な治療選択に関わるエビデンスは少ないのが現状です。高齢者乳がん治療にあたり、がんの生物学的特性の把握に加え、個々の身体機能評価、治療支援体制、福祉、経済等の社会背景を含めた包括的な評価と対策が必要です。そこで日本乳癌学会では、第24回班研究として次の5項目を主軸とし、班員を中心に全国の乳がん診療施設とともに取り組んできました。1）高齢者乳がんの臨床病理組織学的特徴を明らかにすること、2）生命予後の観点から治療選択が特に問題となりやすい、後期高齢者乳がん患者の治療方針の決定に影響を与える医師･医療機関側の診療姿勢を明らかにすること、3）個々に最適な治療が選択できるよう、これまで行われた臨床試験結果に基づくvalidation toolを作成し、臨床応用可能な高齢者総合的機能評価スクリーニングツールを開発、前向き観察研究を開始し、将来的にアウトカムとの相関を検証すること、4）臨床病理組織学的な特徴と予後との関連の研究を進めること、5）看護研究として、内分泌治療と認知機能障害との関連、再発をきたした場合の治療法の意思決定において患者が医療機関から受けた支援とそのニーズを明らかにし、看護面からの意思決定支援策を検討すること。本パネルディスカッションでは、以上の班研究成果を踏まえたディスカッションを行いますが、より議論と理解を深めるため、仮想症例を題材とします。実地臨床での高齢者乳がん治療の最適化を目指し、医師・看護師・薬剤師を交えて多職種による視点から高齢者における乳がん治療のアプローチ方法、課題の抽出、解決法をパネリスト、聴衆と共有したいと思います。症例検討を通じ、高齢者乳がんの治療にあたり、まずどのようなアプローチを行い、何を根拠に情報提供を行い、医師･看護師両面からどのよう介入と意思決定支援ができるのか、薬剤師の観点からの留意事項を含め、治療を完遂するのにサポートできるのは何か、等について議論したいと思います。さらにDr. Etinne Brain（EORTC Breast Group chair）からグローバルの視点でコメントを頂く予定です。なお本パネルディスカッションでは、日本老年医学会の後援により、老年内科の専門医にご登壇いただき、余命の考え方や治療選択、社会的資源を含めたサポートについてコメントを頂く予定です。がんの専門家とは異なる視点から、高齢者乳がんにおける治療選択に有用な考え方や課題を共有し、多角的な議論を行いたいと思います。

Overview

Breast cancer has been the most prevalent cancer in women in Japan. According to the data base of Japanese Breast Cancer Society（JBCS）, the median age at diagnosis of breast cancer is 60 years, 26.3% of new diagnoses cases occur in women aged 70 and over. In a practice setting for elderly breast cancer patients, many treatment options are necessary because of their comorbidity, low organ function, and poor performance status. This frailty of elderly patients sometimes means that not enough elderly patients receive treatment and also causes a high rate of adverse events, resulting in a low rate of positive outcomes even though patients have received standard treatment. Moreover, there are few data to suggest guidelines for standard treatments of elderly breast cancer patients, because they have potentially been underrepresented in clinical trials. Women in Japan have the highest life expectancy in the world（World Health Statistics 2016）, therefore it is particularly important to establish standard care for elderly breast cancer patients especially in Japan. In these backgrounds, JBCS has been encouraged studies of elderly patients with research fund.

In this panel discussions session, we will discuss clinical cases with breast surgeon, medical oncologist, nurse, pharmacist and geriatric physician. As a special guest, we invited Professor Dr. Etinne Brain（Institut Curie, Paris, Saint-Cloud, France）. We discuss treatment approaches to the patient with multidisciplinary team of cancer specialists. This session will be held in Japanese with simultaneous interpretation to English.

パネルディスカッション 11

乳癌免疫療法の今後の展望
正しい適応と今後の方向性、そして安全なマネージメントのために
Future direction of immune-checkpoint inhibitor in breast cancer treatment

座長　**佐治　重衡**（福島県立医科大学 医学部　腫瘍内科学講座）
徳永えり子（独立行政法人国立病院機構　九州がんセンター 乳腺科）

パネリスト　**尾崎由記範**（がん研究会有明病院　乳腺センター 乳腺内科）
玉城研太朗（那覇西クリニック）
北野　滋久（がん研究会有明病院）
山中　隆司（神奈川県立がんセンター乳腺内分泌外科）
髙橋　将人（国立病院機構北海道がんセンター乳腺外科）

Chairs　**Shigehira Saji**（Department of Medical Oncology, Fukushima Medical University）
Eriko Tokunaga（Department of Breast Oncology, National Hospital Organization Kyushu Cancer Center）

Panelist　**Yukinori Ozaki**（Department of Breast Medical Oncology, The Cancer Institute Hospital of Japanese Foundation for Cancer Research）
Kentaro Tamaki（Nahanishi Clinic Okinawa）
Shigehisa Kitano（The Cancer Institute Hospital of JFCR）
Takashi Yamanaka（Department of Breast and Endocrine Surgery, Kanagawa Cancer Center）
Masato Takahashi（Department of Breast Surgery, NHO Hokkaido Cancer Center）

趣旨

進行再発乳癌に対して導入された免疫チェックポイント阻害薬ではあるが、依然としてその正しい適応判断や有害事象への対応で苦慮している。これらを適切におこなうための知識と目あわせ、また将来の方向性について議論していきたい。

Overview

Chemotherapy with immune-checkpoint inhibitor has been introduced to clinical practice in advanced / recurrence breast cancer treatment. Although from the end of 2019 there are accumulated experience in our practice, we have still struggled about its proper indication and proper management of irAE. In this session we would discuss about current knowledge about these issue and try to figure out what we should do for future development.

パネルディスカッション 12

big dataの活用（RWD）
Interpretation and impact of real-world data in clinical practice

座長　**神野　浩光**（帝京大学医学部　外科学講座）
井本　　滋（杏林大学医学部付属病院　乳腺外科）
パネリスト　**宮田　裕章**（慶應義塾大学医学部　医療政策・管理学教室）
徳田　　裕（聖隷横浜病院　乳腺センター）
相良　安昭（社会医療法人博愛会 相良病院）
隈丸　　拓（東京大学大学院医学系研究科 医療品質評価学）
麻賀　創太（杏林大学医学部乳腺外科学）

Chairs　**Hiromitsu Jinno**（Department of Surgery, Teikyo University School of Medicine）
Shigeru Imoto（Department of Breast Surgery, Kyorin University School of Medicine）
Panelist　**Hiroaki Miyata**（Department of Health Policy and Management, School of Medicine, Keio University）
Yutaka Tokuda（Breast Center, Seirei Yokohama Hospital）
Yasuaki Sagara（Social Medical Corporation Hakuaikai Sagara Hospital）
Hiraku Kumamaru（Department of Healthcare Quality Assessment, University of Tokyo Graduate School of Medicine）
Sota Asaga（Department of Breast Surgery, Kyorin University Faculty of Medicine）

趣旨

医療ビッグデータの基盤整備と研究利用が進みつつあり、ランダム化試験などによるエビデンスに加えて、real world dataの重要性が認識されつつある。乳がん登録は1975年に乳癌研究会の事業として開始され、2004年にはウェブ登録となり、2012年よりNCD（National Clinical Database）登録とリンクしている。これまでに70万件を超える患者情報が1400以上の施設より登録され、本邦の乳がん罹患数の80%以上をカバーする充実した乳癌のデータベースとなっている。しかしながら、全国がん登録とのデータの連携含め、データの効率的な収集、品質の管理、有効利用法に関しては議論の余地がある。本セッションでは、これまでの臨床研究の成果と問題点を提示して頂き、今後の政策面、臨床面、研究面への活用について議論いただきたい。

Overview

Conventional cancer clinical trials could be slow and costly, often produce results with limited external validity. Recent technological advances have created a fertile ground for the use of real-world data (RWD) to improve current methods of clinical evidence generation. The Japanese Breast Cancer Society (JBCS) registry began data collection in 1975, and started a web-based system in 2004. In 2012 JBCS registry runs on the National Clinical Database (NCD) which is a multidisciplinary registry platform for interventional and cancer registries. As of 2016, it contains records of 656,896 breast cancer patients from more than 1,400 hospitals throughout Japan. In other words, more than 80% of newly diagnosed breast cancer patients were included in the JBCS registry. Medical big data analyses are complicated by many technical issues, such as missing values and bias control, and share the inherent limitations of observation study.

In this session, we will verify the existing results of clinical research using cancer registry and discuss the future evolution of the cancer registry.

パネルディスカッション 13

温存術後・病理評価のグローバルスタンダード
Global standard for pathological examination for the resected breast cancer tissue

座長　**増田しのぶ**（日本大学医学部 病態病理学系 腫瘍病理学分野）
津田　均（防衛医科大学校　病態病理学講座）
パネリスト　**千島　隆司**（横浜労災病院乳腺外科）
堀井　理絵（埼玉県立がんセンター　病理診断科）
明石　定子（昭和大学 乳腺外科）
大迫　智（がん研究会がん研究所　病理部）
武井　寛幸（日本医科大学付属病院乳腺科）
小塚　祐司（三重大学医学部附属病院　病理診断科）

Chairs　**Shinobu Masuda**（Division of Oncologic Pathology, Department of Pathology and Microbiology, Nihon University School of Medicine）
Hitoshi Tsuda（Department of Basic Pathology, National Defense Medical College）
Panelist　**Takashi Chishima**（Department of Breast Surgery, Yokohama Rosai Hospital）
Rie Horii（Department of Pathology, Saitama Cancer Center）
Sadako Akashi-Tanaka（Department of Breast Surgical Oncology, Showa University, School of Medicine）
Tomo Osako（Division of Pathology, The Cancer Institute, Japanese Foundation for Cancer Research）
Hiroyuki Takei（Department of Breast Surgery and Oncology, Nippon Medical School Hospital）
Yuji Kozuka（Department of Pathology, Mie University Hospital）

趣旨

乳房温存療術の切除検体に対する病理学的検索は、多岐にわたっている。切除断端の検索、腫瘍の病理組織学的検索、バイオマーカーの検索、組織学的治療効果判定など、診療の変遷ともに質、量ともに増加してきた。病理評価の標準化に、癌取り扱い規約などが一定の役割を果たしてきたが、検体取扱いなどは施設によって差異が大きいところである。

本パネルディスカッションでは、温存術後の病理評価についてグローバルスタンダードが存在するのか、存在する場合には、本邦における“常識”は整合性がとれているかなどについて、臨床医と病理医の双方の視点から議論する。とくに乳房切除検体の断端評価、術前化学療法の組織学的治療効果判定を取り上げる。最新の知見とともに、アンケートによる実態を紹介しつつ、現状の課題と今後の方向性を考える一助となればと期待する。時間が許せば、tumor infiltrating lymphocyte（TIL）およびPD-L1評価等についても取り上げてみたい。

Overview

Pathological examinations for the resected material by breast conserving surgery include assessments for an involvement of carcinoma cells at the resected margin, conventional pathological examinations for breast tumor, immunohistochemical studies for biomarkers, and histological estimation of chemotherapeutic effects, which has been based on clinical demands for better treatments for breast cancer patients. For standardization of pathological examinations, General Rules for Clinical and Pathological Recording of Breast Cancer has been contributing, however, interinstitutional variation has been remained.

In this panel discussion, it will be discussed whether global standard for pathological examinations is present, and whether it is accepted in Japan from the point of clinical and pathological view. The topics will be assessments of resected margin, tumor infiltrating lymphocyte, PD-L1, and histological estimation of chemotherapeutic effects. It will be discussed based on inquiries, and it is expected to contribute for considering future directions.

パネルディスカッション 14

遺伝性乳がん診療の現状と今後取り組むべき課題
Current practice and future challenges for Hereditary Breast and Ovarian Cancer Syndrome（HBOC）

座長　**井本　逸勢**（愛知県がんセンター 研究所）
山内　英子（聖路加国際病院 ブレストセンター　乳腺外科）
パネリスト　**吉田　玲子**（昭和大学先端がん治療研究所）
大住　省三（独立行政法人国立病院機構　四国がんセンター 乳腺外科）
三浦　清徳（長崎大学大学院医歯薬学総合研究科産科婦人科学分野）
大川　　恵（聖路加国際病院　看護部）
西垣　昌和（国際医療福祉大学大学院　遺伝カウンセリング分野）

Chairs　**Issei Imoto**（Aichi Cancer Center Research Institute）
Hideko Yamauchi（Department of Breast Surgical Oncology, St. Luke' s International Hospital, Breast Center）
Panelist　**Reiko Yoshida**（Showa University Advanced Cancer Translational Research Institute）
Shozo Ohsumi（Department of Breast Oncology, NHO Shikoku Cancer Center）
Kiyonori Miura（Department of Obstetrics and Gynecology, Nagasaki University Graduate School of Biomedical Sciences）
Megumi Okawa（Nursing Department, St. Luke' s International Hospital）
Masakazu Nishigaki（Department of Genetic Counseling, Graduate School of Health and Welfare Sciences, International University of Health and Welfare）

趣旨

遺伝医療の進歩とともに、医療がcurativeから、proactiveへとシフトしつつある。がんの発症リスクを遺伝学的検査によって決定し、結果に基づいてproactiveな手段を検討できるようになった。中でもBRCA1あるいはBRCA2の病的変異を原因とする遺伝性乳癌・卵巣癌症候群（HBOC）の診療がその代表である。BRCA1が1994年に日本人によって同定されると、欧米では直ちに乳がん診療に用いられてきた。2013年に、アメリカの著名女優が、自身がBRCA1の病的変異を持ちリスク低減のために両側乳房を切除したことをマスコミに告白すると、日本でも広く知られるようになった。さらには、PARP阻害剤がBRCA1/2変異を持つがんに対して合成致死という機序で効果を及ぼす薬として診療に用いられるようになった。そして、ついに、この４月から、日本でも、乳がん・卵巣がん発症者に対してのBRCA1/2遺伝子検査、リスク低減手術、サーベイランスが保険診療として始まった。

そのような中で、HBOC診療をだれが、どの段階で、何を、どのように行なっていくのか、チームでのシステム構築がますます重要になってきている。乳がん診療の中で診断の早期から遺伝性を考慮することは、治療薬やがんゲノム医療の進歩の中で必須になった今、診療現場での課題と解決策、特に「遺伝性乳がん診療におけるチーム医療のあり方」について議論したい。

Overview

Due to advancements of genomic/genetic medicine, medical management is shifting from curative to proactive. We could offer genetic test to estimate an individual's risk of developing cancer and consider proactive measures. Hereditary breast and ovarian cancer syndrome（HBOC）, caused by pathogenic variants in BRCA1 or BRCA2, is known as the representative of hereditary cancer syndrome. After BRCA 1 was identified by the Japanese researcher in 1994, BRCA status has been immediately utilized for breast cancer practice in Western countries. It became well known in Japan after a famous American actress confessed to the media that she had a pathogenic variant in BRCA1 and had removed both breasts to reduce risk in 2013. In addition, PARP inhibitors have been used in clinical practice as drugs that act on BRCA1/2 variant-causing cancers by a mechanism called synthetic lethality. Finally, the public health insurance system in Japan accepted to cover genetic test for patients affected with breast and ovarian cancers and risk-reducing surgery and surveillance for the affected patients with BRCA1/2 pathogenic variants.

In this new era, it is necessary it is becoming increasingly important to consider who, when, what and how to do in HBOC practice and to establish systems as one team. Considering heritability early in diagnosis in breast cancer practice has become essential due to advances in therapeutics and precision oncology in Japan. We would like to discuss here current issues and future challenges in a clinical setting for HBOC practice, especially "the ideal way of medical care as one team in hereditary breast cancer treatment".

パネルディスカッション 15

最新技術の発展により乳がん医療はどう変わるか
How the new technology will change the clinical practice of breast cancer in a decade later

座長　**太田　智彦**（聖マリアンナ医科大学大学院医学研究科 応用分子腫瘍学）

石田　孝宣（東北大学大学院医学系研究科・医学部　乳腺・内分泌外科学分野）

パネリスト　**間野　博行**（国立がん研究センター）

片桐　豊雅（徳島大学　先端酵素学研究所 ゲノム制御学分野）

上野　貴之（がん研究会有明病院）

石岡千加史（東北大学大学院医学系研究科臨床腫瘍学分野）

落谷　孝広（東京医科大学医学総合研究所分子細胞治療研究部門）

Chairs　**Tomohiko Ohta**（Translational Oncology, St. Marianna University Graduate School of Medicine）

Takanori Ishida（Department of Breast and Endocrine Surgical Oncology, Graduate School of Medicine, Tohoku University）

Panelist　**Hiroyuki Mano**（National Cancer Center）

Toyomasa Katagiri（Division of Geneme Medicine, Institute of Advanced Medical Sciences, Tokushima University）

Takayuki Ueno（Cancer Institute Hospital of JFCR）

Chikashi Ishioka（Department of Clinical Oncology, Tohoku University School of Medicine）

Takahiro Ochiya（Department of Molecular and Cellular Medicine, Institute of Medical Science, Tokyo Medical University）

趣旨

次世代シーケンサーによる網羅的ゲノム解析、CRISPR/Cas9による遺伝子編集技術の飛躍的な向上、AIをはじめとする情報処理技術の躍進など、基礎医科学の発展が臨床現場の状況を大きく変える、がん医療はまさにその転換期に来ている。画像診断においても、AIによるマンモグラフィの判定が専門家の読影に勝っていたという衝撃的な結果がNature誌に報告された。そこで、乳がんの診断と治療が今後どのように変わっていくのか、日常業務に忙殺されている臨床家にとっても心の準備が必要である。乳がん検診や予防医療の分野では、がん遺伝子パネル検査による診断やそれに伴う予防的治療の導入も近いうちに検討されるものと思われる。初期治療はゲノム診断を駆使した感受性バイオマーカーで治療選択を行うプレシジョンメディシンが主体となる可能性がある。さらにLiquid BiopsyによるcfDNAやexosomeの変異診断が再発治療の戦略として重要なツールとなるであろう。治療薬については抗体薬物複合体の開発、PI3K/AKTなどのシグナル伝達系を標的にした新規薬剤の導入、さらに免疫療法の分野でも遺伝子改変技術を活かしたCAR-T細胞、CAR-NK細胞療法による予後の飛躍的な改善が期待される。これらを踏まえ、本パネルディスカッションでは、日本を代表する先端医科学の専門家に、10年後の乳がん医療を見据えて、今の問題点がどう解決されていくのか、最新技術が医療現場をどう変えて行くのかについて討議していただく。

Overview

Cancer care has come to a critical turning point where the situation of clinical practice is being drastically converted by development of basic medical science, such as exhaustive genomic analyses using the next-generation sequencer, a significant breakthrough of genome editing by CRISPR/Cas9, or a dramatic improvement of information-processing technique represented by AI. In the field of diagnostic imaging, it was reported in Nature that AI system outperformed human expert radiologists for mammography reading. Hence, it would be important for clinicians, who get tied up with daily routine, to be in the right mind frame to upcoming changes of diagnoses and treatments of breast cancer. The diagnosis with cancer gene panel tests and subsequent prophylactic treatments should be considered in near future in the field of breast cancer screening and preventive care. Initial managements for breast cancer would consist mainly of the precision medicine where therapy choice is made with biomarkers based on genome information. Furthermore, mutational analyses of cfDNA and exosome by liquid biopsy will be important strategical tools for the treatments of recurrent tumors. As therapeutic agents, development of new antibody-drug conjugates, new drugs which targeting signaling pathway such as PI3K/AKT and immunotherapy with CAR-T or CAR-NK cells utilizing new genome editing techniques are anticipated to enormously improve the prognosis of advanced breast cancer patients. In the context of these reality, representative cutting-edge medical scientists of Japan will debate in this panel discussion that, how the current problems will be solved and how the new technology will change the clinical practice, focusing on medical care situation in a decade later.

パネルディスカッション 16

乳癌個別化検診に向けて～検診の功罪～
Personalized risk-related breast cancer screening - harm & benefit

座長　**角田　博子**（聖路加国際病院　放射線科）
岩瀬　拓士（日本乳癌学会検診関連委員会　名古屋第一赤十字病院　乳腺・内分泌外科）

パネリスト　**斎藤　博**（青森県立中央病院）
笠原　善郎（福井県済生会病院　乳腺外科）
鈴木　昭彦（東北医科薬科大学　乳腺・内分泌外科）
高橋　宏和（国立がん研究センター　社会と健康研究センター検診研究部）
坂　佳奈子（公益財団法人　東京都予防医学協会　がん検診・診断部）

Chairs　**Hiroko Tsunoda**（Dept. of Radiology, St. Luke' s International Hospital）
Takuji Iwase（Department of Breast and Endocrine Surgery, Japanese Red Cross Nagoya First Hospital）

Panelist　**Hiroshi Saito**（Aomori Prefectural Central Hospital）
Yoshio Kasahara（Department of Breast Surgery, Fukui Prefecture-Saiseikai Hospital）
Akihiko Suzuki（Department of Breast and Endocrine Surgery, Tohoku Medical and Pharmaceutical University）
Hirokazu Takahashi（Division of Cancer Screening Assessment and Management, National Cancer Center, Center for Public Health Sciences）
Kanako Ban（Department of Cancer Detection and Diagnosis, Tokyo Health Service Association）

趣旨

乳癌の罹患リスク、MG検診の偽陰性のリスクにより乳癌検診の個別化を検討すべき時代に来ている。

1．乳房の構成による違いを考慮して検診対象や検診間隔および検診方法に反映させるべきか
2．高齢者に対する検診、40代の女性に対する検診など年齢による個別化をどのように考えるべきか
3．検診としてのエビデンスがまだ証明されていない超音波を用いたスクリーニングをどのような位置づけで考えるか

以上の点について、単に検出率を検討するだけではなく、そのメリット・デメリットを十分に考えた上でディスカッションし、今一度問題点を深く掘り下げたい。また、対策型検診と任意型検診ではそのコンセプトは全く異なるものであり、その部分もきちんと理解を深め、上記の討論時には、どちらの検診を念頭に置いたものかをはっきりさせた上での討論にしたい。

Overview

Now we are in the time to consider personalized breast cancer screening strategies based on an individual risk of breast cancer and the false negative risk of mammography screening.

1．How to reflect the difference of breast density when making a decision on the screening candidates, the screening interval and the screening modalities.

2．How to personalize screening strategies on the basis of a woman's age, including the screening for the elderly or for women in their 40's.

3．What should be the position or role of ultrasound in breast cancer screening in the lack of evidence.

In the above regard, we should not simply evaluate the detection rate, but discuss the merits and demerits according to each personalized strategies, and then dig into these issues more deeply.

Population-based screening is quite different from opportunistic screening in concept.

So we want to discuss about personalization in each screening separately.

メディカルスタッフセッション 1

明日から役立つ遺伝

司会　**大住　省三**（四国がんセンター　乳腺外科）
大川　　恵（聖路加国際病院　看護部）
講師　**大住　省三**（四国がんセンター　乳腺外科）
大川　　恵（聖路加国際病院　看護部）

趣旨

近年、遺伝子パネル検査の実臨床への導入や2020年4月よりBRCA遺伝子の検査が保険診療となり、「遺伝子の検査」が急速に身近な存在となった。

乳がん診療の場では、医師から患者へ「オンコタイプDx®で遺伝子を調べます」、「BRCAという遺伝子を調べましょう」、「標準治療が終了したら遺伝子パネル検査を行いましょう」等の説明が日常的に行われている。看護師は患者から、自分や血縁者が遺伝性腫瘍に関わっていないか不安、手術前に遺伝学的検査を受けてから術式を決めたい、新たな薬物治療への期待を込めたい等、相談を受けることや「遺伝子の検査」について医師の説明の補足をする機会も増加している。

遺伝子の検査を提案された患者のサポートには、検査の目的を的確に把握しておくことが必須である。また最低限の遺伝学的知識も必要と考えられる。しかし、「遺伝子の検査」と聞くと難解な印象が避けられず、医師・看護師を含むメディカルスタッフに現場で必要な知識が浸透しているとは言いがたい。

本セミナーでは、日常臨床に直結する遺伝学的知識をわかりやすく学び、講義の開始前後で理解度の確認を行っていく。講義が終わった時に「明日から」は自身を持って「遺伝子の検査」を行い、患者に説明ができることを目指す。

メディカルスタッフセッション 2

シェアして解決、その悩み

司会　**山内　英子**（聖路加国際病院 乳腺外科）
パネリスト　**鈴木　牧子**（国立がんセンター中央病院）
金澤麻衣子（東北大学病院　看護部緩和ケアセンター）
古井　辰郎（岐阜大学医学部附属病院　産婦人科）
鈴木　美穂（認定 NPO マギーズ東京）

趣旨

乳がん患者は、増加の一途をたどり、早期発見やがん治療の急速な進歩により治療期間の長期化、サバイバーの数も増加しており慢性病となりつつある。急増するサバイバーにおけるライフステージに応じた適切な対応、その人らしく生きることを支援することが重要な課題となる。第3期がん対策推進基本計画の「がんとの共生」では、がん患者等の就労を含めた社会的な課題としてアピアランスや生殖機能温存等の相談支援や情報提供する体制を整えることが挙げられている。

本セミナーでは主に乳癌患者のアピアランスケアと妊孕性温存について講義で学び、患者であるパネリストよりその経験に基づく意見を伺う。

まず、アピアランスの問題であるが、治療中の社会参加の継続や社会復帰を希望するがん患者が増えたことに伴い、治療による外見の変化がもたらす問題が顕在化してきた。外見の問題を支援し社会につなぐケアを行うことは、患者の自己価値を高める支援に繋がる。

次に妊孕性温存については、ＡＹＡ世代の中では乳癌が最も多く罹患する癌であり、生殖年齢にあたる時期に乳がんを患った場合、化学療法や内分泌療法というがん治療そのものが妊孕性に影響を及ぼす可能性がある。晩婚化による初産年齢の高齢化に伴い、不妊治療中にがんと診断を受ける女性も多い。患者は乳がんの告知と同時に妊孕性の低下や喪失の可能性を目の当たりにし、精神的に不安定で危機的な状況のなか、意思決定を迫られることとなる。このように女性としての生き方に揺らぎを生じる苦しい決断であることを十分に理解した上で、患者の意思決定を尊重することが求められる。

実際の医療現場の看護師は、限られた診療時間のなかで、アピアランスケアや妊孕性への意思決定支援への十分な関わりが出来ていない可能性がある。本セミナーでは、現場で実際起きている悩みや具体的な支援について共有し、患者、医療者など様々な立場から意見交換をすることで解決の糸口を見つけることを目的としている。

メディカルスタッフセッション 3

ホルモン療法の副作用マネージメント　～現場での具体的な対応～

司会　**佐治　重衡**（福島県立医科大学　医学部　腫瘍内科学講座）
講師　**佐治　重衡**（福島県立医科大学　医学部　腫瘍内科学講座）
パネリスト　**高畑知帆子**（愛知県がんセンター）
橋本　直弥（愛知県がんセンター）
深江　亜衣（相良病院）
金井　久子（聖路加国際病院）

趣旨

乳がんの約75%はホルモン依存性乳がんであり、多くの乳がん患者が内分泌療法を受けている。患者からは「抗がん剤治療がやっと終わって、ホルモン療法になったわ、ホッとします。」「再発って言われたけど、ホルモン療法でいいって、良かった。」などと開始前に言われることも多い。内分泌療法には「楽」や「安心」なイメージがある。しかし手術や化学療法とは異なる特有な副作用マネージメントが必要である。術後内分泌療法は５～１０年間の長期の治療を要すことで、軽度の有害事象でも継続が難しくなる。関節痛や倦怠感、抑鬱などの副作用は血液検査などの客観的な検査では分からないことが多く、注意深い問診や診察が必要となる。また各副作用に対するサポートの方法は、施設毎に異なり体系的にはまとめられていない。

本セミナーではホルモン療法の代表的な副作用である、更年期障害、脱毛、関節痛、肥満、筋肉注射に伴う事象、精神症状（抑鬱、不眠）に対する具体的な対応を考えたい。

パネリストは各地方の基幹病院および地域連携の医療機関からご登壇いただく。それぞれの施設で行っているケアのポイント、取り組んだ成功体験、地域連携時のポイントなど、内分泌療法の副作用への対処を共有する。会場からも幅広く意見をいただき、より良い対応を地域や施設の枠をこえて検討したい。

PAP（Patient Advocacy Program）

遺伝カウンセリングってなあに？

演者　高磯　伸枝（愛知県がんセンター）

趣旨

遺伝性のがん（遺伝性腫瘍）の特徴には、若年発症、多重多発がん、特定のがん腫の家系内蓄積などがあります。7年ほど前に米国の女優の告白により日本でも話題となった「遺伝性乳がん卵巣がん症候群」（HBOC）や、閉経前乳がんや骨肉腫、脳腫瘍などさまざまな腫瘍が若年から発症する「リ・フラウメニ症候群」（LFS）は、乳がんに関連した代表的な遺伝性腫瘍症候群です。遺伝性腫瘍の体質を背景にがんを発症した場合、がんが治癒した後も同じあるいは他の臓器に新たながんを発症するリスクがあります。さらに発症者と同じ遺伝子の変化を持つ血縁者は、決まった確率で同じようながん発症のリスクがあります。遺伝性腫瘍が疑われる場合には、自分の今後のがんリスクや血縁者への影響など、不安になる要素が多いことから、正確な情報を知った上で自分や血縁者の遺伝的リスクの診断や、今後の早期発見のための検診の計画などの意思決定を自立的に行っていくことが重要です。

遺伝カウンセリングとは、このような遺伝に関わる悩みや不安、疑問などを持たれている方々に、科学的根拠に基づく正確な医学的情報を提供し、理解していただけるよう支援する場です。十分にお話をお聞きする中で、来談者が自らの力で医療技術や医学情報を利用して現在や未来の課題を解決していけるよう、心理面や社会面も含めた支援を行っていきます（日本遺伝カウンセリング学会HP参考）。遺伝カウンセリングの来談理由は、「主治医に遺伝性の疑いがあると言われて紹介された」「子どもにがんが遺伝しないか不安である」「がんの家族が多いので遺伝が心配である」「遺伝子検査を受けて見たい」など人によってさまざまですが、いずれの場合にも、時間にゆとりをもち、プライバシーや個人情報を厳重に管理して来談者がリラックスして面談できるよう配慮しています。また相談内容には家族の話題も多くなるため、個々の方への対応だけでなく家系ごとの支援という意識も欠かせません。

最近は、がんゲノム医療での遺伝子パネル検査や、HBOCの保険診療化による遺伝学的検査の実施機会の増加など、遺伝医療への注目が年々高まっています。今回は、遺伝性腫瘍に着目して、遺伝カウンセリングの流れや遺伝学的検査の結果開示後の取り組みなどを紹介します。

PAP（Patient Advocacy Program）

がんゲノム治療ってなあに？　～今できること、これからできること～

演者　小泉　　圭（浜松医科大学　外科学第一講座）

趣旨

近年「がんゲノム医療」という言葉がよく聞かれるようになりました。「ゲノム」とはひとつひとつの細胞の中にある染色体または遺伝子全体のことであり、「がんゲノム医療」とは「がん」におこっている「遺伝子の変化」を標的とした「治療」を指す言葉です。乳がんの診療で行われている「がんゲノム医療」で最近のトピックは2019年から始まった「遺伝子パネル検査」ではないでしょうか。これは次世代シークエンサーという機器を使ってがんに起こっている遺伝子の変化100個以上同時に調べることで、効果の期待できる治療薬を探そうとするものです。また、もともと乳がんの診断で用いられているエストロゲンレセプター（ER）やハーツー（HER2）の検査も遺伝子の変化をとらえているものであり、術後に化学療法を行うかどうかを判断するために用いる「多遺伝子アッセイ検査」も「がんゲノム医療」ということができます。また2020年4月からは、乳がんと診断された方が遺伝性乳がん卵巣がん症候群であるかどうかを調べるために行うBRCA遺伝子の検査も「がんゲノム医療」といえます。遺伝性乳がん卵巣がん症候群と診断された場合は、MRIで乳がん検診を行うことや乳がんを発症していない側の乳房や卵巣卵管を予防的に切除することが行えるようになり、乳がんの診療では「がんゲノム医療」がますます重要になっています。

これからの乳がん治療では「がんゲノム医療」を用いて、乳がんを今よりもさらに細分化して治療を行ったり、血液中にある微量ながんのゲノムから再発や治療効果を予測したり、BRCA遺伝子のように乳がんの発生リスクの高い遺伝子の変化を見つけて乳がんの予防を行ったりすることが考えられています。

このセッションでは「がんゲノム治療」について、今できること・これからできることについてわかりやすく解説します。

PAP（Patient Advocacy Program）

乳房再建の最先端教えて

演者　奥村　誠子（愛知県がんセンター　形成外科）

趣旨

乳房再建の歴史は1895年にCzernyによる脂肪種移植から始まったと言われている。

日本においては1970年台頃から、インプラントや自家組織での再建が開始している。

自家組織再建は有茎広背筋皮弁、有茎腹直筋皮弁から始まり、1988年に遊離腹直筋皮弁の報告があり、その後1990年台から光嶋先生が開発された穿通枝皮弁であるDIEP flapが応用され始め、近年では、臀部や大腿部からの穿通枝皮弁を用いる方法もあり、安定した順調な歩みとなっている。

また新しい技術としては脂肪注入が注目されている。

人工物による再建においては、ほかの部位を傷つけずに再建できるという最大の強みがあり、普及が拡大しているが、その歴史には紆余曲折がある。

1960年後半から日本でもシリコンインプラントが登場し、1980年台には使用が普及していたシリコンジェルバック（ダウコーニング社）の不具合や膠原病様症状のため、1992年にシリコンジェルインプラントの使用禁止となり、人工物再建はもっぱら生食バックのみとなった。

その後、膠原病との因果関係は証明されず、2000年頃コヒーシブシリコンが開発され、アナトミカルシリコンインプラントが再び使用されるようになった。

日本においても自費によるシリコンインプラント再建の普及が広がり始め、2013年以降保険適用により日本でも急速に乳房再建が認知されるようになった。

ところが2016年ブレスト・インプラント関連未分化大細胞型リンパ腫が、正式にWHO分類に収載され、2019年7月には日本で唯一保険承認されていたインプラントのリコール・販売中止をうけ、日本全国の保険診療での人工物での乳房再建が一斉に停止する事態になった。

2019年10月にラウンドスムースタイプのインプラントでの再建の再開が可能となったが、人工物に関しては波乱万丈の歴史である。

これに加えて、2020年1月から、日本中を襲ったコロナ禍は、地域、施設によっては乳房再建の制限を余儀なくされた。

喜ばしい事象としては、2020年4月から遺伝性乳がん・卵巣がん症候群に対する予防的乳房切除の保険適応は乳房再建に対しても大きな影響を与える。

このように、この1年は乳房再建を大きく揺るがす出来事があり、今後の乳房再建事情に大きな影響を及ぼすと思われる。

そんな事情を鑑みながら乳房再建の最新についてお話ししたい。

PAP（Patient Advocacy Program）

がんの免疫療法って何？

演者　水野　聡朗（三重大学　外来化学療法部）

趣旨

乳がんの薬物療法は、主に内分泌療法、化学療法、分子標的治療の3つに分類されます。女性ホルモンであるエストロゲンに反応して増殖する腫瘍にはエストロゲンの取り入れを邪魔する内分泌療法、がん細胞が分裂・増殖していく様々な段階に作用して治療効果を発揮する化学療法、がん細胞の増殖・進展を阻害する特定の標的に作用する分子標的治療、これらの薬剤を腫瘍の性質や病気の進行度などに応じて使用してきました。

2019年には、乳がん領域でも、他のがんで既に承認されている免疫療法が使用可能となりました。具体的には、進行・再発例のトリプル・ネガティブ乳がんの一部に対して、免疫チェックポイント阻害薬であるアテゾリズマブが化学療法剤nab-パクリタキセルとの併用で承認されました。免疫チェックポイント阻害薬は、免疫療法の一つなのですが、これまでの免疫療法とは異なる機序でがん細胞に作用します。免疫には、その働きが高まり過ぎて自分の体を攻撃してしまうことのないようアクセルとブレーキで免疫細胞の働きのバランスを維持する機能があります。このブレーキの機能を免疫チェックポイント機能と呼びます。がん細胞はこの免疫チェックポイント機能を悪用して、免疫細胞ががん細胞を攻撃する力を抑制します。免疫チェックポイント阻害薬は、免疫本来の力を回復させ、がん細胞が免疫から逃れて生き延びようとするのを阻害する薬です。免疫チェックポイント阻害薬は、長期にわたり病勢制御ができる場合があるなど、これまでの薬剤とは異なる優れた特徴を有しています。その一方で、副作用の管理には注意すべき点があります。腸炎、間質性肺炎、肝炎など肝機能障害、糖尿病や甲状腺機能低下などの内分泌疾患が特徴的な副作用で、これらは頻度こそ少ないものの対応が遅れると重篤になる場合があります。免疫チェックポイント阻害薬に関しては、どのような患者さんでよく効くのか、ライフスタイルの治療効果への影響など、様々な点から検討がされています。ここでは、免疫療法の乳がん薬物療法での現在の位置づけ、今後の可能性についてご紹介したいと思います。

PAP（Patient Advocacy Program）

ホルモン療法の副作用、つらいけど続けたい、どうしたらいい？

演者　近藤　直人（名古屋市立大学　大学院医学研究科　乳腺外科学分野）

趣旨

現在、手術後のホルモン療法は閉経前では抗エストロゲン薬を5 ～ 10年間、閉経後ではアロマターゼ阻害薬を5年間内服することが標準的になっています。ホルモン療法は女性ホルモンの働きを止める、もしくは女性ホルモンの分泌を抑えることでその作用を発揮しますが、体内のホルモン環境が変わることにより様々な症状を引き起こします。具体的にはのぼせ、ほてり、発汗などホットフラッシュと呼ばれる症状や、気分の落ち込み、関節痛、疲労感などがあげられます。一般的には副作用は軽微であるとされていますが、ホルモン療法が長期に及ぶこともあり、約25%の患者さんは内服を中断してしまうという報告もあります。

では、副作用が出現した時にどのように対処したらいいでしょうか？具体的な対処法については乳癌学会から刊行されている「患者さんのための乳がん診療ガイドライン」にも記載されていますのでご参考ください。これらの方法である程度軽減できればいいのですが、それでも改善しない場合はどうしたらいいでしょうか？

まずは主治医に症状をしっかり伝えてください。医療者はホルモン療法の副作用をどうしても軽視しがちですので、どのような症状が、どの程度あるのかを伝えたうえで、下記のことを相談・検討してみてください。

① 副作用・症状を和らげる薬剤の使用

ホットフラッシュは抗うつ薬、漢方薬により改善するという報告があります。また、関節痛に対する鎮痛薬などの使用を主治医と相談してください。

② 薬剤を変更する

ホルモン療法による副作用の症状は、その薬剤によって大きく違ってきます。例えば、関節痛はアロマターゼ阻害薬に特有の副作用ですので、タモキシフェンなどの抗エストロゲン薬に変更することで軽快することが期待できます。

③ 薬剤を減量する

タモキシフェンは20mg/日の内服が通常量ですが、10mgに減量することで副作用は軽減することができ、かつ効果は減量しても大きく劣ることがないことが報告されています。アロマターゼ阻害薬に関してはそのようなデータはありません。

④ 薬剤の内服時間を変える

ホルモン剤は一日一回の内服となりますが、基本的にどの時間に内服しても構いません。しかし、内服後の嘔気、頭痛などがつらい場合は寝前に内服するようにしてもいいかもしれません。

このセッションでは、皆さんがホルモン療法を継続するために、副作用をどのようにコントロールしていけばいいかということに焦点を絞ってお伝えいたします。

PAP（Patient Advocacy Program）

仕事との両立や費用、子供のサポートどうしたらいい？「ひとりじゃない」と思えることの大切さ～両立支援からチャイルドサポートまで～

赤羽乳腺クリニック
赤羽　和久、杉野　知美、後藤　陽子、山口　温子、藤田　美幸、徳倉　裕美、三階　文代、副田さつき

趣旨

近年の乳癌治療においては薬物療法の進歩が目覚ましく、従来のホルモン剤や殺細胞性抗がん剤と分子標的薬との併用療法が治療効果を高めている。乳癌初期治療においても分子標的薬との併用が推奨されることが多くなった。これらの治療薬は極めて高価であり、乳癌の治療成績とともにその治療単価が格段に上がっている。たとえ高額療養費制度を利用してもその限度額までは自己負担する必要がある。また、乳癌罹患年齢のピークは40代後半から50代後半であり、自らの治療とともに子供の養育に関わる負担を伴っていることも多い。治療をしながら仕事を続けることは、金銭的な負担軽減につながるだけでなく、社会との接点を持ち続けることで自己の存在意義の認識にも寄与するため、非常に重要な課題である。第２期がん対策推進基本計画でがん患者の就労支援が取り上げられて以来、がん治療と仕事の両立を支援する活動が行政や医療機関を中心に広がりつつある。特にがん診療連携拠点病院では、がんと診断した時点から就労継続に関する情報提供が行えるよう、治療医だけでなく相談支援センターでも積極的に就労相談に応じるなど、チームとして取り組むことが求められている。しかしながら、治療は医療者と患者との合意で行われるのに対し、仕事は事業主と労働者（患者）との雇用関係によるため、治療と仕事を両立するために、医療者と事業主（企業）とが、個人情報を保護したうえで就労に関する情報を共有すべき時もある。平成30年度より療養・就労両立支援指導料が新設され、医療機関と企業との情報交換が保険診療として認められるようになった。しかし、いまだ課題が多く十分に機能しているとは言い難い。引き続き、社会全体に対して両立支援の文化を形成できるよう積極的に働きかけていく必要がある。また、乳癌患者は、たとえ自身の病状理解が十分ではない状態であっても、診断時からの短期間で、術式などの治療法、妊孕性温存や遺伝子検査の必要性、子供や親への病状説明など、多くの選択や意思決定を迫られる。現在、これらの意思決定に対する支援はそれぞれの医療機関に委ねられているが、決して十分ではない。これらの治療の隙間を埋めるべく、治療機関だけでなく、乳癌の精査を行うクリニックも含め、患者会や支援団体などと協働し、乳癌患者がひとりじゃないと思える場所を提供できるよう支援の輪を形成していく必要がある。

Joint session in GBCC and JBCS

遺伝性乳癌卵巣癌症候群（Hereditary Breast and Ovarian Cancer Syndrome : HBOC）：韓国と日本の現状と課題
Current status of hereditary breast and ovarian cancer syndrome (HBOC) in Korea and Japan

座長 **Sung-Bae Kim**（Asan Medical Center, University of Ulsan College of Medicine）

山内　英子（聖路加国際病院 ブレストセンター　乳腺外科）

演者 **Sung-Bae Kim**（Asan Medical Center, University of Ulsan College of Medicine）

新井　正美（順天堂大学大学院医学研究科臨床遺伝学）

Jeong Eon Lee（Breast Division, Department of Surgery, Samsung Medical Center）

吉田　玲子（昭和大学先端がん治療研究所）

Wonshik Han（Department of Surgery, Seoul National University College of Medicine）

竹井　淳子（聖路加国際病院 乳腺外科）

Chairs **Sung-Bae Kim**（Asan Medical Center, University of Ulsan College of Medicine）

Hideko Yamauchi（Department of Breast Surgical Oncology, Breast Center, St. Luke' s International Hospital）

Speaker **Sung-Bae Kim**（Asan Medical Center, University of Ulsan College of Medicine）

Masami Arai（Clinical Genetics, Juntendo University Graduate School of Medicine）

Jeong Eon Lee（Breast Division, Department of Surgery, Samsung Medical Center）

Reiko Yoshida（Showa University Advanced Cancer Translational Research Institute）

Wonshik Han（Department of Surgery, Seoul National University College of Medicine）

Junko Takei（Breast Surgical Oncology, St. Luke' s International Hospital）

趣旨

医学の進歩に伴い、遺伝学的検査によってがんの発症しやすさを見極めることができ、そしてその予防手段を考えることができるようになった。遺伝性乳癌卵巣癌症候群（Hereditary Breast and Ovarian Cancer Syndrome：HBOC）は、BRCA 1と 2の遺伝子変異を持つ人において、乳癌・卵巣癌を高率に発症してくる症候群である。BRCA 1 と 2の変異はアジア人においても家族歴が濃厚であると欧米と同じように20から30%程度の確率で認められると言われている。疾患が発症してくることを防ぐために、これらの対象を見極め、そして遺伝カウンセリングに導き、サーベランスを行い、さらにはなんらかの予防を講じることがとても大切である。アジアのコミュニティーにおいても、このHBOCに対するコンセンサスやサポートシステムを共に築いていくことが急務と思われる。

特に日本では、この2020年の4月に、乳癌・卵巣癌を発症した患者において遺伝子検査、サーベーランスそして予防的な手術が保険診療として認められることになった。日々の診療の中にどうとりいれるか、その教育体制を整えることがまさに必要となっている。韓国では、BRCA遺伝子検査は2006年から保険として認められ,そして多くのエビデンスが構築されてきた。今回このGBCCとJBCSの合同セッションにおいては,韓国と日本のエキスパートから現在の状況や将来に向けての展望を学びたいと思う。HBOC epidemiology のセッションでは、韓国からSung-Bae Kim先生と日本からは新井正美先生にそれぞれの国からの変異の有病率や、データを集めるシステム等についてはお話しいただく。HBOC practice のセッションでは、韓国からJeong Eon Lee先生、日本からは吉田玲子先生に、どのような人に遺伝学的検査を行うか、またどのような遺伝学的検査のテストを用いるか、さらにはマルチパネルの生殖細胞系列の検査やコストについてもお話しいただく。さらにはVUSについてもご議論いただく。最後のセッションはHBOC surgeryとして、韓国からWonshik Han先生 、日本からは竹井淳子先生からリスク低減の手術やその方法についてご紹介いただく。

乳がんの診療に携わる医療者として、HBOCの女性に対して医学的にも社会的にも寄り添っていくことが必要である。日本と韓国両方からの様々な問題を取り上げ、学び合い、そしてHBOCがもたらす結果を防ぐためにもどのような戦略を行えるかを議論したい。

Overview

Due to the advancement of medical technology, we could offer genetic test to estimate one's cancer risk and consider preventive measures. Hereditary Breast and Ovarian Cancer Syndrome (HBOC) is known as a syndrome that causes breast and ovarian cancer at exceptionally high rates in patients who have genetic mutations in BRCA 1 and 2. Penetration rate of BRCA 1 and 2 in Asian population with strong family history was 20-30%, which is as high as the Western population. To protect the population from developing the disease, it is critical to identify this population and encourage them to have genetic counseling, intensive screening, and offer preventive strategies for women with HBOC. It is urgently required to establish a consensus and support system for HBOC in the Asian community.

In Japan, the fees for genetic test, prophylactic surgery, and surveillance for patients who are diagnosed with breast and/or ovarian cancer, are covered by the Japanese public health insurance since April 2020. Establishment of a practical system in daily clinic and education system are thus needed in a timely manner. In Korea, genetic test has been provided with insurance coverage since 2006 and many evidences have been collected. In this joint session of GBCC and JBCS, we will learn the current situation and future perspectives from Korean and Japanese experts. Dr. Sung-Bae Kim from Korea and Dr. Masami Arai from Japan will present the prevalence data of their respective countries, and will discuss about data collection system in the session of HBOC epidemiology. Dr. Jeong Eon Lee from Korea and Dr. Reiko Yoshida from Japan will share how the indications for genetic test are determined and what kind of genetic test are used, which includes the multigene panel germline test, and their costs. They will also discuss about variants of unknown significance in the session of HBOC practice. Our last session is HBOC surgery. In this session, Dr. Wonshik Han from Korea and Dr. Junko Takei from Japan will introduce the indications for risk-reduction surgery and the surgical methods.

For physicians involved in breast cancer, it is necessary to intervene medically and socially for women with HBOC. We should discuss about the various aspects from Korea and Japan and offer the best strategies for these women, to prevent the disastrous consequences.

SABCS2019受賞者厳選講演

A multicenter Phase II study evaluating the efficacy of nivolumab plus paclitaxel plus bevacizumab triple-combination therapy as a first-line treatment in patients with HER2-negative metastatic breast cancer: WJOG9917B NEWBEAT trial

[1]Department of Medical Oncology, Toranomon Hospital, Tokyo, Japan.
[2]Department of Breast and Medical Oncology, National Cancer Center Hospital East, Kashiwa, Japan.
[3]Advanced Cancer Translational Research Institute, Showa University, Tokyo, Japan. [4]Department of Medical Oncology, Kindai University, Osaka, Japan.
[5]Department of Breast Surgery, NHO Hokkaido Cancer Center, Hokkaido, Japan. [6]Department of Medical Oncology, Hyogo Cancer Center, Hyogo, Japan.
[7]Department of Surgical Oncology, Graduate School of Medicine, Gifu University, Gifu, Japan.
[8]Department of Surgery, Breast Oncology, National Hospital Organization Osaka National Hospital, Osaka, Japan.
[9]Division of Cancer Immunotherapy, Department of Experimental Therapeutics, National Cancer Center Hospital, Tsukiji, Tokyo, Japan.
[10]Innovative Clinical Research Center, Kanazawa University Hospital, Takara-machi, Kanazawa, Ishikawa, Japan.
[11]Medical Oncology/Hematology, Internal Medicine, Kobe University School of Medicine, Hyogo, Japan

Yukinori Ozaki[1]、Toru Mukohara[2]、Junji Tsurutani[3,4]、Masato Takahashi[5]、Koji Matsumoto[6]、Manabu Futamura[7]、Norikazu Masuda[8]、Shigehisa Kitano[9]、Kenichi Yoshimura[10]、Hironobu Minami[11]、Toshimi Takano[1]

Background: PD-1 inhibitors have been developed for various cancer types, including breast cancer. Potential synergistic effects of nivolumab, paclitaxel and bevacizumab in combination was reported in preclinical models. Therefore, we initiated this investigator-initiated trial to evaluate the efficacy and safety of nivolumab + paclitaxel + bevacizumab therapy for metastatic breast cancer (MBC) patients (pts) . **Methods:** This is a Phase II, multi-center, single-arm study to evaluate the efficacy and safety of nivolumab + paclitaxel + bevacizumab combination therapy as a first-line treatment for pts with HER2− MBC. Patients received nivolumab 240 mg/body on day 1, 15, paclitaxel 90 mg/m^2 on day1, 8, 15, and bevacizumab 10 mg/kg on day1, 15 every 4 weeks until disease progression or intolerable toxicity experienced. The primary endpoint is the objective response rate (ORR) by independent central assessment. Key secondary endpoints include disease control rate (DCR: CR+PR+SD) progression free survival (PFS) , overall survival, and the toxicity. The threshold and expected ORR are 55% and 70%, respectively, and 47 patients are needed to ensure a statistical power of 80% (α=0.10) . **Results:** From February 2018 to October 2018, 57 female HER2− MBC pts were enrolled. Thirty-nine pts (68%) were with hormone receptor-positive (HR+) , and 18 pts (32%) were with triple negative breast cancer (TNBC) . ORR based on investigator assessment was 75.4%, and DCR was 96.4%. ORR was 71.7% (28/39) in pts with HR+ breast cancer and 83.3% (15/18) in pts with TNBC. Median PFS was not reached with median follow-up time of 10.7 months, and PFS rate at 12 months was 75.8% (95%CI: 60.9-86.2) . Median OS was not reached and OS rate at 12 months was 87.1% (95%CI: 70.7-94.9) . Thirty-five pts (59%) were still under treatment at the data cut-off date (1st June 2019) . All pts had ≥1 AE; 58% of pts had Grade 3 or 4 AEs and 17% of pts had Grade 3 or 4 immune related-AEs. Twenty two percent of pts had serious AEs (SAE) , and 12% of pts had nivolumab-related SAEs. No treatment-related death was observed. Primary endpoint of ORR by independent central assessment and subset analysis with PD-L1 expression on tumor tissue (CPS, TPS by 28-8 antibody and IC, TC by SP142 antibody) will be presented at the symposium. **Conclusions:** This is the first study showing the promising efficacy of Nivolumab in combination with paclitaxel plus bevacizumab as a first line treatment for HER2− MBC. This triple-combination strategy for breast cancer warrants further study. Clinical trial information: UMIN000030242. **Funding:** This trial is sponsored by Ono pharmaceutical company.

Total	100% (N = 57)
Partial response (PR)	75.4% (N = 43)
Stable disease (SD)	21.1% (N = 12)
Progressive disease (PD)	1.7% (N = 1)
Objective response rate (ORR)	75.4% (N = 43)
Disease control rate (DCR)	96.4% (N = 55)
DCR: CR+PR+SD	

Diagnostic system of breast ultrasound images using Convolutional Neural Network

Keio University School of Medicine
Masayuki Kikuchi

Mammography and ultrasound are widely used for breast cancer diagnosis. In 2003, the American Society of Radiological Surgery created “Breast Imaging Reporting and Data System (BI-RADS)” to standardize the terms in breast ultrasonic diagnosis. Although BI-RADS categorization of ultrasound is globally used, quality consistency remains an urgent task in breast ultrasound diagnosis.

Although there are such quality control problems, the importance of ultrasonic examination in breast cancer diagnosis is increasing. "Comparative Exam for Verifying the Effectiveness of Ultrasound in Breast Cancer Screening (Japan Strategic Anti-cancer Randomized Trial: J-START)”, a randomized controlled trial, showed that breast screening by combined application of mammography and ultrasound was significantly better in detecting early breast cancer compared to mammography alone among women in their 40s. Despite some argument about the increase of false positive cases, breast screening is becoming more important and popular in the countermeasure-type screening settings in Japan. Moreover, the education of doctors and technicians responsible for ultrasonographic screening and improvement of examination accuracy is an urgent matter. Since the accuracy of the breast ultrasound examination depends on the equipment, environment, technicians and doctors, it is necessary to solve the problem in quality control. Therefore, we are collaborating with a company which specializes in Artificial Intelligence (AI) to develop a “quality-controlled” breast ultrasonographic diagnosis system by using AI technology. The system can detect the presence of a lesion and make diagnosis real-time during the ultrasonic examination.

This system uses a technology called Convolutional Neural Network, which is frequently used in image analysis by AI. We selected ultrasonographic images for machine learning from patients who underwent ultrasonographic screening between January 2016 and December 2018 in Keio University Hospital, Japan. All patients who were diagnosed as malignant underwent biopsy and were diagnosed histologically. The patients who were diagnosed as benign either underwent biopsy or a half-year or more observation. Trained physicians added annotations to each selected image.

Annotation was added on 901 images, of which 630 images (138 images of normal mammary gland, 242 images of benign tumor, 250 images of malignant tumor) were used as training data. We tested the system by using 271 images (70 images of normal mammary gland, 97 images of benign tumors, 104 images of malignant tumors) as test data.

As a result, sensitivity of mass (benign or malignant) detection among normal breast was 91.8%, and specificity was 91.4%. The sensitivity in the detection of malignant lesion among masses was 86.2%, and the specificity was 88.4%.

In conclusion, we succeeded to develop a real time working, quality-controlled, breast ultrasonographic diagnosis system using artificial intelligence. We plan to improve both sensitivity and specificity by adding more learning data for clinical application in near future.

Expression levels of some genes associated with tumor shrinkage by neoadjuvant endocrine therapy were paradoxically related with poor prognosis in patients with ER-positive/HER2-negative operable breast cancer

Department of Breast and Endocrine Surgery, Kumamoto University Hospital
Lisa Goto-Yamaguchi、Mutsuko Ibusuki-Yamamoto、Masako Takeno、Yoshitaka Fujiki、Mai Tomiguchi、Aiko Sueta、Yutaka Yamamoto

Purpose: We previously published that the expression levels of 5 genes (ADCK2, CUL2, FAM13A, KRAS, LILRA2) related to tumor shrinkage by neoadjuvant endocrine therapy (NAET) were identified though the gene expression profiles (Goto-Yamaguchi L et al, Breast Cancer Res Treat. 72:353-362,2018) . In this study, we examined whether expression levels of these 5 genes were associated with prognosis in patients with ER-positive/HER2-negative operable breast cancer.

Methods: Formalin-fixed paraffin embedded tumor tissues before systemic treatment were provided by 273 patients with ER-positive/HER2-negative operable breast cancer receiving standard of care at our institute from June 2000 to January 2011. We examined gene expression levels of these 5 genes determined by real time-quantitative PCR using RNA extracted from the tumor samples. We analyzed the prognostic impact of these 5 genes in terms of relapse-free survival (RFS) and breast cancer-specific survival (BCSS) . We also study the relationship between 5 genes expression and clinic-pathological factors.

Results: Median follow-up time was 106 months. Among 5 genes, high expression levels of ADCK2 and CUL2 were significantly related with poor RFS (log-rank test, ADCK2: p=0.022, CUL2: p0.045) but not BCSS. On the other hand, high levels of FAM13A expression were significantly related with poor BCSS (log-rank test, p=0.042) but not RFS. Expression of KRAS and LILRA2 didn’t show any correlation with prognosis. Multivariate analysis in terms of RFS revealed that ADCK2 was an independent prognostic factor (HR 2.04, 95%CI 0.94-4.67, p = 0.038) . In addition, multivariate analysis in terms of BCSS revealed that FAM13A (HR 15.6, 95%CI 2.36 to 316.0, p = 0.0029) , nodal status (HR 8.22, 95%CI 1.57 to 62.9, p=0.012) and PgR (HR 0.14, 95%CI 0.0068 to 0.93, p=0.042) were independent prognostic factors. Expression of ADCK2 and CUL2 were not associated with any clinic-pathological factors such as menopausal status, tumor size, nodal status, expression levels of ER and PgR, nuclear grade and ki67 labeling index. FAM13A expression was positively correlated with ki67 labeling index (chi-square test, p=0.0007) .

Conclusion: Despite the genes associated with tumor shrinkage by NAET, ADCK2, CUL2 and FAM13A among the genes were positively correlated with poor prognosis. This paradoxical phenomenon showed that endpoint of short-term endocrine therapy such as tumor shrinkage may not reflect that of long-term endocrine therapy such as RFS and BCSS.

日本乳癌学会研究奨励賞受賞者講演

浸潤性乳癌における新たな薬物効果および予後予測因子の分子病理学的解明

[1]国際医療福祉大学医学部　乳腺外科学、[2]群馬大学大学院医学系研究科　総合外科学、[3]埼玉県立がんセンター　乳腺外科、[4]埼玉県立がんセンター　乳腺腫瘍内科、[5]亀田メディカルセンター　乳腺科、[6]群馬大学大学院医学系研究科　病理診断学、[7]Nottingham Breast Cancer Research Centre, Division of Cancer and Stem Cells, School of Medicine, University of Nottingham、[8]日本医科大学 乳腺外科学
黒住　　献[1,2]、松本　広志[3]、井上　賢一[4]、黒住　昌史[5]、小山　徹也[6]、藤井　孝明[2]、Emad Rakha[7]、武井　寛幸[8]、堀口　　淳[1]

乳癌における薬物療法の効果予測因子および予後因子については，数えきれないほど多くの研究報告があるが，実臨床に応用可能なものは極めて少ない．われわれは，より実用的な因子を発見するために様々な因子について免疫組織学的および分子病理学的手法を用いて臨床病理学的検討を行ってきた．それらの中で，特に有用と思われる因子について報告する．

【免疫組織学的方法を用いた研究】

①HER2陽性乳癌におけるtrastuzumab併用術前化学療後の病理学的完全奏効（pCR）を予測する因子として，ER，PgR，Ki67，p27Kip1の有用性を明らかにした．②ER陽性HER2陰性乳癌においてPgRの予後因子としての有用性を示した．③aromatase阻害剤を用いた術前内分泌療法を施行した閉経後乳癌においてPgRとPEPIスコアを組み合わせた新たな予後予測ツールを開発した．④浸潤性乳癌における腫瘍内リンパ球浸潤（TILs）とPD-L1の発現状況を評価し，TILs高発現がER陰性乳癌の予後良好因子であることを示した．⑤HER2陽性乳癌における術前trastuzumab併用化学療法症例において治療前のTILsとPD-L1発現がpCR予測因子であることを発見した．⑥術前trastuzumab併用化学療法でのnon-pCR症例において残存腫瘍におけるTILs高発現が有意な予後良好因子であることを明らかにした．

【バイオインフォマティクスを用いた研究】

METABRICおよびTCGAコホートの臨床病理学的情報と網羅的遺伝子解析データを用いて，リンパ管脈管侵襲に関与する99個の遺伝子を発見することに成功した．

【人工知能を用いた研究】

①乳癌の形態学的特徴に関与する複雑な分子経路を，人工知能システムを用いたバイオインフォマティクスの手法を用いて解析している．②深層学習機能を用いたフレームワークを用いて，早期浸潤性乳癌の形態学的特徴を因子とした薬物の治療効果を予測するツールの開発研究を進めている．

以上のように，より有用な因子を発見するために，免疫組織学的方法による研究から網羅的遺伝子解析を用いたバイオインフォマティクスによる研究に発展させてきたが，今後は人工知能の深層学習機能を活用し，より多くのデータの迅速な解析を行うことにより，さらに有用な因子を追究して行きたい．

腫瘍免疫微小環境制御による新たな乳癌治療戦略の構築

大阪市立大学大学院医学研究科乳腺内分泌外科
後藤　　航、柏木伸一郎、浅野　有香、大平　雅一

腫瘍組織は，癌細胞とその周囲に存在する線維芽細胞や血管構成細胞，免疫細胞などの間質細胞から構成され，相互作用により腫瘍微小環境（tumor microenvironment, TME）と称される特徴的な環境を形成している．そして癌治療において，宿主のTMEの評価が，予後や治療効果を予測するうえで重要な役割を担うことが明らかにされている．我々はこれまで，癌細胞自身が持つ悪性形質獲得にはTMEにおける動的変化や代謝競合，全身炎症性反応が関与していることを検証してきた（*ESMO Open 2018*）（*J Transl Med 2018*）（*BMC Cancer 2018*）（*Biomarker Res 2017*）（*Br J Cancer 2018*）（*Br J Surg 2016*）．

一方で非タキサン系の微小管阻害剤であるエリブリンが，腫瘍低酸素や上皮間葉転換に与える影響のみならず，乳癌細胞のPD-L1発現低下といった腫瘍免疫微小環境（tumor immune microenvironment, TIME）の改善作用についても報告してきた（*Anticancer Res 2018*）（*PLoS One 2017*）（*J Transl Med 2018*）．また我々は，エリブリン耐性乳癌細胞株の樹立に成功し，TIME制御作用を有するエリブリン耐性機序についても明らかにしてきた（*Anticancer Res 2019*）．さらに，低酸素耐性/エリブリン耐性のダブル耐性株を樹立し，低酸素により低下したエストロゲン受容体発現がエリブリンにより改善させる可能性を示した．

また近年，代謝状態の変化がTIMEに関与するという免疫代謝の概念が認識されてきている．我々は鉄キレート剤が，免疫原性の高いとされるトリプルネガティブサブタイプの鉄代謝に影響を及ぼすことで，低酸素や血管新生に加えてPD-L1発現上昇を誘導する可能性を明らかにした（AACR 2018）．さらに，閉経後ホルモン受容体陽性HER2陰性乳癌症例における脂質異常症治療薬による脂質代謝改善が，免疫活性と関連する可能性を臨床的に検証した（ESMO 2019）．

本研究では，乳癌におけるTIMEの動的変化を様々な観点からアプローチし解明していく．従来の薬物療法や免疫療法との併用療法や逐次療法など，次世代の乳癌個別化薬物療法の構築を目的としてトランスレーショナルリサーチを推進したい．

教育セミナー

司会　堀口　　淳（国際医療福祉大学成田病院　乳腺外科）

乳房再建―HBOC/RRM 2020年4月保険適応

埼玉医科大学総合医療センター　形成外科・美容外科
三鍋　俊春

乳房再建Breast Reconstructionとは、乳房切除により変形したり喪失した乳房の形態を復元・修復する手術である。乳癌・乳腺腫瘍に対する切除手術Mastectomyに続く手術治療の一環として、自家組織移植（皮弁術）に加えてゲル充填人工乳房（インプラント）・組織拡張器（エキスパンダー）による乳房再建も2013年7月に医療保険が適応となった。わが国の保険適応が欧米諸国に遅れたのは、乳房手術には美容目的に行う両側乳房増大術Breast Augmentation（または「豊胸術」、保険適応外）と乳癌治療の乳房再建が、双方とも「審美」目的の治療として同一視されていたからである。乳腺全摘・同時再建手術では所要時間は120分程度で、同じく術後整容性を重視する乳房温存治療に比して遜色ない。

最近、乳房再建にまつわる三つの大きな変化が生じた。第一は、昨年7月24日にアラガン社が世界同時にデキスチャー表面のインプラント・エキスパンダーを自主回収し、同社製品が唯一の薬事承認・保険適応であった日本ではインプラント再建ができなくなったことである。社会的影響を理解した厚生労働省・PMDA（医薬品医療機器総合機構）が、アメリカ合衆国FDA（Food and Drug Administration）認可を継承した形で特急承認し、本年1月27日からスムース表面の新型インプラント（インスパイラ®）・エキスパンダー（ナトレル133S®）が全サイズ使用可能となった。アメリカでは今やテキスチャーインプラントは年間使用インプラント55万個（豊胸を含む）の約５%に低下している。新製品の使用経験を利点・欠点と共に速報する。第二は、製品回収の原因となったテキスチャー表面インプラント関連BIA-ALCLという新疾患を認識したことである。再建後遅発性（平均9年）の液貯留・発赤・腫瘤などの初発症状と治療を、本邦での唯一報告例と共に提示する。第三に、本年4月の保険改正により遺伝子診断によるHBOCが新たに保険適応になったことである。これにより乳癌発症前の乳房切除・再建「アンジー手術」が保険診療で可能となった。

以上3点のパラダイムシフトに加えて、形成外科医が得意とするリンパ管細静脈吻合術LVAによる乳癌続発リンパ浮腫治療についても言及する。

再発・転移乳癌に対する放射線治療

京都大学　放射線腫瘍学・画像応用治療学
吉村　通央

本セミナーでは、再発・転移乳癌に対する放射線治療について概説する。乳癌における、初回治療後の局所・領域リンパ節再発症例は，根治が可能である症例もあり，手術，放射線療法，薬物療法を含めた集学的治療法を行う必要がある。初回治療にて放射線治療が行われていない場合は、根治治療の一環として放射線治療を施行することも多い。

遠隔転移病変を有する乳癌を根治させることは難しいが，近年の集学的治療法の発達によって転移巣の病勢をコントロールすることで長期生存も可能となり，患者の生存期間延長，QOL改善・維持を目的とした放射線療法を行うことの重要性が高まってきている。

乳癌は、骨や脳に転移を来たす症例も多く、骨転移、脳転移に対する放射線治療に関する知識を深めることは非常に重要である。骨転移に対する放射線治療は、従来の5 ～ 10回照射だけでなく、単回照射のエビデンスも蓄積されてきた。また脳転移に関しても乳癌の集学的治療の進歩に伴い、治療戦略が少しずつ変化してきている。

また、近年は，従来の放射線治療法だけではなく、脳定位放射線照射，体幹部定位放射線治療などの高精度放射線治療も取り入れることで，腫瘍制御率を高め，副作用を低減することが可能となってきている。

以上のように、近年の乳癌医療従事者には、再発転移症例への放射線療法に関するより深い知識が求められる。本セミナーでは、同治療について乳癌診療ガイドラインに準拠しつつ新しい知見も交えながら紹介する。

看護セミナー

倫理的視点から考える乳がん看護

座長　金澤麻衣子（東北大学病院　看護部緩和ケアセンター）

遺伝子パネル検査をめぐる「生きる」ことを支えるケアの倫理 －HBOCの検査、診断、治療を中心に－

宮崎大学医学部医学科社会医学講座 生命・医療倫理学分野 /
宮崎大学医学部附属病院中央診療部門 臨床倫理部
板井孝壱郎

2019年6月1日より「がん遺伝子パネル検査」が保険適応となり、「がんゲノム医療が保険適応に」といった報道がなされ、まるでゲノム医療全体が保険適応になったかの印象を与えた可能性がある。乳がんにとってはBRCA1/2遺伝子変異の検査自体も、発端者のスクリーニング検査、MLPAだけでなく、血縁者のMLPA、あるいは特定変異解析まで行うか否かをはじめ、その検査結果を、いつ誰にどこまでどのように伝えるのか、家族等も巻き込む倫理的な問題が多数存在する。保険適応の対象も「標準治療がない固形がん患者又は局所進行若しくは転移が認められ標準治療が終了となった固形がん患者（終了が見込まれる者を含む）」と限定されているため、「標準治療をやりきる」までは検査を受けられない（完全自費であれば別だが）。その一方で、「全身状態及び臓器機能等から、本検査施行後に化学療法の適応となる可能性が高いと主治医が判断した者」でなければならないため、「標準治療をやり切った」状態の患者が、やっと検査を受けて結果が出たとしても、検査結果を待つ間に病態が進行し、「検査施行後の化学療法」には耐えられない状態だと「主治医が判断した」場合は、適応ではなくなってしまう可能性もある。患者・家族としては「是非検査して欲しい」と思っていても「検査施行後化学療法の適応可能性が低い」と医師が判断すれば、検査自体が受けられないことになる。しかし、分子標的薬の適応等ついては、それこそ検査結果を踏まえエキスパートパネルによる専門的な見解を受けてはじめて判断できるのでは？という観点からするなら、検査を受ける前に「検査施行後の化学療法適応の可否」を判断するのは矛盾を感じざるを得ない。「不確実性」を伴うオンコパネルの問題は、当事者だけでなく、家族や関係者を否応なく巻き込み、「結婚」「出産」「子育て」などをはじめ、「人生」そのものに深く関わる問題でもある。そのためには、医学モデルだけでなく「生活モデル」で患者（クライアント）を支えるケア倫理の視点が不可欠である。「同情（sympathy）」と「共感（empathy）」の違いを理解し、自分の下した「最善」という判断が「独善」に陥っていないかを、価値観の「多様性」を常に意識しながら振り返り、多専門職との「チーム・プレイ」によって情報を共有しながら、何よりも患者（クライアント）のニーズや不安に寄り添えるよう、倫理的推論（ethical reasoning）のスキルが求められる。

倫理的視点から考える乳がん看護　～看護の場面で考える看護師の役割～

横浜労災病院　看護部　がん看護専門看護師／乳がん看護認定看護師
大椹　裕美

乳がんは、早期であれば予後が良好であり、長期生存を期待できる疾患である。それは、がん治療を受けながら過ごす時間、再発や転移の不安と向き合う時間、全人的苦痛を抱えて生きる時間が増えることも意味しており、乳がん看護の実践には集学的治療に対するケアを基盤としてがんサバイバーシップ支援が重要である。また、医療技術の進歩や人々の権利意識の高まり、価値観の多様化等により、看護師は日常の臨床の中で倫理的課題に直面するようになっており、専門職として知識や技術だけでなく、倫理観も求められている。

がん医療における倫理的課題には、治療の意思決定、生命維持治療の差し控えや中止、苦痛緩和のための鎮静、妊孕性の温存、告知（本人への情報提供の制限）、同意能力・代理決定・事前指示、治療拒否、療養場所の選択、医療資源の配分、抑制・行動制限など多岐にわたる。乳がんの場合は、患者の意向を踏まえた治療選択、妊孕性温存、BRCA遺伝子検査に伴う遺伝性乳がん・卵巣がん症候群（HBOC）の診断や予防的切除、転移再発における治療中止のタイミングやアドバンス・ケア・プラニング（ACP）にかかわる意思決定支援の場面などで倫理的課題に直面し、葛藤を抱えることが多い。

例えば、転移・再発期の化学療法など積極的治療をどこまで続けるかという課題は、治療の選択が多い乳がん患者を支援していく過程でよく起こる。医学的には中止が妥当と判断されてもなお、患者・家族が治療を望む場合や、患者と家族の意向が異なる場合には、医療者と患者・家族の間で価値の対立が生じる。また、患者は治療中止を希望しているが医師に意向を言い出せない場合や、患者の生活状況から看護師が治療の妥当性に疑問を持つ場合などは、医療者間においても価値の対立が生じる。

看護師は患者に最も身近な存在であり、アドボケート（権利擁護者、代弁者）として患者の価値や意向に最も近い決定ができるように支援し、患者の尊厳を尊重することが求められている。倫理的課題に直面したとき、どのような事例であっても「なぜそのような方法を望むのか」、患者や家族の思いに耳を傾け、起きている事象について情報の把握と整理を行い、行動プランを検討することが重要である。

本セミナーでは、乳がん看護における倫理的課題と看護師の役割について考える機会としたい。

班研究報告

2019年度　班研究課題　　途中報告
日本における乳癌治療による経済的負担への意識に関する研究

[1]がん研究会有明病院　乳腺センター、[2]国立がん研究センター東病院　乳腺外科、
[3]聖路加国際病院　腫瘍内科、[4]キャンサー・ソリューションズ株式会社、
[5]虎の門病院　臨床腫瘍科、[6]滋賀県立総合病院　放射線治療科、
[7]横浜市立大学　医学群健康社会医学ユニット、[8]長崎大学　移植・消化器外科、
[9]がん研究会有明病院　乳腺内科、[10]東北大学大学院医学系研究科がん治療外科学
大野　真司[1]、岩谷　胤生、北野　敦子、桜井なおみ、田辺　裕子、
山内智香子、五十嵐　中、久芳さやか、原　　文堅、佐伯　澄人

乳癌治療は多様化し、予後が改善する一方で、患者の心理的および社会的サポートは極めて重要である。特に、乳癌治療における経済的負担は医療者の予想以上に患者の心理、社会的負担となっていることが、米国での早期乳癌患者を対象としたアンケート調査から報告されている。保険制度の異なる日本においても、患者の生活背景や就労への影響を含め、経済的負担を調査し現状を理解し、より良い医療システム構築が今後の乳癌治療における急務な課題と考える。本研究では以下の４項目を柱として全国の乳癌診療施設と協力して取り組み、我が国の乳がん医療の発展に貢献することを目指す。

① 乳癌治療別の経済的負担(手術・化学療法・放射線療法・その他)
② 乳癌治療による家計、就労、心理への影響
③ 患者と医療者の経済負担に対する意識の相違
④ 上記課題の地域性や施設特性

班員は社会系研究と介入系研究に分かれ、社会系研究では患者および医療者へのアンケート調査を実施し、実態把握と現状評価、今後の対策検討を行う。アンケートに含まれる内容は、(1) 医療者を対象とし、患者に推奨する治療を決定する際に考慮する項目の検証する、(2) 若年性乳癌患者における経済的負担を明らかにする、(3) 医療者、患者間の経済的負担に関する認識の差を評価する、(4) COVID-19感染拡大のがん診療および生活への影響を調査する、ことである。
一方、介入系研究では (1) 日本でバイオシミラーが普及しない原因は医療者の知識不足が原因ではないかという仮説を検証する、(2) 乳房温存手術後照射において寡分割照射の実施の現状を把握し、放射線腫瘍医の患者の経済的負担と施設の収益に関する意識を評価することと患者の治療選択に影響する個人加入の医療保険の現状を調査する、(3) 薬剤費の概算ソフトウェア、ケモカルクを用いたRCTを行い、ケモカルクを用いると患者が薬剤費用について理解が深まるかを検索する、(4) がんゲノム検査の経済的負担の実態を把握し、経済的負担に影響する因子を抽出し、患者と医療者のギャップを把握する、ことである。
学術集会では、研究の内容、進捗状況についての中間報告を行う。

2018年度　班研究課題　　結果報告
高齢者乳がんの特徴と治療のあり方、支援に向けた研究

[1]愛知県がんセンター 乳腺科、
[2]横浜市立大学大学院医学研究科 消化器・腫瘍外科、
[3]国立国際医療研究センター 乳腺腫瘍内科、
[4]広島大学大学院医系科学研究科、[5]東邦大学医学部 病理学、
[6]岡山大学病院 乳腺・内分泌外科
澤木　正孝[1]、山田　顕光[2]、清水千佳子[3]、宮下　美香[4]、本間　尚子[5]、
平　　成人[6]

我が国におけるがんの罹患率は急速な高齢化社会と共に上昇し、がんは健康長寿に関わる最大の課題とされる。厚生労働省のがん対策推進基本計画（2017年10月）では、高齢者がんの医療の在り方の検討と指針の策定を求めている。乳がんについて、日本乳癌学会の登録調査では70才以上の患者は罹患者全体の26.3%（25,076人）（2016年確定版）と多くを占めているが、高齢者の適切な治療選択に関わるエビデンスは少ないのが現状である。高齢者乳がん治療にあたり、がんの生物学的特性の把握に加え、個々の身体機能評価、治療支援体制、福祉、経済等の社会背景を含めた包括的な評価と対策が急務であるが、国としてまとまって研究がなされていない。そこで日本乳癌学会第24回班研究では、以下の5項目を主軸とし、班員を中心に全国の乳がん診療施設とともに取り組むこととした。

1）高齢者乳がんの臨床病理組織学的特徴を明らかにする。National Clinical Databaseから手術、薬物療法、放射線治療の治療実態および予後を調査し、生命予後に対するそれぞれのがん治療の意義について検討する。2）生命予後の観点から治療選択が特に問題となりやすい、後期高齢者乳がん患者の治療方針の決定に影響を与える医師・医療機関側の診療姿勢を明らかにする。高齢乳がん患者の意思決定支援プログラムを構築する上で、有用な知見となると考えられる。可能であれば課題に応じた高齢者向け情報提供ツール等を作成する。3）個々に最適な治療が選択できるよう、これまで行われた臨床試験結果に基づくvalidation toolを作成し、臨床応用可能な高齢者総合的機能評価スクリーニングツールを開発する。本班研究で前向き観察研究を開始し、将来的にアウトカムとの相関を検証する（UMIN000037454）。本評価は、社会的資源の介入に加え、余命予測、薬物療法の副作用予測等に有効なツールとして期待されている。高齢者治療の在り方の基礎資料となる。4）高齢者の臨床病理組織学的な特徴と予後との関連の研究を進める。特に臨床的に課題となることが多いトリプルネガティブにおける化学療法施行判断の根拠となるバイオマーカーを明らかにする。5）看護研究として、内分泌治療に関連した認知機能障害を有する高齢者の経験を調査する。また根治不能な乳癌と診断を受けた高齢者の治療法の意思決定の実態、患者が周囲から受けた支援とそのニーズを明らかにし、看護面からの意思決定支援策を検討する。

本研究班の最終目標は、現時点での高齢者乳がんの全体像を明らかにし、来るべき超高齢者社会において個々に最適ながん医療を進めていくうえで必要な基礎資料を作り、適切な情報提供下に社会的資源の活用や満足のいく意思決定支援がなされるよう、礎を築くことである。さらに乳がん領域での高齢者に対する取り組みが、他臓器高齢者がん診療の布石になることを目指し研究を継続していきたい。以上、2年間の班研究活動の報告を行い、今後の課題を共有する。

専門医制度委員会報告

演者　石田　孝宣（東北大学大学院医学系研究科　乳腺・内分泌外科学分野）
丹黒　　章（徳島大学　胸部・内分泌・腫瘍外科）

趣旨

日本乳癌学会における認定医・専門医制度の目的は、乳腺疾患の診療・研究にあたる医師の専門的な知識と技能を高めることにより医療の質の向上に貢献し、乳癌死亡の減少を目指すことにある。これを実践するために、総合的な力を有する良質な乳腺専門医の輩出が必要不可欠であり、本制度の大きな使命である。

一方、各学会主導で認定されていた専門医の質を担保する目的で、2014年に日本専門医機構（以下、機構）が発足し、制度の整備が進んでいる。新たな整備指針により日本外科学会を基盤とし、この２階建てとして、消化器外科、呼吸器外科、心臓血管外科、小児外科、内分泌外科に加えて乳腺(外科)の6つの専門領域が外科専門医のサブスペシャルティとして承認される予定である。

また、機構認定の新たな専門医に関しては、外科専門プログラム研修の2年目（卒後4年目）から、機構の認定する乳腺専門医・研修カリキュラムに入ることができる「連動研修」制度を導入すべく議論されているが、医道審議会から「連動研修」導入により、基盤（１階部分）の専門研修がおろそかになる可能性や専攻医の地域偏在の可能性が指摘され、更に議論がなされる予定である。こうした中、2020年6月30日、機構よりサブスペシャルティ領域専門研修細則が公表され、機構認定によるサブスペシャルティ領域専門医研修について、2022年4月から認定を開始する、とされている。

本セッションでは、前半は、私から新専門医制度進捗の現状と今後の予定について、および新型コロナウイルスの影響による専門医試験や各種更新手続きの変更・特別措置についてお話させて頂き、後半は、認定委員会委員長である丹黒章先生より、新専門医制度を含めた施設認定、および専門医・指導医・認定医に関する認定要件の変更点等についてお話し頂く予定である。

検診関連委員会報告

日本乳癌学会誌「検診カテゴリーと診断カテゴリーに基づく乳がん検診精検報告書作成マニュアル」のPros（良い点）and Cons（改善点）

座長　石田　孝宣（東北大学大学院医学系研究科　乳腺・内分泌外科学分野）
中島　康雄（画像相談クリニック　日本乳癌検診学会）

乳がん検診精検報告書作成マニュアルの概要と日本乳癌学会HPへ寄せられたマニュアルに対するご意見

静岡がんセンター乳腺画像診断科
植松　孝悦

精密検査機関や乳腺専門外来における乳房画像検査に求められるマネジメントは、組織生検（細胞診を含む）が必要か不要かの判断である。組織生検の施行は、患者にとっては侵襲を伴う検査であり、医療従事者にとっては時間的コストが発生し、不要な組織生検は無駄な医療費増加につながる。そして、適切な組織生検は最適な乳癌治療をもたらすが、組織生検の遅れは乳癌治療の遅れに直結する。つまり、正確な乳房画像診断に基づく適切な組織生検の施行が乳癌治療の最適化を可能とする。よって、組織生検適応の均てん化が乳腺診療に必要である。そのためには、組織生検の適応を決定する乳房画像診断の基準が必要で、その基準の指針として乳房画像診断のカテゴリーの制定が必須となる。BI-RADSのように，乳腺診療のマネジメントを示す「診断カテゴリー」に基づき，その「診断カテゴリー」に対応するマネジメントを行うことで均てん化が保証される。さらに「診断カテゴリー」から乳房画像診断の精度を検証することも可能となる。日本のマンモグラフィガイドラインのカテゴリーは、悪性確信度をカテゴリーで示しているが、精密検査機関や乳腺専門外来における乳房画像検査に求められるマネジメントに直結していない。そもそも乳腺診療のマネジメントは、検診マンモグラフィのように2方向または1方向のマンモグラムのみでマネジメントを決定しない。拡大スポット撮影などの特殊撮影や超音波検査、時には乳房MRIなどの乳房画像診断結果を総合してマネジメントを決定する。しかし、乳がん検診では基本的にマンモグラフィのみで精査が必要かどうかのマネジメントを決定するので、日本のマンモグラフィガイドラインのカテゴリー 3以上の判定で要精査となる。つまり、検診と精査において各々別のカテゴリーが必要なのである。

以上の問題を解決すべく日本乳癌学会は、乳がん検診関連2団体（日本乳癌検診学会・日本乳がん検診精度管理中央機構）の協力のもと、「検診カテゴリーと診断カテゴリーに基づく乳がん検診精検報告書作成マニュアル」を作成した。

本講演では検診カテゴリーと「診断カテゴリー」について解説すると共にこのマニュアルに対する日本乳癌学会HPへ寄せられたご意見を紹介する。

検診関連委員会報告

日本乳癌学会誌「検診カテゴリーと診断カテゴリーに基づく乳がん検診精検報告書作成マニュアル」のPros（良い点）and Cons（改善点）

座長　石田　孝宣（東北大学大学院医学系研究科　乳腺・内分泌外科学分野）
中島　康雄（画像相談クリニック　日本乳癌検診学会）

乳がん検診精検報告書作成マニュアルのPros

岩手県立中央病院　乳腺・内分泌外科
大貫　幸二

「乳がん検診精検報告書作成マニュアル（以下、本マニュアル）」では、検診用のカテゴリーの位置づけを明確にし、精密検査機関で使用する診断用のカテゴリーを新しく設けている。これまでにないシステムの導入を提案する場合に、時間的制約もある診療の場においては、その良い点が理解できなければ普及は進まない。本マニュアルの良い点について、以下の5点を挙げてみた。会場では皆さんの意見も聞きながら、より良いマニュアルにするにはどうしたらよいかについて意見を交換してみたい。

1）診療上の良い点

1. 推奨マネジメントを意識しながら診断カテゴリーを付けることによって、画像検査後の方針が明確になる：悪性確信度だけで5段階のカテゴリー分類をすると、特に「良性、しかし悪性を否定できず」に相当するカテゴリー 3において、その後のマネジメントが一定しないことが予想される。短期間の経過観察はカテゴリー３、病理検査が必要であればカテゴリー 4と定義することによって、カテゴリーとその後のマネジメントが精密検査の場で一致する。

2. 共通の基準・定義があると症例の検討、教育がしやすい：特に、カテゴリー４をABCの３段階に亜分類することによって、より詳細な症例の検討が可能であり、より高度の画像診断の実施、教育が可能となる。

2）医療情報取扱での良い点

3. 診断カテゴリー、マネジメントとその結果を対比させることによって、精密検査の質の評価が可能となる：特にカテゴリー４, 5 における悪性病変の割合（PPV3）を集計しQuality Indicatorとして使用することによって、各施設や個人の乳房画像診断の質を評価することが可能となる。また、国際比較も可能となるので、日本の画像診断の水準を明らかにすることが出来る。

4. 検診機関と精密検査機関で交換される情報が標準化される：「乳がん検診精密検査依頼書」、「乳がん検診精密検査結果報告書」を用いる事によって、必要な情報が過不足なく交換出来るようになるため、精密検査を行う場合に情報が参照しやすくなり、検診機関側も精密検査結果をより確実に把握できる。

5. 検査結果がデータベース化される：電子カルテの利活用が可能となり、現在、国を挙げて進められているPHR（Personal Health Record）の仕組みにデータを提供しやすくなる。

検診関連委員会報告

日本乳癌学会誌「検診カテゴリーと診断カテゴリーに基づく乳がん検診精検報告書作成マニュアル」のPros（良い点）and Cons（改善点）

座長　石田　孝宣（東北大学大学院医学系研究科　乳腺・内分泌外科学分野）
中島　康雄（画像相談クリニック　日本乳癌検診学会）

乳がん検診精検報告書作成マニュアルのCons（改善点）

聖路加国際病院放射線科
角田　博子

このマニュアルの最も重要なコンセプトは、総合的な画像診断により、次のマネージメントに結びつく総合的な診療上のカテゴリーを明確化したいというところにある。しかし、まだたたき台ということもあり、今後多くの課題が残されていると考えられる。

まず、MG、US、場合によってMRIなどの所見からどのように診断カテゴリーを決定したかについては詳細がない。MGで集簇性の淡い不明瞭な石灰化が要精検となり、精査USで点状高エコーとわずかに周囲の低エコーが検出されたとする。しかし明らかな腫瘤はなかったので診断カテゴリーは３とするのか、あるいはやや血流が亢進していればカテゴリー４とした方がいいのか、などの具体的診断カテゴリーの付け方が明瞭化されていない。画像所見から判定が行われ、組織を採取するかどうかを決定するという順序で診療は行われるはずであるが、経験からこんな感じの画像なら組織採取しておきたいという方針がまず決まって、だからカテゴリー４にする、という逆転現象が起きかねない。画像所見の組み合わせから診断カテゴリーに至る、その過程を示す必要があるだろう。

依頼書については、将来的には検診手帳のような形の継続的な使用を念頭に置いており、すでに線維腺腫であると診断された症例で、異なる検診施設に行った場合、精検の重複を避けるようなことも期待したい。しかし、全国で行われている検診の場で、実際にこの様式を使っていけるか、検証が必要であろうと考えられる。また、コンパクトに作成されていることがよい反面、例えば、石灰化などで要精検になった場合、石灰化の形態や分布などの詳細が分からず、この依頼書だけでは判断が難しい。また任意型検診として検診でUSを施行した場合も想定しているが、施行した検診がMGのみか、記載がない場合USは行われなかったのか、あるいは書き漏れか、といったような詳細にわたる記載についてはかなり改善の余地がある。比較読影の結果も記載できるようになっているが、どの所見が比較で変化したのかもわからない。

方針は間違っていないと思われる。その方向に向かい、よりよい改善を求めたい。

規約委員会報告

WHO2019に基づく新たな乳癌病理診断

緒言

東北大学大学院医学系研究科医科学専攻病理病態学講座　病理診断学分野
笹野　公伸

近年乳癌の疾患の概念に大きな変遷が認められ、分子病理学的な研究や画像診断／治療法でも顕著な進展が見られた事から、2012年に発刊されたWHO Classification of Tumoursの第４版を更に発展した形で乳癌のWHO分類の第５版（2019）が出版された。この第５版では第４版と比較して以下の点で大きな変更がなされた。

第５版全体を通しては

1．主な腫瘍型の章の一番最初に緒言を設け、一般的な内容に加え第４版から変更したところを強調した。
2．全ての章でcore needle biopsyの病理診断をより強調した。
3．第４版よりもより日常診断に密接に関係する分子病理学的な知見を強調し、実際の病理組織診断に関わる項目では病理診断医が最小限知っておくべき項目を　“ essential and desirable diagnostic criteria”としてまとめた。これはWHO分類の国際的な汎用性という目的にも叶うものである。
4．TIL（ tumor infiltrating lymphocytes）の概念、実際の検討法が明記された。

加えて第５版の各論での主な変更点を挙げると以下のようになる。

1．髄様癌（ medullary carcinoma）はTIL-rich-IBC-NSTという病型となり髄様癌という病名はなくなる事となった。
2．Oncocytic, lipid richなど今まで独立した病型として提唱されてきた特殊な乳癌の病型は全てrare variants of carcinoma NSTと一括して分類された。
3．LCIS（ lobular carcinoma in situ）はclassic, pleomorphic, florid typeと細分類されmacroacinar, apocrine型は削除された。
4．WHO第５版を通して全ての臓器で神経内分泌腫瘍の分類を統一化しようとする試みがあるが、今回もこの一環として乳腺腫瘍でもNET（neuroendocrine tumor）, SCNEC（ small cell neuroendocrine carcinoma）, LCNEC（large cell neuroendocrine carcinoma）という他の臓器で用いられている病理診断名が使用される事となった。

今回は第４版と比較すると本邦からの執筆者が大幅に増加し、本邦の乳腺病理からの意見／視点も十分に取り入れられた内容となっている。　そこで今回の発表ではシンガポールのPuay Hoon Tan先生も含め実際にWHO Classification of Tumoursの第５版の執筆に関わった諸先生方に、第５版で大きな関心が持たれている領域の解説をいただく事でWHO 第５版の骨子を理解していただく。

規約委員会報告

WHO2019に基づく新たな乳癌病理診断

乳腺神経内分泌腫瘍

東北大学大学院医学系研究科医科学専攻病理病態学講座　病理診断学分野
笹野　公伸

神経内分泌腫瘍は近年その概念、診断、治療に大きな変革が認められている。そこでWHO/ International Agency for Research on Cancer（IARC）では臓器横断的な神経内分泌腫瘍の分類を膵消化管神経内分泌腫瘍の分類であるWHO2017/2019の概念に基づいて発表している。そしてWHOの第５版では今回発表する乳腺も含め全臓器で神経内分泌腫瘍がかなり重要視され大きく取り上げられるようになった。

他の臓器と比較して乳腺の神経内分泌腫瘍では以下のような３つの特徴が挙げられる。

（１）正常乳腺組織では胎児期の乳腺も含めて神経内分泌細胞は認められない
（２）神経内分泌腫瘍でない多くの上皮性腫瘍が神経内分泌マーカー陽性になる
（３）乳腺原発の神経内分泌腫瘍はそのほとんどが混合腫瘍である

そして全ての乳腺原発の神経内分泌腫瘍はその割合は様々ではあるものの、非神経内分泌腫瘍と併存し時に移行して認められる。そこで今回改定されるWHO分類第５版では神経内分泌成分と非神経内分泌成分の割合で以下のように概念が規範される

（I） 神経内分泌腫瘍　（NET: neuroendocrine tumor/NEC: neuroendocrine carcinoma）
神経内分泌マーカーに加えて神経内分泌腫瘍の形態学的特徴が腫瘍全体の９０％を超えて認められる症例に限ってNET/NECの診断をつける。

（II） Mixed invasive tumor with NET/NEC
主に小細胞癌の場合ではあるが、神経内分泌マーカーに加えて形態学的特徴が腫瘍全体の１０－９０％を占める場合には混合浸潤癌の名称を用い、神経内分泌、非神経内分泌双方の組織亜型を記載する事が求められる。

（III） その他
神経内分泌マーカーに加えて形態学的特徴が腫瘍全体の１０％以下の場合には神経内分泌分化を記載する必要があるかどうかは、その臨床的意義が未だ不明な事から確実な結論は出ていない。

今回の発表では上記の項目を中心に今回のWHO分類で改定された乳腺原発の神経内分泌腫瘍の病理分類に関して解説を加える。

Papillary neoplasms: Introduction, Intraductal papilloma, Invasive breast carcinoma: General overview, Invasive breast carcinoma of no special type

埼玉県立がんセンター　病理診断科
堀井　理絵

2019年に改訂された乳腺腫瘍のWHO分類第5版の下記の項目について解説する。

1）Papillary neoplasms: Introduction
乳頭状腫瘍は乳管上皮細胞に覆われた線維血管茎からなる乳頭状構造を示す腫瘍である。乳頭腫、ADHまたはDCISを伴う乳頭腫、乳頭型のDCIS、被包型乳頭癌、充実乳頭癌、浸潤性乳頭癌がこれに含まれる。良悪性は乳管上皮細胞の異型性と筋上皮細胞の有無と分布を総合して鑑別される。

2）Intraductal papilloma
乳管内乳頭腫は乳管上皮細胞と筋上皮細胞に覆われた線維血管茎からなる良性の乳頭状病変である。乳管上皮細胞は立方状あるいは円柱状の細胞が血管茎の上に1層に並ぶ、あるいは、過形成の組織像を示す。乳頭腫の中に軽度の細胞異型や構造異型を示す領域が局所性にみられる病変をADHまたはDCISを伴う乳頭腫と呼ぶ。

3）Invasive breast carcinoma: General overview
浸潤性乳癌は乳管由来の悪性上皮性腫瘍で、多種多様な病変を含む。発癌機序についてはER陽性経路とER陰性経路が報告されている。組織所見は、組織型、組織学的グレード、脈管侵襲、併存する乳管内癌巣に分けて記載する。腫瘍径、断端から癌巣までの距離、間質の変化、腫瘍組織浸潤リンパ球の所見も重要である。ホルモン受容体とHER2の検索は、それぞれ、2019年と2018年のASCO/CAPガイドラインに沿って行う。薬物療法後手術症例では、遺残癌の変性の程度・広がり・細胞密度を評価し、治療効果を報告する。分子病理学的分類として、浸潤性乳癌のIntrinsic subtype classificationとIntegrative cluster classification、トリプルネガティブ乳癌のTNBC type-4がある。病期分類には、UICC TNM anatomical stageと第8版AJCC prognostic stageがある。予後予測・効果予測因子には、年令・病期などの臨床病理学的な因子、ホルモン受容体とHER2、新規の予後因子（Ki67, AR, 治療効果判定, 多遺伝子アッセイ）、予後予測システム（Nottingham Prognostic Index, Adjuvant! Online!など）、腫瘍組織浸潤リンパ球、PD-L1検査などがある。

4）Invasive breast carcinoma of no special type（IBC-NST）
腫瘍の90%を超える領域に特殊な組織形態がみられ、他と異なる特徴的な臨床像を示す浸潤性乳癌がIBC, pure special tumour type（浸潤性小葉癌、粘液癌など）である。IBC-NSTはIBC, pure special tumour typeのいずれにも分類できない浸潤性乳癌である。特殊な組織形態を示す領域がみられない癌（通常型）、混合型、特殊な組織形態を示すが特徴的な臨床像が明らかでない癌の3型に分けられる。IBC-NSTは浸潤性乳癌の大多数を占める。通常型のIBC-NSTは多彩な組織像を示す。Special typeと同様の特殊な組織形態が腫瘍の10-90%の領域にみられる癌をmixed IBC-NST and special subtype carcinomaと呼ぶ。特殊であるが特徴的な臨床像が明らかでない組織形態のパターンには、Medullary pattern, Neuroendocrine differentiationなどがある。

規約委員会報告

WHO2019に基づく新たな乳癌病理診断

WHO2019に基づく新たな乳癌病理診断－fibroadenoma－

群馬大学大学院　病理診断学
小山　徹也

今回の分類はDr.Tan PHをeditorとして編集され、WHO 4th 2012に比較して、5thでは、hamartoma, fibroadenoma, phyllodes tumorは、それぞれ独立した項目として分量が増え、内容も充実したものになっているといえる。取り扱い規約で分類される「結合組織性、上皮性混合腫瘍」はFibroepithelial tumors and hamartomas of the breastとして、まとめられている。Hamartomaはいわゆる" breast in breast"であるが、前回と同様にこの章にまとめられている。

Fibroadenomaの亜分類に関しては、規約では1）管内型 2）管周囲型3）類臓器型4）乳腺症型があげられているが、WHO必ずしもこれらは独立型として提唱していない。管内、管周囲型は組織学的特徴として記載され、WHO4th, 5thともjuvenile fibroadenoma, cellular fibroadenoma, complex fibroadenomaに関しては半独立して項目として説明している。この分類の両者の違いはあくまで歴史的なもので、形態学的特徴をどのようにとらえるかの違いであるといえる。またFibroadenomaの上皮成分のcancer riskに関しては、atypical ductal hyperplasia, atypical lobular hyperplasiaが存在しても、癌化のリスクはほとんどないとして説明されている。

Fibroadenomaとphyllodes tumor特徴、とくに両者の鑑別に関しては4thのTable 11.01 と5thの Table 3.01は同じものを掲載している。内容的にも踏襲する部分が多いが、その中で今回のもっとも大きな変更はPhyllodes tumorの遺伝子変異（pathogenesis）に関する記載である。Epithelial WNT ligand expressionとstromal WNT pathway activationの相互関係、MED12のmutation、さらにRARA, TERT, FLNAなどの変異という新知見に関して触れている。

規約委員会報告

WHO2019に基づく新たな乳癌病理診断

WHO2019における異型乳管過形成（atypical ductal hyperplasia）の考え方

川崎医科大学　病理学
森谷　卓也

WHO2019では、異型乳管過形成（atypical ductal hyperplasia）（以下ADH）について、演者を含む5名の病理医が担当し解説を作成を行った。ADHとは、低異型度の非浸潤性乳管癌（以下DCIS）に細胞や構築の特徴が類似する上皮増殖性病変だが、DCISと診断するには構築の面、終末乳管小葉単位内における進展の度合い、あるいは隣接した広がり、のいずれかが不足している病変、と定義された。また、診断過程を３段階に分け、[Step1]細胞像の評価（低異型度・均質か）、[Step2]構築の評価（腫瘍性の構築とできる特徴があるか）、[Step3]広がりの評価（乳管内の広がりが不均一か、または均質な広がりは2mm以下か）の順に進めることが、図を用いて具体的に提唱された。今回、細胞像については低異型度DCISとの差についてほとんど言及しておらず、均質な細胞でERがびまん性強陽性、高分子サイトケラチン（CK5/6など）が陰性である点はむしろDCISとも共通の特徴であること（診断上望ましい所見）が改めて強調された。構築については、橋渡し状、微小乳頭状、篩状、充実性など様々な形状があるが、特に充実性の場合は小葉性腫瘍（E-cadherin陰性）と混同しないよう求めている。その意味で、単にatypical hyperplasiaとだけの診断は推奨しないことが述べられている。広がりについては、従来から病変の広がりが2腺管未満、あるいは2mm以下という二種類の基準が提唱されているが、今版でも両者がそのまま紹介された。しかし、針生検で病変の一部しか採取されていない場合などは、より控えめな診断にとどめるようにすべきであることも強調された。文献的には針生検でADHと診断したものが摘出術でDCISや浸潤癌にupgradeされる率は概ね10-20%であることも示された。ADHの臨床的な意義については、両側あるいは同側の浸潤性乳癌発生のリスク病変（3～5倍の増加）であるとともに、分子生物学的に両者が相同であることからADHが低悪性度DCISの前駆病変である可能性についても言及された。しかし、病変が微小で偶然発見される例もあり正確な頻度がわかりにくく、正確な自然史を知るための研究（針生検診断後の経過観察）は現在も継続中で、今後解明しなければならない点がまだ残されている病変と考えられる。

規約委員会報告

WHO2019に基づく新たな乳癌病理診断

Novel classification of breast tumours based on WHO 2019

Division of Pathology, Singapore General Hospital
Puay Hoon Tan

The World Health Organization（WHO）Classification of Tumours of the breast is an important reference source for pathologists diagnosing tumours and investigators engaged in cancer research. The 2019 book is the 5th edition of the WHO breast tumour classification, representing an update of the 2012 4th edition breast tumours volume. The 2019 volume features several significant changes.

While descriptions of breast tumours follow the familiar systematic approach of previous volumes, the content is now organized in sequence from benign epithelial proliferations and precursors, through benign neoplasms, to *in situ* and invasive breast cancer, followed by mesenchymal and haematolymphoid neoplasms, tumours of the male breast, and genetic tumour syndromes.

For breast cancer, the overview acknowledges treatment-relevant subtypes of invasive carcinoma（based on ER and HER2 status）. New data is added to support differences in pathogenesis, treatment response and prognosis of these clinically relevant groupings. Carcinomas with medullary pattern are regarded as one end of the spectrum of the tumour infiltrating lymphocyte（TIL）-rich invasive breast carcinoma-no special type（NST）, rather than a distinct morphological subtype. Oncocytic, lipid-rich, glycogen-rich clear cell, sebaceous carcinomas, which are rarely encountered, are now recognized as special patterns of NST along with carcinoma with osteoclast-like stromal giant cells, pleomorphic carcinoma, choriocarcinomatous and melanotic patterns. Inflammatory, bilateral and non-synchronous breast carcinomas are regarded as distinct clinical presentations rather than special subtypes of breast cancer.

Other changes include clarification on neuroendocrine breast tumours, refining grading criteria of phyllodes tumours, recognising new entities of mucinous cystadenocarcinoma and tall carcinoma with reversed polarity.

The WHO Classification of Tumours is increasingly evidence-based, with a clear update cycle, improved quality of illustrations and content, led by an editorial board comprising pathologists, incorporating input from other disciplines. The new website allows use of whole slide images, and hyperlinks to evidence or external bodies that produce guidance on staging or reporting.

規約委員会報告

WHO2019に基づく新たな乳癌病理診断

WHO2019に基づく新たな乳癌病理診断

防衛医科大学校　病態病理学講座
津田　　均

2019年にWHO乳腺腫瘍組織分類アトラス第5版が出版されました。前回の第4版では、浸潤性乳管癌が、invasive breast carcinoma of no special type（IBC-NST）と呼ばれるようになったり、以前の階層的な分類が羅列的分類になったという批判も一部ありましたが、今回も分類の枠は踏襲され、エビデンスに基づく分類の改廃や遺伝子変化の情報の取り込みなどにより、分類として完成度が上昇しているように思われます。WHOの乳腺腫瘍組織分類がどのようなコンセプトで編集され、今回の改訂ではこれまでと比べてどのように変わったかにつき、今回の改訂に関わられた先生方に解説していただくことを目的として、規約委員会セッション枠をいただきました。本セッションのオーガナイザーを、わが国を代表する乳腺腫瘍のexpert memberとして今回のWHO分類改訂に参加された笹野公伸先生にお願いし、演者には笹野先生の他、Tan Puay Hoon先生（シンガポール総合病院、堀井理絵先生、森谷卓也先生、小山徹也先生にそれぞれ、Concept of WHO 2019 and IBC NST, papillary neoplasms, ADHと前がん病変、fibroepithelial tumorsについて講演いただく予定です。今回の分類は今後乳癌取扱い規約の改訂の際にも取り入れられる予定です。この機会にWHOの新しい乳腺腫瘍分類について理解を深めていただければ幸いです。

登録委員会報告

がん登録を利用した研究の現状と展望

乳がん登録を利用した研究の現状と展望

[1]厚生労働省研究班、[2]札幌医科大学、[3]JR 札幌病院、[4]帝京大学、[5]山形大学、[6]福島県立医科大学、[7]市立根室病院、[8]杏林大学
平田　公一[1,2,3]、神野　浩光[1,4]、柴田亜希子[1,5]、佐治　重衡[1,6]、及能　依子[1,2]、上田　佳奈[7]、斎藤　慶太[2,3]、九冨　五郎[1,2]、鶴間　哲弘[1,3]、
竹政伊知朗[1,2]、井本　　滋[1,8]

日本乳癌学会が実施する乳癌登録制度は、臓器がん登録体制を牽引する一領域と考えている。医療施設からの登録サイトとデータの分析業務を第三機関に委託するなど、疫学的研究としての科学的視点からは国際的評価を得られうるなど望ましい体制を構築し、その先進的活動は高い評価に繋がりうる。一方で今後の新規展開に向けては新たな課題解決を目途に検討を要する点がある。登録事業が近未来の乳がん医療にどう貢献していくのか、そのために「今、なすべきことは何か」を検討頂き、各種の臓器がん登録に先駆けた新規提案を期待したい。以下に、関わりのある項目を選択し、それぞれの登録データ活用策の動向を考察し、一考頂く機会のひとつとなることに期待を寄せ発表させて頂く。

1．国内の臓器がん登録における乳癌登録の立場

乳癌登録における登録症例数の悉皆性については、近年の厚生労働省報告においても明らかで各種臓器がん登録の中では最も優れた体制にあるとの合意がある。背景には乳腺専門医制度とその体制運営の工夫ゆえに、乳癌診療を実施する医療施設の多くが責任と義務を果たしていることが要因と考えられよう。しかし、長期予後登録数の低下など、不十分対応姿勢等が存在し、更なる向上を目指した適切な対応の必要性が伺われる。制度的、法的な視点からの展開を希望したい。

2．欧米の乳癌登録体制から学ぶこと

米国における米国外科学会、あるいはSEER体制での登録システム、欧州でのEUが主導するがん登録、あるいは国民番号（日本でいうマイナンバー制度に近い）のもと徹底した国家的登録制度を牽く北欧のそれが代表的に知られる。本邦では臓器がん登録とは別に他のビッグデータ（DPCデータ或いは医療保険支払い登録データなど）を活用する研究発表があるものの科学的には質の課題が指摘されている。政策的な議論の動向の一部を紹介するなど、学術団体としてはあるべき提案を考察したい。合理的で刷新性ある提案を乳がん登録から発信されることは可能であろう。

3．国際的にRespectされるビッグデータの利・活用体制作りに何が必用か

登録の悉皆性が高いにもかかわらず、国際的に新規性・信頼性のある高質なエビデンスの発信が少ない現状を打破するため、何をどう取り組むべきか、長期・短期的研究体制を学会として整備・企画の力を発揮して頂きたい。世界に冠たる日本乳癌学会による新規情報発信は可能であり、学会のご牽引に期待したい。

登録委員会報告

がん登録を利用した研究の現状と展望

NCD年次報告の現状

九州大学大学院　臨床・腫瘍外科
久保　　真

日本乳癌学会の登録事業は1975年より始まり、2012 年National Clinical Database（NCD）と一体化した。登録委員会では2018年より年次報告（英文）を作成する方針となったが、「全国乳がん患者登録調査報告」（以下、調査報告）を英訳することが目的ではなく、主要なデータを織り込みつつ、様々な角度からデータを見直し広く公開することが目的である。2016年次報告を担当した経験をもとに、その意義と課題について検討した。

1．登録症例数、登録施設数は基本である：基本データの連続性は非常に重要である。論文の著者は異なっても、登録委員会として統一性、連続性が求められるため、常に明文化しておく必要があると考える。2004年は登録数14,805例（317施設）であったが、2016年は登録数95,870例（1,422施設）、一施設当りでは年46.7例から67.4例へと増加している。

2．登録されたデータを解析し公開する：登録することとともに重要なミッションである。また、論文化することで、多角的にデータを見直し、今後より洗練されたデータ公開につなげることができると考える。例えば、今回の年次報告では、日本人乳癌女性の閉経状況を新たに各年齢別に示すことで全体像を捉えやすく表現した。さらに、年次報告では術後病理診断は術前薬物療法を受けた症例の結果も含まれており、データ利用の際注意が必要である。

3．登録項目を検討する：登録委員会では、登録すべき新項目の検討がなされるが、旧項目の整理も重要である。できるだけ項目を増やさない、すなわち登録の負担軽減を考慮しながら、時代に応じた登録項目を検討する必要がある。薬物療法の具体的な薬剤の種類などが検討の対象になっている。

4．報告形式を検討する：調査報告では2012年以降M1についても手術、ER/PgR/HER2発現、薬物療法などのデータが公開されている。その結果、M1症例では、M0症例に比べER/PgR発現が低く、HER2発現が高い傾向にあることが明らかになっている。

5．データの公開を充実させる。情報を公開する登録委員会とBreast Cancer誌の編集委員会、学会ホームページの広報委員会とが連携し、論文化だけでなく、内容の解説などを加えたWebでの公開などデータへのアクセスや理解を容易にする努力によって、今後のデータ登録や活用への推進力となるのではないかと考える。

NCDというビックデータによって、本邦のリアルワールドにおける手術や薬物治療の実績と変遷、その治療効果が明らかとなる。内外の視点から、NCD年次報告の課題について議論したい。

登録委員会報告

がん登録を利用した研究の現状と展望

NCD乳癌登録を用いたInvasive lobular carcinomaのサブタイプ別の予後に関する研究

[1]愛知県がんセンター病院　乳腺科、[2]杏林大学医学部付属病院　乳腺外科、[3]東京大学大学院 医学系研究科 医療品質評価学、
[4]熊本大学医学部付属病院　乳腺内分泌外科、[5]帝京大学医学部付属病院　外科学講座
安立　弥生[1]、麻賀　創太[2]、隈丸　　拓[3]、山本　　豊[4]、神野　浩光[5]

浸潤性小葉癌（Invasive lobular carcinoma: ILC）は乳癌全体の5%程を占め、浸潤性乳管癌（Invasive ductal carcinoma: IDC）とは組織学的、臨床学的に異なる特徴を有する。ILCはホルモン受容体陽性、核グレード低値といった予後良好因子を有することが多く、その予後についてはIDCと比較し良好とする報告が多い。しかし、ILCもIDCと同様にサブタイプ（luminal, HER2, triple negative）別に予後が異なることが分かっており、これらのサブタイプを考慮した比較検討はほとんどない。自施設にて、ホルモン受容体陽性HER2陰性のluminalタイプのILCの再発、予後について検討を行った結果では、luminalタイプのILCは同タイプのIDCより晩期再発が多く、予後が不良であることが示唆されたが、症例検討数が少ない点が問題点である。また、SEER databaseを用い、ホルモン受容体の有無で層別化し予後を比較検討した結果、ILCはIDCより予後不良であったとする報告があるが、これらの報告はHER2の情報が欠けている。しかし、いずれの報告も、ILCが予後良好とされてきたのはサブタイプの分布に寄与するものであり、ILCの予後はIDCより不良である可能性もあることを示唆している。現在、ILCに対してもIDCと同様の術後治療が行われているが、ILCの予後がIDCと異なることが真実であれば、ILC独自の予後因子に基づいた術後治療の確立が必要である。しかし、ILCは乳癌全体の5%程と比較的稀な疾患であり、少数施設での十分な症例集積は難しい。同様の理由で前向き試験計画には困難が伴い、NCD乳癌登録のようなデータベースからのエビデンスの確立は、ILC治療の標準化に大きな意義を持つ。そのため、今回、NCD乳癌登録データを用い、ILCのサブタイプ別の予後と予後規定因子を明らかにし、ILCの術後治療確立を目指す。具体的な方法としては、NCD乳癌登録データを用い、本邦のILCに関して、頻度、サブタイプの分布、手術療法、術前・術後薬物療法、放射線療法の現状、サブタイプ別の予後を、IDCと比較検討し、ILCの予後規定因子を同定する。現在、2004年～ 2011年に登録されたILC7,992症例、IDC 173,239例について解析中である。

登録委員会報告

がん登録を利用した研究の現状と展望

National Data Baseを用いた男性乳癌の臨床病理学的特徴に関する研究

[1]国立国際医療研究センター がん総合診療センター 乳腺・腫瘍内科、[2]新潟大学大学院医歯学総合研究科　消化器・乳腺内分泌外科、
[3]東京大学大学院医学系研究科医療品質評価学講座、[4]National Clinical Database、[5]熊本大学大学院生命科学研究部乳腺内分泌外科、
[6]帝京大学医学部乳腺外科、[7]杏林大学医学部乳腺外科
下村　昭彦[1]、永橋　昌幸[2]、隈丸　　拓[3,4]、山本　　豊[5]、神野　浩光[6]、井本　　滋[7]、日本乳癌学会登録委員会

【背景】男性乳癌は希少がんである。日本乳癌学会乳癌登録によると、2015年の男性乳癌罹患数は560例である。これは、乳癌全体の0.6%に過ぎない。希少がんであるため、日本国内での男性乳癌の特徴に関する包括的な研究はこれまで行われておらず、男性乳癌に対する治療開発も行われていない。そこで、本研究では希少がんである男性乳癌の頻度、臨床病理学的特徴について国内で最も信頼のおけるデータベースであるNational Clinical Database（NCD）を用いて後ろ向き研究を行い、日本人男性乳癌患者の特徴を明らかにする。
【対象と方法】NCD登録が開始された2012年から2018年までにNCDに登録された全乳癌患者を対象として、年齢、病期、術式、エストロゲン受容体、プロゲステロン受容体、HER2の発現、家族歴、合併症、全身治療歴について収集し、男性乳癌と女性乳癌を比較する。
【結果と進捗】対象期間に男性乳癌3780例、女性乳癌590636例が登録されていた。年齢の中央値は男性が71歳（5-95パーセンタイル値 56-87歳）、女性が61歳（同 40-83歳）であった。臨床病期は男性では0期 7.2%、I期 36.3%、II期 33.4%、III期 12.4%、IV期 1.4%、不明 4.5%であり、女性ではそれぞれ13.0%、41.6%、31.4%、6.6%、1.3%、2.3%であった。乳房術式は男性では乳房切除術 75.0%、乳房温存術14.6%であったが、女性ではそれぞれ46.2%、46.7%であった。サブタイプは男性ではホルモン受容体（HR; ER and/or PgR陽性）+HER2- 88%、HR+HER2+ 8%、HR-HER2+ 1%、HR-HER2- 3%であり、女性ではそれぞれ74%、10%、6%、10%であった。合併症は男性の42.3%、女性の66.8%に報告されており、高血圧、糖尿病、心疾患や脳血管障害が男性で多い傾向を認めた。現在さらに解析中であるが、これまでの進捗状況について報告する。

登録委員会報告

がん登録を利用した研究の現状と展望

NCD研究の進捗状況

[1]相原病院　乳腺科、[2]三重大学医学部附属病院 乳腺センター、[3]東北大学大学院医学系研究科 乳腺・内分泌外科
相原　智彦[1]、石飛　真人[2]、宮下　　穣[3]

平成30年度のNCD乳癌登録データを利用した研究課題公募で採択された、予後良好とされる特殊型乳癌に対する薬物療法の有用性と予後の検討、という課題の研究を進めており、その進捗状況について報告する。2018年11月に課題の公募がなされ、2019年5月に正式採用される。登録委員会の宮下穣先生が担当に決まり、当院での倫理審査を進めること、具体的に必要なデータを解析担当者に依頼するよう指示をうけた。倫理審査を終了し、2019年7月に打ち合わせを行い、NCDデータベースに入力されている項目から、本研究に必要な項目や除外する項目などを検討し、2019年9月にデータ仕様書を完成した。解析担当者とメールベースでのやり取りを何度か行い、2019年11月にNCD事務局へ背景因子や予後を含んだテーブルを作成・送付して、データ収集を依頼し、2019年12月に背景因子や予後が記載されたテーブルを受領した。2020年1月からデータ内容と解析方法についての検討を行った。検討対象としたいずれの特殊型乳癌も再発イベント数が少ないこと、局所再発症例は遠隔転移の情報が取れないことから、遠隔再発を評価項目にする場合にはイベント数がさらに少なくなるため、想定した解析が困難と考えた。検討の結果、予後情報が欠損している症例のデータ入力を施設に依頼する方向で進める方向で模索し、実現可能かどうかを含めて2020年2月に解析担当者とウェブ会議を行った。予後が欠損している症例の予後調査を行う方向で合意、個別症例にどのようにすればアクセスできるか、追加で必要になる費用の概算などについて、NCD事務局に確認した。予後が欠損している症例の取り扱いやデータ解析について議論をしたが、合意に至らなかった。2020年4月にNCD事務局からポップアップでの対応ならば可能と連絡あり、その後、具体的にどのような症例に対してリマインドするかなどの調整を行い、2020年7月にメール配信により7月末締め切りとして各施設に入力を依頼し、8月に入力状況を報告頂く予定となった。今後は、最終のデータを精査して、解析方法について検討を行う予定であるので、発表では最終の進捗状況を提示する。

一般セッション
抄　録

厳選口演

座長　井口　雅史（金沢医科大学　乳腺・内分泌外科）
木下　貴之（独立行政法人国立病院機構　東京医療センター　乳腺外科）

Chairs　Masafumi Inokuchi
（Breast and Endocrine Surgery, Kanazawa Medical University）
Takayuki Kinoshita
（Division of Breast Surgery, NHO Tokyo Medical Center）

OR-01-1

cN1症例の腋窩郭清省略の可能性

Possibility of omitting axillary dissection for cN1 cases in early breast cancer

国立病院機構　九州がんセンター　乳腺科
上尾　裕紀、田尻和歌子、古閑知奈美、伊地知秀樹、中村　吉昭、
岡本　正博、徳永えり子

【はじめに】早期乳癌において、臨床的リンパ節転移陰性（cN0）にはセンチネルリンパ節生検（SNB）が推奨され、SLN転移陽性が2個以下の場合は、条件付きで腋窩郭清（Ax）省略が可能となる。一方、cN1ではAxが標準治療とされるが、cN1にはリンパ節転移が2個以下に留まり、Ax省略が可能な症例も存在すると推測される。今回、当院でAxを施行した症例のリンパ節転移個数を解析し、cN1症例のAx省略の可能性について考察した。
【対象・方法】2006 年9 月～ 2016 年12月に、術前化学療法未施行で手術を施行したcT1-2症例（1745例）のうち、cN0でSNBを施行した1513例中SN転移陽性でAxを施行した（cN0・Ax群）236例と、cN1でAxを施行した（cN1・Ax群）160例を対象とした。術前腋窩リンパ節評価はCTによる患側リンパ節の有意な腫大、腋窩リンパ節に対する穿刺吸引細胞診（FNA）で行い、134例（84%）はFNAにて、26例（16%）が画像所見のみでcN1と診断された。
【結果】cN0・Ax群の98例（42%）で非SLN転移を認めた。非SLN転移は、SN転移1個の場合13%、2個の場合54%、3個の場合55%、4個の場合100%に認めた。cN0・Ax群で最終リンパ節転移2個以下であったのは159例（67%）であった。一方、cN1・Ax群では74例（46%）で最終リンパ節転移2個以下であり、cN0・Ax群と有意差は認められなかった。FNAでClass Vであった120例中55例（46%）では最終リンパ節転移2個以下であった。術前CTで腫大リンパ節1個以下の62例中45例（82%）で最終リンパ節転移は2個以下であり、術前CTでの腫大リンパ節1個以下は最終リンパ節転移2個以下を予測する有意な因子であった（p<0.0001）。
【考察】最終リンパ節転移が2個以下であったのはcN0・Ax群で67%、cN1・Ax群で46%であった。cN0・Ax群の非SN転移率はSN転移3個55%、4個100%で、SNBは4個以上あれば非SLN転移を評価できる可能性が示された。一方、cN1では術前FNAの結果に関わらず、術前CTで腫大リンパ節1個以下の症例では最終リンパ節転移は2個以下の可能性が高く、Ax省略が可能な症例があることが示唆された。

OR-01-2

cN0乳癌におけるpN2-3リスク因子の検討-センチネルリンパ節生検省略に向けて-

Predictive factors of high nodal burden in clinically node-negative breast cancer patients

[1]国立がん研究センター中央病院　乳腺外科、
[2]国立がん研究センター中央病院　病理診断科
村田　　健[1]、綿貫瑠璃奈[1]、中平　　詩[1]、渡瀬智佳史[1]、椎野　　翔[1]、
神保健二郎[1]、吉田　正行[2]、高山　　伸[1]、首藤　昭彦[1]

【背景】
ER陽性HER2陰性乳癌のうち特にLuminal A-like乳癌では、リンパ節転移個数4個以上（pN2-3）の症例で全身化学療法が推奨される。同様に腋窩リンパ節転移陽性症例に対する領域照射も、pN2-3の症例に限り全生存率の改善効果が認められる。従ってcN0/pN2-3となるリスク因子を持つ症例の選別により、サブタイプによっては集学的治療内容決定に影響を与えずセンチネルリンパ節生検（SN）を省略できる可能性がある。
【目的】
cN0乳癌におけるpN2-3となるリスク因子を同定し、SN省略可能な条件を検討する。
【対象と方法】
対象は2013年1月から2018年12月までにSNを施行したcN0乳癌症例。術前診断が非浸潤癌の症例や術前化学療法施行症例は除外。pN2-3症例とpN0-1症例の2群に分け、ロジスティック回帰分析にてpN2-3となるリスク因子を検討。また同定した因子による予測能をreceiver operating characteristic（ROC）曲線およびarea under ROC curve（AUC）値にて評価した。
【結果】
該当症例2146例中pN0:1703例（79.4%）、pN1:372例（17.3%）、pN2-3:70例（3.3%）であった。サブタイプはER陽性HER2陰性:1725例（80.4%）、ER陽性HER2陽性:190例（8.9%）、ER陰性HER2陽性:74例（3.4%）、ER陰性HER2陰性:157例（7.3%）であった。多変量解析によるpN2-3のリスク因子は①「リンパ節皮質の均一/限局性肥厚3mm以上または中心脂肪消失（オッズ比（OR）;10.7, P値<0.001）」、②「浸潤性小葉癌または浸潤性微小乳頭癌（OR;4.7, P値<0.001）」、③「臨床的腫瘍径3cm以上（OR;1.8, P値=0.056）」、④「組織学的グレード3（OR;2.1, P値=0.028）」であった。Ki67値（10%以下、10%-30%、30%以上）やサブタイプは有意な因子ではなかった。①-④の4因子を用いた場合、cN0/pN2-3の診断予測能はAUC値:0.828（95%信頼区間（CI）0.778-0.880）となり、①のみを用いた場合のAUC値:0.738（95% CI 0.680-0.800）より有意に高値であった（P値<0.001）。これら4因子のいずれかを満たす症例を「所見あり」とした場合、cN0/pN2-3の感度91.5%、特異度57.6%、陰性的中確率99.5%であった。Luminal A-like（ER・PgR高発現、核異型度低、Ki67値10%以下）の485症例に限定した場合、同除外基準での感度75.0%、特異度80.9%、陰性的中確率は99.5%であった。
【結論】
cN0/pN2-3となるリスク因子を持つ症例を除外することで、サブタイプによっては集学的治療内容決定に影響を与えずにSNを省略できる可能性があると考えられる。

OR-01-3

乳癌術前化学療法施行症例におけるセンチネルリンパ節生検の成績

The validation of sentinel lymph node biopsy after neoadjuavnt chemotherapy in breast cancer

弘前市立病院　乳腺外科
長谷川善枝

術前化学療法（NAC）施行例での腋窩リンパ節郭清省略を目的としたセンチネルリンパ節生検（SNB）の妥当性については、一昨年改訂された日本乳癌診療ガイドラインにおいても、治療前N0症例においては行うことを弱く推奨、治療前リンパ節転移陽性例では行わないことを弱く推奨とされている。当科ではMulti-ditectorCTを用いたlymphography（CTLG法）を併用したSNB法をを導入しており、NAC施行前後にCTLGを施行し根治手術時にSNBを施行しその成績を検討した。【対象と方法】2007年から2019年までに、NACを施行した原発性乳癌のうち253例に対し、NAC前後にCTLGを施行し根治術時にSNBを施行した。NACはサブタイプに基づきAnthracyclie（FEC/AC/ddAC）,Taxane（DXT/ddPTX）の逐次投与±Trastuzumab±pertuzumabを施行した。CTLG法は64列のMulti-ditectorCTを用いて水溶性造影剤を患側乳輪下及び腫瘍直上に皮内注し90秒後より撮影を行い、同じ条件でNAC前後に撮像を行った。根治手術時には色素法を用いて行い、SNBは2mm全割で評価した。2015年からはOSNA法にて転移診断を行った。全例back up郭清を施行しリンパ節は長軸1方向の切片で転移の有無を検索した。2016年からはNAC前N0,画像上NAC後N0と診断した例はSN転移陰性には腋窩郭清を省略した。【結果】治療開始前に画像診断あるいは穿刺吸引細胞診でN0と診断されたのは62例、N1以上と診断された例は195例であった。N1以上と診断された例においてはCTLGの所見ではリンパ管の途絶や狭小化の所見がみられ、40例（20.5%）にリンパ節の造影不良を認めたが、これらはリンパ節へ連続するリンパ管の追跡によりSNの同定が可能であった。またNAC前後の画像所見の比較では、リンパ管やSNに対して造影の経路や部位が変化した例は認められなかった。治療前N0症例62例のうち、SN転移陽性は9例（14.5%）センチネルリンパ節転移陰性は53例（85.5%）、うち偽陰性は2例にみられ偽陰性率は3.8%であった。また、治療前N1以上症例195例のうちNAC後N0と評価した70例のうち、SN転移陽性は7例（10.0%）、転移陰性は63例（90.0%）、うち偽陰性（SN陰性/ノンセンチネル陽性）は2例で偽陰性率は2.8%であった。【まとめ】NAC施行症例においてもSNBは概ね安全に施行することができ、診断的価値は高いものと考えられた。また、CTLGはNAC施行症例に対してもSNBのナビゲーションとして有用であると思われた。

OR-01-4

細胞診や針生検後に腫瘍細胞の播種が認められた乳癌症例の臨床病理学的特徴と予後

Clinicopathological features and prognosis of breast cancer patients with needle tract implantation

[1]がん研究会有明病院　乳腺センター　乳腺外科、
[2]がん研究会有明病院　画像診断部、[3]がん研究会有明病院　病理部、
[4]がん研究会有明病院　乳腺センター
照屋なつき[1]、坂井　威彦[1]、貴志　美紀[1]、上野　貴之[1]、菊池　真理[2]、
大迫　　智[3]、大野　真司[4]

【背景】乳癌の診断方法として穿刺吸引細胞診や針生検が広く用いられている。簡便で侵襲が少ない一方、針の刺入経路へ腫瘍細胞が播種することが報告され、皮膚を含めた刺入経路を切除範囲に含めることや温存乳房に放射線照射を加えることで対処されてきた。近年、皮膚や皮下脂肪織を温存する皮膚温存・乳頭温存乳房切除術が増え、穿刺に伴い播種した腫瘍細胞が遺残しうる状況が増えていると予想される。【目的】細胞診や針生検後に腫瘍細胞の播種が認められた乳癌症例の頻度と臨床病理学的特徴、予後を明らかにする。【対象】2007年1月から2013年12月に当院で手術を施行した原発性乳癌7,422例中、潜在性乳癌8例、外科的生検施行例176例、乳管内乳房組織生検診断例29例、術前薬物療法施行例1,157例を除外した6,052例を対象とした。【方法】手術病理報告書に基づき、対象症例を2群に分け（A:手術標本内に穿刺に伴う腫瘍細胞の播種あり、B:A以外）、各群の臨床病理学的特徴と、A群の予後を調べた。【結果】A群は130例（2.1%）、B群は5,922例（97.9%）であった。播種巣の局在と数は、それぞれ皮下脂肪織内が78例（60%）、1か所のみに播種巣がみられた症例が70例（53.8%）と最多であった。年齢、T・N因子、術式は2群間で有意差はなかった。浸潤性乳管癌と比較して粘液癌、浸潤性微小乳頭癌で有意に播種の頻度が高く（2.2%、6.1%、7.1%）、これらの組織型で多くみられるLuminalタイプが多かった。細胞診のみが施行された症例での播種の頻度は2,448例中14例（0.6%）、組織診施行例では3,604例中116例（3.2%）で、組織診施行例で有意に高かった。組織診のうち、複数の標本が単回穿刺で得られるデバイスと複数回穿刺が必要なものとで播種の頻度に有意差がみられた（単回穿刺:1.4%、複数回穿刺:3.9%）。2019年11月までの観察期間で、A群の乳房部分切除例 84例中、局所再発が3例、遠隔再発が1例みられた。乳房切除例 46例では局所再発が2例、遠隔再発が2例認められ、A群の全局所再発5例中、4例は針生検に伴う腫瘍細胞の播種に起因していた。【まとめ】穿刺に伴う腫瘍細胞の播種の頻度は2.1%で、粘液癌、浸潤性微小乳頭癌で有意に高かった。組織診のデバイスにより播種の頻度に差がみられた。乳房切除後の局所再発はいずれも穿刺に伴う腫瘍細胞の播種に起因しており、組織型や診断に用いたデバイスも考慮して組織温存の可否を検討すべきである。

座長　武石　明精（一般社団法人乳房再建研究所）
小川　朋子（三重大学医学部附属病院　乳腺センター）

Chairs　Meisei Takeishi
(Breast Reconstruction Institute)
Tomoko Ogawa
(Breast Center, Mie University Hospital)

OR-02-1

当院における両側乳癌再建症例の検討 -同時性両側乳癌と異時性両側乳癌における傾向-

A Study of Synchronous and Metachronous Breast Cancer Reconstruction Cases in Our Hospital

[1]大阪大学　医学部　形成外科、[2]大阪ブレストクリニック
野守美千子[1]、冨田　興一[1]、田港見布江[1]、矢野　健二[2]、久保　盾貴[1]

【目的】2020年4月からHBOCの患者における予防的対側乳房切除が保険適用となった。このような患者に対する乳房再建を考えるにあたり、これまでの両側乳癌症例（同時性両側乳癌、異時性両側乳癌）に対する乳房再建症例を検討することは有益と考えられる。
【方法】2013年7月から2019年11月の期間に、当院で再建を施行した両側乳癌36症例に関して、後ろ向きに検討を行った。同時性両側乳癌に対する再建症例（23例）、異時性両側乳癌に対し両側同時再建を施行した症例（7例）、および異時性両側乳癌に対し異時性に再建を施行した症例（6例）に分け、再建方法、年齢、BMI、切除標本重量、合併症について検討を行った。
【結果】同時性両側乳癌:23例中、遊離腹部皮弁（DIEP）が13例、シリコン乳房インプラント（SBI）が9例、脂肪注入が1例であった。DIEP群とSBI群間で年齢に差を認めなかったが、DIEP群ではBMI（24.1 ± 4.0 kg/m^2）と標本重量（390 ± 255 g）がSBI群のそれら（21.7 ± 2.9 kg/m^2、261 ± 172 g）に比べて大きい傾向にあった（それぞれP = 0.14、0.26、Student t-test）。DIEP群の1例で片側の皮弁壊死が生じたため、その後SBI挿入を行った。
異時性両側乳癌に対する同時再建:7例中4例が対側乳癌の1次再建と同時手術であった。7例中6例がDIEPで、1例はSBIであった。DIEPの3例では過去に片側の定型的乳房切除が施行されていた。
異時性両側乳癌の異時性再建:6例中4例では初回手術と対側手術で同じ再建法を選択していた（SBI、広背筋皮弁（LD）それぞれ2例）。初回手術でDIEPを使用済の1例では、対側手術ではLDを選択した。
【考察】両側同時再建の場合、瘢痕が1か所で済むDIEPかドナー犠牲のないSBIの選択が多く、体格が大きな患者ではDIEPを選択する傾向にあった。異時性両側乳癌では初回手術で再建を施行しなかった場合、対側乳癌手術時に再建を決断するケースも多いことが示唆された。また、片側乳癌で再建を施行した場合、たとえLDであっても、対側乳癌手術で同じ再建法を希望することが多い可能性がある。

OR-02-2

MRIを用いた乳房再建における乳頭乳輪温存皮下乳腺全摘術適応の新たな指標-mNACPS-

A novel predictive index using MRI for indicating nipple sparing mastectomy in breast reconstruction

[1]埼玉メディカルセンター 乳腺外科、[2]埼玉メディカルセンター　病理診断科
関　　大仁[1]、櫻井　孝志[1]、前田　祐佳[1]、清水　　健[2]

【背景・目的】乳房再建術で乳頭乳輪（nipple areolar complex, NAC）温存の可否を判断する際には、正確なNAC内病変の術前リスク評価が重要であるが未だ確立した方法はない。MRI based NAC predictive score（mNACPS）の有用性を検討した。
【対象・方法】2010年4月から2019年8月までに乳房再建を目的に皮下乳腺全摘術を施行した原発性乳癌264例（287乳房）中、MRIで評価した229例（252乳房）を対象とした。
【結果】NAC温存群とNAC切除群のNAC involvement陽性率はそれぞれ13.5%（30/223）と58.6%（17/29）であった。ROC曲線による腫瘍径および乳頭腫瘍間距離（NTD）のcut-offはそれぞれ4cmおよび1.2cmであった。臨床的背景因子のうち単変量解析では、腫瘍径 4cm以上（P<0.001）、NTD 1.2cm以下（D）（P<0.001）、乳頭造影所見あり（E）（P<0.001）、腫瘍中心局在（P<0.001）、乳頭直下乳管内進展あり（I）（P<0.001）でNAC involvement陽性との有意な関連性を認めた。多変量解析ではD［OR 43.342（95%CI:8.662-216.861）、P<0.001］、E［OR 10.508（95%CI:2.009-54.958）、P=0.005］、I［OR 31.033（95%CI:5.135-187.559）、P<0.001］がそれぞれ独立因子であった。各因子のORをもとにmNACPS=D×4+I×3+E×1とした。ROC曲線を用いてscoreのcut-offを設定し、mNACPS 3以下をNAC involvement low risk、4以上をhigh riskとした。Low risk群にはNAC温存、high risk群にはNAC切除を選択した場合、NAC involvement陽性率はそれぞれ2.4%（5/205）と89.4%（42/47）であり、mNACPSを用いることで術式選択の精度に改善が認められた（Figure 1）。
【結語】mNACPSはより正確にNAC温存の可否を判断するための新たな指標となる可能性が示唆された。

Figure 1 : Improved accuracy of NAC involvement rate in each surgical procedure by mNACPS

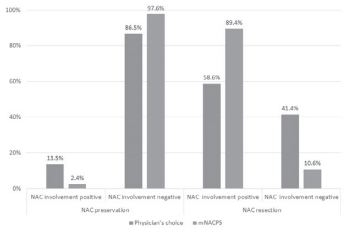

OR-02-3

経験値の低い術者でも施行可能な下部領域乳癌に対する乳房部分切除術

Breast-conserving surgery for lower-area that can be performed by inexperienced operators

三重大学　医学部　乳腺外科
東　　千尋、松田沙緒里、澁澤　麻衣、今井　奈央、三井　貴子、
石飛　真人、小川　朋子

一般的な乳腺外科医にとって、下部領域乳癌に対する乳房部分切除術は整容性が損なわれる可能性が高く患者に推奨しにくい術式となっている。Oncoplastic surgeryという概念が生まれ様々な手技が紹介されているが、導入するには敷居が高いと感じる乳腺外科医も多いと思われる。そこで、経験値の低い術者でも下部領域乳癌に対して比較的簡便に良好な整容性を得る事が可能な手技を紹介する。手術手順は3つのステップからなる。①乳房部分切除術後に頭側乳腺を大胸筋から広範に剥離、②本来の乳房下溝線（IMF）より尾側の皮膚・皮下脂肪織を頭側に引き上げるため、新たなIMF（neo-IMF）まで大胸筋～上腹部筋肉の前面を剥離し、neo-IMFに沿って真皮層に吸収糸をかけ、この糸と頭側乳腺を縫合、③引き上げたことで生じた余剰な皮膚を脱上皮し頭側の皮膚を重ね欠損部をさらに補填する。手術手技は比較的容易であるが、術前のデザインと、しっかりneo-IMFに吸収糸をかけて引き上げることが重要である。術前デザインは、仰臥位で腫瘍位置、切除範囲をマーキングした後、坐位で両側乳頭乳輪の高さ、IMFの高さを正中にマーキングする。次に切除部のIMFより3～4cm尾側に新たなIMFをマークするが、この際、予定ラインに沿って指で上腹部皮下脂肪を持ち上げて、無理なく持ち上がるか、切除範囲と補填組織量が釣り合っているかなどを確認しておく。内側から正確にneo-IMFの真皮に糸をかけることは非常に難しいため、我々は、まず、neo-IMFの位置に皮膚側から21G針を刺入し、21G針の中に内腔側から皮膚側へ吸収糸を通し、その後21G針を真皮層まで引き抜き、針を寝かして真皮層に約1cm通した後、針を内腔に向かって直角に再度刺入、最後に針の中を通っている糸を内腔側へ引き出すことで、neo-IMFの真皮にしっかりと吸収糸をかけるようにしている。これら3つのステップからなる一連の手技は、皮下の剥離範囲が最小限であるため脂肪性の乳腺においても脂肪壊死などの術後合併症が少ない。また、頭側の乳腺脂肪織を欠損部へ引き下げ、IMFより尾側の皮膚・皮下脂肪も欠損部へ充填しつつ、neo-IMFを作成することができ、乳房の形を容易に整えることができる。Oncoplastic surgeryの経験値が低い乳腺外科医にとって導入しやすい手技であり、今後このテクニックが広く普及し、下部領域に対する乳房部分切除術への敷居が低くなる事を願い、実際の症例を交え報告する。

座長　太田　智彦（聖マリアンナ医科大学大学院医学研究科　応用分子腫瘍学）
杉江　知治（関西医科大学附属病院　乳腺外科）

Chairs　Tomohiko Ohta
(Translational Oncology, St. Marianna University Graduate School of Medicine)
Tomoharu Sugie
(Breast Surgery, Kansai Medical University Hospital)

OR-03-1

BRCA2変異がER陽性乳癌のホルモン療法感受性に及ぼす影響
Effect of BRCA2 mutation in ER-positive breast cancer on the sensitivity of endocrine therapy

大阪大学大学院　医学系研究科　乳腺・内分泌外科
川﨑　　香、下田　雅史、草田　義昭、三宅　智博、多根井智紀、
加々良尚文、直居　靖人、島津　研三、金　　昇晋、野口眞三郎

【背景】生殖細胞系列*BRCA2*遺伝子変異（gBRCA2m）乳癌では約80%がER陽性である。散発性のER陽性乳癌と異なり、ER陽性gBRCA2m乳癌ではタモキシフェン投与による予後の改善が統計学的に有意ではなく、gBRCA2m乳癌におけるホルモン療法の死亡ハザード比は散発性乳癌と比較して有意に上昇する。一方で、gBRCA2m保持者においては、タモキシフェン投与による乳癌発症の抑制効果が認められる。これらの臨床疫学的な研究から、gBRCA2mはER陽性乳癌の発生におけるホルモン依存性には影響しないものの、一度発生したER陽性乳癌においては、gBRCA2mがホルモン療法の感受性に悪影響を及ぼしうることが示唆される。しかし、現在に至るまでgBRCA2mとホルモン療法の感受性の関係についての基礎的な報告はほとんどない。そこで本研究では、*BRCA2*遺伝子の変異がホルモン療法の感受性に及ぼす影響について検討した。【方法と結果】CRISPR-Cas9システムを用い、*BRCA2*野生型（WT）ER陽性HER2陰性乳癌細胞株MCF7の*BRCA2*遺伝子をノックアウト（KO）した。即ち、*BRCA2*遺伝子exon 2の2箇所の配列をターゲットとするガイドRNA（gRNA）を別々に用い（gRNA1、gRNA2とした）、標的配列にGFP-P2A-Puro発現カセットを導入した。それぞれのgRNAを用いて得られた細胞からgenomic DNAおよびタンパクを調製し、各々PCRおよびウエスタンブロットを行ったところ、上記発現カセットが標的配列に挿入されていること、およびBRCA2発現が消失していることを確認した。次に、PARP阻害薬オラパリブの感受性を検討した。WTの親株と比較してKO株でオラパリブの感受性が亢進しており、機能的にもBRCA2の活性低下が示唆された。以上を踏まえ、タモキシフェンの感受性を検討した。KO細胞株におけるタモキシフェンの感受性はWTの親株とほぼ同等であった。これらの結果はgRNA1のKO株とgRNA2のKO株の間では差が認められず、off-target効果は最小限であることが示唆された。【考察】*BRCA2*の欠失自体はタモキシフェン感受性に影響を与えないことから、BRCA2が直接ERシグナルを制御する可能性は低い。今後、KO株を長期間培養してタモキシフェン感受性が時間に依存して低下するかを検討し、感受性の低下が認められれば、その時点でERシグナルの解析を行い、タモキシフェン感受性の低下に関与する原因を明らかにする予定である。

OR-03-2

新規相同組み換え修復活性測定法によるPARP阻害剤感受性の予測
Novel homologous recombination activity assay is useful to predict the sensitivity to PARP inhibitor

[1]東北大学加齢医学研究所 腫瘍生物学分野、
[2]東北医科薬科大学　乳腺・内分泌外科
千葉奈津子[1]、渡部　　剛[2]

相同組み換え（HR）はDNA二本鎖切断修復経路の1つで、その活性低下は発がんリスクを上昇させる一方、HR活性が低下しているがん細胞は、PARP阻害剤やDNA傷害性薬剤などに高感受性になる。*BRCA1*、*BRCA2*（*BRCA1/2*）は遺伝性乳がんの主な原因遺伝子であり、HR経路で働く重要な因子である。現在BRCA1/2遺伝子検査が、PARP阻害剤のコンパニオン診断として用いられているが、その評価対象は*BRCA1/2*遺伝子の病的意義が明らかな変異に限られ、病的意義が不明なバリアント（Variants of uncertain significance: VUS）は評価不能となっている。
我々は簡便にかつ正確にHR活性を測定できる新規測定法として、Assay for site-specific HR activity（ASHRA）を開発した。ASHRAではCRISPR/Cas9システムを用いてDNA二本鎖切断を作製し、HRにより生じる標的遺伝子とマーカーの融合遺伝子を定量PCRで検出する。当研究室で保有している、従来法のフローサイトメトリーでHR活性を測定するdirect-repeat GFP（DR-GFP）assayでHR活性を測定済みの多数の遺伝性乳がん由来のBRCA1の変異体ライブラリーについて、ASHRAでHR活性を測定したところ、DR-GFP assayでは、活性の有無しか明らかにできなかったが、ASHRAでは活性低下を定量的に検出できた。また、その測定結果はPARP阻害剤の感受性と著しく相関することが明らかになった。さらに、HR活性とPARP阻害剤の感受性が一致しないBRCA1変異体も同定され、PARP阻害剤の新しい耐性機序も示唆された。
今後、本測定法をさらに臨床検体に応用することで、*BRCA1/2*遺伝子のVUSのみならず、未知の因子も含めたBRCA1/2以外のHR経路で機能する因子の異常によるHR活性の低下を検出することで、より正確なPARP阻害剤の感受性の予測も可能になることが期待される。

OR-03-3

乳癌におけるネオアンチゲン解析の有用性
Impact of neoantigen analysis in breast cancer

[1]九州大学　臨床・腫瘍外科、[2]福岡がん総合クリニック
久保　　真[1]、森崎　隆史[1]、甲斐　昌也[1]、梅林　雅代[2]、島﨑亜希子[1]、
林　　早織[1]、原田由利菜[1]、川地　　眸[1]、金城　和寿[1]、倉田加奈子[1]、
森　　瞳美[1]、山田　　舞[1]、森崎　　隆[2]、中村　雅史[1]

【背景・目的】近年、免疫チェックポイント阻害薬（ICI）の効果を受けて、がん免疫微小環境に注目が集まっている。一方でICIの重篤な副作用を避けつつ、より精密ながん個別化治療に向けて、がんワクチン、腫瘍浸潤リンパ球（TIL）、TCR遺伝子改変T細胞（TCR-T）、キメラ抗原受容体遺伝子を導入したT細胞（CAR-T）など免疫療法の可能性が報告されている。しかしながら、未だ治療法として確立されているものは少ない。近年がんゲノム医療の進歩により、個々のがんが個別に有するがん特異抗原のうち、アミノ酸置換を伴うネオアンチゲン（ネオ抗原）の解析が可能となってきた。今回我々は、新鮮乳癌生検材料を用いたネオ抗原解析と腫瘍微小環境における免疫監視機構に関与する因子の解析を行ったので報告する。
【材料・方法】主施設および関連施設において、倫理委員会の承認と患者ICを得た32例の乳癌患者の腫瘍サンプルを対象に、(1) NGSによる全Exome DNA+RNAの解析を行い、アミノ酸置換を伴うと予想されるペプチド及びそれらの発現量やそれぞれのペプチド のHLAクラスI親和性を解析することにより、ネオ抗原プロファイルを作成した。さらに、腫瘍浸潤リンパ球および腫瘍免疫関連分子による免疫微小環境との関連を解析した。また、(2) 我々が樹立したTNBC細胞株のネオ抗原を解析し、ペプチドパルス樹状細胞ワクチン療法の可能性についても検討した。
【結果】(1)遺伝子解析では、アミノ酸置換を伴うネオ抗原数はTNBCでは平均98個、非TNBCで29個とTNBCで多い傾向にあった。ネオ抗原数と遺伝子変異数には正の相関を認めた（P=0.011）。また、遺伝子変異数はTILとPD-L1発現に正の相関を示した。さらに、T細胞活性化マーカー GZMBにも正の相関を認めた（P=0.048）。(2) TNBC株のHLAクラスI高親和性ネオ抗原ペプチド を10種類合成し、自己末梢血単核球に添加し、IFN-g ELISPOT試験にてネオ抗原反応性リンパ球を解析したところ、2種のペプチドで反応がみられた。そこで単球由来樹状細胞を作成し、反応性ネオ抗原ペプチド をパルスした末梢血単核球と混合培養を行うことにより細胞傷害性T細胞（CTL）の作製を試みた結果、自己腫瘍細胞に傷害性のあるCTLを誘導できた。
【結論】乳癌におけるネオ抗原の解析は、がん微小環境の免疫機構を理解する上で重要な情報であった。また今後、ネオ抗原CTL療法などの腫瘍特異的免疫療法の可能性が示された。

OR-03-4

HER2自己抗体高値乳癌患者における液性免疫の活性化
Enhanced humoral immunity in breast cancer microenvironments

大阪大学大学院　医学系研究科　乳腺内分泌外科
佐藤　泰史、下田　雅史、草田　義昭、三宅　智博、多根井智紀、
加々良尚文、直居　靖人、島津　研三、金　　昇晋、野口眞三郎

【背景】抗HER2自己抗体の存在が以前より報告されているが、その臨床的意義についてはまだ不明である。我々は、高感度の測定系を確立した後に浸潤性乳癌患者500例における血清中抗HER2自己抗体を測定したところ、血清中抗HER2自己抗体の濃度が高い症例の予後が良好であることを見出し報告した。今回は、そのメカニズムについて腫瘍組織における免疫反応を中心に検討した。
【方法】浸潤性乳癌患者500例のうち、健康人100名の抗HER2 自己抗体値の平均+/-2SDの範囲から外れる症例53例を抜き出し、抗HER2自己抗体値の高値群33例および低値群20例として研究対象とした。手術検体のFFPEサンプルを用い、腫瘍浸潤CD20陽性リンパ球、IGKC陽性リンパ球、CD8陽性リンパ球、FOXP3陽性リンパ球、CXCL13陽性リンパ球、PD-L1陽性リンパ球の個数を評価した。さらに腫瘍細胞のHLA-A/B/C、PD-L1、CXCL13の発現を検討した。乳癌の二次リンパ組織である腋窩リンパ節の濾胞内に存在するCD4陽性リンパ球すなわち濾胞性ヘルパー T細胞の個数についても検討した。腫瘍組織の凍結サンプルが利用可能かつB細胞浸潤の高度な高値群10例および低値群5例について、腫瘍組織におけるB細胞受容体のレパトア解析を行った。腫瘍のHER2発現や体細胞変異についても検討した。
【結果】本研究で対象とした53例において、抗HER2自己抗体高値群は低値群よりも有意に予後良好（log-rank P = 0.017）であることを確認した。高値群は低値群よりも腫瘍浸潤CD20陽性リンパ球（P < 0.001）、IGKC陽性リンパ球（P = 0.023）、CXCL13陽性リンパ球（P = 0.044）、および腋窩リンパ節における濾胞性CD4陽性リンパ球（P = 0.026）が有意に多かった。レパトア解析の結果、腫瘍浸潤リンパ球が発現するB細胞受容体は高値群、低値群ともに多様性が低下していると考えられた。HER2の発現や体細胞変異については2群間で差を認めなかった。
【結語】抗HER2自己抗体が高値となる乳癌患者の腫瘍微小環境において、CXCL13の分泌や濾胞性ヘルパー T細胞の助けによってB細胞や形質細胞が多数浸潤し、液性免疫系が強く活性化されていることが示唆された。近年、腫瘍免疫における液性免疫の重要性が提唱されている。本研究から、腫瘍における液性免疫系の活性化のモニターとして抗HER2自己抗体の測定が有用である可能性が考えられる。

座長　上野　貴之（がん研究会有明病院）
林　慎一（東北大学大学院医学系研究科　分子機能解析学分野）

Chairs　Takayuki Ueno
(Cancer Institute Hospital of JFCR)
Shin-ichi Hayashi
(Department of Molecular and Functional Dynamics, Graduate School of Medicine, Tohoku University)

OR-04-1

乳管上皮増殖性病変から乳癌へ至るクローン進化
Clonal evolution of proliferative lesions into breast cancers

[1]京都大学大学院医学研究科　外科学講座　乳腺外科、
[2]京都大学大学院医学研究科　腫瘍生物学講座、
[3]京都大学医学部附属病院　病理診断科、
[4]公益財団法人がん研究会がん研究所　分子標的病理プロジェクト、
[5]東京大学医科学研究所　ヒトゲノム解析センター
西村　友美[1,2]、垣内　伸之[2]、吉田　健一[2]、竹内　康英[2,3]、前田　紘奈[2,3]、
塩澤　裕介[2]、中川　正宏[2]、越智陽太郎[2]、川田有希子[1,2]、平田　勝啓[3]、
片岡　竜貴[3]、桜井　孝規[3]、馬場　郷子[4]、白石　友一[5]、千葉　健一[5]、
竹内　賢吾[4]、羽賀　博典[3]、宮野　悟[5]、戸井　雅和[1]、小川　誠司[2]

【背景】乳腺の異型増殖性病変の一部は併存する乳癌と共通の遺伝子異常を有することが報告されており、これらの病変が同一の細胞を起源としていることが示唆された。しかし、非悪性の上皮細胞がどのようなクローン進化を経て乳癌へ進展していくのかについては未だ明らかになっていない。
【方法】非悪性の乳管上皮細胞がどのように遺伝子異常を獲得して乳癌へ進化したかを推定するために、手術検体のホルマリン固定パラフィン包埋標本を用いて同一乳腺内の様々な異型レベルの領域を切り出し、全エクソンシークエンスにより各領域の体細胞変異と染色体コピー数異常を比較解析した。
【結果】閉経前ホルモン感受性陽性乳癌6症例から全34領域（異型を伴わない増殖性病変（1領域）、異型を伴う増殖性病変（8領域）、非浸潤性乳癌（21領域）、浸潤性乳癌（4領域））を解析した。生殖細胞系列に病的変異を有する両側乳癌2例（*BRCA2*および*TP53*変異）では、間質の介在する非連続な病変間では共通した遺伝子異常は認めなかった。一方で、生殖細胞系列に変異のない片側乳癌4例では、非連続な病変間であっても乳癌ドライバー遺伝子異常（1番染色体長腕の増幅および16番染色体長腕の欠失（3例）、*GATA3*変異（2例）、*AKT1*変異（1例）、*CBFB*変異（1例））を含む複数個の体細胞遺伝子異常を共通で認め、これらの病変が同一のクローンから発生したことが示唆された。この4症例の乳腺においては、同一クローン由来と考えられる非連続病変は少なくとも7 - 70 mmの範囲に広がっており、多彩な病理像を呈していた。各病変では共通の遺伝子異常に加えて、それぞれ互いに異なった遺伝子異常を追加で獲得しており、場所ごとに異なるクローン進化が起こったことが推測された。
【考察】本研究の症例解析からは、生殖細胞系列に病的変異がある症例では生来ゲノム不安定性を有する乳管上皮細胞を母地として複数の独立したクローン進化が起こり、生殖細胞系列変異がない症例では乳癌ドライバー遺伝子異常を獲得したクローンが広範囲に拡大した後に、各所で独立したクローン進化が起こり癌化に至る、という乳癌発生モデルが考えられる。この共通クローンの発生時期や拡大様式、その後のクローン進化に影響を与える因子などについてはさらなる検討が必要である。

OR-04-2

トリプルネガティブ乳癌におけるステロイドホルモン受容体（GR, AR, MR）の発現意義と相互作用
The significance of steroid hormone receptors and their crosstalk in triple-negative breast cancer

[1]東北大学大学院　医学系研究科　乳腺・内分泌外科学分野、
[2]東北大学大学院　医学系研究科　病理診断学分野、
[3]東北大学　災害科学国際研究所　災害産婦人科学分野、[4]相良病院、
[5]久留米大学医療センター 病理診断科、[6]JCHO 久留米総合病院
金井　綾子[1,2]、Keely May Mcnamara[2]、三木　康宏[3]、岩渕英里奈[2]、
小野寺好明[2]、Fouzia Guestini[2]、Freeha Khalid[2]、相良　安昭[4]、
大井　恭代[4]、雷　哲明[4]、山口　倫[5]、田中　眞紀[6]、宮下　穣[1]、
石田　孝宣[1]、笹野　公伸[2]

【研究背景】トリプルネガティブ乳癌（TNBC）患者において現時点で推奨される全身療法は化学療法のみであり、治療標的となりうるバイオマーカーの同定が求められている。近年、TNBCにおけるグルココルチコイド受容体（GR）やアンドロゲン受容体（AR）、ミネラルコルチコイド受容体（MR）の重要性が着目されているが、いずれもいまだ明らかにされていないことが多い。そこで本研究では、TNBCにおけるGR, AR, MRの発現意義やそれらの相互作用を解明することを目的とした。【方法】3施設で外科的に切除されたトリプルネガティブタイプの原発性浸潤性乳管癌症例計131例を用いて、GR, AR, MRの発現と臨床病理学的因子との関係を免疫組織化学的に検討した。またHCC38（GR/AR共陽性TNBC細胞株）を用いて、デキサメサゾン（DEX）やジヒドロテストステロン（DHT）が細胞遊走能やGC応答遺伝子（SGK1, IL-8）のmRNA発現に及ぼす影響を検討した。【結果】TNBCにおいて、GR, AR, MRは各々 79/131例（60.3%）、48/131例（36.6%）、30/131例（22.9%）で発現を認めた。GRの発現と臨床病理学的因子との間に有意な関係は認めなかったが、GR陽性例では陰性例と比して Disease-free survival（DFS）は有意に低下していた。AR陽性例では陰性例と比して組織学的グレード及びKi-67 labeling index（LI）の有意な低下を、またMR陽性例では陰性例と比してリンパ管侵襲の有意な増加を認めたが、いずれも予後との関係は明らかではなかった。またGRとARとの発現の間に有意な正の関係が認められ、GR陽性/AR陽性例ではGR陽性/AR陰性例と比して組織学的グレードやKi-67 LIの有意な低下及びDFSの有意な上昇を認めた。GRとMR、ARとMRの発現の間には有意な関係は認めなかった。HCC38ではDEXにより細胞遊走能は有意に促進したが、その促進はDHTにより抑制された。またDEXによりSGK1のmRNA発現は有意に増加し、その増加はDHTにより抑制された。一方、DEXによりIL-8のmRNA発現は有意に低下したが、DHTはその変化に対し影響を与えなかった。【結論】TNBCにおいて、グルココルチコイドが細胞遊走能を促進させることでGRの発現が予後の低下に寄与し、またその予後の低下はARとの相互作用により改善する可能性が示唆された。

OR-04-3

遺伝子変異情報によるBasal-likeサブタイプ予測モデル
Prediction model of Basal-like subtype based on 6-gene mutation data

[1]国立がん研究センター中央病院乳腺腫瘍内科、
[2]国立がん研究センター研究所分子薬理、
[3]国立がん研究センター中央病院病理部、
[4]国立がん研究センター研究所ゲノム生物学
谷岡　真樹[1]、吉野　友美[2]、吉田　正行[3]、渡辺　智子[4]、矢崎　秀[1]、
河野　隆志[4]、濱田　哲暢[2]、田村　研治[1]

背景:予後不良であるBasal-like乳癌は、トリプルネガティブ乳癌の中でベバシツマブが有効であり（CALGB40603）、非Basal-likeでは抗アンドロゲン薬の有効性が示唆される（MDV3100-11）。しかし、遺伝子発現に基づくPAM50が必要となり臨床導入されていない。一方で遺伝子パネル検査による変異情報を得る機会が増えている。
方法:TCGA 乳癌（N=745）において変異頻度が高く、遺伝子パネル検査に頻用される7遺伝子（PIK3CA, TP53, ERBB2, CDH1, AKT1, FBXW7, EGFR）の変異情報を基にBasal-likeを予想するElastic Netを用いた多変量ロジスティック回帰モデルを作成し、METABRIC（N=1859）に適用した。
結果:Basal-likeモデルに貢献する因子はTP53（係数1.7）、FBXW（1.0）であり、非Basal-likeに寄与する因子はPIK3CA（係数-1.4）、AKT1 (-1.3)、CDH1 (-1.0)、ERBB2 (-0.5)であった。このモデルによりTCGAではArea Under Curve（AUC）0.88、感度88.5%、特異度79.5%であり、METABRICに適用するとAUC0.85、感度85.4%、特異度76.3%が得られた。
結論:Basal-likeサブタイプは少数の遺伝子変異により高い確率で同定できる。理論的にはCell-free 腫瘍DNAでも予想可能である。Basal-like乳癌または非Basal-like乳癌を対象とする臨床試験において遺伝子変異パネルによる対象患者をスクリーニングできる。

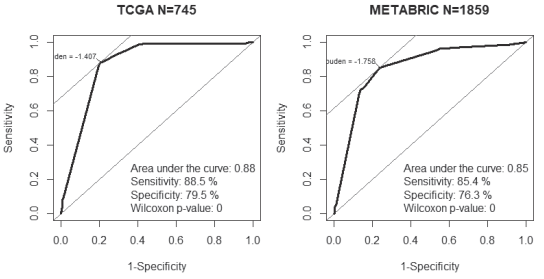

OR-04-4

ゲノムワイド関連解析による日本人集団における新たなトラスツズマブ心毒性マーカー遺伝子の同定
Genome-wide association study to identify novel biomarkers for trastuzumab-induced cardiotoxicity

[1]がん研究会　がん研究所　がんプレシジョン医療研究センター　リキッドバイオプシー診断開発プロジェクト、
[2]聖マリアンナ医科大学　乳腺・内分泌外科、
[3]東洋鋼鈑　株式会社　事業推進室　ライフサイエンス事業グループ°、
[4]社会医療法人敬愛会　中頭病院　乳腺外科、[5]国立がん研究センター中央病院　乳腺・腫瘍内科、
[6]国立がん研究センター中央病院　病理診断科、[7]国立がん研究センター研究所　基盤的臨床開発研究コアセンター、
[8]国立がん研究センター中央病院　消化管内科、[9]理化学研究所　生命医科学研究センター
中野　万理[1,2]、宇田川智野[1,3]、志茂　新[2]、小島　康幸[2]、吉江　玲子[2]、
座波　久光[4]、阿部　典恵[4]、本成登貴和[2]、宇根底幹子[4]、田村　研治[5]、
下井　辰徳[5]、吉田　正行[6]、吉田　輝彦[7]、坂本　裕美[7]、加藤　健[8]、
莚田　泰誠[9]、津川浩一郎[2]、前佛　均[1,7]

トラスツズマブはHER2陽性乳癌・胃癌患者に投与される有効な分子標的薬である。トラスツズマブの重篤な副作用の一つとして心毒性が報告されているが、その毒性の発現機序は明らかになっていない。その毒性が用量非依存性であることなどから、患者の遺伝的素因が影響している可能性があるものの、これまでに心毒性発症リスク予測に有用なバイオマーカーの同定に至っていない。本研究では、トラスツズマブによる抗腫瘍治療を受けた日本人集団を解析対象とし、スクリーニングとして治療経過中に心毒性を発症したケース11症例と発症しなかったコントロール257症例のgermline DNAサンプルを用いてゲノムワイド関連解析（GWAS）を行い、トラスツズマブ治療開始前に心毒性発症リスクを予測するための遺伝的バイオマーカーを同定することを目的とした。
GWAS結果において有意差上位100 single nucleotide polymorphisms（SNPs）について、スクリーニングとは別集団の新たなケース14症例とコントロール199症例を用いて再現性を確認するための検証試験（replication study）を行った。更にスクリーニングとreplication studyを組み合わせた全481症例について関連解析を行った。
その結果、5遺伝領域において心毒性発症との関連が示唆された（$6.00 \times 10^{-6} \leq P_{combined} \leq 1.60 \times 10^{-4}$）。さらにこの5SNPsを用いたスコアリングシステムを構築したところ、スコア4点以下の低スコア群では心毒性発症率が1.8%であったのに対して、スコア5点以上の高スコア群では42.5%であり、高スコア群で有意に心毒性発症率が高いことが示された（$P = 7.82 \times 10^{-15}$）。よって今回同定された5遺伝領域はトラスツズマブ心毒性発症との関連が示され、この5SNPsを用いた予測診断スコアはトラスツズマブ使用前の心毒性リスク予測に有用である可能性が示唆された。本研究はHER2陽性がん患者に対してトラスツズマブによる副作用リスクを回避し、より安全な治療の提供につながるものと期待される。

座長　増田しのぶ（日本大学医学部　病態病理学系　腫瘍病理学分野）
森谷　卓也（川崎医科大学　病理学）

Chairs　Shinobu Masuda
（Division of Oncologic Pathology, Department of Pathology and Microbiology, Nihon University School of Medicine）
Takuya Moriya
（Department of Pathology, Kawasaki Medical School）

OR-05-1

浸潤性小葉癌におけるE-cadherinタンパクの新たな異常発現パターン

A new aberrant expression pattern of E-cadherin protein in invasive lobular carcinoma of the breast

[1]静岡県立静岡がんセンター　病理診断科、
[2]静岡県立静岡がんセンター　乳腺外科
杉野　　隆[1]、安井　春奈[1]、大石　琢磨[1]、角田　優子[1]、西村誠一郎[2]

【緒言】乳腺の浸潤性小葉癌（ILC）はE-cadherinの発現喪失により細胞相互の接着性が低下した細胞形態を特徴とする。E-cadherin喪失の多くはCDH1遺伝子の変異に起因するが、CDH1に変異のない症例やE-cadherinが異常な細胞内局在を示す症例も多く、分子メカニズムの全貌は解明されていない。我々はILC症例にN末端の細胞接着領域（E-cad N）が欠如し、C末端の細胞内領域（E-cad C）が保存される異常E-cadherinタンパクが存在することを見いだした。今回は、その臨床病理学的特徴について報告する。【方法】2014-2019年に静岡がんセンターで手術されたILC159例の病理標本を用いた。E-cad NまたはE-cad Cを認識する抗体およびE-cad Cに結合するP120カテニン、βカテニンに対する抗体を用いて免疫染色を行い、細胞膜における発現の有無を検討した。各タンパクの発現強度や陽性細胞の割合を指標として、ILC症例をE-cad N, Cともに発現しない群（N-/C- E-cad）とE-cad Cのみを発現する群（N-/C+ E-cad）に分類し、臨床病理学的因子について比較・解析した。【結果】ILC159例中、N-/C- E-cadは112例（70 %）、N-/C+ E-cadは47例（30 %）であった。N-/C+ E-cadの中でE-cad Cがびまん性に発現する症例は23例、局所的に発現する症例は25例であった。全ての症例においてP120 cateninとb-cateninの局在はE-cad Cと一致していた。N-/C+ E-cad群はE-/C- E-cad群に比して、他の組織型との混合型（30 %）、subtypeではLuminal B（30 %）, Triple negative（22 %）の頻度が高く、特にびまん性にE-cad Cを発現するILCに顕著であった。ILCの組織亜型、T因子、N因子との相関は見られなかった。【考察】N-/C+ E-cadの存在はこれまでに報告がなく、浸潤性小葉癌における新たなE-cadherin機能喪失メカニズムと考える。E-cadherinのN末端喪失の原因はCDH1の変異よりも、転写または翻訳後修飾が想定される。演者らはN-/C+ E-cadの遺伝子やタンパクの解析を始めており、分子メカニズムの情報も合わせて報告する。

OR-05-2

乳癌の免疫微小環境を解明するための包括的な病理学的研究

Comprehensive pathological analysis of immune-microenvironment of triple negative breast cancer

[1]松山市民病院　病理診断科、[2]博愛会　相良病院　乳腺科、
[3]四国がんセンター　乳腺外科、[4]博愛会　相良病院　病理診断科
飛田　　陽[1]、柏葉　匡寛[2]、相良　安昭[2]、青儀健二郎[3]、大井　恭代[4]

【背景】乳癌に対する免疫療法が注目されている。免疫チェックポイント阻害剤が有効に機能するには、細胞障害性Tリンパ球が重要である。**腫瘍浸潤リンパ球（TIL）**は予後予測かつ効果予測因子であり、トリプルネガティブ乳癌（TNBC）の2割前後が、予後良好なhigh TIL症例である。atezolizumabは**PD-L1**陽性のTNBCに有効だが、その陽性率は約4割である。TILとPD-L1は正の相関を示すため、**免疫環境に基づく層別化医療**の恩恵を受けられない症例も多い。そこで我々は、TNBCにおける微小環境の理解、標的治療の探索を目的として、免疫サイクルの各段階を病理学的に評価した。

【方法】根治手術と標準的術後治療を受けたTNBCを後方視的に抽出した（連続153例）。手術時の代表切片を網羅的に免疫染色して（組織適合性: MHC class I , 抗原提示, 血管分布, CD8/CD4/FoxP3, PD-1/PD-L1/PD-L2など）、陽性像を分類・カウントし、HE染色でstromal TILを測定した。各因子について、無再発生存やTILとの相関を検証した。

【結果】癌細胞における**MHC発現の弱い症例**が存在した（陽性: score 3, 部分的陽性: 2, 一部陽性: 1, 陰性: 0）。MHCを3段階に分類すると、TILと正の相関を示した（図）。MHCと予後に有意な相関はなかったが、TIL、腫瘍内PD-1（p=0.032）、リンパ濾胞内PD-L2（p=0.038）は予後良好因子であった。MHC score 0の4例は例外的にTILが多く、再発や死亡がない。

【考察】TILが予後良好因子であることを確認した。MHC class I の発現低下は、**免疫応答を減弱**させる一因と推測される。少数ながら、MHC score 0の症例群は相反する結果を示すため、他の機序が示唆される。TNBCの免疫環境を把握するには、より複合的な検討が必要である。

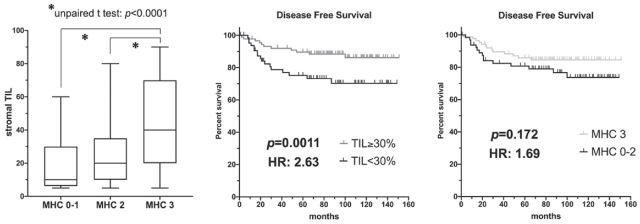

OR-05-3

FFPE標本を用いたflow cytometryによるER/PgR/Ki-67の定量法の開発: 免疫組織化学法との多施設共同比較研究

Flow cytometric quantification of ER, PgR and Ki-67 compared with immunohistochemical evaluation

[1]大阪大学　大学院　医学系研究科　乳腺・内分泌外科、
[2]第二大阪警察病院　病理診断科、[3]日東紡績株式会社　総合研究所、
[4]大阪警察病院　病理診断科、[5]市立豊中病院　病理診断科、
[6]日本生命病院　病理診断科
下田　雅史[1]、辻本　正彦[2]、日馬　弘貴[1]、金　　昇晋[1]、佐藤　七月[3]、
中辻　匡俊[3]、石原　英幹[3]、辻　　洋美[4]、安岡　弘直[4]、足立　史郎[5]、
城光寺　龍[6]、野口眞三郎[1]

乳癌の日常診療において、ER、PgR、HER2、Ki-67は治療方針を決定するために必須のバイオマーカーである。これらマーカーは通常、免疫組織化学法を用いて測定しているが、施設間あるいは病理医間でのbiasや、腫瘍の不均一性に起因するlocation biasなどの問題が指摘されている。近年では、客観性や再現性を向上すべく全自動画像解析システムが普及しつつあるが、標本作成、免疫染色、解析の各過程で方法が各施設によって異なるため、計測の標準化は容易ではない。そこで我々は、乳癌組織のFFPE切片に2種の前処理を施して標的抗原の抗原性を保持したまま細胞核を回収し、上記バイオマーカーの免疫染色を行なった後に、フローサイトメトリーによってマーカー陽性の核の割合を定量する方法（SysNIB）を開発した。SysNIB法では、標本作成から解析までの間にbiasの入る余地はなく、結果も数値化されて得られる。また、本法はマーカー陽性核の判定精度を陰性コントロールと比較する事で担保している。乳癌27例の手術標本から得られたFFPEを用いた予備検討では、両測定法でKi-67を測定したところ、SysNIB法と病理医の判定結果の相関係数は0.82と良好であった。
今回我々はSysNIB法の臨床性能を確認するため、大阪大学医学部附属病院及び大阪警察病院で手術を施行したstage I/IIの乳癌100症例のFFPEを用いて、ER、PgR、Ki-67について、4施設4名の病理医の免疫組織化学法による判定とSysNIB法による測定を行い比較検討することとした。ER、PgRの免疫組織化学法による判定にはJ-scoreを用いる。本会では、4名の病理医による判定に対するSysNIB法の相関性、および病理医間の相関性の解析結果を報告し、SysNIB法の臨床有用性を議論したい。また、臨床応用するために重要となる、SysNIB法のデータ信頼性に関しても報告する。

座長　中山　貴寛（大阪国際がんセンター　乳腺・内分泌外科）
高野　利実（がん研究会有明病院　乳腺内科）

Chairs　Takahiro Nakayama
(Department of Breast and Endocrine Surgery, Osaka International Cancer Institute)
Toshimi Takano
(Breast Medical Oncology Department, The Cancer Institute Hospital of JFCR)

OR-06-1

HER2陰性転移乳癌に対する一次ベバシズマブ+パクリタキセル併用療法の前向き観察研究の国際統合解析

Pooled-analysis of prospective Bevacizumab observational studies for HER2-negative MBC

[1]Japan Breast Cancer Research Group (JBCRG)、[2]Heidelberg University Hospital and German Cancer Research Center、[3]Department of Gynecology, Hamburg-Eppendorf University Medical Center、[4]Breast Center Niederrhein, Evangelical Hospital Johanniter Bethesda、[5]Clinic for cancer medicine for women / breast center、[6]Department of Gynecology, University of Leipzig、[7]1st Department of Internal Medicine Division of Oncology、[8]Clinical Oncology and Radiotherapy Center, B-A-Z County Hospital、[9]Bekes County Pandy Kalman Hospital、[10]University of Pecs, Medical School

山本　豊[1]、山城　大泰[1]、Andreas Schneeweiss[2]、Volkmar Müller[3]、Oleg Gluz[4]、Peter Klare[5]、Bahriye Aktas[6]、Dank Magdolna[7]、László Büdi[8]、Béla Pikó[9]、László Mangel[10]、森田　智視[1]、戸井　雅和[1]、大野　真司[1]

【目的】実臨床下におけるHER2陰性転移乳癌に対する一次化学療法としてのベバシズマブ（BV）+パクリタキセル（PTX）併用療法の有効性と安全性を検討するために、今までに海外で実施された3つの前向き観察研究と本邦で実施したJBCRG-C05（B-SHARE）試験との国際統合解析を実施した。
【方法】4つの前向き観察研究（日本のB-SHARE（n=419）、ハンガリーのML21647（n=214）、ドイツのML21165（n=785）およびML22452（n=1,056））においてHER2陰性転移乳癌に対する一次化学療法としてBV+PTXを受けた2,474例を統合解析した。主要評価項目は全生存期間（OS）、副次評価項目を無増悪生存期間（PFS）、奏効率、および有害事象とした。
【結果】全解析例のうち、ホルモン受容体（HR）陽性が1,806例（73.0%）、トリプルネガティブ（TN）が544 例（22.0%）、サブタイプ不明が124例（5.0%）であった。観察期間中央値は10.9 ヶ月であり、OSイベントは1,064例（43.0%）であった。全登録例におけるOS中央値は21.4 ヶ月（95%信頼区間（CI）19.8 - 22.7）であり、HR陽性例のOS（23.6 ヶ月, 95%CI 21.9-24.8）はTN（15.8 ヶ月、95%CI 14.1-17.5）のそれよりも有意に長かった（log-rank test, p<0.0001）。OSに関する多変量解析では、70歳以上、PS 1以上、TN、無病期間が24 ヶ月以下、肝転移、3臓器以上の転移、および、周術期アンスラサイクリンあるいはタキサンの使用が独立した予後不良因子であった。PFSイベントは1,709例（69.4%）であり、PFS中央値は全例で8.6 ヶ月（95%CI 8.3-9.0）、HR陽性例（9.1 ヶ月、95%CI 8.6-9.5）のPFSはTN（7.1 ヶ月, 95%CI 6.5-7.8）に比較し有意に長かった（log-rank test, p<0.0001）。臨床効果が判定可能な1,829例における奏効率は全例で54.3%（HR陽性例 55.1% vs. TN例 49.0%、Fisher正確検定 p=0.0316）であった。グレード3以上の有害事象を639例（25.8%）に認めた。1%以上のグレード3以上の有害事象は、高血圧（8.4%）、好中球減少症（4.3%）、末梢神経障害（1.3%）であり、新規の有害事象は認められなかった。
（結論）前向き観察研究の国際統合解析においてもBV+PTXに新規の安全性に関する懸念はなく、OS中央値21.4 ヶ月（95%CI 19.8 - 22.7 ヶ月）が得られた。HR陽性例におけるすべての有効性の指標はTN例に比べ良好であった。また、一次治療としてBV+PTX併用療法施行例におけるOSに関する7つの独立した予後因子を同定した。

OR-06-2

進行乳癌に対するwPTX+BV導入療法後のホルモン維持療法の有用性; JBCRG BOOSTER試験

A randomized P2 study evaluating efficacy of maintenance endocrine therapy following PTX+Bev in ABC

[1]広島市立広島市民病院乳腺外科、[2]福島県立医科大学附属病院　腫瘍内科、[3]JBCRG-M04試験グループ、[4]旭川医科大学病院　乳腺疾患センター、[5]虎の門病院　臨床腫瘍科、[6]京都大学医学部附属病院　乳腺外科、[7]岡山大学病院　乳腺・内分泌外科、[8]京都大学大学院医学研究科　医学統計生物情報学、[9]がん研有明病院　乳腺センター

大谷彰一郎[1]、佐治　重衡[2]、長谷川善枝[3]、藤澤　知巳[3]、柏葉　匡寛[3]、石田　孝宣[3]、山本　豊[3]、石川　孝[3]、永井　成勲[3]、芳林　浩史[3]、松本　光史[3]、相良　安昭[3]、北田　正博[4]、高野　利美[5]、髙田　正泰[6]、増田　慎三[3]、平　成人[7]、森田　智視[8]、大野　真司[9]、戸井　雅和[6]

【背景】進行再発乳癌治療では、病変増悪まで同一薬剤を継続することが標準治療である。しかし、パクリタキセル毎週投与（wPTX）では蓄積性の末梢神経障害が問題となり、抗腫瘍効果は維持されても減量や継続困難となるケースが多い。本研究ではwPTX+ベバシズマブ(BV)療法による一次療法が奏効した症例に対して、wPTX休薬を行い、ホルモン+BV療法へ変更することで、QOLを維持しつつ、治療期間を延長できるかを検討した。
【方法】HR陽性HER2陰性進行再発乳癌の一次化学療法として、wPTX+BV療法を4-6サイクル施行後、SD以上の効果が認められた症例を、A群:wPTX+BV継続治療群とB群:ホルモン+BV療法に変更し、規定イベント後にwPTX+BV療法を再導入する群の有効性および安全性を比較検討した。主要評価項目はランダム化を起点としたTime to failure of strategy（TFS）とし、副次的評価項目としてはOS、PFS、安全性、health-related QOLなどとした。
【結果】目標症例数の160例が登録され、その内125例が導入化学療法によってSD以上の効果が認め、2群に割り付けられた。維持療法のホルモン療法としてはAI、フルベストラント、LH-RHa+AIが使用された。観察期間中央値21.3 ヶ月時点の、主要評価項目であるTFSはA群で8.87 ヶ月（95% CI:5.68-13.80）、B群のTFSは16.82 ヶ月（95% CI:12.88-18.99）とB群が有意に優れた結果であった（hazard ratio［HR］, 0.51（95%CI:0.34-0.75）; p<0.001）。またB群ではホルモン維持療法PD後の52%の患者でwPTX+BV療法を再導入した。観察期間中央値29.3 ヶ月時点のOSは両群で有意な差は認められていないが（HR 0.98（95%CI 0.60-1.61）; p=0.941）、FACT-Breast TOIやPNQなどのHRQoL評価ではB群治療期間で良好な傾向が得られた。
【結語】HR陽性HER2陰性進行再発乳癌において、分子標的治療薬を含む一次化学療法に奏効した患者に対する分子標的薬併用ホルモン維持療法の有用性を世界で初めて示した。
（UMIN: UMIN000012179; ClinicalTrials.gov:NCT01989780）

OR-06-3

転移再発乳癌におけるパクリタキセル+ベバシズマブ導入化学療法後のホルモン療法+カペシタビン併用維持療法

Endocrine+capecitabine therapy after induction of paclitaxel+bevacizumab in metastatic breast cancer

[1]福山市民病院　乳腺甲状腺外科、[2]大阪国際がんセンター、[3]国立病院機構　大阪医療センター、[4]JCHO 久留米総合病院、[5]近畿大学病院、[6]大阪市立大学、[7]大阪警察病院、[8]昭和大学先端がん治療研究所、[9]大阪医科大学、[10]大阪大学医学部附属病院 未来医療開発部

池田　雅彦[1]、中山　貴寛[2]、吉波　哲大[2]、水谷麻紀子[3]、山口　美樹[4]、菰池　佳史[5]、高島　勉[6]、吉留　克英[7]、鶴谷　純司[8]、岩本　充彦[9]、藤澤　文絵[2]、八十島宏行[3]、山村　順[9]、山田　知美[10]、増田　慎三[3]

【背景】転移再発乳癌（MBC）に対して導入化学療法（ICT）後に維持内分泌療法を行うことの妥当性は国際会議でコンセンサスが得られている。一方で、パクリタキセルとベバシズマブ併用療法（PB）はパクリタキセル単独療法に比較して無増悪生存期間（PFS）を延長し、奏効率（ORR）を改善させることがE2100試験やMERiDiAN試験で証明されている。その長いPFSが故、生存率や毒性マネジメントを改善するため、PBを用いた最適な治療戦略を開発することが重要である。しかし、維持療法（MT）として最適な治療法や、MT耐性後のPB再導入の有効性については検討されたことがない。そこで、KBCSG-TR研究会ではICTとしてのPB後のMTとしての内分泌療法単独（E）とEおよびカペシタビン併用療法（E+C）の有効性を比較する他施設共同無作為化第Ⅱ相試験を立案、実施した（KBCSG-TR1214試験）。【対象と方法】前化学療法が1レジメン以内で、内分泌療法の効果が期待できるER陽性HER2陰性MBCを対象とし、PBを4 ～ 6サイクル実施後、増悪のない症例をMTとして任意のEかE+C（Cは1650mg/m^2, 3週内服1週休薬）の群に無作為に割り付けた。MT耐性後はPBを再導入し、増悪までを試験期間とした。一次評価項目はMTのPFS、二次評価項目は無作為化から試験終了までの期間（TFS）と全生存期間（OS）、および再導入したPBの有効性とした。【結果】116例が登録され、年齢中央値59.8歳。90例が無作為化割り付けされた（E群:46例、E+C群:44例）。MTのPFS中央値はE群およびE+C群でそれぞれ4.3 ヵ月（95%CI;3.6-6.0）、11.3 ヵ月（95%CI;8.0-11.8）であり、有意にE+C群の方が長かった（HR: 0.53, p=0.0054）。臨床的有用率（CBR）はそれぞれ50.0%、72.7%であった（p=0.0320）。54例でPBが再導入され、全体でPFS中央値は7.8 ヵ月（95%CI;6.7-9.5）、ORRは20.4%、CBRは63.0%であった。TFSは両群間で有意差は認められなかった。無作為化から24 ヵ月時点のOSはE群で53.1%、E+C群で73.0%であり、E+C群の方が良好とする強い傾向が認められた（p=0.0524）。【結論】MTをE+CとすることでEに比較してPFSとOSの改善が示された。本試験は、ICT後にMTとして内分泌療法にメトロノミックな化学療法を併用することの有効性を示す初めての臨床試験である。本試験のコンセプトはMBC治療の新しい治療戦略となり得る（UMIN000008662）。

OR-06-4

乳癌薬物療法中における心臓バイオマーカーの有用性の検討

The Utility of Cardiac Biomarkers during Chemotherapy for Breast Cancer

[1]東京大学大学院医学系研究科　乳腺内分泌外科学、[2]東京大学大学院医学系研究科　循環器内科学、[3]東京大学大学院医学系研究科　消化管外科学

原田真悠水[1]、石田　純一[2]、小西　孝明[1]、鈴木　雄介[1]、林　香菜子[1]、宮治　美穂[1]、尾辻　和尊[1]、佐藤　綾花[1]、丹羽　隆善[1]、西岡　琴江[1]、赤澤　宏[2]、小室　一成[2]、田辺　真彦[1]、瀬戸　泰之[1,3]

【背景と目的】乳癌治療薬として投与されるアントラサイクリンやトラスツズマブには重大な副作用として心機能低下によるうっ血性心不全を引き起こす可能性がある。乳癌治療薬による心不全を回避するには心機能障害の早期診断と治療が重要であり、当院では乳癌治療医と循環器専門医が連携して診療にあたっている。本研究では、乳癌治療中における薬剤性心機能障害の早期診断を目的とし、心臓バイオマーカーの有用性を検討した。
【方法】乳癌stageⅠ-ⅡBに対し、周術期化学療法として2018年8月から2019年9月までにアントラサイクリンまたはトラスツズマブを含むレジメンを導入した53例（55±22歳）を対象とし、心臓バイオマーカーとして脳性ナトリウム利尿ペプチド（BNP）とトロポニンI（TnI）の測定値の変化を後ろ向きに検討した。アントラサイクリン、トラスツズマブを含むレジメンはそれぞれ51例、20例、そのうち両者を順次投与した症例が18例であった。化学療法初回導入前の測定値と2コース目以降の最高値を比較した。心エコーは初回導入前と導入後3か月毎を目安に施行した。
【結果】化学療法導入前の平均値BNP 20.8 ng/l, TnI 12.1 pg/mlに対し、導入後BNP 31.0 ng/l, TnI 45.4 pg/mlといずれも有意に上昇した（p=0.006, p<0.001）。心エコーでは化学療法導入前の平均左室駆出率（LVEF）68.0%に対し、導入後LVEF 64.7%と有意に低下した（p<0.001）。そのうち、化学療法導入前のLVEFより10%以上の低下を認めたものは5例であった。LVEFが10%以上低下した5例では、化学療法導入前の平均値BNP 13.8 ng/l, TnI 22.2 pg/mlに対し、導入後BNP 24.4 ng/l, TnI 62.6 pg/mlであり、BNPは有意な上昇を認めなかったのに対し、TnIは有意に上昇した（p=0.18, p=0.043）。
【結論】アントラサイクリンおよびトラスツズマブによる化学療法導入後、BNP, TnIはいずれも有意に上昇を認めるが、心エコーにおいてLVEFが10%以上低下した症例ではTnIのみ有意に上昇した。BNPは心不全を鋭敏に反映するのに対し、TnIは微小な心筋障害を検出することが可能であり、化学療法による心機能障害の早期診断に有用なバイオマーカーとなる可能性が示唆された。

座長　**中山　貴寛**（大阪国際がんセンター　乳腺・内分泌外科）
高野　利実（がん研究会有明病院　乳腺内科）

Chairs　**Takahiro Nakayama**
(Department of Breast and Endocrine Surgery, Osaka International Cancer Institute)
Toshimi Takano
(Breast Medical Oncology Department, The Cancer Institute Hospital of JFCR)

OR-06-5

乳癌周術期化学療法時の脱毛軽減目的での頭皮冷却後の毛髪回復状況を調べた前向き研究結果

Prospective study of hair recovery after (neo) adjuvant chemotherapy with scalp cooling

国立病院機構四国がんセンター　乳腺科
大住　省三、清藤佐知子、三好雄一郎、高橋　三奈、高嶋　成輝、
青儀健二郎、清水　幸江、土井　美幸

はじめに:乳癌周術期化学療法時にPAXMANで頭皮冷却した後の、毛髪回復状況を前向きに調べた結果を報告する。
対象と方法:周術期化学療法時に頭皮冷却を1回以上受けて化学療法を完遂し、毛髪状況の評価が可能であった122人を前向きに、化学療法終了から1、4、7、10、13カ月後の頭髪状況を、Grade0（全く脱毛なし）、G1（1-25%脱毛）、G2（26-50%脱毛）、G3（>50%脱毛）に分類した（客観的Grade）。さらに、上記のタイミングでかつらあるいは帽子の使用について患者に聞き、Grade0（全く使っていない）、G1（時々使っている）、G2（ほぼいつも使っている）に分類した（主観的Grade）。全サイクルで頭皮冷却した患者79人（A群）と、途中で頭皮冷却をやめた43人（ほとんどは1サイクルで頭皮冷却を終了）（B群）の結果を比較した。
結果:化学療法終了後1カ月の客観的Gradeは次の通り:G0 6人（4.9%）、G1 13、G2 29、G3 74。同時点の主観的GradeはG0 3（2.5%）、G1 13、G2 105、不明1。その後の客観的Gradeは次の通り:4ヶ月 G0 55（47.0%）、G1 52、G2 9、G3 1、不明5、7カ月 G0 99（85.3%）、G1 15、G2 1、G3 1、不明6、10カ月 G0 106（90.6%）、G1 9、G2 1、G3 1、不明5、13カ月 G0 106（91.4%）、G1 8、G2 1、G3 1、不明6。一方各時点での主観的Gradeは、4カ月 G0 12（10.3%）、G1 29、G2 76、不明5、7カ月 G0 54（46.6%）、G1 22、G2 40、不明6人、10カ月 G0 81（69.2%）、G1 14、G2 22、不明5、13カ月 G0 96（82.8%）、G1 7、G2 13、不明6。A群とB群で4カ月以後の客観的G0の率で比較すると4、7、10、13カ月時すべてで有意にA群で良好であった（4カ月: 55.7 % vs. 28.9 %, P = 0.007, 7カ月: 90.8 % vs. 75.0 %, P = 0.044, 10カ月: 97.4 % vs. 79.5 %, P = 0.002, 13カ月: 97.4 % vs. 72.1%, P = 0.004）。一方、主観的G0の率を比較すると7カ月時でA群が有意に良好であった（7カ月:53.9 % vs. 32.5 %, P = 0.028）。1カ月時客観的G3症例のみに限定しても、A群の方がB群より、頭髪の回復が速い傾向にあった。
結語:乳癌周術期化学療法時PAXMANで頭皮冷却することは、脱毛を軽減するだけでなく、毛髪の回復を早める。

座長　山下　年成（神奈川県立がんセンター　乳腺内分泌外科）
増田　慎三（国立病院機構　大阪医療センター　乳腺外科）

Chairs　Toshinari Yamashita
(Department of Breast and Endocrine Surgery, Kanagawa Cancer Center)
Norikazu Masuda
(Surgery, Breast Oncology, National Hospital Organization Osaka National Hospital)

OR-07-1

HER2陽性転移性乳癌におけるT-DM1治療直後の薬物療法の有効性:KBCSG-TR1917観察研究

Effectiveness of post-T-DM1 treatments in HER2-positive mBC: KBCSG-TR1917 observational study

[1]北海道がんセンター　乳腺外科、[2]大阪医療センター　乳腺外科、
[3]大阪大学医学部附属病院　乳腺・内分泌外科、
[4]大阪国際がんセンター　乳腺・内分泌外科、[5]広島市立広島市民病院　乳腺外科、
[6]大阪大学医学部附属病院　未来医療開発部　データセンター、
[7]第一三共株式会社　オンコロジーメディカルサイエンス部、
[8]臨床研究・教育支援センター（SCCRE）KBCSG-TR 研究会
高橋　将人[1]、増田　慎三[2,8]、吉波　哲大[3,8]、八十島宏行[2]、橘高　信義[4]、
大谷彰一郎[5]、金　昇晋[3]、倉上　弘幸[6]、山本　尚子[6]、山田　知美[6]、
高田　武彦[7]、中山　貴寛[4,8]

【背景】HER2陽性切除不能又は転移性乳癌の一次治療ではトラスツズマブ+ペルツズマブ+タキサン系抗癌剤が、二次治療ではT-DM1が標準治療となっている。一方、T-DM1治療以降の薬物療法のエビデンスは不足しており、新たな知見が求められている。そこで、T-DM1治療直後の薬物療法に関する実臨床での有効性を明らかにするため、HER2陽性切除不能又は転移性乳癌患者を対象として多施設共同観察研究を実施した。
【方法】2014年1月から2018年12月の間にHER2陽性切除不能又は転移性乳癌の治療としてT-DM1治療直後に少なくとも1ライン以上の薬物療法が開始された20歳以上の女性乳癌患者を連続的に登録し、診療記録情報からT-DM1治療直後の薬物療法について無増悪生存期間（real-world PFS, rwPFS）、治療成功期間（TTF）、全生存期間（OS）、奏効率（ORR）、臨床的有用率（CBR）を評価した。ORRとCBRについては、RECIST v1.1に基づき、研究実施医療機関の研究責任者等が評価した。
【結果】国内5施設より205名のT-DM1投与歴のある患者をプレスクリーニングした。2019年7月31日のデータカットオフ時点で登録例数は138名、解析対象例数は128名であった。解析対象例の年齢の中央値(範囲)は59歳(27-84)、ECOG PSが0-1は92名(71.9%)、T-DM1投与期間の中央値(範囲)は5.1 ヵ月 (0.0-41.4) であった。T-DM1治療直後の薬物療法は、ラパチニブ+カペシタビン療法が34名 (26.6%)、トラスツズマブを含む治療（ペルツズマブは除く）が35名 (27.3%)、トラスツズマブ+ペルツズマブを含む治療が36名 (28.1%)、その他の治療が23名 (18.0%) であった。測定可能病変を有する111名のORRは22.5% (95% CI: 15.1-31.4) であった。rwPFSの中央値は5.7 ヵ月 (95% CI: 4.8-6.9)、TTFの中央値は5.6カ月 (95% CI: 4.6-6.4)、OSの中央値は22.8 ヵ月 (95% CI: 18.2-32.4)、CBRは47.7% (95% CI: 38.8-56.7)であった。
【結論】T-DM1治療直後の薬物療法の有効性は限定的であった。今後、HER2陽性切除不能・転移性乳癌の予後改善のため、T-DM1治療後にも高い有効性が発揮される治療の充実が望まれる。(UMIN000038296)

OR-07-2

転移性HER2陽性乳癌に対するT-DM1後の治療の臨床効果に関する多施設共同コホート研究（WJOG12519B）

Real-world study of treatments after T-DM1 for HER2-positive metastatic breast cancer (WJOG12519B)

[1]兵庫県立がんセンター　腫瘍内科、[2]国立がん研究センター東病院　乳腺外科、
[3]群馬大学医学部附属病院　乳腺・内分泌外科、
[4]愛知県がんセンター中央病院　薬物療法部、
[5]西日本がん研究機構 乳癌グループ、[6]杏林大学医学部 乳腺外科、
[7]国立国際医療研究センター 乳腺・腫瘍内科、
[8]山口大学大学院医学系研究科　医学統計学分野、[9]虎の門病院　臨床腫瘍科
西村　明子[1,5]、横江　隆道[2,5]、黒住　献[3,5]、能澤　一樹[4,5]、
尾崎由記範[5,9]、前田　哲代[5]、矢崎　秀[5]、大西　舞[5]、藤本　章博[5]、
中山紗由香[5]、坪口　裕子[5]、酒井　瞳[5]、緒方　美里[5]、寺田　満雄[5]、
尾上　琢磨[1,5]、伊坂　泰嗣[6]、萩尾加奈子[5]、下村　昭彦[5,7]、下川　元継[8]、
高野　利実[5,9]

Background
With the introduction of trastuzumab emtansine (T-DM1) as a standard treatment option, the treatment strategy of HER2-positive metastatic breast cancer (mBC) has seen a drastic change. Yet, a consensus has not been reached in terms of the treatments beyond T-DM1. This study provides real-world outcomes on the selection and efficacy of treatments following T-DM1 for HER2-positive mBC.
Methods
In this multi-center retrospective cohort study involving 17 hospitals in Japan, HER2-positive mBC patients whose post-T-DM1 treatments began within the period of January 2014 and December 2018 were enrolled. The primary endpoint was objective response rate (ORR) of post-T-DM1 treatments. Secondary endpoints included disease control rate (DCR) , progression-free survival (PFS) , time to treatment failure (TTF) , and overall survival (OS) .
Results
Of 325 eligible patients, 182 (56.0%) cases were estrogen receptor-positive and 61 (18.8%) cases had brain metastases. As for the median number of treatments before T-DM1 was two (0 to ≥10) . The types of post-T-DM1 treatment were as follows: 1) chemotherapy with trastuzumab and pertuzumab (31.4%) , 2) chemotherapy with trastuzumab only (24.0%) , 3) lapatinib with capecitabine (19.4%) , and 4) others (25.2%) . Among 290 patients with the target lesion, ORR of post-T-DM1 treatments was 22.8% (95% confidence interval: 18.1 to 28.0) and DCR was 66.6% (60.8 to 72.0) . Median PFS was 6.1 months (5.3 to 6.7) , TTF was 5.1 months (4.4 to 5.6) , and OS was 23.7 months (20.7 to 27.4) . Subgroup analyses of the best response to T-DM1 showed that the patients who responded tended to have better outcomes than those who did not. Patients with better performance status and those without visceral metastasis tended to have longer OS.
Conclusion
This real-world study suggests that there is a benefit of the available treatments following T-DM1 but it is limited and new treatments are needed.

OR-07-3

HER2陽性進行乳癌患者を対象としたDS-8201のfirst-in-human第1相試験及び第2相試験（DESTINY-Breast01）における併合解析及び日本人サブセット解析

Pooled and Japanese subset analysis of phase 1 and phase 2 in HER2+BC patients treated by DS-8201

[1]国立がん研究センター中央病院　乳腺・腫瘍内科、
[2]昭和大学　先端がん治療研究所、[3]愛知県がんセンター中央病院　乳腺科部、
[4]がん研究会有明病院　総合腫瘍科、[5]Dana-Farber Cancer Institute、
[6]Vall d'Hebron University Hospital、[7]神奈川県立がんセンター　乳腺外科、
[8]社会医療法人博愛会　相良病院　乳腺科、[9]第一三共株式会社、
[10]Memorial Sloan Kettering Cancer Center
田村　研治[1]、鶴谷　純司[2]、岩田　広治[3]、高橋　俊二[4]、Ian Krop[5]、
Cristina Saura[6]、山下　年成[7]、相良　安昭[8]、杉原　匡周[9]、神尾　恭弘[9]、
藤崎　良彦[9]、齊藤　格[9]、Shanu Modi[10]

背景：Trastuzumab deruxtecan（T-DXd; DS-8201）は抗HER2抗体にトポイソメラーゼI阻害活性をもつエキサテカン誘導体DXdを、リンカーを介して結合させた抗体薬物複合体である。T-DXdはHER2発現又は遺伝子異常の固形癌に対し高い有効性を示した。
方法：First-in-human第1相試験であるJ101試験（NCT02564900）及び非盲検国際多施設共同第2相試験であるDESTINY-Breast01（NCT03248492）において、HER2陽性乳癌患者の第2相試験推奨用量（RP2D、5.4 mg/kg）における併合解析と日本人集団におけるサブセット解析を実施したので報告する。
結果：データカットオフ時点において（第1相: 2019年2月1日、第2相: 2019年3月21日）、2試験の全登録例545例中235例のHER2陽性乳癌患者が初回用量でRP2Dに組み入れられた。そのうち、51例（22%）が日本人であった。また前治療数中央値6レジメン（2 ～ 27）で、そのうちペルツズマブが70%の患者で使用されていた。データカットオフ時点で120例（51%）が治験治療を継続していた（投与期間中央値:7.0 ヵ月）。
RP2Dにおける中央判定による確定した奏効率（ORR）は、全体で58% (95% CI, 52-65%)であり、日本人で65% (95% CI, 50-78%) であった。ORRはペルツズマブ既治療例や前治療数が3レジメン以上の症例を含め、いずれのサブグループにおいても同様であった。治療継続症例が多いものの、奏効期間やPFSの中央値はそれぞれ16.9 ヵ月及び13.9 ヵ月であった。
有害事象は全234例で認められた（G3以上:50%）。よく見られたG3以上の事象は、好中球数減少（16%）、悪心（7%）、貧血（7%）、疲労（5%）であった。独立判定委員会により治験薬と関連のあるILDと判定された症例は22例（9%）であり、そのうち日本人は10例（20%）であったもののG3以上はなかった。日本人における他の安全性データも発表予定である。
結論：T-DXdは多くの前治療を受けたHER2陽性乳癌患者において臨床的に意義のある有効性を示し、その結果は日本人でも同様であった。ILDはT-DXdの重要な特定されたリスクと判断されたものの、臨床的に許容可能と判断された。

OR-07-4

Tissue Expanderを使用しない乳腺内視鏡手術による皮下乳腺全切除術後の乳房再建法

Breast Reconstruction without Tissue Expander by Endoscopic Skin-sparing Mastectomy

[1]国際医療福祉大学　医学部　乳腺外科、[2]山王病院　乳腺外科、
[3]日本医科大学　乳腺外科
山下　浩二[1,2,3]、長野真由子[2]、菊池　潔[2]、武井　寛幸[3]

【背景】2000年より500例を超える乳腺疾患に乳腺内視鏡手術（Video-assisted breast surgery: VABS）を実施してきた。その中には、広範囲進展乳癌のため、乳腺全切除を必要とした患者もいるが、エキスパンダーによる乳房再建を希望しない人も多い。特に、昨年7月アラガンショック後は、従来乳房再建を希望するような人たちも躊躇している。乳腺内視鏡手術では、本来の乳房皮膚に全く傷を付けないため、乳房形状も温存され、再建が容易とされていますが、さらにエキスパンダーなどの異物を留置することなく、皮下と大胸筋前面との癒着防止処置により、乳房形状を保つことが可能であることが分かってきた。今回、自験例を提示し、人工物を使わない乳房再建法の可能性を検討する。
【方法】VABSのセンチネルリンパ節SN生検は、インドシアニングリーンICG色素法により、蛍光内視鏡観察下にSNを同定・採取する。VABSの乳頭乳輪温存（非温存）皮下乳腺全切除術は、腋窩小切開と乳輪縁切開のみで行う内視鏡手術であり、I期・II期の早期乳癌を適応とする。腋窩切開より大胸筋筋膜上を全体剥離し、乳輪縁から乳頭側断端への癌進展有無を術中迅速病理診断で判定し、乳頭乳輪温存の可否を判断する。さらに皮下を乳房全体にわたり剥離することにより、乳腺全切除を完了する。大胸筋前面には筋膜保護のため、PGA剥離部補強と吸収性繊維の補填し、止血のためアリスタを散布した。術後整容性は、ABNSWスコアで評価する。
【結果】VABS500例のうち、乳腺全切除術は60例に施行し、うち40例にエキスパンダー挿入乳房再建法、20例に上記自家再建法を施行した。従来法と比較して、手術時間、手術侵襲、経費は少なく、合併症も軽微なもののみであった。術後乳房形状は良好であり、患者満足度も高かった。乳房の膨隆は十分で、健側より膨隆過多の際、穿刺減張も可能であった。術後1年以上経過しても形状を保つ事ができ、術後喪失感を除去して、患者の精神的な安寧を保ち、乳癌治療に専念できた。再建を含めた治療法の選択を検討する時間的余裕が生まれ、その間にMRI検査も可能であった。
【結語】乳腺内視鏡手術VABSは、局所制御と術後整容性が優れた手術法であり、内視鏡手技により人工物を使わなくても整容性の向上が望める。

座長　**渡邉純一郎**（静岡県立静岡がんセンター　女性内科）
向原　**徹**（国立がん研究センター東病院）

Chairs　**Junichiro Watanabe**
(Breast Oncology, Shizuoka Cancer Center)
Toru Mukohara
(National Cancer Center Hospital East)

OR-08-1

ホルモン受容体陽性乳癌の術後内分泌療法におけるS-1の併用効果（POTENT試験）

Addition of S-1 to adjuvant endocrine therapy for women with hormone receptor-positive breast cancer

[1]関西医科大学附属病院、[2]杏林大学医学部付属病院、[3]東北大学病院、
[4]がん研有明病院、[5]愛知県がんセンター、[6]大阪医療センター、
[7]国立がん研究センター東病院、[8]福島県立医科大学、
[9]京都大学医学部附属病院、[10]POTENT 試験グループ
杉江　知治[1]、井本　滋[2]、石田　孝宣[3]、伊藤　良則[4]、岩田　広治[5]、
増田　慎三[6]、向井　博文[7]、佐治　重衡[8]、清水　章[9]、池田　隆文[9]、
芳賀　博典[9]、佐伯　俊昭[10]、青儀健二郎[10]、上野　貴之[4]、木下　貴之[10]、
甲斐裕一郎[10]、北田　正博[10]、大橋　靖雄[10]、大野　真司[4]、戸井　雅和[9]

【目的】ホルモン受容体（ER）陽性かつHER2陰性の原発性乳癌において、標準的な術後内分泌療法に経口5-FU製剤であるS-1を1年間併用することによる臨床効果を検証する。本臨床試験は先進医療のもとで行った第III相ランダム化比較試験である。【対象と方法】ER陽性かつHER2陰性で、再発リスクが中間以上の原発性乳癌を対象に、標準的な術後内分泌療法を行う群（対照群）とS-1（60 ～ 120mg/日）を2週間投与1週間休薬の用法で1年間併用する群（S-1群）を無作為に1対1に割り付けた。リスク評価が中間以上の定義は、①腋窩リンパ節転移陽性、②浸潤径3cm以上、③組織学的グレード3、④組織学的グレード2かつ浸潤径2 ～ 3cm、⑤組織学的グレード2または浸潤径2~3cmで増殖マーカー高値とした。また、術前化学療法で癌の残存が確認できたもの（non-pCR）や術後化学療法後でも中間リスク以上を適格とした。主要評価項目はinvasive disease free survival（iDFS）。副次評価項目は、無病生存期間、遠隔無病生存期間、全生存期間、安全性等とした。【結果】1959人が登録され1930人が割り付けられ（対照群、973人；S-1群、957人）、治療が行われた。中間解析で主要評価項目に有意差を認めたため、本試験は有効中止となった。観察期間中央値51.4カ月での5年iDFSは、対照群 81.6%（155イベント）、S-1群 86.9%（101イベント）、ハザード比0.63（95%信頼区間、0.49-0.81）、p = 0.0003 とS-1の併用によってiDFSは有意に改善した。S-1併用による有害事象は、いずれも既知で許容範囲内にあり、併用による忍容性は認められた。【結論】ER陽性HER2陰性原発性乳癌の標準的な術後内分泌療法にS-1を併用することによって乳癌の予後は有意に改善する。

OR-08-2

Pembrolizumab + Chemotherapy vs Chemotherapy in Metastatic TNBC: KEYNOTE-355 Japanese Subgroup Data

[1]National Hospital Organization Osaka National Hospital, Osaka, Japan、
[2]Toranomon Hospital, Tokyo, Japan、[3]Aichi Cancer Center Hospital, Aichi, Japan、
[4]St Marianna University School of Medicine Hospital, Kawasaki, Japan、
[5]Saitama Cancer Center, Saitama, Japan、[6]Hyogo Cancer Center, Hyogo, Japan、
[7]Hiroshima City Hiroshima Citizens Hospital, Hiroshima, Japan、
[8]Tokyo Medical University Hospital, Tokyo, Japan、[9]Merck & Co., Inc., Kenilworth, NJ, USA、
[10]Vall d'Hebron University Hospital, Barcelona, Spain
Hiroyuki Yasojima[1]、Toshimi Takano[2]、Norikazu Masuda[1]、
Masaya Hattori[3]、Koichiro Tsugawa[4]、Kenichi Inoue[5]、
Koji Matsumoto[6]、Shoichiro Ohtani[7]、Takashi Ishikawa[8]、
Keiko Yamamoto[9]、Nijiro Nohata[9]、Valia Karantza[9]、Javier Cortes[10]、
Hiroji Iwata[3]

Background: In KEYNOTE-355 (NCT02819518), a randomized, placebo-controlled, double-blind, global, phase 3 study of chemotherapy (CT) + pembrolizumab (pembro) or placebo in patients (pts) with triple-negative breast cancer (TNBC)/metastatic TNBC (mTNBC), PFS was significantly improved with pembro + CT vs placebo + CT (median, 9.7 vs 5.6 mo; HR, 0.65; *P*=0.001) in pts with CPS ≥10. This is an analysis of its Japanese pts.
Methods: After a safety run-in cohort including 4 Japanese pts, a double-blind, placebo-controlled study was conducted of pts randomized 2:1 to CT + pembro 200 mg every 3 wk or placebo, without crossover. Adult pts with locally recurrent, inoperable TNBC/mTNBC without prior CT (CT allowed in [neo] adjuvant setting) and ≥6 mo of disease-free interval were included. Pts were stratified by CT, PD-L1 status (CPS ≥1 vs <1), and prior (neo) adjuvant treatment with same class of CT (yes vs no). Primary endpoints were OS and PFS. Key secondary endpoints were ORR, DOR, and DCR. Safety was evaluated per NCI CTCAE v4.0.
Results: As of December 11, 2019, 87 pts (mean age, 53.2 y) were enrolled across 26 sites in Japan; 6 pts (6.9%) had prior same-class CT with (neo) adjuvant therapy. Regimens of CT used were gemcitabine/carboplatin (77.0%), paclitaxel (11.5%), and nab-paclitaxel (11.5%). With median (range) follow-up of 19.6 (1.8-33.6) mo, median PFS was 7.7 mo with CT + pembro (n=61; 95% CI, 5.5-11.7) vs 5.6 mo with CT + placebo (n=26; 95% CI, 5.3-7.7; HR, 0.64; *P*=0.042). Median PFS for CT + pembro vs CT + placebo, respectively, was 7.6 vs 5.6 mo in pts with CPS ≥1 (N=66; HR, 0.62; *P*=0.048) and 11.7 vs 5.6 mo in pts with CPS ≥10 (N=28; HR, 0.52; *P*=0.079). OS follow-up is ongoing. Any-grade, grade 3-5, and serious AEs were similar between groups.
Conclusions: Pembro + CT had a manageable safety profile in Japanese pts. Improvements in PFS seen in Japanese pts treated with first-line pembro + CT for mTNBC was comparable with that of global population.

OR-08-3

NTRK fusion陽性乳がんにおけるエヌトレクチニブ:3つの国際共同第1/2相試験の統合解析

Entrectinib in NTRK fusion-positive breast cancer: integrated analysis of 3 Global phase 1/2 trials

[1]国立がん研究センター東病院　乳腺・腫瘍内科、[2]University of California、
[3]Institut Curie、[4]USC Norris Comprehensive Cancer Center、
[5]Washington University School of Medicine、[6]Genentech、
[7]Mary Crowley Cancer Research Center
内藤　陽一[1]、Collin Blakely[2]、Christophe Le Tournea[3]、Janice Lu[4]、
Saiama N. Waqar[5]、Xinhui Huang[6]、Bann-mo Day[6]、Brian Simmons[6]、
Minal Barve[7]

Background
NTRK gene fusions lead to chimeric rearrangements in TRK tyrosine kinase proteins with constitutively active kinase function and are oncogenic drivers and therapeutic targets in several tumors. Entrectinib is a CNS-active, potent inhibitor of TRKA/B/C. We present data from *NTRK* fusion-positive (*NTRK*+) solid tumors focusing on breast cancer.
Methods
Patients (pts) with locally advanced/metastatic *NTRK*+ tumors (with/without CNS mets) confirmed by nucleic acid-based methods were enrolled: ALKA-372-001 [EudraCT2012-000148-88], STARTRK-1 [NCT02097810], STARTRK-2 [NCT02568267] (>150 sites, 15 countries). Assessments were by blinded independent central review (BICR), RECIST v1.1 after cycle 1 (4 wks), then every 8 wks. Primary endpoints: BICR objective response rate (ORR), duration of response (DOR). Secondary endpoints: progression-free survival (PFS), overall survival (OS), safety.
Results
In the efficacy-evaluable population (n=54 adults; 10 tumor types) responses occurred in all tumor types. BICR ORR: 57.4% (95% CI 43.2-70.8), median (95% CI) DOR, PFS, OS: 10.4 (7.1-NE), 11.2 (8.0-14.9), 20.9 (14.9-NE) mo. In the cohort of 6 *NTRK*+ breast cancer pts, median age: 63y (range 36-67); 3 pts had prior systemic therapy; most had ECOG PS 0/1 (66.7%); 2 had baseline CNS mets; 1 had brain radiotherapy 2-6 months prior. BICR ORR: 83.3% (95% CI 35.9-99.6); 2 complete, 3 partial, 1 missing/unevaluable. Median (95% CI) DOR, PFS, OS: 12.9 (4.2- NE), 10.1 (5.1-NE), NE (5.1-NE) mo. In the safety population (355 pts who received ≥1 entrectinib dose), 60.5% had grade 1/2 treatment-related adverse events (TRAEs), 27.6% grade 3, 3.4% grade 4, no grade 5. Most frequent TRAEs: dysgeusia (41.4%), fatigue (27.9%). TRAEs led to dose reductions, 27.3%, interruptions, 25.4%, discontinuations, 3.9%.
Conclusion
In this integrated analysis of global multicenter trials, entrectinib was well tolerated and induced clinically meaningful, durable responses in pts with *NTRK*+ breast cancer.

座長　林田　哲（慶應義塾大学外科）
多田　寛（東北大学病院 総合外科（乳腺・内分泌グループ））

Chairs　Tetsu Hayashida
(Dept. of Surgery, Keio University School of Medicine)
Hiroshi Tada
(Breast and Endocrine Surgical Oncology, Tohoku University)

OR-09-1

Curebest 95GC Breastによる乳癌再発予後予測
Curebest 95GC for breast cancer recurrence prediction

大阪大学大学院　医学系研究科　外科学講座　乳腺内分泌外科
直居　靖人

乳癌においては再発予後や化学療法感受性は単一の遺伝子/蛋白マーカーのみでは予測し難く、多数遺伝子マーカーを複合的に組み合わせた多重遺伝子診断法の研究開発が欧米にて進められてきた。
このような潮流の下、我々は国産初の多重遺伝子診断法として、乳癌原発巣における95個遺伝子の発現パターンを用いた再発予測法「95GC」を開発し、2013年に国産診断法として製品化することに成功した。本診断法においては、95個という多数遺伝子を用いることで、乳癌の再発リスクをHigh-risk/Low-riskの2群に分けて高精度に予測することを可能にしている。95GCは再発のHigh-risk群と診断された場合には、術後に十分な化学療法を施行することで将来の再発を防ぎ、再発のLow-risk群と診断された場合には、不要な化学療法を省略して副作用と医療費を抑制する事を目的としている。
95GCは乳癌全体の約半数を占め、比較的予後が良いために術後抗癌剤適応の判断が難しい「ER陽性/HER2陰性/早期乳癌」における再発予測法として、全国35都道府県105病院、及び韓国の一部病院にて御使用頂いている。
95GCは2015年に乳癌診療ガイドライン（金原出版）にて「再発予測法として考慮してよい」と評価され、翌々年には国立がんセンターなど5施設共同検証において高い再発予測能が示された（ESMO 2017）。
一方で米国においてはOncotypeDX（21GC）が多用されている。2013年に95GCは21GCのIntermediate-risk群の再発予後を有意に2群に分け得ることが公共DATAを用いて示された（BCRT2013）。さらにこの事は、米国の多施設共同検証において、実際にOncotypeDXを使用した患者コホートにおいても証明された（ASCO 2019）。
95GCは2018年よりFFPE検体に対応開始し、2019年の7施設共同の市販後予後調査では、過去5年間に95GCが治療に介入した全症例において、High-risk群/ Low-risk群ともに再発がゼロであった事が示された。また現状の術後化学療法適応判断基準（St.Gallen式）に比して、化学療法施行が53例減ったことが示された（JBCS 2019）。
今年はこれら95GCの最新DATAと23GC/42GC/155GC等についても紹介する。

OR-09-2

NCCオンコパネルを用いた乳がん患者の遺伝子プロファイリングと臨床アウトカムについての検討
Genomic profiling and clinical outcomes of advanced breast cancer using NCC Oncopanel test

[1]国立がん研究センター中央病院　乳腺・腫瘍内科、
[2]国立がん研究センター中央病院　先端医療科
矢崎　秀[1,2]、野口　瑛美[1]、下村　昭彦[1,2]、下井　辰徳[1]、須藤　一起[1,2]、谷岡　真樹[1]、大熊ひとみ[1]、田辺　裕子[1]、米盛　勧[1,2]、清水千佳子[1]、田村　研治[1]

【背景】「OncoGuide™ NCCオンコパネルシステム」（以下NCCオンコパネル）と「FoundationOne CDx（F1CDx）がんゲノムプロファイル」の2つの遺伝子パネル検査が保険収載され臨床導入されたが、乳がん患者における現時点での有用性は明らかでない。NCCオンコパネル保険収載前に行った複数の前向き研究（TOP-GEARゲノムプロジェクト）の中で、乳がん患者を対象とした臨床的アウトカムを解析することにより、リアルワールドにおける乳がん患者の遺伝子パネル検査の有用性を明らかにすることを目的とした。
【方法】2013年7月～ 2017年5月にTOP-GEARに登録された951例（解析可能742例）の固形がんの患者の内、72例の乳がん患者を解析対象とした。NCCオンコパネルは、組み入れ時期ごとのバージョンアップにより若干の差があるが、基本的には、114種類の遺伝子変異又は増幅、12種類の融合遺伝子を搭載したものを用いた。治療薬・治験薬の存在する遺伝子（Actionable）の定義は、3学会合同、次世代シークエンサー等を用いた遺伝子パネル検査に基づくがん診療ガイダンスに従った。
【結果】72例の対象患者の内、55例（76.3%）にActionableな遺伝子異常があった。Actionableな遺伝子異常の内訳は、遺伝子変異33例（45.8%）、遺伝子増幅22例（30.5%）、融合遺伝子は0例であった。Actionableな遺伝子異常に基づいて治療薬（治験による未承認薬や適応外薬）が投与された患者は24例（33.3%）であった。その結果、RECIST基準に基づく奏効割合（Response rate）は37.5%（9/24例）、治療開始6か月時の病勢制御割合（Disease control rate）は83.3%（20/24例）であった。
【結論】NCCオンコパネルを用いた乳がん患者において、4人に3人はActionableな遺伝子異常を認めた。治験や適応外使用により、遺伝子異常に基づいた治療を受けられた症例は約30%であった。これらの割合はTOP-GEARプロジェクトに登録された固形がん全体における割合より高かった。遺伝子パネル検査の開発スピードは速く、搭載される遺伝子も変化し、又、血液を用いたリキッドバイオプシーも、近い将来臨床導入されることが予想される。現在得られるデータから、遺伝子パネル検査の有用性と限界を正しく理解し、その適応を患者と一緒に考えることが必要である。

OR-09-3

早期乳癌243例の遺伝子パネル変異解析とpersonalized分子バーコートシーケンスによる症例特異的ctDNA検出
Gene panel sequencing of 243 early breast tumors and detection of ctDNA with personalized MB-NGS

[1]大阪大学大学院 医学系研究科 乳腺・内分泌外科学、[2]県立西宮病院
吉波　哲大[1]、加々良尚文[1]、三宅　智博[1]、多根井智紀[1]、直居　靖人[1]、下田　雅史[1]、島津　研三[1]、金　昇晋[1]、野口眞三郎[1,2]

【背景】近年バイオマーカーとしてcirculating tumor DNA（ctDNA）が注目されている。我々は、乳癌原発巣の変異解析を行い、検出された症例特異的変異を標的としたMolecular Barcode-Next Generation Sequencingによる高感度なctDNA検出法（MB-NGS）を開発すべく以下の研究を行った。
【方法】Stage I/II乳癌患者（n=243）を対象とした（2009年～ 2015年）。原発巣の新鮮凍結組織から抽出したDNAを用いて11遺伝子（乳癌で変異頻度の高い上位11遺伝子）の全エクソンシークエンスを行い、各症例の白血球DNAをreferenceとして解析した。原発巣で同定された変異をtargetとしてMB-NGSを症例毎に設計した。健常人白血球DNAで背景エラーが0.1%未満であることを確認し0.1%以上をctDNA陽性とした。
【結果】原発巣のシークエンスの結果、243例中161例（66%）にのべ236変異を認めた（*PIK3CA*, 45.8%; *TP53*, 19.1%; *GATA3*, 11.0%; *AKT1*, 5.9%; *CDH1*, 3.8%; *PTEN*, 3.8%; *ERBB2*, 3.0%; *MAP3K1*, 3.0%; *NCOR1*, 2.1%; *MAP2K4*, 1.3%; *RB1*, 1.3%）。組織型との関連では、粘液癌は*GATA3*変異陽性率が高く、浸潤性小葉癌は*CDH1*変異陽性率が有意に高かった。また、*ERBB2*変異が7例に認められたが、評価不能の1例を除きすべてFISH法でHER2陰性であった。観察期間の長い100症例（2009年～ 2012年手術例）の中で、少なくとも1つの遺伝子に変異を認めた60例を対象としてMB-NGSによるctDNA解析を実施した。10例（17%）でctDNAが陽性であり、特にStage IIでは腫瘍マーカー（CEA/CA15-3）より有意に陽性率が高かった（36% vs 5%, P=0.013）。また、ctDNA陽性は生物学的悪性度に関わる因子（浸潤径、リンパ節転移、組織学的高異型度、ER/PR陰性、HER2陽性）と有意に相関し、かつ、ctDNA陽性症例の予後は陰性例に比して有意に不良であった（8年 DDFS, 88% vs 44%, P<0.001）。
【結論】早期乳癌においてもMB-NGSによりctDNA解析が可能で、ctDNA陽性例は悪性度が高く予後が不良であった。ctDNAは、従来の腫瘍マーカーよりも臨床的有用性の高い腫瘍マーカーになると期待される。

OR-09-4

OSNA法コピー数による予後の層別化および予後予測モデルの作成～多施設共同研究による4,757症例の解析～
Stratification of prognosis by OSNA copy number and development of prognosis prediction model

セラノスティクス研究会
髙山　伸、大迫　智、松浦　正明、四元　大輔、金子　耕司、高橋　三奈、島津　研三、吉留　克英、倉岡　和矢、板倉　正幸、谷　眞弓、石川　孝、大井　恭代、木下　貴之、佐藤　信昭、辻本　正彦、津田　均、中村　清吾、野口眞三郎、秋山　太

【背景・目的】OSNA法™ではCK19 mRNAコピー数によりリンパ節転移腫瘍量の定量的評価が可能であるが、予後に関するデータは限られている。今回、OSNA法コピー数による予後の層別化およびOSNA法コピー数を含む予後予測モデルの作成を目的に、多施設共同研究を行った。
【対象・方法】対象は、全国11施設から共通データベースLynologに登録され、2008 ～ 2012年にOSNA法によるセンチネルリンパ節転移診断が施行された乳癌4,757症例。対象を無作為に2:1に分け、学習群3,171例、検証群1,586例とした。まず、学習群を用いて無遠隔再発生存率を最も良く層別化できるTotal tumor load（TTL=各センチネルリンパ節の総和コピー数）をYouden indexにより算出した。次に、単変量・多変量分析を行い、stepwise法による変数選択により遠隔再発を予測する多重ロジスティック回帰モデルを作成した。最後に、検証群を用いて予測モデルの性能を検証した。
【結果】学習群・検証群の観察期間中央値はともに5.5年であった。生存率を層別化するTTLのカットオフは1,100コピーであった（図1）。TTLは多変量解析で有意であり、pT分類、グレード、PgR発現、術後化学療法、術後抗HER2療法とともに予測モデルに選択された（図2）。学習群を用いた予測モデルの性能は感度70.1%、特異度79.9%、正答率79.5%、AUC 0.82であった。検証群を用いた検証では、予測性能は感度61.9%、特異度80.0%、正答率79.5%であった。
【結論】TTLは独立した予後因子であり、コピー数による予後の層別化が可能であった。TTLを含む予後予測モデルは比較的良好な予測性能を示し、OSNA法を施行した乳癌患者の予後予測に有用と思われる。

図1. TTLコピー数別の Kaplan-Meier曲線（学習群）

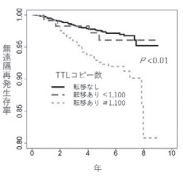

図2. 遠隔再発予測モデル

Variable	Estimated coefficient	Standard error	Z value	P value	Odds ratio (95% CI)
(Intercept)	-5.78	0.57	-10.05	<0.01*	0.003 (0.001-0.01)
TTL ≥ 1,100 (vs. <1,100)	0.71	0.25	2.91	<0.01*	2.04 (1.26-3.30)
Age 40-49 (vs. 20-39)	-0.40	0.38	-1.05	0.30	0.67 (0.32-1.42)
Age 50-59 (vs. 20-39)	-0.30	0.37	-0.81	0.42	0.74 (0.36-1.53)
Age 60-69 (vs. 20-39)	1.04	0.42	2.51	0.01*	0.35 (0.16 0.80)
Age 70- (vs. 20-39)	-0.47	0.42	-1.11	0.27	0.63 (0.27-1.43)
pT1c (vs. pT1a+pT1b)	1.69	0.49	3.48	<0.01*	5.40 (2.09-13.99)
pT2 (vs. pT1a+pT1b)	2.21	0.50	4.46	<0.01*	9.13 (3.46-24.14)
pT3 (vs. pT1a+pT2b)	2.72	0.66	4.13	<0.01*	15.18 (4.17-55.23)
Grade 2 or 3 (vs. Grade 1)	0.58	0.28	2.08	0.04*	1.79 (1.03-3.10)
Progesterone receptor <1% (vs. ≧1%)	1.41	0.24	5.82	<0.01*	4.08 (2.54-6.56)
Adjuvant cytotoxic chemotherapy Yes (vs. No)	0.40	0.26	1.57	0.12	1.50 (0.90-2.49)
Adjuvant anti-HER2 therapy Yes (vs. No)	-0.48	0.34	-1.42	0.16	0.62 (0.32-1.20)

座長　**林田　哲**（慶應義塾大学外科）
多田　寛（東北大学病院 総合外科（乳腺・内分泌グループ））

Chairs　**Tetsu Hayashida**
(Dept. of Surgery, Keio University School of Medicine)
Hiroshi Tada
(Breast and Endocrine Surgical Oncology, Tohoku University)

OR-09-5

メタボローム解析を用いた乳癌サブタイプ別代謝プロファイルの解明と新規標的の可能性

Identification of new therapeutic targets using metabolic profiles in breast cancer subtypes

[1]東北大学　乳腺・内分泌外科外科、[2]慶應義塾大学　先端生命化学研究所
原田　成美[1]、江幡　明子[1]、佐藤　未来[1]、進藤　晴彦[1]、中川　紗紀[1]、
佐藤　章子[1]、濱中　洋平[1]、多田　寛[1]、曽我　朋義[2]、石田　孝宣[1]

【背景】メタボローム解析はオミックス解析の手法の一つであり、セントラルドグマの最下流とされる代謝産物を網羅的に測定する技術である。乳癌のサブタイプは遺伝発現プロファイルに基づいているため、その下流にある酵素・タンパク質が制御する代謝産物の発現にも違いがあるものと考えられる。本研究では、乳癌におけるサブタイプ特異的な代謝特性について検討する。【対象と方法】2016年1月-2018年12月までに当院で手術を施行した118例（Luminal 87例, Luminal-HER2 7例, HER2 10例, TN 14例）の手術検体を用い、キャピラリー電気泳動質量分析（CE-MS）にてイオン性代謝物質の網羅的解析を行った。【結果】測定した510の代謝産物中、検出可能であった270物質で解析を行った。クラスター解析では、Luminal type, TN typeを主とする群がみられたが、Luminal-HER2 type, HER2 typeに特徴的な代謝産物は見られなかった。またグルコースを中心とした解糖系、ATP産生を担うTCA cycleの中間体を用いてクラスター解析を行ったところ、グルコースが高濃度となるHER2 typeを多く含む群と、解糖系とTCA cycleの中間体を多く含むLuminal type/TN typeで構成される群とに分類された。【考察】サブタイプ分類に基づいたメタボローム解析では、Luminal type, TN typeでは代謝特性が異なることが確認された。また癌代謝はグルコースを多量に消費するワールブルグ効果が特徴とされてきたが、本研究ではグルコースが高濃度となる群がみられる一方で、グルコースを消費し解糖系やTCA cycleに関わる中間体が高濃度となる群があることから、グルコース非依存性の代謝経路の存在が示唆され、新規標的の探索を可能にするものと考えられた。



座長　相良　安昭（社会医療法人博愛会 相良病院）
新倉　直樹（東海大学医学部　外科学系　乳腺・内分泌外科学）

Chairs　Yasuaki Sagara
(Social Medical Corporation Hakuaikai Sagara Hospital)
Naoki Niikura
(Department of Breast and Endocrine Surgery, Tokai University School of Medicine)

OR-10-1

乳癌化生癌は術前化学療法の奏効率が低く予後が悪い ～米国National Cancer Database の分析からわかる事～

Metaplastic Carcinoma has worse neoadjuvant chemotherapy response: National Cancer Database analysis

[1]がん研究会有明病院　乳腺センター　乳腺外科、
[2]ブリガム＆ウィメンズホスピタル　外科学講座　乳腺外科、
[3]ブリガム＆ウィメンズホスピタル　病理学講座
坂井　威彦[1,2]、Enver Ozkurt[2]、Stephanie Wong[2]、Bryan Lorgulescu[3]、Susan Lester[3]、上野　貴之[1]、大野　真司[1]、Mehra Golshan[2]

【背景】乳癌化生癌（以下MpBC）はまれな組織型で、一般的にトリプルネガティブ乳癌（TNBC）であることが多い。化学療法が奏効せず予後が悪いとの報告があるが、まれな疾患であるため、NCCNガイドライン上も特別な記述はなく、TNBCとしての一般的な治療（術前化学療法（NAC）+手術療法）がしばしば行われている。MpBCのNAC反応性とその予後を明らかにすることを目的とした。
【方法】米国National Cancer Database（NCDB）の中で、2010年から2015年に診断された乳癌女性132万人の中から、StageI-III, TNBCの女性を抽出した。NAC施行例のうち、MpTNBC女性と、MpBCではない通常のTNBC（non-MpTNBC）女性について、NAC後組織学的効果判定とその予後を比較検討した。また、NAC低反応性に関連する因子について多変量ロジスティック回帰分析で検討した。
【結果】10万人のStageI-III, TNBC女性患者で、NAC後手術施行例はMpTNBC 344人、non-MpTNBC 14,585人だった。MpTNBC症例はnon-MpTNBC症例に比べて、有意に高齢で（56 vs 52歳,p<0.01）、腫瘤径が大きかったが（cT3; 25% vs 19%, cT4; 17% vs 10%, p<0.01）、リンパ節転移は有意に少なかった（cN+: 40% vs 53%, p<0.01）。NACに対する組織学的効果は、MpTNBCではnon-MpTNBCに比べて有意に完全奏効（pCR）が少なく、No response（pNR）の症例が多かった（pCR; 15% vs 38%, pNR; 23% vs 7%, p<0.01）。また、MpTNBCはnon-MpTNBCに比して、有意に予後が悪かった（5-year OS; 65% vs 74%, p<0.01）。治療効果判定別に検討すると、NACでpNRであった場合はMpTNBC, non-MpTNBCいずれも予後が悪かったが（5-year OS; 41% vs 39%）、pCRであった場合はいずれも予後は良好であった（5-year OS; 89% vs 88%）。さらに多変量解析でpNRの予測因子を検討すると、腫瘤径が大きいこと、リンパ節転移があることと並んでMpBCであることが独立した予測因子であった（odds ratio 3.76, 95% CI 2.82-4.96, p<0.01）。
【結論】MpTNBCはnon-MpTNBCに比べてNACの効果が乏しいことが多く、5年生存率も悪かった。現在の標準治療ではMpBCへの化学療法効果が乏しく、MpBCの治療については、免疫療法や分子標的治療を含めさらなる研究が必要である。

OR-10-2

NCD乳癌登録を用いた非浸潤性乳管癌に対する外科治療および乳房温存術後の補助療法に影響する因子の検討

Trend in adjuvant therapy after breast-conserving surgery for DCIS using National Clinical Database

[1]相良病院　乳腺外科、[2]日本乳癌学会　登録委員会、
[3]新潟県立がんセンター　新潟病院　乳腺外科、
[4]愛知県立がんセンター　乳腺科、[5]防衛医科大学　病態病理学、
[6]福島県立医科大学　腫瘍内科学、[7]京都大学　乳腺外科、
[8]杏林大学　乳腺外科
四元　大輔[1]、隈丸　拓[2]、宮田　裕章[2]、新倉　直樹[2]、神林智寿子[3]、
岩田　広治[4]、津田　均[5]、山本　豊[2]、青儀健二郎[2]、久保　真[2]、
田村　研治[2]、林　直輝[2]、宮下　穣[2]、角舎　学行[2]、神野　浩光[2]、
佐治　重衡[6]、戸井　雅和[7]、井本　滋[8]、相良　安昭[1]

背景: 国内における非浸潤性乳管癌（ductal carcinoma in situ: DCIS）に対する術式選択や、DCISに対する乳房温存術(breast-conserving surgery: BCS)後の放射線治療(radiotherapy: RT)や内分泌療法(endocrine therapy: ET)がどのような症例に行われているか未だ明らかでない。
目的: ①腫瘍径2.5cm以下のDCISに対するBCS、センチネルリンパ節生検（sentinel lymph node biopsy: SNB)、腋窩リンパ節郭清(axillary lymph node dissection: ALND)の実施に影響する因子を明らかにする。②BCS後の補助療法の実施率の変遷及び影響する因子を明らかにする。
対象と方法: NCD乳癌登録において2014年~2016年の間にDCISに対して、①腫瘍径2.5cm以下で手術を施行した症例、②BCSを施行した症例を対象に術後治療に影響する因子を検討した。また、2007年から10年間のホルモン受容体（hormone receptor: HR）陽性DCISに対するBCS後の補助療法実施率の変遷を検討した。臨床病理学的因子や乳癌学会認定施設の有無、地域との関連をhierarchical logistic regression modelによる多変量解析で検討した。
結果: ①腫瘍径2.5cm以下のDCISに対し手術を施行した12,434症例のうち、BCSは8069症例（65%）施行されていた。3年間でBCS施行率は経年的に減少していた[Odds ratio（OR）, 0.78]。BCS施行率は若年者（20代: OR, 0.55）、高齢者（70代: OR, 0.68）で少なく、施設の地域によって有意な差を認めた。ALNDは289症例(2.3%)において行われており、非認定施設で有意に多く行われていた[232例(1.8%); OR, 6.4]。②BCSを施行したのは9158症例で、RT施行率は若年や高齢者、非認定施設(OR, 0.56)、腫瘍径が4.1cm以上(OR, 0.61)、断端陽性症例(OR, 0.70)で少なく、Gradeの高い症例で多かった。ET施行率は若年者や高齢者で少なく、非認定施設(OR, 1.59)、断端陽性(OR, 1.56)で多かった。RTとETの併用療法を受ける症例は若年者や高齢者で少なく、特に関西(OR, 2.17)・中国(OR, 2.67)地方、断端陽性(OR, 1.48)で多かった。2007年から10年間のHR陽性DCISに対するBCSは9255症例であった。BCS後のET施行率は減少傾向であった(2007年:51%, 2016年: 32%)。
結語:DCISに対する術式選択や補助療法は、臨床病理学的因子だけでなく地域や年代、認定施設の有無によって影響を受けていた。施設や地域間差があればこれを均一化し、患者の年齢やバイオロジーに応じた個別化治療の実践が求められる。

OR-10-3

DPCデータベースを用いた乳がん手術における肥満・やせとアウトカムの関連の分析

Impact of body mass index on outcomes after breast cancer surgery: a nationwide inpatient data study

[1]東京大学　医学部附属病院　乳腺内分泌外科、
[2]東京大学大学院　公共健康医学専攻　臨床疫学・経済学、
[3]東京大学大学院　医学系研究科　ヘルスサービスリサーチ講座
小西　孝明[1,2]、藤雄木亨真[2]、道端　伸明[3]、康永　秀生[2]、林　香菜子[1]、
鈴木　雄介[1]、宮治　美穂[1]、原田真悠水[1]、尾辻　和尊[1]、西岡　琴江[1]、
丹羽　隆善[1]、田辺　真彦[1]、瀬戸　泰之[1,3]

【緒言】肥満患者に対する乳がん手術では術後合併症が多いことが欧米から報告されている。また、消化器外科領域では、正常体重患者より軽度肥満患者の術後アウトカムが良好である"obesity paradox"を認めた報告も散見される。欧米と本邦の患者ではBody Mass Index（BMI）の分布が大きく異なるため、本邦における乳がん手術における肥満・やせとアウトカムの関連は不明である。
【目的】厚生労働科学研究DPCデータ調査研究班のDPCデータベースを用いて、乳がん手術患者における術前BMIと術後合併症の関連を分析する。
【方法】2010年7月-2018年3月に施行された乳がん手術のうち、①腋窩郭清・乳房再建例、②StageIV症例、③関連の無い手術を同時に行った症例、を除いた230,019例を対象とした。日本肥満学会のBMI分類に準拠して患者を5群（<18.5, 18,5-21.9, 22.0-24.9, 25.0-29.9, ≧30.0 kg/m^2）に区分し、BMIと術後合併症・再入院率・麻酔時間・在院日数・入院医療費の関係を、患者背景・術式・施設要因で調整した多変量解析およびrestricted cubic spline regressionにより評価した。
【結果】術後合併症は4.1%、再入院率は4.4%、麻酔時間・在院日数・医療費の中央値はそれぞれ、143分、8日、685,680円であった。BMIと入院医療費はBMI 22.0 kg/m^{2}を基準として、U字型の関係を認めたが、術後合併症は肥満で増加するJ字型の関係を、在院日数はやせで増加する逆J字型の関係を示した。麻酔時間はBMIが高くなるほど長くなる線形の関係であった。消化器外科領域の先行研究とは異なり、obesity paradoxの存在は明らかでなかった。
【結論】やせ・肥満は、乳がん手術の成績に影響を及ぼしていた。

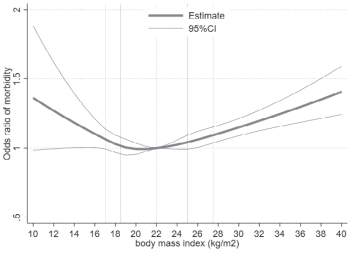

座長　棚倉　健太（三井記念病院　形成外科・再建外科、乳腺センター）
枝園　忠彦（岡山大学病院　乳腺・内分泌外科）

Chairs　Kenta Tanakura
(Department of Plastic and Reconstructive Surgery, Breast Center, Mitsui Memorial Hospital)
Tadahiko Shien
(Department of Breast and Endocrine Surgery, Okayama University Hospital)

OR-11-1

本邦初BIA-ALCL症例報告

First Case Report of Breast Implant-Associated Anaplastic Large Cell Lymphoma in Japan

[1]日産厚生会玉川病院　乳腺外科、[2]日産厚生会玉川病院　病理部、
[3]東邦大学医療センター大森病院　病理診断科、[4]癌研有明病院　乳腺外科、
[5]癌研有明病院　形成外科、[6]癌研有明病院　血液内科、
[7]癌研有明病院　臨床病理センター、[8]昭和大学臨床病理診断学講座、
[9]埼玉医科大学総合医療センター形成外科・美容外科
大石　陽子[1]、藤原　睦憲[2]、密田　亜希[2,3]、江嶋　　梢[3]、森園　英智[4]、
矢野　智之[5]、横山　雅大[6]、竹内　賢吾[7]、根本　哲生[2,8]、三鍋　俊春[9]

ブレスト・インプラント関連未分化大細胞型リンパ腫（BIA-ALCL:breast Implant Associated Anaplastic Large Cell Lymphoma）とは乳房再建術または豊胸術目的でブレスト・インプラント（ゲル充填人工乳房）を挿入後に発症するT細胞性非ホジキンリンパ腫である。多くは遅発性の漿液腫や腫瘤を契機に発見され、病理学的には豊富な細胞質と多形性のある核を有する大型リンパ球系細胞を認め、CD30陽性、ALK陰性にて確定診断する。今回、われわれは乳がん一次二期再建術施行後に診断された本邦初のBIA-ALCL症例を経験したので報告する。
症例は50歳時に左乳癌にて左乳房切除術+腋窩リンパ節郭清+TE挿入し、その後ゲル充填人工乳房（SBI: Silicone Breast Implant）入れ替えを施行した。術後15年後再建乳房に硬結と発赤が出現し、USではSBI周囲のfluid collectionを認めたため、SBI抜去及びSBI周囲の被膜を切除した。術後病理ではfluid collectionの細胞診はClassIIIb、変性細胞を認めるのみで悪性を疑う所見は認めなかった。術後3か月後に右腋窩リンパ節腫大を認め、CNB施行した。病理組織診断では大部分は非腫瘍性変化であり、ごく一部の領域でfocal atypical CD30-positive cellsを認めた。術後5か月後右腋窩リンパ節が増大傾向であったため、切除生検を施行した結果、BIA-ALCLと診断した。StageⅣのため専門施設へ転院し、術後CHOP療法（エンドキサン、アドリアマイシン、オンコビン、プレドニン）を6コース施行した。
SBI挿入後のフォローアップは10年間が義務付けられているが、本症例は術後10年以降の発症であることから術後10年以降もフォローアップすることが重要であることが示唆された。さらに病理学的には本症例は初回手術時少数の変性細胞を認めるのみであり、変性細胞から質的診断をすることは困難であったものの、初回手術時にBIA-ALCLが否定しきれず、形成外科医や病理医と連携し度重なるdiscussionと厳重な術後フォローアップをした結果確定診断に至ることができた。本症例の経験から学んだBIA-ALCLの診断プロセスにおける問題点と今後の課題について考察し報告する。

OR-11-2

日本人乳癌患者が考える生命や健康に対する金銭的価値を検証する前向き観察研究:JCOG1709A-プレ調査結果

Estimation of Willingness-to-Pay for breast cancer treatments in Japanese patients (JCOG1709A)

[1]国立研究開発法人　国立がん研究センター東病院　乳腺外科、
[2]がん研究会有明病院　乳腺内科、[3]岡山大学病院　乳腺・内分泌外科、
[4]国立病院機構　北海道がんセンター　乳腺外科、
[5]国立病院機構　大阪医療センター　外科・乳腺外科、[6]博愛会相良病院　乳腺外科、
[7]日本臨床腫瘍研究グループ（JCOG）運営事務局、
[8]国立保健医療科学院　保健医療経済評価研究センター、[9]愛知県がんセンター　乳腺科
岩谷　胤生[1]、原　　文堅[2]、枝園　忠彦[3]、高橋　將人[4]、増田　慎三[5]、
相良　安昭[6]、佐々木啓太[7]、白岩　　健[8]、岩田　広治[9]

【緒言】昨年わが国は医療経済評価を導入したが、費用対効果を判断する閾値の検証が不十分な状況にある。そこでわれわれは日本人乳癌患者約1800名を対象として患者が考える生命や健康に対する金銭的価値を支払い意思額（Willingness-to-pay:WTP）として検証する研究を計画した。今回はプレ調査の結果を報告する。
【目的】本研究は乳癌患者が仮想的1質調整生存年を獲得する為のシナリオ治療を受けるのに必要な金額を提示し、支払いを受諾し受療するか否かを問う2項選択方式の仮想的市場評価法で行う。プレ調査では本調査の支払い提示額の設定を行った。
【対象】JCOG乳がんグループの6施設に通院中で、医療費自己負担のある20歳から79歳の日本人原発乳癌患者84名、転移再発乳癌患者84名。
【方法】原発乳癌患者には1年の再発や乳癌死を避ける為のシナリオ、転移再発乳癌患者には1年の生存期間延長を獲得する為のシナリオを提示し、各シナリオ治療を受療する為にいくらまで支払うか（WTP）を自記式回答で求めた。回答よりWTPの最大額と最小額を算出し、支払い提示額を設定した。
【結果】調査票を回収率できたのは医療者166名（98.8%）、患者139名（82.7%）であった。原発乳癌患者のシナリオ治療に対するWTP最小額は0円、最大額は500万円であった。また転移再発乳癌患者のシナリオ治療に対するWTP最小額は0円、最大額は1000万円であった。以上よりプレ調査全体ではシナリオ治療に対するWTP最大額が1000万円であることが示された。予めプロトコールに定めた規準に従い、本調査での支払い提示額を500万円と設定した。
【結語】プレ調査に基づいて本調査の支払い提示額を設定し、2020年4月頃より本調査を開始予定である。

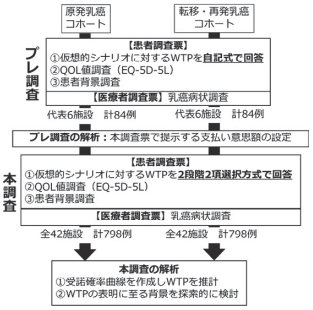

OR-11-3

患者尿を用いた線虫がん診断法（Nematode-NOSE）の臨床的意義の検討

A new cancer screening test using Caenorhabditis elegans scent detection

NHO　四国がんセンター　乳腺内分泌外科
青儀健二郎、大住　省三、高嶋　成輝、高橋　三奈、三好雄一郎

【目的】本邦においてがんによる年間死亡者数は約37万人とされ、がん早期発見による予後改善が極めて重要な課題である。N-NOSE（Nematode-NOSE）は線虫*C. elegans*の嗅覚を用いた患者尿における非侵襲かつ簡便ながん検出法として開発され、先行研究では218人の健常者、24人のがん患者の尿において、早期がんも含め感度95.8%、特異度95.0%、偽陽性率67.6%を示し、既存マーカーを凌駕したことが報告されている（Hirotsu T et al. PLoS One. 2015;10 (3) , e0118699.）。今回臨床現場において乳がんも含めた多種がん患者を対象にN-NOSEの性能検証を行った。
【方法】2017年5月2日から2018年8月30日の間に当院を受診し、本研究に同意が得られた初診がん患者656人の尿を対象にN-NOSEを実施した。がん種は胃がん・大腸がん・肺がん・子宮がん・乳がん等5大がんを中心とした656例を対象とし、そのうち乳がん患者は63例であった。
【成績】N-NOSEの感度は、がん患者全体において感度82.3%（540例/656例）、ステージ別ではステージ0、1で81.5%、2で86.2%、3で82.6%、4で80.7%と全ステージで高い値を示した。また主要がんにおける感度は、胃がん81.8%、大腸がん87.1%、肺がん79.4%、子宮がん75.0%であった。さらに乳がんにおける感度は全症例で82.5%（52例/63例）であり、ステージ0, 1で81.3%（26例/32例）、2で85.0%（17例/20例）、3で100.0%（4例/4例）、4で83.3%（5例/6例）であった。以上の結果からN-NOSEは他がん種と同様に、乳がんにおいても早期から高い感度を示すことが明らかとなった。
【結論】N-NOSEは各種がん患者と同様、乳がん患者においても早期より感度が高く、乳がんスクリーニングに適した技術となる可能性が示唆された。

座長　明石　定子（昭和大学　乳腺外科）
久保田一徳（獨協医科大学大学病院　放射線部）

Chairs　Sadako Akashi-Tanaka
(Department of Breast Surgical Oncology, School of Medicine, Showa University)
Kazunori Kubota
(Department of Radiology, Dokkyo Medical University Hospital)

OR-12-1

Contrast-enhanced Digital Mammography (CEDM) Screening for Women at Higher Risk

Kaohsiung Veterans General Hospital, Radiology Department
Pei-Ying Lin、Chen-Pin Chou

Purpose
Assess the efficacy of CEDM in breast cancer screening for women at higher risk.
Materials and Methods
This prospective study for breast cancer screening included 2D mammogram, 3D mammogram (tomosynthesis) , CEDM, and ultrasound for women at higher risk. Age, risk factors, imaging reports, and biopsy pathology of enrolled women were recorded. The diagnostic performance was calculated by sensitivity, specificity, and area under the ROC curve (AUC) .
Result
Totally 96 CEDMs were performed during the study period. The mean age was 53.2 years. Among the 96 patients, 82 (85%) had dense breasts, 62 (65%) had women with a family history of breast cancer, and 34 (35%) had a personal breast cancer history. The BI-RADS categories of CEDM combo (2D+3D+CEDM) were assessed 49% as BI-RADS 1 or 2, 16% as BI-RADS 3, and only 36% remained as BI-RADS 4 or 5. Finally, 19 breast cancer in 96 women were detected. The PPV3 is 35% (17 of 55) . The sensitivity for 2D ,2D+3D, CEDM combo, and ultrasound was 55%, 70%, 95% and 70 %, respectively. The AUC values showed a significant greater in the CEDM combo (AUC=0.89) than 2D mammogram (AUC=0.69) and 2D+3D mammogram (AUC 0.89) (all p <0.01) . The AUC of breast ultrasound (0.78) shows no significant difference in comparison with CEDM (p=0.05) .
Conclusion
CEDM can be used as a breast cancer screening tool for women at higher risk.

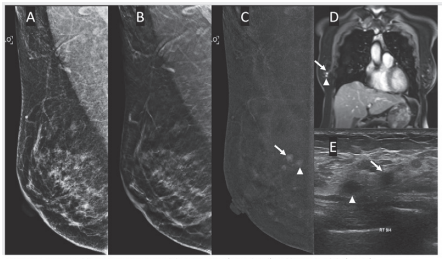

Figure1: A 60-year-old screening woman with breast cancer (arrowhead) and benign nodule (arrow) .
(A) Mammogram, (B) Tomosynthesis, (C) CEDM , (D) Chest MRI, and (E) Ultrasound.

OR-12-2

日本人のマンモグラフィにおける乳房厚の検討
Examination of breast thickness of Japanese patients by the mammography

[1]帝京大学ちば総合医療センター　外科、[2]ちば県民保健予防財団
宮澤　幸正[1]、高橋　理彦[1]、橋本　秀行[2]、山崎　将人[1]、首藤　潔彦[1]、
小杉　千弘[1]、碓井　彰大[1]、細川　勇[1]、野島　広之[1]、村上　崇[1]、
清水　宏明[1]、幸田　圭史[1]

【背景】マンモグラフィ検診の普及に伴い、腫瘤非形成微細石灰化病変に対応する機会が増えてきたが、確定診断を行うためには、ステレオガイド下吸引式乳腺組織針生検(VAB) を行う必要がある。しかし、乳房厚のうすいThine breastでは困難な場合があり、我々が使用しているマンモトームでは、装置の構造上、11G Probeの適応限界乳房厚は27mmである。そのため、現在のVABでは行えないThine breastが多いようなら、Probeのwindowを狭くするか、別のデバイスを考慮する必要があるが、日本人のマンモグラフィにおける乳房厚の検討を行った報告はほとんど見られない。今回我々は、我々の施行した、ステレオガイド下マンモトーム生検症例の乳房厚を報告するとともに、Thin breastに対する様々な工夫を供覧する。
【対象】対象は2005年4月から2019年12月までにステレオガイド下マンモトーム生検を施行した433例である。全例女性で平均年齢は52.3±10.2歳であった。
【方法】我々は11G Probeを通常使用しているが、針先端から組織採取開口部までの距離が8mmで、組織採取開口部が19mmであるので、理論上27mmの乳房厚を必要とする。そのため我々は、Thin breastに対して、局所麻酔薬あるいは生理食塩水注入による乳房厚増加法、穿刺部皮膚牽引法、Air gap法、Breast sponge bolster法を行っている。
【結果】マンモトーム生検施行症例の平均乳房厚は、40.0±11.2mmで、乳房厚の分布は、20mm未満が12例 (2.8%)、20mm以上30mm未満が72例 (16.6%)、30mm以上40mm未満が141例 (32.6%)、40mm以上50mm未満が117例 (27.0%)、50mm以上60mm未満が73例(16.8%)、60mm以上が18例(4.2%)であった。適応限界乳房厚の27mm以上のものは、382例 (88.2%) であり、日本人の乳房の多くが現在のVABで対応可能であった。また、Thin breastに対する工夫を行うことで、27mm未満の乳房厚の生検症例を51例 (11.8%) 認め、乳房厚20mm未満の症例が12例あり、最もうすい乳房厚は12mmでも生検可能であった。また、高齢者ほど脂肪置換により乳房厚がうすくなるかと考え、年齢別の平均乳房厚を検討してみたところ、70歳以上では、42.4±10.1mm、60歳以上70歳未満では、40.4±11.0mm、50歳以上60歳未満では、41.0±11.4mm、40歳以上50歳未満では、39.1±11.3mm、20歳以上40歳未満では、36.4±10.6mmと逆に若年者ほど乳房厚がうすい傾向が見られ、高齢者より若年者の方がThin breastで生検が難しくなる傾向が認められた。

OR-12-3

MRIによるハイリスクサーベイランス検出乳癌の特徴
Clinical and MRI Features of Breast Cancer detected by High Risk Surveillance MRI

[1]がん研有明病院　画像診断部、[2]がん研有明病院　乳腺センター、
[3]がん研有明病院　臨床遺伝医療部、[4]がん研究会研究所　病理部
菊池　真理[1]、五味　直哉[1]、北川　大[2]、中島　絵里[2]、吉田　玲子[3]、
前田　哲代[2]、細永　真理[2]、大迫　智[4]、中島　健[3]、上野　貴之[2]、
大野　真司[2]

【背景】生命予後に関わる浸潤癌の早期検出は造影MRIが他のモダリティと比較して最も高感度である事から、ハイリスクスクリーニングにはMRIが第1選択となっている。
【目的】MRIによるハイリスクサーベイランスで検出される乳癌の頻度、臨床学的特徴とMRI画像の特徴を明らかにする。
【対象】2013.10 ～ 2019.11の間、当院で年1回施行したハイリスクサーベイランスMRI検査255件、123症例。
【方法】全てのMRI画像をレトロスペクティブに読影し、サーベイランス中に検出された乳癌症例について、病理学的所見(組織型、サブタイプ、浸潤径、Nuclear grade (NG)、Ki-67、リンパ節転移)とMRI所見 (サイズ、形態、局在、造影パターン、拡散制限の有無) の特徴を検討した。
【結果】患者背景は年齢24 ～ 77歳、乳癌未発症31、既発症92、遺伝子検査:*BRCA1*変異陽性(*B1*) 46,*BRCA2*変異陽性 (*B2*) 52,*BRCA1/2*変異陰性6,未施行だが家族歴濃厚12,その他の遺伝子変異7。サーベイランス中MRI新出病変16例、変化を認めた症例3例で内、病理学的に乳癌と診断されたのは7例 (5.6%) だった。乳癌7例の内訳は年齢24 ～ 73歳、乳癌未発症1,既発症6、遺伝子検査: (*B1*) 2, (*B2*) 3, (*B1/2*陰性) 1,未施行家族歴濃厚1。病理学的所見はIDC 6 (硬性型3,充実型3) ,DCIS 1、サブタイプ: Luminal (L) 3, Triple negative (TNBC) 3、浸潤径 (平均) mm:L 2-5 (3) , TNBC 7-38 (22.5)、NG: L (1:2, 2:1) , TNBC (全て3)、Ki-67: L (low:2, intermediate:1) , TNBC (high2,不明1)。N0 (5) ,N1 (1) ,N3 (1)。MRI所見は浸潤径 (平均) mm:L 3-8 (6.5) , TNBC 11-32 (22.7)、形態:mass 6 (86%) , non mass enhancement 1、局在:Anterior1, Middle 1, Posterior 5 (71%)、造影パターン: fast-washout4, fast-persistent3、拡散制限有7 (100%)。
【考察】MRIによるハイリスクサーベイランスで検出された乳癌7例は全て拡散制限を有し、6例がmassだった。特にTNBCは全例massでposteriorに局在し、文献的に*B1*に有意とされる所見を呈した。さらに本研究でTNBCは全例拡散制限を有し、病理学的には全例NG3、検索し得た範囲でKi-67 highで、急速増大した2例はly陽性だった。
【結語】MRIによるハイリスクサーベイランスで検出された病変が拡散制限を有するmassでposteriorに局在する場合は浸潤癌の可能性が高い。よって、second look USでこれらの特徴を有するMRI検出病変を指摘できなかった場合には経過観察ではなく、積極的にMRIガイド下生検を行うべきである。

OR-12-4

がん専門施設で行う乳がん術後のフォローアップは予後を改善しているのか?
Comparison of breast cancer patient satisfaction with follow-up in specialist care

千葉県がんセンター　乳腺外科
中村　力也、山本　寛人、味八木寿子、山本　尚人

(はじめに)乳癌術後の定期的なフォローアップでは注意深い問診・視触診を行い,何らかの訴え,異常所見を認めた際に, 追加検査を行うことが推奨されており,全身画像検査でのフォローは推奨されていない.それ故、患者の希望に応じて,乳腺専門医以外によるフォローアップも許容されると乳癌診療ガイドラインに記載されている。しかしながら患者の多くは,がん専門施設で術後フォローアップを希望されることが多い.がん専門施設と開業医でのフォローアップを前向きに検討することが望ましいが現実的に容易ではない.
(目的) がん専門施設でのフォローアップは地域連携施設のフォローアップと比較し予後を改善しているか後方視的に検討する.
(方法) 2005年6月から2014年5月の10年間のstage IからIIIの2850例中,がん既往症例80名を除く2770名を対象とした。なお乳癌術後のフォローアップは、患者希望により当施設(A群)と地域連携33施設(B群)を選択されてい.フォローアップ方法はどちらの施設も同様であり、St.Gallen 2007年で提唱された再発risk分類よりlow risk群は標準的な検査を行い,intermediate risk 群では2年目,5年目に骨シンチ,high risk群で毎年の骨シンチ,2年目,5年目に腹部超音波を追加した.両施設でフォローされ再発を認めた症例に対して手術時のrisk分類,閉経の有無,ER,HER2発現の有無を背景因子としてpropensity score matching 方法を用い全生存期間(OS)を検討した.
(結果) 平均年齢54.8歳 (31-84歳) .7年以内の遠隔転移・浸潤がん再発および他癌発症は254例 (9.1%) ,で当院フォロー群146例,連携施設フォロー群108.温存乳房内再発20例(0.7%),対側乳癌発症9例(0.3%),他癌発症31例(1.1%)(大腸:5例, 肺:3例,胃:4例,子宮:4例,他15例) .患者背景を調整したA群98例とB群98例の再発症例の初回手術および再発後を起点とした生存期間中央値,A群、2618日と1275日,B群2890日,1504日: p=0.53、p=0.89) ,無病生存期間 (再発発見期間) 中央値はそれぞれ763日と1316日(p=0.03) .
(まとめ) 当施設フォロー群は連携施設フォロー群と比べ再発発見期間は短い.しかしながらによるOSに有意差を認めない.本学会では医療連携による定期フォローのピットフォールに関しても報告し,医療連携の推進に寄与したい.

座長　明石　定子（昭和大学　乳腺外科）
久保田一徳（獨協医科大学大学病院　放射線部）

Chairs　Sadako Akashi-Tanaka
(Department of Breast Surgical Oncology, School of Medicine, Showa University)
Kazunori Kubota
(Department of Radiology, Dokkyo Medical University Hospital)

OR-12-5

18F-FDG-PET代謝変化による乳癌術前DTX療法 初回投与後の早期治療効果予測

Changes in 18F-FDG uptake to predict early response after the first course of DTX for breast cancer

[1]埼玉県立がんセンター　乳腺外科、[2]群馬県立がんセンター　乳腺科、
[3]群馬県立がんセンター　放射線診断部、[4]群馬県立がんセンター　病理部、
[5]群馬大学医学部附属病院　外科診療センター
平方　智子[1]、柳田　康弘[2]、藤澤　知巳[2]、宮本　健志[2]、矢内　恵子[2]、
堀越　浩之[3]、大屋　成之[3]、秋吉　　司[3]、飯島　美砂[4]、松本　広志[1]、
戸塚　勝理[1]、久保　和之[1]、坪井　美樹[1]、藤井　孝明[5]、調　　憲[5]

【背景】^{18}F-Fluorodeoxyglucose (^{18}F-FDG) positron emission tomography (PET) は癌細胞の活性評価に有用であり、治療効果判定としての有効性が報告されている。本研究はFDG集積変化とMRI腫瘍径変化との関連性から、乳癌術前化学療法docetaxel (DTX) の治療効果を早期に予測することを目的とする。【対象と方法】2007年08月から2010年12月までに登録されたT1-4, N0-3, M0の浸潤性乳癌37例。レジメンはDTX 4コース後にfluorouracil/epirubicin/cyclophosphamide (FEC) 4コースを投与、その後根治手術を施行した。Trastuzumabは術後1年間投与した。PET評価はmaximum standardized uptake value (SUVmax) で行い、腫瘍径は造影MRIで測定、治療効果はResponse Evaluation Criteria In Solid Tumors (RECIST) に従って評価した。治療前とDTX初回投与2週間後のSUV変化率から低値群と高値群に分け、各群のDTX治療前と4コース後のMRI画像上の腫瘍縮小率、4コース後の原発巣針生検、治療後原発巣手術標本による病理学的治療効果との関連性について、t検定、単変量、多変量解析を用いて検討した。SUV変化率低値群と高値群の無再発生存率 (DFS)・全生存率 (OS) の違いについて、カプラン・マイヤー 生存曲線を作成しログランク検定で比較した。【結果】ER+HER2-:17例、ER+HER2+:4例、ER-HER2-:11例、ER-HER2+:5例。1コース後SUV変化率は、単変量及び多変量解析で4コース後MRI画像上の腫瘍縮小率と相関を示し (γ=0.791, p<0.001、γ=0.732, p<0.001)、単変量解析で4コース後針生検及び手術検体病理学的治療効果と相関を示した (γ=0.404, p=0.027、γ=0.458, p=0.004)。ROC解析 (AUC=0.924, 95% CI: 0.828-1.000, p<0.001) から、1コース後SUV変化率は、低値群 (<30%) の平均値が15.8% (±9.7) で15例 、高値群 (≥30%) の平均値が50.8% (±11.7) で22例であった。4コース後MRI変化率は、SUV変化率低値群で平均値20.4% (±5.4)、SUV変化率高値群で平均値69.2% (±5.8)と両群で有意差を認めた(p<0.001)。SUV変化率低値群は高値群に比べて短いPFS (中央値80.9 vs 93.7ヶ月 p=0.05) を示したが、OSに差は認めなかった (p=0.719)。【考察】乳癌術前化学療法DTX初回投与2週間後のSUV低下率30%未満では、DTX治療抵抗性、予後不良の可能性があると考えられた。

座長　山内智香子（滋賀県総合病院　放射線治療科）
鹿間　直人（順天堂大学　放射線科）

Chairs　Chikako Yamauchi
(Department of Radiation Oncology, Shiga General Hospital)
Naoto Shikama
(Department of Radiation Oncology, Juntendo University)

OR-13-1

本邦乳癌患者に対する小線源を用いた乳房部分照射における観察期間中央値5年の治療成績と再発形式の特徴

Five-year oncologic outcomes after partial breast brachytherapy in Japanese breast cancer patients

[1]東京西徳洲会病院　乳腺腫瘍科、[2]東京西徳洲会病院　放射線腫瘍科
佐藤　一彦[1]、渕上ひろみ[1]、竹田奈保子[1]、加藤　雅宏[2]

[はじめに]乳房温存療法には術後に全乳房照射（WBI）が行われるが,患者負担及び副作用軽減を企図した乳房部分照射（PBI）が注目されている.近年,幾つものランダム化比較試験の結果が報告され,外照射ではRAPID,IMPORTLOW,Florence,小線源を用いた内照射ではGEC-ESTRO,いずれも同側乳房内再発（IBTR）率において非劣勢が示された.最大規模のNSABP B39/RTOG 0413（NRG Oncology）では同等性は示されなかったが,IBTRにおけるPBIとWBIの差は1%未満であり,本邦の乳癌患者への応用が期待される.我々は乳房温存手術後のrisk-adapted radiotherapyとしてPBIを導入しているが,今回はその治療成績と再発形式の特徴を分析し,上記臨床試験の本邦女性への外挿可能性を検証した.
[方法]2008年10月～ 18年12月の間,乳房温存療法を施行した748症例（PBI:526例,WBI:222例）について照射法別に治療成績と再発形式を比較した.適応は術後整容性の維持が期待される場合としたが,PBIでは原則として40歳以上,腫瘍径3cm以下,リンパ節転移陰性症例とした.PBIは術中にカテーテルを留置し当日より切除腔より約1 ～ 1.5cm外側に1日2回8Fr計32Gy照射する.WBIでは全乳房に25Fr計50回照射するが,40歳以下及び断端陽性症例に対してはboost照射,高度リンパ節転移陽性症例には領域照射を追加している.2016年12月よりsentinel-node転移陽性の非郭清症例には腋窩照射で対応している.PBIとWBI照射群に対して,局所再発（IBTRと領域再発）,遠隔転移,全生存を比較するとともに,IBTRについてはmarginal missとelsewhere failureに細分類して検討した.
[結果]平均年齢は56.4±12.3歳（26-92）,観察期間中央値は5.0年（IQR 2.7-8.1）.PBI/WBI施行例の治療成績は,IBTR:13例（2.5%）/4例（1.8%）,領域再発:5例（1.0%）/5例（2.3%）,遠隔転移:5例（1.0%）/10例（4.5%）,死亡:8例（1.5%）/3例（1.4%）.5年無IBTR生存率,無再発生存率,無遠隔転移生存率,全生存率はそれぞれ97.8%/97.7%（p=0.49）,95.9%/95.1%（p=0.33）,99.1%/96.5%（p<0.005）,99.5%/98.5%（p=0.90）と,無遠隔転移生存率のみWBIが有意に不良であった.IBTRのうちmarginal missとelsewhere failureは7例（1.3%）/4例（1.8%）,6例（1.1%）/0例（0%）に認められ,PBI施行例においてelsewhere failureが多い傾向が認められた.
[結語]後視的観察研究であるものの,当院におけるPBIによる乳房温存療法の治療成績と再発形式は欧米の臨床試験結果と類似しており,本邦乳癌患者への外挿可能性が示唆された.

OR-13-2

早期乳癌に対する乳房温存手術+術中放射線部分照射:10年の結果

A phase I/II trial of intraoperative breast radiotherapy in an Asian population: 10-year results

[1]名古屋大学医学部附属病院放射線科、[2]愛知県がんセンター乳腺外科、
[3]名古屋大学医学部附属病院乳腺内分泌外科
川村麻里子[1]、伊藤　善之[1]、澤木　正孝[2]、菊森　豊根[3]、角田　伸行[3]、
石垣　聡子[1]、佐竹　弘子[1]

【目的】乳癌に対する乳房温存手術後の加速部分照射（APBI）の一法である、術中照射（IORT）については、全乳房照射と比較した第3相試験結果が既に報告されているが、予後良好群を対象としながら、その観察期間が短いことが問題視されており、長期の治療成績に関する報告が望まれている。名古屋大学病院で行ったIORTを用いたAPBIの第I/II相試験が、10年を経過したため、最終報告を行う。
【方法】対象期間は2007年12月～ 2010年3月。試験の適応基準は以下である。(1) 腫瘍径 < 2.5 cm, (2) 乳房温存手術を希望している, (3) 年齢>50歳, (4) 切除断端陰性 (5) センチネルリンパ節生検陰性 。照射は乳房部分切除術中に手術室で術中照射装置MOBETRONを用いて行われた。照射には6-12MVの電子線が用いられ、アクリルー銅性の遮蔽プレートを腫瘍床背側に挿入することで心・肺被曝を回避した。有害事象はCTCAEVer.3を用いて評価し、局所再発及び対側乳癌は超音波とマンモグラフィを用いて年1回の頻度で評価した。【結果】32名の乳癌患者に対し、IORTが行われた。年齢中央値は65歳（51-80歳）で観察期間中央値は10年（2.5-10.5年）だった。術後8年以上経過し、2名の同側乳房内再発を認めた。いずれも乳頭下の再発であり、照射野外であると推測された。異時対側乳癌は3例で認め、骨転移を1例で認めているが乳癌死は認めていない。他病死は1例で認めたが、心・肺毒性は認めず、G3以上のその他有害事象も認めていない。【結論】術中照射によるAPBIの10年の結果を報告する。同側乳房内再発を2例認めたが、対側乳房再発と同等の確立であり、一定の条件下においてはIORTを用いたAPBIは有効であると考えられる。

OR-13-3

早期乳癌に対する炭素イオン線治療の臨床試験の経過

Progress of clinical trials of carbon ion radiotherapy for early-stage breast cancer

[1]東京女子医科大学　放射線腫瘍学講座、
[2]国立研究開発法人量子科学技術研究開発機構　量子医学・医療部門 QST 病院、
[3]東京女子医科大学　乳腺内分泌外科学講座、
[4]東京女子医科大学東医療センター　乳腺診療部、
[5]千葉県がんセンター　乳腺外科、[6]東京医科大学　乳腺科
唐澤久美子[1]、小此木範之[2]、村田　裕人[2]、尾松　徳彦[2]、河野　佐和[1]、
神尾　孝子[3]、平野　　明[4]、山本　尚人[5]、石川　　孝[6]

【目的】2013年より継続中の早期乳癌に対する炭素イオン線治療の臨床試験の経過を報告する。【方法】最初の試験（通称乳腺1:UMIN000010848）は、60歳以上の1期低リスク例を対象とし、第1相は線量増加試験で、48.0Gy（RBE）、52.8Gy（RBE）、60. 0Gy（RBE）の3レベルを4分割で照射し、3か月後に効果判定目的で腫瘍切除を行った後に内分泌療法を5年継続した。第2相では第1相で決定した推奨線量にて治療を行い、腫瘍切除を行わず内分泌療法を5年施行した。この第1相試験と並行して、手術困難あるいは拒否の1期乳癌に先進医療（放医研9404総合研究）での52.8Gy（RBE）、60. 0Gy（RBE）の治療を行った。次の臨床試験（通称乳腺2:UMIN000029478）では、2cm以下のTis-1N0M0例に対し、リスクに応じた標準的補助薬物療法とX線による全乳房照射を併用し、第1相は線量増加試験とし、52.8Gy（RBE）、60.0Gy（RBE）の2レベルで照射し、安全性を確認後に推奨線量で第2相に移行する予定である。【結果】2019年10月までに乳腺1の第1相に7例、推奨線量60.0 Gy（RBE）で第2相に12例、計19例が治療された。有害事象は急性放射線皮膚炎の1度が認められたのみで、全例再発なく、整容性良好で経過している。9404総合研究には14例が登録され、薬物療法も拒否した高リスクの1例で局所再発と腋窩リンパ節転移を認めた他は再発なく、整容性良好で経過している。炭素イオン線治療後の腫瘍消失には3から24か月を要した。乳腺2は、2017年11月より登録が開始され第1相に4例が登録され、エックス線による全乳房照射との併用も問題なく行えている。【結語】炭素イオン線治療後の腫瘍消失には比較的長期間を要したが1例を除き再発なく経過している。乳癌の炭素イオン線治療の臨床試験は、有害事象が軽度で効果が期待でき、継続して研究する意義があるものと考えられた。

OR-13-4

乳癌脳転移患者に対するガンマナイフ治療適応の検証 自験455例の成績から

Indications of Gamma Knife radiosurgery for patients with breast cancer brain metastases

[1]築地神経科クリニック　東京ガンマユニットセンター、
[2]千葉県循環器病センター　ガンマナイフ治療部、[3]千葉大学　脳神経外科
芹澤　　徹[1]、永野　　修[2]、青柳　京子[2]、樋口　佳則[3]

【目的】NCCN guidelineでは、Limited Brain Metastases（BM）に対して定位照射が推奨されている。これまで筆者らは4000例以上のLimited BM患者に対してガンマナイフ（Gamma Knife radiosurgery, GKS）単独治療を行ってきた。今回、乳癌BMに対するGKS成績を後方視的に明らかにしその治療適応について再考する。【対象と方法】筆頭筆者がGKSを施行した乳癌BM患者連続 455例を対象とした。生存期間（overall survival, OS）と神経死（neurologic death, ND）発生頻度を推定、OSとNSの予後影響因子を検討した。OSはKaplan-Meier法を、NSは競合リスク解析（競合因子は全身死）を用いて推定した。予後影響因子は、年齢、初診時KPS score、頭蓋外転移、原病巣制御、HER2受容体、BM個数、BM最大径、頭蓋内総腫瘍体積、MRI上限局性髄液播種所見、神経症状の10因子について二名義変数に分け、OSはCox比例ハザード、NSはFine-Gray比例ハザードモデルを用い多変量解析を行った。P<0.05を有意とした。【結果】女性453例、男性2例。年齢は中央値56.9歳（IQR 48-65歳）。BM個数は中央値、4（IQR 1-9）。GKS後の生存期間中央値は11.5か月。OSの有意な予後不良因子は、初診時KPS 70%以下、頭蓋外転移活動性、HER2陰性（不明を含む）、BM単発、神経症状ありの5項目であった。NSは死亡374例中87例（23.0%）に認め、その原因は、癌性髄膜炎44、GKS治療病巣の再発30、脳内播種6、未治療病巣の増大5、急性脳浮腫1、BM以外の頭蓋内疾患1例であった。累積NS発生頻度は、1年10.8%、3年19.3%、5年21.0%。NSの有意な予後不良因子は、頭蓋外転移制御、頭蓋内総腫瘍体積>15ml、髄液播種所見陽性であった。【結語】自験乳癌BM 455例におけるGKS成績は、OSおよびNS予防の観点から概ね満足できるものであった。KPS良好、頭蓋外転移制御、HER2陽性例では長期生存が期待できるが、これらの患者において頭蓋内総腫瘍が大きいあるいは髄液播種所見がある場合NSのリスクが高く、高次脳機能障害は懸念されるものの全脳照射の併用を積極的に考慮すべきである。

座長　**山内智香子**（滋賀県総合病院　放射線治療科）
鹿間　直人（順天堂大学　放射線科）

Chairs　**Chikako Yamauchi**
(Department of Radiation Oncology, Shiga General Hospital)
Naoto Shikama
(Department of Radiation Oncology, Juntendo University)

OR-13-5

SRSが施行された脳転移症例に対するInitial Brain Metastasis Velocityの有効性:三施設共同研究

Three-Institution Study on Applicability of Initial Brain Metastasis Velocity for Breast Cancer Brain Metastasis Patients Undergoing Stereotactic Radiosurgery

[1]勝田病院 水戸ガンマハウス、
[2]築地神経科クリニック　東京ガンマユニットセンター、
[3]千葉循環器病センター　ガンマナイフ治療部、
[4]慶應義塾大学医学部　衛生学公衆衛生学教室
山本　昌昭[1]、芹澤　　徹[2]、永野　　修[3]、青柳　京子[3]、佐藤　泰憲[4]

Purpose: This study aimed to validate whether the recently-proposed prognostic grading system, initial brain metastasis velocity (iBMV), is applicable to breast cancer patients receiving stereotactic radiosurgery (SRS). We focused particularly on whether this grading system is useful for patients with all molecular types, i.e., positive versus negative for EsR, PgR and HER2.
Methods and Materials: This was an institutional review board-approved, retrospective cohort study using our database, prospectively accumulated at three gamma knife institutes, during the 20-year-period since 1998. We excluded patients for whom the day of primary cancer diagnosis was not available, had synchronous presentation, lacked information regarding molecular types and with pre-SRS radiotherapy and/or surgery. We ultimately studied 511 patients categorized into two classes by iBMV scores, i.e., <2.00 and ≥2.00.
Results: The median iBMV score for the entire study population was 0.97 (IQR; 0.39-2.84). Median survival time (MST) in patients with iBMV <2.00, 15.9 (95% CI; 13.0-18.6, IQR; 7.5-35.5) months, was significantly longer than that in patients with iBMV ≥2.00, 8.2 (95% CI; 6.8-9.9, IQR; 3.9-19.4) months (HR; 1.582, 95% CI; 1.308-1.915, p<0.0001). The same results were observed in patients with EsR (-), PgR (-), HER2 (+) and HER2 (-) cancers, while MSTs did not differ significantly between iBMV <2.00 vs ≥2.00 in patients with EsR (-) and PgR (-) cancers.
Conclusions: This system was clearly shown to beapplicable to breast cancer patients with SRS-treated BMs. However, this system is not applicable to patients with hormone receptor (+) breast cancer.

一般セッション
抄　録

ポスターI

P-01-1

当院におけるAYA世代の乳癌患者の検討

Clinical Study For The Cases Of Breast cancer Caused In AYA generation In Our Hospital

[1]医療法人聖仁会西部総合病院、[2]歌田乳腺・胃腸クリニック
北島　晃[1]、歌田　貴仁[1,2]

近年になり、15歳から39歳までの思春期・若年成人（Adolescent and Young Adult、AYA）に発症する癌をAYA世代に発症する癌と呼ばれるようになってきた。その内訳としては約8割が女性であり、30代では22%が乳癌患者であり、増加傾向である。AYA世代では進学、就職、結婚、出産、育児などのライフイベントが予想され、状況に応じた支援体制の充実化が求められる。今回、当院におけるAYA世代の乳癌患者の検討を行ったので報告する。2014年から2019年までで当院で経験した乳癌患者のうち、AYA世代に発症した乳癌患者は7例であった。全例女性、年齢の中央値は39歳であった。6例が自己触知例であり、乳癌の家族歴は3例であった。5例が既婚者であり、4例が経産婦であった。6例に部分切除術を施行、1例に乳房全切除術を施行した。3例に腋窩郭清を施行し、4例にセンチネルリンパ節生検を行った。サブタイプはluminal が5例、luminal+HER2、TNがそれぞれ1例ずつであった。臨床進行度はPSTを行った1例を含め、StageⅠが3例、StageⅡAが4例であった。術後、放射線治療を行ったものは5例、内分泌治療を行ったものは3例、抗がん剤治療並びに分子標的薬治療を行ったものは2例であった。そのうちの1例はPSTと術後補助治療を行った。挙児希望のあるものは2例であった。標準治療を拒否し、免疫治療を行った1例は術後5か月で局所再発、リンパ節転移を発症し、乳房全切除術、腋窩郭清、一期的乳房再建を要した。内分泌治療中であった1例は1年後に対側乳癌を発症した。AYA世代乳癌は片側性、家族歴有、腫瘍径が大きく進行例が多い、ER陰性が多いなどの特徴を有していることや挙児希望のあるケースもあるため、乳腺外科だけでなく、他科や他業種、医療機関の連携も重要である。支援体制の充実化が急務と考える。

P-01-2

当院におけるAYA世代の乳癌患者支援への取り組み

Efforts to support AYA generation breast cancer patients at our institution

[1]聖マリアンナ医科大学　乳腺・内分泌外科、
[2]聖マリアンナ医科大学附属　ブレストアンドイメージングセンター　乳腺外科、
[3]聖マリアンナ医科大学　産婦人科
秋山　恭子[1]、志茂　彩華[1]、志茂　新[1]、小島　康幸[1]、本吉　愛[1]、
白　英[2]、川本　久紀[2]、福田　護[2]、白石絵莉子[3]、杉下　陽堂[3]、
高江　正道[3]、洞下　由記[3]、鈴木　直[3]、津川浩一郎[1]

はじめに）
本邦では年間5000人ほどのAYA（思春期・若年成人）世代女性が乳癌に罹患していると考えられる。AYA世代の乳癌患者では、乳癌の治療と並行して学業、就職、結婚、妊娠・出産、育児といったAYA世代特有のライフイベントがあり、また、治療終了後の人生も非常に長い。乳癌の無再発を目指すとともに、治療によるライフイベントへの影響やQOLの低下については十分に配慮すべきである。
当院での取り組みと実績）
①当院では2010年より産婦人科と連携して乳癌患者の妊孕性温存への取り組みを行っており、治療による妊孕性低下が懸念される症例に対してはコンサルテーションを行っている。2010年からの9年間で産婦人科へコンサルテーションを行った患者は194人（平均年齢34.4歳）であった。最終的に患者が選択する方法のうち最も多いものは経過観察のみ（妊孕性温存せず）であり、全体の約半数を占める。次いで胚凍結、卵巣組織凍結、卵子凍結の順である。この取り組みを開始して9年以上が経過し、妊孕性温存後の再発死亡症例、妊娠例、乳癌は無再発だが生殖医療を終了する症例が徐々に増加している。
②また、当院では2018年に院内AYA世代癌患者の支援チームを立ち上げ、癌種を問わず多科・多職種でAYA世代癌患者の支援に取り組むべく、講演会や定期ミーティング等の活動を開始した。
課題と展望）
産婦人科との連携を開始し9年が経過し、200人近くの乳癌患者が妊孕性温存についてのインフォームドコンセントをがん・生殖医療の専門医より受け、妊孕性温存を選択または経過観察している。妊孕性温存後の乳癌再発症例や、不妊のまま生殖医療終了に至った症例についてのアプローチも、AYA支援チームとして関わっていきたい課題である。また、AYA支援チームの現在までの取り組みについても紹介する。

P-01-3

当科で治療を行ったAYA世代乳癌症例の検討

Study of AYA generation breast cancer cases treated in our department

徳島大学　医学部　胸部内分泌腫瘍外科
笹　聡一郎、井上　寛章、森本　雅美、武知　浩和、丹黒　章

【背景】若年性乳癌の一般的特徴として、両側性は少ない、家族歴がある、自己発見の割合が多い、腫瘍径が大きい、Ⅱ期Ⅲ期の割合が多いことが挙げられ、また病理組織学的特徴としてER陰性、HER2陽性、トリプルネガティブの割合が多いことが知られている。15歳から39歳の思春期・若年成人のことを総称してAYA（adolescent and young adult）世代と呼び、治療と並行して就学や就職、結婚、妊娠出産、育児など様々なライフイベントにおける問題点を抱えることから近年注目されている。AYA世代における臓器別癌罹患数は乳癌が最も多く、一般に若年発症の乳癌は組織学的悪性度が高く、またリンパ節転移など予後不良因子を有する割合が高いと一般にいわれていることもあり、治療や経過をみる上でもより注意を要する。
【目的】当科におけるAYA世代乳癌の予後や臨床上での問題点を明らかにする。
【対象と方法】2005年1月から2018年12月の間に当科で治療を行った40歳未満の乳癌患者79症例を対象に、臨床病理学的特徴や予後について後方視的に検討を行った。
【結果】79症例はすべて女性で、乳癌初発時の平均年齢は35.3歳（±2.6）、発見契機として自己発見が67例で、妊娠中に診断に至った症例は2例であった。乳癌家族歴を有する症例は11例、片側乳癌75例、両側（同時・異時）乳癌4例であった。臨床病期別にみると、0期:8例、Ⅰ期:20例、Ⅱ期:42例、Ⅲ期:4例、Ⅳ期:5例であった。初診時においてリンパ節転移陽性症例は33例、陰性は46例であった。病理組織型は非浸潤癌（DCIS、LCIS）が4例、浸潤性乳管癌が71例、特殊型が4例であった。サブタイプ別にみてみると、Luminal:47例、Luminal-HER2:18例、HER2:5例、Triple negative:9例であった。37例で術前化学療法が行われており、76例で手術が行われ、乳房術式のうちBpは54例、Btは22例、リンパ節術式のうちセンチネルリンパ節生検41例、腋窩郭清26例、その他8例であった。乳房再建は4例で行われていた。6例で妊孕性温存のために処置を行った。観察期間中央値は54ヶ月で、4例で局所領域再発、10例で遠隔転移再発を認め、遠隔転移再発を認めた症例のうち、3例で原病死を認めた。
【考察】当科で治療を行ったAYA世代乳癌患者は主に30代で、初診時すでにリンパ節転移している症例が多くみられた。遠隔転移再発をきたした症例や原病死に至った症例の臨床病理学的特徴を検討し、若干の文献的考察も加えて報告する。

P-01-4

乳癌患者の妊孕性温存と妊娠出産についての検討

Fertility preservation in breast cancer patients

北海道がんセンター　乳腺外科
岩村八千代、寺井小百合、前田　豪樹、山本　貢、富岡　伸元、
渡邊　健一、高橋　將人

【はじめに】近年、若年乳癌患者の増加、閉経前術後内分泌療法の長期化により、妊孕性温存の需要は増えている。また、妊孕性温存による治療の遅れや中断の是非、HBOC時の影響等、課題は多い。【目的】今回我々は、当院の乳癌治療における妊孕性温存の現状を調査し、課題と対策について検討した。【対象と方法】2009年1月～ 2019年10月に当院で根治手術をした40歳以下の乳癌患者について、診療録を元に後方視的に調査した。【結果】調査期間中の当院の乳癌根治手術例に占める40歳以下の患者は235例（8.0%）、うち挙児希望ありは32例（13.6%）、うち妊孕性温存（受精卵または卵子凍結保存）を実施したのは11例（34.4%）であった。挙児希望者中、自然妊娠出産が3例あった。妊孕性温存の方法は受精卵凍結8例、卵子凍結3例であった。妊孕性温存をした11例の年齢中央値35歳（27-40歳）、cStageはI:6例、IIA:4例、IIIC:1例であった。薬物療法は術前化学療法（NAC）あり4例、術後化学療法あり3例、術後内分泌療法のみ4例（うち1例は早期終了）であった。乳癌薬物療法の開始時期は、NAC例で初診後平均51.0日（30-69日）、他は手術±照射後平均54.6日（33-100日）であった。経過は、5例が現在も内分泌療法中、1例が受精卵移植治療中、4例が受精卵移植し出産、1例がHBOCが判明しRRSO検討中である。10例は無再発生存であるが、出産した1例は乳癌術後4年8か月で原病死した。【考察】①当院では、妊孕性温存率は低くないが、挙児希望率は医師主導の拾い上げであり、他施設に比べて低い傾向にあった。挙児希望の把握のため、初診時問診票を修正し、妊孕性温存のパンフレットを作成した。②妊孕性温存によるNACの遅延がみられた。NAC例では、迅速に生殖医療専門施設に紹介する必要がある。③受精卵凍結後にHBOCと診断され、受精卵移植を躊躇する例もあった。妊孕性温存と並行して、早期の遺伝カウンセラーの介入も考慮したい。

P-01-5

卵巣組織凍結による妊孕性温存を実施した17例について

17 cases of fertility preservation of young cancer patients by ovarian tissue cryopreservation

[1]京野アートクリニック高輪、
[2]京野アートクリニック品川・日本卵巣凍結保存センター（HOPE）、
[3]京野アートクリニック
越智　将航[1,2]、中村　祐介[2,3]、奥山　紀之[1,2]、青野　展也[1,2,3]、
宮本　若葉[2,3]、戸屋真由美[2,3]、五十嵐秀樹[2,3]、橋本　朋子[1,2]、
京野　廣一[1,2,3]

【背景】女性の妊孕性温存には受精卵凍結、卵子凍結、卵巣組織凍結(OTC)がある。
世界的にはOTCによる妊孕性温存後の出生児は186名とされており、実験的な治療ではない。標準的な凍結方法は緩慢凍結法が推奨されている。
当院は2016年11月に、遠隔診療とTransportSystemを活用することで地域格差なく緩慢凍結法によるOTCを実施可能とする卵巣組織凍結保存センター（HOPE）を東京に設立した。これまでの17例のOTC症例を報告する。
【方法】1）患者や医療者から当院へ問合せ後、遠隔診療による情報提供　2）通院可能な場合は来院、不可能な場合は遠隔診療を用いた診察・カウンセリング　3）腫瘍専門医の許可を得た後、インフォームドコンセント　4）卵巣摘出医療機関にて腹腔鏡下に卵巣摘出・当院へ24時間以内に搬送　5）HOPEにて緩慢凍結法によるOTC実施
6）定期フォローアップ
【結果】患者の平均年齢は33.7歳、疾患別には乳がんが最多の14例、トリプルネガティブ乳がんは2例含まれる。問合せから診察までは4.2日となり、情報提供開始前と比べて遅延はなかった。上記のうち遠隔地からの2例は、当院への直接的な来院はなく、遠隔診療と医療連携のみで情報提供からOTC完了まで至った。
【考察・結論】トリプルネガティブなど治療開始までに時間的猶予がない場合において、OTCは短期間で妊孕性温存を実施でき、患者のQOL向上に貢献すると考えられた他、長期間の乳がん治療と将来の自然妊娠を検討し、OTCを選択する患者も多いことから、予断を持たずに正確かつ十分な情報提供と主治医との密な連携を深めていくことを継続していきたい。

症例No.	年齢	婚姻状況	事前相談	問合せから診察(日)	疾患	エリア	摘出方法	AMH	搬送時間	乳がんStage	当初希望していた妊孕性温存
1	27	既婚	×	2	乳がん	近隣	片側全摘	8.14	1	Ⅱ	卵巣凍結
2	36	未婚	○	8	婦人科疾患	遠方(関西)	両側全摘	17.55	19		卵巣凍結
3	16	未婚	○	11	血液疾患	遠方(関東)	片側全摘	1.72	2		卵巣凍結
4	32	未婚	○	2	血液疾患	近隣	片側全摘	0.33	0.5		卵子凍結
5	42	未婚	○	3	乳がん	近隣	片側全摘	2.17	1	Ⅱ	卵子凍結
6	31	未婚	○	3	乳がん	近隣	両側半々	6.97	1	Ⅰ	卵子凍結
7	40	未婚	○	5	乳がん	近隣	両側半々	5.08	0.5	1	卵子凍結
8	29	既婚	○	5	乳がん	近隣	両側半々	4.3	0.5	Ⅰ	卵子凍結
9	41	未婚	○	4	乳がん	近隣	片側全摘	3.38	1	Ⅱ	卵子凍結
10	37	未婚	×	0	乳がん	近隣	両側半々	4.74	1	Ⅰ	卵巣凍結
11	36	未婚	○	3	乳がん	近隣	両側半々	6.66	0.5	Ⅱb	卵巣凍結
12	39	未婚	○	4	乳がん	近隣	両側半々	0.53	1	1	卵子凍結
13	39	未婚	○	4	乳がん	近隣	両側半々	3.11	1	1	卵子凍結
14	39	既婚	○	6	乳がん	近隣	両側半々	3.06	1	Ⅱa	卵巣凍結
15	35	未婚	○	4	乳がん	近隣	片側全摘	1.78	1	Ⅱb	卵子凍結
16	23	未婚	○	4	乳がん	近隣	片側全摘	1.23	1	Ⅲ	卵巣凍結
17	31	既婚	○	5	乳がん	近隣	片側全摘	5.06	1	Ⅱa	受精卵凍結

P-01-6

当科に置けるAYA世代乳癌患者の傾向とその両立支援

Trends in AYA generation breast cancer patients in our department and support their working

[1]産業医科大学　医学部　第二外科、[2]飯塚病院　呼吸器外科
田嶋　裕子[1]、高　すみれ[1]、松田　有希[1]、草薙　佳澄[2]

【はじめに】AYA世代は15才～ 40歳未満の若年を指し、AYA世代がん患者は全国に一定の割合で存在する。30歳代のAYA癌では乳癌が第一位を占める。AYA世代のがん対策に関する政策提言では緩和ケア・生殖・教育・就労・経済などへの取り組みが課題として挙げられている。当院では2017年から両立支援科が設立され両立支援を行なっているが、AYA世代乳癌患者に対しても希望があれば介入している。
【目的】当科で治療を行ったAYA世代の乳癌症例の臨床的な特徴と就労支援の状況を検討し、実際に就労支援を行った症例を紹介する。
【対象】2009年1月～ 2019年12月の期間に当院で経験したAYA世代乳癌症例。
【結果】全12症例で、平均年齢は35歳（28 ～ 39歳）。受診動機は自覚症状9例（腫瘤自覚8例、乳汁分泌1例）。検診異常:2例。乳腺良性疾患フォロー中:1例。病期0期:2例、1期:4例、病期ⅡA期:4例、ⅢC期:1例、Ⅳ期:1例。平均腫瘍径2.8cm（0.7 ～ 7cm DCISは除く）。サブタイプはルミナールA:4例。ルミナールB:3例。ルミナールBHER2:1例。TNBC:3例。HER2タイプ:1例であった。手術は10例に施行し、1例は現在術前化学療法中である。乳房切除を行った6例中再建は2例に行われ、乳房部分切除4例中、内視鏡下での手術を2例に行った。6例に化学療法を行い、4例に内分泌療法施行した。10例が無再発径観察中であり、2例が原病死している。挙児希望により1例卵子保存を行い、1例は妊娠期乳癌であり妊娠33週に誘導分娩しその後手術と化学療法を行なった。両立支援は4例に行なった。両立支援科開設後に治療を開始した3例は全員介入を希望された。化学療法中の病期4期の乳癌症例1例は就労希望が強く、両立支援を受けながら職場復帰し原病死する前の月まで生きがいを持って就労していた。
【考察】AYA世代乳癌は腫瘤が大きく進行例が多いとの報告があるが当院の平均腫瘍径も2.8cmであった。これは症状を自覚してから来院例が多いことが原因と考えられるため、若年にも乳がん検診の啓蒙が必要であると思われた。現在は結婚出産の有無にかかわらず若い人ほど何らかの形で就労していることが多く、両立支援のニーズも高いようであった。乳癌罹患率は今後増加し、若年の乳癌もさらに増えていくことと思われることから乳癌と診断された後も仕事を続けながら治療に集中できるように両立支援を充実させていくことが必要である。

P-01-7

ER陽性HER2陰性若年性乳癌の臨床的特徴と予後に関する観察研究

The clinical observation study of young adult ER positive and HER2 negative breast carcinoma

[1]福井県立病院　外科、[2]春江病院　乳腺外科
大田　浩司[1]、伊藤　朋子[1]、髙岸　里咲[1]、嶋田　俊之[2]

背景:ER陽性HER2陰性の若年性乳癌では、早期に再発し、治療に抵抗性であることを複数例で経験した。今回我々は39歳未満のいわゆるAYA世代(adolescents and young adult) とその他年齢層を、生物学的および遺伝的差異、さらに予後について比較検討し、将来的なゲノム解析につなげることを目的として研究を行った。

対象と方法:Ki67LIの測定を開始した2010年1月から2019年12月までに当院で手術を行った乳癌患者のうち、ER陽性、HER2陰性でかつ標準治療を完遂した患者を対象とした。患者を39歳未満のAYA世代群、40歳台群、50歳台群に分け、各群間で、ERおよびPgR陽性細胞率、PgR陽性率（10%をcut off)、Ki67 LI、リンパ管侵襲、腫瘍径、ステージ、リンパ節転移個数、およびNCCNガイドラインにおける遺伝性乳癌の一次スクリーニング陽性項目数（以下NCCN陽性項目数)、無病生存率を解析した。統計学的解析にはマンホイットニー検定、予後解析にはカプランマイヤー検定を用いた。

結果:AYA世代群18例、40歳台群117例、50歳台群104例。ステージ分布、リンパ節転移率、個数、ER陽性細胞率、リンパ管侵襲には各群間で有意差なし。一方、PgR陽性細胞率、陽性率は有意に50歳台群で低く、Ki67 LI、腫瘍径はAYA群で有意に高値。さらにNCCN陽性項目数の平均値はAYA群1.28個、40歳台群0.87個、50歳台群0.25個であり、AYA群が他2群に比し有意に高値。また、カプラン・マイヤー法による生存分析では、AYA群で有意に不良。

考察と結論:AYA世代の乳癌では、発見時の腫瘍径は他世代より大きく、高増殖であり、標準治療後も予後は有意に不良であることが判明した。これらは遺伝的要因に加え、体内のホルモン環境が他年齢層と異なることがPgRの結果から原因の一端であることが予想されたが、これ以上の生物学的探索は現時点では困難であった。AYA世代では標準治療を完遂しても他年齢層に比較し予後は不良であり、その原因探索には初期治療からの包括的ゲノム解析の導入、および真のmatched therapyを提供できる医療体制の構築が急務であると考える。

P-01-8

当院における若年性乳癌患者に対する妊孕性温存の現状

Fertility preservation for young breast cancer patients -current status of our hospital-

高知医療センター　乳腺甲状腺外科
高畠　大典、小笠原美千代

【背景】がん対策推進基本計画によるAYA世代がん患者への対応強化と本邦における晩婚化、初産年齢の高齢化にともない、若年性乳癌患者に対する妊孕性温存対策は日常診療のひとつとして認知されつつある。当院のこれまでの取り組みと今後の課題について検討した。【対象】2013年から直近までに当院で初期治療を行った39歳以下の若年性乳癌患者に対する妊孕性温存に関する情報提供の現状と妊孕性温存に対するニーズを集計した。【結果】全乳癌患者のうち39歳以下の割合は約7%（30/426）。このうち主治医から妊孕性温存に対する何らかの情報提供がなされていたのは76%（23/30)であった。さらに妊孕性温存に対する要望は「妊孕性温存希望あり」、「希望なし」、「分からない」でそれぞれ17%（5人）、43%（13人）、17%（5人）であった。2018年10月より初診時問診票に妊孕性に関する質問項目を追加して以降、当院外来を受診した39歳以下の患者50人を対象に婚姻歴または出産歴の有無の背景別に妊孕性温存に対する要望を調査した。既婚者においては「温存希望あり」、「なし」「わからない」はそれぞれ27%（7人）、35%（9人）、11%（3人）で未婚者では38%（9人）、29%（7人）、33%（8人）であった。出産歴ありの患者群ではそれぞれ11%（3人）、50%（13人）、12%（3人）で出産歴なしでは54%（13人）、13%（3人）、33%（8人）となった。これらのうち実際に妊孕性温存を試みた症例4例を提示する。【結論】39歳以下の乳癌患者の約5人に1人が妊孕性温存の対象になりうるが現状で妊孕性温存に対する情報提供は必ずしも十分とはいえない。未婚で出産歴のない患者で妊孕性温存のニーズが高い傾向にあった先入観にとらわれない網羅的な拾い上げ体制の確立が必要。

P-01-9

当院の妊娠関連乳癌の治療経験

Management of the Pregnancy-Associated Breast Cancer(PABC) in our hospital

[1]松江赤十字病院　乳腺外科、[2]松江赤十字病院　看護部
槙野　好成[1]、川又あゆみ[1]、曳野　　肇[1]、村田　陽子[1]、横地　恵美[2]、
山本　香織[2]、林　　美幸[2]

【序論】妊娠関連乳癌（以下PABC）は妊娠中あるいは出産後1年以内、または授乳中に診断された乳癌と定義されている。PABCは出産10万人あたり15 ～ 35例と稀であるが、近年出産年齢の高齢化により増加傾向にある。PABCは診断時に進行した病期のため予後不良と考えられてきた。PABCを妊娠期と授乳期に分けた場合、授乳期乳癌の予後が悪いことはほぼ確実だが、妊娠期乳癌は積極的な治療介入で妊娠と関連のない乳癌と同等の治療成績で予後不良とは言えないとされている。当院で経験したPABCについて検討した。
【対象】2005年から2019年7月迄に診断された当院の乳癌症例は1339人で、その中でPABCは8例（娠期期乳癌4例、授乳期乳癌4例）であった。
【結果】当院のPABCの頻度は0.59%（8/1339）で妊娠期乳癌・授乳期乳癌とも0.29%（4/1339）で、出産可能な年齢（25 ～ 39歳）に限れば、乳癌症例は63例でPABCは12.7%（8/63）となる。PABC 8症例の平均年齢は34歳（28 ～ 38）、診断時期は妊娠中期:2例（妊娠17&29週）、妊娠後期:1例（妊娠38週）、出産後1年以内:1例、出産後1 ～ 2年迄の授乳期:4例であった。腫瘍径は炎症性乳癌の1例を除き平均腫瘍径45mm（12 ～ 90）、リンパ節転移は5例に認め、Ki67は不明の2例を除き、平均40.2%（21.3 ～ 69.4）、subtypeはTN:2例、Luminal:2例、HER2:1例、luminal-HER2:3例、stageではⅠ:1例、ⅡA:3例、ⅡB:1例、ⅢA:1例、Ⅳ:2例だった。妊娠中期に診断された1例は妊娠21週に手術、25週と28週にAC療法を2Kur行ったが産褥期の精査で肝転移が判明した。また妊娠29週に診断された1例は多発肝転移のため31週で選択的帝王切開を行い、産後10日目より化学療法を行うも、肝転移に伴う肝不全により死亡している。他の6症例も化学療法を行い、授乳期に発見されたstageⅣ乳癌は術前薬物療法で病理学的奏功（pCR）を得られていた。
【考察】当院で経験したPABC 8例は診断時に腫瘍径が大きく、リンパ節転移を伴う頻度が高く、進行期もⅡ以上が7例で、stageⅣが2例あった。授乳期乳癌に関しては断乳後に標準治療を行えるが、妊娠中に治療を開始する時は母体のみならず胎児への影響を考える必要があり、乳腺外科、婦人科、助産師、薬剤師など多職種による連携が必要であった。
【結論】PABCは発見時には進行した乳癌が多いと考えられ、特に妊娠中の治療は母体のみならず胎児への影響を最小限にする必要がある。当院で経験したPABC 8例について文献的考察を加え報告する。

P-01-10

若年性両側乳癌の検討

Examination of juvenile bilateral breast cancer

[1]埼玉県立がんセンター　乳腺外科、
[2]埼玉県立がんセンター　乳腺腫瘍内科、
[3]埼玉県立がんセンター　病理診断科
坪井　美樹[1]、久保　和之[1]、平方　智子[1]、戸塚　勝理[1]、高井　　健[2]、
永井　成勲[2]、堀井　理絵[3]、神田　浩明[3]、井上　賢一[2]、松本　広志[1]

はじめに:乳癌治療薬選択に際してBRCA遺伝子の検査が用いられるようになったこと、
遺伝性乳癌卵巣癌患者への予防的乳房切除が保険収載されることなどから、ますます遺伝性、家族性乳癌への関心は高まると予測される。家族性乳癌にとって、若年であること、両側性であることはキーワードである。今回当院における若年性両側性乳癌について検討したので、文献的考察を含めて報告する。
対象:当院で2007年から2018年に原発性乳癌に対して手術が施行された40歳未満の乳癌患者のうち同時両側性の11例22乳房を対象とし、後方視的に検討した。
結果:初回の乳癌発症年齢は32歳から39歳。発見契機は自覚10例、検診1例で、臨床病期は0期 6乳房（27%）、ⅠA 6乳房（27%）、ⅠB 0乳房（0%）、ⅡA 5乳房（23%）、ⅡB 5乳房（23%）、Ⅲ 0例（0%）であった。ER陽性を14乳房（64%）、PgR陽性を14乳房（64%）、HER2陽性を1乳房（4%）に認め、浸潤癌の臨床的サブタイプは、luminal 8乳房（50%）、luminal HER2 1乳房（6%）、HER2 0乳房（0 %）、Triple negative 7乳房（44%）であった。術前治療は化学療法4例（36%）、化学療法+抗HER2治療1例（9%）、術後治療は化学療法2例（18%）、ホルモン治療8例（73%）に対して行われた。観察期間中央値62か月（5-118か月）で、局所再発は2例、遠隔転移は2例、死亡1例であった。乳癌家族歴ありが4例、なし4例、不明3例であった。
まとめ:若年性両側乳癌は家族歴のある症例が多く、ほとんどが自己発見であった。若年性乳癌は進行例が多いと言われるのに対し、本検討では早期癌が半数以上であった。より進行した乳房側の臨床病期は0期が1例（9%）、ⅠA 3例（27%）、ⅡA 2例（18%）、ⅡB 5例（46%）と比較的進行症例の割合が多く、対側に初期の乳癌が見つかった可能性が示唆された。また、サブタイプはTriple negativeの割合が比較的多かった。
結語:若年性両側乳癌は、一般的な若年性乳癌の臨床病理学的特徴と同様の傾向を示していた。

P-01-11

当科におけるAYA世代の乳癌患者の検討

Examination of AYA generation breast cancer patients in our department

川崎医科大学 乳腺甲状腺外科学
岸野　瑛美、福間　佑菜、三上　剛司、緒方　良平、齋藤　　亙、
小池　良和、野村　長久、山本　　裕、田中　克浩、紅林　淳一

【目的】国の第3次がん対策推進基本計画の「がん医療の充実」の一環として、これまで重要視されてこなかった若年者、とくにadolescent and young adults（AYA、思春期と若年成人、15歳から39歳と定義されている）のがんに対する関心が高まっている。AYA世代のがんは、一般成人のがんに比べ、頻度は低いものの、治療後は妊孕性や社会生活への復帰など複雑な問題を抱えている。AYA世代の後半30から39歳では、乳癌の頻度が最も高く約22%を占める。そこで、我々はAYA世代の乳癌患者を後方視的に調査し検討した。倫理委員会承認番号3142。
【方法】対象は2010年1月から2018年12月に当科で治療を行った40歳未満のAYA世代乳癌患者120例（124乳房）で、臨床病理学的因子、治療、予後を後方視的に検討した。
【結果と考察】観察期間の中央値は56.7カ月であった。年齢の中央値は35.5歳（20 ～ 39歳）で、BMIの中央値は18.4（16.6 ～ 38.0）であった。両側性乳癌は4例で、検診発見が23例であった。乳癌家族歴を有する患者は25例であった。妊娠期乳癌7例（妊娠期に乳癌が診断され妊娠を中断した例は2例を含む）、授乳期乳癌11例、乳癌術後の出産は6例認めた。臨床病期は0期/Ⅰ期/Ⅱ期/Ⅲ期/Ⅳ期がそれぞれ19/43/42/14/1例であった。術式に関しては乳房温存術/乳房切除/乳頭乳輪温存乳房切除がそれぞれ59/48/15例で、センチネルリンパ節生検/腋窩リンパ節郭清がそれぞれ67/53例、再建術は26例であった。組織型は非浸潤性乳管癌/浸潤性乳管癌/非浸潤性小葉癌/特殊型がそれぞれ19/96/1/7例であった。サブタイプはER and/or PgR（HR）（+）HER2（-）/HR（-）HER2（+）/HR（+）HER2（+）/HR（-）HER2（-）がそれぞれ81/10/10/19例であった。術後治療に関しては、ホルモン療法/化学療法/抗HER2療法の施行例がそれぞれ79/63/18例、術前化学療施行例は25例であった。再発は21例に認め、肺/肝/骨/脳転移がそれぞれ6/6/10/4例であった。5年OSは97.2%、5年DFSは81.6%であった。さらに40歳以上の乳癌患者との比較検討も行い報告する。

P-01-12

高度リンパ節転移のある若年性乳がん患者のこれからの希望

Future hope of young breast cancer patients with advanced lymph node metastasis

金沢大学附属病院
越田　美晴、石川　聡子

【目的】高度リンパ節転移のある若年性乳がん患者にがん告知後、これからの希望について面接を実施し、希望の実態を明らかにする。【研究方法】質的記述的研究。35歳未満の乳がん患者を対象に半構造化面接法にて行い、診療録より基礎情報を調査し分析した。金沢大学医学倫理審査委員会の承認を得た。【結果】対象は2名。A氏、20歳代後半、女性。右乳がんルミナールAタイプ、病期はステージⅢC、治療方針は、術前化学療法および手術、放射線治療、ホルモン療法10年であった。A氏は、「がんと覚悟はしていた。長い目で治療するということがしんどかった」「母の精神面が不安だった」と話し、これからの希望は「大好きな仕事を続けたい。無理はしない。正規職員になりたい」「好きな映画をみたいから死ねない」「他の人から哀れみを言われたくない」と話した。病気の詳しい説明について「自分の中で答え合わせをしたいからすべて知りたい」と希望した。B氏、30歳前半、女性。右乳がんルミナールAタイプ、病期はステージⅢA、治療方針は、術前化学療法および手術、放射線治療、ホルモン療法10年であった。B氏は、「治療がいつまで続くか、抗がん剤をするかしないかが一番気がかり、結婚が急に遠のいた。普通に妊娠出産できないと感じた。こんな身体になってしまったから将来大切な人に病気のことを話さなきゃいけないことがつらい。再発することもあると驚いた」と話し、これからの希望は「仕事と病気の両立が大切になる、家族とか友人とか大切な人と過ごす時間がありがたい」と話した。【結論】高度リンパ節転移のある若年性乳がん患者は、がんの不確かさや長期の治療に伴うライフプランの再構築に心理的葛藤を感じながら、仕事の継続や結婚、出産への希望をもっていた。

P-01-13

当院における35歳未満若年者乳癌の検討

The report on young adult breast cancer under 35 years of age in our hospital

富山西総合病院　乳腺外科
棚田　安子、大野由夏子、江嵐　充治

【目的】本邦における乳癌発症のピークは40歳代後半にあるが、日常臨床において対策型検診の対象年齢に満たない若年者乳癌症例にしばしば遭遇する。今回我々は35歳未満の若年者乳癌症例について検討した。【対象】2015年1月から2019年12月までに当院で治療した原発性乳癌のうち、35歳未満の11例を対象とした。【結果】全乳癌症例の年齢の中央値は50歳（20 ～ 90歳）で、うち35歳未満は2.5%であった。20 ～ 24歳1例、25 ～ 29歳2例、30 ～ 34歳8例。受診時点で既婚3例、未婚8例。乳癌家族歴あり2例。受診契機は腫瘤自覚8例、血性乳頭分泌1例、乳房痛1例、検診発見2例。全例片側乳癌であった。T因子はTis 3例、T1 4例、T2 4例、T3 /T4 0例。浸潤癌の平均腫瘍径は1.7cmで半数が多発癌であった。N因子はN0 6例、N1 5例。4例に術前化学療法を行った。全例手術が施行され、術式はNSM 2例、SSM 5例、Bt 4例で、乳房温存術の適応症例はなかった。腋窩郭清あり5例、郭清なし6例。一次乳房再建を7例に行い、インプラント再建6例、広背筋皮弁再建1例。組織型は浸潤性乳管癌8例、DCIS 3例。サブタイプは、Luminal 7例、Luminal-HER2 2例、HER2 0例、Triple Negative 2例。悪性度はNG2/3が10例、Ki67 LI 30%以上が7例と高い傾向が見られた。浸潤癌8例に補助化学療を行い、ホルモンレセプター陽性浸潤癌6例とDCIS 1例に補助内分泌療法を行った。内分泌療法はTAM±LHRHagonistで、化学療法後無月経症例とDCIS症例以外はLHRHagonistを上乗せした。再発は1例で認めた。【結語】若年者の癌診療においては、病状に適した治療を取りこぼしなく行うと同時に、AYA世代ならではのライフイベントや環境に配慮したサポートが必要となる。乳癌診療においては、化学療法の適応やLHRHagonistの投与期間、妊孕性温存療法の介入等いくつもの検討課題があり、治療開始前に患者と十分話し合うことが重要である。若年者乳癌についてより理解を深めるために、症例の蓄積と長期的な観察が必要と思われた。

P-01-14

AYA世代乳がん患者に対するがん生殖医療の現況

Current state of oncofertility for breast cancer patients in adolescence and young adult generation

大阪急性期・総合医療センター　乳腺外科
田渕由希子、橋爪　咲奈、元村　和由

〔背景/目的〕
近年、晩産化の影響によりAYA（Adolescence and Young Adult）世代（15-39歳）の乳がん治療における妊孕性の保持は重要な問題である。当院では2018年10月「生殖医療センター」を開設し、生殖医療専門医と連携しがん生殖医療に取り組んでいる。今回、AYA世代乳がん患者の実情を把握するとともにがん治療に関わる生殖医療の現況について報告する。
〔対象/方法〕
2000年1月から2019年12月までに乳房手術を施行したAYA世代乳がん患者51例の臨床病理学的因子および予後を検討した。さらに婚姻状態、出産歴、挙児希望の有無を問診し、乳がん治療における生殖医療の介入状況を後方視的に検討した。
〔結果〕
年齢の中央値は36（29-39）歳、病期は0/I/II/III期でそれぞれ4/17/25/5例であり早期癌は41.2%（21/51）であった。家族歴を有する症例は15例（29.4%）、ホルモン受容体陽性症例は39例（76.5%）であった。再建術は29例（56.9%）に施行された。BRCA1/2遺伝子検査は7例（13.7%）に施行し、2例にBRCA2遺伝子変異を認めた。1例は未婚だが挙児希望なくリスク低減卵巣卵管摘出術を施行した。予後については局所再発7例（13.7%）、遠隔転移5例（9.8%）であり2例（3.9%）が原病死した。
婚姻状態は未婚/既婚/離別でそれぞれ20/26/5例であり出産状況については授乳期1例を含む出産歴あり23例（45.1%）、妊娠期1例および不妊治療中の発覚1例を含む出産歴なし28例(54.9%)であった。挙児希望10例(19.6%)中、胚(受精卵)凍結1例、未受精卵子凍結2例、ホルモン補充療法2例の計5/10例（50%）に生殖医療が関与した。また薬物治療に関しては挙児希望のため1例が抗がん剤治療を拒否、1例がホルモン治療を拒否、2例が中断した。現時点ではホルモン治療5年間終了後、1/10例(10%)が自然妊娠・出産した。
〔まとめ〕
挙児希望症例中、1例(10%)のみが出産可能であったが、6例(60%)は治療開始前に妊孕性温存療法を受けておらず治療中断・終了後も妊娠・出産にいたっていない。今後、AYA世代乳がん患者に対して治療開始前にさらなる生殖医療の介入が肝要である。

P-01-15

当院におけるいわゆるAYA世代の乳癌症例の検討

So-called AYA generation breast cancer cases in our hospital

[1]関西医科大学香里病院　乳腺外科、[2]関西医科大学附属病院　外科
田中　義人[1]、兼松　清果[1]、遠藤香代子[1]、大石　賢玄[1,2]、岡崎　智[1,2]、
神原　達也[2]、吉田　良[2]、関本　貢嗣[2]

日本人女性の乳癌の罹患者数は年々増加しており、今や12人に1人が乳癌に罹患する時代となった。疫学的には本邦の乳癌発症年齢は30代後半から増加し、40代後半から50代前半にピークとなる。乳癌の死亡率減少を目的として行われる対策型検診は、40歳より2年に1回の頻度で検診を受けることが可能である。ピンクリボン運動やJ.M.Sジャパン・マンモグラフィーサンデーなどの数々の取り組みによって受検者は徐々に増加傾向にある。
しかしながら、15歳から39歳までのいわゆるAYA世代は検診を受ける機会が少なく、しこりを自覚して受診することが多いため、病勢が進行していることが多いと言われている。
我々は当院で乳癌と診断された40歳未満の症例を検討し、文献的考察を加えて報告する。
【対象と方法】
当院開院の2011年月から2019年9月までに当院で乳癌と診断された40歳未満の症例に対し検討を行った。
検討項目は、発症年齢、受診理由、腋窩リンパ節転移症例数、遠隔転移症例数および転移部位、病理学的TNM臨床病期、サブタイプ分類とした。
【結果】
症例数は35例で、すべて女性であった。年齢は21歳から39歳で、平均年齢は34.8歳であった。受診理由は、しこりの自覚が26例（うち乳房痛合併7例）、乳房痛が2例、検診要精査4例、血性乳頭分泌1例、その他2例であった。腫瘍径は約63%がT2以上で、腋窩リンパ節転移は12例に認めた。
診断時に遠隔転移を認めた症例は3例で、転移部は肺1例、肝臓2例、骨1例であった。病理学的ステージは、0期5例、StageⅠA 6例、StageⅡA 14例、StageⅡB 2例、StageⅢA 3例、StageⅢB 1例、StageⅢC 1例、StageⅣ 3例であった。また、サブタイプ分類は、Luminal A-like 6例、Luminal B-like 15例、ホルモン受容体陽性/HER2陽性 3例、ホルモン受容体陰性/HER2陽性 3例、トリプルネガティブ 3例であった。再発は4例に認められ、35例中3例が乳癌死亡に至った。
【考察】
今回の検討によって、AYA世代の乳癌発見の契機のほとんどが自覚症状という結果となった。また、自覚してから受診する期間は数ヶ月経過して受診している症例も多く認められ、このために病勢が進行している症例が40歳以上と比較して多いことが示唆された。この検討を踏まえて自己検診等の啓蒙が非常に重要と考える。

P-01-16

当院における妊孕性温存の現状と課題

The current situation and problem of fertility preservation in our hospital

[1]相良病院　乳腺科、[2]相良病院　腫瘍内科、[3]相良病院　病理診断科
寺岡　恵[1]、満枝　怜子[1]、佐藤　睦[1]、川野　純子[1]、太良　哲彦[2]、
金光　秀一[1]、松山　義人[1]、柏葉　匡寛[1]、大井　恭代[3]、馬場　信一[1]、
雷　哲明[1]、相良　安昭[1]、相良　吉昭[1]

【背景・目的】若年女性は結婚や出産などのライフイベントをかかえる歳であり、乳癌治療において妊孕性温存についての検討は避けられない。当院では2013年頃より積極的に妊孕性温存のための生殖医療機関への紹介を行っている。妊孕性温存のためには生殖医療機関にて受精卵（胚）・卵子・卵巣組織の凍結保存を行う必要がある。妊孕性温存症例のその後の経過を確認・検討した。
【対象】2013年から2018 年現在までに周術期治療を当院で行った63人を生殖医療機関に紹介し、何らかの妊孕性温存（凍結保存）を行ったのは47人（75%）であった。その約半数が未婚者であり、未婚者は主に卵子の凍結保存、既婚者は受精卵の凍結保存を行っているのが現状である。実際には卵子凍結保存20人・受精卵(胚)凍結保存26人・卵巣組織+卵子凍結保存1人であった。妊孕性温存を行ったなかで約57%の症例が抗癌剤を必要とする症例であり、ホルモン療法のみは38%であった。現在までに妊娠・出産に至った症例は妊娠中2例・出産4例である。また凍結保存を行った4例が再発（遠隔転移）している。
【考察】乳癌患者における妊孕性温存（凍結保存）の取り組みの歴史は長くはないが、今後経過のなかで個々の症例でいつ妊娠活動を開始するかが問題となる。現在のところ治療中断しての妊娠・出産の再発への影響に関してはエビデンスがなく、現在行われているホルモン療法を中断することの安全性に関する国際臨床試験（POSITIVE試験）の結果が待たれるところではある。いずれにせよ妊娠活動を行うことによるリスク・ベネフィットを個々の症例で十分検討して決定し、その後の経過を注意深く追跡していく必要がある。また凍結保存症例での遠隔再発もでてきており、その適応についても再検討してく必要はあると考える。

P-01-17

当施設におけるAYA世代乳癌の妊孕性への介入に対する検討

Consideration of medical intervention about fertility of breast cancer patient of AYAage

[1]東京臨海病院　外科、[2]東京臨海病院　病理、[3]東京臨海病院　看護部
毛利かの子[1]、坂元　晴子[1]、鈴木　貴久[1]、織畑　道宏[1]、五藤　倫敏[1]、
青木　順[1]、森岡　広嗣[1]、菅原　友樹[1]、藤野　一巌[1]、山崎　滋孝[2]、
池田ゆきみ[3]

2014年から2019年の間に当院で治療歴のある乳癌患者のうち、治療開始時年齢が32歳から39歳であった23症例について、妊孕性に対する介入の内容を検討した。臨床病期がステージ0であったのが2例、ステージⅠが8例、ステージⅡが10例、ステージⅢが3例であった。23例中ホルモン陽性乳癌は18例であり、2019年12月時にすでに術後補助ホルモン治療を開始しているのが9例であった。23例中挙児希望があると答えたのが10例、そのうち3例が医学的な手法にて妊孕性温存を行い、2例が自然妊娠し、1例は妊活のため術後補助治療を行わなかった。補助治療を行わなかった1例は術後3年半の時点で無再発である。1例は診断時に妊娠中であったため妊娠と並行して治療を行った。また当院には癌看護専門看護師が所属しているが、23例中10例が何らかの看護支援を行い、その中で妊孕性温存についての支援を行ったのは5例であった。妊孕性温存を行った3例は、1例が術前化学療法前に卵巣凍結を行い、1例が術後補助ホルモン治療前に卵子凍結を行い、1例が術後補助化学療法前に卵巣凍結を行った。その3例中妊娠・出産をした症例はまだない。
AYA世代の乳癌患者は結婚、妊娠、出産などライフイベントに関わる時期と重なり、さらに術式、乳房再建、補助治療など一度に色々なことを考えなくてはならないため、混乱をきたしやすく、その中で自分が希望する妊孕性温存の方法を考えるのはときに困難である。さらに診断時のステージが高く術前化学療法を行うような症例においては時間的な制約もあり、妊孕性温存をあきらめる症例もあった。また補助ホルモン治療の期間も5年以上の長い症例もあり、再発リスクと挙児のどちらかを選択せざるをえないことがあり、そのためにも意思決定支援は必要であると考える。挙児希望のある患者を事前にスクリーニングしておき、医師看護師間で連携を図り、適切なタイミングで患者の意思決定支援を行い妊孕性温存につなげていく必要性を感じ、今後の課題にしたいと考えている。

P-01-18

当院における25歳未満の若年者乳癌の検討

A Clinical Study of Breast Cancer in Patients Under 25 Years of Age

宮崎県立宮崎病院　外科
牧野　裕子、植田　雄一、池田奈央子、大友　直樹

【はじめに】若年性乳癌は一般的に35歳未満と定義されており、厚生労働省のデータによると全乳癌における割合は2.7%と少ない。その中でも25歳未満の症例は0.1%未満と非常に限られている。当院において診断時に25歳未満であった症例について検討した。【症例1】20歳、大学生、未婚。受診の7か月ほど前から右乳房腫瘤を自覚、近医産婦人科を受診し半年の経過観察を指示されていた。その後増大を自覚したため再診、葉状腫瘍を疑われ紹介。Invasive carcinoma, ER (-) PgR (-) HER2 sore2,FISH陰性、Ki67 40%,腋窩リンパ節転移あり。家族歴に大腸癌あり。遺伝カウンセリングを受け、BRCA検査は希望せず。術前化学療法を考慮したが手術先行を希望され、Bp+Ax施行し現在術後補助化学療法を行っている。化学療法に際し、現在は休学中。【症例2】22歳、大学生、未婚。3か月前に右乳房腫瘤を自覚、近医乳腺クリニックにて乳癌の診断を得て治療のため紹介。Mucinous carcinoma,ER (+) PgR (+) HER2 (-)、明らかな遠隔転移・リンパ節転移を疑う所見なし。家族歴に胃癌、大腸癌、前立腺癌あり。BRCA検査施行し陰性。資格試験終了を待ってBp+SNを施行。術後温存乳房照射期間中に就職。現在再発転移の所見なく内分泌療法を継続している。【症例3】24歳、専門学校生、未婚。症状なし。母の乳癌検診に付き添い自身もUSを受け、左腫瘤を指摘。近医乳腺クリニックで乳癌の診断を得て当院紹介。Invasive carcinoma, ER (+) PgR (+) HER2 (-) Ki67<1%、明らかな遠隔転移・リンパ節転移を疑う所見なし。家族歴に乳癌、悪性リンパ腫、肺癌あり。BRCA検査施行し陰性。Bp+SNB施行し術後温存乳房照射を終了、現在再発転移の所見なく内分泌療法を継続している。期間中に専門学校を卒業し就職した。【結語】本症例はいずれも就学中に診断を受けており、生活の基盤がまだ両親のもとにあり、親世代の不安や希望も治療選択に影響していた。パートナーや子供もおらず、20代後半～ 30代の患者に比べ結婚・妊娠出産といった将来の問題に対する不安はまだ実感が乏しい印象を受けた。今後、慎重な経過観察が必要であることはもちろんだが、乳癌治療がさまざまなライフイベントにおいて与える影響を考慮し、十分な情報提供と各方面からのサポートを継続していくことが重要と考える。

P-01-19

都道府県がん診療連携拠点病院におけるAYA世代がん患者支援の現状と課題

Support for AYA cancer patients in our hospital in the role of prefectural cancer center

[1]千葉県がんセンター 乳腺外科、[2]千葉県がんセンター看護局乳腺外科外来
山本　尚人[1]、中村　力也[1]、味八木寿子[1]、山本　寛人[1]、西　弘美[2]

第3期がん対策推進基本計画に基づき、当院では令和元年6月にAYA世代がん患者支援コアチーム（乳腺外科部長、乳がん看護認定看護師、がん相談支援センター看護師（がん専門相談員）、MSW（がん専門相談員）、整形外科病棟看護師、診療部長）を結成し、現在までに以下の活動を行なった。
1.「支援チーム養成プログラム」研修への代表4名参加（8月）
2. 婦人科、整形外科、遺伝子診療科、泌尿器科、腫瘍血液内科を含めた全体会議を開催し、年度内の活動計画を決定（9月）
3. 院内勉強会（院内啓発活動）:院外講師招聘「AYA世代のがん:地域で行う医療と支援を考える」(11月)
4. 10月以降のAYA世代新患患者の中で電子カルテ内容から支援が必要と思われる患者を10日毎に抽出し、電子カルテメールを用いて主治医(Cc: 当該科部長、がん相談支援センター看護師）へ通知し、がん相談支援センターへの紹介を依頼、12月以降は乳がん看護認定看護師（外来副看護師長）をCcに追加し、各診療科外来看護師へも情報共有することとした。
5.「AYA世代がん患者支援チーム」の紹介チラシを各診療科外来へ配布(12月)
6.「AYA世代がん患者支援チーム」のポスター掲示(12月)
結果:11月末までに20名の患者を抽出し主治医へ通知したが、主治医からの支援センターへの紹介はなかった。しかし、同世代患者が従来通り自から支援センターをほぼ同じ期間に28名訪れていた。
考察:今まで、各診療科担当医が個別に妊孕性温存、就労問題などへの対応を行なって来たため、支援センターへ依頼する文化が根付いていない。今後院内活動を改善しながらAYA世代患者支援システムを構築し、支援を行なっていく。乳癌AYA世代患者は、乳がん看護認定看護師が、今まで通り乳腺外来にて個別対応をし、必要に応じて相談支援センターへ紹介を行なっているが、今後相談支援センターをシステム的に最初の相談窓口とするかどうかも検討課題である。
また、当院はがん専門病院であることから産婦人科がないため妊孕性温存に関して生殖医療施設との連携を今後構築していく必要性があり、今年度は、「小児、AYA世代がん患者に対する生殖機能に関する情報提供および意思決定支援体制構築」のために、各都道府県でがん・生殖医療ネットワークの準備室の立ち上げと、今後のロードマップ作成に向けて全国規模の班会議に参加予定である。

P-01-20

授乳期乳癌症例の検討

Case study of breast cancer patients in the lactation period

札幌乳腺外科クリニック
本間　敏男、岡崎　亮、渡部　芳樹、岡崎　稔

【背景】授乳期の乳癌は比較的まれであるが、わが国では出産年齢の高齢化等に伴い増加傾向であると言われている。授乳期乳癌の特徴として、大きな腫瘍径、進んだ病期、高度のリンパ節転移、少ないホルモン受容体陽性率、不良な予後などが挙げられるが不明な点も多い。自験例の授乳期乳癌症例を検討した。
【対象】2002年1月から2019年12月に、当クリニックで手術を施行した授乳期乳癌症例11例を対象とした。頻度は同時期に手術を施行した乳癌症例（6870例）の0.17%で妊娠期乳癌は含まれていない。平均観察期間は9年3ヶ月であった。
【結果】平均年齢は32.9歳（26 ～ 38歳）、平均病悩期間は5.2ヶ月（1 ～ 14ヶ月）であった。全例で自覚症状を有していたが、平均腫瘍径は39.6 mm（12 ～ 92 mm）と大きく、臨床病期I期は無く、III期以上が5例（45.5%）と進行した症例が多かった。
組織型は特殊型を2例（18.2%）認めた。ly因子は7例（63.6%）で陽性、リンパ節転移（n）は9例（81.8%）で陽性で平均転移個数も4.7個（0 ～ 17個）と多かった。核異型度は6例（54.5%）で高度（NG 3）であった。ホルモン受容体陰性は5例（45.5%）、HER2過剰発現は4例（36.7%）と多かった。
治療は手術、放射線治療、薬物治療のいずれも概ね非授乳期の症例と同様に施行されていた。挙児希望2例中の1例は術後化学療法終了後2児を出産した。1例は卵子保存を検討したが断念し出産には至らなかった。挙児希望症例はいずれもこれまでに明らかな再発・転移の兆候を認めていない。
遠隔成績は1例で対側乳房に乳癌（8年4ヶ月後）を認めた。また、乳房部分切除術を施行した5例中1例に局所再発（2年7ヶ月後）を認めた（いずれも健存）。死亡例は11例中3例（1例は初診時から進行度IV）であった。
【結語】授乳期乳癌症例の検討を行った。当クリニックの検討でも進行した症例が多かったが治療可能な症例の予後は極端に悪い結果ではなかった。

P-01-21

妊孕性温存治療が乳癌治療にもたらす影響の検討

Effect of fertility preservation treatment on breast cancer patient

東邦大学医学部外科学講座乳腺内分泌分野
齊藤　芙美

【はじめに】
近年乳癌診診療は大幅な生存率の改善がなされている。一方で、乳癌治療の結果生じる妊孕性機能の廃絶低下はサバイバーにとってはQOLの低下を導く問題となっている。今回、我々の施設における妊娠可能期乳癌患者に対し乳癌治療が妊孕性低下をもたらす頻度及び妊孕性温存治療が乳癌治療・予後にもたらす影響を後ろ向きに検討した。
【対象と方法】
1995年より2019年12月までに当院にて乳癌（StageⅣを除く）と診断され治療を行った45才以下の女性を対象とした。使用した化学療法が妊孕性低下として永続的無月経をもたらすリスクをASCOが提唱するガイドラインに従い分類した。妊孕性温存治療が乳癌治療にもたらす影響を検討するため、妊孕性温存を行った群（以下FP群）と行っていない群（以下non-FP群）に分け、治療開始までに要した時間及び再発率を検討した。観察期間の中央値は54（3-360）か月であった。
【結果】
対象患者は294人でStage 0:43名 Ⅰ:92名 Ⅱ:129名 Ⅲ:29名 分類不能1名、サブタイプ別分類ではHR+/HER2-:167名 HR+/HER2+:43名 HE-/HER2+:16名 TNBC:25名であった。このうち化学療法が必要とされた患者は168人であり投与されたレジメンをASCOのガイドラインに従い分類すると低リスク32.7%（55/168）、中リスク60%（100/168）、高リスク5.4%（9/168）、分類不能1.8%（3/168）であった。FP群は24人で平均年齢は35.9才、non-FP群は270人で平均年齢は40.4才。FP群では癌診断から生殖専門医を受診するまでに要した時間の中央値は22日であったが、2群間で診断から治療開始までに要した時間の中央値に有意差は認められなかった（40.7日vs 43.8日 p=0.85）。再発症例はFP群で3例、non-FP群で28例認めたが診断から再発までの期間に有意差は認められなかった。（p=0.18）
【考察】
今回の検討により乳癌治療として化学療法が施行された場合にその半数以上の患者は永続的無月経のリスクが中リスク以上であることが明らかになった。一方で妊孕性温存の導入は乳癌治療開始遅延や再発への影響は少ないと考えられ、今後も妊娠可能期乳癌に対する妊孕性温存は治療開始前に十分に検討されるべきオプションであると考える。

P-01-22

妊娠期乳癌症例経験から学んだこと

Lesson by the case experience of breast cancer with pregnancy

熊本労災病院　乳腺外科
林　　裕倫

（はじめに）
結婚年齢の上昇、乳癌罹患率の増加により妊娠期乳癌症例数が増加してきている。今回2症例の妊娠期乳癌症例から現在から今後における乳癌診療の背景について統計資料解析から見えてくる知見について論じたい。
<症例1> 39歳女性 当院初診時 35w0d 出産歴:3回妊娠2回出産。乳癌の家族歴あり。臨床診断:右乳癌 術前臨床病期 ステージー 0（推定DCIS）で紹介となった。36w6dで帝王切開施行された。帝王切開後12日目に乳房切除+センチネルリンパ節生検を施行した。
手術病理:浸潤性乳管癌、浸潤径は4x2m。病変の拡がりは6x5x3．5cm。ER（+）PR（+）HER2陰性 術後ステージⅠA。術後薬物療法としてはTAMを開始した。
<症例2> 36歳女性 当院初診時 妊娠35週 出産歴:3回妊娠2回出産。乳癌の家族歴あり。臨床診断:右乳癌 術前臨床病期 ステージー 0（推定DCIS）で紹介となった。
36w2d帝王切開帝王切開施行された。帝王切開後後5日目に乳房切除+センチネルリンパ節生検を施行した。手術病理:微小浸潤癌 浸潤径は0．6x0．5mm 病変の拡がりは5．5x5x3cm。ER陰性、PR陰性、HER2陽性 術後ステージⅠA。術後は経過観察とした。
（考察）本邦の統計では経時的に平均初婚年齢、その後の出産年齢は高齢化している一方で第2子出産から乳癌罹患ピーク時（45歳頃）までの期間は生誕が遅くなるにつれて短くなっている。今回2症例とも第3子の出産で36歳と39歳で乳癌罹患ピーク時（45歳頃）までにそれぞれ9年と6年であった。
（まとめ）
45歳前後の乳癌罹患数の増加と晩婚化による出産年齢の上昇により、妊娠期乳癌の症例数が今後増加し、今まで以上に妊娠期乳癌症例が身近なものになってくると示唆される。
妊娠期乳癌においては、小児科、産科そして腫瘍内科などとの医療の連携が極めて重要となり、その際には乳腺外科医が全体を把握して、診療の主体となっていく必要があると考えられる。

P-01-23

若年乳がん患者の妊娠・出産に関するニーズと意思決定の満足度の関連

Reproductive concerns and decisional conflict in young women with breast cancer

[1]上智大学　総合人間科学部、[2]国立国際医療研究センター病院、
[3]筑波大学附属病院、[4]がん研究会有明病院、[5]九州がんセンター、
[6]岡山大学、[7]昭和大学
渡邊　知映[1]、清水千佳子[2]、岡崎　　舞[3]、坂東　裕子[3]、片岡　明美[4]、
徳永えり子[5]、枝園　忠彦[6]、桑山　隆志[7]

【目的】化学療法による卵巣機能障害や長期内分泌療法の加齢による妊孕性低下は、挙児希望のある患者のサバイバーシップ上の課題となっている。我々は国内における若年乳癌患者の臨床病理学的特性と妊孕性保持対策の現状を把握するために、40歳未満で診断を受けたStage0-ⅢC期の初発乳癌女性患者を対象として前向きコホート研究を実施している。今回、登録データを用いて若年乳がん患者の妊娠・出産に関するニーズと意思決定への満足度について検討したので報告する。
【方法】コホート研究登録時に別途アンケート調査に関する同意を文書で得たうえで、自記式アンケートを配布した。主な調査項目には、挙児希望の有無・妊孕性に関する情報提供の満足度・精神健康度（HADS）・意思決定満足度（DCS）・がんと妊孕性に関する意識（RCSC）・母性理念尺度を用いた。
【結果】アンケートが回収された58名を分析対象とした。平均年齢は35歳、29名が未婚であった。初期治療開始時に挙児希望を有する21名中14名（66.7%）が、挙児希望を「今はわからない」と回答した12名中1名が妊孕性温存治療へのコンサルテーションを希望した。妊孕性に関する情報提供について7割が十分だったと回答しており、満足した群のほうが治療への意思決定への満足度も高い傾向が認められた（p=0.029）。
がん治療がもたらす妊孕性への影響については、約半数が「妊娠できる可能性について心配」に「非常にそう思う・そう思う」と回答していた。また「パートナーへの妊孕性に関して開示することに不安」は22.6%であった。がんと妊孕性に関する意識（RCSC）と精神健康度（HADS）の総得点には正の相関が認められた（r=0.39 p=0.03）このような妊孕性への不安が強い若年患者のほうが、妊孕性温存治療のコンサルテーションを受ける傾向があることが統計的に明らかになった（p=0.025）。
【結論】初期治療前に挙児希望を有する若年乳癌患者の6割が妊孕性温存治療へのコンサルテーションを希望した。妊孕性に関する情報提供と意思決定の満足度には関連が認められた。治療後の妊孕性に対する不安を感じている患者が多く、精神健康度との関連が示唆された。

P-02-1

乳腺吸引式組織生検標本の肉眼所見と病理組織結果の関連

Relationship Between Macroscopic Findings and Histopathological Results for VAB Specimens

[1]とくしまブレストケアクリニック、[2]徳島大学医学部胸部内分泌腫瘍外科
何森亜由美[1]、高橋　雅子[1]、笹　聡一郎[2]、井上　寛章[2]、丹黒　　章[2]、
笹　　三徳[1]

【目的】乳腺吸引式組織生検（VAB）では、石灰化のない病変では適切に生検されているかどうか確認が難しい。VAB標本肉眼所見から病理組織結果が推測できれば、適切に生検されていると判断できる。今回は、VAB標本の肉眼所見と病理組織結果の関連を検討した。この検討は徳島大学医学部の倫理委員会の承認を得て行われた後ろ向き研究である。<対象>2018年1月から2018年12月までにとくしまブレストケアクリニックで施行されたVAB症例140例の内、確実に病変が生検されていたと考えられる138例を検討した。【方法】肉眼所見は生検直後の標本をスマートフォンで撮影し検討した。検討した所見は①濁りの有無（濁りあり、無し、混在）②表面の性状（滑らかand/or光沢を有する、粗造、混在）③白色点点状物の有無などである。肉眼所見とVABでの病理組織結果を比較検討した。【結果】1.濁りの有無:濁りあり53例中、悪性は36例（68%）、濁り無し69例では62例（90%）が良性で、明らかな有意差を認めた（p<0.001）。2．表面の性状:表面が滑らかで光沢を有する症例71例の内55例（77%）は良性、表面粗造症例29例では23例（79%）が悪性で有意差を認めた（p<0.001）。3．白色点状物の存在:白色点状物は12例で認められたが、10例（83%）が悪性であった。一方、白色点状なし症例88例では17例（19%）が悪性であり、有意差を認めた（p<0.001）。【結論】病理学的結果は、VABの肉眼的所見から予測できることがわかった。

P-02-2

当院でのステレオガイド下乳房組織生検における石灰化の検討

Consideration of calcification in stereo guided breast biopsy in our hospital

[1]桑名市総合医療センター 中央放射線室、
[2]桑名市総合医療センター　乳腺外科、
[3]桑名市総合医療センター　病理診断科
近藤偲瑞子[1]、小西　尚巳[2]、杉澤　　文[2]、鈴木　秀郎[2]、白石　泰三[3]

【目的】
当院で行われたステレオガイド下乳房組織生検（以下VAB）について集計したので報告する。
【方法】
2016年10月から2018年3月までに実施したVAB 56件の石灰化を分布、形状、個数などで分析を行った。また、病理診断と照らし合わせて検討した。
【結果】
石灰化の分布、形状と病理結果を照らし合わせたところ、カテゴリー 4で良性、カテゴリー 3で悪性と病理診断の結果が出たものは、どちらも不明瞭石灰化であった。また、石灰化の個数を確認したところ、悪性の最小数は7個であった。病理診断で壊死型の石灰化は、すべて悪性の結果が出ており、分泌型の石灰化は良性、悪性ともに存在する。壊死型石灰化は、微細線状分枝状、多形性不均一、淡く不明瞭石灰化が存在した。分泌型石灰化は、多形性不均一、淡く不明瞭、微小円形石灰化が存在した。特に淡く不明瞭石灰化は、悪性、良性、異型のどれにも半数ほど存在する。
【考察】
微細線状分枝状石灰化は壊死型にしか存在しなかったことから、微細線状分枝状石灰化は悪性と考えてよいと思われる。分泌型石灰化は、多形性不均一、淡く不明瞭、微小円形石灰化があることから、マンモグラフィ画像からだけでは良悪性の鑑別は難しいと思われる。
また集計結果から、淡く不明瞭石灰化の割合がとても多く、拡大撮影がされていないものが多かった。拡大撮影をすることにより、読影の形状評価が変わることも考えられるため、積極的に拡大撮影を追加するようにしていきたいと考える。

P-02-3

乳腺微細石灰化に対する側臥位でのトモシンセシスガイド下マンモトーム生検の有用性の検討

Tomosynthesis-guided vacuum-assisted breast biopsies for microcalcification in the lateral position

刈谷豊田総合病院　乳腺内分泌外科
川口　暢子、内藤　明広、吉本　信保、加藤　美和

【目的】マンモグラフィでの微細石灰化病変に対し、腹臥位や座位でのステレオガイド下マンモトーム生検は従来より多く施行されている。最近ではトモシンセシス（以下3D）を用いた同生検もいくつか報告されているが、我が国では座位での報告例が多い。当院ではこのたび3Dガイド下のマンモトーム生検を側臥位で新規に開始し、2D腹臥位での自験例と比較し、その有用性を検討した。
【対象と方法】対象は2019年10月から2020年1月現在までの乳房超音波では視認できない微細石灰化を有した患者11例。対象病変部位は、Cが3例、CAが3例、C'が2例、Aが1例、Bが1例、Dが1例で、石灰化の形態と分布は、淡く不明瞭集簇性が4例、微小円形集簇性2例、多形性集簇性2例、多形性区域性2例、淡く不明瞭区域性1例であった。トモシンセシスの装置は、3Dimensions™（HOLOGIC社、ピクセルサイズ70μm）にAffirm™ Breast Biopsy Guidance Systemを取り付けたものを用いた。外側病変では患側乳房を上に、内側病変では患側乳房を下にした側臥位で、MLまたはMLOのpositionで乳房を圧迫し、局所麻酔後に皮膚を小切開し、マンモトーム生検（Devicor Medical Japan K.K.）の10 G針を重力方向に上から下に刺入し組織採取した。検討項目は、①ポジショニング開始から石灰化採取し抜針までの時間、②患者の満足度（3名は従来の2D腹臥位でのステレオガイド下マンモトーム生検も過去に経験）、③検査担当者のストレス。【結果】①石灰化の存在部位、形態、分布、乳房厚を問わず、全例（100%）石灰化を採取できた。2Dではスカウト撮影に2回のステレオ撮影を必要とし、淡い石灰化の視認性が悪くターゲッティングに時間を要したが、3Dでは最初に1回撮影した断層像を用いることで時間短縮、かつ石灰化の視認性が増し、的を絞るのが容易で、検査時間はすべて25分以内で終了し、平均23分（直近の従来の2D腹臥位100例では平均28分）で3Dを用いた方が早く確実に採取できるようになった。②従来の2D腹臥位での同生検も過去に経験した3例の患者はすべて、前回より体勢が無理なく苦痛なく楽だったことを口にした。座位で起こりがちな気分不快を訴える患者もいなかった。③検査担当者のストレスも大幅に軽減した。【結語】まだ少数例の報告ではあるが、側臥位でのトモバイオプシーは、石灰化の認識が容易で、かつ患者、検査担当者双方に利点が大きく有用である可能性が高いため、今後も症例を積み重ねていきたい。

P-02-4

吸引式乳房組織生検（VAB）におけるマーカー留置の経験と注意点について

The initial experience and pitfalls of marker placement in VAB

[1]神鋼記念病院　乳腺科、[2]神鋼記念病院　乳腺センター、
[3]神鋼記念病院　放射線診断科
結縁　幸子[1]、御勢　文子[1]、大久保ゆうこ[1]、大段　仁奈[1]、矢内　勢司[1]、
矢田　善弘[1]、松本　　元[1]、一ノ瀬　庸[1]、出合　輝行[1]、橋本　　隆[1]、
曽山ゆかり[2]、山神真佐子[2]、門澤　秀一[3]、山神　和彦[1]

【背景・目的】当院ではステレオガイド下および超音波ガイド下吸引式乳房組織生検（ST-VABおよびUS-VAB）時の留置マーカーにデヴィコアメディカル社のハイドロマークを導入している。ハイドロマークはチタン製コイルを内蔵したハイドロゲルで、生体内の水分により膨張しUSで良好な視認性を一定期間確保し、後にハイドロゲルが吸収されチタン製コイルのみが残る。今回その初期使用経験をまとめ、マーカー留置の技術的注意点やマーカー留置後の画像評価の注意点について検討した。
【対象・方法】対象は2017年5月～ 2019年8月にハイドロマークを留置した90例（ST-VAB（腹臥位タイプ）:61例、US-VAB:49例）、使用機器はST-VABがST-マンモトーム（11-G/11B-G）、US-VABがマンモトームEX（11-G）である。全例で留置の成功・不成功、留置後のマーカー移動の有無を評価し、不成功や移動症例では検体採取本数や出血量、留置位置との関連性を検討した。留置後に経過観察となった症例ではマーカーの経時的サイズ変化と画像評価への影響を検討した。【結果】ST-VABにおける留置不成功は2例（留置直後に脱出1例、出血による脱出1例）であった。前者は浅い位置（Z値（深さ）=8.5mm）への留置、後者は薄い乳房厚（24.6mm）と多い採取本数（13本）が原因と考えられた。手術前または経過観察（半年以上:最長21 ヶ月）のマンモグラフィでマーカー移動を12/34例（35%）で認め、うち2例で2cm以上の移動を確認した。ともに穿刺ルートが長い深い位置（Z値=40.5mm, 33.9mm）への留置例であった。US-VABにおける留置不成功は1例（留置後に検体採取追加し吸引）であった。手術前または経過観察（半年以上:最長12 ヶ月）のUSでは全例でマーカーの視認性は良好であったが、病変中央に留置した2例ではマーカーの辺縁が不明瞭であった。マーカー移動を認めた症例はなかった。マーカーサイズは手術前評価で平均11mm大、留置後1年の経過観察例で5~10mm大、薄い乳房ではマーカー留置部が盛り上がり触れる場合があった。留置後半年の経過観察例ではマーカーと瘢痕組織が混在するため、残存病変を過大評価する傾向があった。【結語】ハイドロマークのUSでの視認性は良好であるが、適切な留置や画像評価を行うために幾つかの注意点が判明した。さらに症例を重ねマーカー留置の長所および注意点を明確化する必要があると考えられた。

P-02-5

超音波ガイド下針生検における鑑別困難及び偽陰性症例の検討

Examination of difficulty and false negative cases in ultrasound-guided lower needle biopsy

[1]JCHO　久留米総合病院　臨床検査科診療部、
[2]JCHO　久留米総合病院　外科、[3]久留米大学医療センター　病理診断科、
[4]よこやま外科乳腺クリニック
平井　良武[1]、田中　眞紀[2]、山口　美樹[2]、大塚　弘子[2]、合田　杏子[2]、
山口　　倫[3]、赤司　桃子[3]、横山　吾郎[4]

【はじめに】
当院において施行した超音波ガイド下針生検の成績及び鑑別困難症例、偽陰性症例のMMG、US、病理所見などを検討し超音波ガイド下針生検の適応、施行時の注意点、問題点などを報告する。
【対象】
2012年1月～ 2019年10月までの期間で超音波画像上充実性腫瘤性病変はCNB、非腫瘤性病変及び内部混合性腫瘤はVABを選択し施行した超音波ガイド下針生検4291例
【生検結果】
超音波ガイド下針生検4291例中悪性2228例 51.9%　鑑別困難164例 3.8%（CNB2397例中悪性1587例 66.2%　鑑別困難42例 1.7%　VAB1893例中悪性641例 33.8%　鑑別困難122例 6.4%）初回の針生検で診断が確定できなかった癌48例 1.1%
【鑑別困難164症例の検討】
各針生検症例数に対する鑑別困難症例の割合は、充実性腫瘤2.9% 嚢胞内腫瘍9.0% 乳管内腫瘍7.8% 乳腺内低エコー域5.4% 小嚢胞集簇6.6% 構築の乱れ5.0% 点状高エコー 11.4%で鑑別困難は点状高エコー、嚢胞内腫瘍に多く認められ、USカテゴリーでは、C2 7例 4.2%、C3a 39例 23.7%、C3b 77例 46.9%、C4 36例21.9%、C5 5例 3.0%でC3bに多く認められた。
【初回の針生検で診断が確定できなかった癌48例の病理学的検討】
癌の診断が困難であった原因は、1.異型病変が少量もしくは異型が軽度で確診困難4例 8.3% 2.難解な病理像8例 16.6% 3.乳管内乳頭状病変 12例 25.0% 4.良性病変の混在 15例 31.2% 5.組織の断片化、壊死 8例 16.6%
最終組織診断はDCIS 30例 61.2%、被胞型乳頭癌4例 8.1%、化生癌3例 6.2%で多く、その他微小浸潤癌、硬癌、充実腺管癌、浸潤性小葉癌、粘液癌、腺葉嚢胞癌、アポクリン癌などであった。
【結語】
超音波ガイド下針生検施行においては嚢胞内腫瘍、微小点状高エコーなどの超音波所見、DCISが疑われる症例、良性病変が混在する可能性、病変部の壊死、生検時組織の断片化になどに注意し、生検方法、生検部位、採取する組織の量を決定する必要がある。

P-02-6

MRIガイド下生検とハイリスク女性について当院経験症例の検討

Investigation of MRI guided biopsy and high-risk women

[1]昭和大学医学部外科学講座乳腺外科部門、[2]昭和大学医学部放射線医学講座
永田　彩[1]、桑山　隆志[1]、小松　奈々[1]、阿多亜里沙[1]、殿内　裕美[1]、
垂野　香苗[1]、橋本梨佳子[1]、増田　紘子[1]、明石　定子[1]、中村　清吾[1]、
高濱　典嗣[2]

【背景】遺伝性乳癌は全乳癌のおよそ10%と報告されている。その中でもBRCA1/2の遺伝子変異が同定されてから、ハイリスク女性に対するサーベイランスの意義が多く検討されてきた。BRCA変異陽性者におけるMRIスクリーニングの有用性は明らかであり、特に若年女性MMGは高濃度乳房により発見率が低くなることも併せて、現在、NCCN（National Comprehensive Cancer Network）によるがん診療ガイドラインでは、BRCA変異陽性者は1年に1回のMRI検査が推奨されている。
2018年4月よりMRIガイド下生検が保険収載されたことで、MRIサーベイランスにおいて指摘された病変のうち、これまで経過観察となっていたMRI detected lesionに対して、早期診断が可能になった。ハイリスク女性のみでなく、遺伝素因をもたない患者に対しても乳癌の早期発見に繋がることが期待される。保険収載後、当院にてこれまでに経験した症例を検討する。

【対象】2018年4月から2019年11月までの間に、当院にてMRIガイド下生検を施行した43例を検討する。MRIガイド下生検はMMG、USにて描出不能病変に対して施行し、全症例でMRI-targeted USを行っている。MRIはハイリスク女性の定期検査、病変広がり検査のいずれも含むこととする。なお、同一患者の対側病変はそれぞれ1例とする。

【結果】全43症例。全症例中、2例で検査中止。手技時間は平均57分、合併症は検査中の疼痛、閉所恐怖症による鎮静剤使用、検査後皮疹、検査後発熱がそれぞれ1件ずつであった。BI-RADSカテゴリーはC-3が3例、C-4が40例。全症例中の陽性的中率は30%。BRCA陽性者では全てIDC。BRCA変異のない女性はDCISが多く、Indeterminate、ILCなどの結果であった。

【考察】生理周期やBPEにより検査中止となった症例が2例あった。
BRCA陽性では悪性の確率が高く、全てIDCであったが、BRCA変異のない女性ではDCISが多く、表現系が異なる。
MRI detected lesionは比較的小さい病変が多いが、今回生検に至った症例では最小6mm大であり、小さな病変に対しても有効な検査と言える。ハイリスク女性を除くと、DCISなどがほとんどであり、以前では診断できなかった早期診断が期待される。また、C-3に分類される病変からも悪性結果がでていることから、ハイリスク女性でも早期指摘に繋がっていると示唆される。通常はC-4以上に対して生検適応となるが、ハイリスク女性のC-3病変への適応は通常よりも慎重に検討する必要がある。

P-02-7

針生検で鑑別困難であった症例の検討

Study of indeterminate case by needle biopsy

[1]糸島医師会病院、[2]たなかクリニック、[3]正診会クリニック 乳腺病理診断科
渡邉　良二[1]、藤光　律子[1]、濱崎　理香[1]、宗　栄治[1]、柳田真由美[1]、
興梠　紀子[1]、ウイリアムス純恵[1]、松永紗代子[1]、二宮　百香[1]、
白石　君江[1]、大西　希江[1]、田中　千晶[2]、秋山　太[3]、冨田　昌良[1]

（はじめに）各種画像診断の進歩により、画像のみで検出される病変が年々増加傾向にあり、精査機関では画像診断のみならず生検の適応の判断や、確実な画像ガイド下インターベンション（生検）の知識と正確な手技が重要になってきた。特に、石灰化病変、小腫瘤、混合性病変、低エコー域、構築の乱れ等は,画像診断と生検ならびに病理診断にも難渋することがある。針生検の機器には、ばね式（CNB）と吸引式組織生検（VAB:vacuum assisted biopsy）とがあり、後者がより多くの組織を採取することができ、確定診断がより確実になるが、医療費と侵襲も増え、両者の使い分けが必要となる。今回、当院で施行した針生検で診断困難であったものを病変と使用機器別に検討し、針生検の有用性を報告する。（対象と方法）生検の対象は、マンモグラフィ（MG）または超音波（US）で悪性の可能性のあるカテゴリー 3以上の石灰化やUSでの腫瘤や非腫瘤で、MGの石灰化病変がUSで認識できる場合、基本的にはUSガイド下でCNBまたはVABを施行し、明らかな病変を認めなければステレオガイド下VABを施行している。（成績）2014年4月から2019年12月までにC3以上の病変にインターベンションを施行したものは912病変であった。良性は564病変（61.8%）、悪性は317病変（34.8%）、鑑別困難は31病変（3.4%）であった、そのうちCNBを施行したものは750病変（82.2%）、VABを施行したものは162病変（17.8%）で、鑑別困難となった病変はCNBで22病変（2.9%）、VABで9病変（5.6%）であった。病変の形態別では、石灰化:14病変、腫瘤:8病変、混合性病変:4病変、低エコー域:5病変であった。組織別では、乳頭状病変が28病変、葉状腫瘍や間質の病変等が3病変であった。摘出生検による最終診断は、良性:7病変、悪性:12病変（非浸潤性乳管癌）、経過観察をしているものは12病変あり、現在のところ悪性になった病変はない。石灰化や低エコー域等の非腫瘤以外はCNBで十分な成績が得られた。また、乳頭状病変ではVABでも確定診断困難な病変もある。（結語）病変の性質を知り、使用機器を使い分けることで、より低侵襲に確実に確定診断ができると思われた。

P-02-8

嚢胞内腫瘤に対する乳房造影超音波検査の有用性ー至適生検部位選定による組織診断の精度向上に向けてー

Usefulness of contrast-enhanced ultrasonography for intracystic breast tumors

[1]江別市立病院　外科・乳腺外科、[2]江別市立病院　臨床検査科
角谷　昌俊[1]、佐川　憲明[1]、岡村　国茂[1]、伴　由佳[2]、富山　光広[1]

【はじめに】嚢胞内腫瘤の良・悪性の診断は画像的にも病理学的にも困難なことが多い．組織採取が難しいこともあり，Bモード超音波（US）単独下での細胞診の良悪性の正診率は40%から60%程度，嚢胞内癌に対する針生検の正診率は60%程度と報告されている．当科では乳房造影超音波検査（CEUS）を乳房腫瘤の良悪性診断，広がり診断，薬物療法の効果判定などに用いているが，針生検での穿刺部位選定においてもCEUSの所見を重視している．今回CEUSの染影所見を加味した針生検の穿刺部位選定が嚢胞内腫瘤に対する組織診断の精度向上に寄与可能か否かを検討した．
【対象と方法】2013年10月から2019年11月の期間にBモードUSにて嚢胞内腫瘤と診断しCEUSを施行した後，針生検を行った16例を対象として後方視的に検討を行った．全例女性で平均年齢は74.8歳（50-89歳）であり，BモードUSでの腫瘤径（嚢胞径）の平均は24.2mm（9.6-53.4mm）であった．BモードUSでの観察後にCEUSを施行し，嚢胞壁を裏打ちする充実性部分の中で最も染影効果の高いところ，より不整形に染影されるところ，より広基性に染影されるところを生検部位に選定し，14ゲージのコア針で針生検した．得られた針生検検体での組織診断とその後施行した手術，摘出生検などでの最終病理診断との対比を行った．
【結果】CEUS後の針生検で悪性と診断されたのは9例で，これらはすべて根治手術が施行され，全例悪性病変であった．針生検で良性と診断されたのは5例で，そのうち2例は摘出生検で良性を確診し，3例は経過観察（16-51 ヵ月）で悪性変化を認めていない．針生検で良悪性の鑑別が困難であったのは2例で，その後の摘出生検により1例が悪性，1例が良性の診断となった．16例の最終病理診断は悪性が10例，良性が6例であり，BモードUSにCEUSを加えた針生検検体との良悪性の診断一致率は87.5%（14例/16例）となり，既報のBモードUS単独下での生検と比べ良好な結果であった．偽陽性，偽陰性は認めなかった．
【結語】嚢胞内腫瘤に対するCEUSは至適生検部位の選定を可能にし，針生検の診断精度向上と正確な組織診断に寄与するものと考えられる．

P-02-9

構築の乱れに対するトモシンセシスガイド下生検の試み

The Challenge to Tomosynthesis-guided Biopsy of Architectural Distortion

[1]兵庫県立がんセンター　乳腺外科、[2]兵庫県立がんセンター放射線部、
[3]兵庫県立がんセンター放射線診断科、[4]兵庫県立がんセンター病理診断科
広利　浩一[1]、田根　香織[1]、橋本　一樹[1]、井上翔太郎[1]、高尾信太郎[1]、
阿萬　寛子[2]、伊藤　智美[2]、井上　泰彦[2]、橋本　知久[3]、佐久間淑子[4]

トモシンセシス（DBT）の導入とともに，構築の乱れが多く見つかるようになってきている．これまで2Dマンモグラフィ（MG）指摘の構築の乱れの多くは，超音波検査（US）で病変を同定可能な症例が多く，USガイド下に生検を行うことが多かった．近年，DBTで発見される構築の乱れは，MG，USで同定困難な症例が増えてきている．本邦では2013年にトモシンセシスガイド下生検システムが上市され，2018年に当院でも同システムで検査を開始している．今回，構築の乱れに対するトモシンセシスガイド下生検を行った症例に関し，後方視的に検討を行った．[対象と方法] 2018年4月から2019年12月までに，トモシンセシスガイド下生検を行った85例．このうち4例が構築の乱れを対象（D群），81例が石灰化を対象（C群）として検査を行っていた．D群の臨床情報，画像所見，病理所見および両群の検査時間，有害事象等に関して検討した．使用機種はSelenia Dimensions，生検ユニットHologic Affirm, Lateral Arm Upright Biopsy Accessory（Hologic），吸引組織生検装置EnCor ENSPIRE, 10G（Medicon）．[結果] 各対象の年齢（D群，C群）は中央値51.5歳，53歳，また乳房厚44.5mm，38mmと大きく変わらなかった．採取本数は中央値 12本，6本と有意にD群で多く採取していた．検査時間（中央値，D群，C群）ターゲット設定時間 3.5分，2分，組織採取に要する時間 11分，14分，ポジショニングから検査終了（抜針）まで17分，23分であった．生検病理診断にて悪性（疑いを含む）D群 2（50%），C群31（38.3%），有害事象はC群に血腫（Grade1）に認めた．D群は4例ともUSにて同定が困難，2例でMGにて同定が困難な症例であった．[考察]欧米ではDBTによる構築の乱れに対する病変に対し直接アプローチが可能な本手技が話題となっている．今回の検討で採取本数が多いにもかかわらず，検査時間は石灰化と劣らない時間で検査を行うことができることを確認できた．MG,USでは指摘できない構築の乱れのPPVは13 ～ 26%と報告されており，本手技が有効であると考える．[結語] 構築の乱れに対するトモシンセシスガイド下生検は，安全に，速やかに行うことができ，有用な手技である．

P-02-10

当院における上腕CVポート留置の安全性と有用性の検討

Examination of safety and usefulness of CV port placement in our hospital

[1]独立行政法人　国立病院機構　九州医療センター　乳腺外科、
[2]独立行政法人　国立病院機構　九州医療センター　放射線科、
[3]久留米大学　外科
高橋　宏樹[1]、岩熊　伸高[1]、岡部　実奈[1]、名本　路花[2]、唐　　宇飛[3]、
赤木　由人[3]

【背景】皮下埋め込み型中心静脈ポート（CVポート）は、在宅栄養管理、化学療法、緩和治療において多く利用されている。我々は乳癌に対する術前術後化学療法の際に内頚静脈からのCVポート留置を行っていたが、2016年4月より上腕（尺側皮静脈）からのCVポート留置を始めた。

【目的】当院、関連施設における上腕CVポート留置の安全性、有用性について内頚静脈CVポート留置と比較検討する。

【方法および結果】上腕CVポート留置はBARD社製スリムポート（他の部位はBARD社製Xポートisp）を肘関節より中枢側に約5cmの位置で尺側皮静脈からカテーテルを挿入し、CVポートを留置する手技とした。2016年1月～ 2019年12月までに当院でCVポートを留置した症例について検討したところ、症例数は内頚静脈CVポート留置が80例、上腕CVポート留置が70例であった。内頚静脈アプローチは全例で留置に成功していたが、上腕CVポート留置は3例（4.2%）で尺側皮静脈の血栓による塞栓のため留置困難判断し、内頚静脈CVポート留置に変更となっていた。挿入時、挿入後の合併症は内頚静脈CVポート留置で動脈誤穿刺1例（1.2%）、感染による抜去4例（5%）、上腕CVポート留置では特記すべき合併症は発生していなかった。

【まとめ】上腕CVポート留置は、体表に近く走行に個体差が少ないとされる尺側皮静脈からアプローチすることで、重篤な合併症（気胸、動脈誤穿刺）がなく、安全に留置できることがわかった。また留置後にカテーテルピンチオフを起こすことがないため長期使用の際も問題はなく、有用かつ安全な留置方法であると考えられた。特に乳がんにおける術前術後、再発に対する化学療法の際に上腕からのCVポート留置を行うことで留置手技時の恐怖感は軽減され、留置後の整容性も優れていることから病状によっては選択肢の一つとなる可能性があることがわかった。

P-02-11

3T造影MRIで適応を絞ったステレオガイド下マンモトーム生検の前向きな診断成績の検討

Prospective evaluation of ST-MMT by using 3T DCE breast MRI findings

[1]市立四日市病院　医療技術部　中央放射線室、
[2]市立四日市病院　乳腺外科、[3]主体会病院　画像診断部、
[4]みたき総合病院 外科、[5]ひなが胃腸内科・乳腺外科、
[6]重盛医院乳腺クリニック
稲垣　由美[1]、水野　　豊[2]、中村　和義[3]、田中　　直[3]、奥村　真衣[2]、
豊田　千裕[2]、清水　佳美[2]、重盛　千香[6]、久野　　泰[5]、宮内　正之[4]、
林　　藍花[1]、三原　祐子[1]

【背景】石灰化病変に対する過剰診断を回避するため、2017年よりステレオガイド下マンモトーム生検（以下ST-MMT）の適応を3T造影MRI（以下MRI）で有所見、又は米国放射線専門委員会（ACR）が作成したBreast Imaging Reporting and Date System（BI-RADS）のマンモグラフィ（MMG）カテゴリー 4以上と判断した症例に絞り前向きに実施してきた。【目的】ST-MMTの適応を絞ったことによる診断成績を前向きに検討する。【方法】2017年から2019年までの間に乳癌発見率の推移と事前にMRIを実施し、術後病理でDCISと診断されVan Nuys Pathologic Classification（VNPC）（以下VN分類）が評価されているものに対し成果を比較検討する。【結果】2017年から2019年の間に134症例ST-MMTを実施し、MRI実施率は92/134（67.4%）で、乳癌発見率は60/134（44.8%）であった。MRIを実施後ST-MMTを行い、術後病理のVN分類で評価されたのは30症例で、いわゆるhigh grade DCIS と判断されるVN分類2・3は14症例、low grade DCISと判断されるVN分類1は16症例あった。VN分類2・3でMRI有所見は13/14（92.9%）、MRI無所見は1/14（7.1%）であった。一方VN分類1でMRI有所見は8/16（50%）、MRI無所見は8/16（50%）であった。【考察とまとめ】ST-MMTの前にMRIを行いST-MMTの適応を絞ることにより乳癌発見率は2017年以前86/353（24%）と比べ約2倍になり、またMRI有所見の中にはVN2・3が多くMRIが過剰診断に回避に寄与できることは判明した。しかし一方でMRI有所見の中にも約半数でlow grade DCISと判断されるVN分類1が含まれることが明らかになった。これまでは造影所見のみでの所見のあり/なしで適応を判断していたが、今後は拡散強調画像などでの所見のあり/なしも含めたST-MMTの適応基準を再構築していきたい。

P-02-12

演題取り下げ

P-02-13

当院での3年間のVacuum-assisted biopsyの検討

Three-years experience of vacuum-assisted biopsy in Higashiyamato Hospital

[1]東大和病院　乳腺外科、[2]東大和病院、[3]東大和病院 病理診断科
松尾　定憲[1]、高橋真由美[2]、桑尾　定仁[3]

吸引式組織生検（以下VAB）は組織診断に有用な手技であり針生検と比較して検体採取量が多いことや、採取部位の直下からの採取のため採取の確実性が高まるなどの利点があると言われている。
当院では2016年9月より吸引式組織生検を導入し2019年12月までに326例の症例に使用し、検討を行った。
VABの対象症例としては①微小病変、②画像上明らかな悪性病変、③地図状低エコー領域など非浸潤性乳管癌の可能性のある症例などとした。
【対象】2016年9月より2019年12月末までの期間にVABを行った326症例。
【結果】平均年齢は58.2歳（21-91歳）、平均腫瘍径は15.6mm（4-96mm）であった。良性は144例、悪性は182例であった。検体採取不良による再度の採取は1例もなかった。微少病変に対するマーカーの留置は34例に行った。
【考察】良性病変の組織では乳腺症が一番多く96例であった。乳管内増殖性病変も8例認めた。他には線維腺腫や良性葉状腫瘍も認めた。
悪性病変では浸潤性乳管癌が132件、浸潤性小葉癌が9件、非浸潤性乳管癌が30件、非浸潤性小葉癌が2件であった。
当院でのVABについて文献的考察を加え報告する。

P-02-14

ステレオガイド下吸引式組織生検の適応の検討

Consideration of adaptation of the suction system organization biopsy under the stereo guide

東京衛生アドベンチスト病院
松村真由子、佐々木啓成、西野　俊宏

【目的】ステレオガイド下吸引式組織生検（以下、ST-VAB）は非触知石灰化病変の病理診断に有用であるが、過剰な精密検査による侵襲や過剰診断、過剰治療が指摘される中、その適応の判断に苦慮する。当院で施行されたST-VABの成績をもとに、ST-VABの適応症例の画像的特徴と臨床的特徴を見出すことを目的とした。【対象と方法】2017年4月から2019年12月まで当院でST-VABを施行した22例を、悪性の診断がついた7例をA群、良性の診断がついた15例をB群にわけた。A群、B群の受診理由、マンモグラフィーのカテゴリー、超音波カテゴリー、診断カテゴリーをretrospectiveに解析した。【結果】病理診断は、乳腺症14例（63%）、悪性7例（31%）、異形成1例（0.45%）であった。悪性だった7例をA群、異形成の1例を含む15例をB群とした。受診理由は、A群は検診マンモグラフィー異常が2例、検診超音波異常が1例、4例はその他であった。B群は全例が検診マンモグラフィー異常であった。マンモグラフィーのカテゴリー分類は、A群のマンモグラフィーのカテゴリーはC-5 3例、C-4 3例、C-3 1例であった。B群のマンモグラフィーのカテゴリーはC-4 3例、C-3 11例、C2 1例であった。A群の超音波カテゴリーはC4 3例、C3 1例、C2 2例、C1 1例であった。B群の超音波カテゴリーはC2 2例、C3 1例、C2 9例、C3 3例であった。マンモグラフィーと超音波を総合的に判断した診断カテゴリーは、A群は C5 3例、C4 3例、C3 1例であった。B群の診断カテゴリーはC4 4例、C3 11例であった。【考察】受診理由は、A群は検診以外の症例が71%であったが、B群は全例検診マンモグラフィー異常であった。画像所見は、A群の85%がカテゴリー 4, 5で、B群はカテゴリー 3が73%であった。マンモグラフィーカテゴリー、超音波カテゴリー、マンモグラフィーに超音波カテゴリーを総合的に判断した診断カテゴリーをそれぞれ解析したが、マンモグラフィー単独のカテゴリーと診断カテゴリーの結果は一致しており、マンモグラフィー単独で十分に適応を判断できると予測される。以上より、ST-VABの適応は、受診理由が検診異常以外で、マンモグラフィーのカテゴリーが4,5であることが示唆された。

P-02-15

乳房石灰化病変に対するトモシンセシスガイド下吸引式組織生検の有用性の検討

Examination of usefulness of Digital breast tomosynthesis-guided vacuum-assisted breast biopsy

総合上飯田第一病院
雄谷　純子、窪田　智行

ステレオガイド下吸引式組織生検（ST-VAB）は非触知乳房石灰化病変の診断において有用な検査法であり、非浸潤癌の発見契機となることも多い。近年は、ST-VABに代わって、トモシンセシス（digital breast tomosynthesis:DBT）を用いたトモシンセシスガイド下吸引式組織生検（DBT-VAB）が臨床応用されるようになった。当院では2018年6月にST-VABからDBT-VABに移行し、それぞれの臨床成績を比較したので報告する。
【対象】2017年1月～ 2018年5月までのST-VAB181例と2018年6月～ 2019年11月までのDBT-VAB192例。乳腺濃度・乳房厚・石灰化の分布および形態は両群間で近似していた。
【結果】標的病変の採取成功率はともに100%であり、検査時間（ポジショニング開始～針の抜去まで）は、14.16分 VS 13.5分と有意な差は見られなかった。しかし淡く不明瞭な石灰化症例に限ると、18.2分 VS 12.4分とDBT-VABで有意に検査時間が短かった。この中には、局所麻酔後のステレオ撮影では石灰化が確認できず、トモシンセシスでの撮影を追加して石灰化を確認でき検査可能となった症例も数例あった。
【考察】ST-VABでは、石灰化病変の位置決めのためにステレオペア撮影を行い、同一の石灰化を同定する必要があった。DBT-VABではトモシンセシスでのスカウト撮影を1回行い、比較することなく標的の石灰化を同定することが可能である。この標的病変決定までの過程が短く、石灰化の視認性が高いことから、淡く不明瞭な石灰化においては特に、検査時間の短縮が可能になったと考えられる。
【結語】DBT-VABは、ST-VABに比較して特に淡く不明瞭な石灰化に対して、検査時間の短縮が可能であった。今後、さらに症例を重ねて被検者および医療スタッフの負担を軽減することができると考える。

P-02-16

超音波所見と針生検によるDCIS術前診断の検討

Preoperative Diagnosis of Ductal Carcinoma In Situ using ultrasound findings and needle biopsy

[1]湘南鎌倉総合病院　乳腺外科、[2]湘南鎌倉総合病院　病理診断部、
[3]湘南鎌倉総合病院　看護部
田中久美子[1]、永田　好香[1]、佐藤　洋子[1]、菊谷真理子[1]、辻　　喬繁[1]、
池田　真美[3]、伊藤　絢子[2]、手島　伸一[2]

【背景】DCISの術前診断は画像診断である程度推定可能であるが、病変が明らかな腫瘤を形成しないことがあり、日常診療で汎用される針生検（CNB）での浸潤の有無決定は難しいことがある。しかし事前にDCISか否かを知ることは、センチネルリンパ節生検施行の要否などには重要な情報である。当院のDCIS症例において術前診断の現況を検討した。
【方法】2016年～ 2018年の3年間で当科で手術が行われ、最終診断がDCISであった39例について、カルテ後方視的に年齢、主病変の超音波所見、画像による推定組織型、針生検の方法、針生検の病理診断を調査し、最終病理との相違がある場合にはその要因を検討した。
【結果】全例女性で、年齢は40 ～ 92才（中央値64才）。超音波画像は充実性腫瘤10例、嚢胞内腫瘤11例、乳腺内の低エコー域16例、小嚢胞集簇像1例、乳管拡張1例であった。主に超音波診断による推定組織型はDCIS 31/39例（79%）、浸潤癌8例であった。針生検は36例で施行され（FNAC:2例、切除生検1例）、針生検診断がDCISであったのは30/36例（83%）で、浸潤癌5例、ADH1例であった。針生検はCNB（14～16G）24例、US-VAB（10～13G）9例、ST-VAB 3例で、24/36例（67%）がCNBである。
【考察】比較の対象が無く評価は難しいが、画像診断、針生検とも約8割でDCISを予測できていた。この間の乳腺外科医師は3名、それぞれが針生検を施行する。超音波技師は推定組織名まで記載しており、病理診断医も専門性を高めており、この結果が出ているかと思う。浸潤癌と誤る要因としては、画像においては腫瘤径が大きいことや腫瘤の形状不整などがあげられる。病理診断では、嚢胞内腫瘍でも充実部分が多いものは浸潤の有無を判定するのが難しいようである。
【結語】DCISの術前診断のプロセスとピットフォールを検討した。浸潤と誤る要因をチームで共有し、さらなる診断能の向上につとめたい。

P-02-17

小径乳癌凍結治療におけるMRIモニタリングと比較したUSモニタリングの安全性

Feasibility of US monitoring in comparison with MRI for breast cancer cryoablation

[1]国際医療福祉大学病院　乳腺外科、[2]東京慈恵会医科大学　乳腺内分泌外科
木下　智樹[1]、大橋　仁志[1]、堀口　　淳[1]、鈴木　　裕[1]、武山　　浩[2]

凍結治療は生体組織の一部を凍結・壊死させる手技である．1961年 液体窒素を用いたprobe型冷凍手術器が開発されたが，当時は凍結範囲を正確にモニタリングできず，治療自体が不完全となり下火となった． 1989年礒田がMRIで氷晶が無信号域として3次元で黒く明瞭に描出されることを報告したことが契機となり，MRIを用いたinterventionの登場とJoule-Thomson効果による凍結治療機器開発が相俟り1990年代に転機が訪れた．今日，欧米では既に20年以上の臨床実績があり，小径乳癌に対しても低侵襲治療として一定の評価が得られている．わが国では2010年1月に凍結治療器CryoHitが小径腎癌の治療に対して薬事承認，翌年7月に保険収載されたが．乳癌に対しては，現時点では臨床試験としてごく一部の限られた施設で行われているに過ぎない． われわれは2013年に施行の切除を前提とした小径乳癌凍結療法のfeasibility studyを経て，学内倫理委員会の承認の下，2015年より小径乳癌に対する非切除・凍結治療を開始した．本試験は原則，MRIモニタリング下に開始したが，2018年より施設の都合によりUSモニタリング下に方式を変更している．USはMRIと異なり，後方エコーの減衰により氷晶底部の正確な情報を得ることが困難である．今回われわれは治療直後にMRIを行い凍結範囲確認の可否を検証し、併せて凍結治療中のUSモニタリングの安全性について検討したので報告する．【対象・方法】2013年1月から2018年6月の期間での乳癌凍結治療実施12例を対象とした．凍結中の氷晶最大径のMRI/US比較，凍結終了直後からMRI撮像までの経過時間とMRI画質について評価した．【結果】12例中外科的切除を併用が5例，非切除凍結治療のみが7例であった．凍結中モニタリングは4例がMRI/USの併用，4例がMRIのみ，4例がUSのみで行われた．凍結中平均最大氷晶径はMRIによる計測が得られた8例では47.6mm，USによる計測が得られた8例では42.4mm（NS）．MRI/US併用の4例では，それぞれ43.5mm、44.7mm（NS），連関係数は0.94であった．凍結治療中の氷晶モニタリングをUSのみで行った4例のうち，凍結治療後MRI実施は3例であり，凍結終了からMRI撮像の平均時間は32.0分，いずれも凍結治療中と同等な氷晶の明瞭な無信号域を確認できなかった．【まとめ】凍結後のMRIでは凍結範囲を確認できる画像を得ることは困難であったが，USモニタリングはMRIと同等の安全性をもって実施可能と考えられた．

P-02-18

拡張現実手法を駆使したOST-HMDによる超音波ガイド下乳腺針生検の開発

Optical see-through head-mounted display (OST-HMD)-assisted needle biopsy for breast tumor

大阪市立大学大学院　乳腺・内分泌外科
浅野　有香、柏木伸一郎、河野　祐子、孝橋　里花、藪本　明路、
石原　沙江、田内　幸枝、森崎　珠実、野田　　諭、高島　　勉、
平川　弘聖、大平　雅一

超音波で発見される乳房病変に対する質的診断には，超音波ガイド下インターベンションでのcore-needle biopsy（CNB），vacuum-assisted biopsy（VAB）やfine-needle aspiration cytology（FNAC）などによる組織診や細胞診が広く行われている．しかしながら診断精度を高めるためには，習熟した技能による適切なアプローチが求められる．一方で，拡張現実手法（augmented reality, AR）は，人が知覚する現実環境をコンピュータにより拡張する，すなわち現実空間の物体などに情報を重ねることで，新たな認識を与えるという新たな技術である．近年では，医療の分野においてもARが導入されてきており，画像診断や手術支援などでの報告がなされている．optical see-through head-mounted displays（OST-HMD）は，頭部に装着するディスプレイであり，眼鏡型のデバイスとして頭部に固定することで，忠実なAR映像生成が可能となる．このOST-HMDを用いた超音波ガイド下でのインターベンションは，頸部領域での報告が少数あるものの，乳腺腫瘤における報告はなされていない．そこで我々は，乳腺腫瘤に対してOST-HMDを用いて超音波ガイド下で針生検を施行する技術を開発した．本手技では，OST-HMDのデバイスとしてMoverio BT-35E（Seiko Epson Corp, Nagano, Japan）を使用している．また本手技のOST-HMDにはフリップ式シェードを装着する．頭部に装着したOST-HMDのディスプレイに超音波画像を投影しながら，下部の隙間より直視下に針生検を実践する．従来の超音波ガイド下針生検は，固定された超音波検査装置のモニターへ向いた姿勢を保ちながらの施術となり，術者の姿勢と動作が制限されてしまう課題を抱えていた．しかしながら本手技では，OST-HMDのために頭部を可動させても投影画像により安全なモニター下手技が担保され，自由な姿勢での針生検が可能となった．そのため，診察室などの限られた生検スペースでも無理な体勢で行う必要もなく，さらには習練中の術者であってもストレスなく適切な手技が実践できる．フリップ式シェードを使用せずにモニター画像を透見させる方法も可能だが，我々はより鮮明に超音波画像を投影させるためにフリップ式シェードを装着して，下部の隙間からの直視下作業も併用するHybrid方式を採用している．ARによる技術革新により，安全で的確な生検手技の確立を目指したい．

P-02-19

演題取り下げ

P-03-1

インプラント出荷停止に伴いコーケン・レクタンギュラータイプの皮膚拡張器にて一次二期再建を施行した症例

A case of breast reconstruction using rectangular tissue expander due to shipment stop of implant

姫路赤十字病院
大塚　翔子、渡辺　直樹

【背景】当院では保険承認の際より人工物による一次一期再建Direct-to-Implant（以下DTI）を施行してきた。2019年のアラガン社ナトレル® ブレスト・インプラントが出荷停止となった期間にコーケンティシューエクスパンダー "レクタンギュラータイプ"を使用し一次二期再建を施行し得た症例を経験したので報告する。【症例】症例は49歳女性。左側乳房D区域嚢胞内癌の疑いにて加療目的に同年5月当院紹介となった。術前には確定診断に至らずこれに対し腫瘤摘出術を施行した。術中迅速診断にて切除断端陽性とされ、温存は困難と判断。再手術（NSMおよびDTI）を予定し一旦手術を終了した。その直後アラガン社からの出荷が停止し他社の乳房再建用の商品まで全て入手困難となった。患者不安が強く内服下での手術待機は困難と判断。やむなく本来乳房再建用ではない皮膚拡張器を入手、再手術にてNSMとTE挿入を施行。標本にはDCISの残存を認めた。この製品は長方形に近い俵型で自然な乳房の形状とは程遠い。術後より疼痛・違和感の訴えが強く生食の注入が十分に行えなかったがその後スムースタイプのインプラントが入手可能となり入替を行った。拘縮した被膜の切開を行い予定サイズのインプラントを挿入し得た。術後徐々に下垂し、左右対称とまでは言えないものの改善した出来栄えに患者も概ね満足している。【考察】今回のインプラント出荷停止では対応に苦慮した。アラガン社の出荷プログラムの撤回や限定出荷など様々な障壁が露呈し担癌患者への精神的負担は計り知れない。今後は被膜拘縮やインプラントの破損が懸念材料になると思われる。代替のアナトミカルタイプのインプラントが保険収載となる事を切に希望する。

P-03-2

内視鏡補助下乳房全切除と遊離脂肪移植による一次再建

Endoscopic mastectomy followed by immediate reconstruction with fat grafting

[1]横浜市立大学　附属市民総合医療センター　乳腺・甲状腺外科、
[2]横浜市立大学　附属市民総合医療センター　形成外科、
[3]横浜市立大学　附属市民総合医療センター　病理診断科、
[4]横浜市立大学　大学院医学研究科　消化器・腫瘍外科、
[5]東京医科大学　乳腺科、
[6]横浜市立大学　大学院医学研究科　がん総合医科学
成井　一隆[1]、佐武　利彦[2]、山田　顕光[4]、上中奈津希[1]、山本　晋也[1]、
高畑　大輔[1]、中崎　佑介[1]、足立　祥子[1]、小田那名江[1]、鈴木　千穂[4]、
田辺美樹子[3]、石川　　孝[5]、市川　靖史[6]、遠藤　　格[4]

【背景】脂肪移植（fat grafting:FG）は，脂肪吸引で採取した脂肪組織を精製し注入する手技である．低侵襲で，血管吻合など難易度の高い手技が不要で，Coleman法により生着率が上がり，有用な乳房再建法となっている．当院では，2013年から FGによる一次再建を倫理委員会の承認を得て自費診療で実施し，2015年からは内視鏡補助下乳房全切除と併施している．
【対象と方法】臨床病期Ⅰまでで，乳房切除が必要な広範/多発乳癌を対象とした．2015年1月から2019年7月までに17例に対して，内視鏡的に皮膚温存乳房全切除術（endoscopic skin-sparing mastectomy:endo-SSM）または乳頭温存乳房全切除術（endoscopic nipple-sparing mastectomy:endo-NSM）を行った後にFGによる一次再建を施行した．
【成績】年齢の中央値は45歳（41歳-55歳），BMIは19.5（17.8-26.6）であった．手術時間の中央値は288分（242分-320分）で，入院日数は8日（7日-11日）であった．切除検体の重量の中央値は162g（101g-334g），初回手術での脂肪移植量は206g（136g-320g）であった．合併症は，乳頭の部分壊死2例，乳房皮膚の部分壊死1例、漿液腫3例を認めた．いずれも保存的に治癒した．FGは，初回のみでは乳房のvolumeとして不足で，1～3回の追加を要した．また，1例に局所再発（皮膚）を認め，再発巣の切除と照射を行い，現在はcancer freeである．
【考察】再建を伴う乳房全切除において，組織エキスパンダーやインプラントといった構造物や皮弁を留置するためには，挿入のための皮膚切開が必要である．一方でFGに創は不要であるため，乳房全切除を内視鏡的に行えば，小切開での一次再建が可能である．内視鏡補助下乳房全切除とFGによる一次再建は，遊離皮弁のような血行再建は不要で，手術時間も比較的短かく，重大な合併症もない，有用な方法と思われた．保険適応がないことと追加のFGを要することが課題である．

P-03-3

Lateral advancement flapを用いたオンコプラスティックサージャリー

Oncoplastic breast surgery using Lateral advancement flap

済生会新潟病院　外科
田邊　　匡

乳房部分切除後、そのまま皮膚を縫合すると、時に陥没・変形が強くなり整容性を損なう。形成手技として、周囲の乳腺を剥離受動して乳腺欠損部に充填する方法(乳腺弁)が多く行われるが、補填組織量と自由度には限りがあり、広範囲の切除では整容性を担保しにくい。一方、乳腺外の組織を大がかりに採取・移植する方法は、手技の煩雑さ、術後合併症を増やしかねない懸念、形成手技による手術時間や術後在院日数の延長などにより、一般に普及しているとは言い難い。当科では乳房外側領域癌に対する乳房部分切除後に、側胸部前進皮弁 (Lateral advancement flap: LAF) を作成し、乳腺弁と併用して乳房形成を行なっている。この方法は、乳房部分切除終了後、前鋸筋膜上を外背側に向かい剥離、側胸部の皮膚と皮下脂肪を乳腺欠損部方向に引き寄せて移動 (前進) させ、乳房外側線裏面で胸壁に縫合固定して、乳腺と皮膚の欠損を補う手技であり、乳腺弁と組み合わせて形成することにより、術後整容性の向上が図れる。手技は極めて簡便・安全であり、短時間で施行可能、形成処置による手術時間や術後在院日数の延長は見込まなくて良い。また、筋膜上のみを剥離するため、皮膚側から安定した血行が得られ、血行不良による脂肪硬化の懸念も無い。さらに、腫瘍上の皮膚切除が必要な症例では、不足分の皮膚が脂肪とともに側胸部から補われるため、縫合後の緊張が緩和され、縫合線方向への乳頭偏位を防ぎ得る利点もある。側胸部前進皮弁と乳腺弁を組み合わせた乳房形成は、多忙な乳腺外科医が自前で施行可能で、手術時間や術後在院日数の延長を来さない形成手技として、普及が望まれる。

P-03-4

乳房再建術前ニトログリセリン投与下CTアンギオグラフィーでの腹壁穿通枝の描出能向上

Visualization of the inferior epigastric artery using preoperative CTA with nitroglycerin

名古屋市立大学　放射線医学分野
浦野みすぎ

【目的】ニトログリセリン (NTG) 投与下造影CTアンギオグラフィ (CTA) で、乳房再建時の血管茎となる深・浅下腹壁動脈の視認性が向上するか比較検証する。【方法】過去に冠動脈や大動脈の評価のため造影CTAが行われた女性患者20人を対象とし、NTG投与群と非投与群での深・浅下腹壁動脈の視認性について、①深・浅下腹壁動脈の起始部からの同定長②起始部から5、10、15cm遠位での血管径、S/N (シグナル/ノイズ) 比を計測し比較した。【結果】NTG投与群における深下腹壁動脈の皮下までの同定率は70%で非投与群 (50%) と比較し高く、同定長は深・浅下腹壁動脈ともにNTG投与群で長く、深下腹壁動脈の腹直筋レベルおよび浅下腹壁動脈の起始部の血管径はいずれもNTG投与群で大きく、吸収値は高かった。【結論】NTG投与により腹壁穿通枝の視認性が向上することが示唆された。しかし、本研究には複数のバイアスがあり、適切なプロトコルを設定した前向き研究が必要である。

表１　NTG投与/非投与群での深・浅下腹壁動脈の描出の比較（平均値）

	深下腹壁動脈			浅下腹壁動脈		
	同定長 (cm)	腹直筋下		同定長 (cm)	起始部	
		血管径 (mm)	吸収値 (H.U.)		血管径 (mm)	吸収値 (H.U.)
NTG投与群 (n = 10)	23.4	1.69	198	13.3	1.85	179
NTG非投与群 (n = 10)	21.7	1.53	129	10.3	1.74	130

P-03-5

両側乳癌における一側温存手術、対側全摘・再建症例の検討

A study of unilateral conserving surgery with contralateral reconstruction in bilateral breast Ca

[1]愛知県がんセンター　形成外科、[2]乳房再建研究所、
[3]名古屋大学　形成外科
奥村　誠子[1]、丸山　陽子[1]、中村　亮太[1]、姜　　成樹[1]、小林　沙彩[1]、
武石　明精[2]、亀井　　譲[3]

【目的】異時・同時両側乳癌は乳癌全体の10%ほどの発生がある。その中で、一側温存手術、その対側を全摘・再建を施行する選択肢もある。
【方法】対象は、2012年4月～ 2019年10月に当院にて乳房再建を施行した952例中異時又は同時に一側温存手術(Bp)、対側全摘・再建手術(Bt+BR)を行った15症例。
調査内容は、診療録調査にて、時期、再建方法、温存手術部位、左右の整容性評価を行った。
【結果】異時が12例、同時が3例であった。
異時症例では11例でBpが先行であった。またそのうち2例は両側Bp後の一側残存乳房内再発でBt+BRとなっていた。
再建別では、人工物 (IMP) 7例、遊離MS2 TRAM皮弁 (TRAM) 3例、有茎拡大広背筋皮弁(LD) 5例であった。時期別では、異時ではIMP 7例、TRAM 2例、LD 3例、同時ではTRAM 1例、LD 2例であった。
Bp部位はA領域2例、C領域8例、D領域1例、BD.領域2例、ED領域2例であった。
先行手術でBpの10例の整容性では、術前とBR後では、術前で50%がgood、BR後で79%がgoodと改善した症例が見られた。BpがAC領域で72%の改善を認めたのに対し、BD領域では改善を認めた症例はなかった。
【考察】C領域の切除で下垂が矯正され、やや小ぶりな乳房になっている症例では、IMPにより対側も下垂がなくなり、左右のバランスがとれた症例があり、元々下垂があっても一側がBpされている事によりIMPが適応になりやすいケースがあることがわかった。BD領域でBp側が陥凹などの変形を伴っている症例では、再建側が同様の陥凹を作成する事は難しいため、左右対称とすることは難しいと考えられ、Bp側の修正を考慮する事が望ましいと思われた。
又、1次再建の自家組織では、再建乳房は術前の形態を再現しやすいが、Bp後の形態の再現は難しく、Bp側の形態を考慮して再建方法を選択する必要があると思われた。

P-03-6

乳房温存手術での乳房下溝線部脂肪筋膜弁による一期的再建の検討

Examination of the reconstruction using inframammary adipofascial flap in breast-conserving surgery

[1]産業医科大学　第一外科、[2]北九州総合病院　外科、[3]青葉台病院
田上　貴之[1]、井上　　譲[1]、是枝　侑希[1]、新田　挙助[1]、沢津橋佑典[1]、
秋山　泰樹[1]、永田　　淳[1]、佐藤　永洋[1]、田村　利尚[1]、鳥越　貴行[1]、
佐藤　典宏[1]、柴尾　和徳[1]、勝木　健文[2]、永田　貴久[3]、平田　敬治[1]

【目的】下部領域の乳癌に対する乳房温存手術では、切除欠損部を乳房内組織のみで充填するvolume replacement techniqueで整容性を得ることは難しい。当科では2015年8月から乳房下溝線部より尾側の上腹部皮下脂肪組織に筋膜をつけた状態で丸めて欠損部を充填する乳房下溝線部脂肪筋膜弁による一期的再建を行っているが、その治療成績についての報告は少ない。当科で施行した乳房下溝線部脂肪筋膜弁による一期的再建の短期治療成績について検討する。
【方法】2015年8月から2019年12月まで、当科で乳房下溝線部脂肪筋膜弁による一期的再建を施行した19例について、臨床病理学的因子ならびに整容性の短期成績について検討した。整容性に関しては術後6 ヶ月目以降で当科外来フォロー中に同意が得られた6例で評価し、日本乳癌学会研究沢井班の整容性評価(12点満点)を用いた。
【結果】19例は全員女性。平均年齢59.9歳。病変部位はB領域4例、BD領域5例、D領域10例。平均腫瘍径15.5mm。腋窩操作はセンチネルリンパ節生検19例、腋窩郭清追加が1例。病理診断は浸潤性乳管癌13例、浸潤性小葉癌2例、粘液癌2例、DCIS1例、LCIS1例。臨床病期は病期0 2例、病期Ⅰ 13例、病期ⅡA 4例。術後合併症は漿液腫8例、創縁壊死2例、皮弁熱傷1例を認め、脂肪筋膜弁の壊死は認めなかった。病理学的断端陽性3例のうち2例に乳房全切除を追加施行。1例はBoost照射を追加した。乳房温存手術となった17例中15例に術後放射線治療を施行。術後放射線治療を施行していない2例の内1例は術後化学療法中であり化学療法後に放射線治療を予定している。残り1例は高齢で放射線治療を希望しなかった。局所再発ならびに遠隔転移は認めていない。整容性の平均総合評価点は9.0点でExcellent1例/Good5例/Fair0例/Poor0例であった。
【結論】断端陽性とそれによる乳房全切除の追加施行が多い印象だが、重大な合併症は認めず、短期成績も特に問題はなかった。整容性についても良好な結果が得られたが症例数がまだ少なく、今後の症例蓄積が期待された。

P-03-7

肥大乳頭縮小術の乳頭切開を応用した乳頭皮膚乳輪温存皮下乳腺全摘術（NSASM）

Nipple skin and areola sparing mastectomy (NSASM) using the surgical technique in nipple reduction

[1]いまむらウィミンズクリニック 産婦人科／乳腺外科、
[2]長崎みなとメディカルセンター 外科
渡海由貴子[1]、南　恵樹[2]、崎村　千香[2]

乳頭乳輪温存皮下乳腺全摘術（NSM）について、Rusbyらは対象100例以上の病理学的研究では乳頭に癌が潜在するリスクは5.6 ～ 31%と報告している。したがって，NSMの選択にあたっては厳密に症例を選択し，乳頭壊死、腫瘍の主乳管内残存などの合併症に関するインフォームドコンセントを取得した上で実施すべきである。ただし乳頭側断端陽性のリスクは常につきまとい、術前のMRIなどによる評価も確実なものとは言い難く、その適応決定はときに困難である。
しかし乳頭を合併切除する乳輪温存皮下乳腺全摘術（ASM）であれば、主乳管内への癌残存のリスクがほぼなくなるため、主乳管内に明らかに癌の進展が疑われる場合でなくとも広範囲DCISや主乳管付近まで進展が疑われる場合にはよい選択といえる。しかも乳輪を温存しているため、乳頭乳輪を切除する皮下乳腺全摘より、乳頭乳輪部分をより自然に再建することができる。また、乳頭を切除した創をwindowとすることができるため、NSMに比して視野がよいというメリットもある。
ちなみにこの術式では、乳頭を合併切除した部分について一期的に縫合する、センチネルリンパ節生検の際に腋窩の皮膚を小さく切り取っておき、乳頭を切除した部分に移植しておくなどの方法がなされている。しかしより簡便でかつ整容性もよい方法として、われわれは肥大乳頭縮小術での乳頭皮膚切開を応用し、乳頭再建を即時に行える術式、Nipple skin and areola sparing mastectomy（NSASM）を考案した。ひとつは乳頭の外側の皮膚を残し、シリンダー状にくり抜く方法である。その場合の皮切は乳頭のサイズ、形状などにより円状、星芒状、クローバー状等、綺麗な形に縫合できるようさまざまに工夫する。つぎに乳管内進展が主乳管まで疑われる症例は、その責任乳管を合併切除すべく、1/3周程度以内でケーキカット状に楔状切除し、残りの乳頭外縁の皮膚を残す。そうすることで、比較的容易に、立ち上がりのある乳頭が一期的に作成できることになる。いずれの方法でも若干の問題点は切除した主乳管のボリュームに応じて乳頭のサイズが縮小することであるが、これについての不満はあまりなく、むしろ美容的にすぐれた乳頭になったと喜ばれることもある。
これまで7例経験したが乳頭の壊死、断端陽性などの合併症は認めておらず、写真等をまじえ詳細に供覧、解説する。NSMで乳頭側断端陽性が懸念される症例ではよい手術方法と思われる。

P-03-8

一次TE留置による乳房再建後の局所再発症例の検討

Local Recurrence after Mastectomy with Immediate Recontraction using Tissue Expander

[1]東北公済病院　乳腺治療再建センター　乳腺外科、
[2]東北公済病院　乳腺治療再建センター　形成外科、[3]川崎医科大学　病理学
平川　久[1]、甘利　正和[1]、伊藤　正裕[1]、深町佳世子[1]、高木　まゆ[1]、
武田　睦[2]、森谷　卓也[3]

【初めに】乳房全切除後一次再建施行症例の予後について調査した。人工物再建が保険適応となって以降，当センターで行った実施後2年以上経過している1次再建手術症例409乳房中，27症例で何らかの悪性イベントの発生が確認された。このうち,局所再発症例は4例であった。今回これらの症例における再発の要因と，再発予防策に関する考察を加え報告する。
【症例1】初回手術時40歳台。pT1b，pN0，cM0，luminal型。1次1期TE留置，2期LD。ホルモン療法施行。術後7年，乳房皮膚・皮下再発。再建乳房切除と胸壁照射施行。針生検部位への播種による再発が否定できず。
【症例2】初回手術時30歳台。pT2，pN0，cM0，luminal型。1次1期TE留置，2期SBI。ホルモン療法施行。術後6年6ケ月経過，大胸筋内に再発腫瘤出現。内胸リンパ節転移も疑われCDK4/6iを含むホルモン療法を実施，縮小を確認後病巣切除，SBI除去，胸壁放射線治療。初回手術時，A区域末梢に副病変あり，この病巣の遺残か、もしくはリンパ行性の乳房内転移病巣であった可能性が示唆された。
【症例3】初回手術時40歳台。pT1c，pN0，cM0，luminal型。1次1期TE留置，2期LD。ホルモン療法実施中の1年6か月後，乳房皮下に再発。再発部位の切除と胸壁照射を施行。病巣近接部からの再発が否定できず。
【症例4】初回手術時40歳台。pT1b，pN0（ITC），cM0。Luminal型。1次1期TE，2期SBI。ホルモン療法中，術後4年6か月，内側区域抹消部の皮下に再発。病巣部の切除実施。広範囲病巣にて，乳腺末梢部への進展・残存病巣からの再発が否定できない。
【考案】皮膚切除範囲の最小化や，辺縁の脂肪織の温存など，整容性に対する配慮が局所再発に関係した可能性はあるが，手術手技上の留意点は，再建なしの乳房全切除と同様であると思われる。自験例からは，
1，針生検部皮膚を切除範囲に含める。（NACから遠い場合には，穿刺部の皮膚をくりぬきで切除する）
2，腫瘍が皮膚に近接する場合，極力皮膚切除範囲に含めるか，局所的に薄層とする。
3，特に広範な乳管内病巣を有する場合，後面や辺縁の脂肪組織と見える部分まで乳管が存在する可能性を念頭においた切除を行う。など，従来の報告と同様の配慮が必要であることが再認識された。
更に,TE留置の安全性を確保するために乳腺後隙の軟部組織を温存したい部位,すなわち尾側・内側に病巣が広がる症例では，1次自家組織再建や，2次再建とする検討も必要と思われた。

P-03-9

吸収糸による筋間ブリッジを用いたDirect to implant乳房再建術

Direct-to-implant breast reconstruction -bridge between muscles procedure using absorbable suture-

姫路赤十字病院　乳腺外科
渡辺　直樹、大塚　翔子

【はじめに】皮下乳房全摘（NSM/SSM）からインプラント（IMP）を用いての乳房再建は米国においても我が国においても2期再建が主である。NSMでは皮膚は温存されるので、Expandされるのは皮弁を裏打ちする筋体である。我々は大胸筋と前鋸筋を吸収性のメッシュでSlingすることで、筋体でIMPを完全には被覆せず、一部で皮弁に直接IMPが触れていても安全に1次1期乳房再建（DTI）が施行できる、と主張し、現在まで178例にこれを施行してきた。今回それを発展させ、メッシュを用いず、吸収糸のみで筋体をbridgeしてPocketを作成し、問題なくDTIできることを経験したのでこれを提示する。
【対象と方法】DTIの対象症例はNCCNのガイドラインに準じる。乳房皮膚を温存できる症例が対象となる。NSM/SSMを施行後、大胸筋の尾側2/3、前鋸筋の一部を受動する。これによってIMPを被覆するPocketを作成する。筋体間の"隙間"は5㎝を超えないよう意識しながら、吸収糸（Vicryl 4-0®）にて2つの筋体をbridgeする（図参照）。皮弁を縫合閉鎖して手術を終了する。SSMの場合でもNAC欠損部に遊離皮膚移植を付加することでDTI可能である。
【結果】テキスチャドタイプのIMPで2例、さらにスムースタイプのIMPで4例、吸収性メッシュを用いることなしにDTIを施行した。経過に問題なく、合併症を経験しなかった。
【考察】現在RRMが保険収載されることがほぼ決定している。RRMでは海外でも1期再建が主となるが、日本ではAlloderm®が入手できないため、これをすべて2期とすれば、左右同時に手術しない限り、合計4回の手術が必要となる。日本ならではのDTIの手術技法の完成が待たれており、その候補となることを期待し、提示する。

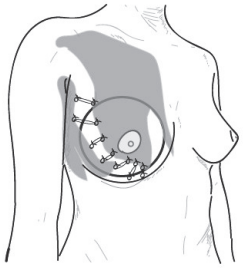

P-03-10

シリコン乳房インプラント合併症により自家組織への転換を行った症例の検討

Case report of converted failed breast implant to autologous breast reconstruction

[1]大阪大学　医学部　形成外科、[2]大阪ブレストクリニック
田港見布江[1]、冨田　興一[1]、野守美千子[1]、矢野　健二[2]、久保　盾貴[1]

【目的】シリコン乳房インプラント（以下、SBI）による乳房再建は、ドナーの犠牲がなく簡便という利点があり、保険適応となって以来、多く患者が選択する方法となった。しかし、被膜拘縮や位置異常、露出、破損などの合併症は、決して頻度の少ないものではなく、SBI入れ替えや抜去を要する場合もある。今回、当院において、SBI合併症に対し自家組織への転換を行った症例を調査し報告する。
【方法】2013年7月から2019年11月の期間に、当院でSBI抜去および自家組織への転換を行った症例を後ろ向きに調査した。
【結果】SBI抜去および自家組織への転換を行ったのは7症例7乳房であった。手術理由は、SBI露出2例、被膜拘縮5例であった。露出が原因であった2例はいずれも放射線照射症例であった。再建方法は、DIEP3例、脂肪注入を併用した広背筋皮弁3例、脂肪注入1例であった。広背筋皮弁の1例では、まず被膜拘縮解除およびSBIサイズ変更を施行するも再拘縮を来し、その後自家組織への転換を行った。いずれの症例においても術後に大きな合併症はなく、SBI挿入時と比較して、より柔らかく自然な形態の乳房が獲得でき、患者満足度も高かった。
【考察】SBIによる再建後に合併症に悩まされ、自家組織による再々建を希望する場合、一旦SBIを抜去してから再々建を行う方法と、ダイレクトに自家組織へ転換する方法がある。被膜拘縮の場合、SBIが頭側へ挙上し突出度が低くなっていることが多いが、大胸筋と皮下の剥離や被膜切開を十分行うことで乳房皮膚は柔軟さを回復し、ティッシュ・エキスパンダー（以下、TE）を介さずとも良好な結果が得られた。また、放射線照射後の再建においては、TEやSBI露出のリスクが高いことは知られている。そのような場合、皮膚と大胸筋の菲薄化によりSBI入れ替え単独によって救済することは困難なことが多い。また、一旦SBIを抜去し、二次的に皮膚を拡張することも多くの場合困難となる。そのような場合、一期的に血流の良い自家組織へ転換することで貴重なオリジナルの乳房皮膚温存が可能となり、整容性の維持が期待できると考える。

P-03-11

患者の乳房温存術後整容性評価についてのアンケート調査

A questionnaire survey of patients' evaluation on cosmetic results after breast-conserving surgery

[1]常滑市民病院　外科、[2]岡崎市立愛知病院　乳腺科
岡田　明子[1]、村田　　透[2]、渡邉　博行[1]、宇野　雅紀[1]、竹之内　靖[1]、
深田　伸二[1]

(背景) 乳房温存術後の整容性評価法は、国内では日本乳癌学会沢井班による評価法が頻用されている。裸の状態での乳房の左右差を客観的に評価するため、下着(ブラジャー)を装着した状態での不具合や、日常生活上の違和感、痛みの有無など、患者の主観は評価の対象外となっている。医療者側と患者側の評価の不一致はよく経験することであり、医療者が良かれと思って工夫したことが患者にとっては迷惑になることもありうる。
(目的)温存術において患者が何を重視しているか調査する。
(対象と方法) 当院通院中の温存術を受けた患者を対象に、沢井班による評価法での各項目をどの程度重視するか、手術前後の下着の状況、術後乳房の症状の有無、皮切の位置や乳房の形で重視する点について、無記名のアンケート調査を行った。
(結果) 回答数は51名、手術時の年代は40代 (29%)、50代 (23%) が多かった。沢井班による評価法の項目では、「乳房の大きさ」「乳房の形」「瘢痕」「乳房の硬さ」「乳頭乳輪の色調」「乳頭の位置」「乳房最下垂点の位置」において「あまり気にならない」という回答が最も多く (37~57%)、「乳頭乳輪の大きさ」は「気にならない」が最多 (39%) であった。下着の状況は、術前にブラジャー (ワイヤーの有無不問) を装着していた45名 (88%) のうち、術後装着しなくなったのが11名 (21%)、ワイヤー入りブラジャーの装着者数は術前後で29名(56%)から6名(11%)に減少していた。術前後で下着を買い替えたのが27名 (53%)、術後の乳房に症状があるのが21名(41%)だった。皮切の位置で重視することは「痛みや違和感がなければこだわらない」が28名(55%)、「ワイヤーに当たらない」「裸の時に目立たない」がそれぞれ6名(12%)、乳房の形で重視することは「痛みや違和感がなければこだわらない」が30名(59%)、「裸の時に左右差が目立たない」が13名(26%)、「下着へのおさまりがいい」が4名(8%)だった。
(考察)今回の調査では、沢井班による評価法の項目をあまり重視せず、見た目より痛みや違和感がないことを重視する患者が多かった。術前後で下着の装着状況に変化が見られ、術後乳房の有症状者は4割であった。温存術の患者満足度を上げるには、術後の乳房形態のイメージや日常生活上困りうることなどを説明したうえで、患者が何を重視するか聴取し、皮切部位や乳房形成の方法を術前に相談することが重要と考える。

P-03-12

腹部自家組織を用いた乳房1次再建後の腹部手術の検討

Abdominal surgery after primary immediate breast reconstruction using abdominal autogenous tissue

[1]東京医科歯科大学医学部附属病院　乳腺外科、
[2]東京医科歯科大学医学部附属病院　形成外科
中川　剛士[1]、森　　弘樹[2]、小田　剛史[1]、熊木　裕一[1]、小川あゆみ[1]、
細矢　徳子[1]

【緒言】当科では、乳癌手術の際に1998年より腹直筋皮弁再建、2008年より深下腹壁動脈穿通枝皮弁再建 (以下DIEP) を取り入れ乳房1次再建を行ってきた。一方腹部外科では、1990年代は主に胆嚢摘出が腹腔鏡下手術で行われてきたが、現在では大半の消化管手術が腹腔鏡または口ボット支援下手術が行われている。当科で施行された腹部自家組織を用いた乳房1次再建後の腹部手術を検討した。【対象】1998年以降当院で乳癌と診断され、深下腹壁動脈穿通枝皮弁または腹直筋皮弁により乳房1次再建を行った119症例。【結果】再建術式は、DIEP69件、腹直筋皮弁50件。腹部手術は6症例7回施行された。内訳はDIEP症例に対しては、子宮体癌に対して口ボット支援下の子宮全摘、および卵巣腫瘍に対する腹腔鏡下子宮全摘+卵巣摘出のそれぞれ1件ずつが行われた。腹直筋皮弁症例に対しては、胆石症に対して腹腔鏡下胆嚢摘出術が2件、胃癌に対して腹腔鏡下胃全摘 (胃全摘後3年後のイレウスに対して腹腔鏡下イレウス解除術も施行) が1件、卵巣癌に対する開腹子宮全摘+両側卵巣摘出(腹壁瘢痕ヘルニア合併)が1件であった。【考察】腹腔鏡または口ボット支援下による5症例6回の手術は、いずれも開腹移行なく完結した。ワーキングスペースは全症例で確保できた。ポート刺入部に留意は必要であるが、特に腹直筋皮弁再建症例では、心窩部の腹直筋の折り返し部の損傷は避ける必要がある。また臍を縦割りにする単孔式腹腔鏡下手術は基本的に避けるべきであろう。【結語】乳癌の生存率は上昇しており、乳房再建術式の選択については、遺伝的背景に伴う卵巣の予防切除施行や、場合によっては術後の他疾患による腹部手術の可能性も考慮されるべきである。これまでのところ、腹部自家組織を用いた乳房1次再建後の腹腔鏡または口ボット支援下手術は、開腹手術に移行することなく完遂されていた。

P-03-13

拡大広背筋皮弁による両側乳房再建

Bilateral breast reconstruction using extended latissimus dorsi myocutaneous flap

新宿美容外科・歯科
酒井　成身

【目的】両側乳癌で乳房を切断された後の乳房再建では片側の乳房再建よりほぼ2倍の労力が必要となる。両側に同時にティッシュ・エクスパンダーを用い拡大後インプラントに入れ替える方法は比較的簡単ではあるが、やはり異物を入れておくための合併症が問題となる。最近では「乳房インプラント関連未分化細胞リンパ腫」が問題になっている。拡大広背筋皮弁で再建するには時期を変えて片側ずつ行う方がやりやすい。両側同時に希望する場合は両側の筋皮弁を起こして清潔に保って体位変換するには何とか工夫して行うが、時間と労力が大変である。また乳頭・乳輪を作成する場合は、健側に乳頭・乳輪が残っていない場合がほとんどで、健側からは分割採取できず、諸々の工夫が必要である。これらを検証する。
【方法】両側を2回に分けて行うには、まず片側を拡大広背筋皮弁で行い、片側再建乳房が安定した1年後くらいにもう片方の乳房再建を拡大広背筋皮弁で行うと良い。両側を同時に行うにはまず腹臥位で両側の拡大広背筋皮弁を起こして、清潔なビニール袋などに筋皮弁を入れて入口をふさぎ、採取部を縫合ドレッシングした後、仰臥位に体位変換し、左右の乳房の大きさが揃う様にマウンドを形成する。
乳頭・乳輪は両側ともに欠損して無くなっているので、採取できないので、乳頭は真皮弁などを起こして高まりを作り、乳輪には大腿内側基部から色素の濃い皮膚を採取しそこに移植する
【結果】これらの方法により両側大きさの同じような乳房を再建出来ている。特に左右の乳癌切除後の瘢痕の方向や長さがほぼ同じような場合は左右の大きさや形を整えやすい。左右の乳癌切除後の瘢痕の位置や長さが違うと、再建に苦労する。
【考察】両側を同時の再建は労力が必要で、術中の体位変換時に筋皮弁を清潔に保つなど注意が必要なので、出来るだけ左右別々の時期に再建したいが、患者の都合でどうしても同時に再建しなければならない場合もある。
乳頭の再建においては真皮弁で作成した乳頭はやや高さが低くなることは否めない。それらはLabia minora を採取し被せることにより十分な大きさを保つことが出来る。これらを報告する。

P-03-14

当院におけるインプラント再建の現状

Current status of implant reconstruction in our hospital

[1]順天堂大学　乳腺腫瘍学講座、[2]順天堂大学　形成外科学講座
植木　優子[1]、饗場恵美子[2]、播野　裕子[2]、市川　佑一[2]、新行内芳明[2]、
堀本　義哉[1]、中井　克也[1]、飯島耕太郎[1]、水野　博司[2]、齊藤　光江[1]

【はじめに】
乳房再建術や豊胸術後に生じるまれな合併症として、ブレスト・インプラント関連未分化大細胞型リンパ腫 (Breast Implant Associated-Anaplastic Large Cell Lymphoma (BIA-ALCL)) が報告され，国内流通しているアラガン社のティッシュ・エキスパンダー及びインプラントが2019年7月下旬に自主回収及び販売停止となった．患者への説明及び今後のfollow upの重要性が増すなかで，当院で施行した乳癌術後のインプラント再建の現状を把握する必要があると考え，その状況について報告する．
【現状】
2014年1月より2019年7月において，当院でインプラント再建された症例は326例であった (両側24例，片側が302例)．当院ではアラガン社のテクスチャードタイプ (ナトレル410) のみを使用しており，現在テクスチャードタイプのティッシュ・エキスパンダー (TE) (ナトレル133) が入っていてインプラントへの交換を待機している患者が18例となっている．
【経過】
アラガン社のテクスチャードタイプが挿入されている患者の平均観察期間は33か月 (5-71か月) であった．今回の2019年7月以降のアラガン社製品の発売停止から，間もなく乳腺科、形成外科で今後の方針につき相談を行い、一番早い外来で網羅的に現況を当該患者に知らせることとした．2019年12月の段階で乳腺科または形成外科の医師より説明が行われたのが174例 (53%) であった．告知の方法としては，2科のどちらかを患者が受診した際に、学会広告内容を外来時に説明している．説明がされた患者の中でインプラントの除去を希望する者は3例 (1.7%) で，実際に抜去に至った症例は認められなかった．TEが挿入中で，インプラントの挿入を希望している患者は6例 (35%) であった．
【今後の対策】
随時BIA-ALCLについての告知をすすめ，通院が途絶えたり，連絡がとれない患者に対しての説明の方法を検討中である．またインプラント挿入後の経過観察の方法は破損や腫瘤形成の有無を確認するため原則2年毎のMRI検査に加え，基本的に半年ごとの来院時に患側のインプラント挿入部を超音波で確認することとし実施を開始している．

P-03-15

当院における乳房一次二期再建症例の検討

Analysis of the Patient Received Breast Reconstruction Surgery

三和病院　乳腺外科
渡辺　　修、長谷川　圭、髙松　友里、松岡　　綾

当院で乳房一次二期再建を施行した症例を検討した。
【対象】当院が開院した2014年8月1日からBIA-ALCLが発表されてアラガン社の組織拡張器（TE）およびインプラントが自主回収となる前の2019年6月30日までに当院にて乳癌のため乳房一次二期再建術としてTE留置した248例である。
【結果】年齢は27 ～ 77歳で平均48.2歳であった。70歳代の患者が10人含まれていた。
2019年12月1日の時点で二期再建としてインプラントへの入れ替えを行ったのが203例、自家組織による再建4例、TE抜去したのが11例、二期再建待機中が30例であった。インプラントを抜去した例はいなかった。TEの抜去理由は、感染1例、違和感や痛みなど身体的理由が6例、BIA-ALCL心配が4例であった。同時期に再建を伴わない乳房切除のみを行ったのが244例であったため、乳房切除術施行例でのTE留置による乳房再建率は50.4%であった。二期再建まで完遂した207例（インプラント203例、自家組織4例）のうちで乳頭再建を行ったのは、66例（31.9%）、乳輪再建まで行ったのは44例（21.3%）であった。
【考察・結論】乳房切除が必要な患者の約半数が乳房再建を希望していた。その中でも70歳代の患者が10人（4%）、最高齢が77歳ということを考えると、70歳代の患者にも術式を決める際に乳房再建のオプションを提示することは必要なことであると思われる。二期再建としては、インプラント留置が圧倒的に多かった。乳頭再建や乳頭乳輪再建まで行う患者は予想以上に少なく、乳房の再建のみで十分だと考える患者が大多数であった。BIA-ALCLについての説明を行ってもTEを抜去して再建自体を断念する患者がいたことは残念であり、今後の情勢をみながらより丁寧な説明が必要であると思われる。

P-03-16

Minimal scar surgeryを目指した内視鏡補助下乳頭温存乳房全切除と広背筋皮弁再建の手術手技

Video-assisted NSM and LD flap reconstruction for minimal scar breast surgery

佐賀大学　医学部　一般・消化器外科
馬塲　耕一、前田佐知子、能城　浩和

【はじめに】乳癌手術は根治性を損なわず、整容性も考慮した術式を選択することが肝要である。当教室では、乳癌に対し気嚢法を併用した内視鏡手術を導入しており、皮膚切除の必要のない乳房部分切除や乳頭・皮膚温存乳房全切除に対し、内視鏡手術を適応している。広背筋皮弁はvolumeの制限はあるが、有茎皮弁で血管吻合を必要とせず、自家組織再建を希望する患者には広く用いられている。しかし、背部には大きな創が残ることになる。そのため、背部の創をより小さく、皮弁採取を行うために、乳房手術でも行っている気嚢法を併用した広背筋皮弁再建を行っており、その手術手技を報告する。適応は、自家組織による乳房再建を希望し、乳房が大きくなく、皮島が必要ない患者としている。
【症例】50歳代、女性。左乳房A区域に長径4cmの非腫瘤性石灰化病変を認め、術前の精査で乳癌（Tis N0 M0 Stage0）の診断となった。体型はやせ型で乳房は大きくなかった。
【手術手技】まず仰臥位で乳房手術を行った。乳房外側に4.5cmの皮膚切開を行い、センチネルリンパ節生検を行った。その後、創部にラッププロテクターを挿入し、ポートを3本留置したEZアクセスを装着した。気嚢を併用し、乳房背側の剥離を先行し、大胸筋筋膜を剥離した。同じ手術創より皮弁作成を行い、切除標本を摘出した。体位変換を行い、広背筋皮弁採取に移った。患側をやや浮かした腹臥位とし、まず乳房外側の創から、気嚢を併用して、広背筋腹側（胸壁側）の剥離を行った。途中、右背部中線上の肩甲骨下端より尾側と、後腋窩線上に2カ所、計3カ所にポートを追加した。広背筋背側（皮膚側）の剥離を行い、皮弁を乳房外側の創より引き出した。再度、体位変換を行い、仰臥位（座位）の状態で乳房再建を行った。
【考察/結語】乳頭・皮膚を温存した乳房全切除が可能であっても、通常の広背筋皮弁採取では背部には大きな創が残ってしまう。皮島が必要ない皮弁という制限はあるものの、内視鏡を併用することで、背部の創はほとんど目立たなくすることが可能である。適応の制限や手技の習熟は必要ではあるが、より小さな創で広背筋皮弁再建を行うには内視鏡を併用した手術は有用と考えられる。

P-03-17

当院における乳房全切除術後の組織拡張器を用いた乳房同時再建例の検討

Examination of breast reconstruction using a tissue expander after total mastectomy in our hospital

川崎医科大学　乳腺甲状腺外科学
小池　良和、福間　佑菜、三上　剛司、岸野　瑛美、緒方　良平、
齋藤　　亙、野村　長久、山本　　裕、田中　克浩、紅林　淳一

【目的】組織拡張器法、人工乳房の保険適用により、乳癌術後の一次二期乳房再建が普及してきている。当科は、当院の形成外科・美容外科と協力し、2014年から組織拡張器を用いた同時乳房再建術を積極的に行っている。当院における本術式の治療成績を検討した。
【患者と方法】2014年1月～ 2019年12月に当科で乳癌の診断を受け、組織拡張器を用いた同時乳房再建術を受けた87症例（91乳房）の電子カルテを調査した。原則として、乳房温存術の適応とならない、非浸潤癌成分が広範囲に広がる乳癌を対象とした。倫理委員会承認番号3263。
【結果】対象患者の年齢は25 ～ 71歳（中央値 46）。観察期間中央値40.6 ヶ月。同時両側再建 4症例。Stage 0が47例、Iが27例、IIが17例、IIIが0例。乳房手術は乳房全切除41例，乳頭温存乳房全切除42例。皮膚温存乳房切除8例。腋窩手術はセンチネルリンパ節生検単独83例、腋窩郭清6例。組織型はDCIS 33例、Paget病2例、浸潤性乳管癌 41例、特殊型14例。pN0が78例、1が6例、2が1例、3が2例。術後に補助化学療法が15例（16.5%）、放射線療法が3例（3.3%）に施行された。重篤な合併症としては、創部感染により組織拡張器の除去が必要となった症例が2例（2.2%）、皮弁壊死・創離解が3例（3.3%）に認められた。創部感染を起こした2例のうち1例は、術後補助化学療法施行中に発症し、もう1例は既往にリウマチがあり免疫抑制剤内服中の外来経過観察中に感染した。観察期間の中央値が29.3 ヵ月の段階で再発は1例（骨転移+腋窩リンパ節再発）、死亡例はなかった。重篤な合併症発生のリスクを分析すると、術後補助化学療法施行や併存症がある患者に多かった。
【考察】乳房切除後の組織拡張器による同時乳房再建術は、乳房切除後早期の喪失感を軽減し、美容的満足度も高い。当院での直近約6年間の経験例では再発例は1例のみであり、癌死例はなく満足できる治療成績であると考える。しかし、術後に感染や皮弁壊死・創離解などの合併症もあり、慎重に適応を検討する必要がある。とくに、術後補助化学療法の必要性が高い患者や併存症のある患者への本術式の適応は、慎重を期すべきである。また、ブレスト・インプラント関連未分化大細胞型リンパ腫（BIA-ALCL）発生に伴う乳房再建用のティッシュエキスパンダーとテクスチャードインプラントの販売停止により2019年の症例数は伸びなかった。

P-03-18

乳房再建術を受けた患者の持つ違和感について

About the uncomfortable feeling of the patient who underwent breast reconstruction

[1]日本医科大学武蔵小杉病院　看護部、
[2]日本医科大学武蔵小杉病院　乳腺外科、
[3]日本医科大学武蔵小杉病院　形成外科
永野楠津紀[1]、眞鍋恵理子[2]、有馬　樹里[3]、蒔田益次郎[2]

【目的】乳房再建術を受ける患者の支援は具体的イメージにつながる情報提供が必要であると述べられている。人工物を用いた再建術は異物感が伴うと言われているが、乳房再建術後の乳房の違和感について調査した研究はない。情報提供を具体的にするために、乳房再建術後の患者が持つ乳房の違和感を明らかにすることを目的とした。【方法】対象は、平成28年5月～平成30年8月に乳房再建術を受けた患者のうち、人工物への入れ替えが終了している患者。データ収集は、半構成的面接法を用い、質的記述的に研究を行った。データ分析はインタビュー内容から逐語録を作成し、乳房再建術を受けた患者が持つ乳房の違和感について抽出しコード化した。そしてサブカテゴリー、カテゴリーを形成した。**【倫理的配慮】**A病院看護部倫理委員会の承認を得た。**【結果】**研究参加者は、女性10名。組織拡張器の違和感として、5つのカテゴリーと14つサブカテゴリーが抽出された。5つのカテゴリーは、【固い異質なものに押されている圧迫感】【拡張する度に大きくなるツッパリ感】【縁が当たり痛む】【気になる存在感】【違和感や痛みは耐えられない程ではない】人工物の違和感として、11つのカテゴリーと26のサブカテゴリーが抽出された。11つのカテゴリーは、【異物が胸に張り付いている感覚】【うつ伏せで押されると人工物（シリコン）を感じる】【皮膚が突っ張るため馴染まない】【不意に感じる痛み】【イメージよりも固い】【身体を動かすときが違和感をもつとき】【違和感は組織拡張器の時期と変わらず、時間が経過しても変化はない】【柔らかさを感じる】【冷たさは感じているけれどそれで困ることは無い】【違和感は組織拡張器の時期よりも少ないし、慣れてくる】【違和感を持つことが安心につながる】**【考察】**【違和感は組織拡張器の時期よりも少ないし、慣れてくる】であり、人工物に入れ替えることで軽減する違和感があることが示された。人工物に入れ替えることで、【異物が胸に張り付いている感覚】や【イメージよりも固い】と、組織拡張器の時期とは異なる違和感が出現していた。違和感は必ずしも軽減するものではないことが明らかとなった。**【結論】**人工物への入れ替えによって軽減する違和感だけではなく、変化がない違和感や新たに出現する違和感もある。違和感に関する理解や情報ニーズを把握したうえでの情報提供が大切である。

P-03-19

乳がん患者において組織拡張器を使用した同時再建術時に術後の抗生剤投与が感染率を低下させるか?

Did antibiotic reduce infection of immediate reconstruction with TE in breast cancer patients?

[1]三井記念病院　乳腺内分泌外科、[2]ブレストサージャリークリニック、
[3]三井記念病院　形成・再建外科
太田　大介[1]、岩平　佳子[2]、棚倉　健太[3]、西　常博[1]、福内　敦[1]、
竹内　昌[1]、辻　宗史[1]

【背景】手術部位感染予防のために術前～術中にかけて抗生剤投与を行っているが、組織拡張器(TE)を使用した再建術後の抗生剤投与が手術部位感染率を低下させるかどうかは、明確なエビデンスはない。今回は術後の経口抗生剤投与下での感染率の相違を、後ろ向き解析で検討した。
【患者】2014年から2018 年までに乳房切除 (Bt) もしくは皮膚温存皮下乳腺全摘術 (SSM) もしくは乳頭乳輪温存皮下乳腺切除術 (NSM) 時にTEを使用した再建術を行った145例、152病変が対象。平均年齢は49 (29-78) 歳、同時両側が7例、Bt: 123, SSM: 10, NSM: 19病変、センチネルリンパ節生検: 118, 腋窩リンパ節郭清術(Ax) : 34病変、Stage 0: 43, I: 58, II:44, III: 7病変、DCIS: 42, 浸潤がんが110病変であった。化学療法を施行したのは49例、ホルモン療法は96例であった。乳房切除後放射線治療もしくは放射線既治療症例は15病変であった。
【結果】術後に経口抗生剤を投与ありは83病変、投与なしは69病変であった。TEに感染を併発したのは13病変。抗生剤投与ありでTEに感染した症例は7病変 (8.4%)、抗生剤投与なしでは6病変 (8.7%) で有意差は認めなかった (p<0.9542)。化学療法投与症例、Ax症例、BMI≧25, ドレーン抜去後のリンパ液穿刺など､高リスク群でも有意差は認めなかった(p=0.1466, 0.1101, 0.6637, 0.7362)。
【結語】今回の検討は後ろ向き解析であるが、抗生剤の投与の有無ではTEへの感染率に有意差は認めなかった。しかし今後は前向きな検討による詳細なデータの解析が必要であると考えられた。

P-03-20

リコール決定時にエキスパンダーを留置していた症例における二回目術式選択に関する検討

The choice of reconstruction in the case that was inserted an expander at the time of a recall

[1]北海道がんセンター　形成外科、[2]北海道がんセンター　乳腺外科
齋藤　亮[1]、高橋　將人[2]、渡邊　健一[2]、富岡　伸元[2]、山本　貢[2]、
前田　豪樹[2]、寺井小百合[2]、岩村八千代[2]

【はじめに】2019年7月24日､アラガン社製乳房再建用のティッシュエキスパンダー(TE) とテクスチャードインプラントのリコールが決定された。多くの患者と医療関係者が路頭に迷う事態に発展したが、中でも、既にTEが留置されていた患者とその家族は多大なる不安やストレスを抱えたものと想像される。リコール発表からある程度の時間が経過し、新たにスムーズタイプのTEとインプラントが認可されたが、リコールに伴う混乱の余波は収束しているとはいいがたい。当科においては二回目治療の術式変更を行った患者や、今なお術式選択に悩む患者も存在する。
【方法】リコール決定時点でアラガン社製TEが留置されていた患者37名を対象とし、二回目術式選択などについて検討した。
【結果】TEは37例39側に留置していた。再建のタイミングは一次再建が30例、二次再建が7例であった。リコール決定時のTE留置期間は3か月未満が20例、3か月以上6か月未満が7例､6か月以上9 ヵ月未満が8例､9 ヵ月以上1年未満が2例であり、1年以上留置していた症例はなかった。リコール決定時にすでに二回目手術の具体的計画があった症例は18例であった。そのうち17例はテクスチャードインプラントによる再建が、残りの1例は遊離自家組織移植による再建が計画されていた。リコール決定後に二回目手術を実施した症例は4例であり、スムーズインプラントによる再建が2例、遊離自家組織移植による再建が2例であった。TE抜去までの留置期間は3か月以上6か月未満が2例、6か月以上9 ヵ月未満が2例であった。現在TE留置中の患者のうち、二回目術式が決定しているのは33例中28例であり、遊離自家組織移植による再建予定が9例、スムーズインプラントによる再建予定が17例、TE抜去予定が2例であった。リコール決定時には具体的手術計画があった患者のうち、その後術式を変更(予定を含む)した患者は18例中7例であった。
【結論】当院ではリコール決定以前には、二期再建の二回目術式としてはインプラントによる再建が多かった。今回のリコールを機に自家組織移植による再建を希望する患者が増加したが､いまだ悩んでいる患者もいる。リコール問題に直面したため、自家組織移植による再建に変更することが多かったと考えられる。

ポスター

P-03-21

3次元カメラでの乳房計測において適切なマーカー数・位置とは?

What is the appropriate number and position of markers for breast measurement with a 3D camera?

[1]東京医科歯科大学　形成・再建外科学、[2]東京医科歯科大学　総合外科学
森　弘樹[1]、中川　剛士[2]、小田　剛史[2]

【目的】3D画像撮影装置であるVECTRA H1 (Canfield, USA)は、小型カメラによる複数方向からの撮影画像とそれらを合成処理するソフトウェアを組み合わせることで、3D画像構築やボリューム計測が可能となる機器である。画像合成用のマーカーの数と位置が正確性に与える影響について、乳房を含む胸部模型を用いて検討した。
【方法】模型は女性の胸部マネキンを用いた。マーカーは腋窩の高さで正中(A)と左右6cm外側 (B, C)、中間マーカーは乳頭の高さで左右6cm外側 (D, E)、下部のマーカーは乳房下降線より2cm下で左右6cm外側 (F, G) に設定した。マーカー 3点ではADE、5点ではABCFG、7点ではABCDEFGを用いた。VECTRA H1を用いて多方向から撮影した画像を処理し3D画像を得る操作を、各条件で3回ずつ施行した。乳頭間距離などの6個所の長さについて、各3D画像上での測定値と模型実測値との差(以下、計測誤差)の平均値とばらつき(ICC)を算出し、各条件間で比較した。また、マーカー 5点(ABCFG)の場合に、左右のマーカー位置を正中から3 cm外側または9 cm外側として施行し、6cmと比較した。
【結果】模型の6個所の実測値は162-402 mmであり、各マーカー数での計測誤差の平均値 (95%CI、p値) は、3点時で11.1 mm (4.38 ～ 17.7、p=0.0028) と大きい一方、5点時は-0.395 mm (-0.866 ～ 0.0763、p=0.095)、7点時は0.139 mm (-0186 ～ 0.465、p=0.379) と概ね1mm未満であった。ICC (95%IC) は、マーカー 3点時で0.9903 (0.6436 ～ 0.9989)、5点時で1.000 (0.9998 ～ 1.000)、7点時で1.000 (0.9999 ～ 1.000) であった。また、5点のうち左右のマーカーが外側3cm時の計測誤差の平均値 (95%CI) は-0.604 mm (-0.952 ～ -0.256)、外側9cm時-0.202 mm (-0.645 ～ 0.240)であった。
【考察】VECTRA H1を用いた胸部の3D画像撮影では、5点あるいは7点のマーカーを正中から左右9cm外側の位置に置くことで正確性が上がると考えられた。

P-03-22

人工乳房のリコールにより一次再建できなくなった乳癌患者の術前の思い～術式の変更を受け入れるまで～

Thoughts before accepting changes in surgical methods due to tissue expander recall

[1]北海道がんセンター　看護部、[2]北海道がんセンター　乳腺外科
宮崎　絢香[1]、岡崎裕美子[1]、五十嵐真美[1]、奥山　奏耶[1]、高橋　將人[2]

本研究は、人工乳房のリコールに伴い術式を変更せざるを得なくなった患者が術式の変更を受け入れ手術に臨むまでに抱えていた思いを明らかにし、術式が変更となる患者に必要な看護支援を検討することを目的とした。
対象は、A病院で診療を受ける乳癌患者のうち、人工物による一次二期再建を予定していたがエキスパンダーのリコールにより術式の変更を提案された者とし、乳房再建が予定通り実施できないと説明を受けた時の思い、術式変更を受け入れる際の決め手など、術前に抱えていた思いについて質問紙を用いて調査した。
対象者9名のうち有効回答者数は9名、有効回答率は100%であった。
乳房再建が予定通りできないと説明を受けた時の思いとして、対象者全てが驚き、落胆を感じていた一方、全てが安心も感じており、理由として7名が手術前にリコールの情報が分かって良かったと回答していた。リコールにより手術日を変更する者はなく、全対象者が一次再建を中止し乳房切除術へ術式を変更していた。人工物での一次再建ができないと説明を受けた後、6名が仕事や家庭、娯楽、経済面の支障を懸念していた。8名が医師の説明、それに加え4名は自身でインターネットなどから情報を得て術式変更を受け入れていた。受け入れる過程では、がん相談窓口に相談する中で自分の気持ちを確認したことが自信となったとの回答があった。乳房切除術を選択した理由では、「再建できなくても悪いものは早くとった方が良い」「体調や職場の休暇の面から全摘手術を受けないという選択はなかった」との回答が得られた。
乳癌患者は、疾患告知によるショックと病状進行の不安を抱えながら手術を待機している。事実と価値観に折り合いをつけ術式を決定したにも関わらず、手術待機の段階で術式変更を余儀なくされたことから、危機的状況に陥っていたことは明らかである。医師からの説明後、自身でも情報収集し、相談窓口を活用していたことから、医療者の一方的な情報提供のみでは状況を受容しきれなかったと考える。急遽術式変更となる患者に必要な看護支援は、患者の困難な状況を受け止め精神的な支えとなり、懸念している内容や理解度を把握し、必要な情報を提供しながら意思決定の過程に寄り添うことだと考える。

P-03-23

再建専門医不在の施設で新規保険収載エキスパンダーによる上質な乳房再建を実施する為の工夫

How to carry out the breast reconstruction in facilities without the reconstruction specialist

[1]東京医科大学病院　形成外科、[2]東京医科大学茨城医療センター　乳腺科、[3]東京医科大学病院　乳腺科
小宮　貴子[1]、海瀬　博史[2]、石川　　孝[3]、松村　　一[1]

【はじめに】乳房人工物再建術はBIA-ALCL問題で一時中断し、テクスチャードからスムースタイプに切り替わり保険診療が再開した。乳がん手術に際し再建を希望する患者は多く、いかに患者のニーズに応えるかは医療者としての使命であり、現状のラウンドインプラントを使用する場合、乳癌切除と再建のマネージメントをいかに進めるかが重要になる。そこでこれまでの人工物再建の経験から、乳房再建に精通した形成外科専門医が常勤でなくとも、乳腺外科医から診断時に再建を提案し、美しい乳房再建を提供するプロトコールを報告する。
【目的】乳房再建に特化した再建専門医が常駐せずとも、遠隔地の再建専門医と連携をとり正確なエキスパンダー（TE）を選択する工夫についてプロトコールを報告する。
【方法】<プロトコール>一般形成外科医または乳腺外科医は①通常の乳房写真撮影6方向+健側乳房の幅・高さ・突出度の測定用にメジャーを当てた3方向の写真を撮影する。計測値も記入する。②乳腺外科医が予定する皮弁の厚さ・乳頭乳輪の温存or切除等の詳細な情報を得る。③乳房再建に特化した再建専門医にメールで報告し、個々の症例について検討する（個人情報は全て除いたデータを使用し、個人情報保護を徹底する）。再建専門医はTEを選択する。④手術当日再建専門医が執刀前にデザイン・計測し、上記計測値との差異を確かめアドバイスをする。
【結果】【考察】幅・高さ・突出度の測定を行い乳癌の情報をもとに正確なTEを選択するには経験が必要であるが、必要情報に加えて定型化したメジャーの当て方による健側乳房の写真撮影を行う事により、遠隔地の再建専門医でも最適なTE選択が可能であった。手術当日、測定を行い非再建専門医との差異を確認することで、教育面でも有用であった。乳腺外科医単独の病院でも、本プロトコールを使用することで新たな乳房再建の開始が可能であると示唆される。ラウンド・スムースタイプインプラントを最終的に挿入することを考慮すると、上方転移や被膜拘縮を予防するためにも、残存脂肪組織の位置や量・残した脂肪の扱い方、正しいTE選択による確実な皮膚の伸展は重要なポイントとなる。より乳腺・形成両科の連携のもとに、知識と技術を伴った治療の充実が必須であると考える。本法は再建専門医が常勤しない施設においても、円滑で上質な乳房再建を行うことのできる一手段と考えられる。

P-03-24

下腹部皮弁による乳房再建術の腹壁合併症の検討

Abdominal donor site morbidity in abdominally based flaps for breast reconstructions

[1]埼玉県立がんセンター　乳腺外科、[2]埼玉県立がんセンター　形成外科
久保　和之[1,2]、坪井　美樹[1]、平方　智子[1]、戸塚　勝理[1]、松本　広志[1]

【諸言】自家組織による乳房再建術の組織採取部には各種あるが、下腹部は十分な量の脂肪組織を採取可能であることや、皮膚の色調や質感が乳房と類似していること等の利点を持つため第一選択とされる。下腹部を採取部位とした皮弁術のうち、深下腹壁動静脈および上腹壁動静脈を血管茎として用いる場合は腹直筋前鞘や腹直筋体へ手術侵襲が及ぶため、術後に腹壁の脆弱化に起因する腹部の膨隆やヘルニアといった腹壁合併症を発症する可能性がある。下腹部皮弁採取後の腹壁合併症は腹直筋採取量と関連があるとされているため、腹直筋をほぼ全幅で皮弁に含める有茎腹直筋皮弁（pedicled TRAM flap: p-TRAM）に代わり、腹直筋を一部温存する術式（muscle-sparing TRAM flap: MS-TRAM）や穿通枝のみを剥離し筋体をすべて温存する術式（DIEP flap）が主流となっている。今回、これらの術式における腹壁合併症について検討した。
【対象・方法】2005年8月から2018年8月の期間に下腹部皮弁による乳房再建を受けた106例を対象とした。症例を上述の術式によりp-TRAM群（n=37）・MS-TRAM群（n=30）・DIEP群（n=39）に分類し、各群の腹壁合併症の発症率等を検討した。
【結果】手術を考慮した重度の腹壁合併症の発症は8例（7.5%）に認め、p-TRAM群:5例（13.5%）、MS-TRAM群:3例（10%）、DIEP群0例であった。8例中2例で患者の希望等により手術の施行に至らなかった。乳房再建手術から腹壁合併症を初めて確認した日までの期間は平均4か月（1-8か月）で、腹壁合併症確認日から腹壁手術までの期間は平均9か月（1-15か月）であった。手術内容は5例でヘルニア門縫合閉鎖+メッシュによる補強、1例で腹壁の縫合のみであった。手術を受けた6例中1例で再発を認めた。
【考察】今回の検討では、腹壁合併症の発症率はp-TRAM群>MS-TRAM群>DIEP群であった。これは過去の報告と合致した結果であり、腹壁合併症の発症への腹直筋の筋体温存量の関与が示唆された。また、腹壁合併症の発症時期は全例1年以内であり、腹壁の侵襲が及んだ部位の瘢痕形成が完了していない時期に縫合部の一部に破綻をきたし、徐々に拡大し手術に至ったと推測された。

P-03-25

患者の満足度と整容性を高めるために行う術前準備

Preoperative plannning and intraoperative tips to improve cosmetic results and patient satisfaction

三重大学　医学部　乳腺外科
今井　奈央、松田沙緒里、東　　千尋、石飛　真人、小川　朋子

Oncoplastic surgeryという概念のもと様々な手技が紹介されているが、導入するには敷居が高いと感じる乳腺外科医も多い。新しい手技の導入は難しいが、準備を工夫するだけでも整容性を向上させ患者満足度を高めることができる。整容性と患者満足度を高めるために、当科で行っている方法を紹介する。
<術前検討会>
①乳房の形態、性状を評価:術前検討会前に患者の乳房写真を撮影。検討会では乳房写真で乳房の形態、MMGやMRIで乳腺密度を評価。乳腺密度の高低により乳腺の授動範囲や剥離範囲等を検討する。
②腫瘍の位置や切除量を確認:腫瘍直上皮膚や大胸筋の合併切除の必要性の検討を行うとともに、切除領域や切除量に適した手術手技を検討する。
<患者への説明>
①部分切除術希望の有無を確認:放射線照射の必要性と再手術の可能性について理解が必要であるため、術式選択の際に十分に説明する。
②術後の状態をイメージさせる:検討会で出た手術方法で過去に手術した患者の術前術後の写真を提示。複数選択肢がある場合には、全ての選択肢の写真を提示。患者本人が写真を見て手術法を選択することで、術後の乳房の状態をイメージしやすく、納得して手術を受けられる。
<マーキング時>
①術前マーキングは手術室ではなく、事前に診察室で行う:マークを行う前の状態の写真も撮影。座位にて乳房下溝線と乳房の範囲をマーク、乳頭乳輪の高さは患側対側ともに正中にマークする。臥位で腫瘍の位置と乳房切除範囲を設定。再度座位にて皮膚切開線をマーク。特に皮膚を切除する場合、皮膚をつまむことで乳頭乳輪の偏位の程度を確認できるため、乳頭乳輪がなるべく偏位しない皮膚切開線を選択する。
②マーク後の写真を撮影:上記のマークが終わった段階で座位・臥位での正面側面斜位での写真を撮影。写真を見せ、どのような創かを認識してもらう。
<手術時>
①患者目線での乳房形態の確認:乳房形成の際、腕を閉じ、体幹に上腕を沿わせる。また乳頭の高さは術前に座位で正中にマークした高さに合わせる。この二つを行うことで、術後に患者が立位で自身の乳房を見る際と同じ目線で乳房を形成できる。
当科では上記の方法で患者本人の満足度を高める工夫をしている。術後の創や変形がどの程度かを写真を見せて説明することで、患者にとっての乳房の整容性を高めるポイント、下げるポイントが明確となり、患者本人が納得して手術を受ける手助けになると考える。

P-03-26

BIA-ALCL発生によるエキスパンダー・ブレストインプラント回収に伴う当院における同時乳房再建への影響

Impact of BIA-ALCL on simultaneous breast reconstruction in our hospital

[1]愛知医科大学　乳腺・内分泌外科、[2]神甲会　隈病院　外科
安藤　孝人[1,2]、西塔　誠幸[1]、坂野　福奈[1]、伊藤由季絵[1]、後藤真奈美[1]、井戸　美来[1]、高阪　絢子[1]、毛利有佳子[1]、藤井　公人[1]、中野　正吾[1]

【背景】ブレストインプラント関連未分化大細胞型リンパ腫（BIA-ALCL）の発生により、2019年7月より健康保険を用いてのブレストインプラントを用いた乳房再建は大きな制限を受けることとなった。現在、当院では同時乳房再建において、ティッシュエキスパンダー（TE）挿入は全例中止し、DIEP-FLAPによる一次一期再建のみを行っている。今回、この事象が患者に与えた影響について検討した。【方法】2019年1月から12月までの間に当院で行われた同時乳房再建患者15名について乳房再建の動機・手術待機時間について後ろ向きに検討した。またTE挿入を行った患者には適宜情報提供を書面にて行っているが、抜去希望の有無についても調査した。【結果】TE挿入患者（n=8）の手術待機時間中央値は42日、同機は美容的理由が88%、医師からの推奨が12%であった。TE抜去を希望していたのは1名のみであった。一次一期再建患者（n=7）の手術待機時間中央値は71日、同機は乳房喪失感の回避が43%、美容的理由が43%、医師からの推奨が14%であった。また、2019年8月以降に手術が行われた一次一期再建患者（n=3）に限ると、手術待機時間中央値は80日、同機は乳房喪失感の回避が67%、美容的理由が33%であった。【考察】TE挿入中止後は手術待機時間が長期化し、再建動機も美容的理由よりも乳房喪失感の回避が上回っていた。TE挿入患者では、抜去希望は1名のみで、理由はBIA-ALCLと関係ない理由であった。これより、BIA-ALCLについて適切な情報提供が行われていれば大きな患者の混乱は避けられると考える。また、2019年8月以降は同時再建の患者数が大きく減少しているが、これは手術枠の問題が大きく関与している。現在でもインプラントによる同時再建を望む患者は多く、一刻も早い解決が望まれる。

P-03-27

美しい乳房を求めて～下垂乳房を分類し術後の整容性を評価する～

Classification of ptosis breasts and evaluation of postoperative scalability

結核予防会　複十字病院　乳腺科
生魚　史子

【背景】乳癌手術では癌を摘出することはもちろんのこと、その整容性は重要な課題である。その際に乳房下垂の程度は術後の整容性に相関すると考えられる。
【症例】当科における乳房一次再建術の適応は、術前化学療法も含め腋窩リンパ節郭清の可能性の低いcT2N0M0=stageⅡA以下としている。
【方法】2015年3月～ 2018年11月までに手術を行った片側症例のうち写真撮影が可能であった人工乳房再建症例15例に対し正面坐位で撮影し左右の整容性の比較をBRA法、沢井班の評価法で行い、健側の乳房下垂の程度によってRegnaultの分類に則って比較検討した。
【結果】BRA法、沢井班の評価法は各群の中央値を用いた。Regnault分類0は7例、BRA法0.72、沢井班5点、Regnault分類1は3例、BRA法0.5、沢井班3点、Regnault分類2は4例、BRA法1.024、沢井班3点、Regnault分類3は1例、BRA法1.828、沢井班2点であった。下垂に伴いBRA法、沢井班の評価は共に整容性が低い結果となった。
【考察】乳房の下垂が強い分類3の症例はBRA及び沢井班のいずれの評価も整容性は低く、下垂の無い分類1の症例は整容性の高い評価となった。下垂乳房のSBI再建は下溝線の位置を健側に揃えると乳房のボリュームの最高点に左右差が生じ、その差は年齢により徐々に差が開いてくる可能性がある。但し乳腺重量が少ない場合はその限りではない。
【結論】乳癌の手術で再建術を選択する場合、美しい乳房が求められる。その際、整容性を評価する方法として今回BRA法及び沢井班の評価法を用いた。以前から下垂乳房の再建は整容性が低い印象があり具体的に下垂の程度によって再建乳房にどのような差が生じるか分類しまとめた。結果、下垂の程度と整容性の評価とはBRA法、沢井班の評価法のいずれの評価方法も相関すると考えられた。故に術前に下垂乳房の程度、年齢から整容性についての予測についても患者に有益なICを提供できると考えられた。乳房下垂は年齢及び授乳歴の有無、BMIにより程度が異なると思われる。今後更に症例を増やし検討していきたい。

P-03-28

乳房下部に占拠する乳癌に対するシンプルなoncoplastic surgery

A simple oncoplastic surgery for preventing bird's beak deformity in patients with breast cancer

金沢医科大学病院　乳腺・内分泌外科
大野由夏子、森岡　絵美、野口　美樹、井口　雅史、野口　昌邦

【背景】乳房温存手術は乳房切除術と同等な生存率と局所制御を得ると共に整容性に優れた乳房を温存することが求められる。しかし、温存乳房の整容性はしばしば満足できず、特に乳房下部(BD領域)の欠損は補填が難しく、その変形は鳥のくちばし（bird’s beak）として知られる。【目的】乳房下部は欠損部を補填する組織が限られるため、乳房変形を来たすのであり、組織量の多い乳房上部の乳腺組織を授動すれば補填できると考えられ、今回、その手術術式と成績について報告する。【術式】私共の手術は乳房下縁石灰で乳房部分切除を行った後（図1A）、乳頭下で乳腺組織（乳管）を離断し（図1B）、乳房上部の組織を授動し（図1C）、欠損部を補填するvolume displacementである。【症例】2016年8 月より2019年8月までに乳房下部（BD領域）に位置する乳癌15例に本術式を行なった。手術後、全例に温存乳房への放射線照射を行うと共に腫瘍のsubtypeに従ってホルモン療法や化学療法を行った。術後、定期的に経過観察を行うと共に温存乳房の大きさや形態については乳房の写真撮影（正面、斜位、側面）を行い、判定した。【結果】術後経過期間は平均23カ月で全例に再発を認めず、温存乳房の形態は15例中12例が良好であり、乳腺組織の授動が不十分、あるいは術後血腫を形成した3例にBird’s beak変形を認めた。【結論】本術式は乳腺組織の切除量が20%以下であれば、Bird’s beak変形を防ぐことができる有効な方法であると思われる。今後、症例を増やすと共に長期の経過観察が必要である。

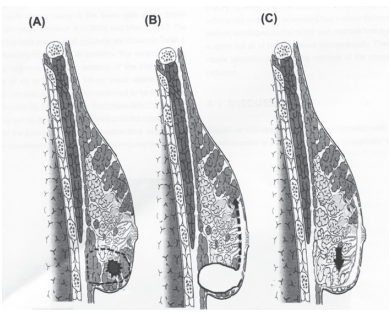

P-03-29

人工乳房のリコールにより一次再建できなくなった乳癌患者の術後の思い～術後に生じた支障と今後の意向～

Emotion of postoperative patients without breast reconstruction due to the artificial breast recall

[1]北海道がんセンター　看護部、[2]北海道がんセンター　乳腺外科
奥山　奏耶[1]、五十嵐真美[1]、宮崎　絢香[1]、岡崎裕美子[1]、高橋　将人[2]

本研究は、人工乳房のリコールに伴い術式を変更せざるを得なくなった患者が術後に抱える思いや生活の支障を明らかにし、術式が変更となった患者に必要な看護支援を検討することを目的とした。
対象は、A病院で診療を受ける乳癌患者のうち、人工物による一次二期再建を予定していたがエキスパンダーのリコールにより乳房切除術へ術式を変更した者とし、変更された術式の手術を受けた後の思い、今後の希望など、術後に抱えている思いについて質問紙を用いて調査した。
対象者9名のうち有効回答者数は9名、有効回答率は100%であった。
変更された術式の手術を受けた後に感じている思いとして、「再建前にリコールが分かって良かった」と回答した者が7名、「術後思ったほど乳房の喪失感はない」が2名であった。喪失感がない理由では、いずれ再建をするという前提があるからとの回答があった。術後の生活においては、仕事、家庭、趣味・娯楽、経済面に支障があるとの回答があり、具体的には、今後の再建予定が不透明となり仕事の調整が必要、洋服が上手く着られない、温泉・旅行に行けなくなった、二次再建をするにあたり金銭面の不安があるとの回答があった。今後の再建に関する希望は、「再建しない」と回答した者は0名、「自家組織で再建したい」が1名、「人工物で再建したい」が1名、「様子をみて検討したい」が7名であった。理由は、どの回答をした者も、再建したい気持ちはあるが時間ができたため落ち着いて考えたいと記載していた。要望としては、正確な情報を得られるサイトが知りたい、人工乳房について知りたいとの回答があった。
人工乳房のリコールにより一次再建できなかった患者は、仕事や家庭、趣味、経済面に支障を感じ、二次再建することを希望していた。二次再建するまでの間、補整の方法を提案し生活のしづらさを解消しながら、ボディイメージの変化を受容できるよう支援することが必要である。再建の希望はあるものの様子をみて検討したいという意見が多いことから、リコール後の動向への不安がうかがえる。患者に適切な情報提供ができるよう、医療者には今後の動向についてタイムリーに情報を得ることが求められる。そして、患者が情報を吟味し、不安なく再建手術に臨めるよう、意思決定支援が必要である。

P-03-30

乳癌症例における皮下乳腺全摘術の長期成績

Long term results of skin-sparing mastectomy for breast cancer

[1]九州中央病院　乳腺外科、[2]九州中央病院　外科
寺本　成一[1]、豊原　絢子[1]、前原　喜彦[2]

皮下乳腺全摘術は、腫瘍系が5cm以下、多発、広範なDCIS症例などにおいて有用な術式の一つと考えられ、乳がん診療ガイドラインにおいてもskin-sparing mastectomy（SSM）nipple-sparing mastectomy（NSM）は認められた乳癌症例の選択しうる術式の一つとなっている。今回当院で03年4月から2011年9月までに皮下乳腺全摘術を施行し5年以上経過した47例を対象にその治療長期成績を検討した。
47例にSSMまたはNSM施行し、シリコン（SI）を1期的に挿入した症例38例、TE挿入症例9例であった。術後にRTを施行した症例はなかった。手術時年齢 中央値43才（24-69才）。47例中7例が乳頭温存困難であり人工真皮（TerdermisTM ,Terumo）を使用し再建した。病理学的には非浸潤癌8例 浸潤癌39例であり 9例が腋窩リンパ節転移陽性であり腋窩郭清を追加した。また術前化学療法は3例に行った。観察期間中央値85か月（65か月～ 110か月）であり5年以内局所再発1例（温存皮膚再発）、5年以上経過し局所再発を認めた症例 3例（1例 温存皮膚再発、2例に乳頭再発）遠隔再発3例（4.2%）であった。術後2年以内にSI挿入による創部感染2例、SI摘出1例に認めた。5年経過し摘出が必要な症例はなかった。
皮下乳腺全摘術+SI使用による乳房再建は有効な術式の一つと考えられるが、乳頭再発、局所再発の可能性は5年以上経過しても発生することもあり注意を要する。

P-03-31

鏡視下乳頭乳輪温存乳房切除術後の脂肪付加広背筋弁を用いた乳房再建の検討

Endoscopic mastectomy and breast reconstruction using LD Musclar Flap combined with Fat Grafting

亀田総合病院　乳腺科
坂本　尚美、梨本　実花、中川麻貴子、玄　　安理、春山優理恵、
中川　梨恵、淺野　裕子、越田　佳朋、福間　英祐

はじめに:ブレストインプラント関連未分化大細胞型リンパ腫の発生が報告されて以来、自家組織による乳房再建を希望する患者が増えた。広背筋による乳房再建は背中に新たに傷がつく、ボリュームが少ない、などの欠点があるが、今回我々は、側胸部切開から広背筋弁を採取し、脂肪注入にて広背筋のボリュームを増大させた乳房再建術を施行したので報告する。
対象と方法:対象は鏡視下乳頭乳輪温存乳房切除術（NSM）を施行した4例で、2例はNSMと同時に本法を施行し、2例はNSM時に挿入した組織拡張器の入れ替え時に本法を施行した。方法はまず側臥位にて側胸部切開をおき、NSMまたはTEの抜去、および広背筋弁採取を行い、続いて仰臥位にて大腿より脂肪吸引を行い、広背筋弁および大胸筋に脂肪を注入した後に広背筋弁を胸壁に挿入固定した。内視鏡はNSM時の内側の剥離および広背筋採取時に用い、2例では送気も併用した。
結果:平均手術時間は262分（243-289分）、出血量は102cc（30-200cc）、乳房重量は183g（170-210g）、脂肪注入量は広背筋115cc（60-160cc）/大胸筋67cc（0-110cc）、側胸部創の長さは7cm（6-8cm）であった。合併症では、全例に背部の漿液腫を認め穿刺排液を必要とした。また1例に感染を認めたが保存的に軽快した。皮弁壊死、乳頭壊死等は認めなかった。手術手技では、送気法を施行した2例中1例はNSM後に広背筋採取を施行したため、背部と胸部の空洞が大きくなり送気がうまくできなかった。また側胸部の単孔から挿入した鉗子とカメラが干渉するなどの問題があった。送気法では最初に広背筋を採取し、またポートを別の部位に追加することでこの問題は解決できると考えられた。残りの2例では、長い筋鈎により組織を牽引し、側胸部創から内視鏡を挿入することにより視野拡大が得られ、内視鏡は有用であった。
結論:本法は比較的小さな乳房に対して傷も目立たず整容性が保たれる手技であると考えられた。

P-03-32

当院における人工物乳房再建後の局所再発例の検討

Local recurrence after implant breast reconstruction

[1]東京医科大学　乳腺科学分野、
[2]東京医科大学　茨城医療センター　乳腺科、
[3]東京医科大学　八王子医療センター　乳腺科、
[4]東京医科大学病院　形成外科、[5]東京医科大学病院　病理診断科
河手　敬彦[1]、海瀬　博史[2]、山田　公人[3]、宮原　か奈[1]、上田　亜衣[1]、
寺岡　冴子[1]、淺岡真理子[1]、岡﨑　美季[1]、川井　沙織[1]、織本　恭子[1]、
小山　陽一[1]、八木　美緒[1,2]、安達　佳世[1]、小宮　貴子[4]、緒方　昭彦[1]、
佐藤　永一[5]、石川　　孝[1]

はじめに:
乳癌の手術には、根治性と整容性の両立が求められる。2014年には人工乳房による乳房再建に関して保険適応が認められ、乳房切除後の一次再建を希望する患者は年々増加している。一次再建は二次再建に比べ、手術回数・費用の軽減や乳房の喪失感が少ないなどのメリットがあるが、自施設での再建後の再発状況についての情報提供が必要である。
目的:
インプラント再建後の乳房内再発と、その後の再発治療への影響を検討する。
対象:
2014年から2018年までの5年間、当院で手術を行い、当院で乳房再建術（一次一期および二期再建）を施行した167症例192乳房（両側乳房再建;24症例）のうち、組織拡張器を用いた再建を施行し、術後経過が確認できた96症例98乳房を対象に予後を観察し、さらに再発後の治療について追跡調査した。
結果:
平均年齢は48.2歳（26-75歳）、乳癌の組織型は非浸潤性乳管癌（DCIS）;37例38乳房、浸潤性乳管癌（IDC）;52例53乳房、浸潤性小葉癌（ILC）;5例、粘液癌;1例、Paget disease;1例であった。乳房再建後の局所再発は5症例5乳房（5.1%）で認められた。5例の再発時期及び形式と病理結果は、①術後12年目、乳輪下腫瘤再発、DCIS、Luminal type、②術後16年目、乳頭乳輪部の局所再発、Paget's disease、Luminal type、③術後2年目、生検部皮膚の局所再発、粘液癌、Luminal-HER2 type、④術後1.5年目、切除断端陽性による残存乳腺再発、IDC、Luminal type、⑤術後1.3か月、多発肺転移と広範囲皮膚転移、IDC、HER2 typeであった。
まとめ:
当院で組織拡張器を用いて再建術を施行した症例の5.1%に再発を認めた。①②は晩期再発、③は生検部の局所再発、④は断端再発、⑤は遠隔転移再発であった。再発治療として、症例①-④は再発巣の切除を行い、症例⑤は化学療法や分子標的療法を施行した。いずれの症例も再発治療は適切な時期に行われており、再建術を行った影響はないと推察した。
結語:
組織拡張器による再建の乳癌再発およびその後の治療への影響は少なく、再建の利点と欠点について適切に情報提供がなされれば、積極的に行ってよい治療法と考えられた。

P-03-33

整容性を重視したnipple-sparing mastectomy（NSM）の術式工夫-皮弁吊り上げ鈎の使用経験-

Nipple-sparing mastectomy mainly by using a mistless skin flap retractor

[1]手稲渓仁会病院　胸部一般外科、[2]手稲渓仁会病院　形成外科、
[3]手稲渓仁会病院　腫瘍内科
加藤　弘明[1]、阿部　　大[1]、久保田玲子[1]、千葉　龍平[1]、成田　吉明[1]、
松波　　己[1]、七戸　龍司[2]、石黒　　敦[3]

【背景と目的】乳癌に対する乳房切除後の乳房再建手術において、より整容性を高めるため、乳房皮膚および乳頭乳輪を温存するnipple-sparing mastectomy（NSM）が選択される症例が増えてきている。整容性と根治性を両立させ得る優れた術式であるが、比較的難易度は高く、乳頭乳輪壊死が合併症として危惧される。
当院では、2018年よりNSMの適応とした乳がん症例に対して、乳輪切開を加えず、皮弁吊り上げ鈎を用いて乳頭乳輪温存乳房切除および広背筋弁による一期的再建術を行っており、その有用性を報告する。
【対象と方法】適応は、腫瘍径3㎝以下、腫瘍乳頭側断端が陰性、十分なインフォームドコンセントを施行し同意を得られた症例。また、形成外科との連携で十分に検討したのちに適応を決定している。手術は、乳房外側、腋窩のみの切開で、乳輪切開は加えず、皮弁吊り上げ鈎と内視鏡を用いて乳頭乳輪温存乳房切除を行い、体位変換ののち形成外科にて広背筋弁による再建を施行する。
【結果】これまでに5例に施行。全例女性、平均年齢50.6歳、腫瘍径平均は1.1㎝、Luminal4例で全例術前にホルモン療法を開始。Triple negative1例で術前化学療法を施行した。手術時間は平均441分、出血量は平均114ml、術後平均在院日数は10日。術後合併症は、背部創感染にて再入院が1例であった。乳輪乳頭壊死は見られなかった。
【結語】整容性の向上に大きく貢献する術式と思われた。一方で、根治性については検討が不十分であり、今後の厳重な経過観察と厳密な症例選択による実施が重要である。

P-03-34

BIA-ALCL発生に伴うブレストインプラント回収が当院におけるインプラント挿入中患者に及ぼした影響

Effect of breast implant recovery associated with BIA-ALCL on patients during implant insertion

[1]愛知医科大学　乳腺・内分泌外科、[2]神甲会　隈病院　外科
坂野　福奈[1]、安藤　孝人[2]、西塔　誠幸[1]、伊藤由季絵[1]、後藤真奈美[1]、
井戸　美来[1]、高阪　絢子[1]、毛利有佳子[1]、藤井　公人[1]、中野　正吾[1]

【背景】ブレストインプラント関連未分化大細胞型リンパ腫（BIA-ALCL）の発生に伴うティッシュエキスパンダー（TE）・シリコンインプラント保険収載品の回収により2019年7月より健康保険を使用した乳房再建は大きな制限を受けることとなった。当院ではBIA-ALCLについての情報提供を適宜書面の送付・外来時の説明にて実施している。当院において1年以上前に乳癌手術と同時にTE挿入を施行した患者への影響を調査した。【方法】2017年1月から2018年12月までの間に愛知医科大学病院で行われたTEを用いた同時再建患者34名について後ろ向きに調査した。【結果】TE挿入患者は34名であった。このうち29名はTEによる皮膚拡張後にシリコンインプラント挿入が施行された。4名はインプラント回収により現時点で今後の再建方法保留、1名はTE感染によりTE抜去、その後再建希望撤回されていた。シリコンインプラント挿入した29例のうち、BIA-ALCLを理由としたシリコン抜去希望は1名（3%）のみであった。本患者は今後、自家組織による再建を希望していた。【考察】TE挿入後のシリコンインプラント挿入中の患者においては、現時点でBIA-ALCL発生によるインプラント回収を原因とした追加治療を希望する患者は少数のみであった。BIA-ALCLについて適宜、適切な情報提供が行われていれば大きな患者の混乱は避けられるのではないかと考える。

P-03-35

当院における乳房再建手術を受けた乳癌患者の満足度調査

Satisfaction survey of patients undergoing breast reconstruction surgery in our hospital

[1]市立貝塚病院 看護局、[2]市立貝塚病院 乳腺外科、[3]市立貝塚病院 形成外科
梅本郁奈子[1]、杉本　恵子[1]、西前　綾香[2]、高橋　裕代[2]、大城　智弥[2]、
進藤　恵美[3]、望月　祐一[3]、稲治　英生[2]

【はじめに】乳癌治療と整容性の両立を考えた乳房再建手術（以下再建手術）は現在では乳癌治療の重要な選択肢の一つとなっている。患者へのサポートの充実のためには客観的な整容性の評価だけではなく術後の身体・心理的な変化と満足度を知ることが重要と考えられる。
【目的】再建手術を受けた患者の満足度を明らかにする目的でアンケート調査を行った。
【研究方法】初発乳癌患者のうち再建手術を受けた34名に2019年3月～ 7月に無記名の調査票を配布し返送用封筒にて回収した。調査内容は属性・相談相手・影響を受けた因子・重要と考えた事・引っかかった事・再建手術後の日常生活復帰までにかかった日数・心理的変化10項目とした。回答は選択式複数回答で、心理的変化10項目は1 ～ 4点の40点満点で集計した。
【結果】34名に配布し29枚を回収した（回収率85%）。再建手術時の年齢は54±10歳で、再建方法は1次再建26件（90%）で2次再建は3件（10%）、術式は人工物が24件（83%）、自家組織5件（17%）であった。相談相手は夫が16件（55%）、医師9件（31%）であった。手術に影響を受けた因子は「医師との信頼関係」19件、「再建方法」「メリットデメリットの説明」各11件。重要と考えた事項では「安全性」24件、「入院や手術回数」11件。引っかかった事は「合併症」17件、「怖い」10件が上位の回答となった。術後日常生活復帰までの日数について、生活動作は35±31日、仕事や家事67±73日、運動は104±94日と個人差がみられた。運動が出来るまでの平均日数は人工物が81日、自家組織が169日であった。気持ちの変化10項目全体での平均合計点数は30点で、「費用は妥当」「再建手術をやってよかった」「自分の体として愛着が持てた」の3項目では〈とてもそう思う〉と〈そう思う〉が90%を超えた。術式での点数の比較では人工物が29点に対し自家組織が32点と上回り、自家組織では「再建手術をやって良かった」「服や下着に支障がない」「自分の体として愛着が持てた」の満足度が高かった。
【結論】患者は術式選択時には安全性を重要視し合併症への不安を持っているが、医師との信頼関係によって意思決定していたことが明らかとなった。また、日常生活動作の回復は人工物で早かったものの、全体の満足度は自家組織の方が高かった。今回の調査結果はBIA-ALCLが問題となった時期以前のものであり今後同類の調査がなされた場合のベースラインとして意義のあるものと考えられる。

P-03-36

漏斗胸合併乳癌に対する乳房再建の治療経験～当科における変遷～

Breast reconstruction for patients with pectus excavatum

[1]横浜市立大学付属市民総合医療センター　形成外科、
[2]富山大学附属病院　形成再建外科・美容外科、[3]KO CLINIC
角田　祐衣[1]、佐武　利彦[2]、小林　耕大[1]、中園美紗子[1]、本間　有貴[1]、
堀　　弘憲[1]、武藤　真由[1]、黄　　聖琥[3]、廣冨　浩一[1]

漏斗胸は800人に1人の頻度で発生すると言われており、変形の形態や程度は症例ごとに異なる。漏斗胸合併乳癌患者では、乳癌手術に加え、胸郭変形の程度によっては組織が大きく不足する症例もあり、乳房再建方法の選択に苦慮することがある。今回、漏斗胸合併乳癌患者に対して乳房再建を行った症例について報告する。
対象は2007年4月から2019年10月に当科で乳房再建を施行した症例のうち、漏斗胸による胸郭変形を合併していた5症例であり、全例で胸郭変形に対する治療歴はなかった。再建方法は、穿通枝皮弁2つによる再建が1例、穿通枝皮弁による再建後に脂肪注入による修正を施行した2例、脂肪注入による再建が2例であった。
重度な胸郭変形の場合には、幼少期に胸郭形成を施行している症例もあるが、変形が軽度である場合には、成人後に医療機関で指摘されて初めて本人が自覚する症例もある。以前は軽度の軟部組織陥凹変形においても皮弁や人工物による修正が必要であったが、近年の脂肪注入の手技の確立により、低侵襲でかつ自然な修正が可能となった。当科においても以前は穿通枝皮弁を2つ用いて、乳房再建と陥凹変形の修正を行ったが、脂肪注入を開始後には穿通枝皮弁による乳房再建後に脂肪注入を繰り返すことで、整容性の高い再建をより低侵襲で行うことが可能となった。また、最近では脂肪注入による全乳房再建も施行しており、乳房サイズが小さく、組織欠損も少ない、胸郭変形が軽度の症例では良い適応と考えられる。しかし、組織量の不足が懸念される症例においても、患者の希望によっては、適応となることもあり、個々の症例に応じて、それぞれの再建方法を決定する必要がある。

P-03-37

小さい切開創で乳癌手術をするための工夫

Devices of small skin incision breast surgery

日本大学病院　乳腺内分泌外科
小関　　淳、谷　　眞弓、増尾　有紀、小山　祐未、髙橋　紗綾、
多田敬一郎

現在の乳癌手術は、乳癌の根治性と乳癌術後の整容性を追求する目的で生まれた手術手技の乳房オンコプラスティックサージャリーが急速に広まってきている。乳癌手術の整容性とは、手術後の美容的な仕上がり、見た目のことであり、乳房の大きさ、形、位置、傷あとなどに評価される。以前は当院でも、整容性を考慮し、乳癌手術を内視鏡補助下手術で施行していたが、現在はそれに代わるものとしてマンマ用ライト付き筋鈎を使用して、内視鏡下手術と同様の皮切で、直視下に乳癌手術を施行している。センチネルリンパ節生検術は腋窩部の2cm皮膚切開で、乳房部分切除術は乳輪切開半周の5cm皮膚切開で行っている。現在の乳癌手術に使用する手術器具として、三種の神器と言われている、①ライト付き筋鈎 ②排煙装置付き電気メス ③ラッププロテクター（当院ではラッププロテクターの代わりに、創縁保護として、乳輪切開部は縫合法を行っている）を利用することが有用であると言われている。今回、これらを当院では使用し、乳癌の部分切除手術を、乳房内で傷が目立たぬ場所の皮膚切開である乳輪切開、乳房下縁切開、乳房外側縁切開を選択し、病変から離れた場所に皮膚切開を置いても、深部操作が容易になり腫瘍へのアプローチを可能になった。このように傷が目立たぬ場所の皮膚切開で手術を施行しているが、さらに術後の傷あとケアも重要と考え、当院では、乳癌術後創部の瘢痕予防として、創部に対して傷あとケアテープ『アトファイン』を使用している。これら以外にも、整容性を考慮した小さい切開創で乳癌手術をするために、具体的な工夫と当院オリジナルなこだわりについて、ビデオを供覧する。

P-03-38

乳房周囲有茎穿通枝皮弁に対する放射線照射後の体積変化に関する検討

Flap volume change in the patients using local perforator flap reconstruction

千葉大学　臓器制御外科
吉村　悟志、藤本　浩司、長嶋　　健、高田　　護、榊原　淳太、
寺中亮太郎、大塚　将之

【目的】
根治性を確保し、乳房の変形を防ぐoncoplastic surgeryはvolume displacementとvolume replacementからなる。比較的小さめな乳房が多い日本人女性に対してはvolume replacementが有用なことも多い。volume replacementに用いる自家組織材料としては全乳房再建でも部分乳房再建でも穿通枝皮弁が用いることが可能であるが、照射後に皮弁体積がどの程度保持されるかについての詳細な報告はあまりない。今回、我々は当院の有茎穿通枝皮弁による部分切除後一次一期再建症例を用いて、放射線照射後の皮弁体積の時間的推移を検討した。
【方法】
対象は2011年10月から2017年1月までに乳房周囲の局所有茎穿通枝皮弁を用いた一次一期部分乳房再建術を施行し2年以上が経過した26例。全例において部分再建後に皮弁を含んだ全乳房照射が行われた。術直後照射前から以降1年毎に造影MRIを施行した。3次元画像解析システム（SYNAPSE VINCENT, Fujifilm Medical）を用いて、移植皮弁体積を計測し、経時的な体積変化を追跡した。また、術中には挙上した皮弁に対するICG蛍光造影を施行した。最終的に使用した全皮弁面積に対するICG蛍光造影面積の割合を算出し、体積残存率との相関を検討した。
【結果】
術後皮弁体積の変化率は最終的に8%から-78%まで変化していた。術後照射前のベースライン皮弁体積に対する変化率は1年後90%、2年後83%、3年後81%、4年後81%、5年後78%であり、術後2年までは有意な体積減少を認めたが、2年後以降の体積減少は有意差を認めなかった。最終的な残存皮弁体積がベースラインに対して60%未満、60%以上80%未満及び80%以上であった症例の割合は各15%、23%、62%であった。皮弁全体に占めるICG造影域の割合は平均82±11%であり、術後2年時の残存皮弁体積率との間には有意な相関（r=0.80）が認められた。
【結論】
乳房周囲有茎穿通枝脂肪弁は良好な皮弁血行を有すれば、放射線照射後でも体積減少は軽度であり、一次一期の温存乳房再建の妥当な再建材料である。

P-03-39

術前DCIS症例に対するOncoplastic surgery を用いた広範部分切除の治療成績

Oncoplastic breast-conserving surgery for DCIS

千葉大学　臓器制御外科
藤本　浩司、長嶋　　健、高田　　護、榊原　淳太、寺中亮太郎、
大塚　将之

【目的】
非浸潤性乳管癌は乳房切除術により根治が得られると考えられるが、現在では乳房温存療法も広く行われている。乳癌診療ガイドライン2018年版においても組織学的に断端陰性が保たれるなら、浸潤癌と同様に標準治療とされている。温存術に対して乳房オンコプラスティックサージャリー（OBS）を用いることで、整容性を維持したまま、切除可能な乳腺量が増加することが報告されているが、広範なDCIS成分を有する病変において同様に局所制御が可能かの報告はまだ少ない。今回、我々は術前診断がDCISで、広範部分切除+OBSを施行した症例をレトロスペクティブに検討したので報告する。
【方法】
2012年から2019年の間に当院にて、上記手術を施行した17例。OBSは乳房周囲の胸壁に存在する穿通枝皮弁を用いたreplacement techniqueにより行った。石灰化症例に対しては標本マンモグラフィ撮影による摘出の確認を行った。断端には術迅速組織診を行い、断端陽性が疑われた場合には追加切除を行った。対象症例に対してはセンチネルリンパ節生検も併せて施行した。全症例に対して、通常の乳房温存療法と同様の術後乳房照射を、移植皮弁を含む全乳房に対して行った。若年及び断端近接症例に対してはブースト照射も行った。整容性評価としてHarvard scaleによる主観的評価とBCCT.coreによる客観的評価が術後写真を用いて行われた。
【結果】
年齢は平均50.5±9.7歳、術前画像評価における最大腫瘍径は平均49.7±13mm（34-70）であった。最終組織型は非浸潤性乳管癌8例、微小浸潤癌2例、浸潤性乳管癌7例（浸潤径2-3mm）であった。病理学的病変最大径は平均54.8±22mm（26-110）であり、2例において最終断端が陽性であった。平均標本重量及び体積は各々 101±40g（21-181）、103±45cc（17-200）であった。平均観察期間中央値44か月において、局所再発を1例に認めた。
整容性はいずれの評価でも9割以上の症例がExcellentもしくはGoodであった。
【結論】
DCISにおいては病変が広範になるほど、画像上の腫瘍径と病理学的腫瘍径の乖離が大きくなる傾向にあるが、腺葉系を考慮して末梢方向に十分にマージンを確保した切除を行えば断端を陰性に保つことは可能である。本術式は、広範なDCIS成分を持つ温存希望乳癌症例に対する手術選択肢になり得る。

P-03-40

培養脂肪幹細胞付加脂肪注入による乳房再建

Breast Reconstruction with fat grafting included cultured adipose-derived stem cells

[1]横浜市立大学附属市民総合医療センター　形成外科、
[2]富山大学附属病院　形成再建外科・美容外科、[3]KO CLINIC
武藤　真由[1,3]、佐武　利彦[2,3]、小林　耕大[1]、本間　有貴[1]、岡本　茉希[2]、
中園美紗子[1]、角田　祐衣[1]、堀　　弘憲[1]、黄　　聖琥[3]、廣冨　浩一[1]

【目的】当科では2012年より脂肪注入による全乳房再建を開始し、その有効性を実感してきたが、再建困難症例も経験した。特に放射線照射後、乳房サイズに比較して乳房に温存された皮下脂肪が薄いまたはBMIが低い患者は治療に苦慮する。そこで我々は脂肪注入の適応を拡大させるため、再生医療等安全性確保法に基づき、2019年1月より培養脂肪幹細胞付加脂肪注入（第二種再生医療）による乳房再建を開始したため報告する。【対象・方法】2019年1月から2019年9月まで、培養脂肪幹細胞付加脂肪注入による乳房再建を施行した26症例を対象とした。局所麻酔下に吸引した脂肪30ccを、セルソース株式会社（特定細胞加工物製造許可 施設番号:FA3160006）へ委託し、幹細胞の抽出・培養を行った。全身麻酔下で培養脂肪幹細胞を混合した脂肪を注入し、6ヶ月以上の間隔をあけて手術を繰り返した。【結果】年齢は平均49.8歳、平均BMIは20.6、脂肪注入量は平均219.6ccであった。1例でドナー部の術後浮腫を認めたが2週間で改善し、その他大きな合併症は認めなかった。【考察】本法の利点は、幹細胞抽出用の脂肪が少量ですむため、痩せた患者も適応となる、CPCのない施設でも培養脂肪幹細胞の治療が可能となり、培養の手間を省くことができる。欠点は自費診療であるため患者の経済的負担が大きいことである。今後慎重に経過観察し、本法の適応を見極めていきたいと考えている。

42歳　左NSM術後　放射線照射後
左:術前　中央:1回目術後　右:2回目術後

P-03-41

乳癌に対する乳房再建術後の局所再発に関する後向き観察研究

Retrospective observational study of local recurrence of breast cancer after breast reconstruction

名古屋市立大学大学院 医学研究科 乳腺外科学分野
加藤　明子、近藤　直人、鰐渕ー遠藤友美、藤田　崇史、浅野　倫子、
久田　知可、上本　康明、西川さや香、片桐　悠介、寺田　満雄、
山中　菜摘、遠山　竜也

【背景・目的】2013年に人工物による乳房再建が保険適応となり、本邦でも乳房再建は乳癌治療の選択肢として普及してきた。それに伴い、皮膚や乳頭乳輪を温存するSSM（Skin-Sparing Mastectomy）やNSM（Nipple-Sparing Mastectomy）といった術式が提唱・施行され、より整容性の高い手術が求められるようになってきた。従来の乳房全切除術（Bt）と比較し、SSMやNSMは皮膚を温存することで整容性を維持することができ、治療成績も従来の術式と同等とされる。しかし、組織生検時のneedle tractが切除範囲に入らないことで、癌が播種・遺残し、局所再発のリスクとなる恐れがある。そこで、当院で施行した乳房再建術施行症例と局所再発との関連について検討した。
【対象・方法】対象は、2013年7月～ 2019年10月に当院で施行した乳癌に対する乳房再建術症例173例のうち、フォローアップが可能であった163例。2019年12月までの間に局所再発を認めた症例をカルテに記載してある診療データを対象に調査した。
【結果】163例中、7例（4.3%）で局所再発を認めた。7例のうち2例に同側腋窩リンパ節再発を認め、5例に局所皮膚再発を認めた。局所皮膚再発を認めた5例のうち、3例はNSM、1例はSSMを施行されており、いずれの症例も組織生検創は切除されていなかった。局所皮膚再発を来した1例は、術後わずか1ヶ月で皮膚再発を認め、その後遠隔転移を来たし術後2年で死亡した。その他の6例については局所再発巣を切除した後、局所・遠隔再発なく経過している。
【考察】遠隔転移の一部として現れる局所再発は予後不良と考えられるが、needle tract seedingに起因したものの場合は、局所切除によってコントロール可能であることが多い。このような再発を防ぐには、生検創を確実に切除することが必要であると考えられた。

P-03-42

乳癌術前化学療法後の乳房同時再建手術の安全性の検討

Analysis of safety immediate breast reconstruction after neoadjuvant chemotherapy for breast cancer

[1]大阪市立大学大学院　医学研究科　乳腺内分泌外科学、
[2]大阪市立大学大学院医学研究科　形成外科学
森崎　珠実[1]、野田　　諭[1]、浅野　有香[1]、田内　幸枝[1]、柏木伸一郎[1]、
高島　　勉[1]、小野田尚佳[1]、元村　尚嗣[2]、大平　雅一[1]

背景）2006年に自家組織による乳房再建が保険収載され、乳房再建が保険診療として認められるようになった。更に、2014年にシリコンインプラントが保険適応となり、自家組織でも人工物でも保険診療で施行できるようになった。乳癌治療はサブタイプにもとづいた治療が標準となってきており、局所進行例においては術前化学療法（以降NAC）行うことが多く、手術時に再建を希望される例も多い。乳癌診療ガイドラインでは術前化学療法後の乳房再建は勧められるものの慎重に行うようにと明記されている。当院でも2006年より形成外科と再建術を行ってきており、年々手術数は増加している。また、NACを行う症例も増加している。今回NAC症例に対する乳房再建の安全性について検討した。
方法）2006年10月から2017年8月における乳癌同時再建手術112症例のうち14例（12.5%）にNACが施行されていた。臨床病理学的背景を後方視的に解析した。
結果）NAC 群vs非NAC群にて平均年齢は51歳vs 49歳で有意差はなく、再建方法は人工物が2例vs 20例、自家組織が12例 vs 78例（腹直筋9例vs 40例、広背筋3例vs 38例）と有意な差は認めなかった。乳房手術は乳輪乳頭温存0例 vs 9例、合併切除が14例 vs 89例であった。腋窩手術はセンチネルリンパ節生検が2例vs75例、腋窩郭清が12例vs 23例で有意に非NAC群にセンチネルが多かった。診断時のサブタイプはLuminal type 5例vs 78例、Luminal HER2 type 2例vs7例、HER2 type 2 例vs 3例、Triple negative type 5例vs 5例であり、有意に非NAC群でLuminalが多かった。これら診断時のステージはStage I以下が1例vs 53例、stageⅡ以降で13例vs 35例と有意に非NAC群で早期症例が多かった。合併症としては、両群において感染は7% vs8%、血腫や漿液腫が29% vs 31%、壊死や離開が43% vs 43%と差を認めなかった。
結語）NACの有無は再建術式に影響しておらず、NACの有無において合併症の発症率に有意差は認めず、安全に乳房再建が施行されていた。今後再建手術の増加とともに、更なる個別化治療が進むと考えられ、それぞれに適切な術式検討が必要と考える。

P-03-43
演題取り下げ

P-04-1
外来化学療法を受ける乳がん患者の休職に至った要因の抽出
Extraction of factors leading to leave of absence for breast cancer patients undergoing outpatient chemotherapy

富山県　済生会　高岡病院
山田真由美

【目的】外来化学療法を受ける乳がん患者の休職に至った要因を明らかにし、患者が納得した療養生活を送るための看護支援を検討する。
【方法】診断時就労中で外来化学療法中に休職した乳がん患者を対象に、インタビューガイドを用いて半構造化面接を行った。インタビュー内容は、仕事内容や雇用形態、休職決断時期や期間、休職に至った背景や理由などをプライバシーの保てる個室で面接し、対象者の承諾を得てICレコーダーに録音した。分析は録音した内容を逐語録にし、対象者の思いが語られている文脈を意識しながら抽出しコード化、意味内容からサブカテゴリー、カテゴリーとしてまとめた。本研究は、A病院看護部倫理委員会の承認を得た。
【結果】対象者は8名で、平均年齢45.2歳。仕事内容は、製造業、事務職、接客業、医療系。雇用形態は、正規が4人、非正規が4人。休職決断時期は、乳がん告知後、術後病理結果説明後、化学療法1コース後だった。休職期間は、4か月から2年6か月で、平均9.2か月。休職の理由は、【術後の後遺症】【予測できない副作用や体調変化への戸惑いと不安】【能動的な考えによる休職】【受動的な考えによる休職】【職場環境】【経済的理由】など、6つのカテゴリーに分けられた。
【考察、結論】外来化学療法を受ける乳がん患者は、【術後の後遺症】や【予測できない副作用や体調変化への戸惑いと不安】をもちながら就労について考え、休職していた。休職には、「治療に集中するため」「人にかまっている場合ではない」「無理をする自分の性格からの判断」など、【能動的な考えによる休職】と、「パニックの自分」「就労意欲の減退」「家族や職場の勧め」などの【受動的な考えによる休職】、【職場環境】、「傷病手当金や生命保険のため」の【経済的理由】など複数の要因があり、患者の休職に対する思いは多方向から検討する必要が考えられた。看護師は、術後の後遺症が軽減できるよう創部ケアや患側上肢のリハビリ、副作用の対処法などのセルフケア能力を向上させ、患者が病状や治療について正確に職場へ伝えたうえで、仕事と治療について総合的に考えられるよう意思決定支援が重要と考えられた。今回の対象者はすべて元の職場へ復帰し、そのうち7名が1年以内の復帰だった。本研究では対象者が少数だが、休職できる環境にある場合は、一旦休職することで中長期的な就労継続につながるのではないかと考えられた。

P-04-2
当院において薬物療法後に出産した乳癌患者の特徴について
Successful delivery after pharmacotherapy in breast cancer patients

[1]がん研究会有明病院　乳腺センター、[2]がん研究会有明病院　総合腫瘍科
武田　美鈴[1]、片岡　明美[1]、阿部　朋未[1]、植弘奈津恵[1]、小野麻紀子[2]、
原　　文堅[1]、森園　英智[1]、上野　貴之[1]、伊藤　良則[1]、大野　真司[1]

【背景】乳癌患者における妊孕性温存の希望は増加してきたが、妊娠・出産に影響のある薬物療法を受けた乳癌患者が実際にどれくらい出産できるか、また、その患者背景や予後に関する本邦の報告は少ない。【目的】乳癌の手術、薬物療法後に出産した患者の背景や予後について実態を明らかにする。【方法】当院で2007年から2014年に手術および薬物療法を施行した49歳以下の根治可能乳癌患者2306人のうち、出産した群を対象として後方視的に解析した。妊娠希望があっても出産に至らなかった症例を対照群とした。【結果】出産群は27人、非出産群は85人。出産群の観察期間中央値は10.1年（7.0-12.2年）で、手術時の平均年齢は32.2歳（25-38歳）。cStage 0は7人（25.9%）、cStage Iは8人（29.6%）、cStage II A以上は12人（44.4%）だった。Luminal 13人（59.3%）、HER2 type 3人（11.1%）、Triple negative 7人（25.9%）だった（不明4人）。化学療法ありは、出産群16人（59.3%）、非出産群62人（72.9%）、内分泌療法ありは、出産群 18人（66.7%）、非出産群68人（80.0%）だった。いずれの項目も両群に有意差はなかった。生殖補助医療ありは、出産群16人（44.4%）、非出産群17人（20.0%）で、非出産群の方が有意に少なかった（p=0.034）。出産群で内分泌療法を施行した18人のうち、タモキシフェンの完遂例は6人で、7人は妊娠希望のため中止していた。出産群の乳癌再発は2人（いずれも局所再発）で10年無再発生存率は90.6%であった。死亡例はなし。出産時の年齢は中央値39歳（31-42歳）。手術から出産までの期間は、中央値5.3年（0.4-8.9年）で、Luminal 5.9年、HER2 type 3.2年、Triple negative 4.8年だった。【考察】薬物療法を経ても妊娠希望のあった患者の24%は出産しており、手術時の年齢は38歳以下、手術から出産までに約5年を要していた。10年無再発生存率は90.6%で比較的予後は良好だった。【結語】手術時年齢が38歳以下であれば薬物治療後も約2割は出産できた。出産までの期間は術後5年程度を要した。乳癌に関する予後は比較的良好であった。

P-04-3
チーム医療におけるピアサポーターの役割～院内サロンでの医療スタッフとの連携による患者支援のあり方～
The role of Peer supporter's for breast cancer patients The way of patient support by medical staff

[1]石巻赤十字病院　ブレストセンター、[2]石巻赤十字病院　遺伝診療科
髙橋　修子[1]、川村真亜子[2]、安田　有理[2]、瀬戸真由美[1]、新國つくし[1]、
佐藤　　馨[1]、古田　昭彦[1]

【背景】国の第3期がん対策推進計画の中で「がんピアサポートの重要性」が謳われているが、宮城県内では現在がんピアサポーター（以下ピア）を受け入れている病院は当院を含め宮城県内2施設に留まっている。その理由として、病院側においてピアの役割や必要性についての理解が少ないことが「がんピアサポーター育成担当者連絡会議」では課題となっており、取り組みが推進されていない現状がある。当院ブレストセンターでは、2017年1月より乳がんサロンがオープンし、ピアが患者の視点で患者・家族をサポートする支援体制を構築してきた。2019年度より院内ボランティア扱いであったピアをパート職員として採用し、患者・家族と医療者との連携の役割を職員の立場で担う活動を開始している。【目的】今回、病院職員としての当乳がんサロンにおけるピアの活動を報告するとともに医療スタッフとの連携による患者支援のあり方について考察した。【活動報告】2018年11月より2019年11月まで、サロン利用者数は延べ2,707人、1回当たり平均12人の患者・家族が診察前後にサロンを利用された。介入時期の内訳は、告知・再発・化学療法中・放射線治療中等と多岐にわたっており、病気全般の不安に留まらず、家族への思いを吐露される方も多くみられた。ピアは職員として、カルテ閲覧や院内メール使用の資格を有し、診察開始前のカンファレンスやサロン終了後の振り返りに参加することで、他職種の医療スタッフとの情報共有を図ることができ、一人の患者様に対してスタッフ同士の連携のとれた手厚い支援や相互理解が得られていると感じた。また、病棟看護師1名がブレスト外来に関わっており、必要時にピアがその場でつなげ、解決へと導く場面を積極的に設けている。早期不安解消につながったケースもあり、「その場でフォローしていただき、ありがたい」「気持ちが軽くなった」等の感想が寄せられている。
【考察・課題】院内サロンでの患者様との日々の関わりを通して、ピアの存在と医療スタッフとの連携が患者の療養生活の質の向上に不可欠であり、いかに重要であるかということを当事者の立場で改めて実感した。今後、現場での実績を積み上げながら、「ピアの必要性と連携の重要性」を院内外にアピールしていくとともに、患者・医療スタッフ双方から信頼されるピアを育成していきたいと考える。

P-04-4

当院における乳がん患者の就労支援と現状

Employment Support for breast cancer patients in our Hospital

日本赤十字社長崎原爆病院
畑地登志子、柴田健一郎、谷口　英樹、前田　裕子

【背景】近年、がん患者の就労支援が重要とされ、当院でも取り組みを始めている。当院では主に離職予防と就労支援をおこなっている。乳癌告知後の混乱から退職してしまうことを防ぐために、主治医、告知に同席した看護師、入院支援センターの3段階で現在の働き方と治療中の両立について話し合い、離職予防を意識して情報提供に取り組んでいる。またハローワーク長崎の出張相談を院内で行い、がん患者の就職支援もおこなっている。当院における乳がん患者における初期治療時の就労状況について検討した。【方法】2019年1月から12月に当院で行った乳癌悪性腫瘍手術をうけた100例のうちカルテで情報追跡可能であった100例の就労状況について検討した。【結果】52例が就労していた。就労していた52例のうち、扶養を外れて就労していたのは40例、扶養内で就労していたのは12例であった。年齢は35 ～ 79歳で、化学療法を受けたのは19例、放射線治療を受けたのは26例であった。加療中の退職は1例、休職10例、転職2例であった。【考察】乳癌初期治療で退職にいたった症例は1例のみであった。有給休暇や傷病手当を利用して就労を継続できた症例が多かった。また、平成30年3月には療養・就労両立支援指導料が新設され1000点が算定できるようになっている。現時点では当院の乳癌症例で面談に産業医意見書を作成したケースは確認できていない。当院の就労支援の取り組みについて、文献的考察を加えて報告する。

P-04-5

外来化学療法室における就労とがん治療両立実態調査

Survey of balancing work and cancer treatment by each patient at outpatient chemotherapy unit

[1]順天堂大学　医学部附属　順天堂医院　薬剤部、
[2]順天堂大学　医学部附属　順天堂医院　看護部、
[3]順天堂大学　医学部　乳腺腫瘍学講座
齊藤　有希[1,3]、亀井　律子[2]、齊藤　光江[3]

【背景・目的】医療の進歩でがんは治る病気となりつつあり、その治療は放射線照射や薬物療法など通院で可能になってきている一方、就労継続を希望しながらも患者の約3割が離職しているとの報告がある。がん患者が治療を受けつつ就業を継続するには、職場でのサポートや就業配慮などの支援が不可欠であるが、様々な背景を持つ患者の就労の実態や就業配慮の実態は十分明らかになっていない。それらの実態把握と、就労継続・退職を選択させる要因の探索を目的に、当院外来化学療法室にて治療患者を対象にアンケート調査を実施した。
【方法】患者をとりまく状況の中から特に就労に影響すると考えられた①治療内容②就労形態③企業の規模④産業医の関わりに焦点を絞りアンケートを作成、2017年3月から20歳～65歳を対象に調査を実施した。統計解析には多変量ロジスティック回帰分析を用い、p<0.05を統計学的有意とした。
【結果】アンケートの回収率は95.2%、乳がん患者は39.5%含まれた。当院の退職率は10.5%と先行研究より低かった。労働安全衛生法で事業場の従業員数によって産業医の選定人数及び専任が定められているが、産業医について知識のない患者の退職率は32.2%であり、詳しい患者の退職率を大きく上回った。産業医周知の重要性を示唆した一方、患者が会社で病気を相談する相手は「上司>人事担当者>産業医」の順であり、産業医の職能が発揮されていない現状があった。患者が病院で就労について相談する対象は主治医・がん治療センター看護師であったが、最多の回答は「誰にも相談しなかった」であった。患者の退職は診断後～治療開始前に集中していた。最も顕著な差が見られたのは就労形態であり、非正規雇用者の退職率は32.5%と正規雇用を大きく上回った。
【考察】アンケートの結果より説明変数を①就労形態②従業員数③産業医の周知④手術実施の有無とした。統計解析の結果、就業の継続・退職選択の要因として最も影響が大きいのは就労形態(正規か否か)であった。化学療法中には術後合併症の訴えはしばしば耳にするが直接的な退職理由ではなかった。治療による侵襲が退職の要因となり得ない診断～治療開始前での退職を回避するには主治医を中心とし、メディカルスタッフを活用した多方面からの療養・就労両立の情報提供が重要であろう。乳がん患者に関するサブ解析の結果も供覧し、議論したい。

P-04-6

サバイバーによる個別ピアサポートの実際

Individual peer support by survivors at breast clinic

はしづめクリニック
橋爪　隆弘

【目的】
治療前の乳癌患者は診断を受けてから、様々なことを短い時間に決めなくてはならない。手術術式や薬物治療によって、生活にどのような影響があるのか、医療者側からの説明を受けるが、場合によっては不安に駆られるだけの場合がある。当院は年間約50名の新規乳癌患者を診断している地方都市の乳腺外科クリニックである。個別化治療が行われている状況から、ピアサポートもサブタイプや術式に合わせたサポートが必要になると考えていた。当クリニックでは、開業以来サバイバーによるピアサポートを実施してきた。これまでの経験から今後のピアサポートの在り方について考えてみたい。
【方法】
初期治療前の外来診療で、患者本人にピアサポートが必要かどうかを質問し、
希望する患者に、サバイバーによるピアサポートを個別に行った。ピアサポーターは、患者本人の年齢、子供の有無とその年齢、乳癌のサブタイプ、今後予定される術式や薬物治療などできるだけ患者背景が近いサバイバーを選択し、院長が直接指名し、ピアサポートを依頼する形をとっている。ピアサポートの実施時間は1時間から2時間、患者とサバイバーの直接面談に看護師が1名同席する形をとっている。
【結果】
これまで30例のピアサポートを実施した。サバイバーの年齢は20歳代から60歳代が多く、職業では看護師の割合が高かった。患者の満足度は高く、ほとんどの患者が不安なく治療に臨めたと回答していた。また面談でその後患者同士の個別のつながりができ、SNSで連絡を取り合っているケースも多い。
サバイバーからは、「自分の経験が役にたってうれしい」との感想も多く効かれた。しかし、サバイバーや患者が再発をした場合の対応などは十分に対応できていない可能性も否定できない。
【結論】
乳癌のサブタイプによって、治療の順序や使用する薬剤が異なり、予定手術術式によってその後の仕事や育児、家庭生活など様々な問題が生じる可能性があり、患者本人が適切な治療を受けるためにも、サバイバーによるピアサポートは有用であると考える。今後もきめ細かいサポート体制がとれるように診療とケアを実践していきたい。

P-04-7

地域の一般病院で乳癌術後1-2 ヶ月の患者に対する支援プログラムである「ピンクリボンスクール」の実施報告

A support program for patients 1-2 months after breast cancer surgery in a community hospital

[1]製鉄記念広畑病院　看護部、[2]製鉄記念広畑病院　乳腺外科
松本　仁美[1]、河野　誠之[2]、田口　芙佳[2]、金子　友紀[2]

【目的】乳癌治療はステージやサブタイプに基づいて行われ、妊孕性や整容性に関する患者の希望や治療の意思を考慮することが望まれる。患者自身が乳癌を理解し自身の価値観や生き方に照らし合わせて意思決定することで、乳癌のより良い治療選択につながると考える。当院では乳癌の病名告知や手術説明の際にはパンフレットや書面を用いて治療説明を行っているが、患者は病名告知のショックと初めて聞く医学用語等から、理解することは容易ではないと思われる。そのため、乳癌について正しく理解し、納得して治療を受け、心身の変化と折り合いをつけながら生活できることを目的に、患者支援プログラム「ピンクリボンスクール(PRS)」を企画し実施したので報告する。
【方法】当院で2018年10月～ 2019年11月の期間に乳癌手術を施行し、PRSに参加希望のある術後1-2 ヶ月の患者と家族を対象に、乳腺外科医から乳癌のサブタイプ分類と治療法および今後の経過観察等について、がん看護専門看護師から乳癌の自己検診法やリンパ浮腫のケアおよび就労や経済的な支援等について約90分の講義と、参加者同士で乳癌の治療体験や乳癌治療の気がかりや疑問などについて語り合う座談会を合わせて約180分で7回のPRSを実施した。開始直前と終了直後に、方法や内容についてアンケートを実施し、その結果を集約し検討した。
【結果】参加者は患者43名、家族7名。患者の年齢29-77歳(平均68歳)。同時両側乳癌1名。DCIS 3名。浸潤癌のサブタイプとしてはルミナ―ル32例、TNBC 4例、ルミナ―ルHER2 3例、HER2 2例。乳房全切除30例、乳房部分切除14例、乳房再建4例。腋窩リンパ節郭清12例 (単独1例含む)。参加動機は、今後の生活や治療、他の患者の体験への関心であり、開始前アンケートでも『術後の経過観察の方法』『乳癌の標準治療』『リンパ浮腫』の項目に関心が高かった。終了後アンケートでは『他の患者との交流』『乳癌の種類とサブタイプ』『乳房の自己検診』をよかった項目と回答した。終了後の感想では、『同病者の話がきけて安心感がある』『他の患者の体験談をきいてこれから立ち向かう勇気が持てた』であった。
【結論】PRSはがんサバイバーシップの急性期に多面的な情報や関心事や疑問等を確認でき、医療者や参加者同士の交流を通じてがん治療やがん体験を主体的な考えで捉える機会となっていた。今後は初期治療後の自分らしい生活構築のよりよい支援につなげていきたい。

P-04-8

乳がん患者の心身を支える医療の立場からの就労支援-社会につなぐ7つのサバイバーシッププログラムの実践-

Employment support that provides physical and emotional support for breast cancer patients

聖路加国際病院
橋本久美子、金井　久子、山内　英子

【背景】乳癌は、AYA世代をはじめ働き世代の患者が多く、就職活動やキャリアを積み重ねる時期に職場を離れること、子育てや親の介護、関わる人間関係の変化、経済的基盤が不安定な中で長期化する治療と高額化、有害事象や後遺症の対応工夫など、就労にまつわる問題は幅広い側面で支援が求められる。
【目的】聖路加国際病院では、2010年より乳がん患者を中心に7つのサバイバーシッププログラムを開発し、現在も活動している。今回、それらのプログラム活動を振り返り、今後の就労支援の課題を検討する。
【活動方法】語られる乳がんサバイバーの困りごとからプログラムを構築している(図参照)。医師、看護師、ソーシャルワーカー、心理士、栄養士、運動療法士などの院内スタッフと、社会保険労務士、ハローワーク相談員、キャリアコンサルタント、ファイナンシャルプランナー、ヘアーアーテイスト、ネイリストなど、院外の専門スタッフと行い、専門的知識とサバイバーの出会いの場として問題解決能力の向上の機会としている。対象者は、自施設・他施設も可能（リピーター参加可)、費用を無料、乳がん以外も可能など、プログラムに応じて対応している。外部専門スタッフには適宜医療者のアドバイザーとして協働している。
【結果】就労に関するプログラムは、治療との両立、復職や経済的な不安、親子や職場との人間関係、有害事象や後遺症との工夫など、治療と生活を整えるための紐解く重要な入口になっており、職場や家庭での環境変化に応じた治療との両立に悩む相談の機会として利用されている。
【今後の課題】今後も、幅広い側面でニーズをとらえた就労支援を検証し、がん種を超えた体制も取り組んでいく。

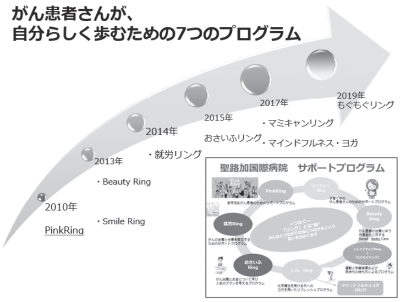

P-05-1

乳癌患者における好中球/リンパ球比、血小板/リンパ球比、リンパ球/単球比は再発時の指標として有用である

Usefulness of NLR, PLR and LMR as predictors of recurrence in breast cancer patients

東京歯科大学　市川総合病院　外科
和田　徳昭

【背景・目的】宿主の炎症・免疫機能と癌の増殖との関連について様々な癌腫でNLR(好中球/リンパ球比)、PLR（血小板/リンパ球比)、LMR（リンパ球/単球比)の治療前値が予後予測に有用であるという報告がある。今回乳癌患者においてそれらが転移再発時の指標としても有用性かどうかを後方視的に検討した。
【対象・方法】2007.12-2019.2までに当院で診断した原発性浸潤性乳癌820例を対象とした。この内Stage IV 53例を除く767例の治療前採血を再発・転移なしの対照群とした。また先の初診時Stage IV 53例と、対照群の術後フォロー中に再発した55例の計108例を再発群とした。これら対照群と再発群の治療前の採血データからNLR、PLR、LMRを求め、他の臨床病理学的因子とともに比較検討した。p<0.05を有意差ありとした。
【結果】対照群の年齢中央値65歳［範囲:27-94]、閉経前183例、Stage I/II/II: 338例/344例/85例、サブタイプ別ではHR（ホルモン受容体）+HER2- / HR+HER2- / HR-HER2+ / HR-HER2-：571例/84例/31例/81例であった。再発群は年齢中央値63歳［範囲:34-92]、閉経前23例、Stage I/II/III/IV: 9例/24例/22例/53例、HR+HER2- / HR+HER2- / HR-HER2+ / HR-HER2-：62例/17例/11例/18例であった。観察期間中央値39ヶ月［3-121ヶ月］で再発群の初再発部位は内蔵転移あり(骨単独転移以外) 81例、骨単独転移16例、乳房局所再発11例であった。腫瘍マーカーのCEAとCA15-3ではCA15-3のみが再発群で有意な上昇を認めた。総白血球数と血小板数に変化はなかった。バラツキが大きいが再発時好中球絶対数は有意に上昇し、リンパ球絶対数は有意に低下していた。対照群と再発群全体のNLRは2.4 ± 1.2と3.4 ± 2.1、PLRは151.8 ± 64.4と198.7 ± 102.9、LMRは5.2 ± 2.3と4.4 ± 2.4であり、いずれの群間も有意差(p<0.001)を認めた。また、サブタイプ別では、NLRはいずれのサブタイプでも有意に上昇し、PLRではHR-HER2+以外で有意な上昇を示した。一方LMRではHR+HER2-とHR-HER2-で有意に低下した。転移部位別の状態は、内蔵転移でいずれの指標も有意差を認めたが、骨単独転移ではいずれも差を認めなかった。LMRのみ乳房局所再発でも有意に低下を認めた。
【まとめ】乳癌フォローにおいて、NLR、PLRは再発時に上昇し、LMRは低下するなど転移再発時の指標としての有用性が示された。

P-05-2

ステレオガイド下吸引式組織生検後に石灰化病変が消失した乳癌症例の検討

Examination of stereotactic vacuum-assisted biopsy performed with complete excision of calcification

[1]ブレストピア宮崎病院、[2]長沼医院
齋藤　智和[1]、林　　透[1]、前田　資雄[1]、中原　　浩[1]、船ケ山まゆみ[1]、長沼　康子[2]、玉田　修吾[1]

【背景】ステレオガイド下吸引式組織生検（ST-VAB）は、USで同定困難な石灰化病変に対する有効な診断手段である。一方、低リスク非浸潤性乳管癌に対する過剰診断・過剰治療が議論の的となっている。ときにST-VABで乳癌と診断された小病変に対して、その後の治療方針に悩むことがある。今回われわれは、ST-VAB後に石灰化病変が消失した乳癌症例について検討した。
【対象】1998年から2019年10月までに、石灰化病変に対してST-VABが施行された症例は1458例で、病理組織診断が乳癌のものは493例であった。そのうちST-VABのみで石灰化が消失した症例は24例で、全例が非浸潤性乳管癌であった。24例のうち、13例に手術が施行され（手術群)、残り11例は経過観察が行われた(観察群)。
【結果】年齢の中央値は、手術群は49歳、観察群は55歳であった。マンモグラフィのカテゴリーは全例C-3であった。MRI検査で病変を指摘されたのは、手術群5例、観察群3例であった。手術群の全例に乳房部分切除術が施行され、5例に遺残乳癌を認め、その全ての病理組織診断が非浸潤性乳管癌であった。遺残乳癌のなかった8例に術後再発は認めなかった。観察群の観察期間は、9ヶ月から12年1ヶ月であった。5例に内分泌治療が実施され、放射線治療は全例で実施されなかった。経過観察中、2例に石灰化の再発を認めたために乳房部分切除が行われ、2例とも病理組織診断は非浸潤性乳管癌であった。そのうちの1例は内分泌療法中の石灰化再発で、ST-VABから再発までの期間は1年9ヶ月、組織亜型は面疱型であった。残りの1例は無治療で、ST-VABから手術までの期間は7ヶ月、組織亜型は乳頭型であった。
【結論】ST-VABで石灰化病変が消失した非浸潤性乳管癌症例の治療方針として、経過観察も選択肢の一つと考えられる。

P-05-3

当院での術前診断のための生検手技の推移

Annual changes in biopsy techniques for preoperative diagnosis at our hospital

赤心堂病院
黒田　　徹

当院は埼玉県川越市内の市中病院で、急性期病棟 156床、地域包括ケア病棟42床の中小病院である。外来患者数は平均1日 16600人/月、2018年度の乳癌診断数は156症例、手術は125症例であった。

乳癌の確定のためには、画像診断後に、病理学的検索が必須となる。以前は主に穿刺吸引細胞診（FNA）を用いていたが、近年はコアニードル針生検（CNB)が中心となり、徐々に、超音波ガイド下吸引式乳房組織生検（US-MMT)の割合が増加している。また2012年にステレオガイド下マンモトーム（ST-MMT)を導入し超音波で確認できない石灰化病変に対し使用している。

2018年の1年間でCNBを152件施行、浸潤癌90例、DCIS 7例、US-MMTは84件施行、浸潤癌 17例、DCIS 7例、ST-MMTは41件施行、こちらは微小浸潤癌が2例、DCISが13件であった。FNAは23件のみであり、20例はリンパ節に対して行われた、3例は乳腺嚢胞を疑うものに施行された。また、針生検で悪性が否定できない為の摘出生検が5例に行われ、内2人にDCISを認めた。計139例の乳癌を病理学的に診断できた。

各手技の使用割合の年次推移、長所短所とともに、検出された乳癌の組織学的特徴や割合などを考察した。

P-05-4

乳房における近赤外光6波長時間分解分光装置と超音波装置の同時測定データとMRIの比較

Comparison of parameters in breast measured by diffuse optical spectroscopy with US and MRI

[1]浜松医科大学　医学部　附属病院　放射線診断科、
[2]浜松ホトニクス（株）中央研究所第７研究室、
[3]浜松医科大学医学部附属病院 乳腺外科
芳澤　暢子[1]、上田　之雄[2]、和田　博子[2]、佳元　健治[2]、大前　悦子[2]、
三村　徹也[2]、浅野　祐子[3]、小泉　圭[3]、小倉　廣之[3]、那須　初子[1]、
五島　聡[1]

【目的】乳房において6波長の近赤外光を用いた時間分解分光計測で測定される水・脂肪量とMRIで測定される水・脂肪量とを比較する。
【方法】2017年9月～ 2019年3月の間に乳房腫瘍と診断され、未治療の状態で近赤外光計測を行われ、且つMRIにおいて研究用の撮影を追加された20例（年齢中央値,68歳;範囲45-88歳）を対象とした。対象腫瘍20個（腫瘍厚平均値,12.1mm;範囲2-26㎜）。
超音波（US）プローブと6波長時間分解分光装置（TRS-21-6W）の光源と検出器を直交するように配置し、仰臥位で乳癌病変直上と健側乳房の左右対称な部位で光計測を行い、同時にUS画像を保存した。光計測により脂肪量（%）・水分量（%）を測定し、US画像から皮膚胸壁間距離や腫瘍の厚みおよび深さを測定した。腹臥位で撮影されるMRIのproton density fat fraction（PDFF）画像の腫瘍部、同じ断面上の健側乳房の脂肪層および乳腺にそれぞれにROIを置き、脂肪量（%）を測定、（100-脂肪）を水分量（%）として扱った。光計測から得られるデータおよびPDFFから得られるデータを比較検討した。
【結果】健側乳房のPDFFによる脂肪量は年齢と正の相関があった（$P < 0.05$）。
PDFFで測定される脂肪層の脂肪量平均値と光計測による健側乳房の脂肪量の差分は、皮膚胸壁間距離と負の相関があった。PDFFで測定される健側乳腺の水分量と、光測定による健側乳房の水分量には、正の相関がみられた（$P <0.01$）。
PDFFにおいて、健側乳腺の脂肪量に比べ、腫瘍部の脂肪量は有意に少なかった（$P < 0.001$）。光計測でも、健側乳房の脂肪量に比べ、腫瘍部の脂肪量は有意に低かった（$P < 0.01$）。PDFFで測定される腫瘍の水分量と、光計測による腫瘍部の水分量の差分は、腫瘍の深さと正の相関があった（$P < 0.05$）。
【結論】TRS-21-6Wで測定される水・脂肪量は、PDFFで測定される水・脂肪量と関連があることから、TRS-21-6Wの測定値にはある程度の定量性があるが、測定対象部の深さに影響される可能性が高い。

P-05-5

腋窩リンパ節転移例の診断について

Diagnostic strategy for axillary lymph node involvement of breast cancer

[1]すずかけセントラル病院　乳腺甲状腺科、
[2]すずかけセントラル病院　外科、[3]浜松医科大学　再生・感染病理学講座、
[4]すずかけセントラル病院　脳神経外科
鈴木やすよ[1]、今井　敦[2]、岩下　寿秀[4]、横山　徹夫[3]

【目的】cN0の70 ～ 80%はpN0であり、上腕浮腫や感覚異常、運動障害を生じ得る腋窩リンパ節郭清(ALND)を回避すべく、Sentinel lymph node biopsy(SNB)はcN0の低侵襲的腋窩ステージング法として標準治療となっている。近年、エコーによるcN0診断例にSNB有・無の比較試験(SOUND試験)が続行中であり、将来的なSNB省略の可能性も検討されつつある。当院の腋窩リンパ節転移診断について検討した。
【方法】2015年4月以降、当院で初回治療を行った原発乳癌の中でcN2以上を除き、腋窩リンパ節転移を認めた15例(12.9%)を対象とした。
腋窩リンパ節評価は、エコー（皮質の限局性肥厚、リンパ門消失、類円形腫大）やCT（患側のみ腫大）で行い、有所見例にはFine needle aspiration cytology（FNA）を実施、class III以下はSNB確認とした。SNBはインドシアニングリーンと赤外線観察カメラを用いる蛍光法で同定、術中・術後病理診断で確定した。
【結果】年齢は39~81歳（中央値64歳）、T1:7例、T2:5例、T4:3例であった。組織型はInvasive ductal carcinoma（IDC）:12例、Inavsive lobular carcinoma（ILC）:1例、Invasive micropapillary carcinoma（IMPC）:2例、subtypeはLuminal A:7例（うちIMPC:2例）、Luminal B-HER2 negative:3例、Luminal B-HER 2 positive:1例、HER2:2例、Triple negative:2例であった。
リンパ節転移は、1)画像検査で有所見、かつFNA陽性:8例、
2)画像検査で有所見、FNA陰性:2例(うち1例は術後永久標本でmicrometastasis)、
3)画像検査で無所見、SNBで陽性:5例であった。3)の5例はBMI:18.2~34.8%（平均25.6%)、腫瘍径0.5 ～ 2.5cm（平均1.2cm)、組織型はIDC3例、ILC1例（前年に他院で対側進行乳癌の術前化療・術後)、IMPC:1例、subtypeはLuminal A:3例（うちIMPC1例)、Luminal B-HER2 negative:1例、MIB-I index 5~60%（平均26%)であった。
リンパ節のエコーサイズ0.7~1.5cm（平均1.0cm)、いずれもリンパ節門を認め、皮質腫大は認めず、CTは両側性複数小リンパ節:2例、冠状断で指摘困難であったごく一部の皮質肥厚:1例、腫大なし:2例であった。
【結論】cN1例は、術前画像で腫大を認めた例の80%がFNAにより診断可能であった。FNA偽陰性の理由として、小範囲の皮質肥厚やmicormetastasisが考えられ、肥厚部分の複数回穿刺などの工夫が必要と思われる。
またILC、IMPC例は画像検査でリンパ節腫大を認めない転移陽性例があり、現時点ではcN0はSNBによる確認が必要と考えられた。

P-05-6

乳癌患者における乳腺濃度とアミノインデックス®がんリスクスクリーニングの関連性

Relationship between breast density in breast cancer patients and AminoIndex® cancer risk screening

東京医科大学病院　乳腺科
岡﨑　美季、寺岡　冴子、安達　佳世、呉　蓉榕、小山　陽一、
八木　美緒、織本　恭子、上中奈津希、淺岡真理子、上田　亜衣、
宮原　か奈、河手　敬彦、緒方　昭彦、海瀬　博史、山田　公人、
石川　孝

【背景と目的】
乳癌の早期発見、診断に欠かせないマンモグラフィ検査であるが、乳腺実質の多い高濃度乳房の場合、腫瘤病変が見つけづらく検査精度が低くなることが問題になっている。「アミノインデックス®がんリスクスクリーニング（AICS®）」は、血漿中遊離アミノ酸（PFAA）濃度から乳癌を含む7種のがん罹患リスクを評価し、ランクA<B<Cの順で各がん罹患リスクが高いことを示すスクリーニング検査であり、現在、健診領域において実用化されている。乳癌の罹患リスクを評価するAICS（乳腺）では、ランクB以上であった場合に高濃度乳房乳癌の見落としが少ないともされる超音波検査または精密検査が推奨されるが、AICS（乳腺）の乳腺濃度との関連は明らかとされていない。そこで、今回、乳癌患者におけるAICS（乳腺）と乳腺濃度およびマンモグラフィ検査との関係性を解析し、併用の有用性に関して検討を行った。
【対象と方法】
前治療のない初発乳癌症例のうち本研究に同意が得られた224例（平均年齢61±15歳）を対象に、午前中空腹時採血を行い、血漿分離後に液体クロマトグラフ質量分析法を用いてPFAA濃度を測定し、AICS（乳腺）値およびランクを算出した。AICS（乳腺）の乳腺濃度別における感度を比較検討した。
【結果】
高濃度乳房群（高濃度+不均一高濃度）は129例、非高濃度乳房群（乳腺散在+脂肪性）95例であり、全体の57.6%が高濃度乳房乳癌であった。AICS（乳腺）の感度は、高濃度乳房群ではランクB以上で45.7%であったのに対して、非高濃度乳房群では55.8%であり、乳腺濃度のAICS（乳腺）ランク分布への有意な影響は認められなかった（p=0.249）。マンモグラフィ検査においては全体の224例中39例がカテゴリー 1，2であったが、そのうち33例が高濃度乳房乳癌であり、33例に対するAICS（乳腺）の感度は、ランクB以上で54.5%であった。高濃度乳房乳癌に対するマンモグラフィ検査の単独での感度は、77.4%であったが、AICS（乳腺）ランクB以上との併用により、感度88.3%に上昇した。
【結論】
AICS（乳腺）では乳房構成による乳癌検出感度への明らかな影響はなく、マンモグラフィ検査による高濃度乳房での乳癌の見落としを補う検査としても有用である可能性が示唆された。

P-05-7

Semi-dry dot-blot（SDB）法を応用した新規乳癌リンパ節転移診断キットの自動解析機を用いた評価

Evaluation of novel diagnostic kits for detecting metastatic lymph nodes in breast cancer patients

[1]長崎大学病院 腫瘍外科、[2]長崎大学病院 病理診断科・病理部、
[3]及川病院 乳腺科、[4]長崎大学原爆後障害医療研究所 腫瘍・診断病理学分野
大坪　竜太[1]、矢野　洋[1]、松本　恵[1]、福嶋　絢子[1]、尹　漢勝[2]、
及川　将弘[3]、松田　勝也[4]、中島　正洋[4]、永安　武[1]

【背景と目的】Semi-dry dot-blot（SDB）法は通常リンパ節内に上皮成分が存在しない事を利用し、上皮細胞の成分であるCytokeratin（CK）に対して膜上で迅速免疫染色を行い、リンパ節転移を検出する方法である。今回我々は、SDB法を応用した抗CK19抗体を用いた新規乳癌リンパ節転移診断法のキット化と自動解析機の開発に成功し、キットによる乳癌リンパ節転移診断を検討する。
【対象と方法】2017年11月から2019年4月にかけて長崎大学病院腫瘍外科で乳癌手術を行った73症例から得た15個の腋窩郭清リンパ節と106個のセンチネルリンパ節、合計121リンパ節を対象とした。これらのリンパ節は2mm幅で入割し、リン酸緩衝生理食塩水で洗浄して得られた細胞浮遊液を遠心分離し、細胞集塊をlysis bufferで溶解した。その溶解液をキットに滴下し、自動解析機でキットのCK19蛋白発現量を評価した。一方、入割したリンパ節は通常の永久病理診断と抗CK19抗体による免疫染色で転移診断され、キットによる診断と比較した。また、キットによるCK19蛋白発現量と溶解液のEnzyme-Linked Immuno Sorbent Assay（ELISA）によるCK19蛋白濃度を比較した。
【結果】病理診断により121リンパ節のうち46リンパ節が転移陽性と診断され、75リンパ節が転移陰性と診断された。自動検出器の閾値を10に設定すると、キットのリンパ節転移診断の感度91.3、特異度100、一致率96.7%であった。4リンパ節で偽陰性が認められ、2リンパ節がCK19陰性乳癌、2リンパ節が熱変性を伴うマイクロ転移が原因であった。自動検出器の閾値を50に設定すると、マクロ転移と非マクロ転移の鑑別における感度81.8%、特異度97.6%、一致率92.1%であった。キットによる蛋白発現量とELISAによるCK19蛋白濃度は、高い相関を示した（r=0.90）。キットによる診断は約20分、1キットあたり約3000円で行うことが可能である。
【結論】自動解析機を用いたリンパ節転移診断キットは正確、迅速、安価かつ病理診断との併用が可能だが、今後CK19陰性乳癌とリンパ節摘出時の電気メスによる熱変性への対策が精度向上に必要である。

P-05-8

赤外線観察カメラシステムによる乳癌病変描出に関しての検討 ～眼底蛍光色素観察装置を用いた検討も含めて～

ICG fluorescence macro-findings in breast cancers~including funduscopic photography device~

[1]東京都保健医療公社　大久保病院　外科、
[2]東京都保健医療公社　大久保病院　病理部
長内　孝之[1]、佐藤　栄吾[1]、迫間　隆明[2]

背景:インドシアニングリーン（以下ICG）赤外線観察カメラシステム（以下PDE）センチネルリンパ節同定法は、一般的に使用されている。乳癌以外のがん種などでは 術中ナビゲーションや血流評価のために使用されており、日本蛍光ガイド手術研究会などで有用性は報告されている。ホルマリン固定標本におけるPDE評価は主として肝臓癌を中心に報告されている。
目的: ICGおよびPDEを用いて、乳癌手術時の皮弁血流評価を検討し、付加的摘出標本病変評価、主病変描出状態、摘出標本ホルマリン固定後の病変描出に関して検討した。
対象: 2017年4月から2019年9月まで 乳房切除12例（1例は局所皮膚再発に関して乳房切除を実施した1例）、温存手術12例。
方法:執刀前 経静脈的 (以下iv) にICG0.25mg/kg投与し、術前皮膚の血流状態を確認する。乳房切除症例では、皮膚縫合後 再度ICG同量投与し 皮弁血行障害の有無を確認した。摘出標本をPDEにて観察した。また、ホルマリン固定後パラフィンブロックをPDEにて確認した。ホルマリン固定標本の観察は、病理像（HE染色）やサブタイプとも検討した。
結果-1:乳房切除術後全症例で閉創後の血流も良好で、術後血流障害なく経過した。
結果-3:皮膚再発1症例では 皮膚に存在する数か所の結節性病変が確認できた。PDEの描出所見と病理マッピング所見は一致していた。
結果-4:執刀前所見:脂肪組織や乳腺の薄い症例では病変を確認した（4症例 16.7%）。脂肪組織や乳腺の厚い症例では皮弁作成前には病変を確認することは難しかった（20症例 83.3%）。皮弁作成後:温存術では6症例 50.0%に病変を確認できた。術中の出血などICGの漏出個所に関しては画像的「ノイズ」も多く正確には確認できなかった。
結果-5:術後ホルマリン固定標本PDE観察では 病理像と一致し病変の描出を確認しえた。病理組織所見では、硬性型（n=12）では 描出が明確であった。腺腔形成型（n=6）では 描出が減弱する傾向ではあった。サブタイプ（ホルモン感受性、HER2発現の有無）による描出性の差は認めなかった。
考察:皮弁血流評価を主たる検討項目でICGを使用し皮弁の血流評価に有用である。術中病変ナビゲーションとしては、手技の改良が必要である。摘出標本ホルマリン固定標本に関しては、おおむね良好な描出像を得られた。新たな試みとして眼科領域で使用されている眼底蛍光色素観察装置を用いた病変評価も行ったので合わせて報告する。

P-05-9

乳頭分泌が契機となって発見された乳癌

Breast cancer detected by nipple discharge

白水乳腺クリニック
白水　光紀、横江亜沙子、矢次　直子、武田　波江、岡　美紀子、
溝口美和子、緒方　久美

【はじめに】乳頭分泌のある症例は、分泌液性状（色,単多孔性）、潜血反応、分泌液細胞診、CEA濃度、MMG、US、MRI、乳管造影（内視鏡）、組織検査など通常より多種類の検査によって診断が決められるが、どの検査が決め手になって組織検査に至ったかを知り、特徴、注意点を知りたいと考えた。
【対象】当院で発見された乳癌のうち、主訴が乳頭分泌の79症例。全員女性、右乳房36例、左乳房43例、平均年齢56.1歳（27 ～ 88歳）（本人が腫瘤を自覚し、乳頭分泌を自覚していない症例は除外した）。
【結果】
(1)血性（淡血性、褐色、黒色）:53例、漿液性:14例、乳白色:1例、黄土色:1例、不明:10例.
(2)単孔性:74例、多孔性:4例、不明:1例.
(3)潜血反応3+:58例,、2+:4例、1+:3例、-:6例、不明:8例.
(4)分泌液細胞診:クラス1:12例、2:8例、3:26例（3:19、3a:3.、3b:4）、4:4例、5:5例、未施行:24例.
(5)CEA（ng/ml）:1000（以上）:31例、400 ～ 1000:7例、400:3例、100 ～ 400:2例、0 ～ 100:9例、未施行:27例.
(6) MMG:Cat.1:34例、2:1例、3:19例、4:15例、5:10例. 所見別では、異常なし:34例、石灰化:20例、腫瘤:11例、FAD:9例、構築の乱れ（疑い）:5例.
(7) US:浸潤癌（疑い）:14例、非浸潤癌（疑い）:29例、良悪性不明の乳管内腫瘍:17例、良性腫瘍:9例、良性所見:9例、異常なし:1例.
(8) 乳管造影検査:悪性（疑い）:11例、良悪性不明の乳管内腫瘍:10例、良性腫瘍（疑い）:2例、拡張乳管:3例、異常なし:2例.
単独の検査ごとの陽性率は、血性分泌53/69（76.8%）、単孔性74/78（94.9%）、潜血反応（3+）58/71（81.7%）、分泌液細胞診（クラス3b以上）13/55（23.6%）、CEA（1000以上）31/52（59.6%）、MMG（Cat.3以上）44/79（55.7%）、US（悪性疑い+良悪性不明の乳管内腫瘍）60/79（75.9%）、乳管造影（悪性疑い+良悪性不明の乳管内腫瘍）11/28（39.3%）であった。
【結語】乳頭分泌のある症例では、単孔性で血性分泌（潜血反応3+）の症例では、たとえMMGやUS所見に悪性所見がなくても、慎重に更なる検査を進めるべきである。乳頭分泌で発見される乳癌は、通常のMMG、USで発見できる症例もあるが、単独の検査では難しい症例も多く、総合的な判断が求められる。

P-05-10

当院での各ブレストマーカーの検討

Comparison of each breast marker in our hospital

[1]独立行政法人　国立病院機構　埼玉病院、[2]医療法人財団 興和会 右田病院、
[3]医療法人社団　明芳会　イムス三芳総合病院
田中　規幹[1]、鴨　　宣之[2]、山室みのり[1]、木田　孝志[3]、野崎　由美[1]、
小西寿一郎[1]

以前から、超音波検査で視認可能なマーカーが発売されることが期待されていた。2017年にブレストマーカー（以下Ultra Clip®、株式会社 メディコン）は、日本で初めて薬事承認が下りた超音波下で描出可能な生検マーカーである。その構造は、リボン型のチタンと合成ポリビニルアルコールからなる非吸収性ポリマー（PVA）からなる。巻き付けられたPVAは、生体内留置後に広がり、超音波で視認することができると期待された。2017年にUltra Clip®について、日本乳癌学会で、当院でマーカーの検討ならびに報告を行った。実際は、視認性に乏しかった。このため、スクリーニングには、適さないと判断した。位置のわかる乳房内腫瘤にUltra Clip®かフックワイヤーを挿入し、術中に超音波検査かマンモグラフィー検査で、腫瘍の確認を行うことが多かった。最近、新たな候補マーカーとして、デヴィコア メデカル株式会社 ハイドロマーク バレルタイプ、C. R. バード社のリング状のUltraCor Twirl マーカー、センチュリーメディカル株式会社 TriMrk ブレストテイッシュ マーカ1Sタイプが発売された。今回、われわれは、温存術中に、超音波検査でのマーカーの視認性について比較検討を行った。ファントム内への挿入や視認性も特に大きな差はなかった。実際に乳房内へ挿入したところ、挿入時の視認性は、問題はなかった。経過観察目的に、フォローアップのマンモグラフィー撮影とエコー検査を行った。特に問題なく描出可能であった。手術中は、手術操作が加わるため、点状高エコーを頼りに確認を行った。結果は、見つけやすく視認性が良かったのは、UltraCor Twirl マーカーであった。視認性では、低エコー域の中に点状高エコーとして描出された、ハイドロマーク バレルタイプであった。安価で、視認性も期待されたTriMrk ブレストテイッシュ マーカ1Sタイプは、点状高エコーを呈する部分が少なく、ほとんど乳腺組織と同じエコーレベルであったため、思ったほどの期待は、得られなかった。病理医から、UltraCor Twirl マーカーは、切り出しで支障があると報告があった。以上から、術中超音波検査で、描出困難なほど小さい腫瘤は、ハイドロマーク バレルタイプを用いて、大きい腫瘍で、術前化学療法で、腫瘍縮小が期待できる症例は、UltraCor Twirl マーカーが適するのではないかいと考え導入した。それぞれの特徴を提示しながら我々の検討を報告する。

P-05-11

"click-to-sense"A-probeを用いた乳腺切除断端の捺印細胞による術中迅速診断法の開発

Intraoperative Breast Margins Management Using Cytological Imprint Of Click-to-Sense A-Probe

[1]大阪大学大学院医学系研究科　乳腺内分泌外科、
[2]国立研究開発法人理化学研究所　田中生体機能合成化学研究室
多根井智紀[1]、島津　研三[1]、久保　杏奈[1]、Ambara Pradipta[2]、
盛本　浩二[2]、藤井　素子[2]、草田　義昭[1]、三宅　智博[1]、直居　靖人[1]、
加々良尚文[1]、下田　雅史[1]、金　　昇晋[1]、田中　克典[2]、野口眞三郎[1]

【目的】乳房温存手術では一般に乳腺切除断端の術中迅速組織診あるいは細胞診が実施されるが、何れも手間と時間のかかる検査である。そこで我々は、"click-to-sense"A-probe（癌細胞で高発現するアクロレインと結合し細胞に取り込まれる蛍光試薬）を応用した、より簡便で迅速な乳腺切除断端の診断法の開発を行っている。【方法】乳房切除症例（n=43）を対象とし、乳癌組織片（n=43）と正常乳腺組織片（n=43）及び、腫瘍近傍の乳腺組織片（n=86、腫瘍縁から2cm程度（乳腺切除断端のシミレーション））を採取し、A-probeと核染色試薬（Hoechst）を含む溶液と5分間反応させ、その後すぐに各組織片をスライドグラスに捺印し蛍光顕微鏡で観察した（200倍）。続いて、同じ捺印スライドグラスにパパニコロウ染色を行った。また、各組織片から永久標本を作製した。【結果】癌組織片と正常組織片の捺印細胞を用いた検討によって、癌細胞特異的にA-probeが細胞に取り込まれ赤色の蛍光を発することが確認できた（正常乳腺上皮細胞は赤色の蛍光を発しない）。さらに腫瘍近傍の乳腺組織片の捺印細胞（図1）を用いた検討においては、最終病理診断（永久病理標本）に対するA-probe法の正診率（93%）は、パパニコロウ染色による正診率（94%）とほぼ同等であった。現在、人工知能（AI）を導入したA-probe診断法の開発を行っている。【結語】A-probeを用いた乳腺組織の捺印細胞診断は、パパニコロウ染色と同等の正診率を有する。本法は手術室でも実施可能な簡便迅速な乳腺切除断端診断法として今後の発展が期待される。



癌細胞陽性と診断された近傍乳腺組織
上段：捺印細胞の全体像、下段：上段の一部分の拡大像
下段中央の細胞集塊：乳癌細胞、下段右下：正常細胞

P-05-12

当院での超音波ガイド下吸引式乳房組織生検（US-VAB）-適応条件別アップグレード率について

Upgrade rate after US-guided vacuum-assisted biopsy in association with the indication criteria

[1]神鋼記念病院　乳腺科、[2]橋本クリニック、[3]であい乳腺消化器医院、
[4]ふくはら乳腺クリニック
御勢　文子[1]、結縁　幸子[1]、大久保ゆうこ[1]、大段　仁奈[1]、矢内　勢司[1]、
矢田　善弘[1]、一ノ瀬　庸[1]、松本　　元[1]、山神　和彦[1]、門澤　秀一[1]、
田代　　敬[1]、山神真佐子[1]、曽山ゆかり[1]、橋本　　隆[2]、出合　輝行[3]、
福原　稔之[4]

【目的】当院では太針生検（CNB）での鑑別困難例やCNBでは良性であるが画像では悪性の疑う症例に対し吸引式乳房組織生検（US-VAB）を施行している。今回、US-VABの適応条件別に悪性へのアップグレード率を調べ、設定条件別にUS-VABの推奨度を再考した。
【対象・方法】2016年12月～ 2019年9月に当院でUS-VABを施行した42症例、平均年齢48歳、平均病変サイズ（画像上の最大径）2.4cm（0.5cm~12.5cm）。US-VABの適応条件を以下の4つに分類した。条件①画像は悪性疑い（BI-RADS MRIカテゴリー 4c以上）かつCNBは鑑別困難（n=13）、条件②画像は鑑別困難（BI-RADS MRIカテゴリー 3~4b）かつCNBも鑑別困難（n=8）、条件③画像は悪性疑い（BI-RADS MRIカテゴリー 4c以上）かつCNBは良性範囲（n=8）、条件④画像は鑑別困難（BI-RADS MRIカテゴリー 3~4b）かつCNBは良性範囲n=13）。それぞれの適応条件別に悪性へのアップグレード率を算出した。
【結果】US-VAB（n=42）の病理結果は 悪性17例（DCIS（n=14）, IDC（n=3））、ハイリスク病変3例（小葉内新生物（n=1）, 異型細胞を伴う乳頭腫（n=1）、異型細胞を伴う乳腺症（n=1））、良性22例（乳腺症（n=15）、乳頭腫・乳頭腫症（n=3）、mucocele-like tumor（n=1）、乳腺炎（n=1）、糖尿病性乳腺（n=1）、管状腺腫（n=1））。全症例におけるアップグレード率は40.5%（17/42）。適応条件別のアップグレード率は、条件①が69.2%（9/13）（DCIS（n=8）、IDC（n=1）、ハイリスク病変（n=3）、良性（n=1））、条件②が37.5%（3/8）（DCIS（n=3）、良性（ n=5））、条件③が62.5%（5/8）（DCIS（n=3）、IDC（n=2）、良性, n=3）、条件④が0%（0/13）(全て良性（ n=13））であった。
【考察】条件①のアップグレード率は高くUS-VABが強く推奨される。条件③における高いアップグレード率はCNB検体量が不十分である可能性がありUS-VABが強く推奨される。条件②もUS-VABが推奨されるが低悪性度の非浸潤性乳管癌のみが検出されており、短期経過観察も可能と考える。一方、条件④は全て良性でありUS-VABの推奨度は低いと考えられた。

P-05-13

乳腺穿刺吸引細胞診ClassⅢ判定症例における組織診適応の検討

Indication of breast histological needle biopsy in ClassIII cases by fine needle aspiration cytology

桜新町　濱岡ブレストクリニック
高石和伽奈

【目的】穿刺吸引細胞診（fine needle aspiration cytology;FNA）は、手技が簡便で低侵襲かつ比較的安価に検査を行えるメリットがある。一方組織診はFNAに比較し患者への侵襲や費用は増加するが組織学的確定診断が得られる。画像診断にて良悪性の鑑別困難な症例においてFNAを施行することによりClass Ⅰ～Ⅴ・判定不能の6段階に分類可能だが、その細胞の状況により比較的高い確率でClassⅢと評価され経過観察か組織診を行うかの判断は担当医に委ねられることになる。今回当院で施行されたFNAClassⅢ症例につき組織診適応の比較検討を行った。【方法】FNAClassⅢ症例かつ組織診を施行した症例で、ClassⅢ症例の良、悪性率と20代～ 80代の年代別悪性性率を算出した。ClassⅢと判定された悪性症例の組織型、サブタイプ、病期、良性症例の組織型それぞれの比較検討を行った。【対象】2014年1月～ 2019年7月に当院でFNA及び組織診を施行した全400症例。全400症例中組織診にて判定不能の7例を除くClassⅢ症例は215例であった。【結果】ClassⅢ215例のうち悪性80例（37.2%）、良性135例（62.8%）。各年齢の悪性率は80代50%、70代100%、60代44%、50代50%、40代37%、30代17%、20代0%であった。悪性の組織診断は浸潤性乳管癌49例、DCIS23例、浸潤性小葉癌5例、アポクリン癌、浸潤性微小乳頭癌、粘液癌、各1名で、サブタイプはルミナルA62例、ルミナルB15例、Her2 1例、TNBC2例、病期は0期23例、Ⅰ期38例、Ⅱ期10例、Ⅲ期3例、Ⅳ期0例、不明6例であった。良性疾患は線維腺腫60例、乳腺症41例、葉状腫瘍6例、乳管拡張症3例、その他25例であった。【結論】ClassⅢ症例の37.2%が悪性であった。悪性症例を年齢別にみると40代以下は年齢が若くなるに従い悪性率が減少する傾向にあり20代では0%であった。悪性症例においてはステージ0期・Ⅰ期の早期乳癌が多い傾向にあり予後良好であることが示された。病理結果は浸潤性乳管癌が最も多く約78%がルミナルAタイプであった。良性症例では線維腺腫、乳腺症が大半を占めた。以上よりFNAClassⅢ症例において20代以下においては組織診による侵襲を減らせる可能性が示唆された。乳癌症例では予後良好である傾向は認めるが、30代以上においては画像診断に応じて積極的に組織診を行い病理学的精査による診断を行う適応があると考えられる。

P-05-14

近赤外光を用いたRDOTによる乳房の3次元的測定データの検討

Examination of three-dimensional measurement data of breast by RDOT using near infrared light

[1]浜松医科大学　医学部　外科学第一講座、
[2]浜松医科大学　医学部　放射線診断学・核医学講座、
[3]浜松ホトニクス株式会社　中央研究所
小倉　廣之[1]、芳澤　暢子[2]、上田　之雄[3]、淺野　祐子[1]、和田　博子[3]、
佳元　健治[3]、大前　悦子[3]、三村　徹也[3]、中村　明子[1]、小泉　　圭[1]、
五島　　聡[2]

【目的】近赤外光を用いた反射型拡散光トモグラフィ（Reflectance Diffuse Optical Tomography、以下 RDOT）による乳癌病変部および健側乳房の3次元的計測データについて、深部方向のデータ分布について検討する。
【方法】我々は近赤外光を用いた装置により乳房の研究を行っている。病変部の測定値をより正確に表示することを目指しており、光源と検出器を4×4㎝の範囲に格子状に配列したRDOTでは、3次元的なデータの測定が可能である。近赤外光による測定では、総ヘモグロビン濃度（tHb）や散乱係数（μ_s'）を測定可能であり、腫瘍側ではtHbが高値を示すことが分かっているが、深部に存在する胸壁が影響することが分かっている。RDOTRDOTで測定された3次元的な乳癌病変部および健側乳房の対称部の3次元的なtHbおよび散乱係数（μs′ 800）μ_s'データについて検討する。直前に保存された超音波画像から、①胸壁が近く腫瘍が浅い症例、②胸壁が近く腫瘍が深い症例、③胸壁が深く腫瘍が浅い症例、④胸壁が深く腫瘍深さが10㎜程度の症例、および⑤胸壁が深く、腫瘍が深い症例、の5症例を選択し、腫瘍側および健側で、測定中心部におけるtHbおよびμ_s'μs′ 800の、深部方向へのデータ推移分布を検討した。
【結果】tHbもμ_s' μs′ 800も、健側と腫瘍側を比較すると、腫瘍側で深部方向に向けて変化が大きかった。tHbは健側では浅い部分から深部まで数値が一定な傾向であり、胸壁が近い例では、浅い部分でも高値を示した。腫瘍側のtHbは健側より高値で、深部方向に向かって一旦上昇したのち低下するピークを形成していた。腫瘍側のtHbのピークの位置は腫瘍の深さとある程度関連が見られた。μ_s' μs′ 800は健側乳房ではほぼ一定値を示した。また腫瘍側のμ_s' μs′ 800は深部方向に向かって上昇したのち下降し、再度上昇する傾向が見られた。個々の腫瘍において、tHbのピークよりμ_s' μs′ 800のピークの方が浅い位置に見られた。
【結論】RDOTRDOTの3次元データでは、健側において胸壁の影響の分離が不十分でに改善の余地があるが、腫瘍の深さに応じたピークが見られ、空間分解能は向上する傾向にある。腫瘍側では散乱係数の変化が大きく、病変の同定に有利となる可能性がある。

P-05-15

乳癌骨転移における脊髄圧迫の早期診断とMRI画像を用いた重症度分類の意義

Early diagnosis and severity classification of spinal cord compression with breast cancer

千葉労災病院　外科
石井奈津美、藤森　俊彦、笠川　隆玄

【背景】転移性骨腫瘍における脊髄圧迫は麻痺の発症から48時間を経過すると不可逆的な神経障害に至るため，早期診断と治療は患者のQOL維持につながる．骨転移診療ガイドラインでは乳癌における脊髄圧迫の発症頻度は3%と比較的稀な病態である．実臨床では病状進行や圧迫骨折を契機とした脊髄圧迫を経験することもあり，運動機能が回復せず車椅子生活を余儀なくされる症例も見受けられる．がん患者の腰背部痛や下肢脱力感は脊髄圧迫の前兆と考えられており，脊髄圧迫が疑われた際には麻痺を発症していなくともMRI検査を行うことが重要である．
【対象】2010年4月から2019年10月までに当院で診療した乳癌骨転移69症例．全例で骨吸収抑制薬を使用していた．
【方法】乳癌骨転移症例から脊髄圧迫の前兆である腰背部痛を認めた症例を抽出，当院では69例中16例の症例で腰背部痛を認めていた．16例の症例のうち麻痺を伴う脊髄圧迫へ進行したのは7例（麻痺発症群），麻痺を伴う脊髄圧迫へ進行しなかったのは9例（麻痺非発症群）であり，両群で比較検討した．
【結果】麻痺発症群と麻痺非発症群では，MRI画像における骨転移の脊柱管内進展の有無でのみ有意差（p=0.03）を認めた．麻痺発症群では7/7例，麻痺非発症群では3/9例で脊柱管内進展を認めた．
【考察】当院の麻痺発症群は乳癌骨転移69例中7例であり，約10%の症例において麻痺を伴う脊髄圧迫を発症していた．麻痺発症の原因として骨転移の脊柱管内進展の有無が重要である．脊柱管内進展の重症度はBilskyの重症度分類で評価することができ，脊髄の変形の有無とクモ膜下腔残存の有無でGrade0から3の4段階に分類される．当院の麻痺発症群で脊柱管内進展を認めた7例は，全例で最重症のGrade3を呈していた．麻痺非発症群で脊柱管内進展を認めた3例は，全例でGrade2であり，全例で予防的に放射線治療が施行されていた．Grade3の脊柱管内進展を呈する前に，早期の診断と治療介入を行うことが麻痺の予防につながると考えられた．
【結語】乳癌骨転移における脊髄圧迫の発症頻度は10%と従来の報告よりも多かった．乳癌骨転移治療において腰背部痛や下肢脱力感という脊髄圧迫の前兆でMRI検査を行い，骨転移の脊柱管内進展の有無ならびに脊柱管内進展の重症度を評価することが重要である．重症度に応じた治療介入を行うことは，麻痺を伴う脊髄圧迫を予防し，患者のQOL維持につながる重要なマネジメントであると考えた．

P-05-16

乳腺組織ライセートを用いた術前診断蛍光プローブ開発のパイロット研究

The pilot study of developing fluorescent probe diagnosing breast disease using tissue lysate

[1]昭和大学江東豊洲病院　乳腺外科、[2]昭和大学病院　乳腺外科、
[3]昭和大学江東豊洲病院　臨床病理診断科
高丸　智子[1]、明石　定子[2]、吉田　美和[1]、佐藤　大樹[1]、広田　由子[3]、
中村　清吾[2]

【背景と目的】
線維腺腫（FA）と葉状腫瘍（PT）は臨床経過や画像診断では鑑別に迷う症例を経験し、確定診断のために腫瘤摘出術を行うこともある。また、針生検でfibroepithelial lesion（FEL）と診断し、摘出術を施行した13症例に関する検討では最終病理診断は、PT 6例、FA 7例であると報告した（第27回日本乳癌学会学術総会）。
蛍光プローブは癌の存在部位を短時間で検出可能な方法であり臨床応用が報告されている、癌細胞特異的に発現する酵素により非蛍光性から蛍光性へと変化する機能性分子であり、癌の可視化を可能にする。反応開始後数十秒で蛍光を発し、短時間での可視化が可能である。蛍光プローブは癌細胞のならず良性腫瘍をリアルタイムに診断できる可能性を有するため、補助診断として極めて有用な方法となり得る。
今回FAとPTを鑑別可能な新たな蛍光プローブを開発・同定することを目的とし研究を行った。
【方法】
2016年1月～ 2019年8月の期間に当院で手術をした患者のうち同意を得た21症例42検体を対象とした。悪性症例17例、良性症例4例であった。
蛍光プローブはアミノ酸残基等を変化させ、酵素の反応性が異なる蛍光プローブを300種類作成し、さらに300個同時に反応試験が可能なライブラリーを作成した。
手術で摘出した検体より組織ライセートを作成し、蛍光プローブを含むライブラリーと反応させた。この方法にて疾患特異的な蛍光特性を示すプローブを網羅的に探索した。
鑑別に有用なプローブは、対象疾患ごとに各プローブの蛍光強度の平均値を算出し、その差を比較し、蛍光特性に差を認めるものを順位づけして選択した。
【結果】
FAとPTで平均値の差の絶対値が大きい上位10プローブを選択した。選択したプローブすべてにおいて蛍光強度PTの方が高かった。そのうち5プローブは浸潤癌でも蛍光強度が高かった。
【考察】
今回選択した10プローブのうちPTのみで蛍光強度が高い5プローブは良性悪性の鑑別がついていない場合でもPTかどうかの補助に役立つと考えられる。しかしながら、単一のプローブでは浸潤癌などその他の疾患を鑑別することは限界がある。臨床での応用として画像診断等で悪性が否定されている場合に用いる、または他の悪性と良性を鑑別できるプローブと組み合わせるとその診断能の向上が期待できる。
今後は針生検検体や摘出標本に蛍光プローブを適応し鑑別能について検証を行う。

P-06-1

当科における乳癌地域連携パス10年の総括とその有用性

The benefit of our regional clinical pathway for breast cancer patients during this decade

横浜市立市民病院　乳腺外科
石山　　暁、鬼頭　礼子

当科では2010年4月から保険適応となった地域連携パスについて独自に作成を行い、厚生局への登録など準備を行い、同年9月から実際の症例を登録した。これまで317例の原発性乳がんに対しパスに従った術後内分泌療法を行った。連携施設は42医療機関あり、最も多い施設では176症例（55.5%）の連携を行っている。9年から1年の間外来診療を行い、うち60例（18.9%）が脱落し、32例は当科での診療に変わり、6例は別の連携医療機関に変わったが、7例は消息不明で、7例は他病死であった。また13例で副作用のためパスの脱落となっている。当科に戻った理由が「そもそも地域連携が嫌」というものが多く、そのほかには当院の他科にも通院するので、あえてほかの医療機関には行きたくないというものが多かった。また6例（1.89%）は再発でパスから脱落し、術後1年から3年で肺2例、骨2例、肺+肝1例、Scリンパ節再発1例でいずれの経過もパスで規定された毎年1回ごとの当院でのCT,骨シンチなどで発見されていた。比較的早期乳癌の内分泌療法が対象であるが、うち2例（0.63%）は術後1年8か月と4年で乳がん再発により死亡した。連携病院での診断の遅れなどという症例はなかった。結語;10年の乳がん地域連携パスの集計からこのシステムでの乳がん術後内分泌療法は、これまでの外来診療と遜色なく有用であると考えられた。

P-06-2

当院における乳がん進行再発治療の状況

Status report of Advanced breast cancer treatment in our clinic

[1]重盛医院・乳腺クリニック、[2]三重県立総合医療センター　乳腺外科、
[3]市立四日市病院　乳腺外科
重盛　千香[1]、山下　雅子[2]、水野　　豊[3]

当院の進行再発乳癌の治療状況を検討し、診療所として治療が、患者さんの生活に適切に提供できているか、検討した。
対象:平成23年1月～令和1年10月に、当院で進行再発乳癌治療をうけた患者44例
方法:対象の年齢、再発部位、ホルモン受容体（HR）、Her2状況、治療状況・終了状況を後方視観察をおこなった。
結果:
進行再発乳癌症例は、合計44例で、うち当院初診時に遠隔転移のない局所進行例は4例で、うち2例は診断後転院して加療をうけた。1例はホルモン療法通院加療中、1例は一時、ホルモン療法後、転院先で治療拒否し死亡していた。
以下、遠隔転移を伴う進行再発の40例を検討する。当院での治療開始時の平均年齢59.8才（36-84才）、HR+HER2-28例（70%）、HR+HER2+7例（17%）、HR-HER2+ 1例（3%）、HR-HER2- 4例（10%）であった。治療開始経緯別の症例数と平均治療期間は、①他院で再発後、当院へ転院して治療を継続した（以下、①）14例、42.5カ月（1-104カ月）。②初診時、STAGE IV乳癌（以下、②）6例、51.3カ月（41-76カ月）。③初期治療後のフォロー中に再発した（以下③）20例（初期治療当院10例、他院10例）、24.5カ月（0-77カ月）。③の再発発見契機は、マーカー上昇6例、画像異常6例、局所所見4例、自覚症状4例であった。36カ月以上の長期の治療例は、13例（①8例②1例③4例）あり、
この初発再発は、骨5例、肺3（切除あり2含）、局所1例、領域リンパ節1例、胸膜縦郭1例（のべ）に起こっていた。
9例（①3例②1例③5例）は、一定期間当院で加療するも、治療継続目的に他院へ転院した。腫瘍性または治療関連緊急症で近隣病院へ依頼した例は、緊急放射線照射1例、胸水による低酸素血症5例、歯性感染症・顎骨壊死4例、間質性肺炎4例、下痢・嘔吐2例、心不全2例、癌性髄膜炎1例、網膜転移1例、その他3例（のべ）。癌性髄膜炎1例以外は、回復し治療を再開していた。麻薬処方を併用していたものは、9例（①6例、②1例、③2例）であった。終末期にて治療を終了したものは20例で、緩和医療機関へ転院18例、高齢のため終了1例、在宅看取り1例であった。
まとめ:進行再発乳癌治療は、近隣の病院との連携のもと、長期に安全に行われ、終末期は緩和医療機関へ依頼していた。

P-06-3

知多半島における一般開業医の乳腺診療について

About a general doctor's breast treatment in the Chita Peninsula

医療法人社団　藤樹会　藤沢医院
藤澤　　稔

【目的】知多半島における一般開業医の乳腺診療の現状を報告する。
【方法】平成25年4月に院長に就任して以来内科を中心に診療しているが、並行して乳癌学会専門医として乳腺診療も行っている。知多半島は5市5町で構成されており、総人口は現時点で63万人弱である。この圏内には乳癌学会専門医が5名存在し、私を除く4名は総合病院に勤務しておられる。当院の日常診療は老人の高血圧・高脂血症・糖尿病などの内科的疾患を中心とした地域医療であり、訪問診療や緊急の往診にも携わっている。その中で通常診療時間外に1日で4，5名の乳腺予約診療を行っているが、予約なしでも毎日数名が来院する。年間600 ～ 700名の乳腺診療を行っているが、来院患者への聞き取り調査では、乳腺外来を行う総合病院の予約待ち日数は、当院の1 ～ 2週間以内と比較して長いことが判明した。乳腺診療の基本は超音波検査であり、腫瘤性病変には細胞診と針生検を使い分けて診断をつけている。乳癌の診断が得られた病変に関しては、ER,PgR,Her2の免疫染色も追加した上で病院に紹介している。
【結果】平成25年以降、乳癌の診断件数は年々増加している。25年から令和元年末までの年間乳癌診断件数は、5例→9例→16例→18例→23例→25例→29例であった。合計125例のうち、寝たきりで手術不能あるいは高齢で手術を希望されない6例を除く119例は、2例を除き全て専門医が在籍する総合病院に紹介しており、特に当院とネットワークで連携している病院に多数の症例を紹介している。ネットワーク連携下では術前の画像がリアルタイムで閲覧でき、手術記事や病理診断結果もいち早く知ることができる。これにより癌の拡がり診断や別病変の有無などを認識して、当院の超音波による画像診断や針生検による病理診断結果との一致性を確認することができる。また非浸潤性乳癌で術後の追加治療が必要ない症例や、ホルモン療法が追加になった症例は当院に逆紹介していただいている。これにより
1. 患者さん:遠距離の病院に通い続ける必要がない
2. 病院の医師:乳腺外来の負担を減少できる
3. クリニックの医師:患者が増加し、乳腺診療が活性化する

と3者に利点が生まれる。また"癌パス"連携を行うことで、診療報酬上病院とクリニックの双方にメリットが生まれる。
【結論】一般開業医として地域医療を行う中で、乳癌学会専門医の資格を生かして乳腺診療を行う意義について報告する。

P-06-4

当院での乳癌術後Axillary Web Syndrome（AWS）の発生頻度～患者アンケートによる実態調査～

Evaluation of Axillary Web Syndrome (AWS) after surgery for breast cancer

[1]ブレストピア宮崎病院　看護部、[2]ブレストピア宮崎病院 乳腺外科
平原恵美子[1]、牧　　悠[1]、佐藤　友加[1]、石川　章子[1]、齋藤　智和[2]、
玉田　修吾[2]

【目的】当院は乳腺専門病院であり、2016年10月よりリンパ浮腫外来を立ち上げ,指導・ケアを行っている.それら指導の中で明らかなリンパ浮腫は生じていなくても「手術をした腕に痛みがある」「腕を上げた時に痛みがある」という患者の訴えが数多く聞かれ,腕の痛みのために肩関節の可動域障害を生じた患者もいた.これらの症状は乳がん手術のためにリンパ節を切除した影響と考えられ,Axillary Web Syndrome（AWS）の症状に似通っている.AWSはまだ定義があいまいなこともあり,リンパ節郭清をした患者の発症率も6～72%と報告により大きな差が生じている.当院でのAWSの発生頻度を知り患者の傾向を明らかにすることで,今後の患者指導に活かすことが出来ると考え実態調査を行った.
【方法】2019年6月～8月に術後5年以内の定期の検査に来院された乳癌患者(再発患者・両側乳癌の患者は除く）を対象にアンケート調査を行った.AWS患者（既往歴含む）とそうでない患者の群に分け,術式（乳房及びリンパ節）・年齢・BMI・転移リンパ節個数・切除リンパ節個数・術前化学療法の有無に有意差があるかを検討した.
【倫理的配慮】本研究に際し,患者アンケート及びカルテで知り得た情報は厳重に管理し,本研究以外の目的で使用することなく,個人を特定できないよう研究に必要な情報のみ使用した.
【結果】アンケート有効回答数は240であり,AWSの患者は23名（9.58%）であった.両群間でリンパ郭清の有無の術式にのみ有意差があり,その他の項目のでは明らかな有意差は見られなかった.リンパ節の術式ではリンパ郭清術患者の発症率が13.33%に対しSNB患者5.83%でSNB患者の方が発症リスクが低いことが分かった.手術時年齢ではAWSの患者群の方が平均年齢で5.5歳差があり,やや若い傾向があることが分かった.BMIでは平均で1.44の差があり,AWSの患者群の方が低いことが分かった.乳房の術式においてAWSの患者群の方が侵襲の大きな術式の割合が多く,転移リンパ節個数・切除リンパ節個数においても多い傾向にあった.術前化学療法の有無については,術前化学療法を行った患者が6名しかおらず,十分な検討が行えなかった.
【結論】当院のAWS発症率はアンケート調査で9.58%であった.リンパ郭清を受けた患者よりSNBを受けた患者の方がAWSの発症率が低かった.その他のAWSの発症リスクとして,若年齢とやせ形であることが示唆されたが,有意差は見られなかった.

P-06-5

乳房手術における術中止血チェックリストの使用経験～術後出血ゼロをめざして～

Usage experience of check list for breeding during an operation

[1]石川県立中央病院　乳腺・内分泌外科、[2]石川県立中央病院　看護部
中村　　崇[1]、北原　智美[1]、金子　真美[1]、吉野　裕司[1]、清水　由賀[2]、
多賀　玲奈[2]

乳腺手術の重大な合併症の一つとして術後出血があげられる。術後出血の頻度は2～8%との報告がある。今回､術後出血の頻度を減らす効果を期待して、当院で発生した術後出血例の出血部、原因血管を検討し、その結果を踏まえて術中止血チェックリストを作成し、2019年6月より使用しているので報告する。
2011年1月～2019年5月にかけて1813件の乳房手術(良性を含む)を行った。このうち術後出血による再手術は8件（0.44%）であった。術式では全摘が5件､部分切除が3件。出血の原因は前鋸筋穿通枝部3件､大胸筋内側穿通枝2件､乳腺表面の血管1件、不明2件であった。そのため止血チェック項目にその部位を盛り込み、①摘出後洗浄前 ②洗浄後 ③閉創前 の3回確認する表を作成し、それを用いて術中止血操作を行った。
導入後106件の手術（2019/6～10）を行い､全摘47件､部分切除59件であり､そのうち再手術を要したのは1例（0.94%）であった。止血に要した時間はそれぞれ、全摘で平均①10.2分②7.85分③5.98分、合計24.03分。部分切除で①8.12分②7.14分③5.25分、合計20.51分であった。止血チェックは麻酔科医師・外回り看護師も参加し、手術室全体で止血チェックに取り組むようにしている。PDCAサイクルを回すことにより、今後さらに術後出血を少なくできる手術をしていきたい。
チェックリストの有用性について検討し報告する。

P-06-6

円滑な乳がん診療のために～愛知県の地域連携クリティカルパス改訂

Revision Aichi breast cancer regional cooperation clinical pathway for ideal medical care

[1]井戸田整形外科　名駅スポーツクリニック　乳腺科、
[2]愛知県がんセンター病院　乳腺科
井戸田　愛[1]、吉村　章代[2]、小谷はるる[2]、岩田　広治[2]

【背景】2006年がん対策基本法が制定され､がん診療連携拠点病院(以下拠点病院)に対し5大がんの地域連携クリティカルパス（以下連携パス）の整備と運用が義務付けられた。現在、全国でがん診療における病診連携が行われているが、拠点病院への患者の集中は改善できておらず、今後の乳癌患者数の増加を加味すると充分な医療サービスを提供できなくなることが懸念される。【問題点】愛知県では2010年3月県内統一の乳がん連携パスを作成し運用開始をしたが、実際の運用数は低迷していた。拠点病院担当医として実感した問題点は各拠点病院内の連携パス運用体制が未整備であったことに加え、連携パス記載事項が複雑で、且つ重複した内容が多く拠点病院担当医にとっても連携医療機関の医師にとっても分かりづらかったことが挙げられた。【連携パス改訂】拠点病院担当医の立場で連携パスを運用した臨床経験をもとに、開業後に連携パスの改訂の必要性を県の連携パス責任病院へ働きかけた。2017年8月、旧連携パスの内容と乳癌診療ガイドライン（日本乳癌学会編）の乳癌初期治療後フォローアップに記載されている事項との整合性を考慮し、連携パスの診察項目を整理し、改訂連携パス案を作成した。2018年2月愛知県がん診療連携協議会で県内の各拠点病院担当医に改定案についての意見を聴取し、修正を加え、2018年3月連携パスを改訂した。旧連携パスでは全体で41頁あったものが改訂連携パスでは12頁となり患者が持ち運びやすく拠点病院や連携医療機関で運用しやすい形となった。【結果】県内の乳がん連携パス運用数は改定前2017年度年間656件であったが、2018年度1087件となり、前年比1.66倍増となった。【今後の課題】連携パス運用の院内整備がされている拠点病院では比較的運用数は維持されていた。県内で乳がん診療の経験のある連携医療機関が不足している地域もあり、それぞれの医療圏で柔軟な対応の出来る連携パスが求められてるのを実感した。術後ホルモン療法施行期間の延長で長期的な投薬が必要な患者数が増加することを考慮すると、連携パスは乳がん診療で必要不可欠な診療形態である。今後の取り組みとしては、ホルモン療法を行う患者以外の対象者へ対応する連携パスの作成と患者の満足度の評価を行なっていく体制整備をし、より良い医療を患者へ提供できるシステム構築をしたい。

P-06-7

演題取り下げ

P-06-8

周術期の神経科学的疼痛教育が乳がん術後慢性痛に与える影響

Effect of perioperative pain neuroscience education on chronic pain following breast cancer surgery

医療法人乳腺ケア泉州クリニック
萬福　允博、常盤紗恵子、金森　博愛、亀山伊豆美、住吉　一浩

【諸言】
乳がん術後に慢性痛が生じることが報告されており，慢性痛が生じないよう早期に対応することが重要である．これまでに，筋骨格系疼痛障害に対する術後疼痛に，神経科学に基づいた教育（Pain neuroscience education:PNE）が有効であることが報告されている．近年，がん性疼痛においてもPNEの重要性は報告されているものの，乳がん術後疼痛に対するPNEの有効性の報告はない．今回，PNEが術後1年後の慢性痛の有訴率に影響するかを検討した．
【方法】
対象は2016 ～ 2018年に手術を施行した乳がん患者114名とした．2016 ～ 2017年までをControl群（CL群:58名），2017 ～ 2018年までをPNE群（55名）とし，患者特性（年齢，病期分類など），術前身体機能（疼痛の有無，肩関節可動域など），治療関連因子（腋窩リンパ郭清:Ax,放射線治療:RTなど）を調査した．CL群では,痛みは手術や放射線治療による組織損傷の影響があるといった生物医学的なモデルに基づいた一般的な説明のみを行い，術後に理学療法を実施した．PNE群では，理学療法に加え，PNE（術前,術後1週,術後1ヶ月;30分/回）を行った．術後1年時に，両群を対象に術後慢性痛の有無（NRS ≥ 3），肩関節可動域（屈曲,外転），術側上肢の疼痛強度（Brief Pain Inventory:BPI intensity）および能力障害（BPI interference），中枢性感作症候群（Central Sensitization Inventory:CSI），抑うつ（Patient Health Questionnaire-2: PHQ-2），不安（Generalized Anxiety Disorder-2:GAD-2），疼痛に対する破局的思考（Pain Catastrophizing Scale:PCS）を評価した．統計学的解析は,Willcoxonの順位和検定およびχ2検定を用いて2群間で比較，検討した．有意水準は5%とした．
【結果】
PNE群はCL群と比較して術後慢性痛の有訴率は有意に低く（20.0% vs 37.9%:p < 0.05），BPI intensity（0.5±0.9 vs 1.8±2.3），interference（0.3±0.8 vs 1.1±1.6），CSI（15.5±11.9 vs 20.9±13.6），PCS（12.3±11.3 vs 18.3±11.1）は有意に低値であった（p < 0.05）．また，肩関節外転角度（171±17.9 vs 169±14.2:p < 0.05）は有意に高値であった．患者特性や治療関連因子（Ax, RTなど），リハビリテーションの頻度，PHQ-2, GAD-2の程度には2群間に有意差はなかった．
【結語】
周術期の乳がん患者に対するPNEが術後慢性痛の有訴率や疼痛強度，能力障害の軽減に有効であることが示唆された．つまり,術後慢性痛を管理する上で生物医学的な疼痛教育だけでは不十分であることが示唆された．

P-06-9

転移性乳癌患者に対するアドバンス ケア プランニングの現状調査

A Survey about Current Status of Advance Care Planning for Metastatic Breast Cancer Patients

[1]Japan Clinical Oncology Group（JCOG）乳癌グループ、[2]聖霊三方原病院
相良　安昭[1]、森　雅紀[2]、岩谷　胤生[1]、木川雄一郎[1]、内藤　陽一[1]、
古川　孝広[1]、田中　希世[1]、小谷はるる[1]、八十島宏行[1]、尾崎由記範[1]、
野口　瑛美[1]、宮下　穣[1]、北川　大[1]、近藤　直人[1]、菰池　佳史[1]、
枝園　忠彦[1]、岩田　広治[1]

背景: 治癒困難な患者に対するアドバンスケアプランニング（ACP）の重要性が報告されているが、ACPの定義は国内外の幾つかの団体から発表されておりそれぞれ内容が異なる。また、日本の医療者がACPにどのように取り組んでいるかは明らかではない。
目的: 国内施設における乳癌を専門とする医療者のACPの捉え方や提供体制、エンドオブライフ（EOL）に関する話し合いなどの現状を明らかにする。
対象・方法: Japan Clinical Oncology Group（JCOG）乳癌グループに参加している45施設において乳癌患者を診療している全ての医師を対象とした。2019年10月28日から2週間にわたり、SurveyMonkey®を使用しインターネットを介したアンケート調査（医師:42問）を行った。
結果: 乳腺外科や腫瘍内科、緩和ケア科等に所属する医師118名（39施設）より回答があった。がん診療連携拠点病院等以外の施設からの回答は1名。1日の平均外来患者数は20 ～ 40人（44%）、40人以上（25%）の順に多く、進行・再発乳癌患者一人当たりの平均診察時間は10分以上30分未満（66%）、10分未満（34%）であった。コミュニケーションに関するPEACEなどの研修会を受けた医師は57%、ACPを理解していると答えた医師が78%を占めた。
ACPの定義として36%が人生の最終段階についての話し合い、64%が年齢や健康状態を問わず、自分の価値観や人生のゴール、将来の医療ケアに関する意向を理解し共有することと答えた。回答者全員がACPの取り組みは必要と答え、72%の方が個人的にもしくは組織的にACPに取り組んでいた。多変量解析にてACPの施行と関わる医療者側の因子は、ACPやコミュニケーションに関する公的な研修会を受講（odds ratio:2.6, p=0.05）と施設内のACPやEnd of Life ディスカッションのあり方などについて検討する組織（odds ratio:3.1, p=0.03）であった。
患者の懸念や価値観、人生のゴール、将来の医療ケアに関する意向に関する話し合いを殆どの患者に行う医師が49%、時々行う医師が30%を占めた。話し合いのタイミングとして、積極的治療が少なくなってきたとき（37%）が最も多く、次に再発診断後になるべく早い段階（33%）、であった。予測される余命の話合いは45%の医師が殆どの患者に行い、時々行う医師が35%であった。
結論: ACPの捉え方、ACPの提供体制やEOLの話し合いは、施設間や医療者間でばらつきを認めた。治癒困難ながん患者に最善のケアを提供するための国内での取り組みや臨床研究の実施が望まれる。

P-06-10

乳がん確定診断前の患者への関わり ～生検データを分析して～

Relationship to patients before definitive diagnosis of breast cancer ~Analyzing biopsy data~

[1]女性クリニック We 富山　ブレストケア、
[2]医療法人社団　藤聖会　富山西総合病院
溝口　明子[1]、田中　洋子[1]、勝田真理子[1]、中村亜希子[1]、加藤　直美[2]

【はじめに】
乳がんの告知は、患者にとって大きな精神的苦痛をもたらす。突然の診断に混乱し、医師からの説明を後から思い返しても全く覚えていないといった患者も多い。告知後は、いつどこでどう治療するかなど多くの選択肢に戸惑い、治療の必要性は理解できるがなかなか意思決定できず、何度も看護面談を希望する患者もいる。
Aクリニックは乳がん検診のほか乳がん精密検査機関としての役割を担い、生検、乳がん告知までを行っている。精密検査の連絡が届き乳がんへの不安を抱き硬い表情で来院される患者は多く、今回、Aクリニックで行った生検データを分析し、乳がん確定診断前の患者への関わりについて考察したので報告する。
【方法】
2018年10月～ 2019年11月までの1年間を対象とした。
MMG・U S検査所見により乳がんが示唆された患者の情報はブレストケアチームスタッフ全員で共有し、Aクリニック独自で作成した「生検検査結果予測表」に患者をプロットする。生検結果から確定診断前の患者への関わりについて検討する。
【結果及び考察】
患者総数6586名、生検数は212件あった。初めから乳がんを疑い生検した数は59件、定期的に保険診療で診察する患者も多く、良性診断目的で生検した数は153件であった。全体として乳がん確定診断がついた患者は64名で、初めから乳がんを疑い生検した59名から52件、良性診断目的で生検した患者153名から12件が乳がんと診断された。
今回の生検データより、生検全体の約91.0%が確定診断前にその予測が一致していたことがわかった。乳がんを疑い生検した患者の予測一致率も約88.1%と高く、確定診断前から患者を特定することはほぼできると考える。生検全体の約8.9%は予測と反対の結果となった。
危機的状況の受け止め方には個人差があるが、確定診断前から患者背景を把握し情報提供することで、告知後の状況を少しでも前向きに捉えることができるようになると考える。患者が多くの選択肢に戸惑いながらも、自分らしさを見つけられるよう、乳がん確定診断前から今後の治療に向けてしっかり意思決定ができるよう関わることが必要であると考える。
【結語】
職種を超えた医療連携により確定診断前から患者と信頼関係を構築し、患者が今後の治療に向けしっかり意思決定ができるよう支援していきたい。

P-06-11

分子標的治療のスケジュール複雑化に対するGantt Chartの活用

Utilization of Gantt Chart for complicated treatment schedule of molecular targeted therapy

[1]川口市立医療センター　乳腺外科、
[2]川口市立医療センター　医療システム係、
[3]順天堂大学医学部附属順天堂医院　腫瘍内科
中野　聡子[1]、井廻　良美[1]、壬生　明美[1]、加藤　俊介[1,3]、山口　茂夫[1,3]、
堀口　陽一[2]

【はじめに】
ホルモン受容体陽性、Her2陰性、進行再発乳癌に対する分子標的治療薬の臨床試験結果により、再発乳癌の治療選択が変化している。しかしながら、複数薬剤の併用、治療スケジュールの複雑化により、医師側のストレス増加、高齢者のコンプライアンス低下、頻回な受診による外来患者数の増加、院外薬局からの問い合わせ増加などの問題がある。また、ホルモン単剤では起きない重篤な副作用が報告されており、早期に異常を把握する必要がある。今回、Gantt chartを用いた当院での取り組みについて報告する。
【Gantt chart作成過程】
1）スケジュール表の選定;2014年4月より2019年6月までに、ホルモン受容体陽性、Her2陰性、進行再発乳癌に対して、分子標的治療薬を使用したレジメン数は50例で、うちpalbociclibは21例であった。palbociclibでは3投1休で、他の薬剤との併用によりスケジュールがより複雑化する。そこで、一目でわかるスケジュール表の作成を試みた。当初Wordのカレンダー機能を利用したが、一括入力は困難で、多くの労力を要した。そこでGantt chartを応用することとした。
2）Gantt Chartの応用;Gantt Chartはプロジェクト管理や生産管理などで工程管理に用いられる表の一種で、作業計画を視覚的に表現するために用いられる。当院医療情報課の協力のもと、ExcelのGantt Chart機能を利用し、医師側の要望を伝え、バージョンアップを重ねた。治療日程を入れると、バーで表示され、服薬の予定と実際が区別できるようにした。副作用で治療がskipとなった場合も一目でわかり、複数の薬剤が一つのシートで把握できるようにした。
3）実際の運用;当初は医師個人のパソコンで作成していたが、電子カルテ上の運用ができるようにした。薬剤名は商品名を使用し、現在は、スケジュールが複雑化するpalbociclibでは、全例Gantt Chartを患者御本人にお渡しし、減量・副作用による中止などが院外薬局でも提示可能な状態となった。
【結語】
ホルモン受容体陽性Her2陰性の転移乳癌では再発後早いラインで分子標的治療薬の使用が増加すると考えられる。慢性的に混雑している乳腺外来で、効率的に、安全性に、各部署で情報共有ができるという点で、Gantt chartは有用と考える。

P-06-12

乳癌患者における医科歯科連携の重要性と当院の現状

Medico-dental cooperation regarding breast cancer patients and current status in our hospital

[1]市立室蘭総合病院　外科・消化器外科、
[2]札幌医科大学　消化器・総合、乳腺・内分泌外科学講座
宇野　智子[1]、齋藤　慶太[1]、小川　宰司[1]、木村　明菜[1]、村松　里沙[1]、
九冨　五郎[2]、佐々木賢一[1]、竹政伊知朗[2]

【目的】乳癌患者では、化学療法時や骨吸収抑制剤使用時に医科歯科連携を必要とするが、口腔管理に時間を要し、乳癌治療に影響を及ぼす場合がある。当院は歯科を有さない総合病院であり、近隣歯科と連携し口腔管理を行っている。当科ではこれまで化学療法開始前や骨吸収抑制剤使用前の患者を歯科受診の対象としていたが、2018年6月より、乳癌と新たに診断された患者に対し、治療開始前の口腔内評価、歯科受診を開始した。導入から1年が経過し、現状、今後の課題について検討を行った。
【対象・方法】2018年6月から2019年10月までの1年5カ月間に当科にてStage Ⅰ以上の乳癌と診断され、治療を開始した女性患者39例の診療録を後方視的に確認し、対象患者背景（年齢、病期、サブタイプ、治療方針、併存症）、かかりつけ歯科の有無、口腔内所見の有無、歯科治療内容、歯科との連携状況について調査した。
【結果】対象患者39例（平均年齢65.7±12.9歳）において、診療情報提供書を作成し歯科受診を要した症例は32例であった。残り7例は残根がなく総入れ歯等の理由により受診を見送った。かかりつけの歯科を有する症例は15例に留まった。口腔内所見、治療内容について歯科より文書による返答を得たのは32例中16例であり、残り16例は患者より直接口頭で情報を得た。口腔内所見の有無と患者背景に統計学的有意差は認めなかったが、StageⅣの5例中4例、骨吸収抑制剤適応の3例全例に加療が必要な所見を認めた。加療を要した症例は53.1%（17例）に及び、疾患の内訳は、う蝕13例、歯周病8例、その他4例（重複あり）であった。治療方針別では術前27例中11例、化学療法前6例中5例、ホルモン療法前6例中3例に加療を要した。
【考察・結論】本検討より、当科乳癌患者では半数以上が診断時に歯科治療を要する状態であることが判明し、日頃からの口腔管理、歯科通院の重要性を啓発していく必要があると考えられた。特にStageⅣでは化学療法や骨吸収抑制剤の早急な開始が望ましく、口腔内感染増悪や薬剤関連顎骨壊死を防ぐためにも、早期の歯科受診、良好な口腔内環境の維持が重要と思われた。今後の課題として、医師と歯科医師との情報共有システムの構築が挙げられ、歯科医師が口腔内評価、治療内容を記載する情報共有シートの作成等、よりスムーズな連携が図れるよう近隣歯科と協力していきたい。

P-06-13

がん遺伝子パネル検査導入に向けた多職種での取組と乳がん診療への活用

Clinical implementation of cancer gene profiling test and utilization for breast cancer treatment

[1]公益財団法人　がん研究会有明病院　ゲノム診療部、
[2]公益財団法人　がん研究会有明病院　乳腺内科、
[3]公益財団法人　がん研究会有明病院　看護部、
[4]公益財団法人　がん研究会有明病院　総合腫瘍科、
[5]公益財団法人　がん研究会有明病院　乳腺外科、
[6]公益財団法人　がん研究会有明病院　乳腺センター
深田　一平[1,2]、竹内抄與子[3]、倉田　麻美[2]、稲垣　里奈[2]、柴山　朋子[2]、
細永　真理[2]、原　　文堅[2]、小林　　心[2]、小林　隆之[2]、小野麻紀子[4]、
伊藤　良則[2]、上野　貴之[5]、大野　真司[6]、高橋　俊二[1,4]

令和元年6月に2つの「遺伝子パネル検査」が保険収載され、我が国においてもがんゲノム医療の本格的な実装が始まりつつある。パネル検査の保険収載の要件として、患者へのデータ返却体制の整備、管理簿等の作成、品質・精度管理のための必要な措置、エキスパートパネルの実施等が求められており、がん遺伝子パネル検査を導入し円滑に運営するためには多職種での連携が不可欠である。このような流れに対応するため、当院では、令和元年7月にゲノム診療部を創設、がんゲノム医療に携わる医師、看護師、薬剤師、カウンセラー、病理医、事務等による遺伝子パネル検査導入のための準備ワーキンググループでの検討を重ね、がんゲノム医療を患者にいち早く届けるべく、遺伝子パネル検査の院内運用フローの確立、説明同意書の確定、がんゲノム情報管理センター（C-CAT）に臨床情報やゲノム情報を登録するための体制整備等について準備を進めてきた。令和元年9月「がんゲノム医療拠点病院」に指定され、同11月下旬より保険診療における遺伝子パネル検査の実施を開始、令和2年1月中旬までに、延べ34例の遺伝子パネル検査を試みたが、うち9例（26.5%）では提出検体の腫瘍量不足のため検査実施まで至らなかった。これらは、いずれも経皮的針生検や内視鏡的生検検体であり、生検検体を用いて確実に遺伝子パネル検査を実施するためは、検体採取者と病理診断医とが事前に十分に協議した上で、必要な腫瘍量を採取して検体を提出する必要があり、今後解決すべき課題も多い。さらに、パネル検査後の治療薬への到達率の低さが課題となっているが、当院では、ゲノム診療部を中心に、院内各診療科、臨床研究・開発センター、臨床遺伝医療部、病理部、がんプレシジョン医療研究センター等が緊密に連携することによって病院全体が一体となり、がんゲノム医療を実施し、治療薬へのアクセスを充実させる体制を構築している。保険診療下において本格的に始動した遺伝子パネル検査の運用について、乳がん診療における治療への活用事例を含めて紹介しながら、その運用の実際と課題を議論したい。

P-06-14

異国の地で乳癌治療法を受ける患者へのチーム医療による多職種支援の経験

Team approach to support a foreing patient with breast cancer

[1]長崎みなとメディカルセンター　看護部、
[2]長崎みなとメディカルセンター　乳腺・内分泌外科
中村友佳理[1]、南　　恵樹[2]、崎村　千香[2]、小坂　幹子[1]

【初めに】長崎は歴史的に海外との交流で発展してきた地域である。外国籍患者が日本で治療を受ける場合、言語文化の違いからコミュニケーションが困難な場合がある。乳癌の場合、長い治療経過を要するため、医療費、治療継続が問題になってくる。今回、留学中の患者に対し、多職種で連携し支援を行ったのでここに報告する。
【症例】A氏 20歳代 女性。スリランカからの語学留学生。右浸潤性乳管癌。Luminal HER2。T3N2M0。家族歴:叔母2人が乳癌、同郷の知人B氏が通訳兼身元引受人。
【経過】A氏は、在日3年目である。日本語は日常生活に困らない程度は話せるが、文字の読み書きはできない。A氏は右乳房にしこりを自覚し、B氏に付き添われ前医を受診後、当センターへ紹介された。腫瘍は触診で8×6㎝、乳腺針生検が行われた。針生検の結果は浸潤性乳管癌であり、B氏を介し本人へ説明された。告知日は、治療方針、治療をどこで受けるか、治療の副作用、妊孕性の問題などの説明のみに留まった。A氏は何も話さずB氏の通訳を聞いていたが、この時は、A氏の気持ちを聞く事が出来なかった。医療費に関して心配と発言があり、外国籍の方が使える医療制度について、MSWへ相談し、高額医療が使える事や無料定額診療が行える医療機関など説明された。その後も医療費については、度々説明対応を行った。当センターで治療を行う方針となり、B氏より治療費は母国からの支援はなく、九州在住のスリランカ人の支援で費用を捻出すること、両親の来日はないことが伝えられた。術前化学療法を行うにあたり、スケジュール、副作用、妊孕性についての説明を再度行い、本人が同意した。初回化学療法は入院、2回目以降は外来となるため、病棟看護師、化学療法室看護師とも連携し、情報提供を行った。A氏自ら話すことは少なかったため、こちらから積極的に話しかけ接するように心がけた。A氏は、術前化学療法を完遂する事ができ、今後は手術、放射線療法、分子標的治療、内分泌療法が予定されている。A氏は、化学療法を完遂した日、看護師に対し「辛い時もあったけど、治療できてよかった。」と話した。
【考察】今回A氏へは、医師、外来・病棟・化学療法室看護師、薬剤師・MSWなど多職種でかかわることができ、他の患者と同様に治療が不安なく受けることができたと考える。今後も引き続き多職種で関り、治療を完遂できるように支援していきたい。

P-06-15

市中病院におけるがんゲノム医療に対する取り組み

Approach to cancer genomic medicine at a community hospital

[1]福岡和白病院　乳腺外科、[2]福岡和白病院　病理診断科
西山　康之[1]、久保田博文[1]、古賀　　淳[1]、中野　龍治[2]

2019年よりがんゲノム医療が保険収載された。現在の所、中核拠点病院ならびに拠点病院のみで提供される医療手段である。しかしながら患者ニーズがある以上、市中病院として対応する必要があり、現在対応を模索中である。今回院内での取組みについて報告する。
経緯）
がんゲノム医療（がん遺伝子パネル検査）において基盤となるのはFFPE（ホルマリン固定パラフィン包埋）からの核酸抽出である。そのために「ゲノム診療用病理組織検体取扱い規程（初版、2018年）」を参照し、病理医、当該外科系医師、腫瘍内科医師、手術部看護師、臨床検査技師と以下の項目を確認した。
固定前～後プロセス:検体が切除されたら直ちに癌腫の一部分を採取しゲノム用検体として、10%中性緩衝ホルマリンに浸漬する/48時間以内の固定時間を厳守する/ゲノム診断を目的として採取された生検標本のFFPEブロックは冷蔵下で保存する/FFPEブロックから得られるDNA品質は経年的に劣化していく。再発症例においては可能な限り生検を行うことを医師間で確認した/セルブロック検体から核酸抽出が可能である場合があり、組織生検が難しい場合は一考する価値があることも情報として共有した。
また、がんゲノム医療のアウトラインについて手術部、外来化学療法部、病理部、臨床検査科など他職種職員に向けて講習会を開催し、病院全体として取り組む事項として確認した。
結語）
コンパニオン診断が一般的となった現在、がん遺伝子パネル検査の導入は今後の癌診療において重要な位置を占めると思われる。今のところその運用に当たり混乱が見られるが、いずれその適用は拡大、高度化して日常診療の一つになると考えられる。市中病院であってもがんゲノム医療を見据えた対応が重要であると思われた。

P-06-16

当院における乳腺チーム医療の現状と今後の課題

Current status and future issues of Breast cancer team medical care at this hospital

高知赤十字病院　外科
甫喜本憲弘、行重佐和香

乳癌薬物療法の進歩により、進行再発を含めて乳癌患者の生存率は上昇しているが、これは治療を継続できた場合という前提があるため、治療を継続できるように患者をサポートしていくことで生命予後の改善に寄与する可能性があると言える。
乳癌治療は日々進歩しており、特に薬物療法はホルモン治療・抗癌剤治療・分子標的治療に加え、最近では遺伝子診断結果に基づく治療や免疫治療が加わってきており、治療法が多岐にわたるようになってきている状況である。それに伴う有害事象や患者の負担も多くなってきているため、それらを医師のみで対応できなくなっているのはどこも同じ状況と思われる。
それらを解決すべく、最近ではチーム医療の大切さが改めて見直され、進められることによって、医療者個人の負担軽減を目指し、最終的に患者の利益増加につなげていこうというのが大きな流れである。
これまで当院では乳腺においてチーム医療というはっきりとしたものは存在せず、状況に応じて個人が考え対応していくという状態であったが、時代の流れおよび新病院への移転を契機として、2019年4月より乳腺チームを立ち上げ、患者を中心としたチーム医療として実践していく方針とした。
登録メンバーは乳腺外科医2人（乳腺専門医1人、5年目医師1人）、形成外科医1人、病棟看護師7人、外来看護師3人、化学療法室3人、薬剤師2人、リハビリ4人、メディカルソーシャルワーカー（MSW）1人、事務方1人であり、月2回で乳腺チームカンファレンスを開催し、情報共有および症例検討を行っている他、看護師の知識の向上および均てん化を目指して、新人看護師への講義や、製薬会社主催の勉強会・講演会等に積極的な参加を促してもいる。
また、薬物療法は金銭面・仕事面・身体アピアランス面への負担も大きいため、乳癌と診断がついた時点でMSWへの紹介を必ず行い、化学療法を行う患者には事前にウィッグの試着やネイルケアの実践などを看護師より説明していただいている。
しかし、チーム医療としてすべてが十分機能しているとはいいがたく、改善すべき点がまだまだ多いのが現状である。
今回当院における乳腺チーム医療の現状と今後の課題を考察する。

P-06-17

乳がんサバイバーナースの取り組み ～乳がん患者に関わるスタッフと連携した支援活動～

Breast cancer survivor nurse as resource in a coordinated effort to support breast cancer patients

[1]沼津市立病院、[2]看護部、[3]外科
服部美千代[1,2]、木村　正幸[1,3]、佐塚哲太郎[1,3]

【背景】乳がんは今や11人に1人が罹患し、家庭や社会にとって重要な時期に好発年齢のピークを迎える。看護師である自分自身もこの時期に乳がんと診断され治療した。乳がん患者が抱える悩みは様々であり、そのような患者が自分らしく生活できるように、私たちは支援していく必要がある。しかし、乳がん患者に関わるスタッフは多忙な業務の中、もう一歩踏み込んだ支援がしたくても時間がとれずジレンマを感じていた。今回、スタッフと連携し乳がん患者の支援活動をしたので報告する。
【目的】乳がん患者に関わるスタッフと連携して支援活動をすることにより、乳がん患者が必要な治療を受けながら自分らしく生活を送ることができる。
【方法】サバイバーナースに相談を希望する患者、主治医及び外来・化学療法室・病棟看護師が、サバイバーナースによる相談支援が必要と判断し、患者に説明して承諾が得られた場合に面談を実施。個々の患者のニーズに合った対応と、適切に多職種に繋いでいく。
【結果】2018年度に担当した相談支援件数は243件、相談者数は47名だった。相談内容は、1回から数回で解消される下着やウィッグ、軽度のリンパ浮腫のセルフケアから、今後も継続した支援が必要な告知前後や再発転移、状態が悪化した方等であった。2019年度も件数に大きな変わりはないが、7月より緩和ケア認定看護師による看護外来が開設されたため、現在は看護外来を中心に連携を取りながら実施している。支援活動したスタッフは記録して情報共有し、適時話し合いをしている。
【考察】継続支援が必要な患者は、好発年齢にほぼ比例しており、子育て中や働き盛り、家庭や社会での役割が大きい年代に悩みや不安も大きいと思われる。サバイバーナースに相談することは、患者個々の悩み・不安や、辛い気持ちを表出しやすく、乳がん体験者ということが強みとなっている。また、看護師長という立場も、外来・病棟・多職種や地域との連携等、コーディネートしやすい要因と考える。しかし、支援が必要な患者に気付くのは日頃から関わっているスタッフであり、その気付きを支援活動に繋げ、連携していくことが極めて大切である。今後は、がん相談支援センターの活動にも力を入れ、乳がん患者会の支援・メディカルカフェの開設、支援希望のあるサバイバーの人材活用等を検討し、乳がん患者に関わるスタッフと共に支援活動を強化していきたい。

P-06-18

37の有人離島を抱える沖縄県の乳癌離島診療の現状 -均てん化への課題と展望-

The current issues and status of the breast cancer treatments in the remote islands of Okinawa

[1]那覇西クリニック　乳腺科、[2]那覇西クリニック　看護部、
[3]那覇西クリニック　臨床・研究管理室、[4]東北大学　乳腺・内分泌外科
土屋　聖子[1]、玉城研太朗[1]、海野　利恵[2]、新垣　美羽[3]、滝上なお子[1]、
上原　協[1]、鎌田　義彦[1]、石田　孝宣[4]、玉城　信光[1]

【目的・方法】
沖縄県には本島を除く37の有人離島があり、現在離島在住の乳癌患者の多くは本島にある病院へ通院している状況にある。沖縄県では平成29年度より『沖縄県離島患者等支援事業』を開始し、離島患者に対して通院の際の渡航費や宿泊費などの補助を行うことで経済的負担の軽減に取り組んでいる。
このような状況の中、那覇空港からのアクセスも良い当院は離島から多くの乳癌患者を受け入れ、治療にあたっている。そこで、離島から当院へ通院する乳癌患者の診療状況を調査し、さらに離島を抱える自治体の患者支援の実際の状況を調査した。
【結果・考察】
当院で2018年の1年間に乳癌と診断された離島患者27名を対象とし調査した。診断時のステージはStage1が最も多く（18例;67%）、術式は乳房切除例が13例（48%）、温存症例が14例（52%）であった。温存症例に関しては、温存後の放射線治療を省略した症例が3例みられた。また、現在沖縄県は支援の基準額として、渡航費の8割相当を補助金額と設定しているが、離島を管轄する18の自治体に支援内容について電話で問い合わせたところ、実際の補助の内容は表1の通りであった。
さらに、本県で2年に1度開催されているOkinawa Breast Oncology Meetingが、2020年1月に第10回目が開催され、『沖縄県の乳癌診療の地域偏在・均てん化を考える』をテーマに、医療関係者のみならず各市町村の担当者や行政も交えて討議する予定であり、その内容についても報告する。
加えて、当院へ通院中の離島患者、および離島で乳腺診療に当たる医師に協力いただいたアンケートの内容も追加し、離島を多く抱える沖縄県における乳癌診療の現状と均てん化への課題を考察する。

表 1. 渡航費補助額の内容

自治体	渡航費補助額
伊是名村・粟国村・北大東村渡嘉敷村・伊平屋村	全額
南大東村	9割
武富町・与那国町・座間味村	8割
石垣島・久米島	往復 10,000 円/回まで
宮古島	往復 13,000 円/回まで
多良間村	年間 250,000 円まで
伊江村・本部町・うるま市・南城市・渡名喜村	補助なし

P-06-19

リンパ浮腫ケア外来開設の取り組みと課題

Efforts of opening the outpatient lymphedema and future issues

[1]島根県立中央病院　外来看護科、[2]島根県立中央病院　乳腺科
奥野　映子[1]、原　真紀[1]、渡部可那子[2]、高村　通生[2]、武田　啓志[2]、
橋本　幸直[2]

1.はじめに
当院は、乳癌手術を約80件/年、腋窩リンパ節郭清術を約5～10件/年行っているがん診療連携拠点病院である。乳癌術後に発生する続発性リンパ浮腫は、手術のみならず放射線治療や抗がん薬により発症、増悪するケースもあり、当院の重症例はリンパ浮腫ケアを行っている病院に紹介してきた。しかし、早期から患者個々の身体状態や生活に応じたリンパ浮腫ケアやセルフケア支援を行うことが重要であると考え、2018年からがん看護外来の一環としてリンパ浮腫ケア外来を開設した。外来でリンパ浮腫ケアが提供できる体制を構築した取り組みと今後の課題について報告する。
2.方法
【現状の把握】
乳癌術後の続発性リンパ浮腫の発生状況や診療内容、実際のリンパ浮腫ケアの状況について、乳腺科医師と外来看護師に聞き取りによる現状把握を行った。外来で対応しているのは軽症例のみであること、手術件数に対しフォローできている件数が少ないこと、早期介入により重症化を防げた症例などより専門的なケアが必要な状況であった。
【直接ケアによる実績作り】
2016年セラピストの資格を看護局に提示し、リンパ浮腫ケア活動の許可を得て医師に看護外来への紹介を依頼した。初期面談でアセスメントし、直接ケアによるセルフドレナージの指導、徒手式ドレナージの実践、弾性着衣装着の指導など患者個々の状態に応じたケアを行った。
【外来との連携体制】
対応した患者のリンパ浮腫の状態やケアの内容を医師や外来看護師に、カンファレンスでフィードバックし外来との連携体制を構築した。
【診療報酬算定に向けた取り組み】
定期的に看護局に患者件数、活動内容、リンパ浮腫ケアに関する診療報酬について情報提供し、外来診療として実績に繋がるよう提案協議を行った。同時に運用の検討と電子カルテのシステム作りを行った。
3.結果
外来部長・看護師、乳腺科医師、看護局、事務局の協力を得ながら3年かけて外来を開設し、2018年の乳癌患者のリンパ浮腫ケア件数は140名だった。2019年4月から、がん患者指導管理料（ロ）、術後リンパ浮腫指導管理料、自費診療の算定を開始した。
4.考察
丁寧にニーズを把握し、実践を積み重ね、多職種の協力を得たことでがん看護外来の一環としてリンパ浮腫ケア外来の体制を構築できた。今後は、リンパ浮腫のスクリーニング、患者の状態に応じたセルフケア支援の充実、人材育成が課題である。

P-06-20

東北ろうさい病院におけるトレーシングレポートを用いた医療連携の取り組み

Medical cooperation using tracing report

[1]東北ろうさい病院　薬剤部、[2]ひかり薬局、[3]東北ろうさい病院　看護部、
[4]東北ろうさい病院　腫瘍内科、[5]東北ろうさい病院　乳腺外科、
[6]一番町健診クリニック、[7]仙台乳腺クリニック
菅野　和彦[1]、新谷　裕子[2]、麻生　敦子[2]、中川こはる[1]、穂積　史朗[1]、
濱中　直美[3]、丹田　滋[4]、柴原　みい[5]、本多　博[5]、大内　明夫[6]、
豊島　隆[7]

「目的」乳癌患者指導において、院内での指導はもちろん必要であるが、院外（保険薬局）での指導も、より重要であると考える。また、院内処方よりも院外処方箋発行率の方が一般的に高いのが現状と思われる。外来患者のアドヒアランス向上および医療の質を上げるため、医療連携が不可欠である。当院では医療連携の繋がりを深めるため、近隣保険薬局との意見交換、話し合いを重ねた。
「方法」以前より、東北労災病院（以下、当院）では保険薬局薬剤師との定期的な合同勉強会を開催し、病院業務を知ってもらうために病院見学も随時開催してきた。さらに保険薬局薬剤師を我々と同じフルタイムでの研修生として3名、計21か月受け入れた。他に吸入指導技術の向上を目的とした取り組み等も行っている。また、各保険薬局独自のトレーニングレポート（以下、TR）の様式を当院仕様に統一し、医師に周知する目的で電子カルテへの取り込みの流れも構築した。さらに、宮城県薬剤師会のホームページに当院仕様のTRを公開・ダウンロードできるようにし、近隣の保険薬局だけでなく、要望があった当院乳癌患者が利用する宮城県内の保険薬局にも周知できる体制を整えた。
「結果」TRの電子カルテへの取り込みにより、保険薬局で得られた患者情報が医師はじめ医療スタッフに周知されるようになった。近隣の保険薬局だけでなく、自宅近くの「かかりつけ薬局」からのTR報告も出始めたことにより患者情報が当院の医師・医療スタッフに、より伝わるようになった。
「考察」現在、TRの統一様式公開は宮城県薬剤師会のホームページだけであるため、今後、当院のホームページ等での公開を検討している。また、保険薬局からのTRに対して返信を書きたいという医師の声が聞かれるようになった。今後は、医師・医療スタッフ、保険薬局の双方向で情報共有を図れる方法を考えていきたい。これらの積み重ねが地域医療の更なるレベルアップ、質の高い医療連携に繋がり、患者のためになることを期待する。

P-06-21

乳がん手術を受けた患者が退院後の生活で抱える不安と退院時生活指導の課題

Issues related to discharge instructions and anxiety involving breast-cancer patients post surgery

[1]東京慈恵会医科大学　葛飾医療センター　看護部、
[2]東京慈恵会医科大学　葛飾医療センター　乳腺・内分泌外科
内藤　澄江[1]、林　美貴[1]、小鳥　順子[1]、川瀬　和美[2]

【目的】乳房切除術や腋窩リンパ節郭清をした患者が、退院後の生活で抱えている不安や困難を明らかにし、今後退院時の生活指導として、より強化すべき看護の課題を抽出する。
【方法】実態調査研究。独自のアンケートを作成し、2017年9月1日から2018年6月30日まで、乳房全摘術等を受け、乳がん看護認定看護師が退院前訪問を行った72名に説明の上配布し、内容分析をおこなった。
【倫理的配慮】A大学倫理委員会による承認と、研究施設の臨床研究委員会において承認を受けた。アンケートは回収をもって同意を得るものとした。
【結果】アンケートの回収率は100%だった。対象者の基本属性は全員女性、平均年齢は55.4歳であった。術式は乳房全摘が28名、乳房全摘+腋窩リンパ節郭清は24名、乳房部分切除+腋窩リンパ節郭清は6名、乳房再建は7名、乳房再建+腋窩リンパ節郭清は5名、不明は2名であった。1.傷の管理についての不安や困った事は、約7割が治癒や痛みに関する内容であった。他に絆創膏の管理方法が分からない患者が約2割だった。2.傷の管理以外での不安や困った事は、患肢と健肢の使い分けや、患肢を守りながら生活を送る事が約3割、先の見えない病状への不安や今後の治療への気がかりについてなどが2割だった。3.日常生活で不安や困った事は、今までできていたことができない困難感や、重い物を持つ時の判断ができないなど、家事がスムーズにできないもどかしさを6割が感じていた。また、創部の痛みによる睡眠の妨げや、外見を気にしながらの生活への不安が4割だった。4.リハビリに関して不安や困った事は、具体的な方法や回数、動かす時の程度が分からない事が約6割だった。さらに、自分で行うリハビリに自信を持てない患者が約2割だった。5.下着に関して不安や困った事は、選び方が分からない事や傷に当たる怖さ、夏の服装の選び方などであった。
【結論】乳房手術を受けた患者は、創の治癒や患肢に関する不安を抱えながら社会的役割を担い、日常生活において様々な苦悩を経験していた。そして、不確実なリハビリの実践や下着の選択などに悩みながら自分らしい生活への工夫に努めていた。医療者からの情報提供不足が不安につながっていることも考えられ、術後の身体的・心理的状態に合わせた支援や、自分らしい生活を送るための看護支援が必要であることが示唆された。

P-06-22

乳がん診療における多職種連携、病院間ネットワークの活用

Multi-professional coordination in breast cancer treatment , utilization of inter-hospital networks

仙台赤十字病院　外科
角川陽一郎、金子　直征

[はじめに] 近年、乳癌患者は増加しており、また治療の選択肢も多様化している。一方、高齢化に伴い合併症を有する患者も増加している。当院では人工透析中の患者の手術も行っており、今後透析中の患者の乳癌手術も予想される。
また、AYA世代に対しても迅速な情報と希望する患者に対しては妊孕性温存の機会を提供する必要がある。働き方改革等の要請のある中での一般病院での取り組みについて報告する。
[当院での取り組み] 早期からなるべく多くの職種が関わり、より安全で効率的な治療を心がけている。
化学療法が予想される患者の術前説明には化学療法看護認定看護師が同席し、診療開始から化学療法導入までの経過を共有している。
手術・治療入院前の医療の質・安全性・効率性の向上を目指して「患者サポートセンター」を活用している。患者サポートセンターでは、看護師面談、薬剤師面談を行い、必要時は他職種の面談も行う。あらかじめ手術や治療の流れを事前に知っていただく事で不安を軽くする。禁煙・口腔ケア・栄養管理の重要性の説明、常用薬の確認と治療時に注視する必要のある薬剤の確認と案内を行い、食物アレルギーの確認、入院後の流れの案内、各専門職との連携・情報共有を行う。入院後に行うスケジュールを事前に外来にて済ませ、入院後の患者・医療スタッフの負担を減らすことができている。
手術に際しては前日に理学療法士が訪問し、筋力や可動域の確認・術後のケアプランを説明。手術翌日から理学療法士による関与を開始し、術後の経過を理学療法士も観察しつつ上肢機能障害、リンパ浮腫に対する指導等を行っている。
化学療法を導入することが決定した患者に対し、事前にがん薬物療法認定薬剤師による使用薬剤とスケジュール、予想される副作用と出現の時期、対処等について説明した後、改めて医師との面談を平日の日中に行っている。
AYA世代に対しては、2016年11月に発足した当県のがん・生殖医療ネットワークを利用する態勢ができている。原疾患治療施設・コーディネータ施設・生殖医療施設のネットワークを利用することにより迅速かつ円滑な治療導入を目指している。
[今後の課題] 当院には認定遺伝カウンセラーと乳がん看護認定看護師がいないため、遺伝カウンセリングは院外の施設に依頼している。ワークシェアリング・タスクシフトの観点からも乳がん看護認定看護師の養成は急がれる。

P-06-23

CR/NEDに導入された少数転移乳癌の再発様式の検討

Analysis of recurrence in oligometastatic breast cancer patients who achieved CR/NED

[1]東京慈恵会医科大学　腫瘍・血液内科、
[2]東京慈恵会医科大学　乳腺・内分泌外科
永崎栄次郎[1]、田村　美宝[1]、風間　高志[2]、石垣　貴之[2]、塩谷　尚志[2]、
野木　裕子[2]、鳥海弥寿雄[2]、武山　浩[2]、小林　直[1]、矢野　真吾[1]

【背景】Oligometastatic breast cancer（OMBC、少数転移乳癌）は転移癌でも部位や個数が限局している状態であり、局所療法を含む集学的治療により長期間無病状態となる可能性がある群として注目されている。当院乳癌診療グループは以前より臨床の場においてOMBCに対する積極的な集学的治療も治療選択肢として来た。2012年に少数転移乳癌75例の後方視的な解析を報告しており、20年完全奏効（CR）/無病状態（NED）持続率27.4%、20年生存率が34.1%で、転移乳癌一般の予後が不良であることを考えると、良好な治療成績であった。また、治療によりCR/NEDとなった例は有意に予後良好であった。しかし、CR/NEDとなった後に再発する例も少なくない。今回我々はOMBCの臨床的特徴を明らかとするためCR/NED導入後の再発例の再発様式と臨床経過について検討を行った。
【対象】1980-2010年に当院で治療を行いCR/NEDとなった少数転移乳癌48例に対して解析を行った。OMBCは以下のように定義した。転移臓器数2臓器以下、1臓器内の転移巣数が5個以下、1 病巣が5cm以下の全てを満たす症例。
【方法】CR/NEDに導入されたOMBCで再発部位、再発時の腫瘍量、再発後の治療、臨床経過等を後方視的に検討した。
【結果】解析可能であったOMBC症例は73例で、そのうち48例（65.8%）がCR/NRDに導入された。CR/NED持続期間の中央値は115.9 ヶ月であった。CR/NED例のうち25例（52.1%）が再発した。10/25例（40%）が同一臓器の再発で、15/20例（75%）が再発時も少数転移状態であった。転移臓器数が2臓器の場合で再発が多かった（p=0.004）。再発後の治療は60.9%が薬物療法のみ、30.4%が局所療法を含む集学的治療、8.7%が脳転移に対する定位放射線治療を受けていた。再発した中で6/23例（26.1%）が再度CR/NEDとなった。そのうち1例のみが2nd CRを維持した。2nd CR/NEDを到達した群では有意にOS中央値が長かった（233.9 ヶ月 vs 143.0 ヶ月, p=0.045）。
【考察・結語】CR/NEDに導入されても約半数で再発を認めた。再発後も少数転移なことが多かった。これはOMBC自体の生物学的特徴の可能性があるが、密なフォローアップにより早期に再発を発見したためかも知れない。治療により2nd CR/NEDとなる例も認め、2nd CR/NEDではOSが長かったがセレクションバイアスの可能性もあり、また長期にCR/NEDを維持出来る例は稀であった。OMBC再発後もCR/NEDを目指した積極的治療を行うべきか慎重に検討すべきと考える。

P-06-24

乳腺多職種カンファレンスの有用性と今後の課題

Usefulness of the breast care team conference and problem of the future

[1]友愛記念病院 看護部、[2]友愛記念病院　乳腺科、[3]田中医院
濵田　真美[1]、富澤喜久江[1]、松本　昌子[1]、慶野　悦子[1]、林　加代子[1]、
毛利めぐみ[1]、尾本　　和[2]、田中　信一[3]

【背景】当院は2008年より看護部の委員会としてマンマチームが発足し、月に1回委員会を開催し患者の情報共有や基準の作成、勉強会などを行ってきた。しかし、委員会には看護師と理学療法士のみで開かれていたため医師や薬剤師、ソーシャルワーカーなど多職種の参加がなく行われていた。乳癌学会で多職種カンファレンスに関する発表や情報から当院でも開催してみてはどうかという意見を出し、2019年9月より医師、薬剤師、看護師、理学療法士、ソーシャルワーカーが集まり多職種カンファレンスを開始した。今回、多職種カンファレンスを開催した有用性と今後の課題を考察する
【方法・対象】カンファレンスに参加をした10名を対象として意見をもとに考察をする
【結果】医療者間のコミュニケーションが図りやすくなったという意見が最も多く聞かれた。用語や画像の見方を知ることができ、学習をするきっかけになった、それぞれの職種からの視点で視野が広くなった、患者の情報共有ができ方向性の再確認につながったという意見もあった。
【考察】同職種間の定期カンファレンスは比較的行いやすく情報共有ができていることが多い。しかし、多職種間で開催となると多忙な医師、交代勤務の看護師、自身の業務を遂行しながら時間の調整を行う薬剤師、理学療法士、ソーシャルワーカーがおり定期的に集まることはどの施設でも容易ではないと思われる。当院でも多職種カンファレンスを開催するにあたり時間の調整が容易ではなかった。月2回と開催日数は決して多くはないが、全く実施されていなかった時と比べると患者の共通認識や連携はスムーズとなっており、その間に要した時間の短縮につながっていると思われる。意見で医療間のコミュニケーションが挙げられているが、それぞれのスタッフが最も会うことができないのは医師であり、聞きたいことがあっても気軽に質問できる場が少ない状況がある。医師だけでなく、同じ患者に携わっていても多職種のスタッフ同士で話す機会もないのが現状であった。今回、多職種カンファレンスを開催して、患者の情報共有や方向性の再確認をする場は貴重であり、違う視点からの意見から再検討し理解が深まる効果が実感できている。現在もまだ手探りの状態ではあるが、今後もスムーズな医療連携を発揮しチーム医療の実践と医療の質の向上へ向けて継続していきたい。

P-06-25

化学療法終了時の乳がん患者の悩みに関する実態調査

Fact-finding about the trouble of patients with breast cancer after the chemotherapy

[1]鳥取赤十字病院　看護部、[2]鳥取赤十字病院　外科
田村　五月[1]、山口　由美[2]、山代　　豊[2]

【はじめに】化学療法終了時は長い治療による苦痛からの解放である反面、副作用や外見の変化などさまざまな苦痛を抱えている。治療終了後の看護支援を充実させるために、患者の悩みやニーズを把握する必要がある。【目的】化学療法終了時点の乳がん患者の悩み、知りたかったこと、情報収集等について実態を明らかにし、今後の課題を検討する。【対象と方法】術前・術後化学療法を終了した乳がん患者に対し、独自に作成した自記式アンケート調査を実施した。調査期間は2019年10月～ 2019年12月。調査内容は、化学療法終了時点の悩み、知りたかったこと、情報収集、脱毛に関する悩み等で、単純集計で分析した。本調査は所属施設の看護部倫理委員会の承認を得て実施した。【結果】対象者63名より回答が得られた。年齢は30歳代4名、40歳代13名、50歳代28名、60歳代以降18名であった。治療終了時の悩みは、脱毛84%、爪の変化・皮膚障害67%、味覚障害59%、末梢神経障害・しびれ59%、体力低下59%、治療・再発のこと57%が上位であった。年代別では上位項目はほぼ合致していたが、末梢神経障害・しびれは30歳代は低く、40歳代以降と有意差を認めた。医療者にすぐに確認・相談できない11%と低かった。知りたかったことは、「副作用の回復」に関する内容が最も多く、次に「治療後の過ごし方」「治療の効果」「再発の可能性」であった。患者の多くは医療者（59%）、インターネット（56%）から情報収集し、体験者（16%）からは少なかった。特に30 ～ 40歳代の患者にその傾向があった。脱毛については、脱毛の回復63%、髪質の変化58%、発毛の促進・頭皮ケア46%の悩みが上位を占め、若い年代では割合が高く、ウィッグを外す時期に悩む回答が多かった。看護師に対しては、「心のケア」「いつでも気軽に相談できる体制」「情報提供」によるサポートを望んでいた。【考察】化学療法終了時の患者は、個々に出現した副作用に悩み、回復に関する支援や情報を求めていた。また日常生活や再発への懸念を抱えていることが、今回の調査で示唆された。脱毛に関する悩みは予測どおりで、爪の変化・皮膚障害が多いのは、当施設の使用レジメン（EC-DOC療法）が影響していると考える。治療が終わっても長期にわたって遷延する副作用は、患者にとって心身共に負担となる。治療終了時に必要な情報提供を行うことが重要であり、通院間隔が長くなる中で継続して支援する取り組みが課題である。

P-06-26

外来における乳がん患者の家族支援を考える～キーパーソンへのアンケート調査を実施して～

Consider family support for outpatients with breast cancer

[1]公益財団法人　東京都保健医療公社　多摩南部地域病院　看護部、
[2]公益財団法人　東京都保健医療公社　多摩南部地域病院　外科
仲　　美幸[1]、重松　恭祐[2]、山崎希恵子[2]

【はじめに】外来通院を行う上で安心して治療継続するには、家族支援は重要である。しかし、外来通院において家族の同伴は少なく、家族がどのような問題を抱えているか把握することは困難な状況にある。そこで、家族が体験する悩みや困り事を明らかにし、外来での支援内容を検討するために家族へのアンケート調査を実施した。
【目的】外来通院中の乳がん患者の家族が体験する悩みや困り事を明らかにする
【方法】乳がん患者のキーパーソン50名に無記名の選択・記述式アンケート調査を実施した
【倫理的配慮】当院の倫理委員会の承認を得た
【結果】アンケートは50名に配布し36名（回収率72%）から回答が得られた。キーパーソンの平均年齢は58．4歳であり、配偶者が24名（66%）と最も多かった。キーパーソンの気持ちが一番辛い時期は、告知時が14名（38%）、手術時が10名（27%）と多く、気持ちの辛さの程度は平均6．8であった。
診断から治療を通して悩みや困り事があると回答したのは27名（75%）であり、患者の体調変化が15名（56%）、患者の精神的な落ち込みが14名（52%）と半数以上であった。具体的内容は、「抗がん剤治療中は精神的な浮き沈みが激しく上手に寄り添うことができなかった」、「がんと診断された妻がかなり落ち込み励まし方に悩んだ」などであった。相談等により悩みや困り事を解決できたと回答したのは19名（70%）、解決できなかったが問題ないと回答したのは5名（19%）であった。解決できなかった3名（11%）は、「家事が増え体力的にも経済的にも負担」という内容であり、医療者へ相談はしていなかった。家族が外来で医療者に希望する支援内容は、患者の精神的ケアと5名が回答していた。
【考察】家族は精神的な辛さを抱えながら患者をサポートしていることが分かった。患者の精神的な落ち込みや体調変化に悩みながら解決方法を模索し半数以上は解決できたと回答していた。その中で家族が医療者に希望する支援内容は、患者の精神的ケアが最も多かった。家族自身が精神的に辛い時期に、患者の精神的サポートは負担となっている可能性がある。医療者が患者の精神的ケアを行うことが家族支援につながると考える。家事や経済的な負担は家族背景が大きく影響するため、個人での解決が困難な場合もある。利用できる支援や家族が相談できる窓口の案内が必要である。

P-06-27

乳がん患者に対する栄養指導介入とその効果

Effect of periodic nutrition education among breast cancer patients

[1]一宮西病院　外科・乳腺外科、[2]一宮西病院　外科、[3]一宮西病院 栄養科、
[4]聖路加国際病院　乳腺外科
鈴木　　瞳[1]、山田　宗範[3]、堤　　知佳[1]、戸崎　　達[2]、沼田亜希子[2,4]、
岩本　久幸[2]、鳥居　　隼[2]、石川　　衛[2]、森　　美樹[2]、大久保雄一郎[1]、
石黒　清介[1]

背景
乳癌患者の肥満は、再発・死亡リスク因子のひとつであり、その改善や予防には、正しい食生活が必要なことはよく知られている。しかしながら、乳癌患者の中には、適正な食習慣が分からず診断後に強い不安や疑問を持つ者も多く、外来診療時に食生活についての質問を受ける機会も少なくない。また治療中に偏った食習慣になったり、ホルモン療法中の肥満に悩んだりする患者もいる。
目的
今回我々は、乳癌と診断され手術を実施した患者を対象に、栄養士による定期的な栄養指導を実施し、その介入前後での身体的変化について、調査・検討した。
方法
対象は、2018年1月から2019年3月に原発性乳癌と診断され、本人の同意を得て栄養士による栄養指導を受けた患者79名である。全例、乳房手術を施行しており、手術入院時に1回、さらに術後半年間に外来で2回、計3回の定期的な栄養指導を実施し、介入前後での体組成および血液検査による変化を比較検討した。栄養指導は1回30分。個別に管理栄養士が面談し、治療前の食習慣の見直しや、脂質異常症・高血圧などの併存疾患に応じたバランス食の提案など、個人に応じた栄養指導を行った。
体組成での測定項目は、体重・BMI・筋肉量・体脂肪率・基礎代謝量で、体成分分析装置InBodyを使用して計測した。血液検査項目は、AST・ALT・中性脂肪（TG）・LDLコレステロール（LDL-C）で、実施前の肥満の有無は問わなかった。解析にはPaired t-testおよびWilcoxonの符号付順位検定を用いた。
結果
年齢中央値は57歳（37~85歳）であった。介入後に、体重、BMI、TG、LDL-Cが有意に改善を認めた（すべてp<0.05）。一方、体脂肪率、筋肉量、基礎代謝量、AST、ALTには、統計学的有意差はみられなかった。
結語
今回の介入では、複数回の栄養指導を実施することで、体重変化のみならず脂質代謝異常の改善も認められ、患者の健康増進に対する前向きな意識・行動変容につながったことが示唆された。個別化医療が進み、術後フォローアップ期間も長い乳癌では、栄養指導をはじめとした個々の患者に寄り添ったサポーティブケアを、チーム全体で実施していく必要があると考える。

P-06-28

「広島乳がん医療ネットワーク」による地域連携10年の問題点

Problems in 10 years of regional cooperation system using "Hiroshima BCA Medical Network"

[1]香川乳腺クリニック、[2]中央通り乳腺検診クリニック
香川　直樹[1]、稲田　陽子[2]

はじめに:広島県では「広島乳がん医療ネットワーク」として、広島県内の乳癌にかかわる施設をその機能に応じて、検診実施施設・精密検査実施施設・周術期治療施設・フォローアップ治療施設の4つのグループに分類している。それぞれに定めた登録要件を満たして、申請のあった施設を登録し、各医療を分担して地域連携をするシステムで、医療者向けの連携パスと、患者向け「わたしの手帳」を作成し、平成21年4月から使用開始した。当院では、フォローアップ治療施設として、1390例の術後乳癌症例を周術期治療施設3病院と連携したので、その結果と問題点について検討したので報告する。
結果:地域連携した1390例の連携期間は1 ～ 128 (中央値77)か月だった。がん治療連携指導料算定が可能な症例は725例 (52.2%) で、「わたしの手帳」を使用したのは1136例 (81.7%) だった。地域連携パスを使用した1306例中、パス脱落症例は172例 (13.2%) だった。パス使用症例のうち、主なバリアンスは296例 (22.7%) に321件生じた。バリアンスの内訳は、転居・高齢・地域連携拒否などの患者側因子73件 (5.6%)、BOOP・放射線性肺炎・ホルモン療法変更などの副作用61件 (4.7%)、異時重複癌などの他疾患43件 (3.3%)、再発72件(5.5%)、リンパ浮腫51件(3.9%)、挙児希望、妊娠・出産13件(1.0%)だった。バリアンスを生じた症例296例のうち161例(54.4%)は連携継続可能だった。
結語:「広島乳がん医療ネットワーク」によって、乳癌の地域連携はスムーズに導入され、継続されている。バリアンスを生じて、治療が必要な症例は、連携施設と連携して早急な対応が可能だった。今後、より長期にわたって地域連携を行うことが予想される。それらのバリアンス分析をおこなうとともにパスの見直しや、共通したパスの運用・作成も必要である。

P-06-29

乳癌術後患者へのインタビューから期待されるサポーティブケア

A subactive care that is expected from an interview for patients after breast cancer

[1]多治見市民病院、[2]愛知医科大学、[3]愛知医科大学病院
大島　由香[1]、大脇　小幸[1]、大内　祐未[1]、安部まこと[1]、大橋　　渉[2]、
中野　正吾[3]

はじめに
近年、乳がん患者は増加傾向にある。外来は、診断を受ける場であり治療の選択を行う場でもある。告知の時の心の葛藤や今後の不安を抱えることは容易に理解できる。A病院は治療ノートの活用は有効と考えていることやボディーイメージの変化に悩んでいる方が多いなど予測して介入してきた。しかし、乳がん患者が実際にはどのように考え、何を望んでいるのかを知りたいという思いから、乳がん患者に直接インタビューを行った結果、患者は治療ノートの活用があまりされていない、ネット検索が増えてきているなど看護師側の予想とずれがあることに気付き、今後のサポーティブケアを検討することができたので報告する。
目的
術後乳がん患者の直接の声から、患者が期待するサポーティブケアを探る
方法
調査期間は2019.8.01 ～ 2019.11.30。人数は100名。A病院に入院中または外来通院中の術後1か月から10年以内の乳がん患者で、研究の賛同を得たかたを対象に外来診察待ち時間を利用し15分～ 30分内であらかじめ決めた10項目の内容で看護師がインタビューを行った。
分析方法
インタビュー内容から逐語録を集め、データーにして分析し、記述分析に対しては解釈が妥当であるか研究メンバーと検討しながら分析を行った。
結果
インタビューに答えてくれた患者119名。対象者の平均年齢は61.6歳。ボディーイメージが気になる方は25.2%。インターネットで検索する方は43.1%。治療ノートを使用した方は35.8%で治療の経過で使用しなくなる傾向がある事がわかった。患者会のかかわりについては、病状によることや病気の理解者がいることで必要性を感じないと答える方が多かった。
考察
100名以上の患者へのインタビューを行ったことで、看護者側は治療ノートがあると分かりやすいと考えていたが、患者側は活用されていないなど求めるケアや内容にはずれがあることがわかった。患者の年齢、治療の時期、背景や役割によって違う、その情報をもとに必要なタイミングで、求める情報を伝え、医療者としてサポーティブケアを構築していく必要がある。
まとめ
結果をもとに今後、患者サポートケアオリジナルノートの作成を行い、外来だけではなく入院病棟と連携して患者のサポーティブケアを行ってきたい。

P-06-30

乳がんチーム医療における薬剤師の役割～新規CDK4/6阻害剤アベマシクリブ療法での取り組み～

The Role of Pharmacists in Breast Cancer Medical Care Team -Initiatives for Abemaciclib Therapy-

[1]大阪国際がんセンター　薬局、
[2]大阪国際がんセンター　乳腺・内分泌外科、
[3]大阪国際がんセンター　腫瘍内科
高木　麻里[1]、中山　貴寛[2]、藤田　敬子[1]、橘高　信義[2]、松井　早紀[2]、
日馬　弘貴[2]、藤澤　文絵[3]、西尾美奈子[3]、得居　　龍[2]、前川まりこ[2]、
波多野高明[2]、玉木　康博[2]

【背景】ホルモン受容体陽性HER2陰性の手術不能または再発乳がんに対して、サイクリン依存性キナーゼ (CDK) 4/6阻害剤のアベマシクリブ (以下ABM) が2018年11月末から使用可能となった。ABMは下痢や間質性肺炎などの重篤な副作用の発現も懸念されており、治療継続のために、導入期から継続的な副作用管理が重要である。
【方法】ABM導入に当たり、薬剤師は下痢のセルフマネージメントのため「患者向け下痢対策冊子」および「下痢対策薬剤セット」を作成し、開始時に薬剤師外来にて患者指導を行なうこととし、その後の継続的な副作用管理については、主に看護師が実施することとした。しかし、安全かつ適正に治療を継続するには、保険薬局薬剤師の関与が不可欠であるため、保険薬局における副作用モニタリングの実施を検討した。2019年9月に大阪府下の保険薬局対象に研修会を実施し、10月から薬剤師外来実施時に「薬薬連携シート」による情報提供を開始した。また、ABMの副作用モニタリングのための「副作用チェックシート」と病院へ副作用情報を報告するための「トレーシングレポート」を提供し、保険薬局における副作用モニタリングの運用を開始した。また、研修会においては、保険薬局に対し、ABMに関するアンケートも実施した。
【結果】発売開始より2019年11月末の1年間において、ABM開始となった患者は59名で、薬剤師外来を実施した患者は55名 (93.2%) であった。2019年10月より11月末の2カ月間において、薬薬連携シートにより情報提供を行った患者は7名、トレーシングレポートによる報告は3名 (4回) あった。内容は下痢の発現状況と開始前より乾性咳嗽があるという報告であり、Grade2以上の副作用はなかった。また、研修会参加者45名中43名のアンケートが回収でき、ABMの服薬指導ができると回答したのは、開始前が19名(44.2%)で、終了後は39名(90.7%)と増加した。なお、約2か月後には、41名中27名(65.9%)と減少した。
【考察】ABMの適正使用のためにチーム医療を実施するに当たり、院内の医師・看護師・薬剤師だけでなく、院外の保険薬局薬剤師との病薬連携が重要であり、当センターの取り組みは有用であると考えられた。しかし、導入時の保険薬局への周知や薬剤師のスキルの違い、さらに副作用管理を継続するための知識やモチベーションの維持など問題は山積しており、今後の課題である。

P-06-31

乳がん術後の外来リハビリテーションのプロセス変更に対する効果検証

Effect inspection of the breast cancer postoperative rehabilitation

[1]彩の国東大宮メディカルセンター　リハビリテーション科、
[2]彩の国東大宮メディカルセンター　乳腺外科
鈴木　香織[1]、金　　直美[2]

【はじめに】
当院では周術期リハビリテーション (以下リハ) を提供しているが、第26回日本乳癌学会学術総会で乳房切除術 (以下Bt) 後、退院時に肩可動域制限が残存していた患者の一部に退院後に可動域制限が悪化していたため全例外来リハを施行するようにプロセス変更したことを報告した。今回外来リハの効果検証について検討したため報告する。
【方法】
対象は当院で手術実施したBt患者。対象を2016年9月～ 2017年8月のプロセス変更前群と2018年1月～ 12月のプロセス変更後群に分けて比較した。
調査項目は入院期間、外来リハ実施期間、手術時年齢、ドレーンの有無と期間、リンパ郭清(以下Ax)の有無、術後合併症の有無と肩関節屈曲・外転自動可動域(術前・退院時・外来初回時・外来終了時)とした。
【結果】
プロセス変更前群 対象患者10名 (平均年齢63.7歳)、Ax3名、術前の肩屈曲158度、外転155度、退院時肩関節可動域は屈曲146.5度、外転144度で術後経過日数は12.6日。退院後に外来リハを実施したのは5名で外来開始時肩関節可動域は屈曲139度、外転 135度で術後経過日数は25.6日。外来リハ終了時肩可動域は屈曲159度、外転 157度、術後経過日数は47.2日。
プロセス変更後群 対象患者16名 (平均年齢71.06歳)、Ax5名、術前の肩屈曲152.19度、外転150.63度、退院時肩屈曲126度、外転125.36度で術後経過日数は7.5日。退院後に外来リハを実施したのは11名で外来開始時肩屈曲140.91度、外転140.45度で術後経過日数は17.45日。外来リハ終了時 肩屈曲148.18度、外転 148.18度、術後経過日数は34.42日。外来リハを実施しなかった5名は重度認知症2名、創壊死による再入院2名、本人希望で未実施1名だった。
リハ期間中、腋窩リンパ管線維化症候群1名と上腕神経疼痛1名いたが期間中改善認め終了となった。
【考察】
今回の調査で2群間に入院期間の差があり、退院時の肩関節可動域が変更後群で低下していたが、最終的には術前と同等の可動域を確保した。また外来フォローアップ患者数も増えたため、退院後の生活役割に対する不安も対応した。
今後、外来リハの必要な期間を検討していく必要はある。また現在の課題としては化学療法や放射線療法の治療によって生じた二次的障害に対しては必要時に対応するのみとなっている。がんサバイバーが増加する中、その方らしい生活に必要な作業の課題解消に向けて関連部門と協働しながら課題解決に取り組みたい。

P-06-32

乳がん術後の早期肩関節可動域訓練による有害事象発生についての検討

Investigation of adverse event by early shoulder exercise after breast cancer surgery

[1]武蔵野赤十字病院　リハビリテーション科、[2]武蔵野赤十字病院　乳腺科
澤田　千佳[1]、秋元　秀昭[1]、松田　　実[2]、鳥屋　洋一[2]

【はじめに】
がんのリハビリテーションガイドラインでは乳がん術後の患者に対する積極的な肩関節可動域訓練は術後5-8日目から開始することで有害事象が軽減すると示されている。
当院でも乳がん術後患者に対して術後5日目から肩関節可動域訓練を実施してきた。しかしここ数年、入院期間の短縮化に伴い術後5日目を待たずして退院に至る症例が多くなった。そのため2017年4月より術後2日目から肩関節可動域訓練を実施することとなった。そこで肩関節可動域訓練の開始時期を早めたことでの影響について検討が必要と考えた。
【目的】
早期にリハビリテーションを実施することでの有害事象発生の有無についてドレーン排液量に着目して検討する。
【対象】
2011年4月から2012年3月までに当院で乳房切除+腋窩リンパ郭清を施行し、ドレーンを抜去して退院に至った33名をA群、2017年4月から2019年3月までに乳房切除+腋窩リンパ郭清を施行し、退院後にドレーンを抜去した36名をB群とした。A群は肩関節可動域訓練を術後5日目から、B群は術後2日目から実施した。訓練内容は2群ともに肩関節5方向の自動運動を各10回3セット/日実施した。
【方法】
母集団の属性について性別、年齢、BMIの情報収集を行った。
マン・ホイットニのU検定を用いて2群間の入院期間、ドレーン留置期間、ドレーン排液量を分析した。
【結果】
2群間で性別、年齢、BMIの有意差はみられなかった。
入院期間はA群12.42±5.04日、B群6.94±2.99日、ドレーン留置期間はA群11±4.17日、B群15.41±5.64日であり、2群間で有意差がみられた。ドレーン排液量はA群1062.03±664.84ml、B群1176.41±568.95mlで有意差はみられなかった。
【考察】
入院期間はB群で短縮し、ドレーンを退院後に抜去をすることからドレーン留置期間はB群で優位に遅延していた。ドレーン排液量については早期訓練開始によって増加すると報告されており、そのため術後5-8日のリハビリテーション開始が推奨されている。今回の我々の検討では2群間に有意差はみられず、これは運動内容を自動運動に留めたことが要因と考えた。有害事象に配慮しつつ、適切な運動負荷であれば早期のリハビリテーション開始も可能と思われた。
【まとめ】
術後早期のリハビリテーション実施はドレーン排液量の増加に寄与しないと考えられた。
今後は早期から肩関節可動域訓練を開始することでのリンパ浮腫への影響についても検討が必要である。

P-06-33

がん拠点病院等-地域の病院間のより良い連携を患者視点で考える～患者アンケートより～

For better alliances between Cancer Base Hospital and Area Hospital -From a survey of patients-

医療法人思誠会 渡辺病院　乳腺外科
溝尾　妙子

【背景】当院は、がん診療連携拠点病院等（がん拠点病院等）まで約80㎞離れた中山間地域に位置する中小病院である。乳腺専門医は1名常駐し2015年から乳腺専門外来を行っている。地域でがん治療を継続できるよう、がん拠点病院等からの紹介を受けている。しかし、病院を変更する時に患者が不安を抱く場面が臨床現場では見受けられる。がん拠点病院等と地域の病院を行き来する患者の心情を把握し対策を講じれば、患者が安心して紹介先の病院で治療を継続できると考える。今回、がん拠点病院から当院に紹介された患者へアンケート調査を行い、患者視点からより良い連携の在り方を考察する。
【方法】がん拠点病院等から当院に紹介された乳がん患者のうち、2019年4月から2019年11月までに当院を受診した患者に対して、無記名記述式アンケートを実施。分析は記述統計、がん拠点病院等と当院との比較は対応のあるt検定を行った。
【結果】対象は15名。平均年齢72歳。当院からがん拠点病院に紹介し逆紹介された患者11名（73%）がん拠点病院から当院に紹介された患者4名（27%）だった。がん拠点病院へ紹介される時に不安があった患者は4名（40%）で、その理由は「受診までに病気が進行するのでは」「どのような検査を行うか不安」であった。当院に紹介される時に不安があった患者は3名(23%)で、その理由は、「主治医と離れる」「乳腺専門医がいないと思った」であった。がん拠点病院等と当院の違いで困ったことがあるのは4名(29%)で、その理由は「設備が整っていない」「専門医が少ない」であった。病院の質に関する複数の質問（5段階評価）において、がん拠点病院等と地域の病院では有意な差は認めなかった。
【結語】紹介先の病院の情報や紹介先で行う治療や検査について知らないことが患者の不安要素であると考えられた。病院同士が情報を共有して連携するだけではなく、患者にも紹介先の情報や今後の見通しを伝えることが、患者が安心できるより良い病院間連携につながると考える。

P-06-34

乳癌地域連携継続中の再発例の検討

Examination of recurrence for post-operative beast cancer within local cooperative cancer cear

長岡赤十字病院　外科
島影　尚弘、遠藤麻巳子

【はじめに】
当院では、2012年より’がん拠点連携病院’の役割のとして地域連携を開始している。今回、地域連携が安全に行われているかに関し、2012年から2018年までの乳がん手術連携症例を対象に、連携継続中の再発症例の検討を行った。
【対象】
手術件数980例で、連携を行った748例中再発症例21例を対象とした。現在加療中14例、乳癌死亡7例に分けて検討した。それぞれの平均年齢・手術ならびに連携から再発までの期間は現在加療例56,3歳（中央値53（38-88））、32.8ヶ月（32.8（12-66））ならびに28.9ヶ月（28（8-66））、乳癌死亡例68.3歳（中央値73（37-86））、23.6ヶ月（21（12-36））ならびに17.9ヶ月(16（11-36))でした。
【検討項目】
再発発見起点、再発例におけるsubtype、病期、術前後の病期の変化、NG、Ly、再発後の治療を検討した。
【結果】
再発の発見起点は定期受診時に予定されたCT検査がおおく、マーカーの変動・症状の問診でほとんどが網羅されていた。
再発例におけるsubtypeでは、TNに乳癌死症例多く、L-Aでは未だに乳癌死症例は認めていない。病期では死亡症例でIIB以上が多く、術前後の病期の変化でもup Stageとなる症例が多いようであった。
術後の病理因子にて違いがあるとすれば、NG3とLy2以上のような傾向にあった。
再発後治療に関しては、死亡症例に治療拒否もしくは治療困難・不能の3症例を認めたが、薬物・放射線・手術療法が行われていた。薬物療法では死亡例では受けているレジメン数も少なく、病状の急激な進行が予測される。放射線療法では死亡症例の小脳転移1例に対し、症状緩和のため施行されている。手術治療は5例行われている。胸腔鏡下肺悪性腫瘍手術（部分切除）3例、腹腔鏡下肝外胆区域切除1例、局所切除1例で、手術希望を安易に認めた胸腔鏡下肺悪性腫瘍手術（部分切除）1例のみが、早々に肝再発を来たし現在化学療法中である。他の4例は現在ホルモン療法もしくは経過観察にてCRを維持している。
【結語】
無再発例の詳細は不明なため断定はできないが,リスクが高い患者には、連携1年目、2年目にはCT検査を行なったほうがよいのでは?
定期検査・連携施設での診察時に症状のチェック・腫瘍マーカーを行うことで再発をより早期に発見できるのでは?
再発確定時にはTNには特に注意を払う必要がある。

P-06-35

精神科病棟への医療保護入院を必要とした乳癌患者の検討

Discussion of the patients with breast cancer admitted to a psychiatric ward

[1]前橋赤十字病院　乳腺内分泌外科、[2]前橋赤十字病院　精神科
池田　文広[1]、長岡　りん[1]、小保方　馨[2]、大館　太郎[2]

【はじめに】現在、社会を取り巻く生活環境は複雑に高度化したため、人々は様々なストレス下に置かれ、うつ病や統合失調症などの精神疾患が急増している。また、超高齢化社会を迎えた日本では認知症患者も増加の一途をたどっている。こうした社会背景の中で、認知症を含めた精神疾患を合併しているがん患者の治療や経過観察をいかに実施していくかは重要な課題である。精神疾患の患者は、法的な規制があるため原則として精神科病棟に入院する必要がある。当院は、災害・救急医療，急性期医療を担う地域の基幹病院ではあるが、当院の精神科病棟は、精神科救急は受け入れておらず、身体合併症を有する精神疾患の患者を入院の対象としている。今回、地域がん診療連携拠点病院である当院の精神科病棟に入院となった乳癌患者の臨床経過とその後の地域連携について検討した。【対象と臨床経過】対象は、2018年6月から2019年12月までに精神科病棟に入院した乳癌患者7人。全例女性で平均年齢74歳（52 ～ 90歳）。入院の契機となった乳癌関連の病状は、乳癌手術5人、癌終末期1人、術後補助化学療法の合併症1人。精神科病棟への入院形態は、5人が医療保護入院、2人が任意入院となった。入院を必要とした精神疾患は3人が統合失調症、2人がせん妄、1人が脳血管性認知症、1人が躁うつ病薬の中毒症だった。手術のため入院した患者は全例が乳房切除術（Bt+SN（Ax））を施行。術後補助療法は内分泌治療4人、非施行1人。中毒症で入院となった患者は、手術は一般病棟入院で行ったが、術後補助化学療法中にリチウム中毒（せん妄、意識障害）となり精神科病棟への緊急入院となった。癌終末期患者は認知症を患った独居老人で転院までの医療保護入院であった。入院中に拘束などの行動制限を必要とした患者は5人で、平均在院日数は12日（6 ～ 18日）。退院後は2人が自宅療養、4人が介護専門施設、1人が精神科病院へ転院となった。【展望】現在，群馬県には精神科を標榜する診療所74施設、病院32施設、入院可能な精神科病院20施設ある。がんなどの身体合併症を有する精神疾患患者の地域医療を進めていくには、行政の協力のもと、これらの施設と円滑な連携を図ための情報共有システムの構築が重要と思われる。

P-06-36

乳がん術後のリンパ浮腫セラピスト育成プログラムの検討

Examination of the breast cancer postoperative lymphedema therapist upbringing program

富山西総合病院
加藤　直美、野上　静恵、細川佳奈恵、田中　美穂、濱田えりか

【背景】筆者は、第3回リンパ浮腫治療学会でA病院のリンパ浮腫外来が開設された2016年8月1日から2018年3月までにリンパ浮腫外来を受診した366件について分析し、リンパ浮腫治療の充実を図るために人材育成が急務な課題であることを報告している。そこで、リンパ浮腫セラピストの育成を目的に、リンパ浮腫治療に必要な知識・技術を習得するリンパ浮腫セラピスト育成プログラム（以下プログラム）を企画し、プログラムの内容について検討した。今回は、乳がん術後の合併症の一つである上肢のプログラムについて報告する。
【研究方法】指導医師およびリンパ浮腫治療士の人数を考慮し、被験者は3名とし、プログラムの内容はリンパ浮腫治療に必要な知識・技術など含め7回、35時間とした。リンパ浮腫治療に必要な知識については講義形式で、理解度は筆記テストとアンケート調査で評価した。また、技術については周囲径の計測、ドレナージや多層包帯法などを指導し、理解度は筆記テストと多層包帯法に要する時間や圧迫圧などについて実技テストとアンケート調査で評価し、それらをもとにプログラムの内容について検討した。尚、本研究はA病院の倫理委員会の承認を得ている。
【結果】被験者は全て看護師、平均年齢は25.7歳、看護師としての経験年数は4.7年であった。リンパ浮腫治療に必要な知識について確認テストの平均点数は、100点満点中88.7点であった。技術について周囲径の計測値は、肘下5cmより腋窩下2cmの方ばらつきがあった。上肢の多層包帯法に要する時間は平均13分であった。また、アンケート調査では被験者3名とも講義・技術ともに理解できたと回答していた。
【考察】リンパ浮腫治療に必要な知識については、筆記テストとアンケート調査より理解できたと考える。しかし、技術についてはアンケート調査で理解できたと回答しているものの、計測値のばらつきや対象者が異なると多層包帯法に苦戦していた。このことからも、乳がん術後の多種多様なリンパ浮腫患者に対応できるような技術プログラムの工夫が必要であったと考える。
【今後の課題】今回のプログラムを受講した3名の結果をもとに、より充実したプログラムの検討を行ない、セラピストの育成を図りたい。

P-06-37

医療関係者におけるがんゲノム医療に関するアンケート結果

Medical Staff Questionnaire Results about Cancer Genomic Medicine

松下記念病院　外科
山口　正秀、渡邉　聖瑠、松井　知世、金山　益佳、荒川　　宏、
多田　浩之、竹下　宏樹、石井　博道、伊藤　忠雄、和泉　宏幸、
谷　　直樹、野口　明則、山根　哲郎

【はじめに】2018年第3期がん対策推進基本計画が閣議決定され，全体目標として「がん患者を含めた国民が、がんを知り、がんの克服を目指す」こととし分野別施策のがん医療の充実の項目として「かんゲノム医療」を推進することとなった.「がんゲノム医療」についてはマスコミや学会でも最近話題になり，その医療提供体制の整備として「中核拠点病院」「拠点病院」「連携病院」が厚生労働省で指定し公表された. 今回，当院でがんゲノム医療に関する専門医の講演会を開催し参加した医療関係者（医師,看護師,薬剤師）のアンケート結果について報告する.【方法】平日夕方の勤務終了後に院内講義室で院内全職員と院外医療関係者も参加可能の講演会とした. アンケートは以下の内容とした. ①職種を記入②講演会の内容は興味が持てるものでしたか③がんゲノム医療について知っていましたか④どこで知りましたか⑤講演はわかりやすかったですか⑥がんゲノム医療を受けたいと思いますか【結果】参加総数63名（院外7名）でアンケート回答数は51名（81%）であり，そのうち医師17名，看護師12名，薬剤師9名であった. アンケート内容の一部を抜粋し，医師，看護師，薬剤師の順番でそれぞれ結果を人数とパーセントで示す. ②「講演会については興味がある」とする回答が14（82.4）10（83.3）8（88.9）③「がんゲノム医療」については「知っている」と「名称程度は知っている」を合わせると16（94.1）9（70.6）9（100）⑥「がんゲノム医療を受けたいと思うか」についてはどちらでもないとする回答が一番多く，8（47.0）6（50）4（44.4）であった.【考察】「がんゲノム医療」に興味があり，少なくとも名称を知っている医療関係者は多かった. しかし，講演会後でもその医療に対してまだ対応が決められないのが現状と思われ，今後も定期的な講演会や勉強会が必要と考えた.【結語】「がんゲノム医療」は今後重要性をさらに増していくと思われるが，医療関係者も含めたさらなる情報の共有が重要だと考えた.

P-06-38

当院での乳がん術後リハビリテーションの取り組みと課題

The approach and assignment of rehabilitation after surgery for breast cancer

[1]河北総合病院　リハビリテーション科、[2]河北総合病院　乳腺外科、
[3]いとう新検見川クリニック
小松　桂子[1]、小口　佳奈[1]、武田　史織[1]、安藤美知子[2]、松本　華英[2,3]、
安田　秀光[2]

【はじめに】
乳がん術後の後遺症や社会復帰に対するリハビリテーション（以下、リハビリ）の役割は大きいと言われている。従来、当院の乳がん患者に対する患者指導は、パンフレットを用いて看護師主導で実施していた。2017年より乳腺外科医・理学療法士（以下、PT）・作業療法士（以下、OT）を中心にパンフレットを改定した。それを機に術前からPT・OTによる介入を開始し、カンファレンスの場を定期的に設けた。乳がんのリハビリの現状把握と課題抽出を行ったため報告する。
【対象・方法】
2017年4月1日～ 2019年11月30日に当院で乳がんに対し手術を施行した108件のうち、リハビリ処方を受けた87件を対象とした。調査項目は、性別、年齢、在院日数、転帰先、術式、リハビリテーション料算定の有無、リハビリ内容とした。また、2019年9月から外来通院中の患者に対し、入院中のリハビリに何を求めているかを知ること、退院後の生活・心理・身体の変化において継時的に評価することを目的に、紙面にて追加調査を実施した。
【当院のリハビリ内容】
術前にオリエンテーション、情報収集、肩関節可動域、精神機能、基本動作能力の評価、パンフレットを使用した術後リハビリや生活における注意事項の説明を実施。手術翌日には、上記評価に加え、愛護的関節可動域訓練や自主練習指導を実施した。訓練内容や頻度に関しては、患者の状態に合わせ適宜設定した。
【結果】
全体では女性86件、男性1件で平均69.7歳、在院日数10.5日であり、全患者が在宅復帰した。術式はBt+SNB42件、Bp+SNB27件と多数を占めていた。リハビリテーション料算定の有無で比較すると、算定は43件、平均77.0歳、在院日数12.8日であり、未算定は44件、平均67.5歳、在院日数8.3日だった。追加調査では、入院中のPT・OTによる指導は良かったと多数が回答していた。身体・生活においては、術後にリンパ浮腫やPMPS等の機能障害により生活に支障をきたしている患者はいなかったが、退院後の心理面においては再発について不安を感じたと回答した患者が数例いた。
【まとめ】
当院の乳がんにおけるリハビリは、入院中の関わりに限られており、機能・動作能力の評価以外は担当者の主観に基づいている。退院後、患者本人が経時的に変化を追える指標や、心理面の客観的な評価が不足していた。そのため、今後は追加調査の結果を踏まえ内容を検討し、退院後の生活に寄り添ったリハビリを入院中から提供していきたい。

P-06-39

乳癌患者の初期治療選択におけるShared decision makingへの看護師の関わり

Nurses' involvement in SDM in the initial treatment choice of breast cancer patients

[1]多度津三宅病院　看護部、[2]多度津三宅病院　乳腺甲状腺外科
中村真由美[1]、水藤　晶子[2]

【背景と目的】
乳癌治療の実践においてShared decision making（以下、SDM）は重要性を増している。患者は告知後の限られた時間の中で意思決定をしなければならず、患者と医療者が十分な情報共有を行い、理解を深め、納得した治療への意思決定を得ることが必要となる。今回、当院での初期治療選択におけるSDMへの関わりの現状と課題を明らかにすることを目的に調査を行った。

【方法】
① 2017年8月から2019年11月の間に当院で乳癌と診断され、初期治療を開始した患者46名に対し、治療選択場面における意思決定について質問紙による調査を実施。
② 当院に勤務し、乳癌患者の治療に関わる看護師16名に対し、乳癌患者の意思決定に対する関わりについて質問紙による調査を実施。意思決定に対する看護支援の実践状況について、「全くできない:1点」～「十分できる:5点」として5段階で評価した。

【結果】
患者アンケート回収率は93.5%。患者の年齢は35～91歳、中央値60歳。病状・初期治療における医師からの説明は42名（98%）が「十分だった」あるいは「ある程度十分だった」と回答。35名（81%）が「複数の選択肢が提示された」と答え、無回答を除く全員が「医師と十分相談して納得した治療を選べた」と回答。治療選択の場面における看護師の支援については、15名（35%）が「非常によく助けてくれた」と答えた一方、5名（12%）が「支援は必要なかった」と回答。医師からの説明後、「看護師からの声かけがあってよかった」と25名（58%）が回答し、26名（60%）が看護師からの支援で「治療に前向きになれた」と回答した。
看護師アンケート回収率は100%。治療選択場面へ「積極的に同席している」1名、「可能であれば同席している」10名であったが、14名が「同席した方がよい」と考えていた。SDMにおける意思決定支援に対して、全員が「自信をもって行えない」と回答し、自信の持てない理由として多くの看護師が「知識不足」や「学習不足」を挙げた。看護支援の実践状況では、最も自己評価の高かった項目においても平均2.215点と低値であった。

【考察】
SDMにおける患者の受け止めや満足感は高かった。一方で看護師の自己評価は低く、自信が持てていないことが示された。看護師は必要性を感じながらも、「知識不足」や「学習不足」が実践を阻害していた。医師と看護師が情報を共有してともに患者を支援していくことが重要であり、看護師に対する教育や指導の強化が今後の課題である。

P-06-40

乳がん患者に生じた静脈血栓塞栓症に対する治療経験

Treatment of venous thromboembolism in patients with breast cancer

京都第一赤十字病院　乳腺外科
糸井　尚子、北野　早映、本田　晶子、李　　哲柱

【背景】癌が原因で生じた血栓症は、癌関連血栓症（cancer-associated thrombosis; CAT）と呼ばれている。静脈系としては深部静脈血栓症、肺塞栓症などのvenous thromboembolism（VTE）があり、動脈系としては脳卒中、虚血性心疾患などが含まれている。中でもVTEは癌患者の死因において癌死に次ぐ第2位を占めており、腫瘍循環器学の観点からも注目を集めている。
【症例】（症例1）80才代女性。左乳癌（粘液癌）のリンパ節転移、胸膜転移に対してカペシタビン投与中に息切れと下腿浮腫が出現した。下肢静脈エコーでは明らかな深部静脈血栓を認めなかったが、造影CTで肺塞栓症と診断され、循環器内科へ入院となった。リバーロキサバン30mg/日を開始し、第6病日症状改善を認めた。現在もリバーロキサバン15mg/日を併用しながらVTEの再発なくカペシタビン継続中である。
（症例2）脳梗塞の既往のある60才代女性。両側乳癌に対して術前化学療法、両側乳房部分切除術、放射線治療後、内分泌療法中に随時血糖400mg/dlを認めたため精査目的で入院となった。下肢静脈エコーと造影CTで深部静脈血栓症を認め、エドキサバン60mg/日を開始した。3ヶ月目に出血傾向を認めたためエドキサバン30mg/日に減量したが、4ヶ月目の下肢静脈エコーでも血栓が残存しておりリバーロキサバン15mg/日に変更となった。肺塞栓症なく治療継続中である。
【考察】乳癌患者におけるVTEのリスク因子としては、手術、80才以上、肥満、タモキシフェン内服、遠隔転移、化学療法などが知られている。海外では癌を合併するVTEに対する治療として低分子ヘパリンが用いられているが本邦では保険適応がない。エドキサバンなどの直接作用型経口抗凝固薬（direct oral anticoagulant; DOAC）は海外第Ⅲ相試験において、従来の標準治療であるワルファリンと比しVTE再発率に差はなく、出血の出現率が有意に少なかったため、CATに対する治療としても期待されている。
当院でのDOACによるCATに対する治療経験をふまえ、特に化学療法中の乳癌患者のVTE早期発見に向けての取り組みを文献的考察とともに供覧する。

P-06-41

乳腺外科における薬剤師外来の取り組みに関する報告

Report on outpatient pharmacist efforts in breast surgery

[1]石巻赤十字病院 薬剤部、[2]石巻赤十字病院 遺伝診療課、
[3]石巻赤十字病院 乳腺外科
千葉　里菜[1]、川村真亜子[2]、安田　有理[2]、新國つくし[3]、佐藤　　馨[3]、
古田　昭彦[3]

目的
チーム医療が重視される現在、外来診療においても薬剤師の関与が求められており、薬剤師外来を設置する施設が増えている。中でも注射での外来化学療法に対する指導体制は多くの施設で整っているが、経口治療に対する介入は少ないのが現状である。当院では2019年4月より新たに乳腺外科へ薬剤師を配置し、主に経口治療を行う乳癌患者に対して介入を開始したので現状を報告する。
方法
毎週水曜日を薬剤師外来日とし、乳腺外科から依頼を受けた患者について、初回導入時は情報収集及び服薬指導を、継続時は副作用のモニタリングを行った。介入後は直接またはカルテ記載を通じ、支持薬等の処方提案や副作用評価の形で医師へフィードバックした。
結果
経口治療の多くはホルモン療法だが、介入例として多いのはパルボシクリブだった。パルボシクリブは骨髄抑制、悪心、口内炎等の副作用が多く、感染症対策や支持薬の使用方法についての指導を行っている。減量となる例も多いため、用量変更の指導やコンプライアンスの確認も重要であった。
考察
薬剤師外来は、短い診療時間では確認しきれなかった患者の疑問の解決や、軽微な副作用の発見に繋がり、医師へのフィードバックが迅速に行えることで、問題を早期に解決する手助けとなった。院内ではカルテから多くの情報が得られるため、検査値の確認を要する副作用のモニタリングにおいて、薬剤師外来は有用だと言える。比較的副作用が軽微と思われたホルモン療法においても患者からの訴えは多くあり、薬剤師の介入が必要とされていた。薬学的観点から細やかなケアを行うことは、若い世代での罹患も多い乳癌の治療において大きなメリットである。現在は決まった曜日のみの介入を行っているため、継続で介入できない場合もあることが課題となっている。また、患者の多くは院外薬局で指導を受けている。当院と院外薬局の間で情報を共有し、連携して治療に当たることがより良い医療の提供につながると考えられる。現在、お薬手帳等を活用した情報共有手段について模索中である。今後も薬剤師としての職能を活かし、乳癌治療に貢献していきたい。

P-06-42

患者サロンの現状と課題

Current status and issues of patient salons

岐阜・西濃医療センター　揖斐厚生病院
君垣　　歩

【目的】
当院は、2017年度から患者サロン（以下サロン）を開催し当院に通院治療を行っている患者を対象とし開催している。医療者中心のサロンであり、患者は自由参加型の開催としている。
しかし、回を重ねるごとに運営の困難さを感じていた。当院におけるサロンの現状と課題について明らかにした。
【方法】
2017年から2019年12月までのサロン参加患者対象のアンケート調査
アンケート記入は、無記名の自己記載調査表にて回答を得た。倫理的配慮として回答は自由意思とし回答にて承認を得た。
【結果】
サロンの参加患者数62人中アンケート回答者59名。年齢は40代～80代である。内容に関しては、医師をはじめとする多職種で講義を担当し行いその後交流会として患者の相談の場として開催している。
参加した感想としては「前向き」「不安の軽減」「共感」「情報収集」「仲間」「医療者の感謝」が挙げられた。サロンへの期待として、「今まで通りの継続」「学習会」「もっと話がしたい」「医師の話」「新しい方の参加」とあった。医療者の接遇に対しては「笑顔」「フレンドリー」「わかりやすい言葉」が挙げられた。
しかし、参加者は術後1年未満が40%参加していたが2019年は0%となった。参加率から術後1.2年目の参加者が多く、40～60%を占めている。しかし、サロン開催5回目には60%が術後3年目以上となっている。また、参加者は2019年のサロン参加回数が3～5回が50～70%であった。
【考察】
サロンに参加することにより情報収集や仲間ができて前向きに病気を捉えたことから需要は高いと考える。
しかし、回数を重ねるにつれ術後1年未満の参加率が低下と新規参加者が減少し参加者が固定していることがわかる。参加者同士の繋がりが出来ていることは評価できるが、新規参加者が減少したことで、新規患者の相談や意見が反映されないことがマンネリ化に繋がると考える。また、術後1年未満の患者の参加率の低下はサロンの目的達成がが不十分と考えられる。
【結論】
医療者として患者サロンの目的を果たすことは、患者が参加したことで意義を実感できることで次回の参加に繋がる。しかし、術後1年未満患者は、多様な悩みを持ち多数の意思決定をおこなう時期でもあるため新規参加者として参加はサロンの目的の意義として不可欠である。サロンの告知方法や医療者との信頼関係を築き参加してもらえるような関係作りが課題として明らかになった。

P-06-43

当院におけるがんゲノムパネル医療の体制

Cancer genome panel medical care system in this hospital

名古屋第二赤十字病院　外科
山内　康平、坂本　英至、法水　信治、小林　尚美、新宮　優二、
尾辻　英彦、大岩　　孝、鈴木　　瑛、伊佐治博章、三井　哲史、
小林　達矢、青木奎司朗、山口　真和、千葉　陽永、鈴木真理香

【緒言】がんゲノム医療は個々の遺伝子変異情報に合わせた最適な治療の選択に役立つと期待される。第3期がん対策推進基本計画の中でも取り組むべき施策として上げられるものの、指定されたがんゲノム医療（中核拠点・拠点・連携）病院でしか行うことはできず、また体制を整備するにしても容易ではない。
【目的】当院のがんゲノム医療の体制について、経験した症例を通して発表する。
【体制】当院では臨床遺伝診療科（以下、遺伝科）が窓口になっている。遺伝科部長に連絡し適格であると判断された場合、患者を遺伝科へ案内する。別日に診察予約を設け、臨床遺伝専門医ならびに薬物療法科医により患者本人・家族に説明が行われ、同時に検査科へサンプル採取時期・腫瘍細胞含有割合などの適性評価を依頼する。最終的に患者より同意が得られたら、遺伝科よりパネル検査を提出。その結果が届き次第、院内がんゲノムセンターで検討。中隔拠点病院のエキスパートパネルを経て、薬物療法科から結果・治療法・治験の説明がなされ、2次的所見が得られた際は遺伝科から本人らに説明される。
【症例】70歳代女性、乳癌温存術後7年目の定期検査後より温存術側の乳房痛を自覚。精査するも悪性所見は確認されなかった。その後、多発する血腫様所見が出現。その部位を生検したところ乳房血管肉腫と判定された。病名告知後、大学病院のセカンドオピニオン外来受診。希少癌につき標準治療はなく、有効治療とされるweeklyPTX療法（90mg/㎡、3投1休）を開始した。同時期に本人へゲノム検査の提案し、希望されたため遺伝科へ依頼した。当然のことながら本人の治療方針に対する不安は大変強く、繰り返し説明。病院側としても今まで経験のない検査であったことから、慎重に慎重を重ね、遺伝科・薬物療法科・主科の医師による3者面談をし、最終的に同意が得られた。告知説明から22日後（この間、診察/面談5回）のことであった。Foundation One検査に提出33日後にエキスパートパネルを開催し、その2日後に本人らに結果を説明した。
【課題】血管肉腫は希少癌であり標準治療は確立されておらず、進行の早さや悪性度の高さから予後不良とされる。患者の決断には時間を要したものの院内各部署との連携を密に行い、告知説明後から57日後に結果を伝えることができた。経験の無い診療で、患者にとってデリケートなものであるため、他種職とより一層の連携を図っていくことが重要である。

P-06-44

保険薬局におけるアベマシクリブ服用患者に対する副作用モニタリング

Side effect monitoring in patients taking Abemaciclib at an insurance pharmacy

[1]ひかり薬局　台原、[2]東北ろうさい病院 薬剤部、
[3]東北ろうさい病院　看護部、[4]東北ろうさい病院　腫瘍内科、
[5]東北ろうさい病院　乳腺外科、[6]仙台乳腺クリニック
新谷　裕子[1]、穂積　史朗[2]、中川こはる[2]、宍戸　理恵[3]、濱中　直美[3]、
丹田　滋[4]、本多　博[5]、豊島　隆[6]、菅野　和彦[2]

「はじめに」がん化学療法の発展に伴い治療の場が外来に移行している。毎年多くの分子標的薬を含む経口抗がん剤が承認され、保険薬局ががん治療に携わる機会も増加している。アベマシクリブは自覚できる副作用の発現率が高く、治療継続には支持療法の適正使用が重要である。しかし、患者が自宅で副作用を正しく評価し、支持療法を適正に使用することは困難であり、アベマシクリブの減量、休薬につながる事例がみられる。9ヶ月間の病院研修と週1回の乳腺外来カンファレンス参加による多職種との顔の見える関係を活かし、かかりつけ薬剤師として患者支援をおこなった事例を報告する。
「症例」64歳女性。ホルモン受容体陽性、HER2陰性、再発乳がん、肺転移に対して、アベマシクリブ+レトロゾール開始。初回服薬指導時に患者より、副作用と支持療法開始のタイミングについての不安を聴取。Day3テレフォンサポートを実施、Day1よりロペラミドを1日2回服用しており2日間排便がないことを聴取。ロペラミドを一時休薬し、下痢発現時の再開を指導。Day5テレフォンサポート、1日3回の軟便により外出に不安を感じるもロペラミドは服用しておらず、ロペラミドの服用を指導した。Day15、アベマシクリブ同用量にて処方継続となるも腕の皮疹発現に不安あり。Day17テレフォンサポート、Day16より、皮疹が全身に広がったことを聴取。主治医不在であったため病院薬剤部に相談の上、近隣皮膚科への受診勧奨をおこなった。皮膚科受診後に患者より、ステロイドと抗アレルギー薬が処方され、皮疹はアベマシクリブ副作用の可能性が指摘されたと連絡があった。病院薬剤部に経緯を伝え、主治医と協議の結果、アベマシクリブを休薬して7日後に受診日を変更することとなった。Day21アベマシクリブ一段階減量にて服用が再開された。その後、皮疹の発現はなく、ロペラミドにより下痢もコントロールできている。
「考察」今回の事例では、テレフォンサポートにより薬剤師が積極的に介入することで、有害事象の早期発見や支持療法の適正使用に繋げることができた。外来でがん治療を継続するためには切れ目のない支援が必要である。今後も患者の不安に寄り添い、自宅で副作用を見過ごす事が無いようサポートしていく。かかりつけ薬剤師として患者と向き合い、チーム医療の一員としての役割を担っていきたい。

P-06-45

無床乳腺専門クリニックにおける病診連携を含めた乳癌診療の現状と今後の課題

Current status of breast cancer treatment including illness coordination in non-bedded breast clinic

[1]札幌駅前しきしま乳腺外科クリニック、[2]斗南病院外科、
[3]NTT 東日本札幌病院
敷島　裕之[1]、川田　将也[2]、市之川一臣[3]、山田　秀久[3]

無床の乳腺専門クリニックを札幌駅前に開院し8年が経過した。クリニックで行う診療は主に診断と乳がん手術後の経過観察である。検査ではマンモグラフィー、エコー、FNAC、CNB、VABをクリニックで行い、CT、MRI、骨シンチなどは連携病院であるNTT札幌病院と斗南病院に依頼し行っている。薬物療法は内分泌療法、分子標的治療、経口抗がん剤をクリニックで行い、点滴の化学療法は連携病院に依頼している。また入院が必要な手術は連携病院に自ら出向いて行っている。2011年4月から2019年3月までの8年間で817例の手術を連携病院で自ら行った。連携病院とは乳がん手術時における病診連携パスを作成し、互いのスタッフが患者さんの情報を共有することで診療や看護の継続性に役立っている。また専用のインターネット回線を結ぶことで連携病院で行ったCT・MRI検査などの画像や読影レポート、手術後の病理組織診の結果をリアルタイムにクリニック内で見ることができ、クリニックでの診療の迅速性や利便性に貢献している。クリニックで乳がんの診断となった患者さんの多くが、連携病院での手術、そしてクリニックと連携病院での治療を選択されている。クリニックと病院を行ったり来たりと決して患者さんにとって便利とは言えない状況もあり、今まで以上にクリニックと病院のそれぞれの良さを出した患者さんにとって満足のいく医療が提供できるよう病診連携を深める必要がある。オンライでの検査のオーダリングシステムの構築や互いのスタッフの知識、情報を共有するためのカンファレンスの実施などソフト、ハード面での更なる充実が必要と考える。これまでのクリニック、連携病院での乳がん診療の現状を報告するとともに、今後の課題についても考えてみたい。

P-06-46

妊娠期乳癌症例に対する一次乳房再建の経験

Experience of immediate breast reconstruction for breast cancer during pregnancy

[1]埼玉医科大学総合医療センター　形成外科・美容外科、
[2]埼玉医科大学総合医療センター　ブレストケア科
山川　知巳[1]、三鍋　俊春[1]、黒野　健司[2]、守屋　智之[2]

【はじめに】妊娠期乳癌に対する治療は、乳癌治療予後と胎児への影響を考慮し、個々の症例に応じて決定していく必要がある。乳房再建は優先度が低く、二次再建を薦めるのが一般的である。今回、患者の希望を尊重し、妊娠期乳癌に対して一次エキスパンダー挿入術を施行したので考察とともに報告する。
【症例】37歳女性、妊娠11週で腫瘤を自覚し、生検により乳癌と診断された。右BD領域13mmの浸潤性乳管癌、ER陽性、PR陽性、HER2陰性、核グレード3、Ki6750%であった。乳房再建を希望していたが、手術はリスクが高いと産科医が判断し、化学療法が先行された。妊娠34週で手術予定となり、乳房再建目的で当科紹介となった。胎児の安全性を優先し二次再建を強く薦めたが、本人の希望が強く、乳腺外科主治医、産科医、産科麻酔科医が許可、家族の同意もあったため、一次エキスパンダー挿入術を行う方針とした。術中は助産師立ち合いのもと胎児心拍モニタリングを行い、緊急帝王切開ができる体制を整えた。産科医より、左半側臥位、手術時間3時間以内との指示があり、右乳房切除術とセンチネルリンパ節生検を行ったがリンパ節に転移を認め、腋窩リンパ節郭清術を追加した。エキスパンダー挿入を含めて手術時間は2時間43分、術後管理は産科病棟にて行った。術後経過は良好で、1か月後（妊娠38週）に帝王切開により男児を出産した。術後は化学療法、ホルモン療法を行った。エキスパンダー挿入から9ヶ月後、シリコンインプラントへ入れ換えた。
【考察】妊娠期乳癌は全乳癌中0.28-0.6%とまれではあるが、若年性乳癌の増加や出産の高齢化に伴い今後の増加が予想される。妊娠期乳癌において一次乳房再建は、決して推奨されるものではない。しかし患者に強い希望があった場合、実施しないことが治療や育児に対するモチベーションの低下を引き起こす懸念がある。当院はNICU60床、産科麻酔科医を備える世界最大規模の総合周産期母子医療センターを有し、患者の希望を尊重することが可能な環境にあった。今回多職種によるチームでの協働により、安全に治療、出産を実施できた。一方で、意思決定支援を含め、精神的サポートを行う臨床心理士の介入を早期から行う必要があったと考えられた。

P-06-47

当院の乳癌患者におけるACPカンファレンスの意義

The significance of ACP conference about patients of breast cancer in our hospital

総合南東北病院
佐藤　直、阿左見亜矢佳、阿左見祐介、鈴木　伸康

【はじめに】Advance Care Planning（以下ACP）は、患者が終末期を迎え意思決定能力が低下する以前に患者・家族が希望する治療や療養場所について話し合い、医療者と共有しながら決定するプロセスを指す用語で、厚生労働省は「人生会議」という愛称を選定した。しかし医療・介護の現場での認知度は依然として低く、定着しているとは言い難い。当院では多職種で構成するACPカンファレンスを定期開催し、ACPの推進に努めている。【目的】当院での乳癌患者におけるACPカンファレンスの役割と意義を検証し報告する。【方法】2018年7月から2019年9月までに月2回、主に進行再発がん患者を対象とし、医師、看護師、薬剤師、MSW、PT/OT、居宅介護支援事業所職員等でカンファレンスを開催し、ACPが必要と考えられる事例について検討した。【結果】対象事例は計36例で、内訳は外科25例、脳外科3例、整形外科3例、耳鼻科2例などであった。疾患別では乳癌12例、大腸癌9例、胃癌4例の他、脳腫瘍、頭頸部癌、肺癌などがあり、非がん疾患ではALS、脳出血が1例ずつであった。平均出席者数は16名（医師1 ～ 6名、看護師3 ～ 7名、MSW 2 ～ 9名、他）でありコアメンバー以外に主治医や病棟看護師の参加があった。乳癌症例の平均年齢は67.7歳であり、肺・胸膜転移、骨転移、肝転移などを併発しQOLが低下しつつある症例が多く見られた。その転帰は現在も通院治療中の症例が4名、他院転院・在宅移行例3名、在院死5名であった。【考察】乳癌では比較的若年が多くACP介入からの経過が長いため、ACPが行われた結果として患者・家族間で話し合う機会が増えることにより治療や予後に対する理解や自己コントロール感が増し、終末期のQOL改善に結びつく可能性があると思われた。一方でACPは全症例に適用できるものではなく、その阻害要因としては患者側の拒絶や低いACPの認知度の他に、医師-患者間あるいは医療者間のコミュニケーション不足の問題が挙げられる。【結論】ACP多職種カンファレンスにより問題点を共有しディスカッションすることはACPの推進と終末期のQOL向上に寄与するものと考えられる。

P-06-48

乳癌患者へのインタビューから期待される外来・病棟が連携したサポーティブケア

Supportive care in cooperation with out patient and ward by interviews to breast cancer survivors

[1]社会医療法人　厚生会　多治見市民病院、[2]愛知医科大学、
[3]愛知医科大学病院
大脇　小幸[1]、大島　由香[1]、大内　祐未[1]、安部まこと[1]、大橋　　渉[2]、
中野　正吾[3]

はじめに
近年、乳癌患者は増加傾向にある。告知を受け治療のため入院してくる患者は治療や今後の不安を抱えていることが多い。また治療は退院後も継続して行なわれるため、病棟と外来が連携し継続したサポートが必要となる。今回、乳癌と診断され調査病院で治療を行なった患者を対象にインタビューを行ない、患者が望むケアについて聞き取りを行ない今後のサポーティブケアの検討を行なった。
方法
調査病院に入院中または外来通院中の術後1か月から10年以内の乳癌患者で、調査への同意を得た患者を対象に外来診察待ち時間を利用し30分以内でカテゴリー 10項目についてインタビューを行った。主に入院に関わるカテゴリー「①告知から治療に納得して行えたか」「②医療者からの支援について」の分析を行なった。
結果
2019年8月1日～ 11月31日までの対象患者125名中インタビュー回答者は119名。平均年齢は61.6歳「①告知から治療に納得して行えたか」には信頼・納得できた人は19.5%、理解できた人は37.4%であった。告知時に家族などの同席者がいた人は20.1%。理解・納得できた理由として「治療ノートを使用、絵を描いた説明があった」が多かった。「②医療者からの支援」では医療者からの激励、安心が53.7% 医療者に対し注文があった人は13.8%で術後の退院後のリハビリ方法、継続時期や抗癌剤の副作用についての説明の希望があった。
考察
医療者が考えるケアと患者が望むケアに相違があった。理解、納得していた患者は予測値より低値であり患者のみでの結果説明の場合が多く、混乱が生じ医師からの説明が理解・納得できていなかったのではないかと考える。インタビュー形式で行ったため、「不安だった」「ショックだった」など患者の思いがあり、理解、納得に分類しなかったことも低値となった原因と考える。理解・納得できた人の理由として治療ノートの使用、図示したことであり、告知、治療説明に対しては治療ノートが有効であると考える。入院中だけでなく外来でも継続するリハビリや抗癌剤の副作用の出現状態などの情報を、病棟と外来が共有する必要がある。
まとめ
告知から入院中の治療処置、リハビリの経過などを病棟と外来が把握した上で介入できるサポーティブケアを行っていく。

P-06-49

後期高齢乳がん患者の診療に関する乳がん治療医の診療姿勢に関する調査

Survey on attitude towards treatment recommendations for elderly patients with breast cancer

[1]国立国際医療研究センター　乳腺内分泌外科、
[2]国立国際医療研究センター　乳腺・腫瘍内科、
[3]広島大学大学院医歯薬保健学研究科、[4]東邦大学医学部　病理学、
[5]横浜市立大学大学院　医学研究科消化器・腫瘍外科、
[6]岡山大学病院　乳腺・内分泌外科、[7]国立看護大学校　成人看護学、
[8]国立看護大学校　老年看護学、[9]愛知県立がんセンター中央病院　乳腺科部
中山可南子[1]、清水千佳子[2]、宮下　美香[3]、本間　尚子[4]、山田　顕光[5]、
平　　成人[6]、飯野　京子[7]、綿貫　成明[8]、澤木　正孝[9]

【背景】超高齢化多死社会を迎え、人生の最終段階における医療・ケアの決定プロセスが注目されている。本研究は、75歳以上の高齢乳がん患者の治療にあたる医師の診療姿勢を明らかにするとともに、高齢乳がん患者の治療方針決定に影響を与える医師側の要因を探索することを目的とする。
【方法】乳癌学会乳腺専門医1690人を対象として、Webによるアンケート調査を行った。数か所の骨転移のみ、もしくは肝の1/3以上を占める多発肝転移を伴うホルモン受容体陽性HER2陰性初発Stage IV乳癌の2つの仮想症例に対し、それぞれ患者が55歳と78歳の場合に推奨する治療方針を尋ねた。推奨する治療方針と、回答者の診療経験、高齢者に対する診療体制、後期高齢者に対する診療姿勢、後期高齢者に対する積極的な抗がん治療についての考え方、Good Death Inventory（GDI）との関連を検討した。
【結果】回答数は508（30%）でうち464人（91%）は乳腺外科医。回答者の年齢中央値は50歳（32-76歳）、男/女 353/ 155であった。所属施設に高齢者に関わる専門部門があると回答した医師は136人（27%）であった。骨転移症例、多発肝転移症例いずれにおいても、患者が55歳の場合よりも78歳の場合に抗がん剤治療を勧めないと回答した医師が多かった（p<0.001）が、患者78歳の場合を比較すると、骨転移症例よりも多発肝転移症例において抗がん剤治療を勧めると回答した者が多かった（p<0.001）。後期高齢乳がん患者に対する積極的な抗がん治療は「患者の延命につながる」「患者の苦痛緩和になる」「患者の希望を支えることになる」「医師の務めである」という考えは、78歳の多発肝転移症例に対する抗がん剤治療の推奨と関連した。医師の年齢、性別、臨床経験、身近な家族のがん経験や介護経験、高齢者に対する診療体制、GDIは、それぞれ仮想症例における抗がん剤治療の推奨との間に関連を認めなかった。
【考察】高齢の転移乳癌患者に対する抗がん剤治療の推奨には、臓器転移の状況、年齢に加え、医師の抗がん剤治療に対する考え方が影響することが示唆された。実地臨床における意思決定における要因については、更なる検討を要する。

P-06-50

入院支援の取り組み~乳がん患者術後創部セルフケアに焦点を当てて~

Approach to pre-admission support ~breast surgery postoperative patient selfcare~

第二川崎幸クリニック
國澤美智代、田邉真由美、木村　芙英、中村　幸子、関川　浩司

【はじめに】入院期間の短縮化に伴い乳がん手術を受けた患者は、退院後創部ケアやリハビリを自宅で適切に行うことを求められている。術後初回外来で患者は、傷を見るのが怖いから洗えない、創部をどのように洗えば良いのかわからない、創部の異常がわからず不安に過ごしていた等、退院後の日常生活行動を詳細に知りたかったとの訴えが散見された。このため2019年4月から乳がん手術を受ける患者の入院支援は乳腺外科外来の看護師が行い、手術前オリエンテーションに加え、術式は納得して決められたか、ボディイメージ変容を受容できているかを確認、退院後の日常生活指導の取り組みを開始した。
【目的】入院支援の取り組みから術後セルフケアの現状と課題を明らかにする。
【方法】2019年4月から9月までに対応した入院支援患者の電子カルテから①術式選択意思決定と術前ボディイメージ変容の受容②術前での創部ケアの理解③術後ボディイメージ変容の受容④退院後創部ケアの実施について内容抽出を行う。
【支援の実際と結果】40名の患者に対して、医師の手術説明後に乳がん看護認定看護師が入院支援予約枠で対応した。術前にボディイメージ変容の受容ができなかった患者は40名中3名、退院後創部ケアができなかった患者は40名中4名で、ケア方法は理解できていたが、イメージしていた以上に傷が大きくて怖くなった、創部遠位端が膨らみがんが残存しているのではないかと不安になった等の理由だった。
【考察】入院支援で退院後の日常生活指導を行うことは、ボディイメージの変容を受容できずに創部を洗うことへの恐怖心を持ったまま入院に至った患者を抽出することができ、ボディイメージ変容の支援を入院でも継続していくことが可能となる。退院前に看護師と一緒にシャワーでの創部ケアを行うことは自宅で一人で乳房喪失を目の当たりにする恐怖や、創部ケアを行う恐怖心を軽減させセルフケア自立への自信となり、創部の異常判断と対処ができる行動につながるのではないかと考える。また退院時創部ケアができなかった患者に対しては外来で継続的な支援が必要となるため、連携して支援できる体制を構築していく必要がある。入院支援というタイミングでの退院後生活指導の実施は、外来から病棟さらに外来へと継続的な支援の視点から適切と示唆された。

P-06-51

医学部2・3年生を対象とした「乳がんの画像診断・検査・手技実践講座」における屋根瓦式教育導入の試み

An Attempt to Introduce Roof Tile Type Education in Elective Classes for Breast Surgery

東海大学　医学部　乳腺・内分泌外科学
津田　万里、寺尾まやこ、森岡　　徹、岡村　卓穂、新倉　直樹

現在日本の医学教育では卒前・卒後で教育システムが異なっていることが多い。今後シームレスな教育システムを構築するために屋根瓦式教育の導入が求められている。大学の業務は臨床・研究・教育と多岐にわたり、教育に時間をかけることが容易ではない。片手間に行う教育は教育者に負担が生じるだけでなく、教育者および学修者のモチベーション低下につながる。今回我々は医学部の選択授業「乳がんの画像診断・検査・手技実践講座」において、屋根瓦式教育方法を導入し、教育マインドの向上およびスタッフの教育に関する効率を改善すべく、屋根瓦式教育の導入を試みた。本講座は医学部2・3年生の4名を対象とした小グループの学習スタイルを採用している。本講座は週に3時間、3週間の計9時間で構成される。第一週はマンモグラフィの読影、第二週はファントムを用いたエコーガイド下細胞診・針生検の実践、第三週は乳がん手術への参加（助手）にて構成される。昨年までは研修医指導と学生指導は別々に行われていたため、同様の指導を2回繰り返す必要があった。そこで本年度より研修医に学生指導を今後行うことをあらかじめ告げた上で、スタッフは研修医指導を行った。研修医はスタッフ立ち会いの元、学生に指導を行った。学生の学修到達度はスタッフが直接指導を行った場合と同様の結果が得られた。結果、スタッフは同様の指導を複数回行う必要がなくなり、研修医は今まで受け身であった学修が、自分が教育者となることでより積極的に参加し、学生は学年の近い研修医から学ぶことでより具体的に将来の医師・教育者としてのロールモデルを想起できるようになった。今後本講座に限らず、積極的に屋根瓦式教育を取り入れてゆく予定である。

P-06-52

A病院におけるリンパ浮腫複合的治療科の診療導入の実際と今後の展望

Medical treatment introduction and future prospect of lymphedema complex treatment department

[1]北里大学病院 看護部、[2]北里大学病院 乳腺甲状腺外科
瀬戸　牧子[1]、斎藤　聡子[1]、土筆　由美[1]、東海林ちえみ[1]、仙石　紀彦[2]、
小坂　愉賢[2]、西宮　洋史[2]、菊池真理子[2]

乳がん患者は、リンパ節郭清を伴う手術や、術後治療、リンパ節への転移を契機に浮腫が発症する。リンパ浮腫は**病期だけでなく、セルフケア状況から可逆的か非可逆的かが決定され､改善できるか否かが患者のQOLに大きく関与する。A病院では、リンパ浮腫指導技能者の資格を有する乳がん認定看護師が2011年より乳腺外科外来でリンパ浮腫患者に対しリンパ浮腫ケアを提供している。2016年の診療報酬改定でリンパ浮腫複合的治療科が新設され、A病院では2019年10月よりリンパ浮腫複合的治療科としての算定を開始したため、現状と今後の課題について報告する。【介入内容】2011年より乳腺外科外来で｢リンパ浮腫看護外来｣を開始した。対象患者は当院で手術を受けた乳がん患者に限定し、医師の診察後に看護師が**「患者の生活に合わせたセルフケア能力の獲得」を目標に、患者状況をアセスメントし以下を個別に指導している。1) 生活上の注意点と生活指導2) 発症誘因を踏まえたリンパドレナージの手順3)圧迫療法の手技4)弾性着衣の選定と公的補助申請の案内。
2019年に入り乳腺外科医師2名が研修を修了した。国の定める施設基準を満たしたため現行の診療体制を変更し、10月から「リンパ浮腫複合的治療科」としての診療報酬算定を開始した。算定は医師・看護師・理学療法士が行えるよう電子カルテ内のシステムに項目を追加し、患者の重症度と診察時間に応じて入力している。ケア内容に関しては変更していない。2019年10月から12月までの算定件数は1が13件(平均時間55分)、Ⅱが6件(平均時間32分)であった。
【今後の展望】2019年10月よりリンパ浮腫複合的治療科の算定を開始した。今まで診療報酬のつかなかったリンパ浮腫治療が診療報酬の算定により病院の収益に貢献しながら患者のQOL向上を担えるケアへと変化した。重症のケアは介入開始から2か月で11回の算定が可能であるが、現在1人の看護師がケアを担当しており、患者のニーズがあっても回数を重ねてケアをすることが難しい。院内には数名のリンパ浮腫ケアが提供できる看護師がいるため、今後は院内のリソースを活用できるようリンパ浮腫治療体制を検討し、**患者にとって効果的でかつ診療報酬に繋がるようなケアシステムを構築していきたい。**

P-06-53

乳がん診療経験を素材とした若年者への死生学教育の取り組み

Death & life education for younger generation based on experiences of breast cancer treatment

独立行政法人 国立病院機構　栃木医療センター
村上　恵理

【背景】私たち医療者は日常的に死に直面するが、そのような立場にある我々さえ死を「人間にとって自然な経過」として受け入れることに困難を感じ、時に患者の死に強いストレスや敗北感を抱いてしまう。その一方でさらなる高齢化社会、多死社会において、死について日頃から考え、受け入れる準備をしておくことは必要不可欠である。このため私たちはより若年期からの死生学教育が必要と考え、継続的なプログラム作成にむけて教育実践を行うこととした。【方法】私たちの研究グループは倫理学・哲学、法学、社会学、教育学研究者および医療者よりなる学際的研究チームとして2016年度より活動を開始している。2017年度から教育学部の学生を対象とした死生学講義を開始、また2018年度からは小・中学生およびその保護者を対象とした死生学セミナーを実践している。これらの教育実践の特徴は、研究グループの中の複数のメンバー（各分野の研究者と医療者の組み合わせ）により行われること、倫理学・哲学等の思考法を基本に、素材としてがん診療や終末期医療などの臨床医学についてとりあげていることである。中でも乳癌は若年世代での罹患率が高いことや、治療や経過が長期間におよぶこと、医療社会学・経済学的観点、ジェンダー論など様々な観点から社会に関わる問題を包括しており、大変重要なテーマであると考える。【結果】学生や児童・生徒およびその保護者からのアンケートでは、若年者に対する継続的な死生学教育は非常に有用であることが示唆された。【結論】現代日本の社会状況において、がん診療を素材とした若年者への死生学教育は非常に有用であると考えられる。中でも乳癌に関する臨床経験は、若年者への死生学教育において、重要な社会的問題を包括する。小・中学生対象の死生学教育については、老・病・死などの臨床的素材をもって扱うにあたり、彼らの精神的・心理的影響にいかに配慮しながらすすめていくかも課題となる。今後も多角的・学際的視点による教育プログラムの策定を進めていきたい。

P-06-54

当院のリンパ浮腫外来における超音波検査の意義について

Significance of ultrasonography in lymphedema care

[1]三河乳がんクリニック、[2]みしな治療院
岡田あかね[1]、小林　美樹[1]、壁谷　真理[1]、渡辺　恵美[1]、小島美由紀[1]、
吉田　直子[1]、岩間　志穂[1]、日置あずみ[1]、清水　智子[1]、三階　文代[1,2]、
水谷　玲子[1]、水谷　三浩[1]

【はじめに】乳がん術後の続発性リンパ浮腫（LE）は慢性化すると完治が困難化し、患者のQOLにも多大な影響を及ぼす。そのため早期発見し速やかに適切なケアを開始することが重要である。当院では開設まもない2011年よりLE専門外来を設け、看護師によるヒアリングや乳腺外来時の問診から、患肢の浮腫みや違和感を自覚する患者を抽出しLE外来への受診を積極的に勧めている。LE外来では治療開始前に必ず超音波検査（US）を施行し、皮下組織の状態を評価している。今回LE治療におけるUSの位置づけや役割を後方視的に検討した。【対象と方法】2011年10月から2019年11月までにLE外来を受診した乳がん術後113例のうち、両側乳がん例8例を除く105例から、LE外来初診時に上下肢周径値の左右差2㎝未満の51例を対象とした。さらに対象例を左右差1㎝未満の22例（A群）と1 ～ 2㎝未満の29例（B群）に分け、US所見を評価した。【結果】対象例51例のうち、US所見上で左右差を認めた症例は37例（A群14例、B群23例）、左右差を認めなかった症例は14例（A群8例、B群6例）であった。US所見をまとめると、A群はエコー輝度の上昇例が多く、層構造の破綻例は2例に留まった。一方、B群ではエコー輝度上昇や層構造の破綻に加え、脂肪層の厚みの著増や無エコー域の広範な拡がりを伴う症例を多く認めた。また左右差を認めた37例のうち、触診上のリンパ浮腫所見（シュテンマーサイン、圧痕性テスト、皮膚の肥厚）を認めない例が4例（A群3例、B群1例）あり、皮膚の肥厚のみを認めた例は14例（A群6例、B群8例）あった。【考察】今回の検討では、上下肢周径値の左右差2㎝未満でも7割の症例がUS所見で浮腫所見を呈し、さらにB群により進行した浮腫所見を呈す症例が多かった。また患肢の部位によって浮腫の程度の異なる例の存在もわかった。リンパ浮腫を早期発見し介入するためには、理学的（肉眼的）に浮腫みがはっきり存在しなくても、患者の訴える違和感を軽視せず、LE外来受診（USによる評価の実施）へと繋げることが重要である。また初診時からUSを施行することで、主観的な自覚症状を客観的に評価でき、浮腫の程度や拡がりの可視化によって適切なLEケアに繋げられることから、LE治療においてUSを実施する意義は極めて大きいと考えられた。

P-06-55

栃木県の乳がん診断・治療における当院の役割

Role of Diagnosis and Treatment of Breast Cancer in TOCHIGI

[1]新小山市民病院　外科、[2]新小山市民病院　看護部
宮﨑千絵子[1]、鈴木　孝枝[2]、栗原　克巳[1]

乳がん罹患率は増加の一途をたどり、また、補助治療期間の延長を奨める臨床試験の結果もでてきている。そのため、乳腺科に通院する患者がますます増加することは必至である。栃木県は人口約195万人、面積は関東最大級であるが大学病院は3施設のみである。乳がんの早期発見早期治療、そして再発治療の継続には当院のような中規模病院の関わり方が重要となる。
当院は病床300床、栃木県がん治療中核病院に指定されており、日本乳癌学会関連施設である。2019年10月より乳腺専門医1名が常勤となり、乳がん看護認定看護師1名と協力して乳がん患者にとってより良い医療の提供をする方法を模索した。
稼働して2 ヶ月の時点で外来平均54名/週、化学療法18名/月、そのうちPSTは3名、手術は9件/2 ヶ月（悪性8、良性1）であった。
当院では手術、抗がん剤を含めた薬物療法、検査（MMG、CT、MRI、針生検）は行うことができるが放射線治療、核医学検査、ステレオガイド下マンモトーム生検ができない。そのため乳房部分切除後や症状緩和の放射線治療は連携施設に委託している。また、骨転移や潜在性乳癌疑いなどの精査を目的とした骨シンチやPET-CTも大学病院に委託している。
当院の最大のメリットは、患者一人一人に対して医師、乳がん看護認定看護師以外にも薬剤師、緩和ケア認定看護師やがん化学療法看護認定看護師、患者支援センター等様々な職種がリアルタイムに患者に関与することができるということである。また、それぞれの職種は顔が見える関係であり、情報共有が容易にできるため患者により良い医療の提供が可能になると考えられる。
診断から1 ヶ月以内の手術、2週間以内の薬物治療開始を心がけており患者が安心して安全に早期治療を受けられるように当院での取り組みの現状と今後の課題につき検討したので報告する。

P-06-56

認知症を合併した乳癌再発患者への関わり

NURSING INVOLVEMENT IN THE BREAST CANCER PATIENT WITH DEMENTIA

[1]順天堂大学 医学部附属　浦安病院 看護部、
[2]順天堂大学 医学部附属　浦安病院 乳腺・内分泌外科、
[3]順天堂大学 医学部附属　浦安病院　臨床検査医学科
野崎　優子[1]、津留崎里美[1]、石川　裕子[2]、岩間　敬子[2]、島田　聡子[2]、
今井　延年[2]、荻原恵理子[3]、飯田美奈子[1]、黒崎　郁子[1]、藤田　知之[2]

<はじめに>
近年、高齢者の乳癌患者は増加しており様々な疾患を合併していることも多い。今後、認知症を合併する患者も増加してくる中、本人の意思決定への支援は困難が伴い、介入も難しいと考えられる。今回、認知症を合併した乳がん患者の意思決定過程を経験したため報告する。
<事例紹介>
70代女性、アルツハイマー型認知症通院中（HDS-R18/30点）に乳癌を指摘され、当院で乳癌手術を施行し経過観察を行なっていたが、術後1年で再発し治療を施行する事となった。夫と娘の3人家族であり、キーパーソンは娘である。認知症状が徐々に増悪していたが、本人の理解が乏しく抗癌剤の内服治療継続が困難であったため、化学療法を施行する事となった。化学療法中に脳転移を認め、家族の希望で腫瘍量減少手術を施行。術後、転移症状が悪化し死亡した。通院期間中はヘルパーが付き添い、家族の来院は殆どなかった。
<看護の実際>
本人だけでは服薬忘れが多々あり抗癌剤内服管理が出来ず、娘に服薬管理を患者と共に行って頂く為、診察時の同伴について説明した。本人の病識が乏しく治療については娘が決めており、診察時は看護師が本人の意思・家族の意向を確認出来るよう同席し、意思決定の支援が出来るように看護師間で情報共有しながら、寄り添う看護を実践した。外来受診時は、家族より自宅での様子を伺い、本人には体調の変化を確認し、積極的に声かけを行ない、身体面・精神面の観察を行った。家族に対しても、介護の労をねぎらいながら家族の思いを傾聴し、負担にならないよう社会福祉資源の活用を行い、患者が家族と安心して療養できるよう支援を行った。
<考察>
患者の行動や表情・心境の変化を捉え、患者の意思を尊重し、家族・個々の意見を伺い、患者を含めた家族では難しい意思決定の支援を行っていく必要がある。
家族の負担を軽減しながらサポートしていく事が、患者と家族の関係によい影響を与え、安らかな看取りに至るまでの環境を提供する事が出来た。
<おわりに>
本人の思いを理解し、安心して治療に臨めるよう環境作りが必要であり、患者の社会的背景・心理状態を考慮し、患者・家族の思いに寄り添い意思決定支援を行うことが重要であると思われた。

P-06-57

乳癌患者に対する多職種カンファレンスの充実に向けた取り組み

Efforts to enhance multidisciplinary conferences for breast cancer patients

[1]徳島大学病院　看護部、[2]徳島大学病院　食道乳腺甲状腺外科
山口美代子[1]、松岡　由江[1]、笹　聡一郎[2]、青山万理子[2]、井上　寛章[2]、
森本　雅美[2]、武知　浩和[2]、丹黒　　章[2]

【背景】
当院では、患者中心の医療を実践するため、定期的に多職種カンファレンスを開催し、情報共有や支援内容の検討を行っている。今回、複雑で解決困難な問題を持つ乳癌終末期患者への支援を通して、カンファレンスの意義や今後の課題について検討したので報告する。
【方法】
多職種カンファレンスの運用方法を見直し、乳癌終末期患者と家族への心理・意思決定支援の過程を元に考察した。
【実際】
多職種カンファレンスについて病棟看護師に聞き取りを行うと、「個別の問題が明確化しづらい」「検討内容が問題解決やケアに反映されていない」などの意見が聞かれた。そこで、患者の問題を焦点化して多職種で多角的に議論できるよう運用方法を改善した。その後、患者の問題を全人的に捉えたディスカッションが行われ、多職種間の密な連携により継続した支援へとつながるようになった。
今回、60歳代の乳癌患者の治療終了時期から療養場所選定の過程を通して、夫の感情整理や意思決定支援に取り組んだ。患者の病勢悪化に伴い、夫は動揺して混乱をきたし、医療者に声を荒げ、これまでの治療過程を否定するような場面もみられた。そこで、多職種カンファレンスで情報共有を行い、支援内容を検討し多職種で継続した支援を行った。徐々に夫の現状理解や受容が進み、納得する療養場所の選定が可能となった。
【まとめ】
今回の事例は、多職種カンファレンスで患者・家族を全人的苦痛の観点からディスカッションを繰り返した。夫が「妻を失う恐怖や喪失感から均衡が保てない状態」という予期悲嘆の過程であると理解でき、夫の感情変化に共感した。そして、多角的視点でアセスメントし支援の方向性を決定したことにより、チームで継続した支援ができた。また、カンファレンスの運用方法の改善により、患者の問題を全人的かつ倫理的視点から議論できるようになり、多職種支援の意義や有用性について再認識することができた。これらのことから、乳癌患者にとって、多職種間で情報共有し、協働して継続支援を行うことは有益であり、カンファレンスは有効なツールであるといえる。
今後の課題は、多職種カンファレンスに医師の参加を調整する、患者の問題に対しタイミングを逃さず支援につなげるためにタイムマネジメントする等があげられる。また、顕在的問題だけでなく潜在的問題についても取り組む必要があり、これらを意識しながらチーム医療を充実させたい。

P-06-58

通院乳がん患者を支援するCDK4/6阻害薬の副作用マネジメント～看護師が用いる介入ツールでの効果～

Side effect management of CDK4/6 inhibitor to improve the QOL of outpatient breast cancer patients

[1]医療法人　創起会　くまもと森都総合病院 看護部、
[2]医療法人　創起会　くまもと森都総合病院 薬剤部、
[3]医療法人　創起会　くまもと森都総合病院 乳腺センター
今福　曜子[1]、福島　洋子[1]、山田　充宏[2]、須古　杏子[2]、森岡　淳子[2]、
藤末真実子[3]、中野　正啓[3]、奥村　恭博[3]、大佐古智文[3]、西村　令喜[3]

【はじめに】近年、乳がん治療においての新薬の開発は目覚ましく、患者は薬の情報や副作用を十分に理解した上で治療の選択をしていく必要がある。そのためには、医師からの説明のみならず、チーム医療で支援していくことが求められる。2017年より、新たに承認されたCDK4/6阻害薬に対しても副作用マネジメントすることで患者のアドヒアランス向上を目指した支援体制を構築し、実践している。今回、看護師による副作用マネジメントのための介入ツールの効果について検討を行った。
【対象および方法】2018年7月～ 2019年10月においてCDK4/6阻害薬の内服歴のある通院患者127名を対象とし、「活用状況と介入評価シート」を用いて後方視的に調査した。内容は、年齢、内服期間、看護師との面談に関するものとパルボシクリブ内服患者93名に対しては、カレンダーシール（以後シールと略）のわかりやすさ、活用状況、飲み忘れによる処方の調整の有無も調査した。また、アベマシクリブ内服患者34名に対しては、治療日誌の活用した患者指導が症状マネジメントとアドヒアランスの向上に貢献したかを評価した。対象者には来院時に研究者が文書を用いて口頭で説明し、回収BOXへ投函をもって同意を得たものとした。
【結果および考察】
シールをお薬手帳へ貼付したことは、78%の方が在宅で内服管理するために活用し、93.3%は「見やすい」「わかりやすい」と感じており、役に立つものであった。服薬日を明記したシールは、手元ですぐに確認できることから確実な服薬を意識付けるものであり、飲み忘れによる処方調整は、1.9%と低かった。シールを活用することは、アドヒアランスを向上させる・できるものであり、効果が高いことが認められた。アベマシクリブ治療日誌は「副作用がどうであったか」「飲み忘れはなかったか」といった記憶を呼び起こすことなく、日々の状態を明確に医師、看護師、薬剤師へ伝えられる媒体として91.1%が活用していた。その中で看護師による2週間毎の副作用マネジメントの面談は、患者にとって「話せる場」「安心できる場」となっている、と92%が回答していた。
【まとめ】CDK4/6阻害薬は、ホルモンレセプター陽性HER2陰性乳癌治療において重要な標準治療となっている。チームで支援する中で看護師は、薬理作用や副作用を理解し、ツールや治療日誌を用いて副作用マネジメントする上でも患者の思いを知り、支援していくことが重要である。

P-06-59

地域の看護師を対象としたグループワークによる参加型の研修プログラムの評価

Evaluation of a participatory training program with group work for local nurses

[1]浜松医療センター　看護部、[2]浜松オンコロジーセンター　腫瘍内科、
[3]練馬光が丘病院 薬剤室
天野　一恵[1]、小野田弓恵[1]、神谷　智子[1]、渡辺　　亨[2]、森　　玄[3]

【目 的】
がん看護フォーラム21（NPO法人がん情報局主催）は2011年度より地域の看護師を対象に、講演によるがん看護の知識の提供と、グループワーク（以下GWとする）の2部構成による参加型の勉強会を開催している。GWでは、地域の看護師が施設の枠を超えて意見・情報交換している。これまで12回研修を開催しているが参加者からGWに関する評価をうけていない。
そこで今回、研修参加者にアンケート調査を行いその結果から研修プログラム内容を評価し、改善への示唆を得ることを目的とする。
【研究方法】
1．研修参加者に、研修終了後アンケート調査を実施。
2．アンケート結果を単純集計し、現状評価と今後の改善策について検討する。
【結 果】
参加者数32名中アンケート回収30名（回収率93%）。GWに関する質問と結果を表に示す。
【考 察】
今回「GWは精神的な負担がある」の質問に、とてもそう感じた・ややそう感じたとの回答者が6名（全体の20%）であった反面、「GWは有意義である」と、とても感じた・ややそう感じたが25名（全体の83%）であった。この要因について考察する。
開催当初より活発な意見交換が可能となるよう、毎回GWに必要な講演内容の検討、並びに1グループ5名前後の人数構成と対応可能なファシリテータの選定等を吟味している。これらの対応によって参加者は、講演内容の知識を基にGWに集中できる環境の中で満足のいくディスカッションが体験出来た結果、GWが有意義と感じられたのではないかと考える。
【まとめ】
講演とGWの2部構成による研修満足度は高かったが、今後もより効果的なGWとなるよう調査を継続していく。

アンケート質問内容	①とてもそう感じた	②ややそう感じた	③どちらともいえない	④ややそう感じない	⑤そう感じない	⑥その他
基礎講演は有意義である	27	2	0	0	1	0
基礎講演はGWに役立った	21	4	0	0	1	4
GWの人数は適切である	24	0	1	0	1	4
GWにファシリテータがいた方が良い	25	0	0	0	1	4
GWは精神的な負担がある	2	4	8	5	10	3
GWは有意義である	23	2	0	1	0	4

P-06-60

埼玉県内における乳腺専門医と腫瘍内科医とのチーム医療体制構築の現況

The current situation of team medicine by tumor physician and breast surgeon in Saitama prefecture

さいたま赤十字病院
林　　祐二、有澤　文夫、樋口　　徹、齊藤　　毅

【緒言】従前、乳癌は外科医が担当する疾患とされ、手術と共に補助/再発/終末期治療まで全てを司って初めて一人前の外科医とされてきた。しかし、近年の乳癌治療の進歩は手術治療ではなく主に薬物治療の進化により達成されていることは自明である。今後は乳腺外科医だけでゲノム医療の保険適応を背景にした高度な薬物療法の進化に対応するよりも、薬物療法に特化・熟練した腫瘍内科医と共に「チーム医療」として治療にあたることは一つの理想形と考えられる。しかし現状では乳癌治療に携わっている腫瘍内科医は数が少なく、多くの病院がこの体制構築をクリアできていない。今回、埼玉県内の外科ベースの乳腺専門医と腫瘍内科医（がん薬物療法専門医）の所在状況を算出し、乳癌治療を担当する常勤の腫瘍内科医がいない当院ではどのような体制で診療をしているか紹介する。【対象と方法】学会ホームページの掲示および近隣からの情報によって、埼玉県内の病院（クリニックは除く）に「日本乳癌学会認定乳腺専門医（内科系を除く）」と「日本臨床腫瘍学会認定がん薬物療法専門医」がどのように分布しているか算出した。【結果】埼玉県内の病院には乳腺専門医60名在籍しており、在籍施設は33病院。一方で、がん薬物療法専門医は41名在籍しており、在籍施設は14病院であった。乳腺専門医が在籍している33病院の中で、がん薬物療法専門医も在籍しているのは12病院（約36%）であり、その12病院中、乳腺専門ないし他臓器と同時に乳癌診療に腫瘍内科が関与しているのは4病院（約12%）のみであった。その中で、当院では非常勤の腫瘍内科に週一回勤務してもらい、難症例については腫瘍内科医に逐次方針をコンサルトするスタイルで診療運営をしている。【結語】がん薬物療法専門医の育成は進んでいると思われるが、その多くが他科（血液内科、消化器内科、呼吸器内科など）で各臓器専業になっている現実があり、県内の乳癌診療における腫瘍内科との併診体制普及は今後の課題と思われる。

P-06-61

当院での妊娠期乳癌への取り組み

Our efforts to treat breast cancers during pregnancy

[1]虎の門病院　乳腺内分泌外科、[2]虎の門病院　病理診断科、
[3]虎の門病院　臨床腫瘍科、[4]恵比寿門脇ブレストクリニック、
[5]赤坂三浦クリニック、[6]中澤プレスセンタークリニック
田中　希世[1]、栗川美智子[1]、小林　蓉子[1]、田村　宜子[1]、佐藤順一郎[2]、
木脇　圭一[2]、田辺　裕子[3]、門脇　正美[1,4]、三浦　大周[5]、中澤　英樹[1,6]、
川端　英孝[1]

【背景】妊娠期乳癌は妊婦3000人に1人の発症頻度で、非常に稀な疾患とされてきたが、近年、高齢出産の増加や乳癌そのものの罹患率の増加に伴い、日常の乳腺診療の場面で妊娠期乳癌患者に出会う機会も決して少なくない。妊娠・授乳中は、必要な検査や治療の選択には制限が伴うものの、母児の状態を適切に把握しながら、産科と連携体制を構築して行うことにより、化学療法や手術などの乳癌治療は、妊娠を継続しながら行うことが可能である。当院では、乳腺外科医・腫瘍内科医・産科医・小児/新生児科医・精神科医・臨床心理士、看護師・薬剤師・助産師が密に連携し治療にあたっている。
【対象・方法】今回、2006年~2019年の当院で治療した妊娠期乳癌7例への当院での取り組みをまとめた。
【結果】診断時の年齢中央値は39歳（32-42歳）、発見契機は腫瘤自覚5例、検診発見2例。妊娠初期（0-12週）に診断された4例（うち2例は乳癌診断後に妊娠判明）のうち、中絶2例、乳癌治療優先を希望しての術後流産1例、妊娠継続/出産1例。妊娠中期（14週）に診断された1例は妊娠継続を希望され、妊娠後期診断の2例と合わせて計4例が妊娠継続し出産となった。妊娠継続4例のうち、妊娠初期（7週）に診断されたDCISの1例は、妊娠中期（14週）に手術を行い正期産となった。妊娠中期（14週）に診断されたluminal Aの1例は、19週に手術を行い、出産後に術後ホルモン療法の方針となった。妊娠後期に診断されたTNBC2例のうち1例（診断時妊娠32週）は手術先行し、切迫早産で安静入院の後に正期産となった後に術後補助化学療法を行った。もう1例（診断時妊娠34週）は、低置胎盤のため36週での帝王切開予定であったため、帝王切開後に術前化学療法の方針となるも、帝王切開10日後に断乳のうえ開始したddAC療法1コース終了後に急速増大したため、緊急手術に切り替え、術後補助化学療法を行った。
【まとめ】妊娠そのものが乳癌を悪化させることはなく、妊娠中絶は予後を改善させないことがわかっているものの、妊娠期乳癌患者やその家族の不安やストレスは計り知れない。当院では、意思決定支援・治療計画・フォローを各科・他職種と連携することで、妊娠期乳癌治療を行っており、その7例を報告する。

P-06-62

当院におけるリンパ浮腫ケアの取り組みとその課題～ QOL維持のための予防的指導の重要性～

The approach for care of lymphoedema patients～ Maintenance of QOL by priventive intervention ～

複十字病院
中村　亮子

1. はじめに
リンパ浮腫は発症すると完治が困難であり、患者のQOLに大きな影響を与える後遺症の一つである。術後、速やかに複合的理学療法を実施することが、患者のQOLの維持に必要不可欠であることは周知されているが、介入の徹底がなされず発症に至るケースも少なくない。当院では2004年に乳腺外来を開設したが、開所当初は、術後患者への指導が充分に行えずにリンパ浮腫を発症するケースが多かった。そこで、この問題への対策として、2007年にリンパ浮腫外来を開設した。開所から現在に至るまでの取り組みと、今後の課題についてまとめたので報告する。
2.現在までの取り組み
リンパ浮腫外来開設前から現在までを2期に分類しまとめた。【前期:乳腺外来開設～リンパ浮腫外来開設】リンパ浮腫患者を対象とした施術室を外来に新設し、医師の指示の下、施術を行った。術後患者への指導が徹底できないことから、発症後からの介入となることが多かった。患者数、状況等、詳細なデータは残っていない。【後期:リンパ浮腫外来開設～現在】病棟看護師と協働し、術後早期よりセラピストによる発症予防対策と異常時の対応について重点的に指導を行った。また、退院後も継続的な介入を行うための環境整備とシステム構築を行った。開設から現在までの指導患者総数は646名、リンパ外来受診患者総数は102名である。すべてのケースで、浮腫の悪化は認めなかった。内、QOL維持のために、手術目的で他院を紹介したケースは2例であった。
3. 今後の課題
今後、乳がん患者増加に伴い、多様化する患者ニーズに対応できるようデータ収集、分析を行っていく必要がある。患者が満足するような質を提供するためには、セラピストの増員も必須である。乳がん術後患者のQOL維持のためには、今後もこの取り組みを継続していく必要がある。
4. 考察
リンパ浮腫外来開設後より、予防的介入を徹底することで、患者のQOLの維持が保たれていると考える。患者は、未発症の時期に予防法を指導されても、自律的に継続することは難しいため、この時期に、異常時の早期発見や、相談窓口等についても指導項目に含めることが重要である。患者が異常に気付いた際の対応を自ら行うことにより、QOLに影響を与えるほどのケースに至らずコントロールできていると考える。今後も、患者が充分な恩恵を受けられるよう、セラピストの技術的な向上、システムの定着が必要である。

P-06-63

演題取り下げ

P-06-64

乳癌患者の化学療法導入における口腔機能管理の検討

Study of oral management in chemotherapy for breast cancer patients

日本歯科大学 附属病院 外科
鈴木　周平

乳癌患者の周術期においては口腔内管理を行うことで術後の合併症を減少させ、在院日数の短縮にも寄与することが証明されている。術前だけでなく抗癌剤治療行う患者に対しても口腔内管理を行うことで合併症の予防が期待できる。当院では歯科大学である特性を生かし、歯科医師との連携を行い乳癌患者の化学療法導入に際しても積極的に口腔内管理を行っている。当院において化学療法を施行した乳癌患者における口腔内管理の有用性を検討した。2019年4月から12月にかけて当院で化学療法を導入した乳癌患者21例に対し、導入前に口腔内機能評価を行い、口腔内ケアの指導及び必要な場合は抜歯を含む侵襲的歯科治療を行った。進行再発乳癌に対する抗癌剤治療は2例であり、その全例に骨転移を認めビスフォスフォネート製剤を併用した。残りの19例においては再発予防目的に抗癌剤による術後補助療法を行った。抗癌剤導入前の口腔内評価において重度の歯周病を含めた1例及びインプラントの破損を認めた1例の計2例において侵襲的な歯科治療を必要とした。他19例では軽度から中程度の歯周病を認め口腔内清潔保持の指導を含めた保存的加療を行った。全例において抗癌剤治療中に薬剤関連性顎骨壊死等の重篤な合併症は認めず、口腔領域の合併症においてレジメンの継続が困難となる症例は認めなかった。抗癌剤導入前に積極的な口腔ケアの介入を行うことで合併症を予防し、抗癌剤治療の継続性を高めることができると考えられた。

P-06-65

A病院における認定看護師による化学療法ホットライン対応の実際

Practice of Chemotherapy Hotline by Certified Nurse at A Hospital

国立病院機構　千葉医療センター　看護部
比気　真弓

【はじめに】現在化学療法は外来治療が基本であり外来化学療法施行患者（以下患者）は副作用の多くを自宅で体験する。あらかじめ化学療法オリエンテーションを受けていても、実際に副作用を体験すると戸惑いや不安を感じる。A病院ではがん化学療法看護認定看護師（以下CN）が化学療法ホットライン（以下ホットライン）の対応をしている【方法】2019年2月から12月までの乳腺外科ホットライン件数・内容を単純集計し、今後の課題を検討する【倫理的配慮】データ収集は個人が特定されないよう匿名化して取り扱った【結果】2019年2月~12月の乳腺外科患者からのホットラインは合計128件であり、化学療法の副作用と考えられるものは92件、不安や副作用以外の相談は36件。最も多かった電話内容は発熱関連25件、続いて嘔気・食欲不振15件、浮腫11件。実際に来院が必要なものは19件、残りの109件は電話対応のみで解決するものであった。また来院が必要な事例は発熱関連7件、嘔気嘔吐3件、全身状態悪化3件、自壊創出血2件であり、副作用以外の内容も含まれた【考察】CNはオリエンテーションから投与、副作用マネジメントまで継続して関わり患者にその存在をしっかりと認識してもらうようにしている。そのため患者にとって困ったときに相談できる専門の看護師として認識され、ホットラインの存在は安心して療養するための手段として用いられている。多くのホットラインはGrade1の副作用や自宅療養中の不安、副作用対策についてであり、対応に急を要することは少ない。患者は化学療法における副作用マネジメントに不安を感じながら治療を開始しており、そのような不安を感じている状況下においてCNに相談して安心感を得ることは患者にとって有益な関わりであり、必要な看護であると考える。また適宜相談することで、正しい副作用対策にもつながり、副作用の重篤化を防ぐことにもなる。ホットラインの中には副作用ではない項目もあるが、患者が不安で相談をしたいという気持ちに変わりはなく、可能な限り対応することが大切と考える【結論】ホットラインの中には少数ではあるが、発熱や全身状態悪化など、来院が必要な場合もある。それらを見逃さないよう、適切な情報収集と患者へ分かり易く伝えることが必要であり、この点における能力向上が今後の課題である。また患者が不安に思っていること、対応困難であると感じたことを今後のオリエンテーションに活かしていく。

P-06-66

外来化学療法患者への医科歯科連携における看護師の役割

The role of nurses in medical and dental coordination for outpatient chemotherapy patients

[1]広島大学病院　看護部、[2]広島大学病院　乳腺外科、
[3]広島大学病院　口腔総合診療科
奥田　祥子[1]、山口眞由美[1]、原田　文子[1]、木村　優里[2]、笹田　伸介[2]、
西　　裕美[3]、仁科　麻衣[2]、網岡　　愛[2]、板垣　友子[2]、恵美　純子[2]、
舛本　法生[2]、角舎　学行[2]、岡田　守人[2]

【背景】
がん化学療法における有害事象の発生、程度は患者個々により異なり、多職種でのチームマネジメントが必要である。当院乳腺外科外来では、外来化学療法中の乳癌患者に対して有害事象アンケート用紙を用いた有害事象の評価を行い、多職種で情報共有を行っている。また、化学療法開始する患者に、歯科コンサルトを行い、細菌数を含む口腔内評価と口腔ケア介入に努めている。
【目的】
外来化学療法中の乳癌患者に対して口腔内細菌数と有害事象発症の関連性を調査し、医科歯科連携の意義と看護師の役割について検討した。
【方法】
2017年1月～ 2019年7月の間に周術期化学療法を実施した乳癌症例を対象に、歯科受診時に口腔内細菌数を測定し、口腔内レベル（良好:口腔内細菌数<1000万個、不良:口腔内細菌数≧1000万個）による有害事象の差異を検討した。看護師は、患者への歯科診察の紹介や医師への促し、有害事象アンケート結果を電子カルテに一覧表で入力し、有害事象の把握、共有を行った。
【結果】
化学療法は90例に実施され、うち67例（74%）が歯科受診した。レジメンはTC療法51例、ドセタキセル療法14例、FEC療法12例であった。口腔内細菌数の中央値は893万個、口腔内レベル不良は31例（40.3%）であった。口腔内細菌数は治療前が最も多く、治療経過で減少していた。口腔粘膜炎は50.7%、発熱性好中球減少症（FN）は48.1%に発症した。口腔内レベル不良群においてFNの発症割合が有意に高かった（39.1% vs 61.3%、p=0.047）。
【考察】
歯科受診による口腔ケアにより口腔内細菌数が減少し、FN予防に有効である可能性がある。患者自身が口腔ケアの必要性を認識し、多職種が連携して介入することが化学療法を安全に実施することにつながると考えられる。多くの患者が歯科受診していたが、看護師は、口腔ケアが有害事象発症の予防的介入となるという意識を強く持ち、口腔ケアの重要性や情報提供を行っていくことが必要である。今後は、歯科受診への橋渡しのみならず、継続的なケアが出来るよう積極的に支援していきたい。

P-06-67

当院と聖路加国際病院間での術後フォローアップ患者の病診連携

Hospital collaboration for patients between Mammariatukiji and St. Luke's International Hospital

[1]マンマリア　ツキジ、[2]聖路加国際病院　ブレストセンター
尹　　玲花[1,2]、山内　英子[2]

乳癌術後内分泌療法は10年を推奨されるようになり、乳腺診療の現場で抱える外来患者数は増加の一途である。患者にとっては予約を取りづらい、待ち時間が長いなど通院負担が大きく、医療機関の疲弊を招く事が懸念されその対策は急務である。筆者前職の聖路加国際病院乳腺外科では年間900例以上の乳癌手術を行っており、慢性的なマンパワーの不足もあり術後患者の外来診療の比重が大きくなり、新規乳癌患者の受け入れを圧迫している状況がある。筆者は2017年4月に聖路加国際病院のパートナーズクリニックとして同病院付近に乳腺外科クリニックを開設し、内分泌療法やフォローアップを要する乳癌術後患者の積極的な受け入れを行っている。
この発表では当院と聖路加国際病院とで行う病診連携について一例を紹介したい。
当院では聖路加国際病院からの術後患者だけでも2019年12月までに延べ5千人以上の紹介を受けている。
乳癌を罹患し不安を抱える患者が、定期的な診察や検診のために他の医療機関を受診するように指示されても、経過が安定しているとはいえ抵抗を感じる事は少なくない。
当院は基幹病院から徒歩2分と地理的に近く、有事にはすぐさま基幹病院への紹介を行えるパートナーズクリニックと言う環境に安心感を抱き抵抗なく転院を誘導できる。この他の立地メリットとしては病院他科で併診中でも同日に両方の受診が可能であること、病院での検査と同日にクリニックで診療を受けられる点などである。クリニックに転院した患者のメリットは、待ち時間の短縮や予約アクセスの良さを得ながら基幹病院同等の専門医療を受けられる点である。開業医の立場からすると、癌患者を診療するにあたり、病院での専門的な検査や各専門科に容易にコンサルテーションが可能な環境は非常に心強い。
また筆者は聖路加国際病院で非常勤医として勤務しており、クリニックから継続して聖路加での検査や診療を行っている。クリニックで診断した乳癌患者を手術から術後フォローアップまで切れ目ない診療を行える点では患者の安心感につながっている。
今後乳癌術後患者の最適なフォロー環境について今後ますます整備が必要と考える。

P-06-68
演題取り下げ

P-06-69
転移性乳癌患者に対するアドバンス ケア プランニング（ACP）の現状調査-看護師の回答を中心に-
Study of Advanced Care Planning for Patients with Metastatic Breast Cancer -Focusing on Nurses-

[1]独立行政法人　国立病院機構　大阪医療センター、
[2]社会医療法人博愛会相良病院、
[3]独立行政法人　国立病院機構　南和歌山医療センター、[4]近畿大学病院、
[5]独立行政法人国立病院機構長崎医療センター、[6]癌研有明病院、
[7]愛知県がんセンター、
[8]Japan Clinical Oncology Group（JCOG）乳癌グループ
四方　文子[1]、相良　安昭[2,7]、上田　純子[3]、石丸　美幸[5]、江口　恵子[2]、
鈴木美智子[6]、竹久　志穂[4]、山本　瀬奈[2]、尾崎由記範[8]、小谷はるる[7,8]、
枝園　忠彦[8]、田中　希世[8]、内藤　陽一[8]、野口　瑛美[8]、古川　孝広[8]、
宮下　　穣[8]、八十島宏行[1,8]、増田　慎三[1,8]、岩田　広治[7,8]

【背景】その人らしい人生を全うするために,療養環境で一番傍にいる看護師が関わり,患者の希望する最期を迎られることは重要である.患者の意思を尊重した人生の最終段階における医療の実現に向けた取り組みとして,お話を伺いながら必要に応じて調整を行うケアチームの育成が不可欠である.医療者として治癒困難な患者に対するアドバンスケアプランニング（ACP）の重要性は理解してきている.一方で看護師がACPの捉え方やどのように取り組んでいるかは明らかになっていない.
【目的】国内施設における乳がん看護を専門とする看護師のACPの捉え方や提供体制などの現状を明らかにする.
【対象・方法】Japan Clinical Oncology Group（JCOG）乳癌グループに参加している45施設において乳癌患者の診療に関わっている全ての看護師を対象とした.2019年10月28日から2週間にわたり,SurveyMonkey®を使用しインターネットを介したアンケート調査を行った.
【結果】看護師71名（25施設）より回答があった.全看護師がん診療連携拠点病院に勤務し,内訳は,がん看護専門看護師8%,各種認定看護師54%,その他看護師38%で,勤務場所は外来42%,病棟37%であった.回答者全員がACPの取り組みは必要だと答え,69%が個人的もしくは組織的に取り組んでいた.ELNEC-Jなどの研修会を75.1%受講しており,ACPについて89.8%が理解していると回答していた.ACPの開始を検討するタイミングは決まっているかは,「はい」18%であり,進行・再発乳がん患者が受診時の看護師の介入頻度は,「患者の状態に合わせ適宜」が83%であった.そして,ACPやEOLについて検討する仕組みがあるかは,「はい」56%であったが,患者の懸念や価値観や人生のゴール,将来の医療ケアに関する意向の話し合いをしているかは,「ほとんどの患者でしている」37%,「時々している」48%,「まれにしている」15%であり,話し合いのタイミングは,「進行・再発診断後,なるべく早い段階」41%,「積極的治療が少なくなってきた時」35%,「患者や家族が関連する話題を尋ねてきた時」9%の順に多かった.
【結論】ACPの必要性を理解しているが,ACPの捉え方，組織的な取り組み状況，話し合い開始のタイミング，介入方法などにばらつきを認めた.治癒困難ながん患者に最善のケアを提供するための取組み,その中での看護の取り組みについて臨床研究を通して明確にしていくことが望まれる.

P-06-70
乳癌周術期の四肢骨格筋量および筋機能の個別測定の意義
Evaluation of skeletal muscle mass and functions during perioperative period of breast cancer cases

東京都立大塚病院　外科
吉村　哲規、足立　未央

【目的】サルコペニアは，低骨格筋量に低筋力および低身体機能を併せ持つ筋肉量・筋機能の低下とされ，乳癌において短期予後や抗癌剤治療の忍容性との関連が報告されている．サルコペニアの回避には，筋肉量または筋機能の低下した部位の特定，維持・回復が重要と思われる．今回われわれは，乳癌手術症例の周術期に四肢骨格筋量の部位別の変化や筋力および身体機能の変化を観察し，サルコペニア回避の対策を検討した．
【方法】2019年7月より当院で手術治療が行われた乳癌患者20例を対象とした．サルコペニアの診断には，2019年にAsian Working Groups for Sarcopeniaにより提唱された診断基準（AWGS2019）を用いた．すなわち，筋力の指標として左右の握力測定，身体機能の指標として歩行速度測定または椅子立ち上がりテストを行った．四肢骨格筋量は多機能体重計を用いて左右の上肢および下肢の筋肉量を計量した．手術前，手術約1週間後に上記測定を行った．手術時の年齢（75歳未満と75歳以上の群）などにより分類し，各部位の四肢骨格筋量，筋力，身体機能の3点について比較検討を行った．
【結果】症例群の年齢の中央値は72歳（43 ～ 83）であった．75歳未満は12例（非高齢者群），75歳以上（高齢者群）は8例であった．四肢骨格筋量の変化は各年齢群において術前後で有意な差はなく，また四肢の各部位別の変化においても術前後で有意差はなかった．一方，筋力と身体機能は，高齢者群で術後に低下する傾向であった．また，両群とも患側の握力が術前後で有意に低下していた．総じて術後短期的には四肢骨格筋量の変化は少ない一方，筋力と身体機能は特に高齢者群で容易に低下する傾向がみられた．
【結論】乳癌患者の周術期にサルコペニアに転じるには，四肢骨格筋量の変化よりは術後の低筋力化や低身体機能化が主たる機序である可能性が示唆された．乳癌の周術期サルコペニア評価には，四肢骨格筋量の把握のみならず筋機能の評価が重要と思われた．また，サルコペニアの回避には，手術待機期間中に握力や下半身の筋力をつける運動を勧め，術後早期から拘縮予防のリハビリテーションだけではなく，全身の筋機能の低下を防ぐためのリハビリテーション導入の重要性が示唆された．

P-06-71
乳がん地域連携パスの運用状況
The operational status of the breast cancer cooperation clinical pass

[1]済生会横浜市東部病院　外科、[2]済生会神奈川県病院病院　外科、
[3]済生会横浜市東部病院　がん相談支援センター
西谷　　慎[1]、鈴木　明菜[3]、土居　正和[2]

【はじめに】2012年、がん診療連携拠点病院の指定に備えて当院独自の形式で乳がん地域連携パス（以下CP）を作成した。2014年8月に地域がん診療連携拠点病院の指定を受け、同年よりCPの運用を開始した。
【対象】2014年から2018年にCPを導入した乳癌患者232例の治療内容や連携施設などの詳細を検討し乳がん地域連携の現状を把握するとともに改善点を検討した。
【方法】導入時の作業を医師、看護師、医療事務で分担できるように2016年にCPを改訂し内容を簡素にした。CPへの病理結果の記載は医療事務が行い、連携パスの詳細な説明や場合によっては連携先の選定も医療連携センター専任の職員が行うこととした。
【結果】導入件数は2014年1件、2015年2件、2016年73件、2017年82件、2018年76件であった。連携先施設は延べ59施設、診療所47施設（内科系38、外科系2、産婦人科2、乳腺外科5）、病院12施設（内科系4、外科系4、乳腺外科6）となっていた。運用件数は診療所47施設で84件であった。殆どが内分泌療法での連携で運用件数は82件に上った。拠点病院での化学療法後に内分泌療法で連携を開始したケースが2例あった。無治療経過観察は2件あった。病院12施設では148件が運用されていた。内分泌療法が111件と多くを占めていた。化学療法が10件、無治療経過観察が20件であった。がん治療連携計画策定料1の算定率は97.0%だった。CPの継続率は87%となっていた。
CPの中止理由は再発、患者拒否、死亡、LHRHa併用で連携困難だったケースが、転居、受診日の都合、連携先要因等が挙げられた。
【考察】新規に連携を開始する施設には医療連携センター職員による訪問や電話連絡を可能な限り行うようにしている。CPならびに算定方法に関して訪問し説明することは新規の連携先開拓という点でも非常に有用であり、今後も継続していく必要があると考えられた。当院で計画策定料1の算定が漏れているにも関わらず、連携先で算定してしまっているケースが散見された。これについては医師、看護師、地域連携室職員で該当施設を訪問し、経緯や今後当該患者に関しては算定ができないことなどを説明し、今のところ大きな問題は生じていない。計画策定料1が正しく算定されているかどうかの事務的な管理が必要と考えられた。
【結論】CP導入は患者の通院負担の軽減や計画策定病院での診療時間の短縮に有用であった。

P-06-72

乳癌診療における周術期口腔機能管理

Perioperative oral function management in breast cancer treatment

[1]日本歯科大学附属病院　乳腺内分泌外科、
[2]日本大学医学部附属板橋病院　乳腺内分泌外科
平野　智寛[1]、鈴木　佑奈[2]、窪田　仁美[2]、安達　慶太[2]、鈴木　周平[1]、
櫻井　健一[1]

平成24年より、歯科診療報酬において周術期口腔機能管理料が算定可能となり各医療機関での医科との取り組みが報告されているが、乳癌診療領域においての周術期口腔機能管理についての報告は少ない。

一般的に口腔に起因する周術期（手術療法、化学療法、放射線療法）の合併症としては、挿管時歯牙損傷、術後肺炎、感染性心内膜炎、頭頸部食道領域における創感染、歯性感染症、口腔粘膜炎、薬剤関連顎骨壊死（ビスフォスフォネート（BP）製剤等）、放射線性顎骨骨髄炎等が挙げられる。乳癌診療領域においても前述の合併症の大半、すなわち手術期のみならず化学療法・分子標的療法中の口内炎や、内分泌療法時の骨粗鬆症対策ならびに骨転移時のBP製剤による顎骨壊死など、治療期間中は常に患者がリスクに晒されている状況である。

当科は平成31年4月に新設され乳癌手術を5月より開始している。それまで医科における手術症例が無かったため初期の段階では管理を行っていなかったが、周術期口腔機能管理を担当している口腔リハビリテーション科からの提案を頂き連携がとれるようになり一定症例の周術期口腔機能管理を行えるようになった。今回、その取り組みと実際の管理が有効であった症例を提示し報告する。

P-06-73

乳癌診療における多職種共同参加の重要性

Team Medical Care in Breast Cancer

[1]JA 北海道厚生連　旭川厚生病院　乳腺外科、
[2]JA 北海道厚生連　旭川厚生病院　外科
赤羽　弘充[1]、池上　　淳[1]、芝木泰一郎[2]

I【緒言】乳癌は疫学的に罹患率が最も高く、死亡率が他の癌種より比較的低いため外来患者数が増加の一途を辿る傾向にある。乳癌診療は癌検診から乳癌診断、手術治療や術後補助治療、再発治療、緩和治療など多岐に亘るが、多くの医療施設がそのすべてを担当医個人が担っており、その負担の重さから様々な問題点が指摘されてきた。担当医師の負担を軽減することはすなわち患者サービスの向上に繋がると考えられ、チーム医療の重要性が注目されるようになってきた。
【課題】新規乳癌患者が手術治療を受ける場合、患者情報の収集、画像検査、組織診断、術前検査、病状説明、治療方針の決定、入院調整など多岐に亘る作業が必要になる。ACP（advance care planning:人生会議）の開催に当たっては、患者家族とともに診療に関与する多職種が臨床倫理に照らし、適切な医療の提供について議論しなければならない。
かつて今ほど患者の意思が重要視されていない時代には、診療ガイドラインもなく、担当医個人の経験のみに委ねられていた。当時はインフォームドコンセントも不十分で診療時間も短時間で、それでも個人で対応する担当医の負担は相当重いものであった。
【業務分担と参画する職種】
患者情報の収集と記録（外来看護師、医師補助員（DA））、治療方針の説明と補助（認定看護師（緩和・化学療法）、がん相談員、臨床心理士）、薬物療法（外来看護師、薬剤師、化学療法認定看護師、歯科衛生士）、術前検査（DA、外来看護師、入院支援部門）など。
【多職種共同参画】入院手術が決定した患者に対するPFM（patient flow management）においては、入院支援部門が麻酔科、薬剤部、術前検査部門と連携し、患者の院内導線を整理し、術前診察における患者負担を軽減することができる。キャンサーボードやACP、緩和ケアチームにおいては各科臨床医に加え、認定看護師、薬剤師、がん相談員、臨床心理士、栄養士、理学療法士などが中心となって、患者の治療方針を立てることで担当医個人の肉体的精神的負担が軽減され、医師本来の役割に精力を傾けることができる。
キャンサーボードなどで問題を共有できるシステムを足掛かりに、多職種で議論することから始めると、チームを結成しやすい。

P-06-74

乳がん術後リハビリにおける作業療法士介入の評価 ー患者アンケート結果を含めてー

Evaluation of occupational therapist intervention in postoperative rehabilitation for breast cancer

[1]東北労災病院　乳腺外科、[2]東北労災病院　リハビリテーション科、
[3]東北労災病院　中央リハビリテーション部、[4]東北労災病院　看護部
本多　　博[1]、千年　大勝[1]、佐藤　亜美[1]、小松　恒弘[2]、高橋ゆかり[3]、
宍戸　理恵[4]

【背景・目的】乳がん術後リハビリはガイドラインでも推奨されているが，マンパワーの問題から当院ではパンフレットによる指導に留まり，時に患肢可動制限から術後照射が延期となる例を経験した。そこで作業療法士（OT）6名全員のがんリハ研修終了を契機に，全例にOTによる術後リハビリを開始し，その評価検討を目的とした。【対象・方法】2018年8月～ 2019年7月の1年間に当科で乳がん手術を行った全例を対象に，外来にてリハ科紹介・術前評価（患側上肢可動域・握力・周径，Hand20）→術翌日再紹介・リハビリ開始（1-3単位/回）・退院時評価と指導→退院後評価（術後約1 ヶ月）を行い介入した。併せて終了時に内容・説明・満足度（身体面・精神面）のアンケート（5段階評価）を行った。【結果】145例（温存79・全摘66）の術後平均在院日数は，A.温存/郭清なし（73例）6.5日，B.温存/郭清あり（6例）6.8日，C.全摘/郭清なし（45例）8.6日，D.全摘/郭清あり（21例）10.4日で，各々入院中に平均でA.2.7日・4.4単位，B.2.3日・4.3単位，C.4.1日・6.1単位，D.5.0日・7.6単位のリハビリを施行した。退院後評価終了した101例（温存55 vs全摘46）の平均値では術前に比して，退院時は自動屈曲/外転可動域（-23/-26 vs -8/-11度）・Hand20（-18 vs -4）で全摘が温存より不良で，握力が同等に不良（-1.5kg）であった。退院後は温存でほぼ術前と同様まで改善したのに対し，全摘では可動域（-6/-8度）・握力（-0.8kg）・Hand20（-7）といずれも完全には回復しなかった。7例（5%，温存3・全摘4）で退院後もリハビリを要した。アンケートに回答された110名（温存65・全摘45）では，満足の割合が内容・説明で温存90-91%・全摘98-100%，身体面で温存86%・全摘96%，精神面で94%・95%であった。【結語】OTによるリハビリにて，温存手術では術後1 ヶ月でほぼ術前レベルに復活したが，全摘で更なる継続が必要な例を認めた。また，よりリハビリが必要と思われる全摘例で満足度が非常に高く，介入回数が少ない温存例でも精神的な効果（安心・気分転換）が期待できる。術前評価の診療報酬算定不可と休日・退院後の対応が今後の課題である。

P-06-75

地方における開業医の役割

The role of practitioners in rural areas

公津の杜メディカルクリニック
鈴木ティベリュウ・浩志

【背景】昨今乳癌検診の希望者は増加し、乳腺領域の患者数は益々増加している。一方では乳癌術後の観察期間も長期化しており、患者は長期間の通院に耐え、また、基幹病院側も外来診療が混雑の一途をたどるという問題点を抱えている。更に地方都市では、基幹病院における乳腺専門医も不足している状態であり、乳腺専門医や専門施設の負担はしだいに増大しつつある。
【目的】地方クリニックの乳腺専門医が、地方都市における乳腺クリニックの役割と基幹病院との連携、専門医としての地域における可能性を模索し、将来の乳腺診療の展望を考慮する。
【方法】当院は大学病院やがんセンターとの地域連携パスを通して連携する傍ら、市1次・2次検診施設として検診を行っている。また近隣の基幹病院では非常勤医師として乳腺専門外来や手術を行っており、クリニックでは不可能な検査や治療を行っていた。当院開設の平成26年4月から令和2年12月までの5年8 ヶ月の実績を報告、検討する。
【結果】当院にて、マンモグラフィ 41872件、乳腺超音波39407 件の、穿刺吸引細胞診287例、針生検614件、吸引式針生検162 件を施行し、乳癌の診断は632人であった。632人中63人は市の2次検診の患者であった。632人中313 名を大学病院、52名を県のがんセンター、173名を近隣基幹病院、94名を他医療機関への紹介となった。当院での手術は220例（膿瘍切開・良性腫瘤例121、陥没乳頭手術67例、悪性腫瘍手術32例）であった。乳癌術後フローは611人（大学病院より141名、県のがんセンターより138名、近隣基幹病院より203名、他医療機関より129名の紹介）であった。基幹病院での非常勤での外来では、乳癌検診（2次検診）628例、穿刺吸引細胞診71 件、針生検117件を施行し、乳癌の診断は101名であった。101名中、市の2次検診は13名であった。手術執刀症例は146例（いずれも乳癌）であった。乳癌術後フォローは191名でであった。
【考察】クリニックと基幹病院の見地から、基幹病院では癌と診断のついた患者の治療、クリニックではその手前の鑑別診断や術後の経過観察の補助が重要であると考える。
【結論】今後乳癌治療の個別化への流れが加速している背景もあり、病診連携を含め、患者に最適で質の高い医療を提供するための体制整備は重要な課題である。

P-06-76

当院における乳癌診療体制の構築

Construction of Breast Cancer Management System in Our Hospital

[1]国立病院機構　千葉医療センター　乳腺外科、[2]ブレストサービス、
[3]国立病院機構　千葉医療センター　看護部
鈴木　正人[1]、中野　茂治[1]、粕谷　雅晴[1]、宮内　　充[2]、比氣　真弓[3]、
篠塚　静香[3]

実臨床の場でチーム医療の重要性は論を待たない。乳腺専門医1人体制で診療している施設が多い本邦では、特にこの話題が取り上げられる。しかしながら一部の施設以外では十分な体制が整ってるとはいえず、当院もまた然りである。当院で乳腺外科が独立診療科となって5年が経過した。この間に整えてきたことと、今後の課題について述べる。
①乳腺外科開設時の状況
2014年11月に乳腺外科が外科から独立した診療科として乳腺専門医2人体制で設置された。外来ブースは外科の一角を間借りして発足。病棟は女性病棟（産婦人科と小児科と乳腺外科）、手術は年間70例ほどで、外来化学療法室で行う治療の70%以上が乳癌であったが、化学療法認定看護師や乳癌看護認定看護師は不在であった。緩和チームと皮膚・排泄ケア認定看護師の協力は得られていた。形成外科医はいるが乳房再建は不能。
②その後の体制構築
2015年に化学療法認定看護師が着任し、薬剤師・看護師・医師による通院治療室カンファレンスを週1回開催するようになった。病棟カンファレンスは入院患者を対象に医師・看護師・放射線技師・理学療法士・作業療法士・退院調整看護師・緩和チーム・MSWと週1回開催。その他に医師だけで症例カンファレンスを週1回開催。
2016年に病棟看護師の1人が乳がん看護認定看護師の資格取得。
同年11月に乳腺センター開設。独立した区画で乳腺診療が行える体制になった。外来看護師1名（非常勤）と病棟看護師1名（日替わり）で外来を担当。
薬物療法開始時には医師からの説明に加えて、認定看護師と認定薬剤師からも説明を行う。2018年から外科専攻医1名が加わり、3人体制での診療になった。臨床試験の参加も少しずつ増えて医師主導型臨床試験のほかにCRCの協力のもと治験も行える様になってきた。手術も120-140例に増え、週1回の症例カンファレンスは現在医師3名と超音波技師1名で開催している。
③今後の課題
外科医不足は深刻な問題で、大学医局への入局者が極端に減っているため、関連病院の医師の高齢化が喫緊の問題。HBOCに対する予防的手術が保険収載されるが、当院では再建はおろか、カウンセリングすらできない。
その他の課題
1. 教育面:メディカルスタッフの教育にあてる時間が不十分
2. 乳房再建:大学形成外科医局との連携
3. 遺伝子検査:遺伝子外来のある施設に紹介している状態
4. 認定看護師不足:外来加算が算定できない

P-06-77

内服抗がん剤を中心とした薬剤師外来の運用

Pharmacist intervention for outpatients prescribed oral antimicrobial drugs

[1]地方独立行政法人　静岡県立病院機構　静岡県立総合病院　薬剤部、
[2]地方独立行政法人　静岡県立病院機構　静岡県立総合病院　看護部、
[3]地方独立行政法人　静岡県立病院機構　静岡県立総合病院　乳腺外科
嘉屋　道裕[1]、成澤　　誠[2]、中村　有希[2]、山口　　慧[3]、松沼　亮一[3]、
速水　亮介[3]、中上　和彦[3]、常泉　道子[3]

【目的】薬物療法が高度・複雑化する中で適正使用遵守の重要性が高まっている。当院は原則院外処方であるため、外来でハイリスク薬剤が処方される患者については病院薬剤師による十分な介入を行う必要性があった。特に、内服抗がん剤は副作用などが多岐に渡るにも関わらず、関与する医療スタッフは限定されている。そこで、当院では2018年8月に内服抗がん剤を中心としたハイリスク薬剤が処方される患者を対象とした薬剤師外来を開設した。薬剤師外来での初回患者指導は医師診察後に、2回目以降は医師診察前に、看護師やドクターアシスタントなどの他職種とも連携して業務を行っている。薬剤師外来の対象を順次拡大し、全内服抗がん剤を対象としたので、運用と活動状況に関して報告する。
【方法】2018年8月から2019年12月までに行った薬剤師外来での患者指導の全患者指導数の推移と平均指導時間、薬剤師による指導が開始されるまでの患者平均待ち時間も調査した。
【結果】2018年8月の薬剤師外来の指導数は12件（乳腺外科の割合100.0%）、平均指導時間は17.9分であった。薬剤師の指導開始までの平均患者待ち時間は3.52分であり、2019年12月の指導数は150件（乳腺外科の割合22.0%）、平均指導時間は13.6分、薬剤師の指導開始までの平均患者待ち時間は3.63分であった。
【結論】当院の薬剤師外来における指導件数は1年間で約12.5倍に増加しており、指導する薬剤師のスキル向上もあって平均指導時間は短縮傾向にある。一方で平均患者待ち時間の延長はなく、患者在院時間や医師診察開始の遅延報告もなく運用できている。

P-06-78

当院における外国人乳癌患者への薬物療法（パルボシクリブ使用例）における取組に関して

Team medicine for foreign breast cancer patients with palbocicib treatment

[1]近畿大学医学部内科学部門　腫瘍内科、[2]近畿大学看護部、
[3]近畿大学医学部外科学部門　乳腺内分泌外科
岩朝　　勤[1]、竹久　志穂[2]、渡邊　諭美[1]、酒井　　瞳[1]、新崎　　亘[3]、
橋本　幸彦[3]、菰池　佳史[3]、中川　和彦[1]

乳癌領域においても近年外国人患者が増加傾向である。そのコミュニケーションとして、英語を含めた第二外国語での意思疎通が図れればよいのであるが、英語を話せない人も多く、説明、治療に関しては多くの時間と労力が必要となっている。当院においては、外国人乳癌患者として3名がおり、2人は中国人、1人はブラジル人である。いずれもパルボシクリブ併用のホルモン療法施行中の患者であるが、平均外来時間は当初は42分と通訳を交えないと意思疎通および訴え傾聴が困難であった。そのため、外国人患者に関しては、癌支援センター看護師に同席をお願いし、外来時間前に患者の訴えや、服薬状況の確認、副作用の評価をお願いすることで、外来時間も25分と短縮することが出来、また診療もスムーズに進むようになっている。こういった取り組みを軸として、外国人患者に対する今後の課題に関してここに報告する。

P-06-79

演題取り下げ

P-06-80

開放型病床利用による診・病連携の意義

A successfull of open bed system between local doctor and hosptal

[1]さい医院、[2]一本杉外科医院乳腺外科、[3]大浜医院、
[4]きたやま乳腺クリニック、[5]社会保険田川病院
崔　　哲洵[1]、一本杉　聡[2]、大浜　寿博[3]、北山　輝彦[4]、高橋　龍司[5]、
高橋　宏樹[5]、川本　祐輔[5]、田中　裕穂[5]

福岡県のほぼ中央部に位置する筑豊地区は人口約40万人の人口減少と地価の下落傾向が続いている地区である。一方､有床診療所に対するスプリンクラー設置が義務化され有床診療所における乳腺診療が困難な状況になった。この様な地域の事情から2016年4 月以来 当院は開放型病床を利用した診・病連携による乳腺診療を継続してる。4年間の原発乳癌症例は約160例である。診療所で診断確定の後、連携病院に紹介し術前評価を行う。この際、診療所での過少評価のため術前療法を施行した症例もある。手術は連携先の常勤専門医や常勤外科医と共に行い術後も継続してfollow upする。こうして術後後出血に対応できた症例もある。術後抗HER-2療法導入や放射線治療を行うにあたって 術前に行った心機能評価や各種画像データが連携先病院に存在することから 次のステップの治療への移行がスムースに移行できる。術後再発乳癌の治療においても連携先病院の他科医師の協力を得ることができるなどの診療所側のメリットは多くある。一方、病院側のメリットとしては、高額な機械の有効利用ができる。診療所で診断～術後follow upを行う事によって病院外来機能の緩和～勤務医の負担軽減になる。病院の収益増にも繋がるなどの連携先病院にもメリットがある。診療所・病院双方にメリットがありWin-Winの関係であるが 専門医同士での見解の相違の問題を生じることがという訳ではない。連携後4年を経過し連携のメリット・デメリットを再評価する。

P-07-1

院内癌登録による乳癌診療の質的評価への対応

How to deal with quality evaluation by National Cancer Registration

[1]KKR 東京共済病院　乳腺科、[2]総生会 麻生総合病院
馬場　紀行[1]、重川　　崇[1]、浅川　英輝[1]、朴　　圭一[1]、中村明日香[1]、
川原　仁子[2]

現在全国癌登録(26項目)は全ての癌診療を行う病院に義務化されており、より専門的な診療を行う施設では標準様式による院内癌登録（約100項目）について登録データを作成して毎年提出することが奨励されている。癌拠点病院はもちろん一般病院でも癌症例が多ければ標準様式で癌登録を行った方が将来的に利点があると考える。その理由として標準様式の項目増加とともに癌登録の目的が単なる疫学的調査にとどまらず、治療の質的評価のツールとしようとする行政の意図を強く感じるからである。発見経緯、来院経緯には病診連携や対策型検診への協力姿勢を評価しようとする目的があることは一目瞭然である。また治療における施設間の連携も治療法別に細かく記載することが求められている。集学的治療体制をいかにして構築しているか、緩和医療についての対応姿勢がどのようなものか問う項目も次第に多くなっている。注目すべきは治療後3年、5年目の予後について報告させることにより長期成績を個々の施設毎に算出することが可能になっており、この結果から施設別の治療成績を比較して一般に公表することにより癌診療施設の差別化を図ることが可能となる。患者さんは成績の良い施設に集まり、成績の悪い施設は癌診療から淘汰されることになる。まだ自由記載であるが診療施設や診療担当医についてコメントする項目があり、将来的には施設や担当医に対する診療内容の質的評価につながる項目となる可能性は十分にある。現在癌登録に関心のある医師は極めて少ないが、癌登録に協力的か非協力的かが評価項目となり、癌診療の現場から退場を命じられるような時代になる可能性も十分にある。データマネージャーの数はまだ十分とは言えないが、より高度な癌診療を行う施設に対しては初級だけでなく中級の資格を持つデータマネージャーの常勤化が求められている。将来的にはデータマネージャーの権限がより強化されて、診療内容や診療姿勢の評価についても評価、登録者となるかもしれない。医師は最善の治療を行うとともに、それが登録内容に反映されるように登録に協力しなければならない。データマネージャー任せの登録では将来の癌診療施設や医師の差別化に乗り遅れてしまう。院内癌登録の分析結果により、将来診療報酬の差別化や診療内容の制限が行われ、癌診療に関わる施設や医師の絞り込みにつながることを真剣に懸念すべきであると考える。

P-07-2

電子カルテ処方オーダデータから薬物投与データベースを作成し治療実態を把握する

Create a drug administration database from electronic medical record prescription order data

順天堂大学乳腺腫瘍学講座
飯島耕太郎、鹿内　彩菜、小室　優子、仙波　遼子、石塚由美子、
佐々木律子、明神　真由、村上　　郁、氷室　貴規、魚森　俊嵩、
堀本　義哉、中井　克也、齋藤　光江

【背景】NCDへの症例蓄積によって、数十万件のデータが扱えるようになり、日本全体の臨床状況の把握や希少症例などの解析が進むことが期待されている。最近はフォローアップデータが蓄積されつつあり、補助薬物療法についても解析可能になると思われる。
しかし再発症例では、実際の治療薬の使用順や投与期間等の把握は困難であり、これはDPCデータにおいても解析できないものと思われる。単施設であっても電子カルテから人手で項目を拾いデータベースを作成することも昨今の労働環境からは難しいものと思われる。とはいえ限られた条件の臨床試験だけでなく、やはり実臨床での使用実態というリアルワールドデータがあって、それらを合わせて考えることが適切な治療につながるものと考える。
【目的】昨今は注射薬・内服薬については電子カルテもしくはオーダリングシステムを用いて治療を行っている施設が殆どであり、処方や指示した時点でデータが発生している。これらを使えば、少ない労力で薬物療法のデータベースが作成できると考え、今回試験的にデータ作成を行った。
【方法】電子カルテ（富士通EGMAIN-GX）の診療データウェアハウスを用い、オーダリングが開始された2008年1月から2019年5月までの内服薬処方オーダと化学療法レジメン指示オーダをダウンロードし、解析した。
【結果】乳腺科に限ると、内服薬処方オーダ数は約9万件、化学療法レジメンオーダ数は約4万件であった。内服薬投与患者数は3854人、化学療法施行患者数は2466人であった。内服薬については13品目、化学療法レジメンについては37種類であった。
現在、これらのデータを患者毎のものに変換し、投与順ならびに投与期間が把握できるようにデータベース作成を行っている。さらに症例データベースと結合して、特定の臨床キャラクターにおける薬物療法実体を解析できるようにする予定である。
【考察】電子カルテのデータはメーカーが同一であればおそらくデータ形式は大きく変わらないこと、また他メーカーであっても同様に考えられることから、多くの施設でデータ作成が可能であり、全国的なデータ作成ができるのではと思われる。さらにこれらはほぼ定型的な作業で抽出できるため、昨今デスクワーク作業の自動化として用いられつつあるRPA（Robotic Process Automation）を導入することにより、ほぼリアルタイムで労力をかけずデータベース更新ができるのではないかと期待している。

P-07-3

乳がん情報サイト「イシュラン」上で蓄積された、患者1103名の医師コミュニケーションタイプの選好解析

Breast cancer patients' preference on physician's communication type

株式会社メディカル・インサイト
鈴木　英介

「イシュラン」は、2020年1月時点で1253施設･5055名の乳がん診療医の情報を掲載する、本邦最大の乳がん診療施設・医師の情報サイトである。
「イシュラン」では、医師のコミュニケーションのタイプを以下の4つに分け、患者の投票に基づき、医師毎にどのタイプに偏りがちかが可視化されている。

<学究型>数字を使ってきっちりした説明をする真面目なタイプ。治療方針を論理的に理解・納得したい患者さんに向く。
<リーダー型>医師自らぐいぐい引っ張る頼もしいタイプ。治療方針をバシッと端的に示してほしい患者さんに向く。
<聴き役型>患者の話を良く聴き受け容れる優しいタイプ。自分の話をしっかり受け止めてほしい患者さんに向く。
<話し好き型>楽しく前向きに患者の気持ちを盛り上げるタイプ。堅苦しくないざっくばらんなコミュニケーションを望む患者さんに向く。

2017年の学術総会時に、全国の乳がん診療医のコミュニケーション・タイプの解析結果は示したが、患者側の選好実態に関しては未解析であった。

そこで、本稿では、2016年6月から2019年12月にイシュラン内の「医師マッチングサービス」で蓄積された、ユーザー 1103名分の以下3点への回答結果を解析し、患者が選好する医師コミュニケーションタイプの可視化を試みる。
・あなたは重要な意思決定の際に、信頼できる他者が決めてくれた方が楽と思うタイプですか?自分自身で決めたいタイプですか?
・あなたは理屈で納得するタイプですか?ハートで納得するタイプですか?
・あなたは、「他人の話を聞く」「自分の話をする」のどちらになっている時が、普段居心地よく感じますか?

治療オプションが複雑化し患者に説明しなければならない情報が増える一方、患者が独自に手にする医療情報も質を問わず増え、医師・患者間のコミュニケーションの難易度はかつてなく高まっている。本稿での考察が、乳がん診療に携わる各医師にとって、より効果的なコミュニケーションへのヒントとなれば幸いである。

P-08-1

当クリニックでHBOCを疑った乳癌症例に関する考察
Breast cancer cases suspected of HBOC in our clinic

[1]第二川崎幸クリニック、[2]川崎幸病院
中村　幸子[1]、木村　芙英[2]、小根山正貴[2]、後藤　　学[2]、関川　浩司[1]

【目的】
近年、遺伝性乳癌卵巣癌症候群（以下HBOC）は社会で広く認知され、2018年6月オラパリブのコンパニオン診断でBRCA遺伝学的検査が保険収載になったことから更に注目されている。これに伴い、外来診療におけるHBOCの情報提供とサーベイランスがより重要性を増した。そこで当クリニックで乳癌と診断された患者の中からHBOCを疑う症例を抽出し、症例の解析と適切な情報提供やサーベイランスが行われているかを調査した。
【方法・対象】
当クリニック乳腺科開設翌年の2017年1月から2019年10月までの乳癌術後症例を対象に、NCCNガイドラインに基づいてHBOCが疑われる症例を抽出した。調査項目はHBOCを疑う因子、受診動機、罹患年齢、術式、組織系、臨床病期、治療経過、BRCA遺伝学的検査の有無、サーベイランス状況とした。
【結果】
乳癌術後患者は全体で280症例であり、そのうちHBOCを疑われた患者は89症例であった。Stage0.1の症例が58症例、Stage2が26症例、Stage3が5症例であった。HBOCを疑う因子は若年発症が最も多く、次が家族歴であった。受診動機で最も多かったのは健診で63 %であった。年齢中央値は45歳であった。Intrinsic subtype はLuminal typeが 71%、Triple negative typeが13%であった。進行乳癌となりコンパニオン診断を施行したのは1症例でBRCA陰性であった。患者本人、患者家族について他院の遺伝外来でカウンセリングを希望したのは2症例のみであり、自費による遺伝子検査を受けるに至らなかった。
【考察と課題】
当クリニックでHBOCを疑う症例の7割近くが早期乳癌であり、定期健診を行っている症例が多くみられたことが要因と考える。しかしながら高額なBRCA遺伝学的検査を希望した症例は認めなかった。このことからHBOCを強く疑う患者、家族に対しては保険内でBRCA遺伝学的検査が可能になることが望まれる。
コンパニオン診断やがん遺伝子パネル検査の保険収載により遺伝診療の必要性が急速に拡大しているが、当クリニックのような小規模施設で遺伝カウンセラーや臨床遺伝専門医をおいた遺伝外来を開設することは容易ではない。そのため我々はJOHBOC協力施設の登録を準備をしており、必要時に基幹病院と連携をとることで体制を整えていく方針である。また定期的にJOHBOCのセミナーや遺伝カウンセリングセミナーを受講し、HBOCの知識習得とカウンセリングスキルの向上に努力している。

P-08-2

乳癌患者のBRCA1/2検査acceptance rateへの、検査目的及び保険適応との関連-7年139人の検討-
Relations between BRCA1/2 test acceptance rate and reimbursement for patients with breast cancer

[1]兵庫県立がんセンター　腫瘍内科、[2]兵庫県立がんセンター　遺伝診療科、
[3]兵庫県立がんセンター 乳腺外科
松本　光史[1,2]、河村美由紀[1,2]、尾上　琢磨[1,2]、西村　明子[1,2]、
境　　秀樹[1,2]、秋丸　憲子[2]、浦川　優作[2]、菅原　宏美[2]、広利　浩一[2,3]、
田根　香織[3]、橋本　一樹[3]、井上翔太郎[3]、高尾信太郎[3]

Objectives; To describe the acceptance rate of BRCA 1/2 test and relations between the rate and the cost of tests paid by patients with breast cancer.

Methods; This is the retrospective study of the database and electrical charts. Genetic service in this abstract consists of genetic counseling and adjunctive explanation. The genetic counseling is usually provided by certified genetic counselors (CGC) with certified doctors of clinical genetics. The adjunctive explanation is provided by CGC in the case of the BRCA1/2 test as a companion diagnostic (CDx) for olaparib after explanation by treating physicians. The cost of the BRCA1/2 test is usually about 200,000 yen without reimbursement. If the test is a part of a clinical trial, the cost is free. In the case of CDx, the cost of the test is also 200,000 yen, but with reimbursement. Hence, out of pocket cost for patients is around 0 - 60,000 yen, depending on patients' insurance and economical status. All patients gave written informed consent and IRB approved the study.

Results; From February 2013 to December 2019, 241 clients received genetic service. Among them, 139 breast cancer patients were analyzed for this study. As a total, 78 out of 139 patients (56%) accepted the test. For the genetic counseling, 107 breast cancer patients visited the clinic. Most of them (104 patients; 97%) were explained about the cost as without reimbursement, whereas three of them (3%) were explained about the cost as free, as a part of the clinical trial. In 104 patients without reimbursement, 43 patients (41.3%) accepted the test whereas all the three patients accepted the test. For the adjunctive explanation, all the 32 patients (100%) accepted the test. Other details of the study will also be presented at the meeting.

Conclusions; Insurance coverage of BRCA1/2 tests for all the breast cancer patients may increase the acceptance rate as high as double.

P-08-3

当院の乳癌手術症例における家族歴と遺伝学的リスク評価の検討
Examination of family history and genetic risk assessment in breast cancer patients

[1]淀川キリスト教病院　乳腺外科、[2]茶屋町ブレストクリニック、
[3]淀川キリスト教病院　腫瘍内科、
[4]淀川キリスト教病院　認定遺伝カウンセラー
箕畑　順也[1]、松尾　　遥[1]、斎藤　明菜[1]、渡辺　理恵[1]、脇田　和幸[1,2]、
重岡　　靖[3]、秋丸　憲子[4]

[目的] 2016年の全国乳がん患者登録調査報告によると95257名の登録患者の内家族歴を有するものは13197名（13.9%）と報告されている。癌診療において家族歴の聴取は基本的な事項の一つであるが多忙な診療業務の中で十分な記録がなされていないことも多いと思われる。当院の乳癌患者における家族歴と遺伝学的リスク評価について報告する。[方法] 当院の乳腺外来では家族歴の記録は各担当医の方針に任せられていた。2018年4月より乳癌と診断された患者のサマリの書式に「癌家族歴 乳癌 卵巣癌 その他」という項目を定め、外来担当医が記載することとした。家族歴の記録はごく短時間で聴取できる簡便な内容の把握に留め、必要があれば繰り返し聴取して記録を更新、遺伝学的リスクがあると思われる患者には遺伝カウンセリングを勧めている。今回2018年4月から2019年10月までに手術を行った乳癌患者168名の家族歴と遺伝学的リスク評価について検討した。[結果] 患者の平均年齢は59歳(26-92)。同時両側乳癌7名、異時両側乳癌7名であった。非浸潤癌が28名、浸潤癌が140名でサブタイプの内訳はTriple Negative:12名 Luminal:104名 Luminal-HER2:16名 HER2:8名であった。癌家族歴は110名(65.5%)にみられた。乳癌家族歴は43名(25.6%)、二度近親者以内の乳癌家族歴は36名(21.4%)であった。BRCA病的変異陽性乳癌の家族歴が1名(0.6%)に見られた。乳癌以外の癌家族歴は卵巣癌3名、膵癌10名、前立腺癌6名、大腸癌21名、胃癌30名、子宮癌11名、肺癌19名、肝臓癌11名、血液疾患6名、その他22名という結果であった。NCCNガイドライン（ver.3 2019）の詳細な遺伝学的リスク評価の基準に当てはまるものは81名(48.2%)で7名が遺伝カウンセリングを受けた。1名が遺伝学的検査を希望され結果はBRCA病的変異陰性であった。[考察] 当院の過去の集計では2012年かから2017年の乳がん患者703名において乳がん家族歴を有すると記録されているものは62名(8.8%)であり、今回の集計と大きな隔たりが見られた。今回、サマリの書式を定型化し医師間でルールを統一することで正確な家族歴の把握に近づくことができたと考えられる。反面、遺伝学的リスク評価の観点からは不十分な点も見られ、特に血縁者の癌発症者詳細の把握が課題と考えられた。今後遺伝性腫瘍診療の重要性は益々増大することが予想される。多忙な診療業務の限られた時間の中で遺伝性腫瘍を拾い上げる為のシステムが重要と考える。

P-08-4

一般病院で遺伝学的検査を受ける患者への看護と今後の課題
Nursing and problem of the patient undergoing a genetic test in the general hospital

独立行政法人　国立病院機構　高崎総合医療センター
櫻井　史子、高他　大輔、荻野　美里、鯉淵　幸生

【はじめに】
当院では2018年11月から、再発乳がん患者に対するPARP阻害剤の適用を調べる遺伝学的検査を開始した。主治医が外来で検査の目的や結果が家族へ与える影響などを説明し、検査結果が陽性である場合はがん看護専門看護師が同席し、サポートをする体制を整えた。現在まで15名に実施し、陽性結果は3名であった。その中で、関わりが困難だった1症例を報告する。
【目的】
遺伝性乳がんにおける看護実践を考える
【研究方法】
当院の倫理規範に基づき、研究を実施した。
【事例紹介】
A氏、40歳代。再発治療中であり、主治医から治療選択を増やすための遺伝学的検査を勧められた。家族は夫、2人の子どもとの4人暮らし。兄弟がいる。A氏は検査結果を義母に知られたくない思いが強く、夫にも検査について相談できずにいた。
【結果】
A氏の家系には乳がん・卵巣がんはいなかったため、A氏は大きな衝撃を受けていた。医師からの説明を受けた後、A氏との面談を行った。混乱するA氏とともに、A氏の家系を整理するため、一緒に家系図を作成した。父方に前立腺がんが多いことがわかり、「なんで自分ががんになったのか、その理由がわかってすっきりとした部分もあります。正直、父を恨む思いもあります。だから、娘に伝えたら、同じ気持ちになるかと、不安になります」と話した。だがA氏は、この時点で娘への影響しか考えられていなかった。そのため、A氏の不安の傾聴に努め、その後に兄弟への影響も共に考えた。A氏は、「兄弟には伝えないといけないと思います。姪は私の娘より大きいので、検査を受けるかどうか考える時期が娘よりも早く来ると思います」と話した。A氏は勇気を出して疎遠であった兄弟と連絡を取り、直接自宅へ訪問して、病気の事、今回の検査の目的と結果、近くに相談できる専門の窓口があることを伝えた。
【結論】
A氏とともに家系図を作成し、検査結果が家族に与える影響を共に考えたことで、A氏が検査結果と向き合い、自分なりに家族と向き合うことを支える事ができた。一方で、A氏は自分の家族には子ども達が成人してから伝えることに決めたが、自分がその頃まで生きていないのではないかと不安を抱えている。そのため、今後の課題は、検査前と直後だけでなく長期的に意思決定を支援していく外来看護の仕組み作りと、がんゲノム医療中核拠点病院との連携強化である。

P-08-5

卵巣がんを契機に診断されたHBOC症例に対する乳房サーベイランスの取り組み

Management of breast surveillance for HBOC diagnosed by companion testing of ovarian cancer

[1]国立病院機構 小倉医療センター 外科、
[2]国立病院機構 小倉医療センター 看護部、
[3]国立病院機構 小倉医療センター 婦人科、
[4]国立病院機構 小倉医療センター 病理診断科
轟木　秀一[1]、山﨑　　徹[1]、堤　　親範[1]、下川　亜矢[2]、元島　成信[3]、
中山　正道[4]

【背景】PARP阻害剤は*BRCA1/2*遺伝子変異によって、DNAの相同組み換え修復に異常をきたした細胞に特異的に作用する薬剤であり、*BRCA*遺伝子変異陽性の卵巣がんへの初回維持療法として保険収載された。コンパニオン診断はPARP阻害剤使用の可否を判断するだけでなく、遺伝性乳がん卵巣がん症候群（以下HBOC）か否かも判明させる。HBOCの卵巣がんはStageⅢ期以降で診断されることが多く、HBOCと判明しても予後に影響するのは卵巣がんと考えがちである。しかし、HBOC卵巣がんは予後が比較的良好であるという報告もあり、乳房に対するサーベイランスやリスク低減乳房切除などの適切な管理も重要となる。
【目的・方法】卵巣がんに対するPARP阻害剤のコンパニオン診断によってHBOCと判明した症例における乳房サーベイランスの実施状況と課題を明らかにする。
【結果】2018年1月から2019年12月に当院で卵巣がんと診断された38例のうち、PARP阻害剤のコンパニオン診断対象者は17名であった。コンパニオン診断前の説明は、遺伝性腫瘍専門医もしくは遺伝性腫瘍コーディネーターが実施し、14名が*BRCA1/2*遺伝子検査を受けていた。このうち*BRCA*遺伝子変異陽性者は5名（35.7%）であった。変異陽性者全員が遺伝カウンセリングを受け、乳房サーベイランスが開始されたが、リスク低減乳房切除を受けた症例はなかった。一方、遺伝カウンセリングおよび遺伝学的検査の対象となる20歳以上の血縁者は25名で、そのうち遺伝カウンセリングを受診したのは3名（12.0%）、遺伝学的検査を実施したのは1名（4.0%）で、変異陰性であった。
【考察】コンパニオン診断前の説明から遺伝診療部スタッフが関わったことで、HBOCと判明した全例の乳房サーベイランス実施につながったと考える。ただし、血縁者の遺伝カウンセリングおよび遺伝学的検査実施率は低く、その理由として、遠方に住んでいる、遺伝子変異の重大性の認識不足などが考えられた。
【結論】卵巣がんを契機に診断されるHBOC症例が今後増えることが予想され、乳房サーベイランスやリスク低減手術をどのように行うべきか検討が必要である。

P-08-6

遺伝性乳癌患者におけるリスク低減乳房切除の意義

Assessment of Risk-Reducing Mastectomy in patients with hereditary breast cancer

[1]山梨県立中央病院　乳腺外科、[2]山梨県立中央病院　ゲノム解析センター、
[3]山梨県立中央病院　婦人科、[4]東京大学
中込　　博[1]、井上　正行[1]、弘津　陽介[2]、雨宮　健司[2]、坂本　育子[3]、
小俣　政男[2,4]

Introduction
The advantage of Risk-Reducing Mastectomy including contralateral risk-reducing mastectomy (CRM) and ipsilateral mastectomy (IM) instead of breast conserving surgery (BCS) for patients with hereditary breast cancer are still controversial in Japan.
Patients and Methods
We treated 2587 patients with breast cancer (BC) from 1999 to 2018. Among them, 238 patients underwent genetic testing of BRCA and other 25 genes relating hereditary BC, and 27 patients were revealed to carry deleterious mutations ; BRCA1 (5) , BRCA2 (16) , BARD1 (1) , ATM (1) , Palb2 (1) , MRE (1) , and P53 (1) , and neurofibromatosis (1) .
We reviewed the frequency of contralateral breast cancer and developing new cancer after BCS and try to pick up cases for whom CRM or IM might improve their survivals.
Results
Contralateral breast cancer were seen in 117/2587 (4.5%) in our cohort, while 7/27 (24%) of patients with deleterious mutation developed contralateral breast cancer. Among them, one patient with *BRCA2* mutation suffered from metastases from second breast cancer, for whom CRM might be beneficial for her survival.
Among 238 patients available to their genetic testing, 184 patients underwent BCS. 11 patients (6.0 %) developed cancer after BSC. However, there were no patients with deleterious mutation, developing new cancer in the preserved breast.
Conclusions
Our cohort indicated an advantage of CRM for patients with hereditary breast cancer, but no superiority of IM rather than BCS in long term follow up.

P-08-7

演題取り下げ

P-08-8

当院での遺伝性乳癌卵巣癌症候群に対する取り組みと今後の課題～一地方の基幹的病院としての役割～

Our efforts to hereditary breast and ovarian cancer syndrome and future tasks

君津中央病院　外科
石神　恵美、土屋　俊一、升田　貴仁、西村　真樹

近年、遺伝性乳癌卵巣癌症候群（以下HBOC）の存在は、医療者のみならず一般社会においても広く認知されるようになってきている。しかし、日常診療のなかでの遺伝カウンセリング体制は十分とはいえず、さらに、HBOC患者、変異保有未発症者に対するサーベイランス、予防医療は保険適応外である。そのような中、2018年6月にPARP阻害剤olaparibのコンパニオン診断としてBRACAnalysis診断システムが保険適応となり、7月には*BRCA1/2*変異陽性かつHER2陰性の手術不能または再発乳癌患者に対してolaparibが保険収載された。検査実施の機会が増え、HBOC患者や変異保有未発症者が増えることが予想される。当院乳腺外科では、認定遺伝カウンセラー（CGC）が着任した2015年からHBOC診療の体制整備を進めてきた。NCCNガイドラインに沿ったリスク者拾いあげのために家族歴問診票を導入し、乳腺外科医は研修としてHBOC関連のセミナーに参加してきた。2016年には臨床遺伝専門医（非常勤）を招聘し、院内に遺伝性腫瘍を対象とした遺伝相談外来を開設した。地域がん診療連携拠点病院である当院のHBOC診療の現状と今後の課題について報告する。
【診療実施体制】HBOC診断目的の場合:家族歴問診票または医師による口頭問診からリスク者を確認→CGCが詳細な家族歴聴取→外来担当医がハイリスク者にHBOCについて説明→CGCと面談→希望者は遺伝相談外来を受診。コンパニオン診断目的の場合:患者の乳癌治療歴より外来担当医がBRACAnalysis診断適応と判断→患者に検査目的を説明→CGCによる補足説明と家族歴確認→遺伝相談外来受診。陽性結果の場合、院内で実施不可能なサーベイランスについては、他施設に紹介している。
【結果】遺伝相談外来開設時から2019年11月までに、HBOCに関して26名が遺伝相談外来を受診した。10名がHBOC診断目的であり、その中で受験に至ったのは5名、うち2名に*BRCA1*変異が検出された（2名は結果未着）。コンパニオン診断目的では16名が受診し、15名が検査を受け、1名に*BRCA2*変異が、他1名にVUSが検出された。
【課題】1）当院は医局人事の都合により1年ごとに常勤の乳腺専門医が交代するが、ハイリスクの受診患者に不利益が生じないよう、継続的な介入と支援が必要である;2）HBOC診療は急速な進展を遂げており、医療者は常にupdateな情報を入手し診療の中て対応していくことが肝要である。

P-08-9

遺伝性腫瘍リスク評価における生殖細胞系列遺伝子パネル（myRisk）の意義

Impact of risk assessment for hereditary tumors using the germline gene panel (myRisk)

九州大学大学院　臨床腫瘍外科
林　　早織、久保　　真、甲斐　昌也、山田　　舞、島﨑亜希子、
原田由利菜、森崎　隆史、金城　和寿、川地　　眸、倉田加奈子、
森　　瞳美、水内　祐介、中村　雅史

<はじめに>近年、遺伝性腫瘍を取り巻く環境は大きく変貌した。従来、若年、多発、家族歴をキーワードに拾い上げていた時代から、生殖細胞系列遺伝子変異のコンパニオン診断を必須とするオラパリブの登場やがんゲノム医療による二次的所見（SF）を避けて通れない時代となった。今回我々は、がんゲノム遺伝子パネル検査の結果を含む遺伝性腫瘍が疑われたケースに対し、生殖細胞系列遺伝子パネルmyRisk（MR、Myriad社）を用いて遺伝性腫瘍のリスク評価を行った。MRは、乳癌、膵癌、大腸癌、胃癌、卵巣癌、前立腺癌を含む8つの主要な癌腫の35遺伝子を一括して解析し、発症リスク、また家族のリスクを評価して、今後のリスクマネージメントを提示する。
<対象>研究・臨床として施行した血液がんを除くがんゲノム遺伝子パネル検査334件のうち、SFが疑われエキスパートパネル（EP）で結果開示を推奨された4例と、家族歴や既往歴より遺伝性腫瘍を疑った5例を対象とした。
<結果>EPでは、米国臨床遺伝・ゲノム学会（ACMG）推奨の59遺伝子を参考にSF開示の推奨を行った。計9症例がMRを受け、うち1例を除いて乳癌の既往があり、以下の3例で*BRCA1*に病的変異を認めた。
症例1（c.190T>C）:37歳女性、左乳癌術後。母親や叔母3名に乳癌・卵巣癌の家族歴あり。術後1年で診断目的に肺部分切除を施行し、乳癌肺転移の診断となった。
症例2（c.188T>A）:66歳の女性。膵頭部癌の診断で術前化学療法の後、膵頭十二指腸切除術を施行した。48歳時に左乳癌の既往歴と、叔母3名に乳癌家族歴あり。
症例3（c.81-lG>A）:64歳女性。右炎症性乳癌に対して、術前化学療法の後切除術を施行した。TACでPDもCBDCAが奏効した。術後約4年が経過し、明らかな再発所見は見られない。49歳時に胃癌の既往歴あり。乳癌・卵巣癌の家族歴なし。
<結語>開示すべきSFは、すべてEPで議論され、患者本人および血縁者の健康管理に有益な所見で、病的変異であることが確実であるべきとした。MRを用いて包括的に遺伝性腫瘍のリスクを評価し、その結果に基づいてサーベイランスのための各科連携、予防手術体制を構築し実施することに取り組んでいる。

P-08-10

HER2陰性進行再発乳癌のコンパニオン診断としてのBRCA1/2遺伝子検査を施行した乳癌症例の検討と課題

Consideration for breast cancer patients who underwent BRCA gene testing as a companion diagnosis

JA 広島総合病院　乳腺外科
梶谷　桂子、金子　佑妃、厚井裕三子、大原　正裕

【背景と目的】2018年6月にBRCA1/2遺伝子検査がOlaparibのコンパニオン診断として保険適応となり、2020年4月より遺伝性乳がん卵巣がん症候群（HBOC）を発症した患者に対して予防的乳房・卵巣卵管切除術やサーベイランスが保険適応となることが決定した。これによりHBOC診療が前進し、遺伝カウンセリングを必要とする症例が増えることが予想される。当院では2020年1月より遺伝子診療部を開設し、HBOC診療が院内で完結できるような体制作りを進めている。
こうした背景よりこれまでに当院において、コンパニオン診断としてのBRCA1/2遺伝子検査を施行した乳癌症例を検討し、今後の参考となるよう課題を検討した。
【対象と方法】2018年7月から2019年12月の間に、HER2陰性進行再発乳癌患者に対して、BRCA1/2遺伝子検査とHBOCについて主治医が情報提供を行い、遺伝子検査を希望された20例について検討した。
【結果】BRCA1/2遺伝子検査を受けた20例のうち、女性は19例、男性は1例、検査を受けた年齢中央値は56.5歳（41-76歳）、検査時の治療lineは平均3次治療（2ndline以下が7例、5th line以上が5例）、サブタイプはluminal typeが18例（90%）、triple negative typeが2例（10%）であった。検査結果はBRCA1変異陽性1例（5%）、BRCA2変異陽性1例（5%）、VUS1例（5%）であった。
BRCA1/2変異陽性者2例はいずれもluminal typeであった。BRCA1変異陽性の1例は第3度近親者に5名のHBOC関連腫瘍を認める濃厚な家族歴があり、Orapalibを投与して一時的に症状は軽快したが、投与3ヶ月後に骨髄転移の増悪のため死亡した。BRCA2変異陽性の1例は、血縁者に1名のHBOC関連腫瘍を認め、現治療に対して効果が見られるためOrapalib未使用である。
【まとめ】BRCA1/2変異陽性と判明することで治療選択薬が増える一方、血縁者への情報提供も必要となる。当院でBRCA1/2変異陽性と診断された2例は、これまで積極的に希望されなかったため血縁者に対する遺伝カウンセリングは行なっていない。今後は乳癌術後の方も含めて家族歴のアップデートやリスク評価を行い、適切な方に必要な情報提供ができるような体制作りを進めていく必要がある。

P-08-11

がんゲノム医療時代の乳癌の遺伝学的検査の現状

The present conditions of the genetic examination of breast cancer of the cancer genomic medicine

[1]伊藤外科乳腺クリニック、[2]細木病院、[3]高知生協病院
安藝　史典[1]、伊藤　未喜[1]、上地　一平[2]、尾﨑　信三[2]、川村　貴範[3]、
岡添　友洋[3]

（はじめに）近年では、遺伝性乳癌のリスクが低いと考える患者でも、頻度は低いもののBRCA1/2遺伝子変異を認める報告がなされている。がんゲノム医療として、進行再発癌に対して「がんパネル検査」が行われるようになってきた。当院における遺伝学的検査の現状を報告する。
（対象・方法）対象は、2013年1月から2019年10月までに外来を受診した乳癌患者1,331名。NCCNガイドライン拾い上げ基準にそって、拾い上げを行い、遺伝カウンセリングを行った。遺伝学的検査を希望する場合は、検査を施行した。HER2陰性転移再発乳癌患者11名についてもオラパリブのコンパニオン診断としてのBRCA遺伝学的検査の説明を行った。
（結果）360名を拾い上げ、遺伝カウンセリングを行った。5名にBRCA遺伝学的検査を行った。病的変異は認めなかった。HER2陰性転移再発乳癌患者では、オラパリブのコンパニオン診断ではあるが、全例に遺伝カウンセリングを行い、BRCA遺伝学検査を受けるかどうかを自己決定していただいている。5名にBRCA遺伝学的検査を行い、2名に変異陽性を認めた。1名は、オラパリブによる治療を行っている。BRCA遺伝子変異陽性患者には、家系員に、遺伝子変異を共有している可能性があり、遺伝カウンセリングを受けていただけるように配慮していただくように説明をしている。
現在、高知県には、乳腺専門医が11名おり、うち4名が臨床遺伝専門医である。高知大学医学部附属病院遺伝診療部を中心に、病病連携、病診連携によって、遺伝性乳癌診療を行っている。定期的に遺伝診療カンファレンスを行い、情報共有を図っている。リスク低減治療は、高知大学医学部附属病院で乳房切除術や卵巣卵管切除術を行っている。サーベイランスとしても、乳房MRI検査や卵巣癌スクリーニングを行うように努めている。金銭的理由や社会的配慮から受けることを躊躇する患者がいることが課題である。県内には、がんゲノム医療拠点病院が1施設、がんゲノム医療連携病院が1施設あり、当院にて治療中の転移再発乳癌患者も、がんゲノム医療にアクセスすることが可能である。また、がんゲノムパネル検査で生殖細胞系列の遺伝子変異がみつかった患者の血縁者への、遺伝カウンセリングを行う体制は整えている。
（まとめ）遺伝診療のゴールは、リスクのあるクライエントの自立的な意思決定支援である。全ての人が、遺伝診療を受けることのできる体制を目指していかないといけない。

P-08-12

がん遺伝子パネル検査によるプレシジョンメディシンの乳癌診療での有用性と地方大学病院が直面する問題点

Progress and challenges in precision medicine in a Japanese local university hospital

[1]和歌山県立医科大学　第三内科、[2]和歌山県立医科大学　胸部心臓血管外科
徳留なほみ[1]、宮坂美和子[2]

【目的】Guardant360®は血液中のcirculating tumor DNAをもとに73種類の癌関連遺伝子の変異等を一括検出・解析する癌遺伝子パネル検査である。本検査の、特に乳癌症例における地方大学病院における臨床的有用性について検討する。
【方法】2018年11月に導入後の1年間に進行固形癌28症例に対して本検査を実施し、データの研究用利用に同意の得られた25症例（乳癌症例7例、非乳癌症例18例）を対象とした。
【結果】平均年齢は乳癌症例60.6才（49-69）、非乳癌症例65.1才（42-86）。乳癌症例の2例は両側乳癌で、うち1例はホルモン受容体・HER2に基づく病理学的サブタイプが左右で異なっていた。また他の2例では継時的な生検の結果、病理学的サブタイプの変遷が見られた。Guardant360®の結果、乳癌癌症例6例（85.7%）、非乳癌症例17例（94.4%）で治療に繋がりうるバリアントが1つ以上検出され、バリアント数の平均は乳癌症例3.4（0-7、計24バリアント）、非乳癌症例3.1（0-6、計55バリアント）であった。これらのバリアントのグループ別の内訳は乳癌症例ではPIK3CAなどを含むPI3K pathway群20.8%、CCND1/2、CCNE1などを含むcell cycle regulation群16.7%、TP53、EGFRなどを含むencoding protein群 16.7%、非乳癌症例ではencoding protein群 40.0%、cell cycle regulation群 16.4%、KRASなどを含むMAPK pathway群 12.7%が上位を占めた。マイクロサテライト不安定性は全症例で同定されなかった。乳癌症例の4例（57.1%）、非乳癌症例の2例（10.5%）で保険償還されている薬剤が推奨された。乳癌症例の1例は二次的所見に対する推奨であった。乳癌症例の1例（14.3%）、非乳癌症例の3例（15.8%）はオフラベルでの薬剤投与も選択肢となった。結果、2例（28.6%）の乳癌症例、1例（5.3%）の非乳癌症例がパネルの結果を元にした薬剤投与を受けた。乳癌症例の6例（85.8%）、非乳癌症例の7例（36.8%）で国内治験が選択肢に上ったが、参加には至っていない。二次的所見は乳癌症例での1例（BRCA1/2、3.8%）に認められた。
【結論】薬剤の選択肢が多い乳癌症例は非乳癌症例と比較して承認薬剤を推奨されることが多い。また、優勢となる病理学的サブタイプが不明な場合にリアルタイムでの情報源となりうる。しかし治療候補に上る治験への参加には至っておらず、地理的・社会的要因が与えている要因は大きい。

P-08-13

当院におけるコンパニオン診断としてのBRACAnalysis及びオラパリブの使用経験

BRACAnalysis as companion diagnostics and usage experience of Olaparib in our hospital

[1]神鋼記念病院　乳腺センター、[2]北野病院
矢内　勢司[1]、御勢　文子[1]、大久保ゆうこ[1]、大段　仁奈[1]、結縁　幸子[1]、
矢田　善弘[1]、松本　　元[1]、出合　輝行[1]、一ノ瀬　庸[1]、橋本　　隆[1]、
大瀬戸久美子[2]、山神　和彦[1]

【背景】OlympiAD試験の結果により2018年6月よりアンスラサイクリン及びタキサン使用後のHER2陰性の手術不能又は再発乳癌で、BRCA遺伝子変異陽性（BRACAnalysisTM診断システム）患者においてオラパリブの使用が可能となった。【対象と方法】2018年9月から2019年11月までの期間に当院においてBRACAnalysisを実施した22例に対して、臨床病理学的因子、遺伝的素因について検討を加えた。また、BRCA（+）の3例に関しては治療効果、副作用などの臨床経過、遺伝カウンセリングについて検討した【結果】BRACAnalysis施行時の年齢中央値は51.5歳（30 ～ 86歳）、ER（+）18例、ER（-）4例、同コンパニオン検査時の化学療法治療lineの中央値は2（0 ～ 4）であった。乳癌、卵巣癌、膵癌の家族歴を有する症例は3例であった。BRCA1（+）が1例、BRCA2（+）が2例であった。NCCNガイドライン（version 1.2018）によるBRCA遺伝学的検査の基準に該当する症例は10例でBRCA（+）の3例（30%）は全て推奨基準に入っていた。【オラパリブの使用経験】症例①37歳女性、ER（-）、対側腋窩リンパ節、皮膚、胸膜転移、家族歴なし（年齢45歳以下の症例でNCCNガイドライン（version 1.2018）の基準に合致）。BRCA1（+）のため、5th lineとしてオラパリブを使用、奏功期間は6か月、副作用は嘔吐（G1）、味覚障害（G1）であった。症例②30歳女性、ER（+）、Stage IV、肝、骨転移、家族歴あり（膵癌：父、祖父）。BRCA2（+）のため、3rd lineとしてオラパリブを使用。副作用は嘔気（G1）のみで、治療継続中（現在2ヶ月経過）。症例③45歳女性、ER（+）、縦隔リンパ節、胸膜転移、家族歴あり（乳癌：曾祖母、膵癌：母）。BRCA2（+）のため、1st lineとしてオラパリブを使用。副作用は特記すべきなく、治療継続中（現在2ヶ月経過）である。BRCA（+）症例の遺伝カウンセリングに関しては当院では認定遺伝カウンセラーのカウンセリングが可能な体制ではあるが、2例は投与開始が間もないため施行予定となっている。【考察】オラパリブはTripple Negative乳癌や、ホルモン治療抵抗性のER（+）など治療の選択肢の少ない患者にとって有効な治療法で、副作用も少ない。当院でのBRCA（+）の症例は13.6%（3/22）であったが、若年発症や家族歴のある症例に限定すると30%であった。BRCA遺伝学的検査の基準以外の陽性も認められるとされているが、基準を満たす場合はもれなく提案していく事が重要と考えられた。

P-08-14

遺伝診療部のない施設でBRCA遺伝学的検査を受ける患者に必要であった意思決定支援

Decisionmaking for patients undergoing BRCAtesting in a Hospital without the department of genetics

[1]医療法人社団善仁会　小山記念病院、[2]順天堂大学医学部附属浦安病院
久松明貴子[1]、花香　淳一[1]、藤田　知之[2]、近藤　亮一[1]

【目的】新規薬剤の再発・転移乳がん患者への適応拡大に伴い、2018年6月よりBRCA遺伝学的検査が保険診療で開始された。治療判定のための診断ではあるが、そこには遺伝的な要素があり、患者への意思決定支援が重要であると考える。しかし、当院には遺伝診療部の設置がなく、そのような環境で、検査への意思決定支援を行った事例を考察し、今後の看護支援に活かす事とした。
【事例】40歳代女性、夫・子供二人と4人暮らし、夫とともに家業を営んでいる
X年5月 右乳がんの診断（StageⅡA（T1N1M0）LuminalB（ER+PgR-HER2-Ki-6774%））、実母が50代で乳がん死されており、遺伝学的検査の実施を勧められたが、ご本人は希望されず、右Bp+Ax（LevelⅠ）実施。術後FEC100+DTX投与され、終了後放射線照射とTAM内服となった。局所再発と手術を経て、X+3年10月鎖骨上窩腫瘤の疼痛を自覚され、咳嗽を主訴に受診、CTで右鎖骨上・縦隔リンパ節転移指摘あり。その際BRCA遺伝学的検査を勧められ面談を実施した。患者からは子供や夫への思いが語られ、看護師は家族への申し訳ないという心理的な苦痛や遺伝的な要素を受け入れる事への葛藤を受け止め、検査はいつでもできること、焦らずに一緒に考えていく事を伝えた。その後も外来で声掛けを行い、症状や心境の変化を伺うようにした。X+4年7月 外来受診の際に声を掛けると、身体症状の辛さとともに「遺伝子検査の事をもう少し詳しく聞きたい」と申し出があり面談を実施した。看護師は症状増悪への不安を受け止め、患者の話を傾聴すると共に、検査について説明し、家族でも話し合うよう促した。医師とも情報共有を行い、後日夫も同席のもと医師より現状について説明され、患者はBRCA遺伝学的検査を受けることを決断され、結果BRACA1遺伝子変異陽性であった。
【考察】BRCA遺伝学的検査は日常診療で広く行われるようになってきているが、そこには遺伝的要素が含まれており、検査の説明を受け、患者が心理・社会的な苦痛や葛藤を抱く可能性がある。遺伝診療部のない施設においても、日々の診療の中で携わり、患者の心理・社会的な状況を理解した看護師が介入することで、患者の心境の変化をいち早くとらえ、意思決定を支援することができたのではないかと考える。
【結語】どのような側面においても、患者の心理・社会的背景を踏まえながら、患者の思いに寄り添い、意思決定を支援していく事が重要と考える。

P-08-15

BRCAコンパニオン検査の現状とオラパリブの使用経験

Current status of BRCA companion diagnostic and experience of Olaparib therapy in our hospital

[1]大阪労災病院　乳腺外科、[2]大阪労災病院　看護部
森島　宏隆[1]、小田　直文[1]、今西　清一[1]、濱沢　智美[2]

【緒言】転移再発乳癌に対するBRCAコンパニオン検査が保険適応となり、BRCA遺伝子変異陽性乳癌に対するOlaparibが適応拡大されてから約1年以上が経過した。当院においても、当初は検査体制の構築に戸惑いはあったものの、ようやく軌道に乗ってきた。そこで、当院におけるBRCAコンパニオン検査の現状とオラパリブの使用状況について報告する。
【対象】BRCAコンパニオン検査を施行した15例を対象とした。
【結果】年齢の中央値は55歳（41-71歳）であった。再発症例が11例（73.3%）、Stage4症例が4例（26.7%）であった。Subtype別に見たところ、Triple negativeは5例（33.3%）、ER（+）HER2（-）が10例（66.7%）であった。乳癌の家族歴ありが5例（33.3%）、家族歴無しが10例（66.7%）であった。検査時の化学療法の治療ライン別に見ると、治療前が2例（13.3%）、初回治療中が4例（26.7%）、2次治療中が6例（40.0%）、3次治療中が2例（13.3%）、4次治療中が1例（6.7%）であり、80%が2次治療までの早期に検査が施行されていた。15例中、BRCA遺伝子変異陽性が3例（20.0%）で、うちBRCA1変異陽性が2例、BRCA2変異陽性が1例であった。2例に遺伝子カウンセリングを施行した。
BRCA遺伝子変異陽性の3例中、2例にオラパリブを投与した。1例は左乳癌T2N0M0 IDC HG3 ER（0%）PgR（0%）HER2（0）Ki67（30%）に対しBt+SNを施行した症例で、術後2年4ヶ月目に肺転移を来たした。初回治療としてOlaparib投与開始し、9ヶ月目現在もSDが得られ、投与中である。もう1例は右乳癌T2N1M0 IDC HG3 ER（90%）PgR（70%）HER2（-）Ki67（30%）に対しBp+Axを施行した症例で、術後2年6ヶ月目に子宮転移を来たした。Paclitaxel+Bevacizumab、FEC75、Eribulin、Gemcitabine投与後の5次治療としてOlaparib投与開始したが、3ヶ月投与するもPDとなり、投与終了となった。有害事象として嘔気とGrade 3の貧血を認めた。
【結語】15例にBRCAコンパニオン検査を施行し、3例（20%）で陽性であった。2例にOlaparibを投与した。

P-08-16

当院におけるBRACAnalysisの検討

The experience of BRACAnalysis system in our hospital

[1]北里大学　医学部　乳腺・甲状腺外科、[2]JCHO 相模野病院　外科、
[3]北里大学病院　遺伝診療部
藁谷　美奈[1,2,3]、小坂　愉賢[1,3]、田中　容子[1]、菊池真理子[1]、西宮　洋史[1]、
小鳥　慶太[2]、羽廣　健仁[2]、林　　京子[2]、島津　　将[3]、津村　秀康[3]、
高田　史男[3]、仙石　紀彦[1]

【背景】この1年で、コンパニオン診断である「BRACAnalysis診断システム」によるオラパリブの適応が乳癌のみでなく卵巣癌にも拡大した．「BRACAnalysis診断システム」は生殖細胞系列のBRCA遺伝子変異の判定に基づいており、オラパリブの適応があると同時に遺伝性乳癌卵巣癌症候群であることも意味している．患者本人だけでなく家族にも影響を及ぼすため、事前の説明と同意が重要な検査である．当院では、遺伝診療部と連携し、検査実施前に遺伝カウンセリングを施行しているが、該当科が増加する中で、当院での手順および結果について、乳腺専門医および臨床遺伝専門医の立場から考察した．
【当院での手順】乳癌にて当院で治療中の場合、主治医から遺伝診療部に診療依頼を行う．近隣病院で治療中の場合、オラパリブの適応があった場合に当院での治療を希望される場合は、乳腺甲状腺外科に紹介していただき、遺伝診療部に診療依頼を行う．検査のみ希望の場合は、遺伝診療部に直接紹介していただいている．卵巣癌については当院婦人科主治医から遺伝診療部に診療依頼を行う．当院の遺伝カウンセリングは3名体制で極力迅速に日程を組み、90-120分程かけて遺伝カウンセリングを行う．結果が届き次第、結果開示の日程を組み、告知を行っている．
【症例】乳癌24例（再発16例、stageIV 8例）および婦人科癌（卵巣癌、卵管癌、腹膜癌）11例（FGIO分類III期8例、IV期3例）の35例に実施した．年齢中央値は56歳（35-76歳）．乳癌サブタイプについて、TNは11例（再発7例、stageIV 4例）、Luminal typeは13例（再発9例、stageIV 4例）だった．NCCNガイドライン（ver3.2019）による*BRCA*遺伝学的検査の適応基準に該当するのは29例だった．乳癌卵巣癌の家族歴を有するのは13例だった．現時点で30例の結果が判明し、BRCA1/2遺伝子に病的変異を認めたのは4例であった．
【考察】この1年の間にBRACAnalysis診断システムの適応は乳癌のほか卵巣癌の術後補助療法にも拡大した．当院の結果は、陽性率約10%強と従来いわれている比率と左程変わらないものである．コンパニオン診断であっても通常の遺伝学的検査と同様、覚悟をもって行うべき検査であることを伝える必要があるが、遺伝診療部の限られた人数で全ての遺伝カウンセリングを行うのは困難になっている．当該科主治医が自覚をもって検査説明できるよう、当院ではシステム構築を図っているところである．

P-08-17

当院におけるHBOC診療体制の構築

Construction of HBOC medical treatment system in this hospital

岩手医科大学　外科学講座
小松　英明、石田　和茂、橋本　麻生、天野　　総、松井　雄介、
川岸　涼子、佐々木　章

【はじめに】遺伝性乳癌卵巣癌症候群（Hereditary Breast Cancer Ovarian Cancer Syndrome: HBOC）は*BRCA1*または*BRCA2*の生殖細胞系列の病的変異が原因となり、常染色体有性遺伝形式をとる遺伝性腫瘍の1つである。遺伝性乳癌に対する責任遺伝子の変異を持つ乳癌未発症者に対しては乳房MRIなどのサーベイランスが推奨されている。さらにリスク低減乳房切除術やリスク低減卵巣・卵管切除術といった予防的切除術の重要なオプションとして提示されるようになり、本邦においても行われる様になってきた。当院においても、各医局の枠組みを超えて予防的切除術に対する取り組みを行ってきた。【経過】以前より乳腺外科ではHBOCに関する治験参加を行ってきた。それにより、HBOCへの対策の重要性を実感するとともに、対策が急務であることを痛感した。2017年秋頃、まずは形成外科やメディカルスタッフも参加する乳腺外科カンファランスにおいて、臨床遺伝学科からHBOCにおける講演を頂くことから始まった。そして、臨床遺伝専門医、乳腺専門医、婦人科腫瘍専門医、形成外科専門医が定期的にカンファランスを行い、予防的乳房切除術、予防的卵巣・卵管切除術に関して医学部倫理委員会へ申請する準備を開始した。さらに摘出標本には詳細な病理所見が重要であるため、病理専門医もプロジェクトに加わり、熟考を重ねた。その結果、乳腺、卵巣・卵管それぞれの予防的切除に関する申請については2018年に認められた。その結果も受け、現在は東北初となる日本遺伝性乳癌卵巣癌総合診療制度機構（JOHOC）の、基幹施設の認定を受けることができた。さらに現場レベルの整備も各科の協力の下、行っている。【まとめ】市中病院と比較し、一般に大学病院では施設規模が大きく、またセンター化もされていないと、横断的な連携が難しい場面が想像できるが、幸い当施設ではスムースにクリアできた。今後、我々が取り組むべき課題、その解決策、展望について、現状を踏まえて報告する。

P-08-18

NCCNガイドラインに準じた遺伝性乳癌卵巣癌リスク評価の妥当性

Validity of HBOC risk assessment according to NCCN guideline

[1]栃木県立がんセンター　乳腺外科、[2]栃木県立がんセンター　がん予防
竹前　　大[1]、菅野　康吉[2]、北村　東介[1]、安藤　二郎[1]、青木　幸恵[2]

背景:
近年、遺伝性乳癌卵巣癌（HBOC）に対するリスク低減手術の保険収載に向けての動きがあり、遺伝子検査を施行する患者群のリスク評価が重要になる。NCCN guideline 2019.Ver3 BRCA関連乳癌卵巣癌症候群のBRCA1/2検査基準（以下NCCN guideline）は、乳癌既往患者において、1）45歳をCut offとした若年性乳癌、2）46-50歳発症乳癌で副次項目（両側乳癌や乳癌家族歴1人以上）を満たす、3）60歳以下発症のトリプルネガティブ（TN）乳癌、4）本人を含めての3つ以上の乳癌家族歴や50歳以下発症の乳癌・膵癌・卵巣癌・高悪性度前立腺癌家族歴、5）本人の卵巣癌・膵癌・前立腺癌既往歴、6）男性乳癌などを検査を考慮すべきリスク項目としている。
目的:
実臨床におけるNCCN guide lineに沿ったHBOCリスク評価を行い、その妥当性を検討する。
対象・方法:
当院がん予防外来またはゲノム外来を受診した患者535名の診療録にて調査した遺伝子検査施行症例の内、当院でフォローしている乳癌患者68名と2009年9月から2019年6月までに当院で診療を行い、HBOCが証明されていない乳癌患者2144人を合わせた2212人を対象とし、NCCN guidelineの該当症例とBRCA陽性数を検討した。前立腺癌家族歴については情報が少ないため検討から除外した。
結果:
遺伝子検査を施行した68人の内、BRCA陽性患者は13人であった。NCCN guidelineの上記基準に照合し、該当者数/BRCA1陽性数/BRCA2陽性数を調査した。1）45歳以下の若年性乳癌は519/4/6、2）46-50歳発症乳癌で副次項目（両側乳癌や乳癌家族歴1人以上）を満たすのは103/0/0、3）60歳以下のTN 乳癌は84/1/1、4）乳癌既往歴に加えての家族歴は、本人を含めて3つ以上の乳癌:143/5/1、50歳以下発症の乳癌:106/2/1、卵巣癌:36/2/2、男性乳癌:0/0/0、膵癌94/0/0、5）本人の乳癌以外の重複癌の既往歴は、卵巣癌または腹膜癌:10/1/0、膵癌3/0/0、6）男性乳癌は9/0/0であった。
上記いずれかに該当する症例は826人であり、遺伝子検査施行68人中66人とBRCA陽性患者13人全員がこれらに含まれていた。
考察:
リスク評価としてNCCN guidelineは有効であると再認識された。ただし、若年性乳癌の拾い上げ数が多く、検査対象となる高リスク群は全体の37%に上った。
結語:
NCCN guidelineはBRCA陽性患者のリスク評価として有効であるが、全員に検査を行うことは現実的ではないため、日本人に合わせたModifyが必要になるかもしれない。

P-08-19

コンパニオン診断としてのBRCA1/2遺伝子検査における遺伝カウンセラーの関与に関する検討

Involvement of genetic counselor in BRCA1/2 genetic test for companion diagnosis

国立病院機構　北海道がんセンター　乳腺外科
箕浦　祐子、寺井小百合、岩村八千代、前田　豪樹、山本　　貢、
富岡　伸元、渡邊　健一、高橋　将人

【背景】
2018年6月より、オラパリブの投与可否判断のためのコンパニオン診断プログラムBRCA1/2遺伝子検査（以下、コンパニオン診断）が保険適用となった。本検査は薬剤選択が主目的であるため、従来の遺伝学的検査のような時間をかけた遺伝カウンセリングではなく、主治医から簡略化した説明をした後、実施されることも多い。
【目的と対象】
オラパリブ投与の可否判断を目的としたコンパニオン診断の実施対象および遺伝カウンセラーの関与のあり方を検討するため、当科での当該検査実施症例64例（2018年8月1日～）および、従来の自費または治験のためのBRCA1/2遺伝学的検査（以下、従来検査）の実施症例165例（2010年10月25日～）について、電子カルテより後方視的に解析した。
【結果】
従来検査では、乳癌診断年齢中央値45.0歳、TNBC54.5%、両側乳癌発症15.2%、BRACAPROでの事前計算確率は平均13.9%であったのに対し、コンパニオン診断ではそれぞれ51.0歳、28.1%、7.8%、6.2%であった。BRCA1/2いずれかの病的バリアント（PV）は、従来検査47例（28.5%）、コンパニオン診断5例（7.8%）で検出された（コンパニオン診断のPV5名中3名は、保険適用前に検査を実施しており、既知の症例）。遺伝カウンセラーが検査実施当日までに関与したのは、従来検査70例（42.4%）、コンパニオン診断8例（12.5%）であった。
【考察】
コンパニオン診断でPVが検出された既知のHBOC患者を除く2例は、1例は家族歴がない50代後半発症の異時両側乳がん症例（事前計算確率%）、もう1例は、家族歴は母が40代前半に乳癌を発症したのみの、39歳発症LuminalType症例（同%）と、医療者側も患者側もあまり遺伝性を強く意識する症例ではなかったが、今後このようなReadinessがあまりない患者が陽性と診断される件数の増加が予想される。前者は血縁者診断までつなげることができずに亡くなってしまったが、後者に対しては現在も1か月に一度、遺伝カウンセラーが面談を行い関与することで、心理的な負担が軽減している。コンパニオン診断として行われる遺伝学的検査では、結果が出るまで遺伝カウンセラーの関与がない場合が多いが、PVが検出された際の速やかな遺伝カウンセラーの介入方法など、医師との連携方法についてさらに検討する必要がある。

P-08-20

問診表によるHBOCスクリーニング

Interview sheet as HBOC screening

[1]医療法人藤井会石切生喜病院　乳腺外科、
[2]医療法人藤井会石切生喜病院　緩和ケアチーム
川尻　成美[1,2]、高田　晃次[1]、宮下　晶恵[1]、藤本るり子[2]

（背景）
乳癌診療において、HBOCであるかを診断することは大変重要な事項である。効率的にHBOC症例を同定するために、当科では乳腺外来診察中にスクリーニングを実施している。スクリーニングで拾い上げられた症例のうち、希望者に自費診療での遺伝カウンセリング受診をすすめている。スクリーニングの有効性について検討した。
（対象と方法）
当院乳腺外科外来受診中の乳癌患者をスクリーニングの対象とした。HBOCコンソーシアムのホームページから引用した問診票を用い、一項目でも該当すれば拾い上げの対象とし、遺伝カウンセリング外来を紹介した。希望者にはBRCA検査を施行し、これらの症例をスクリーニング群とした。またHER2陰性再発乳癌症例で保険診療での検査を受けた症例を、スクリーニングなしのコントロール群とした。今回BRCAの同定率についてカイ2乗検定を用い2群間で比較検討した。
（結果）
2018年3月～ 2019年11月にかけて、136例の乳癌患者にスクリーニングを施行した。
スクリーニングで54例（39.7%）を拾い上げた。そのうち10例（18.5%）が遺伝外来の受診を希望され、カウンセリングの後7例が自費でBRCA検査を受け、3例でBRCAの遺伝子変異を認めた。一方コントロール群（n=21）では、全例でBRCAの遺伝子変異を認めなかった。スクリーニング群で有意にBRCA変異を同定できた（p<0.001）。
（考察）
外来診察中でも容易に用いることが可能な問診票を用いたスクリーニングの手法は、効率よくBRCA変異を同定するのに有用であった。しかし、スクリーニング後のカウンセリング受診率が低いので、限られた外来診察中に効率よくカウンセリングの重要性を説明できる手法の工夫が今後の課題と考えている。

P-08-21

遺伝性乳がんスクリーニングにおける当院での取り組み

Approach to hereditary breast cancer screening in our hospital

東京医科歯科大学　医学部附属病院　看護部外来
樋口　信子

【目的】
遺伝性乳がんに関する情報提供は、後の遺伝子検査や術式選択の意思決定へ繋がる。さらにリスク低減手術の選択、積極的な検診など患者のがん予防において有益である。そこで今回、遺伝性乳がんについて必要な患者に適切なタイミングで情報提供することを目的に、医師、認定遺伝カウンセラー（以下CGC）と協働してスクリーニング体制を構築したため、その取り組みについて報告する。
【方法】
2018年6月から7月にかけて乳腺外科医師3名と認定遺伝カウンセラー 1名、乳がん看護認定看護師1名で、遺伝性乳がんスクリーニング体制構築にあたり①「スクリーニングのツール」、②「スクリーニングから情報提供までの流れ」、③「スクリーニング後の情報管理」について検討した。
【結果】
①「スクリーニングのツール」として「家族歴問診票」を作成した。HBOCコンソーシアムの「かんたんチェック」を参考に、必要な情報が収集でき、かつ患者がわかりやすく記入しやすいものといった点に配慮し、CGCが中心となって作成した。②「スクリーニングから情報提供までの流れ」については、術式選択の意思決定につながるよう、乳がん告知時にはスクリーニング結果を情報提供できるような流れとした。乳腺外科初診患者全員が通常の「乳腺外科問診票」と併せて記入することとし、外科外来クラークに配布を依頼した。予め針生検結果を乳がん看護認定看護師が確認し、乳がんの診断がついた時点でCGCにスクリーニングを依頼する手順を整えた。③「スクリーニング後の情報管理」については、CGCがスクリーニングを実施した後、high risk、middle、low riskに分類し、スクリーニング結果をカルテ記載することとした。また、ファイルサーバー内にスクリーニング結果及び遺伝カウンセリングの有無、遺伝子検査の有無、術式を患者ごとにわかるように保存することとした。high risk患者は色分けして術後もhigh risk患者をピックアップできるようにした。
【考察】
CGCがスクリーニングすることで、医師と乳がん看護認定看護師が遺伝性乳がんの可能性について共通の認識を持つことが可能となった。また、遺伝性乳がんに対して、医師、CGC、乳がん看護認定看護師がチームとして関わることで、顔の見える関係を築き、患者への適切なタイミングでより適切な情報を提供できるなど、患者への意思決定支援においても有益な体制を構築できたと考える。

P-08-22

進行再発乳癌に対するBRACAnalysisの施行状況とOlaparibの初期経験について

Examining the BRACAnalysis and treatment with olaparib for advanced breast cancer: a case series

[1]聖隷佐倉市民病院　乳腺外科、[2]聖隷佐倉市民病院　看護部、
[3]聖隷佐倉市民病院　薬剤科、[4]聖隷佐倉市民病院　外科、
[5]ブレストサービス
木谷　　哲[1]、川島　太一[1]、永木　里佳[1]、平野　幸子[2]、冨田　歩子[3]、
小池　直人[4]、宮内　　充[5]

【はじめに】
2018年7月に生殖細胞系列BRCA変異陽性HER2陰性進行再発乳癌に対しOlaparibならびにそのコンパニオン診断としてBRACAnalysisが保険収載された。当院においても遺伝性乳癌卵巣癌症候群に関わる診療を開始し、遺伝性腫瘍に関するカウンセリングの教育を受けたスタッフとともに行っている。当院でのBRACAnalysisの現状ならびにOlaparibによる治療につき報告する。
【対象・方法】
2018年7月より2019年11月までに当院にてBRACAnalysis検査を施行されたHER2陰性進行再発乳がん症例を抽出し、患者背景、検査前カウンセリング、検査同意、結果開示、開示後カウンセリング、Olaparib投与状況等につき後方視的に検討した。
【結果】
上記期間中にBRACAnalysis検査が施行されたのは14名。乳癌発症時の年齢分布は32-70歳（中央値42歳）、ホルモンレセプター陽性11名、陰性3名で、全例HER2陰性であった。両側乳癌の既往あり4名、乳癌家族歴あり5名で、卵巣癌の家族歴を有した症例はいなかった。その他の癌の家族歴は胃癌5名、前立腺4名、肺癌4名などであった。「遺伝性乳癌卵巣癌症候群診療の手引き」にてBRCA検査を提供することが推奨されるカテゴリーを満たしたのは13名であった。治療ラインに関しては、初回治療前の施行が4名、1st line治療中1名、2nd line治療中1名で、3rd line治療以降の施行は8名であった。検査結果は全員が開示を希望した。BRCA変異陽性は2名（いずれもBRCA2）、陰性11名、VUS 1名であった。当院での追加カウンセリングの希望は1名いたが、連携を介した他院カウンセリングの希望はなかった。BRCA変異陽性2名にはOlaparibの投与が行われており、PR1名、PD1名であった。
【結語】
当院では家族歴、発症年齢等からBRCA変異陽性の可能性が比較的高い患者群に対しBRACAnalysisを施行しており、その変異陽性率は14.3%（2/14）であった。また、生殖細胞系列BRCA変異陽性症例に対するOlaparibの使用は一定の効果を有することが示された。今後も症例を重ね、さらなる検討を追加する予定である。

P-08-23

当院におけるBRCA遺伝子検査と遺伝カウンセリングの現状について

Genetic testing of BRCA and genetic counseling in Shiga University of Medical Science

[1]滋賀医科大学　乳腺一般外科、[2]JCHO　滋賀病院　乳腺外科、
[3]公立甲賀病院　外科
北村　美奈[1]、冨田　　香[1]、河合　由紀[1]、森　　毅[3]、梅田　朋子[2]、
清水　智治[1]、谷　　眞至[1]

【はじめに】BRCA遺伝子の生殖細胞系列変異のある再発乳癌症例で、PARP阻害薬であるOlaparibが本邦で保険収載されると同時にBRCA遺伝子検査もコンパニオン診断として保険診療で行えるようになった。そのため、自費診療も含めて本検査数は増加している。
【対象と方法】2015年5月から2019年9月の間に当院でBRCA1/2遺伝子のスクリーニング検査を行った30症例について後方視的に臨床病理学的検討と遺伝カウンセリングの状況について検討を行った。
【結果】全ての症例で乳癌または卵巣癌の罹患があり、乳癌29例、卵巣癌2例（乳癌との重複を含む）であった。BRCA遺伝子の生殖細胞系列変異陽性（陽性群）は5例（BRCA1が1例、BRCA2が4例）、変異陰性（陰性群）は25例であった。BRCA2の1例は男性乳癌であった。初回乳癌または卵巣癌の診断時の年齢（中央値）は陽性群で59歳（31-68歳）、陰性群で50歳（31-76歳）であり、またBRCA遺伝子検査を行った年齢は陽性群で62歳（43-73歳）、陰性群で57歳（30-79歳）でありいずれも陽性群のほうが高かった。両側乳癌は陽性群2例（40%）、陰性群5例（20%）に認めた。陽性群の乳癌7病変のサブタイプはTriple Negativeが4病変、Luminalが2病変、不明が1病変であった。重複癌は陽性群では2例、陰性群では1例に認めた。陽性群のうち3例はOlaparibの治療がなされている。陽性群は結果説明後に全例遺伝カウンセリングを受けたが、いずれも血縁者検査には至らなかった。理由としては、情報が広がり血縁者の結婚や就職などに影響が出る不安や、性格上受け入れができず不安を強くさせるなどの理由であった。
【まとめ】BRCA遺伝子検査の血縁者検査や遺伝子マルチパネル検査の普及により、BRCA遺伝子変異のある未発症症例が偶然に見つかる機会が増える可能性がある。他の遺伝性乳癌に関わる遺伝子検査や現在VUSの結果が病的変異に転じるなど変化の多い分野であり、遺伝カウンセリング体制も変化に対応して適切に提供される必要がある。

P-08-24

乳癌遺伝情報に対する当院での対応方法について

Information sharing method of hereditary breast cancer in our hospital

[1]松江赤十字病院　乳腺外科、[2]松江赤十字病院　看護部、
[3]出雲徳州会病院　婦人科
曳野　　肇[1]、林　　美幸[2]、川又あゆみ[1]、槇野　好成[1]、村田　陽子[1]、
横地　恵美[2]、山本　香織[2]、古志野律子[2]、吉野　直樹[3]

【はじめに】
遺伝情報は不変性、予見性、共有性という特徴があり、要配慮個人情報であるが、その扱いに関しては明確なガイドラインがなく、病院ごとの対応が求められている。遺伝性乳癌患者は他癌腫を発症する可能性があり、主治医以外の医療者も診断名や遺伝学的検査を電子カルテで共有することが有用である。一方、病院全職員において遺伝情報に関するリテラシーを向上させることは容易ではなく、遺伝情報の漏洩につながるリスクが内在する。
【方法】
遺伝情報の共有方法に関して、臨床遺伝診療部会および倫理委員会で検討した。遺伝情報を「癌発症症例」、「未発症、非癌疾患症例」、「出生前診断症例」、「コンパニオン診断症例」に分け、家系図、カウンセリング内容、遺伝学的検査結果、カルテ記載の4項目に関して、運用を取り決めた。そのうち、癌発症者で、臨床遺伝専門医による遺伝カウンセリングの後、文章による同意を得られた患者のみ、遺伝学的検査結果および診断名を電子カルテで共有する運用とした。コンパニオン診断症例は、遺伝カウンセリング内容以外は電子カルテ記載することとした。
【結果】
2017年5月から2019年12月までの間、遺伝性乳癌卵巣癌症候群に関するコンパニオン診断（BRCA1/2検査）を24名、遺伝カウンセリングを24名（自費診療23名、BRCA1/2検査1名）に行った。その内、遺伝学的検査を行った38名（自費診療14名、BRCA1/2検査24名）のなかで、BRCA遺伝子変異症例は4名（自費診療3名、BRCA1/2検査1名）であった。上記運用開始後、自費診療で検査を行った3名において同意が得られ、カルテ記載を行った。
【まとめ】
今後遺伝情報を元に乳癌診療を行う機会が益々増えてくるものと考えられる。遺伝情報の扱いに関して、院内での明確な基準を設けることで、情報共有方法の統一ができ、ひいては患者、クライアントに信頼される遺伝診療体制の確立につながるものと考える。

P-08-25

当院で経験した男性乳癌13例の臨床病理学的・遺伝学的検討

Clinicopathological and Genetic Implications of 13 Male Breast Cancer Cases in Our Hospital

[1]昭和大学　医学部　乳腺外科、[2]昭和大学　医学部　病理診断科
鶴我　朝子[1]、垂野　香苗[1]、増田　紘子[1]、桑山　隆志[1]、犬塚真由子[1]、
三浦　咲子[2]、池田　　紫[1]、橋本梨佳子[1]、繁永　礼奈[1]、井手　佳美[1]、
榎戸　克年[1]、鈴木　研也[1]、沢田　晃暢[1]、明石　定子[1]、中村　清吾[1]

【背景】男性乳癌は乳癌全体の1%以下と希少な疾患で、その遺伝学的背景を含めた病態は明らかでない。
【目的】男性乳癌患者の臨床病理学的・遺伝的特徴を検討した。
【方法】2010年10月～ 2019年11月までに当院にて手術施行した4301例のうち初発男性乳癌13例の診療録と当院にて施行した遺伝カウンセリング診療録を用いて検討した。
【結果】
手術時年齢中央値が75歳 (46-80歳)、病理学的病期分類はⅠA期8例 (61.5%)、ⅠB期は2例 (15.4%)、ⅡA期(7.7%)、ⅡB期(7.7%)、ⅢC期(7.7%)、全例がホルモン感受性陽性であり、かつHER2陽性は1例(7.7%)であった。全例で乳房切除術(摘出生検後の追加切除が2例)であり、組織型は浸潤性乳管癌12例 (充実腺管癌4例、腺管形成型5例、硬性型2例、不明1例)、特殊型 (IMPC) 1例であった。センチネルリンパ節生検も全例に施行しており、うち6例 (46.2%) はリンパ節転移陽性で、5例に腋窩リンパ節郭清を行った。術後化学療法は3例 (23.1%) で行い、術後ホルモン療法は9例(69.2%)に投与した。3例(23.1%)は全身合併症のため、術後療法は未施行であった。観察期間中央値は4.5年であり、現時点で再発を認めない。
また、3度近親者以内に乳癌家族歴を認めたのは4例 (30.8%)、その他がん家族歴を含めると8例 (61.5%) であった。当院では、男性乳癌患者に対して全例に遺伝カウンセリングを推奨しているが、来談は5名(38.5%)、うち3名が*BRCA1/2*遺伝子検査を受検し、全例が陰性であった。
【考察】
男性乳癌の特徴は1. 比較的高齢発症であり、2. 浸潤性乳管癌が多い、3ホルモン感受性が高くHER2発現率が低い、4リンパ節転移が多いとされているが、本検討でも既存の報告とおおむね一致する結果であった。初期治療が乳癌として治療されていない例もあり、他科を含めた臨床現場における男性乳癌の認知は十分でない。遺伝カウンセリングの来談や遺伝子検査受検率の低さから、患者自身において遺伝性腫瘍としての概念や家系員の健康管理への理解が不十分であると思われる。
【結語】
当院10年間の手術症例において、男性乳癌が占める割合は0.3%であり、全例がホルモン陽性乳癌であった。
発症頻度より、単施設での検討では不十分と考えられ、今後多施設での検討が必要と考えられる。男性乳癌の認知不足に対して、今後医療者を含めた社会全体に正しい知識と理解を啓発していくことが必要である。

P-08-26

両側乳がん症例の検討

Analysis of Bilateral breast Cancer

[1]米沢市立病院 外科、[2]米沢市立病院　病理科
橋本　敏夫[1]、芳賀淳一郎[1]、佐藤　佳宏[1]、菅野　博隆[1]、角田　力爾[2]

【はじめに】乳癌症例の中で遺伝性乳癌は5 ～ 10%程度と指摘されている。2018年乳癌診療ガイドライン上では乳 癌の診断が確定し、BRCA1/2遺伝子異常を認めた場合対側乳腺の予防的乳房切除が推奨されている。今回当院において両側乳癌症例について検討した。【対象と方法】2009年12月から2019年12月までの10年間に当院にて手術施行した乳癌症例は383 例であり、両側乳癌手術症例は20例 (5.2%) 認められた。8例が同時手術症例であり、12例が異時手術症例であった。これらを対象として検討した。【結果】同時手術症例8例のうち両側検診発見症例は2例 (2例とも両側ステージI、Luminal Type) 認めた。片側乳腺 異常を自覚し、精査ののち両側乳癌を指摘された症例は5例 (第一癌ステージI:3例, (Luminal Type 3例)、IIA:1例 (Luminal Type)、IIb:1例 (Luminal Type)) (対側癌スージ0:1例、1:3例 (Luminal Type 3例)、IIA1例 (Luminal Type))、両側 乳腺異常を自覚し、精査ののち両側乳癌を指摘された症例は1例 (両側ステージIIIC、HER2 Type) であった。 術前抗癌剤療法施行の後ステージ0、Iとなっている。 全16病変中外科 治療時ステージ0:2例、I:11例、IIA:2例、IIB:1例であった。異時手術12例中4例が第一癌術後経過観察3年以内に対側癌を指摘、手術施行している。第一癌術後5年に対側癌を指摘された例が1例であった。第一癌 (ステージ0:1例、1:3例 (Luminal Type 3例)、IIA:1例 (Luminal Type)) 術後経 過観察中に発見された対側癌のステージは0:1例、I:4例 (Luminal Type 3例、Luminal HER2 Type1例) であった。第一癌術後15年以上経過して対側乳癌を指摘された例が7例であり、全例第一乳癌の病理所見は不明であった。対側乳癌のステージ0:1例、I:1例 (Luminal Type)、IIA:3例 (Luminal Type 2例、HER2 Type 1例)、IIIA:1例(Luminal Type)、IIIC:1例(Luminal Type) であった。IIIC症例は死亡しておりBRCA変異の有無は不明であった。その他再発症例は認めず、BRCA遺伝子検査は施行されていない。1 例は3親等内にBRCA遺伝子変異を認めているが、患者本人はBRCA検査施行していない。【結語】両側乳がん症例を検討したところ20例認められた。20例中17例がLuminal Typeであり2例がHER2 Type,1 例がLuminal HER2 TypeでありTriple negative typeは認めなかった。両側乳癌症例におけるBRCA2遺伝子変異の関与の可能性があるが、今後さらなる検討が必要と考えられる。

P-08-27

多職種連携によるコンパニオン診断としてのBRCA遺伝子検査の現状と課題

Current status and issues of BRCA gene test as companion diagnosis by multi-occupation collaboration

[1]広島大学病院　乳腺外科、[2]広島大学病院　産科婦人科、
[3]広島大学病院　遺伝子診療部
木村　優里[1]、山崎　友美[2]、恵美　純子[1]、笹田　伸介[1]、仁科　麻衣[1]、
網岡　　愛[1]、板垣　友子[1]、舛本　法生[1]、角舎　学行[1]、檜井　孝夫[3]、
岡田　守人[1]

【背景】当院は遺伝性乳癌卵巣癌症候群(以下HBOC)診療の基幹施設として、多職種連携によるHBOC診療体制を整えてきた。コンパニオン診断として実施する*BRCA*遺伝子検査の現状と課題について報告する。
【対象と方法】当院では、乳腺外科は2018年6月からHER2陰性進行・再発乳癌患者を対象に、産科婦人科は2019年7月から進行・再発卵巣癌の初回治療患者を対象に、BRACAnalysis診断システム™を用いた検査を導入した。診療科外来にて乳腺専門医、産婦人科・婦人科腫瘍専門医、外来看護師が情報収集、事前説明し、希望者に検査実施、結果開示を行った。乳腺外科で作成したフローチャートを産科婦人科で活用した。
【結果】遺伝子検査は乳癌患者40例、卵巣癌患者16例に実施した。検査時年齢中央値は乳癌:59.5歳、卵巣癌:62歳、乳癌において、進行乳癌8例、再発乳癌32例、検査時の治療line中央値は2であった。卵巣癌では漿液性腺癌:14例、類内膜腺癌:2例、全例Grade 3であった。*BRCA*検査結果は乳癌患者で*BRCA1*変異:1例、*BRCA2*変異:2例、VUS:1例、良性多型:4例、卵巣癌患者で*BRCA1*変異:1例を認めた。*BRCA2*変異陽性乳癌患者のうち、1例は*BRCA1*の良性多型、1例は*BRCA2*の複数変異を有していた。フローチャートを利用することにより、産科婦人科においても円滑に検査を導入することができた。*BRCA*変異陽性症例は、遺伝子診療部(臨床遺伝専門医・認定遺伝カウンセラー)にて、血縁者を含めた遺伝カウンセリングとフォローを行った。*BRCA*変異陰性であっても複数の家族歴がある場合は、HBOC以外の遺伝性疾患の可能性について情報提供した。
【考察】乳腺外科、産科婦人科とも同様のフローチャートにより円滑にBRACAnalysis診断システム™を導入し、診断につなげることができた。遺伝子検査は、今後も増加すると予想され、診療科と遺伝子診療部の役割分担と連携が重要である。*BRCA*変異陽性患者には血縁者のサーベイランス、遺伝カウンセリングを長期的に継続し、変異陰性患者にも必要に応じて他の遺伝性疾患について、遺伝子パネル検査などを含めて適切な情報提供を行っていきたい。

P-08-28

遺伝性乳癌リスク低減手術保険適応時代に、予測される問題点 -当院での自費診療下での対応を踏まえて-

Predicted problems after insurance adaptation to risk reducing surgery for hereditary breast cancer

群馬県立がんセンター　乳腺科
宮本　健志、柳田　康弘、藤澤　知巳、矢内　恵子

【はじめに】
乳房または卵巣癌既発症の遺伝性乳癌卵巣癌 (HBOC) 患者へのリスク低減乳房切除 (RRM)、リスク低減卵巣卵管切除 (RRSO) の保険適応に道筋がついたことは、関係諸氏の並々ならぬ努力の賜物である。
【背景】
当院では、臨床遺伝専門医、認定遺伝カウンセラー、遺伝診療部門のない中で、乳腺科婦人科中心の多職種有志連合でHBOC診療を開始し、2015年よりHBOCへのRRSO、17年よりRRM、さらに18年よりRRM対象を、Li-Fraumeni症候群(LFS)、PTEN過誤腫症候群(PHS)にも拡大した。19年からは再建も含め整備した。HBOCについては、検査会社から病的意義不明 (VUS) と回答される症例へも慎重な検討の結果、手術を施行した。当院の今までの遺伝性乳癌、HBOCへの対応から今回の保険適応に際しての問題点を提起し、解決策を探っていきたい。
【問題点】
i) 保険適応となる遺伝学的検査の対象者は全患者?家族歴なくとも、遺伝的素因が証明されるケースがあることは周知の事実である。乳癌患者 (新規、既往) へ須く均等な情報提供と遺伝学的検査の提供がなされる土壌は整備されていない。対象者の絞り込みや遺伝カウンセリング等の担当者不足は明らかで、不十分な情報で検査されるケースが十分にありうる。
ii) HBOC偏重の風潮。HBOC以外にも遺伝性乳癌の原因遺伝子はあり、乳癌発症率の高い。多くは希少疾患であり、周知不十分であると見逃される。仮に気づかれても、遺伝学的検査も、以降の対応も自費診療である。
iii) バリアント解釈の不透明性。*BRCA*遺伝子バリアントの解釈は、BRACAnalysisに基づき、米国M社のデータベース(DB)に準拠するがこのDBは非公開である。当院ではM社からVUSと報告され、公開DBでlikely pathogenicとされた方へのリスク低減手術を実施した。不透明なDBに準拠した決定は、果たして純粋なevidence basedなのだろうか?
iv) 未発症は、対象外。病気でないなら医療保険の適応なしという厚労省の頑なな態度には感服するが、皆保険たるべき保険財源が火の車である現状を踏まえ、未病での対処が結果的に保険支出の低減につながることを賢く判断すべき。
【まとめ】
ようやくなしえた保険適応であるが、問題は山積である。丁寧に問題解決を行いつつ、限られた医療資源の中で最大限の利益を与える方法を考えたい。迷走するNIPT問題の二の舞とならぬよう、保険適応としたからには、行政、臨床現場含めた既存システムに縛られない対応が必要と考える。

P-08-29

当院におけるBRCA遺伝子検査の報告

Our experience of BRCA gene testing

三和病院
髙松　友里、松岡　　綾、長谷川　圭、渡辺　　修

緒言:当院では2017年9月より乳癌遺伝相談外来を設立し、遺伝カウンセリングや自費でのBRCA遺伝子検査を開始した。その後2018年6月にコンパニオン診断としてのBRCA遺伝子検査が保険収載されたことに伴い、HER2陰性進行再発乳癌患者を対象としたBRCAnalysisも行うようになった。

結果:遺伝カウンセリングは、当院の乳癌卵巣癌症候群拾い上げ基準に基づいて受診をすすめた患者のうち希望者9名に対して行った。そのうち4名がBRCA遺伝子検査を行ったが全員陰性であった。BRCAnalysisはHER2陰性進行再発乳癌患者28名に対して行った。BRCA1変異陽性は2名、BRCA2変異陽性は5名だった。変異陽性のうち1名に関しては、血縁者向け検査も行ったが、結果は陰性であった。BRCAnalysisを行った患者28名のうち、家族歴を有する患者は4名でそのうち2名（50%）が変異陽性であり、家族歴を有さない患者24名中5名（21%）変異陽性よりも多い傾向にあった。また、28名のうち40歳未満の患者3名中3名（100%）変異陽性であったが、40歳以上の患者25名中変異陽性は0名（0%）であった。Luminal type19名中5名（27%）、Triple negative type9名中2名（22%）変異陽性でありLuminal typeの方が変異陽性が多い傾向にあった。
BRCA変異陽性の進行再発患者7名中5名にはOlaparibを投与し、現時点ではPRが1名、PDが2名、治療効果判定未が2名である。PRとなった症例の無増悪生存期間は8 ヶ月であり、OlympiAD試験の結果（7.0 ヶ月）とほぼ同様の結果であった。他2名のうち1名は次のlineで投与予定、1名は多院へ転院となった。

考察:BRCAnalysisにおいては、家族歴を有する、40歳未満、Luminal typeという条件を満たす方がBRCA変異陽性と出る確率は高い傾向にあった。しかし、それらを満たさないからといってBRCA変異陰性というわけではないので、HER2陰性進行再発乳癌患者には今後も積極的にBRCAnalysisを行っていきたい。

P-08-30

一般病院における乳腺遺伝外来開設

Establishment of genetic counseling office in municipal hospital

春日部市立医療センター
杉山　順子、君塚　　圭、深津　裕美、小野　容子、小倉　道一、
三宅　　洋

当院は埼玉県東部に位置する約360床の地域がん診療連携拠点病院である。
当院においても乳癌患者数は年々増加しており手術件数は年間約140例に達する。若年者、家族歴を有する患者、両側乳癌患者も増加しており遺伝性乳癌についても対応が必要と考え2017年4月に乳腺遺伝外来を開設するに至った。
日本家族性腫瘍学会の遺伝性腫瘍セミナーと日本HBOCコンソーシアムの教育セミナーを受講した乳腺科医師と認定看護師にて自費診療によるカウンセリングを行うこととした。開設当初は乳癌に対するオラパリブの適応がなかったため家族歴を有する患者等の希望によりカウンセリングを行っていた。通常の外来にて担当医より家族歴を有する患者や若年者に対し遺伝性乳癌の説明を行った。その中でBRCA遺伝子検査を希望する患者に対してはまず看護師による家族歴等の聞き取り、カウンセリングを行った。その後乳腺遺伝外来にて診察を行いBRCA遺伝子検査について検査結果がもつ意義や家族への影響等を説明した。
乳腺遺伝外来開設以降の外来受診者は9名であった。その内BRCA遺伝子検査を受けるに至った患者は3名であり、その内1名がBRCA1陽性であった。BRCA1陽性であった患者は乳癌家族歴があるため自身の手術施行約半年後に不安が強くなり遺伝子検査を希望された。浸潤性乳管癌（TIN0M0 StageIA）、luminalタイプであり閉経前であったためTAM、LHRH agonistの投与を行っていた。遺伝子検査の結果により再手術や治療内容の変更は行っていないが、厳重に経過観察を行っている。
オラパリブが保険適応となり現在では当該患者に対し一般診療にてカウンセリングを行っているため、乳腺遺伝外来受診をせずにBRCA遺伝子検査を受けた患者は9名となった。今後は乳癌患者自身だけでなく、家族に対するカウンセリングもに必要となってくると考える。
乳癌患者は診断時に癌の恐怖を感じつつ治療法を含め多くの選択を行わなければならない。また遺伝性乳癌について正しい知識がなく、大きな不安をかかえる患者もいる。一般診療では遺伝性乳癌について丁寧に説明することは困難である。乳腺遺伝外来によるカウンセリングにより患者や家族の不安を取り除くことにより安心して乳癌治療を受けることができると考える。
当院における乳腺遺伝外来開設にあたっての問題点、また現状を報告する。

P-08-31

当院での遺伝子解析結果を治療に応用しえた6例の報告

The experience of clinical sequencing for patients with breast cancer

慶應義塾大学医学部外科学（一般・消化器）
山脇　幸子、林田　　哲、小谷依里奈、前　ゆうき、河合　佑子、
菊池　雅之、中小路絢子、永山　愛子、関　　朋子、山口　茂夫、
髙橋麻衣子、北川　雄光

近年、癌細胞の遺伝子発現を網羅的に解析するマイクロアレイの技術革新が著しい。遺伝子発現プロファイルの確立と発達に伴い、乳癌診療の臨床現場で応用出来る機会も増加している。我々の施設で、遺伝子解析による新しい治療を選択肢として提供出来た転移性乳癌の症例を6例経験した。【症例1】64歳女性。乳房切除および局所再発に対して追加切除後。初回手術の17年後、肝転移の診断となった。Bev+PTX療法継続中も著名に病勢の進行を認めたため、遺伝子解析検査を勧めた結果、PIK3CAとNF1変異が指摘された。【症例2】69歳女性。肝・骨・胃への転移を認めていた。複数の化学療法、内分泌療法での治療が奏功せず、遺伝子解析検査を推奨し、PIK3CAの変異が見られた。症例1,2ともにエベロリムスでの治療が推奨されたが、肝機能異常により治療には至らなかった。【症例3】35歳女性。HER2陽性乳癌に対して術後1年で、再発に対してトラスツズマブ、ペルツズマブ、エリブリンによる治療を開始したが、腫瘍増大を認めたため、レジメンをFECに変更した。シーケンシングではTP53、RBに加えてBRCA1の変異を認めた。プラチナ系製剤の薬物療法とオラパリブが推奨され、オラパリブの承認待ちである。【症例4】52歳男性。右乳癌に対して術後FEC4コース、nabPTX投与開始し、再発なく経過していた。シーケンシングでBRCA2の変異を認めた。オラパリブとプラチナ系製剤の薬物療法が推奨されている。【症例5】36歳女性。TN乳癌に対してFEC④、DOC④施行しPR、Bt+SLNB施行、術後ゼローダ内服を継続したが1年で肝転移を指摘された。プレシジョン検査の結果を待ちながら緩和ケア中心の治療を行うことを確認した。【症例6】51歳女性。多発肺転移、骨転移に対して複数の薬物療法および放射線療法を行なったが、脳転移も認め、肺・骨転移についてもPD、プレシジョン検査結果待ち中に死亡した。問題点としては、遺伝子解析検査により病勢進行の原因となる遺伝子変異を指摘できたとしても、10-15%の患者しか治療を受けられない事が挙げられる。その理由は、薬物が必ずしも日本で適応可能となっていない事や、保険適応の関係で検査時期が遅れ、結果到着時には全身状態の悪化や死亡に至っている事が挙げられる。各施設で網羅的がん遺伝子解析を積極的に進めていく他、適切な時期に検査を受け、結果を享受出来るシステムの構築も急務と考えられる。

P-08-32

当院におけるコンパニオン診断としてのBRCA1/2遺伝子検査28例の検討

The analysis of BRCA1/2 testing for metastatic breast cancer patients

[1]順天堂大学浦安病院、[2]いまい醫院、[3]須田外科・歯科医院、[4]小山記念病院
藤田　知之[1]、岩間　敬子[1]、島田　聡子[1]、今井　延年[1,2]、須田　　健[1,3]、
近藤　亮一[4]、石川　裕子[1]

【背景】オラパリブが化学療法歴のあるBRCA1/2遺伝子に病的変異陽性かつHER2陰性の手術不能又は再発乳癌の適応追加となりコンパニオン診断としてのBRCA1/2遺伝子検査が保険収載された。当院は遺伝性乳癌卵巣癌総合診療協力施設であり、オラパリブの処方を検討した段階で希望者やBRCA遺伝子変異陽性者を対象にがん薬物療法専門医によるカウンセリングを行い連携をとりながら診療している。当科でのBRCA1/2遺伝子検査の現状について検討した。【対象・方法】2018年10月~2019年10月まで当院にてコンパニオン診断としてのBRCA1/2遺伝子検査を行ったHER2陰性進行再発乳癌の28例に対して、病的変異陽性率、ホルモンレセプター状況、オラパリブの使用状況などを検討した。【結果】当期間のHER2陰性転移再発乳癌83例（再発56例、Stage IV27例）のうち、28例に検査を施行した。アンスラサイクリン・タキサン治療例の63%は検査が実施されていた。再発例の68%が検査実施されているのに比べ、Stage IVの検査実施割合は43%と低かった。ER陽性で検査未実施は再発の61%、Stage IVの90%であり、多くはホルモン療法（+CDK4/6阻害剤）、経口抗がん剤の使用で病勢がコントロールされている症例であった。ER陰性でも13例中6例（46%）は高齢や認知症のため、検査が実施されていなかった。検査を施行した28例の年齢中央値は62.5歳（43-78歳）、女性27例、男性1例、再発24例、Stage IV 4例、ER陽性21例、ER陰性7例であった。4例に変異を認め全例ER陽性、BRCA1変異 2例、BRCA2変異2例であった。BRCA1変異の1例に対し、late lineでオラパリブを使用した。最大腫瘍縮小効果はSDであったが、腎機能障害により投与中止になった。【考察】ER陽性ではホルモン療法時の検査が推奨されるが、病勢が安定している時に検査をするのか、病勢の増悪が予想されるときに検査を行うのか検討が必要である。ER陰性は再発が判明してからの検査実施になるので、結果が判明する間のtime lugが問題となる。転移再発乳癌のスムーズな治療遂行には、余裕をもった適切な意思決定を支援することが重要であり、早めの検査実施が望まれる。

P-08-33

当院での遺伝カウンセリング外来立ち上げ経過

Our experience of getting launched the genetic counseling department

[1]船橋市立医療センター　外科、[2]船橋市立医療センター　看護局
青柳　智義[1]、南村　真紀[1]、玉貫　圭甲[1]、吉原ちさと[1]、笹原奈津美[2]、
水内　里美[2]、松崎　弘志[1]

乳癌は市中病院でも症例が多く、遺伝性卵巣癌乳癌症候群HBOCは家族性・遺伝性腫瘍として頻度の高いものであり、日常臨床で遭遇する可能性も高い。
乳癌診療にコンパニオン診断が導入され、遺伝学的検査の件数が増加し、それに伴い陽性と診断された方に対しての遺伝カウンセリングの必要度も高くなってきている。
今回我々の施設では、乳癌を中心に遺伝カウンセリング外来を新設し、数件のカウンセリングを行った。その経過および問題点などを発表する。
当院乳腺外科では乳癌手術と各種ホルモン療法・化学療法および術後followを行っている。最近になり遺伝性の乳癌などについて患者様からの質問が増加してきた。当院の医療圏での近隣病院でカウンセリングを行っているところはなく、遠方の他病院でのカウンセリングを提示するとほとんど希望されない。また、遺伝カウンセラーの数が全国的に少なく、非常勤での診療も当院でのカウンセリングは不可能であった。さらに、オラパリブ(リムパーザ)がBRCA1/2陽性でHER2陰性の進行性再発乳癌に対して保険適応となり、検査の説明および変異陽性であったときの情報提供が必要になった。
今回遺伝カウンセリング外来立ち上げ作業を行ったところ疑問点・問題点などが多々出現し、解決を図っていった。立ち上げ時の問題点としては、倫理委員会の承認、市議会での条例変更、値段設定、近隣施設との連携、プライバシーを守るための診察室選択などがあったが、ロールモデルがない状態ではカウンセリング外来設立までの手続きがわからず、設立までに時間がかかった。ロールモデル、相談者ができてからは比較的スムースに手続きを行えたが、それでも地方自治体病院特有の問題としてでは自由診療を含む混合診療は許可されておらず、議会を通しての条例変更が必要となり開設までに時間を要した。
2019年5月の開設以来、13組30人の遺伝カウンセリングを行い、遺伝学的検査は2例行ったが、BRCA1/2ともにすべて陰性であった。またBRACAanalysisは計35例(乳腺外科30例、産婦人科5例)行ったが、陽性1例、陰性34例であった。
以上地方病院における遺伝診療について考察を行い、新規に開設する施設への助けとなりたい。

P-08-34

当院におけるBRACAnalysis施行症例に関する検討

Consideration on BRACAnalysis performed cases in our hospital

岐禹市民病院　乳腺外科
中田　琢巳、細野　芳樹、鵜飼　絢子

【はじめに】2018年7月にOlaparibに乳癌の適応追加がなされたが，適応はがん化学療法歴のあるBRCA遺伝子変異陽性かつHER2陰性の手術不能または再発乳癌であり，BRACAnalysisによるBRCA遺伝子変異陽性の確認が必要となった．この検査では薬剤適応の有無が判明すると同時に遺伝性乳癌卵巣癌症候群であることも判明するため，実施に当たっては患者本人のみならず家族への影響も説明し理解していただいた上で同意を得る必要がある．このため検査の導入に当たっては様々な体制の構築も必要となってくる．今回，当科におけるBRACAnalysis実施状況について検討を行った．
【対象】2018年7月～ 2019年12月までの1年半に当科においてBRACAnalysis検査を施行した7例．
【結果】検査時の患者年齢は46～76歳で平均64歳であった．全例女性でER陽性6例，陰性1例であった．第2度近親者までに乳癌もしくは卵巣癌の家族歴をもつ患者は4例であった．検査施行時期は再発後の化学療法中が4名，再発後の内分泌療法中2例，再発判明時1例であった．患者への説明から検査実施までの日数は0 ～ 16日間で平均7.4日であった．結果は3例が陽性でBRCA1異常1例，BRCA2異常2例であった．陽性症例の全例にOlaparibによる治療が試みられたがlong SDは1例のみで2例は早期に投与不可能となり予後不良であった．
【考察】当初は陽性が多くみられたが，後半では陽性率が低下していた．これは当初は家族歴や両側性乳癌など異常が予想される患者を検査対象とする傾向が見られたが，最近では治療選択としての意味を重視して検査を行うようになってきたためと考えられた．
また，説明してから検査までに要した日数は，初期の症例では14日程度であったものが症例を経るに従い，短縮しており医療側の患者説明の習熟が影響しているものと考えられた．
BRACAnalysis陽性であることは患者にとっては治療の選択肢が増えることではあるが，同時に遺伝性乳癌卵巣癌症候群であることが判明することでもある．遺伝子異常を認めた場合は，遺伝カウンセリングの可能な連携病院である岐阜大学との契約がなされていることを伝えており，遺伝カウンセリングの受診をおすすめしているが現在のところカウンセリングを希望された症例はなかった．
また，治療の進んだ症例にはOlaparib治療の継続が困難で，より早い時期での検査・治療開始が望ましいと考えられた．

P-08-35

当院における遺伝性乳癌・卵巣癌の拾い上げとリスク評価の体制

A system for picking up and risk assessment of hereditary breast and ovarian cancer in our hospital

[1]石巻赤十字病院　遺伝診療センター、[2]石巻赤十字病院　ブレストセンター
安田　有理[1]、川村真亜子[1]、加治つくし[2]、佐藤　　馨[2]、古田　昭彦[2]

【背景・目的】遺伝性乳癌卵巣癌（HBOC）が疑われる高リスク者に対して、NCCNガイドラインは遺伝学的検査の提示を推奨している。乳癌手術を控える患者の中には、遺伝学的検査の結果を術式選択や将来的な予防的手術の選択に活用する場合があり、乳癌の診断後から手術までに効率的かつ正確なリスク評価が求められる。当院は2012年より問診票による一次拾い上げを行っているが、その記載内容が必ずしも正しいものとは限らない。そこで2018年12月より乳癌診断後の精査の一環として、術前家族歴聴取を開始し、リスク評価の向上と高リスク者に対する早期介入を試みた。この術前家族歴聴取を導入した効果、および問診票と家族歴聴取によるリスク評価を比較した結果について報告する。【方法】乳癌と告知された患者について、漏れなく家族歴聴取が可能となるように、術前精査の一環として家族歴聴取を組み込んだ。家族歴聴取では、遺伝カウンセラーが詳細に家族歴を聴取するとともに、高リスクと疑われる患者にはHBOCの情報提供を行った。同時に、2012年より使用している問診票を、HBOCのみならず遺伝性腫瘍全般の一次拾い上げを可能とするように改訂し、これまで通り、乳腺外科外来受診者全例に取得した。【結果】2018年12月から2019年12月までに170名に術前家族歴聴取を実施した。遺伝性が疑われ、HBOCの情報提供を行ったのは27名で、そのうち4例が術前に*BRCA*遺伝学的検査を受検した。いずれも受検動機に、陽性の場合には患側乳房全摘手術、そして将来的なRRSOの希望があった。HBOCの情報提供を行ったが遺伝学的検査の希望がなかった患者からは、「手術のことで頭がいっぱい」「遺伝を知るのが怖い」という言葉が聞かれた。また、初診時に取得した問診票記載内容と、実際に対面で聴取した家族歴との間に変更があったのは全体の67%あり、そのうち24%にBRCA関連癌の追加があった。家族歴の変更によってリスク評価が上がったのは13%あった。【考察】術前精査に家族歴聴取を組み込むことにより、効率的かつ正確なリスク評価が可能となり、患者個々のニーズに即した対応と遺伝的リスクに基づいた選択を提供することができた。一方、乳癌診断と遺伝の可能性という二重の告知に対しては、患者の心理的負担にもつながる。手術までの短い期間で、遺伝学的検査という選択肢を提示するためには、乳腺診療部門と遺伝部門による連携にとれた診療体制が必要であると考える。

P-08-36

遺伝カウンセラー不在病院における遺伝カウンセリング外来の現状と課題

Current status and issues of genetic counseling in a genetic counselor-free hospital

地方独立行政法人　奈良県立病院機構　奈良県総合医療センター
村田　梨絵、山内　清明、光藤　悠子

【背景・目的】
近年遺伝性乳癌卵巣癌症候群においてコンパニオン診断や動向の変化により、対象患者数は急増し、さらに遺伝カウンセリングのニーズが高まる事が考えられる。当院には遺伝カウンセラーが不在であり、多職種が協働し遺伝カウンセリング外来を運営している。遺伝カウンセリング外来発足からこれまでの現状と課題を報告する。
【結果】
当院では2018年6月に遺伝性疾患ワーキングを発足し、8月より遺伝カウンセリング外来を開設した。遺伝カウンセリング外来は臨床遺伝専門医2名(新生児科医・産婦人科医)、がん看護専門看護師・乳がん看護認定看護師各1名が、医師・看護師のペアで対応し、カウンセリングの対象となる疾患の診療科医にも同席を依頼し、3名で遺伝カウンセリング外来を実施している。カウンセリング時間は1名90分とし、自費診療として初回5000円、2回目3000円の料金設定で開始した。
遺伝カウンセリング外来には17名受診、延べ19回実施。(乳腺外科8名、婦人科7名、消化器外科1名、頭頸部外科1名) 平均年齢51.7歳 (23-78歳)。カウンセリング後、14名/17名が目的の遺伝学的検査を行った。結果、BRCA変異5名、うち2名にRRSOを実施した。その他に、各診療科で検査説明を行い実施したコンパニオン診断目的の検査はBRCA13名(乳腺外科5名、婦人科8名) MSI検査31名(乳腺外科4名、婦人科6名、消化器外科14名、消化器内科2名、血液腫瘍内科3名、泌尿器科2名) 実施し、うちMSI陽性2名。コンパニオン診断後のカウンセリング希望者はいなかった。
【考察・結論】
カウンセリング後の検査実施率が高いという結果は外来での医師・看護師がそれぞれの立場でスクリーニングと説明を行い、積極的に検査を希望する患者が遺伝カウンセリング外来を受診していた結果と考えられる。
臨床遺伝専門医の専門分野外面談や、看護師のカウンセリングに必要な知識不足という欠点があるが、役割分担しながら協動する事で、不足するスキルを補う事ができる。カウンセリング後は必ず看護師が当日の振り返りを行う事で、治療やサーベイランスに関わる情報整理・予約調整など診療とカウンセリングを切り離さず、迅速に対応できる事は現体制の利点といえる。また、カウンセリング終了後も看護師が診察同席や面談の機会をもち継続支援が行えている。しかし、コンパニオン診断説明への看護師介入が全診療科に行えていない現状であり、診療科横断的な仕組み作りが必要と考える。

P-08-37

遺伝性乳がんカウンセリングとMulti-gene panel検査の現状と意義

Current status and significance of multi-gene panel testing for hereditary breast cancer

[1]広島大学病院　乳腺外科、[2]広島大学病院　遺伝子診療科
恵美　純子[1]、檜井　孝夫[2]、木村　優里[1]、舛本　法生[1]、仁科　麻衣[1]、
網岡　愛[1]、板垣　友子[1]、笹田　伸介[1]、角舎　学行[1]、岡田　守人[1]

【背景と目的】遺伝性乳癌は乳癌全体の7~10%とされ、そのうち*BRCA1, 2*遺伝子に関連する遺伝性乳がん卵巣がん症候群（HBOC）が約5%と最も多い。HBOCに関しては早くから遺伝カウンセリングが導入されリスク低減手術（予防的切除手術）を含むHBOC診療も確立されているが、家系や本人の病歴などから遺伝性を強く疑われても*BRCA*病的変異は陰性である症例も少なからず経験する。当院では2019年4月よりMulti-gene panel（MGP）検査であるVistaSeq®を導入し、カウンセリングの際に遺伝学的検査の選択肢として情報提供をしており、遺伝性乳癌におけるMGP検査の現状について報告する。
【方法】2009年11月～ 2019年11月までに遺伝性乳癌カウンセリングを施行した124例で、遺伝子検査施行の有無、検査結果に関して解析し、MGP検査を選択した理由について評価した。
【結果】遺伝カウンセリングを受けた124例中、69例（56%）がなんらかの遺伝学的検査を施行、病的変異陽性19例（27%）で*BRCA1*: 9例（13%）、*BRCA2*: 9例（13%）、その他遺伝子（*TP53, MLH1*重複）：1例、VUS（*BRCA2/MLH1*）：1例であった。MGP検査を導入後の遺伝性乳癌カウンセリング15例中14例が遺伝学的検査を行い、HBOC検査6例、VistaSeq®検査6例、HBOC検査で陰性が判明後にVistaSeq®検査を追加施行した2例と全体の過半数がMGP検査を選択した。HBOC検査症例では3例で*BRCA2*病的変異陽性が判明し、VistaSeq®検査を受けた8例中、病的変異: 1例、VUS: 1例でいずれも複数遺伝子の変異を有していた。MGP検査の選択理由では「本人や家系でで大腸癌・子宮体癌・甲状腺癌などの血縁者がおり*BRCA*以外の遺伝的素因も考慮すべき」「遺伝的素因をできる限り知りたい希望」が挙げられ、選択しなかった理由では「家族歴からHBOCが最も疑わしい」「*BRCA*以外の遺伝子変異を知る臨床的意義が乏しい」「金銭的理由」などが挙げられた。
【考察】*BRCA*遺伝子変異が陰性であってもMGP検査の導入によりHBOC以外の遺伝性腫瘍が判明する事例を経験した。また、MGP検査が選択可能な環境では遺伝性乳癌に関するカウンセリングを受けた半数以上が本人や血縁者のためにリスク低減手術などの対処ができなくても遺伝的素因の追求を希望しており、既にHBOC検査で陰性が判明している症例でも家系や本人の病歴などから遺伝性の可能性が否定できない症例に限らず、MGP検査について適切な情報提供を行うことが望ましいと考えられた。

P-08-38

QOLを考慮した遺伝性乳癌のマネージメント

The management aiming at high quality of life for hereditary breast cancers

[1]長崎大学　腫瘍外科、[2]長崎大学病院　遺伝カウンセリング部門
松本　恵[1,2]、宮田海香子[2]、福嶋　絢子[1]、大坪　竜太[1]、矢野　洋[1]、
永安　武[1]

【背景】乳癌や卵巣癌を発症した遺伝性乳癌卵巣癌症候群患者に対して,遺伝学的検査/遺伝カウンセリング/リスク低減手術/画像検査などを保険適応とすることが検討されている（2019年12月現在）．有効な管理方法が判明してきている一方で，その後の人生におけるQOLに焦点をあてた報告は本邦ではまだ少ない.【目的】当院での遺伝性乳癌診療の現状と，本邦での遺伝性乳癌とがん予防の現状やQOLを意識した乳房のマネージメントについて文献的考察を含めて報告する.【対象】2012年4月から2019年11月までに当院にて診断された遺伝性乳癌症例【結果】遺伝性乳癌は*BRCA1* 3例（VUS1例含む），*BRCA2* 3例，*PTEN* 1例．サーベイランスはマンモグラフィ +乳房MRI検査と婦人科受診を行なっており，リスク低減卵管卵巣摘出術を2例に施行した．Cowden症候群の症例には甲状腺超音波検査を併用しており，今後消化管内視鏡や腹部超音波検査も定期的に行っていく予定である.【遺伝性乳癌】桃沢らは日本人における遺伝性乳癌に関連する11遺伝子を挙げており，中でもNCCNガイドラインでDiscuss option of risk-reducing mastectomy（RRM）と記載されているのは*BRCA1/2*，*TP53*，*PTEN* である．日本HBOCコンソーシアムによるとRRMが施行可能な施設は増加してきており，現時点では両側RRMを含む多くの手術が施行されていると予想される.【がん予防とQOL】乳癌の一次予防の一つとしてRRMが挙げられる．本邦ではRRM後のsexual activityを含むQOLに関する報告は少なく，海外では当事者へのインタビューの結果として，再建による術後の問題（ボディイメージ，審美性と感覚に関する問題，パートナーとの関係に関する問題など）を，術前にパートナーと共に詳細な説明を希望するという報告がある.【考察】今後RRMに関わる医療者は，術後に起こりうる問題を十分にイメージさせた上で意思決定を支援する姿勢が重要である．がんの発症に対する不安を軽減するのみならず，その後のQOLについても事前に，時にはパートナーも含めて十分な検討をする必要があり，意思決定支援の手助けとなると思われる当事者の意見を反映した本邦での研究が必要であると考える.

P-08-39

当院におけるBRACAnalysis及びオラパリブ使用症例の検討

Experience of BRACAnalysis testing and Olaparib: a single institute study

[1]筑波大学附属病院　乳腺甲状腺内分泌外科、
[2]筑波大学医学医療系　乳腺内分泌外科
佐藤　璃子[1]、坂東　裕子[2]、高野絵美梨[1]、河村千登星[1]、藤原　彩織[1]、
朝田　理央[1]、岡崎　舞[1]、都島由希子[2]、市岡恵美香[2]、井口　研子[2]、
原　尚人[2]

【はじめに】乳癌の5-10%は遺伝性で、その中で最も多いのがBRCA1/2の病的変異を有する遺伝性乳癌・卵巣癌（HBOC）症候群である。本邦では一昨年、コンパニオン診断としてBRACAnalysis診断システムが保険適用となり、BRCA遺伝子変異陽性のHER2陰性進行再発乳癌にオラパリブ投与の適応が拡大された。そこで今回、当院でオラパリブを使用した症例における治療効果と有害事象について検討した.【方法】当院において2018年6月から2019年12月の間、BRACAnalysis及びオラパリブを使用した症例について、治療効果（CR,PR,SD）と有害事象（CTCAE:G1~5）について後方視的に検討した。【結果】48症例にBRACAnalysisを施行し、病的変異または病的変異と診断されたのは10例（21%）で、BRCA1変異が3例,BRCA2変異が7例であった。組織型は浸潤性乳管癌8例、特殊型（アポクリン癌）1例、不明1例であり、サブタイプはLuminal 7例,Triple negative 3例であった。オラパリブ使用症例は7例（男性1例，女性6例）であった。再発からオラパリブ開始までの期間は中央値18 ヶ月で、治療開始ラインの中央値は5（2 ～ 6）であった。有害事象は全てG1で、貧血と倦怠感が2例ずつ、悪心と口内炎が1例であった。最大治療効果はPR4例、SD3例であった。評価可能症例におけるオラパリブ無増悪生存期間（PFS）の中央値は、5 ヶ月（2-11 ヶ月）であった.【まとめ】当院ではBRACAnalysisは円滑に導入・実施されている。またオラパリブ投与による重篤な有害事象はみられなかった。オラパリブはQOLを損なうことなく治療効果を示しうる薬剤であると考えられた。今後症例を重ね検討したい。

P-08-40

オラパリブのコンパニオン診断としてBRCA遺伝学的検査を受けた患者の検査の受け止め方について

About how to accept inspection of the patient ewamined as a companion diagnososis of olaparib

市立奈良病院　乳腺センター
谷口　章子、小山　拡史、今井　文、松井　千里、松井　智也

<はじめに>
がん化学療法歴のあるBRCA遺伝子変異陽性かつHER2陰性の手術不能または再発乳がんに対してPARP阻害薬オラパリブが承認された．本治療の適応には，コンパニオン診断でBRCA遺伝子を判定する必要がある．BRCA遺伝子検査は，生殖細胞系遺伝子検査であるため，結果が患者自身のみでなく血縁者にも影響を及ぼす．検査の重要性の理解度には個人差があり倫理的な問題を含んでいる.
<目的>
オラパリブのコンパニオン診断としてBRCA遺伝学的検査を受けた患者が，検査をどのように受け止めたかを明らかにする.
<方法>
«対象»オラパリブのコンパニオン診断としてBRCA検査を受けた女性患者.
«調査方法»対象と20分～ 40分の個人面接を行い,『検査をどのように受け止めたか』を自由に語ってもらった.
«分析方法»面接で語られた内容を文脈が失われないようセグメントに分割し，セグメントをコード化してコード名をつけた.
<倫理的配慮>
当院の規定に従った.
<結果>
«対象»オラパリブのコンパニオン診断を受けた女性の乳がん患者7名．平均年齢56.4歳(47-65).
«面接の結果»
4コードが抽出された．以下【】にコード名を,「」に生データの一部を示す.
【治療方法があることへ期待する】(「受けられる治療があるなら，他は深く考えない」他)，【遺伝子情報は乳がん・卵巣がんの予防になる有益な情報である】(「娘たちは心配していたけど，早くわかれば予防もできるから，娘に同じことさせたくないし」他)，【医師との信頼関係で納得する】(「先生が言うことだし，他のネットの情報とかは良いことがでてこないから，経験上で調べていない」他)，【家系内の者に癌の不安を与えたくない】(「もし遺伝子変異があっても言わないつもりだった．不安を与えるだけになる」他)
<結論>
乳がん患者は，5年ないし10年の術後治療や経過観察で再発しないことが目標である．しかし，オラパリブのコンパニオン診断を受ける乳がん患者は，すでに再発し，複数の薬に対して十分な効果が得られていないため，本治療への期待が優先されている．医療者は患者の気持ちを理解して説明と理解の確認を必要とされる.

P-08-41

中規模病院における遺伝性乳がんおよび卵巣がん症候群（HBOC）の診療経験

Counseling experience of hereditary breast and ovarian cancer syndrome in the medium-scale hospital

三菱京都病院
竹内　恵、多久和晴子、中村　有輝

BRCA1または2遺伝性乳癌の再発治療としてPARP阻害剤が認可され、それに伴い2018年6月よりBRACAnalysis診断システムが保険適応となった。これにより今まで以上に日常診療内で遺伝性乳癌の対応が必要となってきている。中規模病院である当院でのHBOC診療の経験と実情について報告する。
当院では臨牀遺伝専門医が周産期診療を行っており、遺伝相談外来のベースがあった。今後、腫瘍性疾患の遺伝診療の必要性が高まると考え、臨牀遺伝専門医を中心に乳腺外科、産婦人科、腫瘍内科、がん化学療法看護認定看護師などによる腫瘍性疾患を含む遺伝診療カンファレンスを行い、そこから遺伝診療科を立ち上げた。2018年8月より2019年12月でHBOC関連の遺伝カウンセリングを17例施行。
当院ではBRACAnalysis診断システム検査施行症例は全例、臨牀遺伝専門医による遺伝カウンセリングを受けてから検査を行う方針とした。このため、乳癌再発でBRACAnalysis診断システム検査を検討した13例、初期治療の術式選択のために検査を検討された2例、卵巣癌のコンパニオン診断として2例の遺伝カウンセリングを施行した。
PARP阻害剤治療適応のコンパニオン診断としてHBOCの判定が必要となったことより、多くの患者がこの検査をうけることになった。対象者数が多くなることや遺伝カウンセリング対応できる施設が限定されることから、一般的にはコンパニオン診断としての目的だけでなく遺伝性疾患の診断としての意義や重要性についての説明も担当科の主治医が行い、基本的にはHBOCと診断された患者のみが遺伝カウンセリングの対象としている施設が多いのが現状だ。しかし、治療適応のためのコンパニオン検査であっても、遺伝性腫瘍の診断になることには変わりがないため、当院のように、遺伝診療の対応が可能である環境が整えられるのであれば、遺伝性疾患としての影響についても十分理解したうえで検査を受けてもらう方法をとることで患者が結果を知る時点での心的負担は軽減できると考えた。
実際に診療を勧めてゆく中で、当院での診療体制の在り方の見直しと中規模病院で行ってゆくメリットについて考察した。

P-08-42

当院におけるBRCAnalysisの現状と今後の課題

The present situation and future problems of BRCAnalysis in our institution

[1]自治医科大学病院　乳腺科、[2]自治医科大学病院　消化器一般移植外科
原尾美智子[1]、扇原　香澄[1]、西田　紗季[1]、櫻木　雅子[1]、北山　丈二[1]、
佐田　尚宏[2]

背景 遺伝学的検査が進歩し、BRCA陽性乳癌に対する診断や治療の発展が著しい。どのような患者に、いつのタイミングで検査を行うか悩むところである。その結果の解釈、その後の家族を含めたカウンセリングについてなど多岐にわたる問題が潜んでいる。

目的 当科においてBRCAnalysisを行った患者に対し臨床学的特徴、検査結果、その後の問題点についてレトロスペクティブに検討を行った。

結果 対象はBRCAnalysisを行った進行再発乳がん患者15名。年齢は中央値50歳（35-65）であった。乳癌家族歴を有する者は6名（40%）で1名は父親に前立腺癌の既往を認めた。生物学的特性として、Luminal typeが10名、triple negative typeが6名であったが、そのうち1名は原発巣ではHER2陽性であったが転移巣でHER2陰性となっていた。ER高発現は6名（40%）であった。検査を行った時期は、前治療歴なし～2次治療までの間に行ったものが4名であり、残りは3次治療中から6次治療までの間で行われていた。検査の保険適応となった時期とのタイミングもあり比較的late phaseで行われていたと考えられる。結果は3名にvariantをみとめ、うち2名は病的意義を持っていた。1名はBRCA1 comprehensive rearrangement / del exons 5-7 / deleteriousとなっており、現在までアジアではトルコから同様の報告がある。乳癌発見時64歳、StageⅣで原発巣のbiologyはtriple negativeであり、家族歴は姉が両側乳癌であった。1次治療EC、2次治療PTXで行い3次治療にOlaparibを使用したが、1か月投与後Grade3の貧血を認め、休薬中に腹膜播種巣がPDとなりイレウスを生じたため継続困難となった。もう1例の変異例はBRCA2 c.475+1G>Aであり、国内で同様の報告が1例なされている。46歳時にStageⅣとして発見された。検査時47歳であり原発巣はtriple negative、家族歴として妹が乳癌があった。5次治療中に検査を受け変異を認めたが、現在Olaparibの内服は行っていない。

考察 今回の経験で、転移巣のHER2が陰転化しBRCAnalysisを行うに至った1例があったため、多くは原発巣で検査を行ったが、転移巣の生物学的特性を確認することが重要と思われる。また、検査やOlaparibを処方するタイミングにおいて、イレウスを起こし内服継続が不可能となった症例があったため、経口摂取であるOlaparibをうまく使用するたには臓器転移の部位、特に腹膜播種例等では早めに検査を行うことを考慮しなくてはならない。

P-08-43

稀な遺伝性乳癌であるCowden症候群4例の経験より得られた定期スクリーニングの限界

Limitations of annual screening for Cowden syndrome, a rare hereditary breast cancer

九州大学大学院　医学研究院　臨床腫瘍外科学
山田　舞、久保　真、金城　和寿、原田由利菜、林　早織、
川地　眸、倉田加奈子、森　瞳美、甲斐　昌也、中村　雅史

昨今、遺伝性腫瘍に対する検査や治療の選択肢の幅が広がりつつあり、遺伝性乳がんに関しても発症前・発症後異時乳癌に対する定期スクリーニングに対する知見がますます重要となってきてきた。今回我々は稀な遺伝性乳癌の一つであるCowden症候群4症例の臨床経験に基づき、遺伝性乳癌サーベイランスの限界について考察した。Cowden症候群の管理に関しNCCNのガイドラインでは、①18歳からの乳房自己検診 ②年1回のMMGまたはMRIスクリーニング ③個別にリスク低減乳房切除術の選択肢を検討、となっている。症例1はスクリーニング中に乳癌の診断となり部分切除を施行したが、MRIやUSでの存在範囲を超えて乳癌の広がりを認め追加で全切除が必要となった。症例2-4は年1回のMRI・MMG・USスクリーニングを施行しているが、背景乳腺に多彩な良性病変を認めるため新規病変の同定が困難であり、MRIやUSにて新規に乳癌を疑う小病変を認めた際には細胞診や生検を施行しているが、いずれも擬陽性の結果であった。また、Cowden症候群特有の肥満体形を有しており自己触診も有用とは言い難い。BRCA陽性であった乳癌1症例の術前MRIでもやはり両側に結節上の早期増強域が多発する乳腺症の強い乳腺を呈しており、遺伝性乳癌に対する定期スクリーニングにおいてMRIやMMGを併用しても早期発見の難しさ・サーベイランスに伴う頻回の侵襲的検査のリスクを有することが明らかになった。予防的乳房切除の必要性も示唆されるが、必ずしも患者が予防的切除を希望するとは限らず、未発症・発症後の遺伝性乳癌に対する乳房サーベイランスの難しさを感じる結果となった。

P-08-44

BRCA1/2遺伝子変異陽性乳癌の検討

High risk features for HBOC syndrome in Breast Cancer

[1]福井大学　医学部　第1外科、[2]福井大学附属病院　遺伝診療部、
[3]福井大学附属病院　がん診療推進センター、[4]福井大学附属病院　病理部
前田　浩幸[1,2]、矢尾　祥子[1]、髙橋　瑞穂[1]、河野　紘子[1]、横井　繁周[1]、
浦井真友美[3]、廣野　靖夫[3]、今村　好章[4]、五井　孝憲[1]

【目的】乳癌における胚細胞系列BRCA1/2遺伝子検査の適応は、NCCNガイドラインに示されているが、対象患者が多くなる傾向がある。当科で遺伝カウンセリングを行い、BRCA 1/2遺伝子変異を有すると判明した乳癌患者を対象として、HBOC症候群のHigh risk患者の拾い上げが可能であるかを検討した。【方法】2014年1月から2019年12月までに、当科で遺伝カウンセリングを施行し、BRCA1/2遺伝子検査で病的変異またはその疑いと診断された7症例を対象とした。初発年齢、臨床病期、両側乳癌、トリプルネガティブ（TN）乳癌、既往歴、家族歴、Myriad Table, BRCAproを検討項目とした。【結果】BRCA1または2の病的変異は、それぞれ3例、4例であった。初発年齢の平均は38.1歳（27-49）で、病期1は2例、病期2は1例、病期3は3例、病期4は1例であった。両側乳癌は3例で、TN乳癌を3例認めた。乳癌以外の既往歴では、1例にEwing肉腫を認めた。家族歴では、乳癌・卵巣癌が多かったが、胆管癌、胃癌も認めた。Myriad Tableは平均10%（5-27）、BRCAproは平均29%（3-95）であった。Myriad Table10%以上かつBRCApro30%以上を認めたのは3例であった。それ以外の4例のうち3例は、初発年齢が40歳以下のTN乳癌または両側乳癌であった。残る1例は、45歳未満の乳癌で、20歳台でEwing肉腫の既往を認めた。【考案】乳癌卵巣癌などの家族歴からHBOCのリスクを予測するMyriad Tableや、BRCAproは有用であったが、両側乳癌、TN乳癌、第2度より遠い近親者の罹患癌の情報が反映されにくい欠点がある。文献的に初発年齢40歳以下の両側乳癌や、閉経前のTN乳癌ではBRCA1/2遺伝子変異の検出率が高いことが報告されている。【結語】少ない症例数での検討のため、偏りがあるものと予想されるが、HBOCリスク評価ツールの情報と、両側乳癌、TN乳癌、閉経前乳癌に他の悪性疾患の既往などの情報を併用すれば、High risk患者の拾い上げは可能と思われた。

P-08-45

遺伝カウンセリングを拒否している BRACAnalysis 病的変異検出症例の検討

Two cases of BRCA mutation carrier unwilling to attend genetic counseling after BRACAnalysis

京都民医連中央病院 乳腺外科
名嘉山一郎

【はじめに】
オラパリブ投与の適応判断のコンパニオン診断として BRACAnalysis 診断システム（以下 BA ）が保険承認され当院でもこれまでに10例に対して施行し、2例で病的変異が検出された。検査結果説明時よりオラパリブ投与と並行して遺伝カウンセリング（以下 GC ）を勧めているが現時点では2例とも拒否されている。理由として、さまざまな余裕のなさがあり、背景には病状の深刻さ、家族間の問題が挙げられた。今後のがんゲノム診療の拡がりに伴い GC の必要性が高まることが予想され、注意すべき問題点として検討を加えた。
【症例1】
54歳、女性。レトロゾール・パルボシクリブ併用が不応となり BA を施行。BRCA2 に病的変異を検出した。オラパリブを投与し PR を維持している。まず治療が進み自営の店が継続出来ること、独身で子供がいないこと、家族が疎遠であることから GC は不要と考えている。
【症例2】
46歳、女性。エリブリンが不応となり BA 施行。BRCA2 に病的変異を検出した。オラパリブを投与し SD を維持している。何とか治療法が見つかりほっとしたところで遺伝素因について考える余裕がないこと、子供がいないことから GC を拒否している。
【考察】
自分の治療だけでも大変な時期に、GC を受けるほどの時間的、経済的、精神的余裕がないことは想像に難くない。一方、患者本人のみならず血縁者にとっても GC の有用性は揺るぎない。現時点では GC に至らなくても必要性を感じたときにすぐに対応出来る用意があることを知らせるよう努めている。今後奏功した際に、ご家族にも生かせる情報という点で改めて勧める、あるいは不応の場合に、他の治療選択も含めて一度情報提供をうける、など病態に寄り添った対応を検討している。血縁者への情報提供という面ではジェノグラムを意識した家系図の作成が、患者本人の GC との距離感を理解しておくうえで有用であった。
【結語】
結果開示後に GC に繋がるアプローチを検討しておくことは市中病院でのプレカウンセリングからの課題であり、病態や家族背景に配慮しタイミングよく GC が用意できるよう継続した働きかけが不可欠である。

P-08-46

BRACAanalysis診断システムによるBRACA1/2陽性例の検討

Our experience of companion diagnosis by BRACAanalysis

群馬大学　医学部附属病院　外科診療センター
西木瑛理子、徳田　尚子、中澤　祐子、黒住　　献、尾林紗弥香、
矢島　玲奈、藤井　孝明

オラパリブがBRCA遺伝子変異陽性、HER2陰性転移再発乳癌に対し適応となり、2018年よりコンパニオン診断としてのBRACAnalysis診断システムが実林床に導入されている。今回、我々の施設におけるBRACAnalysis診断システムによる検査例、BRCA1/2陽性例について検討した。2018年7月から2019年11月にBRACAnalysis診断システムを施行した25例について検討した。全検査症例の検査時の年齢中央値は52歳（38-73歳）、平均治療ラインは3次治療（1-11次治療）であった。特に再発1次治療中に10例（40%）において検査を施行しており、BRACAnalysis診断システム導入時としては比較的早期に検査が行えていると考えられる。サブタイプは、ルミナールタイプが15例、トリプルネガティブが10例であり、家族歴を有する症例は6例（24%）であった。BRCA1/2変異陽性は6例（24%）に認められ、BRCA1が2例、BRCA2が4例であった。BRCA1/2変異陽性例の年齢中央値は54.5歳（51-67歳）であり、全検査症例と有意差は認めなかった。BRCA1の2例はトリプルネガティブ、BRCA2の4例はルミナールタイプであった。BRCA1/2変異陽性例では家族歴を有する症例は6例中3例（50%）に認められたが、家族歴が認められない症例を3例（50%）に認めた。今回の検討では、本邦のBRCA1/2変異例の報告よりやや変異の頻度を高く認めた。興味深いことに家族歴を有さない症例が、変異陽性例の50%を占める結果であった。以上より、BRCA遺伝子変異は、日本人における乳癌でも一定の頻度で認められ、特に家族歴に関わらず陽性である場合があり、適切な症例にコンパニオン診断を行い、乳癌治療の選択肢として適応を逃さないようにする必要があると考えられ、今後さらに症例を検討していく予定である。

P-08-47

当院における遺伝性乳がん卵巣がん症候群の懇話会の取り組み

A patients meeting of hereditary breast and ovarian cancer patients in our hospital

[1]地方独立行政法人神奈川県立病院機構　神奈川県立がんセンター　遺伝診療科、[2]同　看護局、[3]同　乳腺内分泌外科、[4]同　臨床研究所　がん予防・情報学部
佐藤　　杏[1]、羽田　恵梨[1]、瀬畑　善子[1,2]、菅沼　伸康[1,3]、山下　年成[3]、成松　宏人[1,4]

【はじめに】
遺伝性乳がん卵巣がん症候群（hereditary breast and ovarian cancer; HBOC）の診断後、当院では認定遺伝カウンセラー（certified genetic counselor; CGC）が定期的な面談を実施し継続的フォローを行っているが、「院内の他のHBOC当事者の意見」が求められる場面を多数経験した。そこで、日常で生じた疑問やHBOCならではの経験について院内の当事者間で共有することを目的としたHBOC懇話会を立ち上げた。
【対象と方法】
当院で遺伝カウンセリング・遺伝学的検査を実施し、*BRCA1/2*いずれかの病的変異を保有することが判明したHBOC当事者を対象に、情報共有を行う場としての懇話会の開催をお知らせして参加者を募集した。
【経過】
懇話会は平成30年1月と令和元年7月に開催した。第1回には4名、第2回には3名のHBOC当事者が参加し、未発症変異保有者は含まれなかった。参加者の年齢は40 ～ 50代であり、全員乳がん発症を契機にHBOCが判明した女性であった。スタッフは第1回にCGC2名、第2回にCGC2名と乳がん看護認定看護師1名が、ファシリテーターとして参加した。所要時間はそれぞれ2時間で、簡単な自己紹介後はフリーディスカッションとした。第1回はリスク低減卵管卵巣摘出術（risk reducing bilateral salpingo-oophorectomy; RRSO）を検討している参加者がいたため、経験者からの意思決定プロセスや経験談の共有が中心となった。その中で、RRSO後のサーベイランス方針が院内で統一されていないことが課題として浮き彫りになり、基本方針を検討し統一する契機となった。第2回は血縁者への情報共有に関する話題が中心となり、経験談や困難感について共有されていた。懇話会の頻度は半年毎とし、第3回の開催も予定している。
【考察】
少数の参加ではあったが、自己の経験を語ることでこれまでの意思決定を振り返る機会となったという意見や、経験者から意思決定プロセスを直接聞くことで参考になったという意見が聞かれ、院内のHBOC当事者間で情報共有を行う場としての懇話会の立ち上げは一定の意義があったと思われた。また、話題の中でRRSO後のサーベイランス基本方針を院内統一する等の課題が明瞭となり、院内体制を改善していく上でも懇話会の重要性が示唆された。今後は、開催後のアンケート調査等により参加者のニーズを詳細に捉えることで、懇話会の頻度や運営体制、開催意義の評価を行うことが必要である。

P-08-48

BRACAnalysis診断システムを施行した17症例の検討

17 cases evaluated with the BRACAnalysis Diagnostic System test

[1]独立行政法人　国立病院機構　高知病院　乳腺外科、
[2]独立行政法人　国立病院機構　高知病院　呼吸器外科、
[3]独立行政法人　国立病院機構　高知病院　外科、[4]やまかわ乳腺クリニック
本田　純子[1]、森下　敦司[2]、福山　充俊[3]、日野　弘之[2]、山川　　卓[4]

2018年7月にPARP阻害剤であるオラパリブの「がん化学療法歴のあるBRCA遺伝子変異陽性かつHER2陰性の手術不能又は再発乳癌」に対する適応が承認となり、BRCA遺伝学的検査がコンパニオン診断として施行されるようになった。2019年5月以降に乳腺クリニックにおいてコンパニオン診断としてBRCA遺伝学的検査を施行した17症例について臨床病理学的背景を検討した。
全例女性で初診診断時の平均年齢は52.6歳（37-75歳）、手術不能乳癌2例と再発乳癌15例であった。T因子はT1:5例、T2:7例、T4:5例、腋窩手術を施行した15例のN因子はN0:3例、N1:8例、N3:4例、サブタイプはトリプルネガティブ乳癌（TNBC）:6例、luminal A-like（LA）:6例、luminal B-like（LB）:5例であった。再発乳癌15例中、再発までの期間は2年～ 5年以内が6例、5年を超える症例は9例で、初再発部位は局所・領域リンパ節再発6例、遠隔臓器転移9例であった。再発巣のサブタイプを確認できた10例のうちTNBCは3例で、原発巣がTNBCであった2例がそれぞれLA、LBを示し、5例のLBのうち2例が原発巣LAであった。
17例のBRCA遺伝学的検査施行時の平均年齢は62.4歳（49-79歳）で、化学療法投与前に遺伝学的検査を施行できた症例は2例であった。初診診断時に50歳以下の9症例中、60歳以下のTNBC1例であった。両側乳癌1例、第一度近親者に乳癌罹患者をもつ症例が3例であった。BRCA1/2遺伝子の病的バリアントを認めた症例は1例で、BRCA2遺伝子に4093del4の病的バリアントを認めた。この症例は遺伝リスク拾い上げ基準にあてはまらない症例であった。
国際共同研究グループによる日本人乳癌患者の5.7%に病的バリアントを認め、うち4.2%がBRCA1/2遺伝子の病的バリアントであった。今回少数例ではあるが17例中1例（約5.9%）にBRCA1/2遺伝子の病的バリアントを認める結果となった。遺伝リスク拾い上げ基準を満たさない症例においてもオラパリブを使用できる選択肢があり、コンパニオン診断実施の必要性を考えさせられる。一方で安易にコンパニオン診断を行える状況では病的バリアントを認めた際の血縁者に対する対応にはきめ細かな遺伝カウンセリングの継続が必要になると思われる。

P-08-49

HBOC診療の保険適用をうけて臨床現場はどう対応すべきか ～その現状と問題点～

How should the clinical site respond after receiving insurance approval for HBOC treatment?

[1]がん研究会有明病院　乳腺センター外科、
[2]がん研究会有明病院　乳腺センター内科、
[3]がん研究会有明病院　臨床遺伝医療部、[4]がん研究会有明病院　看護部
中島　絵里[1]、北川　　大[1]、前田　哲代[1]、細永　真理[2]、吉田　玲子[3]、
金子　景香[3]、竹内抄與子[4]、中島　　健[3]、上野　貴之[1]、大野　真司[1,2]

【背景】*BRCA*変異陽性の乳癌患者に対してのリスク低減手術（対側乳房切除（CRRM）、卵管卵巣切除（RRSO））がいよいよ我が国においても保険が適用されることとなった。これにより対象者に対して、術前に適切に情報提供を行い、遺伝学的検査の結果に基づき術式およびCRRMやRRSOについてまで検討を行うことが必要となる。しかし一般の乳癌診療でも術前にICすべき内容は疾患の説明、術式や薬物療法に関して、また妊孕性に関するものなど多岐に渡り、日々の外来診療の中でそのICは乳腺外科医にとって大きな負担となっている。短時間に多くの情報を与えられる患者の心理的負担も大きい。その中でさらにHBOCに対するリスク評価、情報提供をも行うことは相当困難であるが、非常に重要であり今後はそれが求められる。保険適用となる対象は現時点では明らかとなっていないが、これまでの遺伝カウンセリング・検査はNCCNガイドラインや野水基準を参考に各施設で妥当と思われる基準で行われてきた。【目的】HBOCを疑う患者に対して術前にそのリスク評価と情報提供を適切に行うための方法を検討する。【方法】2019年12月時点で最新のNCCN Guideline version1.2020におけるTesting Criteriaに対して、実際に乳癌手術患者のどの程度がその基準を満たすのかを明らかにし、その結果に基づき実際の診療体制を検討する。対象は2012年1月～ 12月に当院にて原発性乳癌手術を施行した患者1080名とし、電子カルテおよび当科データベースを用いて後方視的にその患者背景を解析した。【結果】対象患者1080名の年齢中央値は52歳（22-91）。NCCN Criteriaを一つでも満たす患者は513名（47.5%）であった。具体的な項目としては「45歳以下」が最多であり307名（28.4%）、次いで「乳癌（50歳以下）、卵巣癌、前立腺癌、膵癌の家族歴あり」が189名（17.5%）であった。【考察】全手術症例の約半数、当院では年間約500名がNCCN Testing Criteriaを満たすという結果となったが、これにより該当者すべてに同じように対応することは実際の診療としては困難である。該当者をそのリスクに応じてさらに何段階かグループ分けをしアナウンスの方法を変えるなど、HBOCをより強く疑う症例をしっかりフォロー出来るような体制を構築する方法を検討している。【結語】HBOCに対する保険診療が4月より開始される。本学会では開始後の当院の取り組みとその後見えてきた問題点や課題についても検討したい。

P-08-50

HBOC診療の臨床環境の変化に伴うトリプルネガティブ乳癌の遺伝学的検査実施状況

Genetic testing for triple-negative breast cancer associated with clinical changes in HBOC treatment

[1]聖路加国際病院乳腺外科、[2]聖路加国際病院遺伝診療部
笠原　里紗[1]、竹井　淳子[1,2]、鈴木　美慧[2]、吉田　　敦[1,2]、林　　直輝[1]、
山内　英子[1,2]

【背景】NCCNガイドラインではHBOC（Hereditary Breast and Ovarian Cancer）の拾い上げ基準の一つとして60歳以下のトリプルネガティブ（TN）乳癌が挙げられ、当院では周術期での拾い上げを積極的に勧めてきた。近年、コンパニオン診断としての*BRCA*遺伝子検査とその対象薬であるPARP（poly ADP-ribose polymerase）阻害剤;オラパリブが再発乳癌に対して保険収載され、HBOCの診断機会が拡大してきている。【目的】TN乳癌患者の遺伝カウンセリング来談率および遺伝学的検査実施率を把握し、HBOC診療の臨床環境の変化に伴う現状と課題について検討する。【方法】2013年1月から2019年6月までに当院で手術を施行した60歳以下のTN乳癌290例を対象とし、診療録レビューを用いて後方視的に分析した。【結果】平均年齢は45.3歳（24-60歳）。臨床病期はStage Ⅰが88例（30%）、StageⅡが157例(54%)、StageⅢが45例(16%)で、術前化学療法が156例(54%)で施行されていた。転帰は、再発が36例（12%）でうち31例（11%）が死亡であった。遺伝カウンセリングに178例（61%）が来談し、うち160例（55%）が周術期、9例（3%）が再発時コンパニオン診断のため来談された。遺伝学的検査は153例（53%）で実施され、*BRCA1*陽性が37例（24.2%）、*BRCA2*陽性が8例（5.2%）、VUSが8例（5.2%）であった術前に遺伝学的検査を実施されたBRCA1/2陽性例では、乳癌手術と同時にリスク低減乳房切除術が14例で、リスク低減卵管卵巣摘出術が10例で施行されていた。【まとめ】周術期の遺伝カウンセリング来談例が多く、来談者中85.6%が同時期に遺伝学的検査を行っていた。再発例では全例で遺伝学的検査が施行されており、病状が実施率に大きな影響を与える可能性が示唆された。

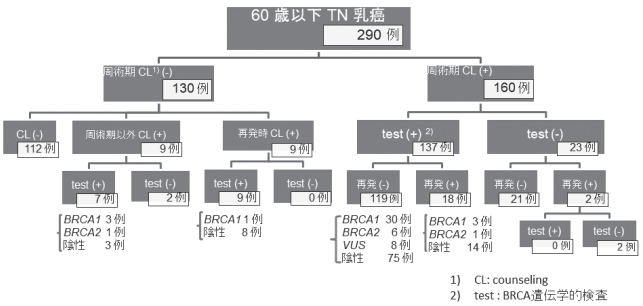

P-08-51

当院における周術期乳癌患者へのHBOC診療について

HBOC screening for perioperative breast cancer patients;a single institution experience

静岡済生会総合病院　外科
西前　香寿、岡本　好史、鈴村　　潔、土屋　智敬、中村　勇人、
川上　次郎、河野　秀俊、寺崎　正起

【背景】市中病院の乳癌診療において、従来は原発巣の大きさや局在、患者希望から術式を決定していた。近年の遺伝性乳癌卵巣癌症候群（HBOC）への認識の高まりに伴い、術式選択にも遺伝性の可能性を考慮する必要性がでてきた。
【目的】当院でのHBOC診療体制確立に向けて、周術期に拾い上げるべきHBOCリスク因子を有する患者の割合を検討した。
【対象と方法】2018年1月から2019年12月までに当院で手術を受けた原発性乳癌患者149例を対象とした。NCCNガイドライン改変基準を用いて遺伝学的リスクを後方視的に評価した。HBOCに関する情報提供は主治医が必要と判断した場合に患者とその家族に行った。遺伝カウンセリングを希望した患者にはカウンセリング体制の整っている他院専門外来を紹介した。
【結果】原発性乳癌患者は149例（片側140例、両側9例）、平均年齢60.5歳であり、そのうち男性は6例だった。107例が乳房全切除術（Bt）、42例が乳房部分切除術（Bp）を受けた。NCCNガイドライン改変基準に該当する患者は52例（34%）であり、周術期に主治医よりHBOCに関する情報を受けた患者は21例だった。情報提供のタイミングは術前が9例、術後が12例だった。術前に情報提供を受けた患者のうち、術式選択を目的として2例がBRCA遺伝子検査を受けた。1例は病的変異を認めず、Bpを選択した。1例はBRCA2遺伝子に病的変異を認めたが、患者の強い希望によりBpを選択した。その他の患者は術前の遺伝専門外来の受診を希望せず、5例がBt、2例がBpを選択した。
【考察】市中病院においても周術期に拾い上げるべきHBOCリスク因子を有する患者の割合が少なくないことが判明した。そのような患者に対し、周術期に情報提供ができていた件数は半数以下だった。その理由として、時間的制約のある術前患者への心理的配慮や、Bt希望者への説明の割愛があったと考えられ、今後の当院HBOC診療体制整備に向けての課題となった。一方、BRCA遺伝子変異陽性乳癌患者への乳房部分切除術が絶対禁忌ではない現在、リスク因子のみで術前患者が安易に温存術希望を断念しないよう、適切な情報提供が必要と思われた。

P-08-52

当科におけるBRACAnalysisの検討

Result of the BRACAnalysis in our institute

大分県立病院
増田　隆伸、野田　美和、増野浩二郎、田代　英哉

【初めに】遺伝性乳癌卵巣癌（hereditary breast and ovarian cancer: HBOC）は、*BRCA1*および*BRCA2*の生殖細胞系列の病的変異に起因する乳癌および卵巣癌をはじめとする癌の易罹患性症候群であり、乳癌症例の5-10%を占めると言われている。オラパリブ、BRCA1/2遺伝子検査が保険収載され臨床応用が可能となった。当科におけるBRACAnalysisの結果を報告する。
【結果】2018年～ 2019年12月の間に、進行・再発乳癌患者のうち文書で同意を得た22例のBRACAnalysisを行った。病的変異なしが21例、Inconclusiveが1例であった。平均年齢は56.7歳、全例女性。進行癌が10例、再発が12例。ER陽性が17例、トリプルネガティブが4例、サブタイプ不明が1例であった。アンスラサイクリン・タキサン双方使用歴ありが5例、なしが16例、不明が1例であった。
【まとめ】現時点でリムパーザの恩恵を受ける患者は認めていない。引き続き検査希望のある進行・再発乳癌患者への情報提供を行っていく。

P-08-53

男性乳癌22例の臨床病理学的特徴

Male breast cancer: clinicopathological features of 22 cases

[1]横浜市立大学　大学院　医学研究科　消化器・腫瘍外科学、
[2]横浜市立大学附属市民総合医療センター 消化器病センター、
[3]横浜市立大学附属病院　病理診断科、[4]藤沢市民病院　乳腺外科、
[5]横浜市立大学大学院医学研究科　がん総合医科学、
[6]東京医科大学病院 乳腺科学分野
川島　　圭[1]、山田　顕光[1]、鈴木　千穂[1]、上中奈津希[6]、石井　祥子[2]、
山本　晋也[2]、江中　牧子[3]、菅江　貞亨[4]、成井　一隆[2]、市川　靖史[5]、
石川　　孝[6]、遠藤　　格[1]

【背景】男性乳癌の発生頻度は全乳癌症例の1%以下と報告されており、比較的稀である。女性乳癌と比較して好発年齢が高く、エストロゲン受容体 (ER) 陽性乳癌がより多いなど臨床病理学的に異なる可能性があるが、女性乳癌に準じて治療されている。【目的】男性乳癌症例の臨床病理学的特徴を明らかにする。【対象・方法】2000年から2018年までに本学附属2病院で手術を施行した男性乳癌22例を対象とし、臨床病理学的因子と予後を解析した。【結果】男性乳癌の発生頻度は0.5% (22例/4337例) であり、手術時の年齢中央値は65歳 (36-84歳) であった。腫瘍径中央値は4.5㎝ (0.3-7.3 cm)、臨床病期分類はStage 0が1例 (5%)、Stage Iが7例 (32%)、Stage IIが9例 (36%)、Stage IIIが6例 (27%)、Stage IVは0例 (0%) であった。浸潤癌21例のうち、病理所見の記録のある20例はいずれもER陽性であったが、HER2発現は検索した13例のうち1例 (8%) のみで陽性あった。核グレードは1/2/3/不明:8例 (36%) /3例 (14%) /7例 (32%) /4例 (18%) であった。術前化学療法は3例 (14%) で施行した。手術術式については22例全例で乳房切除術を施行し、12例 (55%) で腋窩郭清を施行した。腋窩リンパ節転移は9例 (41%) に認め、うち3例は4個以上のリンパ節転移を認めた。術後薬物療法については、内分泌療法18例 (82%)、化学療法併用5例 (23%)、抗HER2療法併用1例 (5%)、薬物療法なし2例 (9%)、不明1例 (5%) であった。化学療法は、アンスラサイクリン+タキサン併用3例、アンスラサイクリン1例、経口5-FU剤 1例であった。術後観察期間の中央値は5.0年 (0.3-14.3年) で、再発は4例 (18%) で認め、内訳は局所再発2例、骨転移単独1例、骨転移とリンパ節転移が1例であった。死亡例は3例認め、乳癌死が1例、腎癌と人工弁感染による他病死が2例であった。【結語】男性乳癌は全体の0.5%であり、比較的高齢で発症し、ER陽性が多く、HER2陽性は稀であった。ER陽性症例が多いため、観察期間は十分とは言えないが、予後は良好である可能性が示唆された。

P-08-54

がんゲノム医療における乳腺専門医の役割

The role of breast oncologist in cancer genomic medicine

[1]京都府立医科大学　分子診断・治療医学、
[2]京都府立医科大学　内分泌・乳腺外科、
[3]京都第二赤十字病院　緩和ケア・化学療法部、[4]京都第二赤十字病院　外科
小野　寿子[1,2,3]、西田真衣子[4]、松本　沙耶[2]、田口　哲也[2]

今日のがんゲノム医療の発達は著しく、一般病院においてもがんゲノム医療の体制を整備していく必要性がある。当A病院では2019年度からがんゲノム連携病院としての体制を整備すべく、臨床腫瘍内科医らを中心としたがんゲノムチームが発足された。そのチームに乳腺外科医も所属し、2019年7月からは乳腺外科医らが行う遺伝カウンセリング外来を開始した。現在はパネル検査の施行において、チームの一員としてエキスパートパネルに参加し、症例検討を行っている。今まで乳腺外科医が関わったがんゲノム症例を後方視的に検討し、今後のがんゲノム医療における乳腺外科医の役割や乳癌診療における課題について検討した。

症例1:40代女性、乳癌検診で石灰化の要精査となり、経過観察中。母が腹膜癌の診断となり*gBRCA2*+と判明したことから、本人も未発症変異保有者かどうか自費で遺伝学的検査を施行し、*gBRCA2*+と診断。ハイリスク症例として積極的な石灰化精査を行う方針とし、現在RRSOについて検討中。症例2:40代女性、卵巣癌再発治療中。Guardant360検査にて*BRCA2*の不活化変異が検出され、*gBRCA*+の可能性が高いと考え、whole exome sequenceにて検査を施行し、*gBRCA2*+と診断。乳腺外科でのサーベイランスを開始。症例3:70代女性、腹膜癌の治療中。婦人科でのコンパニオン診断にて*gBRCA2*+と診断。腹部手術後オラパリブの治療と乳腺外科でのサーベイランスを開始。症例4:60代女性、乳癌原発と思われる腋窩腫瘍 (TNBC-like)、多発骨転移に対して治療中。パネル検査を施行し、治療方針を決定。

HBOCは遺伝性腫瘍の中でも頻度が高いため、今後、乳癌診療において他癌腫の患者、未発症変異保有者に対する診療が増えることが予想される。新規卵巣癌患者ほぼ全例が*BRCA*遺伝学的検査を施行するようになり、今まで以上にHBOCに関する診療の需要が増え、遺伝カウンセリング外来は婦人科と乳腺外科の連携の場となっている。乳腺専門医として必要最低限の遺伝学の知識や情報をアップデートしておくことや他科との連携など横断的ながん診療に積極的に参加することが今後の課題と考えられた。また今年4月から保険適応となるHBOC患者に対する予防切除やサーベイランスの体制整備を行っていく必要がある。

P-08-55

当院におけるBRCA1/2遺伝子検査およびオラパリブ使用の現状

BRCA1/2 test and olaparib treatment in our hospital

広島市民病院　乳腺外科
川崎　賢祐、前田　礼奈、金　　敬徳、上野　彩子、伊藤　充矢、
大谷彰一郎

【はじめに】
遺伝性乳癌卵巣癌症候群(HBOC)はがん予防の観点，また新規治療薬の標的疾患としての対応が重要とされている．当科におけるBRCA1/2遺伝子検査およびオラパリブ使用の現状について報告する．
【結果】
当科では2016年1月に乳癌遺伝外来を開設し，遺伝カウンセリングおよびHBOCに係るBRCA1/2 遺伝学的検査を実施してきた．2019年11月までの遺伝学的検査受診者は74名で，OlympiA試験に関わる受診31名 (変異陽性率23%)，家族歴濃厚からの自費診療10名 (変異陽性率30%)，BRCA1/2遺伝子検査33名であった．BRCA1/2遺伝子検査を施行した33名のうち病的変異陽性者は3名で，変異陽性率は9%であった． 3名のうち1名は診断後に状態が悪化しオラパリブ投与の機会を得ることができなかった．残り2名は当科にてオラパリブを現在投与中であるので症例を提示する．
【症例】
症例①:38歳女性，家族歴:おば乳癌2人．T2N2aM0 stageⅢA Luminal typeに対してDTX→FECにて術前化学療法行いBt+Ax施行．術後TAM内服中2年目に孤立性肺転移を来し，TAM+LHRHa施行後S-1にて化学療法施行中PDとなったためBRCA1/2遺伝子検査施行しBRCA2に病的変異を認めた．オラパリブ600㎎/日を投与開始し，現在6か月間のPRが得られている．有害事象は軽度嘔気 (G1) のみであった．
症例②:69歳女性，家族歴:おばと娘乳癌．T2N0M0 stageⅡA Lumina typeに対してBp+SN施行．術後にEC→DTX施行し，ANA5年内服した．術後13年目に腹部傍大動脈リンパ節再発 (内視鏡下生検にてトリプルネガティブを確認) を来しS-1投与行い，BRCA1/2遺伝子検査でBRCA1に病的変異を認めた．S-1治療のPD後にオラパリブ600㎎/日を投与し3か月のPRが得られている．有害事象は軽度嘔気 (G1) と，G2の好中球減少を認め500㎎/日への減量で対応可能であった．
【結語】
今回の検討では，BRCA1/2遺伝子検査において変異陽性者の割合が一般的に言われている1割弱程度と同様であった． 当院でのオラパリブ投与例ではいずれも良好な効果がみられ，有害事象のマネージメントも容易であった．

P-08-56

演題取り下げ

P-08-57
当院におけるコンパニオン診断としてのBRCA遺伝子検査の現状
Current situation of BRACAanalysis in our hospital

[1]聖隷浜松病院　乳腺外科、[2]浜松医科大学付属病院　外科学第一講座
森　菜採子[1]、小泉　　圭[2]、吉田　雅行[1]、鈴木　英絵[1]、浅井はるか[1]

【緒言】遺伝性乳癌卵巣癌症候群（以下HBOC）におけるBRCA1/2遺伝子検査は、2018/6より再発乳癌に対するPARP阻害薬であるリムパーザのコンパニオン診断（BRACAanalysis診断システム）として保険適応となり、一般臨床において遺伝学的検査が利用されるようになった。
【目的・方法】2018/6 ～ 2019/12までに保険診療でBRCAanalysis診断システムを受けた患者について検討し、リムパーザ使用患者2例について症例提示する。
【結果】BRACAanalysis実施人数は29人。4例（変異陽性率14%）にBRAC2の病的遺伝子変異を認め、VUSが1例。サブタイプはLuminal22例（変異陽性3例）、TN5例、異時性両側乳癌でともに認めたものが2例（変異陽性1例）。年齢中央値48歳（32 ～ 74歳）/陽性例では47歳（36 ～ 49歳）。検査施行のタイミングは2nd line以内が13例、3rd line以降が16例。NCCNガイドラインのHBOC拾い上げ基準を満たす数の平均は陰性例で0.96（0-3）、陽性例で1.75（1-3）、陽性例全例で「50歳以下で診断された乳癌」の項目を満たしていたが、HBOC関連腫瘍の家族歴有症例は1人であった。検査実施症例全例、外来主治医により検査の説明をうけているが、検査結果説明後、遺伝カウンセリングを受けた症例は1例である。陽性例の2例でリムパーザ使用、1例は次治療以降で使用予定、1例は全身状態の急速な悪化を認め、十分な使用ができなかった。【使用症例1】乳癌診断時36歳。家族歴なし。術後5年目の再発で5th lineでリムパーザ使用。PFI9か月。G3の血小板減少と貧血を認め赤血球輸血施行。【使用症例2】49歳、初診時両側乳癌StageⅣ。妹2人も50歳以下発症の乳癌患者。9th lineでリムパーザ使用し、PFI4か月。G3の貧血で赤血球輸血施行。
【考察】HBOC拾い上げ基準を満たす数は陽性例でやや高い傾向を認めたものの、患者背景に差は認めず、転移再発のHER2 陰性例では全例検査を行うべきである。また、自費診療におけるBRCA検査とは違い、外来担当医が限られた時間内で検査の説明を行い、陽性の際の遺伝カウンセリングも全例は受けていない。検査の性質上、治療薬の使用の可否が主目的となるため、陽性症例において本人・血縁者の心理的・遺伝学的なフォローは不十分であり対策が必要と考えられた。【結語】今後保険診療での検査の増加が見込まれ、担当医・発端者の意識の中心は癌の治療であるが、関連癌のサーベイランス・血縁者のマネージメントについても配慮が必要であろうと思われた。

P-08-58
演題取り下げ

P-08-59
看護師の遺伝性乳がん卵巣がん症候群に対する実態調査
Nurses' survey of hereditary breast and ovarian cancer syndrome

[1]徳島市民病院　看護部、[2]徳島市民病院　外科
谷　　景子[1]、荒木　千夏[1]、日野　直樹[2]

【目的】遺伝性腫瘍症候群は様々な癌腫にあり、遺伝性乳がん卵巣がん症候群（以後HBOC）もその一つである。BRCA1/2遺伝子検査は一部の再発乳癌で保険適応され増加しているが、当院のように専門外来を設けていない施設では、看護師による患者・家族らの支援が必要となる。そこで、現時点で看護師のHBOCに対する関心度やニーズ、患者・家族への対応を明らかにするために実態調査を行った。
【方法】徳島県内のがん診療連携拠点病院等5施設の看護師308名に、「看護師のHBOCに関する認知度」「患者・家族への対応」「HBOCに関する研修・勉強会参加経験の有無」などについて質問紙を作成しアンケート調査を実施した。
【結果】有効回答は128名（41.6%）、病棟勤務92名（71.9%）、外来勤務36名（28.1%）であった。HBOCの認知度は、『病名を聞いたことがある』が48名（37.5%）、「ない」80名（62.5%）、『HBOCについての検査・治療方法を知っている』は16名（12.5%）「知らない」112名（87.5%）、『HBOCに関する勉強会や研修会を受けたことがある』は9名（7.0%）、「ない」119名（93.0%）であった。『患者・家族からHBOCについて質問をされたことがある』は7名（5.4%）「ない」122名（94.6%）で、質問の内容は、「検査方法」「検査・治療費用」「検査・治療の実施場所」、「病態生理」であった。『質問されて困った』は5名で、内容は「子供に遺伝する確率について」「検査をして陽性だったときの対応に躊躇した」「対応や反応、どのように発言すればよいか分からず困った」などがあった。
看護師のニーズについては、『HBOCについて知りたいと思う』は122名で、知りたいと思う項目については、「遺伝と疾患」や「検査結果後の治療や対応について」「個人情報の管理や検査の費用について」などが多かった。
【考察】今回のアンケートから、HBOCに関心はあるが一方で日頃の業務で関わることは少なく勉強会などへの参加率は低い実態が示された。看護師が全乳癌の5%程度のHBOCについて、どこまで関わり知るべきか迷いがあるのではないかと推測される。一方で乳癌以外にも遺伝性腫瘍症候群は多くの癌腫にあり、そうでない患者も不安を感じているため、看護師がもっと積極的に遺伝看護の知識を持つ必要があると考えられた。

P-08-60
当院におけるBRCA2乳癌症例の検討
Clinical characteristics of BRCA2-associated breast cancer at our hospital

[1]神奈川県立がんセンター　乳腺内分泌外科、
[2]神奈川県立がんセンター　遺伝診療科、[3]横浜市立大学　外科治療学
菅原　裕子[1,3]、岡本　　咲[1]、戸田　宗治[1]、古波蔵かおり[1]、松原　由佳[1]、山中　隆司[1]、菅沼　伸康[1]、山下　年成[1]、佐藤　　杏[2]、羽田　恵梨[2]、益田　宗孝[3]

乳癌におけるBRCA遺伝子変異を有する症例は5%程度と少なく，統合解析によるとBRCA遺伝子変異の有無は予後に影響しないと言われている．これまでの報告では，BRCA2乳癌は散発性乳癌と比較してサブタイプ，予後において差はみられていないとされていたが，2019年になってMetcalfeらはBRCA2乳癌のうち，ER陽性症例では他のものより予後が悪い傾向にあることを報告した．

当センターには遺伝診療科があり，以前よりHBOCのカウンセリング及び遺伝学的検査を行っており，2019年12月までに7人の患者でBRCA2陽性を確認した．
7例のサブタイプは，ER陽性HER2陰性が5例，ER陽性HER2陽性が1例，Triple negativeが1例であった．ER陽性症例のうち5症例が再発し，いずれも再発後に遺伝学的検査を行い，BRCA2の診断となっている．1症例は現在治験薬により治療によりPRを維持しているが，4症例では診断後にOlaparibを投与したが，いずれも再発治療の3次治療以降で使用し，3症例でPD，1例がPRとなっている．
これらの7例の治療経験を報告する．

P-08-61

乳腺専門クリニックおけるHBOCのカウンセリングと診断、フォローアップの重要性について

Importance of HBOC-related genetic counseling, diagnosis and follow-ups at community medicine

[1]赤羽乳腺クリニック、[2]名古屋大学医学部附属病院、
[3]名古屋第一赤十字病院
畠山　未来[1,2,3]、杉野　友美[1]、神原佳奈美[1]、山口　温子[1]、藤田　美幸[1]、
後藤　陽子[1]、徳倉　裕美[1]、赤羽　和久[1]

【はじめに】地域に根ざした 遺伝性乳癌卵巣癌症候群（HBOC）診療体制において、乳がん検診や病診連携を介した術後定期フォローの場であるクリニックが果たす役割は大きい。初期治療開始時と定期フォロー中で家族歴が変わることもしばしばであり、その都度遺伝相談ができる体制づくりが望ましい。当院で経験した例からフォロー体制について考察した。【症例1】発端者は60歳代女性。19年前に左乳がん初発。4年前（術後15年）に局所再発し加療した。Luminal B likeであった。家族歴は①姉40歳両側乳がん、62歳卵巣がん②父50代前立腺がん③父方伯母50歳乳がん④父方伯母44歳乳がん⑤その娘30代乳がんBRCA2 4249delTにてRRSO施行済と濃厚であった。再発時の術前に遺伝カウンセリングを勧めたが希望されず、その後HBOC家系であることが判明し、さらに姉が卵巣がんに罹患したため、外来フォロー時に遺伝カウンセリングを希望された。BRCA1/2スクリーニング検査を実施、いとこのバリアントと同じ4249delTが同定され、その後RRSOを施行された。また、発端者には娘が二人おり、長女への遺伝カウンセリングを実施し、シングルサイトの検査を行った。現在は次女がシングルサイト検査を検討中である。【症例2】相談者は娘のいる40歳代の女性、がんを含め既往症特になし。家族歴は①父方祖母38歳乳がん②その姪28歳乳がん③父方伯母47歳乳がん④父方伯母49歳乳がん、⑤母方伯母47歳乳がんであった。遺伝カウンセリングの結果、HBOCスクリーニング遺伝学的検査の実施には至らなかったが、検診のたびに家族歴など状況確認に努めている。【考察】乳がん罹患者は、その発症年齢から、妊娠・出産を迎える年齢の次世代がいる例も多い。現在、遺伝カウンセリングを実施している施設はがんの診断がついてから訪れる大規模病院が主体である。クリニックでは、検診やその精査、あるいは病診連携を通じて定期受診する例が多いため、濃厚な家族歴を有する者に対しては、常に家族の状況を把握しつつ、適切な時期に遺伝カウンセリングと遺伝学的検査を提供することができる。また、罹患者に限らず、家族歴があるのみの非罹患者にとっても遺伝カウンセリングの窓口がクリニックにあることの意義は大きい。地域に根ざした HBOC 診療体制の構築においてはクリニックなどの一次施設での遺伝カウンセリング窓口の開設が重要と考える。

P-08-62

僻地における月2回勤務で行うHBOC診療の問題点

Problems of HBOC treatment twice a month in a rural area

杉田玄白記念公立小浜病院
岸　　和樹

遺伝性乳癌卵巣癌症候群(以下,HBOC)はあまり認識されていない病態であったが，HBOC診療の手引きや2018年版の乳癌診療ガイドラインで具体的に明記されるようになった．当院でもHBOC診療を2019年1月より導入したが，演者の転勤により非常勤の月2回勤務でHBOC診療を続行することとなった．一地域であり頻度としては充分であるが，当初より危惧していた問題点が浮き彫りとなっている．

それは費用負担面についてである．まず乳がん患者のコンパニオン診断としてのBRACAnalysis診断システムやBRCA陽性患者へのオラパリブは保険収載された．今後BRCA陽性患者の対側のリスク低減乳房切除が保険収載の見込みとのことである．しかし未発症者のHBOCスクリーニングはいまだ自由診療であり，病歴や家族歴からBRCA陽性の検査前確率がある程度高くても高額な費用のために検査を断念する場合も少なくない．ファルコバイオシステムズの製品よりも安価なLabCorpのBRCAssure®の導入も検討しているがそれでも高価と感じる場合が多いと想定され，早期保険収載を懇願する．

また当院は比較的早期にHBOC診療を導入できたと自負しているが，診療を担当する医師や遺伝カウンセラーが充足しておらず，いまだ導入できていない医療機関も多い．僻地において居住・労働されている患者またはクライアントにとっては遠方の病院への頻回の通院・入院は現実的に困難な場合もあり，より多くの医療機関で導入できることが望ましいと考える．当院も診療担当医師は演者1人だけで，認定遺伝カウンセラーはいない現状である．現時点での診療ペースではなんとかなっているが，今後この領域の発展に伴い遺伝カウンセラーを含めたスタッフの拡充は必須であり，早期導入を模索している．

一地域でもガイドラインに則った全国水準の医療を受けられるよう，HBOC診療を継続しながら訴えていきたい．

P-08-63

遺伝性乳がん卵巣がん症候群（HBOC）患者・家族のサーベランスに対する当院の取り組み

Surveillance of hereditary breast and ovarian cancer syndrome (HBOC) patients and families

[1]国立病院機構九州医療センター　乳腺センター　乳腺外科、
[2]国立病院機構九州医療センター　乳腺センター　放射線科、
[3]国立病院機構九州医療センター　がん診療統括部、
[4]久留米大学　医学部　外科学講座
岩熊　伸高[1]、高橋　宏樹[1]、岡部　実奈[1]、名本　路花[2]、中川　志乃[3]、
唐　　宇飛[4]、赤木　由人[4]

【目的】当院では2018年9月よりPARP阻害薬Olaparibに対するコンパニオン診断としてBRACAnalysis診断システムを導入し，BRCA遺伝子変異陽性患者に対する診断と治療を行っている．遺伝性乳がん卵巣がん症候群（HBOC）診療における地域がん診療連携とそのシステム構築に関して当院での取り組みを報告してきたが，その患者家族に対するサーベランスが十分に行われていないのが現状である．その原因としては，日頃の一般診療に加えてHBOC患者とその家族のサーベランスを行う診療時間が限られていること，家族が当院の医療圏内に在住しておらず当院への受診が困難であること等が挙げられる．そこで日常診療において地域診療連携を行っている県内外の乳腺クリニックや病院へHBOC患者やその家族に対するサーベランスに関するアンケートを行い，そのアンケート結果を基に構築した地域HBOC患者家族サーベランス・ネットワークを紹介する．
【結果】がん診療連携37施設へアンケートを行い31施設（回答率84%）から回答があり，患者家族のサーベランス受け入れは25施設（81%）が可能であった．受け入れ可能な25施設をHBOC患者・家族サーベランス実施協力医療機関として一覧表を作成した．一覧表には所在地域ごとに施設を分け，マンモグラフィ，超音波，MRI等の施設で実施可能な検査を記載した．作成した一覧表はHBOC患者とその家族への遺伝カウンセリング後に提供し，サーベランス施設選択の参考資料とした．
【考察】HBOC患者の家族は遺伝カウンセリング時点では受診患者ではないため，診療情報提供書を作成することが出来ずHBOC患者・家族サーベランス実施協力医療機関への直接受診としたが，受診は患者家族本人に委ねられるという問題が残る．また診療情報提供書による紹介ではないため，保険診療の適応など費用の問題も明らかとなった．日常診療での連携施設から選定したHBOC患者・家族サーベランス実施協力医療機関であるため，県内でも網羅できていない地域があり，これを基盤とした協力医療機関の拡大が必要である．更には県外や遠方に住む家族のサーベランスをどのように進めていくかなど，今後の課題を含め議論したい．

P-08-64

BRACAnalysis施行症例の検討

45 Patients testing BRACAnalysis in Tohoku University Hospital

東北大学病院　総合外科（乳腺・内分泌グループ）
江幡　明子、多田　　寛、原田　成美、佐藤　章子、濱中　洋平、
宮下　　穣、中川　紗紀、金井　綾子、佐藤　未来、柳垣　美歌、
進藤　晴彦、角掛　聡子、石田　孝宣

【目的】BRACAnalysisを施行した症例についての検討とオラパリブの治療効果や副作用について検討を目的とした。【対象・方法】2018年6月～ 2019年11月までの18カ月間にBRACAnalysisを行った45症例について、後方視的検討を行った。【結果】年齢は23 ～ 81歳（中央値52歳）で、乳癌卵巣癌の家族歴を有さない方が22例（48.9%）含まれていたが、その中で『変異あり』の結果となった方は2名、『VUS』が1名だった。再発例28例（62.2%）、遠隔転移例16例（35.6%）、不明1例（2.2%）であり、再発例の方が多かった。『変異あり』は10例（22.2%）であり（BRCA1 4例、BRCA2 6例）、『VUS』は3例（6.7%）、『Inconclusive』が1例（2.2%）、『変異なし』は28例（62.2%）であった。サブタイプはLuminalタイプ25例（55%）、Triple negative（TN）17例（38%）、不明3例（7%）であり、『変異あり』例のサブタイプは、TN5例、Luminalタイプ4例、不明1例であった。検査時期は、再発28例のうち1st line治療中に行っている症例が17例（60.7%）となっており、約6割を占めた。一方、遠隔転移例16例のうち、3rd lineまでに行っている例が、8例（50%）と半数であったが、残り半数はばらつきのある結果であった。当院でオラパリブを使用したのは6例のみであったが、副作用は怠さ、動悸、下痢、浮動感、嘔気、味覚障害でいずれもコントロール可能なものであり、投与期間は1カ月～ 9カ月継続可能であった。貧血は見られなかった。【考察】BRACAnalysisは再発例では1st line中に行われることが多かった。遠隔転移例では、検査施行lineがばらつきがあり、適切な検査時期というのは症例により判断が異なるところと考えられた。乳癌卵巣癌の家族歴を有さない方であっても『変異あり』となる可能性があり、HER2陰性であれば希望される方はBRACAnalysis検査を受けるメリットはあると思われた。遺伝子パネル検査が保険適応となるなかで、BRACAnalysisの意義や適切な検査時期というのは今後も検討していく必要があると考えられる。

P-08-65

当院のBRCA1/2遺伝子検査の状況と課題から見える認定遺伝カウンセラーの役割

Role of a genetic counselor seen from the situation and the problem of BRCA1/2 genetic test

公益財団法人　田附興風会　医学研究所　北野病院　乳腺外科
小松　茅乃

【背景・目的】
BRCA1/2の生殖細胞系列バリアント解析（以下、g*BRCA1/2*）は遺伝性乳癌卵巣癌（HBOC）の確定診断（自費診療）に加えて、2018年7月よりPARP阻害薬（オラパリブ）のコンパニオン診断（保険診療）（CDx）として施行されている。これらは目的が違うが検査のもたらす意味はほぼ同一である。当院では2013年4月よりHBOCを中心とした遺伝性腫瘍の診療を継続・拡充しながら、CDxにも対応している。今後リスク低減手術を含めたHBOC診療の拡大が予想される中、改めてCDxで解析されるg*BRCA1/2*と遺伝カウンセリング（GC）における課題の抽出を行い、今後の遺伝診療体制構築における認定遺伝カウンセラー（CGC）の役割について考察した。
【対象・方法】
2018年6月~2019年12月の当院乳腺外科でCDxとしてのg*BRCA1/2*を受けた患者を対象とし、遺伝診療実施状況の把握と問題点について診療録より後方視的にデータを抽出し検討した。
【結果】
当院では保険適応開始から2019年12月末までの間で32名にBRCA1/2遺伝子検査が実施された。開始から1年間はCGCが検査前のGCを実施し、2019年7月からは主治医が説明を行っている。
検査結果は陽性5名（*BRCA1*:1名、*BRCA2*:4名）、VUS1名（*BRCA2*）でそのうち陽性4名、VUS1名の患者に対してGCを実施した。家系員も同時に来談したのは陽性3例（それぞれ長女､妹とパートナー、母と妹）で、そのうち遺伝学的検査を行ったのは2例（長女、母と妹）であった。
【考察】
血縁者の病的バリアントの有無を明らかにしたいというGCの来談目的は従来のHBOC診療と大きな違いはなかった。来談・受検ともに男性は少ないが、理由として患者だけではなく説明する医師も情報共有の相手として女性しか思い浮かばないことや、当事者意識が男性は低い可能性が推測される。性別問わず血縁者への情報提供・共有が重要であることをCGCだけではなく医師も伝える努力が必要である。
【結語】
血縁者へのサーベイランスやGCは従来の遺伝性腫瘍診療と同じであるため、CDxにおける血縁者対応を検討する上では、一般的な遺伝性腫瘍診療体制構築が不可欠である。
HBOC診療の拡大に向けて医療従事者が適切な医療を提供できるためにCGCが中心となって遺伝医学に対する知識の底上げを図る活動をしていく必要である。また医療者間や医療者-患者間のみならず、患者-性別に関係なく血縁者間での情報共有のためにコミュニケーションを密に行えるよう働きかけていく必要がある。

P-08-66

ハイリスクに準じたサーベイランス画像検査で局所再発を診断したBRCA1 VUS保持者乳癌の症例

Local recurrence in a BRCA1 VUS carrier diagnosed by surveillance imaging for high risk women

[1]千葉大学医学部附属病院　遺伝子診療部、
[2]千葉大学医学部附属病院　乳腺・甲状腺外科、
[3]北里大学病院　乳腺・甲状腺外科
中津川智子[1]、三階　貴史[1,2,3]、藤本　浩司[2]、高田　　護[2]、榊原　淳太[2]、寺中亮太郎[2]、坂田　治人[2]、長嶋　　健[2]

[Background] The frequency of variant of uncertain significance (VUS) in *BRCA1/2* genetic testing is reported to be 6.5% in Japan.
[Case] A 38-year-old woman with a right breast tumor was diagnosed as having Stage Ⅱ breast cancer. She had a family history of ovarian cancer (maternal grandmother and maternal aunt) . Before surgery, she was referred for genetic counseling due to suspected HBOC syndrome. She underwent a genetic test, that revealed she was a *BRCA1* VUS carrier. After mastectomy with sentinel lymph node biopsy and tissue expander reconstruction, pathology revealed 35mm mucinous carcinoma and isolated tumor cells in one sentinel node. Immunohistochemical examination showed ER positive, PgR positive, HER-2 negative, and 50% of the tumor cells were positive for Ki-67. Following postoperative adjuvant chemotherapy, silicone implant reconstruction was performed. Endocrine therapy was administered and postoperative surveillance screening including breast CE-MRI was started due to her family history. Three years after surgery, CE-MRI showed a 4mm solid nodule in her subcutaneous right chest wall. Breast ultrasound was performed, but the nodule could not be pointed out. Three months later, the second ultrasound examination was performed showing a 5 mm low echoic mass, and fine needle aspiration cytology revealed malignancy. Local resection was performed, and the pathological diagnosis was local recurrence of mucinous carcinoma.
[Discussion] The *BRCA1* variant in this case was reported as pathogenic in a large Japanese study from Biobank Japan in 2018. Finally, the variant classification was updated as suspected deleterious in September 2019. In case of VUS in *BRCA1/2* genetic testing, appropriate surveillance is recommended based on their personal and family risk. Keeping in mind that the interpretation of the variant classification will change.

P-08-67

BRCAの中心体制御能は、相同組み換え修復、BRCA変異ステータスと強く相関する

The function of centrosome regulation is well correlated with HRD, and BRCA status in breast cancer

東北医科薬科大学　乳腺・内分泌外科
渡部　　剛

【背景】BRCA遺伝子検査はPARP阻害薬の保険収載に伴い、コンパニオン診断として保険適応となったが、高額な検査費、プライバシーの問題、低い陽性率など様々な問題がある。またPARP阻害薬はBRCA変異がなくともBRCA機能が低下しているBRCAnessなどにも効果が期待できるが、BRCA機能評価はHRDscoreなどの煩雑な検査しかない。我々はBRCA機能評価として、腫瘍の中心体数を蛍光免疫染色で評価することで簡便にBRCA変異を予測可能なことを示した（Cancer Sci. 2018）。
【目的】BRCAの中心体制御の機能評価である中心体数蛍光免疫染色と、相同組み換え修復の機能評価であるHRD score・BRCA変異の関連を明らかとする。
【方法】韓国Yonsei大学から、BRCA遺伝子検査と、HRDscoreの検査を行っているトリプルネガティブ乳癌（TNBC）57症例の未染色スライドを提供してもらい、当院にて中心体としてγ-tubulin、核・DAPIを蛍光免疫染色し、BZ-X700で観察し細胞当たりの中心体数（γ-tubulin/DAPI）とHRDscore,BRCA変異の有無との相関を調べた。中心体の撮影は100×で9視野をそれぞれ0.4umごとの厚みでZ軸方向にも10枚記録し、付属ソフトのイメージジョイント機能、quick full-focusing機能ですべての厚みでfocusがあった中心体数を評価した。中心体数はγ-tubulin/DAPIが <0.5/0.5<1.0/1.0<1.5/1.5<2.0/2.0< =0/1/2/3/4として独立した2人の医師で評価した。統計はJMP pro14でWilcoxon test、カイ2乗検定を用いた。
【結果】平均年齢は50.2歳（38-75）、ステージは1/2/3が22/31/4例であった。BRCA変異は9例（15.8%、BRCA1変異8例、BRCA2変異1例）であった。HRDscoreは平均53.6（7-89）であった。中心体数は0/1/2/3/4が1/15/11/14/16例であった。BRCA変異とHRDscoreに相関は認めなかった（p=0.39）。BRCA変異と中心体数、HRDscoreと中心体数の相関はそれぞれp=0.045、p=0.0013 で有意であった。
【考察】BRCA2つの機能;DNA修復能と中心体制御をそれぞれ評価する検査である、HRDscoreと蛍光免疫染色による中心体数は強く相関した。HRDscoreはBRCA変異とは相関がなかったが、本研究対象のTNBCではBRCAnessが多く含まれていた可能性がある。中心体数は、BRCA変異とHRDscore共に相関することが示唆されたが、今後中心体数とPARP阻害剤の薬剤感受性の関連などを明らかにしていきたい。

P-08-68

演題取り下げ

P-09-1

乳腺外科手術における簡易式surgical smoke排煙システムの有用性の検討（第2報）

The 2nd evaluation of simple ventilation system for the surgical smoke during breast surgery

[1]大阪市立総合医療センター 乳腺外科、
[2]大阪市立総合医療センター　消化器外科、
[3]大阪市立総合医療センター　腫瘍内科
池田　克実[1]、瀬戸　郁美[1]、亀井　佑梨[1]、渡部　智加[1]、後藤　　航[2]、
青松　直撥[2]、坪口　裕子[3]、徳永　伸也[3]、小川　佳成[1]

【目的】高周波電気メス（ES）使用時に生じる煙（surgical smoke: SS）には有害化学物質が含まれており、我々は乳房摘出標本を用いて気密空間内でESによる脂肪組織の焼灼実験を行い、SSにホルムアルデヒド（HCHO）が含まれることを確認し、自ら作成し実臨床で使用している簡易式排煙システム（SVS）によってHCHO濃度が半減したことを本総会にて報告した（第26回本総会）。今回、乳癌手術時に術野においてHCHO濃度を測定しSVSの有用性を検討した。【方法】2019年11 ～ 12月の期間で乳癌の手術を施行した24例が対象。SVSは、エルベ社製ESのメス先端に18 Fr（6mm径、テルモ社製）吸引カテーテル取り付け、吸引瓶に接続し手術室排管よりSSを排出する簡易システム。離被架上で、CEM社製DT-900Aを用いリアルタイムにHCHO濃度を計測した。測定は、control（手術開始時ないしセンチネルリンパ節生検終了時）とESにて皮弁作成時など皮下脂肪組織を切離している間にSVS未使用時と使用時および閉創時にHCHO濃度を測定した。【結果】平均HCHO濃度（ppm）は、control: 0.53±0.28、SVS 不使用時:0.56±0.24、SVS使用時: 0.41±0.2、閉創時:0.47±0.31でSVS不使用時に比べ使用時のHCHO濃度は有意に低い値であった（p=0.02）。【考察】HCHOは、発がん性、感作性、皮膚、気道粘膜、眼などへの刺激など人体に有害であり、ガイドライン上室内許容濃度は0.08ppmとされている。今回control値はこの基準より高かったが、機材の消毒等でHCHOを使用する頻度が高いことも原因と推察した。脂肪組織の手術で発生するSSにはHCHO濃度が高いと報告されており、有意差はないもののSVS未使用時で若干controlよりHCHO濃度は高くなる傾向があった。閉創時には、control値よりもHCHO濃度が低くなる傾向にあったが、SVSでは常時吸引をしておりESを使用していない間でも手術野近傍の空気清浄化に役立っている可能性が考えられた。ES付属のSS排煙システムは既に販売されているが、ESは常時使用するため経済面は無視できない。本SVSは、非常に簡便で安価であり、施設を問わず行えるメリットがある。今回SVSによって術野視界が良好になることはもちろん、実際に術野付近のHCHO濃度は低下していることが分かった。【結論】SVSはSSに含まれるHCHO除去に有用である可能性が示唆された。

P-09-2

転移性乳がん患者の経済毒性に関する考察

Financial Toxicity of Metastatic Breast Cancer Patients in Japan

[1]一般社団法人ＣＳＲプロジェクト、
[2]キャンサー・ソリューションズ株式会社
桜井なおみ[1,2]

【目的】
日本には国民皆保険制度や高額療養費制度という、優れた社会保障制度を有している。しかしながら、長期に渡る限度額上限での治療費支出が、患者の経済生活にどの程度の影響を与えているのかは把握されていないことから、医療費の支出、収入の増減、経済毒性について日本での現状を把握した。
【方法】
乳がん診断から10年以内、薬物療法を受けた経験がある早期乳がん患者100人（EBC群:ステージⅠ～Ⅲ）、転移性乳がん患者50人（MBC群:ステージⅣ）を対象に全国WEB調査を行った。経済毒性は、'COSTスコア（Comprehensive Score for Financial Toxicity, de Souza et al, Cancer 2014, Cancer 2017 ）を用いた。
【結果】
回答者の診断時年齢は40歳代が43%、30歳代が23%。既婚者が63%、未婚・離婚者が36%。子どもがいる人が63%、世帯主が32%。世帯年収は、200万円～ 600万円未満が38%、600万円から1000万円未満が25%、200万円未満が14%。
MBC群の71%の患者が平均38．6%減収を経験。COSTスコアは平均値が14.5（0-41）。COSTスコア26以上を（グレード0）、14から25（グレード1）、1から13（グレード2）、0（グレード3）と分類したところ、グレード0（4%）、グレード1（51%）、グレード2（45%）、グレード3（0%）となった。進行乳がん患者の96%が経済毒性（グレード1 ～ 3の合計）を抱えていることが分かった。EBC群とMBC群間のCOSTスコアには有意差はなかった。
毎月の治療費の支出は、医療費（病院で支払ったお金）が、EBC群（11万8700円）に対してMBC群（9万7280円）。薬剤費（薬局で支払ったお金）は、EBC群（3万1880円）に対してMBC群（3万2620円）。交通費やウィッグ代はEBC群（4万7660円）に対してMBC群（3万3720円）、補完代替医療費はEBC群（1万9280円）に対してMBC群（3万2920円）となった。補完代替医療については、EBC群の35%、MBC群の66%が支出をしており、MBC群において優位に高い。
【結論】
優位な社会保障制度があるにもかかわらず、日本の乳がん患者の96%で、経済毒性が生じている。高額療養費限度額上限の支出が長く続くことが影響をしていると思われ、就労定着による収入の確保や家計の見直しなども必要。また、補完代替医療の支出が高く、エビデンスも薄いことから、医療者とのコミュニケーションや心の支援も重要である。

P-09-3

化学療法における高額療養費制度での乳がん患者の自己負担額の調査

Investigation of the cost of chemotherapy when using the the high-cost medical expense benefit

医療法人 乳腺ケア 泉州クリニック
亀山伊豆美、萬福　允博、金森　博愛、住吉　一浩

【緒言】
年々、乳がんに対する効果的な治療のエビデンスは構築されており、保険適応内で様々な治療や検査が可能となってきている。がん治療は他の疾患と比較して治療費が高額であることが多く、手術以外の治療である化学療法は高額であり、患者さんのための診療ガイドラインに目安の金額（3割負担の場合）が記載されている。しかし、ほとんどの患者が、治療費の負担軽減を目的とした高額療養費制度を利用していると考えられるにも関わらず、高額療養費制度を利用した場合の自己負担額は不明である。今回、高額療養費制度を利用している外来化学療法治療を行った乳がん患者の自己負担額を調査した。

【方法】
対象は2018 ～ 2019年に外来化学療法を開始した乳がん患者40名の内、治療を終了した27名とした。調査内容は、患者特性（年齢、身長、体重など）と化学療法の内容（Weekly Paclitaxel:wPTX、EC療法、Pertuzumab:PER 、Trastuzumab:HER）に加え，高額療養費の利用率と適用区分を調査した。治療費は、化学療法と副作用の管理にかかる薬剤の総額と高額療養費制度を利用した時の自己負担額を調査した。

【結果】
外来化学療法を終了した患者特性として、年齢は52.9±10.7歳、身長158.4±5.6cm、体重56.9±9.2kg、BMI22.7±3.4であり、すべて69歳以下であった。その内、高額療養費制度を利用した方は92.6%（25名、区分ア:2名、区分イ:1名、区分ウ:13名、区分エ:7名、区分オ:2名）であった。化学療法は主にwPTX+EC療法（66.6%、n=18）とwPTX+PER+HER+EC療法（11.1%、n=3）を行っており、化学療法と副作用の管理の治療費は、wPTX+EC療法の総額が1,155,762±5918円であり、高額療養費利用での自己負担額は321,980±32,468円であった。一方、wPTX+PER+HER+EC療法の総額は7,251,273±232,740円で、高額療養費利用での自己負担額は994,034±187,997円という結果であった。

【結語】
外来化学療法中の乳がん患者の約93%が高額療養費制度を利用していた。wPTX+EC療法は、高額療養費制度が適応となる月が少なく、患者の自己負担額は平均32万円で乳癌学会ガイドラインと類似した結果であった。しかし、長期間の治療を要すwPTX+PER+HER+EC療法は参考金額と100万円程度の金額差があった。

P-09-4

演題取り下げ

P-10-1
演題取り下げ

P-10-2
働き方改革と女性活躍推進に向けた男性乳腺外科医の関わり
Role of male breast surgeons for work style reform and promotion of women's success

広島大学病院　乳腺外科
笹田　伸介、舛本　法生、仁科　麻衣、木村　優里、網岡　　愛、
板垣　友子、恵美　純子、角舎　学行、岡田　守人

2019年4月より働き方改革関連法案が順次施行され、それに先立って女性活躍推進法が施行された。働き方改革は、一億総活躍社会実現に向けた最大のチャレンジとされており、その中でも男女共同参画による女性活躍は重要項目である。全医師数に占める女性医師の割合は増加傾向にあり、平成28年時点で21%であるが、乳腺診療医は特に女性医師が多い領域である。とくに20～30歳代では過半数を占めており、多くのライフイベントを抱える女性医師が活躍できる環境を整備することが急務である。
当科はこれまでに、出産・育児中の女性医師の抱える課題に対して、①勤務形態のフレキシブルな対応、②育児中でもキャリアアップを継続、③仕事に対するモチベーション向上、を取り組み報告してきた。しかしながら、この実現のためには同僚への負担が増すこととなり、広い視点からの平等を確保する必要がある。働き方に関しては、男性・女性の区分のみでなく、家庭・子の有無により4区分に分類でき、多くの場合、男性医師と家庭・子を持たない女性医師に負担がしわよせされる。われわれは、各々がライフイベントを理解し、支え合うのみでは不十分と考えており、男女問わずワークライフバランスを保ちつつ勤務できる環境を目指している。
その一環として、男性乳腺外科医の育児休業取得に取り組んだ。1か月間の完全休業と4か月間の曜日単位休業を計画した。曜日ごとの業務量と周囲への負担のバランスを考慮し、フレキシブルな休業形態をとった。男性医師が育児に参加することにより、ライフイベントに対する男女の認識を平等にすることができ、共働きの場合は女性の仕事復帰の推進につながる。しかしながら、業務負担の増える家庭・子を持たない医師に対する付加価値など、課題も残る。今後、さらに女性医師が増えると予想される乳腺診療における男女共同参画と働き方のあり方を提言する。『変わらなきゃ、男の育休、当たり前』。

P-10-3
東北地方における乳腺専門医の偏在と働き方改革
Uneven distribution of breast specialists and work style reform in the Tohoku area

平鹿総合病院　乳腺外科
島田　友幸

【はじめに】
乳腺診療は，かつては外科の一部門であったが，今では消化器外科医が対応する事は難しくなっている．特に現在40歳以下の消化器外科医が乳腺診療を行う事は少なく，乳腺専門医に患者が集中している．東北地方は医師不足が顕著であるが，乳腺診療における実情を把握し，働き方改革に何が必要かを検討した．
【対象と方法】
東北6県において，乳腺専門医一人がカバーしている女性人口，面積を計算した．さらに県庁所在地と県庁所在地以外の地域を計算し，全国，東京都と比較した．
【結果】
乳腺専門医一人あたりの女性人口は，全国38,000人，東京都27,000人であったが，東北6県では宮城県以外は全て全国平均より多く，青森県は全国の2倍以上であった．しかし県庁所在地では，青森県青森市を除き，5県が東京都よりも少なかった．県庁所在地以外では，いずれも全国より多く，秋田県は全国の8倍，東京都の12倍であった．専門医一人あたりの面積はいずれも全国より多かったが，県庁所在地では，5県が全国よりも少なかった．県庁所在地以外では，いずれも全国より多く，秋田県は全国の48倍であった．
【考察】
東北地方全体で見ると乳腺専門医が不足している事は確かであるが，県庁所在地に限ると，むしろ全国よりも充足していた．一方で，県庁所在地以外の乳腺専門医は著しく不足している．日本全体における東京と地方との関係は，そのまま東北6県における県庁所在地と地方都市との関係に相当する．医師の都会集中に歯止めがかからない現状では，現在設定されている医療圏毎の中核病院に乳腺専門医を配置する事は極めて難しい．県庁所在地以外の複数の医療圏を再構築し，機能分担，集約化するべきである．

		青森	岩手	宮城	秋田	山形	福島	全国	東京
専門医1人あたりの女性人口（千人）	全体	78	61	38	54	41	51	38	27
	県庁所在地	69	18	26	19	25	14		
	その他	81	233	67	330	52	97		
専門医1人あたりの面積（km2）	全体	1206	1528	243	1293	717	766	224	8
	県庁所在地	412	111	37	113	76	77		
	その他	1470	7194	722	10731	1118	1627		

P-10-4
働き方改革:ワーク・ライフ・バランスを意識してのりこえる短時間業務者との連携プレー
Work System Reform:Go well from work-life balance reform

自治医科大学　消化器一般外科
櫻木　雅子、原尾美智子、扇原　香澄、相良　由佳、西田　紗季、
芝　　聡美、佐々木裕美子、宮崎千絵子、大澤　英之、竹原めぐみ、
塩澤　幹雄、水沼　洋文、北山　丈二、佐田　尚宏

【はじめに】
我が国の医療は医師の自己犠牲的な長時間労働で支えられてきたとされている。
医師の働き方改革として、2024年4月より時間外労働時間は月100時間未満 年960時間以下と上限が決定された。2016年の報告では勤務医の40.5%が年960時間以上の超過勤務を行っており、2024年までに時間外労働を削減するために、組織的な対応が急務である。
医師の労働時間軽減には業務の移管や共同化で対応するほか、育児等で休職している医師の復職支援を行い、業務の分担を図ることも重要である。しかしながら、家庭内の仕事量が増加している時期には、以前と同様の長時間労働を継続することは困難であり、ライフ・ワーク・バランスを意識した新たな業務形態の構築が必要である。
【院内全体での取り組み】
当施設にはキャリア支援、育児支援を行うことを目的とした医師・研究者キャリア支援センターが併設されている。育児中の医師支援として一時託児、病児保育、夜間保育などのサポートの他、就労継続支援、復職支援を行っている。就労支援の一環として、20時間・30時間の短時間勤務を選択することが可能となっており、短時間勤務者に対しては当直業務の免除も行っている。
【当科での取り組み】
当科では宅直制で夜間休日対応を行っており、通院患者が夜間休日に受診した場合を想定しトリアージ方法をマニュアル化し、早急な判断が必要な場合および入院が必要な場合に宅直医が対応することとしている。
病棟業務を行っている医師は通常時間勤務3名 30時間勤務1名 外来業務は 上記4名の他、20時間勤務（他科と兼任）1名、非常勤医師4名で行っている（育休取得者2名除く）。
病棟業務は引き継ぎ時間を朝8時 昼15時に行い、業務の重複がないように調整している。
手術では15時以後に他科からの応援を得て、短時間勤務者が予定時間に帰宅できるように調整をしている。
宅直業務では、短時間勤務者の平日夜間業務を免除する代わりに 月2回休日業務を義務化し、通常時間勤務者に業務が偏らないように配慮している。
【おわりに】短時間勤務も含めた多彩な勤務形態を活用することで、早期復職が可能である。復職した医師が無理なく就労を継続できることが必要であり、短時間勤務者が予定時間以上の就労をすることがないよう配慮が必要である。半面、短時間勤務者への休日業務、病棟業務の分担化を行うことで通常時間勤務者の負担軽減を明確化させることも両者の調整に必要である。

P-10-5

新専門医制度における研修実績管理システムの施設評価を有意義にするための独自の評価表の作成と運用

Our original assessment sheets for senior residents who wish to become breast surgeons

[1]神戸市立医療センター　中央市民病院、[2]神戸市立西神戸医療センター、
[3]神戸市立医療センター　西市民病院、[4]神鋼記念病院、
[5]国立病院機構　姫路医療センター、[6]赤穂市民病院、
[7]公立豊岡病院組合立　豊岡病院、[8]兵庫県立尼崎総合医療センター
加藤　大典[1]、大山　友梨[1,2]、多山　　葵[1,3]、奥野　敏隆[2]、三瀬　昌宏[3]、
山神　和彦[4]、小河　靖昌[5]、木曾末厘乃[5,6]、水田　　誠[7]、諏訪　裕文[8]

新専門医制度における外科領域専門研修のための研修実績管理システムでは、研修施設を異動する際、施設評価登録をすることを義務付けている。送り出す施設での研修内容、専攻医の到達度などは、引き受ける施設として是非とも知っておきたい事項であるため、この施設評価が導入されたと思われるが、記入登録して疑問を感じざるを得ない。例えば、「経験目標1:外科診療に必要な下記の疾患を経験または理解する」の欄の、「乳腺-乳腺疾患-乳癌」の項では、基準値(到達レベル)がA (十分に理解して相談に応じられる)となっている。この項の評価として、A、B (的確に内容を説明できる)、C (知識はあるが実践には至らない)、D (知識が不足している)、N/A (評価に該当しない)、の中から評価者は登録することになっている。このような総論的評価では、たとえば評価Aと評価Bの違いがあいまいであり、基準値に達していない場合、各論的指導、対策につながらない。私たちは、この施設評価だけでは、3年間の研修終了時点で、乳腺外科医を目指す専攻医間で、研修した施設の違いによって、研修内容や到達度に大きなばらつきや偏りが生じること、それらを指導医が見落とすことを危惧した。それを可能な限り回避するために、兵庫県内8病院での乳腺外科専攻医プログラムを作成するに当たって、客観的な評価表を作成し、weekly homework とともに運用しているので紹介する。評価表は研修医の異動が頻繁な米国で、信頼されている文献を参考文献とした。点検項目は、Surgical Resident Curriculum (The Association of Program Directors in Surgery 編集) を参考にした。weekly homeworkはAmerican Board of Surgery In-Training Examinationへの対策問題集を参考としている。経験できなかった重要疾患症例は起こり得ると想定し、The New England Journal of MedicineのCase Records of the Massachusetts General Hospitalなどを参考文献として取り入れている。専攻医の評価方法は各項目別に、A: 9割以上できる、B: 8割程度できる、C: 7割程度できる、D: 6割程度できる、E: 5割以下しかできない、の5段階として、指導医間でローテーション直前には到達度に関して共通認識がもてるようにした。研修実績管理システムの施設評価を「総論」として、私達の評価表を「各論」として、乳腺外科志望の専攻医のより良き研修に役立つようにしていく予定である。

P-11-1

トモシンセシスにおける描出領域と画質評価

Depiction domain and Image quality evaluation of Digital breast tomosynthesis

[1]岐阜市民病院　中央放射線部、[2]岐阜市民病院　乳腺外科
米津　奈保[1]、山田　裕子[1]、細野　芳樹[2]、中田　琢巳[2]

【目的】当施設の乳房撮影装置には、振り角±20°のハイレゾリューション(以下、HR)と振り角±7.5°のスタンダード(以下、ST)の2種類のモードがある。現在、トモシンセシス (以下、トモ) 撮影を行う患者に対してはHRを用い、照射野サイズは可能な限り180×240㎜にて画像を提供している。しかし、HRではパルス照射にて初期に得られるトモ投影画像に、欠損が発生しやすいことが分かっている。そこでモードの違いにより、乳房の厚み(z軸方向)によって発生する欠損と、またその欠損による画質への影響について検討したので報告する。
【方法】PMMAファントム(10㎜，20㎜，40㎜厚各1枚)を用いて、Al球ファントム(5㎜厚, Al球径1㎜)を、10㎜ごと0 ～ 70㎜までの高さで撮影台に設置し、マニュアルモードで撮影した。得られたトモ投影画像から、Al球ファントムのどの位置より欠損が生じるかを調べた。また画像処理ソフトImageJを用いてAl球ファントムのFWHMを測定し、画質評価を行った。
【結果】振り角によるトモ投影画像の欠損は、z軸方向に比例して発生した。欠損が発生した箇所でのFWHMは、全トモ投影画像が得られた箇所と比較し高い値を示していた。HRではFWHMは低値であったが欠損が発生しやすく、STではトモ投影画像の欠損の発生は少ないが、発生した場合のFWHMの値が急峻に上がる傾向があった。
【結論】乳房の厚みが大きくなるにつれて欠損の可能性がでてくることから、乳房をより薄く伸ばすことの重要性が再確認できた。また撮影台の中心に乳房を置くことが画質を保つために重要であり、より正確なポジショニングが必要であると認識できた。今後、被ばく線量や撮影時間を考慮すると、患者さんに適したモードの選択が必要であり、STの運用について検討する必要があると考えられた。

P-11-2

Digital Breast Tomosynthesisにおける断面内コントラスト特性の検討

Characteristic examination of the contrast in the cross section in Digital Breast Tomosynthesis

広域紋別病院　医療技術課
叶　　亮浩

【緒言】
Digital Breast Tomosynthesis (以下DBT) は、従来のマンモグラフィ (以下2D MG) に比べ、再構成断面により奥行き方向の乳腺の重なりを排除して診断精度を改善する等の有用性を持つが、特有のコントラスト変化やアーチファクトを伴っている。そこで今回、再構成されたDBTの断面内コントラスト特性を臨床使用されている2機種を用いて検証した。
【方法】
構築の乱れの様な索状陰影を想定して、厚さ2mm、幅3mm、間隔5mm、大きさ約50mm四方のプラスチック製メッシュを深さ30mmのサラダ油に乳房支持台と水平で高さ20mmの位置に保持し、コントラスト評価用ファントムとした。メッシュの中心が支持台の左右中央、胸壁端から60mmの位置になるように配置し、2D MGとDBTを撮影して、メッシュ格子のコントラストが管球移動方向に対する向きで違いが有るかをそれぞれの画像から目視とsignal profileによって比較した。
撮影装置はHOLOGIC社製のSelenia Dimensions (以下Dimensions) と富士フィルム社製のAmulet innovality (以下innovality) で、撮影条件は両機種、各撮影法で同様とし、innovalityについては管球の振り角が異なる2つの撮影モード(ST、HR)について行った。
【結果】
2D MGの場合、両機種でメッシュ格子のコントラストは同様で方向による違いも見られないが、DBTの場合は機種や管球の振り角によらず、管球移動方向に対して垂直な格子列のコントラストが強く見られた。Dimensionsでは両方向のコントラストが2D MGに比べ低下しており、特に平行な格子列は2D MGに比べ約70%低下していた。これに対しinnovalityでは垂直な格子列のコントラストが2D MGよりも30-60%程度増強されていた。またDimensionsに比べinnovalityでは格子の位置によるコントラストの違いがやや目立っていた。
【考察】
DBTの断面内コントラストが方向や位置によって違う理由として、限られた振り角の投影像から断面を再構成している事に加え、同様の撮影条件であるにも関わらず機種間で特性差が見られる事から、再構成方法を主とした画像処理の違いが大きく関与している事が考えられる。またこの様な特性は読影の際に支障となる可能性が有り、無視できない問題であると思われる。
【結論】
DBTの断面内コントラストには方向や位置によって違いが有り、機種による画像処理法の違いが大きく関与している事が示唆された。

P-11-3

SPECT / CTによるセンチネルリンパ節同定の有用性の検討

Usefulness of sentinel lymph node identification by SPECT/CT

公立福生病院
瀬沼　幸司、近藤　由香

はじめに :センチネルリンパ節生検(SNB: sentinel lymph node biopsy)は, 原発性乳癌の標準的治療として定着してきている. 当院では99mTc-フチン酸を乳輪皮内に注射し, 約30分後にSPECT / CT (Single Photon Emission Computed Tomography) / CT撮影を施行し, SN (sentinel lymph node) の同定の補助として活用している.
目的 : 術前にSNの位置と個数を把握することにより皮膚切開の大きさや位置, また, SN同定不能時の対応を後ろ向きに検討した.
対象:期間は2018年8月から2019年10月, 臨床的N0症例42症例を検討した.
方法 : 99mTc-フチン酸370MBqを乳輪皮内に注射し, 約30分後にSPECT/CT撮影を施行し, SNの位置と個数を確認. 手術時SNBはRI法と色素法 (インジゴカルミン)を併用し施行.
結果 : SPECT / CTでの同定率は98% (41/42) . 術式は, 乳房切除術は28例, 乳腺部分切除術は14例. SN転移陽性は3例(3/42) .
考察:乳腺部分切除術の場合, SPECT / CTを参考にSNBを施行した症例では, SNの体表からの距離に応じて皮膚切開の大きさや位置を決めることにより, 安全に施行できると考えられた. SPECT / CT同定不能症例は, 併用法 (RI法と色素法) でも同定不能であり, 術中に触診にて硬く腫大したリンパ節を確認, 摘出し, 術中病理診断に提出. massiveなリンパ節転移を認めたため, 腋窩郭清術を追加した.
まとめ : SPECT / CTはセンチネルリンパ節同定の補助に有用と考えられた.

P-11-4

トリプルネガティブ乳癌における術前化学療法後のMRIと病理学的収縮パターンの比較検討

Direct comparison between MRI and pathological shrinkage patterns of TNBC after NAC

[1]関西医科大学 外科学講座、[2]関西医科大学　臨床病理学講座、
[3]関西医科大学　放射線科学講座
吉川　勝広[1,2]、石田　光明[2]、菅　　直木[3]、矢内　洋次[1]、蔦　　幸治[2]、
関本　貢嗣[1]、杉江　知治[1]

【緒言】
術前化学療法後の乳房温存術が成功するか否かは、化学療法に対する腫瘍の反応をいかに正確に評価できるかにかかっており、非常に重要である。今回、トリプルネガティブ乳癌における術前化学療法後のMRIの縮小パターンと病理組織学的な縮小パターンの関係性を検討したので報告する。
【対象・方法】
調査期間は2006年4月1日から2018年12月31日。当院で術前化学療法後に手術を施行されたトリプルネガティブ乳癌患者で、化学療法前後にMRIの撮影を行った34名について検討した。MRIと病理組織学的縮小パターンを分析し，中心性に縮小したものをI型、中心性縮小であるが周囲に結節を認めたものをII型、多結節性に縮小したものをIII型、縮小は見られるものの、乳房全体に瀰漫性に残存したものをIV型、腫瘍が消失したものをNon-visualization（Complete response）として、5つのカテゴリーに分類した。またMRIおよび病理での残存腫瘍サイズも比較した。MRI像と病理像の比較に関してはκ検定を、残存腫瘍サイズの比較に関してはPearson相関分析を行って検討した。
【結果】
MRIおよび組織病理学的縮小パターンで最も多かったものは共にI型（それぞれ41.2%、38.2%）であり、続いてNon-visualization（それぞれ26.5%、32.4%）であった。MRIと組織病理学的収縮パターンの一致率は41.2%であった（κ係数: 0.181、P = 0.07）。術前化学療法後のMRI腫瘍サイズと病理学的腫瘍サイズの間には強い相関があり（r=0.89）、MRI径から病理径を推測する以下の計算式が算出された: 病理学的腫瘍サイズ（mm）=1.1502 x（MRI腫瘍サイズ［mm］）+8.4277。この計算式によって2cmのフリーマージンをとった場合の断端陽性率は、0%であった。
【結論】
トリプルネガティブ乳癌は、術前化学療法により中心性に縮小する頻度が高いことが示唆された。MRIと病理において、縮小パターンに関しては軽度の相関にとどまったが、腫瘍サイズには強い相関がみられた。以上の知見は、術前化学療法後に乳房温存術を施行する際に、断端陽性率の低減に寄与する可能性がある。

P-11-5

乳房内浮腫グレードによるトリプルネガティブ乳癌の再発予測

Breast Edema Grade to Predict Early Recurrence of Triple Negative Breast Cancer

静岡県立静岡がんセンター
原田レオポルド大世、植松　孝悦、中島　一彰、西村誠一郎、高橋かおる、
林　　友美、田所由紀子、杉野　　隆、渡邉純一郎、中本　翔伍

【目的】
トリプルネガティブ乳癌（TNBC）において、治療後の早期再発は重要な予後因子である。近年の研究では、TNBCは様々な組織型を含んでおり予後が異なる事が示されている。そこで我々は、最も一般的であるWHO分類のおけるinvasive carcinoma of no special type（NST）のみを対象とし、乳房内浮腫グレードが無生存再発期間（PFS）予測に有用かどうかを検討した。
【方法】
2011年1月から2018年12月までに生検にてTNBC-NSTと診断され、化学療法施行後に手術に至った97症例を対象とした。浮腫グレードは化学療法前のT2強調像において浮腫なし（0）、腫瘍周囲の浮腫（1）、胸筋前方の浮腫（2）、皮下浮腫（3）の4つに分類した。浮腫グレードをPFSとの関連について検討した。同時に、乳癌病期とPFSの関連についても検討した。
【結果】
乳房内浮腫グレードはPFSと統計学的に有意な関連が見られた。一方、ステージ分類についてはPFSとの統計学的に有意な関連は見られなかった。
【結論】
TNBC-NSTにおいては、乳房内浮腫グレードが早期再発と関連していた。つまり、オカルトな炎症性乳癌を示唆している可能性があると考えられた。

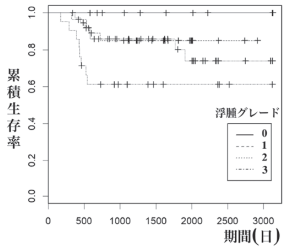

P-11-6

合成2Dマンモグラフィ とFFDMの乳房厚ごとにおける病変視認性と線量の比較

Comparison of visibility and AGD for depending on breast thickness between Synthesized2D MG and FFDM

[1]聖マリアンナ医科大学附属研究所ブレスト&イメージング先端医療センター附属クリニック、
[2]聖マリアンナ医科大学　外科学　乳腺・内分泌外科
後藤　由香[1]、古谷　悠子[1]、津川浩一郎[2]、印牧　義英[1]、福田　　護[1]

【目的】
欧米ではDigital Breast Tomosynthesis（DBT）データから再構成される合成2D（Synthesized2D: s2D）の臨床的有用性が証明され，近年は2Dを省略したDBT+s2Dによる診断が標準になりつつある．一方，アジア人女性の乳房は欧米人と比較し小さく，DBT+s2Dの有用性が欧米の研究結果と一致するかは不明である．
本研究目的は，乳房厚ごとの臨床画像における病変の視認性と線量の観点から，Full Field Digital Mammography（FFDM）とs2Dの特徴を比較することである．
【方法】
当施設で2018年11月から2019年2月の期間にFFDM+DBTが撮影され，かつカテゴリー 3以上の石灰化，腫瘤，および構築の乱れのいずれかの所見を有する147症例（年齢:20-85歳，中央値:48歳），186病変（悪性:70病変，正常あるいは良性:116病変）を対象とした．使用したDBT搭載装置のFFDMとs2Dの空間分解能は70μmと同じである．対象症例の乳房厚を25mm以下（21病変），26-50mm（106病変），51mm以上（59病変）の3グループに分類し，FFDMとs2Dを以下の項目で比較した．
1. FFDMとDBTの平均乳腺線量（Average Glandular Dose：AGD）を比較した（t検定）．
2. FFDMとs2Dの各病変の視認性（鮮鋭性，粒状性，コントラストなどを総合的に判定）の優劣性を4人の観察者で評価した（ロジスティック解析）．
【結果】
1. AGDをFFDMとDBTで平均値を比較すると，乳房厚25mm以下が0.83mGyと1.18mGy（p<0.0001），26-50mmが1.19mGyと1.43mGy（p<0.0001），51mm以上が2.19mGyと2.36mGy（p=0.2838）であり，50mm以下の症例群ではFFDMのAGDはDBTと比較すると有意に低く，厚い乳房の症例群では差はなかった．
2. 臨床画像の所見内訳は，石灰化が81病変，腫瘤が69病変，構築の乱れが36病変であった．乳房厚25mm以下の石灰化におけるFFDMのs2Dに対する視認性評価のオッズ比は，26～51mmが2.24（95%CI =1.102-4.541, p=0.0258），51mm以上が3.10（95%CI = 1.439-6.680 ,p =0.0039）であり，乳房厚が薄い症例の石灰化の視認性はFFDMの方がs2Dと比較すると有意に優れていた．腫瘤と構築の乱れに関しては，FFDMとs2Dの間の視認性に差は認められなかった（all p> 0.05）．
【結論】
薄い乳房の場合，AGDがFFDMに対しDBTでは特に高くなる傾向にあり，また石灰化病変のs2Dの視認性はFFDMに対し不良であった．臨床ではs2Dが単独使用されることはないが，薄い乳房症例の場合，FFDMと比較したDBT+s2Dの有効性については慎重に検討する必要がある．

P-11-7

浸潤性乳管癌腺管形成型の超音波画像の特徴

Features of ultrasound images of invasive ductal carcinoma tubule foring type

公益財団法人　東京都予防医学協会　がん検診・診断部
坂　佳奈子

2018年5月に乳癌取扱い規約第18版が発刊し、浸潤性乳管癌（IDC）の型分類の変更があった。今回、我々は当施設の外来で診断し、最終病理診断で腺管形成型（tub）と診断された症例の乳房超音波の画像的特徴を検討した。
【対象と方法】2018年6月～ 2019年10月の17か月間に当施設で乳癌と診断された115例のうち、tubと診断された27例についてレトロスペクティブに検討した。
【結果】同期間中の乳癌は115例、非浸潤性乳管癌27例、微小浸潤癌3例、IDC 75例であり、内訳は硬性型38例、tub27例、充実型が10例、粘液癌3例、浸潤性小葉癌5例、その他2例であった。tubはIDCの36%、全乳癌の23.5%であった。超音波像では17例が腫瘤、10例が非腫瘤性病変。非腫瘤では多発小嚢胞5、低エコー域4、乳管の異常1であった。多発小嚢胞は多発する小腫瘤に分類すべきか悩む所見であった。腫瘤では、形状（楕円形4、多角形1、分葉形1、不整形11）、内部エコー（低エコー 15、等エコー 2）、縦横比（0.7以上が13、0.7より小が4）、後方エコー（減弱6、増強6、不変5）、境界（明瞭平滑2、明瞭粗ぞう6、不明瞭9）、halo（あり9、なし7、悩む1）、乳腺境界線の断裂（あり11、なし3、悩む3）、内部の点状高エコー（あり4、なし11、悩む2）であった。腫瘤でも連なるような多発腫瘤像が3例あった。
【考察】第17版までの乳頭腺管癌の典型像は腫瘤では縦横比は比較的小さく、後方エコー不変、内部に点状高エコーを複数有するもの、非腫瘤性病変では点状高エコーを伴う低エコー域であったが、今回のtubの検討では腫瘤で縦横比0.7より小が23.5%、後方エコーは不変29.4%、点状高エコーを伴うもの23.5%であった。非腫瘤では低エコー域40%で半数は多発小嚢胞であった。また腫瘤の中にも多発小腫瘤が3例あり、合わせて8例29.6%が多発する小結節の超音波像であった。以前の分類で推定すると51.9%は乳頭腺管型であったが、硬癌、充実腺管癌に類似するものが其々 22.2%ずつあり、今までの概念では組織型の推定は困難であった。
【結語】単施設の少数の症例での検討であるが、tubは今までの乳頭腺管癌とは異なる超音波画像を呈しており、典型的像は未だ明らかではない。ただし、小腫瘤が多発する所見が約30%に見られ、この超音波像を見た場合にはtubであると考えてよいかもしれない。さらに多くの症例の検討が必要と考え、多施設での研究結果を待ちたい。

P-11-8

乳腺組織量:BI-RADS MRIに基づく視覚評価とMRI画像の解析による体積評価との相関について

Fibroglandular Tissue Amount: Comparison of Visual Evaluation and Volumetric Measurement on MRI

[1]神鋼記念病院　放射線診断科、[2]神鋼記念病院　乳腺科、
[3]神鋼記念病院　病理診断科
門澤　秀一[1]、結縁　幸子[2]、山神　和彦[2]、松本　　元[2]、矢田　善弘[2]、
矢内　勢司[2]、大段　仁奈[2]、御勢　文子[2]、湯淺　奈美[1]、大木　穂高[1]、
川口　晴菜[1]、田代　　敬[3]

【目的】BI-RADS MRI 2013では乳房MRIの読影時に乳腺組織量を視覚的に評価し、4段階 (a - almost entirely fatty; b - scattered fibroglandular tissue; c - heterogeneous fibroglandular tissue; d - extreme fibroglandular tissue) に分類して報告することを求めている。今回我々は乳腺組織量の視覚評価の結果とMRI画像の解析から算出された乳腺組織体積、乳房体積、乳房体積中の乳腺組織体積の割合(乳腺組織割合)との相関を検討した。
【方法】術前に乳房MRI検査が行われた女性乳癌患者66名を対象とした。乳腺組織量の視覚評価については放射線診断医1名が通常の読影業務の際にT1強調横断像を観察しレポートに記録した結果を用いた。MRI画像の解析による乳房体積の計測では、各例の健側乳房についてT1強調横断像上で乳頭から大胸筋に対する垂線を引き、乳房内側縁を通りその垂線と直交するような境界面を設定し、各画像についてその境界面の前側部分の面積を求め、それらの総和とスライス厚と乗じたものを乳房体積として算出した。また乳腺組織体積の計測では、前側部分のうち乳腺実質と同等の低信号強度を示す領域を乳腺組織とし、それらの領域の面積の総和を求め、スライス厚と乗じたものを乳腺組織体積として算出した。
【結果】視覚評価では a 9例 (14%), b 18例 (27%), c 21例 (31%), d 18例 (27%) であった。乳房体積の平均は426.9 cm^3, 乳腺組織体積の平均は96.6 cm^3, 乳腺組織割合の平均は0.259であった。視覚評価と年齢, 乳房体積, 乳腺組織体積, 乳腺組織割合の間の相関係数[2]は0.31, 0.24, 0.13, 0.54であった。
【結論】乳腺組織量の視覚評価と乳腺組織割合との間には強い相関がみられた。

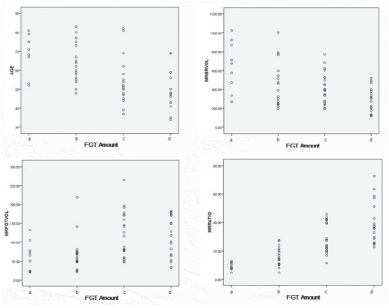

P-11-9

乳房専用超音波CTの初期使用経験:高精細音速像の有用性

Initial Experience with Ultrasound Computed Tomography for Breast: Utility of Speed-of-Sound Images

[1]北海道大学病院　放射線診断科、[2]北海道大学病院　乳腺外科、
[3]北海道大学病院　超音波センター、[4]北海道大学病院　放射線部、
[5]北海道大学病院　検査・輸血部、[6]株式会社日立製作所 研究開発グループ、
[7]北海道大学大学院医学研究院　画像診断学教室
加藤　扶美[1]、山下　啓子[2]、佐藤　恵美[3,4]、西田　　睦[3,5]、竹下　卓志[2]、
萩尾加奈子[2]、押野　智博[2]、亀田　浩之[1]、常田　慧徳[1]、堀江　達則[3,4]、
寺田　崇秀[6]、坪田　悠史[6]、川畑　健一[6]、工藤　與亮[7]

【目的】乳房専用超音波CT (USCT) とは、乳房の周辺360度方向から超音波を照射し、内部の音速分布を可視化する装置である。画像再構成にFWI (full waveform inversion) 法を用いることで高精細画像が取得可能となった。高精細音速像を従来の音速像(通常音速像)と比較した。
【方法】2018年8月～12月に手術が予定された乳癌患者を対象とし、術前日にUSCTを撮像した。USCTで得られた音速像から通常音速像と高精細音速像を作成、MRI画像と対比し、それぞれの音速像においてMRIで指摘されている病変を視認可能か、2名の放射線診断医が独立して5段階で評価した (1; 視認不可能、2; おそらく視認不可能、3; どちらとも言えない、4; おそらく視認可能、5; 視認可能)。通常音速像および高精細音速像において病変部と背景乳腺に関心領域を設定し音速値を計測し比較した。
【結果】18症例19病変を対象としてUSCTが撮像されたが、3病変はUSCTの撮像範囲外であったため除外し、15症例16病変について検討した。
高精細音速像では読影者2名とも全ての病変を視認できた (スコア4以上) が、通常音速像では、読影者1は7病変 (48%)、読影者2は5病変 (31.3%) のみ視認でき、読影者1, 2ともに高精細音速像のスコアが有意に高かった。高精細音速像における乳癌病変部の音速値は背景乳腺と比較し有意に高値を示した。一方で、通常音速像においては有意差を認めなかった。
【結論】乳房専用USCTの高精細音速像では従来法と比較し乳癌の視認性が向上した。高精細音速像は乳癌の評価に有用な可能性があり、今後も検討を続けたい。

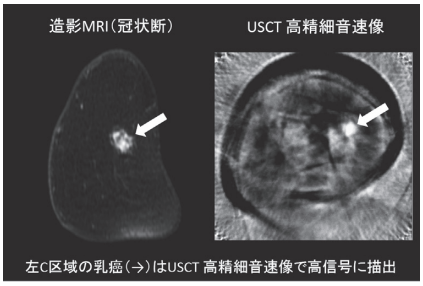

左C区域の乳癌(→)はUSCT 高精細音速像で高信号に描出

P-11-10

MRI拡散強調画像でみた乳腺病変

Breast lesions observed by MRI diffusion weighted images

[1]社会医療法人駿甲会　甲賀病院、[2]新座志木中央総合病院
金澤　真作[1]、神森　　眞[2]

はじめに
乳癌のハイリスクグループに対して造影MRIを用いたスクリーニングが検討されている。しかし、造影MRIには、時間やコストさらには造影剤による副作用などのデメリットを伴う。拡散強調画像 (DWI) はMRIの撮像法の一つで撮像時間が短く、造影剤を使用することなしに、非侵襲的に乳癌の検出が可能であることから、スクリーニングへの応用ができないかという考えがある。
しかし、DWIの病変検出力は低いと考えられている。DWIBSはDWI法を改良した撮像方法であり乳腺病変の良悪性鑑別においてDWIを上回り、造影MRIに匹敵する可能性も示されている。
目的
乳腺病変に対する非造影MRIのDWI画像の特徴に再検討する。
症例と方法
2019年3月～11月に当院で乳房造影MRIと乳腺病変に対する病理学的検討を双方が行われていた13例を対象とて後ろ向きに検討した。13症例の内訳は、年齢中央値51歳(30-84歳)、病変の広がりは中央値19㎜(4-80mm)、女性12例・男性1例、悪性7症例・良性6症例であった。全例に造影MRIと乳房超音波が施行されており、破損の疑いのある美容目的のシリコンインプラントが挿入された1例を除く12例ではマンモグラフィも施行されていた。
DWI画像上高信号病変を呈する病変を悪性病変と仮定して、造影MRIを含むその他の画像検査で病変として指摘された関心部位のDWI画像上の信号強度と同部位に対する病理学的診断結果の比較および対側乳腺を含めたDWI画像上の高信号の有無と存在部位を問わない病理学的悪性所見の有無の比較検討を行った。
結果
造影MRIを含むその他の画像検査で病変として指摘された関心部位のDWI画像上の信号強度と同部位に対する病理学的診断結果を比較すると、乳腺病変の良悪性鑑別精度は感度83.3%、特異度85.7%、陽性的中率83.3%、陰性的中率85.7%であった。
対側乳腺を含めたDWI画像上の高信号の有無と存在部位を問わない病理学的悪性所見の有無の比較では、乳腺病変の良悪性鑑別精度は感度100%、特異度14.3%、陽性的中率50.0%であった。
まとめ
関心部位が定まっている場合のDWIの良悪性鑑別精度は低いとは言えなかった。しかし、全乳腺に対するスクリーニングには有用性が無いと考えられた。
より低侵襲な乳腺スクリーニングのためには、DWIの撮像条件などの改良が必要であると思われた。

P-11-11

部分切除標本を用いた術前造影超音波による乳癌の広がり診断の検証

Diagnostic accuracy of spreading of breast cancer by preoperative contrast-enhanced ultrasonography

[1]日本医科大学武蔵小杉病院　乳腺外科、
[2]日本医科大学武蔵小杉病院　病理診断科
眞鍋恵理子[1]、時田益次郎[1]、許田　典男[2]、大橋　隆治[2]

当院では造影超音波を用いて術前に広がりシミュレーション模型を作成し、模型をガイドにして乳房部分切除術を行う研究を、2017年4月～2019年2月の乳癌92例に行い、断端陰性率は53.3%で、模型で描かれた病変の数が多いほど断端陰性率は低下すると報告した。今回、造影超音波による広がり診断と病理全割標本での癌の広がりの対比について、保管された模型と病理診断レポートの切り出し図を対応させて検討した。[対象および方法]保管された91例の模型を用いた。①切り出し図を模型に投影した検討:5mm間隔で切り出された病理標本の切り出し線 (P) と、手術で用いた模型に、切除標本の切り出し本数と同数、等間隔に線を引いた切り出し線(M)を対応させた。対応する切り出し線PとMで、実際にPで癌があった部位がMでは造影超音波で評価できていたかどうかみた。「P陽性(癌がある)かつM陽性(病変と評価した) の本数 / P陽性の本数」を感度とし、「P陽性かつM陽性の本数/ M陽性の本数」を陽性反応的中度とした。また、切除の際のずれも考慮して、②模型の最大径を切り出し図上の計測値と比較した検討:模型上進展がない (病変数1) 場合は模型の病変の最大径と進展径とを比較、模型上進展がある (病変数複数) 場合は模型の病変が示す範囲の径と進展径との比較を行った。模型と病理で比較して過小評価、適正評価(誤差5mm以内)、過大評価に分類した。[結果]①切り出し線の本数、P陽性の本数、M陽性の本数、P陽性かつM陽性の本数の平均値はそれぞれ9.0、5.0、5.4、3.7であった。感度は0.74で、陽性的中度は0.73であった。②病変数1の症例は36例、病変数複数の症例は55例であった。一方、病理で進展のない症例は20例、進展があったのは71例であった。病変数1の36例中、実際に進展がなかったのは16例(44.4%)で、進展径平均値は2.4cm、模型上の径の平均値は2.0cmであった。また、病変数複数の55例中、実際には進展がなかったのは4例のみで、51例(92.7%)で進展を指摘していた。進展径平均値は3.2cm、模型上の径の平均値が3.7cmであった。比較して評価した結果は、過小評価22例(24.2%)、適正評価28 (30.8%)、過大評価41 (45.0%) であった。[結語] 画像上進展がないと思われても、進展していることが多く、造影超音波は過大評価の傾向は見られるが、進展を指摘するという点で意義があり、断端陰性率の向上につながると思われる。

P-11-12

乳癌原発巣のSUVmaxを用いたセンチネルリンパ節転移予測nomogramの作成と有効性の検討

Effectiveness of a SN metastasis nomogram with the primary tumor SUVmax in breast cancer patients

[1]防衛医科大学校　病態病理学講座、[2]防衛医科大学校　外科学講座、
[3]防衛医科大学校病院　検査部病理
山岸　陽二[1,2]、河野　貴子[1]、杉山　迪子[1,3]、加藤　貴美[1]、古賀麻希子[2]、
川内　隆幸[2]、永生　高広[2]、山崎　民大[2]、上野　秀樹[2]、岸　　庸二[2]、
津田　　均[1]

【はじめに】原発性乳癌の診療において^{18}F-fluorodeoxyglucose positron emission tomography/computed tomography fusion imaging（PET/CT）を用いた診断上の有効性が示され, maximum standardized uptake value（SUVmax）と癌の悪性度や予後の相関も報告されている。センチネルリンパ節（SN）転移予測nomogramの多くは原発巣の術後病理学的因子によって構成されているが, 術前因子のみでSN転移の状況が予測できれば臨床上有用である。今回, 原発巣のSUVmaxをはじめとする、術前因子のみを用いたSN転移予測nomogramを作成し、その精度を2つのコホートを用いて検討した。【対象と方法】2005年1月から2017年12月の間, 当施設で術前PET/CTおよびSN生検を施行した414例（コホート1）, および2018年1月から2019年6月までの84例（コホート2）を対象とした。コホート1においてSN転移予測nomogramを作成し, その有効性をコホート2において検討した。【結果】1）コホート1においてSN転移は84例（20.3%）に認められた。術前因子の中では臨床的腫瘍径（a）, Estrogen receptor（b）, SUVmax120分値（c）が各々 SN転移の独立した予測因子であり, これらの因子を用いてSN転移予測確率nomogramを作成した。
SN転移予測確率=1/［1+e（-0.235+0.0279×a+0.559×b-0.000427×c）］
Nomogramによる SN転移予測確率の平均値は20.3% ± 7.8（Standard deviation: SD）であり, SN転移に対するArea under the curve（AUC）は0.62であった。さらにROC曲線からSN転移予測確率のCutoff値=19.4%とし, 転移確率高値群と低値群の2群に分類したところ, SN転移陽性率は各々高値群25.4%（71/279例）, 低値群9.6%（13/135例）であり, 両群間に有意差を認めた（P = 0.0002）。2）コホート2においてSN転移は14例（16.7%）に認められた。nomogramの SN転移予測確率の平均値は21.2% ± 9.1（SD）であり, SN転移に対するAUCは0.78であった。前述のcutoff値で2群に分類したところ, SN転移陽性率は高値群24.0%（12/50例）, 低値群では5.9%（2/34例）であり, 両群間に有意差を認めた（P = 0.0371）。また転移確率低値群では34例中32例（94.1%）でSN転移陰性であった。【結論】乳癌原発巣のSUVmaxを含む術前因子で作成したnomogramはSN転移予測に有用であり, 高い確率でSN転移陰性を予測することが可能であった。

P-11-13

CT検査にて偶発的に発見された乳癌症例の検討

Examination of breast cancer cases discovered accidentally by CT examination

総合病院松江生協病院　乳腺科
中島　裕一、益永　礼子

【目的】Computed Tomography（CT）は簡便に施行できる全身検索検査であり、多くの診療領域において施行される機会も多く、また当該疾患以外の病変が偶発的に発見される機会も多い。今回我々は当院においてCTにて偶発的に発見された乳癌症例について検討した。
【対象】2014年1月から2019年11月までの期間に当院で診断、治療を行った乳癌症例のうち、CT検査にて偶発的に発見された乳癌症例を対象とした。
【結果】期間内に対象となったのは16症例（当該期間の乳癌発見治療症例は140例）で、平均年齢は77.6（61-87）歳あった。CT検査の契機となったのは、他臓器癌の術前検査および術後followが5例、救急外来受診時に施行された症例が2例、他疾患の精査もしくは全身スクリーニング目的が9例であった。CT発見はいずれも腫瘤として指摘をされたもので、6例は造影CTによるものであった。当科紹介後の検査では、MMGではカテゴリ（C）-2:1例, C-3:1例, C-4:7例, C-5:6例（未検査1例）、USではC-3:2例, C-4:3例, C-5:11例であった。またUSでの腫瘍径は、1cm以下が5例, 1-2cmが6例,2cmを超えるものが5例であった。診察時視触診にて所見を認めたものは13例であったが、腫瘤を自覚されていた症例は2例であった。病期はStage0:2例, IA:7例, ⅡA:3例, ⅢB:1例（不明:2）、サブタイプはLumina type:11例, HER2 type:2例, Triple negative:1例,（不明:2）であった。治療に関しては15例に手術が施行された。
【考察】今回の検討では比較的高齢者に偶発発見が多い傾向がうかがえた。また当院乳癌治療症例の1割強がCTでの偶発発見であり、簡便であるがゆえに全身スクリーニングとしてCTが高齢者に施行される機会が増えていることが要因と考えられる。また高齢者においては認知等により訴えができないこと、乳房の異常に気付くことが困難なこと、あるいは自覚していても黙っている、といったことが偶発発見の要因と考えられた。またCT検査はスクリーニングとして施行する場合、ほとんどが単純CTであり、このことによりCT発見時は腫瘤径も大きくなっていることと、MMG,USではC-4,5といった診断状況となることが考えられる。特に寝たきりや認知等で自己申告ができないような高齢者については検診歴の確認と、CT施行時には乳腺領域に関し特に注意を払って画像診断を行う必要性があると考えられた。

P-11-14

当科における乳癌術前CTスクリーニングの検討

Study of the eligibility of preoperative CT screening

[1]岩手医科大学　医学部　外科、[2]盛岡赤十字病院　外科、
[3]岩手県立江差病院　外科、[4]岩手県立二戸病院　外科
石田　和茂[1]、橋元　麻生[2]、天野　　総[3]、松井　雄介[4]、小松　英明[1]、
佐々木　章[1]

【背景】これまで当科では乳癌術前症例に対しCTスクリーニングを行ってきたが、2018年版の乳癌診療ガイドラインでは『Stage Ⅰ・Ⅱ乳癌の術前にCT, PET, PET-CTによる全身検索を行わないことを弱く推奨する』とされている。【目的】当科における術前CTスクリーニングの適格性を検証する。【方法】触診・超音波検査によって決定されたStage（全例M0と仮定）と、CT施行後の遠隔転移発見率を比較検討する。【症例】2017年4月から2019年3月までに当科で初回乳癌診断を受けた症例。【結果】対象症例は132例であった。触診・超音波検査によるStageは、Ⅰ 56例、ⅡA 46例、ⅡB 14例、ⅢA 7例、ⅢB 9例であった。CTによって遠隔転移が発見された症例は7例であり、Stage Ⅰ 1例、ⅡA 2例、ⅡB 1例、ⅢA 1例、ⅢB 2例であった。以上より、遠隔転移発見率はStage Ⅰ 1.8%、ⅡA 4.3%、ⅡB 7.1%、ⅢA 14.3%、ⅢB 22.2%であった。遠隔転移症例におけるホルモン受容体は、ER+/PgR+ 2例、ER+/PgR- 3例、ER-/PgR- 2例であり、HER2は、0 3例、1+ 3例、2+ 1例、3+ 0であった。【考察】乳癌診療ガイドラインの参考文献における遠隔転移発見率は、Stage Ⅰ 0.4%、Ⅱ全体 6.9%であり、当科の結果は近似する値であった。このことから、当科でもStage Ⅰ・Ⅱに対する術前CTの省略は許容されることが確認できた。また、Stage ⅢでCTを省略できる可能性について、サイブタイプからは傾向を認めなかった。

P-11-15

超音波ガイド下生検で石灰化を採れるか?

Specimen mammography helps ultrasound guided needle biopsy for microcalcification

自由が丘みきブレストクリニック
森　　美樹

【目的】マンモグラフィで石灰化が認められる場合、超音波で場所が同定できれば超音波ガイド下に針生検や吸引式組織生検（VAB）を行うことができる。採取された検体撮影を行うことで、石灰化が採取されていることを確認でき、不必要なステレオガイド下生検を避けることができると考えた。

【方法】2016年5月から2019年9月の間、当施設において針生検またはVABにより検体を採取され、検体撮影を施行された38例を対象とした。石灰化の有無、病理結果などの特徴を検討した。

【結果】検体撮影を施行された38例中、針生検（14G）が27例（71.1%）、吸引式組織生検（12G）で採取されたものが11例（28.9%）であった。うち、石灰化が確認できたのは針生検17例、VAB10例の計27例（71.1%）、確認できなかったのは針生検10例、VAB1例の計11例（28.9%）であった。病理結果は、浸潤性乳管癌3例（7.9%）、非浸潤性乳管癌9例（23.7%）、鑑別困難2例（5.3%）、良性24例（63.2%）であった。ステレオガイド下生検などの、更なる精査が必要と考えられたのは針生検4例、VAB1例の計5例（13.2%）であった。

【結論】約7割で石灰化の採取が確認できた。針生検でも63%で石灰化が確認された。検体撮影を行うことで、石灰化が採取されたことが証明できれば、それ以上の精査が不要になることが期待できる。ステレオガイド下生検装置を持たない施設では有用な方法と思われた。

P-11-16

MRI後のセカンドルックUSにて診断し得た初発乳癌の特徴について

Characteristics of primary breast cancer diagnosed by second-look US after MRI examination

[1]あきた乳腺クリニック、[2]秋田大学 医学部 放射線科、
[3]秋田大学 医学部 病理部、[4]秋田赤十字病院 乳腺外科、
[5]秋田大学 医学部 胸部外科
工藤　保[1]、石山　公一[2]、南條　博[3]、鎌田　収一[4]、寺田かおり[5]、
南谷　佳弘[5]

【はじめに】MRI診断後のセカンドルックUS検査では、病変のサイズが小さく、淡い等、所見が乏しいのが一般的である。そこで、これら初回のUS所見(―)の群と、初回のUSにて所見を認めるが、軽微な所見であるためにMRI診断を依頼した群とを比較検討し、一定の知見を得たので報告する。
【対象】2007年1月より、2019年9月までの間に、MRIカテゴリー 4B以上と診断された41症例。
【診断機種】
MMG:LORAD MIV,DSM
US:HITACHI EUB-7500, Elastography
VAB:Mammotome (11G)
【方法】MRIは読影も含めて、大学放射線科(共同演者)に依頼した。対象症例を群別に比較検討した。
[A群]初回のUS所見(―)にて、MRIカテゴリー 4B以上(セカンドルックUSあり) 20症例、平均61才。
[B群]軽微なUS所見(+)にて、MRIを依頼。MRIカテゴリー 4B以上(セカンドルックUSなし) 21症例、平均55才。
生検はUSガイド下にVAB11Gにて平均8.6本の標本を採取した。
【結果】[A群] セカンドルックUSの検出率80% (16/20)、生検による悪性率50% (10/20)。癌の内訳は、DCIS (3例)とT1a (2例)の合計が50% (5/10)。T1a 2例中の1例は、術後pT1aで、トリプルネガティブ。他は、T1b 1例、T1c4例。セカンドルックUSで検出できなかった4例中の2例はステレオ(MMG)下生検を行い、線維腺腫を診断した。結果的に病理確定診断率90% (18/20)。
[B群(セカンドルックUSなし)]生検による悪性率43% (9/21)。癌の内訳はDCIS (1例)とT1a (0例)の合計が11% (1/9)。他はT1b 5例、T1c 3例。
【考察】MRI後のセカンドルックUS (A群) は、初発乳癌の存在診断においては、特に難しいと言われている。比較的軽微な初回US所見を有し、MRIを依頼した群 (B群) とretrospectiveに比較検討した結果、A群 (初回のUS所見なし) の診断癌の内訳は、DCISとT1aが50%を占め、より早期で、かつ腫瘍径が小さい。この時点で診断することは、乳癌の早期診断の目的に適うと考えられる。また、DCISやT1aの生検診断では、多くの組織量を採取する等の対策も必要と考えられた。
B群の診断癌の内訳は、A群に比較してDCISやT1aは少ないが、病期I以内で診断し得た。
[結論] MRI後のセカンドルックUSで診断し得た初発乳癌は、初回のUSでは所見が軽微であるためにMRIを依頼した群の乳癌に比較して、より早期の乳癌であり、DCISとT1aが50%を占めた。早期診断の目的に適うことと、針生検に際し、多くの組織量が必要と考えられた。

P-11-17

MRIの読影にMMGとUSの情報は必要か

Do Radiologists need to know about Mammographic and US images for Breast MRI interpretation?

[1]諫早総合病院　放射線科、[2]諫早総合病院　外科、
[3]聖フランシスコ病院　放射線科
石丸　恵子[1]、荻原　幸宏[1]、鶴崎久美子[1]、林　秀行[1]、村岡　昌司[2]、
磯本　一郎[3]

MRIの読影にMMGとUSの情報は必要か
はじめに) 当院では、乳房画像診断に関しては、一人の放射線科医が、MMG、US、MRIの読影のみならず、画像ガイド下生検までを担当している。MRI読影の際には、MMGとUSの情報を参考に、総合的判断をしている。しかし、施設によっては、放射線科医がMRIの読影のみを依頼され、MMG、USの情報なしにMRIの読影を行わなければならない場合があるとのことだ。MMGやUSが、乳癌の診断に重要であることは明らかであり、これらの情報がMRI診断にどの程度寄与するのかを検討した。
対象) 2017年10月から2019年9月までの2年間に当院で乳癌の手術を施行した115例のうち、MRIを術前に撮像した96例。術前化学療法例など16例は除外し、残り80例を対象とした。
通常読影をしている放射線科医が後見的に読影し、MMGやUSがなくても病変の指摘が容易と思われたのは、mass 63例、non-mass like enhancement 7例。病変の位置が不明瞭と判断したのは10例だった。10例の内訳は、DCIS 6例、IDC 4例である。
方法)病変の位置が不明瞭と判断した10例に対して、読影実験を施行した。別の放射線診断専門医2名で、MMGとUSの情報がなく、「乳癌疑い」というだけの状態で、MRIを読影し、病変の位置、サイズ、カテゴリー、確信度を3段階で判定 (情報なし)。その後、MMGとUSを併せてMRIを読影し、同様に判定した(情報あり)。
結果) 情報なしでは延べ20例中、病変の位置が不明と判断されたのは4例、別病変を指摘したのが2例であった。残り14例については、病変の位置は指摘可能だったものの、カテゴリー 3が9例、カテゴリー 4が5例で、また確信度は低かった。
情報ありでは全例病変の位置を指摘可能で、カテゴリー 4が14例、カテゴリー 5が6例、また確信度も上昇した。
考察) MRIのみでは、病変の指摘ができない症例があった。指摘できなかった症例の中には、IDCも含まれていた。しかし、MMGやUSの情報が加わることによって、全例、病変位置を同定でき、カテゴリー 4以上(病理診断必要)と確信度が向上した。病変がはっきりしない原因は、背景乳腺の濃染が強い、病変が小さい、病変の造影効果が弱い、別の良性病変の存在などが考えられた。
結語) MRIのみでほとんどの乳癌は指摘可能ではあるものの、MMGやUSの情報なしでは確信度が低下し、病変の指摘さえ困難な場合もある。MRIの読影にはMMGやUSの情報は必須である。

P-11-18

cN0乳癌におけるCT-lymphography（CTLG）でのSLN転移予測の有用性

The usefulness of CT-lymphography (CTLG) prediction of SLN metastasis in cN0 breast cancer

[1]山口大学医学系研究科　消化器・腫瘍外科学、[2]関門医療センター　外科、
[3]宇部興産中央病院　外科、[4]徳山中央病院　外科
前田　訓子[1]、佐藤　陽子[1]、鈴木　伸明[1]、武田　茂[1]、長島由紀子[2]、
久保　秀文[3]、山本　滋[4]、永野　浩昭[1]

【はじめに】乳癌センチネルリンパ節 (SLN) の同定法として当科が開発したCTLG法は、適切なSLNの位置や個数を可視化でき、SLNの造影所見にて転移予測も行える有用な方法である。2002年より1100例以上に施行しており、real virtual sonography 所見や造影超音波所見などと併用することで非常に精度の高いSLN転移予測が行えることを報告してきた。
今後、術前臨床的リンパ節転移陰性(cN0)症例でSLN生検を省略可能な症例の適格条件を明らかにするため、これまでcN0症例でCTLGを施行した症例を対象とし、CTLGの転移予測精度ならびにリンパ節転移陽性例についてretrospectiveに検討した。
【方法】術前cT1またはT2、cN0症例でCTLGを施行した869例。SLN転移は術中迅速にて2mmスライスにて検索、2013年6月までは転移の大きさに関わらずSLNに転移があれば原則全例に腋窩リンパ節郭清を施行、2013年7月以降はSLNに2mmを超える転移 (macro転移) を認めた場合に腋窩リンパ節郭清を行い、2mm以下の転移 (micro転移) では腋窩リンパ節郭清は省略した。臨床病理学因子(年齢、腫瘍径、腫瘍の主な局在部位、術式、サブタイプ)、CTLG所見(SLN転移を疑う所見の有無)を検討した。
【結果】SLN転移陰性例735例 (84.5%)、SLN転移陽性例154例 (17.7%) (macro転移48例 (5.5%)、micro転移86例 (9.9%)) であった。CTLG所見による転移予測の感度は82.5%、特異度は91.2%、陽性適中率41.6%、陰性適中率99.2%であった。SLN転移陽性例で腋窩リンパ節の転移を認めた症例はmicro転移で6例 (12.5%)、macro転移で38例 (44.2%) であった。SLNおよび腋窩リンパ節のmacro転移と関連する因子は、HER2陽性(OR0.47 P=0.01795% CI0.262-0.877)、CTLG転移陽性所見あり(OR 28.3 P<0.001 95%C.I.15.61-54.48)であった。
【結語】cN0乳癌におけるCTLGでのSLN転移予測について検討した。SLN転移陰性適中率は非常に良好であったが、陽性適中率は低く特にmicro転移を予測することは困難と考えられた。一方、SLNおよび腋窩リンパ節のmacro転移に関連する因子としてHER2陽性とCTLG転移陽性所見があげられ、腋窩リンパ節の評価において留意すべき因子と考えられた。

P-11-19

当院に於ける異時性乳がんについて

Metachronous breast cancer in my clinic

[1]おりはた乳腺胃腸パラスクリニック、[2]順天堂大学医学部　人体病理病態、
[3]順天堂大学医学部　放射線科、[4]順天堂大学医学部　乳腺腫瘍学
織畑剛太郎[1]、荒川　敦[2]、白石　昭彦[3]、伊藤真由子[4]、堀本　義哉[4]、
村上　郁[4]、氷室　貴規[4]、魚森　俊喬[4]、崔　賢美[4]、中井　克也[4]、
飯島耕太郎[4]、齊藤　光江[4]

はじめに:当院は,2014年12月の開院後5年経過し,現在,自院診断例も含めて乳がん術後542例を経過観察している.その居住地域は,おもに近隣の東京都 (北区326名,板橋区51名,足立区27名,他) 及び埼玉県 (63名) となっている.今回,乳がん術後経過観察中に当院で診断した異時性乳がん症例 (乳房温存術後2例,対側乳がん3例) について検討した.症例1:初回診断時40歳女性.IDC ,ER+,PgR-, Her2 (3+) ,T2N0M0,stage ⅡAの診断で,術前化学療法 (CEF→DOC) 後に乳房温存術をうけ,術後乳房照射,Trastuzumab,Tamoxifen5年間投薬後,当院へ経過観察目的に紹介となった.来院翌月の初回治療後6年目に実施したUSで患側に不整形低エコーを認めCNBにてIDCと診断.
症例2:初回診断時38歳女性.乳房温存術後に腋窩廓清.術後化学療法 (FEC→DOC) 後,乳房照射,Tamoxifen10年投薬後に紹介となった.来院後2年目で初回治療後12年目のMMGで患側に高濃度FADを認め,US下CNBにてIDCと診断.症例3:初回診断時43歳女性.乳がんに対して乳房切除術+SNBを受け,Mucinous Carcinoma ,ER+.PgR-,Her2 (-) ,stageⅡAと診断され.LH-RHと5年間のTamoxifen投薬うけ,術後10年経過したため,経過観察目的に紹介となった.初回来院時にしこりの自覚症状があり,対側乳房に硬結を触知し,USで不整形腫瘤を認め,CNBにてIDCと診断.症例4:初回診断時50歳女性.IDCに対して,乳房温存術+SNBを受け, ER+ ,PgR+, Her2 (3+) ,stageⅠの診断.術後にFEC療法,乳房照射,Trastuzumab投与後,Exemestaneを10年間投薬.来院2年目のMMGで,対側乳腺に区域性の石灰化の出現を認め,マンモトーム検査を紹介元にて施行し,DCISと診断.症例5:初回診断時64歳女性.乳房切除術をうけ,Mixed Lobular Carcinoma, ER+,PgR+, Her2 (1+) ,stageⅠの診断.Anastrozoleを前医より継続し5年間投与した.投薬終了2年後のMMGで対側に多型性石灰化,USで不正形腫瘤を認め,CNBにてILCと診断.結語:現在,乳がん術後の経過観察においては,対側乳腺に対するMMGのみが死亡率減少効果ありとして認められている.今回,自覚症状を聴取することにより診断できた症例もあり,注意深い問診と視触診,さらには超音波検査により,異時性乳がんを早期に診断することは,良好な予後につながるものとおもわれる.長期にわたり経過観察が必要な乳がん術後において,乳腺診療クリニックの果たす役割は,今後ますます大きくなることと思われる.

P-11-20

乳房造影MRI にてnon-mass enhancementを示す病変の良悪性鑑別を目的としたwhole lesion ADC histogram解析

ADC histogram analysis for benign and malignant lesions showing non-mass enhancement on breast MRI

[1]国際医療福祉大学三田病院　放射線診断センター、
[2]東京大学医科学研究所附属病院放射線部、
[3]国際医療福祉大学三田病院　乳腺センター
國松奈津子[1]、國松　　聡[2]、小川　明子[3]、内田　恵博[3]

目的:乳房造影MRIにてnon-mass enhancementを示す病変のうち、segmental, clumped, linear enhancementは悪性を示唆するが良性病変とのオーバーラップがありうる。一方、ADC値による良悪性鑑別の有用性は多くの疾患で報告されているが、non-mass enhancementを示す病変のADC値の詳細な分布と良悪性との関連性は未だ明らかでない。今回、乳房造影MRI にてnon-mass enhancementを示す病変の良悪性鑑別を目的とし、histogramを含めたADC値の要約統計量を後方視的に検討した。
対象:2014年2月から2019年8月の間に当院にて乳房造影MRIを施行された1380件のうち、non-mass enhancementを呈する病変に対して手術にて乳癌と診断された25例（DCIS 3、invasive ductal cancer with predominant intraductal component 2, invasive lobular cancer 1、invasive ductal cancer 19）を悪性群、針生検または吸引細胞診にて乳腺症と診断された26例を良性群とした。
方法:診断名を知らない放射線科医が、造影MRIを参照しつつADC mapにおいて造影病変を囲むROIを置き、18種類のADCの要約統計量を計測して単変量解析を行い、階層クラスタリングの後に一定以上の差を有する4変量を用いロジスティック回帰分析を行った。
結果:Bonferroni補正を用いた単変量解析ではentropy（p <0.001）およびuniformity（p < 0.001）に有意差がみられentropyは悪性群で高値、uniformityは良性群で高値であった。4変量（10percentile, entropy, skewness, uniformity）を用いた多重ロジスティック回帰分析では10percentileに有意差（P=0.035）を認め、悪性群で低く、相対リスクは0.996（95%信頼区間:0.993-0.999）であった。
結論:造影MRI にてnon-mass enhancementを呈する乳腺病変の鑑別におけるADC histogram解析の有用性が示唆された。

P-11-21

当院におけるエラストグラフィ FLRの検討

Evaluation of elastography in our hospital

[1]糸島医師会病院、[2]たなかクリニック、
[3]医療法人社団正診会クリニック、がん研究所　病理部
柳田真由美[1]、渡邉　良二[1]、藤光　律子[1]、宗　　栄治[1]、大西　希江[1]、
濵崎　理香[1]、ウィリアムス純恵[1]、興梠　紀子[1]、松永紗代子[1]、
田中　千晶[2]、秋山　　太[3]、冨田　昌良[1]

【はじめに】
超音波検査において病変の良悪性を評価する手段の1つとして、エラストグラフィ（組織弾性影像法）がある。
当院ではエラストグラフィの中でも皮下脂肪組織を対象組織として得られるfat lesion ratio（以下FLR）を主に用いている。当院のFLRのカットオフ値決定とそれを用いて病変の良悪性を評価することはできないか検討した。
【対象と方法】
対象は2016年3月から2019年8月までの間に組織学的に診断のついた611病変のうちFLR判定可能であった354病変、悪性119病変:腫瘤83病変、非腫瘤32病変、良性235病変:腫瘤154病変、非腫瘤79病変である。
方法はCanon Aplio500を使用し、カットオフ値をFLR4.0として腫瘤・非腫瘤に分け良性・悪性について検討した。
【結果】
（腫瘤）
悪性腫瘤85病変中FLRが4.0以上の高値であったものは67病変、良性腫瘤154病変中FLRが4.0以下の低値であったものは136病変であった。
悪性腫瘤の中でもFLRが低値となったものは16病変でDCISが11病変と多かった。
良性腫瘤の中でもFLRが高値であったものは18病変で乳管内乳頭腫が8病変と多かった。
感度81%、特異度88%、陽性的中率79%であった。
（非腫瘤）
悪性非腫瘤32病変のうちFLRが4.0以上の高値であったものは15病変、良性非腫瘤79病変のうちFLR4.0以下は70病変でFLR4.0以上は9病変のみであった。
感度47%、特異度89%、陽性的中率63%であった。
【まとめ】
・カットオフ値を4.0としたFLRでは腫瘤性病変の良悪性を評価するのに有用と思われた。
ただし、FLR4.0以上の腫瘤にはIDPなどの良性腫瘤も数例みられ、またFLR4.0以下の腫瘤にもDCISなどの悪性例も含まれるため注意が必要である。
・腫瘤のうちFLR7.0以上あればすべて悪性であった。
・良性腫瘤でFLR高値となったものは、ほとんどが4.0～5.0の間にあり、カットオフ値の4.0に近い値であった。
・非腫瘤性病変では悪性例でも軟らかく検出されるものが多いため、非腫瘤性病変の評価には有用とは言えなかった。

P-11-22

豊胸術後の乳癌診断時画像所見の特徴

Characteristics of diagnostic findings of breast cancer after breast augmentation

[1]ナグモクリニック 東京、[2]埼玉医科大学病院　緩和医療科、
[3]北里大学北里研究所病院　病理診断科、
[4]昭和大学医学部附属病院　乳腺外科
松永　忠東[1]、佐野　文俊[1]、中澤　　学[1]、南雲　吉則[1]、岩瀬　　哲[2]、
前田　一郎[3]、佐藤　大樹[4]

目的;豊胸術後の乳癌検査に当たっては、様々な配慮が必要となる。当院においては従来、豊胸術後の検診希望者が多く、乳癌が発見される機会が多い。豊胸術によって、乳癌病変の画像検出にどのような影響があるかを検討した。
対象と方法;2010年10月から2019年10月までに、当院で診断から治療までを行った豊胸術後の乳癌105症例（110乳房）を対象とした。当院において、乳癌検診は原則として、触診、マンモグラフィー、超音波検査の併用検診を同日行い判定し、必要に応じて造影MRI検査を施行している。110乳房の豊胸方法は、インプラント82件、注入物28件（脂肪注入6件、ヒアルロン酸注入17件、吸水性ジェル1件、その他の注入異物4件）であった。視触診、マンモグラフィ、超音波検査、造影MRI検査の病変検出率、診断所見について検討した。
結果;豊胸種類別のモダリティ別病変検出率は、インプラント豊胸において、触診65.9%、マンモグラフィー61.0%、超音波検査95.1%、造影MRIは40乳房に施行され、100%であった。注入物による豊胸では、触診53.6%（ヒアルロン酸注入は52.9%）、マンモグラフィー42.3%（ヒアルロン酸注入は41.2%）、超音波検査96.4%（ヒアルロン酸注入は94.1%）、造影MRIは22乳房に施行され、91.0%（ヒアルロン酸注入は88.2%）であった。MRI検査で異常なしだった2件はいずれもヒアルロン酸注入後の症例で、微細石灰化像でDCIS、病理学的進展範囲28mmと浸潤径9mm乳管内進展含めて10mmの硬癌症例であった。病変部の所見で、微細石灰化像は24件に認められ、診断に最も寄与した微細石灰化像は20件であった。20中17件は超音波でも病変部は低音響ないしは微細石灰化像として検出されたが、超音波で検出するのに1年かかった症例もあった。
考察;豊胸術が施行された乳房は、原則として乳腺は薄く、皮下脂肪、乳腺後脂肪層も非薄である。そのため、マンモグラフィーでは背景とのコントラストが乏しく、病変の検出率は豊胸方法によらず、最も低かった。しかし、微細石灰化像が発見契機となる症例は確実に存在し、早期発見には必要な検査である。超音波検査は腫瘍病変の描出は優れているが、菲薄な脂肪層と乳腺、また注入物によって、悪性を示唆する浸潤像などの描出がされ難く、良性ないしは非浸潤癌と過小評価される傾向があった。早期診断及び確定診断のためには積極的な針生検組織診が必要である。

P-11-23

当院における乳腺葉状腫瘍手術例の臨床的特徴 -特に線維腺腫手術例との比較において-

Clinical Features of Phyllodes tumors of the breast

医療法人倚山会　田岡病院　乳腺甲状腺科
三木　仁司、開野友佳理、沖津　奈都、田中　　隆、山﨑　眞一、
森本　忠興

【はじめに】葉状腫瘍は比較的まれな腫瘍で、術前診断において線維腺腫との鑑別が問題となる。そこで術前に葉状腫瘍を疑わせる特徴的な所見はないか、当院における葉状腫瘍手術例と線維腺腫手術例で比較し検討を行った。【対象】2012年7月から2019年11月までに当院で手術を施行した葉状腫瘍13症例（良性10例、境界病変3例で2回手術施行例が4例）と線維腺腫35例を対象とした。同期間の乳腺手術件数は469件あり、葉状腫瘍手術件数は全体の3.6%にあたった。【方法】葉状腫瘍例（P群）と線維腺腫例（F群）の2群に分けて年齢、腫瘍径、臨床症状、術前検査所見などを比較検討した。【結果】1．性と年齢:両群とも全例女性で、平均年齢はP群41.3歳、F群35.1歳と両群に有意差は認められなかった。2．初発症状:腫瘤自覚にて来院したのがP群では92%、F群では54%であり両群に明らかな差が認められた。3．増大傾向と経過観察期間:P群では77%に増大傾向が認められ、経過観察期間は3.9ヵ月と短期間で手術となった。一方、F群でも51%に増大傾向が認められたが、経過観察期間は14.6ヵ月でありP群に比較して有意に長期間であった。4．腫瘍径:P群は31.4±15.2mm、F群は20.3±10.3mmで有意にP群の方が大きかった。5．術前画像診断:術前画像診断で両群間に明らかな差が認められたのは、マンモグラフィにおける腫瘤像を認める率P群で91%、F群で54%、エコー検査における後方エコーの増強P群で92%、F群で60%のみであり、それ以外のMRIを含めた各所見で両群間に明らかな差は認められなかった。6．針生検:P群で葉状腫瘍または疑いと診断できたのは63%のみであった。F群では70%が線維腺腫と診断できたが、10%は葉状腫瘍疑いと診断された。【まとめ】葉状腫瘍の診断は比較的難しく、特に線維腺腫との鑑別が問題となる。今回の検討では、マンモグラフィにおける腫瘤像とエコー検査における後方エコーの増強がP群で多く認められたが、線維腺腫でもこれらの症状はよく認められることから葉状腫瘍の特徴的所見とはいいがたい。また、針生検でもP群の37%が線維腺腫と診断された。しかし臨床所見で短期間に増大する傾向は葉状腫瘍に認められたことから、増大傾向の認められる比較的大きい腫瘤であれば画像診断にあまり左右されずに診断確定のために手術を行うのが妥当と考えられた。

P-11-24

cN0乳癌におけるセンチネルリンパ節転移予測因子の検討 -原発巣の局在と超音波画像所見に注目して-

Predictors of sentinel lymph node metastates in cNo breast cancer : location and US image of tumors

[1]筑波メディカルセンター病院　診療部　臨床研修科、
[2]筑波メディカルセンター病院　診療部　乳腺科、
[3]筑波メディカルセンター病院　診療部　病理科
道下由紀子[1]、森島　勇[2]、安藤有佳里[2]、小沢　昌慶[3]、内田　温[3]、
菊地　和徳[3]

【背景と目的】術前画像診断などで臨床的にリンパ節転移陰性と診断した症例（cN0）であっても、センチネルリンパ節生検で転移陽性が判明する症例を経験する。今回、cN0乳癌について、リンパ節転移陽性（pN+）と腫瘍の局在、超音波画像（US）所見との関連について後方視的に検討した。
【対象】2016年1月～ 2019年7月に術前画像診断（超音波、MRI、PETなど）や細胞診でcN0と診断した369例。年齢中央値は58歳（30歳～ 90歳）。
【方法】乳癌の局在をCentral領域（乳頭中央から20mm以内）と非Central領域とに分類し、局在とリンパ節転移陽性率の関連について解析した。さらに、リンパ節転移陽性率が高率であった領域群の乳癌についてリンパ節転移と相関するUS所見について検討を行った。評価項目は腫瘍の最大径、形状、境界部エコー、Halo、内部エコー、後方エコー、境界線断裂、構築の乱れ、点状高エコー、腫瘍内血流、エラストスコア（ES）、Fat Lesion Ratio（FLR）とした。
【結果】369例における乳癌の局在はCentral領域が69例、非Central領域が300例であった。転移陽性率は全体の11.7%（369例中43例）、Central領域では18.8%（69例中13例）、非Central領域では10.0%（300例中30例）であり、Central領域の乳癌で有意に高率であった（p=0.039）。さらに、腫瘍径の小さなcT1病変であってもCentral領域の病変は転移陽性率27.3%と高率であった。なお、pN+（43例）の内訳は、pN1mi 13例、pN1a 25例、pN2a 3例、pN3a 2例であった。Central領域を局在とする乳癌のUS所見では、不整形でOdds ratio（OR）9.8 [95%CI:1.2-83.9, p=0.015]・ES≧4でOR 7.5 [95%CI:1.8-30.6, p=0.002]・HaloありでOR 6.1 [95%CI:1.6-22.4, p=0.018]となり、この3項目がリンパ節転移と有意な関連性を示した。
【考察】センチネルリンパ節転移陽性例においても腋窩郭清省略の選択肢はあるものの、初期治療を計画する上では正確な病期診断（リンパ節転移診断）を行うことが重要である。Central領域の乳癌は腫瘍径が小さくてもリンパ節転移陽性率が高く、上記のようなUS所見を有する場合には、より慎重なリンパ節転移の術前評価を行う必要があると考えられた。
【結語】Central領域の乳癌は腋窩リンパ節転移陽性リスクが高く、術前評価をより慎重に行う必要がある。

P-11-25

超音波検査による術前化学療法後の腋窩リンパ節転移診断能の検討

Assessment of axillary lymph node status using ultrasonography after neoadjuvant chemotherapy

[1]静岡がんセンター　乳腺画像診断科、[2]同　乳腺外科、[3]同　女性内科、
[4]同　病理診断科
中島　一彰[1]、植松　孝悦[1]、原田レオポルド大世[1]、兼松　美幸[2]、
西村誠一郎[2]、高橋かおる[2]、田所由紀子[2]、林　友美[2]、渡邉純一郎[3]、
中本　翔伍[3]、杉野　隆[4]

【目的】コア針生検で腋窩リンパ節転移と診断されて術前化学療法（NAC）を施行した乳癌について，超音波検査（US）によるNAC後の腋窩リンパ節転移診断能を検討する。
【方法】2016-18年にNACを施行した乳癌症例のうち，NAC前のコア針生検で腋窩リンパ節転移を認め（cN1-2），NAC後に腋窩郭清を施行した105例を対象とした。NAC後のリンパ節USで，局在性またはびまん性の皮質肥厚（>2mm），リンパ節門の消失，不整な辺縁を転移残存の所見とした場合の，USの正診性を評価した。
【結果】手術病理組織において，リンパ節転移消失（ypN0）は50例（48%），転移残存（ypN+）は55例（52%）であった。NAC後USでリンパ節の正常化（US陰性）は45例（そのうちypN0:27例，ypN+:18例），転移残存を考える所見（US陽性）は60例（ypN0:23例，ypN+:37例）にみられ，NAC後USは感度67%，特異度54%，正診率61%，陽性的中率62%，陰性的中率60%であった。原発巣のサブタイプ別にみた陰性的中率は，ER-/HER2+:100%（9/9），triple negative:100%（7/7）であり，ER+/HER2-:29%（7/24）との間に有意差を認めた（それぞれp<0.001, p<0.01）。また，NAC後US陽性であってもER-/HER2+乳癌は92%（11/12）でypN0が得られていたが，triple negativeでは33%（5/15）であった。
【結論】リンパ節評価におけるNAC後USの正診性は高くないが，乳癌のサブタイプを考慮すれば有用である。ER-/HER2+とtriple negative乳癌はNAC後にUS所見が正常化した場合，センチネルリンパ節生検をふまえて腋窩郭清を省略できる可能性がある。

P-11-26

超高輝度・超高コントラスト液晶モニタの性能評価 - 臨床画像を用いた視覚評価 -

Performance evaluation of ultrahigh brightness and ultrahigh contrast LCD monitor

金沢大学　医薬保健研究域　保健学系
川島　博子

【目的】現在デジタルマンモグラフィ用読影システムは，キャリブレーション最高輝度500cd/㎡設定，コントラスト比1400:1の液晶モニタの使用が主流となっている．近年JVCケンウッド社より，キャリブレーション最高輝度1000 cd/㎡設定，コントラスト比2000:1の超高輝度・超高コントラスト液晶モニタが発売された．当院で撮影した臨床画像を用いて，キャリブレーション輝度による診断能の違いを比較検討した．【方法】SIEMENS社製MAMMOMAT Inspirationで撮影された石灰化症例20例，腫瘤症例20例を対象とした．キャリブレーション最高輝度1000cd/㎡設定とキャリブレーション最高輝度500 cd/㎡設定の液晶モニタに同一症例を表示させ，初期表示状態にて基礎的な画質評価4項目と病変の評価3項目について，放射線科医2名および診療放射線技師5名により二点嗜好法で評価した．最低輝度に関してはいずれの液晶モニタもコントラスト比2000:1になるように設定した．読影環境を変化させ，暗室（3 lx）と明室（100 lx）の2回，実験を行った．【結果および考察】粒状性以外の項目でキャリブレーション最高輝度1000 cd/㎡設定が優れる結果となった．輝度が高くなることでコントラストが向上し，また高コントラスト化により低輝度部が十分に黒くなったためと考えられた．暗室と明室の違いでは，鮮鋭度と腫瘤の存在診断に有意差がみられた．1000 cd/㎡設定では，特に明室で淡い石灰化や，背景乳腺と濃度の近い腫瘤の認識が容易になる傾向がみられた．【結論】超高輝度・超高コントラスト液晶モニタは画質に優れ，明るい環境においても診断能を落とさずに読影が可能である．これにより読影医の疲労軽減や読影効率の向上が期待できる．

P-11-27

CT Temporal Subtraction による乳癌骨転移検索;FDG-PET/CTとCT値の経時変化についての検討

Bone metastasis of breast cancer by CT Temporal Subtraction; Comparison with FDG-PET

[1]京都大学　大学院　医学研究科　放射線医学講座（画像診断・核医学）、
[2]京都大学　大学院　医学研究科　外科学講座　乳腺外科
太田　理恵[1]、片岡　正子[1]、坂本　亮[1]、八上　全弘[1]、中本　裕士[1]、
本田　茉也[1]、大橋　茜[1]、大野　文美[1]、飯間　麻美[1]、三宅可奈江[1]、
高田　正泰[2]、戸井　雅和[2]、富樫かおり[1]

【目的】:
当該及び過去のCT画像から作成されたCT差分画像（Temporal Subtraction:TS）は、読影者では検出困難な骨の変化を同定できる。乳癌骨転移の評価ではFDG-PETも有用だがCT-TSとの比較検討は乏しい。今回FDG-PET/CTで検出された骨転移病変の経時変化につき、PET/CTの吸収補正用低線量CTからCT-TSを作成し算出したΔCT値と、SUV max値の前回検査との差（ΔSUV max）を算出し、それらの相関や経時変化を検討した.
【方法】:
2017-19年に、FDG-PET/CTを3回以上撮影、乳癌骨転移と診断された患者9名においてFDG-PETで限局性集積を伴う骨転移12病変を対象とした。当該検査と過去のPET/CTの吸収補正用低線量CT（3mm厚）を用いてCT-TSを作成。病変のCT値の変化ΔCT値を算出した。FDG-PET画像で当該及び過去検査の病変SUV max値を測定、その差（ΔSUV max）を算出した。両者の数値の比較及び経時変化を検討した。
【結果】:
骨転移病変のうち6例は経過観察中に新規に出現した骨転移で、うち2例は最初溶骨性を示し、CT値は減少（ΔCT値-）を示した。6例は既存病変であったが5例は硬化性変化、1例は混合性変化を示した。この1例は放射線治療を受けた症例であったが、PETにて集積は残存していた。いずれの症例も観察前から内分泌療法・化学療法などが開始されていた。これらを含めてもΔSUV maxとΔCT値の間には相関は見られなかった（Spearman相関係数-0.1）。症例を図に示す。
【結論】:
少数例の検討ではあるが、FDG-PETにおける集積の変化とCT値の変化の間に一定の傾向はみられず、乳癌骨転移においては異なる側面をとらえているのではと推測された。

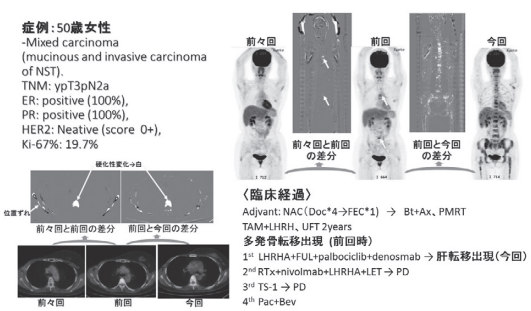

P-11-28

乳癌遠隔転移診断における全身拡散強調画像（DWIBS）の有用性:肝転移症例における検討

Usefulness of DWIBS for the diagnosis of distant metastasis of breast cancer: Liver Metastasis Cases

[1]南労会　紀和病院　ブレスト（乳腺）センター、
[2]南労会　紀和病院　放射線科、[3]奈良医大消化器・総合外科、
[4]はた乳腺クリニック、[5]さくらい乳腺クリニック、
[6]岸和田市民病院乳腺外科、[7]串本有田病院
梅村　定司[1]、國眼　　勇[2]、横谷　倫世[3]、畑　　和仁[4]、櫻井　照久[5]、
吉村　吾郎[6]、鈴間　孝臣[7]

背景
MRIを用いた全身拡散強調画像（Diffusion-weighted whole body imaging with background body signal suppression,以下DWIBS）は骨転移診療ガイドラインにおいて骨転移の画像診断として推奨されている。乳癌においては骨転移のみならず、それ以外の遠隔転移診断にも有用な可能性がある。またDWIBSは他の方法に比較して放射線被曝がなく、造影剤や核種の投与が不要、また保険診療上PETより安価で繰り返し検査が可能という利点も併せもつため乳癌遠隔転移の画像診断として期待されている。
目的
乳癌肝転移症例においてDWIBSの転移診断能力を検討した。
対象と方法
対象は2018年4月から2019年12月までに乳癌術後で他の検査方法（CT,PET,超音波）において肝転移診断がなされた乳癌患者でDWIBSを併せて施行した7例。MRI装置はCanon製Titan 3TでコイルはAtlas speeder（ヘッドベース+ネックアンテリアル、スパイン、ボディ）を用いた。撮像条件は脂肪抑制併用DWI（b=800sec/mm2,TR/TE 6800/60,TI 180ms,matrix 88×144,FOV 300mm×500mm,slice thickness 5mm）。
結果
7例の平均年齢は62歳。DWIBSでは他の検査方法において肝転移診断がなされた7例すべて検出可能であった。その中にはPETにて診断困難であったびまん浸潤型の肝転移もDWIBSでは検出された。CTにて高度脂肪肝のため診断困難であった多発肝転移もDWIBSでは検出された。また転移病巣が1cm程度のものはすべて検出可能でありCTに比べ、より小さい転移が診断可能であった。
結語
今回の検討ではDWIBSは、乳癌肝転移診断において十分な診断能力があった。症例数が少なく、今後さらなる検討が必要と考えられるがDWIBSは乳癌術後の肝転移スクリーニング方法として有用な検査方法の可能性がある。

P-11-29

乳腺微細石灰化病変に対する超音波ガイド下Vacuum assisted breast biopsyの意義

Clinical value of ultrasound guided Vacuum assisted breast biopsy for breast micro calcifications

桜新町濱岡ブレストクリニック
濱岡　　剛、後藤　裕子、小倉　絵莉、高石和伽奈

【Background and purpose】Mammogram（MMG）is one of the useful tool to find breast Non-Mass like Lesions with micro calcifications（NMLc）which may be a sign of breast cancer. The standard biopsy procedure of NMLc is stereo guided Vacuum assisted breast biopsy（VAB）under MMG. We evaluated accuracy and clinical value of ultrasound（US）guided VAB which is less invasive for patients and more convenient method than stereo guided VAB for NMLc using Mammotome Elite 10G（USMMT）.
【Materials and methods】From Jul. 2018 to Dec. 2019, a total of 10 patents have performed USMMT who have diagnosed grouped microcalcifications（MMG category III or over）by MMG and detected by US. Calcification was confirmed by specimen MMG after USMMT procedure. A marking（Hydromark）was inserted to mark the location of calcifications.
【Results】Patients' mean age was 49.1 y.o. 100% of cases' samples contained calcification by specimen MMG. Sample number of each cases were 4-5 pieces, and 70% of samples were calcifications positive. Mean distribution diameter of calcifications was 10.0mm（4-20mm）in MMG, 10.2mm（7-19mm）in US. 60% of cases were malignant and of 66.7% were noninvasive ductal carcinoma（DCIS）. Four cases（40%）were benign with 3 fibroadenoma and 1 mastopathy. Mean time from starting local anesthesia to finish taking samples was 5.8min.
【Conclusion】We could diagnose from 4mm and 7mm diameter of calcifications distribution by MMG and US. Calcifications was proved by specimen MMG in all cases. Once imaging confirmation of NMLc has been done by US, USMMT is feasible and accurate way to diagnose the malignancy of micro calcifications. In these cases, USMMT for NMLc has more clinical value than stereo guided VAB with less invasive and shorter time.

P-11-30

当院における針生検でLCISと診断された9症例の検討

Analysis of 9 cases diagnosed as LCIS by vacuum-assisted bioppsy in our institution

[1]神奈川県立がんセンター、[2]横浜市立大学外科治療学教室
古波藏かおり[1]、山下　年成[1]、山中　隆司[1]、岡本　　咲[1]、戸田　宗治[1]、
松原　由佳[1]、菅原　裕子[1]、菅沼　伸康[1]、利野　　靖[2]、益田　宗孝[2]

【目的】非浸潤性小葉癌（LCIS）は終末乳管小葉単位（TDLU）に発生する非浸潤性腫瘍であり，全乳癌の1 ～ 4%と稀な疾患である．LCISにおける治療方針や経過観察の期間，検査の頻度・方法などのエビデンスは明確でなく，日常診療で遭遇したときに方針に迷う症例が多い．今回我々は，当院で針生検でLCISと診断された9症例について検討した．
【方法】2011年1月～ 2019年8月に当院で経験した，針生検でLCISと診断された症例は9例であった．針生検はステレオガイド下が4例，超音波ガイド下が5例であった．このLCIS9例について，発見契機，年齢，病理学的因子，予後について比較検討した．
【結果】年齢中央値は52歳．発見契機は検診が7例と最も多く，他病変の精査で偶発的に発見された症例は2症例であった．画像所見は石灰化が4例，構築の乱れが1例，腫瘤性病変が4例であった．切除生検を行ったのは9例のうち6例で，浸潤癌と診断されたのは3例であった．浸潤癌と診断された3例はいずれも浸潤性小葉癌を有し，浸潤径1cm以下，ER陽性であった．経過観察を行った3例のうち,1例は対側乳房に乳癌を発症した．現在当院でフォローアップできている6例は全員が生存中である．
【結論】NCCNガイドライン2019年第3版でLCISは乳癌ガイドラインから削除され，癌ではなく乳癌発症のリスク因子として扱われるようになった．針生検でLCISと診断された病変は切除生検で浸潤癌と診断されることがあるため，切除生検を行うことが望ましい．またLCISと診断された症例については乳癌発症のリスクがあるため対側も含めフォローアップが必要である．

P-11-31

高解像度拡散強調画像による乳癌腫瘤性病変のサイズ及び形態評価:高解像度造影MRIとの比較

Size and morphology of malignant breast masses on high-resolution (HR)-DWI versus HR-CE-MRI

[1]京都大学大学院　医学研究科　放射線医学講座（画像診断学・核医学）、
[2]京都大学　医学部附属病院　病理診断科、
[3]京都大学　大学院　医学研究科　外科学講座　乳腺外科学
大野　文美[1]、片岡　正子[1]、飯間　麻美[1]、本田　茉也[1]、三宅可奈江[1]、
大橋　　茜[1]、太田　理恵[1]、片岡　竜貴[2]、戸井　雅和[3]、富樫かおり[1]

【目的】拡散強調画像（DWI）では、拡散制限の強い乳癌は高信号病変として描出される。RESOLVE（REadout Segmentation Of Long Variable Echo trains）にて得られる高解像度DWI（HR-DWI）による乳癌病変の良好な描出が報告されているが、今回我々は腫瘤性病変をHR-DWI及び高解像度造影MRI（HR-CE-MRI）にて評価し、病変サイズと形態評価について比較検討した。
【対象・方法】対象は2017年10月から2018年3月までに乳房造影MRIを施行し、病理学的に悪性が証明され、術前化学療施行例を除外した94例。通常のダイナミック造影MRIに加えHR-CE-MRI（ピクセルサイズ0.6 x 0.7 x 0.8mm）及び病変側の乳房のみ高解像度HR-DWI（ピクセルサイズ1.1 x 1.1 x 1.5mm）で撮影した。乳腺画像を専門とする読影医2名が独立してHR-DWI、HR-CE-MRI各々の撮像法にて病変を同定した後、前後径を計測、またBI-RADSに基づき形態を評価した。また2者間の一致率を評価した。
【結果】病理学的に腫瘤を呈したもの87病変のうち読影二者はそれぞれ79病変、81病変を同定した。サイズ測定についてはHR-DWIにおいて過小評価をする傾向にはあったが、有意差はなかった。二撮影法における測定値の相関はSpearmanの相関係数で読影二者にてそれぞれ0.90（<0.0001）、0.96（<0.0001）と非常に強かった。形態評価についてはshape, marginについては二撮像法間の一致率は高く、κ係数は0.80以上であった。Internal enhancement/signal patternについては二撮像法間のκ係数は0.43、0.61であった。
【結論】腫瘤性病変のサイズ、shape、marginについてはHR-DWIはHE-CE-MRIと高い相関・一致率を示した。HR-DWIはHR-CE-MRIと同等の病変評価が可能と思われた。

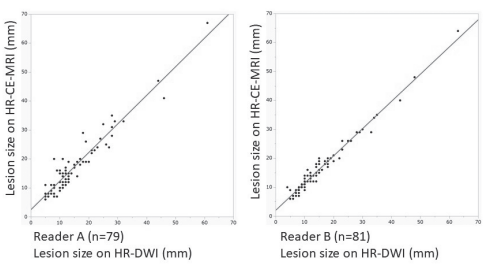

P-11-32

マンモグラフィで構築の乱れを呈し硬化性腺症と診断された症例の検討

Rational approach to the sclerosing adenosis with mammographic architectural distortion

[1]福岡和白病院　乳腺外科、[2]福岡和白病院　病理診断科
久保田博文[1]、西山　康之[1]、古賀　　淳[1]、中野　龍治[2]

【目的】マンモグラフィで「構築の乱れ」を指摘され、病理組織学的に硬化性腺症と診断されることは少なからず経験する。そこで、当院で経験した硬化性腺症の症例の長期経過について検討する。
【方法】2008年1月より2019年12月まで、針生検で硬化性腺症と診断された21例を対象とした。なお、マンモグラフィで「構築の乱れ」を認めるものの、病理組織学的に硬化性腺症の所見がない浸潤癌症例は除外した。
【結果】21例の年齢分布は29歳から69歳までで、平均年齢は49歳であった。21例中4例は両側性であり、1例目においては初診時に両側性に非浸潤癌を併存していた。2例目においては、初診時に片側性非浸潤癌を併存していたが、対側については8年の経過観察中であるが、乳癌の発症を認めていない。3例目においては、6年経過後に片側性に微小浸潤癌の発生をみたが、対側については9年経過観察中であるが、乳癌の発症を認めていない。4例目は3年経過観察中の時点で乳癌の発症を認めていない。一方、21例中17例は片側性の硬化性腺症と診断された。初診時に乳癌の併存を認めたのは、3例であったが、1例の微小浸潤癌を除き、残り2例は、非浸潤癌の併存であった。初診時乳癌の併存を認めなかった14例は最長で10年の経過観察となったが、経過観察中に3例において乳癌の発症を認めた。初診時から乳癌発症までの経過年数は、2年、3年、4年、6年であった。なお、2例においては、経過観察中にマンモグラフィ上、「構築の乱れ」所見の改善を認めた。
結局、21例25乳房のうち、初診時に乳癌の併存を認めたのは、6乳房（24%）であり、経過観察中に乳癌の発症を認めたのは、19乳房中4例（21%）となり、合計10乳房（40%）に乳癌の併存または発症を認めた。発症した乳癌10例の病理組織学的診断は、2例の微小浸潤癌と、6例の非浸潤性乳管癌、2例の非浸潤性小葉癌であった。また、1例を除き、9例はホルモン受容体陽性であった。なお、術後再発例は経験していない。
【結論】初診時に硬化性腺症のみと診断されても、最長で6年目に乳癌発症を認めた例もあり、長期の経過観察が必要と考えられた。

P-11-33

Ultrafast DCE-MRIのMaximum Slope（MS）と拡散強調画像のADCを用いた乳房病変の良悪の決定木診断

Decision tree classifier of diagnosing breast lesions using ultrafast DCE-MRI and DWI

[1]京都大学大学院医学研究科　放射線医学講座（画像診断学・核医学）、
[2]Siemens Healthcare GmbH、
[3]京都大学大学院医学研究科 外科学講座 乳腺外科
大橋　　茜[1]、片岡　正子[1]、飯間　麻美[1]、本田　茉也[1]、
Marcel Dominik Nickel[2]、大野　文美[1]、太田　理恵[1]、戸井　雅和[3]、
富樫かおり[1]

【目的】短時間で病変の血流動態を評価可能な高速撮像法によるダイナミック造影MRI（Ultrafast DCE-MRI）、およびその造影超早期の時間信号曲線の傾きであるMaximum Slope（MS）の有用性が報告されている。拡散強調画像（DWI）から得られる見かけの拡散係数（ADC）を合わせて考慮することによる診断能の向上も少ないながら報告がある。今回我々はこの2つのパラメーターを用いて決定木を作成した。
【対象・方法】2015年12月から2018年3月の乳房MRI撮影に高速撮像法を追加した症例のうち、濃染病変指摘困難例や治療介入例を除外し、計114病変（悪性78、良性36）について検討した。3T-MRI装置を用いて通常のDCE-MRIに造影剤注入後1分以内に、圧縮センシングを用いた高速撮像法である3D gradient-echo volumetric interpolated breath-hold examination（VIBE）（Prototype）を加えた。拡散強調画像はb=0/1000 s/mm^{2}を撮影し、ADC値を抽出した。画像評価は乳腺専門読影医二名が独立してROIを設定して値を計測、その結果を平均して検討に用いた。MSとADCを用いて良悪鑑別のための決定木を作成した。JMP® 14（SAS Institute Inc., Cary, NC, USA）で解析を行った。

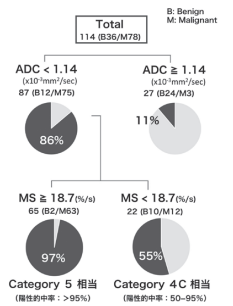

【結果】良性:悪性の平均値は、MS 28.2:17.6（%/s）、ADC 0.83:1.19（x10^{-3}mm^2/sec）であった。MSとADCを用いて決定木を作成（図）した。ADC<1.14 x10^{-3}mm^2/sec、かつMS≧18.7%/sとなる病変（全体の57%, 65/114）で97%の陽性適中率（カテゴリー 5相当）が得られた。
【結論】短時間撮影が可能な乳房MRI撮影を用いた定量値であるMSとADCのみで、半数以上の病変でカテゴリー 5の分類が可能であった。

P-11-34

当院における両側同時乳癌症例の検討

Study of bilateral breast cancer

[1]社会福祉法人聖母会　聖母病院　乳腺外科、
[2]社会福祉法人聖母会　聖母病院　画像検査科、
[3]日本医科大学付属病院　病理診断科、[4]東都文京病院　外科
菊山みずほ[1]、加藤　昌弘[1]、八尾　由紀[2]、坂谷　貴司[3]、武藤　泰彦[4]、
甲斐﨑祥一[1]

【はじめに】
精査対象乳房の対側スクリーニングで乳癌が発見されることをしばしば経験する。当院でも両側同時乳癌症例が増加しており、発見契機や臨床病学的因子について検討した。
【方法】
2018年7月から2019年10月までに両側同時乳癌と診断され手術を施行した8症例を対象にした。8例中2症例は画像検査で対側も悪性が疑われたが確定診断が得られず、術中に生検を施行し、後日対側の手術を施行している。
【結果】
診断時の年齢中央値は53歳（32-78歳）であった。閉経前が4例、閉経後が4例であった。8例中3例に乳癌家族歴を認めたが、全例遺伝子検査は受けていなかった。悪性腫瘍の既往はなかったが、術前のPET-CT検査により早期大腸癌が発見されたのが1例であった。受診契機は腫瘤自覚が3例、検診マンモグラフィ異常が3例、検診超音波異常が2例であった。対側発見の契機は超音波が3例、マンモグラフィと超音波が3例、MRIが2例であった。受診契機となった側の生検結果は、浸潤癌が4例、非浸潤癌が4例であった。対側の生検結果は、浸潤癌が5例、非浸潤癌が3例であった。対側が浸潤癌であった5症例のうち、MRIでのみ所見が認められたのは1例であった。MRIで指摘された所見はすべて超音波再検で同定ができた。16乳房すべてホルモン受容体陽性であった。両側乳房切除を施行した5例のうち、3例は温存適応であったが全摘を希望された。1例は初診時に肝転移があり、抗癌剤治療中であったが、局所コントロール目的で片側全摘を施行した。術前化学療法を受けたのは1例であった。乳房部分切除を施行した2例と4個以上の腋窩リンパ節転移を認めた1例に放射線療法が施行された。肝転移症例は抗癌剤治療継続、5例はホルモン療法治療中である。
【結論】
今回の検討では、MRIが発見契機となったのは1例であったが、造影剤が使用できない症例を除き、術前には全例MRI施行しているため、今後も両側同時乳癌の発見数は多くなるものと思われる。高齢や家族歴がなくても両側乳癌と診断された症例も多く、対側乳癌を念頭に入れてスクリーニングする必要がある。

P-11-35

フォローアップ中に超音波検査で顕在化した乳癌症例の検討

Evaluation of breast cancer cases appeared by used Ultrasonography during a follow-up

医療法人　乳腺ケア 泉州クリニック
住吉　一浩、亀山　澄子、米川みな子、萬福　允博、金森　博愛、
亀山伊豆美

【目的】当院は、診断から化学療法を含む癌治療まで行う無床乳腺専門クリニックである。それゆえ、乳癌治療および乳癌術後のフォローアップを主たる対象とする特定機能病院などに比較すると、a)（対策型および自費）一次検診、b)（有症状や検診で要精査となる）良性疾患のフォローアップ、c)（有症状や検診）要精査、などの症例が加わり多様である。とりわけb）の占める割合が多く、フォローアップ中に乳癌が発見されることも経験する。低侵襲で頻回に施行可能な超音波検査（US）に着目し、一度の精査では診断がつかずフォローアップ中にUS所見の変化により発見に至った乳癌症例（US顕在化乳癌）の特徴について検討した。
【対象と方法】2014年7月（開院時）から2019年11月までに当クリニックで診断した初発乳癌症例445例（55.3±13.6歳）のうち、US顕在化乳癌52例（11.7%）について、臨床病理学的な検討を行った。触診、MMGカテゴリー（MMG-C）、USカテゴリー（US-C）、US腫瘍径、臨床T因子（T）の各項目においては、US顕在化乳癌群と、その他の群393例の2群間で比較検討した。統計学的解析は、Studentのt検定およびFisherの正確確率検定を用いて検討し、有意水準は5%とした。
【結果】US顕在化乳癌の内訳は、形状変化24例、新規出現28例で、観察期間（新規出現例では、最終診断日と直前受診日の期間）が平均14.2か月（2-39か月）であった。最終US所見は、低エコー域14例（乳管内病変2例含）、腫瘤38例であった。細胞診が37例（71.1%）に施行され、"悪性"36例、"悪性の疑い"1例で、細胞量が豊富な症例が多かった。最終組織型は、非浸潤性乳管癌が11例、浸潤性小葉癌が3例含まれ、浸潤癌の内訳は、Luminalタイプ32例、HER2 タイプ3例、トリプルネガティブ癌6例であった。US顕在化乳癌群はその他の群と比較して、若年（49.3±8.7 vs 56.1±13.9歳）で、US腫瘍径が小さく（15.4±10.4 vs 22.2±15.0mm）、非触知症例（51.9 vs 18.1%）が多く、いずれも有意差がみられた（p<0.01）。MMG-CはC1,2症例（42.3 vs 9.9%）、US-CはC3症例（40.4 vs 16.3%）、TはTis+T1症例（84.6 vs 59.8%）がいずれも有意に多かった（p<0.01）。
【結語】US顕在化乳癌は若年で、触診やMMGの所見に乏しく、USで腫瘍径の小さいカテゴリー 3に分類されることが多かった。非浸潤癌や腫瘍径の小さい浸潤癌が多いが、細胞診診断が比較的容易で感度も高いため、フォローアップ中に必要性があれば積極的に細胞診を施行することが重要である。

P-11-36

超音波検査用ゼリーがマンモグラフィに及ぼす影響

Effect of ultrasound gel on mammography

[1]三菱京都病院　診療技術部　放射線技術科、[2]三菱京都病院　乳腺外科、
[3]金沢大学　医薬保健研究域　保健学系、
[4]金沢大学大学院　医薬保健学総合研究科　保健学専攻　量子医療技術学講座
桑原奈津美[1,4]、和田真由子[1]、松浦　礼佳[1]、竹内　恵[2]、多久和晴子[2]、
中村　有輝[2]、川島　博子[3]

【目的】
当院では，マンモグラフィ検査前に乳房超音波検査を行う場合があり，マンモグラフィのポジショニング時に腋窩や乳房温存術後の創部などに超音波検査用ゼリー（以下ゼリー）が残存していることがある．本検討ではゼリーが画像に及ぼす影響について，自作ファントム，156型ファントム（Radiation Measurements, Inc. 製）およびADH-D210型ステップファントム（京都科学製）を用いて視覚評価をおこなったので報告する．
【方法】
模擬乳腺および脂肪組織として，豚の乳房部位の食肉を3cmの厚みに重ね，模擬大胸筋として豚の大腰筋部位を3cmの厚みになるように配置した自作ファントムを作成した．自作ファントムでは，乳房温存術後患者の超音波検査後のゼリーの拭き残しを想定し，ゼリーを直径1cm，高さ5mm（シリンジ約1ml程度）の円柱状にしたものを乳腺組織，脂肪組織が多いところ，大胸筋を評価点として塗布し撮影した．また，ゼリーが圧迫板やポジショニングにより薄く伸ばされた場合を想定し，ゼリーを手指で広げて撮影した．ゼリーによる影響を受けるかどうか視覚評価をおこなった．つぎに腫瘤および石灰化などの視認性を確認するため，156型ファントムとステップファントムにて検証をおこなった．156型およびステップファントム内の模擬試料を覆うようにゼリーを試料上で均一になるように圧迫した状態で撮影し，日常的な品質管理項目をマンモグラフィガイドラインに基づいて点数で評価しゼリーの塗布前後で比較した．撮影装置は，AMULET Innovality（FUJIFILM製），表示モニタはGX540-CL（EIZO製）を使用した．視覚評価は，自作ファントムについては，乳腺外科医3名，診療放射線技師3名で，156型およびステップファントムについては診療放射線技師3名でおこなった．統計解析は，156型およびステップファントムの点数の比較について，符号付順位検定をおこなった．
【結果】
視覚評価の結果，自作ファントム上の円柱状のゼリーは，いずれの評価点でも腫瘤様に描出された．ゼリーを薄く伸展させた場合，乳腺組織および脂肪組織では乳腺組織の一部のように描出され，大胸筋周辺では副乳腺様に描出された．また，156型ファントムおよびステップファントムにおいて，ゼリー塗布前後の点数を比較した結果，ゼリー塗布後の点数が低下する傾向があった(p=0.033, p=0.031)．
【結論】
ゼリーはマンモグラフィにおいてアーチファクトの一因となりうることが示唆された．

P-11-37

石灰化におけるトモシンセシスの診断精度

Diagnostic accuracy of tomosynthesis in cases with calcification

[1]糸島医師会病院、[2]医療法人社団　昭友会　たなかクリニック、
[3]公益財団法人　がん研究会　病理部、[4]医療法人社団　正診会クリニック
興梠　紀子[1]、渡邉　良二[1]、藤光　律子[1]、ウィリアムス純恵[1]、
松永紗代子[1]、宗　栄治[1]、濱崎　理香[1]、柳田真由美[1]、大西　希江[1]、
田中　千晶[2]、秋山　太[3,4]、冨田　昌良[1]

【目的】当院でのこれまでの有所見例やハイリスク群を対象としたDigital Breast Tomosynthesis（DBT）の研究において、マンモグラフィ標準撮影（2D）+DBTは、2D単独と比較し腫瘤、distortion、FADの所見において診断能が上昇するという結果であった。一方、DBTの特性上ノイズが多い画像となるため、石灰化において検出感度が悪いとの報告もある。今回、今後DBTを検診へ適応拡大するにあたり、DBT単独検診を考慮し、石灰化におけるDBTの診断精度を検討した。

【対象と方法】撮影は、GE 社製 Senographe Essentialを使用し、DBTは0.5mm厚のPlane、10mm厚のSlab、再構成2D画像Volume Preview（PV）にて評価した。2015年1月から2019年11月までに2DとDBTを撮影し、2Dにおいて石灰化のカテゴリー 3以上（陽性）と診断した188例（乳癌96例、生検による良性病変58例、生検なく1年以上の経過観察をした34例）に対し、読影認定医師2名撮影認定技師3名でDBTの石灰化のカテゴリー診断を行った。随伴所見を認める場合も石灰化単独で評価した。また石灰化の形態別、病理診断別に分類し考察した。

【結果】DBTの石灰化形態評価において、2Dで淡く不明瞭な石灰化が濃く描出される症例、石灰化が融合し合成像として描出される症例、アーチファクトを認める症例等があり全体の約27.0%（51例）が2Dと異なる評価となった。全体の10.1%（19例）はDBTのPlane、Slab、PVいずれも石灰化が背景乳腺ノイズに隠され描出されず（偽陰性）、2Dと比較し感度は6.2%減少した。偽陰性19例における石灰化の形態別分類では89.5%（17例）が淡く不明瞭、10.5%（2例）が微小円形であった。また病理診断を施行した14例中57.1%（8例）が乳癌（浸潤性乳管癌:3例、非浸潤性乳管癌:5例）、42.9%（6例）が乳腺症であった。浸潤癌3例中1例は壊死型石灰化が含まれており、他はいずれも分泌型石灰化であった。

【考察】DBT単独では2Dと比較し石灰化の検出感度並びに診断能が低下した。DBTでの偽陰性症例における石灰化の形態評価では、淡く不明瞭な石灰化の識別が困難であった。また病理診断別では、偽陰性症例の約半数が乳癌であり、DBT単独では乳癌を見落とす可能性があると思われた。さらに病理診断を施行した14例中92.9%が分泌型石灰化であった事から、石灰化において2Dで陽性、DBTで偽陰性の場合、分泌型の可能性が高いと思われた。

【結論】石灰化においてDBT単独によるマンモグラフィは診断精度の低下が懸念された。

P-11-38

DWIBS検査による乳癌骨転移症例の経過観察の有用性の検討

Examination of usefulness of follow-up of breast cancer bone metastasis cases by DWIBS imaging

[1]名古屋セントラル病院 中央放射線室、
[2]名古屋セントラル病院　乳腺・内分泌外科
箕浦　奨[1]、小林　宏暢[2]

（背景）背景抑制広範囲拡散強調画像DWIBS（Diffusion-weighted whole body imaging with body signal suppression）は腫瘍細胞が増殖し、周囲の水分子の拡散が正常組織と比べて、水分子の拡散が低下する現象を、背景部の脂肪組織を抑制することによって明瞭に描出する手法である。DWIBS検査は、PET-CT検査と比較して被曝がない、検査費用が安価、食事制限の必要がない、注射が不要などの利点があり、近年広く用いられている撮影法である。しかし、撮像時間が長いこと、当院はPET-CT装置を有していることもあり、これまで当院では撮像を行ってこなかった。

（目的）DWIBS検査を用いて乳癌骨転移症例を経過観察することが可能であるか検討した。

（方法）2018年2月から2019年12月の期間で経過観察を行った乳癌骨転移を対象とした。使用装置は、MAGNETOM Skyra 3. 0T（Siemens AG）versionVE11を、使用コイルは、20ch Head/Neck Coil、18ch Body Coil 、32ch Spine Coilを用いた。撮像条件は、脂肪抑制併用DWI（b値=800,TR=7630ms、TE=70ms、TI=240ms、FOV=430mm×430mm、マトリックス数=112×150 スライス厚=5mm step数 =5ステップ、撮像時間=10分10秒）画像とした。画像評価として、放射線科医、乳腺外科医、MRI業務に携わる診療放射線技師による視覚的評価を行い、経過観察に使用可能であるかを検討した。

（結果、結語）視覚的評価の結果より、乳癌骨転移症例の病変の描出が可能であった。PET-CT検査を骨転移症例の経過観察における過程の中でその一部を置き換えて、DWIBS検査も利用しながら経過観察を行える可能性があることが示唆された。症例数が少ないため更なる検討は必要ではあるが、DWIBS検査は乳癌骨転移症例の経過観察に有用な検査の1つであると考えられる。しかし、DWIBS画像のみで約10分を要するため総検査時間が長くなってしまうこと、DWI画像特有の歪みの影響を伴うという問題はある。よって、撮像時間の短縮、歪みの低減などを目指した撮像パラメータの検討は継続する必要があると考えられる。

P-11-39

造影超音波が診断カテゴリーに与える影響～ FLOW-01試験より

Effect of breast contrast enhanced ultrasonography for diagnostic categories

[1]県立広島病院　乳腺外科、[2]奈良県立医科大学附属病院、[3]札幌医科大学、
[4]三重県立総合医療センター、[5]北海道大学病院、
[6]北海道社会事業協会帯広病院、[7]東邦大学医療センター大森病院、
[8]大垣市民病院、[9]福岡大学医学部、[10]神戸市立西神戸医療センター
野間　翠[1]、中村　卓[2]、島　宏彰[3]、野呂　綾[4]、佐藤　恵美[5]、
加賀　輝美[6]、三塚　幸夫[7]、今吉　由美[8]、亀井桂太郎[8]、位藤　俊一[9]、
奥野　敏隆[10]、平井都始子[2]

ペルフルブタン（ソナゾイド®）を用いる乳房造影超音波検査（Breast contrast enhanced ultrasonography、以下CEUS）は高解像度の超音波画像に詳細な血流情報を加えることができる利点を持つ。我々は実臨床におけるCEUSの典型画像を提示し、良悪性鑑別診断の評価基準を作成することを目的に多施設共同試験（Flow-01）を行い、CEUSを上乗せすることによる正診率への影響を検討した。ただし実臨床ではCEUSは良悪性の確定診断ではなく、精査において付加情報としてマネジメントの決定に寄与する位置づけとなる。CEUSの付加による診断カテゴリーの変化の検討を付随的に行った。
方法）本試験では188症例を3名のブラインドリーダーが個別に良悪性の鑑別診断とBIRADSカテゴリーの評価を行った。各々の判定の平均に最も近いカテゴリーを採用し、カテゴリー別に悪性の割合を検討した。また、Bモード画像のみ（B）、Bモード画像+カラードプラもしくはパワードプラ画像（B+C）、Bモード画像+カラードプラもしくはパワードプラ+CEUS画像（B+C+CEUS）の判定がどのように推移するかの検討を行った。
結果）Bのみ、B+C+CEUSでのカテゴリー別悪性の割合を下に示す。対象症例はBのみでC4との判定が最も多く149例あったが、CEUSの付加でC5の判定となる症例が増えるためC4は112例と減少し、悪性の割合は66.1→59.0%とC4として妥当な数値であった。
考察）本試験は悪性の症例が多く一般の集団と異なる背景ではあるが、CEUS付加後のカテゴリー分類と必要とされるマネジメントの対応は妥当な結果であった。Bのみで診断に迷うカテゴリー 3/4の症例への確信度を高める付加情報としてCEUSは有用な手段となりうると考えられる。

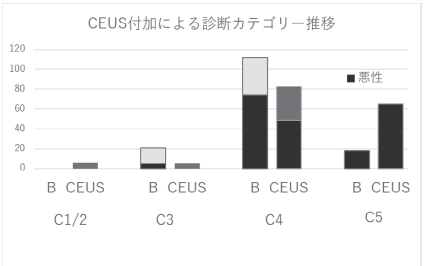

P-11-40

MMGで検出不能な触知乳癌の当院における検討

Consideration in this hospital of palpable breast cancer where detection is impossible in MMG

[1]医療法人　一本杉外科医院乳腺外科、[2]さい医院、[3]大浜医院、
[4]きたやま乳腺クリニック
一本杉　聡[1]、崔　　哲洵[2]、大浜　寿博[3]、北山　輝彦[4]

【はじめに】平成28年4月厚生労働省より乳がん検診に関する指針の改正が実施され「マンモグラフィによる検診を原則として、視触診については推奨しない」に従って平成29年度より北九州市マンモグラフィ（MMG）検診における触診が廃止となった。しかし乳腺診療においてMMG検査で検出不能乳癌症例を経験する為、当院で診断した乳癌症例で頻度や背景因子について検討を行った。
【方法】平成26年から平成30年までに当院外来で乳癌と診断された228例（両側6例）においてMMGカテゴリー（C）1・2乳癌症例について、触診・超音波検査（エコー）C・組織型・予後因子を抽出した。
【結果】当院5年間の乳癌の組織診断201人のうち両側性乳癌5人を含むと乳癌は計206例であった。うちMMGでC1・2であった乳癌症例は24例であり、触診で腫瘤触知症例が18例、非触知症例が6例であった。腫瘤触知MM
G検出不能の18例について、触診サイズは1cm以下:2例 1.1 ～ 2cm:10例 2.1 ～ 3.0cm:5例 3.1cm以上:1例、エコーサイズは7mm ～ 35mmで、エコー C2:1例 C3:5例 C4:10例 C5:2例、組織型は乳頭腺管癌4例・充実腺管癌4例・硬癌3例・浸潤製小葉癌2例・粘液癌2例・DCIS1例であった。
【結語】MMGで検出不能な触知乳癌症例は当院で5年間で228例診断中18例（約8%）認めた。触診5cmの症例も含まれていた。18症例提示と共に、一部画像も供覧したい。2018年当院外来アンケートで北九州市マンモグラフィ検診における触診希望が97%で「触診が無いと不安」という声が多かった。当院ではマンモグラフィ検診において希望者のみ触診を継続しており、触診希望者が2017年度99.3%（686人中681人）、2018年度98.7%（796人中786人）、2019年度12月現在で98.5%（559人中551人）であった。

P-11-41

硬化性腺症にDCISの合併を予測する臨床的因子の解析

Analysis of clinical factors predicting DCIS combined with sclerosing adenosis

[1]国立病院機構名古屋医療センター　放射線科、
[2]国立病院機構名古屋医療センター　乳腺外科、
[3]国立病院機構名古屋医療センター　病理診断科
大岩　幹直[1,2]、遠藤登喜子[1]、佐藤　康幸[2]、森田　孝子[2]、須田　波子[2]、
髙橋　優子[2]、林　　孝子[2]、加藤　　彩[2]、宇佐見寿志[1]、安藤　嘉朗[1]、
市原　　周[3]、西村理恵子[3]

【目的】硬化性腺症（SA）は、マンモグラフィ（MG）の発展とともに、構築の乱れを呈する良性疾患として注目されるようになった乳腺症所見である。SAを伴う乳癌が、同側・対側に癌が多発することが明らかとなり近年さらに関心が高まった。
MGで構築の乱れを呈し、超音波検査（US）でSAが疑われた場合にはDCISの合併を鑑別する必要があるがその指標は明確ではない。また、SAの合併を診断された乳癌症例の術後においても、発症のリスクの高い第2癌を早期に検出する必要がある。
我々は、DCISの合併を疑うべき因子を見出すことを目的として、MGで構築の乱れを呈したDCISを伴うSA症例の臨床・画像所見を検討した。
【対象と方法】2005 ～ 16年に当院で行われた初回の乳癌手術は1738人でありDCISは291人。病理でDCISに重なるか近傍にSAを指摘されていたのは75人。この中で術前のMGで構築の乱れを伴っていた46人を検討対象（dSAD群）とした。
また、同期間に行われた生検で乳癌は認めずSAと診断された35人から、引き続いて行われた切除生検で乳癌が証明された2人と、対側に乳癌を認めた5人（既往4、同時1）を除外した28人の中で、生検前のMGで構築の乱れを伴っていた22人を対照（dSA群）とした。
臨床病理所見と画像（MG・US・MRI）所見を各群間で比較検討した。
統計学的解析はJMP 13.2（SAS Institute Inc.）を使用し、Pearsonのカイ2乗検定、Mann-Whitney U検定と、各独立因子の関連の検定に多重ロジスティック解析を用いた。
P<0.05を統計学的に有意差ありとした。
【結果と考察】生検（手術）日の年齢の中央値は、dSADとdSA群でそれぞれ52歳（IQR 47-59）と42（40-46）、P<0.001。画像所見で有意差が認められたのは、MGでは、濃度上昇 37%と14%（P=0.048、OR 3.7）、石灰化 54%と14%（P=0.001、OR 7.5）、両側構築の乱れ 54%と18%（P=0.005、OR 5.4）。USでは、歪みの低下94%と44%（P<0.001、OR 18.8）、血流あり 88%と35%（P<0.001、OR 13.3）。MRIでは、clustered ring enhancement 94%と18%（P<0.001、OR 67.7）であった。
MG濃度上昇以外の6つの因子を選択し行った多変量解析ではMRI clustered ring enhancement（P<0.001）・US血流（P<0.001）・年齢（P=0.008）の順に有意差を認めた。
【結語】構築の乱れを伴う臨床期のSA所見にDCISが合併していることを予測する因子はMRI clustered ring enhancement・US血流あり・年齢である。

P-11-42

海外におけるiPadを利用したマンモグラフィ読影教育の試み

Trial of mammography reading education using iPad overseas

[1]国家公務員共済組合連合会　立川病院　乳腺外科、[2]服部外科胃腸科医院
服部　裕昭[1]、服部　昭夫[2]、服部　俊昭[2]

【背景】本邦においてはマンモグラフィによる乳がん検診が行われているが、海外においても対策型や任意型検診においてマンモグラフィが導入されている。厚生労働省や経済産業省の海外医療支援事業において医療機器が導入されると同時に現地の医師・技師の教育は重要である。
【目的】マンモグラフィ読影の教育目的に「mhFiles」という独自フォーマットを考案し、これをベースとした教材を無償提供してきた。このファイルが海外医療支援事業における教育用の教材としてミャンマーでの支援事業に使用されその非常に有用であった。海外では米国放射線学会の「BI-RADS」ガイドラインを参考にする国が多いため、海外での使用を前提としてデータベースの英語化、「BI-RADS」版の制作をして使用した。
【結果】この教材を2016年12月テヘラン（イラン）、2017年2月モスクワ（ロシア）、2019年12月ハノイ（ベトナム）でのセミナーや教育事業において使用し、非常に有用であった。
【結論】教材はデータで提供されるためインターネットを介して迅速にアップデートでき、アップデートを重ねながらよりよい教材を広く提供することができると考えられた。

P-11-43

偶発的に指摘された乳腺の重要画像所見の意義に関する検討

Examination of the significance of critical image findings of a mammary gland spotted incidentally

東京慈恵会医科大学　乳腺・内分泌外科
風間　高志、石垣　貴之、塩谷　尚志、野木　裕子、鳥海弥寿雄、
武山　　浩

<背景>
昨今、画像診断報告書の重要所見の見落としにより悪性腫瘍の治療開始が遅延した症例の報道が全国的に相次ぎ、その対策が急務となっている。当院では従来の放射線科医による報告書の既読確認作業の徹底に加え、重要所見への対応の有無について専任の事務員が診療記録を調査し、患者にも報告書を交付するなど、確認作業を段階的に強化してきた。画像診断報告書で乳腺の重要所見が指摘された症例の精査が、乳癌の拾い上げにどの程度寄与しているか検討した。
<対象>
当院にて2018年1月から2019年9月までの間に非乳腺疾患目的で画像検査を行われ、画像診断報告書にて乳腺に偶発的に重要所見を指摘され、当科へ診療依頼のあった症例。
<結果>
対象期間中に該当する当科への依頼は45例であった。年齢は28-91歳（中央値70歳）、外来症例が24例、入院症例が21例、男性が2例、女性が43例、悪性腫瘍の既往がある症例は24例であった。重要所見の指摘を受けたモダリティはCTが39例（単純18・造影21）、PET-CTが3例、MRIが3例（造影2・単純1）であった。その後の精査として超音波検査が施行された症例が40例、マンモグラフィが施行された症例が29例、MRIが施行された症例が7例（造影6・単純1）であった。組織生検は20例、細胞診は3例で行われ、最終的に乳癌の診断に至った症例は16例（35.6%）であり、他臓器癌の乳腺転移が1例で認められた。乳癌と診断された症例の臨床病期は、StageⅠが5例、ⅡAが4例、ⅡBが7例で全例その後適切な治療を受けた。
<考察>
画像検査で偶発的に乳腺に指摘された重要所見については、最終的に3割以上が乳癌の診断に至り、その半数以上がStageⅡであり、乳癌を念頭に十分な精査を行う必要があると考えられた。

P-11-44

腋窩リンパ節転移の評価におけるPET-CTの有用性をセンチネルリンパ節生検症例によって検討する

The Usefulness of PET-CT in the assessment of Axillary Lymph Node Metastasis by SNB

[1]愛媛県立中央病院　乳腺・内分泌外科、[2]愛媛県立中央病院　看護部
佐川　庸[1]、松岡　欣也[1]、宮崎　一恵[1]、本間　知子[2]、外山　修子[2]

腋窩リンパ節郭清を省略するためのセンチネルリンパ節生検（SNB）の有用性や、更にはセンチネルリンパ節生検そのものの省略も検討されるようになってきた。過去、腋窩リンパ節転移の有無を評価するためのモダリティーとしてUS、CT、PET-CTなどの有用性が検討されてきた。今回われわれは、PET-CTにおける腋窩リンパ節転移の評価が偽陰性あるいは偽陽性であった症例を分析し、その背景を検討したので報告する。
【対象と方法】2017年1月から2019年12月までの3年間に当科にて手術を施行した乳癌症例446例中SNBを施行した症例は326例で、cN0でpN1となった偽陰性症例30例と、cN1でpN0となった偽陽性症例7例について病理学的因子から検討した。
【結果】偽陰性30例に関して、①組織型:腺管形成型4例、充実型7例、硬性型17例、小葉癌:2例、②原発巣のSUVMax:1.5 ～ 27.3、③T分類:T1c 17例、T2 10例、T3 1例、測定不能:2例。リンパ節転移は、1個:20例で、ほとんどが少数であったが、小葉癌2例ではいずれも13個、硬性型1例で10個の転移を伴っていた。偽陽性7例ではリンパ節への集積はSUVMax: ～ 3.3で、評価がequivocalであったため、SNBを施行。①組織型:腺管形成型1例、充実型3例、硬性型1例、アポクリン癌:2例、②原発巣のSUVMax:1.3 ～ 52.7とさまざま、③T分類:T1c 3例、T2 3例、T3 1例。
【考察】小葉癌においては偽陰性となることが多く、PET-CTによる評価は難しい。USにおけるリンパ節転移の判断基準はリンパ節腫大、皮質の肥厚、リンパ門の脂肪織の消失、リンパ門以外の異常血流の存在などであるが、PET-CT:偽陰性症例において、USの有用性についても検討し、検討結果を併せ報告する予定である。
【結語】PET-CTによる腋窩リンパ節転移の評価として、偽陰性となる要因は、組織型や腫瘍径が小さいことなどであり、2nd look USによる観察も必要と思われる。

P-11-45

乳癌に対する術前乳腺MRIで指摘された随伴所見におけるDigital Breast Tomosynthesisの検出能

Assessment of MRI-detected additional lesions by tomosynthesis in patients with breast cancer

[1]順天堂大学　医学部附属　順天堂医院　放射線科、
[2]順天堂大学　医学部附属　順天堂医院　病理診断科、
[3]順天堂大学　医学部附属　順天堂医院　乳腺科
天野　真紀[1]、白石　昭彦[1]、加藤　仁美[1]、荒川　敦[2]、齊藤　光江[3]

【目的】乳腺MRIは乳癌の広がりの描出に優れている。しかし、乳房温存術の切除範囲をマーキングする際に
はマンモグラフィや超音波が用いられており、MRIは参考所見にとどまる。本検討の目的は、乳癌症例で術前乳腺MRIにより指摘された随伴所見がDigital Breast Tomosynthesis（DBT）ではどのように検出されるかを検討することである。
【方法】対象は2019年6 ～ 8月に手術が施行された乳癌患者95例中、術前MRIとDBTの両者が施行された未治療の患者70例（IDC46 DCIS11/ILC4/LCIS1/粘液癌3/管状癌3/アポクリン癌1/IMPC1）。まず、術前造影乳腺MRIにおける既知の主病巣以外の随伴所見の有無を観察し、その①BI-RADSカテゴリ②mass/non-mass ③最大径④主病巣との位置関係を検討し、病理所見との対比を行った。次に、その随伴所見のDBTでの描出の有無と①精中機構カテゴリ②所見③最大径について観察した。最後に、随伴所見のDBTでの描出の有無がMRIの検討項目①～④と関連あるか、さらに随伴所見の最大径についてMRIとDBTで比較した。
【結果】MRIでの随伴所見は28例（40%;32病変）で認められた（BI-RADSカテゴリ:5（19）/4c（4）/4b（4）/4a（2）/3（3）、mass（12）/non-mass（20）、最大径5-59mm（平均17.5mm）、主病巣との位置関係:marginal（4）/extensive（16）/predominant（6）/no-relation（6））。MRIで指摘された随伴所見は病理学的に浸潤癌(6) / DCIS（20）/Adenosis（2）/陰性(2) /不明(2)であり、MRIの悪性所見の陽性的中率は86.7%であった。DBTではこれらの悪性病変のうち15病変（57.7%）を検出できた（カテゴリー 4（9）/3（6）、石灰化（8）/腫瘤（5）/FAD（4）/構築の乱れ(0)、最大径5-30mm（平均10.4mm））。DBT陽性vs陰性間で、MRIのBI-RADSカテゴリ・mass/non-mass・原発巣との位置関係・最大径に有意差は無かった。DBT悪性所見陽性群（15）の最大径はMRI上の最大径よりも有意に小さかった（平均:17.4mm（MRI）/10.4mm（DBT）、p=0.038）。
【結論】術前乳腺MRIでは4割で随伴所見が指摘され、その内の悪性所見はDBTでは約6割のみが描出された。さらに、そのDBTでの最大径はMRIより有意に小さかった。

P-11-46

非造影MRI（高解像度DWI）は術前評価に有用か?

Is non-contrast enhanced MRI (diffusion-weighted imaging) effective for preoperative evaluation?

[1]川崎市立多摩病院　乳腺・内分泌外科、
[2]聖マリアンナ医科大学　乳腺・内分泌外科、
[3]聖マリアンナ医科大学　ブレスト＆イメージングセンター
志茂　彩華[1,3]、酒巻　香織[2]、喜多島美奈[2]、瀧下茉莉子[2]、坂本　菜央[2]、中野　万理[2]、田雜　瑞穂[2]、黒田　貴子[2]、敦賀　智子[2]、秋山　恭子[2,3]、志茂　新[2]、小島　康幸[2]、白　英[3]、本吉　愛[2]、川本　久紀[3]、福田　護[3]、津川浩一郎[2,3]

【背景】
乳癌の広がり診断には造影剤を用いた乳房MRIが優れた病変検出能を有することより、術前評価に必須とされている。しかし、造影剤アレルギー、気管支喘息、腎機能障害などで造影剤検査が不可能な症例には、広がり診断や多発病変の診断が困難である。さらに、最近ではガドリニウム造影剤の脳内沈着の合併症の報告もあり、頻回な造影剤使用の安全性も問題視されている。近年ではMRI検査が飛躍的に進歩し、拡散強調画像（DWI;diffusion-weighted image）による診断もその一つである。DWIは急速に臨床応用が進んできており、乳癌領域でも浸潤癌の診断能の高さやADC（apparent diffusion coefficient）が良悪性の診断に貢献するという報告も認められる。一方で、非腫瘤性病変に対する有用性が示されていないという課題も残っている。当院では1.5テスラMRIを使用し、IR時間やEPIファクターなどを調整し、撮影を行っている。今回我々は、術前に行った高解像度DWI画像と手術病理検体を対比することで、乳癌の術前評価に高解像度DWIが有用かを検討した。
【方法】
2018/1月-2019/12月に造影剤アレルギーや気管支喘息の既往などでMRIを非造影で施行した乳癌患者159症例を対象に高解像度DWIおよびマンモグラフィ、超音波による術前所見と手術病理結果を検討した。撮影条件はIR-EPI、横断像、TR/TE 5315/88、b factor 0/1000/1500 s/mm2、matrix 3.0×3.0mm、slices 4.0mm×30枚、加算回数18回、撮影時間5:15で行った。年齢は31-89歳（中央値51歳）、大半が浸潤癌だったが、13%に非浸潤癌が含まれていた。23%に術前化学療法が施行されており、化学療法前、中間、最終評価に高解像度DWIを用いた。
【結果および考察】
高解像度DWIは組織型、subtype、乳腺の構成によらず、全ての乳癌において検出可能であった。また、対側乳房に高解像度DWIでのみ検出された早期乳癌が2症例あった。病変の範囲は超音波のみの診断より、高解像度DWIの方が手術病理結果の範囲に近く、範囲の同定にも有用と考える。一方で、術前化学療法を施行後、乳管内病変の残存を検出できなかった症例もあり、注意を要する結果となった。また腋窩リンパ節転移の評価は、両側性に高信号を呈する症例が多く、転移の評価は困難であり他のモダリティと併用した総合的な判断が必要と考えた。

P-11-47

乳癌転移診断における全身PETと全身DWIBSとの対比

Using DWIBS in diagnosing Breast Cancer Metastasis: Comparison with 18F-FDG PET

[1]聖マリアンナ医科大学　附属研究所ブレスト&イメージング先端医療センター附属クリニック　放射線科、
[2]聖マリアンナ医科大学附属研究所ブレスト&イメージング先端医療センター附属クリニック乳腺外科、
[3]新百合ヶ丘総合病院放射線科、[4]聖マリアンナ医科大学放射線医学、
[5]聖マリアンナ医科大学病院乳腺・内分泌外科、[6]聖マリアンナ医科大学病院病理診断科
則武　睦未[1]、印牧　義英[1]、川本　久紀[2]、清水　康弘[3]、福田　護[2]、三村　秀文[4]、津川浩一郎[5]、小池　淳樹[6]

【背景】
全身拡散強調画像は、前立腺癌の骨転移の診断や治療効果の評価に使用されているが、乳癌でも骨転移は肝転移や肺転移、脳転移などと並んで頻度が高い。従来乳癌骨転移は主に骨シンチグラフィやPET-CTで診断されてきたが、全身拡散強調画像が有用な可能性がある。全身拡散強調画像は、他の方法に比較して、核種の投与が不要で被爆がないというメリットがある。
【対象と方法】
当院では、乳癌骨転移検索目的に全身拡散強調画像（DWIBS）を2015年10月より2019年9月にいたるまで、1200例撮像した。このうち、PET/CTが他院にて撮像されているものが77例含まれ、さらに、同一病院・同一機種（GE Discovery 690）にて、DWIBS撮影から1ヶ月以内に27例が撮像されていた。これらの症例に関して、DWIBSとPET-CTの診断能を比較した（PETは、集積のみで評価を行った）。MET-RADS-Pに準じて転移をカウントした。
【結果】
例は平均年齢63.5歳（28-83歳）であった。全27症例のうち、G-CSF投与などによる異常集積で判定不能であった2例、PETとDWIBSの間に治療変更があったもの5例を除外した。DWIBS, PETいずれにおいても悪性を疑う集積がなく、転移がないと診断されたのは4例であった。また、術前の撮像で原発巣のみに集積が認められた例が2例みとめられた。残りの例では転移が認められた。骨転移5例、肺転移4例、リンパ節転移7例（複数箇所に転移があったのが2例）であった。肝転移症例はなかった。骨転移の描出はDWIBS, PETで同等（いずれも感度100%, 特異度93%）であった。肺転移はDWIBS:感度100%, 特異度100% PET: 感度75%, 特異度100%であった。うち1症例では、多発肺転移があり、DWIBSで指摘できたのは21箇所、PETで集積が見られたものは13箇所とDWIBSの指摘箇所が多かった。リンパ節転移はDWIBS:感度100%, 特異度100% PET: :感度100%, 特異度92%であった。
【結論】
DWIBSは乳癌遠隔転移の診断において、骨転移ではPET-CTと同程度の評価ができる可能性がある。肺転移・リンパ節転移においてはPET-CTを上回る診断能がある可能性が示唆された（ただし、読影者の慣れや訓練が必要である）。今回症例のなかった肝転移に関しては、今度のさらなる症例の蓄積が必要と考えられた。

P-11-48

生体内の乳腺腫瘍の微小構造を捉えるみかけの拡散距離

Apparent diffusion distance as a means of revealing breast tumor micro-structure in vivo

[1]京都大学医学部附属病院 放射線診断科、
[2]京都大学医学部附属病院　臨床研究総合センター、
[3]京都大学医学部附属病院 乳腺外科
飯間　麻美[1,2]、片岡　正子[1]、本田　茉也[1]、大野　文美[1]、太田　理恵[1]、
大橋　茜[1]、三宅可奈江[1]、戸井　雅和[3]、富樫かおり[1]

目的
拡散強調MRIを用いることにより生体内の水分子の拡散運動を定量化でき、かつ異なる拡散時間を用いて拡散強調MRIを撮影することにより水分子のみかけの拡散距離を計測可能である。乳房腫瘍のみかけの拡散距離の良悪性腫瘍間でのみかけの拡散距離の違いにつき検討した。
方法
臨床で一般的に用いられるpulsed gradient spin-echo（PGSE）に加え、より短い拡散時間で拡散強調画像を取得できるoscillating gradient spin-echo（OGSE）という2種類の拡散強調MRIを21乳腺腫瘍(12悪性、9良性)に対し撮影した。3TMR装置で、b値:0, 700 s/mm^2、有効拡散時間は5ms, 97msであった。良性、悪性腫瘍各々のADC値及びアインシュタインの拡散方程式を用いてみかけの拡散距離を算出した。
結果
有効拡散時間が5msの場合の良性及び悪性腫瘍内のみかけの拡散距離は各々 4.3μm, 3.4μmであった。有効拡散時間が97msの場合の良性及び悪性腫瘍内のみかけの拡散距離は各々 18.5μm, 5.9μmであり、長い拡散時間において良性悪性間でのみかけの拡散距離の差はより大きくなる傾向にあった。(図)
結語
悪性腫瘍においては長い拡散時間でもみかけの拡散距離が伸びず、良性腫瘍と比較し組織内の制限拡散をより反映していると考えられる。異なる拡散時間を用いてみかけの拡散距離を計算することにより、良悪性鑑別等の診断能向上に役立つ可能性が示唆される。

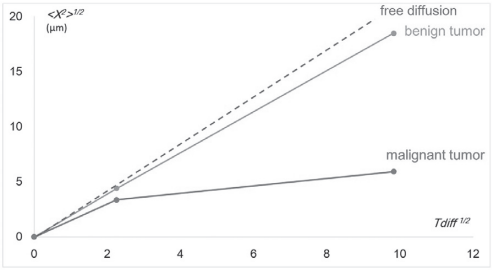

P-11-49

乳癌原発巣の存在部位がリング型乳房専用PET画像の検出に及ぼす影響

Effect of the location of breast cancer on the detection of ring-shaped dedicated breast PET

[1]山梨 PET 画像診断クリニック、[2]山梨大学 医学部 放射線科
佐藤　葉子[1,2]

[背景] 乳房専用PET（dedicated breast PET; dbPET）は分解能が高く、全身PET/CTに比べ早期の乳癌の検出や術前化学療法の効果判定など小病変の評価に有用である。しかし胸壁近くの病変はリング型dbPETの検出器辺縁に位置するため、ノイズの影響により病変の検出や定量に課題が残る。[目的] 異なる部位（胸壁側か否か）の乳癌病変におけるリング型dbPETの定量値を比較する。[方法] ①臨床条件の^{18}F-FDG溶液で満たした乳房ファントム（径5, 7.5, 10, 16mmのHOT球を入れ、RI濃度比:HOT/背景 = 8:1とした）を検出器辺縁から中央にかけて5つの異なる高さに置き撮像した。得られたPET画像を視覚評価・物理的定量評価を行った。②2016年8月～ 2019年9月に^{18}F-FDG による全身PET/CTとdbPET検査を受けた患者のうち、両装置で異常集積が確認できた乳癌66病変を、①で得られた結果をもとに"辺縁群"と"非辺縁群"に分け、視覚的・定量的に比較した。[結果] ①ファントム試験の視覚評価では、検出器辺縁から8mm、13mmの画像では最小球（5mm）の描出が不良だった。定量評価では、検出器辺縁から19.5mm（深さ1/8）の範囲では、背景のノイズの増加のため病変/背景コントラストが低下した。② ①の結果から、胸壁側辺縁から20mmまでに存在する病変を"辺縁群"、21mm以上離れていたものを"非辺縁群"とした。SUVは病変サイズの影響を受けるため、Propensity-score matchingにより病変サイズを揃えた各群23病変を対象とした。dbPETの病変/背景コントラスト（lesion-to-background ratio: TBR）は辺縁・比辺縁いずれの群でも全身PET/CTより有意に高かった。また、dbPETの非辺縁群・辺縁群のTBRに有意差はなかった。SUVmax, SUVpeak, MTV, TLGの各定量値も、辺縁・比辺縁いずれの群でも全身PET/CTとdbPETに高い相関が見られた。[結論] dbPETの検出器辺縁ではファントム試験では病変/背景コントラストが低下することが示されたが、臨床画像では病変検出に必要なコントラストは保たれており、dbPETは胸壁近くの病変でも良好な検出能を有すると考えられた。

P-11-50

2メーカー間のDBT搭載マンモグラフィ装置における合成2Dマンモグラフィ とFFDMの視認性の違いと線量の比較

Comparison of visibility and exposure dose between synthesized 2D and FFDM at DBT among two ventures

[1]聖マリアンナ医科大学附属ブレスト＆イメージング先端医療センター附属クリニック、
[2]聖マリアンナ医科大学　外科学　乳腺・内分泌外科
古谷　悠子[1]、後藤　由香[1]、津川浩一郎[2]、印牧　義英[1]、福田　護[1]

【背景・目的】
Digital Breast Tomosynthesis（DBT）画像データから再構成される合成2Dマンモグラフィ（Synthesized 2D:s2D）は，被曝線量の低減を目的に開発され，近年，欧米ではFull-Field Digital Mammography（FFDM:2D）を省略したDBT+s2Dでの運用が開始されているが，s2Dの画像は2Dとは異なった特徴を有する．DBTの画像収集や再構成方法は装置毎に大きく異なるため，各装置におけるs2D画像の特徴を理解することが大切である．
本研究の目的は2Dとs2Dにおける病変の視認性の比較と線量の傾向を装置毎で理解することとした．
【方法】
HOLOGIC社製Selenia Dimensions（装置H）とGE社製Senographe Pristina（装置G）の2つのDBT搭載MG装置を用い，以下の実験を行った．
(1) 乳腺含有率が異なる（脂肪/乳腺:30/70 , 50/50, 30/70）BR12ファントムを用い，20，40，60mmにおける2D，DBTのAGD（Average glandular dose）を算出した．
(2)各装置において，BR3Dファントムの厚みを20, 40, 60mmと変化させ，2Dとs2Dを撮影し，ファントム内の模擬試料（腫瘤，繊維，石灰化）の可視性について，10名でシェッフェの一対比較法にて視覚評価を行った．
【結果・考察】
装置間でAGDを比較すると，2D，DBTともに乳腺含有率に対する傾向の違いはみられなかった． 厚み別では，全厚みにおいて，DBTは1.5～2.3倍，2D+DBTは1.2～1.8倍，装置Hの方が高かった．これは装置Gが量子ノイズの少ない間接変換方式かつノイズ低減効果の高い逐次近似法で画像再構成するため，装置Hと比べ線量低減が可能となったと考える．
s2Dと2Dの視認性を同じ厚みで比較すると，両装置とも全ての厚みの繊維，石灰化と20，40mmの腫瘤においては，s2Dに対し2Dの方が有意に高かった（$p<0.05$，yardstick解析）．同じ厚みで2Dとs2Dの画像を比較すると，両装置ともにs2Dでは石灰化はコントラストが低く淡いものは消失，腫瘤は辺縁や境界が不明瞭化，繊維は途絶や消失を認めていた．
【結論】
AGDに関しては，検出器やDBT再構成などの違いにより，乳房厚による傾向が装置間で異なることがわかった．また，装置により画質は異なるものの視認性はいずれもs2Dより2Dが優れていた．
本邦では，現状DBTやs2Dによる診断は欧米のように標準化されていないが，今後，2D，DBT，s2Dを用いた診断へと移行していくことが予想される．その際，線量と画質のバランスが装置で異なることを考慮した運用を考えることは大切である．

P-11-51

乳癌術後管理における全身拡散強調画像（DWIBS）法の利用

The utility of DWIBS for follow-up care after breast cancer treatment

[1]埼玉協同病院　外科、[2]埼玉協同病院　放射線科
金子しおり[1]、岡崎　百子[2]、吉田　英夫[2]

【目的】乳癌診療ガイドライン2018年度版（追補2019）では治療効果やQOL改善を期待し、遠隔転移や再発リスクの高い患者に対する初期治療後の様々な検査を組み入れた慎重なフォローアップは許容されると記載されている。マンモグラフィや乳房超音波検査以外の術後画像検査の有用性について明らかになっていないが、頻度の高い骨転移の検索目的で骨シンチグラフィ、全身遠隔転移の検索目的でPET-CTが施行されることがある。最近は前立腺癌患者に対する全身拡散強調画像（DWIBS）法による骨転移の診断能が骨シンチグラフィに対して同等もしくは良好と報告されている（DWIBS感度98-100%、特異度96-98%、骨シンチグラフィ感度86%、特異度98%）。またDWIBS法はPET-CTと同様の画像が得られるため全身転移診断に有用な可能性があり、乳癌患者において有用性の検討が必要である。当院では再発リスクの高い患者へDWIBS法を2012年度より利用してきた。
【対象と方法】2012年4月から2018年9月までに手術を行い、①臨床病期分類Ⅲ期もしくは②リンパ節転移が4個以上のⅡB期乳癌患者で術後にDWIBS法を施行した症例を対象とした。使用したMRIはPHILIPS社製Ingenia（3.0T）。当院で行った術後検査としてのDWIBS法の有用性について後方視的に検討した。
【結果】対象は18名（ⅡB期8名、Ⅲ期10名）。手術時平均年齢60.3歳、平均経過観察期間は3.4年。転移患者は4名（ⅡB期1名、Ⅲ期3名）、転移診断時平均年齢は61.5歳、リンパ節転移2名、肺転移1名、胸膜転移1名。そのうちDWIBS法で転移を指摘されたのは3名。DWIBS法における感度は75.0%、特異度は85.7%であった。
【考察】DWIBS法は被曝がなく、造影剤も不要で、20分程度で施行できるため骨シンチグラフィやPET-CTに対して患者負担が低い検査である。核医学検査ができない施設では再発リスクの高い患者への術後フォローアップにDWIBS法を必要に応じて活用することにより乳癌の転移診断に役立てる可能性があると考える。

P-11-52
切除標本腫瘍径からの術前乳房MRI、乳房PETと乳腺超音波検査の有用性比較
Ultrasound,MRI and positron emission mammography for breast cancer diagnosis

[1]社会医療法人厚生会　多治見市民病院　放射線技術課、
[2]社会医療法人厚生会　多治見市民病院　乳腺外科、
[3]社会医療法人厚生会　多治見市民病院 病理診断科、
[4]愛知医科大学　乳腺・内分泌外科学
安富　千鶴[1]、小林　早苗[1]、奥村　莉帆[1]、安部まこと[2]、中野　晃伸[3]、
中野　正吾[4]

はじめに、日本乳癌学会編乳癌診療ガイドライン2018年版では、乳癌術前の治療方針決定に造影MRIを行うことが弱く推奨されており、造影乳房MRIが乳癌の広がり診断としてマンモグラフィや超音波に比べて正確で、断端陰性率向上に有用であるとされている。また、乳房PETが2013年から全身用PETとの併用として保険適応となっているが、マンモグラフィや超音波に比べて感度が高く、MRIを超える特異度が得られたとの報告がある。【目的】当院では、乳癌の術前に超音波に加えて、禁忌例を除いて乳房MRIおよび乳房PETを加え、治療方針に役立てているが、その有用性について検討した。【対象と方法】2017年9月から2019年8月までの2年間に当院で手術をおこなった原発性乳癌89症例のうち、乳房MRIおよび乳房PETの行われた73症例を対象に、手術標本上の最長腫瘍径と画像上の腫瘍径を比較検討した。今回は、特に腫瘤性病変の主腫瘤を対象に検討したため、最終対象症例は50例となった。また、対象50例のうち、乳房PET14例は非腫瘤性病変を示し、乳房PETのみ36症例を対象とした。【結果】50症例の手術標本上の腫瘍径平均値は15mmであった。乳腺超音波では平均+4.3mmの誤差があり、乳房MRIは+2.2mm、乳房PETも+2.2mmであった。【考察】乳癌の腫瘤性病変では、乳房超音波、乳房MRI、乳房PETのいずれもやや過大評価しており、特に乳房超音波が乳房MRIと乳房PETに比べてその傾向が強かった。乳房MRIと乳房PETは、腫瘤の大きさをかなり正確に評価できる検査であった。但し、乳房PETは、腫瘤として認知できないと腫瘍径の評価は難しかった。【まとめ】切除標本上の腫瘍径を反映する検査として、従来の術前検査である超音波検査より、乳房MRIや乳房PETは有用と思われた。術前検査として加えるべきであるか否かについて統計学的に評価を加え発表する。

P-11-53
演題取り下げ

P-11-54
乳房石灰化病変に対する造影MRIの有用性
MR evaluation of microcalcifications in mammography

ブレストピア宮崎病院
中原　　浩、船ヶ山まゆみ、齋藤　智和、前田　資雄、玉田　修吾、
林　　透

乳房石灰化病変に対する造影MRIの有用性について検討した.

対象: 2016年8月～ 2019年11月に石灰化病変で、超音波では描出できず、ステレオガイド下VABを施行した140例を対象とした.

方法:全例、ステレオガイド下VAB前に造影MRIを施行した. MRI所見をカテゴリー 4、5は悪性疑いとし、カテゴリー 1 ～ 3は良性疑いとしてMRIの診断能を検討した.

結果:MRIの感度は79.4%、特異度は89.7%、PPVは89.2%、NPVは80.2%であった. マンモグラフィのカテゴリー別に計測すると感度はカテゴリー 3から5に上がるにつれて上昇し、特異度は減少した. また、PPVもカテゴリー3から5に上がるにつれて上昇し、NPVは減少した.

結論:造影MRIの感度、特異度、PPV、NPVは石灰化の良悪性の鑑別にある程度有効であったが、生検をせずに経過観察できるほどの特異度やNPVは得られなかった. しかし、一部で広がり診断に有効な症例が認められた.

P-11-55
浸潤性小葉癌のマンモグラフィ、超音波画像と手術標本所見における検討
Findings of mammography, ultrasound imaging and surgical pathology for invasive lobular carcinoma

[1]トヨタ記念病院　乳腺内分泌外科、[2]トヨタ記念病院　外科
西本　真弓[1]、泉　　彩夏[2]、伊藤　和子[1]

【背景】浸潤性小葉癌はしばしばマンモグラフィで検出が困難であり、超音波で腫瘍が多巣性、びまん性に進展する特徴をもつ。この特徴より腫瘍または腋窩リンパ節転移の有無において、術前の画像評価と術後標本による診断に乖離がある可能性が考えられる。【方法】2009年1月から2018年12月までに当院で手術を施行し、術後の病理標本にて浸潤性小葉癌と診断された原発性乳癌と診断された患者を対象とし、初診時の画像所見と手術標本における病理組織所見をカルテレビューにより後方視的に比較検討した。【結果】症例は29人31例、1例は両側同時乳癌、1例は両側異時乳癌であった。年齢中央値は53歳（38-88歳）、全例女性であった。マンモグラフィにて腫瘤が指摘された症例は6例のみであり、腫瘤が指摘されず構築の乱れを指摘された症例は10例であった。異常が指摘されなかった症例が10例であった。超音波画像評価における腫瘍径と手術標本の腫瘍径の中央値はそれぞれ11.8mm（6.2mm-35mm）、16mm（2mm-40mm）であった。画像における腫瘍径と標本における腫瘍径の差はばらつきも多かったが最大26mmであった。MRI所見ではUS所見で境界が比較的明瞭な腫瘤であっても多発性、区域性に濃染される症例が散見された。全例でセンチネルリンパ節生検が施行され、6例（19.4%）で転移陽性であった。5例は術中迅速組織診で転移陽性と診断され、1例は迅速組織診では陰性であったが術後の永久標本で微小転移と診断された。【考察】今回の検討では、マンモグラフィにおいて約3分の1の症例で構築の乱れが指摘された。超音波所見と手術標本の径の乖離については、非浸潤性小葉癌を広範に認め正確な腫瘍径が計測できなかった症例も複数あり、手術標本でより径が大きい傾向が示唆された。また、他の組織型と比較し明らかにセンチネルリンパ節転移が多かったとはいえないが、これまでにセンチネルリンパ節が陽性であった場合非センチネルリンパ節への転移が乳管癌と比較し多いとの報告もあり、術前の正確な診断が難しいと考えられる。術前画像にて部分切除、腋窩郭清省略が可能と判断できる症例であっても手術標本との比較は必要で、治療方針の判断は慎重に行う必要があると考える。【結語】浸潤性小葉癌の画像所見と手術標本病理組織所見における検討を行い、文献的考察を加え報告する。

P-11-56

経過観察中に顕在化した乳癌の臨床病理学的特徴-超音波像を中心に

Clinico-pathological Features of Breast Cancer Revealed During Follow-up: Ultrasound Images

[1]河北総合病院、[2]国立国際医療センター病院
安田　秀光[1]、安藤美知子[1]、松本　華英[1]、小松　桂子[1]、小口　佳奈[1]、
武田　史織[1]、中山可南子[2]

【対象及び方法】画像検査で異常を認めるも,生検とならなかった症例(BIRADS CATEGORY 3,4a)の適切な経過観察方法について,現在明確な指標はない.今回経過観察中に乳癌が顕在化した52例について,癌発見につながった画像所見やその経過観察期間について検討した.使用した装置は,東芝APLIO 500,プローブはPLT-1005BT, PLT-1204BX.Canon APLIO i900,プローブはi24LX8, i18LX5 ,PLT-1005BT を用いた.
【結果】1．初診時よりマンモグラフィー（MG）でカテゴリー 3（C3）の石灰化を認め,経過観察となったのは6症例,石灰化存在推定部位を超音波検査（US）で,4例が低エコー域や点状高エコーの出現と血流の増加,2例が構築の乱れが癌発見の契機となった.初診から癌が発見されるまでの期間の中央値は3年9ヶ月であった.超音波で所見の変化が見られてから癌が診断されるまでの期間の中央値は6ヶ月であった.
2．種々の理由で経過観察なった14症例で,途中から石灰化が出現し,癌が発見されるまでの中央値は19.5月で,2年足らずであった.3例がUSで乳管内の石灰化を認めた.
3．血性乳汁分泌2症例で,癌発見までの中央値は29ヶ月であった.US所見は拡張乳管や隣接する低エコー域であった.
4.種々の原因で経過観察し,石灰化を伴わない12例.癌の発見契機は低エコー域や小腫瘤が多く,所見が得られてから癌が診断されるまでの中央値は17.5月であった.
5.乳癌術後経過観察で石灰化を伴わない18例,癌の発見契機は構築のみだれや嚢胞性腫瘤,低エコー域であり,所見が得られてから癌が診断されるまでの中央値は9.5月であった.
【考察】USで全く異常が指摘できない石灰化症例において,癌が顕在化するのは3,4年であった.US有所見例で癌が顕在化するのは2年程度であり,カテゴリー 3の良性と思われる病変の経過観察期間半年ごと2年は妥当と考えられた.急速増大した症例では,Ki67が高い症例がみられた.石灰化病変の経過観察に高周波プローブが有効であった.

P-11-57

乳房部分切除術における摘出標本撮影の撮影方法に関する検討

Optimal imaging methods of intraoperative specimen mammography in breast conserving surgery

[1]市立四日市病院　中央放射線室、[2]市立四日市病院　乳腺外科、
[3]ひなが胃腸内科・乳腺外科、[4]みたき総合病院　外科、
[5]重盛医院・乳腺クリニック、[6]主体会病院　画像診断部
堀　　瑞希[1]、稲垣　由美[1]、林　　藍花[1]、三原　祐子[1]、水野　　豊[2]、
豊田　千裕[2]、奥村　真衣[2]、清水　佳美[2]、久野　　泰[3]、宮内　正之[4]、
重盛　千香[5]、中村　和義[6]

【背景】
乳房部分切除術における切除断端陽性は局所再発リスクの非常に重要な因子であり、切除断端陰性を確保するためには切除断端の術中迅速診断や摘出標本撮影（Specimen mammography: SMMG）が有用である。術中迅速診断と SMMGの切除断端診断能を比較した研究では診断能に差がないと報告されており、簡便なSMMGは有用ではあるが、撮影方法に関しての エビデンスは非常に少ない。
【目的】
SMMGの撮影方法別の所見(石灰化、腫瘤病変)の視認性の違いなどから適切な撮影方法を検討する。
【方法】
2019年7月～ 12月の間でSMMGを圧迫ありと圧迫なしにて撮影した27症例の目視評価を行った。27症例のうち、石灰化を含む症例が19症例、腫瘤病変を含む症例が16症例であった。摘出標本の固定は,圧迫板にて10~50N程の圧力で 撮影した場合(圧迫あり)と圧迫せずに撮影した場合(圧迫なし)の2パターンとした。目視評価は検診マンモグラフィ撮影認定資格を有する診療放射線技師6名にておこなった。圧迫なしに対して圧迫ありが、よく見える…1点、差がない…2点、より見えない…3点、の三段階の比較を石灰化、腫瘤病変、総合評価のそれぞれにて行った。また乳頭測断端に関しては乳頭側前面と背面の乳腺にスキンステイプラー（以下、ステイプラー）をかけ、2つ(または3つ)のステイプラーがタンジェントになるようにSMMGを行った。SMMGでの所見（石灰化、腫瘤病変）の辺縁からステイプラーまでの最短距離を測定することで外科マージンの評価を行った。
【結果】
目視評価の三段階比較の結果、石灰化は1.37点、腫瘤病変は1.25点、総合評価は1.26点で、SMMGで圧迫ありは圧迫なしよりも摘出標本の石灰化や腫瘤病変の視認性が高い結果であった。一方で、SMMGで圧迫することにより摘出標本の形状が変化してしまうため、ステイプラーが重なるように撮影できないことがあり、切除断端の評価ができないことがあった。
【結語】
圧迫のあり/なしのよるSMMGの撮影方法で所見(石灰化、腫瘤病変)の視認性の違いを認めた。また、圧迫ありの SMMGでは切除断端の適切な評価ができない場合があるため、当科では今後術中の断端評価を圧迫のあり/なしの2方法よるSMMGで評価していく予定である。

P-11-58

乳腺超音波検査において3D画像を用いた乳腺腫瘤の形状判定の検討

Examination of shape determination of breast mass using 3D image in breast ultrasonography

札幌ことに乳腺クリニック
白井　秀明、吉田　佳代、三神　俊彦、増岡　秀次、下川原　出、
浅石　和昭

【はじめに】乳房超音波検査において，立体的な把握が可能な3D/4D探触子が発売されて以来，これまで，当会において3D画像を用いた乳腺腫瘤の境界部や構築の乱れの判定による良悪の鑑別について検討し，その有用性を報告してきた．この様に3D画像の利点は，従来のBモード画像である水平断面や矢状断面のみでは得られなかった，冠状断面の観察が出来るため，形態の情報量が格段に増える事で，容易に病変全体の認識が可能となり，より正確で客観的な評価が出来るものと考えた．また他の画像検査と比較しても，簡便な方法で画像の取得が可能であるといった利点があるものの,一般にさほど利用されていないのが現状である．そこで、今回再び3D画像を用いて，新たな有用性を検討するため，良悪の鑑別を行う上でとても重要なのだが，検者間で判定に差が生じやすい病変の形状の判定について検討し，一定の知見を得たので報告する．
【対象と方法】対象は2018年1月から2019年6月までに当院において組織学的に確認が出来た症例335例(良性47例、悪性288例)を用い，従来のガイドラインに基づいた形状の判定Bモード画像と3D画像（C-モード画像）による判定を行い，両者を比較検討した．判定は，形状の中でも特に良悪の鑑別を判定する基準として「カド」以上の形状所見を認めるかどうかとして，認めたものを不整形、認めないものを整形とし，どちらの画像が良悪の鑑別において形状判定が有用であったのかを検討した．
【結果】3D画像による評価では，良性病変47例中41例(87.2%)にカドは見られず，整形と判定された．また悪性病変では288例中273例（94.8%）はカド以上の所見を認め，不整形として判定が可能であった．一方，従来のBモード画像における形状の評価では，良性病変で円・楕円形など整形と判定されたものが39例(83.0%)、多角形など不整形と判定されたものが8例（17.0%）であったのに対して，悪性でも同様の判定を行い，整形とされたものが65例（22.6%），不整形とされたものは223例(77.4%)であった．
【まとめ】3D画像は従来のBモード画像による形状評価と比較して，その情報量が増える事で，全体像の把握が容易になる為，今回の判定項目であったカド以上の所見の指摘がしやすく，その有用性が示唆されたものと考えた．当日は実際の症例を用いて報告する予定である．

P-11-59

Mammography Teaching Film Libraryを作成するためのSoftwareの開発について

Software Development of a Mammography Teaching Film Library using DICOM database

[1]とちぎメディカルセンターしもつが　外科、[2]新小山市民病院　放射線科
塩澤　幹雄[1]、竹原めぐみ[1]、近藤まり子[2]

<はじめに> Mammographyを人工知能に学習させ、自動読影判定をさせる試みが広く行われているが、最終的に診断を下すのは医師であり、医師には高い診断能力が必要とされる。以前は教育的と思われるMammographyをFilmとして出力し、これを蓄えてTeaching Fileとして乳腺診療に関わる教育に使用してきた。最近ではMammographyをMonitorで診断しているため、教育的と思われる症例のIDをメモし、勉強会の際には電子カルテから1例ずつ症例提示することもある。
<方法> 我々はMammography のDICOM dataから容易に学習用JPEG画像を作成するソフトウエアを開発した。DICOM dataからJPEG画像に変換するFree Softは既に多く存在するが、我々のソフトウエアはMammography dataが入ったDVD-ROMからMLO/CC 左右の乳房が隣り合った実際の読影形式に即した状態でパソコンやタブレットに描出され、学習用に使用できる。
<考察> JPEG形式を採用することで1）情報を添付することが可能になりCategory、部位、石灰化か腫瘤なのか、などの情報を確認できる2）OSに関わらず、タブレットなどでも使用できる 3）閲覧する際に特別なソフトウエアが必要ない 4）データ容量を大幅に圧縮することが可能となり、共用サーバなどに保存することで施設間でも教材として共用できる、などの利点がある。JPEG形式では非可逆圧縮のためDataの損失が生じるが教材用と考えれば許容できると考える。ほとんどの施設でDICOM dataをDVD-ROMに移行する際に匿名化するツールが準備されており、患者の個人情報に関して秘匿できる。既に大学授業でも使用しており、サーバーにある画像を予習してから、授業に臨めるので学生からの評価も高かった。
<まとめ> Teaching Fileを作成し、サーバーを介し施設間で共有し、教材として使用が可能かどうかさらに検討を進めて行く予定である。

P-11-60

マンモは思ったより痛くなかったです～痛みに関するアンケート調査～

A Survey on Mammography Pain

[1]北部地区医師会病院　放射線室、[2]北部地区医師会病院　健康管理センター
関口　智子[1]、中力　美和[2]

【背景】当院では，2019年4月にマンモグラフィ装置を更新し，トモシンセシス（以下DBT:digital breast tomosynthesis）を導入した．DBTは検診にて希望者を対象に行われている．DBTでは従来の撮影（以下2D-MMG）より撮影時間が長くなる，すなわち圧迫時間が長くなることから，より痛みを感じるのではないかと考えられた．また，装置メーカーから痛みの軽減等を目的に乳房支持台に張り付けるスポンジシートが開発販売されている．【目的】痛みの感じ方は状況によって変化するか．①経験．②スポンジシートの有用性．シートは支持台上面ではなく，胸郭に当たる部分に使用した．③撮影（圧迫）時間の長さの違い（2DとDBT）．④技師．【方法】マンモグラフィ検査直後に受診者に紙面にてアンケートを行った．対象:903名（2D-MMG:277名，DBT:626名）．アンケート項目は痛みの度合いと痛みの場所．アンケートの結果を基にt検定を行った．【結果】①撮影経験の有無に有意差はなく（p=0.5），経験は痛みを軽減しない．②スポンジシートを用いることで痛みが軽減された（p=0.006）．③2DとDBTとでは，DBTの方が優位に痛い（p<0.05）．④技師間においては，痛みの感じ方の違いがみられた（p<0.05）．【考察】スポンジシートによって痛みが劇的に軽減されているようには感じられなかったが，胸郭に当たる部分の痛みが軽減されることで，圧迫されている乳房の痛みに意識が向いたのではないかと考えられる．撮影時間については，DBTと2Dを一度に撮影した場合は11秒である．2Dに比べて極端な延長ではないが，やはり撮影時間が少しでも延長することで痛みを感じている．技師による違いでは，6名の技師のうち2名で80%を超える受診者から痛みが少ないとの解答が得られている．この2名は対応がとても丁寧で優しい．この対応から受診者は安心感を得，痛みの軽減につながったと考えられる．なお，2名の経験年数は10年以上と3年未満である．【結語】マンモグラフィに痛みはつきものと言われているが，工夫次第で痛みは軽減できる．装置の硬い部分に軟らかいスポンジシートを用いることで胸郭への痛みを和らげることができる．さらに，優しい対応により安心感を与えることができる．検診マンモグラフィでは，受診者が多くなることで対応が形式的になりがちであるが，その時にこそ撮影者は一呼吸おいてクールダウンを図ることも大切と考える．

P-11-61

ABUS（Automated Breast Ultrasound System）におけるcoronal viewとtransverse viewの検出能の比較

Detectability of Coronal View in Comparison with Transverse View of ABUS

[1]北斗病院 乳腺・乳がんセンター、[2]北斗病院　放射線技師、
[3]北斗病院　看護師、[4]つくば国際ブレストクリニック、
[5]昭和大学藤が丘病院、[6]ブレストピア宮崎病院、[7]まつおかクリニック、
[8]昭和大学江東豊洲病院、[9]立命館大学　理工学部　電子情報工学科
鈴木　恵[1]、川見　弘之[1]、奈良　真弓[2]、河合　美紀[3]、植野　映[4]、
榎戸　克年[5]、中原　浩[6]、松岡　正樹[7]、吉田　美和[8]、中山　良平[9]、
難波　清[1]

日本人に多い高濃度乳房に対するマンモグラフィ（MG）の補助画像診断として、全乳房超音波検査が期待されている。従来のHand-held ultrasound（HHUS）は、検査と読影の同時施行による高い技量依存性、低い再現性などが問題視されてきた。そこで、近年、他の画像診断モダリティと同様に、検査と読影を完全に分離した乳房用自動超音波画像診断装置(Automated Breast Ultrasound System，ABUS）が開発された。ABUSは、全乳房の画像データを3次元ボリュームデータとして構築することにより、従来の横断画像（Transverse view，T-view）だけでなく、冠状断画像(Coronal view, C-view)を生成し、2通りの読影を可能にした。
【目的】ABUS独特のcoronal viewをtransverse viewと比較し、他施設でcoronal viewによる検出能を評価することである。前段階の研究として、当院医師2名が100乳房のABUSデータを読影し、coronal viewとtransverse viewを比較し、coronal viewが有意に優れているという結果であったが、一施設という問題点があった。国際的にかつ他施設、またより多くの医師が読影することで、より普遍的に比較することが本研究の目的である。
【対象と方法】coronal viewとtransverse viewの検出能を比較するために、5施設の医師10名が参加した観察者実験を実施した。実験資料は、当院で施行した114乳房のInvenia ABUSのデータであり、一側多発乳癌、2cm以上の腫瘤性病変、病変が5以上ある症例、ステレオガイド下生検により診断した症例、手術歴・生検歴がある症例は除外した。観察者実験では、各観察者がcoronal view、transverse viewをそれぞれ読影し、abnormal（病変あり）またはnormal（病変なし）に関する確信度を評価した。ここでは、連続確信度法を用い、FROC（Free-response Receiver Operating Characteristic）解析により検出能を比較した。また、副次評価項目として、1データあたりの読影時間を比較した。
【結果】10名の観察者の平均検出能は、coronal view（FOM= 0.7401）とtransverse view（FOM=0.7475）で有意差を認めなかった（p=0.718）。しかし、1データあたりの平均読影時間はcoronal viewが121秒、transverse view が192秒と有意に coronal view が短い結果が得られた（p=0.012）。

P-11-62

経過観察中に診断された乳癌症例における超音波検査:過去画像の検討

Consideration of the past US images of patients with breast cancer diagnosed during follow-up

[1]大阪ブレストクリニック　乳腺外科、
[2]大阪ブレストクリニック　形成外科、[3]大阪ブレストクリニック　病理科、
[4]大阪ブレストクリニック　技術部
野村　孝[1]、榎本　敬恵[1]、藤田　倫子[1]、稲尾　瞳子[1]、稲上　馨子[1]、
柳沢　哲[1]、井口　千景[1]、青野　豊一[1]、矢野　健二[2]、春日井　務[3]、
藤井　直子[4]、古川　博子[4]、小西　章子[4]、芝　英一[1]

検診あるいは良性疾患の経過観察等において、超音波所見の変化を認め、乳癌の診断に至る症例を時に経験する。今回これらの過去画像を検討し、今後の早期診断の可能性について検討した。（対象）2017年1月～ 2019年12月までの当院乳癌手術症例1878中、当院受診歴があり、前回は良性と診断された28例を対象とした。
（結果）前回受診時の主たる病名は線維腺腫 8例、乳管内乳頭腫 2例、乳癌既往のための経過観察例2例、乳腺症 13例、乳房微細石灰化1例、のう胞1例、乳腺炎1例であった。また、前回の超音波所見は、腫瘤像 11例、腫瘤像非形成 10例（低エコ-域:6 乳管拡張:3 多発小のう胞:1）、指摘なし 7例であった。経過観察後の変化としては、新たに出現したと判断できるもの7例、増大12例、明瞭化2例、形状変化4例、変化のみられない例3例であった。増大の多くが腫瘤像であり、形状変化の内容は乳管拡張像、多発小のう胞像、低エコー域がそれぞれ腫瘤として認識できるようになった例であった。
前回 細胞診は11例、針生検は2例に行われており、悪性の診断ではなかったが、最終診断時の病理診断は 浸潤性乳管癌 21例 非浸潤癌 7例であった。
前回線維腺腫と診断された症例の多く（5/8例）が 10mm以下の腫瘤像であり、その多くが経過観察中の増大にて最終診断に至った。前回乳頭腫と診断した2例中1例は針生検にて良性と確認されたが、その後リンパ節転移の出現、結果乳癌と診断された。画像の一部を提示し報告する。
（考察）経過観察症例の多くが、腫瘤径が小さい、あるいは形状が非典型的であるため、早期診断には至らなかったが、前回気づくべきであったかと反省すべき症例もある。当院では、技師による超音波静止画像を診察の場で再読し、診断している。経過観察症例では、過去画像との比較が不可欠であるため、撮影順序、画像の選択など、統一を図ってはいるが不十分な点もあり、今後動画保存も検討すべきかもしれない。前回腫瘤像と判定した病変（9/11）、低エコ-域と判定した病変（5/6）の多くが浸潤癌であり、その他の腫瘤像非形成病変は非浸潤癌であった。さらに、浸潤癌の多く（17/21例）が診断時StageⅠであったが、進行例（StageⅡB 3例、StageⅢ 1例）もみられ、これらはルミナルBおよびTNタイプであり、Ki-67標識率が高値（21 ～ 80%）であった。また、再診までの期間が長い傾向があり、この点も再検討すべきと考える。

P-11-63

温存手術適応乳癌の術前と術後のマンモグラフィにおける平均乳腺線量の比較検討

Comparative study of average mammary gland dose in preoperative and postoperative mammography

[1]医療法人創起会　くまもと森都総合病院　医療技術部、
[2]医療法人創起会　くまもと森都総合病院　放射線科、
[3]医療法人創起会　くまもと森都総合病院　乳腺センター
佐々木　愛[1]、西東　葉子[2]、西村　令喜[3]

【背景と目的】医療法改正に伴い、令和2年4月1日より診療用放射線の安全管理体制に関する既定が施行され、マンモグラフィも必要に応じて、医療被曝の線量管理および線量記録を行うことが望ましいとされる。本研究では、温存手術適応となった乳癌のある術前の乳房、温存術後の乳房のMGの平均乳腺線量ついて検討し、診断参考レベル(DRLs2015)と比較を行う。【対象と方法】平成31年11月から1年間に温存手術後のMG（術創が撮影範囲内にあるもの）を当院で撮影し、且つ同じマンモグラフィ装置Amulet innovality（撮影条件はAuto,Nモード,fit sweet圧迫板で撮影）で過去に術前のMGを撮影した106名を対象とし、術前に撮影した乳房、同日に撮影した対側の正常乳房、温存術後の乳房、同日に撮影した対側の正常乳房のMLOの乳房圧、厚み、平均乳腺線量を比較した。【結果】術前のMGの乳房圧、厚み、平均乳腺線量はそれぞれ平均107.58N、44.36mm、0.91mGyであり、同日に撮影した対側の正常乳房のMG（平均107.61N、43.71mm、0.89mGy）と比較し平均乳腺線量において有意差は見られなかった。乳房温存術後の乳房圧、厚み、平均乳腺線量はそれぞれ平均67.99N、49.86mm、1.25mGyであり同日に撮影した対側の正常乳房（平均107.21N、44.25mm、0.89mGy）に対して平均乳腺線量は増加傾向であった。【考察】今回の検討ではMLOにおいて温存手術適応のサイズであれば病変のある乳房であっても、多くは正常の乳房とほぼ同等の平均乳腺線量で撮影可能であった。温存術後の乳房に関しては変形や放射線治療による影響により乳房の厚みを減らすことができず、且つ患者の痛みや術創の抜けを技師が配慮するあまり圧迫不良になりやすいため、平均乳腺線量は増加したと考える。今回の全症例で術前、温存術後ともに診断参考レベルの2.4mGy以下で撮影可能であったが、診断に耐えうる画像であるかの判定や、温存術後のポジショニングに関しては更なる検討が必要とされる。

P-11-64

乳房トモシンセシスによる生検時の位置精度の検討

Investigation of the positional accuracy at the Tomosynthesis-guided VAB

[1]聖マリアンナ医科大学　ブレスト＆イメージングセンター、
[2]聖マリアンナ医科大学　外科学　乳腺・内分泌外科
石郷　佳子[1]、古谷　悠子[1]、後藤　由香[1]、黒田　貴子[2]、敦賀　智子[2]、
印牧　義英[1]

【背景】
トモシンセシスは角度を変えて複数回撮影した画像データを3次元的に再構成し，断層像を作成する技術であり，その再構成アルゴリズムは画質や線量に寄与する重要なパラメータである．主たる再構成法にはフィルタ補正逆投影（Filtered Back Projection :FBP）法と逐次近似法がある．FBP法のアルゴリズムは単純であるため，再構成時間が短いという利点があるが，実際の位置と再構成画像の位置に乖離が生じ，逐次近似法に比べてアーチファクトが出やすい．
微小石灰化をターゲットとするトモシンセシスガイド下生検（Tomo-VAB）では，ターゲット座標の位置精度が重要であり，トモシンセシス再構成法や回転中心からターゲットが離れることによるアーチファクトの影響が，石灰化採取の精度に大きく寄与する可能性がある．
【目的】
当施設で使用しているFBP再構成法のトモシンセシス搭載マンモグラフィ装置（管球振角:15°，回転中心:検出器天板面）における，Tomo-VABのターゲット位置精度について検討する．
【方法】
PMMAファントムと組み合わせて検出器の天板面から27，48，68㎜と胸壁欠損ファントム内の鉄球位置（理論値）がなるように配置し，それぞれTomo-VABモードでトモシンセシスを3回撮影した．
得られた画像の鉄球中心をターゲットし，装置が算出したターゲット座標に実際の穿刺針を移動させ，天板面から針の吸引中心までの距離（実測値）を測定した．
また，回転中心から離れた位置による精度を検討するため，生検用圧迫板のターゲット枠（5x5cm）内で，鉄球を管球振角（X軸）方向・乳頭（Y軸）方向に計6点置き，同様に測定した．
理論値と実測値の差を，同様の方法でステレオで撮影した結果と比較することで，トモシンセシスにおける位置精度を検証した．
【結果・考察】
天板面からの各高さにおける理論値と実測値の差の平均は，トモシンセシス/ステレオで27mmは0.25/0.25mm，48mmは1.25/1.30mm，68mmは1.17/1.08mmであった．X/Y軸方向の変化による理論値と実測値の差は，全ての高さにおいて傾向は認めず，その差は最大でトモシンセシスが1.5㎜，ステレオが1.67㎜であった．以上より，トモシンセシスとステレオとの有意差は無く，トモシンセシスによる位置精度の影響は認められなかった．
【結語】
FBP法の装置を用いたTomo-VABでも，高い位置精度が確認できた．
今後もFBPの特長を活かし，更なる短時間かつ高精度なTomo-VABを提供していきたい．

P-11-65

新規乳房用超音波画像診断装置について

High frequency Ring Array Ultrasound Imaging System for Breast

[1]東京大学　大学院　医学系研究科　乳腺内分泌外科、
[2]株式会社 Lily MedTech
丹羽　隆善[1]、東　　隆[2]、宮治　美穂[1]、鈴木　雄介[1]、林　香菜子[1]、
尾辻　和尊[1]、原田真悠水[1]、佐藤　綾花[1]、西岡　琴江[1]、田辺　真彦[1]、
瀬戸　泰之[1]

【背景】乳癌の検診あるいは診断においては、マンモグラフィーや超音波検査が施行されている。しかしながら、従来の超音波診断装置では術者依存性があり、関心領域以外の画像は見直すことができないなどの課題がある。我々は乳房を取り囲むリング状のアレイトランスデューサを用いた、新しい乳房用超音波診断装置を開発している。【目的】従来の装置より開口部を広げ、高周波数で撮像可能な装置を開発した。超音波の周波数を上げることで、得られる画像は従来の装置で撮影したものよりも高解像度することが想定されるため、これを客観的に検討する。【方法】装置A（直径20 cm、素子数2048ch、周波数1.6 MHz）、装置B（直径23 cm、素子数2048ch、周波数2.5 MHz）を用い、同一被検者の乳房の撮像を行った。得られた画像を同一条件で処理し、線状構造物を測定可能な状態としたうえで、5か所の構造物の幅を測定し、それぞれの解像度として評価を行った。【結果】装置Aでは、2.3±0.39mm、装置Bでは、1.6±0.05mmであり、高周波機では、有意に高解像であることが示された。【謝辞】株式会社Lily MedTechの関美佳氏、中村弘文氏、大坪篤史氏、竹内秀樹氏、岩橋利英氏に深く感謝申し上げます。

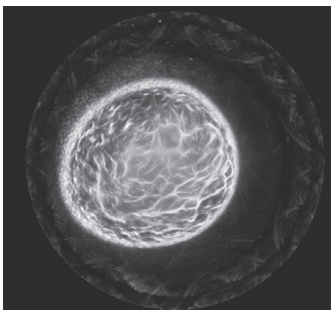

P-11-66

Anatomical Intelligence for Breastによる乳癌術前化学療法症例の新規病巣部位同定法

Identification of tumor using AI Breast in a breast cancer patient Who received NAC

千葉大学　臓器制御外科学
榊原　淳太、寺中亮太郎、髙田　　護、藤本　浩司、長嶋　　健、
大塚　将之

術前化学療法後は、腫瘍の壊死・線維化に伴い病巣部位が不明瞭化し同定に難渋するケースがある。このため、NCCNのガイドラインでは腫瘍床へのmetallic clip留置が推奨されている。他にはReal-time virtual sonography法や投影法などが報告されている。どの方法も一長一短がある。今回、既存の方法とは一線を画する手法を報告する。病巣の追尾にはフィリップス社製のAnatomical Intelligence for Breast（AI Breast）を用いた。AI Breastは、ベッド上の磁気マットより構築される磁場を探触子に内蔵されたトランスデューサが感知し、その位置情報を取得する。モニター上の乳房のBody Mark内のカーソルがUS走査に連動するため、位置情報の把握が視覚的に容易となる。更にはAuto Annotate機能により、ワンタッチで乳頭から腫瘍の距離と場所（時計軸表示）がモニターに自動表示される。この特性を術前化学療法症例に応用した。方法として、はじめに化学療法前の病巣の位置情報をAuto Annotate機能で取得する。同時にBody Mark上の探触子の位置や僅かな傾きも含めた情報も取得できる。化学療法後は病巣近傍に探触子を固定し、Auto Annotate機能で化学療法前に取得した位置情報を得るまで補正すれば自ずと瘢痕部が描出される。また主病巣の追尾のみならず、乳頭から距離がある腋窩リンパ節転移巣の追尾も可能であった。AI Breastは標的病巣の位置情報が数値やBody Markで表現され、客観性を担保するmetallic clipに匹敵する可能性を秘めている。検者の力量に関係無く病巣同定をアシストしてくれるため、今回報告した使用例のみならずUS検診などにも活用できると考えられ、今後の普及が期待される。

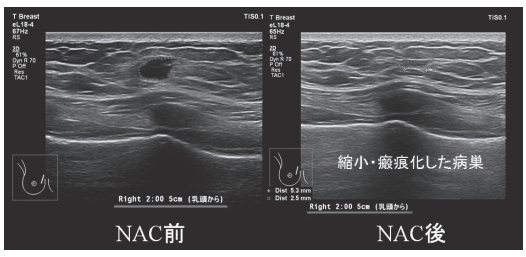

P-11-67

適応伸展法におけるStrain Elastography の精度とFLRの閾値―複合自己相関法と比較して―

Diagnostic Precision and Threshold of FLR of the Strain Elastography by Adaptive Stretching Method

つくば国際ブレストクリニック
植野　　映、東野英利子

【目的】複合自己相関法によるStrain Elastography（SE）は広く普及するところなったが適応伸展法を用いたSE の有用性は検討されていない。この度は、複合自己相関法と比較しながらその精度を比較検討した。また、そのFLRの閾値を求めた。
【方法】対象は超音波B-モードで腫瘤像を示す2cm以下の病変とした。組織への侵襲により組織弾性率が変化するため針生検、FNACを6ヶ月以内に施行されている症例は除外した。また、非腫瘤性病変も除外した。目標症例数は、良性:76例、悪性:38例に設定した。
前向き縦断研究とし、被検者に同意を得たのちに適応伸展法を用いたSE（KONICA MINOLTA SONIMAGE HS1 ®）と複合自己相関法を用いたSE（HTACHI HI VISION Ascendus®）の両機種で乳房腫瘤の検査を行い、次の項目の観察と計測を行った。①Tsukuba Score ②FLR ③B-モードのカテゴリー ④SEを追加した際のカテゴリー ⑤組織学的診断。カテゴリー分類はBI-RADSの基準に沿って判定した。
【エンドポイント】
① 適応伸展法によるSEと複合自己相関法によるSEのそれぞれのAccuracy, TPR, FPR, Precision, AUCを用いた性能比較
② 適応伸展法におけるFLRの良悪性の閾値
③ SEの有用性の評価
【結果】収集期間は2018年07月10日に始まり、2019年09月11日に終了した。
全症例数は242例で、そのうち悪性腫瘍は48症例、良性症例は194症例であった。悪性症例は全例に組織学的診断がなされ、非浸潤癌が12例、浸潤癌が36例であった。良性の内訳はFNAC/CNB/VABのいずれかが施行されたものが78症例、経過観察が116症例であった。
B-モード+SEのAccuracy, TPR, FPR, Precisonは、適応伸展法でそれぞれ78.9%, 91.7%, 24.2%, 48.4%、複合自己相関法で76.9%, 93.8%, 27.3%, 45.9%と有意差を認めなかった（p-value=0.722）。
FLRの閾値は計測初回と3回測定平均値からそれぞれで求めた。適応伸展法ではそれぞれ4.3, 3.1、複合自己相関法では4.4, 7.58であった。
SEの有用性の検討では、適応伸展法においてFPRが48.5%から24.2%に、複合自己相関法でも49.0%が27.3%に大きく改善されていた。
【結論】
1. Strain Elastographyにおいて、その性能は適応伸展法と複合自己相関法とでは同等である。
2. 適応伸展法でのFLRの閾値はおおむね4と考える。
3. B-モードにStrain Elastographyを併用することによりFPRは改善されるなど有用性が高い。

P-11-68

骨転移を有する転移・再発乳癌におけるBone scan indexを用いた治療効果判定の検討

Evaluation of therapeutic effect using a bone scan index in metastatic breast cancer

浜松医療センター　乳腺外科
朽久保順平、細川　優子、森　　克昭、綿引　麻那

【はじめに】転移・再発乳癌において骨転移部の治療効果判定に骨シンチグラフィが用いられることが多いが，定量性に乏しく客観的な評価が困難である。一方，腫瘍マーカーはバイオマーカーとして定量性に優れるものの，時に治療効果と相関しないことがある。Bone Scan Index（BSI）はNew York Memorial Sloan-Kettering Cancerが提唱した骨転移の広がりを評価する指標であり，骨シンチグラフィにおいて全身の骨量に占める高集積部位の割合として算出され，骨転移部における治療効果を客観的に評価できる画像バイオマーカーとして期待される。今回われわれは，骨転移を有する転移・再発乳癌症例の治療効果判定においてBSIの実臨床での有用性を評価するため，従来の方法とBSIの変化の相関を検討した。【対象と方法】対象は2017年4月～2019年11月に骨転移を有する転移・再発乳癌例の治療効果判定のために実施された骨シンチグラフィ時にBONENAVI®を用いてBSIが測定された72回。当院の診療記録を用いて後方視的に調査し，読影医の骨シンチグラフィ評価とBSIの変化を比較した。また，腫瘍マーカー（CEA，CA15-3）が基準値以上であった症例において腫瘍マーカー増加率とBSI増加率の相関を比較した。骨外病変を有する症例において骨外病変の治療効果とBSIの変化を比較した。【結果】BSI測定例（n=72）のBSIは中央値0.73（範囲 0~11.24），BSIの前回値からの変化値は中央値0.21（範囲 -4.64~4.31）。読影医の骨シンチグラフィ評価で改善またはやや改善とされた症例（n=17）のBSIの変化は減少12，不変2，増加3であった。増悪またはやや増悪とされた症例（n=24）のBSIの変化は増加15，不変1，減少8であった。CEAが基準値以上であった症例（n=44）のBSI増加率とCEA増加率の相関係数は-0.08，CA15-3が基準値以上であった症例（n=48）のBSI増加率とCA15-3増加率の相関係数は0.13であった。骨外病変を有する症例（n=36）で骨外病変の治療効果が奏功であった例（n=4）のBSIの変化は増加2，減少2であった。増悪であった例（n=24）のBSIの変化は増加5，不変1，減少6であった。【結語】転移・再発乳癌において骨転移部における治療効果の評価においてBSIの変化は従来の方法と不一致であることが多かった。BSI単独での治療効果判定は慎重になるべきである。

P-11-69

術後サーベイランスにおける異時性乳癌，局所再発乳癌発見のための超音波検査の有用性

Usefullness of Ultrasound for surveillance of breast cancer survivors

茶屋町ブレストクリニック
脇田　和幸

【はじめに】治癒を目的とした乳癌術後フォローアップの目的は，無症候性の遠隔転移を見つけることではなく，局所再発もしくは対側乳癌（合わせて以下第2癌）の早期発見である。
【目的】当院で発見された第2癌の発見に有効な手段についてレトロスペクティブに解析する。
【結果】当院で術後フォローを行なっている患者のうち，2010年から2019年の10年間で第2癌を診断された患者は65例だった。対側乳癌は17例，温存乳房内癌は40例（これには異時原発乳癌と局所再発が含まれる），領域リンパ節再発が8例だった。初回手術からの期間は2年から23年で平均8年8カ月だった。第2癌の非浸潤癌の割合は対側では6例（35%）同側では2例（7%）だった。浸潤癌のサブタイプでは，ルミナルタイプは33例，HER2タイプは4例，トリプルネガティブは4例だった。主な発見の手段として，シコリなど自覚症状を有していたのは23例（35%），症状なしでの画像診断発見が42例（65%）だった。超音波検査では，同側血性乳頭分泌と対側乳頭びらん（paget病）の2例以外は全て指摘可能で感度97%だった。マンモグラフィの感度は66%だった。発見に最も寄与したと考えられるのは自覚症状が20例，超音波が38例，マンモグラフィは10例だった。
【考察】第1癌術後のフォローとして，自覚症状（ブレストアウェアネス），視触診，マンモグラフィが推奨されている。自覚症状で来院された割合は35%だった。画像診断としては，年1回のマンモグラフィが推奨されているが，温存術後は変形もあり，対側との対称性の比較も難しく，今回の検討では感度は高くなかった。超音波検査は最も感度が良かった。術後乳房での診断には若干の習熟は必要と思われるが，低侵襲，短時間，低価格で最も利用されるべき手段と考えられる。
サブタイプと第2癌発見モダリティに関する論文が出され，HER2タイプではマンモグラフィが，トリプルネガティブでは比較的自覚所見の感度が良いように報告されているが，今回の検討ではその傾向はなく，いずれのサブタイプでも超音波の感度は良好だった。
術後10年以上経過すると病院でのフォローは終了し，通常検診に回されることも多い。マンモグラフィのみでは発見が遅れるおそれがあり，専門施設での超音波を用いたフォローが望まれる。

P-11-70

マイクロ波マンモグラフィの年齢依存性に関する研究

A study on age dependency of microwave mammography

[1]神戸大学大学院　理学研究科、
[2]神戸大学　数理データサイエンスセンター、
[3]神戸大学医学部附属　国際がん医療・研究センター、
[4]兵庫県立がんセンター、[5]社会医療法人神鋼記念会 神鋼記念病院、
[6]医療法人社団伍仁会　岡本クリニック、[7]神戸大学医学部附属病院、
[8]Integral Geometry Science、[9]国立研究開発法人日本医療研究開発機構
稲垣　明里[1]、前澤　眞之[1]、木村建次郎[2,9]、谷野　裕一[3,9]、佐久間淑子[4]、
橋本　一樹[4]、廣利　浩一[4]、高尾信太郎[4,9]、田代　　敬[5]、結縁　幸子[5]、
松本　　元[5]、山神　和彦[5,9]、山本　直哉[6]、山元　奈穂[6]、鶴原　知子[6]、
小西　　豊[6]、岡本　交二[6,9]、國久　智成[7,9]、馬場　　基[7]、木村　憲明[8,9]

現在の乳がん検診機器として国が推奨する機器は、X線を用いたマンモグラフィであるが、乳房内にコラーゲン繊維が多く含まれる高濃度乳房においては有効性が低いことが課題とされている。高濃度乳房は、主に若年層の女性に多く見られるが、その割合は年齢が増すごとに減少する。乳房は主に"油"から成る脂肪細胞から構成されており、比誘電率は、他の生体組織に比べて低い。一方、乳癌組織は"水"を多く含む上皮細胞の増殖とそれに伴う新生血管から構成されており、高い比誘電率を示す。マイクロ波マンモグラフィでは、誘電率勾配分布画像を測定することにより、癌組織を検出する。近年我々は、多重経路散乱場理論の確立により波動散乱の逆問題を世界で初めて解決したことにより、マイクロ波マンモグラフィの開発に成功し、これまで約400人を対象に臨床研究を行ってきた。乳房構造は、発達期及び性成熟期において、乳管や小葉体等の乳腺組織が成長（それらの組織を支える骨組みとしてコラーゲン繊維も多く生成される。）し、加齢と共に縮退期を迎えると、乳腺組織は脂肪組織に置換されるといった、年齢依存性を示す。本研究では、これらの乳腺組織の存在の有無及びその変化がマイクロ波マンモグラフィの画像形成に与える影響について、分析した結果について報告する。以下に、世代別被験者3名のX線マンモグラフィ画像（Fig. 1 (a) , (c) , (e)）とマイクロ波マンモグラフィ画像（Fig. 1 (b) , (d) , (f)）を示す。講演では、他のモダリティとの比較結果も併せて、世代別乳癌コントラストを詳細に検討した結果について議論する。

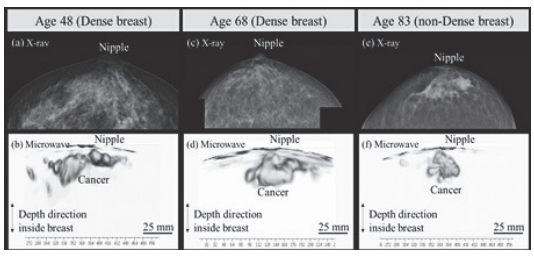

P-11-71

乳房超音波検査でカテゴリー 3と分類された病変の良悪性の鑑別にエラストグラフィは有用か?

Is elastography is useful for lesions classified as B-mode category3 ?

[1]北里大学北里研究所病院　臨床検査科、
[2]北里大学北里研究所病院　乳腺・甲状腺外科、
[3]北里大学北里研究所病院　病理診断科
佐々木弥生[1]、中嶋　純子[1]、五月女恵一[2]、梅田　美咲[1]、根本奈津美[1]、
久壁　直子[1]、柳澤　貴子[2]、前田日菜子[2]、前田　一郎[3]、池田　　正[2]

【背景】
エラストグラフィにおけるエラストスコア分類、FLR値が乳房超音波検査（US）の診断精度をあげるために有用か否かを、①腫瘤性病変のみならず非腫瘤性病変でも有用か、②B-modeカテゴリー 3と分類された病変に対して良悪性の鑑別に貢献できるか、について検討した。
【対象・方法】
2016年8月から2019年8月までに当院でUSとエラストスコア、FLR値の計測を行い、USガイド下で針生検、吸引式乳腺組織生検、もしくは手術にて病理診断が得られた症例を対象とした。①腫瘤性病変、非腫瘤性病変をつくばエラストスコアに準じ、良性と悪性疑いに分類した。腫瘤性病変、非腫瘤性病変のそれぞれでROC曲線を描き、FLRのcut off値を求めた。最終的にエラストスコアとFLR値でのPPV、NPVを求めた。②B-modeカテゴリー 3に限定し、腫瘤性病変、非腫瘤性病変それぞれにおいて、エラストスコアとFLR値での感度、特異度、PPV、NPVを算出した。
【結果】
対象症例は232例．年齢中央値（範囲）は50歳（15歳-90歳）、US所見の内訳は、腫瘤性病変:179例（77.2%）、非腫瘤性病変:53例（22.8%）。B-modeカテゴリー分類ではカテゴリー 1:0例（0%）、カテゴリー 2:38例（16.8%）、カテゴリー 3:131例（56.5%）、カテゴリー 4:51例（22.0%）、カテゴリー 5:12例（5.2%）であった。①FLRのcut off値を求めた結果、腫瘤性病変では4.1、非腫瘤性病変では3.1となった。エラストスコアでのPPV/NPVは、腫瘤性病変では90.0%/72.2%、非腫瘤性病変では88.9%/70.0%であった。一方FLR値でのPPV/NPVは腫瘤性病変では76.5%/80.3%、非腫瘤性病変では69.6%/88.0%であった。以上より、非腫瘤性病変においても腫瘤性病変に劣らずエラストスコア、FLR値ともに良好な良悪性診断が可能であることが示された。②B-modeカテゴリー 3症例のエラストスコアでの感度/ 特異度/PPV/NPV は腫瘤性病変では48.6%/89.1%/73.9%/73.1%、非腫瘤性病変では42.1%/95.0%/88.9%/63.3%。FLR値での感度/特異度/PPV/NPVは腫瘤性病変では68.6%/61.1%/53.3%/75.0%、非腫瘤性病変では84.2%/70.0%/72.7%/82.4%であった。
【結語】
腫瘤性病変、非腫瘤性病変どちらにおいても、エラストスコアとFLR値を求めることで、B-modeカテゴリー 3の診断精度が上がる可能性が示唆された。

P-11-72

マイクロ波マンモグラフィ（MMMG）の開発と月経周期における乳房内構造の変動の可視化

Development of MMMG and visualization of changes in breast structure during the menstrual cycle

[1]神戸大学大学院　理学研究科、[2]神戸大学 数理データサイエンスセンター、
[3]神戸大学医学部附属 国際がん医療・研究センター、
[4]兵庫県立がんセンター、[5]社会医療法人神鋼記念会 神鋼記念病院、
[6]医療法人社団伍仁会 岡本クリニック、[7]神戸大学医学部附属病院、
[8]株式会社 Integral Geometry Science、
[9]国立研究開発法人日本医療研究開発機構
前澤　眞之[1]、稲垣　明里[1]、佐久間淑子[4]、橋本　一樹[4]、廣利　浩一[4]、
高尾信太郎[4,9]、田代　　敬[5]、結縁　幸子[5]、松本　　元[5]、山神　和彦[5,9]、
山本　直哉[6]、山元　奈穂[6]、鶴原　知子[6]、小西　　豊[6]、岡本　交二[6,9]、
馬場　　基[7]、谷野　裕一[3,9]、國久　智成[7,9]、木村　憲明[8,9]、木村建次郎[2,9]

乳房の主要組織である脂肪、X線の遮断材料となるコラーゲン繊維はいずれも絶縁体であるため、マイクロ波は乳房内深部へと伝搬し、また正常組織とがん組織の界面では、これらの比誘電率の差により、強いマイクロ波の散乱が発生する。この物理学的根拠により、マイクロ波を用いたマンモグラフィは、従来のモダリティを凌駕するポテンシャルをもつものと期待されていたが、応用数学上の未解決問題である"散乱の逆問題"と超広帯域レーダ技術の未成熟のため具現化されなかった。近年、神戸大学木村らは、これらの課題を解決する多重経路散乱場理論の発明と世界最高性能の超広帯域レーダの開発し、世界で初めてマイクロ波マンモグラフィを実現することに成功した[1]。
本研究では、このマイクロ波マンモグラフィを用いて、月経周期における乳房内構造の変動の可視化を行った。測定では、同一の健常者に対し、月経開始日と月経開始から2週間後の測定を行い、女性ホルモンの月内変動に起因した乳房内構造のダイナミックな変化を可視化することに成功した。講演では、月経周期におけるマイクロ波マンモグラフィの画像形成メカニズムを乳房の物性論の観点から考察し、それを踏まえたマイクロ波マンモグラフィの乳癌描出方法について検討を行った結果について報告する。[1] 木村建次郎ら, Medical Science Digest, (2019) : 52-54.



P-11-73

乳癌原発巣のER発現と18F-FES 集積値との相関関係は腫瘍細胞成分割合による補正により改善する

Correlation between ER expression and 18F-FES uptake is improved by correction with cell components

[1]福井大学　医学部　第一外科、
[2]福井大学　高エネルギー医学研究センター、
[3]福井大学 医学部　腫瘍病理学、[4]福井大学医学部附属病院　病理部
髙橋　瑞穂[1]、前田　浩幸[1]、辻川　哲也[2]、法木　左近[3]、矢尾　祥子[1]、
河野　紘子[1]、横井　繁周[1]、今村　好章[4]、岡沢　秀彦[2]、五井　孝憲[1]

【目的】^{18}F-Fluoroestadiol PET（以下^{18}F-FES PET）は組織のエストロゲン受容体（以下ER）の発現を非侵襲的に評価できる生体イメージングである。過去の文献にて、^{18}F-FESの集積値とin vitro（RIA法）における腫瘍組織のER濃度との良好な相関が示されている（r= 0.96, P<0.001, n=13）。しかし、現在内分泌療法の効果予測のための最適な方法として一般的に用いられている免疫染色法でのER発現割合と^{18}F-FES集積値との相関係数は文献にてρ= 0.52（p=0.03）と、RIA法と比べて低かった（n=17）。我々は免疫染色でのER発現の程度が同等であるにも関わらず^{18}F-FES集積に違いを認めた症例にて腫瘍細胞の密度に大きな差がみられたことに注目し、乳癌原発巣の病理組織学的因子と^{18}F-FES集積値との相関関係を検討した。【対象】2012年7月から2019年9月までの期間に針生検で乳癌と診断され、初回治療前に^{18}F-FES PETと^{18}F-FDG PETを施行した乳癌症例28例を対象とした。適格基準は 腫瘍径≧20mm、ER発現 ≧1%（IHC法）とした。閉経前/閉経後の症例が5/23例であり、臨床病期はStage0（腫瘤形成型）/ⅠA/Ⅱ/Ⅲ/Ⅳがそれぞれ1/2/18/0/7例であった。画像所見での平均腫瘍径は40.4mm（20-140mm）であり、組織型は硬性型/腺管形成型/充実型/その他がそれぞれ15/2/5/6例であった。免疫染色におけるER発現は50%以上/50%未満が25例/3例であった。【方法】^{18}F-FESおよび^{18}F-FDG集積値の評価にはSUVmaxを用いた。針生検標本のAzan-Mallory染色にて赤色に染色される腫瘍細胞成分を画像解析ソフトを用いて抽出し、腫瘍細胞成分割合を測定した。さらに免疫染色におけるER発現に腫瘍細胞成分割合を掛け合わせてER陽性腫瘍細胞成分の割合を計算した。^{18}F-FESおよび^{18}F-FDG集積値と原発巣の病理組織学的因子（免疫染色でのER発現、腫瘍径、Mib-1 index、腫瘍細胞成分割合、およびER陽性腫瘍細胞成分割合）との相関関係を検討した。【結果】免疫染色でのER発現と^{18}F-FES集積値との相関関係はr=0.482（p=0.009）と低かったが、腫瘍細胞成分割合と^{18}F-FES集積値との相関関係はr=0.648（p=0.000）であった。さらにER発現を腫瘍細胞成分割合で補正して算出したER陽性腫瘍細胞成分割合と^{18}F-FES集積値との相関関係はr=0.739（p=0.000）であった。【結論】免疫染色でのER発現と^{18}F-FES集積値との相関関係は、腫瘍細胞成分割合で補正することにより改善した。

P-11-74

術前薬物療法前後の石灰化の変化と腫瘍の広がり予測

Calcifications on mammogram do not correlate with histological characteristics and tumor size

[1]東京慈恵会医科大学　葛飾医療センター　外科、
[2]東京慈恵会医科大学　葛飾医療センター　病院病理部
関根　速子[1]、川瀬　和美[1]、吉田　和彦[1]、野村　浩一[2]

【はじめに】
術前薬物療法（NST）は、臨床的治療効果判定が可能であり、また腫瘍の縮小による乳房温存が期待できることから、早期･局所進行乳癌において広く行われている。治療開始前に石灰化を認めた症例では、NSTの前後で石灰化の数・範囲が変化することがある。
【目的】
NST前後のマンモグラフィでの石灰化の変化と組織学的評価を比較検討し、手術の際の切除範囲決定に影響があるかを明らかにする。
【対象・方法】
対象は、2012年1月から2018年12月にNST後に手術を施行した215例のうち、治療開始前からマンモグラフィで良悪性の鑑別を要する石灰化を認めた31例。治療前後のマンモグラフィの石灰化の変化と組織学的特徴・腫瘍径について検討した。
【結果】
全31例の臨床的・組織学的特徴は表の通りである。8例（25.9%）に病理学的完全奏効（浸潤癌成分の消失）が得られ、そのうち4例（12.9%）では非浸潤癌成分も含めた病変の完全消失を認めた。マンモグラフィで、NST後に石灰化の数が増加した症例はなく、不変が8例（25.8%）、減少が23例（74.2%）であった。NST前後の石灰化の数の変化とホルモン受容体（p=0.66）、HER2発現の有無（p=0.45）、核グレード（p=0.76）、組織学的腫瘍径（p=0.29）との関連は認めなかった。また、石灰化の範囲と組織学的な腫瘍の広がりは一致しなかった(p=0.035)。
【結語】
NST前後の石灰化の変化は、組織学的特徴と関連を認めなかった。また、石灰化の範囲から病変の広がりを予測することは困難であった。

Table 1

Characteristic	Value
Age (year) Median(range)	62.0 (41-85)
NST regimen	
Anthracyclcine + Taxane	18 (58.0%)
Anthracyclcine + Taxane + Trastuzumab	7 (22.6%)
Hormone	6 (19.4%)
ER	
positive	22 (71.0%)
negative	9 (29.0%)
PR	
positive	15 (48.4%)
negative	16 (51.6%)
HER2	
positive	10 (32.3%)
negative	21 (67.7%)
Molecular subtype	
HR+/HER2-	16 (51.6%)
HR+/HER2+	6 (19.4%)
HR-/HER2+	4 (12.9%)
HR-/HER2-	5 (16.1%)
Pre-NST cT stage	
T1	1 (3.2%)
T2	26 (83.9%)
T3	2 (6.5%)
T4	2 (6.5%)
Pre-NST cN stage	
N0	8 (25.8%)
N1	16 (51.6%)
N2	6 (19.4%)
N3	1 (3.2%)
Pre-NST calcification size (mm) Median (range)	21 (6-117)
Post-NST calcification size (mm) Median (range)	16 (0-115)
Histological residual tumor size (mm) Median (range)	26 (0-115)

NST neoadjuvant systemic treatment, ER estrogen receptor, PR progesterone receptor, HER human epidermal growth factor receptor, HR hormone receptor (ER or PR),

P-11-75

乳がん術前CT全身検索の意義

Usefulness of preoperative CT for breast cancer

[1]徳島市民病院　放射線科、[2]徳島市民病院　外科
生島　葉子[1]、池内真由美[2]、美馬　　惇[2]、西庄　　文[2]、宇山　　攻[2]、
日野　直樹[2]

【目的】乳がん診療ガイドラインでは臨床病期Ⅰ・Ⅱの初発乳癌の術前CT、PETCTの全身検索は行わないことが弱く推奨されている。しかし転移検索や併存病変検索の目的で、進行度によらず多くの症例でCTによる全身検索が施行されているのが現状である。今回、当院における初発乳癌の術前CT全身検索にについて検討した。
【方法】対象は2017年7月から2019年6月の二年間に初発乳癌と診断され、当院で治療された187例のうちCT契機発見例8例を除く179例（29歳～94歳、平均62.3歳）について、全身検索CT施行率、リンパ節転移を含めた転移発見数、偶発病変発見数について評価した。
【結果】術前CTは169例（94.4%）で施行されていた。10例の施行しなかった理由は'他院CTあり'が5例、'妊娠中''不安神経症''超高齢''拒否''不明'が各1例であった。術前CTを施行した169例のCT前臨床病期は0期21例、ⅠA期59例、ⅡA期49例、ⅡB期20例、ⅢA期3例、ⅢB期3例、ⅢC期14例であった。CTにより腋窩リンパ節以外への転移が発見されたのはⅡA期の1例（肝）、ⅡB期の1例（傍胸骨リンパ節）、ⅢC期の2例（肝、肝+肺）であった。偶発病変発見については、臨床的に重要なものとして、ⅡB期の1例で肺がんが発見され、現在肺がん優先で治療中である。ⅠA期の1例では甲状腺腫瘤で手術となり腺腫と診断された。
【結論】当院では初発乳癌に対し94.4%で術前にCTによる全身検索が実施されており、他院CT持ち込み5例を含めると97.2%で実施されていた。今回の結果では0期、Ⅰ期ではCTによるUp Stageはなかったが、傍胸骨リンパ節転移の指摘により病期がⅡB→ⅢA、肝転移の指摘によりⅡA→ⅣとUpした例があった。また1例は偶発悪性腫瘍により治療方針が変更された。上記以外にも治療中あるいは治療後の新出病変の経時的評価に有用であることもあり、現実的には術前CTの実施はやむを得ないと思われた。

P-11-76

超音波ドプラにより鑑別したPaget病と乳頭部湿疹の症例

Difference between Paget's disease and benign eczematous nipple lesion by Doppler ultrasound

[1]東邦大学医療センター大森病院　臨床生理機能検査部、
[2]東邦大学　医学部　外科学講座　乳腺・内分泌外科分野（大森）、
[3]東邦大学　医学部　病院病理学講座、[4]東邦大学　医学部　病理学講座
三塚　幸夫[1]、齊藤　芙美[2]、須磨崎　真[2]、二本柳康博[3]、本間　尚子[4]、
澁谷　和俊[3]、緒方　秀昭[2]

【はじめに】Paget病の画像診断に関して，乳腺内への病変の進展がない場合マンモグラフィや超音波検査では診断困難で，MRIにより乳頭の異常染影をとらえることが最も有力な手段との報告もある．しかしMRIは簡便におこなえる検査ではなく，初診時も簡便に実施可能な超音波ドプラ（以下，ドプラ）による乳頭血流評価の有用性に関して検討してきた．その中でPaget病では対側乳頭と比較して著明な血流増加がみられるのに対し，乳頭部湿疹ではPaget病ほどの血流増加はなく，血流増加がみられても皮膚症状の改善にあわせて血流増加がみられなくなることから，繰り返し簡便に実施可能なドプラによる乳頭血流の評価は，Paget病と乳頭部湿疹との鑑別および経過観察に有用であると考えている．今回はその後の臨床経験においてドプラによる乳頭部血流の評価および経過観察が鑑別に役立った症例を提示する．
【症例1】50代，女性．主訴は乳頭部びらん．半年程前より左乳頭部のびらん，出血あり．掻痒感，疼痛はなく，市販の保湿剤や抗菌剤を塗布して様子をみていたが改善なく，当院を受診した．超音波検査では左乳頭の腫大や乳頭下も含め腫瘤なし．ドプラでは左乳頭内全体に対側乳頭と比較して著明な血流増加を認めた．Superb Micro-vascular Imaging（以下，SMI）でも，乳頭皮下直下まで広がる血流像を認めた．以上の所見および経過からPaget病を第一に考え切開生検をおこないPaget病と診断した．
【症例2】50代，女性．主訴は乳頭部びらん．2週間前より右乳頭部のびらんが出現，精査目的で紹介受診した．超音波検査では右乳頭の腫大や乳頭下も含め腫瘤なし．ドプラでは右乳頭内の一部の断面に対側乳頭と比較して血流増加を認めた．SMIでも一部に血流を認めたが乳頭全体に広がるような血流像はみられなかった．乳頭部湿疹を第一に考え，ゲンタシン軟膏を処方し経過観察となった．第23病日，初診時と比べて皮膚症状は改善傾向にあったが掻痒感あり，ドプラでは初診時と同程度の血流増加あり．第59病日，皮膚症状，掻痒感とも改善し，ドプラでも明らかな血流増加なし．第100病日，皮膚症状およびドプラによる血流増加もなく，以上の経過から乳頭部湿疹と判断し，紹介元へ戻られた．
【結語】ドプラは簡便でかつ繰り返し実施することも可能であり，Paget病鑑別における第一選択の検査になりうると考える．文献的考察も含め報告する．

P-11-77

当院でのマンモグラフィ陰性乳癌について

Breast cancers with negative mammography

[1]淀川キリスト教病院　乳腺外科、[2]茶屋町ブレストクリニック
渡辺　理恵[1]、松尾　　遥[1]、斎藤　明菜[1]、箕畑　順也[1]、脇田　和幸[1,2]

【目的】当院の乳癌手術症例からマンモグラフィ（MG）陰性乳癌症例について検討を行った。【対象・方法】当院の乳癌データベースから2016年1月から2019年3月までに当院で手術を行った初発乳癌症例のうち局所進行乳癌、同時両側乳癌、MGが施行されていない症例を除いた386例について診療録をもとに検討を行った。【結果】MG陰性乳癌症例を52例（13.5%）認めた。MG陰性乳癌の受診動機は自覚症状によって受診が22例（腫瘤14例、腋窩腫瘤2例、乳頭分泌2例、乳房痛3例、乳房違和感1例）、自覚症状なしが30例（検診超音波検査（US）指摘19例、良性経過観察中にUSで指摘7例、CTで偶発的に指摘4例）。視触診で所見があったものが28例、所見がなかったものが24例であった。浸潤癌が37例、非浸潤癌が15例であった。浸潤癌の病理学的な浸潤径と腫瘍径（乳管内成分を含む）はそれぞれ9.7mm（1-22mm）と13.4mm（1-75mm）、非浸潤癌の腫瘍径（乳管内成分のみ）は16mm（4-70mm）であった。5例にリンパ節転移を認めた。全症例の乳房の構成の分布は、極めて高濃度19例、不均一高濃度186例、乳腺散在156例、脂肪性25例であった。各構成別のMG陰性乳癌はそれぞれ5例（26.3%）、37例（19.9%）、10例（6.4%）、0例であった。高濃度乳房（極めて高濃度+不均一高濃度）205例についてMG撮影時の乳房厚について検討した。30mm以上が135例、30mm未満が70例であり、それぞれMG陰性乳癌が24例（17.8%）、18例（25.7%）であった。【考察】当院のMG陰性乳癌の浸潤径は平均10mm程度であったが、非浸潤癌や乳管内進展は広範囲な症例も認められた。また、高濃度乳房の乳癌検出率は低下することが示唆された。乳房厚30mm未満では高濃度乳房でもMGでの検出率が低下しないと報告されているが今回の検討ではMG陰性乳癌は乳房厚での有意差はみとめなかった（p=0.182）。MG陰性乳癌の半数以上は視触診で所見を認めるため、ブレストアウェアネスによる早期発見の可能性が示唆された。自覚症状のないMG陰性乳癌の8割以上がUSで検出されていることから、任意型検診USは一定の役割があると考えられた。

P-11-78

乳腺腫瘍スクリーニングへの非造影MRI検査の導入-表示法の工夫について

Introduction of breast cancer screening by unenhanced breast MRI (DWIBS)

[1]北海道がんセンター 乳腺外科、[2]北海道がんセンター 放射線診断科、
[3]北海道がんセンター 診療放射線科
寺井小百合[1]、南部　敏和[2]、齋藤　大嗣[3]、岩村八千代[1]、前田　豪樹[1]、
山本　　貢[1]、富岡　伸元[1]、渡邊　健一[1]、高橋　将人[1]

【背景】現在、乳腺腫瘍検出にはマンモグラフィ（MMG）や超音波検査、CT、MRIなど様々な画像モダリティが使用されている。中でも造影MRIは病変検出能や質的診断能が高く、術前評価には欠かせない検査である。しかしコストなどの面からは制限もある。そこで乳腺腫瘍スクリーニングとして、最近注目されている非造影MRIの拡散強調画像（DWI）について画像を表示、参照、読影する上での改善点について検討を行った。
【方法】2019年に当院で撮像された乳腺MRI画像データ（T1/T2強調画像、DWI（b=1000）、ADCmap、ダイナミック造影）10例を用い、従来Axial方向のみ表示していたDWI画像の矢状断再構成、回転MIP（maximum intensity projection）に相当する画像を追加作成し、ADCmapの表示法についても検討を行った。
【結果】DWI画像データよりMMGと対比できる矢状断再構成、腫瘍の広がり診断に用いる回転MIP画像も作成が可能であった。実際に手術を行った乳癌症例10例全例で病変検出が可能であり、axial表示のみの観察よりも各種画像処理表示を参照した場合では病変の性状観察が容易になる場合がみられた。また正常乳腺と病変を見分けることもより容易になると考えられた。ADCmapは肉眼的な強度の判別が困難あるいは不安定であったが、カラースケールを併用することで病変と正常乳腺のコントラストが明瞭となる症例があった。
【考察】DWI画像の観察において、矢状断再構成や回転MIP、ADCmapを併用した場合、axial像のみの観察よりも病変の性状把握や背景乳腺との区別などの認識能の向上がみられた。非造影MRIを乳腺病変のスクリーニング法に導入した場合の病変読影判定能の向上に寄与することが期待される。

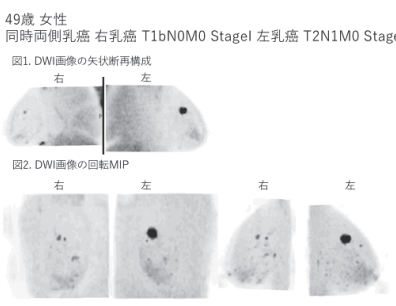

P-11-79

3テスラMRI装置でのDWIBS検査における画像向上への取組み

Approach to the image improvement in the examination for DWIBS in the 3 teslas MRI device

[1]南労会　紀和病院　放射線科、[2]奈良医大　消化器・総合外科、
[3]南労会　紀和病院　ブレスト（乳腺）センター
國眼　　勇[1]、横谷　倫世[2]、梅村　定司[3]

【背景及び目的】
DWIBS検査を行うに当たって、3.0T（テスラ:T）MRI装置では、その強力な磁場による磁化率変化の影響を受けるために1.5TMRI装置と比較して不利となっている。当院でもDWIBSを導入するに当たりメーカー推奨の使用コイル及びsequenceで撮像してみると、「頚部から後背部の信号ムラが目立つ」、「DWIの画像端の歪が目立つ」、「全体的な画像ムラと低SNR」など3.0Tという高磁場に起因する問題が出現した。良好な画像取得の妨げとなっているこの問題に対して対策を講じ、画質向上を図ったので報告する。
【対象と対策】
*装置はCanon製Titan3T、使用コイルはヘッドベース、ネックアンテリアル、スパイン、ボディ等。
<B_1ムラに起因する頚部から背部にかけての信号ムラ>
対策:ポジショニングの工夫と頸部周辺の空間をなくすために硫酸バリウムパッドを使用した。
<磁場中心よりz軸方向に離れるほど画像の歪は大きくなりDWIでは歪みがさらに増幅する現象>
対策:撮像範囲を狭め、3ステーションで撮影していたものを4ステーションに増やした。
<全体的な画像ムラと低SNR>
対策:患者の体をy軸方向で中心になるようにクッションを入れ、尚且つ体とコイルの距離が腹部、背部で一定になるようにクッションを利用して調節した。また、使用するコイルに関してもヘッドコイルでは圧迫感を与えてしまうのでネックコイルに変更して検討を行った。
<シークエンスに関して>
対策:b800で使用できるminTEを設定、また、TR,NAQで時間調整をおこない、画像間の干渉軽減にcoverage interleave収集を行った。
【結果】
視覚的な評価ではあるが、上記の対策がそれぞれターゲットとした問題に対して功を奏し、開始当初の画像と比較して問題となっていた部分の画質向上を図ることができた。
【考察】
撮像回数を3ステーションから4ステーションに増やしたために当然のことながら検査時間が長くなる。検査時間を短縮するためには付属画像の見直しを行い省略できる画像の検討を行わなければならない。また、更なる向上を図るには、high-b valueなどシークエンスの工夫や、Direct Coronalの検討を行うことが必要。

P-11-80

診断カテゴリーを判定する際の当院の指針についての検討 -PPV3（Positive Predictive Value3）算出に向けて-

Consideration of the guidelines of our clinic for determining the diagnosis category

[1]医療法人　英仁会　大阪ブレストクリニック　医療技術部、
[2]医療法人　英仁会　大阪ブレストクリニック　乳腺外科
古川　博子[1]、藤井　直子[1]、小西　章子[1]、青野　豊一[2]、井口　千景[2]、
稲尾　瞳子[2]、稲上　馨子[2]、榎本　敬恵[2]、野村　　孝[2]、藤田　倫子[2]、
柳沢　　哲[2]、芝　　英一[2]

【背景】検診カテゴリー（SC）と診断カテゴリー（DC）に基づく乳がん検診精検報告書作成マニュアルが出版された。これによりPPV3を算出することが必要となると予測されるが、DCを判定する際の明確な指針はまだない。
【目的】PPV3を算出し、DCを判定する際の当院の暫定的な指標を決定する。
【対象・方法】2019年1-3月の初診患者712名中、既に乳がんの診断後の20名を除いた692名。1-1）DMC 1-2）DUC 1-3）DCを調べ、①PPV3 ②カテゴリー別がん発見率、DCは③生検実施率も算出した。2）DC3以上でMMGとUSが同一病変を指摘した2-1）一致群（120名125症例）2-2）不一致群（307名325症例）に分類し、カテゴリー別指摘病変一致率を算出した。さらに各群で①-③及び④浸潤がん率を算出した。当院ではDMCはC3の石灰化をC3-1とC3-2、DUCはC3をC3a・C3・C3bと亜分類している。なお、DCは総合判定講習会を受講した技師が総合判定マニュアルに基づき、画像所見及び診療記録を参考に判定した。
【結果】1-1）DMC ①79.7、②C3/3-1/3-2/4/5:7.4/10.3/23.5/66.7/96.4、1-2）DUC ①91.7、 ②C3a/3/3b/4/5:0.6/4.5/17.6/82.9/100、1-3）DC ①77.5、 ②C3/4/5:3.8/59.6/97.6、③41.4/95.7/100、2）指摘病変一致率:C3/4/5:15.1/71.7/94.9、2-1）一致群 ①85.7、②14.6/69.7/100、③69.1/100/100、④5.5/78.3/94.6、2-2）不一致群 ①40.0、②2.3/38.5/50.0、③37.7/84.6/100、④1.0/40.0/100
【考察】PPV3は精検機関の目標値39.5%を大きく超えた。要因として、他院紹介が多いことと病変位置を推定してから検査に臨む総合判定の効果が考えられる。一致群は不一致群と比べPPV3・カテゴリー別がん発見率がともに高く、DCが上がるに伴い指摘病変一致率・浸潤がん率が上昇した。マネジメントを考慮し、DCを判定する際には一致群はC3・3-2・3bを、不一致群はC3-2・3bをDC4と判定するのが望ましいと考えられた。

P-11-81

当院におけるデジタルブレストトモシンセシスの有用性と問題点の検討

Evaluation of digital breast tomosynthesis for close breast examination in the hospital

[1]浜松医科大学　医学部　附属病院　放射線診断科、
[2]浜松医科大学　医学部　附属病院　放射線部、
[3]浜松医科大学　医学部　附属病院　乳腺外科
那須　初子[1]、中島　祐子[2]、芳澤　暢子[1]、小倉　廣之[3]、小泉　　圭[3]、
髙塚　大輝[3]、中村　明子[3]、淺野　祐子[3]、五島　　聡[1]

【目的】当院におけるデジタルブレストトモシンセシス（DBT）の有用性と問題点を検討する。
【方法】2018年4月1日から2019年3月31日の期間、当院で精査目的にマンモグラフィ（MG）に加え、DBTが追加された143例285乳房について、乳房の構成、MG単独とDBTの参照結果を加えたカテゴリー判定とその比較、良悪性などの結果を踏まえたDBTの有用性と問題点についての検討を行った。
【結果】乳房の構成は極めて高濃度が6例、不均一高濃度が70例、乳腺散在が51例、脂肪性が16例であった。カテゴリー判定はMGにおいてカテゴリー 1が166乳房、カテゴリー 2が26乳房、カテゴリー 3が49乳房、カテゴリー 4が34乳房、カテゴリー 5が10乳房であった。DBTの参照結果を追加したカテゴリー判定はカテゴリー 1が156乳房、カテゴリー 2が24乳房、カテゴリー 3が56乳房、カテゴリー 4が34乳房、カテゴリー 5が15乳房であった。DBTを参照することにより確信度が上昇したもののカテゴリー判定が変わらなかったのは 259乳房であった。カテゴリーが上昇したもののうちカテゴリー 1/2からカテゴリー 3以上へ上昇したもの、すなわち感度が上昇したものは15乳房であった。すべてカテゴリー 3への上昇で、カテゴリー 4や5への上昇は認めなかった。精査結果は良性もしくは良性疑いが9乳房であった。悪性は6乳房で非浸潤性乳管癌が3例、浸潤性乳管癌が2例、濾胞性悪性リンパ腫が1例であった。このうち浸潤性乳管癌の2例は初回読影時にはカテゴリー 1と判定したが、精査結果を踏まえた後ろ向き検討では構築の乱れ疑いでカテゴリー 3と判断した。カテゴリーが上昇したもののうちC感度が上昇したものは10乳房で、腫瘤の辺縁や構築の乱れが明瞭となりカテゴリー 3から4へ上昇したものが5乳房、腫瘤に加えスピキュラが明瞭となりカテゴリー 4から5へ上昇したものが5乳房であった。1乳房で別個に新たな構築の乱れが明瞭となった。カテゴリー低下、すなわち特異度が上昇したものは1乳房で、FADカテゴリー 3から1へ低下した。
【結論】今回の検討ではDBT追加によるカテゴリー判定への影響は91%が不変、8.7%が上昇、0.3%が低下であった。一方浸潤癌2例は初回判定時にDBTでのみ認められる構築の乱れ疑いを認識できず、DBT読影の習熟の必要性が明らかとなった。

P-11-82

術前化学療法を行ったトリプルネガティブ乳癌の乳腺エコーによるpCR予測

Prediction of pathological complete responce in patients with neoadjuvant treatment for TNBC

[1]市立奈良病院　乳腺外科、[2]市立奈良病院　看護部
松井　智也[1]、松本　沙耶[1]、松井　千里[1]、今井　　文[1]、谷口　章子[2]、
小山　拡史[1]

【背景】
トリプルネガティブ乳癌（TNBC）では術前化学療法（NAC）施行症例において、病理学的完全奏功（pCR）が得られた症例はpCRを得られなかった症例と比較して予後が良好な事が知られている。現状では事前にpCR症例を予測する事は困難とされており、事前にpCR症例が予測できれば、pCRに至る症例に対しては手術療法の省略を、pCRに至らない症例に対しては術前治療強度を上げる等の対処が可能となり予後の改善に結び付く可能性がある物と考える。今回TNBC症例においてNAC2コース目終了迄のpCR症例とnon-pCR症例の相違を検討した。
【方法】
2015年6月～ 2019年7月で標準的なアンスラサイクリン系・タキサン系のNACを終了したTNBC26例を対象とした。病巣の特定が難しい物、炎症性乳癌や皮膚浸潤を伴う物、深部が測定不能な物、測定不能な病変を含む症例は除外した。
化学療法投与前にエコーで計測し、深さ方向の最大径（縦径）と、それに直行する横方向の最大径（横径）の積の変化率を評価した。複数の病変が見られる場合は最大の物を評価した。pCRはリンパ節転移も含めた浸潤癌の消失とし、DCISの残存は含めた。
【結果】
TNBCに対してNACを行った26例のうちpCR症例は10例（38%）であった。2コース目投与後の縦径と横径の積の変化率の平均はpCR症例で68%non-PCR症例で48%であった。2コース投与後の縦径と横径の積の変化率が70%以上の症例ではpCR率は83%（5例/6例）であった。
【考察】
今回の検討から2コース投与後の積の変化率が70%を超える場合pCR率が高いことが示唆された。
化学療法2コース終了時に奏功率を予測することで、non-pCR症例に対して、NACの強度を高めることや、薬剤変更の検討を行う事ができると予想される、pCR予測の精度が向上することで、pCR症例に対する手術療法省略の検討にも繋げる事が可能になると予想される。予測精度の向上には更なる症例数の蓄積や予測要素の検討が必要になると考える。

P-11-83

MMG検診カテゴリー 3FAD症例の精査結果の検討

Detail results of the FAD findings of the MMG

伊賀市立上野総合市民病院　外科
毛利　智美、田中　光司

目的:MMG結果がFAD、カテゴリー 3となり精査目的に受診された症例における精査結果を検討した。
方法:対象症例は2018年7月-2018年12月までの6か月間に当院乳腺外来を乳癌検診要精査となり受診した125症例の内MMG検診結果がFAD、カテゴリー 3であった症例64例について検討した。
結果:患者年齢中央値は48歳（28-77歳）であった。FADを指摘された症例の内USにて何等かの所見を認めた症例は26例（41%）であった。US所見で異常無であった症例は38例（59%）であった。USで所見を認めた症例の内細胞診検査を行った症例は20例で全症例の31.25%であった。針生検を行った症例は3例で全体の4.69%であった。針生検を行った症例はまず細胞診を行って鑑別困難となりその後針生検を施行した症例が2例とMMG、US所見から乳癌が疑われて細胞診、針生検を行った症例が1例であった。針生検施行症例の最終診断結果は乳癌1例 繊維腺腫1例、乳管過形成が1例であった。検診MMGでFADカテゴリー 3となり精査行った結果乳癌と診断された症例は1例1.56%であった。
結語:対象期間においてMMG検診にてFADカテゴリー 3となり当院を受診された症例における乳癌の発見率は1.56%であった。

P-11-84
当院におけるマンモグラフィー陰性乳癌の検討
Study of mammogram negative primary breast cancer in our hospital

公立甲賀病院
森　　毅、沖野　　孝

目的;近年、マンモグラフィー（MMG）単独検診が増加しているが、MMGで検出されない乳癌症例も散見される。今回我々は、当院で診断された乳癌症例のうちMMGで異常を認めなかった症例について後方視的に検討した。
方法;2014年1月から2019年11月の期間に、当院で診断された乳癌215症例のうちマンモグラフィーで異常指摘できなかった12例について臨床病理学的に検討した。
結果;年齢の中央値は60歳（43-75歳）。背景乳腺濃度は、高濃度乳腺が1例、不均一高濃度乳腺が7例、散在性乳腺が4例、脂肪性乳腺は0例であった。発見契機は検診要精査で対側に偶発発見されたものが4例、腫瘤自覚が3例、乳頭異常分泌が2例、他科のフォローCTでの偶発発見が2例、エコー検診発見が1例となっていた。エコー所見は腫瘤像が7例、低エコー域が5例で、腫瘍の占拠部位はA領域が4例、C領域が6例、E領域が2例であった。手術は9例に温存手術、3例に全摘手術が施行され、全例センチネルリンパ節生検が施行されていたが、1例はセンチネル陽性で腋窩郭清が施行されていた。病理はDCISが6例、浸潤性乳管癌が6例であった。腫瘍径の中央値は12mm（3-29mm）で、浸潤癌のサブタイプはLuminalAが4例、LuminalBとHer2 enrichが1例ずつであった。浸潤性乳管癌6例で検討すると、全例40代と50代で、MMGの背景乳腺濃度は不均一高濃度であり、4例は触診にて腫瘤触知可能であった。
結語;MMG陰性乳癌は、比較的予後のよいDCIS、LuminalAタイプのものが多いものの、20mmを超える腫瘍径の乳癌や腋窩リンパ節に転移を認めた症例もあり、比較的若い年齢や背景乳腺濃度が高い症例では、視触診やエコーを併用した検診、自己触診の啓発なども重要であると考えられた。

P-11-85
MRIによる乳がん骨髄転移の検出と治療効果の評価
The detection and evaluation of the bone marrow metastasis of breast cancer by MRI

社会医療法人誠光会　草津総合病院 乳腺外科
木下　一夫

骨転移は乳癌の最も高頻度な再発形式であるが、高度なtumor burdenの症例を除けばその予後は比較的良好である。遠隔転移の早期診断が予後の延長に寄与することは現在否定されており、通常用いられている骨シンチやCTおよびPETでの診断能も不十分であることから、乳癌においてはこれまで骨転移の早期発見は意図されてこなかった。また治療の効果判定の面でもRECISTで骨病変は測定不能病変とされ、重要視されていない。一方骨髄中の腫瘍細胞（DTC）は早期の乳癌でもその存在が指摘され、術後の骨転移のみならず他の部位も含めた晩期再発との関連性が示唆されている。DTCやCTCおよびその遺伝子産物は予後予測と治療効果のサロゲートとしてリキッドバイオプシー開発の対象となっている。
MRIは骨病変に関して石灰化病巣、硬化性病巣の観察には適さないが、黄色髄となった成人では骨梁構造が破壊される前の転移巣である骨髄転移を優れた分解能で描出することができる。その結果MRIではDTCの増殖である骨髄転移の早期発見とそれに対する薬物治療効果の精緻な評価も可能である。最近乳癌の薬物治療の進歩で、骨転移でより有効と考えられる抗がん剤や分子標的薬が出現している。今後、骨転移の早期の段階である骨髄転移に対し薬物治療を行うことが予後の延長に寄与するか検討する上でも、骨および骨髄転移の正確な画像診断が必要であり、MRIの重要性が増していると考えている。
最近MRIではDWIBSへの期待が高まっているが、当院では未導入であるため、当科では体幹部CT等で骨病変のない症例で、骨転移のサンプリング検査として最も骨転移の危険性が高い部位である胸腰椎を選択して単純MRI検査（矢状断;T1,T2,T2fatsat,DWI）を症例を選んで行っている。乳がん骨髄転移の検出と治療効果の評価に関してMRI画像を供覧し、その有用性について討議したい。
(症例1)多彩な骨・骨髄転移;MRIとCTの対比
(症例2) NAC pCRのTN症例、術後9 ヵ月での骨髄転移再発
(症例3)化学療法後ホルモン療法中の陳旧性骨転移とMRI発見の骨髄転移
(症例4)多発骨・骨髄転移に対する薬物治療奏効例
(症例5) CDK46阻害剤+SERD治療中骨髄転移増大
(症例6)化学ホルモン治療後CRと考えられるde novo stage4 骨転移症例

P-11-86
マンモグラフィと超音波検査の総合判定と比較読影の実際
Mammography Screening Combined with Ultrasonography and Comparative Reading

大宮シティクリニック
三浦　弘之

【背景】日本乳腺甲状腺超音波診断会議乳癌検診研究班からマンモグラフィ（MMG）と超音波検査（US）の総合判定基準が提唱されている。また経年受診者で画像に変化がない症例も認められる。
【対象・方法】2018年1月から2019年10月までに大宮シティクリニックで施行したマンモグラフィ（MMG）18802例を対象にした。超音波検査（US）との総合判定の実際と経年受診者での比較読影による総合判定の実際を検討する。
【結果】受診者に分かりやすく、カテゴリー分類は用いておらず、異常なし16802例、心配なし878例、3カ月後再検10例、6カ月後再検31例、要観察746例、要精検335例（2.0%）であった。異常なしのうち、MMGで腫瘤あるいはFADと判定しUSで所見の無かったものが35例、嚢胞あるいは線維腺腫3例、石灰化にともなう所見がなかったものが2例であった。心配なしのうちUSで所見の無かったものが13例、嚢胞あるいは線維腺腫、粉瘤46例、石灰化にともなう所見がなかったものが5例であった。USで所見がなくてもMMGとの総合判定で6カ月後の再検としたものが2例あった。要観察としたもののうち、腫瘤あるいはFADと判定しUSで所見の無かったものが5例、嚢胞あるいは線維腺腫、乳腺症、過誤腫20例、石灰化にともなう所見がなかったものが5例であった。
比較読影あるいは前回検査を考慮した症例では、異常なしのうち、MMGで腫瘤あるいはFADと判定し過去に同所見でUS所見の無かったものが14例、嚢胞2例、石灰化にともなう所見がなかったものが1例、経時的変化がないものが1例であった。心配なしのうち経時的変化がないものが24例、縮小したものが2例、嚢胞あるいは線維腺腫10例、石灰化に変化がないあるいは減少したものが52例であった。要観察としたもののうち、経時的変化がないものが36例、縮小したものが6例、MMGで腫瘤あるいはFADと判定し過去に同所見でUS所見の無かったものが2例、嚢胞あるいはFA、乳腺症30例、石灰化に経時的変化がないものが17例であった。
【考察】MMGとUSの総合判定および比較読影により、不要な精検を減少させることができる。過小評価を防ぐため、MMG・US所見、石灰化の程度に応じて、観察期間を設けることも肝要である。

P-11-87
演題取り下げ

P-11-88

ソナゾイド静脈内投与による乳癌術前センチネルリンパ節同定法の検討

Identification of sentinel lymph nodes by intravenous administration of sonazoid in breast cancer

[1]自治医科大学附属さいたま医療センター 一般消化器外科、
[2]自治医科大学附属さいたま医療センター　臨床検査部
蓬原　一茂[1]、尾本きよか[2]、力山　敏樹[1]

乳癌手術においてセンチネルリンパ節(SN)生検は標準術式として確立された方法である。術中の同定方法は色素法、アイソトープ法などがあり、術前の同定方法はリンフォシンチグラフィ、造影CTなど行われている。我々はこれまでソナゾイドを乳輪皮内投与して術前に同定する方法を報告してきた。しかし、皮内投与方法は痛みを伴い、標準的投与方法ではないことが問題となる。ソナゾイドは乳癌の診断だけではなく周囲の進展状況もリアルタイムに評価可能であり、以前より術前の腫瘤の検査として行ってきた。そして、ソナゾイド静脈内投与（静注）を行う時に腋窩リンパ節に造影効果を認めることからその有用性を検討した。【対象】2018年1月から12月まで当院で術前にリンパ節転移陰性と診断しセンチネルリンパ節生検を施行した乳癌患者57例【方法】術前にソナゾイド（0.7ml）静注後、腫瘤と腋窩リンパ節（位置と深さ）を確認し、術中にインジゴカルミンを乳輪皮内に1-2ml注入後S Nを確認摘出した【結果】女性55名 男性2名 年齢38-82（median60）歳 術前SN同定56/57例 SN転移あり7例【考察】ソナゾイド静注で造影された腋窩リンパ節に転移陽性のリンパ節が含まれていることから、このリンパ節にSNが含有されていることが確認できた。正確な皮膚切開と皮膚からSNまでの距離の判明は術中のSN摘出に有用であった。術前のソナゾイド静注は手術時と同じ体位で腫瘤の位置、周囲への進展評価に加え、SNの位置同定にも簡便に確認でき有用であることが示唆された。

P-11-89

乳腺ダイナミックCTを用いた乳癌広がり判定についての検討

Breast cancer expanse judgment using dynamic CT examination

総合上飯田第一病院　乳腺外科
窪田　智行、雄谷　純子

乳癌の広がり診断において一般にはMRIが使用され、乳腺ダイナミックCTでの広がり診断の報告は少ない。しかし、通常CTにより肺肝転移の有無は検索されており、同時にCTによる乳癌広がり診断を行えば、患者の負担は軽減される。また、CTでは手術体位で撮影され、通常腹臥位でのMRIより手術時の病巣のズレは少ないと思われる。乳房温存手術、切除断端癌陽性例において、乳腺ダイナミックCTでの広がり診断の有用性を検討した。<方法>撮影装置はシーメンス社マルチスライスCT128列を使用。造影剤注入後30秒、75秒で撮影し、主にMIP画像で広がりを判定した。<対象>2014年から2018年に当院で施行した634例の乳癌手術中、乳腺部分切除を行った224例（温存率35.4%）あり、切除断端癌陽性であった42例から術前化学療法を行った2例を除いた40例を対象に、CT画像での広がり判定と組織全割のmapping図と対比検討した。<結果>組織は、非浸潤性乳管癌6例、微小浸潤癌2例、浸潤性乳管癌27例（乳管形成型11例、充実型13例、硬性型3例）、粘液癌1例、浸潤性小葉癌4例、浸潤性微小乳頭癌1例であった。断端はポリゴン法で検索し、5mm内側で判定しており、手術標的の癌による断端陽性が34例、標的癌は切除できたものの断端に多発癌が見つかり断端陽性になった症例が6例あった。断端部の形態は、乳管内進展32例、浸潤は8例であった。組織mapping図を元にCTを見直し、断端陽性部分に造影所見があった症例が15例あったがうち2例では背景の造影所見との区別ができず判定は困難と思われた。全く所見が見られなかった症例が25例あった。同時にMRIによる広がり診断を行った症例が9例あり、CTの所見と比較して同様（有所見、無所見合わせて）6例、CTで見られなかった断端部所見を有していた症例が3例あった。術後の対応として、追加切除29例（8例は再度部分切除を行い2例で断端陽性で全摘となっている）、放射線照射で経過観察が9例、全身治療のみを行った症例が1例あった。<まとめ>CTでの広がり診断を中心に行った乳房温存手術での断端癌陽性率は、偶発癌で陽性であった症例も含めて18.8%であった。断端癌陽性症例中13例では、何らかの造影所見が見られたため、診断精度の向上によりさらに断端癌陽性率の低下が見込まれた。乳腺ダイナミックCTでの広がり診断は、臨床的に有用と思われた。

P-11-90

当院における超音波検査のみで検出された乳癌症例の検討

The study of breast cancer cases detected only by ultrasound at our clinic

赤羽乳腺クリニック
山口　温子、藤田　美幸、後藤　陽子、徳倉　裕美、杉野　知美、
神原佳奈美、赤羽　和久

【背景】乳癌検診において死亡率減少効果が証明されている検査方法はマンモグラフィ（以下MMG）のみである。J-STARTではMMG単独に比べ超音波検査（以下US）を併用した場合に乳癌検出率が高くなるという結果が示されているものの、USの死亡率減少効果は証明されておらず、対策型検診では用いられない。今回、当院においてUSのみで検出された乳癌症例についてその傾向を検討した。【方法】2017年5月から2019年9月までに当院で診断した乳癌患者のうち、USのみで検出された症例について医師と技師でMMG、US画像の再読影を行った。MMGについては全例において3D撮影を行っているため、2Dと3Dで読影を行った。【結果】期間内に乳癌と診断した患者195名のうち、US所見のみで悪性を疑った症例は14例（7.2%）であり、8例（57.1%）が浸潤癌、6例（42.9%）が非浸潤癌であった。年齢は31 ～ 67歳で40代が6名と最も多く、高濃度乳房が8例、非高濃度乳房が6例であった。いずれもUS所見のカテゴリーは3または4であり、血流がvascular ～ hypervasucular、エラストグラフィがスコア4以上のどちらかを満たしていた。14名のうち6名は初回のUSで病変を認めたが積極的に悪性を疑う所見ではなく、半年ごとのUSフォロー中にサイズ増加・血流増加などを認め、病理検査で悪性と診断した。浸潤癌8例では病変サイズの平均が8.7mmで、10mm以下が5例（62.5%）であった。サブタイプはLuminalタイプ7名、Triple negative1名であった。【考察】J-STARTの対象と同じ40代でMMG陰性乳癌が多く検出された。高濃度乳房と非高濃度乳房の症例数はほぼ同等であり、どちらの場合にもUSの追加が有効である症例が存在した。高濃度乳房に対し3DMMGよりもUSの方が有意に乳癌検出率が高かったとの報告があるが、今回の14例も全例で3DMMGを施行していた。J-STARTの結果では中間期乳癌の半数がUSで検出された。今回の集計結果では浸潤癌のサイズの平均は10mm以下であり、またフォロー中に検出された症例が約半数あった。無侵襲検査であるUSはMMGよりも高頻度に施行でき、病変の形態や質的情報に加え血流・硬さの情報も得られることから、浸潤癌の早期発見に寄与する例がある。

P-11-91

乳房のUltrafastダイナミックスタディにおける灌流画像を用いた乳房の良悪性鑑別に関する検討

Diagnostic Performance of Pharmacokinetic Parameters Based on Ultrafast Dynamic MRI of the Breast

[1]佐賀大学　医学部　放射線科、[2]シーメンスヘルスケア株式会社、
[3]Siemens Healthcare GmbH
山口　　健[1]、中園　貴彦[1]、江頭　玲子[1]、福井　修一[1]、丸山　克也[2]、
Nickel Dominik[3]、入江　裕之[1]

目的:
乳房のultarafastダイナミックスタディにおける灌流画像を用いた乳房病変の良悪性鑑別能について検討する。
対象と方法:
2018年8月から2019年11月の期間にultrafastダイナミックスタディを含む乳房MRIを施行された乳癌49例、良性13例で検討した。乳癌は全例生検で確定診断した。良性病変13例中7例は生検で確定され、残り6例は1年以上の経過で変化なく良性と診断した。
Ultrafastダイナミックスタディは圧縮センシング技術を用いて、1相あたり2.9秒で、造影前1相、造影後30相（造影後の全体の撮影時間は87秒）撮影した。このultrafastダイナミックスタディのデータをシーメンス社製の灌流画像解析ソフト（tissue 4D）を用いて解析し、Ktrans、Kep、Ve、iAUCの値を算出した。それぞれの値を用いた乳癌と良性病変の鑑別能を検討した。
結果:
乳癌は良性病変に比べてKtrans値（0.358 vs 0.138; P=0.0039）、Kep値（1.086 vs 0.695; P=0.0349）、iAUC値（20.499 vs 10.433; P=0.0017）が有意に高かった。Ve値には有意差はなかった。ROC解析による乳癌と良性病変の鑑別能はVe値を用いた際に最も高くそのAUC値は0.785、11.078をカットオフ値とする感度は61.54%、特異度は89.8%であった。
結語:
Ultarafastダイナミックスタディにおける灌流画像は乳癌と良性病変の鑑別に有用であったがその感度は低く、更なる検討が必要である。

P-11-92

術前化学療法の効果判定および残存病変評価に対するトモシンセシスの有用性

Digital breast tomosynthesis is beneficial to estimate pCR after neoadjuvant chemotherapy

[1]国立がん研究センター中央病院　乳腺外科、
[2]国立がん研究センター中央病院　放射線診断科、
[3]国立がん研究センター中央病院　病理診断科
渡瀬智佳史[1]、内山菜智子[2]、綿貫瑠璃奈[1]、中平　詩[1]、椎野　翔[1]、
村田　健[1]、神保健二郎[1]、吉田　正行[3]、高山　伸[1]、首藤　昭彦[1]

【はじめに】
乳癌に対する術前化学療法は、治療に対する反応性を確認することができ、乳房温存率を向上させることが知られている。検診や治療介入前の状態ではトモシンセシスの有用性が報告されているが、術前化学療法後の効果判定および残存病変評価に対するトモシンセシスの報告は多くない。今回、我々は術前化学療法施行症例におけるトモシンセシスの有効性について、乳房造影MRIと比較し検討した。
【対象と方法】
StageⅠ～Ⅲの原発性乳癌で、2017年1月1日～ 2019年3月31日の期間に術前化学前後にトモシンセシスが撮影され、化学療法の効果判定がなされた90例を対象とした。解析はJMP ver.11によりt検定およびロジスティックス回帰分析を行い、有意水準はp<0.05とした。またトモシンセシス、MRIによる病理学的CRの予測能をreceiver operating characteristic（ROC）曲線およびarea under ROC curve（AUC）値により評価した。
【患者背景】
患者背景は年齢中央値49歳（30-71歳）。StageはⅠ:Ⅱ:Ⅲ=2例:55例:35例。cN+は66例。治療前の針生検では、浸潤性乳管癌 85例、特殊型5例。HR+/HER2- 35例、HR+/HER2+ 19例、HR-/HER2+ 15例、HR-/HER2- 21例。術前化学療法のレジメンはAC+パクリタキセル84例、AC+ドセタキセル4例、EC+ドセタキセル1例、TC 1例。抗HER2療法としてはトラスツズマブを31例、トラスツズマブ+ペルツズマブを1例で投与された。
【結果】
画像上の効果判定について、トモシンセシスでは、PD 2例、SD 2例、PR 60例、CR 26例。MRIでは、PD 1例、SD 1例、PR 56例、CR 32例であった。病理学的効果判定はGrade 0:1a:1b:2a:2b:3=2:8:24:29:3:24であった。画像と病理学的CRの関係については、トモシンセシスが感度45.8%、特異度77.3%、Odds Ratio 2.87 [95% CI: 1.07-7.72] (p=0.032)、AUC 0.61。MRIは感度50%、特異度69.7%、Odds Ratio 2.3 [95% CI: 0.88-5.98] (p=0.071)、AUC 0.59であった。2群間でp=0.78で有意差を認めなかった。
【結論】
トモシンセシスは、乳癌症例に対する術前化学療法後の病理学的CRを予測するうえで、造影MRIと比較して有意差を認めず、有用な検査と考える。

P-11-93

当院における非浸潤がんの臨床的検討

The clinical examination of non-invasive breast cancer in our clinic

こいけクリニック
小池　健太

非浸潤がんの時点で局所治療を行えばほぼ完治が期待でき、非浸潤がんの拾い上げは重要である。当院で手術を行い、非浸潤がんの診断であった症例の臨床所見、画像所見、穿刺吸引細胞診、組織診を後ろ向きに検討した。
（対象）2015．10月1日から2019．12月30日までの期間に手術を行い最終病理結果が非浸潤がん(乳管がん、小葉がん)と診断された27例。
（結果）27例中血性乳頭分泌を5例、腫瘤を4例に認め、18例は検診異常または症状なしであった。マンモグラフィー検査は27例中21例に所見を認め、その中で12例はカテゴリー 3以上の石灰化、9例はFAD、腫瘤、構築乱れだった。エコー検査は27例全てに所見を認め、その中で17例に腫瘤病変を認め、10例は非腫瘤性病変であった。high gradeDCISとnon highgradeDCISでエコー所見をみると、腫瘤病変の中の17.6%（で3/17）、非腫瘤病変の30.0%（3/10）がhigh grade DCISであった。構築乱れを呈した42.9%（3/7）が、構築乱れを認めなかった15.0%（3/20）がhigh gradeDCISであった（p値0.0016）。MRI検査を施行した21例中19例で乳がん疑いの結果で、2例は乳腺症の結果であった。細胞診は穿刺吸引細胞診を25例に、乳頭分泌細胞診を1例に行った。全ての症例はclassIII以上であり、classVの確定診断がついたのは26例中14例だった。マンモトーム生検を行った19例中16例は非浸潤がん、他3例はADH、乳頭腫(2例とも術後最終病理診断で非浸潤がん)、検体不良であった。
（考察）DCISのエコー所見は腫瘤病変、非腫瘤性病変が63.0%、37.0%,だった。High grade DCIS、non-high grade DCISでエコー所見をみてみると、腫瘤病変かどうかは相関なかったが、構築乱れの有無は相関を認めた。また細胞診のみでは非浸潤がんの確定に至らない症例も多く、細胞診結果がclassIII以上の時は積極的にマンモトーム生検やその次の段階で切除生検を行う必要があると考えられた。
（結語）非浸潤がんの拾い上げには画像検査(マンモグラフィー、エコー、MRI検査)、細胞診、組織診を順次適切にすすめることが重要である。またエコー所見では腫瘤病変以外に、構築乱れを拾いあげることがhigh grade DCISの拾い上げに重要である。

P-11-94

乳房用リング型超音波画像診断装置（リングエコー）の診断能試験

Prospective study using innovative diagnostic imaging system "breast ring echo"

昭和大学　医学部　外科学講座　乳腺外科学部門
明石　定子、井手　佳美、吉沢あゆは、増田　紘子、橋本梨佳子、
垂野　香苗、桑山　隆志、殿内　祐美、阿多亜里沙、小松　奈々、
永田　彩、中村　清吾

（背景）マンモグラフィは検診により乳癌死減少が証明されている唯一のモダリティであるが、高濃度乳房に対し、乳がん検出感度が著しく劣る弱点を有している。乳房超音波は高濃度乳房に対しても感度が落ちることなく、J-START試験でマンモグラフィ単独検診よりも1.5倍乳がんを検出することが証明された。しかし、従来のハンドヘルドエコー（HHUS）には、技師の技能により乳がん検出率に差があること、技師数の不足、低い再現性という問題があり、この欠点を補う機器として開発されたのが、自動乳房超音波装置である。現在自動超音波には仰臥位で撮影するABUSやABVSと、腹臥位で撮影する装置の2タイプがある。今回臨床試験を実施するのは後者の腹臥位タイプで、リリーメドテック社開発のリングエコーである。プロトタイプによるパイロット試験では、優れた病変描出能を示した。本試験の目的は、撮像における安全性及び有効性を探索的に評価することである。併せて、リングエコー装置による診断基準等作成のための基礎的データを収集する。
（対象と方法）対象は乳がんあるいは乳がん疑いで当院を受診し文書による同意が取得できた20才以上の女性。検査台上には穴があり、脱気した水が満たされており、被験者は腹臥位になり、穴の中に乳房を片方ずつ下垂させる。台にはエコープローブがリング状に複数連結しており、上下動することにより全乳房をcoronalに断層像を撮影する。読影は3次元データ上で行う。2019年10月から2020年3月までの予定で実施中である。プライマリーエンドポイントはリングエコー装置とHHUSの要精査対象病変の発見の一致度である。

P-11-95

当院における乳癌の腋窩リンパ節転移に対する超音波診断能の検討

Evaluation of US diagnosis for metastatic axillary lymph node of breast cancer

三河乳がんクリニック
小島美由紀、小林　美樹、壁谷　真理、岡田あかね、渡辺　恵美、
吉田　直子、水谷　三浩

【背景・目的】近年の乳癌根治手術において、腋窩リンパ節（LN）転移のない症例を適確に篩い分け、腋窩リンパ節郭清（LD）を省略する術式（センチネルリンパ節生検:SLNB）は標準治療と位置付けられている。しかし癌細胞により本来のリンパ流が変更されている場合には、転移陰性の非センチネルリンパ節を誤って摘出し、偽陰性に陥る危険性を孕んでいる。このため画像診断により適切に転移リンパ節の術前診断がなされる意義はとても大きい。乳癌診療における超音波検査（US）は乳房の主病変のみならず、所属リンパ節の診断にも重要な役割を果たしている。今回、我々は当院の乳癌例のLNのUS診断能について検討し報告する。

【対象・方法】2018年1月から2019年9月の当院の原発性乳癌手術例のうち、SLNBまたはLDを施行した292例を対象とした。USによるLN術前診断とSLNBおよびLDの病理診断とを比較検討し、USによる診断精度について評価した。USによる転移診断は形状、リンパ節門部の有無、皮質部の肥厚パターンなどから総合的に判断した。なお皮質部の肥厚は①肥厚なし、②全周性肥厚、③不規則肥厚、④局所的肥厚、⑤リンパ節門部消失の5パターンに分類した。

【結果】US診断精度は感度83%、特異度95%、陽性的中率83%であった。皮質部のパターン別の転移頻度は、①9.3%（9/97例）、②60%（21/35例）、③68.8%（11/16例）、④0%（0/117例）、⑤81.5%（22/27例）であった。LN転移64例のうち、US診断の偽陰性症例は17.2%（11例:①9例、②2例）で、全て転移個数4個以下、楕円形、皮質肥厚軽度（3mm以下）であった。

【まとめ】皮質部肥厚パターン分類で全周性肥厚、不規則肥厚、リンパ節門部消失を呈した例に転移陽性が多く、局所的肥厚には転移は認められなかった。またUS診断の偽陰性例は、転移による形態変化の乏しい症例ばかりであった。したがってUS診断を過信せず、他の画像診断やSLNBを組合わせ、誤診を避けることが肝要であろう。今後さらに症例を蓄積し検討を重ね、USによるリンパ節診断の精度の向上に努めたい。

P-11-96

MMG石灰化病変におけるトモシンセシスガイド下VABの有用性

Clinical performance of digital breast tomosynthesis-guided vacuum-assisted breast biopsy

[1]愛知医科大学　乳腺・内分泌外科、[2]愛知医科大学　放射線科
井戸　美来[1]、西塔　誠幸[1]、坂野　福奈[1]、伊藤由季絵[1]、後藤真奈美[1]、
高阪　絢子[1]、毛利有佳子[1]、藤井　公人[1]、中野　正吾[1]、鈴木耕次郎[2]

【Aims and objectives】
For mammographically detected lesions, including clustered microcalcifications, that cannot be identified on ultrasound, prone stereotactic vacuum-assisted breast biopsy (ST-VAB) is performed as a gold standard. Digital breast tomosynthesis guided vacuum assisted breast biopsy (DBT-VAB) has been developed over the past few years, and can be performed similarly to the stereotactic technique.The aim of this study was to compare the clinical performance of ST-VAB and DBT-VAB in Japanese women.
【Materials and methods】45 ST-VABs and 86 DBT-VABs were performed in 131 consecutive patients with microcalcifications suspicious for cancer.For each biopsy,tissue sampling success rate,time spent on procedure (time for positioning, time for targeting and entire biopsy time) ,histopathology and complications were evaluated.
【Results】
The tissue sampling success rates were 96% for the ST-VAB group (43/45) and 98% for the DBT-VAB group (84/86) . Time for positioning, time for targeting, and total examination time for ST-VAB were 10.6±6.4minutes, 33.4 ±13.1 minutes, and 66.6±16.6 minutes, which were significantly longer than those for DBT-VAB (6.7±5.3 minutes, 22.5±6.9 minutes, and 54.5±13.1 minutes) , respectively (p<0.001) . There were no differences in distribution of pathological findings between the two groups. No major complications were observed with either system.
【Conclusion】
The clinical performance of DBT-VAB was significantly superior to ST-VAB.DBT-VAB made it easier to predict the risk of skin perforation and to position the target because the information about lesion depth was provided immediately. Also, decreased breast compression and total examination time reduces the physical burden on both patients and medical staff.

P-11-97

乳癌ハイリスクグループに対するサーベイランスMRI検出乳癌の超音波所見の特徴

Characteristics of US findings of breast cancer detected by surveillance MRI for high-risk groups

[1]がん研究会有明病院　画像診断部、[2]がん研究会有明病院　乳腺センター、
[3]がん研究会有明病院　臨床遺伝医療部、
[4]がん研究会有明病院　超音波検査部、[5]がん研究会がん研究所　病理部
五味　直哉[1]、菊池　真理[1]、北川　大[2]、中島　絵里[2]、吉田　玲子[3]、
前田　哲代[2]、細永　真理[2]、加藤千絵子[4]、國分　優美[4]、圓岡　有里[4]、
大迫　智[5]、宮城　由美[2]、森園　英智[2]、高橋　洋子[2]、高畑　史子[2]、
中島　健[3]、上野　貴之[2]、大野　真司[2]

【背景】*BRCA*変異陽性者を含む乳癌ハイリスクグループに対してはマンモグラフィ (MG) とMRIによる年1回の検診が推奨されている。生命予後に関わる浸潤癌の早期検出はMRIがMG、USよりも高感度であるため、ハイリスクスクリーニングにはMRIが第1選択であるが、基本は年1回である事から当院ではMRIのインターバルを補完する目的で半年ずらしてMGを年1回、かつ半年ごとにUSを施行している。中間期癌を減少させるには半年ごとのUSが重要な役割を担っており、ハイリスクグループのMRI検出乳癌のUS所見の特徴や診断時の注意点について理解しておく必要がある。
【目的】ハイリスクサーベイランスMRI検出乳癌のUS所見の特徴を明らかにする。
【対象】2013.10～2019.11に当院施行ハイリスクサーベイランスMRI 255件、123症例中、病理学的に乳癌と診断された7例。
【方法】乳癌を検出したMRI施行日を中心に、USによる病変検出時期を①MRI施行より前の期間②MRIと同日③MRI施行後の2nd look USの3つに分けて、検出時期と検出時のサイズおよびUS所見(形態、境界、内部エコー、局在、血流)について、後ろ向きに評価を行った。
【結果】7例は年齢24～73歳,乳癌未発症1例、既発症6例。遺伝子検査:*BRCA1* 変異陽性2例, *BRCA2* 変異陽性3例,陰性1例,未検査だが家族歴濃厚1例。病理はIDC 6例 (硬性型3,充実型3) ,DCIS 1例。サブタイプ:Luminal (L) 3例, Triple negative (TN) 3例。浸潤径 (平均) mm:L 2-5 (3) ,TN 7-38 (22.5)。NG:L (1:2例,2:1例) ,TN (全て3)。Ki-67: L (低:2例, 中:1例) , TN (高2例,不明1)。USによる病変検出時期とサイズは①0例②4例 (57%) ,5-32 (平均14.7) mm ③3例 (43%) ,6-9 (平均8) mm。US所見は腫瘤 6例 (86%) , 非腫瘤(低エコー域) 1例。境界・内部エコー:明瞭平滑・均質低エコー 2例,不明瞭・均質極低エコー 1例,不明瞭・不均質低エコー 3例。乳腺内局在:Anterior1例,Middle 1例,Posterior 5例 (71%)。血流:avascular5例,surrounding marginal flow1例,plunging flow1例。
【結論】ハイリスクサーベイランスMRIで検出される早期乳癌のUS所見はサイズが小さく、深部に存在する事が多く、境界明瞭平滑・内部均質な低エコー腫瘤でも浸潤癌の可能性がある。これらを考慮すると中間期および2nd look US時の検出感度が上昇する可能性がある。一方、2nd look USで指摘できないMRI検出の深部massについては経過観察ではなく、MRIガイド下生検の適応と考える。

P-11-98

Simultaneous multi-slice echo-planar法を用いた乳房MRIにおける拡散強調画像について

Diffusion weighted imaging with simultaneous multi-slice echo-planar technique in breast MRI

[1]医療法人鉄蕉会　亀田総合病院、[2]医療法人鉄蕉会　亀田京橋クリニック
町田　洋一[1,2]、野村　京子[1]、嶋内亜希子[2]、加藤　義明[1]、永塚真知子[2]、
福間　英祐[1]

【目的】
Simultaneous multi-slice echo-planar法を用いた拡散強調画像 (以下SMS-DWI) を用いることで、乳房MRIにおける拡散強調画像 (以下DWI) の撮像時間短縮を同時に図ることができるが、スライス厚を調整することで画質の向上にも貢献できる可能性がある。本研究はSMS-DWIを用いた乳房MRIの病変描出能と診断能について、従来のsingle-shot echo-planar 法によるDWI (以下SS-DWI)と比較検討する。
【方法】
2018年4月から8月の間に乳房MRIを撮像した症例に対してインフォームドコンセントを取得し、同意の得られた連続55例を対象とした。造影ダイナミックMRI撮影前にSMS-DWIおよびSS-DWIをそれぞれ次のパラメータにて撮像: b値 850 および 1200 s/mm2 (両者) ; スライス間ペーシング 2 mm (SMS-DWI)、3mm (SS-DWI) ; 撮像時間 2分40秒 (SMS-DWI)、3分24秒 (SS-DWI)。それぞれのDWIにおける病変の描出能について比較し、病変の最小および最大の見かけの拡散係数 (ADC) を計測し、それぞれの良悪性鑑別における診断能を、ROC曲線のarea under the curve (AUC)値を用いて比較した。
【結果】
55例のうち23例 (41.8%) が悪性 (2例が非浸潤性乳癌, 21例が浸潤性乳癌)、32例が良性 (58.2%)。55例のうち、SMS-DWIおよびSS-DWIの両者で確認できたのは33例で、そのほかSMS-DWIでのみ確認可能であった症例が1例あった。両DWI上で確認可能であった33例のうち、18例はSMS-DWI法でより明瞭に描出された。ROC曲線のAUC値はSMS-DWIにおける最小および最大ADC、SS-DWIにおける最小および最大ADCでそれぞれ 0.86 (95% 信頼区間 [CI] 0.65-1.00)、0.94 (95% CI 0.84-1.00)、0.92 (95% CI 0.81-1.00) および0.88 (95% CI 0.73-1.00) であり、それぞれの感度/特異度は77.8%/100.0%、77.8%/94.1%、88.9%/88.2%および77.8%/94.1%であった。
【結論】
SMS-DWIを用いることで、従来のSS-DWIと比較し画質、撮像時間ともに優れた画像の取得が可能であった。

P-11-99

HER2陽性乳癌の造影MRI所見と術前治療効果との相関:リンパ球浸潤との対比を含め

MRI of HER2-positive Breast Cancer:Correlation with Neoadjuvant Therapy and Lymphocytic infiltration

[1]国立病院機構　九州医療センター　乳腺センター　臨床研究センター、
[2]国立病院機構　九州医療センター　乳腺外科　乳腺センター、
[3]国立病院機構　九州医療センター　病理、
[4]国立病院機構　九州医療センター 放射線科　乳腺センター
名本　路花[1]、岩熊　伸高[2]、高橋　宏樹[2]、岡部　実奈[2]、藤原美奈子[3]、
原田　詩乃[4]

Objective
We investigated the peritumoral delayed rim enhancement on dynamic contrast-enhanced MR images in HER2-positive breast carcinomas. We examined whether or not neoadjuvant therapy effects could be predicted by the quantitative evaluation of the peritumoral delayed enhancement. We also investigated the pathological cause of the peritumoral enhancement using biopsy specimens obtained before the neoadjuvant therapy.
Methods and Materials
We reviewed the MR images of 38 HER2-positive breast cancer patients who received neoadjuvant therapy. In order to extract the delayed enhancement, we subtracted the early phase from the delayed phase. We also created the signal intensity profile, and referenced to clarify the peritumoral enhancement (P-rim) , and the area was measured. We also measured the area of the whole tumor and then calculated the P-rim/whole tumor area (R/T ratio) . The therapeutic effect was determined using the excised specimen obtained in surgery. The degree of lymphocyte infiltration was classified into four grades based on the range of lymphocyte infiltration per each biopsy specimen:lymphocyte score (LS) . We evaluated the lymphocyte infiltration both in the peri- and intratumoral areas of each tumor.
Results
In the group with a high therapeutic effect, the area of peritumoral enhancement was significantly broader than in the group with a low therapeutic effect.High peritumoral LS showed a high R/T ratio. Peritumoral LS was significantly correlated with the therapeutic effect, high peritumoral LS showed a high therapeutic effect.
Conclusion
Evaluation of the delayed peritumoral enhancement was considered to be effective in predicting the effectiveness of anti-HER2 therapy.

P-11-100

左右の乳房に濃度差があるマンモグラフィ画像の検討

Density difference between right and left mammography using automatic exposure control system

[1]JR 大阪鉄道病院　画像診断センター　放射線部門　放射線室、
[2]JR 大阪鉄道病院　画像診断センター　放射線部門　放射線科
泉　陽美[1]、横田　達哉[2]、林　奈津子[2]、加藤　武晴[2]

【背景】
当院では2019年8月以降、左右の乳房に濃度差がある画像が出現し、読影医に指摘を受けた。撮影には、AECを用いたAuto Filterを使用しているが、再撮影にも改善が見られず、基準を満たすマンモグラフィ画像が得られていない現状である。
【目的】
左右の濃度差があるマンモグラフィ画像における乳腺の構成、撮影条件およびに影響を及ぼす因子についての検討を行う。
【方法】
2019年8月から11月に撮影した、左右の乳房に濃度差があった13症例26乳房MLO撮影における画像の乳腺構成、撮影条件、AECの位置(関心領域2カ所)の画素情報を後方視的に解析し、基準を満たす画像と基準を満たさない画像の比較を行う。また、マンモビューワで初期表示のベース(以下、B)、脂肪(以下、F)、乳腺(以下、G)の画素値を測定し、B-F、F-Gを算出する。
【結果】
乳腺構成は不均一高濃度が多かった。基準を満たさない画像は、管電圧が2症例を除き左右同じであり、mAs値は低かった。圧迫厚(mm)は数mmの差であり、圧迫圧(N)に大きな差はなかった。AGD、ESDは低く、EI値は基準を満たす画像で適正範囲であったが、-25%以下の適正外であった。AECの位置は、関心領域2カ所共に1例を除き200以下であった。Min、Maxはどちらも低かった。また、B-Fは500以上保たれていたが、F-Gが1500以下であった。
【考察】
基準を満たさない画像はROIの位置不良による線量不足が考えられるが、AECはFPDへの到達線量で管理されているため、AECの位置が変動しない限り、再撮影をしても同じ現象が起きてしまうと考える。そのため、Manual撮影で再撮影を行い、線量不足を改善させる必要があると考えた。また、B-Fは基準を満たしており、乳腺外コントラストが良くなっていたが、F-Gの基準値を満たさないため、淡い腫瘤の抽出が難しくなっていると考える。これはデジタルマンモグラフィでは線量により粒状性のみが変化されるため、乳腺濃度が一定に保たれるように画像処理が行われ、乳腺の画素値自体に通常画像と差がなかったためだと考えられた。
【結語】
左右の濃度差があるマンモグラフィ画像における乳腺の構成、撮影条件およびに影響を及ぼす因子について検討できた。

P-11-101

乳癌肝転移の画像情報を用いた免疫療法の効果予測（KBCRN-B-002 TR）

Predicting response to breast cancer immunotherapy using liver imaging (KBCRN-B-002 TR)

[1]京都大学大学院　医学研究科　放射線医学講座（画像診断学・核医学）、
[2]京都大学大学院　医学研究科　外科学講座　乳腺外科、
[3]日本赤十字社　和歌山医療センター　放射線診断科
本田　茉也[1]、片岡　正子[1]、河口　浩介[2]、古武　剛[2]、高田　正泰[2]、
樋本　祐紀[3]、飯間　麻美[1]、太田　理恵[1]、大野　文美[1]、大橋　茜[1]、
鈴木　栄治[2]、川島　雅央[2]、松本　純明[2]、戸井　雅和[2]、富樫かおり[1]

【目的】KBCRN-B-002 TRは骨転移を伴うHER2陰性転移性乳癌に対し、骨転移への放射線治療と抗PD-1抗体薬ニボルマブとを併用した多施設共同での臨床試験である。抗PD-1抗体薬は従来の治療法では得られない長期効果が期待される一方、奏効率は限定的であり、治療法最適化や医療経済の観点からも効果予測因子の同定が急務である。今回我々は無増悪生存期間(PFS)をエンドポイントとし、治療開始時における肝転移の画像パターンとの関連を後方視的に検討した。
【方法】KBCRN-B-002に登録された6施設31症例のうち、増悪の有無と無増悪生存期間が確認でき、かつ治療開始時のCTが参照可能であった25症例(単純・造影CT9症例、単純CT8症例、造影CT8症例)を対象とした。各CTにおける肝転移を放射線科医が視覚的に評価し、①なし②孤立性③びまん性の3パターンに分類した。肝実質にびまん性に広がる転移、多発・癒合し個々の認識が困難な転移を③びまん性と定義し、それ以外の肝転移を②孤立性と定義し、それぞれの群のPFSを比較した。②孤立性と③びまん性については、log-rank検定およびCOX回帰分析を用いた解析を行った。
【結果】肝転移のパターンごとの症例数及びPFS中央値は①4例・132日、②15例・126日、③6例・52日であった。Log-rank検定では③びまん性は②孤立性に比し有意に短かった(p値=0.005)。COX回帰分析ではびまん性肝転移の有無はPFSと有意な相関を示した(ハザード比4.6)。
【結論】治療開始時における肝転移の画像的なパターンは放射線治療併用抗PD-1抗体薬を受ける乳癌患者の予後を層別化でき、患者選択の最適化につながる可能性がある。

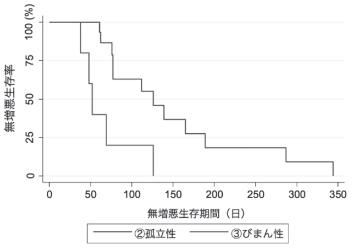

P-11-102

浸潤性乳管癌腺管形成型における超音波像の検討

Ultrasonographic findings of tubule forming type of invasive ductal carcinoma

[1]がん研究会有明病院　超音波検査部、[2]がん研究会　がん研究所　病理部、
[3]埼玉県立がんセンター　病理診断科、
[4]がん研究会有明病院　乳腺センター、[5]がん研究会有明病院　画像診断部
國分　優美[1]、堀井　理絵[2,3]、加藤千絵子[1]、圓岡　有里[1]、高畑　史子[4]、
高橋　洋子[4]、森園　英智[4]、秋山　太[2]、大迫　智[2]、宮城　由美[4]、
上野　貴之[4]、大野　真司[4]、松枝　清[1,5]

【背景と目的】乳癌取扱い規約第18版で乳腺腫瘍の組織学的分類が改訂された。腺管形成型の浸潤性乳管癌は、間質に浸潤する癌細胞が腺管を形成する浸潤癌から篩状癌と管状癌を除いたものである。腺管形成型には、乳管内成分優位のものと浸潤巣優位のものとがある。浸潤巣優位の腺管形成型における超音波上の特徴を明らかにすることを目的として研究を行った。
【対象と方法】乳癌取扱い規約が改訂された2018年5月から2019年3月に当院で手術が施行され、術後の病理標本で腺管形成型と診断され、浸潤巣優位の病変であった症例は50例であった。それらを対象とし、超音波所見について評価を行った。
【結果】対象50例のうち腫瘤像を呈したものは47例（94%）、非腫瘤性病変と判断されたものは3例（6%）であった。腫瘤像を呈した47例中、腫瘤が多発していたものは6例（13%）で残りの41例（87%）は単発であった。腫瘤の形状は不整形が最も多く33例（70%）、これに次いで円形または楕円形、分葉形が認められた。縦横比は0.7より小さなものが33例(70%)であった。腫瘤の境界は明瞭粗ぞうが45例（96%）であった。内部エコーは不均質が31例（66%）、均質が16例（34%）であった。腫瘤のほとんどが低エコーと等エコーの中間的なエコーレベルを示していた。内部エコーが等エコーに近いエコーレベルを示したものは3例（6%）みられた。腫瘤内に点状高エコーが認められたのは4例（9%）のみであった。後方エコーは不変が25例(53%)、増強が21例(45%)、減弱が1例(2%)であった。
【まとめ】旧規約分類における乳頭腺管癌は、形状不整、内部エコーは低エコーで境界は明瞭粗ぞう、後方エコーは不変、縦横比は小さく、石灰化を示す点状高エコーを有することが多いのが超音波上の特徴とされていた。今回、浸潤巣優位の腺管形成型について検討したところ、ほぼ同様の結果であったが、点状高エコーを伴う腫瘤は少なかった。内部エコーは不均質で低エコーと等エコーの中間的なエコーレベルを示すものが多く、腺管形成型に特徴的な所見と考えられた。

P-11-103

浸潤性乳管癌腺管形成型の超音波像の検討

Sonographic findings of invasive ductal carcinoma tubule forming type of the breast

三河乳がんクリニック
渡辺　恵美、壁谷　真理、小林　美樹、岡田あかね、小島美由紀、
吉田　直子、水谷　三浩

【背景・目的】第18版取扱い規約の改定により、乳頭腺管癌は腺管形成型、微小浸潤癌、乳管内成分優位の浸潤癌、篩状癌などに細分化された。硬性型、充実型の臨床は従来の硬癌、充実腺管癌と不変と考えられるが、腺管形成型は乳頭腺管癌のものとどのように変わるだろうか。そこで腺管形成型の超音波診断について検討した。

【方法】対象は2019年1月～ 11月の原発性乳癌手術例162例のうち、腺管形成型と最終診断された18例（32歳-72歳:中央値49歳）の超音波所見とその推定組織型(従来の推定組織型にて診断)を後方視的に検討した。

【結果】超音波所見と推定組織型の概要を表1に示した。

【考察】小腫瘍径の経長傾向、目立つハローや引き攣れの強い腫瘤での後方エコー減弱、内部エコーの混在や部分的な後方エコーの増強などの諸条件より、他の組織型との鑑別に苦慮する例は確かに存在した。それでも従来の乳頭腺管癌の超音波診断基準すなわち内部エコー :等～淡い低レベル、パターン不均質、縦横比:横長、境界:不明瞭～明瞭粗糙、後方エコー :不変～軽度増減などの各項目を注意深く評価し総合的に判定すると、腺管形成型の多くに適応可能と考えられた。さらに症例を蓄積し検討を重ねるとともに、微小浸潤癌、乳管内成分優位の浸潤癌、篩状癌などについても検討を拡げたい。

表1.超音波所見と推定組織型

腫瘤 n=17

形状		境界部	
不整形	15	明瞭粗ぞう	5
分葉形	2	不明瞭	12

内部エコーレベル		後方エコー	
低	6	増強	4
等（淡い低含む）	10	不変	9
高	1	減弱	4

縦横比		石灰化	
0.7以上*	6	有	6
0.7未満	11		

*ほとんどが最大径1cm前後の腫瘤

低エコー域 n=1
内部点状高エコー多数

推定組織型

乳頭腺管癌	15
充実腺管癌	2
硬癌	1

P-11-104

乳房撮影装置の更新に伴う圧迫板の評価

Evaluation of Breast compression board with Updating mammography equipment

[1]岐阜市民病院　中央放射線部、[2]岐阜市民病院　乳腺外科
山田　裕子[1]、米津　奈保[1]、細野　芳樹[2]、中田　琢巳[2]

【目的】
乳房撮影装置の更新に伴い圧迫板による検査時の圧迫痛及び圧迫について変化の可能性があり,その評価を行った.
【方法】
2018年11月1日から2018年12月28日までの期間で検査を受けられた患者にアンケート調査を行い,そのうち有効な回答の得られた362件について装置更新前後での前回との痛み比較,痛みスケールについて調査し,温存術歴有と無のグループでの圧迫痛の評価を行った.なお,痛みスケールについてはNRS数値評価スケールを用いた.
また,アンケート有効回答者の臨床画像から乳腺量と,臨床画像情報から圧迫圧,圧迫後の乳房の厚みについて評価を行った.
乳腺量については検診マンモグラフィ認定技師5名,乳腺外科医師2名で行い,合議制にて評価した.
【結果】
装置更新前後で乳腺量と痛みの関係について相関は認めなかったが,前回との痛み比較に関して,温存術歴無のグループでの痛み低減群が21.2%から53.0%と増加し,痛み亢進群が32.7%から15.0%へと減少した.痛みスケールについても,更新後では数値が低下していた.しかし一方で温存術歴有のグループでは痛み低減群が50.0%から38.4%と低下し,痛み亢進群が28.5%から30.8%と増加していた。また,痛みスケールは更新後が増加していた.
圧迫圧については,温存術歴無のグループでは更新前が平均110N,更新後では平均107Nであった.また, 温存術歴有のグループでは更新前の術側が平均85.3N,更新後は平均89.7Nであった.
【考察】
温存術歴無のグループの痛みが大幅に改善した理由として,更新前後の圧迫板の仕組みの違いの可能性があげられる.更新前圧迫板では胸壁から乳頭方向に対してのみ傾斜がかかり圧力が分散されていたが,更新後の圧迫板は乳頭方向だけでなく左右からも乳房を包み込んで圧力がかかる仕組みになっており,正常な乳腺に対しては面内で圧力がより分散されるためと考えた.
しかし,温存術歴有のグループでは術後瘢痕に硬さが残っているため,圧力が十分に分散されず痛みが亢進すると考えた.
圧迫圧の違いについては,更新後の装置では過度な圧迫を防ぐために圧迫圧上限値（当施設では110N）が設定できるようになったためと考えた.
【結語】
装置の更新により温存術歴無のグループでは,圧迫板による圧迫痛は低減された.しかし,温存術歴有のグループではその恩恵を十分享受できていないことが判明した.
今後は温存術後乳房の撮影方法も検討していきたいと考えた.

P-11-105

Fibroepithelial lesionの手術適応における臨床病理学的因子の検討

Evaluate the clinico-pathological factors to decide the indication of surgery of FEL

昭和大学　乳腺外科
小松　奈々、永田　　彩、松柳　美咲、酒井　春奈、松永　有紀、
殿内　祐美、阿多亜里沙、中山紗由香、増田　紘子、垂野　香苗、
橋本梨佳子、桑山　隆志、明石　定子、中村　清吾

【背景】葉状腫瘍（Pyllodes tumor（PT））および線維腺腫（Fibroadenoma（FA））の、臨床、画像、病理組織学的所見による鑑別は時に困難であり、針生検（Core needle biopsy（CNB））で、線維上皮性病変（Fibroepithelial lesion（FEL））と診断される場合がある。FELと診断された症例や腫瘤径が大きい症例においては、診断及び治療目的に腫瘤摘出術を選択する場合も多いが、その適応を決定する際に重要視すべき因子を検討した。
【方法と対象】当院で2010年6月から2019年11月に施行したCNBで、PT、FA、FELと診断された症例のうち、腫瘤摘出術を施行した症例から、悪性腫瘍であった症例や重複症例等を除外した156例を対象とした。これらの症例の腫瘤摘出標本の最終病理診断と、CNBの組織学的所見、臨床所見、超音波画像所見との相関を後方視的に検討した。
【結果】全156症例のCNB診断の内訳は、PT 38例、FEL 52例、FA 66例であった。CNBでPTと診断された症例はすべて、最終病理診断においても変更はなかった。CNBでFELと診断された52症例の最終病理診断は、PT 32例、FA 20例、CNBでFAと診断された66症例の最終病理診断は、PT 9例、FA 57例であった。
臨床所見の検討において、全症例の年齢の内訳は、PTでは40歳未満 20/79例（25.3 %）、40歳以上 59/79例（74.7 %）、FAでは40歳未満 32/57例（56.1 %）、40歳以上 25/57例（43.9 %）であり、PTで40歳以上の症例が有意に多かった。また、全症例の超音波画像所見における腫瘤の縦横比は、PTでは縦横比 0.5未満 22/79例（27.8 %）、0.5以上 57/79 例（72.2 %）、FAでは縦横比0.5未満 37/57例（65.0 %）、0.5以上 20/57例（35.0 %）であり、PTで腫瘤の縦横比が大きいものが有意に多かった。この他、腫瘤の長径、内部エコーパターン、スリット構造の有無等についても検討したが、今回の対象症例においては有意な相関は認められなかった。
【結論】CNBでFELと診断され、手術を検討する場合、当院では半数以上PTである可能性があり、特に40歳以上、腫瘤の縦横比0.5以上の症例では、積極的に手術を考慮する必要がある。
一方で、CNBでFAと診断された場合は、腫瘤径が大きくとも、40歳未満・腫瘤の縦横比0.5未満の症例では、慎重な経過観察も十分選択肢となりうると考えられた。

P-11-106

超音波で精査が行われたCT指摘乳房病変の検討

Ultrasonographic findings of CT detected breast lesions

[1]がん研究会有明病院　超音波検査部、
[2]がん研究会有明病院　乳腺センター、[3]がん研究会がん研究所　病理部
加藤千絵子[1]、國分　優美[1]、宮城　由美[2]、圓岡　有里[1]、高畑　史子[2]、
高橋　洋子[2]、森園　英智[2]、大迫　　智[3]、松枝　　清[1]、上野　貴之[2]、
大野　真司[2]

[背景] 多列検出器型CTの導入以降、高速で広い範囲の撮影が可能となった。画像の分解能が向上したことにより乳房の病変を偶然指摘される機会が増えている。
[対象と方法] 2019年3月～ 7月に当院でCTが施行された21777例中、乳房の病変を指摘され、超音波が行なわれた50症例62乳房を対象とした。検査はCT画像を確認しながら超音波で指摘病変を検索した。
[結果] CTの施行理由は癌の術前、術後スクリーニングがほとんどを占め、精査対象の癌は大腸癌14例、胃癌10例、卵巣・腹膜癌9例、子宮癌7例、悪性リンパ腫2例、頭頸部癌2例、食道癌1例、腎癌1例で、良性その他が4例であった。CT検査施行例中49例が造影後の画像で病変を指摘され、1例は非造影の画像で指摘されていた。CTの所見はmass が36乳房で、単発が31乳房（非造影1例含む）、多発が5乳房であった。non-mass enhancementは26乳房で、限局性の造影は14乳房、びまん性の造影効果を示したのは12乳房であった。CTで両側に病変を指摘されたのは11例であった。以前のCT画像と比較し、16例で病変が増大していた。CT指摘部位に対する超音波を行った結果、カテゴリー判定は、カテゴリー 1・2が35乳房、カテゴリー 3が16乳房、カテゴリー 4・5が11乳房であった。穿刺吸引細胞診（以下FNA）や針生検などの病理検査が施行された症例は、カテゴリー 2でFNA6例（悪性なし）、針生検1例（乳腺症）、カテゴリー 3でFNA8例（悪性なし）、針生検1例（線維腺腫）、カテゴリー 4・5は針生検10例で、非浸潤性乳管癌1例、浸潤性乳管癌9例（腺管形成型1例、充実型1例、硬性型7例）であった。原発癌の治療優先のため、1例が未精査であった。超音波でカテゴリー 4・5と診断された病変のCT所見はmassが9乳房で単発病変、non-mass enhancementは 2乳房で限局した病変であった。
[まとめ] CT検査施行例中、乳房の精査率は0.2%、陽性的中率は20.4%であった。多発したmassやびまん性のnon-mass enhancementでは、超音波のカテゴリー 4・5はなかった。CT指摘病変に対する精査で乳癌と診断された病変は、超音波による診断は比較的容易であった。

P-11-107

CTで発見された乳房内の偶発性病変の検討

Incidental Breast Lesions Detected on Computed Tomography

[1]昭和大学藤が丘病院、[2]昭和大学病院
榎戸　克年[1]、松宮　彰彦[1]、金田　陽子[1]、松柳　美咲[1]、明石　定子[2]、
中村　清吾[2]

【目的】多くの乳腺腫瘍は、腫瘤触知による自己発見、検診異常によって発見されるが、CT検査で偶発的に発見されることがある。特に併存疾患を有する高齢者ではCT検査を行うことが多く、乳房腫瘤が発見される機会が増加している。本研究では、他科で施行されたCT検査にて偶発的発見された乳房内病変について検討を行った。
【方法】2016年12月から2019年11月に行われたCT検査で偶発的に発見された乳房内病変92例を対象として、造影の有無、CT 検査の目的、年齢、病変の種類、腫瘍径、石灰化・腫瘤の形態について検討を行った。【結果】女性90例、男性2例に対して単純CT32例、造影CT60例が行われた。CT検査の目的は、悪性腫瘍の遠隔転移の検索39例、良性疾病患の精査・経過観察39例、循環器疾患の精査5例、ERでの全身検索5例、PE/DVTスクリーニング4例であった。CTで指摘された病変は、腫瘤81例、乳腺肥厚7例、石灰化のみ4例であった。精査の結果、乳癌25例（27.2%）、良性病変35例（38.0%）、女性化乳房症2例（2.2%）、粗大石灰化3例（3.3%）、異常なし23例（25.0%）、その他4例（4.3%）であった。乳癌の内訳は、DCIS4例、浸潤性乳管癌20例、浸潤性小葉癌1例であり、2例がstageⅣであった。平均年齢は、乳癌76.0±2.7歳、良性61.1±2.7歳（p<.0001）であった。測定可能病変での平均腫瘍径は、乳癌15.0±1.3㎜、良性9.3±1.1㎜（P=0.003）であった。腫瘤を伴わずに石灰化のみの場合は、全て良性であった。【結論】CT検査で同時性・異時性重複癌が見つかることがあり、高齢者では乳癌の可能性がある。高齢者で乳房が含まれるCT の読影に際しては、乳腺腫瘤の有無に注意する必要がある。

P-11-108

CT検査を用いた腫瘍倍化時間の測定と臨床病理学的検討

Clinicopathological study on Doubling Time using CT examination

岩手県立中央病院　乳腺・内分泌外科
中村　暁、大貫　幸二、渡辺　道雄、宇佐美　伸、梅邑　明子

【背景/目的】
当院は乳癌術前の病変評価として主にCT検査を使用しているが、過去に他の目的でCT検査が行われていた場合、振り返って読影すると腫瘍が確認できる場合がある。CT検査での腫瘍体積の測定は触診やMG、US検査と比較して客観性がある。今回、診断時のCT検査から腫瘍倍化時間（DT;doubling time）を算出し、DTについて臨床病理学的検討を行う。
【方法】
2014年10月から2019年9月までに当院で手術を施行した乳癌症例のうち、術前検査よりも過去にCT検査が行われていた42症例を対象とした。なお、術前に化学療法が施行された症例および男性乳癌症例は除外した。それぞれの症例についてCT検査の腫瘍径（長径・短径・厚さ）から腫瘍体積を仮定してDTを算出し、臨床病理学的検討を行った。
【結果】
症例全体のDT平均値は470.4日であった。年齢・BMI・病理学的腫瘍径・Ki-67との相関係数について、それぞれ0.12、-0.09、-0.37、-0.46となり、病理学的腫瘍径と弱い相関関係およびKi-67と相関関係を認めた。症例全体のKi-67平均値は20.2%となった。Ki-67が20%以上の群（N=18）と20%未満の群(N=24)に分けると、それぞれのDT平均値は201.9日、671.7日となり、20%以上の群が有意に短かった。また、DTについてA群:180日以内(N=14)、B群:181日～ 365日（N=10）、C群:366日以上（N=18）に分け、それぞれのKi-67平均値を比較したところ、A群:33.8%、B群:14.7%、C:12.7%となった。A群は他の群と比較して有意にKi-67が高値となったが、B群とC群間での比較では有意な差は認めなかった。
【考察】
今回、病理学的腫瘍径を用いるために術前化学療法を施行していない予後の良いと思われる群について検討した。本研究の結果から、何らかの理由で悪性所見が疑われる症例を経過観察した際、180日後に増大傾向を示したものについてはKi-67高値の乳癌が否定できないことが示唆された。今後、術前化学療法を施行した症例についても追加で検討する。

P-11-109

乳腺原発悪性リンパ腫6例の経験

Experience of Six Cases of Malignant Lymphoma of the Breast

[1]山近記念総合病院　外科、[2]山近記念総合病院　病理、
[3]山近記念総合病院　内科　（聖マリアンナ医科大学　血液腫瘍内科）
久保田光博[1]、佐藤　誠[1]、山近　大輔[1]、金谷　剛志[1]、佐藤　哲也[1]、
杉田　輝地[1]、島村　和男[2]、佐野　文明[3]

[はじめに]
乳腺原発の悪性リンパ腫は、乳腺悪性腫瘍の0.04 ～ 1.1%、節外性悪性リンパ腫の1.7 ～ 2.2%と比較的稀だが、乳腺臨床においては常に念頭の置くべき疾患である。最近比較的短期間に4例の乳腺原発の悪性リンパ腫症例を経験したので、過去経験した2例を加え、その臨床病理学的特徴について検討したので報告する。
[症例]
2008年から2019年までの間に当院で経験した乳腺原発悪性リンパ腫は6例で全例女性。年齢は56 ～ 80、平均68歳と比較的高齢者が多い。左右別では、右3、左2、両側1例。主訴は乳腺腫瘤が5、乳腺腫脹1。計測可能な腫瘤のサイズは、1 ～ 7cm、平均3.3cm。3例で腫大腋窩リンパ節を触知、マンモグラフィ、超音波、CT、MRIの画像診断上では、比較的大きめの高濃度分葉状腫瘤が多いが、1例は小腫瘤で局麻下腫瘤切除によってはじめて診断確定されている。1例で初診時より積極的に悪性リンパ腫を疑って即日針生検を行い短時日での診断確定に至っているが、臨床的にはより乳癌を疑った症例が目立った。特に2例で炎症所見を呈して炎症性乳癌との鑑別を要した。全例生検結果は diffuse large B cell lymphoma で、診断確定後は血液腫瘍内科での化学療法に移行した。
[考察・結語]
教科書的に短時日で比較的限局性の大き目の腫瘤を呈する症例が多いが、中には小腫瘤のため診断確定に時間を要したものもあり、また炎症所見を呈して炎症性乳癌との鑑別を要するものが2例もあり注意を要する。画像所見と組織特性との関係の検討を含め検討した結果を報告するが、乳腺腫瘤の診断においては常に悪性リンパ腫の可能性を常に念頭に置く必要があると改めて考えている。

P-11-110

マンモグラフィ（MMG）所見別にみた超音波（US）で腫瘤像を呈する乳がんの検討

Evaluation of breast cancer that showed ultrasonic mass, according to MMG findings

[1]三河乳がんクリニック 画像診断部、[2]三河乳がんクリニック　乳腺外科
小林　美樹[1]、小島美由紀[1]、渡辺　恵美[1]、岡田あかね[1]、壁谷　真理[1]、
吉田　直子[1]、水谷　三浩[2]

【背景】従来よりMMGの高濃度乳房では厚い乳腺内に病変が隠されてしまうため、乳がんの診断能が低下するとされている。ならばMMGの高、非高濃度で診療に差異があるのか、またどのように異なるのか、実際の症例で検証を試み。
【対象と方法】2018年1月1日から2018年12月31日の期間の当院の原発性乳がん手術例185例のうち、USにて腫瘤像を示した115例（浸潤癌104例、非浸潤癌11例）をMMGの悪性所見の有無で、さらにMMG所見の乳腺濃度で高濃度（極めて高濃度+不均一高濃度）と非高濃度（散在性+脂肪性）の計4群に分類し各群の臨床・病理を検討した。
【結果】結果は表に示す。
【考察】USで腫瘤像を呈した乳がんをMMG所見別に分けると、MMG陰性群は陽性群より若年傾向にあり、乳腺濃度をみるとやはり陽性群より高濃度例の割合が高かった。腫瘍径別では、MMG陽性群が陰性群よりも、さらに高濃度群が非高濃度群よりも腫瘍径の大きい傾向を示すものと予想されるが、実際は異なっていた。これはスピキュラや高細胞密度など、個々のがん病巣の病態の方が、腫瘍径よりもMMG所見上の視認性に与える影響が大きいためだろう。病理組織型をみると、MMG陽性群と陰性の高濃度群 の3群ともに9割近くを浸潤癌が占めた。従来からの評価のごとく、USで腫瘤を呈する乳がん例は浸潤癌を圧倒的に多く含んでいたわけだが、JSTARTの解析のごとく、MMG所見陰性かつ非高濃度群でも乳がん（15例13.0%）が認められ、特に浸潤癌が大半を占めた(11/15例73.3%)ことは注目すべきであろう。

MMG所見(計115例)	年齢中央値	腫瘍径(超音波径)	浸潤癌104例		非浸潤癌11例	
陽性91例79.1%	56歳(39～85)		85例81.7%		6例54.5%	
高濃度17例(18.7%)		1.35cm(0.7～5.3)		16例94.1%		1例5.8%
非高濃度74例(81.3%)		1.90cm(0.4～7.0)		69例93.2%		5例6.8%
陰性24例20.9%	49歳(36～80)		19例18.3%		5例45.5%	
高濃度9例(37.5%)		1.5cm(0.9～3.1)		8例88.9%		1例11.1%
非高濃度15例(62.5%)		1.0cm(0.4～2.2)		11例73.3%		4例26.7%

P-11-111

超音波ガイド下吸引式組織生検（USVAB）にて確定診断された非触知微細石灰化乳癌13症例の検討

Investigation breast cancer that finally diagnosed by US guided-VAB showed microcalcification by MMG

三河乳がんクリニック
吉田　直子、岡田あかね、壁谷　真理、小林　美樹、小島美由紀、
石田　恵美、水谷　三浩

【背景】従来、鑑別を要する非触知微細石灰化病変はステレオガイド下針生検にて組織診断を行うのが一般的であった。しかし最近の高解像度超音波装置を用いると微細石灰化を含む病変を鮮明に描出できる症例も増えている。
【目的・方法】当院では2018年11月に高解像度超音波装置（GEヘルスケア社製LOGIQ-E10以下US）を導入し、USで明確に微細石灰化を含む病変が認められた場合、積極的に同ガイド下吸引式組織生検(USVAB)を施行している。2018年11月～ 2019年12月の期間にMMG所見で非触知微細石灰化のみを呈した乳癌36例のうちのUSVABにて確定診断された13症例について、MMG・US所見と病理を検討し報告する。
【結果】結果は図に示す。
【考察】MMGの非触知微細石灰化を呈した乳癌例のうちUSで病変を明確に描出された症例は36.1%と1/3を占めた。淡く不明瞭・集簇性の微細石灰化の1例は、USで5㎜大の腫瘤内部に点状高エコーを認め、病理は充実型DCISであった。残りの区域性分布を呈した石灰化12例は、全てUSで点状高エコーを含む低エコー域として描出され、また病理では全例が面疱型DCISまたは面疱型の乳管内成分を伴う浸潤癌であった。以上よりMMGの非触知微細石灰化を呈した乳癌例のうちUSにて鮮明に病変を描出される症例は少なくなく、DCISまたはこれに準ずる早期病変で占められるが、高悪性度の乳管内成分を含むものが多く、早期発見の意義は大きく、USが重要な役割を果たすことが示唆された。

	微細石灰化形状	分布	カテゴリー	例数		所見	カテゴリー	例数
MMG	淡く不明瞭	集簇性	Ⅲ－1	1	US	腫瘤	Ⅲ－1	1
	円形	区域性	Ⅲ－1	2		低エコー域	Ⅲ－2	6
	淡く不明瞭	区域性	Ⅲ－1	2		低エコー域	Ⅳ	5
	淡く不明瞭	区域性	Ⅲ－2	4		低エコー域	Ⅴ	1
	多形性	区域性	Ⅲ－2	1	病理	DCIS		6
	多形性	区域性	Ⅳ	1		微小浸潤癌		3
	線状	区域性	Ⅴ	2		乳管内成分優位硬性型		3
						乳管内成分優位腺管形成型		1

P-11-112

全自動乳房超音波検査システムにおけるQVCADの有用性 第3報:特異度向上のための取り組み

The usefulness of QVCAD in Automated whole-breast scanning sonography system; 3rd report

医療法人 DIC 宇都宮セントラルクリニック
伊藤　淳、石塚　梓、佐藤　俊彦

乳房超音波検診において、施行者間の技術差等への対策としてAutomated whole-breast scanning sonography system（自動全乳房超音波検査システム）が注目されている。このシステムは、乳房全体のボリュームデータを取得・保存でき、乳房の冠状断面像が得られるなど従来の超音波検査には無かった大きな臨床的メリットがある反面、症例毎の情報量が多くなるため医師の読影業務の増加が問題とされている。
QVCADは初めてFDAの認可を得た自動全乳房超音波検査システム用CADeプログラムである。当院では開設当初から超音波検査として自動全乳房超音波検査システム（ABVS; Siemens）を導入、また2017年11月よりこのQVCADを導入し、有用性について検討を行っている。これまで第26、27回乳癌学会学術総会において検討結果を報告したが、いずれもアーチファクトや良性変化の偽陽性判定による特異度の低さが問題点として挙げられた。今回、昨年の報告以降の症例を追加した検討結果と合わせて、現在行っているQVCADの特異度向上のための工夫、検討の経過を報告する。
対象は2017年12月から2019年6月まで、当院の任意型乳がん検診でABVSを施行した2,771例（20-93歳;平均年齢47.3歳）。要精検率は4.9%（135例）、うち当院精検受診率は71.1%（96例）であった。96例中8例に乳癌が認められ、乳癌発見率0.289%、陽性反応的中度5.9%であった。
一方、乳癌病変のABVS画像の特徴として、coronal viewで構築の乱れが多く認められることを第22回乳癌学会で伊藤らが報告している。我々は今回の乳癌8例のcoronal viewを確認したところ、8例中6例で、ABVS元画像のみならず、QVCAD解析画像（C-Thru™ Navigator image）においても、病変を中心とした構築の乱れ様の所見を呈しているのが分かった。一方、QVCADがアーチファクトをgreen circleで指摘した偽陽性720例中、解析画像における構築の乱れの所見は1例も認められなかった。現在のところ、AI（QVCAD）単独で全自動乳房超音波検査画像を全て正確に判定するのは時期尚早であるが、解析画像でCAD指摘部の構築の乱れの有無をチェックするという人間の目による簡単な一手間を加えることで、特異度を改善できる可能性が考えられた。また現在、QVCAD開発元のQview medical社でも偽陽性を減らすためのアルゴリズムの改善が行われており、今後のアップデートに期待したい。

P-11-113

US単独で同定困難なMRI-detected breast lesionの検出率向上にUS/MRI fusion systemは寄与するか?

Does US/MRI fusion system improve the detection rate of B-mode occult MRI-detected breast lesions?

[1]愛知医科大学　乳腺・内分泌外科、[2]愛知医科大学　放射線科
中野　正吾[1]、藤井　公人[1]、毛利有佳子[1]、高阪　絢子[1]、安藤　孝人[1]、井戸　美来[1]、後藤真奈美[1]、伊藤由季絵[1]、坂野　福奈[1]、西塔　誠幸[1]、鈴木耕次郎[2]

【Purpose】
MRI-guided breast biopsy aids in the histopathologic diagnosis of conventional B-mode (cB-mode) occult MRI-detected lesions. Recently, real-time virtual sonography (RVS), a coordinated US and MRI with electromagnetic tracking system, was developed. By using the imaging fusion technique, we can sonographically biopsy for cB-mode occult MRI-detected lesions, regardless of the skill of operator. The aim of this study was to retrospectively evaluate the utility of second-look US using RVS for detection of cB-mode occult MRI-detected lesions.
【Methods and materials】
Between 2016 and 2019, 34 consecutive patients who had cB-mode occult MRI-detected lesions in initial second-look US were enrolled in this study. The MRI volume data were transferred into RVS system (Hitachi healthcare, Japan) after an additional supine MRI. RVS identified the position of the probe and simultaneously reconstructed a corresponding slice of MRI. When the position of MRI-detected lesion was recognized on one monitor synchronized both US and MRI, US-guided biopsy or surgical biopsy was performed.
【Results】
Of the 36 lesions in the 34 patients, all were re-identified in supine MRI. The median MRI diameter was 7.5mm (range, 3-45 mm). 32 (89%) were detected by second-look US using RVS. The MRI morphology types were as follows: mass, 13; non-mass enhancement, 16; and focus, 3. Of the 24 US-guided biopsy under RVS and 8 excisional biopsy demonstrated, 7 (29%) were malignant and the remaining 17 (71%) were benign. Of the 7 malignant, 3 were DCIS, 3 were IDC, and one was ILC. All 4 remaining US-occult lesions could be followed up under RVS after the enhancing area was marked on the breast surface using RVS.
【Conclusion】
The findings of our study suggest that second-look US using RVS with additional supine MRI could improve the sonographic detection rate of cB-mode occult MRI-detected lesions. It might contribute to identifying cases in which MRI-guided biopsy is absolutely necessary.

P-11-114

葉状腫瘍と線維腺腫における臨床的な鑑別診断の検討

Clinical differential diagnosis in phyllodes tumor and fibroadenoma

[1]堀メディカルクリニック、[2]正診会クリニック
堀　文子[1]、白石　賢子[1]、秋山　太[2]

葉状腫瘍と線維腺腫は共に境界明瞭な分葉状腫瘤として描出され、非常に似た画像所見を呈することが多く鑑別が困難である。しかし、これらは診断により治療方針が異なるため鑑別を要するが、多発することも多く組織学的な診断を全ての腫瘤に行うことが難しい場合もままある。【目的】葉状腫瘍と線維腺腫の臨床及び画像診断による鑑別点を検討した。【対象と方法】2012年1月～ 2019年12月に組織学的に診断を得た葉状腫瘍20例（良性14、境界4、悪性2例）と2018年1月～ 2019年12月に同様に診断された線維腺腫23例を患者背景、画像所見（US・MRI）より比較した。【結果】1）年齢は葉状腫瘍17-70歳（平均44.6歳）、線維腺腫は17-53歳（平均38.8歳）。2）腫瘍径は境界-悪性葉状腫瘍23-109mm（中央値42mm）、良性葉状腫瘍11-66mm（中央値28 mm）、線維腺腫7-46mm（中央値15 mm）。境界-悪性葉状腫瘍>良性葉状腫瘍>線維腺腫の順に増大傾向が見られた。3）USでD/W比は境界-悪性葉状腫瘍で平均0.67、良性葉状腫瘍0.58、線維腺腫0.55。特に2cm以上の葉状腫瘍のうちD/W比0.7以上は4/17例（23.5%）に認められたが、線維腺腫では0/23例（0%）だった。4）造影MRIが施行された葉状腫瘍19/19例（100%）で腫瘤が描出されたが、線維腺腫は17/21例（81%）だった。5）USで腫瘤内部に嚢胞状所見は葉状腫瘍6/20例（30%）、線維腺腫1/23例（4.3%）に見られ、MRIでは葉状腫瘍6/19例（31.6%）、線維腺腫0/17例（0%）だった。6）USで腫瘤内部の線上/葉状構造は葉状腫瘍16/20例（80%）、線維腺腫7/23例（30.4%）に見られ、MRIでは葉状腫瘍12/19例（63.2%）、線維腺腫7/17例（41.2%）だった。7）それぞれの腫瘤の形態、境界はUS、MRIで差がなかった。【考察】境界明瞭な腫瘤の診断で、腫瘍径2cm以上かつD/W比が0.7以上、腫瘍径5cm以上、MRIで内部に嚢胞状所見ありは葉状腫瘍を強く疑う鑑別点と思われた。何れかの所見を認めたものは葉状腫瘍11/20例（55%）に該当した。また、造影MRIで葉状腫瘍は全例が腫瘤として描出されており、USのみで描出される腫瘤は線維腺腫として除外して良いと思われた。

P-11-115

乳房専用PET検査（dedicated breast PET:dbPET）の使用経験

Experience of using dedicated breast PET(dbPET)

[1]山口大学　大学院　医学研究科　消化器・腫瘍外科学、
[2]関門医療センター　外科、[3]宇部興産中央病院　外科、
[4]JCHO 徳山中央病院　外科
佐藤　陽子[1]、前田　訓子[1]、鈴木　伸明[1]、武田　茂[1]、長島由紀子[2]、久保　秀文[3]、山本　滋[4]、永野　浩昭[1]

【はじめに】
乳房専用PET検査（dbPET）は全身用PET/CTと比較し、解像度・感度が優れており、乳癌検診を含む診断や術前化学療法の治療効果判定に用いられている。当科でdbPET検査が施行され手術を行った症例について報告する。
【対象】
2019年4月から10月までdbPET検査が施行され当科で手術が行われた11症例。
【結果】
11例の内訳は術前化学療法（NAC）効果判定2例、初期治療の術前の画像検査が8例、このうち乳房温存手術後の温存乳房内再発症例が3例（対側de novoの両側乳癌1例）、自費検診例1例であった。
NAC症例はいずれもHER2 subtypeであった。治療後の画像診断では乳房内腫瘍の残存と治療による瘢痕の鑑別が困難であったが、dbPETでは2症例とも乳房内に集積を認めず、原発巣の病理組織学的治療効果はGrade3であった。
温存内乳房再発症例3例のうち1例はUSで切除瘢痕部に低エコー域を認めMRIでも悪性を疑う所見は得られなかったが、dbPETでは集積部が明瞭に描出された。
良性症例は70歳代女性で自費検診での指摘あり、自覚症状は認めなかった。dbPETで右乳房にFDG集積（SUV max2.7）を認めたが、MMGでは所見なく、USで同部位に4mmの低エコー腫瘤を認めた。細胞診では悪性所見鳴く、患者の希望にて摘出生検を施行した。病理組織診断は乳管内乳頭腫の診断であった。
を認めた。右Bp施行、病理組織診断は乳管内乳頭腫の診断で悪性所見（-）であった。
【まとめ】
dbPETは温存乳房内での術後瘢痕や術前治療に伴う変化など従来の画像では評価が難しい病変の診断に有用であると思われた。微小な良性病変でもdbPETでFDGの集積を認める症例も存在し、今後検討が必要と考えられた。

P-11-116

乳癌術後補助内分泌療法における続発性骨粗鬆症の病態研究:HR-pQCTによる骨微細構造解析

Pathological study of secondary osteoporosis due to adjuvant endocrine therapy for breast cancer

[1]長崎大学　腫瘍外科、[2]長崎大学　移植消化器外科
福嶋　絢子[1]、久芳さやか[2]、森田　　道[2]、大坪　竜太[1]、松本　　恵[1]、
山之内孝彰[2]、矢野　　洋[1]、江口　　晋[2]、永安　　武[1]

【背景】閉経後乳癌患者におけるアロマターゼ阻害薬（AI）の使用により、骨密度の低下や骨関連事象を発症させる頻度が高いことは広く知られている。HR-pQCT（High Resolution peripheral Quantitative CT :高解像度末梢骨用定量的CT）は、ヒト生体に使用できるCTとしては最も高い解像度（スライス厚 0.06mm）を有する四肢用のCTである。本機器により非侵襲的に骨微細構造を観察することが可能となった。
【目的】HR-pQCTを用い、AI治療の骨微細構造への影響を明らかにする。
【対象】AI治療前に骨粗鬆症のない閉経後乳癌患者26例（解析可能であったのはそのうち20例）。
【方法】AI治療前、治療開始後6か月、治療開始後1年の3回、①DXA（Dual Energy X-ray Absorptiometry）、②橈骨・脛骨の遠位端での HR-pQCT、③骨代謝マーカー（TRACP5b, P1NP)を施行し、その変化について検討した。統計解析はFriedman検定を用いた。
【結果】年齢の中央値は58歳（50-78歳）。①DXA:大腿骨頚部の骨密度は有意に低下(p<0.01)したが、第1-4腰椎の骨密度には有意な低下を認めなかった。②HR-pQCT:橈骨・脛骨ともに皮質骨骨密度・皮質骨厚、骨梁数の有意な低下（p<0.01）を認めた。骨密度はそれぞれ中央値で橈骨皮質骨 5.0%、脛骨皮質骨 3.4%、橈骨海綿骨 3.4%、脛骨海綿骨 3.7%に低下した。また脛骨皮質骨多孔性の増加を認めた。③骨代謝マーカーは観察期間で有意な変化を認めなかったが、TRACP5bは高値で推移していた。
【結語】1年間のAI治療によって皮質骨・海綿骨ともに3-5%の減少を認めた。特に皮質骨の劣化は易骨折性を惹起しうるとされ、長期間の内分泌療法においては定期的な骨密度の経過観察が必要である。

P-11-117

他診療科の画像検査を契機に診断された乳癌症例の検討

Examination of breast cancer cases diagnosed by imaging examination of other medical departments

[1]公立学校共済組合　東海中央病院　外科、
[2]公立学校共済組合　東海中央病院　放射線科、
[3]公立学校共済組合　東海中央病院　健康管理科、
[4]公立学校共済組合　東海中央病院　看護部
堀場　隆雄[1]、上田　貴世[1]、仲尾　里菜[2]、石黒　千春[3]、福田　元美[4]

【はじめに】CTをはじめとした画像検査は日々精度を増すとともにその撮影件数は増加している。今回われわれは、他診療科で施行された画像検査を契機に診断に至った乳癌症例について検討したので報告する。【対象と方法】2013年1月から2019年12月に当科で乳癌と診断し治療に至った症例について、受診契機、画像検査方法、病期等を検討した。【結果】当科で経験した263例中12例（4.6%）が他診療科の画像検査を契機に精査が開始され、乳癌と診断されていた。患者はいずれも女性で、年齢は中央値76歳（61-88歳）であった。施行された画像検査はいずれもCT検査で、検査施行の理由は悪性腫瘍術後定期検査2例、心機能精査2例、発熱原因精査2例、外傷精査2例など多様であった。画像の読影は11例で放射線科医による読影がなされていた。主治医の読影もなされていたが5例では当初乳房の異常陰影が指摘されていなかった。病期はstage0 1例、stage Ⅰ 6例、stage ⅡA 2例、stage ⅡB 2例、stage Ⅳ 1例であった。【結語】他診療科の画像検査では、乳房の異常所見が主治医のみの読影では指摘されない危険性が認められた。画像検査における所見の拾い上げと主治医への連携は今日の医療において大きな課題と考えられ、文献的考察を加え報告したい。

P-11-118

高濃度乳房におけるマンモグラフィと超音波検査併用の有用性

Usefulness of combination of mammogram and sonogram in patients with dense breasts

[1]平松レディースクリニック、[2]慶應義塾大学　医学部　外科、
[3]国立がん研究センター中央病院　外科、
[4]国立病院機構東京医療センター　外科
平松　秀子[1]、林田　　哲[2]、高橋麻衣子[2]、首藤　昭彦[3]、高山　　伸[3]、
木下　貴之[4]、北川　雄光[2]

日本人を含む東洋人女性では、乳腺組織が多い高濃度乳房や不均一高濃度乳房が多いと言われている。また、近年ではマンモグラフィ検診受診者に対し、乳腺濃度のカテゴリーを告知する必要性も論じられている。実際に日常診療の場で、特に乳腺組織の多い乳房におけるマンモグラフィ陰性乳癌の経験が報告されており、将来の乳癌検診の方向性については議論の余地があると思われる。今回、当院において2005年5月から2019年10月までにマンモグラフィと超音波検査を施行し、組織検査で乳癌と診断された362例（年齢27-84歳）を対象として検討した。病期はstage 0:84例、stage I:218例、stageII:58例、stageIII:2例、組織型は非浸潤性乳管癌（DCIS）:84例、DCISに微小浸潤を伴うもの:14例、浸潤性乳管癌:251例、浸潤性小葉癌:9例、その他特殊計:4例であった。マンモグラフィと超音波検査の両方で所見が見られたものは224例（約62%）、超音波のみで所見が見られたものは104例（約29%）、マンモグラフィのみで所見があったものは34例(約9%)であった。超音波でのみ所見が見られたうち30例は石灰化を伴わないDCIS及びDCISに微小浸潤を伴うもの、3例は浸潤性小葉癌、71例は浸潤性乳管癌で、うち60例は40代以下のstageI症例であった。一方、マンモグラフィでのみ所見が見られた34例中30例は石灰化で検出されたDCISおよびDCISに微小浸潤を伴うものであった。乳腺組織の多い乳房では超音波のみで発見される小さな乳癌が経験され、特に若年者における乳癌検診では超音波検査の併用が検討されるべきと考えられた。一方、特徴的な石灰化を有するDCISの症例においては若年者においてもマンモグラフィが有用であり、マンモグラフィと超音波検査の併用が診断精度の向上につながると思われた。

P-11-119

当院における乳房トモシンセシスの有用性の検討

Usefulness of breast tomosynthesis in our hospital

[1]東名厚木病院 外科、[2]東名厚木病院 放射線技術科
鎌田　順道[1]、日野　浩司[1]、橋本　智子[2]、小林穂乃佳[2]、福田　卓真[1]、
森山　亮仁[1]、高坂　佳宏[1]、神山　公希[1]、山下　　巌[1]

【はじめに】通常のマンモグラフィ（2D）と比較し、トモシンセシス（3D）は乳腺の重なりを排除できることや、腫瘤の辺縁や構築の乱れがより鮮明になることが知られている。当院では2019年6月にトモシンセシス（3D）を導入し症例を選んで検査を行ってきた。今回はトモシンセシスの有用性について検討した。
【対象と方法】2019年7月～ 12月の間に精査目的に当院を受診した患者のうち105名（174症例）に通常のマンモグラフィ（2D）に加えトモシンセシス（3D）を追加した。当初は異常が疑われる側の乳房のみ3Dを追加したが、途中からは左右ともに施行した。2Dのカテゴリー診断と、3Dのカテゴリー診断をそれぞれの症例で行い、カテゴリーの変化などを後方視的に検討した。なおすべての症例に超音波検査も行い、必要性のある症例は生検を行った。
【結果】対象となった患者105名の患者の受診理由は、自覚症状が14名、検診で異常指摘が88名、経過フォロー中が2名、他科で施行したCTで異常指摘が2名だった。174症例のうち2Dでのカテゴリー診断はC5が3症例、C4が7症例、C3が49症例、C1（2）が115症例だった。カテゴリーがアップした症例は7症例で、そのうち4症例はC1（2）からC3以上へのアップだった。この4症例は線維腺腫やのう胞の診断で、トモシンセシス追加による癌の拾い上げ症例はなかった。逆にカテゴリーがダウンした症例は16症例だった。そのほとんどはC3のFADを乳腺の重なりを排除することでC1（2）と判断できる症例だった。
【考察】トモシンセシスの追加によって良性疾患の拾い上げが増えた。一方で腫瘍周囲のスピキュラが明瞭に見えた症例、構築の乱れが明らかになった症例、石灰化の形態が変化した症例などがあり、3Dを加えることでより正確な読影ができると強く感じられた。今回の検討におけるトモシンセシスの一番の利点はC3のFADをC1（2）にカテゴリーダウンできる点と考えている。

P-11-120

乳房Ultrafast 造影dynamic MRIの臨床経験
Clinical Experience of Breast Ultrafast Contrast Dynamic MRI

[1]獨協医科大学病院　放射線部、[2]獨協医科大学病院　乳腺科
久保田一徳[1,2]、林　光弘[2]、阿部　暁人[2]、角田美也子[2]、竹原めぐみ[2]

【目的】乳房Ultrafast 造影 dynamic MRI の臨床的有用性についての検討を行なった。【方法】2019年8月から2020年1月まで連続 100 症例について Siemens Skyra 3T (Siemens) にて Twist-Vibe 法 (view-sharing 法) を用いた ultrafast 撮像を行なった。造影剤注入前、注入後 5 秒ずつ 15 フェーズを、面内分解能 1mm、スライス厚 2mm での撮像を行った。従来のVibe 法での dynamic 撮像 (早期相および遅延相) も併用した。Ultrafast撮像画像はワークステーションのみに保管し、院内PACS上にはMIP像のみを1シリーズにまとめて配信した。検査の実現性や、従来法の dynamic 撮像と比べた ultrafast 撮像の画質および診断上の有用性について評価した。【結果】全ての検査が問題なく施行されたが、初期に 1 例のみ ultrafast 撮像での脂肪抑制不良と、後半に1例の軽度画質不良例があったが、診断上も問題はなかった。Ultrafast 撮像により、BPE の軽減が 5 例で見られ、悪性疑う副病変 5 例がより明瞭、8 例の focus は増強効果が弱く良性の確信度が向上した。一方で、ultrafast で増強効果のやや弱い悪性病変が 主病変で3 例、副病変を含めると5例であった。【考察】Ultrafast 撮像の臨床で用いられ、高空間分解能の乳房の詳細な早期造影動態の描出によって診断の確信度が向上している。一方で、Ultrafast撮像のみでは判別が難しい病変もあり、後期相の撮像も必要となる可能性があった。

P-11-121

乳房MRI non-mass enhancementの組織生検における超音波fusion技術を使ったsecond-look USの有用性
Biopsy using second-look US with image fusion system in non-mass enhancement detected on breast MRI

[1]愛知医科大学　乳腺・内分泌外科、[2]愛知医科大学　放射線科
西塔　誠幸[1]、藤井　公人[1]、毛利有佳子[1]、高阪　絢子[1]、安藤　孝人[1]、井戸　美来[1]、後藤真奈美[1]、伊藤由季絵[1]、坂野　福奈[1]、中野　正吾[1]、鈴木耕次郎[2]

【Introduction】
Non-mass enhancement (NME) , an area of enhancement without associated space-occupying mass or focus, can represent invasive carcinomas and carcinoma in situ as well as various benign abnormalities. When NME is initially detected, second-look US is required to identify US correlation for biopsy. However, it is difficult to precisely predict the sonographic localization because the low US correlation. The purpose of this study was to evaluate the effect of second-look US using real-time virtual sonography (RVS) , a MRI / US image fusion technique in patients with conventional US occult NME.
【Materials and Methods】We enrolled 18 consecutive patients who had NME lesions without US correlate in initial second-look US from 2014 to 2019. Second-look US using RVS was performed after additional supine breast MRI.The MRI volume data were transferred into RVS system (Hitachi healthcare, Japan) . RVS system identified the position and motion of the probe and simultaneously reconstructed a corresponding slice of MRI. If the position of MRI-detected lesion was recognized on one monitor synchronized both US and MRI, the US-guided biopsy was performed. We analyzed success rate of US-guided biopsy.
【Results】
The median diameters of the NME were 15 mm (range: 6-58 mm) . Of the 18 lesions, 4 were regional and 14 were segmental distribution. 15 of 18 (83%) had a US re-correlate identified on second-look US using RVS. The subsequent US-guided biopsy demonstrated 7 of the 15 NME (47%) to be malignant and remaining 8 (53%) benign. Of the 3 cases of NME lacking a US correlate, surgical biopsy after RVS-derived skin marking demonstrated 3 (100%) to be benign.
【Conclusions】
The findings of our study suggest that second-look US using RVS is useful for histological diagnosis of conventional US occult NME.

P-11-122

DWIBS法による全身MRI画像診断からみた乳癌転移パターンの検討
Investigation of breast cancer metastatic pattern from whole body MRI imaging by DWIBS method

[1]聖マリアンナ医科大学　外科学　乳腺・内分泌外科、
[2]聖マリアンナ医科大学附属研究所　ブレスト&イメージングセンター　放射線科
津川浩一郎[1]、印牧　義英[2]

DWIBS (diffusion-weighted whole body imaging with background body signal suppression) 法による全身MRI検査は、造影剤を使用せずに全身病変を診断するモダリティとして注目され、全身転移のスクリーニングさらに治療の効果判定や病勢把握における有用性が期待されている。転移乳癌では初発転移部位さらにその次の転移部位へと広がっていくが、その転移パターンによって予後や経過が異なるといわれている。今回、DWIBSによる乳癌転移診断を行った自験例を用いて転移パターンについて検討した。2015年から2018年までに聖マリアンナ医科大学附属ブレスト&イメージングセンターにて撮影したDWIBS-MRI画像700例の乳癌症例を対象とした。うち、転移が診断されたのは340例、48.6%であった。転移の内訳は、骨128例(37.6%)、リンパ節92例(27%)、肝67例(19.7%)、肺46例(13.5%)、脳8例(2.4%)であった。初回DWIBS-MRI撮影時の転移のパターンとして多かったのは、骨単独47例、リンパ節単独38例、骨と肝21例、骨とリンパ節が19例、骨と肝と肺が10例、骨と肝とリンパ節が10例、肺単独が8例、肝とリンパ節が7例、肝単独が6例、他、と続いた。次に、経時的に撮影し転移の進展パターンを解析できた24例において、骨→肝のパターンが9例 (38%)、骨とリンパ節→肝が5例 (21%)、骨→脳が2例 (8%)、他、であった。骨、リンパ節が最初の転移部位で、次に肝へ転移が広がっていくパターンが最も多い可能性が示唆された。また、さらに肺、あるいは独立して肺転移を来たす症例の存在も示唆された。今後さらにサブタイプや治療効果による変化のパターン、転帰についても解析していきたい。

P-11-123

Compressed Breast Thickness の構成因子の検討
Study of component factors associated with Compressed Breast Thickness

[1]医療法人　那覇西クリニック、[2]医療法人　那覇西クリニックまかび
上原　協[1,2]、滝上なお子[1]、土屋　聖子[1]、玉城研太朗[1,2]、鎌田　義彦[1]、玉城　信光[1,2]、松崎　房枝[1,2]、當山　祥子[1,2]、源河　留美[1,2]、國場　悦子[1,2]、神谷　麗奈[1,2]、玉城　優子[1,2]

はじめに:マンモグラフィ検査 (MG) 機器におけるフルオート撮影や画像処理技術の発展により，平均的な乳房圧迫圧を保ちつつ，適切なMG撮影が容易となっている．一方Compressed Breast Thickness (CBT 圧迫乳房厚) は昨今のMG読影では考慮すべき読影因子であるが，個人差が大きく乳房構成だけでは説明ができない．そこで今回はCBTに影響を与える因子の検討を行った．
【対象と方法】当院にて手術を施行した原発性乳癌のうち，異時・同時両側乳癌，術前薬物治療例を除いた乳房温存術施行例31例．
測定は患側乳房を対象とし，MGのMLO撮影では乳頭から画像側端までの距離(M1)，乳頭から大胸筋までの(M2)，乳頭レベルから尾側までの距離(M3)，乳腺後隙の幅 (M4)，CBT，乳房圧迫圧等を計測．CC撮影では乳頭レベルから正中までの距離 (C1)，CC撮影での乳腺後隙 (C2) を計測．術前時の立位と仰臥位との乳頭位置の差(頭尾方向L1)を計測．
【結果】平均年齢60.7歳，平均BMIは25.8．乳房構成は脂肪性3例 (平均BMI30.7)，散在17例 (BMI26.3)，不均一11例 (BMI23.6)．患側の平均CBT44.9mm (対側45.9)，平均L1は3.6cm，平均乳房圧迫圧112.7N．BMIはL1とCBT,M4,C2といずれとも相関があり,特にM4とは強い相関を認めた．CBTは乳腺実質 (M2-M4) とM3とは相関は認めなかったがM4及びC2とは相関を認めた．M3はCBTやM3との相関関係は認めないものの，C1はCBTとL1との相関を認めた．
【考察・結論】CBTは後隙との相関関係より，同じ脂肪でも後隙の脂肪と皮下脂肪ではCBTへの影響は異なることが示唆される．また乳腺実質と下垂との関連性は認めなかったことから，乳房構成がCBTに与える影響は少ない可能性がある．またCC撮影の内側距離は乳房伸展に相関の可能性が示唆された一方，MLOのL部位は圧迫や下垂との関連性はないことが明らかとなり，加えてRegnault分類との一致もみないことから，MLOにおける乳房下部では計測因子はさらなる検討が必要である．

P-11-124

T1mi及びDICSに対するPET/CT所見の検討

Comparison of usefulness of PET/CT between T1mi and DCIS breast cancer

[1]防衛医科大学校 外科学講座、[2]防衛医科大学校　病態病理学講座、
[3]防衛医科大学校病院　検査部病理
古賀麻希子[1]、山岸　陽二[1,2]、川内　隆幸[1]、永生　高広[1]、山崎　民大[1]、
河野　貴子[2]、杉山　迪子[2,3]、加藤　貴美[2]、上野　秀樹[1]、津田　均[2]、
岸　庸二[1]

【はじめに】原発性乳癌の診療において^{18}F-fluorodeoxyglucose positron emission tomography/computed tomography fusion imaging（PET/CT）を用いた診断は有用であると報告されているが，T1mi（浸潤径1mm以下）や非浸潤性乳管癌（ductal carcinoma *in situ*: DCIS）の症例におけるPET/CT所見についての報告は少ない。今回我々はT1miおよびDCIS症例におけるPET/CT検査の有用性について検討した。【対象】平成17年から平成30年まで当院において術前PET/CTを施行し，術後の病理診断でT1miもしくはDCISの診断となった84例を対象とした。術前薬物療法施行例は除外した。T1miとDCISでのPET/CT所見および臨床病理学的因子との比較検討を行った。【結果】84例中，T1miは28例（33.7%），DCISは55例（66.3%）認められた。PET/CTを行い，^{18}F-FDG集積が確認されたものはT1miでは78.6%（22/28例），DCISでは56.4%（31/55例）であり，両群間に有意差を認めた（P = 0.0456）。一方で原発巣の病理学的因子であるNuclear grade, Estrogen receptor, Progesterone receptor, Human epidermal growth factor receptor 2, Ki 67 labeling indexなどは両群間で有意差を認めなかった。また腫瘍径の平均値はT1miで39.0 mm ± 21.1（Standard deviation: SD），DCISは34.1 mm ± 24.9 SDであり，両群間に有意差は認めなかった（P = 0.209）。またSUVmaxが測定された48例（T1mi 20例, DCIS 28例）での検討ではSUVmaxの平均値はT1mi 4.6 ± 4.8 SD, DCIS 4.8 ± 4.3 SDであり，両群間に有意差は認めなかった（P = 0.576）。【結論】T1mi及びDCISでのPET/CT所見の比較検討を行った。T1miの4分の1，DCISの約半数がPET/CT検査で^{18}F-FDGの集積が陰性であった。現段階ではT1miおよびDCIS症例におけるPET/CT検査の有用性は見出せなかったが、腫瘍への^{18}F-FDGの集積の程度と腫瘍の浸潤能との関連性について今後検討していきたい。

P-11-125

超音波検査で境界部高エコーを示す浸潤性乳癌についての検討

Invasive breast cancer with hyperechoic halo on ultrasound: analysis of clinical findings

[1]石川県立中央病院　放射線診断科、[2]石川県立中央病院 乳腺内分泌外科
片桐亜矢子[1]、北原　智美[2]、金子　真美[2]、中村　崇[2]、吉野　裕司[2]

[背景・目的] 超音波検査における乳腺腫瘤の境界部高エコーは、乳癌を疑う所見の一つであり、浸潤部の不規則な構造から発生するとされるが腫瘍周囲の浮腫や炎症細胞浸潤などでも起こり得ると考えられる。境界部高エコーを示す浸潤性乳癌の特徴について検討した。
[方法]対象は、2018年10月から2019年9月に当院で手術を行った浸潤性乳癌症例のうち、再発症例、化学療法後、超音波検査で検出できない病変および非腫瘤性病変を除く、192病変。境界部高エコーを有する腫瘤（halo（+））は99病変、有さない腫瘤（halo（-））は93病変。T因子、リンパ節転移の有無、核グレード、Ki-67について比較を行った。病変を免疫染色に基づき、ER・PgRの少なくともいずれかが陽性かつHER2陰性のluminal type、HER2陽性のHER2 type、いずれも陰性のtriple negative typeに分類し、境界部高エコーのある、なしでのそれぞれの頻度について検討した。また、術前にMRIを撮像した143病変（halo（+）:69例、halo（-）:74例）について、腫瘍周囲の浮腫と考えられる脂肪抑制T2強調像での高信号の有無についても検討を行った。
[結果] halo（+）のT因子は、T1a:3病変（3%）、T1b:13病変（13%）、T1c:39病変（39%）、T2:39病変（39%）、T3:5病変（5%）、halo（-）は、T1mi:1病変（1%）、T1a:9病変（10%）、T1b:32病変（34%）、T1c:35病変（38%）、T2:15病変（16%）、T3:1病変（1%）で、halo（+）にて有意に高かった。リンパ節転移はhalo（+）の35%に認められ、halo（-）の18%より高率であった。両者の核グレード、Ki-67陽性率には有意差を認めなかった。サブタイプはhalo（+）がlumnal type:85病変（86%）、HER2 type:12例（12%）、triple negative type:2例（2%）、halo（-）ではlumnal type:79病変（85%）、HER2 type:8例（9%）、triple negative type:6例（6%）であり、luminal typeの占める割合は両者同等で、halo（+）ではHER2 type、halo（-）ではtriple negative typeがやや多い結果であった。腫瘍周囲のT2強調像高信号域は、halo（+）の12%、halo（-）の7%にみられ、halo（+）に多い傾向があったが、有意差はみられなかった。
[結語] 境界部高エコーを伴う乳癌は、伴わない病変と比較し浸潤径がより大きく、リンパ節転移の頻度も高かった。腫瘍周囲のT2強調像高信号域は、境界高エコーを示す病変に多い傾向があり両者が関連している可能性が考えられたが、有意差はみられなかった。

P-11-126

任意型検診での乳房専用PETレポートにおける共通用語Lexicon使用の初期経験:読影者間一致率の検討

Initial experience of reporting dedicated breast PET based on lexicon: inter-reader agreement

[1]京都大学医学部附属病院　放射線診断科、
[2]京都大学医学部附属病院　先制医療・生活習慣病研究センター、
[3]京都大学医学部附属病院　乳腺外科
片岡　正子[1]、三宅可奈江[1]、八上　全弘[1,2]、石守　崇好[1]、中本　裕士[1]、
松本　純明[2,3]、子安　翔[1]、磯田　裕義[2]、戸井　雅和[3]、富樫かおり[1]

【目的】乳房専用PET（dbPET）では全身用PETに比較して集積の性状を詳細に評価可能であるが、その所見の記載法については定まっていない。マンモグラフィと同様に画質・背景の集積及び病変を示唆する集積に関して客観的な評価を目指し、当院では2019年3月より乳房専用PETにおける共通用語Lexiconの整備を行っている。当院の検診用乳房専用PETは2名の読影医が独立して評価を行う二重読影を行っている。今回、当院における読影者間のLexiconに基づく所見の一致率を検討した。
【方法】対象 当施設検診で2019年8月19日から11月21日までに核医学専門医5名の内2名が記載を行ったdbPET計213名の画像レポート。**撮像** dbPETは全身用PET/CT撮像後に伏臥位で撮像。**解析** 1症例のdbPET画像に対して記載された2名の読影者レポートを後見的に検討。BI-RADS MRIを基に修正を加えて作成したLexiconを用いてレポートに記載された画質（noise・FOV）、背景乳腺集積（amount・uptake intensity・homogeneity・symmetry）及び病変疑う集積（mass-like uptake, nonmass-like uptake, focus）について評価項目の一致率を算出した。
【結果】213症例のレポート中103例（48%）で読影者間評価が不一致。ただしnoise評価の不一致が40例（19%）と多く、ついでFOV、symmetryがそれぞれ、16例（8%）、14例（7%）とやや多かった。病変を疑う集積は21例（10%）あった。mass-like uptake 1例は評価一致。nonmass-like uptake 4例のうち他の読影者がmassまたはfocusと分類し意見の分かれた症例が3例。15例のfocus中14例は評価が一致するも、focusの個数が両者で異なるものが1例あった。
【結論】dbPETでのLexicon使用により画質の客観的な評価は可能であったが、noise、FOVにおいて読影者間での不一致がみられた。病変を疑う集積については、focusの評価は一致率が高かったが、nonmass-like uptakeについては mass-like uptakeやfocusとの区別が難しかった。再現性の高いLexicon評価を行うためには、本結果も踏まえ具体的な症例画像を用いたLexicon各所見の説明など、一致率を向上させるための工夫が必要と考えられた。

P-11-127

浸潤性小葉癌の術前画像診断と臨床病理学的特徴の検討

Imaging and clinicopathological characteristic of invasive lobular carcinoma

[1]虎の門病院 乳腺・内分泌外科、[2]虎の門病院　病理診断科、
[3]虎の門病院　臨床腫瘍科、[4]中澤プレスセンタークリニック、
[5]赤坂三浦クリニック、[6]恵比寿門脇ブレストクリニック
小林　容子[1]、田村　宜子[1]、栗川美智子[1]、田中　希世[1]、木脇　圭一[2]、
高野　利実[3]、中澤　英樹[4]、三浦　大周[5]、門脇　正美[6]、川端　英孝[1]

【はじめに】浸潤性小葉癌は特殊型に分類され一般的には予後良好であるが、個細胞性に進展する病理学的性質から、術前の画像診断では判断がつかない病変の広がりを経験することも多い。今回我々は、当院で手術施行した小葉癌のうち、術前後の病期診断が大きく異なった症例について、臨床病理学的特徴の検討を行った。
【方法】2015年4月-2019年11月に当院施行の乳腺針生検で乳癌と診断されたのは1429例、小葉癌は57 例（3.9%）であった。術前化学療法施行症例とcN1症例を除外したcStage Ⅰ-Ⅱ45例を対象に臨床病理学的因子の検討を行った。なお、病理亜型は、乳癌取扱い規約18 版にそって古典型、充実型、多形型に分類した。【結果】年齢中央値は56歳（37-80歳）、術前病期はStage Ⅰ:26例、StageⅡA /ⅡB:16/3例、術後病期はStageI:20例、 ⅡA /ⅡB:12/7例、ⅢA/ⅢC:5/1例、up stageしたのは全体の19例（42 %）であった。マンモグラフィ所見は、腫瘤24例、局所的非対称性陰影 9例、構築の乱れ 4例、所見なし8例であった。術前超音波の腫瘍径中央値は15（4-60）mm、MRIでは20（8-79）mmであった。術前画像診断より実際の浸潤径が30mm以上進展していた4例（9%,以下進展例）と30mm未満の41例（91%,以下非進展例）について各々の臨床病理学的因子を検討した結果、術前超音波腫瘍径の中央値は進展例32（11-50）mm、非進展例13（4-60）mm（p=0.004）で有意差を認めた。術前MRI腫瘍径の中央値は進展例38.5（20-60）mm、非進展例18（5-79）mm であった（p=0.08）。ほか、NG2: 6例（進展1例）/NG1: 39例（進展3例）、Ki67 20%≦:8例（進展1例）/Ki67 20%>:37例（進展3例）、ER-PgR陽性42例（進展3例）/ER-PgR陰性3例（進展1例）であった。病理亜型は、古典型42例（進展4例）/充実型3例/多形型0例であった。転移リンパ節個数が2個以上増加した症例（8例、18%）と、そうでない症例についての同様の検討では術前超音波/MRI腫瘍径において有意差は認めなかった。【考察】実際の腫瘍径と術前診断の差は、術前腫瘍径が大きいほど生まれやすいことがわかった。特に術前超音波診断での腫瘍径が32mmより大きい場合には腫瘍径に差が生まれやすいことを念頭に入れ、至適な治療方針を検討する必要性が示唆された。

P-11-128

乳がん検診にて要精査となったカテゴリー 3症例に対する3Dデジタルブレストトモシンセシスの有用性の検討

Examination of effectiveness with 3D-DBT for category3 of mammography

よしだ乳腺ホームクリニック
吉田　秀行、増永　風花

【背景と目的】日本人女性の乳癌好発年齢は40歳代後半から60歳代前半であるが、この年代の乳腺密度は、マンモグラフィで高濃度であることが多い。3Dデ ジタルブレストトモシンセシス（DBT; 3D digital breast tomosynthesis）は 2Dマンモグラフィ（2D MG; 2D mammography）に比べて高濃度乳房において乳腺の重なりを排除することにより乳癌検出率を上昇させ、腫瘤・構築の乱れ・局 所的非対称性陰影（FAD）の診断精度を改善し偽陽性率を低下させると報告されている。今回は当施設で施行したDBTを2D MG画像と比較し有用性の検討を行った。
【対象および方法】乳がん検診にてカテゴリー 3と診断され要精査となり当院で2D MG
とDBTを施行した症例。腫瘤陰影群、FAD群、 微細石灰化群に分けて2D MG、DBTと超音波でカテゴリー判定し解析した。
【結果】乳房の構成は、高濃度乳房と非高濃度乳房では高濃度乳房の割合が高かった。腫瘤陰影群ではDBTを追加してもカテゴリーはほぼ変わらなかった。FAD群ではDBTを追加したことでカテゴリーが上がる症例も見られた。微細石灰化群ではDBTを追加してもカテゴリーはほぼ変わらなかった。
【結語】DBTは2D MGに比べ、腫瘤、FADの描出能に優れ、Dense Breastにおいては顕著であり、マンモグラフィ検診にDBTも導入する必要があるのではと考えられた。しかし、検討した症例数が少なかったため今後症例数を増やしてどのような所見にDBTを追加するのがいいのかも考慮する必要がある。

P-11-129

演題取り下げ

P-11-130

乳腺疾患の撮像とその読影に於いて条件設定を認識する意義について

CONDITION SETTING IN MAMMOGRAPHY AND ULTRASOUND EXAMINATION

加古川中央市民病院　乳腺外科
荻野　充利、佐古田洋子、土屋　和彦、杉谷　諭奈

同一症例が、撮像時あるいは読影時の画像調節の違いで印象の違った画像として表現されるようになった。そこには、標準とされる画像が共有できない、条件の相違や機種変更による見落としが懸念される、機種選定や設置後の撮像条件の設定が複雑で困難である、など問題が多い。デジタルへの移行が比較的スムーズに行われたと考えられるマンモグラフィ（MMG）では、条件設定によっては腫瘤が消える事実さえ理解することで更に柔軟に読影できるようになった。しかし被ばく低減の見地から、Mo/Rh/Agなどターゲット及び追加フィルターの自動選択、変更が既になされていることに気づかぬこともある。これに対して超音波診断装置（US）はファントムによる精度管理が困難で、各メーカーの技術が更に多様化している。アナログからデジタルへと移行した10数年前にも私たちは同様の問題に直面した。当時は、何の修飾もない、アーチファクトさえ読影に利用したファンダメンタルな画像を求めて旧機種と比較、修正を繰り返し、細胞密度を最重視することで安定した画像を引き出すことができた。そこで今回、これを踏まえて現状での標準画像の至適条件を探った。存在診断の比較的難しい全症例の約1/3を占める非腫瘤性病変について、そのほとんどを占める斑状、境界不明瞭、地図状低エコー域、更に乳管拡張、多発小嚢胞像、構築の乱れについても、LOGIQpremiumでB-モード調節項目を6段階設定し画像を比較した。画像調節技術として1つのテーマである"辺縁の明瞭化"は場合によっては却って見逃しやすい像もあり、空中分解能だけに頼らぬ､乳腺構造を意識した"細胞密度の描出"がやはりもっとも精度の良い評価につながると思われた。読影にあたっては調節できる条件もあるが、撮影時の条件まで操作することはできない。臨床ではMMGから想定されるUS像に最も適した画像調節を心得て撮像するのが望ましく、多彩な画像調節の長所、短所を理解した上で、現状ではプリセット機能を生かしたそれぞれの画像調節による独自の標準画像を構築準備しておくことが求められていると考えられた。

P-11-131

乳癌の進展範囲診断におけるMRIとDual Energy CT、病理所見の診断能の検討

Comparison of MRI, Dual Energy CT, and pathological findings in diagnosis of the breast cancer

[1]多摩総合医療センター　放射線科、[2]多摩総合医療センター　乳腺外科
荒木　潤子[1]、輿石　　剛[1]、田辺　直人[2]、大久保嘉之[2]、中田　晴夏[2]

【背景と目的】Dual Energy CT（DECT）では、管電圧の異なる二種類のX線エネルギーのデータを解析し仮想単色X線画像を作成することで、造影効果の強調が可能となる。前回乳癌学会で、乳癌術前DECTでの乳管内進展/娘結節の最適診断条件を検討したところ、造影剤注入70秒後、40keVの仮想単色X線画像であった。今回、同条件を用いて解析したDECT所見と、MRI所見を病理所見と対比し、診断能をretrospectiveに検討した。
【対象と方法】2018年6月~11月に当院でMRIとDECTの両方を術前に施行した乳癌48人のうち、多発転移や術前化学療法施行15人を除く、33人36症例（両側乳癌3人）、28-83才、全例女性を対象とした。組織型は浸潤性乳管癌30、浸潤性小葉癌 5、非浸潤性乳管癌 1症例であった。病理での乳管内進展の領域（方向）、や娘結節の数、位置について、MRIと、DECTの画像所見を対比し、診断能を検討した。
【結果】病理で乳管内進展5mm以上、或いは娘結節が存在、或いは両者ともないが、明らかに限局性突出を有する症例を陽性とすると、乳管内進展/娘結節陽性が26例、陰性が10例であった。DECTでは1例で8㎜大の原発巣を指摘出来なかった。MRIでは感度92%、特異度90%、正診率92%であった。乳管内進展/娘結節陽性でMRI所見も陽性であった24例のうち、1例は病理陽性部分以外の別領域にも病変を指摘した。1例はMRIで多発娘結節を指摘したが、病理ではうち1か所のみ悪性であった。1例は病理での陽性部分と別に生検ルートを指摘したと思われた。DECTでは感度81%、特異度100%、正診率86%であった。乳管内進展/娘結節陽性でDECT所見も陽性であった20例のうち、1例はDECTで多発娘結節を指摘したが、病理ではうち1か所のみ悪性であった。1例は病理での陽性部分と別に生検ルートを指摘したと思われた。
【結語】これまでも指摘されているように、MRIでは病理で判明している乳管内進展/娘結節以外の良性病変を指摘する傾向があった。DECTでは乳管内進展/娘結節の一部が描出されない傾向があったが、比較的良好な診断能であった。

P-12-1

<変形･切開>可能な3D手術シミュレーションソフト『Liversim』を用いたVirtual腋窩手術の開発と応用

Development and application of the virtual operation of the AxLND using the 3D simulation software

[1]東京医科大学　茨城医療センター　乳腺科、
[2]東京医科大学　乳腺科学分野、
[3]東京医科大学　八王子医療センター　乳腺科
海瀬　博史[1]、河手　敬彦[2]、宮原　か奈[2]、小山　陽一[2]、八木　美緒[1]、
山田　公人[3]、石川　　孝[2]

乳がん手術は縮小化が進み、患者にとって優しい手術が提供されるようになった。これに伴い、腋窩手術の縮小傾向も顕著で、年次乳癌登録集計では、2006年に郭清施行率53%であったものが、2016年に25%となり(センチネルリンパ節生検70%、腋窩郭清追加8%)、10年間で半減したことになる。これは若手医師に対する腋窩郭清の教育・経験が絶対的に不足していることを示す。今後若手乳腺外科医の育成において腋窩手術の技術・教育を強化することは急務と考える。
【目的】3Dシミュレーションソフト開発とこれを応用したVirtual Operation教育の実践。
【方法】コアとなる次世代型手術シミュレーションシステムとして、肝臓手術用に開発された<変形・切開可能>な3D画像シミュレーションソフト『Liversim（リバーシム）』（株式会社レキシー）を応用し乳癌腋窩手術のvirtual化を実現した。従来の3D画像を専用ソフト（Synapse Vincent（シナプスビンセント）：富士フィルムメディカル）で作成する3D画像は当然ながら固定されており剛性である。そこで、既に完成している肝臓のリアルタイムの変形と肝離断プロセスを視覚化した新しいソフトウェア「Liversim」を腋窩3D画像に応用することで、実際の手術操作に近似した、メスによる切開、手術野の開窓、血管の牽引、結紮・切離等の<変形・切開のイメージング>が可能になる。
【結論】術前に3Dイメージを共有し、更にLiversim作成イメージによるVirtual operationを経験する事で、実際の手術のリハーサルが出来、より正確な解剖、手術方法の理解に寄与し、より高い教育的効果が得られる。

腋窩切開･血管処理のシミュレーション

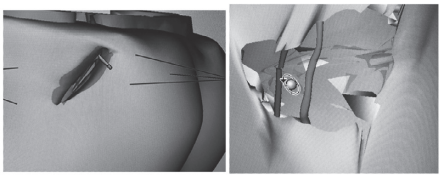

P-12-2

年齢別に見たcN0症例におけるセンチネルリンパ節への転移率の違い

Differences in metastatic rates to sentinel lymph nodes in cN0 breast cancer cases by age

石切生喜病院　乳腺外科
高田　晃次、宮下　晶恵、川尻　成美

【背景】乳癌の外科治療において，cN0患者に対して低侵襲な腋窩ステージング診断法としてセンチネルリンパ節生検を行うことが一般的である．しかし，cN0と診断されても，20-30%で病理学的にセンチネルリンパ節へ転移を認めるとされている．今までも様々な転移予測因子解析が報告されており，今回われわれは，年齢別にセンチネルリンパ節への転移率を比較検討した．
【対象と方法】2015年4月から2019年10月までの期間で，生検にて浸潤癌と診断され，術前画像診断でcN0と評価したので，術中にセンチネルリンパ節生検を行った181例を対象とした．同時性両側性乳癌症例はそれぞれ別症例として検討し，センチネルリンパ節は色素法にて同定した．181例での手術時の世代別にセンチネルリンパ節への転移率を比較検討した．
【結果】181例中，cT1が108例（59.7%），cT2が65例（35.9%），cT3が1例（0.6%），cT4が7例（3.9%）であり，ER陽性が153例（84.5%），PgR陽性が127例（70.2%），HER2陽性が33例（18.2%）であった．センチネルリンパ節生検全体では，29例（16.0%）で転移を認めた（マクロ転移:21例，微小転移:8例）．手術時の世代別に検討すると，40歳以下の症例は7例あり，その内2例（28.6%）で転移が認められた（マクロ転移:1例，微小転移:1例）．41歳以上60歳以下であった76例では，17例（22.4%）で転移が認められた（マクロ転移:14例，微小転移:3例）．一方，61歳以上80歳以下であった82例では，9例（11.0%）で転移が認められた（マクロ転移:5例，微小転移:4例）．81歳以上は16例あり,その内1例(6.3%)で転移が認められた(マクロ転移)．つまり，年齢が上がる毎にセンチネルリンパ節への転移率は減少していき，61歳以上の症例では60歳以下の症例より有意に転移率が減少していた(p=0.020)．
【結語】若年者では，術前画像診断でリンパ節転移が疑われなかったとしてもセンチネルリンパ節へ転移を起こしている可能性が高いため，注意が必要と考えられた．

P-12-3

術中センチネルリンパ節転移陰性で腋窩郭清を省略し術後陽性だったがそのまま経過観察した乳癌症例の予後

Prognosis of breast cancer cases for SLN metastasis positive without axillary lymph node dissection

[1]公立学校共済組合　近畿中央病院　外科、[2]みやうちクリニック
松本　　崇[1]、宮内　啓輔[2]

近年行われたセンチネルリンパ節（SLN）転移陽性患者を対象とした腋窩リンパ節郭清術（ALND）の有用性を検討した各種ランダム化比較試験では背景因子は異なるがALND群とALND省略群の間に予後の差を認めなかった。
当院において術中迅速病理診断にてSLN転移陰性と診断され腋窩リンパ節郭清術を省略した症例のうち、術後永久標本にてSLN転移陽性と診断されたにも関わらず追加のALNDは行わず経過観察した症例のうち術後10年以上経過した症例の術後経過をまとめたので報告する。
2003年7月から2009年12月までに乳癌手術の際にSLN生検を行った症例は245例であった。当時はパテントブルーを用いた色素法でSLN生検を行っていたが同定率は97.1%（238/245）であった。術中迅速診断でのSLN転移陽性症例は41例（41/238=17.2%）。転移陰性症例は197例であったが､このうち17例(17/197=8.6%)は術後の永久標本で転移陽性と判明した。17例の転移の内訳は、ITC（Isolated tumor cell）が8例、2mm以下の微小転移が7例、3mm大の転移が2例であった。17例全例において患者との話し合いで追加の腋窩郭清は施行しなかった。
これら17例のうち10年以上術後経過観察しえた12例を対象とした（観察期間中央値:11.3年）。このうち全身治療を施行した症例は11例でその内訳はホルモン療法のみが9例、ホルモン療法+化学療法が2例であった。(残りの1例はホルモン感受性陰性乳癌で術後化学療法を勧めるも拒否された)
経過中12例中3例に再発を認めた。1例目は、術後SLNにITCを指摘された症例で術後1年4ヶ月目に鎖骨上リンパ節および残存乳房内再発をきたした。(術後化学療法を拒否した症例) その後薬物療法を続けるも最終的に肺転移を来し術後13年5ヶ月目に原病死された。2例目は、術後SLNに0.3mmの微小転移を指摘された症例で術後7年10ヶ月目に残存乳房内再発をきたした。その後残存乳房切除を行い現在初回手術より13年経過するが、再々発は認めずに薬物療法を継続しながら経過観察中である。3例目は、術後SLNに3mmの転移を指摘された症例で術後9年11カ月目に術側腋窩リンパ節再発をきたしたため、腋窩リンパ節郭清術を追加し、現在初回手術より11年経過するが、再々発は認めずに薬物療法を継続しながら経過観察中である。術後に初めてリンパ節転移が陽性と判明した場合の対処について考察する。

P-12-4

乳癌手術の質を管理するための指標について

The quality indicators of breast cancer surgery

[1]日本医科大学　武蔵小杉病院　乳腺外科、
[2]日本医科大学　武蔵小杉病院　病理診断科
蒔田益次郎[1]、眞鍋恵理子[1]、許田　典男[2]、大橋　隆治[2]

局所再発率は長期間の観察を要し、治療の影響も受けるため、手術の質を直接反映しない。乳房切除術の皮弁作成で、胸骨正中線、鎖骨骨頭、大胸筋付着部、広背筋前縁、乳房下縁で囲まれる教科書的な範囲を忠実に浅在筋膜浅層での剥離を行えば、切除標本は四角と半円を合わせた形になるので、切除標本は手術の質を反映すると思われる。知識力や読影力の評価が試験によって数値化されるように、手術の質を数値化すれば到達目標も設定できる。意図した範囲の切除ができているか、切除標本の幅を、乳頭を通る水平断CT画像上、胸壁面の正中～広背筋前縁の距離で除した百分率を切除率と定義した。2017年からの2年間の乳房切除術（乳頭温存乳房切除、皮膚温存乳房切除を含む）100例の切除率平均値は100.4%であった。切除率は皮下脂肪層が薄ければ厚い症例よりも早く胸壁面に到達するので、BMIの影響を受けていた。一方、乳房部分切除術は癌の広がりを特定し、忠実に切除することが求められ、断端が陰性になることを目指す。断端陰性率が乳房部分切除の評価に適しているが、2017年から約2年間に行われたマスキングカラーシミュレーション（主病変と進展巣を描画して、切除範囲の模型を作成し切除する手法）で、描かれた病変数と断端陰性率の関係を見ると、単一病変（36例）75%、2個（20例）55%、3個以上（36例）30.6%と、病変数の増加と共に断端陰性率が低下する。単一病変の部分切除に限定して評価すれば比較可能となる。また、研究期間中の手技の変更（乳腺切離の早い段階で主病変を確認、距離をとって切除）で、単一病変の断端陰性率は前半期の66.7%から後半期の79.2%へと向上した。以上より、乳房切除には切除率、部分切除では単一病変での断端陰性率が手術の質を管理するための指標たり得ると考え、前向き研究とした。切除率の平均値100%、単一病変の断端陰性率90%（画像診断の限界があって100%にならない)を暫定目標値として、それを達成できる手技が習得できるように指導を行い、各術者は研鑽を積む。この指標を一定症例数ごとに計測しながら経時的に統計を取れば、数値は目標値に近づき、ある一定のところに到達することが予想され、ラーニングカーブと獲得した技術レベルが数値となって表われる。手術の質を管理する指標を設定することにより、局所再発の少ない手術を維持しつつ、後世に継承していきたい。

P-12-5

HydroMARK®を指標に乳房温存術を施行した非浸潤性乳管癌の症例

A case of DCIS performed by breast conserving surgery using the HydroMARK® as an indicator

関西医科大学　外科学講座
笠原実貴子、吉川　勝広、吉田　奈央、梅嵜乃斗香、末岡　憲子、
山本　大悟、関本　貢嗣

【緒言】
マンモグラフィー検査（MMG）における石灰化のみを所見とする病変に対しては、ステレオガイド下吸引式乳房生検（ST-VAB）が必要となるが、生検後に手術が必要となった場合、超音波検査（US）では病変の同定が難しいため、代替指標として血腫の位置を中心に切除し、やや広めに切除する必要があった。しかし、超音波で描出可能な乳腺生検マーカーの登場により、近年ではそのような症例でも必要充分な切除を行うことが可能となりつつある。今回、ST-VABで石灰化が消失したが、乳腺生検マーカーの一つであるHydroMARK®（Devicor Medical Japan K.K）を指標に手術を行い、過不足なく手術し得た症例を経験したので報告する。

【症例】
症例は53歳、女性。近医で施行されたMMG検診にて異常を指摘され、当科を紹介受診された。MMG所見は、右乳房はカテゴリー 1、左乳房はMLOでM、CCで0領域に多型不均一石灰化の集簇を認め、カテゴリー 4であった。乳腺超音波検査ではMMG所見に一致する位置には有意な所見は認めなかった。ST-VABを施行したところ、石灰化が消失したためHydroMARK®を留置した。病理組織検査では非浸潤性乳管癌を認めたため、乳房温存術および腋窩センチネルリンパ節生検を施行した。術前にMMGと乳房造影MRIを撮影し、HydroMAR®Kが偏位していないことに加え、HydroMARK®周囲にnon mass enhansementが存在していることを確認した。手術はHydroMARK®を中心として1.5cmのマージンをとって切除した。HydroMARK®は超音波で良好に描出され、切除指標として問題なかった。切除標本は直径約4.4cmの円筒形で、標本重量は30gであった。標本の中心にHydroMARK®が位置しており、周囲にはDCISが広がっていたが、Free Marginは再近接部でも1.3cmであった。

【結論】
HydroMARK®は超音波視認性が良好であり、留置により病変部位を小規模に切除することが可能になると考えられる。ただし､文献的には留置後の偏位の報告も散見されており、術前に詳細な画像評価を行い、正確に留置されていることを確認することが重要である。

P-12-6

温存乳房内再発乳癌に対する再センチネルリンパ節に関する検討

Examination about re-sentinel lymph node for the ipsilateral breast tumor

[1]医療法人社団愛友会　上尾中央総合病院　乳腺外科、
[2]医療法人社団愛友会上尾中央総合病院　外科、
[3]北里大学メディカルセンター　乳腺外科
中熊　尊士[1]、山﨑　香奈[1]、上野聡一郎[1]、田部井敏夫[1]、稲田　秀洋[2]、
近藤　康史[3]

乳癌診療ガイドラインでは「乳房温存手術後の乳房内再発（Ipsilateral breast tumor recurrence:以下IBTR）に対するセンチネルリンパ節生検は勧められるか?」というFuture research Questionに対し初回手術時腋窩リンパ節郭清なしの場合、センチネルリンパ節生検を考慮しても良いが、腋窩リンパ節郭清ありの場合、日常臨牀で施行することの意義は確立されておらず、十分な注意が必要であると、ステートメントしている。今回、当院で経験したIBTRに対する再センチネルリンパ節に関する検討を行った。（対象）2016年6月～ 2019年7月のIBTR手術症例6例。平均年齢59歳（48-67）、初回手術からIBTR手術までの平均期間10年1か月（5年5か月～ 19年8か月）。（方法）再センチネルリンパ節は術直前患側乳輪皮下に色素（パテントブルー）とRIを併用して同定（結果）IBTRの組織型は、6例全て浸潤性乳管癌（乳頭腺管癌1例、充実腺管癌2例、硬癌3例）であった。再センチネルリンパ節が同定された症例は5例（83%）で部位は同側腋窩2例、対側腋窩2例、同側胸骨傍1例で、1例（17%）は同定されなかった。（考察）IBTRはtrue recurrence（TR）とnew primary（NP）に分けられるとうい考えがあり、TRとNPは全く性質が異なるものである。TRとNPの診断は初回手術のsurgical marginやIBTRとの組織型やサブタイプの違い、再発までの期間を考慮してある程度判断できる。今回再センチネルリンパ節が同定できた5例は全てNP、同定できなかった1例はTRと考えられた。再センチネルリンパ節生検を行った4例は全て陰性であった。一般的に乳房のリンパ流は約75%が同側腋窩リンパ節に流入し、残りは鎖骨周囲や胸骨傍リンパ節に流入し、少量のリンパ流は対側の乳房と前腹壁のリンパ管に注ぐとされている。初回手術時の腋窩リンパ節郭清やリンパ節生検のため、IBTRのリンパ流は複雑になると考えられる。今回経験した対側腋窩リンパ節や胸骨傍リンパ節がセンチネルリンパ節として同定されたのは、患側腋窩へのリンパ流が遮断され、行き場のなくなったリンパ流が対側腋窩や胸骨傍に向かったためではないかと推測される。（結語）IBTR手術の際、局所コントロールや正確なリスク評価のため、術前のリンフォシンチグラフィを用いて行うセンチネルリンパ節生検は有用な治療手段と考える。

P-12-7

乳腺把持専用鉗子を用いた乳房円状部分切除

A surgical instrument to resect mammary gland in circular form in breast-conserving surgery

[1]JCHO　徳山中央病院　外科、[2]山口大学大学院　消化器・腫瘍外科
山本　　滋[1]、西田　裕紀[1]、得能　和久[1]、前田　訓子[2]、永野　浩昭[2]

【はじめに】US,MRI,CTなどを用いても、乳癌の進展範囲を正確に把握することは困難である。特にその形状が不整形である場合、手術の際、切除ラインに反映することや、形どおりに切除することも困難である。不整形に切除した場合、病理学的には本当に断端陰性なのかは極めて疑問である。乳房円状部分切除において、腫瘤病変を切除範囲の中心部に可及的に位置させ、円柱状に切除する専用鉗子を考案し使用している。
【目的】専用鉗子を用いることで、腫瘤病変を切除範囲の中心部に位置させた円柱状切除がなされていたかを検討する。
【対象と方法】乳腺円状部分切除を施行した24例。切除予定部の乳腺を皮膚および大胸筋前面から剥離し、腫瘤病変を切除範囲の中心に位置させ、1-2cmのマージンが保たれるよう、専用鉗子（先端が5,6,7cmの円形の3タイプ）を選択し、切除予定乳腺を把持したのち電気メスで外周を切開し、乳腺部分切除を施行した。切除後は欠損部を乳腺・脂肪弁を作成し、部分的に充填した。腫瘤病変を切除範囲の中心部に位置させ円柱状に切除できているかの判断は、病理固定標本の病変部最大割面で、肉眼的腫瘤縁から側方断端までの距離（割面の左側および右側）を測定することにより検討した。
【結果】腫瘤縁から側方断端までの距離は、左側距離1.98±0.12cm、右側距離2.02±0.11cm（Mean±SE）で、有意差はなく、腫瘤をほぼ中央に位置させて切離できていると考えられた（対応のあるt検定）。病理学的に側方断端に癌細胞が露出した症例は認めなかった。全例で欠損部の部分的充填が可能であった。
【結論】専用鉗子は、病変を中央に位置させた円柱状切除に有用な手術器具と考える。

P-12-8

術前化学療法後のセンチネルリンパ節生検の予後

Results of sentinel node biopsy after neoadjuvant chemotherapy in node-negative breast cancer

[1]がん・感染症センター　都立駒込病院　外科（乳腺）、
[2]がん・感染症センター　都立駒込病院　病理科
岩本奈織子[1]、奈良美也子[1]、矢部早希子[1]、才田　千晶[1]、大西　　舞[1]、
後藤　理紗[1]、米倉　利香[1]、石場　俊之[1]、宮本　博美[1]、本田　弥生[1]、
堀口慎一郎[2]、有賀　智之[1]

【背景】治療開始前に腋窩リンパ節転移陰性(cN0)で術前化学療法(NAC)後にセンチネルリンパ節生検(SLNB)を施行した臨床試験のメタ解析により，
同定率96%，偽陰性率6%[1)]と良好な精度結果が示されている．しかしながら，長期観察した報告は非常に少なく，予後は明らかではない．
【目的】cN0症例のNAC後SLNBの予後について検討する．
【対象と方法】2012年1月から2019年6月に当院で治療開始前cN0乳癌の診断で，NAC施行後に乳房手術とSLNBを施行した58例を対象とした．腋窩郭清省略群（SLNB群）と腋窩郭清施行群（ALND群）における腋窩再発率・全生存率・無病生存率を比較した．SLNBは RI及び色素の併用法で行った．統計学的手法はカプランマイヤー法ならびにログランク検定を用い，P<0.05を統計学的に有意と判定した．
【結果】治療前年齢中央値は52（範囲26-71）歳．治療前T stageの内訳は,cTis:1例，cT1:17例，cT2:32例，cT3:6例，cT4b:2例．治療前サブタイプは，ER+/HER2-:11例，ER+/HER2+:8例，ER-/HER2+:16例，ER-/HER2-:23例．センチネルリンパ節（SN）同定率は100%で，摘出したSN個数中央値は2（範囲1-5）個．SLNB転移陽性11例（19%）のうちITCの1例と微小転移の2例を除く8例で腋窩郭清を施行（ALND群），pN1mi:3例，pN1:2例，pN2:2例，pN3:1例であった．術後フォローアップ期間中央値は24.4 ヶ月．SLNB群はALND群と比較して，腋窩再発率（p=0.70），全生存率（p=0.74），無病生存率（p=0.10）においていずれも有意差を認めなかった．腋窩再発はSLNB群の1例（1.7%）のみで術後8カ月に再発を認めた．ER-/HER2-であり現在化学療法施行中である．
【結論】cN0のNAC後SLNBの同定率は高く，腋窩再発は1例のみで既報の偽陰性率（6%）より頻度は低かった．さらに長期の観察が必要と考えられた．
参考文献
1) Geng C, Chen X, Pan X, et al. The feasibility and accuracy of sentinel lymph node biopsy in initially clinically node-negative breast cancer after neoadjuvant chemotherapy; A systematic review and meta-analysis. PLos One. 2016;11:e0162605. doi: 10.1371/journal.pone.0162605.

P-12-9

異時両側乳癌に対する1次1期再建と1次2期再建の比較検討

Comparison of one-stage and two-stage Reconstruction for Metachronous Bilateral Breast Cancer

愛知県がんセンター　形成外科
丸山　陽子

【目的】近年治療薬進歩による生存期間延長から、異時両側乳癌が増加している。両側再建において人工物は左右の対称性が取りやすく有用であるが、放射線療法後や、患者自身が自家組織再建を希望される場合がある。異時両側乳癌に対して、両側free MS2 TRAM flapにて、1期再建、2期再建を行なった症例の比較検討を行った。
【症例】2011-2019年異時両側乳癌に対して、後発乳癌切除時に両側free MS2 TRAM flapにて1期再建を行なった4症例（A群）と、両側TE挿入後、2期的に両側free MS2 TRAM flapにて再建を行なった3例（B群）を対象とし、両者を比較検討した。
【結果】全例で皮弁は全正着した。左右のボリューム差を認める症例は、A群では3/4症例（75%）、B群では1/3（33%）症例であった。
【考察】異時両側性乳癌の同時再建の難しさは、一方は一次再建、他方は二次再建となるため、胸部皮膚・軟部組織の残存量の違いなどにより左右の再建状況が異なることである。しかし、free MS2 TRAM flapでは、皮弁を正中で同等量に左右に分配するため、左右の必要組織量が異なっても、同量の皮弁での再建になり、組織量の少ない2次再建側にて下垂不足、組織量不足になる傾向がある。特にA群では、2次再建側の皮膚欠損部には大きく皮島が露出することとなり、皮弁の配置が制限されやすく、下垂の再現やボリューム不足に影響を及ぼす。また、皮島が大きく露出することも整容面に影響を与える。一方、B群では、2期再建にすることにより手術回数は2回となるが、皮膚欠損量を補えるため、皮島の露出がなくなり整容面での改善を認めることができる。また皮弁配置の制限がなくなるため、下垂の再現などもしやすくなる。このため、異時両側乳癌の両側free MS2 TRAM flapでは、1次2期再建を行う方が整容面での改善を認めたと考える。

P-12-10

乳房切除後の漿液腫軽減対策

The method of seroma reduction after mastectomy

愛知医科大学　乳腺・内分泌外科
毛利有佳子、坂野　福奈、伊藤由季絵、後藤真奈美、井戸　美来、
髙阪　絢子、藤井　公人、中野　正吾

目的:乳房切除手術後には漿液腫貯留対策としてドレーンを挿入するのが一般的である。術後の早期ドレーン抜去は離床の促進や早期退院に繋がり医療費削減にも貢献するものと考える。今回我々は乳房切除+センチネルリンパ節生検症例に対し漿液腫軽減を目的とした術式を試行し、従来の方法と比較してその効果を検討した。
方法:2018年1月～ 12月まで愛知医科大学病院 乳腺・内分泌外科で乳房切除+センチネルリンパ節生検を施行されたcStage0 ～Ⅱ期までの88例を対象とした。内、16例に漿液腫対策を講じた手術を行い（以下study群）、その他は従来とおりの方法で手術をおこなった（control群）。特に閉創に当たってはできるだけ死腔を減らすため外側の皮弁を前鋸筋筋膜と密着させ、センチネルリンパ節生検の小孔もZ縫合で閉鎖した。更に創部外縁から内側へ寄せるように縫合し内側の余剰皮膚はデブリードマンを行い、皮膚の緩みが出ない工夫を行った。
結果:当院ではドレーン抜去の基準を漿液腫50ml/日以下としている。study群ではドレーン抜去中央値は術後3日であったのに対し、control群では5日であった（p=0.006）。入院と外来を合わせた総排液量中央値はstudy群では109.5ml、control群では217mlであった（p=0.01）。
結論:study群ではcontrol群と比しドレーン抜去までの日数が大幅に減少し、かつ外来での穿刺・排液回数の減少にも繋がった。我々の対策方法は術後管理の上でも有益であったと考える。

P-12-11

当院における90歳以上の高齢者乳癌手術症例の検討

An analysis of surgical intervention for elderly breast cancer patients more than 90 years old

札幌東徳洲会病院 乳腺外科
南　　盛一

【目的】本邦では女性の平均寿命が87歳を超え、乳癌の罹患率も増加していることから高齢者の乳癌症例を診療する機会も増えてきた。今回、高齢者で手術を受けた乳癌症例、特に90歳以上の症例についてその特徴を知るために検討を行った。
【方法】2014年4月から2019年10月までに当院で手術を受けた症例で、手術時に90歳以上であった乳癌症例8例について臨床病理学的所見、治療内容、転帰などについて検討した。
【結果】年齢は90歳から95歳までで平均92.4歳、発見契機は自己発見が5例、入居している施設の職員による発見が1例、心エコー検査の技師による発見が1例、他科の医師による胸部診察時の発見が1例であった。併存疾患は高血圧が6例、糖尿病が2例、気管支喘息が1例にみられたが何れもコントロールは良好であった。他に、慢性腎不全、認知症が1例にみられたが手術可能な状態であった。発見時の腫瘍径は2.0㎝から6.5㎝で平均4.0㎝であった。手術の術式は乳房切除術が5例、乳房部分切除が3例で術後合併症や明らかなADLの低下はみられなかった。組織型は浸潤性乳管癌が5例、浸潤性小葉癌が1例、粘液癌が1例、非浸潤性乳管癌が1例で、浸潤癌のサブタイプはluminal Aが4例、HER2型3例であった。リンパ節転移は6例で陰性であったが、2例に転移がみられた。補助療法は、luminal Aのうち2例にタモキシフェンの内服、1例に抗HER2療法を行ったが抗癌剤治療は1例も行われていなかった。1例が他病死で亡くなられたが、他の7例は無再発で生存されている。
【考察】併存症や術後合併症による死亡、ADLの低下は認めなかった。90歳以上の乳癌症例においてもPSの良好な症例であれば安全に乳癌手術が可能であると考えられた。ただし、副作用を懸念し薬物療法を拒否する場合も多いため術後補助療法の決定には本人だけでなく御家族とも慎重に相談することが肝要である。

P-12-12

当院における90才以上の超高齢者乳癌手術症例の検討

Examination of the operation cases of super elderly breast cancer patient 90years or older

九州中央病院　乳腺外科
豊原　絢子、寺本　成一、倉光　　瞳、前原　喜彦

平均寿命の延長に伴い高齢者に対する乳癌手術症例も増加している。今回当院で経験した90歳以上の超高齢者に対する乳癌手術症例について検討したので報告する。2011年4月から2018年12月までの当院で手術を施行した乳癌症例1113例中90歳以上の超高齢者乳癌24例（2%）であった。年齢の中央値は92歳（90 ～ 101歳）であり、片側22例 両側2例であった。腫瘍の大きさの中央値は23mm（10 ～ 95mm）であり 術式はBt症例16例 Bp症例10例、でありRTは施行しなかった。手術後の経過は全例問題なく退院した。術後の病理結果でDCIS2例 luminalタイプ22例（ホルモン治療は12例施行）HER2タイプ 1例 トリプルネガティブ 1例あった。当院に術後2回以上受診した症例は19例あり観察期間の中央値は23か月（2 ～ 50か月）であるが、6名が死亡し、乳癌死1例 他癌死 1例 他病死4例であった。超高齢者の乳癌においてホルモン陽性症例が多く乳癌が死亡原因となる可能性は低くくQOLを重視した術式を選択することが重要であると考えられた。

P-12-13

乳癌手術、外側からのアプローチ

Operation of the breast cancer, Approach from the outside

愛知医科大学　乳腺・内分泌外科
後藤真奈美、西塔　誠幸、坂野　福奈、伊藤由季絵、井戸　美来、
高阪　絢子、毛利有佳子、藤井　公人、中野　正吾

乳癌に対して腋窩郭清を省略した乳房全切除術を施行する際、皮弁作製後に乳房を頭側より大胸筋から切離し、続いて腋窩部を集束結紮して乳房を摘出する手法が一般的である。それに対し、今回比較し提示する手法は皮弁作製後に大胸筋外縁を露出させ、深胸筋膜の損傷無きことを見つつ、外側から内側方向へ向かって乳房を大胸筋の筋線維の走行に沿って切離していくものである。頭側から乳房切除を進めていくと、腋窩部の組織を深胸筋膜とともに引き上げてしまい、深層まで侵襲が及びやすい。しかし、大胸筋外縁からの乳房切除の場合は、深胸筋膜は温存されるため肋間上腕神経の損傷を起こしづらく、術後の腋窩・上腕内側の感覚障害のリスクを軽減できる。また、乳房を大胸筋から切離する際に、大胸筋から立ち上がる穿通枝を正面視して処理することができる。詳細を提示する。

P-12-14

乳癌腋窩郭清手術におけるハーモニックスカルペルの有用性とそのラーニングカーブ

The utility of harmonic scarpel for axilla dissection of breast cancer

市立奈良病院 乳腺センター
小山　拡史、今井　　文、松井　千里、松井　智也、谷口　章子

【はじめに】ハーモニックスカルペル（以下HS）は平成30年4月より腋窩郭清を伴う乳腺悪性腫瘍手術において超音波凝固切開装置加算（K971 3000点）が認められた手術器具である。海外文献ではHS使用によって、ドレーン廃液量の減少、ドレーン留置日数の減少を認める論文も散見されるが、日本人のデータは少ない。我々は昨年の乳癌学会でその有用性について発表したが、今回我々はその後さらにHSを使用した手術経験を増やし、HSの有用性とそのラーニングカーブついて検討を行った。【対象と方法】2018年3月から6月までに通常の電気メスを用いて郭清を行った群（ES群）13例と、2018年7月から12月までにHS（ハーモニックFOCUSプラス）を用いて腋窩郭清を伴う乳癌根治手術を15症例（HS-1群）さらに2019年1月から2019年9月までにHSを用いて腋窩郭清を伴う乳癌根治手術を行った20例（HS-2群）の3群を比較検討した。①術後ドレーン廃液量トータル、②腋窩ドレーン留置日数、③手術中出血量、④手術時間、⑤ドレーン抜去後の漿液腫（穿刺による廃液を必要とした患者）の有無について3群で比較検討した。術者は卒後10年以上の乳腺専門医2名であり、また3群間に、年齢、手術方法（BtかBp）、BMIに差は認めなかった。【結果】術中出血量はES群で平均41.8mlであり、HS-1群で56.5ml、HS-2群で40.6mlであった。手術時間はES群で平均78分HS-1群で67.2分 、HS-2群で54.2分と有意差は認めなかったが、HS使用開始時は、従来の電気メス使用時より手術時間、出血量がやや増加したが、HSの使用に慣れてくると手術時間、出血量が減少する傾向を認めた。また術後ドレーン廃液量トータルはES群で平均588.8ml HS-1群で244.2ml、HS-2群で232.2ml、であり、腋窩ドレーン留置日数はES群で平均10.1日HS-1群で5.8日、HS-2群で5.7日と、ESと比較して有意差（<0.01）をもってHS-1群、HS-2が低値であった。ドレーン抜去後の漿液腫はそれぞれの群で1例を認めるのみであった。【結語】HSを乳癌腋窩郭清に使用することによって、術後ドレーン廃液量、在院日数が有意に低下した。初期のころは経験不足による手術時間、出血量の増加を認めたが、その後のラーニングカーブにより手術時間、出血量は通常電気メス使用時よりも減少した。医療費コストの増加などの問題はあるが、それを上回るメリットはあると考える。今後もHSを積極的に使用し、ラーニングカーブを高める努力をしていきたい。

P-12-15

当施設の乳房温存療法の変遷と成績

Transition and results of breast-conserving therapy at our facility

大船中央病院　乳腺センター
大渕　　徹、小野　正人、畑山　　純、雨宮　　厚

【目的】インプラントによる乳房再建術が保険適応となり，近年は多くの施設において早期乳癌でも乳房切除の割合が増加している．我々は1983年から広い適応基準による乳房温存療法を全乳癌患者の70%以上に実施してきた．今回はその治療の変遷と成績を報告する．**【対象】**2019年2月までに我々の施設を訪れた臨床病期I-IIIの患者は5695例．このうち照射を併用した乳房温存療法を施行したのは**4628例（乳房温存率: 81%）**．治療成績を**1999年以前（前期: 1922例）, 2000-09年（中期: 1837例）, 2010-19年（後期: 1936例）**に分けて解析した．**【乳房温存療法の実際】**適応は乳房と腫瘍径の相対的関係のみに注目し，腫瘍の絶対径，位置，多発の有無，腋窩の状態，年齢は考慮しない．腫瘤は肉眼的断端陰性を得るよう必要十分量の乳腺を切除．病理標本断端に癌細胞が露出している例のみを断端陽性と判定(顕微鏡的**断端陽性率: 24%**)．術後照射は全乳房に50Gy，一部の症例にBoost照射を加えた．症例により術前薬物療法で縮小を試みた．局所再発，遠隔再発，生存率と病理組織学的因子，治療因子との関係をKaplan-Meier法を用いて解析した．**【結果】**平均年齢: 53歳（前期: 48歳、中期: 54歳、後期: 56歳）．閉経前: 52%（前期: 69%、中期: 46%, 後期: 42%）．**乳房温存率: 81%（前期: 91%, 中期: 79%, 後期: 73%）.** 乳房温存手術の**断端陽性率: 24%（前期: 34%, 中期: 22%, 後期: 14%）.** 臨床病期 I期: 1954例（34%）, II: 3199例（56%）, III: 542例（10%）. 観察期間中央値: 92 ヶ月(1-388 ヶ月)（前期: 127 ヶ月, 中期: 128 ヶ月, 後期: 48 ヶ月）. 5年生存率: 92.7%（前期: 88.7%, 中期: 94.9%, 後期: 95.6%）, 10年生存率: 86.0%（前期: 79.9%, 中期: 90.0%）. **臨床病期別5年生存率:** I期: 98.0%（前期: 95.9%, 中期: 98.5%, 後期: 99.6%）, II: 93.1%（前期: 90.1%, 中期: 95.7%, 後期: 94.9%）, III: 72.4%（前期: 61.1%, 中期: 79.8%, 後期: 79.5%）. **10年生存率**: I期: 95.1%（前期: 91.5%, 中期: 96.3%）, II: 85.8%（前期: 80.3%, 中期: 90.6%）, III: 59.0%（前期: 45.8%, 中期: 68.6%）. 5年遠隔無再発生存率: 88.1%（10年: 81.6%）. 乳房温存療法例の5年**乳房内再発率:** 3.6%（前期: 5.7%, 中期: 2.6%, 後期: 1.4%）, 10年**乳房内再発率:** 7.9%（前期: 12.2%, 中期: 5.3%）. **【まとめ】**当施設では高い乳房温存率を保っているが，生存率，遠隔無再発生存率，および乳房内再発率は著明に改善した．

P-12-16

腋窩創からの単孔式乳腺内視鏡手術

Single-incision endoscopic breast surgery from axillary wound

札幌センチュリー病院　外科・乳腺外科
小西　和哉

腋窩創からの単孔式乳腺内視鏡手術の手技を示す。
適応:通常の乳房部分切除術に準じるが、皮膚浸潤がなく腫瘍直上の皮膚切除を必要としない症例を適応としている。術前処置:全身麻酔導入後に造影エコーで確認しながら腫瘍の位置、切除範囲をマーキングする。乳腺後面剥離:腋窩創からセンチネルリンパ節生検後に大胸筋を露出し筋膜を乳腺側につけるように剥離する。可及的に剥離を進め直視下剥離が困難になった時点で炭酸ガス気嚢下に超音波凝固切開装置で大胸筋膜を剥離する。色素で乳腺後面の剥離面にマーキングを行う。皮弁形成:皮弁形成予定の皮下に膨潤麻酔(1%キシロカインE20ml+0.75%アナペイン20ml+生食160ml) する。色素で皮膚側からもマーキングを行う。はさみである程度皮弁形成しさらに気嚢下に超音波凝切開装置で皮弁形成を進める。乳腺切離:腋窩側から乳腺に切れ込みを入れ切除予定部分に到達しマーキングに沿って乳房部分切除する。標本摘出後にエコーまたはマンモグラフィーで腫瘍位置を確認する。再建:直視下に乳腺脂肪組織で欠損部を補填する。乳腺内視鏡手術は周術期安全性には問題なく、整容性は良好である。乳腺部分切除の術式として選択肢に成りうる。

P-12-17

進行再発乳癌の治療開始時に脊椎転移に対して手術を要した症例の検討

Study of cases of breast cancer with surgery for spinal cord compression caused by bone metastases

[1]市立吹田市民病院　外科、[2]ふるかわクリニック
渡邉　法之[1]、古川　順康[2]、田中　夏美[1]、戎井　　力[1]

【背景】乳癌の転移臓器では骨が一番多く、また、骨転移の部位として脊椎が一番多い。ゾレドロン酸やデノスマブなどの骨修飾薬が使用されるようになり、骨転移のコントロールや骨関連事象(SRE)の抑制が良好になってきたが、乳癌診断時や再発診断時に脊髄麻痺あるいは切迫状態で受診される症例は時に見受けられる。骨転移は生命予後には大きな影響は及ぼさないとはいわれているが、骨転移による脊髄麻痺を来した症例ではQOLが著しく損なわれ、生命予後に影響を与える可能性があると思われる。
【対象】2014年1月から2019年11月までに乳癌診断時あるいは再発診断時に当院整形外科で乳癌の脊椎転移に対し手術を施行した5例
【結果】年齢中央値は49歳（46-63歳）で、de novo stageⅣの症例が4例、再発症例が1例。原発巣のbiology（1例はoccult breast cancerであり、転移巣での評価）は4例がER陽性HER2陰性、1例がER陰性HER2陽性であった。内蔵転移は3例で合併していた。骨転移に関しては1例を除いて脊椎に複数病変認めたが、責任病変は全例胸椎であり、2例は脊髄麻痺、3例は脊髄麻痺切迫状態のため手術適応と判断された。手術は全例で責任病変部の椎弓切除による除圧を行い、後方固定を行っている。またdenosumabを全例使用し、3例で放射線治療も施行した。2例は全身治療を優先し、放射線治療は行っていない。Frankel分類は術前から術後の評価で全例1段階以上改善し、手術後は自宅退院可能となり、外来通院にて全身治療継続可能であった。脊椎手術後の生存日数中央値は333日（48-1744日）であった。1例は病状の増悪に伴い、脊椎手術46か月後に脊髄転移出現のため下肢麻痺が出現したが、他の症例は脊椎転移の増悪による症状は出現していない。
【結語】全身状態良好な症例では脊髄麻痺あるいは切迫状態の脊椎転移に対して除圧・後方固定目的に手術を行うことで、その後のQOLを維持したまま薬物療法を継続し、生存期間の延長に寄与できる可能性があると思われる。そのためには整形外科、放射線治療科の医師と緊密な連携をとれる関係性を築き、脊髄麻痺切迫状態の脊椎転移に対して手術や放射線治療の介入を迅速に行うことが大切と思われる。

P-12-18

センチネルリンパ節（SLN）のOSNA法判定におけるTTL（Total tumor load）によるnon-SLN転移予測の検討

Prediction of non-SLN mtastasis by total tumor load of SLN by OSNA in early breast cancer

社会医療法人純幸会　関西メディカル病院　乳腺外科
井上　共生、西江　優子、若宮　志織、下村　　淳、松本　卓司

近年、ACOSOG Z0011試験、IBCSG23-01試験、AMAROS試験によってセンチネルリンパ節（SLN）転移陽性であっても腋窩郭清省略の可能性が示唆されてきた。しかしSLN転移の個数や転移巣の大きさの制限や術後の放射線療法が条件となり、術中に省略の判断は困難である。また病理医が常在する施設であれば術中迅速病理組織検査が可能であるが、そのような施設は少数である。
当院ではSLNの術中判定にOSNA法（One-step nucleic acid amplification）を用いてきたが、転移陽性SLNにおけるCK19 mRNA copiesの総量であるTTL（Total tumor load）がnon-SLNの転移を予測すると報告された。そこで我々は当院で摘出したSLNのTTLとnon-SLN転移を後ろ向きに検討した。
当院ではcT0-3N0M0の原発性乳癌患者に色素法（patent blue）でSLN生検を施行し、SLNを2-3mmに薄切して、その半数を術中OSNA法で判定した。
対象は2012年5月から2019年10月までにSLN生検を施行しOSNA法で判定した383例。SLNの同定率は99.5%（385/387）であった。
その中で、OSNA法で転移陽性と判定され腋窩郭清へ移行した81例中、non-SLNに転移を認めた症例は12例であった。TTLのcut off値を2.1×10^4 copies/μLとして2群間のnon-SLN転移をFisher's exact testで解析したところTTL $>2.1\times10^4$ copies/μL群において有意にnon-SLN転移発生率が高かった（P=0.0002）。T因子、NG（Nuclear Grade）、ER、PgR、HER2、Ki-67についても解析したところHER2（+）群、NG2/3群においてnon-SLN転移発生率が有意に高かった（HER2; P=0.0396, NG2/3; P= 0.0178）。
文献的にはTTL $>1.2\times10^5$ copies/μLが有意な危険因子とされており、我々のcut off値がこれより低い原因として、当院ではSLNの半分をOSNA法で検査しているためと推定された。術中にSLNがOSNA法で転移陽性と判定されても、術前にHER2陰性、NG1と判定されTTL $\leq2.1\times10^4$ copies/μLの場合、腋窩郭清と術後放射線療法を省略してもOSNA法陰性症例と腋窩リンパ節再発に差がない可能性が示唆された。

P-12-19

Bp（probe lumpectomy）で診断に至った乳癌症例

Breast cancers diagnosed by Bp(probe lumpectomy)

[1]歌田乳腺・胃腸クリニック、[2]西部総合病院
歌田　貴仁[1,2]、北島　　晃[2]

【はじめに】
当クリニックに受診した患者は、視触診・MMG・エコー施行後細胞診（FNA）針生検（CNB）にて乳癌に至ることが大部分である。FNA・CNB結果と画像所見の解離やCNBができない症例で、切除生検に至る場合もある。乳癌を強く疑う場合切除生検（Tm）でなく、probe lumpectomy（Bp）を行うことで確定診断だけでなく治療方針決定になった3例を報告する。
【対象と症例】
2018年から2019年の対象期間に当クリニックに乳癌診断に至った症例は108例であった。うちBpにより乳癌確定診断に至った症例は3例（2.7%）であった。
<症例1> 52歳閉経前、腫瘤自覚、palp.（+）MMG（C-1）US（5mm腫瘤影DW高）FNAclassⅡ
Bp施行DCIS断端(-) TN 経過方針
<症例2> 56歳閉経後、腫瘤自覚、palp.（+）MMG（C-1）US（4mm腫瘤影DW高）FNAclassⅡ
Bp施行IDC断端(-) DS（+）ER+PgR+HER2-追加切除+SN Ca-AI方針
<症例3> 57歳閉経後、他病変経過中、palp.（-）MMG（C-1）US（4mm腫瘤影DW高）FNAclassⅣCNB Ca- Bp施行 IDC断端(-) ER+PgR+HER2- RT AI方針
【結果と考察】
いずれも小病変で画像とFNA・CNBとの解離やCNBの困難例であった。追加治療なしで経過観察している症例もあり、追加治療も最小限となるように方針決定に至っている。放射線非照射例、SN省略例も含まれるが十分な説明の下に施行されている。診断的Bp（probe lumpectomy）は有用で選択肢になりうると考える。
結果的に良性診断に至った場合は過治療となってしまう可能性がある。対象期間外にも嚢胞内乳頭腫（CNB回避例）例などがあったが小病変であれば大きな負担となることはないようである。

P-12-20

センチネルリンパ節生検における蛍光法の必要性についての検討

Requirement of the fluorescence method in the sentinel lymph node biopsy

[1]第二川崎幸クリニック　乳腺外科、[2]川崎幸表院　外科、
[3]東京医科大学　乳腺科学分野
木村　芙英[1,2,3]、中村　幸子[1]、國澤美智代[1]、小根山正貴[2]、後藤　　学[2]、
関川　浩司[2]、石川　　孝[3]

【背景】センチネルリンパ節生検の同定法については色素法、RI法、蛍光法が用いられている。併用法により同定率が向上するためガイドラインでも推奨されている。色素法と蛍光法を併用することでリンパ流が可視化でき皮切ラインの決定や同定も容易になるが、一方で蛍光法での同定個数が多いため、不要なリンパ節を迅速病理診断に提出している可能性が推測される。これらを検討するため、今回我々は当科で行っている色素法と蛍光法の併用における成績を明らかにすることとした。
【対象】2017年5月から2019年10月までに乳癌の診断で手術を施行された191例中、センチネルリンパ節生検が施行され、色素法と蛍光法それぞれについての詳細が記載されていた179例を対象とし、各法のセンチネルリンパ節の平均同定数と転移リンパ節の染色の内訳について検討した。
【結果】色素法と蛍光法の平均同定数はそれぞれ1.4個（0個～ 5個）/2.2個（0個～ 8個）だった。センチネルリンパ節生検時にとれてきた周囲のノンセンチネルリンパ節も含めると2.9個（1個～ 10個）生検されていた。生検個数が5個以上の症例は29例認められた。転移陽性リンパ節は39例、色素と蛍光両方ともに染色されたリンパ節の転移陽性は25例（64%）、蛍光のみでの転移陽性リンパ節は12例（30%）に認められ、うち3例では色素で染まったものには転移を認めず、蛍光で染まったものに転移を認めた。染色されるリンパ節への転移は無くノンセンチネルのみに転移を認める症例は認めなかった。
【考察】摘出個数5個以上の症例29例を検討すると、不用なノンセンチネルと考える症例が14例（48%）、不用な蛍光法と考えられる症例が10例（34%）認めた。一方で色素法では染まらず蛍光法のみで染まるリンパ節に転移があった症例は3例認められたが、いずれも4個以内のものだった。センチネルリンパ節生検を行う事でリンパ浮腫のリスクが軽減されるが、5個以上の摘出では5個以下と比較し浮腫へのリスクが増大する。
【結語】蛍光法のみで見つかる転移もあり有効な方法だが、5個以上染まってくるものについての生検は不用なものが多いと思われた。

P-12-21

乳癌センチネルリンパ節生検PDE法（蛍光法）の現況とRI法との比較解析

PDE(fluorescence) method versus RI method -Sentinel Lymph-Node Biopsy of Breast cancer-

浜松医療センター乳腺外科
森　克昭、綿引　麻耶、細川　優子、杤久保順平

【背景/目的】乳癌センチネルリンパ節生検（以下SN）におけるPDE法（蛍光法）は広く行われており多施設共同試験においてもRI法に劣らない結果で保険点数も獲得．しかしRIを施行せず蛍光法を行う施設は少なく17%,併用も含め50%がRI施行と報告される（色素のみ33%,2017京大池田ら）．現在当科も全例RIで施行．一方前任地（RI設備無）は全例PDE法で施行．前任地でのPDE法452例（全例色素法併用2006/3 ～ 2019/2）を総括,併せてRI法とPDE法の長所短所などを比較検討した【方法】PDE法:術中にICGを乳輪下皮内注後PDE（Photodynamic Eye浜松ホトニクス社製）で観察後圧迫法も併用しnode切除．RI法:前日に腫瘍直上皮下にTc注射後撮影.術中はセンチプローブ（日本メジフィジックス社製）共鳴をガイドにSN切除（両法インジゴ色素法併用）【結果】前任地PDE法同定率97.3%（440/452）色素80.3%（363/452）で色素のみの同定例はなし.同定個数はPDE1-7（Av.3.18）個であり全例で色素法の方が少ないか同数(0-5）.当科RIの同定率も98-100%とほぼ同等で同定個数は1-3（Av.1.9）個．当科でもPDE導入/完全移行を目標とし同時3法併用を試行.同定率はともにほぼ100%であったが切除創の位置/長さやBt時迅速提出のタイミング/PDEのlearning curveに対してRIの簡便さ/同定個数の嗜好などにより移行は断念した【考察】全国的にもRI法からPDE法に完全移行した施設は認めず随時併用施設が多い．一方でごく少数RI同定不能症例も報告されRI+蛍光法が最善という結論となるが全例に両法の施行は負担となる．特にNAC症例ではRI同定率が低いとされPDE（含蛍光法）の同定率が比較的高い.この原因や今回のPDE法への移行の弊害となった皮切や同定個数の問題は薬剤の分子量（Tc>>ICG）に因るところが大きく，より分子量の大きい蛍光薬剤（SNに停滞/漏れにくい）の開発によってそれらの問題は今後すべて解決される可能性も高い．さらに癌や腫瘍集積性のある蛍光薬剤の開発も進められており現在のTracerとしての役割のみならず転移の有無を術野で確認できるようになれば理想的である【結語】PDE（含蛍光法）とRIは多施設試験の結果同様ほぼ同等の成績であるが，皮切や手技の簡便性の問題などによりRIからPDEへの完全移行は現実的ではない．しかし将来的には分子量が大きく腫瘍集積性を認める蛍光物質の開発などによりPDE法含蛍光法SNBのさらなる発展や乳癌手術における新しい役割が期待される．

P-12-22

乳房全切除術+腋窩郭清におけるエネルギーデバイスの使い方の工夫について

Device of energy device in total mastectomy with axillary dissection

[1]奈良県立医科大学消化器・総合外科、[2]名張市立病院、
[3]済生会中和病院乳腺外科、[4]学研奈良乳腺クリニック、[5]小林クリニック
池田　直也[1]、平尾　具子[1]、横谷　倫世[1]、田中　幸美[1]、山本　克彦[4]、
小林　豊樹[5]、中村　卓[2]、細井　孝純[3]、三宅佳乃子[3]、庄　雅之[1]

【背景・目的】超音波凝固切開装置やシーリングデバイスといったエネルギーデバイスは外科手術において非常に有用なdeviceである．2018年4月の保険改正により，乳がん手術の腋窩郭清において超音波凝固切開装置加算3,000点が保険収載された．この改正により超音波凝固切開装置を含むエネルギーデバイスを用いた腋窩郭清手術が増加するものと思われる．当施設では，2017年11月から再利用可能なエネルギーデバイス（BiClamp）を乳がん手術に導入し，出血量，ドレーン排液量が減少することを報告してきた．さらに，2018年3月からは腋窩郭清(Ax)症例にディスポーサブルエネルギーデバイス（THUNDERBEAT，Ligasure）を導入し，以下の操作に拘って手術を行っている．それは，乳房全切除術（Bt）においては，微小リンパ管が数多く存在する乳房上方外側縁を丁寧に処理し，上方外側縁脂肪組織はすべてエネルギーデバイスにてシーリング後に切離すること，そしてセンチネルリンパ節生検（SNB)や，腋窩廓清(Ax)などの腋窩腔操作では，剥離操作後に薄膜含むすべての組織を同様にシーリング後に切離することで微小リンパ管からのリンパ漏が減少すると考えている．
今回，腋窩郭清を伴うBtにおいて，電気メスと結紮で行う従来法に対してLigasure Exactを用いた手術手技の治療成績を比較検討したので報告する．
【方法】】①2016年11月～ 2018年10月までの期間に従来法（電気メス+糸結紮）で行ったレベルI以上のBt+Ax 29例と，②2018.11月～ 2019.8月までの期間に行ったLigasure Exactによるシーリング法12例につき，手術時間，出血量，ドレーン総排液量，在院日数につき比較検討を行った．
【結果】①従来法②Ligasure Exactによるシーリング法における手術時間，出血量，ドレーン総排液量，在院日数は，それぞれ①138分，②146分．①40g，②20g．①733ml，②338ml．①11日，②6日であった．
【結語】Ligasure Exactを用いた微小リンパ管シーリングによる手術手技は出血量，ドレーン排液量を半減させうるため，優れた手術手技である．

P-12-23

上部領域乳癌に対して整容性を考慮した欠損部充填法

Technique to cosmetically fill in the defect after lumpectomy for the upper portion breast cancer

[1]東京都済生会中央病院 乳腺外科、[2]東京都済生会中央病院 乳腺外科、
[3]六本木ブレストレディースクリニック
佐藤　隆宣[1]、町野　千秋[1]、船越　信介[2]、青木　優[2]、星野　舞[2]、
酒井　元[2]、及川　明奈[2,3]

乳房温存手術を成功させるためには、部分切除後の欠損部をバランスよく充填し、左右の乳頭の位置を対称性に保つことが重要であると考えている。特に整容性においては、欠損部をどのように充填するかがポイントであり、部分切除後の残存乳腺で新乳房を作成しなければならないため、個々の工夫・技術がいかされる領域である。我々は、乳房の上部領域の部分切除後の欠損部充填に対して、lateral tissueを十分に伸展、リフトさせて乳腺を授動し充填を行う方法（Lateral tissue lifitng）を行っている。病変部の位置が内側よりか外側よりかで、2通りのパターンに利用している。パターン1）lateral tissueを直接liftingし欠損部を充填する方法で、皮下脂肪や乳腺組織の乏しいために欠損部の陥凹・乳頭の偏移による高度の変形を来す乳房内側上部(A)の病変に向いている。
パターン2）欠損部に対しては、Subclaviclular tissueのflapを作成し、欠損部にrotaionし、さらに外側のLateral tissueを伸展・挙上し授動することによって欠損部を充填し乳房形成を行う方法である。乳房外側上領域（C）での病変で、広範囲な切除が必要なケースや皮下脂肪の少ない痩せたケースにおいて外側部のボリュームを出すのに有効である。このLateral tissue lifting法を用いた欠損部充填法のポイントは、腫瘍占拠部位を中心に外側上領域から腋窩及び広背筋前縁まで広範な皮弁作成を行うことである。この方法は比較的容易な補填法であり、術後の整容性も比較的良好である。

P-12-24

転移を疑う腋窩リンパ節に対する組織マーカー留置を併用した乳癌センチネルリンパ節生検

Sentinel lymph node biopsy after placement of Twirl® marker into suspicious nodes in breast cancer

大阪大学大学院医学系研究科　乳腺内分泌外科
三宅　智博、加々良尚文、下田　雅史、直居　靖人、多根井智紀、
草田　義昭、島津　研三、金　昇晋、野口眞三郎

【背景と目的】術前に転移を疑う腋窩リンパ節を認め、穿刺吸引細胞診（FNAC）で転移陽性と診断された乳癌患者に対しては、センチネルリンパ節（SLN）生検（SLNB）は適応外となり、腋窩リンパ節郭清（ALND）を実施することになる。一方、このリンパ節がSLNであり、かつマクロ転移があっても2個以内であるならば、乳房部分切除術(BCS)施行患者においては、ACOSOG Z-0011試験の結果に準じてALNDを省略可能だと考えられる。本研究の目的は、転移を疑うリンパ節への組織マーカー（Twirlブレストマーカー ®）留置（以下、Marked LN）に引き続きSLNBを実施することで、Marked LNがSLNであるか否か、また、それによってALNDを省略できる症例が存在するのかについて、検討することである。
【方法】画像上2個以内の転移を疑う腋窩リンパ節（FNAC陰性2例、FNAC非施行5例）を有するcT1-2M0乳癌患者（術前療法非施行）7例を対象とし、それらのリンパ節に対して組織マーカーを留置後にSLNBを実施し、SLNとMarked LNの両者を摘出した。各LNの転移の有無を病理学的、あるいはOSNA法で検索した。
【結果】SLN個数の中央値は3個（範囲:2-4個）であり、Marked LNの個数は、5例が1個、2例が2個であった。また、Marked LNは全てがSLNに含まれていた。3例ではSLNにマクロ転移を認め（転移個数は各々、2個、1個、2個）、各症例においてマクロ転移陽性のSLNは全てMarked LNであった（1例のみ、Marked LN以外のSLN1個にミクロ転移を認めた）。この3例全ては、SLN転移個数が2個以内であり、仮にBCSを施行されていれば、ACOSOG Z-0011の基準に従ってALNDを省略できた症例であった。実際には、1例はBCS施行症例であるためALNDを省略し、2例は乳房切除術施行症例であるためALNDを実施した（非SLN転移個数はそれぞれ1個、4個であった）。
【結論】術前に2個以内の転移を疑う腋窩リンパ節を認めたBCS予定症例では、それらのリンパ節に組織マーカーを留置したのちにSLNBを行い、Marked LNがSLNであることを確認することによって、Marked LNに転移があってもALNDを省略可能な症例が存在することが示された。

P-12-25

乳癌センチネルリンパ節転移陽性症例における非センチネルリンパ節転移予測因子の検討

Predictive factors for non-sentinel node metastasis in the cases with sentinel node metastasis

[1]順天堂大学　医学部　乳腺腫瘍学、[2]都立墨東病院　乳腺外科、
[3]順天堂大学　医学部　病理・腫瘍学、
[4]順天堂大学　医学部　人体病理病態学
石塚由美子[1]、中村　萌衣[2]、堀本　義哉[1,3]、荒川　　敦[4]、飯島耕太郎[1]、
齊藤　光江[1]

【背景・目的】センチネルリンパ節（SN）生検において微小転移症例では腋窩リンパ節郭清省略が標準療法となっているが、マクロ転移に対しての郭清省略はまだ議論が多いところである。郭清を行った場合でも転移がSNにとどまる症例も多く、郭清の適正な適応判断の観点から非センチネルリンパ節（non-SN）への転移予測に意義があると考えた。今回我々は臨床病理学的因子をもとにnon-SNへの転移予測因子を探索した。【対象と方法】2013年から2018年の間に術前にcN0と判断して根治手術を施行し、センチネルリンパ節生検で陽性となった266例。SN生検はアイソトープ法と色素法の併用で行った。術前化学療法施行例と、微小転移に対し郭清を省略した症例は検討から除外した。術前の画像所見や針生検の病理学的特徴、術中SNの詳細を後方視的に調査し、non-SN転移の有無との関連性を検討した。【結果】SN陽性で腋窩リンパ節郭清を施行した症例266例のうち、75例（28%）でnon-SNへの転移を認めた。non-SN転移を認めた群ではnon-SN非転移群と比較し転移SN個数が多く（1.48vs1.16個）、血小板リンパ球比（PLR）も低かった（145vs181）(共にp<0.05)．また､針生検で乳管内成分のみであった症例(全て手術標本で浸潤巣あり)ではnon-SNへの転移は認めなかった。一方で年齢、BMI、病変占拠部位、臨床学的腫瘍径、多発病変の有無、組織型、核異型度、ホルモン受容体発現、HER2発現、好中球リンパ球比（NLR）等については有意な差は認めなかった。【結語】今回の検討ではnon-SN転移の頻度はSN転移個数が多い症例やPLRが低い症例で有意に高かった。今後は生検検体における腫瘍浸潤リンパ球等の因子も加え、検討を行う計画である。

P-12-26

限局した早期の乳癌に対する非切除超音波ガイド下凍結療法の安全性と有効性の検討

Ultrasound-guided Cryoablation Therapy without Surgical Resection for Primary Early Breast Cancer

[1]聖マリアンナ医科大学　ブレスト＆イメージングセンター、
[2]聖マリアンナ医科大学　乳腺・内分泌外科
川本　久紀[1]、酒巻　香織[2]、瀧下茉莉子[2]、坂本　菜央[2]、中野　まり[2]、
田雑　瑞穂[2]、敦賀　智子[2]、黒田　貴子[2]、吉江　玲子[2]、志茂　彩華[2]、
秋山　恭子[2]、小島　康幸[2]、志茂　　新[2]、都築麻紀子[2]、本吉　　愛[2]、
白　　英[1]、河原　　太[2]、印牧　義英[1]、福田　　護[1]、津川浩一郎[2]

【目的】乳癌の根治的手術で乳房温存術は十分な局所制御率が実証され、近年oncoplastic surgeryの考え方を背景に、限局性早期乳癌に対して、切除手術の代わりに乳がんを非手術 的治療（non-surgical ablation）的に制御する局所治療法が試みられるようになった。さらに乳癌検診の受診率も高まり、微小な非触知乳癌の発見率も増加し、今後このような微小な非触知乳癌に対する非手術的治療の需要が高まることが予想される。そこで今回我々は病変の広がりが限局した早期の乳癌に対する非切除超音波ガイド下凍結療法の実施を計画した。日帰り手術での施行と整容性に優れた凍結療法は現在の乳癌治療のニーズに適合した治療法であると考える。今後、術後放射線治療を含めた乳房温存術の代替医療として施行できる成績と安全性を検討する。
【方法】図参照 乳癌凍結療法に用いる機器はIceSense3（IceCure社、Israel;IS3システム）を用いる。PS:0-1、20歳以上85歳以下の女性、センチネルリンパ節生検および凍結療法後の放射線治療が可能である。遠隔転移を有する患者、浸潤性小葉癌、浸潤性微小乳頭癌、腫瘍が皮膚および大胸筋に近接する症例は除外。【評価項目】主要評価項目:凍結療法後1ヶ月後に腫瘍部分を10Gで3本吸引組織生検しviableな癌組織の残存の有無を確認する。副次評価項目:皮膚の変化（凍傷の有無）、QOL調査（整容性を含めた患者満足度）、有害事象。【結果】試験参加症例数7例全例でviableな癌組織の残存はない。全例凍結療法後1年経過し局所再発、遠隔転移は認めない。【結論】現時点では術後放射線治療を含めた乳房温存術の代替医療として施行できる成績と考えるが、さらに症例数を重ねる必要がある。

Fig. 1

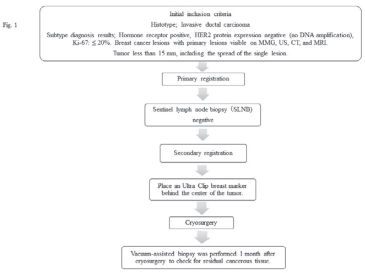

P-12-27

植込み型病変識別マーカーを用いた術前化学療法後乳房部分切除症例の検討

Evaluation of Breast conserving therapy using breast marker after neo adjuvant chemotherapy

東京都立多摩総合医療センター
大久保嘉之

【背景】
日常の乳癌診療において術前化学療法（NAC）を導入すべき症例にしばしば遭遇するが画像上完全奏功に至った症例における手術省略はガイドライン上エビデンスに乏しく現時点では時期早尚である。この為、治療前に施行した画像検査にてNAC後に部分切除が可能であると判断しこれを施行予定の症例においては病変の局在を正確に記録しておく必要があり、特に化学療法に対する感受性が高い非Luminal乳癌症例においてはNAC前の病変の記録は不可欠である。
病変の局在記録においては従来、治療前の病変を体表上にマーキングする方法や造影CT・MRIといった画像情報を取得しこれを術前に体表上に投影し再現する方法などがとられてきたが、今回我々が使用した2種類の植込み型病変識別マーカー（Ultra clip/UltraCor Twirl ブレストマーカー）は、X線やMRI画像、特に超音波画像下における視認性を高めたものである。我々はこの方法により10症例を経験したので報告する。
【対象/方法】
2016年11月以降のNAC症例で各種画像検査において乳房部分切除術が可能と判断され、患者が希望した10症例を対象とした。局所麻酔下にマーカーを腫瘤中心部に留置後にNACを開始し、各レジメン2コース終了後に超音波にて治療効果を評価した。また手術前日に手術と同一体位にて超音波を行いマーカーを確認し治療前の画像情報（MRI、US）を参考にして体表上に治療前の病変を再現した。Surgical marginは15mmを基本とし標本MMG撮影によりマーカーが標本中央に存在することを確認した。切除標本の病理診断においては、特にマーカーの位置と残存腫瘍の範囲、切除断端を評価した。
【結果】
サブタイプとしてはTriple negativeが2症例、Her2 typeが3症例、Luminal Bが5症例であり、全例腋窩リンパ節転移陽性であった。レジメンはFEC100療法4コース+ドセタキセル4コースを基本とし、Her2 typeにはハーセプチ、パージェタを4コースを追加した。浸潤径の範囲としては10-28mmであり、NAC後の臨床的効果判定はcCRが4症例、cPRが6症例であった。全例において術前超音波にてマーカーを視認可能であり、これをもとにした部分切除では全例において切除断端陰性を確保できた。
【結論】
植込み型病変識別マーカーは乳房部分切除術を予定しているNAC症例において、治療前の病変の局在を記録する手段として有用である。UltraCor Twirlブレストマーカーは特に超音波装置による視認性が高い。

P-12-28

超高齢者（90歳以上）乳癌に対する全身麻酔下根治術の有効性および安全性の検討

Efficacy and safety of radical surgery in breast cancer patients over 90 years of age

呉医療センター・中国がんセンター　乳腺外科
池尻はるか、吉山　知幸、安井　大介、重松　英朗

【背景】乳癌の手術侵襲は比較的小さく、全身状態が保たれていれば、高齢者の乳癌に対しても手術療法を行うことが標準治療とされる。一方、超高齢者（90歳以上）乳癌に対する全身麻酔下の根治手術は、術後せん妄や呼吸器合併症により入院期間の延長やperformance status が低下するリスクが懸念される。
【対象と方法】2006年から2019年までに当院にて早期乳癌に対し全身麻酔下での根治手術が施行された超高齢者（90歳以上）17症例を対象に、臨床病理学的因子、手術術式、入院期間、術後合併症、補助療法および予後について検討した。
【結果】年齢中央値は91歳（90-100歳）であり全例が女性であった。PSは0が11例、1が5例、2が1例であった。発見契機は自己発見13例、施設職員発見1例、他検査での発見3例であり、検診発見症例は無かった。進行度はStage1が7例、Stage2Aが2例、Stage2Bが2例、Stage3B（全例T4b）が6例であり、サブタイプはluminal A が4例, luminal Bが7例, HER2陽性が3例, TNBCが3例であった。乳房術式として乳房切除を11例、乳房部分切除を6例に、腋窩リンパ節郭清術を6例、センチネルリンパ節生検術を9例施行し、2例は腋窩手術を省略した。手術合併症として術後せん妄を5例に認めたが、全例Grade1であり翌日には軽快を認めた。入院期間の延長を必要とした呼吸器合併症や創部合併症は認めなかった。平均在院日数の中央値は8日（4-14日）であり、全例とも自宅へ退院または施設に帰所した。術後補助療法として10例にホルモン療法、1例に放射線療法を施行し、化学療法が施行された症例は無かった。予後追跡期間の中央値2.1年（0-6.5年）であり、乳癌再発を1例、他病死を2例（1例肺癌、1例誤嚥性肺炎）に認め、3年生存割合は90%であった。
【考察】今回の検討では、全身麻酔下根治術を施行した90歳以上の超高齢者乳癌症例に重篤な合併症は認めなかった。超高齢者の予後は限定的であるものの、局所制御によるQOL維持が期待されるため、超高齢者乳癌に対する手術療法は有効な治療手段と考えられた。

P-12-29

当院におけるセンチネルリンパ節転移陽性症例の検討

Examination of positive sentinel lymph node cases in this hospital

[1]済生会横浜市南部病院　外科、[2]済生会横浜市南部病院　病理診断科
和田　朋子[1]、稲荷　　均[1]、高橋有佳里[1]、村上あゆみ[2]、中山　　崇[2]

【背景】ACOSOG Z0011試験の結果、乳房温存術においてセンチネルリンパ節(以下SN)生検を行って転移陽性であっても、腋窩リンパ節郭清が省略できる可能性が示唆されている。また、乳房切除におけるSN陽性時の郭清省略についても報告されている。当院におけるSN生検施行症例を後方視的に検討し、SN2個以下陽性症例の郭清省略は妥当であるか検討した。
【方法と対象】2015年11月から2019年10月までの間に、当科において原発性乳癌に対し根治術を行った244症例のうち、SN生検を施行した214例を検討した。
【結果】患者年齢の中央値は67歳、閉経前24例、閉経後90例であった。術前のStageは0/I/II/IIIが37/100/73/4例であった。術式は部分切除101例、全摘113例、NAC施行は10例、手術先行が204例であった。部分切除は、通院困難など患者の省略希望を除く87例に対し乳房照射を施行した。SNの摘出個数は1個73例、2個74例、3個以上66例で、中央値は2個であった。術中にSNが転移陽性と診断されたのは28例であり、そのうちマクロ転移25例中24例に対し腋窩郭清が行われていた。SN陽性個数は2個以下の症例が20例、3個以上陽性が4例であった。SN2個以下陽性の症例の、総転移個数は1個11例、2個7例、3個以上2例であった。補助療法に関しては、SN陽性かつHER2陽性は1例であり、化学療法を施行した。SN陽性かつホルモン陽性HER2陰性は23例であり、転移4個以上が4例であり4例中3例（75%）に対し化学療法を施行していたのに対し、転移1個以上4個未満が19例で、そのうち4例（21%）に対し化学療法を施行していた。
【結語】郭清省略により、病理学な転移個数は不明となるが、適切な化学療法及び放射線治療を行えば郭清省略は妥当と考える。TNBC、HER2乳癌に関しては、化学療法を行うことが標準であり、郭清省略による化学療法の変更はない。ホルモン陽性HER2陰性症例に関しては、郭清省略によりリンパ節転移個数が過小評価されることが214例中2例（0.94%）にあり、SN陽性であれば化学療法を考慮し、化学療法の忍容性のない症例では郭清省略を避けるべきと考えられた。

P-12-30

乳頭乳輪温存乳房切除術の治療成績

Oncologic Outcomes After Nipple-Sparing Mastectomy

[1]市立岸和田市民病院　乳腺外科、[2]乳腺ケア泉州クリニック、
[3]紀和病院　ブレストセンター、[4]さくらい乳腺外科クリニック、
[5]串本有田病院
吉村　吾郎[1]、平尾　益美[1]、住吉　一浩[2]、梅村　定司[3]、櫻井　照久[4]、
鈴間　孝臣[5]

乳頭乳輪温存乳房切除術（NSM）では乳頭乳輪部（NAC）と乳房皮膚が温存されることで良好な整容性が得られる。乳房インプラントに続いてNSMも保険収載され、今後本術式への需要は高まることがが予想される。一方で、NSMの腫瘍学的安全性は十分に確立されておらず、日本乳癌学会乳癌診療ガイドラインでは弱い推奨となっている。今回我々は、再発パターンからNSMの安全性を検討した。【対象と方法】2006年10月～2018年12月に当施設で手術を行ったstage 0-3乳癌のうち、NSMを実施した117乳房、109症例（両側性乳癌8例）を対象とした。NSMの適応は視触診と画像診断でNACへの浸潤が認められない症例とした。皮膚切開は乳房外側縁を基本とし、腫瘍直上部切開や傍乳輪切開を適宜併用した。乳頭乳輪下組織は術中迅速診断と永久標本で断端陰性を確認した。【結果】① 背景因子:診断時平均年齢は50.4歳(30-76歳)。117乳房中、一次乳房再建を行ったのは48乳房（41.0%）。組織型はDCISが33乳房（28.2%）、浸潤癌が84乳房（71.8%）。浸潤癌84乳房中、pTはT1が61乳房（72.6%）・T2が21乳房（25.0%）、pNはN0が59乳房（70.2%）・N1が18乳房（21.4%）・N2が5乳房（6.0%）、サブタイプはHR+/HER2-が61乳房（72.6%）・HR+/HER2+が7乳房(20.2%)・HR-/HER2+が1乳房(1.2%)・HR-/HER2-が5乳房(6.0%)。② 治療成績:観察期間中央値は74.9ヶ月（12.2-158.9ヶ月）。局所領域再発を16乳房（13.7%）に認め、内訳はNAC再発4乳房（3.4%）、胸壁再発 7乳房（6.0%）、胸壁+腋窩再発 1乳房（0.9%）、腋窩再発 4乳房(3.4%)。NAC再発4乳房の平均無病期間は69.2ヶ月、組織型はDCISが3乳房と広範な乳管内進展を伴うpT1aが1乳房。胸壁再発7乳房の平均無病期間は66.8ヶ月。腋窩再発4乳房と遠隔再発4乳房の平均無病期間は26.7ヶ月と27.4ヶ月。局所領域再発16乳房（16症例）では再発巣切除and/or薬物治療and/or放射線治療を行い、その後の転帰は遠隔再発が1例、他病死が1例、無再発生存が14例。117乳房の6年無局所領域再発率は87.8%、109症例の6年無再発生存率は88.3%、6年全生存率は97.4%。局所領域再発の有無別6年全生存率は有りで92.9%、無しで98.7%で、有意差はなかった（p=0.237)。【結論】NSMを行ったstage 0-3乳癌117乳房の局所領域再発は13.7%だった。NACおよび胸壁再発までの平均期間は5年以上であり、NSMでは長期間の経過観察が必要である。NSM後の局所領域再発にはsalvage treatmentが有効である。

P-12-31

StageIII乳癌の治療成績

Prognosis of locally advanced (Stage III) breast cancer

[1]宮城県立がんセンター　乳腺外科、
[2]宮城県立がんセンター　がん疫学・予防研究部
河合　賢朗[1]、小坂　真吉[1]、金村　政輝[2]

【目的】当院における局所進行乳癌の予後を検討した。【対象と方法】対象は2006年1月-2016年12月に院内がん登録に登録された乳癌2,133例のうち、Stageが判明し、両側乳癌を除いた1,905例。局所進行乳癌の定義は2018年版乳癌診療ガイドライン1.治療編BQ10（p172）に従いT4dを除く「Stage III」とした。診断日（他院診断の場合は当院初診日）を起算日とし、エンドポイントは1.無再発生存（RFS）2.乳癌特異的生存（BCSS）、3.全生存（OS）とした。再発は診療録から検索した。生存死亡と死因は院内がん登録室が住民票調査にて定期的に全数調査を行い把握しており、追跡率は>99%である。StageはpTNM、手術不能・術前治療例はcTNMを用いた。ER/PgR/HER2/Kiを用いてSubtype分類（LumA/B, Luminal-HER, HER2, TNBC）を行った。生存分析はSTATAver15を用い、Kaplan-meier法、log-rank検定を施行した。【成績】観察期間中央値は6.3年(0-13.5)、全死亡は325例、乳癌死亡は239例、遠隔再発は101例(1,114例中)であった。Stage 0 242例、I 799例、II 519例、III 224例、IV 121例における10年RFSはStage I 95.6%, II 85.7%, III 61.8%、10年BCSSはStage 0 99.6%, I 96.8%, II 85.2%, III 60.6%, IV13.0%、10年OSはStage 0 95.3%, I 90.7%, II 79.8%, III 53.2%, IV 12.4%であった。StageIIIでの検討において、StageIIIA、IIIB、IIIC間でOS、BCSS、RFS間に有意差を認めなかった。術前化学療法が69%（81/117）に行われ、91%以上がアンスラサイクリンを含むレジメンであった。術前後アンスラサイクリン非投与に比べて投与群ではRFSの改善を認めた(p<.05)。Subtype間に有意差を認めず。ER/PgR/HER2/Ki別検討では、Ki67>20%でBCSSが有意に低下した（p<.05）。放射線・内分泌療法の有無では各エンドポイント間に有意差を認めなかった。【結論】少数例の検討ではあるが、局所進行乳癌は予後不良でありアンスラサイクリンを含めた集学的治療が標準であることを再確認する結果となった。

P-12-32

乳癌縮小手術における工夫

A device in the breast cancer minimal surgery

日本大学　医学部　乳腺内分泌外科
榎本　克久、原　由起子、原　華保里、森　　聡史、福本　咲月、
多田敬一郎

(目的) 乳癌治療は、センチネルリンパ節生検や乳房温存手術（Bp,Bq）の増加に伴い術式が縮小傾向にある。しかし、術前化学療法や多発病変疾患や非浸潤性乳管癌での拡がり範囲の難渋から胸筋温存手術（Bt）や腋窩リンパ節廓清術施行症例も少なくない。さらには、再建手術の推進により、乳頭温存乳腺全摘手術も増加傾向にある。それに伴い術後リンパ瘤による感染や後出血を認めることがある。予防的処置として閉鎖式ドレーン（以下J-vac）を留置することになるが、ドレーン留置トラブルもあり、ドレーン留置することもためらうことがある。そこで、我々は、そのような症例に対してドレーン留置の工夫を検討した。また、病変部位により、ドレーン留置を合わせて検討した。(対象および方法)最近3年間にBp,Bq+AxまたはBt+Axの術式で術前化学療法などを施行した24症例を対象とし、留置位置、留置期間、ドレーン排液量、局所性状などを臨床病期と比較し検討した。(結果) 以前まで2本J-vacを留置していた症例に対して1本にしたが、リンパ瘤を認めた症例が1例のみであった。病変部位でのA、B領域にはドレーンを留置しなかったが、合併症は認めなかった。(まとめ) ドレーン留置の工夫により治療は可能となり、合併症も認めなかった。今後、新規のドレーンなどが開発されると考えられるが、合併症と診療報酬から判断すれば既存のドレーンでも十分に対応することが可能と思われた。さらに、温存手術における内側部位病変では、ドレーン留置は必要ないことが示唆された。

P-12-33

当院で経験した90歳以上乳癌の特性と予後

Characteristics and Prognosis of Breast cancer over 90 years of age

[1]いとう新検見川クリニック、[2]河北総合病院　乳腺外科、
[3]河北総合病院　病理診断部、[4]河北総合病院　リハビリテーション科
松本　華英[1,2]、小松　桂子[4]、小口　佳奈[4]、武田　史織[4]、安藤美知子[2]、
町並　陸生[3]、安田　秀光[2]

【目的】90歳以上乳癌の病理組織学的傾向と、治療法による生存期間を明らかにする。
【方法】2014年1月から2019年11月に当院で病理組織学的に乳癌の診断となった患者を後方視的にカルテ集計し、診断時年齢90歳以上を対象として解析を行った。抽出した項目は年齢、性別、受診動機、既往症、併存症、PS、認知症の有無、左右や部位、病理組織、腫瘍径、Stage、ER、PgR、HER2、手術の有無や術式、薬物療法、放射線療法、生存期間とした。
【結果】対象症例は12例で最高齢は104歳、年齢中央値は92歳であった。対側乳癌の既往を有する症例は2例だった。
観察期間は2-44か月で、中央値は18か月、追跡不能例は2例で、死亡例を2例みとめたが死因はいずれも肺炎であり、乳癌が直接死因となった症例はいなかった。
病理組織学的分類では浸潤性乳管癌が7例、浸潤性小葉癌が1例、粘液癌が4例であった。ER/PgR陽性が6例、陰性が6例、HER2は陽性2例、陰性10例であった。
初診時の腫瘍径は平均36.5mm（19-60mm）で、Stageでみると早期癌はおらず、StageIIが5例、StageIIIが5例、StageIVが2例であった。遠隔転移は同側頸部リンパ節が1例、骨転移が1例で肺、肝臓、脳への転移は認められなかった。
全ての症例が何らかの併存症を有しており、認知症は9例（75%）だった。PSは0はおらず、1が6例、2が2例、3が3例、4が1例であった。受診動機は腫瘤を自覚した症例が3例（25%）で、他人が乳房腫瘤に気づく、もしくは他科で胸部CT撮像時に偶発的に乳腺腫瘤を指摘された症例が8例（66.7%）と多かった。
治療法は手術を実施したのが4例（33.3%）で、腋窩検索を含めた根治術を施行したのは2例、乳房切除術1例、部分切除術1例であった。術後補助療法はホルモン療法を施行したのが1例いたのみで殺細胞薬や分子標的薬を使用した症例はいなかった。手術非実施例は8例（66.7%）で、そのうちER/PgR陽性だった4例はいずれもホルモン療法を施行し、ER/PgR陰性だった4例は経過観察をした。放射線治療を行った症例はいなかった。
治療法ごとの予後は治療未介入の4例が4.5か月、ホルモン療法のみ施行した4例が14か月、手術を施行した4例が27か月で手術で切除した方が予後は改善する可能性が示唆された。
【結論】90歳以上で見つかった乳癌に対しても手術療法を検討するべきであり、耐術能がない場合にもホルモン陽性乳癌に対してはホルモン療法を導入した方が予後が改善する可能性があると考えられた。

P-12-34

蛍光・色素併用によるセンチネルリンパ節生検後の同側腋窩再発症例の検討

Predictive factor for ipsilateral axillary recurrence after fluorescence guided sentinel node biopsy

杏林大学医学部付属病院　乳腺外科
麻賀　創太、土屋　あい、石坂　欣大、横井　繁周、伊坂　泰嗣、
井本　滋

【はじめに】臨床的リンパ節転移陰性（cN0）の早期乳がんに対するセンチネルリンパ節生検の同定法は、RIと色素の併用が標準となっている。一方、インドシアニングリーン（ICG）を用いた蛍光法は、同定率に関して十分な成績が得られているものの、長期成績に関するデータは少ない。当院では2010年より現在に至るまでRIを使用せず、ICGとインジゴカルミンによる蛍光・色素併用法を実施している。
【対象と方法】2010年から2013年までにcN0早期乳がんの診断で、蛍光・色素併用法によるセンチネルリンパ節生検を実施した女性患者を対象に、観察期間中の腋窩再発について検討した。術前化学療法を行った症例は除外した。センチネルリンパ節の同定に際してはICG 1mlとインジゴカルミン5mlをトレーサーに用い、いずれも手術開始直前に患側の傍乳輪皮下・皮内に局注した。乳房の手術に先行してセンチネルリンパ節の同定、摘出を実施し、迅速病理診断にて転移の有無を評価した。
【結果】対象症例の総数は565例、年齢の中央値は57歳、治療開始前cTis（針生検で非浸潤がんと診断）106例、cT1 327例、cT2 130例、cT3 1例、cT4b 1例であった。センチネルリンパ節の同定個数の中央値は2個、センチネル同定不能例は14例で、同定率は98%であった。センチネル陽性であった86例のうち、非郭清症例が5例あったが、同定不能例については全例で郭清が行われていた。観察期間の中央値83か月において、同側腋窩再発を6例（1.1%）に認めた。この6例のうち、同側腋窩再発に至るまでの期間が54か月以下の症例（早期群）は3例、98か月以上の症例（晩期群）は3例であった。早期群の3例すべてで、ガイドラインで推奨される何らかの術後療法が欠けていた一方、晩期群では温存術後の放射線治療が行われていない症例が1例あったが、残りの2例はガイドライン通りに治療が行われていた。
【考察】同側腋窩再発率は、RI・色素併用の臨床試験でおおむね1%未満と報告されているのと比較し、やや高い結果であったが、その原因に不十分な術後療法があるものと考えられた。

P-12-35

磁性体・磁気プローブを利用したSLNBにおける適正磁性体注入量評価のためのリンパ節内鉄量測定の報告

SLNB using SPIO and an original magnetic probe. Quantification of iron accumulation in SLN

[1]昭和大学外科学講座乳腺外科学部門、[2]東京大学大学院工学科、
[3]日本医科大学乳腺外科、[4]昭和大学病理学講座、[5]マトリックス細胞研究所
垂野　香苗[1]、桑波田晃彦[2]、栗田　智子[3]、榎戸　克年[1]、三浦　咲子[4]、
広田　由子[4]、繁永　玲奈[1]、森　　美樹[1]、中村　清吾[1]、武井　寛幸[3]、
関野　正樹[2]、日下部守昭[5]

はじめに）磁性体と磁気プローブを利用したセンチネルリンパ節生検（以下SLNB）は、放射線同位元素を使用しないSLNBとして、放射線管理区域がない施設でも行える簡便かつ安全な手法として期待されている。我々は、AMED補助事業「未来医療を実現する医療機器・システム研究開発事業、低侵襲がん診療装置研究開発プロジェクト」（2015年～2019年3月）の一環として、東京大学大学院工学科で開発したhandheldの磁気プローブ（Sci Rep 8, 1195, 2018）と磁性体（リゾビスト®）を利用したSLNBの多施設共同試験を実施し、従来法であるRI法との非劣性を示した。（JSO 8,1391-1396, 2019）本試験の症例にて十分なSLN検出のための必要な投与量、投与法を検討するためSLN内の鉄量測定を行ったので報告する。
また、臨床試験にて、色素沈着の残存や鉄残存による将来的なMRI撮影への影響など課題が残された。そのため、磁性体投与量を半量（1.0ml→0.5ml）としSLNBが施行可能か判断するための臨床試験を行い、その際施行した鉄量測定も検討を行ったので報告する。
方法）当院にて磁性体と磁気プローブを利用したSLNBを施行した患者18例（1.0ml投与9例、20リンパ節、0.5ml投与9例）で摘出されたリンパ節を新鮮な状態で、東京大学で開発された鉄量測定器にて手術室内で鉄量測定を行った。
結果）鉄量測定を行った全例で磁気法によるSLN同定は可能であった。磁性体注入量1.0mlの症例9例のファーストSLNの平均鉄含有量は42.8 μg（1.3-95）（注入量の0.15%）であった。鉄量とプローブで測定された磁場との関係の相関係数は約0.86であり、スピアマン相関にて強い相関があった。また、投与から手術開始までの時間に相関し鉄量が上昇することが示された。また、磁性体注入量0.5mlではファーストSLNの平均鉄含有量は21.8μg（注入量の0.15%）であり、注入量に相関しリンパ節の鉄含有量は減少した。
まとめ）投与時間、投与量に相関しリンパ節内の鉄量は上昇し、磁気プローブの感度もあがることが分かった。0.5mlの投与において磁気プローブで感知可能な鉄量であり、投与時間を十分に保てば投与量を減量しても磁性体を利用したSLNBは可能であるといえる。

P-12-36

再発後の根治的手術を目指した悪性葉状腫瘍の2例

2 cases of malignant phyllodes tumor aimed for radical operation after local recurrence

[1]大和高田市立病院　乳腺外科、[2]済生会中和病院　病理診断科
加藤　達史[1]、佐多　律子[1]、堤　　雅弘[2]、岡村　隆仁[1]

乳腺葉状腫瘍はその画像所見や多様な病理学的所見から診断が難しく、針生検でも25 ～ 30%の偽陰性率があるといわれる。乳癌診療ガイドラインでは、針生検で線維腺腫と診断されても急速に増大する場合や、線維腺腫と葉状腫瘍の鑑別困難とされる例では外科的完全切除の検討が望ましいとされ、マージン1㎝以上の正常組織まで含めた外科的完全切除が勧められている。しかし腫瘍が巨大な場合腫瘍切除に伴う組織欠損が大きくなり、再発を懸念して広範囲切除するほど、乳房切除・植皮や筋皮弁を検討せざるを得ない症例がある。今回我々は、急速に増大する乳房腫瘤のため受診し、葉状腫瘍として手術を施行した30代の2症例を経験した。両者とも未婚で初回手術時には乳房切除の受け入れが困難であり、腫瘍切除を行ったものの後日局所再発をきたし再手術を行った。（症例1）37歳、女性。1年前から右乳房腫瘤自覚し経過を見ていたが、受診1か月前より急速に増大し当院受診。15㎝大の腫瘤であったが針生検では良性（線維腺腫もしくは葉状腫瘍）であった。経過から葉状腫瘍を念頭におき腫瘍切除行ったところ、術後病理検査は悪性葉状腫瘍の診断であった。慎重に経過観察していたが、術後6か月後に局所再発し、乳房切除術を施行した。術後3年経過し現在のところ再発は認めていない。（症例2）38歳、女性。5年前に左D領域に3㎝の腫瘤を指摘され針生検行われ、線維腺腫の診断で経過観察となっていた。しかし最近急速に増大し当院受診され、針生検行われた結果良性（線維腺腫もしくは葉状腫瘍）であった。臨床経過から葉状腫瘍を念頭に切除を行い、術後病理検査は悪性葉状腫瘍の診断であった。術後早期の4カ月で局所再発をきたしたが、マージンをつけて温存手術可能な部位であったため乳腺部分切除術を施行した。術後2年経過し現在のところ再発は認められていない。両症例ともに、初回針生検では悪性は示されず、また乳房切除を希望されなかったため、広範囲切除ができなかった。早期に再発をきたしたが、2回目の手術までには葉状腫瘍について十分に説明する時間があり、再発時に落ち着いて手術を受けていただくことができた。再発を繰り替ええしているうちに悪性度が増すこと、また遠隔転移のリスクを考慮すると、初回手術で広範囲に切除を行うことは望ましいが、急な手術で広範囲切除が受け入れ困難な場合、2回目の手術を考慮した初回手術も考慮されるべきと考えられた。

P-12-37

高齢者乳癌に対する手術症例の検討

Is Surgery Really Useful for Elderly Breast Cancer Patients?

高岡市民病院　外科
飯田優理香、福島　　亘

【背景と目的】乳癌診療ガイドライン2018年版では高齢者乳癌においても手術が標準治療とされている。当院で手術を施行した高齢者乳癌症例について検討した。
【対象と方法】2009年4月～ 2019年11月に手術を施行した545例（559乳房）中、80歳以上の症例（以下高齢者群）68例（73乳房）を55 ～ 65歳の症例（以下対照群）131例（132乳房）と比較し後ろ向きに検討した。
【結果】年齢の中央値はそれぞれ84歳（80-98）、60歳（55-64）、観察期間の中央値は35カ月（0-91）、59.5カ月（0-123）であった（P<0.001）。併存疾患として高血圧、糖尿病、認知症で有意差を認めた。ステージ0/I/II/III/IVはそれぞれ2/33/19/18/1例、14/54/37/23/4例であり（P=0.21）、高齢者群14例、対照群9例に皮膚浸潤を認めた（P=0.007）。Luminal type/Luminal-HER2/HER2 enriched/TNはそれぞれ46/3/1/10例、78/14/10/16例であった（P=0.11）。組織型は非浸潤癌/浸潤性乳管癌/特殊型/Paget病がそれぞれ2/56/17/0例、13/108/14/1例であり、高齢者群では粘液癌が多い傾向にあった。術式はBt/Bpが46/26例、60/66例、乳房切除のみ/SNB/Axが23/34/11例、14/83/34例であった。入院中合併症はそれぞれ7例、9例であった（P=0.47）。高齢者群の術後合併症としてせん妄/創傷治癒遅延/貧血を4/2/1例に認めた。術後補助療法はHT/RT/CT/抗HER2療法が26/5/0/0例、対照群で33/54/24/8例（P<0.001）であり、術後補助療法なしはそれぞれ39例、10例であった。在院日数は高齢者群9日、対照群8日、死亡例はそれぞれ12例、9例であった。そのうち原病死は4例、8例であった。初回術後補助療法を完遂できたのは高齢者群7例、対照群93例（P<0.001）であった。3年生存率は高齢者群で91%、対照群で95%であった（P<0.001）。
【結語】80歳以上の高齢者乳癌においても手術療法は安全な治療選択肢であると考えられた。しかし、術後補助療法を十分に行えない症例が多く、他病死も多いことから予後は不良であった。

P-12-38

慢性呼吸不全併存乳癌症例に対するデクスメデトミジン併用局所麻酔下手術の有用性について

Validity of Local Anesthesia and Dexmedetomidine to Breast Cancer Surgery with Respiratory Failure

[1]神戸市立医療センター　西市民病院 乳腺外科、
[2]神戸市立医療センター 西市民病院　薬剤部、
[3]神戸市立医療センター 西市民病院 麻酔科、
[4]神戸市立医療センター 西市民病院 臨床病理部
三瀬　昌宏[1]、多山　　葵[1]、福嶋　浩一[2]、巽　　弥生[2]、榎　泰二郎[3]、勝山　栄治[4]

高齢者乳癌は肺疾患、腎疾患、心疾患等の併存疾患を持っていることが多く，中でも慢性呼吸不全状態にある症例は、全身麻酔が困難で、局所麻酔下の手術にならざるを得ない。更に高齢のため認知症も併発していることがしばしばある。その場合、術中不意の体動に悩まされることが多く十分な鎮静が必要である。抗不安作用、鎮静作用、鎮痛作用を持つデクスメデトミジンは、プロポフォール、フェンタニル、ミダゾラムなどの薬剤に比べ呼吸抑制が少ないことが特徴であり、呼吸不全症例に対し比較的安全である。今回我々は、デクスメデトミジン併用局所麻酔により乳癌手術を行った慢性呼吸不全乳癌症例6例を経験したので、その臨床学的意義について報告する。
【対象】2018 年から2019年の2年間で慢性呼吸不全併発乳癌に対して，局所麻酔下手術をした6例（乳房部分切除術4例，乳房切除術2例）を対象とした。【結果】手術時平均年齢は80.3歳（69 ～ 89歳），慢性呼吸不全の内訳は、COPD3例，気管支喘息併発COPD1例，間質性肺炎2例で、6例中4例でHOT導入がなされていた。腫瘍径は、1.7cm - 7.0cmで、内1例は、皮膚潰瘍，胸壁固定を伴ったT4c症例であった。術前検査で腋窩リンパ節転移を認めたものなく、全例でセンチネルリンパ節生検を含め腋窩操作を省略した。手術時間は、55-111分（平均77分）で、乳腺部分切除症例4例中3例で術中切除断端検索を迅速病理検査で行い、術後病理検査で全例切除断端陰性であった。認知症は6例中4例で認めた。全例，局所麻酔による手術が施行でき，全身麻酔への移行例はなかった。局所麻酔薬は、0.5%E入りリドカインを35 - 60cc使用した。デクスメデトミジンでは十分な鎮静が得られず、プロポフォールを短時間追加したのは1例のみであった。サブタイプは1例がトリプルネガティブでLuminal タイプは5例，内4例は増殖能力の高いLuminal Bタイプであった。【結語】ホルモンレセプター陽性高齢者乳癌に対し、手術を行わずホルモン剤のみ投与しても生存率に差がないとの報告もあるが、内服コンプライアンスが低い症例も多く、更にホルモンレセプター陰性乳癌の場合、臓器機能の低下している高齢者だと化学療法のリスクが高い為、局所コントロールの観点からも、手術を行うのが妥当と思われる。今回、慢性呼吸不全を合併した高齢者乳癌患者に対し、デクスメデトミジン併用局所麻酔下手術により呼吸抑制も生じず安全に手術を行えたので報告する。

P-12-39

乳房全切除術における腋窩リンパ節郭清省略は可能か? ～当院手術症例での検討～

In mastectomy, is it possible to omit axillary lymph node dissection ?

[1]国立病院機構　千葉医療センター　乳腺外科、
[2]国立病院機構　千葉医療センター　看護部
粕谷　雅晴[1]、中野　茂治[1]、鈴木　正人[1]、篠塚　静香[2]

【背景】
腋窩リンパ節郭清の臨床的意義は局所制御と転移個数を把握し、術後全身治療と放射線照射の適応を決めることである。
ACOSOG Z0011試験，AMAROS試験，OTOASOR試験などの結果から、センチネルリンパ節転移陽性例でも、腋窩リンパ節郭清は省略される方向へ向かっている。しかしながら、乳房全切除術症例におけるセンチネルリンパ節転移陽性での腋窩リンパ節郭清省略についての明らかな報告は未だない。
そこで今回、当院手術症例を用いて乳房全切除術でセンチネルリンパ節転移陽性症例における腋窩リンパ節郭清省略の可能性について、症例を追加し再検討したので報告する。
【対象・方法】
当院のcT1-2N0M0乳癌女性患者を抽出（PST症例，多中心性腫瘤，同時性両側乳癌，異時性両側乳癌，特殊型症例などは除外）。2010年1月から2019年12月までに当院でBt+SNB施行された150症例を対象とした。SLN転移陰性にてALND省略とした117症例とSLN転移陽性にてALNDを施行した33症例に分類し、対象の2群を臨床病理学的因子（年齢，腫瘍径，転移リンパ節数，核グレード，脈管侵襲の有無，ER，PgR，HER2）ごとに比較検討。また、SLN転移陽性例については、SLNのみへの 転移群22症例とSLNとnon-SLNへの転移群11症例に分類し同様に比較検討した。
また、Bt+SNB→ALND 33症例とBp+SNB→ALND 15症例を比較検討した。
統計解析には、Mann-Whitney’s U test，Fisher’s exact testを用いp<0.05を有意差ありとした。
【結果】
SLN転移陰性にてALND省略した群とSLN転移陽性にてALND施行した群の統計解析では、腫瘍径・リンパ管侵襲の有無・HER2の項目で有意差を認めた。SLNのみに転移を認めた症例とnon-SLNにも転移を認めた症例の統計解析では、有意差を認める項目を明らかにできなかった。SLN転移個数が1個のときのnon-SLN転移率は19.2%，SLN転移2個のときのnon-SLN転移率は83.3%，SLN転移3個以上のときは100%であった。
Bt+SNB→ALND症例とBp+SNB→ALND症例での比較検討では、年齢・腫瘍径・リンパ節転移個数の項目で有意差を認めた。
【結論】
腫瘍径が大きく、リンパ管侵襲があり、HER2（+）症例はSLN転移陽性である可能性が高いことが示唆された。SLN転移2個以下では、32.1%にnon-SLN転移を認めた。
Bt症例とBp症例の比較において、本検討ではcT1-2を対象としているが、Bp症例でのcT1 約80%，Bt症例でのcT1 約48%であり、腫瘍径がリンパ節転移個数に与える影響は大きいと考えられた。

P-12-40

高齢者における乳腺粘液癌12例の臨床病理学的検討と文献的考察

Clinicopathological characteristics of mucinous carcinoma of the breast in the elderly

岐阜・西濃医療センター　揖斐厚生病院
西尾　公利、熊澤伊和生、佐野　仁哉、平田　伸也、村瀬　佑介

【はじめに】高齢者乳癌の罹患患者は増加傾向にある。わが国において乳腺粘液癌は比較的稀で全乳癌の2-4%にすぎないが、高齢者ではその頻度は10%以上と言われている。粘液癌（mucinous carcinoma）は「乳癌取扱い規約」によると浸潤癌の特殊型に分類され、細胞外への粘液産生を特徴とする予後良好な腫瘍として知られている。過去10年間に当院で経験した65歳以上の高齢者乳腺粘液癌は12例（9.8%）であった。臨床病理学的検討を行い、文献的考察を加えて報告する。
【対象】2008年1月から2018年12月までに65歳以上乳癌手術を施行した212例中乳腺粘液癌患者は12例（9.8%）を対象とした。【結果】手術時の年齢は平均74.5歳（65-91歳）、主訴はしこり11例、検診1例であった。腫瘍径の平均は45mm（14-130mm）、MRIでは造影早期相でリング状、隔壁状に増強され後期相にかけて腫瘤内に増強効果を呈する症例を認めたが、ADC値は平均1.88（0.91-2.65）であった。術前に全例粘液癌と診断されていた（CNB8例ABC4例）。サブタイプ分類はluminalA 10例、luminalB2例（HER2陽性 0例）であった。術式はBt5例、Bp7例、腋窩リンパ節郭清は、Ax5例、SNB7例であった。病期はI:3例、II:8例、III:1例、腋窩リンパ節転移は全例陰性、病理組織型は、純粋型（pure type）9例、混合型（mixed type）3例、術後補助療法は、内分泌療法11例。なし1例。予後は局所再発を1例認めたが腫瘍摘出術を施行され全例生存中である。（観察期間12-108 ヵ月）。【考察】高齢者における乳腺粘液癌もluminal A typeが多く一般に予後良好と思われる。画像診断はダイナミックMRIでは、乳癌には例外的にADCが高く粘液変性を伴う繊維腺腫との鑑別困難だが、針生検（CNB）や穿刺吸引細胞診（ABC）で術前に粘液癌と容易に診断可能であるが純粋型、混合型の判別は難しいと報告されている。手術は腫瘍径が大きい症例が多く腋窩郭清を施行されている症例を認めたが、純粋型でluminalAの症例は極めてリンパ節転移率が低いと報告され、ADLの低い高齢者に対しては腋窩郭清省略も選択肢の一つとなり得ると考える。補助療法は内分泌療法で十分と思われるが混合型では標準治療（手術 化学療法+内分泌療法）を推奨している報告も認める。予後良好な理由は乳腺粘液癌の産生する粘液が宿主にとって癌浸潤に対する防御壁になっている。また癌細胞が自己の産生する粘液に阻まれ代謝回路が障害されるため増殖活性の低下を来すためと考えられている。

P-12-41

切除範囲決定にICG蛍光法を用いた乳管腺葉区域切除術

Duct-lobular segmentectomy using ICG fluorescence to determine the extent of resection

[1]札幌徳洲会病院　外科・乳腺外科、[2]札幌徳洲会病院　外科
長尾　知哉[1]、室田　千晶[2]、城田　誠[2]、斎藤　琢巳[2]、紀野　泰久[2]

血性乳頭分泌は乳管内病変に伴う症状であり、分泌物細胞診で診断が可能である場合が多い。しかし、画像診 断が発達した今日でも責任病変が特定できず、画像ガイド下生検が困難である症例が存在する。その場合乳管腺 葉区域切除を行うこととなるが、従来の色素法では染色された乳管を末梢にたどりながら切除範囲を決めること になる。インドシアニングリーン（ICG）蛍光法を用いると執刀前に切除範囲を特定でき、術中にもリアルタイムに 確認できる利点がある。切除範囲決定にICG蛍光法が有効であった1例を報告する。【症例】40歳、女性。左血性乳 頭分泌を主訴に受診。分泌物細胞診は悪性であった。エコーで乳頭下に乳管内腫瘍を疑う構造を認め針生検を 行ったが陰性であった。MRIでも造影される腫瘍は認めず、血性分泌を反映する乳管のみを認めた。責任病変の同 定と組織診断が困難であることから乳管腺葉区域切除の方針とした。【手術】涙管ブジーを用い責任乳管を拡張 し24ゲージサーフローカテーテルを挿入。インジゴカルミン、ICGを注入し赤外観察カメラシステム（PDE,浜松ホ トニクス）を用い7時から9時の範囲に腺葉区域を確認した。傍乳輪切開で入り、染色された乳管を確認した後、適 宜PDEで確認しながら末梢に向け乳腺を切除した。摘出標本ならびに切除部をPDEで確認し過不足なく切除され ていることを確認した。【病理】高円柱状異型上皮が乳管内で乳頭状増殖する像を認める非浸潤性乳管癌であっ た。切除断端は陰性であった。【経過】経過良好で術後2日に退院した。非浸潤性乳管癌でありセンチネルリンパ 節生検は省略し、残存乳腺への照射を行った。【考察】血性乳頭分泌が主訴で画像での責任病変が特定できない 場合、責任乳管のみを頼りに乳管腺葉区域切除を行う必要がある。ICG蛍光法を用いることにより執刀前に切除 範囲の特定が可能であり、術中にも適宜確認することで過不足のない切除が可能である。

P-12-42

当科におけるセンチネルリンパ節生検陽性症例に関する検討

The case study of metastatic sentinel lymph node of breast cancer in our hospital

製鉄記念室蘭病院　外科
東海林安人、齋藤　崇宏、氏家菜々美、石堂　敬太、長谷龍之介

【背景】ACOSOG Z0011，AMAROS試験結果から，センチネルリンパ節（SN）転移陽性症例であっても条件が許せば腋窩リンパ節郭清の省略が可能となってきている．今回，当科でのSN生検施行症例を検討し，腋窩郭清省略の可能性について検討した．【対象と方法】2009年5月から2019年10月までに当科で手術を行った原発性乳癌のうち，SN生検を行った257例を対象とした．SN不明例や術前化学療法施行例は除外した．SN生検はICG蛍光法+色素法の併用で行い，術中迅速病理診断を行った．【結果】平均年齢は62.8歳，腫瘍径は平均20.8mmであった．SN生検の感度は50/59（84.7%），特異度は197/198（99.5%）で，偽陰性9例は全例術後の永久標本で転移の診断となり，7例は微小転移で追加郭清なし，2例はマクロ転移で，うち1例に後日追加郭清を施行した．術中迅速診断でSN陽性50例は全例追加郭清を施行しており，郭清施行の全51例中24例（47.1%）に非SN転移を認め，非SN転移は平均4個（1 ～ 15）であった．非SN転移陽性群と陰性群で組織型，核Grade，サブタイプ等に差は認めなかったが，SN転移個数および腫瘍径は非SN転移陽性群で大きい傾向を認めた．SN転移は平均1.2個（1 ～ 3），SN生検個数は平均1.6個（1 ～ 7）であった．SN転移1個では非SN転移18/42（42.9%），2個では3/6（50.0%），3個では3/3（100%）に認められた．SN微小転移は6例でうち2例（33.3%）に非SN転移が認められた．SN転移陽性全59例で術後化学療法は37例，内分泌療法は54例に行われ，放射線治療は部分切除21例および非SN転移陽性などの全摘9例に行われた．現在までに腋窩リンパ節再発1例，遠隔転移再発を2例に認めた．SN転移陰性全198例において，遠隔転移再発を1例に認めた．【結語】非SN転移を予測することは今回の検討からは困難と考えられ，SN微小転移においても非SN転移陽性症例も認められた．腋窩郭清省略には慎重さを要し，さらなる症例の蓄積が必要であると考えられる．

P-12-43

当院における75歳以上の高齢者乳癌に対する治療の現状

Current status of treatment for breast cancer of the elderly over 75 years in our hospital

[1]高山赤十字病院　外科、[2]朝日大学病院　乳腺外科
井川　愛子[1]、小塩　英典[1]、服部　文博[1]、洞口　岳[1]、佐野　文[1]、
足立　尊仁[1]、白子　隆志[1]、川口　順敬[2]

【背景・目的】当院は高齢化が進む地方における基幹病院であり、乳癌においても高齢者の罹患者が多い。当院における高齢者乳癌の初回・再発時治療につき、retrospectiveに検討した。【対象】2011年1月～ 2019年11月までに当院にて治療を行った75歳以上の72例。
【結果】平均81歳（75~96歳）、1例は男性、71例は女性。54例が自覚症状で発見され、11例が検診発見であった。DCIS（微小浸潤も含む）が6例、浸潤癌が66例であった。T1/2/3/4はそれぞれ36/25/3/2例で、60例がN0であった。手術は63例で施行された。Bt45例、Bp18例、Tm1例で、40例にセンチネルリンパ節生検、15例に腋窩郭清を施行した。周術期の重篤な合併症は認めなかった。ER陽性/HER2陰性が52例、ER陽性/HER2陽性が6例、HER2陽性5例、triple negative（TN）8例であった。術後治療としてはなしが25例、ホルモン療法のみが38例、再発時も含め9例に何らかの化学療法を施行した。TN症例に対しては、全例手術を施行した上で、無治療が6例、2例はtaxanのみの施行であった。8例乳癌で死亡、5例が他病死（1例は治療開始前）している。術前状態として、併存症なしは4例のみであり、高血圧・高脂血症以外にも、脳卒中や心疾患の既往、悪性腫瘍の既往を多く認めた。抗血小板剤や抗凝固薬などの内服は26例に行われていた。
【考察】乳癌治療ガイドラインでは、高齢者であっても耐術可能であれば手術が推奨されている。当院でも手術施行例については安全に施行可能であった。また、ADLが悪くても、局所コントロール目的での局所麻酔での切除も選択肢に上げられる。当院では、医療圏が広いこともあり、術後の放射線治療通院が難しい症例も多く、Btを選択されることが多かったが、症例によっては温存手術でも照射の省略を検討できると思われる。薬物治療については、ホルモン療法が中心であった。HER2陽性症例については、心機能を考慮すれば、抗HER2療法の継続は可能であった。高齢者といっても、ADLは個々によってさまざまであり、治療の利益と不利益を症例ごとに検討し、治療方針を決定する必要がある。

P-12-44

ER陽性乳癌における自家組織一次再建までの待機期間に行った術前内分泌療法の安全性に関する検討

Study on the safety of endocrine therapy until primary autologous breast reconstruction

[1]横浜市立大学付属市民総合医療センター　乳腺甲状腺外科、
[2]横浜市立大学付属病院　消化器腫瘍外科、
[3]横浜市立大学付属市民総合医療センター　病理診断科、
[4]横浜市立大学付属市民総合医療センター　形成外科、
[5]東京医科大学病院 乳腺科学分野、
[6]横浜市立大学付属市民総合医療センター　臨床腫瘍科
山本　晋也[1]、成井　一隆[1]、上中奈津希[1]、高畑　大輔[1]、足立　祥子[1]、
鈴木　千穂[2]、山田　顕光[2]、田辺美樹子[3]、角田　祐衣[4]、武藤　真由[4]、
佐武　利彦[4]、石川　孝[5]、市川　靖史[6]、遠藤　格[2]

緒言:乳房再建において自家組織再建は有用な方法であるが、高度な技術を要し術者や施設が限られ、一次再建では待機期間が長くなることが多い。術前化学療法の適応とならないホルモン受容体陽性乳癌では、待機期間が長くなる場合に術前内分泌療法を行うことが考慮されるが、その安全性は確認されていない。
方法:ER陽性HER2陰性乳癌で自家組織一次再建を行う方針となり、手術予定日までの待機期間に術前内分泌療法を患者の希望で実施した症例について、後方視的に安全性の検討を行った。2011年1月から2018年12月までに自家組織一次再建を受けた180例のうち、術前内分泌療法を実施された29症例を対象とし、1.術前内分泌療法中の有害事象、2.術前内分泌療法による腫瘍縮小効果判定、3.術後合併症、4.予後について検討した。
結果:年齢中央値は43歳（31-70歳）で閉経前が24例、閉経後が5例であった。術前内分泌療法はタモキシフェン:12例、タモキシフェン+LHRHa:15例、アロマターゼ阻害剤:2例であった。初診時から術前内分泌療法開始までの期間中央値は23日（0-63日）、術前ホルモン療法開始から手術までの期間中央値は77日（12-134日）であった。初診時の臨床病期は、Tis:6例、T1:10例・T2:11例、T3:1例、N0:28例、N1:1例で、ステージ0:5例、ステージ1:11例、ステージ2:13例であった。
術前内分泌療法中の有害事象は認めなかった。術前内分泌療法の効果は、SD:19例、PR:4例、評価なし:6例であった。病理学的効果はGrade0:9例、Grade1a:11例、Grade1b:1例、不明:8例であった。手術合併症は1例（3.4%）で、術前にタモキシフェン療法を行った症例に吻合部静脈血栓を認めた。観察期間中央値は40.6ヶ月（6.3-94.0月）で、全例で再発は認めず生存している。
結語:待機期間の長いホルモン受容体陽性乳癌の一次自家組織再建において、術前内分泌療法は安全と考えられたが、血栓形成に注意が必要と思われた。

P-12-45

cT1以下かつcN0症例に対してSNBは省略できるか -当院の手術症例からみた検討-

Is SNB for patients with cT1>= and cN0 breast cancer necessary?

（公財）結核予防会　複十字病院　乳腺センター
武田　泰隆、生魚　史子、小柳　尚子

【背景】ALNDの臨床的意義は、転移リンパ節個数による予後予測と転移リンパ節を切除することによる腋窩コントロールである。SNBはALNDの害を回避する目的で、cN0に対してALND施行の可否を決定する手技として確立された。さらに、このSNBも省略する方向でcT1以下のcN0症例においての臨床試験（SOUND試験）が進行中である。我々はこの試験の条件下でSNB省略の妥当性を、当院の症例を基にretrospectiveに検討したので報告する。
【対象】当院において、2012年4月から2015年3月までの乳癌手術症例241例中SNBを施行したcN0症例は196例で、このうちT1以下の143例について検討した。
【結果】cN0かつcT1以下症例143例中SLN陽性は31例（21.7%）であった。このうち微小転移は12例、マクロ転移は19例であった。SLN微小転移例は全例NSLN転移陰性であったが、SLNマクロ転移例は19例中5例がNSLN陽性であった。
【考察】cN0かつcT1以下において腋窩操作省略の場合の腋窩リンパ節転移見逃し率は31/143（21.7%）となるが、SNBを施行しSLNの転移状況に関わらずALNDを省略した場合はALNDが0%にもかかわらず見逃し率は5/143（3.5%）と激減する。これはSNBによって腋窩コントロールが可能だったためである。さらに、現在当院で行っている、SLN微小転移のALNDは省略するものの、マクロ転移においてはALNDを施行する場合（ALND率13.3%）の見逃し率は0/143（0%）となる。また、SLN陽性例のALNDを省略した場合でも、SNBを施行することで、原発巣の腫瘍径とOSNA法のSLNのTTLからNSLNの転移予測が可能となる。NSLNの転移予測30%をカットオフとすると、ALND率4.2%で転移見逃し率は1.4%であった。この結果から、cN0に対してALNDを省略する場合においても、SNBの意義は十分あるものと考えられた。
【結論】今後の腋窩リンパ節非郭清の時代に向けて、SNBを施行することは、実際の手術操作による腋窩コントロールだけでなく、摘出したSLNの転移状況からNSLNの転移状況を予測することが可能で術後の補助療法を決定する上でも有用であり、乳癌手術においてSNB施行の意義は重要であると考えられた。

P-12-46

乳癌大腿骨転移に対して腫瘍用人工関節を用いた手術を施行した5例の検討

Clinical results of surgical treatment for metastatic femur bone tumor

[1]埼玉医科大学国際医療センター　乳腺腫瘍科、
[2]埼玉医科大学国際医療センター　骨軟部組織腫瘍科・整形外科
藤本　章博[1]、北條　　隆[1]、今西　淳悟[2]、柳川　裕希[1]、杉山佳奈子[1]、
一瀬　友希[1]、貫井　麻未[1]、淺野　　彩[1]、島田　浩子[1]、佐野　　弘[1]、
松浦　一生[1]、長谷部孝裕[1]、大崎　昭彦[1]、佐伯　俊昭[1]

【背景】乳癌骨転移の患者は常に病的骨折のリスクがあり、特に大腿骨骨折では著明なQOL低下の要因となる。骨転移治療は薬物療法や放射線療法による非手術療法が優先され、これらで制御不能な場合やすでに病的骨折をきたしている場合に手術療法を考慮するが、乳癌大腿骨転移の手術症例を検討した報告は少ない。
【目的】当院で乳癌大腿骨転移に対して手術を施行した症例を検討する。
【対象と方法】2016年1月から2019年12月までの乳癌骨転移手術症例10例のうち、乳癌大腿骨転移と診断し、腫瘍用人工関節を用いた手術を施行した5例を後方視的に検討した。
【結果】手術時の年齢中央値は67歳（54-72）。再発症例は4例、初診時遠隔転移は1例。手術部位以外への転移を全症例で認め、転移部位は内臓転移5例、多発骨転移3例、その他の部位3例。骨折の状態は切迫骨折3例、病的骨折2例で、病変部位は大腿骨近位部が4例、頚部～骨幹部の広範囲に渡るものが1例であった。手術法は全例で人工骨頭・人工股関節による関節置換術を施行した。全例で感染・骨折・偽関節等の術後合併症を認めず、術後経過良好で退院あるいは転院した。術後観察期間中央値は12 ヵ月（2-29）で、2例は原病の悪化により死亡、2例は生存中、1例は術後転院のため転帰不明であった。術前後のADLの推移は、術前歩行の1例は術後も歩行。術前車椅子の4例は、術後3例歩行可能、1例車椅子であり、全例においてADLの維持または改善が得られた。また、術後全例で転移巣における疼痛は改善した。さらに、術後外来通院可能であった4例は、術後も抗癌剤治療を含む薬物療法継続が可能であった。
【考察】近年の薬物療法の進歩に伴い一定の予後が見込める骨転移患者は増加すると考えらえるが、大腿骨転移に対しては早期に整形外科にコンサルトを行い、適切な症例に手術を施行することで、QOLの維持・改善に加え、薬物療法継続による予後の延長に寄与すると思われた。

P-12-47

当科における乳癌術後出血例の検討 - 遅発性出血例に注目して -

Hemorrhage and hematoma after breast surgery in our hospital

富山市立富山市民病院　外科
吉川　朱実、山崎　裕人、中山　　啓、庄司　泰弘、竹下　雅樹、
佐々木省三、寺田　逸郎、藤村　　隆

【はじめに】乳癌術後出血は術翌朝までの間に生じることがほとんどと認識していたが、遅発性出血症例を経験したことより、遅発例を含め検討した。
【対象と方法】2008年1月から2019年12月の12年間に、当科において乳癌に対し乳房全切除術（Bt）あるいは乳房部分切除術（Bp）を施行した718例中、診療録にて出血・血腫の記載が確認された27例につき、術後24時間以内の発症例（早発例）と以降の発症例（遅発例）に分けて検討した。【結果】術後出血例 27例（全体の3.8%）中、早発例は22例。うち1例はドレーン自己抜去直後の出血、1例は抗凝固薬再開後の出血であった。22例中、症状を呈して発見され、活動性出血として対処した症例は8例あり、うち2例で緊急止血術を要し、うち1例で輸血を要した。8例中、他の6例は圧迫や輸液をして保存的に対処したが、うち1例で後日、再開創、血腫除去を行った。一方、早発例のうち術翌朝の回診時にはじめて出血・血腫を確認された14例は、その時点で活動性出血なしと判断され、バストバンドによる圧迫継続以外の追加処置を行わなかった。うち1例で後日、感染が疑われ、再開創、血腫除去を行ったが、他の13例は保存的に改善した。遅発例は5例で、それぞれ術後4日、6日、10日、9か月、11か月で、突然の疼痛と腫脹により発症した。いずれも動脈性の出血と考えられ、術後4日、6日、10日の例では高度の疼痛とバイタルサインの変動をともない、術後10日の例では緊急止血術を要した。術後9か月の発症例では血腫の穿刺排液、圧迫を行ったが再出血による緊満・疼痛の症状を繰り返し、開創によるドレナージと圧迫にて改善した。遅発例での発症までの経過は問題なく、全例ドレーン抜去から1日以上経過しており、明らかな発症の契機はなかった。【考察】術後出血例（27例）は手術例全体の3.8%と、諸報告と同様であった。うち、再開創による止血や血腫除去を行った症例は6例（手術例全体の0.8%）であった。遅発例（5例）は手術例全体の0.7%、術後出血例のうち18.5%を占め、いずれも突然の発症で、動脈性出血と考えられる急性の高度な症状を呈し、2例で再開創を要した。遅発性出血の予見は困難であるが、発症の際は速やかな対応が必要である。

P-12-48

LigaSureTM Exactを用いた腋窩リンパ節郭清の検討 -Harmonic FOCUS®との比較

Evaluation of the efficacy of LigaSure compared with Harmonic in axillary lymph node dissection

大阪赤十字病院　乳腺外科
康　裕紀子、西本　　舞、白木映理子、露木　　茂

【背景・目的】
乳癌手術におけるリンパ漏は患者に不快感を与えるだけでなく、術後療法の遅延など治療に影響することもあるため、その対処法が種々検討されている。近年、様々な外科手術用Energy Deviceが開発されているが、当院手術部では超音波凝固切開装置（ultrasonically activated devices:USAD）であるHarmonic FOCUS® に加え、2018年12月からLigaSure™ Exactも導入された。LigaSure™ は高周波電流を用いるvessel sealing system（VSS）で、周辺組織への熱損傷のリスクが少なく、組織をシール後の切離のタイミングを術者で選択でき、径7mmまでの血管処理が可能とされる。特にLigaSure™ Exactは、先端の形状がケリー鉗子に近いため剥離と切離を一連の操作で施行できることが特徴である。今回、腋窩郭清操作におけるUSADとVSSの有用性を比較検討した。
【対象と方法】
2017年1月から2019年12月に乳房部分切除術（Bp）+腋窩郭清（Ax）またはAxのみを施行し腋窩にドレーンを留置した23例を対象に、VSSを使用した症例とUSADを使用した症例で、手術時間、術中出血量、腋窩ドレーン留置期間、ドレーン排液量、ドレーン抜去後のseromaの処置等に関して後方視的に比較した。
【結果】
手術時平均年齢は63歳［38-83歳］、平均BMIは22.9［17.0-31.2］、術式はBp+Ax 15例、Ax 8例、術前化学療法を施行した症例は7例（30%）であった。VSS使用群は10例、USAD使用群は13例であり、臨床的背景に差は認めなかった。両群とも出血は少量で（VSS群:平均26cc、USAD群:平均16.3cc）、平均手術時間はVSS群:121分、USAD群:115分、術者の経験年数や摘出リンパ節個数および転移リンパ節個数にも有意差は認めなかった。手術後ドレーン留置期間はVSS群:平均6.5日、USAD群:平均7日、ドレーン抜去までの総排液量はVSS群:平均395ml、USAD群:平均411mlであった。ドレーン抜去後に穿刺吸引を要した症例はVSS群:7/10例（70%）、USAD群:7/13例（54%）、処置を要した両群各7例においてseroma消失までに要した期間はVSS群:平均19.4日、USAD群:平均13.7日、総浸出液量はVSS群:平均281.7ml、USAD群:平均282.1mlで、両群間に有意な差はなかった。
【まとめ】
VSSを用いた腋窩郭清は、手術時間、出血量、リンパ管閉鎖機能においてUSADと遜色のない結果であった。それぞれのdeviceの原理と特徴を理解したうえで、術者の習熟度や手術手技に応じて使用することが重要である。

P-12-49

乳癌手術における術後出血症例の検討

Examination of postoperative bleeding cases in breast cancer operation

斗南病院
川田　将也、林　　諭史

【緒言】乳癌手術において術後出血は、止血・血腫除去の目的で緊急手術を実施せざるを得ないことも多く注意を要する合併症の1つである。今回、われわれは当院における乳癌術後出血における再手術症例の検討を行い、その要因ならびに予防策などについて考察した。
【対象と方法】2009年4月から2018年3月に当院で根治術を施行した乳癌450例に対して、術後出血に対して再手術を施行した群と出血のなかった群に分けて、患者背景因子(年齢、BMI)、腫瘍関連因子(腫瘍径、術前化学療法の有無)、手術関連因子（術式、執刀医、手術時間、術中出血量）について検討した。術後出血の定義には定まったものはないが、術後に急速に進行する皮膚の変色、創部の膨隆が見られたものとした。出血が軽度で圧迫等で保存的にコントロールできる症例も一部にあるが、膨隆～血腫を形成した症例は後に感染や変形を高率に来すため基本的に再手術の適応とした。
【結果】再手術を施行した症例は450例中9例（2.0%）であり諸家の報告と比較してほぼ同等の成績と考えられた。9例中、乳房切除が5例(うち1例は部分切除後の断端陽性に対する追加切除)、乳房部分切除が4例であった。追加切除の1例を除く8例にセンチネルリンパ節生検を施行、全て術中迅速病理にて転移陰性で腋窩リンパ節郭清は施行しなかった。出血時期は術後10日目であった1例を除き、全例術後24時間以内に再手術を施行した。出血部位は、大胸筋や前鋸筋などの筋肉、皮弁、乳腺など様々であった。動脈性の出血が8例、静脈性の出血が1例であった。今回検討した中では、術後出血のリスク因子となる要因は判明しなかった。
【考察】乳癌術後出血に対して高い科学的根拠を示す予防策はほとんどないが、文献的に報告のある予防策につき提示する。
【結語】乳癌手術では、術後出血を来すリスク因子が明らかでないため、各症例において入念な止血と術後経過観察を行うことが重要である。

P-12-50

センチネルリンパ節転移陽性腋窩リンパ節郭清省略症例の検討

Investigation of BC patients with positive SLN who had not undergone axillary lymphadenectomy

新潟県立中央病院　外科
佐藤　友威、武藤　一朗

（背景）ACOSOG Z0011試験において、センチネルリンパ節（SLN）転移が2個までの症例では、腋窩リンパ節郭清（Ax）を省略しても予後が変わらず、リンパ浮腫などの合併症がより少なくなることが示され、乳癌診療ガイドライン2018でもSLNにマクロ転移を認めた場合のAx省略が弱く推奨されている。しかし日本人における大規模な臨床試験は行われていない。
（目的）SLNにマクロ転移が陽性でAxを省略した症例において、予後や腋窩再発について後方視的に検証する。
（症例）SLNにマクロ転移陽性でAxを省略した症例（術中迅速診断で陰性だったものの、永久標本でマクロ転移が認められ、Axを施行しなかった症例を含む）、計29例。
（結果）平均年齢62歳（中央値61歳、44-79）。閉経前10例、後19例。乳房温存療法13例、乳房切除16例。ルミナール（Lum）-A 18例、Lum-B 8例、Lum-Her2 2例、トリプルネガティブ（TN）1例。T1 15例、T2 14例。平均採取SLN個数3.4個（中央値3個、1-7個）。平均SLN転移個数1.3個（中央値1個、1-2個）。術後照射は25例に施行。全例術後薬物療法が施行されていた。平均観察期間831日（中央値399日、71-4018日）で、2例の遠隔転移（TN、Lum-Her2症例。骨・縦隔リンパ節、肝）を認め、その症例は乳癌死したが、腋窩リンパ節再発は1例も認めなかった。リンパ浮腫を認めた症例はいなかった。
（結語）日本人においても、ACOSOG Z0011の基準に従えば、SLN転移陽性でもAxの省略が可能と考えられる。少数例の検討であり、更に症例の蓄積が必要と思われる。

P-12-51

当院における高齢者乳癌患者の診療に関する検討

Examination on medical care of elderly breast cancer patients in our hospital

[1]地域医療機能推進機構滋賀病院　乳腺外科、
[2]地域医療機能推進機構滋賀病院　外科、[3]地域医療機能推進機構滋賀病院、
[4]滋賀医科大学地域医療教育研究拠点、[5]滋賀医科大学外科学講座
梅田　朋子[1,4]、内藤　弘之[2,4]、辰巳　征浩[2]、八木　俊和[2]、木田　睦士[2]、
児玉　創太[2]、谷　　眞至[5]、来見　良誠[3]

【はじめに】高齢化に伴い高齢者乳癌は増加傾向にある。また、当院は地域医療の機能を推進する立場から、施設入所中もしくは他疾患治療中の高齢者乳癌診療の機会が多い。ガイドラインでは高齢者に対する手術薬物療法が勧められるが、実際には認知症などの併存疾患や家人の希望、施設入所中といった社会的背景により治療が制限される。高齢者乳癌の特徴を知り、適切な治療を行うために、当院における高齢者乳癌を高齢者(65歳≦)、後期高齢者(75歳≦)、超高齢者(85歳≦)に分類して検討した。【対象】2016年4月～ 2019年12月の間に当院で診断し、治療を行った診断時65歳≦の原発性乳癌47例（全乳癌109例中43%、65歳≦25例、75歳≦11例、85歳≦11例）を対象とした。【結果】発見動機としては65歳≦では健診13例（52%）腫瘤自覚9例（36%）であったが、75歳≦では他疾患診療時のCT6例（55%）介護者や医師触知3例（27%）健診2例（18%）、85歳≦では介護者や医師触知9例（82%）であった。病期では65歳≦でStage0 2例（8%）、I 13例（52%）、II 10例（40%）、III 0例、IV 0例、75歳≦で各々 0例、7例(64%)、2例(18%)、1例(9%)、1例(9%)、85歳≦で各々 0例、2例(18%)、5例(45%)、4例(36%)、0例であった。luminalタイプが多かったが65歳≦でluminalHER1例(4%)、HER3例（12%）、TN 3例（12%）、85歳≦でTN3例（27%）をみとめた。手術施行は65歳≦25例（100%）、75歳≦9例（82%）、85歳≦5例（45%）であった。luminalタイプには全例ホルモン療法を施行。65歳≦で7例（28%）補助化学療法、12例（48%）放射線治療を行った。75歳≦、85歳≦ではBp3例（27%）やTN3例（27%）を含むもいずれも施行できなかった。85歳≦のTN2例では根治術を施行した。残るTN1例は1 ヶ月のMPA投与により摂食量増加とPRを得た。75歳≦、85歳≦で各々 1例他病死をみとめたが、乳癌死はみとめず、手術症例も再発を認めない。非手術症例ではホルモン療法にてSDまたはPRを継続中。【考察】Luminalタイプではホルモン療法の継続により非手術例でも病勢のコントロールが可能であった。また、65歳≦では健診発見例が多く、より早い病期で発見され、治療も標準的に行われるものと考えられた。一方75歳≦や85歳≦ではCTや介護者医療者により発見されることが多く、進んだ病期で発見され、併存症により治療法も制限され、治療に難渋する症例も多いと考えられた。【まとめ】高齢者乳癌も早期発見が重要であり、専門外の医師や介護者への啓発が必要であると考えられた。

P-12-52

StageⅣ乳癌症例に対する原発巣切除についての意義

Primary tumor resection as a component of multimodality treatment in metastatic breast cancer

JA 愛知厚生連　知多厚生病院　外科
川瀬　麻衣、保里　恵一

乳癌診療ガイドライン2018年版において、StageⅣ乳癌に対する予後の改善を期待しての原発巣切除を行わないことが弱く推奨されている。しかし、原発巣と転移巣では薬物治療による効果が異なることがある。また、原発巣は皮膚浸潤を起こすと、出血や悪臭に対しての処置が必要となり、QOLを下げることにもなる。そのため、腫瘍量を減らすこと、薬物治療の効果を得やすくすることを期待して、当院では原発巣の切除をできるだけ行うようにしている。今回、当院で経験したStageⅣ乳癌の原発巣切除を行った症例について検討した。
対象は2010年4月から2019年11月までに当院で治療を開始したStageⅣ乳癌の11例のうち手術を行った4例である。
治療開始時の年齢は46 ～ 74歳（中央値62.5歳）。閉経状況は閉経前が1例、閉経後が3例。サブタイプはER陽性HER2陰性2例、ER陽性HER2陽性1例、ER陰性HER2陽性1例であった。遠隔転移の部位は内臓転移あり2例、内臓転移なしの骨転移2例であった。全例術前に薬物療法を行っており、化学療法3例、内分泌療法が1例、術前治療期間は3 ～ 8か月（中央値5.5か月）であった。手術は全例全乳房切除+腋窩リンパ節郭清を行っており、うち1例は植皮と対側腋窩リンパ節の摘出を行った。観察期間は7か月～ 3年3か月（中央値18か月）であった。
前向き試験では、手術による生存期間の有意な延長があるという報告もあるが、メタアナリシスでは有意な延長がないといわれている。これに対し、後ろ向き試験では原発巣切除は生存期間が改善すると報告されている。前向き試験において、非手術群と比較して手術群は遠隔転移無増悪期間について有意な悪化を報告されているが、局所無増悪期間は有意に良好との報告がある。今回、症例数が少なく観察期間も短いため、解析による検討が困難であるが、症例を選択すれば生存期間の延長は難しくとも皮膚浸潤等によるQOL低下を防ぐことができるのではないかと考えられた。

P-12-53
演題取り下げ

P-12-54
温存術後再発症例に対する再センチネルリンパ節生検の治療成績について
Repeat sentinel lymph node biopsy for ipsilateral breast tumor recurrence

がん・感染症センター　都立駒込病院　外科（乳腺）
米瀬　一朗、宮本　博美、矢部早希子、奈良美也子、才田　千晶、
大西　　舞、後藤　理紗、岩本奈織子、米倉　利香、石場　俊之、
本田　弥生、有賀　智之

【背景】
温存術後の乳房内再発に対する再センチネルリンパ節生検（re-SLNB）の有用性は明らかではない。当院におけるre-SLNBの治療成績について検討した。
【対象と方法】
対象は2010年8月から2019年11月までアイソトープ法を用いてre-SLNBを試みた21例。今回の検討では、RIの取り込みがあるリンパ節をセンチネルリンパ節（SLN）と定義した。色素法と蛍光法は症例により併用した。
【結果】
初回SLNBからre-SLNBまでの期間は中央値103か月（範囲:15-230か月）であった。初回手術時の腫瘍の部位はA:3例、B:3例、C:13例、D:2例であった。手術時に全例でSLNBが施行され、1例で転移を認め、同側の腋窩リンパ節郭清が施行されていた。残乳房照射は19例（90%）で施行されていた。温存乳房再発時のT因子はTis:1例、T1:15例、T2:5例であった。re-SLNB時のリンフォシンチグラフィーでは18例（85%）でリンパ節が描出され、部位は、同側腋窩12例（57%）、内胸11例（52%）、対側腋窩5例（24%）であった（重複含む）。集積が乳房内リンパ節のみであった1例を除く17例（81%）でSLNが描出され、摘出個数は1個:4例、2個:8例、3個:5例であった。同側腋窩のSLNは全例で摘出され、転移陽性が1/12（8%）であり、マクロ転移だったため郭清を施行した。対側腋窩のSLNは4例で摘出され、転移陽性の症例はなかった。内胸のSLNは8例で摘出を試み、全例で摘出に成功した。転移陽性が1/8（13%）であり、微小転移であった。術中に胸膜の穿孔が2例（25%）で起こったが、胸膜を修復して気胸の発症はみられなかった。SLNが同定できなかった3例は初発時の部位がC区域であった。このうち2例で腋窩リンパ節郭清を行ったが、転移リンパ節は認めなかった。現時点で21例全例に領域リンパ節再発を認めていない（観察期間の中央値:37か月）。
【考察】
温存内乳房再発の症例において、RI法によるSLNの描出は85%の症例で可能であった。内胸リンパ節は52%の症例で描出され、摘出の成功率は100%であり、転移の割合は13%であった。内胸センチネルリンパ節生検に伴う重篤な合併症はみられなかった。
【結論】
RI法は温存内乳房再発のSLN同定に有用であった。

P-12-55
後期高齢者乳癌手術症例の検討
Review of surgical cases for breast cancer in the elderly

[1]鳥取大学医学部附属病院　乳腺内分泌外科、
[2]鳥取大学医学部附属病院　胸部外科
細谷　恵子[1]、鈴木　喜雅[1]、加藤　　彩[1]、中西　敦之[2]、松居　真司[2]、
門永　太一[1]、城所　嘉輝[2]、窪内　康晃[2]、若原　　誠[1]、髙木　雄三[2]、
田中　裕子[1]、春木　朋広[2]、谷口　雄司[2]、中村　廣繁[2]

【はじめに】日本の高齢者は増加しており、それに伴い高齢者の乳癌症例も増加している。75歳以上の後期高齢者だけでなく、85歳以上の症例も経験する。当院における75歳以上の高齢者乳癌について検討した。
【対象と方法】2008年1月から2014年12月までのNAC症例を除くStage0-Ⅲの原発性乳癌515例中、後期高齢者（75歳以上）95例（18.4%）を対象とし後ろ向きに検討した。5年生存率、再発率、年齢、発見動機、ステージ、サブタイプ、術式、薬物療法、放射線照射、臨床病理学的因子などについて検討した。また85歳以上の群で、発見時の状況や治療についても比較検討した。
【結果】年齢中央値は80歳（75-99歳）で、75-84歳の後期高齢者は79例、85歳以上の超高齢者は16例であった。後期高齢者では検診発見も見られたが、ほぼ腫瘤自覚で受診されており、認知症患者や施設入所・通所中の患者では入浴時に施設職員に発見されることもあった。ステージ0は後期高齢者群12例（15%）で、超高齢者群では1例（6.3%）であり、超高齢者群の方が受診時の病期が進行している傾向にあった。術式は後期高齢者群ではBp、Btそれぞれ約半数であったが、超高齢者群ではTm1例、Bp4例、Bt11例であった。放射線治療は後期高齢者群のBp症例では施行されており、超高齢者群では1例のみ施行されていた。ホルモン受容体陽性率は後期高齢者群で58例（73.4%）、超高齢者群は15名（93.7%）であり、ホルモン療法は後期高齢者群、超高齢者群ともにホルモン受容体陽性例に対してほぼ全例施行されていた。再発率は後期高齢者群で局所4例、遠隔転移例、後期高齢者群で局所2例であった。平均観察期間は後期高齢者群で54 ヶ月、超高齢者群37 ヶ月だが、両群ともに他癌死や通院が途絶える症例も認められた。
【まとめ】超高齢者であっても全身麻酔下の手術施行が可能であり、手術治療および術後薬物治療による死亡やADLの低下は認められず、比較的安全に治療が行われていた。施設入所中の患者の場合、腫瘤自壊で入所を断られる可能性から家族も手術を勧める傾向にあった。高齢者乳癌においては全身状態等の個人差が大きいため、個別の治療方針の検討が重要であると考えられる。85歳の年齢別平均余命は8.39年であり決して短くないため、状態が良ければ積極的な手術療法を考慮するべきであると考えられた。

P-12-56
ICG蛍光法と色素法併用によるセンチネルリンパ節生検の検討
Evaluation of the ICG fluorescence method and the Dye method for Sentinel lymph node biopsy

[1]佐々木研究所附属杏雲堂病院 乳腺外科、
[2]佐々木研究所附属杏雲堂病院　病理診断部
小田　美規[1]、池田　達彦[1]、岩屋　啓一[2]

【背景】乳癌センチネルリンパ節の同定にはこれまでRI法と色素法の併用が一般的であったが、設備上RI法を行えない施設をはじめ蛍光法を取り入れる施設も増えており、RI法と比較し良好な同定率を得られていることが報告されている。当院でも2017年より蛍光法と色素法の併用を行っており、これまでRI法に慣れていた術者も蛍光法の簡便さや同定率の高さを経験できたのでその成績について報告する。
【対象と方法】対象は2018年1月から2019年12月までのSLNBを施行した原発性乳癌症例中、SLNへの色素と蛍光の流入状況が明記されている66症例。術前化学療法（NAC）後の12症例を含む。視認用の色素にはインジゴカルミン原液、蛍光法はインドシアニングリーン（ICG）を用いて、10:1の混合液を乳輪皮内に局注し、赤外観察カメラシステムPDEを用いてリンパ管の走行を確認し、SLNを摘出した。SLN同定率や蛍光、色素の流入状況を検討した。
【結果】蛍光+色素法によるSLNの同定率は98%（65/66）、NAC後症例は同定率100%であり、微小転移を含めた転移陽性例はSLNを同定できた65例中10例（15%）であった。
同定できた65症例全てにICGの蛍光を確認できたが、そのうち2例はインジゴによる青染が確認できなかった。各症例におけるSLNの平均個数は2.2個（1-4）であり全てのSLNに蛍光を確認できたが、インジゴによる青染も同時に確認できたSLNは平均1.6個（0-4）であり全体の81%にとどまった。
【考察】蛍光+色素法により高いSLN同定率を得られた。色素の流入がないSLNも多くあることから、蛍光法の併用は重要と考えられる。蛍光法は慣れると手技も簡便で、RI法のように被爆のリスクがなく専門の設備や術前の疼痛を伴う薬剤投与を必要としない。今後蛍光法がRI法と比べて遜色ない手法となっていくためにも、データの蓄積と長期予後の評価を行っていきたい。

P-12-57

術前cN0であり術後病理でpN1と診断された症例の検討

Study of pN1 patients diagnosed cN0

平塚市民病院　乳腺外科
原　明日香、米山　公康

はじめに
乳癌の腋窩リンパ節に対する術式はリンパ節転移が指摘されないcN0では、センチネルリンパ節（SLN）生検（SNB）を施行し腋窩リンパ節郭清を省略する治療が広く行われている。術前画像検査において、超音波検査、MRI、CTにより腋窩リンパ節転移の正診率は向上しているものの、術前cN0と診断された症例で病理診断pN1の割合は、20 ～ 30%とされている。術前cT1N0症例ではSNB及び腋窩リンパ節郭清の省略について検討する臨床試験（SOUND試験）も行われており、今後さらに腋窩リンパ節の術前評価が重要となると考えられる。
術前cN0と診断され、病理診断にてpN1であった症例について後方視的に検討し、予測因子を探究した。
対象と方法
2016年4月から2018年4月の間に当院で術前cN0と診断され、乳房切除または部分切除術とSNB（腋窩郭清を施行した症例も含む）を施行した原発性乳癌（非浸潤癌も含む）96症例を対象とした。術前薬物療法症例は除外した。病理診断にてSLNに転移を認めなかった群をpN0群、転移を認めた群をpN1群とした。pN0群 とpN1群について年齢、左右の別、腫瘍占拠部位、乳頭腫瘍間距離、臨床的腫瘍径、画像リンパ節径、病理学的腫瘍径、核グレード分類（Nuclear Grade）、Subtype（ER・PgR・Ki-67・HER2）を比較した。
結果
pN0群は71例（73%）、pN1群は25例（27%）であった。年齢は、pN0群は平均53歳（25-93歳）、pN1群は37歳（27-71歳）であり、有意差を認めた（ P=0.01）。左右の別、腫瘍占拠部位、核グレード分類に関しては両群間で有意差を認めなかった。乳頭腫瘍間距離はpN0群は平均49mm、pN1群は47mmであり、有意な差を認めなかった。ER陽性細胞割合の平均値はpN0群49%、pN1群48%、Ki-67陽性細胞割合の平均値はpN0群49%、pN1群48%であり、有意な差を認めなかった。PgR陽性細胞割合の平均値は、pN0群は43%、pN1群63%で、有意差を認めた（ P=0.002）。臨床的腫瘍径はpN0群平均45mm、pN1群60mmで、病理学的腫瘍径はpN0群平均45mm、pN1群59mmであり、いずれも有意差を認めた（ P=0.02）。
考察
術前cN0と診断された症例で病理診断pN0と診断された症例の割合は過去の報告と同様であった。pN0群と pN1群で有意差を認めたものは、年齢、腫瘍径、PgR陽性細胞割合であり、術前cN0と診断された症例であっても、若年、腫瘍径の大きいもの、PgR陽性細胞割合が高い症例はpN1になる可能性が高いと考えられる。

P-12-58

浸潤性乳がん乳房温存治療後断端陽性における追加切除の必要性

Oncological impact of re-excision following breast-conserving surgery in margin-positive cancer

国立がん研究センター中央病院　乳腺外科
神保健二郎、渡瀬智佳史、村田　健、椎野　翔、高山　伸、
首藤　昭彦

背景
乳房温存術後の断端陽性は乳房内再発（IBTR）のリスク因子となることは多くのデータで示されており、SSOやASTROのガイドラインでも断端陽性時には追加切除を考慮するよう記載されている。しかしながら、追加切除をすることでIBTRを減らし生存率を向上させるというデータは乏しく、いまのところ明確なエビデンスはない。そこでわれわれは、乳房温存術後断端陽性に対して追加部分切除がIBTR減少に寄与するかを後方視的に検討した。
対象・方法
当院で2001年-2015年に乳房部分切除+全乳房照射をうけ初回手術で断端陽性（露出もしくは1㎜未満）であった231例を対象とした。まず、追加切除後の腫瘍遺残率を算出。つぎに追加切除の有無でIBTR、全生存（OS）を比較。さらにIBTRやOSのリスク因子をコックス回帰分析にて同定した。
結果
231人のうち55人が追加切除を受けた。そのうち25人（45%）の追加切除検体に遺残腫瘍が確認された。10年の累積IBTR率に追加切除の有無で有意な差は示されなかった（追加切除あり:3.7% vs. 追加切除なし:7.8%; *P* = 0.82）。多変量解析では追加切除の有無はIBTR・OSともに関連因子として同定されなかった。一方で40歳未満・断端が浸潤成分がんであることの2因子がIBTRのリスク因子として同定された。
結論
浸潤性乳がん乳房温存治療における断端陽性の追加切除はIBTRやOS改善に寄与しない可能性がある。40歳未満の若年や断端成分が浸潤がんである場合には追加切除以外の追加治療も考慮することが必要と考える。

P-12-59

センチネルリンパ節転移陽性・乳房切除症例での腋窩郭清省略の可能性の検討

Indications of axillary dissection for patients with positive sentinel nodes underwent mastectomy

大阪市立総合医療センター
亀井　佑梨、池田　克実、瀬戸　郁美、渡部　智加、後藤　航、
青松　直撥、坪口　裕子、徳永　伸也、井上　健、小川　佳成

【背景】cN0症例においては、乳房温存術ではセンチネルリンパ節（SLN）2個までの転移を認めても一定条件下では腋窩郭清（ALND）が省略可能である（ACOSOG Z0011試験）。一方乳房切除例（Bt）ではエビデンスが少ないが、AMAROS試験（35%がBt例）ではSLN陽性例でALND群とALND省略・放射線療法群において全生存率・無遠隔転移生存率に有意差を認めていない。【目的】AMAROS試験では、両群とも約95%がSLN2個までの転移例であり、今回cN0で2個までのSLN転移陽性・Bt例においてnon-SLNの転移状況を検討し、安全にALNDが省略可能であるかを後視的に検討した。【対象と方法】当院で2011年1月から2019年6月の期間で術前化学療法を除いたcN0・Bt例でSLN陽性であったのは78症例であり、その中で2個までのSLN転移を認めた70例（89.7%）を検討対象にした。non-SLN転移状況およびnon-SLN転移の有無で年齢・閉経状態・T因子・サブタイプ・リンパ管侵襲の有無等の臨床病理学的を比較検討してnon-SLNへの転移予測が可能か調査した。【結果】SLN転移は、1個:49例（70%）、2個:21例（30%）であった。non-SLN転移状態は、転移なし（non-SLN-）群は43例（61.4%）、転移あり（non-SLN+）群は27例（38.6%）であった。SLN1個転移例では、non-SLN-:+は32（65%）:17（35%）でSLN2個転移例では11（52%）:10（48%）で、統計学的な有意差は無かった。また、non-SLN-群とnon-SLN+群間において統計学的に有意差のある臨床病理学的因子は確認出来なかった。【考察】今回の検討では、cN0・Bt例において2個までのSLN転移例では、cN0・乳房温存例のこれまでの報告と同様にnon-SLN転移が約40%前後に認められた。統計学的な有意差は無かったもののSLN2個ではnon-SLN転移が増える傾向があり、non-SLN転移予測因子は確認できなかったことを考慮すると、SLN転移陽性cNo・Bt例でALNDを安全に省略するためには、複数個のSLNを摘出した中でSLN1個のみの転移に限定し、腋窩照射を併用するなどより慎重な対応が必要でないかと思われた。【結語】センチネルリンパ節陽性cN0・乳房切除例でのALND省略はより慎重に検討する必要があると思われた。

P-12-60

当院における90歳以上の乳癌手術症例の検討

The surgical cases for breast cancer patients over 90 years of age

国立病院機構　水戸医療センター　外科
島　正太郎、森　千子、植木　浜一

【緒言】近年高齢化が進み高齢乳癌患者に接する機会も増えている．一般に90歳以上の超高齢者とされる患者では併存疾患や全身状態，介護状況から手術を含めた標準治療の施行が困難な場合がある．しかし，局所病変の進行はQOLを低下させ，介護者の負担を増加させる恐れがある．今回当院で施行した超高齢者に対する手術症例の検討を行った．【方法】2003年1月～ 2019年12月までに当院で手術が施行された超高齢乳癌患者24名を対象に患者背景や術式，病理組織学的診断，術後補助療法，その後の転帰を可能な限り検討した．【結果】症例は全例女性で平均年齢92.1歳であった．そのうち詳細を確認できたのは2016年以降の13例で症例数は年々増加傾向であった．併存疾患に高血圧を12例，脂質異常症・糖尿病をそれぞれ4例，多臓器癌の既往を3例に認めた．主訴は12例が腫瘤触知，1例が乳頭分泌であり，中には介護中に腫瘤に気づかれた症例も1例認めた．術式はBp1例，Bt8例，Bp+SNB1例，Bt+SN5例，Bt+SN→Ax2名，Bt+Ax7例であった．先に述べた13例の入院期間は10.1日で術後合併症は認められなかった．手術入院を契機に退院後施設入所となった例が2例に見られた．病理組織学的診断では，平均腫瘤径は34.1mm，リンパ節転移を認めたのは5例，確認可能な病期は0期2例，I期5例，IIA期5例，IIB期1例，IIIA期2例，IIIB期3例，IV（OSS）期1例であった．確認可能な浸潤癌21例中ER陽性は16例，補助内分泌療法が施行されたのは15例であった．HER2陽性は4例，ER陰性/HER2陰性は2例であったが，補助化学療法はいずれにも施行されなかった．転帰が確認できた症例は11例で生存例は8例，死亡例は3例であったが死因は慢性心不全で乳癌死は認めなかった．【結語】超高齢者では年齢や認知の問題，本人の病状や手術の受容拒否などの理由により進行した症例が多く認められたが，手術可能な全身状態であれば高齢者でも安全に手術療法を選択できる可能性および手術によりQOLの向上を得られる可能性が示唆された．しかし，その適応には本人及び家族の意思や希望を十分に尊重し相談する必要がある．

P-12-61

インドシアニングリーンを用いた蛍光法とRI法によるセンチネルリンパ節同定のためのトレーサーの比較検討

Comparative study of SLN identification by RI method and fluorescence method using indocyanine green

日本生命病院　乳腺外科
中内　千暁、大畠　千春、水越　　梓、西田　幸弘

【背景】 センチネルリンパ節生検（SLNB）は臨床試験によってその安全性と有用性が検証され、現在では広く臨床応用されている。センチネルリンパ節(SLN)同定に用いられるトレーサーは色素とラジオアイソトープ（radioisotope;RI）が一般的だが、近年インドシアニングリーン（indocyanine green;ICG）を用いた蛍光法が報告されており、他方法と遜色のない高い同定率が報告されている。しかし、他方法にて同定されるSLNとは同定個数などが異なることが報告されており、同定されるSLNは完全には一致せず、ICG蛍光法にて同定されるSLNの臨床意義については不明である。

【対象と方法】 2019年1月から12月に当院にて、SLNBを施行した46例のcN0乳癌患者において、RI法とICG蛍光法の併用にてSLNを同定し、それぞれの方法で同定されたSLNの一致率とそれぞれの方法で同定されたSLNの転移陽性率について考察する。

【結果】 SLNとして同定されたリンパ節は、138個（平均3.00個/人，転移陽性率22/138，内7個微小転移）であった。その内、RI法にて同定されたSLNは110個，同定率79.7%（平均2.39個/人，転移陽性率14/110，内4個微小転移）であり、ICG蛍光法にて同定されたSLNは122個，同定率88.4%（平均2.65個/人，転移陽性率22/122，内7個微小転移)であった。RI法と蛍光法の一致率は、79.7%であった。転移陽性リンパ節22個に限ると、RI法にて同定されたSLNは16個（内4例が微小転移），同定率72.7%，ICG蛍光法にて同定されたSLNは22個(内7例が微小転移)，同定率100%であり、RI法とICG蛍光法の一致率は、72.7%であった。

RI法では、転移陰性，陽性のLNのRI countの平均値は、それぞれ157.23，88.68であり、有意差は認めないが転移陽性LNの方がRI countが低い傾向があった（p=0.265）。ICG蛍光法では、転移陰性，陽性のLNの蛍光陽性率は、それぞれ86.2%，100%であった。

【結論】 ICG蛍光法はRI法よりもSLN同定率は高かった。転移陽性LNにてICG蛍光法はRI法よりも同定率が高かったこと、RI法では転移陽性LNにてRI count値が低くなる傾向があることより、SLNの同定にはICG蛍光法のほうがより適していることが示唆された。

P-12-62

当院における80歳以上の高齢者乳癌手術症例の検討

A study of breast cancer surgery for elderly patients over 80 years old in our hospital

東京大学医学部附属病院　乳腺内分泌外科
宮治　美穂、尾辻　和尊、田辺　真彦、鈴木　雄介、林　香菜子、
原田真悠水、佐藤　綾花、丹羽　隆善、西岡　琴江、瀬戸　泰之

【背景】わが国では高齢化が進んでおり、80歳以上の高齢者に対して乳癌の治療を行う機会がますます増えることが予測される。そこで、当院の高齢者乳癌手術症例の現状把握を試みた。

【方法】2017年1月から2019年12月までに当院で手術を行った80歳以上の乳癌症例について後方視的に検討した。

【結果】症例数は45例49乳房で、1例のみ男性であった。年齢は80-96歳（中央値90歳）であった。対側乳癌の既往のある症例が5例、他癌の既往のある症例は14例であった。併存疾患としては高血圧が23例、糖尿病が14例、その他の心血管疾患（狭心症、心筋梗塞、不整脈、脳梗塞など）が18例あった。39例で常用薬を使用しており、うち9例で抗凝固薬を服用し、29例で3剤以上内服していた。当科への受診動機は、乳腺腫瘤自覚が26例、CTでの偶然発見が10例、検診異常が2例、その他（乳房痛、血性乳頭分泌、皮疹、出血、皮膚潰瘍）が7例であった。術式としては、40症例44乳房で乳房全切除術（Bt）が、4症例4乳房で乳房部分切除術（Bp）が、1例で局所麻酔下での腫瘤切除術が行われた。センチネルリンパ節生検（SN）を行った症例が37例（うち5例で腋窩郭清［Ax］を追加）、Ax（SNなし）が4例、腋窩操作なしが3例であった。乳房再建術を行った症例はなかった。病理学的病期は、Stage 0 4例、I 19例、II 20例、III 5例、IV 1例であった。組織型は、非浸潤性乳管癌が2例、浸潤性乳管癌が38例、特殊型が7例、Paget病が2例であった。サブタイプ分類は、ホルモン受容体（HR）陽性HER2陰性が31例、HR陽性HER2陽性が2例、HR陰性HER2陽性が2例、HR陰性HER2陰性が9例であった。術後合併症としては、後出血（圧迫のみで対応）、創部感染、急性胆嚢炎、右膝関節炎がそれぞれ1例ずつあった。在院日数は3-21日（中央値5.5日）であった。術前術後の全身治療療法としては、術後内分泌療法が21例、術前化学療法が1例、術後抗HER2療法(化学療法なし)が2例、治療なしが15例であった。

【結語】当院で行われた80歳以上の高齢者乳癌の手術症例では、受診動機としては検診異常が少なく、術式としてBtが選択された症例が多かった。化学療法が行われた症例はほとんどなく、HR陽性症例でのホルモン剤内服の有無も患者のADLや家庭環境に合わせて選択されていた。潜在的に心血管リスクが高い症例が多かったものの、手術合併症が増えたり在院日数が長くなったりするような傾向はみられなかった。

P-12-63

Suture scaffold法による乳房温存術の検討

The suture scaffold technique for defects due to Breast Conservation Surgery

[1]横浜新緑総合病院　外科・乳腺外科、
[2]横浜新緑総合病院　外科・消化器外科
大地　哲也[1]、太田　郁子[1]、齊藤　修治[2]

【はじめに】Suture Scaffold法は、2010年にGainerらが報告した乳房部分切除後の欠損部の整容性を改善させる手法である。欠損部を密に寄せずに非吸収性のモノフィラメント糸を網状にかけ足場（scaffold）を形成する手技で、前回の日本乳癌学会学術総会において本邦における整容性や安全性が良好との報告があった。【目的】Suture Scaffold法の整容性や安全性を検討する。【対象と方法】2019年3月から12月までに当院で行われた乳房部分切除術28例のうちSuture Scaffold法を行った22例。診療記録を後ろ向きに検討した。【患者背景】全員女性で年齢中央値は52歳（41から85歳）。腫瘍の主占拠部位はA領域8例、B領域1例、C領域9例、D領域4例だった。糖尿病合併は2名。術前化学療法施行1名、術後化学療法施行2名。抗生剤は執刀直前と術後3時間の2回静脈内投与を行った。高齢者を除く19例に術後外照射を行った。【結果】手術時間中央値58分（40から86分）、出血量中央値1ml（1から90ml）。切除範囲の長径の中央値60mm（40から80mm）だった。創部異常は3例に認めた。内訳は穿刺を要するSeroma3例で、後出血や感染兆候は認めなかった。術後6ケ月経過時の乳房エコーが6例に行われた。切除部位（死腔）の観察で、瘢痕のみが4例、一部に嚢胞性変化を伴う瘢痕が2例で、死腔がそのまま遺残し嚢胞や膿瘍を形成した症例は認めなかった。Harrisの分類による整容性は、Excellent18例、Good4例で、Fair・Poorは認めなかった。【考察】本法の術直後の欠損部は死腔であることや非吸収糸を用いることから、一般に創傷治癒や感染の点から推奨されず、皮膚陥凹を来す可能性から整容性の点からも推奨されない。今回の検討で死腔は繊維化を来し遺残せず、感染や陥凹を回避できた可能性がある。本法は、従来の欠損部充填のための広範な剥離や授動を要さずに簡便に施行でき、位置に寄らず比較的大きな欠損のある症例のRepairにも有用な可能性がある。今後、長期予後も含め更なる観察や検討を要する。

P-12-64

乳癌胸骨浸潤に対し胸骨・肋骨合併切除を施行し、根治し得た1例

A case of sternectomy and costectomy for sternal invention of breast cancer

[1]関西医科大学総合医療センター　乳腺外科、
[2]関西医科大学附属病院　消化器外科
梅嵜乃斗香[1]、吉田　奈央[1]、石塚まりこ[1]、宮田　真未[1]、吉川　勝広[1]、
末岡　憲子[1]、山本　大悟[1]、関本　貢嗣[2]

【はじめに】通常乳癌は皮膚、大胸筋に浸潤することが多く、胸骨浸潤を来すものは比較的稀である。胸骨浸潤を来している場合、病変が限局している際は胸骨切除を含む根治を目的とした手術加療が必要となる。今回我々は乳癌胸骨浸潤に対し胸骨、肋骨切除施行し、根治し得た1例を経験したため報告する。

【症例】76歳女性。7年前より心窩部に皮下腫瘤を自覚していたが、放置していた。徐々に増大傾向となり、20XX年1月当科を受診した。触診で前胸部正中下部から心窩部にかけて潰瘍を伴う5×6㎝大の境界不明瞭な硬結を認めた。乳腺超音波でも同部位に5.5×6cmの境界不明瞭な低エコー像を認め、針生検の結果、invasive ductal carciomaと診断された。CTで前胸部正中下部から心窩部にかけて左乳腺と連続性のある腫瘤があり、腋窩リンパ節腫大はないものの、胸骨体部への浸潤を認めたため、左乳癌（cT4cN0M0 cStageIIIB,ER90%,PR90%,HRE2-,Ki67 10-17%）の診断で、術前化学療法（AC4コース、nabPTX 4コース）を行った。化学療法終了後の効果判定はPRであったが、CT、MRIで胸骨浸潤の残存が疑われたため、20XX年9月に左乳房部分切除、センチネルリンパ節生検（0/2）、胸骨部分合併切除、左右肋骨、肋骨丘部分切除術を施行した。術後病理結果は、invasive ductal carcioma（浸潤径2.3×1.2㎝,ly-,v-,NG2,HG2,治療効果判定grade1b）であり、骨膜までの浸潤を認めたが、骨髄浸潤はなく、また切除断端は陰性であった。現在は術後残存乳房照射終了後、アナストロゾール内服しているが、術後4 ヶ月現在は再発を認めていない。

【考察】原発性乳癌で胸骨浸潤を来すものは極めて稀である。その多くは胸骨転移に対する姑息手術であり、根治目的で胸骨切除を施行した症例は、さらに少ない。今回我々は乳癌胸骨浸潤に対し胸骨・肋骨合併切除を施行し、根治し得た1例を経験したので文献的考察を加えて報告する。

P-12-65

当院における80歳以上の高齢者乳癌の検討

Examination of breast cancer treatment for elderly patients over 80

神戸大学医学部附属病院　乳腺内分泌外科
三木万由子、鈴木はる菜、大川　諭奈、曽山みさを、岡本　　葵、
山本真由子、水本紗千子、馬場　　基、國久　智成、谷野　裕一

【はじめに】欧米の高齢者乳癌と比較して日本の罹患率は低いものの、高齢化によって日本の高齢者乳癌は増加傾向にある。高齢者に対する適切な治療を検討するため、80歳以上の高齢者乳癌で手術を施行した症例と、手術未施行症例について検討した。
【結果】2018年1月から2019年12月までに手術施行した145例（150乳房）のうち、80歳以上は21例（14.5%）、23乳房であった。年齢中央値は83歳（80-86）、14例が何らかの併存症を有していた。発見契機は自覚症状が16例、その他5例。Clinical stageは,0/Ⅰ/Ⅱ/Ⅲがそれぞれ3（13.0%）/5（21.7%）/13（56.5%）/2（8.8%）乳房であった。Luminal typeが15例、Luminal-HER2が1例、Triple Negativeが6例、不明が1例。術前内分泌療法は5例で施行されていた。手術はBpのみ1例、Bt+SNが13例、そのうちAxに移行したものが5/13例（38.5%）、Bt+Axが9例。Pathological stageは、0/Ⅰ/Ⅱ/Ⅲがそれぞれ3（13.0%）/3（13.0%）/9（39.0%）/8（35.0%）乳房であった。術後補助療法は内分泌療法14例、分子標的薬1例、放射線療法4例で、化学療法は施行なし。術後再発は1例みられた。また、同時期に乳癌と診断され手術未施行の80歳以上の症例は5例であった。4例がcT1 ～ 2N0、1例はcT2N1で、全例Luminal typeで内分泌療法が行われている。手術未施行の理由は、心不全、重複癌の治療優先、COPD、認知症であった。
併存症の高血圧・糖尿病・心血管合併症・脳血管合併症・腎機能障害・COPD・乳癌以外の悪性腫瘍・慢性肝疾患を1点ずつとしたところ、手術症例の平均は1.0点、手術未施行症例は2.3点であった。併存症が周術期に問題となった症例は糖尿病患者の創部感染1例のみであった。
【考察】高齢者でも併存症により症例を選択することで、手術治療は安全に行うことができた。また、当院では積極的に腋窩リンパ節の細胞診を行っているが、センチネル陽性症例が38.5%と多かった。高齢者は術後薬物療法が標準的に施行できないこともしばしばあるため、局所制御の観点から現時点では腋窩の治療も施行しているが、手術未施行症例の長期的な予後の観察の上、手術方法の選択も再考すべきと考える。

P-12-66

当院における乳頭分泌を伴う症例に対する手術手技の工夫

Device of surgical technique for cases with nipple discharge in our hospital

[1]淀川キリスト教病院 乳腺外科、[2]茶屋町ブレストクリニック、
[3]淀川キリスト教病院　病理診断科
斎藤　明菜[1]、松尾　　遥[1]、渡辺　理恵[1]、箕畑　順也[1]、脇田　和幸[1,2]、
寺村　一裕[3]

【はじめに】乳頭分泌の原因として悪性疾患を含む乳管内病変が多く、診断および治療目的に外科的切除が選択されることがある。その際、乳頭内乳管に病巣が遺残する可能性がある。当院では生検トレパンを用いて、容易に乳頭内乳管の完全切除を行っているため報告する。
【手技】通常の乳管腺葉区域切除の如く、乳頭部で乳頭分泌乳管を同定し、開口部より色素を注入する。乳輪縁切開を加え染色された乳管を同定し、結紮切離する。乳房内に対しては、型通りの手術を施行し標本を摘出する。乳頭内の責任乳管に対しては、責任乳管開口部から挿入した乳管ブジーと結紮切離した乳管断端に残した糸をガイドにして、乳頭の裏側より生検トレパンで乳頭内乳管を一気に切除する。
【対象】過去5年間、当院で経験した乳頭分泌症例に対し、上記の方法を施行した22症例を検討した。
【結果】術式は腺葉区域切除術が14例、部分切除術が7例、皮下乳腺全摘術が1例であった。術後病理組織結果は、乳管内乳頭腫が11例、非浸潤性乳管癌が8例、浸潤性乳管癌が3例であった。
乳頭内乳管に病変を認めたのは3例であり、断端はいずれも陰性であった。現時点で再発は認めていない。
【考察】乳頭分泌を伴う症例の場合、乳頭内乳管にも病変の広がりを認めることがあり、乳頭を残すことは病巣遺残の可能性がある。乳頭を切除すれば確実に完全切除できるが、過剰治療となる可能性がある。乳頭内の病巣は主乳管内部のみであることも多く、責任乳管を切除できれば、病巣遺残なく病変部を完全に摘出しかつ乳頭乳輪を残すことが可能である。
我々の手技は簡便で、確実に乳頭内乳管を切除できると考えられるため報告する。

P-12-67

乳房切除後の局所再発症例の検討

Examination of local recurrence cases after mastectomy

国立病院機構　災害医療センター　消化器・乳腺外科
岡崎　爽乃、深堀　道子、高橋　深幸、田口　慶祐、蓑島　　考、
服部　桜子、末松　友樹、齋藤　洋之、寺西　宣央、若林　和彦、
伊藤　　豊

【背景】乳癌治療ガイドラインでは「乳房再建を希望するリンパ節転移陽性乳癌患者に対して、乳房全切除術後の一次乳房再建は弱く勧められる」、「術前薬物療法後の乳房再建は細心の注意のもと行ってもよい」とされている。また乳房再建に用いる皮膚拡張期使用基準では一次再建の場合「術前診断においてStage2以下で皮膚浸潤、大胸筋浸潤や高度のリンパ節転移を認めない症例」とされている。当科では当院形成外科の協力を得て原発性乳癌に対する乳房切除後の乳房再建を2年前から施行している。ただし再建後局所再発が出現した際、診断や治療に難渋することも懸念される。【目的】当科での原発性乳癌に対する乳房切除（Bt）後の局所再発症例の特徴を検討し、局所再発出現の可能性の少ない乳房再建対象となる症例を明らかにする。【対象と方法】2007年1月～ 2018年12月までに当科において女性の原発性乳癌に対する手術治療としてBtを施行した279 症例を対象とした。うち術前薬物療法（すべて化学療法）施行は19症例であった。Stage分類は病理学的分類によった。局所再発は同側皮膚または胸壁への再発とした。【結果】局所再発は計10症例（3.58%）に認めた。手術から局所再発確認までの期間の中央値は17 ヶ月間であった（5 ～ 50 ヶ月間）。術前化学療法施行症例の局所再発は2症例（10.5%）であった。以下術前薬物療法非施行例260症例に限ると、局所再発は8症例（3.08%）であったが、このうち3症例は腋窩リンパ節転移が高度で転移個数9 ～ 20個であった。Stage2の皮膚や大胸筋への浸潤がなくリンパ節転移個数が3個以下で局所再発を認めた症例は4症例（3.67%）であった。Stage0の25症例とStage1の68症例では局所再発は認めなかった。【結語】当院では術前化療歴がなくかつStage0,1症例では局所再発の可能性がほとんどなく、乳房再建対象として容認されると思われた。

P-12-68

センチネルリンパ節生検を行った臨床的リンパ節転移陰性乳癌の予後

Prognosis of clinical lymph node-negative breast cancer with sentinel lymph node biopsy

大阪市立大学大学院医学研究科　乳腺内分泌外科
石原　沙江、野田　　諭、藪本　明路、浅野　有香、田内　幸枝、
森崎　珠実、柏木伸一郎、髙島　　勉、小野田尚佳、大平　雅一

【背景】
センチネルリンパ節生検（SLNB）は、臨床的リンパ節転移陰性乳癌において標準的な術式であるが、大規模前向き試験の結果をうけて、一定の条件を満たせばセンチネルリンパ節（SN）転移が陽性でも腋窩郭清（ALND）が省略可能な時代である。近年はSLNBの必要性、SN転移の意義が議論される中で、SN転移陰性例と陽性例の予後を比較した検討は少ない。今回われわれはSN転移が予後に及ぼす影響を検討するため、SN転移陽性であればALNDを追加する方針で行ったcN0かつSLNB症例の予後を解析した。
【対象と方法】
2006年から2016年にSLNBを施行した初発乳癌患者944例を対象とした。後方視的に臨床病理学的因子、再発の有無、原病死の有無を解析し、プロペンシティ・スコア解析を用いて、SN転移の有無での予後の比較をした。
【結果】
平均年齢は59歳で、観察期間中央値は65 ヵ月であった。cT1が77%、cT2が22%であり、ホルモン陽性例が85%であった。SN転移陽性のためALNDを追加症例は135例（14%）で、ほぼ全例でサブタイプに応じた全身療法が施行されていた。再発は全体の9.1%で認め、領域再発は2%、遠隔転移再発は3.1%であった。ここで、SN転移に影響を与える可能性のあるT因子、ER発現の有無、HER2蛋白発現の有無、Ki67 indexにてプロペンシティ・スコアマッチングを行い、背景をそろえたSN転移陽性136例、SN転移陰性136例を抽出した。SN転移陽性群の93例（68%）にALNDが追加され、114例（84%）はpN1であった。この2群での疾患特異的生存率には有意差はなかった。
【考察】
SN転移陽性例の予後はSN転移陰性症例と差はなかった。SLNDの適応となるような比較的小さな腫瘍では、局所制御と全身治療を行えば、SN転移陽性症例の予後は良好であることが示された。
大規模臨床試験の結果も踏まえて、腋窩リンパ節郭清を省略し、放射線治療による局所制御が主流になる可能性が示唆された。

P-12-69

皮膚浸潤を伴う局所進行乳癌の治療法ついての検討

Study of Therapy for Locally Advanced Breast Cancer with Skin Infiltration

[1]東京都保健医療公社　豊島病院　外科、
[2]東京都保健医療公社　豊島病院　検査科
中村　梓[1]、青木　信彦[1]、阿美　克典[1]、鄭　子文[2]、秋田　英貴[2]

【目的】検診の普及や診断技術の進歩により、乳癌においても早期に発見される症例が増加している。その一方で、初診の時点で腫瘍からの出血や潰瘍形成を伴う症例も少ないながら存在する。当院で経験した皮膚浸潤を伴う局所進行乳癌症例について検討した。
【対象と方法】2012年1月から2019年11月までに当院で治療を行った乳癌症例314例のうち、遠隔転移を伴わない皮膚浸潤症例17例を対象とした。
【結果】平均年齢は73.5歳で、1例を除き全て女性であった。組織型は浸潤性乳管癌 硬性型が最多で、ホルモン感受性は全例で陽性、HER2は2例で陽性であった。初回治療は、手術先行5例（29.4%）、ホルモン療法7例（41.2%）、化学療法5例（29.4%）であった。全治療期間において手術を施行したのは11例（64.7%）で、術式は全例 乳房切除術+腋窩リンパ節郭清であり、術後に局所放射線療法を行ったのは2例であった。非手術施行群（6例）では、2例が遠隔転移を認め死亡した（観察期間50-2258日）。手術施行群（11例）は、1例を除き無再発で全例生存中であった（観察期間172-2606日）。特に手術先行群（4例）は、現在まで全例とも局所・遠隔再発所見なく経過している。
【考察】皮膚浸潤を伴う局所進行乳癌症例では、まず化学療法を行うことが一般的とされているが、手術による積極的な局所療法も重要である。特に初回治療としての手術は、早期からの出血コントロールやQOL向上などの側面からも、治療の選択肢として考慮できると考えられた。

P-12-70

当院における葉状腫瘍の経験とフォローアップの重要性

Phyllodes Tumor - our experience and the importance of the follow-up

徳島大学大学院　医師薬学研究部　胸部・内分泌・腫瘍外科
竹原　恵美、井上　寛章、笹　聡一郎、森本　雅美、武知　浩和、
鳥羽　博明、青山万理子、宮本　直輝、溝渕　海、丹黒　章

【はじめに】葉状腫瘍は原発性乳腺腫瘍全体の0.3 ～ 1%を占める比較的稀な疾患である。病理組織所見により良性、境界病変、悪性に分類され、局所再発・転移を生じることがあり、良性、悪性にかかわらず十分なマージンを取っての切除が推奨されている。葉状腫瘍のまとまった報告は少なく、現状を把握すべく、当院における葉状腫瘍症例について検討した。
【対象と方法】2006年5月から2019年8月に徳島大学病院 食道・乳腺・甲状腺外科で手術を行い、病理組織で葉状腫瘍と診断された25例について検討した。腫瘍径と組織学的良悪性、術式、再発の有無と再発形式、予後について検討を行った。
【結果】手術時の年齢中央値は44（21 ～ 69）歳で、観察期間中央値は760（1 ～ 2738）日であった。腫瘍径は1cmから17cmであった。術式はTm 12例、Bp 9例、Bt 3例で、2例で断端陽性であった。1例は追加切除を行い、もう1例は他県でフォローされている。術前診断は線維腺腫12例、葉状腫瘍13例であった。術後病理診断における良性葉状腫瘍が15例、境界病変が6例、悪性が3例であった。再発は1例に認め、当初は良性の診断で腫瘍切除が行われた。2年後に局所再発して再切除、さらに1年後に局所に再発し切除を行っている。再々発時の病理では境界病変の診断であった。その後現在に至るまで無再発で経過観察中である。死亡例は1例で、併存合併症が多数あり、他病死された。2例で、それぞれ術2年後、3年後に対側乳房に乳癌を発見し、治療した。1例では葉状腫瘍の診断6か月前に対側乳癌の治療が行われていた。
【まとめ】葉状腫瘍の局所再発率は良性、境界病変、悪性でそれぞれ15、17、28%程度と報告されており、切除術後のフォローアップの重要性は広く知られている。今回の検討では遠隔転移・再発症例は無かったが、一部の症例ではフォローアップができていなかった。フォローアップ中、25人中3人（12%）に異時性に対側乳癌が発症し、治療が行われている。乳癌の検診発見率が0.2%とされるが、これと比較して数年以内の経過で12%に乳癌を発症したという結果は非常に興味深く、葉状腫瘍切除後のフォローアップの重要性をさらに裏付けるものといえる。

P-12-71

Stage I 乳癌におけるセンチネルリンパ節生検省略の可能性に関する検討

Omission of sentinel lymph node biopsy for stage I breast cancer

帝京大学　医学部　外科
松本　暁子、佐藤　綾奈、山田　美紀、塚原　大裕、梅本　靖子、
神野　浩光

【目的】現在、Stage I 乳癌におけるセンチネルリンパ節生検（SLNB）の省略に関するランダム化比較試験としてSOUND trial が進行中であるが、その有用性と安全性については確立されていない。そこで今回我々は、SLNBを施行したStage I 乳癌を対象に、SLNBの意義について後方視的に検討した。
【方法】2006年9月から2019年5月にSLNBを施行したStage I 乳癌症例535例を対象とした。術前化学療法施行例は除外した。2015年11月以降、ACOSOG Z0011試験の適格基準に該当する症例については腋窩郭清を省略した。
【結果】535例の年齢中央値は55.0歳、腫瘍径中央値は1.3cm、腫瘍径の内訳はT1aが19例（3.6%）、T1bが139例（26.0%）、T1cが377例（70.5%）であった。サブタイプの内訳は、luminalが475例（88.8%）、triple negativeが22例（4.1%）、HER2陽性が38例（7.1%）であった。109例（20.4%）にセンチネルリンパ節（SLN）転移を認め、SLN陽性率は、腫瘍径と有意に関連していた（T1a:5.3%、T1b:14.4%、T1c:23.3%、p=0.02）。SLN陽性109例のうち69例（63.3%）で腋窩郭清が施行され、23例（33.3%）にnon-SLNへの転移を認めた。SLN転移を認め腋窩郭清が省略された40例中、20例（50.0%）に腋窩照射が施行されたが、SLN陰性群で腋窩照射が施行された症例はなかった。術後補助化学療法は112例（22.4%）に施行され、SLN陽性群では陰性群と比較して有意に施行率が高かった（64.3% 対 12.2%、p<0.001）。多変量解析では、SLN陽性の他に腫瘍径（T1c）、核グレード3、HER2陽性、静脈侵襲陽性、若年（54歳以下）の因子も化学療法施行率と有意に関連していた。観察期間中央値55.0か月において、局所領域リンパ節再発を15例（2.8%）、遠隔再発を20例（3.7%）に認めた。5年無遠隔再発率は、SLN陽性群において陰性群と比較して有意に不良だったが（93.6% 対 98.6%、p=0.004）、5年無局所領域リンパ節再発率は、SLN転移の有無により有意差を認めなかった（98.2% 対 97.9%、p=0.399）。
【結論】Stage I 乳癌において、SLN転移の有無により術後補助療法が選択されていたものの、依然SLN陽性群の予後は不良であった。SLNB省略により腋窩ステージングが不能な場合、適切な補助化学療法や照射が省略され、さらに予後が増悪する可能性が示唆される。よって、現時点ではStage I 乳癌のSLNB省略は許容されず、更なる検討が必要であると考えられた。

P-12-72

抗血栓療法中患者に対する乳癌手術の周術期マネジメントの現状について

Preoperative management of antiacoaglant and antiplatlet therapy

横浜栄共済病院
俵矢　香苗

【目的】人口の高齢化に伴い高齢者の乳癌を取り扱う機会も増加している。高齢者は基礎疾患を持つことが多く手術の際にはそのマネジメントが重要である。近年DOAC（Direct Oral AntiCoaglant）と呼ばれる新しい経口抗凝固薬が普及しており、心房細動や脳梗塞後の抗血栓療法中に乳癌手術を計画する機会も多い。抗血栓薬服用者における消化器内視鏡診療ガイドラインは存在するが、手術に関するガイドラインは本邦では明確に示されていない。休薬による血栓症の発症リスクと出血リスクを考慮して個々に周術期のマネジメントを決めているのが現状である。今回適切な周術期マネジメントを探るために抗血栓療法中に乳癌手術を行った患者について、抗血栓薬の休薬や術後出血の発症について当院での現状を調査した。【方法】2016年6月から2019年12月までに当院で手術を行った原発性乳癌290症例を対象にした。抗血栓薬服用の有無、基礎疾患、休薬の有無、術後出血の有無について検討した。【結果】原発性乳癌患者手術症例290例のうち抗血栓薬を服用していたのは27例（9.3%）であった。基礎疾患の内訳は陳旧性脳梗塞12例、心疾患が12例（うち1例は脳梗塞、心疾患併存）、深部静脈血栓症が2例、その他2例であった。服用薬はワルファリン6例、アスピリン5例、DOAC 5例、シロスタゾール5例、クロピトグレル5例、アスピリンとクロピトグレル2剤併用が1例であった。術後皮下血腫は抗血栓薬服用27例中2例（7.4%）、抗血栓薬非服用263例中6例（2.3%）に認めた。抗血栓薬服用中の27例のうち、術前に休薬したのは10例、休薬なしは17例であった。ヘパリン置換を行った症例はなかった。抗血栓薬服用中の術後出血の2例はいずれもワルファリン服用中であった。基礎疾患は弁置換術後（機械弁）と、弁置換術後（生体弁）および心房細動を合併した症例であった。血栓症の発症リスクは高いと考えワルファリン休薬は行わずに手術を行った。2例共に止血術は行わず圧迫療法で保存的に軽快した症例であった。【結論】抗血栓薬服用中の患者では非服用患者に比べ術後創部皮下血腫発症率は高い傾向にあった。乳癌手術後の術後出血は胸腹部手術等に比し生命を脅かす危険性は比較的少ない。抗血栓休薬に伴う血栓症の発症頻度は高くはないが発症すれば生命を脅かす危険性が高い。症例ごとに周術期マネジメントを慎重に検討する必要がある。

P-12-73

乳房部分切除術における断端陽性のリスク因子の検討

Examination of risk factors of positive margin in partial mastectomy

東京大学医学部附属病院　乳腺・内分泌外科
鈴木　雄介、佐藤　綾花、宮治　美穂、林　香菜子、原田真悠水、
尾辻　和尊、丹羽　隆善、西岡　琴江、田辺　真彦

【背景】乳房部分切除術は全切除術と比較して自身の乳房を残せる利点がある反面、残存乳房に癌が残るリスクがある。部分切除術にて切除断端陽性となった場合も追加切除を行えば予後に影響しないという報告もあるが、患者の負担を考慮すれば初回手術で過不足なく癌を切除することが望ましい。造影MRI検査でnon mass like enhancementを認める症例やHER2陽性症例、非浸潤性乳管癌症例において断端陽性率が増加することが報告されている。当院で部分切除術を施行した症例について断端陽性例と陰性例の比較を行い、断端陽性のリスク因子の検討を行った。
【方法】2018年1月1日から2019年11月30日までに当院にて原発性乳癌に対して乳房部分切除術を施行した115例を対象とした。患者の年齢、BMI、術前化学療法（NAC）の有無、腫瘍の占拠部位、腫瘍の臨床病理学的特徴、術前に施行した造影MRI検査での所見について、切除検体における水平断端陽性群、陰性群で比較検討を行った。浸潤癌は切除断端への露出、非浸潤癌は切除断端から2mm未満を切除断端陽性と定義した。
【結果】115例のうち16例でNACが施行され、うち4例はNACによって病理学的完全奏効を得ていたため除外とし、残りの111例について検討を行った。患者の平均年齢は56.2（33-90）歳で、平均BMIは22.6であった。浸潤癌は85例で、そのうちエストロゲンレセプター（ER）陽性/HER2陰性は73例、ER陽性/HER2陽性は5例、ER陰性/HER2陽性は0例、ER陰性/HER2陰性は7例であった。111例のうち断端陽性は35例（31.5%）、陰性は76例（68.5%）であった。断端陽性群のうち、浸潤部が断端陽性となった症例は10例、乳管内成分が断端陽性となった症例は25例であった。年齢、BMI、NACの有無、腫瘍の占拠部位、腫瘍の臨床病理学的特徴については両群間で差を認めなかった。術前に造影MRIを撮影しなかった群では撮影した群に比べて断端陽性率が高かった（42.9 % vs. 28.9 %: p = 0.21）。造影MRI検査で娘結節もしくは乳管内進展を認めた症例では、腫瘍が限局した症例と比較して有意に切除断端陽性率が増加していた（43.0 % vs. 22.6 %: p = 0.049）。
【結語】術前造影MRI検査において娘結節、乳管内進展を認めることが、乳房部分切除術における切除断端陽性のリスク因子となる可能性が示唆された。術前に造影MRI検査によって腫瘍の広がりを評価することは、断端陽性率の低下につながる可能性があると考えられる。

P-12-74

乳房切除後のV-Y法を用いた皮膚緊張を低減した閉創術

Closure with reduced skin tension using V-Y method after mastectomy

岐阜市民病院　乳腺外科
細野　芳樹、中田　巧巳

乳房切除術を行うにあたり、乳頭を含む皮膚を広く切除するすると閉創する際に皮膚の緊張が強くなり、縫合閉鎖に難渋することがある。例として局所進行乳癌に対して術前化学療法を行ったにも関わらず腫瘍の縮小が不十分であった場合、乳房辺縁の腫瘍を皮膚と一緒に切除する場合などが挙げられる。また、局所再発に対する腫瘍切除した場合にも皮膚に余裕が無いと同様の事が起こりうる。皮膚切除の方向や形状の変更で対応できない場合には、植皮も選択枝に入る。しかし通常であれば植皮を考慮する場合でも、皮膚の緊張を分散し軽減することができれば、植皮を回避し創閉鎖が可能となる。V-Y法は形成外科領域で皮膚の欠損部分を縫合する手技である。具体的には皮下組織を含む皮膚をV字型に切開し、V字をY字にすることでのY字の直線部分の皮膚を延長する方法である。広範囲の皮膚欠損には対応できないが、皮膚欠損部分の両側にV字の広い方向を向けて切開すると、"あともう一息"の皮膚欠損部分が縫合可能となる。植皮に比して手技が容易で短時間で創の閉鎖が可能であり、タイオーバーの様な圧迫固定は不要である。皮弁も皮下組織に血管が含まれているので、周囲からの血流も期待できる。あくまで皮膚緊張の分散であるため、皮膚の進展性が少ない部分には皮膚の延長効果が得られず、また広範囲の皮膚欠損には植皮を必要とする場合があり、皮膚欠損部分を可能な限り狭くする皮弁形成を行う必要がある。皮膚縫合する際には真皮の間に治癒遅延因子となる異物を残さないために、皮下組織を吸収糸で単結節縫合を行った後、真皮縫合を行わず表皮を非吸収糸で単結節縫合を行うことから糸の跡が残りやすい、創の緊張が強いため抜糸まで1か月程度を要するなどのデメリットはある。しかし手技の容易さと、手術をする際に遭遇する"あともう一息"の皮膚欠損部分を閉創することが可能となるため、有用な方法と思われる。実際の症例を提示して供覧する。

P-12-75

当院における10年間の葉状腫瘍の治療成績

Treatment results of phyllodes tumor for 10 years in our hospital

[1]聖マリアンナ医科大学病院　乳腺・内分泌外科、
[2]聖マリアンナ医科大学　病理診断科
瀧下茉莉子[1]、志茂　　新[1]、酒巻　香織[1]、喜多島美奈[1]、坂本　菜央[1]、
田雜　瑞穂[1]、中野　万里[1]、黒田　貴子[1]、敦賀　智子[1]、白　　英[1]、
本吉　　愛[1]、小島　康幸[1]、川本　久紀[1]、長宗我部基弘[2]、津川浩一郎[1]

【背景】葉状腫瘍は乳腺腫瘍の1%未満であり、頻度の少ない腫瘍とされている。核分裂像、細胞異型、周囲への浸潤等の病理組織学的所見に基づき良性・境界悪性・悪性に分類される本疾患はときに急速に増大し、再発転移も来すものもある。その標準治療は腫瘍の外科的完全切除である。当院においても葉状腫瘍の治療症例数は年間一定数存在しており、切除後も長期のフォローアップを継続している。今回は当院における葉状腫瘍の治療成績と組織型、切除断端などの項目と再発率に関するデータをまとめ、報告する。
【方法】2009年10月1日～ 2019年10月31日までの10年間に当院で切除を行った葉状腫瘍51症例を対象とした。患者は1症例を除いて葉状腫瘍の初回診断を当院で行っていた。葉状腫瘍切除後は半年～ 1年毎の乳腺超音波検査によるフォローアップを行い、葉状腫瘍の腫瘍径、組織型、細胞異型、核分裂数、切除断端と再発率の関係性について検定にかけ、有意差の有無を検討した。
【結果】対象患者の腫瘍径の中央値は7㎝（1.8㎝～ 27㎝）、組織型は良性25症例（49.0%）、境界悪性15症例（29.4%）、悪性11症例（21.6%）であった。術式は全乳房切除11症例（21.6%）、腫瘍摘出術38症例（74.5%）、切除生検2症例（3.9%）であった。全51症例中再発は8症例（15.7%）に認めた。手術施行から初回再発までの期間の中央値は12 ヶ月（9 ヶ月～ 37 ヶ月）であった。再発を来たした葉状腫瘍の初回診断での組織型は良性2症例（25%）、境界悪性3症例（37.5%）、悪性3症例（37.5%）であり切除断端陽性は4症例（50%）であった。Fisher正確確立検定では方法で述べた各項目と再発率にはいずれも有意差を認めなかった。
【考察】症例数が少なかった点、症例によりかなりのフォローアップ期間のばらつきがあった点、またその後の転帰が不明であった症例も含まれることが、有意差ありの結果を得られなかった要因と考える。今後も症例数を増やして検討を重ねていきたい。

P-12-76

当院におけるセンチネルリンパ節生検に関する検討

Sentinel lymph node biopsy in breast cancer : single insitute study

北播磨総合医療センター　乳腺外科
岡　　成光

【目的】当院では、術前にCTリンパ管造影（CTLG）でセンチネルリンパ節（SN）の位置をマーキングしておき、術中にICG蛍光法でSNを同定し生検を行うという方針をとっている。当院のセンチネルリンパ節生検（SNB）戦略の妥当性について後方視的に検討する。
【対象と方法】当院が開院した2013年10月から2019年12月の間の手術適応乳癌症例のうち、画像診断およびリンパ節穿刺吸引細胞診にて腋窩リンパ節転移ありと診断した症例を除外し、上記方針でSNBを行った乳癌症例177例、182乳房・腋窩を対象とした。CTLGは術前1 ～ 4日に腫瘍直上および傍乳輪に造影剤を皮内注しリンパ管走行およびSNを確認し、マーキングを行った。術中には同様に腫瘍直上および傍乳輪にICGとインジゴカルミンの混合液を皮内注し赤外線観察カメラシステムHEMS（瑞穂医科工業社製）を用いてSNを同定し生検を行った。術中迅速診断でSN転移を認めた場合にはAxを追加し、適応に応じて乳腺部分切除術または乳房切除術を行った。
【結果】男:女=3:174、右:左:両側=76:96:5、年齢34 ～ 85（平均62.8）歳、SN摘出個数は0 ～ 5（平均1.75）個、SN同定率は96.7%であった。SNを同定できなかった6例はいずれもAxを省略した。術中迅速病理診断でSN転移陽性となった29例のうち、マクロ転移17例にはAxを追加し、ミクロ転移以下の12例にはAxを省略した。術中迅速病理診断でSN転移陰性であった症例のうち、永久標本でミクロ転移が確認された3例は追加郭清は行わず、マクロ転移が確認された1例には腋窩に放射線照射を追加した。迅速病理診断でSNにミクロ転移を認めAxを省略したが永久標本でマクロ転移が確認された1例は追加郭清を希望されず、高齢でもあることから内分泌療法で経過観察中である。再発は6例に認められたが、腋窩が初再発部位の症例はなかった。1例が術後393日で原病死、1例が術後1459日で他病死した。
【まとめ】術前CTLGと術中ICG蛍光法を併用した当院のSNBについて検討した。CTLGで予測しておくことでICG蛍光法でのSNの同定が容易であった。当院のSNB戦略は、満足しうる成績がえられ、有用であると思われた。

P-12-77

当科における乳癌患者のCVポート使用状況と合併症

Complications of implantable central venous access ports in breast cancer patients

[1]国家公務員共済組合連合会　東京共済病院、
[2]健診会　東京メディカルクリニック
朴　　圭一[1]、中村明日香[1]、近藤　友樹[2]、淺川　英輝[1]、重川　　崇[1]、
馬場　紀行[1]

【目的】皮下埋め込み型中心静脈ポート（以下，CVポート）は乳癌に対する外来化学療法や緩和治療に有用であり，近年使用頻度が増えている．一方CVポートに関連した合併症に感染やカテーテル断裂，血栓形成などさまざまな報告がされている．今回われわれは当科におけるCV ポートの使用状況と合併症について検討した．【方法】2015年4月から2019 年12月の期間の間にCVポートが留置された89例を対象とし，診療録からretrospectiveにデータを収集した．【結果】性別は全例女性で，平均年齢は56歳（29 ～ 83歳），留置目的は術後化学療法24例，術前化学療法22例，転移再発症例の化学療法40例，緩和治療3例であった．挿入方法は全例穿刺法で，留置血管は上腕尺側皮静脈50例，鎖骨下静脈27例，内頸静脈10例，上腕静脈1例，上腕正中皮静脈1例で，平均造設時間は54分（20 ～ 165分）であった．合併症は感染8例，動脈穿刺1例，カテーテル損傷1例，皮膚壊死/創哆開2例であり，処置から感染発症までは平均167.9日（43 ～ 407日）であった．穿刺困難例は尺側皮静脈で10例，鎖骨下静脈では2例認めた．【考察】上腕の尺側皮静脈へのCVポート留置は血管確保困難例がある．鎖骨下静脈や内頸静脈に比較して皮膚壊死や創哆開が多くみられた．対策として皮下ポケットを皮下組織深層に作成して皮弁の血流を損なわない方策をとったところ，創部トラブルは減った．最頻の合併症である感染は処置後1ヶ月後以降に起こり，大部分は1年以内に発症していた．【結論】CVポートの留置および管理を行う上で処置後約1年は感染などの合併症に注意が必要である．上腕の尺側皮静脈へのCVポート留置は創部トラブルへの対策が必要ではあるものの長期留置に耐えうる血管確保方法のひとつである．

P-12-78

失敗から学んだ当科における温存乳房内再発症例のドレーン管理

Drain management learned from failures in our hospital

[1]横浜市立市民病院　乳腺外科、[2]横浜市立市民病院　外科、
[3]横浜市立市民病院 検査部
鬼頭　礼子[1]、皆川　結明[2]、千葉　泰彦[3]、石山　　暁[1]

背景:当科では乳房切除時、腋窩リンパ節郭清時に、前胸部や腋窩に15Fr J-VACドレーンを留置し、陰圧療法を施行している。排液量が50ml/日を切ること、または100ml/日未満で減量傾向が3日続くことを原則として抜去の基準とし、減量傾向が乏しい場合は逆行性感染のリスクを考え遅くとも術後7 ～ 8日目には抜去し外来で漿液腫穿刺を繰り返している。最近、温存乳房内再発の2例で、ドレーン抜去後創部感染し、再入院、デブリドマンおよび形成外科的な陰圧吸引療法を必要とした。
目的:温存乳房内再発の際のドレーンの抜去基準について考える。
方法:温存乳房内再発の5例について、術後ドレーン管理と問題の有無を確認し、今後のドレーンの抜去基準について考える。
結果:症例1:左温存後、50Gy/25fr照射、11年目に温存乳房内再発。乳頭乳輪温存皮下乳腺全切除後、ドレーン1本留置。170→70→65→35mlで術後4日目に抜去、問題なし。症例2:右温存後、42.56Gy/16fr照射、6年目に温存乳房内再発。胸筋温存乳房切除後、ドレーン1本留置。100→50→50→50mlで術後4日目に抜去、問題なし。症例3:右温存後、53.2Gy/ 20fr照射、7年目に温存乳房内再発。胸筋温存右乳房切除後、ドレーン1本留置。60→50→45mlで術後3日目に抜去、創部離開と感染あり。形成外科で入院、デブリドマン、陰圧吸引療法を必要とした。症例4:右温存後、60Gy/30fr照射、2年半後温存乳房内再発。胸筋温存乳房切除後、ドレーン1本留置。100→100→70→50→50mlで術後5日に抜去、外来で穿刺を繰り返していたが、術後20日目に創部離開、洗浄・再縫合するも感染。形成外科で入院、デブリドマン、陰圧吸引療法を必要とした。症例5:右温存後、60Gy/30fr照射、術後5年近くで温存乳房内再発。胸筋温存乳房切除+腋窩リンパ節郭清施行、ドレーン2本留置。100→50→45→30→25→25→25mlで術後7日目に抜去。漿液腫はないが、創部の一部に2cmくらいの創傷治癒遅延あり、シャワー可イソジンゲル処置中。
考察:通常の基準内である45ml/日と50ml/日で抜去した2例の感染例を経験した。直近の症例では漿液腫穿刺の必要がないよう、術後7日目までドレーン量が減量しても抜去せず漿液腫の穿刺は必要なかったが、一部皮膚に創傷治癒遅延はみられた。照射後皮膚の創傷治癒は不良であり感染のリスクも高い。通常手術とは異なる抜去後漿液腫ができない時期のドレーン抜去が必要である。

P-12-79

乳癌温存手術における術中断端の細胞診、MMG、USの検体撮影で、未然に断端陽性による再手術を回避できるか

Can stamp cytology, MMG & US avoid reoperation with positive margin in BC-preserving surgery?

[1]埼玉医科大学国際医療センター　乳腺腫瘍科、[2]丸山記念総合病院　外科、
[3]埼玉医科大学国際医療センター　支持医療科
佐野　　弘[1,2]、高橋　孝郎[2,3]、廣川　詠子[2]、丸山　正董[2]、大崎　昭彦[1]、
佐伯　俊昭[1]

【目的】乳癌温存手術（乳房部分切除術）における切除断端陽性は再手術（追加切除）が必要になる事が多く、患者の肉体的にも精神的にも大きな負担になる事は否めない。術前のMMG、US下でのマーキングは通常どの施設でも行われていると思うが、丸山記念総合病院では術中に摘出した部分切除標本の4方向断端の迅速捺印細胞診とMMG、USによる検体撮影を行い、腫瘍から断端までの距離を確認し、必要があれば追加切除を行っている。この方法で切除断端陽性を回避出来るか検討する。
【対象】2010年から2018年までに施行された、乳房部分切除術143症例。
【結果】143例中、術中の追加切除を行った症例は19例あり、契機は細胞診で8例、MMGで7例、USで8例であった。複数のデバイスで認められたものが4例あった。追加切除した上で再度細胞診を行った症例が2例あり、永久評価とした。術後の病理で断端陽性となり再手術を行った症例は1例であった。
【考察】123例中、再手術となった症例は1例のみであった。術中断端の迅速捺印細胞診、MMG、USの検体撮影は断端陽性による再手術を回避する事に有用であると考える。

P-12-80

当院における高齢者乳癌患者手術症例の検討

Examination of operative elderly breast cancer patients in our hospital

[1]浜松労災病院　乳腺外科、[2]浜松労災病院　放射線部、
[3]浜松労災病院　超音波検査部、[4]浜松労災病院　看護部、
[5]浜松労災病院　消化器外科
加賀野井純一[1]、山崎　宏和[1]、内田　千絵[2]、榎本　　茜[3]、大石　裕子[4]、
寺谷　直樹[5]、井上　立崇[5]

【緒言】近年、高齢化が進み高齢者の乳癌患者も増加傾向にある。高齢者には併存疾患を持っていることが多い他、全身状態（Performance Status:PS）・認知機能の問題・生活環境・介護者のサポート体制などが非常に重要である。それ故、手術療法を選択する際には周術期の合併症を考慮して手術方法や麻酔方法を選択する必要性がある。また乳癌診療ガイドラインでも、「手術に耐え得る健康状態であれば、高齢者の乳癌に対しても手術療法を行うことが標準治療である」となっている。
【目的】そこで今回、当院での80歳以上の高齢者乳癌患者に対する手術療法と予後について検討することを目的とした。【対象と方法】当院で2010年4月から2019年3月までの9年間での80歳以上の高齢者乳癌手術患者について、全身麻酔下手術と局所麻酔下手術において、年齢・性別・手術法（乳房手術・腋窩操作）・手術時間・Performance Status（PS）・腫瘍径（pT）・介護度・認知症の有無・予後・入院前居住場所について検討した。【結果】①80歳以上の高齢者の手術症例数は55例で全年齢の乳癌初回手術に占める割合は10.2%であった（55/540）。②手術時年齢は80歳から99歳（平均86歳）であった（女性54例・男性1例）。③観察期間中、55例の転帰は8例の再発・転移を認め、うち肺転移1例と胸膜転移1例の計2例が死亡した。④55例のうち全身麻酔下手術群は29例、局所麻酔下手術群は22例であった。全身麻酔下手術と局所麻酔下手術群を統計学的に解析した。手術時年齢・手術法・手術時間・PS・介護度スコア・再発転移・入院前居住場所に統計学的に有意差を認めた（$p<0.05$）。【結語】①高齢者乳癌患者は自覚症状に乏しいため、高度に進行した状態で介護者によって、入浴介助などの介護の場面で発見されるという経緯が頻度として多いことがわかっている。②医療従事者の駐在していない介護施設などで、乳癌の皮膚浸潤からの潰瘍形成・感染・悪臭・浸出液や血液漏出が起こった場合は、医療施設への転院を余儀なくされる場合もあり、患者および家族が困惑する場面も多い。③手術可能である全身状態の場合は、高齢者であっても手術療法を安全に選択でき手術前の生活を損なうことなく乳癌治療を受けることができる可能性が示唆された。今後も高齢者乳癌患者の検討を重ねていく必要があると思われる。

P-12-81

術前化学療法後の局所再発が全生存率へ与える影響は大きい

Impact of locoregional recurrence on overall survival

[1]東京慈恵会医科大学　乳腺・内分泌外科、
[2]東京慈恵会医科大学　血液腫瘍内科
野木　裕子[1]、風間　高志[1]、石垣　貴之[1]、塩谷　尚志[1]、鳥海弥寿雄[1]、
永崎栄次郎[2]、武山　浩[1]

背景:局所再発を有する症例は予後不良と報告される.
目的:術前化学療法（NAC）症例を対象に局所再発が全生存率へ与える影響を後方視的に解析した.
対象:2005年8月から2018年12月に術前化学療法を施行した症例568症例（化学療法中増悪した症例は除く）
方法:術前化学療法としてFEC（epirubicin, 5-fluorouracil and cyclophosphamide）docetaxel +/- trastuzumab +/- pertuzumabを逐次各4サイクル施行した．乳房切除後放射線治療はNAC前に腫瘍が5㎝以上またはリンパ節転移陽性であった症例に施行した.
結果:術式は乳房部分切除275例，乳房切除295例であった.
観察期間中央値83.3（5.4-167.4）か月において，局所（乳房，胸壁，所属リンパ節）再発35例（6.2%），遠隔転移67例（11.8%），死亡を43例（4.7%）に認めた.
多変量解析において病理学的腫瘍径，HER2陽性が有意に局所再発の危険因子であった（*P*=0.013, 0.007）．病理学的腫瘍径，脈管侵襲が遠隔転移の有意な危険因子であった（*P*<0.0001, 0.022）．死亡への危険因子はPgR, HER2,病理学的腫瘍径,病理学的リンパ節転移,脈管侵襲であった（*P*=0.004, 0.001, <0.0001, 0.004, 0.025）．局所再発症例中11例（31.4%）が遠隔転移を起こし，11例（31.4%）が死亡した．局所再発を認めない群に比較して有意に予後不良であった（*P*=0.0024, *P*<0.0001）.
結語:NAC後局所再発症例は予後不良であった．局所再発後，早期に遠隔転移をおこす症例は予後が非常に不良であったが，治療により遠隔転移をきたさない症例は予後が良好であった．NAC症例は術後綿密な補助療法と経過観察を要すると考える.

P-12-82

腋窩郭清術の伝承と教育

Education of axillary dissection in breast cancer surgery

札幌医科大学　医学部　消化器・総合、乳腺・内分泌外科
九冨　五郎、島　　宏彰、和田　朝香、佐藤　公則、里見　蕗乃、
竹政伊知朗

近年の乳癌治療においては様々な新しい薬物の登場により予後が飛躍的に改善し、今後更にその傾向は進んでいくと考える。一方、乳癌治療における乳癌手術の占めるウェートは年々減少している。急速なセンチネルリンパ節生検の普及により腋窩リンパ節郭清の割合も減ってきているのは事実であるが、腋窩リンパ節転移陽性の局所進行症例においては的確な腋窩郭清を行うことにより局所コントロールを行うことも重要である。若い医師に指導する立場の指導医自体が腋窩郭清に触れる機会の少なくなっている状況下で、我々はいかにして手術の技術、特に腋窩郭清術を指導していくかということはある意味現在乳腺外科医が直面している大きな問題だと考える。より少ない症例で安全で確実な腋窩郭清を習得するためには、①デバイスの正しい使用方法、②手技の安定化と言語化が非常に重要と考える。それを可能とするために、繰り返し学習できるビデオ教材などの作成・提供も指導医として必要な事項と考える。昨年の4月に腋窩郭清時における超音波凝固切開装置（USAD）の使用が保険収載され、今後更にUSADの使用が増えてくると考えられる。当科では、2016年1月より腋窩郭清時にはUSADを用い、以前使用していた熱メスと比較し、USADの使用により出血量や手術時間が有意に減少したことを報告してきた。我々は様々な腋窩郭清の手技をビデオ撮影し、手技の定型化とポイントの言語化を行いっている。具体的にUSADを用いた場合の有用性として、①ハイポイント（主にレベルⅡ）の郭清操作時 ②胸背動静脈神経周囲の郭清操作時 ③長胸神経周囲の郭清操作時の3点を挙げて若手乳腺外科医に指導を行っている。
また、我々は北海道という地理的ハンディを克服するために、積極的に最新の遠隔医療を用いて臨場感あふれる形で指導を行っている。本学会では指導のポイントと乳腺手術の遠隔医療について供覧する。

P-12-83

当院での腋窩郭清におけるEnergy Deviceの使用経験

Review of using Energy Device for axillary dissection in our hospital

佐賀県医療センター好生館
白羽根健吾

【はじめに】腋窩リンパ節郭清におけるハーモニックスカルペル等のEnergy Deviceの使用により術後出血や漿液腫が減少し、ドレーン留置期間の短縮が期待できる。これまでも諸家の報告はあったが、特に2018年の診療報酬改定より腋窩郭清を伴う乳腺悪性腫瘍手術において超音波熱凝固切開装置加算が保険収載され、これにより今後Energy Device使用症例の増加が予想される。当施設では2012年4月より腋窩郭清（Ax）症例にdisposable energy device（主にHARMONIC FOCUS®+）の導入を開始した。
【対象・方法】2012年4月から2019年12月までに施行された原発乳癌手術529例のうち、腋窩郭清が施行された134例（25.3%）を対象とした。レベルII以上のAxを行った①Conv群（従来法:電気メス+結紮）41例と②ED群（Energy Device使用症例）93例につき、出血量、手術時間、ドレーン総排液量につき比較検討を行った。入院期間、ドレーン留置期間はDPCとも密接に関係すると考えられ検討項目からは除外した。
【結果】手術中出血量はED群で平均38.1ml、Conv群で平均42.8ml、手術時間はED群:平均137分、Conv群:平均148分と有意差は認めなかった。しかし術後ドレーン排液量トータルはED群で平均288.6ml、Conv群で平均468.1mlで有意差（<0.05）をもってED群が低値であった。
【結語】Energy Deviceの使用は術後ドレーン排液量の減少に有用であった。電気メス、糸結紮等の従来法の手技習得までの時間の延長、医療費コスト増加を助長するなど問題点もあるが、ドレーン排液量抑制はその後の漿液腫、創感染等のリスクの低下も期待できる。症例を選択ながら使用することが重要と考える。

P-12-84

当院におけるセンチネルリンパ節生検陽性症例の検討

Clinicopathological evaluation of sentinel lymph node metastasis in our hospital

地域医療機能推進機構（JCHO）大阪病院
岡田公美子、北原　友梨、瀬戸友希子、菅　　恵梨、趙　　明美、
塚本　文音

術前診断にリンパ節転移陰性と診断された症例に対し、現在は標準的にセンチネルリンパ節生検を行い、センチネルリンパ節生検陰性の場合は腋窩リンパ節郭清を省略することができる。さらに、Z0011 trialの結果などを踏まえ、センチネルリンパ節生検陽性でも一定の条件を満たせば腋窩リンパ節郭清省略の方向へと世界的にすすんでいる。しかし術前診断でリンパ節転移陰性と診断された症例の中には高度なリンパ節転移を認めるものが含まれていることもある。
術前に高度なリンパ節転移を予測し、不要なセンチネルリンパ節生検をなくし、またセンチネルリンパ節生検陽性例で腋窩リンパ節郭清の省略が可能な症例を的確に判断するために2015年から2019年の間に当院でセンチネルリンパ節生検陽性で腋窩リンパ節郭清を行った50例を対象に画像所見やその他の臨床病理学的因子に関して非センチネルリンパ節転移の有無を後方視的に検討した。
センチネルリンパ節生検は色素法とRI法の併用療法で行った。
患者背景は49例 女性、1例 男性で、平均年齢は59.9歳（29-87歳）、Luminal A type 27例、Luminal B type 10例、Luminal-HER2 type 2例、HER2 type 2例、Triple negative type 9例であった。
同定されたセンチネルリンパ節の平均個数は2.9個（1-7個）で、転移を認めたセンチネルリンパ節の平均個数は1.6個（1-7個）であった。センチネルリンパ節にのみ転移を認めた症例は37例（74%）、その他の症例は非センチネルリンパ節に転移を平均1.46個（1-18個）認めた。超音波所見を見返すと転移を示唆する皮質肥厚、二相性消失などの所見を認めたものが20例であり、そのうち8例には術前に穿刺吸引細胞診を行ったが、いずれも悪性細胞は認めなかった。術前のCT検査にてリンパ節転移を示唆されていたものは15例に認めた。センチネルリンパ節転移のみの症例群と非センチネルリンパ節転移を認めた症例群で、臨床病理学的因子の違いを検討したところ、PgR陰性、HG 2or3で有意に非センチネルリンパ節転移を認めた。
現在、センチネルリンパ節生検において微小転移の場合は腋窩リンパ節郭清省略が一般的になりつつあるが、マクロ転移の場合でも非センチネルリンパ節転移を認めることはわずかであり、将来的には、臨床病理学的因子や画像評価の条件を考慮したさらなる腋窩リンパ節郭清省略が適応拡大される可能性がある。今回の検討に文献的考察を加えて報告する。

P-12-85

術前に非浸潤性乳管癌と診断された乳房切除術施行症例に対するセンチネルリンパ節生検省略の可能性

Can we omit sentinel lymph node biopsy from ductal carcinoma in situ treated by mastectomy?

三重大学　医学部　附属病院　乳腺外科
澁澤　麻衣、石飛　真人、今井　奈央、東　　千尋、木本　真緒、
松田沙緒里、吉川美侑子、小川　朋子

術前非浸潤性乳管癌（DCIS）と診断された症例のセンチネルリンパ節生検（SNB）省略は可能だが、術後浸潤癌となることもある。浸潤癌はリンパ節転移の可能性があり、二期的SNB困難な乳房切除術（Bt）症例では原発巣切除と同時のSNBが推奨される。以前当院で術前DCIS症例を診断方法別に検討した結果、吸引式組織生検（VAB）例は針生検（CNB）例より術後アップグレードが少なかった。今回術前組織診断でDCISとなった症例をステレオガイド下VAB（St-VAB）群、超音波ガイド下VAB（US-VAB）群に分け、Bt時のSNB省略の可能性を検討した。【対象】当院で2009年1月～ 2019年9月に①St-VABでDCISと診断された127例。②US-VABでDCISと診断された317例。【結果】①術前診断low grade DCIS（LG）42例、non-LG 85例。術前LG 1/42例（2.4%）、術前non-LG 9/85例（10.6%）が術後浸潤癌となった。術前LGのMRI所見は造影なし16例、1～10mm 7例、11～20mm 6例、21～30mm 7例、30mm～5例で、これらMRIで造影を認めないまたは造影範囲が特定可能な症例の全てが術後DCISの診断であった。LGで術後浸潤癌の1例は非特異的増強効果を示し病変範囲の特定が困難な症例であった。DCISの組織型はLGでは篩型・低乳頭型、non-LGでは面皰型が多かった。②術前診断LG 170例、non-LG 147例。LG 13/170例（7.6%）、non-LG 42/147例（28.6%）が術後浸潤癌となった。術前LGの中で術後もDCISであった症例を、US上の範囲別に分類すると1～10mm 121/122例（99.2%）、11～20mm 26/32例（81.3%）、21～30mm 6/7例（85.7%）、30mm～ 4/9例（44.4%）であった。10mm以下で術後浸潤癌の1例は組織採取病変とは別に偶発的な浸潤性小葉癌が術後判明した症例で、組織採取部にはDCIS含め遺残病変は認めなかった。組織型はLGでは篩型・乳頭型、non-LGでは面皰型・充実型が多かった。【考察】St-VABのみで診断可能なLGは篩型・低乳頭型など腫瘍量の少ない病変が多い。また造影MRIで描出されない・範囲の同定が可能な症例はアップグレードの可能性は低く、Bt時のSNB省略は可能と考えられた。LGでもMRIで病変範囲の特定が困難な症例は組織採取部位以外の造影効果域が浸潤癌の可能性があり、SNB省略は慎重になるべきである。またUS-VAB診断例でも病変10mm以下は腫瘍量が少なく、LGの場合アップグレードの可能性は低く、Bt時のSNB省略を検討できる。LGでも広い病変では組織採取部位以外で浸潤巣を認める可能性があり、原発巣と同時のSNB施行が推奨される。

P-12-86

新潟県立新発田病院における初診時Ⅳ期乳癌症例の検討

Investigation and prognosis of the patients with stage4 breast cancer in Shibata Hospital

新潟県立新発田病院　外科
池田　義之、大橋　　拓、畠山　　悟、塚原　明弘、田中　典生

[背景・目的] 初診時に遠隔転移を来したステージ4乳癌は治癒が極めて困難であり、治療の目的は症状のコントロール、QOLの改善、生存の延長である。当科におけるステージ4乳癌の実態と予後を明らかにする。[対象と方法] 2013年4月～ 2019年11月に当科を初診したステージ4乳癌症例34名（年齢中央値65歳（38～78歳））を対象に、臨床病理学的背景及び予後につき遡及的に解析した。観察期間中央値は20か月（1～79か月）である。[結果]発見契機は乳房の異変（腫瘤、乳房痛、乳房変化）が21名、乳がん検診異常3名、肺がん検診異常3名、上腕骨骨折2名、胸部痛・背部痛・呼吸苦・食欲低下・浮腫各1名であった。原発巣はT1 3名、T2 4名、T3 7名、T4 20名で、領域リンパ節はN0 0名、N1 8名、N2 7名、N3 19名であった。Luminal type 18名、Luminal HER2 type 7名、HER2 type 3名、triple negative 5名、不明1名で、ER陽性26名、HER2陽性10名、MIB-1中央値は22%（3.2～85%）であった。初診時転移臓器は肺19名、骨17名、肝8名、縦隔リンパ節6名、胸膜4名、腹部リンパ節2名、副腎1名、腹膜1名であった（重複あり）。原発巣切除（乳房切除）が3名に行われ、うち2名生存、1名原病死した。化学療法は19名に行われ、化学療法レジメン数の中央値は2レジメン（1～5レジメン）であった。ER陽性例に対して内分泌療法は23名に行われた。パルボシクリブ併用は3名であった。またHER2陽性例に対しては、5名に抗HER2薬がいずれかの時点で施行されていた。放射線照射は7名に行われた（脳転移4名、脊椎転移2名、乳房全切除術後放射線療法1名）。一方全身状態不良による無治療は2名であった。予後は生存15名、死亡19名で全例原病死であり、50%生存期間は28か月、5年全生存率は23.9%であった。[考察] 乳房の異変で受診するケースが62%と最も多い一方で、乳房及び肺がん検診が乳癌診断の契機となるケースもみられた。T4が58%、N3が56%を占めており、局所も高度に進行していた。肺転移ないし骨転移を併存していることが多かった。化学療法のレジメン数は少なく、急速増悪ないし全身状態不良、または脳転移出現で中止に至った例や、抗HER2療法に対する維持療法が奏功した例など多彩であった。乳房切除は3例と少なくその意義は不明であった。2004年次全国乳がん患者登録調査5年後予後解析によるとステージ4乳癌の5年全生存率は42.65%と予後は不良であり、当科における予後はさらに不良であった。

P-12-87

腋窩リンパ節転移陽性乳癌に対する術前化学療法施行後のリンパ節転移の有無に関する検討

Lymph node metastasis after neoadjuvant chemotherapy for axillary lymph node positive breast cancer

[1]静岡がんセンター　乳腺外科、[2]徳島大学　胸部内分泌腫瘍外科、
[3]静岡がんセンター　女性内科、[4]静岡がんセンター　乳腺画像診断科、
[5]静岡がんセンター　病理診断科
田所由紀子[1]、林　　友美[1]、土屋　和代[1]、西村誠一郎[1]、高橋かおる[1]、
武藤　信子[1]、菊谷真理子[1]、兼松　美幸[2]、中本　翔伍[3]、渡邉純一郎[3]、
原田レオポルド大世[4]、中島　一彰[4]、植松　孝悦[4]、杉野　　隆[5]

（目的）腋窩リンパ節転移陽性乳癌に対する術前化学療法（NAC）施行後、NACが著効した症例に対しても腋窩リンパ節郭清（Ax）省略を目的としたセンチネルリンパ節生検（SNB）は基本的に勧められていない。しかし、NAC後に組織学的リンパ節転移陰性（ypN0）を推測できればSNBも可能になる。NAC前に腋窩リンパ節転移陽性だった症例を対象として、NAC後の腋窩リンパ節転移の状況、臨床病理学的特徴を検討した。（対象と方法）2016年1月から2018年12月までに当院でNAC後に手術を行った乳癌症例225例のうち、NAC前に腋窩リンパ節転移陽性（cN1～2）と診断され、当院でNAC施行後、Axを施行した98例を対象とした。腋窩リンパ節転移陽性の診断はCNBあるいはFNAにて確認した。サブタイプはホルモン受容体（HR）陽性HER2陰性をluminal、HR陽性HER2陽性をluminalHER2、HR陰性HER2陰性をHER2、HR陰性HER2陰性をトリプルネガティブとした。腋窩リンパ節転移の画像診断はUS、MRIでおこなった。（結果）サブタイプ別ではluminal 49/98（50%）、luminalHER2 9/98（9.2%）、HER2 18/98（18.3%）、トリプルネガティブ 22/98（22.4%）だった。ypN0は46/98（46.9%）、ypN1（1個のみ）は17/98（うち3例は微小転移）、ypN1（2個～3個）は15/98（15.3%）、ypN2は20/98（20.4%）だった。サブタイプ別のypNについてはluminalではypN0:12/49（24.5%）ypN1:19/49（38.8%）、ypN2:18/49（36.7%）、luminal HER2で はypN0:5/9（55.5%）ypN1:3/9（33.3%）、ypN2:1/9（11.1%）、HER2ではypN0:17/18（94.4%）ypN1:1/18（5.6%）、ypN2:0/18（0%）、トリプルネガティブではypN0:12/22（54.5%）ypN1:9/22（40.9%）、ypN2:1/22（4.5%）だった。ypT別のypN0症例率はypT0,Tis,T1mic,T1aの症例で32/37（86.5%）だった。ypT1b以上の症例でのypN0症例率は14/61（23.0）だった。NAC後の画像評価にて腋窩リンパ節転移陰性（ycN0）とされた症例は38/98（38.8%）であり、そのうちypN0症例は25/38、ypN1～2症例は13/38で、13例のサブタイプはluminalタイプ12例、luminalHER2タイプ1例でHER2、トリプルネガティブはともに0例だった。（考察）NAC前に腋窩リンパ節転移陽性だった症例ではHER2で高いypN0率94.4%（17/18）が得られていた。NAC後の画像診断でycN0と診断された症例のうちHER2、トリプルネガティブは全例ypN0だった。（結語）NAC後の画像評価でycN0となったHER2、トリプルネガティブにおいてはypN0である可能性が高い。

P-12-88

温存乳房内再発症例のセンチネルリンパ節の位置同定におけるSPECT-CTの有用性について

Usefulness of SPECT-CT for localization of SLN in patients with ipsilateral breast cancer recurrence

[1]県立広島病院　消化器・乳腺・移植外科、[2]香川乳腺クリニック
藤本　　睦[1]、野間　　翠[1]、尾﨑　慎治[1]、香川　直樹[2]、板本　敏行[1]

【緒言】
乳房温存療法後の温存乳房内再発は遠隔転移のリスク因子であるが、その後の遠隔再発のリスクを予測可能な因子は明らかではない。温存乳房内再発に対するセンチネルリンパ節生検（Second-SNB）を施行し、転移の有無を評価できれば、その後の予後の予測および治療方針の決定に役立つ可能性がある。当院では2012年に核医学画像とCT画像の重ね合わせが可能なSPECT-CT装置（SymbiaTシリーズ）を導入しており、温存乳房内再発症例のセンチネルリンパ節（Second-SLN）の位置の同定に利用している。今回、その有用性について検討したので報告する。
【対象と方法】
2012年6月から2019年5月までの期間に温存乳房内再発に対して乳房手術とSecond-SNBを施行した全5例を対象とした。全例、Second-SNBはRI法と色素法の併用で行った。摘出したセンチネルリンパ節（SLN）の病理学的検索はHE染色、IHC法で行った。
【結果】
SPECT-CTにて全例で1～2個のSecond-SLNの同定が可能であり、Second-SNBを施行し、病理学的検索を行った。SPECT―CTによるSecond-SLNの存在部位診断は、レベルⅠリンパ節領域が1例、レベルⅡリンパ節領域が2例、レベルⅡリンパ節領域と内胸リンパ節領域が1例、内胸リンパ節領域と対側腋窩リンパ節が1例であり、レベルⅠリンパ節領域外にSLNが存在することが多かった。病理学的検索では、Second-SLNとして内胸リンパ節を摘出した1例に0．5mmの微小転移巣2個を認め、その他の4例では転移は認めなかった。
【結語】
Second-SLNは手術、放射線治療の影響によるリンパ流の変化のため、レベルⅠリンパ節領域外に存在することが多く、通常のRIシンチグラフィー検査だけでは位置の同定が困難と考えられるため、SPECT-CTによる位置の同定が有用であると考えられた。

P-12-89

当科での原発乳癌術後創関連合併症の検討

Examination of postoperative wound complications in our hospital

[1]公立那賀病院　乳腺外科、[2]和歌山ろうさい病院　呼吸器・乳腺外科
内藤　古真[1]、平井　一成[1]、中村　理恵[1]、玉置　剛司[2]

【背景と目的】一般的に乳癌手術は侵襲が大きくなく重篤な合併症は少ないとされている。しかしながら術後創関連合併症である後出血、創部感染、創哆開は患者のQOLの低下や入院の延長、再入院のみならず周術期治療の遅延を来し生命予後を左右する可能性がある。今回、当科での乳癌術後創関連合併症について検討した。
【対象と方法】2014年1月から2019年12月まで当科で乳癌手術を施行した原発乳癌 155例を対象とした。後出血、創部感染、創哆開を術後創関連合併症と定義し、発生率と患者因子(年齢、BMI、糖尿病、高血圧、抗凝固薬の使用)、手術因子(術式、手術時間、出血量、術者)との関連性を分析した。
【結果】合併症の発生率は後出血7例 (4.5%)、再開創止血術3例 (1.9%)、創感染4例(2.5%)、皮弁壊死12例(7.7%)であった。患者因子としてBMI25以上が8例、18.5以下が2例、既往歴に糖尿病7例、高血圧12例、抗凝固薬内服2例であった。創哆開をきたした12例のうち6例が弾性包帯による3日以上の圧迫を施行していた。2例は喫煙歴があった。創感染をきたした4例のうち2例は術前瘻孔を形成していた。創関連合併症を来した患者数はA医師 (2019年現在15年目)が8例、B医師が1例(2019年現在29年目)、C医師が8例(2019年現在20年目)であった。
【結論】低体重、肥満、3日以上の弾性包帯の圧迫は創関連合併症を来しやすいと考えられた。

P-12-90

乳癌術後孤立性肺腫瘍に対する肺切除例の検討

Surgical resection of solitary pulmonary nodule in the patients with breast cancer

独立行政法人労働者健康安全機構　千葉ろうさい病院　外科
藤森　俊彦、石井奈津美、笠川　隆玄

乳癌術後の孤立性肺腫瘍に対して画像上の鑑別診断が時に困難な場合がある．乳癌既往のある肺の孤立性陰影の半数は原発性肺癌であるとの報告もあり，乳癌診療ガイドライン2018年度版において遠隔再発巣似対する外科的切除の意義は，症状緩和あるいは原発巣と転移巣の鑑別およびバイオロジーも含めた診断であるとされている．また，NCCNガイドラインやESO, ESMOによるABCガイドラインでも同様に「初回再発では生検を行う」と記載されている．今回，当院で乳癌術後の経過中に孤立性の肺腫瘤を発見され切除を施行した10例を経験したので報告する．
症例は1997年より2019年までに経験した乳癌術後における孤立性肺腫瘍に対する肺切除例，肺切除時の年齢は37歳から68歳，平均年齢は58.1歳であった. いずれも孤立性肺腫瘍の出現以前に再発を認めていない. 原発性肺癌3例，転移性肺腫瘍5例，良性肺腫瘍が2例であった．
乳がん手術から肺切除までの期間は，肺癌症例で平均124 ヶ月，肺転移症例では66 ヶ月であった．肺切除後の生存期間は肺癌症例では平均89 ヶ月で全例生存中，肺転移症例では平均171 ヶ月で5例中2例死亡．肺腫瘤の大きさは肺癌症例で平均13mm，肺転移症例では12mm．転移性肺腫瘍症例において5例中Luminal Aタイプが3例，Luminal Bタイプが2例，5例中1例においてサブタイプの変化を認めた．肺転移症例においては全例に肺切除後に薬物治療を施行した．
孤立性肺転移に対してretrospectiveな研究ではあるが，肺切除を施行することにより予後を改善したという報告もある．ER，PR，HER2レセプターの変化を認める症例もあることより治療方針の決定に有益である．孤立性肺腫瘍症例において原発性肺癌の割合も比較的多いことより肺切除をすることにより肺癌に対する適切な治療を行うことができる．また，良性肺腫瘍に対しては無益な薬物療法を防ぐことができる．
乳癌術後患者における孤立性肺腫瘍に対して病理診断，治療方針を決定するうえでも外科手術を含めた戦略が必要と思われた．

P-12-91

組織学的皮膚浸潤とリンパ節転移の関連性について

Relationship between historogical skin invasion and lymph node metastasis

豊橋市民病院
浅井真理子、吉原　　基、平松　和洋、柴田　佳久、青葉　太郎、
荒川　拓也、伊藤　量吾、権田　紘丈、柴田　淳平

【背景】乳癌の予後を規定する因子の中で最も重要なものはリンパ節転移の有無である。皮膚への直接浸潤を来す浮腫や潰瘍・衛星皮膚結節(T4)では、リンパ節転移の陽性率が高いため、ASCOガイドラインではT4症例におけるSNBの明確な適応の記載はない。今回我々は組織学的所見での皮膚浸潤 (s) を伴う症例とT4b,T4c症例、皮膚浸潤 (s) を伴う症例と伴わない症例とのリンパ節転移の割合についてそれぞれ比較し検討した。
【対象と方法】2015年1月から2019年11月までに当院で乳腺悪性腫瘍に対する手術を施行した632例のうちNACを行った患者、DCIS患者、リンパ節転移の検索を行わなかった患者を除いた476例を対象とした
【結果】組織学的に皮膚浸潤 (s) を伴うものは37例であった。それぞれT1が11例、T2が15例、T3が4例、T4b+T4cが7例であった。そのうちT1で5例(45.5%)、T2で8例 (53.3%)、T3で3例 (75%)、T4b+T4cで5例 (71.4%)にリンパ節転移を認めた。組織学的皮膚浸潤を伴わない症例は、439例でありT1が317例､T2が107例､T3が15例であった。そのうち､T1で57例(18%)、T2で33例(30.9%)、T3で9人(60%)であった。
【結論】皮膚浸潤(s)を伴う症例とT4b+T4c症例の比較ではT4b+T4c症例で有意にリンパ節転移率が高かった。また皮膚浸潤 (s) を伴うものと伴わないものとでは、浸潤径に関わらず皮膚浸潤 (s) を伴うもののリンパ節転移率は高かった。

P-12-92

乳癌手術5年後のリンパ浮腫の発症状況とその転帰について

The lymphedema after five years from the breast cancer operation

[1]香川県立中央病院　乳腺・内分泌外科、[2]香川県立中央病院　看護部
小笠原　豊[1]、吉岡　　遼[1]、戸嶋　　圭[1]、宇喜多美喜子[2]

【はじめに】今回、乳癌手術5年以上経過した症例を対象にリンパ浮腫の発症とその後の転帰について検討し、乳癌術後リンパ浮腫ケアについて考察した。
【対象】2008年5月から2014年11月までの連続した期間に、センチネルリンパ節生検 (SN) あるいは腋窩郭清 (Ax) が施行され、術後5年以上経過した原発性乳癌298例。両側乳癌、再発乳癌症例は除外した。
【方法】SNはRI法でおこなった。Axはレベル2までおこなった。腋窩手術後1年毎に健側と患側の上腕周囲径を肘上10cm、肘上5cm、肘下5cm、肘下10cm、手関節の5か所で測定し、1か所でも患側の周囲径が2cm以上の場合をリンパ浮腫とした。
【結果】全298例のうちAxが施行された症例は69例 (23%)、SNが施行された症例は229例 (77%) であった。術後観察期間はAxで60 ～ 122か月 (中央値86か月)、SNで60 ～ 124か月 (中央値84か月) (NS)。Axでリンパ浮腫を発症した症例は26例 (37.7%) でSNの23例 (10.0%) より多かった (p<0.0001)。Axにおいてリンパ浮腫発症例 (26例) と非発症例 (43例) で、年齢、腫瘍径、術式、郭清個数 (12.5個 vs 14.7個)、術後ホルモン療法の有無、術後化学療法の有無、術後照射の有無では有意差はなかったが、BMIでは有意差を認めた (25.4 vs 22.2, p=0.004)。SNにおいてもリンパ浮腫発症例 (23例) と非発症例 (206例) で、年齢、腫瘍径、術式、生検個数 (1.3個vs 1.6個)、術後ホルモン療法の有無、術後化学療法の有無、術後照射の有無で有意差はなかったが、BMIでは有意差を認めた (26.5 vs 23.1, p=0.0001)。Axのリンパ浮腫発症例はSNのリンパ浮腫発症例と比べて、発症時の周径差が大きく (3.3cm vs 2.2cm, p=0.004)、2cm以上の左右差を認めた箇所が多く (1.8か所 vs 1.4か所, p=0.039)、発症時に自覚症状を有した症例が多かった (有/無, 9/17 vs 0/23, p=0.002)。なお発症時期には差はなかった (33か月 vs 30か月,p=0.53)。SNでは周径差を認めた測定回数が1回のみであった症例が17例(74%)であったが、Axでは18例(69%)に1回以上で周径差を認めた(p=0.003)。
【結語】SNは周径差を10.0%で認めたが、継続して周径差を認めた症例はSN例の2.6%でその症例のBMIは1例を除いて25以上と肥満例であった。一方、Axは周径差を37.7%で認め、その多くは改善することなく継続していた。SNに対しては積極的なリンパ浮腫ケアは不要であるが、Axは周径測定などのケアが早期発見・早期治療のために必要である。

P-12-93

乳房再建時代における乳頭乳輪合併切除を伴う乳房部分切除術（Central Bp）の再考

Central Bp in the ERA of breast reconstruction

[1]北九州市立医療センター　外科、[2]北九州市立医療センター　病理、
[3]北九州市立医療センター　放射線科
古賀健一郎[1]、林　昌孝[1]、中村　聡[1]、阿部　俊也[1]、佐田　政史[1]、
北浦　良樹[1]、空閑　啓高[1]、齋村　道代[1]、西原　一善[1]、阿部　祐治[1]、
阿南　敬生[1]、田宮　貞史[2]、渡辺　秀幸[3]、岩下　俊光[1]、光山　昌珠[1]、
中野　徹[1]

【背景・目的】
乳頭・乳輪部（EおよびE'、以下E領域とする）に病変を有する乳癌に対して、乳房の術式として乳房全切除術が選択されることが多いが、病変により、乳頭乳輪合併切除を伴う乳房部分切除術（以下、便宜上Central Bp）が可能な場合が散見される。当院では施行可能と判断され、術前説明で患者希望があればCentral Bpを行っている。
【対象・方法】
2008年10月～ 2019年11月に当院で乳癌に対する手術を施行された4091症例を対象として当院乳腺データベースおよび当院診療録記載に基づき、臨床･病理学的検討を行った。
【結果】
全4091症例のうち、E領域に病変を認めた症例は446例であった。そのうち乳房部分切除術が41例に施行されていた。25例は乳頭側を垂直方向断端とする（乳頭乳輪温存）乳房部分切除術だが、Central Bp施行は16例であり、E領域病変に対する温存症例の39%であった。
症例は全例閉経後女性。診断時年齢中央値67歳（47-83）、手術からの経過観察期間は中央値1819日（641-3664）。術前Tis/T1/T2:4/10/2、術前全例N0、術前化学療法1例（T2,Bp希望）。SLNBは拒否例1例を除く全例施行。2例が転移を認め腋窩郭清。術後最終断端は別病変（DCIS）と考えられる1例のみ断端陽性（SLNB拒否症例で追加切除拒否）。術後放射線治療は83歳で通院困難症例のみ省略。全身療法としてホルモン受容体陽性浸潤癌は全例ホルモン療法、化学療法は腋窩リンパ節転移の1例に施行。これまでの経過観察で局所および遠隔転移再発症例は認めていない。
【考察】
保険適応となり、乳房全切除術施行後の乳房再建症例が激増しているが乳房再建には健側経年変化との乖離、手術侵襲や合併症リスク、経済性、頻度は低いがBIA-ALCL発生など問題点もある。今回の検討は少数例であるがCentral Bpは局所根治性も通常の部分切除術と遜色なく、乳房の豊かさなど条件が整えば整容性も比較的保たれる。実際の術後外貌などを供覧し、本術式の有用性を考察する。

P-12-94

当院における超高齢者（85歳以上）乳癌手術症例の検討

A study of surgical treatment in patients over 85 with breast cancer

富山市民病院　外科
竹下　雅樹、山崎　裕人、中山　啓、庄司　泰弘、佐々木省三、
寺田　逸郎、吉川　朱実、藤村　隆

【はじめに】近年、高齢化が進み高齢者の乳癌罹患数も増加している。乳癌診療ガイドラインには、手術に耐え得る健康状態であれば、高齢者に対しても手術療法を行うことが標準治療であると記載されている。今回、当院で経験した85歳以上で乳癌手術を施行した症例について検討を行った。【対象･方法】2007年1月から2019年12月までに当院で初発乳癌の手術を施行した85歳以上の患者を対象とし、患者背景、発見契機、術式、病理組織診断、予後について検討した。【結果】対象症例26例であった。平均年齢88.4歳（85 ～ 97歳）で全例女性であった。腫瘍は30病変（多発症例1例、両側症例3例）。併存疾患に高血圧14例、心疾患6例、糖尿病6例、認知症9例、抗血栓剤使用2例にみられた。発見契機は腫瘤自覚12例、腫瘤指摘6例、乳頭分泌2例、他疾患検査4例、健診2例であった。ステージは0が6例、Ⅰが6例、Ⅱが12例、Ⅲが5例、Ⅳが1例であった。術式はBtが21例、Bpが1例、Tmが4例であった。局所麻酔下手術が4例あった。6例にセンチネルリンパ節生検または腋窩リンパ節サンプリングが施行され、14例に腋窩リンパ節郭清が施行されており、6例は腋窩操作自体が省略されていた。病理組織型は非浸潤性乳管癌が6例、浸潤性乳管癌が24例であった。核グレード1が14例、2が5例、3が11例であった。ホルモン受容体はER陽性21例、PgR陽性17例、HER2陽性5例であった。薬物療法は内分泌療法が術前4例、術後10例で行われていた。術前術後補助療法として化学療法が行われた症例はなかった。再発（断端陽性含む）は11例に認めたが、3例は無治療であった。予後は追跡されている生存症例は9例、原病死が4例、他病死が2例、不明が11例であった。【考察】超高齢者乳癌の治療は手術の判断基準としては病勢と認知症の状況が主たる要因であり、標準治療と異なる治療方法を選択せざるを得ないケースも多かったが、高齢者乳癌では、併存症の有無や社会的背景、期待しうる余命のQOLなどの高齢者特有の問題を踏まえ、適切な治療法を選択することが望まれる。

P-12-95

頭側皮膚を三角形に合併切除し乳頭乳輪の位置を整えるOncoplastic Breast Surgery

Oncoplastic breast surgery using triangle skin resection with re-centralization of nipple-areola

[1]藤田医科大学　乳腺外科、[2]鹿児島大学　消化器・乳腺甲状腺外科
喜島　祐子[1]、平田　宗嗣[1]、新田　吉陽[2]、戸田　洋子[1]、肥後　直倫[1]、
夏越　祥次[2]

腫瘍制御と整容性維持の両立を目指したOncoplastic Breast Surgery（OBS）実施時にわれわれは，乳房下垂の有無によりvolume displacement とvolume replacementを選択して実践している．同時に，これらいずれにも属さないOBSでも良好な結果が得られることも経験してきた．今回乳頭頭側の病変に対して，腫瘍直上皮膚を三角形に合併切除し乳頭乳輪の位置を整えるOBSについて報告する．
【対象と症例】乳房温存手術が可能と判断された乳房上部（A,C区域）の乳癌症例のうち，乳房の皮膚の状態，腫瘍占居部位から，手術実施時に三角形皮膚を切除し，乳輪を縫縮するOBSが妥当だと判断された12例．
【結果】本術式を選択した理由は①摘出生検瘢痕がある，または腫瘍側因子より腫瘍直上皮膚切除が望ましいと判断されたから②頭側断端が乳輪縁より遠く，三角形皮膚切除に伴う切開から乳腺部分切除が容易に実施されると判断されたから③乳腺部分切除により余剰に皮膚が残存すると予測されたから，であった．全症例，腫瘍制御と整容性の面で良好な結果が得られていた．
【結語】腫瘍直上（頭側）皮膚を三角形に合併切除し乳頭乳輪の位置を整えるOBSは有用な手技である．

P-12-96

当院における温存乳房内再発に対する再度のセンチネルリンパ節生検についての検討

Examination of repeat sentinel lymph node biopsy for conserved intramammary recurrence

[1]製鉄記念広畑病院　乳腺外科、[2]製鉄記念広畑病院　病理診断科、
[3]製鉄記念広畑病院　看護部
金子　友紀[1]、河野　誠之[1]、田口　芙佳[1]、伊藤　敬[2]、松本　仁美[3]

【背景】乳癌検診受診率の増加や画像診断の進歩により、早期乳癌における乳房温存術後の長期生存率は向上してきた。それに伴い温存乳房内再発する例もあるが、センチネルリンパ節の同定について再度のセンチネルリンパ節生検（reSNB）を行う臨床的意義はまだ定まっていない。
【方法】2014年4月～ 2019年12月までに当院で温存乳房内再発に対しreSNBを行った7例について、若干の文献的考察を加えて検討した。
【結果】reSNBを施行した7例はいずれも初回手術で同側乳房部分切除術+センチネルリンパ節生検を施行した症例であった。reSNB同定のために2例はCTLG+色素法、3例は蛍光法、2例は色素法+アイソトープ法を用いた。うちreSNBを同定できたのは各1例ずつの計3例（42.9%）だった。reSNBを同定できなかった4例のうち3例でレベルⅠの腋窩郭清を追加した。色素法+アイソトープ法で同定できなかった1例には腋窩操作を追加しなかった。異常リンパ流は色素法+アイソトープ法を用いた1例（14.3%）で対側腋窩に認め、センチネルリンパ節として摘出し、転移を認めなかった。reSNB後の観察期間中央値19カ月（1-60カ月）において所属リンパ節転移を生じたものはなかった。
【考察】reSNBの同定率は59.6%、偽陰性率は0.2%とする報告があり、reSNBの有用性が示唆されている。ただしreSNBの際のリンパ流マッピングで43.2%に異常リンパ流を認め、うち34.3%は対側腋窩に認めたとする報告もあり、reSNBの際は特にアイソトープ法が有用と考えられる。当院で以前にはアイソトープ法を用いておらず、reSNBを同定できなかった際は姑息的にレベルⅠの同側腋窩郭清を追加してきたが、アイソトープ法を導入したことで対側腋窩にreSNBを同定できた症例も経験した。色素法+アイソトープ法でもreSNBを同定できない症例も一定数存在するが、その際腋窩郭清を施行した群と施行しなかった群で5年の局所再発率に有意差がなく、腋窩郭清を施行しなかった群において同側腋窩の局所再発症例はなかったという報告もある。そのため色素法+アイソトープ法でもreSNBを同定できなかった1例については腋窩操作を施行しなかった。症例数が少なく観察期間も短いため、さらなる症例数の蓄積と長期の経過観察が必要である。

P-12-97
乳頭血性分泌症例の検討
The cases of nipple bloody discharge

大阪ブレストクリニック
榎本　敬恵、藤田　倫子、稲尾　瞳子、稲上　馨子、柳沢　　哲、
井口　千景、青野　豊一、野村　　孝、矢野　健二、春日井　務、
芝　　英一

【はじめに】
乳頭異常分泌症のうち血性分泌は良悪性ともに見られ、診断治療に難渋することがある。当院でも組織生検においても悪性を除外できない場合や血性分泌を制御する目的で乳腺腺葉区域切除を施行している。
【対象】
当院で2019年1月から2019年12月の1年間に血性分泌症に対する乳腺腺葉区域切除術を施行した5例について検討した。
術前検査としてラナマンモカードCEA、分泌液細胞診、穿刺吸引細胞診および乳房MRIは全ての症例において施行した。
【結果】
血性分泌を主訴とした受診から手術までの期間は1年6ヶ月から5年5ヶ月であった。術前の病理診断、細胞診では全て良性の診断であった。術後病理結果では1例にDCISを認め、2例がIDP、2例が乳腺症の診断であった。
ラナマンモカードCEAにて400ng/mlをカットオフ値とした場合、DCIS症例を含む3例においてラナマンモ陽性であった。
術前MRIにおいてBI-RADS-MRIカテゴリー 4以上の悪性が否定できない所見であった症例のうち1例がDCISで残り2例の最終診断は乳腺症であった。術後病理結果がIDPであった症例においてはMRIでも良性の所見であった。
術後にDCISが判明した1例については切除断端が陽性であったため追加切除が施行された。追加切除標本内にはDCISの残存を認めた。その他の症例についても血性乳頭分泌は消失した。
【まとめ】
今回の検討症例においては血性分泌症例のうちDCIS例でラナマンモCEA,乳房MRIともに悪性を示唆する所見を認め診断に有用と思われた。
しかしながら画像診断、ラナマンモで悪性を疑う所見でも良性症例のこともあり診断確定や血性分泌制御のためのmicrodochectomyは有用と考えられる。

P-12-98
演題取り下げ

P-12-99
乳癌センチネルリンパ節生検における術中suspicious palpable node摘出の意義
Significance of inoperative suspicious palpable node removal in sentinel lymph node biopsy

金沢医科大学病院　乳腺・内分泌外科
森岡　絵美、大野由夏子、野口　美樹、井口　雅史、野口　昌邦

【背景】乳癌のセンチネルリンパ節（sentinel lymph node: SLN）生検ではリンパ節が癌細胞で占められると色素やアイソトープが取り込まれないことから、術中の触診で疑わしいリンパ節（suspicious palpable node: SPN）を触れれば、これもSLNとして摘出される。しかし、SPNの明確な定義はなく、摘出されるSPNの個数が増えれば、上肢浮腫のリスクも増加すると予想される。
【目的】色素とアイソトープを用いたDual mapping法によるSLN生検と蛍光法によるaxillary reverse mapping（ARM）を用いてSPNとARMリンパ節の関係について検討した。
【対象】2009年4月より2018年6月までに手術を行ったcT1-2,cN0 乳癌449例を対象とした。術前の超音波検査で腋窩リンパ節の腫大を認めない症例、および腋窩リンパ節に腫大を認めても超音波ガイド下穿刺吸引細胞診で陰性であった症例をcN0とした。
【方法】Dual mapping法によってSLNを同定し摘出すると共にSPNもSLNとして摘出した。摘出したSLNは近赤外線カメラを用いて蛍光を発するARMリンパ節であるかを確認し、術中組織診断により転移を認めれば、腋窩リンパ節郭清を追加した。
【結果】SLNの同定率は98%（440例/449例）であり、SLNの転移率は20%であった。440例中、SPNが摘出されたのは74例（17%）であり、それに転移を認めたのは11例（15%）であった。その11例中6例はblue and/or hot SLNにも転移を認め、残りの5例はSPNにのみ転移を認めた。その結果、SPNの摘出によってSLN同定率は向上しなかったが偽陰性率は低下した。一方、この74例中25例はSPNがARMリンパ節であり、そのうち1例のみに転移を認めた。この25例を除くとSPNは49例中10例（20%）に転移を認めた。
【結論】SPNをSLNとして摘出することにより、SLN生検の偽陰性率が低下するが、ARMリンパ節も摘出され、上肢浮腫のリスクが増加する可能性がある。しかしARMリンパ節は非ARMリンパ節に比して転移率は低く、摘出するSPNから省くことにより、SPNの転移率が向上するとともに上肢浮腫のリスクが低下すると考えられる。

P-12-100
当科で手術を行った初診時80歳以上高齢者乳癌87例の検討
Examination of 87 elderly breast cancer women(>79) operated in this hospital

豊川市民病院　乳腺内分泌外科
柄松　章司、西川さや香、森　万希子

2018乳癌診療ガイドラインでは高齢者乳癌に対して手術療法およびER陽性症例に対する術後内分泌療法が強く勧められている。当科では以前より高齢者乳癌に対し積極的に手術を行ってきた【症例】2001年から2019年まで当科で手術を行った初診時80歳以上の女性乳がん症例87例（同時両側6例）【年齢】80~84歳50例、85~89歳30例、90歳以上7例【手術】Bp 16例、Bp+SNB 24例、Bt 11例、Bt+SNB18例、Bt+Ax 23例、全て全身麻酔で手術を行ったが麻酔、手術の合併症はなかった。またBp症例では放射線照射を省略した【Stage】Stage 0 1例、StageI 36例、StageII 43例、StageIII 13例【組織型】DCIS 1例、IDC 71例,特殊型21例【ER,HER2】ER+HER- 60例、ER+HER+ 5例、ER-HER- 14例、ER-HER+ 8例【補助療法】ER+HER-症例ではAIまたはSERM、ER-HER-症例は大半が補助療法なし、HER+症例には約半数でtrastuzmabを投与した【予後】無再発生存 62例、再発生存10例、原病死3例、他病死 12例。他病死を除いて検討するとER+HER-症例は92%が無再発生存。ER-HER-症例では11例中4例が再発、うち2例は乳房内再発であった。ER+HER+では4例中1例が再発。ER-HER+症例は7例中2例が原病死した。【考察】初診時80歳以上の乳がん患者に対して積極的に手術を薦め良好な結果を得た。ER+HER-症例では補助療法としてAIまたはSERMの選択は異論がない。2018年のガイドラインでは術後標準的化学療法を行うことが推奨され、HER+症例では術後化学療法に抗HER2療法を併用することが強く推奨されている。当科でも近年はADLがよく理解力がある人にはHER-で高度のLN転移がある症例に対する化学療法、HER+で高度のLN転移がある症例にたいする化学療法とtrastuzmabの併用を行っている。ER-HER-症例では1/3以上が再発（乳房内再発が半数）した。現時点ではER-HER-症例に対する補助療法をどう行っていくかが検討中である。

P-12-101

温存手術後のパジェトイド再発症例の検討

Pagetoid recurrence with post breast-conserving surgery

新宿ブレストセンタークサマクリニック
日馬　幹弘

【目的】乳輪周囲の乳がんに対しては乳房切除の適応とされることが多い。これは、乳頭乳輪領域を切除しないと十分なsurgical marginが確保できないこととPagetoid再発が危惧されるためである。当院にて経験した温存術後のPagetoid再発例を解析し、その対応について検討を加えた。【症例】症例は5例で年齢は42-53歳で平均47.6歳であった。症例はいずれも広範なDCIS症例であり、他院で温存不能と判断され来院されていた。初回治療は4例が部分切除で1例がRFA焼灼であった。組織学的には広範なDCISでGrade1:3例、Grade3:2例であった。浸潤は1例のみで3mmの範囲であった。RFA症例では組織検索は行えず照射も拒否され、他の症例では照射が行われた。断端は1例で外側に陽性疑いとされたが乳頭下はいずれも陰性であった。症状は乳頭・乳輪のびらん・痂皮形成であったが、RFA例は乾燥した状態にあった。再発までの期間は52か月から86か月で平均69か月であった。治療は4例で乳頭周囲切除、1例は他院にて乳房切除が施行され、再手術では全例、断端陰性である。4例がホルモン剤にて加療中であるが、いずれの症例にも再再発・転移は認めていない。【結果】この期間に手術を施行した対象例でのPagetoid再発の発症率は1%以下であった。乳管外浸潤癌が真皮を経て表皮内に浸潤する症例はみられなかった。乳頭部乳管を経て表皮内進展を生じたPagetoid進展は進展が遅く、追加切除が有効であり、予後が良いことが示唆された。【考案】患者のほぼ全例で長期間形態が残せたことに好意的に受け止められた。乳頭周囲の癌において、乳管内進展が強くとも多くの症例が温存可能である可能性が示唆された。

P-12-102

乳癌腋窩リンパ節郭清術における新しいデバイス（HARMONIC HD1000i 20）の使用経験

Use of the new device (HARMONIC HD1000i 20) in the breast cancer axillary lymph node dissection

[1]聖マリアンナ医科大学病院　乳腺内分泌外科、
[2]ブレスト＆イメージングセンター先端医療センター附属クリニック
本吉　愛[1,2]、酒巻　香織[1]、坂本　菜央[1]、喜多島美奈[1]、瀧下茉莉子[1]、
田雜　瑞穂[1]、中野　万理[1]、黒田　貴子[1,2]、敦賀　智子[1]、志茂　彩華[1,2]、
志茂　新[1]、小島　康幸[1]、都築麻紀子[1]、河原　太[1]、大井　涼子[1]、
矢吹由香里[1]、白　英[1,2]、川本　久紀[1,2]、福田　護[1,2]、津川浩一郎[1,2]

近年、ACOSOG Z0011試験の結果より、「センチネルリンパ節にマクロ転移を認めた場合でも、ある一定の基準に基づけば、Axを省略してもよい。」という概念が推奨されるようになり、乳腺外科医が腋窩リンパ節郭清を経験する機会は減少してきている。
また、2018年4月より、乳癌腋窩郭清術における超音波凝固切開装置（Ultrasonically activated devices：USAD）加算が認められ、各施設における使用成績の報告がなされ始めている。USADの報告の中ではHARMONIC Focus+（エチコン社製）を用いたものが多く、手術時間の短縮、術中出血量の低下、およびドレーン排液量の低下による在院日数の低下を認めたという報告も散見される。今後、腋窩郭清においてUSADの使用は一般的になっていくことが考えられる。
以上より、従来の郭清術の継承が難しい時代になっており、さらには、新しいデバイスの登場により、郭清手技自体も新しい時代の到来に差し掛かっていると考えられる。当院では、2019年10月より、USADの一種であるHARMONIC HD1000i 20（エチコン社製）の使用を開始した。HARMONIC HD1000i 20は20cmのアームの先端に鉗子型のブレードを持ち、操作部はハンドルタイプの構造で、鏡視下手術で用いるUSADと類似の形状をしている。20cmのアームのため術野と操作部位の距離が遠く、通常の乳癌領域で使用するデバイスとの相違に戸惑うかもしれないが、ブレード先端が細く繊細な剥離操作に適しており、出力操作部位は手元のボタンで術中操作における術者の負担が軽い形状となっており、操作性に優れている。また、外科手術の低侵襲化を目的に各臓器において鏡視下手術が主流となっている現在、多くの研修医・外科専攻医は手術手技の修練過程で早期より鏡視下手術におけるUSADを使用した手技を行なっているため、これからの乳腺外科医が腋窩郭清を学んで行く際にHARMONIC HD1000i 20は有効なデバイスになるのではないかと思われる。
今回、HARMONIC HD1000i 20を用いた腋窩郭清術における手術手技のコツおよび指導法について提示する。

P-12-103

SLN ratioを用いた非センチネルリンパ節における転移予測

Prediction of metastasis in non-sentinel lymph nodes using SLN ratio

[1]慶應義塾大学病院　医学部　一般・消化器外科、
[2]慶應義塾大学病院　腫瘍センター
小谷依里奈[1]、林田　哲[1]、河合　佑子[1]、菊池　雅之[1]、中小路絢子[1]、
永山　愛子[1]、関　朋子[1]、高橋麻衣子[2]、北川　雄光[1]

【背景】
ACOSOG Z0011以降、センチネルリンパ節（SLN）に転移を認められる場合においても腋窩郭清省略への流れがあるが、非センチネルリンパ節（NSLN）の転移を正確に予測することで、より安全に郭清を省略することができるのではないかと考えた。我々は、摘出SLN数に対するSLN転移数の比（SLN Ratio）を用いて、転移予測が可能か否かにつき当科での症例を用いて検討した。
【対象と方法】
2002年から2016年に手術を施行した原発性乳癌で、術中SLN転移陽性の診断で腋窩郭清を行った症例のうち、SLNを2個以上摘出した213例を対象として、SLN ratioを含む臨床病理学的因子とNSLNにおける転移との関連を検討した。術前化学療法を行った症例およびSLN摘出数が1個の症例は除外した。SLNの同定はRI法および色素法の併用で行った。
【結果】
対象となる213例のうち、NSLN転移陽性の症例は69例、陰性の症例は144例であった。単変量解析では、NSLN転移と関連があった因子はSLN ratio ≧0.66（66.7% vs 24.0%、p<0.001）、SLN転移陽性数>1（52.7% vs 16.2%、p<0.001）、リンパ管浸潤陽性（41.2% vs 16.9%、p<0.001）であった。これら4因子について多変量解析を行ったところ、有意差を認めたものはSLN ratio（OR:3.024、95%CI 1.091-8.383）、SLN転移陽性数（OR:3.107、95%CI1.251-7.717）、リンパ管浸潤（OR:4.123、95%CI 1.778-9.557）であった。
【結語】
SLN転移陽性症例においてSLN ratioは、SLN転移数およびリンパ管浸潤の有無と組み合わせることで、NSLN転移の有力な予測因子となることが示唆された。

P-12-104

皮膚/乳輪乳頭温存乳房全切除+一次一期自家組織再建後に局所（胸壁または皮膚）再発をきたした乳癌の検討

Local recurrence after skin or nipple-sparing mastectomy with autologous breast reconstruction

[1]横浜市立みなと赤十字病院　乳腺外科、
[2]横浜市立みなと赤十字病院　病理部
木村万里子[1]、須藤　友奈[1]、鈴木　千穂[1]、盛田　知幸[1]、熊谷　二郎[2]、
清水　大輔[1]

【はじめに】一次一期自家組織再建では広背筋皮弁（LD）や遊離深下腹壁動脈穿通枝皮弁（DIEP）により乳房が再建され、通常の乳房全切除術と比較して局所再発率や遠隔転移に有意差は認めないとされているが、皮弁の部分壊死のため胸壁や皮下組織からの局所再発がわかりにくくなる可能性がある。当院において2015年1月から2019年12月の間に一次一期自家組織再建後、皮膚ないし胸壁に局所再発をきたし、遠隔転移を伴っていない症例4例の報告をする。【症例1】54歳時に皮膚温存乳房全切除術（SSM）+センチネルリンパ節生検（SNB）+LD施行、病理結果は浸潤性小葉癌、浸潤径5cm、波及度f、脈管侵襲ly1、リンパ節転移なし（n0）、断端陰性、Luminal Aタイプ。術後タモキシフェン（TAM）内服中、15か月目に形成外科にて瘢痕修正術を行い局所再発断端陽性の診断、再手術として乳房全切除+SNB陽性、腋窩郭清施行。浸潤性小葉癌、7cm、s、n=4/9、断端陽性で術後化学療法（EC-ドセタキセル）、放射線治療（RT）、アロマターゼ阻害剤（AI）施行。【症例2】40歳時に乳輪乳頭温存乳房全切除術+SNB+LD施行し、粘液癌、4cm、f、n0、断端<1mm、Luminal Aタイプ。TAM+LHRH agonist施行中、7か月目に皮下腫瘤触知しエコーで大胸筋上の腫瘤認め針生検で粘液癌、局所再発の診断でマージンを確保した腫瘍切除術（Tm）施行。粘液癌、1.3cm、f、断端陰性で術後RT、AI+LHRH agonist施行。【症例3】48歳時にSSM+SNB+DIEP施行、浸潤性乳管癌（IDC）、1.8cm（多発）、p、ly1、n0、断端<1mm、Luminal Aタイプ。TAM3年内服後、AIへスイッチしAI内服中、術後6年目に皮膚結節自覚、細胞診classIIIbでTm施行。IDC、0.5cm、s、断端陰性で術後RT、AI施行。【症例4】46歳時に術前化学療法（EC-ドセタキセル、ハーセプチン）後SSM+SNB+LD施行しIDC、4.5cm、s、n=1/2、断端陰性、Luminal/HER2タイプ。術後RT、ハーセプチン、TAM内服中、術後3年目に皮膚結節自覚しTm施行、IDC、1cm、s、断端陰性の診断で術後ドセタキセル+パージェタ+ハーセプチン、AI施行。【まとめ】すべての症例で再発手術検体には乳腺が含まれておらず、病変は皮膚、胸壁からの再発と考えられた。初回手術時の手術検体の結果で組織型、波及度、脈管侵襲など再発リスクを考慮してハイリスク群には慎重なフォローアップを行うと同時に、硬結が認められる場合は脂肪壊死だけではなく局所再発の可能性を考える必要があると思われる。

P-12-105

75歳以上の高齢乳癌患者における手術症例の検討

Research of the patients older than 75 years who were received surgical treatment of breast cancer

[1]三重県立総合医療センター 乳腺外科、
[2]三重県立総合医療センター　消化器・一般外科
野呂　綾[1]、山下　雅子[1]、毛利　靖彦[2]

【背景】
近年高齢化が進み、高齢の乳癌患者は増加している。ADLや併存症等、患者背景に応じて過不足ない適切な治療を行うことが重要である。当院で経験した高齢者乳癌の手術症例をretrospectiveに検討したので報告する。
【対象】
2014年1月から2018年12月までに当院で診断された原発性乳癌215例中、初診時75歳以上の52例、そのうち手術を施行した49例(両側同時乳癌2例を含む)を対象とした。
【結果】
49例中、女性48例、男性1例。年齢中央値は81歳（75～97歳）、観察期間中央値は781日（24～1967日）。
併存症として、高血圧34例、糖尿病14例、心疾患5例、脳血管疾患5例、他臓器癌10例、認知症5例を認めた。Performance Statusは0～1:45例、3:4例であった。
麻酔方法は、全身麻酔36例、局所麻酔13例であった。
乳房の術式は、部分切除術22例、全切除術29例で、腋窩操作は、センチネルリンパ節生検32例（うち転移陽性で郭清追加4例）、腋窩郭清4例、操作なし15例であった。局所麻酔下手術施行例（両側1例含む）では、全例部分切除術のみ施行しており、断端は陰性10例、DCIS近接3例、陽性1例で、陽性例については後日局所麻酔下に残存乳房切除術が行われた。術後合併症は全例に認めなかった。
病期は、0期10例、I期19例、II期17例、III期4例、IV期1例であった。
SubtypeはLuminal A:24例、Luminal B:9例、Luminal B/HER2:4例、HER2:0例、Triple negative:4例で、Luminal typeが90%を占めた。
術前薬物療法として、診断時に手術拒否された1例は、5次ホルモン療法まで行った末、手術を施行した。
術後薬物治療として、Luminal type 37例中26例にホルモン療法を施行。HER2陽性4例中2例に化学療法+抗HER2療法を施行したが、1例は薬剤性心不全を発症し中止、Triple negative 4例中1例に化学療法を施行したが、PS低下のため中止となった。
術後放射線治療は、温存症例22例中6例に施行し、PMRTを1例に施行した。
観察期間中、遠隔転移1例、他病死4例を認めたが、局所再発、原病死は認めていない。
【考察】
高齢者は、併存症や臓器機能等の面から、本来必要な薬物療法が省略されたり、副作用で完遂できないことが多い。全身療法が十分施行できない可能性を考慮すると、耐術可能な症例においては、積極的に根治を目指した手術を選択し、また耐術能に問題がある症例でも、局所麻酔下での最小限の手術で断端を確保した切除が可能であり、安易な手術回避は避けるべきである。

P-12-106

演題取り下げ

P-12-107

乳癌肺転移に対して肺葉切除を施行した症例

The case that performed a lobectomy for lungs metastasis of the breast cancer

[1]沖縄赤十字病院　呼吸器外科、[2]沖縄赤十字病院　乳腺外科、
[3]医療法人那覇西会　那覇西クリニック
宮城　淳[1]、長嶺　信治[2]、上原　協[3]

【はじめに】2018年乳癌診療ガイドラインでは肺転移に対し限られたケースを除き外科的治療は勧められない。【症例】50代女性。右A領域の乳癌に対して前医で温存術が施行された。病理診断は粘液癌，p-II期，ER（+），Her-2（1+）であった。術後6年間ホルモン治療を行った。初回手術から12年後に右上葉中枢側に結節が出現した。経過観察にて増大傾向あるもPET検査で肺病変，他部位に集積は見られなかった。平成30年に当院へ紹介なりVATS右S2区域切除による生検を行った。粘液癌（乳がん肺転移疑い）と診断されたが，切除断端陽性であったため右上葉切除を追加して行った。永久病理にてER（+），TTF-1（-），乳房粘液癌の肺転移と診断された。術後経過は良好で7日目退院した。【考察】肺病変の診断のみであれば肺切除を行わず穿刺吸引細胞診で診断は可能と考えられる。しかしながら術後10年以上経過したoligometastases（少数転移）であったため腫瘍を残さない術式を選択した。Paganiらは単発臓器のみにみられるoligometastasesは手術などの局所療法が予後改善に有効であると報告している。またFriedelらは手術による完全切除が基本であり長期間のdisease free interval（DFI）も予後に影響していると報告している。さらにCaseyらは乳癌既往のある肺孤立性病変の50%以上が原発性肺癌であると報告している。【結語】根治切除により予後の改善が見込まれると判断して肺葉切除まで追加したが，ガイドラインでは推奨されておらず，難しい判断であった。

P-12-108

当院における小児・思春期における乳房腫瘤の検討

The surgical management of breast mass in children and adolescents

聖路加国際病院　乳腺外科
亀岡　泰幸、松田　直子、竹井　淳子、吉田　敦、山内　英子、
林　直輝

【背景】これまで小児・思春期の乳房腫瘤については、その稀さゆえに本邦からの報告も数例の症例報告にとどまっており、まとまった臨床レビューに乏しいのが現状である。ゆえに、小児・思春期の乳房腫瘤のマネージメントについては、定まったガイドラインはなく、個々の判断により経過観察、組織生検、腫瘤摘出術が行われている。
【目的】乳房腫瘤摘出術を施行した小児・思春期の症例に対し、臨床経過および病理学的特徴について検討した。
【方法】2008年から2018年の10年間、19歳以下で当科にて乳房腫瘤に対し手術を施行した患者25名を対象とした。評価項目は術後病理診断結果、年齢、主訴、受診経路、腫瘍径、検査モダリティ、再発の有無とした。
【結果】手術時の年齢中央値は17歳（12-19歳）、腫瘤径中央値は44mm（10-100mm）。主訴は腫瘤自覚（19名、76%）、疼痛（2名、8%）、その他（4名、16%）。2名は両側乳房腫瘤であった。手術病理診断結果、25例中13例（52%）が線維腺腫、8例（32%）が良性葉状腫瘍、境界型葉状腫瘍、乳管内乳頭腫、浸潤性乳管癌がそれぞれ1例（4%）であった。針生検と手術病理結果に乖離があった症例は3例で、すべて針生検が線維腺腫、手術病理結果が良性葉状腫瘍であった。浸潤性乳管癌をきたした1例は、Cowden病の症例であった。初診科は6割が乳腺外科以外（外科、産婦人科、小児・小児外科）であった。すべての患者は、術前に超音波検査もしくはMRI検査を施行され、1名を除いて術前に針生検を施行された。良性葉状腫瘍であった1名は、調査期間中に再発をきたし再手術を施行した。
【考察】今回手術を行った症例を対象にしたこともあり、腫瘍径が大きく自覚症状を伴うものが多数を占めていた。また3例を除き生検と手術病理結果の乖離はなく、小児に対しても臨床所見および生検結果に準じて手術適応を考慮することが重要であることがわかった。また、小児・思春期の乳房腫瘤においては若年であることから、遺伝性腫瘍症候群の可能性も考慮したうえで治療のマネージメントを行う必要があるだろう。今後、手術未施行例との比較、遺伝子情報との関連の検討をおこなっていきたい。

P-12-109

Axillary Reverse Mapping（ARM）法を用いた保存的腋窩リンパ節郭清

Conservative axillary lymph node dissection using axillary reverse mapping(ARM)

金沢医科大学　乳腺・内分泌外科
井口　雅史、野口　美樹、森岡　絵美、大野由夏子、野口　昌邦

【背景】乳癌手術における腋窩リンパ節郭清（ALND）は、センチネルリンパ節生検（SLNB）の普及と共に減少している。一方で、依然乳癌腋窩手術後の上肢浮腫の問題点は残っている。
Axillary reverse mapping（ARM）法はALNDやSLNBの際、上肢からのリンパ節（ARMリンパ節）やリンパ管を同定温存し、上肢の浮腫を予防する方法である。我々は、2009年より乳癌腋窩手術の際にICGを用いた蛍光法によるARMリンパ節のマッピングの併用を行っている。これまでの研究から臨床的リンパ節転移陰性症例においては、SLNとARMリンパ節の一致率は27%であり、このような症例を除けば、ARMリンパ節を温存した保存的腋窩リンパ節郭清が可能である。一方で、腋窩郭清（ALND）症例でもARM法を用いて上肢リンパ浮腫の予測・予防ができる可能性がある。
【目的】今回、ARM法によってALND術後上肢リンパ浮腫を予測しうる因子に関して検討した。
【方法】乳癌cN+またはcN0,SLNB転移陽性にてALND+ARM法の併用を行った38例。
1）ARM法による上肢のリンパ管走行の分類、2）ALND後のARMリンパ流の温存とリンパ浮腫の発生について検討した。
【結果】1）上肢リンパ流は92%（35/38例）に尺側皮静脈に沿って腋窩に流れるルートが確認できたが、8%（3/38例）の症例では腋窩以外に、鎖骨上窩に直接流入する別ルートが観察された。このように腋窩を経由しないルートが存在する症例ではALND後の上肢リンパ浮腫は発生しにくい可能性がある。2）ALND時には高度のリンパ節転移がない限り上腕リンパ節や腋窩静脈下縁より頭側のARMリンパ節およびリンパ管は可能な限り温存した。ALND後にARMリンパ管の温存が可能であった症例は84%（32例）であり、ARM温存不可能であった6例中2例（33%）にリンパ浮腫が発生したのに対し、温存できた症例では1例（3%）のみであった（p=0.06）。
【結論】ARM法による上肢リンパ流の観察や保存的腋窩リンパ節郭清によって上肢リンパ浮腫の予測や予防ができる可能性がある。さらなる症例の集積が必要である。

P-12-110

小切開創からの乳腺全摘時の手術操作の工夫

Device for surgical operation in doing total mastectomy of small incision

北美原クリニック
早川　善郎

乳房再建を前提とした乳腺全摘（乳輪乳頭温存乳腺全摘:NSM、乳房皮膚温存乳腺全摘:SSM）の際には、通常の乳癌手術に比べ、小さな創部からの均一な皮弁作成と愛護的な創部保護が求められる。
当科では、NSMでは、基本的には、Inframammary fold外則の皮切を、SSMでは、乳輪にそった小斜切開からの皮切で乳腺全摘を行っている。創が小さく、深部操作もあり、手術用照明灯だけでなく、ヘッドライトを組み合わせて用いることが多く、皮弁作成時は、手術用照明灯とヘッドライトの光源操作の使い方の工夫が必要である。
1）乳房切除範囲へのピオクタニンでのマーキングを行う。
2）NSMでは、Inframammary fold外則での切開（約8 ～ 12cm）。SSMでは、乳輪外縁に沿った斜切開（6 ～ 8cm）の切開をおく。NSMの場合は、やや頭低位とする。
3）ある程度の皮弁作成後、創部にラッププロテクター®を装着する。
4）皮弁作成時は、手術用照明灯を皮膚面に対して垂直～やや見上げる方向からあて、ヘッドライトの光源をあえて操作部よりずらすことにより、皮膚を透過させながら一定の厚さを維持する。適宜、深部の細かい操作は、ヘッドライトを有効に用いる。
5）NSMでは、乳頭部を越えた後は、やや頭高位とし、マーキングを目安に皮弁作成を行う。その後、大胸筋面より剥離し、乳腺全摘を行う。
ラッププロテクター®を装着することにより、moving windowが広くなる上、熱損傷の防止や創部の保護にも役立つ。乳腺全摘の際は、確実な病変の切除だけでなく、一次再建時の皮膚トラブルを少なくする上で、均一な皮弁作成は非常に大切である。
乳腺全摘の際、手術用照明灯とヘッドライトを上手く活用することは有用であると思われた。

P-12-111

乳癌手術における術中胸筋神経ブロックの検討

Retrospective study of the intraoperative pectoral nerves block for breast cancer surgery

[1]伊勢赤十字病院　外科、[2]伊勢赤十字病院　腫瘍内科、
[3]伊勢赤十字病院　薬剤部、[4]伊勢赤十字病院　看護部、[5]大西クリニック
松本　英一[1]、藤井　幸治[1]、谷口　正益[2]、三宅　知宏[3]、中西　由衣[3]、
大市　三鈴[4]、中村　晴代[4]、大西　久司[5]

【はじめに】近年乳癌手術での創部周囲痛を軽減する目的で胸筋神経ブロック（pectoral nerves block、以下PECSブロック）が行われるようになり、その有用性が報告されている。原法はエコーガイド下に第3肋骨レベルの大胸筋と小胸筋の筋間、および前腋窩線第4肋骨レベルの前鋸筋の表層もしくは深層の筋間に局所麻酔薬を注入する方法であるが、当院では簡便性の点から2018年6月以降術中直視下にPECSブロックを行っており今回その有用性につき検討した。【対象と方法】2018年6月～ 2019年11月までで同一執刀医による乳房切除術及びセンチネルリンパ節生検または腋窩リンパ節郭清を行った90例をPECS群、2017年1月～ 2018年5月まで同様に手術を行った90例をcontrol群として、術後24時間以内とその後の鎮痛剤使用回数、術後入院期間について後方視的に比較検討を行った。両側乳癌、StageⅢ以上、併存疾患の疼痛にて鎮痛薬内服のある症例は除外した。【結果】年齢、術式、手術時間、出血量において両群間に差はなかった。またPECSブロックに起因する合併症は認めなかった。術後24時間以内の鎮痛薬使用回数はPECS群が0.58±0.49回、control群が1.01±0.82回（t検定:p<0.01）であり両群間に有意差を認めた。その後の使用回数はPECS群が1.1±7.6回、control群が1.3±6.2回（p=0.61）であり差はなかった。術後入院期間はPECS群が8.8±6.1日、control群が9.2±5.5日（p=0.34）で両群間に差は認めなかった。【結語】術中PECSブロックは簡便かつ安全に施行でき、術後24時間以内の鎮痛に良好な結果が得られた。

P-12-112

術後30年、骨転移発症管理中に対側乳房に乳癌が発症した晩期再発乳癌の症例

A case of contralateral recurrent breast cancer during bone metastasis 30 years after surgery

[1]東京慈恵会医科大学附属第三病院　外科、
[2]東京慈恵会医科大学附属病院 乳腺・甲状腺・内分泌外科、
[3]国立病院機構　西埼玉中央病院　外科、
[4]東京慈恵会医科大学附属第三病院 看護科
般若　祥人[1]、田部井　功[1,2]、浮池　梓[1,2]、小寺　啓太[3]、田中　星[4]、
岡本　友好[1]、武山　浩[2]

【はじめに】乳癌罹患者は甲状腺癌患者に次いでサバイバーの多い疾患であるが30年の長期の無病期間を経て骨転移を発症、治療期間中に対側に乳癌を発症した症例を経験したので紹介する。
【症例・経過】66歳、女性。前医にて31年前に右乳がんに対してHalstead術施行。術後病理ではpT2N1M0 StageⅡB、ER+、PgR+、HER2不明であり、tamoxifenによる補助内分泌療法施行後（期間不明）、近医定期フォローしていた。術後30年での採血にてCA15-3の上昇を認め精査目的に当院を紹介受診した。超音波（US）、マンモグラフィ（MMG）、造影CT、骨シンチグラフィを施行したところ、US、MMGでは明らかな再発・転移の所見を認めないものの、CEA:10.8、CA15-3:81、BCA225:250、NCCST439:1.0と血清腫瘍マーカーの上昇を認め、骨シンチグラフィ、造影CTにて頭蓋骨、頸胸腰椎、肋骨、左上腕骨、骨盤骨、大腿骨、左脛骨にRI集積を認め、骨転移が指摘された。頭部MRIでは明らかな脳転移・髄膜播種の所見やvisceral 臓器に対する転移は認めず、Anastrozole+Denosumab投薬治療を開始した。再発診断から1年後の検査にて、US・CTにて左乳腺C領域に5mmの腫瘤が出現、精査にて浸潤性乳管癌と診断、左乳房部分切除（Bp）+センチネルリンパ節生検（SNB）を施行した。術後病理診断はInvasive ductal carcinoma（Scirrhous type）,pT1bN0M0 Stage Ⅰ
（ER+100%,PgR+20%、HER2 0、MiB-1 2.3%）であった。術後温存乳房に対して放射線照射を施行後、CDK4/6阻害薬の投薬を検討中である。
【考察】乳癌の晩期再発は時折り経験することはあるが、晩期再発とは術後5年以上経過しての再発である。
本症例は初発後30年経過後、全身骨転移発症さらに再発に対し治療開始一年後に対側に乳癌が診断されている。対側発症が新規癌腫であるか、あるいは初発31年後の再発転移乳癌なのかは今後の治療方針に影響する可能性があり検討を要すると考えられる。

P-12-113

葉状腫瘍の術後長期成績-広範囲切除マージンは必要か-

Long term results of surgical treatment for phyllodes tumors-Is wide resection margin necessary?-

岩手県立中央病院　乳腺・内分泌外科
梅邑　明子、宇佐美　伸、中村　　暁、渡辺　道雄、大貫　幸二

【はじめに】葉状腫瘍は比較的局所再発率が高いことが知られており、乳癌診療ガイドラインでは至適な切除マージンが必要であることが記載されているが、その距離については1mm程度でよいとする報告もある。しかし、術前に針生検で良性葉状腫瘍と線維腺腫を鑑別することは必ずしも容易ではなく、マージンをつけずに腫瘍摘出術を施行し、術後に葉状腫瘍と判明されることがある。今回当院における葉状腫瘍の治療成績について検討することを目的とした。
【対象と方法】2006年1月から2019年10月までに当院で外科的切除を施行し、術後病理組織結果で乳腺葉状腫瘍と診断された47例を対象とし、術前診断、手術方法、局所再発の有無につき後方視的検討を行った。なお、当院では基本的に腫瘍直上に腫瘍径よりもやや大きめの弧状切開をおき、術前診断が線維腺腫もしくは良性葉状腫瘍の場合、腫瘍に線維性被膜をつける形で切除、境界悪性から悪性葉状腫瘍の場合には、1cmのマージンをつけて切除している。
【結果】観察期間中央値は56ヶ月（3～160ヶ月）、初回手術時年齢中央値は43歳（21～78歳）。術前組織診は37例（79%）に行われ、14例（30%）が葉状腫瘍の診断であった。術式は線維性被膜ないしはごく薄くマージンをつけた腫瘍摘出術が42例（89%）で、断端陽性は2例であった。また、1cm以上のマージンをつけた腫瘍摘出術が3例（6%）、乳房全切除術が2例（4%）であった。組織学的には良性40例（85%）、境界悪性5例（11%）、悪性2例（4%）。腫瘍径は中央値3.6cm（1.5～12cm）。局所再発をきたしたのは6例で、うち2例が断端陽性例、2例が境界悪性例、2例が初回手術時多発例であった。また、局所再発までの期間中央値は16ヶ月（5～46ヶ月）であった。2回以上局所再発を繰り返したのは6例中3例で、2回目以降初発時と異なる区域に再発をきたし、うち2例では最終的に悪性の診断であった。
【考察】増大傾向がある線維腺腫もしくは良性葉状腫瘍であれば、初回手術ではマージンをつけずに腫瘍摘出術を行い、少なくとも2年間は3～6ヶ月ごとの定期経過観察を行うことが望ましい。広めのマージンをつけた手術は再発をきたした場合に考慮すればよいと考えられた。今後多施設での治療成績を検討し、本邦で臨床試験を行い、葉状腫瘍の適切な治療方法の標準化が必要である。

P-12-114

温存乳房内再発に対する2ndセンチネルリンパ節生検

Repeat sentinel node biopsy in patients with locally recurrent breast cancer

[1]高崎総合医療センター　乳腺内分泌外科、[2]東邦病院、[3]高井クリニック
高他　大輔[1]、荻野　美里[1]、小田原宏樹[2]、高井　良樹[3]、鯉淵　幸生[1]

<目的>乳房温存術後の乳房内再発（ITBR）症例に対する所属リンパ節に対する治療、特にセンチネルリンパ節生検（SLNB）の有用性に関しては十分に確立されていない。今回、当院で行ったITBR症例における2ndSLNBの有用性について後方視的に調査し検討した。<対象と方法> 2015 年 1 月から2019 年 11 月までにITBRにして行った7例の2ndSLNB施行症例を対象とした。初回術式は全例，乳房温存術+SLNBであった．原発巣は3例が浸潤性乳管癌，1例が粘液癌，2例がDCIS，1例がLCISであった．断端陽性が2例，浸潤癌4例中2例は術後の全身治療が十分に施行できていなかった．術後照射は5例に施行し，2例は非照射であった（1例は治療拒否，1例は対側乳癌が進行癌のため省略）．2例は同時両側乳癌であり，対側乳房に対しては2例ともに乳房切除術，腋窩郭清を施行されている．再発時の術式は6例に乳房切除，1例に乳頭乳輪温存乳房全切除術を行った。センチネルリンパ節（SLN）の同定法は RI（フチン酸テクネシウム）と色素（インジゴカルミン）による併用法で投与部位 は乳輪への皮内投与で行った。<結果>再発時 SLN は6例で同定可能であった。同定率はRIで6例（86%），色素法で4例（57%）であった。SLNの同定部位は同側腋窩が5例（71%）、同側肋間が1例（14%）であった。SLNに転移を認めた症例が1例で,腋窩郭清を行ったが非SLN には転移を認めなかった。1例を除き第2癌に準じたAdjuvantを施行している．19.0か月 の平均追跡期間中再手術後の領域リンパ節転移は認めていない。<まとめ>IBTRに対する2ndSLN 同定率は86% であった。初回手術の影響により腋窩以外にもSLNが存在することは度々報告されており，RIによるマッピングが有用である。SLN への転移陽性例も存在するため温存術後の SLNB は局所制御も含めた治療的意義があると思われる．またIBTR症例は初回術後の放射線や全身治療が不十分な症例が多く，再手術後の追加治療については十分に検討する必要がある．

P-12-115

温存乳房内再発症例における腋窩マネジメント

Axillary management in cases of ipsilateral breast tumor recurrence

慶應義塾大学　医学部　一般・消化器外科
関　　朋子

温存乳房内再発(IBTR)症例における腋窩マネジメントについて、当院における2nd SLNBの施行成績とともに検討する。2013年から2019年8月の間でIBTRと診断した乳癌患者は64例でありそのうち、2nd SLNB施行症例は28例（43.8%）であった。SLNBはRI法および色素法の併用法を基本とし、RI法にてhot nodeの確認困難な症例については蛍光法も追加してtriple tracerでの同定を行った。SLNが同定可能であった症例は全28例のうち19例（67.9%）であり、それぞれの過去の腋窩操作別における同定率はSLNBのみ施行症例は20例中16例（80.0%）、ALND施行後の症例は5例中1例（20.0%）、腋窩操作なしの症例では3例中2例（66.7%）であった。RI法および色素法の併用にて同定可能な症例は13例であり、追加して蛍光法を使用し同定に至った症例は6例であった。SLNBを施行した28例のうち転移を認めた症例は3例（10.7%）のみであった。SLNBを施行症例では観察期間中に転移再発をきたした症例は認めなかった。IBTR症例のうち臨床的にリンパ節転移ありと判断しAxを施行した症例は8例（12.4%）であり、そのうちの4例で遠隔転移を認め3例が癌死した。IBTRに対し局所切除のみ行った症例は28例（43.8%）であり、3例がのちに遠隔転移再発を認めたものの癌死は認めなかった。腋窩操作既治療例における2nd SLNBの有用性についてはいまだ不明であり、実際に初回SLNBに比べ同定率は明らかに低い。しかし2nd SLNBを施行することで不要な腋窩操作を回避できる症例は確実にあり、とくに同定にはtriple tracerが有用である可能性が示唆された。

P-12-116

90歳以上の乳癌症例の治療について

Treatment of breast cancer patients in nonagenarians

[1]山形市立病院　済生館　外科、[2]山形市立病院　済生館　病理科
長谷川繁生[1]、二瓶　義博[1]、大竹　浩也[2]

(はじめに)乳癌症例は、若年者から高齢者まで、様々な年齢に認められるが、特に90歳以上の超高齢者の症例に対する詳細な報告及びガイドライン上の治療方針は、不明瞭である。(目的) 我々の施設で経験した90歳以上の症例について、retrospectiveに確認して、90歳以上の患者の治療方針を検討する事を目的とした。(対象) 2008年1月から2020年1月迄の12年間に当科で経験した乳癌症例は27例であった。90歳から102歳が初診時の年齢であり平均は、93.5歳であった。これらの症例の中で手術を選択した症例は、13例(48.2%)、内分泌療法を選択した症例が13例であった（48.2%）残りの1例は、subtypeがtriple negative type（以下、TN）であり、ご本人とご家族の希望で、治療をしない方針で対応した。乳癌症例全例にcore needle biopsyによる組織学的な診断を得ている。その上で、手術的治療か内分泌的治療かをご本人並びにご家族の意向も聞いて決めて対応している。(成績) 全症例のsubtypeは、Luminal A（以下、L A）13例(48.2%) Luminal B（以下、L B）7例(25.9%)、Her2 4例(14.8%)、TN 3例(11.1%)であった。手術症例は13例で L A 2例、L B5例、Her2 4例であり、TN2例であった。手術療法のホルモン陽性率は、7例であり、53.8%であった。内分泌療法のL Aが11例であり、L Bが2例であり、Her2の症例は無く、内分泌療法の症例は、100%ホルモン感受性を見る症例であった。手術療法は、根治手術（標準手術）を3例に施行したが、縮小手術を8例に施行、腫瘍だけを摘出する等の姑息手術を2例に認めた。根治手術を施行した3例は生存しているが、姑息手術及び縮小手術を選択した症例は、全例死亡している。内分泌療法については、タモキシフェン単独の症例が8例（61.5%）、タモキシフェンからアロマターゼ阻害剤（以下、AI）に変更した症例が2例（15.4%）、AI単独が3例（23.1%）であった。昨年迄の生存確認が6例、死亡確認が3例であり、不明が4例であった。中には、AI剤の処方が6年目になる症例も認められた。(結語) 90歳以上の乳癌の症例については、術前合併症、患者さんのADLや希望等様々な要因がある中で、根治手術が出来る様な症例に対しては、根治手術を行う事が重要であり、内分泌療法が適応な症例に関しては、内分泌療法を用いて治療継続する事も一つの方法だと思われた。

P-12-117

乳房切除後漿液腫発生因子の検討

Analysis in occurrence of seroma after total mastectomy

国立病院機構長崎医療センター　外科
山之内孝彰、前田　茂人

【緒言】乳癌手術後の漿液腫は、疼痛等の症状、頻回の外来受診、感染、QOL低下や術後療法開始遅延を来しうる。乳房切除（Bt）後の漿液腫発生因子および予防法の検討を行った。【対象と方法】2018年1月から2019年11月に乳癌手術施行238例中、片側乳癌でBtおよびセンチネルリンパ節生検（SN）、または腋窩リンパ節郭清（Ax）施行110例を対象。Axは超音波凝固切開装置を使用。全例前胸部皮下に閉鎖式持続吸引ドレーン留置、Ax例では腋窩にもドレーン留置、抜去は前日排液<50mLで行った。漿液腫は退院後に穿刺排液を要する漿液貯留と定義。【結果】全て女性。年齢中央値（範囲）62.5（36-84歳）。SN 70、Ax 40例。AxはSNに比較し総ドレーン排液多量（229, 88 mL, p<0.01）、留置期間長期（4, 3日, p<0.01）。漿液腫は33名（30.0 %）、穿刺回数1（1-4）、3例で切開排液を要し、3例はSSIを来した。漿液腫有無と、年齢、Ax施行、腫瘍径、手術時間、出血量に関連は認めず。漿液腫発生例では非発生例に比較し、BMI高値（23.1, 21.9, p=0.02）、総ドレーン排液多量（187, 95 mL, p=0.03）、ドレーン留置期間長期（4, 3日, p<0.01）。術前化学療法7例全てで漿液腫を発症（p<0.01）。ドレーン抜去前日の排液量は漿液腫発生例で多い傾向（37, 32 mL, p=0.053）。Receiver Operating Characteristic（ROC）解析での、漿液腫発生予測の、抜去前日ドレーン排液量カットオフ値は36 mL（AUC; 0.634、感度0.72、特異度0.63）。【結語】ドレーン抜去時期の検討により漿液腫発生頻度を低下できる可能性がある。

P-12-118

Strut Adjusted Volume Implant（SAVI）を用いた乳房温存療法

Breast conserving therapy with Strut Adjusted Volume Implant(SAVI)

[1]昭和大学　乳腺外科、[2]昭和大学　放射線治療科
桑山　隆志[1]、中村　清吾[1]、阿多亜里沙[1]、橋本梨佳子[1]、垂野　香苗[1]、
増田　紘子[1]、殿内　祐美[1]、小松　奈々[1]、池田　紫[1]、明石　定子[1]、
加藤　正子[2]、伊藤　芳紀[2]

加速部分照射（APBI）を用いた乳房温存療法は、従来の体外からの全乳房照射を用いた乳房温存療法と比較して治療期間の短縮と照射範囲の縮小による合併症の低下が期待される治療である。最近APBIは従来の治療と比較して長期的な治療成績もほぼ同等と報告されている。当院では2014年2月よりStrut Adjusted Volume Implant（SAVI）を用いたAPBIを行っており、その成績につき報告する。
【対象】画像上切除範囲が3cm 以下、臨床的にリンパ節転移がない症例を治療対象とした。
【方法】通常の乳房部分切除術およびセンチネルリンパ節生検を施行し、センチネルリンパ節生検は術中迅速診断にて転移陰性を確認した。術中挿入法では切除部にバルーンカテーテルを挿入し、術後4日目に病理にて断端陰性を確認し、術後5日目にSAVIカテーテルに入れ替え、翌週に1日2回5日間で34Gyの照射を行いカテーテル抜去、17日間の入院で治療を完結している。術後挿入法では約2週間後に切除断端が陰性であることを確認したのちPrepカテーテルにて切除・乳腺縫合部の背側を拡張、SAVIカテーテルを挿入し同様の放射線治療を行った。
【結果】症例は68例、術中挿入法が65例、術後挿入法が3例であった。平均年齢57.5歳（39-85歳）、閉経前27例閉経後41例であった。観察期間は中央値で1054日（43-2143日）。腫瘍径は平均12mm（5-28mm）であり、病理学的には非浸潤性乳管癌8例、浸潤性乳管癌54例、粘液癌2例、浸潤性小葉癌4例であった。サブタイプ別ではLuminalAが51例、LuminalBが7例、Triple Negativeが1例、HER2が1例であった。術後病理にてリンパ節転移を2例に認めた。リンパ節転移を認めた症例に関しては追加切除は行っておらず、化学療法を施行した。術後検体の断端陽性のため治療不可能であったものは2例であった。術中挿入法の3例にアプリケーター挿入後の創感染を認め、治療が不可能であった。現在まで局所再発は認めていない。1例にのみ骨転移・多発リンパ節転移を認めている。整容性に関してはExcellentが20例（29.4%）、Goodが39例（57.4%）、Fairが2例（2.9%）であった。
【結語】SAVIを用いたAPBIによる乳房温存療法はこれまでのAPBIを用いた治療の報告と治療成績は同様である。また整容性も高く、全乳房照射を用いた治療と比較しても合併症も少ない治療であると考えられる。

P-12-119

演題取り下げ

P-12-120

当院における腋窩郭清を伴う乳癌手術に対する超音波凝固切開装置の使用経験

Our experience of ultrasonic coagulation device for breast cancer surgery with axillary dissection

飯田市立病院　乳腺内分泌外科
清水　忠史、網谷　正統、新宮　聖士

【緒言】乳癌手術において腋窩郭清は臨床的リンパ節転移陽性例等に対して局所制御目的に施行されるが，出血やseroma等の合併症を最小限に留めることが重要である．2018年から診療報酬が改定され，一定条件下の腋窩郭清を伴う手術であれば超音波凝固切開装置等を保険算定下に使用できるようになり，乳癌手術でも超音波凝固切開装置等を使用できる機会が増加した．今回当院でこれまでに行った超音波切開装置等を使用した乳癌手術の特徴について後方視的に解析した．

【対象・方法】2018年4月～ 2019年12月に当院で行った片側乳癌の腋窩郭清を伴う初回手術31例を検討した．bipolar vessel sealing systemを含む超音波凝固装置等を使用した11例（以下超音波群）とバイポーラシザーズを使用した20例（以下従来群）に分類し，手術時年齢，手術時間，術中出血量，ドレーン排液量，ドレーン留置期間，入院期間，合併症の頻度を比較検討した．

【結果】超音波群は乳房部分切除+腋窩郭清術が9例，乳房全摘+腋窩郭清術（大胸筋合併切除を含む）が2例であった．従来群は乳房部分切除+腋窩郭清術が1例，乳房全摘+腋窩郭清術が19例であった．手術時年齢：超音波群54.9±8.4歳，従来群58.4±14.2歳（p=0.591），手術時間：超音波群163.8±32.0分，従来群187.3±35.2分（p=0.0769）．術中出血量:超音波群57.9±39.4ml，従来群153.7±95.8ml（p=0.0015）．ドレーン排液量:超音波群425.5±222.6ml，従来群685.7±448.7ml（p=0.104）．ドレーン留置期間：超音波群6.5±2.0日，従来群8.0±2.9日（p=0.261）．入院期間：超音波群11.1±2.8日，従来群11.6±3.1日（p=0.755）．超音波群では術後seromaを2例，術後出血を1例，皮弁壊死を1例認めた．患側上肢浮腫は認めなかった．従来群では術後seromaを8例，術後出血を3例，皮弁壊死を4例，患側上肢浮腫を1例認めた．合併症について有意差は認めなかった．
【考察】乳癌手術における超音波凝固装置等を使用した症例では，術中出血量は有意に少なく，また手術時間の短縮傾向もあり，手術侵襲の軽減効果は期待できそうである．他の検討では超音波凝固装置等を使用することでドレーン排液量の減少，さらに留置期間や入院期間の短縮が期待できるという報告もあり，今後さらに使用経験を増やし検討を重ねていきたい．

P-12-121

乳癌術後の経過観察中に肺結節を認め，外科的介入を行った症例の検討

The role of surgery in the management of pulmonary nodules in patients with breast cancer

日立製作所　日立総合病院　乳腺甲状腺外科
周山　理紗、伊藤　吾子、若木暢々子、三島　英行、八代　　享

【背景と目的】
乳癌術後の経過観察中に肺結節を認めることは稀ではない。肺転移であれば治療の基本は薬物療法だが，①乳癌肺転移か原発性肺癌かの鑑別に迷う結節の場合，②乳癌肺転移が疑われるが孤立性の場合に診断と治療を兼ねた肺切除を行うことがある。肺結節に対して外科的介入することの有用性を検討した。
【対象と方法】
手術可能病期の乳癌手術歴があり，その経過観察中の2001年2月～ 2019年7月に肺結節を認めた73例を対象とした。肺以外の臓器に明らかな転移巣を認めた症例，情報量不十分な症例は除外した。全症例を乳癌肺転移（手術施行群），乳癌肺転移（手術非施行群），原発性肺癌症例に分類し，臨床病理学的所見，治療，予後についてretrospectiveに検討した。
【結果】
73例中，乳癌肺転移と診断したのは48例（65.8%）。手術施行群（1群）:n=11（22.9%），手術非施行群（2群）:n=37（77.1%）。初回手術-再発までの中央値は1群:40 ヶ月（13-132），2群:35 ヶ月（7-286）。再発時年齢中央値は1群:64歳（52-74），2群:59歳（39-83）。両群間において，原発乳癌のサブタイプや病期に有意差は認めなかった。1群において切除した結節は1-2個であり，いずれも完全切除された。2群においての肺切除未施行の理由には両側多発肺結節，併存疾患，患者希望，PS不良などが挙げられた。再発時からの観察期間中央値は1群:63 ヶ月（8-142），2群:64 ヶ月（5-204）。乳癌死は，1群:4例（36.4%），2群:18例（48.6%）。OS（5年）は1群:87.5%，2群:67.8%であり，乳癌特異的生存率（5年）は1群:87.5%，2群:70%であった。治療介入後，10年以上の生存は1群:3例（中央値139 ヶ月），2群:6例（中央値152 ヶ月）存在し，特に1群の3例は以降新出病変なく生存中である。また，肺結節の外科的介入を行った36症例中，25例（69.4%）が原発性肺癌と診断された。1例を除く24例（96%）が無再発生存中である。
【結論】
切除症例の半数以上は初期の原発性肺癌であることや，完全切除が可能な結節の場合は長期生存が見込める可能性のあることから，肺結節の鑑別に迷う場合や孤立性肺結節の場合は，積極的な外科的切除を考慮してよいと考える。

P-12-122

当院におけるNAC後術式の検討

Surgery for breast cancer patients after preoperative chemotherapy (NAC) in our hospital

[1]静岡県立　静岡がんセンター　乳腺外科、
[2]静岡県立　静岡がんセンター　乳腺画像診断科、
[3]静岡県立　静岡がんセンター　女性内科、
[4]静岡県立　静岡がんセンター　病理診断科
土屋　和代[1]、林　　友美[1]、菊谷真理子[1]、田所由紀子[1]、
原田レオポルド大世[2]、中島　一彰[2]、植松　孝悦[2]、中本　翔吾[3]、
渡邉純一郎[3]、杉野　　隆[4]、西村誠一郎[1]、高橋かおる[1]

【目的】当院NAC後術式を検討する。
【対象】2012年～ 14年に当院でNAC後手術を実施した160例（原発性乳癌手術は1031例）のうち、Stage IV、同時性あるいは異時性両側乳癌、潜在性乳癌、5年未満の重複癌、予後追跡不能例を除外し、NACレジメンでFEC（EC）+DTXを行った109例を抽出した。HER2陽性例にはTrastuzumabを併用した。
【方法】後方視的に解析。統計解析はPrism 8を用いFisher’s exact 検定を行った。画像評価はUSとMRIにて施行。病理学的評価pCRはin situ 病変の遺残有無問わず、リンパ節は評価せず。切除断端陽性判定は5mm以内の遺残とした。全生存率（OS）は、Kaplan-Meier法で算出、Log-rank検定にて$p<0.05$を有意差ありと判定した。
【結果】平均観察期間は5年8 ヶ月。平均年齢52.5±10.7歳。
Bp症例の治療前平均腫瘍径3cm未満:3cm 以上=17:12、Bt症例は42:38で腫瘍径は術式選択に有意に影響していた（P=0.03）。
治療前Subtype分類は、Bp例:Bt例で（以下同様に記載）LumA;0:2（1.8 %）、LumB;10:45（50.5%）、Lum-HER2;4:5（8.3%）、HER2;5:15（18.3%）、TN;10:13（21.1%）でありTN症例において術式選択に有意差を認めた（P=0.03）。cCRは16例に認められ、7例にBp、9例にBtが施行されていた（P=NS）。pCRは23例に認め、6例にBp、17例にBtが施行されていた。切除断端陽性はBtで1例（1.25 %）、Bpで8例（27.6%）（P<0.0001），断端露出は0例であった。
再発は、Bp例に肝門部リンパ節再発が1例に認められ、死亡は同例のみであった。温存乳房内再発（IBTR）は0例であった。Bt例の再発は16例で、初再発部位は脳:骨:肝:肺:縦隔LN:腋窩LNがそれぞれ2:3:4:4:2:2であった。原病死は9例であった。Bp例とBt例においてOSに有意差は認められなかった。
【結語】NAC後Bp例では断端陽性率が高率であったがIBTR症例はなく、良好な治療経過と思われた。

P-12-123

当科におけるセンチネルリンパ節転移陽性例の検討

Clinicopathological Study of Sentinel Lymph Node Metastasis Cases

[1]松阪中央総合病院　外科、[2]松阪中央総合病院　臨床病理科
岩田　　真[1]、田端　正己[1]、中邑信一朗[1]、中村　俊太[1]、瀬木　祐樹[1]、
藤村　　侑[1]、出﨑　良輔[1]、小林　基之[1]、三田　孝行[1]、石原　明徳[2]、
杉本　寛子[2]

【はじめに】センチネルリンパ節転移陽性であっても一定の条件を満たせば腋窩節郭省略が可能と報告されているが、当科では郭清省略には至っていない。郭清省略の可能性について、センチネルリンパ節転移陽性症例を臨床病理学的に検討した。
【対象】2010年1月から2019年12月までの10年間に当院でセンチネルリンパ節生検を施行し、転移陽性であった症例を対象に臨床病理学的に検討した。センチネルリンパ節の同定はRI法のみまたはRI法+ICG蛍光法で行った。【結果】センチネルリンパ節生検を施行した症例は464例で、転移陽性例は65例（14.0%）であった。年齢は36-85歳、平均60.4歳であった。乳房の術式は乳房切除46例、温存手術19例であった。摘出リンパ節の個数は1-8個、平均2.5個摘出されていた。術中迅速で転移陽性と診断された症例は54例（83%）で、術後永久標本で陽性と診断された症例が11例（17%）であった。術中転移陽性と診断された54例は全例腋窩郭清が施行されていた。転移リンパ節個数は、郭清リンパ節に転移を認めずセンチネルリンパ節転移1個のみが26例、2個のみが5例と、31例57.4%がセンチネルリンパ節転移のみであった。センチネル+腋窩リンパ節転移3個の症例は17例で、転移3個以下の症例は48例88.9%であり、4個以上の転移を認めた症例は6例のみであった。一方術後永久標本で転移陽性と診断された11例では、9例が微小転移であり、センチネル8個を摘出した1例を含めた10例は追加郭清を行わず、小葉癌と診断された1例にのみ追加郭清を行い、6個の転移を認めた。サブタイプではLuminal A,Bが46例と多く、HER2 15例、TNは4例であった。術後補助療法は治療中も含め63例に施行され、化学療法が48例、ホルモン療法のみは15例で、HER2陽性15例は化学療法に抗HER2薬が投与されていた。放射線治療は温存手術15例に残存乳房照射され、転移4個以上の6例と3個以下の2例の8例に胸壁・鎖骨上への照射がされていた。予後は4例に転移再発を認め、肝転移2例、骨転移1例、肺転移1例で現在治療を継続しているが、腋窩リンパ節再発例は認めなかった。【まとめ】当科のセンチネルリンパ節転移陽性例の治療成績は良好であった。センチネルリンパ節転移が陽性であっても、腋窩リンパ節転移が3個以下の症例が89%であることから、腋窩郭清省略を考慮していくことが可能と考えられた。

P-12-124

臨床病期T3/4N0乳癌に対するセンチネルリンパ節生検の治療成績に関する検討

Treatment outcome of the sentinel lymph node biopsy for clinical T3/4N0 breast cancer

[1]大阪国際がんセンター　乳腺・内分泌外科、
[2]大阪国際がんセンター　腫瘍内科
得居　　龍[1]、橘高　信義[1]、波多野高明[1]、前川まりこ[1]、日馬　弘貴[1]、
松井　早紀[1]、中山　貴寛[1]、玉木　康博[1]、西尾美奈子[2]、藤澤　文絵[2]

【背景】現在、臨床的にcT1/2N0の浸潤性乳癌に関してはセンチネルリンパ節生検（sentinel lymph node biopsy:SNB）が標準的に行われており、転移陰性ならば腋窩郭清は省略される。一方、局所進行乳癌cT3/4に関しては、米国臨床腫瘍学会（American Society of Clinical Oncology:ASCO）のガイドラインでもSNBの適応外とされており、稀に患者希望等の理由でSNBを行うケースを除いては、実際にSNBを施行される症例は少なく、その治療成績に関する報告も乏しい。
【目的】cT3/4N0乳癌に対しSNBを施行した症例の治療成績（局所領域再発率および遠隔再発率）に関して検証すること
【対象および方法】当院において2009年6月から2017年12月までにcT3/4N0乳癌に対してSNBを施行した症例を対象とした。診療記録から再発情報等を抽出し、局所領域再発率および遠隔再発率を後方視的に評価した。
【結果】対象症例は28例（T3:15例、T4:13例）であった。年齢中央値は53歳。組織型は浸潤性乳管癌:17例、浸潤性小葉癌:5例、その他:6例。ER陽性:24例、HER2陽性:3例、Triple Negative:1例。術前薬物療法は14例（化学療法:9例、ホルモン療法:5例）に施行されていた。腋窩手術に関しては、SNBのみが17例、センチネルリンパ節転移陽性等により腋窩郭清へ移行したものが11例。病理学的リンパ節転移はpN0:18例、pN1:6例、pN2:3例、pN3:1例。術後薬物療法は26例に行われた。観察期間中央値3.8年において、再発は5例（18%）に認め、局所領域再発:2例（7%）、遠隔再発:3例（11%）であった。SNB症例に限ると、局所領域再発（同側乳房内再発）:1例（6%）、遠隔再発（肺転移）:1例（6%）であり、局所領域のリンパ節再発は認めなかった。また、術後5年における無局所領域再発生存率は92.3±7.4%、無遠隔再発生存率は83.7±8.7 %であった。
【結語】今回ごく少数例の検討ではあるが、cT3/4N0局所進行乳癌に対するSNBの治療成績は比較的良好であることが示唆された。患者側からより低侵襲の治療を希望された場合にはSNBも選択肢として検討してもよいものと思われる。

P-12-125

術前化学療法後のN3乳癌に対する至適リンパ節郭清範囲

Optimal lymph node dissection for N3 breast cancer after preoperative chemotherapy

[1]国立がん研究センター　東病院　乳腺外科、
[2]東京大学 メディカル情報生命専攻　情報生命科学講座　生命システム観測分野、
[3]おおたかの森病院 外科、[4]新東京病院　乳腺外科、
[5]埼玉医科大学　医学部　国際医療センター　乳腺腫瘍科
大西　達也[1]、横江　隆道[1]、岩谷　胤生[1]、永澤　慧[1,2]、菊池　順子[1,3]、山内稚佐子[1,4]、北條　隆[1,5]

【背景】局所進行乳癌に対する治療戦略としては集学的治療が推奨され、通常術前化学療法後が施行される。腋窩リンパ節転移を認める症例に対しては、化学療法前のリンパ節転移状況に応じてLevel IIまでの腋窩リンパ節郭清が必要とされているが、内胸リンパ節や鎖骨上下のリンパ節に転移を認めるN3乳癌に対する郭清範囲については、一定のコンセンサスはない。
【目的】術前化学療法が施行されたN3乳癌の至適リンパ節郭清範囲について検討する。
【方法】2009年4月から2017年11月までに自施設にて術前化学療法後に手術が行われたN3乳癌86例に対する局所療法とその後の経過について後方視的に検討した。
【結果】治療前超音波検査にて鎖骨下リンパ節（level III）、鎖骨上リンパ節、内胸リンパ節に転移を認めたのはそれぞれ、33例、51例、4例であった。組織型の内訳は浸潤性乳管癌84例、浸潤性小葉癌2例であり、免疫染色にもとづいたサブタイプ分類はER陽性HER2陰性36例、ER陽性HER2陽性10例、ER陰性HER2陽性17例、ER陰性HER2陰性23例あった。それぞれサブタイプに応じた術前化学療法が施行され、奏効率は70.9%（ER陽性HER2陰性:69.4%、ER陽性HER2陽性:70.0%、ER陰性HER2陽性:82.4%、ER陰性HER2陰性:65.2%）であった。81例に根治的切除が行われ、腋窩の術式は化学療法後の転移状況をもとに郭清された（Level I:3例、Level II:69例、Level III:9例）。化学療法前の転移性リンパ節が郭清範囲に含まれていた症例は4例（4.9%）のみであった。術後はサブタイプに応じた全身療法のほか、早期再発や患者拒否などの理由を除いた72例に胸壁照射が行われた。無再発生存期間の中央値は1784日であった。再発を認めた45例（55.6%）のうち領域リンパ節再発は5（6.2%）例であり、うち3例は遠隔転移を伴っていた。化学療法前の転移性リンパ節が郭清範囲に含まれていた4例においては、領域リンパ節再発を認めなかったものの全例において遠隔再発を認めた。
【考察】N3乳癌の予後に影響を与える因子としては、手術のほか薬物療法を中心とした集学的治療の治療効果が考えられる。今回の検討では、化学療法後のリンパ節転移状況に応じた腋窩リンパ節郭清が行われていたが、領域リンパ節再発率は6.2%であり、予後全体に与える影響は少なかった。さらなる検討が必要ではあるものの、N3乳癌に対する郭清範囲として、化学療法後のリンパ節転移状況に応じた郭清の妥当性が示唆された。

P-12-126

高齢者乳癌に対するセンチネルリンパ節生検省略の治療成績

Omission of sentinel lymph node biopsy for elderly breast cancers

[1]近畿大学　医学部　附属病院　乳腺内分泌外科、
[2]近畿大学　医学部　附属病院　腫瘍内科
眞鍋　弘暢[1]、久保田倫代[1]、田中裕美子[1]、新崎　亘[1]、橋本　幸彦[1]、濵田　未佳[1]、平井　昭彦[1]、乾　浩己[1]、北條　敏也[1]、大和　宗久[1]、岩朝　勤[2]、菰池　佳史[1]

【背景】高齢者に対するセンチネルリンパ節生検の意義は議論の対象となっている。【目的】70歳以上、術前診断で明らかなリンパ節転移を認めない乳癌症例に対してセンチネルリンパ節生検を省略した場合の長期治療成績を明らかにする。【対象と方法】2006年6月から2012年12月までの間に当科にて手術を行った、70歳以上、T0-2N0M0乳癌でセンチネルリンパ節生検を省略した62症例（うち3例は同時両側乳癌、1例は異時両側乳癌）を対象とした。術前のリンパ節転移の診断は、触診・超音波検査、造影CT検査にて行った。対象症例の生存率、腋窩再発率、乳房内再発率をKaplan-Meier法にて求めた。【結果】62症例の平均年齢は77.4歳、Tis 14例、T1 35例、T2 9例、不明 4例、ER陽性45例、HER2陽性7例であった。術式は乳房切除術 15例、乳房温存術 45例、温存術例中 12例に術後照射が行われたが腋窩への照射は行っていない。また乳房切除後の胸壁照射も行われていない。術後ホルモン療法はER陽性乳癌中 25例に施行された。化学療法は対象症例には行われなかった。観察中央値73か月で局所再発は2例、腋窩リンパ節再発は1例、遠隔再発は4例、死亡は7例、乳癌死亡は2例に認めた。7年腋窩無再発生存率は98%と良好であり、7年遠隔無再発生存率、乳癌特異的生存率、全生存率はそれぞれ93.9%、95.7%、84.6%であった。【結論】70歳以上の高齢者においては、センチネルリンパ節生検を省略しても腋窩再発は非常に低率であり、遠隔無再発生存率や乳癌特異的生存率も非常に良好であった。高齢者に対しては、術前に明らかなリンパ節転移を示さない場合はセンチネルリンパ節生検を省略することが可能と考えられた。さらに多数症例を集積して解析することが望まれる。

P-12-127

浸潤性乳がんに対するセンチネルリンパ節生検の予後

Clinical results of sentinel lymph node biopsy for invasive breast cancer

福岡大学　医学部　呼吸器乳腺内分泌小児外科
吉永　康照、小野　周子、野原　有起、位藤　俊一、山下　眞一、岩﨑　昭憲

【背景】早期乳癌に対するセンチネルリンパ節（SLN）生検は標準的治療として行われ、転移個数2個までなら一定の条件下で追加郭清省略の選択肢もガイドラインに提示されている。一方1個のSLN転移と診断され追加郭清しても、追加郭清リンパ節に転移を認めないことも多い。今回当施設でのSLN生検転移個数による予後について検討した。
【対象と方法】2010年6月から2019年10月までに原発性乳癌でSLN生検を行い、SLNを同定できた浸潤癌429例を対象とした。術前治療、同時性両側例は除外した。平均年齢60.5歳、平均腫瘍サイズ1.8cm。乳房部分切除/全切除は156/273例、浸潤性乳管癌/浸潤性小葉癌/特殊型は355/22/52例、サブタイプLA/LB/LH/H2/TNは、258/91/19/29/32例。平均SLN個数は2.6個、転移が81例（18.9%）で非SLN転移を32例に認めた。
術後観察期間中央値は36.3月。生存率はKaplan-Meier法で、有意差はログランク検定とCox比例ハザード法によりP<0.05を有意とした。
【結果】SLN転移個数では1個が50例で2個以上が31例であった。1個転移症例のうち4例は郭清省略され、36例はSLN転移のみであった。SLN個数別では1/2/3 ～のうち非SLN転移割合は45.5/33.3/11.1%、3個以上の摘出で有意に少なかった。再発を17例に認め、SLN転移個数別0/1/2 ～では、各々10/5/2例であった。郭清省略の4例に再発はなかった。SLN転移個数別の5年無再発生存率（RFS）は各々、95.4/85.8/91.8%で0/1群間に有意差を認めた。Cox比例ハザード法ではRFSについてSLN転移個数に差はなく、TNタイプがLAやTNに対して有意に不良であった。
【結語】SNL転移陽性例では転移1個で見つかる症例が多く、SLN3個以上で非SLN転移は少なくなる。TNタイプが有意に予後不良であった。

P-12-128

術前診断が非浸潤性乳管癌で乳房切除術を行う患者に対し、センチネルリンパ節生検は省略可能か

Can sentinel lymph node biopsy be omitted for patients undergoing mastectomy for DCIS ?

[1]昭和大学　医学部　外科学講座　乳腺外科学部門、
[2]昭和大学　医学部　臨床病理診断学講座
吉沢あゆは[1]、垂野　香苗[1]、鶴我　朝子[1]、津久井理加[1]、永田　彩[1]、小松　奈々[1]、松柳　美咲[1]、酒井　春奈[1]、松永　有紀[1]、殿内　祐美[1]、阿多亜里沙[1]、中山紗由香[1]、金田　陽子[1]、橋本梨佳子[1]、井手　佳美[1]、増田　紘子[1]、桑山　隆志[1]、三浦　咲子[2]、明石　定子[1]、中村　清吾[1]

【背景】非浸潤性乳管癌（以下DCIS）は原則としてリンパ節転移を生じないが、術前に施行した針生検（CNB）・吸引式乳房組織生検（VAB）の結果がDCISであっても、8~38%は最終病理診断で浸潤癌にアップステージされるとされている。そのため浸潤癌の可能性が低いと思われる、画像上狭い範囲に限局したDCISで乳房温存手術を施行する場合のみ、二期的センチネルリンパ節生検（以下SNB）が可能であることから、乳癌診療ガイドライン2018年度版BQ7にて、SNBは不要であるとされている。一方SNBでも上肢リンパ浮腫の発症例が散見され、使用した色素に対してのアレルギー反応が問題になることがある。今回既存のエビデンスではSNBの省略が難しいとされる乳房切除術（以下Bt）の症例でも、SNBが省略可能か検討する。
【方法】当院で2017年1月から2019年9月にて、生検でDCISと診断された症例が267例、そのうちBt+SNBが施行された患者が158例存在した。この158例でSLN陽性率、浸潤癌へのアップステージ率、及び前2者と関連する臨床病理学的因子を後方視的に検討した。
【結果】158例の年齢中央値は49（45-59）歳であった。センチネルリンパ節（以下SLN）にマクロ転移が3例（1.9%）、微小転移が2例（1.3%）に認められた。また最終病理診断で浸潤癌へアップステージされた症例が51例（32%）であった。SLNにマクロ転移が認められた3例は、最終診断で浸潤癌へアップステージされた症例が2例、DCISが1例であった。またSLNにマクロ転移を認めた3例は全例腋窩リンパ節郭清が追加され、その内1例が非SLNにも転移を認めた。マクロ転移を認めた3例とその他の症例で明らかな臨床病理学的特徴に関して差を認める項目は認めないが、3例中2例が複数の浸潤巣を認めていた。次に浸潤癌へアップステージした51例について検討した。アップステージした群とDCIS群で臨床病理学的特徴を検討したところ、アップステージした群で核グレード2ないし3が有意に多い（アップステージ群 43%, DCIS群 24%, p=0.02）が、その他の臨床病理学的特徴や生検方法（CNB/VAB）では有意な差を認めなかった。
【結論】術前診断DCISでBt+SNBを施行した症例のうちアップステージ率は32%であったが、SLNのマクロ転移率は1.9%に留まり、非SLNにも転移がある確率は0.6%に留まった。アップステージの有無に関わらず術前診断がDCISであれば、SNBを省略できる可能性はあるが、SNBを省略できる群を今後特定する必要があると考える。

P-12-129

乳がん患者の手術前におけるQOL（FACT-B）の関連因子
Factors related to quality of life (FACT-B) before surgery in breast cancer patients

[1]東北大学　大学院　医学系研究科　がん看護学分野、
[2]東北大学　大学院　医学系研究科　乳腺・内分泌外科学分野
佐藤冨美子[1]、石田　孝宣[2]

【目的】乳がん患者の手術前におけるQuality of Life（OOL）の関連要因を明らかにする。
【方法】がん診療連携拠点病院乳腺外科病棟に初発乳がんの手術目的で2019年2月～ 2019年12月に入院し、研究参加の同意を得た140名を対象にFACT-B（Functional Assessment of Cancer Therapy-Breast)を用いた自記式質問紙調査を行った。FACT-Bは身体面7項目、社会/家族面7項目、心理面6項目、機能面7項目、乳癌特異面10項目の5下位尺度、FACT-B 37項目合計得点で示し、得点が高いほどQOLが高いことを示す。分析は年代（<50・50-59・60歳以上)、婚姻状態（未婚・既婚・離別または死別)、就労状況、診断時離職の有無、手術（乳房温存術・乳房切除術）、臨床病期（診断時)、腋窩リンパ節郭清予定の有無、術前抗がん剤治療の有無、SMI更年期指数(25点以下・26点以上)を独立変数に、QOLを従属変数とし、Mann-WhitneyのU検定またはKruskal-Wallis検定を用いた。
【結果】対象の年齢中央値（範囲）は53歳（29-79)、QOL中央値は身体面26.0、社会/家族面24.7、心理面19.9、機能面20.5、乳癌特異面26.9、FACT-B 合計得点109.5であった。術前QOLの関連要因として、**診断後離職した者**が離職しない者と比較し身体面（p=.006)、乳癌特異面（p=.03）得点が有意に低かった。**臨床的病期が高い者**が低い者と比較し身体面（p=.001)、乳癌特異面（p=.035）得点が、**腋窩リンパ節郭清術予定者**がそうでない者と比較し身体面（p<.001)、乳癌特異面（p=.003)、FACT-B 合計得点（p=.003）が、**術前抗がん剤治療を受けた者**が受けていない者と比較し身体面（p<.001)、機能面（p<.001)、乳癌特異面（p<.001)、FACT-B 合計得点（p<.001）が有意に低かった。また、**SMI 26点以上**が25点以下と比較し身体面（p=007)、心理面（p=.005)、機能面（p=.001)、乳癌特異面（p<.001)、FACT-B 合計得点（p<.001）が有意に低かった。年代、婚姻状態、就労状況、乳房術式(乳房温存術・乳房切除術)の違いと QOLに有意差がなかった。
【結論】診断後の社会的役割の変化、病気の予後を推定する病期や腋窩リンパ節郭清術を受ける予定の有無、術前抗がん剤を受けた後の侵襲や更年期症状を入院前からアセスメントし、手術を受ける患者の心身を整える支援の重要性が示唆された。
本研究は科研費(課題番号22592435)の助成を受けたものである。

P-12-130

当院における腋窩リンパ節郭清を施行した乳癌患者のリンパ浮腫の罹患率とリスク因子に関する後方視的研究
Prevalence and risk factors associated with development of lymphedema after ALND in our hospital

[1]諫早総合病院　外科、[2]諫早総合病院　呼吸器外科
原　　勇紀[1]、村岡　昌司[2]

【背景と目的】本邦における女性の癌罹患率で最も多いのは乳癌である。一方、女性の全癌死亡率の内、乳癌死亡率は2017年時点で第5位である。乳癌の5年生存率は90%以上、10年生存率は80%程と報告されているが、治療選択肢が増加している近年では更なる生存率の上昇が見込まれる。そのため乳癌治療におけるQOLの低下を予防することも重要となる。QOLを低下させる要因として、乳癌術後合併症のリンパ浮腫がある。リンパ浮腫は患側上肢の腫脹・疼痛・可動域制限などの症状を呈し、一旦発症すると治癒困難である。リンパ浮腫のリスク因子として、腋窩手術（センチネルリンパ節生検、腋窩リンパ節郭清)、術後放射線療法、高度肥満などが報告されている。腋窩リンパ節郭清によるリンパ浮腫の原因として、腋窩のリンパ管損傷が示唆される。本研究では、当院における腋窩リンパ節郭清を施行した乳癌患者のリンパ浮腫の罹患率とリスク因子を検討した。
【対象と方法】当院で2009年から2019年にかけて腋窩リンパ節郭清を施行した152人の乳癌患者を対象とした。リンパ浮腫は自覚症状を伴い、上肢周径左右差が2cmを超えるものと定義した。患者をリンパ浮腫の有無で2群に分け比較検討を行った。カイ二乗検定、t検定、回帰分析を用いて、単変量解析と多変量解析を施行した。
【結果】平均観察期間は2029日（76 ～ 3847日)、リンパ浮腫の罹患率は13%（20/152人)、術後リンパ浮腫発症までの平均期間は481日（60 ～ 3220日）であった。単変量解析では年齢(p=0.01)と出産数(p=0.03)で有意差を認め、リンパ浮腫群で若年、出産数が少なかった。一方，摘出リンパ節個数、BMI、術後放射線療法、化学療法では有意差を認めなかった。多変量解析ではいずれの因子も有意差を認めなかった。
【結論】本研究ではリンパ浮腫のリスク因子を明らかとすることはできなかった。しかし、本研究のリンパ浮腫の罹患率は他の報告と同等であった。

P-12-131

内側乳癌症例に対する内視鏡補助下単孔式乳房温存術
Single port endoscopic-assisted breast conserving surgery with internal side breast cancer

亀田総合病院 乳腺科
越田　佳朋、中川麻貴子、梨本　実花、玄　　安里、春山優理恵、
中川　梨恵、鈴木　貴子、町田　洋一、坂本　尚美、淺野　裕子、
福間　英祐

【はじめに】乳がん領域における内視鏡下手術の利点は、創部を移動することによる整容性の確保である。しかしながら従来法と比べ手術手技が難渋であり限られた施設でしか行われていないのが現状である。近年内視鏡下robot-assisted 手術の報告もあり乳癌領域における内視鏡下手術が注目されつつある。
我々は主に内側症例に対し前腋窩線切開によるsingle port breast surgeryを施行している。
【方法】前日に仰臥位にて腫瘤・切除範囲をマーキング。前処置としてエピネフリン加生理食塩水を皮下組織に注入。前腋窩線40mm切開しメッツエンバウム剪刃にて皮弁を作成。創保護を目的にシリコンプロテクターを創部に装着し内視鏡操作に必要なworking spaceを作成。センチネルリンパ節生検後、大胸筋より乳腺を剥離、術前マーキングに沿い乳房部分切除を開始。直視下操作が困難になった時点でプロテクターにキャップを装着。5mmトロッカー 2本挿入後送気（CO2:8mmHg）しworking space を確保。腋窩に5mmのsupport portを挿入し内視下に乳腺部分切除。欠損部の充填は 我々の考案したVolume displacement techniqueであるrotation flapを用いたtriangle methodを行っている。flapは乳腺切離最上端より腋窩にかけて乳腺・脂肪を切開し作成。内側上方症例は欠損部の乳頭側を頂点に、内側下方症例は乳房下溝線と乳腺切離外側線の交点を頂点としflapをrotationし充填する 。乳房形状を確認後より整容性のとれた部位で欠損部を縫合。欠損部の縫合後乳頭の変形・皮膚の引き連れがある場合は追加の皮膚剥離を行う。support port孔より5mmドレナージチューブを1本挿入後閉創。乳房を下垂させた状態で固定する。
【結果】手術侵襲は従来法と同等であり、術後早期に重篤な合併症は認めなかった。乳房の大きな変形・左右高低差はなく整容性は良好であった。
【まとめ】本術式は安全に実施可能である。

P-12-132

後期高齢者の乳癌治療に関する後方視的解析
Retrospective study of older breast cancer patients over 75 years old

[1]横浜市立大学大学院医学研究科　消化器・腫瘍外科、
[2]横浜市立大学附属市民総合医療センター　乳腺・甲状腺外科、
[3]藤沢市民病院　乳腺外科、
[4]横浜市立大学大学院医学研究科　がん総合医科学、
[5]東京医科大学病院 乳腺科学分野
山田　顕光[1]、川島　　圭[1]、鈴木　千穂[1]、上中奈津希[2]、石井　祥子[2]、
山本　晋也[2]、菅江　貞亨[3]、成井　一隆[2]、市川　靖史[4]、石川　　孝[5]、
遠藤　　格[1]

【背景・目的】高齢者乳癌に関する治療は，患者背景や病理学的特徴，本人家族の意向を考慮した柔軟な対応が求められる．当院における高齢者乳癌診療の実態を明らかにする．
【対象】2000年から2014年に本学附属2病院にて原発性乳癌の診断で根治的手術をうけた75歳以上の症例307例を75歳から84歳（高齢群)，85歳以上（超高齢群）の2群に分けて後方視的に臨床病理学的因子や予後を比較検討した．
【結果】高齢群269例，超高齢群38例であり年齢中央値はそれぞれ78歳（75-84歳)，88歳（85-102歳)であった．ステージ内訳は高齢ではステージ0:24例(9.6%)，Ⅰ:88例(35.3%)，Ⅱ:108例(43.4%)，Ⅲ:29例(11.6%)，超高齢ではステージ0:0例(0.0%)，Ⅰ:10例(26.3%)，Ⅱ:15例（39.5%)，Ⅲ:11例（28.9%）であった（p=0.007)．浸潤癌においてエストロゲン受容体（ER）陽性は高齢65.8%（177/235例）:超高齢65.8%（25/34例）（n.s.)，プロゲステロン受容体（PgR）陽性は高齢58.7%（158/233例）:超高齢52.6%（20/34例）（n.s.)，HER2陽性は高齢2.0%（4/199例）:超高齢0%（0/27例）であった（n.s.)．局所治療に関して，乳房切除は高齢49.8%（134/269例）:超高齢57.9%（22/38例）に施行し（p=0.003)，高齢6.7%（18/269例）:超高齢28.9%（11/38例）には腋窩手術を施行しなかった（p<0.001)．部分切除後放射線治療は高齢27.5%（36/136例）:超高齢12.5%（2/16例）に施行された（n.s.)．全身治療に関して，ER陽性乳癌に対する内分泌療法は高齢91.1%（144/158）:超高齢79.2%（19/24例）に施行され（n.s.)，化学療法は高齢12.3%（30/244例）:超高齢8.6%（3/35例）に施行されたが（n.s)，超高齢はすべて経口FU剤であった．術後観察期間中央値は高齢52.7か月:超高齢34.5か月であり，術後3年通院中断率は高齢32.3%，超高齢52.6%であった（p=0.001)．3年無再発生存率は高齢86.7%:超高齢71.1%（p=0.045)，3年局所領域無再発率は高齢94.5%:超高齢87.7%（n.s.)，3年乳癌特異的生存率は高齢97.0%:超高齢94.3%であった(n.s.)．超高齢の死亡例5例のうち乳癌死は2例，他病死が3例であった．
【考察】超高齢は高齢と比較して，より進行した状態で診断され，局所・全身治療ともに縮小傾向であった．局所再発率は高い傾向を認めたが，乳癌特異的死亡率には差を認めず，治療の縮小は妥当であると思われた．

P-12-133

当院において乳癌患者に対し乳房再建を行った症例の臨床的検討

Analysis of breast reconstruction surgery for breast cancer

[1]青森県立中央病院　がん診療センター　外科、
[2]青森県立中央病院　がん診療センター　形成・再建外科
橋本　直樹[1]、柴田　沙織[1]、山本　　健[1]、鍵谷　卓司[1]、山内　洋一[1]、
澤野　武行[1]、大橋　大成[1]、木村　昭利[1]、加藤　雅志[1]、梅原　　豊[1]、
西川　晋右[1]、村田　暁彦[1]、髙橋　賢一[1]、櫻庭　　実[2]、太田　勝哉[2]

【目的】形成再建外科の新設により、当院で乳癌患者に対し乳房再建ができるようになってから2年ほど経過した。当院で乳房再建を行った症例の臨床学的検討を行った。【方法】2018年1月から2019年12月まで当院で乳癌患者に対し乳房再建を行った13例を対象とした。【結果】乳房再建を行った13例のうち、9例（69%）はDIEP flapによる再建（一次再建が8例、二次再建が1例）であった。2例（15%）はインプラント挿入による二次再建、2例（15%）は広背筋皮弁による再建（一次再建、二次再建が1例ずつ）であった。一次再建は全部で9例（69%）であり、8例（89%）はDIEP flapによる再建、1例（11%）は広背筋皮弁による再建であった。二次再建は全部で4例（31%）であり全例エキスパンダー挿入し、2例（50%）はインプラントによる再建、またDIEP flap及び広背筋皮弁による再建が1例ずつ（25%）であった。術後合併症は、漿液腫が3例（23%）、乳輪部分壊死が1例（8%）、縫合糸膿瘍が1例（8%）でありいずれも保存的加療で軽快した。1例（8%）で皮膚壊死発症し、デブリードマン、再縫合を要した。術前化学療法は3例（23%）に行われていたが、3例中1例（33%）に漿液腫を認めるのみであり、術前化学療法を行っていることにより合併症が増加する傾向はみられなかった。乳房再建を行った症例で再発症例は1例もなかった。【結論】乳房再建の術式は、患者それぞれの希望や、乳房の状態、乳癌治療に応じて決めていく必要がある。当科では形成外科医師による乳房再建外来を行っており、乳腺外科医と綿密に連携をとりながら術式を決めている。それにより乳房再建術式のばらつきが生じていると考えられる。

P-12-134

当院における高齢者乳癌治療の現状

The breast cancer treatment for elderly in our hospital

製鉄記念室蘭病院
齋藤　崇宏、東海林安人、氏家菜々美、石堂　敬太、サシーム パウデル、
佐藤　彰記、武藤　　潤、長谷龍之介、仙丸　直人

【背景】高齢化が進み, 高齢者乳癌を診療する機会が増加している. 治療に関しては, 高齢者特有の併存疾患や合併症などを考慮して治療方針を決定する必要性がある. また, 患者本人が希望せず, 手術を行わない症例もある.
【目的】当院における80歳以上の高齢者乳癌に対する治療の現状を把握し, 80歳未満症例と比較検討する.
【方法】2009年1月から2019年12月までに当院で乳癌治療を行った519例を対象とした. 80歳以上を高齢者群（O群）, 80歳未満を非高齢群（Y群）として患者背景や治療法, 転帰に関して比較検討した.
【結果】O群において男女比が2：57であり, Subtypeはそれぞれ, Luminal：33例, Luminal-HER：7例, HER：3例, Triple negative 10例, 未検査：6例であった. 全例に併存疾患を認め, 循環器疾患が40例（67.8%）, 脳梗塞や認知症といった脳疾患が14例（23.7%）と割合が高かった. O群における手術症例は56例, 非手術症例は3例であった.手術内容は, 温存術28例（47.5%）, 全摘術が28例（47.5%）であり, Y群と術式による差を認めなかった. リンパ節に対する治療はセンチネルリンパ節生検14例（23.7%）, 腋窩リンパ節郭清14例（23.7%）, 未治療28例（47.5%）であり, 未治療症例はY群に比べ有意に多かった（Y群:3.1%, p<0.001）. 麻酔法として局所麻酔症例がO群7例（12.5%）と有意に多かった. 術前術後にホルモン療法, 化学療法, 放射線治療が行われた症例はそれぞれ, 34例（57.6%）, 4例（6.8%）, 10例（16.9%）であった. これはY群と比較すると有意に少なかった（P=0.002, p<0.001, p<0.001）. 3年生存率は66.7%で, Y群に比べると有意に低かった（Y群: 88.6%, P<0.001）が, 原病死に限ると2例（5.1%）であり, Y群と差を認めなかった.
【考察, 結語】これまでの報告と同様に, 当院の高齢者乳癌に対する治療は根治性のみを追求したものではなく, 併存疾患等を考慮した上での治療選択が行われていた. また, 原病死の割合は非高齢者と差を認めておらず, 状況に応じた治療選択が望まれると考える.

P-12-135

皮膚潰瘍を伴う局所進行乳癌に対する手術症例の検討

Surgical cases for locally advanced breast cancer with skin ulcer

[1]八尾市立病院 乳腺外科、[2]八尾市立病院　看護部
西向　有沙[1]、佐田　篤史[1]、高本　　香[1]、吉野　知子[2]、森本　　卓[1]

【背景】我が国の乳癌の罹患率は11人に1人となり、ニュースでも芸能人の乳癌告白などの機会が増えているが、一方で進行し、出血、汚臭などの症状が出て初めて受診する患者も一定数存在する。我々は皮膚潰瘍（T4bまたはT4c）を伴う乳癌と診断され手術に至った症例について検討した。
【方法】2014年から2019年の間に当院で皮膚潰瘍を伴う状態（T4bまたはT4c）で乳癌と診断され、遠隔転移を認めない局所進行乳癌（StageⅢ）のうち手術に至った18例について検討した。
【結果】症例の中央値は68.5歳（43―92歳）。腫瘍径の中央値は52.5㎜（16―160㎜）。T4b16例、T4c2例。リンパ節転移あり12例、転移なし6例。組織分類はLuminal:9例、Luminal-HER2: 4例、TN:2例、HER2:3例。術前療法を行ったのは9例。術前療法を行わなかった11例であった。術前療法を行わなかった理由については高齢、併存症、全身状態で標準的なPSTが許容できない、化学療法拒否、腫瘍径が3㎝以内でリンパ節転移を疑わないものであった。
術前療法を行った8例は、1例がホルモン療法、7例が化学療法であった。
化学療法を行った7人の内、投与中に腫瘍増悪をきたした例はなかった。腫瘍縮小効果が得られた症例はいずれも露出腫瘍の面積が縮小し、求心的に腫瘍が縮小していた。しかし、1例のみ腫瘍は一時求心的に腫瘍が縮小したものの、化学療法継続中に腫瘍周囲に皮膚の壊死が広がった。手術適応と判断したが待機時にも壊死がひろがり、初診時と比較すると圧倒的広範囲切除をする必要があった。
【考察】局所進行乳癌に対する治療は、まず化学療法を行い、続いて局所療法を行うという集学的治療が標準的である。しかし実際は高齢や併存症などの理由で化学療法がおこなわない症例も多かった。術前に化学療法をする際、腫瘍の縮小がみられても潰瘍の状態を視診によって確認し、手術必要と判断しても症例によっては可及的速やかに手術する必要があると考える。

P-12-136

当科における局所麻酔下の乳腺疾患手術症例の検討

Analysis of breast disease cases undergoing local anesthesia surgery in our department

信州大学　医学部　外科学教室　乳腺内分泌外科学分野
金井　敏晴、千野　辰徳、小野　真由、大場　崇旦、大野　晃一、
伊藤　勅子、前野　一真、伊藤　研一

【緒言】乳腺疾患の治療方針の決定には組織学的検査が不可欠であり,特に太針を用いた生検は画像モダリティーやデバイスの開発に伴い有用性が著しく増している。しかしながら生検針で得られた検体では確定診断に至らず,切開生検などの外科的手技が必要となる症例が一定数存在する。
【目的】乳腺疾患に対する局所麻酔下（局麻）手術症例について,適応や術式,病理組織診断結果などを解析し,局麻手術の有用性につき考察する。
【対象・方法】2010年～ 2019年に当科で局麻手術を行った乳腺疾患59症例を対象とし,手術を行った経緯や術式,最終病理診断や追加治療の内容について後方視的に解析した。
【結果】59症例の平均年齢は46.6±19.3歳（13 ～ 94歳）。女性57例,男性2例。臨床的に乳癌局所再発と考えられた1例を除く58例で,穿刺吸引細胞診（FNA）,針生検（CNB）,マンモトーム生検（MMT）のいずれか一つ以上の検査が術前に行われていた。24例（40.7%）は術前検査で良性疾患と診断され,治療目的に手術が行われていた（良性群）のに対し,24例（40.7%）は良悪性の鑑別困難または悪性疑いで診断的治療目的に手術が行われ（鑑別困難群）,11例（18.6%）は悪性と診断がついた上で局麻手術が選択されていた（悪性群）。
良性群は1例を除いて腫瘍摘出術（Tm）が行われ,鑑別困難群では20例（83.3%）が正常乳腺を含めた部分切除術（Bp）が行われていた。悪性群は合併症等のため全身麻酔を避けて局所麻酔が選択された症例が8例（72.7%）と大部分を占めた。
鑑別困難群24例中10例が最終病理診断で悪性の診断となり,うち2例は全麻下の追加手術が行われ,8例では外照射や内分泌療法などの補助療法が行われていた。また良性と診断された14例中2例で,術後経過中に同側乳癌を発症し加療されていた。鑑別困難群で原病死症例は認めなかった。
【考察】診断技術が進歩した昨今でも良悪の診断に難渋する症例は存在し,診断的治療目的の局麻手術は現在も必要とされる診断方法である。今回の検討でも鑑別困難24症例中10例に悪性疾患が確認されており,MMTまで行っても確定診断に至らない症例に対する切開生検の有用性が確認される結果となった。また最終診断が悪性であることを想定した手術を行うことで追加治療の負担を軽減できる可能性も示唆された。標的病変が微小な症例も少なからず存在し,確実に病変部を切除する技術・工夫も重要と考えられる。当科での工夫や文献的考察を加え報告する。

P-12-137

cN0で手術を実施したがpN3であった症例の検討

Examination of the case that performed operation with cN0 but pN3

岡崎市民病院　乳腺外科
村田　嘉彦、藤井　正宏、佐藤　直紀、村田　　透

目的
乳がんの手術療法を検討する時に、cN0で部分切除を予定する症例にセンチネルリンパ節生検を行う場合には、Z-0011 trialの結果を参考にしてセンチネルリンパ節転移陽性でも腋窩郭清を省略する治療方針をとる場合がある。一方で、cN0であってもセンチネルリンパ節転移陽性で郭清を行うと、pN3の腋窩リンパ節転移を経験する事もある。cN0であっても術後にpN3と判明した症例の臨床病理学的因子を検討する事で、術前薬物療法や手術での腋窩のマネージメントのより適切な治療オプションを選択する事の可否を検討する。

方法
原発性乳がんに対し、2011年1月から2019年3月までに当科で実施したセンチネルリンパ節生検1003例を後ろ向きに検討した。

結果
1003例のセンチネルリンパ節生検のうち、転移陽性で腋窩郭清を施行した症例は137例(13.7%)であった。そのうちpN2は31例(3.1%)、pN3は9例(0.9%)であった。これに対し、センチネルリンパ節生検を行わずに腋窩郭清を施行した症例では、全183例のなかで、pN2は58例(31.7%)、pN3は15例(8.2%)であった。センチネルリンパ節生検を実施し転移陽性で腋窩郭清を施行してpN3と判明した症例の病理学的腫瘍径の中央値は25mm (11-85mm)、エストロゲン受容体陽性/陰性:7例/2例、HER2陽性/陰性:3例/6例、5例は高度なリンパ管侵襲を伴っていた。

考察
術前の臨床病理学的因子で、cN0であってもpN2・pN3となる症例を予測する事は困難と思われた。しかし、エストロゲン受容体陽性、HER2陰性、大きめの病理学的腫瘍径の症例でZ-0011 trialの結果を参考にしてセンチネルリンパ節転移陽性でも腋窩郭清を省略した場合には、腋窩リンパ節転移に留意した術後のサーベイランスを考慮する事が望ましいと考えられた。

P-12-138

乳癌の内胸リンパ節転移に対する外科的切除について～単施設ケースシリーズ

Surgical resection of internal mammary nodes involved in breast cancer: A single center case study

[1]虎の門病院　乳腺外科、[2]虎の門病院　病理診断科、
[3]虎の門病院　臨床腫瘍科、[4]恵比寿門脇ブレストクリニック、
[5]赤坂三浦クリニック、[6]中澤プレスセンタークリニック、
[7]虎の門病院　呼吸器センター外科
川口　　駿[1]、栗川美智子[1]、田中　希世[1]、小林　容子[1]、佐藤順一朗[2]、
尾崎由紀範[3]、木脇　圭一[2]、田辺　裕子[3]、田村　宣子[1]、門脇　正美[4]、
三浦　大周[5]、中澤　英樹[6]、藤森　　賢[7]、高野　利実[3]、藤井　丈士[2]、
川端　英孝[1]

【背景】乳癌治療における内胸リンパ節領域への外科的介入は拡大手術の意義が否定された現在、一般的には行われていない。しかしながら乳癌の病期診断および転移巣評価においてFDG-PET/CTを用いる機会が増え、単発の内胸リンパ節転移を発見する機会が増えたこと、胸腔鏡下手術(VATS)の進歩により低侵襲にこれらの転移巣を切除し得ること、オリゴ転移に対する局所治療の重要性の認識の高まりなどを踏まえ、外科的切除の意義を再評価する必要があると我々は考えている。
【対象と方法】2015年1月～ 2019年12月までの5年間に当院で画像検査にて内胸リンパ節転移を認め、外科的に切除した5症例を対象として後方視的に検討した。患者年齢は32歳～ 60歳(平均45歳)、初発:3例、再発:2例であり、術式は胸腔鏡下手術(VATS) 4例、直視下手術(肋間からアプローチ) 1例であった。これらはいずれもFDG-PET/CTにて転移を指摘され、内胸リンパ節転移による症状は特に認めなかった。
【結果】切除した5例のうち全例にリンパ節転移を認めた。切除したリンパ節は平均1.2個、転移リンパ節は1.2個であった。手術は全例特に合併症なく実施され、VATS切除例で術後平均2.8日(最短で2日)、直視下切除例で7日にて退院となった。術後、放射線治療の既往のない3例には放射線治療を併用し、全例に薬物療法も実施した。現在まで再発は認めていない(平均観察期間1.7年)。
【考察】FDG異常集積を伴う内胸リンパ節転移の多くは、鏡視下または直視下で容易に同定でき、切除リンパ節全てに乳癌転移を認めた。全例合併症なく手術は低侵襲で施行でき、術後の追加治療を遷延させなかった。単発の内胸リンパ節転移再発例に対して、外科的切除でなく放射線療法が用いられることが多いと思われるが、切除により確実な病理診断と局所コントロールが可能になると思われる。当院では、VATS切除、あるいは直視下切除の選択については、呼吸器外科と連携して画像評価を行うことで、症例に応じて決定している。症例は限られており外科手術の意義を評価することは難しいが、明らかな単発の転移を切除することは患者の納得の点からも意義はあると考える。
【結語】無症状の内胸リンパ節転移を切除した5症例についてまとめ報告する。

P-12-139

80歳以上の高齢乳癌患者に対する局所治療

Local treatment for the elderly patient with breast cancer 80 years or older

[1]国立病院機構　千葉医療センター　乳腺外科、
[2]国立病院機構　千葉医療センター　看護部、
[3]株式会社　ブレストサービス社
中野　茂治[1]、粕谷　雅晴[1]、篠塚　静香[2]、宮内　　充[3]、鈴木　正人[1]

2014年時点での日本人女性の平均寿命が86.8歳であり、年々延び続けている現状では、臨床の場で80歳以上の高齢乳癌患者に接する機会は増えてきている。当科での2010年以降の約8年間における80歳以上の手術施行例は全体の約1割を占め、この4年間でほぼ倍と近年増加の傾向を裏付けている。
2010年から2018年までに当科で診断や治療を受けた80歳以上の高齢乳癌患者は82例おり、特徴として進行例が多く、早期癌は再発を除いた78例中では25例 (32.1%) しか認めない。既往の基礎疾患も多く、高血圧が70.4%と最も多く、糖尿病や心疾患、認知症も15%前後に認められており、外科治療に影響する抗血栓剤は27例 (38.0%) で内服されていた。再発を除く原発巣の手術は67例(72乳房)に施行され、全身麻酔が63例、局所麻酔が4例であった。術式は全摘出術が54例と約7割を占め、郭清が36例、センチネルリンパ節生検が39例、サンプリングが1例、腋窩未治療は6例であった。術後合併症は11例に認められたが後出血は4例 (4.4%) と少なく、血流障害に伴う皮弁壊死も5例で再手術が必要になった重篤なものは認めず、全身状態が良く基礎疾患が十分に制御されていれば80歳以上の高齢者でも全身麻酔での手術は問題ないと考えられた。一方、再発は13例 (19.4%) で認められており、そのうち7例が局所再発であり、6例が未照射であった。高齢者乳がんでも局所制御の必要性が示唆される結果であった。
高齢乳癌患者の治療においては、他の癌と同様に年齢に伴う全身状態の問題や、認知症や心肺疾患等の既往歴、抗凝固系等の内服歴に加えて、本人、家族に治療の意思が乏しい事があげられる。一方で、乳癌特有の問題として、表在の疾患のため放置すると皮膚に自壊し煩雑な処置が必要となるが、病悩期間が長い故に本人や家族の負担がかなり強くなるうえ、結果的には医療費の社会的負担も大きくなってくると思われる。
当科としては、手術に耐えられる全身状態であれば、80歳以上であっても、局所制御を重要視し外科的切除を勧めており、術後の放射線治療も部分切除後の温存乳房や乳房切除術後のリンパ節転移症例に対する胸壁照射は可能な限り推奨している。今回、当院における80歳以上の高齢者に対する局所治療の現状を報告する。

P-12-140

当院でのセンチネルリンパ節生検の検討

Real World Data of Sentinel Lymph Node Biopsy: A Single Institutional Experience

[1]日本医科大学　付属病院　乳腺外科、
[2]日本医科大学　付属病院　放射線科、[3]日本医科大学　付属病院　病理部
柳原　恵子[1]、佐藤　あい[1]、范姜　明志[1]、鈴木えりか[1]、金丸　里奈[1]、
中井　麻木[1]、栗田　智子[1]、谷　　瞳[2]、村上　隆介[2]、坂谷　貴司[3]、
石井　英昭[3]、大橋　隆治[3]、土屋　眞一[3]、武井　寛幸[1]

センチネルリンパ節生検 (SNB) で2mm以下の微小転移では腋窩リンパ節郭清 (ALND) 省略が推奨されている。ACOSOC Z0011試験では、乳房温存術(Bp)の場合、センチネルリンパ節 (SN) に2mmを超えるマクロ転移が2個までならばALNDが省略できる可能性が示されている。今回、当院でのSNB症例について転移の傾向、腋窩リンパ節再発や遠隔転移発生症例について検証した。
2016年4月から2017年3月までの1年間に当院でRIと色素の併用法でSNBを施行した187乳房(例)(乳房内再発症例は除外、術前内分泌療法9例と術前化学療法17例を含む)を対象とした。平均年齢は59歳、臨床的腫瘍径はcT1が約半数 (92例) でT2、T3、T4はそれぞれ48、5、4例、Tisが38例含まれていた。摘出したSNは1-6個(平均2.2個)で転移陽性であったのは36例(19%)であった。
転移陽性例の平均年齢は59歳、術式はBpが5例 (14%、すべてcT1)、Bt、皮膚温存乳房全切除もしくは乳頭温存乳房全切除が31例 (83%、cTis/T1/T2/T4それぞれ2/13/15/1例)であった。摘出したSNは平均2.3個で転移個数は1-4個(平均1.4個)、最大転移径は微小転移が12例(33%)、マクロ転移は24例(67%)で、微小転移のうち3例でALNDが追加されたが、それらに転移リンパ節は認めなかった。マクロ転移24例はすべてALNDが追加され、7例(29%)で郭清したリンパ節に転移(1-3個)が認められた。微小転移12例の病理学的腫瘍径はpT1,T2がそれぞれ6例で、サブタイプはLuminalA/B/LuminalHER/TNBがそれぞれ6/2/1/3例であった。マクロ転移24例はpT1/T2/T3/T4がそれぞれ10/11/2/1例でLuminalA/B/LuminalHER/TNBがそれぞれ11/8/3/2例であった。術後療法は適切な治療が追加され、放射線照射はBpでは全例で、Btではリンパ節転移が4個以上の症例のみに施行された。
SNBを施行した187例の再発に関しては、腋窩リンパ節再発が4例 (微小転移1例、SN陰性3例)、遠隔転移が6例(マクロ転移1例、微小転移1例、SN陰性4例)で認められた。当院でのSNB術後3年の症例について検討した。腫瘍径によるSNの転移径に違いは示されなかったが、LuminalBでマクロ転移が多い傾向があった。また、マクロ転移の約3割でSN以外に転移を認めたが、ALNDを施行したことや術後療法の追加によって腋窩リンパ節再発が増加する傾向は認められなかった。文献的考察を加えて報告する。

P-12-141
演題取り下げ

P-12-142
切除可能な80歳以上の高齢者乳癌に対する治療関連因子の検討
The treatment in elderly(80 years and more) resectable breast cancer patients

大阪府済生会野江病院　乳腺外科
藤澤　憲良、吉田　朱里

【背景】乳癌診療ガイドラインでは「高齢者でも手術に耐えられる状態であれば非高齢者と同様の手術療法を行うことが標準治療である」とされている. しかしながら実臨床において高齢者は併存疾患を有している場合もあり, 標準治療が困難となることも少なくない. 治療の効果と侵襲を検討した治療選択が重要だが, 高齢者の身体機能は個人差が大きいため予測が難しく, 治療選択の明確な指標がないのが現状である.
【対象と方法】2009年1月から2019年8月までに乳癌と診断された80歳以上の患者のうち, 切除可能な症例（stage0-IIIB）116例について,治療選択や予後に関連する因子を検討した. 腫瘍の特性(stage,サブタイプなど), 患者の身体的, 社会的背景(PS, 認知機能, 居住形態など) を検討し, 併存疾患の評価にはチャールソン併存疾患指数: CCI を用いた.
【結果】116例中 女性: 114例, 男性: 2例で,年齢は80-101歳（中央値84歳）であった.病期別ではStage0: 9例, stage I: 34例, Stage II: 53例, Stage III: 20例であった.
初期治療として65例（56%）で標準治療である手術を選択した. 手術選択の因子として, より若い年齢, ER陰性, PS: 0-1, 認知症なし, 家族と同居, CCI Low があげられた（いずれもp<0.05）. また当院では2014年1月より乳腺外科が新設されたが, 2013年12月までの診断例のほうが手術選択率が高かった(p<0.05) .
予後に関連する因子として, より若い年齢, PS: 0-1, 認知症なし, 家族と同居(いずれもp<0.05) があげられた. また 手術施行例のほうが予後が良かったが (p<0.05) , 手術選択因子と予後良好因子が共通していることから,予後の良さそうな耐術能のある症例に手術を選択する傾向があると考えられた. 手術施行例のうち6例が遠隔転移再発し,うち4例が原病死となった. 2例は他病死となった.
非手術例51例 (44%) のうち48例がER陽性で46例に内分泌療法が施行された. 非手術から2次治療として手術を施行した例が5例で,うち2例は病勢進行のためであった. 非手術例のうち8例が病勢進行し, うち2例が原病死となった. 10例が病勢コントロール良好のまま他病死となった
【まとめと考察】
自験例では手術施行例でも周術期に重篤な合併症や副作用なく, 安全に手術が施行できた. 一方で腫瘍の生物学的特性や患者の社会的背景, 併存疾患を検討すると, 高齢者に対する非手術も選択肢となる. 非手術例では薬物療法の副作用や長期観察中の病勢進行が問題となる.

P-12-143
乳房下部領域乳癌に対する乳房温存手術後の形態変化
Appearance changes after breast-conserving surgery for lower breast cancer

佐久総合病院　佐久医療センター 乳腺外科
半田喜美也、後藤　　諒、片桐　　忍、石毛　広雪

【はじめに】乳房下部領域乳癌に対する乳房温存手術（以下BCS）において変形が目立つことは広く知られ、整容性保持に向け様々なVolume replacement techniqueが行われている。当院にて手術を行った下部領域乳房温存手術症例の短期、長期術後形態経過につき後方視的に検討した。
【対象】2010年4月～ 2019年12月に当院にて施行した乳房下部領域乳癌に対するBCS症例22例。観察期間:2か月～ 55 ヶ月（中央値:8 ヶ月）、手術時年齢29歳～ 70歳（中央値:52歳）、BMI:19.05 ～ 30.74（平均値:21.36）。病変subtype別ではDCIS:5例、LuminalA-like:13例、LuminalB-like（HER2-）:2例、HER2-enriched:2例。18例ではInframammary adipofascial flap充填にて乳房形成を行った。2例は手術先行症例及びNAC後症例で、若干の乳腺授動を伴う断端縫合にて形成した。放射線治療は全例に行い、リスクに応じ補助薬物療法も施行した。【結果】断端縫合（+周囲組織授動）の2例では組織硬化はみられるが形態保持は良好であった。脂肪筋膜弁充填症例ではseroma貯留、脂肪壊死に起因する乳房形態の経時的変化が認められた。3例では遅発性脂肪壊死症例にて創処置を要し、4例では著しい変形がみられた。【考察】充填組織量が物理的に確保できない場合や組織量増加に伴う充填組織への血流不足に起因する脂肪壊死発生が問題となる。形態に概ね問題が無く、その後の皮下脂肪付着に伴い自然な形態となっていくものが多いが、組織硬化が生じ自覚症状につながるケースも見受けられた。【結論】切除量が少ないケースでは断端縫合（+周囲組織授動）にての形成が主体となる。筋膜脂肪弁採取・充填においては永続的な形態保持に向け十分な充填組織採取、可及的血流保持に留意する一方、組織量調節、周囲組織授動との組み合わせなどの工夫が必要と考えられる。

P-12-144
皮膚温存乳房全切除術・乳頭乳輪温存乳房全切除術後の局所再発についての検討
Examination of local recurrence after skin-sparing mastectomy or nipple-sparing mastectomy

杏林大学　医学部　附属病院　乳腺外科
伊坂　泰嗣、石坂　欣大、土屋　あい、横井　繁周、麻賀　創太、
井本　　滋

[背景] 近年、乳房再建術数が増加傾向にある。乳房全切除において非再建例と比較し、腫瘍直上皮膚や乳頭乳輪などの温存部が多くなるが、術後に乳房温存療法後の温存乳房への放射線照射（局所治療）は通常行われていない。今回、当院で施行された皮膚温存乳房全切除術（SSM）もしくは乳頭乳輪温存乳房全切除（NSM）後の局所再発症例を検討し、報告する。
[方法] 2008年1月より2018年12月までの間に当院で施行されたSSMもしくはNSM+1次乳房再建術を施行した462例中、局所再発をきたした13例を対象に術前画像、サブタイプ、術前後補助療法等を検討した。なお、術式決定にあたり、腫瘍もしくは乳管内進展部が皮膚に近接する症例は近接部の直上皮膚の合併切除、乳頭乳輪に近接する症例はSSMとし、NSM症例は乳頭直下切除断端の乳腺組織を術中病理迅速診断に提出し、断端陽性であれば、乳頭乳輪合併切除とした。
[結果] SSMもしくはNSM+1次乳房再建術を施行された462例中、再発した症例は52例（11.2%）、初回再発部位で遠隔再発例が39例（8.4%）、局所再発例が13例（2.8%）であった。局所再発例13例の平均年齢は47歳（35-61歳）、術前乳腺超音波検査にて多発症例は8例で、前方境界線断裂ありは11例であった。術前乳房造影MRI検査にて皮膚までの距離の平均は2mmであった。術式はNSM5例、SSM5例、SSM+直上皮膚合併切除例3例で、腋窩リンパ節に対してはSNB11例、郭清2例であった。再建方法はTE11例、広背筋皮弁1例、遊離脂肪弁1例であった。HR陽性11例で、HER2は全例陰性であった。サブタイプはルミナルAタイプ5例、HER2陰性ルミナルBタイプ6例、TNBCタイプ2例であった。術前後に補助療法を受けたのはホルモン療法10例、化学療法5例、なし2例で、術後放射線照射は全例施行されていなかった。局所再発部位と摘出前腫瘍存在部位が一致する症例は11例で、異なる部位は2例であった。再発までの平均期間は47か月(15-104)であった。2,019年12月までで死亡例は認めない。
[考察]当院での局所再発例は13例(2.8%)で、乳癌診療GL（2018年版日本乳癌学会)のBQ2で示されている局所再発率（乳房温存療法5-20%、乳房全切除術2.3-18%）と比較しても高い値ではなかった。多発症例や皮膚・乳頭乳輪に近接している症例は術式決定に注意が必要だが、皮膚剥離面と断端の評価をしっかりと行い、症例よっては術後放射線照射の検討も必要かと思われた。

P-12-145

乳癌に対する非切除凍結療法の長期成績

Long term result of nonsurgical cryoablation for small breast cancer

亀田メディカルセンター　乳腺センター
福間　英祐

小乳癌に対する非切除凍結療法は多くの諸外国で試み始められている．米国では現在2本の非切除凍結療法に対する臨床研究が2015年以降開始されている．当施設では，2006年より非切除凍結療法を開始した．2006.6よりLuminalA，病変径10mm以下（2014.4より15mm以下），センチネルリンパ節生検でsn0の乳癌症例を対象に，2018.12までに304例の非切除凍結療法を経験した．
2006.6より，2014.3までに76例の非切除凍結療法を施行した．使用機器はアルゴンガスによる冷凍凝固装置であるVisica I（Sanarus社）を用いた．2例に乳房内局所再発(2.6%)を認めた．2014.4より208.12まで経験した228例には液体窒素を用いた冷凍凝固機器IceSense3（IceCure社）を用いたが，1例のIBTRを経験した．304例中300例はLuminalA，4例はLuminalBで，治療後に全乳房照射，ホルモン治療を受けた．適応であれば乳癌の存在部位や乳房の大きさによらず凍結治療が可能である．凍傷，凍結後脂肪壊死性変化による皮膚瘦，皮膚壊死，感染は認めない．針の穿刺による皮下出血が唯一の合併症にあげられる．整容性の評価のため治療前後，治療後経時的にVectra（Canfield Scientific社製）を用いて一定方向から乳房外景を撮影し，Vectraで測定される乳房容積の近似値とともに経時的整容性評価を行った．BD領域で肉芽形成による皮膚のdimplingを生じた4例以外の整容性はexcellentである．長期にわたる同一施設での経過観察により乳房内局所再発（IBTR）は従来の乳房温存術と同等であり，鎮静不要な局所麻酔下日帰り治療で施行な低侵襲治療であり，低侵襲性治療として今後が期待される．

P-12-146

cT1N0, HR陽性HER2陰性乳癌におけるセンチネルリンパ節生検省略の可能性についての検討

The possibility of omitting SLNB in cT1N0, HR-positive HER2-negative breast cancer

[1]九州大学大学院　消化器・総合外科、
[2]九州大学病院臨床教育研修センター きらめきプロジェクト
秋吉清百合[1]、茂地　智子[1,2]、久松　雄一[1]、佐野　瑛貴[1]、森　　正樹[1]

【背景】乳癌治療において、手術は縮小方向に動いており、センチネルリンパ節生検についても縮小・省略が検討されている。特に、cT1N0, HR陽性HER2陰性高齢者乳癌に対してのセンチネルリンパ節生検の省略について、16th St Gallen International Breast Cancer Conference 2019においても議論された。【目的】当科におけるcT1-2N0, HR陽性HER2陰性乳癌におけるセンチネルリンパ節生検の現状を解析することで、センチネルリンパ節生検省略の可能性について明らかにする。【対象と方法】2003 ～ 2019年に当科でセンチネルリンパ節生検を施行したcT1-2N0, HR陽性HER2陰性乳癌症例を対象とした。cT1とcT2別に、また69歳以下と70歳以上に分けて年齢別にセンチネルリンパ節の転移陽性率、郭清したリンパ節の転移リンパ節個数、再発、乳癌死の有無を解析した。【結果】cT1N0の69歳以下は348例で、70歳以上は85例であった。そのうち、センチネルリンパ節転移陽性であったのは、69歳以下で58例（16.7%）、70歳以上では15例（17.6%）であり、郭清したリンパ節に転移を認めたのは、69歳以下で19例（5.5%）、70歳以上で3例（3.5%）であった。センチネルリンパ節転移陽性であった73例に再発や乳癌死を来した症例は認めていない。cT2N0の69歳以下は110例で、70歳以上は28例であった。そのうち、センチネルリンパ節転移陽性であったのは、69歳以下で37例（33.6%）、70歳以上で4例（14.3%）であり、郭清したリンパ節に転移を認めたのは、69歳以下で19例（17.3%）、70歳以上で0例（0%）であった。【結語】69歳以下では、cT1, HR陽性HER2陰性乳癌はcT2よりセンチネルリンパ節転移陽性率が低かったが、70歳以上ではcT1, cT2でセンチネルリンパ節転移陽性率の差は認めなかったが、どちらも10%を超えていた。また郭清したリンパ節への転移していた症例も少数ではあるが存在する。70歳以上におけるセンチネルリンパ節生検の省略は慎重に検討していくべきと考えられた。

P-12-147

非浸潤性乳管癌の組織亜型とintrinsic subtypeの関連とVan Nuys prognostic indexに関する検討

Comparison the architectural pattern and intrinsic subtype in Ductal Carcinoma in situ of the Breast

東京女子医科大学　乳腺内分泌外科
玉木　雅子、神尾　孝子、岡本　高宏

【目的】近年、本邦における非浸潤性乳管癌（DCIS :ductal carcinoma in situ）の発見頻度は増加している。今回、当院で手術施行したDCIS 62例の組織亜型を5型に分類し、それぞれにおけるintrinsic subtypeとの関連や、再発リスク、治療の指標であるVan Nuys prognostic index（VNPI,）に基づき臨床病理学的特徴を検討した。
【方法・対象】当院で経験した原発性乳癌症例のうち、男性及び術前治療症例を除外した手術症例は471例であった。このうちDCIS62例を検討の対象とした。組織亜型はComedo, Solid, Cribriform, Papillary, flatの5型に分類しそれぞれにおけるintrinsic subtypeと対比した。また、62例の内、乳房温存術を施行した20例をVan Nuys prognostic index（VNPI）に基づき検討した。
【結果】DCISは62症例で全体の13.2%を占めていた。その内訳はComedo 4例（6.4%），Solid 7例（11.3%），Cribriform 23例（37.1%），Papillary 28例（45.2%）,flat 0例であった。DCIS 全体ではluminal Aの割合が多く51.6%を占め、luminal B 25.8%, HER2 type19.4 %、basal-like type1.6%、Unclassified1.6%であった。Comedoではluminal Bが3例75%と多かったが、Solid ,Cribriform, Papillaryではluminal Aが多く、各々85.7%、47.8%、53.6%であった。またPapillaryのみにbasal-like type 1例,Unclassified 1例を認めた。温存術症例における切除断端と腫瘍の最短距離は1 ～ 9mmの4例はいずれもluminal Aの Solid typeであり、1mm以下は1例のみでluminal BのCribriform typeであった。
【結語】近年DCISの罹患者数や、乳癌全体に占める頻度は増加している。今回の結果をもとに個々の症例における臨床病理学的因子や生物学的特性に基づいた局所療法の選択の個別化治療を検討していく必要があると思われた。

P-12-148

乳房部分切除シミュレーターを用いた患者の意思決定への支援の試み

Our attempt to support patient's decision making using breast conservation surgery simulator

[1]愛知県がんセンター　乳腺科、[2]愛知県がんセンター 薬物療法科
尾崎　友理[1]、安立　弥生[1]、澤木　正孝[1]、服部　正也[1]、吉村　章代[1]、
権藤なおみ[1]、小谷はるる[1]、片岡　愛弓[1]、杉野香世子[1]、堀澤　七恵[1]、
遠藤　由香[1]、能澤　一樹[1,2]、阪本　翔子[1]、岩田　広治[1]

乳房部分切除術は、乳癌手術の術式として広く普及しているが、患者個人の体格や乳房の形態、切除部位、切除量などにより術後の形態は大きく異なる。しかし、患者個人の術後の形態を口頭や図にて説明することは困難であり、パンフレットを用いた一般的な説明や、他患者の写真を用いた説明が行われていることが実情である。乳房の形態の変化は多くの女性にとって精神的ダメージが大きく、術前に実際により近い形態を示すことで、手術への不安が軽減したり、術後のボディイメージの変化が受容しやすくなったりすると推察される。また、乳房全摘出術、乳房部分切除術に加え、乳房再建術と手術の選択肢がふえており、部分切除での形態を患者自身がより想像しやすくなることで、患者の術式決定の支援にもつながると考えられる。
当院では、患者の体格や乳房の形態、切除部位、切除量から予想される変形の強さを設定することで、術後の乳房の形態を予想するシミュレーターを導入予定である。本シミュレーターでは、患者の体格や乳房の形態（大きさ、下垂度）を小～大まで段階的にそれぞれ設定可能である。設定した乳房の任意の位置を選択し、切除量から予想される変形の強さを設定することで術後の乳房の形態予想図が表示される。予想図は立体的に構築され、任意の方向からの予想図を確認することが可能である。下図は、図のような体格、乳房の形態の患者に、左C領域の部分切除を行い、変形の程度を中とした場合の形態予想図である。
今後、シミュレーターによる術後の乳房の予想される形態を術前に患者に示し、術後にアンケート調査を行うことで、シミュレーターの有用性を検証する予定である。

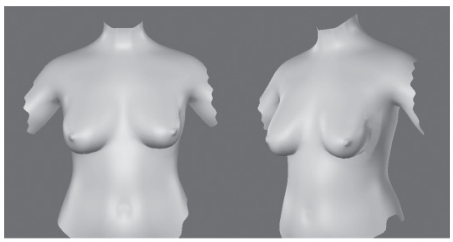

P-13-1
当院における緩和ケアチームのとの連携
Current situation for terminal care of metastatic breast cancer patients in our hospital

[1]順天堂大学　医学部　乳腺腫瘍学講座、[2]順天堂大学　緩和ケアセンター
中井　克也[1]、野上　典子[2]、堀本　義哉[1]、水嶋　章郎[2]、齊藤　光江[1]

【はじめに】
2013年10月にペインクリック医師，メンタル科医師，緩和ケア専門の看護師、薬剤師、臨床心理士、ソーシャルワーカー、理学・作業療法士、管理栄養士からなる緩和ケアチームが発足し，乳腺科の医師と連携をとっている．院内にPalliative Care Unit（PCU）の開設はないが，院内ラウンドや外来で対応することによって，患者はご家族と相談し人生の最終段階の場所を決定している．今後の乳癌終末期の患者の状況の理解を深めることを目的として．人生の最終段階の場所に影響を与える因子について検討した．
【対象と方法】
2013年10月～ 2017年10月の期間に，当院緩和ケアチームが介入し，人生を完了した乳癌術後再発患者44人を対象とした．調査項目として，再発時年齢，仕事の有無，キーパーソン，経済的不安，乳癌サブタイプ，無病再発期間，再発後の化学療法のレジメ数，緩和ケアチームの介入期間，再発後の生存期間，最終治療日からの生存期間，患者が希望していた人生の最終段階の場所，最終的な場所について患者の転機に及ぼす影響について検討した．再発時年齢は平均59歳（36-81）で，全例女性．無病再発期間の平均期間は47か月（2-266）、再発後生存期間は平均33か月(1-142)であった. 緩和ケアチーム介入期間は平均9.9か月(0.2-62.9)であった.
【結果】
人生の最終段階の場所を自分の意志で決定した患者は35人（80%）であった．緩和ケアチームの介入後，最終段階の場所が決定できた群（35人）と，最終段階の場所が決定できなかった群（9例）の2群間で患者背景因子を検討した．その結果，単変量解析にて再発時年齢，無病再発期間 に差が認められた．多変量解析では独立した因子は認められなかった．人生の最終段階の場所が決定できた35例の中で，最終的に希望する場所で最期を迎えることができたのは71%（35人中25人）であった．希望する場所で最期を送ることができた患者と，それ以外の患者との間に影響を及ぼす患者背景に有意な因子は認められなかった.
【結語】
当院における再発乳癌患者において，Advance Care Planning（APC）の基本である，人生の最終段階終における場所を含む意思確認の面談が行われており，緩和ケアチームの介入によりその希望に沿う努力がなされていた.

P-13-2
ハンドセラピー施術により神経細胞が再生するメカニズムの解明
Elucidation of the mechanism of nerve cell regeneration by hand therapy

[1]昭和大学　医学部　薬理学講座　医科薬理学部門、[2]亀田総合病院 乳腺科、
[3]ソフィアフィトセラピーカレッジ メディカル部、
[4]昭和大学　医学部　外科学講座　乳腺外科学部門
佐々木晶子[1]、角田ゆう子[2]、池田　明子[3]、木内　祐二[1]、中村　清吾[4]

【目的】我々は、抗がん剤投与により化学療法誘発性末梢神経障害（CIPN）による手指のしびれを感じる乳がん患者を対象に、独自に考案したハンドセラピー施術をおこなった結果、軽度から中程度のしびれ改善に有効であることを報告した（癌と化学療法 第47巻第5号 2020年5月号）。しびれ改善メカニズムを明らかにするため、ヒト神経芽細胞腫SH-SY5Y細胞にマッサージに類似した刺激を与え、樹状突起が伸長する形態変化と細胞骨格タンパク質Actinおよび細胞骨格に結合している膜タンパク質Transient Receptor Potential Vanilloid 2（TRPV2）の発現面積を測定した。さらに刺激によるカルシウムイオン（Ca^{2+}）の濃度変化と膜電位を測定し、神経が刺激によって再生するメカニズムを明らかにすることを目的とした。
【方法】SH-SY5Y細胞をスライドガラスに1×10^6 cell/ml播種し、振とう機Invitro shaker Wave-Slslim（TAITEC）を用いてハンドセラピー施術に類似した速度40 rpmで、15 分間振とうした。振とう前の静止状態をコントロールとした。シナプス伸長の形態変化は走査電子顕微鏡Flex SEM1000（HITACHI）で観察し、細胞骨格タンパク質ActinとTRPV2の発現は蛍光免疫染色を行い共焦点レーザー顕微鏡システム A1 si（株式会社ニコンインステック）で観察した。Ca^{2+}および膜電位はFlex Station3（モレキュラーデバイスジャパン株式会社)を用いて測定した。
【結果】走査電子顕微鏡で観察するとSH-SY5Y細胞を15 分間振とうした後、コントロールと比べて樹状突起は伸長し、他の細胞とシナプスを形成していた。蛍光免疫染色を行い陽性細胞の面積を測定した結果、TRPV2陽性細胞の面積は振とう前のコントロール 334 ± 84μm² に比べて 、振とう後 15 分は 712 ± 24 μm² で有意な増加を認めた。Actinもコントロール 41μm²±3 μm² に比べて振とう15 分後では1354 ± 163 μm²と有意な増加が観察された。刺激後、Ca^{2+}濃度と膜電位の蛍光強度は上昇した。
【考察】ヒト神経芽細胞腫細胞に15 分間マッサージに類似した振とうを繰り返すと、TRPV2 は細胞膜の脱分極で活性化し、Ca^{2+}流入により細胞骨格と樹状突起が伸長することで細胞を再生させることが明らかとなった。

P-13-3
演題取り下げ

P-13-4
緩和ケアチームが関わった乳がん症例の検討
Palliative care for patients with breast cancer

[1]国立病院機構　九州医療センター　がん診療統括部、
[2]国立病院機構　九州医療センター　乳腺センター、
[3]久留米大学医学部外科学
中川　志乃[1]、池尻　公二[1]、岩熊　伸高[2]、高橋　宏樹[2]、岡部　実奈[2]、
名本　路花[2]、唐　　宇飛[3]、赤木　由人[3]

【はじめに】「緩和ケア=終末期医療」と考えている患者、家族が多いこともあり、いまだ医療者も患者の前で「緩和ケア」という言葉を出しづらいというのはよく耳にする。早期からの緩和ケアが生存期間を延長する可能性があることも示されており、急性期病院における緩和ケアチームの必要性は高いと考えている。【方法】当院の乳がん症例に緩和ケアチームがどのように関われているか、2016年1月から2017年12月までに緩和ケアチーム（PCT）が介入した症例（前期）とPCTが主体となって院内全体でのアドバンスケアプランニング（ACP）の取り組みを開始した2018年1月以降から2019年12月までのPCT介入症例（後期）とに分け、PCT介入依頼目的やACPと最期の療養場所との関係などについて検討した。【結果】PCTに介入を依頼した症例は、前期6例、後期29例と年々明らかに増えていた。介入目的も前期は心理支援が6例中5例、疼痛緩和での依頼が1例であったが、後期は心理支援、疼痛緩和、疼痛以外の症状緩和、ACP依頼など依頼目的が様々であった。後期のうち15例が死亡しており、そのうち6例にACPを行っていたが、望んだ場所で最期の療養ができたのは4例であった。BRCA陽性症例は前期1例、後期2例あった。がんゲノム外来受診症例はなかった。【考察】がんと診断されたときからの緩和ケアがすすめられてはいるが、進行再発でない症例の介入は前期、後期通して35例中6例のみであり、8例がPCT介入から2か月以内に死亡していた。乳がんは診断、初期治療から終末期までの診療を乳腺外科医が行っており、BRCA検査を受ける症例も増え、ますます乳腺外科医は多忙になっている。そのため当院ではがん関連の専門の看護師や臨床心理士、乳腺専門医、臨床遺伝専門医など多職種で構成された緩和ケアチームがACP、心理支援、身体症状緩和などのサポート、遺伝診療、がんゲノム外来に関するサポートも行っている。緩和ケアチームが介入することで早期から様々な治療やサポートの情報提供を行うことができ、繰り返しACPができることは、乳腺外科医の負担軽減にもつながり、患者、家族にとってもよりよい医療、ケアにつながるのではないかと考える。

P-13-5

乳癌自壊部潰瘍臭サンプルを用いた日常で入手しやすい素材による消臭効果の検証

Effect of deodorization on malodorous with breast cancer tumors self-destruction

[1]日本赤十字社長崎原爆病院、[2]長崎県立大学
久保田あゆみ[1]、小田　智子[1]、田崎　優子[1]、谷口　英樹[1]、柴田健一郎[1]、畑地登志子[1]、永峯　卓哉[2]

【目的】
乳癌自壊部潰瘍臭に対し、臨床現場では十分に潰瘍臭を除去できない現状がある。そこで本研究は、潰瘍臭サンプルを用いて日常で入手しやすい素材の潰瘍臭軽減効果を検証する。
【方法】
1．潰瘍臭サンプルの作成
「鶏ささみ肉を37℃程度で3日間保管したもの」の乳癌自壊部潰瘍臭との類似性を看護師10人の官能評価で確認し、検査機関での分析の結果「乳癌自壊部使用ガーゼ」とジメチルジスルフィド、アセトン等の臭気成分が共通していた。そのため、鶏ささみ肉を潰瘍臭サンプルとした。
2．消臭効果の検証
潰瘍臭サンプルに対し、消臭効果が期待できる素材の15分/1時間/2時間後の消臭効果を検証した。化学的消臭法(使用済み茶葉、コーヒーかす、重曹、消臭スプレー)・物理的消臭法(炭シート)・感覚的消臭法（アロマオイル）・生物学的消臭法（メトロニダゾール）の4分類7素材を準備した。検証は、まず医療従事者77人による官能評価の後、効果があった数種類を選別し、外部機関で分析した。官能評価は、基本型1個と素材21個の22パターンを遮蔽した密封容器に入れ、個室で個別に9段階快不快表示法で評価した。0を快でも不快でもないとし、「1～4」が快、「-1～-4」が不快として点数化し分析した。被験者は事前に臭い嗅ぎ方法と評価方法を練習した。
倫理的配慮:当該施設の研究倫理委員会の承認を得て実施し、被験者には研究に関する説明ののち、同意書を取得。データは番号で管理し、被験者の特定や情報漏洩、改竄などができないように厳重に管理した。
【結果考察】
官能評価結果は、基本潰瘍臭-2.55点に対し、効果が高かった素材の、それぞれ15分/1時間/2時間値を示すと、アロマオイル-0.82/-0.39/-0.27、炭シート-1.27/-0.63/-0.53、コーヒーかす-1.70/-1.51/-1.25であった。アロマオイルと炭シートを外部検査機関で分析した。アロマオイルの潰瘍臭サンプルに対する感覚的消臭効果（数字が小さいほど消臭効果がある）は、臭気相当値51/50/53であった。炭シートはにおいの質量(ピーク面積)を求め、潰瘍臭サンプルが1.8×10^7/2.0×10^7/2.1×10^7に対し、0.56×10^7/1.2×10^7/0.86×10^7であった。官能評価との整合性もあり、アロマオイルと炭シートの消臭効果が確認された。アロマオイルはマスキング作用であり、炭シートは吸着作用と考えられた。今回は密閉容器での実験検証であり、患者適用時には消臭作用や使用状況の違いなどを考慮する必要がある。

P-13-6

終末期の乳がん患者ケア ～緩和ケア病棟における取り組み～

End-of-life care for breast cancer patients ~Initiatives in palliative care units~

[1]独立行政法人国立病院機構米子医療センター　看護部、
[2]独立行政法人国立病院機構米子医療センター　胸部・乳腺外科
長本　奈美[1]、加藤　麻美[1]、井澤　俊二[1]、前田　尚美[1]、万木　洋平[2]

【はじめに】
当院は2014年7月に緩和ケア病棟を新設以後、乳がん患者に対しても緩和ケアに取り組んでいる。今回、緩和ケア病棟における乳がん患者の現状について調査を行い、終末期における乳がん患者の特徴を改めて理解すると共に、乳がん患者に対する取り組みを振り返り、今後のより良い緩和ケアについて考察した。
【調査結果】
対象は2014年7月から2019年11月の5年4ヶ月の間に当院緩和ケア病棟で最期を迎えた40歳代3名、50歳代9名、60歳代10名、70歳代16名、80歳代5名、90歳代2名の合計45名で平均68.1歳。転移部位は骨31名､肺19名､肝26名､脳16名(重複あり)。皮膚潰瘍7名、リンパ浮腫7名（重複あり）。麻薬使用者は32名。他院からの紹介入院は開設時から2017年まではなく、2018年は8名、2019年は7名の合計15名。平均在棟日数は38.2日。
【取り組み】
入院早期にカンファレンスを行い、情報共有を図る。特に他院からの紹介患者は、診療情報提供書だけでなく患者・家族から丁寧に話を聴き、十分に情報収集を行う。患者・家族の希望に添い、残された時間が有意義に過ごせるよう配慮する。苦痛緩和を優先し、疼痛コントロールが適切か医師と共に評価する。皮膚潰瘍の処置前はレスキュー投与を行う。リンパ浮腫はリンパ浮腫療法士や理学療法士と連携し、苦痛緩和を優先した理学療法を行う。また当院では皮膚潰瘍のある患者も含め、病状が許す限りミスト浴を行い、安楽な時間を提供している。
【考察】
緩和ケア病棟の乳がん患者は遠隔転移による症状や皮膚潰瘍、リンパ浮腫など様々な苦痛を伴う。この様な特徴と共に、長期に及ぶ治療後にBSC（Best supportive care）選択に至る過程を理解し、個々の人生に寄り添うケアが望まれる。また近年他院からの紹介の増加や、特に若年層ではできるだけ在宅で過ごすことを選択する場合が多く、外来・病棟間や多職種間の情報共有がより重要になっている。
【おわりに】
緩和ケア病棟では、乳がん患者特有の症状への苦痛緩和や個々の人生に寄り添う関りが求められる。チーム医療により、乳がん患者に対するより良い緩和ケアに取り組んで行きたい。

P-13-7

自壊創を持つ乳がん患者の生活体験

Life Experience of Breast Cancer Patients with Malignant Fungating Wounds

熊本赤十字病院　看護部
山下　真由、友岡　史沙、中村　彩香、星野　菜月、渕上　杏里、牛嶋　小喜

【目的】自壊創を持つ乳がん患者の受診から治療期間における生活体験を明らかにすることで、体験の特性を踏まえた継続的な看護提供への示唆を得ること。
【方法】A病院初診時に乳がんの自壊創があり、外来化学療法を継続している患者4名を対象に、受診に至るまでの生活体験、診断から治療期間における生活体験についてインタビューガイドに沿って半構造化面接を行い、質的帰納的に分析した。なお本研究は熊本赤十字病院倫理審査委員会の承認を得て実施した。
（承認番号平成30年第21号）
【結果】対象者の平均年齢64.5歳±5.7歳、症状を自覚してから受診までの期間は中央値20.5ヶ月（2～36ヵ月）であった。自壊創を持つ乳がん患者の受診に至るまでの生活体験として4つのサブカテゴリーと【変化していく自分の体を護ろうとする】【様々な思いの狭間で揺れ動く気持ち】という2つのカテゴリーが抽出された。また、診断から治療期における生活体験では19のサブカテゴリーと【診断を受けた後で周囲の人との関係性が深まる】【様々な気持ちや困難を体験しながら治療を続けていく】【これまでの生活を続けていくための対処をとる】【病気や治療のすべてを受け入れて気持ちが楽になる】【病気や治療を経て得たものを実感】【これまでよりもより良く生きていたいという思い】という6つのカテゴリーが抽出された。
【考察】自壊創を持つ乳がん患者の生活体験の特徴を明らかにするために、その他のがん患者の生活体験に関する7編の先行研究と照らし合わせ考察を行った。その他のがん患者では、積極的に情報収集をしたり、がん体験者や同病者からの支援を求める体験をしていた。一方で、本研究の対象者では、サブカテゴリー［病気に対して積極的に情報を得たいと思わない］が表すように、ピアサポートや情報入手に消極的な体験をしていた。また、患部からの［臭気に対する工夫をする］体験は自壊創患者の固有の体験であると考えられ、強い臭気を伴うことは、周囲との関わりを遠ざけることや、職場への居辛さと関連し、社会的な孤立を招きやすい状況にあると考えられた。臨床看護への示唆として、受診までの患者の自己対処の努力を労うことや、健診異常から自壊創に至る全ての乳がん患者を含めて同病者とするピアサポートの在り方を再考すること、臭気による患者の精神的負担の軽減や自信回復を促す言語的フィードバック等の支援の必要性が示唆された。

P-13-8

乳癌髄膜播種に対する髄注化学療法の可能性～当院の5症例の経験～

Effectiveness of intrathecal chemotherapy for leptomeningeal metastasis in breast cancer

北野病院　ブレストセンター　乳腺外科
吉本有希子、大林亜衣子、葛城　遼平、藤本　優里、髙原　祥子

【背景】近年、再発乳癌の予後は改善傾向である一方で、脳転移や髄膜播種（Leptomeningeal metastasis: LM）の続発率は増加傾向にある。特にLMは確立した治療法はなく予後不良とされている。これまでに当院ではLM症例に対して髄注化学療法（Intrathecal chemotherapy: ITC）を5例施行し、全例で治療効果を認めている。代表症例の提示とともに報告する。
【対象】5症例の初診時年齢の中央値は49歳（32-63）。subtypeはLuminal2例、Triple negative3例。ITCはMTX15mg+PSL40mg+（葉酸の経口投与によるMTX救援療法）の週3回投与で開始し、以後症状に応じて投与間隔を変更した。投与経路は腰椎穿刺で開始し効果の有無を確認後Ommaya reservoir（OR）を留置し継続投与を行う方針を基本とした。
【症例】初診時49歳女性、左乳癌（cT3N1M0, Luminal）に対し左Bp+Ax施行。術後化学/内分泌療法開始したが2年4ヶ月で頸椎転移が出現、腫瘍摘出+前方固定+30Gy照射を実施後、全身薬物療法を継続、7年後に全身痙攣、頭痛が出現、頭部MRIでLMの所見及び髄液細胞診class 5。ITCを開始、2回投与後に頭痛/嘔気が改善、11回投与後に頭部MRIで脳室サイズの正常化、軟膜造影の消失、髄液細胞診でclass5→3。以後、全身薬物療法再開したが、LM診断から10ヶ月後に癌性胸膜炎による呼吸不全で死亡。
【結果】ITC前に認めたLM症状としての頭痛（5/5例）、痙攣（1/5例）、意識障害/視神経炎（1/5例）はいずれも速やかに消失し、早期にOmmaya reservoir（OR）留置、以後継続投与した。ITC前後での頭部MRIは2例で施行したが、ともに軟膜造影効果の消失や脳室拡大の正常化などが確認できた。髄液検査では、細胞診4例中2例でclass5→class3に変化し、2例で癌細胞が消失した。髄液有核細胞数はITC前後で2例に施行しており、ともに大幅に細胞数の減少を認めた。ITC施行の有害事象はGrade1の嘔吐が3例のみ。全例でLM症状が改善した後に、全身治療を再開または開始することができた。死亡2例の原因は呼吸不全と肝不全で、中枢神経系の増悪はなかった。3例は現在も治療を継続している。
【結語】当院の経験症例では、いずれもITCにより一定の治療効果を認めて、PS低下に繋がるような有害事象の出現なく経過した。ITCは症状緩和やQOL改善のみならず、全身治療を再開できた場合には生存期間の延長にも寄与すると思われる。今後もさらなる症例を積重し検討を行いたい。

P-13-9

転移・再発乳癌におけるOncologic emergency 症例の検討
Case study of Oncologic emergency in Metastatic Breast Cancer

[1]浦添総合病院　乳腺センター、[2]宮良クリニック
蔵下　　要[1]、宮里　恵子[1]、新里　　藍[1]、宮良球一郎[2]

【はじめに】Oncologic emergency（以下、OE）とは,がん緊急症ともいわれ,がん自体あるいはがん治療に関連し,発症後数時間から数日以内に重篤な障害を来して致命的となる病態のことで,その多くは救急処置が必要となる．転移・再発乳癌においてもOEをしばしば経験するが乳癌の治療法が進歩した現在ではOEの状態を適切な緊急対応で乗りきることでその後の良好な予後を得られるケースも多くあり,今後OE対策は更に重要になると思われる.【対象】2008年1月から2019年12月の間に当院にてOEとして緊急入院となった転移・再発乳癌患者47例について，対応した病態とその後の予後について検討を行った.【結果】①乳癌の病状進行に伴って起こった病態は36例（癌性胸膜炎・胸水に伴う呼吸困難 24例,上大静脈症候群 2例,脳脊髄緊急症 3例,肝不全 3例，尿路閉塞による腎不全 2例,胆道閉塞 1例,高カルシウム血症 1例），②治療の有害事象として起こった病態は11例（発熱性好中球減少 9例,うっ血性心不全 2例）であった．①における症例数と緊急対応後の平均生存期間はそれぞれ,現在も生存中の症例は6例，55.2か月（1~136か月），死亡例は30例，17.2か月（6日~69か月）であり，また②における症例数と平均生存期間は,現在も生存中の症例で2例，38か月（36 ～ 40か月），死亡例で9例，18.3か月（4 ～ 88か月）であった．最長の生存例は上大静脈症候群を来した症例の136か月である.【考察・まとめ】乳癌患者の増加と治療法の進歩によりOEに遭遇する機会は今後増加することが予想される．かつて救急の現場では転移再発=終末期と理解され、救命処置が手控えられる傾向にあった．しかし転移・再発乳癌におけるOEに対しては適切な緊急対応をとり，その後の集学的治療や緩和治療と組み合わせることで対応後に比較的良好な予後を維持することが可能である．当院は救命救急センターとがん治療専門部門を備えた総合病院であり，今後は救急救命チームとも密な情報共有と連携を行なって、地域の中でOEに対して質の高い緊急対応とがん治療を行っていくことが重要であると考えられた．

P-13-10

告知からお看取りまでソシオエステティシャンの関わり方～乳がんサロン・ヨガ・化学療法室・病棟での役割～
Mental support through massage, polish,yoga holistic care from diagnosis to end of life

[1]石巻赤十字病院 ブレストセンター、[2]石巻赤十字病院　遺伝診療課
瀬戸真由美[1]、川村真亜子[2]、安田　有理[2]、高橋　修子[1]、新國つくし[1]、
佐藤　　馨[1]、古田　昭彦[1]

〈はじめに〉平成28年度より当院のブレストセンター内にアピアランスケアルームと多目的ルームが診察室の隣に併設され、外来「乳がんサロン」内でソシオエステティシャンが患者さんの外見変化に対する施術や情報提供を行っている。ソシオエステティックとは「人道的・福祉的観点から精神的・肉体的・社会的な困難を抱えている人に対して医療や福祉の知識に基づいて行う総合的なエステティック」である。チーム医療の一員として医師など医療専門職の管理・指示の下、カンファレンスに参加し電子カルテを閲覧することで患者さんの病状や症状を把握し、肉体的・精神的苦痛の軽減を図る目的で必要に応じた施術・アドバイス・トレーニング等を行う。〈目的〉乳がん長期治療期間内にソシオエステティシャンが様々な場面で関わることにより、患者さんの闘病生活・サバイバーズシップのQOLの維持や向上に寄与することを目的として行う。〈活動報告〉乳がんサロンは多目的ルームにて月曜日～木曜日まで週4日の10時～ 15時開設している。術後3日後に乳がんサロンにて下着やヨガ等の患者プログラム情報提供やハンドマッサージ・ネイル等の施術を通し、今後もサポートを継続させていただくことやサロンは気軽に立ち寄れる場所としての案内を行う。「乳がんサバイバーズヨガ」は月2回開催し1回70分の行程で行う。対象者は、術後・化学療法中・放射線治療中・浮腫・ホルモン療法中等の患者さんで、呼吸法や心身のリラックス法を行う。化学療法室にて副作用による爪・肌のケアや、ウィック試着や脱毛時のアドバイス等行う。入院病棟にて終末期における施術内容は保湿を兼ねたリラクセーショントリートメントを家族にトレーニングしながら一緒に行うことや、ネイルやアロマの芳香浴等を行う。お看取り時には看護師がエンゼルケアをした後にソシオエステティシャンが、お顔のシェービング・マッサージ・パック・メイク・ネイル等必要に応じて家族と一緒に故人の思い出話をしながら笑ったり泣いたりしながら行います。〈考察〉乳がん治療の長期化により様々な苦痛と不安が大きい中で、個々の問題解消に導くアピアランスケアサポートやリラクセーションが必要な患者さんは多い。拠り所となるソシオエステティック・サロン・ヨガ等を通して「病院は辛いだけの場所ではなく自分を大切に思えて前向きに治療を受け入れる状態で、楽しく癒される場所」を目指したいと思っている。

P-13-11

進行・再発乳癌患者のEnd of Lifeを考える
End of Life of advanced breast cancer patients

[1]KKR 札幌医療センター　緩和ケア科、[2]KKR 札幌医療センター　外科
佐藤　雅子[1]、田村　　元[2]、小池　雅彦[2]、瀧川千鶴子[1]

【背景・目的】進行・再発癌の患者に対し、抗がん治療をいつまで継続するか、終末期の療養の場の検討をいつから話し合っていくべきかについては明確な基準やガイドラインは定められていない。特に再発してからの治療経過が長く、40~50代の患者が多い乳癌では、治癒が望めない病状になってから終末期までをどのように過ごしていくかについての検討が必要と考えられる。緩和ケア病棟（Palliative Care Unit、以下PCU）に入院することなく最期を迎えた進行・再発乳癌患者の積極的治療終了、終末期の療養場所の検討がどのように行われたかにつき実態を調査することを目的とした。
【対象と方法】2012年1月から2019年12月までに当院外科で治療を行い、一般病棟あるいは在宅で亡くなった進行・再発乳癌21例を対象とした。患者背景、治療経過、緩和ケアチーム（Palliative Care Team、以下PCT）の介入の有無や最期を迎えるまでの経緯につき診療録を元に後方視的に分析した。
【結果】年齢中央値は61歳（40~85）、60歳未満は21例中10例（47.6%）であった。再発症例13例（61.9%）、StageIV 8例（38.1%）、乳癌サブタイプはER陽性/HER2陰性12例（57.1%）、ER陰性/HER2陰性4例（19.1%）、ER陽性/HER2陽性2例（9.5%）、ER陰性/HER2陽性3例（14.3%）であった。内分泌療法を含めた抗がん治療終了から死亡までの期間の中央値は57日（14-696）、うち60歳未満の10例では38日（14-696）、60歳以上の11例では128日（15-468）であった。PCTの介入があった症例は18例（85.7%）、なしが3例（14.3%）、PCT介入理由は症状コントロール13例（61.9%）、精神的フォロー 2例（9.5%）、療養の場の検討2例（9.5%）、意思決定支援1例（4.7%）であった。療養の場としてPCUの提示があった症例10例（47.6%）、なしが11例（52.4%）であった。提示があったがPCUに入棟しなかった理由として、全身状態の悪化で間に合わなかった、イメージが良くない、在宅療養を希望したこと、などが上げられ、提示がなかった症例については、抗がん治療継続の希望が最も多く認められた。60歳未満の10例中、抗がん治療の継続や輸血の継続を希望した症例が5例であった。
【結語】進行・再発乳癌の終末期では、特に若年の患者で抗がん治療の継続を希望する場合が多く、抗がん治療を終了してから亡くなるまでの期間が短期間となる傾向があった。終末期の過ごし方や療養の場について話し合う時期が遅れる可能性があり、今後の検討課題と思われた。

P-13-12

乳癌難治性癌性腹水に対する腹水濾過濃縮再静注法（CART）
Cell-free and concentrated ascites reinfusion therapy for refractory ascites with breast cancer

国立病院機構　水戸医療センター　外科
小崎　浩一、笠井　華子、森　　千子、島　正太郎、植木　浜一

【緒言】癌性腹水を伴う場合予後は極めて不良であり、全生存期間延長のためには全身化学療法が必要である。しかし大量腹水により呼吸困難・腹部膨満感・食思不振などの症状が出現し、そのために患者のADL・QOLが著しく低下すると全身化学療法の継続が困難となり、症状緩和に移行せざるを得ない場合がある。難治性腹水に対する治療は第一に利尿剤投与で、次いで腹腔穿刺排液が行われる。しかし一度に大量の腹水を抜水すると循環血液量が減少し循環不全状態に陥り、排液により多くの蛋白質・グロブリンが失われ、患者の栄養・免疫状態が急速に悪化する。そこで当院では2012年から難治性癌性腹水に対し、腹水濾過濃縮再静注法（CART）を開始した。CARTの目的は患者の苦痛を軽減し、可能ならば化学療法を継続させることにある。
【患者・方法】2020年1月までに難治性癌性腹水患者45名に96回CARTを施行。乳癌患者は女性3名、平均年齢:49.7歳、KM-CARTを保険適応に従い原則2週間毎に施行した。
【結果】乳癌患者3名にCART9回施行、平均腹水抜水量:7633.3ml、平均濾過濃縮再静注量:495.0ml、CART前腹水:平均蛋白値（TP:g/dL）2.6、平均アルブミン値（Alb:g/dL）1.3がCART後、TP 15.9、Alb 8.2、CART前腹水:平均蛋白量（TP:g）204.2、平均アルブミン量（Alb:g）98.3がCART後、TP 82.6、Alb 42.6となり、各々回収率は42.7%、45.1%であった。CART前後の平均血清TP、Albは各々 5.8、2.7と5.3、2.7で有意差を認めず、CARTにより血中TP、Albに変化を認めなかった。再静注時1名に37度台の発熱を認めた以外、全患者CART前後でvital signに変化を認めず、安全に施行できADL・QOLを維持することで腹水貯留による症状緩和や化学療法の継続が可能となり、従来廃棄していた腹水から蛋白成分が40%超回収・再静注された。3名中1名はCARTにより全身状態の急速な悪化を招くことなく死までの4カ月間に5回CARTを施行、その間化学療法の継続・外泊・退院が可能となり安らかな終末期を迎えることができた。
【結論】乳癌難治性癌性腹水患者へのCARTは、症状緩和から得られる闘病意欲の回復などから身体的・精神的緩和療法に有効であり、蛋白成分を濾過濃縮・再静注することで栄養、免疫状態の維持・回復に繋がり、化学療法の再開・継続を可能とする。そして何よりも症状・苦痛緩和により安らかな終末期を迎えることができ、乳癌難治性癌性腹水患者においてCARTは有効であった。

P-13-13

当院救急外来の受診が発見契機となった進行乳がん症例についての検討

Evaluation of the cases in advanced breast cancer discovered by consulting our emergency department

[1]湘南鎌倉総合病院　乳腺外科、[2]湘南鎌倉総合病院　看護部、
[3]湘南鎌倉総合病院　外科、[4]湘南鎌倉総合病院　オンコロジーセンター
永田　好香[1]、辻　　喬繁[1]、佐藤　洋子[1]、菊谷真理子[1]、池田　真美[2]、
下山　ライ[3,4]、田中久美子[1]

検診の普及と個別化医療により早期乳がん症例が増える中、未だ初診時の進行乳がんにしばしば遭遇する。今回救急外来の受診が発見契機となった進行乳がん症例について検討した。
【目的】
当院救急外来を受診、緊急入院となった進行乳がん症例に関して検討する。
【対象および方法】
当院乳腺外科開設後の2013年3月～ 2019年11月までに、入院加療した乳がん症例780件のうち、緊急入院したのは60件（うち15件は救急車利用）であった。このうち緊急入院した初発進行乳がん12例（うち6例 救急車利用）を解析の対象とした。年齢、自覚症状の有無、サブタイプ、病期、入院期間、治療内容、予後等を後方視的に検討した。
【結果】
年齢中央値は71歳（61-83歳）。12例中10例は腫瘤が自潰しており、8例は出血を伴っていた。全症例で腫瘤を自覚していたが、救急外来を受診した主訴が腫瘤であったのは僅か2例であった。乳がん進行に関連した症状は10例、外傷や意識障害などのスクリーニング検査で偶発的に乳がんと診断された症例は2例であった。サブタイプはLuminal A 2例、Luminal B 4例、Luminal B-HER2 1例、HER2 enriched 2例、TNBC 3例であった。病期はIIIC期2例、IV期10例。入院期間は平均18日（2-34日）。治療内容は、化学療法5例、内分泌療法7例、放射線治療2例であり、現在も5症例で治療を継続している。12症例中3例は、治療導入に到らず緩和医療のみ提供した。予後は生存7例、死亡退院2例、退院後死亡（転院、在宅）2例、追跡不明は1例であり、生存期間の中央値は105日（8日-2044日）であった。12例中10例は医師、看護師のみならずソーシャルワーカーによるAdvance Care Planning（ACP）を行った。進行症例が多いため、緩和ケアに関連した転院や在宅調整が中心となった。
【まとめ】
初発進行乳がんでは、自覚症状あるものの治療のタイミングを逸して病勢が進行した状態で発見される事が多い。今回、入院管理することで病気や生活に対する不安を軽減し、標準的な治療を導入して継続する事が可能であった症例を認めた。早期発見のための啓発のみならず、治療に対する適切な情報提供が大切である事はいうまでもない。
また、初発進行乳がんにおいて、ACPの早期実践は緩和ケアに直結しており非常に重要である。ACPは終末期患者の生存率を改善する報告もあることから、今後も乳がん症例において早期介入することが大切である。

P-13-14

緩和ケア病棟での乳がん末期患者の状況

The state of the terminal breast cancer patients with the palliative care unit

東名厚木病院
日野　浩司、鎌田　順道、福田　卓真、森山　亮仁、高坂　佳宏、
神山　公希、山下　　巌

【はじめに】当院では2017年11月より緩和ケア病棟として14床を開設した。今回緩和ケア病棟に入院した乳がん末期患者の状況を検討したので報告する。特に自院で治療を行っていた患者と他院より紹介された患者で違いがあるか検討した。
【症例】2017年12月より2019年8月までの21か月間に入院した、進行乳癌もしくは再発乳癌の末期状態の患者23症例である。
【検討事項】1:自院で手術もしくは初診で乳がんと診断した患者なのか他院より紹介された患者か 2:化学療法・手術は行われているか 3:化学療法が行われている患者は終了してからどのくらいの期間で死亡しているか 4:モルヒネは使用しているか 5:自宅に退院して死亡したか、入院中の死亡か
【結果】1:自院症例（以下自院）9例 他院紹介（以下紹介）14例 2:化学療法施行率（自院67%、紹介64%）手術施行率（自院67%、紹介57%）3:化学療法終了から死亡までの平均期間（自院1.4か月、紹介6.5か月）4:モルヒネ使用率（自院44.4%、紹介64.3%）5:病院死亡率（自院85.7%、紹介80.0%）
【考察】手術を行っていない症例は、発見時処置困難な乳がん、もしくは外科治療を拒否した症例で自院、紹介患者とも約1/3を占めた。同様に化学療法が不能、もしくは拒否した症例もほぼ同様で自院、紹介患者とも約1/3となっている。手術や化学療法を行った患者で、化学療法終了から死亡までの期間は自院で平均1.4か月と短い傾向にあり、紹介患者では平均6.5か月と長い傾向であった。紹介患者では紹介初診の時点で、化学療法が打ち切られている症例が多い事がその原因と考える。自院での患者には、思い入れが強く、亡くなる直前まで化学療法を行っているケースが多い事が判明した。化学療法は緩和目的で施行する場合もあるが、概ね食欲の減退や倦怠感を招くことが多い。化学療法終了時期の決定は、患者の状態をよく観察し、予後を鑑みながら行う必要性を強く感じた。

P-13-15

乳がん終末期における在宅緩和ケア、看取りに関する検討

Investigation of breast cancer patient's home medical care and death

[1]医療法人社団フォルクモア　クリニック医庵青葉台、
[2]昭和大学藤が丘病院　乳腺外科
松宮　彰彦[1,2]、吉澤　康男[1]、金田　陽子[2]、松柳　美咲[2]、榎戸　克年[2]

はじめに:がん終末期における療養場所は患者状態により変化するが、在宅療養の希望は強い。2006年に制定されたがん対策基本法によりがん患者の在宅療養を推進する方向性が打ち出されたが、依然多くの患者は急性期病院にて最期を迎えており、緩和ケア病棟の病床数も不足し、在宅緩和ケアの充実は急務である。当クリニックは平均寿命男性1位、女性9位、長寿の街とされる横浜市青葉区において在宅医療を提供している。今回、乳がん終末期緩和ケア、看取りを当クリニックにて受けた症例において適切なケアが行われたかを検証すべく、反省も踏まえて検討を行ない、若干の文献的考察も踏まえて報告する。
症例1 67歳、女性、みぎ乳癌、2008年乳房切除術施行、病理結果は浸潤性乳管癌、pt2n0M0 StageIIA、ER+、PgR-、HER2-でアナストロゾールによる内分泌療法を5年間施行した。2016年5月に貧血・肝機能障害出現、その後の精査にて胆嚢癌、十二指腸浸潤の診断であり、7月27日より在宅療法となった。8月1日よりオキシコドン開始、食事摂取不能となり、8月27日自宅で永眠された。
症例2 88歳、女性、慢性C型肝炎、肝硬変、肝細胞癌の既往あり、みぎ乳房皮膚自壊、出血にて2013年9月にみぎ乳がんの診断となっている。組織結果は浸潤性乳管癌、ER+、PgR+、HER2-で骨転移あってアナストロゾールによる内分泌療法にて経過観察されていた。2017年3月に肝機能増悪、腹水出現、退院後から在宅移行となった。利尿剤内服にて経過としていたが、2018年1月より呼吸苦出現、オキシコドン、ステロイド開始、3月21日に自宅で永眠された。
症例3 85歳、女性、2015年12月乳房腫瘤を自覚、皮膚浸潤を伴うひだり乳癌で初診時に多発肺転移を認めた。病理結果は浸潤性乳管癌、内分泌反応性ER+、PgR+、HER2-であり、アナストロゾールによる内分泌療法開始、また局所に対し、放射線治療も行っている。その後、胸水出現、骨転移悪化し、2017年1月より在宅移行となった。フルベストラントによる内分泌療法にて経過観察中、誤飲のため、自宅で永眠された。
考察:今回経験した3例については主治医より適切な情報と説明がなされており、在宅医療への移行、実施は困難なく、家族からも感謝を頂いた。しかし、患者本人の在宅療養への熱望があっても家族の不安、負担も強く、患者・家族との信頼関係の構築への努力、ケアの提供、対応のさらなる工夫が必要と考えられた。

P-13-16

当科における乳癌死亡100例の検討

The consideration of 100 breast cancer deaths

[1]東札幌病院　外科、[2]東札幌病院　ブレストケアセンター、
[3]東札幌病院　看護部、[4]東札幌病院　内科、
[5]札幌医科大学　消化器・総合、乳腺・内分泌外科
空閑　陽子[1,2]、大村　東生[1,2]、佐々木あづさ[3]、石谷　邦彦[4]、竹政伊知朗[5]

【背景】当院で乳癌により死亡する患者は全科合わせ年間60 ～ 70名おり、2019年は74名であった。当院手術後の再発症例のみならず、他院から再発治療のため、または緩和治療のため紹介され最終的に当院で多くの方が死去されている。
【目的】乳癌症例の終末期像を検討し、再発治療後期から終末期までの診療の在り方について考察する。
【対象】2015年～ 2019年の当科における乳癌死亡症例のうち100例
【検討項目】
1）どのような症例が死亡するのか
2）乳癌再発・転移後、どのような経過で亡くなるのか
3）QOLを損なわないために、終末期の治療・ケアをどうすべきか
【結果】
1)死亡時の年齢は63.84（34-86.58)歳、サブタイプ別にLuminalA 27例、Luminal B 16例、HER2 10例、TN 18例、不明 29例であった。100症例のうち初診時StageIV症例は32例あり、初診から死亡までは1155（18-4014）日であった。一方、術後再発した68例の無再発日数は913.5(54-7188)日、再発から死亡までは990(6-7844)日であった。初発再発部位は骨50例、肺・胸膜28例、肝23例、リンパ節18例、局所・胸壁12例、脳2例(重複含む)であった。
2）病勢進行とともに胸水貯留した症例は42例あり、ドレナージを必要とした症例は16例、腹水貯留は24例に認めドレナージを必要とした症例は16例であった。肉眼的黄疸は29例に認め、T-Bil値は6.55（1.6-32.2）mg/dL、髄膜播種は9例に認めた。
3）皮膚浸潤を32例に認め、皮膚自壊創の感染・臭気により定期的な医療的介入を要した症例も少なくない。中には巨大乳房腫瘤(40cm大)からの感染により死亡した症例もあり画像を供覧したい。また脱毛を51例に認め、その見た目ケアもレジメンを検討する上で考慮すべき点であると考える。
総レジメン数は6（0-15）レジメン、死亡までの無治療期間は42.5（1-330）日であった。また最終入院から死亡までの入院日数は42.5（2-432）日であり、残された時間をどこでどのように過ごすのか含めACPの介入は必要である。疼痛・呼吸苦コントロールに麻薬持続投与を必要とした症例は71例であり、塩酸モルヒネに換算すると30（4-800）mg/day使用していた。
【考察・展望】個々の症例に対し治療方針のみならず、生存期間や自宅で過ごす時間、脱毛含めた外観など何を大切にしたいのかを共有しながらライフケアプランニングを立てる必要があると考える。今後当院でもさらに積極的にACPを導入し、終末期まで寄り添える医療を提供したい。

P-13-17

病態に応じて切れ目なく観察ができた乳癌の一例～有床診療所における緩和医療の取り組み～

A case of breast cancer that could be observed seamlessly according to the condition

室井メディカルオフィス
安井　祐司

「背景」当院は外科・内科・整形外科・心療内科を中心とした有床診療所であるが、癌患者の緩和ケア，訪問診療・看護も積極的に行なっている。終末期癌患者の療養の場は病態と共に変化し、患者、家人への心身両面での負担は大きい。今回、有床診療所だからできる切れ目のない緩和ケアを行った乳癌の一例を経験したので報告する。
「症例」62歳女性 既往歴、胆嚢摘出術 家族歴、母乳癌 夫と2人暮らし。20XX年夏、右乳房腫瘤を自覚するも放置。翌年3月近隣のがん拠点病院で局所進行乳癌（ER+、PgR+、HER2-陰性、Ki-67 68.5%、ルミナールB、StageⅣ）、肺転移と診断されるも化学療法は拒否され分子標的治療（パルボシクリブ）+ホルモン療法（フルベストラント）のみで治療が開始される。6月当院へ紹介、外来通院中に多職種間でACP（アドバンス ケア プランニング）を行った。治療効果判定でPDと判断され治療は中止となる。8月に倦怠感、処置していた病巣部が悪化し、自己での処置が困難となったため通院が困難となり、在宅での看取りを希望され訪問診療、訪問看護を開始。浸潤創に対してはメトロニダゾールゲルを使用することにより、感染はやや軽減し、悪臭は消失した。低酸素血症に対しては速やかに在宅酸素療法を導入した。しかし、次第に呼吸困難感が強く家族の不安も強くなったため時間外に緊急入院。入院後、緩和医療中心に観察を行うも永眠となった。夫より「妻はここで亡くなって幸せです」との言葉を頂いた。
「考察」癌患者の援助には確かな信頼関係をもとにした切れ目のない援助が重要である、療養の場が変わってもその不安に寄り添いお互いの顔の見える信頼関係の構築が重要である。本症例では外来通院時より早期にACPを行い患者・家族の希望に応じた療養、環境の提供、医療資源を迅速かつ的確に導入することが可能であった。しかし局所進行乳癌特有の創処置には、時間、人手を要し今後の課題とした。また当院では身体的苦痛のみならず、心療内科医の専従により精神的苦痛の緩和も適切に行い、全人的な苦痛緩和に取り組んでいる。本症例では病態悪化時の緊急入院も、主治医、看護師共に顔ぶれが変わる事なく対応でき有床診療所としての役割を果たすことのできた一例であった。

P-13-18

終末期退院支援からみえてきたもの～退院前訪問指導を行い、在宅医療を決意した患者の一例～

A case of a patient in end of life who shifted to home medical care

[1]社会医療法人敬愛会中頭病院　看護部　女性センター、
[2]社会医療法人敬愛会中頭病院　乳腺外科
増田　房子[1]、金城　綾子[1]、本成登貴和[2]、阿部　典恵[2]、座波　久光[2]

【はじめに】
終末期にあたる乳がん患者が症状緩和のために入院を余儀なくされ、終末期を受容し、人生の最終段階をどこで過ごすのか決断に至るまでに難渋する例が多くみられる。
今回終末期の受容が難しい乳がん患者の外泊支援を行い、最終的に在宅医療へ移行できた一例を経験したので報告する。
【症例】
74歳女性。28年前に乳房全摘術・腋窩郭清術施行し、術後化学療法、ホルモン療法を行ったが4 年前に肺・胸膜・骨転移の多発転移が発覚し治療中であった。既往に糖尿病があり、インスリン療法を継続中であった。今回、癌性胸膜炎による胸水増悪で入院に至り、入院時より酸素療法、胸腔ドレナージ、呼吸苦に対するオピオイドの持続皮下注射が開始され、体動困難から持続的尿管カテーテルも挿入された。入院前より食思低下から低血糖も頻発している状態であった。患者は家族の介護負担なども考え、退院先について決めかねていたが、家族は最終的な療養先として自宅も検討されており、入院中に本人の意思を確認しつつ外泊支援を行った。外泊支援では患者家族へ多職種介入のもと機器や薬剤の調整、療養上の指導を行った。患者は入院前に経験した強い呼吸苦や家族への遠慮等から外泊に躊躇する場面もみられたが、徐々に外泊を受け入れる事ができた。
終末期の医療依存度が高い状態、かつ不安を抱えての外泊となるが、この外泊が退院への契機となるため、外泊中に病棟看護師が訪問指導を行い、指導内容の実践状況の確認や療養上のアドバイス、介護能力の確認等を行った。
外泊後、患者家族は自宅での療養を希望され、外泊中の指導内容を詰め、多職種による退院前カンファレンスを実施し、在宅医療へ移行した。退院後74日後に永眠されるが、再入院することなく在宅での看取りとなった。
【考察・まとめ】
患者家族が安心して外泊できる環境を調整し、外泊中の訪問指導で退院後に必要なサービスなどを具体的に探り、調整していくことが、在宅医療へ繋げる糸口になると考えられた。
終末期の退院調整は、時間的に限りがある。また、在宅医療への移行は不安や負担も多く、ハードルが高いと考える患者家族も多い。自宅退院の希望や意思を確認した上で、在宅医療を視野に入れた外泊支援を行い、早期から多職種で連携し在宅医療に必要なサポート体制づくりや緊急時の対応など話し合いの機会を持つことが望まれる。

P-13-19

医学生に対する命の教育

Education of life for medical students

順天堂大学　医学部　乳腺腫瘍学
齊藤　光江

【背景】
本学医学部4 ～ 5年にかけて体験する臨床実習では、乳腺科をローテーションする学年の約4分の1の学生が基本4名のグループで2週間経験するカリキュラムが継続実施されている。実習は入院患者さんの受け持ちや手術見学、手術手技実習、カンファレンス参加とミニレクチャーで構成されているが、がん患者さんの経時的な心身の変化を追うことができない。
【目的と方法】
そこで転移再発を経験し、人生の最終章と向き合っているがん患者さんについて、その心理に迫ることを目的に、外来陪席以外に、公開されている手記やエッセイ、小説、評論などを自由選択で読み、仲間の前でプレゼンテーション、意見交換や自由討論をする時間を設けている。教員は司会と書記に徹し、医学上の誤解を解く以外は、学生の自主性を重んじ、最後に感想を述べるのみとしている。
【結果】
2015 ～ 2019年に158名の学生が本実習を体験した。彼らが自主的に選んだ読み物は、患者本人もしくは家族の手記が約8割、医療者による評論が2割近く、残りがインターネットのブログであった。互いへの質問で最多であったのは、患者さんの病状経過の詳細についてであり、第二位は「こういう状況に立たされたら、○○さんならどうしますか?」であった。感想としては、患者さんの思いを聴くことの大切さ、家族の思いも汲み取る必要性、医師の一言の影響力の大きさ、転移再発しながらも何かを成し遂げようとする患者さんの力強さ、家族の存在の重要性、再発してからも変化していく気持ち、元気な時からもっと人生の最終章に関して考えておくことの大切さ、仲間の考えを知ることができる貴重な体験であったなどであった。
【考察】
本実習は医学生が死生観を皆が持つことの重要性や医療の在り方を早くから考え、患者や家族、学生仲間の内面の多様性を認識する好機であった。

P-14-1

抗ソマトスタチン関連細胞表面分子に対する近赤外線、光免疫療法のための基礎的研究

NIR-PIT for anti-somatostatin-related cell surface molecules in triple negative breast cancer

[1]岐阜大学　医学部　腫瘍外科、[2]岐阜大学　医学部　形態機能病理学
浅野　好美[1]、二村　　学[1]、森　龍太郎[1]、中神　　光[1]、竹内　　保[2]、
吉田　和弘[1]

【はじめに】光免疫療法は光吸収体（IR Dye700DX）という化学物質を抗体に結合した薬剤を使用し、癌細胞に結合した光吸収体に近赤外線を照射することで化学構造を変化させ、癌細胞の膜を破壊して細胞壊死すなわち抗腫瘍効果を誘導する治療法である。また、ソマトスタチンレセプターは7回膜貫通型G蛋白質共役型レセプターファミリー蛋白質の一種で、神経伝達や内分泌細胞増殖の阻害に関係しており、近年創薬のターゲットとして研究されている。今回triple negative乳癌にも発現し、MDA-MB-231細胞に結合後、速やかに細胞質へ取り込まれるソマトスタチンレセプター抗体1H12を樹立した。【目的】乳癌細胞株MDA-MB-231を用いて抗ソマトスタチン抗体（1H12）と光吸収体IRDye700DX抱合体による光免疫療法の有効性について検討した。【対象と方法】MDA-MB-231を使用し、ソマトスタチンレセプターの発現を免疫染色で確認後、MDA-MB-231に抗ソマトスタチンレセプター抗体である1H12 を添加し光吸収分子であるIRDye-700DXを結合させ、IRDye700DX-1H12抱合体が細胞内に内在化されることを観察した。その後、近赤外線照射を行い、細胞増殖阻害効果を判定した。続いて、ヌードマウスにMDA-MB-231を異種移植後、直接腫瘍部にIRDye-700DX-1H12抱合体を局注し、近赤外線を照射後に抗腫瘍効果を確認した。【結果】免疫組織化学染色では、MDA-MB-231細胞膜に1H12抗体の陽性所見を認め、さらに近赤外線照射によりIRDye-700DX-1H12の励起と細胞内取り込み像を確認した。次にMDA-MB-231を690nm近赤外線5分照射したものと、IR-Dye-700DX-1H12を添加後に同様に照射したものに対して細胞増殖抑制効果を比較すると、後者では明らかに細胞増殖が抑制された。ヌードマウスアッセイではIRDye-700DX-1H12抱合体を局注し近赤外線を照射した場合に細胞の壊死像を認めた。【まとめ】IRDye-700DX-1H12抱合体を用いた近赤外線照射による光免疫療法は乳癌（triple negative）をはじめとしたソマトスタチン陽性腫瘍の治療に有用な可能性があると考える。

P-14-2

Triple negative乳がんにおけるPARP阻害剤添加後のBRCA1変異とmicro RNAの変化

Changes in BRCA1 mutation and miRNAs after the addition of PARP-I in triple negative breast cancer

[1]亀田総合病院　乳腺センター、[2]昭和大学　医学部　医科薬理
角田ゆう子[1]、佐々木晶子[2]、坂本　尚美[1]、春山優理恵[1]、梨本　実花[1]、
中川麻貴子[1]、鈴木　貴子[1]、越田　佳朋[1]、福間　英祐[1]

【目的】BRCA遺伝子変異陽性・HER2陰性再発乳癌の治療薬としてPARP阻害剤が使用されている。今回、Triple negative乳癌(TNBC)におけるPARP阻害剤添加後のmicro RNA（miRNA）についてBRCA変異の有無とmiRNA発現の違いを乳癌培養細胞で検討した。発現に相違のあったmiRNAについてPARP阻害剤と抗癌剤併用によるmiRNA発現の変化も検討した。【方法】乳癌細胞はBRCA1 wild typeのMDA-MB-231（MM231）, HCC1143（HCC）, BT549（BT）とBRCA1 mutant typeのMDA-MB-436（MM436）を用いた。PARP阻害剤は1%BYK204165（Wako, Tokyo）、抗癌剤は1mg/ml Gemcitabine（Yakult, Tokyo）を使用した。miRNAはmiRNA MiScript SYBER Green PCR kitを用いてABI PRISM 7000 Sequence Systemで検出し、無添加のコントロール群に対する添加群の変化をΔΔCT法で解析した。またApoptosis assayをAnnexin Vを用いて行った。【結果】PARP阻害剤を添加後にMM231, HCC, BTで増加しMM436で減少したmiRNAはmiR202で、添加後にMM231, HCC, BTで減少しMM436で増加したmiRNAはmiR141,miR155,miR181a,miR205,miR206,miR223であった。MM231とMM436を用いてPARP阻害剤とGemcitabine併用後のmiRNA発現の変化をみると、MM231でmiR141が増加し、miR202,miR205,miR206が減少した。MM436ではmiR202,miR205,miR206が増加し、miR155とmiR223が減少した。アポトーシス（x10^5）はMM231で16.15, MM436は22.7とMM436で有意に増加した(P<0.001)。【結論】miR205とmiR206はBRCA遺伝子変異がある乳がん細胞でPARP阻害剤添加により発現が増加し、BRCA遺伝子変異がない乳がん細胞では減少していた。またPARP阻害剤と抗癌剤併用で両miRNA発現はさらに増加していた。ZEB1とWint5aをtargetとするmiR205とcyclinD を抑制するmiR206はPARP阻害剤のkey miRNA候補となる可能性が示唆された。

P-14-3

HER2（EBBB2）標的キメラ抗原受容体導入T細胞（car-T）のinfection行程

Infection process of Cat-T targeted by HER2(EBBB2)

北海道大学　遺伝子制御研究所　分子神経免疫学分野
小西　勝人

HER2陽性乳癌の治療は、トラスツズマブ、ペルツズマブやトラスツズマブエムタンシンの出現により飛躍的に進歩しているが、2017年より我々が作製しているHER2（ERBB2）標的キメラ抗原受容体(chimeric antigen receptor, car）導入T細胞（carT）は、その特性から更なる治療効果が期待されている。キメラ抗原受容体（car）は、癌細胞表面抗原を特異的に認識する1本鎖抗体、共刺激分子、およびT細胞受容体δ鎖がタンデムに連なった合成T細胞受容体の総称で、患者由来のT細胞にcarを遺伝子導入して作製されたcarTが、癌細胞を認識し、活性化・増殖して癌細胞を攻撃し、特異性・抗原親和性・結合性に優れ、癌治療における高い臨床効果が期待されている。
今回は、HER2-carTのinfection行程とその注意点について報告する。
（非会員共同研究者：上村大輔*、村上正晃*、*北海道大学遺伝子制御研究所分子神経免疫学分野）

P-14-4

乳癌細胞株に対するAbemaciclibとBcl-2 family 阻害剤の併用効果について

Combination effect of Abemaciclib and a Bcl-2 inhibitor ABT-263 on breast cancer cell lines

[1]大阪ブレストクリニック、[2]島根大学　医学部　免疫学
稲尾　瞳子[1,2]、芝　　英一[1]、原田　　守[2]

背景と目的;Cyclin-dependent kinase 4/6（CDK 4/6 ）阻害剤は、ホルモン受容体陽性、HER2陰性乳がんの再発治療において、ホルモン療法との併用でOSを延長したことが報告された。また、CDK 4/6 阻害剤はsenescence誘導剤としても知られている。"Senescence"（老化）が誘導されたがん細胞では、growth arrestによる増殖能の低下を認める一方で、炎症性サイトカインなどを産生するsenescence-associated secretory phenotype（SASP）の特徴を有し、がんの再発・進展に関与していると考えられている。一方、Bcl-2 familyに属するBcl-2/Bcl-xL/Mcl-1は抗アポトーシス蛋白で、ミトコンドリアを介する内因性アポトーシスの制御に関与している。そして、Bcl-2 family阻害剤（ABT-263）は、senescent cellsを標的とする老化細胞除去（senolytic）作用を示すことが報告されている。今回われわれは、2種類のヒト乳がん細胞株(MDA-MB-231（TN）, MCF-7（Luminal））のCDK4/6 阻害剤（Abemaciclib）とBcl-2 family阻害剤（ABT-263）との併用効果について評価した。
方法と結果; ① Abemaciclibで処理すると、いずれの乳がん細胞株も濃度依存性にcell viabilityの低下を認めた。② Abemaciclibで処理したいずれの乳がん細胞もsenescence-associated（SA）-β-galの発現が増強し、senescenceが誘導されていた。③ immunoblot法において、Abemaciclibで処理したいずれの乳がん細胞もp21$^{Cip1/Walf1}$の発現が増加していた。④ ELISA法では、Abemaciclib処理によりMDA-MB-231細胞のIL-6とIL-8産生が増加した。⑤ また、AbemaciclibとABT-263を併用すると、MCF-7細胞では併用効果は認めなかったが、MDA-MB-231細胞では濃度依存性にcell viabilityの低下を認めた。⑥ MDA-MB-231細胞においてp21 $^{Cip1/Walf1}$をknockoutし、AbemaciclibとABT-263の併用効果は減弱した。
結論;Abemaciclibにより "senescence" に陥った乳がん細胞は、ABT-263のようなsenolytic 作用を有する薬剤に対する感受性が高まっている可能性が示唆された。ABT-263の併用効果はtriple negative 乳がんで高く、新たな治療選択となる可能性が示唆された。

P-14-5

ER陽性HER2陰性乳癌におけるmicroRNA発現解析を用いたセンチネルリンパ節転移予測モデルの開発

microRNA Prediction Model for Sentinel Lymph Node Metastasis in ER+/HER2- Breast Cancer

大阪大学大学院医学系研究科　乳腺内分泌外科
奥野　　潤、三宅　智博、草田　義昭、多根井智紀、直居　靖人、
加々良尚文、下田　雅史、島津　研三、金　　昇晋、野口眞三郎

【背景・目的】乳癌のセンチネルリンパ節転移予測に関して様々な研究が行われているが、未だその精度は十分とは言えない。我々はmicroRNA（miRNA）に着目し、ER陽性HER2陰性乳癌のセンチネルリンパ節転移に関わるmiRNAを同定し、より精度の高い転移予測モデルを開発することを目的とした。
【対象・方法】2009年から2017年の間にセンチネルリンパ節生検を施行された、ER陽性HER2陰性乳癌患者220症例を対象とした。その内訳は、discovery setとして転移陽性10例と転移陰性10例の計20例、及びtraining setとvalidation setとして各100例である。乳癌原発巣のパラフィン包埋切片から癌部のtotal RNAを抽出し、discovery setではmiRNA microarray（GeneChip® miRNA 4.0 Array）を、training setとvalidation setではdroplet digital PCR（ddPCR）を用いて、miRNAの発現を解析した。さらに、*in situ* hybridization（ISH）を行い、腫瘍内部におけるmiRNAの発現についても肉眼的に確認した。
【結果】Discovery setにおいて、転移陽性群で高発現（P < 0.001かつfold-change > 2.5）するmiRNAとして、miR-98・miR-22・miR-223を同定した。Training setにおいて、これら3つのmiRNAはいずれも再現性をもって、転移陽性群で有意に高発現していた（miR-98:P < 0.001, miR-22:P < 0.001, miR-223:P = 0.014）。これら3つのmiRNAの発現値と臨床病理学的因子を用いてロジスティック回帰分析を行い、「腫瘍径」・「脈管侵襲」・「miR-98発現値」の3因子に基づいたセンチネルリンパ節転移予測ノモグラムを構築した（AUC, 0.877）。Validation setにおいても、本ノモグラムを用いると、同様に良好な精度を示し（AUC, 0.883）、従来のMSKCCノモグラム（AUC, 0.693）に優っていた（P = 0.002）。また、ISHの結果、miR-98の発現は主に腫瘍細胞に認められ、ddPCRの結果を反映していることを確認した。
【結論】ER陽性HER2陰性乳癌において、「腫瘍径」・「脈管侵襲」・「miR-98発現値」の3因子を用いたノモグラムを構築し、精度の高いセンチネルリンパ節転移予測モデルを開発した。今後さらなる研究を行い、このサブタイプの乳癌における、センチネルリンパ節生検の省略を目指したいと考える。

P-14-6

HER2陽性乳癌細胞におけるsmall GTPase RhoBの機能解析

Physiological roles of small GTPase RhoB in HER2-positive breast cancer cells

[1]愛媛大学医学部附属病院　乳腺センター、
[2]愛媛大学医学部附属病院　臨床研修センター
西山加那子[1]、村上　朱里[1]、奥島久美子[1,2]、竹本　佳菜[1,2]、高岡　萌美[1]、塚本　大樹[1]、野田　令菜[1]、日下部恵梨菜[1]、青木　玲奈[1]、田口　加奈[1]、山下美智子[1]、杉森和加奈[1]、亀井　義明[1]

【はじめに】HER2陽性乳癌に対する薬物療法において、抗HER2療法が著効し標準治療となっているが、長期治療に伴う薬剤耐性化などの問題点が未だ存在している。従って、HER2陽性乳癌に対する新しい増殖機構の解明が肝要である。CUL3はCullin-RING型ユビキチン（Ub）リガーゼ複合体の足場タンパク質であり、KCTD10と呼ばれる基質タンパク質受容体を介して基質をUb化し分解する。乳癌細胞において、基質であるsmall GTPase RhoBはCUL3/KCTD10によりUb化され、分解に導かれる。我々の研究チームは、HER2陽性乳癌細胞においてEGF刺激時にCUL3またはKCTD10を発現抑制すると、RhoBがタンパク質レベルで蓄積し、細胞増殖が抑制される事を見出している。このCUL3/KCTD10/RhoB軸は乳癌サブタイプの中でもHER2陽性乳癌細胞特異的に作動していた（Murakami et al., Cancer Sci. 2019）。
【目的】CUL3, KCTD10の発現抑制により蓄積したRhoBによるHER2陽性乳癌細胞の細胞増殖阻害機構は不明なままである。そこで本研究では、乳癌細胞におけるRhoBの生理学的な機能を解明し、治療の標的となる新規分子を同定することを目的とする。
【結果】HER2陽性乳癌細胞株SKBR-3 において、RhoBを発現抑制すると、増殖シグナル分子のEGFRとHER2のリン酸化レベルが上昇した。この結果は、RhoBがSKBR-3 細胞において、増殖シグナル分子のリン酸化を負に制御する事を示唆している。RhoBは不活性型であるGDP結合型と活性型であるGTP結合型があるが、RhoBのDominant Negative（DN）変異体はGuanine Nucleotide Exchange Factor（GEF）と強く結合し、内在性RhoBが活性化することを妨ぐ。また、RhoBのConstitutively Active（CA）変異体は、GTPの加水分解能を失っており、活性化が持続することで下流にシグナル伝達を続ける。SKBR-3 細胞でRhoB-DN体を過剰発現させると、EGFRとHER2のリン酸化レベルが上昇し、一方、RhoB-CA体の過剰発現では低下する結果が得られた。以上の結果から、HER2陽性乳癌細胞において、活性型RhoBがEGFRとHER2のリン酸化を低下させ、細胞増殖を負に制御する事が強く示唆された。現在、RhoBが直接的に標的とするEGFR/HER2リン酸化制御因子を、愛媛大学が保有するコムギ無細胞タンパク質合成系で合成かつ整備されたhuman 24,000 protein arrayの中からアルファスクリーンを用いて探索中である。本研究は当大学生化学分子遺伝学教室との共同研究である。

P-14-7

乳癌細胞におけるミトコンドリアダメージ応答性の新規BRCA1分解システム

BRCA1 degradation in response to mitochondrial damage in breast cancer cells

[1]東京医科大学　乳腺科学分野、[2]東京医科大学　生化学分野
宮原　か奈[1]、高野　直治[2]、石川　　孝[1]、宮澤　啓介[2]

今回我々は、ミトコンドリアダメージに応答したBRCA1タンパクの新規分解システムについて報告する。
BRCA1は遺伝性乳癌卵巣癌症候群の原因遺伝子産物であり、DNA修復を中心として、転写調節、細胞周期チェックポイント、アポトーシス、クロマチンリモデリング、中心体複製など様々な細胞内機能を有することが知られている。一方、PINK1、Parkinは共に若年性パーキンソン病の原因遺伝子産物として知られ、セリン/スレオニンキナーゼであるPINK1と、ユビキチンリガーゼであるParkinが密に連携することでミトコンドリアの品質管理を担っていることが知られている。
我々は、今回、乳癌細胞株を用いたミトコンドリアにおけるBRCA1の機能探索研究において、ミトコンドリア標的薬剤の添加により、BRCA1タンパクが急速に分解されることを偶然にも発見した。さらに、このBRCA1の主な分解メカニズムとして、ミトコンドリアダメージによりPINK1発現が上昇すると同時にParkinが誘導され、Parkinが直接的にBRCA1をユビキチン化し分解することが明らかになった。
また、乳癌細胞株を用いてBRCA1 ノックダウンをおこなうと、細胞増殖やコロニー形成は抑制された。さらに、乳癌患者における手術検体を用いて免疫染色をおこなうと、乳癌組織では正常乳腺組織と比較し、BRCA1高発現かつPINK1/Parkin低発現と、両者の発現の逆相関が認められた。この結果は、The Cancer Genome Atlasデータベースを用いた解析結果においても同様の傾向であった。さらに、同データベースを用いた解析において、乳癌患者における無再発生存率（RFS）とBRCA1、PINK1/ Parkinの発現を比較すると、RFS不良乳癌患者において、BRCA1高発現、PINK1/ Parkin低発現の傾向が認められた。
以上より、我々は、1) ミトコンドリアダメージに応答してPINK1-Parkinが活性化することによりユビキチン-プロテアソームシステムを介してBRCA1の分解が誘導される。2) BRCA1は、乳癌細胞の増殖を促進する。3) 患者検体を用いた免疫染色及び癌ゲノムデータセット解析により、乳癌組織においてPINK1 / Parkin低発現、BRCA1高発現であることを明らかにした。

P-14-8

ER陽性乳癌におけるRetinoic acid-inducible gene IおよびA20発現の免疫組織化学解析

Immunohistochemical analysis of RIG-I and A20 in estrogen receptor-positive breast cancer

[1]東京都健康長寿医療センター研究所　老化機構研究チーム　システム加齢医学研究、
[2]東京医科歯科大学大学院 医歯学総合研究科 先端医療開発学講座 包括病理学分野、
[3]国家公務員共済組合連合会　虎の門病院　病理診断科、
[4]国家公務員共済組合連合会　虎の門病院　乳腺・内分泌外科、
[5]埼玉医科大学ゲノム医学研究センター　遺伝子情報制御部門
佐藤順一朗[1,2,3]、東　浩太郎[1]、木脇　圭一[3]、小倉　拓也[1,4]、池田　和博[5]、北川　昌伸[2]、川端　英孝[4,5]、井上　　聡[1,5]

【背景】Retinoic acid-inducible gene I（RIG-I）はnuclear factor κB（NF-κB）シグナルの活性化を介して、ウイルスに対する自然免疫機構に関わることが知られている。また近年、腫瘍の制御に関与することが注目されている。我々はEstrogen receptor（ER）陽性乳癌においてRIG-Iの高発現は予後悪化因子であることを第27回日本乳癌学会学術総会で報告した。【目的】本研究は、ER陽性乳癌において、NF-κBシグナルの下流因子であるA20（TNFAIP3; tumor necrosis factor alpha-induced protein 3）蛋白質の発現を評価し、RIG-IがNF-κBシグナルを介し、腫瘍の増悪への関与について臨床病理学的に検討することを目的とした。【方法】対象は虎の門病院で2006年10月以降にER陽性浸潤性乳癌と診断され、治療を行い、文書で同意を取得できた百超例。術前薬物療法施行例は除外した。酵素抗体法を用いて抗RIG-I抗体、抗A20抗体の免疫組織染色を施行した。抗RIG-I抗体は、細胞質の染色強度を0-3の4段階で評価し、染色強度が3の場合をimmunoreactivity（IR）陽性と定義した。抗A20抗体も同様に染色強度を0-3の4段階で評価し、染色強度が3の場合をIR陽性と定義した。両IRの結果および臨床パラメータ、各種病理因子に対して、相関と単・多変量解析、生存曲線の解析を行った。本研究は虎の門病院研究倫理審査委員会の承認を受けた（845号）。【結果】予後解析では、無再発生存期間（RFS）はA20のIR陽性群で陰性群に比べて有意に不良であった（Log-rank検定、p = 0.006）。多変量解析によりA20のIRがRFSの独立した規定因子であることが示された（Cox比例ハザード回帰分析、p = 0.027）。RIG-IとA20に関する解析として、まずはこの両者の間に正の相関関係を認めた（カイ2乗検定、p = 0.024）。さらに、RIG-I陽性かつA20陽性の患者群では、RIG-I陰性かつA20陰性群と比較してRFSが有意に不良であることが示された（Log-rank検定、p < 0.001）。【考察】A20の高発現はER陽性乳癌患者の予後不良因子であることが示唆された。興味深いことに、RIG-IとA20の発現に相関関係があることから、RIG-IはNF-κB シグナル活性化を介して、腫瘍の増悪に関与する可能性が想定された。さらに、RIG-IとA20両者の発現を評価することが、ER陽性乳癌の予後予測に役立つことが示唆された。

P-14-9

乳癌組織でのGLP-1受容体発現の研究 ～糖尿病患者における乳癌リスク～

The Possible Association Among Breast Cancer, Diabetes Mellitus and GLP-1 Receptor

[1]那覇西クリニック　乳腺科、[2]東北大学　病理診断学分野、
[3]南部徳洲会病院　病理、[4]東北大学　乳腺内分泌外科、
[5]那覇西クリニック　内科
滝上なお子[1]、玉城研太朗[1]、土屋　聖子[1]、上原　　協[1]、鎌田　義彦[1]、國吉　真平[2,3]、三木　康宏[2]、照喜名重治[5]、金井　綾子[2,4]、宮下　　穣[4]、石田　孝宣[4]、玉城　信光[1]、笹野　公伸[2]

【緒言】糖尿病（DM）の乳癌発症のリスクに関してこれまで想定されてきた事柄は様々であるが、他癌でのリスク関連についての検討が散見されるGlucagon-like peptide-1（GLP-1）との関わりについては、いまだ明らかではない。そこで今回、DM既往者の乳癌患者の手術標本を用いて、浸潤癌組織、非浸潤癌、正常乳腺組織でのGLP-1受容体（GLP-1R）発現を非DM既往者のそれと比較し、GLP-1がDM患者に発生した乳癌の発生/進展にどのように関与しているのか、検討した。【方法】東北大学病院と那覇西クリニックで2005 ～ 2013年、2017年に乳癌手術を施行したDM既往患者134名（非浸潤癌症例23例を含む）と非DM患者75名（非浸潤癌症例25症例を含む）の手術標本を用い、浸潤癌組織、浸潤癌周囲の非浸潤組織、非浸潤癌症例の癌組織、癌組織周囲の正常乳腺組織におけるGLP-1Rを免疫組織化学的に評価した。【結果】DMの有無に関わらず、浸潤癌組織では正常乳腺組織に比較してGLP-1Rの発現はより顕著で（DM群:浸潤癌GLP-1陽性67.5%vs正常組織18.2%OR9.32 p<0.001、非DM群:46.2%vs14.3%OR5.14 p<0.001）、浸潤癌組織でのGLP-1R発現はDM患者で非DMと比較しより陽性率が高かった（OR2.43 p<0.01）。一方、浸潤癌周囲の非浸潤癌や非浸潤癌症例では正常乳腺組織と比較してGLP-1R陽性率に有意差はみとめず（DM群:浸潤癌周囲の非浸潤癌11.1%vs正常組織0%、非DM群20%vs0%、DM群:非浸潤癌34.8%vs13.0%OR3.56 p=0.17、非DM群40%vs12%OR4.89 p=0.053）、浸潤癌と周囲の非浸潤癌部で比較するとDM群では有意に浸潤癌部でのGLP-1R発現率が高い（浸潤癌66.7%vs非浸潤癌11.1%OR16 p=0.0021）が非DM群では有意差をみとめなかった（浸潤癌50%vs非浸潤癌20%OR0.35 p=0.44）。【結論】浸潤癌組織では正常組織と比してGLP-1受容体発現が亢進し、DM既往者では特にこの傾向は顕著であった。以上よりDM患者では癌組織でのGLP-1受容体発現が乳癌の発生/進展リスクに関与している可能性が示唆された。

P-14-10

トリプルネガティブ乳癌におけるmulti-IHC panelを用いた腫瘍浸潤リンパ球および免疫微小環境の評価

Evaluation of tumor infiltrating lymphocytes in triple negative breast cancer using multi-IHC panel

[1]札幌ことに乳腺クリニック、[2]札幌医科大学医学部病理学第一講座、
[3]札幌医科大学医学部消化器総合・乳腺内分泌外科学講座、
[4]札幌臨床検査センター（株）
三神　俊彦[1]、鳥越　俊彦[2]、廣橋　良彦[2]、増岡　秀次[1]、島　宏彰[3]、
九富　五郎[3]、古村　喜好[4]、松尾　和彦[4]、浅石　和昭[1]

【目的】原発性トリプリネガティブ乳癌における腫瘍浸潤リンパ球密度（TIL%）を定量し、と予後との相関を分析した。また、腫瘍組織における免疫マーカーの発現レベルを評価した。**【対象】**2007 ～ 2015年に手術を施行した原発TNBC45例。平均年齢は56.0才。pStageはI;16例、II;15例、III;12例。平均観察期間は6.8年。対象例のうち40例で術後補助化学療法を行っている。**【方法】**TILの評価はInternational TILs Working Group 2014により行った。TIL%は中央値未満（Low）と以上（High）の2群に分けて予後を検討した。T細胞の分布は Inflamed、Excluded、Desertの3タイプに分類。InflamedとExcludedが混在する症例はMixed typeに分類した。T細胞および癌細胞における免疫マーカー（CD8・CD4・TIA-1・HLA-1・PD-L1・S100）の発現は免疫染色により分析した。**【結果】**TIL-high（18例）はTIL-low（27例）よりも無再発生存期間および全生存率が良好だった。癌免疫phenotypeの内訳は、inflamed type 14例（39.5%）、Excluded type 26例（46.5%）、Desert type 0例、Mixed type5例（14%）だった。CD8+TILとCD4+TILの割合は正の相関を示した。TIA-1+TILの割合は、Excluded typeと比較してInflamed typeで高かった。PD-L1の陽性率とS100 +樹状細胞の数は、Inflamed typeとMixed typeで有意に高かった。逆に、腫瘍細胞におけるHLA-1の発現は、Excluded typeでは有意に低かった。**【考察】**TIL%はTNBC患者の予後指標になる。原発性TNBCでは量的な違いはあるものの全例でCD8陽性細胞が腫瘍内および周囲に認められた。しかし、Inflamed よりExcluded typeが多く、免疫抑制系の因子の関与が示唆された。抗癌剤治療や放射線治療の併用はこれらの抑制因子の排除に有効である。Multi-IHC panelは、腫瘍微小環境を評価し、癌免疫サイクルの障害要因を解析する方法として有用である。今後は個別化治療に向けた治療選択マーカーとしても期待される。

P-14-11

乳癌高転移マウス細胞に対する合成microRNA-145-5pの抗がん効果の検証

Anti-cancer efficacy of miR-145-5p in highly metastatic breast cancer mouse model

大阪医科大学　乳腺内分泌外科
冨永　　智、岩本　充彦、木村　光誠、碇　　絢菜、前沢　早紀

【背景・目的】トリプルネガティブ（TN）乳がんに代表される難治性乳がんは、既存の分子標的治療薬の適応もなく、予後不良である。よって、新たな治療モダリティの開発が急務課題である。本研究では、難治性乳がんに対してmicroRNA（miRNA）創薬の実現に向けた検証を行う。マウス由来乳がん細胞株の高転移モデルを確立しており、今後miRNA創薬を含めた新規治療剤の開発に活用するため、先ずは細胞株のサブタイプを同定することが目的である。更に、この細胞に対し、これまで様々なガん種で抗がん活性を認めてきたmiRNA-145-5pに合成を加えた、合成miRNA-145-5pの抗がん効果を検証することが目標である。
【方法】高率にリンパ節・肺に転移するBJMC3879Luc2のER, PgR, HER2サブタイプを解析する。既存のサブタイプに対する薬剤、タモキシフェンクエン酸塩、トラスツズマブ等を用いる。またヒト乳がん組織及び、BJMC3879Luc2中のmiRNA-145-5pの発現量をRT-PCRで解析し、さらに合成miRNA-145-5pの浸潤転移能を中心とした抗がん活性を *in vitro*で検証する。
【結果】BJMC3879Luc2中のER, PgR, HER2発現は、いずれの陽性細胞に対しても低値であり、BJMC3879Luc2をマウス乳腺に移植した移植腫瘍組織片中のmiRNA-145-5pの発現は、正常マウス乳腺組織と比較して有意に低下していた。さらに乳がんヒト検体でも発現低下が観察された。乳がん細胞株BJMC3879Luc2に対し、miRNA-145-5p、合成miR145-5pを導入した検証では細胞増殖に対する50%阻害濃度がmiRNA-145-5p（4.80±0.95 nM）、合成miRNA-145-5p（1.64±0.20 nM）であった。また合成miRNA-145-5p導入により標的遺伝子であるFSCN1の発現低下を確認し、浸潤能に対して予備検討では、各々 miRNA-145-5p, 合成miRNA-145-5pでコントロール群と比較すると乳がん細胞株BJMC3879-Luc2に対し浸潤を阻害していることが確認できた。
【結論】BJMC3879Luc2同種同所移植モデルは、安定した腫瘍生着能を有しIVISの測定も可能で新規薬剤の開発研究に有用である。今回、我々の検討で、BJMC3879Luc2はTN乳がんであることが示唆された。よって、新規治療法の開発により有用なモデルであると考えられる。また、移植腫瘍組織片や乳癌ヒト検体でmiRNA-145-5pの発現低下が確認され、miRNA-145-5pを改変した合成miRNA-145-5pがBJMC3879Luc2に抗がん活性を有することから、合成miRNA-145-5pがTN乳がんの新規治療モダリティとして有用である。

P-14-12

乳癌の進展および治療耐性における活性型Rac1の意義

Rac1 activation in human breast carcinoma

[1]東北大学大学院　医学系研究科　病理検査学分野、
[2]東北大学　災害科学国際研究所　災害産婦人科学分野、
[3]東北大学大学院　医学系研究科　乳腺・内分泌外科学分野、
[4]東北大学大学院　医学系研究科　病理診断学分野、[5]東北大学病院　病理部
高木　清司[1]、山口　美桜[1]、佐藤　　和[1]、三木　康宏[2]、宮下　　穣[3]、
笹野　公伸[4,5]、鈴木　　貴[1]

Ras-related C3 botulinum toxin substrate 1（Rac1）はRhoファミリーG蛋白であるRacサブファミリーに属する低分子GTPaseのひとつで、細胞増殖や細胞運動、細胞骨格の再構成等の制御に関与する。近年、乳癌を含む種々の悪性腫瘍におけるRac1の重要性が報告されている。Rac1の活性はGTP/GDPの結合により調整され、Rac1はGTPが結合することにより活性化する一方、GDPの結合により不活化される。GTP/GDPの交換には主に2種の蛋白群によって制御され、Guanine nucleotide exchange factors（GEFs）がGDP結合型（Rac1-GDP）からGTP結合型（RAC1-GTP）への変換を触媒する一方、GTPase-activating proteins（GAPs）がRac1-GTPをRac1-GDPに不活化する。近年、免疫組織化学的手法により乳癌におけるこれらの蛋白の発現が報告されているが、その発現意義は報告によって異なり、議論の一致をみていない。この主たる要因として、Rac1蛋白の発現自体はその活性を反映し得ないことが挙げられる。そこで今回我々は活性型であるRac1-GTPに特異的な抗体を用いて乳癌組織115例における局在を明らかにし、乳癌におけるRac1活性の意義を検討した。
Rac1-GTPの染色性は乳癌細胞の細胞質および細胞膜に認められ、陽性率は21.7%（25/115）であった。Rac1-GTPの染色性はプロゲステロン受容体との間に有意な逆相関を示し（P = 0.042）、Ki-67との間に正相関を示した（P = 0.023）。また、Rac1-GTP陽性症例は有意に再発しやすく予後不良で、この傾向はエストロゲン受容体陽性症例もしくは化学療法を施行された症例に限定しても同様であった。
以上より、Rac1の活性化は乳癌の治療耐性に寄与し、乳癌の予後予測因子ならびに重要な治療標的となる可能性が示唆された。

P-14-13

CDK4/6阻害薬耐性細胞はDNA修復機構に異常をきたしPARP阻害薬に反応する

CDK4/6 inhibitor resistant cells have abnormal DNA repair mechanisms and respond to PARP inhibitors

[1]東北大学大学院　医学系研究科　分子機能解析学分野、
[2]聖マリアンナ医科大学大学院　医学研究科　応用分子腫瘍学
鈴木　友菜[1]、豊澤　大地[1]、呉　　文文[2]、丹羽　俊文[1]、太田　智彦[2]、
林　　慎一[1]

PARP阻害薬はDNA修復機構を標的とした薬剤であり、BRCA変異の有無が適応の基準とされている。しかし近年、BRCA変異がなくともDNA修復能不全に至る"BRCAness"と呼ばれる状態を示す例が報告されている。現在、エストロゲン受容体（ER）陽性進行再発乳癌にはホルモン療法や、CDK4/6阻害薬等の分子標的薬による治療がなされているが、それら薬剤への耐性化が臨床上問題となっている。細胞内では薬剤耐性の過程で増殖経路等様々な点で変化が生じることが明らかとされており、その変化は実に多様である。そこで我々は、薬剤耐性化が細胞のDNA修復機構に影響を及ぼし、PARP阻害薬適応となる可能性を考えた。
本研究では、当研究室でMCF-7を親株として樹立した各種ホルモン療法耐性モデル細胞株と各種分子標的薬耐性細胞株を用いて、各細胞株におけるDNA修復機構関連因子のmRNA発現量、Olaparibの増殖抑制効果、及びDNA修復能について検討を行った。昨年の本総会で、各耐性株間で大きなmRNA発現量の差が見られたこと、また、フルベストラント耐性かつmTOR阻害薬耐性細胞株がPARP阻害薬に高感受性であることを報告した。今回の検討では、さらにCDK4/6阻害薬耐性細胞株が親株と比較してPARP阻害薬に高感受性となっており、特に、Abemaciclib耐性細胞株に対して強い増殖抑制効果を発揮することがわかった。この細胞株は白金製剤であるシスプラチンに対しても高感受性を示し、薬剤耐性化の過程でDNAダメージを受けやすくなった可能性が考えられる。次に、これら細胞株のDNA修復能を評価するために、各細胞におけるX線照射時のγH2AXfoci形成を経時的に観察した。γH2AXとはDNA損傷部位に局在して修復因子をリクルートする因子であり、DNA損傷の指標となる。Olaparib低感受性の細胞では照射24h後にはfoci形成がすでに消失していたが、Olaparib高感受性のAbemaciclib耐性細胞株では依然としてfoci形成が認められた。すなわち、Olapaib高感受性の細胞ではDNA修復能の低下が示唆された。また、それら細胞株にOlaparibを添加した時のγH2AXfoci形成を観察したところ、Olaparibの増殖抑制効果検討の結果と一致して、Olaparib高感受性の細胞でのみfoci形成が確認された。
これらの結果より、CDK4/6阻害薬耐性はDNA修復能の低下を引き起こし、耐性後の次治療としてOlaparibの有効性が示唆される。今後はOlaparib高感受性となったメカニズムについてさらに検討していきたい。

P-14-14

膜型エストロゲン受容体のホルモン療法耐性化への寄与と治療標的としての可能性

Membrane Estrogen Receptor Contributes to Hormone Therapy Resistance and may be a Therapeutic Target

東北大学大学院　医学系研究科　分子機能解析学分野
佐藤　祐太、丹羽　俊文、林　　慎一

エストロゲン受容体（ER）陽性乳癌は核内のER（nER）がエストロゲンと結合して、増殖促進するとされている。一方、ERは細胞膜近傍にも存在し（膜型ER：mER）、エストロゲンと結合し、細胞内リン酸化経路を介して増殖亢進に寄与することが示唆されている。エストロゲンが両ERに結合することから、mERとnERのシグナルの区別が困難であったため、乳癌におけるmERの機能は不明であった。そこで当研究室では、エストラジオール（E2）に不溶性のナノビーズを結合させることで、mERと特異的に結合できるリガンドQdot-6-E2（QE2）を作製し、mERの機能解析を行ってきた。昨年の本総会では、QE2を用いてmERがERの局在変化によるものであり、細胞膜への局在を増加させることでホルモン療法の耐性化に関与している可能性について報告した。今回はホルモン療法の耐性化と治療標的においてmERが考慮されるべき存在であるかについて検討した。そこでERの局在変化として、翻訳後にパルミトイル化されるという報告に注目し、パルミトイル化の関与を確認するためにエストロゲン枯渇時にパルミトイル化阻害剤である2-bromopalmitate（2-BP）を添加し、細胞分画で局在変化を検討した。結果、2-BP添加時に膜分画のERが減少した。また当研究室で樹立したホルモン療法耐性モデル細胞株でパルミトイル化されたERを検出した結果、親株であるMCF-7と比較し、ホルモン療法に耐性を得た細胞でパルミトイル化の亢進が認められた。さらにパルミトイル化がmERを介した細胞内リン酸化経路に関与しているかを確認するため、エストロゲン枯渇開始時に2-BPを添加し、数日後にQE2やE2を添加した場合とエストロゲン枯渇後、数日後に2-BPとQE2とE2を同時添加した場合とで、細胞増殖とnERの転写活性を比較した。QE2では枯渇開始時のパルミトイル化阻害によって増殖とnERの転写活性の亢進が抑制された。一方、E2では増殖亢進は抑制されたが、nER転写活性は抑制されなかった。これは増殖亢進にnERの転写活性はそれほど寄与していないことを示唆している。以上の結果は、エストロゲン枯渇時にERがパルミトイル化を介して細胞膜への局在を高め、細胞内リン酸化経路を活性化することでホルモン療法の耐性化に貢献していること、さらに増殖への寄与はnERよりもmERの方が大きいことを示している。これらのことはホルモン療法の耐性化や乳癌の治療標的において、mERの存在が重要であることを示唆している。

P-14-15

トリプルネガティブ乳癌におけるTumor mutational burden解析

Tumor Mutational Burden in Triple Negative Breast Cancer

九州大学　臨床・腫瘍外科
倉田加奈子、久保　　真、川地　　眸、原田由利菜、森崎　隆史、
島﨑亜希子、林　　早織、金城　和寿、山田　　舞、甲斐　昌也、
中村　雅史

【はじめに】近年、免疫チェックポイント阻害剤（ICIs）は、多種の固形癌の新規治療薬として効果が期待されている。また、肺癌や悪性黒色腫において、マイクロサテライト不安定性（MSI）や腫瘍遺伝子変異量（TMB）はICIsのバイオマーカーとなることが報告されている。しかし、乳癌では、TMBに関して一定の見解が得られていない。今回、米国食品医薬品局によりBreakthrough device として承認された次世代シーケンサー（NGS）を用いたTruSightOncology 500panel（TSO500,Illumina）で、難治性であるトリプルネガティブ乳癌（TNBC）のTMBとMSIを解析し、臨床病理学的因子、腫瘍微小環境因子との関係性を評価した。
【対象・方法】2008年～ 2014年に切除術を施行したTNBC30例を対象とした。手術標本を用いてTSO500によりTMBとMSIを測定した。TMBは、523遺伝子を評価し、low（1-5mut/Mb）, intermediate（int, 6-19mut/Mb）, and high（≥20mut/Mb）に分類した。MSIは、130のMSI marker siteを用いて解析し、MSI領域の割合を0-1までの数値で定量化した。
【結果】TMBの中央値は8.56mut/Mb（2.35-14.22）。TMB-low:8例（26.7%）、-int:22例（73.3%）、-high:0例であった。MSIは全例0.12（12%）以下と低値であった。TMB-int群はNG3:72.7%、Ki-67≥20%:77.3%であり、TMB-low群（NG3:37.5%、Ki-67≥20%:37.5%）と比較し悪性度が高かった。また、TMB-int群は腫瘍浸潤リンパ球やPD-L1陽性腫瘍の割合が有意に高かった。TMB-low群では再発例や死亡例を認めなかったが、TMB-int群のうち6例が5年以内に再発し、3例が死亡した。また、TMB-int群のうち術後補助化学療法にアンスラサイクリン系を使用した症例は、不使用例より予後良好であった。
【まとめ】TNBCにおいてTMB高値例ではNGやKi-67が高値であり、予後不良因子、アンスラサイクリン系薬剤の効果予測因子となる可能性が示唆された。がんゲノム医療の進歩により遺伝子変異情報を基に治療方針を決定する時代となった。NGSによるTMBの測定は、治療戦略の一助となる可能性がある。

P-14-16

CDK4/6阻害薬耐性乳癌細胞株の樹立と各種抗癌化学療法薬に対する感受性

Establishment of CDK4/6Inhibitor-Resistant BreastCancer CellLines, Sensitivity to AntiCancer Drugs

[1]川崎医科大学附属病院 乳腺甲状腺外科、
[2]川崎医科大学 総合医療センター 総合外科、[3]聖路加国際病院 病理診断科
緒方　良平[1]、紅林　淳一[1]、岸野　瑛美[1]、齋藤　　亙[1]、小池　良和[1]、
太田　裕介[2]、鹿股　直樹[3]

【目的】CDK4/6阻害薬はER陽性HER2陰性進行・再発乳癌に対して内分泌療法との併用で無増悪生存期間や全生存期間を延長させることが臨床試験で示されている。現在、CDK4/6阻害薬に耐性となった乳癌に対する後治療が注目されている。そこで我々は、CDK4/6阻害薬に対する耐性細胞株を作製し、乳癌に対し用いられる各種抗癌剤に対する感受性を検討した。さらに、耐性細胞株のエストロゲン（E）感受性、上皮間葉移行（EMT）、癌幹細胞（cancer stem cell, CSC）比率に与える影響を解析した。
【方法】ER陽性HER陰性E高感受性乳癌細胞株MCF-7及びE低感受性乳癌細胞株KPL-1細胞株を用いて、パルボシクリブ（PAL）及びアベマシクリブ（ABE）曝露下で段階的に濃度を増加しながら長期培養を行い、耐性細胞株を作製した。耐性細胞と親細胞と他のCDK4/6阻害薬及び各種抗癌剤（5-FU, gemcitabine, paclitaxel, docetaxel, doxorubicin, eribulin）、Eや抗E薬に対する感受性、ER関連因子（ER-α, PgR）発現、EMTマーカー（E-cadherin, vimentin）発現、CSC比率（CD44/CD24、Aldefluor、mammosphereアッセイ）を比較検討した。
【結果】PAL, ABEの長期曝露により耐性細胞が樹立された（50%増殖阻止濃度:MCF-7細胞でPALに約3倍、ABEに約40倍、KPL-1細胞でPALに6倍、ABEに15倍）。各々の耐性細胞は、他のCDK4/6阻害薬に対し交差耐性を示した。また各種抗癌剤に対する感受性は親細胞と比較し有意な変化は認められなかった。PAL, ABE耐性細胞は、Eの感受性やフルベストラントの増殖抑制効果が減弱していたが、ER-α発現量に差はなく、PgR発現は低下していた。EMTマーカーでは、E-cadherin発現は変わらなかったが、vimentin発現は増加していた。CSC比率は、アッセイ法により乖離はみられたが、mammosphereアッセイでは両耐性細胞において有意の増加が認められた。
【考察】CDK4/6阻害薬耐性乳癌細胞株は他のCDK4/6阻害薬に対し交差耐性を示し、各種抗癌剤に対しては感受性が維持されていることが初めて示された。これら耐性細胞において、Eシグナルに対する感受性の低下、EMTの促進、CSC比率の増加がみられることが初めて示された。これらの結果は、CDK4/6阻害薬の順次投与は勧められない、CDK4/6阻害薬耐性となっても抗癌剤に対する感受性は保たれている、CDK4/6阻害薬耐性獲得の機序としてエストロゲン感受性の低下、EMTの促進、CSC比率の増加が関与していることが示唆された。

P-14-17

トリプルネガティブ乳癌におけるCD44v9発現の意義

Expression of CD44v9 in triple negative breast cancer

[1]国立病院機構九州がんセンター　乳腺科、
[2]国立病院機構九州がんセンター　病理診断科
徳永えり子[1]、田尻和歌子[1]、瀧澤　克実[2]、伊地知秀樹[1]、上尾　裕紀[1]、
古閑知奈美[1]、中村　吉昭[1]、田口　健一[2]、岡本　正博[1]

【はじめに】癌幹細胞マーカー CD44vは、細胞膜でシスチントランスポーター xCTと結合してグルタチオン生成を促進し、活性酸素の蓄積を抑制している。CD44v9は様々な固形癌において予後や治療抵抗性との相関が示され、我々も術前化学療法を行ったトリプルネガティブ乳癌（TNBC）において、CD44v9高発現が有意に予後不良と相関することを報告してきた。
【目的】TNBCにおけるCD44v9発現と臨床病理学的因子や予後との関連を解明する。
【対象・方法】2002-2015年に術前薬物療法を行わず手術を施行したpStage I-IIIの原発性乳癌2257中、TNBC201例を対象とした。CD44v9発現を免疫組織化学染色（IHC）法にて解析し、臨床病理学的因子及び予後との関連を解析した。腫瘍細胞の2/3以上で発現が認められるものを高発現群とした。
【結果】CD44v9高発現62例（30.8%）, 低発現139例（69.2%）であった。CD44v9高発現群で低核グレードのものが多く認められたが、CD44v9発現と腫瘍径、リンパ節転移、病期、組織型には有意な相関は認められなかった。pStage IではCD44v9高発現群と低発現群間で予後に差は認められなかったが、pT1c以上及びpStage 2以上では、無遠隔転移生存及び全生存においてCD44v9高発現群は有意に不良であった。さらに、CD44v9高発現群では再発後生存期間も有意に不良であった。pT1c以上またはpStage 2以上のTNBCでは、術後及び再発後に化学療法が行われることが多く、CD44v9高発現症例では種々の化学療法抵抗性により予後不良となることが示唆された。
【結語】CD44v9高発現はTNBCの予後不良因子となることが示された。治療抵抗性を反映していると考えられ、CD44v9はTNBCの新しい治療標的となる可能性が示された。

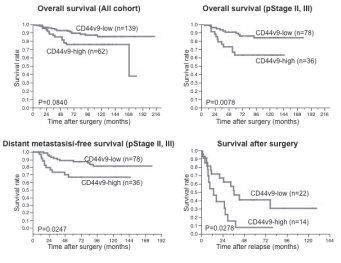

Figure. Relationships between the expression of CD44v9 and the prognosis in TNBC

P-14-18

CDK4/6阻害薬abemaciclib耐性細胞とribociclib耐性細胞の共通点と相違点

Resemblance and difference between abemaciclib resistant cells and ribociclib resistant cells

東北大学大学院　医学系研究科　分子機能解析学分野
豊澤　大地、飯田　雅史、丹羽　俊文、林　　慎一

エストロゲン受容体陽性進行再発乳癌の治療薬として承認されているCDK4/6阻害薬にはabemaciclib（abeme）,ribociclib（ribo）,palbociclibの3剤が存在する。しかしCDK4/6阻害薬に対する耐性獲得の機序や次期治療選択におけるそれら3剤の違いについての知見は未だ少なく、それらの解明が重要な課題となっている。
ribo耐性細胞株（RIBR）を樹立し各種解析を行った結果は昨年の本総会にて報告した。今回さらにabema耐性細胞株（ABER）（MCF-7細胞由来のアロマターゼ阻害薬耐性モデル細胞株をabema存在下で長期間培養することにより樹立）を樹立した。本研究ではRIBRとABERを用いて基礎的観点から、CDK4/6阻害薬耐性化に伴う細胞特性変化の解明を試みた。
まずABER,RIBR両細胞株においてホルモン療法感受性を検討した。結果、両細胞株においてホルモン療法感受性が消失していた。さらに、休薬によりCDK4/6阻害薬やホルモン療法の感受性が変化する可能性を考慮し、ABER,RIBRをCDK4/6阻害薬非存在下で長期間培養し再び感受性試験を行った。結果、ホルモン療法感受性は失われたままという点で両細胞株は一致していた。しかしRIBRはCDK4/6阻害薬感受性が回復したのに対し、ABERでは回復しなかった。このことからABERとRIBRは別の機序にて耐性を獲得していることが示唆された。そこで細胞周期関連タンパク質の解析を行った。結果、ABERではCDK6の過剰発現やCDK2の内在的阻害因子であるp27の発現低下が確認された一方RIBRではCDK6やp27の発現の変化は見られず、p21（こちらも内在的CDK2阻害因子）の発現低下が見られた。そこで遺伝子導入により作製したCDK6導入MCF-7を用いてCDK4/6阻害薬感受性を検討したところ、CDK4/6阻害薬の感受性が低下していた。このことからCDK6の過剰発現はCDK4/6阻害薬耐性において重要であることが示唆された。p27やp21の低下は、通常両タンパク質によって強力に抑制されているCDK2を解放することによりCDK4/6に非依存的な増殖を促している可能性がある。両タンパク質の発現低下機序を解明するため、現在さらにABER,RIBRにおけるp27,p21の細胞内局在や複合体形成能の解析、各種シグナル伝達経路の解析を行っている。
今回の検討より、abemaとriboは耐性化機序において共通点もあるが相違点もあることが示唆された。未だ不明な点も多いが、これらを詳細に検討することは各CDK4/6阻害薬の最適な適応と次治療選択に資するものと思われる。

P-14-19

乳癌腫瘍免疫微小環境におけるスフィンゴシン-1-リン酸の役割の検討

The roles of sphingosine-1-phosphate in the tumor immune microenvironment of breast cancer patients

[1]新潟大学　大学院　消化器・一般外科学分野、
[2]ロズウェルパーク癌センター乳腺外科
土田　純子[1]、永橋　昌幸[1]、諸　　和樹[1]、遠藤麻巳子[1]、庭野　稔之[1]、
山浦久美子[1]、利川　千絵[1]、長谷川美樹[1]、五十嵐麻由子[1]、中島　真人[1]、
小山　　諭[1]、高部　和明[2]、若井　俊文[1]

【背景】腫瘍微小環境において，癌細胞とそれを取り巻く間質細胞との相互作用が癌の進展に重要な役割を果たしていることが分かってきた．スフィンゴシン-1-リン酸（S1P）は，癌や間質細胞内のスフィンゴシンキナーゼ（SPHK）によって産生され，細胞増殖，遊走，血管やリンパ管新生などを促進する脂質メディエーターである．S1Pは腫瘍微小環境において，腫瘍関連免疫細胞を制御し，癌の浸潤や転移に関与していることが基礎実験では報告されているが，乳癌患者の腫瘍免疫微小環境における役割は未だ解明されていない．本研究の目的は，乳癌患者の腫瘍微小環境におけるS1Pと腫瘍免疫微小環境との関連を明らかにすることである．
【方法】腫瘍径が1.5㎝以上であった20例の乳癌手術検体から，腫瘍，腫瘍辺縁部正常乳腺，遠隔正常乳腺を各々採取し，質量分析器を用いてS1P，スフィンゴシン，ジヒドロS1P，ジヒドロスフィンゴシンを含むスフィンゴリン脂質を定量した．The Cancer Genome Atlasデーターベースを用い，RNAシークエンスのデータを解析するにより，腫瘍部と正常乳腺組織におけるSPHK1の遺伝子発現レベルを比較した．さらに腫瘍組織において腫瘍免疫微小環境に関与する遺伝子群の発現を解析し，SPHK1遺伝子発現との関連性を検討した．遺伝子発現レベルの解析はDESeq2パッケージを用いて行った．
【結果】組織中S1P濃度は，腫瘍で最も高く，腫瘍辺縁部，遠隔正常乳腺の3者間で有意差を認めた（P < 0.001）．スフィンゴシン，ジヒドロスフィンゴシン濃度も同様に3者間で有意差を認めた．腫瘍部におけるSPHK1の発現は，正常乳腺部に比べて有意に発現が上昇していた（P < 0.01）．さらに乳癌組織のSPHK1の高発現はTNF，TGFB1，CCL2，IL10，CD274等の腫瘍免疫微小環境に関連する様々な遺伝子群の高発現との関連を認めた．
【結論】S1Pは主に腫瘍から産生され，乳癌における複雑な腫瘍免疫微小環境に関与している可能性が示唆された．

P-14-20

乳がん診断におけるテロメアGテール長の有用性の検討

Diagnostic performance of leukocyte telomere G-tail length in breast cancer patients

[1]広島大学大学院医系科学研究科　腫瘍外科、
[2]広島大学大学院医系科学研究科　細胞分子生物学
厚井裕三子[1]、西山有希恵[2]、笹田　伸介[1]、舛本　法生[1]、角舎　学行[1]、
岡田　守人[1]、田原　栄俊[2]

【背景】テロメアは染色体安定性において重要な役割を担っている。テロメアの最末端にはテロメアGテールと呼ばれる一本鎖のG-richリピートが存在し、3’末端が突出した構造をとる。テロメアGテールは、染色体末端がDNA2本鎖切断として認識されないためのTループ構造形成に寄与することが知られている。乳癌患者においてテロメアGテール長を測定した報告は少ない。
【方法】当院で加療したcStage0～Ⅲの乳がん患者（BC群）70例と健常者（N群）83例の全血から白血球を分離し、テロメア長およびテロメアGテール長を測定した。測定はhybridization protection assay法を用いた。
【結果】年齢中央値はそれぞれBC群56歳（30-84歳）、55歳（21-80歳）であった（p=0.14）。乳がん患者70例のうち、非浸潤性乳癌は13例（18.6%）であった。浸潤性乳癌は57例（81.4%）で、ER陽性49例（86%）、HER2陽性10例（17.5%）であった。テロメアの発光シグナル中央値は、それぞれBC群137,738.2 ± 17,073 RLU/μg DNA、N群138,459 ± 16,949.8 RLU/μg DNAで、有意な差を認めなかった（p=0.89）。一方、テロメアGテールは、BC群11,886.7 ± 2,008.7 RLU/μg DNA、N群13,336 ± 2,072.3 RLU/μg DNAで、有意にBC群で短縮していた（p<0.01）。この有意なGテール長短縮は非浸潤癌時点で認められ、StageおよびIHC染色は関連を認めなかった。
【結語】末梢血白血球テロメアGテール長は、乳がん早期発見のバイオマーカーになり得る可能性が示唆された。

P-14-21

アンドロゲン作用を受けた腫瘍随伴マクロファージはCCL5-CCR3の相互作用を介し乳癌の進展を促進する

Androgen-activated macrophages promote breast cancer progression by regulating CCL5-CCR3 axis

[1]東北大学大学院　医学系研究科　病理検査学分野、
[2]東北大学　災害科学国際研究所　災害産婦人科学分野、
[3]東北大学大学院　医学系研究科　病理診断学分野、
[4]東北大学大学院　医学系研究科　乳腺内分泌外科学分野、
[5]東北大学病院　病理部
山口　美桜[1]、高木　清司[1]、三木　康宏[2]、小野寺好明[3]、宮下　　穣[4]、
笹野　公伸[3,5]、鈴木　　貴[1]

乳癌組織では活性型アンドロゲンが局所合成され、乳癌細胞のみならず周囲間質細胞にも作用を及ぼすと考えられる。当研究室は乳癌組織に浸潤するマクロファージにアンドロゲン受容体（Androgen receptor; AR）が発現することやマクロファージがアンドロゲン合成酵素を発現する症例においてより強い予後不良因子となることを示している。しかしながら、その因果関係は未だ明らかでない。そこで本研究は、アンドロゲン作用を受けたTAMsが乳癌の進展に及ぼす影響やその機序を検証した。
マウス乳癌由来細胞4T1にアンドロゲン合成酵素Akr1c6を、マウスマクロファージ細胞RAW264.7にARを安定発現させ、これらを共にBALB/cマウスの皮下に接種したところ、4T1にAkr1c6が発現し、且つRAW264.7にARが発現する状況、すなわち乳癌局所で安定的にアンドロゲンが合成されTAMsに作用する状況において腫瘍径と腫瘍重量が亢進することが分かった。*In vitro*において同様の細胞を共培養しスフェアアッセイを行った結果、ARを安定発現するRAW264.7との共培養下で、アンドロゲン添加により4T1のスフェア形成能が促進した。次に私たちはこの機序を解明するために、ヒト単球系細胞のTHP-1をマクロファージに分化させた後にアンドロゲンに暴露し、ライセートを用いてケモカインアレイを行ったところ、アンドロゲン暴露によりC-C motif chemokine ligand（CCL）5の発現が上昇することを見出した。そこで、乳癌組織113例に対しCCL5および受容体であるCCR1、CCR3、CCR5の免疫染色を行った。CCL5の染色性は乳癌組織の間質細胞に認められ、CCR1、CCR3、CCR5の染色性は乳癌細胞の細胞質に認められた。CCL5の発現と組織学的異型度、血管内皮細胞増殖因子（VEGFA）、微小血管密度（CD31）との間に有意な正相関を認めた。受容体の発現に応じて層別解析を行ったところ、CCL5とVEGFAおよび微小血管密度との相関はCCR3陽性症例において強く認められた。
以上より、乳癌局所で合成されるアンドロゲンは腫瘍内マクロファージにおけるCCL5の発現を促進し、CCL5は乳癌細胞のCCR3に結合し血管新生を促進し、乳癌の悪性化に寄与することが示唆された。

P-14-22

放射活性標識を用いた核酸医薬の組織内動態の技術構築

Pharmacokinetic study of the oligonucleotide therapeutics using the radioisotope labeling

[1]福島県立医科大学 乳腺外科学講座、
[2]福島県立医科大学　医療研究推進センター、
[3]ふくしま国際医療科学センター　先端臨床研究センター、
[4]九州大学大学院薬学研究院　生物有機合成化学分野
立花和之進[1]、稲野　彰洋[2]、趙　　松吉[3]、阿部　貞彦[1]、星　　信大[1]、
村上　祐子[1]、野田　　勝[1]、阿部　宣子[1]、佐々木茂貴[4]、大竹　　徹[1]

核酸医薬は、DNA→RNA→タンパクという生命のセントラルドグマを利用した医薬品であり、悪性腫瘍、神経変性、遺伝性疾患、炎症性疾患等、用途は広範囲であり、近年承認取得に至る成功事例が出てきた。しかし、多くの技術は開発途上であり、臨床開発の効率性向上が必要である。核酸医薬の固有の問題点として、安定性、薬物送達（Drug Delivery System; DDS）技術、免疫原性などの一部毒性が挙げられる。その中で、我々はDDS技術の臨床評価方法に着目した。高極性の薬物を作用部位である細胞内に送達し、標的組織中での滞留時間を延長させる等のDDS技術は不可欠であるが、早期臨床開発に不可欠な用量反応相関、投与間隔、Feasible Doseの設定等、臨床的なProof of Conceptの達成確認ができる情報、試料アクセスは困難なことが多い。本研究ではPhase1臨床試験にまで進んでいるTMD-812で使用されているRPN2siRNAとDDS素材であるA6Kを用い、RINAT Imaging社の技術によりRPN2siRNAは3H放射活性標識を行う。核酸配列上の放射活性標識の導入箇所は1か所もしくは複数の異なる標識導入体を作成する。これらの材料を用いて、乳がん細胞株による細胞系実験、担癌マウスによる実験を行う。3H放射活性は、液体シンチレーションによる定量測定およびオートラジオグラフィ（ARG）により解析される。組織内分布の解析のために、マイクロオートラジオグラフィ（mARG）を用いる。細胞内外の分布の他、癌細胞正常細胞の取込様式の違いなど、定性的な情報を取得する。また、Cellへの利用率など定量的な情報取得についても検討を行う。
福島県立医科大学先端臨床研究センターは核医学やマイクロドーズの概念を利用した非臨床～臨床研究が展開可能な施設であり、2017年度に稼働を開始している。すでに実施している予備的な研究や調査から、3H（トリチウム）標識を用いた核酸医薬の体内・組織内挙動の解析が実現性を帯びてきた。これを糸口にしたDDS等の核酸医薬のための技術の早期臨床開発、臨床評価方法を提案する。

P-14-23

トリプルネガティブ乳がん患者におけるIL-17Aと受容体の重要性

Prognostic implication of IL-17A and its receptors in triple negative breast cancer patients

[1]東北大学大学院　医学系研究科　病理診断学分野、
[2]東北大学大学院　医学系研究科　病理検査学分野、
[3]東北大学大学院　医学系研究科　乳腺・内分泌外科分野、
[4]東北公済病院　外科、[5]相良病院　病理診断科、[6]相良病院　乳腺科、
[7]東北大学大学院　病理部
Freeha Khalid[1]、高木　清司[2]、Fouzia Guestini[1]、宮下　　穣[3]、
平川　　久[4]、大井　恭代[1,5]、雷　　哲明[6]、相良　安昭[6]、鈴木　　貴[2]、
笹野　公伸[1,7]

Triple-negative breast cancers（TNBCs）is a heterogeneous disease with poorer outcomes. Till date, the lack of any targeted therapy sets the conventional chemotherapy as a standard gold treatment. TNBCs exhibit higher tumor infiltrating lymphocytes（TILs）and higher rate of programmed death ligand 1 expression compared to other breast cancer subtypes, providing a potential use of immunotherapy and immune checkpoint inhibitors as a standard option in the treatment. Recently, the pro-inflammatory cytokine IL-17A, mainly produced by helper T cells, has gained attention in immune therapy, as its pro-tumorigenic activity has been reported in several cancers. However, its implication in TNBC has not been reported yet. Therefore, we assessed the status of IL-17A in TNBC patients as well as in TNBC cell lines.
124 TNBC Japanese patients were examined in this study. We immunolocalized IL-17A in the core-needle biopsy specimens and IL-17A positivity was defined as median of positively stained TILs. RT-PCR was performed to access the expression of IL-17A and its receptors IL17RA/RC in TNBC cell lines. In addition, wst-8 assay was performed to see the effect of proliferation on TNBC cell lines in response to the recombinant IL-17A. The status of IL-17A in the biopsy specimens was not correlated with any of the clinicopathological parameters, suggesting that IL-17A might not have any predictive value. However, patients with high IL-17A significantly correlated with poor overall and disease free survival of the patients, suggesting the involvement of IL-17A in recurrence mechanisms. RT-PCR showed that TNBC cell lines had a reasonable expression of IL17RA/RC. TNBC cell lines treated with IL-17A did not show any difference in the proliferation suggesting that IL-17A may not have function in the proliferation of TNBC cells.
These results conclude that IL-17A is a poor prognostic factor in TNBC patients. Therefore, targeting IL-17A may provide better treatment options for TNBC patients.

P-14-24

茶カテキンコーティング金ナノ粒子製剤による新しい放射線併用療法の開発

Development of new radiotherapy using tea catechin-coated gold nanoparticles

神戸大学　医学部　附属病院　乳腺外科
馬場　　基、國久　智成、水本紗千子、三木万由子、岡本　　葵、
曽山みさを、大川　諭奈、山本真由子、鈴木はる菜、谷野　裕一

【背景】乳がん再発後の治療では、QOLの維持が重要で、低侵襲である放射線治療を用いることが多い。しかし照射量や効果においても限界があり、周囲組織の負担も問題となる。【目的】本研究は、光電子効果（放射線による放出されるエネルギーの大きさ）が大きく人体に対する毒性が少ない放射線増感剤である金ナノ粒子（Au）の表面に、がん細胞に多く発現する67ラミニンチャネル経由で選択的に取りこまれ抗がん作用を示す茶カテキン（エピガロカテキンガレート;EGCG, 図1）をコーティングした増感剤を開発することで、がん組織へ選択的に集積させ、低侵襲かつ低線量な乳がん放射線療法の確立を目指した。神戸大学大学院工学研究科応用化学専攻・大谷研究室と共同研究を行い、茶カテキンコーティング金ナノ粒子製剤（以下AuEGCG）を研究開発し、放射線療法との併用治療効果の検討を開始した。【方法】AuEGCGサンプルを大谷教室にて配合・取込み率を検討・作成する。乳がん細胞株 MDA-MB-231を用いた皮下移植マウスモデルを用いて放射線療法の増感効果を検討する。【結果】AuEGCG作成:大谷教室にて、金ナノ粒子とカテキンの配合率を変え、乳がん細胞株への取込み率を検討した。結果、EGCGとAuを1:2で作成したAuEGCGが最も細胞内へ取り込み率が高かった（図2）。マウスモデルを用いた放射線併用療法の効果:乳がん細胞株:MDA-MB-231、BALBc nuマウス（雌,6週齢）背側に2.5 X 106 cellsを背側に2箇所に移植し実験モデルを作製した。同モデル用いて1.AuEGCGの腫瘍・正常組織への取込み具合、2.放射線療法との併用効果の検討を現在施行中にて、検討結果を学術集会にて発表する。

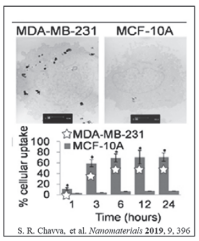

図1　エピガロカテキンガレート金ナノ粒子表層修飾製剤--AuEGCG--選択的な乳癌細胞株内への取り込み

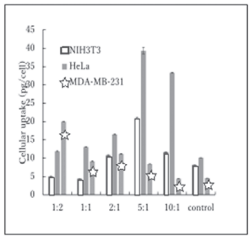

図2　エピガロカテキンガレートと金ナノ粒子の配合率と乳癌細胞株への取込み具合（神戸大学 大谷data）

P-14-25

乳癌微小環境における組織間質液中のスフィンゴリン脂質定量の試み

Quantification of sphingolipids in interstitial fluid of breast cancer microenvironment

[1]新潟大学医歯学総合病院消化器・乳腺内分泌外科、
[2]新潟大学医学部保健学科、[3]ロズウェルパーク癌センター乳腺外科
永橋　昌幸[1]、土田　純子[1]、諸　　和樹[1]、遠藤麻巳子[1]、庭野　稔之[1]、
山浦久美子[1]、利川　千絵[1]、長谷川美樹[1]、五十嵐麻由子[1]、中島　真人[1]、
小山　　諭[2]、高部　和明[3]、若井　俊文[1]

【はじめに】腫瘍微小環境は，癌の生物学的特徴や発育進展を大きく左右する重要な因子である．スフィンゴシン-1-リン酸（S1P）は，スフィンゴシンキナーゼ（SphKs）によって細胞内で生成され，癌の進行過程を調節する生理活性脂質メディエーターである．腫瘍微小環境を満たしているのは組織間質液であり，組織間質液中の様々な因子が癌細胞と間質細胞との相互作用を担っていると考えられているが，組織間質液中のS1Pに関しては，その重要な役割にも関わらず，これまで測定方法がなく定量されたことはなかった．本研究の目的は，組織間質液の遠心分離法を用いた新しい方法により，乳癌組織や正常乳腺組織から組織間質液を抽出し，そのS1P濃度を明らかにすることである．
【方法】組織より間質液を抽出するため，低速遠心分離法を応用して用いた．マウス及びヒト検体における血液，組織検体，および組織間質液中のスフィンゴリン脂質（スフィンゴシンン，ジヒドロスフィンゴシン，ジヒドロS1P，およびS1P）濃度を質量分析（LC-ESI-MS/MS法）により測定した．
【結果】SphK1ノックアウトマウスでは，乳腺からの組織間質液中のS1P濃度が大幅に低下していた．癌細胞株を同所移植して作製したマウス乳癌の間質液におけるS1P濃度は，正常乳腺の間質液におけるS1P濃度よりもはるかに高値を示した．興味深いことにS1P受容体作用薬であるFTY720の経口投与によって，マウス乳癌の増殖が抑制されるのみならず，癌組織間質液中のS1P濃度の低下を認めた．重要なことに，患者検体においても腫瘍間質液中のスフィンゴリン脂質（スフィンゴシンン，ジヒドロスフィンゴシン，ジヒドロS1P，およびS1P）濃度は，正常乳腺組織間質液よりも有意に高かった．
【結論】動物モデルのみならず，乳癌患者においても，乳癌組織間質液中のS1P濃度は，正常乳腺組織間質液中のS1P濃度よりも有意に高く，腫瘍微小環境におけるS1Pの重要な役割を示唆していると考えられる．

P-14-26

CLDN4の乳癌悪性形質増強機構の解明

Functional analysis of CLDN4

[1]福島県立医科大学　医学部　乳腺外科学講座、
[2]福島県立医科大学　医学部　基礎病理学講座、
[3]福島県立医科大学　医学部　腫瘍内科学講座
村上　祐子[1]、杉本幸太郎[2]、阿部　貞彦[1]、星　　信大[1]、野田　　勝[1]、
立花和之進[1]、阿部　宣子[1]、佐治　重衡[3]、千葉　英樹[2]、大竹　　徹[1]

【はじめに】クローディン（CLDNs）はタイト結合の主要構成分子であり、20種類以上からなるファミリーを構成して組織、細胞ごとに特有の分布を示す。近年CLDNsががんの浸潤や増殖を制御することがわかってきており、特定のCLDNs発現は腫瘍の悪性形質を決定する上で重要な役割を担っている可能性がある。我々はこれまでにCLDN6から核内受容体に至る新規のシグナル経路を解明し、それが正常幹細胞の上皮分化トリガーとして機能することを突き止めた。また子宮内膜癌では過剰なCLDN6シグナルがエストロゲン受容体のセリンリン酸化を介して悪性形質を増強することがわかった。乳癌でしばしば高発現するCLDN4はCLDN6と近縁で、シグナル伝達に関わるC末端細胞内ドメインがよく保存されていることから、乳癌においては過剰なCLDN4接着シグナルによる悪性形質増強機構が存在すると仮説を立てて研究を開始した。【方法】CLDN4陽性乳癌細胞株T47DとMCF-7に対し、CRISPR法でCLDN4のノックアウト細胞株を樹立し、一方でCLDN4陰性のMDA-MB-231についてはCLDN4過剰発現を実施し、それぞれ野生型と悪性形質を比較解析した。またCLDN4の機能ドメインを同定するため、ノックアウト細胞に様々な変異体をレスキュー導入して検討した。CLDN4シグナルの標的を同定するため、RNAシークエンスで親株とノックアウト株のトランスクリプトームを比較した。【結果・結論】CLDN4は増殖能、浸潤能、および遊走能を正に制御していることがわかった。さらにCLDN4による悪性形質増強にはCLDN4の対合と、C末端ドメインにある第197チロシンが必須であった。CLDN4シグナルは様々ながん関連遺伝子の発現を制御しており、特に脂質代謝関連遺伝子群が多く抽出されたことから、本シグナルは肝X受容体（LXR）に帰結する可能性が考えられた。本発表では手術検体を用いた臨床病理学的検討も加えて報告する。

P-14-27

アスナロ精油の蒸散成分は乳癌の増殖転移を抑制する

Anti-cancer effect in volatile components of Asunaro essential oil

富山大学　第二外科
長田　拓哉

【目的】進行再発乳癌に対する抗癌剤治療は癌の再発を抑制し生命予後を延長する。しかしそれらはしばしば強い副作用を伴い、治療の継続を困難なものとする。副作用の少ない新しい治療法の開発が望まれている。我々は今回、アスナロ精油の乳癌に対する抗腫瘍効果について報告する。
【方法】各種乳癌細胞株をアスナロ精油、あるいはアスナロ精油の蒸散成分と反応させ、MTT assayを用いて腫瘍増殖抑制効果について解析した。腫瘍細胞におけるアポトーシスの誘導はTUNEL法を用いて解析した。In vivoにおける腫瘍増殖抑制効果、ならびに腹膜播種転移抑制効果は、担癌ヌードマウスにアスナロ精油を4週間吸引させる動物実験モデルを用いて解析された。アスナロ精油中の抗腫瘍因子は、液体クロマトグラフィーを用いて単離同定した。
【結果】アスナロ精油を加えた乳癌細胞ではアポトーシスが誘導され、アスナロ精油の抗腫瘍効果が認められた。またアスナロ精油の蒸散成分を癌細胞と反応させることにより、癌細胞に対する抗腫瘍効果が認められた。ヌードマウスを持ちいた動物モデルに置いて、アスナロ精油を4週間吸引させた群では、腹膜播種転移個数が減少し、腫瘍の増殖が抑制された。アスナロ精油中の抗腫瘍因子としてツヨプセンを同定した。ツヨプセンは単独でも抗腫瘍効果を示すが、アスナロ精油の方が強力な抗腫瘍効果を示した。
【結論】アスナロ精油には、乳癌の増殖・転移を抑制する作用が存在することが示された。アスナロ精油中の抗腫瘍因子としてツヨプセンが同定された。

P-14-28

乳癌腫瘍内におけるAPOBEC3C-H遺伝子発現は、抗腫瘍免疫応答と予後の改善に関連する

APOBEC3C-H Gene Expression in Breast Cancer are Associated with Immune Response and Improved Outcome

[1]東京医科大学病院　乳腺科、
[2]Roswell Park Cancer Comprehensive Center
浅岡真理子[1]、Santosh Patnaik[2]、高部　和明[1,2]、石川　　孝[1]

APOBEC3（A3）enzyme activity is a source of DNA mutations in cancer. Especially in breast cancer, A3B is now well known as an important cause of mutagenesis, and high A3B expression in tumors is associated with poor disease prognosis, whereas the prognostic significance of the other APOBEC3s（A3C-H）is unclear. Our recent studies have brought to light the hitherto unknown RNA editing activity of multiple APOBEC3s. However, the prevalence and significance of such editing in any cancer is unknown.
We developed a bioinformatics workflow to determine C-to-U RNA editing levels in 1040 primary breast carcinoma tumors of The Cancer Genome Atlas using whole exome and mRNA sequencing data. Measurements of other molecular features of the tumors were obtained from TCGA publications. Spearman and Kaplan-Meier methods were used for correlation and survival analyses.
A3B expression had stronger association with both tumor mutation burden and neoantigen load（Spearman r = 0.3 and 0.3）than A3C-H（-0.03 - 0.08）. C-to-U RNA editing with an average level of 6.3%（SD = 4.3）was observed among tumors for 767 genes. Tumor subtype or pathological stage had no association with RNA editing level. Tumors with high editing had 1.4-11x higher gene expression of A3C-H（P <0.05）but not A3B（P = 0.3）. CD8 T cell infiltration, TCR diversity, and immune cytolytic activity in tumors correlated with RNA editing（r = 0.1, 0.2 and 0.3, resp.）and expression of A3C-H（0.1-0.5, 0.3 - 0.7 and 0.3 - 0.8, resp.）but not A3B（-0.1, 0.1 and 0.1, resp.）. Concordantly high A3C-H expression as well as RNA editing were associated with improved overall or disease-free survival（HR = 0.4 - 0.7, P <0.05）.
In conclusion, we have performed the first comprehensive analysis of C-to-U RNA editing in cancer. In breast cancer tumors, RNA editing level correlates with A3C-H expression. Editing is more prevalent in tumors with stronger immune response and is associated with a better outcome.

P-14-29

温熱療法による抗癌剤の上乗せ効果の検討 -ヒト乳癌細胞を用いた検討-

Hyperthermia downregulates ABCG2 expression via ROS production and enhances the cytotoxicity of DOX

[1]筑波大学大学院　人間総合科学研究科、[2]筑波大学医学医療系、
[3]鹿児島大学 医歯学域歯学系 医歯学総合研究科 先進治療科学専攻 腫瘍学講座、
[4]筑波大学医学医療系　乳腺内分泌外科、[5]筑波大学医学医療系　消化器内科
寺崎　　梓[1]、黒川　宏美[2]、小松　義希[1]、俣野　大介[1]、伊藤　　紘[3,5]、
都島由希子[4]、市岡恵美香[3]、井口　研子[4]、坂東　裕子[4]、松井　裕史[5]、
原　　尚人[4]

【背景と目的】
温熱療法（ハイパーサーミア:HT）は、非侵襲的な癌の治療法であり、化学療法や放射線療法との併用により相乗効果が期待される治療法である。本邦では1990年より放射線療法との併用に限り電磁波加温については保険適応となり、その後化学療法との併用、温熱療法単独治療についても保険適応となった。HTは癌細胞の未熟な血管が熱放散を妨げることによる、熱自体の細胞傷害性以外にも、温熱により放出される活性酸素（Reactive oxygen species:ROS）が関連していると考えられているが、その詳細は明らかではない。本研究ではHTにドキソルビシン（DOX）を上乗せすることで乳癌細胞に与える細胞傷害性について検討した。ABCG2（ATP-binding cassette sub-family G member 2）は細胞表面に発現しているトランスポーターであり、DOXを細胞外へ排出する役割を担っている。HTによりミトコンドリアの電子伝達系から放出されたROSが、癌細胞のABCG2トランスポーターの発現を減らすことを我々は報告しており、これにより細胞内へのDOX濃度が高くなることで細胞傷害性を高める。今回我々はヒト乳癌細胞（MDA-MB-453）を用いて上記仮説を裏付ける検討を行った。
【実験】
1. 細胞内ROS量の測定
培養した細胞をコントロール群と温熱療法群に分け、温熱療法群のみ42℃下で1時間培養し、electron spin resonance（ESR）を用いて細胞内のROS量を測定する。
2. 薬剤感受性試験
コントロール群、温熱療法群にDOXを0.1、1、10μMの濃度で投与し、24時間後にCell Counting Kit 8（CCK-8）を用いて細胞毒性試験を行う。
3. Western Blot（WB）
コントロール群と温熱療法群でABCG2トランスポーターの発現を測定する。
【結果】
温熱療法群でROS産生は増加した。またDOXを0.1、1、10μMの濃度で投与すると、濃度依存性に温熱療法群で有意差を持って細胞傷害を認めた。さらにABCG2トランスポーターの発現は温熱療法群で低下した。
【考察と結語】
HTはDOXの細胞傷害性を高めた。今後はさらにin vivoでの検討を加えていく。

P-14-30

トリプルネガティブ乳癌における腫瘍組織浸潤リンパ球の検討

Analysis of tumor tissue infiltrating lymphocytes in triple negative breast cancer

[1]獨協医科大学　乳腺センター、[2]獨協医科大学　病理診断科
阿部　暁人[1]、ツェンゲルマー ジャミヤン[2]、黒田　　一[2]、林　　光弘[1]

【背景と目的】腫瘍組織浸潤リンパ球(tumor infilatrating lymphocytes;TIL)は、リンパ球が腫瘍の周りに浸潤、集簇している病態である。腫瘍微小環境の重要な因子として最近報告されており、癌の成長と浸潤に影響を与えるとされる。しかし、乳癌、特にトリプルネガティブ乳癌（Triple Negative Breast Cancer;TNBC）におけるCD4 +、CD8 +およびFOXP3 +などの免疫細胞との関連については明確にされていない。
【材料と結果】2006年から2018年の間に獨協医科大学病院で外科的に切除されたTNBC患者107人について臨床病理学的に検討した。単変量解析により、年齢、腫瘍サイズ、組織学的悪性度、リンパ節状態、TILを含む腫瘍の従来の臨床組織学的パラメーターについて予後との関連性はなかった。無再発生存期間（Relapse-free survival;RFS）と全生存期間（Overall survival;OS）の両方で、CD4 + TIL患者は単変量解析で有意性がなかった（p = 0.261; p = 0.254）。多変量解析では、CD8 + TILの浸潤の増加が、良好なRFS（p = 0.038)およびOS（p = 0.046)となる因子であることが判明した。対照的に、FOXP3 + TILの減少は、良好なRFS（p <0.001）およびOS（p = 0.029）と有意に関連した。
【結論】本研究では、TNBCの生存率と比較してTILの違いは示されなかった。 ただし、CD8 + T細胞増加とTNBCのFOXP3 + Treg（regulatory T cell,;Treg）浸潤の減少との間に有意な相関関係があり、予後は非常に良好であった。TNBCにおける生命予後の違いは、TILの種類による可能性がある。

P-14-31

乳癌におけるケモカインレセプター CXCR4のエピゲノム異常

Epigenetic alteration of CXCR4 in human breast cancer

[1]国立病院機構　東広島医療センター　外科、
[2]国立病院機構　東広島医療センター　病理診断科
宮本　和明[1]、梶川隆治郎[1]、渡邊　淳弘[1]、梶原遼太郎[1]、澤田　紘幸[1]、
井上　雅史[1]、大森　一郎[1]、池田　昌博[1]、豊田　和広[1]、貞本　誠治[1]、
万代　光一[2]、高橋　忠照[1]

【背景】エピゲノムの代表的機構であるDNAメチル化は，癌抑制遺伝子のサイレンシングにより発癌に関与するとともに，癌関連蛋白の発現制御に関与し癌の進展に影響を及ぼす．ケモカインは癌の浸潤や転移の促進に関与していることか知られており，癌組織におけるケモカイン受容体発現異常が報告されてきている．【目的】乳癌におけるケモカインレセプター CXCR4のエピジェネティックな異常を明らかにする．【方法】乳癌症例36例を用いて，CXCR4遺伝子の5′ 領域のCpG islandのメチル化状態をmethylation-specific PCR法で解析した．乳腺由来の細胞（正常乳管上皮および乳癌細胞）における広範囲でのメチル化状態の変化をbisulfite sequencing法により解析した．【結果】CXCR4は乳癌症例36例中9例（25%）で高メチル化されていた．【考察】乳癌の転移促進にCXCR4蛋白の発現異常が関与すると考えられている．CXCR4のプロモーター領域の高メチル化はCXCR4の発現抑制に関与することから，CXCR4のエピゲノム異常を認めない症例ではケモカインレセプター CXCR4の発現が癌の進展に関与する可能性があると考えられた．

P-14-32

80代の乳癌はM2マクロファージや制御性T細胞のより高い浸潤および低い生存率と関連する

Octogenarian breast cancer was associated with infiltration of M2 macrophages and worse survival

[1]星総合病院　外科、[2]福島県立医科大学　乳腺外科学講座、
[3]ロズウェルパーク癌センター
岡野　舞子[1,2,3]、大竹　　徹[2]、高部　和明[3]

Backgrounds: It is known that elderly patients have worse prognosis of breast cancer and commonly the blame is on their medical comorbidities and access to care. We question this dogma and hypothesized that extreme elderly (Octogenarians over 80 years old) have biologically worse cancer that can be defined by its tumor immune microenvironment.
Patients and Methods: Two groups; Control (patients aged 40-65) , and Octogenarians (age over 80) at the time of breast cancer diagnosis were compared in The Cancer Genomic Atlas (TCGA; n=1093) and the Molecular Taxonomy of Breast Cancer International Consortium (METABRIC; n=2506) cohorts. CIBERSORT analysis, which could estimate the cell composition of complex tissues from their gene expression profiles, was conducted.
Results: The total number of patients in the control group and octogenarians were 675 and 54 in TCGA, and 1001 and 121 in METABRIC. Octogenarians had significantly worse disease-free survival in addition to overall survival (p<0.01) in both cohorts. In terms of subtypes, octogenarians had significantly higher rate of ER+ cancers than control group in both cohorts (75.3% vs 87.0%, p<0.01 in TCGA, 72.9% vs 90.0%, p<0.01 in METABRIC) . With regard of PAM50 classification, luminal-A and B subtypes were significantly higher in octogenarians (44.6% vs 34.7%, 31.4% vs 20.5%, respectively, p<0.01) , whereas basal (7.4% vs 11.2%) and claudin-low (2.5% vs 11.8%) subtypes were significantly lower (p<0.05) in octogenarians in METABRIC cohort. Given that octogenarians had subtype with favorable prognosis, we examined the type of immune-cell composition in the tumor. Breast tumors of octogenarians were significantly associated with immune-suppressive cells, such as M2 type macrophages and regulatory T cells in both cohorts (p<0.05) .
Conclusion: Our result demonstrated that octogenarians breast tumors were infiltrated with more immune-suppressive cells that may contribute to their biologically worse behavior.

P-14-33

各種ER陽性治療耐性モデル細胞株に対するAkt阻害剤Ipatasertibの有効性

Efficacy of Akt inhibitor Ipatasertib on various treatment-resistant model cells of ER positive BC

東北大学　医学部　保健学科　分子機能解析学分野
塚原　美理、小松　隆幸、徳田　恵美、林　　慎一

エストロゲン受容体（ER）陽性乳癌のホルモン療法耐性は重要な課題であり、さらに近年導入されたCDK4/6阻害剤への耐性も問題となっている。これら薬剤の耐性機序として細胞内リン酸化経路の亢進が挙げられる。リン酸化経路を阻害する各種分子標的薬が次期治療戦略として期待されている中、その1つであるAkt阻害剤についてホルモン療法や各種分子標的薬への耐性獲得後の効果は十分に検討されていない。そこで、本研究では当研究室で樹立した各種薬剤耐性細胞株を用いてAkt阻害剤Ipatasertibの増殖抑制効果について比較検討を行った。
まず、MCF-7由来のホルモン療法耐性モデル細胞株、及びそれら細胞株から樹立したCDK4/6阻害剤耐性株について検討を行ったところ、親株と同等の増殖抑制効果を示した。一方、PI3K阻害剤やmTOR阻害剤に耐性化した細胞株に対してIpatasertibは十分な増殖抑制効果を示さなかった。当研究室の先行研究より、PI3K阻害剤耐性株にmTOR阻害剤は効果を示さないが、mTOR阻害剤耐性株にPI3K阻害剤は十分な効果を示すことが示唆されている。それらの結果から、PI3K阻害剤に耐性を獲得すると、その下流因子であるAkt、mTORへの依存も弱くなると考えられる。また、mTOR阻害剤に耐性を獲得すると、増殖においてその上流因子であるPI3Kへの依存は変わらないが、mTORキナーゼであるAktへの依存は弱まることも示唆された。さらに様々なサブタイプの乳癌細胞に対するIpatasertibの増殖抑制効果も検討した。結果、PI3Kをコードする遺伝子である*PIK3CA*に変異がある細胞株や、Aktの活性化を内在的に阻害しているPTENが減少している細胞株に対して有意に増殖抑制効果を示した。当研究室の先行研究により、PI3K阻害剤は*PIK3CA*変異のある細胞株に対してより効果が高いことが示されているが、本検討によってAkt阻害剤については*PIK3CA*変異に加えPTEN の発現量も増殖抑制効果に影響を与えると考えられる。
以上の結果より、Ipatasertibはホルモン療法やCDK4/6阻害剤治療後でも効果を示すことが示唆された。また、その適応条件は*PI3CA*変異やPTEN発現量が指標となる可能性がある。今後は、ホルモン療法耐性モデル細胞株を親株として樹立したIpatasertib耐性株を用いて、耐性機序の解析や他分子標的薬感受性の検討を行っていく。

P-14-34

乳癌におけるZinc transporter 5およびZinc transporter 6の発現意義

The expression of Zinc transporter 5 and Zinc transporter 6 in breast cancer

[1]東北大学大学院　医学系研究科　病理診断学分野、[2]日本学術振興会、
[3]東北大学災害科学国際研究所　災害産婦人科学分野、
[4]東北大学大学院　医学系研究科　乳腺・内分泌外科学分野
岩渕英里奈[1,2]、三木　康宏[3]、徐　　珺瑶[1]、金井　綾子[4]、石田　孝宣[4]、
笹野　公伸[1]

乳腺においては，正常乳腺と比較して乳癌組織内の亜鉛濃度が高いことが知られている．さらに，亜鉛の膜輸送を担う亜鉛トランスポーターの発現も変化しており，その中でもZinc transporter（ZnT）5およびZnT6は正常組織と比較して腫瘍組織で発現が高いことが報告されている．ZnT5およびZnT6はヘテロダイマーを形成して機能することが知られており，in vitroではトリリンパ腫細胞を用いた検討でZnT5およびZnT6のヘテロダイマーが腫瘍形成や浸潤および転移などに関わることが報告されている．一方で乳癌においてZnT5およびZnT6が高発現する意義は検討されていない．そこで本研究では，乳癌におけるZnT5およびZnT6の発現意義について検討することを目的とした．まず初めに東北大学病院で外科的に切除され，ホルマリン固定，パラフィン包埋された乳癌組織88例を用いて免疫染色を行い，ZnT5およびZnT6の発現と臨床病理学的因子との関係を解析した．さらに，乳癌培養細胞MCF-7およびT-47Dを用いてsiRNAによりZnT5をノックダウンし，WST-8 assayおよびWound healing assayにより癌細胞の増殖能および遊走能に及ぼす影響を検討した．乳癌組織での免疫組織化学による結果からZnT5の発現はHER2陽性乳癌で有意に高いことが分かった．また，ZnT6の発現はERおよびPgRの発現と正相関し，histological gradeとは逆相関することが分かった．さらにZnT5およびZnT6陽性乳癌ではstageが低い傾向が認められた（p = 0.0577）．乳癌培養細胞を用いた検討では，MCF-7およびT-47Dの両細胞で100 μMの$ZnCl_2$存在下でZnT5ノックダウンにより癌細胞の遊走能が有意に低下した．一方で，同条件で増殖能については変化が認められなかった．以上の結果から，乳癌細胞においてはZnT5およびZnT6のヘテロダイマーの発現が癌細胞の遊走能を低下させ，癌の悪性度を低下させる可能性が示唆された．今後の検討により，ZnT5およびZnT6の発現が乳癌の病態に及ぼす影響を明らかにしていきたいと考えている．

P-14-35

Serum plasmalogens and fatty acid elongation markers in breast cancer pre- and post-surgery

[1]京都府立医科大学　医学部　医学研究科　内分泌・乳腺外科学、
[2]Prodrome Sciences Inc.
富田　仁美[1]、Dayan B Goodenowe[2]、阪口　晃一[1]、田口　哲也[1]

The polyunsaturated fatty acid（PUFA）elongase is upregulated in breast cancer（BC）versus adjacent normal tissue. We performed a comprehensive metabolomic analysis of serum using high resolution accurate mass spectrometry from two case control studies that included non-BC, BC subjects pre-surgery and BC subjects 1 month post-surgery to determine if metabolic signatures of over-active fatty acid elongation and other lipid changes could be detected in BC versus non-BC subjects: study 1（48- non-BC, 69- pre-surgery BC）; study 2（blinded validation: 121- non-BC, 62- pre-surgery BC, 33- 1-month post-surgery）. The ratio of C18:2 to C18:1 containing species was lower in pre-surgery BC subjects in multiple lipid classes（phosphatidylethanolamine（PE）, phosphatidylcholine（PC）, and free fatty acids; $p<0.0001$ in all cases in both studies）. At 1-month post-surgery, the C18:2/C18:1 ratios were significantly elevated versus pre-surgery（$p<0.0001$）and no longer different from non-BC subjects（$p>0.05$）. The ethanolamine plasmalogen（PLE）/PE ratio was lower in the BC subjects in both studies（$p<0.001$）. In contrast to the elongation biomarkers, the PLE biomarkers did not improve post-surgery（$p>0.05$）. These results are consistent with the hypothesis that PUFA elongase is upregulated in BC tissue, which would result in the selective depletion of C18:2 versus C18:1 containing lipid species. Surgical removal of the tumor removes the overactive PUFA elongase effect on serum lipids. In contrast, the low PLE levels do not appear to be caused by BC tumor activity and may be pre-existent and a possible risk factor for BC. In fact, DHA containing PLE species were observed to be further decreased in BC subjects 1-month post-surgery versus pre-surgery levels（$p<0.05$）. These results indicate that it may be possible to screen for both breast cancer risk and breast cancer activity using a simple blood test.

P-14-36

乳癌患者におけるHER3タンパク発現状況の検討

Analysis of HER3 protein expression status in breast cancer patients

[1]熊本大学病院　乳腺・内分泌外科、[2]熊本市民病院　乳腺・内分泌外科、
[3]熊本大学病院　病理診断科
冨口　麻衣[1]、岩瀬　弘敬[2]、三上　芳喜[3]、竹野　雅子[1]、藤木　義敬[1]、
後藤　理沙[1]、末田　愛子[1]、山本　　豊[1]

【背景】Human epidermal growth factor 3（HER3）はキナーゼ活性ドメインを持たず、他のHER familyとヘテロ二量体を形成し、その機能を発揮する。乳癌では新たな標的分子として臨床試験が進められている。
【方法】当科で治療を受けた乳癌患者の原発巣組織117検体および再発12検体を対象<に、ホルマリン固定パラフィン包埋組織を用いて免疫組織化学によってHER3タンパク発現を検討した。タンパク発現はH scoreによって評価し、発現状況と臨床病理学因子および予後について検討を行った。
【結果】H score<100をHER3低発現群26例（22.2%）、H score≧100を高発現群91例（77.8%）とした。患者背景は、年齢中央値62歳（27-93）、BMI中央値22.8（13.7-37.6）、閉経前26例（22.2%）、閉経後91例（77.8%）、ホルモン受容体（HR）陽性HER2陰性（HR+HER2-）95例（81.2%）、HR陽性HER2陽性（HR+HER2+）3例（2.6%）、HR陰性HER2陽性（HER2+）8例（6.8%）、HR陰性HER2陰性（TN）11例（9.4%）であった。HER3タンパク発現レベルと臨床病理学的因子の相関については、HER3高発現群でBMIが低く（p=0.0039）、腫瘍径が大きく（p=0.047）、Ki67が高値（p=0.021）であった。HER3発現と予後については、Relapse free survivalおよびBreast cancer specific survivalとも両群間で有意差は認めなかった。原発組織と再発組織のHER3発現に関するペア解析では、原発組織のサブタイプがHR+HER2-が7例、HR+HER2+が2例、HER2+が1例、TNが2例であった。HR+HER2-では3例でHER3発現低下、4例で発現上昇を認めた。HER2+とTNではHER3発現レベルは原発と再発でほぼ同等であった。
【結論】今回、乳癌組織でHER3発現とBMI、腫瘍径およびKi67との相関を認めた。治療標的分子の一つであり、HER3発現に関してさらなる検討が必要であると考える。

P-14-37

DCISにおける自然治癒過程と抗原提示細胞としての樹状細胞、細胞傷害性T細胞の発現の関連

The relationship between antigen presenting cell, cytotoxic T cell and healing in DCIS

[1]長崎大学大学院　移植・消化器外科、
[2]国立病院機構　長崎医療センター　外科、
[3]久留米大学医療センター　病理診断科
森田　　道[1]、古賀　洋一[1]、久芳さやか[1]、山之内孝彰[2]、山口　　倫[3]、
江口　　晋[1]

【背景】healing（癌の自然治癒過程）は、ときにDCISにおいて観察される現象である。腫瘍細胞を含む乳管周囲に腫瘍浸潤リンパ球（TIL）が集簇し、乳管の菲薄化を来したのちに食細胞による貪食が起こり、最終的には線維化・硝子化し瘢痕となる。我々は、healingを認める症例には高度TIL集簇症例が多く、そのTILの中にはCD11c陽性である樹状細胞、CD8陽性である細胞傷害性T細胞も多く認めることを報告した。しかしながらhealing症例におけるCD11cとCD8との発現の関連については解析されていない。【目的】CD11cとCD 8の発現の関連を解析する。また、そのhealingとの関連を解明する。【対象と方法】対象は2009年1月から2018年3月までに当科で手術を行いDCISと診断された26症例。Healingの有無、TIL中のCD8、CD11c発現の相互関係を解析する。CD11c、CD8の判定は、免疫組織化学法を用い、最もリンパ球浸潤の多い箇所でDCIS周囲の腫瘍間質内において、高倍率1視野中の陽性細胞の程度を評価し、発現細胞割合を0 ～ 3+の4段階に分け、2+以上を高発現とした。【結果】26例中、healingを認めた症例は10例（38.5%）であった。CD11cの発現程度別にCD8高発現の頻度をみると、CD11c高発現症例（n=12）では、CD8高発現症例が50%（n=6）と、CD 11c低発現症例（n=14）中のCD8高発現症例7%（n=1）と比較して高頻度であった（p=0.026）。CD11c、CD8の発現とhealingの有無との関連をみても、healingを認める症例ではCD11c高発現/CD8高発現:CD11c高発現/CD8低発現:CD11c低発現/CD8高発現:CD11c低発現/CD8低発現が6:1:0:3とhealingを認めない症例の0:5:1:10と比較し、CD11c高発現/CD8高発現の頻度が高かった（p=0.003）。【考察】樹状細胞は腫瘍局所で癌抗原を取り込み、リンパ節にて細胞傷害性T細胞を活性化する。Healingの局所においてCD11c陽性リンパ球とCD8陽性リンパ球との間に関連があることは、CD11cによる抗原提示によりCD8陽性リンパ球の活性化が惹起されていることを示唆する所見であると思われた。また、その相互作用がhealingをもたらす契機にもなりうることが示唆された。【結語】CD 11c高発現症例ではCD 8も高発現となっていた。そのような症例でhealingがもたらされていることが示唆された。

P-14-38

RB1遺伝子変異はER陽性乳癌細胞株のpalbociclib耐性獲得に関与する

RB1 mutations associate with acquired resistance to palbociclib in ER positive breast cancer cells

信州大学　医学部　乳腺内分泌外科
小野　真由、千野　辰徳、大野　晃一、伊藤　勅子、金井　敏晴、
前野　一真、伊藤　研一

【背景および目的】進行再発estrogen receptor（ER）陽性乳癌に対し、再発後の早い治療lineでのCDK4/6阻害薬導入が増加しているが、CDK阻害剤に耐性を獲得した後の適切な治療に関する知見は少ない。CDK阻害剤に耐性獲得後の治療戦略を考えるために、palbociclib耐性細胞を樹立し、耐性機序について解析した。
【方法】ER陽性細胞株MCF7とT47Dにpalbociclibを6カ月間以上曝露し耐性株（MCF7-P1, MCF7-P2, T47D-PR）を樹立し、細胞内シグナル伝達や薬剤感受性に関与するタンパク発現をWestern blot法で解析した。親株と耐性株の各薬剤に対する感受性はWST法で解析した。また、親株と耐性株について癌関連遺伝子パネル解析を行い、耐性株で生じた遺伝子変異を検索した。
【結果】親株と樹立した耐性株のpalbociclibの50%阻害濃度（IC_{50}）は、MCF7親株3.6±0.3μMに対し、MCF7-P1 7.45±1.9μM，MCF7-P2 12.0±2.4μMであり、T47D親株 1.7±1.3μMに対し、T47D-PR 13.5±0.3μMであった。
MCF7-P1, MCF7-P2, T47D-PRともにpalbociclibの短時間曝露により親株ではRbのリン酸化の低下を認めたが、MCF7-P1とT47D-PRではわずかながらRbリン酸化の回復を認め、MCF7-P2ではRbのリン酸化はほぼ消失していた。いずれの耐性株でもE2F-1の発現は親株へのpalbociclib短時間曝露時よりも上昇していた。また、耐性株樹立直後と樹立後palbociclib長期間曝露後の比較解析では長期曝露によりT47D-PRではわずかに認めていたRbのリン酸化の消失とE2F-1やcyclinE2の上昇など、樹立直後のMCF7-P2と同様の変化を認めた。遺伝子パネル解析では、MCF7-P2にRB1遺伝子のコピー数異常（ヘテロ欠失）と一塩基置換による終止コドン挿入c.943G>T（p.Glu315*）を認め、T47D-PRにRB1遺伝子のコピー数異常（ヘテロ欠失）と、exon18以降の欠失を認めた。これらの耐性株ではpalbociclibを除いて培養してもpalbociclib感受性は回復しなかった。
【考察】palbociclib耐性には複数の機序が報告されているが、今回、樹立した3耐性株の内2株で、コピー数異常を伴うRB1遺伝子変異を認め、palbociclib耐性の要因と考えられた。遺伝子変異による耐性獲得は後治療の薬剤感受性にも影響を与える可能性があり、関連する遺伝子の変異の有無の経時的観察が、治療戦略を考える上で重要になると考えられる。

P-14-39

小胞体シャペロンMZB1発現はER陽性乳癌における予後不良因子である

Chaperone MZB1 is associated with poor prognosis in estrogen receptor positive breast cancer

[1]名古屋大学　医学部附属病院　乳腺内分泌外科、
[2]名古屋大学　医学部付属病院　腫瘍外科
渡邊　　学[1,2]、柴田　雅央[1]、一川　貴洋[1]、添田　郁美[1,2]、宮嶋　則行[1]、
稲石　貴弘[1]、高野　悠子[1]、武内　　大[1]、角田　伸行[1,2]、菊森　豊根[1]、
棚野　正人[2]

【背景】癌細胞は、低酸素や低栄養といった外部からのストレスに対して、小胞体におけるUnfolded Protein Response（UPR）を活性化させることによって適応している。そのため、UPRに関与する経路や分子は治療ターゲットあるいは予後予測因子として注目されている。Marginal zone B and B1 cell specific protein（MZB1）は、主にBリンパ球の小胞体に存在し、分子シャペロンとしてIgAやIgMの分泌に関与するとされているが、癌細胞における役割に言及した報告は少ない。今回、乳癌におけるMZB1の発現とその臨床病理学的因子や予後との関連について調べ、MZB1の予後予測マーカーとしての有用性について検討した。
【方法】13種類の乳癌細胞株と2種類の非腫瘍性乳腺細胞株を対象とし、定量的RT-PCR法により*MZB1* mRNA発現量を調べた。また、当教室で2002年3月から2007年5月に手術を施行した乳癌116例について、定量的RT-PCR法によって癌部*MZB1* mRNA発現量を測定し、免疫染色によって乳癌組織におけるMZB1タンパクの発現を評価した。そして、それらの発現と臨床病理学的因子や予後との関連について検討した。
【結果】13種類中4種類の乳癌細胞株（いずれもER陽性乳癌細胞株）で、非腫瘍性乳腺細胞株と比較して、*MZB1* mRNA 発現量が高かった。臨床検体を対象とした解析では、リンパ節転移陽性症例やstage III/IVの症例で*MZB1* mRNA発現量が高かった。免疫染色では、114例中64例で乳癌細胞の細胞質にMZB1発現を認めた。64例中55例はER陽性症例であり、ER陽性症例で有意にMZB1陽性例が多かった（P<0.01）。予後については、ER陽性HER2陰性症例（n=69）において、MZB1陽性群（n=41）がMZB1陰性群（n=28）と比べて、5年無再発生存期間が有意に短かった（P=0.01）。多変量解析の結果、ER陽性症例においてMZB1発現は独立した予後不良因子であった（HR8.13, 95%CI 1.05-63.1, P<0.05）。
【考察】今回、主にBリンパ球の小胞体に存在するとされるMZB1が、乳癌の細胞質で発現することが示された。また、MZB1はER陽性症例において発現しやすく、エストロゲンとMZB1の関連が示唆された。乳癌において、エストロゲンがUPRを活性化し、UPR活性が高いほど予後不良で治療抵抗性が高いことが報告されている。ER陽性乳癌において、MZB1発現がUPRの活性化を反映することで、予後不良因子となっている可能性が考えられた。

P-14-40

乳癌エリブリン化学療法におけるTGF-βを介した腫瘍微小環境調整機構の検証

TGF-beta-medicated regulation of tumor microenvironment in eribulin chemotherapy for breast cancer

大阪市立大学大学院　乳腺・内分泌外科
柏木伸一郎、浅野　有香、河野　祐子、孝橋　里花、藪本　明路、
石原　沙江、田内　幸枝、森崎　珠実、野田　　諭、高島　　勉、
平川　弘聖、大平　雅一

【背景】乳癌治療において宿主の腫瘍微小環境（TME）の評価が，予後や治療効果を予測する上で重要な役割を担っている．TMEには，上皮間葉転換（EMT）や腫瘍免疫応答など，癌細胞を取り巻く微小環境の悪性形質獲得に関わる動的変化が含まれ，TGF-βなどのサイトカインや細胞増殖因子などにより誘導される．一方で，進行再発乳癌治療におけるOS延長のエビデンスを有するエリブリンは，従来の殺細胞性抗癌剤と比較してTME調整作用などユニークな薬剤特性を有することが明らかになっている．我々はこれまでに，臨床検体および耐性株を用いた研究にてエリブリンによるTME調整作用を検証してきた．本研究では，エリブリン化学療法前後におけるTGF-βの変化を明らかにすることでTME調整機構の検証をすすめたい．
【対象と方法】進行・再発乳癌106例に対してエリブリン化学療法を行い，病巣の切除に至った22例を対象とした．奏効率（RR）を算出し，治療前後のパラフィン包埋標本を用いてTGF-βシグナルに応答する癌細胞の存在を確認するためにリン酸化（p）-SMAD2, またEMTマーカーであるE-cadherin, N-cadherin, Vimentin, 低酸素マーカー CA9の免疫組織化学染色による蛋白発現解析を行った．治療前の針生検標本にて腫瘍周囲間質に浸潤したリンパ球をTILsとして評価し，さらに末梢血における絶対的リンパ球数（ALC），好中球・リンパ球比（NLR）を算出して臨床的検討を行った．
【結果】手術症例22例の治療効果は，CR 1例, PR 11例, SD 2例, long SD 2例, PD 6例であり，RRは57.2%であった．pCR症例を除外した評価可能21症例において，エリブリン投与前後の標本にて蛋白発現の推移と治療効果との相関を検討したところ，pSMAD2発現陰転が認められたものは有意にRRが高かった（p=0.002）．またpSMAD2発現陰転は，E-cadherin陽転, N-cadherin陰転, Vimentin陰転, CA9陰転と有意に相関を認めた（p<0.001, p=0.043, p=0.003, p=0.007）．さらにpSMAD2発現陰転は，PD-L1陰転, CD8陽転, FOXP3陰転と有意に相関を認めた（p<0.001, p=0.043, p<0.001）．一方で，pSMAD2発現陰転は，ALCと有意な相関を認めたものの（p<0.001），NLRやTILsとの相関は認められなかった（p=0.063, p=0.835）．
【結語】エリブリン化学療法において，投与前後標本におけるEMT抑制，低酸素解除および腫瘍免疫亢進はTGF-βを介して誘導され，またその動的変化はALCにて評価できる可能性が示唆された．

P-14-41

V-ATPaseのサブユニットであるATP6V1Aは乳癌の予後因子である

ATP6V1A (ATPase H+ transporting V1 subunit A) as a prognostic biomarker in breast cancer

名古屋市立大学大学院　医学研究科　乳腺外科学分野
遠藤　友美、近藤　直人、藤田　崇史、浅野　倫子、久田　知可、
上本　康明、西川さや香、片桐　悠介、加藤　明子、寺田　満雄、
山中　菜摘、遠山　竜也

【背景】V-ATPaseは、真核生物のほとんどの膜系に存在するプロトンポンプであり、シグナル伝達物質の濃縮や、抗原の提示、分泌蛋白質のプロセシングなど、細胞の生存に重要な役割を果たしている。近年の研究において、V-ATPaseは癌細胞の細胞膜にも多く発現し、増殖や転移に関与し、薬物療法抵抗性にも深くかかわっていることが報告された。私たちは、乳癌組織のWhole-exome sequencingなどのこれまでの研究で、V-ATPaseを構成するサブユニットの一つである、ATP6V1A（ATPase H^+ transporting V1 subunit A）が、乳癌のキードラッグのひとつである、タキサン耐性に関与する可能性を見出した。
【目的】ATP6V1A発現と乳癌の増殖や転移との関係を検討する。また、薬物療法耐性への影響を探索する。
【方法】2000年から2007年に名古屋市立大学病院にて手術を施行した443例の凍結乳癌組織からTotal RNAを抽出し、ATP6V1A発現と予後について検討した。また、現在複数の乳癌細胞株を使用し、ATP6V1A高発現株と低発現株を樹立した。
【結果】Kaplan-Meier解析では、ATP6V1A高発現の乳がん症例は、Disease-free survival（DFS）（*P* = 0.004）が良好であったが、Overall survival（*P* = 0.54）では有意な差は認めなかった。また、Cox比例ハザードモデルを使用した多変量解析において、ATP6V1A高発現は、リンパ節転移の有無、ERの発現状況とともに独立した予後良好因子であった（RR 2.34, 95%CI 1.40-3.76, *P* = 0.002）。
【結語】ATP6V1A発現は、乳癌の予後因子であることが示された。現在ATP6V1Aのさらなる機能解析、薬物療法への影響を検討するため、細胞実験を行っている。

P-14-42

SYT13は内分泌感受性乳癌において高発現である
SYT13 mRNA expression levels are associated with hormone receptor status in Breast Cancer

名古屋大学医学部付属病院　乳腺・内分泌外科
一川　貴洋、柴田　雅央、稲石　貴弘、添田　郁美、宮嶋　則行、
高野　悠子、武内　　大、角田　伸行、菊森　豊根

【背景・目的】
転移・再発乳癌は現在の医学で根治することは難しいため、予後を予測するバイオマーカーや治療標的となる新規乳癌関連分子の同定が望まれている。*Synaptotagmin* XIII (*SYT13*) は、染色体11q11.2に位置する遺伝子であり、SYT13タンパクは細胞膜上輸送に関与するとされている。悪性腫瘍における*SYT13*の役割は、胃癌の腹膜播種症例で*SYT13*が高発現であることが報告されているのみであり、乳癌における報告はこれまでにない。今回我々は、乳癌組織中の*SYT13*発現が臨床病理学的因子に及ぼす影響について検討した。
【方法】
13種類の乳癌細胞株と2種類の非腫瘍性乳腺細胞株を対象として、定量的RT-PCR法を用いて*SYT13* mRNA発現量を測定した。また、名古屋大学医学部附属病院 乳腺・内分泌外科において、2002年から2009年に手術を行い5年以上の長期予後が判明している167例の癌部におけるSYT13発現量を定量的RT-PCR法と免疫染色法によって解析し、臨床病理学的因子との関連を検討した。
【結果】
2種類の非腫瘍性乳腺細胞株における*SYT13* mRNA発現量は非常に低く、乳癌細胞株ではMDA-MB-415, MDA-MB-361といったER陽性乳癌細胞株において*SYT13*発現量が高かった。
臨床検体を対象とした発現解析では、ER陽性症例群およびPgR陽性症例群では、それぞれの陰性症例群と比べて*SYT13*発現量が有意に高かった。また、triple negative症例群ではnon-triple negative症例群と比較して、癌部SYT13 mRNA発現量は有意に低かった。167例の癌部*SYT13* mRNA量の分布をみると、多くの症例では発現量が低値であったため、発現量の4分位解析で第1分位群と第2-4分位群を比較したところ、第1分位群では有意にER陽性症例とPgR陽性症例が多かった。全生存期間や無再発生存期間については有意差を認めなかった。SYT13の免疫染色は現在施行中であり、本会において結果を報告する。
【結語】
乳癌における*SYT13*発現量は、ERあるいはPgR発現と関連を認め、SYT13は内分泌感受性乳癌において何らかの役割を担っている可能性が示唆された。今後、PCR array法を用いてSYT13と種々のがん遺伝子やがん抑制遺伝子との相関について検討し、SYT13の乳癌における役割の解明を目指す。

P-14-43

β-N-アセチルグルコサミン転移酵素の発現はトリプルネガティブ乳がんの予後判定因子になりうる
B3GNT8 expression as a potential prognostic factor in triple negative breast cancer

[1]順天堂大学　医学部　乳腺腫瘍学講座、
[2]順天堂大学　大学院　医学研究科　難病の診断と治療研究センター　糖鎖創薬研究室
岡崎みさと[1]、堀本　義哉[1]、松澤　円佳[1]、中井　克也[1]、入村　達郎[2]、
齊藤　光江[1]

一部のトリプルネガティブ乳がん（TNBC）患者は急速な腫瘍増殖や早期再発、治療抵抗性を呈し予後不良である。糖鎖修飾はがん細胞の悪性挙動に関わることが知られているが、TNBCにおける生物学的及び臨床的な重要性は明らかになっていない。そこで我々はTNBC患者集団からこの予後の悪い集団を特定し、新しい治療法を開発するために翻訳後修飾として最も豊富な糖鎖修飾に着目した。
TCGAの乳癌mRNA発現データベースを利用し、術前化学療法を行っていないTNBC患者の無再発生存（RFS）と全生存に正または負の相関がある糖転移酵素遺伝子の発現を網羅的に検索した。用いられた119個の遺伝子の中で、β-3-*N*-アセチルグルコサミニルトランスフェラーゼ8（B3GNT8）の発現は、RFSおよび全生存率と負の相関を認めた。TCGAの臨床病理学的情報を用いてB3GNT8発現との相関を解析したところ、発現レベルは年齢、組織型、腫瘍サイズ、リンパ節転移の個数と相関しないことが明らかになった。TCGAの検体情報にLehmannのTNBC-type4分類を適用すると、B3GNT8の発現レベルは、Basal-like 1 typeではその他のMesenchymal type, Luminal-androgen receptor type, およびBasal-like 2 typeよりも低かった。また各タイプ内で、B3GNT8 mRNAの発現レベルは、LARのOSステータスを除き、RFSおよびOSグループで低かった。
B3GNT8の発現の生物学的重要性を明らかにするために、TNBC患者由来の13の細胞株を選択し、これらの遺伝子の発現レベルを定量的リアルタイムPCRで解析した。その結果B3GNT8発現レベルは異なる細胞株間で大きく異なったが、LehmannのTNBC-type4分類におけるBasal-like 1 type由来の細胞株で発現が低いことはなかった。
術前化学療法を施行していないステージIIA期およびIIB期のTNBC患者の手術時組織標本を用いてB3GNT8タンパク質の局在を、B3GNT8に特異的なポリクローナル抗体で調べた。抗体結合は、癌細胞の細胞質に小さな褐色点状の外観を示した。
以上よりB3GNT8 mRNA発現は、予後が良好なTNBC患者を予測するのに有用である可能性が示された。
本研究は以下の方々のご協力をいただいた。
順天堂大学 難病の診断と治療研究センター :茂櫛薫、伝田香里、藤平陽彦、石井シュラーデ カトリン、野地美樹、入村達郎(敬称略)

P-14-44

トリプルネガティブ乳癌におけるcMETとFOXM1の発現
The Expression of cMET and FOXM1 in Triple Negative Breast Cancer

JA 広島総合病院　乳腺外科
大原　正裕、金子　佑妃、厚井裕三子、梶谷　桂子

はじめに cMETは肝細胞増殖因子（HGF）のリン酸化受容体である。HGFと結合した後、PI3K/AKT・ERK/MAPK・STAT3 などの様々なシグナルパスウェイを活性化し、細胞増殖・細胞運動・浸潤能・腫瘍形成に関与する。一方で、FOXM1は転写因子であり、細胞周期のS期に増加しG2-M期にピークに達し、細胞分裂を促進し、さらに細胞老化を抑制し治療に対する耐性の機序とも報告されている。膵臓癌においてはcMETとFOXM1はシグナルパスウェイを介してポジティブなフィードバックを形成しており、治療戦略を考慮する上で重要視されている。
目的 トリプルネガティブ乳癌の新規の治療戦略を考案する上で、cMETとFOXM1の発現を評価し、臨床病理学的因子ならびに予後との相関関係を検討すること。
対象と方法 2013年から2016年まで当院で治療を行ったトリプルネガティブ原発性乳癌の内、術前化学療法を施行せず手術を行った20例を対象とした。手術検体にてcMETとFOXM1の免疫染色を行い、cMETは4段階にスコア化し、FOXM1は陽性細胞数をカウントした。各々の因子とカルテより得られた臨床病理学的因子・予後との相関関係を検討した。
結果 cMETは4例（20%）に中等度以上の染色性を認めた。FOXM1は10例（50%）に10%以上の陽性細胞を認めた。cMETは高度のリンパ管侵襲の症例に有意に発現していた(p= 0.018)。FOXM1とcMETの発現に相関関係は認めなかった。
考察 cMETとFOXM1の発現は既存の報告と同等であった。トリプルネガティブ乳癌においてはFOXM1とcMETの発現に相関関係は認めず、ポジティブフィードバックは証明できなかった。しかし、cMETからのシグナルによるリンパ管侵襲の増加が予想され、cMET阻害剤の効果も期待される。

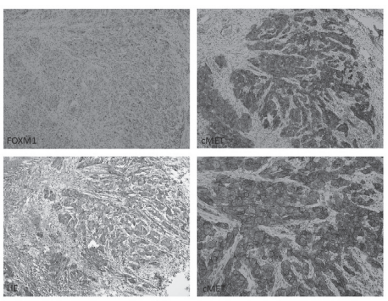

P-14-45

ER陽性乳癌における薬剤感受性へのWnt5aの影響
Effect of Wnt5a on drug resistance in estrogen receptor-positive breast cancer

広島大学病院　乳腺外科
網岡　　愛、角舎　学行、仁科　麻衣、木村　優里、板垣　友子、
笹田　伸介、恵美　純子、舛本　法生、岡田　守人

【背景】 Wnt5aは、Wntシグナル経路のうちβ-カテニン非依存性経路の代表的なリガンドであり、細胞運動や接着などに関与している。我々はこれまでに、①Wnt5a陽性乳癌はエストロゲンレセプター（ER）陽性乳癌に属し、②悪性度が高く予後が悪いこと（無再発生存率:Wnt5a陰性100%、Wnt5a陽性81.1%;*p=0.024* ）を解明した。
【目的】 Wnt5a陽性乳癌の予後不良の原因として、ER陽性乳癌のホルモン療法抵抗性に最も関与するとされるPI3K-AKT-mTOR経路が関与するのか、またWnt5a発現が薬剤感受性に影響を与えるのかを検討した。
【方法】 ER陽性乳癌細胞株であるMCF7に、Wnt5aを強制発現させた細胞株（以下MCF7/Wnt5a+）を樹立した。PI3K-AKT-mTOR経路を亢進させるPIK3CA遺伝子変異がWnt5aの上流因子として相関するのか、当院の手術病理検体を用いたreal-time PCR法で解析した。また、PI3K-AKT-mTOR経路がWnt5aの下流因子として相関するかを、MCF7/Wnt5a+を用いたウェスタンブロッティングを行い解析した。次にWnt5a発現によって発現変動する遺伝子群を、DNAマイクロアレイ のパスウェイ解析で検索した。更に、MCF7/Wnt5a+とMCF7、MCF7/Wnt5a-のMTT assayを行い、エピルビシン 、パクリタキセル、タモキシフェンの薬剤感受性を比較した。
【結果】 PIK3CA遺伝子の変異として、陽性21例/陰性19例を同定し、両群間でWnt5aのタンパク発現量とmRNA発現量を比較するも差を認めなかった（前者:*p=0.726*、後者:*p=0.768* ）。MCF7/Wnt5a+を用いたウェスタンブロッティングでは、もしWnt5a発現に伴いPI3K-AKT-mTOR経路が亢進すればリン酸化AKTの発現量が増加するはずであるが、結果は不変であった。パスウェイ解析によると、MCF7/Wnt5a+においてDrug metabolism - cytochrome P450（以下CYP）のパスウェイのみが発現亢進しており（ *p=0.044* ）、CYPの分子種であるCYP3A4、CYP2D6によってパクリタキセル、タモキシフェンは代謝される。MTT assayでは、MCF7/Wnt5a+の方が、それら2剤に対する薬剤感受性が低かった（ *p<0.05* ）。
【結語】 Wnt5a陽性乳癌では、パクリタキセル、タモキシフェンの代謝に関与するCYP発現が亢進することで薬剤感受性低下を引き起こし、予後不良に繋がる可能性がある。

P-14-46

miR-1290は乳癌の予後不良因子である
miR-1290 is a prognostic factor for breast cancer

名古屋市立大学大学院 医学研究科 乳腺外科学分野
浅野　倫子、近藤　直人、鰐渕ー遠藤友美、藤田　崇史、久田　知可、
上本　康明、西川さや香、片桐　悠介、加藤　明子、寺田　満雄、
山中　菜摘、遠山　竜也

【背景・目的】近年、癌の発生や進展の過程にマイクロRNA（microRNA: miR）が関与していることが明らかになってきた。私たちは、乳癌組織に対する網羅的マイクロRNA発現プロファイリング解析を行い、乳癌のサブタイプを特徴づけるmiR-1290を見出した。また、このmiR-1290の標的遺伝子のひとつのNAT1（N-acetyltransferase 1）とBCL2（B-cell lymphoma 2）のmRNA発現がmiR-1290と逆相関すること見出した。これらの知見をもとに、miR-1290が乳癌の増殖や薬物療法抵抗性に関与しているのではないかと考え、本研究を行った。【方法】対象は2003年～ 2007年に当院にて手術を施行した浸潤性乳癌236症例。Total RNAを抽出し、TaqMan real-time PCR systemを用いて、miR-1290発現解析を行い、乳癌のサブタイプおよび予後との関連を検討した。統計学的解析は、Kaplan-Meier法およびCox比例ハザードモデルを用いた。【結果】乳癌組織におけるmiR-1290発現と予後との関連を検証したところ、miR-1290が高発現の患者は低発現の患者に比べてDisease free survival（ DFS ）（p=0.01）、Overall survival（ OS ）（p=0.005）ともに有意に予後良好であった。単変量・多変量解析において、乳癌組織におけるmiR-1290発現は、転移リンパ節状況とともに、DFS（p=0.03）およびOS（p=0.03）ともに、独立した予後因子であることを見出した。【結語】miR-1290は乳癌に対する治療標的になる可能性が示された。

多変量解析ーOS

			Multivariate(OS)	
	Variables	n (%)	P value	HR (95% CI)
Tumor size	≤2cm	118 (49)		1 (reference)
	>2cm	124 (51)	0.10	0.51 (0.20-1.13)
Node status	Negative	129 (53)		1 (reference)
	Positive	101 (47)	0.0002＊	4.09 (1.90-9.58)
ER	Positive	195 (81)		1 (reference)
	Negative	41 (19)	0.44	0.50 (0.53-4.40)
miR-1290	Low	32 (14)		1 (reference)
	High	203 (86)	0.03＊	0.40 (0.19-0.92)

HR; hazard ratio, CI; confidence interval.

P-14-47

微量な針生検検体を用いた乳癌オルガノイド培養の試み
A Trial of Organoid Cultures for Breast Cancer using a small amount of needle biopsy specimen

[1]がん研究会　がん研究所　がんエピゲノムプロジェクト、
[2]がん研究会有明病院　乳腺外科、[3]がん研究会有明病院　乳腺センター
佐伯　澄人[1,2]、高橋　洋子[2]、楊　　麗英[1]、大野　真司[3]、上野　貴之[2]、
丸山　玲緒[1]

【背景・目的】近年様々な正常組織や腫瘍組織において、組織の形態や機能、多様性を維持したままインビトロで培養を行う手法、いわゆるオルガノイド培養の技術が確立されつつある。オルガノイド培養は、薬剤投与や遺伝子編集等の各種機能的解析を可能にし、病理解析や遺伝子解析では得られない、腫瘍の機能的特性に関する情報を取得することができる。したがって腫瘍の多様性の理解、ひいては真の個別化医療実現のためになくてはならない基盤技術である。そこで本研究では、針生検等の微量な細胞を用いて乳癌オルガノイドを樹立するための最適な実験手法を確立することを目的とし、各種検討を行なった。
【方法】当施設で2019年4月より行われている、新規乳癌の層別化マーカー同定と治療標的探索を目的とした前向き研究の一環として、手術検体（摘出腫瘍の針生検検体）から得られた細胞の一部を用いてオルガノイド培養を試み、重要と思われる行程を検証した。具体的には、Hans Clevers研究室のプロトコール(Cell,2018,372)を基軸として、検体処理・細胞回収方法、細胞固定用ゲルの大きさと形、播種時の細胞密度、継代方法の各項目に関して、複数の条件を検討し、オルガノイド樹立に与える影響を考察した。
【結果】抄録提出時点で、上記研究において58検体を採取し、生細胞の分離と凍結保存、各種解析を施行しているが、そのうち7例でオルガノイド培養を試みた。7例の検体の質量は19.8 ～ 39.8mgであり、5例で1.5 ～ 3.0×10^5個の細胞を回収できた。いずれの培養においても細胞の増殖、組織様構造（球状・管状・線維状構造等）の形成とその変化を各オルガノイドにユニークに認め、もとの腫瘍の特性を反映していると思われた。また同一培養株内での形態の多様性も観察された。一方で、継代後に細胞数の減少や細胞増殖スピードが低下することもあり、現在、適切な細胞密度、ゲルの量、継代のタイミング等各種処理方法を検証している。
【考察】今回の検討から、各行程の条件を最適化することで、微量の検体からもオルガノイド樹立が可能であることが示唆された。特に播種時の細胞密度とゲルの形状が重要と考えられた。一方でオルガノイド培養は技術的要因の影響を受けやすいことも明確となり、安定した手法の確立に向けて、今後も詳細な検討を続けていく必要があると思われた。

P-14-48

ATAC-seq解析を用いた乳癌の多様性の評価
Assessment of epigenetic heterogeneity in breast cancer by ATAC-seq analysis

[1]がん研究会　がん研究所　がんエピゲノムプロジェクト、
[2]がん研究会有明病院　乳腺外科、[3]がん研究会有明病院　乳腺センター
丸山　玲緒[1]、高橋　洋子[2]、佐伯　澄人[1,2]、楊　　麗英[1]、中太　智義[1]、
大野　真司[3]、上野　貴之[2]

【背景・目的】乳癌は腫瘍毎に生物学的特性が大きく異なるヘテロな疾患群であり、より精密な症例の層別化と各々の病態の理解が必要とされている。腫瘍は多様な細胞から構成されるいわば「細胞社会」であり、各腫瘍の特性をより精細に記述するためには、腫瘍を構成している多様な細胞集団を正確に評価すること、かつ各細胞の特性を（ゲノムや遺伝子発現ではなく）エピゲノムで評価すること、この2点が重要であると考えている。これまで臨床検体のエピゲノム解析は技術的な問題もありDNAメチル化解析に限られていたが、近年登場したATA-Cseq法は微量細胞から簡単にオープンクロマチン領域を同定できる画期的な手法であり、シングルセル解析への応用もなされている。そこで我々は、ATA-Cseq法の確立と改良を行い、実際の乳癌検体から（シングルセル）エピゲノム情報を取得することが可能か、それが臨床的に有用な情報を有するか検証することを目的に研究を行った。

【方法・結果】これまで乳癌検体（摘出腫瘍の針生検検体）37症例でバルクのATAC-seq解析を施行し、35症例で質の高いデータ（TSSスコア>6）が得られた。クラスタリング解析により、主にトリプルネガティブ乳癌（TNBC）からなるA群と、ER陽性乳癌（ER+）からなるB群C群の合計3群に層別化された。ヒートマップ解析ではA群とC群は明確に区別されたが、B群はその中間のパターンを呈し、腫瘍内不均一性を反映している可能性が示唆された。興味深いことに、ER+と診断された3症例はA群に分類され、他のER+症例とは生物学的特性が異なる可能性が考えられた。またオープン領域の転写因子モチーフ解析を行うことで、TNBC症例はさらに3群に層別化された。各群で未分化性に関わる異なる転写因子が同定され、背後にある病態や責任遺伝子が異なることが示唆された。次にシングルセルATAC-seq解析を8例で施行し、少なくとも6例で十分に質の高いデータを得られることが確認できた。検出された各細胞群の特性をどの程度評価できるか、ここから臨床的な意義を見出すことができるか、現在データの検証を行っている。

【展望】ATAC-seq法は手法が安定しており得られる情報も多く、臨床検体の解析に非常に有用な手法であると思われた。今後は臨床的に意義のあるデータを得ることができるか、検証を行なっていく必要がある。

P-14-49

トリプルネガティブ乳癌におけるグランザイムBに着目した腫瘍組織浸潤リンパ球の機能解析
Functional analysis of tumor infiltrating lymphocytes in TNBC focusing on granzyme B

九州大学　臨床・腫瘍外科
川地　　眸、久保　　真、甲斐　昌也、倉田加奈子、森　　瞳美、
金城　和寿、林　　早織、原田由利菜、島﨑亜希子、森崎　隆史、
山田　　舞、中村　雅史

【背景】トリプルネガティブ乳癌（TNBC）は予後不良のサブタイプであり、治療効果や予後を予測しうるバイオマーカーについて様々な研究が行われている。腫瘍浸潤リンパ球（TIL）はその一つであり、TNBCの予後予測因子でありや化学療法や免疫療法の効果予測因子になりうることが報告されている。またTILにおけるPD-1、腫瘍細胞におけるPD-L1発現も免疫療法の治療効果予測因子として研究が進められている。細胞傷害性T 細胞（CTL）は転写因子T-betによって制御され、IFN-γ、TNF-αなどの サイトカインや、パーフォリン、グランザイムBといった細胞傷害性物質によって標的細胞を傷害し、アポトーシスへと誘導する。グランザイムBはCTLの細胞質から放出され、パーフォリンが標的細胞の細胞膜上に形成した小孔を通過して侵入することによって細胞死に至らしめる。今回、細胞障害性物質グランザイムBに着目し、TILの機能解析を行った。
【対象と方法】2005年から2014年までに当院及び関連施設で手術を行い、術前化学療法を施行していない原発性乳癌のうち、TNBC症例223例を対象とした。HE染色により TILを、免疫組織化学染色によりCD8陽性T細胞、T-bet、グランザイムB、PD-1/PD-L1の発現を評価し、腫瘍免疫環境と末梢血単核球の表面抗原との関連を解析した。
【結果】223例中65例（29.1%）にT-betの発現を認め、全生存期間は有意に長かった（P=0.04）。グランザイムBの高発現群と低発現群を比較すると、高発現群では有意に核グレードが高く（p<0.0001）、またTIL高浸潤（p<0.0001）、CD8陽性T細胞（p<0.0001）と正の相関を認めた。また、グランザイムB高発現群は化学療法施行後の予後良好の指標となる可能性が示唆された。
【結語】TNBCの腫瘍微小環境におけるグランザイムBの高発現はTILの高浸潤と有意に相関しており、腫瘍免疫の活性との関連が示唆された。

P-14-50

内分泌療法耐性乳癌細胞株の抗エストロゲン薬の感受性はPI3K経路阻害薬により回復できる

PI3K inhibitors restored the sensitivity to anti-estrogen drugs in endocrine therapy resistant cells

[1]東北大学大学院医学系研究科 分子機能解析学分野、
[2]福島県立医科大学 腫瘍内科学講座
徳田　恵美[1,2]、佐々木駿太[1]、坪井　洸樹[1]、佐藤　祐太[1]、豊澤　大地[1]、
飯田　雅史[1]、丹羽　俊文[1]、佐治　重衡[2]、林　　慎一[1]

内分泌療法耐性ER陽性進行再発乳癌に対する有効な治療薬剤の探索として、新規分子標的治療の臨床試験やトランスレーショナルリサーチが現在も進行中である。欧米や日本ではmTOR阻害薬、CDK4/6阻害薬が投与可能となり、米国では選択的PI3K阻害薬が発売承認となったが、これらの薬剤がER発現やERシグナルに与える影響については未だ明確になっていない。そこで我々は分子標的薬剤に耐性獲得後の内分泌療法耐性細胞株におけるER発現やER活性の変化と内分泌療法感受性につき検討した。内分泌療法耐性株は、MCF7を親株として樹立したAI耐性模倣乳癌細胞2株（EDR1:ER陽性、EDR2:ER陰性）、フルベストラント耐性乳癌細胞株（MFR:ER陰性）を用い、分子標的薬剤はCDK4/6阻害薬（ribociclib）、PI3K経路阻害薬としてクラスⅠPI3K阻害薬（buparlisib）、p110α特異的阻害薬（alperisib）とmTOR阻害薬（everolimus）を用いた。まず内分泌療法耐性株からPI3K経路阻害薬とCDK4/6阻害薬の耐性株を樹立した。EDR1、MFRから樹立したPI3K経路阻害薬耐性株では各剤耐性獲得前後でER蛋白発現の変化を認めなかったが、EDR2から樹立した耐性株ではER蛋白の再発現とER活性の回復を認めた。一方CDK4/6阻害薬耐性株ではEDR1、EDR2ともにER蛋白の発現変化は認めなかった。ERαが再発現したEDR2から樹立した耐性株に抗エストロゲン剤（Tamoxifen、Fulvestrant）を添加すると、EDR2と比べ増殖抑制効果を認めた。
我々は内分泌治療耐性獲得に伴うERαの発現変化メカニズムにつき様々な解析を行ってきた。EDR2におけるERαの発現低下にエピジェネティック制御が寄与する可能性を報告したが、EDR2がPI3K経路阻害薬の耐性獲得後にERαの再発現を認めたメカニズムに、エピゲノム変化、特にヒストン修飾の変化が関与している可能性につき注目し検討した。ERα発現が低下したEDR2細胞では、親株と比較しH3K27me3の上昇を認めたが、PI3K経路阻害薬に耐性を獲得しERαの再発現を認めた細胞ではH3K27me3は親株レベルに低下していた。一方EDR2細胞では親株と比較しH3K27acが低下していたが、PI3K経路阻害薬耐性細胞においては親株レベルにまで上昇していた。
以上より、ERが低下した内分泌療法耐性細胞に対しPI3K経路阻害薬がERα遺伝子の転写に抑制的なエピゲノムを解除することがわかり、PI3K経路阻害薬がヒストン修飾の変化を介して抗エストロゲン療法への感受性を誘導する可能性が示唆された。

P-14-51

乳癌におけるエレノアノンコーディングRNA発現の検討

The expression of ELEANOR noncoding RNAs in breast cancer

[1]がん研究会がん研究所　がん生物部、[2]名古屋大学　腫瘍外科学、
[3]がん研究会がん研究所 病理部、[4]がん研究会有明病院 病理部、
[5]がん研究会有明病院 乳腺外科
福岡　　恵[1,2]、大迫　　智[3,4]、上野　貴之[5]

【背景】エストロゲン受容体（ER）陽性乳癌細胞株MCF7において、ESR1遺伝子座の近隣を含む0.7 Mbのゲノム領域から、エレノアノンコーディングRNA（ESR1 locus enhancing and activating noncoding RNA）が核内でクラウド状に転写され、ESR1と近傍遺伝子の転写活性の場を形成している（Tomita et al. Nature Commun.2015）。エレノアは、エストロゲン枯渇状態で培養した再発乳癌モデルのLTED（long-term estrogen deprivation）細胞で活性化され、内分泌療法耐性に関わる可能性が示唆された。【目的】原発性乳癌におけるエレノア発現の臨床的意義を明らかにすること。【方法】2005年から2006年にがん研有明病院で手術が行われたpT2の原発性乳癌185例を対象に、RNA-FISHを用いてエレノア発現解析を行い、臨床病理学的因子及び予後との相関を検討した。群間の割合の比較にはPearsonのカイ2乗検定を用い、生存曲線の推定にはKaplan-Meier法を用いた。【結果】RNA-FISHの結果から、エレノアの判定は、スコア0（エレノア陰性）、1（エレノア陽性、クラウド小）、2（エレノア陽性、クラウド大）に分類した。判定不能9例を除外し、エレノアスコア0:118例(67.0%)、1:31例(17.6%)、2:27例(15.3%)であった。エレノアスコアと年齢に相関が認められ、エレノア陽性群に閉経後の患者が多かった。病理学的因子では、エレノア陽性群は全例ER陽性で、Ki67と逆相関を示し、HER2や脈管侵襲、リンパ節転移と相関は認められなかった。また、エレノア陽性ER陽性群において、エレノアスコアとAllred scoreのintensity score及びproportion scoreに強い相関が認められた。即ち、エレノア陽性乳癌は病理学的にER強陽性の低悪性度乳癌に分類されることが示された。しかし、予後はエレノア陽性群で、術後5年以降の再発が増加する傾向が認められた（5年無再発生存率; Eleanor（+）:90.9%, Eleanor（-）:90.4%、10年無再発生存率; Eleanor（+）:76.6%, Eleanor（-）:85.7%）。【結語】エレノア陽性乳癌は閉経後の患者に多く認められ、vitroの結果同様に、エストロゲンの低レベル状態がエレノアの発現を誘導する可能性が考えられた。また、原発巣におけるエレノアの発現は、ER強陽性乳癌の晩期再発の予測マーカーになる可能性が示唆され、現在、分子機構の解明を目指している。

P-14-52

演題取り下げ

P-14-53

乳癌における癌/精巣抗原KK-LC-1のタンパク質発現についての検討

Detection of KK-LC-1 Protein, A Cancer/Testis Antigen, in Patients with Breast Cancer

[1]北里大学メディカルセンター　外科、
[2]北里大学メディカルセンター研究部、[3]北里大学メディカルセンター病理部
近藤　康史[1]、福山　　隆[2]、時任　崇聡[1]、丸山　正裕[1]、中馬　基博[1]、
中村　和徳[1]、内藤　正規[1]、高橋　禎人[1]、西　　八嗣[1]、小林　憲忠[2]、
山崎　　等[3]

背景及び目的:
Kita-Kyushu lung cancer antigen-1（KK-LC-1）は癌/精巣抗原の一つである。近年、KK-LC-1に対する免疫応答は癌の再発抑止に有用であることが報告された。昨年の当学会にて我々はKK-LC-1がトリプルネガティブ乳がん（TNBC）で高率に発現している事を報告した。つまり、TNBCに対するKK-LC-1を標的とした抗腫瘍免疫療法は有用であると我々は考える。当該治療を実施するにあたり、KK-LC-1の発現を検出する必要があるが、病理診断へ適用できる有用な抗体は存在しない。そこで、我々はKK-LC-1に対するモノクローナル抗体を作製し、その評価および乳がん組織における免疫組織化学染色(IHC)を評価した。
材料および方法:
乳癌手術症例51例のIHCを実施した。なお、同一症例について遺伝子発現解析も実施し、その検出率を比較した。
結果:
乳癌におけるKK-LC-1の遺伝子発現率は、11.8%であった。対して、IHCによる陽性率は52.9%であった。TNBC 8例全例において、IHCによるKK-LC-1の染色が認められた。さらにエストロゲンレセプター陰性症例全例についてもKK-LC-1の染色が認められた。
考察と結論:
独自に作製したモノクローナル抗体を用いたIHCによるKK-LC-1タンパク質の染色により、KK-LC-1は乳がん全体で高率に発現していることが明らかとなった。さらに、TNBCを含むエストロゲンレセプター陰性症例では全例で発現していることが明らかになった。本結果から、KK-LC-1を標的としたTNBCに対する治療方法の開発は有用であることが示唆された。

P-14-54

乳癌におけるHOX遺伝子発現プロファイルの臨床的および分子生物学的な意義

Clinical and molecular-biological significance of HOX gene expression profile in breast cancer

慶應義塾大学　医学部　一般・消化器外科
中小路絢子、林田　哲、山口　茂夫、小谷依里奈、前　ゆうき、
山脇　幸子、河合　佑子、菊池　雅之、綿貫瑠璃奈、永山　愛子、
関　朋子、高橋麻衣子、北川　雄光

背景:HOX遺伝子群は胎生期のマスターレギュレータであると同時に、悪性腫瘍の発症や進展にも寄与し、乳癌の悪性化やホルモン治療耐性に関わる。発生時には互いに強く連動し制御し合うHOX遺伝子群の乳癌における役割の解明には、その全体像を捉えることが必須だが、これまでは個別のHOX遺伝子についての研究のみがなされてきた。今回、乳癌における全HOX遺伝子39個の発現につき網羅的な解析を行い、乳癌におけるHOX遺伝子群の分子生物学的な意味を探った。

方法・結果:TCGA乳癌データ512例において遺伝子同士の共変動解析を行ったところ、全ヒト遺伝子の中で、各HOX遺伝子の発現に最も強く関わるのは染色体上で隣接する他のHOX遺伝子であることが判明した。すなわち、乳癌においては、胎生期と同様に、位置的に近いHOX遺伝子同士が非常に強く連動しているということであり、これは全乳癌サブタイプにおいて共通の結果であった。自施設のホルモン陽性乳癌30例においても同様の結果を得た一方、正常乳腺組織の公開マイクロアレイデータ（GSE20437）42例では、HOX遺伝子同士の相関は乏しかった。
次に、HOX発現パターンと予後の検討のため、4つの公開マイクロアレイデータ（GSE11121, GSE7390, GSE3494, GSE2990）702症例にメタ解析を行ったところ、Luminal B群において、HOX遺伝子群を用いたクラスタリングにより、予後不良・良好群を規定することができた(p=0.016)。予後不良群においてはWnt pathwayが予後良好群に比べ活性化しており、HOX遺伝子同士の相関がより強かった。また、非上皮性の悪性腫瘍である白血病（TCGAデータ）および肉腫（GSE20196）でも、HOX遺伝子群を用いたクラスタリングにより予後不良・良好群を規定することができた。

考察:胎生期同様のHOX遺伝子同士の密な連動は、乳癌、特に予後不良な乳癌に強く認められる現象と考えられる。また、HOX遺伝子群の網羅的解析により乳癌の予後を規定でき、これは発生時にHOXの上流シグナルとして働くWnt pathwayの活性化を反映していた。胎生期と癌における、HOX遺伝子群の挙動の興味深い類似性が示唆され、腫瘍生物学的に重要な意義を持つと考えられた。また、白血病や肉腫での結果から、他の悪性腫瘍においても同様の現象が存在する可能性が考えられ、今後さらなる検証が期待される。

P-15-1

重症心身障害者および神経難病患者に対する当院における乳癌診療の現状と問題点

Problems of breast cancer treatment for patients with severe neurological or muscular disease

[1]独立行政法人　国立病院機構　大牟田病院　外科、
[2]福岡大学病院　呼吸器・乳腺内分泌・小児外科
稲田　一雄[1]、岩崎　昭憲[2]

【緒言】当院は療養所として創立され現在に至る病院であり、重症心身障害者（以下、重症者）病棟80床、神経難病+療養介護病棟180床うち筋ジストロフィー・ALS等神経筋疾患病棟80床を有する。
重症者および神経筋難病患者に対する癌診療における指針は整備されておらず、実際のところ健常人に対するものと同様の診療が行われているとは言えない状況にある。
【目的】最近5年間で上記対象患者の中で3症例の乳癌が発見されており、当院入所中の重症者および神経筋難病患者における乳癌診療の現状と問題点及び当院の具体的な対応方法などを紹介する。
【症例】
症例1　女性:パーキンソン病(筋力低下、筋委縮により全介助、胃瘻より栄養、自発呼吸)
右乳癌手術歴あり。74歳から入院。胸部単純X線、腹部超音波検査、脳MRI検査にて定期検査。77歳時:腹部超音波検査で膵嚢胞性病変指摘あり。CT検査施行し、左乳房腫瘤指摘され、乳癌の診断。手術施行し、現在81歳、無再発。
症例2　女性:パーキンソン病(筋力低下、筋委縮。全介助。経口栄養。自発呼吸)
入院中、胸部単純X線、腹部超音波検査、脳MRI検査にて定期健診。入院2年目、78歳時、胸部単純X線で右肺腫瘤指摘。精査の結果、肺癌の診断で肺癌手術施行。術前検査（CT検査）で左乳房腫瘤も指摘受け、乳癌の診断で乳房全摘出術施行。
症例3　女性:遺伝性痙性対麻痺(46歳より入院。気管切開、人工呼吸器管理。経鼻胃管栄養)
胸部単純X線、脳血流シンチ検査、脳MRI検査にて定期健診。52歳、誤嚥性肺炎発症時のCT検査で左乳房腫瘤指摘されたが放置。56歳CT検査で同腫瘤増大。乳癌の診断を得たが、治療希望されず。60歳、他病死。
【結果及び考察】3症例いずれも別件でCT検査を行った際に乳房腫瘤を指摘され、乳癌の診断を得た。
これまで対象患者に乳癌検診は行ってこなかったが、全例に患者本人または家族の同意あれば、視触診および乳房超音波検査は施行可能である。マンモグラフィー（MMG）は当院に設備がなく、検査への適応がやや難しく、撮影困難の例が多いと考える。提案として、検診提供者である市町村（保健所）と市町村の検診委託機関である検診実施期間の理解と協力が不可欠である。市町村が提供する乳癌検診を希望する患者（実際の判断は家族）の受診支援を準備する必要があると考える。

P-15-2

任意型超音波併用乳癌検診の検討

Analysis of Breast Cancer Opportunistic Screening Using by Mammography and Ultrasonography

柏崎総合医療センター
植木　匡

【はじめに】超音波検査（US）併用検診はマンモグラフィー検査（MG）単独検査よりも要精検率が上昇するとされる．偽陽性の増加は，検者の不利益となり精検施設の外来負担を増大させることからその抑制が課題である．当院医師も関わる検診施設では任意型にて併用検診を導入した．精検病院として検診精度を適正化する目的で併用検診を評価した.【対象と方法】併用検診は，任意型検診のオプションとし，MG撮影後にUSを行った．併用検診を開始した平成（H）26より30年度末までの精度管理報告を対象とした.【結果】検診総数17713件，併用検診数は358件で2.02%，年度別ではH26年度が0.72%，H27年度以降は2から2.88%以内であった．検診精度は，要精検率5.3%（19例），精検受診率100%，癌が3例で，陽性反応的中度15.8%，癌発見率0.01%であった．年代別受診者数は，30代7%（5），40代49%（176），50代35%（125），60以上が9%（32）で，60歳未満が91%を占めていた．同期間の全体の精度は,要精検率3.7%,陽性反応的中度8.8%であった． 要精検率は，全体よりも併用検診の方が高く，年度別では全体が4から3.3%の間であったが，併用検診ではH29年が2.6%と低いものの，その他の4年は5.3から6.9%であった．H28年より総合判定の依頼を開始したことにより，H29年のみ下がったと思われる．併用検診での発見乳癌の3例は，MGで腫瘤1例，石灰化2例であった．USでは石灰化の1例がC-1，他はC-3であり，USのみでの癌発見はなかった．要精検19件での検査別C-3以上はMGが11件，超音波が14件，両方が6件であった．MGとUSの所見を再検討したところ，10件が精検不要と考えられた．不要の根拠として，総合診断が3件，USで0.5cm以下の腫瘤が4件，0.7cmの腫瘤で精密検査にて嚢胞と診断された3件である．この10件が除外された場合，併用検診の要精検率は2.5%（9例）となった.【考察】併用検診の要精検率改善のために総合診断が示されている。また、超音波ガイドラインでは5mm以下の腫瘤はD/Wに関わらずC-2であり，今回の結果を検診委員会にて技師と医師に再確認した．さらに、0.7cm程度の腫瘤と嚢胞の鑑別診断の向上が技師と医師で必要である。【結語】総合診断のみならず,0.5㎝以下の超音波診断の再確認と0.5から1cmの嚢胞の診断力向上が，併用検診の要精検率改善に寄与するものと思われ，検診施設に報告した．

P-15-3

検診センターにおける石灰化病変の評価についての検討

Differentiating Benign and Malignant microcalcification in Screening Mammography

[1]海老名総合病院検診センター、[2]海老名総合病院放射線科、
[3]北里大学乳腺外科
岡本　隆英[1]、羽尾　義輝[1]、築根　陽子[1]、神山　太郎[1]、阿部　豊[1]、
伊東　明美[1]、黒岩　美絵[1,2]、内山　忠生[2]、奥本　忠之[2]、仙谷　紀彦[3]

【背景・目的】マンモグラフィー（MMG）検診の普及に伴い微細石灰化病変での要精査例が増えてきていると考えられる。MMGにおけるカテゴリー 3（C3）の石灰化病変は多くは良性であるが、良・悪性の区別は容易ではない。検診精度をたかめるためには、厳密な鑑別を必要とする。石灰化所見の評価についてはガイドラインに基づきカテゴリー分類をおこなうが、石灰化の個数・年齢も参考になることが報告されている。また初回と2回目以降の検査では、比較読影により診断精度が異なることが考えられる。今回検診MMGでC3-4の石灰化と診断された良性および悪性症例での比較検討を行うこととした。【対象】2007 ～ 2015年、当院でのMMG検診が4872名（10504件）行われた。腫瘤および構築の乱れを伴わないC3・C4石灰化で要精査になったのは178例であった。そのうち2次検査・経過観察で良性と判断された141例、悪性と診断された9例を対象とした。MMG読影は，読影認定の放射線科医により行った。【方法】比較検討項目はカテゴリー分類に加え、病変の最大径・石灰化の個数、年齢、初回・2回目以降の診断について検討した。統計処理はχ2およびt検定を行い、p<0.05を有意とした。良性と判断した石灰化の精査内容は、超音波検査と1年以上の経過観察135例。ステレオ下生検4例。切除生検2例。【結果】平均年齢（±SD）は、良性48.9±8.6 悪性42.8±2.5 p=0.03. 病変の最大径（mm）は良性7±6.1 悪性25.9±27.9 p<0.01. カテゴリー分類においての悪性診断率は、c3は3/137（2%）c4 6/13（46%）p<0.01. 石灰化の集簇と区域性について、集簇性の悪性診断率は3/137（2%）区域性6/13（46%）p<0.01. 石灰化の数10未満での悪性診断率0/66（0%）10以上では9/84（11%）p<0.01. 初回検査では6/99（6%）2回目以降では3/51（6%）p=1.0.【結論】良性石灰化所見は悪性に比較して有意に最大径が小さく、石灰化の数が少ない例が多かった。また年齢についても有意差を認めた.【考察】石灰化の少ない微細なc3石灰化の悪性診断例極めて少ないと考えられる。これらを考慮することで当院での不必要な要精査を減らす可能性があると考えられた。2回目以降のMMGでは比較読影により精度が高くなると考えたが、有意差がなかった。今回の限界としては当検診センターにおける石灰化での悪性診断例が少ないことが考えられる。年齢については有意差を認めたものの、さらなる検討が必要と考えられた。

P-15-4

超高齢化地域における発見契機別乳癌の検討

Breast cancer by detection opportunity in an area with a rapidly aging population

[1]JA 山口厚生連　周東総合病院 外科、
[2]JA 山口厚生連　周東総合病院 乳腺外科
上田晃志郎[1]、松並　展輝[2]、菅　　淳[1]、林　　雅規[1]、瀬山　厚司[1]、
守田　知明[1]

【背景・目的】当院が所属する医療圏は高齢化率40.4%の超高齢化地域であり,また2018年度の対策型乳癌検診受診率が11.1%と著しく低い地域である.このような社会的背景のなか,当科で手術を行った乳癌症例を乳癌発見契機別に分類し,その特徴と課題について検討した.【対象と方法】2010年1月から2019年11月までに当科で手術を行った乳癌は285例で,有症状で受診した自己発見乳癌（A群204例,71.6%）,検診発見乳癌（B群61例,21.4%）,検診以外の目的で施行したCT又はMRIで発見された偶然発見乳癌（C群20例,7%）に分類した.更にB群を検診時に自覚症状を認めたB-1群（12例,4.2%）と,自覚症状を認めなかったB-2群（49例,17.2%）に分類し臨床病理学的因子や予後を検討した.【結果】平均年齢（歳）はA群67.5,B群59.4（B-1群58.8,B-2群59.4）,C群73.7とB群が有意に低年齢であり（p<0.05）,C群が最も高齢であった.病理学的浸潤径（mm）はA群21.4,B-1群22,B-2群14.3,C群15.5であり,A群とB-2群間に有意差を認めた（p<0.05）.pN（+）はA群68例（33.3%）,B-1群2例（16.7%）,B-2群6例（12.2%）,C群2例（10%）であり,早期乳癌をA群85 例（41.7%）,B-1群4例（33.3%）,B-2群38例（77.6%）,C群13例（65%）に認め,C群はB-2群と同様に早期乳癌が多い傾向であった.Nuclear grade（NG）3の症例はA群68例（33.3%）,B-1群3例（25%）,B-2群12例（24.5%）,C群4例（20%）で,A群でNGが高い傾向であった. Hormone receptor陽性率はA群167例（81.9%）,B-1群10例（83.3%）,B-2群42例（85.7%）,C群15例（75%）と有意差はなく,HER2陽性率はA群32例（15.7%）,B-1群4例（33.3%）,B-2群8例（16.3%）,C群1例（5.0%）とC群が最もHER2陽性乳癌が少なかった. 5年生存率はA群89%,B-1群88.9%,B-2群100%,C群91.7%であり,発見時に自覚症状を認めなかったB-2群+C群の5年生存率は97.8%と,発見時に自覚症状を認めたA群+B-1群の88.9%に対して良好であった.【考察】マンモグラフィ検診による死亡率減少効果が報告されているが,当院の検診発見乳癌のうち約2割は自覚症状を伴っており,その群の早期乳癌の割合は最も低かった.自覚症状がある場合は,速やかな医療機関への受診が望まれる.また,偶然発見乳癌は高齢者に多く,無症状の検診発見乳癌と同様に早期乳癌が多かった.【結語】検診受診率が低い超高齢化地域においては,自覚症状がある場合の速やかな医療機関受診の啓発普及と他疾患の精査目的で施行されたCTやMRIの読影時に乳癌併存の可能性を念頭におくことが重要と思われる.

P-15-5

当院におけるマンモグラフィ陰性乳癌20症例の検討

Clinical study of 20 patients with mammography-negative breast cancer

医療法人社団　愛育会　福田病院　乳腺外科
蓮田慶太郎

目的と方法 日本では40歳以上の女性のうち、約40%が乳腺濃度が高くマンモグラフィ（MMG）乳癌検診での見落としが問題となっている。当科では対策型検診と任意型検診の来院者,しこり、痛みなどの有症状患者, 精密検査で来院した患者に対し筆頭演者（乳腺専門医、MMG読影A判定）が診療を行っている。当院は精中機構認定MMG撮影施設であり、診療放射線技師3名も全員、検診MMG撮影認定を持っている。2014年4月より2019年11月までにのべ26590人が外来を受診しエコー 14291件、MMG 15466件が行われ、157人が乳癌と診断された（全例で視触診、エコー、MMG、針生検または穿刺細胞診が行われた）。その内、MMGでカテゴリー 1または2であった20例（12%）の年齢、乳腺濃度、腫瘤触知の有無、エコーでの腫瘍径、部位、組織分類を検討した。
結果 年齢は38-74歳（平均49）、乳腺濃度は不均一高濃度17、高濃度3であり、全例乳腺濃度が高かった。腫瘤触知は17例で可能だった。腫瘍径は0.7-6.0cm（2cm以上4例、平均1.6㎝）であった。病変の主たる部位はAが2、Bが3、Cが9、Dが5、Eが1であった。組織分類は浸潤性乳管癌15、DCIS4、神経内分泌癌1であった。
考察（1）MMG陰性乳癌患者は全例、背景の乳腺濃度が不均一高濃度以上であった。乳腺濃度が高い場合、乳癌を診断するのが困難である可能性がある。（2）触診で20例中17例が触知可能であったことは重要と思われる。視触診なしのMMG単独検診では腫瘤触知が可能な乳癌症例でも乳腺濃度が高い場合、乳癌がはっきり映らなければ異常なしと判定され見落としに繋がる。（3）エコーとの併用は有用であるが、精度管理やコストの面で乳癌検診のすべてにMMGとエコーを行うのは現状では不可能と思われる。（4）平均腫瘍径は1.6㎝で、組織分類では15例が浸潤性乳管癌であった。多くは早期癌であるが、中には大きさ6㎝の症例もあった。
結語 高濃度乳腺ではMMG単独ではなく、エコーや触診の併用が望ましい。

P-15-6

異時性両側乳癌は若年発症、第一度近親者に家族歴をもつサバイバーに多い

Contralateral breast cancer is more common in young survivors with a positive family history

[1]順天堂大学大学院医学研究科　乳腺腫瘍学講座、
[2]順天堂大学医学部附属浦安病院　乳腺外科
佐々木律子[1]、堀本　義哉[1]、岩間　敬子[2]、飯島耕太郎[1]、齊藤　光江[1]

【目的】異時性両側乳癌（CBC）はサバイバーにとって最も一般的な2次癌である。CBC発症リスク因子には年齢、1次癌の組織学的背景、前治療歴、遺伝学的背景が挙げられている。近年、術後内分泌療法（ET）の強化によりCBCが減少傾向とする報告がある一方、罹患率上昇と治療成績向上によりサバイバーが増加する中で、CBCに関する見解は一定しない。そこで今回CBCの臨床病理学的特徴の抽出を試みた。
【方法】2010年から2019年の10年間に、当院で2次癌の手術が施行されたCBC115例を対象に患者背景の検討を後方視的に行った。除外項目は2次癌発症までの期間が1年未満、StageⅣ症例とした。家族歴（乳癌、卵巣癌）につき同時期に手術を行った同時性両側乳癌（n=83）、片側乳癌（n=2275）との比較を行った。
【結果】CBCは該当期間の根治手術3725件の3%で全例女性であった。患者背景は表1に示す。30代の発症は1次癌では23.5%を占め、日本乳癌学会データの8.2%と比して高かった。2次癌発症までの中央値は9（1-44）年で、10年以内が64%、15年以内で区切ると79%であった。2次癌発症時に16.5%がET中であったが、luminal type率は前治療の有無で差はなかった。病理学的病期は1次癌よりも2次癌のStageが有意に低かった（p <0.05）。CBCの第1度近親者の家族歴の割合は24%で、同時性（12%）や片側（9%）と比較し有意に高かった（p <0.05）。
【結論】CBCは一般より1次癌の発症は若年層が多く、2次癌は術後経過観察期間中の発症が過半数以上で、早期癌の割合が高かった。また家族歴は特に第1度近親者に多かった。2次癌のluminal type率は発症抑制効果が知られているETの有無との相関は示されなかったが、症例数も少なく更なる検討が必要である。

表1. 患者背景

		1次癌 (n=115)	2次癌 (n=115)
年齢（歳）		48 (24-84)	62 (36-86)
手術年（年）	1968-1999	28 (24.3)	–
	2000-2009	56 (48.7)	–
	2010-2018	31 (27.0)	–
病理学的病期	0	22 (19.1)	37 (32.2)
	I	25 (21.7)	52 (45.4)
	IIA	23 (20.2)	17 (14.8)
	IIB	8 (6.9)	4 (3.4)
	IIIA	5 (4.3)	4 (3.4)
	IIIB	0	1 (0.8)
	NA	32 (27.8)	0
組織型	浸潤性乳管癌	59 (64.0)	59 (75.6)
	硬癌型	11 (16.0)	19 (24.4)
Subtype	ER+ HER-	51 (44.3)	53 (46.0)
	ER+ HER+	4 (2.4)	11 (9.5)
	ER- HER+	6 (5.2)	4 (3.4)
	ER- HER-	13 (11.3)	13 (11.3)
	NA	19 (16.5)	0
治療	内分泌治療	54 (46.9)	62 (53.9)
	化学療法	40 (34.7)	21 (18.2)
	抗HER2療法	4 (11.3)	11 (9.5)
	NA	14 (12.1)	0

[]内はrange, 0内は%, NA: Not available
治療は症例重複あり

P-15-7

Digital breast tomosynthesisにおけるarchitectural distortion症例の検討

Architectural distortion detected on digital breast tomosynthesis

[1]三豊総合病院　外科、[2]三豊総合病院　看護部、
[3]岡山大学　乳腺内分泌外科
久保　雅俊[1]、藤川　貴子[2]、大塚　智昭[1]、突沖　貴宏[3]

【はじめに】Digital breast tomosynthesis（DBT）は従来の2Dマンモグラフィーと比較して，massやFADにおいて診断感度が向上することが報告されている．しかし，massやFADよりも頻度の低いarchitectural distortion（AD）に関しては同様に診断感度の向上に寄与するとする一方で，悪性比率（悪性感度）が低下するとの報告もみられる．当院では2017年からDBTを導入し，2019年11月までに11236件にDBT（2D+ 3D）撮影を行った．今回，当院でのDBT件数のうちAD症例を対象にDBTの意義について検討を行った．
【対象と方法】当院にて施行したDBT例11236件中，AD例17件（0.15%）を対象に2D，3Dにおける乳癌比率、乳癌の臨床病理学的所見などについて検討を行った．【結果】17例中，乳癌9例（53%），組織検査にて良性3例，経過観察にて変化なし（良性疑い）5例であった．2D単独でも検出可能であったADは11例（11/ 11236:0.1%），乳癌症例は7例（7/ 11:64%）であった．AD17例中，乳腺超音波検査（US）にて所見を認めた症例は12例（71%）で，乳癌症例は全例USにて所見を認めた．乳癌9例の臨床病理学的所見では硬癌5例，浸潤性小葉癌2例，乳頭腺管癌1例，管状癌1例で、Tis 0例，T1 8例（T1a 1例，T1b 3例，T1c 4例），T2 1例，N（-）6例，N（+）3例，ステージ分類ではステージⅠ5例，ステージⅡ4例，subtype分類ではLuminal type（ER+, HER2-）8例，triple negative（ER-, HER2-）1例であった．【結語】DBTによってAD検出感度は従来の2Dマンモグラフィーの1.5倍になり，乳癌症例9例中2例はDBTのみで検出可能であったことなどから，ADにおいてもDBTは有用と考えられる．DBTにおいてADの悪性比率は64%→53%に若干低下したが，依然として乳癌比率は高率であり，またAD症例は進行癌も多く，少なくともUSにて所見を認める症例では組織検査までは必要と考えられる．

P-15-8

乳癌手術以後に消化器癌と診断された症例の検討

A study of patients diagnosed with gastrointestinal cancer after breast cancer surgery

[1]那須赤十字病院　外科、[2]那須赤十字病院　放射線科、
[3]那須赤十字病院　病理
田村　　光[1]、神山　真人[1]、川口　英之[1]、五十嵐高広[1]、河島　俊文[1]、
青木　真彦[1]、城戸　　啓[1]、小島　正夫[1]、水沼　仁孝[1,2]、川井　俊郎[3]

当科では、乳癌手術と同時または術後経過観察中に消化器癌を合併し、消化器癌の発見が遅れたために、乳癌がコントロールされているにも拘わらず、消化器癌により、患者の生命が脅かされる症例が散見された。この状況の改善目的で、乳癌消化器癌合併症例について検討した。2004年から2017年までに乳癌手術を実施した約1000例のうち、同時あるいは、術後経過観察中に消化器癌が発見されたものが、14例（1.4%）みられた。乳癌手術時の年齢は、34から82歳（平均55歳）で、乳癌手術から消化器癌の診断までの期間は、同時から8年6か月（平均3年3か月）であった。消化器癌の部位は、胃8例、膵3例、大腸2例、胆嚢1例であった。消化器癌診断に至る契機は、検診4例（MDL3例、便潜血1例）、乳癌術前検査（CT）3例、術後の採血2例（末血1例、CEA1例）、術後CT（再発後治療中）1例、自覚症状4例であった。消化器癌が発見され、根治手術可能であったものが10例、根治手術できなかったものが、4例であった。乳癌術後の経過観察期間は、平均6年3か月、消化器癌診断後の経過観察期間は、平均3年1か月で、4例が死亡し、10例は生存していた。症例1は、乳癌手術時39歳の女性。乳癌術後2年半の検診MDLで異常指摘され、胃カメラにて早期胃癌を認めた。胃癌術後7年5か月無再発生存中である。症例2は、乳癌に対して、乳房部分切除+照射後6年で、それまで腫瘍マーカー、非造影CT（造影剤アレルギーあり）で再発を認めていなかったが、胃のむかつきと褐色尿で救急外来受診。画像検査で膵頭部癌による閉塞性黄疸と診断された。内視鏡的にドレナージチューブ留置し、化学療法中である。症例3は、乳癌手術時40歳で、乳房部分切除を施行したが、永久標本で断端陽性であり、残存乳房全摘+エキスパンダー挿入予定していたところ、手術前に吐血し、救急外来搬送された。胃カメラで進行胃癌が確認され、胃全摘と乳房全摘が行われたが、胃癌術後3年で亡くなられた。当科では乳癌術前検査で消化管の詳細な検査は実施していない。当科における乳癌術後経過観察中の消化器癌発生率が、1.4%と低値であったこと、また、乳癌に合併する疾患は、消化器癌以外にも多数あることを考慮すると、術後においては、職場や市町村の集団検診も活用し、全身スクリーニングを怠らない事が肝要と思われた。検診を受けていない患者の術前検査については、検討を要する。

P-15-9

当院における宝塚市乳がん検診について―総合判定を行って―

Breast Cancer Screening in Takarazuka City

[1]こくふブレストクリニック、[2]甲南医療センター
国府　育央[1]、宮下　　勝[2]

宝塚市乳がん検診（平成27 ～ 30年度）について報告する。
当院における宝塚市乳がん検診は、6336例（27年度1813例、28年度1691例、29年度1421例、30年度1411例）であった。年齢では、40歳代が3647例（57.6%）、50歳以上が2689例（42.4%）であった。うち5648例（89.1%）に同時に超音波検査を行った。マンモグラフィ検診の要精査数は、564例（8.90%）で、40歳代が378例（10.4%）、50歳以上が186例（6.91%）で、40歳代で高かった。乳がん発見数は、42例（0.66%）で、40歳代が11例（0.30%）、50歳以上が31例（1.15%）であった。陽性反応的中度は、7.45%で、40歳代が2.91%、50歳以上が16.7%と高齢者がかなり高かった。同時に超音波検査を受け総合判定を行った症例（5648例）では、マンモグラフィで9.07%（40歳代が10.2%、50歳以上が7.49%）、超音波検査で3.52%（40歳代が4.17%、50歳以上が2.61%）が要精査であった。総合判定での要精査数は389例（6.89%）で40歳代が262例（7.91%）、50歳以上が127例（5.43%）であった。マンモグラフィの所見別の要精査数は、総合判定を行うと石灰化によるものは、モニター診断していることもあり要精査数が多く総合判定で変わりはなかったが、腫瘤、FADによるものはかなり減少した。総合判定での乳がん発見数は、51例（0.90%）で、40歳代が18例（0.54%）、50歳以上が33例（1.41%）であった。陽性反応的中度は13.1%（40歳代が6.87%、50歳以上が26.0%）と高く、特に高齢者でかなり高かった。マンモグラフィで診断できなかった腫瘤を61例（1.08%）認め、うち乳癌を9例（40歳代 7例、50歳以上 2例）に認めた。
今回の結果では、受診者は無料クーポンの影響で、40歳代で多く、要精査数も多かったが、乳がん発見数、発見率、陽性反応的中度は50歳以上でかなり高かった。総合判定を行うとマンモグラフィの所見別の要精査数は、腫瘤、FADによるものはかなり減少したが石灰化によるものは変わりはなかった。陽性反応的中度は、マンモグラフィ検診より総合判定で約2倍高かった。今回マンモグラフィ検診で発見された乳がん症例は、腫瘍径の小さいものが通常の乳がんより多かったが、年齢では特に傾向を認めなかった。また、マンモグラフィで診断できなかった乳がんを9例認め、超音波検査の重要性が示唆された。

P-15-10

検診視触診廃止における自覚症状の意義

Significance of subjective symptoms in the abortion of screening palpation

[1]さきたクリニック、[2]関西労災病院、
[3]西宮市がん検診精度管理検討会乳がん検診部会、[4]西宮市立中央病院、
[5]兵庫県立西宮病院、[6]明和病院
木場　愛子[1,2]、林田　博人[3,4]、小西　宗治[3,5]、岸本　昌浩[3,6]、
先田　　功[1,3]

背景:対策型検診の視触診が廃止の方向にある。しかし視触診のみから見つかる乳癌は一定数ある。視触診廃止にあたってはこの見逃し乳癌をなくす方策を立てなければならない。その一つの手だてとして受診者の自覚症状に着目した。
目的:マンモグラフィで見落とす可能性のある乳癌における自覚症状の意義について検討した。
方法:本来自覚症状のある受診者は検診対象にはならないが、西宮市乳癌検診では問診票において乳房で気になることはないか問うている。気になること有りの受診者を自覚症状ありとして、過去3年間の市個別検診における受診者の自覚症状の有無と検診結果につき詳細に検討した。
結果:全受診者13504人のうち、自覚症状有りは2332人、自覚症状無しは10903人、未記入269人であった。自覚症状有りから22人の乳癌が、自覚症状無しからも22人の乳癌が発見された。自覚症状有りのほうが自覚症状無しより有意に癌発見率は高かった。自覚症状の内訳ではしこり有りは625人中19人乳癌判明に対して、しこりの自覚無し2285人中、悪性は25人と発見率はしこり有りで有意に高かった。また分泌では有り200人中3人に対して自覚症状無し12710人中41人と有りで有意に率は高かった。痛みに関しては有り1452人中7人に対して自覚症状無し11459人中37人で有意差はなかった。自覚症状があり要精密検査となった281人から悪性が見つかった22人中3人は視触診のみで乳癌が発見されており、自覚症状の内訳はいずれも、しこりであった。自覚症状無しから要精密検査となった989人中22人に乳癌が見つかり、そのうち1人は視触診のみの発見であった。
考察:過去3年間の検診発見乳がん44人中4人はマンモグラフィで異常を指摘されなかった。検診から視触診を廃止した場合、この4人の乳癌は見落とされる可能性があった。ただし、この4人中3人は乳房に気になることとして、しこりと答えていた。視触診を廃止した場合は問診票の活用によって検診発見乳がんの見落としを低減する可能性が示唆された。

P-15-11

当院における乳がん検診受診者の自己触診普及の現状

Current status of self-inspection among breast cancer screening recipient

上田外科
上田さつき

【背景と目的】2016年2月の乳がん検診実施の指針が改定され、視触診について死亡減少効果は十分でなく精度管理の問題もあることから推奨しないとされた。視触診を廃止しマンモグラフィ単独の検診に移行している自治体も増えてきているが枚方市では医師の確保も可能であることから視触診併用マンモグラフィ検診を続けている。当院は枚方市の対策型乳がん検診を請け負っている施設の一つである。乳がん検診受診票の問診に記入された項目より、自己触診の普及状況を探った。
【対象】2018年1月から12月までの枚方市乳がん検診受診者1315名。年齢は40歳から85歳、年齢の中央値52歳。
【結果】自己触診を「毎月している」50名（4%）、「時々している」828名（63%）、「していない」は437名（33%）であった。検診受診回数では、初回受診者226名のうち自己触診をしているのは105名（46%）、繰り返し受診者1089名のうち773名（71%）であった。出産歴では、出産歴のない97名のうち自己触診をしているのは66名（68%）、出産歴のある1198名のうち800名（67%）であった。乳腺疾患の既往歴を持つ受診者146名のうち自己触診をしているのは104名（71%）、既往歴を持たない受診者1169名のうち774名（66%）であった。家族歴では、家族歴の無い受診者1094名のうち自己触診をしているのは730名（67%）、家族歴の有る受診者215名のうち148名（69%）であった。痛みしこりなどの自覚症状のある受診者69名のうち自己触診をしているのは49名（71%）、症状の無い受診者1246名のうち829名（67%）であった。
【考察】当市では受診票のリーフレットに自己触診の方法なども掲示し、視触診など自らの乳腺に関心を持ち検診を継続して受けるよう働きかけている。初回受診者に比べ繰り返し受診者の自己触診率が高かったのは、それに加え触診医や携わるスタッフの啓蒙による効果もあると考える。一方、繰り返し受診はしているものの自己触診はしていない例も29%ありさらなる改善も必要と考える。

P-15-12

妊娠期乳房超音波検査の有用性 ～妊娠関連乳がん早期発見のために～

Breast cancer screening by ultrasound in pregnancy ~in oder to find out early stage ~

坂井市立三国病院　産婦人科
加藤　栄一

【目的】妊娠関連乳がんの予後不良の原因の一つが診断の遅れである。この対策の一つが妊娠期乳房超音波（PUS）検査である。PUSの有用性を検討してみた。有用性は、PUS検査で指摘された腫瘍が癌であると仮定し、この腫瘍をTNM分類、リンパ節転移有無の大きさから評価してみた。
【方法】2013年から2018年の間に、当院でPUSを522例に実施し発見された28例の腫瘍の大きさを後視法的に検討する。2012年から2016年の日本乳癌学会に登録された乳癌407981例を腫瘍の大きさとリンパ節転移の関係を後視法的に検討し、その結果を利用しPUSの有用性を評価する。
【結果】1）検査結果、カテゴリー判定3は27例、判定4は1例であり、要精査率28/522（5.4%）、特異度494/522（95%）であった。
2）細胞診・病理結果は、28例すべて良性であり、乳癌はなかった。
3）28例の腫瘍径は1.0cm以下（触れない）17例（61%）、1.1 ～ 2.0cm以下8例（29%）、2.0cmより大きいもの 3例（10%）であった。
4）検査時間 28例の計測結果、最短2分50秒、最長5分55秒、平均4分であった。
5）乳癌の大きさcmとリンパ節転移（N0数,N1数,N2数,N3数,不明数）
①群 0cm（15260,153,23,45,95）②群 0~0.5cm,（9160,244,33,24,200）③ 群0.6~1.0cm,（58163,2120,205,117,784） ④ 群 1.1~2.0cm,（122985,13315,1155.696,1574）
⑤ 群 2.1~5.0cm,（91017,33727,4611,3348,20⑥ 群5.1~10.0cm,（7343,7139,2634,2291,531）
③群は④群に比べ統計学的に有意差をもってリンパ節転移が少ない。（p<0.001）【結論】妊娠期乳房超音波検査で発見できる腫瘤の大部分は、リンパ節転移が統計学的に優位に少ない0.6~1.0cmであるしかつT1の大きさの腫瘤を発見できるため有用であることがしめされた。

P-15-13

当院における乳房超音波検診の現状

Ultrasonic Screening for breast cancer in our hospital

済生会吹田病院　乳腺外科
佐藤七夕子、岩本　伸二

（はじめに）乳癌の早期発見には、マンモグラフィ検診が有用とされるが、マンモグラフィでは発見が困難な乳癌も存在する。これは日本人女性に多い高濃度乳房が大きな原因の一つとして考えられ、乳房超音波検診は、高濃度乳房の腫瘍性病変の検索に有用とされ、任意型検診にて使用が容認されている。今回、任意型検診において乳房超音波検診を開始したので、その検診成績を報告する。
（目的）当院の任意型乳癌検診における乳房超音波検診の検診成績と今後の課題について検討する。
（対象）2018年4月から2019年3月までに当院で乳房超音波検診を受けた女性388人を対象とした。
（方法）1年間に当院の乳房超音波検診を受けた女性に関して、要精検率・精検受診率・早期癌割合・非浸潤癌割合・乳癌発見率・陽性反応適中度を調査した。また精検結果が判明している要精検症例について超音波画像の再検討を行い、要精査の妥当性を検討した。
（結果）検診受診者の年齢は26 ～ 85歳、平均46.7歳。検診成績は要精検率4.12%（要精検者16人）、精検受診率75%（精検受診者12人）、早期癌割合100%（早期癌2例）、非浸潤癌割合0%（非浸潤癌0例）、乳癌発見率0.515%（乳癌発見2例）、陽性反応適中度12.5%であった。検診発見乳癌2例のうち1例は、マンモグラフィおよび超音波ともに病変を指摘できたが、残りの1例ではマンモグラフィで病変は指摘できなかった。要精検症例のうち、追跡調査により精検結果が判明している12症例について、検診時の超音波画像を超音波ガイドラインや精検結果から再検討したところ、6例の要精検症例を精密検査不要とし、要精検率を4.12%から2.58%に改善できると考えた。
（考察）厚生労働省が示したがん検診に関する事業評価指標は、精検受診率が許容値を下回っていた。乳房超音波検診ではマンモグラフィ陰性乳癌の発見に寄与する事が確認できた。一方、精検症例を見直すと精査不要とできた症例の存在が多く存在した。要精査判定を的確に行うことで乳癌発見率を維持しつつ要精査率を低下させ、特異度の向上に寄与できると考える。今後も精検結果をフィードバックすることで検診の質の向上につなげたい。

P-15-14

マンモグラフィで所見を示さない乳癌の特徴について

Clinicopathological features of breast cancer having no findings on mammography

[1]順天堂大学　医学部　乳腺腫瘍学、[2]都立墨東病院　外科、
[3]順天堂大学　医学部　放射線診断学、
[4]順天堂大学　医学部　人体病理病態学
堀本　義哉[1]、中村　萌衣[1,2]、石塚由美子[1]、白石　昭彦[3]、荒川　　敦[4]、
飯島耕太郎[1]、齊藤　光江[1]

（背景・目的）マンモグラフィ（MMG）に超音波を併用する検診の有用性が示され、検診における高濃度乳腺に対する対応が議論されているが、MMGで検出できない乳癌の生物学的な特徴については十分に検討されているとは言い難い。そこで当院で手術を行った乳癌症例を後ろ向きに解析し、MMGで検出できない乳癌の臨床病理学的特徴を検討した。
（対象・方法）対象は2012年7月から2018年12月までの7年半の間に当院で根治的手術を行った2155例（検診発見に限らず自覚症状がある症例を含む）。なお、術前化学療法を行った症例は除外した。
（結果）対象症例のうち、MMGで所見のない症例（カテゴリー 1または2）が205例（9.5%）あった。205例の乳腺濃度は不均一高濃度及び高濃度があわせて154例（75%）であった。MMGで所見のない症例では、カテゴリー 3以上の対照症例と比較し閉経前・自覚症状なし・非浸潤癌である頻度が有意に高かった（ともにp<0.001）。一方で体格やER、HER2、核異型度等に差はみられなかった。
（考察）検診MMGで発見の困難な乳癌の特徴を把握することは、検診制度を整備していく上でも有用と考えられる。今回の検討については組織学的所見や超音波画像所見の集積・解析を現在進めており、あわせて報告する。

P-15-15

精度管理中央機構の地方開催マンモグラフィ技術講習会へのソフトコピー教材導入の試み

New mammography technical workshop with soft copy teaching materials

[1]愛知乳がん検診研究会、[2]日本乳がん検診精度管理中央機構、
[3]国立病院機構　名古屋医療センター　乳腺科、[4]トヨタ記念病院 健診センター、
[5]岐阜医療科学大学 保健科学部 放射線技術学科、
[6]国立病院機構 東名古屋病院 乳腺外科、[7]豊田厚生病院 外科、
[8]国立病院機構 名古屋医療センター 放射線科、
[9]名古屋第一赤十字病院 乳腺・内分泌外科
須田　波子[1,3]、森田　孝子[1,3]、伊藤　真矢[1,2,4]、篠原　範充[1,2,5]、
西出　裕子[2,5]、髙橋　優子[1,3,6]、丹羽　多恵[1,7]、遠藤登喜子[1,2,3,6,8]、
岩瀬　拓士[2,9]、堀田　勝平[2]

【はじめに】2019年8月、愛知乳がん検診研究会主催のマンモグラフィ技術講習会で、読影実習、画像評価、読影試験にソフトコピー（SC）教材・5MP端末を使用した。日本乳がん検診精度管理中央機構（精中機構）の技術部門は、既に更新講習会の試験に高解像度タブレット（通称4K）端末を導入しているが、新規講習会の実習・試験SC教材採用を模索する動きがあり、それと連動した試験的導入である。作業内容、受講者のアンケート結果を報告する。【目的】技術部門の新規講習会でSC教材実習を可能にする。【方法】①現行フィルムの読影実習教材のねらいと不足を把握した。②SC読影に適した教材を読影部門教材から追加・再編し、量・質に問題がないかどうか確認するため、精中機構の教育・研修委員会の監督下に数名の疑似的な受講生で実習を行った。③正規の受講者50名にアンケートを実施した。④試験の成績を確認した。現行の実習では①読影部門（医師）で使用するSC教材をフィルムに焼き付けており、特に、明るさ・コントラストを変更する読影ができない。フィルム劣化に応じ教材維持の負担が大きい。②現行の読影実習は、石灰化などを主とする実習50分・腫瘤などを主とする実習50分で、受講者が交替しながらルーペで観察するため、時間がかかる。今回の講習会では、「石灰化・腫瘤-基礎編」40分、ディスプレイ上で明るさやコントラストを変えながら観察する「FAD・構築の乱れ-応用編」60分で構成し、受講者は1人1台の端末で、講師のアナウンスに合わせて操作・観察する形式とした。対象は受講者50名で、アナログ写真の現像を業務として経験したことのない者38名、自施設でアナログMGしか扱わない者0名。5MP2面で読影できる者21名、フィルムのみで読影する者4名、カテゴリをつけるところまで読影する者14名。【結果】新規講習会での実習・試験にSC教材を使用することについて「モニタがよい」42名、「モニタ・フィルムどちらでもよい」6名、「フィルムがよい」0名。理解度は5点満点で基礎編4.2、応用編3.6。モニタ使用は、業務と同じように読める・観察し易い・他者に気遣いせずに済むなどの理由で高評価であった。成績は、④50名中A・B判定が39名。読影試験は平均87点。【考察・展望】受講者によるSC教材実習の評価は高かった。将来、精中機構の技術部門でも採用できるようにするには、実習を担当できる医師講師の養成と、費用の問題を解決する必要がある。

P-15-16

大和市立病院を受診された若年性乳癌にみる傾向

A tenancy of breast cancer under 39 years of age in Yamato Municipal Hospital

大和市立病院　乳腺外科
中宮　紀子、藏並　　勝、藤野　史織、竹下　利夫、田中　蓉子、
岡本　　陸

若年性乳癌は増加傾向にあるものの、社会的にも忙しく乳癌検診体制も整っていないAYA世代では生存率の改善までは望めていない。AYA患者数は少なく臨床試験も困難な若年性乳癌について、その特徴と早期発見に何が有効であるのか検討を行った。対象は2011年4月から2019年10月までの間、大和市立病院を受診され39歳以下の乳癌107症例108乳房（同時両側性乳癌1症例含）である。①34歳以下の群<42症例>と②35歳から39歳の群<65症例（男性乳癌2症例含）66乳房>に分けて検討を行った。進行癌の割合は、①23.8%（StageⅣ:19%）②10.6%（StageⅣ:1.5%）、リンパ節転移のある割合は、①50%②30.3%、初診時腫瘍径は、①34.8mm（DCIS 8症例除く）②23.5mm（DCIS 11症例除く）、HER2陽性乳癌の割合は、①27.2%②11.1%、TNB乳癌の割合は、①18.2%②11.1%、家族歴のある割合は、①38.9%②29.8%、未産婦の割合は、①58.8%②30.9であった。現在も通院されている患者さんの中でお亡くなりになった症例は、①4症例（18.2%）②1症例（2.2%）であり、初診時StageⅣが3症例と初診時StageⅠ、StageⅡAのTNBが2症例であった。20代では12症例と少ないが、初診時腫瘍径48.5mm、6割近くにリンパ節転移が認められ、4割以上が初診時進行性乳癌であった。若年性乳癌でも34歳以下と特に20代では進行癌の割合が高く、腫瘍径の大きい傾向にある。若年性乳癌の有病率は低いものの、34歳までの徹底した触診の普及、症状や家族歴がある場合には早期の超音波検査が大切であると考える。

P-15-17

検診施設から紹介された乳癌症例の臨床病理学的検討

Clinicopathological features of screening detected breast cancer

田岡病院　乳腺甲状腺科
沖津　奈都、開野友佳理、田中　　隆、三木　仁司、森本　忠興

【はじめに】当院では2012年9月から2019年8月までの間で計274例の乳癌症例を手術しているが、その内訳として45例が検診施設Xからの紹介であり、他の病院からの紹介が79例、それ以外が150例となっている。今回我々はそれぞれの群での臨床病理学的検討を行ったので報告する。【対象】全手術患者を検診施設Xからの紹介例をA群、その他の病院からをB群、それ以外をC群と分類した。【方法】それぞれの群において年齢、発見動機、術式、病理学的腫瘍径、リンパ節転移の有無、術前stage，DCISの比率、サブタイプ分類の割合、化学療法の有無、ホルモン療法の有無、再発の有無につき比較検討を行った。
【結果】1、年齢ではA群が平均53.9歳、B群が63.3歳、C群が59.6歳であり、A群とその他に有意差が認められた。2、発見動機では自覚症状のない症例がA群に多く、また他人に発見される例がB群では10例あり、それぞれの群と有意差が認められた。3、術式では3群間で全摘 皮膚温存の有無、部分切除のそれぞれで、有意差は認めなかった。4、病理学的浸潤癌腫瘍径ではA群が平均13.5mmで、B群、C群とそれぞれ有意差をもって小さかった。5、リンパ節転移の有無については3群間で有意差は無かった。6、術前stageは0、Ⅰ、Ⅱ、Ⅲ期以上で比較したが、A群とB.C群との間に有意差を認め、A群のstageはより低い傾向にあった。7、DCISの比率はA群が13%、B群が16.4%、C群が21.3%で有意差は認めなかった。8、サブタイプ分類で比較検討するも各群において、有意差はみとめなかった。9、化学療法の有無についても各群で有意差は認めなかった。10、ホルモン療法の有無についてはA,B間で有意差があり、A群にホルモン療法の割合が高い傾向が認められた。11、再発の有無については3群間で有意差は特に認めなかった。
【まとめ】以上の通り上記3群の傾向としては、検診施設からの症例は若年者が多く、早期で発見される傾向が示唆された。よってより侵襲の低い治療が可能であった。当院では自覚症状があり受診される例も多いため、検診施設と同等の結果は得られなかった。明らかな有意差は得られなかったが、当院ではDCISの比率が多い傾向にあり、今後も診断の向上に努めていくべきであると考えられた。

P-15-18

当院検診マンモグラフィにてカテゴリー 3となった所見の検討

Examination of findings that became category3 at our hospital screening mammography

[1]高山赤十字病院　放射線科部、[2]高山赤十字病院　外科、
[3]朝日大学病院　乳腺外科
川邊　美穂[1]、宮田　奈美[1]、井川　愛子[2]、川口　順敬[3]

【はじめに】マンモグラフィにおけるカテゴリー 3は「良性、しかし悪性を否定できず」と定義されており、要精査となる。2DMG要精査となった症例については精査にてトモシンセシス（以下3DMG）の追加撮影を行うことにしている。今回は検診でのカテゴリー 3症例について精査での所見の検討を行い、現状を把握することを目的とした。

【対象と方法】2017年4月1日～ 2019年7月31日までに当院のマンモグラフィ検診を受診した3560名のうち、カテゴリー 3と判定された232名の所見について検討した。

【結果】カテゴリー 3の内訳は石灰化74例（32%）、石灰化+構築の乱れ疑い3例（1%）、石灰化+FAD3例（1%）、石灰化+腫瘤5例（2%）、FAD86例（37%）、腫瘤50例（22%）、構築の乱れ疑い15例（7%）であった。211名で精査が施行され、異常なしは101名（44%）、線維腺腫や乳管内乳頭腫、嚢胞などの良性と判断された症例は101名（44%）、乳癌症例は9例（4%）。乳癌症例の内訳はDCIS3例、硬癌3例、充実腺管癌3例、不明（他院にて精査治療）1例であった。精査では2DMG異常あり3DMG異常なし症例が29例（13%）あり、そのうちの23例（79%）は石灰化での指摘であった。精査ではFADで指摘された85例中46例（54%）が、石灰化で指摘された85例中23例（27%）が、特に異常を認めず次回は検診受診へという結果になった。

【考察】精査にて3DMGを行うことで2DMGの異常を否定できた症例もあったが、石灰化においては3DMGでは形態、分布とも2DMG以上の情報が得られることは少なく、否定しきれないため3DMGの有用性は少ないと思われた。カテゴリー 3の指摘は主にFADと石灰化の指摘が多くみられたが 精査でFADにおいては過半数が特に異常は認めなかった。

【結語】一度検診にてカテゴリー 3になった石灰化症例を検診に再び戻すのは難しい現状がある。カテゴリー 3の中でも、より良性を疑う石灰化や腫瘤に関してはすべて要精検にするのではなく、検診時に比較読影で変化の有無を確認追跡・フォローできるようなシステム作りの必要性があると思われた。

P-15-19

当院女性職員の検診受診状況と課題-アンケート調査結果より検討-

Examination status and issues of female staff at our hospital -Considered from questionnaire results-

千鳥橋病院　放射線科
日下部美奈子

【背景と目的】当院ではここ数年ジャパンマンモグラフィーサンデーをはじめとした職員および地域向けの様々な啓発活動に取り組んでいる。2014年、当院女性職員へ向け検診受診についてのアンケート調査を行った。その結果を基に受けやすい環境作りの一環として職員向けに検診閑散期を中心としたキャンペーンを開催するとともに検診に対するマイナスイメージ軽減のため検査についてのパンフレットを作成、配布し受診率向上を計った。また、ここ数年はメディアによる乳癌に関する報道も相次ぎ、乳癌についての関心が高まっている傾向にあると考えられる。前回のアンケート調査から5年経過し、検診受診傾向や検診に対する意識の変化を調査し、更なる受診率向上のために何ができるか検討した。【方法】全女性職員587名を対象に乳癌検診に関するアンケート調査を行い、結果を分析し前回との比較検討を行った。尚、今回新たに追加した項目もある。【結果】アンケートの回答者は399/587名（68%）（前回比+13%）であった。受診経験者は221/399名（55%）（前回比+21%）、回答者のうち40代以上は169名で受診経験者は134/169名（79%）（前回比+6%）であった。且つ定期的に受診しているのは65/134名（48%）（前回比+8%）である。検査の内容はMMG,US両方が73/221名（33%）、MMGのみが118/221名（53%）、USのみが14/221名（6%）、MMGとUSを交互が13/221名（6%）であった。受診契機は、検診の項目に入っていた・無料クーポンがきた・テレビや新聞のニュースを見た等の意見が多くみられた。未受診の理由は、時間が無い・面倒である・若いので必要ない等の意見が多くみられた。未受診者のうち、今後受けようと思うが143/178名（80%）、受けようと思わないが27/178名（15%）であった。その他の意見として、仕事の合間に受けたい、予約しやすいシステムが欲しい、業務時間外の開設、検査について詳しく知りたい等の要望があった。【考察】当院女性職員の検診受診率は5年前と比較して上がっており40代以上では約80%が受診していた。しかし定期的に受診している割合は半数に満たない。受診契機は受動的でありメディアの影響が少なからずある。また未受診者も今後受ける意欲があることがわかった。【結語】未受診者や関心の低い職員に対しては、より詳しい情報提供と啓蒙活動を継続するとともに、更なる受けやすいシステムの構築を検討する。

P-15-20

閉経後女性における子宮筋腫の罹患と乳房濃度の関連性について

Association between uterine myoma and breast density in postmenopausal women

[1]リボーンレディースクリニック、[2]井上レディースクリニック、
[3]東京西徳洲会病院
竹田奈保子[1,2,3]、渕上ひろみ[3]、井上　裕子[2]、佐藤　一彦[3]

[はじめに]マンモグラフィにおける乳房濃度(MD)は,年齢,BMIの他,出産・授乳歴を含むホルモン環境に依存しており.高エストロゲン環境による高濃度乳房は乳癌のリスク因子としても注目されている.同様に高エストロゲン環境が関与する良性疾患として子宮筋腫(以下,筋腫)が挙げられるが,乳癌との関連性については報告があるものの,MDとは検討されていない.今回,筋腫の罹患とMDの関連性について検討した.
[対象と方法] 2017年1月～ 2018年12月までの間,当院にてマンモグラフィ撮影と子宮超音波検査を施行した閉経後女性を対象とした.閉経後年数が1年以上10年以下の606例(平均55.7±3.8歳:47 ～ 68歳)を,筋腫の有無別に筋腫(+)群と筋腫(-)群に分類し,年齢,出産歴,BMI,MDを比較した.MDは,脂肪性及び乳腺散在の非高濃度(ND)と不均一高濃度及び極めて高濃度の高濃度(D)に分けて検討した.
[結果]筋腫(+)群は230例,平均年齢:55.3±3.5 (47 ～ 66)歳,出産歴なし:63例(27.4%) 平均BMI:22.0±3.3 (15.0 ～ 38.7) ,ND:96例(41.7%) /D:134例(58.3%)であった.一方,筋腫(-)群376例では,平均年齢:55.9±3.9 (47 ～ 68)歳,出産歴なし:66例(17.6%) , 平 均BMI:22.1±3.4 (15.3 ～ 38.6) ,ND:193例 (51.3%) /D:183例 (48.7%)　と,低年齢 (p<0.05) ,出産歴なし (p<0.05) ,MD高濃度例 (p<0.05) において有意に筋腫の罹患が多かった.更に,これら因子について多変量解析を行ったところ,出産歴なし (OR 0.61:0.41-0.91,p<0.05) とMD高濃度症例 (OR 1.41:1.00-1.99,p<0.05) が,筋腫の罹患に関する独立因子として選択された.
[考察] 閉経後の女性における子宮筋腫の罹患は,出産歴に併せて乳房濃度にも関連することが示唆された.今後,症例の蓄積と更なる検討を行っていきたい.

単変量解析

因子	筋腫(+)群	筋腫(-)群	p
年齢	55.3±3.5	55.9±3.9	<0.05
出産歴なし	63例(27.4%)	66例(17.6%)	<0.05
平均BMI(kg/m^2)	22.0±3.3	22.1±3.4	NS
MD(D)	134例(58.3%)	183例(48.7%)	<0.05

多変量解析

因子(ｶﾃｺﾞﾘｰ)	ODDs ratio(95%CI)	p
年齢(≦55/55<)	1.34(0.96-1.88)	NS
出産歴(あり/なし)	0.61(0.41-0.91)	<0.05
平均BMI(<30/30≦)	2.13(0.77-5.86)	NS
MD(D/ND)	1.41(1.00-1.99)	<0.05

P-15-21

日本最北東端での根室市民の乳がん検診の現状と課題-臨床検査技師の視点から-

Currant status and issues of breast cancer screening at the easternmost point in Japan

[1]市立根室病院　臨床検査科、[2]市立根室病院　外科、
[3]昭和大学江東豊洲病院　乳腺外科、[4]JR 札幌病院　外科
上田　佳奈[1]、高丸　智子[2,3]、平田　公一[2,4]、川本　雅樹[2]

【目的】人口減と高齢化が進む根室市の対策型乳がん検診受診率は全国平均を大幅に下回る。受診者の約半数は当院で受けており、月2回、乳腺専門医の下で行なっている。質問票による問診、マンモグラフィ撮影と放射線技師による読影、当日の専門医による視触診、結果説明である。要精査時には臨床検査技師と医師が乳房超音波を実施、必要時は即時の針生検を基本とし、病院滞在時間の短縮とチーム医療による初期からの支援体制をとっている。当院は市内唯一の乳がん総合診療施設だが、常勤専門医の不在や医療従事者の業務負担増の中で高い専門性を担保する検診体制に努力している。今回その現状を振り返り、今後の課題と解決策を考察した。
【対象と方法】2015年10月～ 2019年9月の検診受診状況、検診体制、医療者の修練環境、業務分担化の現状と住民アンケート結果を振り返った。臨床検査技師が診療に関わる2017年10月以前(前期)と以降(後期)に分け比較検討を行った。
【結果】受診率は前期後期ともに約11%と不変であった。年代別では60歳未満で増加、60歳以上は減少していた。
診療体制は当初は外科医も検診および二次精査を行っていたが、前期の途中より専門医のみが行っている。後期からは超音波検査は臨床検査技師が担当している。また、乳腺担当看護師が受診者に積極的に関わり、自己検診や次回検診の指導を行っている。
アンケートでは受診しない理由として「仕事が忙しく時間がないから」が最も高く4.6%増加した。また、費用や検診機会が少ないこともあげられていた。
医療者の環境は当該二次医療圏では超音波を始めとする画像講習会やセミナー受講の機会がなく、中核都市での受講には2 ～ 3泊の出張が必須の現状がある。
【考察】受診率が増加しない原因は時間的制約が最も多い。業務分担化や専門性の向上により受診者の拘束時間減少に努めることで改善が望まれる。
医療者の専門性向上の課題としては自己負担等で自己努力を繰り返し、がんに関する知識の向上、早期発見に努力を払っている。願わくは、日本乳癌学会等による新たな教育体制、例えば各種資格取得の為の学会サポート体制、短期国内留学受け入れ体制の構築、奨学金制度等の設置、学習機会としてのWebセミナーの設定など、地域でも質の高い内容の受講機会の設定、等を土台に専門家の直接指導を受ける機会を設けることが地域医療の精度管理と技術向上に有用と考えられ学会の努力に切望する。

P-15-22

75歳以上の高齢者乳癌医療についての考察

Consideration on medical care of breast cancer for the elderly over 75 years

[1]神戸アーバン乳腺クリニック、[2]岡本乳腺クリニック、[3]岡本クリニック
鶴原　知子[1,2,3]、山元　奈穂[1,3]、小西　豊[1,3]

日本乳癌学会の乳癌診療ガイドラインでは、75歳以上を対象としたランダム化比較試験は存在せず，この年齢(75歳)以上では死亡率低減効果は不明である、と記載されている。しかし実際には、検診意識の高い高齢者も増加しており、75歳以上の検診受診者も見かけることが多い。実際に、当科での手術症例の中には、90歳での検診発見乳癌も存在した。ただし、術後のフォローアップの状況を見てみると、75-79歳の通院中断率は37%、80歳以上では57%と高い数字になっている。
今回、我々は、75歳以上の検診外年齢乳癌の診療についての現状を検討した。2010年4月～ 2019年3月までの当科での検診症例、2010年4月～ 2019年10月までの外来診療・手術症例について検討した。
75歳以上の初回手術症例127例において、発見動機は腫瘤が最も多く75.6%であった。検診発見症例も14.2%と少なからず存在したが、紹介受診の多い当クリニックとしては一般よりも高率になった可能性が高い。腫瘤全身麻酔下の手術の割合は、75-79歳84.3%に対して、80歳以上では低下していき90歳以上では42.8%となっていた。術後外来で投薬治療を継続しているのは15.7%と少なく、85歳以上では定期検査のみの通院しかいなかった。再発・ターミナルのための中断症例は、80-84歳において7例認められたのみで頻度は高くなかった。ただし、局所再発に対し、切除を行った症例は47例中10例(81歳以下)に、ターミナルを確認した。
2019年10月段階での当科での外来通院登録状況をみると、乳癌関係が最多であり、検診要精査による受診は80歳未満のみであった。
当院での検診受診者は75945例で、そのうち75歳以上が283例、要精査となったのは19例であった (要精査率0.37%)。18例のマンモグラフィーはいずれもカテゴリー 3で、癌は発見されず、超音波単独検診で1例の癌が発見された。以上より、80歳以上の女性に関しては、基本、他疾患で天命を全うする可能性が高く、検診のメリット、術後補助療法のメリットはないかと考える。また、手術に関しても局所麻酔による切除のみで十分にコントロール可能である場合が多く、乳房痛などの諸症状ではなく自己・他己触診による発見の啓蒙が重要ではないかと考える。

P-15-23

視触診廃止前後の住民検診の動向

Tendency of MMG screening before and after disuse of CBE

[1]竹田乳腺クリニック、[2]守口市保健センター
竹田　靖[1]、東　純子[1]、中谷　綾子[2]

(はじめに)守口市民MMG検診は、H18年度から開始されH27年度まで守口市保健センターでの一括視触診後、市内医療機関にてMMG撮影・読影を行う2施設分離併用方式であったが、H28年度より視触診は廃止された。今回、視触診廃止の前後6年間の守口市民MMG検診の成績と発見乳癌の傾向につき検討を加えたので報告する。(対象) H25年からH27年までの視触診併用の前期と、H28年からH30年までの視触診廃止の後期の守口市民MMG受診者を対象とした。受診者総数は前期8267名、後期7905名であった。(結果) 検診成績について要精査率は前期3年の平均が8.9%、後期が9.0%であった。陽性反応的中度は前期が平均5.3%、後期が4.7%であった。また乳癌発見率は前期が平均0.44%、後期が0.41%であった。以上検診成績は触診の有無に関わらずほぼ変化が認められなかった。発見乳癌は前期38例、後期36例であったが、前期では0期8例、1期20例、2期10例であった。後期では0期7例、1期15例、2期10例、3期2例、4期2例であった。早期乳癌比率は前期74%、後期63%であった。(考察)視触診の廃止により受診者は1施設のみの受診となり、増加が期待されたが逆に受診者総数では後期は前期に比べ減少した。検診成績に関しては、前期と後期はほぼ同等であり、視触診併用の意義は認められなかった。また前期の守口市保健センターでの視触診は内科医、婦人科医、外科医が当番制で当たるため個人差があり、視触診併用MMG検診で発見された38例の乳癌の内、視触診で異常を指摘されたのは1例のみであった。発見乳癌における早期乳癌比率は、前期74%に比べ視触診廃止の後期の方が63%と逆に減少しており、後期では3期以上が4例 (10%) もあり、しこりを自覚していた受診者がいた可能性もあると思われる。視触診廃止により医師との対話が不可能となるため、検査前のアンケート記載がより重要になり、腫瘤の自覚の有無も含めて徹底する必要があると思われる。

P-15-24

MMGのみでは、要精査とならなかったであろう乳癌診断確定症例の検討

Consideration of the breast cancer case which couldn't be detected only in MMG

さっぽろ円山乳腺クリニック
佐藤　文彦

【はじめに】札幌市では2019年4月から、自治体の乳癌検診で40歳代に限って超音波検査の付加が開始されている。臨床の現場では他の年代においても、MMGのみでは乳癌発見が難しいと思われる症例にたびたび遭遇する。今回当院で乳癌を確定診断した症例で、MMG カテゴリー 3以上の要精査とできないと思われる症例に関して検討を行った。【対象】2017年10月から2019年12月までの27 ヶ月間に当院で原発性乳癌の診断を行った222症例中乳癌に関連するカテゴリー 3以上の所見を指摘できなかった46症例（20.7%）に関して臨床的検討を行った。【結果】年齢の分布は20代2例、30代9例、40代20例、50代11例、60代2例、70代2例（平均46.6歳）であった。MMGの背景濃度は、脂肪性乳房は1例もなし。高濃度乳腺が19例、不均一高濃度が24例、乳腺散在が3例であった。乳腺散在の3例はDCIS1例、T1a（4mm）1例、T1b（7mm）1例だった。US所見は腫瘤性病変が30例で、うち27例が充実性パターン、3例が混合性パターンを示した。また、非腫瘤性病変は15例で、うち低エコー域が13例（1例は石灰化ではない点状高エコーを伴った）、区域性の内部エコーを伴った乳管拡張が2例であった。他に腫瘤性と非腫瘤性の両パターンが混在した症例が1例あり乳管内成分が大半を占める浸潤癌であった。USのカテゴリーはカテゴリー 5が1例もなく、カテゴリー 3が32例、カテゴリー 4が14例であった。カテゴリー 3症例のMMG背景は高濃度10例、不均一高19例、散在3例、カテゴリー 4症例では高濃度8例、不均一高6例だった。病理組織はDCIS20例、浸潤性乳管癌20例（充実型はなし）、特殊型6例（粘液癌3例、小葉癌1例、浸潤性微小乳頭癌2例）であった。サブタイプはLuminal typeが45例、HER2 type1例であった。【まとめ】検査受診者の中にはいまだMMGのみで十分との認識をみうけることがある。MMGで検出できない乳癌症例は、MMGの背景濃度の高さに起因するもの、背景濃度が散在であるにもかかわらず病変が小さく同定できないものなどがあり、そこに病理組織的な要因が関与すると思われる。40歳代以下だけではなく、3分の1が50歳代以上の症例であり、各年代において、MMG脂肪性乳房以外の対象にはUS併用の啓蒙が早期発見に必要と思われる。

P-15-25

画像解析ソフトSYNAPSE VINCENTを用いた体脂肪率測定による肥満評価と乳癌発症リスクの検証

Association of body fat percentage and risk of breast cancer

九州大学大学院 臨床・腫瘍外科
甲斐　昌也、島﨑亜希子、原田由利菜、林　　早織、金城　和寿、
川地　　眸、倉田加奈子、山田　　舞、野口　浩司、岡部　安博、
久保　　真、中村　雅史

【背景】肥満と乳癌発症リスクとの関連は複数の研究から報告されている。BMIは身長と体重から算出できる簡便な式であり、肥満の指標として多用される。しかし、多彩な肥満の病態をBMIのみで評価することには限界があり、例えば、筋肉質の高体重もBMIが高くなる等、高BMI=肥満とは言えない場合がある。上述の研究ではBMIを指標にしており、真の肥満の状態を反映しているとは言い難い。他の肥満の指標として体脂肪率があるが、高い内臓脂肪率は様々な病態の原因であるとされている（肥満診療ガイドライン2016）。アロマターゼが脂肪細胞に分布していることから、乳癌発症リスクの評価には体脂肪率を指標にすることが合理的である。本邦でも、乳癌罹患率が増加傾向であり、生活様式の欧米化、即ち肥満と乳癌発症の関連は無視できないものと思われる。肥満と乳癌発症リスクを検証する上で、簡便かつ高精度な評価法の構築が重要である。【目的】肥満指標として体脂肪率に焦点を当て、簡易体脂肪率測定法を確立し、乳癌発症リスクとの関連を検証する。【対象・方法】2015年から2019年に、当科で手術を施行した原発性乳癌患者683例。治療前のCT画像を解析ソフトSYNAPSE VINCENTで腹部（臍部）①皮下脂肪率 ②内蔵脂肪率 ③胸部（乳頭部）皮下脂肪率を算出した。また、健常対照として腎移植ドナー（非担癌）178例を用いた。【結果】乳癌患者は対照群と比較し、全部位での脂肪率が高値であり、特に腹部皮下脂肪は有意に高値であった（乳癌 vs 対照; ①161.0% vs 145.1% ②85.7.2% vs 74.4% ③117.2% vs 98.6%、BMI 23.1 vs 22.1）。閉経後乳癌患者では全部位の脂肪率が有意に高値であった。ホルモン受容体（HR）に関しては、特に閉経後においてHR+群がHR-群と比較し腹部皮下脂肪が有意に高値であった（HR+ vs HR- ; 173.2% vs 151.8%, p=0.043）。【考察】これまでの肥満と乳癌発症リスクに関する研究では、BMIが指標とされてきたが、本研究では、体脂肪率、特に腹部皮下脂肪がより直接的に発症リスクと関連することが明らかになった。また、本解析に使用したSYNAPSE VINCENTによる解析は、簡便かつ客観的であり、各部位の脂肪率を算定するのに有用であった。さらに閉経後のホルモン受容体陽性乳癌においては、高い脂肪率が乳癌発症リスクに影響を与えている可能性があると考えられた。【結語】解析ソフトを用いた体脂肪率に基づく肥満度評価と乳癌発症リスクを検証した。

P-15-26

当院における乳腺外来患者の受診状況

Medical examination status of patients at Murase Breast Clinic

むらせ乳腺外科クリニック
村瀬　慶子

【背景】当院は、2018年5月に、主として消化器を専門とするT医院が運営していた乳腺部門を継承し、同立地、同設備の乳腺専門クリニックとして兵庫県宝塚市に開院した。宝塚市は神戸市・大阪市の中間で兵庫県南東部に位置する人口22.5万人の住宅地。乳癌検診受診率は12.5%と低い水準にある（全国17.4%:平成29年度地域保健・健康増進事業報告市区町村表）。
当院開院後から2019年10月までの新規患者は4169人。うちT医院より継承した患者（検診を含む）は1696人、当院を新規に受診した患者が2473人である。
当院への来院目的は自覚症状によるものが、995人（うち919人が、当院を新規に受診）。また宝塚市外の地域（主として乳癌専門医が常勤している医療機関が少ない地域）からの患者は706人（うち477人が、当院を新規に受診）となっている。T医院より継承した患者と比較すると、自覚症状のための来院患者と、宝塚市外からの患者が大幅に増加したことになる。
【目的と方法】地域密着型の乳腺専門クリニックの役割を確認し、乳癌受診率が低い地域である宝塚市の受診率向上を図るため、乳腺専門クリニックを新規受診する患者の行動内容の検証を行う。
当院新規受診者の7割は当院HPを来院のきっかけとしており、当院HPの閲覧数約3万件のアクセス解析を基に、新規受診者の「自覚症状出現」→「携帯用情報端末にて近隣の乳腺専門医療機関検索」→「乳腺専門医療機関HPにて情報収集」→「受診」までの行動を確認する。
【結果】当院HPの新規閲覧者は月平均1000人。その9割は携帯用情報端末を使用し、平日に検索サイトにて「近隣の乳腺外科」を検索、当院HPにアクセスし、HP記載の乳癌資料、診療内容、医師経歴等の情報を確認後、月平均約120人がクリニックへの予約電話・経路確認等の行動を行っていた。当院にて乳癌の診断を受けた患者の約半数は、症状自覚後2週間以内に受診していた。
【考察・まとめ】地域密着型の乳腺専門クリニックは、地域住民が症状を自覚後、携帯用情報端末で情報収集を行えるようHPにてわかりやすい乳癌知識を提供し、速やかな受診対応可能な体制を整えることが必要である。なお地域住民の情報収集の主体が携帯用情報端末であることから、乳癌知識の啓蒙、乳癌検診率の向上、乳房自己検診普及のために、今後は当院提供の携帯用情報端末向けHPの充実を図りたい。

P-15-27

現在の法令に基づく「「がん検診」これから受ける検査のこと（2018）」（国立がん研究センター）の評価

Evaluation of the NCC's pamphlet "Cancer screening(2018)" based on current laws and regulations

吉岡医院
吉岡　泰彦

【背景】検診では受診者へ利益と不利益とを説明する必要がある。が、現状ではその説明が28.9%で行われていない（厚生労働省資料）。
そこで対策型がん検診において不利益も含めた十分な説明を行うため、国立がん研究センターのがん情報サイトの 資料室 > ちらし・カード > に、厚生労働行政推進調査事業費補助金「検診効果の最大化に資する職域を加えた新たながん検診精度管理手法に関する研究」班の協力のもと「「がん検診」これから受ける検査のこと（2018）」というパンフレットが掲載されている。
一方、このパンフレットが作られた時期に、医療法が改正され「医療広告ガイドライン」が制定され、また消費者契約法も改正された。
【目的】現在の法令に照らしてこのパンフレットが十分に不利益の説明になっているか検討する。
【方法】パンフレットが使われる場面を想定し法令に照らして見る。
【結果と考察】
1）検診一般の啓発のための資料とした場合:
法令上はどのような内容でもよい。
2）市町村の検診、医療機関への勧誘をはかる資料とした場合:
「医療広告ガイドライン」に従う必要がある。「医療広告ガイドライン」では利益を説明する際、不利益を質、量ともに説明する必要がある（医療広告ガイドライン Q&A 15）。このパンフレットは不利益の存在は説明しても不利益の程度の具体的な説明はなく、適合していない。広告とみなされる状況では使えない。
3）検査前に不利益を説明する資料とした場合:
民法、消費者契約法が適応される。
3-1）診療とは異なり、検診では受付=検査契約であるから、不利益の説明は契約前=受付前に行う必要がある。「これから受ける検査のこと」という表現は受付前のものとしては不適切である。厚生労働省の「事業評価のためのチェックリスト」で1. 受診者への説明 の解説2「資料は基本的に受診時に配布する」という不明確な表現の悪影響であると考えられる。
3-2）このパンフレットは医療広告で求められる水準より簡便な説明であり、予防法務の観点から契約前の説明として用いるには不十分である。
3-3）「事業評価のためのチェックリスト」でB以下の場合やプロセス指標が不良の場合に、それを記載する枠がなく、不利益説明として不十分である。
【結語】「「がん検診」これから受ける検査のこと（2018）」は現法令下での不利益の説明の資料として用いるのには不十分であり、早急な改定が必要であると考えられた。

P-15-28

乳腺量測定ソフトの乳腺量測定値における「みかけ高濃度」と「相対的低濃度」の測定値補正に関する検討

A study on consistency between visual and software judgment of mammographic density

[1]埼玉乳がん検診検討会、[2]新都心レディースクリニック、[3]二宮病院、
[4]さいたま赤十字病院、[5]川口市立医療センター
甲斐　敏弘[1,2]、二宮　　淳[1,3]、齊藤　　毅[1,4]、中野　聡子[1,5]

【はじめに】比較的安価で乳腺内乳腺量を測定するソフトが販売され，乳房構成判定の客観的指標となることが期待される．しかし一部で目視判定と乖離する場合があり，我々は圧迫乳房厚30mm未満の「みかけ高濃度」と46mm以上の「相対的低濃度」として報告してきた．今回，これらの測定値補正を行うことで一致率を上げることができたため報告する．
【対象と方法】対象は右MLO433画像（30 ～ 78歳，平均51歳）．圧迫乳房厚と乳腺量測定ソフトによる乳腺内乳腺実質比率（FG%），乳腺外脂肪量（ExFat）を用い甲斐目視判定との関係を検討した．一致率はCohenのκ係数（2次重み付け）で，また目視判定を目的変数とした重回帰分析を行った．
【結果】
①我々はFG%での乳房構成判定閾値を（A脂肪性～ 15%，B乳腺散在16 ～ 29%，C不均一高濃度30 ～ 44%，D極めて高濃度45% ～）とした．この閾値により乳房構成はA 37例（8.5%），B 171例（39.5%），C 136例（31.4%），D 89例（20.6%）であった．κ係数は初期設定値での0.5763（適度に一致）から0.6067（適度に一致）へ上昇した．②乳房厚30mm未満の「みかけ高濃度」群（72例）に対して乳房厚とFG%との回帰直線をもとにc30mFG%を，③乳房厚46mm以上の「相対的低濃度」群（180例）のうちExFat>=200cm3となる群（108例）についてef200FG%を作成した．④これら②と③を使うことで全体のκ係数は0.6460（かなり一致）へと改善した．⑤重回帰分析による標準偏回帰係数はFG%0.8696，乳房厚は0.5058，ExFatは-0.2220であったが，補正により乳房厚の割合は低下し，重相関係数は0.7121から0.7240へと上昇した．
【考察】
乳腺内の乳腺実質量を画素毎にX線減弱から計測する乳腺量測定ソフトは極めて魅力的である．しかし，2次元画像で行う目視判定と3次元的に物理量として脂肪と乳腺実質の比率を測定する方法とでは，皮下脂肪量が少なすぎる「みかけ高濃度」と多すぎる「相対的低濃度」について判定が乖離するのは根本的な問題である．我々は現実的な解決法として測定値補正を試みたが一定の方向性を示すことができたものと思われる．

P-15-29

大学病院に勤務する看護師の乳がん検診受診の現状と受診行動に関する要因について

What is significant factors to have breast screening program in our hospital nurses ?

[1]獨協医科大学病院　看護部、[2]獨協医科大学病院　乳腺センター、
[3]獨協医科大学　公衆衛生学講座
上野佐由利[1]、阿部　暁人[2]、町田恵理子[1]、岸田さな江[1]、春山　康夫[3]、
林　　光弘[2]

【目的】当院看護師の乳がん検診受診の現状と受診行動に至る要因について検討した。
【対象と方法】当院の看護師を対象に、独自に作成した自己記入式アンケート調査票を用いて調査を行った。調査項目は、年齢、婚姻歴、出産歴、授乳歴、乳腺疾患既往歴、①定期受診をしているか、②検診受診機関、③乳腺センターがあることを知っているか、④当院での検診希望⑤40歳以上に市町村から検診クーポンが送付されることを知っているか、⑥ピンクリボンが乳がん啓蒙活動のシンボルマークであることを知っているか、⑦乳がんに関するセミナーや講演会等について関心があるかについて質問した。統計解析には、χ2検定と多変量ロジスティック回帰モデルを用いた。
【結果】アンケート配布数947票のうち854人から回答を得て、有効回答は772人（有効回答率:81.5%）であった。乳がん検診受診率は26.4%であった。多変量解析では、受診行動に影響を与える因子は「年齢」（40歳以上vs 39歳以下、Odds比:2.774、95%CI:1.786-4.308）、「乳腺疾患の既往歴あり」（2.439、1.505-3.959）、「乳がんに関するセミナーや講演会等について関心がある」（1.785、1.215-2.622）の3因子と関連が認められた。また、対策型検診が可能となる40歳以上とそれ以下に分けると、40歳以上では「乳腺疾患の既往歴あり」（2.314、1.197-4.473）、「乳がんに関するセミナーや講演会等について関心がある」（2.151、1.203-3.847）の2因子が有意に認められたことに対し、39歳以下では、「乳腺疾患の既往歴」（2.205、1.048-4.637）、「乳腺センターがあることを知っている」（2.350、1.008-5.478）が残った。検診受診者の中で定期受診を行う因子を検討したところ、「年齢40歳以上」（0.407、0.195-0.849）、「乳腺疾患の既往歴あり」（2.864、1.460-5.621）、「40歳から対策型検診を受診できることを知っている」（3.547、1.535-8.199）、「医療機関で検診を受診している」（0.514、0.265-0.997）の4因子で有意な関連が認められた。
【結論】当院看護師の乳がん検診受診率向上には、乳腺センターの存在のアピール、あるいは乳がんに関するセミナーや講演会等を院内スタッフ向けにも行っていく必要があると考えられた。

P-15-30

当院での乳癌症例の視触診所見、マンモグラフィー、超音波所見の検討

The comparison between breast examination, mammography and ultrasonography in our cases

[1]くにとみ外科胃腸科医院、[2]岡山県医師会
岡﨑　憲二[1]、岡﨑　邦泰[1]、松山　正春[2]

【背景】
マンモグラフィーによる乳がん検診の手引きでは、視触診単独による乳癌検診は、死亡率減少効果がないとする相応の根拠があるとされており、推奨されない。
現在、検診の現場から視触診は、廃止の方向に向かいつつある状況である。
マンモグラフィー単独検診では、特に不均一高濃度～高濃度乳腺の症例では、癌の見逃しが起こるのではないか?この点を明らかにする為に自検例で、視触診、マンモグラフィー、エコーの其々の診断率について比較検討を行った。
【症例】
平成24年から令和1年7月までの7年間7ヶ月に当院を受診し、乳癌と診断された221症例を対象とした。
【結果】
218症例の内訳は、Tis 23例、T1 127例、T2 61例、T3 5例、T4b 5例であった。
Tis 23例中17例は視触診及びマンモグラフィーで、13例はエコーで異常所見が認められた。
次にT1 127例中視触診で116例、マンモグラフィーで112例、エコーで126例に異常所見が認められた。
一方、視触診で11例、マンモグラフィーで15例、エコーで1例は異常所見が確認できなかった。
マンモグラ
フィーで異常所見の無かった15例中、8例に血性乳頭分泌と腫瘤、5例に腫瘤、1例に血性乳頭分泌を認め、1例は視触診で異常所見を認めなかった。
T2症例61例では、視触診及びエコーでは全例異常所見を認めた。マンモグラフィーでは、59例に異常が認められたが、不均一高濃度乳腺の2例に異常所見が見られなかった。
【考察】
従来からマンモグラフィー単独検診では、癌の見逃しが起こる可能性があると指摘されてきた。私共の検討でもマンモグラフィーに異常所見が認められない症例が、221例中23例認めた。
マンモグラフィーで異常所見の認められないT1 症例では、90%以上の症例（15 症例中14 症例）で視触診で異常所見を認め、T2 症例では、ほぼ100%視触診で異常所見を認めた。
平成27年度の岡山県の乳癌発見率は、視触診単独方式で、0.169 % で、消化管検診での胃癌、大腸癌の癌発見率とほぼ同等の結果であり、検診の場で視触診を廃止された事には疑問が残る。
ガイドライン上、高濃度乳腺の問題に関して補助的診断モダリティは、現在示されていない。
乳癌検診にエコーが導入出来ない現状では、マンモグラフィー単独ではなく視触診マンモグラフィー併用が最も有効な検診方法と考えられた。

P-15-31

A病院における職員健診への乳癌検診導入後の経過

Progress after the breast cancer examination introduction to the staff medical examination in A Hp

[1]独立行政法人国立病院機構函館病院　看護部、
[2]独立行政法人国立病院機構函館病院　外科
伊藤みずえ[1]、小室　一輝[2]

【背景】1999年より女性のがん罹患数は乳癌が第1位になり、現在まで不動である。毎年10万に近くの人が乳癌になり、1万5000人程が亡くなっている。乳癌罹患年齢は、他のがんより低い傾向にある。30代後半から急に増え始め、ピークは50 ～ 60歳くらい。いわゆる働き盛りである。現在、国が勧めるがん検診は、健康増進法に基づき市町村が実施するとなっている。一方、職域においては、保険者が自主的に提供している状態である。がん検診受診者の4 ～ 7割が職域で受診しており、その多くを占める保険者の提供するがん検診は、がん対策の観点から大きな役割を担っていると考えられる。他のがんに比べ、働き盛りで職場検診を受診する確率が高い乳癌においては尚のことである。【経過】A病院では平成30年度から職員健診に乳癌検診を導入した。初年度は女性職員全員を対象に希望者を募り、検診内容は40歳以上（対策型）がマンモグラフィ単独、40才未満は乳腺エコー単独とした。全対象者313名中希望者は157名おり、実際に乳癌検診を受診した対象者は40歳以上90名、40歳未満は59名であった。検診結果として要精査となった対象者は23名、そのうち1名が実際に乳癌の診断となっている。検診実施後に職員健診における乳癌検診についてアンケート調査を行ったところ、「職場で受けられるのはうれしい」「継続してほしい」との声が多く、今後も職員健診での乳癌検診を継続することとなった。職員健診に乳癌検診を導入して2年目となり、受診者数や実際の検診の状況から今後の乳癌検診のあり方を考察する。

P-15-32

検診発見乳癌と中間期乳癌のIntrinsic subtypeの特徴について（第2報）

Intrinsic subtype of breast cancer detected by mass examination and intermediate breast cancer

国立病院機構　渋川医療センター　乳腺内分泌外科
横田　　徹、佐藤亜矢子、横江　隆夫

【目的】検診発見乳癌と中間期乳癌についてそのIntrinsic subtypeについて非検診自己発見乳癌と比較解析した。【方法】2013 ～ 2018年の6年間に当院で手術をおこない、受診動機およびIntrinsic subtypeが判明している原発性乳癌患者260例（2013 ～ 2018年の乳癌手術件数330例中,経過中、他疾患画像診断、DCISは除いた）。検診受診は市町村検診（委託された病院での検診を含む）または職場検診で自己腫瘤の自覚なく原則MMG単独検診にて50歳未満は2方向、50歳以上は1方向検診である。中間期乳癌の定義は上記の市町村検診または職場検診を2年以内に受診していて異常なしと判明していながら自己蝕知にて受診した場合とした。Intrinsic subtypeの判定は、ERはIHCにて10%以上の染色率にて陽性と判断。HER2はIHCにて3+または2+かつFISH≧2.0を陽性とした。Ki67（MIB-1）染色はホットスポット500個以上の細胞で20%以上をLuminal-Bとした。【結果】検診発見、中間期、自己発見の症例数は61,16,183.平均年齢（y）は61.3、57.6、65.6で中間期がやや低く、自己発見がやや高かった。身長、体重、BMIには差はなかった。画像診断径（M±SD）（cm）は1.5±1.1、2.9±1.9、2.9±2.2で検診発見が中間期（p=0.001）自己発見（p<0.0001）より優位に小さかった。Intrinsic subtypeでは検診発見のLuminal-A, Luminal-B, Luminal-HER2, HER2-rich, Triple negative（%）は50（82）,4（7）,1（2）,3（5）,3（5）.中間期は5（31）,3（19）,1（6）,4（25）,3（19）.自己発見は101（55）,20（11）,8（4）,19（8）,35（19）と検診発見はLuminal-Aの比率が多くその他は少なく、一方、中間期と非検診自己発見はTriple negativeの比率が高かった（p=0.003）【結論】以上より検診発見乳癌は低悪性度のものが多く高悪性度のものは検出されない可能性が考えられた。

P-15-33

当院における乳がん検診のリニューアル

Renewal of breast cancer screening at our hospital

[1]国立病院機構　函館病院　外科、[2]国立病院機構　函館病院　看護部
小室　一輝[1]、守谷　結美[1]、伊藤みずえ[2]

乳がんは早期発見により完治が期待できる癌腫である。そのため、乳がん検診の受診率を向上させることが重要視されている。しかし、日本の乳がん検診受診率は30 ～ 40%と諸外国と比較すると非常に低い。無料クーポンや助成制度などを駆使しているが、十分に効果は得られていないと言える。当院女性職員に対する乳がん検診に対する意識調査で、受診行動を妨げる要因の1つとして「仕事を休めない」など検診受診のため時間的余裕がないことが挙げられている。
当院の乳がん検診は、今まで外科通常外来の合間に行っていた。その為、乳がん検診のみで受診している検診者でも来院してから受診終了までに非常に時間を要していた。仕事の合間を縫って受診している検診者などからは、「仕事に戻る時間に間に合わないです。」と訴える声も挙がっていた。
そこで、乳がん検診体制を見直し、リニューアルすることとした。
まず、完全予約制とし外科通常外来から分離し専用外来とした。また、検診者の希望により検査のみ行い結果は後日郵送とする短時間コースを準備した。乳腺エコーを希望した場合でもすぐに対応できるように、専属の乳腺エコー担当者を配置した。専用の待合室を用意し、フリードリンクとしてコーヒーを飲めるように設備を整え、フリー Wi-fiも使用できるようにし、検診者が快適に受診できる環境を設定した。待ち時間を利用して乳がんに関する情報提供やセルフチェック方法のレクチャーを実施し、乳がんに対する興味を持ってもらえるような対応を設定した。この体制で2019年7月より開始し、その経過を報告する。

P-15-34

対策型乳がん検診受診者へのアンケートからみる乳腺専門クリニックに対する地域住民の期待

Expectations for breast clinics based on questionnaires to population-based screening recipients

[1]いながき乳腺クリニック、
[2]東京大学大学院医学系研究科 次世代病理情報連携学講座、
[3]東京都予防医学協会
稲垣　麻美[1]、佐々木　毅[2]、坂　佳奈子[3]

目的:対策型乳がん検診の受診者に対するアンケートより、地域住民が乳腺専門クリニックに期待する内容を把握する。
背景:乳癌患者が増加し、多くの基幹病院は多忙を極めている。検診施設や専門クリニックなどから基幹病院への受診が必要な者を紹介する受診経路が理想的であるが、実際にはクリニックでも対応が可能な受診者が基幹病院に受診することも少なくない。その理由の一つとして、適切な受診先が分からないといったことがあげられる。
対象・方法:2019年8月から同年12月の間に、当院で対策型乳がん検診を受診した者に対して、検診終了後にアンケートを実施した。アンケート内容は、「次回の検診を当院で希望するか」、「その理由」、「乳腺専門クリニックである当院に期待する内容」などクリニックに期待する内容を把握する質問とした。
結果:検診受診者134人のうち、アンケート回答者は131人（97.8%）であった。
以下、回答者についての結果を示す。年齢は、39歳1人、40台80人（61.1%）、50台28人（21.4%）、60台11人（8.4%）、70歳以上7人であった。「次回の検診を当院で希望するか」の問いに「はい」と全員が回答しており、その理由として、「女性医師、女性のスタッフ」114人（87.0%）、「受診しやすい立地」98人（74.8%）、「乳腺専門医がいる」88人（67.2%）、「分かりやすい説明」81人（61.8%）、「すぐ予約できた」51人、「マンモグラフィ撮影が痛くなかった」・「安心感」30人、「撮影装置が新しい」・「混雑していない」24人であった。乳腺専門クリニックに期待することは、「相談目的で気軽に受診できる場所」、「対策型乳がん検診」、「乳がんの啓蒙活動」、「その他」に対して、それぞれ、116人（88.5%）、80人（61.1%）、21人、2人であった。
まとめ:アンケート結果から、検診受診者の多くが、乳腺専門クリニックを「乳房について、まず受診できる先」として期待していることが分かった。クリニックは受診者のそういった期待に応えうる存在であり、受診時に受診者への教育もできることから、乳癌の早期発見につながることが期待できる。また、治療を担う基幹病院への不要な受診が減少することによって負担が一極化せず、医師の働き方改革に改善をもたらす可能性も期待されるので、乳腺専門クリニックの存在が一般市民に広く理解されることも重要な課題となる。

P-15-35

看護師を対象とした乳がん検診の啓発

Edification of "medical examination for breast cancer" for nurses

山鹿市民医療センター
原　　沙織、柴田　佳代、豊福　貴子、末田　愛子

【目的】
A病院の健診室では、市町村をはじめ、各種保険団体からの委託を受け、乳がん検診を実施している。乳がん検診で要精密検査となり、乳がんの診断を受けた方々から「もっと早く検診を受けておけばよかった」、「定期的に検診を受ける習慣をつけておけばよかった」などの声が聞かれることもあった。A病院の看護師から「乳がん検診を受けたことがない」、「受け方が分からない」などの意見を聞いたことがある。そこで、乳がん検診について看護師にアンケートを実施し、乳がん検診の受診につながるために必要な情報は何かを検討して、乳がん検診の啓発を行っていきたいと考えた。
【方法】
A病院女性看護師143名を対象に乳がん検診に関するアンケートを実施した。アンケートは年代別に受診者数、未受診者は理由について、乳がん検診に関して知りたい情報がわかる内容とした。アンケート結果をもとに、乳がん検診の啓発方法を検討し実施した。倫理的配慮:無記名のアンケートで、個人が特定されないようにし、アンケート結果は検診啓発の参考以外に使用しないことを書面で説明し、A病院倫理委員会の承諾を得た。
【結果】
対象者143名中、129人が回答、回収率は90%であった。そのうち、乳がん検診を受けたことがある者は67%で、全国の乳がん検診受診率は40%台であり、A病院看護師の乳がん検診受診率は比較的高い数値となった。年代別の受診率は、20代:6%、30代:64%、40代:75%、50代以上:87%であった。未受診の理由は、受け方がわからない、時間がない、症状がない、痛そうなどであった。知りたい情報に関しては、検査の費用、間隔、年齢、自己検診の方法などであった。この結果から、20 ～ 30代の者には知りたい情報を中心としたパンフレットを作成し、情報提供を実施した。また、40代以上の者にはA病院はマンモグラフィを所有しているため、勤務の休憩時間等に乳がん検診が受けられるように、放射線技師や健診医と連携し、調整した。
【結論】
アンケートを実施したことで、看護師の乳がん検診受診率を把握でき、世代別に啓発の方法を考えることができた。がん検診を受けたいけど忙しくて受けられない、受け方がわからないなどの悩みを解消できるよう協力していきたいと考える。今後も職員のニーズに合わせて、働く世代も定期的に受けられるがん検診を啓発していく必要がある。

P-15-36

「定期的な」検診受診によって進行乳癌を減らすことができるのか?

Does regular attendance at breast cancer screening reduce the proportion of advanced breast cancer ?

[1]国立がん研究センター　社会と健康研究センター　検診研究部、
[2]福井県済生会病院　乳腺外科、
[3]聖路加国際病院　放射線科・乳房画像診断室、
[4]東北医科薬科大学　乳腺内分泌外科、
[5]静岡県立静岡がんセンター　乳腺画像診断科
松本綾希子[1]、笠原　善郎[2]、角田　博子[3]、鈴木　昭彦[4]、植松　孝悦[5]

〔はじめに〕乳癌検診は "stage shift"により死亡率を減らすとされている。進行癌になる前に治療を開始できるからである。進行癌を減少させることが検診の重要な役割である。では進行癌で発見された患者は、検診を**定期的に**受診していれば、より早期に発見可能だったといえるのだろうか。発見契機と癌の進行度についての研究は本邦でも数多いが、癌発見よりも過去の検診受診行動と進行度の関係はいまだ報告されていない。今回我々は、乳癌患者の臨床病期と、過去の検診受診行動の関係を調査したので報告する。
〔方法〕単施設後ろ向き観察研究である。検診受診機会が複数回あったはずの46-79歳の女性乳癌患者について、発見癌のTNM病期、サブタイプ、発見契機、過去の検診受診行動、背景リスク因子（年齢、婚姻状況、出産歴、乳癌家族歴、BMI、併存症の有無など）を調査した。過去の検診受診行動は、①定期受診群（発見契機にかかわらず発見より3年未満のうちに検診受診歴あり）、②不定期受診群（検診受診歴はあるが3年以上前）、③検診受診歴なし群の3群に分類した。併存症の重症度はCharlson Comobidity Indexを用いてスコア化した。検診は腫瘍の陰影を読影するものであるから、進行度には臨床的腫瘍径（cT0-1/cT2-4）を用いた。目的変数を進行度、説明変数を発見契機・過去の検診受診行動・背景リスク因子とするロジスティック回帰分析を行い、cT2以上で発見されやすくなる有意な因子について検討した。
〔結果〕cT3-4の患者の多くに検診受診歴がなかった。ロジスティック回帰分析の結果、年齢・婚姻状況・出産歴・乳癌家族歴・併存症の重症度と、発見癌の進行度には有意な相関がなかった。発見契機と過去の検診受診行動は、進行度に有意に相関していた。自己発見（vs.検診発見）では4.92倍、検診受診歴なし群（vs.定期受診群）では2.83倍、cT2以上で発見されていた。
〔考察〕過去の検診受診行動は、発見契機とは独立したcT2以上発見のリスク因子であった。これは、検診発見か自己発見かにかかわらず、**定期的な検診受診**によって進行乳癌を減少しうることを示唆している。検診を受診しやすい環境づくりや、ブレスト・アウェアネスの啓発を行うことで、進行乳癌を減少させ治療侵襲を減らし、ひいては死亡率減少に寄与する可能性が示唆された。

P-15-37

婦人科クリニックでの乳癌検診

Screening of breast cancer at gynecology clinic

まつ婦人科クリニック
松　　敬文

【緒言】当院は,婦人科のクリニックで乳癌検診と子宮癌検診を主に行っている.宮崎市が市郡医師会に委託している乳癌検診は,基本的には30歳以上で逐年の超音波（US）検診であり,また,40歳以上では奇数年齢で隔年でマンモグラフィ（MMG）検診の追加を行っている.当院では,マンモグラフィ同時検診を自己負担3,000円+消費税で検診受診者に勧め,より精度の高い検診を目指している.また,乳癌検診と子宮癌検診と同時に受けることも可能である.宮崎市の平成30年度の乳癌検診のデータでは対象82,145人に対し,受診率が16.1%であった.今回,当院の平成30年度の検診結果について検討した.【対象】平成31年4月1日から11月30日までに当院で行った,市から市郡医師会が受託した乳癌検診受診者3,331人と自費で検診を受けた156人のあわせて3,487人について検討した.【結果】当院で乳癌検診をおこなった3,487人の検診受診者のうち,同日に自費でマンモグラフィを希望し,撮影した人が1,669人（47.9%）だった.宮崎市からの補助でのマンモグラフィ検診を受けた受診者が1,460人（41.9%）, 合わせて3,129人（89.7%）の受診者が,マンモグラフィを同時に受けていた.乳癌と診断した症例は26症例であった.【考案】マンモグラフィを同時に受けた受診者が89.7%あった.今まで通り,マンモグラフィ検診の重要性を説明することで,自費ででもマンモグラフィを受ける動機になることが分かった.MMG受診者数は、昨年同様であったが,宮崎市からの補助が拡充されたことによるものと思われる.さらに,受診者のほとんどが子宮がん検診と同時に乳癌検診を受診していた.子宮がん検診を目的に来院した受診者にも,乳癌検診を勧めることで,検診受診の機会を作ることができ,受診者のニーズにも合った検診ができていると思われる.二次検査によるがん診断も含め、当院で34症例のがんが発見された.昨年のこの時期は38症例だったことをふまえると、発見癌症例はほぼ同程度とみることができる.自治体からの補助がMMG隔年まで補充され,乳癌発見数を維持できたものと思われる.今後も,より多くの乳癌をより早期に発見できるように,検診精度を上げて行きたいと思う.

P-15-38

マンモグラフィ中の圧迫時に伴う痛みに関する調査

Investigation of pain associated with pressure during mammography

[1]徳島市民病院　放射線科、[2]徳島市民病院　看護部、[3]徳島市民病院　外科
三木　美香[1]、大木　菜緒[1]、谷　　景子[2]、美馬　　惇[3]、池内真由美[3]、
西庄　　文[3]、生島　葉子[1]、日野　直樹[3]

<はじめに>当院では2018年度よりMMG単独検診に移行した。満足度の低下が懸念されたため、検診受診者に対してアンケート調査を行っている。単独検診移行による満足度の低下はみられなかったが、感想の中に乳房圧迫時の痛みの訴えがあった。乳房圧迫の必要性を説くポスターを掲示し、圧迫時の苦痛を確認するための声かけを今までより念入りに撮影前、圧迫前、圧迫中に行うようにした。
<対象と方法>2019年7月～ 12月に当院で乳がん検診を受診しアンケートの同意が得られた205名（40 ～ 85歳、平均57.9歳）を対象に、乳房圧迫時に伴う痛みについて調査を行った。乳房圧迫時の痛みの度合いを［⓪痛くない①少し痛い②かなり痛い③耐えられないほど痛い］で解答してもらい、a）乳腺濃度b）年代別c）受診歴d）平均圧迫圧e）平均圧迫厚による違いがないかを検討した。
<結果>乳房圧迫時の痛みについては、⓪17%、①35%、②45%、③3%であった。a）乳腺濃度別ではいずれの乳腺濃度においても②が最多で②>①>⓪>③であり差がなかった。b）年代別では、40歳代と70歳代では②が、50歳代と60歳代では①が、80歳代では⓪が最多であった。c）受診歴では、MG初回受診者では⓪35%、①41%、②18%、③6%、毎年受診者が⓪14%、①45%、②41%、③0%であった。d）平均圧迫圧は⓪117.7N、①113.4N、②114.5N、③97.5Nであった。d）平均圧迫厚は⓪36.6mm、①38.1mm、②39mm、③40.2mmであった。
<考察>乳房圧迫時の痛みは、念入りな声かけにより受診者が耐えうる痛みで圧迫した結果②が多く、乳腺濃度別による比較でも同じ結果となった。年代別では年齢が上がるにつれ痛みを訴える割合が減少していた。MG初回受診者に⓪が多かったのは、「すごく痛いと聞いていたが、平気だった。」という意見があり、痛いという先入観を持っていたためと思われた。平均圧迫圧が痛みを訴えるほど低く、平均圧迫厚が厚くなったのは、受診者の様子を伺いながら慎重に圧迫し、圧迫圧が弱くなり厚みが増したためと思われる。念入りな声かけは受診者とのコミュニケーションにつながり、痛みの程度を把握することができるため圧迫時に伴う痛みの軽減に有効であった。しかし、平均圧迫厚が増したのは問題であり今後の検討が必要である。
<結語>今後も、圧迫の必要性を説くポスターの内容を見直し、念入りな声かけを行い撮影することで圧迫時の苦痛の軽減や満足度の向上に努めたい。

P-15-39

当センターにおけるFAD（Focal asymmetric density）で要精査となった症例の検討

Examination of the case that became the close inspection required for FAD(focal asymmetric density)

[1]大阪がん循環器予防センター　乳腺検診部、
[2]大阪がん循環器予防センター　調査室
濵田　未佳[1]、苅田　真子[1]、池宮城貴恵子[1,2]、相川　隆夫[1]、和田　公子[1]

[背景]検診マンモグラフィー（以下MMG）においてFADは、腫瘤や石灰化に比べ、解釈が広く、それゆえ安易に拾いあげてしまい、診断精度を落とす可能性がある。今回、我々は当センターで要精査となったFADの所見を分類し、乳房構成別に癌発見率を検討した。
[対象・方法] 2016年4月～ 2018年3月まで当センターでMMG検診を受けて、FADで要精査となった399例中、結果の判明した381例を対象とした。FAD所見は①周囲乳腺と比較して高濃度②脂肪織に突出している③石灰化を伴う④distorsionに近い⑤腫瘤に近い⑥ABT（Asymmetric breast tissue）に近い⑦孤立性乳腺に近い と分けて再読影した。
[結果] 381例中、悪性は24例で、そのうち1例は1年後に別部位発見癌であったため除外した（23/381=6%）。悪性の内訳は、stage0期（Tis）が4例、stage Ⅰ（T1N0）が11例、stageⅡ（T2N0）が6例、stageⅢ（T2N3）が1例、不明が1例であり、浸潤癌の割合が高かった。乳房の構成別に分けてみると、高濃度、不均一高濃度は218例で、その中で悪性は4例（2%）、散在性、脂肪性乳腺は163例で、その中で悪性は19例（12%）と散在性、脂肪性乳腺の癌発見率のほうが高かった。FADの所見を①～⑦までに分類してみると、高濃度、不均一高濃度218例中、①は88例、⑥は31例、⑦は5例あり、いずれも悪性は0例であった。②は67例で悪性は2例、良性は36例、異常なしは29例、⑤は19例で、悪性は1例、良性は15例、異常なしは3例となり、②と⑤は良性が半数以上を占めた。③は1例で異常なしであり、④は8例で悪性は1例のみで良性は3例、異常なしは3例であった。脂肪性、散在性乳腺163例中、悪性が0例であったのは⑥のみで、①は66例で、悪性は4例あり⑦にも16例中、1例悪性があった。②は26例で、悪性は2例、良性は10例、異常なしは14例、⑤は24例で悪性は4例、良性は18例、異常なしは2例で良性が半数を占めた。③は4例中、悪性は3例、④は11例中、悪性は5例と高濃度、不均一高濃度よりも癌発見率は高かった。
[考察] 2016.2017年度の当センターの検診MMGにおける要精検者の癌発見率は1%であり、FADの発見率は6%と高かった。しかも、悪性の診断であった79%がstage Ⅰ以上の浸潤癌であり、死亡率減少効果はあると考える。ただ、高濃度乳房での癌発見率は2%と低く、特に、周囲乳腺と比較して高濃度であったり、ABTや孤立性乳腺に近いFADは悪性の可能性が低いと考える。

P-15-40

福島県におけるマンモグラフィ併用乳がん検診の成績
Breast Cancer Screening with Mammography in Fukushima: Results and Problems

[1]福島県立医科大学　医学部　乳腺外科学講座、
[2]JA 福島厚生連　坂下厚生総合病院　外科、
[3]福島県立医科大学　会津医療センター　小腸・大腸・肛門科学講座、
[4]なかむら外科内科クリニック
野田　勝[1]、立花和之進[1]、阿部　貞彦[1,2]、星　信大[1,3]、村上　祐子[1]、
阿部　宣子[1]、吉田　清香[1]、中村　泉[4]、大竹　徹[1]

【背景】福島県では独自に乳がん検診を実施できない自治体を対象に、視触診医師とマンモグラフィ搭載バスを派遣し同時併用方式の住民検診を行っている。福島県におけるマンモグラフィ併用乳がん検診の現況と課題について報告する。【対象と方法】2005年から2018年の乳がん集団検診受診者を対象に、受診者数、要精検率、発見乳がんの特徴などを検討した。【結果】総受診者数は206,746人、要精検率は4.7%、精検受診率は91.2%、発見乳がん数は489例（うち両側同時発見4例）、陽性反応適中度は7.9%、中間期がんは26例（5.5%）だった。発見乳がん489例の病期分類は、0期73例（14.9%）、Ⅰ期271例（55.4%）、Ⅱ期122例（25.0%）、Ⅲ期19例（3.9%）、Ⅳ期4例（0.8%）だった。発見乳がん489例中35例（7.2%）は視触診のみで要精査となった症例（腫瘤20例、硬結13例、乳頭分泌1例、その他1例）であった。視触診のみで発見された症例の平均年齢は57.9歳であり、視触診+マンモグラフィ併用で発見された症例（平均年齢60.9歳）よりもより若い年齢であった。過去4年以内に検診受診歴がある244例から39例（16.0%）の非浸潤癌が発見されたが、過去4年以内に検診受診歴がない241例から発見された非浸潤癌は30例（12.4%）だった。【結語】要精検率を適切に維持したマンモグラフィ併用検診で早期癌の発見に寄与した。60歳以上の視触診を省略する市町村が増えてきているが、視触診所見のみで発見される乳がんも少なからずみられており、その対応方法が今後の課題である。定期的な検診受診をさらに推奨することで、より早期の乳がんを発見できると考えられた。

P-15-41

自動乳房超音波画像診断装置（Automated breast ultrasound system（ABUS））による乳癌スクリーニング
Automated Breast Ultrasound in Breast Cancer Screening

[1]昭和大学江東豊洲病院　乳腺外科、[2]大手町さくらクリニック in 豊洲、
[3]昭和大学藤が丘病院　乳腺外科、
[4]昭和大学江東豊洲病院　臨床病理診断科、[5]昭和大学病院　乳腺外科
吉田　美和[1]、西山　寿子[2]、榎戸　克年[3]、佐藤　大樹[1]、吉沢あゆは[1]、
高丸　智子[1]、広田　由子[4]、明石　定子[5]、中村　清吾[5]

目的:乳癌スクリーニングにおけるカテゴリー判定や要精査基準は、国際的にはBIRADS®（Breast Imaging Reporting and Data System）が用いられている。本研究では、日本で用いられている「乳房超音波診断ガイドライン」（日本乳腺甲状腺超音波医学会編集）および「マンモグラフィと超音波検査の総合判定マニュアル」（日本乳癌検診学会総合判定委員会編集）を適用したマンモグラフィとABUSを併用した乳癌スクリーニングのカテゴリー判定や要精査基準が適切かを検証した。対象と方法:2017/6月から2019/7月に施行したマンモグラフィとABUSを併用した乳癌スクリーニングにおいて、マンモグラフィかつ/またはABUSでカテゴリー 3・4・5と判定された症例のうち精密検査結果が判明している、もしくはフォローアップ中で追跡可能な96例の検討を行った。マンモグラフィは2重読影、ABUS画像は通常1人の医師がマンモグラフィの情報なしに読影を行い、マンモグラフィとABUSとで所見に乖離を認めた症例では第2読影医がマンモグラフィを参照してABUS画像を読影し、総合判定カテゴリーを決定した。総合判定でカテゴリー 3･4･5と判定された症例に対する精密検査として、Hand-held ultrasound（HHUS）と必要に応じて針生検を施行した。結果:95例中22例で組織学的に乳癌が確認された。本研究対象では、マンモグラフィで検出されない乳癌は0例、ABUSで検出されない乳癌は非浸潤性乳管癌1例だった。また、95例中24例は、マンモグラフィで腫瘤またはFADを認めカテゴリー 3と判定されたが、総合判定でABUS所見を優先してカテゴリー 1・2と判定し、精査不要とした。95例中15例では、ABUSでカテゴリー 3と判定したが、精密検査のHHUSでカテゴリー 2と判定した。ABUSでは画像取得の際に生ずる特有のアーチファクトを病変として捉える傾向や、濃縮嚢胞を嚢胞内腫瘍と捉える傾向がみられた。結論:本研究の結果からは、ABUSを併用した乳癌スクリーニングにおいて、浸潤癌の検出数の上昇は示されなかったが、ABUSは検査を行う順番を問わず、マンモグラフィ所見を加味して、全乳房のボリューム画像での同時併用方式による総合判定が可能であるという点で、要精検率を下げ、乳がんスクリーニングの精度向上が期待できる。

。

P-15-42

乳がん検診は本当に有意義なものになっているのか
Is breast cancer screening effective in japan?

[1]ふるかわクリニック、[2]古妻クリニック
古川　順康[1]、古妻　嘉一[2]

【目的】（はじめに）乳がん検診を受診する被検者は増えている。検診機関であるとともに精密検査機関でもある当院では実際に検診で見つかる乳癌は少なく自己発見による場合のほうが多い。StageⅢ、Ⅳの場合もある。乳がん検診の意義について考えて見たい。【方法】平成29年の検診から要精検率、がん発見率、早期がん割合を大阪府、吹田市、当院の検診で検討する。【結果】大阪府、吹田市、当院で受診した結果は要精検率7.2%、8.7%、7.5%、がん発見率0.45%、0.17%、0.5%、早期がん割合49.7%、88.9%、83.3%であった。（考察）乳癌の罹患率は今9%（11人に1人）であることを考えればがん発見率はあわないのではないだろうか。早期がん割合も低いと思われる。これは住民検診の結果なので繰り返し受診も多いので当然なのかもしれない。当院には職域、人間ドックでの要精密検査の方も多い。そこから考えると職域、主婦検診、人間ドックによる検診を合わせれば50%あるいはそれ以上の受診率があると思われる。3者とも要精検率は8%前後である。乳がん検診の事業評価では要精検率は11%未満となっているのでよい検診をしていることになる。しかし受診者10人に1.1人が精密検査になってもよいということになる。それでよいのであろうか。精密検査といわれた偽陽性の受診者は思い悩みいち早く受診してくる。もっとわれわれは低い数字を目標にしなければならないのではないかと思う。すべてのがん検診においてそれぞれのがんの専門家はさほど多くないので、それよりがん検診の専門家になるべきである。少なくともがん検診を行うものは要精検率を抑える努力をし続けないといけないと考える。また実際には多くの乳癌患者はいまだに検診には行かず自己発見で見つかる人が多い。また一度受診したらそれでよいと思っている人も多いのが事実である。またその中には進行乳癌があるということは検診受診率をさらに上げる努力も必要である。早期乳癌の発見にはつながらないと考える。【まとめ】乳癌にかぎらず検診を行うものは受診率を上げ、要精検率を下げる努力をしなければならないと考える。同時に受診者にbreast awarenessを伝えていくべきである。今一度有意義な検診となるよう考えていく必要があると考える。

P-15-43

30代女性に対する対策型乳がん検診の意義について
Breast Cancer Screening in women less than 40 years old

[1]筑波大学附属病院　乳腺甲状腺内分泌外科、
[2]筑波大学医学医療系　乳腺内分泌外科、[3]筑波記念病院　放射線科、
[4]つくば国際ブレストクリニック
岡﨑　舞[1]、坂東　裕子[2]、市岡恵美香[2]、都島由希子[2]、井口　研子[2]、
鯨岡　結賀[3]、東野英利子[4]、原　尚人[2]

【背景】本邦では30代女性の乳癌罹患数は増加傾向であり、早期発見への対策は急務である。一方、若年女性に対する乳がん検診に関する大規模な研究はこれまでになく、対策型検診としての乳がん検診は推奨されていない。茨城県では2001年より30代女性に対して超音波検査を用いた乳がん検診開始しており、その結果を報告する。
【方法】2006年から2013年の間に茨城県総合健診協会が茨城県内の37市町村より委託されて行った乳がん検診を受診した421858人の女性を対象とした。各年代別に要精密検査率、癌発見率、陽性反応的中度を比較した。また、検診で乳癌と診断された39歳以下の女性に対し精密検査実施施設に再調査し、病理組織学的検討を行った。
【結果】39歳以下の受診者は67750人（16.1%）だった。受診者全体の要精密検査率は4.9%で、39歳以下では3.0%だった。乳癌と診断された811人のうち、39歳以下は45人（5.5%）だった。がん発見率は全受診者で0.2%に対し、39歳以下では0.06%だった。40歳以上と比較して39歳以下の乳癌の腫瘍径はT2以上の割合およびリンパ節転移陽性、進行がんの割合が高かった。若年乳癌の組織型はLuminal A type 88%、Luminal HER2 type 8%、HER2 type 4%、Luminal B type 0%,triple negative type 0%だった。核グレード(NG)はNG1 62%、NG2 24%、NG3 14%だった。
【考察】39歳以下の乳がん発見率は非常に低く、検診の害を考慮すると、国民全体の死亡率低減効果を目的とした対策型検診を積極的に推奨する根拠となる結果は得られなかった。今後、わが国における乳癌発症のリスク評価システムの作成やそれを応用した検診などさらなる研究が期待される。

P-15-44

当院で診断された乳癌症例における検診間隔の検討

Optimal interval of breast cancer screening by mammogram (MMG) and ultrasound (US)

桜新町濱岡ブレストクリニック
小倉　絵莉、高石和伽奈、濱岡　　剛

【目的】一般的に推奨されている対策型乳癌検診は2年間隔でマンモグラフィ（MMG）のみを施行するものであるが、当院では対策型検診に加えて患者の希望に応じて視触診および乳腺超音波検査（US）による併用検診を受診間隔1年もしくは2年で実施している。そこで対策型検診の受診間隔2年を基準に、当院で診断された乳癌においての検診間隔の検討を行った。【方法】2015年6月より2019年6月に当院で診断された乳癌のうち、検診間隔、術後病理結果が追跡可能であった241症例を対象として3グループ「中間期（C）:前回乳癌検診受診時より2年以内に自覚症状があり診断された乳癌」、「screening（S）:前回乳癌検診受診時より2年以内に無症状で診断された乳癌」「new（N）:前回乳癌検診受診時より無検診期間2年以上経て診断された乳癌」に分別し、年齢や術後病理結果等の考察を行い、検査モダリティ、検診間隔の検討を行った。【結果】診断時有所見であったモダリティはMMG43%、US86%とUSで高い傾向であった。さらに全体の42%がUSのみでの発見であった。また自覚症状を認めた症例は全体の26%であり、そのうち85%が1年以内に診断されていた。乳癌診断の検診形態はC16%、S45%、N39%、平均年齢はC52.4歳、S50.0歳、N54.0歳であった。病理組織型、サブタイプは検診形態による変化を認めず、組織型はIDCが最多でいずれも60%以上、サブタイプはいずれもLuminalAが60%以上との結果となった。病期はstageIにおいてC51%、S77%、N66%となり、Sで多くCで少ない傾向であった。また、stageIIIに関しては、C16%、S2%、N1%とSで少なくCで多い傾向であった。腫瘍径はT1でC68%、S93%、N73%とSで多く、T2以上はC39%、S7%、N26%であり、Sで腫瘍径が小さい傾向であった。また検診間隔1年未満で乳癌と診断された症例は全症例の64%で、さらに無症状である症例では89%で検診間隔1年未満にて診断され腫瘍径もT1が93%をしめた。【結論】乳癌診断契機となるモダリティはMMGに加えUSの重要性が示された。検診形態は自覚症状を認めたCで比較的病期が進行している傾向であったのに対して、無症状のSでは早期に検診間隔1年で多く診断されていた。さらに自覚症状を認めて発見された乳癌の85%が1年以内に症状を認めていることより、MMG2年間隔である対策型検診に加え患者希望に応じて、間隔1年でUSを実施することは自覚症状の有無に関わらず乳癌の早期発見に対し有用であることが示唆される。

P-15-45

乳腺クリニックにおける乳腺ドックの検討

Effectiveness of breast cancer screening using mammography and ultrasonography in breast clinic

まきの乳腺クリニック
牧野　春彦

当院では開設以来、乳腺専門クリニックの特色として「乳腺ドック」を施行している。特色は以下のとおりである。①1日で触診、マンモグラフィ、超音波検査を施行。マンモグラフィ、超音波検査は同時併用、総合判定を採用している。②病理学的検査が必要となった場合は、そのままカルテを作成し、なるべく1日で検査を完遂する。③検査後DVD、触診モデル、資料を用いて啓発教育も行う。2017年5月1日から2018年12月31日までに当院で施行したドック症例を検討した。【結果】ドック症例総数は849例であった。年齢は21歳～ 83歳、中央値:43歳であった。40歳未満が316例、40歳以上が533例であった。40歳未満では乳癌は認められなかった。40歳未満の30.1%に乳癌の家族歴が認められた。40歳以上533例の検診結果は発見乳癌7例、癌発見率1.31%、陽性反応的中度17.5%であり症例数は少ないが許容範囲内であった。また1例は乳腺症の診断で経過観察し1年後に非浸潤癌が診断された。当院ドック受診者は石灰化、良性腫瘍など他施設で経過観察されていた症例が多くマンモグラフィ単独の要精検率は15.8%であったが総合判定の要精検率は7.5%であった。ドック症例には乳癌術後症例（16例）、婦人科でホルモン療法施行中（3例）、豊胸術後（2例）、ペースメーカー留置例（1例）など住民検診では拒否される、あるいは住民検診を希望しない症例も含まれ専門クリニックの検診は必要性があると思われた。また当院ドック症例中123例（14.5%）がリピーターであった。【結論】専門クリニックの乳腺ドックのプロセス指標は十分満足できる値であり、住民検診、職域検診でカバーできない症例にも対応可能であった。

P-15-46

当健診センタ-の検診発見でstageII以上だった乳がんの検討

Examination of stageII breast cansers detected our medical-health center

四日市羽津医療センター 乳腺科
李　　由紀、鈴木　桜子

[はじめに] 当健診センターは任意型検診主体であり、希望によりマンモグラフィ（以下、MMG）単独、エコー単独、MMG･エコー併用検診が混在している。検診発見乳がんは自覚症状で発見するより小さなサイズで発見されることが多い。しかし自覚症状なく検診を受けてstageII以上で発見される乳がんもある。そこでstageII以上で発見されたがんについて検討することにした。
[対象] 2016年4月から2019年3月までの3年間に当健診センターで検診を受けて乳がんと診断された50名のうちstageII以上であった47歳から77歳の10名
[結果] 10名のうちMMG検診から4名、エコー検診から2名、併用検診から4名の発見であった。精査機関の結果を合わせると10名はMMG・エコーいずれの検査でも所見を認めていた。T2が8名であり、全例自覚症状は無かったが4名ははじめての乳がん検診受診であり、4名は1-2年の間に乳がん検診を受けていたが異常の指摘は無かった。T1だった2名は前年度の乳がん検診で異常の指摘は無かった。サブタイプ別ではluminalタイプが5名（A-like4名、B-like1名）、luminal-HER2が3名、triple negativeが2名であった。stageIまでで発見された40名のDCIS8名を除くstageI32名のサブタイプは31名がluminalタイプ（A-like27名、B-like4名）で1名がHER2タイプだった。
[考察] 検診からstageII以上で発見される乳がんは非luminalタイプの割合が高かった。悪性度の高いがんは増殖が速いことや、小さなうちからリンパ節転移することが考えられる。エコーの方がMMGより小さなうちにがんを発見できる傾向があるとはいえ、T1の段階での検診受診自体が難しいのであれば、現行の検診にエコーを上乗せするだけでは悪性度の高い乳癌をstageI発見する効果は少ないのかもしれない。悪性度の高い乳がんを意識した検診条件を考える必要があると思われた。

P-15-47

当院における乳癌検診における3D-Mammography（トモシンセシス）の有用性の検討

Study for Efficacy of 3D-Mammography (Tomosynthesis) Screening at Our Hospital

同愛会　博愛病院　外科
角　　賢一、近藤　　亮、工藤　浩史

【はじめに】3D-Mammography（トモシンセシス）は，乳癌診断において精度の高い方法である．今回，当院におけるMMG（Mammography）検診について、従来のMMG（2D-MMG）を施行した場合と3D-Mammography（3D-MMG)を施行した場合とを比較し，3D-MMGの有用性について検討したので報告する。
【対象】2017.5.1 ～ 2019.9.30までの29ヶ月間に当院で施行したMMG 13046例（対策型検診，任意検診，職員検診による乳癌検診8588例、精査，Follow 4457例）．同期間に検診精査で，病理学的に確認された乳癌12例であった．検診8588例のうち,3D-MMG 3416例と2D-MMG 5172例について，被ばく量，要精検率，陽性反応的中度について検討した．
【被ばく量】同一症例で、CC・MLO両側二方向撮影した場合の3D-MMGと2D-MMGの撮影被ばく量をsample比較した。検診例では、3D-MMG被ばく量は、2D-MMG被ばく量と同程度か低値であった。
【要精検率】MMG検診で要精査となったのは，372例（4.3%）であった．当院で精査施行したのは311例（要精検例の83.6%）について，3D-MMG検診，2D-MMG検診について検討した．3D-MMG検診では要精検率は4.73%、2D-MMG検診の要精検率は4.06%であった。3D-MMG検診の陽性反応的中度は7.81%、2D-MMG検診では陽性反応的中度は3.28%であった。
【結語】3D-MMGは、診断精度があがる有用な検診方法である。

当院における MMG（2017.5–2019.11）

MMG総数	13046		
外科 精査	4457		
		3D-MMG	2D-MMG
検診（SM）	8588	3416	5172
検診要精査（N）	372	162	210
当院精査（n）	311(83.6%)	128(79.0%)	183(87.1%)
発見癌（C）	16	10	6
要精検率（N/SM）	4.33	4.74	4.06
発見癌/当院精査（C/n）	5.14	7.81	3.28
発見癌/総要精査（C/N）	4.3	6.17	2.86

P-15-48

低線量肺がんCT検診で指摘された乳房病変に関する検討

Breast Lesions in Low Dose Computed Tomography for Lung Cancer Screening

石川県予防医学協会　予防医学クリニック
古河　浩之

【はじめに】低線量CTによる肺がん検診は、海外でのRCTにより重喫煙者に対しての有効性はほぼ確立されている状況ではあるが非喫煙者に関しての有効性はいまだ確立されていない。現在わが国では人間ドックをはじめとした任意型検診や一部対策型検診として多くの施設で行なわれている。低線量CTは健常者を対象とした検診として施行されていることから被曝による不利益を小さくするため、通常診断用CTの1/10程度の被曝となっているが、そのため縦郭や胸壁、乳房などの診断を行うにはノイズが多く十分とは言えない画像である。しかし低線量肺がんCT検診では肺癌を疑う判定（E判定）の他、結核など肺癌以外の肺疾患や循環器疾患・縦郭疾患等を判定する判定基準（D判定）があり、乳房病変に関しても時に指摘が可能な場合がある。今回、当協会で行っている低線量肺がんCT検診における乳房病変のスクリーニングに関して検討を行った。【対象と方法】2014~2018年度に当協会で行なった低線量肺がんCT検診症例。延べ人数42,550例で女性が13,819例であった。【結果】女性13,819例中、D判定で乳房異常例は24例認めた。乳癌発見は5例で、4例がD判定であり、1例は肺の異常（E判定）で精密検査を行なったところ乳癌を認めた。24例中、所見が乳房腫瘤（またはそれに準ずる）のものは22例で内訳は乳癌が4例、線維腺腫 4例、嚢胞4例、過誤腫1例、詳細不明だが治療要さず～経過観察3例、未受診（結果未着）が6例であり、所見が腫瘤以外のもの2例はいずれも乳房の石灰化で2例とも乳房の術後変化によるものであった。なお乳房異常D判定に関する症例の精検受診率は75%であり、女性におけるD判定全体およびE判定の精検受診率87%および90%と比べ低値であった。男女含めその他症例で内胸リンパ節領域の腫瘤を2例（1例は男性）認めいずれも乳癌再発であった。【まとめ】低線量CTによる肺がん検診は乳癌発見を目的とするものではなく、乳房の所見で要精検となる症例数や"乳癌発見率"はきわめて低いが、中には明確な所見として発見される早期乳癌例もあり、チェックは必要と思われる。また乳房の異常で要精検となった場合の"陽性反応的中度"は比較的高いため、この場合の精検未受診率の改善は今後の重要な課題であると考えられた。

P-15-49

トモシンセシスを追加した乳がんマンモグラフィ検診の年代別の検討

Diagnostic accuracy by age of screening with digital breast tomosynthesis added to mammography

[1]香川県立中央病院　乳腺センター、[2]川崎医科大学　放射線核医学
白岩　美咲[1]、小野由美香[1,2]

【目的】マンモグラフィ（2D-MG）にトモシンセシス（DBT）を追加することによる乳がん検診の診断精度の向上について、年代別に解析し、乳がん検診へのDBTの導入方法を検討する一助とする。
【方法】対象は2014年4月から2016年3月までに乳がん検診目的で当院検診センターに来院し、2D-MGとDBTを撮影した40 ～ 49歳の2060人と60 ～ 75歳の2289人。検診受診の翌年度末までの経過を検討し、両年代の診断成績を評価した。DBTは±7.5度で撮影され、撮影画像は4名の医師により、まず2D-MGのみ、次いでDBTを追加して読影された。癌は病理検査で確定された。2D-MGのみの読影では、カテゴリー 3（C3）以上を要精密検査（要精検）と判定し、2D-MG+DBTの読影では、C3については、DBTを詳細に検討することで、ほぼ良性と考えられるC3-1、悪性も否定できず精密検査が必要なC3-2の亜分類を行い、C3-2以上を要精検と判定した。それぞれにつき、年代別に、がん発見率（CDR）、感度（SE）、特異度（SP）、陽性反応適中度（PPV）を算出した。
【結果】2D-MGのみは、40 ～ 49歳では、CDR 0.34%、SE 53.8%、SP 90.5%、PPV3.38%、60 ～ 75歳では、CDR 0.48%、SE 64.7%、SP 94.3%、PPV 7.53%であった。2D-MG+DBTは、40 ～ 49歳では、CDR 0.49%、SE 76.9%、SP 91.7%、PPV 5.46%、60 ～ 75歳では、CDR 0.61%、SE 82.4%、SP 95.9%、PPV 12.61%だった。2D-MG+DBT/2D-MGは、40 ～ 49歳では、CDR 1.44、SE 1.43、SP 1.01、PPV 1.62、60 ～ 75歳では、CDR 1.27、SE 1.27、SP 1.02、PPV 1.67であった。DBTの追加で、両年代共に診断精度の向上が認められた。
【考察】任意型乳がん検診では検査方法が議論に上ることも多い。乳房の構成による検査法の区分けは、検診では運用に労力がかかり、年齢による区分が一般的である。このため、今回我々は閉経前で高濃度乳房が多い40歳代と閉経後で高濃度乳房が少なくなる60 ～ 75歳の年齢で分けて検討した。単施設の限られた症例数の検討ではあるが、本検討からは、60 ～ 75歳においても、40歳代同様にDBTの追加は診断精度の向上に有用であると思われた。現在2D-MGを補う検査としては超音波検査があり、特に高濃度乳房では有効であると考えられている。ただし、その人的確保や時間的負担を考慮すると、高濃度乳房の割合が減る60 ～ 75歳については、同年代の乳がん罹患が増加している日本の現状もあわせると、2D-MGにDBTを追加した乳がん検診は、有用な選択枝の1つとなりえるのではないかと思われた。

P-15-50

演題取り下げ

P-15-51

Retrospectiveにみた乳がん検診の診断カテゴリーの検討

Survey of Breast cancer screening Category(SC) and diagnostic Category(DC) in our hospital

[1]中日病院　乳腺科、[2]オリエンタルクリニック　乳腺外科、
[3]名古屋大学医学部附属病院　乳腺・内分泌外科、
[4]名古屋医療センター　乳腺外科
西川美紀子[1,2,3]、佐々　実穂[1,2]、大畑　麗子[1,2]、高野　悠子[1,3]、
田中　恵理[1,2,3]、武内　　大[1,3]、菊森　豊根[2,3]、森田　孝子[4]

【目的】乳腺診療マネジメントの均てん化を目指して検診カテゴリーと診断カテゴリーに基づく乳がん検診精検報告書作成マニュアルが発行された。当院で施行された乳がん検診の結果をretrospectiveにマニュアルに基づいて検討した。【方法】2018年度の乳がん検診結果を使用して検討を行った。総受診者数は8438人,精査指示数199人,精検率2.36%,精検受診率は94%,乳がん者数は22人,発見率0.26,陽性反応適中度11.1。精検受診者187人中、院内で精査を受けたのは142人。精査者の検診modalityはMG検診76人US検診35人、MG+US検診31人。乳がん者数は19人（MG検診12人US検診2人MG+US検診5人）院内で精査を行ったデータを用いて解析した。[結果] 各modality別に精査者を検討した。MG検診の検診カテゴリー（SC）はSC3;73人SC4;2人SC5;1人。診断カテゴリー（DC）1・2;55人DC3;2人DC3D8人DC4;8人DC5;3人。PPV1;15.7、PPV3;90.9。US検診はSC3;34人SC4;1人でDC1・2;13人DC3D;20人DC4;2人。PPV1;5.7、PPV3;100。MG+US検診はSC3;27人SC4;3人SC5;1人でDC1・2;12人DC3;2人DC3D12人DC4;4人DC5;1人。PPV1は16.1、PPV3は100であった。【考察】少数での検討ではあるがPPV1はいずれも乳がん検診の事業評価における主要指標の許容値を満たしていた。PPV3は90.9-100と高値を示した。MG検診のDC3D8人は全例FNAを施行。US検診のDC3D20人は全例FNA施行3人にVABが施行され結果はductal hyperplasia、radial scar、FAであった。MG+US併用検診のDC3D12人も全例FNA施行。VABは1例でADHであった。DC3が4人に対しDC3Dは40人と3Dを施行する割合が非常に高いがFNAのみの場合が多くこれらの施行理由は増大傾向や初回の評価,MGの所見をUS所見で良性と払拭しきれないものがあった。DC3Dのマネジメントに関しては今後の検討課題であると思われた。

P-15-52

成人期女性における乳がん検診受診行動と心理ストレス反応、自己効力感についての検討

Psychological stress response, self-efficacy and breast cancer screening behavior in adult women

[1]川崎医科大学　乳腺甲状腺外科、[2]島根大学 学術研究院医学・看護学系、
[3]公立大学法人島根県立大学　出雲キャンパス、[4]川崎医科医学
野村　長久[1]、若崎　淳子[2]、園尾　博司[4]

はじめに:近年、乳癌患者の増加や有名人の乳癌罹患に伴い、注目度は年々高まっているが、乳がん検診受診率は増加していない。受診行動をおこすかどうかに関し、心理状態が影響することを以前報告したが、今回、心理ストレス反応および自己効力感が受診行動に影響するかについて研究したので報告する。
対象:2014年3月から9月に、成人期女性における乳がん検診受診行動に関するアンケート調査を5321例に配布し回収しえた1752例中、明らかにアンケートに不備があったものを除く1641例。
方法:検診受診群と非受診群について、SRS 18、GSESを用いて評価解析した。
結果:SRS18を用いた心理ストレス反応について下位尺度では、抑うつ・不安に関して、受診群3.86±4.1、非受診群4.57±4.4と非受診群で有意に高かった(p<0.01)。不機嫌・怒りに関しては有意差を認めなかったが(P=0.50)が、無気力に関しても、受診群4.66±3.7、非受診群5.50±4.4と非受診群で有意に高かった(p<0.01)。
GSESを用いた自己効力感については、下位尺度で解析すると、行動の積極性に関しては、受診群3.10±2.2、非受診群2.77±2.2と受診群で有意に高かった (P<0.01)。失敗に対する不安も受診群3.04±1.6、非受診群2.58±1.7と受診群で有意に良好であった(P<0.01)。
考察:乳がん検診の受診行動は、抑うつ・不安や無気力といった心理面の脆弱性が阻害因子になることが想定された。また、積極性があり、失敗に対する不安が少ない気質は検診受診に関しても肯定的な要因として働くことが想定された。
まとめ:受診行動を促すにあたり、受診者の心理ストレス状況や自己効力感など個々によって異なるため、状況に応じた適切なアプローチをしないと受診行動に反映しない。

P-15-53

乳がん精検機関としての当院でのマネジメントの検討

The management after screening of breast cancer: a retrospective study in the single center

滋賀県立総合病院
小味由里絵、辻　和香子、四元　文明

【目的】精検機関では、マンモグラフィと超音波の総合診断で精査やフォローアップを行うが、その方法については医師の裁量が大きい。2019年7月に日本乳癌学会より発行された「乳がん検診精検報告書作成マニュアル」ではBIRADs診断カテゴリ-に推奨されるマネジメントがひもづけられたが、当院ではまだそれに基づく診療となっていない。今回､カルテを用いて当院での初診患者の精査の状況を調査し、医師間での対応の相違や問題点について検討した。
【方法】2018年4月から2019年3月までに常勤医3名が診察した初診患者を対象とした。他院で乳癌と診断された患者、他院で良性疾患に対してフォローアップされていた患者、何らかの理由で当院において検査を受けなかった患者は除外した。該当した378名について、それぞれの患者のマンモグラフィ・超音波検査のカテゴリ-判定、マネジメントの内容について検討した。
【結果】初診患者378名のうち、針生検や画像ガイド下吸引生検などの組織診をしたものは78例であり、うち癌の診断を得たものは38例(48.7%)であった。細胞診をした45例のうち悪性であったものは1例 (2.2%)、11例 (24.4%) が判定不能であった。マンモグラフィ - ・超音波でいずれかカテゴリ-4以上をつけた51例に対しては47例 (92.2%) に組織診を施行し、各医師の施行率は同等であった。うち34例 (58.6%) が癌であった。いずれかカテゴリ-3であった症例は128例であったが、医師による精査の方法は細胞診が5.1-33.3%、組織診が11.9-27.7%、短期間の経過観察としたものが8.5-53.8%と、ばらつきがあった。いずれもカテゴリ-2以下であった207例に対しても、0-13.5%に細胞診、1.7-17.5%に短期間の経過観察をしていた。
【結論】米国のQuality Indicator (QI) で用いられるPPV3 (陽性的中度) に相当するものは48.7%と画像診断の精度は高かった。一方、細胞診の検体不適正の割合は<25%と許容値内であるものの比較的高かった。悪性度の高い症例に対する対応は統一されていたが、診断画像カテゴリ-3以下の症例での精査の方法は医師によりばらつきがあった。画像診断カテゴリ-2と3の症例の中に、BIRADs診断カテゴリ-3 (悪性の確率1-2%) と4c (2-10%) 程度に相当するものが含まれると考えられた。今後、BIRADs診断カテゴリ-を意識した診療をすることにより、医師間での対応のばらつきを減らし、画像診断の精度を高く保つことができると考える。

P-15-54

当院における中間期乳癌の特徴

Characteristics of interval breast cancer

[1]鳥取大学医学部附属病院　胸部外科学分野　乳腺内分泌外科、
[2]鳥取大学医学部附属病院　胸部外科学分野　胸部外科
鈴木　喜雅[1]、加藤　　彩[1]、中西　敦之[2]、松居　真司[2]、門永　太一[1]、
城所　嘉輝[2]、細谷　恵子[1]、窪内　康晃[2]、若原　　誠[1]、髙木　雄三[2]、
田中　裕子[1]、春木　朋広[2]、谷口　雄司[2]、中村　廣繁[2]

【はじめに】わが国の乳癌検診において、マンモグラフィ (MMG) 導入は早期癌の発見率増加など一定の効果を認める一方で高濃度乳房対策など課題も残されている。日常臨床の中で乳癌検診の課題として中間期癌(検診で異常なしと判定されたがその後2年以内に何らかの症状を自覚し癌と診断された乳癌)があげられる。今回、当院で治療を行った乳癌症例を後方視的に検討し中間期乳癌の特徴を検討した。【対象】2017年1月～ 2019年12月までの期間に当院で手術を行った乳癌症例276例を対象とした。【結果】対象期間のうち検診発見乳癌は77例、中間期乳癌は16例であった。中間期乳癌の発見契機となった自覚症状は腫瘤が14例、血性乳汁分泌が2例であった。平均年齢は検診発見乳癌62.1歳、中間期乳癌56.9歳であった。乳腺濃度では中間期乳癌では高濃度1例、不均一高濃度11例、乳腺散在4例で、脂肪性乳腺はなく高濃度症例は12例 (70.6%)。検診発見乳癌ではそれぞれ0例、23例、42例、12例で高濃度症例は23例 (29.9%)。中間期乳癌のほうが検診発見乳癌に比べ乳腺濃度が高かった。中間期癌16例のうち非浸潤癌2例を除く浸潤癌14例に対して組織学的グレードを検討するとHG Ⅰ 2例、HG Ⅱ 7例、HG Ⅲ 5例と高悪性度のものが14例中12例と多かった。中間期癌16例のうち浸潤癌14例についてKi-67 indexを検討すると30以上と高値を示すものが8例 (57.1%) と過半数を占めた。【考察】中間期癌の原因として①MMGによる検出不足、②検診フイルム読影での見落とし、③癌の急速な増大などが考えられる。今回の検討では①としてポジショニング不良によりスケールアウトしたであろう症例が1例見られた。また②として検診フイルム見直しにより2例は見落としが考えられた。そのほかの13例では前回検診では発見困難と考えられた。【おわりに】今回の検討から、乳癌の中には悪性度が高く、増大速度が速いものが一定数存在することが推察される。特に乳腺濃度の高い比較的若年層での検診精度の向上が今後の課題である。

P-15-55

新規開院乳腺専門クリニックにおける乳癌症例の検討

Breast cancer cases at a newly opened Breast Clinic

ゆあさ乳腺クリニック
湯淺　壮司

【目的】これまで乳腺専門クリニックが存在しなかった兵庫県加古川市に令和元年5月に"ゆあさ乳腺クリニック"を開院して8ヶ月が経過し、46例の乳癌を診断した。その傾向を検討し発表する。
【対象・方法】令和元年5月から12月までに当院で診断した乳癌46例の検診歴、病脳期間、自覚症状、家族歴、組織型、腫瘍径、サブタイプ、腋窩リンパ節転移について検討した。
【結果】検診発見5例、非検診発見41例(検診歴なし22例、1年以内の検診で異常なし10例、2年以内の検診で異常なし12例、2年より過去の検診で異常なし7例)。病脳期間1年以上7例。非検診発見の自覚症状:腫瘤36例、乳頭異常分泌3例、疼痛2例。検診発見の所見:MMGの微細石灰化4例、USの低エコー腫瘤1例。家族歴あり9例(1度近親者8例､3度近親者1例)。組織型:DCIS 9例、IDC 29例、ILC 4例、Mucinous ca. 2例、Papillary ca. 1例。そのうち検診発見DCIS 3例、IDC 2例。腫瘍径:Tis 9例、T1mi 1例、T1b 6例、T1c 14例、T2 14例、T3 1例、T4 4例。そのうち検診発見Tis 3例、T1b 2例。サブタイプ:Luminal A 27例、Luminal B 10例、HER2 rich 2例、TNBC1例、不明2例。腋窩リンパ節転移あり:非検診発見13例、検診発見0例。
【考察】全ての症例が当院初診時に乳がんと診断されているが、これまで乳腺クリニックがなかった影響は非常に深刻で非検診発見が非常に多い。病脳期間1年以上の症例も多く、適切な医療機関が存在しなかったことがその理由のひとつである。当然ではあるが非検診発見は腫瘍径も大きく、腋窩リンパ節転移陽性症例が多かった。乳癌死をゼロに近づけるために最も大切なことは十分に精度管理された乳腺専門クリニックでMMG、USを受ける機会を一人でも多くの方に提供し、定期的に継続して検査を受けていただくことである。当院がこの街にできたことで乳癌症例がどのように変化していくか、今後も継続して報告していく予定である。

P-15-56

地域診療における通院距離と乳癌の進行度に関する検討

Relationship between inconvenience of hospital visit and breast cancer stage at diagnosis

[1]成田赤十字病院、[2]千葉大学医学部臓器制御外科学
羽山　晶子[1,2]、尾内　康秀[1]、石田　安奈[1]、大塚　将之[2]

乳癌検診の普及や、診断、薬物療法の発展により、乳癌の早期発見や予後の改善が期待されている一方で、未だ一定の割合で進行乳癌として発見される患者が存在する。
地域医療において、高齢化や交通網の不足による、病院への受診しにくさが、発見の遅れにつながり、乳癌診療の妨げとなっているのではないかと考え、本研究を行った。
当院は、9つの市町村、人口約70万人、面積約700㎢の医療圏のほぼ中央に位置する地域医療の中核病院である。当医療圏における65歳以上の高齢者の割合は全国平均とほぼ等しく約25%である。当院において2018年1月から2019年3月までに乳腺外科を初診として受診した症例は304例あり、良性腫瘍が34例（11.2%）、正常、乳腺症、非腫瘍性疾患が199例（65.5%）、乳癌が71例（23.3%）であった。これらの症例の診断時年齢、受診動機、診断結果（進行度）と、自宅から病院までの自動車による通院距離との関連について解析を行った。乳癌症例のうちStage0-2の早期乳癌は51例（71.8%）、Stage3-4の局所進行または再発乳癌は20例（28.2%）であった。全体の受診者の平均年齢は57歳であり、乳癌症例の平均年齢は66.8歳であった。全体のうち、80歳以上の受診者は18例（6%）であり、その10例が乳癌であった。乳癌症例における受診動機は、17例（24%）が検診精査、54例（76%）が自覚症状によるものであった。80歳以上の乳癌症例のうち、検診精査は1例、9例は自覚症状によるものであった。自宅から病院までの自動車による通院距離をgoogle-mapを用いて検索した結果、全体における平均11㎞、乳癌症例における平均13.9㎞であった。乳癌症例のうち、Stage0-2群での通院距離は平均12.8㎞であるのに対し、Stage3-4群での通院距離は平均17.0㎞であり、より遠方から受診している傾向があったものの、Welchのt検定の結果p=0.09と有意差は認めなかった。80歳以上におけるStage1-2乳癌は6例、Stage3-4乳癌は4例であり、それぞれの通院距離の平均は12.8㎞と11.4㎞であり差を認めなかった。
当科を受診する乳癌症例のうち、Stage3以上の進行癌は、遠方から受診している傾向があり、また当科を受診する高齢者においては乳癌症例の頻度が高かった。

P-15-57

総合判定を行って発見された乳癌症例の検討

A study of breast cancer cases discovered by mammography and ultrasound combined screening

[1]特定医療法人博愛会　ウェルネス天神クリニック、
[2]ウィメンズウェルネス天神
森　　寿治[1]、渡辺　倫子[1]、宮田瀬里奈[1]、沓形　裕美[1]、御幡　　周[2]

はじめに）任意型検診においてマンモグラフィ（以下MG）と超音波（以下US）の併用検診が多くの施設で行われている．MG単独に比べ，USを併用することで癌の発見は増えるが，同時に疑陽性症例も増えてしまう．そのため受診者の不利益を減らす方法として．総合判定が考案され，我々も2013年より導入している．今回は今までの成績と発見された乳癌症例の検討した．目的）当施設での総合判定の現状を把握し，さらなる改善を考える．対象）2013年1月から2016年12月までに総合判定を行った13,878症例．方法）現在までの検診成績と発見された乳癌症例の画像検出率，組織型，臨床病期等の検討を行った．結果）検診成績は要精査症例691例，要精査率5.0%で癌発見は54例，癌発見率は0.4%，陽性的中率7.8%であった．要精査691例のうちMGおよびUS両方で病変が描出され精査と判断した症例が108例（15.6%），MG所見のみで精査と判断した症例が219例（31.7%），US所見のみが363例（52.5%）であった．発見乳癌54例の検討では，MGおよびUS両方で病変が検出できた症例が35例（64.8%），MGのみで検出できた症例が5例（9.3%），USのみが14例（25.9%）であった．組織型は非浸潤性乳管癌9例（16.7%），浸潤性乳管癌37例（68.5%），特殊型8例（14.8%）であった．浸潤性乳管癌の内訳は腺管形成型19例（35.2%），硬性型12例（22.2%），充実型6例（11.1%），特殊型は浸潤性小葉癌4例（7.4%），粘液癌3例（5.6%），浸潤性微小乳頭癌1例（1.9%）であった．臨床病期を確認できた51例において0期は8例（15.7%），Ⅰ期35例（68.6%），ⅡA期7例（13.7%），ⅡB期1例（2.0%）であった．まとめ）#.検診成績では要精査率5.0%，癌発見率0.4%，陽性的中率7.8%であった．#.要精査691例のうち，US所見のみで精査と判断した症例が半数を占めていた．#.発見乳癌の検討では非浸潤癌16.7%，浸潤癌が83.3%であった．#.臨床病期分類では早期癌の割合が84.3%であった．結語）MGとUS併用検診において総合判定は有用と思われた．

P-15-58

当科乳癌症例の発見契機と臨床因子との関連の後方視的解析

Association between the reason for breast cancer detection and clinical factors in the patients

信州大学　医学部　外科学教室　乳腺内分泌外科学分野
伊藤　勅子、網谷　正統、清水　忠史、千野　辰徳、大野　晃一、
小野　真由、金井　敏晴、前野　一真、伊藤　研一

【緒言】
乳癌の早期発見のための検診が推奨されているが，本邦の検診受診率は欧米に比べて低く、進行癌で外来を受診される患者は少なくない。そこで今回，当院で治療した乳癌患者の発見契機の違いと，臨床病理学的因子と予後，また発見契機の経年での変化の有無を解析した。
【対象】
2008年～2019年6月に，原発性乳癌に対して当科で手術を施行した女性1402例（1426乳房）を，乳房に自覚症状を認めた群（A群）と，検診（MMG/US）で発見された群（B群），他疾患精査のCTなどで発見された群（C群）に分け，後方視的に解析した。観察期間中央値3年(0.1-11年)。
【結果】
A群780例（54.7%），B群576例（40.4%），C群70例（5.0%）。平均年齢はA群57.9±14.5歳(21-94)，B群55.7±11.0歳(29-86)，C群68.3±11.5歳(39-90)で，A群，C群はB群より有意に高齢であった(p<0.001)。臨床病期(0-Ⅰ/Ⅱ/Ⅲ/Ⅳ)は，A群314（40.2%）/330（42.3%）/107（13.7%）/29（3.7%），B群452（78.5%）/111（19.3%）/11（1.9%）/2（0.3%），C群54（77.1%）/13（18.6%）/2（2.9%）/1（1.4%）と，B群とC群でA群より有意に早期癌症例が多く認められた(p<0.001)。
各群のsubtypeの割合（Luminal: Luminal-HER2: HER2: Triple negative）は，A群73.8%: 8.8%: 6.3%: 11.0%, B群79.3%: 10.1%: 4.9%: 5.7%, C群85.7%: 8.6%: 1.4%: 4.3%で，A群でTNが多い傾向を認めた。
DCIS例の割合は，A群69例（8.8%），B群190例（33.0%），C群12例（17.1%）とB群で有意に高く(p<0.001)，一方，リンパ節転移陽性例は，A群40.1%，B群21.6%，C群26.9%とA群で有意(p<0.001)に多かった。
死亡は，A群55名（原病死39・他病死16），B群13名（原病死9・他病死4），C群7名（全て他病死）であり，有意にA群で原病死が多く認められた(p<0.001)。
2008年以降毎年A群が最多でB群の割合は,平均40.2%（23.4-48.0）で横ばいであった。
【考察】
諸家の報告同様に検診発見例は自己発見例と比較し,早期癌が多く原病死が少なく，検診の有用性が示唆された。一方，当院の特徴として進行例が一般より多い可能性はあるが，自覚症状で発見される乳癌の割合は減っておらず，また高齢者でその割合が高くなっており，高齢者も含めた検診の啓発が必要と考えられる。

P-15-59

乳がん検診精検受診者のマネジメント

Management of medical examinees after breast cancer screening

JA 愛知厚生連　豊田厚生病院　外科
丹羽　多恵、久留宮康浩、大西　　桜、世古口　英、菅原　　元、
井上　昌也、加藤　健宏、南　　貴之、蟹江　恭和、佐久間政宣、
稲田　亘佑、竹内　健司、緒方　諒仁、長田　祥子

【背景】乳がん検診では精検の結果が治療不要とされる受診者が多数を占める。乳癌ではない受診者の不安を解消し、検診から精検までを高い精度で効率よく行うことが求められる中、2019年に「乳がん検診精検報告書作成マニュアル」（以下同マニュアル）が刊行された。
【目的】乳がん検診精検受診者、特に治療不要な受診者に対する検診機関と精検機関それぞれの課題を明らかにする。
【対象と方法】2019年9月から11月に検診後要精検の指示により当院乳腺外来を受診した191例を対象とした。同マニュアルの「乳がん検診精密検査依頼書兼精検結果報告書」の精検結果の指導区分のうち治療不要（区分1～4）170例、要治療（区分6～9）が21例。紹介元検診機関は24（MG検診21、US検診14）。「乳がん検診精検報告書作成マニュアル」に記載された「乳がん検診精密検査依頼書兼精検結果報告書」の項目に沿って（1）精検依頼書の記載内容（2）診断カテゴリー（以下DC）と画像誘導下生検（以下生検）の実施例について検討した。
【結果】（1）精検依頼書の記載内容:精検依頼書に検診カテゴリーの記載がなかった検診機関はMGでは5%（1/21施設）に対して、USでは36%（5/14施設）であった。比較読影実施の記載がない施設は45%（11/24施設）。過去に精検済みにもかかわらず、同一の施設から同一の所見で再度の要精検となった10例全てにおいて比較読影の有無は不明であった。（2）DCと生検:生検は191例中59例に実施された。内訳はDC4,5の24例全例とDC3の57例中35例（DC3D）。DC4,5のうち18例が乳癌と診断、3例が乳癌以外で治療を要し、3例が良性と診断された。DC3Dの生検実施理由は、増悪所見であること、良性病変の病態把握、早期に検診機関に戻る目的など様々であり、受診者の希望のみが理由であった例はわずかであった。
【考察】ほとんどの検診機関でMG検診の体制は整いつつあるものの、一部の検診機関では比較読影の実施と判定方法、US検診の精度には課題があると考えられた。このような施設からのUS要精検例には、典型的な良性腫瘤や有意な所見として捉えられない例が半数以上含まれていた。精検機関においては、同マニュアルにDC3は原則生検禁止と記載があるが、侵襲的検査の適応を含めたマネジメントのあり方の議論が必要と思われた。
【結語】精検機関として検診機関への確実なフィードバックや症例検討会などの開催などを通じ関係施設との連携に努めたい。

P-15-60
当院における乳がん超音波検診受診者に対する現状と問題点について
The present status and problems of ultrasonography to screen for breast in my clinic

松尾けんこうクリニック
松尾　兼幸

【目的】全国的にも乳がん超音波検診を導入する自治体は増加傾向にあり、施設スタッフを含めた検診の精度管理や費用対効果などを検討しながら行われている。当院でも平成30年度より自治体により乳がん超音波検診を試行している。そこで、当院における超音波検診特に若年者に対する検診の状況と受診者へのアンケート調査により指摘された問題点などについて報告する。
【方法】2019年6月より当院にて乳がん超音波検診を受診した33例についてアンケート調査を実施した。
主な調査内容は、受診者の家族歴、婚姻歴、乳がん既往歴、出産歴及び授乳歴などに加え、受診までの経緯や検診の頻度を中心に調査を行った。更に乳がん超音波検診全般に対する満足度もついても調査した。
【結果】以前から定期的に乳がん検診を受診しており、メディアの案内をみて今回の受診するケースが多かった。また、乳がん検診全体への満足度は比較的高いが、より受診しやすい環境づくりを希望する意見が多かった。
【結論】今回の検診受診者の意見をもとに、今後の乳がん超音波検査検診の充実に繋げてゆきたい。

P-15-61
がん教育から目指すがん医療の向上～小学校での授業を経験して
Aiming at improvement of cancer medical care through cancer education

[1]済生会滋賀県病院　外科、[2]京都府立医科大学附属病院　内分泌・乳腺外科
河村　雪乃[1]、鰐部亜砂子[1]、吉岡　綾奈[1]、大内　佳美[1]、森田　翠[1,2]

日常診療の中で、明らかに完治を望める早期がんの患者が死への恐怖から鬱に苛まれて退職してしまったり、がんに対する誤った理解から民間療法を頼り標準治療を施行することに難渋してしまうことがしばしばある。以前は「罹患=死」とイメージされていた「がん」だが、現状の医療現場での状況とかけ離れていると感じることが多い。
がん医療の更なる向上のためには、医療技術の発展や薬品の開発だけでなく、それを実際に取り入れられる人々の、がんへの理解や正しい認識が重要と考えられる。そこで、次世代を担う子どもたちに対するがん教育が、がん啓発の切り札として注目されている。学校における健康教育は、生涯を通じて自らの健康を適切に管理し改善していく資質や能力を育成することを目指して実施されるが、それだけでなく、がん教育を受けた子どもたちがその祖父母や両親等までにも好影響を与えることができるかもしれない。また、がん教育を受けた子どもたちが成人する頃には、がん医療に対する国民の意識が変わることも期待できるのではないか。特に若年女性に多く遺伝子診断の保険適用などにより複雑化している乳がん治療に携わる私たちが、社会に発信できることは多くあるだろう。
文部科学省の「外部講師を用いたがん教育ガイドライン」では外部講師の活用が重要であるとし、「地域や学校の実情に応じて、学校医、がん専門医、がん患者、がん経験者など、それぞれの専門性が十分生かせるような指導の工夫を行い、教員と十分な連携のもと外部講師を活用したがん教育を実施する。」としている。今回、実際に当院近隣の小学校教員から依頼され、小学生とその父兄へのがん教育についての授業を通し気づいたこと、彼らのがんへの理解・認識の変容から、乳がん診療に携わる私たちが、今後どのようにがん教育という面からがん医療の向上に携われるかを考察する。

P-15-62
演題取り下げ

P-15-63
演題取り下げ

P-16-1

舌癌転移検索中のPET-CTにて偶然見つかったDCISの1例

A case of DCIS accidentally found in PET-CT during search for tongue cancer metastasis

[1]鎌ヶ谷総合病院　乳腺外科、[2]鎌ヶ谷総合病院　外科
林　　剛[1]、奥山　伸男[1]、徳丸　勝悟[2]

【はじめに】PET-CTは近年その普及に伴い偶発的に乳癌の発見契機となる事が多くなったがその頻度はあまり高くない。乳癌の発見を目的としてPET-CTを行うことは検出能が不十分であり推奨されていない（推奨グレー ドD)。また、PET-CTでのDCISの描出能は低く、低分化や広範囲な病変に限り診断が可能な場合があるといわれている。舌癌転移検索中に偶然PET-CTにて見つかったDCISを経験したので報告する。【症例】45歳女性、既往歴・家族歴は特記すべきことなし。右舌の口内炎を主訴に当院口腔外科を受診。初診時所見として右舌縁部に有痛性の潰瘍を認めた。肉眼的には表層部乳頭状で6×7mm大であり、頸部リンパ節は触知しなかった。生検施行し病理結果はwell differentiated squamous carcinomaであり切除断端は陰性であった。この時点で転移検索のためPET-CTを施行し、リンパ節転移や遠隔転移はみられなかったが、右乳房に早期相（SUVmax=3.14）と遅延相（SUVmax=4.92）で淡い集積を認め局所的な乳腺炎/乳腺症または乳癌を疑う所見であったため当科にて精査をおこなった。触診上は腫瘤等を触知せずMMGはカテゴリー 2の右石灰化のみであった。MUSではPET-CTで指摘された右C領域に23.1mm大のlow echoic lesionを認めた。針生検を施行し病理結果はDCISであった。この時点で舌癌は追加手術を施行せず経過観察となったため当科にて右乳房切除術とセンチネルリンパ節生検を施行した。センチネルリンパ節は術中迅速病理診断にて陰性であったため、腋窩リンパ節郭清は省略した。永久病理標本においても浸潤部はなくDICSの診断であり、ER陽性・PR陽性・Ki-67 5%であった。術後補助療法はいずれの癌に対しても行っておらず、現在は外来にて経過観察中である。【考察】PET-CTにおけるSUVは乳癌の組織学的、生物学的性質を反映するとされ、DCISや小葉癌では低値となることが多い。一方、結節性発育を示す腫瘍はびまん性に発育する腫瘍に比較し高いSUVを示すとされている。DCISの多くはSUV2.0未満であったとの報告があるが、自験例はnon-comedo typeのDCISであったが比較的広範囲で乳管内で結節性、充実性に発育したことがSUVが高値を示した原因と推測された。その結果DCISの段階での早期発見が可能となったと思われる。【結語】早期舌癌転移検索中に偶然PET-CTにて見つかったDCISの1例を経験したので報告する。

P-16-2

進行再発乳癌患者に化学療法後、維持療法としてアベマシクリブとレトロゾールの併用投与を行いCRを得た1例

CR due to abemaciclib plus a nonsteroidal aromatase inhibitor in breast cancer after chemotherapy

[1]春秋会　城山病院　乳腺センター外科、
[2]独立行政法人　大阪南医療センター　乳腺外科、[3]大阪医科大学　乳腺外科
新田　敏勝[1]、木村　光誠[1,3]、高島　祐子[1]、冨永　　智[1,3]、藤井　研介[1,3]、髙橋　優子[1]、田中　　覚[2]、石橋　孝嗣[1]、岩本　充彦[3]

<はじめに>パルボシクリブ,アベマシクリブなどのCD4/6阻害薬は、細胞分裂を制御する細胞周期タンパク質キナーゼのCDK4とCDK6を阻害することによりがん細胞の増殖を抑制するよう設計された薬剤である。しかし、その使い分けを明確にしたreview等はなく、アベマシクリブに関しては、昨年に、安全性速報が出された事が記憶に新しい。より一層の慎重投与が必要となったが、今回、維持療法としてアベマシクリブとレトロゾールの併用投与を行いCRを得た1例を経験したため、考察を加えて呈示する。
<症例>46歳 閉経後女性
2015年6月に左乳癌の診断の下、BCT+SNB施行され、T1c（1.5）N0M0 stageI ER（+）PgR（+）HER2（-）Grade2 ly0 v0 ki67 17.8%であった。術後療法としてLHRH analog を2年間投与し、TAMを内服中であったが2018年12月に左乳房内に新規病変を認めた。そのため2019年1月にBt+Ax（II）を施行し、T3（6.0）N1（2/12）M0 stageIIIB ER（+）PgR（+）HER2Grade2 ly3 v1 ki67 34.8%であった。術後療法を予定としていたが、2019年2月にさらに右乳癌の診断（T1NOM0stageI）を得たため、そのままNAC療法を施行することとなった。まずFEC100を4クール後、Nab-paclを1クール施行中に評価判定のCT検査の結果、肝転移が1ヶ所、認められた。そのため進行乳がんとして、Nab-paclを計5クール施行し、この時点で、さらにAVAを追加しAVA+paclを3クール施行中（最終:2018年12月）に、患者から長期の治療となっているため化学療法の休薬を希望された。そのため2018年12月よりアベマシクリブ150mgとレトロゾールの併用投与を開始した。好中球減少に伴う1段階の減量を2019年1月よりアベマシクリブ100mgとしてレトロゾールの併用投与を再開した。2019年5月よりは肝転移の消失を認め、それ以後、現在までCRを維持している。
<考察>MONARCH3試験においてベージニオと非ステロイド性アロマターゼ阻害剤の併用投与により主要評価項目であるPFSにつてい有意な延長が延長が認められた。今回は、静脈投与の化学療法行った、進行再発乳がん症例のうち症状安定後に、患者の希望が強く維持療法としてCD4/6阻害薬併用ホルモン療法を行った。結果としてさらなる新たな治療戦略となる可能性のある症例を経験した。
<結語>CD4/6阻害薬併用ホルモン療法は、維持療法として選択肢の一つになり得る可能性があり、今後の症例蓄積や新たなevidenceの登場を期待でき得る薬剤と考えられた。

P-16-3

G-CSF関連大動脈炎を発症したstageIV乳癌の一例

Granulocyte-Colony Stimulating Factor-Associated Aortitis in a Woman with Advanced Breast Cancer

[1]菊名記念病院乳腺外科、[2]日本医科大学乳腺外科
保科　淑子[1,2]、武井　寛幸[2]

2014年に持続型G-CSF製剤（pegfilgrastim：PFG）が認可されて以降、外来化学療法をより安全に行うためにPFGを併用することが増えている。PFGそのものの副作用はごく軽症であるが、サイトカインの増産に伴う副作用を起こすことが知られている。症例は72歳女性、Her2陽性の右乳癌cT4dN2aM1病期IVに対し化学療法（pertuzumab（840mg/body）+trastuzumab（8mg/kg）+ docetaxel（DTX 75mg/㎡））を開始した。65才以上高齢者、進行がんであることから発熱性好中球減少症の発症リスクが高いと判断し、化学療法4日目にPFGを皮下投与した。PFG投与4日目より自覚症状を伴わない39℃台間欠熱が出現し予防的抗生物質（LVFX）を内服開始したが解熱しなかった。PFG投与8日目には白血球数16500 /μl（好中球15000 /μl）、CRP 46.35 mg/dlと著明な上昇を認めた。インフルエンザ抗原検査と血液培養も陰性であった。後日施行したANA、MPO-ANCA、PR3-ANCAは全て陰性で、IL-6のみ25.6 pg/mlと軽度上昇していた。転移検索目的で当初より予定していたFDG-PET /CTで胸部下行大動脈の壁肥厚と左胸水あり、壁肥厚部にFDG集積を認めた。各種検査の結果から感染兆候はなく、CT画像から大動脈炎と診断した。PFG投与14日目には解熱、17日目の採血では白血球数6600/μl（好中球4940/μl）、CRP 13.29mg/dlと低下、単純CTにて大動脈肥厚と胸水の消失を確認した。2回目以降DTX70%に減量しPFG中止したところ、大動脈炎の再発なく経過しておりがん治療を継続している。論文報告されているG-CSF関連大動脈炎は本症例を含め8例のみであり、その日本での発生頻度は0.47%と非常に稀である。本症例を含めた9例の発症形態や治療経過をまとめて報告する。BMC cancer 2019:19:1217

P-16-4

メトトレキサート投与中に発生した乳腺原発悪性リンパ腫の1例

Methotrexate (MTX)-associated malignant lymphoma of the breast: report of a case

千葉県済生会習志野病院　外科
中村　祐介、鈴木　弘文、岡屋　智久、太枝　良夫、山本　和夫

メトトレキサート（以下、MTX）は関節リウマチ患者に対して頻用される治療薬の1つであるが、投与中にMTX関連リンパ増殖性疾患（以下、MTX-LPD）を合併することが知られている。この度我々はMTX投与中に発生した乳腺原発悪性リンパ腫の1例を経験したため報告する。症例は67歳女性。関節リウマチに対して6年前よりMTXが投与されていた。右乳房に腫瘤を自覚したため、近医を受診し、乳腺腫瘍が疑われ精査加療目的に当科へ紹介となった。受診時には右乳房AC領域に可動性良好な母子頭大の皮下硬結を触知した。同病変は超音波検査所見では最大径約34㎜の境界明瞭な分葉形低エコー腫瘤として認めたが、吸引細胞診では上皮性細胞を認めず、線維性結合組織由来の腫瘤性病変が疑われた。造影CT検査所見では右乳腺内に造影効果を伴う腫瘤性病変として認められたが、本人の希望もあり経過観察となった。2ヶ月後に再度超音波検査を施行した所、腫瘤径が約80㎜まで増大していたことから、悪性病変を強く疑い手術の方針とした。手術は右乳房部分切除術を施行し、切除検体を術中迅速病理診断へ提出した。診断結果は周囲脂肪浸潤を伴う乳腺未分化癌の疑いであり、切除断端についても癌陽性が疑われたため、術式を乳房切除術と腋窩リンパ節郭清へ変更した。術後経過は順調であったが、切除検体に対する術後病理診断では乳腺原発びまん性大細胞型B細胞リンパ腫であり、腋窩リンパ節への転移も陽性であった。経過からMTX-LPDと考えられたため、MTXは以降中止とした。その後当院血液内科でリンパ腫に対する全身化学療法が導入され、現在まで術後4年2ヶ月が経過するが明らかな再燃兆候は認めていない。乳腺原発悪性リンパ腫は全乳腺悪性腫瘍の約0.5%を占める稀な疾患であるが、臨床的に特徴的な所見に乏しく、術前診断は困難とされている。一方、関節リウマチ患者におけるMTX-LPDは多数報告されており、他のリンパ腫と比較して節外性病変の割合が高く、消化管、皮膚、肺等への発生が報告されている。しかし、乳腺への発生は稀であり、検索し得た範囲では報告例はこれまでに自験例を含め5例のみであった。乳腺に発生したMTX-LPDの報告は僅かであるため、自験例の経過について文献的考察を踏まえて報告する。

P-16-5

感染を伴ったperiductal stromal tumorの一例

A case report of Periductal stromal tumor with infection of the breast

[1]海老名総合病院　外科、[2]海老名総合病院　病理
上島　知子[1]、國友　和善[1]、山田　正俊[2]

【緒言】乳管周囲間質腫瘍（periductal stromal tumor: 以下PST）は、2003年にBurgaらによって提唱された間質性と上皮性の混合腫瘍で、2012年のWHO分類においては、FibroepithelialtumorsがFibroadenoma、Phyllodes tumor、Hamartomaに分類され、Phyllodes tumorが更にBenign、Borderline、Malignant、PST, low gradeに分類されている。病理組織学的には、葉状腫瘍と重なるが、葉状構造を欠くことが違いである。本邦での報告はわずかである。
【症例】49歳女性。3ヶ月前から右乳房の腫れ感を自覚、2週間前から右乳房の疼痛と腫脹が出現し、38度の発熱があり当院受診した。41歳時に右乳房腫瘤切除の既往あり。初診時身体所見では右B領域全体が腫脹し皮膚発赤を認めた。USでは右B領域に54×60×40mm大の境界比較的明瞭平滑な低～等エコー腫瘤を認め、豊富な血流信号がみられた。右B領域は広範囲に皮下脂肪レベルが上昇し軽度浮腫状変化を呈しており、炎症性変化あり。また、両側腋窩と左鎖骨下リンパ節の楕円形～類円形の腫脹が見られた。乳房造影MRIでは右乳房下内側部を中心に約5cm大の腫瘤を認め、拡散強調像で不均一な高信号を示しており、T2WIでは不均一な信号を示し、造影MRIでは内部に地図状の非造影域が描出され、葉状腫瘍とすれば矛盾しない所見であったが、腫瘤辺縁に周囲との境界不明瞭な部分を含み、MRI上は悪性腫瘍や炎症性変化、線維化、癒着などの判別が困難であった。針生検ではやや核の腫大した紡錘状間葉系細胞の増殖を主体とする病変で、わずかに上皮の2層性を保つ乳管分布が見られ、葉状腫瘍を疑う所見。核分裂像は5個/10HPF。抗生剤で加療後に乳房切除術を施行した。結果はPeriductal stromal tumorであった。41歳時の右乳房腫瘤切除の病理結果は当時はFibroadenomaの診断であった。今回再度検鏡した結果、軽度の異型を伴う間質細胞の増生を見るほか、今回の病変よりも多くの乳管構造を認め、より典型的なperiductal stromal tumorの像を呈していた。今回はその再発病変と考えられた。
【考察】periductal stromal tumorは稀な病変であり、WHOでは葉状腫瘍の亜型という扱いであり、報告も少ない。本邦の報告では本症例と同様に初回の針生検や切除生検では診断がついておらず、再発時や乳房切除時に診断がついている。今回は感染を伴ったperiductal stromal tumorの1例を経験したため、文献的考察を加えて報告する。

P-16-6

乳房再建術後に乳房全切除断端に乳癌病変が近接しており追加切除術を施行した3症例

Additional partial mastectomy after total mastectomy with breast reconstruction

[1]滋賀県立総合病院　乳腺外科、[2]滋賀県立総合病院　形成外科
辻　和香子[1]、小味由里絵[1]、四元　文明[1]、村田　　舞[2]、吉川　勝宇[2]

背景:乳癌手術と同時に乳房再建術を希望する患者が増加している。乳房再建を前提に乳輪乳頭温存乳房全切除術あるいは皮膚温存乳房全切除術を施行し、肉眼的に切除断端陰性と思われたが、病理組織診断にて乳癌病変が尾側切除断端に近接しており、断端陽性が疑われた3症例を経験した。
患者と方法:2017年以降、乳輪乳頭温存乳房全切除術または皮膚温存乳房全切除術を施行後にTissue Expander（TE）留置あるいは広背筋皮弁による一次一期再建を行なった3症例の病理検査結果でいずれも尾側断端陽性が疑われた。各症例に説明を行い同意を得たのち、形成外科医師立ち会いのもとにTEあるいは広背筋皮弁はそのままに尾側乳腺断端より追加切除術を施行した。
結果:3症例はいずれも女性で、それぞれ年齢は38, 43, 45歳、BMIは18.79, 18.99, 21.75、乳房全切除標本の重量は128, 148, 161gであった。全症例で乳癌病変は乳房尾側に存在し、乳房下溝線に皮膚切開を入れ、頭側に向けて皮弁を作成し、乳腺を全摘出していた。追加切除術は初回手術の皮膚切開線を一部再切開し、乳腺切離断端から尾側に三日月状に切離を行なった。いずれの症例でも、病理検査結果では追加切除標本内に明らかな乳癌細胞の遺残は見られなかった。
考察:術前に座位にて乳房下溝線に皮膚切開線のマーキングを行い、仰臥位で手術を行なっている。座位に比し仰臥位では、乳房下溝線つまり皮膚切開線は乳腺尾側断端よりさらに頭側に偏位する可能性がある。乳腺切除断端から乳癌病変との距離と局所再発率については相関があるため、乳癌病変がBD領域に位置し、乳房下溝線に沿って皮膚切開をおく場合は、皮膚切開線より尾側の切除を慎重に行う必要があると思われた。

P-16-7

治療効果判定にFDG-PETが有用であったHER2陽性乳癌患者の1例

A case of HER2-positive breast cancer whose treatment response was reliably measured by FDG-PET

[1]神戸大学医学部附属病院　腫瘍・血液内科、
[2]加古川中央市民病院　腫瘍・血液内科
須藤　洋崇[1,2]

【背景】乳癌をはじめ固形癌における治療効果判定規準としてRECISTver1.1が広く用いられている．RECISTにおける効果判定はCT検査を基軸としており，FDG-PETの役割は限定的である．しかしながら，腫瘍縮小と腫瘍細胞の残存とは必ずしも一致しないため，判定結果と予後が乖離する症例も散見される．今回われわれは，治療効果判定にFDG-PETが有用であった乳癌患者の1例を経験したので報告する.【症例】40歳，女性.【主訴】右乳房腫瘤の自覚.【現病歴】201X年Y月に右乳房腫瘤を自覚．妊娠中であったため，Y+2月に生検を含む精査を施行．HER2陽性ホルモン陽性乳癌，cT2N2bM1，cStageIV（肝・骨）と診断され，当科紹介となった．Y+3月よりトラスツズマブ+ペルツズマブ+ドセタキセル（TPD）併用療法を開始．4コース目終了時点でCT検査を施行したところ，肝転移の嚢胞化を認め，RECISTver1.1の規準ではSDであった．しかしながら，FDG-PETでは腫瘍への異常集積は認めず，9コース終了後のCT検査では肝転移の縮小を認め，その後も縮小を維持したまま経過.【考察】固形癌における治療奏効例の多くは腫瘍縮小を伴うため，CT検査で効果判定を行う場合が多い．しかしながら，化学療法の奏効による急激な血流変化を伴う場合は腫瘍縮小を認めず，内部壊死や嚢胞性変化をきたすことがある．本症例も奏効割合の高いTPD併用療法を行うことにより腫瘍が嚢胞化し，CT検査による効果判定とFDG-PET検査による効果判定やその後の経過に乖離が生じたものと考える.【結語】治療効果判定にFDG-PETが有用であった乳癌患者の1例を経験した．本症例のように多血性といわれる肝転移例に対して奏効割合の高い治療を行う際は，標的病変が縮小せずに嚢胞化することがある．そのため，CT検査よりもFDG-PETが効果判定に有用な場合がある.

P-16-8

頭痛と嘔吐を主訴に初診となり、診断に難渋した乳癌眼窩壁骨転移の1例

One case of orbital bone metastasis of breast cancer with headache and vomiting

[1]千鳥橋病院　乳腺外科、[2]千鳥橋病院　病理科
島　　知江[1]、松下　能文[2]

<緒言>乳癌の眼部転移の多くは眼球転移、特に脈絡膜転移であり、眼窩転移は0.04%と稀である。今回頭痛、嘔吐を主訴に初診となった乳癌眼窩壁骨転移の1例を経験したため報告する。
<症例>症例は66歳女性、頭痛、嘔吐を主訴に内科初診となり、左乳房に出血を伴う病変を認めたため当科紹介となった。視触診では左乳房全体に皮膚結節を伴う病変を認め、両側腋窩に固定性リンパ節も触知した。追加問診で物が二重に見え、時々右眼が外方に向かう感覚が患者自身にはあったが、診察上は眼球運動障害を指摘できなかった。CTにて多発骨転移と骨髄浸潤を認め、転移性乳癌として脳転移を疑ったがCTで頭蓋内に占拠性病変を認めず、癌性髄膜炎も疑い髄液を確認したが癌細胞を認めなかった。濃グリセリン投与後に頭痛・嘔気は軽快したが、頭部造影MRIでも脳転移や髄膜播種を疑う所見を認めなかった。また後日の眼科診察でも眼球運動及び視力に明らかな異常を認めず、その時点では眼圧異常も認めなかった。しかし眼窩MRIを再検したところ右眼窩先端に不明瞭な1cm程度の円形陰影を認め、眼窩転移の可能性が考えられた。同時に粘液嚢胞も鑑別にあがったためまず抗生剤内服を行い、乳房から採取した組織でアポクリン癌の診断を確認したため先に骨転移による腰痛に対しデノスマブ使用を開始した。その後眼窩への照射を検討していたところ、投与後2週間経過で複視の自覚症状が徐々に軽快した。その際に眼窩CTも撮影したところ冠状断像で眼窩上壁骨破壊部分から眼窩内に突出した腫瘤形成を認め、眼窩壁骨転移骨外腫瘤による上直筋圧排が原因であることが判明した。その後ER0% PgR0% HER2（1+）のサブタイプを確認でき、すぐに生命に関わる内蔵転移を認めなかったことから、ご本人の就業内容や脱毛などの希望を考慮しカペシタビン内服を開始した。その後CEA及びCA15-3は低下し、3か月後の画像では右眼窩腫瘤は縮小し、9か月経過の画像では腫瘤を指摘できなくなっている。
<考察>本症例は自覚症状があるものの診察上は視力障害や眼球運動障害を指摘できず、軽度複視の自覚が持続したため眼窩転移の診断に至ったが、初診時頭痛・嘔吐が主訴であったため診断に難渋した。乳癌で頭痛や嘔吐の訴えがある場合には他の随伴症状も十分に確認し、眼部転移も鑑別にあげる必要があると考える。頭痛、嘔吐が主訴で診断に難渋した眼窩壁骨転移の1例を経験したため報告する。

P-16-9

同一時期に発症した両側同時性乳癌の1例

A case of synchronous bilateral breast cancer developed at the same time

[1]八王子山王病院　乳腺甲状腺外科、[2]八王子山王病院　心臓血管外科・内科
尾作　忠知[1]、高橋　直子[2]

(はじめに) 近年、乳癌の罹患率は増加傾向にあり、画像診断の進歩と術後生存率の向上により、両側乳癌の症例も増加している。今回左乳房腫瘤自覚を契機に両側同時性乳癌を認めた1例を経験したので、若干の文献的考察を含め報告する。
(症例) 74歳女性、左乳房腫瘤を自覚し受診。診察上左乳房ACにまたがる長径50mm大の可動性良好、弾性硬の腫瘤を触知。右乳房C領域に長径20mm大の可動性良好、弾性硬の腫瘤を触知した。マンモグラフィ検査では左CC、MLO共に50mm大の辺縁一部不整で一部微細鋸歯状陰影を認め、右CC、MLO共に20mm大のspeculated massを認め、左C-4、右C-5と評価した。超音波検査では両側共に内部不均一な血流豊富な低エコー腫瘤を認め、腋窩リンパ節腫大は認めなかった。両側針生検を施行し、右浸潤性乳管癌、ER3bPgR1、HER2score0、左浸潤性乳管癌ER3b、PgR3b、HER2score0の診断であった。他画像検査で明らかな遠隔転移所見は認めなかった。本人と相談し術前治療は望まなかったため、手術を先行した。手術は両側乳房切除術+センチネルリンパ節生検を施行した。術中迅速病理診断で右センチネルリンパ節にmacrometaを認めたため、右腋窩郭清を追加した。最終病理診断は右浸潤性乳管癌、scirrhous type、径30mm×30mm、ER3b、PgR1、HER2score0、N1/11左浸潤性乳管癌solid type、径45mm×45mm、ER3b、PgR3b、HER2score0N1/2 (micrometa)の診断であった。術後補助療法として、右腋窩に50Grの放射線照射後、内分泌療法を施行している。現在のところ転移、再発所見は認めない。
(考察) 両側性原発性乳癌は両側共にintraductalに病巣を認めることと定義され、さらに左右乳房の手術時期が1年以内を同時性、1年を超えるものを異時性と定義されている。頻度としては乳癌全体の2-10%と報告されており、その中でも両側同時性乳癌の発生率は乳癌全体の0.1-1.0%とまれである。予後としては予後不良であるとの報告もあれば一側性乳癌と同等かもしくは良好とされているが、異時性においては第2癌の進行度により規定されると報告されている。今回の症例は同一時期に発症した両側乳癌症例であったが、右乳癌において腋窩リンパ節転移が認められたため、予後は進行度が進んでいる右乳癌により規定されるものと想定される。今後も慎重な経過観察が必要と思われた。
(まとめ)今回、比較的まれである両側同時性乳癌を経験した。

P-16-10

腫瘍内出血で急速に増大し皮膚切開部より血腫が露出した乳癌の1例

A case of breast cancer that increased by intratumor hemorrhage and exposed from the skin incision

中部労災病院　外科
金原　香織、坂口　憲史、西村　元伸、藤原　　玄、臼井　弘明、
水谷　哲之、橋本　瑞生

症例は51歳女性。10年前より乳腺膿瘍を繰り返していた。約2か月前より右乳房腫瘤を自覚していた。腫瘤が発赤し、疼痛が出現した。さらに37度台の発熱を生じたため、他院を受診した。超音波検査にて腫瘤内に液体貯留を認め、右乳腺膿瘍と診断された。皮膚切開を施行したところ、凝血塊の排出を認めた。数日後、皮膚切開部より腫瘤の露出を認めた。腫瘤が易出血性であったため当院に紹介となった。
初診時、右乳房A領域の皮膚切開部より2.5㎝大の腫瘤が露出していた。超音波検査にて皮膚切開部直下の乳腺に約6㎝大の内部不均一な低エコー腫瘤を認めた。CTでは腫瘤内部に液体貯留を認め、右腋窩に腫大したリンパ節を数個認めた。生検にて右乳癌 (ER陰性、PgR陰性、HER2陰性、Ki-67 65%) と診断した。
初診より18日で手術に至ったが、その間も腫瘤露出は増大し、手術直前には直径8㎝となった。右乳癌T4bN1M0,Triple Negative, cStageⅢbと診断して、右乳房全摘術、腋窩郭清を施行した。腫瘤内は大部分が凝血塊で、血腫を形成し、血腫のほぼ全体が皮膚切開部より露出していた。腫瘍本体は皮膚切開部より乳房内部に留まっていた。郭清した腋窩リンパ節に転移を認めなかった。
今回、腫瘍内出血で急速に増大し皮膚切開部より血腫が露出した乳癌の症例を経験したため文献的考察を加えて報告する。

P-16-11

乳房に発生した結節性筋膜炎の1例

A CASE REPORT OF NODULAR FASCIITIS OF THE BREAST

[1]JA 北海道厚生連　旭川厚生病院　乳腺外科、
[2]JA 北海道厚生連　旭川厚生病院　外科、
[3]JA 北海道厚生連　旭川厚生病院　病理診断科
池上　　淳[1]、芝木泰一郎[2]、赤羽　弘充[1,2]、佐藤　啓介[3]

【はじめに】結節性筋膜炎は線維芽細胞の良性増殖性病変で四肢、特に上肢に好発する。乳房に発生することは稀であるが、臨床及び画像所見上乳房悪性腫瘍との鑑別が必要となる。今回我々は乳房に発生した結節性筋膜炎の症例を経験したので報告する。
【症例】74歳女性　**<主訴>** 左乳房の無痛性腫瘤自覚　**<既往歴・家族歴>** 特記すべきことなし。
【経過】1か月前に左乳房の腫瘤に気づき近医受診後、精査目的で当科外来に紹介。左3時方向を中心に皮膚の緊満を伴ない可動性のある5cm大の硬い隆起性腫瘤を触知した。腋窩には腫大リンパ節を触知しなかった。マンモグラフィでは左乳房に境界不明瞭な高濃度腫瘤を認め、エコー、CTでは不規則な厚みを持つ壁に囲まれた限局性の嚢胞性腫瘤の所見であった。MRIでも腫瘍内部は造影効果に乏しく、T1強調像で高信号を呈する高蛋白成分からなる嚢胞性腫瘤と思われた。画像は典型的乳癌の所見を呈さなかったが悪性を念頭に置き嚢胞壁の厚い部分を狙って穿刺針生検を行なった結果『結節性筋膜炎』の診断となった。結節性筋膜炎は良性疾患で自然消退がみられることもあるが、診断確定の意味からも腫瘍の外科的切除が標準とされている。特に本症例は5cm大と腫瘍径が大きく切除を薦めたが、患者が経過観察を強く希望したため1か月後再診とした。再診時には腫瘤部の皮膚が一部変色し、CTで僅かに腫瘤増大を認めたため、腫瘍摘出術を施行し、現在経過観察中である。
本症例の報告に文献的考察加え発表する。

P-16-12

膀胱転移を認めた再発乳癌の1例

A case of recurrent breast cancer with bladder metastasis

[1]市立豊中病院　外科、[2]市立豊中病院　病理診断科
大島　一輝[1]、江崎さゆり[1]、赤木　謙三[1]、安藤　紘花[2]、田村　裕美[2]、
土井　玲子[2]、足立　史朗[2]

転移性膀胱腫瘍は比較的まれな疾患とされ、乳癌の転移部位としても非常にまれである。今回われわれは、再発治療の経過中に膀胱転移を来した症例を経験したので報告する。
症例は71歳、女性。2016年6月、左乳房腫瘤を主訴に当院紹介受診。左乳房E領域を中心に7cm大の腫瘤を認め、針生検にてInvasive lobular carcinoma、ER陽性、PR陰性、HER2陰性、MIB-1 index:30%と診断した。また、明らかな腋窩リンパ節転移や遠隔転移は認めず、cT3N0M0StageⅡBとステ-ジングした。2016年7月より、術前化学療法としてTC療法を4ク-ル施行し、効果判定はPRであった。2016年11月、左乳房全切除術+センチネルリンパ節生検(Bt+Mj+SN)を施行。組織学的治療効果は、Grade1aで、大胸筋浸潤を組織学的にも認めたが、断端は陰性であった。術後補助療法は、胸壁および鎖骨上窩への照射およびホルモン療法 (レトロゾ-ル) の投与とした。2017年6月、腫瘍マ-カ-の上昇を認め、PET-CTにて多発骨転移(第6胸椎、左腸骨)を認めたため、治療薬をフルベストラントに変更した。2017年11月、腰痛を認め、精査のMRIにてTh12、L1-2に転移を認めた。同部位に放射線治療を施行し、治療薬をノルバデックスに変更した。その後、しばらく病勢コントロ-ルできていたが、2019年1月のCTにて膀胱内に1cm程度の造影結節を認めたため、膀胱腫瘍を疑い泌尿器科にコンサルトとした。2019年3月、経尿道的膀胱腫瘍切除術を施行し、転移性膀胱腫瘍の診断であった。術後、治療薬をエクセメスタンに変更し、経過観察中である。
医学中央雑誌での検索では、乳癌膀胱転移はこれまでに9例の症例報告しかなく、非常にまれなケ-スと考える。

P-16-13

埋め込み型除細動器のために術前診断に難渋した術後残存乳房再発の1例

A case of residual breast recurrence that was difficult for preoperative diagnosis due to an ICD

箕面市立病院　乳腺外科
豊田　泰弘、山本　　仁、中島　聡美

[症例] 78歳女性
[主訴]左乳頭分泌物
[既往歴]
20XX-13年8月に左乳癌に対してBp+SN。浸潤性乳管癌、pT2pN0M0、StageⅡA、Triple negativeであり、術後治療としてFEC療法、Weekly PTX療法が導入されたが、いずれも途中中止。
20XX-11年に急性心筋梗塞による心室中隔穿孔のため閉鎖術。その後、心室頻拍に対して埋め込み型除細動器を左前胸部に留置された。
[現病歴]
20XX年7月より左乳頭からの分泌物に気づき、同月末に当院を受診した。
[経過]
左乳房C領域に手術瘢痕。その頭側に埋め込み型除細動器が留置されていた。乳房全体に境界不明瞭な硬結を触知した。乳頭分泌は淡血性で極少量であった。乳房超音波検査では創の直下を中心に境界不明瞭ながら広範な低エコー域があり、内部に石灰化が散在した。乳頭分泌物細胞診はclassⅣ、低エコー領域の細胞診は検体不適であった。マンモグラフィと乳房造影MRIは埋め込み型除細動器留置のためおこなえなかった。CTは除細動器を撮像範囲から外して行った。左残存乳房に分枝状の石灰化が認められた。低エコー領域より超音波ガイド下針生検を行ったところ、非浸潤性乳管癌と診断された。以上より残存乳房に新発生した乳癌あるいは残存乳房再発と診断し、左乳房切除術を行った。病理診断は非浸潤性乳管癌、Triple negativeであり、13年前の腫瘍と類似した形態をとり、残存乳房再発と診断した。手術標本のマンモグラフィ撮影をおこなったところ、分枝状石灰化が広範囲に区域性に広がっていた。
[考察]
マンモグラフィと乳房造影MRIがおこなえれば診断は容易であったと思われるが、埋め込み型除細動器のため術前診断に使えるモダリティが制限された。CTでの分枝状石灰化がみられたことから悪性を疑いえて術前診断につながった。

P-16-14

当院での悪性リンパ腫・重複発症乳癌のまとめ

Double presentation of maligant lymphoma and breast cancer in our hospital

[1]久留米大学　外科学、[2]久留米大学　病理学講座
竹中　美貴[1]、唐　　宇飛[1]、髙尾　優子[1]、朔　　周子[1]、櫻井早也佳[1]、
赤司　桃子[1,2]、三島　麻衣[1]、岩熊　伸高[1]、山口　　倫[2]、赤木　由人[1]

近年、悪性腫瘍の治療成績が向上し長期生存例が増加するのに伴い、重複癌症例が多く認めるようになった。悪性リンパ腫、乳癌ともに患者数は増加傾向にあり、当院では同時・異時性を含め2017-2019年の2年間で悪性リンパ腫・重複発症乳癌6例を経験した。

症例は42-82歳の女性、同時性が4例、異時性が2例、診断契機は定期検査や悪性リンパ腫精査中の画像異常である。びまん性大細胞型B細胞リンパ腫が2例、濾胞性リンパ腫が2例、マントル細胞リンパ腫が1例、十二指腸MALTリンパ腫が1例であった。乳癌としてはLiminal type 5例、Triple negative type 1例であり、Luminal typeの同時性4例は悪性リンパ腫の治療を優先し、乳癌に対しては手術未施行・ホルモン療法のみを行った。1例はPR、2例はSDで経過、1例は悪性リンパ腫の増悪で死亡した。悪性リンパ腫の治療は化学療法4例、放射線治療1例、MALTリンパ腫で除菌が1例であった。

悪性リンパ腫・重複発症乳癌については様々な検討がなされており、ホジキンリンパ腫の縦隔照射治療後の乳癌発症リスクが高くなると報告されている。造血器腫瘍における二次発癌では胃癌、肺癌、頭頸部癌の順に多く、悪性リンパ腫では胃癌、乳癌が約半数を占める。

悪性リンパ腫・重複発症乳癌は稀ではあるが、同時発症の場合は特に画像所見のみでの診断は困難なことがあり、合併発症も念頭に置き、乳腺腫瘍、腫大リンパ節それぞれの組織学的診断が重要である。治療方針、二次発癌や因果関係、発症リスクなどについて文献的考察を踏まえ報告する。

P-16-15

肝門部リンパ節転移による閉塞性黄疸と膵転移を合併した初診時Stage IV乳癌の1例

Metastatic breast cancer to hepatic lymph node and pancreas manifesting as obstructive jaundice

[1]君津中央病院　外科、[2]君津中央病院　病理診断科
升田　貴仁[1]、石神　恵美[1]、西村　真樹[1]、土屋　俊一[1]、井上　　泰[2]

肝門部リンパ節転移による閉塞性黄疸と膵転移を合併した初診時Stage IV乳癌において，治療方針の決定にEUS-FNAが有用であった1例を経験した．
症例は78歳女性．黄疸を主訴に近医受診した．右乳房に潰瘍を伴う腫瘤を認め，当科紹介となった．CTで右乳房腫瘤と腋窩リンパ節腫大，肝門部リンパ節腫大，肝内胆管拡張，膵体部腫瘤を認めた．ERCPで肝門部リンパ節の高さの上部～中部胆管に狭窄を認め，ステントを留置し減黄を図った．
右乳房腫瘤に対して針生検施行し，浸潤性乳管癌，ER（++），PgR（+: <20%），HER2（1+），Ki-67（20%），GCDFP-15（-），Mammaglobin（+）であった．膵体部腫瘤に対してEUS-FNA施行し，HE染色で異型細胞に乳癌との類似性を認め，さらにER（+），PgR（+: slightly），HER2（1-2+），Ki-67（30%），GCDFP-15（-），Mammaglobin（+）と免疫染色においても類似した所見であった．以上より右乳癌，cT4bN2M1（LYM，OTH:膵）cStage IVの診断とした．
黄疸改善後よりweekly PTX開始．3サイクル施行後の造影CTでは右乳房腫瘤および腋窩リンパ節，肝門部リンパ節，膵体部の転移巣に縮小を認め，治療効果はPRと判断した．現在も化学療法継続中である．
乳癌肝門部リンパ節転移による閉塞性黄疸はきわめて稀であり，医中誌Webにおいて検索する限りでは5例の報告があるのみであった．自験例は膵体部腫瘤を合併していたため，肝門部リンパ節腫大の原発巣が乳癌であるか膵癌であるかによって治療方針が決定されると考え，膵体部腫瘤に対してEUS-FNAを施行した．HE染色および免疫染色により乳癌膵転移であると診断し得たため，肝門部リンパ節転移も乳癌からの転移と判断し、治療方針を決定した．

P-16-16

同一乳房内に浸潤性乳管癌と乳腺筋線維芽細胞腫が併存した1例

A case of coexisting invasive ductal carcinoma and breast myofibroblastoma in the same breast

三井記念病院　乳腺内分泌外科
辻　　宗史

【はじめに】乳腺筋線維芽細胞腫（myofibroblastoma）は乳腺間質の線維芽細胞や筋線維芽細胞に由来する稀な良性腫瘍である。今回われわれは、同一乳房内に浸潤性乳管癌と筋線維芽細胞腫が併存した症例を経験したので、文献的考察を加え報告する。
【症例】81歳女性。右乳房のしこりを主訴に前医受診し、精査目的で当科紹介受診となった。触診で右C区域（9-10時方向）に約3.0x3.0cmの弾性やや軟な可動性のない腫瘤と、右B区域（5時方向）に1.0x1.0cmのdeleを伴った弾性硬な可動性不良の腫瘤を触知した。MMG:B区域腫瘤はspiculated mass（C5）、C区域腫瘤は境界明瞭平滑高濃度腫瘤（C3）。US:B区域腫瘤はhaloを伴う境界不明瞭不整形腫瘤、C区域腫瘤は境界明瞭平滑な楕円形腫瘤でFAや葉状腫瘍を疑う所見であった。造影MRI:B区域腫瘤は造影されるspiculated massで典型的な乳癌の所見であった。C区域腫瘤はT1WI、T2WI、DWIでhigh intensityな境界明瞭な腫瘤で、造影パターンは漸増性で良性腫瘍を疑った。針生検:B区域腫瘤は浸潤性乳管癌。C区域腫瘤は不整形の腫大した核を持つ紡錘形あるいは星芒状異型細胞がまばらに増殖。免疫染色ではα-SMA（少数+）、Desmin（少数+）、CD34（-）、EMA（少数弱+）、CAM5.2（-）、AE1/AE3（-）であり、確定診断には至らなかった。手術はBt+SNを行い、最終病理診断では、B区域腫瘤はpT2N0M0 luminal AのIDC、scirrhous typeであり、C区域腫瘍との連続性はなかった。C区域腫瘤は3.3x2.4cmの白色調の境界明瞭腫瘤で、紡錘状～円形状の軽度腫大した核を持つ紡錘形細胞が間質の間に入り込むように増生していた。免疫染色ではDesmin（+）、vimentin（+）、α-SMA（-）、CD34（±）、S-100（-）、CAM5.1（-）であり、発生部位、組織像と合わせて乳腺筋線維芽細胞腫と診断した。
【結語】筋線維芽細胞腫そのものが稀な良性腫瘍であり、さらに本症例のように同一乳房内に浸潤性乳管癌と併存していた報告例は、検索した限りでは見られなかったため報告した。

P-16-17

Paclitaxel+Bevacizumab療法により胸壁穿孔に至った局所進行乳癌の1例

A case of chest wall perforation after bevacizumab with paclitaxel for local advanced breast cancer

国立病院機構　姫路医療センター　乳腺外科
小河　靖昌、木曾末厘乃、和田　康雄

症例は70歳、女性。数年前より左乳房に腫瘤を自覚するも放置。ここ数ヶ月で悪臭と左上肢の浮腫が増悪したため当院を受診した。左胸壁のほぼ全体を占拠する巨大腫瘍を認め、出血、悪臭を伴っていた。精査にて肝転移、骨転移、肺転移を有する局所進行乳癌（浸潤性乳管癌、Luminal B、cT4aN2aM1 StageⅣ）と診断した。PS0-1で全身状態も良いことから、weekly Paclitaxel（PTX）+Bevacizumab（BEV）療法を導入したところ、1コースの途中から著明な腫瘍縮小効果が現れ、凹凸不整であった腫瘍はほぼ平坦化し、出血も見られなくなった。しかしながら、化学療法開始から21日目に炎症所見の急激な上昇をみたためCT検査を行ったところ、左胸壁の穿孔とそれに伴う膿胸、気胸を認めた。既に敗血症性ショックに陥っており、急激に全身状態は悪化し、22日目に患者は死亡した。
化学療法にBEVを併用することによってPFSが有意に延長することから、PTX+BEV療法は進行再発乳癌の1次治療としての有効性が認められている。その一方、血管新生阻害から創治癒遷延を来すことが大きな問題となる。自験例は、治療が極めて奏功したにも拘わらず、腫瘍があまりにも急激に縮小したために創治癒が追いつかず、胸壁が菲薄化し、最終的に穿孔に至ったものと考えられる。本例の様に、広く胸壁全層に浸潤した局所進行乳癌に対してBEVを使用する際には、胸壁穿孔のリスクを考慮すべきである。

P-16-18

内分泌療法で長期PRを維持している炎症性乳癌の 1例

Inflammatory breast cancer maintaining long-term PR by endocrine therapy: A case report

[1]横浜旭中央総合病院　乳腺外科、[2]聖路加国際病院 病理診断科
阿部江利子[1,2]、橋本　清利[1]、櫻井　　修[1]、小野田敏尚[1]

【はじめに】局所進行乳癌、炎症性乳癌に対する治療は、まず化学療法を行い、続いて局所療法を行う集学的治療が標準治療である。今回、化学療法を希望せず内分泌療法のみで長期PRを維持している症例を経験したので報告する。
【症例】43歳、閉経前女性。身長161cm、体重58kg。
【既往歴、家族歴】特記すべきことなし。
【臨床経過】1年前から右乳房にしこり、数ヶ月前より同部の発赤腫脹、疼痛を自覚し当科受診。来院時、右乳房CAED領域にdimpling, peau d'orangeを伴う75×46mmの不整形腫瘤と右腋窩リンパ節腫脹を認めた。生検ではinvasive ductal carcinoma, NG2, ER陽性、PgR陽性、HER2陰性の結果であった。他臓器転移は認めず、右乳癌cT4dN1M0 StageIIIBと診断した。本人が化学療法や手術療法を希望されないため、TamoxifenおよびLH-RHで治療を開始した。開始後1か月で皮膚の発赤は改善した。同治療の継続に伴い腫瘤と腋窩リンパ節は徐々に縮小し、4年後腫瘤は20×23mmとなった。現在も遠隔転移なく、外来通院中である。
【結語】炎症性乳癌に対して1st. lineの内分療法のみで長期にPRを維持できている症例を経験した。今後も注意深い観察と他の治療法に対する説明提示は継続していきたい。

P-16-19

術前化学療法でpCRが得られた巨大なHER2陽性進行乳癌 StageⅢBの一例

STAGE IIIB HUGE BREAST CANCER , ACHIEVING A PATHOLOGIC COMPLETE RESPONSE A CASE REPORT

原三信病院
奥村　幹夫、小川　尚洋、廣田伊千夫、江口　　徹

症例は55歳女性．1週間前からの右乳腺の痛みを主訴に当科外来受診した．視触診では，右乳腺BD領域広範囲に発赤・腫脹がみられた．画像所見:MMGは痛みが強く施行困難であった．乳腺エコーでは，乳頭直下から6時方向にかけて，①26×22×15mm，②23×22×22mm，③11×9×7mm，④23×20×10mmの充実性腫瘤像がみられた．また，いずれもエラストスコア 3，点状高エコーを伴い前方・後方境界線の断裂（+），halo（+）でカテゴリー 4と考えた．また右腋窩に転移を疑う複数の腫大リンパ節がみられた．乳房造影MRIでは，右乳房EBD領域に長径5.3cmのmassを認めShape: irregular, Margin; irregular, Internal enhancement character; heterogeneous. Time-intensity curve; rapid-washout pattern 周囲には複数の娘結節を伴っていた．右腋窩リンパ節腫大もみられた．乳腺針生検でInvasive ductal carcinomaの診断で術前化学療法施行するも、発熱性好中球減少症や薬剤性肺臓炎などで中止（dose-dense EC④コース+ドセタキセル・トラツズマブ・ペルツズマブ①+パクリタキセル①施行）．手術は乳房切除術+腋窩郭清（ Bt+Ax)を施行．腋窩郭清では，明らかに腫大したリンパ節はみられなかった．病理組織診断で,マクロの明らかな残存癌が無く，病理標本でもDCISが否定出来ない小型異型腺管が一個あるのみでviable, non-viableのいずれの癌も明らかで無かった．また，長径1cm程度のリンパ球浸潤巣があったがviable, non-viableのいずれの癌も明らかでなかった．娘腫瘍は，みられなかった．治療効果はgrade3と考えられた．術後経過は良好で現在，術後放射線療法中で無再発経過中である．術前化学療法でpCRが得られた巨大なHER2陽性乳癌の一例を経験したので，若干の文献的考察を加え報告する．

P-16-20

乳癌の消化管転移に対しCDK4/6阻害薬を初期治療として使用した3症例

Gastric and colon metastasis from breast cancer treated with CDK4/6 inhibitor : Report of 3 cases

[1]総合南東北病院　外科、[2]総合南東北病院　放射線科、
[3]福島県立医科大学　乳腺外科
阿左見亜矢佳[1]、阿左見祐介[2]、佐藤　　直[1]、鈴木　伸康[1]、立花和之進[3]、大竹　　徹[3]

乳癌の遠隔転移は肝，肺，骨に多く見られ，消化管転移は比較的少ない．消化管転移のみの症例はさらにまれで，乳癌と消化管癌の重複癌として手術加療され，術後に乳癌消化管転移の診断に至る症例も少なくない．今回乳癌の消化管転移に対してCDK4/6阻害薬を初期治療として使用した3症例について報告する．
【症例1】53歳女性．高度便秘にて大腸カメラを施行し，直腸に全周性の腫瘍性病変を認め，低分化腺癌と診断された．全身検索にて右乳房に腫瘍性病変を認め針生検にて浸潤性小葉癌の診断となった．免疫染色を含め病理診断を再検討し，乳腺と直腸の腫瘍性病変の組織が一致し，乳癌の転移性直腸腫瘍の診断となった．【症例2】51歳女性．検診要精査で胃前庭部に腫瘍性病変とCTで腹膜播種を認めた．MMG検診にて右乳房に構築の乱れを認め，生検にて浸潤性小葉癌の診断となった．乳腺と胃の腫瘍性病変の組織が一致し，乳癌の転移性胃腫瘍の診断となった．【症例3】67歳女性．左乳癌術後（StageⅠ，浸潤性乳管癌）でホルモン療法施行中であった．術後6年半経過し腸閉塞で受診した．横行結腸の高度狭窄を伴う腫瘍性病変を認め，CTにて腹水，腹膜播種結節を認めた．免疫染色にて検討し，乳癌の横行結腸転移，腹膜播種の診断となった．3症例ともホルモン受容体陽性でホルモン療法及びCDK4/6阻害薬にて治療を開始した．
乳癌の消化管転移では，組織型が低分化腺癌，印鑑細胞癌の診断となり，HE染色のみでは消化管原発腫瘍と診断されることがある．ホルモン受容体，乳癌のマーカー等の免疫染色での鑑別が有用であり，臨床医が乳癌の転移性消化管腫瘍である可能性を考慮することが必要不可欠である．乳癌の転移と診断されれば手術加療よりも全身治療を優先すべきであり，術前診断が正しくなされず手術に至ることは過大侵襲となり，明らかに不利益である．乳癌の診断，既往を有する場合には消化管転移の可能性を念頭に置き，免疫染色等を行い，十分に病理組織を検討することが重要である．
3症例ともCDK4/6阻害薬が奏功している．特に大腸高度狭窄を来した2症例に関して，アベマシクリブの有害事象である下痢症状により腸閉塞とならず排便コントロールがなされている．消化管転移はCTでの画像評価が困難であり，内視鏡やFDG-PET，腫瘍マーカー等を参考に経過観察していく．消化管病変は組織が採取しやすく，経過中の組織検査も有用であると考える．

P-16-21

特徴的な画像所見を示した乳腺myofibroblastomaの1例

A case of mammary gland myofibroblastoma with characteristic image findings

南大阪病院
原田　知明、荻澤　佳奈、中谷　守一

【はじめに】myofibroblastomaは線維芽細胞や筋線維芽細胞の増殖よりなる稀な良性腫瘍である。今回我々は、乳腺に発生したmyofibroblastomaの1例を経験したので報告する。
【症例】60歳代女性。2015年4月より左乳房違和感あり、同年9月近医より左乳腺腫瘤にて紹介受診。触診にて左乳房A領域に径3.8×3.6cmのelastic hardな腫瘤を触知した。USにて中心部にcysticな低エコー領域を伴う境界明瞭な高エコー腫瘤を認めた。MMGにては左L領域に中心部に高濃度領域を含む径約3cmの境界明瞭な等濃度腫瘤を認め、カテゴリー 3と診断した。造影MRIでは中心部に濃染する領域を含む境界明瞭な腫瘤を認め、TICはrapid-plateauパターンを示した。CNBにてmyofibroblastomaを疑われたため、総合的に判断、2016年3月左乳腺腫瘤摘出術を施行した。腫瘤境界より約1cmのsafety marginを付加して切除した。
組織像にては、結節状に紡錘型細胞の不規則な束状増生が認められ、細胞間に膠原繊維の増殖を伴っていた。細胞異形に乏しく核分裂像はほとんど認めなかった。免疫染色にてCD34+、SM-actin+、ER+、S-100-であり、myofibroblastomaと診断した。
myofibroblastomaについて若干の文献的考察を付加して報告する。

P-16-22

劇的な経過を辿っている未分化癌成分を伴うトリプルネガティブ乳癌の一例

Triple Negative Breast Cancer with Undifferentiated Components: a Case Report

[1]九州労災病院　外科、[2]九州労災病院　病理診断科、
[3]つるどめ乳腺・大腸・肛門クリニック
藤本　崇聡[1]、八谷　泰孝[1]、堀岡　宏平[1]、中本　充洋[1]、中村　賢二[1]、
丈達　真央[2]、槇原　康亮[2]、鶴留　洋輔[3]、福山　時彦[1]

【患者】60歳代女性
【主訴】左乳房の腫脹、痛み
【病歴】201X-1年8月左乳房の腫脹と痛みで他院を受診し､針生検で悪性所見を認めず経過観察となった。処置後より痛みが増悪し、9月に前々医を受診。保存的加療も軽快せず、前医紹介受診。左BAEに発赤・浮腫を認め、皮膚肥厚像を伴う低エコー性腫瘤陰影を認めた。炎症性乳癌の可能性もあり、精査加療目的に当科紹介となる。
【家族歴】父方叔父の娘が乳癌。
【現症】左BAEに発赤・浮腫を伴う緊満した80mm大の境界明瞭平滑な弾性硬腫瘤を触知した。
【血液検査】腫瘍マーカーも含め異常なし。
【画像所見】(US)触診での腫瘤触知部に一致し周囲の皮膚肥厚像、皮下組織浮腫像を伴う33mmの境界やや不明瞭な、周囲に血流シグナルのある低エコー性腫瘤陰影を認め､後方エコーは増強していた。(造影CT) 左乳腺内側領域に約30mm大の腫瘤性病変を認め、内部は不均一に増強され、中心部に増強の乏しい低吸収域が広がっている。左腋窩リンパ節と胸骨傍リンパ節に腫大あり。遠隔転移はなし。
【針生検】微小壊死を伴う大小不同、核形不整の目立つ異型細胞が胞巣状、索状に増殖している。通常の浸潤性乳癌よりも細胞の多形性が目立ち、未分化成分を伴う組織像。ホルモン受容体陰性、Her2陰性。
【経過】術前化学療法として、FEC 4クール施行も効果が乏しく、PTX+Bev.に変更後7クール施行。腫瘍は一旦は縮小したが、再度増大したため、201X年8月左胸筋合併乳房全摘術、腋窩リンパ節郭清(Level II)、植皮術施行した。
【最終病理組織診断】Invasive ductal carcinoma with undifferentiated features. f+p, ypT2, Ly1, V1, nuclear grade3, histological grade III, ypN0 (0/18) .
PgR (-) , ER (-) , AR (-) , Her2 (-) , MIB-1index 70%
【術後経過】全層植皮術後の創縁が離開し、開放創となったため、今後の放射線治療を考え、術後21日目に皮弁作成術を行い、初回手術後28日目に退院。退院後15日目から術前指摘された胸骨傍リンパ節転移巣も含め、局所の放射線治療を開始した。しかし、治療17日目に植皮部に6mmの結節認め、エコーで皮下に16mm低エコー像あり。細胞診で既知の癌の転移の所見であった。更には肺転移も出現し、早急な全身療法が必要と考え、現在PD-L1発現、MSI検査、BRCA遺伝子検査を行っている。
【考察】劇的な経過を辿っている未分化成分を伴うトリプルネガティブ乳癌を経験した。文献的な考察を加え、経過を報告する。

P-16-23

術後29年目に癌性胸膜炎を来した乳癌晩期再発の1例

A case of late recurrence of breast cancer causing carcinomatous pleurisy 29 years postoperatively

山形県立新庄病院　外科・乳腺外科
石山　智敏、松本　秀一、庄司　優子

【はじめに】乳癌再発の多くは術後5年以内に生じるが、他臓器癌に比べると晩期再発が多いと言われる。しかし、術後25年を超える再発はまれである。今回、術後29年目に癌性胸膜炎で再発した乳癌晩期再発の1例を経験したので報告する。
【症例】患者:81歳、女性。主訴:呼吸困難。既往歴:1987年7月、当院で右乳癌の手術を施行 (当時の表記でBr+Ax+Mj)。病理所見や術後治療は不明。現病歴:2016年7月に胸部を打撲。その後､呼吸困難が出現して当院を受診した。受診後経過:胸腹部CTで肋骨骨折の他に両側胸水、胸膜濃染、縦隔軟部組織などが認められ、癌性胸膜炎を疑われた。胸水の検索で腺癌は確定したものの原発巣の特定にはいたらなかったため、胸腔鏡下生検を施行した。免疫染色で乳腺または卵巣が原発と推定され、臨床的に卵巣原発が否定されたため、乳癌再発の診断で治療した。サブタイプは、ER TS 8、PgR TS 5、HER2 1+、Ki-67 35%であった。年齢や全身状態を考慮してAnastrozoleで治療を開始した。治療開始より3年以上経過し、薬剤を変更しながら現在も通院治療で内分泌療法を継続している。
【考察】晩期再発症例の特徴として諸家の報告でおおむね一致しているのは、ER陽性例が多いことである。本症例でも初回手術時の病理所見は不明だが、再発巣はER・PgRともに陽性だった。晩期再発例では、本症例のように高齢者が多くなるため、患者のQOLを考慮して治療法を決める必要がある。本症例のように乳癌の既往歴がある場合には、晩期再発の可能性を念頭に診療を進めることが重要と思われた。

P-16-24

乳癌癌性胸膜炎に化学療法が奏効した一例

A case of recurrent breast cancer with carcinomatous pleurisy improved by chemotherapy

大分県済生会日田病院　外科
尾崎　邦博、西村　　寛

<はじめに>乳癌術後初再発として、多臓器転移を伴った癌性胸膜炎症例は予後不良とされ、生存期間中央値は12カ月との報告もある。今回、乳癌癌性胸膜炎症例に対してベバシズマブ、パクリタキセル併用療法が奏効した症例を経験したため報告する。<症例> 72歳、女性。1ヵ月前より体動時に呼吸苦を認め、近医を受診。左胸水を認め、精査加療目的で当院外科紹介となった。既往歴として52歳時右乳癌T2N0M0 StageⅡAにてBt+Ax施行。術後ホルモン療法を5年間施行していた。来院時現症:PS3 、room airでSpO2 90%、酸素3LでSpO2 95%。血液検査所見はCEA 8.3、CA15-3 123.3以外は異常を認めなかった。胸膜生検にて乳癌術後再発、ER+、PgR+、HER2 0、Ki67 10%。同時に骨転移と肺転移を認めた。胸水ドレナージ後はPS0であり、レトロゾール、ゾレドロン酸を開始した。2か月後、胸膜肥厚所見は増悪と倦怠感を認め、PS 2に低下した。骨、肺転移の増悪は認めなかった。レジメンをベバシズマブ、パクリタキセル併用療法に変更した。1か月で倦怠感は消失し、PSは0に改善した。2か月後の効果判定で胸膜肥厚は改善傾向を認めた。化学療法開始後18カ月が経過し、病勢コントロールが良好であった。<まとめ>ベバシズマブ、パクリタキセル併用療法は、PS不良であっても投与可能な症例が存在し、短期間で奏効する症例が存在する。そのため癒着療法を必要としない症例があり、乳癌癌性胸膜炎に有効な治療の一つと考えられた。

P-16-25

BRCA1に病的変異を有する乳癌術後肺転移、リンパ節転移治療中に子宮内膜癌を発症した1例

Uterine cancer with metastatic breast cancer in BRCA1 mutation carrier

[1]沢井記念乳腺クリニック、[2]京都大学医学部附属病院　産婦人科
田中　彰恵[1]、松方　絢美[1]、上田　知佳[1]、大月　美輝[2]、濱西　潤三[2]、新藏　信彦[1]

(はじめに) *BRCA1*に病的変異を認める乳癌症例に対する予防的卵巣卵管切除術 (RRSO) は乳癌の予後も改善することが知られているが、同時子宮全摘術は推奨されていない。一方、乳癌術後内分泌療法タモキシフェンの内服により閉経後女性で子宮内膜癌の発症リスクを増加させる。乳癌術後肺転移、リンパ節転移治療中に子宮体癌を発症した*BRCA1*に病的変異を有する1例を経験したので報告し、*BRCA1*に病的変異を有する乳癌患者に対するRRSO+子宮全摘術について考察する。(症例) 他院で37歳時左浸潤性乳管癌ER (+) PgR (+) HER2 (2+) FISH未検査、左乳房全摘術+左腋窩郭清術施行、pT2N2M0StageⅢAと診断、術後放射線療法施行。術後化学療法(ファルモルビシン+ドセタキセル) 6クール終了後、LH+RHa+フルツロン+エンドキサン+UFTで治療していた。術後4年で右肺転移出現、転移巣切除後エピルビシン、ビノレルビン、ゲムシタビン、TS1等の抗がん剤とトレミフェンによる内分泌療法施行。肺転移切除術7年後に左腋窩リンパ節、左鎖骨下リンパ節転移を認め、同部位放射線療法後、当院に転院した。フルベストラントによる内分泌療法開始、20 ヶ月で新たな肺転移出現認め、フルベストラント+バルボサイクリブ開始。同時期に行ったオラパリブのコンパニオン診断で*BRCA1*に病的変異を認め、また婦人科定期検診で子宮体癌疑いとされた。京都大学医学部附属病院産婦人科に紹介受診、子宮内膜組織診で高異形度漿液性癌と診断され腹腔鏡下単純子宮全摘術+両側付属器切除術+骨盤内リンパ節郭清+大網部分切除施行。手術標本病理診断で筋層浸潤は認めなかったものの、術中腹水細胞診は陽性であった為、術後化学療法 (パクリタキセル+カルボプラチン) 6クール施行。今後は当院でオラパリブ投与予定である。(考察) 乳癌の術後内分泌療法としてタモキシフェン5年内服で子宮体癌の罹患リスクは2.4倍に増加すると報告されている[1)]。また*BRCA1*病的変異保有者の子宮体癌全体の発生率は一般集団と有意差は無いが、死亡率の高い子宮内膜癌 (漿液性癌) の発生が多いことも報告されている[2)]。*BRCA1*病的変異を保有する乳癌患者においてRRSOは乳癌死を減少[3)]する為推奨されているが、RRSO時に子宮全摘術も考慮する必要がある可能性が考えられる。

P-16-26

CDK4/6阻害剤登場前にエベロリムスを使用した3症例

Experience of 3 cases treated by Everolimus before CDK4/6 inhibitor

[1]亀岡市立病院　外科、[2]京都府立医科大学内分泌乳腺外科
田中　宏樹[1]、奥山　結香[2]

【はじめに】ホルモンレセプター陽性の進行再発乳癌においてファーストラインではホルモン単独、もしくはCDK4/6阻害剤を併用というのが現在のスタンダードであり、エベロリムスの使用はCDK4/6阻害剤の後で検討されることになる。CDK4/6阻害剤は長いPFSが特徴であり、現在CDK4/6阻害剤耐性後でのエベロリムスの報告はまだ少なく、CDK4/6阻害剤登場前のエベロリムスの使用でも日本での長期成績の報告は少ない。
当院ではCDK4/6阻害剤使用後のエベロリムス使用例はまだ無いが、CDK4/6阻害剤登場前にエベロリムスにて治療を行った症例が3例あり、その成績を報告する。
【症例】症例1エベロリムス開始時62歳女性 LuminalB typeでStageⅢA。術前化学療法奏功せず術後内分泌治療としてAI剤を施行し、4年半後に骨転移再発認め、フルベストラント開始するが、3 ヶ月後の検査で腫瘍マーカー増加しており、2nd lineにエベロリムス開始した。約1年奏功したが、腫瘍マーカー増加したため、経口抗がん剤に変更。9 ヶ月奏功したが、顔面骨転移が脳幹圧迫して永眠された。
症例2エベロリムス開始時69歳女性 StageⅠの浸潤性小葉癌でAI剤を術後5年内服し、術後10年目に肝転移、骨転移再発した。再発巣のre-biopsyでLuminalAだった。1st lineでエベロリムスを開始、約14 ヶ月PRを維持したが、増大を認めたためパルボシクリブ+フルベストラントに変更し、現在も継続している。
症例3エベロリムス開始時67歳女性 StageⅡAにて術後化学療法後に5年間AI剤を内服。術後7年目に肺転移、癌性胸膜炎で再発し、開胸肺生検後にAI剤再開し、1年9 ヶ月後にPDとなり、フルベストラントに変更し、さらに6 ヶ月後にPDとなりエベロリムスを3rd lineで使用した。途中間質性肺炎を認めて、中断したが、肺炎改善後に半量で再開し、2年6 ヶ月継続中でCRを維持している。
【まとめ】当院でのエベロリムス使用例はDFIが長い症例が多いこともあるが、副作用のマネージメントをしっかりすることで長期に使用でき、良好な予後を得ることができた。今後CDK4/6阻害剤耐性後の使用にも期待したい。

P-16-27

乳腺原発悪性リンパ腫の2例

Two cases of malignant lymphoma arising in the breast

[1]東京都保健医療公社荏原病院　乳腺外科、
[2]東京都保健医療公社荏原病院 放射線科
日野　眞人[1]、日野　圭子[2]、黒井　克昌[1]

【はじめに】乳腺原発悪性リンパ腫は乳腺悪性腫瘍の0.5%以下と比較的稀な疾患である。我々は2019年度の1年間にその乳腺原発悪性リンパ腫を2例経験した。
【症例1】70歳、女性 主訴 左乳房腫瘤 左乳房C領域内側に、径4cm大の圧痛、若干の発赤を伴う腫瘤を触知する。echoにてpseudo cystic patternをうかがわせるやや比較的境界明瞭なlow echo像を認める。当科初診時は針細胞診が基本であるが、一般的な乳がん像ではないため針生検施行しdiffuse Large B-cell lymphoma (DLBCL) ,CD20+と診断された。PET-CTを含む画像診断および骨髄生検より乳腺原発悪性リンパ腫stage Ⅰ (Ann-Arbor分類) と診断した。BS=345,HbA1c=9.1のため糖尿病内科と併進で化学療法施行した。【症例2】72歳、女性 主訴 なし 乳癌検診にて右乳房の構築の乱れを指摘され精査となる。あきらかな腫瘤は触知しないが右乳房C領域に1~1.5cm大のirregular shapeな多発性のlow echo lesionを認める。右乳癌を疑い針細胞診施行するも異型細胞もしくは断定困難との診断。経過観察も考慮したが、MRIは乳がんとして典型像ではないが悪性として矛盾しないとの診断。
針生検施行し、乳腺腫瘍はDLBCL,CD20+、腋窩リンパ節腫脹は non-Hodgkin lymphomaと診断された。症例1と同様の精査で乳腺原発悪性リンパ腫stageⅡと診断し化学療法施行した。
【結果】2例ともにR-chop療法を6コース施行した。治療中、1例にfatigue2は認めたものの、制吐剤、G-CSF製剤使用で重大な有害事象もなく予定通り安全に施行できた。当初、6~8コースのR-chopを予定していたが6コース終了時点の画像診断で2例ともにCRと判定され、臨床的寛解と診断し化学療法を終了した。
【考察】乳腺原発悪性リンパ腫は我々乳腺外科医が一般外来で経験する機会は少ないが、良性とは言い難い多彩な画像を呈しているため、しっかりとした精査で診断は可能である。
初回治療はR-chopなどの化学療法とされており、乳腺外科での悪性リンパ腫の治療は賛否あるが、全身状態、年齢等が許せば比較的安全に施行できるレジメンである。
乳腺原発悪性リンパ腫の外科手術、放射線療法の必要性、効果は議論の的であるが、今後、症例1,2ともに乳房部分切除のより組織学的効果度を判定し追加治療の必要性を検討する予定である。【結語】乳腺原発悪性リンパ腫2例を経験したので若干の文献的考察を加え報告する。

P-16-28

乳頭異常分泌を主訴とした男性浸潤性乳管癌の1例

A Case of invasive Male Breast Cancer with Nipple Discharge

多根総合病院 外科
西　　敏夫、万井真理子、岡田　佳也、森　　琢児、小川　淳宏

【はじめに】男性乳癌は全乳癌の1%以下とされる、比較的まれな疾患である。女性症例に比し少ないとはいえ、臨床では一定の割合で男性乳癌に遭遇する。今回われわれは、嚢胞内腫瘍の形態を示した男性浸潤性乳管癌の1手術例を経験した。【症例】70歳、男性。主訴は左乳頭異常分泌。既往歴では60歳から甲状腺機能低下症にて内服治療が継続されている。家族歴に特記すべき事項はない。現病歴は、2018年11月頃より左乳頭分泌が出現したため当科を受診となった。現症として左DE領域に1.2cmの硬い腫瘤を触知し、可動性は良好であった。4時方向より乳頭異常分泌があり、潜血反応3+であった。マンモグラフィーにて左S領域に高濃度の境界明瞭な腫瘤像、エコーでは嚢胞と内部に隆起性腫瘤を描出し、穿刺細胞診、擦過細胞診とも悪性であった。1月にBt+Sn施行し、迅速病理検査でセンチネルリンパ節に転移所見なく郭清は省略した。切除標本にて浸潤性乳管癌、乳頭腺管癌、ER+, PgR+, HER2(-), Ki67 21.8%と病理組織診断された。なお切除断端は陰性が確認されている。術後はタモキシフェン20mg/日の内服を開始し、現在のところは副作用や再発所見なく経過している。【おわりに】乳頭異常分泌を契機に発見された男性浸潤性乳管癌の1例を経験した。男性乳癌はホルモンレセプター陽性率が高く閉経後乳癌と似た特徴を有し、年齢・進行度を考慮して比較すると予後は女性乳癌と同等との報告が多い。若干の文献的考察を加えて報告する。

P-16-29

乳腺神経内分泌癌の1例

A case of breast neuroendocrine carcinoma

[1]市立川西病院　外科　乳腺センター、[2]市立川西病院　病理
中口　和則[1]、土居　貞幸[1]、寺田　信行[2]

【緒言】神経内分泌癌は肺や消化器系臓器において認められることが多いが，乳腺を原発とするものはまれである．今回，乳腺神経内分泌癌の1例を経験したので報告する.【症例】48歳，女性．約1週間前に右乳房の腫瘤に気付き当科を受診した．右Cに1.1cm大の腫瘤を認め，腋窩リンパ節の腫大はなく，血液検査でCEA等も正常値であった．MMGで右MLO-Uに境界微細分葉状腫瘤，超音波検査で右Cにやや不整形、境界明瞭粗ぞう、内部エコー不均質、後方エコー不変な低エコー腫瘤、CTで造影剤により濃染する不整形結節像，MRIでT1WI等信号，T2WI高信号，DWI高信号，dynamicでpeak patternをとる不整形結節像を認めた．CT上他臓器への転移は認めなかった．針生検で乳腺組織内に2相性をみない異型腺上皮細胞の充実性、個細胞性、一部索状配列を示す増殖像を認め浸潤性乳管癌と診断された．Bp+SNを施行した．術後病理検査で，センチネルリンパ節に遊離腫瘍細胞を認めpN0 (i)，腫瘍は，リンパ球浸潤像を背景に細胞異型の高度な腫瘍細胞の個細胞性増殖像、充実性増殖像を認め，大きさ23×17mm pT2，脈管浸潤あり，核グレード3，組織学的グレード3，Ki67 12.2%，ER陰性，PgR陰性，HER2/neu陰性であった．免疫染色にて腫瘍細胞はシナプトフィジン陽性で神経内分泌系腫瘍の成分を認めた．なお、クロモグラニン陰性、p53陰性、S100陰性であった．DCISと考える像を一部に認め浸潤性乳管癌の神経内分泌系腫瘍への分化を示す腫瘍と考えられた．術後化学療法（FEC，wPTX）を施行し，術後1年4か月後の現在，再発の徴候なく経過している.【考察】本例は50%を超える腫瘍細胞に神経内分泌マーカーの発現を認め乳腺内分泌癌の診断基準を満たしている．術後，上部・下部消化管内視鏡検査で異常所見なく，術前CTで肺病変も認めず，その後の経過を含め乳腺原発と考えられる．WHO乳腺腫瘍分類（第4版）で神経内分泌形質を有する乳癌の亜分類での神経内分泌分化を伴う浸潤性乳癌に相当し，文献的考察を加え報告する.

P-16-30

Olaparib投与により間質性肺炎を発症した1例

- A CASE REPORT - INTERSTITIAL PNEUMONIA CAUSED BY OLAPARIB DURING BREAST CANCER MEDICATION

北海道大学病院　乳腺外科
鈴木はる菜、押野　智博、萩尾加奈子、竹下　卓志、山下　啓子

【背景】本邦では2018年7月よりPARP阻害薬であるOlaparibの臨床使用が開始された。Olaparibの乳癌使用時における副作用は、嘔気や嘔吐、貧血が知られているが、Olaparibによる間質性肺炎の報告はほとんどない。Olaparib投与後に間質性肺炎を発症した1例を経験したため報告する。
【症例】34歳女性。2018年3月、右乳癌（T2N1M1 Stage IV、多発肺転移、浸潤性乳管癌、トリプルネガティブ）の診断でEC followed byパクリタキセル療法を行っていた。2018年11月、頭痛・嘔吐・めまいで当院へ搬送された。新規に多発脳転移、脊髄転移を認めたため、入院の上で全脳照射・脊髄照射を行った。BRACAnalysisを行ったところ、*BRCA 1* L63X（307T>A)病的変異を確認し、2018年12月よりOlaparib投与を開始した。Olaparib投与開始6週間後にGrade 2の貧血を認め休薬していたが、その1週間後に発熱・咳症状が出現し、当科受診。CTで肺野全体にすりガラス影を認め薬剤性間質性肺炎と診断し加療を行った。ステロイド等の投与により咳などの症状は速やかに軽快した。CT上も1ヶ月後には肺炎像の改善を認めた。Olaparib投与による乳癌の治療効果はSDであった。その後はCMF療法に治療を変更し、肺炎の増悪は認めていない。
【考察】Olaparibの有害事象としては嘔気・嘔吐や貧血が多く報告されている。本症例でみられた間質性肺炎の報告は少なく、2019年10月時点でPubmed、医中誌で検索したが該当する論文は認めなかった。転移再発乳癌に対しOlaparibを投与した臨床試験であるOlympiAD試験でも間質性肺炎の報告は認めていないが、Olaparibの市販直後調査（2018年7月2日～ 2019年1月1日）では、1例の重篤な間質性肺疾患の報告がある。Olaparib投与時には間質性肺炎の有害事象にも注意が必要である。

P-16-31

当院におけるBRACAnalysis診断システム使用の経験

Regarding the use of BRACAnalysis diagnostic system in our hospital

日本赤十字社医療センター　乳腺外科
米田　央后、清水　淑子、増田　　亮

【はじめに】2018年7月よりBRCA遺伝子変異陽性かつHER2陰性の手術不能または再発乳癌に対しオラパリブの適応承認が得られコンパニオン診断機器としてBRACAnalysis診断システムが利用されるようになった。当院は現在までに10例にBRACAnalysis診断システムを使用し2例に遺伝子変異陽性となりオラパリブを使用した。昨今、特にLuminal再発乳癌においては使用できる薬物の選択の幅が増えており、BRACAnalysis診断システムをどのタイミングで利用するかなど、関心のあるところと思われる。これまでの当院のBRACAnalysis診断システム使用状況を検証し、また当院でのオラパリブ使用例および遺伝カウンセリング体制に関して若干の文献的考察をし報告する。**【対象】**2018年7月～現在までに乳癌の治療目的にBRACAnalysis診断システムを利用した9例とし、卵巣癌の再発症例としてBRACAnalysis診断システムを使用した1例は除外した。**【結果】**BRCA遺伝子変異陽性となった症例は2例で、Triple negative（TN）1例とLuminal 1例であった。変異陽性の診断後すぐにオラパリブを使用した。前者は70歳女性でTNの再発1次治療としてオラパリブを開始、約15か月が経過するがcCRで現在も継続中である。使用から7ヵ月が経過した頃よりGrade3の貧血が時折認められるようになったが、休薬や減量のみでQOLを維持したままコントロールは良好である。後者は63歳女性でLuminalの再発5次治療としてオラパリブを開始したが約7か月でcPD、6次治療で死亡した。BRCA遺伝子変異陰性となった症例は7例で、TN2例とLuminal 5例であった。TN症例においてはいずれも進行・再発1次治療としてオラパリブを考慮してBRACAnalysis診断システムを使用していた。Luminal症例においては再発1次～ 6次治療までの間でBRACAnalysis診断システムを使用しており使用のタイミングにはばらつきがあった。**【考察】**当院では、将来オラパリブ適応の可能性のある患者には全例に早い段階で検査に関しての情報提供を行い、BRACAnalysis診断システム使用のタイミングは、TNに関しては初再発時に検査を施行、Luminalに関しては、次治療が抗癌剤になる前の再発ホルモン療法中のタイミングで検査を施行する方針としている。主治医の診療時間の確保や、遺伝カウンセラー、遺伝診療チームスタッフなど人員の必要性など、今後も検討していきたい。**【結語】**BRACAnalysis診断システムを10例に適応し2例にオラパリブの投与を行った。

P-16-32

当院における高齢者乳がん症例の報告と乳腺専門クリニックの役割

Report about the elderly breast cancer patient in our clinic and the role of breast clinic

人形町乳腺クリニック
師田　　暁

【はじめに】現在日本の高齢者の数は増加の一途をたどっており、それに伴い高齢者の乳がんの罹患者数も増えている。高齢者の乳がん治療においては体力や認知機能の低下、併存疾患を有することが多いことなどにより標準治療を行えないことも多い。今回当院で診断した高齢者乳がん患者の手術、治療、経過、医療連携状況などにつき報告し検討する。尚、高齢者の定義に明確なものはないが、今回は健康保険上の後期高齢者にあたる75歳以上のかたを対象とした。
【対象】2014年8月～ 2019年9月に当院にて針生検（CNB）にて乳がんの確定診断を得た459例(同時両側10例)のうち75歳以上の13例を対象とした。
【結果】年齢の内訳は75 ～ 79歳が8例、80 ～ 84歳が3例、85 ～ 89歳が1例、90歳以上が1例であった。受診動機は腫瘤の自覚が8例、血性乳頭分泌自覚が1例、皮膚陥凹自覚が1例、一般検診での要精査例が3例であった。CNBにて12例が浸潤がん、1例がDCISの診断となり、紹介先で手術を受けられたかたは11例、ホルモン剤のみでの経過観察が1例、またご家族が紹介を辞退されたかたが1例おられた。術前化学療法例はおらず、術式は乳房切除が8例、部分切除が3例、腋窩リンパ節はSNのみ8例、郭清2例であった。手術症例の進行度はpStage0が1例、pStageIが6例、pStageⅡAが2例、pStageⅡBが2例であった。補助治療は内分泌療法のみが6例、化学療法+内分泌療法が1例、化学療法のみが1例、無治療が3例でPMRTが2例であった。初期治療後に医療連携にて当院へ戻られたかたは5例であるが、現在も通院中なのは3例となっている。
【考察】高齢者乳がんの治療方針を決める際には実年齢だけではなく、身体状況、治療への理解度、社会的背景など十分に検討し、できる限り標準治療に近い治療を行うことが望ましい。今回当院で診断した13例中11例は手術を施行され、薬物治療も8例が受けられており、比較的標準治療に準じた治療がなされている。しかし、急性期治療が終了後当院へ通院されているのは3例のみである。高齢者とその家族にとっては病院への通院や待ち時間の負担は大きく、当院のようなクリニックはそれら負担の軽減になると考えている。他世代に比べて高齢者のかたではより一層連携による診療体制が果たせる役割が大きいものと思われる。

P-16-33

硬化性腺症の経過観察中に石灰化を呈し、非浸潤性乳管癌の診断に至った1例

A case of DCIS with the appearance of the microcalcification in screlosing adenosis

[1]横浜旭中央総合病院　乳腺外科、[2]聖路加国際病院　病理診断科、
[3]山王台病院　乳腺外科
栗原亜梨沙[1]、小野田敏尚[1]、橋本　清利[1]、阿部江利子[1,2]、櫻井　修[3]

症例は45歳女性.自覚症状はなく,検診マンモグラフィ（MMG）および乳房超音波検査（US）で異常を指摘され当院を受診した.MMGで左乳房C領域に構築の乱れを認め,USでも同部位に18mmの構築の乱れを伴う低エコー域を認めた.ばね式針生検で硬化性腺症を伴う乳腺症と診断され,再度吸引式組織生検（VAB）を追加するも悪性所見は得られなかった.2年後に再びVABを施行したが,同様の病理診断で経過観察とした.初診から7年後のMMGで,構築の乱れに随伴して微細石灰化が出現したため,外科的生検を施行したところ,硬化性腺症内に非浸潤性乳管癌が認められた.長期経過観察中の硬化性腺症で,画像所見の変化により硬化性腺症内癌の診断に至った症例を経験したので報告する.

P-16-34

感染を併発した巨大乳腺境界型葉状腫瘍の一例

A case of giant borderline phyllodes tumor complicated by infection

[1]東北公済病院　乳腺外科、[2]東北公済病院　形成外科
山崎あすみ[1]、甘利　正和[1]、太田　真澄[2]、相澤　貴之[2]、高木　まゆ[1]、
深町佳世子[1]、伊藤　正裕[1]、平川　久[1]

葉状腫瘍は比較的稀な疾患で、結合織性および上皮性混合腫瘍の一つでありその発生率は全乳腺腫瘍の0.3 ～ 0.9%程度とされている。葉状腫瘍と診断された場合、外科的に完全切除を行うことが推奨されている。今回、乳房腫瘤の自覚から約1年半で30cm程度に急速に増大し乳腺境界型葉状腫瘍と診断され、感染を併発した症例を経験したので、若干の文献的考察を加え報告する。

【症例】61歳女性。現病歴:20○年1月より右乳房腫瘤を自覚し徐々に増大を認め、皮膚のびらんが出現したため20○+1年7月に前医を受診。精査加療目的で20○+1年8月15日に当科紹介受診。右乳房全体に30cm大の腫瘤を認め、針生検を施行しFibroepitherial lesion（Phyllodes tumor n/r/o）であった。20○+1年8月18日に39度台の発熱を認め、他院を受診し抗菌薬、解熱鎮痛薬を処方されたが、自壊創より排液、出血も認めたため、20○+1年8月20日に当科入院となった。入院時血液検査では、WBC 8,700/μL、CRP 18.4mg/dLと炎症所見を認め、38度台の発熱、右乳房全体の発赤と皮膚浮腫、自壊創からの膿汁排液より、腫瘍部に感染を併発したとして抗菌薬点滴を開始した。炎症の強い状態での手術を避け、保存的治療で軽快した後の手術を予定していたが、炎症の改善が認められず、20○+1年8月27日に右Btを施行。摘出乳房の重量は2,230gであった。術後経過は良好で、術後第10病日に退院。病理組織検査ではBorderline phyllodes tumorの診断であった。術後3か月時点で再発兆候は認めていないが、今後局所再発や転移をきたす可能性も考慮し、注意深く経過観察を行っていく予定である。

P-16-35

術後13年目に上大静脈症候群を生じた早期乳癌の縦隔リンパ節転移の1例

Superior vena cave syndrome caused by late mediastinal recurrence of early breast cancer

[1]長崎みなとメディカルセンター　乳腺・内分泌外科、
[2]長崎みなとメディカルセンター　リハビリテーション部、
[3]長崎みなとメディカルセンター　看護部、
[4]長崎みなとメディカルセンター　病理診断科
崎村　千香[1]、南　恵樹[1]、杉本　恭兵[2]、中村友佳理[3]、入江　準二[4]

症例:60歳代、女性
主訴:咳嗽、顔面浮腫
現病歴:13年前に右乳癌に対し右乳房部分切除、センチネルリンパ節生検施行。術後2年半タモキシフェン内服し、その後来院せず。最近になり咳嗽にて近医受診。顔面浮腫、外形静脈の怒張、胸部レントゲンにて心拡大、胸水認めたため、当院紹介。
入院時所見:顔面浮腫あり。造影CT:心嚢水貯留あり。縦隔から鎖骨周囲のリンパ節が腫大し、上大静脈が極小化。右肺に陰影が多発。胸膜肥厚あり。右胸水あり。
心嚢水細胞診:Positive。鎖骨上リンパ節針生検:Invasive lobular carcinoma,ER+,PgR+,HER2 3+。
診断:乳癌縦隔リンパ・鎖骨周囲リンパ節転移、肺転移疑い
経過:上大静脈症候群（Superior Vena Cava Syndrome ; SVCS）による顔面浮腫と診断。生検後に放射線治療を施行。生検結果はLuminal HER2 typeでありアナストロゾールを開始。放射線治療後よりトラスツズマブ+ペルツズマブ開始した。放射線治療後より顔面浮腫の改善をみとめ、トラスツズマブ+ペルツズマブ2回投与後のCTでは縦隔から鎖骨周囲にかけてのリンパ節は縮小し、上大静脈の狭窄は改善。
考察:SVCSはoncologic emergencyのうちの一つであり、直ちに対処しないと全身状態やQOLを悪化させ、場合によっては死に至る。SVCSは上大静脈の狭窄により顔面浮腫や咳などの症状を伴う。原因としては肺癌が60~90%、悪性リンパ腫などの縦隔原発腫瘍が20%、転移性腫瘍などは5%とされ、乳癌によるものは比較的まれでる。通常は進行症例が多く、本症例のようにT1aN0M0 StageIAと早期によるものは非常に珍しいと考えられる。本症例の様に緊急性を要する症例や原疾患の診断が困難な場合には血管内ステント留置や放射線治療が有効であるが、照射後は半数以上で適切な生検を不可能にしてしまうこともあることから選択には十分な検討が必要となる。本症例では放射線治療前に生検可能であったこと、心嚢水細胞診の結果で乳癌が疑われており化学療法施行の可能性が高く、治療効果も期待できたこと、ステントを留置した際、全身治療の治療効果を認めるとステントの脱落の危険性が考えられることなどから、放射線治療先行を選択し、緊急性を回避できた。
結語:SVCSを来した症例で乳癌の既往がある際には、乳癌の再発を考慮に入れて診療に当たることが重要である。

P-16-36

Palbociclib投与により関節リウマチの改善を認めた乳癌の一例

A breast cancer case that improved rheumatoid arthritis by Palbociclib

[1]順天堂大学医学部附属病院　乳腺腫瘍学講座、
[2]順天堂大学医学部附属　練馬病院　乳腺外科
村上　郁[1]、清水　秀穂[2]、堀本　義哉[1]、齊藤　光江[1]

【背景】2017年9月、CDK4/6阻害剤であるPalbociclibが進行再発ホルモン受容体陽性乳癌に対して本邦において保険承認された。2019年12月現在、Palbociclibは手術不能又は再発乳癌に対してのみ保険適応となる。しかしながら、関節リウマチに対しても治療効果が得られる可能性が報告されている。今回、関節リウマチを合併した再発乳癌患者に対してPalbociclibを投与し、関節リウマチの改善を得られた症例について報告する。

【症例】症例は55歳女性。30歳頃より関節リウマチの診断にて投薬治療を継続していた。200X年右乳癌の診断にて右乳房切除、腋窩リンパ節郭清を施行した（pT3N1M0 stegeⅢA）。術後補助化学療法、ホルモン治療を施行し、経過観察されていた。200X+14年関節リウマチが悪化し、スクリーニングのためのCTにて肺に結節を指摘された。生検にて肺結節は乳癌の転移と診断され、Fulvestrant+Palbociclibの投与を開始した。投与開始後、関節リウマチの活動性の指標となるMMP-3、CRPは急激に減少し（MMP-3:505→20、CRP:3.1→0.1）、関節痛などの自覚症状も改善した。また、肺転移巣も縮小し、現在までSDを維持している。

【結語】現在のところ、CDK4/6阻害剤は関節リウマチに対して保険適応はないが、リウマチ患者の滑膜細胞の増殖を抑制し、新規治療薬としての可能性が期待されている。関節リウマチを合併する患者に対してPalbociclibを処方し、関節症状改善の効果を得られた貴重な一例を経験したので報告する。

P-16-37

乳癌を疑い針生検にて悪性所見が得られず摘出標本にて乳管内乳頭腫の近傍に乳癌を認めた一例

A case of the intraductal papilloma with breast cancer

[1]上原医院、[2]京都桂病院　乳腺科
上原　正弘[1]、松谷　泰男[2]

(症例) 75歳女性．既往歴:高血圧，子宮筋腫，下肢静脈瘤，脳動脈瘤．家族歴:なし．(現症・検査所見) 検診マンモグラフィー (MMG) にて右局所的非対称乳腺組織を指摘され当院を受診した．前年までは超音波 (US) で乳癌検診をされていたが異常は指摘されなかった．視触診:異常なし，MMG:右カテゴリー 3左カテゴリー 1，US:右ABに0.7x0.6cmの内部不均一な不整形腫瘍，乳頭下にも乳管内に0.6cmの充実性腫瘍あり，ともに内部に血流を伴う．右ABについてfine needle aspiration biopsyを施行しclass IVにて悪性細胞を強く疑う所見であった．乳房ダイナミックMRI:右ABに境界明瞭な0.6cmの腫瘤を認めrapid-washout patternを認める．乳頭方向へ線状造影効果あり，乳頭下にも0.5cmの小結節を認めるがwashoutは認めず．針生検施行したが右ABおよびEはともにintraductal papilloma (IDP) の所見であり摘出生検を行った．摘出標本では画像上腫瘍を認めた部位は乳管内乳頭腫の所見であり，一括切除した腫瘍間に非浸潤性乳管癌 (DCIS) を認めた．(治療) 画像上乳癌を疑う腫瘍を認めたため生検を行うも悪性所見なく患者同意のもとに摘出術を行なった．当初の乳癌を疑った腫瘍は2カ所ともIDPの診断であり，その間にDCISが認められた．(考察) IDPについてはusual ductal hyperplasia (UDH) では経過観察，atypical ductal hyperplasiaでは摘出生検を考慮することが一般的であるが，今回は画像上乳癌と思われたUDHの間にDCISが存在した稀な病態であった．本症例は経過観察により生命予後に影響はないかもしれないが，UDHであっても乳癌に注意を要する貴重な症例となった．

P-16-38

乳頭乳輪部分切除を伴う乳房温存術の検討

Breast-conserving surgery with partial resection of the nipple and areola

[1]公立西知多総合病院乳腺外科、[2]公立西知多総合病院外科
小川　明男[1]、伊東　悠子[1]、野尻　　基[1,2]、青野　景也[2]、山口　貴之[2]

一般に乳頭乳輪部に乳癌主病巣近接あるいは乳癌の乳管内進展が疑われる場合、乳房切除術が選択される。根治性からは乳管内進展が 疑われる乳頭内乳管を含む乳頭を部分切除し同部位の乳輪も切除すれば、主乳管周囲も含め主乳管全切除でき、安全域も確保され根治性を保つことができると考えられる。術前、乳房温存希望例で、造影MRI (3テスラー) で乳管内進展が(1)乳頭内乳管、(2)乳頭直下まで、(3)乳輪下まで、(4)主病巣が乳頭乳輪下 を占拠していても腫瘍直上の乳頭乳輪部分切除で安全域確保可能と判定された早期乳癌症例に対して乳頭乳輪部分切除を伴う乳房温存術を施行した (2015年5月から2019年12月まで)。(方法) 病変部のある腺葉の乳管口を含む部位を中心 として乳頭を90度程度部分切除し同部位の乳輪皮膚も切除側に含め、そのまま乳頭直下から乳輪下の乳腺をショートケーキ様に切離した乳房部分切除を施行した。皮弁は乳頭乳輪部皮切を延長した紡錘形皮弁あるいは乳頭乳輪部皮切の延長に同心円切開による紡錘形皮弁を追加したT字皮弁とした。(結果) 症例女性29例。平均年齢58.5歳 (35-79歳)。主病巣占拠部位はE領域にかかるもの10例、その他の部位19例。進行度は術前画像診断→術後病理診断でTis9例→pTis8例+pT1a1例、T1 15例→pTis4例+pT1mi1例+pT1a2例+pT1b4例+pT1c4例 、T2 5例→ pT1c4例+pT3 1例。乳管内進展は術前画像診断→術後病理診断で(1) 10例→4例、(2) 10例→9例、(3) 5例→12例、(4) 4例、術後病理検索で乳輪外4例。全例術中迅速病理断端癌陰性。術後病理断端陰性25例、乳頭側断端陽性2例、深部断端陽性1例、側方断端陽性1例。紡錘形皮弁15例、T字皮弁14例。術後残存乳房照射50Gy+乳頭乳輪部ブースト照射10Gyが28例、pTisで乳管内進展が乳輪外に留まっていた1例のみブースト照射省略。全例センチネルリンパ節生検を施行、術中迅速病理転移陽性は3例のみで腋窩郭清追加。うち1例は永久標本で転移なし。29例中27例がリンパ節転移なし。(考察) 術前画像診断 (MRI) よりも術後病理検索で乳管内進展強度のものはなく、術前、過剰に乳管内進展を判定する傾向にあったが術後の病理検索で乳輪外は4例のみであった。術式にかかわる乳頭側断端乳管内成分露出2例のみで本術式は根治性に問題ないと考えられた。乳頭乳輪創部は目立たず術後再手術、乳房再建希望例はなく乳房温存を強く望む患者にはよい術式と考えられた。特にT字皮弁は整容性が保たれ好評であった。

P-16-39

術前に診断困難であったIntraductal papillomaの2例

Two cases of Intraductal papilloma in which preoperative diagnosis was difficult

[1]美杉会　佐藤病院 放射線科、[2]大阪警察病院　乳腺外科、
[3]大阪警察病院　病理診断科
小橋　肇子[1]、吉留　克英[2]、下　登志朗[2]、安野　佳奈[2]、金本　佑子[2]、
塚部　昌美[2]、安岡　弘直[3]

【はじめに】乳癌検診の導入により偶発的に発見されるようになった病変のひとつにIntraductal papilloma (IP) がある.また,IPの MRI所見の報告も散見される.今回,術前に診断が困難であった2症例を報告する.
【症例1】50才代女性<現病歴>ドック検診MMG,USにて左乳腺腫瘤の増大を認め,精査目的にて当科紹介.超音波ガイド下吸引針生検 (針生検) にてGroup Ⅴ;悪性と診断されたため,左Bp+SLを施行した.<家族歴>叔母が乳癌<検査所見>MMG:左MLO M,CC I+O 境界明瞭腫瘤,マンモグラフィガイドライン カテゴリー (C) -3.US:左C low echoic lesion. 境界明瞭,内部均一,flow認めず. 後方エコー不変.乳腺超音波診断ガイドライン C-3a.乳房造影MRI:左AC領域の微細鉅歯状を呈する小結節及び後方の線状enhancement. kinetic curve;早期-後期 fast-washout,BI-RADS MRI C-4.術後病理組織:Intraductal papilloma with adenomyoepitheliomatous features.
【症例2】40才代女性<主訴>右乳房腫瘤自覚<現病歴>右乳房のしこりに気づき,当院受診.針生検ではBorderlineであった.右Btを施行した.<視触診>右C外側・左乳頭周囲に5mm大の硬結<家族歴>母が乳癌<検査所見>MMG:右MLO U,CC Oに FAD C-3.US:右C区域にlow echoic lesion.境界明瞭,内部均一,一部やや不整,flow認める,C-3.乳房造影MRI:右C領域に多血性小結節.kinetic curve; fast -washout C-4.術後病理組織:Intraductal papilloma.
【考察及びまとめ】IPのMRIについてはmass, non-mass enhancement (NME), occult lesionの3typeに分類される.1例目は,massとNMEのmix typeであり,2例目は,mass typeと考えられた.いずれも,kinetic curveは,fast-washoutを呈し,C-4と考えた.病理組織で1例目は,乳頭状構造の間質内にadenomyoepitheliomaに見られるような,乳管上皮細胞に類似した形態を示す腫大した筋上皮の増生を認めた為,術前針生検でDCISと診断された.2例目は,borderlineとして診断されなかった.以上より各モダリティでカテゴリーに乖離があった場合,IPの可能性も考えるべきである.

P-16-40

対照的な経過を示した潜在性乳癌の2症例

2 cases of the occult breast cancer that showed contrasting progress

京都岡本記念病院　乳腺外科
大江　麻子、蔭山　典男

【はじめに】潜在性乳癌 (OBC) とは、乳房内に原発巣が臨床的に明らかではなく腋窩リンパ節転移または他臓器転移を来たした乳癌と定義される。その頻度は全乳癌の1%未満と少ない。今回我々は乳房非切除で、腋窩リンパ節郭清のみを実施し対照的な経過を示したOBCの2例を経験したので、若干の文献的考察を加えて報告する。【症例1】46歳女性。右腋窩腫瘤を自覚し、内科外来を受診。右腋窩腫瘤は7x6cm、硬く固定されていた。CTにて右腋窩に巨大なリンパ節を認めるのみであり、PET-CTも同様に55mmの分葉状右腋窩腫瘤のみに集積を認め、乳腺に腫瘍性病変は明らかでなかった。針生検を施行し、MNF116 (+) , CK7 (+) , CK20 (-) , ER (-) , PgR (-) 以上より、乳癌の転移として矛盾しないと診断され当科紹介となった。乳腺に病変を認めず、更に免疫染色の結果、HER2 (3+) , ki-67:40%と判明した。術前化学療法としてドセタキセル+トラスツズマブを4クール施行後、右腋窩郭清を施行した。病理結果はn (1/10) と単発の転移であり、術前化学療法による置換性線維化の所見も認めた。トラスツズマブを1年間投与し、術後4年で転移再発所見を認めていない。【症例2】57歳女性。右乳房の腫脹感、右腋窩腫瘤を自覚し内科を受診した。切除生検を施行しmetastasis of adenocarcinoma. 免染の結果、一部でp40+より扁平上皮分化が見られ、OBCの可能性について乳腺外科紹介となった。乳腺に明らかな原発巣を認めなかったため、右腋窩郭清のみを施行した。病理結果はn (8/20)、免染ではER (-) , PgR (-) , HER2:1+, ki-67:90%のTNであった。AdjuvantとしてEC療法→wPTX療法後に全乳房照射を施行し経過観察となった。術後14か月目に咳嗽、呼吸苦を生じCTにて多発肺、肝、骨、リンパ節転移が判明した。アバスチン+wPTX, ランマーク、骨転移部にRTを行うも病状の進行が早く術後22か月で亡くなった。【考察】OBCに対する治療は乳癌診療ガイドライン2018年版に、乳房内に原発巣がないことを乳房造影MRI検査で確認し、全乳房照射を前提に乳房非切除+腋窩郭清を選択してもよいとされている。Subtypeに応じた全身薬物治療は必須であるが、局所治療として乳房非切除も選択肢の一つとなりうると考えられた。

P-16-41
乳癌骨肉腫の1例
Breast osteosarcoma :A Case Report and Review of the Literature

[1]神鋼記念病院、[2]神戸市立西神戸医療センター、[3]神戸大学医学部附属病院
大久保ゆうこ[1]、奥野　敏隆[2]、石原　美佐[2]、南　　博信[3]

【背景】乳房骨肉腫は非常にまれな疾患で，乳房悪性腫瘍の0.2%以下を占めるに過ぎない．悪性度が高く，薬物療法に抵抗性で予後不良とされている．針生検で骨・軟骨化生を伴う乳腺化生癌と診断し手術を施行，術後の病理診断にて乳房骨肉腫と診断した症例を報告する．
【症例】60歳女性．主訴は左乳房腫瘤．初診時，皮膚の発赤を伴う左乳房腫瘤を触知し，マンモグラフィで境界明瞭・平滑で内部に粗大石灰化を伴う腫瘤を認めた．超音波検査では左乳房を占拠する最大径53mm，内部不均一で後方エコー欠損を伴う分葉状腫瘤を認めた．針生検で骨および軟骨の混在した紡錘形細胞の浸潤を認め，骨・軟骨化生を伴う乳腺浸潤癌と診断した．CTと腋窩リンパ節の穿刺吸引細胞診を施行の上，乳腺化生癌 T3N0M0，StageⅡBと診断した．血液検査でアルカリフォスファターゼ（ALP）が1343 IU/Lと上昇を認めた．手術までの1ヶ月間で腫瘍は5cmから8.5cmと急速に増大した．左乳房切除、LevelⅡ腋窩リンパ節郭清術を施行した．腫瘍は大きさ8.5cm，境界明瞭平滑，出血・壊死を伴う灰白色充実性腫瘤を呈していた．組織学的には骨芽細胞様の大型異型細胞が増殖し，類骨・骨組織の形成を認めた．上皮の悪性所見はなく，葉状構造も見られなかった．以上より乳房骨肉腫と診断した．補助化学療法を予定したが，術後2ヶ月のCTで肺転移が見つかった．緩和目的にAP（アドリアマイシン、シスプラチン）療法2コース施行したが病勢進行となり、治療は終了した．やがて左胸壁局所再発，肺転移の増悪，第6頸椎骨転移をきたした．左胸壁と骨転移に放射線治療施行，疼痛緩和目的にオピオイドを中心とした薬物療法を行い，在宅療養中である．
【考察】骨肉腫は軟部組織が類骨・骨へ分化し，上皮成分への分化をみない悪性腫瘍である．乳房骨肉腫は悪性度が非常に高く，5年生存率は38%とされる．局所再発率も乳房部分切除術で2/3以上，乳房切除術で11%との報告がある．リンパ節転移がなく血行性転移が典型的で，本症例でも術後2ヶ月で肺転移をきたした．これらの臨床経過も骨肉腫の診断を裏付ける．血液検査でのAlp上昇も特徴的である．マンモグラフィで粗大石灰化を伴う境界明瞭な腫瘤，血液検査でAlp上昇，針生検で骨分化を伴う浸潤性腫瘍を認めた場合，骨肉腫を念頭におくべきである．

P-16-42
演題取り下げ

P-16-43
多彩な組織像を呈したneuroendocrine differentiationを伴った乳癌の1例
A case of breast cancer with neuroendocrine differentiation which has various histological findings

[1]旭川厚生病院　外科、[2]旭川厚生病院　乳腺外科、
[3]旭川厚生病院　病理診断科
芝木泰一郎[1]、池上　　淳[2]、赤羽　弘充[1,2]、佐藤　啓介[3]

【目的】多彩な組織像を呈するneuroendocrine differentiationを伴った乳癌の1例を経験したので,文献的考察を加えて報告する.【症例】52歳女性.【主訴】両側乳頭分泌.【現病歴】X年6月の初診以来経過観察を受けていたが，X+4年11月のMG所見上，右乳腺に微小石灰化が出現．X+8年9月のMG所見では判定がカテゴリー 4となったため，ステレオガイド下マンモトーム生検を受けたところ浸潤性乳管癌の診断を受けた.【現症】身長149cm，体重 44kg．右乳房には明らかな腫瘤を触知せず.【術前検査】全身CTでは遠隔転移を認めず．乳腺MRIでは右乳腺D区域中心に広範な病変が示唆された.【術前診断】右乳癌cT1cN0M0（Stage I）.【治療】同年11月に右乳房切除およびセンチネルリンパ節生検を施行.【術後病理診断】"Breast carcinoma with neuroendocrine differentiation"であったが，広範な乳管内進展をともなった乳頭腺管癌や粘液癌も見られた．免疫組織化学の評価ではER（+/90%），PgR（+/30%），HER2 score（0），ki-67-labelling index（16%），Chromogranin A（+），Synaptophysin（+），CD56（-），bcl-2（+），GCDFP-15（-）であった.【術後経過】リュープロレリンを2年間，タモキシフェンを5年間投与した後，経過観察を継続しているが無再発で経過している.【考察】本症例はWHO分類において3タイプに分類される"Carcinoma with neuroendocrine features"の中の"Invasive breast carcinoma with neuroendocrine differentiation"に相当する．全乳癌の1%未満の頻度とされ，50 ～ 60歳代に多い．その組織診断は，形態的なものとしての神経内分泌構造と，chromogranin Aやsynaptophysinなどの神経内分泌マーカーの発現からなされる．通常型乳癌と比して予後や治療など臨床的な面においての差異は明らかでなかったが，近年通常型乳癌に比して無増悪生存期間が短いとする報告もあり，今後治療において差別化がなされる可能性もある．

P-16-44
乳腺腺筋上皮腫内に発生した非浸潤性乳管癌の1例
A Case of Ductal Carcinoma In Situ Arising within Adenomyoepithelioma of the Breast

[1]島根県立中央病院　乳腺科、[2]島根県立中央病院　病理組織診断科
橋本　幸直[1]、武田　啓志[1]、高村　通生[1]、渡部可那子[1]、山本　智彦[2]、
大沼　秀行[2]

【はじめに】乳腺腺筋上皮腫は乳管上皮細胞と筋上皮細胞の2種類の上皮細胞がともに増生するまれな腫瘍で、基本的には良性の腫瘍である。しかしながら、局所再発や遠隔転移例があることより幅広い生物学的特性を有すると考えられている。
【症例】48歳、女性。約7年前に検診マンモグラフィにて左Uのdistortionを指摘されるも精査にて異常なく以後定期フォローしていた。定期受診時のエコーにて、左Cに8x7x5mm大の不整形で境界明瞭平滑、内部均質な低エコー腫瘤を認めた。後方エコーはやや増強し、エラストスコア2で血流シグナルは認めなかった。マンモグラフィでは左Uにdistortionが疑われたが今までと比べて変化は認めなかった。穿刺吸引細胞診および針生検施行。腺筋上皮腫との鑑別を要する管状腺腫様病変の部分と、篩状型主体で一部充実型の非面疱型低異型度の非浸潤性乳管癌（DCIS）の部分が認められると診断された。MRIでは10x6x9mm大の楕円形で辺縁不整な腫瘤で造影早期より濃染し、time intensity curveはfast-plateauで拡散強調画像は高信号であった。PET-CTではFDGの集積亢進を示す小結節で、他部位への異常集積は認めなかった。左乳房切除およびセンチネルリンパ節生検施行。切除標本の肉眼所見で10x7mm大の境界明瞭な灰白色充実性腫瘤を認めた。組織学的には、腺上皮細胞が腺管形成しその周囲を筋上皮細胞が取り囲むように増生するtubular typeの腺筋上皮腫で、境界明瞭な多結節性の腫瘤を形成していた。これらの細胞に異型性はなく核分裂像も認めなかった。その腫瘤の辺縁を中心に非面疱型の低異型度DCIS（篩状型>充実型）が、一つの塊を形成することなく散在性に境界不明瞭に混在していた。腫瘍量的には腫瘤全体の10%程度がDCIS成分で、それぞれのDCIS病巣において腺上皮細胞からの明らかな移行像が確認された。以上より、全体としては腺筋上皮腫で、そのなかの腺上皮よりDCISが多中心的に発生したものと考えられた。
【まとめ】今回我々は、乳腺腺筋上皮腫内に発生した非浸潤性乳管癌の1例を経験したので、若干の文献的考察を加え報告する。

P-16-45

トリプルネガティブ乳癌切除2年半後の孤立性肝転移に対し肝切除を行った1例

A case of resection for a solitary hepatic metastasis from triple negative breast cancer

[1]国立病院機構　高知病院　外科、[2]国立病院機構　高知病院　乳腺科、
[3]国立病院機構　高知病院　呼吸器外科、
[4]国立病院機構　高知病院　病理診断科
福山　充俊[1]、本田　純子[2]、淺野間理仁[1]、金本　真美[1]、山崎　誠司[1]、
森下　敦司[3]、日野　弘之[3]、先山　正二[3]、成瀬　桂史[4]

症例は62歳、女性。59歳時に左乳癌(3cm、充実腺管癌、ER陰性、PgR陰性、HER2陰性、T2N1M0、stageⅡB) と診断された。術前化学療法もすすめたが手術を希望され、乳房部分切除術、腋窩リンパ節郭清を施行した。転移リンパ節は1個のみであった。術後化学療法として、EC4コースとドセタキセル4コースを施行した。その後、残存乳房に45Gy放射線治療を行った。以後外来診察をおこなっていたが、乳癌術後1年後にCEAが増加したため、PET検査を施行した。PET検査ではあきらかな集積は認めなかったが、再発を疑いTS-1内服を開始した。さらに半年後、CEAが急増し再度PET検査を施行したところ、肝S4に3cm大の腫瘤を認め肝転移と診断された。エリブリンを開始したが、3コースしたところで肝転移の増悪があった。近隣の遺伝専門外来を受診していただき、遺伝子検査も行ったが、遺伝子変異なしとのことでオラパリブの適応はなかった。ベバシズマブ+パクリタキセルに変更し6コース行い、わずかに肝転移は縮小した。この時点で、他臓器転移の出現がないこと、患者が化学療法より手術を希望したこともあり、転移巣のサブタイプの評価も兼ね、エリブリン開始から1年後に肝部分切除術 (S4) を施行した。肝転移巣もER陰性、PgR陰性、HER2陰性であった。術後TS-1内服を行っているが、肝転移切除後7か月の現在再発は認めていない。治療経過や転移巣の状況によっては、肝転移巣の外科的切除の介入も検討することが必要と思われ、若干の文献的考察を加えて報告する。

P-16-46

術後に遠隔転移再発をきたした乳房悪性葉状腫瘍の1例

Malignant phyllodes tumor of the breast with lung and bone metastasis after surgery-A case report-

新潟県厚生連　長岡中央綜合病院　外科
庭野　稔之、新国　恵也、長谷川　潤

【はじめに】乳房悪性葉状腫瘍は極めて稀な疾患であり，遠隔転移症例に対しての治療は確立しておらず，その予後も不良である．今回我々は乳房悪性葉状腫瘍術後に肺および骨に転移再発をきたした症例を経験したので報告する.【症例】症例は54歳女性．超音波による経過観察中に95mm大に増大した右乳房のう胞内広基性腫瘤に対し，切除生検を施行し悪性葉状腫瘍と診断された．CTで明らかな転移はなく，右乳房切除術を追加したが腫瘍遺残は認めなかった．無治療経過観察となっていたが，術後14 ヶ月のCTで4cm大の左肺転移再発を認めたため，胸腔鏡下左上葉切除を施行した．ドキソルビシン2コース後に左大腿骨大転子に溶骨性転移を認めた．現在エリブリン，放射線照射，ゾレドロン酸で治療継続中である.【考察】乳房悪性葉状腫瘍の治療の基本は外科的切除とされるが，13 ～ 40%が遠隔転移をきたす．遠隔転移に対する薬物治療は確立されておらず，軟部肉腫に準じてその標準治療であるドキソルビシンが用いられることが多いが，長期予後は期待しにくい．本症例においては，4cm大の肺転移が比較的急速に出現しlife-threatningであることと，外科的切除による根治の可能性が否定できないことから，遠隔転移再発病巣の切除を行なった．しかし術後の化学療法中の早期に骨転移を認めたこともあり，治療の有益性については検討の余地があると考えられた．

P-16-47

びまん性肝転移により肝不全となった偽肝硬変(psuedocirrhosis)の一例

A case of pseudocirrhosis with liver failure due to diffuse liver metastasis

[1]箕面市立病院　外科、[2]箕面市立病院　病理
山本　　仁[1]、豊田　泰弘[1]、中島　聡美[1]、中道伊津子[2]

(はじめに) 偽肝硬変 (psuedocirrhosis) は悪性腫瘍の化学療法後に形態学的に肝硬変と類似した所見を呈する病態で、乳癌肝転移症例に認められることが多い。今回肝転移に化学療法が著効と判定したが、びまん性肝転移による肝不全にて急激な転機をとった偽肝硬変症例を経験したので報告する。(症例) 45歳 女性。左乳癌 T4bN3M1 StageⅣ (触診所見) 腫瘤は左乳房全体を占め炎症性乳癌様所見を呈する。(PET-CT) 肝:全体に多数の結節性集積あり。リンパ節:左腋窩、鎖骨上下、胸骨傍、縦隔、腹部大動脈周囲に集積。骨:脊椎、肋骨、胸骨、骨盤に集積。肺:明らかな集積なし。(針生検) scirrhous carcinoma、f、ly1、v1、Nuclear grade 2、histological grade Ⅱ、Ki-67 labeling index:70-80%、ER:>90%、PGR: 0%、HER2:Score 0. E-cadherin:陽性 (治療経過) bevacizumab (Bev) + paclitaxel (PTX) 療法を7クール施行後の造影CT検査では肝転移は消失し、乳房腫瘤、腋窩リンパ節も著明に縮小する。以後の治療効果判定は造影または単純CTで行った。その後レトロゾールに変更したが、6カ月後多発結節性に肝転移が再燃したためフルベストラント+パルボシクリブ+リューブロレリンに変更した。2カ月後には既存の転移は消失または縮小したが新たな病変も出現し3カ月後には転移は増加、増大し肝全体が腫大する。再度Bev+ PTX療法行ったところ3クール時に転移病変は縮小または消失した。一方肝基礎疾患はなかったが、肝臓は萎縮し肝辺縁は凹凸不整で肝硬変様変化が出現した。6クール時には転移病変は消失した。肝転移に関しては画像上Bev+ PTX療法が著効と判定したが、腫瘍マーカーは5クール目より上昇してきた。6クール終了前に発熱、嘔吐、下痢、黄疸、肝胆道系酵素の悪化にて入院となる。肝生検の結果は原発と同様のER+、E-cadherin陽性の細胞のびまん性転移所見であった。肝不全進行し第15病日永眠された。(結語) 偽肝硬変は乳癌肝転移に対する化学療法著効例にみられる場合が多い。本症例ではBev+ PTX療法にて結節性病変は消失し著効と判断されたが造影CTでは診断困難であったびまん性転移による肝不全にて急激な転機をとった。びまん性肝転移は画像上診断が困難な場合もあり画像所見と腫瘍マーカー推移との解離がある場合は肝生検を考慮すべきである。

P-16-48

エピルビシンがポート外漏出し、前胸壁壊死を生じた1例

A cace of anterior chest wall necrosis caused by leakage of epirubicin out of the port

むつ総合病院　外科
阿部　純弓、山田　恭吾、松浦　　修

【緒言】起壊死性抗がん剤の血管外漏出は、皮膚、皮下組織、神経、筋肉まで壊死に陥り、後遺症を残す可能性が高い。今回我々は、CVポート造設しながらエピルビシンが漏出した症例を経験したので報告する。【症例】72歳女性。【既往歴】高血圧、骨盤骨折。【現病歴】HX年Y月、乳がん検診要精査にて当科初診。結果、左乳がんの診断を得た。【経過】Y+2月、Bt+Axを行った。T1N2aM0, StageIIIA, NG3, MIB-1 40%, ER90%, PR80-90%, HER2 1+だった。 術後治療は、FEC100を4コース、DTXを4コース、胸壁および領域照射とAI剤内服10年とした。右鎖骨下にCVポート造設し化学療法を開始。穿刺時逆血の確認していなかったが、生食注入で疼痛や腫れは出現せず。投与中も訴えなく、終了間際に前胸壁が異常に腫脹してることを発見。その状態でも患者の訴えは「ちょっと重たくなってきたかな」程度。当院はデクスラゾキサンを常備してなく、切開ドレナージ、ステロイド局所注射・軟膏塗布、冷却で対処。次第に黒色壊死を伴う潰瘍形成、異臭が出現し、デブリードマン洗浄を行い、局所陰圧閉鎖療法(NPWT)を開始した。肩関節の可動域低下があるため、リハビリも導入した。漏出後6 ヵ月経過し、皮膚欠損部はかなり縮小した。【考察】抗がん剤は、血管外漏出時の組織侵襲の程度により、起壊死性、炎症性、非壊死性の3つに分類される。FEC100は、起壊死性のエピルビシン、炎症性のシクロフォスファミドと5FUの併用療法である。エピルビシンの細胞障害機序は、直接細胞毒性、血管内皮細胞障害、局所リサイクル現象である。局所リサイクル現象は、細胞のDNAに結合した薬剤が隣接した組織に移行して細胞障害を繰り返すことで長期化する現象である。漏出初期対応は、速やかな投与中止、可及的な吸引、排出である。その後、ステロイドの局所注射や軟膏、局所冷却、解毒剤投与を行うのが一般的といえる。解毒剤として国内で唯一、デクスラゾキサンが2014.1月に承認され広まりつつあるが、当院では末梢血管から起壊死性抗がん剤を投与することがほぼ無く、常備していなかった。【結語】乳がん術後に投与した起壊死性抗がん剤であるエピルビシンがポート外漏出し、前胸壁壊死を生じた1例を経験した。逆血可能なポートは毎回確認する、投与中も頻回の観察、万が一に備えたデクスラゾキサンの常備の3点が重要と認識した。壊死部の可及的デブリードマン後のNPWTは非常に有用と思われた。

P-16-49

Poland症候群に発生した原発性乳癌の1例

Invasive ductal carcinoma of the breast associated with Poland's syndrome

[1]聖マリアンナ医科大学　外科学　乳腺・内分泌外科、
[2]聖マリアンナ医科大学　病理学、[3]聖マリアンナ医科大学　放射線医学
大井　涼子[1]、敦賀　智子[1]、土居　正知[2]、印牧　義英[3]、津川浩一郎[1]

<はじめに>Poland症候群は、片側の胸筋欠損と同側胸部の皮膚軟部組織に様々な程度の形成不全を認める先天性疾患である。女性では、思春期以降に患側乳房の低形成をきたすことがある。今回、Poland症候群患側に発生した原発性乳癌の症例を経験したので報告する。
<症例>37歳女性。既往歴は、Poland症候群があり、7歳と12歳時に右胸郭形成術を行っている。今回、検診マンモグラフィにて、右Lにdistortionを認め、要精査となった。視触診では、右乳房7時方向に約2cm大の可動性不良な腫瘤を触知した。乳腺エコー検査では、右乳房D区域に29x26x14mmの形状不整な低エコー腫瘤を認め、精査の結果、右浸潤性乳管癌（IDC）、cT2N0M0 cStageⅡAとなり、右皮膚温存乳房切除術+センチネルリンパ節生検の方針となった。術中所見では、小胸筋は確認できたが、大胸筋は確認できなかった。さらに、ガンマプローブは右腋窩ではなく、右乳房C区域に反応があり、その部位に青色リンパ節を2個認め、それらをセンチネルリンパ節として摘出した。術中迅速病理診断では、1個に微小転移、もう1個にITCを認めたため、センチネルリンパ節の存在していた周囲のリンパ節をサンプリング切除し、手術終了とした。最終病理結果は、IDC cT2N1mi（3/4）M0 cStageⅡBであり、ER:約90%、PgR:約30%、HER2:2+、FISH:1.34（陰性）、MIB-1:約30%であった。術後補助療法としては、化学療法、腋窩に対し放射線照射療法、ホルモン療法を行う予定である。
<考察>Poland症候群は、およそ1/30,000 ～ 50,000の頻度で見られる稀な疾患であり、白血病の発生頻度は高いが、乳癌などの固形腫瘍の合併の報告は少数のみである。本症例のように胸郭形成術の既往がある場合、腋窩の解剖が正常と違う可能性があるため、術式決定や術前画像評価を慎重に行うべきである。

P-16-50

葉状腫瘍の術前診断にて摘出術を行った皮膚潰瘍を伴う巨大線維腺腫の1例

A case report of giant fibroadenoma with the skin ulcer removed under the diagnosis, phyllodes tumor

[1]近江八幡市立総合医療センター　外科、
[2]近江八幡市立総合医療センター　病理診断科、
[3]近江八幡市立総合医療センター　臨床検査科
門谷　弥生[1]、細川　洋平[2]、大坂　雅史[1]、秋岡　清一[1]、吉村　了勇[3]

症例は43才の女性。1年前から右乳房腫瘤を自覚するも放置、徐々に増大し最近急激な増大傾向とともに出血をきたすようになったため当院を受診した。右乳房全体に約20cmの固い境界明瞭な腫瘤を触知した。皮膚は一部自潰し刺激すると動脈性の出血を認める状態であった。乳房超音波検査では境界明瞭な隔壁を伴う脂肪組織よりやや低エコーな腫瘤として認められた。造影CTでは右乳房に皮膚浸潤を伴う20cm×20cm×9cmの内部が不均一に造影される腫瘤を認めた。腫瘍内部の血管が非常に発達しており右腋窩リンパ節が2個腫大していたが胸筋浸潤は認めなかった。また、他臓器転移を示唆する所見は認めなかった。腫瘤の表層部のcore needle biopsyではspindle cell tumor、確定診断は困難と診断された。経過より腋窩リンパ節転移の疑いのある葉状腫瘍と臨床診断し、腫瘍表面の皮膚を含む全乳房切除術と腋窩リンパ節郭清、分層植皮術を施行した。切除標本の重量は2.0kgで割面の観察では被膜に覆われた隔壁を伴う分葉腫瘤として認められ壊死所見はなかった。病理組織学的には乳管上皮、間質結合組織の増生を認め、細胞の異型性は乏しく巨大線維腺腫と診断された。免疫組織学検査ではHER2scoreは1+～ 2+、ER陽性、PgR陽性、Ki67 1~30%と部位により染色性が異なる結果であった。切除した14個のリンパ節には転移は認められなかった。
線維腺腫は若年女性に発生する良性の混合疾患で、通常3cmまでの腫瘤だが巨大化するものも0.5~2%の頻度で存在し、皮膚潰瘍を伴う例も報告されている。一方、臨床的に鑑別すべき疾患として葉状腫瘍があるが、両者の手術時の取り扱いは異なっている。しかし両者を術前に鑑別することはしばしば困難であると言われており、今回の症例も針生検では確定診断がつかず、臨床経過より葉状腫瘍と判断し過剰治療に至ってしまった。このような稀な臨床像を呈する線維腺腫の存在を念頭におき、正確に術前診断を行うことが今後の課題であると考えらえた。

ポスター

P-16-51

乳腺原発神経内分泌癌の二切除例

Two cases of primary breast neuroendocrine carcinoma performed resection

医療法人社団愛友会　上尾中央総合病院　乳腺外科
山﨑　香奈、中熊　尊士、上野聡一郎、田部井敏夫

（はじめに）乳腺原発の神経内分泌癌は乳癌全体の0.08 ～ 0.8%と報告され、乳腺疾患においては稀な組織型である。今回、われわれは乳腺原発神経内分泌癌の二切除例を経験したので報告する。（症例1）72歳、女性。左C領域に腫瘤を自覚し受診した。径13mm大の腫瘤で、針生検でInvasive ductal carcinoma with neuroendocrine featuresと診断した。免疫染色でe-cadherin（+）, Synaptophysin（+）, CD56一部（+）, chromogranin（-）で、ER 100%/PgR 90%/HER2 score 1+/Ki-67 1%であった。左乳房上外側部乳癌, cT1cN0M0, cStage Ⅰの診断で左乳房部分切除+SNBを施行した。術後病理で針生検と同様にInvasive ductal carcinoma with neuroendocrine featuresの診断であった。浸潤径14x6x25mm, f, ly0, v0, pT2N0M0, pStageⅡA, 免疫染色でCD56（+）, Synaptophysin（+）, Chromogranin Aごく一部（+）で、ER 100%/PgR 60%/HER2 score 0/Ki-67 8%程度であった。術後放射線照射を行い術後5カ月現在、アナストロゾール投与中である。（症例2）65歳、女性。検診MMGで右乳房腫瘤を指摘され受診した。右乳房B領域に径21mm大腫瘤と、乳頭側に連続する小腫瘤あり。針生検で浸潤性乳管癌、硬性型と診断した。免疫染色でER 100%/PgR 30%/HER2 score 2+（FISH増幅なし）/Ki-67 約7%であった。右乳房下内側部乳癌, cT2N0M0, cStageⅡAの診断で右乳房切除+SNBを施行した。術後病理でInvasive carcinoma with neuroendocrine featuresで、WHOの乳腺腫瘍分類第4版（2012）では、carcinoma with neuroendocrine features, neuroendocrine carcinoma, poorly differentiated（small cell carcinoma）に相当するとの診断であった。浸潤径18x15x13mmまでの2箇所, f, ly0, v1, pT1cN0M0, pStage ⅠA, 免疫染色でCD56（+）, Synaptophysin一部（+）で、ER 80%/PgR 1%未満/HER2 score 1+/Ki-67 2%であった。術後はレトロゾール投与を行い、術後1年5カ月経過し無再発生存中である。（まとめ）乳腺原発神経内分泌癌の二症例を経験した。稀な疾患であり、文献的考察を加え報告する。

P-16-52

ホルモン療法や化学療法既治療後の乳癌肝転移悪化にアベマシクリブ+フルベストラントが奏功した1例

One case that abemaciclib+fulvestrant was effective for breast cancer liver metastasis aggravation

紀南病院
山邉　和生、長岡眞希夫

【はじめに】乳癌診療ガイドラインでは、MONARCH-2試験等の結果を受けCDK4/6阻害剤とフルベストラント（FUL）の併用は、閉経後ホルモン受容体陽性転移・再発乳癌に対する二次内分泌療法として強く、三次療法以降として弱く推奨されている。しかし、さらに遅いラインでの奏功例の報告は少ない。今回、乳癌肝転移悪化症例に七次療法としてCDK4/6阻害剤であるアベマシクリブ（ABE）とFULの併用療法を行い奏効した1例を経験したので報告する。
【症例】初診時45歳閉経前女性。左乳癌（pT1cN0M0pStageI、ER+PgR+HER2-）にてBp+Ax施行。術後補助療法としてLH-RH agonist（2年で終了）+TAMを施行。術後3年10か月目に肝転移（2個）と胸膜播種を認めた。TAMに加えLH-RH agonist再開もPDにて術後4年7か月目にMPA（300㎎/day）を1か月のみ投与。術後4年8か月目にLH-RH agonist+アリミデックス開始。術後6年10か月目に肝転移増大（PD）で化学療法としてゼローダ（1800mg/day）内服開始。術後9年11か月目に肝転移と胸膜播種悪化でアバスチン+パクリタキセルを開始。術後10年6か月目にSDも末梢神経障害悪化でエキセメスタン+エベロリムス開始。術後11年3か月目に多発性肝転移出現（PD）でエリブリン開始。術後12年1か月目にPDでABE+FUL開始（ABEは初回のみ300㎎/日で2回目以降は200㎎/日）。ABE+FUL投与後11か月目では多発性肝転移、胸膜播種は縮小傾向で奏効している。また下痢を含めた副作用はABEの1段階減量でコントロールできている。
【考察】MONARCH-2試験でABE+FUL併用群はプラセボ+FUL群と比較して主要評価項目であるPFS中央値を有意に改善した（16.4 vs 9.3ヶ月）。また副次評価項目であるOS中央値においても有意に延長した（46.7 vs 37.3ヶ月）。さらにサブグループ解析で内蔵転移患者集団のPFS中央値を有意に改善した（14.7ヶ月vs6.5ヶ月）。これらのデータが示すようにABE+FUL併用療法は一次や二次療法での有効性は明らかであるが、本症例のように七次療法でも奏効を認める場合もあり、内蔵転移症例では遅いラインでも使用してみる価値のある療法と思われた。

P-16-53

腫瘍摘出術後に判明した乳腺悪性腺筋上皮腫の一例

A case of malignant adenomyoepithelioma of the breast revealed after tumorectomy

[1]平和病院、[2]井上記念病院、[3]ちば県民保健予防財団、[4]川上診療所
藤咲　薫[1]、増田　益功[1]、椎名　伸充[2]、橋本　秀行[3]、横溝　十誠[4]、
川上　義弘[4]

【はじめに】乳腺腺筋上皮腫（adenomyoepithelioma:以下AME）は腺上皮細胞と筋上皮細胞がともに増殖する稀な腫瘍である。本腫瘍は基本的には良性腫瘍に分類されるが、リンパ節転移例や遠隔転移例、再発死亡例の報告も散見される。今回、乳頭腫等の良性腫瘍を想定し腫瘍摘出術を行ったが、術後に悪性AMEと判明した症例を経験した。悪性AMEは非常に稀な疾患であり、治療法が確立されていないが局所再発や遠隔転移再発のおそれもあるため追加乳腺切除術とセンチネルリンパ節生検を行った。過去に報告された悪性症例を踏まえて検討を行った。
【症例】68歳女性。4年前に左乳房CE領域に径10㎜程度のhypo ～ iso echoic massを認め他院での初診時の針生検で硬化性腺症の診断であった。二年後の超音波検査で径16㎜まで増大しており再度、針生検施行しadenosisの診断であった。三年後は特に著変なかったが四年後は18㎜に増大していたため針生検施行し乳管内乳頭腫の診断であった。しかし、増大傾向であったため、腫瘍摘出術の方針として手術を行った。病理結果は悪性AMEの診断であったため、術後に乳腺部分切除術とセンチネルリンパ節生検を追加したが悪性所見は認めず、全身検索でも遠隔転移は認めなかった。腫瘍を摘出してしまった後であり乳房のリンパ流を破壊してしまった可能性があったが、パテントブルーによる色素法とインドシアニングリーンを用いて赤外線カメラで観察する蛍光法を併用し、センチネルリンパ節を二個同定し摘出することが可能であった。また十分なmarginをとっての腫瘍摘出術ではなかったため、造影MRIを撮影し切除部近傍に線状に造影される部位を認め病変の遺残がないように追加切除術を行っている。また放射線科と相談し残存乳房に対して50Gyの放射線療法を行なった。
【まとめ】AMEは多彩な組織像を呈するため、針生検での診断が難しいと考えられており、本症例でも術前の針生検ではadenosisや乳管内乳頭腫の診断であった。しかし、腫瘤は増大傾向で画像上も悪性も否定できないものであったため、吸引式組織診による検査も検討すべきであったと考える。また悪性AMEに対する確立された治療法が存在しないため、早期の段階での手術による完全切除が依然必須の治療法になると考える。細胞診や針生検で良性と判断されても、増大傾向等の理由があれば手術も選択肢の一つとして考慮すべきと考えられた。

P-16-54

乳癌全身多発骨転移2例に対するリハビリテーションの経験 -自宅退院を目指して-

Experience of rehabilitation for breast cancer patients with multiple bone metastasis

[1]長崎みなとメディカルセンター　リハビリテーション部、
[2]長崎みなとメディカルセンター　看護部、
[3]長崎みなとメディカルセンター　乳腺内分泌外科
杉本　恭兵[1]、中村友佳理[2]、崎村　千香[3]、南　恵樹[3]

【はじめに】
骨転移ガイドラインによると,転移性乳がん患者に多く,骨転移が認められ,リハビリテーション（以下リハビリ）を行う上で,骨関連事象発生リスクが高く,問題となる.骨転移症例へのリハビリ効果は,痛みスコア,うつ状態改善や鎮痛薬量減少等の報告があり.リハビリ介入はADL,QOL改善に繋がる可能性がある.
【症例紹介】
症例1）50代女性.X年3月右乳房しこりに関し紹介受診.腰痛,体動困難あり入院.右乳癌,ER（+）,PgR（+）,HER2（-）,多発骨転移の診断.CT所見:右第5肋骨,第2椎弓,Th10椎体に硬化性変化.左第4,両側第7肋骨,右肩甲骨,Th12椎体及び椎弓,L2椎体,仙骨右側に溶骨性変化.治療:放射線治療,ホルモン療法,ゾレドロン酸投与.緩和ケア:疼痛コントロール.多職種協働:家屋環境確認や退院前カンファレンスで在宅スタッフと情報共有.リハビリ:入院1週後にベッド上リハビリ開始.硬性コルセット完成後,本人の希望も強く,主治医許可の下,歩行訓練施行.神経症状出現なく,段差昇降可能となり自宅退院.
症例2）50代女性.腰痛,体動困難となりX年 9月入院.右乳癌, ER（+）,HER2（+）,多発骨転移の診断. CT所見:両側肋骨,下部胸椎～腰椎,両側腸骨（右股関節臼蓋部含む）～仙骨,両側恥骨に溶骨性変化.治療:放射線治療,ホルモン療法,抗HER2治療,ゾレドロン酸投与.緩和ケア:疼痛コントロール.多職種協働:夫と協力し家屋環境確認や退院前カンファレンスで在宅スタッフと情報共有.リハビリ:入院同日,ベッド上リハビリ開始.以降,筋力訓練,低周波治療を中心に行い,2ヶ月後,他院転院し,リハビリ継続.サマリー活用しリハビリ状況を互いに共有.X+1年2月効果判定と治療継続のため,当院再入院しリハビリ開始.整形外科診察後,コルセット装着し離床開始.リクライニング車椅子,普通型車椅子,部分荷重訓練と段階的に慎重に進め,退院時は片松葉杖歩行,10㎝段差昇降可能となり自宅退院.
【まとめ】
骨転移症例における,リハビリのエビデンスレベルは依然低い現状にある.骨転移症例は,患者一人一人,個別に対応することが重要であるが,骨関連事象のリスクも伴うため,医師の十分な説明の上で,リハビリを行う事が重要である.生命予後も長い,乳癌骨転移症例では,医師や多職種と綿密に連携をとる事で,リハビリの効果を最大限に発揮し,自宅退院を目指す一助になり得る.

P-16-55

TNBCへのAC療法後、TS-1使用により長期間治療継続している1例

A case of long-term treatment with TS-1 after AC therapy for TNBC

[1]大田市立病院　薬剤科、[2]公立邑智病院、[3]広島国際大学
堀江　達夫[1]、野宗　義博[2,3]

【背景】
アンスラサイクリンは長期に使用することが困難であり、又、タキサン系の有害事象（AE）である末梢神経障害や脱毛等により治療継続困難になる症例も散見される。SELECT BC試験の結果からTS-1 を1 次化学療法として使用しても、少なくとも現在の標準治療であるタキサン系薬剤に劣らないことが示され、有害事象の比較でも TS-1 群ではタキサン群と比して有意に少ないことも認められた。そこで今回我々は、肺や肝に転移の無いTNBC患者に対してAC療法後の逐次療法に本人の脱毛等の有害事象回避の希望もあることからTS-1を使用することで有害事象をコントロールしつつ、2年以上長期CR継続使用できている症例について報告する。
【症例】
55歳女性。2017年3月、左乳癌部分切除Bp+AX, ER（-）PR（-）HER2（-）, pT2,N2b,M0, stage IIIA。2017年、8月AC療法開始。同12月、6コース完遂。CT:CR。2018年1月より、TS-1（80mg/day）開始。脱毛や末梢神経障害といった有害事象の回避を患者が希望したことと遠隔転移を有していない事から同治療が開始された。投与期間中の有害事象には、
発熱（G1）、悪心（G2）、咳嗽（G2）、気管支感染（G1）、下痢（G1）、鼻出血（G1）、左上腕色素沈着（G1）、口内炎（G2）、食欲低下（G1）、仙椎S5末梢に慢性炎症を認めたものの、G3以上の有害事象はなかった為、減量することなく休薬期間を設けることで治療に復帰し、2019年12月現在治療継続中である。TS-1による、実治療期間462日（2投1休で22コース）、休薬期間214日、のべ治療期間676日に対する相対用量強度は0.68であった。
【まとめ】
今回の症例のような遠隔転移を有していないTNBC患者へのTS-1療法は、脱毛、しびれといった有害事象の回避を目的とする場合においては選択肢の一つになりうると考えられた。S-1療法中は、消化器症状、口内炎等は散見されたものの休薬や対症療法をすることで回復し、現在も80mg/dayを継続中である。チーム全体で情報を共有し、薬剤師も医師、看護師と共に有害事象への対処、生活指導など包括的かつ積極的に介入することで治療継続が可能であった。

P-16-56

Eribulin投与後TS-1とエンドキサンで長期のCRが続いている乳癌多発肝転移の1例

A long-CR case of liver metastasis of breast cancer treated with eribulin, followed TS-1 and CPA

国立病院機構　渋川医療センター
横江　隆夫、横田　徹、佐藤亜矢子

乳癌多発肝転移に対してEribulin投与後にTS-1とエンドキサン（CPA）投与により長期のCRが続いている症例を経験したので報告する．症例は40歳代，女性．201X年，左乳房に3.0×1.5cmの腫瘤を主訴に受診した．T2N1M0 stage IIBの診断で乳房部分切除・郭清を行った．病理診断は充実腺管癌，ly+v-f, NG3, n+（2/10）, ER（+）, PgR（+）, HER2（0）であった．術後weekly taxolとFECを3クールずつ実施し，その後leuprorelin投2年間tamoxifen投与した．3年後からretrozoleに変更した．術後5年4か月で腫瘍マーカーの（TM）上昇あり，CTで肝両葉に小さな肝転移をびまん性に認めた．eribulin 2mg投与開始し，TMの低下・CTで転移の縮小を認めた．術後5年9か月目に手足のしびれが強くなったためretrozole+TS-1（100mg）に変更した．CTで更に改善がみられ，TMも低下傾向であったが，その4か月後TM再上昇のためCPAを追加した．その3か月後CTでCRとなり，TMも正常化した．肝転移出現後4年経過したがCR状態が続いている．多発肝転移は予後不良であるが，化学療法の組み合わせにより長期CRが得られる可能性がある．

P-16-57

下大静脈内腫瘍塞栓と右腎転移を伴った左乳癌術後再発の一例

A case of renal metastatis from breast cancer extending to the inferior vena cava

鹿児島大学 消化器・乳腺甲状腺外科
永田　彩子、新田　吉陽、野元　優貴、佐保　葉月、夏越　祥次

症例は40代女性。X-13年4月に左乳癌の診断で、左乳房全切除+センチネルリンパ節生検を施行された。最終病理診断はpT1aN0M0 StageIA, luminal A typeであった。術後は、TAM+Goserelinを2年間投与された。
X年3月、下腹部痛を主訴に近医受診。造影CTで下大静脈腫瘍塞栓を伴う右腎腫瘍と肺腫瘍を認めた。腎細胞癌の疑いで当院泌尿器科を紹介受診した。抗腫瘍薬の使用により、腫瘍が崩壊し肺塞栓を起こすリスクが考慮された。IVCフィルター留置を考慮したが、下大静脈塞栓は横隔膜の高さまで達しており、フィルター留置は困難であった。
右腎腫瘍は原発性腎癌を疑われ、Nivolumab+Ipilimumabが開始された。肺腫瘍については原発性肺腫瘍の可能性が考慮され、CTガイド下針生検を施行された。結果は乳癌転移（ER陽性、HER2陰性）の診断であった。乳癌治療目的で当科を紹介受診した。腎細胞癌と乳癌肺転移の診断でTamoxifen+Leuprorelinを上記治療に追加する形で乳癌治療を開始した。
免疫チェックポイント阻害薬を3クール使用したが腎腫瘍は全く縮小しなかった。改めて確定診断目的で腎生検が施行され、腎腫瘍も乳癌転移（ER陽性、HER2陰性）の診断となった。
TamoxifenとLeuprorelinにAbemaciclibを上乗せし治療を継続したが、著明な肝障害と黄疸認め、治療を中止した。薬物治療開始から約6か月後に永眠された。

乳癌の腎転移は稀である。若干の文献的考察をふまえて報告する。

P-16-58

アベマシクリブ内服中に発症した低カリウム血症性ミオパチーの1例

A case of hypokalemia myopathy developed during oral administration of abemaciclib

岐北厚生病院　外科
石原　和浩、高橋　治海、田中　秀典、久野　真史、北澤　　舞

【はじめに】低カリウム血症性ミオパチーは血清カリウム値の低下により、全身の筋力低下を主症状とする病態である。今回、再発乳癌（リンパ節および骨転移）に対してアベマシクリブ投与中に発症した症例を経験した。【症例】80歳代女性。16年前に右乳癌の診断で右乳房切除術および腋窩リンパ節郭清施行。病理診断では浸潤性乳管癌（硬癌）、ER陽性、PgR陽性、HER2陰性、n=27/38、T2（40mm）N3M0 stageⅢcであった。術後はカペシタビンおよび内分泌療法を行ったが、肝機能障害のため治療中止し経過観察とされた。術後10年間経過観察した時点では明らかな再発兆候は認められなかった。術後14年後に近医で頚部リンパ節腫大を指摘され、他院で精査した結果、乳癌の頚部リンパ節転移と多発性骨転移と診断されて治療目的で当科紹介となった。一次治療としてフルベストラントとデノスマブを開始した。頚部腫瘤の縮小と腫瘍マーカーの低下を認めたが、治療開始後20 ヶ月で腫瘍マーカーが上昇に転じたため、アベマシクリブ100mg/日を追加した。2 ヶ月後に50mg/日に減量を要したが、腫瘍マーカーは再び徐々に低下した。アベマシクリブ投与後5 ヶ月目に歩行障害を訴えて当科外来を受診した。当初、骨転移の悪化による下肢の対麻痺を疑ったが、上肢の筋力低下も伴っていることと血液検査で血清カリウム値が1.6mEq/Lと著明に低下していることから、四肢の筋力低下は電解質異常による症状と考えられた。入院の上、点滴および経口剤で血清カリウム値の補正を行った。カリウム値の改善に伴い、筋力は徐々に改善し歩行可能となった。回復期病棟でリハビリの後、第34病日に退院となった。【考察とまとめ】MONARCH2試験における臨床検査値異常ではグレード3以上の低カリウム血症が7.1%に認められ、下痢に伴うカリウムの排泄増加や消化器症状によるカリウム摂取不足などの関連が示唆されている。本症例では経過中に明らかな消化器症状の訴えはなかったが、アベマシクリブ投与前の血清カリウム値が3.5mEq/Lと比較的低値であり、経過中の血清カリウム値の推移や筋力低下などの症状には十分注意する必要があったと考える。

P-16-59

ホルモン療法のみで7年間部分奏効を維持している高齢者進行乳癌の1例

A aged case of advanced breast cancer that maintain PR for seven years by only hormone therapy

[1]市立砺波総合病院　外科、[2]市立砺波総合病院　健診センター、
[3]市立砺波総合病院　病理診断科
清原　　薫[1]、野﨑　善成[1]、林　　沙貴[1]、瀧　　鈴佳[2]、寺畑信太郎[3]、
垣内寿枝子[3]

今回我々は、初診時に既に乳房腫瘍が自壊し、胸壁浸潤と多発肺転移を伴っていた高齢乳癌患者で、ホルモン療法のみにより部分奏効を7年間維持しているので報告する。患者は初診時80才代後半女性。既往歴は肺結核と高血圧。乳癌の家族歴なし。日常生活動作は自立しており、認知症もない。検診の胸部レントゲン検査で異常陰影を指摘されて近医受診。CTで胸壁浸潤、左腋窩の多発リンパ節転移、両側多発肺転移を伴う乳癌と診断されて当科に紹介。身体所見では左乳房CE領域に6.7×6.7㎝の腫瘍を認め、潰瘍を形成して胸壁に固定されていた。左腋窩に乳房腫瘍と一塊となった転移リンパ節を認め、右腋窩にも小指頭大の硬いリンパ節を触れた。左乳房腫瘍の針生検の病理診断はInvasive ductal carcinoma, solid-tubular ～ scirrhous type. E-cadherin（+）, ER（+）J-score 3b, PgR（+）J-score 3b, Her2（-;DISH 1.0）, MIb-1 index 9%であった.頭部MRI、骨シンチグラフィー、腹部超音波検査では脳、骨、肝に転移を認めなかった。肺転移を伴う進行乳癌（T4cN2aM1stageⅣ）であることからアナストロゾールによるホルモン療法を開始した。治療開始後6 ヶ月で左乳房の癌性潰瘍からの浸出液は消失し、1年後には潰瘍底は痂疲となった。治療開始1年後のCTでは左乳癌、肺転移、左腋窩リンパ節転移とも径和で30%以上の縮小を示し部分奏効となった。治療開始1年半後のCTでは左乳癌、肺転移はさらに縮小し、左腋窩リンパ節転移は消失した。治療開始6年半のCTで左乳癌の増大が見られたのでホルモン療法をエキセメスタンに変更したところ左乳癌は再び縮小した。この間、肺や腋窩リンパ節の再増大はみられていない。治療開始から約8年経過した現在、部分奏効を続けており、この間一貫して自立した日常生活を送っている。ホルモン療法の副作用として、脂質異常症は認めていないが、骨密度は治療前の0.707g/㎠から0.586g/㎠に低下してきており、今後、骨粗鬆症の進行に注意しつつ治療を継続していく予定である。Luminal A乳癌はホルモン療法が効き易いものの、初診時stageⅣ乳癌で7年間部分奏効を保ちつつ自立した生活を送っている症例は少ないと思われ報告する。

P-16-60

演題取り下げ

P-16-61

乳腺原発low-grade adenosquamous carcinomaの一例
LOW-GRADE ADENOSQUAMOUS CARCINOMA OF THE BREAST

静岡済生会総合病院
河野　秀俊、寺崎　正起、岡本　好史、鈴村　　潔、土屋　智敬、
西前　香寿、中村　勇人、川上　次郎

症例は56歳女性。乳癌検診で右乳房の異常を指摘され当科を受診した。マンモグラフィで右乳腺C領域に境界明瞭平滑、一部辺縁微細鋸歯状の高濃度腫瘤を認めカテゴリー 4、超音波では同部位に13×12mmの境界明瞭粗造、内部は不均一な低エコー、前方境界線が断裂している腫瘤を認めた。針生検にて紡錘形細胞が充実性胞巣状や索状、シート状構造を示し浸潤性に密に増殖しており化生癌（紡錘細胞癌や扁平上皮癌）が鑑別に挙げられたが、異型が軽度であることと反応性病変の可能性もあり悪性の確定診断には至らず切除生検が望ましいと判断した。右乳房部分切除術を施行した。術後病理所見では核小体の目立つ異型細胞が重層扁平上皮様構造と腺管構造の混在を示しながら浸潤性に増生したlow-grade adenosquamous carcinoma（LGASC）、T1N0M0 stage Ⅰ、Triple negativeと診断した。LGASCの頻度は0.5 ～ 1%と稀な疾患であり補助療法の必要性に関しては確立されておらず、若干の文献的考察を加え報告する。

P-16-62

術前抗HER2剤を併用した化学療法でPDとなり乳房切除を行ったところ興味深い組織像であった1例
HER2(+) breast cancer with interesting histpathological image after neoadjuvant anti HER2 therapy

倉敷市立市民病院
川崎　伸弘

【目的】HER2陽性乳癌は増殖能が強い反面、抗HER2剤を併用した化学療法によく反応し術前化学療法でCRとなれば予後が良好であることから、進行した症例ではしばしば術前化学療法が選択される。特にハーセプチンとパージェタを併用することで高いpCR率が期待され、病期の進んだ症例で選択することも多くなっている。今回我々は、初診時cT2,cN1 StageⅡBのHER2陽性乳癌に対して、パージェタ、ハーセプチン、ドセタキセルによる化学療法を行ったところ奏功せず、化学療法無効と判定して乳房切除となった症例に関して、術後の組織検査で興味深い変化を認めた1例を経験した。
【症例】65歳女性。2019年3月中旬右乳房腫瘤を主訴に当院を受診した。右乳房上内側部1時方向乳頭より42mmの部位に触診径47x40mmの表面平滑な腫瘤を認めた。乳頭分泌なし、皮膚の浮腫なし。マンモグラフィ・トモシンセシスでは右乳房M-I領域に辺縁平滑で内部均一な腫瘤として描出され石灰化は伴っていなかった。超音波では縦横比の高い表面平滑な充実性腫瘍で、ハロや境界線の破綻はなかった。コア針生検でHER2高発現の浸潤性乳管癌と診断された。PET-CTでは腋窩リンパ節転移が示唆された。【結果】術前化学療法としてパージェタ、ハーセプチン、ドセタキセルの投与を6コース行ったが奏効しなかった。この段階で進行乳癌と考え引き続きカドサイラを投与したが腫瘤は増大したため、なんとか切除可能なうちにと考え11月に右乳房切除術、腋窩リンパ節郭清を行った。切除標本の検索では、リンパ節に転移はなく、腫瘍の大部分が壊死となっており、腫瘍の表面近くにあって増生している浸潤癌組織は免疫組織化学染色でトリプルネガティブであった。【結論】治療開始時に大きな乳癌でも術前化学療法によって腫瘍が中心性に縮小した場合には乳房温存手術が可能になると期待されるが、今回のように細胞量が減少した可能性があるにもかかわらず、腫瘤径が増大するような変化はあまり言及されてこなかった。術前化学療法中頻回に超音波で観察しておりその所見と腫瘍の変化について、考察を交えて報告する。

P-16-63

癌性胸膜炎による難治性胸水に対しBevacizumab（Bev）+Paclitaxel（Pac）療法が有用であったHER2陽性乳癌の1例
HER2-positive breast cancer with useful Bev+Pac therapy for cancerous pleural effusion:A case study

公立置賜総合病院　外科
東　　敬之、水谷　雅臣、高木　慎也

【はじめに】HER2過剰発現によりvascular endothelial growth factor（VEGF）の発現が増強されることがわかっているが,BETH試験の結果などから,抗HER2薬へBevを上乗せするregimenは通常行われていないのが現状である.今回life threateningな進行乳がんに対して,Trastuzumab+Pertuzumab+Docetaxel（HPD）併用療法と胸膜癒着療法などで制御できなかった癌性胸膜炎による難治性胸水に対し，Bevacizumab（Bev）+Paclitaxel（Pac）療法が有効であった症例を経験したので報告する.
【症例】初診時50歳女性,約6年前から右乳房のしこりを自覚していた.腫瘍から出血,膿汁の流出,咳嗽,動悸にて日常生活が困難になり当院を受診した.cT4cN3cM1（PUL,OSS,HEP,LYM,PLE）, sc NG-II ER3bPgR2HER2（3+）Ki-67 40%であり,両側癌性胸膜炎による大量胸水貯留を認めた.症状緩和のため両側胸水排液を行い，その後HPD療法を開始した.HPDを7クール行ったところ,原発転移病巣は縮小しPRと考えられたが,2-4週間に1回左右交互に胸水を約1L排液する状態が続いていた.入院の上,右の胸膜癒着療法を当初ユニタルク,その後ピシバニールにて行ったが,胸水のコントロールは不良であった.胸水減少によるQOL改善目的でBev+Pac療法を1クール行ったところ,右胸腔ドレーンからの排液低下がみられ,ドレーン抜去可能な状態になった.さらに外来にて同レジメンを継続,5クール後のCTでは,原発転移巣とも縮小を維持,両側胸水が減少し,経過中胸水排液は必要なかった.その後さらに2クール行ったが,顔面神経麻痺が出現し,造影MRIで多発脳転移（両側大脳に小転移が10個以上）,脊髄転移が出現したため,全脳照射後,TDMA-1等の抗HER2療法に変更した.Bev+Pac療法の最終投与から約1年経過し,転移巣の再増大新規病変がみられPDではあるが,排液が必要になる量の胸水再貯留を認めていない.
【結語】VEGFの過剰発現が病状に強く関連していると思われる（難治性癌性胸水貯留など）HER2陽性進行再発乳がんにおいて,抗HER2療法でコントロール困難な場合にBev+Pac療法を行うことは,患者さんのQOL改善に寄与することがあると推測された.何クール行うべきか,他のHER2薬との併用などが今後の課題と考えられる.

P-16-64

男性乳腺顆粒細胞腫の症例
A case of male granular cell tumor of the breast

[1]上尾中央総合病院　乳腺外科、[2]上尾中央総合病院　病理診断科、
[3]八潮中央総合病院　外科
上野聡一郎[1]、中熊　尊士[1]、山﨑　香奈[1]、長田　宏巳[2]、本間　　恵[3]

【はじめに】顆粒細胞腫は末梢神経のSchwann細胞に由来する好酸性顆粒状細胞からなる腫瘍で、そのほとんどが良性腫瘍である。今回我々は理学所見や画像診断で男性乳癌を疑ったが、病理学的検査で乳腺顆粒細胞腫と診断した症例を経験したので報告する。【症例】79歳、男性。乳癌・卵巣癌の家族歴はない。2019年2月左乳房腫瘤を触知し当科を受診した。視触診で左乳房乳輪部下外側部に15x15mmの腫瘤を触知した。マンモグラフィでは左乳房下外側部に腫瘤陰影を認めた。乳腺超音波検査でも同部位に不整形の低エコー域の腫瘤（7.7x6.3x13.0mm）を認めた。胸部CTで左乳頭から外側下方7mmの部位に約10mmの不整形結節を認め、腋窩リンパ節腫大は認めなかった。乳房MRIでは左乳房上外側部に左乳頭から外側下方に約10mmの不整形の結節を認め、ダイナミック像では緩徐な造影パターンであった。エコー下針生検を施行してgranular cell tumor, PAS(+), s-100(+), EMA(-), GCDFP15(-)で顆粒細胞腫の病理診断を得た。以上より乳腺顆粒細胞腫の診断で10月2日乳腺部分切除術を施行した。術後経過は良好で4日目に退院した。摘出した病変は15x11x13mmで乳管周囲、皮下脂肪組織に小型核と顆粒状好酸性細胞質を有する腫瘍細胞を認めた。免疫染色ではS-100（+）, EMA（-）, GCDFP15（-）, CD68（+）, CK（AE1/AE3）（-）の腫瘍で、PAS（+）ジアスターゼ抵抗性であり顆粒細胞腫と診断した。現在転移・再発なく経過観察中である。【考察】顆粒細胞腫は1926年にAbrikossoffが筋原性腫瘍で ある顆粒細胞筋芽腫（granular cell myoblastoma）として報告したのが最初であるが、現在では免疫学的診断の進歩によりSchwann細胞由来の腫瘍と考えられている。好発部位は皮膚，消化管，気管支・肺などであり、乳腺に発生する頻度は5 ～ 8%である。乳腺顆粒細胞腫は理学所見，画像所見上乳癌に極めて類似しているという特徴がある。マンモグラフィではスピキュラや鋸歯状・毛羽立ちの所見が乳腺顆粒細胞腫の画像的特徴としている。また，超音波検査でも境界不明瞭、内部低エコー像、後方エコーの減弱の所見が乳腺顆粒細胞腫の画像的特徴としている。本腫瘍の診断はまず腫瘍摘出術を行い、完全に摘出した腫瘍の永久標本の結果もって行うべきであると考えられる。【結語】男性乳房に発生した乳腺顆粒細胞腫の症例を経験したので報告する。

P-16-65

皮膚所見が対側乳房まで及んだ炎症性乳がんの1例

Inflammatory breast cancer with reddish skin extended to a contra-lateral breast: a case report

[1]札幌医科大学　医学部、
[2]札幌医科大学　消化器・総合、乳腺・内分泌外科、
[3]札幌医科大学附属病院　病理診断科・病理部
丹羽　瑠美[1]、九冨　五郎[2]、佐藤　公則[2]、和田　朝香[2]、島　　宏彰[2]、
長谷川　匡[3]、竹政伊知朗[2]

症例は59歳、女性。現病歴:左乳房の発赤、浮腫を主訴に前医受診し、パンチ生検を施行にて炎症性乳癌の診断となった。視触診:左乳房全体に発赤、腫脹を認めた。これらの所見は正中を超え対側乳房に及んだ。MG:左乳房全体に皮膚肥厚、梁柱の肥厚を認めカテゴリー 4と診断された。US;広範な浮腫、低工コー域を認めた。また、皮質に肥厚を伴うリンパ節を複数認めた。MRI:乳腺内、皮膚に広範な濃染域を認めた。とくに内側皮膚の濃染の範囲は対側乳房に及んだ。パンチ生検では、炎症性乳癌、NG3、ER陰性、PgR陰性、HER2陽性、Ki67 80%、の診断であり、リンパ管内に腫瘍塞栓を認めた。T4dN1M0 cStage IIIBの炎症性乳癌の診断にて術前化学療法（D+HERx4→FECx4）を施行した。術前化学療法実施後において、MG:乳房内の腫瘤は明らかではなく乳腺全体の伸展性は改善も皮膚肥厚は残存していた。US:左乳房C領域に低工コー域を認めた。また、皮質肥厚を伴う腋窩リンパ節は認めなかった。MRI:乳房内腫瘤の造影効果は見られなくなったが、乳頭から正中側の皮膚に造影効果は残存していた。CT:遠隔転移を認めなかった。これらの所見から総合的に治療効果はPRと診断した。視触診にて皮膚の発赤は残存しており、術前に皮膚発赤部周辺にパンチ生検を6か所に施行したところ、内側（正中側）2か所と尾側の皮膚内に癌細胞を認めた。このため、皮膚切除範囲は対側乳房に張り出すようなにデザインとしBt+Ax（II）を施行した。術中迅速組織診で近接している皮膚断端を提出したが、内側断端・尾側断端陽性であり術中に追加切除を施行した。皮膚切除範囲は広範であったが、皮膚は一期的に縫合可能であった。病理診断結果は、浸潤性乳管癌、0.5cm, n1個, NG2, ly1, v0, ER0, PgR0, HER2 3+, grade 1b, ypT1aypN1miyM0 Stage IBであり、広範な乳管内進展と皮膚真皮内のリンパ管侵襲を認めた。術後は、ペルツズマブ（PER）が保険適応となったことから、1年間のHER+PER、胸壁照射も実施することとした。現在のところ無再発で10 ヶ月が経過した。文献的考察を加えて報告する。

P-16-66

のう胞性変化を示した乳癌腋窩リンパ節転移の一症例

A case report: Cystic change seen in a metastatic axillary lymphnode metastasis of the breast cancer

[1]国際医療福祉大学　三田病院　乳腺センター、
[2]国際医療福祉大学三田病院　放射線科、
[3]獨協医科大学埼玉医療センター　乳腺センター
内田　恵博[1,3]、小川　明子[1]、甲斐崎祥一[1]、國松奈津子[2]、小川　利久[3]、
辻　　英一[3]、林原　紀明[3]

【初めに】転移リンパ節がのう胞性変化を起こす症例として，①扁平上皮癌の転移②治療されたリンパ腫③human papillomavirus（HPV）関連中咽頭癌④甲状腺乳頭癌等が報告されている．CTやエコーなどの画像検査で薄壁を有し内部均一で良性の頸部嚢胞性疾患との鑑別が困難な例があるとされている．診断のためにFNAが行われるが，穿刺吸引液検体から悪性細胞が証明されない場合は，取り扱いが臨床上問題となるとされる．乳癌（浸潤性乳管癌）でのう胞性変化をした大きな腋窩リンパ節転移例の報告はないので提示する.【症例】91歳の時に胆のう炎で胆嚢摘出術が行われ，偶然に筋層までの浸潤で断端陰性の胆嚢癌が見つかった．2015/1左C領域の腫瘤を主訴に初診（92歳）．初診時の乳腺USで嚢胞内腫瘍（14×13×7mm）を疑った．乳房MRI検査でも15mmの嚢胞性腫瘍疑い，腫大リンパ節転移なしの所見．嚢胞内液体成分の細胞診でClass3だったので，腫瘍部分のCNBを予定した．高齢を理由にCNB希望しなかったので経過観察となった．USの経時的測定では 2015/4/20:16×15×14mm, 2015/8/17:24×22×19mm, 2015/12/14, 28×26×26mmと徐々に増大し，直上皮膚の色調も変化し痛みも出現．2016/4/6,Bpのみ施行．病理結果:嚢胞内腫瘍の一部に浸潤がみられIDC, ly-, v-, NG1, ER:>90%, PgR:>90%, HER2:0, Ki67:10%, margin-．術後ホルモン療法を希望しなかったため、経過観察．2016/10/27 CTで左腋窩に19㎜の腫大リンパ節確認．再発として、レトロゾール服用開始．その後も縮小することなく徐々に増大．画像上，のう胞性変化がみられたため，転移確認のため2019/2/15 FNA，結果はClass5．2019/6/17腫瘍が大きく痛みもあり気になるため，のう胞内液を抜き取る．穿刺嚢胞液の細胞診で再度Class5．穿刺後一時腫瘍は縮小したが，直ぐにもとに戻った．2019/8/8 CT検査で58㎜の嚢胞状．この時点で96歳．痛みが強くなってきたため，強い希望で2019/11/20腫大転移リンパ節を含め，Level1の腋窩リンパ節郭清を行った．病理結果:腋窩リンパ節転移n（1/13）．のう胞壁にリンパ節組織，癌組織を認めるも，被膜外浸潤なし．術後は非照射，ホルモン療法（TAM）のみで経過観察．現時点では特に合併症・再発もなく経過観察中.【まとめ】原発巣がのう胞性乳癌で，転移リンパ節ものう胞性変化を示した非常に希な症例を経験したので報告した．

P-16-67

癌性心嚢水貯留により心タンポナーデを来した乳癌の2症例

2 cases of Cardiac Tamponade due to Malignant Pericardial Effusion from Breast Cancer

[1]大津赤十字病院　外科、[2]大津赤十字病院　看護部
洲崎　　聡[1]、甲津　卓実[1]、山川　弥生[2]、伊藤　達雄[1]、大江　秀明[1]

【はじめに】悪性腫瘍の経過中、急速に全身状態が悪化し緊急対応が必要となる状況をoncology emergencyといい、心嚢水貯留による心タンポナーデはそのひとつである。最近当院で癌性心嚢水貯留のため心タンポナーデを来した進行再発乳癌の2症例を経験したので報告する.【症例1】40歳代女性。呼吸苦と全身倦怠感を主訴に来院。CTで左乳房腫瘤と胸壁の浮腫および心嚢水と胸水貯留、多発脊椎病変を認めた。UCGにて心嚢液貯留と左心室拡張不良を認め、心タンポナーデと診断された。血液検査では肝・胆道系酵素の上昇を認め、潅流障害が示唆された。直ちに心嚢ドレナージを行い、心嚢水細胞診はclassVであった。乳房腫瘤のCNBでinvasive ductal carcinoma, scirrhous typeと診断され、乳癌からの転移と判断した。第3病日ドレーン抜去、第5病日からPTXを開始した。その後Luminal HER2 typeと判明したので抗HER2療法を併用し、初診から1年経過後も心嚢水の再貯留はなくPRが継続している.【症例2】60歳代女性。50歳代で右乳癌（T2N1M0,StageIIB Luminal type）に対してBt+Axを施行し、術後10年目に肺転移、14年目に縦隔リンパ節および骨転移を来し、内分泌療法と骨修飾薬投与を行っていた。術後15年目に各病変がPDとなり、CTで心嚢水貯留を認めるようになった。特に症状がないため化学療法を継続していたが、術後16年目に呼吸苦と全身倦怠感が出現、胸部X-Pにて心陰影の著明な拡大と血液検査で肝酵素の上昇を認めた。UCGで多量の心嚢水貯留と右房右室の虚脱を認め心タンポナーデと診断、心嚢ドレナージを施行した。症状は速やかに改善し、7日目にドレーンを抜去した。以後はBSCの方針とし5 ヶ月後に縦隔リンパ節転移が増大、6 ヶ月後に癌性胸膜炎増悪により死亡されたが、心嚢水の再貯留はみられなかった。【考察】心タンポナーデの原因の10 ～ 20%が癌の転移との報告があり、肺癌、乳癌が多く、ついで白血病、悪性リンパ腫とされている。放置すると死に至るが、ドレナージによりoncology emergencyを回避し得る。化学療法に繋ぐことができれば、症例1のように長期予後を得ることが可能である。症例2のような予後不良の再発症例ではQOLの改善が得られ、終末期の症状緩和に有効であった。進行再発乳癌において癌性心嚢液貯留は稀ではなく、常に念頭に置き、心タンポナーデ症状出現時には、速やかに適切な対応を行うことが重要と考える。

P-16-68

当院における超高齢者乳癌症例の検討

Examination of the super elderrly breast cancer patient in our hospital

[1]関西医科大学香里病院、[2]関西医科大学病院
遠藤香代子[1]、田中　義人[1]、兼松　清果[1]、岡崎　　智[1]、大石　賢玄[1]、
関本　充嗣[2]

【背景】日本における高齢化が進むとともに高齢乳癌を経験することも多くなっている。2016年の乳癌学会年次統計において80歳から89歳の高齢者は7.3%、90歳以上の超高齢者は1.0%を占める。乳癌診療ガイドラインにて、高齢者に対しても積極的な手術は勧められているが、その他の治療に関しての記載はなく患者・家族の希望、併存症などを考慮して個々の症例で対応しているのが現状ではないかと思われる。
【目的】高齢者における乳癌治療は、標準治療がなく症例の検討は重要であると考える。
【方法】2010年開院から2019年12月現在までに当院で経験した、90歳以上の乳癌11症例について検討した。
【結果】診断時の年齢は90歳から93歳で、平均年齢は91.3歳であった。主訴はしこりが7人、血性乳頭分泌物が1人、自覚症状なく検診やCTにて異常を指摘されたのが3人であった。組織型はInvasive ductal carcinomaが6例、その他Invasive lobular carcinoma、apocrine carcinoma、adenoid cystic carcinoma、solid papillary carcinoma、mucinous carcinomaが各々1例であった。術式はBtが5例、Bpが5例であった。3例でセンチネルリンパ節生検を施行し1例で1個のリンパ節転移を認めたが腋窩リンパ節郭清は省略され、結果として腋窩リンパ節郭清が施行された症例はなかった。患者希望で手術を省略した症例が1例あった。SubtypeはER陽性8例ER陰性3例、PgR陽性7例PgR 陰性4例、HER2は陽性1例陰性10例であった。Ki67は3-40%であり、中央値は15%であった。Stage分類は、stage ⅠAが4例、stage ⅡAが6例、stage ⅡBが1例であった。術後補助療法は、アロマターゼ阻害剤が3例で投与された。トリプルネガティブ症例で1例のみUFTが投与された。部分切除施行している5例全例で放射線照射が省略されていた。そのうち腫瘍径が32mmと最大径であった症例では術後3年8か月で局所再発を認めていた。乳癌死が2例、他病死が3例、生存し経過観察中が3例、他の3例は途中で術後定期検査を中断されており、詳細不明であった。乳癌死は2例ともトリプルネガティブ乳癌症例であった。
【考察】超高齢者においてもトリプルネガティブ乳癌や腫瘍径の大きい症例は、再発リスクが高いと考えられる。併存症がなく、ADLが保たれている症例では可能な限りの局所療法や補助療法が必要である可能性がある。
【結語】今後も高齢者乳癌は増加することが予想され、引き続き検討していくことが重要である。

P-16-69

急速に進行し、神経内分泌細胞癌が示唆された乳癌の1例

One case of breast cancer with rapid growth suggested of neuro-endocrine carcinoma

小郡第一総合病院　外科
多田　耕輔

症例は50歳代女性。2019年4月下旬、右乳房腫瘤を主訴とし受診した。右乳房C領域に径3.5cmの腫瘤を触知し、USでは境界が比較的明瞭な3.5cmの低エコーな腫瘤が、マンモグラフィでは境界辺縁明瞭な腫瘤を認め、内部に石灰化はなく、category 5と診断した。穿刺吸引細胞診にてDuctal carcinomaの診断,CTでは腋窩リンパ節の腫大を認めたものの遠隔転移はなくステージ2bと診断、2019年5月初旬にBt+センチネルリンパ節生検を施行、術中迅速病理検査にてセンチネルリンパ節転移陽性であり腋窩リンパ節郭清を施行した。病理結果ではinvasive carcinoma、suggestive of neuro endocrine carcinoma, ER (-)、PGR (-)、HER2 (-)、MIB1 index 60%であり、センチネルリンパ節以外には転移はなく最終的には腋窩リンパ節転移は1/12であった。免疫染色ではCD56 (+)、Chromogranin (-)、Synaptophyisin (一部+)、CK5/6 (-)、E-cadherin (弱+)、34βE12 (-) であり神経内分泌細胞癌の可能性が示唆された。術後経過は良好で、第13病日に退院となり、術後補助療法としてEC療法を4コース施行した後にCTを施行したところ、肝S3にlow density lesion を認めた。精査目的に造影CT、PET-CTを施行し急速に進行する多発性肝、骨、リンパ節転移が判明した。化学療法など積極的な加療は希望されず緩和ケアを中心とした加療を行い、手術から7ヶ月癌死した。今回われわれは神経内分泌細胞癌が示唆されたが乳癌に準じて術後補助療法 (EC療法を4コース) 施行しその後に急速な転移・進行を認めた乳癌症例を経験したので文献的な考察を加え報告する。

P-16-70

フルベストラント単剤で効果がみられた転移性男性乳癌の1例

A case of metastatic male breast cancer effective with fulvestrant alone

[1]恵佑会札幌病院　呼吸器乳腺外科、[2]放射線治療科、[3]病理診断科
鈴木　康弘[1]、明神美弥子[2]、清水　直子[2]、武内　利直[3]

【はじめに】男性乳癌は0.5-1%とまれであるが、多くの点で女性乳癌と類似点がある。
今回、再発男性乳癌でタモキシフェン (TAM)、S-1及びフルベストラント単剤が有効であった1例を経験したので報告する。
【症例】64歳、男性。2013年6月、他院通院中、アルコール性肝硬変、逆流性食道炎、高CEA値のため当院消化器内科に紹介された。左胸部異常陰影、多発リンパ節 (鎖上、腹部) の腫大を認めた。既往に左乳癌治療歴があり、治療元への照会では、2003年6月左Bt+Ax施行、 病理:左E、3.0㎝、IDC scirrhous type、pn (+) (2/11)、NG2、ER (+)、PgR (-)、Her-2 (未判定)、術後ECx4、TAM→アナストロゾール (1.5年) →TAMと2006年10月まで約3年間のホルモン療法がなされ、その後通院歴がなかった。
2013年8月リンパ節の針生検結果でER、PgRほぼ100%、Her-2 (score 0)、Ki67 20%を示す乳癌の転移に矛盾しない結果であった。
治療は、TAM単剤で始めたが、腫瘍マーカーの上昇 (22.1→46.7) があり、S-1を併用投与した。長期間完解を得た後、増悪し、ベージニオ+フェマーラに変更。しかし、副作用 (血小板低下) が強く、2か月で中止。フルベストラント単剤に変更したところ腫瘍マーカーは徐々に低下を認め、全身状態の改善に至った。
【まとめ】一般にホルモン受容体陽性Her-2陰性再発進行男性乳癌に対する治療選択は女性乳癌の治療に準じて行われる。ただし、男性乳癌の内分泌療法においては 閉経後の乳癌ではなく閉経前乳癌と同様に考える必要があるとも言われている。また、男性乳癌では最近の治療法に関する十分なデータはない。今回、ホルモン受容体陽性転移再発男性乳癌の治療でTAM、S-1、およびフルベストラントが効果的であった症例について文献的考察を加え報告する。

P-16-71

単純CTで偶然発見された被包型乳頭癌の一例

A case of encapsulated papillary carcinoma incidentally detected by computed tomography

[1]祐愛会織田病院、[2]佐世保中央病院
中村　　淳[1]、中村　宏彰[1]、佐藤　　建[1]、米満　伸久[2]、伊山　明宏[1]

【はじめに】被包型乳頭癌 (encapsulated papillary carcinoma: EPC) は、WHO分類 (2012年) でpapillary lesionsの一型として新たに分類されたが、従来はintracystic papillary carcinomaとされていた病変で、乳癌全体の約0.5 ～ 1%の頻度とされる。今回われわれは、呼吸苦の精査目的で施行した胸部単純CTで偶然発見されたEPCの1例を経験したので、その臨床病理学的特徴について文献的考察を加えて報告する。
【症例】67歳女性。体動後の動悸と呼吸苦、夜間咳嗽で当院呼吸器内科を受診し、胸部単純CTで右乳房C区域に15mm大の腫瘤性病変を指摘された。マンモグラフィでは境界明瞭平滑な腫瘤 (カテゴリー 3) として描出され、乳腺超音波検査では混合性パターンを呈する腫瘤で、ドプラーで血流の亢進を伴っていた。嚢胞内容液の細胞診の結果ClassⅣの診断であったため、右乳房部分切除術+センチネルリンパ節生検を施行した。病理診断はEPC with invasionで、腫瘍径16×12×10mm (pT1c)、リンパ節転移は認めず (pN0: 0/3個)、Stage Ⅰ であった。免疫染色では、ER・PgR陽性、HER2陰性、Ki-67 10%で術後放射線照射ののち、現在はホルモン療法施行中である。
【考察】EPCは浸潤傾向の少ない癌で、非浸潤癌から浸潤癌への中間的・移行的な病変であるとの考え方もあり、浸潤を伴う場合はEPC with invasionと診断される。Grabowskiらによると917例のEPCのうち浸潤癌は53%であり、遠隔転移例は浸潤癌の0.4%と報告されているが、浸潤の有無に関わらず予後は良好とされる。一方、CTは乳癌のスクリーニング検査としては推奨されていないが、CTで偶然乳癌が発見される頻度は0.28 ～ 0.7%とされ、その特徴として、高齢者、低乳腺濃度、早期癌、またホルモン受容体陽性でKi-67低値といった緩徐な進行を示す病変が多いと報告されている。EPCは高齢者に多く、境界明瞭で比較的大きな腫瘤性病変を呈することが多いため、CTでも描出されやすい病変の特徴を備えており、高齢者が多くCTが頻用されている本邦においては報告例が増加する可能性が考えられる。
【結語】単純CTで偶然発見されたEPCの一例を経験した。

P-16-72

胃空腸バイパス術によりQOLの向上を図った乳癌腹腔内転移の2例

TWO CASE REPORTS OF SUCCESSFUL GASTROJEJUNOSTOMY FOR DUODENAL STENOSIS CAUSED BY BREAST CANCER

[1]東京医科歯科大学　乳腺外科、[2]東京医科歯科大学　放射線診断科、
[3]東京医科歯科大学　総合外科
小川あゆみ[1]、熊木　裕一[1]、細矢　徳子[1]、小田　剛史[1]、中川　剛士[1]、
森　　美央[2]、藤岡　友之[2]、植竹　宏之[3]

比較的稀であるとされる乳癌腹腔内転移に伴う上部消化管閉塞に対し、胃空腸バイパス術を施行しQOLの向上を図った2例を経験したので報告する。
【症例1】50歳、女性。38歳時に右乳癌に対し乳房部分切除術、腋窩リンパ節郭清を施行した。病理診断は浸潤性乳管癌、n (0/20)、ER (+)、PgR (+)、HER2 score1であり、術後放射線照射を行った。術後4年で腰椎転移が出現し化学療法を開始したが奏効せず、肺・脳・肝転移を認めた。術後12年目に嘔気・食思不振を訴え受診、CTで腹部大動脈周囲や腹腔内のリンパ節腫大に伴う十二指腸狭窄を認めた。上部消化管内視鏡検査では粘膜面は正常だが、十二指腸に壁外圧排を認め、乳癌腹腔内リンパ節転移による十二指腸狭窄を疑った。胃空腸バイパス術を施行し経口摂取が可能となった。【症例2】71歳、女性。67歳時に右乳癌に対し術前化学療法を行い乳房全切除術、腋窩リンパ節郭清を施行した。病理診断は浸潤性乳管癌、n (3/14)、triple negativeであり、術後放射線照射を行った。術後15か月で肝・骨転移が出現し化学療法を再開した。術後3年6か月で両側水腎となり両側尿管ステントを留置した。術後3年9か月後に嘔気・食思不振を訴え受診、CTで十二指腸の狭窄を認めた。上部消化管内視鏡検査では十二指腸下行脚の拡張不良と隆起性病変を認め、生検では粘膜固有層内に乳癌の浸潤を認めた。乳癌十二指腸転移と診断し、腹腔鏡下胃空腸バイパス術を施行し経口摂取が可能となった。乳癌の腹腔内転移による消化管閉塞の報告は比較的稀である。乳癌術後の患者が消化器症状を訴えた際には、積極的な消化管の検索を行い、早期診断・治療に努めるべきである。

P-16-73

アベマシクリブ併用内分泌治療が奏効した多剤耐性再発乳癌の一例

Endocrine therapy with abemaciclib reduced a multi-drug resistant breast cancer

京都ルネス病院
清川　厚子、冨士原正人

アベマシクリはホルモン受容体陽性かつHER2陰性の手術不能または再発乳癌に対して内分泌療法との併用において2018年12月より使用可能となった本邦2剤目のCDK4及び6阻害薬である.今回,術後再発乳癌に対し約10年に渡り多種の化学療法を行いすでに多剤耐性となった乳癌に対してアベマシクリブ併用内分泌療法を行い奏効が得られた症例を経験したので報告する.症例は56歳女性.41歳時に乳癌に罹患し乳房温存手術を施行.T1b N0 M0 stage1 HR陽性 HER2陰性 術後TAM内服されていたが術後4年目（X年）に肝腫瘍を認め,画像上,胆管癌と転移性肝腫瘍との鑑別が困難であったため肝S4部分切除術を施行.病理検査結果にて乳癌肝転移と診断された.術後PTX単剤で化学療法開始.X+1年に縦隔リンパ節転移を認めCPT-11へ変更するもさらにPDとなりGEMに変更し一旦CRとなった.しかしX+4年にS4肝転移再発を認め,さらに腹腔内リンパ節転移も認めたため各転移巣に対してサイバーナイフ施行し再びCRとなった.しかしX+6年に肝外側区に2箇所の再発を認め,BEV+PTX開始し1年後にはCRとなったがタンパク尿の副作用のためBEV中止したところ,X+8年に肝転移再燃を認めEC療法4クール→エリブリン投与するもPDとなり,患者の同意のもと肝動注（CDDP5クール→5-FU+ADR6クール）を開始した.X+9年肝転移はSDであったが肺転移,縦隔リンパ節転移,多発骨転移を認め,BEV+nab-PTX+肝動注（CDDP）を開始したがさらにPDとなり,フルベストラント+アベマシクリブ併用療法を開始した.半年経過後のX+10年のPET/CTにて肺転移,肝転移,多発リンパ節転移はほぼ消失し,多発骨転移もFDG集積の著名な減弱を認め,PRと診断した.現在も化療継続中である.

P-16-74

抗HER2療法によりClinical Complete Responseに至り，休薬後もcCRを維持しているHER2陽性転移乳癌の1例

A case of metastatic HER2 positive breast cancer in which cCR is maintained after withdrawal

[1]春日部市立医療センター　外科、[2]春日部市立医療センター　病理診断科、
[3]春日部市立医療センター　看護部
小倉　道一[1]、生田　稜[1]、小野　容子[1]、深津　裕美[1]、杉山　順子[1]、
君塚　圭[1]、大原　守貴[1]、三宅　洋[1]、瀧本　壽郎[2]、小島　寛子[3]

【背景】2018年版の乳癌診療ガイドラインにおいて，HER2陽性転移・再発乳癌に対してPertuzumab + Trastuzumab + Docetaxel: Pmab + Tmab + DOC併用療法およびTrastuzumab Emtansine: T-DM1療法が推奨されている．今回われわれは，Pmab + Tmab + DOC併用療法，T-DM1療法が奏功してClinical Complete Response: cCRに至り，休薬後もcCRを維持しているHER2陽性転移乳癌の症例を経験した.
【症例】54歳，女性．右乳房腫瘤と浮腫を主訴に当科を受診．右乳房全域に皮膚の発赤と浮腫を伴う巨大な腫瘤を認め，右胸部から腹部，前腕にかけて著明な浮腫を認めた．病理組織診断および全身検索の結果，浸潤性乳管癌（硬癌），ER (-) , PR (-) , HER2: 3+, cT4d cN3c cM1（HEP）cStage IVの診断となった．一次治療としてPmab + Tmab + DOC併用療法を施行したところ原発巣および肝転移巣は縮小し，皮膚の発赤や浮腫は改善した（治療効果: PR）．患者希望により14コース目からDOCを除くPmab + Tmab併用療法とした．一次治療開始から20ヶ月で肝転移は消失したものの，原発巣の再増大を認めため，二次治療としてT-DM1療法を行なった．T-DM1療法を6コース施行したところ，乳房腫瘤は消失した（治療効果: cCR）．T-DM1を15コース施行後に患者希望で休薬し経過観察する方針となった．現在，休薬から40ヶ月が経過するが，転移再発を認めずcCRを維持している.
【考察】転移性HER2乳癌に対する抗HER2療法の有効性が多く報告されているが，cCR症例に対する治療方針やサーベイランスは確立していないため症例の蓄積が待たれる.
【治療経過の要約】
・浸潤性乳管癌(硬癌)，HER2 type，cT4d cN3c cM1（HEP）cStage IV.
・Pmab + Tmab + DOC（14コース）→Pmab + Tmab（13コース）.治療効果判定:PR.
・原発巣が再増大(肝腫瘍は消失)したためT-DM1に変更.
・T-DM1（6コース）→乳房腫瘤は消失，治療効果判定:cCR.
・T-DM1（15コース）→休薬.
・現在，休薬から40ヶ月，無再発生存中.

P-16-75

ホルモン補充療法中出現した乳腺腫瘍症例

Cases of breast tumor detected by breast cancer screening during hormone replacement therapy

[1]東京女子医科大学附属成人医学センター、
[2]東京女子医科大学乳腺・内分泌・小児外科
青山　圭[1,2]、岡本　高宏[2]

背景;ホルモン補充療法（HRT）の施行はマンモグラフィ検査にて乳腺濃度が高くなることがあり、感度・特異度を低下させることがある。また、乳癌リスクに与える影響は生活習慣と関連したリスクと同程度であるが長期継続は乳癌の危険因子である。HRT施行中は乳癌検出率もやや高くなるが、良性腫瘍の出現にも遭遇する。HRT施行患者に出現した乳腺腫瘍について検討した。
方法;2011年6月～ 2019年10月HRT施行中に出現した乳腺腫瘍に対して針組織生検を施行し、病理組織学的診断のついた102例について病理組織学的所見とマンモフラフィ検査所見、超音波検査所見、体重、BMI、HRT施行期間とともに検討した。
結果;ホルモン補充療法中に出現した腫瘍性病変は線維腺腫が13例、乳管内乳頭腫が12例、硬化性腺症などの乳腺症が24例、乳癌が28例であった。超音波検査とマンモグラフィ検査両者にて描出されたのは29例、マンモグラフィ検査にて石灰化の指摘のみは3例、超音波検査のみの指摘は49例であった。ホルモン補充療法中に腫瘍が出現した群と腫瘍の出現しなかった群では乳房構成やBMIに有意な差は認めなかった。HRT施行中は乳癌のほかにも良性腫瘍の検出もあり、マンモグラフィ検査と超音波検査を組み合わせた乳癌検診が推奨される。

P-16-76

局所切除手術を施行した遠隔転移を伴うHER2陽性乳癌の3例

Report of 3 HER2 positive breast cancer cases with distant metastases treated by local resection

[1]国立病院機構　小倉医療センター　外科、
[2]国立病院機構　小倉医療センター　病理検査科、
[3]国立病院機構　小倉医療センター 放射線科
山﨑　徹[1]、轟木　秀一[1]、堤　親範[1]、中山　正道[2]、川波　哲[3]

【背景】遠隔転移を伴うStage IV乳癌に対する原発巣切除は積極的には推奨されていない（乳癌診療ガイドライン①治療編2018年度版）。しかし、高度の局所浸潤などQOLの低下をきたした症例は、全身治療後の局所切除手術により、生活の質や予後の改善に寄与する可能性もある。
【症例1】72歳女性。左乳房の皮膚潰瘍伴う12㎝大の粗大な膨隆腫瘤を主訴に初診、左肺転移を伴うStageIVの進行乳癌（HER2陽性、ホルモン陰性）と診断された。FEC療法4コース施行後、原発腫瘍はほぼ壊死脱落して縮小した皮膚潰瘍となり、局所制御目的で左乳房切除+腋窩郭清を施行した。標本の病理診断で、残存腫瘍は径約3cmでEffect grade 2aだった。術後、Trastuzumab（Tmab）+Pertuzumab（Pmab）+Docetaxel（DOC）療法4コース施行し、肺転移も消失、瘢痕化した。その後Tmab+Pmabのメンテナンス療法を6か月、Tmabのみを18か月継続し、局所、転移巣ともに増悪所見なく、本人の希望で初診から31か月で治療中止したが、その後も24か月間、無増悪を維持している。
【症例2】56歳女性。右乳房の皮膚潰瘍伴う鶏卵大の腫瘤を主訴に初診、肝転移、腋窩リンパ節転移伴う、Stage IV進行乳癌（HER2陽性、ホルモン弱陽性）と診断された。Tmab+Pmab+DOC療法6コース施行し、腫瘍の縮小確認後、さらにTmab+Pmab療法8コース追加した。画像上、ほぼ腫瘍は消失し、局所の疼痛制御などの目的で、右乳房切除+腋窩郭清施行し、切除標本の病理診断でpCR（Effect grade 3）が確認された。術後はTmab+Pmabのメンテナンス療法を約5か月継続中で、無増悪を維持している。
【症例3】49歳女性。左乳房の5㎝大の腫瘤を主訴に初診、腋窩リンパ節、肺にoligometastasesあり、Stage IVのHER2陽性、ホルモン陰性乳癌と診断された。Tmab+Pmab+DOC療法9コース施行後、原発、転移巣ともに著明に縮小した。将来のQOL改善と薬物治療の病理学的効果判定目的で 左乳房切除+腋窩郭清施行、切除標本では浸潤癌は6mmまで縮小し、Effect grade2aだった。術後Tmab+Pmabのメンテナンス療法を20か月継続中で無増悪を維持している。
【結語】遠隔転移を伴うStage IVのHER2陽性乳癌の治療は、抗HER2療法などの薬物治療が中心となるが、局所進行例に対しての切除手術がQOLの向上および精度の高い病理診断による予後予測や長期の治療計画に有益な症例もある。

P-16-77

腋窩リンパ節腫脹を契機に発症し潜在性乳癌と鑑別を要した菊池病の1例

A Case of Axillary Tumour Diagnosed Kikuchi's disease requiring distinction from Occuit Breast Cancer

博愛会病院　外科
石黒　　聡、磯辺　直基

【症例】30歳代後半の女性。主訴は右腋窩の腫大した腫瘤および同部の疼痛。右腋窩に拇指頭大、弾性軟の集簇し固定された腫瘤数個を触れた。腋窩皮膚発赤や同部の熱感、全身の発熱等の炎症所見は認められなかった。【既往歴】生後4 ヵ月に川崎病、18歳時に甲状腺機能亢進症、21歳時に甲状腺クリーゼで入院。今回受診時より3年前から、甲状腺機能低下症および線維筋痛症を発症し治療中。【初診時検査結果および経過】CRP:0.2㎎/dl、WBC:5900、Hb:9.7g/dl。乳腺、腋窩エコー検査では両側乳腺に異常は無かった。右腋窩に26.5× 21.5×16㎜、他10㎜程の腫大したリンパ節を数個認めた。リンパ節の基本構造は保持され、周囲組織に炎症の波及あり。潜在性乳癌や悪性リンパ腫、ほか悪性疾患の存在も念頭に胸腹部造影CT検査を施行。右腋窩リンパ節腫大、周囲脂肪組織の不整を伴うのみで、他に異常は無かった。経過観察とし1 ヵ月後のエコー検査で右腋窩に34.5 × 19.5mmに腫大した不整形リンパ節を認め、40℃の発熱も生じた。CRP:1.1、WBC:4600、抗核抗体: ±、好酸球:0、好中球:60 と軽度炎症所見のみであった。確定診断のために、右腋窩リンパ節生検を施行した。【病理組織検査結果】腫大したリンパ組織は大型化したリンパ球が集簇性の増生、部分的には凝固壊死性変化も伴い、周域の脂肪組織にも炎症反応が波及していた。よって本疾患はHistiocytic necrotizing lymphadenitis、組織球性壊死性リンパ節炎、菊池病と診断された。【考察】本疾患は1972年に福岡大学の菊池教授らが報告した、比較的若年女性に多く、側頚部の皮下リンパ節腫大、炎症、軽度発熱を主とする疾患あり、多くは数ヶ月で自然に軽快するが、時に本例のように腋窩リンパ節が腫大し、高熱を伴って重篤化する例もある。重篤例ではステロイドが奏効するとされている。成因は不詳だが何らかのVirus感染が推察されている。また本疾患に自己免疫不全の状態が潜在すると報告もある。本症例では発症前に線維筋痛症、発症後にシェーグレン症候群が発症した。【結語】腋窩リンパ節の不整形腫大を伴う疾患は多い。腋窩リンパ節の性状、すなわち弾性軟から弾性硬、圧痛や自発痛の有無、リンパ節相互または周囲組織との癒着の有無にて感染、悪性リンパ腫、癌の転移などの一般的な鑑別の目安にはなるが確定診断には至らない。今回、腋窩リンパ節腫脹を契機に発症し潜在性乳癌と鑑別を要した菊池病の1例を提示した。

P-16-78

高齢者の乳腺分泌癌の一例

Mammary secretory carcinoma in a woman with the age of 80s. A Case Report

[1]松江市立病院　乳腺・内分泌・胸部外科、[2]松江市立病院　病理診断科
内田　尚孝[1]、吉田　　学[2]、松井　泰樹[1]、野津　　長[1]

乳腺分泌癌は特殊型に分類される浸潤癌である。発生頻度は、全乳癌の0.07%と稀である。発症年齢は、30歳以下の占める割合が約25%と、他の浸潤性乳管癌における30歳以下の占める割合1.2%に比べ、若年者に多い。
症例は84歳女性。右乳房腫瘤を自覚して受診。視触診では、右乳房6時方向と右腋窩に腫瘤を触知した。マンモグラフィでは、右L/OI境界部に微細鋸歯状腫瘤影を認めた。超音波検査では、右乳房6時方向に2.4cm大、境界粗造、内部エコー等腫瘤を、右腋窩に2.5cm大、形状不整な腫瘤を認めた。それぞれにFNABを実施した結果、両病変とも巨大奇異核を有する異型の強い大型細胞の重積を認め、悪性所見陽性であった。右乳腺造影MRIでは、急増漸減パターンの造影効果、ADC低下を示した。FDG-PETでは、これらの腫瘤と右内胸リンパ節にFDGの集積を認めた。明から遠隔転移はなかった。右乳癌（cT2N3bM0, cStage IIIC）の診断で、右乳房円状部分切除術+腋窩リンパ節郭清術を行った。原発巣の肉眼的所見は、2.3cm大、境界明瞭な白色、結節性病変であった。組織学的には、篩状から微小のう胞状を呈して増生し、内腔および周囲に好酸性の分泌物を伴っていた。腫瘍細胞は、淡好酸性および泡沫状の細胞質、核の大小不同、大型核、腫大し明瞭な核小体を認めた。以上より分泌癌の診断となった。組織学的グレードはIであった。生物学的性質は、ER0%、PR0%、HER2 score 0、ki67 11%であった。リンパ節転移は1個であった。術後、右内胸リンパ節を含む右温存乳房と右鎖骨上リンパ節に放射線治療を行った。予後良好な組織型であること、高齢であることを考慮し、薬物療法は行わずに経過観察する方針とした。再発はなく経過良好である。
乳腺分泌癌and症例報告and会議録を除く、をキーワードとして医学中央雑誌で検索すると、80歳以上の高齢者における乳腺分泌癌のみの組織型を有する報告例は、2001年以降2例のみであった。トリプルネガティブタイプが多く、腋窩リンパ節転移の頻度は他の浸潤性乳管癌と同程度との見解もあるが、術後局所再発や遠隔転移をきたしたとする報告例は稀である。発生頻度が低いため術後薬物療法の必要性、内容に関する前向きな検討は困難であることから、術後薬物療法は個別的に検討せざるをえないと思われる。

P-16-79

ホルモン受容体陽性乳がん術後7年で発症した多発リンパ節転移と肝転移に対してnab-PTXが奏効した1例

A case of nabPTX responded for multiple LN and liver meta in endocrine BC seven years after surgery

むつ総合病院　外科
山田　恭吾、阿部　純弓、松浦　　修

【緒言】ホルモン受容体陽性再発乳がんの一次療法は、まず内分泌療法が考慮される。また、分子標的薬であるCDK4/6Iの有用性が明らかになっている。臓器転移が出現した場合、化学療法への切り替えを要するが、その選択肢は多岐にわたる。今回我々は、再発後のホルモン療法、CDK4/6Iで増悪した症例に、就業状況や通院頻度を考慮し、nab-PTXを選択したところ奏効した1例を経験したので報告する。【症例】37歳女性。30歳時に右乳がんに対してBp+Axが施行された。硬癌、T1N1 (6/15) M0 StageIIA, ER90%, PR80~90%, Her2 2+ (FISH陰性) , Ki67 20%。術後FEC100 4コース、weeklyPTX 6週投与2週休薬を2コース行い、胸壁と領域リンパ節照射およびTAM内服とLHRH agonist投与 (3年間で終了) を開始した。半年ごとに定期検査を行っていたが、再発疑う所見を認めなかった。術後7年目の採血で、NCCST439が28.9と急上昇した。PETCTを施行したところ、胸壁再発、右鎖骨上、右傍胸骨、縦隔リンパ節転移、肝尾状葉転移を指摘された。まずLHRH agonistを併用したところ、6 ヶ月間はNCCST439は低下傾向を示したが、再び51.9まで急上昇したため、フルベストラントとLHRH agonist、CDK4/6Iを開始。CDK4/6Iは減量しながら3コース継続したが、一度低下したNCCST439がさらに上昇。PETCTでは、肝転移の増悪が指摘された。就業中でもあり、通院頻度が少ない化学療法の導入を検討し、nabPTXの投与を希望された。投与開始4 ヵ月後のPETCTでは、肝転移は著明に縮小、集積は減弱していた。画像所見とともにTMもすべて低下傾向となり、投与半年経過してすべて正常化した。特に自覚症状も訴えていなかったため継続投与の方針としたが、12コース目予定日の外来受診で、ジップロックを扱えなくなったと話された。末梢神経障害を考え休薬したが、その2日後、階段を降りる際に踏み外し、左膝蓋骨を骨折した。【考察】nabPTXは人血清アルブミンにPTXを結合させナノ粒子化した製剤で、生理食塩液での懸濁が可能となり、その有効性、安全性が確認されている。今回、ホルモン受容体陽性乳がん術後7年で再発した症例に、A法で投与を行ったところ奏効した1例を経験した。しかしながら、自覚症状の聞き出しが後手に回り (治療効果が出ているので、感覚障害を訴えると投薬中止になると思い言い出せなかった)、骨折の一因となってしまったことは猛省に値する。

P-16-80

IgG4関連疾患の合併を強く疑った乳腺MALTリンパ腫の1例

A Case of Breast MALT lymphoma with strongly suspected IgG4 related disease

[1]唐津赤十字病院 乳腺外科、[2]唐津赤十字病院　病理診断科
田渕　正延[1]、小原井朋成[1]、明石　道昭[2]

乳腺に発生するMALTリンパ腫はまれではあるが散見される。最近我々は左乳房の腫瘤にて発見されたMALTリンパ腫の1例を経験したが、経過中、IgG関連疾患がみられ診断に難渋した症例を経験したので若干の文献的考察を加え報告する。症例は67歳女性。左乳房にしこりを認め、近医を受診し、乳がん疑いにて当科を紹介された。受診時、左AC領域に2Cmで弾性硬の腫瘤を蝕知した。MMGはC-1。US検査では左AC領域に41×18mm大の境界明瞭、不整形な乳管拡張の集合像の領域を認めた。DCISを疑った。MRI検査で左領域に36×27mmの造影効果を呈する領域が見られたが、乳癌の診断には至らなかった。そこでCNBを行ったところMALTリンパ腫の診断であった。全身検索のためCTを行ったが、乳房のほかに膵尾部の60×40mmの低吸収腫瘤を認めた。リンパ腫病変を疑われた。さらにPET-CTを行ったところ左乳腺の腫瘤は軽度集積でMALTリンパ腫に矛盾しないが膵尾部は集積が強く、また縦隔、肺門、右鎖骨リンパ節の集積が亢進しており、IgG関連疾患を疑われた。MRCPで胆管には異常を認めなかったが、膵尾部膵管の狭窄像を認め、自己免疫性膵炎を疑われた。血中IgG4値は179mg/dlと高値であった。最終診断のため膵臓に対してはEUS-FNAを行い、右頸部リンパ節に対しては生検を行った。結果として膵臓は慢性膵炎であったが、リンパ節はIgG関連疾患を疑われた。この時点でMALTリンパ腫に合併したIgG4関連疾患を疑い血液内科に紹介し、ステロイド投与とR-CHOP療法を行った。3クール後腫瘍は縮小した。IgG4関連疾患は膵や胆管に特徴的な所見を呈するが、病理学的な確定診断は困難な場合がみられる。今回MALTリンパ腫に合併していたため診断に難渋した1例を経験した。

P-16-81

乳腺充実性乳頭癌の2例

Two cases of solid-papillary carcinoma

[1]国立病院機構小倉医療センター　外科、
[2]国立病院機構小倉医療センター　病理診断科、
[3]国立病院機構小倉医療センター　放射線科
堤　　親範[1]、轟木　秀一[1]、山崎　　徹[1]、中山　正道[2]、川波　　哲[3]

はじめに:
乳腺充実性乳頭癌（solid-papillary carcinoma、以下SPC）は、1995年に提唱された疾患概念で、2012年のWHO分類改定で新たに分類された組織型である。細胞に富んだ充実性結節が密なジグソーパズル状に配列する乳頭腫の一種で、神経内分泌分化（Chromogranin+、Synaptophysin+）を認めることがあり、乳管内乳頭腫との形態的類似性から過小評価される傾向がある。予後良好とされているが、今回切除後1年以内に局所再発を来したSPCを含む2例を経験したので報告する。
症例:
2015年から2019年に当院で切除された乳癌184例のうち、SPCと診断された2例であった。症例1は93歳、主訴は腫瘤自覚、マンモグラフィ検査で微細鋸歯状腫瘤、乳房超音波検査で右D区域に32 mmの不整形低エコー腫瘤を認め、血流が著しく増加していた。針生検でencapsulated papillary carcinomaを疑い、乳房切除術およびセンチネルリンパ節生検を行った。病理検査はSPC with invasion、センチネルリンパ節にITCのみを認め、切除断端陰性であった。ER95%>、PgR80%、HER2陰性、Ki67:11%、核グレード1、神経内分泌分化マーカーであるSynaptophysin（-）であったが、病理学的特徴よりSPCと診断された。術後治療は90歳を超える超高齢であったため実施しなかったが、術後11か月で局所再発を来した。このため放射線治療およびアロマターゼ阻害剤を開始、再発後1年経過した現在、SDを保っている。症例2は83歳、主訴は腫瘤自覚、マンモグラフィ検査で微細鋸歯状腫瘤、乳房超音波検査で左C区域に25mmの不整形低エコー腫瘤を認め、針生検でSPCと診断、乳房切除術およびセンチネルリンパ節生検を行った。病理検査はSPC with invasion、リンパ節転移なし、ER95%、PgR80%,HER2陰性、Ki67:10%、核グレード1、Chromogranin（+）、Synaptophysin（+）であった。術後治療としてアロマターゼ阻害薬を内服、再発はない。
考察:
SPCは腫瘤あるいは血性乳頭分泌で発症し、平均年齢は60 ～ 70歳である。一般的に予後は良好で、HER2陰性のLuminal タイプが多いとされる。WHOワーキンググループは、通常の浸潤性乳癌を随伴しないSPCはTisとしてStagingすることを推奨している。
結語:
我々の経験したSPCのうち、1例は断端陰性であったにもかかわらず、術後早期に局所再発を来した。比較的新しい疾患概念であり適切な対応のため、今後の症例集積が必要と考える。

P-16-82

非乳房切除による根治的治療を行なった高齢者潜在性乳癌の一例

A case of occult breast cancer treated with systemic radical therapy without mastectomy

[1]厚生会武田病院　乳腺外科、[2]近江八幡市立総合医療センター　診療部
吉村　了勇[1,2]、松谷　崇弘[1]

【はじめに】
潜在性乳癌治療において、今日我々が用いる従来の腫瘍形態に基づく病期分類では予後予測が難しい。そのため、一般の乳癌治療に準じた全身療法に加えて乳房切除・非切除の有無、腋窩郭清や放射線照射の是非につきエビデンスをもとに検討しなければいけない。
今回、腋窩の違和感を契機に診断された高齢者の潜在性乳癌に対して、病理学的特長、MRI、PET-CT検査結果等を踏まえ、患者の意向を汲みながら実施した根治的乳癌治療について文献的考察を加え報告する。
【症例】
73歳、女性。左腋窩部に違和感を自覚し当科を受診した。MMGで左腋窩に腫大したリンパ節陰影を認めるも、乳房内には異常所見を認めなかった。エコー検査では、乳房内には特記すべき所見なく、左腋窩に約14 mm大に腫脹したリンパ節を認めた。造影CT・MRI検査およびFDG-PETを用いても両側乳腺内に異常所見を指摘できなかった。
針生検によりMetastatic adenocarcinomaであることを確認した後、Level IIまでの腋窩郭清を行なった。最終病理診断は、腋窩リンパ節:Level I（5/6）, Level II（10/12）, ER（+）: 98%, PgR（+）: 98%, HER-2: 1+, Ki-67 LI=20%, pTXN3aM0 Stage IIICであった。術後に3wTC療法x4と、放射線照射（全乳房+腋窩+鎖骨領域）を行った。
【考察】
初発乳癌診断やステージング分類において、FDG-PETによる評価は推奨されていないが、潜在性乳癌を含む原発巣不明のリンパ節転移症例では、特異度の高い全身FDG-PETや原発巣の有無を確かめるMRI検査は必須であると思われた。また、高齢者であっても乳房切除を望まない場合があるため、エビデンスに則り高齢者でも受け入れられる根治的治療の選択が重要と思われた。

P-16-83

乳癌と胃癌を併発した1例

A case of breast cancer and gastric cancer

[1]順天堂大学　医学部　附属　静岡病院　外科、
[2]順天堂大学　順天堂医院　乳腺腫瘍学講座、
[3]順天堂大学　医学部付属　静岡病院　病理診断科
安藤　美沙[1]、田中顕一郎[1]、小泉　明博[1]、村井　勇太[1]、加藤　永記[1]、
山本　　陸[1]、巾　　匡洋[1]、上田　脩平[1]、櫻庭　駿介[1]、徳田　智史[1]、
伊藤　智明[1]、櫛田　知志[1]、櫻田　　睦[1]、前川　　博[1]、佐藤　浩一[1]、
和田　　了[3]、齊藤　光江[2]

症例は74歳女性。2019年3月に右乳房のしこりを自覚し前医受診。乳癌が疑われたため当院紹介となった。既往歴は、IgG4関連疾患のため44歳のとき扁桃摘出術施行、掌蹠膿疱症、後腹膜線維症のため両側尿管ステント挿入中、うつ病。家族歴なし。視触診で右乳房AC領域に径2cmの腫瘤を認め、マンモグラフィでは同部位にスピキュラを伴う高濃度腫瘤（カテゴリー 5）を、超音波検査では径2cmの前方境界線断裂、ハローを伴う腫瘤（カテゴリー 5）を認めた。術前検査を進めていたところ、飲み込みづらさを訴えたため消化器外科紹介。上部消化管内視鏡検査で胃体部小弯に約20mm大の0-Ⅱc病変が認められた。胃癌の治療を先行させ、乳癌に対しては2019年6月よりレトロゾール内服を開始。2019年7月に胃癌に対して腹腔鏡下幽門側胃切除術施行し、術後診断は胃癌 Stage Ⅰa（HER2 陰性）であった。胃癌の術後経過は良好であり、2019年10月に右乳癌に対して右乳房部分切除術とセンチネルリンパ節生検施行。術後診断は浸潤性乳管癌、ER 90%、PgR 5%、HER2 陰性（スコア0）、Ki-67 2%（stage Ⅱa、Luminal A）であった。2019月11月に術後放射線治療 32.4Gy/12回施行し、術後経過良好である。
本症例は乳癌と胃癌を併発したが、病理学的には独立して発生した悪性腫瘍であると示唆される。しかし、HER2を発現しうるという点で両者は共通点があり、今後も同様な症例により関連性を検討していく必要があると考えられる。文献的考察を加え報告する。

P-16-84

不妊治療歴のある乳癌患者の検討

Is there a relationship between fertility treatment and breast cancer?

済生会松阪総合病院 乳腺外科
柏倉　由実、花村　典子

【目的】2017.4-2019.11の当院乳癌患者297人中不妊治療歴が分かっている患者が7人いた。不妊治療と乳癌の関連について検討した。
【方法】
(1) 当院不妊治療外来の受診者状況、頻用する薬剤の内容と投与状況
(2) 不妊治療歴のある乳癌患者7人の、家族歴、年齢、診断契機および病期、不妊治療期間と使用薬剤、不妊治療から乳癌と診断されるまでの期間
を調査した。
【結果】
(1) 当院不妊治療センターは2005年以降約4800人が受診。2019年10・11月の2か月間に682人が受診し、年齢19-59歳（平均 36.4歳、中央値36歳）。このうち433人（63%）に薬剤投与あり、使用薬剤は平均3種類（1-9種類）。使用薬剤と頻度は排卵誘発剤:hCG179人（26%）/hMG163人（24%）/FSH73人（11%）/クロミフェン68人（10%）、エストロゲン製剤:エストラジオール98人（14%）/結合型エストロゲン63人（9%）、黄体ホルモン:クロルマジノン123人（18%）/プロゲステロン膣坐剤48人（7%）筋注136人（20%）/メドロキシプロゲステロン141人（21%）、卵胞・黄体ホルモン配合剤:ノルゲストレル・エチニルエストラジオール151人（22%）、GnRH:セトロタイド23人（3%）/ナファレリン58人（9%）
(2) 3人に乳癌家族歴あり。加療時37-54歳（平均43歳、中央値42歳）。診断契機:検診異常4人、症状自覚3人。病期:Stage0（いずれもhigh grade DCIS）4人、Stage Ⅰ3人（ホルモン陽性HER2陰性2人、TN1人）。1人は他院でも不妊治歴があるものの詳細不明で、当院施行不妊治療のみを検討対象とした。不妊治療期間は7-64か月（平均24か月、中央値18か月）。不妊治療での使用薬剤は中央値7種類（2-10種類）で、hCG 7人、hMG/プロゲステロン筋注/ノルゲストレル・エチニルエストラジオール5人、プロゲステロン膣坐剤4人、クロミフェン/セトロレリクス/ナファレリン/ゴナドトロピン3人、エストラジオール/メドロキシプロゲステロン2人、結合型エストロゲン/クロルマジノン/LH-RHa/FSH1人。不妊治療薬最終投与から乳癌手術まで4-163か月（平均33か月、中央値65か月）
【考察】不妊治療で用いられる薬剤の多くが乳癌に対して禁忌あるいは乳癌の素因が疑われる場合は慎重投与とされている。乳癌患者全員の不妊治療歴および不妊治療を受けた全員の乳癌罹患状況を把握することは困難だが、当院の乳癌患者および不妊治療センター受診者データや一般的な乳癌罹患率から考えると、不妊治療が乳癌発症に与える影響は高くないと考えた。

P-16-85

遺伝子パネル検査で右乳癌の対側乳房内転移と診断された，乳管内病変を伴う左乳癌の一例

Breast cancer with intraductal components which was proven genetically to be metastatic lesion

[1]鹿児島大学　消化器・乳腺甲状腺外科、[2]鹿児島大学　病理学講座
新田　吉陽[1]、永田　彩子[1]、佐保　葉月[1]、野元　優貴[1]、赤羽　俊章[2]、
平木　　翼[2]、谷本　昭英[2]、夏越　祥次[1]

両側性乳癌の診断においては両側とも原発性乳癌なのか，あるいはある一側が対側からの転移なのかを診断しなくてはならない。一定の診断基準は存在するものの，その診断は時に困難である。

症例は30代女性。右乳癌（浸潤性乳管癌，pT3N3aM0 stageIIIC, ER+, PgR+, HER2:2+, FISH陽性，Ki67: 36%）に対してBt+Ax（II）を施行した。術後補助療法としてDocetaxel+Cyclophosphamide+Trastuzumab療法の後にTrastuzumab単剤投与，放射線治療と内分泌療法（Tamoxifen+Leuprorelin）を選択した。内分泌療法施行中の，術後約3年後フォローアップの際に，乳腺エコー検査で左乳房に低エコー腫瘤を認めた。精査の後，左乳癌（cT1N0M0stageIA）の術前診断で手術（Bt+SN→Ax（II））を施行した。最終病理診断は浸潤性乳管癌，pT2N1M0 stageIIB, ER+, PgR-, HER2:3+, Ki67:20%であった。サブタイプは一定類似していたが腫瘍内に乳管内成分が散見され，臨床的に異時性両側性乳癌と考えた。

しかし、臨床研究として実施した遺伝子パネル検査でGATA3とCSMD1に変異を認めた。右乳癌と左乳癌とでその変異部位が完全に一致しており，左乳癌は右乳癌の対側乳房内転移であることが強く示唆された。

対側乳房内転移病変が乳管内病変を伴いうることを示した興味深い症例を経験した。若干の文献的考察をふまえて報告する。

P-16-86

乳腺紡錘細胞癌術後の単発性肝転移に対し肝切除を施行した1例

A case of hepatectomy for liver metastasis after mastectomy of spindle cell carcinoma of breast

山口労災病院　外科
岩村　道憲、河野　和明、加藤　智栄

【はじめに】
今回我々は乳腺紡錘細胞癌術後約2年で肝転移を認め、急速な増大傾向を認めたため肝切除を施行した1例を経験したため、若干の文献的考察を加えて報告する。
【症例】
48歳、女性。201X年1月に左乳癌（D区域 T1cN0M0）にて乳房部分切除+センチネルリンパ節生検術を施行。病理診断は「充実腺管癌 1.8cm ER（-）PgR（-）HER2（-）Ki67:30%」であった。術後FEC100を6クール施行後、残存乳房への放射線治療（50Gy/25fr）を行った。
術後1年4ヶ月目に左C区域に乳房腫瘤を自覚し、FNAにて「充実腺管癌」の診断であったため、術後1年5ヶ月目に胸筋温存乳房切除術+腋窩リンパ節郭清術を施行した。病理診断は「紡錘細胞癌 1.7x1.1cm ER（-）PgR（-）HER2（-）Ki67:50% LN（-）」であった。術後TCを6クール施行後、経過観察を行っていたが、術後2年目のCTにて、肝S4に径8cmのSOLを指摘され、肝生検を施行すると、「紡錘細胞癌 ER（-）PgR（-）HER2（-）Ki67:40%」であった。PET-CTなど全身検索をおこなったが、遠隔転移は肝のみであった。ガイドライン上は「肝転移に対する外科的切除は限られたケースを除き、勧められない」とされている。
肝転移巣は、その後の2ヶ月で径9cmと急速に増大する傾向を認めたが依然単発であった。患者は年齢も若く、アンスラサイクリン系抗癌剤はすでに使用済であり、患者へ十分な説明のもと、術後2年2ヶ月目に肝内側区域切除+胆摘を施行した。術後経過良好で、現在まで明らかな転移は認めていない。
【考察】
乳癌の肝転移は通常、遅い時期に発症してくる。そのため、肝転移以外にも多臓器に、多発性に転移を認めることが多く、ガイドライン上は、外科的治療は生存率の延長に寄与しないため、勧められていない。本症例は、乳腺紡錘細胞癌術後比較的早期に単発性の肝転移を認めた。画像上も急速に増大し、腹腔内へ穿破する可能性もあり、外科的治療以外に有効な方法は認めず、ガイドラインで言われる「限られたケース」に当たると判断し、肝切除を施行した。
【まとめ】
乳癌の遠隔転移に対する外科的切除はガイドラインでは勧められていないが、本症例のように、年齢は若く、単一臓器転移で、しかも単発であるならば、切除することも生存率の延長に寄与する可能性もあり、さらなるデータの蓄積が必要と思われた。

P-16-87

アトピー性皮膚炎に併発した肉芽腫性乳腺炎の1例

A Case Of Granulomatous Mastitis in a patient with Atopic Dermatitis

[1]市立ひらかた病院　乳腺外科、
[2]大阪医科大学附属病院　乳腺・内分泌外科、[3]上田外科
平田　碧子[1]、藤岡　大也[1]、寺沢　理沙[1]、前沢　早紀[2]、上田さつき[3]、
森田　眞照[1]

【はじめに】肉芽腫性乳腺炎は、多核巨細胞を含む炎症性細胞浸潤を特徴とする比較的稀な慢性炎症性疾患である。比較的若年で、出産、授乳後2 ～ 3年で発症することが多く、画像上乳癌と類似しているため鑑別を要す疾患である。
【症例】38歳女性。急速増大する左乳房腫瘤および皮膚の発赤を主訴に近医を受診した。CNBで黄色肉芽腫性乳腺炎の診断となり当科紹介となった。既往歴にアトピー性皮膚炎があり、悪化傾向であったため皮膚科にてプレドニゾロン10mgの内服を開始されていた。妊娠出産歴は2経妊2経産（32歳、35歳）で、授乳歴もあった。触診では左ACEに7×6cm大の弾性硬の腫瘤を触知した。皮膚の発赤、疼痛は認めなかった。超音波検査では、同部位に約7cm大の境界不明瞭な低エコー領域を認めた。
MRIでは左AC区域に境界不明瞭な分葉状腫瘤を認めた。辺縁にrapid-washout patternで強く造影される腫瘤で、内部にnon-mass-like enhancementとしてclustered ring域が混在しており、肉芽腫性乳腺炎に矛盾しない所見であった。プレドニゾロン内服により自覚症状は改善傾向であったため、さらにプレドニゾロンを20mg/日に増量し1ヶ月毎に経過観察する方針とした。症状は軽快し、低エコー領域の縮小を認めたため、プレドニゾロンを漸減した。2.5mg/日に減量したところで再増悪を認めたため、5mg/日に増量した。その後は1mgずつ慎重に減量し、現在プレドニゾロン2mg/日で経過観察している。
【考察】肉芽腫性乳腺炎は1972年にKesslerとWollachらにより初めて報告された炎症性疾患である。病変の主座は特発性肉芽腫性小葉炎とされており、進行とともに微小膿瘍を伴い、小葉外へ進展して多発膿瘍を形成する。妊娠、乳汁鬱滞性乳腺炎、自己免疫疾患の関与やCorynebacterium属感染が報告されているが、明確な病因は明らかでない。治療方法はステロイド外用・内服、抗菌薬内服、メトトレキサート内服、切開排膿、外科的切除、経過観察などがあるが、難治性で再発することも多く明確に確立されていない。
【結語】乳房腫瘤を主訴に組織診断にて肉芽腫性乳腺炎と診断した1例を経験したため、若干の文献的考察を加え報告する。

P-16-88

左乳房部分切除術と左腋窩センチネルリンパ節生検術後36日目に発症した乳び漏の一例

A case of chyle leak that developed 36 days after left breast surgery(Bp + SN)

[1]社会医療法人　景岳会　南大阪病院、[2]のはらクリニック、
[3]大阪市立大学医学部附属病院
中谷　守一[1]、野原　丈裕[2]、荻澤　佳奈[1]、原田　知明[1]、柴田　利彦[3]、
藤尾　長久[1]、飛田　忠之[1]、竹村　雅至[1]、田中　芳憲[1]、大嶋　　勉[1]、
刑部　　憲[1]、瀧井麻美子[1]、嶋田　泰尚[1]、小林　庸次[1]

乳房手術合併症の乳び漏は非常に稀である．われわれは左乳房温存手術後36日目に急激な乳房膨隆と術創破綻を生じた乳び漏症例を経験した。
症例は79歳女性。左乳輪部やや頭側に境界不明瞭な約3㎝径の硬い腫瘤を触知しMG散在性（1,4）、US（1,5）で左乳房外上部乳癌T2N0M0病期2Aと診断した。針生検術で浸潤性乳管癌充実型、ER≧10%、PR≧10%、Ki-67 64%、HER-2陰性と診断された。全身麻酔下Bq+SN（0/1）施行。術後3日目（以後3podのように記す）にドレンを抜去したが手術創内に液体貯留を認めて穿刺排液を反復したが22 podにドレン留置した。ドレン再留置後5日目（26 pod）にドレン抜去し27 podに退院。29 podに再診しホルモン療法開始および断端陽性を伝えて乳房切除術を適応予定とした。36 podに左乳房の急激な膨隆を主訴に救急外来受診し手術創からの乳び漏出とCTで左乳房に成人手拳大の液体貯留を認めた。
左乳房切除術を実施後にわずかな乳び漏出を認めたが、食事制限を行うことなく管理可能で創の一期的治癒が完成した。
さて乳び胸を含む広義の乳び漏の多くは食道や肺・縦郭手術、腹部内臓手術、頸部リンパ節郭清術後の報告が主で乳房手術では非常に少ない。乳び漏に対しては主にその量によりA保存的治療（基本的治療法として①絶食に代表される食事療法、中鎖脂肪酸経口投与、脂肪制限食など②完全静脈栄養③ドレナージとB外科的治療（①胸管結紮やリンパ管損傷部クリッピング②生体接着剤や癒着剤の散布など）の適応が考慮されてきた。最近ではC薬物療法（①オクトレオチド（以下オクト）や②エチレフリンの持続静脈投与③凝固第Ⅷ因子の補充）などが試みられている。とくに適応外使用となるがC①オクトは消化管ホルモン ソマトスタチンの合成アナログで半減期が長く、消化管の外分泌や運動を抑制しリンパ管に対してはソマトスタチンレセプターに結合して胸管平滑筋を収縮させてリンパ流量を減少させると考えられている。オクトの使用量は100-300μg/day皮下投与×数日で効果発現。②エチレフリン（昇圧剤）は本態性低血圧の治療に用いられるが5mg/hour の持続静脈内投与でリンパ管の胸管平滑筋を収縮させてリンパ流量を減少させるとされる。数日で効果発現。乳癌手術に関連した乳び漏は非常に稀とはいえ、その管理については保存的、外科的治療が主であったが最近ではオクトなどの薬物療法を含めて治療選択する必要があると考える。

P-16-89

肉芽腫性乳腺炎4例の経験

Experiences of four patients with granulomatous mastitis

[1]たなか乳腺・外科・内科クリニック、[2]九大別府病院　外科、
[3]九大別府病院　病理
田中　文明[1]、安東　由貴[2]、増田　隆明[2]、三森　功士[2]、東保　太郎[3]

【背景】肉芽腫性乳腺炎は原因不明の病態で、画像所見が乳癌に酷似するため診断に苦渋する、また抗生剤が無効のため治療に難渋することがある。当施設での4例の治療経験から得られた知見を報告する。
【症例1】50代女性、左C領域に2cmの腫瘤を自覚した。マンモグラフィー（以下MMG）で辺縁不整、梁中肥厚を伴う腫瘤陰影、乳腺エコー（以下US）は、大きさ33mm、辺縁不整、内部不均一低エコー腫瘤を認めた。穿刺針生検（以下CNB）病理結果は間質の一部に炎症性組織のみを認めた。悪性を強く想定していたため、九大別府病院に紹介、乳腺MRIは、T1・T2で不均一な信号強度を呈し、拡散強調画像では異常高信号を呈していた。Dynamic MRI time intensity curveでは乳癌と診断された。確定診断のために腫瘍摘出術を行った。病理検査の結果、悪性細胞は認めず、肉芽組織とマクロファージ、リンパ球浸潤を認め、肉芽腫性乳腺炎と診断された。術後、再発は認めていない。
【症例2】20代女性。左D領域に膿瘍を発症し他院で切開排膿、当院で洗浄を継続したが、膿瘍が急激に増大したため九大別府病院で全麻下に切開、排膿、その際に細菌検査を行ったが無菌と診断された。病理検査では炎症細胞、組織球を認めた。当院で洗浄実施し3週間後に閉創した。
【症例3】30代女性。右CD領域に5cmの腫瘤を認めた。MMGで辺縁不整腫瘤、USで多房性低エコー腫瘤を認めた。CNBで通常の炎症所見、リンパ濾胞を認めた。抗生剤投与したが腫瘤増大し九大別府病院で全麻下に切開排膿、病原菌を認めなかった。2週間洗浄で閉創した。切開部近傍に発赤腫脹を認めたためにプレドニン20mg投与を開始。効果を認めた後に減量し、症状消失した。
【症例4】20代女性。左CD領域に大きさ4cmの腫瘤を認めた。MMGではFAD, USで43mmの辺縁不整内部不均一低エコー腫瘤を認め、CNBの結果炎症細胞、組織球を認め悪性所見は認めなかった。細菌検査で無菌を確認した。プレドニン20mg投与、腫瘤の縮小を認め、薬剤減量を実施中。
【考察】肉芽腫乳腺炎は稀な症例であり、臨床像が乳癌と似ている。乳房切除された報告もあり、診断に際して十分な注意が必要である。同疾患を疑ったときにはCNB時に細菌検査を同時にすることで診断が可能となり、不要な切除を避けることが可能となった。

P-16-90

急速に増大を認めた乳腺紡錘細胞癌の2例

Two cases of rapidly growing mammary spindle cell carcinoma

[1]大津赤十字病院　外科、[2]大津赤十字病院　病理診断科、
[3]大津赤十字病院　看護部
大江　秀明[1]、多賀　　亮[1]、松林　　潤[1]、洲崎　　聡[1]、白瀬　智之[2]、
山川　弥生[3]

【はじめに】乳腺紡錘細胞癌は本邦では浸潤癌の特殊型のうち化生癌の一亜型に分類されており、その頻度は0.08 ～ 0.72%程度と稀な腫瘍である。今回、針生検（CNB）にて乳腺紡錘細胞癌と診断し得た1例と、CNBでは診断に至らず、有効な治療が行えなかった1例を経験したので報告する。
【症例1】54歳女性。右乳房腫瘤および同部位の疼痛を自覚し、当科受診。右Dに3.6cmの腫瘤を触知し、MMGでは右MLに境界不明瞭な高輝度腫瘤を認め（カテゴリー 4）、また乳腺USでは右Dに辺縁不整、内部不均一な低エコー腫瘤を認めた。CNBでは極めて多形に富むhigh-gradeな腫瘍細胞の増生からなる紡錘細胞癌が疑われ、ER (-) , PgR (-) , HER2 (-) , Ki67;40%であった。受診後約1か月で急速な腫瘍増大を認め（3.6→6cm）、右乳房全切除術+センチネルリンパ節生検（Bt+SN）を先行した（pT3N0M0 stageⅡB）。術後補助化学療法としてFEC、DTXそれぞれ4cycle施行し、術後1年9 ヶ月を経過した現在、再発の兆候を認めていない。
【症例2】70歳女性。左乳房腫瘤を自覚し、当科受診。左Cに3.5cmの腫瘤を触知し、MMG;左Uに境界明瞭分葉状腫瘤（カテゴリー 5）、乳腺US;左Cに表面不整内部不均一な低エコー腫瘤。CNBでは浸潤性乳管癌（Other type）、ER（+,5%）, PgR（-）, HER2 (-) , Ki67;30%であった。CTで腫瘍の大胸筋浸潤も疑われたため、術前化学療法を行うこととした。FEC4cycle後、腫瘍は増大傾向であり、DTXに変更するも、さらに腫瘍増大を認めたため、化学療法を中止し、手術（Bt+Ax）を施行した（pT4bN0M0 stageⅢB）。その後、術後6週間で左胸壁への皮膚転移が出現し、胸腹部CTでは肺転移、胸膜播種、肝転移を認め、胸壁、胸膜播種への放射線照射、Bevacizumab+PTXを行うも、治療抵抗性であり、術後4か月で永眠された。
【考察】乳腺紡錘細胞癌は急速に増大した症例では、通常乳癌に比べて予後不良である報告が多い。しかし、乳腺紡錘細胞癌を含む化生癌では複数の組織型が混在する複雑な組織像を示す場合もあり、CNBでの診断率は低く、その約半数が通常の乳管癌と診断されている。急速増大する腫瘍では、乳腺紡錘細胞癌の可能性も念頭に置き免疫染色を行う等、的確な診断治療を進める必要があると考える。

P-16-91

当院における80歳以上の局所進行・再発乳癌の現状

Examination of locally advanced / recurrent breast cancer over 80 years old in our hospital

市立函館病院　乳腺外科
鈴木　伸作

はじめに;日本は、少子高齢化社会と言われ久しいが、ご多分に漏れず当院でも高齢者の治療が多くなってきている。切除可能乳癌に対しては、かなりの高齢者であろうとも、なるべく標準治療を勧めているが、切除不能進行乳癌や再発乳癌では、いわゆるガイドラインに沿った治療は困難な場合が多い。そこで今回我々は、高齢者の切除不能進行乳癌や再発乳癌に対し、どのような治療を行う事ができたかを検証するために検討を行ったので報告する。対象と方法;2014年12月から2019年11月までに診断された、80歳以上のステージ4または切除不能局所進行乳癌8例と術後再発乳癌12例の計20例を対象とした。結果;診断時の年齢は80 ～ 92歳で平均85.9歳であった。免疫染色によるサブタイプは、ER+/HER2-が13例、ER+/HER2+が1例、ER-/HER2+が0例、ER-/HER2-が6例であった。初期薬物治療はER+/HER2-は13例全例、ホルモン療法を行っていた。ER+/HER2+の1例は、パージェタ+ハーセプチンの抗HER2療法が行われた。ER-/HER2-の6例うち、2例は、TS1による治療を開始したが、2例は放射線治療のみ、2例は、未治療だった。現在通院中は8例、病状悪化や通院困難のため転院になったのは9例、このうち転院後死亡が確認できたのは6例だった。当院で経過中に死亡した症例は3例だった。一次薬物治療を行った16例のうち、病勢悪化がなく一次治療を継続しているものは2例、二次治療に移行できたもの6例であった。残りの8例は、病勢悪化が認められたが、二次治療に移行できず、転院または死亡された。考察;高齢者の進行、再発乳癌は、治療継続が難しく、予後は不良であったが、中には比較的長期に生存できている症例も見られた。本人や家族の意向にあわせ、治療を継続していく事が肝要と考えられた。

P-16-92

左腋窩に発症した副乳癌の1例

A case of left axillary accessory breast cancer

[1]医療法人　藤杏会　伊藤医院、[2]医療法人　藤杏会　四ツ山クリニック、
[3]九州大学大学院医学研究院　臨床・腫瘍外科、
[4]九州大学大学院医学研究院　形態機能病理
伊藤　隆康[1]、久保　　真[3]、山本　猛雄[4]、甲斐　昌也[3]、安部　健司[2]

副乳癌の発生頻度は全乳癌の0.2 ～ 0.6%と稀であり、80%以上が腋窩に発生する。今回われわれは左腋窩に発生した副乳癌の1例を経験したので若干の文献的考察を加え報告する。
症例は78歳、女性。以前より認めていた左腋窩の皮下腫瘍が増大してきたため、2019年1月来院。単純CT検査で左腋窩に腫瘍を認める以外には異常を認めず、マンモグラフィ検査、乳腺エコー検査で、乳腺に異常を認めなかった。左腋窩腫瘍よりの生検でInvasive ductal carcinomaと診断。造影CT検査では左腋窩腫瘍に加え、周囲にリンパ節腫大を認めた。FDG-PET検査では左腋窩腫瘍にのみ高集積を認めた。左潜在性乳癌か左腋窩副乳癌を疑い、3月に左腋窩腫瘍摘出術+腋窩リンパ節郭清術を施行した（T1c N1（2/16）M0: Stage IIA）。摘出標本の病理組織検査でInvasive ductal carcinoma, solid type, ER（95%）, PgR（5%）,HER2（2+, FISH（-））と診断。術後補助療法として放射線治療は行わず、アナストロゾールによるホルモン療法を追加、継続している。腋窩の副乳癌は臨床・画像所見で診断するのは難しく、また、リンパ節に転移しやすいため早期発見が重要である。副乳癌の診断について光吉らは、①潜在性乳癌を含む他臓器からの転移性腫瘍を否定すること、②病巣の周囲に正常乳腺組織を認め、さらに通常乳腺組織との連続性がないこと、③組織学的にも類似した病変（脂腺・汗腺癌など）を除外できることが必要としている。腋窩の皮下腫瘍を認めた場合には、副乳癌も鑑別疾患として慎重に診断を進めることが重要である。

P-16-93

リング型乳房専用PETで偽陽性を呈した乳管内乳頭腫の1例

A Case of Intraductal Papilloma of the Breast With High 18F-FDG Uptake on manmo PET and PET/CT

[1]独立行政法人　国立病院機構　関門医療センター　外科、
[2]独立行政法人　国立病院機構　関門医療センター　病理診断科、
[3]セントヒル病院　放射線科、[4]下関さくらクリニック、
[5]宇部興産中央病院　外科、[6]徳山中央病院　外科、
[7]山口大学大学院　医学系研究科　消化器・腫瘍外科学
長島由紀子[1]、村上　知之[2]、菅　　一能[3]、和田守憲二[4]、久保　秀文[5]、
山本　　滋[6]、前田　訓子[7]、永野　浩昭[7]

【はじめに】リング型乳房専用PET（以下マンモPET）で偽陽性を呈した乳管内乳頭腫の1例を経験したので報告する
【症例】50歳女性【主訴】右乳頭近傍のしこり【現病歴】右乳頭近傍のしこりを自覚し、近医を受診し、マンモとエコーで右EA領域に16mmの腫瘤を指摘され、細胞診でclassⅢの診断あり、当科紹介受診した【既往歴】気管支喘息【家族歴】特記事項なし【現症】右乳房EA領域に小指頭大の表面平滑、弾性硬の腫瘤を触知。マンモグラフィ：右乳頭直下に1cmの境界明瞭な高濃度腫瘤、内部に分枝状石灰化を伴いカテゴリー４ 乳腺エコー：右EA領域16x13x9.5mm 分葉状の嚢胞内腫瘍、カテゴリー４ 細胞診:classⅢ ductal carcinoma suspicious　針生検:Benign epithelial proliferation：ductal adenoma suspected マンモPET:右乳房EA領域に限局性に分葉状のFDG集積亢進部（SUVmax 4.3）あり、乳癌疑い【経過】乳癌を疑い、マージンをつけて摘出生検施行【病理診断】乳管内乳頭腫。拡張した乳管内に、異型の乏しい乳管上皮が二層性を保って乳頭上、管状に密に増殖していた。
【考察】PET-CT検査は癌臨床における有用な画像診断法として広く用いられる。マンモPETは全身PETよりも空間分解能に優れ、より小さな乳癌が明瞭に描出されるといわれ、新たな検診モダリティとして広まりつつある。しかしPET-CTおよびマンモPETで使用されるFDGはグルコース代謝イメージング製剤のため、グルコース代謝の盛んな良性腫瘍や炎症細胞にも集積し、偽陽性を生じることが課題である。SUVmaxが良悪の鑑別に有用で、2.0-2.5以上を悪性と判定する報告が一般的である。本症例ではSUVmax 4.3 と高値を示し、乳癌を強く疑ったものの偽陽性であった。今後はSUVmaxが高くても偽陽性があることを念頭に入れて読影、診療にあたる必要がある。

P-16-94

がん遺伝子パネル検査を施行した乳腺症型線維腺腫の一例

A case of fibroadenoma, mastopathic type, undergoing cancer genome panel

[1]獨協医科大学病院　乳腺センター、[2]獨協医科大学　病理診断学
竹原めぐみ[1]、黒田　　一[2]、阿部　暁人[1]、角田美也子[1]、吉澤　浩次[1]、
林　　光弘[1]

（はじめに）本邦の乳腺取り扱い規約によれば線維腺腫（Fa）は管内型（intracanalicular type）、管周囲型（pericanalicular type）、類臓器型（organoid type）、乳腺症型（mastopathic type）の4型に分類され、特に乳腺症型は針生検においても乳癌と誤診しやすい亜型とされている。一方、WHO classification of Tumours of the Breastの記載ではそれに相応する亜型の記載はなく、この亜型は本邦独自のものである。今回我々は、435のがん関連遺伝子の検索が可能なマルチプレックスがん遺伝子パネル（CANCERPLEX:デンカ・キュー・ジェノミックス）を用い、遺伝子異常の観点から線維腺腫と葉状腫瘍の相違を検討する研究（FAPT01-study）を計画した。本研究において乳腺症型線維腺腫の1例を検討したところ、興味深い所見を得たので報告する。
（症例）39歳女性。市町村の乳がん検診にて異常を指摘され、当科紹介初診。マンモグラフィーでは左乳腺に腫瘤陰影を認めカテゴリー４、乳腺超音波上では左CD区域に構築の乱れを伴う低エコー領域を認めた。針生検を施行したところ、乳腺症型線維腺腫と診断された。しかし、MRIも含めた画像上の所見は乳癌の可能性を否定できなかったため、診断と治療を兼ねて、左乳房部分切除術を施行した。切除標本上でも上皮成分はCK5/6、CK14陽性であり、乳腺症型線維腺腫と診断した。（がん遺伝子パネル解析結果）CANCERPLEXによってPIK3CAのin-frame deletionとERBB2のmutationが同定された。文献的には2つの変異は病的変異の可能性があるとされた。（結論）本症例は従来の病理診断では線維腺腫とされるが、がん関連の遺伝子異常（欠失と変異）が同定されており、上皮成分はpre-cancerous lesionの可能性がある。また、乳腺症型線維腺腫を今後も乳腺症の亜型にとどめておくべきなのか、WHOの規約との整合性を含めて検討すべきであると考える。当日は変異の文献的考察と意義についても発表する予定である。

P-16-95

強く遺伝性乳癌を考えサーベイランスに短期間の超音波検査が有用であった1例

A case with strong suspicious of HBOC in which surveillance using short-term US was useful

[1]とくしまブレストケアクリニック、[2]東徳島医療センター、[3]高松平和病院、
[4]徳島大学病院病理部、[5]高知大学医学部附属病院乳腺センター
高橋　雅子[1]、廣瀬千恵子[2]、何森亜由美[3]、坂東　良美[4]、小河　真帆[5]、
沖　　豊和[5]、杉本　健樹[5]、笹　　三徳[1]

遺伝性乳癌卵巣癌症候群（以下HBOC）に対する関心が高まるなか、家族歴などの様々な情報からハイリスクグループを拾い上げ適切なサーベイランスを提供することが不可欠であるが、その明確な判断基準はないのが現状である。今回、我々は、乳癌家族歴が非常に濃厚な家系で、未発症の段階からHBOCの家系員に準じてサーベイランスを行ない、短期間の乳房超音波検査（US）により乳癌が早期に診断できた症例を経験したので報告する。
症例;
家族歴:乳癌:母（31歳罹患）、姉（36歳罹患）、母方の叔母（51歳罹患）、母方祖母方の大叔母（80歳代罹患）、膵臓癌:父方祖父（67歳罹患）、肝臓癌:母方祖父。
既発症者である母・姉に遺伝カウンセリング、遺伝子検査を受けるように勧めたが忌避されたため遺伝子検査は未施行。ハイリスクとして33歳から年1回USで検診を受けていた。
34歳時検診フォローのため当院紹介になった。妊娠可能性ありのためUSのみ施行し異常なし。半年後妊娠3か月US異常なし。35歳出産、授乳中US異常なし、36歳マンモグラフィ（MMG）、US、乳房造影MRI 異常なし、半年後37歳USで右乳腺C区域に5㎜大と7㎜大の低エコー腫瘤（カテゴリー 3）を認め（腫瘤蝕知なし）、穿刺吸引細胞診で悪性疑、VABで浸潤性乳管癌の診断。右乳房切除術+腋窩センチネルリンパ節生検+ティッシュエクスパンダー挿入術施行。
病理診断、pT1b（m）pN0（sn）M0 pStageIA invasive ductal carcinoma, scirrhous carcinoma ER陽性、PgR陽性、HER-2 3+、MIB-1陽性率20%
術後TC療法+HER、シリコンインプラントに入れ替え。その後、遺伝学的検査を受けBRCA2病的バリアントありと診断。
考察; NCCNのガイドラインでは年1回のMRIとMMGのサーベイランスを推奨している。またMRIにMMG、USを併用することで検知率の上昇が望めるとされている。遺伝性乳癌では若年発症が多いとされ、検査による被曝、dense breast、妊娠授乳のための検査制限の中で死亡率減少に寄与する検査方法を考えていかねばならない。
本症例では乳癌診断半年前のMRIでは異常所見はなく、半年後のUSが早期診断につながった。検査の簡便性、コスト、被曝がないことなどMRIに半年ごとのUSを上のせすることの有用性が示唆された。

P-16-96

化学療法化学療法および局所切除・自家組織再建により病理学的完全奏功（pCR）を得た局所高度進行乳癌の1例

Pathological CR Obtained by Chemotherapy and Surgery in a Case of Far Advanced Breast Cancer

[1]地域医療機能推進機構（JCHO）九州病院 外科、
[2]地域医療機能推進機構（JCHO）九州病院　病理、
[3]地域医療機能推進機構（JCHO）九州病院　緩和ケア科、
[4]地域医療機能推進機構（JCHO）九州病院　看護部
村上聡一郎[1]、梅田　修洋[1]、中村　勝也[1]、定永　匡子[1]、田中　晴生[1]、
西村　志帆[1]、本下　潤一[2]、林　　晃史[1]、山口　健也[3]、近藤　恵子[4]

はじめに:切除不能局所進行乳癌に対してはまず化学療法を行い続いて局所療法を行う集学的治療がガイドラインで勧められ、近年、化学療法の進歩にともない局所切除可能となった症例の報告も散見される。今回我々は、初診時に広範に進展し局所切除不能と判断したが、化学療法により腫瘍が著明に縮小したため形成外科と合同で自家組織再建を併施した切除術を行い最終診断で病理学的完全奏効（pCR）となった症例を経験した。症例:47歳、女性。2018年1月に当院を受診。高度貧血（Hb 4.8g/dl）および左乳房がほぼ自壊し胸筋に固定され側胸部にまで進展した巨大な腫瘍を認めた。LevelⅢまでの腋窩リンパ節転移を認めたが、明らかな遠隔リンパ節転移・他臓器転移は認めず、T4cN3aM0 StageⅢCの局所進行乳癌と診断した（針生検:Invasive carcinoma（Mucinous carcinoma）. ER/PgR 100%/70%. HER2（2+）→FISH 増幅なし）。初診時のサイズの点から局所切除は困難と判断し全身治療として化学療法（FEC 100）を開始したところ治療経過とともに腫瘍が著明に縮小。8回投与した時点で、大きな潰瘍は残存していたものの自家組織再建を併施すれば切除も可能な状態となった。初診時より遠隔転移を伴わないStageⅢC乳癌であったため根治切除を目指した術前化学療法に方針を転換し、DOCを4クール追加した後に、乳房切除術（表層大胸筋の合併切除）、腋窩リンパ節郭清、腹直筋有茎皮弁+分層植皮による再建を施行。術後病理でpCRの診断であった。まとめ:切除不能と判断した場合の進行・再発乳癌における主な治療の目的は，全生存期間の延長と生活の質（QOL）の改善である。しかし化学療法が奏効したことにより切除可能になった報告は多く、その中には本症例と同様にpCRを得た症例も散見される。切除不能進行乳癌として治療を開始しても、化学療法の奏効の程度によっては、複数の診療科の連携により根治切除が可能となることもあるため、治療経過中に治癒を目指した方針へ転換しうる症例を注意深く拾い上げることは重要である。

P-16-97

皮下腫瘤との鑑別が困難だった乳腺神経内分泌癌の1例

A case of invasive breast carcinoma with neuroendocrine differentiation

[1]国立病院機構　東徳島医療センター、[2]とくしま乳腺クリニック
澤田　徹[1]、笹　三徳[2]、須見　高尚[1]、木村　秀[1]

乳腺神経内分泌癌（neuroendocrine carcinoma,NEC）は,消化管や肺に発生するNECに類似した組織学的形態を示し,神経内分泌系マーカーの発現を伴うまれな腫瘍である.全乳癌の中では2-5%と頻度が低く,60歳から70歳代の女性に多い.またNEC細胞起源は乳腺固有の神経内分泌細胞から発生する考えと,乳管上皮細胞が何らかの刺激で神経内分泌的形質を獲得しながら腫瘍化するという考えがあり,発生形態に関しては従来の乳癌の発生と相違はない.今回我々は皮下より発生したNECを経験したのでここに報告する.
症例は70代女性.左乳房のしこりを自覚し近医受診.左E領域に可動性良好な皮膚腫瘤を触知した.マンモグラフィーでも同様にC-3に相当する腫瘤陰影あり.血液検査ではCEA，CA15-3が上昇しており,超音波検査では左乳輪部10時方向の皮内に11.8×11.6×6.2mmの境界明瞭な腫瘤陰影を認めた.同部位の穿刺細胞吸引診では鑑別が困難,MRI検査では皮膜を有する明瞭な腫瘤であり,早期濃染wash outを認め,悪性病変の可能性も否定できなかった.よって,診断・加療目的に摘出生検を行った.病理結果はsynaptophysin陽性を認め,MUC1とCEAも陽性であり,Invasive breast carcinoma with neuroendocrine differentiation,T1cN0M0,stage IA,ER（+）,PgR（+）,HER2（2+,FISH増幅なし）であった.断端に関しては浸潤癌と乳管内進展による陽性を認め,後日左乳房全摘術+センチネルリンパ節生検を行った.センチネルリンパ節に転移は認めず,今後は乳癌サブタイプを考慮し,内分泌療法を予定している.
NECの治療に関しては一定の見解が得られていないが,ホルモン受容体が陽性を示すものも多く,内分泌療法が奏功したという報告も散見される.NECは症例に応じて治療方針を決定する必要がある.

P-16-98

脳室腹腔シャント術が奏効した乳癌髄膜癌腫症の一例

Ventriculoperitoneal shunt is effective for leptomeningeal carcinomatosis in breast cancer

[1]松波総合病院　外科、[2]松波総合病院　病理科
花立　史香[1]、池田　庸子[2]

髄膜癌腫症（LMC）は脳脊髄液内に癌細胞が播種することで定義される末期的状態で、固形がんの5-10%に認められる。LMCは治療を行わないと診断後、4-6週間の余命で、予後は不良である。様々な治療法が試みられいるが、局所への放射線治療は、病変が脳脊髄幹に沿って広がっているので、効果は限定的であり、全身化学療法は血液脳関門のため効果がない。また脊髄腔・脳室内などの脳脊髄腔内への抗癌剤の投与は脳脊髄腔内の薬物濃度の維持が可能であるが、僅かな生存期間の延長と神経毒性の副作用はバランスにおいて疑問視されている。われわれは、全身転移のある乳癌でLMCを発症した患者に対して脳室腹腔shunt術（VPshunt）を施行し、PSの著明な改善を得るとともに、抗癌剤治療を継続することができた1例を経験した。
患者:女性 50歳代。現病歴:201X年9月末腰痛にて近医受診、多発骨転移と診断され当院紹介。右乳房BD区域にMMG、USで3cm大の境界不明瞭な腫瘤あり、CNBで浸潤性小葉癌、ER（5）,PR（0）,HER2-IHC（0）と判明。胸腹部CTで右腋窩・縦隔リンパ節（LN）腫大、胃腫瘍、腹腔内LN腫大、両側卵巣腫瘍、多発骨転移が認められた。上部消化管内視鏡で胃体部-前庭部に広がる粘膜下腫瘤を認めた。生検では、乳癌の転移が疑われた。同年11月、S-1,デノスマブを開始し、腰椎には放射線照射を行った。翌年3月のCTでは全身のLN、胃腫瘍、卵巣腫瘍は縮小し、同年9月まで縮小は維持された。11月に意識レベルの低下で緊急入院。悪心・頭痛を認めMRIを施行したが脳転移・脳室拡大の所見なし。しかしLMCによる脳圧亢進を疑い、ステロイド、浸透圧利尿薬を使用したところ、症状は改善した。ただし、短時間で効果は消失し、高度な頭痛・嘔気で座位になることもできなかった。脊髄液ドレナージを腰椎より行ったところ、症状は翌日には著明に改善した。髄液の細胞診は偽陽性であった。以上から症状の原因はLMCによる脳圧亢進と考え、12月VPshuntを施行した。術後は症状は改善し、歩行も可能になり退院した。翌年1月よりパクリタキセル+ベバシズマブによる外来化学療法を開始した。画像検査上明らかな癌の増悪はなく、7月まで継続可能であったが、徐々に経口摂取が困難になり、ADLの低下を認めたため緩和療法が主となった。shunt術から一年後存命中である。
文献的考察を加えて報告する。

P-16-99

BRCA遺伝子変異を認めた両側異時性男性乳癌の1例

One case of the both sides heterochrony male breast cancer in acknowledgment of BRCA gene variation

岐阜県立多治見病院　乳腺内分泌外科
大野　元嗣

男性乳癌は全乳癌患者の1%程度と稀である。しかしBRCA遺伝子変異は男性乳癌発症リスクを大きく高める。今回BRCA遺伝子変異を伴う両側性異時男性乳癌の1症例を経験したので報告する。
【症例】65歳、男性。家族歴;姉、乳癌。既往歴;痛風、胆石症手術、前立腺肥大症。59歳時に左乳輪直下に1㎝腫瘤を自覚、乳頭血性分泌なし。超音波検査で縦横比の高い不整型腫瘤陰影、穿刺細胞診で悪性。画像検査で腋窩リンパ節転移所見を認め疑われたので乳房切除術+腋窩リンパ節郭清施行。病理結果は浸潤性乳管癌・硬癌、10x8mm,f,ly1,v0,ductal spread+,NG2,n+（1/7）,ER100%,PgR10%,HER2;0,stageⅡA（pT1b,pN1,M0）。術後タモキシフェン内服。
4年後63歳にて（タモキシフェン内服中。）、右乳頭下に1㎝蝕知。乳頭血性分泌なし。細胞診にて悪性。腋窩リンパ節並びに遠隔転移所見なし。乳房切除+センチネルリンパ節生検施行。病理結果は浸潤性乳管癌・硬癌、11x11mm,f,ly0,v0,ductal spread+,NG1,SN陰性,ER90%,PgR0%,HER2;0,stageⅠA（pT1c,pN0,M0）。術後補助療法をアナストロゾールに変更。左術後2年にて右腋窩リンパ節転移再発。多臓器・遠隔転移なく腋窩リンパ節追加郭清施行。BRCA遺伝子検索で変異陽性。まず術後AC療法施行、現時点では、さらなる再発転移所見なし。
【考察】BRCA遺伝子変異は性別を問わず50%の確率で受け継がれる。BRCA遺伝子変異陽性の場合、男性乳癌発症リスクは6%程度といわれ、かなり高頻度となる。
本症例は両側とも内分泌感受性陽性であるが、内分泌療法施行中に対側発生・リンパ節再発再発をきたしており、今後の経過によりオラパリブ導入を検討している。

P-16-100

BRCA変異陽性の両側乳癌術後に発生した腹膜癌の1例

A case of peritoneal cancer concomitant with bilateral breast cancer patient having BRCA mutation

静岡市立静岡病院　外科
米沢　圭、小林　敏樹、前田　賢人

【症例】67歳・女性【既往歴】なし【個人歴】閉経59歳，2経妊2経産，初産31歳【家族歴】姉:乳癌（50歳罹患・55歳死亡）【現病歴】乳がん検診にて右乳腺腫瘤を指摘され当院紹介受診．右C領域に2㎝大の腫瘍，左D領域に皮膚陥没を伴う1.5 cm大の腫瘍を認めた.【乳房US】右C領域11時半方向:境界比較定的明瞭，辺縁不整な20mm大の不整形腫瘤．左D領域4時半方向:spiculaを伴う円形低エコー腫瘤 halo+【血液検査】CEA:3.2 CA15-3:27.1と正常.【手術】初診後2カ月で両側Bt+SNを施行した.【切除標本病理】右C領域:25x15mm大のIDC（pap-tub，NG3），5cm程度の範囲でDCIS. pT2, stageIIA. LuminalB-HER2. 左D領域:20x15mm大のIDC（pap-tub~sci，NG 2）pT1c, stageIA. LuminalB.【経過】術後補助療法としてTmab1年・ANA5年予定で投与を開始したが，術後1年で臍下部に腹腔腫瘤が出現.【CT】右胸水・腹水多量 大網全体が腫瘍塊を形成.【PET-CT】大網やダグラス窩に不整形腫瘤 播種巣による左尿管浸潤 胸膜播種が疑われた.【右胸水】CA19-9:415 CA125:10559 CA15-3:1512，胸水細胞診はadenocarcinoma.【血液検査】CA125:1740 CA15-3:195と高値.【上部消化管内視鏡】異常を認めず．腹膜結節の確定診断目的に腹腔鏡下試験切除術を施行.【腹腔鏡所見】腹腔内には血性の混濁した腹水．大網は全体に腫瘍塊を形成．腹膜・漿膜には大小の結節を無数に認めた．子宮・付属器，肝・脾や管腔臓器には病巣を認めなかった.【大網・病理診断】小乳頭増殖を示す異形細胞を認めた．Mammaglobin（-）GCDFP-1（-）GATA3（-）と乳がん転移は否定的で，WT-1（+）p53（90%）PAX8（+）で漿液性腺癌に相当し卵巣・卵管あるいは腹膜原発と考えられた．婦人科内診でも子宮附属器腫瘍は否定的であり原発性の腹膜癌と思われた．HBOCの可能性を考え遺伝子検査を施行した.【BRCA遺伝子検査】BRCA1がVUS，BRCA2が病的変異陽性であり，HBOCに関連する腹膜癌と考えられた.【薬物療法】Bev+TC（PTX+CBDCA）を8クール施行した．CTでは腹膜・大網結節や腹水は消失し維持できている．再燃した場合はオラパリブを投与する予定である.【まとめ】腹膜癌はまれな疾患である．漿液性腺癌がほとんどを占め，近年では卵管采遠位端の卵管上皮内癌が起源と考えられている．HBOCとの関連が注目されており，腹膜癌患者の15~40%においてBRCA1/2の変異を認めると報告されている．若干の文献的考察を加えて報告する．

P-16-101

BRACAnalysis結果に関し、ご遺族への情報共有を意思表示された進行再発乳がんの1例

Change in the genetic information from VUS will be provided to the families even after she died

[1]横浜市立大学　外科治療学（乳腺・甲状腺外科）、
[2]横浜市立大学附属病院　遺伝子診療科、[3]横浜市立大学　外科治療学
吉田　達也[1]、浜之上はるか[2]、稲田　千秋[2]、栗城　紘子[2]、中山　博貴[1]、
菅沼　伸康[1]、利野　靖[3]、益田　宗孝[3]

症例は57歳女性。2017年8月左乳房の有痛性腫瘤を自覚し当院紹介。左AC領域48mmの腫瘤に対し針生検施行し左乳癌（浸潤性乳管癌、ER:TS2, PgR:TS0, HER2（0）, Ki67:60%）、T2N2a（level I LN癒合）M0 stageⅢaと診断した。neoadjuvant systemic therapy（NST）としてEC followed by weekly paclitaxel（WP）施行するも腫瘍は残存。2018年5月手術（Bt+Ax（Ⅱ））施行。原発巣は浸潤径32mm、ypT2 ypN1a（I:3/21、 Ⅱ:0/2）M0、ER:TS0, PgR:TS0, HER2（0）, Ki67:80%。PMRT施行後、CREATE-Xの結果に従いcapecitabine内服したが、終了間際の2019年3月に多発肝転移、右腋窩リンパ節転移をきたした。この時点でBRACAnalysisを出検、NM_000059.3（*BRCA2*）:c.6823G>A（p.Glu2275Lys）を同定したが、Variants of Uncertain Significance（VUS）でありolaparibは適応外と判断された。その後化学療法を継続したが薬効得られず、2019年9月永眠された。緩和目的で入院された際、改めて本人と面談を行い、バリアント評価の変更はご子息にとの意向を確認していた。
HBOC診療の手引きでは「VUS保持者と診断された場合、バリアントの解釈が変化したとき、その患者に接触できるような仕組みを作成しておくことが推奨」されている。PARP阻害剤の登場以降、コンパニオン診断として遺伝学的検査を実施する症例が急増しており、それに伴い進行再発症例に対する情報開示に苦慮する状況も経験するようになった。遺伝学的検査の結果が、受検者はもちろんご家族（ご遺族）にも有効に活用できるような体制が必要であると考える。当院では、*BRCA*バリアント登録研究（多施設共同研究）に参加しており、病的バリアントおよびVUSを有する方の継続的フォローアップを行っている。BRACAnalysis実施の際は、バリアント情報の開示希望の有無だけでなく、代理となる方へ開示するかどうか、その場合の代理の方への連絡先も確認することとしている。当院からの情報収集の手段は、基本的には年1回主治医に定型の情報提供依頼書を郵送し、記入後返信いただいている。一方で、バリアント評価の変更や既往歴・家族歴の変更が生じる可能性をご説明し、必要であれば対象家系の方からの定期的なご連絡もお願いしている。
本症例の呈示を通して、進行再発症例で行われる遺伝学的検査の結果開示、フォローアップのあり方について検討したい。

P-16-102

エベロリムス+エキセメスタンが効果的であったフルベストラント+パルボシクリブ抵抗性乳癌の1例

Everolimus plus exemestane treatment for palbociclib and fulvestrant resistant breast cancer

徳島市民病院
西庄　文、美馬　淳、池内真由美、宇山　攻、生島　葉子、
日野　直樹

【はじめに】2017年12月にER陽性HER2陰性進行再発乳癌に対してCDK4/6阻害剤であるパルボシクリブ（PAL）が発売され，次いで2018年11月にはアベマシクリブが発売となった。またアベマシクリブ+フルベストラントは再発1次治療でフルベストラント単独にくらべOSが延長したとされている（MONARCH 2試験）。しかし、CDK4/6阻害剤抵抗性症例の後治療については定まった見解がない。
今回我々は、エベロリムスが効果的であったパルボシクリブ抵抗性再発乳癌を経験したので報告する。
【症例】58歳 女性。46歳の時、右乳癌 pT1N0M0にて乳房部分切除・センチネルリンパ節生検を施行した。IDC Sci. N0 NG3 ER陽性PgR 陽性HER2 陰性であった。術後に放射線療法とEC4コース投与し、ノルバデックス+リュープリンを5年間投与、さらにレトロゾールを5年の予定で投与していた。レトロゾール開始から4年後に多発骨転移を認めた。フルベストラント+デノスマブ開始したが、10 ヶ月後にCEA上昇を認めたため、一度腫瘍量を減らす目的でベバシズマブ+パクリタキセルに変更した。変更後CEAは低下したが、1年3 ヶ月後に再度CEA上昇を認めたため、フルベストラント+パルボシクリブに変更した。しかし変更後5 ヶ月間CEAは上昇した、新たな転移巣の出現はなかった。そこでエベロリムス+エキセメスタンに変更したところ、3 ヶ月間でCEAは低下傾向となり、その後低下を維持している。
【結語】
フルベストラント+パルボシクリブに抵抗性の再発乳がんにエベロリムス+エキセメスタンが効果的であった症例を経験した。ER陽性HER2陰性再発乳がんでは治療が進むにつれてリン酸化経路の活性が増す傾向があり、リン酸化経路を阻害するエベロリムスが効果的である可能性があると考えられる。

P-16-103

乳房温存療法後、照射野乳房に発生した血管肉腫の1例

A case of breast angiosarcoma in the radiation field after breast-conserving therapy

[1]市立東大阪医療センター　乳腺外科、
[2]市立東大阪医療センター　病理診断科
池上真理子[1]、古妻　康之[1]、山内　周[2]、富永　修盛[1]

症例は70歳代女性。左乳癌に対して、左乳房部分切除術と腋窩リンパ節生検を施行した。術後、左乳房へ50Gy照射し、アナストロゾールを術後5年間内服した。術後10年間の無再発を確認し、当科でのフォローは終了した。術後11年後に患側乳房の創部近傍に発赤、腫脹、腫瘤、を認め当科に再受診した。左乳癌の局所再発を疑い、左乳房発赤部に穿刺吸引細胞診を施行し陽性であった。遠隔転移がないことを確認後、左乳房全切除術施行した。最終病理診断では左乳房血管肉腫であった。術後のフォローアップは他院皮膚科に依頼した。明らかな断端陽性は認めないと判断され、術後化学療法を行わず経過観察されていたが、左乳房全切除術後1年8 ヶ月後に局所再発し化学療法を施行されていた。その後、認知機能の低下により服薬コントロール困難であることからBSCの方針となり、左乳房全切除術後2年9 ヶ月後に永眠した。放射線誘発による血管肉腫は放射線照射部位に生じる進行が早い極めて予後不良な疾患である。頻度は稀ではあるが、乳房温存術後放射線照射が普及している中で本疾患はその弊害として念頭に置くべき疾患であり、早期に診断・治療にあたることが重要である。

P-16-104

早期診断が困難であった高悪性度未分化肉腫の一例

A case of breast high-grade anaplastic sarcoma has been difficult to early diagnosis

山梨県立中央病院　乳腺外科
井上　正行、中込　博

症例は52歳女性。検診エコーで右乳房に腫瘤を指摘されたため、当科紹介となった。エコーでは1.3cm大の混合性腫瘤でFNACではClassⅡ-Ⅲa、針生検では乳管内乳頭腫と診断されたため、経過観察の方針となった。半年後に再診し、腫瘤に著変なく経過観察となり、さらに半年後（初診12か月後）には腫瘤は3cm大に増大していたが、乳頭腫の偽浸潤として矛盾しない所見を伴っていたため経過観察となった。しかし、腫瘤の急速増大を認め2か月後（初診14か月後）に再診した。腫瘤は7cm大に増大しており、充実性成分の増生が著しく、針生検にて高悪性度肉腫と診断された。手術は再診から1か月後に行われたが、腫瘤は12cmにまで増大していた。術後は患者と相談の上、EC6コースをadjuvantとして施行したが、終了直後のCTにて多発肺転移を認めた。再発後はエリブリン、トラベクテジンによる化学療法を施行するも効果なく術後7か月強（再発後2か月強）で永眠された。
本症例での問題点は、早期診断ができなかったことに尽きる。まず、初回の針生検では肉腫を疑う成分は得られておらず、病理の診断には問題がなかったと判断せざるを得ない。一方エコー像が乳頭腫に矛盾しない所見であったため経過観察としてしまったが、乳頭腫にしては増大速度が速いことを鑑みて3cmの時点で再生検を行うべきであったのだろう。
乳腺診断における矛盾を追求することの重要性を痛感した症例であった。

P-16-105

腕神経叢浸潤を来した左乳癌腋窩リンパ節転移の1例 -MR neurography所見とも合わせ-

Brachial plexus involvement of lymph node metastasis in breast cancer: A Case Report

[1]名古屋市立西部医療センター　放射線診断科、
[2]名古屋市立西部医療センター　乳腺内分泌外科
白木　法雄[1]、杉浦　博士[2]、波戸ゆかり[2]、鎗山　憲人[2]

症例は60才代女性，症状は左上肢挙上困難，左腋窩痛.
2018年1月に左乳房腫瘤にて当院乳腺内分泌外科受診. 超音波で左C領域に30x27x13mm大の腫瘤を認め，吸引 術により浸潤性乳管癌と診断. 造影CTにて左腋窩リンパ節転移と虫垂腫大，腸間膜リンパ節腫大があり，腹腔鏡下虫垂切除で乳癌の虫垂転移と腹膜播種と診断された. cT2N1M1 stageⅣ. 同年3月よりBevacizumab+Paclitaxel施行開始，2019年1月網膜浮腫増強したためPaclitaxel中止，CTでは腸間膜リンパ節縮小 も乳癌原発巣は増大，Eriburinを開始するも増大が続いたため局所コントロール目的にて左乳房全切除術+左腋 窩レベルⅠ+Ⅱ廓清術施行. 浸潤性乳管癌（充実型）28x20mm,核グレード3，ER（4），PgR（0），HER（2+→FISH+），治療効果 Grade 1b，N（+）［nAxilla（13/14)］，pT2N3aM1 stageⅣであった. HER2陽性にてPertuzumab+Trastuzumab+Docetaxel開始，同年7月薬剤性肺障害でDocetaxel中止. 同年10月中旬より左上肢挙上 困難，左腋窩部痛が出現した.
CTにて左腋窩レベルⅠ～Ⅲ，左鎖骨上，縦隔リンパ節転移が出現，Trastuzumab emtansineに変更開始. しかし，同年11月上旬に，左上肢挙上困難増悪，左肩から上肢のしびれ，痛み増強，手指感覚鈍麻出現. CTにて左 腋窩リンパ節転移が斜角筋を巻き込みながら頭頂側へ塊状に腫大進展しており，腕神経叢浸潤と判断し，同年 11下旬より同部位に放射線治療を開始した. ホルネル徴候は認められなかった.
CT所見の経過だが，術後初回2019年3月では5×3×4mmの左腋窩レベルⅡリンパ節が7月で21×20×13㎜に腫大，10 月では39×30×23㎜で鎖骨下動脈や斜角筋に沿った頭頂側進展が出現，11月では73×60×79㎜でC4椎体上縁レベル の斜角筋まで達し，頸椎関節突起外側縁まで浸潤していた.
11月下旬MRIではT2強調像で椎体より若干低い程度の低信号，拡散強調像で信号上昇を認めた. MR neurographyとして撮像された2D-DWIでは左腋窩リンパ節転移が帯状に腕神経叢の神経幹レベルまで浸潤していたが，神経根から 硬膜内への浸潤は認められなかった.
今回のCT画像では腫瘍の範囲把握が可能であったが，MR neurographyを加えると腕神経叢に沿って進展しているのが確認でき，症状の原因把握が容易であった. 他疾患による腕神経叢障害との違いや腕神経叢MRIに関して，若干の文献的考察を加え報告する.

P-16-106

パルボシクリブ投与中の病状進行に対してエベロリムスが有効であった1例

A case in which Everolimus was effective against disease progression during Palbociclib therapy

京都市立病院
末次　弘実、森口　喜生、西村　祥子

症例は初診時35歳閉経前女性。検診USにて乳房内腫瘤を指摘され当科受診。左乳房内に多発する乳癌と左腋窩リンパ節転移を認め、左Bt+Ax（Ⅲ）+乳房再建を施行。Invasive carcinoma,NST,Grade3,ly+,v+,ER>90%.PgR80%,HER2（0）,Ki67 30%,pT2（m）,N3b,M0:StageⅢCであった。 術後FEC100療法4コースとTC療法4コースによる化学療法を施行し、リュープレリン+タモキシフェンによる治療を施行したが、手術より1年4か月後の肝転移が出現した。肝生検では、ER（+）,PgR（+）,HER2（0）,Ki67 50%。化学療法は希望されず、リュープレリン+レトロゾールにて加療も肝転移は増大、S-1を加えるもさらに増大した。このため、肝転移出現後6か月目に肝部分切除術を施行し、パルボシクリブ+リュープレリン+フルベストラントによる加療を開始。しかし、パルボシクリブによる治療開始後8か月目で新規肝転移出現となった。この時点でも化学療法は希望されず、エベロリムス+エキセメスタン+リュープレリンによる治療へ変更、エベロリムスは5mgから開始し血中濃度を観察し10mgまで増量した。エベロリムス開始後4か月にて肝転移は縮小、病状は安定した。エベロリムス投与中の有害事象はGrade1~2の口内炎が認められ、CT上間質性肺炎出現を疑わせる肺野異常陰影は生じたものの、エベロリムス継続にて自然軽快した。
その後、エベロリムス投与開始後8か月目に新規肝転移が出現、エベロリムスによる無増悪生存期間は8か月となった。ご本人の希望もあり、肝転移に対して放射線治療を併用し、エベロリムスを継続したが、総投与期間11か月で投与を終了し、以降、アベマシクリブや化学療法へ移行した。HR（+）,HER2（-）進行乳癌に対する治療としては、内分泌療法にCDK4/6阻害剤またはmTOR阻害剤を用いた治療があるが、その使い分けや使用のタイミングについて実臨床では悩むことは時にあり、今回のようにCDK4/6阻害剤による治療中に病状進行し、mTOR阻害剤による治療で6か月以上の無増悪生存期間を得られた報告は少ない。本症例では、mTOR阻害剤による治療で化学療法導入までの期間を延長できた点では意義があると考えられた。

P-16-107

両側合計して17kgの巨大乳腺偽血管腫様過形成の1例

A case of bilateral giant breast pseudoangiomatous storomal hyperplasia (PASH)

[1]東北公済病院　乳腺外科、[2]川崎医科大学 病理学
高木　まゆ[1]、甘利　正和[1]、山崎あすみ[1]、深町佳世子[1]、伊藤　正裕[1]、
平川　　久[1]、森谷　卓也[2]

両側合計して17kgに及ぶ非常に巨大な乳腺偽血管腫様間質過形成（Pseudoangiomatous stromal hyperplasia:PASH）の一例を経験したので報告する。症例は37歳、女性で当院受診の3年前より両側乳房腫大を認め、近医を複数受診。いずれも針生検などで線維腺腫や過形成、正常乳腺など良性の診断で経過観察となる。左乳房の腫大著明となり、前医にて腫瘍摘出術施行、線維腺腫の診断であった。その後もウェストなどは減少傾向で、周囲にも痩せてきていることを指摘されていたにも関わらず、体重は1年で10キロ以上増加し、乳房を両手で支えながらの生活となり、日常生活も困難になったため当院紹介受診となる。初診時両側の著明な乳房肥大を認め、皮膚浮腫や下着の接触部位には潰瘍形成を認めた。マンモグラフィ、超音波検査では境界明瞭な腫瘤や嚢胞を多数認めた。乳房が巨大なため、MRIは撮影できず、造影CT検査では左右の乳房を上下に交互する形で撮影した。CT画像でも多発する腫瘤を認め、画像的には葉状腫瘍が疑われた。当初形成外科と共同しての乳房縮小術や再建術を考慮していたが、既往としてPBC-AIHオーバーラップ症候群（原発性胆汁性胆管炎-自己免疫性肝炎-オーバーラップ症候群）でプレドニン10㎎を内服中であったため感染、創傷治癒遅延のリスクがあるため、組織拡張器や自家組織による再建術は困難と判断された。また腫瘍と正常乳腺組織の境界が不明瞭なため、乳房縮小術も断念し、最終的には患者本人の希望もあり、両側乳房切除術とした。両側乳房のみで10キロ程度を見込み、術前には循環器内科にて心機能評価、内科での肝機能の評価、大量出血の可能性も考慮し自己血輸血など準備した上で、両側乳房全摘術を行った。右側乳房は30x33x14cmで8.95kg、左側乳房は30x32x12cm、7.22kgで、合わせて17kgを超えた。病理診断では両側の乳腺偽血管腫様間質過形成（PASH）の診断であった。この度非常に稀な両側の巨大腫瘤形成型のPASHの1例を経験した。自験例に若干の文献的考察を加えて報告する。

P-16-108

化学療法中にPDとなり胃全摘術を施行した乳癌胃転移の1例

A case of stomach metastasis of the breast cancer

[1]桑名市総合医療センター　外科、[2]桑名市総合医療センター　放射線科、
[3]桑名市総合医療センター　病理
鈴木　秀郎[1]、小西　尚巳[1]、杉澤　　文[1]、伊藤みのり[1]、町支　秀樹[1]、
登内　　仁[1]、川口　達也[2]、白石　泰三[3]

症例は61歳女性。56歳時に左乳房の疼痛を訴え当科受診。肝外側区域に単発性転移を伴う炎症性乳癌と診断された。ER陰性, HER2陽性であったため、トラスツズマブ+ペルツズマブ+ドセタキセル併用療法を8クール施行。肝転移は消失し、左乳房切除+腋窩リンパ節郭清を施行。組織学的治療効果判定はGrade 1Aであり、術後トラスツズマブ投与を継続していた。58歳時PET-CT施行したところ胃と肝に集積を認めた。胃内視鏡検査では胃穹窿部に病変があり、生検でHER2陽性胃癌と診断しトラスツズマブ+カペシタビン+シスプラチン併用療法を4クール施行。肝病変は消失し胃病変は著明な縮小をみとめた。胃切除を予定したが、術前に病理組織検査を再検討したところMammaglobin陽性であり、乳癌胃転移と診断。手術を中止し、T-DM1治療を開始した。その後、胃・肝病変の再増大はみられなかったが、1年3カ月後に間質性肺炎のため投与中止すると胃病変の増大、貧血進行がみられた。間質性肺炎改善後、トラスツズマブ+エリブリン療法を5カ月間行い、貧血は改善したが、帯状疱疹となり一時中止した。化学療法継続が困難であり、胃病変の症状コントロールが不良になることが予想されたため手術を予定。術前検査では胃病変の再増大と胃周囲のリンパ節に転移を認めたが他臓器浸潤なく、肝病変も指摘されなかったため、切除可能と診断。胃全摘術が施行された。術後経過は良好。

P-16-109

乳房海綿状血管腫の1例

A case of breast hemangioma

[1]市立砺波総合病院　健診センター、[2]市立砺波総合病院 外科、
[3]市立砺波総合病院　病理、[4]市立砺波総合病院　放射線科
瀧　　鈴佳[1]、清原　　薫[2]、野﨑　善成[2]、林　　沙貴[2]、寺畑信太郎[3]、
垣内寿恵子[3]、龍　　泰治[4]

【はじめに】海綿状血管腫は多くの臓器でみられる良性の血管性腫瘍であるが、乳房に発生することはまれである。我々は検診マンモグラフィー（MMG）で偶然発見された乳房海綿状血管腫の1例を経験したので、画像所見について報告する。
【症例】59歳女性。2006年に乳癌検診のMMGで左乳房腫瘤を指摘され、同年精査のため乳腺外来を受診した。自覚症状は特になし。視触診では腫瘤は触知せず、皮膚その他にも異常は認めなかった。MMGでは左乳房の内側上区域に境界明瞭平滑な腫瘤を認めた。エコー（US）では、皮下脂肪内に存在する、脂肪と等輝度の楕円形腫瘤として描出され、最大径は11mmであった。USガイド下にcore needle biopsyがなされ、病理所見では、線維性の薄い壁からなり、内皮に覆われた海綿状の管腔組織がみられた。異型像は乏しく、血管マーカーのCD31が陽性、リンパ性内皮マーカーのD2-40が陰性で、海綿状血管腫と診断された。その後、経過観察に来院されず、2016年に偶然他科のCTで当該腫瘤を指摘され再受診となった。再診時のMMG、USでは、腫瘤は最大径21mmに増大しており、境界明瞭平滑な分葉状腫瘤で、内部に粗大石灰化を認めた。腫瘤はMMGで高濃度、USでは脂肪と等輝度であった。MRIではT1強調像で低信号、T2強調像で高信号を呈し、内部に隔壁様構造を認め、造影では辺縁のごく一部に染まりを認めた。経過で増大は認められるものの、いずれも良性の海綿状血管腫に合致する画像所見であり、引き続き外来で経過観察中である。
【考察】乳房の血管腫の発生頻度については、乳房切除標本の1.2%に、剖検女性乳房の11%にみられるとの報告がある。多くは皮下脂肪内に発生するが、乳腺内発生もある。画像所見では、MMG上は、楕円形または分葉状の境界明瞭平滑な高濃度の腫瘤で、内部に微細または粗大な石灰化を伴うことがあるとされる。USでは、同じく境界明瞭な分葉状の充実性腫瘤で、内部エコーパターンは様々であり、静脈石や血管腔、線維性隔壁を有することもある。MRIでは、T1強調像で等信号、T2強調像で高信号を呈し、ガドリニウムによる造影では、辺縁より漸増性に染まるとされる。本症例の画像所見は、概ね過去の報告と合致していた。乳房の海綿状血管腫は、臨床上PASHや血管肉腫との鑑別が必要であり、病理組織検査が望ましいとされる。本例は針生検で確定診断がつき、切除せずに経過観察が可能であった。

P-16-110

13歳女児に発症した富細胞性線維腺腫の1例

Cellular fibroadenoma of the breast in a 13-year-old girl

半田市立半田病院　外科
酒徳　弥生、石田　陽祐、鈴木　和志、岡田　禎人

症例は13歳、女性。4ヵ月前より左乳房の腫瘤を自覚していた。精査加療目的に当院紹介となった。超音波検査で、左B領域に4㎝大の分葉状の内部不均一エコーを呈する腫瘤を認めた。針生検ではFibroepithelial tumorの像を呈し、若年性線維腺腫が第一に考えられる像であったが、診断には至らなかったため手術を施行した。手術では葉状腫瘍に準じて腫瘍から約1.5cmのマージンを取り核出した。術後経過は良好で、5日目に退院した。病理所見では、45mm大の境界明瞭な腫瘤像を呈し、二相性の保たれた乳管構造が拡張や伸展しながら配列しており、その周囲には間質の増殖を伴っていた。腫瘍の一部には葉状腫瘍にみられるような裂隙の形成もみられた。富細胞性線維腺腫の診断となったが、間質増殖能が高い点が付記され、発症年齢に起因するものであると考えられた。明らかな悪性像は認めなかった。術後半年のフォローアップでは再発所見は認めていない。
10代の線維腺腫の発症は比較的まれである。本例は若年発症であることを踏まえて富細胞性線維腺腫と診断されたが、高い間質増殖能を伴っており、葉状腫瘍との鑑別に難渋した。病理学的に明らかな悪性像は認めなかったが、今後も厳重な経過観察が望まれた。

P-16-111

男性非浸潤性嚢胞内乳癌の1例

A CASE OF NONINVASIVE INTRACYSTIC CARCINOMA OF THE MALE BREAST

[1]独立行政法人　国立病院機構　相模原病院、[2]北里大学病院
飯塚　美香[1]、井上　準人[1]、菊池真理子[2]、小坂　愉賢[2]、仙石　紀彦[2]

男性乳癌は比較的稀な疾患で全乳癌症例に占める割合は0.5%前後とされている。そのうち非浸潤性乳管癌は4.8 ～ 7.0%であり、非浸潤性嚢胞内癌はさらに少ない。今回われわれは、男性非浸潤性嚢胞内乳癌の1例を経験したので文献的考察を加え報告する。症例は73歳男性、左乳房腫瘤を主訴に近医受診。左乳輪下に腫瘤を認め、細胞診施行。1回目の細胞診ではclassⅡ、2回目はclassⅢであった。悪性も否定できないため当院紹介受診。視触診で左乳輪下に1.5cm大の腫瘤を認めた。乳頭陥没や乳頭異常分泌はなく、腋窩リンパ節の腫脹も認められなかった。乳房超音波検査では､左DE areaに1.6cm大の多房性の嚢胞内腫瘤を認めた。当院での穿刺吸引細胞診でも悪性を否定できない所見であったため、腫瘤摘出術を施行した。病理結果は非浸潤性乳管癌で切除断端陽性であったため、乳房全摘術を施行した。追加切除内には悪性所見は認められず、術後治療は施行していない。
嚢胞内癌は全乳癌の2 ～ 3%以下と報告されている。男性は女性に比べ相対的に頻度が高く、男性の嚢胞内癌の中では、非浸潤癌の割合が多いとされている。嚢胞内癌は比較的悪性度が低く、予後良好な症例が多い。非浸潤癌と浸潤癌で予後にあまり差がないと報告されている。嚢胞内癌は術前に確定診断をすることが困難であることが多いため、悪性を否定できない場合には、積極的に切除生検を行うことが重要であると考えられる。

P-16-112

集学的治療により良好な病勢コントロールが得られている広範ながん性皮膚潰瘍を伴う進行乳癌の3例

Three cases of breast cancer with widespread cancerous ulcer in which disease control was obtained

和歌山ろうさい病院　呼吸器・乳腺外科
玉置　剛司

【緒言】がん性皮膚潰瘍を伴う進行乳癌は出血や滲出液、悪臭などQOLに支障を来し、リンパ節転移や遠隔転移を伴うことも多く、集学的治療を念頭に置き、個々の症例で戦略を柔軟に発想し、その中で最も強固な治療を行わなければならない難しさがある。今回、集学的治療により良好な経過が得られている広範ながん性皮膚潰瘍を伴う進行乳癌の3例を報告する。【症例】〈1〉63歳女性。自壊した左乳房腫瘍の出血で受診。乳房全体の自壊したカリフラワー状腫瘤から拍動性出血および左腋窩リンパ節腫大を認めた。針生検で、異型紡錘形細胞が束を形成する肉腫様形態を示し、上皮成分を認めず、確定診断は困難。Mohs' paste塗布で悪臭および滲出液は消失。出血コントロールが困難で局所コントロール目的に乳房全切除術・腋窩リンパ節郭清および広範な皮膚欠損に対し有茎腹直筋皮弁再建施行。病理診断は紡錘細胞癌、pN1（1/19）。補助化学療法施行し術後5年8ヶ月再発徴候なし。〈2〉77歳女性。約2年前より左乳房腫瘤を自覚するも放置。潰瘍形成し約1週前より呼吸困難、歩行困難となり受診。左乳房全体の潰瘍で、滲出液と悪臭を認めた。画像診断にて全身浮腫、左皮膚浸潤乳癌、両側胸水貯留、左鎖骨下リンパ節・両側腋窩リンパ転移を認めStage IVと診断。切除生検の組織診断はtubule forming type NG3 ER0% PgR0% HER2（2+）FISH 2.2 Ki67 35%。潰瘍に対しカデックス軟膏塗布。輸血、利尿剤で全身状態改善。腫瘍縮小・止血効果を期待し放射線治療施行。PER+HER+DTX療法開始。8クール施行時点で腫瘍は著明に縮小、ADL著明に改善。現在PER+HER療法継続中。〈3〉81歳女性。約2年前より左乳房腫瘤を自覚するも放置。潰瘍形成および滲出液出現し2019年7月受診。乳房形態消失し左胸壁の広範な皮膚潰瘍で滲出液と悪臭を伴い周囲に散在性皮膚結節を認めた。画像診断にて左皮膚浸潤乳癌、両側胸水貯留、両側腋窩リンパ転移を認めStage IVと診断。切除生検の組織診断はscirrhous type NG2 ER10% PgR10% HER2（1+）Ki67 25%。潰瘍に対しゲーベンクリーム塗布し、病巣コントロールのため放射線治療施行し腫瘍縮小。FULによる内分泌療法継続中。自壊創安定し縮小、出血や疼痛なくQOL良好。【考察】広範ながん性皮膚潰瘍を伴う乳癌治療において、局所所見や転移状況および病理組織学的特徴を総合的に判断し、QOLを維持できる治療を組み立てることが重要である。

P-16-113
演題取り下げ

P-16-114
肝切除を施行した乳癌術後肝転移の2例

Two Cases of Resection for Hepatic Metastases from Breast Cancer

[1]長野赤十字病院 乳腺内分泌外科、[2]同 病理部、
[3]中澤ウイメンズライフクリニック
佐野　史穂[1]、中島　弘樹[1]、浜　　善久[1]、里見　英俊[2]、伊藤以知郎[2]、
横山　史朗[3]

【はじめに】乳癌の肝転移単独の再発は比較的少ないとされ，特に単発性肝転移は稀である．また乳癌診療ガイドラインでは，転移乳癌の治療の主体は全身薬物療法が原則であると記載されている．今回我々は，転移か否かの診断に苦慮し、腹腔鏡下肝切除術により診断のついた単発性肝転移2例を経験した．肝転移切除後に長期生存を得た報告もあり，文献的考察を加えて報告する．
【症例1】59歳女性．12年前に右乳癌T2N1M0に対してBp+Ax+自家組織同時再建を施行した．病理結果は硬癌，30mm，f，ly3，v0，n+（6個），ER+，PgR+，HER2-であった．術後はFEC療法，PTX療法，LHRHa+Tamoxifen併用療法を2年，Exemestane内服2年，Letrozole内服6年を行い，無再発だったため術後10年で治療終了とした．術後12年目に造影CT検査を撮影したところ，肝S7に単発性の腫瘤を指摘され、造影MRI検査では腫瘤は早期濃染，肝細胞相で取り込み不良となり乳癌の肝転移を疑われた．しかしPET検査では同部位に集積がなく遠隔転移も認めなかった。肝生検が技術的に困難であったため、診断・治療目的に腹腔鏡下肝S7部分切除術を施行し，乳癌肝転移の診断を得た．術後はFulvestrant療法を開始している．
【症例2】51歳女性．2年前に左乳癌T1N0M0に対してBp+Axを施行した．病理結果は乳頭腺管癌>硬癌，23mm，f，ly1，v0，n+（1個），ER+，PgR+，HER2-，ki-67:61%であった．術後はFEC療法4コース，Docetaxel+Cyclophosphamide療法4コースののち残存乳房に50Gy/25回の照射を行い，Tamoxifen内服を開始した．術後2年目の経過観察CTで，肝S3/4に腫瘤を指摘され、造影MRIでは腫瘤は早期濃染し遅延相では低信号となり，乳癌の肝転移に矛盾しない所見であった．PET検査にて同部位に集積を認め、他に遠隔転移は認めないことから、診断目的に腹腔鏡下肝S3/4部分切除術を施行し，乳癌肝転移の診断を得た．術後にEribulin療法を開始し慎重な経過観察を行っている．

P-16-115
乳癌術後6か月で急速に進行する失明、失聴をきたした髄膜播種の一例

Carcinomatous meningitis with loss of eyesight, a hearing loss six months after operation

本庄総合病院　乳腺外科
村上絵里子

【はじめに】乳癌術後6か月で失明、失聴をきたした髄膜播種の一例を経験したので報告する。【症例】40代女性。左乳房腫瘤、左腋窩腫瘤を主訴に当科受診。触診にて左C領域に2cm大の腫瘤、左腋窩に3cm大の腫瘤を認めた。乳腺超音波検査にて左C領域に1.5cm大の腫瘤あり、CNBで浸潤性乳管癌、ER (-) , PgR (-) , HER2score:0。左腋窩リンパ節もABCにてClass Ⅴ。全身検索し明らかな遠隔転移は認めなかった。左乳癌の診断で左胸筋温存乳房切除および腋窩リンパ節郭清レベル2施行。術後病理診断では浸潤性乳管癌（充実腺管癌、硬癌）、13x10mm, Ly1, V0, 腋窩リンパ節 レベル1：9/16, レベル2 :15/15, total 24/31,核異型度3,ER (-) , PgR (-) , HER2:0, Ki67:80%。術後診断T1cN3aM0 StageⅢc, TNBC。術後補助化学療法としてEC(90/600mg/m2)×4、PTX(175mg/m2)×4をdose-dense療法で施行。その後、胸壁・鎖骨上に放射線治療を開始したが、開始3週間目に視力低下、羞明、ふらつき、聴力低下、頭痛が出現。頭部造影CT、頭部造影MRI検査を施行したが明らかな所見なし。髄液検査で髄液細胞数、タンパク上昇あり、細胞診でclassⅤ、adenocarcinomaを認め、乳癌髄膜播種の診断となった。その後、2週間程度で著明な視力聴力の低下、頭痛、頻回嘔吐、けいれん発作によりPS4となり本人、家族とも積極的な治療は希望せず在宅療養へ移行。ステロイド内服、頭痛に対しフェンタニル貼付剤を使用し、自宅にて1か月ほど過ごすことが出来た。髄膜播種の診断から約2ケ月、術後約6か月で永眠された。【まとめ】本症例の髄膜播種の診断にはCTやMRIでは明らかな所見認めず、髄液検査を必要とした。また意識混濁、けいれん、失明、難聴など急速なPS低下により放射線治療など積極的な治療の介入が困難であった。頻回嘔吐を伴う髄膜播種による頭痛に対してはフェンタニル貼付剤が有効であった。【結語】乳癌の髄膜播種は比較的まれな病態ではあるが、極めて予後不良である。全脳照射が症状緩和に有効とされているが確立された治療法はない。症状早期での診断が望まれ、また限られた時間をどう過ごしたいか患者、家族の意思を尊重し介入していくことが重要である。中枢神経系再発に対しても、より一層有効な治療法の開発が期待される。

P-16-116
腫瘤からの止血や感染コントロールが困難で緊急手術に至った乳癌の3例

3 cases of breast cancer that led to emergency surgery due to hemostasis and infection from a tumor

[1]県立宮崎病院　外科、[2]県立宮崎病院　病理科
池田奈央子[1]、植田　雄一[1]、牧野　裕子[1]、大友　直樹[1]、丸塚　浩助[2]、
盛口　清香[2]

乳腺疾患において緊急手術例は稀であるが、感染や出血コントロール目的に切除術が必要となるケースがある。今回、出血による貧血進行や局所からの感染による全身状態悪化がみられ、緊急手術を要したencapsulated papillary carcinomaの3例を経験したので、報告する。
【症例1】87歳女性。3年前から左乳房腫瘤自覚していた。近医乳腺科で嚢胞内充実成分に対して針生検施行し、良性の結果であったため放置していたところ、徐々に増大し皮膚潰瘍部分から血性の内容液が漏出し始めたため当院を受診した。当院施行の嚢胞内液細胞診の結果は陰性、充実成分針生検結果はフィブリンのみであった。内部からの大量の淡血性の浸出液漏出が止まらず、徐々に貧血進行見られたため緊急乳房切除術を施行した。病理結果はencapsulated papillary carcinomaであった。【症例2】84歳女性。左乳房内に3cm大の嚢胞内腫瘤あるも、アルツハイマ-型認知症があり、いつから存在するのかは不明であった。嚢胞内容液細胞診の結果は陽性であったが、協力得られず針生検は施行できなかった。家族も治療を希望されず、定期的な経過観察で必要時には内容液穿刺排液のみ行っていたが、徐々に内容液の増加による腫瘤増大、皮膚潰瘍の出現を認めた。自壊部からの感染による発熱が見られ、緊急乳房切除術を施行した。病理結果はencapsulated papillary carcinomaであった。【症例3】76歳女性。1年前からの右乳房腫瘤を自覚するも放置していた。うつぶせ寝後に皮膚自壊部から出血があり止まらないため当院来院。CTでは8cm大の巨大な腫瘤あるも内部はほぼ血腫で仮性動脈瘤様の部分も認めた。止血得られず徐々に貧血進行したため、緊急乳房切除術を施行した。病理結果はencapsulated papillary carcinomaであった。

P-16-117

化学療法後にPalbociclibを投与しlong SDを維持している一例

A Case Of Metastatic Breast Cancer after Chemotherapy Who Achieved Long-Term SD with Palbociclib

相模原協同病院 乳腺外科
渡邉　美帆、榎本　克久、堀　　京子、禹　有佳里

【はじめに】PalbociclibはER受容体陽性・HER2陰性手術不能または再発乳癌に対し、本邦で初めて承認されたCDK4/6阻害剤である。今回、化学療法でPDとなった後にPalbociclibを導入し、long SDとなった転移再発乳癌の一例を経験したので報告する。【症例】48歳、女性【既往歴】虫垂炎【現病歴】右乳房腫瘤を主訴に当院を受診され、USで右乳房全体に不整形腫瘤と、右腋窩・右鎖骨下に腫大リンパ節を認めた。右乳房腫瘤に局所麻酔下針生検を行い、invasive ductal carcinoma ER（+）PgR（+）HER2（-）ki-67:60%の診断であった。CTで多発肺転移・肝転移・骨転移を認め、右乳癌cT4cN3aM1stageⅣ1,PUL,HEP,OSSの診断であった。FEC 8Kur、weekly PTX12Kurの順次投与を行った。化学療法後は局所・転移巣ともにPRとなったため、局所制御目的にBt+Axを施行した。invasive ductal carcinoma（scirrhous type）ER（+）PgR（+）HER2（-）ki-67:30% N1（1/1）grade2a pT2N1M1stageⅣの診断であり、術後はTAM+LHRH agonistとゾレドロン酸の投与を行った。術後9ヶ月のCTで肝転移増大したため、TS-1に変更した。TS-1開始後は肝転移の縮小を認めたが、TS-1開始後約2年8ヶ月でCA15-3,NCC-ST-439の上昇を認め、肝転移PDとなったためPalbociclib+LHRH agonist+フルベストラントに変更した。Grade2の骨髄抑制を認め、2段階減量を施行した以外は、明らかな有害事象は認めなかった。Palbociclib開始から11ヶ月経過した現在も投与継続中であり、long SDとなっている。【考察】luminal typeの転移再発乳癌症例では、ホルモン療法と化学療法の投与タイミングが難しい。AYA世代や生命予後に関与する臓器に転移した症例には、従来化学療法が優先されてきたが、薬剤耐性や有害事象の発現により、継続投与が難しかった。しかし、化学療法投与後に病状進行が安定した場合には、CDK4/6阻害剤を主体とした治療に切り替えることで病勢進行やQOLを維持しながら治療を継続していけることが本症例により示唆されたので報告した。

P-16-118

CDK4/6阻害剤によるGrade3の薬剤性肝障害後も、治療を継続できた1例

A case of low dose treatment by CDK4/6 inhibitor after Grade3 drug-induced liver injury

[1]関西メディカル病院、[2]京都府立医科大学
若宮　志織[1]、下村　　淳[1]、西江　優子[1]、井上　共生[1]、枚本　卓司[1]、田口　哲也[2]

【はじめに】2017年よりHR陽性・HER2陰性の進行・再発乳癌に対して保険適応になったCDK4/6阻害剤のPalbociclibであるが、好中球減少のみならず肝機能障害で治療変更を余儀なくされる症例も報告されている。今回、Palbociclib投与後にGrade3の肝機能障害を認めたが、休薬後、低用量で治療を再開し、段階的な増量で規定内の投与量まで戻せた症例を経験したため報告する。
【症例】61歳女性。2004年に術前化学療法（EC→DOC）後に両側乳癌手術施行し（ホルモン陽性、右T2N0M0 StageⅡA/左T3N1M0 StageⅢA）、術後5年間ホルモン内服治療（Tamoxifen3年間内服後、Exemestane2年間内服）。2017年多発肋骨転移再発を認め、Letrozole開始。半年でPDとなり、Palbociclib 125㎎+Fulvestruntへ変更するもFulvestrunt初回でGrade2の皮疹が出現し、Palbociclib+Letrozoleへ変更となった。2週間後の採血でGrade3の肝機能障害（AST 409、ALT 429）を認めたため一旦休薬。肝保護のためグリチルリチン酸製剤の静注投与およびウルソデオキシコール酸の内服を開始。同時に、血液検査や画像検査による原因精査を行ったところ、肝転移や肝炎ウィルスは否定的で、薬物性肝障害のスコアリング（6点）の結果からも薬剤性肝機能障害と考えた。肝酵素は休薬1週間目を境にPeak Outしたが、その後腫瘍マーカーは上昇を続けたためXelodaを開始したが、効果がなかった。そこで、休薬より4か月目に、Palbociclib 25㎎+ExemestaneとPalbociclibを至適用量を下回る用量で開始したところ、腫瘍マーカーは低下に転じ、Palbociclib25mgで5か月間治療が継続できた。その後Palbociclib 50㎎、さらに4か月後に75㎎と規定内の範囲まで増量しているが、肝機能障害認めずに投与中である。【まとめ】Palbociclibはホルモン陽性の進行・再発乳がんにおける重要な治療選択肢である。副作用出現時に添付文書では75mgまでの減量を指示しているが、それ以下の低用量でも腫瘍抑制効果が見られ、治療継続できる可能性が今回示唆された。また肝機能障害を認めた際にも、直ちに治療中止とするのではなく、減量・肝保護薬の併用・Palbociclibと併用する内分泌療法の変更などにより、治療効果の高いPalbociclibを投与継の再開ができる症例があると考える。

P-16-119

梗塞壊死をきたした乳癌の1例

A case of infarction of breast cancer

国家公務員共済組合連合会　浜の町病院
大城戸政行、高尾　由佳、本下　潤一、米田　玲子

乳腺腫瘍の梗塞壊死は良性疾患や癌でまれにみられる病態である。乳癌での報告は本邦で16例が報告されているのみであった。
「症例」81歳女性。施設入所中に職員に左乳房のしこりを指摘された。「既往歴」アルツハイマー型認知症、高血圧「家族歴」姉に乳癌。「検査所見」マンモグラフィ;左MIに微細分葉状腫瘤 カテゴリー4。エコー;左内側上部に1.6x1.3cm不整形、境界明瞭粗造な低エコー腫瘤。内部不均一、後方境界線断裂、ハローあり。カテゴリー4 腋窩リンパ節腫大なし。針生検;浸潤性乳管癌、ER 0% PgR 0% HER2（0）Ki-67 63%「治療方針」認知症のため意思疎通困難であり、最小限の侵襲と入院期間に配慮し0腫瘍の部分切除のみを行うこととした。「病理診断」腫瘤の大部分は凝固壊死でありその辺縁に泡沫細胞、多核巨細胞、新鮮出血、ヘモジデリン貪食マクロファージが集簇している。針生検標本で凝固壊死の辺縁に腫瘍組織が少量みられることから浸潤性乳管癌と診断した。「考察」乳腺腫瘍の梗塞は乳管内乳頭腫や線維腺腫などの良性腫瘍や妊娠中・授乳期の乳腺に発生することが知られている。原因としては血栓閉塞や血管炎、外傷などの病変や急激な乳腺細胞の増殖による相対的虚血が考えられる。本例に関して原因は不明であるがTriple negative, Ki-67高値から増殖能の高い癌細胞の相対的虚血による変性壊死が推察される。本症例では針生検標本の辺縁に少量の腫瘍組織がみられたためそれが貪食され消失したと考えられる。文献的考察を加えて報告する。

P-16-120

紡錘細胞癌と浸潤性乳管癌への分化を示した乳癌の1例

A case of breast cancer with differention into spindle cell carcinoma and invasive ductal carcinoma

[1]日本鋼管福山病院　乳腺外科、[2]川崎医科大学　病理学
藤井　清香[1]、椎木　滋雄[1]、森谷　卓也[2]

乳癌の発生・増殖・進展にはさまざまな説が考えられている。今回、上皮性腫瘍成分が、ホルモン感受性のある浸潤性乳管癌成分とホルモン感受性のない紡錘細胞癌成分という二つの異なる分化を示し、乳癌の増殖・進展形式を考えさせられる症例を経験したので報告する。
（症例）53歳、女性。13年前に左A区域の乳癌（DCIS）に対し、Bp、放射線治療、ホルモン療法を受けている。7年前より当科で、経過観察中であった。本人の自覚症状はなく、定期のマンモグラフィ検査で左乳房に微細鋸歯状の腫瘤を認めた。超音波検査では、左1時方向に11×10×7mm大の境界明瞭粗ぞうな腫瘤を認めた。針生検を行い、紡錘細胞を伴う浸潤性乳管癌の病理診断を得たため、Bt+Ax（Ⅱ）を行った。腫瘍は、13×10mmの浸潤癌で、浸潤性乳管癌（充実型）が80%を占めていたが、残り20%は紡錘細胞癌成分であった。浸潤性乳管癌の部位では、組織学的グレードⅡ、ER60%、PR0%、HER2 score0、Ki-67 21.0%であった。対して、紡錘細胞の部位は、組織学的グレードⅢ、ER0%、PR0%、HER2 score0のトリプルネガティブ乳癌であり、Ki-67は30.6%であった。AE1/AE3はごく少量が陽性、CK14およびp63は陽性で、desminとS-100は陰性で上皮様の性格を有していた。2種類の腫瘍成分は複雑に混在しており、二つの腫瘍が衝突した可能性より、一つの腫瘍が異なる分化を示したと考えられた。また、腋窩リンパ節に転移は認めなかった。術後補助療法としては、EC療法、毎週パクリタキセルを行った後、ホルモン療法を行っている。
（まとめ）今回、性格の異なる2種類の成分があり、別々の分化を示していると考えられる乳癌を経験した。紡錘細胞の占める面積が小さく、紡錘細胞癌の診断にならなかったが、紡錘細胞癌を念頭とした治療を行っている。紡錘細胞癌への化学療法の有効性に対して一定の見解はなく、HER1過剰発現と分子標的剤の有効性や、骨軟部肉腫に準じる化学療法（イソファミド、ドキソルビシン）が有効であったとの報告がある。また、上皮性癌細胞と肉腫様の紡錘細胞との割合によって化学療法の反応性や予後が異なる可能性が推測されている。自験例では、患者本人の希望を入れ、アントラサイクリン系とタキサン系の両方を使用した治療を選択した。

P-16-121

乳房切除術後の局所再発と鑑別が困難であったデスモイド線維腫の一例

A case of desmoid tumor difficult to distinguish from the local recurrence of breast cancer

[1]桑名市総合医療センター　外科、[2]桑名市総合医療センター　病理
小西　尚巳[1]、杉澤　　文[1]、伊藤みのり[1]、鈴木　秀郎[1]、岩永　孝雄[1]、
町支　秀樹[1]、登内　　仁[1]、白石　泰三[2]、仙波　玲美[2]

はじめに:今回我々は、右乳癌に対する乳房切除術後に発生し、局所再発と鑑別が困難であったデスモイド線維腫の一例を経験したので報告する。症例:62歳、女性。主訴:右胸壁腫瘤。現病歴:45歳時、右乳房上内側部乳癌に対し、胸筋温存乳房切除術、腋窩リンパ節郭清を施行された。病理結果は、T1N1M0 Stage IIA、乳頭腺管癌、N1 (2/16)、ER陰性、PgR陰性、HER2陽性で、術後CAF療法を施行された。当院定期通院中であったが、2018年11月、右鎖骨下に6mm大の辺縁不正な低エコー腫瘤が出現し、大胸筋への浸潤所見が認められた。細胞診では、大小不同、核腫大、核形不整のみられる異型細胞が小集塊や索状少数みられ、リンパ節転移あるいは局所再発が疑われた。PETでは、右鎖骨近傍の大胸筋直下に、弱い限局性のFDG集積があり、SUVmax:2.0/1.7であった。乳房切除術後の局所再発またはリンパ節転移再発と診断し、2019年1月手術を施行した。手術所見:腫瘤は鎖骨外側1/3あたりの1cmほど尾側に1cm大の硬結として触知、背側の胸筋に固定されている印象であった。USでは、7mm大で皮膚からは離れているが、背側の胸筋には入り込んでいる。術中所見では、腫瘍は鎖骨下動脈の頭側に存在し、大胸筋に強く固定されているが、大胸筋の背側への露出はない。腫瘤周囲に2cmのマージンをとってインジゴカルミンでマーキングし、腫瘤直上の皮膚を鎖骨に沿った方向の紡錘形に切開し、皮弁を作成した。切除範囲尾側から切除を開始し、直下の胸筋とその背側の脂肪組織も合併切除し、標本を摘出した。病理診断:デスモイド線維腫。大胸筋～乳腺外脂肪織内に大きさ10x7mmの境界不明瞭な灰白色病変がみられ、組織学的には紡錘形細胞の束状増生と膠原線維の増生をみる。細胞異型は軽度であり、核分裂像は1/10HPF以下。病変は大胸筋に浸潤性に増生しており、周囲には異物型巨細胞やヘモジデリン沈着を認める。免疫染色では広範囲サイトケラチン (CKAE1/3) 陰性、CD68陰性、平滑筋アクチン弱陽性、デスミン陰性、βカテニンが核に陽性(一部)で、fibromatosis (desmoid)と診断された。

P-16-122

乳癌治療薬トラスツズマブ使用中に急性心不全をきたした2例

Two cases of cardiac dysfunction in breast cancer during chemotherapy with trastuzumab

[1]一宮西病院　乳腺外科、[2]一宮西病院　外科、[3]聖路加国際病院　乳腺外科
沼田亜希子[1,3]、森　　美樹[1]、堤　　知佳[1]、戸崎　　達[2]、岩本　久幸[2]、
鳥居　　隼[2]、鈴木　　瞳[1]、石川　　衛[2]、大久保雄一郎[1]、石黒　清介[1]

トラスツズマブの副作用として心毒性が知られているが、その頻度や機序などに関しては不明な点が多い。今回、我々は、乳癌補助化学療法としてトラスツズマブ(H)使用中に心機能低下をきたした2症例を経験したので、文献的考察を加え報告する。
(症例1) 68歳、女性、右乳癌に対し、右Bt+SNB→Axを行った (pT2N1M0 stage IIB)。術後補助療法としてFEC100療法4コースを実施後、ドセタキセル (DTX) +H療法開始となった。DTX+H療法開始前には、心エコー上、心機能に異常は認められなかった (左室駆出率EF65%) が、DTX+H療法3コース経過した時点で、体動時の息切れが出現し、徐々に増悪した。心胸郭比 (CTR) 65%と心拡大を認め、BNP上昇、EF33%と低下、少量の心嚢液貯留を認め、化学療法を中止し循環器内科紹介となった。トラスツズマブによる急性心不全と診断され心不全治療を開始した。1年3ヶ月経過した現在、EF30%台であるが、自覚症状は改善し、CTRやBNPは正常化した。化学療法は再開せず、現在、内分泌療法のみ継続している。術後1年11ヶ月、無病無再発経過観察中である。
(症例2) 53歳、女性、右乳癌に対し、術前化学療法としてFEC100療法 4コース、次いでDTX+H療法を開始となった。3コース投与し、右Bt+SNB (cT4bN1M0 ypT3N1M0 stage IIIA) を行った。切除標本の組織学的治療効果判定ではgrade2であった。術後はペルツズマブ (P) を加え、DTX+H+P療法4コース目を実施、引き続きH+P療法開始となった。DTX+H療法開始前、心機能に異常は認められなかった (EF59%)。H+P療法3コース目終了時点 (術後2ヶ月) の定期検査でEF45%と低下を認めた。EFの低下はあるが、自覚症状はなかったため循環器内科併診しながら、心エコーで経過観察しながらH+P療法継続している。術後3ヶ月目より、H+Pに加えて内分泌療法の内服併用開始となった。術後9ヶ月無病無再発経過観察中である。
トラスツズマブの心毒性は可逆性を言われているがアンスラサイクリン系薬剤を投与した場合は遷延する可能性があり、トラスツズマブ使用中は十分な心機能評価が必要である。今回、我々は乳癌術後補助療法としてトラスツズマブ使用中に心機能低下をきたし、トラスツズマブ投与を中止した症例とトラスツズマブ投与を継続した症例をそれぞれ経験した。必要に応じて、循環器内科と連携を行い、患者の症状や病態に応じてトラスツズマブの中止、継続を判断する必要がある。

P-16-123

腺様嚢胞癌との鑑別に苦慮した乳腺腺筋上皮種の１例

A Case of Adenomyoepithelioma of the Breast that was Difficult to Differentiate from Adenoid Cystic Carcinoma

[1]聖ヶ丘病院　乳腺外科、[2]大口東総合病院　外科、
[3]複十字病院　乳腺センター
米戸　敏彦[1]、高橋　睦長[2]、武田　泰隆[3]

乳腺腺筋上皮腫 (AME) は比較的稀な症例であり、1970年にHamperlにより初めて報告された乳管上皮細胞と筋上皮細胞がともに増殖する腫瘍である。今回我々は術前針生検にてER陽性、PgR陽性、HER2陰性を示すstage1の腺様嚢胞腺癌 (ACC) と診断され、術後の摘出標本でもACCと診断されたが、再度病理検査を施行して最終診断がAMEとなった症例を経験したので若干の文献的考察を含めて報告する。
症例は51歳、女性、検診にてマンモグラフィー上異常を指摘され当院受診した。超音波検査にて約9x7x6m大の不整形腫瘤を認めたため針生検を施行した。病理組織学的検査、組織免疫学的検査にてACCと診断し、2019年5月乳腺部分切除術およびセンチネル節生検を施行した。病理検査結果にて腺管が比較的密なAdenosis様の部分を背景として、比較的小型の異形核を有する腫瘍細胞が胞巣状に増殖し、篩状様構造や、充実性の胞巣を形成しており、胞巣内には粘液様物質が貯留しておりACCの病理組織像を呈していた。また免疫染色にてER陽性、PgR陽性、HER2陰性を示した。その結果T1N0M0、stage IのACCと診断した。しかし文献上ホルモン受容体陽性のACCは極めて稀であることから、再度病理学的検査を施行したところ、腫瘤の周辺部では、筋上皮の顕著な増生が目立ち、腺房内で筋上皮が充実性パターンをとって増生している部分が多くみられ、その部分では筋上皮が産生いたとみられる粘液腫状基質が貯留してmucoid spherulosisのような形態を示していた。この部分が腺様嚢胞癌との鑑別を要する成分であったが、細胞異型が乏しく間質浸潤も示さないことが確認された。免疫染色でもp63陽性、α-smooth muscle actin陽性、c-kitは染色性が弱いことを確認した。以上の所見から最終診断をAMEに変更した。AMEは組織学的に他の乳腺腫瘍との鑑別が困難であり充分な注意を持って診断にあたらねばならない。
本症例の術後経過は良好であり、術後10ヶ月の現在、再発を認めていない。

P-16-124

サブタイプが異なる同時両側乳癌の1例

A case of simultaneous bilateral breast cancer with different subtypes

帯広厚生病院　外科
吉岡　達也、田畑佑季子、松本　　譲、大野　耕一

今回われわれはサブタイプが異なる同時両側乳癌の1例を経験したので報告する。症例は当科初診時68歳で現在73歳女性。2年前から左乳房にしこりを自覚していたが、放置していた。腫瘤は徐々に像だし潰瘍を形成、出血を伴うようになったため、自己処置不能となり当科受診された。初診時、左乳房トップに潰瘍を形成し、乳頭乳輪を認めない状態であった。右乳房A領域にも皮膚所見は認めないが、腫瘤を触知し同部位に低エコー腫瘤を認めた。両側針生検施行し、左乳房は浸潤性乳管癌、ER100% PgR5% HER2 (3+) Ki67 50%、右乳房は浸潤性乳管癌、ER90% PgR30% HER2 (1+) Ki67 20% と両側で異なるサブタイプの病理組織診断であった。治療開始前のCTでは両側に多発する肺結節、左腋窩リンパ節腫大、縦郭リンパ節腫大を認め、同時両側乳癌、肺転移、左腋窩リンパ節転移、縦郭リンパ節転移の診断となった。stageIV乳癌の診断にて手術適応外と判断し、化学療法開始の方針とした。初回治療はハーセプチン、パージェタ、ドセタキセルの3剤併用療法を6コース施行した。この時点で左乳房の潰瘍は縮小し、出血や浸出液を認めない状態となった。以後ハーセプチン、パージェタ、ホルモン剤の3剤併用療法をホルモン剤を変更しながら継続中である。現在初回治療開始から5年6か月経過し残念ながらCRは得られていないが、良好なQOLを保ちつつ生活を維持できている。しかし進行乳癌ではなかったと思われる右乳癌の再増大を認め始めている。HER2タイプ進行乳癌の治療が分子標的薬併用療法により長期間のPFSを得られるようになり、サブタイプが異なる同時対側乳癌が存在する場合には対側乳癌に対する治療も重要となってきている。サブタイプが異なる同時両側乳癌の長期治療例について報告したい。

P-16-125

late lineでのXC（Cape/CPA）療法で長期奏効が得られた乳癌肝転移の2例

Successful treatment for liver metastasis of breast cancer by XC therapy

綾部市立病院
藤原　郁也、西村　知樹、岩崎　　雅、岡島　　航、大陽　宏明、
阿辻　清人、井伊　庸弘

はじめに:ホルモンレセプター陽性・HER2陰性再発乳癌の薬物療法は「生命を脅かす転移」で無ければ,ホルモン療法を行い,PDになれば化学療法に移行するのが一般的な治療方針である.しかし,治療がlate lineになるほど奏効率は低く・奏効期間も短くなり治療継続が困難となる.今回,初期治療としてタキサン系/アントラサイクリン系の化学療法後,補助ホルモン療法中の再発乳癌の薬物療法のlate lineで,XC療法が有効であった症例を経験したので報告する.
症例1:
44歳,閉経前,右乳癌(T3N1M0,IDC,sci.type,ER:3b,PgR3a,HER2:0)
術前化学療法（nab-Pacli.+CE）後,Bt+Ax.病理:pT3, chemo.effect:2a, pN1(1/12).
術後PMRT, TAM内服.術後24ヶ月無月経のためLETに変更.
術後36ヶ月で多発骨・肝転移出現.Fulvestrant, Pacli+Bevacizmab, Eribulinを投与するも,肝転移がPDとなる.術後42ヶ月よりXC開始.術後48,52ヶ月のCTでPR. 術後55ヶ月のCTでPDとなる.その後,LET+Palbociclb, Olapalibを投与するもPD, 脳転移を来たし,術後60ヶ月で死亡,
症例2:
65歳,閉経後,右乳(T4bN2M0,IDC,sci.type,ER:3b,PgR3a,HER2:0)
術前化学療法（nab-Pacli.+CE）後,Bt+Ax.病理:pT1c, chemo. effect:2a, pN3a(14/14).術後PMRT, LET内服,
術後12ヶ月で多発肝転移出現.Pacli+Bevacizmabにて,SDとなるが術後24ヶ月でPD.TAM, Fulvestrantを投与するもPD.術後30ヶ月よりXC開始.術後34,38ヶ月のCTでPR.術後44ヶ月のCTでPDとなる.
その後,Fulvestrant+Palbociclib, EXE+Everolimus, Eribulinを投与するもPD.術後56ヶ月現在,CE再投与にて治療中.
まとめ:乳癌肝転移に対し,化学・ホルモン療法のlate lineにも関わらず,XC療法により,症例1では12ヶ月,症例2では13ヶ月の病勢コントロールが可能であった.XC療法は有用な治療法であると考えられた.

P-16-126

診断に苦慮したアポクリン化生を伴う非浸潤性乳管癌の1例

A case report of Ductal carcinom in situ with apocrine metaplasia

鹿児島市立病院　乳腺外科
江口　裕可

症例は77歳、姉に乳癌の家族歴を有する閉経後の未婚女性。2015年7月、左乳頭分泌もあり健診目的で初診。視触診で異常なく、MMGは散在する石灰化のみでCategoryⅡ。USで、左乳房ACから乳頭近くに、内部に淡い充実成分を伴う広範な乳管拡張を認めた。MRIで非浸潤性乳管癌を疑ったが、細胞診や針生検で確診が得られず、6カ月毎の経過観察となった。2019年4月の針生検で、確定に至らないものの、「低異型アポクリンDCIS」が強く疑われた。それまでに、穿刺吸引細胞診を7回行い、「良性」2回、「鑑別困難」3回、「悪性」2回であった。針生検も2回行ったが、それぞれ「検体不適正」と「良性」の診断であった。4年間にMMGでの石灰化とUSでの乳管拡張内の充実部分がわずかに増大傾向を示したが、視触診上著変無く、乳頭分泌もみられなかった。
十分なICの上、2019年7月、「左乳房全切除及びセンチネルリンパ節生検」を行った。
術中迅速病理検索でリンパ節転移はみられず、腋窩郭清は省略した。また、Expanderも準備したが、緊急回収で挿入を断念した。
最終病理所見は、Ductal Carcinoma in Situ, with Apocrine Metaplasia. 80mm in Size, ly0, v0, ew (-), ER (-). PgR (-), Ki67=9.6%, GCDFP-15 (+) でpTisN0 (sn:0/8) M0; Stage0であった。術後補助療法なしで、術後4か月現在再発の徴候なく健在である。

P-16-127

脳室腹腔内シャント造設後の乳癌に対する乳房全切除術の2例

Two case of total mastectomy after ventriculoperitoneal shunt

[1]JCHO 九州病院外科、[2]JCHO 九州病院病理科、[3]JCHO 九州病院看護部、
[4]JCHO 九州病院緩和ケア科
梅田　修洋[1]、村上聡一郎[1]、田中　晴生[1]、西村　志帆[1]、中村　勝也[1]、
定永　匡子[1]、林　　晃史[1]、近藤　恵子[3]、山口　健也[4]、本下　潤一[2]

【はじめに】脳室腹腔内シャント: ventriculoperitoneal shunt（以下VPシャント）は主として水頭症に対する治療に用いられる一般的な手技である。チューブが前胸部を走行するため近接部位の手術に際しては損傷に注意する必要がある。
【症例1】69歳女性。2年前に右破裂脳動脈瘤に対して開頭クリッピングを行った後に水頭症が生じVPシャント術を受けた既往あり。右頸部と臍左側に切開創が見られた。片麻痺によりPS2。今回左B領域に腫瘤を触知し25mmのIDC solid type ER 60%、PgR 2%、HER2 scoer 0 T2N0M0 StageⅡAと診断された。左乳房全切除術、SLNB、Level Ⅰ郭清を行った。シャントチューブが左AB領域の乳腺組織内を貫通して走行していたが腫瘍からは3㎝以上の距離があった。乳腺組織を縦割りにしてチューブ損傷なく全乳房切除術が可能だった。【症例2】60歳女性。37歳時に水頭症に対してVPシャントを作成された。PSは0。エコー検診で左B領域のNTD12㎜に10㎜の乳腺腫瘤を指摘されIDC scirrhous type ER 95%、PgR 70%、HER2 scoer 2+、FISH 1.3 T1bN0M0 Stage Ⅰと診断された。シャントチューブは左側頸部から胸骨左縁の胸部正中を走行して腹腔内に至っていた。左乳房全切除術とSLNBを行った。胸骨側の乳腺内縁まで確実に切除したがチューブを露出せず型通りの乳房切除術が可能だった。
【考察】今回経験した2例とも左乳房B領域病変だったがいずれも周術期に特別な処置を講ずる必要はなかった。VPシャント後の乳癌手術にあたり留意する点は、①術前の十分な問診と診療記録確認を行い初回術式と使用チューブの情報を可能な限り入手すること、②CT、エコーなどでの術前画像評価でチューブの走行をよく把握しておくこと、③損傷時に備えて脳神経外科医待機のもとで施術すること、④切離範囲を術中エコーで走査すること、⑤術後も臨床所見に留意し、胸写、エコーでチューブの損傷や偏位が生じれば早期に対処できる準備を整えておくこと等が考えられた。

P-16-128

乳房切除後に生じたChronic expanding hematomaの1例

A case of chronic expanding hematoma after mastectomy

秋田厚生医療センター　外科
木村　愛彦、齊藤礼次郎、今野　広志、大渕　　徹

【はじめに】きわめて稀な，乳房切除後の胸壁に生じたChronic expanding hematomaの1例を経験したので報告する．
【症例】症例は70歳代の女性で，左乳癌のため，左乳房切除，センチネルリンパ節生検術を施行した．病理組織学的所見は，粘液癌，浸潤径 1.5 x 1.3 cm，ER（100 %），PgR（100 %），Her 2（1+）．Ki-67（5 %），pStage I，Luminal A-likeだった．術後はAnastrozoleを投与し経過観察していたが，術後4ヶ月に創部の腫脹のため受診した．乳房切除創の外側に突出する8 cm大の楕円形，弾性軟の腫瘤を認め，超音波検査で血腫と診断したが，穿刺では少量の凝血が吸引されるのみであった．発症後は増大傾向はなく，外科的な血腫除去には躊躇されたため，自然吸収を期待し経過観察していた．約8ヶ月後にはわずかな縮小が見られたが，以後はきわめて緩徐な増大傾向を示した．発症41ヶ月後に，肝細胞癌に対する肝後区域切除術が行われることになり，同時に血腫の除去を施行した．被膜を含めた血腫の摘出術を行い，病理組織学的にもChronic expanding hematomaであった．術後8ヶ月を経過したが，血腫の再燃は認めていない．
【考察】Chronic expanding hematomaは「手術や外傷後に1ヶ月以上経過して増大してきた血腫」と定義されている疾患概念である．治療は，血腫の周囲に形成された被膜を含めた完全な切除が必要とされている．整形外科や呼吸器外科領域では報告が散見されるが，乳腺外科に関連するものはきわめて稀である．特に乳房切除後の胸壁に生じた症例の報告例は，医学中央雑誌による検索では本邦では1例のみであった．

P-16-129

臨床遺伝診療部の従事者間で治療方針を決定したBRCAバリアントの1症例

A BRCA-variant whom treatment strategy was decided after discussion with clinical genetics staffs

[1]徳島大学病院　食道乳腺甲状腺外科、[2]徳島大学病院　臨床遺伝診療部
森本　雅美[1]、宮本　容子[2]、吉田友紀子[2]、笹　聡一郎[1]、青山万理子[1]、
井上　寛章[1]、鳥羽　博明[1]、武知　浩和[1]、丹黒　章[1]

【背景】2018年6月に化学療法歴のあるHER2陰性の進行・再発乳癌症例に対しても、PARP阻害薬であるオラパリブが承認され、コンパニオン診断としては、BRCA検査であるBRACAnalysis®が保険収載されている。当院でも進行・再発乳癌に対するオラパリブの適応を判断するため、再発後早期から患者に説明し、希望された場合には検査を実施している。BRACAnalysis®のレポート上BRCA2変異はあるがバリアントとは確定されず、院内ミーティングを経て院外の専門医にもコンサルトした結果、オラパリブ投与を決定した症例について報告する。
【症例】60歳代女性。乳癌卵巣癌の家族歴なし。左乳癌 cT2N1M0 stageⅡB、TNタイプに対して、EC療法4コースおよびDTX療法4コース後に手術を施行した。組織学的治療効果判定はGrade 1aであった。術後2年目のPET-CTでリンパ節および両肺野にFDG集積を伴う結節を複数認めた。BRACAnalysis®を実施しBRCA2に変異を認めたが、レポート上では病的変異とは確定できないとの記載であった。ClinVarのデータベースではpathogenic variantであることを確認したが、臨床遺伝診療部のカンファレンスではオラパリブ投与の是非について結論が出なかった。Bev/PTX療法およびeribulin療法を先行させRECIST PD判定となった時点で、再度、臨床遺伝診療部のカンファレンスでオラパリブの投与について話し合った上で、外の専門医にもコンサルトを行い、保険診療で投与を行う判断をした。オラパリブ投与3か月後のCTでは肺の結節は縮小を認め、有害事象の出現もなく現在も継続している。
【考察】オラパリブは化学療法と比較して副作用が少なく、BRCA病的変異乳癌には効果が期待できる可能性がある。今回、レポート上疑わしいがBRCA2病的変異とは確定されえなかった症例に対し、臨床遺伝診療部のミーティングおよび外部へのコンサルテーションで投与を決定し、奏功を得ることができた。

P-16-130

乳房Paget病の1例

A CASE OF PAGET'S DESEASE OF THE BREAST

山口県立総合医療センター　外科
藤井　雅和、野島　真治、中嶋　朔生、竹内由利子、永川　寛徳、
西原　聡志、藤井　美緒、山下　　修、宮﨑　健介、金田　好和、
須藤隆一郎

乳房Paget病は日本乳癌学会 2016年次乳癌登録集計（確定版）によると、手術数の組織別割合は0.3%とまれな疾患である。臨床症状として乳頭・乳輪の湿疹様変化、びらんや浸出液などで発症するが、Paget病と認識されず接触性皮膚炎や湿疹などとして治療され、診断遅延を認めることもある。今回われわれは乳房Paget病の1例を経験したので報告する。症例は69歳の女性で、主訴で左乳頭発赤であった。2019年初めより左乳頭の発赤に気づき市販の軟膏などを塗布していたが、改善しなかったため2019年3月に近医を受診し、当院紹介となった。来院時の視診上は左乳頭に発赤はなかったが痂皮化しており、左乳頭を中心に引きつれを認めた。触診上は左C領域が全体的に硬結していたが、圧痛などは認めなかった。腫瘍マーカーは陰性であった。超音波検査で左AC区からC区にかけて広範囲に、辺縁不整境界不明瞭で内部不均一な斑状の低エコー領域を認めた。マンモグラフィ検査では、左はMLOのM領域、CCで中央から外側にかけて多形性・微細線状分枝状の区域性石灰化を認め、カテゴリー 5であった。CT検査では左乳頭部が対側よりやや大きく目立つが、左乳腺に明らかな腫瘍性病変は認めなかった。両腋窩部には腫大したリンパ節は認めなかった。造影MRI検査では左乳腺の乳頭直下に結節影を認めた。上外側部に結節状や線状の濃染像を認めるが、明らかな腫瘤性病変としては認めなかった。画像上左乳癌を否定しえなかったため、針生検、マンモトーム生検を施行したが両者とも炎症細胞浸潤と石灰化を認めるのみで悪性所見は認めず、乳腺炎の診断であった。当初は理学所見、画像所見より左乳癌を疑って検査を進めていたが、左乳頭の痂皮所見を認めることから乳頭部の皮膚生検を施行したところ乳房Paget病と診断し、2019年6月に左乳房切除術+センチネルリンパ節生検を施行した。センチネルリンパ節は陰性であった。病理組織学的検査所見で乳房Paget病と最終診断された。ホルモンレセプターはER (-)、PgR (-)であった。参考で測定されたHer2抗原は(3+)であった。術後経過良好で、術後5日目に退院した。本人との相談の上、術後補助療法は施行せず経過観察中である。当初理学所見、画像所見より左乳癌を強く疑ったが、早期に乳頭部の皮膚生検を施行し、比較的早く診断がついた症例であった。術後はホルモン陰性例が多く、手術での完全切除の後経過観察されているのが一般的である。

P-16-131

外傷性乳房内出血に対し画像下治療（IVR）により止血し得た3例

Seat-belt injury of the breast successfully treated with interventional radiology:Three case reports

[1]富山県立中央病院、[2]富山県立中央病院　外科、
[3]富山県立中央病院　放射線診断科
満保　美聡[1]、橋本　　優[2]、杉本　優弥[2]、前田　基一[2]、望月健太郎[3]

シートベルト外傷では臓器損傷や大血管損傷を認めることは多いものの，外傷性乳房内出血の報告は稀である．交通外傷（シートベルト外傷）による外傷性乳房内出血に対し，画像下治療（Interventional Radiology 以下IVR）を施行し，止血し得た3例について報告する．
症例① 60代女性．右乳癌術後．普通自動車運転中に大型トラックと衝突し，当院へ救急搬送された．造影CTで左内胸動脈穿通枝からの活動性出血および右第3-5肋骨骨折を認めたが，バイタル安定していたため，バストバンド固定による保存的加療の方針となった．しかし，病棟に入院直後にショック状態となり，輸液・輸血施行でショックから離脱したものの，IVRによる止血の方針となった．止血後状態安定し，第8病日に退院となった．
症例② 60代女性．普通自動車を運転中，電柱に激突し，当院へ救急搬送された．来院直後より左前胸部に血腫と血性皮膚水疱を認め，造影CTでは両側多発肋骨骨折および左内胸動脈分枝からの活動性出血を認めたことから，IVRによる止血を行った．翌日，止血良好であったものの，血種による乳房内圧上昇は改善せず，疼痛強く阻血も疑われたことから局所麻酔下での緊急血腫除去術を施行した．全身状態は安定したが，椎体圧迫骨折も認めていたため，第3病日に整形外科転科，加療を継続し，その後退院した．
症例③ 80代女性．普通自動車を運転中，電柱に激突し，当院へ救急搬送された．左乳房に巨大皮下血種認め，造影CTで左内胸動脈分枝からの活動性出血を認めたため，IVRによる止血を行った．その後再出血なく経過し，第7病日に退院となった．
シートベルト外傷による外傷性乳房内出血の治療は保存的加療，IVR，手術の3つが挙げられ，欧米の報告では多くが自然止血や圧迫止血で軽快している．本邦では報告4例のうち3例がIVRないし手術となっており，本報告では全例IVRで止血を行っている．またMajeskiらはシートベルト外傷による乳房損傷を分類しており，本報告のように穿通枝血管の損傷による乳房内活動性出血を認める場合は，IVRないし手術を推奨している．IVRは手術と比較し，短時間で止血可能であり救命において有利であるが，内胸動脈へのアプローチは技術を要するため，施行可能なIVR専門医が在籍している施設でない限り実施は困難である．乳腺科医と放射線科医の協議による適切な治療の選択が期待される．

P-16-132

急速に増大した巨大な悪性葉状腫瘍の一例

A Malignant Phyllodes Tumor that rapidly increased in size

呉羽総合病院
緑川　靖彦

[はじめに] 葉状腫瘍は比較的希な疾患で、その発生頻度は乳腺腫瘍の0.3～0.9%と報告されている。今回我々は急速に増大した巨大悪性葉状腫瘍の一例を経験したので報告する。
[症例] 50歳女性、5年半前に右乳腺腫瘍にて紹介され、受診。右Cに1.5cmの腫瘤を認め、細胞診が良性、fibroadenomaが考えられるとのことで、半年後の再検査を指示したが来院せず放置していた。今回、腹部膨満感にて近医受診、腹部X-Pにて、右下肺野から乳房に腫瘤陰影を認め、胸部X-P、視診にて右乳房腫瘤と診断し、当科紹介となった。初診時に約20cmの腫瘍を認め、皮膚は肥厚し一部に潰瘍形成を伴い浸出液を伴っていた。超音波検査では高エコー域と低エコー域が混在しており、液体貯留と裂隙の形成を認めた。CTでは皮膚浸潤を伴う、不整不均一な造影効果を伴い分葉状の巨大腫瘍を認めた。MRIではT1W1で低信号、T2W1で高信号を呈する不整不均一な造影効果を伴う不整形腫瘤があり、一部に出血部分を伴っていた。CNB施行しfibroadenomaとの診断であった。1週間後CNB再検し、phyllodes tumorの可能性と診断された。この精査中も腫瘍は急速に増大、皮膚浸潤増悪傾向を示し、初診時から20日目に乳房部分切除術、腋窩郭清術を施行した。腫瘍は200x195x100mm、重量は2050gであった。皮膚と胸筋に広汎に浸潤し、間質細胞の核分裂像は低値だが、stromal over growthが認められ、壊死に陥った間質成分も混在しており、悪性葉状腫瘍と診断された。腋窩リンパ節転移は認めなかった。経過は順調で術後11日目に退院された。[結論] 急速に増大した巨大悪性葉状腫瘍の一例を経験した。marginをつけた切除術が有効な治療法である。5年半前、および今回のCNBでもfibroadenomaとの診断であったが、急速な増大、皮膚、大胸筋浸潤などは、border lineないしは、malignant potentialを十分に考慮して手術を急ぐべきと思われた。若干の文献的考察を加えて報告する。

P-16-133

シリコンインプラント豊胸術後約50年経過して生じた無菌性膿瘍の1例

A case of aseptic abscess which occurred about 50 years after silicon implant breast augmentation

市立豊中病院
赤木　謙三、大島　一輝、江崎さゆり、清水　潤三

【症例】70歳代女性【主訴】右乳房発赤【現病歴】右乳房内下方に発赤が出現、徐々に腫れてきたため近医受診。乳腺炎の疑いで抗生剤処方されるも改善せず、炎症性乳癌疑いで当科紹介。【既往歴】20歳代:美容外科にて局麻下に両乳房にシリコンバッグ挿入。【現症】両乳房に硬い被膜に覆われた一部結節様のバッグを触れる。痛みは伴わず、右乳房B領域を中心に皮膚の発赤・肥厚と皮下に液貯留を疑わせる波動を触れた。【乳腺エコー】右B領域発赤部位に一致してシェル表面のみだれと液貯留を認め、バッグの破損と周囲の炎症が疑われた。【細胞診】貯留液細胞診では組織球様の細胞のみで上皮細胞認めず。【培養】一般細菌認めず。【皮膚生検】発赤した皮膚生検では上皮下に類上皮肉芽腫の形成のみ。【MRI】両側のインプラント周囲の被膜は嚢胞を伴う不正な壁肥厚を示し、液貯留を伴う。発赤部位は炎症浸潤疑う所見。左には明瞭な造影効果を伴う壁在結節像が認められた。【CT】両側のインプラントに突出像認め、破損疑い。乳房に明らかな腫瘍認めず、また他臓器にも異常認めなかった。【経過】皮膚生検部位は瘻孔化し、シリコンジェルの流出を認めた。バッグ破損に伴う膿瘍と考えられたが、悪性やリンパ腫の可能性もあり、全麻下に摘出の方針となる。【手術】右は瘻孔と発赤した皮膚・皮下切除し、被膜は硬く肥厚し、大胸筋前面に存在、大胸筋と強く癒着するも鈍的・鋭的に全摘出した。炎症の波及も危惧されたため後日左の被膜・バッグ摘出術施行。【病理結果】肥厚した被膜には広範囲に異物巨細胞やリンパ球・形質細胞浸潤を伴う肉芽腫の形成が認められた。内部には陳旧性血腫や石灰化、外部には脂肪壊死像を認めたが、悪性像は認められなかった。【考察】シリコンバッグの耐用年数は10年から20年とされるが、症状がなければそのままにされていることが多いと思われる。近年インプラント挿入後一定期間（平均9年）経過し、乳房腫大が出現した場合はBIA-ALCLの注意喚起がされたがテクスチャードタイプのみとされる。本例のようなスムースタイプでの発症例はないようであるが、完全に否定されているわけではなく、またインプラント挿入後に生ずる肉芽腫は乳癌と鑑別が困難なことがあり、診断に注意を要するとされる。今回術後約50年経過していたが、安全にインプラント・被膜全切除が可能で、病理組織学的にも良性が証明された。また術後経過も良好であった。

P-16-134

乳がん術後BMI30以上の対側乳癌の検討

Two Cases of Other Breast Cancer with Post Operative Breast Cancer of Superior BMI 30

[1]JCHO 相模野病院、[2]北里大学　乳腺外科
林　　京子[1]、藁谷　美奈[1]、羽廣　健仁[1]、小鳥　慶太[1]、仙石　紀彦[2]

乳癌術後1年に1回 MMGと超音波検査が推奨されている。乳癌術後対側乳がんの診断は通常診断より早期に発見できることが多いと言われているが、BMI30の対側乳癌の診断が困難だった例を経験したので報告する。
症例は56才時に158cm 86kg BMI:34.4 左乳癌T4cN2M0 stageⅢB ER-PgR- Her2:3+の診断でEC75 4コース、weekly-Pac+Trastudumab 4コース後左Bt+Axを施行した。Trastudumab1年間投与した。術後12年経過しMMGで右FADと集簇石灰化を指摘され超音波検査を行うも異常なし。集簇石灰化の数が増えていたのでMRIを施行した。MRIでは右C領域に3cmの腫瘤あり、再度超音波検査を行い、腫瘍の位置がはっきりしたことで超音波像としてとらえることができた。針生検でER85%,PgR95%,Her2:1+,MIB-1:25%, Luminal B, cT2N0M0 stageⅡAと診断した。
症例2は56才時に157cm 78kg BMI:31.6 左乳癌stage0の診断で左Bt+SNを施行した。術後5年のMMGで右FADを指摘され超音波検査を行うも異常なし。MRIでは右C領域に腫瘤あり、再度超音波検査を行い、腫瘍の位置がはっきりしたことで超音波像としてとらえることができた。針生検でER85%,PgR95%,Her2:1+,MIB-1:25%,Luminal B, cT2N0M0 stageⅡAと診断した。
この2例の共通点は糖尿病があること、MMGの脂肪厚は2.5-3.0cmであった。乳癌術後のMMGは通常の対側乳房BMIが30以上との比較ができない。見逃せば触診や患者自身が異常を訴えない限り、1年後の診断になる。BMIが30以上ある患者は造影CT あるいは造影MRI検査を積極的に行うべきである。

P-16-135

線維腺腫を疑ったradial scarの1例

A case of radial scar suspected of fibroadenoma

[1]済生会中和病院　乳腺外科、[2]済生会中和病院　外科、
[3]済生会中和病院　病理診断科、[4]済生会中和病院　放射線科
三宅佳乃子[1]、細井　孝純[1]、青松　幸雄[2]、北村　未央[4]、堤　　雅弘[3]、
吉村　佳子[4]

症例は20歳女性．左乳房腫瘤を主訴にX年9月に当科を受診した．触診では左E区域に2.2×2.3cmの辺縁平滑，可動性良好な弾性硬腫瘤を触知した．マンモグラフィでは左乳輪下領域に濃度上昇を認めたが，腫瘤像は認めなかった．エコーでは左乳頭下に3.2×3.1×1.7cmの楕円形低エコー腫瘤を認めた．境界明瞭，辺縁一部不整，内部不均一で血流は豊富であり，線維腺腫または葉状腫瘍を疑う所見であった．穿刺吸引細胞診は良性の結果であった．造影MRIでは左乳頭下に2.9×2.7×2.8cmの分葉状腫瘤を認めた．造影パターンはrapid-persistent patternであり，線維腺腫を疑った．以上の結果から臨床的に線維腺腫と診断し，確定診断と治療目的にX+1年2月，腫瘤摘出術を行った．病理所見では中心部から放射状に走行する良性増殖性病変を認め，radial scarの診断であった．その後X+1年10月の経過観察時に前回手術部に1cm大の境界不明瞭な腫瘤を触知し，エコーでは左乳頭直下やや内側寄りに1.3×1.5×0.9cmの低エコー腫瘤を認めた．再発を疑い穿刺吸引細胞診を行ったところ，良性の結果であった．6カ月後の再検では増大を認めず，経過観察中である．
radial scarは，中心部の瘢痕様線維弾性組織とそれを放射状に取り巻く乳管，小葉より成る良性増殖性複合病変で，さまざまな程度の上皮過形成，硬化性腺症，嚢胞状拡張を示す．マンモグラフィでは構築の乱れやスピキュラを示すことが多く，臨床的に浸潤性乳管癌（硬癌）や硬化性腺症との鑑別が問題となる．好発年齢は明らかではないが，症例報告では40歳以上がほとんどであった．
本症例は20歳と若年であり，触診および画像所見から線維腺腫と診断したが，摘出生検でradial scarと診断した1例である．術前に線維腺腫を疑ったradial scarの本邦報告はなく，文献的考察を加えて報告する．

P-16-136

Foundation One CDxがんゲノムプロファイルにより有効な治療薬を選択できた転移性乳癌の一例

Metastatic breast cancer treated with an effective agent recommended by Foundation One CDx

[1]関西労災病院　乳腺外科、[2]関西労災病院　外科
臼井　　健[1]、柳川　雄大[1]、柳井亜矢子[1]、柄川千代美[1]、大村　仁昭[2]、
畑　　泰司[2]、武田　　裕[2]、高塚　雄一[1]

【はじめに】現在がん遺伝子パネル検査が保険適応となっているが、有効な治療薬が同定できる確率は約10%と言われている。今回、我々はFoundation One CDxがんゲノムプロファイルにより有効な治療薬を選択できた転移性乳癌の一例を経験したため報告する。
【症例】40歳女性。母はLuminal A type乳癌の治療歴があり、父方叔母にも乳癌の家族歴があった。X年2月 当科を受診し右炎症性乳癌T4dN0M0, StageⅢBと診断された。組織診結果は浸潤性乳管癌（硬癌）, histological grade3, ER（+）>90%, PgR不明, HER2+（IHC 3+）であった。局所制御のため化学療法の方針となり、PTX+トラスツズマブ（以下Her）、VNR+Her、CAP+ラパチニブ、FEC、TAM+Her、DTX+ペルツズマブ+Her、T-DM1を順次施行。しかし、いずれもPDのため放射線照射施行し、X+2年7月原発巣をre-biopsyした。結果はER(+)90%, PgR(+)60%, HER2+(IHC 2+, FISH 2.1)であり初診時と変化はなかった。その後ANA+Herに治療変更したところ縮小効果著明であったため、X+4年10月 右Bt+植皮を行った。組織学的治療効果はGrade3であり、術後はANA+Herを継続した。しかしX+6年4月 右胸骨傍リンパ節転移が出現。TOR+Her、GEM+Her、HAL+Her、MPA+Her、EXE+Herを順次施行したが多発肝転移・右胸水貯留・右腸骨転移も出現した。全身状態は良好であったため、過去のre-biopsy組織を遺伝子パネル検査（Foundation One）に提出した。その結果、*Cyclin D*の増幅と*BRCA2*変異（p.S1882* mutant frequency; 80.56%、p.S1882_I1884>KKV mutant frequency; 23.8%）がみられた。p.S1882*は終止コドンに置換し機能欠失を起こすナンセンス変異であるが、p.S1882_I1884>KKVは1882-1884番目のアミノ酸がKKVに変化する変異であり、この場合*BRCA2*の機能は保持される。通常生殖細胞変異を起こす*BRCA2*に同部位の変異が重複していることから、腫瘍細胞において復帰変異（revertant）が起こっているものと推察され、オラパリブの効果は乏しいと推察された。この結果を受け、細胞周期阻害を狙ってLET+アベマシクリブの投与を開始したところ、腫瘍マーカーは著名に減少しており現在3か月経過後も治療継続中である。
【結語】がんゲノムプロファイルにより、有効な治療薬を選択できた転移性乳癌の一例を経験した。非常に稀と思われる*BRCA2*復帰変異も認めたため、今後の治療経過も含めて報告する。

P-16-137

乳腺扁平上皮癌の1例

A Case of Squamous Cell Carcinoma of the Breast

一般財団法人　住友病院　外科
徳本　真央、西村　重彦、夏木　誠司、飯盛　　望、奥野　倫久、
妙中　直之

【はじめに】乳腺の扁平上皮癌は全乳癌の約0．2%と報告されており、比較的稀な疾患である。乳癌取扱い規約では特殊型に分類され、組織学的には腺癌の扁平上皮化生により発生すると考えられている。また、ホルモン受容体陰性、HER2陰性のいわゆるtriple negative typeが多いとされている。今回、我々は、乳腺扁平上皮癌の一例を経験したので報告する。
【症例】症例は50歳代女性。左乳房腫瘤を自覚し、前医受診。超音波検査で左E領域に約17mm大の腫瘤を認め、穿刺吸引細胞診の結果悪性であり、精査加療目的に当院紹介となった。触診で左EAB領域に約2cm大の腫瘤触知し、超音波検査で内部に広基性の充実部を伴う23mm大の嚢胞性腫瘤を認めた。左乳癌cT2N0M0 StageIIAの診断にて乳房切除術+センチネルリンパ節政権を行った。センチネルリンパ節に転移なく腋窩郭清は省略した。病理組織結果は、嚢胞内部で好酸性細胞質を持つ異型の強い細胞が乳頭状に増殖し、壊死・炎症を伴って周囲に浸潤しており、角化傾向も認められたことから扁平上皮癌と診断された。乳癌サブタイプはER陰性PgR陰性HER2陰性のtriple negative typeであった。
【考察】乳腺扁平上皮癌は通常型乳癌と比較し、急速に増大することが多く、進行した状態で発見されることが多いため予後不良といわれている。約6割に壊死巣や嚢胞形成を伴うことも報告されており、急速増大と関連すると考えられている。また、ホルモンレセプターが陰性のことが多く、補助療法は化学療法が中心となり、通常型乳癌に準じたレジメンが使用されているが、治療抵抗性のことも多い。自験例は、術後アンスラサイクリン系とタキサン系抗癌剤の順次投与を行い、術後4年無再発生存中であり、早期発見・早期治療が予後の改善につながると考えられる。また、今後症例の集積を行い、感受性のある化学療法の解明も含め進行例や再発症例に対する治療法の検討も必要と思われる。

P-16-138

Dose-dense AC療法後、重篤な骨髄抑制が遷延した若年乳癌の1例

A case of juvenile breast cancer patient with bone marrow failure after dose-dense AC therapy

三井病院　乳腺センター
石田　直子、添田　大司、八木　健之、朴　　英智、君塚　　圭、
竹内　英樹、秦　　怜志

乳癌診療ガイドラインでは、再発リスクが高くかつ十分な骨髄機能を有する症例には、原発乳癌化学療法としてG-CSF併用のdose-dense化学療法を行うことを推奨している。今回、若年乳癌患者にpegfilglastim を用いたdose-dense（dd）AC療法を3コース施行後に重篤な骨髄抑制に陥り、半年以上遷延しているので報告する。
症例は25歳女性、左乳房のしこりを主訴に当院を受診した。超音波検査で左乳房に2.5㎝大の不整形腫瘤、腋窩には複数の腫大したリンパ節を認め、乳癌を疑った。針生検を行い、病理診断はinvasive ducal carcinoma ER:0% PgR:0% HER2:1+ Ki67:80%であった。左乳癌T2N1M0 Stage IIBの診断で術前化学療法の方針としddAC療法を導入とした。化学療法前の血液検査は白血球数2650/μL 好中球数1010/μL ヘモグロビン11.2g/dL 血小板数15万2000/μLであった。導入から2週間後、血小板が6.9万に低下しており、1週間延期の後に血小板数が15.6万（好中球940）に回復したことを確認しddAC#2を施行した。さらに2週間後、好中球数2300、血小板数11.3万でddAC #3を行った。3コース目の6日後、頻回の水様便と微熱を主訴に予約外受診した。36.9度の発熱あり、血液検査では白血球数270、好中球数20、ヘモグロビン8.5、血小板数2.6万と重篤な発熱性好中球減少症に陥っていた。入院管理とし補液・抗生剤投与を行った。第7病日には好中球数3050、血小板5.8 万と回復し退院とした。
退院後、最終化学療法日から2か月経過時点でも好中球数500前後と骨髄抑制が遷延した。一旦手術を行う方針とし、Bt+Ax（II）を行った。術後病理診断の結果はDCIS 1㎜のみ遺残、リンパ節転移を認めず、組織学的治療効果判定Grade 3であった。
術後、タキサン系化学療法を検討していたが、術後半年経過しても好中球数が600以上には回復せず、血液内科に紹介とした。骨髄生検の結果、骨髄は低形成で脂肪髄であり化学療法後の2次性骨髄不全の可能性は否定できないとの診断であった。乳癌の化学療法は終了とし、術後9か月現在、外来で慎重に経過観察を継続している。

P-16-139

左腋窩の副乳腺に腫瘤形成した偽血管腫様過形成（PASH）の1例

A Case of Axillary Accessory Breast Pseudoangiomatous Stromal Hyperplasia

岡山中央病院　乳腺外科
今田　孝子、樹下　真希

乳腺の偽血管腫様過形成（pseudoangiomatous stromal hyperplasia:以下PASH）は血管様の間隙を伴う間質の増殖を主体とする比較的稀な良性の腫瘍性病変である。病理学的にはさまざまな良悪性病変や、正常乳腺にも認められるが、腫瘤形成した場合は肉眼的にFAに似ている。乳腺に発生した報告は散見されるが、副乳腺に発生した報告はきわめて少なく、今回我々は左腋窩副乳腺に腫瘤形成したPASHを経験したので報告する。
症例は40代女性 2018年7月 交通外傷で胸部CT施行され、偶然左腋窩に腫瘤を指摘、乳腺外来受診を勧められた。初診時、触診で左腋窩、深い位置に柔らかい腫瘤を触知した。皮下に硬結として触れる副乳としては触れなかった。エコーで41×26×10mm大の腋窩腫瘤を認めた。腋窩LNが存在する部位だが、LNではないとの診断であった。胸部CTでは小胸筋外縁に40×17mm大の紡錘状の腫瘤を認め皮膚に向かって細長く伸びていた。淡い造影効果を有していたが周囲への浸潤傾向なく良性腫瘍を考え経過観察とした。その後2018年8月, 2018年12月、2019年4月にエコーで経過観察するも著変なかった。
2019年10月 エコーで腫瘤の増大（35×33×21mm）を指摘された。胸部CTで37×26mm大、膨張性に大きくなっているだけで周囲への浸潤傾向なく良性腫瘍を考えた。サイズ増大していたためFNAC施行しclass III であった。CNB試みるも腫瘤の主体が深い位置にあることと腫瘤直上に細い1本の血管が伸びており、患者と相談の上、診断と治療をかねて摘出することとした。
2019年11月 全身麻酔下に腫瘤摘出術施行。腫瘤は、腋窩静脈に近い深い部分は容易に剥離できたが、皮下へ索状にのびており皮膚と癒着があったため、皮膚も一部切除した。切除腫瘤は境界明瞭で内部は灰白色、充実性であった。病理結果は異所性乳腺、間質にはPASHの像があり、これが腫瘤形成の原因とみられるとの所見であった。
副乳腺から発生したPASHの報告はきわめて少ないため、若干の文献的考察を加えて報告する。

P-16-140

センチネルリンパ節転移はなかったが、乳房下溝線より足側の皮下リンパ節に転移を認めた乳癌の1例

A case of breast cancer:inframammary subcutaneous lymph node metastasis without SN metastasis

岡山赤十字病院
原　　享子、三又明日香、森川　希実、吉富　誠二、辻　　尚志

【はじめに】乳癌の領域リンパ節は、腋窩リンパ節、鎖骨下リンパ節、鎖骨上リンパ節、内胸リンパ節に分類される。cN0患者ではセンチネルリンパ節生検が行われ、センチネルリンパ節に転移がない場合は理論上他のリンパ節にも転移がないと考え、腋窩リンパ節郭清は省略される。今回センチネルリンパ節生検では陰性だったが、乳房下溝線より足側の皮下リンパ節（以下乳房下リンパ節）に転移を認めた症例を経験したので報告する。
【症例】63歳女性。X年9月右乳房腫瘤を主訴に来院。MMGにて右D領域に26mm大の辺縁微細鋸歯状腫瘤、USでは右乳腺8時に22mm大の分葉状腫瘤を認めた。CNBにてIDCと診断された。そのほか右乳房外側に2個と右乳房下に1個、腫大したリンパ節と思われる低エコー腫瘤を認めた。穿刺吸引細胞診にて外側のリンパ節は悪性所見無く、乳房下リンパ節は悪性だった。PET-CTでも右乳腺腫瘤と右乳房下リンパ節は異常集積が見られたが、腋窩リンパ節や右乳房外側のリンパ節には集積は認められなかった。乳房全切除術（乳房外側と乳房下リンパ節を含め）+センチネルリンパ節生検を行い、病理組織検査でLuminal HER2乳癌と診断された。術後補助化学療法、PMRTと内分泌療法の予定である。
【考察】乳房のリンパ流としては腋窩リンパ節に向かう経路、内胸リンパ節に向かう経路が主とされているが、乳頭から乳房皮下を放射状に拡がるリンパ流があり、本症例ではこのリンパ流に乗って転移が起こったと考えられる。乳房内リンパ節転移は腋窩センチネルリンパ節に転移を認めなくても文献的には予後不良因子とされ、乳癌の病状評価に重要な因子であると考える。

P-16-141

G-CSF産生乳癌の一例

A case of G-CSF-producing breast cancer

[1]パナソニック健康保険組合　松下記念病院　外科、
[2]パナソニック健康保険組合　松下記念病院　病理検査部
渡邉　聖瑠[1]、山口　正秀[1]、松井　知世[1]、金山　益佳[1]、荒川　　宏[1]、
多田　浩之[1]、竹下　宏樹[1]、石井　博道[1]、伊藤　忠雄[1]、和泉　宏幸[1]、
谷　　直樹[1]、野口　明則[1]、山根　哲郎[1]、川端　健二[2]

【背景】悪性腫瘍患者で感染症や骨髄転移などの所見を認めないにも関わらず、白血球増多症を示すG-CSF産生腫瘍が我が国でも肺癌を中心に報告されている。今回、我々は稀なG-CSF産生乳癌の一例を経験したので報告する。【症例】47歳女性、X年に右股関節痛が出現し、X線で骨溶解像が指摘されたため当院整形外科受診となった。来院時の胸腹部CTにて右乳房腫瘤、左肺結節、多発骨転移が指摘され当院乳腺外科において浸潤性乳管癌（T4bN2aM1、stageⅣ、ER:2+、PgR:1+、HER2/neu:3+）と診断、化学療法が開始された。X+6年12月18日に化学療法最終施行後12月26日より倦怠感増強・食思低下を認め、12月29日当院救急外来を受診となった。来院時発熱は認めなかったが、血液検査にて白血球89900/μLと高値であり、白血球の左方移動・CRP高値を認めたため抗生剤の投与を開始したが、12月30日急変し死亡した。病理解剖では盲腸からS状結腸にかけて広範囲の偽膜性腸炎を認めそのための敗血症性ショックと考えられた。また、右乳癌残存病変において腫瘍細胞はG-CSF免疫化学染色陽性であり、血清G-CSF値は744 pg/mlと高値であった。【考察】本症例の直接死因は偽膜性腸炎による敗血症が原因と考えたが、腫瘍細胞が免疫化学染色でG-CSF陽性であり、血清G-CSF値が高値であることから、本症例の急激な白血球増多はG-CSF産生腫瘍が原因であることが示唆された。G-CSF産生腫瘍が発症すると産生されたG-CSFにより骨髄での顆粒球造血が強く刺激されることで成熟好中球が著しく増加する。一般には予後不良とされており、悪性腫瘍患者で感染症や骨髄転移などの所見を認めない、あるいは単なる感染では説明のつかない急激な白血球増加を認める場合はG-CSF産生腫瘍の可能性を考慮すべきである。【結語】乳癌患者で臨床的に説明困難な白血球増多を認める場合はG-CSF産生腫瘍の可能性を念頭に置いて治療にあたるべきである。

P-16-142

両側乳房全切除術に至った両側異時性肉芽腫性乳腺炎の一例

A case of bilateral metachronous Granulomatous Mastitis leading to bilateral mastectomy

[1]滋賀医科大学　乳腺・一般外科、
[2]滋賀医科大学　医学部附属病院　腫瘍センター、
[3]滋賀医科大学医学部附属病院　病理診断科、
[4]東近江総合医療センター　外科、[5]東近江総合医療センター　検査科、
[6]JCHO 滋賀病院　外科、[7]公立甲賀病院　外科
冨田　　香[1,2,4]、河合　由紀[1,4]、油木　純一[1]、北村　美奈[1]、坂井　幸子[1]、
森　　毅[1,7]、山口　　剛[1]、猪飼　信康[3]、能島　　舞[3]、森谷　鈴子[3,5]、
梅田　朋子[1,6]、目片　英治[4]、谷　　眞至[1]

【はじめに】肉芽腫性乳腺炎（GM）は比較的まれな乳腺の慢性炎症性疾患である。肉芽腫や膿瘍形成を特徴とするが、診断・治療に難渋することが多い。今回我々は、両側性、異時性にGMを発症し、最終的に両側乳房全切除術に至った症例を経験した。
【症例】30歳代前半、女性。2年前に出産歴あり。右乳房の疼痛、腫脹、発赤を主訴に前医を受診した。右乳房に広範な乳腺炎を認め、切開排膿、抗菌薬投与をうけた。膿瘍は蜂巣状であり起炎菌は同定されなかったためGMを疑われたが、針生検では肉芽腫の所見は見られなかった。経過中、結節性紅斑が出現しステロイドパルス療法を施行され、乳腺炎の症状も改善した。その後ステロイドは漸減、終了した。
その約5か月後、左乳房に腫脹、疼痛、発赤が生じ、針生検により非乾酪性の類上皮細胞肉芽腫を認めGMと診断された。ステロイド、抗菌薬による治療を開始されたが、ステロイドの減量を試みるたびに増悪を繰り返した。保存的治療は7か月間継続したが、両側乳房全切除術を強く希望し当院へ紹介となった。
両側乳房に対し乳輪乳頭温存乳房全切除術を施行したところ、治癒したと考えられていた右乳房にも肉芽腫が見られ、両側ともにGMの病理診断に至った。
その後ステロイドを漸減、終了となったが、症状の再燃なく経過している。
【考察】GMは良性疾患であり、保存的治療が第一選択である。細菌感染や自己免疫性疾患の関与も示唆されるが、原因は明らかになっていない。治療は、抗菌薬投与のほか、切開排膿・ドレナージやステロイド投与を選択されることが多いが、ステロイドは開始量、投与期間に定見がない。保存的治療不応例では外科的治療も考慮される。治療奏功後の再発率は30%程度との報告があり、寛解増悪の反復性もみられる。
本症例では、右乳房は結節性紅斑に対するステロイドパルス療法で一旦軽快したが、その後発症した左乳房は通常のステロイド療法では難治性であった。しかし治癒したと考えられた右乳房にも肉芽腫が残存しており、この疾患の反復性がうかがわれた。結局、良性疾患に対し保存的治療だけでは治癒を得られず、両側乳房全切除という侵襲の高い選択をせざるを得なかった症例であった。
【結語】難治性であった両側異時性肉芽腫性乳腺炎に対して、両側乳房全切除術を施行した症例を経験した。GMについて文献的考察を加え、報告する。

P-16-143

乳癌術後、両側インプラント挿入後の対側乳癌の1例

A case of contralateral breast cancer after breast cancer surgery with bilateral implant insertion

中東遠総合医療センター　外科
雄谷　慎吾、久世　真悟、京兼　隆典、渡邉　夕樹、茂野　佐弓、
宮地　正彦

症例は47歳、女性。2019年10月に左乳房腫瘤を主訴に来院した。患者は2000年にブラジルにて右乳癌に対して右乳房全切除術と同時に両側インプラント挿入術を施行されている。視触診では左D領域に1.5cm大の硬い腫瘤を触知した。超音波検査では左大胸筋前面にインプラントを認め、それに接するように境界不明瞭な16x7x6mm大の低エコー腫瘤を認めた。MRIでは背景乳腺の染まりが強く腫瘍の評価ができなかった。CNBの結果は、浸潤性乳管癌、硬性型、NG2, HG2, ER陽性、PgR陽性、HER2（2+）、HER2（FISH）陽性Ki67:20-30%であった。以上より、インプラントに接する浸潤性乳管癌T1cN0M0 stage1と診断し、乳房全切除、センチネルリンパ節生検とインプラント摘出術を施行した。インプラントは大胸筋の腹側に挿入してあったため型どおり大胸筋膜を切除する層でインプラントとともに乳房全切除術を施行した。摘出標本の病理結果は、インプラントに沿うように浸潤径25mm、DCISの範囲は90mmの浸潤性乳管癌、硬性型を認めた。本邦においても乳房再建にインプラントが保険収載され、今後はインプラント挿入後の乳癌も増えてくると思われ、手術方法についてもさらに検討が必要と思われる。今回、われわれは乳癌術後、両側インプラント挿入後の対側乳癌の1例を経験したので報告する。

P-16-144

巨大悪性葉状腫瘍に対し外科的切除と放射線治療を行い無再発生存中の一例

A Recurrence-Free Survivor after Surgery and Radiotherapy for Huge Malignant Phyllodes Tumor

[1]市立伊丹病院　乳腺外科、[2]市立伊丹病院　病理診断科
千原　陽子[1]、三嶋千恵子[1]、木村　勇人[2]、山本　正之[1]

【背景】葉状腫瘍は全乳腺腫瘍の1%未満を占める線維上皮性腫瘍で、病理学的に良性、境界悪性、悪性に亜分類され、そのうち悪性は16-30%と非常に稀である。悪性葉状腫瘍の5年局所再発率は18%と報告され、遠隔転移の頻度は25%で、再発転移後の予後は極めて不良とされる。今回巨大悪性葉状腫瘍に対し、外科的切除及び術後放射線治療を行い無再発生存中の一例を経験したので報告する。
【症例】54歳女性。20XX年XX月に左乳房腫瘤を自覚した。その後腫瘤増大し、自壊したため2017年10月当科受診。左乳房に20cm大の自壊を伴う巨大腫瘤を認めた。針生検では上皮及び間質成分の増生、間質細胞密度の増加、核分裂像（3/10HPF）を認め、境界悪性～悪性葉状腫瘍と診断された。術前CTではリンパ節転移、筋層・肋骨浸潤、遠隔転移は認めなかった。1週間後の再診時、腫瘤が急速に増大していたため準緊急的に乳房切除術を施行した。腫瘤直下の大胸筋は合併切除し、皮膚欠損部には分層植皮術を行った。術後植皮部が生着不良となり、17日目に再植皮術施行し、その後経過良好にて退院された。手術検体の病理では上皮及び間質成分の増生、葉状構造を認め、一部で紡錘形細胞の密度が高く、核異型度や細胞分裂像も高かった。腫瘍が皮膚から露出した部分では出血が目立つものの、大胸筋浸潤や切除面での腫瘍露出は認めず、境界悪性～悪性葉状腫瘍と診断されたが、臨床経過を考慮し悪性葉状腫瘍と判断してその後の治療を検討した。乳癌及び骨軟部腫瘍診療ガイドラインに準じ、腫瘍から1cm以上の十分な切除縁は確保されていないものと判断して胸壁照射50Gy/25回を施行した。照射後、植皮部を含め特に合併症は認めず、現在まで無再発生存を得られている。
【考察】葉状腫瘍の標準治療は外科的完全切除である。近年の報告によると再発リスク因子は断端陽性、腫瘤径、亜分類、年齢、壊死の存在であり、断端陽性は約4倍の再発リスクとされ、局所再発と全生存率には腫瘍径と切除マージンが関連していた。悪性葉状腫瘍に対する術後放射線治療については現在明確なエビデンスはないが、局所再発率を低下させるとの報告もある。本症例のように腫瘍露出を伴い急速増大を呈する巨大悪性葉状腫瘍に対しては、外科的切除に術後放射線治療を追加することが有用である可能性が考えられた。

P-16-145

術後腋窩リンパ節再発を呈したBRCA遺伝子変異陽性患者にオラパリブを使用した1例

A case of Olaparib in a BRCA mutated patient with axillary lymph node recurrence

[1]北里大学病院　乳腺甲状腺外科、[2]北里大学病院　遺伝診療部
西宮　洋史[1]、田中　蓉子[1]、横田　光央[1]、菊池真理子[1]、島津　　将[2]、
津村　秀康[2]、加藤　　弘[1]、小坂　愉賢[1]、高田　史男[2]、仙石　紀彦[1]

【背景】近年乳癌の治療は、薬物療法の進歩に伴い目まぐるしい変化をみせている。乳癌の5 ～ 10%は遺伝性と考えられており、BRCA遺伝子変異陽性患者に対するPARP阻害薬であるオラパリブの有用性に期待が高まっている。
【目的】BRCA遺伝子変異陽性の進行、再発乳癌に対するオラパリブの保険承認に伴い、無増悪生存期間の延長効果が期待される。一方、全乳癌におけるBRCA遺伝子変異陽性患者が約5%と少ないうえに、再発切除後の投与報告例は少ない。今回、術後早期に腋窩リンパ節転移を起こしたBRCA遺伝子変異陽性患者に対し、オラパリブを投与した症例を経験したので報告する。
【症例】症例は38歳女性。同時性両側性乳癌の診断のもと両側胸筋温存乳房切除術、センチネルリンパ節生検を施行した。組織診断にて右側:T1cN0M0 ly0 v0 NG3 ER:陽性、PgR:陰性、Ki67:50-70%、HER2:1+ 左側:T1cN0M0 ly0 v0 NG3 ER:陽性、PgR:陰性、Ki67:50-70%、HER2:1+と診断された。家族歴はなかったが、診断時36歳と若く、両側性であったため遺伝性乳癌に関する情報提供もしたが、本人家族共にこれ以上の検査、抗癌剤治療を希望しなかったため、ホルモン剤のみで経過観察とした。術後1年1 ヶ月で右腋窩リンパ節に再発を認めた。また、この間に叔母が腹膜癌の診断を受け、BRCA1遺伝子変異陽性と診断された。dose-dense ECを4コース、タキソール+カルボプラチンを4コース施行後に右腋窩リンパ節郭清を施行した。郭清したリンパ節に癌細胞は認めなかった。放射線療法施行し、遺伝カウンセリングおよび遺伝学的検査（BRACAnalysis）を行い、叔母と同じBRCA1遺伝子変異陽性を確認し、オラパリブを現在投与中である。
【結語】乳癌の治療は日々変化しており、癌の個別化により、個々の症例に対応する薬剤選択が非常に難しくなっている。特に遺伝性乳癌の場合、診断による家族に対する影響も懸念され、診断の必要性やタイミングなど解決すべき点は多い。また、薬剤も高価になっており、再発させない治療方法と導入患者の選別が今後大きな課題になってくると感じた。

P-16-146

乳癌脳転移に対して全脳照射後にPalbociclibおよびFulvestrantを投与し奏効した1例

Brain metastasis of breast Cancer Treated with Palbociclib and Fulvestrant: A Case Report

[1]関西医科大学附属病院　乳腺外科、[2]関西医科大学附属病院　がんセンター
平井　千惠[1]、多田真奈美[1]、矢内　洋次[1]、柴田　伸弘[2]、杉江　知治[1]

【はじめに】乳癌脳転移は乳癌患者の10-16%にみられるとされるが、現在のところ脳転移に対する標準的治療は放射線療法や外科療法などの局所治療である。乳癌脳転移に対する抗悪性腫瘍薬の臨床試験は限られており、その有用性は確立していない。

【症例】73歳女性。60歳時に右乳癌と診断され、術前化学療法（EC-T）後に右乳房切除術および腋窩リンパ節郭清を受けた（術後病理:pT2（27mm）N1（2/24）M0, pStageIIB, ER+, PgR+, HER2:0, Grade2）。以降、近医にてAnastrozole内服で経過フォローされていたが、術後7年6カ月で骨転移（Th12, L2, L4, L5）および両側肺門リンパ節転移を認め、Letrozole内服に変更された。内服変更後PRとなっていたが、2年8か月後に多発骨転移（仙骨・肋骨・肩甲骨・骨盤）および右肺転移・胸膜播種疑いを認め、さらに7カ月後に頭痛および右下肢麻痺が出現したため頭部CTを撮影したところ、大脳鎌に付着すると考えられる強い脳浮腫を伴った脳腫瘍（直径約3.5cm）を認めた。当院脳外科紹介受診され、血管造影検査での精査の結果、乳癌脳転移（硬膜播種疑い）の診断を得た。腫瘍部位から手術での摘出は困難であり、放射線療法およびステロイド投与での治療が望ましいとのことで当科転科となった。全脳照射（30Gy/10fr）後にPalbociclibおよびFulvestrantによる治療を開始した。3 ヶ月後の頭部CTにて脳腫瘍は著明に縮小、右下肢麻痺も改善した。その他、胸膜播種は一部で増大を認めたものの肺転移は縮小、骨転移は不変であった。現在も同薬剤による治療を継続中である。

【結語】CD4/6阻害薬であるPalbociclibはHR陽性・HER2陰性の再発進行乳癌において内分泌療法との併用により内分泌療法単剤と比較し有効な治療効果が示されている。しかし、Palbociclibの臨床試験（PALOMA試験）では活動性の脳転移を有する患者は除外とされ、使用経験はないとされている。今回、乳癌脳転移に対して全脳照射後にPalbociclibを投与し奏効した症例を経験したので若干の文献的考察を含めて報告する。

P-16-147

炎症性腫瘤で発症し，広範な乳管内進展を伴った浸潤性乳管癌の一例

Invasive ductal carcinoma with extensive intraductal component presenting as an inflammatory tumor

[1]桑名市総合医療センター　外科、[2]桑名市総合医療センター　病理診断科
杉澤　　文[1]、小西　尚巳[1]、鈴木　秀郎[1]、伊藤みのり[1]、岩永　孝雄[1]、
町支　秀樹[1]、登内　　仁[1]、仙波　玲美[2]、白石　泰三[2]

症例は75歳女性．受診の数週間前に右乳房腫瘤を自覚し当院を受診した．初診時触診では右C領域に約4㎝大の腫瘤を触知した．圧痛や皮膚の発赤は認めなかった．マンモグラフィでは右UOに境界不明瞭な約4㎝大の等濃度腫瘤を認め，カテゴリー 3であった．乳腺エコーでは右C領域に最大径約40㎜の不整形，境界不明瞭，境界線断裂（+），haloを伴う低エコー腫瘤を認めた．臨床的に乳癌を疑い針生検を施行したところ，線維性間質を背景に高度炎症細胞浸潤を認め，標本上に悪性細胞は認めず，なんらかの炎症性腫瘤が疑われた．約1か月後の再診時には腫瘤は縮小し，エコー上は約30㎜の境界不明瞭な斑状低エコー域を認めた．確定診断のため吸引組織生検施行したところ，炎症性変化を背景に乳管内に異型細胞を認めHigh grade DCISと診断された．約2か月後に再検したところ，低エコー域はさらに縮小したが，低エコー域の一部に約10㎜大の極低エコー域を認めたため，同部位より吸引組織生検を施行したところ，浸潤性乳管癌と診断された．以上より右上外側部浸潤性乳管癌の診断で乳房全切除術，センチネルリンパ節生検を施行した．摘出標本の病理組織検査の結果，浸潤性乳管癌（硬性型）と診断された．浸潤径は8㎜で，背景乳腺組織は高度の萎縮と線維化を認め，約45㎜の範囲で乳管内進展巣を認めた．術後2か月後現在無再発生存中である．炎症性腫瘤で発症し，経過中に腫瘤の縮小を認めた広範な乳管内進展を伴う浸潤性乳管癌の一例を経験したので報告する．

P-16-148

閉経後両側進行乳癌に対し、術前ホルモン療法が奏効し、両側乳房切除術を行えた1例

A Case of Bilateral Advanced Breast Cancer Which were performed Mastectomy after Endocrine Therapy

小倉記念病院　外科
佐伯　俊宏

【はじめに】両側乳癌の発症率は全乳癌のうち約3%で、そのうち同時性両側乳癌は、約1%である。今回、閉経後同時性両側進行乳癌に対し、術前ホルモン療法が奏効し、両側乳房切除術を行えた症例を経験したので、文献的考察を加えて報告する。
【症例】83歳女性、X年6月右乳房腫瘤（皮膚潰瘍を伴う）を主訴に近医受診し、両側進行乳癌と診断された。両下肢浮腫を認め、術前検査で、心機能低下と重症3枝病変の冠動脈狭窄を認めたため、X年7月当院に紹介となった。全身麻酔のためには、冠動脈の血行再建と心不全治療が必要で、X年8月PCI療法（ステント留置）が先行され、抗血小板薬（アスピリン・クロピドグレル配合剤）と利尿剤が投与された。
【初診時現症・画像所見・病理診断】視触診では、右乳房AB領域を中心に皮膚浸潤潰瘍を伴う9×6cm大の腫瘤があり、左乳房AC領域に5cm大の腫瘤を認めた。乳腺超音波検査では、右乳房AB領域に75×45mm大の腫瘤と左AC領域に39×37mm大の腫瘤、左腋窩に転移を疑うリンパ節を認めた。右局所進行乳癌（T4bN0M0,StageⅢB、ER（score3b）,PgR（score3b）,HER2（score1+））、左進行乳癌（T2N1M0,StageⅡB、ER（score3b）,PgR（score3a）,HER2（score0））の診断であった。
【治療経過】PCI後、抗血小板薬の数ヵ月間内服が必要であったため、X年8月からホルモン療法（アナストロゾール）を開始し、右腫瘤と左腫瘤は、2か月後、68mmと34mm、6.5か月後、52mmと24mm（ycPR）、10か月後、4cmと2cmまでに縮小したが、16か月後は、25mmと22mmで、縮小効果が乏しくなり、なお皮膚浸潤部が残るため、再増大自壊出血を懸念し、切除することとした。X+2年2月、乳房温存が可能であったが、全摘を希望されたため、両側乳房切除術（Bt+SNB）を施行した。術後病理診断は、右乳癌（浸潤性乳管癌（硬化型）、ypT2（22mm）,ypN0（0/4））、左乳癌（浸潤性乳管癌（硬化型）、ypT1（13mm）,ypN0（0/1））、術前ホルモン療法後の組織学的効果判定基準では、両側ともGrade1aであった。術後、ホルモン療法（アナストロゾール）を継続し、現在転移再発を認めていない。
【考察】初診時、合併症などにより手術不能であったが、両側ともにHR陽性であったため早期に治療が開始でき、定期的に経過観察を行い、徐々に乳腺腫瘤は縮小、有害事象なく、ホルモン療法が著効し、切除し得た。ホルモン療法開始後、経過中出血をきたすことなく良好なQOLを維持できた。

P-16-149

救急車で搬送された初診の乳癌症例の検討

The Character of Breast Cancer Patients in Emergency Department

姫路聖マリア病院　乳腺外科
丸山修一郎、小林　一泰

【背景】近年、乳癌の啓蒙活動や検診が普及し、早期乳癌の割合が増加しているものの、癌が進行し、症状が悪化したために救急搬送される症例がある。当院は、2次救急病院として年間約2000台程度の救急車の搬送があるが、救急を受診しなければならなかった症状、進行度、受診遅延の理由、その後の治療について検討した。
【対象】2012年1月から2019年10月の間に救急車で搬送された初診の乳癌患者7例。【結果】全例女性。年齢平均値:69.3 (57~78) 歳。初診時平均腫瘍径:13.6 (7~20) cm 。平均病脳期間は18.9 (10~24) ヶ月。3A期:2例、4期:4例。受診時の主訴は、原発巣からの出血が2例、疼痛(乳房・腋窩・腰痛)4例、歩行困難1例であった。受診が遅れた理由として、不安・恐怖心・羞恥心のため:4例、癌と思わなかったため:2例、仕事を優先したため:1例であった。手術症例は5例(3期:2例、4期:3例)、非手術症例は2例(すべて4期)であった。化学療法を拒否されたのは3例 (3期:1例、4期:2例)。4期症例のうち術前化学療法を施行した2例 (50%) は、出血を伴う巨大腫瘤であったために局所コントロールを行った後に手術を行った。サブタイプ別では、手術症例では、HR陽性でHer2陰性タイプ3例、HR陽性でHer2陽性タイプ1例、TNタイプ1例であり、非手術例は、全例HR陽性でHer2陰性タイプであった。初診後観察中央値は約42 ヶ月(2 ヶ月~ 84ケ月)。手術症例5例中、3例は原病死(平均生存期間:37 ヶ月)で、非手術症例は現在のところ、原病死は確認されていない。【結語】救急車での乳癌初診患者は、一般の外来受診患者と比べて、進行癌が多い。しかも以前から乳房腫瘤を自覚しながら、社会的な背景・理由により受診が遅れてしまう傾向があり、症状が出現してから受診につながる特徴がある。そのため、個々の状況・症状に応じて、治療を選択する必要があると考えられた。

P-16-150

フルベストラント筋肉注射後に生じた臀部皮膚潰瘍の1例

A case of skin ulcer of the buttock caused by intramuscular injection of fulvestrant

[1]福井県済生会病院　外科、[2]春江病院
木村　雅代[1]、笠原　善郎[1]、堀田幸次郎[1]、加藤久美子[1]、嶋田　俊之[2]

【はじめに】選択的エストロゲン受容体ダウンレギュレーターであるフルベストラントは、ホルモン受容体陽性転移再発乳癌で一次治療から使用される薬剤である。当院では2011年11月から2019年11月までに、99例に投与を行った。その中で筋肉注射部位に皮膚潰瘍を形成した症例を1例のみ経験した。その他の有害事象も含め、安全性に関し検討し報告する。
【症例】65歳女性。初診時主訴:乳房の変形。
初診時診断:右乳癌(cT4bN3cM1(PUL,LYM,PLE),stageⅣ)。既往歴:高血圧、糖尿病、肥満 (BMI36.71)。治療歴:一次:アナストロゾール14 ヶ月、二次:タモキシフェン7 ヵ月、三次:フルベストラント11 ヶ月、四次:フルベストラント+パルボシクリブ17 ヶ月。【現病歴】フルベストラント開始後28 ヶ月、計30回目の投与後に左臀部の注射部位の硬結のほぼ中央に2cmの皮膚潰瘍を形成した。皮膚ケア認定看護師の立会いの下、ゲーベン軟膏処置により自己融解を促し、週に1度壊死組織のデブリドメントを行った。フルベストラント+パルボシクリブは継続としたが、処置開始後4週で治癒遅延あり、パルボシクリブは中止とした。その後は、潰瘍部の上皮化も進み、処置開始8週後に完全に上皮化し、硬結の軽快も認めた。その後、パルボシクリブを再開し、潰瘍の再燃も認めていない。【考察】今回潰瘍形成を来たした原因は、皮下組織に薬液が漏出したと推測する。フルベストラントを長期に渡って投与している患者では高率に注射部位に硬結を認めており、本症例も左右共に硬結を認めた。硬結形成と肥満が皮下組織に薬液が漏出したことに関与していると考える。当院では肥満体型の患者にはカテラン針を使用するようにしているが、本症例はカテラン針を使用していなかった。カテラン針を用いるかどうかは主治医の判断となっており、BMIや体重等で明確な規定は設けていない。また、注射を施行する看護師と硬結形成等の有害事象の有無などのチェック項目に関する取り決めもなされていなかった。本症例の経験を踏まえ、今後は当院乳腺外科の医師と看護師でフルベストラント投与に関する留意点や有害事象について検討し、再発防止に努めたい。

P-16-151

乳癌術後のスクリーニングCTで見つかった肺の小病変

One or two small lung -lesions found on screening CT after breast cancer surgery

[1]社会福祉法人聖母会聖母病院、[2]国際医療福祉大学三田病院、
[3]獨協医科大学埼玉医療センター、[4]東都文京病院
甲斐﨑祥一[1,2]、小川　明子[2]、加藤　昌弘[1]、菊山みずほ[1]、國松奈津子[2]、
武藤　泰彦[4]、小川　利久[3]、辻　　英一[3]、林原　紀明[3]、内田　恵博[2]

【緒言】乳癌患者で原発性肺癌の発生のリスクが高く (Front Oncol. 2018)、また乳房照射群に発生が高いことが報告された(J Thorac Oncol. 2017)。原発癌のコントロールが良好で転移病巣が少数 (1 ~ 5 ヵ所) の患者に対し、体幹部定位放射線治療を行うと、全生存期間 (OS) が有意に延長する (Lancet 2019) と発表された。乳癌においても低分画定位放射線 が10年以上の生存の可能性(Radiother Oncol. 2019)、切除などによる良い予後が示唆(Breast Cancer 2018) された。しかし、各国の乳癌ガイドラインでは初期治療後のフォローとして意義があるのは1年に1度程度のMMG撮影とされている。しかし実際には術後に各種のImaging検査が行われている (Annals of Surgical Oncology 2018)。【術後スクリーニング方法】浸潤性乳癌で治療を受けた患者さんに対して、乳癌の治療後の定期的チェックの仕方を二つ示し選んでもらっている。①ガイドラインに沿ってMMG±US、詳細な理学的所見などでフォローする。②最初の3年間は半年に一度の非造影CT、その後は10年まで年に一度のCT、MMG/US。【対象】CTで肺の小結節、あるいはGGO (ground glass opacity) が指摘された101例。【追跡・診断・治療】CTで異常が指摘後は、半年ごとのCTを2-3回実施。変化がなければ年に一度の非造影CTでフォロー。増大例でPET/CT所見が陽性で患者さんが希望した場合は切除、CTガイド針生検をおこなった。【結果】GGOとされたものは30例、肺小結節とされたものは71例。増大してきたため切除・生検を行ったものは22例であった。確定診断は原発性肺癌が8例、乳癌からの転移が13例、原発と転移性が混在したもの1例、良性は1例であった。【診断後の経過】①原発性肺癌例は呼吸器外科でフォロー、1例のみ死亡。②転移性肺腫瘍13例は、1) ER+乳癌では±抗がん剤治療に続くホルモン療法、2) HER2陽性では抗がん剤+HER療法、TNCでは抗がん剤治療後フォロー。現在、全例無再発・生存中。【結論】CTで肺に小結節、GGOの所見が見られた症例の約20%に腫瘍性病変が見られた。

P-16-152

オラパリブ治療中に脳転移が出現した再発乳癌の1例

A case of brain metastasis developing during treatment with olaparib

社会医療法人　純幸会　関西メディカル病院
下村　　淳、若宮　志織、西江　優子、井上　共生、松本　卓司、
渡邉　太郎

【はじめに】BRCA遺伝子変異陽性かつHER2陰性の手術不能又は再発乳癌の治療薬としてのオラパリブが適応となり1年以上経過しているが、脳転移併発例に対する治療の報告例はほとんど見られない。今回、我々はオラパリブ投与中に脳転移が出現した貴重な症例を経験した。
【症例】50才女性、48才時に右乳癌 (T2N1M0 StageⅡB浸潤性乳管癌 t=2.5cm ER-PgR-HER2-) に対し、術前化学療法 (wPTX×12→FEC×4) を施行後に手術 (乳房切除術+腋窩郭清) 行い治療効果判定はPR (US:2.5cm→1.7cm)、組織学的治療効果判定はgrade1bで、郭清したリンパ節に転移は認められなかった。術後1年7ヶ月のCTにて乳癌再発(右肺転移、縦隔リンパ節転移、多発骨転移)を診断。エリブリンの投与を開始するも4クールでPD (骨転移の増悪) となった。そこでオラパリブのコンパニオン診断である「BRACAnalysis診断システム」による検査を行ったところBRCA2遺伝子の病的変異が判明し、再発判明後4 ヶ月目 (術後1年11 ヶ月目) にオラパリブの投与を開始した。投与開始前に頭部CTにて脳転移がないことを確認しした。オラパリブ開始後2 ヶ月目および5 ヶ月目のCTでは肺転移は縮小傾向が持続し、骨転移も縮小または不変で、脳転移は認められなかった。しかし、オラパリブ開始後11 ヶ月目のCTにて多発脳転移が出現した。一方、CT上肺転移は縮小傾向を継続、骨転移も増悪が認められなかった。脳転移に対しては放射線治療 (海馬スペアのVMAT、37. 5Gy/15Fr) を行い、現在のところオラパリブの投与を継続中である。
【まとめ】他の臓器転移に対して、オラパリブの効果が継続しているにもかかわらず脳転移が出現した症例を経験した。オラパリブは分子量が小さく脳血液関門を通過する可能性があるが、その通過能は制限されるとも考えられている。脳の転移巣に浸透する可能性があるかどうかで脳転移に対する治療方針が異なると考える。文献的考察も含め報告する。

P-16-153

ペグフィルグラスチム投与後に生じた大動脈炎の診断に造影CTが有用であった1例

A case of aortitis following pegfilgrastim administration detected by contrast-enhanced CT

[1]島根大学　医学部　放射線科、[2]ひゃくどみクリニック、
[3]島根大学　医学部　消化器・総合外科、
[4]国立病院機構　浜田医療センター　乳腺科
山本　伸子[1]、百留　美樹[2]、松浦　史奈[1]、吉田　理佳[1]、吉廻　毅[1]、
北垣　一[1]、板倉　正幸[3]、吉川　和明[4]

【はじめに】Pegfilgrastim（PFG）は，G-CSF製剤であるfilgrastim（FG）をポリエチレングリコール化した持続型G-CSF製剤で、乳癌化学療法における使用頻度が増加している。一方2018年6月の添付文書改訂において、重大な副作用に大型血管炎の項目が追加された。今回我々は，乳癌化学療法中にPFGが原因と考えられた大動脈炎の症例を経験し、その診断および経過観察に造影CTが有用であったので報告する。【症例】50歳代、女性。右乳癌（cT3N3cM0, stage ⅢC）に対し術前化学療法後、乳房全切除術および腋窩郭清が施行された。病理結果はpT2N2aM0, stageⅢA、治療効果:原発巣Grade1a、リンパ節転移Grade2a、ER陰性、PgR陰性、HER2陽性、Ki67=27.3%であった。術後化学療法としてHER+PER+DTX（80% dose）療法を開始されたところ、day8に発熱を認めた。抗生剤内服で一旦解熱したが、day15に再度発熱したため外来受診した。診察上、頸部リンパ節腫大を認めたが、他に所見は認めなかった。血液検査では白血球数は正常だったが、CRP 9.12mg/dLと上昇を認めた。精査目的で胸腹部造影CTを施行したところ、大動脈弓部とその分枝に術前CTでは認めない壁肥厚所見を認めた。他に熱源を疑う所見がないことから、大動脈炎による発熱、CRP上昇を疑った。PFGはday3に投与されていた。その後解熱し、CRPも徐々に低下しday25には正常化した。経過観察のCTでも動脈壁肥厚所見は改善していた。本症例の経過は高安動脈炎など他の大型血管炎とは合致せず、また他の使用薬剤の副作用に大型血管炎はないことから、PFGによる薬剤性大動脈炎の可能性が高いと判断した。【結語】化学療法中に発熱とCRPの上昇を認めた場合、PFGなどのG-CSF製剤が投与されている症例では、重要な鑑別疾患として大型血管炎を考慮し、造影CTでの評価を検討する必要がある。

P-16-154

乳癌術後乳糜漏を認めた1例

One case of chylorrhea following breast cancer surgery

[1]越谷市立病院　外科、[2]越谷市立病院　病理
行方　浩二[1]、三浦　弘善[1]、嶋津　藍[1]、辻　未来[1]、岡田　基[2]、
高瀬　優[2]

症例は67歳の女性。2019年8月に左乳房腫瘤を自覚し来院した。左EAに20㎜大の硬い腫瘤を触知した。腋窩リンパ節は触知しなかった。MMG検査では左EAに多形性の石灰化を区域性に認めcat5と診断、また乳腺超音波検査では左EA区域を中心に約47㎜の点状高エコー像を伴なう地図状低エコー域を認めcat4-5と診断した。乳腺生検を行いIDC 硬性型 ER>90% PgR50-60% HER2 3+ Ki67 35%の結果であった。CT検査で左腋窩にやや腫大したリンパ節を認める他は遠隔転移は無かった。cT2N0M0病期IIAの診断でBt+SNB予定とした。2019年11月29日に手術を施行した。術中センチネルリンパ節に転移を認めAx（level I+ II）を施行した。術後第3病日のドレーンの排液量は120mlであったがやや白濁していた。ドレーン排液の中性脂肪は426mg/dlと高値であったために乳糜漏と診断した。食事内容を第3病日より低脂肪食に変更し経過観察とした。その後ドレーン排液量は減少し淡血性に変化した。排液量は第11病日には15mlに減少、中性脂肪の値も81mg/dlと改善しドレーンを抜去し退院となった。乳癌術後の乳糜漏を経験したので、文献的考察を加えて報告する。

P-16-155

対側リスク低減乳房切除術を行い、非浸潤性乳管癌が発見された遺伝性乳癌卵巣癌症候群の1例

A case of DCIS with HBOC who received contralateral risk reducing mastectomy

[1]北里大学　医学部　乳腺甲状腺外科学、[2]北里大学病院　遺伝診療部、
[3]北里大学　医学部　病理学
小坂　愉賢[1,2]、横田　光央[1]、田中　蓉子[1]、菊池真理子[1]、西宮　洋史[1]、
藁谷　美奈[1,2]、加藤　弘[1]、梶田咲美乃[3]、島津　将[2]、津村　秀康[2]、
高田　史男[2]、仙石　紀彦[1]

症例は、30歳代女性。第1子出産半年後、右乳腺腫瘤を主訴に当院受診。右浸潤性乳管癌、ER90-100%、PR5-20%、HER2（1+）、Ki67:40-60%、Luminal-B type、T3N3cM0 stage3cと診断。
家系内に乳癌発症者が複数おり、術前化学療法施行中に遺伝カウンセリングおよび遺伝学的検査を施行し、BRCA1およびBRCA2の病的変異を有することが判明。化学療法終了後、右乳房全摘、腋窩リンパ節郭清術を施行。左乳房の対側リスク低減乳房切除術（CRRM）は、保険適応外で金銭面を理由に施行せず。病理結果は、4.2cmの範囲に数mmの浸潤癌が点在し、リンパ節転移は消失していた。
術後ホルモン療法は、挙児希望があり延期とした。放射線照射は、化学療法前の状況を考慮し、胸壁、鎖上リンパ節領域に施行。術後1年7ヶ月、第2子を出産。CRRMを希望されたため、全身CT、乳房MRIにて、対側病変や、遠隔転移がないことを確認。右乳癌術後2年で、左乳房のCRRMを施行した。
CRRM施行3ヶ月前よりホルモン療法を開始していたが、術後病理結果にて、非浸潤性乳管癌を5ヵ所（3mm2ヵ所、2mm2ヵ所、1mm1ヵ所、Luminal-A type）に認めた。
本症例のように、HBOCでは、リスク低減乳房切除術（RRM）や、リスク低減卵管卵巣摘出術（RRSO）を行うことで、初期病変が発見されることも考慮すべきと考えられた。CRRMは、日本乳癌学会乳癌診療ガイドラインでも、強く推奨されているが、本邦ではHBOCに対するRRM、RRSOは保険適応外であり、一般的には行われていない。CRRMに関して、本年保険適応となるが、今後、乳癌患者や、卵巣癌患者に対する遺伝医療をさらに発展させることが重要である。
なお報告にあたり、RRMに関しては倫理委員会の承認を得て臨床研究で行い、患者本人から発表に関する同意も得ている。

P-16-156

当院における皮膚浸潤を伴う局所進行乳癌の検討

Study of locally advanced breast cancer with skin infiltration in our hospital

[1]白十字会　白十字病院 乳腺外科、[2]白十字会　白十字病院 臨床検査部、
[3]白十字会　白十字病院 病理部
松尾　文恵[1]、古賀　晶子[2]、大谷　博[3]

【はじめに】乳癌が皮膚浸潤した場合の肉眼所見は一律ではなく、様々な形態を示す。また、治療による局所変化も個々の症例により異なる。今回、皮膚浸潤を伴う局所進行乳がんの臨床病理学的特徴と肉眼形態や、治療による変化について検討した。
【対象】2008年2月から2019年7月の期間で当院にて診断治療した皮膚浸潤を伴うT4b/c乳癌18例。
【結果】平均年齢68歳（45-87歳）。病悩期間は平均45か月（3か月-15年）。CT上の最大径平均7.3㎝（3.5-18cm）、皮膚露出部分平均5.9cm（1.7-14.6cm）。出血を伴うもの10例、胸筋浸潤を伴うもの10例、初診時遠隔転移を有するもの9例。サブタイプはLuminalAが3例、LuminalB（PgR-もしくはki67:≧20）が6例、Luminal/Her2が1例、Her2が5例、TNBCが3例。皮膚浸潤の肉眼所見を隆起型、隆起+潰瘍型、びらん型、皮膚陥凹型に分類すると、隆起型5例、隆起+潰瘍型3例、びらん型7例、皮膚陥凹型3例であった。肉眼所見とサブタイプ分類の関連では、隆起型の5例中3例がHer2，2例がTNBC，隆起+潰瘍型3例中2例がLuminalB、びらん型7例中3例がLuminalB、皮膚陥凹型3例中2例がLuminalAであった。薬物療法による肉眼所見の変化は、隆起型5例のうち3例は平坦上皮化し、1例は潰瘍を形成した。1例は術前薬物療法なし。隆起+潰瘍型3例は平坦上皮化1例、潰瘍形成2例であった。びらん型7例のうちLuminalB の3例が潰瘍を形成し疼痛、浸出液の増加を認めた。皮膚陥凹型3例は変化がなかった。薬物療法後の手術が8例（2例は遠隔転移あり）に施行され、治療効果判定Grade0（Grade3と0部分が混在）1例、Grade1a が2例、Grade1b が1例、Grade2a が1例、Grade3が2例、不明1例。Grade3は2例ともHer2タイプで抗Her2療法を行った症例であった。平均観察期間は1.2年、最長生存期間は11.7年。死亡例は2例で2例ともTNBC,1例は乳癌死、1名は他病死であった。
【考察】隆起型の全例がHer2もしくはTNBCであり、皮膚陥凹型、びらん型にはLuminalA/Bが多い傾向であった。びらん型/LuminalBの3例は治療により、皮膚潰瘍を形成し、QOLが低下する結果となった。Her2タイプの2例は皮膚上に大きく隆起していたが、術前治療（抗Her2療法）によりGrade3の効果が得られた。
【まとめ】皮膚浸潤乳癌の肉眼的形態と治療よる形態変化はサブタイプに関連がある可能性が示唆された。

P-16-157

ベバシズマブ併用化学療法により病理学的完全奏効が得られた進行乳癌の3例

Three cases of advanced breast cancer completed responded to bevacizumab-containing chemotherapy

[1]和歌山県立医科大学　外科学第一講座、[2]岸和田徳洲会病院　乳腺外科
川路　万理[1]、宮坂美和子[1]、青石　裕香[1]、島　　あや[1]、中西　仁美[1]、
平井　慶充[1]、西村　好晴[1]、尾浦　正二[2]

【緒言】ベバシズマブは進行・再発乳癌に対して無増悪生存期間の延長が示されており，本邦でもパクリタキセルとの併用療法で頻用されている．当院でベバシズマブ併用化学療法により病理学的完全奏効が得られた進行乳癌を3例経験したため，若干の文献的考察を加えて報告する．【症例1】44歳，女性．不妊治療中に左乳房痛および腫脹を自覚し，精査目的で前医より紹介となった．精査の結果，左乳癌cT2N3cM1（対側腋窩，対側鎖骨上，縦隔リンパ節転移）stageⅣ（triple negative type）と診断した．ベバシズマブ+パクリタキセル療法を3クール，ベバシズマブ+FEC療法を4クール施行し，左乳房・領域リンパ節・遠隔リンパ節ともにcCRとなった．病理学的評価確認目的で施行したBp+SNで，センチネルリンパ節は4個提出し転移陰性で，左乳房はpCRとの結果を得た．【症例2】43歳，女性．3年前から左乳房腫瘤を自覚し，次第に左乳房皮膚の発赤・びらん・皮膚結節を認め，精査目的で前医より紹介となった．精査の結果，左乳癌cT4bN3cM0 stageⅢC（luminal type）と診断した．ベバシズマブ+パクリタキセル療法を4クール，ベバシズマブ+FEC療法を4クール施行し，局所・領域リンパ節ともにcCRとなった．根治目的にBt+Ax+VRAMを施行し，左乳房および腋窩リンパ節はpCRとの結果を得た．【症例3】75歳，女性．左乳房腫瘤を自覚し，前医より紹介となった．精査の結果，左乳癌cT2N2aM0 stageⅢA（triple negative type）と診断した．高度の腋窩リンパ節腫大を認め，画像上腋窩静脈を圧排しており，血管への直接浸潤も否定できず手術困難と判断し，ベバシズマブ併用療法を開始した．ベバシズマブ+パクリタキセル療法を4クール，ベバシズマブ+FEC療法を4クール施行し，左乳房・腋窩リンパ節ともにcCRとなった．根治目的にBt+Axを施行し，左乳房はpCR，腋窩リンパ節は12個中3個に癌細胞の残存を認めた．【考察】術前化学療法でpCRが得られた症例の無病生存率・全生存率は良好であると報告されており，本症例では長期予後が期待される．ただし如何なる症例に対し，ベバシズマブ併用化学療法を選択するかはコンセンサスが得られておらず，治療戦略の個別化を確立するには，さらなる症例の集積が必要である．【結語】ベバシズマブ併用化学療法により病理学的完全奏効が得られた進行乳癌の3例を経験した．

P-16-158

針生検でADHの診断になったが、摘出生検を行いDCISと診断が変わった症例～離島で経験した1症例から学べる事～

A case of breast cancer in Ishigaki Island ~Necessity of breast specialist enen in remote place~

[1]かりゆし病院、[2]ハートライフ病院
野川せりな[1]、野村　寛徳[2]、野村　義信[1]、佐藤　一博[1]、境田　康二[1]、
橋本　孝来[1]

【症例】63歳女性。
【現病歴】
約3ヶ月前に、他院で左乳腺しこりを指摘された。経過観察中だったが、心配なため当院を受診された。
【経過】
当院(沖縄県離島)での検査では、以下の結果を得た。
・マンモグラフィ：左Lに境界明瞭な腫瘤を認める。カテゴリー 3
・超音波:左B領域に8mm×7mm嚢胞性の不整形腫瘤、内腔壁に沿う内部エコーを認め、非浸潤性乳管癌もしくは乳管内乳頭腫を疑う。カテゴリー 3
・細胞診:変生物、泡沫細胞の見られる嚢胞様背景に導管上皮細胞の小型～大型シート状の細胞塊を認める。classⅢ
・針生検:乳管全周囲にlow papillary pattern を認めるが提出された病変の範囲では0.8㎜なためADHと判断される。
針生検のレポートにはcarcinomaの単語が無かったことより、担当した医師（一般外科医）は経過観察と伝えた。しかしながら出向してきた乳腺外科医がレポートに気づき、更なる検査が必要であることを患者に説明した。
紹介先病院(沖縄本島)での検査では、以下の結果を得た。
・MRI:左B領域を中心とした広い範囲で濃染結節が多発性に認められ、乳管内を伸展する腫瘍の可能性がある。
・切除生検:拡張した腺管の中心に壊死を伴っており、辺縁の乳管上皮は均一で bridging や cridriform が確認され、アポクリン化生を伴ったDCISと判断される。切除断端に腫瘍が露出している。
【治療】
・手術:Bt+SLNB
・最終診断:DCIS, 2.5×2.5cm
【考察】
・定義上ADHとDCISの違いは大きさのみで、質的には同じものである。
・針生検でADHだった場合は、DCISの部分像を見ている可能性を考慮し、さらなる検査（切除生検）を行うべきである。切除生検を行う前には造影MRI検査を行い、病変の広さをあらかじめ知っておくべきである。
・ただし、上記知識を一般外科医にまで要求するのは無理があり、離島においても、乳腺診療には専門家の目が必要と考える。

P-16-159

乳房脂肪肉腫の1例

Breast liposarcoma - case report

[1]広島赤十字・原爆病院　外科、[2]広島赤十字・原爆病院　病理
筒井　信一[1]、松田　裕之[1]、坂谷　暁夫[2]、藤原　　恵[2]

【背景】乳房の非上皮性悪性腫瘍は乳房を原発とする悪性腫瘍の中でも1%以下とその頻度は少ない。今回、我々は、切除可能であった20㎝大の乳房原発の肉腫の1例を経験したので報告する。【症例】80代の女性、1年前より、左乳房腫瘤を自覚していた。骨盤骨折のため、当院整形外科へ入院した際、左乳房の巨大腫瘤を指摘された。左胸壁に表面が自壊した20cm大の腫瘤があったが、胸壁への固定はなかった。CTでは、左胸壁皮膚面から大きく突出した20x17x15cmの腫瘤を認め、腫瘤の辺縁優位に不均一造影され、内部の造影効果は乏しかった。有意な左腋窩リンパ節腫大はなく、また、遠隔転移も認めなかった。T4bN0M0であり、CNBでは、粘液状基質を背景に紡錘形細胞が増殖する像からなっており、CAM5.2（-）、EMA（-）であり、stromal sarcomaと診断した。腫瘤を含む左乳房全摘術を施行した。腋窩リンパ節郭清は実施しなかった。切除した腫瘤は約4㎏であった。病理所見では、腫瘤全体のうち、90%はCNBと同様の非特異的な粘液肉腫の像からなっていた。残り10%は、脂肪細胞への分化を示す成分からなっていた。Phyllodes tumorの上皮成分は確認できなかったことから、全体を脂肪肉腫（liposarcoma）と診断した。術後合併症なく経過し、骨盤骨折も治癒した。胸壁の巨大腫瘤切除により、QOLが改善し、術後4年再発なく経過している。【考察】乳房の肉腫では、angiosarcomaが多く（30%）、fibrosarcoma, liposarcoma, leiomyosarcoma, osteosarcomaなどが5～10%程度とされている。予後は、腫瘤径と関連し、mean survival time（MST）は、2㎝未満で197か月、2～5㎝で133か月、5～10㎝で37か月、10㎝以上で23か月と報告され、一方、M0でMSTが143か月であるのに対し、M1では8か月と報告されている。本症例は、腫瘍径が20cmと巨大であったが、切除が可能で、術後も遠隔転移をきたしていないため、予後が期待できると考えられた。

P-16-160

乳房全体を占める巨大乳腺葉状腫瘍の1例

A case of Huge phyllodes tumor

[1]翠明会山王病院　外科、[2]ちば県民保険予防財団
仲　　秀司[1]、桑原竹一郎[2]、伊豆　　稔[1]

【はじめに】葉状腫瘍は、乳腺腫瘍の0.3～1%を占め、その多くは35歳から50歳の女性に多く発症する。今回、75歳の女性に発症した、乳房全体を占める巨大乳腺葉状腫瘍を経験したので報告する
【症例】75歳女性
【主訴】左乳房腫瘤
【現病歴】X-2年より左乳房腫瘤を自覚、次第に増大してきたため
X年当科受診
【現症】左乳房は全体に腫瘍で占められ、20㎝大に腫大隆起していた。皮膚は緊満していたが、dimplingはなく、腫瘍の可動性は良好であった。
【画像】
エコーでは左乳房全体を占める不均質低エコー腫瘤があり、境界は明瞭平滑であった。
マンモグラフィでは左乳房全体を占める分葉状腫瘤でカテゴリー 3とした。
乳房MRIでは18cm大の巨大分葉状腫瘤で、T2強調像で不均一な低信号を示し、dynamic studyで早期から造影効果を示した。
【経過】
エコーガイド下陰圧吸引術を施行し、fibroepithelial neoplasia, probably phyllodes tumor の病理診断
左乳房全切除、センチネルリンパ節生検手術を行った。
病理検査所見では、Phyllodes tumor , borderline malignancy, CD34+, Ki-67 Low titer, p-63連続性+, n-
【まとめ】
高齢者巨大葉状腫瘍の1例を報告した。腫瘍が巨大であったため、乳房全切除手術を行った。Borderline malignancyのため、補助療法は行わず、厳重な局所再発チェックのためfollowupを行っている。

P-16-161

乳癌脊椎転移に対し手術治療を施行、その後の薬物療法等で長期生存中の2例

2 cases of breast cancer with good QOL by operation and drug therapy in spite of vertebral metastasis

刈谷豊田総合病院　乳腺・内分泌外科
内藤　明広

乳癌の遠隔転移症例は、一般に治癒不能とされ、生命予後も決して良くはないが、転移病巣が比較的限局し、それを手術的に制御することにより、QOLが改善しその後の薬物療法等で長期生存が得られる症例がしばしば経験される。当院乳腺外科初診時に脊椎転移を認め、乳癌としては根治不能と判断されるも、脊椎転移に対する局所制御目的の手術を施行し、引き続き継続の薬物療法で良好なQOLを維持し長期生存中の2症例を経験したので報告する。
症例①、40歳代前半、女性。2013年7月頃より背部痛自覚、12月末には両下肢麻痺が出現し、2014年1月に当院神経内科受診。MRIで脊椎の転移性腫瘍を疑われ当院脊椎外科紹介。下肢の麻痺症状あり、準緊急で脊椎固定術を施行した。病理結果で乳癌の転移と診断され乳腺外科紹介、左乳房［AC］の約7cm腫瘍性病変を認めた。直ちに施行した経皮的針生検（以下CNB）で乳癌（pap-tub, ER（+）, PgR（+）, HER2（1+）, MIB-1 LI：10-15%）と診断された。全身検査目的のPET-CTは希望されず、2014年2月よりLH-RH agonist + Tamoxifenによる内分泌療法を開始した。治療は著効し、左乳房腫瘤は触診ではほぼ触知不可の状況となり、脊椎転移病変の再燃発もなく、脊椎手術より約6年を経過し、良好はQOLを維持している。患者の希望もあり、全身の転移検索は施行していない。
症例②､60歳代前半､女性。2017年8月頃に左乳房腫瘤自覚。11月には腰痛が出現。近医受診し、X-Pで第4腰椎（L4）の骨融解像を認め、2018年年1月に他医療機関に紹介された。同院で施行されたCNBで乳癌（Invasive lobular carcinoma, ER（+）, PgR（+）, HER2（3+））と診断され、PET-CTでは右坐骨・右恥骨転移も疑われた。当院乳腺外科紹介となり、ただちにDenosumabを開始、入院とし腰椎転移に対し40Gyの照射を施行した。2018年2月にL4転移に対し経皮的椎体形成を施行、引き続きTrastuzumab, Pertuzumab, Docetaxel, Zoledronic acidによる全身化学療法を開始した。本人の希望もあり、2018年 11 月にDocdtaxelを中止、Letrozoleに変更、Trastuzumab, Pertuzumab, Letrozole, Zoledronic acidによる治療とし現在に至っている。現在まで治療は奏効、再燃の徴候もなく腫瘍マーカーも低下、良好なQOLを維持している。
自験例について考察し、報告する。

P-16-162

乳癌との鑑別を要した乳房原発悪性リンパ腫の1例

A case of malignant lymphoma that was difficult to differentially diagnose from breast cancer

[1]淀川キリスト教病院　乳腺外科、[2]茶屋町ブレストクリニック、
[3]淀川キリスト教病院　病理診断科
松尾　遥[1]、箕畑　順也[1]、斎藤　明菜[1]、渡辺　理恵[1]、脇田　和幸[1,2]、
中西　麻衣[3]、寺村　一裕[3]

【目的】乳癌との鑑別を要した乳房原発悪性リンパ腫の1例を経験したため報告する。【症例】X年9月右乳房腫瘤を自覚し前医を受診。同年10月当院を紹介受診。既往歴、家族歴に特記すべきことはない。視触診で右A区域に約1cmの腫瘤を触知。マンモグラフィでは両側に多発する境界明瞭平滑な腫瘤を認めた。乳腺超音波検査では長径4-12mmの多発する楕円形低エコー腫瘤をみとめた。内部構造は均一、一部不均一。境界は明瞭塑像でhaloを伴っていた。後方エコーの増強を認めた。細胞診では壊死物質を背景に結合性の低下した集塊や孤立散在性に出現する細胞を多数認めた。N/C比は大きく、各は偏在し核形不整を認め、クロマチンは細顆粒状で増量しており、悪性と判定された。針生検では細胞の核小体は明瞭で核の大小不同や多核細胞を認めた。また、核分裂像が多数散見された。腫瘍細胞の接着性を認め一部に腺管形成と思われる箇所があったため浸潤性乳管癌も疑われたが、ER0%、PgR0%、HER2 Score0、Ki67:98%、CD3一部陽性、CD20陽性という免疫染色の結果からB細胞リンパ腫と診断された。【考察】乳腺原発悪性リンパ腫は稀な疾患であり欧米では全乳腺悪性腫瘍の0.04~0.5%、本邦では0.2%と報告されている。細胞成分が多い事を反映して超音波画像では低エコー腫瘤，嚢胞様エコー，あるいはpseudo-cysticpatternが特徴であるとされており、充実腺管癌との鑑別を要するが縦横比が低いことが異なると報告されている。免疫染色を加えた病理学的診断が重要である。【結語】乳癌との鑑別を要した乳房原発悪性リンパ腫の1例を経験した。

P-16-163

産褥性乳腺炎の誘因と考えられた授乳性腺腫の一例

A case of a Lactating Adenoma inducing Puerperal Mastitis

[1]泉中央乳腺クリニック、[2]川崎医科大学　病理学
中島　護雄[1]、武田　元博[1]、木村　道夫[1]、森谷　卓也[2]

産褥性乳腺炎は授乳中であればいつでも起こりうるが、産後2 ～ 3週間目に最も起こりやすく、大多数は6週間以内に起こる。発生頻度は約2% ～ 33%程度である。乳腺炎発症の主な要因は乳汁のうっ滞と感染である。今回、授乳性腺腫がその誘因と考えられた症例を経験した。
35歳、女性。第一子出産後授乳中、右乳房硬結、乳汁うっ滞に対して当院紹介受診（産後1 ヶ月半）。右DE領域に皮膚発赤を伴う硬結を触知し、陥凹乳頭を認めた。超音波下に2.8cmのfree spaceを認め、穿刺吸引にて12mlの膿汁様内容物がひけたが、培養結果は陰性。後日、USで3.7cm大の腫瘤様に見える箇所に対して穿刺吸引細胞診施行し、正常あるいは良性、授乳期変化の診断。その後も硬結として触知する箇所の腫瘤様所見が変わりないため、後日針生検で再検し、授乳性腺腫の診断。数日おきに腫瘤近傍のfree spaceに対して13 ～ 60mlの穿刺吸引を繰り返すが改善認めず、そのうち、発熱、疼痛等の症状出現、及び細菌検査で嫌気性グラム陽性球菌（2+）と感染認めたため、切開排膿ドレナージ施行、カベルゴリン内服し乳汁分泌抑制を図った。炎症鎮静化及び乳汁分泌抑制を待って、2週間後に乳腺腫瘍摘出術施行。切除標本は境界明瞭な充実性腫瘤で、一部線維化をきたし、上皮には分泌性の変化が目立ち授乳性腺腫に相当する組織像であった。
授乳性腺腫は妊娠期ないし授乳期にみられ、徐々に増大を示す境界明瞭な可動性腫瘤を形成する。大きさは通常5cm程度までだが、時に急速な増大がみられ臨床的に悪性との鑑別が問題になることがある。
授乳中の乳腺腫瘤は緊満した乳房内に埋没して所見がとりにくく、また、乳房の腫脹、発赤をきたした場合は乳腺炎に伴うものか、まれではあるが炎症性乳癌との鑑別が必要なときがある。そして、乳腺炎の場合、その治療はしばしば難渋する。
最終的に授乳性腺腫の摘出により難治性の乳腺炎の改善を得られたのでその経緯を報告する。

P-16-164

線維腺腫内に発生した非浸潤性乳管癌、非浸潤性小葉癌の1例

A case of ductal carcinoma in situ and lobular carcinoma in situ arising within a fibroadenoma

[1]京都市立病院 乳腺外科、[2]京都市立病院　看護部
森口　喜生[1]、西村　祥子[1]、末次　弘実[1]、荻野　葉子[2]

【はじめに】
線維腺腫は頻繁に遭遇する腫瘤であるが、線維腺腫内に乳癌が発生する頻度は0.002% から0.125% との報告もあり稀である。今回我々は、乳腺膿瘍で加療中に、対側乳房の線維腺腫内に発生した非浸潤性乳管癌(以下DCIS)・非浸潤性小葉癌(以下LCIS)の一例を経験したので報告する。
【症例】
40歳、女性。2017年3月に左乳房腫瘤、左乳房痛にて当科を初診。左乳腺膿瘍と診断し切開、ドレナージを施行した。この時、乳房MRIにて右乳房C領域に径1.5cmの腫瘤を認め線維腺腫が疑われた。左乳腺膿瘍の再発にて2017年9月に遺残膿瘍切除術を施行した。2019年9月に左乳輪下膿瘍にて再診、乳房MRIにて左乳輪下膿瘍を認め、右乳房C領域の腫瘤は径2.4cmと増大を認めた。葉状腫瘍等の可能性も念頭に置き実施した右乳房腫瘤の針生検では、線維腺腫を背景に小葉内に小型円形の均質な細胞の充実性増殖を認め、線維腺腫、LCISと診断された。DCIS、浸潤癌の存在の可能性もあり、左乳輪下膿瘍根治術とともに右乳房部分切除術とセンチネルリンパ節生検を施行した。切除標本では線維腺腫を背景に径3mmのDCISおよび径約10mmのLCISを認めた。DCIS,LCISは線維腺腫内に留まっていた。温存乳房の放射線治療は希望されず現在経過観察中である。
【まとめ】
線維腺腫内に発生する乳癌は稀であり、組織型は主として非浸潤癌でありLCIS,DCISが各々 66.9% 、12.4% とされ、浸潤癌乳管癌が11% 、浸潤性小葉癌が3.4% との報告がある。我々の症例も主体はLCISであり一部にDCISを認めた。乳腺膿瘍にて加療中に腫瘍径の増大を認めたことが契機となり針生検を実施して診断に至ったが、画像診断により線維腺腫内の乳癌を疑うことは困難と思われる。今回,線維腺腫内に発生したLCIS,DCISの1例を経験したので若干の文献的考察を加え報告する。

P-16-165

術後に骨髄癌症を発症し急速な病状進行により死に至った1例

A Case of Bone Marrow Carcinomatosis Developing after Surgery and Resulting in Rapid Death

[1]中山外科内科、[2]相澤病院　外科、[3]相澤病院　病理診断科、
[4]相澤病院　健康センター
中山　　俊[1]、村山　大輔[2]、平野　龍亮[2]、橋都　透子[2]、伊藤　信夫[3]、
小豆畑康児[3]、唐木　芳昭[4]

骨髄癌症は骨髄においてびまん性浸潤増殖をきたす転移癌の特殊な一病型である。乳癌ではまれな病態であり90%にDICやMHAを併発し予後は不良である。今回我々は術後3か月後に骨髄癌症を発症し急速な病状進行により死亡した症例を経験したので報告する。
症例は48歳女性。47歳、左乳房腫瘤自覚。
FDG-PET/CT:左A領域1.5cm大の強い結節状集積と 左乳腺は全体に腫大し淡い集積と左腋窩から鎖骨下胸筋間、両側鎖骨上窩、両側前縦隔に多数のリンパ節腫大と強い集積を認めた。
針生検にてNG:2 ER:0 PgR:0 HER2:1+ Ki67:65.1%
術前化学療法 エピルビシン+エンドキサン4クール、パクリタキセル+アバスチン4クール施行。FDG-PET/CT:CMR。MRI:原発巣消失。左乳房全摘術+腋窩リンパ節廓清術施行。BRCA1/2遺伝子検査にてBRCA1変異陽性乳癌。
術後TS-1:100mg/日内服し3か月経過した頃にLDH:408から1891と上昇し、38度台の夜間発熱認めるようになりFDG-PET/CT施行。体幹部の骨集積が全体に増強、びまん性骨転移疑い、骨髄生検にて骨転移と診断。リムパーザ600mg/日開始し、LDH:3499か836まで低下するも再上昇。この間に赤血球輸血、血小板輸血、ノイトロジン、ステロイド施行するもHb5.0 ～ 6.0、Plt:0.5 ～ 1.5と改善しないまま術後6か月目で永眠された。
骨髄癌症の予後は極めて不良である。早期診断、治療方法も明確なものはなく、今後の検討が望まれる。

P-16-166

乳腺顆粒細胞腫の一例

A case of granular cell tumor of the breast

[1]神鋼記念病院　乳腺科、[2]神鋼記念病院　放射線診断科、
[3]神鋼記念病院　病理診断センター、[4]であい乳腺消化器医院、
[5]橋本クリニック
矢田　善弘[1]、御勢　文子[1]、大久保ゆうこ[1]、大段　仁奈[1]、矢内　勢司[1]、
結縁　幸子[1]、松本　　元[1]、一ノ瀬　庸[1]、山神真佐子[1]、曽山ゆかり[1]、
山神　和彦[1]、門澤　秀一[2]、田代　　敬[3]、橋本　　隆[5]、出合　輝行[4]

【はじめに】顆粒細胞腫は舌や皮膚などの好発する神経鞘細胞由来の腫瘍で、乳腺原発は全ての顆粒細胞腫の5 ～ 8%、乳腺腫瘍の中での発生頻度も0.1%と少なく、比較的まれな腫瘍である。今回我々は乳腺に発生した顆粒細胞腫を経験したので若干の文献的考察を加えて報告する。
【症例】34歳女性、検診マンモグラフィ（MMG）にて両側にびまん性の石灰化と右CCにFADを指摘、乳房超音波にて右D区域に、カテゴリー 3または4の腫瘤と診断され、当院紹介受診となった。
【画像診断】当院乳房超音波検査:右D区域に、5.5X4.0X3.7mm大, D/W比高値（0.92）の楕円形腫瘤、内部エコーは低エコーで、血流を認めた。乳房造影MRI検査:右D区域に4mm大の腫瘤。T1, T2強調画像では等信号を示し、拡散強調画像では高信号を示した。ダイナミックMRIでは第1早期相では弱い増強効果、第2早期相では中程度の増強効果、後期相ではwashoutを示し、悪性の所見は認めなかった。MMGでは右FADと診断するも、US, MRIで検出された腫瘍とは異なっており検出できなかった。
【細胞診所見】細胞質は顆粒状で辺縁不明瞭な細胞集塊を認めた。核の異型性は乏しいが腫瘍の可能性があると判断し、顆粒細胞腫疑い(ClassⅢ相当)と診断された。
その後、腫瘍摘出を希望され、局所麻酔下腫瘍摘出術を行った。
【病理組織学的所見】4x3mm大の腫瘤で好酸性顆粒状の胞体を有する細胞が胞巣状充実性に増殖し、一部、脂肪識に割り込んでいた。免疫染色では神経系マーカー S100蛋白、組織系マーカー CD68が陽性で上皮系マーカー AE1/3が陰性を示し顆粒細胞腫と診断された。腫瘍の断端は陰性。
術後は経過観察のみを行う方針とし、4 ヶ月経過しており再発は認めない。
【考察】乳腺顆粒細胞腫は、比較的まれであるが、臨床所見や画像所見が癌と似ていることが多く、乳癌と鑑別を要する。MMGではスピキュラを伴う腫瘤としての報告が散見されるが本症例は腫瘍径が小さく特徴的ではなかった。穿刺吸引細胞診では鑑別困難という報告があり、針生検による組織診と積極的な免疫染色が有効である。遠隔転移を起こした症例、浸潤性乳管癌との併存した症例の報告もあり、最終的には腫瘍摘出術が推奨される。本症例は4㎜大と小さい状態で、細胞診で顆粒細胞腫と疑い、腫瘍摘出を行い、腫瘍の永久標本における免疫染色にて確定診断が可能であった。顆粒細胞腫を疑う場合は腫瘍切除が必要と考える。

P-16-167

破骨細胞様巨細胞を伴う乳癌の1例

A case of breast carcinoma with osteoclast-like giant cells

[1]聖隷三方原病院 外科、[2]聖隷三方原病院 病理診断科
諏訪　　香[1]、藤田　博文[1]、邦本　幸洋[1]、村上　友将[1]、鍵山　大起[1]、
北條　真鈴[1]、石原　伸朗[1]、丸山　翔子[1]、原田　　仁[1]、山川　純一[1]、
木村　泰生[1]、荻野　和功[1]、高橋青志郎[2]、小川　　博[2]

破骨細胞様巨細胞（osteoclast-like giant cell）を伴う乳癌は稀であるが、今回臨床的にも病理組織学的にも典型的な所見を呈する1症例を経験したので報告する。症例は44歳女性。検診のマンモグラフィで左乳房M領域に20mm大の高濃度で境界明瞭平滑な円形腫瘤（カテゴリー 3）を指摘され要精査となったが、ご自分でも検診の少し前から同腫瘤を自覚していた。視触診では左乳房0時方向で乳頭から2cmの部位に表面平滑な2cm大の腫瘤を触知した。超音波検査でも同部位にほぼ境界明瞭平滑な20×17mmの円形の低エコー腫瘤を認め、内部エコーは均質で後方エコーは増強していた。造影MRIでも同腫瘤はrapid wash out型の濃染像を呈していた。施行した細胞診の結果はclass Ⅴであり、針生検でも浸潤癌の診断であった。画像診断上は周囲への進展を示唆する所見はなく、左乳癌（T1cN0M0 stage ⅠA）の診断で乳房部分切除術とセンチネルリンパ節生検を施行した。センチネルリンパ節の術中迅速診断で1個に5mm大の転移巣がみられたため、周囲のlevel1リンパ節を追加切除した。切除標本の病理組織結果では、浸潤性乳管癌（腺管形成型+充実型）の癌巣内の間質に多数の破骨細胞様巨細胞がみられ、WHO分類第4版のcarcinoma with osteoclast-like stromal giant cellsに相当した。t=30mm・波及度f・Ly1・V1・核グレード3・組織学的グレード3・n1（1/4）・切除断端陰性であり、最終病期はpT2pN1M0 stageⅡBであった。免疫組織化学染色の結果は、癌巣部ではER（+:90%）・PgR（+:100%）・HER2（-:score 0）・Ki67 25%であったが、破骨細胞様巨細胞はCD68陽性で、ER・PgR・HER2のいずれも陰性であった。術後治療は温存乳房照射と薬物療法としてTC療法4サイクルにタモキシフェン5年間の内服を予定している。
本症例は破骨細胞様巨細胞を伴う乳癌のなかでも特徴的とされている臨床病理学的所見を呈するほぼ典型的な症例と思われるが、他に報告されている症例の所見もふくめた文献的な考察を加えて提示する。

P-16-168

体表面積の約15%に進展した乳房Paget病に対して根治手術を施行した一症例

A Case of Paget's Disease of the Breast Extended to 15% of Body Surface Area

[1]国民健康保険　小松市民病院　外科、
[2]国民健康保険　小松市民病院　皮膚科、
[3]国民健康保険　小松市民病院　形成外科
佐藤　礼子[1]、塚山　正市[1]、西野　拓磨[1]、田中　伸佳[1]、望月　慶子[1]、
竹本　法弘[1]、新石　健二[2]、門平　充弘[3]、小林　大吾[3]、村上　眞也[1]

【はじめに】乳房Paget病は乳癌取扱い規約第18版において「乳頭表皮内に腺癌成分がみられる乳癌で、しばしば乳輪や周囲表皮への進展を伴い、乳腺内病変がみられることが多い」と定義されている。乳癌全体における頻度は0.5 ～ 2%程度とされ、多くは非浸潤性ないしは微小浸潤に限られることから予後が良好であることが多い。今回、体表面積の約15%に進展した乳房Paget病に対して根治手術を施行した症例を経験したので報告する。
【症例】患者は48歳、女性。42歳時より自宅に引きこもり外出ができない状態であった。前胸部の湿疹拡大による浸出液と疼痛を主訴に当院皮膚科を受診した。病変は右前胸部を中心に右肩関節、右側胸部、左前胸部、両側上腹部に広範囲に進展しており、体表面積の約15%に及ぶと判断した（Lund & Browderの法則）。膿痂疹びらんとして抗生剤加療が開始されたが軽快せず、皮膚生検で乳房Paget病の診断を得たため当科紹介となった。薬物治療の適応は乏しく、感染による全身状態悪化が懸念されたため、外科的切除を行う方針とした。病変の境界は明瞭で、約1cmのマージンをとって両側乳房を含めて腫瘍切除術を施行した。両側の腋窩に腫大リンパ節を認めており、反応性腫大が否定できないものの、浸潤病巣があった場合に追加治療が難しいことを考慮し両側の腋窩郭清を同時に施行した。続いて形成外科で両側大腿部から採皮し3倍メッシュグラフトとして分層植皮術を施行した。術後経過は良好であった。術後病理結果は乳房Paget病で、明らかな浸潤病巣は指摘できず腋窩リンパ節転移も認めなかった。術後補助治療は行わず経過観察のみ継続しているが、術後6 ヶ月が経過し再発を認めていない。
【考察】乳房Paget病の表皮内進展の範囲は乳頭乳輪レベルの広がりがほとんどで、体表面積の約15%と広範囲に進展した症例は調べ得る限りでこれまでに報告がなく、非常に稀な症例と考えられる。乳房Paget病患者の多くは乳頭乳輪びらんを自覚し早期に受診されるが、本症例は精神疾患を背景に引きこもりがあり受診行動がとれなかったことが病状悪化の原因であった。治療方針の決定に苦慮したが、外科的切除によって根治が得られた貴重な症例と考えられた。

P-16-169

Trastuzumab長期投与後Pertuzmabの上乗せにより心機能低下を来した症例

Cardiotoxicity after additional administration of Pertuzumab following long-term Trastuzumab

[1]順天堂大学医学部附属順天堂医院　乳腺腫瘍学講座、
[2]順天堂大学医学部附属順天堂医院　循環器内科学講座
伊藤真由子[1]、堀本　義哉[1]、佐々木律子[1]、宮崎彩記子[2]、齊藤　光江[1]

HER2陽性乳癌は乳癌全体の約15% ～ 20%を占め予後不良であるが、分子標的治療薬により確実に生存率が改善されてきている。Trastuzumab（Tmab）においては副作用として左室機能不全が広く知られ、Pertuzumab（Pmab）の追加投与により更なる左室機能不全が危惧される。進行再発乳癌を対象としたCLEOPATRA試験においては、有意差には至らないものの無症候性を含む左室機能不全がPmab併用群で多く認められている。今回、長期に渡るTmab投与の後にPmabを追加し、その後重篤な左室機能不全をきたした症例を経験したので報告する。
症例は72歳女性、手術時の病理組織所見は浸潤性乳管癌、NG3、HGⅢ、ER（-）、PgR（-）、HER2:3+、Ki67 labelling index:60%、pT2N0M0のstage ⅡAであった。術後補助化学療法として、FEC（75mg/m^2）を4回施行後にTmabを1年間投与した。術後1年10 ヶ月後に肺・肝転移が出現。転移再発治療の1次治療としてLapatinib+Capecitabineを施行、その後はTmabを併用して化学療法（Paclitaxel、S-1、Gemcitabine、Eribulin）を行った。Tmabによる治療は2年4 ヶ月継続したが、その間に左室機能不全は認めていなかった。その後病勢進行が認められたためTmab+Pmab+Docetaxelを開始した。Pmab投与前の左室駆出率（LVEF）は70%であったが、半年後の経過観察目的の心臓超音波でLVEFが38%と著明に低下していた。呼吸困難等の心不全症状は認めなかった。休薬によりLVEFは62%まで回復したが、抗HER2療法を再開するまでには約9 ヶ月を要した。
今回の症例では既往に心疾患はなく、Tmab単独投与中はLVEFの低下は認めていなかった。当院におけるPmab投与患者55症例において後方視的な検討を行ったところ、左室機能不全を来した症例が3例（5%）あり、そのうち今回の症例を含む2例がTmab投与に続くPmab投与後にLVEFが低下していた。頻度は低いもののPmab追加投与により左室機能不全を来す可能性があり、慎重に心機能をモニタリングすることが重要と考えられた。

P-16-170

客観的評価を用い、系統的な看護介入にてQOLが向上した乳癌骨転移症例

Nursing interventions using objective assessments improve QOL in cancer patient with bone metastases

医療法人　乳腺ケア　泉州クリニック
金森　博愛、萬福　允博、亀山伊豆美、住吉　一浩

<はじめに>乳癌患者の骨転移に対する薬物療法は骨関連事象や疼痛強度を低下させQuality of life（QOL）を向上すると報告されている。一方で、薬物の副作用にて倦怠感や身体活動量を低下させることや、転移・再発への不安と倦怠感との関連も報告されており、副作用マネージメントに難渋するケースは少なくない。今回、パルボシクリブ治療中で客観的に評価を行い系統的に介入したことで倦怠感の緩和とQOLが向上した症例を経験したので報告する
<症例>症例は50代の右乳がんT2N1M0にて手術した患者である。術後はホルモン治療を行っていたが、術後2年10か月で多発骨転移（L1 ～ 4）を認め、転移一次治療としてフルベストラント+パルボシクリブの外来治療を開始した。
<経過>初期:1クール目に骨髄抑制はCTCAE grade Ⅲまで認めたが、以降Ⅲ以上の低下はなく、Performance Status（PS）は0、腰背部の疼痛強度はNumerical Rating Scale（NRS）で0 ～ 1であった。治療前後を通し倦怠感が強く、転移巣増大の予期不安に伴う意欲低下を認め、EuroQol 5 Dimension（EQ-5D）が0.587とQOLが低下していた。気分転換や活動量の増加などを指導したが十分な効果はなかった。
次期:倦怠感の評価であるCancer Fatigue Scale（CFS）を用いた結果、身体的倦怠感12点、精神的倦怠感10点、認知的倦怠感9点、総合的倦怠感31点（cut off 19点）であり、精神的倦怠感を強く認めていた。そこで問題解決療法（PST）、行動活性化療法（BAT）を参考に系統的に看護介入した。PSTでは「様々な解決方法の列挙」まで行えていた。しかし、多愁訴であり問題や目標の優先順位が不明瞭であり、「好ましい選択と実行」が行えていないと考え、単なる活動量の増加を促すのではなく、旅行や交流など目的の中での活動量増加を促し、歩数計による活動量の確認や行動に伴う不安や恐怖に対してはカウンセリングを行った。
評価:身体的倦怠感11点、精神的倦怠感4点、認知的倦怠感9点、総合的倦怠感25点と身体的倦怠感は著変ないが、精神的倦怠感は軽減した。また、最大歩数が4500歩/日から8740歩/日と活動量が増加し、EQ-5Dは0.705に向上しminimal clinically important differences（>0.12）以上の改善が得られた。
<結語>一般的に骨転移に対する治療はQOLを向上させるが、本症例のようにQOLが低下していく症例には客観的評価し系統的に問題を整理し看護介入行っていく必要がある。

P-16-171

肉芽腫性乳腺炎6例の検討

Granulomatous mastitis: a report of 6 cases

[1]東京警察病院　外科 / 乳腺センター、[2]東京警察病院　病理診断科
鈴木　純子[1]、神谷有希子[1]、長谷川俊二[1]、横山　宗伯[2]

【背景】肉芽腫性乳腺炎（granulomatous mastitis, GM）は比較的稀な炎症性疾患であるが、画像所見では乳癌、特に炎症性乳癌との鑑別も問題になることがある。Corynebacterium Kroppenstedtii感染との関連も報告されているが、原因・発生機序は十分解明されておらず、治療法も確立されていない。今回われわれは6例の肉芽腫性乳腺炎を経験したので、若干の文献的考察を加え、治療経過を報告する。
【対象・方法】2016年2月から2019年4月までに当院でGMと診断及び治療した6例について、臨床検査所見・治療法を検討した。
【結果】全例、針生検でGMの診断。年齢は33歳～ 49歳、平均年齢38歳、全例が閉経前女性。授乳中1例、断乳後3年以内が2例、2例は妊娠出産歴なし。主訴は全例で腫瘤自覚あり、皮膚発赤や疼痛などの炎症所見は2例に認めた。エコーやMRIの画像所見上、5例は乳癌疑いの所見あり、授乳中の1例はうっ滞性乳腺炎疑いであった。細菌培養検査施行例はすべて陰性であった。2例は経過観察のみ、1例は自壊による排膿で軽快後に経過観察のみ。3例は異時性に両側で同様の症状あり両側とも同様の治療経過となった: 1例は経過観察のみ、1例は抗生剤投与・切開排膿、1例は両側とも抗生剤投与・切開排膿後に手術により腫瘤切除した。ステロイド投与した症例なし。腫瘤残存したまま経過観察中の症例含め、現時点での症状増悪や再発再燃は認めていない。
【考察】肉芽腫性乳腺炎は1972年にKesselerとWollochらによって提唱された乳房の良性、炎症性疾患である。妊娠出産後数年以内の発症が多いとされているが、今回の症例は2例は妊娠歴なく、1例は産後16年経過しており、いずれも関連疑う既往歴や内服歴なども認めなかった。いずれの症例も観察期間はまだ短期間であるが、経過観察のみや、切開排膿、病変の切除のみで再発再燃は認めていない。自己免疫疾患の関与、ステロイドが有効とされる治療報告例もあるが、原因も治療法も確立されておらず、悪性疾患を否定したのちに、個々の症例に適切と考えられる治療法を選択し、慎重に経過観察が必要である。

P-16-172

演題取り下げ

P-16-173

化学療法にて心機能低下をきたした乳癌患者へのリハビリテーションの一例

A case of rehabilitation for a patient of breast cancer with cardiac dysfunction due to chemotherapy

安来第一病院 乳腺外科
杉原　勉

【現病歴】X年9月4日A病院にて右下外側部乳癌の診断で右乳房温存術施行。術後補助療法として化学療法および温存乳房内照射の方針となる。10月～ 12月AC療法4コース実施。X+1年1月からタキソテール+ハーセプチン1コース目投与。1月中旬Th11圧迫骨折でA病院入院。タキソテールの薬剤性間質性肺炎疑いでプレドニン30mg/day開始し、漸減投与しoffへ。2月下旬リハビリ目的でB病院へ転院。3月中旬Th9圧迫骨折でA病院再入院。今後はタキソテールや放射線治療は間質性肺炎の既往から省略し、ハーセプチンのみを投与する方針となる。4月18日胸椎圧迫骨折のリハビリおよび化学療法継続目的で当院に転院。
【現症】体重53.2kg。ROM 股関節屈曲:右110°/左110°、股関節伸展:右0°/左10°、膝関節屈曲:右0°/左140°、膝関節伸展:右0°/左145°、上肢制限なし。MMT 体幹4、両股関節屈曲4、両股関節伸展3。
FIM:72/91点、基本動作は全て自立、歩行は独歩20m程度で疲労ふらつきあり。
【リハビリ経過】整形外科よりコルセットはしばらく装着必要とのことで着用にて下肢、体幹の筋力低下増強目的にリハビリ実施。体動時の息切れが目立つため4月26日に循環器内科に紹介した所、肺高血圧症、低左室機能(EF44%)の診断に至る。薬剤性肺炎やハーセプチンによる心毒性も否定できず。ハーセプチンは終了。心臓への負荷をかけないことを優先する方針で利尿剤開始し、リハビリはベッド上で関節可動訓練やリラクゼーションをSpO2測定ならびECG装着下にて実施。減塩食提供し、飲水は1000ml/dayとした。5月10日にはUS上左室機能改善しておりβ1アンタゴニスト追加の上歩行器歩行の許可あり。SpO2および心拍監視下でロレータ使用し6分間の歩行訓練を開始。Sp2が92%以下あるいは脈拍が110台以上で休憩を入れた。5月24日歩行器なしでの訓練が可となるが、体重54.2kg、BNP169.3と増加しているため、利尿剤は増量。6月上旬にはエルゴメーター 10wattにて10分間運動負荷でボルグ指数10 ～ 12程度で可能となる。胸椎圧迫骨折は6月13日にコルセットフリーへ。自宅退院に向けて試験外泊や塩分制限食のための栄養指導も実施。最終FIM83点。7月2日に自宅退院。
【考察】胸椎圧迫骨折の側面のみでリハビリを実施した場合、心肺機能が悪化し自宅退院が困難になった可能性もあり。心毒性をきたす化学療法や間質性肺炎の既往がある患者に対しては、心疾患合併の有無の評価が非常に重要であると思われた。

P-16-174

当院で経験した肉芽腫性乳腺炎症例と文献的考察

Granulomatous mastitis: an our hospital experience

東京慈恵会医科大学　乳腺・内分泌外科
吉井裕紀子、石垣　貴之、風間　高志、島田　直子、野木　裕子、
塩谷　尚志、鳥海弥寿雄、武山　浩

肉芽腫性乳腺炎 (granulomatous mastitis: GM) は乳腺の小葉中心性に生じる原因不明の肉芽腫形成性炎症性疾患である。成因は、自己免疫系の関与、経口避妊薬の内服、高プロラクチン血症、感染等とされているが、その発生機序は未だ解明されていない。稀な疾患であり、乳癌と似た臨床像を呈することから、診断に苦慮することも多い。治療については、切開排膿、外科的切除、抗菌薬投与、ステロイド治療や経過観察等の報告があるものの、一致した見解を得られていない。今回、われわれは、当院で経験した肉芽腫性乳腺炎の症例をまとめ、若干の文献的考察を加え報告する。【症例1】44歳女性、右乳房外下部を中心に発赤、疼痛を自覚し受診。超音波検査(ultrasound examination: US) で右外側を中心とした広範な低エコー域を認め、針生検でGMの診断、細菌培養検査でCorynebacteriumを同定。切開排膿と抗菌薬投与を行ったが再燃を繰り返したためPrednisolone(PSL)30mg内服を開始。その後、症状は改善し、現在はPSLを5mgまで減量。【症例2】39歳女性、右乳房内側に硬結を自覚し受診。USで同部位に広範な低エコー域を認め、針生検でGMの診断。同時期に全身の筋肉痛を自覚、内科併診にて関節リウマチの診断となり、PSL 20mgの内服を開始。その後、減量に伴うGMの再燃がみられたためPSL投与量を増減したが、PSL投与開始から4年2か月で寛解、投与終了。【症例3】42歳女性、左乳房内下部に増大傾向のある腫瘤を自覚し受診。USで長径20mmの不整形低エコー腫瘤を認めたが、針生検では異物型巨細胞を伴う肉芽腫性炎の診断の結果。US、MRI検査で浸潤性乳管癌を否定できなかったため、乳房部分切除術を施行。病理診断はGMであった。【症例4】44歳女性、右乳房内側下の疼痛、腫脹と発熱で受診。USで右乳房内下部に充実部を伴った膿瘍を認め針生検でGMの診断。切開排膿、ドレナージを繰り返すも改善を認めず、治療開始1か月後よりPSL40mg内服を開始、その後は症状改善、現在はPSLを5mgまで減量。【結語】稀な疾患であるGMの症例を経験した。病理組織学的な診断を確認すること、改善を認めない症例には積極的にステロイド投与を行うことが肝要と考えられた。

P-16-175

ホルモン陽性異時性両側乳癌についての検討

Study of hormone positive allochronic bilateral breast cancer in our hospital

[1]春日部市立医療センター　乳腺外科、[2]春日部市立医療センター 外科
小野　容子[1]、君塚　圭[1,2]、杉山　順子[1]、深津　裕美[1]、小倉　道一[1,2]、
三宅　洋[1,2]

【目的】当院におけるホルモン陽性異時性両側乳癌について、対側発症時期ごとの特徴やサーベイランスの方法について検討を行った。【対象・方法】2013-2019年の6年間で経験した異時性両側乳癌のうち、初期癌がホルモン陽性乳癌の15例を対象とし、初発癌から対側癌発症までの年数によって、5年未満、5-10年、10年以上の3群に分類し比較検討を行った。初期癌発症から5年間は毎年MGと半年毎US、5年以降は毎年MGとUSでフォローアップした。【背景】発症年齢は初発時中央値51.3歳 (36-69歳)、対側発症時中央値59.5歳(40-82歳)であった。家族歴は全体で1例(6.6%)のみで、5年未満発症だった。初発癌から対側癌発症までの年数中央値は8.3年 (1-19年) で、5年未満が5例、5-10年が4例、10年以上が6例だった。【臨床的因子】初発癌の発見契機は全ての群で自覚症状が最多であった。対側癌の発見契機は、フォローアップUS が5年未満で4例(80%)、5-10年で3例(75%)、10年以上で3例(50%)であった。病期は、初期癌 Stage 0-IA 8例、IIA-IIB 5例、III以上2例。対側癌 Stage 0-IA 9例、IIA-IIB 5例、III以上1例だった。初発癌・対側癌ともにIII以上は5年未満であった。【病理学的因子】組織型はIDCが最多で25乳房 (83%) だった。左右で異なるのは5年未満で1例 (DCIS/IDC)、5-10年で2例 (IDC/DCIS、IDC/mucinous ca.) であり、10年以降は全てIDCだった。サブタイプはluminal Aが最多で22乳房 (73%)、左右で異なるものは5年未満で2例 (40%)、5-10年で1例 (25%)、10年以上1例 (16%) であった。【治療】初発癌術後のHT施行は14例(93%)であった。HT施行中の対側発症は5年未満で4例 (80%)、5-10年で0例、10年以上で1例 (16%)。HT5年終了後の発症は8例(53%)だった。【考察】どの群でも対側癌の発症契機はフォローアップUSが多く、MGのみでなくUSによる定期フォローアップの有用性も示唆された。約1/3が10年以降の対側発症であり、外来フォローアップ10年終了後も、自己触診や検診を継続するよう患者指導するのが重要と考えられた。また約半数がHT5年終了後に対側発症しており、初期癌の転移再発抑制だけでなく、対側癌予防としても5年以降HT継続の意義が示唆された。

P-16-176

エベロリムスが著効し胸骨骨髄炎を生じた再発乳癌の一例

A case of sternum osteomyelitis after treatment of everolimus in recurrence breast cancer

大阪大学　医学部附属病院　乳腺内分泌外科
阿部かおり、島津　研三、南　有紀、高久保宏美、增永　奈苗、
草田　義昭、三宅　智博、多根井智紀、加々良尚文、直居　靖人、
下田　雅史、金　昇晋

【はじめに】閉経後ホルモン受容体陽性転移・再発乳癌の二次治療以降の内分泌療法としてエベロリムスとエキセメスタンの併用療法が行われる。治療が奏功し腫瘍が縮小したため胸骨が露出し骨髄炎を生じたと考えられる一例を経験した。
【症例】56歳女性。既往歴はなし、家族歴は姉に乳癌、母方の叔母に乳癌あり。前医にて45歳時に右乳癌に対し右乳房切除+センチネルリンパ節 (LN) 生検→levelⅡ腋窩郭清を施行、結果は浸潤性乳管癌pT2N1M0: stageⅡB, ER陽性, PgR陽性, HER2陰性, LN:1/19, HG:Grade3であった。術後補助療法としてゴセレリン、タモキシフェンを投与されたが、術後4年で鎖骨上窩LNに再発しゴセレリン再開、レトロゾールに変更され患者希望にて当院紹介となった。精査にて胸骨転移と、右傍胸骨・右上縦隔LNへの転移も認め、放射線治療 (60Gy/30fr) を施行した。レトロゾールはエキセメスタンに変更し、デノスマブ (Dmab) を開始し4年間継続できたが、その後はフルベストラント+Dmab、カペシタビン+Dmab、パルボシクリブ+フルベストラント+Dmabといずれも数ヶ月でPDとなり治療変更を要した。病勢は進行し胸壁の腫瘍は潰瘍化し、エベロリムス+エキセメスタン+Dmabに変更したところ、3ヶ月で腫瘍は著明に縮小した。その頃38度台の発熱を生じ不明熱としてシプロキサン内服とした。間欠熱が続き、熱源検索にCTを施行すると、胸骨の融解と前縦隔のair bubbleを認め、胸骨骨髄炎と診断した。VCM+MEPMを開始し二期的に腐骨胸骨のデブリドマンと広背筋皮弁による胸壁再建術を施行した。再建時には皮弁縫合部の腫瘍を切除した。皮膚の切除断端は陰性を確保できたが、深部面には腫瘍が残存し、早期加療が必要と考えられ、再建術後11日目よりパクリタキセル (PTX) を導入した。PTX導入後3ヶ月現在、治療は奏功し、再建組織は良好に生着し、胸骨骨髄炎の再発もなく経過している。
【考察】エベロリムスは腫瘍細胞増殖と血管新生を調節する哺乳類ラパマイシン標的タンパク質 (mTOR) を阻害し抗腫瘍薬として使用される。また移植後の免疫抑制剤としても使用される。本症例ではエベロリムスの抗腫瘍効果により腫瘍が縮小し、胸壁の軟部組織が消失して胸骨が露出し、感染が骨髄まで波及したと考えられた。放射線照射やデノスマブが影響した可能性もある。エベロリムス投与により胸骨骨髄炎を生じた再発乳癌の報告はなく、文献的考察を加え報告する。

P-16-177

遺伝子パネル検査を行った2症例

Two cases of genetic panel testing

県立宮崎病院
大友　直樹

はじめに
宮崎県内では現時点で保険適応での遺伝子パネル検査を行える施設が無いのが現状である。
当科より宮崎大学付属病院に依頼して自費の遺伝子パネル検査を施行された2症例を経験したので報告する。
症例1 47歳女性
2012年3月Bt+Ax TN IDC 97mm n=2/14 FEC100x4 wPTX x12
2016年9月左頚部 鎖骨上 腋窩 内胸リンパ節再発 TN
カペシタビン2か月PD→エリブリン8か月PD→GEM5か月PD
2018年2月 脳転移に対してγナイフ→Bv+PTX8か月PD
2018年10月 胸壁照射→一旦 BSC BRCA MSI 陰性
2019年3月 副腎の圧迫症状緩和のため ビノレルビン3か月PD
2019年5月 宮崎大学付属病院に遺伝子パネル検査依頼 PS-2
2019年7月 推奨は保険診療の継続 新規薬剤の適応がない事を知りBSCを選択
2019年9月 永眠された
症例2 75歳女性
2018年4月 stageIV TN乳癌に対してACx4→DTXx4
2018年11月 右Bt+Ax+Mj+対側Ax→右胸壁 腋窩鎖骨上→左腋窩 鎖骨上照射
肺転移に対してカペシタビン投与を予定されていたが患者の希望により
2019年3月当院転院 多発肺転移 BRCA 陰性 でS-1開始
2019年7月 宮崎大学付属病院に遺伝子パネル検査依頼 PS-1
2019年10月 遺伝子パネル検査 でHER-2陽性を指摘 PS-3
2019年10月 カドサイラ開始 2020年1月現在奏効中
結語
当科より宮崎大学付属病院に依頼して施行された自費での遺伝子パネル検査（PleSSison 130）が施行された2症例を報告した。症例2はTNと診断されていた症例がHER-2陽性を指摘され治療にむすびついた。推奨治療がなかった症例1も、これ以上の無益な化学療法を施行しないという意志決定につながり有用であったと考える。両症例とも遺伝子パネル検査の結果待機中にPS低下しており、検査時期が課題である。また現在も宮崎県内では保険診療で遺伝子パネル検査を受けることができない。今後の整備が望まれる。

P-16-178

乳癌術後乳靡瘻に対してリンパ管造影とピシバニール局注が有効であった一例

Chylorrhea Following Breast Cancer Surgery Successfully Treated By Lymphangiography And Picibanil

[1]東京都立墨東病院　外科、[2]東京都立墨東病院 放射線科
下園　麻衣[1]、高濱佑己子[1]、中村　萌衣[1]、宮本　幸雄[1]、高橋　正道[2]

乳癌手術によって起こる乳靡漏は比較的稀な合併症である。今回我々は術前化学療法後の左乳房切除術、腋窩リンパ節郭清（Level II）の術後に発症した乳靡漏を経験した。症例は64歳女性。201X年5月に左乳房腫瘤を主訴に当院受診。精査にて左乳癌cT2N3aM0cStageIIIc（solid type,ER-,PR-,HER2 3+,Ki67 20%）の診断となった。同月から術前化学療法としてトラスツズマブ+ペルツズマブ+ドセタキセルで治療を開始した。6コース施行し、CT画像上は原発巣、左腋窩リンパ節共に病変は不明瞭になりCRと判断し、左乳房切除術、腋窩リンパ節郭清(Level II)を施行した。POD1はドレーンは淡血性で350ml/dayとやや多めであったが、POD2には白濁し1230ml/dayと排液量が著増し乳靡漏と判断した。ドレーンの陰圧を解除し、脂肪制限食に変更するも半分程度までしか減らず、オクトレオチド持続皮下注射を開始するも排液量の減少はなかった。POD6、POD10、POD14にリピオドールでリンパ管造影を行い排液量は徐々に減少した。POD10のリンパ管造影の際にリンパ管漏出部位に経皮的にウルトラサンド―ソンミュラー型ドレナージチューブを留置した。そこよりPOD14のリンパ管造影の際、POD24にベッドサイドでピシバニールを局注し硬化療法ををを行った。ドレーンからの排液がないことを確認してPOD28に全てのドレーンを抜去しPOD29に自宅退院となった。POD33より外来でトラスツズマブ+ペルツズマブ投与を再開した。今回Level IIまでの郭清だったにも関わらず非常に多量の乳靡瘻が起こった。リンパ管造影の画像からは胸腔内の胸管からははなれたリンパ管から漏出しているのを確認した。造影画像からも静脈への合流部とは考えにくかった。しかし、元々 Level IIIまでの腋窩静脈周囲のリンパ節に多数転移があったことから、メインの胸管が閉塞し側副路が発達していた可能性も考えられる。
乳癌術後の多量の乳靡瘻に対してリンパ管造影を行い漏出部位を特定し、保存的に加療しえた報告はなく、文献的考察を加えて報告する。

P-16-179

乳頭内に嚢胞性病変を伴った非浸潤性乳管癌の1例

A case report of noninvasive ductal carcinoma with cystic lesion in the nipple of the breast

[1]市立福知山市民病院　外科、[2]市立福知山市民病院　病理診断科
川上　定男[1]、小城　正大[1]、松尾　久敬[1]、樋上翔一郎[1]、有吉　要輔[1]、
石原　陽介[1]、崔　　聡仁[1]、永田　昭博[2]

症例は70歳代女性。受診前日に右乳頭より無色透明の液体の分泌あり。乳頭に嚢胞様の病変に気づき当院受診した。視診にて右乳頭皮膚直下に径約5㎜の嚢胞様病変が透見された。触診にて両側乳房腋窩に腫瘤を触れない。MGにて右乳頭近傍乳腺から乳頭内にむけて線状に分布する淡く不明瞭な石灰化を認めた。USにて乳頭内に内部に微細石灰化を伴う隆起性病変を伴った嚢胞が存在した。また乳頭部後面からD領域にかけて乳管の軽度拡張および乳管内の充実性病変を認めた。CTにて右乳頭内に嚢胞性病変が存在し乳頭からD領域方向の乳腺に濃染域を認めた。腋窩リンパ節転移なし。肺・肝等遠隔臓器への転移なし。MRIにて右乳頭内嚢胞と乳頭部からD領域方向に区域性の濃染像をみとめた。乳頭近傍乳腺の充実性病変を伴った乳管をUSガイド下に針生検し、低乳頭型の非浸潤性乳管癌 ER（+）PgR（+）の診断を得た。画像検査とあわせて右乳頭からD領域方向に拡がる非浸潤性乳管癌cTisN0M0と診断。手術を勧めて右乳房切除+センチネルリンパ節生検を実施した。センチネルリンパ節は術中迅速病理陰性で腋窩郭清を省略した。切除標本にて右乳頭部嚢胞内に乳頭状の隆起性病変を有し乳頭から約2.5cmほどD領域方向に延びる低乳頭型の非浸潤性乳管癌であった。術後タモキシフェン内服下に経過観察中であるが1年4カ月経過した現在まで再発を認めていない。
今回我々は乳頭内に嚢胞性病変を伴った稀な非浸潤性乳管癌の1例を経験したので文献的考察を加えて報告する。

P-16-180

アポクリン癌の術後に，対側乳房にアポクリン化生が優位なDCISを生じ診断に苦慮した1例

A case of DCIS with prominent apocrine metaplasia after surgery for apocrine carcinoma

山形大学　医学部　外科学（消化器，乳腺甲状腺，一般外科学）第一講座
赤羽根綾香、柴田　健一、河野　通久、野津新太郎、蜂谷　　修

【症例】56歳，閉経後女性.【現病歴】右乳癌（アポクリン癌，HER2陽性型）に対し，右Bt+SNを施行し，術後補助化学療法（TC+HER療法）施行後に経過観察となっていた．術後3年5 ヶ月経過時の超音波検査にて左乳頭直下に不整形な腫瘤を認め，細胞診，針生検を施行するも悪性所見は認めず，また増大傾向はなかったため定期的な画像検査による経過観察となっていた．再検した針生検でも悪性所見を認めない結果であったが，MRIで僅かに増大傾向を認め，画像上悪性を完全に否定できない所見であったため，術後5年経過時に十分なインフォームドコンセントの上で，診断的治療目的に手術の方針となった.【画像所見】MMG:左OIに構築の乱れ，管状影を認め，カテゴリー 4. US:乳頭直下に径8×11mmの低エコー腫瘤あり．halo陰性,断裂陽性であり，カテゴリー 4．CT:左E区域に辺縁不整な造影領域あり．PET-CT:左E区域にSUV max 2.84の集積あり．MRI:左E区域にrapid-washout patternを示す不整な造影腫瘤を認め，DWIで軽度高信号であり，2年の経過で僅かに増大傾向を示した.【手術】左Bt+SNを施行した．SNは陰性であった.【病理標本】好酸性の細胞質，細胞内顆粒を有する異形細胞を認め，筋上皮細胞は保たれ，アポクリン化生を伴うDCIS，high gradeを認めた.【考察】アポクリン癌（AC）は浸潤癌特殊型に分類され．間質浸潤を伴わなければ乳癌取り扱い規約（第18版）上，DCISに分類される．両側ACは稀ではないとの報告もあり，何らかの背景リスクの可能性も示唆されている．非浸潤性アポクリン癌には特徴的な臨床所見や画像所見がなく，診断に苦慮することも少なくない．アポクリン癌の既往のある患者では，異時両側乳癌の可能性を念頭においた慎重な経過観察が必要と考えられた．

P-16-181

当院における80歳以上高齢者乳癌手術症例の検討

An analysis of surgical intervension for elderly breast cancer patients

鳥取県立厚生病院　胸部外科
大田里香子、吹野　俊介、兒玉　　渉、大野　貴志

【はじめに】高齢者乳癌患者は増加している．乳癌診療ガイドラインでは，手術に耐えうる健康状態であれば，高齢者の乳癌に対しても手術療法を行うことが標準治療とされている．当院における高齢者乳癌手術による合併症やPSの変化を明らかにすることを目的とした．
【対象と方法】2009年1月～ 2018年12月に当院で手術を行った80歳以上の乳癌症例45例(両側同時手術2例)について，受診動機，併存疾患，臨床病理学的特徴，病期，術式，手術合併症，PS変化，術後療法，予後等について後方視的に検討した．
【結果】性別は全員女性，年齢は中央値83歳 (80-95歳)．観察期間の中央値は36.9ヶ月(0.3-116.2ヶ月)．経過を追えた30例のうち，死亡例は5例(うち乳癌死1例)であり,手術日から死亡日までの期間の中央値は11.2ヶ月(6.2～41.2ヶ月)．受診動機は，自覚症状:22例(うち自覚から1年以上経過後受診は4例)，介護者による発見:6例，CTなど他診察で発見:13例 (うちcT2以上は3例)，検診発見4例．併存疾患は，認知症] :17例 (38%)，対側乳癌既往:2例，他悪性疾患:8例 (うち乳癌と同時発見が3例),糖尿病:8例．初診時PSは0:16例,1:11例,2:5例,3:8例,4:5例．病期はStage0:6例，Ⅰ:18例，Ⅱ:16例，Ⅲ:5例，Ⅳ:0例．組織型は，DCIS:4例，IDC:31例，特殊型:8例，Pajet病:2例．浸潤癌について，ER (+) HER2 (-) :21例，ER (+) HER2 (+) :8例，ER (-) HER2 (+) :2例，ER (-) HER2 (-) :8例．手術はBt:32例(うち2例に植皮施行)，Bp:13例(うち2例は局麻)，SN:29例，Ax:7例，腋窩処置なし:9例．術後合併症としては，後出血:3例 (緊急止血術:1例，保存的治癒:2例)，創感染:3例 (切開排膿:2例，保存的治癒:1例)，5回以上の穿刺排液を要した漿液腫:2例．いずれの合併症も全身状態に影響を与えず，PS低下症例も認めなかった．術後退院までの期間は，中央値14日 (2 ～ 100日) (外来手術や他疾患で入院継続の症例は除外)．術後放射線治療はBp後:2例，Bt後:2例に施行した．術後補助療法として化学療法は1例，トラスツマブは1例に施行した．ホルモン療法は29例 (AI:28例，TAM:1例) に施行し，AI投与後骨折は2例に認め1た．術後再発例は2例で，1例は術後5か月後に鎖骨下リンパ節に再発しその後約後3か月後に死亡，1例は術後13ヶ月後に肺転移を認め再発後4年6ヶ月経過，化学療法継続中である．
【結語】乳癌手術は高齢者でもQOLを損なうことなく比較的安全に行える治療であると考えられた．

P-16-182

同時性両側非浸潤性乳腺アポクリン癌の1例

A Case of Synchronous Bilateral Intraductal Apocrine Carcinoma of the Breast

[1]友愛記念病院　乳腺科、[2]友愛記念病院　外科、
[3]友愛記念病院　病理診断科、[4]田中医院
尾本　　和[1]、山本　　修[1]、兼信　正明[2]、高田　晋一[3]、大澤　英之[1]、
相良　由佳[1]、室井　　望[1]、田中　信一[4]、加藤　奨一[2]

【はじめに】乳癌取扱い規約 (第18版) ではアポクリン癌は浸潤癌特殊型に分類されているが、非浸潤性アポクリン癌のあることは広く認められている。【症例】71歳女性。検診US異常にて近医受診し、針生検 (以下CNB) でアポクリン癌と診断され当科紹介受診となった。初診時、右乳房AE領域のglandはやや硬く触知したが、左乳房・両側腋窩・鎖骨上LNに異常所見は認めなかった。MGは両側C-1であったが、USで①右CA領域に34×11㎜境界不明瞭な低エコー域を認め、さらに②左CA領域にも6×5㎜低エコー域を認めた。①は前医CNBプレパラート再検鏡にて非浸潤性アポクリン癌 (ER-,PgR-,HER2 1+)、②は当院CNBでアポクリン化生 or アポクリン分化を伴うDCISと診断された。造影MRIでは右AE領域に広範な早期濃染像を認め、左AC領域にも不均一な早期濃染像を認めた。造影CT、前医PET-CTでは明らかな遠隔転移・腋窩LN転移を認めず、まず手術(右Bt+SN、左切除生検)の方針となった。病理結果は右;非浸潤性アポクリン癌，腫瘍径30㎜，n0 (sn) , margin-、左;非浸潤性アポクリン癌，腫瘍径5㎜以上，margin+であり、免染ではいずれもER-, PgR-であった。左は後日、追加Bt+SNを施行し、最終病理結果は腫瘍径70㎜の非浸潤性アポクリン癌，n0 (sn) , margin-であった。術後6ヶ月で再発所見なく経過観察中である。【まとめ】乳腺アポクリン癌は非浸潤性を含め最近増加傾向にあるとされるが、同時性両側非浸潤性乳腺アポクリン癌はきわめてまれである。若干の文献的考察を加えて報告する。

P-16-183

乳癌原発巣と転移性卵巣腫瘍切除により長期予後が期待できるようになった癌性胸膜炎を有する進行乳癌の一例

A case of advanced breast cancer with a longer expected prognosis after surgical management

島根大学　医学部　消化器・総合外科
高尾菜摘子、高尾　　聡、板倉　正幸、田島　義証

日本人女性の乳癌罹患率が増加している昨今、乳癌啓蒙活動の普及にもかかわらず、初診時既に転移を有する進行乳癌症例も少なくない。転移進行乳癌では完治は見込めず予後不良であるが、このような場合、BSCを希望する患者もみられる。今回、初診時に原発巣が自壊し、肺転移・癌性胸膜炎を有する進行乳癌で、局所コントロール目的に行った手術により想定以上の予後が期待できるようになった症例を経験したので報告する。
症例は76歳女性。5年前から左乳腺腫瘤を自覚するも放置していた。その後、腫瘍が皮膚に露出し出血もみられたが､自分で処置をしていた。受診半年前から呼吸困難が出現。呼吸困難と腹満感が増悪し当院救急外来を受診、同日緊急入院となった。来院時に左乳房に10㎝大の自壊進行乳癌を認め、癌性胸水と多発肺転移あり。同時に30㎝大の巨大腹腔内腫瘤を認め、仰臥位を取ることが難しい状況であった。来院時の一般血液検査に異常はなかったが、CA125は631.6u/mlと著明な上昇を認めた。
当初より症状緩和は希望されるも積極的ながん治療は拒否的で、対症治療を行った。しかし、自壊巣からの出血と腹腔内占拠性病変に伴う呼吸困難が強く、本人・家族と相談の上、症状緩和目的で左乳房切除・腹腔内腫瘍摘出術を行った。巨大な腹腔内腫瘍は左卵巣嚢腫で、一部に乳癌の転移を伴っていた。術後は抜管に数日を要したが、その後、経過は安定した。自壊原発巣からの出血、呼吸苦、腹満感の解除によりQOLが改善された。肺転移・癌性リンパ管症・癌性胸水があるため、呼吸困難感は完全には解除できなかったが、ほぼ臥位での睡眠が可能となった。CA125は術後に著減し、正常化した。また、全身の他の転移巣も縮小傾向となり胸水も減少。初診から1年を経過し無治療で全身状態は安定している。
転移乳癌の治療の基本は薬物療法による全身治療であり、その目的は生存期間の延長とQOLの改善にある。遠隔転移巣に対する外科的切除が生存期間の延長に寄与するエビデンスはない。しかし、原発巣からの出血や浸出液がQOLを大きく損なうような場合には、原発巣の切除を考慮することは妥当と考えられる。また原発巣切除により転移巣の病勢がコントロールされる症例は、乳癌のみならず他の癌腫でも時に経験されるが、その機序は不明である。今後、遠隔転移巣切除により予後が改善するサブグループが同定されることが期待される。若干の文献的考察を加えて報告する。

P-16-184

長期著効を継続する進行乳癌の2例

Continued long-range excellent response to 2 cases of advanced breast cancer

やまかわ乳腺クリニック
山川　　卓

【はじめに】進行・再発乳癌の治癒は困難であり、治療の目的は"生存期間の延長"と"生活の質の維持・改善"である。ただ、無再発期間が長い単発性遠隔転移例では長期生存の可能性があるとされる。しかし、進行癌で初期治療がPDの場合、長期生存は稀である。今回、初期治療はPDであったが、その後の治療で長期著効を継続する進行乳癌の2例を経験した。【症例1】37歳、女性。既往歴、家族歴:特記事項なし。2010年6月、左乳房に径6cm大の腫瘤を認め、精査にて浸潤性乳管癌 (管腔形成型)、ER (3b) PgR (3b) HER2 (1) Ki67 (low) NG (1)、Luminal A like、肝転移、T3N1M1:病期Ⅳの診断を得た。EC、DTX各々 4サイクル施行し、化学療法終了後の腹部CTでは肝転移消失、乳房腫瘤も著明に縮小した。2011年1月Bt+Axを施行、組織学的治療効果は"2a"、n (3/11) であった。同年2月より内分泌療法 (LH-RHアナログ+TAM) を開始したが、2012年2月、肝転移再増悪。2012年2月～ 11月HAL投与、肝転移はPRであったが、末梢性感覚ニューロパチーG3を認めたため同剤は中止した。その後、2019年12月現在までCAPを投与し、肝転移はPRを継続している。【症例2】45歳、女性。既往歴:33歳、右乳癌にてBp+Ax、家族例:特記事項なし。2014年3月、左乳房に径5.5cm大の腫瘤を認め、精査にて浸潤性乳管癌(硬性型)、ER (3b) PgR (3b) HER2 (3) Ki67 (low) NG (1)、Luminal B HER2陽性、多発性骨転移、T3N0M1病期Ⅳの診断を得た。2014年4月より内分泌療法(LH-RHアナログ+TAM)およびゾレドロン酸投与を開始したが2015年4月乳房および骨転移は増悪。同年6月より2019年12月現在までハーセプチン+CAPを投与し、乳房CR、骨転移PRを継続している。【考察・まとめ】進行・転移再発乳癌の化学療法の10年生存率は5%程度とされる。当院では開院より15年間で1504例の乳癌手術症例を経験し、平均観察期間1687日にて再発79例、死亡38例であった。再発乳癌の治癒は困難であるが、時に、再発までの期間が長く単発性遠隔転移例では長期生存の可能性があるとされる。しかし、進行癌で初期治療PDの場合、長期著効生存例は稀である。今回、サブタイプはともにLuminal likeであったが､内分泌療法はPD､その後の化学療法および抗HER2療法が著効し、長期生存を得られている2例を経験した。進行乳癌でも長期著効生存例は存在するため、患者さんご家族には、希望を損なわないような治療および配慮が肝要である。

P-16-185

StageIV乳癌、長期CR後に原発性肺癌として切除した乳癌肺転移の1例

A case of stage IV breast cancer, lung metastasis resected as primary lung cancer after long-term CR

[1]愛媛県立中央病院　乳腺・内分泌外科、[2]愛媛県立中央病院　病理診断部
松岡　欣也[1]、佐川　　庸[1]、宮崎　一恵[1]、前田　智治[2]、杉田　敦郎[2]、
木藤　克己[2]

（はじめに）再発・転移乳癌に対して薬物療法の目的は症状緩和と生存期間の延長とされている。しかし、稀に長期CRを得る症例も経験することがある。長期治療中に、他の癌が発見された場合は積極的に治療をおこなうかは治療中の病状コントロールの程度によることが多い。今回、StageIV乳癌と診断されて治療後にCRとなり11年目に肺病変を指摘され、画像上、原発性肺癌と診断されて手術をおこない、乳癌の肺転移と診断された1例を経験したので報告する。（症例）64歳、女性。初診時46歳（18年前）、右乳癌cT4bN1M1（PUL）、cStageIVと診断されて姑息的に右乳房切除、腋窩郭清をおこない、術後にw-PTXを2サイクル後、UFTとTAMの投与を受けた。指摘されていた肺転移は不変。手術から4年4か月、腋窩、頸部リンパ節転移、肝転移出現。w-PTXでPD、ゼローダでPDのため肝転移出現から1年後、EC×10サイクル投与をおこなったところ画像上CRとなりその後、AI内服をおこなった。CRの状態が11年6か月継続後、PET-CTで右肺下葉に、すりガラス影を伴う分葉状結節が緩徐に増大して、葉間胸膜の陥入を伴っており原発性肺癌を疑われた。気管支鏡やCTガイド下での生検が不可能と判断され、右下葉切除をおこなった。12㎜の主病変と3㎜の2個の病変を認めた。TTF-1陰性、GCDFP-15一部陽性、ER陽性、PR陽性、HER2（1+）で18年前の右乳房病変とほぼ同様の組織像であった。

P-16-186

intraductal papillomaとして経過観察中に乳房切除が必要となったintracystic papillary carcinomaの1例

A case of intracystic papillary ca. requiring mastectomy during follow-up as intraductal papilloma

[1]大垣徳洲会病院 乳腺・内分泌外科、[2]大垣徳洲会病院　外科、
[3]岐阜大学医学部付属病院　乳腺外科、[4]大隅鹿屋病院　外科、
[5]福岡徳洲会病院　外科、[6]宇和島徳洲会病院　外科、[7]江南厚生病院　外科、
[8]西尾市民病院　外科
間瀬　隆弘[1]、田中　香織[2]、浅野　好美[3]、能美　昌子[4]、乗富　智明[5]、
保坂　征司[6]、飛永　純一[7]、和田　応樹[8]

（はじめに）今回我々は、超音波ガイド下吸引術による生検を2回行い、intraductal papillomaと診断したにも関わらず、経過観察中に腫瘤の急速な増大を認め、最終的に乳房切除が必要となったintracystic papillary carcinomaの1例を経験したので報告する。
（症例）初診時47歳女性 主訴:右乳房腫瘤、右乳頭異常分泌 既往歴:慢性腎不全（人工透析中）、脳出血、完全右脚ブロック 現病歴:2ヶ月前より右乳房腫瘤を自覚。黄色～血性の右乳頭分泌を伴ってきた為、当科外来を受診した。マンモグラフィでは右乳房に境界明瞭な腫瘤影と多型性、領域性の石灰化を認めカテゴリー 4、超音波検査では自覚していた右A区域の長径13.8mmの一部cysticな腫瘤の他に円形～分葉状の複数の腫瘤を認めカテゴリー 4と判断した。乳頭分泌物の細胞診、超音波ガイド下吸引術による生検の結果はともにintraductal papillomaであった為、経過観察となった。17ヶ月後（以下初診時より）腫瘤径が50.7mmとなり充実部分の血流も豊富であった為、嚢胞内容の細胞診と再度充実部分への超音波ガイド下吸引術による生検を行ったが、前回と同様の所見であった。24ヶ月後より疼痛を伴ってきた為、頻回な嚢胞への穿刺が必要となった。内容は血性であったが異型細胞は認めなかった。32ヶ月後には長径が10.9mmとなり嚢胞壁の肥厚も見られた。壁への穿刺吸引細胞診を行ったところ腫大した核を持つ異型細胞が乳頭状に集塊を形成しており悪性が疑われた。本人、家人と十分に検討した後、治療と診断を兼ねて全身麻酔下に右乳房切除術+センチネルリンパ節生検を施行した。病理結果はintraductal papillary carcimomaでp63免疫染色では上皮成分の増殖の強い内腔側では筋上皮の消失が支配的であった。センチネルリンパ節に転移は認めずER: Score 3b、PgR; Score 3bであった。
（結語）最終的な治療までに時間を要したintracystic papillary carcinomaの1例を経験した。MRIが施行できない症例ではあったが、初診時の画像検査では悪性が疑われていたので、生検の結果を病理医ともう少し綿密な検討をしていれば早期に診断が可能性であったのではないかと考えさせられる症例であった。

P-16-187

潜在性乳癌の2例

2 cases of occult breast cancer

市立豊中病院
林田さゆり、大島　一輝、清水　潤三、赤木　謙三

潜在性乳癌は全乳癌の0.1 ～ 1%と稀で、腋窩リンパ節の腫大を主訴として発見されることが多い。今回、健診のCTを契機に発見された無症状の、さらに両側股関節痛を主訴に発見された多発性骨転移を伴う潜在性乳癌の2例を経験したので文献的考察を加え報告する。症例1は40歳代、女性。自覚症状はなく、会社の健診で単純胸腹部CTを受けたところ、内臓臓器には異常を認めず左腋窩に最大15mm大のリンパ節腫大を指摘され、精査目的で当科紹介となる。乳腺エコーでは最大径30mm大の癒合するリンパ節腫大を認めたが、乳腺にはMMGを含め異常を認めなかった。腋窩リンパ節の穿刺吸引細胞診にて悪性、腺癌の転移疑いであった。PET-CT施行するも、左腋窩リンパ節に異常集積を認めるのみで、他臓器に異常集積を認めなかった。原発不明ながら潜在性乳癌を強く疑い、診断及び今後の治療方針決定のため左腋窩リンパ節郭清術を施行した。病理結果では摘出したリンパ節18個中6個に腺癌の転移を認めた。免疫染色ではGCDFP15陽性、mammaglobin陽性、ER（2/8）=PS（1）+IS（1）、PgR（5/8）=PS（3）+IS（2）、Her2（0）であった。転移巣の形態組織学的には乳癌のリンパ節転移として矛盾のない像であった。潜在性乳癌として抗癌剤治療、乳房・鎖骨上放射線治療後、現在ホルモン療法中である。症例2は60歳代、女性。両側股関節痛にて近医受診したところ転移性骨腫瘍の疑いで当院整形外科紹介受診。CTで多発性骨転移、右腋窩に腫大したリンパ節を認めた。CA15-3の上昇あり、乳癌疑いで当科紹介となった。乳腺エコーでは長径10mm大の不整なリンパ節を認めたが乳腺にはMMGを含め異常を認めなかった。PET-CT施行したところ右腋窩リンパ節及び骨に多発する異常集積を認めるのみであった。潜在性乳癌を疑い、確定診断のため腋窩リンパ節生検施行した。病理組織学的に乳癌のリンパ節転移の診断。免疫染色ではER（8/8）、PgR（6/8）=PS（4）+IS（2）、Her2（0）で、潜在性乳癌、多発骨転移Stage IVの診断でデノスマブ皮下注とAI+CDK4/6阻害剤の投与を開始した。

P-16-188

乳管内乳頭腫・乳管内癌・微小浸潤癌が混在し、術前診断が困難であった一例

A Case of Microinvasive Carcinoma with Intraductal Pappiloma and was Difficult to Diagnose

[1]一般財団法人　永頼会　松山市民病院 外科、
[2]一般財団法人　永頼会　松山市民病院 病理診断科、
[3]乳腺クリニック・道後、[4]一般財団法人　永頼会　松山市民病院 呼吸器外科
梅岡　達生[1]、友松　宗史[1]、藤岡　真治[4]、柚木　　茂[1]、飛田　　陽[2]、
井上　博道[3]

乳管内乳頭腫は画像診断、細胞学的診断、組織学的診断でしばしば悪性疾患と間違いやすい疾患として知られている。今回我々は、部分的に乳管内乳頭腫を混在した微小浸潤乳管癌の1例を経験したので報告する。
症例は39歳、女性。当院受診10カ月前に左乳頭異常分泌あり前医乳腺クリニック受診した。受診時のマンモグラフィは不均一高濃度乳腺で診断は両側カテゴリー 1であった。乳房超音波検査では左BD区域に13.6㎜の腫瘤を認めた。穿刺吸引細胞診施行し診断は鑑別困難であった。針生検施行し、乳頭腫様の変化を伴う乳腺症と診断された。経過観察をされていたが、切除希望があり当院を紹介され受診した。初診時左DBE区域に境界不明瞭な1.5㎝程度の硬結を触知した。腋窩リンパ節は触知しなかった。11日後にTm施行した。病理結果は部分的に乳管内乳頭腫を混在した微小浸潤乳管癌であった。48日後、Bp+SN施行した。追加手術の病理結果は、癌組織の遺残はなく、腋窩リンパ節にも転移は認められなかった。
きわめてまれな症例であるので文献的考察を加えて報告する。

P-16-189

Oncotype Dxを施行することにより術後補助化学療法を行うことをより決定づけられた1症例

1 case determined to carry out adjuvant chemotherapy of breast cancer after Oncotype DX

[1]はた乳腺クリニック、[2]紀和ブレストセンター
畑　　和仁[1]、梅村　定司[2]

近年乳癌術後補助化学療法は術後再発予防の一つとして適切に選択されることが必須となっている。しかし化学療法の副作用等の観点から化学療法を避けたいという考えは当然生まれてくる。Oncotype DXの多遺伝子アッセイは予後予測因子と確立され、効果予測因子として術後に化学療法を行うかどうかの判断の1つとされている。しかし費用面等から日本では地域差はあるもののまだ頻繁に行われてはいない状況である。
今回ER陽性リンパ節転移陰性T2乳癌に対して術後補助化学療法を行うかどうかの判断のためOncotype DXを用いて、その後術後補助化学療法を行うことが確立された症例を経験したので報告する。症例は65歳、閉経後女性。右乳房C領域に2.5cm大の腫瘤に気付かれ精査目的で当科受診された。精査の結果右乳癌（T2N0M0 stage 2a）と診断。右乳腺部分切除とセンチネルリンパ節生検の手術先行加療を行った。術後病理診断は浸潤性乳管癌 充実腺管癌 t 2.5cm NG3 ER（+）8 PgR（- ）2 HER2 1+ Ki-67 25-30%であった。術後療法として①術後補助化学療法+ホルモン加療②ホルモン加療等の選択枝があるが、もともと術後補助化学療法に抵抗があり、術後補助化学療法を行うかどうかの判断材料の1つとしてOncotype Dxでの検査を選択された。結果は再発スコア 53 、9年遠隔再発率 39%より大きい、化学療法の上乗せ効果 15%より大きいであったため術後補助化学療法を行う方法をより決定づけられた。再発スコアが26より大きい症例では化学療法の感受性が高く、化学療法の恩恵が大きいと考えれられる。しかし一方で今後より高い再発スコアの症例にどのような化学療法を選択すべきか等の問題点もあると思われる。今回当院で経験した症例について若干文献的考察を加えて報告する。

P-16-190

6名出産後に発症したホルモン受容体陽性の妊娠授乳期乳癌の1例

The breast carcinoma of pregnancy and lactation in hormonal positive type after 6 persons delivery

[1]新座志木中央総合病院　乳腺内分泌外科、[2]甲賀病院　乳腺外科
神森　　眞[1]、長嶋　　隆[1]、金澤　真作[2]

妊娠授乳期乳癌は、妊娠期間および出産後12ヶ月以内に発症した乳癌と定義されている。その頻度は妊婦1/3000と稀であるが、妊娠出産後の悪性腫瘍としては最も代表的である。文献的には、妊娠授乳期乳癌特徴として多くはホルモン受容体陰性の高悪性度浸潤乳管癌であるといわれている。我々は、6名出産後に発症したホルモン受容体陽性の妊娠授乳期乳癌を経験したので報告する。
36歳のフィリピン人女性、7妊6産で家族歴は陰性であった。2019年6月、授乳期に右乳房の痛みと張りにて受診した。視触診では、乳房が緊満しており腫瘤ははっきりしなかった。超音波検査で右BD領域に2cm大のhypoechoic massを認めるも腫瘍としてはっきり認識出来なかったため、早急に断乳して再診することと指示した。2019年10月再診、視触診で右BD領域にelastic hard massあり、MMGで右D領域にCat 5の腫瘤性病変が存在した。超音波検査では右BD領域に2cm, B領域に1.2cm大の腫瘤性病変を2ヶ所認めた。VABにてLuminal A型（NG3, ER 3b, PgR 3b, HER2 score 0, MIB index 15%）の浸潤性乳管癌であったため、右MMCcT2,T1bN0M0の診断にて右乳房切除, 左センチネルリンパ節生検を施行した。最終病理診断は、IDC（solid>tubular forming）, NG3, ER 3b, PgR 3b, HER2 score 0, MIB index 15%, Luminal A, 腫瘍径6cm, 右MMCpT3pN0M0であった。術後はTAMとリュープリンを施行し経過順調で再発を認めていない。妊娠授乳期乳癌は、晩婚化により出産年齢が上昇しているために増加している。HER 2陽性乳癌が多いとの報告もあるが、本症例は幸いにもLuminal Aであった。多産婦であることから、初診時に積極的に針生検を施行しなかったことは反省点である。

P-16-191

TDM1（トラスツズマブエムタンシン）が長期奏功している1症例

A case Long-term response to TDM1

北里大学　医学部　乳腺甲状腺外科
仙石　紀彦、内藤可奈子、藤野　史織、田中　蓉子、菊池真理子、
西宮　洋史、加藤　　弘、小坂　愉賢

HER2陽性乳癌は過去には予後不良といわれていた。しかし、トラスツズマブ発売以降多くの薬剤の開発や併用療法によりホルモン陽性乳癌と同様かそれ以上の予後が期待されるようになってきた。2014年に発売されたTDM1（トラスツズマブエムタンシン）は手術不能または再発HER2陽性乳癌に対しての治療薬である。現在まで当院でも多くの症例に使用されている。今回、TDM1が長期にわたり走行している症例を経験したため報告する。
症例は44歳女性。右乳腺腫瘤を主訴に当院受診。針生検で浸潤性乳管癌、NG:3 ER (-) PgR (-) HER2 (3+) と診断された。全身精査で、T2N3M0 stageⅢCと診断され、PSTとしてEC→H+PTXを施行された。PST終了時には腫瘍は縮小し、T1N0M0 stageⅠ。手術はBt（NSM）+Axを施行した。手術標本の病理は、DCISのみ残存しており奏功度は3であった。術後はHで補助療法を行い経過観察となった。術後3年目の検査で肝転移が出現し、H+P+DTXを導入したがHFSを認めたためDTXは中止した。H+Pで治療を継続したが術後3年5ヶ月で肝転移のPDを確認した。このためTDM1変更して治療継続となった。術後4年目の検査で多発骨転移を認めたが肝転移は縮小傾向を維持していたためBis製剤を併用してTDM1は継続とした。抄録作成時点でTDM1を66コース施行しているが、日常生活に支障を来す有害事象もなく経過している。また、骨転移の増悪も認めていない。
TDM1はHER2陽性手術不能または再発乳がんの治療薬である。主な有害事象は、infusion reaction、心機能障害、肝機能障害、汎血球減少などがある。奏功率は約40%でPFSは約8ヶ月といわれている。本症例は、患者の生活に合わせて3-4週ごとに治療を継続しているが大きな有害事象を認めずに経過しており、奏功期間も約4年4ヶ月と長期にわたっている。しかしながら、TDM1の長期投与の有効性、安全性に関する報告は少ない。今後も注意深く治療を行うことが重要と考える。

P-16-192

透析患者における乳癌術後の転移再発に対して分子標的薬が著効した一例

A case of Molecular targeted therapy for metastatic recurrence breast cancer in a dialysis patient

[1]関西医科大学総合医療センター　乳腺外科、[2]関西医科大学附属病院　外科
吉田　奈央[1]、石塚まりこ[1]、梅嵜乃斗香[1]、宮田　真未[1]、吉川　勝広[1]、
末岡　憲子[1]、山本　大悟[1]、関本　貢嗣[2]

【緒言】術後再発に対して肝代謝であるtrastuzumabとperutuzumabが奏功した一例を報告する。
【症例】60歳 女性
X-3年2月に右Bt+Axを行なった。術後病理はIDC,Solid-tubular carcinoma;30×50mm、N=2/11、pT4bN1M0 pStageⅢBであった。ER（境界域）、PgR（-）、HER2（3+）、Ki-67:45%であったことから、化学療法、抗HER2療法、内分泌療法の適応と考えた。しかし、糖尿病腎症で血液透析をしていたため、最初に肝代謝であるtrastuzumabを18回投与完遂し、X-2年4月からUFT（300mg）とAIと併用して使用していた。X年2月の来院時に血液検査でBCA225とCA15-3に上昇があり、エコーで右腋窩に腫大した腋窩リンパ節（12.7×10.9mm）を認めた。またPET-CTで右腋窩リンパ節、右上縦隔リンパ節、上咽頭後壁に異常集積を認めたことから再発と診断し、trastuzumabとperutuzumabの投与を開始した。その後BCA225とCA15-3は速やかに改善し、PET-CTでもcCRを認めている。
【考察】
日本における透析患者数は増加傾向であると言われている。また、維持透析患者は悪性腫瘍の発生頻度が高いとの報告があるが、透析患者の場合には、薬物治療において腎代謝産物が維持透析によって除去されたり、逆に血中濃度が高まってしまうことにより減量を強いられることがある。しかし、現時点では明確なガイドラインは存在しておらず、これまでの症例報告や薬物動態を考えて予測しながら使用しているのが現状である。一方で肝代謝型薬物の場合は透析による影響を受けないことから、投与可能となっており、trastuzumabの単体投与におけるデータでは、週3回の透析をしていても血中濃度が低下しないことが確認されている。perutuzumabは遺伝子組み替えヒトIgG1モノクローナル抗体であり、基本的にIgG抗体は尿や胆汁中にほとんど排泄されない点、分子量も大きい点から透析では除去されないと考えられる。しかし、実際の投与法や体内動態について検討した報告はないため、さらなる検討が必要であると考える。

P-16-193

Metaplastic carcinomaの2例
Two cases of Metaplastic carcinoma

[1]名古屋セントラル病院　乳腺・内分泌外科、[2]井戸田整形外科　乳腺科、
[3]名古屋第一赤十字病院　病理部
小林　宏暢[1]、井戸田　愛[2]、伊藤　藍[3]、桐山　理美[3]、藤野　雅彦[3]

症例1:37歳女性。2011年左乳房の痛みと乳頭分泌にて当科受診。精査施行するが明らかな悪性所見なし。その後左乳房にしこりを自覚するようになったが放置。2017年左乳房の痛みとしこりおよび乳頭の変形を主訴に当科受診。左乳房下外側部を中心に乳房全体に硬く腫瘤を形成。乳房超音波検査で境界不明瞭な腫瘤を乳房の広範囲にわたり認め、乳房MRIでは5cm大の造影増強を示す腫瘤で、乳頭直下まで広がりあり。針生検にてInvasive ductal carcinomaと診断。左乳癌の診断にて左乳房全切除およびセンチネルリンパ節生検を施行。術後経過は良好。手術標本の病理検査では乳頭の深部、乳頭直下の乳腺実質内に浸潤性に増殖する不規則な腺管、索、胞巣を認め、角化を示す胞巣や角化細胞に被われた嚢胞も認められた。背景に紡錘形細胞に富んだ反応性の間質をともない、HE染色標本および免疫染色結果Metaplastic carcinoma, Low-grade adenosquamous carcinomaと診断された。リンパ節転移なし。ER, PgR HER2はすべて陰性だった。
症例2:51歳女性。2011年右の乳腺腫瘤を指摘され、当院にて精査。針生検にて乳管内乳頭腫と診断。約2年フォローし中断。2019年1月頃より右乳房腫瘤自覚。徐々に増大するも放置。8月に皮膚潰瘍を形成。10月に近医より紹介受診。右乳房の腫瘍は約15cmdで潰瘍形成。潰瘍部分は腫瘍がカリフラワー状に大きく突出していた。潰瘍からの出血あり採血では貧血を認めた。術前の組織診断はPhyllodes tumor。CTでは腋窩のリンパ節腫大や遠隔転移は認めず。全身麻酔下に右乳房全切除施行。摘出標本の重量は1990g。手術病理標本ではPhyllodes tumorの乳管上皮と連続性がうかがわれる扁平上皮成分が認められ、metaplastic carcinomaと診断された。ER, PgR HER2はすべて陰性だった。
Metaplastic carcinomaは乳癌の中では比較的まれで不明な点も多い。今回の1例目はLow-grade adenosquamous carcinoma、2例目はPhyllodes tumorの成分も伴う癌で、いずれもさらにまれな症例と思われる。文献的考察を加え報告する。

P-16-194

腫瘍増大をきっかけに診断された非浸潤性アポクリン癌の1例
A case of a Non-Invasive Apocrine Carcinoma, diagnosed as a growing tumor

[1]順天堂大学　医学部附属　静岡病院　外科、
[2]順天堂大学　医学部附属　静岡病院　病理診断科、
[3]順天堂大学　医学部附属　順天堂医院　乳腺外科
板倉　萌[1]、仁平　高朔[1]、渡邉　武大[1]、安藤　美沙[1]、小泉　明博[1]、
村井　勇太[1]、加藤　永記[1]、山本　陸[1]、上田　脩平[1]、櫻庭　駿介[1]、
徳田　智史[1]、朝倉　孝延[1]、伊藤　智彰[1]、櫛田　知志[1]、櫻田　睦[1]、
田中顕一郎[1]、前川　博[1]、佐藤　浩一[1]、和田　了[2]、齊藤　光江[3]

乳管内乳頭腫疑いとしてフォローされ、画像上の腫瘍増大で精査となり、非浸潤性アポクリン癌と診断された症例を経験したので報告する。
症例は70歳女性。主訴は右血性乳頭分泌、既往歴、家族歴は特になし。
マンモグラフィーでは右乳房に石灰化を認め、前回画像と不変、
乳房超音波検査では，左乳房C区域に径40mmで増大傾向の境界不明瞭、血流を伴う腫瘤を認め、DCISが疑われた。
造影MRI検査では，右乳頭から乳管に沿って漸増性の増強効果を示す多結節性病変を認め、拡散制限が目立った。吸引式乳房組織生検の結果，非浸潤性アポクリン癌の診断であった。造影CTによる全身検索も施行したところ，明らかな転移を認めなかった。左乳癌（Tis，NO，MO，StageO）の術前診断で右乳房全切除術+センチネルリンパ節生検を施行した。手術標本病理では非浸潤性アポクリン癌，ER陰性，PgR陰性，HER2 2+, FISH-，Ki-67 15%と診断された。若干の文献的考察を加え報告する。

P-16-195

乳房内出血でみつかった巨大嚢胞を伴う嚢胞内乳癌の1例
A case of a large intracystic carcinoma with a breast hematoma

[1]諏訪中央病院　外科、[2]諏訪中央病院　病理科
近藤　優[1]、貝塚真知子[1]、浅野　功治[2]

【はじめに】
嚢胞内癌は全乳癌のうち約0.5 ～ 2.0%とされ、乳癌取扱い規約では非浸潤性乳管癌のなかに含まれ比較的予後良好な乳癌とされている。しかし臨床的には肉眼的に嚢胞を形成しその壁に主として癌が存在する場合も嚢胞内癌と呼ぶことが多く、嚢胞内にとどまっていない嚢胞壁外への浸潤や乳管内進展を伴うものも存在する。今回われわれは乳房内出血でみつかった巨大嚢胞を伴う嚢胞内乳癌の1例を経験したので若干の文献的考察を加えて報告する。
【症例】
55歳女性。2か月前から左乳房にしこりを自覚、2週間前から徐々に増大してきたため当院外科を受診した。乳癌検診は10年以上前に一度受けており異常は指摘されなかった。既往歴は特記すべきことなく、抗凝固薬の内服もなかった。左乳房C領域に11cm大の腫瘤を触知、エコーでは11cm大の楕円形で内部に低エコーとやや高エコー領域をみとめる嚢胞性病変であったため穿刺吸引すると血性の排液が約500mlひけた。翌日は185ml、翌々日は100ml引くことができ4cm大まで縮小したが、上外側に腫瘤性病変を認め針生検の結果浸潤性乳管癌と診断した。ER2+,PgR-,HER2 3+,Ki67 70-80%のLuminal Her2 typeであった。また穿刺した嚢胞内液の細胞診もClass Vと診断された。CTでは左腋窩リンパ節が腫大していたが遠隔転移の所見は認めなかったためcT4b cN1 cM0 cStageⅢBと診断し術前化学療法をAC 4コース、DTX/HER/PER 4コースを施行した。化学療法中に左乳房が緊満し痛みを生じたためその都度嚢胞穿刺は行った。原発巣・左腋窩リンパ節腫大は縮小し遠隔転移や新規病変も認めなかったためBt+Ax（Ⅱ）を施行した。術後経過は良好で術後6日目に退院した。病理結果では浸潤性乳管癌（充実型）,g,ly1,v0,核グレード3（核異型3点、核分裂像2点）,ypT2 ypN0 M0 ypStageⅡAであった。術後は乳房全切除術後放射線療法を行い、引き続きHER/PER療法を施行した。現在術後1年が経過したが明らかな再発所見は認めていない。
【結語】
乳癌が乳房血腫で見つかることは珍しく、また10cmを超える嚢胞内乳癌もまれである。嚢胞内出血で嚢胞が増大しみつかった嚢胞内乳癌の1例を経験した。

P-16-196

臓器移植術後、免疫抑制剤内服中に両側乳癌を発症した2例
Two Cases of Bilateral Breast Cancer in Immunosuppressed Patients after Organ Transplantation

北海道大学病院　乳腺外科
李　東、押野　智博、竹下　卓志、萩尾加奈子、守谷　結美、
山下　啓子

【背景】免疫抑制剤は悪性腫瘍発生のリスクとなる可能性が示唆されている。しかし、乳癌への影響は明らかでは無く、他の主要癌と異なり免疫抑制剤により発症リスクが低減するという報告もある。免疫抑制剤を投与する臓器移植後患者の予後は伸びており、長期的には乳癌の発症リスクとなる可能性がある。今回、原発性胆汁性肝硬変に対する生体肝移植術後に異時両側乳癌をきたした1例と、糖尿病性腎症に対する生体腎移植術後に同時両側乳癌をきたした1例を経験した。
【症例1】初回乳癌手術時 71歳。女性。既往歴:洞不全症候群(ペースメーカー留置)、強皮症、糖尿病。家族歴:乳癌、卵巣癌無し。病歴:61歳の時、原発性胆汁性肝硬変に対し、生体部分肝移植術施行を施行し、免疫抑制剤のタクロリムス、ミコフェノール酸モフェチルおよびプレドニゾロンの内服を開始した。肝移植より10年後、左乳癌(TisN0M0 Stage 0)を発症した。強皮症のため部分切除は不適応と判断し、乳房全切除術（Bt）とセンチネルリンパ節生検（SN）を施行し、術後経過は良好だった。術後診断はpTisN0 pStage 0、ER陰性、PgR陰性、HER2 3+であり、術後治療は無しとした。左乳癌手術より2年10ヵ月後、右乳癌(TisN0M0 Stage 0)を発症し、右BtとSNを施行した。術後診断はpTisN0 Stage 0、ER陰性、PgR陰性、HER2 2+であり、術後治療無しで経過観察中である。【症例2】52歳。女性。閉経後。既往歴:I型糖尿病、更年期障害(48歳～52歳までホルモン補充療法を施行)。家族歴:乳癌、卵巣癌無し。病歴:39歳の時に糖尿病性腎症に対し生体腎移植術を施行し、タクロリムスとミコフェノール酸モフェチルの内服を開始した。移植術より13年後、同時両側乳癌（左:T1cN0M0 Stage I、ER陽性、HER2陰性、Ki67 35%。右:TisN0M0 Stage 0、ER陰性、PgR陰性、HER2 3+）を発症し、両側BtとSNを施行した。術後、*Klebsiella pneumoniae*による移植腎盂腎炎・敗血症をきたしたが抗生剤加療で改善した。術後診断は左がpT1cN0 pStage IA、ER陽性、HER2陰性、Ki67 1.9%、右がpTisN0 Stage 0、ER陰性、PgR陰性、HER2 3+だった。術後はレトロゾールによる内分泌療法を施行中である。

P-16-197

診断に難渋した巨大嚢胞を伴う乳癌の1例

A Case of a Breast Carcinoma with a Giant Cyst

[1]山梨大学　医学部　外科学講座第１教室、[2]山梨大学　医学部　人体病理学
中山　裕子[1]、芦沢　直樹[1]、大森　征人[1]、木村亜矢子[1]、高橋ひふみ[1]、
望月　邦夫[2]、井上　慎吾[1]、市川　大輔[1]

症例は54歳女性。20年ほど前に出血性乳癌疑いで他院受診歴があったが、その後受診せず放置していた。1年前より右乳房の違和感を自覚、腫瘤自覚を伴い前院受診した。乳腺超音波検査で径60mmの嚢胞性腫瘤を認めた。内部は比較的均一であり、流動性を伴っていた。充実成分は観察できなかった。乳腺造影MRI検査ではT2強調画像で高信号を呈する境界明瞭な腫瘤像を呈したが、腫瘤内に明らかな壁肥厚や充実成分は認めなかった。嚢胞内穿刺を施行し、内容物はチョコレート様であった。細胞診に提出したところ、ごく微量な強い異型性を伴う細胞を認め、class IVの診断だった。2nd lookで乳腺超音波検査を施行したところ、腫瘤は40mmまで再増大しており、内部は液面形成を伴っていたが、嚢胞内は明らかな隆起性病変は認めなかった。嚢胞壁の一部にわずかな肥厚像と血流増加を認めたが、針生検は困難と判断し、手術目的に当院受診した。手術は嚢胞内穿刺施行後に、色素を嚢胞内に注入し、色素を確認しながら乳腺部分切除術を施行した。病理組織診断では嚢胞壁に散在する癌細胞を認め、乳癌の診断となった。一部間質浸潤を伴っていたことから、浸潤性乳管癌、充実型、T1a（4×2 mm）N0M0、Stage IA、ER（100%）PgR（60%）HER2（2+）Ki67（30%）の診断となった。追加切除は施行せず、術後補助療法として残存乳房照射とホルモン療法を施行した。今回、嚢胞内に明らかな乳癌を疑う充実成分を認めず、診断に難渋した乳癌の1例を経験したため報告する。

P-16-198

microdochectomyにより診断が得られた男性非浸潤性乳管癌の一例

A case of noninvasive ductal carcinoma detected by microdochectomy in the male breast

[1]東京シティクリニック両国、[2]国立がんセンター中央病院、
[3]社会医療法人 達生堂 城西病院
吉井　　淳[1]、首藤　昭彦[2]、高山　　伸[2]、白川　一男[3]

症例は77歳男性。3年前から数回下着に茶色のシミがついていることがあり、2019年6月に再度症状があったことから当院を受診した。来院時のエコーでは異常を認めなかった。右乳頭の圧迫により血性乳頭分泌を認めたため細胞診を施行、Ⅲaとの診断であった。MRIにて右E領域にBI-RADS 4Bに相当する4mm大の小腫瘤を認めた。2019年10月、右乳房microdochectomyを施行、切除標本にて非浸潤性乳管癌が指摘された。断端陽性であったため2019年12月、乳頭温存残存乳房切除術を施行、癌の遺残の無いことを確認した。センチネルリンパ節生検は省略した。最終診断はDuctal carcinoma in situ, cribriform subtype, G1, NG1との診断であった。男性乳癌は全乳癌の約1%、さらに非浸潤性乳管癌はその2 ～ 18%と非常に稀である。男性乳房に生じた非浸潤性乳管癌に関し文献的考察を加えて報告する。

P-16-199

約60年前に施行された豊胸術により生じたパラフィン腫が自壊し手術を要した1例

A case that required surgery due to self-destruction of a paraffinoma caused by breast augmentation

名古屋市立東部医療センター
三田　圭子

【症例】82歳女性
20歳ごろに近医にて豊胸目的に薬剤（詳細は不明）注入による両側豊胸術を受けていた。
X-1年6月横紋筋融解症、肺梗塞で当院内科入院中、右乳腺腫瘍を指摘され当科受診、悪性腫瘍を疑い、2回針生検を施行したが悪性所見を認めず経過観察としていた。
他疾患治療後の療養型病院に入院中、X年2月頃より右乳房腫瘍部の皮膚が自壊し、同部からの出血、排膿が見られるようになり圧迫止血としていたが、X年4月持続性の出血が続き、輸血を要すレベルとなったため、当院緊急転院搬送となった。
当院搬送時、右乳房は径16cm大（左乳房の径は約10cm）と腫大し、右3 ～ 4時方向に径1 ～ 3cmの自壊部を5ヶ所ほど認め、同部より血性の排膿を認めるものの持続的な出血はおさまっていた。造影CTでは腫瘍全体としての増強効果はほとんどなく、内部に石灰化と思われる高吸収域を両側乳房内に認めた。右乳腺内側に斑状に造影剤の血管外漏出を認め、責任血管は内胸動脈からの穿通枝が疑われたが塞栓術を行うための同定が困難であり、保存的治療とした。入院後活動性出血は認めず、バイタルサインも安定していた。
再度右乳腺腫瘍の針生検を施行したが、炎症細胞浸潤を伴う肉芽組織のみで悪性所見は認めず、経時的変化としても腫瘍全体の増大傾向はなく、画像上も悪性疾患を強く疑う所見は乏しかった。しかし皮膚の自壊は改善の見込みがないこと、再度出血の可能性も考えられたことから、局所コントロール目的にX年5月右単純乳房切除および皮弁形成術を施行した。
術後の摘出標本の病理組織学的検査では非自壊部はパラフィン腫として矛盾しない組織像を呈し、自壊部周囲は出血性変化とともに異物に対する炎症及び感染を伴った組織像であった。なんらかの原因により生じた炎症の波及によって血管の破綻を生じ、出血を併発したことによる病態と推測された。

P-16-200

術後17年後、乳がん骨・胸壁転移に対しレトロゾール、デノスマブにてCRとなった1例

A case of metastatic breast cancer 17 years after surgery, CR with Aromatase Inhibitor and Denosmab

[1]日本大学病院　乳腺内分泌外科、[2]日本大学医学部　乳腺内分泌外科
谷　　眞弓[1]、小関　　淳[1]、小山　祐未[1,2]、髙橋　紗綾[1,2]、増尾　有紀[1,2]、
天野　定雄[1]、多田敬一郎[2]

デノスマブはガイドラインで骨転移に対して骨関連事象を抑制するため推奨グレードAとされている。今回、骨関連事象を抑制するだけでなく、著効を呈した症例を経験した。デノスマブ長期投与の検討を含めて報告する。
2014年10月から2019年11月の乳がん骨転移に対してデノスマブ使用症例は63例。30回以上の施行症例は14例である。重篤な合併症である顎骨壊死は2016年までに4例発生したが、歯科との協力のもとその後は発生していない。
症例は44歳 右乳がん手術、ホルモン陽性HER2陰性乳がん。
49歳 左乳がん手術、61歳（右乳癌術後17年）右胸部痛出現し、鎮痛剤投与されていた。精査にて37mmの右胸壁腫瘍（右乳がん再発）、右第3、4肋骨 骨転移を認めた。レトロゾール、デノスマブ施行。
施行後8 ヶ月で鎮痛剤不要となり、デノスマブ3年（38回施行）にて画像上のCRを認めている。デノスマブ終了後1年、再発を認めず仕事（マッサージ）も施行できている。レトロゾールは継続中である。
デノスマブ長期投与に対して非定型骨折も考慮されるが、経験はない。何回以上または骨密度の増加との関係など検討する必要があると考えている。

P-16-201

治療に難渋した扁平上皮癌の1例

A difficult case of a Squamous Cell Carcinoma of the breast

順天堂大学　医学部附属　静岡病院　外科
渡邉　武大、板倉　　萌、仁平　高朔、安藤　美沙、小泉　明博、
村井　勇太、加藤　永記、山本　　陸、上田　脩平、櫻庭　駿介、
徳田　智史、朝倉　孝延、伊藤　智彰、櫛田　知志、櫻田　　睦、
田中顕一郎、前川　　博、佐藤　浩一

症例は49歳女性。既往歴は右卵巣捻転で摘出術、尿管結石。家族歴は母方叔母が乳がん（50歳代に罹患）、卵巣癌はなし。2018年1月左乳房腫瘤、7月に皮膚発赤を自覚、同年10月に当科受診、視触診で左乳房内上 径6㎝、皮膚との可動性不良な腫瘤を触知、また左乳房頭側皮膚に一部発赤を認めた。
マンモグラフィーでは左FADでカテゴリー 3、乳腺エコーでは左A径33㎜の前方境界断裂を伴う低エコー腫瘤、MRIでは左乳頭背側に皮膚浸潤を伴う径27㎜腫瘤を認め、CTでは左乳房腫瘤と腋窩リンパ節腫大を認めた。
左Aの腫瘤の針生検で扁平上皮癌（ER 0%, PgR 0%, HER2 0, Ki-67 80%）と診断され、左腋窩リンパ節の穿刺吸引細胞診の結果は悪性であった。
術前化学療法としてFEC100を4コース、DTXを4コース施行、乳腺腫瘍は縮小傾向であったが皮膚転移は残存したため、皮膚転移も合併切除する形で2019年8月に左乳房全切除術、腋窩郭清、植皮術を施行した。術後標本病理で断端 (-) であったが腋窩リンパ節転移を多数認めたため、放射線療法を施行した。しかし、その後、照射野外にも皮膚発赤が出現し生検で皮膚転移の診断、再度照射することになった。今後、全身薬物療法（適応があればnab-paclitaxel+アテゾリズマブ）も考慮している。

P-16-202

当院における男性乳癌症例の検討

Examination of male breast cancer cases in our hospital

[1]東京医療センター　外科、[2]東京医療センター　臨床検査科
柵木　晴妃[1]、松井　　哲[1]、村田　有也[2]、笹原真奈美[1]、市村　佳子[1]、
原田　華子[1]、岩田　侑子[1]、木下　貴之[1]

【はじめに】男性乳癌は乳癌全体の1%未満で、男性の悪性腫瘍のうちの0.5%未満と稀である。当院の男性乳癌について、文献的考察を交えて報告する。
【対象と方法】当院で2003年から2019年の間に診断された男性乳癌の症例13例について、家族歴や臨床所見、また病理所見として組織型、核異形度、組織異形度、ER、PgR、Androgen Receptor、HER2、Ki-67染色率を調べた。サブタイプ分類および、薬物療法と治療後の転機についても調べた。
【結果】対象の13例は全乳癌症例の0.4%に相当し、発症年齢の平均は68.1±14.2歳であった。観察期間の中央値は7年であった。乳癌の家族歴は2例で認めたが、検索しえた範囲ではBRCA陽性例は居なかった。TNM分類では、T4が6例あるも、N1以上は3例のみであった。病期はstage 0が1例、stage 1が4例、stage 2が2例、stage 3が5例、stage 4が1例であった。Stage 4以外の12例には根治術が施行されBtが10例、Bpが2例であった。腋窩リンパ節転移は2例に認め、腋窩郭清施行された。DCISの1例を除き、組織型は全例が浸潤性乳管癌であった。全例でERが90%以上の強陽性、PgRも8例が90%以上の強陽性であった。Luminal Aが6例（46%）、Luminal Bが7例（53%）で、HER2 陽性、triple negativeは居なかった。術後療法は全例で内分泌療法が実施されており、2例を除く症例でタモキシフェンが投与された。化学療法はKi-67陽性率の高い進行例の4例で実施されていた。治療後の転機については、1例が癌死、2例が担癌生存、その他10例は再発・転移なく経過している。
【考察】当院の男性乳癌は全例でER, PgR強陽性であり、エストロゲン依存性強く、HER2 陽性やtriple negativeは居なかった。男性乳癌に対する内分泌療法で唯一推奨されているタモキシフェン投与症例が多いのは、妥当な選択であったと思われる。また、stage 3以上が6例と病期進行例が多かったが、男性の乳癌は解剖学的に、容易に皮膚・胸壁浸潤をきたす可能性があり、TNM分類でT4に分類される例が多いことに起因している考えられる。術後の転機は、病期進行例が多い割に、再発・転移例は少なく、概ね予後良好と言える。

P-16-203

ERBB2 L755S変異を認める転移性乳がんに対してTrastuzumab emtansineが有効であった一例

Trastuzumab emtansine is effective for metastatic breast cancer with mutation of ERBB2 L755S

日本赤十字社和歌山医療センター　乳腺外科
芳林　浩史、中木村朋美、鳥井　雅恵

はじめに
ERBB2遺伝子増幅は抗HER2療法に対する治療効果が高い。近年、ゲノムシークエンスの進歩によりERBB2体細胞変異が複数発見されている。そのうち、L755Sに変異を認める場合はいくつかの抗HER2療法に抵抗性を持つことがわかっている。
症例
69歳女性。既往歴に45歳時子宮頸癌（Ⅰb期）。子宮癌術後の定期検査のCT検査で両側鎖骨上リンパ節・縦隔リンパ節の腫大を認め病理検査を行った。検査の結果は転移性乳癌（estrogen receptor（ER）0%、progesteron receptor（PR）0%、HER2陽性）であった。また、左乳房内に1cmの低エコー域を認め、病理検査を行い、結果は左非浸潤性乳癌であった。潜在性乳癌の遠隔リンパ節転移の診断でHER2陽性転移性乳癌に準じてPaclitaxelとTrastuzumabで治療を開始し、Partial Response（PR）を認めたが肝障害のため3ヶ月で中止、その後Trastuzumabで維持療法を2年5ヶ月間施行した。その後、右乳房に1cm大の腫瘤を認め、病理検査の結果、右浸潤性乳癌（ER90%、PR30%、HER2陰性）と診断した。TrastuzumabにletrozoleをPaclitaxelを追加して2年6ヶ月間Stable Diseaseであった。その後、右乳癌と左鎖骨上リンパ節がProgressive Disease（PD）となり、Pertuzumabを追加したが10ヶ月後に両側鎖骨上リンパ節がPDとなった。次にTamoxifenとTrastuzumabへ変更したが3ヶ月でPDとなった。左鎖骨上リンパ節生検を施行して転移性乳癌（ER0%、PR0%、HER2陽性）であった。また、本人の希望もありGuardant360による遺伝子パネル検査を行った。その結果、ERBB2 L755Sに変異を認めた。抗HER2療法へ変更するに当たりTrastuzumab emtansineを選択した。5ヶ月後には両側鎖骨上リンパ節をはじめ、右乳癌、縦隔リンパ節ともに奏功（PR）した。現在、Trastuzumab emtansineを継続中である。
まとめ
L755Sに変異を認めるERBB2陽性、陰性転移性乳癌に対してTrastuzumab emtansineが有効であった1例を経験したので、若干の文献的考察を加えて報告する。

P-16-204

G-CSF産生局所進行乳癌の一例

A case of locally advanced breast cancer producing granulocyte-colony stimulating factor

三和病院
松岡　　綾、高松　友里、長谷川　圭、渡辺　　修

症例は、70歳女性。主訴は右乳房腫瘤。2017年より腫瘤を自覚していた。2019年7月に倦怠感を主訴に他院を受診し、右乳房腫瘤の精査をすすめられ翌日当院を受診した。右乳房E区域を中心に腫瘤が露出し、超音波検査で右腋窩リンパ節の腫大を多数認めた。針生検で浸潤性乳管癌、トリプルネガティブタイプと判定された。CTでは12cm大の露出する右乳房腫瘤と、両側腋窩、右鎖骨下、右鎖骨上、両側頸部リンパ節の腫大を認め、第1腰椎に骨転移を認めた。以上より、右乳癌cT4bN3cM1 Stage IVと診断した。
来院時の血液検査では、白血球が98,600/μlと異常高値であり、Hb 5.3g/dlと高度貧血を認めた。入院し赤血球濃厚液を計6単位輸血し、Hb 9.8g/dlまで改善した。入院中38℃前後の発熱が持続していたが、明らかな感染源は認めず、抗生剤投与にも反応を示さなかった。乳癌の存在と、白血球の異常増加、持続する発熱、明らかな感染巣がないことより、G-CSF産生腫瘍を疑い血中G-CSFを測定したところ、1200pg/mlと高値であった。また、原発巣の G-CSF免疫組織染色を行ったところ、ほぼ全ての腫瘍細胞が染色されたことより、G-CSF産生乳癌と診断した。
術前化学療法を行う方針とし、AC療法4回、DTX療法1回を終了した時点でのCT評価では、左腋窩リンパ節、両側頸部リンパ節は縮小を認めたが、原発巣、右腋窩リンパ節は増大傾向であり、DTX療法残り3回を施行前に手術の方針となった。
手術予定日の2日前に両下肢浮腫による体動困難にて救急搬送された。血液検査でCa 12mg/dlと高Ca血症を認め、入院し輸液、ゾレドロン酸、カルシトニン投与を開始した。
第3病日に右乳房切除術、腋窩郭清を施行した。
術翌日からは解熱が得られ、白血球数、Ca値は低下し、術後4日目には正常値となった。術後7日目に測定した血中G-CSF値は、100pg/mlまで低下した。
創部周囲の皮膚転移が増大傾向となったため術後14日にDTX療法2コース目を施行した。
その後皮膚転移は縮小傾向となり、術後25日目に退院した。
病理結果では、高度の壊死と多核白血球浸潤を伴いながら増殖する浸潤性乳管癌が見られ、G-CSF産生による影響と考えられた。
G-CSF産生乳癌は非常に稀な疾患であり、今回貴重な経験を得たため、考察とともにここに報告する。

P-16-205

局所進行HER2陽性炎症性乳癌に対してT-DM1を投与し抗ARS抗体陽性間質性肺炎が増悪した一例

Exacerbation of Interstitial Pneumoniae by T-DM1 for Locally Advanced HER2-Positive Breast Cancer

[1]神戸市立医療センター西市民病院　乳腺外科、
[2]神戸市立医療センター西市民病院　呼吸器内科、
[3]神戸市立医療センター西市民病院　薬剤部、
[4]神戸市立医療センター西市民病院　病理診断科
多山　　奏[1]、三瀬　昌宏[1]、吉積　悠子[2]、福嶋　浩一[3]、吉川　里香[3]、
田村　昌三[3]、勝山　栄治[4]

【はじめに】抗癌剤による薬剤性肺障害（ILD）は数多く報告されているが、Trastuzumab Emtansine（T-DM1）によるILDの頻度は少ない。今回、局所進行炎症性乳がんに対してT-DM1を投与し抗ARS抗体陽性間質性肺炎が急性増悪した一例を経験したため報告する。
【症例】68歳女性。1か月前より左腋窩の疼痛と腫脹が出現し、前医を受診。左腋窩に腫瘤を触知し、精査目的に当科紹介となった。初診時の現症は左乳房D区域および左腋窩から左乳房C´領域に腫瘤を触知し、広範囲に皮下浮腫・発赤を伴っていた。針生検の結果、Invasive ductal carcinoma, scirrhous type, ER（+45.9%）, PgR（±1.4%）, HER2（3+）, Ki-67 75.3%であった。腫大腋窩リンパ節については、Metastatic carcinoma, ER（+43.8%）, PgR（-）, HER2（2+）, HER2 FISH（+）, Ki-67 75.1%であった。また、PET-CTにて左腋窩から左鎖骨上窩リンパ節、左上縦郭リンパ節転移、肺転移と判明、cT4dN3cM1 cstage Ⅳと診断した。自覚症状は乏しかったがCTにて両肺にすりガラス影、網状影を認め、KL-6、SP-Dも高値であり、精査を行ったところ、抗ARS抗体陽性、抗細胞質抗体陽性であり、抗ARS抗体陽性の間質性肺炎と診断された。本来、HER2陽性手術不能乳癌に対する第一選択薬はDocetaxel（DTX）+Trastuzumab+Pertuzumabだが、DTXによるILDの頻度が高いため、T-DM1を一次治療として開始した。day9の採血にて炎症所見高値であり、CTにて肺陰影の増悪を認めたため、day13に気管支肺胞洗浄後よりプレドニゾロン50mg開始となった。その後、酸素化はやや低下し、胸部X線上も改善認めなかったため、day20よりタクロリムス3mg導入となった。労作時の呼吸困難は改善傾向であったが肺陰影の改善に乏しく、また原疾患もSD ～ PDの状態であったため、乳癌の病勢と共に抗ARS抗体間質性肺炎が増悪している可能性を考え、原疾患の治療再開が急がれた。T-DM1により間質性肺炎が増悪した可能性が高いため中止し、day29よりEC（75,600mg/m2）1コース目開始となった。現時点では間質性肺炎の増悪は見られていない。
【結語】今回、HER2陽性進行乳癌に対する治療として薬剤性肺障害の報告が少ないT-DM1を選択したが、結果的に間質性肺炎は増悪した。若干の文献的考察を加えて報告する。

P-16-206

乳腺悪性腺筋上皮腫の1例

Malignant adenomyoepithelioma of the breast: A case report with ultrasound findings

[1]社会医療法人財団白十字会　白十字病院　臨床検査技術部、[2]病理診断科、
[3]乳腺外科
古賀　晶子[1]、大谷　　博[2]、松尾　文恵[3]

【はじめに】腺筋上皮腫adenomyoepithelioma（AME）は乳管上皮細胞と筋上皮細胞の2種類の上皮細胞より構成される上皮性の腫瘍で乳癌取扱い規約第18版では良性腫瘍に分類されている。稀に乳管上皮または筋上皮の一方または両方が癌化することがあり悪性成分を伴う腺筋上皮腫あるいは悪性腺筋上皮腫（AME-M）として悪性腫瘍に分類される。今回、稀な悪性腺筋上皮腫を経験したので超音波像を中心に報告する。
【症例】70歳代女性。3か月前からしこりを自覚していた。腎機能障害で前日まで他院に入院しており前医施行のCTで左乳腺腫瘍を指摘され紹介受診となった。触診では左AC区域に境界不明瞭な腫瘤を触知した。MMGでは左U、O領域にスピキュラを伴う腫瘤を認めカテゴリー 5。USでは左C区域に境界明瞭粗糙な分葉形低エコー腫瘤を認めた。内部は不均質、後方エコーは増強、halo、前方境界断裂を認めカテゴリー 5とし、充実型浸潤性乳管癌、被包型乳頭癌が推定された。CNBが施行されadenosisに生じた中異型度のDCISと診断された。
左胸筋温存乳房切除術、センチネルリンパ節生検を施行した。最終病理はAME-M,ER（-）,PgR（-）,HER2（-）,p63（+）,CD10（+）,SMA（+）,CAM5.2（+）,EMA（+）,Ki-67labeling index 40.7%で、中心瘢痕、地図状壊死、コメド壊死、高頻度の核分裂像、および神経周囲浸潤が見られた。
【考察】乳癌取扱い規約第18版ではAMEの組織像は境界明瞭で多結節性の腫瘤を形成し、周囲は線維性結合織で取り囲まれるとされる。USでは円形や分葉形腫瘤として認め境界は明瞭だが部分的に不明瞭となることもあり、内部に嚢胞性変化、壊死、石灰化を伴うことがあるとする文献もある。自験例は圧排性の充実性低エコー腫瘤で境界は明瞭粗ぞう、血流豊富であったことから充実型浸潤性乳管癌を考えた。分葉形で多結節様にも見えるのでAMEの組織像を熟知していればAME/AME-Mを鑑別診断に挙げることができたかもしれない。他施設の報告例と自験例を比較し悪性AMEの超音波像について報告する。

P-16-207

集学的治療を行った乳腺化生癌脳転移の1例

A case of metastatic brain tumor with metaplastic breast cancer treated by multimodality treatment

[1]医療法人文正会　須恵外科胃腸科医院、
[2]九州大学大学院　臨床・腫瘍外科、[3]九州大学大学院　脳神経外科、
[4]九州大学大学院　形態機能病理学
宗﨑　正恵[1]、甲斐　昌也[2]、島﨑亜希子[2]、三月田祐平[3]、秦　　暢宏[3]、
大石　善丈[4]、山田　　舞[2]、久保　　真[2]、中村　雅史[2]

【はじめに】化生癌は乳癌全体の1%以下と稀な組織型で、乳癌取扱い規約（第18版）では特殊型に分類される。今回、乳腺化生癌脳転移に対し集学的治療を行った1例を経験したので報告する。
【症例】34歳女性。右乳癌 T2N0M0 Stage IIA triple negative（TN）化生癌の診断に対し、術前化学療法としてddAC4コース、wPAC12コース施行の後、右乳房全切除術+センチネルリンパ節生検施行した。病理診断では浸潤癌の残存はなく、リンパ節に1mmの微小転移を認めるのみで、pCRと判断した。術後2か月目に、頭痛、左下肢脱力を主訴に近医受診後、当院へ緊急入院となった。精査で転移性脳腫瘍および腫瘍出血の診断となり、当院脳外科で開頭腫瘍摘出術施行された。術後、腫瘍周囲への定位照射50Gy施行した。画像上も脳転移巣は消失、他臓器転移は認めず、下肢麻痺も改善し自宅退院となった。無治療で経過観察中のさらに2か月後に、多発脳転移再々発、多発髄膜播種を認め、緊急入院となった。さらに髄膜播種からの神経浸潤が原因と思われる左臀部痛から座位が困難な状態であった。手術適応はなく、全脳照射30Gy脊髄照射30GyおよびBEV+PACを開始した。臀部痛は消失し、リハビリ併用によりADLが拡大、自宅退院となった。再発後5か月時点で外来化学療法中である。
【考察】乳腺化生癌の特徴としては1）薬物治療抵抗性 2）TNが多い 3）脳転移は稀、等がある。本症例は化生癌でありながら術前化学療法でpCRを得ることができたにもかかわらず術後早期に脳転移を来した。乳癌脳転移は予後不良で、本症例も、意識障害を伴う脳転移により生命の危機に直面したが、手術+放射線+薬物療法の集学的治療により、ADLは改善し、自宅退院することができた。このように悪性度が高く、治療抵抗性の化生癌脳転移であっても、状況に応じた治療選択により、QOLの維持と予後の延長を得ることができた。
【結語】手術、放射線、薬物療法の集学的治療が効果的であった乳腺化生癌脳転移の1例を経験した。

P-16-208

異物注入歴のある乳房に発生した極めて稀な乳房原発多形型横紋筋肉腫の1例

A rare case of primary breast pleomorphic rhabdomyosarcoma with a history of foreign body injection

[1]国立がん研究センター中央病院　乳腺外科、
[2]国立がん研究センター中央病院　病理診断科
中平　　詩[1]、首藤　昭彦[1]、渡瀬智佳史[1]、村田　　健[1]、神保健二郎[1]、
高山　　伸[1]、吉田　正行[2]

【初めに】横紋筋肉腫は横紋筋芽細胞への分化を示す悪性軟部腫瘍である。胎児型、胞巣型、多形型などに分類され、それぞれ発生年齢や部位、遺伝子背景が異なることが知られている。乳房原発肉腫は乳房悪性腫瘍の1%程度を占めるにすぎず、中でも横紋筋肉腫は極めて稀であり、国際学術誌において29例の症例報告にとどまる。今回われわれは異物注入歴のある乳房に発生した多形型横紋筋肉腫の1例を経験したため、若干の参考文献を添え報告する。【症例】85歳女性。【既往歴】高血圧、10代の頃に両側乳房の異物注入歴（豊胸）あり。【家族歴】姪が40代で乳癌発症あり。【現病歴】4年前に両側乳房腫瘤を主訴に受診歴あるも、悪性を示唆する所見なく経過観察されていた。今回右乳房腫瘤の増大を自覚し再受診となった。【術前検査】視触診で右C区域DNT3㎝に5㎝大の腫瘤を触知。直上皮膚の色調変化を伴い、腫瘤の一部は皮膚に突出していた。乳腺超音波検査では6㎝を超える分葉形・内部不均一な低エコー腫瘤を認めた。乳房MRIでは造影効果を呈する楕円形腫瘤を認め、PET-CTでは同部位に異常集積を認めた。針生検検体では紡錘形腫瘍細胞の浸潤性増殖像を認め、シリコンと考えられる異物とそれに伴う慢性炎症細胞浸潤を認めた。細胞形態および免疫形質からは癌腫を示唆する所見に乏しく、何らかの肉腫であると考えられた。【診断】上記の腫瘤に対し右乳房全摘術および植皮術を施行した。切除検体では右CA区域に9×9×7cm大の腫瘤を認め、組織学的には濃染した歪な核や類円形核と両染性～好酸性胞体を有する紡錘形細胞が充実性に増殖していた。一部では横紋筋様の形態をとり、横紋筋芽細胞に類似していた。いずれの成分においても高頻度に核分裂像が見られ、広範な壊死を伴っていた。背景には異物注入後の線維化、異物反応、脂肪壊死を認めた。免疫組織化学染色では、AE1/AE3（+, focal, weak）、p40（-）、desmin（+）、myogenin（+）、αSMA（-）、MDM2（-）、CDK4（-）を呈した。以上の所見から本腫瘍は多形型横紋筋肉腫と診断された。【現在】年齢を考慮し、無治療経過観察中である。【考察】異物注入後関連の乳房内肉腫は、発生まで数十年の経過をとることが多いと報告されている。本症例は70年近くの経過であった。本症例がインプラント関連間葉系腫瘍であるかは断定できないが、可能性は考えうる。

P-16-209

急速増大をきたしたがリンパ節転移陰性であった巨大乳腺粘液癌の2例

Two cases of rapidly increased huge mammary mucinous carcinoma without lymph node metastasis

[1]六本木ブレストレディースクリニック　乳腺外科、
[2]東京都済生会中央病院　乳腺外科、[3]東京都済生会中央病院　腫瘍内科、
[4]東京都済生会中央病院　病理部
及川　明奈[1,2]、佐藤　隆宣[2]、町野　千秋[2]、船越　信介[3]、青木　　優[3]、
星野　　舞[3]、廣瀬　茂道[4]

症例1:76歳女性。既往に高血圧、糖尿病、慢性胃炎。経産婦。乳癌家族歴なし。2か月で急速増大した左乳房しこりを主訴に来院。受診時、左AC域を占拠する10cmの腫瘤を認めた。マンモグラフィで左巨大高濃度腫瘤、乳腺超音波検査で左AC域に最大径11cm境界明瞭内部不均一の低エコー腫瘤を認めた。針生検の結果、浸潤癌、粘液癌疑い、ER (8) PgR (8) HER2 (0) Ki67 (15%) であった。MRIにおいて腫瘍は辺縁平滑で内部は低信号~高信号と多彩な像を認めた。全身検査の結果、リンパ節・遠隔転移は認めず、術前診断はT3N0M0 StageIIBであった。左乳房全摘、センチネルリンパ節生検およびLNサンプリングを施行した。術後病理組織検査結果はmucinous ca. NG1,9.0cm ly0 v0 LN0/8であった。術後は内分泌治療を施行中で、再発なく3年経過している。

症例2:38歳女性。既往は特記なし。出産歴なし。実母乳癌。3か月で急速増大した左乳房しこりを主訴に来院。受診時、左乳房全体を占める小児頭大の腫瘤と皮膚変色を認めた。マンモグラフィにて左巨大高濃度腫瘤、乳腺超音波検査で左乳房全体から腋窩方面まで占拠する約15cmの比較的境界明瞭な低エコー腫瘤を認めた。針生検の結果、粘液癌、ER (7) PgR (6) HER2 (0) Ki67 (15%) であった。全身検査の結果、左腋窩・縦郭のリンパ節腫大を複数個認めたが大きさは有意ではなく、T4N0M0 StageIIIBと診断した。左乳房全摘、腋窩リンパ節郭清を施行した。術後病理組織検査結果は、mucinous ca. NG1,14.5cm S+ ly1v0 LN0/16であった。術後内分泌療法を開始し、4か月経過している。

粘液癌は乳癌全体の約3%と稀であり、さらに純型と混合型に亜分類される。粘液癌はER陽性例の割合が多く、予後は比較的良好であり、特に純型は緩徐に進行するとされている。今回の2症例は、それぞれ2-3か月で急激に増大したが、腫瘍内部に出血や壊死を伴ったためと推測された。また、粘液癌において腫瘍径は独立した予後因子ではあるが、腋窩リンパ節転移の有無と比較すると予後への影響は相対的に低いとされている。今回の2症例は急速増大した巨大粘液癌ではあるが、リンパ節転移陰性の典型的な粘液癌の組織特性を有すると判断し、術後は内分泌療法単独とした。

P-16-210

マンモグラフィにて微細線状石灰化を呈した良性病変の一例

A case of benign lesion with fine linear calcification on mammography

[1]大阪大学　大学院医学系研究科　放射線統合医学講座　放射線医学教室、
[2]堺市立総合医療センター、
[3]大阪大学　大学院医学系研究科　病態病理学講座、
[4]大阪大学　大学院医学系研究科　外科学講座　乳腺内分泌外科
藤田　由佳[1]、徳田由紀子[1]、大久保　聡[2]、本間圭一郎[3]、多根井智紀[4]、
富山　憲幸[1]

症例は69歳女性。自覚症状はなし。胸部CTで両側肺野に多発結節を認めたため、乳房精査目的にてマンモグラフィを撮影した。マンモグラフィでは、不均一高濃度乳房を背景に右AC領域に微細線状を含む、多彩な形状の石灰化を領域性に認めた。超音波では、乳管-小葉および周囲間質の低エコー域内に石灰化に該当すると思われる線状高エコーを認めた。石灰化の分布は領域性であったが、形態からは悪性が疑われた。超音波ガイド下吸引式乳腺組織生検を行った結果、悪性所見は見られなかった。病理所見は、小葉成分に乏しい萎縮を伴う乳腺組織で線維間質成分が目立ち、間質内に小石灰化巣が形成。上皮の異型は見られないとの結果であった。
マンモグラフィガイドラインでは、石灰化診断において形態が微細線状/分枝状を呈する場合はいずれの分布であってもカテゴリー 5と判定される。一方、微細線状/分枝状石灰化の30%が良性であるという報告もある。
今回、マンモグラフィで認められた領域性に分布する微細線状の石灰化に対し、超音波ガイド下組織吸引織乳腺組織生検を行った結果、悪性所見を認めなかった一例を経験したので、文献的考察を加えて報告する。

P-16-211

2期的手術を施行した浸潤性乳腺小葉癌と直腸癌の同時性重複癌の1例

Two-stage operation for synchronous double primary cancer of the breast and rectum: report of a case

伊勢原協同病院　外科
柏木　浩暢、壁島　康郎

【症例】59歳、女性【現病歴】血便を主訴に近医受診し、大腸内視鏡検査で肛門縁より10cmの直腸に半周性のType2病変を認め、生検で直腸癌の診断となり、当院紹介となった。胸部CT検査にて左乳腺A領域に径13mmの腫瘤影を認め、MMG、乳腺エコー、MRI検査から乳癌が疑われた。直腸癌については諸検査より明らかな遠隔転移なく、腹腔鏡補助下低位前方切除術が行われた。術中乳腺針生検も行い、病理は浸潤性小葉癌、ER陽性、PgR陰性、Her2陰性、Ki67 20-30%の診断だった。直腸癌は高分化型腺癌でpT3 (SS) N1M0のfStageIIIAの診断となった。術後の経過は良好で、乳癌に対しては内分泌療法を行い、直腸癌に対しては術後補助化学療法としてテガフール・ウラシル+ホリナートカルシウムの内服治療を半年行った。評価のCT、MRI検査等から病変の縮小 (長径10mm) を認めるも大胸筋筋膜浸潤の疑いは残り、左乳癌cT1bN0M0 cStageIに対し、直腸癌手術から9か月後に左乳房部分切除術、センチネルリンパ節生検を施行した。病理の結果、センチネルリンパ節は陰性だったが、深部断端陽性のため、1か月後に左大胸筋追加切除術を施行した。術後の経過は良好で、補助化学療法は希望されず、レトロゾールによる内分泌療法と温存乳房への放射線照射を行った。内分泌療法は5年行い、直腸癌手術から7年10カ月、乳癌手術から8年7カ月経過し、双方とも明らかな再発転移を認めていない。【考察】臨床的重複癌の頻度は0.183-3.3%と言われ、乳癌からみた重複癌の臓器の中で直腸癌は6.3%と稀である。1期的手術も考えられたが、まず症状のある直腸癌から手術し術後補助化学療法を行い、乳癌に対しては内分泌療法を行いつつ手術の機会を窺った。乳癌術前化学内分泌治療の報告は稀少である。今回浸潤性乳腺小葉癌と直腸癌の同時性重複癌の1例を経験したので文献的考察を加えて報告する。

P-16-212

Breast carcinoma with choriocarcinomatous features の1例

Breast Carcinoma with Choriocarcinomatous Features: A Case Report

社会医療法人　愛仁会　高槻病院
三成　善光、下山　京子、溝口　　綾、伊倉　義弘

Breast carcinoma with choriocarcinomatous features (BCCF) は絨毛癌の特徴をもった特異な乳癌であるが、WHO規約ではno special typeに分類される。しかし、報告例は少なく、稀な組織型の乳癌である。今回、我々はBCCFの症例を経験したので報告する。
【症例】31歳女性。2019年3月に左乳房腫瘤に気づいたため、近医受診。左乳房に約1.5㎝の腫瘤を認め、FNAではsuspiciousであったが、CNBにてInvasive ductal carcinomaの確定診断が得られたため、2019年4月に治療目的にて当院紹介となった。初経11歳、妊娠歴 (-)、既往歴:特記事項 (-)、家族歴:白血病 (ATL) (母)。当院受診時、左A領域に18x16x15mm低エコー腫瘤を認めたが、明らかな乳管内進展はなかった。胸腹部CTでは肺には異常なかったが、肝S8にLDAを認め、腹部US、腹部MRIにて血管腫と診断された。2019年5月、左乳癌に対して、左乳房温存手術+センチネルリンパ節生検施行した。センチネルリンパ節の術中迅速診断では転移陰性であったため、腋窩郭清は省略した。術後病理学的検索にて、切除標本組織にHCG陽性の絨毛癌様の像を呈する箇所や破骨細胞様の多核巨細胞を認め、Invasive carcinoma of no special type, Breast carcinoma with choriocarcinomatous featuresと診断された。浸潤径21x20mm, pN0 (0/5), NG3, Ki67 60%, ER 1～9%, PgR 0%, Her2 (0) であった。術後は放射線療法と薬物療法としてホルモン療法および化学療法の追加を予定していたが、若年で挙児希望があったため、妊孕性温存を検討。月経不整もあり、婦人科を受診した際、妊娠 (18週) が判明した。妊娠継続を希望されたため、妊娠22週から32週までの間にAC療法を4クール行い、2019年10月に36週で帝王切開で出産した。摘出された胎盤からは絨毛癌の組織は認められず、腹水細胞診、腹水セルブロックからも異型細胞は指摘されなかった。出産後、3週目よりドセタキセルを開始し、計4クール行った。現在、明らかな再発は認めていない。
【考察】BCCFは1981年にSaigoとRosenにより初めて報告された稀な組織型で、HCGを高発現する合胞体栄養膜細胞 (syncytiotrophoblast) 様の多核巨細胞がみられることを特徴とし、多くの場合、浸潤性乳管癌のcomponent と混在する。また、極まれではあるが絨毛癌の乳房転移の可能性があり、それと鑑別を要する。今回、我々はBCCF の1例を経験したので文献的考察を加え報告する。

P-16-213

副作用のためにPalbociclibからAbemaciclibに変更した4例

Four cases report: switching Palbociclib to Abemaciclib due to its side effects

社会医療法人生長会　府中病院
山片　重人、辻尾　元

【はじめに】CDK4/6阻害薬Palbociclib（PAL）とAbemaciclib（ABE）はいずれも大規模臨床試験で、HR陽性HER2陰性進行再発乳癌患者の1次治療および2次治療以降において無増悪生存期間（PFS）および全生存期間を延長すると報告されている。【症例】PAL+ホルモン療法を施行中、PALを減量してもなおGrade3 ～ 4の副作用が出現するため、ABE+ホルモン療法に変更した4例について報告する。
症例1: 57歳女性、術後肺肝骨転移、前治療にホルモン療法4剤と化学療法（PTX+Bmab）を行った。PAL+Fulvestrant（FUL）を18コース施行した。効果はPRであったが、PALを75mgまで減量してもGrade3の好中球減少が複数回起こったため、ABE 100mg+FULに変更した。16週間継続しているが、効果はSD（PAL開始時から評価するとPR維持）で、好中球減少は認めず、Grade2の下痢を認めたがロペラミドで対処可能であった。
症例2: 79歳女性、胸壁Ps再発、前治療なし。PAL+FULを3コース施行したが、連続してGrade3の好中球減少が起こったため、ABE 100mg+FULに変更した。48週間継続し、効果はPRで、Grade1好中球減少を2回認めたが下痢は起こっていない。
症例3: 74歳女性、初発時から肝骨転移あり、FUL単剤で治療後にPAL+LETを3コース施行した。Grade3の好中球減少が起こったため、ABE 150mg+LETに変更した。6週間継続した時点で、嘔気・味覚障害のため本人希望でPALに戻すことになった。
症例4: 52歳女性、胸壁再々発、前治療なし。PAL+FULを8コース施行し、効果はPRであったが、Grade4の好中球減少が起こりPALを75mgに減量したがなおGrade3の好中球減少が起こったため、ABE 100mg+FULに変更した。8週間継続し、PAL開始時から評価してPR維持しており、好中球減少は認めず、Grade1の下痢を認めるのみであった。
【考察】現在、複数のCDK4/6阻害剤が使用可能となっているが、CDK4/6阻害剤による治療がPDになった後に、別のCDK4/6阻害剤が奏功するかどうかについては未だ明らかになっていない。今回評価できた3例においては、治療が奏功している途中のPALを、その副作用のためにABEに変更しても引き続き治療は有効であった。PALとABEでは頻出する副作用の種類が異なっており、一方のCDK4/6阻害剤で副作用が強く出た場合には他方のCDK4/6阻害剤に変更するという副作用対策が可能と思われた。

P-16-214

HER2陽性乳癌多発脳転移に対し放射線治療後のpertuzumab+trastuzumab+ cyclophosphamideが有効であった1例

A brain metastatic case for HER2+ breast cancer treated with RT followed by PER/HER/cyclophosphamide

[1]春日部市立医療センター　乳腺外科、[2]春日部市立医療センター　外科、
[3]春日部市立医療センター　看護部、[4]三井病院　乳腺腫瘍科
君塚　圭[1]、深津　裕美[1]、杉山　順子[1]、小野　容子[1]、小倉　道一[2]、
三宅　洋[2]、小島　寛子[3]、秦　怜志[4]

症例は初診時52歳女性。201x-5年に前医にて右乳癌（cT4bN3cM0 stageIIIc）, ER+,PR+,HER2:3+に対しEC（エピルビシン/シクロホスファミド）x4+Docetaxel（DTX）+trastuzumab（Tmab）x4サイクル施行。201x-4年6月にBt+Ax施行された。術後病理は粘液癌、pT3（8cm）,N2（8/9）,ly+,v-, 治療効果判定GradeIb。
術後に放射線照射、胸壁、鎖骨上に2Gy x50Gy施行され、更にTmabx14回およびタモキシフェンが開始された。201x-3年5月に胸椎、右胸壁に再発を認めた（DFI:11ヶ月）。本人が脱毛を気にしていたため1次治療としてTmab+レトロゾール+ゾレドロン酸が開始された。同年8月から胸椎に放射線、計30Gy施行。胸壁腫瘤はPRであり、局所コントロール目的に201x-2年12月に再発部位の腫瘤切除が施行された。201x-1年8月に胸壁の再再発認めたため2次治療として201x-1年9月にTS-1+Pmab+Tmab+ゾレドロン酸が開始された。前医の転勤に伴い201x年8月に当院紹介受診した。TS-1による嘔気などの消化器症状認め、9月からは3次治療としてPmab+Tmab+エキセメスタンに変更し継続していたが、胸椎転移の増大とTM上昇認め、201x+1年にゾレドロン酸をデノスマブに変更した。胸壁の腫瘤もPDとなり 201x+1年11月から4次治療としてTDM-1に変更した。9カ月の継続の後、さらに胸壁腫瘤がPDとなり、201x+2年8月に5次治療としてラパチニブ+アナストロゾールを開始した。開始5か月後の 201x+3 年1月に嘔気、嘔吐あり、緊急入院。CTで多発脳転移を認めた。全脳照射3Gy x10回 計30Gyを施行し嘔気、嘔吐の症状は軽減した、照射後のMRIでは、若干腫瘍は縮小したものの残存しており、6次治療としてPmab+Tmab+シクロホスファミド（100mg/日）を投与した。1サイクル施行した後のMRIで脳転移はcCR、その後のPETCTでは、骨への集積もなく、胸壁の腫瘤は縮小していた。その後9カ月経過したが、脳転移はcCRを維持している。シクロホスファミドは、血液脳関門（BBB）の透過性が比較的良いとされ、また、高齢者を対象としたTmab+Pmab+シクロホスファミドを投与した臨床試験（LansetOncol 2018 :19 323-326）では安全性が示されている。今回、Tmab、T-DMI、Lapatinibなどの治療後の多発脳転移に対して放射線治療後のメトロノミックのシクロホスファミド+Pmab+Tmabによる治療が有効であった1例を経験したので報告する。

P-16-215

IgG4関連硬化性乳腺炎の1例

A case of IgG4-related sclerosing mastitis

[1]JA 北海道厚生連札幌厚生病院　外科、
[2]JA 北海道厚生連札幌厚生病院　血液内科、
[3]JA 北海道厚生連札幌厚生病院　臨床病理、
[4]名古屋大学医学部附属病院　病理部、[5]埼玉県立がんセンター　病理診断科
秦　庸壮[1]、田中　浩一[1]、岩崎　博[2]、中村　栄男[4]、高野　桂[4]、
堀井　理絵[5]、後藤田裕子[3]、市原　真[3]、ｉ岩口佳史[3]、平社亜沙子[3]、
村岡　俊二[3]

【はじめに】IgG4関連疾患は，リンパ球とIgG4陽性形質細胞の著しい浸潤と線維化により，全身諸臓器の腫大や結節・肥厚性病変などを認める原因不明の疾患である。本例は乳癌を疑い、針生検により悪性リンパ腫疑いと診断され、再検査により極めてまれなIgG4関連疾患に伴う硬化性乳腺炎と診断するに至ったので報告する。【症例】63才女性。半年前に左乳房のしこりを自覚し、2019年当科受診。<身体所見>左A区域にφ5cmの硬結、左腋窩に可動性リンパ節触知。<検査所見>MMG:左MI領域高濃度FAD。US:LtA 10:30 NT=2.7cm 59x48x14mm 非腫瘤形成性低エコー陰影、halo（-）、後方不変、DCISや乳腺炎を疑う。両側腋窩にリンパ節を多数（左優位）、左鎖骨上リンパ節も複数認めた。MRM:左AE区域に長径65mmの増強病変、non-mass enhancemet lesion。Kinetic curve:fast-plateau、DWI:高信号（ADC低下）を示し悪性腫瘍を疑う。左優位に腋窩リンパ節・左側内胸リンパ節を認め転移も疑う。以上より針生検を施行。<病理①>Malignant lymphoma（B cell lymphoma）,suspected,:線維化、リンパ球や形質細胞の高度の結節状、一部びまん性浸潤（+）。リンパ球は小型で比較的均一、多くはBリンパ球。MALT lymphomaを考えたいが、特徴的とされるlymphoepithelial lesionは不明瞭。この結果より血液内科に紹介。精密検査のため全身検索と再度針生検を施行。CT:上記の他、縦隔・左肺門部に短径14mm以下のリンパ節腫大、両側腎盂～尿管に壁肥厚、PET-CTも同部に集積を認めた。<病理結果②>κ鎖、λ鎖に偏りがみられず、JH遺伝子再構成（-）と腫瘍性との診断はできなかったため、病理学会にコンサルテーション。一方でリンパ節腫大を多数認め、尿管閉塞の危険性により、低悪性度B細胞リンパ腫の可能性を考え、BR療法（Rituximab+Bendamustine）4週毎を開始。4週直前CT:左乳腺腫瘤は著明縮小も、他は変化なし。同時に<病理結果③>全体に形質細胞は目立たず、一部でIgG4陽性形質細胞が最大20個/HPFみられるのみも、IgG4/IgG陽性細胞比が8割を超えており、血清IgG4:618mg/dlであり、IgG4-related sclerosing mastitisとして矛盾せず。以上より化学療法を中止、ステロイド療法として、プレドニゾロン（PSL）0.6mg/Kgを開始。2週後のCT:左乳腺濃染病変は縮小したまま、縦隔・左肺門部リンパ節は短径8mm以下に縮小。尿管壁肥厚も全体的に軽減と効果有り、現在PSLを減量しつつ経過観察中である。

P-16-216

腋窩腫瘤を初発症状とした乳癌の1例

A case of the breast cancer that assumed an armpit mass a first symptom

鳥取大学　医学部附属病院　乳腺内分泌外科
加藤　彩、門永　太一、細谷　恵子、若原　誠、田中　裕子、
鈴木　喜雅

【はじめに】腋窩には，乳癌や他臓器からの転移リンパ節をはじめとして，良悪性を問わず，種々の腫瘍が発生する．その為，腋窩腫瘤の鑑別診断は必ずしも容易ではない．今回，術前の各種検査で鑑別診断を絞り込み，術後病理にてC′区域乳癌と診断した1例を経験したので文献的考察を加えて報告する．【症例】81歳，女性．2019年に右腋窩腫瘤を自覚し前医受診した．腋窩リンパ節転移を疑われ，右腋窩腫瘤に対してFNAおよび針生検を施行され，腺癌リンパ節転移と診断された．原発巣精査目的に画像検査を施行されたが，原発巣の特定には至らなかった．原発不明癌として，パクリタキセル+カルボプラチンが開始となった．針生検の追加検査にて，ER score 1，PgR score 0，HER2（FISH）陽性が判明した．この結果に基づき，乳腺原発悪性腫瘍の診断にてパクリタキセル+トラスツズマブ+ペルツズマブへ変更となった．化学療法による副作用のため，化学療法の継続は困難となり，手術目的に当科紹介となった．MMGでは，右U・X領域に分葉形の境界明瞭な腫瘤があり，その内部に多形性石灰化の集簇を認めた．USでは，右腋窩に60×30mmの腫瘤を認め，乳房内には腫瘤を認めなかった．乳房MRIでは，右腋窩に造影腫瘤を認めた．腫瘤と正常乳腺には明らかな連続は確認できなかった．乳房内に腫瘍性病変は認めなった．CTでは，右腋窩に60×65×25mm大の造影腫瘤を認めた．明らかな乳腺との連続は確認できなかった．以上より，オカルト乳癌または腋窩部原発乳癌を念頭に術式を選択した．手術は右乳房全切除術+レベルⅢ郭清を行った．術後病理診断にて，右乳癌（C′区域，ypT2N2aM0，stageⅢA，triple negative）の診断となった．【考察】自験例では，高齢者乳房の特徴と腋窩腫瘤の鑑別診断を念頭に診断を進めた．高齢者乳房の特徴として，下垂が挙げられる．仰臥位での検査の際はC′区域乳腺が腋窩寄りに下垂する．その為，この区域の腫瘤は，腋窩リンパ節転移と区別しにくい．加えて，脂肪化乳腺の場合，乳房MRIでC′区域乳腺と正常乳腺の連続性も評価しづらい．自験例ではこの特徴を踏まえつつ，術前画像検査から，C′区域乳癌の可能性が高いと考え手術を施行した．腫瘤から切除断端を確保し，正常乳腺と腫瘤の連続性を病理学的に確認できる様に腫瘤と乳腺組織を一塊に摘出した．【結語】腋窩腫瘤を初発症状としたC′区域乳癌の1例を経験したので報告した．

P-16-217

腋窩郭清術後の上肢リンパ浮腫に対してリンパ管静脈吻合術（LVA）を施行した4症例

4 cases of lymph edema after axillary node dissection treated by lymphaticovenular anastomosis

関西電力病院 乳腺外科
小倉　信子、佐々木　優、恒川　昭二、佐藤　史顕

リンパ節転移を伴う乳癌に対して行われる腋窩リンパ節郭清術は、腋窩におけるリンパ管途絶から上肢リンパ管のうっ滞・逆流を引き起こす。うっ滞が強い場合、リンパ管の拡張・硬化・変成によりリンパ液が漏出し、リンパ浮腫として上肢周径の増加をもたらし、上肢のだるさ・痛さなどの症状を伴うようになる。さらに進行すると皮膚・皮下組織の繊維化による硬化、蜂窩織炎の併発などにより、ADLの著しい低下をもたらす。治療に関しては従来マッサージ・圧迫療法・スキンケアなどの保存的治療のみであったが、近年顕微鏡下でリンパ管と静脈を吻合するリンパ管細静脈吻合術(lymphaticovenular anastomosis:LVA) が行われるようになっている。浮腫の改善のみならず長期にわたる完全治癒症例も出現し、術後早期で無症状の症例におけるリンパ浮腫予防にもその適応が広がりつつある。
当院では2018年11月より乳癌腋窩郭清術後上肢リンパ浮腫に対するLVAを開始した。4症例に行い、うち3例は浮腫による上肢周径の増大、皮膚の硬化をともなっており、術前のICGリンパ管造影でdiffuse pattern、stardust patternを認めている。LVA術後に上肢周径の減少・皮膚硬化の改善を認め、上肢のだるさ・痛みは軽減した。1例は郭清術後早期症例で上肢周径増大はなかったが、ICGリンパ管造影で上腕近位内側にdiffuse patternを認めた。リンパ浮腫を発症させる可能性のある放射線療法を予定していたためLVAを施行した。放射線療法終了後の現在まで11 ヶ月間リンパ浮腫の発生を認めていない。
リンパ浮腫改善・発症予防に貢献したLVA、その手術を受けた 4症例について報告する。

P-16-218

CDK4/6阻害薬が有効であった腹膜転移を伴う進行乳癌の1例

Advanced breast cancer with peritoneal metastasis that responded well to CDK4/6 inhibitor

[1]福井大学　医学部　第一外科、[2]福井大学　医学部　病理部
矢尾　祥子[1]、横井　繁周[1]、高橋　瑞穂[1]、河野　紘子[1]、前田　浩幸[1]、
五井　孝憲[1]、今村　好章[2]

【はじめに】CDK4/6阻害薬はホルモン受容体陽性HER2陰性進行乳癌に対し、2017年12月に適応となった。腹膜転移を伴う進行乳癌の症例に対し、CDK4/6阻害薬とフルベストラントを使用した症例を経験したので報告する。【症例】52歳女性で、重症筋無力症の既往がある。2-3年前より左乳房の潰瘍形成を認めたが放置し、2018年4月に急激な腹部膨隆にて近医を受診した。CTにて大量腹水、胸水、両側卵巣腫大、腹膜肥厚を認め、PET-CTにて両側乳房病変も指摘された。腹水穿刺にてClass Ⅴ、腹水中CA15-3の上昇を認め、乳癌原発の癌性腹膜炎、癌性胸膜炎、卵巣転移の診断となった。腹水に対しCARTが数回行われたが、コントロール不良のため当院へ紹介初診となった。乳房腫瘤の組織診で浸潤性乳管癌、ER、PgR陽性、HER2 score1、Luminal A タイプで、まずはフルベストラントを開始し、全身状態をみてCDK4/6阻害薬を追加した。治療開始時は利尿薬使用、腹水穿刺にて、1週間で4.5L腹水貯留がみられていたが、貯留速度は次第に減少し腹水穿刺を要さなくなった。約1年半経つが、現在では利尿薬も不要となり、良好な治療効果が得られている。【考察・結果】CDK4/6阻害薬、フルベストラントは、ホルモン受容体高発現の癌性腹膜炎症例に対しても効果的と考えられた。

P-16-219

化学療法後にレトロゾールとフルベストラントの併用療法が奏功した転移性乳癌の一例

A case of MBC successfully treated with letrozole and fulvestrant after chemotherapy

[1]京都市立病院　乳腺外科、[2]京都市立病院　看護部
西村　祥子[1]、末次　弘実[1]、森口　喜生[1]、荻野　葉子[2]

【はじめに】
ホルモン受容体陽性HER2陰性の転移性乳癌でlife threateningでない症例に対してホルモン療法+CDK4/6阻害薬の併用療法の有効性が多く報告されている。今回、我々は異時性両側性乳癌の多発肺転移、多発骨転移、多発リンパ節転移症例で化学療法後にレトロゾールとフルベストラントの併用療法で長期奏功が得られた一例を経験したので報告する。
【症例】
50歳台女性。当院初診の16年前に他院で右乳癌に対して術前化学療法施行後に右乳房切除術+腋窩リンパ節郭清術を施行された。他院での経過観察終了後、左乳房腫瘤、左腋窩腫瘤を自覚し当科を受診。左乳房EABCDに9.0×8.5cmの腫瘤を認め、左腋窩には4.0×4.0cmの腫瘤を認めた。左乳房腫瘤の針生検にて、浸潤性乳管癌、Grade2,ER (+,>90%) ,PgR (-,0%) HER2 (-,1+) Ki67LI (10%)と診断し、左腋窩リンパ節の穿刺吸引細胞診ではclassⅤであった。PET-CTで多発性肺転移、多発性骨転移、多発性リンパ節転移を認め、左乳癌T3N3aM1と診断した。20xx年7月脊柱管への浸潤が疑われたため第5胸椎転移に対する放射線治療を優先的に開始し、この間レトロゾール（以下LET）を約1カ月のみ投与した。放射線治療終了後に20xx年8月よりTC療法（ドセタキセル+エンドキサン）を開始した。
20xx+1/1月のPET-CTでは左乳房の原発巣と転移病変はPRとなり20xx+1/8月のPET-CTではさらに原発巣、転移病変の縮小を認めた。TC療法の副作用と思われる四肢の浮腫、胸水、倦怠感のため、化学療法は中止し20xx+1/9月よりLET+フルベストラント（以下FUL）を開始した。20xx+1/12月のPET-CTではSDであったが、20xx+2/4月職場復帰し20xx+2/6月のPET-CTで PRとなった。20xx+3/12月のPET-CT では、さらに原発巣、転移病変の縮小を認め、LETとFULの併用療法が約2年3カ月にわたり奏功している。
【まとめ】
ホルモン受容体陽性HER2陰性の転移性乳癌に対するアナストロゾールとFULの併用療法については有効とする報告もあるが併用効果については否定的な報告もある。
今回の我々の症例ではLET+FULによる併用療法を化学療法後に開始し約2年3カ月の長期にわたり奏功を認めている。CDK4/6阻害薬が本邦で使用可能となる前に治療開始となった症例であるが、ホルモン療法の併用療法が有効である症例も存在することが示唆された。若干の文献的考察を加え報告する。

P-16-220

乳輪下膿瘍を契機に発見された閉経後乳癌の2例

2 cases of breast cancer detected with subareolar abscess in postmenopausal women

[1]帝京大学ちば総合医療センター　外科、
[2]帝京大学ちば総合医療センター　病理部
高橋　理彦[1]、宮澤　幸正[1]、粕谷　雅晴[1]、山崎　一人[2]、富居　一範[2]、
清水　宏明[1]、山崎　将人[1]、首藤　潔彦[1]、小杉　千弘[1]、野島　広之[1]、
細川　勇[1]、碓井　彰大[1]、村上　崇[1]、與儀　憲和[1]、幸田　圭史[1]

乳輪下、乳輪傍皮下の有痛性炎症性疾患である乳輪下膿瘍は若年者に多く、原因として膨大部以深の乳管の扁平上皮化生や陥没乳頭による落屑の貯留が原因とされ、悪性腫瘍の合併例の報告は少ない。今回我々は、共に乳輪周囲の硬結、疼痛を主訴に来院し、膿瘍治療後に同部位に乳癌を認めた症例を経験した。
症例1は70代女性で既往歴は高血圧のみ。右乳頭周囲の発赤、疼痛、乳頭からの出血を認め近医受診し、乳腺炎を疑われ当科紹介となった。抗生剤経口投与にて炎症所見改善したが、炎症改善後1 ヶ月に経過観察目的に施行した超音波にて同部位の乳頭直下に乳管内腫瘤像を認めた。細胞診にてClassⅢの判定であったため、針生検施行したところ非浸潤性乳管癌の診断となった。乳房切除およびセンチネルリンパ節生検を行った。病理結果は浸潤性乳管癌であった。
症例2は70代女性で既往歴は過活動性膀胱と網膜色素変性症のみ。右乳頭10時方向の腫脹・疼痛を主訴に近医受診し、乳腺炎疑いにて当科紹介された。超音波にて乳頭下に膿瘍形成疑われたため切開排膿を施行し炎症所見は消失した。直後の超音波では右乳房に異常所見認めなかったが、半年後超音波にて腫脹部に一致して拡張乳管と乳管内腫瘤像を認め、細胞診にてClassⅤの判定にて乳癌の診断にて乳房切除およびセンチネルリンパ節生検を行った。病理結果は非浸潤性乳管癌であった。
上記2症例についてはともに乳頭の陥没は認めず、以前の乳輪下膿瘍の罹患歴も認められず、悪性腫瘍が膿瘍形成に関与したと考えられた。これら症例について文献的考察を加えて報告する。

P-16-221

様々な臨床経過を辿った化生癌の5例

Five cases of metaplastic carcinoma with various clinical courses

[1]独立行政法人国立病院機構埼玉病院乳腺外科、
[2]独立行政法人国立病院機構埼玉病院腫瘍内科、
[3]独立行政法人国立病院機構埼玉病院病理科、
[4]医療法人財団　興和会　右田病院
山室みのり[1]、小西寿一郎[1]、田中　規幹[1]、野崎　由美[2]、上野　万里[3]、
鴨　　宣之[4]

化生癌は乳癌全体の0.1%で特殊型に分類される稀な癌である。今回、それぞれ異なった臨床経過を辿った化生癌の5例を経験した。【症例1】69歳女性。1ヶ月前に右乳房腫瘤を自覚。精査の結果、invasive ductal ca., cT1cN0M0 stage Ⅰ の診断で、Bp+SNB施行。Squamous cell ca., pT1cN0, triple negative, Ki67 32% と診断。TC 療法、放射線療法後にUFTを投与するも肺転移出現。XC療法、サイバーナイフを施行。その後肺転移は不明瞭化し、術後6年3か月経過で再発や転移は認めていない。【症例2】49歳女性。2ヶ月前から左乳房腫瘤を自覚。Spindle cell ca., cT3N1M0 stageⅢBと診断。術前化学療法でpaclitaxelを施行したが増大傾向にてFECに変更。その後Bt+Ax（Level Ⅰ, Ⅱ）施行した。Spindle cell ca., pT3（9.5cm）N0, triple negative, ki67 50%と診断。化学療法効果判定はgrade 1bであった。術後はFEC、eribrinと放射線療法を施行。術後11か月経過しているが、再発や転移を認めない。【症例3】46歳女性。1年前から右乳房腫瘤を自覚。その後10か月間で急速増大したため精査を行い、squamous cell ca., cT3N1M0 stageⅢBと診断。FECで PDとなったため、GEM+PTXに変更するもPD。局所制御目的で放射線療法施行後、Bt+Ax（Level Ⅰ, Ⅱ）施行。Squamous cell ca., pT3（6×4×9cm）N2a, ER+, PgR-, HER2-, ki67 60%, 化学療法効果判定 はgrade 2a と診断。術後はホルモン療法を施行するも縦隔、肺門リンパ節転移と多発骨転移が出現。更には、肝転移、脳転移も出現。化学療法と放射線治療を施行し、軽快、増悪を繰り返すも、術後3年で永眠された。化生癌は一般的に悪性度が高く、治療抵抗性で急速な転機を辿る印象があるが、治療のタイミングや化生癌の種類によっては乳癌の標準的治療が奏効する症例もあり、残り2例も含め文献的考察を加えて報告する。

P-16-222

乳頭温存乳房切除術+脂肪注入再建後に再発をきたした1症例

A rare case of local recurrence after nipple sparing mastectomy followed by fat injection

[1]大和市立病院　乳腺外科・外科、[2]西鶴間メディカルクリニック 乳腺外科
藤野　史織[1]、藏並　　勝[1]、中宮　紀子[1]、竹下　利夫[2]、岡本　　陸[1]、
水野　万里[1]、大泉　陽介[1]、田中　俊道[1]、根本　昌之[1]、小倉　直人[1]

【症例】61歳、女性。【現病歴】2011年8月に検診で右A領域の乳腺腫瘤を指摘され当院を紹介受診した。右乳癌（DCIS、TisN0M0 stage0、ER:強陽性、PgR:強陽性、MIB-1:5~10%）の診断となり、2012年4月に乳頭温存乳房切除術（NSM）を施行した。2014年11月に他院で脂肪注入にて再建術を施行した。2019年7月に施行したマンモグラフィ検査で右MLO-ML、CC-IOに淡い石灰化集簇を認めた。MRI検査施行したところ再建組織内の腫瘤から乳頭にかけて乳管進展を疑う造影効果を認めたため、ステレオガイド下マンモトーム生検を施行した。病理検査結果でDCISの診断となった。再建組織内再発の診断で手術の方針となった。【手術所見】乳房全切除術に準ずる術式で脂肪注入部分を含む乳房全切除を行った。再建乳房内の注入脂肪組織は大胸筋後面まで存在し周囲との境界は不明瞭であった為、一部大胸筋を合併切除した。【手術検体病理結果】浸潤性乳管癌（浸潤癌:4×3mm、浸潤癌+DCIS:15×15mm、Margin:陰性）（ER:強陽性, PgR:中等度陽性, MIB-1:5%>, HER2:陰性）【結語】乳頭温存乳房切除術（NSM）後の乳癌患者における乳頭・乳輪再発率は0 ～ 2.7%と低く臨床的に許容範囲と考えられている。しかし、厳密には乳頭乳輪の乳腺を残す術式であり、遺残した乳腺からの再発の可能性はわずかながら残る。乳頭温存乳房切除術を選択するにあたっては、各施設での適応条件、乳頭壊死、乳頭部再発、乳頭の偏位の可能性などに関するリスクを十分に説明のうえ、実施することが望ましい。脂肪注入による再建法の利点は手術創小さく低侵襲であり、自己脂肪を移植するため自然な乳房再建が可能である。一方、生着率の問題や一度に注入する脂肪量に限界があるため十分な乳房サイズを得るために複数回の移植が必要である。乳頭温存乳房切除後の局所再発率は低いが、施行時には乳頭断端の術中迅速病理検査の実施、再発時を考慮した再建方法の選択など慎重に行う必要性があると考える。

P-16-223

再生不良性貧血を合併し慎重な周術期管理を必要とした原発性乳癌の1例

A case of primary breast cancer with aplastic anemia requiring careful perioperative management

大阪大学医学部附属病院　乳腺内分泌外科
南　　有紀、三宅　智博、草田　義昭、直居　靖人、多根井智紀、
加々良尚文、下田　雅史、島津　研三、金　　昇晋

【はじめに】乳癌手術は通常低侵襲であり、特別な周術期管理を必要としないことが多い。しかし近年、様々な合併症を抱えた乳癌症例に対する治療機会が増している。今回我々は、再生不良性貧血を合併し、慎重な周術期管理を必要とした乳癌手術症例を経験したので報告する。
【症例】症例は71歳女性で、当科受診の3ヶ月前に再生不良性貧血と診断され、当院血液腫瘍内科でシクロスポリンによる治療が開始された。右乳房腫瘤を主訴に当科を受診し、超音波検査や造影MRI検査で右A区域に1.0×1.0 cm大の境界明瞭で表面平滑な腫瘤を認めた。精査の結果、右乳癌cT1N0M0/Stage Ⅰ（浸潤性乳管癌、組織学的グレード1）の診断に至り、右乳房全切除術+センチネルリンパ節生検を予定した。再生不良性貧血に伴う汎血球減少があり、手術に伴う出血・感染のリスクが高いと考え、手術1週間前に入院の上、血球数の管理を行った（入院時採血:白血球1,870 /μL、好中球790 /μL、Hb 9.4 g/dL、血小板32,000 /μL）。血小板減少に対しては、入院直後に濃厚血小板輸血10単位を行い血小板輸血不応が無いことを確認し、手術前日にも10単位を輸血した。貧血に対しては手術当日に赤血球濃厚液を2単位輸血し、好中球減少に対してはフィルグラスチムを計1200μg投与した。シクロスポリンは手術前後各々1週間休薬した。入院8日目に右乳房全切除術+センチネルリンパ節生検を施行し、術中・術後に問題となるような出血は認めなかった。一方、創部感染疑いを認めたが、抗生剤（セファレキシン）内服で速やかに改善した。また、術後は、好中球減少に対してフィルグラスチムを計1800μg投与したが、輸血は不要であった。その後の経過は良好で、入院19日目に退院となった。
【考察】再生不良性貧血を合併した乳癌手術では、汎血球減少の程度に応じて術前に輸血やG-CSF製剤を用いた血球数の管理が必要となる。自験例では、血小板輸血の際に問題となる血小板輸血不応の有無を確認するため、早期（手術1週間前）に入院した上で血小板輸血を行った。その結果、血小板輸血不応は認めず、安全な血球数を維持した状態で手術に臨むことができた。一方、血小板輸血不応を認めた場合は、HLA/HPA適合血小板輸血の手配が必要となるため、術前に余裕を持った日程で入院予定を組むことが重要である。今回、自験例に文献学的考察を加えて報告する。

P-16-224

ジエチルエストラジオールが著効した濃厚な治療歴を有する閉経後転移再発乳癌の1例

Benefit of diethyl estradiol in case with heavily pre-treated metastatic breast cancer

千葉市立海浜病院　乳腺外科
三好哲太郎

今日の転移再発乳癌に対する内分泌療法の進歩は目覚ましく、SERD or AI+/-CDK4/6阻害薬が標準治療として確立されている。そのためearly lineでのエストロゲン療法はまず行われる事はなく、late lineでの明確な治療効果不明であるが、その効果に関する報告もされるようになってきている。エチニルエストラジオール（EE2）は閉経後末期乳癌で適応が認められており、長期エストロゲン枯渇状態にある乳癌細胞に投与するとアポトーシスが誘導されると言われている。今回、我々は内分泌療法、化学療法の濃厚な治療歴を有し、BSCに移行するかのタイミングでEE2が著効した1例を経験したので報告する。症例は69歳、女性。45歳時に左乳癌にてBp+Ax施行。術後病理はpT2pN0cM0でホルモン感受性等に関しては不明。UFT*3年+TAM*3ysの術後補助療法を行った。術後3年、48歳時に局所再発にて切除術施行。その後、来院されないようになったが、術後16年で癌性胸膜炎、局所再発にて再受診した。その後、6年間で化学療法3レジメン、内分泌療法3レジメンを行った。65歳時に肝転移を来たし、Bev+PTX療法を開始し、cPRの状態であったが、15ヶ月でPDとなった。次いで、エリブリン、EC療法を行ったが、いずれもPDとなった。このタイミング、67歳時に局所再発部位より再生検施行し、IDC, ER陽性, PgR陽性, HER2（2+）FISH陽性であったため、Trastuzumab+ Pertuzumab+ DOC療法を開始した。当初は治療効果良好であったが、徐々に全身状態は低下してるい痩状態となり、13ヶ月でPDとなった。T-DM1を開始したが、癌性胸膜炎、肝転移による呼吸苦及びPSの低下が現れるようになった。PS4の終末期の状態でBSCに移行するかどうかであったが、EE2 0.5mg/dayの投与を開始した。投与開始後は特に副作用は認めず、約1ヶ月で、癌性疼痛の改善、呼吸苦の改善、全身倦怠感の改善がみられ、PS4→PS1まで回復した。画像による評価は著効とまでは言い難いが、マーカー減少と症状の劇的な改善をみた。現在は外来にて治療継続中である。本症例は再発後、内分泌療法3レジメン、化学療法7レジメンの後に投与を行って劇的な改善を認めたが、EE2の投与は濃厚な治療歴を有する内分泌療法抵抗性患者の治療選択肢の一つとなり得ると考えられた。

P-16-225

乳房Paget病術後17年目に鎖骨上リンパ節転移を来した1例

A case resulted in supraclavicular lymph node metastasis,17 after the breast Paget disease operation

[1]札幌禎心会病院　乳腺外科、[2]札幌禎心会病院　消化器外科
髙﨑　恵美[1]、中村　誠志[2]、大島　秀紀[2]

【はじめに】乳房 Paget病は全乳癌の1-2%で、乳癌細胞が乳頭や乳輪の表皮内に進展したものである。乳頭や乳輪に発赤やびらんを生じることによって発見され、皮膚科で難治性皮膚炎として治療されていることもある。浸潤部を伴わない乳房Paget病は手術のみで治癒可能と考えるが、今回術後17年目に鎖骨上リンパ節転移を来した1例を経験したので報告する。
【症例】84歳、女性。66歳時、左乳頭の掻痒を伴う皮疹が、近医皮膚科で1ヶ月間の軟膏治療により改善しないため、前医を紹介受診した。左乳頭中央部の生検を行いPaget病の診断で、左乳房切除+センチネルリンパ節生検を施行した。色素法にてセンチネルリンパ節の同定困難のため、腋窩リンパ節郭清（Level Ⅰ）を追加した。病理結果は、Paget病/浸潤部なし/切除断端陰性/リンパ節転移（0/0）で、手術後は薬物療法なしで経過観察の方針となった。術後14年目からは、脳神経外科に通院中の当院で経過観察することになった。術後16年目のCTでは転移再発を認めなかったが、CA15-3は前年の14.7から44.6に上昇していた。術後17年目のCTで、左鎖骨上および大動脈傍リンパ節腫大を認め、転移の可能性が指摘された。CA15-3は94.9とさらに上昇していた。上下部消化管内視鏡検査では悪性所見なく、左鎖骨上窩リンパ節郭清術を施行した。病理結果は、左鎖骨上リンパ節転移/左乳癌からの転移/微小乳頭癌/ER（+,95%以上）/PgR（+,1%未満）/HER2（3+）/Ki-67（19.5%）、であった。ハーセプチンの副作用心毒性、84歳という年齢、脳腫瘍術後の全身状態を考慮して、術後はホルモン治療のみを行う方針となった。現在、レトロゾール開始後2ヶ月で特に副作用はなく経過して、CA15-3は17.6まで低下した。同時に骨粗鬆症（YAM 69%）に対して、プラリア+デノタスチュアブルを開始している。【まとめ】浸潤部を伴わない乳癌、乳房Paget病pTisN0M0Stage0の診断で経過観察中の術後17年目に、鎖骨上リンパ節転移（微小乳頭癌/ER陽性/HER2陽性）を来した稀な1例を経験したので、考察とともに報告する。

P-16-226

術後31年経過して癌性胸膜炎をきたした乳癌晩期再発の1例

A CASE OF LATE RECCURRENCE WITH CARCINOMATOUS PLEURISY FROM BREAST CANCER 31 YEARS AFTER SURGERY

JA 愛知厚生連　海南病院　乳腺・内分泌外科
石原　博雅、柴田　有宏、花木　貴代

症例は71歳女性。異時性両側乳癌の既往があり、他院にて40歳時に右乳癌手術（Bt+Ax+Mj+Mn）、50歳時に左乳癌手術（Bt+Ax）の手術歴があった。今回、咳嗽と労作時呼吸困難を認め近医を受診、胸部X線にて左胸水貯留を指摘され、当院呼吸器内科に紹介となった。当院初診時の採血ではCEA:11.8ng/mLおよびCA15-3:85U/mLと腫瘍マーカーの上昇を認め、胸部CTにて左胸水貯留と胸膜に多数の結節を認めた。呼吸苦改善のために胸水ドレナージが施行され、胸水セルブロック法でadenocarcinomaと診断、免疫組織学的検査でTTF-1（-）、NapsinA（-）、GCDFP-15（-）、Mammaglobin（+）、GATA-3（+）、ER（+,50%程度の細胞に中程度陽性）、PgR（-）、HER2score2+、Ki-67陽性率10%の結果で乳癌原発として矛盾しない結果であり、乳癌再発による癌性胸膜炎の診断で当科に紹介となった。PET検査では左胸膜の不整なびまん性肥厚を認め、左肺尖部から縦隔側胸膜に沿う多数の腫瘤状集積を認めた。以前の乳癌手術の病理組織学的所見は右側:浸潤性乳管癌（tubular forming type、g、N0、ER:陽性、PgR:陽性、HER2:陰性）、左側:浸潤性乳管癌（tubular forming type、f、pT2N0、ER:陰性、PgR:陰性、HER2:陰性）であり、免疫染色の結果から術後31年経過した右乳癌の晩期再発と考えられた。呼吸苦、喘鳴の症状があったため、化学療法を開始する方針とした。Weeklyパクリタキセル+ベバシズマブを開始したところ胸水は明らかに減少して呼吸苦は改善した。現在も同レジメンで治療継続中である。乳癌晩期再発はしばしば経験するが、乳癌術後30年での晩期再発の症例は比較的稀である。術後30年以上経過してからも再発する可能性があることを念頭において診療にあたる必要があり、若干の文献的考察を加え報告する。

P-16-227

ルミナールタイプ乳癌が術後14年目にトリプルネガティブ乳癌として骨、リンパ節転移再発した1例

Luminal breast cancer(BC) recurred bone and lymph nodes 14 years after surgery as triple negative BC

[1]九州労災病院　外科、[2]九州労災病院　病理科
八谷　泰孝[1]、藤本　崇聡[1]、堀岡　宏平[1]、中本　充洋[1]、中村　賢二[1]、
丈達　真央[2]、槇原　康亮[2]、福山　時彦[1]

症例は56歳、女性。42歳時に前医にて右乳癌に対して乳房部分切除+腋窩郭清術を施行された。病理組織診断は浸潤性小葉癌で、病理病期はpT1N0M0 pStageⅠであった。術後温存乳房への放射線治療とホルモン療法が5年間施行された。術後10年目まで定期検診を受けていたが、再発転移を認めなかったため、定期検診は自己中止されていた。術後14年目に股関節痛のため当院整形外科受診し、頚部～骨盤部CT検査、骨シンチ検査にて多発転移性骨腫瘍と診断され、腸骨からの針生検にて小葉癌の転移であることを確認し、当科紹介となった。PET-CT検査にて、多発骨転移と骨盤内リンパ節転移を指摘された。疼痛のある右大腿骨頚部、左腸骨翼へ緩和照射を行い、針生検の検体でER（-）,PgR（-）,HER-2（2+）,FISH法にて増幅なし,Ki67 10%とトリプルネガティブであることを確認し5' DFUR +CPAの内服とdenosumabの皮下注を開始した。治療開始後約1年目にCEAの上昇、胸腹部CT検査にて頚部リンパ節の腫大、左肺上葉のスリガラス影が出現し、癌性リンパ管症も疑われたため、頚部リンパ節生検にてトリプルネガティブであることを再度確認し、FEC療法6クール施行後Capecitabine+CPAにレジメンを変更した。しかし、CEAが再上昇し、癌性リンパ管症が増悪したため、レジメンをBevacizumab+PTXへ変更した。1クール施行後、薬剤性肝障害が出現したため化学療法は一時中断した。肝機能の改善を待って、治療開始後約2年目よりDTX単剤を開始したが、5か月後に肝転移が出現し、eribulinへレジメン変更した。治療開始後2年8か月目に脳転移、髄膜播種が出現し、全脳照射を行った。その後はBSCとし、在宅療養を行い治療開始後約3年目に永眠された。乳癌では術後10年以上経過してから再発することも稀ではない。そのような晩期再発症例では、ER陽性で再発後生存期間が長く、予後良好であるという報告が多い。今回、われわれは前医より頂いた手術標本にて確認したルミナールタイプの小葉癌が術後14年目にトリプルネガティブ小葉癌として骨および骨盤内リンパ節転移し、その後急な転機をたどった稀な晩期再発症例を経験したので、文献的考察を加えて報告する。

P-16-228

初診時Stage4 HER2陽性閉経後乳がんに対し集学的治療が奏功した1症例

Pertuzumab and Trastuzumab as a Treatment for HER2-Positive Metastatic Breast Cancer -A CASE REPORT-

[1]彩の国　東大宮メディカルセンター　乳腺外科、
[2]彩の国　東大宮メディカルセンター　放射線科、
[3]彩の国　東大宮メディカルセンター　リハビリ科、
[4]彩の国　東大宮メディカルセンター　検査科、
[5]彩の国　東大宮メディカルセンター　病理診断科
金　　直美[1]、大森　義男[2]、鈴木　香織[3]、田沼　裕恵[4]、小川　史洋[5]

CLEOPATRA試験の結果からHER2陽性転移再発乳がんに対しトラスツズマブ・ペルツズマブ・ドセタキセルの併用が強く推奨されている．今回上記化学療法も含めた集学的治療により患者のQOLを維持できている症例を経験した．
【症例】初診時61歳女性．初診7ヵ月前に右乳房腫瘤自覚,右股関節痛を自覚していたが放置．初診1ヶ月前から右乳房の皮膚発赤・腫脹・痛みを自覚し初診した．受診時右乳房の皮膚は発赤・腫脹がみられ，針生検の結果，右乳がんER Allred score 6強陽性 PgR2 弱陽性HER2 fish5.3で陽性Ki-67;15%であった．HER2陽性乳がんのため頭部MRIも施行したが脳転移は認めず．PET-CTでは右乳がんに伴う皮膚肥厚と多発リンパ節転移（右腋窩・両側鎖骨上・縦隔・両側肺門）多発肺転移・腸骨転移の指摘あり，右乳がんcT4bN3cM1（PUL,OSS,LYM）の診断となった．
【経過】CT上癌性リンパ管症も否定できないと考え，トラスツズマブ・ペルツズマブ・ドセタキセル・デノスマブを開始した．4コース終了・治療開始3ヶ月後のCTにて局所以外の転移部位は消失，10コース施行後も画像上同様の状態を維持していたためドセタキセルのみを中止しANA内服治療を開始するも副作用にてTAMへ変更．その後左足の癌攣を自覚し，頭部MRIで多発脳転移を指摘．γ-knife治療を行い経過良好であったが，急激に右股関節痛の悪化を認めたため（初診時よりオピオイド内服）再度PET-CTを施行するも異常集積はなくCRを維持していたため，整形外科へ評価依頼したところ，変形性股関節症の悪化に伴う症状増悪の可能性が高いと診断された.今までの乳がん治療の経過による予後とQOL維持の観点から人工関節置換術を施行した．術後は痛みの改善を認めレスキューの使用回数が減少した．脳転移も初回γ-knife治療から15ヶ月再発再燃は認めずトラスツズマブ・ペルツズマブ治療開始から34ヶ月のPET-CTも異常集積なくCRを維持していた．初回γ-knife治療から18ヶ月MRIjで微小新規病変を認め2回目のγ-knife治療を施行した．トラスツズマブ・ペルツズマブ治療開始から現在37ヶ月経過しているが，副作用なくTAM・トラスツズマブ・ペルツズマブの治療を安全に継続できている．
【考察】脳転移に対し乳がん特異的GPA点数を臨床上参考にしているが，CLEOPATRA試験の結果からHER2陽性乳がんに対して更なる生存期間の延長が期待できるため，患者のQOLを勘案した上で他科と連携し治療選択していくことが重要である．

P-16-229

症状緩和目的に施行した腹水濾過濃縮再静注法（CART）により、積極的治療を再開し得たStageⅣ乳癌の1例

A case of stageIV breast cancer in which aggressive treatment could be resumed by palliative CART

[1]東京都保健医療公社　多摩南部地域病院　外科、
[2]東京都保健医療公社　多摩南部地域病院　看護科、
[3]北里大学　北里研究所病院　病理診断科、
[4]東京都保健医療公社　多摩南部地域病院　病理診断科
山崎希恵子[1]、重松　恭祐[1]、仲　　美幸[2]、前田　一郎[3]、小松　明男[4]

【はじめに】腹水濾過濃縮再静注法（Cell-free and Concentrated Ascites Reinfusion Therapy: CART）は、腹水中の細菌や癌細胞を除去し有用な蛋白成分を含む濃縮腹水として再び静脈内に戻す方法で、腹水除去による症状緩和と血中蛋白の補給を同時に行える治療法である。今回、CARTにより積極的治療の再開が可能となった1例を経験したので報告する。
【症例】61歳、女性。腹痛を主訴に受診した前医での精査で、右乳癌、右腋窩リンパ節転移、多発肝転移、多発骨転移の診断に至った。針生検の病理組織診断は、硬癌または浸潤性小葉癌,NG1, ly+, v-, ER90%, PgR50%, HER2 2+ FISH増幅なし, Ki67 20%の評価であった。前医では緩和ケア科も紹介されたが、症状緩和治療併用下での積極的治療を希望され当院紹介初診となった。初診時、頸椎転移(C2)による頸部の疼痛と屈曲障害を認め、同部位に対し緩和照射を施行した。同時に多発肝転移の急激な増悪を認めていたため、全身化学療法も並行して施行することとした。ADLは自立しPS1が保たれていたことからFEC75とDenosumabを導入したが、FEC75の1クール目でGrade4の血小板減少を来し、積極的治療を中断せざるを得なくなった。その後、肝転移の増悪と低アルブミン血症に伴う腹水貯留により腹部膨満感と腹痛が増悪して経口摂取も困難となり、PSも3へと悪化した。腹水細胞診はclassⅢで癌性腹膜炎の診断には至らなかったが、腹水は利尿剤に反応しない難治性腹水となっていた。全身状態からBest Supportive Care（BSC）の方針でCARTを施行することとした。CARTを2週間毎に3回施行したところ、低アルブミン血症は改善し利尿剤への反応も回復した。一旦はBSCの方針となったがご本人の強い希望により積極的治療を再開することとなった。Eribulinを導入したところ、1クール目からGrade4の好中球減少を認めたが、50%doseを3週間毎に投与することで継続施行が可能となった。Eribulin導入から7ヶ月が経過し多発肝転移、多発骨転移は良好な奏功が得られている。現在、腹水の再貯留は認めず、利尿剤やCARTも必要とせずオピオイドも不要となりADLおよびQOLも改善した。

P-16-230

診断、治療に苦慮した重複癌3症例

Three cases of double cancer with difficulty in diagnosis and treatment

[1]藤枝市立総合病院　乳腺外科、[2]藤枝市立総合病院　放射線診断科、
[3]藤枝市立総合病院　病理診断科
瀧　由美子[1]、石井由美恵[1]、池田　暁子[2]、五十嵐達也[2]、安田　和世[3]、
甲田　賢治[3]、長谷川　聡[1]

（はじめに）
当科で経験した診断、治療に苦慮した重複癌3症例を報告する。
（症例）
2018年1月～ 2019年12月までに当科で診断した重複癌は10例（同時性8例、異時性2例）あった。6例は乳癌、他臓器癌ともに早期癌、1例は乳癌再発診断時に腎細胞癌を指摘された。いずれも容易に診断しえた。次いで本題の3例を述べる。
症例1:60代女性。主訴は歩行困難。CTで6cm大の乳房腫瘍、5cm大の肺腫瘍、縦隔リンパ節腫大、多発肝、骨転移を疑う所見を認めた。乳房腫瘍は針生検でL-BHER2陽性乳癌と診断。肺腫瘍は原発性肺癌を疑い肺生検施行。ALK陽性肺癌と診断された。縦隔リンパ節腫大による気管圧排を認め、緊急性の高い肺癌治療を行った。状態改善乏しく、診断から7ヵ月後、死亡された。
症例2:50代女性。乳癌術後7年目にCA15-3上昇（83U/ml）。CTで単発性肺腫瘍と縦隔リンパ節腫大を認めた。乳癌肺転移を疑い、サブタイプを確認する目的で縦隔リンパ節生検施行。結果は肺腺癌で呼吸器科にて治療中である。
症例3:70代女性。主訴は歩行困難。CTで4cm大の乳房腫瘍、腰椎、腸骨に溶骨性変化を認めた。骨転移を伴う乳癌疑いで当科入院したが、乳腺エコー所見は混合性腫瘤で、生検結果はEncapsulated papillary carcinomaであった。骨転移は否定的と考え、血清、尿中免疫電気泳動、骨生検を施行し多発性骨髄腫と診断した。多発性骨髄腫治療後、状態は改善、乳癌手術を行った。
（考察）
症例1,2より単発性肺腫瘍を認めた際、常に原発性肺癌を念頭におく必要があると再認識した。肺、縦隔リンパ節生検の手技は確立されており、積極的な生検が望ましい。症例1は乳癌、肺癌共に進行癌であり、骨、肝転移は乳癌からの可能性もあった。気管圧排という緊急を要する状態が肺癌治療を優先する決め手となった。症例2はCA15-3上昇から乳癌再発を疑っていた。CA15-3はKL-6と相関することが知られており、本症例もKL-6は2009U/mlと上昇していた。肺癌治療に伴いKL-6、CA15-3は低下した。症例3は進行癌であった場合、乳癌骨転移と診断しかねない症例と思われた。骨生検は日常臨床で容易に行えるとは言い難い。溶骨性変化を認めた場合、総蛋白数、血沈、血清免疫電気泳動などが鑑別診断の一助になると考えられた。

P-16-231

当院で経験した妊娠期乳癌の2例

Two cases of pregnancy-associated breast cancer

県立広島病院 消化器乳腺移植外科
廣井佐和子、野間　　翠、尾崎　慎治、板本　敏行

【はじめに】妊娠期乳癌は乳癌罹患の増加と妊娠年齢の高齢化に伴い増加傾向であり、ガイドラインでその治療指針も標準化されつつある。一般に進行癌で発見されることが多いが、母体および胎児に及ぼす影響を考慮し治療を行うことが必要である。今回、我々は同時期の妊娠週数で診断されたStageの異なる妊娠期乳癌2例に対して異なるタイミングでの化学療法を行った症例を経験したので報告する。
【症例1】症例は39歳女性（分娩歴1回）。左乳房腫瘤を自覚したため当科を受診した。妊娠11週で浸潤性乳管癌cT2N1M0 cStageⅡAと診断し、妊娠16週で全身麻酔下に右乳房切除術+腋窩リンパ節郭清を施行した。病理診断は浸潤径165mm、リンパ節転移x個、ER+、PgR+、HER2+（FISH-）、Ki-67:17.8%との結果で妊娠20週よりAC療法4コースを開始した。分娩後にタキサン治療、放射線治療、内分泌治療を予定している。
【症例2】症例は39歳女性(未経妊)。超音波検診で右乳房に6mmの腫瘤を指摘され当科を受診した。妊娠7週で浸潤性乳管癌T1bN0M0stageIと診断、本人が妊娠継続と出産後の化学療法・放射線治療を希望し、妊娠18週で局所麻酔下に右乳房部分切除術+センチネルリンパ節生検を施行した。病理組織診断では浸潤径7㎜の硬癌で、ER-、PgR-、HER2- Ki-67 7.6%であった。妊娠経過は順調で手術後4か月の妊娠35週で経膣分娩、出産6週後にTC療法4コース、温存乳房に放射線治療を行い、術後3年経過した現在、再発なく経過中である。
【考察】今回、我々は、Stageの異なる妊娠期乳癌2例の集学的治療を経験した。妊娠期乳癌における治療は乳癌の進行度や妊娠経過により様々な選択肢が考えられるが母体および胎児に対する安全性は十分に確立していない。Stageの低い妊娠期乳癌に対しては分娩後に化学療法を行うことも選択肢のひとつである。

P-16-232

全脳照射とventriculoperitoneal（VP）シャントが有効であった髄膜癌腫症の1例

A case of meningeal carcinomatosis successfully treated with whole brain irradiation and VP-shunt

[1]函館五稜郭病院、[2]北美原クリニック
川岸　涼子[1]、早川　善郎[2]、米澤　仁志[1]、髙金　明典[1]

【はじめに】髄膜癌腫症は、固形癌や血液腫瘍の軟膜および髄液への浸潤による。固形癌では、乳癌や肺癌、悪性黒色腫の頻度が高く、乳癌患者の2~5%に神経症状を有する。乳癌では、浸潤性小葉癌やホルモン感受性陰性乳癌でリスクが高く、診断後の生存期間の中央値は3.3~5ヶ月と予後不良である。今回、我々は、髄膜癌腫症に対し、全脳照射とventriculoperitoneal（VP）シャントが有効であった1例を経験したので報告する。【症例】46歳、女性。X-5年に、Rt.C,T1N1micM0 Stage IIAのLuminal typeに対し、Bp+SNを施行。術後補助療法としてLH-RH analogue+ Tamoxifenを、術後放射線照射としてBt（50Gy/25fr）を施行した。X-1年に乳房内再発と腋窩リンパ節転移を認め、Bt+Axを施行。ERとPgRの陰転化を認め、術後はFEC、DTXを施行した。また、術後放射線照射としてSCLN+PS（50Gy/25fr）を施行し、Xeloda内服で経過をみていた。X年に頭痛と後頸部痛が出現、MRIで髄膜の肥厚を認め、髄膜癌腫症疑いで当科紹介となった。精査の結果、髄膜癌腫症の診断で、全脳照射（30Gy/10fr）を開始。頭蓋内圧亢進による頭痛の増強と意識障害によるADLの低下を認め、VPシャントを増設した。その後、意識障害とADLは改善を認め、Bevacizumab/PTX投与で現在まで外来通院中である。【考察】髄膜癌腫症は、頭蓋内圧亢進による頭痛・嘔吐や髄膜刺激症状である後部硬直など様々な症状を認める。診断後の生存期間は不良であるが、1年以上の長期生存例も7~24%の報告があり、長期生存の因子として、良好なPerformance Status（PS）、若年、ホルモン感受性陽性、臓器転移がなく骨転移のみであること、髄膜癌腫症由来の水頭症や脳症がないこと、集学的治療が奏功し長期治療が続けられることが報告されている。確定診断には、髄液細胞診や脳MRIの有用性が報告されている。治療は、メトトレキサートやシタラビンの髄腔内投与や全脳照射、全身化学療法などの報告があるが、有効な治療法は確立されていない。【結語】髄膜癌腫症に対し、全脳照射とVPシャントが有効であった1例を経験した。本会までに若干の考察を加えて報告する。

P-16-233

CDK 4/6阻害剤が有効であった男性転移性乳がんの一例

Effectiveness of CDK 4/6 Inhibitors for Male Breast Cancer:A Case Report

聖隷横浜病院　乳腺センター
劉　　孟娟、徳田　　裕

56歳男性
主訴:一年前からの左乳頭下のしこりと痛み
既往歴:20歳 良性睾丸腫瘍(片側睾丸切除術,開腹リンパ節郭清)　22歳 腸閉塞, C型肝炎
家族歴:乳がん, 卵巣がん, 前立腺がんなし. BRCA1/2遺伝子変異なし
身体所見:左DE領域に直径2.5cmの弾性硬腫瘍触知, 乳頭陥凹あり. 腋窩リンパ節触知せず
血液生化学検査:
CEA:23.9ng/ml (<5) .CA15-3:30.2U/ml (<25) . 他異常所見なし
単純乳房X線撮影: 左乳頭下高濃度, 円形辺縁平滑一部不明瞭腫瘍, カテゴリー 4
乳房超音波: 左E領域 乳頭下24x24x19mm, 不整形境界明瞭粗ぞう, 内部不均一, 微細石灰化あり, 拍動血流あり. 後方エコー増強, 外側陰影なし, カテゴリー 5
針生検: 浸潤性乳管がん, ER100%, PgR 80%, HER2 score 2, DISH-（HER2総シグナル数/chr17総シグナル数: 50/43=1.16) , Ki-67 11%
PET/CT: 左腋窩, 左胸骨傍リンパ節転移, 多発骨転移 (頚椎, 胸椎) , 多発肺転移
最終診断: 左浸潤性乳管がん, cT2 (2.4x2.4x1.9cm) cN3bM1 (PUL, OSS頸椎,胸椎) , Stage IV, Luminal A
治療:Denosumab 120mg/month
Tamoxifen 20mg/day 3ヶ月で腫瘍増大(24x24x19→33x30x22mm) . PDと判断
Letrozole+Palbociclib に変更.
4ヶ月後PETで原発腫瘍のSUVmaxは12.0から8.4に減少, 腋窩リンパ節SUVは7-8から0, 頚椎, 胸椎のSUVも4.3から0に減少した. (図)
腫瘍サイズ 33x30x22mm→23x22x16mm
CEA (<5ng/ml) : 23.9→ 45.1 (PD時) → 4.2
CA 15-3 (<25U/ml) : 30.2→ 67.5 (PD時)→42.3
結語:男性乳がんの症例数が少なく, 標準治療の確立が困難で女性乳がんに準じて治療せざるを得ない. 今回,男性乳がんでCDK4/6阻害剤が有効であった一例を報告した. 今後の前向きの症例の集積と治療効果の評価に期待したい。

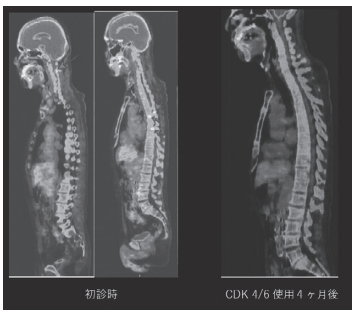

P-16-234

乳癌術前化学療法中に発症したG-CSF製剤投与による大動脈炎の1例

A case of aortitis following administration of G-CSF during chemotherapy for breast cancer

白河厚生総合病院　外科
土井　孝志、神賀　貴大

症例は67歳、女性。左乳癌 (Luminal B type) に対して術前化学療法としてFEC療法を4コース施行した後に、Docetaxel療法を開始した。FEC療法1および2コース目に発熱性好中球減少症を来したため各day8にfilgrastimを投与した。FEC療法3コース目以降、およびDocetaxel療法後は翌日または翌々日にpegfilgrastimを投与した。Docetaxel療法1コース目day8に39℃の発熱、食思不振、背部痛が出現し外来を受診した。白血球21600/μL（好中球17800/μL)、CRP 9.35mg/dlと上昇を認めたため入院となった。抗生物質投与にて経過観察したが症状は改善せず、CRPはさらに上昇した。CTを施行したところ大動脈弓部から下行脚に壁肥厚を認め、大動脈炎が疑われた。ナプロキセン内服にて症状は消失し、CTでは大動脈の壁肥厚は改善した。大動脈炎等の大型血管炎はG-CSF製剤の重大な副作用として最近追記され報告例も増加している。G-CSF投与後に原因不明の発熱、CRP上昇、痛み等を認めた場合には大動脈炎も鑑別に挙げるべきと考えられた。

P-16-235

トリプルネガティブ乳癌脳転移、肺転移に対し、集学的治療にて寛解生存が得られている一例

Long-term CR to combined modality therapy in a TNBC patient with brain and lung metastasis

[1]大阪警察病院　乳腺内分泌外科、[2]大阪警察病院　病理診断科
金本　佑子[1]、下　登志朗[1]、安野　佳奈[1]、塚部　昌美[1]、鳥　　正幸[1]、
辻　　洋美[2]、安岡　弘直[2]、吉留　克英[1]

【はじめに】乳癌の遠隔臓器転移巣に対しては、薬物療法を中心とした全身療法が基本となるが、単一臓器・少数転移の場合は局所療法による予後改善効果についても報告されている。当院で経験した一例について報告する。
【症例】50歳女性、右乳房腫瘤を主訴に受診。触診にて右乳房C領域に4cm大の発赤伴う腫瘤、右腋窩リンパ節に2cm大の硬く腫大した腫瘤を触知した。針生検の結果、Invasive ductal carcinoma (ER-, PgR-, HER2 score 0, Ki-67 60 %) であり、トリプルネガティブ乳癌 (TNBC) と診断した。全身精査の結果T4bN1M0 StageⅢBであり、術前化学療法としてnab-Paclitaxel療法と5-FU/epirubicin/cyclophosphamide (FEC) 療法を各々 4サイクル施行した。臨床的縮小効果はnabPaclitaxel療法でStable Disease (SD)、FEC療法でPartial Response (PR) であった。乳房全切除術、腋窩リンパ節郭清術を施行した。術前化学療法の組織学的効果判定はGrade 1aであり、腋窩リンパ節に転移 (n = 1/13) を認めた。術後FEC療法を2サイクル追加、その後Capecitabine療法を追加したが、grade 2以上の全身倦怠感、皮疹、手足症候群あり2サイクルで中止した。乳癌術後1年3 ヶ月、頭痛の訴えあり、頭部造影MRI検査にて右前頭葉に浮腫を伴う約2cm大の脳腫瘍を認め転移と考えられた。単発であり、神経症状を有したため、開頭脳腫瘍摘出術を施行した。摘出した腫瘍は乳癌の転移 (ER-, PgR-, HER2 score3+, Ki-67 80%) であった。脳転移巣摘出後6 ヵ月で脳転移巣術後周辺の硬膜に再発腫瘤を認めた。他に転移病巣なく再度開頭腫瘍摘出術を施行、周囲硬膜を標的とし放射線療法を計45Gy行った。その後、全身再発病変の出現無く無投薬で経過観察していた。乳癌術後3年、CTにて右肺上葉に5mm大の単発の小結節が出現、3ヶ月後のフォローのCTにて10mm大に増大を認め、乳癌の転移を疑いbevacizumab/paclitaxel (BP) 療法を開始した。4サイクル施行後に施行したCTにおいて腫瘍は5mm大にて縮小を認めPRと判断した。バイオロジー・効果判定を含めた診断と、治療を目的に胸腔鏡下右肺上葉部分切除術を施行し、摘出標本は瘢痕組織のみで腫瘍細胞の残存は認めなかった。現在、全身再発病変の出現なく、脳転移再発後2年9 ヶ月、肺転移再発後1年無病生存中である。
【まとめ】乳癌再発転移巣に対し、外科的切除を含めた集学的治療により長期寛解生存が得られている一例を経験した。文献的考察を加え報告する。

P-16-236

PET-CTで集積を認め乳癌肝転移を疑った、follicular hyperplasiaの一例

A case of follicular hyperplasia which suspected as breast cancer hepatic metastasis by PET-CT

[1]徳島市民病院　外科、[2]徳島市民病院　放射線科
白石真理子[1]、日野　直樹[1]、生島　葉子[2]、池内真由美[1]、西庄　　文[1]、
宇山　　攻[1]、美馬　　惇[1]

乳癌の遠隔転移は根治することが希で、延命とQOLの維持・改善を目的に主に薬物療法が行われる。転移を疑った場合は可能な限り再生検が勧められるが、実際には困難なことも多く、画像診断のみで薬物療法を開始することもある。今回乳癌術後に9年目に肝腫瘍を認めPET-CTでSUVmax6.1と集積しており転移を疑ったが、手術にてfollicular hyperplasiaと診断した症例を経験したので報告する。
患者は50歳代女性で、40歳代に右乳癌にて乳腺部分切除+センチネルリンパ節生検を施行した。腫瘍径14mm N0 invasive ductal carcinoma, NG1, ER/PgR陽性 HER2陰性 Ki67:22%であった。放射線治療を行ったが、ホルモン療法を拒否し経過観察を行っていた。術後9年目に腹部エコーにて肝S7辺縁に14mmの境界明瞭な低エコー腫瘤を認めた。4 ヶ月後の造影CTでは早期に濃染する腫瘍として認めており、典型的な転移とはいえないが悪性を否定できなかった。PET-CTでは同部にSUVmax 6.1の集積を認め、他に病変はなく肝転移を最も疑った。腫瘍マーカーは正常であった。生検は部位的に困難であり、手術か乳癌肝転移としてホルモン療法を提示したところ、患者は手術を希望したため肝S7亜区域切除を行った。肉眼所見で腫瘍は1.5cm、肌色、柔らかく肝実質から容易に分離した。病理所見は皮膜を認めず多数の濾胞構造を伴うリンパ組織の所見を呈しており、各濾胞の中心にはtingible body macrophageが認められた。免疫染色では杯中心にBCL2陰性でKi67は非常に多くの細胞に陽性であることよりfollicular hyperplasiaと診断した。術後経過は良好で引き続き経過観察中である。
Follicular hyperplasiaは悪性リンパ腫に類似するリンパ球増殖を認める良性腫瘤である。消化管・肺・眼科・皮膚などに発生することが知られているが、肝臓に発生するのは非常に稀で，肝細胞癌や転移性肝腫瘍との鑑別が困難である。
今回のケースではPET-CTでSUVmax6.1と集積する肝腫瘍を認め転移を疑ったが、一方でエコーや造影CT所見は典型的な転移を示すものではなかった。このような場合は可能な限り積極的な生検を考慮する必要があるが、組織検査ができない場合は他疾患の可能性も念頭に置いて治療する必要があると考えられた。

P-16-237

乳腺腺様嚢胞癌の2例

Adenoid cystic carcinoma of the breast: Case reports of two patients

[1]唐津赤十字病院　乳腺外科、[2]唐津赤十字病院　病理診断科
小原井朋成[1]、田渕　正延[1]、明石　道昭[2]

【症例1】61歳、女性。数年来、検診受診を続けていたが左乳房痛あり受診。超音波検査では左CD領域外側に10.7 x 5.2 x 7.8mmの不整形の低エコー腫瘤を認めた。ABCにてclassⅤの診断。遠隔転移なく、左乳房部分切除，センチネルリンパ節生検を施行した。術後病理診断はadenoid cystic carcinoma, 15x6x4mm, g, ly0, v0, NG1, Ki67 20%, ER 0, PgR 0, HER2 0, pT1 pN0 M0, pStage Ⅰであった。術後温存乳腺に対する放射線照射後、約2年UFTを内服し、現在経過観察中である。

【症例2】79歳、女性。受診の5年前以上前より右乳房腫瘤を自覚するも放置。受診の数週間前より疼痛を伴うようになったため、当院乳腺外来受診。初診時、右乳房に手拳大の腫瘤を認めるも、発赤や胸壁固定は認めなかった。超音波検査ではC領域を中心に57 x 41 x 50mm不整形の低エコー腫瘤として描出され、内部エコーは不均 一であった。CNBではadenoid cystic carcinoma, most suspected、triple negative subtypeと診断された。cT3症例であったが、術前薬物療法は行わず、右乳房全切除，センチネルリンパ節生検を施行した。術後病理診断はadenoid cystic carcinoma, 65 x 57 x 40mm, f, ly0, v0, Ki67 5%, ER 0, PgR 0, HER2（1+）, pT3 pN0 M0, pStageⅡBであった。術後補助療法は施行せず、現在経過観察中である。

【まとめ】乳腺腺様嚢胞癌の発生頻度は乳癌全体の0.1%程度であり、乳癌取扱い規約では特殊型に分類される稀な組織型である。Triple negative 乳癌の所見を示す症例が多いにもかかわらず予後良好なことが特徴であり、2013年ザンクトガレンコンセンサス会議でも、腋窩リンパ節転移が陰性であれば化学療法の省略が述べられている。当院で経験した乳腺腺様嚢胞癌の2例を若干の文献的考察を加えて報告する。

P-16-238

ホルモン感受性進行再発乳癌に対するCDK4/6阻害剤逐次連続投与の検討

Consideration of sequential administration of CDK4/6 inhibitors for hormone-sensitive breast cancer

兵庫県立がんセンター　乳腺外科
井上翔太郎、高尾信太郎、橋本　一樹、田根　香織、廣利　浩一

【背景】現在本邦で認可されているCDK4/6阻害薬にPalbociclibとAbemaciclibがあるが、両薬剤共に効果予測因子や耐性機序に関しては十分に解明されていない。Palbociclib使用後にAbemaciclibが使用された症例の有効性、安全性が最近報告されている。
【目的】ホルモン感受性進行再発乳癌に対してPalbociclib使用後にAbemaciclibを投与した際の有効性、安全性を評価する。
【対象と方法】2018年12月~2019年7月に当院においてPalbociclib使用後にAbemaciclibによる治療を行なった進行再発乳癌5症例の治療経過を後方視的に検討した。
【結果】対象は5例。年齢中央値72歳（63-78）、de novo 1例、再発4例。転移臓器数中央値は3（2-4）で、全例内臓転移があった。前治療レジメ中央値は5（3-9）、全例にAromatase inhibitor（AI）,Fulvestrant, Evelorimusの使用歴があった。Palbociclib使用中の併用内分泌療法は、AI 2例、Fulvestrant 3例であった。臨床的治療効果はCR1例,PR1例,SD2例,PD1例であった。全例PD判定直後にAbemaciclibが使用された。併用内分泌療法はAI3例、Fulvestrant 2例で、Palbociclib併用薬からの変更ありが3例、変更なしが2例であった。
臨床的治療効果はCR1例,PR1例,SD3例で、5例中4例が現在も治療継続中であった。
またAbemaciclib使用中の下痢、食欲低下により休止を要した症例が1例あった。
【結論】ホルモン感受性進行再発乳癌に対してPalbociclib使用後の進行例に対してもAbemaciclibが有効で安全に使用できる可能性が示唆された。

P-16-239

術後11年目に後腹膜再発を発症した浸潤性乳管癌の1例

A CASE OF INVASIVE DUCTAL BREAST CANCER WITH RETROPERITONEAL METASTASIS 11YEARS AFTER SURGERY

[1]小川赤十字病院　乳腺内分泌外科、[2]小川赤十字病院　検査部
長岡　　弘[1]、高橋　　泰[1]、遠藤　敬一[1]、金津田雅樹[2]、髙澤　　豊[2]

【症例】69歳, 女性.
【現病歴】2008年8月,58歳時に右乳癌（cT1c,N0,M0）の診断にて乳房温存術（Bp+SN）を施行, 病理診断にて 浸潤性乳管癌（硬癌）,腫瘍径1.5×1.2cm,ER陽性,PgR 陽性,Her2 陰性,腋窩リンパ節陰性と診断し,術後乳房照射およびアロマターゼ阻害剤の投与を5年間行い経過観察となっていた. 2019年8月より食欲不振,嘔気を主訴に受診,腹部CTにて後腹膜の肥厚と胃前庭部から十二指腸の腸管壁の浮腫および両側水腎症を認めた. 上部内視鏡検査では異常所見を認めなかった. 乳癌の再発と後腹膜線維症を鑑別するため腹腔鏡下に腸間膜および後腹膜の観察と病変部の生検を施行した.病理診断では結合性の低い低分化腺癌が腹膜内に浸潤する像を認め,免疫染色にてER, CK7,GCDFP-15, GATA3陽性,CK20陰性で乳癌の再発と診断した. 原発巣で発現を認めたE-Cadherinは消失していた. 現在Fulvestrantにて治療を開始し経過観察中である.
【まとめ】乳癌の初発転移部位として後腹膜再発の報告は少なく,原発巣の組織型は浸潤性小葉癌の報告が多い.今回術後11年目に後腹膜に初再発を来した浸潤性乳管癌の1例を経験したので文献的考察を加え報告する.

P-16-240

乳癌術後補助化学療法中Pegfilgrastim投与後に大動脈炎を呈した2例

Two Cases of Arteritis That Developed after Pegfilgrastim Administration during Chemotherapy

公立学校共済組合中国中央病院　外科
栗山　志帆、大多和泰幸

【はじめに】長期作用型G-CSF製剤であるPegfilgrastimは化学療法中の発熱性好中球減少症を予防する目的に使用頻度が増加している。今回我々は術後補助化学療法中Pegfilgrastim投与後に大動脈炎症状を呈した2例を経験したので報告する。
【症例1】78歳、女性。右乳癌（浸潤性小葉癌）ER+,PgR+,HER2 -,Ki67=1% に対して右乳房全切除+腋窩郭清を施行。T2N2aM0,pStageⅢA。術後補助化学療法としてTC療法（エンドキサン880mg+ドセタキセル110mg）を開始。day3にPegfilgrastim投与。day10に38.6℃の発熱を認め外来受診。WBC 32120/μL,CRP 5.00mg/dLと上昇あり。CT検査では熱源ははっきりせず。倦怠感強く入院となった。入院後も発熱が続き、day12にCRP 19.30mg/dLと著増したため再度CT検査を施行。大動脈弓部に壁肥厚を認め大血管炎を疑った。day15よりアセトアミノフェンの定期内服を開始したが発熱は継続。感染症を否定した上で、day17よりプレドニゾロン50mg/dayの内服を開始した。以降速やかに解熱しCRPも正常化したため、プレドニゾロンを漸減し、day40に退院となった。以降の化学療法は希望されず、レトロゾール内服にて経過観察中であるが、血管炎の再燃なく経過している。
【症例2】70歳、女性。右乳癌（浸潤性乳管癌,solid type）ER+,PgR+,HER2 2+（FISH -）,Ki67=20.2% に対して右乳房全切除+センチネルリンパ節生検を施行。T1cN0M0,pStage Ⅰ。術後補助化学療法としてTC療法（エンドキサン900mg+ドセタキセル110mg）を開始。day3にPegfilgrastimを投与。day13より微熱・腰痛・両足先の痺れが出現。day17に腰部～臀部の痛みが増強し歩行困難となった。day18に外来受診。CRP 25.96mg/dLと上昇を認め、造影CTにて胸腹部大動脈～大腿動脈、右総頸動脈、左鎖骨下動脈などの動脈壁に壁肥厚を認め、入院となった。入院当日よりプレドニゾロン50mg/dayの内服を開始。腰痛・下肢の痺れは数日で改善傾向を認めた。側頭動脈炎の可能性も考え、左側頭動脈より生検を施行したが、炎症所見は認めなかった。その後炎症反応も速やかに改善し、プレドニゾロン漸減しday38に退院となった。化学療法の継続は希望されず、レトロゾール内服にて経過観察中であるが、血管炎の再燃は認めていない。【結語】近年G-CSF製剤の投与により大型血管炎を発症した症例が報告されている。Pegfilgrastim投与後に大動脈炎を呈した2例を経験したので、若干の文献的考察を加えて報告する。

P-16-241

Nivolumab単独療法が著効した転移性腎癌合併トリプルネガティブ乳癌の1例

A case of triple-negative breast cancer with metastatic renal cell carcinoma treated with nivolmab

[1]函館五稜郭病院、[2]北美原クリニック
米澤　仁志[1]、川岸　涼子[1]、高金　明典[1]、早川　善郎[2]

【はじめに】近年免疫チェックポイント阻害薬が癌治療に導入されているが、トリプルネガティブ乳癌（以下、TNBC）への免疫チェックポイント阻害薬単独の効果は低いと言われている。今回、転移性腎癌に合併したTNBCがNivolumabにより強く縮小した症例を経験したので報告する。【症例】70代，女性。血尿を自覚しX年3月 他院受診。精査で右腎腫瘍・多発性肺転移・頸椎転移を認め、cT3N0M1 StageⅣの腎細胞癌の診断となり、X年4月より分子標的治療（sunitinib）開始、X年7月 右腎摘出術施行。X年11月に肺転移の増大を認めNivolumab療法に変更。同月に左乳腺腫瘤を自覚し当科受診となった。左乳房D区域に不整腫瘤を認め針生検で浸潤性小葉癌、TNBCの所見であった。左乳癌の臨床分類はT2N0M0 StageⅡAであった。本来は標準化学療法の適応と考えられたが、転移性腎癌が予後を規定すると思われたこと、その一方で5カ月前のCTでは左乳腺腫瘤が描出されておらず増大が早い可能性も考えられたこと、などから局所コントロール目的に乳癌手術を行うこととした。X+1年1月 乳房切除術+センチネルリンパ節生検施行。病理学的所見では残存する浸潤性小葉癌は7mm大と縮小し組織学的治療効果判定はGrade2a。術後、乳癌については経過観察とし、転移性腎癌に対してNivolumab療法継続の方針となった。Nivolumab投与14回の時点での評価で、明らかな病巣は右下葉転移性肺腫瘍のみとなったため、局所制御を目的にX+1年6月 内視鏡下右下葉部分切除を施行。病理標本で癌の遺残は確認できなかった。現在Nivolumab療法は一旦中止し経過観察となっている。【考察】免疫チェックポイント阻害薬の臨床試験は主にTNBCに対して行われてきたが、単剤での奏功率は5%程度と低い傾向で、特に2nd line以降での奏功率は低下する傾向であると言われている。また、免疫チェックポイント阻害薬は化学療法との併用が有効性が高いと言われている。本症例で奏効した要因として早いラインでの使用が関連している可能性がある。また本症例では検討していないが、TILの程度やPD-L1発現が抗腫瘍効果に影響している可能性もあると考える。

P-16-242

Metaplastic carcinomaの一例

A case of metaplastic carcinoma of the breast

[1]斎藤労災病院　乳腺外科、[2]東京セントラルパソロジーラボラトリー
吉田　一也[1]、水口　國雄[2]

乳腺のmetaplastic carcinomaは特殊型に分類され、極めて稀な腫瘍である。【症例】91歳女性。86歳時に左乳房腫瘤を主訴に前医を受診した。穿刺吸引細胞診でclass Ⅲ、針生検でductal adenomaの診断。経過観察の方針となり、数年間通院したが、その後、通院困難となった。腫瘤の増大と乳頭分泌の増加があり、2018年4月当院を紹介受診した。左乳房E領域を中心に8x5㎝大の硬い腫瘤を触れ、乳頭は引き込まれており、血性乳頭分泌および膿様の浸出液を認めた。USでは嚢胞内腫瘍の様相を呈していた。針生検を施行し、鑑別困難、異型を伴う乳管内乳頭腫の診断であったが、免疫染色により、腫瘍の腺上皮成分とみなされた細胞は上皮・間葉系への分化を示す形質を有すると判明した。臨床経過から悪性を強く疑い、手術の方針とした。乳頭の温存は不可能と判断し、乳頭を含む形で局所麻酔下に乳房部分切除術を行った。最終病理診断はmetaplastic carcinomaであった。高齢であり、併存疾患を有することから術後補助療法は行わず、治療を終了した。
画像やHE染色では乳管内乳頭腫としても矛盾せず、前医の初診時から5年経過していることを考えると、悪性度が高く、急速に増大することが多いとされるmetaplastic carcinomaとしてはやや緩徐な経過を辿っている。前医の病理レポートでは、細胞診と組織診の間に一部、乖離があり、その点に着目すれば正診を得られた可能性があったと考えられた。

P-16-243

乳癌肺転移による上大静脈症候群に対するCDK4/6阻害剤の使用例

CDK4/6 Inhibitor Used for Pulmonary Metastasis of Breast Cancer Induced Superior Vena Cava Syndrome

高知赤十字病院　外科
行重佐和香、甫喜本憲弘

【症例】60歳代，女性．約15年前に右乳癌に対して，他院で右乳房扇状部分切除術+腋窩郭清の手術歴がある．病理所見は，invasive ductal carcinoma，scirrhous type，nuclear grade 2，pT1cN1M0 pStageⅡA，ER（10%以上），PgR（1~5%），HER2（-）であった．術後はCMF6コース，温存乳房照射を行い，5年間のアナストロゾール内服を行った．1型糖尿病で当院内科にてフォロー中であったが，顔面浮腫が出現して徐々に増悪，呼吸苦を主訴に当院へ救急搬送された．CTで右肺中葉に24mm大の結節，右胸水貯留，上大静脈～両側内頸静脈～鎖骨下静脈合流部に腫瘍栓を認めた．肺癌による上大静脈症候群が疑われ，気管支鏡検査を2回行うも確定診断には至らず．CTガイド下肺生検を行い，乳癌肺転移，ER（100%），PgR（1%），Ki-67（25%），HER2（-）と診断された．外科転科となり，パルボシクリブ+フルベストラントを開始した．3サイクル終了の時点で，顔面浮腫の改善，呼吸苦の消失を認め，CTにて右肺中葉の腫瘍と上大静脈の腫瘍栓は縮小傾向を認めた．腫瘍マーカーも，CA125が治療開始時526.9→317.0U/mlと漸減している．現在，外来通院で治療継続中である．
【考察】上大静脈症候群は，上大静脈の閉塞を来すことで顔面や上肢の浮腫，咳嗽，呼吸困難等の症状を生じる病態である．その原因は腫瘍によるものがほとんどで，肺癌が最も多く，乳癌が原因となることは稀である．Oncological emergencyの1つともされており，原疾患の治療の他，放射線照射やステント留置，バイパス術が行われることもある．本例は上大静脈症候群による症状は落ち着いていたため，CDK4/6阻害剤とホルモン療法の併用による治療を選択した．本症例について，若干の文献的考察を加えて報告する．

P-16-244

人工呼吸器装着中の筋萎縮性側索硬化症患者に乳癌手術を施行した1例

A case of breast cancer surgery with amyotrophic lateral sclerosis wearing a ventilator

[1]済生会広島病院　外科、[2]広島大学病院　乳腺外科
平岡恵美子[1]、舛本　法生[2]、迫川　賢士[1]、家護谷泰秀[1]、亀田　彰[1]

【緒言】筋萎縮性側索硬化症（Amyotrophic Lateral Sclerosis: ALS）は進行性の上位・下位運動ニューロンを標的とした変性疾患で予後不良とされてきたが、人工呼吸器の導入、胃瘻造設後であれば、10年以上の予後の延長も可能となってきた。本邦では筋萎縮性側索硬化症に乳癌を合併した報告は過去に1例のみしかなく（会議録除く）、人工呼吸器装着中のALS患者に手術を施行した報告はないため、若干の文献的考察も含め報告する。
【症例】70歳代女性。
【現病歴】201X年にALSを発症、201X+1年2月に嚥下困難のため胃瘻造設、同年5月に呼吸困難のため人工呼吸器装着開始した。気管切開後に退院、在宅人工呼吸器管理で療養していたが、201X+5年に往診医にて左乳房腫瘤を指摘された。ベッドサイドで針生検施行し、浸潤性乳管癌の診断を受けた。今後の治療方針の決定のため、レスパイト入院時に当科紹介受診。
【診断経過】視触診で左C区域に5㎝大の皮膚緊張を伴う腫瘤を触知、乳腺エコーでも充実性の低エコー腫瘤を認めた。アンビューバックで人工呼吸をしながら行った全身CTでは、原発巣（4.8㎝）以外に明らかなリンパ節転移や遠隔転移を認めず、T2N0M0 StageⅡA と診断した。臨床所見と画像上、乳癌皮膚浸潤の疑いあり、未治療であれば短期間で自壊の可能性が考えられた。乳癌が自壊すれば、今後は出血・疼痛・浸出液・悪臭で本人の苦痛や介護負担の増大が予想された。ALSの病状は安定し予後良好と考えられ、心肺機能も安定しており全身麻酔下で手術適応ありと判断した。本人・家族に説明し、手術を希望したため全身麻酔下で左乳房切除術を根治目的で施行した。周術期は大きな合併症なく退院、Luminal A乳癌のため、術後補助療法として胃瘻よりレトロゾールを注入開始した。術後7か月経過も、明らかな再発所見は認めていない。
【結語】ALSに悪性腫瘍が合併するのは未発症者と比べ有意に低いとされ、乳癌の報告もほとんど認めないが、ALSの予後の改善により今後は症例も増加していくと考えられる。しかし全身状態により、診断に必要な検査ができず標準的な乳癌の診断・治療の遂行が困難であることも予想される。個々のALS患者の全身状態に応じ慎重に手術適応を決めるべきと考えられるが、人工呼吸器装着中のALS患者であっても、乳癌手術を術後合併症なく施行できた1例を経験した。

P-16-245

急速に進行した頸椎転移により上肢麻痺をきたした再発乳癌の一例

A case of breast cancer recurrence with cervical spondylotic amyotorophy due to vertebrae metastasis

[1]東京都保健医療公社　大久保病院　外科、
[2]東京医科歯科大学医学部附属病院　乳腺外科
佐藤　栄吾[1]、長内　孝之[1]、中川　剛士[2]

症例は40歳、女性。2014年4月、左乳房腫瘤を主訴に当科初診。精査の結果、左乳腺DB区域の20mm大のTriple Negative乳癌（針生検でIDC, ER-, PgR-, HER2-）T1N0M0 StageIと診断し、同年5月にBP+SNBを施行。病理ではInvasive ductal carcinoma（tubule forming type）, s, ly-, v-, pT2（30mm）, pN0, ER-, PgR-, HER2 (-) , NG3, Ki67LI70%であり、術後T2N0M0 StageIIAであった。補助療法はTC療法6クール、残存乳房への放射線治療（60Gy）を施行。2015年8月、CT検査で左内胸リンパ節再発を認め、同部位への放射線治療（40Gy）、CEF療法6クールを施行。翌2016年3月から腰痛の訴えあり、骨シンチでは骨転移を認めなかった。保存的治療でも改善せず、同年5月MRI検査にてL3病的骨折を伴う多発骨転移（Th1,2,3,12 & L3,5）を認めた。同年6月、椎骨転移（Th1,2,3 & L3）に放射線治療（30Gy）施行。wPAC+ベバシズマブ療法を行うもPDとなり、同年12月エリブリンに変更。翌2017年1月、帯状疱疹のため化学療法を中断。同年2月、腰痛の悪化、発熱にて当院入院。CT検査にて多発肝転移、右腎梗塞、右胸水貯留及び肺転移等、頭部MRI検査にて多発脳転移を認めた。同年3月右上肢の挙上不能となり、頸椎MRI検査施行。頸椎転移から右C5/6椎間孔への腫瘍の浸潤を認めた。右上肢の知覚障害を認めず、C5運動枝障害（頸椎症性筋萎縮cervical spondylotic amyotorophy、以下CSA）と診断し、同部位に放射線治療（30Gy）を施行し、改善が認められた。同時に全脳照射（30Gy）、Th12への照射（30Gy）を行った。カペシタビン導入するも、左反回神経麻痺による嚥下障害、左顔面神経麻痺による閉眼困難等の症状が出現、さらに肝転移による黄疸が進行し、同年3月下旬に永眠された。術後2年10ヶ月の予後であった。術後早期再発をきたしたTriple Negative乳癌で、治療中に頸椎転移が急速に悪化し、右上肢麻痺（CSA）を呈した一例を経験した。CSAとは従来Keegan型頸椎症あるいは解離性運動麻痺と呼ばれていた病態で、上肢の筋萎縮を主徴とし感覚障害はないとされる。C5/6近傍の脊髄前角あるいは前根の障害により発症し、原因は椎間板ヘルニアや転移性腫瘍等である。筋萎縮の部位により近位型か遠位型に分けられ、保存的治療で症状改善がなければ手術適応である。癌の末期で手術適応はなかったが、放射線治療を行い右上肢の筋力の向上が見られ、有効であった。

P-16-246

当院で経験した悪性葉状腫瘍の3例

Three cases of malignant phyllodes tumor

ベルランド総合病院　乳腺センター
寺本　敦子、竹井裕美子、米田　光里、山﨑　圭一、阿部　　元

［はじめに］葉状腫瘍は、比較的稀な結合織性および上皮性混合腫瘍の一つであり、組織学的には良性・境界病変・悪性に亜分類され、多様な生物学的特徴を呈する．乳腺腫瘍の1%未満と頻度の少ない腫瘍で、悪性は約35%程度と報告されている．今回われわれは様々な経過を呈した悪性葉状腫瘍の3例を経験したので報告する．［症例1］44歳女性．右乳房の急速増大する約20cmの腫瘤を主訴に来院．針生検では境界型の葉状腫瘍と診断され、CT検査では周囲組織に浸潤する巨大分葉状腫瘤と右腋窩・右鎖骨上窩・傍胸骨リンパ節腫大を認めた．右乳房全切除+腋窩郭清後、皮膚欠損が大きかったため、人工真皮で被覆し、POD20に広背筋皮弁作成+遊離植皮術を行った．病理結果は悪性葉状腫瘍で、表皮に露出し深部は骨格筋間に浸潤していた．また4個のリンパ節転移をみとめた．残存腫瘍に対しADM+IFO療法を2コース行ったが効果は限定的であり、POD114に永眠された．［症例2］58歳女性．左乳房の急速増大する約6cmの腫瘤を主訴に来院．針生検では乳癌の診断であったが、組織型の同定は不可能であった．MRI検査では充実性成分と嚢胞性成分が混在し乳頭への浸潤が疑われた．左乳房全切除術を施行．病理結果は悪性葉状腫瘍で周囲脂肪織に僅かに浸潤していた．脈管侵襲は明らかでなく切除断端は陰性であったが、切除マージンが垂直方向で1cm以下であったため胸壁照射を50Gy行い、現在、無再発経過中である．［症例3］44歳女性．左乳房の急速増大する約10cmの腫瘤を主訴に来院．針生検では線維腺腫または葉状腫瘍の診断であった．CT検査では分葉状で内部は多房性嚢胞性成分を主体とし、一部に充実性成分をみとめ、一部で皮膚への浸潤が疑われた．左乳房全切除術を施行．病理結果は悪性葉状腫瘍とされ、病変の大半は壊死を生じており、散在性に骨肉腫に類似した異所性成分を認めた．周囲脂肪織に僅かに浸潤していたが、切除断端は陰性であった．現在、無再発経過中である．［結語］悪性葉状腫瘍は極めて稀な疾患であり、治療の基本は外科的切除である．悪性葉状腫瘍に対する術後放射線療法や術後薬物療法のエビデンスは乏しく確立していない．また遠隔転移に対する薬物療法の有効性も不確定である．若干の文献的考察を加え報告する．

P-16-247

若年性乳癌の局所再発に対して治療を行った2例

Two cases of local recurrence of breast cancer in young women

[1]佐々木研究所附属　杏雲堂病院　乳腺外科、
[2]佐々木研究所附属　杏雲堂病院　腫瘍内科、
[3]佐々木研究所附属　杏雲堂病院　病理診断科、
[4]社会福祉法人　三井記念病院　乳腺内分泌外科
池田　達彦[1,4]、小田　美規[1]、河野　　勤[2]、岩屋　啓一[3]

一般的に34歳以下を若年性乳がんと呼ぶことが多く、乳がんの約2.7%と言われている。若年性乳がんでは結婚・妊娠・出産・育児などのライフイベントや、遺伝性乳がんの可能性などについて十分考慮する必要がある。乳房温存療法において若年者は局所再発のリスクが高いという報告も散見される。今回、当院において経験した若年性乳がんの局所再発に対し、集学的治療を行った2症例を経験したので文献的考察も加えて報告する。
症例1は34歳女性。29歳時に他院にて右乳癌に対し、同時多発乳癌の疑いで部分切除を2か所とセンチネルリンパ節生検術を施行された。両病変とも浸潤性乳管癌、ER・PgR陽性、HER2陰性でリンパ節転移を1つ認めた。術後は放射線治療の後、タモキシフェンとLH-RHアゴニストにて経過観察をされた。33歳時に当院受診され、定期検査にて右乳房術後創部に硬結を認め、針生検にて、浸潤性乳管癌、ER陽性、PgR陰性、HER2陰性と診断された。局所再発と考え、AC（60/600）を4コース、ドセタキセル（75）を4コース施行した後に、右残存乳房切除+腋窩リンパ節郭清術を施行した。病理検査所見にて浸潤癌の残存を認め、リンパ節転移は陰性だった。アロマターゼ阻害薬とLH-RHアゴニストにて経過観察を行っている。症例2は35歳女性。34歳時に左乳癌cT1cN0M0 cStage Ⅰの診断で左乳房部分切除とセンチネルリンパ節生検術を施行された。浸潤性乳管癌、ER陽性、PgR陰性、HER2陰性で、Histologic gradeⅢ、Ki67は60%陽性だった。術後化学療法として、dose-dense（以後dd）AC（60/600）4コース施行後に左乳房創部に腫瘤を自覚され、穿刺吸引細胞診にて浸潤癌の診断だった。術前の画像所見などから再度検討し、取り残しや針生検による穿刺経路播種ではなく局所再発と考えられた。化学療法を継続したのちに、左残存乳房切除とセンチネルリンパ節生検術が行われpCRの診断だった。術後はタモキシフェンにて経過観察中を行っている。上記2症例とも術後1年以上経過しているが再発を認めていない。

P-16-248

パクリタキセル毎週投与にて間質性肺炎を来した乳癌の一例

A case of breast cancer with interstitial pneumonia caused by administration of paclitaxel

明和病院　乳腺・内分泌外科
村澤　千沙、岸本　昌浩

【背景】間質性肺炎・肺線維症等の重篤な肺障害は、全ての抗癌剤において生じる得る副作用であるが、ときに重篤な呼吸不全をきたし死に至る。そのため、早期発見・早期治療が非常に重要である。特にブレオマイシンでは10.2%と比較的多くみられるが、乳癌治療薬では、パクリタキセルが0.5%、ドセタキセルで0.1%と稀である。今回、パクリタキセルによる術後補助化学療法中に間質性肺炎を発症した乳癌の一例を経験したので報告する。【症例】78歳、女性、右乳癌。既往歴は、高血圧、高脂血症、発作性心房細動、変形性膝関節症。約50年前より禁煙。右乳房全切除術及び腋窩郭清術施行。病理結果はアポクリン癌、pT2（3.5cm）N1（3/17）M0 Stage IIB, ER-, PgR-, HER2-, Ki67 40%, histological grade 3であった。術後補助療法として、パクリタキセル（80mg/m2）の毎週投与を開始した。12回目投与で受診の際、動悸・全身倦怠感が強く、投与は中止とし入院した。2日後早朝より呼吸困難増悪し、SpO2 85%（room air）に低下。血液検査では、CRP 5.01↑mg/dl, WBC 7300/μl, KL-6 1260↑U/ml, BNP 30.7↑pg/ml, LDH 269↑U/l。血液ガスは、pCO2 28.8↓mmHg, pO2 66.2↓mmHgであった。CTで両肺野にスリガラス影を認め、間質性肺炎と診断した。治療としてソル・メドロールを2000mg/日から開始しパルス療法を施行した。1週間後βDグルカンが上昇していたため、抗真菌薬を追加した。症状は徐々に改善し、5日目にはCRPは改善し、9日目には酸素投与を中止した。ソル・メドロールを漸減し11日目には40mg/日まで減量した。14日目からプレドニゾロン50mg/日に変更し、20日目にはプレドニゾロン30mg/日となり22日目に退院した。現在、50日を経過したがプレドニゾロン10mg/日内服継続しており症状増悪なく経過良好である。【まとめ】乳癌術後補助化学療法として、パクリタキセルの毎週投与中、12回目で間質性肺炎を発症した一例を経験した。同薬剤投与を中止し、ステロイドパルス治療にて症状は改善した。【結語】パクリタキセルによる間質性肺炎は非常にまれであるが、起こり得ることを念頭に置いておく必要がある。治療は早期より酸素投与に加え、ステロイド投与を積極的に行うことが重要である。

P-16-249

乳癌骨転移に対する骨修飾薬投与中に非定型大腿骨骨折を生じた2例

Atypical femoral fracture related to bone modified agents for bone metastasis of breast cancer

大和高田市立病院
佐多　律子、加藤　達史、岡村　隆仁

乳癌患者の予後改善に伴い、転移性骨腫瘍および長期ホルモン剤使用や患者の高齢化に伴う骨粗鬆症に対して、骨マネジメントを含めた長期的な治療方針が求められる。
骨転移に伴う骨痛や骨関連事象（SRE）は著しくQOLを低下させることから、原発病変の治療との優先順位を考え、なるべく早期から局所制御を行い、QOLを保つのが重要である。
乳癌の転移性骨腫瘍に対し、ゾレドロン酸やデノスマブなどの骨修飾薬（BMA）はSREのリスク低下効果が示されており使用するのが標準であるが、これらの長期投与の安全性に関しては不明である。
BMAの有害事象としては、インフルエンザ症状、発熱などの急性期反応や低カルシウム血症、および顎骨壊死などが挙げられる。
非常に稀であるが、BMA長期投与による骨代謝過剰抑制から非定型大腿骨骨折（AFF）を生じたとの報告も散見されている。骨折の部位としては大腿骨転子下および近位大腿骨骨幹部で横骨折あるいは短斜骨折が多く、骨折部の外側皮質にbeakingと呼ばれる限局性の骨皮質肥厚が認められる。また両側性に認められることも多い。骨折の数週間や数か月前に大腿部や鼠径部に前駆痛が認められることがある。
今回我々は転移性骨腫瘍に対するBMA長期投与中にAFFを認めた2例を経験した。症例1はゾレドロン酸1.5年後デノスマブ3年間の計4.5年間、症例2はゾレドロン酸6年間使用後にAFFとの診断に至った。いずれも骨折部に対しては髄内釘留置し、BMAは中止のまま再開に至っていない。今後BMA長期投与例の増加にあたりAFFを経験する可能性も高くなると予想される。本症例はいずれも前駆症状と同時期に骨シンチにて集簇認めたが乳癌骨転移の可能性も否定できずBMA継続のままAFFとの診断に至るまで1年ほど経過観察となった。AFF発症後も整形外科的治療選択や、BMA中止や再開の判断など症例ごとに熟慮を要する。その他文献的考察を加えて報告する。

P-16-250

縦隔リンパ節転移に対して陽子線治療を施行した一例

A case of the proton beam therapy for mediastinal lymph nodes metastases

[1]松江赤十字病院　乳腺外科、[2]松江赤十字病院　看護部
川又あゆみ[1]、大谷　麻[1]、曳野　肇[1]、槇野　好成[1]、村田　陽子[1]、
林　美幸[2]、横地　恵美[2]、山本　香織[2]

【はじめに】陽子線治療は、一般的に乳癌転移巣に対する適応はない。しかし今回、oligometastasisと考える縦隔リンパ節転移巣に対して、陽子線治療を施行し、良好な局所コントロールが得られた症例を経験したので、報告する。
【症例】60歳代女性。2001年4月、左乳癌（pT1N1M0 StageⅡA、ER陽性、PgR陽性、HER2不明）に対して左乳房部分切除術、腋窩リンパ節郭清施行後、術後温存乳房に対する放射線療法を施行した。
2014年7月、肺癌検診後の精査目的に施行したCT検査で、右乳房上外側部腫瘤および右肺腫瘍（右S2、14mm大）を指摘された。精査の結果、前者は右乳癌（ER陽性、PgR陽性、HER2 score 1+、Ki-67 約15%）、後者はCTガイド下針生検で左乳癌からの転移性肺腫瘍（ER陽性、PgR陽性、HER2 score 1+、Ki-67 約10%）と診断された。
2014年8月より術前内分泌療法としてレトロゾール内服し、同年10月に右乳房部分切除術、センチネルリンパ節生検および胸腔鏡下右肺部分切除術を施行した。その後、同年11月より右温存乳房に対して術後放射線療法を施行し、同年12月より術後内分泌療法としてレトロゾール内服を再開した。
しかし、2016年10月術後フォロー目的のCT検査で気管分岐部前に約20×12mm大のリンパ節腫大を認め、EBUSにて乳癌の縦隔リンパ節転移（ER陽性、PgR陰性、HER2 score 1+、Ki-67 約1.4%）と診断した。同年11月よりフルベストラントへ変更したが、縦隔リンパ節転移巣は長期間著変なく、また新規病変の出現も認めなかった。
そのため、2019年5月から粒子線医療センターで、縦隔リンパ節転移巣に対する陽子線治療60GyE/30回を施行した。陽子線治療に伴う重篤な有害事象の出現なく、縦隔リンパ節の縮小を認めた。現在フルベストラントを継続しているが、経過は良好である。
【結語】近年oligometastasesに対する局所療法の有効性が示唆されている。適切な症例選択により、陽子線治療もoligometastasesに対する有効な治療戦略になり得るものと考えられた。

P-16-251

肺転移を有する超高齢者乳がん患者に対し、Paclitaxel+Bevacizumabが奏功した1例

A case of chemotherapy by Paclitaxel and Bevacizumab for elderly recurrent breast cancer patient

[1]独立行政法人　国立病院機構　金沢医療センター　外科、
[2]金沢大学　消化器・乳腺・移植再生外科
宗本　将義[1]、川島　篤弘[1]、石川　聡子[2]

近年、本邦の高齢者人口は増加の一途をたどっており、さらに高齢化が進んでいる。これに伴い高齢者乳癌症例の患者も増加している。しかし高齢者は、身体機能の低下や複数の合併症を有することが多いため、標準治療が困難なことが多い。しかし、中には健常者と変わらないPSを保っている高齢者もいることも確かである。今回、乳癌術後、多発肺転移を認めた超高齢乳がん患者に対しPaclitaxel（PTX）+Bevacizumab（Bev）療法が奏功した1例を経験したため報告する。
<症例>88歳 女性 <既往歴>脂質異常症 <現病歴>86歳時に左乳癌と診断された。術前の診断では肺に小腫瘤を認めたが、PETでは集積は認めずcT3N0M0の診断であった。そのため乳房切除術+センチネルリンパ節生検を行った。切除標本の病理診断はInvasive papillary carcinoma,pT3,ly (-) ,v (+) ,pN0, pM0,NG3,HGⅢ,ER (-) ,PgR (-) ,HER2 (0) , MIB-1 90%のTNBCであった。高齢の為術後補助化学療法は行わず、経過観察としていた。術後3か月目（87歳時）のCTにて肺に多発結節影を認めたため、肺転移の診断となった。PSが保たれており、患者が強く薬物療法を希望されたためS1（80mg/body、2投1休）を開始した。味覚障害、食欲減退の副作用は認めたが好中球減少等は認めなかった。6クール施行後の経過観察のCTで肺転移の増加を認め、PTX+Bev（PTX day1.15,-20%、Bev day1.15,full dose）を開始した。4クール施行後のCTでは肺転移巣は空洞化し、PRを得た。副作用は高血圧、軽度の鼻出血のみであり、現在8クール継続中である。
<まとめ>高齢者は多数の既往を持っていることが多く、薬物療法を行うことが一般的に困難である。しかし、PTXはドセタキセル等と比較して好中球減少の発生も低く、使用しやすい薬剤である。Bevも高血圧、タンパク尿を認めることはあるが、生命にかかわる副作用は少ない。今回、毎週投与であるPTXを隔週にすることにより患者の副作用は軽度であり、マネージメント良好であった。
高齢者に対しては患者のPSをしっかりと見極め、薬物療法を行う際には低用量で使用するなど患者にあった投与をおこなえば薬物療法も可能と考える。PTX+Bevは高齢者にも忍容性のある治療であると考えられた。

P-16-252

腋窩副乳に発生した線維腺腫の1例

A case of fibroadenoma in accessory breast of axilla

[1]けいゆう病院　外科、[2]けいゆう病院　病理
坂田　道生[1]、嶋田　昌彦[1]、堂本　英治[2]

【はじめに】腋窩部腫瘤の鑑別としては，リンパ節腫大（反応性腫大・悪性腫瘍のリンパ節転移・リンパ腫），粉瘤・脂肪腫や皮膚付属器腫瘍などがあげられる他，副乳や副乳由来の腫瘍性病変が皮下腫瘤として生じうる．今回，右腋窩皮下に発症した副乳由来の乳腺線維腺腫の症例を経験したため，文献的考察を加え報告する．
【症例】49歳女性．1年前から「右腋窩腫瘤」自覚．職場健診のUSで「右腋窩腫瘤」指摘され精査目的受診．US「右腋窩副乳内 8mm腫瘤 境界明瞭 辺縁不整 malignancy否定できず」．MRI「右腋窩近傍副乳内9x6mm大腫瘤・境界明瞭辺縁平滑・造影効果均一，rapid-persistent;FAやリンパ節など良性病変疑い」．副乳に発生した線維腺腫と診断．本人希望にて経過観察としたが，6か月後のUSにて増大傾向を認めたため切除を提示した．局所麻酔下に腫瘍摘出術施行し，病理組織検査所見は "Accessory breast, excision — FIBROADENOMA, intracanalicular type, NO MALIGNANCY SEEN" であった．現在切除後14か月経過し，再発の所見を認めていない．
【考察】「副乳」は腋窩から鼠径に至る乳腺堤腺に一致して発生し，胎生期に退縮すべき乳腺原基が残存したもので，日本人女性では5.9 ～ 14.4%にみられると報告されている．副乳から乳癌などの乳腺腫瘍の発生が報告されており，副乳癌は乳癌全体の0.2 ～ 0.6%で，良性腫瘍の報告はさらに少ない．本症例では術前よりUSおよびMRIの所見から線維腺腫と診断できたが，増大傾向を認めたため切除とした．

P-16-253

糖尿病を契機に診断に至った乳癌術後胃・肝転移の1例

A case of gastric and hepatic metastasis of breast cancer, diagnosed with diabetes

独立行政法人　労働者健康安全機構　中国労災病院　外科
甲斐あずさ、高橋　　護、豊田祐里子、石川　　聖、高畑　明寛、
難波　洋介、沖本　　将、向井正一朗、平田　雄三、藤﨑　成至、
福田　三郎、福田　敏勝

【緒言】乳癌の遠隔転移は骨、肺、肝等が好発部位として知られ、胃への転移は少ない。今回我々は、血糖コントロール不良を契機に乳癌術後再発、胃転移、肝転移の診断に至った1例を経験したので、文献学的考察を加えて報告する。
【症例】68歳、女性。糖尿病の既往なし。59歳時に他院で左乳癌・浸潤性小葉癌T3N0M0、Stage Ⅰ に対して左乳房切除術およびセンチネルリンパ節生検を施行された。術後補助療法としてホルモン療法を行われていたが3年間で自己希望中止となり、65歳以降は受診されなかった。当院受診8か月前、健康診断で血糖 640 mg/dl、HbA1c 15.0 %と高値を指摘され、同月近医を受診した。2型糖尿病に対して内服加療開始されたがコントロール困難であり、体重減少と倦怠感も出現したため、当院に紹介となった。悪性腫瘍検索のため超音波検査を行うと、膵頭部の腫瘤像や、肝内に多発する腫瘤を認め、膵癌や転移性肝癌の可能性が考えられた。上部消化管内視鏡検査では、胃体中部大彎に広範囲にびらんと拡張不良を認め、びまん浸潤型胃癌の可能性が考えられた。病理組織像は低分化胃癌に類似していたが、免疫染色より乳癌の胃転移であると示唆された。肝腫瘍生検でも乳癌が指摘され、病理組織型は過去に手術加療された際と同様、浸潤性小葉癌Luminal Aタイプであった。右乳房や左前胸部には明らかな腫瘤性病変は認めなかったが、左腋窩に皮膚の肥厚・硬化を認め、左乳癌の術後再発・胃転移・肝転移と診断した。尚、膵腫瘤は超音波内視鏡検査では明らかでなく、腫大した肝門部リンパ節であったと考えられた。当院初診より3か月が経過し、乳癌に対して外来でホルモン療法を行っている。糖尿病については、食事療法や内服調整により、SU薬単剤でHbA1c 8.3 %まで改善している。
【考察】癌の発生、進行に随伴する高血糖症は一般的に知られており、血糖コントロール悪化はしばしば悪性腫瘍発見の契機になる。一方、乳癌の遠隔転移のうち、胃転移が臨床的に発見されることは比較的稀である。本症例のように、広範囲な病変であっても体重減少といった非特異的な症状しか呈さない場合もあり、転移性胃腫瘍の発見の難しさを示唆している。高血糖の患者で乳癌の既往歴がある場合は、乳癌の消化管を含めた転移の可能性を念頭に置き精査する必要があると考えられた。

P-16-254

良性腫瘤として切除生検した腫瘤が悪性だった3症例の検討

Examination of three cases in which a resected biopsy mass was malignant as a benign mass

東京警察病院　乳腺外科
穴水　　琳、長谷川菜美、竹内　由佳、鈴木　純子、神谷有希子

【はじめに】当院では2016年から2019年の間で97症例の良性腫瘍摘出術を行った。その中で針生検で良性と診断されたが切除生検を施行したところ、病理結果が悪性であり、その後乳房切除に至った3症例を報告する。
【症例1】42歳、女性、2014年に5月に右B領域の腫瘤を自覚。マンモグラフィーは右UにFADでカテゴリー 3、超音波検査で右B領域に悪性を疑うような低エコー域、一部腫瘤像を認め、針生検を行った。結果は、乳管内乳頭腫で経過観察となったが、慎重なフォローが必要と判断し、半年に一度超音波検査を行っていた。2016年6月の検査で低エコー域の範囲増大を認め、悪性の可能性を疑いMRIを行った。MRIで右EB領域にDCISを疑う所見を認めた。再度、超音波検査を行い、フォローしている右B領域の低エコー域に針生検を行ったが、乳腺症型繊維腺腫と診断された。超音波検査やMRIより悪性を否定できない所見であったため切除生検を行った。切除生検の結果、DCISと診断され、その後、右乳房切除を行った。
【症例2】42歳、女性、2016年8月に左乳頭からの血性分泌を自覚。マンモグラフィーで異常所見なし、超音波検査では乳腺症を疑う所見のみで明らかな悪性所見を疑わなかった。MRIで左EBDの広範囲領域にDCISを疑う所見を認めた。再度超音波検査をし、周囲と比較し乳管拡張が強いと思われる部分に針生検を行ったところ、乳管内乳頭腫と診断された。超音波検査での所見やMRIでDCISを疑う所見があったことから切除生検を行った。切除生検の結果、DCISと診断され、その後、左乳房切除を行った。
【症例3】52歳、女性、2016年2月に左AC領域に腫瘤を自覚。マンモグラフィーでは異常所見なし、超音波検査で拡張乳管集簇像を認めた。悪性の可能性を疑い針生検を行い、乳管上皮過形成と診断された。切除生検を進めたが経過観察を希望された。3か月後、再度超音波検査を行い、拡張乳管集簇像の増悪が確認され、悪性を疑い切除生検を行った。切除生検の結果、微小浸潤癌と診断され、その後、左乳房切除を行った。
【考察】針生検で良性と診断されても、超音波検査やMRIの結果から切除生検を行い悪性と診断されることが稀に生じる。超音波検査での慎重なフォローが乳管内病変に有用である。

P-16-255

エキゼメスタン投与によりCRを維持している乳癌肝転移の一例

A case of breast cancer with liver metastases showing clinical complete response with exemestane

東北医科薬科大学　若林病院　外科
寺澤　孝幸

症例は、66歳女性。2000年(47歳時)に右乳癌(T2N1M1 (骨))にて右Bt+Axを施行されている。術後内分泌療法はリュープロリン+TAMで開始され、のちにST439の上昇がありアナストロゾールに変更してST439値が正常化したため継続していた。2011年に両側卵巣転移にて両側付属器切除を受け、術後内分泌療法は高用量トレミフェンに変更した。その3年後(初回手術から14年後) の2014年に再度ST439:40と上昇があり、PETCTをしたところ、肝両葉に少なくとも8個の径1㎝の腫瘍と、第2腰椎椎体に転移があり、内分泌療法をエキゼメスタンに変更したところ、4 ヶ月後にST439:4.6と正常化し、画像診断上も1年8 ヶ月後には消失と判断した。2018年にST439の再上昇があり、PETで肝転移は消失維持していたものの第1腰椎椎体に転移があり、エキゼメスタンは継続した上で同部位に定位照射50Gyしたところ病変は縮小し、ST439は1 ヶ月後に正常化した。肝転移は発症から5年を経過して消失を維持している。乳癌の多発肝転移がアロマターゼ阻害剤で臨床的完全奏功することはまれである。考察を含め報告する。

P-16-256

当院における膠原病合併乳癌の臨床的検討

Clinical study of breast cancer with connective tissue disease in our hospital

[1]岡山済生会総合病院　外科、[2]岡山済生会総合病院　放射線科
工藤由里絵[1]、西山　宜孝[1]、元木　崇之[1]、関　　真理[1]、石原　節子[2]

2010年から2019年6月までの当科における乳癌患者993人中、膠原病を合併する患者は19人 (約2%) であった。すべて女性で、乳癌と診断された時の平均年齢は69.8歳であった。合併する膠原病の内訳としては、関節リウマチ6人、強皮症3人 (全身性1人・限局性2人)、シェーグレン症候群5人、多発筋炎・皮膚筋炎 (以下PM /DM) 3人、その他 (関節リウマチ性多発筋痛症、抗核抗体陽性関節痛、ANCA関連血管炎、掌蹠膿疱性骨関節炎、メトトレキセート関連リンパ増殖性疾患) 5人であった。悪性腫瘍との関連が示唆されている膠原病としては、PM /DMがある。当科のPM /DM症例は、乳癌手術後にいずれもPM /DMの症状改善を認め、免疫抑制剤は中止可能となりプレドニゾロンも漸減または中止で経過観察可能となっている。抗RNAポリメラーゼⅢ抗体陽性全身性強皮症も悪性腫瘍の合併が注目されている。当科では1名の該当症例があるが、PM /DM症例とは異なり、乳癌手術後、強皮症症状は徐々に増悪傾向である。抗RNAポリメラーゼⅢは癌組織で過剰発現し、それに伴って抗体が生じ強皮症発症に関与しているとの説もあることから、悪性腫瘍を合併した抗RNAポリメラーゼⅢ抗体陽性強皮症では、皮膚硬化などの症状が腫瘍随伴症候群とする考え方もある。当科症例では、術後5年経過し再発兆候はないが、強皮症症状は近年増悪傾向であり、乳癌の再発・転移について注意深くフォローする必要がある。
また、膠原病患者は高い頻度で間質性肺炎を併発していることも多く、術後放射線療法や化学療法等の乳癌治療に制限が生じることもある。若干の文献的考察も含め、膠原病合併乳癌患者における臨床的性質や予後について検討する。

P-16-257

造影MRI検査で悪性所見はなかったがステレオガイド下マンモトーム生検にてDCISが確定した2症例

No malignant findings on contrast-MRI 2 cases in which DCIS was confirmed by mammotome biopsy

ハートライフ病院　放射線科
宇江城彩香、程岡　美貴、野村　寛徳、砂川　克子

【はじめに】
ステレオガイド下マンモトーム生検（以下、マンモトーム生検）は、非触知石灰化病変で他の画像検査で検出困難な症例に対し、良悪性の鑑別をつけるのに有用な検査の一つである。また、従来行われてきた外科的生検に比べ、小さな切開創で低侵襲な組織採取が可能である。
当院では、触診や乳房超音波検査で病変を確認できないカテゴリー 3、4石灰化、また、造影MRI検査を行い、造影効果があった症例に対して積極的にマンモトーム生検を行う方針である。
今回、造影MRI検査で造影効果はなかったが、マンモトーム生検を行いDCISの組織学的診断となった2症例を経験したので報告する。

【対象】
2015年7月～ 2019年11月までに施行した42症例

【結果】
マンモトーム生検を行う前に造影MRI検査を行ったのは40症例あった。
40症例うち、25例に造影効果を認めADH1例と悪性所見7例（PapillotubulaCa1例、DCIS6例）、正常または良性16例、良悪性判別困難1例であった。また、15例は造影効果を認めなかったが、このうち13例は正常または良性、DCISが2例だった。

【考察】
今回、造影MRI検査で造影効果がなくてもDCISの病理診断がついた症例を経験した。
造影MRI検査で造影効果がある症例に対して積極的マンモトーム生検を行ってきたが、造影効果のなかった症例においても、石灰化の大きさや形状・分布によってマンモトーム生検を行うことは、病変の確定診断に有用であった。これにより不要な経過観察を避け、治療につなげることが出来た。マンモトーム生検の適応については未だに議論が必要なところであるが、造影MRI検査の所見だけでなく、石灰化の内容により総合的に判断することが大切である。

P-16-258

子宮頚癌術後乳腺転移をきたした一症例

A case report : Breast metastasis from cancer of the uterine cervix

[1]独立行政法人　国立病院機構　霞ヶ浦医療センター 外科、
[2]独立行政法人　国立病院機構　霞ヶ浦医療センター 産婦人科、
[3]独立行政法人　国立病院機構　霞ヶ浦医療センター 病理診断科
田地　佳那[1]、八代　　亨[1]、新井ゆう子[2]、近藤　　譲[3]

【はじめに】乳腺転移をきたす乳房外悪性腫瘍としては、血液系悪性腫瘍や悪性黒色腫、肺癌、卵巣癌、前立腺癌、腎癌、胃癌などがあげられるが、子宮頚癌の乳腺転移は報告が少ない。当院で経験した子宮頚癌術後乳腺転移の一症例を報告する。
【症例】39歳女性。<現病歴>37歳時に職域婦人科健診で近医を受診し、頸部スメアClass Vのため要精査となり、当院婦人科を受診した。精査の結果子宮頸癌 Ib1期と診断され、広汎子宮全摘術を施行した（術後病理:腺扁平上皮癌 2.0x2.5cm, 浸潤の深さ6/17mm, pStage IIa, n 0/30, ly+, v+, 付属器腫瘍なし)。術後放射線外照射 54Gy/30Frを行ったが、術後約半年でCEA 12.9への上昇及びPET-CTにより左総腸骨リンパ節再発及び腹壁再発腫瘍を指摘され、当院婦人科で化学療法を行われていた。パクリタキセル+カルボプラチン療法奏功後2度の腹壁腫瘍切除・再発を繰り返したのち、39歳からは他院で少量抗癌剤併用での温熱療法や免疫療法を行いながら、当院婦人科へ病状進行に伴う症状緩和のため通院していた。定期受診時に右乳腺腫瘤を自覚したと訴えがあり、当科受診となった。<身体所見>癌性疼痛によりPS3-4、腹壁に皮膚転移を疑う発赤・硬結、右乳房に8x5cm可動性良好な弾性硬腫瘤を触知した。また1cm大の右腋窩リンパ節を触知した。<画像所見>MG:右乳腺全体に伸展不良、RO FAD+転移性を疑う右腋窩リンパ節腫大でCategory 4, US: 右乳房9時に35.9x22.3mmの境界明瞭粗造～一部不明瞭、後方エコー減衰を伴い内部不均質な低エコー腫瘤を認めた。嚢胞変性は伴わず、硬癌に類似する超音波所見であった。また右腋窩に皮質不整に肥厚するリンパ節を認めた。右乳房腫瘤よりCNB、右腋窩リンパ節よりFNACを施行した。<病理所見>右乳房腫瘤CNB検体:Adenocarcinoma, CK7(+), CD20(-), ER(+/-), PgR(+/-), HER2 (3+) , p63 (+) , GCDFP 15 (-) , Mammaglobin (-) であり、HE染色における子宮頚癌組織との形態類似性及び免疫組織化学的性質の類似性から、子宮頚癌の乳腺転移と診断した。右腋窩リンパ節FNAC:Class V 腺腔構造や核偏在を伴った腺系の細胞が主だが、角化を伴ったように見える異型細胞もわずかにみられた。
【考察】少数報告されている子宮頚癌乳腺転移症例の内、腺扁平上皮癌によるものはさらに少ない。腺癌成分を有し、原発乳癌との鑑別には免疫組織化学的検討が有用であった。文献的考察を加え報告する。

P-16-259

浸潤性乳管癌による転移性胃癌の一例

Metastatic gastric cancer caused by invasive ductal carcinoma

[1]済生会今治病院　臨床研修センター、[2]済生会今治病院　外科
宇都宮果歩[1]、井口　利仁[2]、佐伯　隆人[2]

症例は64歳女性。主訴は嘔気。201X-4年左側乳腺腫瘍に対して乳房円状部分切除術施行され、浸潤性乳管癌（pT2, pN3a, MX, stage ⅢC期以上）との診断で以後放射線治療・化学療法を行っていた。201X-1年10月末より骨髄抑制があり化学療法は中止していた。12月下旬より嘔気出現し、精査目的に201X年1月7日上部消化管内視鏡検査施行した。胃体部を中心に区域性の不整な粘膜がみられ、生検にて核の腫大や大小不同を示す癌細胞が小胞巣状や孤在性に浸潤増殖していた。手術での切除組織と比較的類似していることと免疫染色でGCDFP-15、mammaglobin、エストロゲンレセプターに一部陽性であることから乳癌による転移性胃癌と診断した。201X年2月より化学療法再開し、嘔気は改善がみられたが、下痢などの副作用や腹水の増加など全身状態が徐々に悪化し、6月に永眠された。
乳癌原発の転移性胃癌の組織型としては、浸潤性小葉癌が多いとされている。また転移性胃癌は比較的頻度の低い疾患であり、化学療法施行中の嘔気や胃部不快感などの症状は抗がん剤の副作用と考えられやすく、注意が必要である。今回我々は浸潤性乳管癌による転移性胃癌の一例を経験したため、若干の文献的考察を加えて報告する。

P-16-260

直腸狭窄で発症した乳癌腹膜播種の1例

A case of peritoneal dissemination of breast cancer with rectal stenosis

独立行政法人　労働者健康安全機構　中国労災病院
豊田祐里子、甲斐あずさ、向井正一朗、高橋　　護、石川　　聖、
高畑　明寛、難波　洋介、沖本　　将、平田　雄三、藤﨑　成至、
福田　三郎、福田　敏勝

【緒言】転移性乳癌は肺、肝、骨に好発し、腹膜播種の例は比較的稀である。今回我々は、直腸狭窄を伴う癌性腹膜炎を契機に乳癌の診断に至った1例を経験したので、文献学的考察を加えて報告する。
【症例】79歳、女性。既往歴、特になし。左下腹部痛を主訴に当院に救急搬送された。CTで直腸狭窄に伴う腸閉塞と左水腎症を認めたが、閉塞起点となる腫瘤像は指摘できず、大腸癌による癌性腹膜炎や、後腹膜線維症を疑った。また、初診時より左乳頭の変形と左腋窩の皮膚硬化を認めており、乳癌とその腋窩リンパ節転移の可能性が考えられた。腸閉塞に対して緊急で下部消化管内視鏡検査を施行したところ、直腸は高度に狭窄していた。直腸粘膜面には肉眼的に明らかな異常所見なく、粘膜下を首座としたびまん浸潤型大腸癌による狭窄が疑われたが、生検で悪性所見は指摘されなかった。経肛門イレウス管を留置し、待機的に腹腔鏡補助下に横行結腸双孔式人工肛門造設術を施行した。術中、直腸や後腹膜に硬化を認めた他、腹膜に数個の微細結節があり、採取し病理検査に提出すると乳癌の所見を認めた。また、左乳房CE区域の腫瘤について、針生検で浸潤性乳管癌Luminal Aを認め、腹膜結節の病理所見と一致した。左乳癌・癌性腹膜炎と診断し、現在、外来でホルモン療法を行っている。
【考察】乳癌において癌性腹膜炎を来す場合、一般的には既に他臓器への転移をきたしていることが多い。本症例のように肝や消化管への転移が明らかでなく、直腸狭窄の原因が乳癌の腹膜播種であると想起することが困難な場合もある。本症例では、術中の腹膜播種巣の生検が診断に有用であった。適切な診断、治療のため、直腸狭窄の原因の鑑別として、癌性腹膜炎の可能性を念頭におく必要があり、原発巣として稀ではあるが乳癌の鑑別も必要である。診療に際しては腸閉塞を診察する機会の多い内科・消化器外科との連携の必要性が重視される。

P-16-261

乳頭から突出した非浸潤性乳管癌（DCIS）の1例

A case of ductal carcinoma in situ (DCIS) protruding from the nipple

[1]佐久総合病院佐久医療センター　外科、
[2]佐久総合病院佐久医療センター　乳腺外科
片桐　　忍[1]、半田喜美也[2]、石毛　広雪[2]

【症例】83歳女性。X-4年から乳頭のしこりを自覚していたがそのまま放置していた。X年に胃癌と診断され幽門側胃切除術を施行したが、手術の際に右乳頭から突出した腫瘤を指摘。術後安定したところで乳腺外科紹介となった。診察上は右乳頭に2cmの分葉状腫瘤が突出しており、乳輪下に4cmの硬い腫瘤を触知した。マンモグラフィでは右乳房に多形性石灰化が区域性に分布しており、乳腺超音波では乳頭直下に点状高エコーを伴う不整形低エコー域を認めた。切開生検にてDCIS ER (-) PgR (-) HER2 (3+) と診断されたため、右乳房切除術+センチネルリンパ節生検を施行した。術後病理標本では面疱型DCISで主乳管を介して乳頭に突出しており、一部は乳頭皮膚に進展し潰瘍を形成していた。リンパ節転移は認めなかった。術後経過はドレーンからの排液が遷延していたものの、大きなトラブルなく経過し術後7日に退院、術後21日に外来でドレーン抜去となった。その後は再発なく経過している。
【考察】乳頭から突出する形態を呈する病変の報告は少なく、医中誌で検索したところ会議録を含めて6例の報告があるのみであった。内容は乳腺乳頭部腺腫3例、線維腺腫1例、乳管内乳頭腫1例、浸潤性乳管癌1例であり、良悪性に関わらず様々な腫瘍が乳頭から突出する形態を呈していた。腫瘍が突出する機序としては、本症例のように乳管上皮の増殖が主乳管の開口部まで達し乳頭から突出する場合のほか、乳腺内の腫瘍が間質を介して開口部近傍の上皮を圧排し突出する場合など様々な機序の報告がみられた。以上のように、乳頭から突出する病変は様々な腫瘍が様々な機序によって突出するため、十分な病理学的検討を行ったうえで治療方針を決定していくことが必要であると考えられた。本症例について若干の文献的考察を加えて報告する。

P-16-262

Fulvestrant加療中のAbemaciclib併用療法が奏功した再発乳癌の1例

A successful case of the MBC treated by Abemaciclib combination with Fulvestrant

[1]神戸アドベンチスト病院 外科、[2]兵庫医科大学　乳腺内分泌外科、
[3]伊川谷病院 外科
王　　孔志[1]、今村美智子[2]、西藤　　勝[3]

乳癌の骨格筋への転移は稀であり腫瘤で発見されることが多く、発見時にはすでに多臓器転移があり予後不良とされている。今回我々はPET-CTで発見された多発骨格筋、骨、リンパ節転移の晩期再発症例を経験した。また、この症例に対しフルベストラントで加療中に骨格筋転移のみが増悪し、アベマシクリブの追加投与が奏功した症例を経験したので報告する。
症例:72歳女性。2002年（54歳）左乳癌に対しBp+Ax（T2N1M0, stageIIB, NG2, ER+, PgR+, HER2 1+)、術後補助化学療法としてFEC療法4クールとアナストロゾール5年間投与され再発なく経過していた。
既往歴に1993年（45歳）卵巣癌（漿液嚢胞腺癌）stage IIIaに対し根治手術施行され術後パラプラチン、エンドキサンによる化学療法施行。
2011年（61歳）CTで大網腫瘍指摘され、腫瘍摘出術施行し卵巣癌再発と診断され術後パクリタキセル、カルボプラチンによる化学療法6コース施行。
今回2018年1月にCTで左坐骨、腸骨に溶骨性変化あり骨転移を指摘され、PET-:CTにて右鎖骨上リンパ節、肝門部リンパ節、左坐骨、右大腿骨頸部、左臀部、両側大腿部筋肉内に集積の亢進を認め多発骨格筋、骨、リンパ節転移と診断された。当初卵巣癌の再発と思われたがCTガイド下骨生検でER100%, PgR40%, HER2 0, Ki-67 40%, CK7(+), CK20(-), CA125(-), WT-1 (-) , p53 (focal, +) の結果で乳癌再発と診断された。BRCA1/2に変異はなかった。以上の結果より2018年5月よりフルベストラント+デノスマブ開始し腫瘍マーカーは低下傾向を示し、溶骨性変化は骨硬化像がみられ改善傾向にあり治療は奏功していると思われた。しかし、2019年3月のPET-CTで骨転移とリンパ節転移の集積は低下していたが骨格筋転移巣の集積は増強しており骨格筋転移は増悪していると判断した。その後アベマシクリブを追加投与し、重篤な有害事象なく8か月後のPET-CTでは集積低下がみられ奏功していると考えられた。

P-16-263

ステレオガイド下針生検で診断した乳腺粘液腫瘤様腫瘍（mucocele-like tumor:MLT）の検討

Mucocele-like tumor(MLL) of the breast diagnosed by Mammotome biopsy

国立がん研究センター中央病院 乳腺科
岩本恵理子、首藤　昭彦、高山　　伸、神保健二郎、村田　　健、
渡瀬智佳史

背景）乳腺の粘液腫瘤様腫瘍（mucocele-like tumor:MLT）は1986年にRosenらにより提唱された疾患概念である。嚢胞状に拡張し多量の粘液様物質を貯留でぃた乳管増生と間質組織への粘液様物質の漏出を伴う病変であり、以降MLTに異型乳管過形成（Atypical ductal hyperplasia:ADH）や非浸潤癌（Ductal carcinoma insitu:DCIS)、粘液癌が合併・付随する症例が報告された。良悪性の診断は細胞学的・組織学的にも難しいことが多いとされる。よって本症例が疑われた場合、切除が望ましいとされる一方で、合併する病変は低悪性度であることが多く過大手術を行なわないように注意との意見もある。画像所見でも良悪性の鑑別困難であり、診断契機としては乳癌を疑う画像所見の精査にて指摘される。対象・方法）2018年1月から2019年12月の間に当院施行のステレオガイド下吸引針生検でMLTと診断された3例につき、臨床病理所見を検討する。年齢:49-52歳。発見契機:検診または定期検査MMGでの石灰化精査指示。MMG所見:淡い丸い濃淡不同、粗大な石灰化の集簇。US所見:嚢胞や小嚢胞が多発する嚢胞状領域。病理組織診断(VAB):MLT、1例は異型乳管細胞の併存を指摘。経過:1例は再針生検でDCIS+MLT、乳房切除術施行しpredominantry DCIS（Mucinous ca）と診断。1例は切除生検でMLT+FEA相当と診断。1例は経過観察。結果）検診または定期検査MMGで指摘された石灰化の精査により診断したMLTを経験した。MMGではいずれも間質や粘液湖内の石灰化を疑う形状、USでは軽微な嚢胞状変化を示した。VABでMLTと診断され、異型細胞の存在を認める場合は乳癌の合併・併存を考慮した対応が必要である。

P-16-264

乳房切除後46年目の胸壁再発と考えられる乳癌晩期再発の1例

A Case of Late Recurrence of Breast Cancer Presenting Chest Wall Recurrence 46 Years Postoperatively

厚生連　上都賀総合病院　外科
佐野　　渉

症例は89歳、女性。43歳時に左乳癌に対して胸筋合併乳房切除術を受けていた。術後の放射線療法は受けていない。2016年10月に左胸壁に潰瘍を伴う腫瘤を認め当院へ紹介受診。来院時の理学所見としては、左胸骨傍の皮膚に6×3センチの辺縁が隆起する易出血性の潰瘍性病変を認めた。可動性は認めなかった。超音波検査では同部位に6×3センチの低エコー腫瘤を認め、辺縁は不整、後方エコーは軽度増強していた。右乳房に異常は認めなかった。腫瘤の針生検での病理は、クロマチンが増量し卵円形に腫大した核を持つ異型上皮が、小型管状～策状、あるいは小胞巣状の組織構築をなして、周囲間質や脂肪織に浸潤増殖する像を認めていた。Desmoplasiaは高度で、invasive ductal carcinoma, scirrhous carcinomaに相当だった。免疫染色では、ER、PgRともJ-scoreは3b、Allred scoreは3+と強陽性であった。HER2はscore 0だった。CTでは左前胸壁に横径65ミリの腫瘤を認め、若干の造影効果を伴っており、一部は胸壁に浸潤していた。FDG-PET検査では、婦人科領域や右乳房に異常集積は認めなかった。今回、46年前の左乳癌の検体が保存されていたので病理を再検したところ、原発巣は8ミリの大きさで観察範囲ではDCISだった。免疫染色はJ-scoreが3b、Allred scoreが3+だったので乳癌の再発と診断した。再発に対する治療としては、タモキシフェンを開始して一旦はSDだったものの、約1年2か月後にPDとなり、フルベストラントに変更した。現在はフルベストラントに変更後2年が経過しているが、易出血性の潰瘍病変が縮小して瘢痕となった状態（PR）が維持されている。乳癌の術後再発の約90%は術後5年以内と報告されている。それ以降の晩期再発もしばしば認められるが､術後20年以上での再発は0.1%と稀になる。更に、術後30年以上の本邦における再発は2017年までの検索で本症例を含めて25例、術後40年以上での再発は本症例を含めて7例とさらに頻度が下がる。本症例は46年前の手術検体が保存されており、原発巣と再発巣が対比でき、かつ再発後の治療経過も追えた極めて稀な一例である。

P-16-265

局所処置と化学療法で症状コントロールを得られた巨大乳癌の1例

A case of giant breast cancer which was effective controlled by local treatment and chemotherapy

箕面市立病院 乳腺外科
中島　聡美、豊田　泰弘、山本　　仁

症例は44歳女性。主訴は右乳房腫瘤。201X年、5㎝大の右乳房の腫瘤を自覚し前医を受診した。乳癌と診断され、手術を勧められるも治療は受けずに放置していた。201X+2年3月、CTにて腫瘤は30㎝大に増大、リンパ節転移、多発肺転移を認め、化学療法を勧められ当科紹介受診した。既往歴は特記事項なし。来院時、右乳癌は30cm大、皮膚浸潤、大胸筋浸潤を認めた。また、腫瘍部より多量の浸出液、出血を認め、血液検査では低タンパク血症、貧血を伴っていた。CT検査にて、肝・骨・脳転移は認めなかったが、1㎝大の肺転移を複数認め、T4bN2M1 StageIVと診断した。生検にて浸潤性乳管癌、サブタイプはER (-)、PgR (-)、HER2 (3+)、Ki67 70%であり、トラスツズマブ、ペルツズマブ、パクリタキセルによる治療を開始した。また、モーズ・ペースト、亜鉛華デンプン処置による腫瘍部からの出血、浸出液コントロールを行った。2クール施行後、腫瘍は3分の1に縮小、肺転移も縮小した。皮膚は上皮化し、感染兆候もなく悪臭も消失した。同時期にトラスツズマブ、ペルツズマブによる心機能低下を疑われたため、トラスツズマブ、ペルツズマブを休薬した。休薬中に腫瘍増大する可能性を懸念し、局所コントロール目的に手術を先行することにした。201X+2年6月、右乳房全摘+腋窩リンパ節廓清+大胸筋、小胸筋部分切除+遊離全層植皮術を施行した。術後心機能改善したため、術後1か月後よりトラスツズマブ、パクリタキセルを再開した。術後4か月経過後も、肺転移は縮小を維持しており、その他再発所見を認めていない。

皮膚浸潤を伴う巨大乳癌に対し、局所処置と化学療法により症状コントロールを得られた1例を経験したので文献的考察を加えて報告する。

P-16-266

腫瘤自覚から15年経過した篩状癌の一例

A case of invasive cribriform carcinoma

[1]小樽協会病院　外科、[2]小樽協会病院　看護部
進藤　　学[1]、横山　和之[1]、石川　慶大[1]、臼井　葉月[1]、平口奈津美[1]、
佐藤いづみ[2]

【はじめに】篩状癌は従来は浸潤性乳管癌の乳頭腺管癌に分類されていたが，乳癌取扱い規約第18版より新たに特殊型のひとつに分類され，非浸潤性乳管癌の篩状型でみられる「ふるい」に似た構造を示して浸潤する癌と定義された．発生頻度は全乳癌の0.3 ～ 4%を占めると報告されており比較的稀な組織型である．ホルモンレセプター陽性，HER2陰性例が大多数を占め，浸潤性乳管癌と比較して予後良好とされている．今回我々は腫瘤自覚から約15年経過した篩状癌の一例を経験したので報告する．

【症例】症例は66歳，女性．2003年頃に右乳腺腫瘤を自覚したが放置していた．2018年10月当科を初診した．右AC区域に6.0x5.5cmの皮膚に突出する腫瘤を認めたが，腋窩・鎖骨上リンパ節腫脹は認めなかった．針生検の結果，浸潤性乳管癌，腺管形成型，ER 100%, PgR 5%, HER2陰性と診断された．T3N0M0, StageⅡBと診断し，右胸筋温存乳房切除+センチネルリンパ節生検を施行した．病理組織検査では明瞭な篩状構造を示す癌胞巣の浸潤を認め，篩状癌，g, Ly0, V0, G1, ki67 4%, ER 100%, PgR 5%, HER2 1+, pT3N0, pStageⅡBと診断された．術後補助内分泌療法としてレトロゾール投与を継続中である．

P-16-267

乳腺悪性腺筋上皮腫の一例

A Case of Malignant Adenomyoepithelioma of the Breast

長岡赤十字病院　外科
遠藤麻巳子、島影　尚弘

悪性乳腺腺筋上腫は乳管上皮細胞と筋上皮細胞による2種類の上皮細胞の増生を特徴とする稀な乳腺腫瘤である．今回，悪性乳腺腺筋上皮腫の一例を経験したので報告する．症例は55歳女性．既往歴にてんかん発作があり，当院神経内科でコントロールされている．検診MMG検査で右IO境界部にFAD，カテゴリ-3を指摘され前医を受診した．乳房超音波検査で右D領域にわずかに液体を含み内部がやや均一な充実性腫瘤を指摘され，精査加療目的に当科を受診した．視触診では右D領域に約10mmの可動性良好な弾性硬の腫瘤を触知した．MMG検査では右OI境界部に境界明瞭な分葉状の高濃度腫瘤を認め，カテゴリ-3と診断した．乳房超音波検査では，右D領域の乳頭近傍に約13mm大で内部に点状高エコーを伴う境界明瞭な分葉状の腫瘤を認め,haloを伴いカテゴリ-4と診断し，針生検を施行した．腋窩リンパ節に腫大リンパ節は認めなかった．針生検では，glycogen-rich clear cell carcinoma，TNタイプ,Ki-67:5.0%と診断された．CTでは右BD境界部の乳頭近傍に約10mm大の造影腫瘤を認めた．右乳癌cT1N0M0 cStageⅠと診断し，乳頭近傍であることから，右乳房切除術+センチネルリンパ節生検を施行した．術後病理結果はadenomyoepithelioma with carcinomaの診断で，腫瘍径は10×8mm，核グレードは1，リンパ節転移は認めなかった．腫瘍は境界明瞭で，二相性を示す腺管が線維性の間質を背景に増殖するadenomyoepitheliomaの像を示す部分とそれに連続して淡明な腫瘍細胞のみが結節性増殖を示す部分から成っており，後者の腫瘍細胞は核異型を有し，増殖巣の中心部に壊死を伴っていた．淡明細胞はadenomyoepitheliomaの筋上皮成分と同様にp63とCD10が陽性であることから，adenomyoepitheliomaがあり，その筋上皮成分が悪性化しmyoepithelial carcinomaが発生したと考えた．以上より，右乳癌pT1N0M0 pStageⅠ，TNタイプと診断した．術後補助療法はEC療法とし，現在化療中である．悪性腺筋上皮腫は組織像が多彩であり，画像診断や針生検での診断が困難な場合がある．本症例では術後に病理学的確定診断を得られ，術後補助療法としてアンスラサイクリン系投与の方針としたが，現時点で外科学的治療以外に有効な治療法が確立されていない．予後不良例が多く，悪性腺筋上皮腫と診断された場合は，早期の治療介入が重要である．悪性腺筋上皮腫の一例を経験したので文献学的考察を加えて報告する．

P-16-268

サルコイドーシスを合併した乳癌の3例

Three cases of breast cancer with sarcoidosis

函館中央病院　外科
平口　悦郎、川村　武史、松村　祥幸、橋田　秀明、児嶋　哲文

サルコイドーシス（以下サ症）は原因不明の全身性肉芽腫性疾患であり、悪性腫瘍との関連も示唆されている。今回、サ症を異時性・同時性に合併した乳癌3例を経験したので報告する。【症例1】74歳、女性、人間ドックでのぶどう膜炎を契機にサ症を疑われ、鼻根部の皮膚生検でサ症と診断。経過中に両側肺門部リンパ節腫大（BHL）と両肺の小粒状影出現し、ステロイド治療で寛解。サ症発症から18年目に検診で右乳癌を指摘され、T1bN0M0、StageⅠの診断で右乳房温存手術（Bp+SN）を施行。術後、アナストロゾール内服にて治療し、3年経過、サ症の再燃なし。【症例2】50歳、女性、右乳癌（T1cN0M0、StageⅠ）で右乳房切除術（Bt+SN）施行。術後、タモキシフェン内服にて治療。術後1年目のCTにて縦隔リンパ節の腫大あり、PET-CTにてサ症を疑われた。気管支肺胞洗浄（BAL）にてCD4/CD8比が7.28（血液1.76）と高値であり、Gaシンチでも縦隔・肺門リンパ節に集積あり、サ症と診断されたが、心病変/眼病変は認められず、経過観察とされた。その後、縦隔リンパ節は縮小し、5年経過、サ症の再燃なし。【症例3】65歳、女性、検診にて左乳癌を指摘され、術前のCTにて縦隔・両側肺門リンパ節腫大、葉間胸膜に接する小粒状影が認められ、サ症を疑われたが、心病変/眼病変は認められず、経過観察とされた。左乳癌（T1cN0M0、StageⅠ）に対して乳房温存手術（Bp+SN）を施行。ER（+）、HER2（3+）にて術後補助療法として内分泌療法、トラスズツマブを含む化学療法、温存乳房への照射が推奨されるが、間質性肺炎の増悪が懸念され、アナストロゾール内服による内分泌治療を選択。2年後のCTにて縦隔・肺門リンパ節は縮小し、肺野の小粒状影は消失。3年後のCTにて左乳房局所再発、左腋窩リンパ節転移が出現。PET/CTにて縦隔・肺門、傍大動脈リンパ節に集積あり、心筋にも限局性の集積あり、心サ症の所見と診断。左乳房切除術（Bt+Ax、levelⅠ）施行後、循環器内科にてステロイド治療を導入。3ヵ月後ドセタキセル3週毎療法を4コース施行し、トレミフェン120mg内服で治療。1年後のCTにて多発肺転移、多発肝転移が出現。心機能障害、間質性肺炎の懸念はあるが、Life-threateningな状態と考えられ、ペルスツマブ+トラスズツマブ+ビノレルビンによる化学療法を6コース施行し、肺転移、肝転移は消失した。サ症の再燃は認めていない。今後も、循環器内科・呼吸器内科と連携しつつ治療を進めていく方針である。

P-16-269

乳房部分切除術後の病理診断にて乳房内リンパ節転移を認めた1例

A case of breast cancer with intro mammary lymph node metastasis after a partial resection

熊谷総合病院　外科
中川　　彩、平山　信男

症例は58歳、女性。数日前から右乳房外側の違和感を自覚され、当科外来を受診。触診では右乳房C領域に約2㎝大の腫瘤を触知した。可動性は良好で、皮膚変化は認めなかった。マンモグラフィでは腫瘤の同定は困難であり、カテゴリー 1の診断であった。乳腺超音波では同部位にφ17㎜大の分葉状低エコー腫瘤を認め、針生検を施行。浸潤性小葉癌の診断となった。術前精査で明らかな遠隔転移は認めず、cT1cN0M0 cStage Ⅰの診断となり、右乳房部分切除術+センチネルリンパ節生検を施行した。センチネルリンパ節生検は色素法で行い、染色したリンパ節を2個提出。いずれも陰性であり、腋窩リンパ節郭清は省略した。腫瘤は辺縁より2㎝の距離を取り、乳房円状部分切除を行った。術後経過は良好で、第3病日に退院となった。病理所見は、腫瘍径19×11㎜の浸潤性小葉癌、ly0, v0, NG1, 切除断端陰性、ER+, PgR+, HER2-, Ki-67 labeling index 15-20%であった。さらに、切除乳腺内に乳房内リンパ節を認め、3㎜の微小転移が確認された。術前検査で乳房内リンパ節は同定できておらず、術前検査画像を見返しても乳房内リンパ節の特定は困難であった。乳房内リンパ節単独転移症例の治療方針に関しては一定の見解はなく、今回の症例は、センチネルリンパ節転移は陰性であり、乳房内リンパ節転移も微小転移であることから、腋窩リンパ節郭清の追加は行わず、術後補助療法として、残存乳房および右腋窩領域の放射線照射と内分泌療法の方針とした。
今回、右乳癌に対し、右乳房部分切除術+センチネルリンパ節生検を施行し、病理診断で切除標本内に乳房内リンパ節転移を認めた症例を経験したので、文献的考察を加えて報告する。

P-16-270

難治性腹水、腸閉塞を合併した転移性乳癌の1例

A case of metastatic breast cancer with intractable ascites and intestinal obstruction

[1]聖隷佐倉市民病院　乳腺外科、[2]聖隷佐倉市民病院　病理部、
[3]ブレストサービス
永木　里佳[1]、川島　太一[1]、木谷　　哲[1]、河上　牧夫[2]、笹井　大督[2]、
中嶋　宏介[2]、宮内　　充[3]

【症例】43歳(発症時)女性
【臨床経過】
201X年右乳癌 (Stage Ⅱb ER (+) PgR (+) HER2 (0) Ki-67 52%) 発症。治療計画に同意されず、他院にて放射線照射を繰り返していた。その後、右乳房内再発や多発リンパ節転移、胸水貯留が出現するも化学療法等は施行せず、201X+3年11月上旬、黄疸と下痢を主訴に当院初診、緊急入院となった。胆管ステント留置、胸水に対して胸腔ドレナージを施行した。201X+4年1月より化学療法ならびにホルモン療法を開始した。同年10月には前胸部皮膚転移が出現し、胸壁に放射線照射を施行した。201X+5年血尿及び水腎症を発症し、同年3月には右腎瘻を造設した。201X+5年に施行したBRCA analysisにて生殖細胞系列BRCA2変異陽性であったため10月よりOlaparibを開始したが、腹水貯留が増悪したためOlaparibを中止し11月上旬よりEverolimus+Exemestaneに変更した。201X+6年6月下旬、腹部膨満および下痢が出現し当科緊急受診、腸閉塞と診断し201X+6年7月に当院緩和ケア病棟に入院となった。入院22日後に容態が悪化し、死亡した。
【病理解剖結果】
脳を除くほとんどの臓器に癌の浸潤・転移を認め、原発である右乳房には腫瘍を確認できなかった。腹水は癌性腹水であり、腹腔内全域が癌性腹膜炎の状態であった。腹腔内では癌の浸潤による胃壁肥厚が目立っていたが、特に下部消化管では壁全層性の癌波及・線維化により、腸管内腔がほぼ消失しているような領域を認めた。
【考察】
生殖細胞系列BRCA2陽性の遺伝性乳癌卵巣癌症候群の症例である。病理解剖結果では、腹腔内全体が癌性腹膜炎の状態であり、腹腔内臓器への癌の浸潤が顕著であったため、二次的に発生した腹膜癌の可能性も考えられた。免疫組織分析により左乳房および胃壁をp53、GCDFP-15、GATA3で染色したところ、それぞれ乳癌由来を示唆する染色形態を示した。本症例は右乳癌で発症しているが、病理解剖結果による癌性腹膜炎の所見は二次的に発症した腹膜癌由来ではなく、右乳癌由来であると考えられる。
【結語】
腹腔内を中心にみられた癌の浸潤は原発である右乳癌由来であると考えられた。

P-16-271

疣状癌（Verrucous carcinoma）に相当する組織像を呈した乳房嚢胞内扁平上皮癌の一例

A case of intracystic squamous cell carcinoma of the breast

東京警察病院
神谷有希子、横山　宗伯、鈴木　純子

乳癌取り扱い規約(第18版)およびWHO2011では化生癌の一つとして扁平上皮癌が定義されており、それ以上の亜型分類はない。今回我々は、皮膚の扁平上皮癌で定義されている疣状癌(Verrucous carcinoma)に相当する組織像を呈した乳房嚢胞内扁平上皮癌を経験したので報告する。
症例は72歳女性。右乳房腫瘤を自覚し、近医受診。MMG、乳腺超音波で乳癌が疑われ、組織診施行したところ炎症性粉瘤の診断。臨床的には発赤等の皮膚所見を伴わず、炎症反応も認めなかったため、精査目的に当院紹介となった。視触診では右乳房AC領域、NTD 5cmに4cm大の表面平滑で可動性良好な腫瘤を触知した。皮膚所見は特になく、右腋窩にリンパ節を触知しなかった。MMGで右M, OI領域に境界明瞭で平滑な楕円形高濃度腫瘤を認め、カテゴリー 3と診断した。乳腺超音波では右乳房AC領域に36mm大の境界明瞭な分葉状の嚢胞性病変あり、内部に充実成分を伴っていた。充実成分は不均一で血流は乏しかった。エラストスコア5、FLR 39.5。乳房MRIでは右乳房A領域に36mm大の分葉状腫瘤あり。内部に粘調な液体成分を含み、内腔を裏打ちする充実成分を認めた。Dynamic studyにて早期相から比較的よく染まり、粘液癌が疑われた。表皮との連続性は見られず、粉瘤は否定的であった。当院で再度施行した組織診では肥厚した扁平上皮からなる嚢胞と角化物を認めるのみで、表皮嚢胞の診断であった。悪性の診断には至らなかったが、前医での乳腺超音波所見より充実成分の増大傾向を認めたため、切除生検を施行した。病理検査結果は、肉眼的には32x32x30mmほどの嚢胞様病変が見られ、内腔に角化物を含んでいた。組織学的には棘細胞様の扁平上皮がシート状・乳頭状に増殖する腫瘍を認め、免役染色はp40陽性、p63陽性、CK7陰性、ER陽性、PgR陰性で、嚢胞内扁平上皮癌(疣状癌相当)と診断した。嚢胞の辺縁には炎症細胞浸潤の目立つ肉芽組織を認めたが、嚢胞外への浸潤像はなく、断端陰性であった。術後補助療法としては、右乳房全照射(42.56Gy/16f)のみ施行した。現在無再発生存中である。
非常に稀な症例を経験したので、病理学的・文献的考察を加えて報告する。

P-16-272

術前に乳腺葉状腫瘍と診断された粘液線維肉腫の一例

A case of myxofibrosarcoma of the chest wall falsely diagnosed as phyllodes tumor preoperatively

[1]大阪急性期・総合医療センター、[2]国立病院機構　大阪医療センター
橋爪　咲奈[1]、田渕由希子[1]、藤石　　琴[1]、伏見　博彰[1]、田中　英一[2]、
元村　和由[1]

【背景】軟部肉腫はわが国で年間10万人あたり3人の発生が報告されている希少がんであるが、76%が四肢に発生し、胸壁発生は4.3%とさらに稀である。今回、術前に乳腺葉状腫瘍と診断された粘液線維肉腫の一例を経験したので報告する。
【症例】77歳女性。左乳房のしこりを主訴に前医受診され、乳房腫瘤の疑いにて当科紹介受診となった。初診時、触診上左乳房AC領域に30mm大の腫瘤を触知した。超音波検査にて同部位に大きさ32x28x18mmの境界明瞭・内部不均一な分葉状低エコー腫瘤を認めたため穿刺吸引細胞診を施行した。細胞診所見は粘液様物質を背景に、類円形～紡錘形の核を有する細胞が孤立散在性に多数出現している一方で、上皮細胞はみられず、葉状腫瘍が強く疑われた。腫瘍縁より約1cmの安全域をとり、腫瘍摘出術を施行した。病理組織像は多形および奇形核の目立つ紡錘形細胞が、細胞密度の疎密を伴いながら束状に増生し、比較的広範囲に粘液状変化をきたしていた。核分裂像が散見された (15/10 HPF)。上皮成分は明らかではなく、上皮系マーカーCytokeratin 5/6, Cytokeratin 7, Cytokeratin (34pE 12), Cytokeratin (AE1/AE3) はいずれも陰性であり、また、腫瘍細胞はDesmin, SMA, Myogenin, S-100 蛋白, HMB45のいずれのマーカーも陰性で、特定の分化は確認できなかった。一方、Vimentinは陽性、Ki-67染色では陽性細胞90%であった。以上より、粘液線維肉腫と診断した。FNCLCC grading systemでは腫瘍分化score2, 核分裂数score2, 腫瘍壊死score1であった。腫瘍は乳腺背面に接し、乳腺外に局在していた。脈管・神経侵襲は見られなかった。広範追加切除と筋皮弁再建が予定されたが、高齢でくも膜下出血の既往があり手術非適応と判断され、切除縁より3cmの安全域をとり放射線治療 (70Gy)を施行した。
【考察】本症例は広範追加手術非適応のため、放射線照射が施行されたが、手術可能な症例に対しては原則は広範追加切除を行うべきと考えられる。放射線照射の有用性については今後エビデンスの蓄積が待たれる。

P-16-273

巨大乳腺葉状腫瘍に対する手術においてリンパ節生検を施行したところ、乳癌の合併を認めた1例

The lymph node biopsy made clear a coexistence of breast cancer and phyllodes tumor ; a case report

[1]日本医科大学多摩永山病院　消化器・乳腺・一般外科、
[2]日本医科大学付属病院　乳腺科、[3]日本医科大学千葉北総病院　乳腺科、
[4]日本医科大学武蔵小杉病院　乳腺外科
関　　奈紀[1]、横山　　正[1]、柳原　恵子[2]、蒔田益次郎[4]、飯田　信也[3]、
武井　寛幸[2]

葉状腫瘍は乳腺内の上皮成分と間質成分がともに腫瘍性増殖を示す混合性腫瘍であり、発生頻度は乳腺腫瘍の0.3 ～ 0.5%である。治療は手術が基本であり、十分な安全域をつけた局所切除術または腫瘍径が大きい場合は乳房切除術が選択される。リンパ節転移は5%以下にしか認められず、腋窩郭清は推奨されていない。今回、巨大葉状腫瘍に対する術前検査にて腋窩リンパ節の腫大を認め、術中リンパ節生検を行ったところ腺癌の転移を検出し、葉状腫瘍と乳癌の合併を診断した症例を経験したので報告する。
症例は55歳、女性。左乳房しこりを自覚するも3年間病院を受診しなかった。3か月間に急速に増大し、疼痛も伴うようになったため当院を受診。初診時は18cm大の腫瘍が左乳房を置換しており、針生検では良性の葉状腫瘍を検出するのみであった。CTでは鎖骨上窩から腋窩にかけてリンパ節腫大を認め、他臓器転移は認めなかった。腫瘍径が10cm以上と巨大であり、治療として乳房切除術を施行した。術中に腫大したリンパ節を迅速検査に提出したところ、腺癌の転移と診断され、乳癌の合併を確認した。術前検査にてリンパ節腫大はlevelⅡ以深まで認めていたが、今後の左上肢のリンパ浮腫予防として可及的に腫大したリンパ節を郭清した。
病理結果は巨大葉状腫瘍の間葉系組織内に充実性胞巣を形成した浸潤性乳管癌が浸潤しているのを認めた。乳癌は概ね葉状腫瘍の組織内に限局していたが、リンパ節は郭清した24個全てに転移を認めている。サブタイプはトリプルネガティブであり、現在乳癌に対して化学療法を施行中である。
葉状腫瘍は間質成分で悪性を示すものがあり、間質成分の細胞密度や細胞異型度、核分裂像などにより病理学的に良性、境界悪性、悪性に分類される。上皮成分の悪性化は極めて稀であるが、諏訪らの報告では間質成分の悪性度に比例して同一腫瘍内に混在する上皮成分についても過形成などの変化が起こる可能性が考えられ、葉状腫瘍内の癌の合併は1 ～ 2%に認められる。
葉状腫瘍と乳癌の同時性合併の報告はあるが、術前に診断された症例は少なく、葉状腫瘍に対する手術検体において偶然発見される場合が多い。本症例は巨大葉状腫瘍であり、術前に乳癌の合併が診断されたとしても、まずは治療として手術が選択される。しかし術前ないしは術中乳癌の合併が診断されたことで、術式を検討する際の参考となり得た。

P-16-274

化学療法施行中に壊疽性膿皮症を発症した乳癌の一例

A case of breast cancer with Pyoderma Gangrenoum during chemotherapy

大阪府済生会富田林病院　外科
阪尾　　淳、荻野　信夫

壊疽性膿皮症は，多発性の紅斑結節，膿庖から有痛性の穿掘性潰瘍が続発する非感染性の病変である。その発症率は年間100万人あたり3 ～ 10人といわれており、非常にまれな疾患である。炎症性腸疾患や関節リウマチなどの全身性炎症や悪性腫瘍にしばしば合併する。一 方、手術を契機とした創部周囲の発症例も報告されている。今回われわれは乳癌術多発肝転移に対し、化学療法目的にて作成したポート留置部および鼠径部に壊疽性膿皮症を発症した症例を経験したので報告する。
症例は50歳女性。左乳癌術後11年、多発肝転移、骨転移のため右上腕にポートを作成し、wPTX+bevacizumab療法を開始した。治療は奏功していたが、治療開始約10か月後に、ポート留置部の創にし開を認めた。ポート感染と判断し一時化学療法を中止し、ポート抜去した。その後、右鼠径部に壊死を伴う潰瘍形成を認めたため皮膚科を受診、生検にて壊疽性膿皮症と診断された。化学療法を中止しステロイドの内服を開始した。PSL30㎎/日が奏功し、約1か月後には化学療法治療の再開が可能となった。化学療法による免疫力低下から起きた創部の感染との判断から診断および治療の開始の遅延を認めた。今回乳癌術後再発症例に合併した壊疽性膿皮症を経験したので若干の考察を加え報告する。

P-16-275

先天性胸筋欠損症患側に発症した乳癌の一例

A case of breast cancer arising in congenital defect of the pectoralis muscles

三友堂病院　外科
小野寺雄二、松嵜　正實、片岡　温子、戸屋　　亮、平井　一郎、
川村　博司

【緒言】先天性胸筋欠損症は本邦において40~50例の報告しかなく、比較的稀な疾患とされている。しばしば乳頭・乳輪・乳房などの低形成、欠損を伴うことがあり、特に同側性の短指症、合指症を合併するものはPoland症候群と称されている。Poland症候群の頻度は1/30000~1/50000と報告されている。乳癌の合併、特に胸筋欠損患側への発症は非常に稀であり報告する。
【症例】50歳、女性。幼少期より、胸郭の奇形・変形は指摘されていたが、疼痛や機能障害など、特に症状はなかった。2018年5月頃より左乳房腫瘤を自覚し、徐々に増大傾向にあったため2019年5月に近医を受診したところ、乳癌が疑われ、当院を紹介された。左DC区域に最大径25㎜の乳癌を認め、精査の結果、T2N0M0、StageⅡAの乳癌と診断した。生検結果はER+、PgR-、HER2+、Ki-67:18.2%であり、luminal HER2 typeであった。またCTにて左側の大胸筋（胸肋部、腹部）、小胸筋の欠損を認め、先天性胸筋欠損症と診断した。HER2陽性乳癌であり、通常であればPSTとして化学療法を先行するが、胸筋がないため、胸壁に浸潤した際には手術不可能になることも考え、手術先行も検討した。しかし、化学療法の効果も期待できるだろうと判断し、PSTを先行することとした。EC4コースとHPD（HER+PER+DTX）4コースを施行し、G3以上の有害事象は見られなかった。腫瘍は最大径10mm大まで縮小し、画像評価にて、PRと判断した。手術の方針とし、同年12月にBt+SNBを施行、乳房を切除すると大胸筋、小胸筋はなく、肋骨、肋間筋、前鋸筋が露出した。内胸動脈の穿通枝は通常通り存在していた。SNBの結果は陰性であり、腋窩郭清は施行しなかった。術後の経過は良好で6PODに退院となった。病理所見では癌の遺残は見られず、効果判定はGrade 3と診断され、pCRを得ることができた。
【考察】先天性胸筋欠損症患者に乳癌が発症した場合、進行すると胸壁に直接的に浸潤し、生命を脅かす、あるいはQOLを著しく低下させることになるため、腫瘍背側への正確な評価と慎重な治療方針の決定が重要である。また、手術の際は、胸筋群がないため郭清の視野は良好である一方、鎖骨下静脈や胸管が露出してくることもあり、十分な注意が必要である。

P-16-276

乳房Paget病に対し，局所麻酔下乳房部分切除を施行した1例

A case of Paget's disease treated partial mastectomy under local anesthesia

産業医科大学　医学部　第２外科学
松田　有希、田嶋　裕子、髙　すみれ

【症例】66歳女性．小児麻痺後遺症，脊柱管狭窄症のため，当院リハビリテーション科に入院中であった．左乳頭部びらんを自覚し，精査のため当科へ紹介された．左乳頭部の一部は表皮剥離し，滲出液と少量の出血を伴っていた．乳房超音波検査では左乳頭部への豊富な血流が見られたが，乳房内にはあきらかな腫瘤性病変を認めず，所属リンパ節転移を示唆する所見はなかった．左乳頭部に対して擦過細胞診を施行し，Pagetoid細胞の存在を認めたため乳房Paget病の診断に至り，手術の方針となった．関節リウマチに対しステロイドや免疫抑制剤を内服中であり，周術期のリスクが高く，また乳房内には明らかな病変を認めないことから手術は局所麻酔下での乳房部分切除を選択した．病理組織学的診断は乳房Paget病であり，乳頭部とその周囲の扁平上皮内に腫瘍細胞が増殖する像が得られた．腫瘍細胞は上皮下に胞巣状ないし舌状の突出を示して浸潤し，一部は乳管内に進展していた．浸潤部での免疫組織学的検査ではER 0%，PgR 0%，HER-2 score3+，MIB-1 34%であった．切除断端は陰性であり追加切除は施行しなかった．創傷治癒遅延がみられ，術後8日目に創感染を来したため，創開放し，洗浄と抗生剤加療で軽快を得られた．術後放射線照射や薬物治療は施行せず，現在術後6カ月が経過しており慎重な経過観察を行っているが，創感染や局所再発，あきらかな転移所見は認めていない．【考察】乳房Paget病は全乳癌のうち0.5 ～ 2.0%程度とされ，乳頭の湿疹様変化，びらん，痂皮化を呈する疾患であり，慢性乳房湿疹や基底細胞癌等との鑑別を要する．治療は乳癌に準じ，乳房切除術やセンチネルリンパ節生検，術後放射線治療が選択されることが多い．今回，乳房Paget病に対し局所麻酔下乳房部分切除を施行した1例を経験したため，若干の文献的考察を加えて報告する．

P-16-277

高カルシウム血症、播種性血管内凝固症候群で発症した癌窩転移、骨転移を有する進行乳癌の1例

Orbital and Bone Metastases of Breast Cancer with Hypercalcemia and DIC -A Case Report-

長岡中央綜合病院 外科
長谷川　潤、新国　恵也、庭野　稔之

【はじめに】高カルシウム血症、播種性血管内凝固症候群（DIC）で発症した眼窩転移、骨転移を有するStageIV乳癌にたいし、集学的治療を行い長期生存が得られた症例を経験したので報告する。
【症例】65歳、女性。2012年右乳房のしこりを自覚したが放置。2015年6月食欲不振を訴え近医受診したところ、右乳房に皮膚潰瘍を伴う乳癌が疑われ当科を紹介され受診した。高カルシウム血症による意識レベル低下を認め、腎不全、DICを伴っていた。精査にて充実腺管癌、T4N1M1（bone,orbit）StageIV（乳癌取扱い規約第17版）、ER陽性、PgR陰性、HER2陰性と診断された。ゾレドロン酸、エルシトニン、生食点滴により高カルシウム血症は改善、DICより離脱しweekly PTX+Bevacizumabを開始した。2015年7月出血性膀胱炎、尿路感染症を契機に再びDICを発症したが、抗生剤等の投与により離脱した。TAM+UFTにて治療を継続、原発巣に対しては2016年3月から放射線治療60Gyを行った。その後は好中球減少のためホルモン療法のみ継続していたが、2016年11月左腋窩リンパ節転移出現したため、FUL+UFTに変更。2019年8月からは骨転移増悪にてFUL+Palbociclib+Denosumabを投与している。2019年12月現在、原発巣、リンパ節転移は消失、骨転移は大腿骨のみで、QOLを保ち生存中である。
【考察】自験例では、高カルシウム血症、および、2回のDICを発症したがいずれも軽快し、化学療法、ホルモン療法、放射線治療を行い、QOLを保ちつつ長期生存を得ることができた。オンコロジーエマージェンシーに対し適切に治療に当たることが重要と考えられた。また、眼窩転移はまれで、発見時にはすでに他臓器転移を有していることが多く予後不良と言われている。放射線療法の適応といわれているが、角膜炎、白内障、視神経炎、失明などの合併症を有し、その後に脳転移を来した場合に照射野が重なることも考えられる。自験例を含め薬物療法が奏効し長期生存する報告もあることから、治療方針は慎重に選択すべきであると考えられた。

P-16-278

乳腺分泌癌の1例

Mammary secretory carcinoma: a case report

[1]トヨタ記念病院　外科、[2]トヨタ記念病院　乳腺・内分泌外科、
[3]トヨタ記念病院　病理診断科
泉　　彩夏[1]、伊藤　和子[2]、西本　真弓[2]、北川　　諭[3]

乳腺分泌癌は染色体転座によるETV6-NTRK3融合遺伝子を伴う稀な低グレードの浸潤癌である. 細胞内外に分泌物を産生する腫瘍が充実性, 微小嚢胞状ないし管状構造を形成することが特徴とされる. 今回当院で乳腺分泌癌を経験したので報告する.
症例は44歳女性, 左乳房のしこりを自覚して来院した. マンモグラフィーはカテゴリー 1, 超音波検査では左乳房内側に軽度拡張乳管を認め, その末梢に16.6×4.8㎜の分葉型腫瘍を認めた. 穿刺吸引細胞診では悪性の疑いであった. 針生検では篩状構造を示して増殖する異型細胞を認めた. 腺腔内には淡好酸性～両染性, PAS陽性の分泌物が含まれており, 腺管形成型の浸潤性乳管癌の他, 分泌癌も鑑別に上がった. MRI T1強調像では血性分泌物の存在を示唆する高信号域を認め, 区域性の造影効果を認めた. cT1N0M0と診断し, 左乳房全切除術, センチネルリンパ節生検を行った. 術後病理組織検査では摘出標本の乳管内・間質に好酸性分泌物を伴い, 篩状構造を形成して増殖する異型細胞を認め, 数か所で小型の間質浸潤病変を形成していた. 異型細胞は淡好酸性胞体を有し, 胞体内は空胞状変化を伴っていた. 腺腔内の分泌物はalcian blue染色, PAS染色が陽性で, 異型細胞のS100が陽性であった. さらにFISH法にてETV6のsplit signalが検出されたことから, 分泌癌と診断した. 腫瘍径6㎜以下, NG1, ER20%, PgR1%未満, HER2スコア1+, Ki67陽性率5%, リンパ節転移はなく, pT1N0M0 stage Ⅰ であった. 術後薬物療法としてTamoxifen内服療法を開始した. 乳腺分泌癌の1例を若干の文献的考察を加え報告する.

P-16-279

針生検後に"healing"の起こった原発性乳癌の一例

Spontaneous "Healing" after Needle Biopsy of Breast Cancer: A Case Report

[1]JA 広島総合病院　臨床研修科、[2]JA 広島総合病院　乳腺外科
伊藤　里紗[1]、金子　佑妃[2]、厚井裕三子[2]、梶谷　桂子[2]、大原　正裕[2]

はじめに
"healing"とは、治療せず癌が縮小もしくは消失する稀な現象である。針生検により原発性乳癌と診断の後、2 ヶ月後の切除標本にて自然消退が起こったと推測される症例を経験したので報告する。

症例
59歳 女性、右乳房に痛みを伴う腫瘤を自覚。近医より右乳癌を疑われ当科紹介となった。視触診で右乳房上部外側に3㎝大の境界不明瞭な腫瘤を触知。マンモグラフィでは右MOに19×18㎜ 境界明瞭の腫瘤を認めた。乳房超音波では右乳房C区域 20×18×18㎜、境界明瞭な混合性腫瘤を認めた。針生検の病理所見において、腫瘍細胞はびまん性に大小の胞巣を形成し増生していた。多数のリンパ球浸潤を伴い、一部に腫瘍細胞の凝固壊死も認められた。浸潤性乳管癌、充実型と診断した。乳房MRIでは腫瘍はT1強調像でやや高信号を示し、辺縁のみ増強し内部には造影効果は認められなかった。乳房専用PET画像においてはFDGのリング状の集積を認めた。
右乳癌の診断のもと、右乳房部分切除とセンチネルリンパ節生検を行った。腫瘍は被膜に覆われ、リンパ球浸潤を伴い凝固壊死と線維組織の増生とヘモジデリンの沈着を認めた。腫瘍は3㎜の充実性胞巣を1 ヵ所認めるのみであった。

考察
腫瘍の自然消退のメカニズムとして、免疫反応や感染、内分泌、手術侵襲、虚血などが報告されている。本症例も多数のリンパ球浸潤を認め、免疫反応による機序が消退の原因と考えられる。

P-16-280

化学療法後にCDK4/6阻害薬で病勢を制御し得た遠隔転移を伴うHR陽性・HER2陰性局所進行乳癌の1例

A case of locally advanced breast cancer with metastasis controlled by CDK4/6 inhibitor after CT

独立行政法人　国立病院機構　福山医療センター　乳腺・内分泌外科
高橋　寛敏、三好　和也

<症 例>60歳台 女性
<既往歴>特記事項なし
<家族歴>父が肺癌
<現病歴>初診日の1年以上前から右乳房腫瘤と同部からの出血を自覚。その後も徐々に出血量が増加していたが放置していた。初診日前日に大量出血があり、救急車で当院救急外来を受診。圧迫止血可能であったため帰宅。翌日当科外来を受診された。
<視触診>右乳房は長径約12㎝の潰瘍形成を伴う巨大腫瘤で完全に置換されていた。腫瘤は易出血性であった。両腋窩に腫大したリンパ節を触知した。
<針生検>硬性型浸潤性乳管癌で核グレード1、ER/PgR強陽性、HER2陰性、Ki67=30%であった。
<C T>腫瘍後面は肋間筋まで浸潤していた。両側腋窩、右鎖骨上、右内胸リンパ節転移と両肺野に多数の小結節を認めた。明らかな肝転移はなかった。
<PET-CT>右乳房腫瘤の他に両側腋窩リンパ節、右鎖骨上リンパ節、右内胸リンパ節、両肺結節と頸椎、胸椎、胸骨、骨盤骨にFDG集積を認めた。
<経　過>paclitaxel+bevacizumabおよびゾレドロン酸投与を開始。 計10コース行った。右乳房腫瘤は平坦化し、潰瘍はほぼ消失した。肺転移、リンパ節転移、骨転移巣は部分奏効から安定を維持していた。その後letrozole+palbociclibを開始したが、持続する好中球減少のため継続困難となり、letrozore+abemaciclibに変更した。現在、原発巣を含むいずれの病変も増悪傾向なく治療継続中である。

P-16-281

2年間で2cm弱の大きさに成長した管状腺腫の1例

A case of tubular adenoma that grew to less than 2 cm in 2 years

[1]Japan Medical Alliance 東埼玉総合病院 乳腺・内分泌外科、
[2]Japan Medical Alliance 東埼玉総合病院 薬剤科
竹元　伸之[1]、藤野　尚子[2]

症例は46歳、女性。乳がん検診マンモグラフィーにて左UIに腫瘤を指摘され、2019年3月当科受診した。2年前の検診では異常を指摘されていない。来院時、視触診上、腫瘤は触知しなかった。マンモグラフィーでは、左UIに腫瘍径18mm、分葉形、辺縁は明瞭平滑、高濃度の腫瘤を認め、category3と考えた。超音波検査では、左10時に18×9×14mm、充実性パターン、全周性に境界明瞭、内部不均一、halo (-)、後方不変、一部側方陰影、D/W<0.7、血流信号はハッキリせず、エラストスコア2、の腫瘤を認め、第一には線維腺腫を疑った。鑑別疾患として葉状腫瘍、悪性腫瘍（粘液がん等）を考え、針生検施行したが、その結果はCompatible with fibroadenomaであった。1. 取り寄せた2年前の検診マンモグラフィーには腫瘤は写っておらず、この2年間に急激に成長した腫瘤と考えられたこと。2. 良性ではあっても、この速度で成長を続ければ、juvenile fibroadenomaのような巨大腫瘤となる可能性が否定できないこと。3. 悪性疾患合併の可能性を完全には否定できないこと、よりご相談した結果、手術の方針となった。同年8月、腫瘤切除術施行。腫瘤の境界は明瞭であり周囲への浸潤所見は認めなかったが、葉状腫瘍の可能性も考慮し、腫瘤辺縁から最低限5mm離して腫瘤切除術を施行した。最終病理は管状腺腫で、切除断端は陰性であった。乳腺管状腺腫は稀な疾患であり、本邦でも40例弱の報告例しかない。本邦報告例との比較検討を中心に、若干の文献的考察を加えて報告する。

P-16-282

自治体検診で発見された嚢胞と鑑別が困難であった乳癌の1例

Case of Breast cancer which was difficult to distinguish from mammary cyst

[1]戸塚共立第１病院附属　サクラス乳腺クリニック、
[2]戸塚共立第２病院　乳腺外科、[3]戸塚共立第２病院　病理診断科
飯塚美紗都[1]、岡本　直子[1]、西澤　昌子[2]、高野　裕子[1]、御子神哲也[3]

【はじめに】嚢胞内癌は乳癌全体の0.5-2%を占め、嚢胞の約0.1%にみられるとの報告もある。単純性嚢胞は検診や乳腺外来において日常的にみられ乳腺症の一種で良性の腫瘤であり、一般的には経過観察となる場合が多い。今回、自治体検診でのマンモグラフィ（MMG）要精査となるも単純性の嚢胞と鑑別困難であった乳癌の1例を経験したので報告する。【症例】70歳女性。乳癌家族歴なし。近医にて自治体検診のMMG施行、右M領域に腫瘤影カテゴリー３を認め要精査となったがエコー検査（US）で右Cに複数の嚢胞を認めたため経過観察されていた。半年の間にそれぞれ5-8mmの増大を認めたため、精査目的に当院紹介受診。触診では右CDに2cm大の腫瘤を2個触知、MMGは乳房散在性、右Mに3個の円形腫瘤影あり。エコー検査で右CD-Dに3個の嚢胞内腫瘤疑いカテゴリー 3-4（充実性部位の中の一部がcystic、腫瘤内部に血流豊富）を認めた。USでは前医画像からは単純性嚢胞を考える所見であったが病変が深い位置に存在しており、当院でUSのフォーカス調整を行い観察したところ上記所見となった。MRI検査では右区域性多発乳癌、DCISを主体とした多発乳癌を考える所見であり乳房吸引式組織生検施行、病理結果はinvasive ductal ca. ER 3b, PR 0, HER2（3+）, Ki67（20%）, NG1。遠隔転移を疑わせる所見なく、右乳房切除およびセンチネルリンパ節生検施行。センチネル陽性にて腋窩リンパ節郭清が施行された。【考察】エコー検査は腫瘤が充実性か嚢胞性かの鑑別に有効である。典型的な単純性嚢胞は円形または楕円形で境界明瞭・平滑、腫瘤内部が無エコーを示す。日常的にも多く遭遇する疾患であるが嚢胞内癌や非浸潤癌の存在を念頭に置き、腫瘤内部に対し乳房の性状・大きさにより深度やフォーカス調整をしっかりとおこない鑑別することが重要であると考える。今回嚢胞と鑑別が難しい乳癌を経験したので文献的な考察を含め報告する。

P-16-283

アロマターゼ阻害薬と局所照射により良好に制御された自壊を伴う高度進行乳癌の一例

A case of far advanced breast cancer well controlled by aromatase inhibitor and radiation

[1]地域医療機能推進機構九州病院　外科、
[2]地域医療機能推進機構九州病院　病理診断科、
[3]地域医療機能推進機構九州病院　緩和ケア科、
[4]地域医療機能推進機構九州病院　看護部
西村　志帆[1]、梅田　修洋[1]、定永　匡子[1]、田中　晴生[1]、村上聡一郎[1]、
林　晃史[1]、中村　勝也[1]、内山　明彦[1]、本下　潤一[2]、山口　健也[3]、
近藤　恵子[4]

【はじめに】多発遠隔転移を認める進行乳癌に対しては、内分泌反応性を有しても生命に危機が及ぶ場合は早急に化学療法が導入される。しかしLife threateningの明確な定義は無く喫緊の対処を求められる進行癌の中にも内分泌療法を一時治療として選択しうる群が存在する。今回、広範な皮膚自壊と多発肺転移を伴う乳癌を、胸壁照射とアロマターゼ阻害薬単剤内服でコントロールし得た一例を経験した。
【症例】69歳女性。201X年より右乳房腫瘤を自覚していたが軽度の精神遅滞があり医療機関は受診しなかった。3年後に家人の勧めで近医受診した際は、右乳房全体が腫瘤に置換され20㎝超の範囲で皮膚潰瘍を生じていた。CNBを含めた精査の結果Mucinous carcinoma（ER:100%, PgR:100%, HER2（1+）, MIB-1:10~30%）と診断された。多発肺転移や顕著な貧血もみられcT4c N0 M1（PUL）cStageⅣとして当初化学療法を推奨したが妄想性障害を服薬治療中で家族も含め有害事象の極力少ない治療を希望された。総線量60Gyの右胸壁照射とAromatase inhibitor単剤の内服を開始したところ乳房腫瘤は速やかに縮退し約1年4カ月経過した時点で皮膚潰瘍は消失し乳頭の再生も見られ、肺転移はSDである。
【まとめ】本例のように初回治療が不応性だった場合に二次治療導入が困難になると予想され、標準的には化学療法ないしは内分泌療法とCDK4/6阻害剤の併用が望まれる。一方で社会的背景や患者因子によりOSの延長が第一義とされない例においては依然として内分泌療法、局所治療は患者や家族の要求に十分応えうる選択肢であることを再認識させられた。

P-16-284

多発線維腺腫の経過観察中に出現した葉状腫瘍の1例

A case report of phyllodes tumor arising during follow-up of multiple fibroadenoma

鳥取市立病院
小寺　正人

【症例】40歳（初診時）、女性
【既往歴】右卵管切除（29歳）
【家族歴】特記事項なし
【現病歴・経過】
2013年X月健診で要精査（C3/C1、右Mに腫瘤影）にて初診となった。
右乳房12時方向に1.5cmの範囲で硬結あり。マンモグラフィー :カテゴリー3/カテゴリー 3（右M-O、左M-Iに腫瘤影）。乳腺エコーで右12時、腫瘍乳頭管距離時（NTD）:19mmに17×17×11mm、右4時半、NTD:28mmに、16×11×7mm、左10時、NTD:42mmに、16×12×8mmの腫瘤を認めた。右12時、左10時の腫瘤に対してそれぞれコア針生検を施行。いずれも「良性、線維腺腫として矛盾なし」との診断であった。経過観察を行った。1年半後、2年9 ヵ月後、変化なし。
4年半後の来院時、右1時方向の乳輪縁付近に、1.5cm大、硬く可動性良好な腫瘤を触知。マンモグラフィーでは右Sに境界明瞭等濃度腫瘤影が出現していた。乳腺エコーでは、以前からの右12時の腫瘤の内側に隣接して、36×23×16mm、やつがしら状、低エコー、やや不均質の腫瘤影を認めた。以前からの腫瘤はいずれも変わりなし。新病変に対してコア針生検を施行した。病理診断は「葉状腫瘍または線維腺腫」で、臨床的には葉状腫瘍と考えられた。
診断と治療を兼ねて手術（1cm程度のマージンで腫瘍切除術、隣接の線維腺腫を含めて）を施行した。術後診断はそれぞれ「葉状腫瘍、良性～境界悪性」、「線維腺腫」であった。
術後2年を経過したが、再発や残存腫瘍の増大は認めていない。
【考察】
線維腺腫と葉状腫瘍は、いずれも乳癌取り扱い規約において結合織性および上皮性混合腫瘍として分類されるが、同一の構成成分からなるため鑑別が困難なことがある。線維腺腫の診断で摘出手術を受けた後に葉状腫瘍を発症した報告もあり、慎重な病理診断と、増大時の迅速な対応が望まれる。

P-16-285

乳癌肝転移に対する化学療法により，偽肝硬変を呈した3例の検討

Examination of 3 pseudo-cirrhosis cases due to chemotherapy for liver metastasis of breast cancer

[1]名古屋市立西部医療センター　乳腺・内分泌外科、
[2]名古屋市立西部医療センター　放射線診断科、[3]SL 外科・乳腺クリニック、
[4]あんどう乳腺クリニック
鎗山　憲人[1]、杉浦　博士[1]、波戸ゆかり[1]、松本　奈々[1]、羽喰　英美[1]、
白木　法雄[2]、伊藤由加志[3]、安藤　由明[4]

【はじめに】悪性腫瘍の肝転移に対する化学療法後に，肝臓の萎縮や瘢痕により肝硬変様の形態変化を呈することがあり，偽肝硬変と呼ばれる．2017年から2019年に偽肝硬変を発症した自験3例について報告する.【症例1】56歳時に左乳癌に対して術前化学療法後にIt.Bt+Ax+Imを施行された．術後1年5ヶ月で肝転移と骨転移が出現し，骨転移への放射線治療とFulvestrantを開始した．しかし肝転移はさらに増悪したため術後1年10ヶ月からBevacizumab (BEV) + Paclitaxel (PTX) を開始した．肝転移はPartial Response (PR) となるが，術後2年7ヶ月にCT検査で偽肝硬変様の変化が出現してBEV+PTXを中止した．術後2年8ヶ月頃よりビリルビンが上昇し始め，その後は短期間で肝不全のため死亡となった.【症例2】79歳時に右乳癌に対してrt.Bt+SNを施行された．術後4年4ヶ月で多発肝転移，多発肺転移，多発骨転移が出現した．Vinorelbineを開始したがProgressive Diseaseのため治療内容を変更し，術後4年7ヶ月よりBEV+PTXを開始した．5コース目より血清アルブミン値の低下が出現し始めた．同時期に行った病状評価のCT検査で肝臓の萎縮と腹水の増加が進行し，偽肝硬変と判断して化学療法の中止を余儀無くされた．Best Supportive Care (BSC) の方針となり術後5年4ヶ月で死亡となった.【症例3】39歳時に左乳癌 Stage IV (多発肝転移，胸膜播種，多発骨転移) と診断された．Leuprorelin (LEU) +Tamoxifenを開始したが肝転移は増大したため，治療開始2ヶ月後よりBEV+PTXを開始した．4コース終了時点で肝転移はPRとなり，ホルモン療法へ変更してLEU+Exemestane (EXE) を実施した．しかし肝転移は再増悪を来たしたため，LEU+EXEを3ヶ月で終了してBEV+PTXを再開した．しかし再開3ヶ月後よりCT検査で肝臓表面の凹凸と脾腫が目立つようになり，偽肝硬変が出現した．BEV+PTX再開から5ヶ月後には倦怠感や腹水による腹部膨満を呈し，BEV+PTXを中止してBSCの方針となった．その後も肝機能障害はさらに悪化して肝性脳症が出現し，治療中止から1ヶ月後に死亡となった.【考察】自験例全例で多発肝転移を有しており，BEV+PTXによる治療を受けていた．偽肝硬変の発症によりその後の治療継続が困難となり，また自験例を含めて報告の多くは偽肝硬変の発症から数ヶ月間に死亡していた．乳癌肝転移に対する化学療法により偽肝硬変を呈した3例を経験したので，若干の文献的考察を加えて報告する．

P-16-286

早期にオラパリブ投与を開始した進行再発乳癌2症例

Two cases' report of advance breast cancer to which olaparib was administered in early phase

[1]岡崎市立愛知病院、[2]岡崎市民病院
村田　　透[1]、藤井　正宏[2]、佐藤　直紀[2]、村田　嘉彦[2]

【はじめに】乳癌診療ガイドラインにて*BRCA1/2*遺伝子変異陽性進行・再発乳癌へのオラパリブ投与によりPFSの有意な延長が示されている。オラパリブ投与開始時期は、学会・研究会レベルでルミナルタイプに対しては一連のホルモン療法終了後、TNタイプに対してはアンスラサイクリン・タキサン化学療法終了後が推奨されている。今回われわれは、進行・再発乳癌において比較的早期にオラパリブ投与を開始し、良好な経過を得ている2症例を経験した.【症例1】患者:当院初診時38歳、女性。201X年（35歳時）米国滞在中に浸潤性乳管癌と診断され、遺伝学的検査にて*BRCA 2*変異陽性であった。術前化学療法後、201X+1年に右乳房切除術+センチネルリンパ節生検、リスク低減左乳房切除術が施行され、後日両側乳房再建も行われている。201X+3年に帰国後、当院で術後サーベイランスを行っていた。201X+4年、PETCT検査にて骨転移を認めた。201X+6年2月、肝転移出現。他のホルモン療法の選択肢があるが、患者希望でオラパリブ内服開始。同年7月、肝転移巣は縮小.【症例2】患者:52歳、女性。201Y年3月、左乳房腫瘤を自覚し、近医で浸潤性乳管癌 (ER:弱陽性 PR:陰性 HER2:1+) と診断された。その後、多発肝・肺・骨転移が指摘された。同年6月某病院を紹介され、LHRHアナログ、フルベストラント、パルボシクリブ投与による治療が開始された。同年8月、患者希望で当院に転院された。当院初診時、左乳房腫瘤は自壊しており、強い癌性疼痛を訴えておられた。家族歴より遺伝性乳癌・卵巣癌が疑われたために遺伝学的検査を行い、*BRCA 1*に病的変異が認められた。ベバシズマブ+PTXおよびEC療法をそれぞれ1サイクル行ったところ、乳房腫瘤の縮小を認めた。化学療法の効果を判定する前にオラパリブ投与に移行することはエビデンスが乏しいことを説明したが、患者が強く希望されたので、同年9月よりオラパリブ投与を開始した。11月、乳腺腫瘍による潰瘍は完全に消失。12月、CT検査にて乳腺腫瘍は縮小、肝転移も縮小傾向がみられた.【考察】今回経験した2症例では、一般的に推奨されているオラパリブ開始時期より早い段階で投与を開始した。ともに、治療効果が得られておりQOLは良好である。今後、PARP阻害剤の投与症例は増えていくと思われるが、十分な説明の後に患者の希望がある場合は、化学療法と比較して有害事象の少ない本剤の早期の投与も考慮する必要があると思われる。

P-16-287

乳腺 low grade fibromatosis-like metaplastic carcinoma の1例

A case of low grade fibromatosis-like metaplastic carcinoma of the breast

[1]富山県立中央病院外科、[2]富山県立中央病院放射線診断科、
[3]富山県立中央病院病理診断科、[4]かみいち総合病院外科
前田　基一[1]、満保　美聡[1]、杉本　優弥[1]、加治　正英[1]、清水　康一[1]、
齊藤　順子[2]、望月健太郎[2]、石澤　　伸[3]、中西ゆう子[3]、内山　明央[3]、
関根　慎一[4]

乳腺low grade fibromatosis-like metaplastic carcinoma (以下、FLMCa) は、紡錘細胞癌の低グレードの一亜型であり、WHO分類で化生癌に分類されるまれな乳腺腫瘍である。今回、画像的に強く乳癌を疑ったが、紹介医の針生検で確定診断に至らなかったFLMCaの1例を報告する。〔症例〕67歳、女性。〔現病歴〕左乳房のしこりを自覚し紹介医を受診。画像診断では強く乳癌を疑ったが組織診で癌の確定診断が得られず、さらなる精査加療目的に当科紹介。〔視・触診〕左乳房BD領域に30mm大の腫瘤を触知。〔MMG〕左乳房BD領域にスピキュラを有する24mmの高濃度腫瘤 (CG5)。〔US〕24.8×26.9mmの多角形、内部低エコー、境界不明瞭、後方エコー減弱。〔MRI〕同部位に最大径33mm大の辺縁鋸歯状の不整形腫瘤を認める。造影早期相で辺縁優位に濃染し漸増性の造影増強効果を認める。中心部の造影効果は不良である。比較的局所に限局。〔CT〕30mm大の辺縁鋸歯状の腫瘤を認める。腋窩に病的なリンパ節腫大なし。〔紹介医での針生検〕乳腺小葉・導管構造が検体内に見られず、鑑別診断は上がるが"鑑別困難"と診断。〔当科での針生検〕穿刺時14G針が弯曲する固い腫瘍。組織学的には、軽度の異型を示す紡錘形細胞が層状の厚い膠原線維を伴って腫瘤を形成。顕著な核異型は見られない。周囲の脂肪組織との境界部ではやや不規則な紡錘形細胞の増殖が認められる。免疫染色では、紡錘形細胞の一部はpan-CK、CK5/6陽性、p63も一部陽性。一方、ER、PgR、HER2は陰性、ki67は約10%。乳腺に生じCKも陽性であることから、FLMCaと診断。〔治療〕手術は、Bt+SN (1コに転移なし) を施行。術後薬物治療はなく経過観察のみ。〔病理所見〕肉眼的には左乳房BE領域に26×21mm大の境界明瞭な灰白色調の腫瘤。組織学的には、弱好酸性の細胞質、類円形核を有するやや波打った紡錘形細胞が膠原線維を伴って束状に増殖している。腫瘍細胞の異型は軽度である。周囲の脂肪組織に浸潤している。免疫組織化学的に、腫瘍細胞の一部はpan-CK、CK5/6、EMA、bcl-2が陽性、CD99は陰性。乳腺内腫瘍で上皮系マーカーが陽性であり、FLMCaと診断。〔考察〕本疾患は、その大部分が線維腫に類似する紡錘形細胞から構成されるため、針生検では確定診断に至らないことが多い。また、トリプルネガティブ乳癌ではあるが低悪性度に分類される亜型であり、局所再発リスクが高い一方、リンパ節転移や遠隔転移は稀である。

P-16-288

乳輪に生じた男性乳房Paget病の1例

Mammary paget's disease of the male areola: a case report

[1]札幌医科大学　医学部6年生、
[2]札幌医科大学医学部　消化器・総合、乳腺・内分泌外科学講座、
[3]札幌医科大学 病理診断科・病理部
山本紗央里[1]、九富　五郎[2]、和田　朝香[2]、島　　宏彰[2]、佐藤　公則[2]、
寺井　琴美[3]、長谷川　匡[3]、竹政伊知朗[2]

【はじめに】乳房Paget病は本邦では全乳がんの0.5%の発生頻度の稀な疾患であり、男性の乳房Pagetの報告は少ない。乳房Paget病はPaget細胞が乳頭表皮内に進展し発赤やびらんを呈するのが特徴的な所見とされる。今回、乳輪にのみPaget病を認める稀な病変の進展を呈した男性乳房Paget病を経験したので報告する。
【症例】69歳男性。10年前より左乳輪部の発赤を自覚していた。発赤の拡大傾向を認めたため、精査目的に当院皮膚科を受診した。パンチ生検の結果、表皮内にPaget細胞を認め、乳房Paget病の診断となり当科を受診した。身体所見は左乳輪に3.0x2.0cmの範囲でびらんを認めた。マンモグラフィーでは両側乳房に明らかな異常所見を認めなかった。MRIでは乳輪に現局した濃染域を認めたが、乳頭や皮膚深部への病変の進展を認めず、乳房内に腫瘤性病変や腋窩リンパ節腫脹は認めなかった。USやCTでも同様の所見であった。乳房Paget病と診断し、乳房切除術およびセンチネルリンパ節生検術を施行した。手術時間は81分、出血量は5mL、センチネルリンパ節の術中迅速診断は陰性であった。術後病理結果では乳輪表皮内に現局したPaget細胞を認めた。乳腺や真皮への浸潤像は認めなかった。腫瘍径2.9x1.9cm, ER (-) , PgR (-) , HER2 (+) , Ki-67 1%, pTisN0M0 Stage0の診断となった。術後経過は良好で、術後治療は行わず経過観察の方針となった。
【まとめ】乳輪に生じた男性乳房Paget病の稀な1例を経験した。乳房Paget病の進展様式や既報の男性乳房Paget病に関する文献学的考察を加え、報告する。

P-16-289

遠隔再発巣のホルモン受容体が陽転化した男性のトリプルネガティブ乳癌の1症例

A case of triple-negative male breast cancer with positive conversion of ER status in metastasis

[1]徳島市民病院　外科、[2]徳島市民病院　放射線科
美馬　惇[1]、池内真由美[1]、西庄　文[1]、宇山　攻[1]、日野　直樹[1]、
生島　葉子[2]

【はじめに】
男性乳癌はホルモン受容体陽性症例が多くトリプルネガティブ乳癌は比較的稀とされている. 今回, 術後肺転移再発をきたしたが再発巣のホルモン受容体が陽転化し, 内分泌療法により長期病勢コントロールが得られた男性のトリプルネガティブ乳癌の1症例を経験したので報告する.
【症例】
58歳, 男性, 左乳腺腫瘤を自覚し前医を受診した. 穿刺吸引細胞診でClass Ⅳと判定され当院紹介となった. 受診7年前に早期胃癌で手術既往があり, 胃癌転移も鑑別に挙げられた. 左乳房切除術およびセンチネルリンパ節生検を施行し, pT1 (1.4cm) N0M0, Scirrhous carcinoma, NG3, ER-, PgR8%, HER2:1+, Ki-67 50%の診断であった. 術後補助化学療法を勧めたが点滴治療を拒否され, TS-1を術後1年間内服投与した. 術後1年5ヶ月でCT検査にて数mmの多発肺結節を指摘し経過を追跡していたが, 増大傾向にあるため転移性肺腫瘍を疑い術後2年で胸腔鏡下肺部分切除術を施行し, 右S2/S6の肺結節を2つ生検した. 乳癌肺転移, Scirrhous carcinoma, ER+, PgR10%, HER2:2+ (FISH法陰性) , Ki-67 50%の診断であった. 術後治療としてEC4kurおよびDOC4Kurを施行後, TAMを開始した. 以後残存腫瘍の増大なく経過しており9年間の長期病勢コントロールが得られている.
【考察】
遠隔再発巣に対する生検の目的は, 再発の確定診断と, バイオマーカーの再評価にある. 本症例では胃癌の既往があり乳癌の遠隔再発と断定できないこと, また生検の侵襲性が比較的低いことなどより肺生検を行った. ところで, 乳癌の遠隔再発巣であることが明らかな場合には原発巣の病理診断結果を元に治療内容が検討されることが多いと思われるが, 今回のように原発巣でホルモン受容体が陰性で再発巣で陽転化していた場合, 再発巣の生検を行わずに治療を行えば内分泌療法を受ける機会を失ってしまうところであった. 原発巣と再発巣でバイオロジーが変化する症例は少数ではあるが, バイオマーカーの再評価により治療方針が変更となることもある. 遠隔再発時の生検は低侵襲であれば積極的に検討すべきと考えられた.
【結語】
遠隔再発巣のサブタイプが変化した男性乳癌の1症例を経験した. 適切な治療を選択し患者に不利益を与えないために, 再発巣の生検の適応については慎重に検討する必要がある.

P-16-290

遺伝子パネル検査（Gardant360®）の結果に基づく治療で効果を認めた乳癌の2例

Two Cases of Breast Cancer Treated Based on Gene Panel Test (Gardant360®)

和歌山県立医科大学　医学部　医学科　外科学第一講座
宮坂美和子、川路　万理、青石　裕香、島　あや、中西　仁美、
平井　慶充、西村　好晴

【目的】本邦でも,癌細胞の遺伝子変異に対し,効果の期待される治療薬や臨床試験の情報を得るために,クリニカルシークエンスが導入されている.Guardant360®は血液検体中の循環腫瘍DNAを検出し,73個の遺伝子の変異を検出する.検査導入の2018年11年より当科からは5例の検査施行例があり,その内2例で結果に基づく加療を行い一定の効果が得られたので報告する.
症例1:60代女性.〇年に右乳癌に対し,術前化学療法 (paclitaxel ,FEC100) 施行後乳癌手術施行 (invasive ductal carcinoma,ER 80%,PgR 80%,Her2 0) .術後療法としてtamoxifen投与.〇+5年に左乳癌に対し,乳癌手術施行(invasive ductal carcinoma, ER 0%,PgR 0%,Her2 3+) .術後療法としてtrastuzumab+ capecitabine.〇+9年,PETCTにて骨転移指摘.lapatinib+capecitabine,以後T-DM1,Vinorelbine+trastuzumab+Pertuzumab,Docetaxel+trastuzumab+Pertuzumab,
trastuzumab+Pertuzumab維持療法,Bevacizumab+ paclitaxel,Eribulin投与を行った.〇+14年で標準治療困難となり,パネル検査を施行した.ESR1,CCND1などの遺伝子変異が検出され,治療薬としてFulvestrantとAbemaciclib/Palbociclibが提示された.以後FulvestrantとPalbociclibを投与し,1年PRを継続している.
症例2:40代女性.〇年針生検で,肉腫/葉状腫瘍など(診断困難) ,ER+,PgR+,Her2 0と診断,乳癌手術施行 (spindle cell carcinoma,ER 0%, PgR 0%,Her2 0) .術後療法としてTC,放射線療法,tamoxifen投与.〇+1年CTにて肺転移指摘.以後FEC100,paclitaxel,Capecitabine,Eribulin,ONO 4578/Nivolumab (臨床試験) を投与.〇+4年で,パネル検査を施行した.CCND1,PIK3CAなどの遺伝子変異が検出され,治療薬としてAbemaciclib/Palbociclib,everolimusが提示された.以後,Everolimus,letrozoleを投与し,一旦PRを得るも再度増悪し,パネル検査から11か月後に永眠された.
考察:遺伝子パネル検査で何らかの遺伝子異常が検出されるのが約80%,治療薬がみつかるのが10 ～ 20%程度とされている.今回は,5例中2例 (40%) で保険適応の薬剤が使用可能とされ,2例ともPRであった.乳癌では,サブタイプ別に治療が行われるが,luminal-HER2タイプなどでは抗HER2療法が優先される.その為,内分泌療法を行うタイミングを逃し,パネル検査で治療薬としてあがる可能性が高くなると考えられる.
【結論】遺伝子パネル検査の結果に基づき薬剤を投与し,効果が得られた2例を経験した.

P-16-291

原発性乳腺血管肉腫の1例

A case of mammary angiosarcoma

[1]金沢大学病院　消化器・腫瘍・再生外科、[2]金沢大学病院　乳腺科、
[3]金沢大学病院　放射線科、[4]金沢大学病院　病理部、
[5]浅ノ川総合病院　外科、[6]金沢医科大学　乳腺・内分泌外科
平田　美紀[1,2]、櫻井健太郎[1,2]、石川　聡子[1,2]、田島　秀浩[1]、二宮　致[1]、
伏田　幸夫[1]、太田　哲生[1]、川島　博子[2,3]、池田　博子[4]、道輪　良男[5]、
井口　雅史[6]

【背景】乳腺血管肉腫は乳腺悪性腫瘍の約0.04%、乳腺軟部腫瘍の1%と非常に稀な疾患である。今回、診断に難渋した乳腺血管肉腫の1例を経験したので報告する。【症例】71歳、女性。右乳房痛を自覚し、前医受診。右乳房は全体に浮腫状に軽度腫大するも腫瘤は触知せず、マンモグラフィ、乳腺超音波では明らかな腫瘍は認めず、浮腫様変化のみであり、1か月後の乳腺超音波再検査では、浮腫様変化に著変なく、一旦終診となった。初診より3か月後、右乳房の腫大増悪を認め前医再診。乳腺造影MRIにて、右乳腺内側に濃染像を認めた。右A区域の腫大部位に対し針生検を施行し、血管肉腫の診断となり、加療目的に当院に紹介となった。右乳房は腫大、緊満を認めるも、皮膚に色調の変化は認めなかった。A区域に5cm大の腫瘤を触知した。乳腺超音波では、右乳腺AB区域に広範囲な腫瘤非形成性、地図状の低エコー域を認め、周囲の脂肪織は浮腫を反映しエコーレベルの上昇を認めた。造影CTでは、右乳腺AC区域に46mm大の不整形腫瘤を認め、早期相で濃染する部位を伴い、濃染は時相を経るに従い拡大し、血管肉腫として矛盾しない所見であった。胸筋への浸潤は認めず、転移病変は指摘されなかった。前医標本の再病理診断では、乳腺血管肉腫疑いであった。乳腺血管肉腫の診断で、右乳房切除術を施行した。術後病理結果では、7cmの高分化な血管肉腫の診断であった。術後、補助化学療法として、パクリタキセルを投与中である。【考察】乳腺血管肉腫は、非常に稀な疾患であり、原発性と続発性の2種類に分類される。マンモグラフィや乳腺超音波では特異的な所見はなく、針生検でも確定診断が得にくいため、早期の確定診断は困難なことも多い。本症例も、初診時にはマンモグラフィ、乳腺超音波にて腫瘤像を認めず、診断に時間を要した。治療としては、外科手術が第一選択である。一般には非常に予後不良とされているが、腫瘍径2cm以下の小さな症例では予後良好とする報告や、続発性の方が予後不良とする報告もある。また、血管肉腫は抗癌剤低感受性であることが知られている。再発部位は、肺肝転移が多く、再発・転移した場合、化学療法の長期奏功の報告は少ない。若干の文献的考察を加え報告する。

P-16-292

豊胸術後の乳房に発生した乳癌の3例

Three cases of breast cancer in the breast after breast augmentation

和歌山県立医科大学　医学部　医学科　外科学第一講座
島　あや、宮坂美和子、川路　万理、青石　裕香、中西　仁美、
平井　慶充、西村　好晴

背景:豊胸術後乳房にも乳癌は発生しうるが、豊胸の方法により検診を含めた検査や治療に制限が生じることもある。今回は、生食バッグ、注入による豊胸術後乳房に発生した乳癌症例3例を、検査や治療のポイントなどを含め報告する。
症例1:50代女性。20年前に生食バッグにて両側乳房の豊胸術を施行。バッグは乳腺下に挿入していた。腫瘤を自覚し、マンモグラフィーを施行できず近医にてエコー検診を受診し、異常を指摘され精査目的で当科受診。被膜と皮膚の間のほとんどを占める1㎝大の楕円形腫瘤を認めた。針生検をする際、バッグを損傷しないように局所麻酔薬でバッグと腫瘍の距離を確保して問題なく生検を施行できた。乳癌との診断を得て、手術は乳頭温存皮下乳腺全摘術+センチネルリンパ節生検を施行。マージンを確保するため腫瘍直下の被膜は切除し、単純縫合した。術後2年で転移再発なく経過している。
症例2:60代女性。2年半前にアクアフィリングによる両側乳房の豊胸術を施行。近医のエコー検診で多発嚢胞を指摘され精査目的で当科受診。注入による多発嚢胞と1か所7㎜大の辺縁粗ぞう・内部不均質な低エコー腫瘤を指摘。他の嚢胞とエコーの所見が異なったため乳癌を疑い、針生検で乳癌の診断となった。手術は乳房部分切除術+センチネルリンパ節生検を施行。手術時、乳腺下層から注入されたゼリー状の物質が一部流出。注入物質内には乳癌細胞の混入は認めなかった。術後合併症もなく、術後1年で転移再発なく経過している。
症例3:70代女性。約30年前海外で両側乳房に注入による豊胸術を施行。注入された物質は不明。乳房腫瘤を自覚し、近医でマンモグラフィー・エコーを施行されたが、注入物でマンモグラフィーは高濃度乳腺で、異常は指摘されなかった。乳房腫瘤が増大したため、当科受診。左乳房に5㎝大の腫瘤を触知し、針生検で乳癌との診断を得た。精査の結果多発骨転移を認め、現在化学療法施行中。
考察:今回報告した3例は、それぞれ異なる方法で豊胸されている。バッグを挿入するとマンモグラフィーが施行できず、注入による豊胸後は注入物により腫瘍の発見が困難になるといった診断時の問題が生じる。また、手術では、バッグの損傷や注入物の露出などに注意が必要である。
結論:豊胸術後乳房に発生した乳癌は検査・治療時に制限や難しさがあるが、注意・工夫をすれば安全に診断・治療を進めることができる。

P-16-293

術後に乳糜漏を発症し，リンパ管造影により治癒した一例

A case report of chylorrhea which was made disappear by lymphangiography after surgery

[1]埼玉メディカルセンター 外科、[2]埼玉メディカルセンター　病理、
[3]自治医科大学さいたま医療センター　外科、
[4]自治医科大学さいたま医療センター　放射線科
沖　　尚彦[1]、櫻井　孝志[1]、蓬原　一茂[3]、松浦　克彦[4]、濱本　耕平[4]、
清水　章子[1]、樋下田香織[1]、前田　祐佳[1]、青山　美奈[1]、山口　　諒[1]、
関　　大仁[1]、中島顕一郎[1]、清水　　健[2]

症例は81歳女性．右C区域の浸潤性乳管癌，T2N3aM0，stage3Cの診断で右乳房部分切除術および右腋窩リンパ節郭清（Level3）術を施行した．持続陰圧ドレーンを前胸部と腋窩に1本ずつ留置した．術後1日目から普通食を開始したところ，術後2日目に前胸部ドレーンの排液の白濁を認めた．局所の所見として，皮膚の発赤・腫脹・疼痛・熱感などの感染徴候は認めなかった．乳白色の排液は持続し，生化学的検査でトリグリセリド値718mg/dL,リンパ球比率98.0%と高値であったことから，乳糜漏と確定診断した．術後8日目に退院となった．退院後腋窩ドレーンの排液は淡淡血性で減少し，術後17日目に抜去した．術後21日目，漏出部位の特定を目的にICGリンパ管造影を行ったが，漏出部位は特定できなかった．術後30日目に造影剤によるリンパ管造影を行ったところ，左骨盤方面から右側皮下に向かうリンパ管を認め，漏出部位の特定が可能となった．局所麻酔下に漏出部位の結紮を行う予定であったが，術後33日目に乳糜漏排液は自然消失した．病理結果はinvasive ductal carcinoma，リンパ節転移は11/11（Level-1 8/8, Level-2 1/1, Level-3 1/1, Rotter 1/1）であった．
Level-3までの郭清のため，右側胸背の損傷を第一に考えていたが，腋窩ドレーンではなく前胸部ドレーンからの排液であり，損傷部の同定に難渋した，リンパ管造影により治癒した症例を経験したので報告する．

P-16-294

再燃を繰り返す肉芽腫性乳腺炎の1例

A case of refractory Granulomatous Mastitis

つくばセントラル病院　外科・乳腺科
和栗　真愛、文　　由美、中井　玲子

【背景】
肉芽腫性乳腺炎は臨床的に乳癌と鑑別が困難な良性の炎症性疾患である。原因について、皮膚の常在菌の一つであるCorynebacterium kroppenstedtiiとの関連も示唆されているが、詳細は明らかになっていない。そのため治療に苦慮する例も少なくない。今回我々は治療に難渋した肉芽腫性乳腺炎を経験したので報告する。
【症例】
症例は30歳代の女性。2妊1産。初診の2年前に出産し、1年前に授乳を終えた。
右乳房痛を主訴に当院受診され、触診上右乳房A領域に広く硬結を触知した。超音波検査にて同領域を中心に、脂肪織のエコーレベル上昇と豊富な血流を認めた。急性乳腺炎と考えたが、授乳を終えており、悪性の可能性も否定できず穿刺吸引細胞診を行った。結果は良性であり、急性乳腺炎の診断で抗菌薬内服治療を2週間継続。症状改善し終診とした。
1カ月後に同主訴で再来院。超音波検査では膿瘍腔様の低エコー域が認められた。乳腺炎の再燃を考え、細菌培養検査を行うと同時に、悪性疾患を完全に否定する目的で針生検を行った。細菌培養検査は陰性で、針生検では炎症細胞の浸潤や小型の肉芽腫の所見を認めた。肉芽腫性乳腺炎の診断で、切開排膿術を行い、プレドニゾロン10mg/日の内服を開始、1カ月後症状と炎症所見が改善したところで終診とした。
1カ月後に同主訴で再々来院し、同診断でステロイド内服を再開。途中軽度増悪が認められたため、Seton法によるドレナージ術を施行。超音波検査で膿瘍腔の消失が認められ、終診とした。
【考察】
本症例は当初細菌性乳腺炎を想定していたが、授乳婦でないこと、再燃を繰り返すことから悪性疾患の可能性も考えて針生検を施行したところ、肉芽腫性乳腺炎の診断に至った。肉芽腫性乳腺炎の治療は自然治癒、抗菌薬、ステロイド、ドレナージ術、外科的切除と多岐にわたる。一般的に、膿瘍形成がある場合はドレナージ術、症状が改善しない場合はステロイド、膿瘍が残存、再燃する場合は外科的切除を考慮する。しかし肉芽腫性乳腺炎は妊娠可能な年齢の女性に多く、可能な限り保存的治療が望まれる。本症例は再燃を繰り返しており、外科的切除の適応だったが、Seton法でのドレナージ術が奏功し、外科的切除を回避することができた。
【結語】
難治性肉芽腫性乳腺炎の1例を経験したので報告した。成因解明と治療法確立について今後の更なる症例集積が望まれる。

P-16-295

乳癌dose-dense 療法後タキサン治療中のニューモシスチス・カリニ肺炎の2例

Two case of pneumocystis pneumonia during taxane therapy after dose-dense therapy

名古屋第二赤十字病院　一般消化器外科・乳腺外科
鈴木真理香、坂本　英至、法水　信治、小林　尚美、新宮　優二、
山内　康平、尾辻　英彦、大岩　　孝、鈴木　　瑛、伊佐治博章、
三井　哲史、青木奎司郎、小林　達矢、千葉　陽永、山口　真和

【目的】ニューモシスチス・カリニ肺炎（以下PCP）は日和見感染の一つであり，非HIV患者での致死率は30 ～ 60%と高く，見過ごせない疾患である．近年，dose-dense療法の際にPCP発症が危惧されるようになっており，ステロイドの減量やリンパ球数のチェックなど注意が必要と言われている．今回dose-dense療法後タキサン治療中にPCPを発症したが回復しタキサン療法を完遂できた症例を経験したので，レジメンとPCPの関連性・対策について検討した．
【方法】2018年4月から2019年11月の期間で，当院でdose-dense EC/AC療法が施行された23例中2例にPCPを認め，対象とした．
【結果】23例の年齢の中央値は61歳で,肺疾患や感染症の合併,免疫抑制剤の使用,血液透析患者は認めなかった．23例中2例がPCPを発症した．PCP発症のタイミングは，dose-dense EC療法完遂後3wDTX療法初回後が1例，dose-dense AC療法完遂後wPTX療法1コース施行中が1例であった．発見契機はいずれも呼吸困難で，1例で発熱があり，咳嗽はなかった．2例ともリンパ球減少とβ-Dグルカン高値を認め，1例は喀痰ニューモシスチスDNAが陽性となった．胸部CTでは両側びまん性に広がるすりガラス影を認めた．いずれも入院加療とし，1週間程で呼吸状態は改善し退院となった．2例ともST合剤の予防内服のもと化学療法の再開は可能と判断し，残りのタキサン療法を再開し，完遂しえた．
【結論】アンスラサイクリン系抗がん剤のdose-dense療法は2週毎に短縮して4サイクル投与するため，必然的に前投薬のステロイド投与も短期間により多くの量が投与される．これにより細胞性免疫低下状態になりやすく，PCP発症のリスクが上昇するのではないかと考えられる．今回の2症例は，アンスラサイクリン系抗がん剤完遂後，タキサン療法導入前にリンパ球数が減少しており，休薬期間を回復するまで延長した方が望ましいと考えられた．ひとたび発症すると予後の厳しい疾患と言われているが，2症例ともST合剤による予防によって抗がん剤治療の再開し完遂することができた．今後の対策として，ステロイドを減量したレジメンやST合剤の予防的内服基準を検討しており，文献的考察を加え報告する．

P-16-296

妊孕性温存を希望する患者の意思決定支援

Decision-making support for breast cancer patient hoping fertility preservation

[1]独立行政法人　国立病院機構　別府医療センター 看護部、
[2]独立行政法人　国立病院機構　別府医療センター　乳腺外科
津下　智子[1]、田中　仁寛[2]

【はじめに】乳癌患者は、抗癌剤による卵巣機能低下が不妊の原因となる他、長期のホルモン治療が適切な妊孕期間の逸失につながることがある。近年では晩婚化、晩産化により、乳がん患者に対する妊孕性温存の取り組みが重要となっている。
【症例】A氏40代前半の未婚女性、パートナーあり。右乳房のしこりを自覚し、前医で右乳癌と診断され、乳房再建を希望し当院へ紹介となった。妊孕性温存の希望あり、術前に生殖医療機関を受診後、Bt+Ax+乳房再建(広背筋皮弁)を施行した。術後治療は化学療法の方針となり、生殖医療機関で採卵後、化学療法を開始した。
【看護実践】初診時診察前に面談を行い、妊孕性が一番気がかりである事、乳房喪失は耐えられないというA氏の思いを把握した。面談で得た情報を医師と共有し、A氏が必要とする情報が得られるよう支援した。また、円滑に生殖医療機関を受診できるよう、MSWと連携するとともに、A氏の周囲のサポート体制について確認した。A氏は生殖医療機関を受診後に手術を施行し、術後経過は良好であった。術後は化学療法の方針となり、生殖医療機関で採卵後に化学療法開始予定となった。しかし、1回目の採卵で成熟卵を確保できず、A氏は治療開始が遅れることへの不安と採卵を諦めきれない気持ちの中で揺れ動いていた。受診の度にA氏と面談し、A氏の気持ちの表出を促し、思考の整理、価値観の確認、必要とする情報の提供を行いながら、心理的支援と意思決定支援を行った。面談の中で、A氏は治療開始が遅れることのリスクと年齢的に化学療法後の妊娠の可能性が厳しいことも理解していた。しかし、A氏にとって妊孕性温存は自己肯定感に繋がる価値の高いものであった。A氏はもう1度だけ採卵に挑戦すると決め、2回目の採卵で成熟卵を確保した。術後16週での化学療法開始となったが、A氏は満足のいく選択ができ、納得して化学療法に臨むことができた。
【考察】妊孕性温存について、患者が納得できる意思決定プロセスを支援することが求められるが、40代前半のA氏が生殖医療に費やす時間をどこまで許容できるかに困難を感じた。A氏は妊孕性温存について、気持ちがゆらぎ、迷いが生じることもあった。常にA氏の思いに寄り添い、心理的支援や、その時々で必要な情報提供を行うことで、A氏のニーズを満たし、納得のいく意思決定を支える事ができたと考える。

P-16-297

当院で経験した乳腺原発印環細胞癌の1例

A Case of Carcinoma with signet-ring-cell Differentiation

[1]津山中央病院　外科、[2]津山中央病院　病理
野上　智弘[1]、三宅　孝佳[2]

乳腺原発印環細胞癌は、Saphirによって1941年に初めて報告された。発生頻度は全乳癌の2～4.5%であり、平均発生年齢は50歳後半と報告されており、比較的まれである。乳腺原発印環細胞癌の組織発生については、小葉癌に由来する見解と乳管癌に由来する見解が報告されている。発生起源は，免疫染色 gross cystic disease fluid protein-15（GCDFP-15）や E-cadherinの所見により分類されている。印環細胞の成分を伴う乳癌は早期に再発転移をきたすこともあり，再発すると予後不良であるため厳重な経過観察が必要とされる。われわれは乳腺原発印環細胞癌の1例を経験したので、若干の文献的考察を加え報告する。

症例は70代女性で乳癌検診のマンモグラフィーで異常を指摘され精査目的に当院受診となった。乳房超音波検査・組織診・MRI・PET-CT等の診術前精査にて左乳癌（印環細胞案癌）cT1cN0M0 Stage Ⅰの診断で左乳房切除およびセンチネルリンパ節生検を行った。術中迅速病理の結果は転移陰性であったが永久標本では転移を認めた。術後病理：18mm，Carcinoma with signet-ring-cell differentiation（WHO），f，Ly1，V1，tubule formation score3，nuclear atypia score3，mitotic countsscore1，Nottingham Histological gradeⅡ，EIC（-），ER:J-score3b（90%以上），PgR:J-score0，HER2:score0，ki-67 index:5%未満，pT1c，Margin（-）#LN-sentinel（+）（1/1）であった。患者さんとの相談で腋窩郭清は追加せず。抗癌剤治療もなしでホルモン療法のみとした。

P-16-298

妊娠中に全身麻酔で手術を行った乳癌の1例

One case of the breast cancer on which was operated by general anesthesia during pregnancy

[1]武蔵野赤十字病院　乳腺科、[2]武蔵野赤十字病院　外科、
[3]武蔵野赤十字病院　病理診断科
松田　実[1]、笠原　舞[1]、鳥屋　洋一[1]、嘉和知靖之[2]、櫻井うらら[3]、
瀧　和博[3]

乳癌は女性の癌では最も多く年間約9万人が罹患している。若年発症では妊娠授乳期に乳癌が発見されることもある。今回、当科で初めて妊娠中の乳癌症例に全身麻酔下手術を行った。同症例の手術を行うまでの経過、その後の経過を報告する。症例は40歳代の女性で現在までに流産を2回経験し不育症と診断されバイアスピリンを内服していた。現病歴:201X年8月右乳頭分泌が見られ近医を受診した。分泌物細胞診がclassⅢaだったため同院でフォローされていた。翌年8月再診で腫瘤が見られ針生検を行い浸潤性乳管癌と診断され加療目的で当科を紹介され9月受診された。来院時妊娠10週であった。腫瘤は触知せず、乳房超音波検査で右D領域に14mmの低エコー領域を認めた。針生検の結果は、浸潤性乳管癌、ER+、PgR+、HER2（0）であった。今後の治療を決めるためキャンサーボードに提示した。同ボードには当科以外に産科・麻酔科・新生児科・腫瘍内科・助産師・看護師その他事務職が参加した。各科から多くの意見が出たが、このluminal A like乳癌は妊娠中に使用可能なアンスラサイクリンは効果が低く、各科の医師が揃って各科の立場で本人・家族に説明し了解を得た上で妊娠中期に全身麻酔下に手術を行うことになった。次に院内の倫理委員会に手術の是非に関して申請した。倫理委員会からは各科担当医のサインされた説明内容と、患者と家族が内容を理解していることのサインした書類と、術後の経過の報告を提出することで手術の了解が得られた。妊娠16週4日で全身麻酔下に乳房切除+腋窩リンパ節郭清術を行った。入院当日から産科・助産師が併診した。手術も術後も母子ともに問題は見られずドレーン留置の状態で術後5日目に退院された。最終病理結果は、浸潤性乳管癌、pT1cN0（i+）M0 NG1 ly（+）v（+）疑いだった。術後の化学療法の検討のためOncotypeDXの検査を行いRS18で内分泌治療のみとした。妊娠39週6日で誘発分娩行い3078ｇの正常女児を出産された。初乳は飲ませ産後5日でカバサール内服し授乳中止した。産後14日目からタモキシフェン開始した。術後1年以上経過し母子ともに問題は見られていない。今回の診療経過と各科の説明、周術期の管理について詳細に報告するとともに若干の文献的考察を加え報告す。

ポスター

P-16-299

浸潤性乳癌と非小細胞肺癌を同時に罹患しペムブロリズマブを第1に使用した1症例

A case with invasive breast cancer and non-small cell lung cancer treated with Pembrolizumab

沖縄県立南部医療センター・こども医療センター　外科
上田　真

【はじめに】免疫チェックポイント阻害剤を乳癌に使用する場合にはペムブロリズマブだけが認可されている．その条件としては，がん化学療法後に増悪した進行・再発の MSI-High を有する固形癌（標準的な治療が困難な場合に限る）のときであり，その機会は非常に限られる．今回乳癌と非小細胞肺癌を同時に罹患した患者に肺癌の治療を先行し，1次治療としてペムブロリズマブを使用し，乳癌の状態を観察できた症例を経験したので報告する．
【症例】66才女性．2018年8月より咳嗽と背部痛出現，10月にCTにて左肺癌，長径6.4cm，右乳癌長径2.7cmが発見された．精査にて非小細胞肺癌（腺癌，扁平上皮分化あり），PD-L1 100%強発現，浸潤性乳管癌，ER（+），PgR（-），HER2（-），Ki-67 33%，HER2陰性ルミナルBタイプと診断．PET-CTにて縦隔リンパ節,右骨盤にも集積あり，肺癌はcStageIIIc，乳癌はcStageIIと診断した．生命予後を考え肺癌の治療を先行し，乳癌の抗癌治療は手術まで行わなかった．ペムブロリズマブ200mgを3週間毎投与され，肺癌は著明に縮小，咳嗽，背部痛は約1ヵ月で改善した.’19年2月乳房部分切除術，センチネルリンパ節生検陽性で腋窩リンパ節廓清を施行した．その後穴ストロゾール1mgPOを開始した．初診から手術まで4回CT撮影がされており，乳癌のサイズは2.7x1.9cm前後で殆ど変化がなかった．
【結論】1次治療としてペムブロリズマブが3ヶ月投与されたが，本症例の乳癌に対して治療効果はなかった．

P-16-300

インプラント挿入後長期経過中にBIA-ALCLと鑑別を要した異物肉芽腫の2症例

Silicon granuloma:two cases which need differentiation from BIA-ALCL

[1]聖路加国際病院　乳腺外科、[2]聖路加国際病院　放射線科、
[3]聖路加国際病院　病理診断科、[4]Breast Surgery Clinic、
[5]昭和大学　乳腺外科
竹原　侑里[1]、吉田　敦[1]、林　直輝[1]、竹井　淳子[1]、喜多久美子[1]、
角田　博子[2]、八木下和代[2]、鈴木　高祐[3]、鹿股　直樹[3]、野嵜　史[3]、
岩平　佳子[4]、中村　清吾[5]、山内　英子[1]

【症例①】55歳 女性【現病歴】右乳癌（cT1N0M0-StageⅠ）に対し右乳房全摘術、腋窩郭清術、ティッシュエキスパンダー挿入術を施行。その後、インプラント入れ換え術と対側豊胸術を行い、タモキシフェンを5年間内服し経過フォローされていた。初回手術12年後より右腋窩に1cm大のリンパ節腫大を認めたが、リンパ節は比較的軟らかく内部高エコーであったため、反応性リンパ節と判断し経過観察を行った。1年後に2cm大へ増大を認めたため、リンパ節転移再発やBIA-ALCL（Breast Implant Associated-Anaplastic Large Cell Lymphoma）の可能性を考えPET-CT施行。右腋窩リンパ節のみに集積（SUVmax:5.7）を認めた。腫大リンパ節の細胞診を施行した結果、反応性リンパ球を多数認め、転移は否定的であったが、BIA-ALCLの可能性は否定できなかったため、エコーガイド下針生検を施行。結果、悪性所見はなく、異物型巨細胞とシリコンと考えられる複屈折性を示す異物を認め､シリコン破損に伴う反応性リンパ節腫大と判断。MRI･エコー検査の結果、右乳房のインプラント破損の所見を認めた。
【症例②】70歳 女性【現病歴両側豊胸術を施行30年後に 両側のインプラントの破損が疑われ、紹介元でインプラント入れ替え術を施行。術中、右乳癌を疑う腫瘤と乳頭部発赤を認め、精査目的に当科紹介。MRIで、対側左乳房のインプラントの被膜に近接して、造影効果を伴う25mm大の腫瘤を認めた。肉芽組織として矛盾しない所見だが、インプラント周囲に液体貯留があり、BIA-ALCLとの鑑別目的に針生検を施行。結果、悪性所見はなく、炎症細胞浸潤からなる肉芽組織中にわずかにシリコンと考えられる所見がみられたことから、インプラント破損による異物肉芽腫と考えられた。
【結語】乳房インプラント挿入術後の合併症としてBIA-ALCLが報告され、本邦でも昨年1例目が報告された。その多くがインプラント周囲の液体貯留を呈するが、8-24%で腫瘤形成、4-12%でリンパ節腫大を呈する。一方で、インプラントの破損により、流出したシリコンによる肉芽腫形成や、シリコンのリンパ節への流入が起きることも報告されている。乳癌術後のインプラント挿入患者において、被膜周囲の腫瘤やリンパ節腫大を認める場合は、BIA-ALCLとの鑑別を念頭に置きながら検査を選択していく必要があると考える。当院で経験した2症例に文献的考察を加え発表する。

P-16-301

エベロリムス起因性の劇症型間質性肺疾患から回復した転移性乳癌の1例

A case of metastatic breast cancer recovered from severe interstitial pneumonia caused by everolimus

[1]ペガサス馬場記念病院　外科、[2]ペガサス馬場記念病院　検査部、
[3]ペガサス馬場記念病院　病理部、
[4]大阪市立大学医学部大学院　乳腺内分泌外科
木下　春人[1]、寺岡　　均[1]、前川　好隆[2]、北野　真子[2]、森川　まよ[2]、
杉田　好美[2]、坂本　明子[2]、魚野　弘子[2]、長谷川　毅[1]、中本健太郎[1]、
筑後　孝章[3]、柏木伸一郎[4]、大平　雅一[4]

薬剤起因性間質性肺疾患は，びまん性肺胞障害への進行に伴い劇症化し，致死的な病態に至るためOncologic emergencyとして緊急の対応を要する．68歳,女性．右乳房腫瘤を自覚し近医を受診，精査加療にて当院紹介となった．精査にて右乳癌cT4bN1M0 Stage IIIB（ER強陽性, PgR陽性, HER2陰性, Ki67高発現）との診断に至り，レトロゾール（2.5 mg/日）にて内分泌療法が開始された．約8か月の病勢制御の後に進行を認めたため，フルベストラント（500mg/body）へと変更した．約5か月後に皮膚潰瘍の増悪を認め，出血コントロールが困難となったために手術（単純乳房切除術+腋窩リンパ節郭清+腹直筋皮弁再建）を施行した．手術標本による最終診断は，右乳癌ypT4bN2M0 Stage IIIB（14×8cm, ly1, v1, 核グレード3, ER強陽性, PgR陽性, HER2陰性, Ki67高発現）であった．化学療法を拒否されたために，術後補助療法はアナストロゾール1 mg/日を開始した．胸壁および鎖骨上窩に放射線照射も予定していたが，術後3か月の検査にて肺転移および局所リンパ節再発が認められた．ここでアベマシクリブ（300 mg/日）併用にてレトロゾールを開始したところ，4か月にて骨転移が出現し病状進行となった．次に，エベロリムス（10mg/日）およびエキセメスタン（25 mg/日）を開始したところ，約3か月にて間質性肺疾患を発症した（KL-6 608.2 U/ml, SP-D 414.0 ng/ml, β-Dグルカン5.0 pg/ml）．エベロリムスを中止し，ステロイドパルス療法を実施したが重症化し，CTでも両側斑状のすりガラス様陰影と浸潤影が認められた．エベロリムス関連びまん性肺胞障害と診断し，人工呼吸管理に至った．その後，緩徐ではあるものの呼吸状態の改善が認められ，人工呼吸器管理10日後には抜管に至った．エベロリムスに起因する間質性肺疾患は，BOLERO-2試験にて18.0 %（本邦登録例の40.8 %）に発症が認められているが，他の薬剤と比べて治療反応は良好とされている．自験例は，びまん性肺胞障害を来たしたが早期の薬剤中止およびステロイド治療により回復が認められた．

P-16-302

HER2陽性再発乳癌に対しPertuzumab+ Trastuzumab followed Trastuzumabで長期生存が得られている2例

2 long response cases of HER2 positive patients due to Pertuzumab+ Trastuzumab followed Trastuzumab

[1]千葉県済生会習志野病院　乳腺外科、[2]千葉県済生会習志野病院　外科
太枝　良夫[1]、岡屋　智久[2]、中村　祐介[2]、山本　和夫[2]、鈴木　弘文[2]

抗HER2薬としてPertuzumab，T-DM1が保険承認されHER2陽性進行再発乳癌の治療戦略は大きく変わりつつある。抗HER2薬の効果が認められる場合は副作用マネジメントを行いつつ治療を継続するべきと考えられる。抗HER2療法でCRとなった場合，抗HER2薬をいつまで継続するかについてはエビデンスがなく、症例ごとに副作用やコストおよび患者の希望などから考慮すべきと考えられる。
多施設共同後ろ向き解析「HER2 陽性乳癌における臨床的完全奏効症例のコホート研究」などの報告もあり、無憎悪生存期間（PFS）と抗 HER2 治療の継続期間などはhotな話題と思われる。今回、我々の施設でPertuzumab +Trastuzumab（以下、PER、TRA）療法に奏功した後、TRA療法のみの維持療法で長期生存が得られたHER2陽性進行再発乳癌の2例を経験したので報告する。CR後にTRAをいつまで継続するべきか（いつ中止すべきか）の明確なエビデンスはなく、抗HER2療法に対する治療の適正化などについて議論をしたいと考えている。
【症例1】乳癌罹患時54歳。T3N1M0;StageⅢA。ルミナルHER2タイプ。術後補助療法:EC療法施行。5年間AI療法。抗HER2療法なし。術後9年5カ月で胸骨転移再発。PTXにてPRしたが、術後12年10カ月で肝転移が確認、CEAは9.7、Ca15-3は2194.7とかなり高値を示した。PER +HER療法25クール施行しcCRを確認、HER療法単独で26クール目で現在に至る。肝転移はcCRを維持し、再発後6年8カ月生存中。
【症例2】乳癌罹患時62歳。T2N1M0;StageⅡB。ノンルミナルHER2タイプ。術後補助療法:EC療法。抗HER2療法なし。術後5年0カ月で肺転移再発。PER +TRA療法（+DTX、+VNR）40クール施行しcCRを確認し、TRA療法単独で30クール目で現在に至る。肺転移はcCRで再発後5年0カ月生存中。

P-16-303

局所再発に対する乳癌化学療法後に発症した重症発熱性好中球減少症の一例

A case of severe febrile-neutropenia after breast cancer chemotherapy for a local recurrence

宮崎大学　医学部　呼吸器・乳腺外科
冨永　洋平、富田　雅樹

緒言）EC療法後に起こる発熱性好中球減少症（FN）の頻度は、1%程度との報告もあり、比較的FNのリスクは低いと考えられる。今回、我々はEC後に末梢白血球数100が4日間継続し、39℃台の発熱が3日間起こった重症FNと考えられる症例を経験したので報告する。
症例）63歳、女性
現病歴）2017年2月右乳癌に対して乳房胸筋温存手術が行われ、術後TS-1療法が行われていた。2019年1月に右創部に米粒大の皮下腫瘤が出現した。腫瘤切除術が行われ、乳癌局所再発と判明した。また、2019年5月にも同様な腫瘤が出現。切除され乳癌局所再発と判明した。2019年9月中旬に発赤米粒状の変化を認め、擦過細胞診で悪性と診断された。
2019年10月、当科に紹介。CT検査にて明らかな遠隔転移は認めなかったため、化学療法後に局所切除、腋窩リンパ節廓清を行い、右胸壁や右鎖骨上窩に放射線療法を行うことを予定した。
同年10月、EC療法（EPI 120mg/body, CPM 800mg/body）を開始した。D6に37.9℃の微熱を認め、LVFXを開始した。D7にWBC400と低下を認め、G-CSF皮下注を開始した。
しかしながら、D8にWBCは100と更に低下した。翌日もWBC100は継続し、高濃度MEPMを開始した。D10には39℃台の発熱を認めるようになり、VCM、内服のITCZを開始した。D12にWBCは200と僅かに上昇し、D13には38℃台と解熱傾向を認め、その後、次第にWBCの上昇、解熱を認めた。症状が落ち着いた後、骨髄生検を行い、低形成を認めた。現在、EC療法を2段階減量して、継続中である。
まとめ）本症例は骨髄生検にてMDS等の所見はなかったため、TS-1による骨髄の低形成がベースにありEC療法にて重症FNが引き起ったと考えている。

P-16-304

T-DM1投与中に薬剤性間質性肺炎をきたした1例

One case that resulted in drug-related interstitial pneumonia during the T-DM1 medication

[1]武蔵野赤十字病院　乳腺科、[2]武蔵野赤十字病院　外科
笠原　　舞[1]、鳥屋　洋一[1]、松田　　実[1]、嘉和知靖之[2]

【症例】71歳女性。既往歴なし。家族歴特記事項なし。
【経過】2014年右乳癌cT2N1M1（HEP）StageⅣの診断となった。ER:Allred score TS（0），PgR:TS（0），HER2:3+, Ki67:約65%で陽性であり、Docetaxel+Trastuzumab+Pertuzumabを中心とした全身治療を行った。2016年からはT-DM1投与開始したものの、投与開始から7か月時に画像上、両肺野に間質性肺炎所見が出現。投与開始15ヵ月時に薬剤性間質性肺炎の疑いとなり、T-DM1投与中止。ステロイドによる治療を開始したものの改善はしなかった。その後、現病進行のため死亡した。【考察】T-DM1による薬剤性間質性肺炎の報告は散見される程度である。本症例はその経過から薬剤性間質性肺炎の可能性が否定できなかったものの、その可能性が濃厚となり治療開始となってからも改善することはなかった。T-DM1による間質性肺炎の報告は少なく、また予防することは困難であるが、投与にあたってはその発生を念頭におくことが必要である。

P-16-305

乳房再建により急速に鬱症状が改善した1例

A case of Breast reconstruction surgery improved depression symptoms for patient with breast cancer

[1]徳島大学　大学院　胸部内分泌腫瘍外科、[2]徳島大学病院　緩和医療部門
武知　浩和[1,2]、松岡　由江[2]、一宮　由貴[2]、三木　幸代[2]、笹　聡一郎[1]、
青山万理子[1]、井上　寛章[1]、森本　雅美[1]、鳥羽　博明[1]、吉田　卓弘[1]、
丹黒　章[1]

【はじめに】乳癌治療の重要点は①根治性②機能性③整容性の順で検討されるべきと考える。したがって局所進行癌治療における再建術の適応は慎重にならざるを得ない。今回、我々は局所進行癌に対する集学的治療終了後に鬱発症し、癌看護専門看護師の介入によりボディーイメージ変化が原因と考え、術後2年後に再建術施行したところ、急速に鬱症状改善を認めた1例を経験した。
【症例】初診時38歳女性。右乳癌 IDC Luminal type. cT2N3cM0の診断のもと集学的治療適応と考え、化学療法先行の方針とした。EC4コース、DTX4コース実施後に撮影したPET/CTで鎖骨上リンパ節集積消失を認めたので手術の方針とし、胸筋温存右乳房切除+腋窩郭清術levelⅡ施行した。術後は鎖骨上領域を含むPMRT 50Gy実施のうえ、TAM内服による内分泌療法開始した。術後6カ月程度経過時点から鬱症状を訴えるようになった。受診機会を増やし、精神神経科紹介、抗鬱薬内服開始するなど対応したが、症状改善は乏しかった。癌看護専門看護師介入依頼し、3者による面談を繰り返していくうちにボディーイメージ変化に起因する鬱発症と推察された。局所進行癌であり、判断に迷ったが、最終的に形成外科紹介のうえ、術後2年で広背筋による二次再建施行した。術後は急速に鬱症状改善を認めた。具体的には気分の落ち込みや流涙などは全く見られなくなった。初診後4年経過した現在、無再発経過観察中である。
【考察】局所進行癌に対する再建術適応は悩ましいものの、癌看護専門看護師介入による患者意向の聞き出し、手厚い支援により再建術の成果を強く実感する症例を経験した。

P-16-306

当科で経験した術前化学療法で病理学的完全奏効が得られた原発性乳癌の1例と治療予後の検討

A Case of Breast Cancer Showing Pathological Complete Response to Neoadjuvant Chemotherapy

[1]長野県厚生連　長野松代総合病院　乳腺・内分泌外科、
[2]信州大学　医学部　臨床検査部　病理診断科
梅村謙太郎[1]、渡邉　隆之[1]、春日　好雄[1]、上原　剛[2]

【症例】50歳女性.【現病歴】当院ドック触診で左乳房の腫瘤を指摘され，当科を受診した.【MMG】右:FADと多形集簇性石灰化を認めカテゴリー 4と診断した. 左:カテゴリー 1.【超音波検査】左C領域に30mm大の境界不明瞭な低エコー腫瘤を認めた.【MRI検査】左C領域に強い増強効果を有する32×24mm大の腫瘤を認めた. また乳頭直下に15mm大の結節を認め娘病変が疑われた. 腋窩LevelⅠに強い増強効果を伴う9mm大のリンパ節を認め，腋窩リンパ節転移が疑われた.【FNA】悪性、推定組織型はductal carcinomaであった.【CNB】Invasive ductal carcinoma, solid type, ER陰性, PgR陰性, HER2陰性と診断された.【胸腹部CT検査】【骨シンチグラフィー検査】遠隔転移は認めなかった.【治療経過】左乳癌cT2N1M0, cStageⅡBの診断で術前化学療法（neoadjuvant chemotherapy:以下NAC）の方針とした. FEC（100）療法（5FU 500mg/m^2 + EPI 100mg/m^2 + CPA 500 mg/m^2）を4コース施行した後, TC 療法（DTX 75 m^2 + CPA 600 m^2）を4コース施行した. 原発巣は4mm大，娘病変は5mm大に縮小しPRと考えられ，また腋窩リンパ節の病的腫大は消失しCRが得られた. NAC後cT1N0M0, cStageⅠとdown stagingが得られたが，主病変と娘病変が島状に残存したため，左乳房切除術+腋窩リンパ節郭清を施行した. 病理組織学的検査では，原発巣およびリンパ節のcarcinomaが存在したと思われる部位に肉芽増生や瘢痕を認めたがviableなcarcinomaの遺残を認めず，病理学的完全奏効（pathological complete response:以下pCR）の診断であった. 術後経過は良好であり，現在術後5ヶ月無再発生存中である.【考察】当科で2014年8月～ 2019年7月までの5年間で術前化学療法を施行した36例中pCRが得られた症例は本症例のみであった. pCRが得られた場合，一般的に増殖力の低い一部のサブタイプを除いて良好な予後が期待できる. 本症例経過に若干の文献的考察を加え報告する.

P-16-307

乳腺基質産生癌の1例

A Case Report of Matrix-Producing Carcinoma of the Breast

[1]愛媛大学　医学部　附属病院　乳腺センター、
[2]愛媛大学　医学部　附属病院　病理部
青木　玲奈[1]、奥島久美子[1]、竹本　佳菜[1]、高岡　萌美[1]、塚本　大樹[1]、
日下部恵梨菜[1]、野田　令菜[1]、田口　加奈[1]、西山加那子[1]、村上　朱里[1]、
山下美智子[1]、杉森和加奈[1]、上田　康雄[2]、北澤　理子[2]、亀井　義明[1]

乳腺基質産生癌は，乳癌取扱い規約第18版にて，特殊型の化生癌のうち，間葉系分化を伴う癌の一亜型として分類され，「軟骨基質ないしは骨基質の産生を特徴とする. 癌種成分と基質成分の間に紡錘細胞成分や軟骨細胞成分は介在しない.」と定義されている. また，WHO分類第4版では，metaplastic carcinomaのうち，metaplastic carcinoma with mesenchymal differentiationに相当するとされる. 全国乳がん患者登録調査報告2016年次症例によると，基質産生癌の発生頻度は0.1%であり稀な疾患といえる. 今回我々は，その1例を経験したため報告する.【症例】40代女性で，左乳房腫瘤を主訴に受診. 左乳房C領域に2cm大の硬結を触知し，マンモグラフィでdistortionを伴うFADを認め，カテゴリー 4の所見であった. 乳房超音波検査では，境界不明瞭な不整形の低エコー腫瘤を認め，前方境界線の断裂を伴い，カテゴリー 5の所見であった. 乳房造影MRI検査では，左乳房C領域に辺縁優位に造影される結節を認め，造影パターンはrapid-washoutであった. 針生検を行い，基質産生癌との診断を得た. PET-CT検査では，左C領域の腫瘤に一致してSUV max=5.4の集積を認めたが明らかなリンパ節転移や遠隔転移はなく，左乳癌cT2N0M0 StageⅡAとの診断に至り，手術の方針となった. 左乳房部分切除術およびセンチネルリンパ節生検を施行，転移はなく腋窩郭清は省略した. 術後経過は良好で術後5日目に退院となった. 術後病理学的検査にて，腫瘤径1.5cm，辺縁に腫瘍細胞の増殖を認め，中心に進むにつれて細胞が乏しくなり，その領域では軟骨基質への分化がみられた. 組織型は基質産生癌で，pT1N0M0 StageⅠであった. 免疫染色ではER, PgR, HER2いずれも陰性で,Ki-67 indexは40-50%であった. 術後補助療法として，抗癌剤および放射線治療を行う方針となった.【考察】化生癌は，上皮腫瘍成分が扁平上皮，間葉系成分，紡錘細胞，軟骨や骨（基質），横紋筋細胞などへ分化したものの総称であり，発生機序として上皮間葉移行（EMT）や癌幹細胞の関与が示唆されているが，まだ解明されていない. 化生癌の多くがトリプルネガティブ乳癌であるが，他のトリプルネガティブ乳癌と比較して化学療法の効果が低く，予後不良であるといわれている. 本邦の過去の基質産生癌の報告には術後再発をきたし急激な転帰をたどった例もあり，本症例においても今後注意深い経過観察を要する.

P-16-308

パルボシクリブ、フルベストラントが著効を呈した腹膜転移を伴う浸潤性小葉癌の1例

A Case of ILC with Peritoneal Metastasis Successfully Treated with Palbociclib and Fulvestrant

[1]周南記念病院、[2]徳山医師会病院　病理検査室、
[3]徳山中央病院　病理検査室、[4]本城クリニック、
[5]山口大学医学部附属病院　放射線科、[6]岡山大学乳腺内分泌外科
池田　昭彦[1]、梶山　實香[1]、藤井　敏之[1]、石原　得博[2]、山下　吉美[3]、
本城　和光[4]、古川　又一[5]、中尾　聖[5]、土井原博義[6]

【緒言】初発時より腹膜転移を呈した乳癌は稀であるが、パルボシクリブ、フルベストラント併用が著効した腹膜転移を伴う浸潤性小葉癌の1例を経験したので報告する。
【症例】53歳、女性。平成30年8月下腹部痛を主訴に来院。尿路感染症と診断され、抗菌剤処方受けるも軽快なし。腹部エコー上腹水あり。同日全身CT、乳腺腫瘤を指摘された。MRIマンモグラフィー後針生検、浸潤性小葉癌;f+;EIC (-) ,Comedo component (-) ,NG-1,TILs低発現 Ki-67 約10% ER (+) Allred判定 TS (8) ,PgR (+) Allred判定 TS (7) ,HER2 (-) 腋窩リンパ節ABC: classⅡ。MRI上骨転移あり。デノスマブ投与開始。PET上#1、左乳癌（集積は軽度で不明瞭）、多発骨転移疑い #2、腹水、子宮体部左側小結節状集積、胃上部集積増加あり。卵巣癌が疑われたため他院に腹腔鏡下手術依頼。11月13日腹腔鏡下卵巣摘除施行。腹腔内多数の結節性病変あり。病理組織診断は両側卵巣、卵管は乳癌転移。腹膜はFibrinous peritonitis。臨床症状より腹膜播種が疑われた。BRCAnalysis陰性。腹腔内病変が乳癌転移と判明後パルボシクリブ、フルベストラント投与を開始した。好中球数減少の為パルボシクリブは漸減。現在75㎎/日で投与中である。令和元年9月PET。前回と比較し、骨転移巣、腹部の集積は低下、腹水消失。新たな病巣の出現は指摘できず。腫瘍マーカーも正常化、治療前に見られた腹痛も消失しPRと判断した。
【考察】浸潤性小葉癌は全乳癌の10%程度を占め、稀ながら腹膜転移が見られるのが特徴的である。浸潤性小葉癌の場合、内分泌療法が奏功することがあるとされており、本例もパルボシクリブ、フルベストラント投与で著効を得た。本症例について、文献的考察を加えて報告する.

P-16-309

トロンボモデュリンが奏功した急性播種性血管内凝固症候群を併発したトリプルネガティブ乳癌肝転移の一例

DIC complicated with Triple-negative breast cancer liver metastasis treated with thrombomodulin

[1]東邦大学医療センター大森病院　乳腺内分泌外科、[2]荏原病院　乳腺外科
須磨崎　真[1]、長島　俊介[1]、齊藤　芙美[1]、日野　眞人[1,2]、緒方　秀昭[1]

【はじめに】固形癌に播種性血管内凝固症候群（DIC）が併発することはまれではないが、そのうち乳癌に併発するケースは2%程度であり比較的稀な病態である。今回我々は、トリプルネガティブ乳癌（TNBC）肝転移に併発したDICに対してトロンボモデュリンアルファ（recombinant human soluble throm- bomodulin: rTM）が奏功して化学療法導入が可能となった症例を経験した。【症例】46歳女性 右乳房腫瘤を主訴に受診、右乳癌（cT2 N1 M0, cStage IIB, Invasive ductal carcinoma, ER-, PgR-, HER2-, Ki-67:80%, Nuclear Grade 3）と診断、術前化学療法（EC療法4クール・DTX療法4クール）を経て右乳房全摘術・腋窩リンパ節郭清を施行した。病理組織学的検査の結果はypT2 N0（0/14）, ER-, PgR-, HER2 1+, Nuclear grade 3, Ly1, V1 治療効果判定 Grade 1aであり、術後にCapesitabin 300mg/dayの内服を開始した。術後5ヶ月目に39.8℃の発熱と食思不振で入院となり、急性期DIC診断基準によりDICと診断（5点:基礎疾患・FDP上昇・PT INR延長）した。腹部造影CTでは肝に多発する低吸収域を認めたが、超音波所見では液状成分を認めず肝膿瘍は否定的であり血液培養も陰性であった。乳癌肝転移に伴うDICと診断しrTM 25600 U/dayの投与を開始した。rTM投与開始2日後に解熱、DICも離脱したため化学療法（Bevacizumab + Paclitaxel）を開始した。退院後は外来にて化学療法を継続していたが退院から5ヶ月後にBest supportive careへ移行した。【考察】本症例は、Life threateningな多発肝転移にDICが併発したOncology EmergencyであったがrTMの投与により化学療法が可能となった。

P-16-310

両側diabetic mastopathyの経過観察中に両側浸潤性乳管癌と診断された1例

A case of bilateral invasive ductal carcinoma during follow-up of bilateral diabetic mastopathy

[1]JCHO 東京山手メディカルセンター 乳腺外科、
[2]JCHO 東京山手メディカルセンター 病理診断科
橋本　政典[1]、阿部　佳子[2]、増田　晃一[1]、伊地知正賢[1]、日下　浩二[1]、
久保田啓介[1]、柴﨑　正幸[1]

【はじめに】Diabetic mastopathy（以下DM）は糖尿病患者に見られる腫瘍様病変で病理組織学的には線維化あるいは硝子化した基質の中に極めて低密度の萎縮した小葉とその周囲へのリンパ球の浸潤を伴う病変である。乳房腫瘤を主訴とすることが多く、超音波検査（以下US）で境界不明瞭な低エコー病変を呈し、しばしば乳癌との鑑別が問題となる。稀ではあるが近年DMに乳癌が合併した症例も報告されている。今回我々は両側DMの経過観察中に乳癌と診断された症例を経験した。【症例】67歳閉経後の女性。4年3ヶ月前に両側乳房腫瘤を主訴として前医を受診し、A領域の針生検（CNB）の結果右DMと診断された。3年前同じく右C領域のCNBでDMだが軽度異型が見られた。またこのあと右乳頭の単孔性血性分泌が持続していた。MRIが行われ両側の乳癌が否定できないと診断されたため、左乳房のCNBが行われたがDMとの診断であった。その後当方に紹介され病理の見直しと分泌物の細胞診が行われたが、病理は前医同様の結果で細胞診もclassIIであったため経過観察の方針となった。その後も腫瘤と超音波像は同様であったが右乳頭血性分泌が持続したため2年前にもCNBを施行した。結果はDMとADHの診断で、腫瘤切除生検を提案したが同意が得られず経過観察となった。今回右乳房A領域に新たに境界明瞭な腫瘤が出現したためCNBを行いintracystic papillary carcinomaと診断された。US上、左にも以前から同様の混合性病変が認められていたためCNBを追加し浸潤性乳管癌と診断された。このため両側乳房切除術を行いびまん性多発性に浸潤を伴う両側浸潤性乳管癌と診断された。
【考察】DMの超音波像は後方エコーの減弱か消失を呈する境界不明瞭な低エコー腫瘤として認められ、典型的には境界部は内側から外側に向かって段階的にエコーレベルが上昇するため比較的診断は容易である。マンモグラフィーでは診断できないのでUSで経過観察されていることも多いと思われる。最近では乳癌の合併する症例報告が散見されるが、本症例の様にUSだけでは逆に癌の存在診断が困難となる場合もあると考えられた。教訓的症例と考えられたので文献的考察を加え報告する。

P-16-311

高齢乳癌患者に対する初期ホルモン療法の検討

Primary endocrine therapy for elderly non-metastatic breast cancer

[1]長崎大学大学院　腫瘍外科、[2]長崎大学大学院　移植・消化器外科
矢野　洋[1]、松本　恵[1]、大坪　竜太[1]、久芳さやか[2]、森田　道[2]、
福嶋　絢子[1]、駒木倫比古[1]、江口　晋[2]、永安　武[1]

【はじめに】本邦での乳癌症例は増加傾向にあり、平均寿命の延長に伴い高齢乳癌症例も増加している。乳癌診療ガイドライン2018年版 外科療法 BQ12には「手術に耐え得る健康状態であれば，高齢者の乳癌に対しても手術療法を行うことが標準治療である。」と記載されている。手術単独と手術+タモキシフェンを比較したメタアナリシスでは無増悪生存率や局所制御率は後者が勝っていたが、生存率には差がなかった。しかし高齢者乳癌では認知症その他の身体合併症により標準治療が困難であったり、根治手術が可能であっても本人や家族が手術療法を望まなかったりする場合にしばしば遭遇する。
【対象】2014年1月以降に診断された70歳以上の手術可能浸潤性乳癌症例のうちホルモン療法のみで治療を行っている7症例について臨床病理学的項目および治療効果について後方視的に検討した。
【結果】7例いずれも女性。診断時年齢は平均84.7歳（78-92歳）。他臓器癌の既往は胃癌、肺癌、直腸癌それぞれ1例であるが、いずれも薬物療法は行われていなかった。ホルモン療法選択の理由は本人拒否症例 4例、認知症のため家族が手術を希望しなかった症例 2例、脳梗塞再発で主治医が手術を勧めなかった症例 1例。発見契機は腫瘤触知4例、CT 2例、US 1例であった。浸潤性乳管癌が5例、粘液癌が2例。全症例ホルモンレセプター陽性。1例のみHER2陽性であった。核グレードは1例のみ2でその他6例は1であった。ステージⅠ 3例、ステージⅡA 3例、ステージⅢB 1例。治療は全例アロマターゼ阻害剤のみを使用（エキセメスタン 4例、アナストロゾール 2例、レトロゾール 1例）。治療期間中央値は23か月（12-65か月）。副作用や進行による治療変更はなかった。治療効果判定はSD2例、PR5例。PRの1例が転院のため42か月で中止。その他、6例は2019年末現在治療継続中である。
【まとめ】高齢者でも手術可能乳癌に対しては手術療法が推奨されているが、本人や家族が手術療法を拒否する場合にはホルモン療法を行いつつ注意深い経過観察を行うことも許容されると考える。

P-16-312

良性石灰化の経過観察中に発見された早期中間期乳癌の1例

A case of early internal breast cancer detected by US during a examination on benign calcification

[1]のはらクリニック、[2]南大阪病院　乳腺外科、[3]南大阪病院　病理診断科
野原　丈裕[1]、中谷　守一[2]、荻澤　佳奈[2]、小林　庸次[3]

【はじめに】中間期乳癌は、検診で異常なしとされた後、2年以内に検診以外の機会にて発見された乳癌である。中間期乳癌は集団検診で発見された乳癌に比べ生存率が不良とする報告もある。今回、良性石灰化の経過観察中に発見された早期中間期乳癌の1例を経験したので報告する。
【症例】46歳女性、初回時の乳癌検診のMMGにて異常なしとされたが、良性石灰化を認めていたため、3か月後に再検希望で受診した。来院時に自覚症状はなく、視触診でも腫瘤を触知せず、乳頭陥凹および血性乳汁分泌も認めなかった。
【画像診断】MMG検査では、初回検診時に指摘された右乳房（U）の円形集簇石灰化像に変化は認めず、C-3と診断した。超音波検査ではMMGの石灰化の部位に所見は認めないものの、R（A）に5mmの辺縁整の腫瘤像を認め、C-3と診断した。同部の細胞診検査にて悪性疑いのため、組織検査を施行した。
【病理組織診断】腫瘤の組織型は浸潤性乳管癌で、ER/PR/HER-2=+/+/-であった。
【治療】手術は乳房部分切除術+センチネルリンパ節生検（SNB（-））を施行した。術後病理検査では硬性型の浸潤性乳管癌で、腫瘍径は4mm、ER/PR/HER-2=+（100%）/+（100%）/-（score0）、HG1、pT1aN0M0、stage Iであった。術後補助療法として、LH-RHa+Tamoxifenの投与を行っている。
【考察】中間期乳癌は全乳癌の10~20%を占めるとされる。今回、超音波検査で指摘しえた腫瘤像の部位のMMG所見は、初回検診時と比較し、再検時のMMGではわずかに濃染された乳腺として認めるのみであった。また、腫瘍径が画像検出の限界とされる5mm以下の乳癌であったことを考えると、超音波検査を付加することが発見契機になったことは否定できない。初回検診時に超音波検査を付加した場合に発見されていたかは不明であるが、J-STARTの検証で40歳代でのMMG検査に超音波検査を付加した群で中間期乳癌を半減させる結果が示されている。つまり、MMGの良性所見であっても、フォローの際に超音波検査を付加することは早期に中間期乳癌を指摘できる可能性が上がると思われる。
【結語】MMGで良性石灰化の観察中に超音波検査で発見された早期中間期乳癌の1例を報告した。MMGのフォローに超音波検査を付加する意義を示すものと思われる。

P-16-313

Pulmonary tumor thrombotic microangiopathy（PTTM）が疑われた転移性乳癌の2例

Two cases of metastatic breast cancer suspected of pulmonary tumor thrombotic microangiopathy(PTTM)

京都第一赤十字病院　乳腺外科
本田　晶子、北野　早映、糸井　尚子、李　　哲柱

【はじめに】pulmonary tumor thrombotic microangiopathy（PTTM）は悪性腫瘍に合併し、肺動脈微小腫瘍塞栓による低酸素症と進行性肺高血圧症を呈し、ほとんどが短期間で死亡する病態である。乳癌に合併するPTTMの報告は少ないが、今回当院でPTTMが臨床所見上強く疑われた2例を経験したので報告する。
【症例1】66歳、女性。初回治療は術前化学療法としてEC療法、ドセタキセル療法を施行した後、左乳房切除術+腋窩リンパ節郭清を施行した。病理結果は浸潤性乳管癌、8㎜、リンパ節転移陽性（5/11）であった。Triple negativeであったため術後療法は施行しなかった。手術後約6年で多発骨転移再発した。順次化学療法で加療してきたが、CMF療法施行中の再発後約6年で血小板減少が進行しDICの状態とともに進行性の呼吸不全、肺高血圧症を認めた。造影CTでは変動するすりガラス影を認めたが、肺動脈に血栓を疑う所見は認めなかった。当初薬剤性肺炎の可能性を考慮しステロイドパルス（mPSL500mg/日×3日間）を施行したが、陰影は改善するも酸素化は改善しなかった。その後臨床所見からPTTMが強く疑われたが、performance statusが悪く、血小板数も輸血を施行するも低値が持続するため生検は施行できず確定診断は行えなかった。PTTMが疑われて1ヶ月後に死亡した。
【症例2】62歳、女性。初回治療は術前化学療法としてEC療法、ドセタキセル療法を施行した後、左乳房部分切除術+センチネルリンパ節生検を施行した。病理結果は乳管内病変3㎜、センチネルリンパ節転移陰性（0/2）でpCRが得られた。術後残存乳房に放射線療法を施行した。照射終了後3ヶ月時に、咳嗽ありCTにて左肺野にすりガラス影を認めた。CA15-3が上昇傾向であった。その後、労作時呼吸困難を認め、進行性であった。当初器質化肺炎を疑いステロイドパルス（mPSL500mg/日×3日間）を施行したが改善に乏しく、その後のCTでもすりガラス影は増悪傾向であった。肺血流シンチグラフィにて左肺全体、特に下葉の血流低下が著明であった。心エコーでは右心負荷所見であった。PET-CTでは多発骨転移の所見であった。PTTMが強く疑われたため抗凝固薬（フォンダパリヌクス、エドキサバン）を開始し、原疾患治療としてnab-PTX+BEVを導入したところ酸素化は改善し、腫瘍マーカーの著明な減少を認めた。肺血流シンチグラフィ再検では左肺の血流低下の改善を認めた。PTTMが疑われてから2ヶ月を経た現在、化学療法を継続中である。

P-16-314

アベマシクリブによる間質性肺炎を認めた1例

A case of interstitial pneumonia caused by Abemaciclib

北里大学病院　乳腺甲状腺外科
内藤可奈子、菊池真理子、大木　慶子、横田　光央、田中　蓉子、
西宮　洋史、加藤　　弘、小坂　愉賢、仙石　紀彦

アベマシクリブは2018年11月に本邦で承認された経口CDK4/6阻害薬である。先に承認されたパルボシクリブとは副作用のプロファイリングが若干異なっており、骨髄抑制の頻度は低いものの、下痢を多く認めることが報告されている。また間質性肺炎による死亡例も報告されており、厚生労働省より注意喚起の徹底を指示されている。アベマシクリブ投与中は、間質性肺炎の自覚症状や診察所見の有無を確認し、患者の状態を十分に観察することが重要である。当院では2018年12月～ 2019年9月にアベマシクリブを20症例に使用し、そのうち1例（5%）に間質性肺炎を認めたため、報告する。
症例は69歳女性。右乳癌にて乳房全摘+腋窩リンパ節郭清術を施行。術後補助療法として化学療法（FEC療法、パクリタキセル）およびホルモン療法（アナストロゾール）を行ったが、術後4年に肺、リンパ節の転移および胸膜播種を認めた。エキセメスタンに変更するもPDであり、その後ナブパクリタキセルを施行。再発治療の3rd lineとしてアベマシクリブ+フルベストラントによる治療を開始した。1ヶ月後にGrade3の好中球減少を認めるも、その後自然に軽快した。下痢を認めたが、ロペラミド内服によりコントロール可能であった。7コース施行前に発熱と倦怠感が出現。CTを施行し、両側肺辺縁部優位にスリガラス陰影が出現し、薬剤性の間質性肺炎と考えられた。アベマシクリブを中止し、症状は軽快。画像上も肺炎は軽快した。現在はフルベストラント単独治療を継続しておりSDを保っている。
<結語>アベマシクリブによる間質性肺炎の症例を経験した。アベマシクリブはMONARCH2試験の結果から、主要評価項目の無増悪生存期間（PFS）に続き、全生存期間（OS）の延長も認めたため、今後使用される頻度は多くなると予想される。間質性肺炎の症状の出現に十分注意し、疑った場合には採血や画像検査が必要である。

P-16-315

95歳以上の超高齢者乳癌に対し手術加療を行った3例

Three surgical cases of breast cancer in patients over the age of 95

医療法人社団　昴会　日野記念病院
谷　総一郎、迫　　裕孝、束田　宏明、仲　　成幸、花澤　一芳

今回、我々は95歳以上の超高齢者に発生した乳癌の手術症例を3例経験したため報告する。
1例は100歳女性で、老人保健施設に入所中、右乳房C領域に皮膚浸潤を伴う3cm大の浸潤性乳管癌（T2 N0 M0, Stage IIA, ER -, PgR -, HER2 -, Ki67 15-20%）を認め、十分な耐術能であったため全身麻酔下に右乳房切除術を施行した。退院後は老健施設に再入所し経過観察となった。
2例目は95歳女性で、心不全にて内科通院中、左乳房の痛みを訴え乳腺外科を受診。左乳房E領域の25mm大の粘液癌、5mm大の娘結節に対し局所麻酔下に乳房部分切除術を施行し（T2 N0 M0 Stage IIA, ER +, PgR +, HER2 3+, Ki67 15%）、術後はレトロゾールによるホルモン療法を施行したが、退院後半年で重症胆管炎を発症し他院入院となり、以後通院困難となった。
3例目は98歳女性で、右E領域に15mm大の腫瘤、乳頭血性分泌を認め、当初生検の結果乳管内乳頭腫との診断であった。心肺機能不良にて全身麻酔不可であったため、鎮静、局所麻酔下に腺葉区域切除術を施行したが、永久標本による病理検査結果はDCISで、断端陽性であったため、再度局所麻酔下に右乳房切除術を追加で施行した（T1 N0 M0 Stage I, ER +, PgR +, HER2 2+, Ki67 10%）。現在外来にてホルモン療法を行い経過観察中である。
3例とも本人や家族と十分協議した上で手術を実施し、耐術能が良好で全身麻酔下に手術を施行できたのは3例中1例のみであった。3例とも腋窩リンパ節の腫脹は認めず、センチネルリンパ節生検は意義に乏しいと考え施行しなかった。Luminal A型であった2例に術後ホルモン療法を行い、化学療法は3例とも行っていない。3例中2例で通院困難にて外来フォローアップが中断となった。
現在のところ超高齢者における乳癌の治療方針は未だ確立されていないが、手術のリスクが高い上、予想される生命予後や併存疾患、認知機能、ADL、サポート体制といった背景も若い患者とは異なり治療方針に影響を与える。Luminalタイプでは手術なし、ホルモン療法のみで長期のコントロールが得られた症例も報告されており、手術施行の是非も含め、実施可能な最善の治療法を熟慮し個別の対応を取ることが必要と考えられる。
本邦においては、今後高齢化に伴い超高齢者乳癌も症例数の増加が予想され、超高齢者に対する乳癌治療のデータを蓄積し、明確な治療指針を作成していくことが望まれる。

P-16-316

同側乳房内に多発した乳腺管状癌の1例

A Case of Multiple Tubular Carcinoma of the Breast in the Ipsilateral Breast

[1]北海道社会事業協会小樽病院　外科、
[2]北海道社会事業協会小樽病院　看護部、[3]北海道大学　消化器外科Ⅱ
平口菜津美[1]、進藤　　学[1]、横山　和之[1]、石川　慶大[1]、臼井　葉月[1]、
川村　　健[1]、佐藤いづみ[2]、平野　　聡[3]

【はじめに】乳腺の管状癌は本邦では1984年に乳癌取り扱い規約第7版より浸潤癌特殊型に分類され、発生頻度は全乳癌の中で約1%程度と稀である。腫瘍径は2 cm以下と小さいことがほとんどで、またリンパ節転移や遠隔転移の頻度が低く、発育速度が遅い比較的予後良好な乳癌と考えられている。一方で乳房内多発の頻度は25~56%、対測乳癌の発生頻度は24~38%と、一側多発乳癌や両側乳癌が高頻度にみられるという特徴を持つ。今回我々は同側乳房内に多発した乳腺管状癌の1例を経験した。【症例】46歳、女性。【主訴】左乳房腫瘤。【現病歴】左乳房腫瘤を自覚し当科外来を受診した。マンモグラフィーにて左CA領域に多発する腫瘤を認め、超音波検査にて左C領域外側に10.5×5.5×7.4mm、左C領域内側に4.6×4.1×3.4mmの腫瘤を認めた。左C領域の2か所の腫瘤に対して針生検を施行したところ、ともに浸潤性乳管癌（腺管形成型）または管状癌、ER 100%、PgR 100%、HER2 0の診断であった。諸検査の結果、左乳癌（同側乳房内多発腫瘤）、T1cN0M0、Stage Ⅰと診断され、初診からおよそ1か月後に手術目的で当科入院した。【手術所見】同側乳房内多発の左乳癌に対し左胸筋温存乳房切除術およびセンチネルリンパ節生検を施行した。術中迅速病理診断でセンチネルリンパ節への転移は陰性であったので腋窩リンパ節郭清は行っていない。【病理組織所見】左乳腺のC領域乳頭寄り7×5mm、CD領域6×5mm、C領域外側4×3mmの3か所に癌を認めた。いずれも小型管状構造が線維性間質内に散在し、管状癌に相当する組織像であった。癌はわずかに脂肪組織に浸潤しており、CD領域の病変にlow gradeDCIS（cribriform）を混在していた。脈管侵襲はなく、リンパ節転移は陰性であった。Ki67は陽性率3%、ER、PgRはともに100%、HER2は弱陽性（1+）であった。【術後経過】術後経過は良好で、術後15日目に退院した。術後補助化学療法は5年間の内分泌療法を選択し、術後11日目から抗エストロゲン薬の内服を開始した。【結語】今回我々は同側乳房内に多発した腫瘤を認め、胸筋温存乳房切除術施行し、術後の病理組織学的診断で乳腺管状癌と診断された1例を経験したので文献的考察を加えて報告する。

P-16-317

胸水ドレナージが困難な状況で治療し得た癌性胸水の1例

Treatment effort for a case of a cancerous pleural effusion which was difficult to drain

順天堂大学　医学部附属　静岡病院　外科
仁平　高朔、板倉　　萌、渡邉　武大、安藤　美沙、小泉　明博、
村井　勇太、加藤　永記、山本　　陸、上田　脩平、櫻庭　駿介、
徳田　智史、朝倉　孝延、伊藤　智彰、櫛田　知志、櫻田　　睦、
田中顕一郎、前川　　博、佐藤　浩一

症例は73歳女性。既往歴は喘息、COPD、家族歴は父方祖父が白血病、父が大腸癌。
2018年6月左乳房腫瘤自覚、同年8月に当科受診、視触診で左乳房の皮膚は発赤し硬くひきつれ、可動性不良で、左腋窩リンパ節も触知した。乳腺エコーで左乳房皮膚が著明に肥厚し左腋窩リンパ節が腫大していた。CTでは左乳房の皮膚肥厚や、腋窩に不整な軟部濃度影を認めた。
FEC100×4→DTX×4の術前化学療法後、2019年4月に左乳房切除術+腋窩郭清+植皮術施行、病理結果は左乳癌、径5㎝、IDC、scirrhous, f, s, n (-) , 断端 (-) , ER (-) , PgR (-) , HER2 2+, FISH (-) , Ki-67 80%（トリプルネガティブ, StageⅢB) , 治療効果Grade1bであった。術後、放射線療法も施行した。
2019年11月に呼吸苦を訴え、胸部レントゲンで左胸水を認めた。胸水ドレナージの適応と考え呼吸器外科にコンサルトしたが照射後の胸部皮膚の状態が思わしくなく、感染、膿胸発症の危険性があり胸水ドレナージ・胸膜癒着術は困難と判断、病理診断のため胸水穿刺のみ施行、結果は癌性胸水であった。左胸水に対し利尿剤投与、呼吸苦に対し酸素投与を、さらにご本人と相談し、術前化学療法で抗がん剤の副作用に対する抵抗感もあったが、エリブリンについては同意が得られたため全身状態を考慮しエリブリンを減量して施行、大きな副作用もなく施行できた。これらの治療効果もあり、呼吸状態の急激な増悪を防げたと思われた。

P-16-318

乳房温存手術を施行した若年者同時性同側性多発癌の1例

Breast conserving operation for synchronous ipsilateral breast cancer: Report of a case

[1]日本歯科大学附属病院　乳腺内分泌外科、[2]医療法人社団　藤崎病院　外科
櫻井　健一[1,2]、鈴木　周平[1,2]、平野　智寛[1]、安達　慶太[1,2]、窪田　仁美[2]、
鈴木　佑奈[1]、藤崎　　滋[1,2]、富田　涼一[1,2]

同時性に同側乳房に多発する乳癌は比較的稀である．乳房の大きさと腫瘍の発生部位によっては温存手術も可能であると考えられるが、実臨床では可能となる症例は少ない．今回、われわれは同時性同側性多発癌を経験し、温存手術が可能であった症例を経験したので報告する．
症例は35歳、女性．重度の糖尿病で近医に通院中に右乳房腫瘤を指摘されたため、当院を紹介・受診した．来院時、右乳房C領域に境界不明瞭な直径25mmの腫瘤を触知した．マンモグラフィ検査では右UO領域にspiculaを伴う腫瘤陰影を認めた．超音波検査では右乳房C領域に直径23mmと12mmの形状不整・境界不明瞭な腫瘍を2個認めた．2つの腫瘍の連続性は明らかでなかった．腋窩リンパ節の腫大は認めなかった．造影MRI検査では同部に造影効果のある23mmの腫瘍を認め、周囲に娘結節と思われる腫瘤性病変を認めた．針生検の結果、浸潤性乳管癌と診断され、全身検索の結果、明らかな遠隔転移は認めなかった．T2N0M0=StageIIAの術前診断で、乳房温存手術+センチネルリンパ節生検+術中迅速診断を施行した．切除標本の病理組織診断では、直径21mmの腫瘍は浸潤性乳管癌（硬癌)、ER陽性、PgR陽性、HER-2（1+)、Ki-67:30%、直径15mmの腫瘍は浸潤性乳管癌（硬癌)、ER陽性、PgR陽性、HER-2 (0)、Ki-67:8%と診断された．両腫瘍間には病理学的に連続性は認めず、センチネルリンパ節は転移陰性、切除断端は陰性であった．術後に創部感染をおこしたが、保村的に軽快した．術後に50Gyの補助放射線照射を手術側乳房に施行した．LH-RH agonistと2年間施行後、Tamoxifenを10年間の予定で投与している．術後6年目の現在、無再発生存中である．

P-16-319

対側乳腺のマンモグラフィー微細石灰化で発見された対側乳腺リンパ管転移の1例

A lymphatic metastasis to contralateral breast diagnosed by micro-calcification on mammography

[1]近畿大学　奈良病院　がんセンター外科、
[2]近畿大学　奈良病院　放射線科、[3]近畿大学　奈良病院　消化器外科、
[4]近畿大学　奈良病院　病理部
湯川　真生[1]、岡嶋　　馨[2]、橋本　和彦[3]、井上　雅智[3]、若狭　朋子[4]、
太田　善夫[4]

【はじめに】
乳腺内の微細石灰化は乳管内の乳癌の存在の指標として捉えられることがあり、非浸潤癌の早期発見に於いて有用である。一方で腋窩リンパ節内に微細石灰化が認められることがあり、こちらはリンパ節転移の指標となる。
今回我々は左乳癌術後5年7ヶ月目の対側マンモグラフィー（MMG）で多形性微細石灰化の出現を認め、ステレオガイド化吸引組織切除術（STVAB）で乳腺内のリンパ管内の乳癌と診断され、右乳房全摘術後に対側からの転移と診断された症例を経験したので報告する。
【症例】40台女性
【既往歴】
副腎腺腫 3年前 腹腔鏡下左副腎全摘出術。
左乳癌 5年7ヶ月前 左Bt+Ax（III）pT2（45mm）pN3（22/22）
MMG上腫瘍に一致した広汎な多型性微細石灰化が観られた。術後補助化学療法（FEC、DTX）施行後、術後内分泌療法施行中であった。
【現症と経過】
今回の右多型性微細石灰化は領域性で内側から外側まで分布しており、前年には全く観られなかった。乳腺エコーではっきりした低エコー領域を認めず、造影MRIではA領域からC領域にかけて広汎な乳管内進展を疑うnon-mass enhancementが見られたが、ダイナミックカーブは漸増型であった。STVABでリンパ管内の乳癌が指摘されたが乳腺内浸潤部からのリンパ管侵襲と考え、右Bt+Ax（II）を施行した。結果はpT0pN3（13/15）で、乳腺全割の全切片において乳腺内に腫瘍巣や乳管上皮と混在する像を認めなかった。腫瘍全体がリンパ管内にあり、間質への浸潤もほとんど見られなかった。また腫瘍は主に乳腺底面のリンパ管内を進展していた。術後放射線治療を施行し、内分泌療法を継続し、10ヶ月無再発である。
【考察】
乳癌部分切除後の局所再発が対側の腋窩リンパ節転移を伴った症例の報告は散見され、術後のリンパ流の変化によると考察されているが、乳房全摘後の対側乳腺のリンパ管内への転移が、微細石灰化で発見された例の報告はなく、極めて稀なケースと考えられる。左乳癌が対側腋窩リンパ節転移への経路の途中に残存していて次第に増殖し、発見された可能性がある。対側腋窩リンパ節転移を伴う乳癌の場合、対側腋窩リンパ節の郭清だけではなく、途中の経路すなわち対側乳房の治療の必要性を示唆する症例であると考える。

P-16-320

ドックの繰り返し受診により経年的変化を捉えて診断に至ったHER2陽性非浸潤性乳管癌の3例

Three cases of HER2-positive ductal carcinoma in situ diagnosed by repeat screening of breast

[1]大阪市立大学　大学院　先端予防医療学、
[2]大阪市立大学　大学院　乳腺・内分泌外科学
田内　幸枝[1,2]、野田　　諭[2]、中村　桂子[1]、山下真理子[1]、吉田　麻弥[1]、
石原　沙江[2]、浅野　有香[2]、森崎　珠実[2]、柏木伸一郎[2]、高島　　勉[2]、
小野田尚佳[2]、大平　雅一[2]

【はじめに】非浸潤性乳管癌（DCIS）は極めて予後が良好であり、浸潤癌へと進展する症例は約半数以下とされる。乳癌検診の普及によりDCISの過剰診断が問題となっている。しかし、DCISであってもハイリスク症例は浸潤癌への進展、さらには乳癌死に至る可能性がある。今回我々は人間ドック繰り返し受診者で早期に病状が進行したDCISの3症例を経験したので報告する。【症例①】60歳女性。初回受診時のマンモグラフィ（MG）の結果右L-I領域に淡く不明瞭な石灰化集簇を認めたが、乳腺超音波検査（US）では同部位に異常を認めなかった。2年後にMGでは右L-I領域に区域性の淡く不明瞭な石灰化を認め、同日のUSでは右BE領域に約2㎝の範囲で点状高エコーを伴う低エコー域を認めた。組織生検の結果HER2 typeのDCISであった。【症例②】54歳女性。初回受診時のMGでは右M-Iに淡く不明瞭な石灰化の集簇及び極少数の微細線状石灰化集簇を認めたが、USでは同部位に異常を認めなかった。1年後にMGでは右L-I領域に区域性の微細線状分枝状石灰化を認め、USの結果右ABE領域に約3㎝の範囲で点状高エコーを伴う低エコー域を認めた。組織生検の結果、Luminal-HER2 typeのDCISであった。【症例③】67歳女性。初回受診時のMG及びUSで異常を認めなかった。1年後にMGでは右U領域に多形性不均一石灰化の集簇を認め、USの結果右C領域に約1㎝の範囲で点状高エコーを伴う低エコー域を認めた。組織生検の結果、Luminal-HER2typeのDCISであった。【考察】DCISはheterogeneousな疾患であり、核異型度だけでなくsubtypeによっても特性が異なる事が解明されつつある。本症例のようなHER2陽性のDCISは増殖能が高く急速に進行する可能性がある。現在DCISは画一的な対応をせざるを得ず、過剰診断・治療となるケースも多いが、初回発見時に微小な石灰化病変であっても急速に進展するような症例も想定し、適切なフォローアップもしくは積極的なステレオガイド下生検が必要である。DCISは無症状の症例が多く、定期的な乳癌検診がハイリスクDCIS症例の早期発見・治療につながると考えられる。

P-16-321

パルボシクリブ併用療法を行った高齢者ホルモン受容体陽性進行・転移乳癌の3例

Palbociclib treatment for elderly patients with advanced or metastatic breast cancer: 3 cases report

国立病院機構　別府医療センター　乳腺外科
田中　仁寛

【はじめに】高齢者を対象とした臨床試験は少なく、高齢者転移乳癌に対する治療の選択に苦慮することが多い。ホルモン受容体陽性（HR）転移乳癌に対する一次・二次内分泌療法としてCDK4/6阻害薬が推奨されるようになった。今回、高齢者HR陽性進行・転移乳癌に対してパルボシクリブ(PAL)併用療法を行った3症例について報告する。
【症例1】85歳女性、PS0。2017年7月、左乳房に皮膚潰瘍を伴う11cmの腫瘤を認め、自壊部の組織診にて、浸潤性小葉癌, ER 100%, PR 0%, HER2 2+, FISH 1.5と診断した。精査にて左乳癌、左腋窩リンパ節（LN）転移、cT4bN1M0, Stage IIIBと診断し、フルベストラント（FUL）を開始した。左乳癌の増大を認め、2018年7月、レトロゾール（LET）に変更した。左乳癌の増大を認め、10月、放射線治療を施行し、12月、LET+PAL（100mg）に変更した。2019年4月、好中球減少のため、PAL（75mg）に減量した。12月、左乳癌、左腋窩LN転移の著明な縮小を認めた。
【症例2】79歳女性、PS0。2017年7月、左乳房AC領域に3cmの腫瘤、左腋窩LN腫大を認め、針生検にて、浸潤性乳管癌, ER 80%, PR 70%, HER2 1+と診断した。精査にて左乳癌、左腋窩LN転移、肝転移、cT2N1M1, Stage IVと診断し、FULを開始した。乳癌の増大を認め、2018年7月、LETに変更した。左乳癌の増大を認め、10月、LET+PAL（100）に変更した。2019年2月、血小板減少のため、PAL（75）に減量した。左乳房皮膚転移部より出血を認め、6月、モーズペーストを施行し、FUL+PAL（75）に変更した。皮膚転移部より出血を認め、8月、トレミフェン120mgに変更し、放射線治療を施行した。
【症例3】78歳女性、PS0。2018年11月、右乳房C領域に皮膚潰瘍を伴う5cmの腫瘤を認め、針生検にて、浸潤性小葉癌, ER 90% , PR 90%, HER2 2+, FISH 1.2と診断した。精査にて右乳癌、右腋窩LN転移、骨転移、cT4cN1M1, Stage IVと診断した。2019年1月、FULを開始し、7月、FUL+PAL（100）に変更した。好中球減少のため、9月、PAL（75）に減量し、11月、FUL単剤に変更した。
【考察】PAL併用は、PALOMA2試験ではPFS中央値24.8ヵ月、PALOMA3試験ではPFS中央値9.2ヵ月と報告されている。症例1では、二次内分泌療法であったが、原発巣の著明な縮小を認め、12ヵ月の奏効期間を示した。全例に好中球減少を認め、1例中断した。高齢者HR陽性進行・転移乳癌において、PALは有効な治療選択肢の一つとして考えるが、慎重な管理が必要と考えられた。

P-16-322

乳腺原発悪性リンパ腫の2例

2 cases of Breast Malignant Lymphoma

JA 愛知厚生連　海南病院　乳腺内分泌外科
荒木　貴代、柴田　有宏、石原　博雅

乳腺原発悪性リンパ腫は本邦において乳腺悪性腫瘍の0.04 ～ 0.53%，節外性リンパ腫の約1.6%と報告されている．節外性のnon-Hodgkin’s lymphomaのなかでも乳腺原発悪性リンパ腫は予後不良で，その5年生存率は43%と乳癌と比しても悪い．亜型分類としてはDLBCLが半数以上を占め，次いで濾胞性リンパ腫15%，MALTリンパ腫12%となり，残りをT細胞リンパ腫，ホジキンリンパ腫が占める．通常の乳癌とは治療方針が異なり，乳腺原発悪性リンパ腫に対しては化学療法と放射線療法が主体となる．また,乳房原発リンパ腫では中枢神経系での再発が多い．したがって，DLBCLの中枢神経系再発の予防として抗癌剤の髄注も推奨されている．

症例1は62歳女性，右乳房の腫瘤を自覚し近医から紹介受診となった．乳房超音波検査にて右C領域に長径14mmの腫瘤を認め，針生検にてびまん性大細胞型B細胞性（DLBCL）と診断した．PET-CTでは腫瘍部位に一致した集積を認めるのみであり，Ann-Arbor分類はⅠE期，国際予後指標（IPI）低リスクであった．血液内科にてR-CHOP療法3コース，放射線療法30Gy/15Fr施行した．化学療法開始後6ヶ月現在，CRを維持している．

症例2は35歳女性，左乳房の硬結を主訴に近医受診した．乳房超音波検査にて左BAE領域に長径29.6mmの不整低エコー腫瘤を認め，針生検にてCD5陽性DLBCLと診断され当院に紹介受診となった．PET-CTでは腫瘍部位に加え同側腋窩リンパ節に集積を認めたため，Ann-Arbor分類はⅡE期，IPI低リスクであった．CD5陽性DLBCLはCD5陰性DLBCLより優位に予後不良で，中枢神経浸潤のリスクが更に高いとされる．したがって本症例では血液内科にてR-CHOP療法8コースに加え，MTX+AraC+DEX髄注を併用した．化学療法終了6ヶ月後，両側大腿部痛・嚥下困難感の訴えあり．頭部MRIにて動眼神経に一致した造影効果を認め，髄液検査ではフローサイトメトリーにおいて軽鎖制限（κ>>λ）を認め，DLBCL再発（中枢神経浸潤）と診断した．救援療法としてCHASER療法を開始し，MTX+AraC+DEX髄注を再度併用した．4コース施行し奏功したため，自家末梢血幹細胞移植併用大量化学療法を施行した．救援療法開始後8ヶ月現在，CRを維持している．

乳腺原発悪性リンパ腫の2例を経験したので，若干の文献的考察を加えて報告する．

P-16-323

術後補助化学療法中に両側腹直筋血腫を来し集学的治療を要した1例

A case of bilateral rectus abdominis hematoma during chemotherapy requiring multimodality treatment

[1]愛媛大学　医学部　乳腺センター、[2]愛媛大学　臨床研修センター
高岡　萌美[1]、村上　朱里[1]、奥島久美子[1,2]、竹本　佳菜[1,2]、塚本　大樹[1]、野田　令菜[1]、日下部恵梨菜[1]、青木　玲奈[1]、田口　加奈[1]、西山加那子[1]、山下美智子[1]、杉森和加菜[1]、亀井　義明[1]

【はじめに】腹直筋血腫は急激な腹直筋の収縮による腹壁動脈の破綻によって筋鞘内に血腫を形成し急激な発症と腹痛を主訴とする稀な疾患である。今回、乳癌術後化学療法中に発熱性好中球減少症からDICとなり、その経過中に発生した両側腹直筋血腫に対し集学的治療を行った1例を経験したので、若干の文献的考察を加えて報告する。
【症例】62歳女性
【現病歴】左乳癌cT1cN0M0 StageⅠの診断で、左乳房全切除術+センチネルリンパ節生検を施行し、術後補助化学療法としてAC療法を導入した。導入8日目に38℃の発熱と好中球数減少、肺炎像を認めた。肺炎を来した発熱性好中球減少症として抗菌薬とG-CSF製剤の投与を開始した。しかし、その後DICを発症しトロンボモジュリン製剤投与開始した。入院後3日目に発作性心房細動を併発し、抗凝固薬の内服開始とした。入院後4日目、強い腹痛と一過性の意識レベル低下・血圧低下があり造影CT検査を施行したところ、右腹直筋内に不均一に造影される腫瘤を認め、右腹直筋血腫が疑われた。超音波検査では右下腹部に11cm大の腫瘤を認めた。保存的加療で経過観察としていたが、7時間で血腫の大きさが約2倍となり、ヘモグロビン値が8.8g/dLから6.6 g/dLと急速な貧血の進行と血圧低下を認めた。血管造影を行ったところ右下腹壁動脈の分枝からの出血を認め血管塞栓術を施行、その後は状態安定して経過していた。入院後5日目、ヘモグロビン値が9.1g/dLから5.5 g/dLと更に貧血が進行しており、造影CT検査で骨盤内の血腫増大を認め、造影剤の血管外漏出所見があり動脈性の出血が疑われた。血管造影では左下腹壁動脈からの出血を認め再度血管塞栓術を行った。その後、再出血なく全身状態安定した。
【考察】腹直筋血腫の誘因としては、激しい咳嗽や抗凝固療法が大部分を占める。本症例ではDICと発作性心房細動の治療として抗凝固療法中であったことが誘因であったと考えられる。治療は、保存的加療が第一選択とされるが、本症例のように循環動態が不安定な場合は動脈塞栓や手術による止血を必要とする。比較的稀な疾患だが、時に致命的となる。若干の文献的考察を加えて報告する。

P-16-324

乳癌術後にサルコイドーシスを発症した3例

Three cases of sarcoidosis after surgery for breast cancer

[1]加古川中央市民病院　乳腺外科、[2]加古川中央市民病院 病理診断科、
[3]加古川中央市民病院 放射線診断・IVR 科
土屋　和彦[1]、荻野　充利[1]、佐古田洋子[1]、今井　幸弘[2]、大西　章仁[3]、延原　正英[3]、土師　　守[3]

【はじめに】サルコイドーシスは原因不明の全身性肉芽腫性病変であり，肺門･縦隔リンパ節，肺，眼，皮膚の罹患が多いとされている．肺門・縦隔に発生するものはしばしばリンパ節転移や悪性リンパ腫との鑑別に苦慮し，発見後の治療方針に大きく関わる．確定診断は画像のみでは困難であり，侵襲的な手技を要する場合がある．
今回われわれは乳癌術後にサルコイドーシスを発症した3例を経験したので報告する．
【方法】2018年4月から2019年12月までに、経過観察中の術後症例でスクリーニングのCT検査にて肺門・縦隔のリンパ節腫大を認め，悪性リンパ腫や肺・リンパ節転移が疑われた3例に精査が行われた．
【結果】
症例1.　70歳，女性，術後4年目，ACE正常値．
CT：縦隔・肺門，鎖骨上窩リンパ節腫大，悪性リンパ腫疑い．
PET：縦隔・肺門，腹部傍大動脈領域リンパ節腫大と集積，悪性リンパ腫疑い．
TBAC（経気管支吸引細胞診），TBNA（経気管支吸引針生検）：確定診断にいたらず．
VATS：サルコイドーシス（組織診断群）．
症例2. 57歳，女性，術後8年目，ACE正常値，IL-2R軽度上昇．
CT：縦隔肺門リンパ節腫大，多発肺結節，乳癌肺転移疑い．
PET：サルコイドーシス疑い．
BAL（気管支肺胞洗浄），TBLB（経気管支肺生検），TBNA：リンパ節腫脹型サルコイドーシス（臨床診断群）．
症例3. 58歳，女性，術後6年目，ACE正常値，IL-2R正常．
CT：縦隔リンパ節腫大，乳癌リンパ節転移疑い．
PET：縦隔・腹腔内リンパ節転移疑い．
BAL, TBNA：サルコイドーシス（臨床診断群）．
いずれの症例も重症度はⅠ，経過観察にて病変の悪化は認めていない．
【考察】サルコイドーシスの病因として近年ではTh1型細胞免疫反応が関与すると考えられているが，原因はいまだ不明である．ACEや IL-2Rは有用とされ診断基準にも含まれるが，精度は不十分である．日本サルコイドーシス学会の診断アルゴリズムでは組織診断群，臨床診断群，疑診に分類され本例では2例が臨床診断群，1例が組織診断群であった．1例においてVATSが必要とされたが，気管支鏡による検査は比較的侵襲が少なく，当疾患を診断するうえで有用であった．
【結論】BAL，TBNAは本症例を診断するうえで第1選択になるものと考えた．

P-16-325

学童期に発生した乳腺若年性線維腺腫の一例

A school child with a juvenile breast fibroadenoma

[1]高松赤十字病院　胸部・乳腺外科、
[2]香川大学医学部　呼吸器乳腺内分泌外科
法村　尚子[1]、倉石　佳奈[2]、坂本　晋一[1]、久保　尊子[1]、橋本新一郎[2]、
橋本　　希[2]、監崎孝一郎[1]、紺谷　桂一[2]、三浦　一真[1]

乳腺線維腺腫は若い女性に好発する乳腺良性腫瘍である。一般的には緩余に増大することが多いが稀に急速に増大し巨大な腫瘤を形成するものがあり、若年性線維腺腫と呼ばれている。【症例】12歳 女児【主訴】増大する右乳房腫瘤【現病歴】半年前に右乳房腫瘤に気付いた。増大傾向にあったため近医受診し、巨大右乳房腫瘤を指摘され精査のため当院紹介となった。【既往歴】受診時未月経。その他特記すべきことなし【家族歴】特記すべきことなし【検査所見】超音波では右乳房に境界明瞭、内部やや不均一、後方エコー不変で内部に線状高エコーを含む 79.1×76.9×33.0mmの腫瘤を認めた。CTでは右乳房に74×36×75mm大の辺縁比較的平滑な充実性腫瘤を認めた。内部にわずかな索状の不染域が混在するが、多くは漸増濃染され早期相では腫瘤辺縁や内部に細かな血管濃染があった。MRIでは右乳房に楕円形で辺縁平滑、内部隔壁のある7cm大の腫瘤を認めた。T2では比較的高信号であった。【経過】受診時から2か月の経過中さらに増大傾向を認めたため右乳腺腫瘍摘出術を行った。乳房の3/4程度を占める巨大な腫瘍であり周囲乳腺組織はやや萎縮していたが、術後の整容性は良好であった。病理検査では、9.5×9.2×3.0cmの右乳腺の腫瘤であり、線維腺腫（管内型～類臓器型）と判断される所見であった。悪性所見は認められなかった。現在術後1年経過するも再発はなく良好な経過をたどっている。
今回、12歳女児に発症した若年性線維腺腫を経験したので文献的考察を加え報告する。

P-16-326

術前内分泌療法により完全奏効が得られた局所進行乳癌の一例

A case of locally advanced breast cancer successfully treated with preoperative endocrine therapy

聖マリアンナ医科大学　医学部　乳腺内分泌外科
酒巻　香織、本吉　　愛、喜多島美奈、瀧下茉莉子、坂本　菜央、
田雜　瑞穂、中野　万理、黒田　貴子、敦賀　智子、志茂　　新、
小島　康幸、川本　久紀、津川浩一郎

症例は60歳女性。約2年前より左乳房腫瘤を自覚するも放置していた。9か月前から腫瘍自壊部からの出血も認めたため、前医を受診。左局所進行乳癌の診断で治療目的に201X年当院紹介受診となった。CT上左乳房に約72mm大の造影腫瘤を認め、皮膚浸潤、大胸筋浸潤、および左腋窩リンパ節腫大を認めた。CT、骨シンチでは遠隔転移を疑う所見は認められなかった。針生検にてinvasive ductal carcinoma，scirrhous type，ER 99%，PgR 50%，HER2 2+（FISH 1.44で陰性），Ki67 20%であった。以上より左乳癌cT4bN1M0 cStageⅢBの診断で術前化学療法を提案したが、患者本人より化学療法拒否の申し出があったため内分泌療法を行うこととなった。
アナストロゾール（ANA）内服での治療を開始した。ANA内服開始2か月後に腫瘍部からの出血は治まり、3か月後には腫瘍の上皮化が進み縮小傾向となった。また、7か月後には腫瘍からの浸出液も認めなくなった。内分泌療法開始12ヶ月後では、触診上腫瘍は触知できず、CTでは約44mm大の瘢痕様の所見を認めるのみとなった。CT上腋窩リンパ節腫大も消失しており、根治術としての手術をお勧めしたところ承諾された。内分泌療法開始12か月後、左乳房切除+腋窩リンパ節郭清を施行した。術後病理では、乳房内は線維化を伴う瘢痕組織のみを認め乳管内成分も含めて腫瘍細胞の残存は認めなかった。ly0、v0、腋窩リンパ節も0/16と転移を認めず、ypT0N0、pCRの診断であった。術後はPMRT施行後内分泌療法継続し、術後1年無再発経過中である。
閉経後ホルモン受容体陽性乳癌に対する術前内分泌療法の臨床試験では、3-6か月の治療期間での設定が多く、臨床的奏効率は34-61%、pCR率は0-3%と報告されている。今回は局所進行乳癌に術前内分泌療法が著効し完全奏効を得られた症例を経験したため、若干の文献的考察を加えて報告する。

P-16-327

大腸に転移をきたした乳管癌の1例

A case report of metastatic colon cancer from breast cancer

[1]兵庫県立加古川医療センター　乳腺外科、
[2]兵庫県立加古川医療センター　病理診断科
石川　　泰[1]、小林　貴代[1]、藤本　昌代[2]

初再発部位が大腸である浸潤性乳管癌症例はまれである、我々は乳癌術後5年目に大腸転移を認めた症例を経験した。本症例は乳癌術後1年目より年に数回下血を繰り返したため、複数回大腸内視鏡検査およびCT検査を行っていたが診断に至らなかった。若干の文献的考察をとともに報告する。
症例は70歳代女性 2009年に右乳癌にて右乳房切除+センチネルリンパ節生検施行(Bt+SN)、
pT1c pNO pStagelA 、浸潤性乳管癌、G2NG3 ER陽性、PgR陽性、HER2陰性、脈管侵襲陰性。内分泌療法は希望されず。
術後1年目より下血あり、大腸内視鏡検査にて広範囲の大腸憩室症を認め、部位不明ながらいずれかの憩室よりの出血と診断、保存的に軽快した。
術後3年目、5年目にも下血あり、大腸内視鏡検査を行うも同様の所見であった。
術後5年目再び下血あり、CT検査にてS状結腸に壁外腫瘤を指摘、S状結腸の粘膜下腫瘍(GIST等)よりの出血を疑った。
同年腹腔鏡補助下S状結腸切除術施行。
病理検査では粘膜下から漿膜下にかけて境界明瞭な腫瘍がみられ、他臓器からの転移を疑う腺癌の所見であった。免疫組織化学染色では腫瘍細胞はCK7陽性、ER陽性であり乳癌の転移と診断した（PgR陰性、HER2陰性、Ki67:90%）、リンパ節転移は認めなかった。
患者は大腸手術後も下血を繰り返した。
大腸術後アロマターゼ阻害剤内服するも、初回術後8年目に骨盤腔内転移をきたし死亡された。

P-16-328

乳腺内リンパ節転移を認めた乳癌の一例

Breast cancer with intramammary lymph node metastasis

[1]東京慈恵会医科大学附属柏病院　外科、
[2]東京慈恵会医科大学　乳腺・内分泌外科
神尾麻紀子[1]、三宅　　亮[1]、武山　　浩[2]

【症例】55歳女性. 近医で右乳腺腫瘤と左乳線石灰化を経過観察されていたが，右乳腺腫瘤の増大を認め、精査のため当院を受診．右乳房9時方向に13mmの分葉状，境界明瞭で点状高エコーと豊富な血流シグナルを伴う低エコー腫瘤を認め，針生検の結果浸潤性乳管癌と診断した．また，右乳房5時方向にも8mmの低エコー腫瘤が描出された．MRIで造影効果を認め悪性が否定できないため細胞診を施行したが，充分な細胞量が採取できず判定困難であった．腫瘤が胸壁に接する形で存在しており，安全に針生検が行えないと判断し，手術の際に摘出生検を行う方針とした.【経過】乳房部分切除術およびセンチネルリンパ節生検，右B領域腫瘤の摘出生検を行った．センチネルリンパ節シンチグラフィは腋窩に集積，摘出した4個のセンチネルリンパ節のうち1個にmacro metaを認めたが，腋窩郭清は省略した．術後病理結果は浸潤性乳管癌，浸潤径13mm，ER・PgR・HER2は陰性．腋窩リンパ節転移は術中迅速診断と同様1個のみであったが，右B領域の腫瘤が癌の転移により腫大した乳腺内リンパ節と診断された．術後は化学療法と放射線照射を行い，経過観察中である.【考察】乳腺内リンパ節は周囲を乳腺実質に囲まれたリンパ節であり，手術後検体の病理組織学的検査や剖検例などで偶発的に発見されることがある．画像等で臨床的に指摘されることは稀である．乳腺内リンパ節転移は腋窩リンパ節転移や腫瘍の悪性度と関連し，独立した予後因子であるとされている．しかし，乳腺内リンパ節転移を認めた場合の腋窩郭清追加の必要性や，術後補助治療の選択については，一定の見解は得られていない．近年の臨床試験の結果により腋窩郭清は省略される症例が増加しているが，乳腺内リンパ節転移症例については予後不良という点を踏まえた対応を検討する必要がある．

P-16-329

異時性両側性に浸潤性乳管癌腺管形成型、充実型、分泌癌、腺様嚢胞癌を発症した1例

A case of metachronous bilateral breast cancer with adeno cystic carcinoma on one side

産業医科大学 医学部 第２外科学
高　すみれ、田嶋　裕子、松田　有希

【症例】63歳女性．X-9年左乳癌にてBp+AX（level Ⅰ/Ⅱ）施行、病理結果は浸潤性乳管癌腺管形成型、pT2N2M0 stageⅢA、TNBCにて術後補助化学療法（AC Followed by weekly PTX7 kur）施行、以後経過観察されていた．術後フォローアップ中に乳房超音波検査で右乳房EAB領域に16×14×11㎜の形状分葉～不整形の腫瘤を認め、同部位よりCNBを施行し浸潤癌の結果であった．遠隔転移を認めず、cT1N0M0 stage ⅠAにてX年Bt+SN施行．病理組織学的所見では、3ヶ所の病変があり、浸潤性乳管癌充実型（浸潤径25㎜,ER60%,PgR0%,HER2 0, MIB1 5%）、分泌癌（浸潤径 5㎜,ER0%,PgR0%,HER2 2+;FISH増幅なし,MIB1 20%）、腺様嚢胞癌（浸潤径13㎜,ER0%,PgR0%,HER2 0,MIB1 5%）のそれぞれ異なる組織型を示した．術後補助療法として内分泌療法（レトロゾール）、また本人が副作用の強い治療を希望されなかったため化学療法（テガフール・ウラシル）を開始している.【考察】腺様嚢胞癌は唾液腺などにみられる同名の癌と同様の組織像を示す悪性腫瘍であるが乳腺における腺様嚢胞癌は極めて稀である．今回、異時性両側乳癌で4つの異なる組織型が存在し、その中の1つが腺様嚢胞癌である1症例を経験したため、文献的考察を加えて報告する．

P-16-330

乳腺過誤腫の一例

Breast Hamartoma : A Case Report

国保旭中央病院　乳腺センター
横田　有美、平野　　稔

【はじめに】乳腺過誤腫は臨床上遭遇する頻度が低い良性の腫瘍性病変であり，診断・治療に難渋することも多いといわれている．今回われわれが経験した症例を，文献的考察とともに報告する.【症例】42歳，女性.【既往歴】特記事項なし.【家族歴】特記事項なし.【現病歴】1年前に左乳房のビー玉大のしこりに気づいた．約2カ月で左乳房全体を占拠するまで増大した．怖さがあり受診せずに経過をみていたが，徐々に増大し左右差が明確となってきたため来院.【身体所見】左乳房全体が硬く膨隆しており，皮膚に一部発赤を認める.【画像検査】CTでは左乳房を占拠する15cm大の分葉状の不整形腫瘤を認める．左腋窩に内部構造が不明瞭な円形の腫大リンパ節を複数認める.【組織診（針生検）】腺管と間質組織増生からなっており，核異型は認めない.【治療経過】診断・治療目的に手術を行った．実際に確認すると，被膜に覆われた柔らかい腫瘍であり，良性腫瘍と考えられたため皮下乳腺全摘を行った.病理で乳腺過誤腫の診断となった.【考察】約1年間で15cm，900gにまで増大した乳腺過誤腫の一例を経験した.乳腺過誤腫はまれな疾患であり，特に10cmを超える大きさの症例報告は少ない.文献的考察を加えて報告する.

P-16-331

維持透析中に発生、その後再発した乳癌の1例

A Case of Breast Cancer on Hemodialysis

[1]尾久橋医院、[2]東京臨海病院
鈴木　貴久[1]、毛利かの子[2]、坂元　晴子[2]

症例は47歳女性。慢性腎不全にて2009年より他院にて週3回の維持透析中。左乳房のしこりを自覚し2010年4月当院を受診。USで左B領域に径35×24mm大の内部不均一、不整形な腫瘤を認め、針生検にて浸潤性小葉癌の診断であった。術前精査を進めるにあたり、透析クリニック（以下前医）に確認したところCTの造影は問題ないが、MRIのGdは原則禁忌とのことでMRIは省略した。同年5月左Bt+SNB予定となったが、当院では腎臓内科がなく緊急透析しか出来ないため、手術前日に前医で透析後に入院となった。術中SNBが陽性となったが、患側上肢前腕にシャント増設の可能性も考えサンプリングにとどめるのみとした。病理は浸潤性小葉癌 T3,N1（1/5）,StageIIIA,ER+,PgR+,HER2 1+,Ki67 4%の結果であった。手術翌日に緊急透析をし、術後3日目に前医で透析を施行するためドレーンを留置したまま退院となった。術後透析でヘパリンを使用したため、皮下出血斑と血腫を認めたが保存的に軽快した。術後補助療法は化学療法ではなくホルモン療法を選択した。
術後7年目、AI療法中に胸壁再発及び腋窩リンパ節転移が出現したため、Fulvestrantへ変更。その半年後、腋窩リンパ節腫大および多発骨転移を認めたため、主に肝臓で代謝されるPalbociclibを追加した。75mgの低容量で開始したが骨髄抑制のため増量出来なかった。また骨転移に対しDenosumabの使用も検討したが低Ca血症の恐れがあるとのことで使用出来なかった。輸血をしながら透析も続けていたが、腫瘍マーカーはその後も上昇。CVポートを増設しDocetaxel投与へ変更した。投与4回目頃より左上腕の浮腫が出現、また投与後に発熱と腹痛があったが、投与を継続した。しかし投与後の低血圧により透析が出来無くなることも重なり、徐々に胸水とリンパ浮腫が増悪。Docetaxel投与を断念した（計9回投与）。その後S状結腸憩室穿孔を併発、徐々に全身状態が悪化し術後約9年で永眠された。透析患者の乳癌治療に於いては当然のことながら、色々な事に細心の注意を払う必要があり、他科、他職種、他施設との連携を密に治療を勧めていく必要があると思われた。

P-16-332

消化管転移により狭窄症状を生じた乳腺浸潤生小葉癌の2例

Two cases of invasive lobular carcinoma with stenosis due to gastrointestinal metastasis

[1]徳島赤十字病院　外科、[2]徳島大学病院、[3]徳島赤十字病院　放射線科
川中　妙子[1]、奥村　和正[1]、川中　　崇[2]、赤川　洋子[3]

【はじめに】浸潤性小葉癌（ILC）は、腹膜、後腹膜、消化管、婦人科臓器などの特殊な転移形式を認めることがある。消化管転移により消化管や胆管の狭窄を起こしたILCの2例を経験したので報告する。【症例1】初診時62歳。他院で21年前に左乳癌に対して部分切除+腋窩郭清を施行。ILC、pT1N1M0、ホルモン感受性陽性、HER2陰性と診断され、TAMを5年間内服した。術後14年目に局所再発にて部分切除を行い、同様の病理診断であった。アロマターゼ阻害剤を内服していたが、術後19年目に骨転移と後腹膜転移を認めフルベストラントに変更。その後、左癌性胸膜炎のため胸膜癒着を行った。病勢進行あり化学療法目的に当院紹介となり、PTX-AVA治療中のPET-CTで胃噴門部から穹窿部にかけて集積が指摘され、内視鏡検査で前庭部にびらんを認めた。その3ヶ月後に心窩部のつかえ感を訴え、再度内視鏡検査を行ったところ噴門部の狭窄と胃体中部から上部の壁腫大、肥厚、発赤、びらんを認めたが、生検では悪性所見を認めなかった。腫瘍マーカーの上昇があり、乳癌の胃転移と診断。ステント留置後にEC療法を行い狭窄症状は改善した。その後パルボシクリブ+レトロゾールを投与したが、肝機能障害あり中止した。黄疸が出現し、CTと内視鏡検査にて十二指腸への転移による閉塞性黄疸と診断され、胆管ステントを留置し症状は改善した。その後GEM初回投与後に肝膿瘍が出現し、保存的治療中に癌性胸膜炎も増悪し永眠された。【症例2】61歳女性。ILC、cT2N0M0に対して乳房切除術+センチネルリンパ節生検を施行。pT3N0M0,ER（+）PgR（±）HER2陽性であった。術後EC→DTX+Tmab終了後に、Tmab+アナストロゾールの投与を行っていた。術後9ヶ月目にCEA上昇があったが、PET-CTや上部下部内視鏡検査では転移再発等を認めなかった。その4ヶ月後に排便時出血あり、下部内視鏡検査で肛門からRbにかけて全周性の狭窄と粘膜の強い炎症を認めたが、生検では悪性所見を認めなかった。PET-CTでは直腸下端から肛門までの集積を認めた。排便痛や狭窄症状が強く、審査腹腔鏡検査と人工肛門造設術を行い、術中生検で乳癌の転移と診断。転移巣はER（+）PgR（+）HER2陰性となっていた。術後、フェソロデックス→ハラヴェンの治療中である。【考察】急速に消化管狭窄症状を生じたILCの腹腔内転移症例を経験したので若干の文献的考察を加えて報告する。

P-16-333

HER2陽性乳癌術後、化学療法終了後に卵巣癌（明細胞腺癌）を発症し、BRCA1変異陽性と診断された1症例

A case of HER2-positive breast cancer diagnosed as BRCA1 mutation positive with ovarian cancer

[1]総合大雄会病院、[2]岐阜大学　医学部　附属病院
武鹿　良規[1]、森　龍太郎[2]、鷹尾　千佳[1]、日下部光彦[1]

【症例】60歳女性【既往歴】急性虫垂炎【家族歴】癌家族歴なし【現病歴】201X年11月右乳癌（cT1,cN0,M0,StageⅠ）に対して乳房部分切除術+センチネルリンパ節生検術が実施された。術中迅速病理診断でセンチネルリンパ節転移陽性(1/2)であったため、腋窩リンパ節郭清術が実施された。
術後病理診断結果は乳頭腺管癌pT2,pN3a,M0,StageⅢc,HER2（3+）,ER（-）,PgR（-）,MIB-Ⅰ（56.7%）であった。術後化学療法としてFEC-100、WeeklyPTX+HER、HER単剤投与を順次実施。PMRTも実施された。これらの治療終了後に評価として撮影された胸腹部骨盤CT検査で、腹膜の肥厚と横行結腸周囲脂肪織に網状の組織濃度上昇が認められた。癌性腹膜炎が疑われ、原発巣検索のため上下部消化管検査が行われたが明らかな悪性病変は認められず、腹腔鏡下腹膜、大網生検術が実施された。生検病理診断で腺癌と診断されたが、原発の同定は困難であった。CA125の上昇が見られ、腹膜癌が疑われたため、婦人科で子宮全摘術+両側付属器摘出術+大網切除術が実施された。病理診断結果は両側卵巣癌（明細胞腺癌）と診断され、術後化学療法としてTC療法が実施された。卵巣癌術後治療のコンパニオン診断としてBRACAnalysisが実施され、BRCA1変異陽性と診断された。
【考察】BRCA1変異陽性乳癌はHER2陰性が多いといわれているが、今回HER2陽性乳癌術後に卵巣癌（明細胞腺癌）を発症したため、BRACAnalysisが行われ、BRCA1変異陽性と診断された。又、BRCA1変異陽性者に発症した卵巣癌の組織型には漿液性腺癌が多く、明細胞腺癌は稀である。乳癌、卵巣癌ともにBRCA1変異陽性者のなかでは稀な組織型であり、今後の治療選択には十分注意をする必要があると考えられた。

P-16-334

再発・転移男性乳癌に対し2種類のCDK4/6阻害薬がそれぞれ奏効した症例

Sequential administration of two effective CDK4/6 inhibitors to a metastatic male breast carcinoma

[1]東京慈恵会医科大学附属第三病院　外科、
[2]東京慈恵会医科大学　乳腺・内分泌外科、
[3]東京慈恵会医科大学附属第三病院　臨床研修医、
[4]国立病院機構　西埼玉中高病院　外科、
[5]東京慈恵会医科大学附属第三病院 看護科
田部井　功[1,2]、浮池　梓[1,2]、李　鹿璐[3]、般若　祥人[1]、小寺　啓太[1,4]、田中　星[5]、岡本　友好[1]、武山　浩[2]

【はじめに】Luminal type（Lt）乳癌に対する内分泌療法の適応は高い推奨度により確立されている。しかし、一定の割合で再発をきすため、近年CDK4/6阻害薬の併用が有効とされ強く推奨されている。かたや男性乳癌は全乳房悪性腫瘍の1 %以下とされ、症例数が少なく、実臨床では治療方針に苦慮することが多い。今回、当院における再発進行男性乳癌症例でパルボシクリブ(PAL)が長期奏効し、その後アベマシクリブ(ABE)の逐次投与でさらに奏効した症例を経験したので報告する。【症例・経過】症例は64歳男性．左E領域乳癌，pT4bN1M0=stage IIIB（s+）Lt Aの診断にて、前医にて右乳房全摘+リンパ節サンプリング術を受け，術後胸壁放射線照射と化学療法を施行。その後タモキシフェン（TAM）による内分泌療法が開始されるも術後29 ヶ月目リンパ節再発を認め腋窩郭清施行（n=2/15）、高用量トレミフェン療法（HD-TOR）が開始された。その後胸腰椎転移が指摘され、放射線照射し，術後50 ヶ月でフルベストラント（FLV）+デノスマブが投与された。しばらくして腋窩部皮膚転移を認め、術後76 ヶ月目にレトロゾール（LET）に変更した。さらに多発腰椎、肺そして転移性胃癌が指摘され、術後91か月目にてFLV+PALを開始した。胃癌転移は消失したものの、徐々に病態も進行、骨髄抑制による投薬継続性が困難となり、術後106 ヶ月目にFLV+ABEに変更した。現在術後111 ヶ月経過TM減少傾向がみられ同療法を継続、骨転移に対しては疼痛緩和療法を行っている。【結果】男性乳癌術後、補助療法施行中、転移・再発のため各種単独ホルモンローテーション療法を再発後約8年に及び施行した。しかしさらに進行再発するため、PALを使用、約15か月の長期におよぶ効果が得られ、現在ABEに変更、CDK4/6阻害薬の逐次投与も奏効している。【考察・結語】男性乳癌は多くないが、再発・転移男性乳癌に対する一次治療としての内分泌療法はTAMなどの抗エストロゲン拮抗薬による治療が推奨されている。かたや二次治療に関してアロマターゼ阻害薬による治療は一定の奏効率は報告されているものの有効性は確立されておらずその治療に関しても明言されていない。内分泌療法の確立されていない再発・転移男性乳癌においてCDK4/6阻害薬の導入の報告例はほとんどないが、一定の無再発生存期間の延長がみられLt進行再発男性乳癌の治療の一端を担う治療法と位置付けると考えられる。

P-16-335

内分泌療法後に第5次治療でCDK4/6阻害剤を使用し8 ヶ月間以上の奏功が得られた転移再発乳癌の1症例

A case of metastatic breast cancer with CDK4/6 inhibitor in fifth treatment for more than 8 months

[1]川口市立医療センター　乳腺外科、[2]川口市立医療センター　病理診断科
井廻　良美[1]、中野　聡子[1]、壬生　明美[1]、生沼　利倫[2]

【症例】60代、女性。X年、右乳癌 cT2N1M0 stageⅡAと診断され、術前化学療法施行。針生検検体の病理所見は、Invasive ductal carcinoma, ER（±）弱陽性, PgR（±）, HER2 score; 1+であった。
CAF療法4コース、wPTX療法12コース施行後、右乳腺部分切除術+腋窩郭清施行。手術検体での免疫組織染色の結果は、ER（+）, PgR（-）, HER2 score; 0であった。
放射線療法として、右温存乳房照射施行。術後補助内分泌療法としてtamoxifen 1年間内服後、anastrozole 4年間内服した。
内服終了後2年経過したX+7年、右内胸リンパ節転移と診断され、anastrozole内服再開。その後、胸骨転移が出現しfulvestrantに薬剤変更、bisphosphonate併用開始。
リンパ節転移、胸骨転移の増大に伴い、toremifene、letrozoleへの薬剤変更を繰り返した。
X+13年5月、両側リンパ節転移、胸骨転移の増悪を認め、第5次治療としてletrozoleにpalbociclib追加した。現在、palbociclibは3段階減量したが、letrozole+palbociclib療法継続中である。
【考察】CDK4/6阻害剤は、より早期に使用した方が奏功期間が長いとされている。本症例は第5次治療にても8 ヶ月以上の奏功期間が得られている点で興味深い症例と考えられ、文献的考察を加え報告する。

P-16-336

トリプルネガティブ男性乳癌の一例

A case of triple negative male breast cancer

順天堂大学医学部附属順天堂医院　乳腺腫瘍学講座
魚森　俊喬

今回我々はトリプルネガティブの男性乳癌の一例を経験したので報告する。患者は56歳男性。右乳房腫瘤を自覚して来院した。家族歴、既往歴に特記すべきことなし。針生検の結果、乳癌の診断となり右乳房切除術+センチネルリンパ節生検を施行した。病理組織所見では粘液癌（pure type）, 14x9mm, NG1, ER（-）, PgR（-）, HER2: 0, Ki67 labeling index: 3%（pT1cN0M0 stageⅠ）であった。トリプルネガティブ乳癌であったことから術後補助療法として抗癌剤も検討されたが、病理学的特徴から高リスクとは判断せずに追加治療はしない方針とした。
男性乳癌の一般的な特徴として浸潤性乳管癌が多く、ER陽性率や家族歴を有する割合が女性乳癌より高いことが知られているが、本症例は男性乳癌として極めて稀な症例と考えられた。
当院で経験した過去の男性乳癌症例のデータとともに文献的考察を加えて報告する。

P-16-337

乳腺小細胞癌の1例

A case of the breast small cell carcinoma

[1]川崎市立井田病院 乳腺外科、[2]よこはま乳腺・胃腸クリニック、
[3]川崎市立井田病院 検査科、[4]つつみ病理診断科クリニック
栗田安里沙[1]、久保内光一[2]、品川　俊人[3]、堤　　寛[4]、嶋田　恭輔[1]

【はじめに】小細胞癌は肺原発が最多であり、肺外原発は消化器等にも見られるものの全体の2.5%に過ぎない。中でも乳腺小細胞癌は極めてまれである。われわれは、初診時針生検で通常の硬性型浸潤癌のTriple negative typeと診断され、術前化療の効果が僅かで、手術摘出標本にて小細胞癌と診断された1例を経験したので報告する。【症例】43歳女性。12年前に左C領域にLuminal HER2 typeの乳癌に対して、乳房温存術、Herceptinを含めた化学療法、放射線治療、内分泌療法が行われ、その後2人の男児を出産している。X年2月左乳房の術創付近に1.4cm径の腫瘤を触知して近医乳腺外科を受診。乳癌局所再発が疑われ、生検で硬性型浸潤性乳管癌と診断されたものの、ER-, PgR-, HER2 1+と前回の乳癌と異なる表現型であったため、同一部位ながら新規発生乳癌（T1N0M- StageⅠ）と診断し、Triple negative typeでKi67=50%と高いことから、 術前化学療法を施行した。【経過】Anthracycline followed by taxaneの標準化療を行ったが、腫瘍は薬剤に軽度反応するものの次回投与までに増大するため、腫瘍径はほぼ変化なく術前化療を終えた。当院乳腺外科を紹介され、X年10月、乳頭温存皮下乳腺全摘術を行った。前回手術でLevelⅡ郭清がなされていて検出不能のため、センチネルリンパ節生検は断念した。切除標本は、CD56（+）, chromogranin（-）, synaptophysin（+, focal）でcarcinoma with neuroendocrine featuresと病理診断された。小型腫瘍細胞からなるため2施設にconsultationを依頼し、乳腺小細胞癌と最終診断された。【考察およびその後の対応】乳癌におけるcarcinoma with neuroendocrine featuresは、『乳癌取り扱い規約』では特殊型の『その他』に分類され、近年では全乳癌の数%を占めるものの、大多数がER/PgR+, Histological grade 1, low Ki67で予後のよい場合が多い。一部H-gradeが高く、Ki67が比較的高い腫瘍も経験されるが、細胞は大型で乳癌標準化療の適応となる。一方、小細胞癌はER/PgR-, Ki67はさらに高値を呈する。小細胞癌は通常の乳管癌に対して予後が悪いとする報告が多く、pCRの得られないTriple negative 乳癌は再発率が高いため、術後に追加化学療法が必要と考えた。他院腫瘍内科に紹介して、肺小細胞癌に対するのと同様、CarboplatinとEtoposideでの化学治療を施行した。

P-16-338

乳癌膵転移に対しベバシズマブ併用療法施行中に巨大仮性膵嚢胞を発症した一例

A case of pseudopancreatic cyst during chemotherapy for pancreatic metastasis of breast cancer

[1]井上記念病院　乳腺外科、[2]井上記念病院　外科
椎名　伸充[1]、横溝　十誠[1]、藤咲　　薫[1]

ベバシズマブ併用療法はHER2陰性転移再発乳癌に対する治療としてその有用性が評価されている。ベバシズマブは血管内皮増殖因子（vascular endothelial growth factor;VEGF）に対する分子標的療法であり、抗腫瘍効果の機序も従来のものと異なった作用を示す。その作用機序による影響のために肝転移病変に対しては従来のRECISTに準じるものではなく、腫瘍内部の濃度など形態学的変化が治療効果として有用であると報告されている。また治療効果が得られる一方で高血圧、尿タンパクや消化管穿孔などの特異的な合併症も報告され、使用にあたってはこれらの副作用に対するマネジメントが不可欠である。今回我々はHER2陰性の乳癌膵転移を有する患者に対しベバシズマブ併用療法の経過中に巨大仮性膵嚢胞を発症した一例を報告する。

症例は70歳代女性、約30年前に乳癌に対し手術、化学療法、内分泌療法を施行されていた。術後約20年経過し癌性胸膜炎にて再発となり、内分泌療法続いて化学療法が施行されていた。約10年間の治療が継続されたが、肺転移の悪化と膵転移の出現を認めた。これまでの経過と比較し、腫瘍の急速な進行と症状を伴っていたことからベバシズマブ併用療法を選択し治療を開始した。ベバシズマブ併用療法を開始し、症状の改善と腫瘍マーカーの明らかな減少が確認された。治療を継続し約8 ヶ月が経過し、腫瘍マーカーも改善途中であったが、腹痛、腹部膨満と食欲低下を主訴に来院された。CTにて腹部に約25cm大の巨大な嚢胞性病変を認めた。アミラーゼやCRPの上昇も認めたため膵炎に伴う仮性膵嚢胞の診断となった。治療前に30mm大であった膵転移病変は縮小し不明瞭になっていた。急性膵炎に準じた保存的治療を試みるが症状の改善を認めず、超音波内視鏡下膵嚢胞ドレナージ術を施行した。ドレナージ術後、症状は軽快し、食事摂取も再開することができた。治療後のCTでは仮性膵嚢胞の消失を認めていた。また膵転移病変も消失していることが確認され、ベバシズマブ併用療法は膵病変に対して奏功していたと思われた。

ベバシズマブ併用療法中に膵炎を発症し巨大な仮性膵嚢胞が出現した症例を経験した。膵炎発症の原因として本症例においては胆石症やアルコール摂取の既往はないため、薬剤や膵転移病変によるものが考えられるが、腫瘍が消失していたことからベバシズマブ奏功の機序が膵炎の原因となった可能性も考えられる貴重な症例と思われた。

P-16-339

卵巣明細胞癌からの転移性乳癌切除例

The case of resected metastatic breast cancer from ovarian clear cell carcinoma

[1]鹿児島市立病院　乳腺外科、[2]鹿児島市立病院　病理診断科、
[3]鹿児島大学病院　消化器・乳腺甲状腺外科
林　　直樹[1]、江口　裕可[1]、吉中　平次[1]、末吉　和宜[2]、佐保　葉月[3]、
野元　優貴[3]、永田　彩子[3]、新田　吉陽[3]

卵巣明細胞癌からの転移性乳癌の症例を経験したので，文献的考察を加えて報告する。

症例は55歳女性。卵巣癌の術前精査CTで左乳房D領域に15mm大の造影結節を指摘され当院婦人科より当科紹介受診。乳腺エコーで同領域に14mm大の蜂巣状低エコーを認め、細胞診および針生検を施行したが、アポクリン化生を伴う乳腺症の所見を認めるのみであった。婦人科で卵巣癌に対して子宮全摘術および両側付属器切除術、大網切除術、骨盤内リンパ節郭清術が施行され、明細胞癌Ⅰc期の診断で術後補助化学療法としてパクリタキセル+カルボプラチン療法を6クール施行、以後は経過観察となっていた。並行して当科でも乳房について3-6 ヶ月毎の経過観察を行い、初診より1年経過した時点で特に乳房内の所見に著変はみられず、1年後の受診とした。その3 ヶ月後、左乳房痛および左腋窩部のしこりを主訴に当科外来を受診。左乳房B領域からD領域に広範な低エコーの病変を認め、細胞診および針生検を行い、明細胞癌の乳房転移と診断。左腋窩リンパ節も腫大しており、婦人科でパクリタキセル+カルボプラチン+ベバシズマブ療法が開始された。5クール施行されたところで、血小板数の回復に期間を要するようになったため、ベバシズマブのみの投与へ変更、あわせて当科に評価依頼があり、乳房内の病変、左腋窩リンパ節ともに縮小していること、PET-CTでも明らかな新規病変を認めないことを確認した。婦人科とも協議し、左乳房全切除術および腋窩リンパ節郭清を施行した。病理組織学的所見として、左乳房内に明細胞癌の残存を認める他、郭清された15個の腋窩リンパ節の内5個に転移を認めた。現在、無治療経過観察中である。

P-16-340

BRCA遺伝子変異陽性再発乳癌にオラパリブを投与した2例

Two cases of Olaparib administration for recurrent breast cancer with BRCA gene mutation

兵庫県立尼崎総合医療センター
諏訪　裕文、大段　仁奈、岡田　有紀、山口　あい、太治　智愛

【はじめに】BRCA1/2遺伝子変異を有するHER2陰性転移再発乳癌にオラパリブが保険収載され、臨床効果が期待されている。今回、オラパリブを投与した2例を経験したので報告する。

【症例1】56歳女性。異時性両側乳癌術後、サブタイプは両側ともトリプルネガティブであった。補助化学療法中に腫瘍マーカー上昇がみられ、全身PET検査で縦隔、鎖骨上、腋窩リンパ節と局所に集積が認められた。局所の皮膚生検で乳癌再発、トリプルネガティブと診断された。BRACAnalysisによりBRCA1遺伝子に変異が認められた。再発後のファーストラインでオラパリブ600mg/日の投与を開始したところ、腫瘍マーカーの低下が認められ、全身PET検査で転移巣のいずれもPRが確認された。オラパリブ投与期間中、血液毒性ではG3の好中球減少、G2の貧血、G1の血小板減少が認められ、2週間の休薬と1段階減量を必要とした。非血液毒性では、G1の下痢が認められたが、整腸剤の投与で軽快した。現在、投与期間4か月を超えPRを継続中である。

【症例2】46歳女性。異時性両側乳癌術後、サブタイプは両側ともER陽性、HER2陰性で、転移臓器は、脳、肝、骨、胸膜、リンパ節で、再発後の前治療は、化学療法3レジメン、ホルモン療法3レジメンであった。BRACAnalysisによりBRCA2遺伝子に変異が認められた。オラパリブ600mg/日の投与を開始後、疼痛の軽減とともに1か月後から腫瘍マーカーの低下が認められた。オラパリブ投与期間中、血液毒性ではG2の好中球減少、G3の貧血、G2の血小板減少が観察され、計6週間の休薬と1段階減量を必要とした。また、G3の貧血に対し濃厚赤血球の輸血を3回行った。非血液毒性はG1の疲労感のみであった。オラパリブ開始から3か月半後に肝、骨転移の増悪とともに骨髄癌腫症の状態となったため投与を中止し、緩和ケアへと移行した。

【考察】再発早期にオラパリブを使用することにより、長い奏効期間を期待できる可能性がある。副作用では、2例とも血液毒性に対して休薬や減量を必要とし、1例で輸血を施行した。オラパリブを休薬しても血球減少が回復しない場合、骨髄癌腫症の可能性を念頭に置く必要がある。

【結語】BRCA遺伝子変異陽性再発乳癌に対するオラパリブの有効性の検討と副作用マネジメントの確立のため、今後症例の蓄積が必要である。

Key word:再発乳癌、BRCA1/2遺伝子、オラパリブ

P-16-341

集学的治療により完全奏功を維持しているHER2陽性再発乳癌の1例

HER2-positive recurrent breast cancer maintaining complete response by multidisciplinary therapy

鳥取大学　医学部　胸部外科学分野
若原　誠、中西　敦之、加藤　彩、松居　真司、門永　太一、
城所　嘉輝、細谷　恵子、窪内　康晃、髙木　雄三、田中　裕子、
春木　朋広、鈴木　喜雅、谷口　雄司、中村　廣繁

【はじめに】HER2陽性転移・再発乳癌への治療は抗HER2薬を中心とした薬物療法が主体である．薬物療法により完全奏功（CR）が認められれば，長期生存が得られる症例も散見される．しかし，薬物療法が不応となった場合に局所治療を併用して長期生存が得られた症例の報告は少ない．今回，複数回の局所治療を含めた集学的治療により，臨床的CRを維持しているHER2陽性再発乳癌の1例を経験したので報告する．
【症例】60歳代，女性．2010年9月に左乳房腫瘤を主訴に来院された．精査にて左乳癌cT3N2aM0, Stage IIIA, HER2 typeと診断された．術前化学療法後，2011年4月に左乳房部分切除+腋窩リンパ節郭清を施行した．2011年10月に視野障害が出現し，精査にて2ヶ所の脳転移を認め，γナイフ治療を施行した．その後は抗HER2薬を中心とした薬物療法を継続し，脳転移が増悪した際にはγナイフ治療を繰り返した．2012年8月に左乳房内に再発病変を認め，薬物療法を継続するも次第に皮膚所見を認めるようになった．脳転移が制御できており，体幹部には乳房内病変のみであったため，2014年9月に左乳房全切除を施行した．しかし，薬物療法を休薬していた期間中の2014年12月に右腋窩リンパ節転移が新出した．薬物療法を順次使用してリンパ節転移は増大なく経過するも，副作用のため治療継続が困難な状態となった．体幹部の病変部は右腋窩リンパ節転移のみであり，脳転移も縮小傾向を認めていたため，化学療法を休薬して局所切除を行う方針とした．2017年6月に右腋窩リンパ節郭清を施行した．その後，脳転移の再増大を認めたためγナイフ治療を施行したが．以降は2017年10月よりTratuzumab単独投与を行い，現在まで体幹部に新規病変の出現はなく，脳転移もCRを維持して経過している．
【考察】転移・再発乳癌に対する局所治療については脳転移治療や同側の局所病変への外科的切除までの推奨にとどまっているが，本症例では薬物療法に加え，脳転移に対する複数回のγナイフ治療と，同側乳房内再発と対側腋窩リンパ節転移に対して切除を行った．薬剤不応となった病変を局所治療で制御したことが長期生存に繋がったものと考える．限られた症例が適応になると思われるが，HER2陽性転移・再発乳癌の治療においても，局所治療を選択肢の一つとして検討することが必要と思われる．

P-16-342

ステレオガイド下吸引組織生検に苦慮した非浸潤性乳管癌の1例

A case of noninvasive ductal carcinoma complicated by stereotactic vacuum-assisted breast biopsy

[1]国立国際医療研究センター病院　放射線診療部門、
[2]国立国際医療研究センター病院　乳腺内分泌外科
皆川　梓[1]、中山可南子[2]、石橋　祐子[2]

【背景】ステレオガイド下吸引式組織生検は超音波で確認できない微小石灰化を従来の針生検より確実に十分な検体を採取でき，非触知の早期病変，微小石灰化病変の採取・診断に有用である．しかし，検査対象となる乳房形態や石灰化の濃度等により施行が困難である場合がある．
【使用装置】MultiCare Platinum HOLOGIC.　Mammotome® probe MST11 DEVICOR.
【症例】76歳女性．姉:卵巣癌 母:子宮癌 家族歴あり．区検診1方向マンモグラフィ（MG）にて右U領域に多形性・領域性分布の石灰化で要精査となり，精査目的に当院受診．追加CC撮影で上外側に指摘の石灰化を確認した．超音波では特記事項なし．ステレオガイド下吸引組織生検（ST-VAB）施行検討するも，CC・MLO共に乳房厚 14 mm と薄く，LM穿刺エアギャップ 17 mm として生検を施行した．生検時間（ポジショニングから標本撮影完了まで）50分にて4本の組織生検終了．4本中1本に石灰化を認めた．病理では小型リンパ球など炎症細胞浸潤を伴った間質組織に微小な石灰化沈着が認められ，乳管には悪性像は見られなかった．AE1/AE3で陽性細胞なし．半年後の超音波(US)では，生検瘢痕部に血流・明らかな腫瘤形成・腋窩リンパ節腫大認めず，更に半年後USとMG経過観察とした．ST-VAB施行から1年後のMGで石灰化の増加あり．石灰化形態は線状となり，乳頭にも石灰化新出していた．USで点状高エコーとして確認可能，明らかな腫瘤形成はないが血流の増加を認めた．乳房厚はCCで 12 mm，MLOで 11 mm と更に薄くなったため，ST-VAB断念し，超音波ガイド下吸引組織生検(US-VAB)施行．病理にてDCISの診断に至った．
【考察】ST-VABを安全に施行するためには 11G probe の先端から開口部まで 27.3 mm を乳房内に収める必要がある．乳房厚が薄い場合にはエアギャップ法が有用であるが，実際の乳房厚以上のエアギャップは乳房を貫通し吸引不可能となる危険を含む．本症例は背景乳腺に比して石灰化を認識できたため，乳腺を中心部に集めて厚みを増すことで，穿刺可能であった．石灰化位置にも穿刺可能か否かは影響を受けるため，入念なシミュレーションが重要である．また，石灰化症例も超音波下に確認できる場合には，US-VABの方が安全に検査施行できる症例もある．

P-16-343

HER2陽性進行再発乳癌治療に伴う心毒性の検討

Cardiovascular Toxicity of the Systemic Therapy for Patients with HER2-Positive Breast Cancer

春日井市民病院
古田　美保、山口　竜三、渡邉　真哉、會津　恵司、小林真一郎、
佐藤　文哉、藤枝　裕倫、豊田　良鎬、岩田　力、影山優美子、
森山　瑞紀、山本　美里、李　昌史

【はじめに】HER2陽性進行再発乳癌の治療として抗HER2治療薬の継続が推奨されるが重要な副作用として心毒性が挙げられる．抗HER2治療を継続した症例を対象に心血管イベントを発症した患者の背景と治療経過について考察する．
【対象】2013年から2019年に治療を開始したHER2陽性進行再発乳癌26例
【結果】女性25例、男性1例、平均年齢60歳。Stage III 4例、Stage IV 11例、術後再発 11例。転帰は生存15例、死亡11例で、治療開始からの平均生存期間は各々 30か月であった。抗HER2治療薬としてトラスツズマブ全26例、ペルツズマブ17例、TDM1 13例、ラパチニブ4例に投薬し、抗HER2治療期間は補助療法(6例)も含めると平均27.6か月(2-60)であった。
【症例1】69歳女性。高血圧、心不全既往あり。左乳癌（T4N3M0 Stage IIIB; IDC, ER 0%, PgR 0%, HER2 3+）に対しトラスツズマブ+DTX、アレルギーのためnab-PTXに変更。7サイクル施行後EF低下（49%）。トラスツズマブ中止しカペシタビンに変更、6か月後EF59%に改善しラパチニブを併用したが病状進行により治療開始後1年8か月永眠された。
【症例2】81歳女性。右乳癌骨転移（T3N2M1 Stage IV; IDC, ER 90%, PgR 80%, HER2 2+, FISH陽性）にてトラスツズマブ+ANA開始し、1年後労作時呼吸苦出現しEF低下（35%）を認めトラスツズマブ中止。8か月後EF60%に改善したが病状進行により治療開始後2年7か月永眠された。
【症例3】75歳女性。左炎症性乳癌（T4N3M0 Stage IIIC; IDC, ER 0%, PgR 0%, HER2 3+）にてAC→トラスツズマブ+DTX後Bt+Ax+Ic施行。高度リンパ節転移を認めた。術後トラスツズマブ再開後左胸壁皮膚再発診断。左胸壁、鎖上に放射線治療を行いTDM1に変更、4サイクル後食欲不振、呼吸苦出現。EF 低下（34%）を認め治療中止し2か月後にはEF 65%に改善、自覚症状も改善し慎重に経過観察中。
【症例4】57歳女性。右乳癌（T2N0M0 Stage IIA; IDC, ER 0%, PgR 0%, HER2 3+）にてFEC→トラスツズマブ+DTX後Bp+SN施行。術後トラスツズマブ14サイクル、右温存乳房への放射線治療施行。術後2年、骨、肝転移出現しトラスツズマブ+カペシタビン開始、肝転移増悪のためTDM1に変更。その11か月後より意識消失発作を繰り返し、食欲低下も伴い入院精査にてQT延長症候群に伴うVT発作と診断。低K血症も補正を要し、ペースメーカー留置にて症状改善。その後心機能評価しながらTDM1再開したが病状進行に伴い再発治療後2年9か月永眠された。

P-16-344

CEA異常高値を示した神経内分泌型微小浸潤癌の1例

A Case of Microinvasive Neuroendocrine Carcinoma With Highly Elevated Serum CEA Levels

[1]大阪警察病院　乳腺内分泌外科、[2]大阪警察病院　病理診断科
塚部　昌美[1]、下　登志朗[1]、金本　佑子[1]、安野　佳奈[1]、鳥　正幸[1]、
辻　洋美[2]、安岡　弘直[2]、吉留　克英[1]

CEA異常高値を呈した神経内分泌型微小浸潤癌の1例を経験した。症例は62歳女性。人間ドックにて血清CEA高値（22.3ng/ml）を指摘された。便潜血陽性であったため大腸内視鏡検査、腹部造影CTを行うも、明らかな異常を認められなかった。以前マンモグラフィー検診にて異常を指摘されていたため乳癌検索目的に当科へ紹介となった。乳房超音波検査を行ったところ右BD領域に境界明瞭、内部低エコーの不整形な7㎜大までの腫瘤性病変を複数個認め、針生検を施行したところ神経内分泌型非浸潤性乳管癌（Synaptophysin陽性、ER陽性、PgR陽性、HER2陰性）と診断された。診断時のCEA値は33.1ng/mlと高く、造影MRIでは右BD領域に広範な濃染像を示した。CEA高値の原因として早期乳癌は考えにくいため、他癌の検索目的にPET-CT検査を行うも右乳房BD領域に淡く集積するのみであった。その他上部内視鏡検査、胸腹部造影CT、婦人科検査、甲状腺エコー、心エコーを行うも明らかな異常所見を認めなかった。さらに非特異反応の可能性も考慮し、非特異反応解析試験として他施設での再現試験、希釈直線性試験、酢酸抽出処理試験を行った結果、特異的にCEAを測定していることが判明した。再度術前にCEA値を測定したところ29.3ng/mlと高値が続くため、術後もCEA値の推移を慎重に経過観察することとし、右乳癌に対し右乳房切除術およびセンチネルリンパ節生検を施行した。手術標本の病理診断では、広範な非浸潤性乳管癌に510μmの微小浸潤を伴い、リンパ節転移や脈管侵襲は認められなかった。好酸性の細胞質を有する腫瘍細胞が、拡張した乳管内において線維血管性間質の介在を伴い充実性に増生し、免疫染色にてSynaptophysin陽性、ChromograninA陰性、ER陽性、PgR陽性、HER2陰性であり、ホルモン陽性神経内分泌型乳管癌と診断した。術後1か月経過しCEA値は11.7ng/mlまで速やかに低下し、さらにホルモン療法開始4週間後には3.2ng/mlと正常化した。高CEA血症を呈した神経内分泌型微小浸潤癌は非常に稀であり、文献的考察を加えて報告する。

P-16-345

血性乳頭分泌に対して長期経過観察ののちSolid-papillary carcinomaと診断された2例

Two cases of solid-papillary carcinoma with bloody nipple discharge, took a long time to diagnose

[1]がん研有明病院　乳腺外科、[2]がん研究所　病理部、
[3]がん研有明病院　画像診断部、
[4]がん研有明病院 臨床検査センター　超音波検査部、
[5]がん研有明病院　乳腺センター
高畑　史子[1]、高橋　洋子[1]、森園　英智[1]、宮城　由美[1]、國分　優美[4]、
五味　直哉[3]、大迫　智[2]、上野　貴之[1]、大野　真司[5]

(はじめに) Solid-papillary carcinoma (SPC) は, chromograninA,synaptophysinの神経内分泌マーカーが陽性となる.腫瘤自覚や血性乳頭分泌 (ND) の頻度が高いが,核異型が軽度で乳管過形成や乳管内乳頭腫と形態学的類似性から過小評価される傾向がある.今回,血性NDの長期フォローののちSPCと診断された2例を経験したので報告する.
(症例1) 70代女性.左血性ND自覚から1か月で前医受診.ND細胞診が鑑別困難であったがMG/USで所見なく経過観察となった.10か月目,ND細胞診悪性疑い,MRIで左乳頭～外側に数㎜～10㎜大の区域性造影腫瘤を指摘され精査目的に当院紹介.11か月目に乳管内視鏡施行.乳頭から背側方向,乳管口から40mmに乳頭状の脆い隆起性病変を1個認めた.洗浄細胞診は鑑別困難,内視鏡下生検 (IDBB) は異型乳頭状病変であった.MRI, 2nd USでは腫瘤が2mmと小さく生検困難であり,6か月毎の経過観察とした.23か月目,28か月目にも内視鏡再検.IDBBは異型乳頭状病変だが画像所見が不明瞭で穿刺困難なため,慎重フォローとした.55か月目の診察時,乳頭から乳頭状の組織が圧出され,病理でSPCと診断された.症状出現から58か月目Bt+SNB施行.DCIS solid-papillary type, NG1, Luminal typeであった.無治療経過観察中である.
(症例2) 50代女性.左血性ND自覚から2か月,精査目的に当科紹介初診.内視鏡で左B区域,乳管口から50mmに多発する隆起性病変を認めた.IDBBは異型乳頭状病変.DCISと乳頭腫の間で鑑別困難であった.2nd USで同部位に低エコー域を認め,細胞診で良性であったため,乳頭腫として6か月毎経過観察とした.11か月目の内視鏡でもIDBBが異型乳頭状病変.神経内分泌分化を認めた.MRIで同部位に造影域を認めUS下吸引式組織生検 (VAB) を施行したが,悪性所見得られず経過観察とした.23か月目,ND細胞診で鑑別困難となり,内視鏡を施行.洗浄細胞診は鑑別困難,IDBBは異型乳頭状病変,神経内分泌分化陽性も検体が小さく確定診断に至らず.MRI,USでもB区域の所見が増強し,乳癌の顕在化を疑いVABを施行したが乳頭状病変は認められず経過観察となった.64か月目,左乳輪下7時に硬結が出現,US/MRIで多発する管内増殖性病変の増大を認め,VABで浸潤性乳管癌と診断された.67か月目Bt+SNB施行.NEC,浸潤径5mm,n0,NG1,Luminal typeであった.現在内分泌治療中である.
(まとめ)血性ND症例の一部に早期のSPCが存在する可能性がある.症例の選別や適切な介入方法は何か,今後症例を蓄積し明らかにしたい.

P-16-346

乳癌化学療法中に発生したPegfilgrastim投与による薬剤誘発性大型血管炎の1例

A case of aortitis developed after Pegfilgrastim administration during chemotherapy

高松赤十字病院　胸部乳腺外科
坂本　晋一、久保　尊子、法村　尚子、監崎孝一郎、三浦　一真

【はじめに】
Pegfilgrastimは従来のG-CSF製剤をpolyethylene glycol化することで血中半減期を延長し、発熱性好中球減少症 (FN) の予防やdoseintensity維持のために使用される。Pegfilgrastim 投与による薬剤誘発性大型血管炎を来した1例を経験したので報告する。
【症例】
68歳、女性。右乳癌に対して右乳房切除術+Level Ⅰリンパ節廓清を施行し、浸潤性乳管癌、scirrous type、22×14mm、pT2N1M0 stageⅡB、ER:70%、PgR:95%、HER2:-、Ki67:18.7%であった。術後補助化学療法としてTC療法 (Docetaxel 75mg/m^2、Cyclophosphamide 600mg/m^2) を開始し、一次予防的投与としてPegfilgrastim 3.6mgを皮下注射した。注射後2日目より原因不明の発熱が出現し、その後も解熱することなく11日目には右頸部から胸部にかけて強い疼痛が出現した。採血検査では白血球:16820/μL、CRP:11.25mg/dLの高値を認めた。胸部造影CTでは少量の胸水と心嚢液の貯留、腕頭動脈、左鎖骨下動脈近位部、弓部遠位大動脈の壁肥厚と濃度上昇を認めた。頸部超音波でも同部位に限局した全周性の壁肥厚と周囲結合織の浮腫性変化を認め、Pegfilgrastimによる大型血管炎と診断した。入院の上、Acetaminophen 1200mg/日の内服を開始し、入院第3病日には解熱し頸部痛も改善した。大型血管炎発症後のG-CSF製剤再投与については一定の見解は無く、我々は従来のG-CSF製剤でも血管炎が再燃する可能性を考慮しTC療法の投与量を80%に減量して化学療法を継続した。Grade3の好中球減少を認めたが血管炎の再燃は無く、現在はアロマターゼ阻害薬の内服で経過観察中である。
【考察】
厚生労働省より2018年6月よりG-CSF製剤による重大な副作用として大型血管炎が添付文章に追記された。乳癌診療ガイドラインでPegfilgrastimはFNの発症率が20%以上の化学療法において一次予防的使用が強く推奨されており、Pegfilgrastim投与時に原因不明の発熱を認めた場合には大型血管炎を念頭に入れて診療を行う必要がある。

P-16-347

神経線維腫症I型に合併した男性乳癌の1例

A rare case of male invasive ductal carcinoma associated with neurofibromatosis 1

福井県立病院　外科専攻医
髙岸　里咲

はじめに:神経線維腫症Ⅰ型 (neurofibromatosis1，以下NF1) は腫瘍抑制遺伝子 *NF1* (染色体17q11.2) の機能消失性変異により引き起こされる疾患であり，皮膚のcafé au lait斑，多発する神経線維腫を認め，神経，骨，眼などに多彩な症状を呈する常染色体優性遺伝性疾患である．国内には約40,000人の罹患者が報告されているが，その約半数は家族歴のない孤発性発生と言われている．さらに，NF1罹患者は通常リスク者よりも悪性腫瘍罹患率が高いことが報告され，女性の乳癌に関しても標準化罹患比が4倍以上であると報告されている．また，男性乳癌は比較的稀な疾患で，全乳癌の0.5~1%とされている．今回われわれは，NF1に合併した男性乳癌の1例を経験した．
症例:63歳，男性．主訴は右乳房腫瘤．NF1と診断されており，またヘビースモーカーで肺気腫の治療を受けていた．3度近親者までで は実父がNF1，母が食道癌 (70歳代) の家族歴を認めた．1年前より右乳房の腫瘤を自覚していたが，最近増大傾向があり紹介医を受診。その後右浸潤性乳管癌の診断で当院へ紹介受診された．マンモグラフィで右乳頭直下に多形性石灰化を伴った微細分葉状の辺縁を持つ高濃度腫瘤を認め，超音波では，直径24×21×14mmの境界明瞭で内部不均一な腫瘤を認めた．総合的にカテゴリー 5と診断．また針生検による病理検査では浸潤性乳管癌，ER陽性 (90%)，PR陽性 (90%)，HER2 (2+、DISH陽性)，Ki67<5%であった。胸部～骨盤CTで遠隔転移は認めなかった．右乳房切除術 (Bt+SN) を行い、術後病理検査でセンチネルリンパ節に転移は認めず，最終病期はpT2N0M0stageⅡAであった．術後薬物療法としてタモキシフェン投与を開始した．NF1に合併した男性乳癌の報告は非常に稀であり，若干の文献的考察を加えて報告する．

P-16-348

診断に苦慮した炎症性乳癌の1例

A case of inflammatory breast cancer that was difficult to diagnose

[1]春秋会　城山病院　消化器・乳腺センター　外科、
[2]大阪医科大学　乳腺・内分泌外科、
[3]国立病院機構　大阪南医療センター　乳腺外科
髙島　祐子[1]、新田　敏勝[1,3]、木村　光誠[1,2]、冨永　智[1,2]、三好　和裕[1]、
田中　覚[3]、石橋　孝嗣[1]、岩本　充彦[2]

【初めに】炎症性乳癌は乳房皮膚の発赤や浮腫を特徴とし、生検にてリンパ管腫瘍塞栓を認めることで多くは診断に至る。しかし、今回我々は、2度の生検で診断に至らなかった炎症性乳癌の症例を経験したので報告する。
【症例】46歳女性、乳癌卵巣癌家族歴なし。マンモグラフィ (MMG) で右Mに領域性に広がる淡く不明瞭な石灰化と、乳房超音波検査 (US) で乳腺は厚く、両側多発嚢胞と右C区域を中心に地図状低エコー域を認めており、乳腺症と診断した。2013年6月より1年毎に経過観察していたが、4年後のMMGにて石灰化の増加を認め、USにて低エコー域に石灰化を伴ったことから、VABを施行し、「通常型乳管過形成」という組織診断であった。造影MRIの施行を試みたが、BMIが高く施行困難であり、経過観察としていた。1年を経て右乳輪周囲に皮膚の発赤を認め、徐々に拡大したため、皮膚科を受診され、同部の切開生検にて、「悪性所見なし」の組織診断であった。しかし、2か月後も改善なく、当科にて発赤部真皮並びに乳腺低エコー域よりVABを施行したところ、「浸潤性乳管癌、ly1,v0、ER-,PgR-,HER2 3+」という組織診断で、右炎症性乳癌cT4dN3aM0stageⅢBの診断に至った。
【考察】炎症性乳癌は「通常腫瘤は認めず、皮膚のびまん性発赤、浮腫、硬結を示す」臨床的特徴を有する病態とされ、「T4d」に分類される。全乳癌の0.5-2%を占め、予後不良例が多い。診断基準は①急速発症した乳房皮膚症状②病悩期間6カ月以内③紅斑は乳房皮膚1/3以上を占める④浸潤性乳管癌の病理診断である。本症例では初めに石灰化の増加を認め、その後1年で皮膚症状が出現し3度目の生検にて炎症性乳癌の診断に至った。2度目の発赤部の切開生検で診断に至らなかった原因として、生検により病変部位が採取できていなかった可能性もあるが、リンパ管腫瘍塞栓以外が原因で炎症所見を呈していた可能性も考えられる。大西らによって乳管に腫瘍塞栓を認め、その末梢乳管が拡張・破綻し、炎症を起こし、炎症性乳癌様症状を呈した非浸潤性乳管癌の症例報告がされている。本症例でも、当初は乳管内もしくは微小浸潤のみの病変であり、乳管塞栓に伴う炎症により皮膚症状が出現したが、真皮の生検では病変が観察できず、その後急速に進展し浸潤癌となり炎症性乳癌の発生に至った可能性もあると考えられた。
【結語】今回、2度の生検で診断に至らず診断に苦慮した炎症性乳癌を経験した。

P-16-349

男性に発生した巨大嚢胞内乳癌の一例

A case of huge intracystic male breast cancer

[1]宗像水光会総合病院、[2]久留米大学外科学講座
岸本　幸也[1]、赤木　由人[2]

男性に発生した巨大嚢胞内乳癌の一例を経験したので報告する。症例は78歳男性。アルコール性肝障害による治療歴あり。以前より左乳房腫瘤を自覚されるも女性化乳房症といわれ放置していた。その後急速に増大したため前医受診、精査にて左乳癌と診断された。手術勧められるも希望されず、放置したところ増大の進行認め手術目的に当院紹介となった。左前胸部に小児頭大の腫瘤を認めた。前医にて施行された胸部CTでは10x10x8cmの比較的境界明瞭な腫瘤を認めた。嚢胞成分が主体であり、隔壁を有し頭側を中心に不正な充実部を伴っていた。乳頭や大胸筋は腫瘍によって圧排しており、浸潤も疑われた。嚢胞内液は血性でFNAにて class V Ductal carcinomaと診断された。手術は胸筋温存乳房術 levelⅡ郭清、人工真皮植皮術を施行した。初回手術後全身状態安定したのち、皮膚欠損部に対する植皮術を行った。病理組織学的所見でencapsulated（solid）papillary carcinoma with invasion ER+ PgR+ HER2 score 0 ki-67 15% と診断された。リンパ節転移は認めなかった。肉眼的に雪だるま状の多房性腫瘍であり、A領域に6．5cm、E領域に9cm程度の嚢胞性病変を認めた。組織学的には連続しており、一連の病変と考えられた。術後タモキシフェンによる補助化学療法を行い、現在再発は認めていない。男性乳癌は全乳癌の約1%と比較的稀な疾患であり、嚢胞内乳癌も全乳癌の3%と稀である。本邦では10数例の報告例を認めるが、本症例の腫瘍径が最大であった。本症例について多少の文献学的考察を加えて報告する。

P-16-350

ホルモンレセプター陽性・HER2陽性乳癌症例の検討

Case series study of hormone receptor positive and HER2 positive breast cancer

[1]聖隷佐倉市民病院 乳腺外科、[2]聖隷佐倉市民病院　病理部、
[3]聖隷佐倉市民病院　薬剤科、[4]聖隷佐倉市民病院　検査科、
[5]ブレストサービス
川島　太一[1]、木谷　　哲[1]、永木　里佳[1]、宮内　　充[5]、笹井　大督[2]、
富田　歩子[3]、中村さおり[4]

［背景］Luminal B乳癌の約30%はHER2陽性を示すことが報告されており、臨床ではホルモンレセプター（以下HR）陽性・HER2陽性からこのintrinsic subtypeを推定することになる。内分泌療法および抗HER2療法に反応性が期待されるため治療選択肢は多岐にわたる。今回我々はHR陽性・HER2陽性乳癌症例を抽出し後方視的に検討した。［対象］2010年5月から2019年10月までに当院にて乳癌と診断された1196例のうち非浸潤癌を除いたHR陽性・HER2陽性乳癌41例（3.4%）観察期間2か月～ 9年7か月（発表時には6か月更新予定）［方法］①術前化学療法施行症例について奏効率、pathological CR rate（ypT0/is,ypN0）②手術症例について無再発生存率（Kaplan Meier法）③進行再発症例について薬物療法の反応性 ④再発症例の臨床経過［結果］①術前化学療法施行症例は13例でありCR+PRは12例（92.3%）pCR は4例（30.8%）②手術症例は36例であり33例が無再発生存中（5年無再発生存率79.7%）③進行再発症例は5例でありフルベストラント、トレミフェン、トラスツズマブ+ペルツズマブ、T-DM1が施行された。内分泌療法による病勢コントロールはいずれも1年未満であった。④再発症例は3例であり、そのすべてが周術期に化学療法が省略された症例であった。周術期に化学療法が省略された症例は17例であり3例（17.6%）が再発をきたした。［結語］HR陽性・HER2陽性乳癌は比較的頻度が少ないが時々遭遇する疾患である。周術期薬物療法についてはNCCNガイドラインに従い化学療法+トラスツズマブ±ペルツズマブ+内分泌療法を行うことは浸透されていると思われる。今回の検討において再発症例はすべて周術期化学療法が省略された症例であった。一方、進行再発症例の頻度は低くsubtype特異的なストラテジーについては症例の蓄積を必要とする。Life threateningでなければHR感受性・抗HER2薬剤感受性について順に評価して治療をすることは可能であるが、我々の症例においては内分泌療法より抗HER2療法がより効果的である印象がある。これに文献的考察を加えて発表する。

P-16-351

術前化学療法によりpCRが得られた潜在性乳癌の1例

A case of occult breast cancer with pCR obtained by preoperative chemotherapy

[1]製鉄記念広畑病院　乳腺外科、[2]製鉄記念広畑病院　病理診断科、
[3]製鉄記念広畑病院　看護部
田口　芙佳[1]、河野　誠之[1]、金子　友紀[1]、伊藤　　敬[2]、松本　仁美[3]

【背景】乳房内に明らかな原発巣を認めないが、腋窩リンパ節に乳癌の転移を認めるものを潜在性乳癌と呼ぶ。今回我々は、左腋窩リンパ節腫大を契機に発見され、術前化学療法によりpCRが得られた潜在性乳癌の1例を経験したため報告する。
【症例】49歳女性。左腋窩部腫瘤と発熱を主訴に近医受診。抗生剤内服により解熱後も腋窩腫瘤が改善しないため当院形成外科に紹介となり、乳房精査目的に当科紹介となった。マンモグラフィ（MMG）、超音波検査（US）および乳房MRIでは乳房内に有意な所見は認めず、左腋窩に最大径が45mmで類円形に腫大したリンパ節を複数認めた。左腋窩リンパ節に対してCNBを施行し胞巣状の異型上皮細胞集塊を認めた。免疫染色の結果はCK7（+），CK20（-），ER（+），PgR（-），MUC1（+），HER2 score3,Ki-67:30%であり、HE標本の組織形態と合わせて乳癌の腋窩リンパ節転移が考えられた。PET-CTを施行したが腋窩リンパ節への集積以外に有意な集積を認めず、原発不明癌・腋窩リンパ節転移（T0N1M0 StageIIA）と診断した。HER2陽性乳癌のため術前化学療法としてAC療法およびweekly PTX+Trastuzumab+Pertuzumab（wP+H+P）療法を施行後に左腋窩リンパ節郭清術を施行し、病理結果はpCR（0/20）であった。術後補助療法として左乳房照射+鎖骨上部照射（50Gy/25Fr）およびH+Pに加えて内分泌療法（LH-RHagonist+エキセメスタン）を継続中である。
【まとめと考察】潜在性乳癌に対する治療として乳癌診療ガイドラインでは「腋窩リンパ節の病理組織学的検討を行い、局所療法に加えて，腋窩リンパ節転移陽性乳癌に準じた薬物療法を行うことが標準的である」とされている。潜在性乳癌においてもサブタイプの検索によりトリプルネガティブやHER2陽性といった増殖能が高い場合や複数の腋窩リンパ節に転移を認める場合には、局所治療前に化学療法を行うことが有用であると考えられる。この度経験した潜在性乳癌について若干の文献的考察を加えて報告する。

P-16-352

当院で経験した乳腺間質肉腫の一例

Stromal sarcoma of the breast: a case report

三島総合病院
永原　　誠

症例は84歳、女性。増大する右乳房腫瘤の自覚とそれに伴う乳房痛を主訴に、当科受診。初診時、右乳房CD領域に5.0×5.0cm大の表面平滑、境界明瞭で可動性良好な硬い腫瘤として触知した。USでは右D領域に6.0×4.0㎝大の境界明瞭平滑で内部不均一な低エコー腫瘤像を呈し、乳腺悪性腫瘍や葉状腫瘍を鑑別として考えられたため、針生検を施行した。病理組織学的診断では悪性葉状腫瘍の部分像あるいは間質肉腫の鑑別を要する症例と診断された。胸・腹部造影CT検査では、リンパ節転移および遠隔転移を示唆する所見はなく、根治目的に胸筋温存乳房切除術および腋窩リンパ節のサンプリングを施行した。術後経過は良好であったため、術後補助療法は施行せず、外来で経過観察中であったが、術後9か月が経過した時点で、左肺に腫瘤像を認めた。PET-CT検査を行い、左下肺S6に2.7㎝大の充実性結節及び肺門部リンパ節への集積を認めた。CTガイド下左肺生検を行い、病理組織学的診断では、右乳房腫瘤と同様の組織像であり、肺転移の診断に至った。肺転移巣およびリンパ節への治療法としては、外科切除あるいは放射線照射が治療選択として考えられたが、高齢者に対する治療バランスにおいてはリスクが高いため、現在も治療法を検討中である。今回比較的稀な非上皮性腫瘍である間質肉腫を経験したので、若干の文献的考察を含めて報告する。

P-16-353

乳癌リンパ節転移との鑑別にCNBが有用であった腋窩神経鞘腫の1例

A case of schwannoma in axilla: CNB was useful for discrimination from lymph node metastasis

多根総合病院 外科
長谷川庚美、森　　琢児、岡田　佳也、小川　淳宏、西　　敏夫

はじめに:神経鞘腫は末梢神経の構成細胞の外胚葉性Schwann 細 胞由来の良性腫瘍で末梢神経・脳神経・自 律神経 のいずれにも発症し、下肢・骨盤よりも頸部・上肢(四肢の屈側表面)、後腹膜、脊髄根部や小脳橋角部等に 好発するが非Recklinghausen病患者において体表面に神経症腫が生じることは少ない。鑑別診断としては線維腺 腫・葉状腫瘍・転移性腫瘍等であるが画像では特徴的な所見が少なく、腋窩に発生した場合リンパ節転移との鑑 別は困難とされる。今回我々は乳癌リンパ節転移との鑑別に針生検が有用であった腋窩神経鞘腫の1例を経験し たため文献的考察と共に報告する。症例:36歳女性、右腋窩腫瘤を主訴に乳腺外来紹介となった。家族歴なく、皮膚にカフェオレ斑を認めず。右腋窩に 3cm硬リンパ節触知するも乳房に腫瘤触知せず。マンモグラフィー異常指摘できず。検査所見:血液生化学検査お よび各種腫瘍マーカーに異常を認めず。エコーでは右腋窩に37×29mmのリンパ節腫大あり、エコーレベル低下し、リンパ節門不明瞭で血流豊富ではないが, 転移性疑いであった。針生検施行したところ、軽度に核の肥大した紡 錘形の腫瘍細胞がやや密に渦巻き状に錯綜して増殖していた。核の柵状配列(palisading) を疑わせる部分もありかつ強い異型性・壊死・核分裂像等認めず、神経鞘腫疑いにて免疫染色追加したところDesmin (-) , Vimentin (+) , S- 100 (+) , α-SMA (-) , NF (-) , c-kit (-) , CD34 (-) , Ki-67 index 1.0%(15/1457) であり、Schwannomaが強く疑われた。確定診 断のため、右腋窩腫瘤摘出術を施行した。切除病理組織診断も針生検と同様、核 に 異 型 のな い 紡 錘 形 の 細胞 が束状に増生し、組織が密な部分が主体なAntoni Aの所見を認め神経鞘腫と確定診断した。
結 語:神経鞘腫が腋窩に発生し、リンパ節転移と鑑別を要した症例を経験した。画像は特徴的な所見が少なく診断 困難であり、術前の針生検が組織量を多く採取でき鑑別に有用であった。

P-16-354

両側乳腺に多発した神経内分泌癌の一例

Carcinoma with neuroendocrine features that developed in many places on both sides of the breasts

[1]徳島市民病院　外科、[2]徳島市民病院　放射線科、
[3]徳島市民病院　病理診断科
池内真由美[1]、美馬　　惇[1]、西庄　　文[1]、日野　直樹[1]、生島　葉子[2]、
堀口　英久[3]

症例は40歳代閉経前女性。左乳房腫瘤を自覚し、前医を受診した。両側乳房腫瘤を指摘され、いずれも針生検で乳腺神経内分泌癌と診断されたため当科紹介された。MMGでは右領域にFADを認めC-3、左distortionを認めC-4であった。乳腺USでは左A領域に23mm大腫瘤 (①)、左D領域に15mm大腫瘤 (②)、左B領域に5mm大結節 (③)、右C領域に5mm大結節 (④) を認めた。MRIではUSの腫瘤に一致して①18mm②5mm③10mm④5mmの造影域を認めた。前医組織診 (VAB,CNB) で①④はCarcinoma with neuroendocrine features (Luminal type) と診断された。③は細胞診で悪性と診断された。CTでは所属リンパ節に有意は腫大はなく、肝S4に辺縁不整な腫瘤を認めた。肝腫瘤は腹部USおよび肝ダイナミックCTで肝嚢胞と診断され転移は否定的であった。消化管病変の有無について消化管内視鏡を施行したが有意な病変は認めなかった。PET-CTでは①SUVmax8.4③SUVmax2.4の集積を認め、②④に集積は認めなかった。左腋窩リンパ節にSUVmax5.1の集積あり、左大腰筋腹側の24mm大の構造物にSUVmax13.5の集積を認めた。左大腰筋腹側の集積は月経に伴う卵巣への生理的集積と判断した。さらに頭部くも膜嚢胞指摘された。頭部MRIを追加し、治療を要する病変ではないと診断された。血液検査では腫瘍マーカー正常であった。
以上より両側乳癌 (神経内分泌癌、Luminal type) 左T2 (多発) N0M0 StageⅡA、右T1N0M0 Stage Ⅰと診断し手術先行とした。左Bt+SLNB、右Bp+SLNBを施行し、術中迅速病理検査で左センチネルリンパ節に転移を認めたため左腋窩郭清を追加した。術後病理診断では左A領域8mm、左D領域20mmおよび右C領域6mmの浸潤性乳癌を認め、いずれも免疫染色でsynaptophysin、chromogranin Aが陽性でありCarcinoma with neuroendocrine featuresと診断された。最終診断は左pT1 (多発) N1M0 pStageⅡA (Luminal B-like)、右pT1N0M0 pStage Ⅰ (Luminal B-like) であった。術後治療は通常の乳癌治療に則って術後化学療法 (EC→DTX) 終了後にPMRTを施行し、現在内分泌療法中である。術後7ヶ月経過し無再発生存中である。
乳腺神経内分泌癌は乳癌全体の2 ～ 5%を占める比較的稀な組織型である。乳癌取扱い規約第18版では浸潤癌の特殊型の中のその他に分類されており、消化管・肺の同名腫瘍に類似した特殊な組織像を示す腫瘍である。
今回我々は両側乳腺に多発した神経内分泌癌を経験したため若干の文献考察を加えて報告する。

P-16-355

乳房Paget病の2例

Two cases of Paget's disease of the breast

つくばセントラル病院　外科
中井　玲子、和栗　真愛、文　　由美

【はじめに】乳房Paget病は、乳頭表皮内に腺癌成分が認められる乳癌で、全乳癌の1 ～ 3%と報告されている。今回我々は乳房Paget病の2例を経験したので若干の文献的考察を加え報告する。
【症例1】48歳女性。4か月前に気付いた右乳頭のかさぶたが大きくなったとのことで当院受診。右乳頭10時に5㎜程の黒色疣贅様の扁平隆起を認めた。両側乳房に腫瘤は触知せず。MMGでR-M/Oに多形性石灰化の集簇を認め、乳腺USで右10時M-Pに微細点状高エコーを伴う低エコー域を認めた。右乳頭の皮膚生検でPaget病 と診断。乳腺病変のCNBで非浸潤性乳管癌と診断。右乳房切除術+センチネルリンパ節生検を施行。手術病理診断は、Paget病:最大径8mm。非浸潤性乳管癌:腫瘍径96x51㎜pTisN0Stage0 表皮内病変とDCISとの連続性は見られず、いずれの腫瘍細胞もER (-) PgR (-)であった。
【症例2】70歳女性。4年前から左乳頭乳輪からの出血を自覚。左乳頭乳輪部に径5㎝程の紅色のびらん潰瘍病変を認めた。皮膚生検でPaget病と診断。両側乳房に腫瘤は触知せず。USで乳腺内に悪性を疑う病変は認めず。MRIで、乳頭乳輪領域および乳頭から連続する乳管内に動脈性の濃染を認めた。左乳房切除術+センチネルリンパ節生検を施行。手術病理診断は、Paget病および非浸潤性乳管癌:乳頭乳輪部皮膚の50x32㎜の範囲で腫瘍細胞が置換性の増殖を示し、直下の乳腺内の乳管内に同様の腫瘍細胞の増殖を認めた。
【考察】Paget病は乳頭に生じる持続する発赤やびらんを特徴とし、しばしば乳輪や周囲皮膚への進展を伴う。速やかな診断の為には、乳頭の異常が持続する場合、皮膚生検を考慮することが重要である。また、Paget病の85 ～ 88%で、乳癌を伴うと報告されており、Paget病の予後は随伴する乳癌の有無と病期に依存するとされているため、治療に際しては乳腺病変の精査が必須である。さらに、触診やMMG、USで乳腺内病変が指摘されない場合も、症例2のように乳頭直下の乳管内には病変が認められることも多く、乳腺の部分切除と残存乳房への放射線照射は行うべきとされている。乳頭乳輪の表皮内病変と乳腺内病変の連続性がないこともしばしば報告されているが、症例1と同様に免疫組織学的特徴や、分子生物学的特徴は多くの報告で一致しており、一連の病変であると考えられる。

P-16-356

超音波検査にて境界不明瞭内部高エコーであった充実型浸潤性乳管癌の1例

A Case report of invasive ductal carcinoma(solid type) which an internal echo showed a high echo

金沢メディカルステーション　ヴィーク
横山　浩一、前川　一恵、藤井　久丈

充実型浸潤生乳管癌の超音波検査所見は、境界明瞭で内部低エコーを示し線維腺腫と鑑別が必要とすることが多い。今回、境界不明瞭で内部高エコーの所見を呈した充実型の1例を経験したので報告する。症例は61歳女性、左乳房のしこりを主訴に受診となった。左C区域に3㎝程度の硬結を触知した。マンモグラフィでは左MU,Oに35㎜大の分葉腫瘤および腋窩リンパ節腫大を認めた。超音波検査では32㎜大の境界不明瞭で内部不均一な高エコーを示す腫瘤として認めた。腋窩リンパ節も腫大を認めた。MRI撮影後に針生検を施行し、浸潤性乳管癌充実型の診断であった。腋窩リンパ節の細胞診でも転移陽性であった。
充実型浸潤性乳管癌は周囲を圧排性に発育し線維腺腫と鑑別を要するように境界部ハローを含め高エコーとなる事はまれである。今回、マンモグラフィ及びMRI画像では境界明瞭な分葉腫瘤であったが超音波検査では境界不明瞭、内部高エコーと通常とは異なる所見を呈した充実型浸潤性乳管癌の1例を経験したので報告する。

P-16-357

術前薬物療法を施行した局所進行乳癌（StageⅢ）の検討

Examination of Locally Advanced Breast Cancer (Stage3) received by primary systemic treatment

[1]福島県立医科大学　医学部　乳腺外科学講座、[2]坂下厚生病院　外科、
[3]福島県立医科大学　会津医療センター　小腸・大腸肛門科学講座、
[4]なかむら外科内科クリニック
阿部　貞彦[1,2]、野田　　勝[1]、星　　信大[1,3]、村上　祐子[1]、立花和之進[1]、
阿部　宣子[1]、吉田　清香[1]、中村　　泉[4]、大竹　　徹[1]

局所進行乳癌（StageⅢ）は遠隔転移率や局所再発率が高く、その予後は不良である。乳癌診療ガイドライン2018年版では、初期治療として全身療法（薬物療法）を選択し、その後に局所治療（外科療法および放射線療法）を追加した集学的治療を行うことが推奨されている。今回、当科で局所進行乳癌（cStageⅢ）と診断し、術前薬物療法を行った症例を対象に臨床病理学的因子、治療法、予後について後方視的に検討した。【対象】2009年1月から2018年12月の10年間に当科で局所進行乳癌（cStageⅢ）と診断された61例のうち、術前薬物療法を施行した45例。【結果】平均年齢59.2歳（38-81歳）、全例女性。平均腫瘍径は5.4cm（1.3-12.0cm）、T1:3例、T2:6例、T3:9例、T4:27例。N0:3例、N1:22例、N2:9例、N3:11例。サブタイプはLuminal type 22例、Luminal /HER2 type 7例、HER2 type 6例、Triple negative 10例。組織型は浸潤性乳管癌40例、特殊型5例だった。術前薬物療法として化学療法を40例、内分泌療法を6例で施行し、HER2陽性例では抗HER2薬を投与した。手術は全例でBt+Axを施行。術後治療は化学療法を16 例で施行し、HER2陽性例では抗HER2薬を投与した。ホルモン受容体陽性だった30例は全例内分泌療法を施行した。局所治療としてはPMRTを32例で施行した。観察期間中央値は50.7 ヵ月（7.4-128.1 ヵ月）で、生存39例（無再発29例、局所再発4例、遠隔再発 9例）、死亡6例（乳癌死5例、他病死1例）、5年生存率84.4%。サブタイプ別の5年生存率は、Luminal type 94.1%、Luminal/HER2 type 80.0%、HER2 type 100%、Triple negative 57.9%であった。pCRが得られた6例（Luminal type 1例、Luminal /HER2 type 2例、HER2 type 4例）は全例が無再発生存中である。PMRTを施行した症例では無再発生存期間の有意な延長が得られ、全生存率も良好な傾向であった。【結語】局所進行乳癌は予後不良な全身疾患として捉える必要がある一方で、集学的治療により根治し得る症例があることも示唆される。

P-16-358

乳腺spindle cell carcinomaの1例

One case of Spindle Cell Carcinoma of the Breast

製鉄記念室蘭病院
氏家菜々美、東海林安人、石堂　敬太、齋藤　崇宏、パウデル サシーム、
佐藤　彰記、武藤　　潤、長谷龍之介、仙丸　直人

〈背景〉
乳腺Spindle cell carcinoma（紡錘細胞癌）は、全乳癌の0.08 ～ 0.72 %と非常にまれな疾患である。術後早期の転移・再発の報告がしばしば認められる。今回、術後6か月で遠隔転移再発を来たした乳腺spindle cell carcinomaの1例を経験したので報告する。
〈症例〉
70代女性。右乳房腫瘤を主訴に当科を受診。右乳房C領域に硬い腫瘤を触知し、マンモグラフィーで同部位に高濃度でspicula伴う腫瘤を認めた。乳腺エコーでは約17mm大の低エコー腫瘤を認め、辺縁不整で前方境界線の途絶を認めた。腋窩リンパ節の腫脹は認めなかった。針生検ではspindle cell carcinomaなどの特殊型の乳癌が疑われた。全身精査のCT、脳MRI、骨シンチでは明らかな遠隔転移やリンパ節転移を認めなかった。上記診断にて、右乳房全摘術+センチネルリンパ節生検を施行した。センチネルリンパ節は転移陰性であった。術後の病理診断では、紡錘形を呈する肉腫様の腫瘍細胞と核異型の強い浸潤性乳管癌の浸潤臓を認め、これらの移行部分を伴う部分も見られ、乳腺spindle cell carcinomaの診断となった。ER (-)、PGR (-)、HER2 (-) であった。術後補助療法としてTC療法を開始したが、副作用で継続困難となり1クールで中止となった。術後6か月のCTで肺転移・縦隔リンパ節転移を認め、カペシタビン内服を開始したが術後11 ヶ月目に左片麻・半盲などの神経症状が出現し、MRI検査で脳転移を認めた。その後、脳転移の進行により術後13 ヶ月で死亡した。
〈考察〉
乳腺spindle cell carcinomaは、乳癌の特殊型に分類されるまれな疾患であり、その多くはtriple negativeで術後に通常乳癌に準じた補助療法が施行されている。再発形式は肺転移が多く、再発例では予後不良とする報告が多い。組織学的に肉腫様成分の割合と予後との関連が示唆されている。文献的考察を加えて報告する。

P-16-359

多発性乳癌の一例

A case of multiple breast cancer

[1]順天堂大学　医学部附属　静岡病院　外科、
[2]順天堂大学　医学部附属　静岡病院　病理診断科
山本　　陸[1]、安藤　美紗[1]、村井　勇太[1]、小泉　明博[1]、加藤　永記[1]、
上田　脩平[1]、徳田　智史[1]、櫻庭　駿介[1]、朝倉　孝延[1]、伊藤　智彰[1]、
櫛田　知志[1]、櫻田　　睦[1]、田中顕一郎[1]、前川　　博[1]、和田　　了[2]、
佐藤　浩一[1]

症例は57歳女性。既往歴は高血圧、高脂血症、子宮筋腫、虫垂炎、家族歴は母が胃癌、大腸癌。
2018年10月に左乳房腫瘤を自覚、2018年12月に当科受診、視触診で左外上3.5㎝、左内上2㎝の腫瘤と左腋窩リンパ節を触知、マンモグラフィーで左カテゴリー 4、微細分葉状腫瘤+構築の乱れ、乳腺エコーでは左C20㎜、左A18㎜大の腫瘤と腋窩リンパ節腫大を認めた。MRI、CTでは左Aに1か所、左C ～左腋窩にかけて2か所の腫瘤影を認め、左C ～左腋窩の腫瘤については胸筋浸潤が疑われた。左A、左Cの腫瘤の針生検と左腋窩リンパ節の穿刺吸引細胞診の結果はそれぞれ、Duct papillomatosis様+不規則線組織、浸潤性乳管癌（硬癌、ER90% , PgR90%, HER2 2+, FISH+, Ki-67 15%）、リンパ節転移陽性であった。
左Cの病変が術後断端陽性になる恐れがあり、径2㎝の腫瘤+腋窩リンパ節転移陽性で術前化学療法の適応と考え、FEC100を4回施行。CTで左Cの病変は縮小したが、左Aの病変が増大傾向だったため、術前化学療法はここで中止し、2019年4月、左乳房全切除術、腋窩リンパ節郭清術を施行した。術後標本病理で病変が3か所の多発性乳癌の診断となった。
多発性乳癌は比較的稀であり、若干の文献的考察を加えて報告する。

P-16-360

慢性肉芽腫性乳腺炎の5例

5 cases of granulomatous mastitis

[1]浅間総合病院　外科、[2]増田医院
吉安　俊介[1]、増田　裕行[2]、松本　涼子[1]

当科で経験した慢性肉芽腫性乳腺炎（GM）の5症例について検討した。
症例1: 33歳 女性。2018年7月 左乳腺炎にて治療開始。抗生剤で軽快せず、膿瘍を形成したため切開排膿術を施行。細胞診; ClassⅡa、悪性所見を認めず。細菌培養; Corynebacterium kroppenstedtii（C. k.）。組織診は未施行だが、臨床経過よりGMと診断した。以後、切開創から自潰排膿したり軽快したりと反復していたが、基本的にはプレドニゾロン（PSL）少量内服にて症状は落ち着いていた。2019年8月 右乳房の炎症症状が出現。抗生剤で軽快せず、膿瘍を形成したため切開排膿術を施行。細菌培養; C. k. 。充実部の組織診でGMと診断。結節性紅斑の合併あり。左側の治療にてPSLを投与中に右側のGMを発症したことは興味深いことだった。
症例2: 38歳 女性。2018年2月 USにて左乳腺膿瘍と診断。膿瘍に穿刺。FNA; ClassⅡ、炎症細胞（+）。細菌培養; C. k. 。臨床所見からGMと診断。症状が強い時にPSLを使用したところ奏効。膿瘍は自潰排膿を繰り返すも次第に軽快した。
症例3: 25歳 女性。2019年8月 USにて左乳腺膿瘍と診断。膿瘍に穿刺。FNA; ClassⅡ、炎症細胞（+）。細菌培養; C. k. 。臨床所見からGMと診断。少量のPSLを1 ヶ月間使用したが所見は変わらず。膿瘍の増悪はないので自然経過で様子を見ている。
症例4: 34歳 女性。授乳中。2019年10月 USにて右乳腺炎と診断するも皮膚発赤などの炎症所見に乏しかった。硬結が強い部位にFNA; ClassⅡ。GMを疑いPSLを投与するも所見は軽快せず。腫瘍を否定する目的の組織診でGMと診断。細菌培養は未施行。臨床症状は強くないので自然経過で様子を見る方針。
症例5: 41歳 女性。2019年11月 USにて右乳腺膿瘍と診断。小さな切開で排膿術を施行。細菌培養; C. k. 。硬結の強い部位にFNA; ClassⅡ。臨床経過よりGMと診断した。臨床症状は強くないので自然経過で様子を見る方針。
GMに遭遇することはそれ程まれなことではない。PSLが奏効する症例もあれば、自然経過で良い場合もある。文献的には治療方法はさまざまなものがある。症例ごとに過剰な治療とならないような対応が肝要と考えている。

P-16-361

術前血中CEA高値を呈したStage Iの授乳期乳癌の一例

A case of Stage I breast cancer during lactation period with high preoperative levels of CEA

[1]愛媛大学　医学部　附属病院　乳腺センター、
[2]愛媛大学　医学部　附属病院　総合臨床研修センター
竹本　佳菜[1,2]、村上　朱里[1]、奥島久美子[1,2]、高岡　萌美[1]、塚本　大樹[1]、日下部恵梨菜[1]、野田　令菜[1]、青木　玲奈[1]、田口　加奈[1]、西山加那子[1]、山下美智子[1]、杉森和加奈[1]、亀井　義明[1]

Carcinoembryonic antigen（CEA）は乳癌を含め、消化器癌、肺癌、甲状腺癌などの複数臓器の癌で陽性となり、乳癌に特異的な腫瘍マーカーではない。乳癌患者におけるCEA陽性率は10-30%と言われているが、特に進行癌や遠隔転移例での上昇であり、早期乳癌症例でのCEA上昇の報告は少ない。
今回、我々は術前血中CEA高値を呈するStage Iの授乳期乳癌症例を経験したので報告する。
症例は35歳女性。授乳2 ヶ月目で左血性乳頭分泌が時折みられ、5 ヶ月目で左乳房腫瘤を自覚、8 ヶ月目で断続的に血性乳頭分泌を認めたことから近医を受診し、乳癌の疑いにて当科を紹介受診した。左乳房A領域に7.0×6.0cmの硬結を触知し、同部の圧迫にて乳頭より単孔性の血性分泌物を多量に認めた。MMGでは頭側広範囲に区域性の線状石灰化、USでは内部に点状石灰化を伴う血流豊富な95mm大の低エコー域を観察し、針生検にてhigh grade DCISであった。乳頭分泌物の細胞診は陰性。PET-CTでは明らかな遠隔転移等は指摘できず、左乳癌cT1bN0M0 Stage Iの診断に至ったが、腫瘍マーカーはCEA 60ng/mLと高値を呈していた。なおCA15-3は正常範囲内、HER2は118.3ng/mLと高値であった。手術として左乳房全切除術及びセンチネルリンパ節生検を行い、センチネルリンパ節転移陰性で腋窩郭清は省略した。最終病理では、大部分はhigh grade DCIS であり、10mm程度の範囲で浸潤を認めた。また免疫染色ではER（<1%）, PgR（<1%）, HER2（score3+）, Ki67 index 60%であった。CEAの値は徐々に低下し、術後2 ヶ月目で正常化した。
本症例では、術前のCEA高値は術後速やかに正常化していることから乳癌由来であったと考えられるが、乳癌Stage IのCEA陽性率は6%と低頻度であり、本症例のようにCEAが高値を呈する症例の報告は少ない。今回その原因についての文献的考察を踏まえ報告する。

P-16-362

Late lineでのOlaparibが奏功した転移再発乳癌の1例

A case of metastatic recurrent breast cancer successfully treated by Olaparib in the late line

神戸大学　医学部　附属病院　乳腺内分泌外科
曽山みさを、國久　智成、鈴木はる菜、大川　諭奈、岡本　葵、
山本真由子、三木万由子、水本紗千子、馬場　基、谷野　裕一

【初めに】乳癌の5-10%が遺伝性であると考えられ、遺伝性乳癌の原因遺伝子は*BRCA1*が24.0%、*BRCA2*が24.4%と報告されている。*BRCA1/2*胚細胞変異を伴う転移性乳癌 に対するphaseⅢ試験（OlympiAD試験）の結果をもって、本邦でも2018年7月にPARP阻害薬であるOlaparibと、そのコンパニオン診断プログラムであるBRACAnalysis診断システムが薬事承認された。今回、転移再発治療の4th lineとしてOlaparibを使用し、奏功した症例を経験したので報告する。
【症例】40代後半の女性。両側乳癌（右乳癌cT2N1M0:浸潤性乳管癌、ER+、PgR+、HER2陰性、Ki-67 42%、 左乳癌cT1N0M0:浸潤性乳管癌、ER-、PgR-、HER2陰性、Ki-67 71.6%）に対して術前化学療法（EC→PTX）施行後に手術が行われた。術後内分泌療法（TAM+LH-RH agonist）中の術後3年で右腋窩リンパ節に再発を認めた。右腋窩リンパ節郭清後に化学療法を行っていたが、術後4年3か月で多発肝転移が出現し、化学療法変更後も肝転移巣がPDとなり、当院へ紹介された。BRACAnalysis診断システムにて*BRCA2*遺伝子変異を認め、術後5年3か月にOlaparib投与開始となった。治療開始時には肝機能障害を伴う広範な肝転移を認めていたが、治療開始後速やかに肝障害は改善し、CT検査にて肝転移の著明な縮小を確認した。しかし治療開始後8か月で肝転移巣はPDとなり、術後6年1か月に肝不全にて死亡した。
【考察】OlympiAD試験では転移再発後2レジメンまでの化学療法歴がある患者を対象とし、Olaparib群は化学療法群と比較して有意にPFSが延長した（中央値:7.0 ヶ月vs.4.2 ヶ月）。有害事象は悪心（58.0%）、貧血（40.0%）等が報告されている。本症例では4th lineとしてOlaparibを使用し、治療中は副作用も軽度の嘔気のみで良好なQOLが保たれていた。
【結語】Olaparib承認後1年半の現在では、late lineでの使用を検討することもあると考えられる。今回の症例では4th lineとしてOlaparibを使用し、QOLを保ちながら、高い治療効果が得られたので、文献的考察を加えて報告する。

P-16-363

当院における男性乳癌6例の検討

Six cases of male breast cancer

宝塚市立病院　外科
西野　雅行、児島　正道、山﨑　純也

男性乳癌は稀で全乳癌の0.5%と報告されている。当科において2010年1月～ 2019年11月まで初発乳癌手術症例229例中、男性乳癌は6例（2.6%）であった。6例の年齢平均年齢は65.8歳（67 ～ 82歳）、主訴は5例がしこり、1例が血清乳頭分泌であった。病悩期間は13.8 ヵ月（1 ～ 36 ヵ月）、乳癌家族歴や女性化乳房などの合併症は認めなかった。組織型は乳頭腺管癌4例、充実性管癌1例、DCISが1例であった。サブタイプではLuminal A likeが2例、Luminal B like（HER2陰性）が2例、Luminal B like（HER2陽性）が1例、DCIS（ホルモン陽性）が1例であり全例ホルモン陽性症例であった。Luminal B like（HER2陽性）症例は腋窩リンパ節転移陽性であり術前化学療法を施行した。術式はBt+Ax2例、Bt+Sn4例（うち2例はバックアップ郭清）に施行した。組織学的腫瘍径は平均14.8mm（5 ～ 24mm）、腋窩リンパ節転移陽性例は6例中2例（33.3%）であった。組織学的進行度は、stage0 が1例、1が3例、2Aが1例、3Aが1例であった。術後補助治療は、TAM5年投与が推奨されており全例タモキシフェンを投与しLuminal B like（HER2陽性）症例はトラスツズマブを投与した。平均観察期間は術後3.3 ～ 102.9 ヵ月であるが、Luminal B like（HER2陽性）症例のみ術後3年目に肝転移を認めたがその後緩和治療目的で転院され術後4年3カ月で死亡した。他の5例は無再発生存中である。男性乳癌は、ホルモン陽性症例が多く、近年は女性乳癌と比較しても予後は同等と報告されている。当院で経験した男性乳癌6例も全例ホルモン陽性乳癌であったがHER2陽性症例は再発転移を認めた。今後、HER2陽性を含めた更なる男性乳癌の症例集積が必要である。以上、当院で経験した男性乳癌6例を文献的考察を踏まえて報告する。

P-16-364

術後1か月で再発したG-CSF産生を疑うMyoepithelial carcinomaの一例

A case of Myoepithelial carcinoma suspected of producing G-CSF one month after surgery

[1]自治医科大学附属病院　乳腺外科、
[2]自治医科大学附属病院　消化器一般移植外科
扇原　香澄[1]、原尾美智子[1]、櫻木　雅子[1]、西田　紗季[1]、北山　丈二[2]、佐田　尚宏[2]

症例は75歳女性。右乳房腫瘤と疼痛を自覚し、数日後当科受診。乳房超音波検査で右2時方向に27㎜の境界明瞭粗造な低エコー腫瘤を認め、CNBでMyoepithelial carcinomaを 疑 うMalignant tumor（ER（-）,PR（-）,Her2（-）,MIB1 69%） であった。CT検査で遠隔転移はなく、積極的に腋窩リンパ節転移を疑わなかったため、cT2N0M0 stageⅡAの診断で手術先行の方針となった。初診から約2 ヶ月半後、右乳房切除術+センチネルリンパ節（SN）生検を施行した。迅速診断でSNは陰性のため腋窩郭清は省略し、術後経過良好で術後8日目（POD8）に退院となった。手術病理結果はMyoepithelial carcinoma, 浸潤径54㎜, ER（-）, PR（-）, Her2（-）, Ki-67 30%, SNはmicrometastases（2/2）であった。pT3N1miM0 stageⅢAの診断で、補助療法を化学療法（AC④→PTX⑫）、胸壁鎖上腋窩に放射線照射の予定としたが、POD29から38℃台の発熱を認め、POD33から咳嗽が出現した。翌日当科外来受診し、CT検査にて多発肺転移、右腋窩・縦隔・肺門リンパ節転移、多発肝転移を認め、血液検査でWBC18500/μl、CRP6.16mg/dlを示し、緊急入院となった。各種培養結果から感染症は否定的であった。その間WBCは2-3万台で推移し、最大59400/μlまで増加し、G-CSF産生腫瘍が疑われた。経過から腫瘍熱と判断し、ナプロキセチン投与し入院6日目に解熱した。POD45にEC療法（エピルビシン+シクロホスファミド）を施行し、施行後から腎障害による利尿低下、肺うっ血による酸素化不良を認め化学療法が原因と考えられた。Day5に呼吸状態が悪化し、CT検査で縦隔リンパ節の気管の圧排を認め、原疾患の増悪が疑われた。利尿剤やアルブミン投与等により徐々に呼吸状態は安定したが、day8に38℃の発熱を認め、WBC400/μlまで減少し発熱性好中球減少症と診断し、CFPM・G-CSF投与開始となった。Day12には解熱するが、WBC54600/μlまで上昇し原病の再増悪が疑われた。Day14から呼吸状態が再度増悪し、day17（POD61）永眠された。後日G-CSFの検査結果が到着し260pg/mlと高値を示していた。今回我々は術後1か月で急激な経過を辿ったG-CSF産生を疑うMyoepithelial carcinomaの大変稀な一例を経験したので、文献的考察を加えて報告する。

P-16-365

乳腺腺様嚢胞がんの1例

Adenoid cystic carcinoma of the breast

[1]南大阪病院　乳腺外科、[2]のはらクリニック、[3]南大阪病院　消化器外科、[4]南大阪病院　病理診断科
荻澤　佳奈[1]、原田　知明[1]、野原　丈裕[2]、瀧井麻美子[3]、山田　英子[4]、小林　庸次[4]、中谷　守一[1]

我々は、稀な乳腺疾患である腺様嚢胞がんの1例を経験したので文献的考察を含めて報告する。
症例は、79歳女性。特別老人ホームに入居中。右乳房にしこりを指摘され当院紹介受診となった。マンモグラフィ所見は右乳房MLO-L、CC-Iに円形で境界明瞭、等濃度の大きさ9×8mmの腫瘤像を認めた。乳腺エコーでは右乳房上内側部に楕円形でhaloを認めず、後方エコーが増強している血流豊富な大きさ9.5×6.5×5.2mm大の低エコー腫瘤像を認めた。本人と家族が切除生検を希望したため局所麻酔下右乳房腫瘤摘出術を施行した。
肉眼的には、腫瘍は大きさ6.0×8.0mm大の充実性結節で、割面は灰白色を呈していた。
病理組織学的所見は、境界明瞭で被膜を有する大きさ6.0×8.0mmの腫瘤で腫瘍細胞は、軽度の核異型及び核分裂像が散見され、胞巣辺縁や篩状構造部、充実部などに基底細胞様細胞ないし筋上皮様細胞を認め、乳管上皮、皮脂腺様細胞とともに不規則な胞巣を形成・増生し、管腔内にはPAS陽性粘液・篩状構造部にはAlcian-blue陽性の粘液が主として見られた。SM-actin,CK5/6は基底細胞様細胞に陽性で、CK7は基底細胞様細胞・筋上皮様細胞・乳管上皮・皮脂腺様細胞いずれの細胞にも陽性であった。以上より乳腺腺様嚢胞がん、ER陽性・PgR陽性・HER2陰性・Ki-67 5%と診断した。
腺様嚢胞がんは、唾液腺に好発し腫瘍の増大速度は比較的緩徐であるにも関わらず神経周囲浸潤を伴った局所再発や遠隔転移を高率に認める悪性腫瘍である。しかし、乳腺原発の腺様嚢胞がんの発生頻度は約0.1%以下と稀でトリプルネガティブにも関わらず予後良好な疾患とされる。また、特徴的な画像所見はなく診断は病理組織学的所見で診断されている。
本例については、術後補助療法なしに約10 ヶ月経過観察しているが無再発生存中である。

P-16-366

CTで偶然発見されたadenomyoepitheliomaの一例

A case of adenomyoepithelioma found by computed tomography

岐阜市民病院　乳腺外科
鵜飼　絢子、細野　芳樹、中田　琢巳

【はじめに】adenomyoepithelioma（AME）は比較的まれな腫瘍であり，良性腫瘍に分類される一方，良性と診断されても局所再発や遠隔転移をきたした症例も報告されており，その治療にあたっては注意を要するとされる．今回，我々は他疾患治療中のCTにより偶然発見され，術前の確定診断に苦慮したAMEを経験したので文献的考察を加えて報告する．
【症例】症例は76歳女性．乳がん検診受診歴はなく，当院整形外科で脊柱管狭窄症による腰痛を治療中であった．治療に当たり撮影されたCTで左乳房の腫瘤を指摘され精査目的で当科受診となった．
初診時の理学所見では左乳房腋窩部に1.5cmの腫瘤が触知された．マンモグラフィーでは分葉状の境界明瞭腫瘤を認めた．穿刺吸引細胞診が施行されたところ，二相性を認める細胞集塊で小型で異型性の乏しいものであったが核クロマチンの増量や核小体の出現も認められており，鑑別困難で更なる精査が必要とされた．
引き続き行われた針生検ではやはり二相性の保たれた小型腺管の密な増生を指摘され良性病変を考える像とされたが，造影CT，MRIでは皮膚にやや肥厚を伴うリング状にenhanceされる結節として描出され，dynamic studyではrapid-washoutの造影パターンで悪性が示唆された．
このため腫瘤全体を摘出することが必要と判断し，悪性の可能性も考慮し，腫瘍周囲1cmのマージンをつけた腫瘍切除が施行された．
切除後の病理検索では腫瘍は直径14mmの境界明瞭で線維性皮膜をもつ腫瘤で，二相性の明瞭な上皮細胞の増生からなっておりAMEと診断された．切除断端は陰性であった．
【考察】AMEは1970年にHamperlによって初めて報告された疾患で，腺上皮と筋上皮の2種類の上皮細胞が共に増殖を示す腫瘍とされる．乳癌取扱い規約第18版では良性腫瘍に分類されるものの，局所再発や遠隔転移例が報告されており，良性から悪性にいたるまで様々な生物学特徴を持つ腫瘍と考えられている．比較的まれな疾患であるため，本症例のごとく細胞診や組織診を行っても確定診断に至らない症例が多く報告されており，治療方針の決定については注意を要する．
AMEの治療については外科的切除が第一とされるが，再発による死亡例も報告されており，確実な切除が必要である．また，術後の経過観察も慎重におこなう必要があると考えられる．

P-16-367

造影エコーを施行した葉状腫瘍の1例

Contrast-enhanced ulrasonography for Phyllodes tumor

[1]国立病院機構東広島医療センター外科、
[2]国立病院機構東広島医療センター病理診断科
梶原遼太郎[1]、宮本　和明[1]、梶川隆治郎[1]、渡邊　淳弘[1]、澤田　紘幸[1]、井上　雅史[1]、大森　一郎[1]、池田　昌博[1]、豊田　和広[1]、貞本　誠治[1]、万代　光一[2]、高橋　忠照[1]

【はじめに】葉状腫瘍は，線維腺腫と同じ線維上皮性腫瘍とされ，その頻度は乳腺原発性腫瘍の0.3-1%と比較的稀である．急速な増大傾向を示す場合でも，術前の画像および組織学的検査において確定診断が困難な例が認められる．乳腺超音波検査におけるソナゾイド[R]造影エコーは，アレルギーや腎機能障害によりMRIを施行できない症例でも評価が可能であること，また微細な血流を描出することによる造影パターンから，良悪性の鑑別，薬物療法の効果判定，広がり診断に有用である．今回，われわれは右乳房全体を占める巨大な葉状腫瘍に対して術前乳腺造影エコーを施行したので報告する．【症例】症例は64歳女性．右乳房腫瘤を自覚し，約6か月間に急速に増大，右乳房全体を占める15cm大の腫瘤となり受診．乳腺エコーでは境界明瞭平滑な充実性腫瘤，内部エコーは不均一、エコーレベルは低，拍動性血流シグナルあり．造影のパターンでは内部は不均一な濃染パターンであり悪性と診断した．手術は右乳房全切除術を施行し切除断端は陰性であった．病理組織学的には、腫瘍は境界明瞭，線維間質細胞と乳管上皮の混合腫瘍であり，乳管上皮は二相性を保持していた．脈管侵襲は認めなかった．一方で間質細胞には中等度の核異型，細胞密度の増加，核分裂像は10PHFあたり6個認められた．Stromal overgrowthを認めず間質細胞はER陰性，PgR陰性，HER2陰性であった．【考察】急速に増大した葉状腫瘍に対して造影エコーを施行し，最終病理診断で境界悪性であった1例を経験した．文献的考察を加えて報告する．

P-16-368

術前補助化学療法（DTX→FEC）中に網膜静脈閉塞症および黄斑浮腫を発症した1例

Macular Edema to Retinal Vein Occlusion Following Neoadjuvant Chemotherapy (DTX-FEC) Administration

[1]独立行政法人地域医療機能推進機構　滋賀病院　外科、
[2]独立行政法人地域医療機能推進機構　滋賀病院　乳腺外科、
[3]滋賀医科大学地域医療教育研究拠点、[4]滋賀医科大学外科学講座、
[5]独立行政法人地域医療機能推進機構　滋賀病院　眼科
辰巳　征浩[1]、梅田　朋子[2,3]、内藤　弘之[1,3]、八木　俊和[1]、木田　睦士[1]、児玉　創太[1]、村上　智子[5]、谷　眞至[4]、来見　良誠[1]

【はじめに】乳癌治療に用いられる化学療法や内分泌療法、分子標的薬治療には様々な副作用がある。その中には角膜障害、網膜障害、涙道閉塞など眼に影響を及ぼすものも知られている。今回我々は術前化学療法中に網膜静脈閉塞症、黄斑浮腫により視力低下を来した症例を経験したため、報告する。【症例】症例は60歳女性。201X年6月に検診で右乳癌が疑われ、精査により浸潤性乳管癌（Luminal A, cT2N1M0, StageⅡB）の診断となった。同月から術前化学療法として、DTX療法を開始し、4サイクル終了。同年9月よりFEC療法を開始した。同年10月、FEC 2サイクル目開始日に、エピルビシン投与中に左眼がぼやけて見えるとの訴えがあり、当日眼科を受診したところ、左眼の視力低下、左眼底に出血を伴う網膜静脈分枝閉塞症および嚢胞状黄斑浮腫が認められた。FEC療法は2サイクルで中止し、ステロイド点眼薬、NSAIDS点眼薬投与、抗VEGF抗体薬であるラニビズマブの硝子体内注射による治療を開始した。同年11月に右Bt+Ax（Ⅱ）を施行、その後も3か月毎にラニビズマブ投与を行ったところ、徐々に黄斑浮腫は改善、視力も回復傾向となった。【考察】黄斑浮腫は、眼の黄斑部に浮腫性の変化をきたす病態で、視力低下、中心暗点、歪視症などが出現する。これまで乳癌においては、タキサン系の抗癌剤で黄斑浮腫が出現するとの報告があるが、本症例ではFEC中に網膜静脈分枝閉塞症に伴う黄斑浮腫が出現した。一般的にタキサン系の抗癌剤による黄斑浮腫は、血管の破綻を伴わないとされており、本症例における黄斑浮腫はFECの副作用による可能性が示唆された。これまでにFECの副作用で黄斑浮腫が出現したとの報告はなく、本症例は希少な症例と考えられた。化学療法における眼障害では、涙液中に分泌された抗癌剤が組織を障害することにより発症する機序が推測されており、予防として化学療法後点眼薬を数日間自己投与してもらうことは有効であると思われる。当院では上記の点眼薬投与に加え、化学療法実施前の眼科受診も実施しており、化学療法における眼障害の予防に努めている。【まとめ】FEC療法中に網膜静脈分枝閉塞症に伴う黄斑浮腫を認めた希少な症例を経験した。化学療法施行の際には眼障害の発現にも十分注意し、早期発見、治療を行うことが望ましいと思われる。

P-16-369

乳がん術後に骨、胃転移再発をきたした浸潤性小葉癌の一例

A case of invasive lobular carcinoma with recurrence to bone and stomach after surgery

[1]東京都済生会中央病院 腫瘍内科、[2]東京都済生会中央病院 乳腺外科、
[3]済生会中央病院 病理診断科
青木　優[1]、船越　信介[1]、小倉　望[1]、星野　舞[1]、町野　千秋[2]、
及川　明奈[2]、佐藤　隆宣[2]、廣瀬　茂道[3]

【症例】49歳女性 201X-2年6月に右乳房腫瘤を自覚し、精査にてホルモン陽性HER2陰性乳癌の診断となった。右乳房全摘出+腋窩リンパ節郭清術を施行した。術後AC4コース+DTX4コース施行後、放射線照射を行い、ホルモン療法としてtamoxifen内服を継続していた。切除検体の病理では、不整に連続した長径 10.5cmに及ぶ浸潤癌であり、免疫染色にてE-cadherin陰性、CK34βE12陽性であることから、浸潤性小葉癌と診断した。201X-1年4月にCEA 18.3、CA15-3 50.7と腫瘍マーカーの急激な上昇をみとめPET-CTによる精査を行ったところ、右腸骨、両側坐骨、仙骨関節領域に集積あり骨転移と診断した。5月よりtamoxifenを中止し、anastrozoleとデノスズマブを開始した。その後、201X年4月に心窩部の違和感に対して上部内視鏡を施行したところ、多発する隆起性糜爛をみとめ、生検結果は低分化腺癌であった。免疫染色で、CK7陽性、CK20陰性、GATA3陽性、ER陽性であり、乳がんの胃転移と考えられた。予後不良な病態でありホルモン療法から全身化学療法への切り替えが適切と考え、アベマシクリブ+フェソロデックスを開始した。【考察】乳がんの胃転移は乳がん患者のうち0.3%にみられる稀な病態である。一方で転移性胃癌のうち、原発巣として乳がんの頻度は比較的高く約30%と報告されている。胃転移をきたす乳がんの組織型としては浸潤性小葉癌の報告が多い。本邦では乳がんの約4%を占め、組織像として細胞接合性を欠く小型腫瘍細胞が孤立散在性や一列索状に浸潤することが多い。多くはホルモン陽性HER2陰性であり、浸潤性乳管癌より予後不良とされる。肺や肝臓への転移が少なく、消化管や卵巣への転移が多いことが特徴で、眼転移や尿管転移などの報告もみられる。分子病理学的には、約半数にCDH1の点変異をみとめることや、90%がE-cadherin陰性となることが特徴とされている。本症例は、浸潤性小葉癌の術後比較的早期の段階で骨転移再発し、胃へ転移した。乳がんの経過では、CTで判別の難しい消化管への転移が起こりうる。浸潤性小葉癌など特殊な病型の場合には、このことを念頭におき積極的に精査することが重要である。

P-16-370

乳癌術後19年で腋窩局所再発を生じた稀な一例

A rare case of axillary local recurrence 19 years after breast cancer surgery

兵庫県立尼崎総合医療センター　乳腺外科
太治　智愛、諏訪　裕文、山口　あい

【はじめに】乳癌術後再発は、術後1 ～ 2年に生じる場合が多いが、術後10年以上経過して晩期再発する症例も稀ではない。晩期再発の様式として、局所胸壁再発や遠隔転移が多く、腋窩からの再発は稀である。
【症例】61歳女性。X年11月に右乳癌に対して、右乳房部分切除と腋窩リンパ節郭清(level I,II)を施行され、病理組織学的所見はpT1 (2cm) N0 (0/12) M0、stage I、硬癌、ly0、v0、ER陽性、PR陽性であった。術後治療として、放射線療法(残存乳房照射)と内分泌療法 (ゴセレリン2年間、タモキシフェン5年間) を行い、X+11年11月を最後に通院は自己中断されていた。
X+19年10月に乳癌検診の視触診で、右腋窩手術痕に一致した皮膚腫瘤を指摘された。皮膚生検で乳癌再発 (Grade 1、ER陽性、PR陽性、HER2 score 0、Ki-67 2.2%) と診断された。FDG-PET/CT検査では、右腋窩に限局性のFDG集積 (SUV max=2.58) を認めたが、他部位には異常を認めなかった。超音波検査では、右腋窩の皮膚直下から連続する低エコー域を認めたが、リンパ節に異常を認めなかった。
以上より、右腋窩の局所再発と診断し、全身麻酔下に摘出術を行った。1cmのマージンを取るように皮膚切開をおき、皮下の瘢痕組織を含めて切除した。周囲にリンパ節は認めなかった。病理組織学的検査で、皮膚から皮下組織にかけて最大径1.3cmの浸潤性乳管癌を認め、Grade 1、ly0、v0、ER陽性、PR陽性、HER2 score 1+、Ki-67 9.3%の診断であった。
術後は腋窩の腫瘍床への放射線療法と内分泌療法を予定している。
【考察】本症例は皮膚を主座とした再発で、腋窩リンパ節再発ではなかった。
悪性腫瘍の原発巣摘出後5年以上を経過してから皮膚に転移をきたすものは、delayed cutaneous metastasisと呼ばれている。本邦では乳癌、胃癌、腎癌などでの症例報告がされている。
乳癌の局所再発あるいは皮膚転移の機序として、原発巣術後の癌の遺残、リンパ節に遺残した癌の逆行性散布、術中の癌の人工的散布、血行性転移などが考えられる。本症例は、初回手術標本でリンパ節転移は認めず、乳腺断端は陰性で、原因は不明である。
医中誌で検索し得た限りでは、腋窩リンパ節郭清後に生じた腋窩の晩期局所再発の報告はなく、非常に稀な症例と考えられる。

P-16-371

肉芽腫性乳腺炎4例の検討

Four cases of granulomatous mastitis

[1]戸塚共立第１病院附属　サクラス乳腺クリニック　乳腺外科、
[2]戸塚共立第２病院　乳腺外科、
[3]戸塚共立第１病院附属　サクラス乳腺クリニック　臨床検査科、
[4]戸塚共立第１病院　病理診断科
岡本　直子[1]、飯塚美紗都[1]、西澤　昌子[2]、高野　裕子[3]、御子神哲也[4]

【背景】肉芽腫性乳腺炎は、産後数年経過した女性に好発する難治性の慢性炎症性疾患であり、臨床的には乳癌との鑑別を要する。原因および発生機序は十分に解明されておらず、ステロイドが有効とする報告が多いものの、投与量や投与期間などの定説はなく、治療法も確立されていない。肉芽腫性乳腺炎を4例経験したので報告する。【症例1】40歳女性、断乳後1年半、両側乳管拡張で経過観察中、右乳腺に発赤を伴う硬結が出現。生検にて膿瘍を伴う乳腺炎の診断。3回切開排膿し、初回*Corynebacterium sp* (以下*C sp*) が検出、以降は陰性。1か月後よりプレドニゾロン10mg開始、5-20mgで調整、7か月間の内服で治療終了。【症例2】29歳女性、断乳後1年、右乳腺に発赤を伴う硬結を主訴に来院。右CDに血流豊富な低エコー域 (20mm) を認め、乳腺炎と診断。切開排膿、抗生剤内服を開始。培養で*C kroppenstedtii*が検出。さらに2回切開排膿し培養陰性。2か月目にプレドニゾロン20mg開始、7か月間の内服で治療終了。【症例3】37歳女性、断乳後4年、右乳腺腫瘤・発赤・疼痛にて来院。右CDに血流豊富な低エコー域 (49mm) を認め、乳腺炎疑いにて抗生剤内服を開始。3週間で皮膚発赤は改善するも腫瘤は遺残。生検では肉芽腫を有する膿瘍の診断、培養は陰性。2年間、自己判断で通院せず。右Bに発赤を伴う硬結を主訴に再び来院、右CDは改善。乳腺炎の診断にて抗生剤内服を開始。1か月後に増大し切開排膿、培養で*C kroppenstedtii*が検出。翌月、再切開で改善せずプレドニゾロン20mg開始。12か月間の内服で治療終了。【症例4】32歳女性、断乳後3年、右乳腺に腫瘤・疼痛を自覚し来院。皮膚所見はなく、右ABに低エコー域(62mm超)を認めた。生検にて膿瘍の診断。抗生剤内服にて症状改善せず、1か月後に切開排膿、培養は陰性。一方、左CDに発赤を伴う硬結が出現し、区域性低エコー域を認め、左乳腺炎の診断にて切開排膿、培養では*C kroppenstedtii*が検出。両側乳腺炎に対して、2か月目よりプレドニゾロン20mg開始、現在17か月目で5-10mgで調整し治療中、症状は安定。【考察】肉芽腫性乳腺炎は、乳癌との鑑別がしばしば困難で、かつ、治療に難渋することが多い。近年、*C kroppenstedtii*との関連も報告されており、本症例でも検出された。今回、切開および感受性のある抗生剤投与で改善せず、ステロイド投与が有効と考えられる症例を経験したので、文献的考察を加えて報告する。

P-16-372

乳癌放射線治療後に発症した放射線誘発肉腫の二例

Two Cases of Radiation-Induced Sarcoma After Radiation Therapy For Breast Cancer

泉大津市立病院　外科
本田麻里子、上西　幹洋、野口　浩平

乳癌手術後に放射線治療を行う症例は増加傾向にあり、また放射線治療後患者の生存期間が延長するのに伴い、放射線誘発肉腫の発症頻度も上昇傾向にある。今回我々は、乳癌放射線治療後に発症した放射線誘発肉腫を二例経験したので報告する。
症例1は、70歳代、女性。2012年6月に右乳癌に対し、乳房部分切除術および腋窩リンパ節郭清を施行した。術後病理診断は、Invasive ductal carcinoma,scirrhous carcinomaであった。術後補助療法として、全乳房照射 (50Gy) およびLetrozole内服を行った。術後5年6ヶ月時に交通事故により、大動脈損傷を伴う胸部打撲の既往がある。術後6年時に右乳房A ～ C区域に皮膚発赤、疼痛を認めたが、超音波検査にて皮膚肥厚は著明だが明らかな腫瘤を認めず、皮膚肥厚は外傷が原因と考え経過観察となった。術後6年5ヶ月時に右乳房に一部潰瘍を伴う皮膚変色および周囲に硬結を認めた。超音波検査にて右EC区域に低エコー域を認めたため針生検を施行したところ、温存乳房内再発と診断された。術後6年6ヶ月時に右乳房全切除術を施行した。術後病理診断は、Angiosarcomaであった。
症例2は、60歳代、女性。2010年4月に左乳癌と診断され、術前化学療法施行後、同年7月に乳房部分切除術および腋窩リンパ節郭清を施行した。術後病理診断は、Invasive ductal carcinoma,papillotubular carcinomaであった。術後補助療法として、全乳房照射 (50Gy) およびLetrozole内服を行った。術後5年3ヶ月時に左乳房に発赤、硬結が出現した。術創周囲の硬結部位に対して施行した針生検では悪性所見を認めなかったが、PET-CTで左温存乳房内に集積を認めたため、再発と診断した。Trastuzumab、T-DM1を順次投与し、硬結、発赤の消失を認めたため、術後6年8ヶ月時に左乳房全切除術を施行した。術後病理診断は、Invasive ductal carcinoma,papillotubular carcinomaであった。その後Trastuzumab、T-DM1を順次継続投与されていたが、初回術後9年3ヶ月時の超音波検査で左胸壁外側皮下に不整形腫瘤が出現した。針生検を施行したところ、Invasive pleomorphic carcinomaの診断を得たため、周囲軟部組織を含む腫瘤摘出術を施行した。術後病理診断は、Liposarcomaであった。
今回の症例を含め、文献的考察を加えて報告する。

P-16-373

OlaparibによりQOL改善を認めた遺伝性乳癌の1例

A case of hereditary breast cancer with improved quality of life due to Olaparib

公立陶生病院
鈴木　寛、川瀬　義久、岡本喜一郎、松下　英信、近藤　剛規、
田中　秀明、岩田　尚樹、香川　力

今回、BRCA遺伝子変異を認め、Olaparib治療により軽快を認めた再発乳癌症例の1例を経験したので報告する。
2018年7月にBRCA遺伝子変異を有する一部の再発乳癌に対しPARP阻害薬が保険承認され、コンパニオン診断としてBRACAnalysisが保険診療で行われる機会が増加している。当院でも遺伝性乳癌卵巣癌症候群（HBOC）の可能性が高い症例に遺伝学的検査を提示している。症例は45歳女性。38歳で左乳癌、浸潤性乳管癌cT2N0M0 StageIIAに対し他院でBt+SNBを施行された。pT2N1M0, pStageIIBサブタイプはLuminal Bであった。補助療法としてFEC療法、Docetaxel療法、Goserelin+Tamoxifen治療を順次行ったが、その後副作用のため中止していた。術後4年目に肺門部リンパ節再発を認め、Goserelin+Tamoxifen療法を再開されていたが翌年には増悪し、肺門部リンパ節増大、左骨盤骨転移を認めた。Fulvestrant+Palbociclib+Denosumab治療を行ったが、最終的には丸山ワクチンのみを行っていた。
45歳時に癌性胸膜炎で当科を紹介受診され、Paclitaxel治療を行ったが、4コースで呼吸苦、胸水増加を認め中止となった。PARP阻害薬の使用適応の評価のためBRACAnalysis診断システムを施行した
ところ、BRCA2遺伝子の病的変異を認め結果説明を行いOlaparibへのレジメン変更した。Olaparib開始後、悪心G2や倦怠感G2を認めたものの呼吸苦改善あり、1週間後のCTでは胸水消失を認めた。徐々に倦怠感も軽快し自宅で過ごすことが出来た。Olaparib開始後3ヶ月でDesnobam拒否あり休薬となったが、縦隔腫瘤の増大を認めPDとなった。肺転移や右心房浸潤を疑われ、BSCとなった。
本症例ではOlaparib投与により呼吸苦症状の軽快がありQOL改善を認めた。今後遺伝性乳癌卵巣癌症候群（HBOC）であることが判明すると、患者本人にとっては治療選択が増えるという利益がある。一方血縁者にも影響があることから、その後は血縁者を含めた遺伝カウンセリングによる対応が必要となり、適切な遺伝子診療の体制の構築が必要である。若干の文献的考察を加えた上で報告する。

P-16-374

術後low grade DCISの診断がついた2例

Two cases with postoperative diagnosis of DCIS

[1]JCHO 東京新宿メディカルセンター 外科、
[2]JCHO 東京新宿メディカルセンター　病理診断科
叶　典子[1]、井上　雅文[2]

【症例1】64歳女性
【現病歴】左乳頭直下に腫瘤と乳頭陥没を自覚し受診.
【既往歴】58歳 右乳腺IDP 腫瘍切除
【画像】MGでは,左乳頭直下に境界明瞭から一部評価困難な分葉形の高濃度腫瘤をみとめた.USでは左乳頭2時方向に境界明瞭な分葉形の無エコー腫瘤を認め,内部に桑実状の低エコー腫瘤を認めた.MRIではT1, T2 highの嚢胞性腫瘤の内部にT1 high, T2 lowな桑実状の腫瘤をみとめた.
【細胞診】増殖性病変で良悪の鑑別困難
【経過】IDPで良性病変と考えたが,本人の希望で左乳腺腫瘍摘出乳頭合併切除の方針となった.乳頭直下に35×24×24mm大の多房性嚢胞性病変を認め,内腔には乳頭上皮性病変が存在し,IDPと診断された.また,嚢胞周囲に8mm大のlow grade DCISを認めた.背景に乳腺症性変化が強く腫瘍の分布評価は難しいという判断だった.温存乳房照射を行い,経過観察中.術後2年無再発.
【症例2】47歳女性
【現病歴】健診で受けたMGで悪性を疑う石灰化を認め,二次健診目的に受診.
【画像】MGでは,L-M・Iに微小円形石灰化を集簇性に認めた.USでは,左乳腺A領域に11×9×8mm大の境界明瞭粗ぞうな不整形の低エコー腫瘤を認めた.腫瘤の末梢側に低エコー域を認めた.MRIでは,左乳腺A領域に10mmと6mmの結節と乳頭側に3mm大の結節があり,軽度造影される程度でIDPや乳腺症性変化を考える所見だった.
【組織診】FEAが主体の病変
【経過】DCISを否定できないため,患者と相談し切除生検の方針とした.病変の範囲はUSでマーキングした.病理診断はlow grade DCISで乳頭側断端陽性であった.追加切除は行わず,温存乳房照射と断端陽性部位にブースト照射を行い,経過観察中.
【考察】術前の画像や組織診では悪性の診断はついていなかったが,術後にlow grade DCISの診断がついた症例を経験した.症例1ではIDPの近傍に偶発的にDCISがみとめられ,症例2ではFEA主体の病変の中にDCISが認められた.2例の状況は異なるが,術前の画像で明らかな悪性所見はなく判断に苦慮するものであった.術前の画像を見直してみると,症例1はUS,MRIでIDPの背側に数mm大の嚢胞性病変を認めるが,DCISより乳腺症性変化を考える所見だった.症例2は,USでは腫瘤の末梢に低エコー域を認め切除範囲としたが,実際乳頭側断端が陽性で描出しきれていなかった.MRIの方が的確に病変を描出していた.
良性病変の摘出の場合でも術前に画像を十分に検討し有意な所見については生検を行うなどし,過不足なく摘出を行うことが重要である.

P-16-375

転移性骨腫瘍と鑑別を要するSAPHO症候群を合併した浸潤性小葉癌の一例

A case of invasive lobular carcinoma with SAPHO syndrome

[1]釧路赤十字病院　外科、[2]釧路赤十字病院　病理診断科
三栖賢次郎[1]、河合　典子[1]、森本　浩史[1]、真木　健裕[1]、金古　裕之[1]、
猪俣　斉[1]、立野　正敏[2]、近江　亮[1]

【症例】60歳代女性、【主訴】右胸のしこり。【既往歴】高血圧症。慢性胃炎。過活動膀胱。2010年MRSA肺炎、急速進行性糸球体腎炎。喫煙歴なし。飲酒なし。【現病歴】2015年4月初め、偶然、右乳房のしこりを発見。右C区域に1.5cm大、dimplingを伴う硬い腫瘤を触知した。マンモグラフィーでは右乳腺にspiculaを伴う腫瘤影を認め、カテゴリー 5。乳腺超音波検査では右C区域に14x10.5x9mmの不整形な低エコー域を認め、前方境界線の断裂も見られた。針生検で浸潤性小葉癌（ER:陽性（95%）、PgR:陰性（1%未満）、HER2 score 0、Ki67 20%、E-cadherin陰性）の診断となった。全身精査の結果、右第1胸肋関節に溶骨性変化を疑う隆起が見られたが、御本人より以前から変わっていないとの申し出を受け、遠隔転移と認めず2015年6月左乳房部分切除+センチネルリンパ節生検を施行した。術中迅速病理でセンチネルリンパ節は転移陰性であった。永久標本で側方断端陽性の部分を認めたため、御本人と検討し、2週間後乳房全切除を追加した。病理検査では浸潤性小葉癌、核グレード1、ER陽性、PgR陰性、HER2 score 0、Ki67<5%、pT2N0M0 StageⅡAの診断となった。術後補助療法として現在、アロマターゼ阻害剤内服中である。
2018年6月、右第1胸肋関節に腫大傾向を認め、骨転移を疑いMRIを施行したところ、放射線読影医よりSAPHO症候群の可能性を指摘された。改めて御本人より病歴を再聴取すると、2010年に掌蹠膿疱症の既往があり、SAPHO症候群と診断した。
SAPHO症候群は膿疱性皮膚病変と骨関節病変からなる疾患で、皮膚および前胸部症状を呈することが多い。整形外科領域では溶骨性変化を伴うこともあるとされ、比較的予後良好な疾患とされているが、乳癌領域では転移性骨腫瘍との鑑別が重要となるものと思われる。稀な疾患ではあるが、本症例のように骨転移と鑑別を要する症例の報告が散見されており、若干の文献的考察を加え報告する。

P-16-376

妊娠中期より術前化学療法を行い術後3か月で脳転移を起こした妊娠期乳がんの1例

Pregnancy associated breast cancer with early postoperative brain metastases: A case report

高槻病院　乳腺外科
下山　京子、三成　善光

【患者】32歳女性。【家族歴】なし。【既往歴】なし。
【現病歴】第2子を妊娠する前に他院にて超音波による乳がん検診を受け異常なしとされた。その後自然妊娠したが、妊娠第7週に右腋窩腫瘤を自覚し当院外来初診。右乳房内にも5cm大の腫瘤あり、針生検と腋窩リンパ節に細胞診を行い、浸潤性乳管癌と腋窩転移の診断を得た。病名告知も妊娠継続の希望あり、術前化学療法として妊娠第14週からAC療法を6コース施行、超音波では腫瘤の不明瞭化と腋窩リンパ節の縮小を認めていた。第35週で右乳房切除術+腋窩郭清、第37週で帝王切開にて女児出産。病理結果は、浸潤性乳管癌、浸潤径6cm、リンパ節転移7個、ER60%（weak）、PgR30%、HER2 0、Ki67 50%、治療効果判定はGrade 1bであった。産後20日、ドセタキセル療法を開始したが、開始日に創部に腫瘤自覚あり、細胞診にて局所再発と診断された。CTにて遠隔転移は認めなかった。*BRCA1/2*検査は陰性であった。ドセタキセル療法にて局所再発腫瘤は消失したが、3コース施行後に視野狭窄出現、脳MRIにて1個の脳転移を指摘された。サイバーナイフ治療を開始するため実施施設に紹介、MRIより7日後、治療計画のCTにて脳転移が3か所に増加、3か所に照射し視野狭窄は消失した。治療再開前に対側左乳房に腫瘤自覚、針生検にて対側乳房転移と判明し、アバスチン+パクリタキセル療法に変更し治療継続。サイバーナイフ治療より3か月後ふらつき出現、MRIにて脳全体に多発転移あり全脳照射実施。対側乳房腫瘤の増大認め、ハラヴェン療法に変更した。全脳照射より2か月後、めまい、眼痛、頭痛出現、MRIにて脳全体に粟粒状の転移あり、サイバーナイフ治療の適応なしとして対症療法。対側乳房転移巣の縮小あり、ハラヴェン療法継続中である。
【まとめ】妊娠14週より化学療法を行い、手術・出産後に局所再発・脳転移・対側乳房転移を起こして急性増悪した乳がんの1例を経験した。妊娠期乳がんは予後不良とされている。早期に局所再発、脳転移を起こした妊娠期乳がん症例について、文献的考察を加えて報告する。

P-16-377

心筋転移をきたした乳腺扁平上皮癌の一例

A Case of Breast Squamous cell carcinoma With Myocardial Metastasis

[1]聖マリアンナ医科大学　乳腺・内分泌外科、
[2]聖マリアンナ医科大学　病理診断科
坂本　菜央[1]、本吉　　愛[1]、酒巻　香織[1]、喜多島美奈[1]、瀧下茉莉子[1]、
田雑　瑞穂[1]、中野　万理[1]、黒田　貴子[1]、敦賀　智子[1]、志茂　彩華[1]、
志茂　　新[1]、小島　康幸[1]、白　　英[1]、川本　久紀[1]、福田　　護[1]、
田島　信哉[2]、小池　淳樹[2]、津川浩一郎[1]

症例は58歳女性．右乳腺腫瘤を主訴に近医受診した．右乳房全域にわたる腫瘤を触知し，乳癌が疑われ当科紹介となった．精査にて，Squamous cell carcinoma，ER (-)，Pg R (-)，HER2 2+ (FISH 1.25，陰 性)，MIB-1 80%，cT4bN1M1 (肺)，cStageⅣの診断となり，外来薬物療法を開始した．EC療法5コース，weekly PTX+Bevacizumab 12コースを施行するも，原発巣の増大と肺転移の増悪を認めた．腫瘤増大による疼痛や皮膚浸潤による出血回避を目的として右乳房切除術，腋窩郭清術を施行した．術後TS-1開始するも，腎・骨転移が出現し，エリブリンに変更した．エリブリン投与後10日目に，高カルシウム血症及び好中球減少症の診断で緊急入院となった．第8病日に突然の呼吸苦を訴え、SpO2 91%と低下したため，肺動脈塞栓症を疑い胸腹部造影CT検査・心臓超音波検査施行した．明らかな心・血管系異常は認めなかった．第20病日に下肢浮腫の増悪により心不全を疑い再度心臓超音波検査を行ったところ，EF60%と心不全所見は認めなかったが，心室中隔基部に約25mmの腫瘤像を認め，転移性心臓腫瘍が疑われた．転移性心臓腫瘍による心機能低下や不整脈などの循環器症状を呈することなく，入院後第39病日に現疾患の増悪により全身衰弱のため死亡された．病理解剖の結果，左室中隔に約30mm大の白色充実結節を認め，組織学的に散在性の角化巣を伴う扁平上皮癌様の上皮性悪性腫瘍で，乳腺腫瘍と同様の組織所見を呈していることから，乳癌心筋転移の診断に至った．
転移性心臓腫瘍は，本邦の悪性腫瘍剖検例の11.3 ～ 15.8%に認めたと報告があり，稀な疾患ではない．転移性心臓腫瘍の症状は，転移部位により様々であり，かつその他の心疾患が原因と判断される症例が多く，生前に転移性心臓腫瘍の診断に至ることは少ない．今回，我々は突然の呼吸苦から生前に心筋転移と診断し得た症例を経験したため，若干の文献的考察を加えて報告する．

P-16-378

胸膜播種にて再発後長期生存している乳癌の一例

A case of the breast cancer living long after the recurrence by pleura dissemination

西宮市立中央病院
林田　博人、河中　聡之、宮嵜　安晃、足立　真一、上島　成幸、
桧垣　直純、大西　　直、根津理一郎、綾田　昌弘

癌の遠隔転移において胸膜再発は予後不良とされるが、ホルモン感受性のある乳癌では、再発後に長期生存する例があり、胸膜再発後の長期生存報告も散見される。我々は術後14年を経て多発胸膜腫瘤・骨転移をきたしたのち、内分泌療法が奏効して長期生存している一例を経験したので文献的考察を加えて報告する。

症例:1990年8月2日(51歳)左乳癌にて 左乳房切除術+リンパ節郭清術
病理:乳頭腺管癌+硬癌 3.2cm n1 (1/18) T2N1M0病期Ⅱb ER陽性 PgR陽性 HER2不明
術後はタモキシフェン20mg/日を2年投与されていた。

2004年11月 (65歳) 呼吸苦出現、左胸水貯留のため内科入院。胸水穿刺、細胞診にて腺癌細胞を認めた。穿刺後の胸部Xp、胸部CTにて複数の胸膜腫瘤陰影あり、12月14日エコーガイドに針生検 乳癌の胸膜転移と診断した。骨シンチと腰椎MRIでは胸骨 L5右椎弓根、Th11、Th12、左10肋骨に骨転移を認めた。

エキセメスタンにて治療を始め、徐々に胸水は消失したが、胸膜腫瘤が縮小しないためカペシタビンを上乗せしたところ、2006年に骨転移と胸膜腫瘤は消失した。その後S1でCRを維持し、副作用のため5′DFURへと変更したが、2010年末に右肺S8に肺転移が出現した。レトロゾールを投与するも、増大傾向であり、肝機能障害も出現したため、2012年タモキシフェンに変更した。その後肺S8の転移巣は空洞化が始まり、2018年には消失した。

P-16-379

下痢を契機に診断された浸潤性小葉癌の一例

A case of invasive lobular carcinoma diagnosed triggered by diarrhea

[1]大町病院　外科、[2]東京慈恵会医科大学葛飾医療センター　外科
山下　貴晃[1]、関根　速子[2]、川瀬　和美[2]、吉田　和彦[2]

症例は44歳女性。頻回の下痢を主訴に当院消化器内科を受診し、クローン病の疑いで下部消化管内視鏡検査を施行したところ、結腸・直腸全体の粘膜に浮腫状の不整な隆起が散見された。生検では、腺管密度が低下し拡大した間質に、卵円形の核を有する細胞が索状・個細胞性に増殖し、一部の細胞では胞体内に粘液を含んでいた。また、免疫染色でこれらの腫瘍細胞は、AE1/AE3陽性、CK20陰性、GATA3陽性、GCDFP15陽性、Ecadherin陰性であった。転移性結腸直腸腫瘍が疑われたため原発精査目的に当科紹介となった。
マンモグラフィでは、右乳房にFADを認めたが、乳房超音波検査では、両側乳房に境界不明瞭な低エコー腫瘤およびdistortionが散在性に認められ、MRIでは両側乳房に早期から濃染される多発腫瘤を認めた。両側乳房からの針生検では、いずれからも浸潤性小葉癌、ER陽性、PgR陽性、HER2陰性、Ki67 15%の診断であった。全身検索にて、腹膜播種および多発骨転移を認めた。両側乳癌cT3N3cM1 stageⅣの診断でAC療法を開始したところ、下痢は改善し現在も治療継続中である。
浸潤性小葉癌は比較的稀な組織型で、浸潤性乳管癌と比較して多中心発生や両側発生が高率である。また、腹膜播種や後腹膜への転移など特殊な転移系列を有することが知られている。直腸転移による症状を契機に診断された浸潤性小葉癌の一例を経験したので文献的考察を加えて報告する。

P-16-380

浸出液を伴った胸壁再発乳癌に対し、Oraparibを使用してQOLが改善した2例

Two cases of improved QOL using Oraparib for breast cancer recurrence on the chest wall

ベルランド総合病院　乳腺センター
竹井裕美子、寺本　敦子、米田　光里、阿部　　元

皮膚浸潤を伴う局所進行乳癌は、病巣部からの多量の浸出液、悪臭、出血によりQOL を著しく阻害する病態である。今回、Oraparibにて胸壁再発巣の著明な縮小効果を認め、QOLが改善した2例を経験したので報告する。
症例1:54歳女性、既往歴:なし、乳癌家族歴:母、妹
37歳で右乳癌と診断され、右乳房部分切除+腋窩リンパ節郭清施行。組織型は浸潤性乳管癌 (充実型)、pT1 (20mm) N0M0、ER+、PR+、HER2:検査未であった。術後補助療法としてTAMと経口FU剤が投与された。術後4年目に同側乳房に局所再発したため、乳房部分切除術施行された。その後に胸骨傍リンパ節転移を来たし、放射線照射施行。さらに左鎖骨上リンパ節転移を認めたため、種々の化学療法および内分泌療法を施行されたが徐々に進行した。胸壁に露出し、多量の浸出液を認める病巣と、その周囲に蜂窩織炎を引き起こした状態で当院に紹介となった。BRACAnalysisでBRCA2 陽性と判明したため、抗菌剤での感染コントロール後にOraparibを開始した。内服1カ月で腫瘍縮小傾向を認め、7カ月後には病巣がほぼ消失し、処置が不要となった。その後、9カ月目にPDとなった。
症例2 :48歳女性 、既往歴:子宮内膜症、乳癌家族歴:なし
43歳時に左乳腺腫瘤で当科紹介となり、多発リンパ節転移、肝転移を認め、T2N1M1 StageⅣの左乳癌と診断された。組織型は浸潤性乳管癌 (充実型)、ER8,PR6,HER2:1+,MIB-1:50%であり、化学療法および内分泌療法を施行した。治療開始4年後に左乳房内病変と左腋窩リンパ節が急速に腫大して、CDK阻害剤にも反応せず、皮膚からの浸出液を認め、疼痛コントロールも不良となった。BRACAnalysisでBRCA2陽性と確認されたため、Oraparibを開始した。内服2カ月で腫瘍縮小し、疼痛も改善した。その後、6カ月目にPDとなった。
OlympiaAD試験ではOSの延長は認められなかったが、PFSの延長は認められた。今回の症例はいずれもlate phaseでのOraparib使用となったが、腫瘍縮小効果が認められ、QOLの改善へとつながった。QOL低下のあるBRCA変異を認める症例に対しても、Oraparibは有効であると考えられた。

P-16-381

Abemaciclibを含む多剤耐性だがEverolimusで治療効果があったCowden病による転移性乳癌の1例

A Cowden disease-induced metastatic breast cancer responding to everolimus but not abemaciclib

[1]関西電力病院乳腺外科、[2]京都大学医学部附属病院遺伝子診療部、
[3]関西電力病院病理部
佐藤　史顕[1]、佐々木　優[1]、小倉　信子[1]、山田　崇弘[2]、桜井　孝規[3]、
恒川　昭二[1]

Cowden病は生殖細胞系列に*PTEN*遺伝子の病的変異をもつ遺伝性疾患で、巨頭症や乳癌を含む様々な腫瘍を合併することが知られている。*PTEN*の病的変異はPIP3を脱リン酸化する事ができなくなることで、Akt/mTORシグナル伝達カスケードを活性化する。乳癌で使用されている分子標的薬でAkt/mTORシグナル伝達カスケードに関わるものとして、mTOR阻害薬のeverolimusと、更に下流のCDK4/6阻害薬が実用化されている。今回、Cowden病患者に発症した転移性乳癌症例に、抗がん剤、abemaciclib+fulvestrantを使用し耐性だったが、everolimusを使用し治療効果が見られた症例を経験したので報告する。
【主訴】左乳房腫瘤、【年齢】55歳女性、【家族歴】父:大腸癌、【既往歴】35歳頃子宮筋腫手術、52歳甲状腺腫（良性）手術、【現症】頭囲60.8cm（>99%tile）（巨頭症）
【経過】2012年48歳両側乳癌にて手術施行（左DCIS:Bp+SLND→RT、右ILC:Bt+SLND→Ax（II）→PMRT, pT3N3a（17/28）M0, NG2, pstageIIIC）。術後Doc75X4→FEC100X4施行後、術後ホルモン療法（TAM）にて経過観察されていた。2018.9左乳房腫瘤自覚し左乳癌と診断された（cT4b（7cm皮膚）,cN1,M0 cStageIIIB, Ki76i=41%、LumB型）と診断される。術前nabPacX4→ECX4施行中に胸骨転移出現（2019.4）。2019.6左Bt+Ax（II）+植皮施行。2019.6, fulvestrant+denosmab開始、2019.7京都大学遺伝子診療部で遺伝カウンセリング受診し、パネル検査（VestaSeq）をうけ、*PTEN*に病的変異が見いだされた。2019.8、abemaciclib+fulvestrant開始したが、2019.10、胸骨転移PD→皮下へ浸潤し皮膚発赤出現、肝転移出現。2019.11eve+exeに変更、直ぐに皮膚発赤軽快。これまでの薬物療法のホルモン剤、抗がん剤、abemaciclibの全てに抵抗性を示していたが, eve+exeに初めて効果を示した。最新の臨床経過と耐性機序（CyclinE遺伝子増幅の有無等）についての考察を加えて発表する。

P-16-382

乳癌肝転移に対してS-1が長期間奏効している症例の検討

Four Cases Effectively Treated with S-1 Monotherapy for Liver Metastasis of Breast Cancer

市立岸和田市民病院　乳腺外科
平尾　益美、吉村　吾郎

SELECT BC試験は転移性乳癌の一次化学療法においてS-1の成績がタキサンに劣らないことを明らかにした。今回、乳癌肝転移に対してS-1を一次ないし二次化学療法として選択し、2年以上の奏効が得られた症例を経験したので報告する。【症例1】2005年3月（44歳）、右乳癌に対して手術（Bp+Ax）を行い、術後診断は浸潤性乳管癌、pT1N2M0、ER（+）/PGR（+）、HER2（-）であった。術後tamoxifen投与中の2008年5月（47歳、DFI 3年）に肝転移を来たし、paclitaxelを2年間投与、2010年5月に肝転移がPDとなった。2010年5月からS-1を開始、肝転移の縮小が得られ、2012年5月まで2年間の奏効が得られた。【症例2】2000年1月（64歳）、右乳癌に対して手術（Bt+Ax）を行い、術後診断は浸潤性乳管癌、pT2N0M0、ER（-）/PGR（-）、HER2不明であった。術後carmofurを2年間投与した。2008年1月（72歳、DFI 8年）に肝転移を来し、肝生検にてER（+）/PGR（+）、HER2（-）と診断した。Paclitaxelを3ヶ月投与したがPDとなり、同年6月よりS-1を開始、2010年12月まで2年6ヶ月間の奏効が得られた。【症例3】2004年11月（30歳）、右乳癌に対して対して手術（Bt［NSM］+Ax+一次インプラント再建）を行い、術後診断は浸潤性乳管癌、pT1N1M0、ER（+）/PGR（+）、HER2（-）であった。術後はFEC6サイクル、tamoxifenとLH-RH agonistを5年間投与した。2010年12月（36歳、DFI 6年1ヶ月）、胸壁再発を来し、これを切除、ER（+）/PGR（+）、HER2（-）であった。再発切除後は胸壁照射を行い、letrozoleとLH-RH agonistを投与した。同ホルモン療法を5年継続中の2016年1月（42歳）に肝転移を来した。同年7月からS-1を開始、2019年12月まで3年11ヶ月の奏効が得られた。【症例4】2003年6月（69歳）、右乳癌に手術（Bt+Ax）を行い、術後診断は浸潤性乳管癌、pT1N1M0、ER（+）/PGR（+）、HER2不明であった。術後anastrozole投与中の2007年6月（73歳、DFI 4年）に肝転移を来たし、paclitaxelを5ヶ月間投与したが、有害事象のため継続困難となった。同年12月よりS-1を開始、2010年10月にはclinical CRとなり、2013年3月まで維持され、投与開始5年9ヶ月でS-1を中止した。その後、2015年2月に肝転移が再燃、同年3月からS-1を再開し、2019年8月まで4年5ヶ月間の奏効が得られた。

P-16-383

非浸潤性乳管癌を合併した線維腺腫の一例

Ductal carcinoma in situ with Fibroadenoma Case Report

[1]順天堂大学附属　浦安病院　乳腺・内分泌外科、
[2]順天堂大学附属　浦安病院　病理診断科、[3]群馬大学医学部　病理診断学
石川　裕子[1]、岩間　敬子[1]、島田　聡子[1]、今井　延年[1]、泉　　浩[2]、
冨田　茂樹[2]、小山　徹也[3]、藤田　知之[1]

<はじめに>
臨床所見や組織生検で悪性と鑑別が困難な線維腺腫はしばしば経験するが、線維腺腫と乳癌が合併する症例はまれである。
今回われわれは線維腺腫の内部に非浸潤性乳管癌を認めた症例を経験したので報告する。
<症例>
39歳女性、職場乳腺超音波健診で右乳房腫瘤を指摘され前医を受診した。
精査の結果、線維腺腫を疑い針生検を施行し、異型乳管過形成の診断であったため、確定診断目的に当科紹介受診となった。
視触診では左B領域に境界明瞭・弾性軟・可動性良好腫瘤を触知した。乳腺超音波では27mm大の境界明瞭・辺縁比較的整・内部やや不均一な腫瘤を描出し、内部にモザイク状血流を認め、典型的な線維腺腫とは一致しなかった。また、マンモグラフィでは大小不同・線状石灰化の集簇を認めた（カテゴリー4）。そのため、超音波ガイド下吸引組織生検を施行し、非浸潤性乳管癌の病理診断を得て、手術（Bt +SLNB）を施行した。
手術病理診断は、線維腺腫を構成する乳管内腔に非浸潤性乳管癌を認め、非浸潤性乳管癌を合併した線維腺腫との診断であった。免疫染色の結果はER: +、PgR: +、E-cadherin: +だった。
術後は現在経過観察中である。
<考察>
線維腺腫は多様な画像所見を伴い、組織生検診断で悪性を示唆されることもしばしばあるため、悪性の可能性がある場合は積極的に摘出することが多いが、線維腺腫に癌が発生することは極めてまれである。線維腺腫内部に乳管癌が合併する報告も少数あるが、ほとんどの場合は小葉癌や非浸潤性小葉癌とのであることが多い。今回われわれの症例は、非浸潤性乳管癌を合併したため、さらなる報告症例や文献的考察をふまえて報告する。

P-16-384

経口抗癌剤が有用であった高齢者乳癌の4例

Usefulness of oral anticancer drugs for older breast cancer patients in four cases

[1]船橋市立医療センター　乳腺外科、[2]船橋市立医療センター　看護局、
[3]船橋市立医療センター　薬剤局、[4]船橋市立医療センター　放射線技術科
松崎　弘志[1]、青柳　智義[1]、南村　真紀[1]、玉貫　圭甲[1]、吉原ちさと[1]、
笹原奈津美[2]、水内　里美[2]、岩田可奈恵[3]、藤田　　謙[3]、石井　　悟[4]

標準治療を行い得なかった高齢者乳癌に対し、経口抗癌剤が有用であった症例を経験した。
【症例1】85歳（以下*の薬開始時年齢）。2015年4月 右乳癌にてBt+Ax metaplastic ca., pT3pN2a, margin-, ER-PgR-HER2-, Ki-67 80% 術後43日目に創直上に局所再発を認め、局麻下切除。PMRT開始も、66日目に右胸壁および左腋窩再発をきたし、24Gyで中止。75日目右再発巣切除および左転移リンパ節摘出。その後S-1*内服1年3か月、初回手術後4年8か月健在。
【症例2】72歳。右乳癌にてNAC（EC→DTX）後、2013年10月Bt+SN IDC, ypT4bypN0, ER-PgR-HER2-, Ki-67 90% 術後CAP内服中右腋窩再発をきたし、2014年12月腋窩郭清。転移6個, ER-PgR-HER2- Ki-67 90% PMRTののち、5′DFUR+CPA*内服2年。再手術後5年健在。
【症例3】70歳。2005年8月 右乳癌にて、Bp+腋窩サンプリング。IDC, pT1pN0, NG2, ER+PgR+HER2 1+ 術後照射およびANA5年。2012年9月左胸膜下に最大径4cmまでの多発結節出現。胸膜生検でadenoca.（乳癌転移）, ER+PgR+HER2 1+ 内分泌療法施行:LET PD→TOR SD→EXE SD→FUL PDで中等量の胸水も出現（計2年5か月）。2015年4月よりS-1*内服として奏功（4年8か月near CR維持）、内服継続中。
【症例4】79歳。2003年12月 左乳癌にてBt+Ax pT2pN0, NG2, ER-PgR-HER2- 術後ANA（副作用のため約1年で中止）。2016/8/2 右乳癌にてBt+SN IDC, pT1pN1mi（術中N0）, ER-PgR-HER2 1+, Ki-67 40% 術後経過観察。2018年8月両肺に結節出現。CAP内服し9か月で徐々にPDとなったが、なお両側とも単発（右2cm、左3cm径）であり、手術考慮。2019年7月右中葉切除術施行。左は3か月後に手術予定であったことから、5′DFUR+CPA*内服開始したところ、左結節が1か月で著明に縮小、2か月後のCTで消失したため、手術せずに内服継続して5か月CR維持。
【考察】症例1、2は術後早期再発をきたした悪性度の高いTNであり、予後不良と予測されたが、経口抗癌剤投与で、長期にわたりその後の再発なく経過している。症例3はホルモン陽性の晩期再発であったが、内分泌療法が期待ほど奏功せず、S-1に切り替えたところ、副作用なく5年近く病勢コントロールが得られている。症例4はCAP耐性の肺転移に対し、5′DFUR+CPAが著効した。標準治療が困難な高齢者に対して5-FUベースの経口抗癌剤が著効することもあり、ACやTC療法の治療歴がない患者に対しては5′DFUR+CPAが特に有効である可能性がある。

P-16-385

術前診断が困難であった乳腺Solid papillary carcinoma（SPC）の2例

Two cases of solid papillary carcinoma in breast

釧路労災病院　外科
小笠原和宏、小林　清二、石黒　友唯、高橋　弘昌

【はじめに】乳腺solid papillary carcinoma（SPC）は，Malufらにより提唱された乳がん組織亜型の一つで，2012年のWHO分類に疾患名として掲載された．神経内分泌分化や粘液産生を高頻度に示し，高齢者に多く予後良好とされている．2012年以降当科で切除した乳がん525例のうちでも2例のみと稀な疾患である．いずれも術前には確定診断を得られなかったが，異なる臨床的特徴を有する2例を報告する．
【症例1】81歳女性．主訴は乳頭血性分泌をともなう乳房腫瘤．USで2.9×3.5cmの嚢胞を認め内部に不整な充実性隆起を認めた．術前の穿刺吸引細胞診は疑陽性で，DCISを疑って摘出生検+術中迅速病理診断を実施，「浸潤性乳管癌を疑う」との診断でBt+sentinel lymph node biopsy（SLNB）を行った．永久標本による診断で，乳管内増殖を主体とするDCIS様病変で，chromogranin A（-），synaptophysin（+）のSPCと診断された．pT1pN0M0, ER（+），PgR（+），HER2（-）のため，anastrozoleによる術後補助内分泌療法を行って5年間無再発生存中である．
【症例2】57歳女性．主訴は乳房腫瘤．USで1.3×1.5cmの内部不均一な腫瘤を認め，針生検で「浸潤性乳管癌」の診断を得て，Bp+SLNBを行った．永久標本による診断で，中等度異型を示す腫瘍細胞が，胞巣状，充実性，一部乳頭状に増殖し，大部分は乳管内にとどまり，chromogranin A（+），synaptophysin（+）のSPCと診断された．pT1pN0M0, ER（+），PgR（-），HER2（-）のため，温存乳房への放射線照射とletrozoleによる術後補助内分泌療法を行って術後2ヶ月治療中である．
【考察】SPCはあくまでHE染色による形態学的特徴に基づく診断概念であり，免疫組織化学染色による神経内分泌マーカー陽性は補助的な意味合いであることに注意が必要である．症例1は高齢者に発生し神経内分泌分化の弱いSPCであり，症例2は比較的若年者に発生した神経内分泌分化の強いSPCと言える．いずれもLuminal likeタイプで補助内分泌療法を行っているが，転帰については慎重に観察する必要があると考える．

P-16-386

シリコンインプラントが破損した二例の経年的超音波所見の検討

Two cases of the US images,befor and after ruptured breast silicone implant

医療法人順正会横浜鶴ヶ峰病院付属予防医療クリニック
京増貴世美、工藤さとみ、木村　理奈、大和田由紀子、清水　　哲

【はじめに】近年、豊胸目的や乳癌術後にシリコンバックを用いたインプラント（以下implant）を入れた方がUSによる乳がん検診を受ける機会が増えている。しかしimplant破損症例に遭遇する機会は少なく、implant破損時のUS所見についての知見もまだ少ない。最近implantが破損した症例を二例経験し、経年的なUS所見の検討ができたので報告する。【症例①】41歳女性。31歳時に豊胸目的で両側シリコンインプラント留置。2016年から乳がん検診目的で当クリニックのUS検診を毎年受診していた。2019年3月、左乳房の腫大に気づき当クリニック外来を受診。視触診、US、CTで左implantの破損が疑われ、神奈川県立がんセンター形成外科を紹介。そこで両側implant破損と診断され、局所麻酔下にて両側インプラント内容除去術が施行された。【US所見】2019年の外来診察時に至るまでのUS画像をretrospectivesに検討した。その結果、2016年の右の所見は通常よく見られるように、implant表面と被膜の高輝度の線がrailの様に平行を保ってきた（以下Rail sign陽性と表記）。一方、左はすでにこの時点で、二本の高輝度の線の間は開大（Rail sign陰性）していて、この時点でimplant破損が起きていたと推測された。2017年には両側ともRail sign陰性となり、両側implant破損が推測された。そして2019年3月、本人が左乳房の腫大を自覚した時には、左のimplant周囲に浸出液が貯留して大きな嚢胞様の病変として描出された。【症例②】45歳女性。20年前豊胸目的で両側シリコンインプラント留置。2014年から乳がん検診目的で当クリニックのUS検診を毎年受診していた。【US所見】1例目を経験した上で2019年Rail sign開大に気付き2014年からのUS所見を振り返ってみた。2014年、2016年検診時はインプラントに問題なし（Rail sign陽性）。その後他院受診し左implant破損と診断。特に症状もないため経過観察となった。2017年当院検診時左Rail sign陰性、右Rail sign陽性。その後2018年2019年ともに変化なかった。【考察】今回の症例①②の経験から、implantの破損の有無を確認するためにはRail signの有無を確認することが比較的容易で確実な方法ではないかと思われた。海外ではimplantの歴史も古いためいくつかの破損例のUS画像が報告されている。今回は海外でのUS画像も併せて報告する。

P-16-387

CA15-3が全身性強皮症の間質性肺炎の病勢を示した再発乳癌の1例

CA15-3 associated with pneumonia of systemic sclerosis in a patient with recurrent breast cancer

JA 広島総合病院
森田　智子、金子　佑妃、厚井裕三子、梶谷　桂子、大原　正裕

はじめに
全身性強皮症は、皮膚や内臓を含む諸臓器の線維化と血管内皮障害を特徴とする膠原病である。全身性強皮症では、健常者と比較し悪性腫瘍を高頻度に合併することが報告されている。今回、われわれは再発乳癌の治療中に全身性強皮症を発症し、呼吸器症状の変動と並行してCA15-3が増減した再発乳癌症例を経験したので報告する。
症例
63歳女性。右乳癌 T2N1M0StageⅡB ホルモン受容体陰性・HER2陽性と診断し、術前化学療法（トラスツズマブ+ドセタキセル→FEC療法）を行った後、右乳房切除+腋窩リンパ節郭清を施行した。放射線療法の後にトラスツズマブ療法を9ヶ月行った。術後3年時点で経過観察のためにCTを行い、右後頭葉に8mmの造影結節を認め脳転移と診断。γナイフによる治療後にトラスツズマブ+ペルツズマブ+パクリタキセル療法を継続した。咳嗽が継続するため、胸部XPを行ったところ両肺網状影が出現していた。再発乳癌の再燃は認めなかったが、CA15-3の増加とともに急激な肺の線維化の増悪を認めた。同時に顔面・両手・両肘に皮膚の硬化を認め、皮膚生検にて強皮症の診断に至った。ステロイド・シクロホスファミド・タクロリムス・アザチオプリンの投与を行い呼吸器症状の軽快とともにCA15-3も低下した。
考察
CA15-3は可溶性Mucin1（MUC1）であり、膜貫通型ムチンに分類される。CA15-3は乳癌を含む多くの癌に発現することが報告され、乳癌においては腫瘍マーカーとして利用されている。一方でMUC1は肺の線維化でも増加することが報告されている。本症例においてCA15-3の変動は、再発乳癌の再燃ではなく肺の線維化の病勢を示していたものと考察された。

P-16-388

当院における同時性両側乳癌の検討

Evaluation of Synchronous Bilateral Breast Cancer at Our Hospital

戸田中央総合病院　乳腺外科
藤原　麻子、古賀祐季子、大久保雄彦

（はじめに）近年、画像診断技術の向上などにより、同時性両側乳癌症例は増加傾向にある。当院にて2015年1月から2019年10月までに手術を行った同時性両側乳癌症例12例について検討を行った。
（結果）患者の年齢中央値は58歳（40-80歳）、乳癌家族歴を2例に認めた。受診に至った契機は、検診精査が2例、腫瘤自覚が7例、乳頭分泌が3例であった。対側乳癌の発見契機は、自覚症状ありが4例、マンモグラフィーおよびエコー検査で同定されたものが6例、乳房MRIで検出されたものが2例あった。術式は両側乳房切除が9例、片側乳房切除、対側に乳房部分切除を施行されたものが3例であった。病期はstageIVが2例、その他20検体のうち、stage0が6例、stageIが9例、stageIIが4例、stageIIIが1例であった。全例がホルモン受容体陽性で、HER2陽性を2例に認めた。
（まとめ）主となる病変側と比べ、対側乳癌は自覚症状なく画像診断で同定される早期乳癌が多かった。乳房MRI施行後、エコーを再検することで確定診断に至った例も2例あり、片側乳癌の診断後も、対側病変の見落としがないよう、慎重に精査を進めていくことが必要だと考えられた。

P-16-389

多発脳転移・脊髄転移に対して集学的治療を行ったホルモン陽性HER2陽性乳癌の1例

A Case of Breast Cancer with Parenchymal Nervous System Metastases with Multimodality Therapy

兵庫県立尼崎総合医療センター　乳腺外科
山口　あい、岡田　有紀、太治　智愛、諏訪　裕文

【症例】68歳女性。ふらつきと頭痛を主訴に来院された。左乳房C区域に2㎝大の腫瘤を認め、針生検で乳管癌、ER 60%、PgR <1%、HER2 3+と診断した。胸腹部造影CTで左腋窩リンパ節の腫大を認めた。頭部造影MRIで左小脳半球に3㎝大の腫瘤と、大脳に各々 4mm/8mm大の造影結節を認め多発脳転移を疑った。また、脊髄造影MRIでL1椎体レベルの脊髄膨大に造影される結節を認め脊髄転移を疑った。
【治療経過】小脳腫瘍摘出術を行い乳癌転移、ER 60%、PgR 0%、HER2 3+と診断した。脊髄転移、大脳の脳転移に対して放射線照射後、ラパチニブ+レトロゾール開始した。治療開始後5 ヵ月で大脳内に多数の新規結節を認めた。左乳房痛の増悪があり、疼痛緩和目的に左乳房切除と左腋窩リンパ節サンプリングを施行した。病理組織検査で2.5cmの浸潤性乳管癌、ER 30%、PgR 0%、HER2 3+と診断、左腋窩リンパ節転移3個認めた。11個の脳転移に対してγナイフ施行。T-DM1に薬物治療を変更した。投与開始後に腫瘍マーカーの低下を認め、定期的な頭部造影MRIで新たに発覚した脳転移結節3個にγナイフ施行したが、その後新規病変認めず、脊髄転移も縮小を維持しており、T-DM1開始後2年以上経過するが病状進行なく経過している。
【考察】脳転移に対するT-DM1の有効性と長期投与例が多数報告されているが、医学中央雑誌による検索では乳癌脳転移・脊髄転移併存例に対するT-DM1投与は自験例のみであった。脳転移・脊髄転移の治療においては脳神経外科・放射線治療科との連携が重要である。また、TDM-1は脳転移・脊髄転移症例においても長期に継続可能な選択肢と考えられた。

P-16-390

薬剤性浮腫発症後に生じた患側上肢リンパ浮腫に対する複合的治療ケア介入の時期について

Appropriate intervention time of complex physical therapy for the breast cancer related lymphedema

赤羽乳腺クリニック
三階　文代、副田さつき、赤羽　和久、杉野　知美、山口　温子、
藤田　美幸、後藤　陽子、徳倉　裕美

【はじめに】乳癌治療においてドセタキセル（DTX）は副作用として強皮症様の皮膚硬化を呈し、日常生活動作（ADL）にも支障をきたすことがある。DTX治療後に薬剤性浮腫を発症し、その後患側上肢浮腫が残存した例に対して、複合的治療ケア介入により良好な結果を得たので報告する。
【目的】薬剤性浮腫が先行した患側上肢浮腫に対する複合的治療ケアの効果を検討した。
【症例】40歳代の女性。右乳癌に対し腋窩リンパ節郭清を伴う乳房全摘術を施行し、術後にEC（エピルビシン・シクロフォスファミド）を4回投与後、DTXを4回投与した。DTX治療後より四肢に浮腫が出現、両下肢の浮腫が改善後も右上肢のみ浮腫が残存した。丸編みスリーブを処方されたが未着用で、リンパケア未介入のまま1年経過した後に、当院へケア依頼となった。右上肢リンパ浮腫は2期後期で腋窩から手指に左右差1 ～ 3cmを認め、上腕から手背は皮膚硬化と肥厚が顕著であったが圧痕はなく、手背ではMP関節の屈曲制限を認めた。セルフケアではスキンチェックを兼ねたマッサージの他、手部はガーゼ包帯の圧迫を指導、簡易的な筒状スリーブ（軽圧20mmHg）を昼・夜着用から開始した。日常生活では関節拘縮予防を考慮して圧迫下での関節運動を推奨した。ケア介入後5 ヶ月以降より全体の皮膚の硬さが軽減したため、平編みスリーブ・グローブ圧2（30mmHg）に変更しケア継続した。介入後7 ヶ月平編み着衣に変更してから徐々に周径差も改善し、右患肢の初診時差が-0.5cm ～ -2cmとなった。また、主観的にもADL改善を認めた。
【考察】自験例では、圧迫圧や圧迫素材、適切な弾性着衣の選択、関節拘縮を防ぐための運動方法などの工夫により治療効果を得た。これは薬剤性浮腫後に発症したリンパ浮腫に対する複合的治療が奏功したことを示している。薬剤性浮腫に対するケア介入については意見が分かれているが、当院では薬剤性浮腫に対してもケア法を工夫しながら積極的に複合的治療介入を行っている。小川は「抗がん剤治療中であっても早期に患肢の治療を開始することで改善がみられており今後も検討が必要」と述べている。自験例では我々が治療介入するまで1年以上経過しておりより早期から積極的に治療介入できた可能性がある。薬剤性浮腫例においても、経過を観察しながら早期からの治療介入を検討する必要があると考える。

P-16-391

乳癌腹腔内転移再発に伴う閉塞性黄疸に対し集学的治療をおこなった1例

Multimodal treatment for obstructive jaundice due to intraperitoneal metastasis from breast cancer

[1]愛媛大学医学部附属病院 臨床研修センター、
[2]愛媛大学医学部附属病院　乳腺センター
奥島久美子[1,2]、西山加那子[2]、竹本　佳菜[1,2]、高岡　萌美[2]、塚本　大樹[2]、
日下部恵梨菜[2]、山澤　令菜[2]、青木　玲奈[2]、田口　加奈[2]、村上　朱里[2]、
山下美智子[2]、杉森和加奈[2]、亀井　義明[2]

【症例】59歳女性。X年1月に右乳房腫瘤を主訴に当科受診。右乳房に13×12㎝大の腫瘤を認め、精査の結果、右乳癌cT4N1M0 StageⅢB, invasive lobular carcinoma , ER+（>90%）, PgR+（>50%）, HER2 negative（1+）, Ki-67 3%, LuminalA typeと診断。術前化学療法としてFEC療法4コース（効果判定:PR ）、DTX療法4コース（効果判定:PR）を施行。X年9月に右乳房切除術、大胸筋合併切除術、腋窩郭清術及び分層植皮術を施行した。術後病理結果はypT3N1aであり、大胸筋浸潤を認め、治療効果判定はGrade1aであった。術後放射線治療として右胸壁および鎖骨上窩に対して50Gy/25Fr、大胸筋浸潤部位に10Gy/5FrをBoost照射した。X年12月からレトロゾールを開始するもX+1年9月に頭蓋骨転移が出現し、40Gy/14Fr外照射を施行した。また、超音波検査にて右胸筋内と左乳房にも腫瘤を認め、生検にて乳癌の転移再発と診断した。以後、フルベストラント単剤7コースにてPD、パルボシクリブ上乗せし3コース施行するもPDとなり、X+2年7月よりエキセメスタン+エベロリムスに変更した。X+2年9月に肝胆道系酵素の上昇あり、造影CTにて十二指腸、胆管、膵管、小腸の腫瘍閉塞を指摘された。上部消化管内視鏡検査を施行し、十二指腸下降脚生検の結果invasive lobular carcinomaと類似した所見を認め、乳癌の十二指腸転移と診断した。十二指腸胆管ステントを留置し、超音波内視鏡下胆道ドレナージ術（EUS-BD）を施行した。消化管狭窄と減黄のコントロールが為されたため、エリブリンにて加療を再開した。播種巣を含め腫瘍全体の縮小を認め（効果判定:PR ）、約1年間の無増悪生存期間を得た。
【考察】転移性乳がんの治療は日々進歩しており、再発・進行を繰り返す症例は治療に抵抗性を示すようになるが、新たな薬物治療も次々と開発・導入されている。再発乳癌において肝機能障害や黄疸の出現は広範囲に肝転移をきたした結果としてみられることが多く、その場合の予後は極めて不良である。しかし、乳癌遠隔転移に伴う黄疸でも、その原因が肝門部リンパ節転移による閉塞性黄疸であれば、積極的にPTCDで減黄し化学療法を行うことで患者の予後を向上させ得るという報告がある。今回、我々は、乳癌腹腔内転移再発に伴う閉塞性黄疸をきたしたが、経内視鏡的に減黄処置をの行うことで化学療法が継続可能となり、1年以上の無増悪生存期間を認めた症例を経験したので、文献的考察を加えて報告する。

P-16-392

HER2陽性進行乳癌に対し抗HER2薬+タキサンが奏効した症例に対するアンスラサイクリン投与省略の試み

Anti-HER2 drug + taxane for HER2-positive advanced breast cancer- An attempt to omit anthracycline

[1]さくらい乳腺外科クリニック、[2]串本有田病院、[3]紀和ブレストセンター、
[4]岸和田市民病院乳腺科、[5]和歌山県立医科大学付属病院　紀北分院外科
櫻井　照久[1,5]、鈴間　孝臣[2]、梅村　定司[3]、吉村　吾郎[4]、甚田　恵里[1]、
櫻井　武雄[1]

HER2陽性乳癌に対する補助化学療法はアンスラサイクリンとタキサンに抗HER2薬を加えたレジメンが標準治療と考えられているが、最近の研究報告では早期乳癌に対してはアンスラサイクリンの省略も可能とされてきている。一方, HER2陽性乳癌においてはpCRと予後が相関することが知られている。われわれは術前療法を行うHER2陽性乳癌症例に対し、抗HER2薬+タキサン→アンスラサイクリン→抗HER2薬の投与を予定するが、抗HER2薬+タキサン終了後の画像評価にて著効を認めた症例にはアンスラサイクリン投与前に手術を先行し、pCRが得られた場合アンスラサイクリンを省略を試みている。今回、高度進行HER2陽性乳癌に対し、抗HER2薬+タキサン投与後の画像評価にて著効を認め手術結果にてpCR（(ypT0/is ypN0）を認めアンスラサイクリンを省略し良好な経過を得られている症例を経験しているので報告する。同時期に高度進行乳癌に対し術前抗HER2療法を施行した症例は6例でpCRを4例に認めた。4例中のうち1例はアンスラサイクリンを投与後に手術を施行しており除外した。今回の対象症例は3例で内訳はstageIV 2例、（症例1 ;T2N1M1（肝転移）、症例2;T2N3M1（頸部リンパ節転移））、stage3B 1例（症例3;T4N1M0）、年齢は症例番号順に66、67、76歳であった。ホルモンリセプターは全例陰性。術前化療のレジメは症例2、3にnab-パクリタキセル+トラスツマブ（4コース）、症例1にドセタキセル+トラスツマブ+ペルスツマブ（8コース）を行った。術前化療後の画像診断では、症例1、2はPET/CTにてhot lesion、造影CTにて腫瘍陰影の消失、症例3は造影CTにて腫瘍陰性の消失を認めた。手術は全例Bt+AXを施行した。病理結果は症例1、2はypT0N0、症例3はypTisN0であった。術後治療として、症例2、3にトラスツマブ（術前と併せて1年）、症例1にトラスツマブ+ペルスツマブ（17コース、肝障害にて中止まで）を行った。術後それぞれ45M、45M、20Mで全例無再発生存中である。抗HER2薬+タキサン終了後の画像評価にて著効を認めた症例には手術を先行し、pCRが得られた場合はアンスラサイクリン投与の省略も可能となるものと考えられた。

P-16-393

乳癌肝転移巣の自然破裂に対し肝動脈塞栓術（TAE）を施行した1例

A Case of Hepatic Arterial Embolization for Rupture of Liver Metastasis of Breast Cancer

新潟大学地域医療教育センター　魚沼基幹病院　消化器・一般外科
角南　栄二

【はじめに】転移性肝腫瘍の自然破裂の報告例は少なく、原発巣が乳癌である症例はきわめて稀である。乳癌の肝転移症例はすでに全身転移をきたしていることが多いため、極めて稀な転移性肝腫瘍自然破裂に対する治療および適応に対し、定見がない。今回われわれは肝動脈塞栓術(TAE)を施行し止血しえたので報告する。【家族歴】乳癌家族歴なし【既往歴】他院にて09（H21）5月右乳癌に対し胸筋温存乳腺切除術施行。(Hx) Invasive ductal carcinoma、solid-tubular carcinoma、ER（+）PgR（+）HER2score (-) n1。術後補助化学療法（CAF）および内分泌治療が施行されたが、17（H29）11月右胸壁再発出現し生検にて（Hx）Invasive ductal carcinoma､solid-tubular carcinoma､ER（+）PgR (-) HER2score（3+）Ki67:38%。化学療法を長期継続（ゼローダ、ビノレルビン、ハラヴェン、ハーセプチン、ドセタキセル、カドザイラ、パージェタ、タイケルブなど）してしたが再発巣は寛解増悪を繰り返し、さらに多発肝転移、多発肺転移、胸骨傍リンパ節転移が出現していた。【現病歴】上記の状態にて18（H30）11月当科紹介。紹介時ゼローダ+タイケルブを施行していたため継続したが19（H31）1月評価CTにて増悪し、ベバシツマブ+パクリタキセル併用化学療法に変更、奏功し19（R1）8月まで7コース施行した。19（R1）9月評価CTにて再度増悪傾向となりアプラキサン+ハーゼプチン併用化学療法に変更していた。19（R1）12月血尿、めまい、倦怠感を自覚され当科来院。CTにて肝前区域に破裂像を認め、腹腔内出血と考えられる腹水貯留を認めた。腹水穿刺は血性であった。受診時腹部膨満症状がなかったこと、バイタルサインが安定していたこと、緩和ケアを考慮する段階の担癌状態であったことから入院保存治療を選択し補液、輸血などにて症状軽快した。しかし入院2日後に腹部膨満出現し腹腔内出血が増悪したと考え止血目的にTAEを施行した。肝動脈右前区域枝からの造影で腫瘍濃染域および無血管領域を認めたが、明らかなextravasationは指摘できなかった。多発肝転移による肝機能の潜在的低下を考慮し、右前区域枝をスポンゼル細片にて塞栓止血した。塞栓後全身状態は改善し、緩和ケア目的に入院を継続している。【まとめ】乳癌肝転移は多発性であることが多く、肝細胞癌破裂例のような手術適応は稀と考えられる。本例のようなTAEの選択は予後を改善できる可能性があることが示唆された。

P-16-394

皮膚破裂し露出した巨大葉状腫瘍の2例

Two cases of exposed giant phyllodes tumor of the breast caused by skin rupture

[1]長野赤十字病院　初期研修医、[2]同　乳腺内分泌外科、[3]同　病理部、
[4]中澤ウィメンズライフクリニック
辰巳　遥香[1]、中島　弘樹[2]、佐野　史穂[2]、浜　　善久[2]、里見　英俊[3]、
伊藤以知郎[3]、横山　史朗[4]

【症例1】40歳代女性．3か月前より右乳房腫瘤を自覚していた．急速に増大，出血を伴い救急搬送された．右乳房には露出し静脈性の出血を伴う大きな腫瘍を認め，血液検査には異常なく，CT検査では転移所見を認めなかった．臨床経過，組織診より葉状腫瘍と診断，右乳房切除術+植皮術を施行，最大径19cm，重量1.1kgの腫瘍を摘出した．
【症例2】40歳代女性．3年前より左乳房腫瘤を自覚していた．1か月前より急速に増大し，体動困難となり受診した．左乳房には露出し出血，膿，多量の滲出液を伴う巨大な腫瘍を認めた．血液検査ではWBC 10030/μL，CRP 10.93 mg/dLと炎症反応上昇，Hb 6.5g/dLと高度貧血，Alb 1.0g/dLと顕著な低栄養を認めた．CT検査では転移所見は認めなかった．臨床経過，組織診より葉状腫瘍と診断された．輸血，抗生剤投与，栄養管理を行い，全身状態の改善が得られたため，入院12日目に左乳房切除術+植皮術を施行した．最大径20cm，重量6kgの腫瘍を摘出した．
【考察と結語】乳腺葉状腫瘍は，乳腺腫瘍の1%未満と比較的稀な疾患であり，良悪にかかわらず急速な増大を特徴とする．しかし，自験例のように皮膚破裂し露出した状態を経験することはまれであり，露出・潰瘍形成に伴って低栄養，貧血，感染を合併することがある．可及的に全身状態を安定させ，手術を行うことで，術後速やかな回復を得ることができたため，文献的な考察を加え報告する．

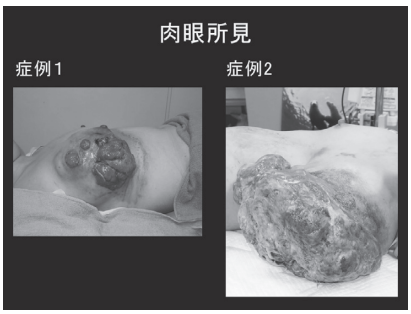

P-16-395

授乳性腺腫の1例

A case of lactating adenoma

兵庫県立西宮病院　乳腺外科
松尾　容子、小西　宗治、島田菜津美

【症例】37歳、女性。【主訴】左乳房腫瘤自覚。【現病歴】妊娠8 ヶ月頃より左乳頭近傍に腫瘤を自覚。妊娠38週に当院産婦人科で出産し、その後も腫瘤認めるため、産後7日目に当科を紹介された。【視触診】左傍乳輪D領域に3cm大の弾性軟な腫瘤を触知。両側乳頭より母乳の分泌認める。【MMG】施行せず。【US】左乳房ED領域に楕円形、辺縁明瞭平滑、内部均一、後方エコー増強、充実性パターンの33×31×20mm大の等エコー腫瘤を認めた。腫瘤内部には一部にスリット構造を認めた。【経過】超音波所見からは葉状腫瘍もしくは線維腺腫が疑われたため、超音波ガイド下に針生検を施行した。【病理】淡明、泡沫状の細胞質を持つ乳管の密な増生を認め、授乳性腺腫と診断した。【その後の経過】生検施行後、穿刺痕からの乳漏が数日間持続したためナイロン糸で一針結節縫合した。その後は乳漏認めず、問題なく授乳は継続できており、外来にて経過観察中である。【まとめ】授乳中の女性に発生した授乳性腺腫の1例を経験した。妊娠、授乳期に出現する乳腺腫瘍においては、頻度は少ないが本疾患を考慮すべきである。若干の考察を含め報告する。

P-16-396

HER2陽性乳癌多発脳転移に対して集学的治療を行い、脳転移の良好なコントロールが得られた一例

A Case of HER2-Positive Breast Cancer Successfully Treated for Multiple Brain Metastases

[1]愛媛大学医学部附属病院　乳腺センター、
[2]愛媛大学医学部附属病院　臨床研修センター
塚本　大樹[1]、西山加那子[1]、竹本　佳菜[1,2]、奥島久美子[1,2]、高岡　萌美[1]、
日下部恵梨菜[1]、山澤　令奈[1]、青木　玲奈[1]、田口　加菜[1]、村上　朱里[1]、
山下美智子[1]、亀井　義明[1]

【症例】46歳女性。X年3月に左血性乳頭分泌を主訴に近医を受診。左乳癌が疑われ、精査目的に当科紹介受診となった。左乳房に4×5㎝大の腫瘤を認め、針生検で浸潤性乳管癌ER+（<5%），PgR+（<5%），HER2 positive（3+），Ki-67 30%と診断。また、腋窩リンパ節と腹部傍大動脈リンパ節への乳癌転移を認め、左乳癌cT3N3M1（LYM）StageⅣ Luminal HER2 typeと診断した。
Trastuzumab+Pertuzumab+Docetaxelを10コース施行し、効果判定はPRであったが、浮腫の出現のため、Trastuzumab+Pertuzumabとして16コース継続し、X+1年7月までPRを維持していた。同年10月に左半身の脱力感を認め、当院を緊急受診。精査の結果、右前頭葉に最大径32㎜の腫瘤と右小脳半球腹側に10㎜の結節を認め、乳癌脳転移が疑われた。脳浮腫の出現あり、右前頭葉の腫瘤に対して準緊急的に腫瘤摘出術を施行。術後病理所見で乳癌脳転移と診断した。術後18日後に右前頭葉腫瘍摘出腔周囲と右小脳橋角部に対してサイバーナイフ治療を施行した。乳癌の治療として同年11月にT-DM1を開始。計16コース施行し、原発巣は約6 ヶ月SDを維持した。X+2年10月に原発巣はPDとなりLapatinib+Capecitabineに変更したが、脳転移巣に関してはMRIで再発を認めず、神経症状の出現もみられていない。
【考察】転移性脳腫瘍の主な局所治療としては、手術、全脳放射線治療（WBRT）、および定位放射線治療（SRS）がある。転移性脳腫瘍は一般的に予後不良であるが、HER2陽性乳癌は脳転移を高率に認める一方で、抗HER2療法の開発に伴い、集学的治療をおこなうことで生存率は改善している。乳癌の脳転移例に対しては放射線治療が標準的治療であるが、予後良好な単発性脳転移例やmass effectが強い場合は手術が推奨される。また、脳転移が小数個であってもSRSをおこなうことでWBRTを待機することが可能である。
乳癌脳転移に対する治療方針は、患者の予後予測と転移巣の個数や部位、大きさに応じて、適応を十分に検討すべきである。本症例はHER2陽性乳癌多発脳転移に対して外科的治療と定位放射線治療を行い、乳癌二次治療を行うことで11 ヶ月以上の生存期間と脳転移の良好なコントロールが得られた症例である。

P-16-397

温存乳房への放射線照射後に発生した乳腺血管肉腫の2例

Two cases of breast angiosarcoma developed after radiation therapy to the breast-conserving surgery

[1]長野赤十字病院　初期研修医、[2]長野赤十字病院　乳腺内分泌外科、
[3]長野赤十字病院　病理部、[4]中澤ウィメンズライフクリニック
清沢　奈美[1]、中島　弘樹[2]、佐野　史穂[2]、浜　　善久[2]、伊藤以知郎[3]、
里見　英俊[3]、横山　史朗[4]

【はじめに】血管肉腫は全乳腺悪性腫瘍の0.05%と非常に稀である。放射線誘発性血管肉腫は乳房温存術後に放射線治療を施行された症例の0.05%に発生し、5年生存率は36%、生存期間中央値2.4年（4 ヶ月～ 9年）であり、予後不良とされている。【症例1】93歳女性。右乳癌（T1N0M0 stage Ⅰ）に対して右乳房部分切除術+センチネルリンパ節生検、温存乳房照射（50Gy+boost 10Gy）を施行。その後、アロマターゼ阻害剤の内服を継続していた。その4年1 ヶ月後に、右乳房切除部の腫脹と疼痛を自覚し当科紹介となった。右乳房の創部近傍に皮膚発赤を伴う腫瘤を認めたが、同部位の針生検では診断がつかなかった。経過観察中に皮膚が潰瘍状となったため右乳房全切除術を施行した。病理組織学的検査で血管肉腫と診断された。再発徴候は見られず術後1年で他病死された。【症例2】62歳女性。左乳癌（T2N0M0 stage ⅡA）に対して乳房部分切除術+センチネルリンパ節生検、温存乳房照射（50Gy+boost10Gy）を施行。その後、アロマターゼ阻害剤の内服を継続していた。6年5 ヶ月後に、左乳房に皮膚の発赤と1cm大の腫瘤を認めた。同部位からの針生検で血管肉腫と診断されたため、左乳房全切除術を施行した。術後7 ヶ月経過し再発徴候なく生存している。【考察と結語】日本人女性における乳癌の発症は年々増加しており、乳房温存術後の温存乳房照射や乳房全切除後の胸壁照射など放射線治療の機会も増加している。放射線治療の副作用として頻度は低いものの、今後、乳癌術後経過観察中に放射線誘発性血管肉腫に遭遇する機会も増加することが予想される。乳房血管肉腫の症状は、自験例でも皮膚の発赤、疼痛などの乳腺炎や皮膚の蜂窩織炎のような症状として出現しており、臨床医が認識していなければ診断が遅れる可能性がある。予後不良な疾患であることから、照射野に皮膚変化が生じた場合は放射線誘発性血管肉腫の可能性も念頭に置き、生検など病理組織学的検査を検討する必要がある。

P-16-398

HER2 type男性乳癌の検討

Study of HER2 type male breast cancer

旭川医科大学　乳腺疾患センター
北田　正博、安田　俊輔、阿部　昌宏、吉田　奈七、岡崎　　智、
石橋　　佳

【はじめに】男性乳癌は全体の0.5~1.0%程度と稀であり、多くはホルモン依存性のluminal typeである。また、限局性の乳腺腫瘤で発見される場合が多い。ホルモン陰性、HER2陽性であるHER2 typeの割合は男性乳癌の中で0.6~1.2%程度と非常に稀であり、かつ急速進展、予後不良症例が多いとされている。我々は3例のHER2 陽性type乳癌を経験したので報告する。【対象と方法】平均年齢68.5歳、発見動機は、乳腺腫瘤と頸部、腋窩の多発性のリンパ節腫大であり、1例は蜂窩織炎を伴うリンパ浮腫を呈していた。全例多臓器転移も認め、StageⅣであった。診断は乳腺の針生検であったが、1例は確定診断が困難な症例であり、免疫染色のGATA-3が診断に有効であった。1例は治療開始前に悪液陥りBSC（Best Supporting Care）となった。1例はWeekly PTX+Trastuzumab投与中に脳転移悪化しこれもBSCとなった。1例はPertuzumab+Trastuztumab+eribulinが著効、一時PRとなるが、脳転移出現、全脳照射後にPertuztumab+Trastuztumabを継続中である。【まとめ】3例とも進行状態で発見され、2例は急速に進行し早期死亡された。経験した3例以外、HER2陽性乳癌は予後不良である報告も少なくない。頸部腋窩等のリンパ節腫大を認めた場、まず悪性リンパ腫等を考えるが、男性乳癌の可能性も念頭に置くべきである。

P-16-399

乳癌術後の難治性腋窩リンパ漏に対するリンパ管造影・塞栓術

Lymphography and embolization for intractable axillary lymphorrhea after breast cancer surgery

[1]岐阜大学医学部附属病院　乳腺外科、[2]岐阜大学医学部附属病院　放射線科
中神　　光[1]、二村　　学[1]、棚橋　裕吉[2]、浅野　好美[1]、森　龍太郎[1]、
吉田　和弘[1]

【緒言】乳癌術後合併症としてリンパ液貯留がしばしばみられ、術後ドレーン留置や定期的な穿刺排液で改善する場合が多い。排液が長期にわたり持続する場合はQOLの低下、時に全身状態の悪化をきたすため、積極的な治療も望まれる。今回、術後長期にわたるリンパ漏に対し、積極的治療としてリンパ管造影・塞栓を行い著効した症例を経験したので報告する。【症例】82歳女性、肝癌に対してTACE後、経過観察中であった。近医で撮像したCT検査で左乳房腫瘤を指摘され、精査目的に当科紹介となった。精査の結果、左乳癌cT2N1M0 cStageⅡB Luminal Aと診断し、左乳房全摘術+腋窩リンパ節郭清術を行った。【術後経過】ドレーン排液は術後24時間で合計1300mLあり、その後2週間600mL程度が続いたため、ドレーン抜去し外来で穿刺排液を行うこととした。術後26日経っても穿刺は2日で400mL以上貯留し、再度ドレーン留置し入院とした。【再入院後】まずは倫理委員会承認の元、OK-432注入癒着療法を行った。しかし排液量は1日500mL程度が持続し、あまり効果が見られなかった。入院期間の長期化、アルブミン低下、ADLの低下があることから、積極的治療として倫理委員会承認の元、放射線科にてリンパ管造影・塞栓術を行うこととした。左上腕部のリンパ節を局所麻酔下に穿刺しリンパ管造影を施行。腋窩にリンパ漏を認めたため、漏出部近位側のリンパ管を透視下に直接穿刺し、ヒストアクリルにて塞栓を行った。塞栓翌日からドレーン排液は減少傾向を認め、10日後には1日100mL以下となり、20日目でドレーン抜去し退院となった。その後は液貯留もなく穿刺不要であった。【考察】乳癌術後リンパ漏については長期的な排液の持続により入院期間の長期化、栄養状態の悪化、ADLの低下を引き起こすことがある。乳癌に限らず術後リンパ漏の場合は絶食、TPH、ドレナージ、オクトレオチド・エチレフリンの投与などで保存的治療が奏功しない場合は外科的治療も適応になる。しかし、本症例では侵襲度の少ないリンパ管造影・塞栓術が奏功し、手術のような大きな侵襲を受けることなく治療することが可能であった。【結語】乳癌術後リンパ漏に対し、リンパ管造影・塞栓術は極めて有効な手段であるといえる。

P-16-400

標準治療を希望されなかった患者への看護を振り返って

Looking back on nursing for patients who did not want standard treatment

[1]女性クリニック We 富山、[2]医療法人社団　藤聖会　富山西総合病院
田中　洋子[1]、溝口　明子[1]、勝田真理子[1]、中村亜希子[1]、加藤　直美[2]

〈はじめに〉
乳がんの告知は患者にとって突然の出来事であり、大きな精神的苦痛をもたらす。術式や治療内容など選択肢も複雑で、患者は今後の治療に向け短期間で重要な舵取りを求められる。Aクリニックは検診及び精密検査機関であり、乳がん告知後は関連病院であるB病院、または希望される他施設へと患者を連携する役割を担っている。外来では個々の背景を配慮し、患者及び家族の希望に寄り添い、いつでも相談ができるよう対応している。患者のほとんどは標準治療へ向かうが、今回乳がん告知後のセカンドオピニオンを経て、標準治療を希望されなかった患者を担当した。患者への対応、看護について振り返り考察したのでここに報告する。
〈症例〉
60代女性。左浸潤性乳管がん（ルミナルBタイプ・HER2陰性）と診断。夫と息子の三人家族。
〈結果及び考察〉
検査時より医師から乳がんを疑うものであると説明あり、告知時は比較的落ち着いた様子であった。告知後の看護面談では表情固く、手術に対し否定的な考えがあり、標準治療の内容に関心がない様子であった。その後、がん放置療法を推奨する施設へのセカンドオピニオンを希望された。結果、患者自身の考えを後押しするような形となり、標準治療を行わない選択をされた。再度看護面談の場を設け、標準治療の必要性や治療を受けない場合のリスク等を伝えるが、患者は「手術をするとがんが広がる」という概念を強く持っており、家族や友人からの治療の勧めも受け入れられず、考えを修正することができなかった。再度追加介入が必要と判断し、数回にわたり家族を含めた介入も試みるが患者の意思は固く、標準治療を行わないという選択は変わらなかった。
患者の個別性を尊重し対応したが、医療者としてより積極的に多方面から情報提供し支援することで、患者は標準治療に対してより前向きに捉えることができる可能性があったのではないかと考える。外来の短期間での関わりで信頼関係を構築することは難しいが、患者の多様な価値観を考慮しながら常に医療者として寄り添い、今後患者が希望された時はいつでも標準治療に戻ることができるよう、長期的に支援していくことが必要であると考える。
〈結語〉
今後は患者の体調に配慮し、いつでも標準治療に戻ることができるよう、必要であれば他施設との連携を含め支援できるよう患者と関わっていきたい。

P-16-401

上腹部に発生した副乳癌の1例

Accessory breast cancer on the abdominal wall: a case report

[1]公立豊岡病院　乳腺外科、[2]公立豊岡病院　病理診断科、
[3]公立豊岡病院　外科
福井由紀子[1]、遠藤真一郎[1]、足立　靖[2]、坪野　充彦[3]、水田　誠[1]

【はじめに】副乳癌は全乳癌の0.3 ～ 0.6%と稀な疾患であり、そのほとんどが腋窩からの発生で、腹部からの発生は極めて稀である。今回、上腹部腫瘤として摘出され、病理組織学的に乳癌の診断に至り、身体所見とあわせて副乳癌と診断した症例を経験したので報告する。【症例】48歳，女性。徐々に増大する左上腹部皮下腫瘤を主訴に形成外科を受診された。診断をかねて腫瘤摘出術を施行されたところ、病理結果はinvasive ductal carcinoma, ER（>90%）,PgR（>90%）,HER2（score1）,Ki-67（11.6%）,断端一部陽性の診断であり、当科紹介となった。身体所見でmilky line上の上腹部に乳頭を認め、その近傍に腫瘍が位置していたこと、腫瘍発生部位がinframammary foldより尾側であったことから副乳癌と診断した。MMG、USにて乳房内に悪性所見は認めず、胸腹部CTにてリンパ節転移・遠隔転移を疑う所見はなかった。margin確保のため追加切除術を行ったところ、切除標本内に悪性所見は認めなかった。術後補助療法としてTamoxifenを継続しており、乳房照射は行っていない。術後1年6 ヶ月、無再発経過している。【考察】副乳癌は発生部位としては腋窩が最も多く、次いで傍胸骨，鎖骨下，上腹部，外陰部の順とされている。腋窩発生の報告例は散見されるが、上腹部での報告は少なく、治療方針が体系化されるまでには至っていない。腋窩発生の副乳癌の報告ではあるが、同側の乳房切除は予後改善に寄与しないとされている。また同側の乳腺に病変がない場合、同側乳房への照射は勧められていない。本症例では断端陰性であること、また術後照射を行うことで今後もしも同側乳房内に乳癌が発生した場合、術式の選択肢が狭まる懸念があることからも、乳房の手術や照射は行わない方針とした。内分泌療法として、Tamoxifenを継続している。術後1年6 ヶ月、無再発で経過している。過剰な治療は避けるべきではあるが、不十分な治療も行うべきではなく、治療方針の確立が望まれる。今後これまでの報告例の予後検討や症例の蓄積が必要と考えられる。

P-16-402

高齢者乳癌、局所進行・転移性乳癌に対する原発巣切除の検討

Efficacy of surgical treatment for advanced aged, locally advanced or metastatic breast cancer

千葉大学　大学院医学研究院　先端応用外科学
坂田　治人、仙波　義秀、上里　昌也、村上健太郎、白石　匡、
水内　喬、山口有輝子、平澤壮一朗、龍崎　貴寛、岩田　萌、
池田　優子、松原　久裕

2018乳癌診療ガイドラインでは「高齢者に対する乳癌治療において薬物療法のみの治療は重篤な合併症を有する患者や手術を拒否された場合に行われるべきもの」また、「Stage IV乳癌に対する予後の改善を期待しての原発巣切除を行わないことを弱く推奨する」と記載されている。このように高齢者においては患者の状態、Stage IVにおいてはQOLを重視した治療法の選択が優先される。【目的】非切除例の経過を検討し切除の必要性について検討する。【方法】当科における2008年3月から2019年9月までに非切除の方針で初回治療を開始し経過が追えている症例12例について検討した。全例女性で平均年齢は65.8歳(44-87)。非切除の理由はc Stage IV 6例、局所進行2例、高齢1例、手術拒否1例、他癌合併1例、腎機能低下1例でした。サブタイプはLuminal A 4例、Luminal B 4例、Luminal HER2 Type 3例、TN1例だった。【結果】12例のうち、経過中に切除した症例は3例で、2例はいずれも6年以上の治療期間を経てからの腫瘍増大による出血でした。また1例は腎機能低下で手術を回避していたが腫瘍増大により手術を勧めた。また、治療奏効が得られなくBSCとなった症例が2例認められ、いずれもStageIIIでKi67高値例であった。残りの8例はLuminal typeで比較的奏効しているが11年治療中の症例に腫瘍増大が認められ切除を検討している。【結論】乳癌は進行例であっても治療奏効が得られる可能性が高く、長期にわたり治療継続することが出来る。しかし、徐々に病状の進行し非切除の限界も示唆され姑息的切除や放射線照射を必要とした症例も認められた。今回の検討から、Ki67高値例は治療抵抗性も高く切除するタイミング決定が困難なケースが認められたが、Luminal typeである程度初療に反応し、長期間治療コントロールの出来る症例でも6年以上経過してくると腫瘍増大により局所コントロールが困難となりQOLが低下する可能性があり、局所切除可能な症例で長期に治療継続している場合は姑息切除を勧める有用性はあると思われた。

P-16-403

内分泌療法、化学療法、palbociclib使用後にabemaciclibが奏功している再発乳癌の1例

A recurrent breast cancer successfully treated with abemaciclib after chemoendocrine and palbociclib

市立池田病院　乳腺内分泌外科
北田　昌之、安座間　隆

【はじめに】AbemaciclibはMONARCH試験にてホルモン受容体陽性の進行再発乳癌に有用性が示されたCDK4/6阻害剤である。しかしながら再発後、多くの治療歴を有する症例に対する効果はまとまった報告がなく判然としない。今回、内分泌療法、化学療法、Palbociclib投与の後、Abemaciclibに変更して、効果を得ている症例を経験したので報告する。【経過】1997年5月、39歳時 右乳癌T1N0M0 StageIに対してBp+Ax施行。術後は乳房照射のみ施行。2007年1月、48歳時に乳房内再発、胸骨転移を発症しBtと術後FECx4+DTXx4施行の後Tamoxifen内服していた。2009年12月、対側の腋窩リンパ節転移が出現しAnastrozoleに変更となる。また胸骨部痛も出現し、ゾメタ開始となる。その後、鎖骨上リンパ節転移、胸骨転移の増悪などがあり、Letrozole、Exemestane、Fulvestrantに内分泌療法剤を変更して経過を見ていた。2012年11月左腋窩リンパ節転移を生検し、ER陽性、PgR陽性、HER2陰性、Ki67:15~20%を確認した。2015年4月に肝転移が出現し、Capecitabineに変更となったが、約2か月で中止され、ご本人の希望にてTACE、温熱療法が行われた。以後約10か月間一般的な薬物療法は行われなかった。2016年6月、病状が悪化し肝転移、リンパ節転移は進展、多発骨転移も出現したため、Gemcitabineが投与され、その後、Paclitaxel+Bevacizumabが開始され、一定の効果が得られたため、2017年12月まで投与が続けられた。その後、骨転移の進展により、Palbociclib+Letrozoleに変更され、有効であったので約1年間投与が続けられた。新規肝転移、骨転移や腫瘍マーカーの増加を認め、2019年2月からAbemaciclibに変更された。減量、休薬期間を取りながらの投与であったが、腫瘍マーカーは徐々に減少している。PET-CTにてもSDを維持しており、投与継続中である。【考察】温存術後10年で局所再発、胸骨転移が判明し、その8年後に肝転移が出現した後、4年8か月が経過した症例である。Abemaciclib使用後11か月になるが、病状、腫瘍マーカーは改善傾向である。本症例は再発後幾つもの内分泌療法、化学療法を経ているが、Abemaciclibが一定の効果を発揮しており、またCDK4/6阻害剤であるPalbociclibがPDとなった後の投与でも有効であったことは注目すべきことである。AbemaciclibはHR陽性、HER2陰性の進行再発乳癌において時期を問わず一度は試みるべき薬剤を思われた。

P-16-404

乳腺紡錘細胞癌（Fibromatosis-like spindle cell carcinoma, FSCC）の1例

Case report foe fibromatosis-like spindle cell carcinoma (FSCC)

[1]京都大学医学部附属病院　乳腺外科、
[2]日本赤十字社和歌山医療センター 乳腺外科、
[3]日本赤十字社和歌山医療センター 病理診断科、
[4]日本赤十字社和歌山医療センター 放射線診断科
林　雪[1,2]、中木村朋美[2]、小野　一雄[3]、梅岡　成章[4]、芳林　浩史[2]、
戸井　雅和[1]

【症例】65歳、女性、検診異常を主訴に紹介来院。触診で左A領域にやや扁平な腫瘤を触れ、マンモグラフィ -で左UM /I域に腫瘤を認め、乳腺エコ-で左乳房A領域に1.6cmの不整形腫瘤を認め、穿刺組織生検を施行し、fibroid-myxoidな基質中に、紡錘形細胞が疎に増殖している。特殊染色を追加し、pancytokeratin（+）, p63（+）, E-cadherin（±）, cytokeratin5/6（+）, EMA（-）で上皮～筋上皮性格を示し、α-smooth muscle actin（+）、desmin（-）, CD34（-）, S-100p（-）の線維芽細胞を混じます。紡錘形細胞癌を疑います。全身検索を行い、他の臓器では悪性所見を見られず、乳癌原発紡錘形細胞癌を判断し、右乳房部分切除術+センチネルリンパ節生検を施行した。術後病理検査で、水泡状の核を有し紡錘形に軽度腫大する細胞が、束状～花莚状に増殖して辺縁不整な結節を形成している。免疫組織学的に、紡錘形細胞にER（-）, PgR（-）, HER2（0）, E-cadherin（±）, CD10（+）, C-kit（+）focal, AE1/AE3（+）, CAM5.2（-）, cytokeratin5/6（+）, CK7（+）focal, 34βE12（+）, p63（+）, EMA（-）,α-smooth muscle actin（+）、desmin（-）, CD34（-）, S-100p（-）, vimentin（+）であり、Ki-67標識率は2%弱です。Fibromatosis-likeな腫瘍の広がり、DCISの併存、そして高分子ケラチン主体に陽性を示す免疫染色態度がをLow-grade fibromatosis-like spindle cell carcinoma,（LGFSCC）支持します。治療は通常の乳管癌に準じて術後化学療法（EC*4→DOC*4）と残存乳房への放射線治療（WBRT:50Gy）を行う。【考察】乳腺紡錘細胞癌は乳腺悪性腫瘍の中で浸潤癌の特殊型の1型に分類され、約0.1%と稀な疾患であり、ホルモンレセプタ-とHER2に関して、高い陰性率を報告され、ほとんどトリプルネガティブ（TN）乳癌であった。本症例もTN乳癌であった。治療はTN乳癌に準じて行われる。現時点ではアンスラサイクリ系とタキサン系抗がん剤の逐次併用が一般的である。【結語】FSCCは比較的稀な疾患であり、今後も症例を蓄積して治療に関して更なる検討が必要であると考えられた。

P-16-405

乳癌との鑑別に苦慮したatypical ductal hyperplasia（ADH）を合併した乳腺腺筋上皮腫の一例

A case of adenomyoepithelioma with concomitant atypical ductal hyperplasia (ADH)

[1]国家公務員共済組合連合会　千早病院　外科、
[2]九州大学病院　形態機能病理学
堤　　宏介[1]、中房　智樹[1]、木庭　　遼[1]、明石　良夫[1]、橋迫美貴子[2]、
井上　晃太[2]、古賀　　裕[2]

患者は68歳の女性。直腸癌の術前CT検査で左乳房腫瘍を指摘された。触診では左乳房DC領域に可動性良好な弾性硬腫瘤を触知し、乳頭直下には軟らかい腫瘤性病変を認めた。MMGで左乳房M/O領域に多角形の境界明瞭平滑な高濃度腫瘤を認め、カテゴリー 4とした。また、左乳房S領域に円形の境界明瞭平滑な高濃度腫瘤を認めた。USでは左乳房DC領域に27.7x28.1x16.9mm大の境界明瞭平滑な低エコー腫瘤を認め、内部エコーは不均一であった。CNBでは乳管上皮と筋上皮がともに増殖する病変で境界明瞭なことから良性病変が考えられた。また、左乳房E領域に境界明瞭平滑な内部不均一な低エコー腫瘤があり後方エコー増強を認め、類表皮嚢腫が疑われた。造影CTでは左乳房DC領域に25mm大の不整形増強結節を認め、乳癌が疑われた。またその近傍のE領域に低吸収病変を認め類表皮嚢腫などが疑われた。腋窩リンパ節腫大や遠隔転移は認めなかった。造影MRIでは左乳房DC領域に28mm大の混合性腫瘤を認め、充実部の造影パターンはrapid & plateau patternを呈しており乳癌が疑われた。切除生検のため1cmのmarginを確保して円状部分切除を行った。切除標本の最終病理診断は腺筋上皮腫で、その周囲にADHが散見された。
乳腺腺筋上皮腫は、乳管上皮細胞と筋上皮細胞が共に増殖を示す比較的稀な上皮性腫瘍である。本邦の乳癌取扱いでは良性腫瘍に分類されているが、局所再発や腋窩リンパ節転移および遠隔転移などの悪性例の報告もあり、現在では良性～悪性まで様々な生物学的特徴を持つ腫瘍と考えられている。また、乳腺腺筋上皮腫に別の浸潤性乳管癌が併存した報告もある。今回、我々はADHを伴う乳腺腺筋上皮腫の一例を経験したので、若干の文献的考察を含めて報告する。

P-16-406

大学病院との連携を通じて下肢不全麻痺から治療後に歩行退院に至った乳癌脊椎転移の一例

A case report of breast cancer bone metastasis treated in cooperation with a university hospital

[1]名張市立病院　乳腺外科、[2]奈良県立医科大学附属病院　乳腺センター、
[3]奈良県立医科大学附属病院　整形外科、
[4]奈良県立医科大学附属病院　放射線治療科
中村　　卓[1,2]、平尾　具子[2]、池田　直也[2]、横谷　倫世[2]、田中　幸美[2]、
田中　誠人[3]、八巻　香織[4]、庄　　雅之[2]

乳癌の脊椎転移は、下肢麻痺になった場合、著しくQOLが低下するだけでなく、その後の積極的な薬物療法が困難になることが多い。
今回、下肢不全麻痺の状態で脊椎転移と診断し、大学病院との連携で、紹介当日に整形外科で後方除圧固定術を行い、放射線治療へとつなげ、歩行自宅退院に至った症例を経験したので報告する。
症例は65歳女性。2016年1月、当院で右乳房切除術、腋窩郭清（レベル2）を施行。病理結果は浸潤性小葉癌（浸潤径4㎝）,s（+）,ly（1+）,核異型度3,ER（+）,PgR（+）,HER2（1+）,MIB-1（7.7%）,n1（3/14）だった。
その後、AC療法4コース、パクリタキセル療法12コース施行し、胸壁および鎖骨上リンパ節領域に放射線治療（50Gy）が行われた。2016年11月から内分泌療法としてアナストロゾールが開始された。
2019年10月31日に歩行ができないと当院を受診した。造影CTで第11胸椎に骨転移を認め、転移巣は脊髄を圧迫し、脊髄腔はほとんどが骨転移に置換されていた。下肢の感覚は残っており運動も可能だったため麻痺はまだ完成していないと判断し、隣県の大学病院に紹介した。
大学病院では紹介当日、整形外科によって緊急後方除圧固定術が行われた。術直後からリハビリが介入し、歩行可能となり、11月14日から放射線治療（40Gy/20Fr）が開始された。
骨病変の病理結果は、浸潤性小葉癌の転移に矛盾ない像だったが、ER（90%）,PgR（0%）,HER2（3+）,Ki67（6.2%）と変化していた。
乳腺外科から抗がん剤治療やデノスマブ治療が必要になることが説明され、12月2日に口腔外科で脱落しかかっていた歯牙3本が抜歯され、12月14日に歩行自宅退院した。
今後は当院に通院し、抗HER2療法を中心とした治療を開始する予定である。
今回、病状に応じた治療が間髪入れずに可能だった背景には、すでに大学病院には整形外科・放射線治療科・主科が連携して骨転移治療にあたる「転移性骨腫瘍キャンサーボード」が存在し、緊急対応システムが構築され、当院からも月1回の検討会に乳腺外科医が参加し、顔の見える関係性を構築していた事がある。
今後、少子高齢化が進む日本では、中核病院ですべての治療を行う事は困難であり、地域病院との連携が重要になる。しかし、乳癌の治療方法は高度化・複雑化し、地域病院ですべての緊急事態に対応するのは困難である。中核病院には、緊急事態が発生した場合の地域からのスムーズな患者受け入れ態勢の構築も求められると思われる。

P-16-407

当院における乳癌既往患者の肺腫瘍病変へのVATSの有用性の検討

Examination of video-assisted thoracic surgery for pulmonary tumor of breast cancer

[1]久留米大学　外科学講座、[2]久留米大学　病理学講座
縄田　彩乃[1]、櫻井早也佳[1]、原田世衣子[1]、朔　　周子[1]、髙尾　優子[1]、
竹中　美貴[1]、赤司　桃子[1,2]、山口　　倫[2]、三島　麻衣[1]、唐　　宇飛[1]、
赤木　由人[1]

【背景】
乳癌患者において単発性肺腫瘍が認められた場合、約50%以上の割合で原発性肺癌であったとの報告もあり、鑑別を要する。乳癌診療においても、原発巣と転移病変でのBiologyの不一致は多く、治療方針決定のための転移病変の組織学的検索は有用である。肺病変へのアプローチとしては、経気管支肺生検（TBLB）、VATS（video-assisted thoracic surgery）があるが、VATSはその結果に応じて患者にとってより最適な治療方針を選択できるだけではなく、それ自体が根治術としても有用である。そこで今回、乳癌術後患者の肺腫瘍病変に対してVATSを行った症例について検討したので報告する。
【対象と方法】
2018年1月からから2019年12月までに当院にて肺腫瘍に対してVATSを施行した乳癌患者4例を対象とした。病理組織学結果、治療方針について後方視的に検討した。
【結果】
年齢は64.5（62-72）歳、2例が女性、2例が男性であった。乳癌原発巣は4例ともホルモン陽性HER2陰性乳癌であった。肺腫瘍数は全例で3個以上の多発病変であった。腫瘍範囲は一側性が1例、両側性が3例であった。最大腫瘍径は11.5（7-13）mmであった。病理組織診断は3例が乳癌の肺転移、1例が大腸癌の肺転移であった。乳癌の転移であった3例はいずれもER陽性、HER2陰性であった。肺転移巣と原発巣薬剤変更を行った症例は3例、治療継続とした症例は1例であった。術後経過は4例ともに問題なかった。
【考察】
今回はいずれも多発病変であったため、根治切除ではなく、あくまで診断目的であった。本検討において、乳癌の転移と疑ってVATSを施行したが、実際は大腸癌の転移であった症例もみられた。重複癌の患者の場合には、原発巣の同定は重要であり、改めて組織学的検査の重要性を認識できた。今回の検討では観察期間が短いため、予後を評価することは困難であったが、今後乳癌既往患者の肺腫瘍病変へのVATSは推奨できると考える。

P-16-408

妊娠期乳癌で部分切除し、出産後内分泌療法中に遠隔転移が明らかになったが、化学療法併用で安定した1例

A case of pregnancy breast cancer that metastases appeared after birth but disappeared by therapy

[1]名古屋第二赤十字病院　内分泌外科、[2]たまき青空病院　乳腺甲状腺外科
一森　敏弘[1,2]

【緒言】妊娠中に乳癌が発見され、問題となることがある。今回経験した妊娠期乳癌の1例を報告する。
【経過】2008年12月31歳時左C領域の乳癌に対してBp+Axを施行。病理診断は、乳頭腺管癌、f、核グレード1、ly（-）、v（-）、n（+）[2/30]、ERとPgRはともに10%以上、HER2:0、断端陰性であった。リンパ浮腫を軽度認めたがマッサージで治った。術後化学療法後に照射と5年間のホルモン療法（LH-RHアゴニスト+TAM）を行った。2014年12月PET/CTでは再発所見を認めなかった。ホルモン療法終了後も月経は認めていなかったが、2015年8月妊娠が判明し、再発などの問題はないか他院婦人科より当院（2）へ紹介となった。エコーで左乳房D領域に1.3cmの乳癌を認め、来院翌日に局所麻酔下乳房部分切除を行った。病理結果は、充実腺管癌、f、核グレード3、Ki67:5%以下、v（+）、ly（-）、ER20%、PgR30%、HER2:2+（FISH1.7）、断端陰性であった。妊娠中のCT検査やアンスラサイクリンは希望されず、2015年11月健常児を出産。2016年1月に単純・造影CTを撮影し、明らかな転移所見や局所再発はなく、LH-RHa+TAMを再開した。腫瘍マーカーが上昇したため、2016年6月PET/CTを撮影したところ、肺転移と縦隔リンパ節転移が疑われた。TC療法を行い、腫瘍マーカーは改善し2016年10月PET/CTでも転移巣の改善が認められた。その後エリブリン、現在はレトロゾール+S-1で治療しており、再発の徴候はなく、お子さんも元気である。
【考察】本例では妊娠により、胎盤から大量のエストロゲンが分泌され、乳癌が急速に進行した可能性がある。リンパ行性転移や血行性転移をする前に原発巣を除去したいと考え、翌日に摘出術を行ったが、すでに転移していたと考えられる。乳癌診療ガイドライン2018年において閉経前ホルモン受容体陽性浸潤性乳癌に対する術後内分泌療法はTAM10年の投与が強く推奨されるようになった。本例は局所再発ではなく新たな乳癌が出現したものであるが、術後内分泌療法を続けていれば乳癌は発症しなかったかもしれないし、ゆっくりと進行した可能性もある。しかし、治療を継続していたら、子供は授かっていなかったと思われるし、価値観も多様性があり、難しい問題である。現在は内服の化学内分泌療法を行っているが、オンコタイプDXなどの保険適応があれば、さらに治療がすっきりする可能性はある。
【結語】妊娠可能な患者のホルモン療法後のフォローアップは、一層の注意が必要である。

P-16-409
演題取り下げ

P-16-410
腎移植後に発症した乳癌症例の検討
Examination of breast cancer cases after renal transplantation

九州大学大学院　臨床・腫瘍外科
島﨑亜希子

【背景】免疫抑制療法の進歩により腎移植症例の長期予後は改善したが、一方で移植後悪性腫瘍の発生頻度は増加傾向にある。特に乳癌は罹患率が上昇傾向にあることから、移植患者にとっても問題となってきている。【目的】当科で経験した腎移植後乳癌を振り返り、腎移植後の乳癌発症リスクおよび乳癌治療の観点から問題点と対策法を明らかにする。【対象・方法】当科で2000年から2019年までに、当科で腎移植を行った436例の女性患者のうち乳癌の罹患患者5例（1.15%）を対象に、腎移植後経過ならびに乳癌の臨床病理学的所見と経過につき検討を行った。【結果】移植後新規乳癌発症患者5例であった。患者の発症年齢は中央値45（42-74）歳、移植後乳癌発症までの中央値は50（6-111）カ月であった。全例で移植後免疫抑制剤としてGra+MMF+Medの投与が行われていた。臨床病期はStageI:2例、IIA:2例、IIB:1例、サブタイプはLuminal A type:4例、TNBC:1例であった。術後補助療法として、3例に内分泌療法、2例に化学療法が行われていたが、腎機能に大きな影響なく施行可能であった。転帰は、4例が無再発生存、1例が術後2年3ヶ月で肝転移再発した。転移再発した症例について特記する。症例は60歳女性、診断は左乳癌（T2N1M0 StageIIB, TNBC）。生体腎移植後45カ月で診断され左Bq+SLNB →Ax施行、FEC-DOCを術後補助療法として行ったが、術後2年で肝転移再発を認めた。ERI投与にて5年5ヶ月無増悪であった。その後、肝転移増悪しバイオロジー確認目的の肝生検でHER2であったため、HER+PER+PACにて加療を行った。
【考察】一般的に腎移植患者の悪性腫瘍のリスクファクターとして、高齢者、長期透析や長期の免疫抑制剤使用があげられる。免疫抑制剤による発癌の機序については諸説あるが、長期免疫抑制力の低下による、腫瘍細胞の増殖、直接的な発癌作用が考えられている。しかし、、本解析では、発生頻度は、1.15%と高くはなく、乳癌についてはこれらの因子がリスクとは言い難い。腎移植後に新規発症した乳癌に対しても化学療法や内分泌療法が副作用なく完遂することが可能であり、同等の予後が得られた。【結語】今回われわれは、腎移植後に原発性乳癌を発症した5例を経験した。腎移植後乳癌に対する当科での工夫を若干の文献的考察を踏まえて報告する。

P-16-411
当院におけるolaparibの使用経験
Olaparib in Yokohama City University Medical Center

[1]横浜市立大学　附属市民総合医療センター　乳腺・甲状腺外科、
[2]横浜市立大学　医学部　消化器・腫瘍外科学、
[3]横浜市立大学　附属市民総合医療センター　病理診断科、
[4]東京医科大学病院 乳腺科学分野、[5]横浜市立大学　医学部　がん総合医科学
足立　祥子[1]、成井　一隆[1]、山本　晋也[1]、上中奈津希[1]、高畑　大輔[1]、
中崎　佑介[1]、鈴木　千穂[2]、山田　顕光[2]、田辺美樹子[3]、石川　　孝[4]、
市川　靖史[5]、遠藤　　格[2]

【背景】OlympiAD試験の結果を受け,2018年7月にBRCA変異陽性かつHER2陰性の転移再発乳癌患者に対してolaparib（Ola）が承認された.当科での使用経験を報告する.
【症例1】男性.家族歴あり.55歳時,右乳癌（T1N0M0,ER陽性Her2陰性）に対し,右Bt+SNB施行した. tamoxifen内服中の術後5年目に,リンパ節,小胸筋転移,多発骨転移を認め,Anastrozoleを開始.肺・肝転移が出現し,S1,exemestane+everolimus,paclitaxel+bevacizumab,palbociclib+fulvestrant,eribulinを使用した.再発治療開始後3年1ヶ月目に肝転移増悪を認め,EC療法を10コース施行した.EC療法中にBRCA2の変異が判明し，Olaを開始,Grade3の好中球減少認め,休薬・減量を要した.また嘔気はgranisetron頓用で対応した.投与開始108日目に気胸と肉眼的血尿を認め,肺転移増悪,胸膜播種,膀胱壁内浸潤の診断で,Olaを中止.後治療でS1+Medroxyprogesterone acetateを投与するも,癌性胸膜炎のために永眠された.
【症例2】女性.家族歴なし.34歳時,右乳癌（cT3N1M1（肝）, ER陽性Her2陽性）に対し,docetaxel+trastuzumab+pertuzumab施行後,右Bt+Axを施行した.手術検体のHer2は陰性であった.術後trastuzumab+pertuzumab+LHRHaを投与するも,肝転移の増悪と肺転移の出現を認め,AC療法に変更.その後lapatinib+capecitabine療法中にBRCA2の変異が判明した.初診より3年5か月で薬剤性肝機能障害を認め,Olaに変更.副作用は認めず,開始294日目の現在も投与中,best responseはPRであった.
【症例3】女性.家族歴あり.35歳時,右乳癌（cT4bN2M1（腰椎）, ER陽性Her2陰性）に対し,FEC+docetaxel療法の後,右Bt+Axを施行した.術後,tamoxifen+LHRHa療法を行う中,BRCA2の変異が判明. 初診時より3年8か月目に,肝転移出現と骨転移増悪あり,Olaを開始.副作用は認めず,172日目の現在も投与中で,best responseはPRであった.
【症例4】女性.家族歴あり.46歳時,両側乳癌（右T2N1,左T2N0,いずれもER陽性Her2陰性,肝・胸椎転移）に対しtamoxifen+LHRHa,S1,paclitaxel+bevacizumab,exemestane+everolimus,eribulin,EC療法を施行した.その後palbociclib+fulvestrant 療法中に, BRCA2の変異が判明.初診から4年4ヶ月目に肝転移増悪のためOlaを開始.副作用は認めず,119日目の現在も投与中で,best responseはPRであった.
【結語】4例の経験ではあるものの,Olaは,多数の治療歴を有する症例に対しても効果を認め,対応に困る副作用はなく,有用な薬剤と思われた.

P-16-412
乳房転移をきたした肺癌の一例
A Case of Breast Metastasis of Lung Cancer

富山大学　学術研究部医学系　消化器・腫瘍・総合外科
深澤　美奈、松井　恒志、堀　　瑛美、土田　浩喜、星野　由維、
馬場　逸人、三輪　武史、長田　拓哉、藤井　　努

【はじめに】悪性腫瘍の乳房転移は，乳癌の腺内転移を除いて他臓器からの転移は稀であり，本邦では全乳癌の0.5%と報告されている．中でも肺癌の乳房転移は非常に少ない．今回われわれは肺癌加療中に乳房転移を来した稀な症例を経験したので報告する.【症例】60代女性.（主訴）左乳房の痛みとしこり.（家族歴）乳癌の家族歴なし.（既往歴）非小細胞肺癌，高血圧，骨粗鬆症.（現病歴）2017年3月より肺癌術後再発に対する治療を開始．1次治療としてカルボプラチン+TS-1，2次治療としてアテゾリズマブ，3次治療としてドセタキセル+ラムシルマブを施行．4次治療として二ボルマブを投与中，主訴を自覚し，CT検査にて左乳房腫瘤を認めたため当科紹介.（現症）左CD区域に約5cm大の腫瘤を触知．左腋窩のリンパ節腫脹を認めた.（マンモグラフィ検査）左CD区域に微細分葉状の高濃度腫瘤.（超音波検査）34×33×23mm 大，不整形で境界明瞭平滑，内部不均一な低エコー腫瘤．左腋窩にリンパ門の消失したリンパ節腫脹.（胸部CT検査）左CD区域の腫瘤影と左腋窩リンパ節腫脹.（針生検検査）中等大，類円形核を有する癌細胞のSheet状の増生からなる不規則なNest形成がみられ，免疫染色にてp40/CK14，p63，E-cadherinが陽性，CK7，GSDFP-15，GATA3，SOX10はいずれも陰性．画像所見からは充実腺管癌が疑われ，トリプルネガティブ乳癌のBasal-likeも鑑別に挙がったが，形態像およびImmuno-phenotypeより肺癌の乳房転移と診断した.（治療）肺癌に対する化学療法を施行しながら，局所は本人の希望にて手術ではなく放射線照射の方針とした.【考察】転移性乳癌は胃癌，白血病，悪性リンパ腫の順で多く，肺癌の中では小細胞癌が多いと報告されている．乳房転移に特徴的な画像所見はなく，むしろ良性腫瘍との鑑別が困難で病理組織学的にも特徴的な所見はない．他臓器からの転移が乳房単発例の報告はなく，ほとんどの場合が乳房以外の臓器にも転移がみられるが，本症例においても乳房転移以外に脳転移を認めている.

P-16-413

PST開始後、早期に治療が奏功しQOLが改善された1例

A case in which treatment was successful early after PST initiation and QOL was improved

[1]北里大学病院　看護部、[2]北里大学病院　乳腺甲状腺外科
伊藤　晴香[1]、高尾　真紀[1]、秋山　智志[1]、斎藤　聡子[1]、瀬戸　牧子[1]、
土筆　由美[1]、仙石　紀彦[2]、小坂　愉賢[2]、西宮　洋史[2]、菊池真理子[2]

【はじめに】自壊創とは、腫瘍組織が体表に浸潤・露出し組織を破壊しながらびらんや潰瘍を形成した状態である。当院では皮膚転移やリンパ節転移の自壊や、腫瘤自体が自壊した状況で来院する患者が一定数おり、状況をアセスメントしながら個別性にあわせたケアを行っている。今回、自壊創をもつ乳がん患者でPSTが奏功した結果、セルフケアの負担が軽減しQOLが改善された症例を経験したため報告する。
【事例紹介】A 氏70歳代女性。X年5月頃より左乳房の腫瘤に気づいていたが、多忙で受診できず、10月に入り腫瘤が急激に増大し発赤、痛みを伴うようになったため、家族に相談し当院受診。初診時腫瘤は大きく皮膚に露出していたが、自壊はなかった。組織診の結果、IDCa、NG3、ER (-) PgR (+ <10%) HER2 (-) Ki67 (60-80%) で左乳がんと診断された。診断を待つ間に腫瘤が自壊し急速増大したため、PSTの適応としてW-Pac+Bvを開始した。
A氏はひとりで来院されており、検査の流れや受診方法を説明しても院内で迷ったり、医師の説明に対する理解が進まないことが多かった。そのため、同居する息子を巻き込み受診行動や自壊創のセルフケアを支援してもらうよう協力を得ながら治療継続できるよう意図的に介入してきた。
自壊創のケアは組織横断的に活動できるWOCと協力し、外来と病棟で情報共有しながらシームレスなケア提供に努めた。具体的なケア方法は、氏が継続可能でかつ効果的なものを検討し、手技獲得できるよう支援した。
治療開始1クールで皮膚に露出していた自壊創が腫瘍崩壊しはじめ、1コース終了時には自壊部分が脱落した。組織が突出していた部分の皮膚は出血もなく、軽度の浸出を認めるのみとなり、セルフケアの負担が軽減した。
【結語】自壊創を抱える患者は、出血や痛み、臭気などさまざまな苦痛を伴いQOLが低下する。そのなかで、医療者は患者とともにより簡便で効果的な方法を検討しながら処置にあたっている。思うように苦痛をコントロールできないことも多いが、本症例のように治療が奏功し、患者のQOLが向上することは、患者だけでなくケアを提供する医療者にとっても前向きにケアに向き合う力になると考える。早期に治療が奏功しているA氏は、今後更に治療が奏功し、良い結果が得られると考えられる。経過を追い報告したい。

P-16-414

乳癌孤立性副腎転移の1例

A case of isolated adrenal metastasis from breast cancer

王子総合病院 外科
高橋　瑞奈、岩井　和浩、渡邉　幹夫

副腎転移は肺癌や胃癌等の全身転移の一部として発見されることが多く、乳癌からの転移は4.4%と報告されている。その多くが肺や肝臓など他臓器にも転移を伴っており、悪性腫瘍の孤立性副腎転移は全悪性腫瘍剖検中の1.8%と非常に稀である。今回、乳癌孤立性副腎転移に対し副腎摘出術施行後、化学療法施行中の1例を経験したので報告する。症例は初診時40歳代、女性。右乳房腫瘤および血性乳頭分泌を主訴に来院、精査で左浸潤性乳管癌（ T3N0M0,cStageIIB ）の診断となった。右乳房全摘を施行、術中センチネルリンパ節生検の結果は陰性であったが、術中に硬いリンパ節を触知したためLevel Ⅰを郭清した。摘出標本病理診断は浸潤性乳管癌（ 充実腺管癌, T2N0M0,核グレード2, ER+, PgR+, HER2 -, pStageIIA ）であった。術後1か月より補助内分泌療法（ゴセレリン、タモキシフェン、アナストロゾール、トレミフェン）を施行した。術後約4年よりCA15-3が上昇傾向であったが精査希望なく、術後4年9か月時に施行のPET-CTで左副腎腫瘍を認めた。褐色細胞腫を否定後、乳癌副腎転移または副腎原発癌を念頭に、診断的治療目的に摘出の方針とした。泌尿器科で腹腔鏡下左副腎摘出術を施行、摘出検体病理診断で乳癌副腎転移の確定診断となった。術後4か月現在、FECによる化学療法施行中である。医学中央雑誌およびPubmedによる検索で、乳癌孤立性副腎転移はこれまで6例の報告のみであった。原発巣は5例が浸潤性乳管癌、1例が浸潤性小葉癌、再発までの期間は2 ～ 8年、術式は開腹が2例、腹腔鏡が4例、予後は1例が1年3か月で癌死しているが、4例で2年以上の生存例が確認されている。乳癌診療ガイドラインによると遠隔転移に対する外科的切除は限られたケースを除き勧められないとされている。しかし、本例のように孤立性・単発で切除による治療効果が期待でき、また、乳癌副腎転移か副腎原発癌か鑑別に苦慮する症例では適切な治療方法選択のためにも、摘出術は適切な選択肢の1つであると考える。

P-16-415

当院における男性乳癌症例の検討

Examination of male breast cancer in our hospital

JA 長野厚生連佐久総合病院佐久医療センター
後藤　　諒

（はじめに）男性乳癌はガイドライン上は女性乳癌に準じた治療が推奨されているが全乳癌の1%未満とされており今後も症例の蓄積が必要と考えられる。当院乳腺外科で経験した男性乳癌症例について検討した。（方法）当院乳腺外科で2013年1月から2018年12月までの5年間で手術を施行された男性乳癌3例を対象とし臨床像、病理像、治療について検討した。（結果）年齢の中央値は67歳で病脳期間は1例は1週間、1例は1 ヶ月、1例は不明であった。臨床病期はcStage Ⅰが1例,Ⅱが2例で組織型はいずれも浸潤性乳管癌（乳頭腺管癌1例、充実腺管癌1例、硬癌1例）であった。術式はいずれもBt+SNBで1例は術中迅速検査でSLN転移陽性でありAx（Ⅱ）を追加した。サブタイプは3例Luminal B-like（HER2陽性），術後治療として2例はタモキシフェン投与による内分泌療法,1例は補助化学療法（TC療法4コース+抗HER2薬）後にタモキシフェンによる内分泌療法を行った。3例とも無再発生存中である。（まとめ）男性乳癌は60歳以降の比較的高齢での発症が多いとされるが3例とも65歳以上であり当院における症例でも同様の傾向がみられた。男性乳癌症例では遺伝性腫瘍の可能性を考慮する必要があるが3例とも明らかな家族歴は指摘し得なかった。今後も症例蓄積に向けて当院で経験した男性乳癌症例につき文献的考察を加え報告する。

P-16-416

ガドキセト酸ナトリウムによる造影MRIの後期相で高信号を呈した乳癌肝臓転移の1例

Hyper-intense liver metastases of breast cancer in the hepato-biliary phase on Gd-EOB-enhanced MRI

岸和田徳洲会病院　乳腺外科
尾浦　正二

症例は、64歳女性。左上腕浮腫と左乳房浮腫を主訴に来院。マンモグラフィーと超音波検査では左乳房内に腫瘤性病変を同定し得なかったがMRIにて不整形の小腫瘤を左乳房内に認めた。Second-look USにて腫瘤を同定後にマンモトーム生検を実施し、リンパ節転移を伴うトリプルネガティブ乳癌と判明した。術前化学療法後に乳房切除と腋窩リンパ節郭清を施行。病理学的検索にてリンパ管内を中心に多くの腫瘍残存を認めたため、術後補助療法として、乳房切除後放射線療法に加えカペシタビン投与を実施した。術後1年目に実施した胸腹部単純CTでは異常を認めなかったが術後17 ヶ月目に突然の腹痛を認めた。腹痛精査目的で実施した造影CTでは、ring enhancementを伴う多発腫瘤をS4およびS8に認めた。ガドキセト酸ナトリウムによる造影MRIでは、腫瘤は早期相でlow-intensity、後期相でhigh-intensityという極めて稀なパターンを呈した。鎌状間膜周囲の背景肝にもlow-intensityとhigh-intensityの混在する造影所見を認め、びまん性肝転移が示唆された。腹痛発症時に高度の肝機能障害を認めたため化学療法は不能と判断し、best supportive careで対応することとなったが腹痛発症後わずか4 ヶ月で他施設にて死亡された。針生検や病理解剖が試行出来ていないため詳細は不明であるが一般的な血行性肝臓転移では、このようなMRI所見を呈することは考えにくく、術前化学療法後の病理所見とMRI所見および腫瘤の分布部位と形態からすれば本例の肝臓転移は、リンパ行性肝臓転移の可能性が高いものと思われる。治療機会逸失を可及的に回避するという立場で術後フォローを行う場合には、本例のごとくリンパ指向性の高い症例では、ガドキセト酸ナトリウムによる造影肝臓MRIを実施することは有用と思われる。

P-16-417

性同一性障害に対するアンドロゲン製剤投与中に発症した乳癌の一例

A case of breast cancer in female-to-male transsexual during hormone therapy

京都第二赤十字病院　外科
西田真衣子、石井　亘、三好　隆行、吉田　哲朗、渡辺　信之、
越智　史明、氏家　和人、中村　吉隆、伊藤　範朗、武村　学、
柿原　直樹、山口　明浩、飯塚　亮二、井川　理、岡野　晋治、
谷口　弘毅

性同一性障害とは身体の性と心の性の一致しない状態であり，心の性は男性，身体の性が女性の場合はfemale to male（FTM）と呼ばれる．
FTMへのホルモン療法はアンドロゲン製剤が使用されるが，乳癌発症リスクやスクリーニング方法は明確ではない．
今回，FTMに発症した乳癌を経験したので報告する．
患者は44歳，男性．7年前，他院にて両側乳房切除及び両側付属器切除術施行，アンドロゲン製剤の投与を受けていた．今回，右乳房腫瘤を主訴に当院形成外科を受診された．触診では右A区域に約20mm大の弾性硬腫瘤を触知し，乳房超音波検査では同部位に24mm大の境界明瞭粗雑な腫瘤を認めた．形成外科にて右乳房腫瘤摘出術を施行，病理結果が乳癌の診断であり，当科紹介となった．
摘出した腫瘤は浸潤性乳管癌，pT2（20mm），ER（+），PgR（-），HER2（1+），Ki67 60%，断端陽性であった．転移検索目的のPET-CTでは明らかな腋窩リンパ節転移や遠隔転移を疑う所見も認めなかった．断端陽性であることから残存乳房切除+腋窩リンパ節level I samplingを施行した．術後病理では摘出標本には癌の遺残は認めず，また腋窩リンパ節も転移を認めなかった．
術後補助療法としてドセタキセル（75mg/m2）+シクロフォスファミド（600mg/m2）併用化学療法を4回施行し，アナストロゾールによる内分泌療法を開始した．術後8ヶ月経過しているが，無再発で経過している．また，アンドロゲン製剤投与は本人様と相談し，術後より一旦中断している．
FTMは体を男性化するためにアンドロゲン製剤投与を行い，身体を心の性に近づけるために乳房切除術や性別適合手術（sex reassign surgery: SRS）を行う．一見、乳房切除を行い，体内のエストロゲンを抑制することから乳癌のリスクは減少するのではないかと考えられるが，FTMの乳癌の報告は存在する．
アロマターゼはテストステロンをエストラジオールへと変換し，これによりエストロゲンレセプターを活性化する．本症例はアンドロゲン製剤を投与することで，間接的にエストロゲンレセプターが刺激され、残存乳房に乳癌が発症したと考えられた．

P-16-418

トラスツズマブ、ペルツズマブ投与30回目でinfusion reactionを発症した1例

A case of infusion reaction on the 30th administration of trastuzumab and pertuzumab

[1]名古屋市立西部医療センター、[2]SL 外科・乳腺クリニック、
[3]あんどう乳腺クリニック
松本　奈々[1]、杉浦　博士[1]、波戸ゆかり[1]、鎗山　憲人[1]、白木　法雄[1]、
山中　菜摘[1]、羽喰　英美[1]、伊藤由加志[2]、安藤　由明[3]

分子標的薬のinfusion reaction（IR）は初回投与時に多く発生し、抗体が結合した腫瘍細胞や関連する免疫細胞から放出されるIL-6などのサイトカインが原因であるとの報告があるが、詳細なメカニズムはいまだ不明である。今回トラスツズマブ、ペルツズマブ投与30回目でIRを発生した症例を経験した。
症例は71歳女性。左乳癌、肝転移、多発骨転移（StageIV）、ER（+），PgR（-），HER2 3+と診断され、トラスツズマブ（T）、ペルツズマブ（P）、ドセタキセルの投与を開始。6コース終了時点で肝転移は縮小し、PRを得たため、その後、TP、レトロゾールの投与となった。投与初回を含め、infusion reactionはそれまで発生していなかったが、投与30回目に、Pを投与し、Tを投与中に悪寒、戦慄が出現、体温38.0度まで上昇、一時的にSpO2 90%まで低下した。Tの投与を中止し、ステロイド、酸素の投与を行い、15分で症状は消失した。
次クール以降も現在までTPの投与を合計74回継続しているが、infusion reactionの発生は認めていない。
IRは投与初回に発生することが多いが、その後も稀に発生することがある。腫瘍量などの臨床的因子により発生頻度に差があるとの報告もあるが、発生の予測は困難である。IRの重篤例では死亡例も報告されており、分子標的薬の投与の際は、緊急対応が可能である体制を整えたうえで、投与すべきであると考えられた。

P-16-419

乳腺悪性腺筋上皮腫の1例

A case of malignant adenomyoepithelioma of the breast

昭和伊南総合病院　外科
阿藤　一志、森川　明男

【症例】51歳女性。X-5年1月乳房MMG検診で左頭側外側領域にFADを指摘され当科受診。エコーで左乳房C領域に5.6x5.3cm大の混合性腫瘍あり。穿刺細胞診で線維腺腫と診断され経過観察となった。X年2月左乳房腫瘤の増大、左乳頭異常分泌のため当科受診。触診で左乳房C領域に6x5cm大の弾力のある腫瘤を触知。MMG:左頭側外側に5cm大の分葉形腫瘤。エコー :4.6x4.3cm大の混合性腫瘤。MRI:4.0x3.0x2.5cm大の腫瘤。境界明瞭、辺縁分葉状、T1低信号、T2高信号、DWI高信号。多房状の嚢胞構造があり、腫瘤は嚢胞内に乳頭状に突出。造影では漸増性パターンで嚢胞の内外に濃染病変あり。針生検では葉状腫瘍（境界病変）が最も考えられたが、乳癌や肉腫などの悪性病変の可能性も示唆されたため、X年4月腫瘍から1 ～ 2cmのマージンを取り乳腺部分切除術を施行。病理学的に腺筋上皮腫と診断。さらに、高核異型、高核分裂像、内部壊死、Ki67高値から悪性腺筋上皮腫と判断した。術後治療は施行せず、経過観察を行っている。【考察】腺筋上皮腫（AME）は腺上皮細胞と筋上皮細胞のいずれもが増生する稀な良性腫瘍だが、どちらか一方または両方の細胞が悪性化することがあり、悪性腺筋上皮腫として悪性腫瘍に分類される。本症例は腺上皮と筋上皮の両成分が悪性化していた。本邦では筋上皮のみが悪性化した報告例が多く、腺上皮のみ、あるいは腺上皮と筋上皮の両者が悪性化した報告例は少ない。AMEに特徴的な画像所見はなく、組織像が多彩であり穿刺細胞診や針生検で診断が難しいため、外科的生検による確定診断が必要である。悪性AMEの治療は、摘出手術以外に有効な治療法が確立されていないため、早期に完全切除することが大切である。

P-16-420

両側並びに乳房内に多発した腺筋上皮腫の1例

The case report of bilateral multiple adenomyoepithelioma of breast

[1]杏林大学医学部付属病院　乳腺外科、[2]杏林大学医学部付属病院　病理部
土屋　あい[1]、石坂　欣大[1]、横井　繁周[1]、伊坂　泰嗣[1]、麻賀　創太[1]、
吉池　信哉[2]、菅間　博[2]、井本　滋[1]

【はじめに】乳腺腺筋上皮腫（Adenomyoepithelioma）は腺上皮と筋上皮がともに増殖する比較的まれな腫瘍である。一般的には良性のことが多いが、悪性化し遠隔転移や局所再発する腫瘍が含まれていることも知られている。針生検で良性の診断であっても、増大するものや悪性病変が混在しているものもあるため、注意深く経過観察することや病変全体を観察するために切除生検によって腫瘤全体を観察することが望ましいとされている。【症例】58歳、女性【現病歴】もともと両側乳腺腫瘤を近医にて経過観察中であったが、腫瘤が増大傾向を認めたため針生検を施行したところ、両側とも乳腺腺筋上皮腫の診断となり当科紹介となった。【身体所見、検査、治療経過】視触診では有意所見なし。マンモグラフィでは背景乳腺は不均一高濃度で両側ともC1であった。乳腺超音波では右C領域に17mm大、右D領域に11mm大の腫瘤を認め、いずれも境界明瞭平滑で内部エコー均一であった。左CD領域には27mm大の境界一部不明瞭な不整形腫瘤を認めた。MRI検査では同部位3カ所にいずれも造影効果を伴う腫瘤として認められた。紹介医で行われた針生検では両側腫瘤とも悪性所見はみられず、当科にて経過観察の方針となった。当科初診より7ヶ月後の乳腺超音波およびMRI検査でいずれの腫瘤も増大傾向を示し、特に右C領域の腫瘤は乳腺超音波検査で17mmから33mmへと著名に増大しており、充実性成分と嚢胞性部分が混在していた。再度、右C領域の腫瘤に対して針生検が施行されたが、腫瘍成分は認められず経過観察の方針となった。さらに6ヶ月後の乳腺超音波検査ではC領域の腫瘤は41mm大まで増大していた。このため、診断および治療目的に両側腫瘤に対して局所切除術を施行することとなった。摘出された3個の腫瘤は全て腺筋上皮腫であり、いずれにも悪性所見は認められなかった。また著名な増大傾向を示した右C領域の腫瘤は腫瘍近傍に2.5cm大の血腫が形成されており、腫瘤増大の主因は出血であると判断された。現在、当科外来にて経過観察中である。【まとめ】腺筋上皮腫という稀な疾患を経験し、さらに両側多発病変というこれまでに報告のない症例にであった。本症例について文献的考察を加えて報告する。

P-16-421

異物注入法による豊胸後の乳癌診断に苦渋した症例

A case of breast cancer after augmentation mammoplasty

[1]北里大学北里研究所病院　乳腺・甲状腺外科、
[2]北里大学北里研究所病院　病理診断科、
[3]北里大学北里研究所病院　放射線診断科、
[4]北里大学北里研究所病院　臨床検査科
柳澤　貴子[1]、前田日菜子[1]、五月女恵一[1]、池田　　正[1]、浅沼　史樹[1]、
佐々木弥生[4]、矢内原　久[3]、前田　一郎[2]

豊胸術後に乳癌をきたし手術を施行した報告は少ない。我々は異物注入法による豊胸術後60年を経過し乳癌診断、手術に至った1例を経験したため報告する。[症例] 83歳女性で約60年前に両側乳房の豊胸術を受けた。20年ほど前より両側乳房の腫瘤を自覚していたが他院検診で術後の影響として経過観察となっていた。当院初診は2014年区検診時（78歳）でマンモグラフィでは両側に高～等濃度腫瘤として異物が描出され評価困難、乳房超音波でも広範囲で後方エコー消失を伴う高エコー域を認め乳腺の評価は困難であったが豊胸術後の変化として検診継続の指示で2016年、2018年と当院でマンモグラフィ施行され所見に著変なく経過していた。その後、左乳房腫瘤の増大を自覚し2019年11月に外来受診。視触診では右A領域1時半に径3cm大、D領域8時に3cm 大の硬結を触知し、左C領域1時径4.5×4.0cm大の可動性良好な楕円形腫瘤として触知した。超音波では右C領域10時半に径16×14×8mm、左C領域1時に径34×38×14mmの異物注入による肉芽形成（paraffinomaあるいはsilicon granulomaの疑い）として描出され、乳腺の評価は困難であった。乳腺造影MRIを施行し、左AC領域径4.4×3.3×2.8cm大のrapid-wash outな腫瘤を認めカテゴリー 5の診断。エコーガイド下マンモトーム生検施行し、浸潤性乳管癌の診断となった。明らかな遠隔転移は認められず、胸筋温存乳房切除術、センチネルリンパ節生検施行予定である。[考察] 豊胸術は脂肪注入、ヒアルロン酸注入、パラフィン注入、シリコン注入、インプラントなど様々な方法があるが、マンモグラフィ施行困難例や超音波でも鑑別が難しく、診断の遅れや予後に影響を与える可能性も指摘されている。本症例でも豊胸術後の腫瘤として自覚あるも、腫瘍の増大についてはマンモグラフィや超音波での評価は困難であり、MRIが有用であった。異物注入後の乳癌発症は報告が少なく、今回稀な症例を経験したため、今後の治療経過も含め報告する。

P-16-422

乳腺lipid rich carcinoma の1例

A case of Lipid-rich Carcinoma of the Breast

[1]加古川中央市民病院　乳腺外科、[2]加古川中央市民病院病理診断科、
[3]八尾市立病院病理診断科
佐古田洋子[1]、荻野　充利[1]、土屋　和彦[1]、今井　幸弘[2]、竹田　雅司[3]

【はじめに】乳腺に発生するlipid rich carcinomaは癌細胞質内に脂質を豊富に有するきわめて稀な疾患である。今回乳腺に発生した非浸潤性のlipid rich carcinomaを経験したので報告する。
【症例】40代女性、検診のMMGで異常を指摘され精査目的で乳腺クリニックを受診、エコーで左乳房に低エコー域を認め穿刺吸引細胞診でClassIVとの結果であったため精査目的で当科を紹介された。初診時視触診で異常を認めず、MMGでも異常を指摘できなかった。エコーで左乳房ABからDにかけて広範な低エコー域を認めた。針生検を施行し泡状の胞体を持つ多角形の細胞の充実性ないし篩状の構造を認め、免疫染色では 泡状の胞体を持つ多角形細胞はCK7陽性、CD68陰性で乳管癌と考えられた。
MRIでは造影病変を認めずPETでも優位なFDG集積を認めなかった。
手術（Bt+SN）を施行し病理検索を行った。病理学的には胞体を有する異型細胞が充実性・篩状に増殖し明らかな間質浸潤は認めずDuctal carcinoma in situ の像であった。一部が凝固壊死に陥っておりcommedo necrosis も一部に見られ広範囲に乳管内進展を認めた。SNはnegativeであった。異型細胞はPAS 染色陰性、細胞膜でEMA 陽性、S-100 陰性で胞体内にglycogen の貯留は認めなかった。残検体の脂肪染色を施行し異型細胞の胞体内に脂肪滴を確認したことから非浸潤のlipid-rich carcinoma と診断した。ER -,PgR- , MIB-1 は10 %であった。術後療法は施行していない。現在術後1年を経過し再発は認めていない。
【まとめ】乳腺lipid rich carcinomaを経験した。診断には脂肪染色が有用であった。lipid rich carcinomaの中でも広範囲DCISを呈した症例は稀であり文献的考察を加え報告する。

P-16-423

乳腺神経鞘腫の2例

2 cases of breast schwannoma

[1]柏厚生総合病院　乳腺外科、[2]柏厚生総合病院　外科
苅込　和裕[1]、正村　　滋[1]、諏訪　達志[2]、小山　　基[2]

乳腺の神経鞘腫を2例 経験したので報告する。
【症例 1】56歳 女性。左乳房に1cm大の腫瘤を7.8年前から自覚していた。痛みもなく 大きさも変わらず 経過観察をしていた。乳癌検診のMMGで左乳房に辺縁が平滑な腫瘤を指摘され 精査となった。エコーでは、境界明瞭で内部が充実性の腫瘤を認めた。乳腺MRIではT1強調画像で低信号、T2強調画像で高信号、Gd造影では、中心部と辺縁が造影された。細胞診では、筋由来の細胞が認められ classⅡであった。針生検では、紡錘形細胞を認め 免疫染色で VimentinとS-100蛋白が陽性であった。SMAとdesminは陰性であった。確定診断のために腫瘍を摘出した。腫瘍の大きさは1x0.8cmで境界は明瞭で、割面は黄色調 充実性であった。病理診断は良性の神経鞘腫であった。
【症例 2】48歳女性。1年前の乳癌検診のエコーで 右乳房腋窩付近に2.8x2.5cmの嚢胞性腫瘤を認めた。MMGでは描出されていなかった。細胞診では、血清の内容物が引け classⅠであった。6ヶ月後 経過観察とし エコーを行ったところ やや腫瘤の増大が見られた。乳腺MRIでは右乳房腋窩に 3cm大の類円形腫瘤を認め DWIで辺縁を中心に高信号を示した。ADC値は高信号で 拡散制限はなかった。Gd造影では、腫瘤辺縁部と隔壁が増強効果を示し、多房性の嚢胞性腫瘤像を示した。Time-intensity curveからはwash-outは見られなかった。腫瘤が腋窩に近かったため、針生検は行わず外科的生検を行った。病理検査では、核の観兵式配列を示す、紡錘形腫瘍細胞が見られ そのほかに拡張した血管や神経性皮膜が見られた。病理診断では、良性の神経鞘腫であった。乳腺の神経鞘腫は 末梢神経のSchwann細胞由来の腫瘍で 乳房原発神経鞘腫は全神経鞘腫の2.6%、全乳腺良性腫瘍の0.2%と報告され 稀な腫瘍である。今回経験した2例の乳腺神経鞘腫は異なる画像を示したので、画像を比較検討してみた。

P-16-424

自然消失したPD―L1陽性腫瘍浸潤免疫細胞を認めた浸潤性乳管癌の稀な一例

Spontaneous regression of breast cancer with PD-L1 positive tumor infiltrating immune cells

[1]独立行政法人国立病院機構西埼玉中央病院外科、
[2]東京慈恵会医科大学附属第三病院　外科、
[3]東京慈恵会医科大学附属病院 乳腺・甲状腺・内分泌外科、
[4]東京慈恵会医科大学附属第三病院　臨床研修医、
[5]東京慈恵会医科大学附属第三病院 看護科
小寺　啓太[1]、田部井　功[2,3]、李　　鹿璐[4]、浮池　　梓[2,3]、般若　祥人[2]、
田中　　星[5]、岡本　友好[2]、武山　　浩[3]

【はじめに】免疫チェックポイントの存在により癌腫は免疫寛容能を得て増大することが知られている。かたや自然消失する癌の存在は非常に稀であるが、いくつかの報告は認められる。今回我々は，画像検査および針組織生検による病理組織診断にて浸潤性乳管癌と診断し，乳房部分切除術を予定するも、手術時に腫瘤が消失しており，PD-L1陽性の腫瘍浸潤免疫細胞の関与による消失が疑われる症例を経験したため報告する．
【症例】70歳女性．左乳房のしこりを自覚し，当院を受診した．触診にて左乳房C領域に10mm大の硬結腫瘤を触知した．マンモグラフィー，超音波検査にて境界明瞭な分葉状腫瘤を認めた．針生検を施行し，Invasive ductal carcinoma（solid-tubular carcinoma ～ scirrhous carcinoma），ER10%，PgR0，HER2 2+，FISH増幅なし，Mib-1 70%の乳癌と診断した．左乳癌cT1N0M0 cStage Ⅰとして，乳房部分切除術およびセンチネルリンパ節生検術を予定した．
【経過】手術室入室後，腫瘤は触診にて同定できず，また超音波検査でも描出されず乳房部分切除術を中止とした．翌日に再度超音波検査,造影CT,造影MRIを施行したが，術前に確認されていた腫瘤はいずれの検査においても消失していた．
【考察】無治療で自然消失した腫瘍はメラノーマ，腎細胞癌，神経芽腫，リンパ腫などで知られており，乳癌では1934年に最初の報告がある．腫瘍消失の機序は不明であるが，癌細胞に対する免疫応答，癌細胞の遺伝子変異などいくつかの仮説が提唱されている．本症例は術前生検時、腫瘍浸潤リンパ球（TIL）の存在も確認され免疫応答による腫瘍消失が原因と考えた．
【結語】術前検査にて浸潤性乳管癌と診断するも，手術時に自然消失していた稀な症例を経験したため，若干の文献的考察を踏まえて報告する．

P-16-425

統合失調症がある乳がん患者の皮膚潰瘍のセルフケアの1例

A case of skin ulcer self-care in a breast cancer patient with schizophrenia

[1]埼玉医科大学　国際医療センター　看護部、
[2]埼玉医科大学　国際医療センター　支持医療科、
[3]埼玉医科大学　国際医療センター　乳腺腫瘍科
岡部みどり[1]、小島真奈美[1]、近藤　奈美[2]、島田　浩子[3]、大崎　昭彦[3]、
佐伯　俊昭[3]

【目的】乳がんの診断で統合失調症が増悪し精神科へ保護入院となった患者にチームで介入し、皮膚潰瘍のセルフケアの確立ができた症例を経験したので報告する。
【事例】患者:A氏30歳代 女性。診断名:右局所進行乳癌T3N1M0、ホルモン受容体ER(-)、PgR (-)、HER2 (-)。
【既往歴】統合失調症で内服していたが、自己判断で受診していなかった。
【経過】20XX年8月、右局所進行乳癌と診断された。医師より薬物療法の提示を受けたが、治療に対する恐怖心より幻聴や妄想が出現し、治療拒否で通院できなくなった。20XX年11月、右乳房から出血と疼痛を訴え、再び当院を受診した。右乳房は、一部皮膚潰瘍となり臭気もあり、早急な乳がん治療とケアが必要であった。しかし、会話は支離滅裂で統合失調症のコントロールが悪く、20XX年12月より約3か月の予定で精神科へ医療保護入院となった。
【看護の実際】皮膚潰瘍に対するケアを継続するために、乳がん看護認定看護師(以下BCN)が、精神科の看護師とケア方法を共有した。退院後、右乳房は皮膚潰瘍に置き換わっていた。BCNを中心に他4人の看護師が、ケア方法を統一し、焦らずA氏のペースで対応した。ケアの際は、看護師は常にA氏に関心を寄せ、A氏が訴える幻聴や幻覚も受け入れた。この時点で、A氏は皮膚潰瘍部を直視、触知できなかった。また、自宅でも入浴することができず、ケアは看護師任せであった。20XX+1年4月にMohsペースト治療が行われ、皮膚潰瘍は凝固壊死し、出血と疼痛が軽減した。A氏に自分でケアを行うよう促した結果、一時的にセルフケアができたが、20XX+1年5月には皮膚潰瘍が増悪し、再びセルフケアが困難となった。この時点で、局所PDと診断、EC療法へ治療変更となった。EC療法開始後、急激に皮膚潰瘍が縮小したため、A氏に再度ケアを勧めたところ、自宅で皮膚潰瘍のセルフケアができるようになった。
【結果】皮膚潰瘍を直視、触知できなかったA氏が、自らガーゼに泡を乗せて皮膚潰瘍部を直視しながらケアができるようになった。
【考察】A氏がセルフケアを確立できたことは、薬物療法が奏功し皮膚潰瘍のケアが容易になったことも一因となる。しかし、全人的にA氏を受け入れ、介入し続けたことがA氏の行動変容につながったのではないかと考える。

P-16-426

ドセタキセルの影響と思われる難治性胸水の治療にトルバプタンを使用した1例

A case of Tolvaptan for treatment of intractable pleural effusion possibly due to docetaxel

[1]木沢記念病院　乳腺外科、[2]木沢記念病院　病理診断科、
[3]多治見市民病院　外科
森川あけみ[1]、坂下　文夫[1]、竹内　　賢[1]、森　　弘輔[2]、杉山　誠治[2]、
松永　研吾[2]、山田　鉄也[2]、加藤　浩樹[3]

ドセタキセル（DTX）は乳癌治療においては欠かせない治療薬であるが、長期使用となることも多く、末梢神経障害、浮腫などの副作用対策が必須である。今回我々はDTXの影響と思われる難治性の胸水に対し、トルバプタンを使用した1例を経験したため報告する。症例は68歳女性。4年前から左乳房に1cmほどの腫瘤を認め近医受診し、乳癌と診断されるも治療拒否していた。その後無治療で増大傾向あり2018年2月当科受診。左D中心に左乳房ほぼ全体に自壊した13cmの腫瘤と腋窩リンパ節転移を認め、明らかな遠隔転移を認めなかった。マンモトーム生検にて浸潤性乳管癌、ER (-) PgR (-) HER2 (2+) FISH (-) Ki-67 20-30%であった。T4bN1M0StageIIIBで手術不能のため化学療法を勧めEC4コース施行しPR、その後DTX4コース施行しPRであった。DTX4コース目終了後の効果判定のCTで胸腹水を少量認めDTXと低アルブミン血症の影響を考えた。DTXを継続する方針としたがDTX5コース目頃より指先のしびれが出現し、また下腿浮腫を認めるようになった。フロセミド、スピロノラクトンなど投与するもあまり改善は認められなかった。8コース終了しさらに腫瘍の縮小を認めたが、両側胸水の増加を認めた。手術可能となったこと、また本人より浮腫やしびれがつらいとの訴えもあり遠隔転移もないことから手術希望され2018年11月左乳房切除術+腋窩リンパ節郭清術施行した。術後はradiationのみの方針であったが、治療計画CTで胸水の増量を指摘された。このためトルバプタン3.75mgを投与開始したところ、下腿浮腫や咳嗽は軽快し、胸水も改善傾向となったため2019年1月より胸壁、鎖骨上にradiation施行。高Na血症などの副作用もみられず、下腿の浮腫が軽快したため4月にトルバプタン中止した。
乳癌患者における胸水の原因としては癌性胸水、低アルブミン血症、DTXによる体液貯留、心不全、腎不全など様々な原因が考えられる。本症例においては来院時より腫瘍露出部からの浸出液により低アルブミン血症を来していたが治療を進めるに従い腫瘍が縮小し浸出液もなくなりアルブミン値は改善傾向であった。明らかな肺転移なども認めず、主腫瘤、腋窩リンパ節ともに化学療法は奏功しており、癌性胸水も考えにくい状況であったため胸水に関してはDTXの影響の可能性が高いと考えた。利尿剤への反応は不良でトルバプタン開始後は浮腫の軽快などみられある程度の効果があったと考えられる。

P-16-427

演題取り下げ

P-16-428

パルボシクリブ+フルベストラントが有効であった男性再発乳がんの1例

A case report of male recurrent breast cancer, which could treat by Palbociclib and Fulvestrant

東海大学医学部付属八王子病院　乳腺内分泌外科
石井さくら、石田　理恵、大下内理紗、齋藤　雄紀、鈴木　育宏

【はじめに】CDK4/6阻害剤は、HR陽性かつHER2陰性の手術不能または再発乳癌患者に対する有効性が認められている。乳癌治療ガイドライン2018年度版には、HR陽性HER2陰性転移・再発乳癌に対する内分泌療法の選択肢として、新たにCDK4/6阻害剤と内分泌療法の併用が追加された。今回、男性再発乳癌に対しパルボシクリブ+フルベストラントを投与し有効であった一例を経験したので報告する。
【症例】44歳男性、母親が乳がんの既往あり、前医にて2017年12月、右乳癌T2N1M0 stageⅡBの診断でBt+Axを施行した。病理学的に硬癌、pT2N3a stageⅢC 、ER 100%、PgR10%、HER2 (-) であった。術後補助化学療法としてFEC4コース、アブラキサン4コースと放射線療法（50Gy）を施行、その後タモキシフェンとデガフール、ウラシルで内服治療を行った。2019年5月、股関節痛あり当院受診し、無病再発期間17ヶ月で多発骨転移の診断となった。BRCA病的変異は認めなかった。パルボシクリブ+フルベストラントを開始した。投与後速やかに疼痛も減弱し、2019年11月、PET CTにて骨転移に対する集積はいずれも低下し、治療効果のあることが確認できた。
【まとめ】男性乳癌に対するパルボシクリブおよびフルベストラント投与例は国内で数例
のみであり若干の文献的考察を含めて報告する。

P-16-429

異なる治療アプローチをおこなった再発悪性葉状腫瘍の2例

Two cases of recurrent malignant phyllodes tumor that needed different treatment approaches

関西電力病院　乳腺外科
恒川　昭二、小倉　信子、佐々木　優、佐藤　史顕

【はじめに】再発悪性葉状腫瘍の予後は悪く、その再発形式によってさまざまな対応が必要となる。今回我々は再発形式の異なる2例の悪性葉状腫瘍を経験しそれぞれ異なるアプローチを行ったので報告する。【症例1】43歳女性、2013年に右乳房に10㎜程度の腫瘤を自覚。腫瘤は2014年夏頃から急速に増大した。2014年10月右巨大乳房腫瘤にて来院。葉状腫瘍の診断のもと同年11月右乳房切除+同時再建(右臀部からのfree GAP flap)施行。病理診断は悪性葉状腫瘍であった。2017年1月右再建乳房内の腫瘤を自覚。同年2月右乳房腫瘤切除術施行。病理診断は悪性葉状腫瘍であった。2018年4月胸部CTは異常なし。同年末より咳嗽あり。2019年2月胸部CTで巨大な縦隔腫瘍を認めた。CTガイド下生検をおこなったところ悪性葉状腫瘍として矛盾しないとの結果を得た。腫瘍は160mm大で右後縦隔を占拠し気管および大血管をまきこんでいるため切除は不能と判断し薬物療法をおこなうこととなった。患者は接客業をしており脱毛を嫌ったため1次標準治療であるドキソルビシンは選択せず倫理委員会承認のもとパゾパニブを投与することとなった。現在副作用をみながら容量調節しSDを保っている。【症例2】49歳女性、1997年から左乳房腫瘤あり。腫瘤は2012年に急速に増大したが放置していた。さらに増大し疼痛も伴うため2015年10月来院。左乳房全体を占める腫瘍があり術前の病理診断は葉状腫瘍の疑いであった。2015年10月左乳房切除施行。術後病理は葉状腫瘍であった。2017年7月両側肺野に単発性（15-20mm）腫瘍を指摘された。気管支鏡下生検で葉状腫瘍の転移の疑いと診断された。ドキソルビシンによる化学療法をおこないつつ2017年11月右肺部分切除、2018年1月左肺部分切除を行った。病理診断は葉状腫瘍の転移の可能性が高いとのことであった。術後無治療で現在のところ再発所見はない。【結語】悪性葉状腫瘍の初期治療は原発巣の完全切除であるが、たとえ 再発しても症例2のように再発巣の完全切除が可能であれば良好な予後が期待できることがある。一方症例1のように再発巣の切除が不能な場合は分子標的薬を含めた軟部肉腫の薬物療法に準じたアプローチが必要となる。

P-16-430

Trastuzumab・Pertuzumab・Docetaxel療法中に急性の血圧上昇をきたした症例

A case report of acute hypertention durling Trastuzumab,Pertuzumab and Docetaxel therapy

横浜南共済病院　乳腺外科
西山　幸子

症例は71歳女性。ひだり乳癌T4N3cM1（肺、胸膜）の診断で、Trastuzumab・Pertuzumab・Docetaxel療法を開始した。初回投与時、Trastuzumab開始1時間後より体温上昇がありinfusion reactionとして対応。Docetaxel開始3分後に眼球上転、血圧が217/124mmHgに上昇。数秒間の意識消失、下痢があるも皮膚粘膜症状や気道・呼吸器症状などは認めなかった。Docetaxelを中止し20分間の観察中に血圧上昇は改善傾向、速度を半分に減じて再開後も問題なく経過した。タイミング的にTrastuzumabのinfusion reactionの一環と判断し治療継続を決定した。4週間後の2回目投与時、Docetaxel開始5分後に血圧上昇し、投与中止後に改善する同様の事象が見られた。アナフィラキシーではないがなんらかの急性過敏症反応にあたると考えられ、若干の文献的考察を加え発表する。

P-16-431

右腋窩に発生した副乳癌の1例

Breast cancer in accessory axillary breast tissue

[1]獨協医科大学埼玉医療センター　乳腺科、
[2]獨協医科大学埼玉医療センター　病理診断科、[3]二宮病院、
[4]国際医療福祉大学三田病院　乳腺センター
林原　紀明[1]、小川　利久[1]、辻　　英一[1]、山口　七夏[1]、清松　裕子[1]、
藤井　晶子[2]、内田　恵博[4]、二宮　　淳[3]、西尾　美紀[1]、星　由賀里[1]、
藤原　華子[1]

症例は74歳、女性。右腋窩に腫瘤を自覚し前医を受診。経過観察をされていたが腫瘤の増大を認めた為、摘出術を施行された。病理組織診断で副乳癌（invasive lobular carcinoma, ER陽性, PR陽性, HER2score 0）と診断され，切除断端が陽性であった為、治療目的に当院へ紹介された。乳腺超音波検査、造影MRI検査にて両側乳腺に病変を認めず、また右腋窩リンパ節にも転移所見を認めなかった。切除部周囲組織の追加切除を施行したところ、術後病理組織診断では切除した組織内に浸潤癌の遺残を認めたが、追加切除断端は陰性であった。術後補助療法としてアロマターゼ阻害剤による内分泌療法と腋窩領域の放射線照射を施行した。腋窩部に腫瘤が発生した場合では、潜在性乳癌をはじめ他臓器からの腋窩リンパ節転移、副乳癌、皮膚付属器由来の悪性腫瘍などが鑑別としてあげられるが、副乳癌は比較的稀な疾患であり、その発生頻度は乳癌全体の0.3 ～ 0.6%と報告されている。その稀さ故、病初期には経過観察され、診断の遅れを生じる可能性があると報告されている。また副乳癌の治療に関してはガイドラインの確立はなされておらず、そのため治療は通常の乳癌に準じて行われており、その予後については乳癌とほぼ同様であると考えられている。今回我々は、右腋窩に発生した副乳癌の1例を経験したので、文献的考察を加えて報告する。

P-16-432

術前化学療法（NAC）後にpCRを得たが脳転移を来し死亡した1例

A case of death died to brein metastasis after pCR obtained by neoadjuvant chemotherapy(NAC)

長野赤十字病院　乳腺・内分泌外科
浜　　善久、中島　弘樹、佐野　史穂

【はじめに】術前化学療法（NAC）でpCRを得た症例は一般的には予後の改善が期待される。今回腋窩LN転移を伴う進行例にNACを行い、手術検体で原発巣、LNともにpCRが得られたが、術後3 ヵ月で脳転移を認め、死亡した症例を経験したので報告する。【症例】57歳女性。乳癌、卵巣癌の家族歴はなし。X年3月に左乳房腫瘤を自覚し近医受診。乳癌が疑われ当科紹介となった。左D領域に3㎝大の不整型腫瘤を認め、CTでは左鎖骨上窩から腋窩に多数のLN腫大と胸骨傍LNにも腫大を認めた。針生検で硬癌、NG3、ER:0、PR:0、HER2:0のトリプルネガティブ（TN）乳癌であり、T4bN3cM0:stage ⅢCの診断であった。NACとしてFEC 100mg/m^2+TC（Docetaxel 75mg/m^2、Cyclophosphamide 600mg/m^2）をそれぞれ3週毎に4サイクルずつ行い、画像でほぼ消失が認められた。X年11月末、左Bt+Ax（level Ⅰ・Ⅱ）施行。病理所見で乳房に病変は認めず、リンパ節転移も認めなかった<Ⅰ(0/7)、Ⅱ(0/2)>。術後adjuvantは行わず経過を見ていたが、X+1年2月末、頭痛・嘔吐を主訴に救急外来受診し多発脳転移が判明。分割で定位照射を行い症状改善を認めた。脳以外の転移はないため外来にてBevacizumab+Paclitaxelの化学療法を行うが、9月に死亡された。【考察】当科で2010年1月～ 2018年12月までの9年間に原発性乳癌に対して手術を行った1213例のうちNACの適応とした症例は214例（19.8%）であった。pCR（率）は、全体:53/214（24.8%）、TN:13/37（35.1%）であり、3例（1.4%）はpCRを得ても再発が認められ、死亡例はTNタイプの本例のみであった。本例はstageⅢC のfar advance caseであり、治療前から脳への微小転移の存在は否定できないが、pCR後も慎重な経過観察が必要と思われた。

P-16-433

進行乳癌の治療中に悪性リンパ腫と大腸癌を発症した多重癌の一例

A case of multiple cancers, developed lymphoma and colon cancer during treatment for breast cancer

[1]茨城県立中央病院茨城県地域がんセンター 乳腺外科、
[2]筑波大学附属病院茨城県地域臨床教育センター、
[3]筑波大学附属病院乳腺甲状腺内分泌外科、
[4]茨城県立中央病院茨城県地域がんセンター 病理診断科
町永　幹月[1]、北原美由紀[1]、竹内　直人[1,3]、渡邊　侑奈[4]、斎藤　仁昭[4]、
飯嶋　達生[4]、穂積　康夫[1,2,3]

症例は58歳女性。濾胞性リンパ腫をX-12年に発症し、他院でR-CHOP4コース、R-COP2コース施行後CRとなり、X-3年に終診となっていた。X-2年に左乳房のしこりを自覚し近医受診し、当科を紹介受診した。左CD領域の18mm大の腫瘤に対し針生検を施行し、浸潤性乳管癌（ER: Score 1（J-score）, PgR: Score 0（J-score）, ki67: 30%, HER2/FISH: 陽性（増幅比5.25））, cT2N3cM1（OSS, PUL, LYM）, StageⅣと診断した。HER2陽性転移乳癌に対する一次治療としてPertuzumab+ Trastuzumab+ Docetaxelを開始した。6コース後のPET-CTでCRと判定し、以後Pertuzumab+ Trastuzumabを継続していたが、X年のPET-CTで右腋窩リンパ節、横行結腸に新規病変を認めた。下部消化管内視鏡検査では早期大腸癌が疑われたため、腹腔鏡下横行結腸切除術、右腋窩リンパ節生検を施行した。横行結腸病変の組織診断は腺腫内癌（pTisN0M0, Stage0）で、完全切除と考えられ、追加治療は行わずに定期的なフォローの方針となった。大腸所属リンパ節、右腋窩リンパ節、大腸壁内には濾胞性リンパ腫の浸潤を認めた。乳癌に対してPertuzumab+ Trastuzumabを継続しているが、濾胞性リンパ腫は病勢進行が緩徐であるため経過観察とし、症状なく経過している。近年、診断技術の向上や平均寿命の延長に伴い多重癌症例の報告が増えているが、その頻度は稀である。多重癌の治療において、特に同時性の場合、治療の優先順位や根治性をどこまで求めるかが問題となってくる。今回、乳癌の治療中悪性リンパ種と大腸癌を発症した多重癌の一例を経験したので、若干の文献的考察を加え報告する。

P-16-434

慢性骨髄性白血病慢性期治療中に発症した原発性乳癌の1例

A case of primary breast cancer with chronic phase chronic myelogenous leukemia

高松赤十字病院　胸部・乳腺外科
久保　尊子、法村　尚子、坂本　晋一、監崎孝一郎、三浦　一真

<はじめに>
慢性骨髄性白血病（CML）治療中に乳癌を発症するものは非常にまれで、報告も少ない。今回我々はCML慢性期治療中に発見された右乳癌・腋窩リンパ節転移症例に術前化学療法および手術療法を施行した症例を経験したので報告する。
<症例>
症例は40歳代、女性。近医で白血球高値、幼若細胞の出現を指摘され白血病を疑われ精査目的に当院に紹介された。精査にてCML慢性期と診断され、ニロチニブ塩酸塩水和物の内服を開始した。内服開始4か月後に、右乳房の腫脹、痛みを主訴に近医を受診し、乳癌が疑われ当科に紹介された。来院時、右乳房ACE領域に4cm大の硬いしこりを触知し、右腋窩リンパ節は累々と腫大していた。細胞診および針生検で浸潤性乳管癌、cT2N1M0 StageⅡB、ER-/PgR-/HER2-と診断し、術前化学療法EC療法4コース、DOC療法4コースを施行した。化学療法にて効果判定PRを得られたため右乳頭乳輪温存乳房全切除術+腋窩郭清を施行し、ypT1N1M0 StageⅡAで、現在再発所見は認めていない。
<考察>
CML治療中および治療後の症例において乳房腫瘤を認めた場合、CMLの髄外再発が考慮に挙がるが、乳房腫瘍は乳癌であり悪性腫瘍の合併症例であった。本症例はニロチニブ塩酸塩水和物内服にてCMLは分子遺伝学的寛解を得られており、副作用の出現もほとんど認めていなかった。しかし、乳癌化学療法とCMLに対する分子標的薬の併用治療による重度の骨髄抑制といった有害事象の発現や、dose-dense化学療法と併用するG-CSF製剤の使用によるCMLへの影響が懸念され、化学療法は3週ごとの投与とした。本症例ではgrade3の好中球減少を認めるにとどまり、問題なく術前化学療法を完遂することができたが、今後も慎重な経過観察が必要と考えられた。

P-16-435

アベマシクリブで間質性肺炎を発症した転移・再発乳癌の1例

A case of interstitial pneumonia associated with abemaciclib in metastatic breast cancer

[1]SUBARU 健康保険組合　太田記念病院　乳腺外科、
[2]おおたブレストクリニック
吉田　　崇[1]、森下亜希子[1]、後藤與四成[2]

【はじめに】CDK4/6阻害のアベマシクリブでは重篤な間質性肺疾患を来した症例があり，なかには死亡例もある。そのため，投与中は呼吸器症状，発熱などに十分注意する必要がある。今回，アベマシクリブ投与中に間質性肺炎を発症した1例を経験したので報告する。
【症例】70代女性
【既往歴】化学療法（トラスツズマブ，パクリタキセル）で過敏性肺炎，帯状疱疹
【初期治療】右乳癌T2N1M0 Stage2A（ER+, PR+, HER2+（FISH 2.2））で化学療法（トラスツズマブ，パクリタキセル）後に手術（部分切除，郭清）を行った。病理診断は，浸潤性乳管癌，5cm, f, ly3, v1, NG2, n+（5/10）, 治療効果Grade1aであった。HER2陽性であったが，病理学的治療効果が低かったため，術後はAC療法を行い，その後放射線治療（乳房，鎖骨上リンパ節），抗HER2療法（トラスツズマブ），ホルモン療法（レトロゾール）を行った。
【再発後経過】術後4年9カ月で多発骨転移，肺門部リンパ節転移を認め，フルベストラント，デノスマブを開始した。14 ヵ月後に肝転移が出現し，アベマシクリブを追加した。300mg/日から開始したが，Grade3の好中球減少があり，100mg/日で継続した。約6か月後,咳嗽,発熱,倦怠感が出現した。白血球（3740/μl）, 好中球（1950/μl）, CRP（0.37mg/dl）は上昇していなかったが，CTで下肺優位に気管支血管束沿いに軽微な濃度上昇が出現し，間質性肺炎が疑われた。アベマシクリブを中止し，呼吸器内科にコンサルトした。KL-6 は510U/mlと高くなかったが, SP-Dは206mg/mlと上昇していた。CMV-Ag（-）, カリニDNA（-）, β-Dグルカン≦4pg/mlから感染性肺炎は否定され，薬剤性間質性肺炎と診断された。休薬後，症状が改善していることから，ステロイドは投与せず，経過観察となった。3か月経過したが，再燃はなく，フルベストラントのみ継続中である。
【まとめ】間質性肺炎を発症したが，早期に発見できたため，アベマシクリブの休薬で改善した。アベマシクリブは転移・再発乳癌治療には有効な薬剤であるが，重篤な有害事象もあるため，患者への十分な説明と迅速な対応が重要である。

P-16-436

80歳以上の高齢者の乳がん診療

Management of breast cancer patients over 80s

東京品川病院
福内　　敦

（緒言）高齢者が増えるにつれ 高齢者の乳がん患者の診療を行う機会が増えている。
もともと基礎疾患があったり、認知症 ねたきり 介護施設やグループホーム入所中の頻度が高く、がん専門施設にもこうした高齢者の受診は多いが、地域の総合病院により多く集まる傾向があるように思える。
（対象と検討）2018年4月から2019年12月までの間に、当院で10名の80歳以上の乳がん患者の診療をおこなった。乳癌登録と比較して、同期間の患者年齢分布は、中央値は60歳と同じだが、2番目のピークが60歳代ではなく80歳代と高齢が多かった。
対象は80歳代7名、90歳代2名、100歳代1名の合計10名である。施設入所者が4名で 5名は認知症 治療中であった。
同時両側1名 異時性両側2名。8名が手術を行い、一例の局所麻酔を除き、全例全身麻酔で部分切除術が6件 全摘3件であった。
寝たきりで非手術の1名はホルモン療法継続中。トリプルネガテイブで腋窩リンパ節転移疑われる1名は他院に移動となった。
9例はホルモン感受性陽性で ホルモン感受性の頻度が高いことが特徴である。
放射線照射1名のみで照射の省略が多かった。
周術期の合併症はなく、全例退院したが、術後1か月以内に脳梗塞を起こしたも1例あった。
（結語）地域の一般病院である当院は高齢者乳がん多い。ホルモン感受性陽性が多く、部分切除後の放射線照射省略が多かった。手術自体は問題ないが、術後の併発症もあり、適応など慎重に考える必要がある。

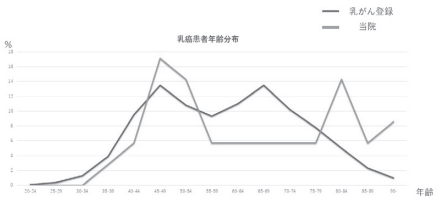

P-16-437

腋窩に生じた副乳癌の1例

A case of axillary accessory breast cancer

[1]一般財団法人　住友病院　外科、[2]一般財団法人　住友病院　病理部
飯盛　　望[1]、西村　重彦[1]、徳本　真央[1]、妙中　直之[1]、松永　由紀[2]、
藤田　茂樹[2]

【症例】40歳女性【現病歴】右腋窩に疼痛を伴う腫瘤を触知し当科受診。体表エコーでは右上腕の腋窩近くの皮下に皮膚の引き込みと周囲の脂肪織のひき攣れを伴う、辺縁粗ぞうな10mm大の低エコー腫瘤として認められ、エコーガイド下に針生検を施行したところ浸潤性乳管癌疑いの診断であった。乳癌腋窩リンパ節転移を疑い精査を進めたところ、マンモグラフィー・エコー・CT・MRIのいずれの検査においても乳腺には原発巣は指摘されず、また腫瘤は腋窩リンパ節から上腕方向へ離れた皮下に位置しており、副乳原発であることが疑われた。【診断・治療】明らかな遠隔転移やリンパ節転移は認めず、副乳癌の診断で腫瘍切除術およびセンチネルリンパ節生検術を施行した。腫瘍直上の皮膚を含め十分なマージンをもって腫瘍を切除し、センチネルリンパ節生検の術中迅速診断では転移が認められたため、Level Ⅰ・II群の腋窩リンパ節郭清術を追加した。術後経過は良好であり、最終病理診断はinvasive ductal carcinoma, Luminal A, pT1N1M0 pStageIIAであった。摘出標本中に副乳組織と思われる導管や小葉を認めることから、副乳を原発とした副乳癌と診断された。術後は乳癌の標準的な治療に準じてタモキシフェン内服を開始した。術後の放射線照射に関しては当院放射線科治療部とカンファレンスを行い、腫瘍摘出部及び腋窩への照射はリンパ浮腫のリスクが非常に高いこと、腋窩リンパ節転移が3個であったことを踏まえ、照射は行わない方針とした。現在は無再発生存中であり、今後も外来で経過フォロー継続の予定である。【考察】副乳癌は比較的希少な疾患であり、乳癌全体の1%未満とされている。発生部位は腋窩が最も多く、他臓器原発の悪性腫瘍からのリンパ節転移や皮膚付属器由来の悪性腫瘍などが鑑別として挙げられる。解剖学的に腋窩リンパ節と近接した副乳癌では腋窩リンパ節転移を来しやすく、再発リスクが高いと考えられる。しかし治療方針については現在明確な基準はなく、一般的な乳癌に準じて治療が行われているのが現状である。以上の症例について若干の文献的考察を加えて報告する。

P-16-438

潜在性乳癌の治療方針に関する検討～再発症例を通して～

The treatment strategy of Occult breast cancer

[1]独立行政法人　国立病院機構　九州医療センター　乳腺外科、
[2]独立行政法人　国立病院機構　九州医療センター　がん診療統括部、
[3]久留米大学　外科学講座
岡部　実奈[1]、高橋　宏樹[1]、名本　路花[1]、岩熊　伸高[1]、中川　志乃[2]、
唐　　宇飛[3]、赤木　由人[3]

潜在性乳癌は、領域リンパ節への転移で発症し、かつ原発巣が明らかではないものと定義され、全乳癌のうち1%以下と稀である。
2010年から2019年の10年間、当院で行った乳癌手術症例1327例中潜在性乳癌として治療を行った症例は3例(0.23%)であった。
年齢は46 ～ 70歳、腋窩リンパ節サイズは2.4 ～ 3.7㎝、個数は1 ～ 4個であった。
全例リンパ節生検により腺癌の診断が得られ、免疫染色の結果潜在性乳癌が疑われた。
ER陽性HER2陰性2例、トリプルネガティブ1例であった。
治療は全例腋窩郭清術を行い、術前化学療法(NAC)症例は2例であった。
腋窩郭清術によるリンパ節転移個数は、NAC2症例は0個、2個で手術先行例は2個であった。
再発は2例認め、共にNAC症例であった。
1例目は腋窩郭清術後ホルモン剤内服5年間行い、術後7年に腋窩部に局所再発を来し、腋窩部腫瘍摘出術が施行された。初回手術時に放射線照射は未施行で、転移巣切除後に放射線照射が行われた。現在ホルモン剤内服中で再手術から1年3か月経過し再発転移は認めていない。
2例目は、腋窩郭清術後放射線治療を行いホルモン剤内服中の再発であった。術後2年2 ヶ月に脳・骨髄転移、髄膜播種を認め、転移性脳腫瘍摘出術、全脳照射、脊髄照射を行った。
潜在性乳癌の治療方針は全身療法に加えて、乳房全切除と腋窩リンパ節郭清であったが、2000年以降より乳房切除術と全乳房照射で局所再発率や遠隔転移率、予後に差はないと報告されるようになり乳癌診療ガイドライン2018年版も「全乳房照射を前提に、乳房非切除+腋窩郭清を選択してもよい」となっている。
局所療法を行わず経過観察した場合の局所再発頻度は53-83%と報告され、当院における再発1例目においても初回手術の際に放射線照射未施行であった。乳房未治療例の生存率が不良との報告もあり、乳房切除術または全乳房照射は必要と思われる。
予後に関しては、StageⅡ乳癌と同程度で比較的良好とされているが当院における再発2例目では、NAC後リンパ節転移が残存した症例で、術後2年で脳・脊髄に初発転移を認めた。
潜在性乳癌は原発巣が微小にも関わらず、転移巣の増殖が著しく生物学的悪性度が不明な点が多い。明確な治療法が確立されていないが、病理組織学的所見に基づいた全身治療と慎重な経過観察が必要と思われる。
今回潜在性乳癌3症例の治療経過を通して文献的考察を加えて報告する。

P-16-439

診断に難渋した大胸筋転移を伴う浸潤性小葉癌の一例

A case of invasive lobular carcinoma with pectoralis major muscle metastasis

[1]横浜市立大学　医学部　医学科、
[2]横浜市立大学大学院　医学研究科　消化器・腫瘍外科、
[3]横浜市立大学附属市民総合医療センター　乳腺・甲状腺外科、
[4]横浜市立大学附属病院　病理診断科、[5]藤沢市民病院　乳腺外科、
[6]横浜市立大学大学院　医学研究科　がん総合医科学、
[7]東京医科大学病院 乳腺科学分野
小金丸　蘭[1]、山田　顕光[2]、川島　　圭[2]、鈴木　千穂[2]、上中奈津希[3]、
石井　祥子[3]、山本　晋也[3]、江中　牧子[4]、菅江　貞亨[5]、成井　一隆[3]、
市川　靖史[6]、石川　　孝[7]、遠藤　　格[2]

症例:72歳女性．既往歴:58歳時に卵巣癌で手術．現病歴:一年前から左前胸部の疼痛を自覚し，左乳房腫瘤を自覚したため近医受診．触診上は乳房に明らかな腫瘤は触知せず，乳房マンモグラフィは疼痛のため施行不可であった．乳房超音波で有意な所見なく，大胸筋の肉離れと診断され対症療法を行うも症状改善せず，1か月後に当院紹介受診となった．左C領域に腫脹，熱感，圧痛を認め，左上腕はやや浮腫状，かつ対側に比較して発赤調で，毛細血管の拡張を認めた．初診時乳房超音波では乳房内に明らかな低エコー域を指摘できなかったが，腋窩リンパ節腫脹を認めた．悪性リンパ腫等を疑い施行したPET-CTでは左大胸筋内に長径20㎜強の腫瘤を認め，同部位にSUV max=6.3の集積亢進を認めた．患側腋窩，縦隔内に集積亢進を伴った腫大リンパ節が散見されたが乳房内への集積は認めなかった．また，胸骨，肩甲骨，脊椎，仙骨，腸骨などに一部溶骨性変化を伴った硬化像が多発し，腰椎や仙骨へ集積を認め多発骨転移の存在が疑われた．原発性軟部組織腫瘍や悪性リンパ腫などの悪性疾患を疑い，大胸筋内腫瘤から針生検施行するも腫瘍細胞は検出されなかった．引き続き全身麻酔下にて大胸筋腫瘤の切開生検を施行したところ，低分化な上皮系腫瘍の転移が疑われた．ER (-)，PgR (-)，HER2 (-)，PAX8 (-) であり卵巣癌の転移としては典型的でなく，Mammoglobin弱陽性，GATA3陽性であり，浸潤性小葉癌の診断となった．セカンドルックの乳房超音波で左乳房C領域に境界不明瞭な淡い低エコー域を認め，同部位からの針生検で筋肉内と同様の病理所見を得，左乳癌，多発リンパ節転移、骨転移，胸膜播種を伴うstageⅣの診断となった．デノスマブおよびパクリタキセル+ベバシズマブ，のちエリブリンを逐次投与したが，薬剤不応性の両側胸水貯留を認めた．ドレナージ・胸膜癒着を施行したが徐々に全身状態不良となり，治療開始後9か月で死亡した．大胸筋内腫瘤として発見された浸潤性小葉癌の一例に関し，文献的考察を加えて報告する．

P-16-440

術後Trastuzumab投与中に妊娠が判明した一例

Pregnancy Occurring during Adjuvant Trastuzumab : case report

武蔵野赤十字病院　乳腺科
福内　雅子

【はじめに】妊娠可能年齢の患者に対する乳癌の薬物治療においては、妊孕性や出産、授乳への影響を常に考慮する必要がある。妊娠を継続しながら治療を続ける場合には母体に最適な治療を行い、胎児への不利益を最小限になるような治療計画および分娩計画を立てなければならない。妊娠可能女性に対しては、患者ごとに治療中の避妊の指導や妊孕性の温存が必要な場合がある。今回、術後補助化学療法中に妊娠が判明した1例を経験したので報告する。
【症例】初診時31歳。2経妊2経産。
【既往歴】虫垂炎、卵巣出血(保存的治療)
【乳癌卵巣癌家族歴】なし
【経過】自身で左乳房腫瘤を自覚、左乳癌 (C, T1cN1M0) 1と診断され、術前化学療法としてEC療法 4コース、Docetaxel + Trastuzumab 4コースを施行後、左乳房部分節切除術および左腋窩リンパ節郭清を施行。術後補助療法として、左全乳房照射 (50Gy/ 25fr) の後、Trastuzumabを開始した。11コース終了時に、妊娠19週であることが判明したため、治療を中止した。Trastuzumabによる胎児への影響が予想されたため、当院産科に転科とした。
【結果】妊娠23週で羊水補充(115ml)を実施した。妊娠37週0日で緊急帝王切開により出産。産後3 ヶ月で当科外来を訪れているが、母子ともに問題は認めていない。
【考察】Trastuzumab投与中の妊娠については、母体や胎児への長期的な影響に関する報告が少なく、安全性は確率されていない。妊娠期乳癌へのTrastuzumabを使用した17のシステマティックレビューでは、今回のような羊水過少症が最多であり、このほか肺形成不全、筋骨格筋が認められた。胎児組織ではHER2を認めていることから、HER2が胎児の発育に何らかの役割を担っていると考えられるため、投与中には避妊を指示しなくてはならない。
【結語】今回も術前化学療法開始前に主治医より患者本人に避妊を伝えていた。しかし実際の臨床では予期せぬ妊娠というのは起こりうることであり、起こった場合の患者本人や患者家族の抱く不安は非常に強い。そのため、妊娠が確認された場合には、できるだけ速やかに産婦人科と連携していくことが大切である。
また、今回羊水過少症に羊水補充を行ったが、子供に問題が見られず有用であったと思われる。
文献的考察も加え報告する。

P-16-441

術後早期に再発し，急激な臨床経過をたどったリンパ節転移陽性悪性葉状腫瘍の1例

A case of node positive malignant phyllodes tumor with a rapid clinical course post operation

[1]佐野厚生総合病院　乳腺外科、[2]小倉医師会通りクリニック、
[3]佐野厚生総合病院　病理診断部
和田　真弘[1]、小倉　重人[2]、橋口　明典[3]

【緒言】悪性葉状腫瘍は，乳腺の悪性腫瘍の中でも，通常の上皮系悪性腫瘍である乳癌とは異なり，結合織性および上皮性混合腫瘍に分類される．その特徴の一つとして，リンパ節転移は乳癌とは異なり，頻度は低いといわれている．また，遠隔転移を有しない悪性葉状腫瘍の治療の基本は手術治療である．今回われわれは，リンパ節転移を有した悪性葉状腫瘍が，その手術治療を契機にして，術後52病日で遠隔転移を生じ，急激な臨床経過をたどって死亡した症例を経験したので，若干の文献的考察を含めて報告する．【症例】71歳，女性．左乳房腫瘤・乳房痛を主訴に受診した．画像診断上，同側腋窩リンパ節の腫大を認めるのみで，その他の遠隔転移を疑わせる所見は認めなかった．針生検では，悪性腫瘍であることは確認できるものの，その組織型が癌か肉腫か，あるいはそれ以外の悪性腫瘍かについては鑑別困難であった．手術は乳房切除+腫大腋窩リンパ節摘出術+植皮を施行した．術後21日目で軽快退院された．術後47日目から発熱・背部痛・右肩痛が出現した．術後52日目に来院し，胸腹部CT検査を施行したところ，左胸腔内に胸膜転移を疑う複数の結節ならびに左胸水の貯留を認めた．この時点で，悪性葉状腫瘍の再発と診断した．術後77日目頃より，徐々に両下肢の力が入りにくくなってきた．車いすでの生活になった．便意も感じられなくなった．脊椎転移もしくは脊髄転移等を疑い，胸椎MRI検査を施行した．骨転移としては，非典型的であった．また，その病変近傍には胸膜播種病巣があり，それの脊柱管内進展の可能性が考えられた．再発後の治療については，患者は緩和医療のみを希望され，術後100日目で死亡した．【結語】今回の症例は，手術そのものが病勢の急速な進行の引き金になっている可能性は否定できないと考えられた．もし手術そのものが，あるタイプの悪性葉状腫瘍では早期再発のリスクファクターになるのであれば，手術そのものを回避することが妥当であり，患者の予後ならびにQOLも高いと考えられた．しかし，各種の文献検索をしても，それを証明できるものはなかった．今後の症例の蓄積と基礎医学的な視点でのアプローチが期待される。

P-16-442

乳腺アポクリン癌の4例

Four cases of apocrine carcinoma of the breast

大阪中央病院　外科
安田　　潤、小林　哲郎

【はじめに】乳腺アポクリン癌（apocrine carcinoma ;AC）は全乳癌の約0.45～0.65%といわれており比較的まれな疾患であるが、近年は増加傾向を示している。特徴的な組織学的所見から乳癌取扱い規約第18版の中で浸潤型、特殊型に分類される。今回、当院で経験した乳腺アポクリン癌4例について検討したので報告する。
【対象】2013年から2019年までの7年間に当院で手術を行なった原発性乳癌患者175例で、病理組織学的に乳腺アポクリン癌と診断された4例を対象とした。アポクリン化性を伴う非浸潤癌は含めていない。
【方法】患者背景ならびに病理組織学的因子、予後、治療法について検討した。
【結果】アポクリン癌は浸潤性乳管癌に比べ高齢者に多く、ホルモンレセプターは陰性例が多かった。また、予後は現在まで全例、遠隔転移は認められなかった。治療法については早期癌の中には薬物療法が省略できる症例があることが示唆されたが、リンパ節転移がある進行した症例に対しては標準的な化学療法を行った。
【考察】ACの臨床的特徴は、発症年齢が60歳前後、予後は良好、特徴的な画像所見が少なく、ホルモンレセプター陽性率が低いなどである。当院の4例も比較的高齢であり、再発転移なく経過し、すべてトリプルネガティブであった。ACなどの特殊型は比較的予後は良好とされているが、中には極めて悪性度の高い症例があると報告されている。自験例でも1例はリンパ節転移陽性でKi67値も高い症例があり、その他の浸潤癌と同様に積極的な薬物療法が必要であると考えられる。組織形態は、乳頭腺管癌の形をとるものが多い。多彩な細胞形態を示し、広い細胞質は好酸性で細胞質にはPAS染色陽性の好酸性顆粒が観察される。管腔面には細胞質の突出による断頭分泌を認め、アポクリン分泌による分泌物が管腔内に観察される。本症例でもこれらが観察された。乳腺症構成病変の1つであるアポクリン化生でも高度の乳頭状構造を示すものがあり,アポクリン癌の診断には慎重さが必要である。
【まとめ】当院で経験した乳腺アポクリン癌の4例について報告した。

P-16-443

恥骨転移により発見された左乳癌の1例

Solitary left breast cancer metastasis to pubic bone

[1]獨協医科大学埼玉医療センター　乳腺科、
[2]獨協医科大学埼玉医療センター　病理診断科、
[3]国際医療福祉大学三田病院　乳腺センター、[4]二宮病院
山口　七夏[1]、小川　利久[1]、辻　　英一[1]、林原　紀明[1]、藤井　晶子[2]、
内田　惠博[3]、二宮　　淳[4]、清松　裕子[1]、西尾　美紀[1]、藤原　華子[1]、
星　由賀里[1]

乳癌の遠隔転移臓器として骨は一番頻度の高い転移臓器である。しかし、単独の骨腫瘍により発症した乳癌骨転移は比較的稀である。我々は、股関節痛を主訴とし、精査の結果左乳癌からの単独恥骨転移と診断された症例を経験したので報告する。
症例:50歳女性、2018.8月、左股関節痛にて近医受診、9月10日、当院整形外科紹介となった。造影CT検査にて、左恥骨に約5cmの増強効果を伴う溶骨性腫瘤を認めた。また、左乳房C領域に17mmの結節を認めた。恥骨以外には転移は認めていない。11月21日恥骨腫瘍生検施行、病理所見で腺癌の転移と診断。エストロゲンレセプター陽性などの所見のため乳癌の転移が疑われ、当科紹介された。左乳房腫瘤に対して、針生検実施。病理所見は、恥骨病変と同様の所見であり、乳癌恥骨単独転移と診断された。12月より化学療法施行。(EC療法4コース、docetaxel 4コース) 10月17日、右乳房部分切除施行、標本にて12mmの原発巣を認めた。ER,PgR陽性、HER2陰性であり、術後はtamoxifenによるホルモン治療を継続中である。恥骨転移巣に対して放射線照射 (8Gy) を施行した。以後経過観察中であるが、新病変は認めていない。StageⅣ乳癌でも、単一部位転移の場合転移巣に対する積極的治療が考慮されるべきである。

P-16-444

周産期、産褥期乳腺炎2例の検討

Examination of two cases of perinatal and postnatal mastitis

王子クリニック　乳腺外科
萩原　里香

【はじめに】日常診療において、乳腺炎は授乳婦や陥没乳頭患者で多く経験するが、乳輪下膿瘍や粉瘤感染、肉芽腫性乳腺炎など診察する機会も多い。抗生剤内服で軽快する場合も多いが、繰り返し再燃し治療に難渋することも少なくない。今回周産期、産褥期の治療に難渋した乳腺炎2例について報告する。
【症例①】37歳、妊娠38週。右乳房の発赤と疼痛で、出産予定の婦人科でフロモックス処方されたが改善せず紹介となった。右EAB領域に硬結、発赤を認め、乳輪部に2cm大の膿瘍形成を認めた。臨月であり切開排膿や絞り出し、洗浄などの侵襲を避けるため、局麻下に18G針で乳汁を混じた緑白色膿を吸引した。3、4日ごとに出産まで穿刺排膿した。出産後、右乳房からの授乳は出来ず、穿刺排膿部以外のAB領域の皮膚が局所的に自壊し、浸出液が出る状態であるが、抗生剤は使用せず保存的に経過観察し左側からの授乳を継続中である。肉芽腫性乳腺炎を疑っており、断乳後組織診の予定である。
【症例②】27歳、産後1ヶ月。乳房マッサージを受けていたが、右乳房の発赤、疼痛増悪し、著明な緊満を認めたため紹介となった。体温38度、右乳房は著明な発赤と疼痛を伴い緊満していた。US上右乳腺膿瘍を認め、左にも乳腺炎の所見を認めた。右乳房を局麻下に切開し多量の乳汁を混じた帯緑色膿を排出した。入院としセファメジン2g/日点滴を開始し、左乳房からの授乳は継続した。翌朝には解熱し、排膿量も減少傾向であったため、出産した病院へ転院した。ご本人の希望がありカバサール内服し断乳後、治癒した。その後の再燃は認めていない。
【まとめ】乳腺炎は抗生剤で軽快する軽症例が大半だが、慢性化し患者が病院を転々とすることも多い。また症状発現時にすぐ外来予約を取ることが難しい状況もある。乳腺炎の原因を推測し、迅速適切な処置を行う必要がある。今期強く外来通院が必要なこと、また症状が出現したら早期に受診させる患者指導も必要である。

P-16-445
乳腺Pleomorphic carcinomaの1例
A case of pleomorphic carcinoma of the breast

半田市立半田病院
鈴木　和志、岡田　禎人、酒徳　弥生、石田　陽祐

【はじめに】
乳腺Pleomorphic carcinomaは、「多形で奇妙な、ときに多核の腫瘍巨細胞が腫瘍細胞の50%以上を占める」特徴を持つ浸潤性乳癌で、極めてまれな疾患である。今回我々は、乳腺Pleomorphic carcinomaに対して根治術を行い、術後5年以上無再発で経過観察中の症例を経験したので報告する。
【症例】
初診時49歳、女性。2 ヶ月前から急速に増大した左乳房腫瘤を主訴に受診。左乳房は暗紫色に変色し著明な腫脹を認めた。CT所見では左乳房に最大径13㎝ののう胞性腫瘤影を認め、内部に一部造影される充実成分を認めた。胸壁への浸潤が疑われたが、遠隔臓器転移を疑う所見は明らかではなかった。穿刺すると古い血液様の液体成分を多量に認め、一部には腫瘍成分を疑う組織片も認めた。細胞診と組織診から多形細胞肉腫の疑いと診断された。やや腫大した腋窩リンパ節を認め針生検を施行したが、悪性所見は認めなかった。胸筋浸潤が疑われたため、胸筋合併左乳房切除術を施行。一次一期的に腹直筋皮弁による乳房再建を併施した。切除標本の病理所見では、多核化細胞を混じた巨細胞の増殖を主体にして、多形・紡錘形の異型細胞が不規則に増殖する肉腫様成分と、異型細胞が索状・不規則腺管状に増殖する上皮様成分とが混在しており、Pleomorphic carcinomaと診断された。ER陰性、PgR陰性、HER2陰性のトリプルネガティブタイプであった。術後補助化学療法としてFEC 4コース、Docetaxel 4コースを施行した後、外来で経過観察。術後6年9か月が経過したが、無再発生存中である。
【まとめ】
乳腺Pleomorphic carcinomaは極めてまれな疾患であり、まとまった報告は少ないが、トリプルネガティブタイプが多く悪性度が高いと考えられている。自験例は胸筋浸潤も認められた進行癌で、またトリプルネガティブタイプという点からも予後が懸念されていたが、術後長期間にわたり良好な転機をたどっている。

P-16-446
演題取り下げ

P-16-447
乳腺Adenoid cystic carcinomaの1例
A case of breast Adenoid cystic carcinoma

[1]岐阜県総合医療センター　外科、[2]岐阜県総合医療センター　病理診断科
杉山恵みり[1]、鈴木　健斗[1]、近石和花菜[1]、間瀬　純一[1]、三井　範基[1]、
林　　弘賢[1]、浅井　竜一[1]、渡邉　　卓[1]、小木曽敦子[1]、前田　健一[1]、
小森　充嗣[1]、杉本　琢哉[1]、田中　千弘[1]、長尾　育子[1]、長尾　成敏[1]、
河合　雅彦[1]、國枝　克行[1]、久松　憲治[2]、片山　雅貴[2]、岩田　　仁[2]

症例は80 歳代、女性。主訴は画像異常。既往歴として1994年にS状結腸癌、2016年に下行結腸癌対し手術施行された。結腸癌術後経過観察中のCTにて右乳房腫瘤の経時的増大を指摘され当科紹介された。視触診、マンモグラフィでは異常なく、超音波画像で右CD領域に8㎜大不整形、境界明瞭粗造な低エコー腫瘤を認めた。針生検をおこないAdenoid cystic carcinoma, ER<1%,PgR<1%,HER2/neu:0,Ki-67:5-10%であった。MRIでは同部位にrapid-washoutの濃染、拡散強調像での異常信号とADC値の低下があり乳癌の診断であった。乳房切除術、センチネルリンパ節生検をおこない、センチネルリンパ節に転移みられず腋窩リンパ節郭清は省略した。最終診断は他結節性の腫瘍で線維性間質増生を背景に、真の腺腔を形成する腺上皮成分と好塩基性の間質粘液を含む偽腺腔を形成する筋上皮成分の二相性を示し、小蜂巣状、管状に増殖するAdenoid cystic carcinomaの所見であった。術後半年経過し再発兆候はみられていない。
Adenoid cystic caecinomaは唾液腺に好発するが乳腺における発生は極めてまれであり、全乳癌に対する発生頻度は0.1%以下とされている。Adenoid cystic carcinomaの文献的考察を含め報告する。

P-16-448
PARP阻害薬オラパリブの治療経験からみたBRCA遺伝子変異乳癌の特徴
Characteristics of BRCA-mutated breast cancer from the experience of treatment with olaparib

[1]千葉県がんセンター　乳腺外科、[2]千葉県がんセンター　腫瘍・血液内科
味八木寿子[1,2]、中村　力也[1]、山本　寛人[1]、辻村　秀樹[2]、熊谷　匡也[2]、
山本　尚人[1]

【背景】OlympiAD試験の結果をうけて、本邦でもBRCA遺伝子変異陽性かつHER2陰性の手術不能又は再発乳癌に対して、PARP阻害薬であるオラパリブが承認された。第Ⅲ相試験において、その奏効率および奏効までの期間は化学療法に匹敵する良好な効果が報告されているが、実臨床における報告はまだ少ない。2018年8月～ 2019年12月の間、当院においてオラパリブを使用した4例に関して臨床的に検討を行った。【症例】4例の年齢中央値は46歳（42-58歳）、術後再発が3例、StageⅣが1例、サブタイプは全例ER陽性で（1例はHER2陰転化）、4例ともBRCA2遺伝子変異であった。治療背景は、全例にアンスラサイクリン系およびタキサン系薬剤の治療歴があり、転移再発に対する化学療法歴は、中央値1.5レジメン（1-6）、前化学療法の効果は4例ともPRで、奏効期間中央値10.9か月（5.9-25）であった。転移部位は骨転移単独1例、肝転移3例、濃厚な治療歴をもつHER2陰転化例は脳転移も有していた。オラパリブの最良効果は、PR3例、PD1例で、オラパリブ開始1か月後には腫瘍マーカーの低下または画像上の奏効を認めた。PFSは開始順から3.1、5.3、3.2、2.4（月）で2例はまだ治療継続中である。有害事象は、現時点で貧血G2（2例）、悪心G2（2例）を認めているが、G3以上の毒性はなく、治療中QOLの低下は認められていない。【考察】卵巣癌において、プラチナ感受性はPARP阻害剤に対する反応のマーカーとして示唆されているが、本邦では乳癌患者のほとんどはプラチナの使用歴がなく、その予測は困難である。しかし4例とも前化学療法に良好な治療効果を認めており、BRCA遺伝子変異陽性患者は化学療法の感受性が高いことが示唆される。うち3例にオラパリブの効果を認め、臨床試験では適応外となるlate lineでも有用な治療選択肢となりうると考えられた。PARP阻害薬の恩恵をうける可能性のある症例の選別とその治療タイミングは重要であり、さらなるメカニズムの解析とデータの蓄積が必要である。

P-16-449

乳腺線維腺腫に併存した浸潤性乳管癌の1症例

Invasive ductal carcinoma coexisting with a fibroadenoma

[1]谷津保健病院　乳腺外科、[2]日本医科大学　乳腺科
宮崎正二郎[1]、村瀬　博美[1]、武井　寛幸[2]、成田　　徹[1]

37歳女性。前医にて右乳腺C区域の線維腺腫の診断にて経過観察していたが増大傾向あり、201X年11月、当院紹介受診となった。同区域に3cm大の可動性のある腫瘤を触知、超音波検査にて29x23x14mmの分葉状、内部不均一な境界明瞭な腫瘍、マンモグラフィーにて局所的非対称陰影を認めた。吸引組織生検を施行したところ腫瘍性病変は明らかではなかった。その後経過観察となったが、201X+2年10月になり超音波検査上33x37x18mmと増大し、マンンモグラフィーにて不整な石灰化を有する多角の高濃度腫瘤を認め、再度、吸引組織生検を施行したところ浸潤性乳管癌（硬癌、ER+,PgR:+,HER2:2+（FISH:増幅あり））の診断であった。一部に線維腺腫または葉状腫瘍と考えられる病変を認めた。術前化学療法（トラスツズマブ+ペルツズマブ+ドセタキセル）施行、腫瘍縮小（31x25x12mm）し、201X+3年8月（40歳）に手術（乳頭乳輪温存皮下乳腺全摘およびセンチネルリンパ節生検）を施行した。病理にて、全摘標本の中、右C区域に12x12mmの線維腺腫があり、その内部に瘢痕組織を認めた。瘢痕組織は癌が消失した（pCR（Grade3））所見として矛盾しないと考えられた。線維腺腫の経過観察中にその内部に浸潤性乳管癌が発生、術前化学療法にてpCRにいたったものであり、線維腺腫併存浸潤性乳管癌の1症例と考えられた。

P-16-450

当科で経験したInvasive Micropapillary Carcinomaの5例

Five cases of Invasive Micropapillary Carcinoma

[1]札幌医科大学　消化器・総合、乳腺・内分泌外科学講座、
[2]札幌医科大学　病理診断科・病理部
佐藤　公則[1]、九冨　五郎[1]、和田　朝香[1]、里見　蕗乃[1]、島　　宏彰[1]、
長谷川　匡[2]、竹政伊知朗[1]

【背景】Invasive Micropapillary Carcinoma（IMPC）は特殊型乳癌に分類される。純型のものは乳癌全体の1%程度だが、他組織型との混合型を含めると5%程度に達する。本組織型の最大の臨床病理学的特徴は、リンパ管侵襲の多さと、リンパ節への高率な転移であるとされている。当科におけるIMPCの5例を経験したため報告する。
【目的】当科におけるIMPCの特徴を見出すこと。
【方法】2012年1月から2019年10月に当科で手術を施行したIMPC症例を後方視的に集積し、臨床病理学的因子との相関について検討した。
【結果】原発性乳癌1248症例のうち、IMPC症例は5例（0.4%）で、観察期間中央値は34 ヶ月であった。年齢中央値は56歳、cT1は3例,T2が2例、cN0が2例、N1が2例、N3が1例であった。術式は乳房切除術+センチネルリンパ節生検が4例、うち2例がセンチネルリンパ節陽性で腋窩郭清を追加した。乳房部分切除術+腋窩郭清術は1例であった。リンパ節転移陰性/陽性、2/3例であった。組織型は純型が2例、混合型が3例であった。術後薬物療法は5例においてホルモン療法を導入し、2例にPMRTを逐次実施した。乳癌関連イベントはみられなかった。
【考察】IMPCはリンパ節転移率が高いといった臨床病理学的特徴が報告されているが、当科の症例も矛盾せず既報と同様であった。【まとめ】当科におけるIMPCの臨床病理学的特徴について検討を行った。ここに文献的考察を加え報告する。

P-16-451

乳頭部に発生した非浸潤性乳管癌の1例

A CASE OF NONINVASIVE DUCTAL CARCINOMA IN THE NIPPLE

岡山労災病院　外科
河合　　央、桑原ちひろ

乳癌は末梢乳管や小葉に発生することが多く、Paget病を除くと乳頭部に発生することはまれである。われわれが経験した非浸潤性乳頭部乳癌について文献的考察を加えて報告する。
症例は84歳、女性。1か月前から乳頭部腫瘤を自覚して当科受診。右乳頭部に1.5㎝大の腫瘤を触知した。乳頭開口部や周辺の皮膚に変化は認めず、乳頭分泌液もなかった。
マンモグラフィでは異常所見を認めなかった。乳腺超音波検査では辺縁の観察が不良であったが、1.5㎝の腫瘤影の内部に蜂巣状の変化を認めた。MRマンモで右乳腺内に造影効果を認める索状影や結節影を複数認めた。針生検で確定診断に至らず、摘出生検を行い非浸潤性乳管癌の診断を得た。右乳房切除+センチネルリンパ節生検を施行。pTis,pN0,M0 stage0であった。MRマンモで認められた小結節は乳管内進展と思われた。

P-16-452

鎖骨上下リンパ節転移，腕神経叢浸潤による神経障害に対し緩和放射線療法を施行した3症例

3 cases of Radiation therapy for recurrent breast cancer patient with metastatic brachial plexopathy

[1]総合南東北病院　外科、[2]総合南東北病院　放射線治療科、
[3]福島県立医科大学　乳腺外科
佐藤　孝洋[1]、阿左見亜矢佳[1]、阿左見祐介[2]、鈴木　伸康[1]、佐藤　　直[1]、
立花和之進[3]、大竹　　徹[3]

乳癌再発病変から起こる神経障害は患者のQOLを著しく害する．特に鎖骨上下リンパ節転移は上肢浮腫，腕神経叢浸潤による運動障害，感覚障害をきたすことがある．今回，上肢神経障害に対して，乳癌の腋窩，鎖骨上下リンパ節再発による腕神経叢浸潤の診断に至り，緩和放射線療法を施行した3例について報告する．
症例1:67歳女性，右乳癌に対して右乳房全切除，腋窩郭清を施行，T2N3M0,StageⅢCの診断．術後補助化学療法と放射線療法（胸壁/領域リンパ節）が施行された．術後4年で右鎖骨下リンパ節転移が出現し，化学療法が開始された．経過中に右上肢のリンパ浮腫が出現，3か月後に右上肢しびれと筋力低下が出現し，CTにて右鎖骨下リンパ節の増大を認めた．リンパ節転移，腕神経叢浸潤による神経障害と診断し，緩和放射線療法を施行し，運動障害が改善された．
症例2:55歳女性，右乳癌にて右乳房全切除，腋窩郭清を施行．術後13年目より右上肢筋力が低下し，原因不明のニューロパチーとして加療されていた．術後18年目に右前胸部に腫瘤が出現し乳癌再発が疑われた．PET-CTにて右鎖骨上リンパ節転移及び右上腕の筋肉内にFDG集積を認め，同部位の再発と診断．右上腕に疼痛があり，緩和放射線療法を施行した．疼痛は改善されたが，運動障害の改善はなかった．
症例3:60歳女性，右乳癌に対して右乳房全切除，腋窩郭清を施行．術後25年目に右上肢の運動麻痺が出現，頚椎症と診断．6か月後改善なく，MRI，PET-CTにて右鎖骨上多発リンパ節転移と診断された．緩和放射線療法を施行し，右上肢しびれ，疼痛は改善したが，運動障害の改善はなかった．
症例2,3は乳癌晩期再発例で，診断に苦慮し治療介入が遅れた．乳癌が既往にある症例の神経障害は乳癌の再発病巣を考慮する必要があり，PET-CTが有用であった．運動障害は症状出現から1週間以内で放射線療法が開始された症例1では運動障害の改善を認めたが，診断，治療介入までに時間を要した症例2,3では疼痛，しびれは改善されたものの運動障害の改善は認めなかった．現在術後補助療法としての放射線治療の適応が拡大してり，リンパ節転移症例には領域リンパ節照射が，リンパ節転移少数であれば腋窩郭清を省略し放射線療法が推奨されている．今後再発病巣に対する放射線再照射，局所切除，腋窩郭清の適応が増加する可能性がある．上肢神経症状は腋窩，鎖骨上下リンパ節再発を念頭においた早期診断，早期治療介入が望まれる．

P-16-453

超音波検査を契機に発見した腋窩神経鞘腫の2例

Two cases of axillary schwannoma discovered by ultrasonography

[1]湘南鎌倉総合病院　乳腺外科、[2]湘南鎌倉総合病院　看護部、
[3]湘南藤沢徳洲会病院　乳腺外科
佐藤　洋子[1]、辻　　喬繁[1]、永田　好香[1]、菊谷真理子[1]、池田　真美[2]、
田中久美子[1,3]

【はじめに】
神経鞘腫はSchwann細胞に由来し、神経線維腫に次いで多い神経原性の良性腫瘍である。
今回当科にて超音波検査を契機に発見した腋窩神経鞘腫の症例を2例経験したので、若干の文献的考察を加えて報告する。
【症例1】
53歳女性。検診USで右腋窩リンパ節腫大の指摘有り当科紹介。右腋窩に内部に嚢胞性変化を伴う41×33mmの比較的境界明瞭な円形腫瘤と、39×21mmの分葉状腫瘤があり、いずれも血流を認めた。乳腺には特に所見無くMRIとCTを施行したところ、神経鞘腫が疑われたため形成外科にコンサルトした。自覚症状は無いもののサイズ等を考慮して摘出術が施行され、神経鞘腫の最終診断を得た。病理標本ではUSで確認された嚢胞性変化や、細胞密度の違う領域（Antoni type A / B pattern）などの特徴的な変化を確認出来た。
【症例2】
45歳女性。左乳房腫瘤を自覚し当科受診。USで左12時方向に29×9mmの血流豊富な不整形腫瘤を認め、同側腋窩やや上腕寄りに転移リンパ節腫大も否定出来ない腫瘤性病変も認めた。乳腺はCNBで浸潤性乳管癌（ER:0.5%、PgR:0.5%、HER2:1+、Ki-67:30%）、腋窩はFNAC施行し紡錘形細胞を含むatypical cellで乳癌転移も否定できないとの結果であった。穿刺時に痛み等の訴えは特に無かった。CTでは明らかなリンパ節転移の指摘は無く、左Bt+SNBの方針とした。腋窩腫瘤も生検する方針で術中に直上切開にて確認したところ、腋窩動静脈に併走した神経束の内部に存在しており、神経鞘腫と判断したため、合併症のリスクを考慮し生検は行わなかった。現在乳癌に対する術後加療も終了し定期観察中であるが、腫瘤の明らかな変化は認めていない。
【考察】
症例2のUSを振り返ると境界明瞭で低エコーの被膜を有する様に見え、神経鞘に包まれた腫瘤を示唆していると考えられる。細胞診などの穿刺時に手に放散する痛み（Tinel徴候）の出現などがあればより診断はつけ易いと思われるが、細胞診結果からも神経鞘腫をより念頭に置くべきであった。神経鞘腫は緩徐に増大傾向を有することが多いとされており、今後も定期的に経過観察する方針である。
【まとめ】
腋窩部を評価する機会も多い乳腺診療において、腋窩腫瘤の鑑別診断のひとつに神経鞘腫も念頭に置くべきと考えられた。

P-16-454

当院における葉状腫瘍症例の検討

Phyllodes tumors of the breast: Analysis of 17 cases from a single institution

公立西知多総合病院
野尻　　基、小川　明男、伊東　悠子、青野　景也、山口　貴之

2015年5月から2019年12月までに当院にて葉状腫瘍と診断した患者17例を対象とした。4年8 ヶ月の間に13例で葉状腫瘍のため手術を行い、4例は針生検で葉状腫瘍を疑ったが手術は希望されず経過観察とした（同期間の当院での乳癌手術症例355例）。
40歳以上が9例、30歳代が4例、20歳代が2例、10歳代が2例で、中央値は40歳（範囲15-49歳）であった。
画像による病変の最大径は中央値28㎜（範囲6-50㎜）、初発症状は腫瘤触知が5例、残り12例は検診異常発見であった。
画像所見では、USにてスリット構造を認めたものは6例（35%）、MRIでは16例（94%）にてT2強調像で高信号を呈し、Dynamic造影MRIを施行した15例のtime intensity curveは1例でrapid-wash outパターンを認め、 その他14例はslow/medium-persistentパターンを示した。また両側乳房内に同様の結節が多発していた症例を9例（52%）に認めた。
細胞診を12例（70%）で行ったがいずれも葉状腫瘍の確定診断には至らなかった。16例（94%）において針生検を行い、11例で葉状腫瘍を疑い、2例で確定診断を得た。さらに1例では線維腺腫と診断、2例で葉状腫瘍に乳癌の合併を認めた。
術前に線維腺腫と診断した2例を含み、いずれも増大傾向にあるため手術を施行した。
葉状腫瘍と診断もしくは疑いのある4例では、増大傾向にないもしくは患者希望により手術を行わず経過観察を行っている（最大径中央値29㎜ 範囲6-30㎜）。
手術までの平均経過観察日数は10 ヶ月（範囲0-30 ヶ月）であった。
手術は、乳癌合併症例1例でBp+SNを施行し、他はすべて1㎝以上のマージンをあけた腫瘍摘出術を行った。
術後の組織病理検査では、全例良性の葉状腫瘍（2例で悪性腫瘍を合併）であった。現時点では再発例は認めない。
【考察】線維腺腫との鑑別において画像所見や細胞診では困難であり、針生検でも診断できない症例もあった。初診時に急速増大の訴えがある場合を除き、基本的に葉状腫瘍と診断しても悪性所見がなければ経過観察を行い、増大傾向にあれば臨床医の判断で手術治療を推奨した。良性で急速増大にないものについても手術は推奨したが希望されない場合もあった。また同様の結節が多発している症例を半数に認めるため摘出後も慎重な経過観察を要する。

P-16-455

腋窩リンパ節腫大で発見され、あらゆる画像診断モダリティでも検出不可能であった潜在性乳癌の一例

A case of occult breast cancer that cannot be detected by any imaging tests

山口県済生会下関総合病院　外科
深光　　岳

症例は81歳女性．右腋窩の無痛性腫瘤の精査目的に近医より紹介となった．右腋窩に可動性良好な20㎜大の弾性硬腫瘤を触知した．乳房には腫瘤などは触知しなかった．マンモグラフィ（MMG），乳腺超音波検査（US）を施行し，MMGではMLOで右腋窩リンパ節腫大を確認できるものの，乳腺に腫瘤影，石灰化，構築の乱れなど乳癌を疑う所見はなかった．USでも右腋窩リンパ節の孤立性腫大以外は左乳腺に小嚢胞程度であった．CTも同様で右腋窩に18㎜大リンパ節の腫大を認めるのみで乳腺の粗大な病変はなく，乳房以外にに異常はなかった．この腫大リンパ節に対して針生検を行い，乳癌の転移が疑われた．潜在性乳癌の疑いで更なる精査のため乳腺PETを施行したが，両側乳腺にFDGの異常集積はなく、全身PETでも原発巣を疑うFDGの異常集積は指摘されなかった．乳房造影MRIでも乳腺に異常はなく，現在使用が可能な多数の画像診断モダリティで原発巣の指摘ができなかった．原発性副乳癌の可能性も考え，腋窩腫瘤の摘出を行なった．病理結果では摘出標本はほぼ腺癌細胞に置換されており，リンパ節であったかは不明とされたが，周囲に乳腺組織もなく，副乳癌の証拠もなかった．免疫染色ではER>90%,PgR:5-6%,HER2:0,Ki-67<10%であった．81歳という年齢も考慮し乳房については慎重に経過観察として全身療法としてアナストロゾールの内服を開始した．潜在性乳癌は画像上乳房内に原発巣を指摘できないものを指すが，その報告の多くは乳房造影MRIが施行されていない時代のものであり，視触診，MMGのみでの診断であった．MRIが普及によりMMGで指摘できない症例の70%が微小病変の検出が可能となった．さらに乳腺PETも徐々に普及しており，早期病変の検出の一助になると思われるが，一方でMRIは感度91%，特異度60-90%に対して乳腺PETは感度91%，特異度93-98%であり，検出能力は同程度とも言える．潜在性乳癌の治療方針についてガイドラインでは，転移腋窩リンパ節の免疫組織化学的方法を含めた病理組織学的検討を行い，潜在性乳癌が疑われる場合には，外科切除，照射などの乳房への局所療法，腋窩リンパ節郭清に加えて腋窩リンパ節転移陽性乳癌に準じた化学療法，内分泌療法，トラスツズマブの投与を行うことが合理的であるとされている．本症例は非切除であり照射も省略しているが，方針については患者背景など十分に考慮し，判断をしていくことが必要と思われた．

P-16-456

BRCA1遺伝子変異を伴った乳腺紡錘細胞癌の1例

A case of Spindle Cell Carcinoma of the Breast with BRCA1 mutation

[1]香川大学　医学部　呼吸器・乳腺内分泌外科、
[2]高松赤十字病院　胸部乳腺外科、[3]おさか脳神経外科病院　放射線部、
[4]香川県予防医学協会、[5]伊達病院外科
倉石　佳奈[1]、橋本新一郎[1]、紺谷　桂一[1]、法村　尚子[2]、本城　尚美[3]、
大谷　昌裕[4]、伊達　　学[5]、横見瀬裕保[1]

【はじめに】乳腺紡錘細胞癌は乳腺悪性腫瘍の中で浸潤癌の特殊型の1型に分類され、約0.1%と稀な疾患である。BRCA1遺伝子変異を伴った乳腺紡錘細胞癌の1例を経験したため報告する。
【症例】39歳女性。1年前より右乳房に2センチ大の腫瘤を自覚した。腫瘤は徐々に増大し発赤、排膿を認めたため当科を受診した。初診時には右乳房A領域を中心に、約3センチ大皮膚潰瘍と周囲皮膚発赤浮腫を伴う約8センチ大の腫瘤を認めた。CTおよびUS検査では内部に嚢胞成分を伴う9センチ大の腫瘤を認めた。針生検を施行し病理検査の結果、浸潤性乳管癌、ER陰性/PgR陰性/HER2:1+、cT4dN0M0、stage 3bと診断された。術前化学療法としてEC療法を開始した。3コース施行時点で主腫瘍、皮膚潰瘍共に縮小を認めたが、悪心など副作用がひどく本人希望でそれ以降の治療を中止した。最終投与1 ヶ月目に38度を超える発熱が出現し来院した。主腫瘍の急速な増大と皮膚発赤の増悪を認めた。血液検査でもCRP7.6、好中球数26,000と著明な炎症所見が認められた。全身検索を行ったが明らかな感染巣は見当たらなかった。急遽乳房切除術+腋窩郭清術を施行した。切除組織病理組織検査では、紡錘細胞癌、核異形3度、ER陰性/PgR陰性/HER2:1+/Ki-67:90%の診断であった。術後治療は、炎症性乳癌であり術前の急速増大状況を考慮してPaclitaxel+Bevacizumab投与を開始したが神経障害のため4コースで中止し、以後は半年間のCapecitabine投与と胸壁への放射線治療（56Gy）を施行した。その後は転移再発の兆候なく現在に至っている。また、母に乳癌、姉に卵巣癌の家族歴があるため、遺伝カウンセリング施行のうえ遺伝子検査を行った結果、BRCA1に病的バリアントが認められた。現在、予防的対側乳房切除、予防的両側卵巣卵管切除について検討中である。
【考察】紡錘細胞癌は口腔、上気道、肺、腎臓での発生が知られているが、稀に乳腺を原発とすることがあり、乳腺悪性腫瘍の中で約0.1%と稀な疾患である。臨床症状としては多くの症例で腫瘤を触知し、本症例でも見られたように急速に進行することが多いとされている。また紡錘細胞癌にはトリプルネガティブ乳癌の頻度が高いことも知られており、本症例でも一致していた。さらに本症例では乳癌および卵巣癌の家族歴があったため、遺伝子検査を施行しBRCA1の病的バリアントが検出された。極めて稀な本疾患に関して、文献的考察を加えて報告する。

P-16-457

局所進行・転移再発乳癌に対するEriburin投与状況と好中球/リンパ球比（NLR）に関する検討

Correlation between high total dose of Eribulin and NLR with advanced or metastatic breast cancer

[1]日本大学病院　乳腺内分泌外科、[2]日本大学医学部　乳腺内分泌外科
髙橋　紗綾[1,2]、谷　眞弓[1]、小関　淳[1]、小山　祐未[1,2]、天野　定雄[1]、多田敬一郎[2]

近年、全身性炎症を反映するマーカーの一つとして好中球/リンパ球比(Neutrophil/Lymphocyte ratio:NLR)が注目されており、NLRが高値あるいは増加することは抗腫瘍免疫の低下との関連が示唆され、多くの癌種において予後不良因子であることが報告されている。
また、Eribulin投与患者でベースラインのNLR<3の患者はNLR≧3の患者と比較し無増悪生存期間が優位に良好であったとの報告もなされている。
今回我々は当院でのEribulin投与患者におけるEribulin総投与量とNLRの関連について検討することとした。
【対象】当院にて2014年9月から2019年1月15日の期間にEribulinを投与した局所進行・転移再発乳癌症例において、Eribulinと同時に分子標的薬を併用せず他臓器癌の治療で化学療法を施行されていない33症例。
【結果】
対象症例においてNLR<3 18症例、NLR≧3 15症例。
Eribulin総投与量20㎎以上でNLR<3 9症例、NLR≧3 2症例。
Eribulin総投与量50㎎以上ではNLR<3 3症例、NLR≧3 1症例。
Eribulin中止後の生存期間は、NLR≧3の症例では440日で、NLR<3の3症例での平均638日であった。そのうち2症例は800日以上の生存を認める。
【まとめ】
NLR<3の症例においてEribulin総投与量は多く、中止後の生存期間も長い傾向があると考えられた。NLRとEribulinの関係について若干の文献的考察を加え、今後さらに詳細な検討を行っていく。

P-16-458

授乳を契機に発症した非吸収性充填剤注入豊胸術後の難治性乳腺膿瘍の2例

Severe breast abscess cases of post-mammoplasty using hydrogel material during lactation

練馬駅前 内視鏡・乳腺クリニック
佐貫　潤一、片山　信仁

非吸収性充填剤（ポリアミドゲル）による豊胸術術後の授乳期乳腺膿瘍を2例経験した。
症例1、20歳女性、産後2週で眠れないほどの両側乳房痛と38度の発熱を主訴に助産院より紹介初診となった。患者は1年前に美容外科でポリアミドゲル（アクアフィリング）注入の豊胸術を受けていた。超音波検査で両側に複数の無エコーのポリアミドゲルの貯留を認め、痛みと発赤の強い部位には流動性のある低エコーの膿瘍を認めた。局所麻酔下で切開排膿術を施行、多量の膿汁と褐色のゲルの排出を認め、MSSAが検出された。一旦軽快するも別の膿瘍が出現、切開排膿術を繰り返したため、最終的に、全身麻酔下でポリアミドゲルの排出が行われた。
症例2、24歳女性、数年前に美容外科でポリアミドゲル（アクアフィリング）注入の豊胸術を受けていた。産後4週で眠れないほどの痛みを右側乳房に自覚し助産院を受診、当院に紹介受診となった。超音波検査で両側に複数の無エコーのポリアミドゲルの貯留を認め、痛みと発赤の強い右外側には流動性のある低エコーの膿瘍を認めた。局所麻酔下で切開排膿術を施行、多量の膿汁と褐色のゲルの排出を認めた。一旦症状は軽快したが、後日、全身麻酔下で可及的にポリアミドゲルの排出が行われた。
ポリアミドゲルの豊胸術は、手軽さと豊胸効果が持続すること、豊胸後の感触が柔らかく周囲の組織と違和感を感じさせないことから、日本でも2000年代より広く行われるようになった。一旦、授乳期乳腺膿瘍になると、激烈な痛み、発熱などの症状を生じ、感染がゲル間を連鎖して、通常の切開排膿術では治癒が難しい。ゲルは広範囲に満遍なく注入されているため、速やかに断乳し、全身麻酔下で膿とゲルの可及的排出を試みるべきだと考える。

P-16-459

乳癌術後腹膜播種再発に対してOlaparibが著効した1例

Peritoneal dissemination after surgery for breast cancer treated by Olaparib: a case report

北九州市立医療センター　外科
阿部　俊也、林　昌孝、中村　聡、佐田　政史、北浦　良樹、古賀健一郎、空閑　啓高、齋村　道代、末原　伸泰、阿南　敬生、西原　一善、阿部　祐治、岩下　俊光、中野　徹、光山　昌珠

【はじめに】乳癌の腹膜播種再発は水腎症や腸閉塞などを引き起こすが、比較的まれであり、その病態は末期の病態であるため腹膜転移以外の実質臓器にも転移を有することが多いとされている。今回、当科において乳癌術後腹膜播種再発に対して*BRCA*検査を施行し遺伝子異常を認めたため、PARP阻害剤であるolaparibの投与を行い著効した症例を経験したので、報告する。
【症例】34歳（手術時）、女性、既往歴は特記事項なく、祖母が乳癌の家族歴あり。20XX年に左乳房腫瘤を主訴に当科外来受診、術前精査にて左乳癌、腋窩リンパ節転移と診断し（術前化学療法は本人が希望せず）、左乳房切除術+腋窩郭清（Ⅲ）を施行した。術後病理診断はinvasive ductal carcinoma、pT2N1（3/41）M0 pStageⅡB,NG3,ER陰 性,PgR陰 性,HER2陰性,MIB-1:58.8%,であった。術後補助療法として、nab-PTX（4コース）、FEC100（4コース）施行後、放射線療法として胸壁照射（50Gy/25Fr）を行なった。20XX+4年9月の血液検査でCA15-3:359と上昇を認め、CTで腹水貯留、腹膜播種結節、両側卵巣転移の所見を認めたため腹水穿刺施行、細胞診（セルブロック）でAdenocarcinomaを認め、乳癌術後腹膜播種再発と診断した。*BRACA*nalysisを行なったところ*BRCA1*にdeleterious mutationを認めたため、20XX+4年10月よりolaparib（600mg/日）の投与を開始した。以降、20XX+5年1月の血液検査でCA15-3:9.5と減少、CTで腹水、腹膜播種結節消失、卵巣腫瘍の縮小を認め、PRと判断した。Olaparib投与における明らかな有害事象は認めなかった。しかし、20XX+5年6月（olaparib投与後9ヶ月）の血液検査でCA15-3;37.7と軽度上昇を認め、CTで傍大動脈領域や両側閉鎖領域の骨盤内リンパ節の増大を認めたためPDと判断し、PTX+Bevの投与を開始し、CA15-3 11.4へと再び減少、CTでもリンパ節縮小を認めている。

P-16-460

乳房癌肉腫と浸潤性乳管癌の異時性対側重複乳癌の1例

A Resected Case of Heterochronous Breast Double Cancer of The Carcinosarcoma and Ductalcarcinoma

[1]公立学校共済組合 関東中央病院 乳腺外科、[2]二子玉川ブレストクリニック、[3]公立学校共済組合 関東中央病院 臨床病理科、[4]結核予防会　複十字病院　病理科
浜口　洋平[1,2]、館花　明彦[1]、國又　肇[1]、岡　輝明[3,4]

【はじめに】左乳房癌肉腫の治療後経過中に右浸潤性乳管癌を発症した1例を経験した。【既往歴】23歳で右乳腺線維腺腫摘出術を受けた。47歳に脳梗塞発症し後遺症はない。50歳から糖尿病を治療中である。【家族歴】実父が胃癌。実母は子宮癌。【経過1】2010年の乳癌検診で左異常が指摘され当院を初診した。左AC区域の4㎝超腫瘤を認め、採取組織から多型癌、ER-,PR-,HER2（1+）,Ki67 30%と病理診断された。各種画像検査でT2N0M0と初期診断した。センチネルリンパ節生検で転移陰性を確認したのち、術前化学療法でCEを4コースとTXLを4コース終了した。PRの判定の後、胸筋温存乳房切除と人工乳房による同時再建を施行している。切除標本から癌肉腫の病理診断で、浸潤性乳管癌成分は壊死になった領域が多くみられたが、肉腫成分には抗腫瘍効果が殆ど確認されなかった。術後は定期的な経過観察を開始していた。【経過2】経過中の2013年に左膝人工関節置換術を受け、また糖尿病治療は芳しくない。2019年に以前の右手術瘢痕直下で硬結出現を認め、組織検査から浸潤性乳管癌と病理診断された。画像検査にてT2N0M0の診断で、同年10月に右乳房全切除、センチネルリンパ節生検、左人工バッグ除去、左右同時自家組織再建術施行となった。最終病理診断はpT3N0M0、ER+,PR+,HER2（0）,Ki67 5%。術後はアナストロゾール内服を開始し、今後も経過監視を継続の予定としている。【おわりに】今回われわれは、乳房癌肉腫の術後経過中に対側の浸潤性乳管癌を発症した1例を経験した。乳腺においては同時異時を問わず重複癌はしばしば経験される。本例は中でも組織形が稀有であり、考察を加えて報告する。

P-16-461

乳癌を契機としてStiff-person症候群を併発した一例

A case of breast cancer complicated by Stiff-person syndrome

市立秋田総合病院
工藤　千晶、片寄　喜久、伊藤　誠司、安藤　雅子

【緒言】Stiff-person症候群は，進行性の筋硬直および筋攣縮を引き起こす中枢神経系疾患である。原因として、腫瘍随伴性、自己免疫性、特発性のものがある。同疾患診断後に、全身精査にて乳癌が発見され、術後に症状の消失を認めたまれな症例を経験したので報告する。
【症例】70代女性。2017年X月より左下腿の有痛性筋硬直が生じ、近医整形外科受診たが改善しなかった。その後全身の筋硬直が増悪したため。X+5月に当院整形外科受診。左足部の底屈と回外が著明に制限されており、claw toe deformityを認めた。精査目的にX+6月に、当院神経内科に紹介となった。当初はIsac症候群などを考え筋電図施行したが確定診断が得られず。同月の再受診時には全身の筋硬直が悪化し食事摂取も困難となったため精査加療目的に入院となった。抗GAD抗体の上昇を認め、Stiff-person症候群の診断となり、ジアゼパム内服開始となった。腫瘍検索目的でCTを撮影したところ、右乳房のCD区域に不整形な造影効果を伴う腫瘍を認めたため、当科紹介となった。針生検にて浸潤性乳管癌、Luminal A-likeの診断となり、X+8月に右乳房切除術、腋窩リンパ節郭清（level Ⅱ）施行。ジアゼパム中止によると思われる一時的な症状増悪を認めたが、その後筋強直発作は完全に消失した。術後療法はDTX、FEC100療法を4コースずつ施行。現在、レトロゾール内服しているが、再発徴候なく、筋強直発作も認めていない。乳癌によるStiff-person症候群であったと確認された。
【考察】神経内科的疾患には、腫瘍随伴性に症状出現するものがある。Stiff-person症候群の有病率は約 1/1,000,000 と推定されており、全患者の約 2/3 が女性である。本症例のように乳癌、または肺癌、大腸癌を合併する患者もいる。原疾患である悪性腫瘍の治療によって、病態改善が見込める場合もあるため、全身精査で原疾患を発見し、適切な治療を行うことが必要である。

P-16-462

進行乳癌が疑われた悪性黒色腫の一例

A case of malignant melanoma suspected of advanced breast cancer

福岡大学病院　呼吸器・乳腺内分泌・小児外科
小野　周子

【はじめに】悪性黒色腫はメラノサイト由来の悪性腫瘍で、皮膚のみでなく、眼窩や粘膜などメラノサイトが存在する臓器に発生しうる。日本人では足底や下肢に発生率が高い。リンパ行性、血行性に遠隔転移が生じやすく、予後不良な疾患である。近年はBRAF阻害薬などの分子標的治療薬や抗PD-L1抗体などの免疫チェックポイント阻害薬が開発され、優れた治療効果が報告されている。今回、乳房原発と考えられた進行悪性黒色腫の症例を経験したので報告する。
【症例】50代前半女性。X-1年から右乳房腫瘤を自覚していたが、放置していた。X年には食欲不振が出現し、体重減少があり自宅で臥床していたが、転倒を契機に前医に搬送され入院した。右乳房には手拳大の腫瘤が露出していた。細胞診でclass Ⅴと診断され、進行乳癌疑いで加療目的に当院へ紹介された。造影CTで両側胸水、多発肺転移・肝転移・骨転移を認めたため、Stage Ⅳの進行乳癌と考えられた。確定診断とサブタイプ検索目的に針生検を施行したところ、褐色色素顆粒を貪食したマクロファージやリンパ球、形質細胞を認め、悪性黒色腫の診断となった。BRAF V600、PD-L1の発現なく、血液腫瘍内科で、ニボルマブ療法開始した。ニボルマブ開始後胸水は減少し、治療を継続している。乳房原発と考えられる悪性黒色腫の報告は稀であり、文献的考察を加えて報告する。

P-16-463

乳癌と大腸癌の重複癌に併発した肝炎症性偽腫瘍の1例

A case of hepatic inflammatory pseudotumor associated with double cancer of breast and colon cancer

[1]諏訪赤十字病院　乳腺・内分泌外科、[2]諏訪赤十字病院　病理部
岡田　敏宏[1]、相馬　　藍[1]、渡辺　正秀[2]

【はじめに】炎症性偽腫瘍（Inflammatory pseudotumor:IPT）は，原因不明の肉芽組織からなる腫瘤性病変であり，原発臓器としては肺が最も多く，眼窩，口腔内，耳下腺，胸膜，肝，胃，卵巣，後腹膜などの多臓器に及ぶことが知られている．肝IPTは，1953年にPackらによって初めて報告され，線維化の強い悪性腫瘍との鑑別がしばしば問題となる稀な疾患である．今回，われわれは乳癌と大腸癌の重複癌に併発した肝炎症性偽腫瘍の1例を経験したので報告する。
【症例】70代後半，女性.
【現病歴】心窩部痛・咳嗽を主訴に総合診療科を受診．精査目的に行われた胸部CT検査にて右乳房腫瘤と肝臓内に多発する腫瘤性病変を認め，乳癌および多発肝転移が疑われたため当科紹介となった．右乳房C領域に皮膚浸潤を伴う腫瘤を認め，針生検にて右乳癌と診断された．また，進行性の貧血を認めたため，内視鏡およびCT検査にて消化管の精査を行った結果，横行結腸癌も認められた．肝転移疑いについては，原発巣の同定が必要と判断し，経皮的肝生検を行ったが，悪性所見が得られなかった．貧血の進行により大腸癌に対しては手術（横行結腸部分切除+D3郭清）を先行して行う方針となり，その際に再度肝生検を行った．2回の肝生検で悪性所見が得られず，また，CT検査では肝腫瘍の縮小・消退を認めたため，転移性病変ではないと判断し，乳癌についても手術（右乳房部分切除術+腋窩リンパ節郭清）を施行した.
【病理検査所見】
[乳腺]浸潤性乳管癌（硬性型），ER陽性・PgR陽性・HER2陰性，pT4b，pN1c
[大腸]腺癌（muc>>tub1 ～ tub2），pT3，pN0
[肝臓] 1回目:炎症性肉芽組織．Cytokeratin陰性，癌転移の像なし．2回目:瘢痕組織．悪性像なし.
【術後経過】肝腫瘍については縮小・消退した状態を維持しており，乳癌・大腸癌いずれも再発なく経過し，乳癌については術後の内分泌療法を施行中.
【まとめ】重複癌に併発し転移との鑑別を要した肝炎症性偽腫瘍の1例を経験したので、若干の文献的考察を加え報告する。

P-16-464

乳癌腰椎転移を疑われた悪性リンパ腫骨転移の一例

Bone metastasis of malignat lymphoma suspected lumbar metastasis due to breast cancer

東邦大学　医療センター　大橋病院　外科
岡本　　康

乳癌術後腰椎転移を疑われたが、骨生検にて悪性リンパ腫の骨転移であった症例を経験した。症例は45歳女性。41歳時の自治体検診にて、T1N0M0 Stage1乳癌の診断となり、右乳腺部分切除+センチネルリンパ節生検施行。術後病理結果は、硬癌、no、grade2、浸潤径12×9mm、ER >95%、PR>95%、HER2 1+、Ki-67:12.5%で、温存乳房に対する術後照射および術後内分泌療法中であった（リュープレロリン+タモキシフェンによる）。術後約4年経過時に、2か月前より続く腰痛および右下肢不全麻痺にて整形外科受診。原因不明の全身の皮膚湿疹も伴っていた。画像所見より転移性脊椎腫瘍が疑われた。腰痛強度のため、生検を兼ねて椎弓切除術施行。病理学的検査にて悪性リンパ腫と診断された。腫瘍病変が悪性リンパ腫によるものである事が判明したので他院血液内科受診し、びまん性大細胞型B細胞リンパ腫のStage4で、6サイクルのR-CHOP療法を行った。その後のPET-CTにて完全寛解確認となったが、1年後にリンパ腫再発を認め、現在、他院血液内科にて加療中である。骨転移診療ガイドライン（日本臨床腫瘍学会編）によると、進行乳がんの骨転移の罹患率は65 ～ 75%、森脇らの報告では乳がん剖検時で75%と言われ、その頻度が高いが、各癌腫における骨転移の頻度については、世界的にもきちんとした調査報告がみられない。また、骨転移診断に対する病理学的検査に関しては、「がんの既往があり臨床的に転移性腫瘍が確実な場合には省略されることが多い。しかし、画像上鑑別困難な症例や原発巣が不明ないし重複癌などでは病理学的検査は必要な場合がある。」と解説され、その場合には原発性骨腫瘍や骨粗鬆症による病的骨折や骨髄炎などの非腫瘍性骨病変疾患との鑑別が必要とされている。実臨床では、臨床所見との画像診断との乖離を認める際に行われる。また、乳腺診療ガイドラインでも、「乳癌の遠隔再発と断定できない場合は病変の生検を考慮すべきである」とされている。転移性骨腫瘍が疑われた症例に対する骨生検は有用であるが、部位によっては侵襲が大きな検査であるので、症例を選択して行うことによって、正確な診断および治療の是非の判断が可能となる。生検による病理組織学的検査が診断確定に有用と思われた。他に骨転移を疑われたが、骨生検により不適切な治療を回避できた2例を供覧する。

P-16-465

アベマシクリブが奏効した多発性脳転移を来した進行乳癌の一例

A case of advanced breast ca with multiple brain metastasis provided effectiveness of abemaciclib

[1]射水市民病院外科、[2]富山県済生会富山病院外科、[3]富山大学第二外科、
[4]東名厚木病院外科、[5]新潟県厚生連糸魚川総合病院外科
島多　勝夫[1]、清水　哲朗[2]、長田　拓哉[3]、松井　恒志[3]、日野　浩司[4]、
田澤　賢一[5]、藤井　努[3]

近年薬物療法の進歩、特に分子標的薬剤の新規導入により進行再発乳癌に対する治療Strategyは目まぐるしく変遷してきている。そんな中で昨年本邦で承認されたCDK阻害剤であるアベマシクリブは脳血流関門（Bleed-Brain Barrier）の透過性がある薬剤であり、特に乳癌の脳転移や髄膜播種に対して奏効性が期待できるものと思われる。今回病悩期間が10年にもおよぶ治療継続の末に多発性脳転移を来したHR陽性進行乳癌の一例を経験したので惹干の文献的考察を加えて報告する。症例は60歳の女性。平成21年8月多発性骨転移・フォンレクリングハウゼン病を伴う右局所進行乳癌で全身化学療法施行し、原発巣が60%縮小（PR）となり、歩行障害も改善したため、平成21年11月30日右乳房切除+右腋窩リンパ節郭清術施行した。病理結果でホルモン感受性陽性乳癌であり、各種抗がん剤を含めたホルモン+骨転移修飾治療継続した。平成29年11月右後頭葉脳転移疑われ、放射線治療を検討するも本人希望で経過観察の方針となった。ホルモン療法継続するも平成31年4月右後頭葉脳転移巣の増大傾向あるも臨床症状はないものの、CDK4/6阻害剤のベージニオ（200mg/日）+フェマーラ併用療法1クール（約1か月施行）施行したところベージニオの副作用（食欲低下・嘔気）にて同治療中止となったが、腫瘍マーカ―は改善傾向にあった。令和元年8月より右顔面麻痺および左半身不全麻痺出現し、緊急入院となったため前治療を減量再開（ベージニオ100mg/日）としたところ、心配した臨床的副作用もなく徐々に麻痺の改善をみた。同年10月に自宅療養/訪問診療とし、退院後約3カ月経過した令和2年1月現在脳転移は縮小し、腫瘍マーカーも順調に減少傾向にあるとともに麻痺は完全に改善し日常生活もほぼ自立した状況で過ごしている。初診治療開始より約10年2カ月経過したが、このような脳転移に対する治療としてアベマシクリブ併用ホルモン療法は試行すべき選択肢の一つと考えられた。

P-16-466

貧血を契機に発見された乳癌骨髄癌症の1例

A case of bone marrow carcinomatosis from breast cancer

順天堂大学医学部付属順天堂医院　乳腺腫瘍学講座
崔　　賢美、明神　真由、魚森　俊喬、氷室　貴規、村上　　郁、
堀本　義哉、中井　克也、飯島耕太郎、齊藤　光江

症例は54歳女性。会社健診貧血を指摘され当院血液内科紹介受診された。内科での採血でHb9.9g/dl、骨髄芽球の出現を認め、骨髄生検を施行した。生検の結果乳がんまたは胃がんの転移の診断にて当科初診となった。当科受診時超音波にて左C領域に4mm大の淡い低エコー腫瘤と腋窩リンパ節腫大を認め、マンモトーム生検を行い浸潤性小葉癌の診断の結果であった。CA153の477と上昇と、PETCTではびまん性に骨吸収像と肝臓にも集積有り、乳癌多発肝転移骨髄癌症の診断となった。
早急にパクリタキセル/週+デノスマブ4週毎投与を開始したところ、Hb6.8まで低下を認めたが、徐々に改善を認め、有害事象なく現在も継続中である。骨髄癌症とは腫瘍細胞が骨髄に広範に転移し置換された状態で、貧血、腰痛、出血傾向を3徴とする。播種性血管内凝固症候群（DIC）や微小血管障害性溶結性貧血（MAH）を合併することが多い。
貧血を契機に発見された乳癌骨髄癌症の症例を経験したため、報告する。

P-16-467

Poland症候群患者の患側乳房に発症した乳癌の1例

A case of breast cancer associated with Poland syndrome

[1]国家公務員共済組合連合会　浜の町病院　外科・乳腺センター、
[2]国家公務員共済組合連合会　浜の町病院　形成外科、
[3]国家公務員共済組合連合会　浜の町病院　病理診断科
髙尾　由佳[1]、大城戸政行[1]、島崎亜希子[1]、舟橋ひとみ[2]、松本　大輔[2]、
本下　潤一[3]、久永　佳奈[2]、河野　　博[1]

【はじめに】Poland症候群は片側の大胸筋が欠損し、同側性に短合指症変化を示す先天奇形である。頻度は3万人に1人と非常に稀であり、胸部の奇形に関しては大胸筋以外に小胸筋、広背筋、前鋸筋の欠損や低形成や、肋骨や乳房の欠損を合併することがある。手指の異常に加え前腕や上腕の奇形を伴うという報告もある。
【症例】65歳女性。右乳房腫瘤、皮膚発赤を主訴に当院を受診し、右乳房E領域に皮膚の潰瘍を伴う6㎝大の腫瘤および右乳房の低形成を認めた。画像検査、組織学的検査の結果、右乳癌cT4bN1M0 StageⅢB（ER50% PgR20% HER2（3+）Ki67 33%）の診断となった。また、初診時のMRI検査およびCT検査にて右大胸筋、広背筋の低形成ならびに右小胸筋の欠損を認めた。右手指は左と比較して低形成であり、幼少時に右短合指症に対して手術加療をおこなわれた既往があり、Poland症候群と診断された。右乳癌に対して術前化学療法としてドキソルビシン、シクロフォスファミド療法を4コース、ドセタキセル+トラスツズマブ療法を4コース施行した後に、トラスツズマブ療法単独にて4コース施行した。トラスツズマブ療法単独の期間は内分泌療法（アナストロゾール）を併用した。腫瘍、リンパ節は縮小し乳房切除術+腋窩郭清術（LevelⅡ）を施行した。大胸筋は術前画像の通りに頭側に一部認めるのみであり、胸壁と乳腺が接した状態であった。また乳房低形成があり、初診時は皮膚浸潤陽性であったため創閉鎖が困難な場合に備え植皮術の準備を行ったが、一次閉鎖可能であった。下胸筋神経は欠損していた。病理所見はInvasive ductal carcinoma, tubule forming type, s,ly0,v0, 3.8×2.3cm,n(0/7) ER>95% PgR0% HER2（3+）Ki67<1%, Nuclear grade2, ypT2N0M0 StageⅡAであった。術後療法として、アナストロゾール併用にてトラスツズマブ療法計9コースを施行した後、胸壁に放射線療法（50Gy）を施行した。術後8か月現在、内分泌療法単独を継続しており無再発生存中である。
【まとめ】今回我々は稀な疾患であるPoland症候群を有する患者の患側乳房に発症した乳癌の1例を経験したので報告する。本疾患特有の解剖学的なanomalyが手術に与える影響に関しても考察する。Poland症候群は大胸筋の欠損を伴うため容易に胸壁への浸潤をきたしうると考えられ、術前の画像評価が重要である。

P-16-468

内分泌療法から開始し薬物療法が著効した高齢者乳癌術後再発、癌性胸膜炎・多発肺転移の1例

A case report of elderly breast cancer patient who was treated effectively with endocrine therapy

国家公務員共済組合連合会平塚共済病院　外科
谷　　和行、中山　博貴、田中　彩乃、羽鳥　慎祐、沼田　幸司

【はじめに】乳癌の術後再発でlife-threateningである場合、とくにそれが高齢者であると、治療効果と治療に伴う身体への影響、またQOLの維持などを鑑みて、治療方針の選択に迷うケースは少なくない。今回我々は、乳癌術後再発で高度の呼吸困難を伴う多発肺転移・癌性胸膜炎を呈する高齢者乳癌に対し、内分泌療法で開始し薬剤変更を行いながら長期にわたってQOLを保っている症例を経験したので報告する。
【症例】症例は再発診断時79才女性。他院にて2004年9月に右乳癌の診断でBt+Ax施行、stageⅠ、硬癌、ER+、PgR-、HER2陰性、術後補助療法としてAnastrozole5年間投与。2015年2月呼吸困難が生じ近医受診、精査にて乳癌術後再発、右癌性胸膜炎、両側多発肺転移の診断となった。同年3月当科紹介受診、高度の呼吸困難・背部痛を有し、オピオイドの導入のもと高容量Toremifene投与開始した。その後呼吸困難は徐々に改善、胸水、肺転移ともに改善傾向が見られたが、2016年6月に再度増悪したためFulvestrantに切り替えた。その後呼吸症状は再び徐々に軽快、腫瘍マーカーも低下、2017年6月骨転移による左鎖骨の病的骨折が生じ観血的整復固定術施行したが呼吸苦の増悪はなくFulvestrant継続、しかし2018年1月になり呼吸苦、倦怠感強くなったためFulvestrantにTS-1を加えた。有害事象は特に認めずその後再度呼吸苦は軽減し平常通りの生活が暫時可能となったが、2019年5月CTにて多発肺転移、癌性胸膜炎の増悪に加え心嚢水の貯留を認めるようになり、2019年8月よりPaclitaxel毎週投与に変更し開始。これにより再び呼吸苦・倦怠感は軽減、腫瘍マーカーの低下も見られたが、アルコール不耐症状が生じたため2019年11月よりnab-Paclitaxelの隔週投与に変更し、平常通りの生活を維持しながら現在外来化学療法継続中である。
【考察】高齢者乳癌再発でlife-threateningである場合その治療の選択に迷うことも多く、Hortobagyiのアルゴリズムでは化学療法の使用を推奨しているものの高齢者ではそのリスクは高い。当症例では十分な緩和処置のもと内分泌療法を開始したことでQOLを保持した長期の経過が得られ、その後全身状態の改善が得られた状態で化学療法を施行することが可能となった。高齢者乳癌の再発治療を検討する際には、全身状態の高度に低下した高齢者であっても内分泌療法は可能で著効する可能性もあり、慎重な治療選択が必要であると考えられた。

P-16-469

乳房内に認めた巨大脂肪腫の一例
Case report: Giant Lipoma of the breast

[1]亀田総合病院　乳腺科、[2]亀田総合病院　放射線科、
[3]木更津乳腺クリニック・さか本
梨本　実花[1]、中川麻貴子[1]、玄　　安理[1]、春山優理恵[1]、中川　梨恵[1]、
林　　明辰[1]、坂本　正明[3]、坂本　尚美[1]、角田ゆう子[1]、淺野　裕子[1]、
越田　佳朋[1]、町田　洋一[1,2]、黒住　昌史[1]、福間　英祐[1]

【背景】脂肪腫は間質に発生する良性腫瘍であるが、乳房内に出現するのは比較的稀である。今回我々は乳房内巨大脂肪腫症例を経験したので報告する。
【症例】42歳女性、5年前より右乳房BD領域に無痛性腫瘤を認めており増大傾向のため当科受診した。視触診上右乳房全体に20cm大の弾性軟の腫瘤を認め、MRIでは造影効果のないT1高信号、脂肪抑制像にて一様に低信号の腫瘤であり画像上､悪性疾患は否定的であった。針生検では脂肪腫の診断であったが増大傾向にあるため乳房腫瘤摘出術施行した。乳頭位置の補正のため、対側の乳頭-乳房下降線の距離を測定し、患側の不要な皮膚は切除し腫瘤尾側が切開線が尾側の線になるよう紡錘状に皮膚切開線を置いた。被膜の連続性を保持し18×17×9㎝、825gの腫瘤を摘出した。手術標本病理では悪性所見は認めなかった。また腫瘤は乳腺を圧排しており切除後は変形があったものの、乳腺は切除していなかったため欠損部の充填の必要もなく良好な整容性を得ることができた。術後1年、再発なく経過している。
【考察】巨大脂肪腫の診断は10cm以上もしくは5㎝、500g以上の脂肪腫を巨大脂肪腫と定義とし、文献では乳房内に認めたのは過去20年で17報告のみである。症状としては乳房非対称や神経症状やリンパ浮腫をきたすことがあるとされている。鑑別疾患としてliposarcoma､浸潤性乳管癌や過誤腫が挙がり、脂肪腫の臨床的診断の正診率は高くないため、手術の際には被膜を破綻しないように慎重に行う必要がある。治療方法は完全切除であるが、1000gを超える脂肪腫の場合、乳房再建術や乳頭位置修正を行っている例も文献上みられる。今回皮膚切開線を工夫したため乳頭位置修正は不要であった。乳房巨大脂肪腫の文献的考察とともに，切除に伴う変形を回避する整容性を保つための手技の工夫を紹介する.

P-16-470

当院で治療を行った肉芽腫性乳腺炎の検討
Ten cases of granulomatous mastitis

大通り乳腺・甲状腺クリニック
亀嶋　秀和

【背景】肉芽腫性乳腺炎は、比較的稀な炎症性の良性疾患とされるが、臨床上、乳癌を疑うような所見を呈することも少なくなく、時に治療に難渋することもある。最近、当院で経験した肉芽腫性乳腺炎症例について検討したので報告する。
【対象・方法】2017.4開院以来、2019.12までに当院で診断された肉芽腫性乳腺炎10例を後方視的に検討。
【結果】全例女性で平均年齢、37.9才（29 ～ 45才）、平均観察期間は、9.1 ヵ月（2 ～ 19 ヵ月）。出産歴は、有9例、無1例。主訴は、腫瘤+疼痛7例、腫瘤のみ3例。理学所見は、全例に腫瘤蝕知し、1例に皮膚発赤、1例に炎症性乳癌様の乳房皮膚の発赤・浮腫認めた。MMG所見はC-1が5例、C-3以上は5例、エコー所見は不整形低エコー域8例、腫瘤2例認め、そのうち6例に乳腺肥厚を認めた。組織検査は、針生検か吸引組織診が全例に行われ、8例で肉芽腫性乳腺炎、2例が乳腺炎であった。治療は8例に行われ、ステロイド7例、抗生物質5例（重複あり）でステロイド平均投与期間は5.6 ヵ月（1 ～ 14 ヵ月）であった。膿瘍形成例4例には切開・排膿が行われ、初診時施行が1例、経過観察中もしくは薬物治療後での施行が3例であった。現在9例が治療終了後再発なく、1例が治療中である。
【結語】生検で診断が確定されなくても、臨床的に本疾患を疑った場合、ステロイドによる治療を開始すべきである。本疾患は、ステロイド治療が有効であり、長期にわたる症例もあった。また外科的切除に至る例はなく、粘り強く保存的加療を続けることが肝要である。文献的考察を付けて報告する。

P-16-471

Solid papillary carcinomaの2例
Two Solid papillary carcinoma cases of the breast

[1]湘南鎌倉総合病院　乳腺外科、[2]湘南鎌倉総合病院　病理診断部
辻　　喬繁[1]、佐藤　洋子[1]、永田　好香[1]、田中久美子[1]、伊藤　絢子[2]、
手島　伸一[2]

はじめに 乳腺Solid papillary carcinoma（以下SPC）は、神経内分泌的分化がしばしば見られることが特徴で、筋上皮を欠くこともあるが、明らかな浸潤が無ければDCISとされる。頻度は全乳がんの1-2%と稀で、閉経後の高齢女性に多い。WHO分類第4版では乳頭状病変の独立した分類となっており、第18版の乳癌取扱い規約においてはDCISの亜型の一つとして追加された。今回、2例のSPCを経験したので画像・病理学的検討を加え報告する。

症例1 77才女性。USで経過観察中の左乳腺腫瘤が5mmから8mmに増大あり紹介受診。MGでは左Uの等濃度のFAD。USでは分葉～不整形、11×9mmの低エコー腫瘤。MRIでは均一な増強効果のみられる類円形腫瘍であり、CNBでSPCと診断された。Bp+SN施行し同様の診断で、術後照射・ホルモン療法とも行わず経過観察中である。
症例2 77才女性。左乳房の腫脹感と血性乳頭分泌をみとめ、紹介受診。MGでは左LOに境界不明瞭な円形等濃度腫瘤。USでは乳頭直下に乳管内腫瘍、また4時方向に6mmの形状不整な充実性腫瘤。CNBでSPCと診断された。乳房切除予定である。

考察 症例1.2の画像所見は類似しており、MGでは等濃度腫瘤で石灰化の随伴は無く、USでは分葉～不整形低エコー腫瘤で、術前診断としてDCISを疑う所見であった。SPCでは癌細胞が充実性に増生し、境界明瞭な円形の胞巣が多数集合したような形態をとる。US画像にはそれが反映され浸潤傾向に乏しい境界明瞭粗ぞうな腫瘤として描出される。尚､いずれの症例でもバスキュラリティは豊富であり、サブタイプはLuminal Aであった。

結語 第18版の規約改訂で追加されたSPCの2例を経験した。本組織型は高齢者に多いことから、今後高齢者における検診発見などが増加する可能性もあり、疾患概念を把握しておくことが必要と考えられた。

P-16-472

多発性筋炎/皮膚筋炎に合併した乳癌の2例
Two cases of breast cancer associated with polymyositis / dermatomyositis

岐阜県総合医療センター　外科
小木曽敦子、長尾　育子、杉山恵みり、鈴木　健斗、近石和花菜、
間瀬　純一、三井　範基、林　　弘賢、浅井　竜一、渡邉　　卓、
前田　健一、小森　充嗣、杉本　琢哉、田中　千弘、長尾　成敏、
河合　雅彦、國枝　克行

【症例1】80 歳代、女性。肝障害で当院紹介されたがCPK上昇が著明であり筋力低下もあることから多発性筋炎としてステロイドパルス治療を開始された。悪性腫瘍精査目的で当科紹介された。視触診では腫瘤はふれず、MGで左M,Oに不整形等濃度な腫瘤をみとめカテゴリー 4、乳房超音波では左CDに13㎜大の不整形共計不明瞭な低エコー腫瘤みとめカテゴリー 5であった。針生検にてDuctal carcinoma, ER≧50%,PgR≧50%,HER2/neu:1+,Ki-67:<10%であった。明らかな遠隔転移はみられなかったが、もともと両目失明状態、多発性筋炎による筋力低下によりADL低下も著しくあり、術前ホルモン治療を開始した。
【症例2】50歳代、女性。皮膚症状にて皮膚科通院し接触性皮膚炎として治療していた。右乳頭分泌を主訴に他院受診した。右乳房乳頭中心に硬い腫瘤を認め皮膚発赤、乳頭陥凹をともなう炎症性乳癌の所見で腋窩リンパ節腫大もみとめた。生検にて乳癌と診断されたが受診拒否していた。3か月後に筋力低下で当院救急外来受診し、全身浮腫紅斑もみられることから皮膚筋炎が疑われた。精査の過程で当科へ紹介された。当科受診時に他院での精査の経緯が判明した。病理は浸潤性乳管癌,ER<1%,Pgr<1%,HER2:3+,Ki-67>50%であった。全身検索で肺転移、脳転移も判明したが、内科にて皮膚筋炎にたいしステロイドパルス治療を施行後にペルツヅマブトラスツズバスアブラキサンを1クールおこなった。また脳転移に対して低位照射をおこなった。現在は外来で化学療法を継続している。多発性筋炎/皮膚筋炎は悪性腫瘍の合併が多いといわれている。文献的考察を含め報告する。

P-16-473

手術待機の間に針生検の進入路に播種が疑われた乳癌の1例

A case of breast cancer suspected of needle tract seeding while waiting for surgery

[1]神戸大学医学部附属病院　乳腺内分泌外科、
[2]神戸大学医学部附属病院　病理診断科
水本紗千子[1]、谷野　裕一[1]、鈴木はる菜[1]、大川　諭奈[1]、曽山みさを[1]、
岡本　葵[1]、山本真由子[1]、三木万由子[1]、馬場　基[1]、國久　智成[1]、
神澤　真紀[2]

【はじめに】針生検は、乳癌の確定診断をするためにほぼ必須の検査であるが、合併症の一つに腫瘍細胞の播種がある。今回、内科的疾患の治療のため、針生検から手術まで5ヶ月かかり、その間に生検針の進入路に腫瘤を形成し、播種が疑われた症例を経験したため報告する。
【症例】70代後半の女性。右乳房腫瘤を自覚し、前医を受診。右乳癌が疑われたため精査加療目的で当院紹介となった。乳房超音波（US）で右A区域に19mmの境界不明瞭な低エコー腫瘤を認め、針生検を行った。左乳癌（cT1cN0M0）の診断で手術を予定したが、術前検査にて未治療の糖尿病（HbA1c:11%）が発見され、血糖コントロールを先行することとした。手術までの待機期間はUSでの定期フォローを行っていたが、生検から15週後のエコーで、生検針の進入路に一致して低エコー腫瘤が発見された。手術直前の乳房MRI でも、通常の乳管内進展とは異なり、腫瘍から直線的に連続し、皮膚側に造影される小結節および索状構造がみとめられた。生検から21週後に生検針の進入路を切除範囲に含めて、右乳房全切除術+センチネルリンパ節生検を行った。センチネルリンパ節は転移陽性であり腋窩リンパ節郭清を追加した。手術標本では、生検針の進入路に沿って、主腫瘍から連続するように、皮下脂肪から真皮内に直線状に腫瘍胞巣を認め、組織型は微小乳頭状構造を伴う浸潤性乳管癌（硬性型）であった。腫瘍が直線的に真皮まで連続して存在すること、真皮内の腫瘍周囲にリンパ管侵襲がないこと、針生検進入路を疑う線維化があることから、確定的ではないものの、生検時の播種が疑われた。
【考察】針生検の合併症の一つに腫瘍細胞の播種がある。針生検後の摘出標本で播種を確認できる割合が、手術までの時間経過とともに減少することから、ほとんどの腫瘍細胞は生着することなく死滅すると報告されている。まれに、播種をきたす症例を認め、そのリスクは明らかではないが、穿刺回数が多いと生検針の洗浄液に腫瘍細胞を認める割合が増えるという報告や、良悪性にかかわらず乳頭状病変がある場合は生検針の進入路に上皮細胞の遺残が多いとの報告がある。乳頭状病変はその脆弱性により穿刺時に針の進入路に漏れ出やすいとの報告があり、微小乳頭状構造を伴った本症例のような症例では、生検針の進入路を含めた切除をすることで、局所再発リスクの低減に繋がると考えられた。今回の症例も含め論文的考察を報告する。

P-16-474

腹膜癌腫症で発見された乳癌の1例

A case of Breast Cancer Initially Detectede as Peritonial Carcinomatosis

[1]NTT 東日本札幌病院　外科、[2]NTT 東日本札幌病院　病理
敷島　果林[1]、市之川一臣[1]、山田　秀久[1]、郭　紗弥[1]、林　真理子[1]、
猪子　和穂[1]、道免　寛充[1]、高桑　康成[2]、真柄　和史[2]

【はじめに】乳癌の腹膜播種・腹膜癌腫症は，乳癌の転移再発形式としてはまれだが，その報告は少なくない．今回我々は，頻尿，水腎症を主訴に当院紹介受診した腹膜癌腫症で発見された両側乳癌の1例を経験したので報告する．
【症例】49歳女性．約11 ヶ月前から両側乳房の違和感を認めるも，経過観察していた．頻尿を認め近医泌尿器科受診され，腹部CT検査で，癌性腹膜炎，両側卵巣腫瘍を指摘された．精査加療目的で当院紹介受診．当院で施行した全身CT検査にて，両側乳腺腫瘍を指摘された．両側乳腺腫瘍，両側卵巣腫瘍を認めたため，両側乳腺腫瘍に対して各々，針生検を行い，卵巣癌を否定するために，腹腔鏡下両側付属器切除を行った．
両側乳腺腫瘍は，両側小葉癌であり，ER陽性，PgR陽性，HER2陰性であった．また卵巣腫瘍は乳腺腫瘍と一致する像を呈し，免疫組織化学的に左右の卵巣内の腫瘍細胞はER陽性，mammaglobin 一部陽性，E-cadherin陰性であった．腹水細胞診はclassVであった．両側乳癌，腹膜癌腫症，多発骨転移と診断され，腎瘻造設後に化学療法を開始した．PTX投与開始するも，アナフィラキシーショックを認め中止し，EC療法に抗癌剤を変更し，現在外来化学療法を継続している．
【考察】自験例では，食事摂取困難，腎機能低下を認め，治療の継続が困難となることが予想されたため，速やかな腫瘍縮小効果が期待される化学療法を選択した．姉が乳癌であり，今後遺伝性乳癌の検査を予定している．
【結語】腹膜癌腫症を契機に発見された両側乳癌の症例は比較的まれであり、若干の文献的考察を加えて報告する．

P-16-475

トラスツズマブ・ペルツズマブ併用療法による放射線リコール現象の1例

Radiation-recall phenomenon induced by trastuzumab plus pertuzumab therapy

[1]高　乳腺クリニック、[2]JCHO 神戸中央病院
高　　利守[1]、西尾　　実[2]

症例:41歳女性。X年8月 左乳房の腫大、痛みを主訴に受診。左乳頭周囲に橙皮様所見あり。皮膚パンチ生検で浸潤癌の病理診断でリンパ管内にも浸潤している所見を認めた。USでは左ACE領域に低エコー域を認めVAB:浸潤性乳管癌 硬性型 ER-PgR-HER2（FISH）増幅あり。左腋窩LN転移を認めたが遠隔転移なく左炎症性乳癌T4d N1 M0 cStageIIIBの診断。集学的治療（化学療法→手術→放射線療法）の方針とした。X年8/29 Dose-dense AC療法 開始し4コース完遂。10/24 HPT（トラスツズマブ+ペルツズマブ+ドセタキセル）療法開始。11/14 頻脈 EF低下 肝機能障害認め中止。手術先行の方針とし12/20 左Bt+Ax施行。病理:化学療法効果判定 Grade3（CR）。X+1年1/16 HP+weeklyPAC として再開。5/15 PAC 12コース終了。その後、HP（トラスツズマブ+ペルツズマブ）療法継続。6/27 ～ 8/2 左胸壁+左鎖骨上窩に放射線治療（50Gy）。その後、胸壁皮膚の放射線皮膚炎認めたが一旦ほぼ改善。8/27 HP療法をおこなったところ、左胸壁皮膚発赤が著明に増悪しHP療法による放射線リコール現象と考えた。HP療法を中止しヒルドイドローション+ステロイド軟膏を使用。経時的に皮膚炎症状は軽減。改善に約50日を要した。10/29 トラスツズマブ単剤weekly投与で再開し現在発赤の再燃なし。考察:放射線治療終了後、薬剤投与により照射部位に一致した炎症反応の再燃を認めることがあり、この現象はリコール現象と呼ばれる。リコール現象の原因薬剤は、一般的に起壊死性抗癌剤であるアントラサイクリン系やタキサン系の抗癌剤において多く報告されている。ごく少数ながらトラスツズマブによるリコール現象も報告はあるが非常に稀であり、ペルツズマブによるものは報告されていない。リコール現象の多くは原因薬剤の休薬および外用薬治療で改善すると言われており、治癒に要する期間は4 ～ 91日（中央値:17日）と報告されている。本症例でもステロイド外用薬を用い、治癒に約50日を要した。リコール現象被疑薬の再投与が可能か否かについての定見はなく再投与によってリコール現象を繰り返したという報告例もある。本症例のリコール現象被疑薬として、頻度としては非常に稀だが、トラスツズマブもしくはペルツズマブが考えられた。若干の文献的考察を加えて報告する。

P-16-476

乳房全体に進展を示した乳房Paget病の一例

Paget's disease of the breast showing progress to the entire breast

名古屋掖済会病院
小澤　千尋、木村　桂子、秋田由美子、佐藤　朋子、佐竹　立成

Paget病は乳頭および乳輪の湿疹様変化を示し、病理学的には乳頭表皮内に腺癌成分を認める乳癌と定義される。表皮進展の範囲は乳頭および乳輪レベルに広がりを認めるものが多数であり、広範囲に渡って認めるものは非常に稀である。今回我々は乳房全体に進展した乳房Paget病を経験したので、文献的考察を加えて報告する。
症例は65歳、女性。右乳房全体の湿疹、掻痒感で当院皮膚科を受診した。生検を施行し、乳房Paget病の診断で外科紹介となった。視診では乳房全体が暗赤色に変化しており、Paget細胞は乳房全体の皮膚へ浸潤していることが予想されたため、腫瘍部位から約2cmのマージンをとり乳房切除術を施行した。センチネルリンパ節生検を施行したが同定困難であり、触診にて腫大した硬い腋窩リンパ節を多数認めたためLevel2の郭清を追加で行った。病理組織 結 果 はPaget’s disease,pTis,pN0,surgical margin (-) ,Ly0,V0 (-) ,pn (-) ,ER (-) ,PgR (-) ,HER2 (3+) ,Ki-67 30%だった。腫瘍は乳頭を中心とし、肉眼にて暗赤色に見られる部分にほぼ一致して約100×130mmの範囲に認められた。Tisであり術後化学療法は施行せず経過観察としている。

P-16-477

シリコン注入による豊胸術術後に両側乳癌と診断された1例

A case of bilateral breast cancer diagnosed after silicon augmentation

中津市立中津市民病院
永松　敏子

【症例】70台、女性
【既往歴】胆嚢穿孔による胆嚢摘出術術後。急性上腸間膜動脈塞栓症。慢性腎機能障害。
【病歴】20台で、シリコン注入による両側乳房豊胸術を施行された。
2019年右肺癌の術前CTで、両側乳房腫瘤を指摘され、紹介。右乳房CD領域に19x13x14mm、左乳房C領域に15x13x14mmの不整形腫瘤を認め、針生検で乳癌の診断となった。慢性腎機能障害合併のため、造影MRIは施行せず、CTは単純のみで評価を行った。両側乳房ともにインプラントは広範囲に存在していた。乳房部分切除術では、シリコン腫瘤を損傷するリスクがあると判断し、両側乳房切除術を行った。画像上、リンパ節転移陰性であったため、センチネルリンパ節生検を行った。右腋窩はセンチネルリンパ節に転移を認め、腋窩リンパ節郭清を施行した。左腋窩のセンチネルリンパ節生検は、転移陰性で、腋窩リンパ節郭清を省略した。術後の病理組織学的診断は、右乳癌がpT2N1M0、ER陽性、PgR陽性、HER 2core 2+、FISH増幅なし。左乳癌がpT1N0M0、ER陰性、PgR陰性、HER2 score 1+であった。左はTriple negative乳癌であったが、70台と高齢、慢性腎機能障害のため、化学療法は施行しない方針とした。右乳癌術後に対し、レトロゾールによるホルモン療法のみ施行している。
【まとめ】シリコンバッグによる豊胸と乳癌発生は関連がないとされるが、シリコン注入やバッグからの漏出と乳癌の関連については不明である。今回、シリコン注入による豊胸術後に両側乳癌をきたした症例を経験した。乳房部分切除術ではシリコン注入による腫瘤を損傷するリスクがあり、両側乳房切除術を行った。

P-16-478

早期乳癌（DCIS）の術後1年毎MRIフォロー中に反対側中間期乳癌を発症したHBOCの1例

Advanced contralateral breast cancer occurrence in HBOC patient within a year after MRI screening

[1]加藤乳腺クリニック堀川御池、[2]加藤乳腺クリニック
佐久山　陽[1]、今井るり子[2]、加藤　　誠[2]

今回我々は、左乳癌の術後1年毎のMRIフォロー中2年後に右中間期乳癌を発症した遺伝性乳癌卵巣癌症候群(HBOC)症例を経験した。
【症例】初診時46歳女性。母50代で卵巣癌。2017年10月左乳房腫瘤を主訴に初診。マンモグラフィで左乳房Aに多形性区域性石灰化を認め、エコーでは同部に長径2.8cmの地図状低エコー領域あり、針生検(CNB)にて非浸潤性乳管癌(DCIS)と診断。ER-,PgR-,HER2 1+,Ki67 50%のトリプルネガティブ(TNBC)症例で、手術は乳頭温存皮下乳腺全摘術+センチネルリンパ節生検(SN) +インプラントによる1次1期再建を施行(stage 0)。手術時に60歳以下のTNBC症例および卵巣癌の家族歴の条件により、BRCA検査拾い上げ患者に該当し、BRCA1/2の遺伝学的検査の説明およびカウンセリングを行ったが、費用面と予防的乳房切除(RRM)が保険適応でないなどの理由で検査は施行せず。
術後フォローは6か月毎のエコーと1年毎の乳房MRIとし、術後1年目のMRIは異常なし。2018年12月HBOCであれば予防的卵巣卵管切除(RRSO)を受けたいとの希望あり、BRCA検査を行ったところ、BRCA1に病的変異を認めた。そこで婦人科紹介し2019年9月にRRSOが施行され、卵巣嚢腫を認めたが悪性所見は認めなかった。ところが2019年11月、2年目のMRIにて右乳房AとCDに病変を認め、CNBにて浸潤性乳管癌（TNBC）と診断。腋窩リンパ節転移あり、手術は乳頭温存皮下乳腺全摘術+腋窩リンパ節廓清を施行した。pT2N1M0 stage2Bで術後化学療法中である。
【考察】HBOCの乳癌累積罹患リスクはガイドラインではBRCA1/2それぞれ70 歳で57%, 40%とされており、BRCA1 変異保持者の乳癌はTNBCが約70%を占める。今回の症例はHBOC拾い上げ条件に該当しカウンセリングを行ったが、高額な検査費用とRRMが保険適応でないとの理由で、当初BRCA検査は施行しなかった。しかし術後1年にはHBOCならRRSOをしたいという希望に心境変化し遺伝子検査を施行した。それからRRSO施行まで9か月経過したが、RRSO施行後に右乳癌が判明しており、結果として化学療法を施行することとなった。HBOCではTNBC、高悪性度が多く、今回のようにMRIでのフォロー中に中間期乳癌が発症すると患者の心理面に大きな影響が生じる。フォローの間隔の再検討や、保険上の問題を含め遺伝カウンセリングから遺伝子検査後のRRSO、RRMなどをスムーズにスケジュール化することで、第2癌の発症低下を期することが必要と考えられた。

P-16-479

乳癌脳転移照射後の脳放射線壊死にベバシズマブが有効であった1例

Effect of bevaclzumab on radiation necrosis in patient with brain tumor from breast cancer

市立釧路総合病院　外科
飯村　泰昭、大塚　慎也、井上　　玲、佐藤　暢人

【はじめに】
放射線壊死はよく知られる晩期放射線障害であるが、病態は解明されておらず、診断や治療に関しても確立したものがない。今回我々は、乳癌脳転移に放射線治療後に放射線壊死を発症した症例に対し、ベバシズマブにより症状が改善した1例を経験したので報告する。
【症例】
症例は47歳女性。42歳時に左乳癌に対してBt+Axを施行した。T4b, N1, StageIIIB, ER+, PgR+, HER2-, Ki67 50%であった。補助療法としてAC4コース、ドセタキセル4コース施行後に、タモキシフェンを投与した。術後38か月目に脊椎への多発骨転移が出現した。Th2-7へ放射線治療を行い、アナストロゾールを投与した。再発後7か月目に単発の脳転移が判明し、40Gy/8Frの定位照射を行った。フルベストラント+パルボシクリブへ変更した。再発後10か月目に頚部リンパ節転移が出現し、S-1に変更した。再発後15か月目に脳MRIで腫瘤病変と周辺浮腫を認め、放射線壊死が疑われた。ステロイドを使用したが反応がみられず、病変部の拡大と周辺浮腫の増大を認め、右片麻痺 (MMT 2/5)、運動性失語も認めた。放射線壊死の対する効果を期待してパクリタキセル+ベバシズマブの投与を行った。1コース目のday7頃より、麻痺の改善を認め、自力歩行が可能になり、失語も改善した。現在も外来でパクリタキセル+ベバシズマブの投与を継続中である。
【考察】
放射線壊死の組織内で産生されるVEGFのため，細血管からの血液漿液性分が漏出するとされている。2007年のGonzalezらの報告によると、放射線壊死がある8例にベバシズマブの投与が行なわれ全例に有効性が認められた。投与後8週で，FLAIR画像での血管原性脳浮腫の縮小，ガドリニウム増強画像での造影剤漏出部分の縮小が認められた。放射線壊死に対する至適投与量、投与期間についてはわかっていない。
【結語】
放射線壊死を有する再発乳癌患者にはベバシズマブの投与を検討すべきである。

P-16-480

経過観察中に悪性転化したと考えられる悪性葉状腫瘍の1例

A case of malignant phyllodes tumor undergone malignant transformation during follow-up

[1]原田乳腺クリニック、[2]仙台市立病院
原田　雄功[1]、原田　章子[1]、阿部　桐子[1]、渋谷　里絵[2]

[はじめに] 乳腺葉状腫瘍は病理学的には上皮性成分に比し非上皮性線維性間質成分の増殖が強く、稀に非上皮性成分が悪性化することがある。悪性葉状腫瘍は、全乳腺悪性腫瘍の約0.5%と言われている。治療としては外科切除が基本であり、薬物療法や放射線療法の効果は今のところ確立されていない。2010年11月から2019年12月まで、当施設で経験した葉状腫瘍切除13例のうち、悪性葉状腫瘍と診断された1例について報告する。
[症例] 45歳女性。左乳腺腫瘍精査目的で来院。初診より1年半後に右上外側に1.0cmの腫瘤認めた。外来通院で経過観察していたが、2年7ヶ月後に縦方向に増大した為、穿刺吸引細胞診施行、結果は「鑑別困難」であった。針生検施行した結果は「良性」であった。1年3ヶ月後、腫瘤は2.0cm、その5ヶ月後には、3.3cmまで増大した。針生検施行した結果、「葉状腫瘍」と診断され、全麻下に乳房部分切除施行した。最終病理診断の結果、悪性葉状腫瘍と診断された。切除断端は陰性であったが、局所再発を回避する目的で、3ヶ月後に、乳頭乳輪温存乳房切除を施行した。術後は半年毎にC T検査を施行しているが、今のところ術後1年半経過で、再発の兆候は認めていない。
[考察] 今回の症例は経過観察中に急激な増大をきたしており、悪性転化したものと考えられる。幸いな事に遠隔転移は認めず、追加切除により、局所再発も認めていないが、追加切除が必要だったかどうかは、意見が分かれるところである。

P-16-481
演題取り下げ

P-16-482
閉経前HR陽性再発乳癌の癌性リンパ管症にLH-RHアゴニスト+フルベストラント+CDK4/6阻害剤が奏功した1例

Pulmonary lymphangiosis from HR+ recurrent breast cancer treated with palbociclib puls fulvestrant

医療法人医誠会　医誠会病院　乳腺内分泌外科
綿谷　正弘、鄭　　聖華

【はじめに】労作時呼吸困難、低酸素血症を主症状とした肺の癌性リンパ管症は治療効果が乏しければLife-threatening状態となり、効果発現の早い化学療法が導入されることが一般的である。しかし治療が奏功しない例が多く平均生存期間は約3ヶ月程度とされ予後は著しく不良である。今回、閉経前ホルモン受容体陽性再発乳癌による癌性リンパ管症に対してLH-RHアゴニスト（LH-RHa）+フルベストラント（FUL）+パルボシクリブ（PAL）が有効であった症例を経験したので報告する。
【症例】40歳女性。既往歴:喘息、アトピー性皮膚炎。09年9月（30歳）左乳癌にてBp+SN施行（pT1N0M0）、ER+/PgR-/HER2-、術後CMF6クールと温存乳房に放射線照射。挙児希望にて術後内分泌治療未施行。11年11月（32歳、妊娠6ヶ月）左Ax腫大出現、細胞診で悪性。12年5月（出産後）左腋窩郭清。郭清リンパ節の検査でER 60%、PgR 80%、HER2 1+。全身検索するも遠隔転移無く同年6月からLH-RHa+タモキシフェン（TAM）開始。2年後LH-RHa投与終了するもTAM継続。16年4月骨転移出現しLH-RHa+アナストロゾールに変更。同年10月骨転移PDにて卵巣機能抑制継続しながらエキセメスタン+エベロリムス投与。同治療にて骨転移はSDであったが、19年4月労作時呼吸困難、咳嗽、夜間喘鳴、両下腿浮腫が出現。19年6月胸部CTで癌性リンパ管症疑いとなり8月経気管支肺生検施行。その結果AE1/AE3+、ER+、PgR-、HER2 1+の異型細胞が採取され乳癌再発による癌性リンパ管症と診断確定。8月末より4次内分泌治療としてLH-RHa+FUL+PAL（100mg）開始。開始後2週間で労作時呼吸困難、咳嗽は軽減し、投与開始5ヶ月経過する現在も症状は軽快中である。
【まとめ】癌性リンパ管症のようなLife-threatening状態であってもフルベストラント+ CDK4/6阻害剤は化学療法に匹敵する奏功性が得られる。

P-16-483
ER陽性乳腺原発腺様嚢胞癌（adenoid cystic carcinoma）の1例

A case of estrogen receptor-positive adenoid cystic carcinoma of the breast

[1]浜松労災病院　乳腺外科、[2]浜松労災病院　放射線部、
[3]浜松労災病院　生理検査部、[4]浜松労災病院　看護部、
[5]浜松労災病院　消化器外科
山崎　宏和[1]、加賀野井純一[1]、内田　千絵[2]、榎本　　茜[3]、大石　裕子[4]、寺谷　直樹[5]、井上　立崇[5]

【はじめに】腺様嚢胞癌（adenoid cystic carcinoma;ACC）は全乳癌に対する発生頻度は0.1%以下とまれな組織型である。発生年齢は19 ～ 97歳と幅広く報告されており、60歳代に多いとされる。初診時の主訴は乳輪下腫瘤や乳房の疼痛であることが多い。ER陰性，PgR陰性、HER2陰性とトリプルネガティブであるにも関わらず予後は良好で，遠隔転移や再発は稀である。今回，ER陽性ACCの1例を経験したので報告する。
【症例】
77歳女性。5年前からの右乳房痛を主訴に当科初診。視触診では右DEC領域に20mm大の硬い腫瘤を触知した。乳頭分泌は認めなかった。腋窩・鎖骨上窩に明らかなリンパ節腫大は認めなかった。皮膚発赤なし、皮膚固定なし、胸壁固定なし。マンモグラフィーでは右MLO-M領域、右CC-O領域に高濃度の辺縁不整な腫瘤陰影を認めた（cat4）。超音波検査では右乳房DEC領域に17×15×11mmの低エコー腫瘤を認めた。形状は楕円形、境界は明瞭粗造、haloなし、後方エコー変化なし、内部不均一で点状高エコー像があり、豊富な血流信号も認めた。MRIでは漸増型の造影効果を認めた。マンモトーム生検でACCの診断となり、乳腺部分切除を行った。術前SLN生検で陰性であったため、腋窩リンパ節郭清は省略した。切除標本は、ER陽性、PgR陰性、HER2陰性であった。術後は残存乳房への放射線治療を50Gy行い、術後6ヶ月で再発は認めていない。
【考察】ER陽性ACCはまれであり、若干の文献的考察を加え報告する。

P-16-484
脳転移放射線損傷にアバスチンが有効であった一例

A case of brain metastasis Avastin was effective for radiation damage

尾道総合病院 乳腺外科
佐々田達成、春田　るみ

はじめに
乳癌脳転移に対する薬物療法は、血液脳関門の存在により無効であることが多い。有症状の場合は放射線治療や外科的切除が選択される。治療後の脳実質の損傷は腫瘍との鑑別が困難になることがある。われわれは乳癌脳転移に対するガンマナイフ治療後、放射線損傷がアバスチンにて消失した例を経験したので、文献的考察を加えて報告する。

症例
50歳代、フィリピン国籍女性。2010年左乳癌に対してBt+Ax施行。IDC, scirrhous type, ly3, v0, n 4/15, ER陽性、PgR陽性、HER2陰性、術後補助化学療法後、左鎖骨上への放射線治療、ホルモン療法を完了後。2018年、術後8年目に単発の脳転移（リンパ節転移、骨転移なし、内臓転移なし）で再発した。ガンマナイフ治療が著効したが、MRIにて転移巣周囲に造影域を認めた。転移の増大か放射線損傷の鑑別に苦慮し、患者に説明を施行後にアバスチン+パクリタキセル療法を開始した。2コース終了後に転移巣周囲の造影域は著名に縮小した。その後はアバスチン単独投与を継続している。2020年1月現在で転移巣はほぼ消失した状態を維持している。

考察
乳癌脳転移に対する薬物療法の有用性はまだ明らかとはいえない。放射線療法や外科治療後の脳損傷に対しては、アバスチンが有効である可能性がある。また、腫瘍により血液脳関門の破綻した症例では、薬物療法が有効であるとの報告もある。

P-16-485

重度認知症を伴う高齢者乳癌手術症例の経験

A study of surgical intervention for elderly breast cancer patients with severe dementia

[1]小笠原記念外来プラザ、[2]小笠原記念札幌病院外科
田口　和典[1]、中島誠一郎[2]、米森　敦也[2]

重度認知症を伴う高齢乳癌患者の場合には，治療方針の決定や術後管理に難渋することが予想される。当院で経験した重度認知症を伴う高齢者乳癌手術症例について検討した。対象は、精神科・神経内科などの専門医により重度のアルツハイマー型認知症と診断されており、2016年から2019年までに当院で手術を行った女性高齢者乳癌8例である。認知症は経時的に重症度が変化することがあるため、乳癌の確定診断後にMini-Mental State Examination（MMSE）を用いて認知症重症度を再評価し、0-10点の場合に重度認知症と判定した。また、認知症の状態を具体的に把握し、術前・術後に起こりうる異常行動を予測するために「認知症高齢者の日常生活自立度（ADL）判定基準」を用いて認知症レベルを確認した。診断時年齢は77～92歳（中央値:87.5歳）であった。MMSEスコアは0点:1例、4点:2例、5点:1例、6点:3例、10点:1例で、いずれも重度認知症と判定した。ADLは全例がランク4で「日常生活に支障を来たすような症状・行動や意思疎通の困難さが頻繁に見られ、常に介護を必要とする」状態である。PSは2:1例、3:4例、4:3例、臨床病期は0:1例、I:1例、IIA:1例、IIB:2例、IIIA:1例、IIIB:2例であった。いずれもなんらかの併存症を有し、心血管系疾患と骨粗鬆症は全例に認められた。術式は乳房部分切除1例、乳房切除7例、センチネルリンパ節生検1例、腋窩リンパ節郭清5例であった。術後せん妄は5例に発症したが、比較的軽度で夜間を除き投薬による鎮静は不要であった。MMSE低スコアは術後せん妄発症のリスク要因であるが、周術期の環境変化による身体的・精神的ストレスなどもせん妄発症に関与する。したがって、MMSEが低スコアの場合にはせん妄発症を想定して、術前後の環境変化が小さくなるような管理が必要である。今回は、入院中の管理には特に注意を払い、手術を午前中に短時間で終了させること、術後は家族にも協力してもらい日中覚醒を促し、手術翌日から早期離床させて環境変化ができるだけ小さくなるように努めた。病理組織診断は1例がDCIS、7例が浸潤性乳管癌であった。ホルモンレセプター陰性でHER2陽性の2例はPS 4のため薬物療法を断念した。ホルモンレセプター陽性は6例で、重度狭心症と脳梗塞の既往のある超高齢者（90歳以上）2名とDCIS症例を除いた3例にホルモン療法を行なっている。術後3年で他病死した1例を除き、他症例は現在まで無再発生存中である。

P-16-486

転移再発乳癌における転移性肝腫瘍へ放射線治療を併用した2症例

Two Cases of Metastatic Liver Tumor Combined with Radiation Therapy for Metastatic Breast Cancer

[1]関西医科大学香里病院　外科・乳腺外科、[2]関西医科大学　外科、
[3]佐藤病院　放射線治療科
兼松　清果[1]、遠藤香代子[1]、田中　義人[1]、岡﨑　　智[1]、神原　達也[1]、
吉田　　良[1]、関本　貢嗣[2]、上田　和光[3]、河村　　正[3]

【はじめに】根治を望めない転移再発乳癌に対しては、一般に薬物治療が行われる。しかし、薬物療法では制御できない場合には、今のところ有効な治療手段がないとされている。今回、薬物療法では効果不十分と考えた転移性肝腫瘍に対して、放射線治療を併用した症例を経験したので報告する。【症例1】45歳女性。 左乳癌T2N1M1（肝）、針生検でIDC、ER90%・PgR30%・HER2 1+・Ki-67 34%にて、化学療を法施行し、画像上肝転移が消失したため手術を施行（Bt+Ax）した。手術標本の病理診断では乳房内に残存なし、N（2/6）、ER50%・PgR50%・HER2 1+・Ki-67 12%であった。 術後補助ホルモン療法施を行するも、術後1年6ヶ月で転移性肝腫瘍が再出現した。以後、薬物療法を7次治療まで施行したが、3年後には増大し、複数となっていた。これ以上の薬物治療は効果がないと考え、定位照射（60Gy/8回）を施行した。照射後3ヵ月で80%以上の腫瘍縮小を認めた。【症例2】50歳女性。左乳癌T1cN0M0、IDC、ER0%・PgR0%・HER2 0・ki-67 20%。手術施行（Bp+SN）し、術後補助化学療法後に温存乳房へ放射線照射を行った。以後経過観察していたが、術後2年4ヵ月で転移性肝腫瘍の出現を認めた。1次治療（PTX+BEV）を3クール施行したが、僅かな縮小しか得られなかった。そのため、定位照射（60Gy/8回）を施行した。照射後3ヵ月で約50%の腫瘍縮小を認めた。【考察・結語】転移性肝腫瘍への定位照射を施行した症例を経験した。副作用を考え、放射線治療中に薬物投与を行わないように日程を調節したが、照射回数が8回と少ない為、薬物療法は、ほぼ予定通りに行うことができた。また副作用は、中等度の肝機能障害と軽度の腹痛であったが、薬物療法を中止するほどの副作用ではなかった。2症例とも、放射線治療により有意な腫瘍縮小を認めた。照射からまだ1年経過していないことから、さらに腫瘍縮小を期待できると考えている。乳癌において、脳転移や肺転移に対して放射線治療の有効性が報告されているが、転移性肝腫瘍に対しても、良好な腫瘍抑制効果が期待できる。

P-16-487

当院で経験した乳腺扁平上皮癌の一例

A case of breast squamous cell carcinoma

[1]平塚共済病院　外科、[2]横浜市立大学　外科治療学
田中　彩乃[1]、中山　博貴[1,2]、羽鳥　慎祐[1]、谷　　和行[1]、益田　宗孝[2]

【はじめに】乳腺扁平上皮癌は乳癌取り扱い規約において特殊型の化生癌に含まれ、発生頻度は0.1%
程度と報告されている。今回当院で経験した乳腺扁平上皮癌の症例について報告する。
【症例】66歳女性。左乳房腫瘤を主訴に受診。左Dに25mmの腫瘤を認めた。MMGでは左MLO/L,CC/Oに微細鋸歯状腫瘤カテゴリー 4、超音波検査では左Dに前方境界線断裂を伴う20mm大の低エコー腫瘤を認めた。乳房造影MRIでは左Dに30mm大の早期の濃染する腫瘍を認めた。超音波ガイド下マンモトーム生検を施行し、squamous cell carcinoma,ER0%,PgR0%,HER2陰性、ki67 30%の診断となった。CTでは左腋窩に20mm大の造影効果のあるリンパ節を認めたが、明らかな遠隔転移は認めなかった。婦人科・耳鼻科診察、上部内視鏡検査を施行したが、その他に原発を疑う病変を認めなかったことから、左乳癌cT2N1M0,cStageⅡBの診断で左Bp+Ax（levelⅡ）を施行した。術後病理検査では高度に角化を示す浸潤性の腫瘍性扁平上皮がみられ、squamous cell carcinoma,22×28mm,f,n0,margin (-) ,CK5/6,P63陽性、表皮の異型や腫瘍性変化は認めず乳腺原発の扁平上皮癌の診断となった。術後補助化学療法をすすめたが、ご本人の希望により補助化学療法は行わず、放射線治療のみ施行した。術後5年経過したが無再発で経過している。
【考察】乳腺扁平上皮癌は比較的稀な疾患で、腫瘍の急速増大が特徴とされており、発見時には腫瘍径が大きく、通常型乳癌に比べ予後不良とされている。乳腺原発扁平上皮癌について、若干の文献的考察を加えて報告する。

P-16-488

術後早期に肺転移した乳腺紡錘細胞癌に対しエリブリンを投与した1症例

A case of spindle cell carcinoma of the breast cancer with lung metastases treated with Eribulin

[1]済生会京都府病院、
[2]京都府立医科大学大学院医学研究科　内分泌・乳腺外科学講座、
[3]京都府立医科大学大学院医学研究科　人体病理学
松田　高幸[1]、井口英理佳[1]、濵岡亜紗子[2]、小西　英一[3]

乳腺紡錘細胞癌は稀な腫瘍であり、ホルモン受容体やHER2の発現が陰性であることが多く、しばしば化学療法の適応となる。ただ、紡錘細胞癌に対する化学療法のエビデンスはなく、浸潤性乳管癌の治療に準じているのが現状である。
一方、エリブリンは、ハリコンドリン系の微小管ダイナミクス阻害薬である。従来の作用機序に加えて、最近の非臨床研究において、腫瘍の血流循環を改善すること、乳癌細胞の上皮細胞化を誘導すること、乳癌細胞の転移能を減少させること、などの作用が報告されており、悪性軟部腫瘍を対象とした臨床試験においては、全生存期間を有意に延長したことから、適応承認されている薬剤である。
私たちは、術後早期に肺転移した乳腺紡錘細胞癌に対しエリブリンを投与した1症例を経験したので若干の文献的考察を加えて報告する。
症例は77歳女性。左腋窩腫瘤を主訴に受診。針生検にて紡錘細胞癌（Ki67:53%, ER:0, PgR:0, HER2:0 ）と診断し、左乳房全切除および腋窩リンパ節郭清術を施行した。
病理結果は pT1c（1.8cm）, f, n（+; 11/15）, ly/v:0, HG2 であった。
術後補助療法として、EC（90）を4コース、nab-PACを4コース施行した。
補助療法後15カ月、胸部CT検査で両肺野に結節を指摘され、CTガイド下針生検を施行。乳癌肺転移と診断し、エリブリン投与を開始した。投与後2カ月、両肺野の結節は増加傾向にあったが、自覚症状ないため 投与を継続した。さらに3か月経過後には、転移巣の増悪はなく、現在、投与後8カ月に至っている。

P-16-489

子宮頸癌の乳房内転移が示唆された症例と、子宮体癌の腋窩リンパ節転移症例について

A case study; metastasis of cervical cancer to breast and endometrial cancer to axillary lymph node

愛知医科大学　乳腺・内分泌外科
高阪　絢子、坂野　福奈、伊藤由季絵、後藤真奈美、井戸　美来、
毛利有佳子、藤井　公人、中野　正吾

【症例①】39歳女性。不正性器出血契機に子宮頸癌と診断、手術施行。病理結果は、Large cell neuroendocrine carcinoma+adenocarcinoma 病期ⅡA2期。術後CPT-11+CDDP投与。6コース終了時CTで右乳房腫瘤指摘され当科受診。初診時USで、右乳房10時方向NTD55mmに、12.4x12.4x8.5mm大の円形で境界比較的明瞭で一見濃縮嚢胞様にみえる腫瘤あり、細胞診は陽性であった。細胞診施行6日後のCNB施行時、同腫瘤は明らかに増大し、その他多領域に結節の増加を認めた。CNB結果では、形態学的、免疫組織学的に子宮頸癌手術検体と乳腺の癌が類似していること、乳腺CNB検体内に脈管侵襲を多く認めること、DCIS成分を認めないことから、転移の可能性を考え得るが乳腺原発との鑑別は組織学的所見のみからは困難という結果であった。臨床経過からは原発乳癌より子宮頸部LCNECの転移の可能性が考えられた。乳房切除術について考慮したが、PET検査にて腹腔内リンパ節転移、播種の疑いを認めたため、病状の進行が速いことを考慮し、乳房手術はおこなわず、婦人科にて全身治療を行った。【症例②】68歳女性。左腋窩のしこりに気づき近医受診。左腋窩リンパ節腫大を認め細胞診陽性。乳房内に異常所見認めないことから潜在性乳癌疑い精査目的で当科受診。乳房内にはMMG/US/造影MRIで異常は認めず、左腋窩に38.6mm大に腫大したリンパ節を1個認めるのみであった。腋窩リンパ節CNBでは腺癌で婦人科腫瘍からの転移を強く疑う結果であった。PET検査にて子宮体部に集積を認めたため、婦人科で精査、手術施行した結果、左腋窩リンパ節は子宮体部漿液性腺癌の転移と診断された。
乳腺に発生するほとんどの悪性腫瘍は原発乳癌で他原発悪性腫瘍からの転移を経験することは少ない。また、腋窩リンパ節転移についても潜在性乳癌と他悪性腫瘍からの転移の鑑別が問題となる。乳癌原発ではない乳腺診療領域の2症例を経験したため文献的考察を加えて報告する。

P-16-490

Oncologic emergencyを呈した乳癌軸椎転移の1例

A Case of axial metastasis of breast cancer presenting with Oncologic emergency

大阪市立大学 医学部 大学院 乳腺内分泌外科
河野　祐子、柏木伸一郎、浅野　有香、孝橋　里花、藪本　明路、
石原　沙江、田内　幸枝、森崎　珠実、野田　　諭、高島　　勉、
小野田尚佳、平川　弘聖、大平　雅一

転移性脊椎転移は，神経学的所見の悪化によりPerformance statusの急激な増悪をきたし，抗癌治療の継続に大きく影響を及ぼしてしまう．また脊椎圧迫症状を有する症例では，治療介入のタイミングを逸すると不可逆的な脊髄障害に至るためにOncologic emergencyとして緊急の対応を要する．今回われわれは，乳癌軸椎転移の1例を経験したので報告する．左乳癌術後胸壁再発（浸潤性乳管癌, ER強陽性, PgR陰性, HER2陰性, Ki67低発現）にて内分泌療法中（エキセメスタン 25 mg/日）であった59歳の女性が，呼吸困難および頸部痛を自覚し救急搬送された．sPO2はroom air 96 %と保たれていたが，頸部違和感の訴えがありCT精査を行った．肺転移や胸水貯留はなかったものの，軸椎歯突起骨折が認められ，乳癌からの軸椎転移が疑われた．高位頚椎転移による呼吸機能障害も考慮されたため，Oncologic emergencyとして頚椎固定カラーを装着しMRI検査を施行した．頚椎MRIでは，C1，C2，C5に多発頚椎転移が確認された．ここで緊急にてC1，C2固定手術を施行した．術後は創部の安定を待っての放射線照射を予定し，回復リハビリテーションをすすめていた．術後14日，突然の下血を発症し出血性ショックに至った．ステロイドやNSAIDs，またストレスによる出血性消化管潰瘍が考慮された．下部消化管内視鏡検査を施行したところ，直腸潰瘍瘢痕が確認され，長期臥床に起因する急性出血性直腸潰瘍が疑われた．その後は癌性DICなどにより全身状態が安定せず，積極的な抗癌治療の介入は困難となった．そのため緩和ケアにて対応を行っていたが，全身状態増悪のために術後39日に死亡に至った．自験例のような上位頚椎転移では，脊髄圧迫症候群による呼吸不全に至るリスクも懸念され，Oncologic emergencyとして迅速な判断と緊急対応が必要とされるものと考えられた．

P-16-491

再発乳癌治療中に心不全を起こした1例

A case of metastatic breast cancer with heart failure during chemotherapy

那覇市立病院　外科
小野　亮子、真栄城兼誉、宮国　孝男

症例は48歳女性．2014年7月に左乳腺腫瘍の精査加療のため近医から紹介となった．初診時の診断は，左乳癌T4bN3aM0 StageⅢCであった．CNBでは，浸潤性乳管癌，HG2,ER 50%,PgR 10%,HER2 3+,Ki67 80%と診断された．2014年8月からweekly PTX+Trastuzumab、FEC100でのPSTを行い2015年2月に左乳房切除術､腋窩郭清術を施行した．治療効果はGrade2aであった．術後は胸壁～鎖上への放射線治療、Trastuzumabを計1年間とタモキシフェンの内服を行っていた．2017年8月，多発肝転移，右大腿骨転移が出現したため，右大腿骨への放射線治療を行い，PER+HER+DTXでの化学療法を開始した．2017年12月からはPER+HERで治療を継続していた．2019年7月に脳転移が出現したためカドサイラへ治療変更予定であった．8月，自覚症状はなかったが，心エコー検査でEF 36.2 %と著明な心機能低下を認めたため，脳転移に対する放射線治療のみを行い，薬物療法は中止し経過観察中である．Trasutuzumabの発売以降､HER2陽性乳癌の治療成績は改善しており，術前術後の化学療法に併用されている．またHER2陽性の転移再発乳癌においては抗HER2療法は治療の中心となっている．一方でanthracycline，抗HER2薬の心毒性も指摘されており，定期的なモニタリングが必要とされる．今回，再発乳癌治療中に心不全となった症例を経験したため，文献的考察を含め報告する．

P-16-492

当院でのマンモグラフィ石灰化病変におけるトモシンセシスガイド下生検の適応基準と症例報告

Indication criteria and case report of tomosynthesis-guided biopsy for mammographic at our hospital

県立西宮病院　乳腺外科
島田菜津美、松尾　容子、小西　宗治

【背景・目的】トモシンセシスマンモグラフィは乳房を複数の方向から撮像することにより、病変のx,y,z座標の位置決定が完了する。乳房圧迫時間や検査時間の短縮、被爆線量の抑制が期待できる。ステレオガイド下生検と比較して簡便に検査ができ、今まで診断が困難であった症例に対しても患者の負担を軽減し、診断可能な手技である。

【対象】当院では2019年2月よりエコーでは指摘されないカテゴリー 3以上の石灰化に対してトモシンセシスガイド下生検を施行した。また、垂直方向で困難な小乳房に対しての石灰化病変には、Lateral方向から挿入してトモシンセシスガイド下生検を施行した。

【結果】トモシンセシスガイド下生検にてDCISと3例診断しえた。

【考察・結論】しかしながら、マンモグラフィでカテゴリー 3以上と指摘したにもかかわらず、様々な理由でトモシンセシスガイド生検を施行出来ず、経過観察している症例がある。それらの症例も踏まえて当院でのマンモグラフィ石灰化病変におけるトモシンセシスガイド下生検の適応基準や乳癌と診断された症例を病理学的診断や検査の流れも加えて発表する。

P-16-493

Fibromatosis-like metaplastic carcinomaの一例
A case of fibromatosis-like metaplastic carcinoma of the breast

[1]勤医協中央病院　乳腺センター、[2]勤医協札幌病院　外科
奈良　智志[1]、中村　祥子[1]、細川誉至雄[2]、鎌田　英紀[1]、後藤　剛[1]

【はじめに】乳腺紡錘細胞癌は特殊型に分類され、頻度0.1%と稀な組織型である。核異型が軽度～中等度のものが亜型としてfibromatosis-like metaplastic carcinomaに分類される。今回、徐々に増大する経過で発見されたfibromatosis-like metaplastic carcinomaの1例を経験した。
【症例】65歳 女性。2016年1月、乳腺エコーで右D領域に8×5mm 不整形、境界明瞭粗雑な低エコー腫瘤を認め、DCISを疑って針生検を行い線維腺腫と診断。2017年12月、15mmに増大したため再度の針生検を行い線維腺腫の診断となった。2019年3月には21mmに増大し、MMGでは楕円形・一部境界明瞭から微細分葉状の腫瘤でカテゴリー 4、エコーでは楕円形・境界明瞭粗雑でカテゴリー 4、MRIで内部に隔壁様構造を認めた。葉状腫瘍を疑って再度の針生検を行ったが線維腺腫と診断。葉状腫瘍を否定できなかったため、2019年5月 乳房部分切除を行い、肉眼的には19×15mmの境界明瞭な充実性腫瘤を認めた。組織学的には葉状構造を認めず、乳管癌とその周囲に異型紡錘形細胞の増生を認めた。免疫染色では紡錘形細胞がCK5/6（+）であり上皮性由来と推定し、乳管内腺癌と紡錘細胞への移行像を認めるため紡錐細胞癌と診断した。紡錘形細胞と乳管癌細胞ともに細胞異型が弱く、fibromatosis-like metaplastic carcinomaと最終的に診断した。断端は陰性であった。2019年8月 センチネルリンパ節生検を行い、転移陰性で腋窩郭清を省略した。免疫染色でTriple Negativeであったが、化学療法や放射線照射を行わず経過観察中である。
【考察】Fibromatosis-like metaplastic carcinomaはlow grade spindle cell carcinomaとも呼ばれ、その報告例は少ない。乳腺紡錐細胞癌は一般的に急速発育すると言われているが、検索した限りではfibromatosis-like metaplastic carcinomaの増大速度に関する報告はなかった。Gobbiらは、遠隔転移は認めないが局所再発しやすいと報告しているため、局所再発に注意して経過をみていく必要がある。

P-16-494

演題取り下げ

P-16-495

BRCA2変異を有し、治療過程でHER2発現変化を2回呈した乳癌症例
Breast cancer patient with BRCA2 mutation changes HER2 expression twice times during the treatment

高槻赤十字病院　乳腺外科
坂根　純奈、小林　稔弘、平松　昌子

【はじめに】近年、進行再発乳癌治療において、HER2、ホルモンを調べることはもとより、BRCA、PD-L1などより細かく探索して治療選択肢を絞り込んでいく。今回HER2陰性患者にBRCA2変異を認めたが、再生検でHER2陽転化したため、抗HER2治療を行ったが効果乏しく、再々生検でHER2陰転化していた症例を報告する。
【症例】初発時37歳、女性。授乳中に左乳房の発赤腫脹を認め産科受診。抗生剤、マッサージを受けたが軽快しないため乳腺外科に紹介、炎症性乳癌+骨転移の診断を受けた。皮膚生検で浸潤性乳管癌、HER0ER+PR-の診断であった。FEC4回行い、発赤範囲縮小、骨転移SDでタモキシフェン内服に変更されている。7か月後にLHRH+レトロゾールに変更された時点で当院へ転院。4か月後、皮膚転移がPDとなり、再生検を行ったがHER 1+ER+PR+と変化なかった。パクリタキセル+ベバシズマブに変更し5か月、途中PRも示したがPDとなり、エリブリン、TS-1、ビノレルビンと使用するも肝転移出現しPD。初回治療で効果あったFECさらにCMF行うも胸水出現しPDであった。フルベストラント+アベマシクリブにて、SD状態を5か月維持。PD時点でBRCA検査を行いBRCA2変異を認めた。オラパリブ使用を考えたが、皮膚生検でHER3+ER+PR-とHER2陽転化を認めた。HER2治療を優先し、トラスツズマブ+ペルツズマブ+ドセタキセル3回、トラスツズマブエムタンシン2回行うもPD。皮膚生検を行うとHER2+→FISH-ER+PR-とHER陰転化を認めた。オラパリブ使用を考えたが、病状許さず、初診から約4年で永眠された。
【考察】本症例は炎症性乳癌で発見され、原発巣は不明であり、生検は皮膚転移巣からである。原発巣と転移巣の免染の不一致率は関都らによるとホルモンはER15.9%、PR22.7%と高めだが、HER2は4.5%で低いとされ原発巣をおおむね反映している。化療後のHER陽転率は、徳永らによると術前化療後では、12.5%である。BRCA変異陽性群での詳細は不明だが、BRCA変異乳癌に特有の不均一性を有している可能性も考えに入れる必要がある。結局オラパリブは使用出来なかったが興味のあるところである。
【結語】HER2発現が変化したBRCA変異陽性乳癌の治療方針に難渋した1例を報告する。

P-16-496

センチネルリンパ節生検を施行した男性乳房Paget病の1例
Paget's disease in the male breast with sentinel lymph mode biopsy - a case report -

[1]滋賀医科大学　乳腺・一般外科、
[2]滋賀医科大学医学部附属病院　腫瘍センター、
[3]滋賀医科大学　外科学講座、[4]滋賀医科大学医学部附属病院　病理診断科
油木　純一[1]、冨田　香[1,2]、河合　由紀[1]、北村　美奈[1]、坂井　幸子[1]、
山口　剛[3]、能島　舞[4]、森谷　鈴子[4]、谷　眞至[3]

【はじめに】乳房Paget病は全乳癌のうち約0.5%の頻度であり、男性乳癌は全乳癌の1%程度である。今回われわれは、稀な男性乳房Paget病に対し蛍光法センチネルリンパ節生検を施行したので報告する。
【症例】60歳代後半、男性。5年以上前から出現し徐々に増悪する左乳頭部の紅斑を主訴に当院皮膚科を受診、皮膚生検で乳房Paget病と診断されたため当科紹介となった。左乳輪乳頭は乾燥した紅斑に置換され、径5㎝程度に拡大していた。乳頭は扁平化し乳輪との境界の判別が困難であった。紅斑の外周には色素脱失がみられた。腋窩リンパ節は触知しなかった。マンモグラフィでは左乳頭の扁平化と皮膚肥厚、左乳頭部直下に淡いFADを認めた。超音波検査では、乳房内に明らかな腫瘤性病変は認めなかった。CTでは明らかな乳房内腫瘤性病変や腋窩リンパ節腫大は見られず、遠隔転移も認めなかった。左乳房Paget病TisN0M0 Stage0と診断し、左乳房全切除術、蛍光法によるセンチネルリンパ節生検を施行した。センチネルリンパ節生検では、リンパ流はすみやかに腋窩まで追うことができ、センチネルリンパ節を7個同定・摘出した。迅速病理組織診断にていずれも癌の転移は見られず、腋窩郭清は省略した。
術後病理結果は表皮基底層で増殖するPaget細胞を認め、乳房内に乳房内病変や浸潤癌は認めずPaget病の診断であった。
【考察】乳房 Paget病は乳頭および乳輪の湿疹様変化を特徴とする悪性腫瘍である。5年生存率が94 ～ 98%と比較的予後良好な疾患であるが、浸潤部を伴うこともあり、脈管侵襲が報告された症例もみられる。したがってセンチネルリンパ節生検を考慮してもよいと考えられる。医学中央雑誌で「男性」「乳房Paget病」で検索したところ、センチネルリンパ節生検を施行した症例は4例であった。3例がRI法、1例は方法不明であり、蛍光法の報告は見られなかった。本症例では蛍光法を用いて女性症例と相違点なくセンチネルリンパ節生検を施行することが可能であり、これにより腋窩郭清を省略しえた。
【結語】非常に稀な男性乳房Paget病に対し、蛍光法によるセンチネルリンパ節生検を施行した症例を経験したので、若干の文献的考察を加え報告する。

P-16-497

当院における男性乳癌手術10例の検討

Clinico-pathological analysis of 10 Male breast cancer patients

大阪府済生会富田林病院
荻野　信夫、阪尾　　淳

【はじめに】男性乳癌は全乳癌の1%以下と比較的まれで女性乳癌に比べホルモン受容体陽性率が高いとされている。当院における男性乳癌例の臨床病理学的特徴や治療法、転帰について検討した。【対象】2001年から2019年までに当院で手術した乳癌725例中10例(1.4%)の男性乳癌を対象とした。【結果】手術時年齢は平均68.4歳 (39-94歳)、病悩期間は1-17ヶ月で平均6.1ヶ月であった。受診のきっかけは腫瘤触知が7例、乳房腫脹が1例、CT指摘が1例、その他1例であった。女性化乳房合併を2例に認めた。平均腫瘍径は32mm (13-100mm) でリンパ節転移を6例に認め、病期は0期1例、Ⅰ期3例、ⅡB期4例、ⅢA期1例、ⅢC期1例であった。占拠部位はすべてEを中心としており、病理学的所見は浸潤性乳管癌9例、非浸潤性乳管癌1例、ER･PR陽性10例、HER2陽性1例/陰性9例であった。核異型度はNG1:3、NG2:4、NG3:3例であった。手術は全例Btを行い、センチネルリンパ節生検は4例に行い、他6例はAxを行った。術前化療(Anthra+Taxane)は2例に行い、術後化療(Anthra±Taxane,UFT) は3例に行った。術後ホルモン治療は抗エストロゲン剤投与を9例に行った。転帰は観察期間2-362ヶ月(中央値36ヶ月)で2例(手術時年齢55歳、39歳) がそれぞれ術後81ヶ月、93ヶ月で再発死亡された。【考察】男性乳癌は認知度が低く，受診が遅れる傾向にあり進行癌で診断される傾向にある。当院の男性乳癌は急増(前期2例、後期8例)しており乳腺外来受診の男性患者についても見落としのないよう精査が肝要と考えられる。また、ホルモン療法については女性乳癌例とはホルモン環境が異なっており、特に再発例に関して標準化が望まれる。

P-16-498

左乳癌に対して化学療法中に右乳癌が顕在化してきた両側トリプルポジティブ乳癌の1例

Bilateral triple positive breast cancer in which right breast cancer appeared during chemotherapy

山梨大学医学部附属病院　第1外科
芦沢　直樹、大森　征人、中山　裕子、木村亜矢子、井上　慎吾、
高橋ひふみ、市川　大輔

症例は40代女性。2018年6月に左乳房腫瘤を自覚し受診した。左C領域に3cm大の腫瘤を触知した。CT、MRI検査にて左CE領域の40mm大の分葉状腫瘤に加え、level Ⅰ-Ⅲまでの腋窩リンパ節腫大と肝内にリング状に造影される多発低濃度結節を認めた。右乳腺C領域には小さな類円形の小結節を認めたが、超音波検査では指摘できなかった。CNBにてInvasive carcinoma (NST) , scirrhous typeの診断となった。バイオマーカーはER (40%) PR (0%) HER2 (3+) であった。左乳癌T2N3aM1StageⅣの診断となった。化学療法(AC4サイクル、PTX+HER4サイクル)を施行した。2019年2月に撮影した治療効果判定のCT、MRI検査では、原発巣、腋窩リンパ節転移、肝転移のいずれも著明に縮小していた。今回も前回同様に右乳腺の小結節を指摘された。超音波検査を施行するも右乳腺の小結節を確認する事はできなかった。その後はトラスツマブ投与のみで経過観察を行った。2019年4月に超音波検査を行うと、左乳癌は13×4mmと縮小を維持しているものの、新たに右乳腺C領域に30×14mmの不整形腫瘤を認めた。右乳房腫瘤に対してCNBを施行し､Invasive carcinoma(NST),solid typeの診断となった､バイオマーカーはER(40%)PR(10%)HER2(3+)Ki67(30%)であった。現在化学療法(HPD)を継続中である。
今回、StageⅣの左乳癌に対して化学療法を施行し治療効果を認めたものの、その治療中に右乳癌が顕在化してきた症例を経験した。両側ともトリプルポジティブ乳癌であり同様のサブタイプであるにも関わらず、左右で薬剤反応性が異なっていた。その機序、治療方法の選択について文献的考察を加え報告する。

P-16-499

当院での乳がん脳転移患者の検討

Brain metasatais of breast carcinoma patients in my hospital

医療法人社団　広仁会　広瀬病院
古賀　稔啓、御鍵　寛孝

【目的】術前術後の化学療法はサブタイプを考慮し行なわれている。乳癌脳転移症例の治療は手術と放射線療法が挙げられ、放射線療法には、全脳照射と定位放射線照射を選択する。脳転移の患者の予後は非常に悪いが、その中でも経過のよかった患者を今回経験したので考察を加え報告する。【方法】当院で2010年1月1日から2019年12月31日までの乳癌手術症例812例中9例(1.1%)の脳転移患者について、検討する。初診時の腫瘍径 リンパ節転移 病期など、またはサブタイプの状態、手術法 放射線療法の有無 術後化学療法 再発までの期間 脳転移以外の再発 脳転移に対する治療法、脳転移からの予後などにつき検討を行なう。【結果】術前病期はII期 5例、III期 3例、IV期1例、術前治療 3例、術前術後治療は アンソラタキサンの組み合わせを全例行なっていた。サブタイプはトリプルネガティブ 4例、HER2陽性 3例、HER2+ルミナール 1例、ルミナールB 1例であった。手術は BP+AX 6例、BT+AX 3例であった。術後脳転移までの期間は、1ヶ月から49ヶ月、平均19ヶ月、1例は術前治療中に脳転移を認めた。なお、脳転移単独は5例、合併再発は4例。治療法は摘出+全脳照射 1例、摘出+定位照射 1例、全脳照射 3例、定位照射 3例、無治療 1例。脳転移からの予後は癌死5名で、1ヶ月以内3人、3ヶ月1人、2年1人、不明は2人あった。生存は2名で、61ヶ月生存の症例は、トリプルネガティで、アンソラ+タキサン療法後手術、その2ヶ月後、脳転移を認め、ガンマーナイフで8箇所の治療を行なう。その後、全身再発なく経過。もう1例は術前化学療法中に脳転移出現の症例で、HER2陽性乳癌である。全脳照射後にハーセプチン+パージェタ+パクリを行ない、手術施行し、ハーセプチン+パージェタを行なう。術後6ヶ月経過良好である。【結論】9例1.1%の脳転移症例を経験した。トリプルネガティブ、HER2陽性が7例を占め、悪性度が高く、術前治療5例を行なっている。手術では全例郭清を行なっていて、術前治療の5例中4例がリンパ節転移を認めていた。全脳照射と定位照射の差はなかった。予後は非常に悪く、3ヶ月以内に4人失っている。長期生存は他への転移がな症例でうまく脳転移がコントロールがつけば、期待できる。術前術後化学療法+放射線療法を行ない、厳重に経過観察を行なう必要がある。

P-16-500

集学的治療が奏効した転移性乳腺悪性葉状腫瘍の1例

Metastatic malignant phyllodes tumor of the breast controlled by multidisciplinary therapy

[1]福井県済生会病院 外科、[2]博俊会　春江病院　乳腺科
加藤久美子[1]、木村　雅代[1]、堀田幸次郎[1]、嶋田　俊之[2]、笠原　善郎[1]

【はじめに】遠隔転移を伴う乳腺悪性葉状腫瘍の治療についてのエビデンスは、症例数の少なさゆえ、いまだ確立されていない．日本乳癌学会の乳癌診療ガイドライン2018年版には、転移巣に対する外科的切除および放射線治療に関する記載はないが、薬物治療は軟部肉腫に準じて考慮することが記されており、ドキソルビシンやイホスファミドなどが挙げられる．今回われわれは、乳腺悪性葉状腫の瘍切除後に遠隔転移が出現し、外科的切除術、薬物治療および放射線治療を含む集学的治療により病勢コントロールを得られ、現在も治療を継続している症例を経験したので報告する.【症例】40歳代女性.【既往歴・家族歴】特記すべきことなし.【現病歴】約10年の病脳期間を経て、出血を伴う小児頭大の左乳房腫瘤を主訴に当科を受診した.【経過】腋窩リンパ節転移を伴う乳房悪性葉状腫瘍と診断、左乳房全摘術+腋窩郭清+全層植皮術を施行した．術後1か月のCT検査で、多発肺転移・左胸壁・左内胸リンパ節・腹壁転移を認めた．一次治療としてエリブリン投与を開始、転移巣はいずれも縮小、投与継続した．エリブリン投与開始後11か月 (15サイクル) に右肺・左胸壁・左内胸リンパ節の転移巣の増大を認めたため、これらに対して切除術を施行した．他の転移巣はエリブリンにより縮小傾向にあったので、術後もエリブリン投与を継続した。3か月後 (4サイクル) に肺門部リンパ節転移増大による右肺上葉無気肺を認め、呼吸困難症状を伴った．右肺門部リンパ節転移巣へ50Gy/25frの放射線治療を施行、病巣は縮小し無気肺は改善、症状は消失した．二次治療としてドキソルビシン単剤投与を4.5か月間 (8サイクル) 施行し、多発肺転移・左内胸リンパ節・腹壁転移巣はいずれも縮小した．ドキソルビシンの総投与量が上限量に近づいたため、三次治療としてイホスファミド単剤投与へ変更した．7か月 (9サイクル) が経過し、いずれの病巣も再増大なく、初診後3年の現在も治療を継続している.【考察・まとめ】治療不応症例の報告も散見されるが、エリブリンによる一次治療が奏効し、外科的・放射線治療併用のもとに三次薬物治療まで感受性を示す転移性乳房悪性葉状腫瘍の1例を経験した．治療に関する文献的考察を加え報告する.

P-16-501

病的骨折を来した左大腿骨骨幹部転移に対し、集学的治療が奏功した右乳癌（HER2 subtype）の1例

A case of metastatic breast cancer in the left femoral bone with pathological fracture

[1]糸魚川総合病院　外科、[2]糸魚川総合病院　整形外科、
[3]富山大学　医学薬学研究部　消化器・腫瘍・総合外科、
[4]かみいち総合病院　外科
田澤　賢一[1]、明石　尭久[1]、三輪　武史[1]、山上　亨[2]、星野　由維[3]、
荒井　美栄[3]、関根　慎一[4]、松井　恒志[3]、長田　拓哉[3]、山岸　文範[1]、
藤井　努[3]

症例は60代女性。右乳癌（CNB: 浸潤性乳管癌、HER2 subtype）、BE領域、cT2cN2（LN ABC: Class V）cM、cstageIIIAの診断で、FEC75x4→TXT+Tmabx4コースのNAC治療後に全身麻酔下にBp+Axを施行した。病理組織学的にB,、pT1b、0.9x0.7cm、sci.、g、ly0、v0、pN0（Level-I: 0/15、II: 0/6）、MIB-LI:7%。pT1pN0cM0 ystage Iとdown stageが可能であった。術後追加治療として、Tmab単剤投与を12コース追加。術後1Y9Mo.（Tmab中断から10Mo.）より、腰痛、左大腿部痛があり、精査の結果、胸骨（Th3）転移、左大腿骨骨幹部転移（+）と診断した。放射線治療を計画、開始直前に左大腿骨骨幹部の病的骨折を来し、当院整形外科で腫瘍部切除術と大腿骨頭置換術を施行した（術後1Y11Mo.）。肉眼的に、腫瘍の遺残（病理組織学的に腫瘍細胞の遺残（+）、腫瘍細胞の免疫組織化学的性状はHER2 subtype）。術後TXT+Tmab+Pmab療法x4コースを施行後、左大腿骨骨幹部、および胸椎（Th3-4）にそれぞれ56Gy、44Gyを追加照射した。その後、画像上、新病変（-）。Th3増悪なし。TXT+Tmab+Pmab療法は9コース追加、計13コースを施行可能した。右上腕、両側下腿のリンパ浮腫が出現、ADL低下のため、治療変更を考慮した。TDM-1x10コース施行も明らかな再発徴候（-）、Tmab+Pmab療法に変更、24コース施行も再発の徴候なく存命中である（術後5Y3Mo.、再発後3Y6Mo.）。文献的考察を含め、報告する。

P-16-502

乳腺顆粒細胞腫の1例

A Case of Granular Cell Tumor of the Breast

[1]中東遠総合医療センター　外科、[2]中東遠総合医療センター　病理診断科、
[3]浜松医科大学　病理部
茂野　佐弓[1]、久世　真悟[1]、京兼　隆典[1]、雄谷　慎吾[1]、林　大介[1]、
鈴木　大介[2]、馬場　聡[3]

乳腺顆粒細胞腫は比較的稀な疾患である．臨床症状を伴わないことが多く，画像上でも乳癌との鑑別は難しい。今回我々は乳腺顆粒細胞腫の1例を経験したので若干の文献的考察を加え報告する．症例:60歳，男性。2か月前に左乳房腫瘤に気づき近医受診。当院皮膚科紹介。超音波検査にて乳房腫瘤を疑われ当科紹介受診となった．触診では乳頭から1cm 12時方向に10㎜大の可動性良好、弾性硬の腫瘤を蝕知した。腋窩リンパ節は蝕知しなかった。マンモグラフィーでは左AC領域に境界明瞭な腫瘤を認めカテゴリー 3、超音波ではACE領域に11×10 ×8㎜低輝度腫瘤を認め、境界やや不明瞭、不整、内部エコー均質でハローを伴い乳腺悪性腫瘤が疑われた。MRIでは軽度分葉状、一部平滑、一部不整。皮膚直下に近接しているが皮膚への浸潤を認めず。腫瘤のダイナミックカーブはFast-Plateau~Wash outを示した。乳癌を疑い針生検を施行した。病理では線維性結合織内に包巣状に増生する豊富な好酸性・顆粒状細胞質を持つ細胞を認め、免疫組織化学的にはS-100（+）、CD68（+）、NSE（+）で、顆粒細胞腫と診断された。核の異型性や核分裂像は目立たなかった。経過観察も可能であるが頻度は少ないが悪性の場合もあることをお話しし摘出を希望された。乳頭から近く皮膚とも近接していたため左乳房切除を施行した。摘出標本では境界明瞭な黄白色腫瘤を認め、組織学的には比較的大型の好酸性・顆粒状細胞が線維性結合組織を伴いながら包巣状に増生する像を認めた。断端は陰性で核分裂像はほぼ見られなかった。
術後2年再発を認めていない。
乳腺顆粒細胞腫は針生検で良性の結果が得られれば経過観察も可能という報告も見られるが、良・悪性の鑑別が難しく摘出術を選択した。術後の慎重な経過観察が必要と思われる。

P-16-503

針生検では診断できず外科的生検にて診断し得た乳腺Spindle cell carcinomaの1例

A Case of Spindle Cell Carcinoma of the Breast Diagnosed by Surgical Biopsy without by Needle Biopsy

総合犬山中央病院　外科
福井　貴巳、加納　寛悠、徳山　泰治

乳腺Spindle cell carcinomaは乳癌の特殊型の化生癌の一亜型に分類され比較的まれな癌である.今回我々は針生検では診断できず外科的生検にて診断し得た乳腺Spindle cell carcinomaの1例を経験したので報告する.症例は78歳,女性.右乳房の腫瘤を主訴に当院外科を受診.触診,マンモグラフィ検査,乳腺超音波検査にて右乳腺腫瘍を認めたため,超音波ガイド下針生検を施行したところ,紡錘形細胞および上皮様細胞の密な増殖を認めた. desmin (-) , ER (-) , EMA (-) ,p63 (-) ,CK5/6 (-) ,CK34βE12 (-) ,MNF116 (-) ,CAM5.2 (-) ,CK7 (-) ,BCL-2 (-) のため紡錘細胞肉腫瘍,化生癌が疑われた.確定診断目的にて外科的生検を勧められたため,局所麻酔下に腫瘍切除術を施行したところ,p63が腫瘍細胞の一部で陽性で周囲にDCISも伴うことなども勘案され,Spindle cell carcinoma (metaplastic carcinoma) , ER (-) ,PgR (-) ,Her2 (-) と診断された.断端陽性かつ高悪性度の癌と判断されたため,後日,全身麻酔下に右乳房切除術（Bt+Ax（Ⅰ）を施行した.手術所見は,C,5.0×2.5cm×2.0cm,球形（外科的生検の標本より）,G,T2,N0,M0,病期ⅡAで,病理所見は,No remaining tumor,pN0であった.退院後は当院外科外来に通院しているが現在再発徴候は認めていない.自験例の如く,乳腺Spindle cell carcinomaに関しては,針生検で診断確定には至らなかった症例に対して外科的生検による精査をすすめることも必要であると思われた.

P-16-504

化学療法にて完全奏功した高度進行炎症性乳癌の1例

A Case of Highly Advanced Inflammatory Breast Cancer Successfully Treated with Chemotherapy

村上総合病院　外科
渡邊　直純、大渓　彩香

【症例】64歳女性。【既往歴】高血圧【主訴】左下顎～左前胸部～左背部の紫斑、硬結。
【現病歴】左下顎～左前胸部～左背部の紫斑、硬結が出現した。2ヶ月経っても軽快しないため近医を受診した。同月精査目的に当科紹介となった。頚部～骨盤CTにて左頸部から左前胸部と左腋窩に腫脹あり、左腋窩に多数のリンパ節腫大あり。左乳腺は腫大、乳腺周囲の脂肪織は濃度上昇、左乳房全体が腫大し、皮膚は肥厚しており炎症性乳癌疑いの診断であった。遠隔転移は認めなかった。CNBにてcarcinoma of breast. Invasive, ly3, v0, atypia=3, mitosis=1, grade=2, ER (-) , PgR (-) , HER2=3+（100%）の診断であった。腫瘍マーカーはCEA 14.3ng/ml, CA15-3 9.8U/ML。高度進行炎症性乳癌cT4dN3cM0 StageⅢcの診断にて、翌月よりweekly paclitaxel+bevacizumab療法を開始し計24クール施行した。画像検査にてCRとなったことと、副作用の抹消神経障害も増強してきており、bevacizumab単剤療法に変更し計25クール施行した。化学療法でCRとなったときの終了基準の無いことを患者に説明し、同意のもとで化学療法を終了した。遠隔転移は無いものの炎症性乳癌の広がりが高度であったことを考慮し、原発巣の切除は施行していない。それ以降は慎重なフォローアップを続け、治療終了後から約5年9ヶ月再燃兆候なく、現在7年3ヶ月CRを継続中である。【結語】進行再発乳癌の化学療法にてCRとなった時の治療終了基準が無いのが現状である。今回我々は高度進行炎症性乳癌の診断で化学療法によりCRとなり、原発巣は切除せずにCRとなって7年3ヶ月経過している症例を経験したので報告する。

P-16-505

異なる治療選択をした乳癌食道転移の2例

Two cases of esophageal metastasis from breast cancer with different treatment strategy

[1]千葉労災病院　乳腺外科、[2]千葉労災病院　病理科
笠川　隆玄[1]、藤森　俊彦[1]、石井奈津美[1]、尾崎　大介[2]

乳癌食道転移は剖検例で稀に見られるものの、生前診断に至ることは極めて稀と言われている。今回当院で2例の乳癌食道転移例を経験したので報告する。【症例1】79歳女性 65歳時T2N1M0 StageⅡBで初診。Invasive ductal carcinoma, ER（+）[>95%], PgR（+）[80%], HER2（1+）, Ki67 20%の診断であった。術前薬物療法EC→DTXの後にBt+Ax施行し治療効果判定Grade 2a, pN（12/20）の結果であった。術後PMRTを行いANA内服を継続していたが、74歳時に鎖骨上・肺門・縦隔リンパ節転移及び癌性リンパ管症疑いで初再発を来した。再発後内分泌療法を中心に治療継続したが、78歳時食道のつかえ感から食道転移の診断に至り、この他肺門･縦隔リンパ節、肝、骨に転移を疑う所見を伴った。食道は粘膜面に異常はないが全周性狭窄が認められ、径5.4mmの内視鏡が辛うじて通過する状態であった。狭窄部の生検でmetastatic adenocarcinoma, ER(+)[90%], PgR(+)[10%], HER2(1+), Ki67 20%, 乳癌転移の診断となった。放射線治療の方針とし60Gyの照射を行なったところ狭窄症状は軽快し、治療後10ヶ月の時点でも狭窄症状の再燃なく経過している。【症例2】63歳女性 48歳時左乳癌の診断でBt+Ax施行。病理所見はInvasive ductal carcinoma, pT22mm, pN（1/20）, ER（+）, PgR（+）, HER2（0）, 術後にはAC療法及びTAM→LETの内分泌療法を計5年間施行し、無再発で経過した。63歳時鎖骨上リンパ節腫大・胸水貯留及び、固形物の摂取が一切不能な食道狭窄症状が生じ精査を行なった。食道は頚部～胸部上部にかけ狭窄し、生検でAdenocarcinoma, ER（-）[<1%], PgR（-）[<1%], HER2（2+）FISH増幅なし, Ki67 20%の所見、鎖骨上リンパ節生検検体・胸水セルブロックもほぼ同様の所見で乳癌再発の診断となった。また乳癌再発診断時、他院呼吸器内科治療中の間質性肺炎の合併があり、3ヶ月前よりステロイド内服が開始され引き続き継続を要する状態であった。院内キャンサーボードを開催し治療方針を検討、間質性肺炎合併のため放射線治療は禁忌とされ、全身的薬物療法を選択する方針となりDTXを開始した。再発後2次治療としてBmab+PTXを行なったところ、一時食道転移巣の腫瘍量は減少したものの内腔の拡張は得られず経口摂取再開は叶わぬまま全身状態は悪化し、現在在宅中心静脈栄養法を用い緩和ケアを行なっている。以上異なった経過をとった乳癌食道転移の2例を経験したので若干の文献的考察を加え報告する。

P-16-506

稀な両側乳癌の1例

A rare case of bilateral breast cancer

香川県立中央病院　乳腺・内分泌外科
吉岡　　遼、小笠原　豊、戸嶋　　圭

【はじめに】今回我々は，片側乳腺病変部の大部分に乳管癌由来と思われる印環細胞型分化を呈した乳癌，対側には硬癌を認めた両側乳癌の1例を経験した．乳管癌由来の乳腺原発印環細胞癌はまれであり，本邦報告例とともに報告する．
【症例】70歳，女性．7ヶ月前からの右乳房腫瘤を主訴に近医を受診し，精査目的に当院へ紹介となった．右乳房A区域に3cm大の辺縁不整で硬い腫瘤を触知し，左乳房D区域にも1cm大の腫瘤を触知した．乳房超音波検査では，右乳房A区域には3cmにわたり区域性の低エコー域を認め，針生検にて印環細胞型分化，神経内分泌分化を伴う粘液癌の診断であった．一方，左乳房D区域には1cmの低エコー腫瘤を認め，穿刺吸引細胞診にてclassⅣであった．造影CT，PET-CTにて遠隔転移は認めなかった．造影MRI検査では，右乳房A区域には乳頭近傍から乳腺末梢にかけて区域性の造影効果を認め，左乳房にはD区域に約9mmの造影結節を認めた．以上より，両側乳癌の診断にて右乳房全切除術、左乳房部分切除術，両側センチネルリンパ節生検を施行した．センチネルリンパ節は迅速病理検査にて陰性であった．右乳腺の病変部においては，淡好酸性の豊富な胞体と偏在核を有する印環細胞の形態を示す細胞を大部分に認めた．腫瘍径は浸潤部で1.9×1.8×0.9cm，非浸潤部も含めると3.0×2.3×0.9cmの大きさであり，組織学的波及度はgで，ly (-)，v (-)，Nuclear grade 1，ER陽性，PgR陽性，HER2陰性，Ki-67<5%であった．一方，左乳腺の病変はscirrhous type，浸潤径0.7×0.5×0.5cm，f，ly (-)，v (-)，Nuclear grade 1，ER陽性，PgR陽性，HER2陰性，Ki-67<5%であった．術後は左乳房に対し残存乳房照射（50Gy）を施行した後，アナストロゾール1mg/dayを投与している．
【考察、結語】本症例の組織由来については，E-cadherin陽性であり，浸潤癌の一部にDCIS, scirrhous type, mucinous typeを呈する部分も認めたため，小葉癌ではなく乳管癌由来であることが示唆された．また，synaptophysin陽性，chromograninA陽性であり，神経内分泌分化の性格も併せ持っていた．印環細胞の形態を伴う乳癌は比較的稀で、早期に再発転移をきたすこともあり予後は一般的に不良とされており，特に小葉癌由来のものは予後不良とされている．本邦報告例とともに報告する．

P-16-507

出血性胸壁腫瘤を主訴に来院したエホバの証人の乳がん患者の1例

A case of a Jehovah's Witness breast cancer patient with a hemorrhagic chest wall mass

組合立　諏訪中央病院　外科
貝塚真知子、近藤　　優

63歳女性。右乳房の出血性腫瘤を主訴に当院受診。多発肺転移、両側腋窩リンパ節転移を伴うtriple negative乳癌と診断し、化学療法を勧めた。エホバの証人のため、輸血リスクのある化学療法は受けたくないと当初自費診療を選択したものの、徐々に出血が頻回かつ多量となり、貧血が進行した。生命の危険に曝され化学療法を受容したものの貧血のため施行できず、主な栄養血管と考えられた右外側胸動脈、前上腕回旋動脈の結紮術を行った。一時出血は沈静化したが、1週間後再出血を来し、右内胸動脈塞栓術を行った。止血不十分にて他院に放射線治療を依頼した。腫瘍に対し計30Gy照射し以後大きな出血は認めなかった。骨髄抑制の少ないカペシタビンを選択して開始した。少量ずつ持続する出血についてはモーズ軟膏による処置が有用であった。腫瘍は順調に縮小し、ほぼ消失した。多発肺転移・両側腋窩リンパ節転移も著明に縮小した。2年3か月PRを維持した。その後PDとなり薬剤を変更したが貧血が起きにくいものを選択した。初診より7年後、多発肺転移・骨転移・髄膜播種にて永眠された。
輸血を受けてはならないという信仰と、死への恐怖との狭間で葛藤する患者とともに治療選択を行う歩みを進めた。PDとなり病勢が悪化していく期間においては、症状の緩和に努めるとともに、輸血か命かという葛藤を追体験させない状態であることにも努めた。
輸血は決して受けないという患者の意思に寄り添うことは、同時に輸血か死かという葛藤とも寄り添うことであると学んだ1例であった。

P-16-508

HBOCが疑われたLuminal B・HER2陽性乳癌の2例

Two cases of Luminal B/HER2 positive beast cancer with suspected HBOC

伊那中央病院　乳腺内分泌外科
望月　靖弘

【症例1】39歳時，右乳癌（ER/PgR ともにscore3b，HER2 score3）と診断された．母方祖母，母の妹，母（両側）に乳癌の既往があった．術前化学療法（EC4コース，HER+PTX4コース）後，Bt+Ax を実施した．治療効果判定はGrade1bであり，ER score3b，PgR score1，HER2 score1であった．術後，他院にて遺伝カウンセリングを受けたのち，遺伝学検査が実施され*BRCA1*遺伝子に病的変異が検出された．【症例2】43歳時，左乳癌（ER score3b，PgR score0，HER2 score3）と診断された．母38歳と姉24歳時に乳癌，父方叔母乳癌，父腎臓癌の既往があった．術前化学療法（FEC4コース，HER+DTX4コース）後，Bt +Ax を実施した．治療効果判定はGrade2a ～ 2b，ER score3b，PgR score3a，HER2はFISH法にて陽性であった．47歳時，無症状で行った画像検査でTh12椎体に転移が見つかり，針生検にて乳癌の転移，ER score3b，PgR score0，HER2 score1であった．転移巣がHER2陰性であったため，olaparib使用も選択肢と考え，BRCA1/2遺伝子検査を行った，結果は陰性であった． fulvestrant + CDK4/6阻害剤による治療を開始した．術後から骨転移が見つかるまでの間に遺伝カウンセリングを勧めていたが，その後再発治療が始まり実現できずにいる．【考察】*BRCA1*変異例の大半はTriple Negative乳癌であるが，本症例のように他のサブタイプもある．（症例2）*BRCA1/2*遺伝子変異は認めずHBOCは否定的だが，濃厚な家族歴を有し遺伝性は否定できない．しかるべき時期に遺伝カウンセリングは必要と考える．

P-16-509

乳癌に対するがん治療関連心機能障害の2症例

Two Cases of Cancer Therapeutics-Related Cardiac Dysfunction for Breast Cancer

[1]千葉愛友会記念病院　外科、[2]埼玉県済生会栗橋病院　外科、
[3]東京女子医科大学東医療センター　外科、
[4]埼玉県済生会栗橋病院　看護科、[5]埼玉県済生会栗橋病院　薬剤科
木下　　淳[1,2]、吉松　和彦[2,3]、伊藤　嘉智[2]、芳川　明美[4]、須藤　　頌[5]、
小寺　麻加[3]、平野　　明[3]、塩澤　俊一[3]

【緒言】がん治療中には様々な有害事象の発生があり、それに対する支持療法が確立されている。近年、がん治療関連心機能障害について注目されている。乳癌治療においても化学療法、分子標的治療などの心毒性を有する薬剤選択をする機会が多い現状があり、治療中の心機能障害のモニタリングの重要性が増している。今回、乳癌薬物療法中にがん関連心機能障害を惹起した2症例を経験したので報告する。
【症例1】76歳女性。右炎症性乳癌、ER (+) PgR (+) HER2 (-) Ki67 15%。
2017年2月からFEC100療法を6サイクル施行した。心エコー検査で心機能をモニタリングし、2017年1月と5月の左室駆出率 (LVEF) は共に63%であった。その後、2017年7月 から Bev+Erib療 法 (Bevacizumab (10mg/kg Day1,15) +Eribulin (1.4mg/m^2 Day1,15) 療法) にレジメを変更した。3サイクル施行後の2017年9月、両下肢浮腫、息切れ、体重増加を認め、心不全と診断された。その際のLVEFは37%に低下していた。利尿剤およびACE阻害薬の内服治療を行い奏効した。循環器内科での精査の結果、Bevacizumab による心機能障害と判断された。2018年5月、LVEFは52%に回復し、その後はホルモン療法を施行継続中である。
【症例2】82歳女性。右乳癌 T2 (3cm) N0 M0 ER (+) PgR (+) HER2 (-) Ki67 30% PS0 。
手術を希望されず、2018年5月からエキセメスタン 内服によるホルモン療法を開始した。その後、手術を希望され術前検査を施行した。2018年7月、心電図検査で心室性期外収縮を認め、BNP 185と上昇し、心エコー検査でもLVEF40% と低下しており心機能障害を認めた。循環器内科にて冠動脈造影検査を施行した。冠動脈狭窄の所見は認められたが、冠動脈治療は行わず内服治療を開始した。その後もエキセメスタンの内服は継続した。2018年12月、LVEF30%に悪化したため、2019年2月に冠動脈造影検査を再検した。心室性期外収縮と壁運動低下との関連は低いと判断された。また、有害事象報告の検索を行った結果、エキセメスタンによる二次性心筋症と診断され、ホルモン療法を中止した。2019年6月、局所麻酔下にて右乳腺部分切除術を施行した。
【考察】化学療法、分子標的療法のみならず、ホルモン療法でもがん治療心機能障害を惹起する可能性がある。そのため、治療前後の定期的な心機能モニタリングを行い、早期発見、早期治療することが重要であると考えられた。

P-16-510

薬物療法により完全奏功（CR）が得られ、長期生存中のStage Ⅳ乳癌の1例

A long-term survival and complete response in a patient with metastatic breast cancer

[1]柳川病院　外科、[2]久留米大学　外科学講座
櫻井　玲央[1]、唐　　宇飛[2]、執行ひろな[1]、櫻井早也佳[2]、貝原　　淳[1]、
赤木　由人[2]

【はじめに】転移・再発乳癌では根治は期待しにくいとされ、"OS"の延長と、"QOL"の向上を目的に薬物療法が行われてきた。しかし近年の薬物療法の進歩に伴い、薬物療法によって完全奏効が得られ、あるいは、局所治療の追加で腫瘍の残存がない状態となり、その後再燃のないまま長期経過する症例が増えてきている。
【症例】62歳、女性【主訴】右乳房腫瘤【既往歴】糖尿病、胆石症【現病歴】1か月前から右乳房の硬結を自覚し受診。【初診時臨床所見】右乳房に腫瘤は触知しないものの、皮膚の発赤・浮腫を伴っていた。腋窩リンパ節は触知せず。【初診時検査所見】組織学的には乳頭腺管癌,ly+,v-,gradeⅡ,ER (-) ,PgR (-) ,HER2 3+であった。CT検査では結節影を右乳房に認め、右乳房皮下は肥厚し、網状陰影が連続して腋窩まで広範囲に広がっていた。また両肺に小結節を多数認めた。PET検査では右乳腺と右腋窩に集積を認め、右肺上葉と肺門部にも異常集積を認めた。【経過】以上から右炎症性乳癌T4d N1 M1 (PUL) cStageⅣの診断となり、薬物療法として2006年5月よりFEC (100) 4コース、同8月よりdocetaxel (DTX) 4コース、11月よりTrastuzumab (HER) 単独投与を行い病勢コントロールできていたが、肺転移増大のため2009年3月よりCPT11+TS-1療法を開始した。嘔気下痢Grade2のため同7月よりVNB+HERへ変更。新規肺病変出現し2010年6月よりXC+HERへ変更。2013年5月よりHER単独へ変更後も画像上病勢増悪や新規病変を認めないためcCRと判定し、2014年5月より5年7カ月無治療経過観察中 (初診時から現在まで13年8カ月生存中) である。【考察】近年の薬物治療の進歩に伴いStageⅣ乳癌においても、治療効果の向上が報告されるようになった。なかでもHER2陽性乳癌は抗HER2薬の出現により治療成績が大幅に改善した。本症例では治療開始時期が2006年だったためアンスラサイクリン、タキサン、HERの逐次治療が行われていた。CLEOPATORA試験においてOS、PFS、RRについての優位性が示されたことから、現在我が国ではHER2陽性転移・再発乳癌に対する1次治療はTrastuzumab,Pertuzumab,DTX併用療法が推奨されている。同時性臓器転移を伴うStageⅣ乳癌は予後不良とされているが、HER2陽性乳癌は他のsubtypeに比べて比較的良好なOSが報告されている。本症例のように薬物治療が奏功し、CRへと持ち込める症例が増えることが期待される。

P-16-511

パクリタキセル投与を受ける進行・再発乳癌患者における末梢神経障害予防効果に関する検討

Review of the preventive effect of peripheral neuropathy by paclitaxel in advanced breast cancer

[1]高知大学 医学部附属病院　看護部、
[2]高知大学医学部附属病院　乳腺センター
藤原　キミ[1]、岡田　衣世[2]、沖　　豊和[2]、小河　真帆[2]、杉本　健樹[2]

【はじめに】サージカルグローブによる圧迫療法 (SG法) は、原発性乳癌患者の補助療法において、nab-パクリタキセルによる末梢神経障害 (PN) の発現率を優位に抑制する有用な方法であることが報告されている。今回、進行・再発乳癌患者に同法を実施し、PNの予防効果を調査した。
【目的】進行・再発乳癌患者の治療は、効果があれば休薬しながらも治療継続を選択することが多い。タキサン系抗がん剤の副作用の中ではPNが最も生活の質 (QOL) の低下を来すものである。今回、パクリタキセル(PTX)投与を受ける進行・再発乳癌患者でのSG法のPN予防効果について検討した。
【対象】2019年6月から同9月までにPTX投与を受けた進行・再発乳癌患者で、医師が圧迫療法を説明し同意が得られた3名。
【方法】治療当日は、PTX投与30分前に両手に1サイズ小さいサージカルグローブを2枚重ね履きし、投与終了後30分まで装着した。PTX開始時のPNの有無と程度、開始後のPN症状の変化や発現率を、CTCAEVer4 (Grade) と、自施設で作成し患者が自己記入する副作用チェックシート(しびれの5段階評価)にて評価した。加えてQOLに関しては「大切に思うことは継続できているか」「満足感」などを確認した。倫理的配慮に関しては、看護部の承認を得た。
【結果】年齢は48.7±6.7歳。既治療は、なし1名、ホルモン療法+分子標的薬1名、化学療法レジメン2が1名。3例ともベバシズマブ+PTXを投与し、SG法の脱落者はいなかった。PTXの総投与量は700 ～ 720 mg/m2であった。CTCAE評価では、治療開始から調査期間中全く症状なしが1名、感覚性Grade1、運動性Grade0、1が2名であった。自己評価では、CTCAEでGrade0であった1名は自覚症状はなく、他の2名は5段階で開始時1、調査期間中1-2で推移した。患者からは、「大好きな仕事を辞めないといけないと思っていたが、変わらずできている」、「趣味も続けられている」等の声が聞かれた。
【考察】SG法は原発乳癌患者のみでなく、治療開始時にPNがある進行・再発乳癌患者の症状悪化を抑制する可能性がある。また、これまでのPN対策は主に休薬であったが、同法により、治療を継続しながら生きがいである趣味や就労が継続できることは、進行・再発乳癌患者へのQOLの改善につながるものとなる。今後も症例を蓄積して評価を行い、進行・再発乳癌患者のQOL向上を目指していきたい。

P-16-512

二度の肝切除が有効であった乳癌肝転移の1例

A Case of Liver Metastases from Breast Cancer Successfully Treated with Repeated Liver Resections

松江赤十字病院　乳腺外科
大谷　　麻、曳野　　肇、川又あゆみ、槇野　好成、村田　陽子

【はじめに】
転移・再発乳癌に対する治療は、薬物療法による全身治療が基本である。特に乳癌の肝転移は骨や肺など他の臓器転移に比し予後不良のため、肝切除術は一般には適応されない。欧米では肝切除症例の検討から、いくつかの予後因子が提唱されているが、乳癌診療ガイドラインでは、肝転移に対する外科的切除は生存の延長に寄与するエビデンスはないとされている。今回我々は、乳癌肝転移に対して、二度の肝切除により良好な経過を得た1例を経験した。
【症例】
49歳女性。40歳時に左外側上部乳癌に対し、部分切除術+センチネルリンパ節生検を施行。病理では、浸潤性乳管癌、pT1N0M0 Stage IA、ER 3b、PgR 3b、HER2 1+、Ki67 21.1%であった。術後EC療法4cycle、温存乳房に対する放射線療法 (50Gy+10Gy boost) 後に、TAM投与を行った。術後5年目 (45歳時) の定期CT検査で、肝S4に20mm大の単発性転移巣を認めた。BEV+PTX療法2サイクル後のCT検査で腫瘍は縮小、単発病変で他臓器転移もなかったため、肝S4部分切除術を施行した。病理では9mm大の転移巣は切除断端陰性で、ER3b、PgR3b、HER2 1+、Ki67 13.2%であった。 術後BEV+PTX療法6サイクル追加後、letrozole投与を行った。しかし、術後9年目 (49歳時) の定期CT検査で、肝S4尾側に10mm大の肝転移再発を認めた。前回の再発からの経過が長く、単発で他臓器転移がなかったため、再度肝S4部分切除術を施行。病理では8mm大の転移巣は切除断端陰性で、ER3b、PgR0、HER2 1+、Ki67 15.0%であった。再手術術後はPalbociclib +Fulvestrantを投与、術後9 ヶ月間の現在、再発なく経過している。
【考察】
通常、乳癌の生物学的特性から肝切除術のみによる肝転移の制御は困難であるが、有効な全身薬物療法と肝切除術を併用することで、良好な予後が期待できる症例がありえるものと考えた。乳癌肝転移に対する肝切除症例の適応選択に関して、若干の文献的考察を加えて報告する。

P-16-513

センチネルリンパ節転移陰性・腋窩郭清省略後、遠隔期に腋窩リンパ節再発を来した2例

Axillary lymph node recurrence after negative sentinel lymph node biopsy for breast cancer

一般財団法人　甲南会　甲南医療センター
川島　龍樹、後藤　直大、宮下　　勝

【はじめに】
センチネルリンパ節生検（SLN）陰性・腋窩郭清（Ax）省略例における腋窩リンパ節再発率は、術後補助療法により約0.2 ～ 1%程度になるとされているが、実臨床では時に腋窩リンパ節再発を経験する。今回われわれはSLN陰性・Ax省略症例において、遠隔期に腋窩リンパ節転移で初回再発を来した症例2例を経験したため、検討を行った。
【症例】
当科ではSLN生検は色素法およびICG蛍光法の併用で行い、微小転移までを陰性とし、術式を問わずAxを省略している。2008年から2017年までにSLN陰性・Axを省略した症例341例（この期間の全乳癌手術症例は492例）のうち、発見時腋窩リンパ節初再発例は2例（0.59%）で認めた。症例①初回手術時年齢は77歳、乳房部分切除術およびSLN生検を行った。病理結果では硬癌、最大浸潤径14mm、LN:0/1（SLN）、ly0、v0、ER（+）:>90%、PgR（+）: 10%、HER2: 0、MIB-1: 28%であった。術後補助内分泌療法としてアナストロゾールの5年内服を行った。初回手術から9年後に腋窩再発を認め、腋窩郭清術を施行した。病理結果ではLevelⅠ:2/15、LevelⅡ:0/8、LevelⅢ:0/2、免疫染色結果はER: 95%、PgR: 60%、HER2: 0、MIB-1: 25%であった。症例②初回手術時年齢は53歳、乳房部分切除術およびSLN生検を行った。病理結果では乳頭腺管癌、最大浸潤径12mm、LN:0/4（SLN）、ly0、v0、ER（+）: 10-30%、PgR（-）、HER2: 0であった。術後補助内分泌療法はアナストロゾール5年内服を行った。初回手術から14年後に腋窩再発を認め、腋窩郭清術を施行した。病理結果ではLevelⅠ:1/6、LevelⅡ:0/1、免疫染色結果はER: 80%、PgR: 60%、HER2: 0、MIB-1: 1%であった。2例とも免疫染色結果を踏まえ、術後の治療はホルモン療法を施行中で症例①はアナストロゾールを再投与しており、症例②にはフルベストラント投与中である。
【考察】
SLN転移再発に対しては局所治療としての腋窩郭清だけでなく、原発巣と再発巣のsubtypeに応じた全身治療など、集学的治療が必要となる。既報告では再発までの期間は5年未満との報告が多いが、今回術後9年・14年という遠隔期におけるSLN転移初再発を経験した。
【結論】
ホルモン陽性HER2陰性乳癌においては長期の経過観察が必要であり、晩期腋窩再発に対してはホルモン剤投与を適切に行う必要がある。

P-16-514

術前造影乳房MRI検査で診断しえなかった広範な乳管内進展を伴う非浸潤性乳管癌の1例

A case of DCIS with extensive intraductal spread that could not be revealed by preoperative MRI

[1]飯田市立病院　乳腺外科、[2]飯田市立病院　病理診断科
網谷　正統[1]、清水　忠史[1]、新宮　聖士[1]、佐野　健司[2]

【著言】造影乳房MRI検査の乳癌広がり診断の精度が他のモダリティに比べて高いことは知られており,MRIによる広がり診断は術式決定に有用と考えられている.今回,我々は術前造影乳房MRI検査で診断しえなかった広範な乳管内進展を伴う非浸潤性乳管癌（DCIS）の1例を経験したので報告する.【症例】患者:47歳,女性.現病歴:X-3年,右乳房痛を主訴に当科外来を受診し両側乳腺症の診断で経過観察されていた.X年,左乳房に新規の微細石灰化の集簇を認め,精査の結果,左乳癌と診断された.現症:左乳房に腫瘤は触れず,左腋窩にリンパ節は触知しなかった.MMG:右乳房はカテゴリー 1,左乳房（U-O）に淡く不明瞭な微細石灰化の集簇を認め,カテゴリー 3と診断した.US:左乳房C領域に微細石灰化の集簇を伴う12mmの低エコー域を認めた.腋窩リンパ節腫脹は認めなかった.MRI:両側乳房全体に散在性に線状の造影効果を認めた.FNA:鑑別困難.US下マンモトーム生検:DCISの診断であった.PET-CT:遠隔転移を疑う所見は認めなかった.初回手術:左乳房部分切除+センチネルリンパ節生検を施行した. 術中に切除標本の軟X線撮影を施行し,石灰化病変が取りきれていることを確認したが,術中迅速病理診断で乳頭側断端にDCISを疑う病変を認めたため追加切除を行った.2回目の術中迅速病理診断でもDCISを疑う腺管を複数認めた.全摘移行の是非については永久標本による病理組織学的所見で判断することとして手術を終了した.初回手術病理組織学所見: 60×60mmの広範なDCIS（ER:3b,PgR:3b,HER-2:1+,Ki-67:17%）を認め,頭側および乳頭側断端が陽性であった.広範な乳管内進展を伴うhigh gradeなDCISであり追加切除の方針となった.追加手術:左残存乳房全摘+TE再建を行った.追加切除病理組織学所見:乳頭直下から前回剥離面周囲にかけて広がるDCISを認めた.大胸筋剥離面や皮膚剥離面に5mm以下の距離で近接する広範なDCISであった.経過:現在再発なく経過している.【考察】術前の画像診断では非常に狭い範囲に限局する所見であったが,最終的な診断では60mm以上の非常に広範な病変であった.本症例は術前造影MRI検査で広範な病変のほとんどが描出されない稀な症例であったと考える.【結語】術前造影乳房MRI検査で広範な広がりを診断しえなかったDCISの1例を経験した.

P-16-515

当院における80歳以上の高齢者乳癌の検討

An analysis of elderly breast cancer patients

[1]岩手県立二戸病院　外科、[2]岩手医科大学　外科学講座
松井　雄介[1]、川村　英伸[1]、石橋　正久[1]、瀬川　武紀[1]、橋元　麻衣[2]、
石田　和茂[2]、小松　英明[2]、佐々木　章[2]

【はじめに】近年，高齢者人口の増加に伴い，高齢者乳癌を診療する機会も増加してきている．高齢者であっても手術に耐え得る健康状態であれば手術治療を行うことが標準治療とされているが，併存疾患の有無や身体機能の低下等を考慮し，標準治療を行うことが困難な場合も多い．今回，当院における80歳以上の高齢者乳癌について検討した.【対象】2014年12月から2019年12月まで当院で原発性乳癌と診断され治療を行なった初診時80歳以上の高齢者乳癌27例について検討した.【結果】全例女性，初診時の平均年齢は84歳（80-96歳），受診契機は腫瘤自覚24例，かかりつけ医などによる腫瘤指摘2例，偶発発見1例であった．組織型は全て浸潤性乳管癌であり，subtypeはLumina A 14例，Luminal B/HER2（-）5例，Luminal B/HER2（+）0例，HER2 5例，Triple negative 2例であった．臨床病期はI期8例，IIA期10例，IIB期3例，IIIA期3例，IIIB期2例，IV期1例であった．初回治療は手術治療20例，内分泌治療6例，抗癌剤治療1例だった．術式は乳房切除術17例，乳房部分切除術1例，局所麻酔下での腫瘍摘出2例であった．また，初期治療として抗癌剤治療を行なった1症例ものちに乳房切除術を施行した．手術治療を行なった症例で術後に重篤な合併症は認めなかった．12例に術後何らかの薬物治療を行なっており，9例は術後補助療法を行わなかった．術後は原病死1例，他病死1例が確認された．手術治療を回避し内分泌治療を行なった6例は，年齢や併存疾患を理由とした手術拒否が4例，重篤な併存疾患により手術不耐と判断された症例が2例だった．一次治療として全例でLetrozoleを使用し，初期の治療効果判定はCR 1例，PR /SD 5例であった．その後腫瘍の再増大を認め二次内分泌治療に移行した症例は2例．観察期間中に遠隔転移や原疾患での死亡例は認めなかった.【考察】今回の検討では術後に重篤な合併症は認められず，高齢者に対しても比較的安全に手術治療は行えると考えられた．また，内分泌療法のみでも局所コントロール可能な症例もあり，特に高齢者乳癌の治療は併存疾患や身体機能，社会的背景など様々なことを考慮し治療方針を決定しくことが重要であると考えられた．

P-16-516

デスモイド型線維腫の1例

A Case of Desmoid -Type Fiboromatosis of the Right Breast

加藤乳腺クリニック
加藤　　誠、佐久山　陽、今井るり子、加藤　千翔

デスモイド型線維腫症はWHO 腫瘍分類では局所浸潤性は 強いが遠隔転移をしない線維芽細胞増殖性の軟部腫瘍で中間型に分類される。年間100万人中2-4 人に発症する希少疾患であり、腹腔内と腹腔外に発生し、腹腔外腫瘍の多くはβカテニン遺伝子の変異が発症原因とされ、病理診断が必須であり、針生検で 診断が不十分と考えられるときは切開生検を行うべきである。広範切除による手術が治療の中心と考えられてきたが、術後の極めて高い再発 率（20-70%）から、慎重な経過観察（wait & see）や薬物治療（NSAID、抗女 性ホルモン薬、抗がん剤、分子標的治療薬）や放射線治療など、手術以外の治 療法の有効性が報告され、選択されるようになってきている。また乳房腫瘍全体の0.2%を占める稀な疾患でもある。局所浸潤性の性格を有し、乳癌との鑑別が困難なことがあるとされる。今回、われわれは本疾患を1例経験したので若干の文献的考察を加えて報告する。
症例は31歳の未婚女性で、右乳房C領域に軽度発赤と疼痛を伴う可動性不良のstony hardな直径3cmの腫瘤を自覚し来院された。MammmographyではC領域に境界不明瞭のCategory4の腫瘤性病変を、超音波検査では境界不正かつ低エコーの腫瘍性病変を認め、CT,MRIでも造影される腫瘍として描出されたが、腋窩リンパ節や遠隔転移は認めなかった。興味深いことに、母親の双子の叔母が50歳で酷似した乳房腫瘤を発症しており、県内の病院で摘出手術をされたが確定診断は得ていないとのことである。
針生検の病理診断結果では核異型の乏しいSpindle cell proliferationと診断され、免疫染色の結果としては、紡錘形細胞の密な領域ではαSMA（+）、βcatenin（+）であり、疎な領域ではCD34（+）、desmin（-）、αSMA（-）、βcatenin（-）、S-100（-）、Ki67-index <1%で鑑別診断としては筋線維芽細胞腫とデスモイド型線維腫があげられた。確定診断のため、乳腺腫瘍摘出術を施行した。術中所見としては周囲組織への浸潤性は強く、大胸筋は一部合併切除を要し、その断面の肉眼所見や触診所見は浸潤性乳癌と区別はつかなかった。
術後経過は順調であり、最終診断はDesmoid -Type Fiboromatosisであり、本症例は局所再発が起こりうるとの観点から慎重に経過観察を行うこととした。
本症例に遺伝的背景があるようにデスモイド型線維腫症の診断にはβカテニン遺伝子変異解析を行うことが診療ガイドライン2019においても推奨されている。

P-16-517

乳房全切除術後の局所再発に対して複数回手術を施行した2例

Multiple surgery for local recurrence after total mastectomy -Two case reports-

秋田赤十字病院　乳腺外科
鎌田　収一、伊藤　亜樹、八柳美沙子

【はじめに】局所再発は乳腺外科医にとって痛恨の症例である。腋窩リンパ節転移の無い乳房全切除後の局所再発は手術方法の工夫で防げる可能性がある。今回、乳房全切除術後の局所再発に対して複数回手術を施行した2例を経験したので報告する。【症例1】40代女性、X年に右乳癌にて乳房全切除術を施行した。TisN0M0ではあったが乳管内進展が著明なため乳房切除術を選択した。病理組織所見はDCIS、ER（+）,PgR（+）,HER2（2+）であった。術後補助療法はTAMを内服した。X+1年に局所再発が出現、腫瘍直上の皮膚を合併切除する広範囲切除術+皮膚移植施行した。病理組織所見は浸潤性乳管癌、ER（+）,PgR（+）,HER2（2+）、側方断端（-）、深部断端（-）であった。術後は放射線治療を行い、LH-RH agonistを3年間投与しTAMは5年間内服した。X+9年に局所再発が出現し、肋間筋まで浸潤していたため胸壁合併切除（肋骨2本切除）+メッシュによる胸壁再建と有茎腹直筋皮弁による再建術を施行した。病理組織所見は乳癌の再発、ER（+）,PgR（+）,HER2（-）であった。術後に放射線治療とLH-RH agonist+TAMを行い5年6ヵ月経過し、現時点では再発は無い。【症例2】60代女性、Y年に右乳癌（T3N0M0）にて乳房全切除術+腋窩リンパ節郭清を施行した。病理組織所見は浸潤性乳管癌（微小浸潤）、ER（-）,PgR（-）,HER2（-）。Y+1年に局所再発が出現し皮膚合併切除腫瘍切除術施行。病理組織所見は浸潤性乳管癌で術後放射線治療を行った。Y+12年に局所再発し、ベバシズマブ+パクリタキセルの化学療法後に手術施行し、術後放射線治療を行った。Y+14年に局所再発出現しFEC100+ドセタキセル施行中で、今後手術を予定している。【考察】乳癌は局所再発といえども基本的には全身病と考えて治療を行うのが一般的である。ただし局所コントロールが良好な治療法は全生存率を改善させることが報告され、NCCNのガイドラインでは可能であれば切除が望ましいとされている。今回リンパ節転移の無い乳房全切除術後の局所再発を2例に対して直上皮膚を切除する手術を行い、病理組織学的には断端は(-)であった。しかし局所の再々発を来した。最初の手術と1回目の再発の切除範囲が充分でなかった可能性が高い。MRIがルーチンに行えない時代ではあったが、乳房全切除術の際も広がり診断は重要であることを再認識した。【まとめ】乳房全切除術の際も術前の広がり診断は重要で、個々の症例で緻密に行う必要がある。

P-16-518

同時性大胸筋転移をきたした乳腺浸潤性小葉癌の1例

A Case of Lobular Carcinoma of the Breast with Synchronous Metastasis to the Pectoralis Major

[1]厚木市立病院　外科、[2]国際医療福祉大学病院　外科、
[3]東京慈恵会医科大学第三病院　外科
斉藤　良太[1]、木下　智樹[2]、田部井　功[1,3]、渡部　通章[1]

乳癌の骨格筋転移はまれであり、通常は進行乳癌の全身播種や再発のひとつとして認められる。今回、大胸筋に限局性の転移をともなった乳癌を経験したので報告する。

症例は69歳、女性。5か月前からの左乳房腫瘤を主訴とし、当院外科を受診、精査にて浸潤性小葉癌と診断した。ホルモン感受性はER陽性、PgR陰性、Her2発現はIHC法でScore 1+、Ki-67 indexは20%でありLuminal B-likeであった。CTにて左AC領域に23mm大の不整形の主病巣を認めるほか、傍胸骨の大胸筋内に7mm大の造影効果をともなう結節を認めた。同結節はMRIで造影効果を伴う高信号域として描出され、拡散強調像でも高信号を示した。左乳癌（cT2N0M0、StageⅡA）および大胸筋内転移もしくは胸骨傍リンパ節転移と診断し、左乳房全摘、センチネルリンパ節生検および結節摘出術を施行した。病理組織診断では、大胸筋内に主病巣と同様な浸潤性小葉癌の増殖をみとめた。同部に明らかなリンパ節の構造を認めなかった。主病巣の浸潤部分の直径は60mmであった。術後補助化学療法としてFECおよびDOCをそれぞれ4コース施行した。術後22か月の現在無再生存中である。

P-16-519

当院で経験した化生細胞癌の症例検討

Case study of metaplastic carcinoma at our hospital

日本大学　医学部　乳腺内分泌外科学分野
福本　咲月、多田敬一郎、谷　　眞弓、榎本　克久、小関　　淳、
原　由起子、松本　京子、安達　慶太、後藤　洋伯、原　華保里、
小山　祐未、森　　聡史、窪田　仁美、鈴木　佑奈、髙橋　紗綾

（目的）乳癌における化生細胞癌は稀な組織型で予後不良である。今回、当院で経験した化生細胞癌の経過を検討した。（対象および方法）過去5年間に当院で手術加療を施行した症例のうち、手術検体の最終病理結果で化生細胞癌と診断された5例を対象とし、病理学的所見、治療方法、病期、転帰などの項目を比較検討した。（結果）5例全例が女性であり、年齢は33 ～ 78歳であった。初診時のclinical stageは2Aが4例、3Bが1例。針生検の時点でmetaplastic carcinomaと診断されたのは1例のみで、sub typeはすべてTN typeであった。術式はBt+SNが2例、Bt（胸筋一部合併切除）+Ax（Ⅱ）が3例。術前・術後補助療法は4例で化学療法のみ（EC療法4 kur→wnab-PTX療法4 kurが2例、EC療法4 kur→wnab-PTX療法3 kurが1例、EC療法4 kur→TC療法4 kurが1例）、1例で内分泌療法のみ（対側がLuminal A typeのInvasive ductal carcinomaのため）が行われた。最終病理組織学的病期はpstage 1が1例、2Aが2例、2Bが1例、3Bが1例。腫瘍径はpT1cが1例、pT2が2例、pT3が1例、pT4bが1例であった。全症例で手術検体の最終病理で切除断端陰性、リンパ節転移陰性（pN0）であった。2例が術後2年以内に死亡し、残りの3例は転移再発なく経過し現在も外来通院中である。このうち死亡例はpT3以上の2例であり、ki67は50%以上の高値を示していた。（考察）化生細胞癌、特に紡錘細胞癌は予後不良とされており、急速増大を認め不幸な転機を辿ることがある。しかし針生検時には化生細胞癌と判明しないことも多く、診断に難渋することが多い。また、特徴的な画像検査所見もない。しかしながら、今回の検討で、針生検の病理結果がTNtypeであり、かつ典型的なInvasive ductal carcinomaやDuctal carcinoma in situなどの像でない場合、特に画像所見で境界明瞭平滑な腫瘤で内部に壊死を伴う場合は、化生細胞癌の可能性が示唆された。症例数が少ないため傾向を考察することになるが、手術検体の病理で化生細胞癌と診断された場合は術後早期の転移再発を念頭に置き、適切かつ速やかな術後補助療法の開始と厳重かつ頻回の術後サーベイランスを行うべきであると思われた。

P-16-520

排便異常で発見された潜在性乳癌の1例

A case of occult breast cancer detected by abnormal bowel movement

[1]JCHO 久留米総合病院　外科、[2]よこやま外科乳腺クリニック、
[3]久留米大学病院　がん集学治療センター、
[4]地域独立行政法人　筑後市立病院　病理検査部、
[5]久留米大学医学部　病理学部
大塚　弘子[1]、田中　眞紀[1]、山口　美樹[1]、合田　杏子[1]、亀井　英樹[1]、
田中　克明[1]、田尻　健介[1]、緒方奈々恵[1]、内田　祐良[1]、横山　吾郎[2]、
三輪　啓介[3]、白水　和雄[1]、森松　　稔[4]、大島　孝一[5]

初診時56歳女性。既往歴、家族歴特記事項なし。排便困難を主訴に近医受診、下部消化管内視鏡検査で直腸の全周性狭窄を認め、生検されるも悪性所見認めず精査目的に前医紹介受診。前医にてCT等施行され、直腸壁の肥厚、骨盤内リンパ節腫大、多発骨転移疑い、右腋窩リンパ節腫大指摘あり。当初悪性リンパ腫疑いにて右腋窩リンパ節摘出生検施行された。病理結果にてMetastasis of carcinoma, AE1/AE3 ER陽性であり、乳癌からの転移と診断された。その後乳房MRI施行したが有意な所見なく、右潜在性乳癌、直腸転移もしくは腹膜播種、骨盤内リンパ節転移、多発骨転移の診断となり当院紹介となった。当院初診時、直腸の高度狭窄により便柱は直径1.5cm程度の細さであり、増悪時には人工肛門造設も説明した上で全身化学療法施行の方針とした。1st レジメンとしてFEC75投与、4クール後評価PRであり、6クールまで投与し、DTX60へ移行、4クール後PR維持、8クールまで投与したが末梢神経障害にて中止。以後、HAL、VNR、アバスチン+PTXと薬剤変更しつつ加療。浮腫と末梢神経障害増悪のため、2019年2月から内分泌療法へ変更。現在PR維持しており、排便状況も通常便となっている。稀な契機で発見された本症例について経過等、画像含め症例提示と文献的考察を行う。

P-16-521

転移との鑑別を要した同側鎖骨上リンパ節結核を伴う乳癌の一例

A case of breast cancer with tuberculosis of supraclavicular lymph nodes mimicking metastasis

[1]武蔵野赤十字病院　乳腺科、[2]武蔵野赤十字病院　病理部
鳥屋　洋一[1]、笠原　　舞[1]、菅原江美子[2]、櫻井うらら[2]、松田　　実[1]

症例は54歳女性。主訴は左鎖骨上リンパ節腫脹。X年7月末より左鎖骨上リンパ節が急速に増大し、8月当院外科を紹介受診。CT検査で左乳腺C領域の17mm腫瘤と左鎖骨上のリンパ節腫脹を認め、左乳癌、鎖骨上リンパ節転移の疑いで当科を紹介受診した。理学所見、マンモグラフィ、乳腺エコー検査で左Cの乳癌を疑う腫瘤と複数の鎖骨上リンパ節腫脹を認めた。有意な腋窩リンパ節腫脹は認めなかった。乳腺腫瘤の針生検を行い浸潤性乳管癌、エストロゲンレセプター（ER）陽性、HER2陰性の診断。PET/CT検査を施行し左乳房C領域のSUVmax 2.4のFDG集積を伴う13mm腫瘤、左鎖骨上リンパ節のSUVmax 8.5の高度FDG集積を伴う多数腫大を認めた。ほかに腋窩リンパ節、縦隔リンパ節、遠隔転移所見を認めなかった。原発巣のサイズが比較的小さい事、腋窩リンパ節転移を認めない事、PET/CTでFDG集積の程度が原発巣とリンパ節で乖離がある事から、鎖骨上リンパ節腫脹が別病変である可能性を考えた。鎖骨上リンパ節の針生検を予定したが待機中にリンパ節腫脹部の発赤と皮下膿瘍をうたがう液体貯留を認めた。エコーガイド下に皮下膿瘍部の穿刺吸引と鎖骨上リンパ節の針生検を施行した。膿瘍穿刺液細菌培養は陰性、細胞診は炎症細胞のみでclassⅡであったが、リンパ節針生検で乾酪壊死を伴う類上皮細胞性肉芽腫を認め、Ziel-Neelsen染色で抗酸菌を少数認めた。この時点で確定診断とはいえないもののリンパ節結核として呼吸器科にて抗結核治療（イソニアジド、リファンピシン、エタンブトール、ピラジナミド）を開始した。その後鎖骨上リンパ節腫脹部の皮下膿瘍が遷延し再穿刺、結核菌PCR陽性の判定でリンパ節結核の確定診断。乳癌の治療としては画像上肺病変は無く喀痰抗酸菌培養で3回陰性を確認の上、同年11月に左乳腺部分切除センチネルリンパ節生検を施行した。最終病理所見は左乳癌、C、浸潤性乳管癌、充実型（70%）+浸潤性微小乳頭癌（30%）、T1c（1.9）N0（sn）。ER陽性、HER2陰性で術後治療として温存術後照射計50GyとAnastrozole内服を開始した。今回は上記の経過で治療前にリンパ節結核の診断にいたり適切な治療を開始できたが、鎖骨上リンパ節転移として化学療法から開始していた場合結核の急性増悪の可能性も考えられる。臨床所見、経過に何らかの違和感を感じた場合には他の可能性を念頭に精査を進める事が重要であろう。若干の文献的考察を加え報告する。

P-16-522

当院で経験したHigh grade被包型乳頭癌7症例の検討

Study of 7 cases of High grade encapsulated papillary carcinoma experienced in our hospital

埼玉医科大学　国際医療センター　乳腺腫瘍科
柳川　裕希

被包型乳頭癌（Encapsulated papillary carcinoma）は2012年新WHO分類において新しく提唱された疾患概念で、乳頭癌の亜型に分類されている。乳癌全体の数%未満と稀有な疾患であり、その多くが非浸潤癌で術後補助療法が必要になることは少ないとされている。被包型乳頭癌はホルモン受容体陽性、HER2陰性となる例が多く、10年生存率は95%以上と予後良好である。しかしながら、高い核グレードを持つものやホルモン受容体陰性例のような悪性度の高い症例も存在し、まれに遠隔転移をきたした症例も報告されている。核グレード3の被包型乳頭癌をHigh grade被包型乳頭癌とし、今回我々は当院で経験したHigh grade被包型乳頭癌7症例を中心に検討を行った。
2012年以降に当院で経験した被包型乳頭癌の診断症例は20症例であり、このうち核グレード3のHigh grade被包型乳頭癌であったものは7症例、そのうちの1症例のみがホルモン受容体陰性であった。これら7症例のHigh grade被包型乳頭癌の特徴を、それ以外の13症例との比較により検討してみると、年齢の平均値は前者が69.8歳、後者が65.6歳であり、腫瘍最大径はそれぞれ41mm、40.3mmであった。うち浸潤癌は前者が7症例中6例、後者は13症例中8例であり、浸潤径の平均値はそれぞれ23.7mm、23.0mmと腫瘍径、浸潤径のいずれの平均値も両者ともほぼ変わらない結果となった。しかしKi-67はHigh grade の方が高値であり（平均値はHigh gradeとそれ以外の症例とでそれぞれ33.1%、16.3%）、術後に抗癌化学療法を施行した症例は前者で7例中3例、後者では0例であった。また腋窩リンパ節への微小転移を認めた例はHigh gradeにおいて2症例あったが、マクロ転移や遠隔転移、再発をきたした症例はいずれにおいても認めなかった。
被包型乳頭癌の多くが非浸潤癌で術後補助療法が必要になることは少ないとされているが、当院では20例中14例に浸潤癌を認め、そのうち3例のHigh grade被包型乳頭癌には術後化学療法が施行された。
High grade被包型乳頭癌に対する術後化学療法を含む補助療法の必要性や、本疾患がPapillary lesionsの中においてどのような特徴を持つのかについて、文献学的考察を踏まえて検討したい。

P-16-523

基礎疾患や有害事象の出現により薬物療法の選択に難渋した多発骨転移を伴うHER2陽性乳癌の一例

A case of ER negative/HER2 positive breast cancer with bone metastases with difficulty in treatment

[1]秋田大学　医学部附属病院　乳腺内分泌外科、
[2]秋田大学　医学部附属病院　病理部、
[3]秋田大学　医学部附属病院　放射線科、
[4]秋田大学　医学部　医学系研究科　胸部外科学講座
今野ひかり[1]、寺田かおり[1]、伊保内綾乃[1]、山口　歩子[1]、高橋絵梨子[1]、
南條　　博[2]、石山　公一[3]、南谷　佳弘[4]

【症例】64歳女性、既往歴:バセドウ病（甲状腺亜全摘術後）【現病歴】背部痛で体動困難となり近医へ救急搬送されたのを契機に、右乳癌cT4bN3M1（OSS,HEP）、cStageIV（ホルモン受容体陰性,HER2陽性）の診断となった。同院で化学療法を施行予定であったが、心機能評価の超音波検査で心過収縮を認め、バセドウ病の再燃が考えられ、当院糖尿病・代謝内科紹介のうえアイソトープ治療を施行した。甲状腺機能のコントロールは得られたものの、CTで肺動静脈瘻を認め、治療を継続していく上でのリスクと考え、コイル塞栓術を施行した。また、第3胸椎の病的骨折が亜脱臼をきたしており、後方除圧固定術を施行した。その後、薬物療法としてハーセプチン（HER）+ペルツズマブ（PER）+ドセタキセル（DTX）療法を開始し、CT検査での治療効果判定ではPRであったが、9コース施行後にうっ血性心不全を発症した。LVEF30% と心機能低下を認め、抗HER2療法による薬剤性心筋症として当院循環器内科で入院加療を行った。心不全症状改善後もLVEFは30%台であり、抗HER2療法は継続困難と判断し、DTX単剤投与を行ったが、2コース投与後に間質性肺炎を発症し、DTX療法も中止した。間質性肺炎の改善後、現在までTS-1療法を選択し治療効果判定としてPR ～ SDを維持している。
【考察】トラスツズマブによる心筋障害は無症候性のLVEF低下で生じ、臨床的な心不全を呈することは比較的少なく、累積投与量とは関係ないといわれている。治療可能で可逆的なことが多く、投与中止により回復し、回復後に再投与した場合も忍容可能であることが多いとされている。しかし、本症例ではバセドウ病や肺動静脈瘻などの基礎疾患により長期にわたり潜在的な心負荷があり、心筋障害のリスクがもとより高いと考えられ、うっ血性心不全が改善しても抗HER2療法を再開することはその時点で難しいと判断した。今回、甲状腺機能のコントロールや骨転移病変に対する手術療法のほか、HER、DTXによる有害事象の出現など多くのマネジメントが必要である症例を経験した。転移・再発乳癌患者は基礎疾患や病勢、治療による有害事象など、患者の現状における問題点1つ1つに対してマネジメントが必要であり、リスクと利益のバランスを考慮しながら治療を選択していくことが重要である。

P-16-524

free flap skin banking（遊離皮弁の皮膚埋没法）を利用して同時自家再建を行った乳頭温存乳房切除の3例

Three cases of nipple-sparing mastectomy with immediate reconstruction using free flap skin banking

[1]名古屋大学医学部附属病院　乳腺・内分泌外科、
[2]名古屋大学医学部附属病院　形成外科、[3]岡崎市立愛知病院　乳腺外科、
[4]名古屋大学大学院　腫瘍外科学
角田　伸行[1,4]、渡邊　　学[1,3,4]、神戸　未来[2]、一川　貴洋[1]、
添田　郁美[1,4]、稲石　貴弘[1]、宮嶋　則行[1]、柴田　雅央[1]、高野　悠子[1]、
武内　　大[1]、菊森　豊根[1]、亀井　　譲[2]、梛野　正人[4]

skin banking closure technique（Liao et al. Plast Reconstr Surg 2007）は、同時乳房再建における乳房皮膚壊死の対策として報告された手技である。移植片皮膚を脱上皮化しない状態で乳房切除後の乳房皮下に埋没しておき、術後数日目の皮膚血流障害の範囲が判明した後に二期的に乳房皮膚の壊死部分を切除し、埋没しておいた移植片皮膚で皮膚欠損部を補う方法である。一方、乳房再建時の乳頭乳輪部（NAC; Nipple Areolar Complex）温存に関して、当院では従来、乳頭近傍までの腫瘍進展を示唆する明らかな所見が無ければ乳頭温存乳房切除（NSM; Nipple Sparing Mastectomy）を実施してきた。乳頭下断端の術中迅速診断を全例には行っておらず、必要と思われる症例（十分な断端確保が困難そうだがNAC温存希望が強い等）を選別している。永久標本で乳頭下断端陽性となった場合には二期的にNAC切除を追加しているが、NAC欠損部の縫合による再建乳房の変形が問題だった。当院では2019年5月より本法を応用したNSMを導入し、3例を経験したので報告する。全例で乳頭下断端は陰性であった。初回手術後13 ～ 18日目にNAC及び移植片皮膚に対する二期手術を実施した。1例で再縫合後にNAC皮膚壊死が進行したが、デブリドメントと保存的処置を行い、再建乳房は良好な形態を維持し得た。本法は乳頭下断端陽性の場合でも、最小限の皮膚欠損でNAC追加切除が可能となり、NSMの対象患者を増やし得ると考えられた。

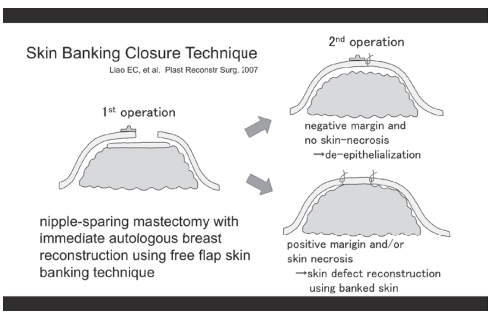

P-16-525

当院で経験した肉芽腫性乳腺炎9例の検討

Nine cases of granulomatous mastitis

[1]大分県立病院　外科、[2]大分県立病院　臨床検査科
野田　美和[1]、増野浩二郎[1]、増田　隆伸[1]、和田　純平[2]、卜部　省悟[2]、
田代　英哉[1]

【背景】肉芽腫性乳腺炎（granulomatous mastitis:GM）は比較的稀な腫瘤形成性の慢性炎症性疾患である。炎症性乳癌や乳腺膿瘍と似た症状を示すため、鑑別が非常に重要である。また治療に難渋することも多い。今回、当科で経験した肉芽腫性乳腺炎9例の臨床検査所見・治療法について検討した。
【対象と方法】2005年1月から2019年12月までに当院でGMと診断し、治療を行った9例を対象とし、臨床検査所見・治療法・再燃の有無について検討した。
【結果】平均年齢は46.2歳（28-74歳）、経産婦が6例、1例は妊娠中であった。主訴は乳房腫瘤・乳房腫脹・乳房痛であり、多くの病変で皮膚発赤・圧痛があり、3例で下腿の結節性紅斑を合併していた。膿瘍形成していた症例は6例、この内培養検査で菌を検出した症例は2例であり、ともにCorynebacterium属菌であった。細胞診は4例に施行したがいずれも陰性、針生検は7例に施行しこのうち4例でGMと診断された。
治療法は、抗生剤投与症例6例、ステロイド投与症例5例であった。ステロイドの投与量は5例中4例が30mg/日から開始していた。ステロイド投与の全症例で治療開始後に症状の改善を認めたが、その内4例は減量中に乳腺炎の再燃を認めた。切開排膿術を行ったのは5例であった。手術を選択した症例は4例であり、1例は抗生剤にて難治症例、1例はステロイド減量で再燃を繰り返す症例、2例は乳癌との鑑別診断のための手術であった。抗生剤投与のみで改善した症例は1例のみであった。9例中7例は治癒しており、全治療期間は6.3か月(1-17か月)であった。
【考察】GMは多核巨細胞を含む炎症性細胞の浸潤を特徴とする良性の炎症性疾患であり、臨床所見や画像所見が乳癌に類似しているため鑑別診断が問題になる。原因不明であるが、Corynebacterium kroppenstedtii感染との関連が報告されている。当院の症例では比較的容易に乳癌との鑑別は可能であったが、治療に難渋した症例がほとんどであった。ほとんど抗生剤は無効であり、臨床症状や病理組織検査の結果、GMと診断された場合は速やかにステロイド投与を行うことが重要であると考える。しかし、ステロイド投与中に再燃を来す症例も多く、難治性の場合は手術も選択肢として考慮すべきと考える。

P-16-526

異時性重複癌を認めた男性乳癌4例の検討

4 Cases of Male Breast Cancer with Metachronous Cancers

春日井市民病院　外科
山本　美里、古田　美保、山口　竜三、渡邊　真哉、會津　恵司、
小林真一郎、佐藤　文哉、藤枝　裕倫、豊田　良鎬、岩田　　力、
影山優美子、森山　瑞紀、李　　昌史

【はじめに】男性乳癌は全乳癌の0.5%程度と比較的稀である。また男性乳癌における重複癌は2.7%で女性と同等と報告がある。当院では2006年から2019年の14年間に11例の男性乳癌（Stage 0 2例/ I 3例/ IIA 4例/ IIB 1例/ IV 1例）を経験した。そのうち4例（36%）に重複癌を認め、報告よりも高い傾向であった。男性乳癌の長期経過観察中には、再発だけでなく重複癌についても年頭におく必要があると考えられ、文献的考察を加え症例を報告する。
【症例1】61歳。右乳癌（T1N0M0, Stage I）に対しBT+Axを施行した。病理組織診断はIDC, ER 70%, PgR 100%, HER2 0であり、アナストロゾール5年内服。乳癌術後2年、検診よりS状結腸癌を診断しS状結腸切除術を施行。さらに乳癌術後13年貧血精査により胃癌を診断、幽門側胃切除術を施行後、現在術後補助療法中である。
【症例2】69歳。乳癌（T2N0M0, Stage I）に対しBt+Axを施行した。病理組織診断はIDC, ER 80%, PgR 20%, HER2 +1であり、タモキシフェン5年間内服。術後8年10ヶ月、両下肢の腫れを主訴に受診しCTで鎖上リンパ節、腹部大動脈周囲リンパ節腫大を認めた。全身検索にて胃癌を診断、リンパ節生検で胃癌転移と診断し化学療法中である。
【症例3】68歳。4年前に直腸癌に対し手術後、術後経過観察中のCTで左乳頭下結節を指摘し、細胞診で乳癌（T1bN0M0, Stage I）と診断した。Bt+SNを施行し、病理組織診断はIDC, ER80%, PgR20%, HER2 +1でありタモキシフェン内服中。
【症例4】59歳。5年前S状結腸癌に対し手術、術後補助療法を施行し、術後5年間無再発であった。その9ヶ月後、左肩痛のため近医受診し左肩甲骨の骨破壊像より骨生検にてAdenocarcinomaと診断され当院紹介。受診時右乳頭は欠落、腫瘍が露出しており、組織診でIDC, ER 95%, PgR 1%, HER2 2+(FISH陽性)と診断、右乳癌の骨転移と診断した（T3 N2 M1, Stage IV）。一他に転移は認めず、まずホルモン治療(レトロゾール)とデノスマブを開始、左肩甲骨へ放射線治療を行い、現在PER+HER+DXTにて原発、転移巣とも縮小傾向である。

P-16-527

術後長期間無再発生存中の進行期妊娠関連乳癌の1例

A case of advanced breast cancer during pregnancy achieving long-term disease free survival

千葉大学　医学部　臓器制御外科学
坂本　陽介、高田　　護、寺中亮太郎、榊原　淳太、藤本　浩司、
三階　貴史、長嶋　　健、大塚　将之

【はじめに】
妊娠関連乳癌（PABC）は、妊娠期または出産後1年以内に診断された乳癌と定義され、頻度は3000分娩に1例で、近年の出産年齢の高齢化に伴って増加傾向にあるとされている。今回、妊娠初期にcStageIIICと進行期で診断され、集学的治療により術後10年間無再発生存を得ている一例を経験したため、当院での他の6例の経験も併せて報告する。
【症例】
30歳女性。右腋窩腫瘤を主訴に妊娠8週で前医を受診した。精査の結果、乳癌の診断で妊娠12週に当科紹介受診となり、生検・画像検査結果から右乳癌cT1cN3M0 cStageIIIC（ER7+,PgR8+,HER2-）の診断となった。ご本人・家族と相談し、妊娠継続のまま手術を先行し術後に補助化学療法を行う方針とした。妊娠18週で右乳房切除、腋窩・鎖骨下リンパ節郭清術を施行した。病理診断はpT3N2M0 pStageIIIC（ER3+,PgR8+,HER2-）で、リンパ節は55/60個に転移を認めた。補助化学療法はAC療法を4コース、妊娠28週から33週まで行い、36週6日に選択的帝王切開により出産となった。出生児に先天性および発達上明らかな異常所見は認めず、現在小学校に通学中である。病理結果を受け、タキサン系化学療法を追加するもアレルギーを含む副作用により継続困難となった。その後は内分泌療法としてTAM10年間・LH-RHa5年間を、放射線療法として60Gyの照射を行った。術後10年目となる現在でも定期検査で再発所見を認めずに経過している。
【考察】
2007年から2019年までの13年間で当院では7例の妊娠期乳癌を経験している。初診時の平均年齢は34.4歳（30 ～ 42歳）、平均妊娠週数は17.1週（6 ～ 37週）であった。また、臨床病期はIA期3例、IIA期1例、IIB期1例、IIIC期1例、IV期1例、サブタイプはLuminal type 5例、Luminal-HER2 type 1例、Triple negative 1例であった。初診時StageIVの1例を除く6例には再発を認めず、うち4例には術後補助化学療法としてAC療法が施行されていた。
一般的にPABCは予後不良と考えられ、妊娠中からの積極的な治療が望まれる。治療の選択肢は妊娠週数により制限を受けることがあり、個々の症例に合わせた治療が必要である。AC療法は妊娠中期以降に安全性の確立されたレジメンであり、可及的早期の使用により予後改善が得られる可能性があると思われた。
【結語】
妊娠期乳癌は診断時に進行期であることがあるが、可及的早期の積極的な集学的治療により予後改善が得られる可能性がある。文献的考察を加えて報告する。

P-16-528

当院で経験したpleomorphic lobular carcinoma 7症例の臨床・病理学的分析

Pleomorphic lobular carcinoma of the breast - clinicopathological analyses of 7 cases

[1]埼玉医科大学国際医療センター　乳腺腫瘍科、[2]病理診断科、[3]支持医療科
一瀬　友希[1]、川崎　朋範[2]、杉山佳奈子[1]、柳川　裕希[1]、藤本　章博[1]、
貫井　麻未[1]、淺野　　彩[1]、島田　浩子[1]、佐野　　弘[1]、松浦　一生[1]、
髙橋　孝郎[3]、長谷部孝裕[1]、北條　　隆[1]、大崎　昭彦[1]、佐伯　俊昭[1]

浸潤性乳癌の特殊型の1つである浸潤性小葉癌は、乳癌全体の約5%の頻度であり、充実型、胞巣型、多形型、管状小葉型などの組織亜型が存在する。浸潤性乳管癌と比較し、ホルモン受容体陽性の割合が高く、短期では予後良好とされているが、長期的観察において髄膜、腹膜、子宮・卵巣等への特異な転移を生じることがある。今回、我々は多形型小葉癌（pleomorphic lobular carcinoma, PLC）と診断・治療された7症例について検討を行った。年齢は中央値66歳（Max 78歳、Min 65歳）、術式は乳房全摘が4例、部分切除が3例であり、センチネルリンパ節生検では6例中1例が陽性で腋窩郭清となった。サブタイプはLuminal Aが1例、Luminal Bが4例、Luminal HER2 が1例、triple negativeが1例であった。病期分類はStage Ⅰが2例、ⅡAが3例、StageⅡBが2例であった。組織病理学的因子では、浸潤径中央値が34 mm（Max 65 mm, Min 4 mm）、リンパ管侵襲有が2例、静脈侵襲有が2例、Ki67中央値が30%（Max 45%, Min 10%）であった。全例で術後補助療法[内分泌療法;6例、放射線照射;4例（乳房、胸壁、boost）、化学療法;3例]が施行された。2例が再発し、DFIはそれぞれ6年1か月（triple negative）、7年4か月（Luminal B）であった。再発部位は、前者が胃・大腸・肺、後者が胸壁、頚部リンパ節であった。浸潤性小葉癌は浸潤性乳管癌と比較し、診断から10年は良好な予後を示すと報告されるが、当院で経験したPLC症例（≦StageⅡ、補助療法施行）では7例中2例（29%）が術後10年以内に遠隔転移を来たし、古典型と画する予後の可能性が示唆された。

P-16-529

クリニックにおける乳癌術後脳転移症例の治療

Treatment of metastatic brain tumor of the breast cancer

[1]橋本クリニック、[2]神鋼記念病院
橋本　隆[1]、御勢　文子[2]、大久保ゆうこ[2]、大段　仁奈[2]、矢内　勢司[2]、結縁　幸子[2]、矢田　義弘[2]、松本　元[2]、山神　和彦[2]

分子標的治療薬を含む薬物療法の進歩に伴い、進行再発乳癌症例の予後の改善が認められるが、未だ転移性脳腫瘍の予後は不良である。今回、当院における脳転移症例のsubtype、併存転移巣、治療成績について検討した。
対象は自験術後8例、他院術後8例、Stage4が2例の計18例で、中枢神経系（脳・髄膜）への初発5例、非中枢神経系への初発再発後に脳・髄膜への転移が13例であった。
7例が生存中で、3例は脳への単独転移で再発後治療により3例ともcCRが得られた。他臓器転移を伴う生存例4例中3例の脳転移巣はcCR3例、1例はcPRであり、併存する肺・肝・骨転移巣もSD以上の効果判定が得られていた。
全例をSubtype別に見ると、Luminal type 7例、L-H type 3例、HER2 type 2例、TN type 6例であり､生存例は各々3,2,1,1例であった。単発性脳腫瘍6例中5例が生存中で、3例に腫瘍切除術、2例はγナイフ治療であった。多発性脳腫瘍12例中2例が生存中で、γナイフ治療が施行された。生存例のうちLuminal typeの1例、HER2陽性 1例の計2例は術前化学療法にてpCRが得られており、共に脳単独転移症例であった。
【症例1】
53歳女性: 右乳癌cT2N1M0, Stage2B, ICD,sci, ER-,PgR-,HER2:3+,ki-67: 25.3%
PST:w-PTX+ Tzb f/b EC90施行後、Bp（1.5）+Ax施行, 効果判定 pCRであった。
術後、Tzb9ヶ月投与、S-1 12ヶ月内服終了後、多発性脳転移を認め、γナイフ治療（5箇所）およびLapatinib+Capecitabin投与し、再発後6年6ヶ月生存中である。
【症例2】
32歳女性;　右乳癌cT2N1M0/Stage2B, ILC;pleomorphic type, ER 12%,PgR 51%,HER2陰性、ki-67:83.3%
PST:w-PTX f/b EC90施行後、Bp+Ax（L-II）施行、効果判定 pCRであった。術後、Tam+UFT内服中、13ヶ月後に単発性脳転移を認め、腫瘍摘出術後に全脳照射および部分照射追加後、Tam+Capecitabin内服し、再発後41ヶ月生存中である。
【結語】
転移性脳腫瘍症例において、脳転移単独・単発性の治療成績は良好であった。他臓器転移を伴う場合、単発性脳転移では積極的な全身薬物療法の併施による脳転移巣以外の治療により、予後の改善が期待できると思われた。

P-16-530

術後20年目で皮膚に局所再発をきたした乳癌の1例

A case of breast cancer with local recurrence of the skin 20 years after the operation

山梨大学　医学部　第１外科
大森　征人、中山　裕子、木村亜矢子、高橋ひふみ、井上　慎吾、中田　晴夏、芦沢　直樹、細村　直弘、河口　賀彦、河野　寛、市川　大輔

症例は69歳女性。49歳時に他院にて右乳癌（T1N0M0）に対して乳房部分切除およびレベル2までの腋窩リンパ節郭清術が施行された。病理結果は浸潤性乳管癌（硬性型）・ER（検体不良）・PgR（+++）であった。術後治療としてタモキシフェン内服と残存乳房への放射線照射（2Gy×25回）が行われた。58歳まで半年～ 1年毎にCTでフォローされ再発なく経過していた。術後20年目に左頬部に2cm大の可動性不良、弾性硬で表面皮膚が発赤した境界不明瞭な皮下結節を認め、近医にて行われた生検で汗腺癌あるいはmicrocystic adnexal carcinomaが疑われ当院皮膚科紹介となった。精査の結果、病変は鼻翼や表情筋に及んでおり、手術はまず病変から5mmのマージンをとった悪性腫瘍切除術が施行され、二期的に再建術が行われた。手術標本ではERがびまん性に強陽性であり乳癌の再発と診断された。免疫染色の結果はER（95%）・PgR（1%）・HER2（0）・Ki67（15%）であった。PET-CTで他部位に再発所見は認めず､頬部皮膚の孤立性再発と考えられた。現在アナストロゾール内服による治療を継続中である。乳癌晩期再発はしばしばみられるが、頭部皮膚に孤立性のものは比較的稀である。若干の文献的考察を加え報告する。

P-16-531

高齢乳癌患者に対し継続的に意思決定支援を行った1症例

Implementation of decision making support for an elderly patient with breast cancer: a case report

東京西徳洲会病院
平本亜希子

[はじめに]乳癌患者に対する治療開始には,患者や家族の十分な理解のもと治療選択を行うことが不可欠である.特に,殺細胞性抗癌剤（以下,抗癌剤）を高齢患者へ行う場合は,その心身の特徴に配慮した意思決定支援が重要であり,看護職をはじめ多職種の積極的な介入を要する.我々は日本看護協会の提唱する看護業務規準に基づき,これを行っている.今回は我々の介入した1症例を報告するとともに,今後の課題を検討した. [症例] 70歳代女性.夫と死別後,次男と2人暮らし.20XX年左乳癌の多発骨転移（StageⅣ）により,ホルモン療法を開始.XX+2年局所の悪化により皮膚の自壊を認め,QOL改善目的に抗癌剤を提案されるも本人は拒否.次男による説得にて抗がん剤治療が決定し,治療前面談から介入を開始した. [看護の実際] 1.抗がん剤治療開始前:治療に対する不安と治療目的の不十分な理解のため,患者の病状理解を確認し,治療により期待される効果と予測される副作用を説明した.次男は病状を把握しておらず,通院介助などの負担から福祉支援の必要性がありMSWとの面談調整を行った.2.治療開始～治療中:パクリタキセルの使用が提案されたため,治療前からの手のしびれと,末梢神経障害出現時にはより患部処置が困難となることが予想された.次男の協力は本人も希望せず,また次男も拒否的反応であったため,訪問看護の導入を提案した.2回目の治療の際にケアマネジャとの面談が決まっていた.3回目には末梢神経障害が出現したため,歩行の困難性より自宅に引きこもることが多くなった.訪問看護開始を提案するとともに,市の担当看護師と情報共有を行った.5回目には末梢神経障害及び倦怠感の悪化から訪問看護を開始し,電話で情報共有を行った際BSCが妥当であるとの見解であった.3.治療中断～在宅への移行:次男と面談し疼痛の悪化と味覚障害による摂食障害が出現.治療中断の選択肢とその後予測される病状などの説明を行い,本人と家族の意思確認後BSCとなった. [考察] 抗がん剤治療に不安が強い患者に早期から介入し,患者背景を把握した上で治療に意図的に関わったことでシームレスな医療を提供できた.しかしながら,更に早い段階からの介入により,患者や家族への混乱や身体的・精神的な負担を軽減できたと思われる.今後は,初回の治療方針提案時から患者や家族の思い,信条や価値観に寄り添い,納得した治療選択を行うことを可能とするシステム構築が課題となろう.

P-16-532

早期乳癌術後10年以上経過してからp53抗体高値を呈した1症例

Elevation of serum p53 antibody more than 10 years after early breast cancer

[1]兵庫医科大学　外科、[2]兵庫医科大学　病理部、[3]神戸掖済会病院　外科
山野　智基[1,3]、松田　育雄[2]、三好　康雄[1]、廣田　誠一[2]、大鶴　実[3]

症例:59歳女性、主訴:無し、既往歴:嚢胞性卵巣腫瘍で両側付属基切除（2007年）、現病歴:A病院で2006年に左乳癌で乳房温存手術を行い、その後放射線治療後に10年間ホルモン治療を行った。2018年2月にp53抗体高値（4.51 U/ml）を認めるもCA15-3、CEA、NCC-ST-439は正常、CT、エコーで再発を認めなかった。2018年3月にPETを行い、腹腔内と左肋骨にFDG集積を認めた。上部・下部内視鏡検査で異常なく、p53抗体が23.8 U/mlまで上昇したため精査目的でB病院に紹介となった。カプセル内視鏡で異常なく、PET検査でも明らかな病変を認めず、p53抗体高値は非特異的な上昇とされた。2018年9月のPETで肝表面に集積が見られ、2018年10月にはp53抗体は382 U/mlまで上昇したため2018年11月C病院へ紹介となった。PET,CTで腸間膜、右横隔膜下、上行結腸、S状結腸に軟部影・FDG集積を認め下部内視鏡検査を行った。上行結腸、S状結腸に転移性腫瘍を疑う所見があり、生検にて漿液性腺癌と診断された。免疫染色にてCK7（+）,CK20（-）, p53（+++）, p16（+）, ER（-）, PgT（-）,Ki67:90%であるため、乳癌の転移ではなく卵巣癌腹膜播種と考えた。結論:早期乳癌術後p53高値となるも診断に苦慮した症例を経験した。p53抗体高値は悪性疾患を示唆する所見と考え、精査を行うべきと考えられた。

P-16-533

長期間治療奏功を得たStageⅣのHER2陽性乳癌の一例

A case of HER2-positive Metastatic Breast with long-term efficacy

[1]済生会川口総合病院　外科、[2]済生会川口総合病院　病理診断部、
[3]済生会川口総合病院　放射線科
髙橋　由佳[1]、大内　一智[1]、佐藤　雅彦[1]、山崎　早苗[2]、佐藤　英章[2]、
中村　香織[3]

【はじめに】今回我々は、初診時に他臓器転移を伴うHER2陽性の進行乳癌患者に対して、Trastuzmab（H）+Pertuzumab（P）併用により約6年にわたり病勢コントロールが得られている症例を経験したので報告する。【症例】45歳、閉経前の女性。3年前より右乳房のしこりを自覚するも痛みない為放置していた。2013年12月頃から咳嗽出現し、2014年1月に近医受診し胸部X線で異常陰影を認め当院呼吸器内科紹介受診。CTで右乳癌、肺、肝転移疑いを指摘され2014年3月に当科紹介となった。身体所見では右乳房C領域中心に7.5㎝大の皮膚発赤を伴う腫瘍、および腋窩リンパ節を触知。針生検の結果、浸潤性乳管癌、ER弱陽性、PgR陰性、Her2（3+）、Ki-67 50%、腋窩リンパ節FNAはclass Ⅴであった。胸腹部CT、および骨シンチで右乳癌、多発リンパ節転移、右胸水と両側下葉に微小転移、多発肝転移と多発骨転移を認め、cT4cN2M0 stageⅣの診断となった。【治療経過】Her2陽性stageⅣの乳癌に対してH+P+Docetaxel（DTX）併用およびゾレドロン酸4㎎で治療開始した。初回投与day7に発熱性好中球減少症を認め抗生剤とG-CSFを連日投与にて軽快した。2コース目投与時にアレルギー症状が出現した為、DTXをnab-Paclitaxel（nab-PTX）に変更。その後は有害事象なく治療開始3か月後には腫瘍縮小効果を認めた。また7コース終了後に胸水消失し、さらに縮小効果を認め13コースでnab-PACを20%減量。減量後もlong SDにてnab-PACは約2年半で中止し、H+Pのみで治療継続するも目立った有害事象なく、2019年8月の時点で原発巣および他臓器転移はlong SDを保っていた。しかし2019年11月のCTで右乳房内に新たな結節が出現している。【まとめ】今後は他臓器転移の病勢コントロールが維持されていることから、原発巣の切除も一つの治療選択肢として検討していく。H+P併用療法は本症例のように重篤な有害事象が少なく、QOLを保ちながら長期間の治療奏功が期待できる治療法であると考えられた。

P-16-534

手術、放射線、薬物療法にて長期生存中のT細胞性悪性リンパ腫を合併した乳癌脳転移の1例

Long-term survival of brain metastases from breast cancer with T-cell lymphoma

浅ノ川総合病院　外科
道輪　良男、森　　和也、尾島　英介、中野　達夫

乳癌における脳転移は比較的多く認められるようになり、生存期間（中央値）は、無治療であれば1ヶ月であったものが、放射線や手術により2年程度まで延長されたといわれているが、依然予後不良である。今回、T細胞性悪性リンパ腫を合併した脳転移を含む多発転移を伴う乳癌という極めて稀な病態に対して、手術、放射線、薬物療法を行い、6年間長期生存中の症例を経験した。【症例】45歳、女性。2013年12月痙攣発作にて救急外来受診し、多発性脳腫瘍を認め脳神経外科にて緊急手術（腫瘍切除、定位放射線治療）施行。脳腫瘍は病理学的に腺癌の転移の診断で、乳癌原発として相反せず（ER（+）、PgR（+）、HER2（0））、精査にて左乳癌と脳転移以外にリンパ節と肝、骨に多発転移を認めた。乳癌多発転移の診断で当科で化学療法（パクリタキセル）開始し、乳癌と肝、骨転移は縮小傾向であったが、以前より認められた右頚部リンパ節腫大は急速に増大し、頚部リンパ節生検にてT細胞性悪性リンパ腫の診断となった。左乳癌は液体貯留にて腫大著明で、乳房切除施行（invasive ductal carcinoma, papillotubular carcinoma, ER（+）, PgR（+）, HER2（0））。その後悪性リンパ腫に対しては血液内科で化学療法（CHOEP）が行われ、乳癌に対してはリュープロレリンとタモキシフェンによるホルモン療法を併施した。悪性リンパ腫の化学療法後、肝転移、リンパ節転移は不明瞭となり、骨転移に対してホルモン療法を継続していたが、2015年頃より労作時の息切れを自覚し、2016年4月肺塞栓症で入院、その後の精査にて慢性血栓塞栓性肺高血圧症の診断となった。肺塞栓の原因薬剤としてタモキシフェンとリュープロレリンは中止し、骨以外に転移は認められなかったが、カペシタビンによる化学療法に変更した。その後左腸骨と胸骨転移が増悪し、強度変調放射線治療を行い、薬物療法を変更しながら継続中（カペシタビン→エキセメスタン、パルボシクリブ→カペシタビン）で、脳転移を認めてから6年後の現在、骨転移以外には明らかな再発は無く、Karnofsky Performance Status 90%以上の良好な状態で外来通院中である。【結語】脳転移後の生存期間の中央値は全体で7.5ヶ月、良好な群で15ヶ月という報告も認められるが、6年（72ヶ月）の生存期間は極めて長く、また良好なQOLを維持することができ、乳癌脳転移に対しては、手術、放射線、薬物療法を組み合わせ、他科と連携しながら治療を行うことが重要と考えられた。

P-16-535

被包性乳頭癌（Encapsulated papillary carcinoma）と診断された嚢胞内腫瘍の2例

Tow cases of intracystic breast tumor diagnosed as "Encapsulated papillary carcinoma"

[1]島根大学　医学部　消化器・総合外科、[2]島根大学　医学部　放射線科、
[3]島根大学　医学部　器官病理学、[4]ひゃくどみクリニック
板倉　正幸[1]、宮﨑　佳子[1]、高尾菜摘子[1]、高尾　　聡[1]、山本　伸子[2]、
百留　美樹[4]、丸山理留敬[3]、田島　義証[1]

【緒言】被包性乳頭癌は、WHO分類ではPapillary lesionsの中でIntraductal papilloma、Intraductal papillary carcinoma、Encapsulated papillary carcinoma、Solid papillary carcinomaに分類されている。日本では「臨床・病理 乳癌取り扱い規約 第18版」の中で明らかな間質浸潤を伴わないものは非浸潤性乳管癌に含まれ、浸潤を伴うものは浸潤の程度により微小浸潤癌あるいは浸潤癌に分類されると述べられており、両者には若干の乖離がある。最近我々は、被包型乳頭癌と診断されたのう胞内腫瘍を2例経験したので、若干の文献的考察を加え報告する。
【症例1】61才女性。2018年1月初旬、右乳房外側上部の小指頭大の結節を自覚し近医受診、精査目的で当科紹介受診。USで右C領域に18mm大の嚢胞性病変あり、嚢胞内癌を疑って穿刺吸引細胞診を施行したが鑑別困難、経過観察となった。2019年10月MMG、USで右C領域の嚢胞性病変の増大をみとめ、MRI撮影。径20mm大の腫瘤で嚢胞成分が主体だが辺縁に充実成分を認め、嚢胞内乳頭腫、嚢胞内癌の鑑別難しく、CNB施行し被包型乳頭癌の診断を得た。右乳房部分切除、センチネルリンパ節生検（Bp+SN）施行。術後病理は、3.5cm大の腫瘤を認め腫瘤の中心部は嚢胞を形成しており嚢胞由来の浸潤性乳管癌と診断されたが、乳頭状の部分はほとんど存在しなかった。腫瘍の浸潤径は1.1cmで広範な乳管内進展を認めた。
【症例2】59才女性。6ヵ月前から右乳房にしこりを自覚、3ヵ月前頃から痛みもあり2019年10月近医受診。右乳頭上部に径5cm大の硬い腫瘤を触知し、乳癌を疑われ精査目的で当科紹介受診。USでは右ACE、12時方向、44x36x49mm大の腫瘤性病変、嚢胞形成あり内部に広基性隆起を認めた。CNBでは乳管内増殖性病変で乳癌疑いだが、確定診断に至らなかったためMRIを施行し、嚢胞性腫瘤の辺縁に充実成分を認め悪性疑い。再度CNBを施行し嚢胞内癌と診断された。右乳房部分切除、センチネルリンパ節生検（Bp+SN）施行。術後病理は内部に異型乳管上皮が乳頭状増生を認め被包性乳頭癌の所見で、嚢胞外への浸潤を認めた。腫瘍の浸潤径は2.5cmで、乳管内進展は軽度であった。
【まとめ】のう胞内腫瘍は乳頭状病変のためCNBでの診断確定が必ずしも容易ではなかった。また被包性乳頭癌と診断がついても、術前に浸潤の有無の判定、また浸潤範囲の判定は画像診断のみでは困難なことも多く、切除標本での詳細な検討が必要と考えられた。

P-16-536

MSI-High乳癌の1例

A case of High Microsatellite Instability of breast cancer

[1]日本生命病院　乳腺外科、[2]日本生命病院　看護部
西田　幸弘[1]、中内　千暁[1]、大畠　千春[2]、水越　　梓[2]

【はじめに】高頻度マイクロサテライト不安定性固形癌は、ミスマッチ修復機能欠損が原因で発生するといわれている。今回我々はMSI-High乳癌の1例を経験したので報告する。【症例】45歳,女性,未婚,未産【既往歴】糖尿病,神経症【家族歴】実父:大腸癌,父方祖母:胃癌【現病歴】42歳2016/11.紹介初診。T2（28mm）N0M0 stageⅡa。病理診断:Invasive ductal carcinoma,scirrhous carcinoma;f,NG2,ER（+,80%）, PgR（+,80%）, HER2（1+）,MIB-1; 50%以上、LumB。術前化学療法:2016/12.FEC100×④、FEC100①にて化学的閉経。2017/02月DTX×④。結節は25×24→23×19mmに縮小。2017/06.手術:NSM+SN。術後病理診断:Residue of Ductal carcinoma in situ。組織学的治療効果;Grade3。ER(+,40%), PgR（-,0%）, HER2（-,0）LN［0/2］。2017/07.術後補助療法:TAM。2018/02局所再発生検。病理診断:Invasive ductal carcinoma, scirrhous carcinoma ; f, NG1,ER（+,100%）,PgR（+,10%）, HER2（1+）,MIB-1; 50%以上　にて2018/04.Tm+Ax。術後病理診断:Invasive ductal carcinoma,scirrhous carcinoma;f,NG1,ly1,v0,EIC（-）,ER（+,70%）,PgR（-,0%）, HER2（0）,MIB-1;50%以上,LN［5/7］。術後治療:2018/05.放射線治療右腋窩～鎖骨上リンパ節に対し50Gy/25Fr。2018/06.CREATE-X開始②でAEにて中止。2018/08.LET開始。2019/01肺転移,癌性胸水,胸膜播種出現ABE+FULに変更。2019/02右壁胸膜下再発腫瘤増大,右胸筋の肥厚。皮膚に浮腫状肥厚。胸水貯留増量。左肺転移多発。右壁胸膜下の再発腫瘤が疼痛激しく30Gy/10Frの緩和照射。終了後2019/03.BEV+PTX開始。2019/08.BRCA遺伝子検査施行陰性。2019/11.腰痛著明Th6骨転移出現30Gy/10Frの緩和照射。MSI検査提出MSI-High固形癌の診断。照射後2019.11.PEM開始。【投与後経過】免疫チェックポイント阻害剤の使用は当科は初めてであるが糖尿病もあり総合内科共観,呼吸器内科コンサルトの元に投与を開始し3クール経過したが大きな合併症はなく経過している。著明な腰痛は緩和照射中も続いていたが現在は疼痛緩和の投薬も少量で経過し食欲も改善してきている。【考察】MSI-High固形癌は臨床試験KEYNOTE-158によると陽性例233例中,子宮内膜癌49例（21.0%）が最も多く乳癌は5例（0.5%）と陽性例の少ない癌である。我々の領域では経験したことのない副作用もあることから今後も注意は必要であるが継続していく予定である。

P-16-537

晩期再発の3rd lineでアベマシクリブが奏効した1例

A case of delayed recurrence of breast cancer, to her Abemaciclib was very effective

[1]増田医院、[2]佐久市立国保浅間総合病院
増田　裕行[1]、吉安　俊介[2]、松本　涼子[2]

【症例】77歳女性。【現病歴】2005/7月 左乳房切除+腋窩郭清施行（63歳時）。病理;硬癌, 4.0cm, f, ly2, v1, Ⅰ（6/10）, Ⅱ（1/2）, 核異型度（2）, ER（3b）100%, PG-R（3b）90%, Her2/neu（1+）,Ki-67（未検索）。High riskだが心疾患にて強い化学療法・PMRTは無理と判断。補助療法はAC×4回、ANAの方針とした。2010/2-3月 うっ血性心不全にて入院加療。2010/7月でETは中止。その後は順調に経過していたが、2016/8月 NCC-ST-439（以下NCC）が9.1 U/mLと急に上昇。2017/2月 腰痛にてMRIを施行したところ骨転移の指摘あり。3月 骨シンチ;多発骨転移と確認。PET/CTでの全身検索では骨転移のみであり、多臓器転移は認めなかった。デノスマブ、LET開始。9月 LETをFASに変更（LETが効かないと判断したのではなく、FASの方がより強力と考えて）。その後NCCは暫く下降傾向。2018/2月頃からNCCが漸増傾向。8月の時点で明らかなmetaは骨のみだったので、8月 89Sr治療施行;58kg→116MBqを静注。治療後骨痛は軽減。NCCは上昇傾向であったが、疼痛などの訴えがないのでFASで継続する方針としていた。パルボシクリブが使える頃だったが、骨髄抑制が懸念され併用はしなかった。2019/10月 骨シンチで骨転移が増加傾向、胸部CTで小さな肺転移が出現。画像診断上新たな病巣が確認されたので治療方針を再検討。FASをLETに変更し、アベマシクリブを併用する方針とした。NCCは2000にまで上昇していたが、1ヶ月後に1200、2ヶ月後に800と下降傾向を示している。CA15-3も同様に134→73→51と下降傾向。ADEとしては下痢、間質性肺炎は認めていない。白血球が4600→3100、Hbが10.9→8.8となっており、更なる骨髄機能の低下があれば、アベマシクリブを休止する方針。【まとめ】晩期再発の3rd lineでアベマシクリブが奏効した症例を経験した。本剤の追加使用によりかなり効果的と思われ、今後の経過が期待される。

P-16-538

ベバシズマブ・パクリタキセル療法とモーズ軟膏の併用により長期局所制御している自壊を伴う進行乳癌の1例

Breast Cancer with ulceration respond to bevacizumab plus paclitaxel and application of Mohs paste

[1]松戸市立総合医療センター　薬局、[2]松戸市立総合医療センター　外科
鶴田　和裕[1]、金子　高明[2]、山田　千寿[2]、坂本　陽介[2]

【はじめに】進行乳癌の皮膚自壊症例には局所療法としてフラジール軟膏やモーズ軟膏が多く応用されている。また、出血や悪臭を伴う症例においてモーズ軟膏の使用よりQOLの向上、またベバシズマブ+パクリタキセル（BV+PTX）療法は腫瘍の自壊で出血や悪臭を伴う局所進行乳癌において迅速な腫瘍の縮小や壊死の欠落によりQOLの改善が多々報告されている。自壊を伴う乳癌に対してモーズ軟膏の使用とBV+PTX療法及び内分泌療法が約7年間奏効した症例について報告する。
【症例】80代女性。9年前より左乳房の腫瘤を自覚していたが放置。次第に腫瘤が増大し、局所病巣が自壊を伴うようになり近医を受診。左乳房C領域全体（12×5cm大）の自壊した部分から浸出液や出血、悪臭を放つ様になり2013年5月に治療目的で当院に紹介。穿刺生検で浸潤性乳管癌、硬癌、ER:+、PgR:+、HER2:1+（IHC）。全身検査CTにて肺・肝・骨などの遠隔転移などはなくcT4N2M0、StageⅢb、LuminalAと診断。根治的切除の対象外であり、化学療法の対象と判断し、担当医と協議し化学療法はBV+PTX療法を、また局所処置については大量の滲出液、出血、悪臭を伴う原発巣にはモーズ軟膏を提案し、治療を開始した。モーズ軟膏は医薬品ではなく、試薬から製造するため同意書が必要であるため本人の同意を取得した。毎週医師の診察と並行し薬剤師によるセルフケアを中心とした薬剤指導を行い、モーズ軟膏の作成と外用及びドレッシングの指導を行った。出血の増悪はなく徐々に滲出液が減り、自壊部位が縮小し上皮化が進み6か月後にはガーゼ保護が不要となった。原発巣が平坦化し、末梢神経障害がGrade2となったこともありフルベストラントの投与に切り換え、またレトロゾールへの経口薬に切り換え治療継続している。間質性肺炎のため入院したがプレドニゾロンの投与により改善。ステロイドとAI剤の副作用対策について呼吸器内科医と相談し検討した。治療開始6年7ヶ月の現在再発徴候もなく治療を継続中であり、長期奏効を得ている。
【考察】BV+PTX療法は高度な骨髄抑制を起こさないにも関わらず奏効率が高く速やかな局所制御が得られる治療方法であり、モーズ軟膏は浸出液を減らし臭気の拡散を防ぐ目的で使用されてきている。本症例は両者の併用によりQOLの改善を速やかにでき、今後も積極的に用いるべき治療法の一つと考えられる。

P-16-539

アロマターゼ阻害薬耐性再発乳がん症例にエチニルエストラジオールが奏功した1例

Successful Treatment of AI-resistant recurrent breast cancer with ethynyl estradiol: A Case Report

医療法人虹樹会　おおえ乳腺クリニック
大江　信哉

<はじめに>閉経後乳癌に対する術後内分泌治療はアロマターゼ阻害薬（以後AI）が推奨される。また、AIは閉経後再発乳癌の一次内分泌療法としても推奨されている。さらに閉経後再発乳癌の二次内分泌療法としては、異なる構造をもつAI、タモキシフェン、トレミフェン、あるいはフルベストラントなどが挙げられるが、長期間のエストロゲン枯渇療法後の再燃には、エストロゲン療法が有効な場合もあることが報告されている。今回、エチニルエストラジオールが奏功したAI耐性の閉経後再発乳癌症例を経験したので報告する。<症例>症例は72歳、女性。2003年4月に左乳癌に対し他院にて左Bp+Ax手術を施行。Luminal typeだったため、術後内分泌療法としてタモキシフェンを5年間内服し2009年5月に内服を終了した。同年9月に左前胸部の皮膚に局所再発が発覚し当院紹介受診。同月、局所再発に対して皮膚腫瘍及び大胸筋部分切除術を施行した。局所再発病変もLuminal typeだったため、その後の内分泌療法として2009年10月よりアナストロゾール内服を開始した。内分泌治療は2017年6月まで7年8ヶ月継続したところで、ご本人の希望にて内服を中止したが、半年後の2017年12月に左癌性胸膜炎が発覚。同月よりレトロゾールによる三次内分泌療法を開始したが治療は奏功せず。2018年2月には癌性胸膜炎が増悪したため、同月よりパルボシクリブを追加して治療を継続した。この治療により癌性胸膜炎は一時的に改善したが、約半年で再度症状が増悪した。この時点でエチニルエストラジオールの少量投与を開始したところ、癌性胸膜炎による呼吸器症状が劇的に改善しはじめ、約1年間症状寛解が継続した。しかしながら1年後の2019年10月には再び癌性胸膜炎が増悪してきたため、エチニルエストラジオール投与を断念し内服治療をレトロゾールに戻したところ、再度癌性胸膜炎症状が改善傾向にある。<考察>岩瀬らの報告によると、長期間のエストロゲン枯渇療法後の再燃にはエストロゲン療法が有効な場合があるとされているが、本例はまさにその症例であったと考えられる。幸い血栓症などの重篤な副作用もなく経過し、患者本人も非常にQOLの良好な期間を過ごすことができたとのことである。当院ではその他にも数名に同様のエストロゲン療法を施行しているが、いずれも1年程度の奏功期間が認められているので、文献的考察も併せて報告する。

P-16-540

若年乳癌治療後の胸骨傍リンパ節再発に対し放射線治療と内分泌治療を行い長期間無再発生存している1例

A case of parasternal lymph node recurrence successfully treated by radiation and endocrine therapy

名古屋掖済会病院　外科
秋田由美子、木村　桂子、小澤　千尋

【はじめに】乳癌の鎖骨上、胸骨傍リンパ節再発ではガイドライン上は放射線療法と薬物療法が推奨されるとある。しかし、治療内容の明確な基準はなく、また根治性等に言及した報告も多くはない。今回、我々は傍胸骨リンパ節再発に対し放射線療法と内分泌治療を施行し、臨床学的寛解を10年以上維持と良好な経過を得ている1例を経験したため報告する。
【症例】症例は53歳女性。34歳時、授乳期に乳房腫瘤を自覚し受診。右乳癌（invasive ductal carcinoma ER1+ PgR HER2 1+, T2 N1 M0 ）に対し腋窩リンパ節郭清を伴う右胸筋温存乳房切除術を施行した。術後病理検査では腋窩リンパ節転移を7/13個と多数認めた。術後補助療法として化学療法（CAF）と内分泌療法（TAM+LHRHa）を行った。術後治療中の経過は良好であったが、内分泌治療終了後、初診から8年経過した際のCT検査にて胸骨傍リンパ節の腫大を認めた。胸骨傍リンパ節再発と診断し、内分泌療法（TAM+LHRHa）を再開し、放射線療法として右鎖骨上部・傍胸骨部照射（2Gy×25=50Gy）を行った。放射線治療後にリンパ節腫大の軽減を確認した。その後は内分泌療法のみを施行しているが、画像検査にてリンパ節の腫大は消失、再増大も認めていない。胸骨傍リンパ節再発から10年以上経過した現在、他部位への遠隔転移を含めた再発兆候を認めず、内分泌療法（ANA）を継続している。
【考察】若年乳癌治療後、腋窩リンパ節転移多数と決して良好な背景ではないが、内胸リンパ節再発への治療が著効し良好な経過をたどった1例を経験したため、若干の文献的考察を加えて報告する。

P-16-541

Paclitaxel+Bevacizumab療法が奏功した乳癌骨髄癌腫症の2例

Two cases of Bone Marrow Carcinomatosis from Breast Cancer Treated with Paclitaxel and Bevacizumab

安城更生病院　外科
田畑　　咲、雨宮　　剛、佐伯　悟三、植村　則久、関　　崇、
陸　　大輔、田中　征洋、田畑　光紀、山下　浩正、鈴木　優美、
岡本　眞宗、田根雄一郎、野中有紀子、余語孝乃助、加藤　大幾、
斉藤　大佑、新井　利幸

【症例1】73歳女性．20年前に左乳癌に対して，乳房部分切除術，センチネルリンパ節生検が施行された．今回，食思不振，体重減少を主訴に近医を受診．血液生化学検査で貧血とALP上昇を認めた．CT検査で椎体に骨転移を疑う所見，頭部レントゲン写真でpunched out leasionを認めたため多発性骨髄腫が疑われ，当院血液内科に紹介された．PET-CTで中心骨全体にびまん性にFDG集積の増加を認め，骨髄針生検では，metastatic carcinoma，ER陽性，PgR陰性，HER2陰性，Mammaglobin陽性であった．以上より，乳癌骨髄癌腫症と診断し，paclitaxel+bevacizumab療法を開始した．治療開始後は，貧血，血小板減少は著明に改善し,PET-CTのFDG集積も低下した.治療開始から1年10ヶ月，現在も治療継続中である.【症例2】37歳女性．2ヶ月前からの労作時呼吸苦を主訴に前医受診．血液生化学検査で貧血，血小板減少，末梢血液中への芽球出現を認め，白血病の疑いとして当院に紹介された．初診時,右乳房に腫瘤を触知し,針生検を施行したところ，浸潤性乳管癌(ER陽性，PgR陽性，HER2陽性)であった．また，骨髄針生検の結果も乳癌の骨髄転移を疑う所見であり，乳癌骨髄癌腫症と診断した．初診時に慢性硬膜下血腫を認めたため1コース目はpaclitaxelのみ投与し，2コース目からpaclitaxel+bevacizumab療法を開始した．治療開始後，貧血，血小板減少は改善し，CT検査上も，原発巣，腋窩リンパ節への転移巣共に縮小傾向を認めた．治療開始から10ヶ月時のCTで新規転移巣を認めPDと判断し，レジメンを変更するも病勢が進行．最終的には多発肝転移による肝不全のため，治療開始後1年4ヶ月で永眠された．
乳癌骨髄癌腫症は比較的まれな病態で，治療法は確立されていない．骨髄癌腫症は一般的には予後不良で急速な転機をたどりうる病態であるが，乳癌は消化器癌など他の悪性腫瘍に比べ薬物療法の奏効率が高く，骨髄癌腫症においても積極的に治療を行うことで比較的良好な予後が期待できることが示唆されている．その中でも，paclitaxel+bevacizumabは骨髄抑制をきたしにくく，骨髄癌腫症において有効な治療法の選択肢になると考えられる．
今回，われわれはweekly paclitaxel+bevacizumab療法が奏功し，比較的良好な予後を得ることができた乳癌骨髄癌腫症の2症例を経験した.若干の文献的考察を加え報告する.

P-16-542

切除不能リンパ節転移の術中判断に至った、術前化学療法後の局所進行高齢乳癌の一例

Unresectable axillary lymph nodes metastases, post-neoadj.CTx advanced breast cancer, a case report

日本赤十字社　成田赤十字病院　乳腺外科
尾内　康英、羽山　晶子

症例は初診時78歳の女性。約1年前より自覚のある右乳房腫瘤を主訴に紹介前医を受診し、右乳癌の疑いで当科を受診した。初診時、右乳房には乳房下溝線上に主座を持つ深い皮膚潰瘍を形成した乳房腫瘤を認め、腫瘤への組織診（針生検）で乳癌の診断であり、腫瘍statusはER+, Her2-であった。画像精査では、右腋窩レベルⅢまでの範囲の所属リンパ節が累々と腫脹する所見を認め、しかし、遠隔臓器には明らかな転移の所見を認めなかった。局所進行乳癌、clinical stageⅢcであり、高齢症例のルミナル・サブタイプではあったが、全身制御の前倒しと、局所切除時の創閉鎖の為の植皮術を回避出来る事を期待し、術前化学療法を導入した。化学療法レジメンにはベバシズマブとパクリタキセル併用療法を選択し、初回投与以降は年齢等を考慮し、dose densityとintensityをmodifyしながらの治療とし、これを3クール、約4か月間継続した。術前治療終了時に乳房の皮膚潰瘍は上皮化して閉鎖し、これと共に原発巣の縮小が得られ、乳房部分切除が可能と思われるまでに改善した。術前治療中の造影CT検査と治療終了時のPET-CT検査の所見上、腋窩リンパ節腫脹はその減退も得られたが、リンパ節自体は遺残し、PET-CTでは同部位のFDG異常集積は認めない状態だった。術前治療の目的を概ね達したものと考え、本人の強い希望もあった事から手術切除の方針とし、予定手術を乳房局所広範切除（乳房温存手術）及び腋窩鎖骨下リンパ節郭清として手術治療を導入した。乳房手術は問題なく終えられたが、腋窩郭清では、剥離操作が困難と感じる程の想定外の高度な繊維化が腋窩脂肪織・結合織に生じており、一塊となった腋窩レベルⅠの転移リンパ節の摘出や腋窩解剖のオリエンテーションに苦労するものであった。レベルⅡに至ると、腋窩静脈の本幹を全周性に取り囲む様にして、これに強固に癒着する、転移リンパ節と思われる構造物が連続して在る状況を認め、郭清手術の完遂には腋窩静脈の離断を要する所見であった事から、これを断念せざるを得なかった。術前の画像所見からは想定し得なかった腋窩組織内、腋窩リンパ節の所見であり、同様の報告は例が少ない事もあり後方視的見解を踏まえて報告する。尚、術後の造影CT検査では遺残リンパ節に造影効果は認めず、症例は術後8か月超を経過し有症状には至っておらず健存である。

P-16-543

異物注入による豊胸術後の高齢者乳癌

Elderly breast Cancer patient after injection of foreign body

[1]神戸大学医学部附属病院 乳腺内分泌外科、[2]兵庫県立西宮病院　乳腺外科
岡本　　葵[1]、島田菜津美[2]、松尾　容子[2]、鈴木はる菜[1]、大川　諭奈[1]、
曽山みさを[1]、三木万由子[1]、水本紗千子[1]、馬場　　基[1]、國久　智成[1]、
小西　宗治[2]、谷野　裕一[1]

【背景】1950年代から美容目的でシリコンやパラフィンといった異物注入による豊胸術が施され、1960 ～ 1970年代に流行がみられた。患者の心理的な葛藤から乳癌検診が躊躇されたり、異物により画像評価が困難となり、豊胸術後の乳癌は病期が進行した状態で診断されることが少なくない。60年前に異物注入による豊胸術を受け、診断までに時間を要した高齢者乳癌の症例を報告する。【症例】89歳女性。28歳時に異物注入による豊胸術を受けた。2017年11月に乳癌検診目的で当院を受診した。視触診で異常所見は認めず、乳房超音波検査では右乳腺嚢胞が指摘されたが、広範囲にわたる異物注入部の評価は困難であった。2018年8月の検診にても乳癌は疑われなかった。2019年5月、内科受診時のCT検査にて両側乳腺腫瘤が疑われた。乳房超音波検査では左乳腺D区域に大きさ7mm×7mm、円形、境界明瞭平滑な低エコー腫瘤が新たに指摘された。3か月後のフォロー目的の外来受診時には、乳房の左右差(大きさ;左>右)と左乳房の硬結を認め、針生検を施行した結果、乳癌の診断であった。MRIでは左乳房に大きさ50×40mmの境界明瞭な分葉状腫瘤を認めた。2019年10月、左乳房切除術+センチネルリンパ節生検を施行した。病理診断;invasive ductal carcinoma、腫瘍径80mm、ER (-)、PgR (-)、HER2 (-)、MIB-1 index=10%。術後補助療法は行わずに経過観察している。【考察・まとめ】豊胸術を受けていない乳癌患者のうちStageⅢ以上の進行乳癌が11%であるのに対し、豊胸術を受けたStageⅢ以上の乳癌患者は40%という報告があり、豊胸術が乳癌早期発見を遅らせるリスクとなっている。現在主流となるバック挿入による豊胸術症例においては乳房超音波検査で病変の描出が可能であり、検診に適している。対して異物注入後は、乳房内に一塊または大小の異物により乳房超音波検査での評価は困難であるが、乳房造影MRI検査では内容物の種類を問わず造影パターンより乳癌検出の感度が高く有用である。昭和中期に異物注入の豊胸術を受けた患者は現在高齢者となっており、臨床現場においてこれらの患者に遭遇した際は、乳房造影MRI検査を積極的に行い、早期診断につなげることが重要である。

P-16-544

パルボシクリブ耐性後にアベマシクリブを導入し良好な治療経過を得ている高齢者再発乳癌の1例

A Case of Elderly Recurrent Breast Cancer Successfully Treated with Abemaciclib after Palbociclib

釧路赤十字病院　外科
金古　裕之、森本　浩史、河合　典子、真木　健裕、三栖賢次郎、
猪俣　　斉、近江　　亮

【はじめに】ホルモン陽性再発乳癌に対するCDK4/6阻害薬として現在本邦ではパルボシクリブとアベマシクリブの2剤が使用可能である。いずれも高い効果が期待できる反面、有害事象により減量や休薬を余儀なくされることも多い。また高齢者に対する有用性のエビデンスはまだ十分ではなく、至適用量の判断や病勢進行後の次治療の選択に難渋することも少なくない。今回我々は、多発肺転移と肝転移・骨転移を来たした高齢者再発乳癌に対してパルボシクリブを導入、耐性出現後に同じCDK4/6阻害薬のアベマシクリブを導入、いずれも減量しながら良好な治療経過が得られた症例を経験したので報告する。
【症例】初診時82歳女性。左乳房腫瘤を自覚し当科を受診。精査にて左乳癌（硬癌、ER+、PgR+、HER2:0）の診断でBt+SNBを施行。術中迅速病理診断ではセンチネルリンパ節転移陰性であったが永久標本で微小転移を認めた（pT1cN1miM0、stage IB、Ki67<5%）。高齢であることから腋窩郭清は省略しアナストロゾール内服にて外来経過観察としていたが、術後23か月の定期検査で多発肺転移と肝転移の出現が確認された。1次治療としてフルベストラントを開始したが8か月で肺転移と肝転移が増悪、骨転移の出現も認めたため2次治療としてフルベストラント+パルボシクリブを導入、高齢であることからパルボシクリブを1段階減量で開始した。day19でgrade3の好中球減少と肝機能障害が出現したため休薬、Day49よりパルボシクリブを2段階減量で再開。その後は有害事象の出現なく経過したが、9か月で肝転移の増大と腫瘍マーカー上昇を認めた。3次治療として エベロリムスの導入も検討したが、PS1で日常生活も自立しているものの独居の高齢者であり、有害事象管理や治療コンプライアンスの面で懸念があったことから、パルボシクリブから同じCDK4/6阻害薬のアベマシクリブへ変更し2段階減量のうえ開始することとした（フルベストラント+アベマシクリブ）。3次治療開始後、抄録記載時点で4か月となるが目立った有害事象の出現はなく、肺転移と肝転移は縮小傾向、腫瘍マーカーも漸減傾向、良好なQOLを維持しながら外来治療を継続中である。
【まとめ】CDK4/6阻害薬2剤をスイッチしながら使用することで良好な治療効果が得られた再発乳癌の1例を経験した。また高齢者にCDK4/6阻害薬を使用する場合、導入時から減量することを考慮しても良いと考えられた。

P-16-545

乳管内乳頭腫の術後経過観察中に発生した浸潤癌の一例

A case of invasive carcinoma occurred during follow-up of after the operation of the papilloma

[1]戸塚共立第２病院　乳腺外科、[2]戸塚共立第２病院　看護部、
[3]戸塚共立第１病院附属サクラス乳腺クリニック　乳腺外科、
[4]戸塚共立第１病院附属サクラス乳腺クリニック　臨床検査科、
[5]戸塚共立第１病院　病理診断科
西澤　昌子[1]、岡本　直子[3]、飯塚美紗都[3]、高野　裕子[4]、佐藤　亜矢[2]、
御子神哲也[5]

【はじめに】乳管内乳頭腫は中心性乳頭腫と末梢性乳頭腫に分類される。そのうち末梢性乳管内乳頭腫はしばしば癌を併発している可能性や将来癌化する可能性があり、十分に考慮して治療および術後フォローアップを行わなければならない。今回、末梢性乳管内乳頭腫の摘出後、約1年で急速に変化し浸潤癌となった症例を経験したので報告する。
【症例】41歳女性、初診時、両側に多発低エコー腫瘤を認めた。いずれも画像上fibroadenomaを疑ったが、そのうち辺縁粗造、血流豊富な悪性を否定できない二箇所の生検を施行。生検結果は右ACの低エコー腫瘤（18mm大）がfibroadenoma、左Cの低エコー腫瘤（11mm大）がintraductal papillomaの診断であった。以降、良性腫瘤として経過観察を行っていたところ、1年半で左Cの腫瘤が22mm大に増大したため手術適応と判断し摘出術を施行した。摘出標本の病理結果はintraductal papillomaであった。術後3か月後の検査にて、術後変化の頭側に4mm大の低エコー腫瘤が出現、術後9か月には12㎜大と増大し、非常に血流豊富な腫瘤として描出されたため生検を施行。病理結果はintraductal papillomaであった。画像診断および生検結果より、多発乳管内乳頭腫の1個が増大したものと判断し、再度経過観察を行った。3か月後フォロー（術後12か月）では16mm大へ増大、6か月後（術後16か月）には直上皮膚を圧排する4cm大の嚢胞内腫瘍へ変化した。6か月前の生検結果を考慮し、嚢胞成分が優位となったintradutal papillomaの臨床診断にて摘出術を施行。手術標本病理診断は広範囲DCISを伴う浸潤性乳管癌、腺管形成型、NG1,ly0,v0,ER3b,PgR3b,HER2（0）,Ki67 5%であった。
【考察】乳管内乳頭腫の癌の併発および癌化の可能性を十分に考慮し頻回な定期検査を行っていたが、その経過が急速であり、術前に診断しえなかった1症例を経験したので、若干の文献的考察を加えて報告する。

P-16-546

当院における乳癌脳転移症例の検討

Our experience of metastatic brain cancer of the breast

埼玉医科大学総合医療センター　ブレストケア科
黒野　健司

【背景】
乳癌脳転移は進行再発乳癌の約10-15%にみられる。脳転移が進行した場合には、薬剤による治療や放射線治療にも抵抗性で、ADLを低下させる。その結果、予後不良となる場合が多い。脳転移の早期発見・治療が予後を改善する可能性があるものの、現状では積極的なスクリーニングは推奨されていない。当院での乳癌脳転移症例について後方視的に検討を行った。
【対象と方法】
2017年から2019年の間に当院で病勢コントロール良好下に乳癌脳転移と診断された7名を対象とした。対象となる症例をluminal乳癌（luminal）、HER2陽性乳癌（HER2）、トリプルネガティブ乳癌（TN）に分類し、今回、当院における脳転移症例について、サブタイプ、診断時の病期、脳転移発見時の症状、治療経過、予後について検討した。
【結果】
サブタイプではluminal;3例、TN;4例であり、診断時stage1,2が2例、stage3が2例、stage4が3例（1例は診断時に脳転移あり）であった。
脳転移発見時の症状は有症状が5例（不全片麻痺、嘔気、痙攣、が1例、ふらつきが2例）、無症状が2例であった。
治療内容は手術のみ1例、全脳照射のみ2例、手術+全脳照射が2例、ガンマナイフが1例、なしが1例であった。
初診日から初再発までの期間は平均56か月（8-186）、初再発から脳転移までが平均10か月（0-22）、脳転移からの2020年1月時点生存期間（脳転移からの生存期間）は死亡例と生存例でそれぞれ平均8か月（1-14）、6か月（2-18）であった。
Luminal3例の初診から脳転移までの期間は平均108か月（32-200）、脳転移からの生存期間は死亡例で8か月が1例、生存例で2か月と18か月が1例ずつであった。
TN4例の初診から脳転移までの期間は平均10か月（0-22）、脳転移からの生存期間は死亡例で1か月と14か月が1例ずつ、生存例で2か月が2例であった。生存中-2か月生存中-0.5-14か月）であった。
【結論】
これまでの報告のように、TNは診断時stage4症例が多く、脳転移までの期間が短く、予後不良であった。今後、予後の改善を目指して、脳転移をきたす可能性があるハイリスク症例では積極的なスクリーニングによる診断と集学的な治療が望まれる。

P-16-547

同時手術をし得た乳癌と大腸癌の重複癌の一例

A case of double cancer of breast and colon cancer treated by simultaneous operation

岸和田徳州会病院　外科
安田　幸司

【はじめに】近年、乳癌と大腸癌の増加や診断技術の進歩により両者の重複癌の報告が散見されるようになった。同時性の重複癌に対しては効率よく集学的な治療を行うことが需要である。今回、我々は乳癌と大腸癌に対し計画的に同時手術を行い、治療し得た一例を経験したため報告する。
【症例】80歳女性。下血を主訴に受診し、下部内視鏡検査にて盲腸部に進行大腸癌を認めた。手術適応にて行われた術前検査で、偶発的に左乳房内（A領域）に腫瘤を指摘。生検検査でMucinous carcinomaの診断であった。大腸癌の方が進行性のものであり、同時手術における左乳房部分切除+左腋窩センチネルリンパ節生検を行った。病理検査結果はpT1c,pN0（sn）,Ly1,V0,ER（+3a）,PgR（-）,HER2（2+）,MIB-1 index 7.5%。であった。術後は経過良好にて退院、大腸癌に対する術後化学療法が優先的に行われた。その後は肝臓に転移再発があり、手術も含め加療が進められている。
【まとめ】乳癌と大腸癌に対し同時手術を行った症例を経験したため、若干の文献的考察加え報告する。

P-16-548

Eribulinによる薬剤性間質性肺炎～症例報告および文献的考察～

Eribulin-induced interstinal pneumonitis-case report and review of literature

佐々木研究所附属　杏雲堂病院
河野　　勤、東條愼次郎、和泉　宏昌、尾野村麻以、佐々木政興

【背景】その延命効果によりeribulinは、アンスラサイクリン及びタキサンに次ぎ進行再発乳癌に対して広く使用される薬剤となっている。薬剤性間質性肺炎はこれまでわずか5例が症例報告されているのみでありその病態は充分に解明されていない。
【症例報告】72歳女性。2002年に右乳癌を発症し初期治療を受けた。2016年7月に肺、胸膜への遠隔再発を認めた。CEF療法、カペシタビン、パクリタキセル、パルボシクリブ+レトロゾールでの治療歴あり。胸膜転移増悪のため、2019年12月よりエリブリンによる治療を開始した。2コース目開始8日目、38.5℃の発熱、息切れあり精査加療のため入院となった。HRCTでは右肺上葉、両肺下葉にスリガラス陰影が新出し、小葉間隔壁の肥厚が認められた。感染性肺炎、薬剤性間質性肺炎が鑑別に挙がった。インフルエンザ抗原陰性、尿中レジオネラ抗原・肺炎球菌抗原は共に陰性、咽頭拭液マイコプラズマ抗原陰性、β-Dグルカン9.2pg/ml、クラミドフィラニューモニアIgM抗体陰性、血液培養2セットは全て陰性であった。KL-6 は1030U/mlと高値、SP-Dも 267ng/mlと高値を示した。血中好酸球分画は0%であった。入院同日よりメチルプレドニゾロン500mg/bodyを3日間投与、引き続いてPSL 1mg/kgを投与し入院19日目に撮影したHRCTではスリガラス影は概ね減弱が認められた。
【考察】eribulinによる薬剤性間質性肺炎はこれまで5例の症例報告があり、うち4例が器質化肺炎類似型、1例が過敏性肺臓炎型と報告されている（Murakami M, Intern Med 2019）。本症例の画像所見は、器質化肺炎型、過敏性肺臓炎型のいずれとも言えず、急性好酸球性肺炎類似型に分類され得る。eribulinによる薬剤性間質性肺炎の病態解明にはさらなる研究が必要である。

P-16-549

急激な増大を呈した悪性葉状腫瘍の1例

A case of malignant phyllodes tumor with rapid growth

医療法人社団　誠馨会　新東京病院
渡邉　　真、山内稚佐子

【はじめに】針生検にて線維腺腫と診断後、経過観察中に増大傾向を呈したため摘出生検を施行し、最終的に悪性葉状腫瘍と診断された1例を経験したので文献的考察を加え報告する。【症例】49歳 女性。2017年1月、検診で右乳房腫瘤を指摘され当院初診、右乳房E領域に最大径33mmの腫瘤を認めたため針生検を施行しfibroadenomaの診断を得た。画像上葉状腫瘍も否定できず摘出生検を考慮したが希望されず、定期的な経過観察を指示したが2018年以降来院がなかった。2019年6月、右乳房腫瘤の増大と右乳房痛を主訴に当院を受診した。【理学所見】右乳房EAB領域に圧痛を伴う腫瘤を認めた。腋窩リンパ節腫大は認めなかった。【画像所見】マンモグラフィでは右乳頭直下に境界が一部不明瞭な高濃度円形腫瘤を認め、乳房超音波検査では右E領域を主座とする56x51x43mmの分葉状等エコー腫瘤を認めた。造影MRI検査では右乳房に73x60x47mmの多結節状に造影される腫瘤を認めた。腋窩リンパ節腫大は明らかでなかった。【経過】右乳房腫瘤に対し再度針生検を施行、結果はfibroepithelial lesionであり、明らかな悪性所見は認めなかった。しかし、腫瘤は短期間に増大傾向にあり葉状腫瘍を疑い摘出生検を施行した。最終病理組織診断はmalignant phyllodes tumor であった。十分な切除断端を確保するため右乳房切除術を追加施行したところ、遺残葉状腫瘍はなくAC領域に非浸潤性乳管癌を検出した。術後、悪性葉状腫瘍について補助療法は施行せず経過観察中である。
【考察】葉状腫瘍は全乳腺腫瘍の1%未満を占めるとされる比較的稀な腫瘍であり、そのうち初回から悪性葉状腫瘍と診断される症例比率は報告により差があるが10-30%程度であるとされる。乳癌の重複についても症例報告が散見されるが程度である。針生検でfibroadenomaの診断を得た腫瘤に関しても、急激な増大を呈するような場合あるいは画像所見に依っては摘出生検を考慮すべきと考える。

P-16-550

異なる組織型を呈した同時性同側性多発乳癌の2例

Two cases of multiple carcinoma with different histology in the ipsilateral breast

[1]名古屋掖済会病院　外科、[2]名古屋掖済会病院　病理診断科
木村　桂子[1]、秋田由美子[1]、小澤　千尋[1]、佐竹　立成[2]、佐藤　朋子[2]

同時性・同側性多発乳癌のなかでも,それぞれの腫瘤が異なる起源から発生した多中心性発生型乳癌は比較的稀である．今回,同側の異なる領域に病理学的に連続性が認められず組織型及が異なる多中心性発生型乳癌を2例経験したので若干の文献的考察を加えて報告する.
【症例1】46歳，女性．左乳房A領域に2cm大の腫瘤を自覚し近医を受診．超音波検査にて左乳房に不整形腫瘤影を指摘され，細胞診でClass Ⅴの診断で紹介受診．造影CTで離れたB領域にも造影所見を認め，USでも不整形低エコー腫瘤を認めたためCNBを施行したところ浸潤性乳管癌と診断された．左乳房全切除+センチネルリンパ節生検を施行。病理組織はA領域が，浸潤性乳管癌（腺管形成型）14X10mm,pT1,pN0（sn）,f,Ly0,V0,GradeⅡ（t2,n2,m2）（ER/PgR/HER2=+/+/-）．B領域は，浸潤性乳管癌（充実型）浸潤径4X3mm,pT1a,f,Ly0,v0,GradeⅡ（t3,n2,m1）(ER/PgR/HER2=-/ - /+）で各々異なるProfileを示した。
【症例2】44歳女性，1週間前にC領域に右胸のしこりを自覚し来院．造影CTで離れたA領域にも造影所見を認め，USでも不整形低エコー腫瘤を認めたためCNBを施行したところ浸潤性乳管癌と診断された．右乳房全切除+センチネルリンパ節生検を施行。A領域の病変は浸潤性乳管癌（腺管形成型）14X8mm, pT1c,pN0（sn）,f,Ly（+）,v（-）,Grade1（t2,n2,m1）（ER/PgR/HER2=+/+/-）．C領域の病変は浸潤性乳管癌（管状癌）7X4mm, pT1b,pN0（sn）,f,Ly（-）,v（-）,Grade1（t1,n1,m1）（ER/PgR/HER2=+/+/-）で，2病変間に連続性はなく、異なる組織型を呈した.
いずれも第2病変の発見契機に造影CT検査は有用であった。
本症例のように主訴となる蝕知病変の他に,非蝕知の多中心性発生病巣の可能性を常に年頭に置くことは重要であると考えられた.

P-16-551

乳腺原発悪性リンパ腫の1例

A case of primary malignant lymphoma of the breast

市立長浜病院　外科
東出　俊一、神田　雄史、野田　秀樹

乳腺原発悪性リンパ腫（primary malignant breast lymphoma、PBL）は全悪性リンパ腫 の 0.5%以下、乳腺悪性腫瘍の中で1%以下と比較的まれな疾患である。今回その1例を経験したので報告する。79歳、女性。肥満高脂血症にて近医加療中。左乳腺に腫瘤を指摘され、当院紹介受診。触診にて左C領域に30mm大の可動性良好の腫瘤を触知した。マンモグラフィーにては、カテゴリー 4の腫瘤を認め、超音波検査にては、境界不明瞭で、等～低エコー領域が混在した不均一内部エコーを有する25mm大の腫瘤を認めた。後方エコーの増強は認めなかった。また、同側腋窩リンパ節に腫脹は認めなかった。穿刺吸引細胞診にて、裸核状の細胞が孤立散在性に認められ、明瞭な核小体を有していた。異型のある細胞でclass Ⅴとの診断を得、第一に悪性リンパ腫を疑ったが、癌腫との鑑別鑑別は難しかった。CTにては約30mmの分葉状腫瘤として認められたが、他に明らかなリンパ節腫大を認めなかった。ADL良好な方で切除を第一として全身麻酔下に切除術を施行した。腫瘍の術中迅速組織診断にて悪性リンパ腫との診断を得、リンパ節生検は施行しなかった。永久組織診断では、肉眼的に腫瘤を形成する領域と一致して、N/C比の高い異型細胞のびまん性増殖像を認めた。免疫染色による検討では、CD20、MUM1が 陽 性、CD3、CD5、CD21、CD23、CyclinD1、CD30、ALK-1、CD10が陰性で、非杯中心型のびまん性大細胞性Bリンパ腫（non-GC type DLBCL）と診断された。non-GC型は再発が多く、一般に予後不良とされるため、術後、当院血液内科にて骨髄細胞診、フローサイトメトリー、PET-CT等の検査を施行し、術後療法としてR-CHOP療法を施行中である。乳房腫瘍性病変の鑑別に際し、針生検にてはPBLと癌腫との鑑別が難しく、特にリンパ節腫脹を認めない場合には、PBLを念頭におくことが重要で、腫瘍の超音波検査での多彩な内部構造が診断時に有用と思われた。

P-16-552

当院における男性乳癌10例の検討

Examination of 10 male breast cancers experienced in our institution

大垣市民病院
孫　　起和、金岡　祐次、前田　敦行、亀井桂太郎

【はじめに】男性乳癌は比較的まれで、その頻度は乳癌全体の約1%と言われている。女性と比較し高齢発症、浸潤性乳管癌、ホルモン受容体陽性、遺伝性乳癌の割合が多いとされ、治療に関しては、まれな疾患故に明確な指針は無いものの女性乳癌に準じて行うことが推奨されている。初診時に進行していることが多いが背景因子を調整すると予後は女性乳癌と同等と報告されている。今回当院で経験した男性乳癌について検討した。
【対象と方法】2011年1月から2019年12月までに手術を施行した男性乳癌10例を対象とし、患者背景、治療成績を検討した。
【結果】平均年齢は67.7歳。主訴は乳房腫瘤が9例、乳頭異常分泌が1例。腫瘍の局在はE区域が7例と最多で、腫瘍径は平均25.2mmであった。MGを行った9例中腫瘤8例、FAD1例と全例で異常を認めた。術式は全例乳房切除を行い8例はセンチネルリンパ節生検、2例は腋窩郭清術を施行した。病理組織診断は浸潤性乳管癌9例、非浸潤性乳管癌1例、stage 0:1例、I:5例、IIA:2例、IIIA:2例、サブタイプは全例でホルモン受容体陽性、HER2受容体陰性であった。術後治療としてホルモン療法は8例に施行し、腋窩リンパ節転移を認めた2例に対しては胸壁鎖上照射を行い、内1例には化学療法（AC+PTX）を行った。化学療法を行わなかった1例は術後4年で再発し現在化学療法中（AC）であり、他9例は無再発生存中である。
【考察】当院における男性乳癌10例の検討ではこれまでの報告と同様、高齢発症、浸潤性乳管癌が多く全例でホルモン受容体陽性であった。またMMGでは腫瘤が多く全例で異常を認めた。Stage IIIAで化学療法を行わず再発した症例を除いては予後良好であり、女性乳癌に準じて術後治療を行うことが重要であると思われる。

P-16-553

浸潤性小葉癌の子宮筋腫転移の1例

A case of uterine leiomyoma metastasis of invasive lobular carcinoma

佐賀県医療センター好生館　乳腺外科
服部　正見、白羽根健吾

【はじめに】乳癌の遠隔転移臓器は、肺、肝臓、脳など多岐にわたるが、子宮や子宮筋腫への転移は稀である。今回我々は、進行乳癌の病期診断のために行った画像検査にて、右卵巣腫瘍が鑑別に上がる右子宮傍腫瘍を認め、子宮全摘術+両側付属器切除術施行し、乳癌の子宮筋腫転移の診断に至った症例を経験したので報告する。【症例】50代女性。5年前より左乳房腫瘤を自覚していた。今回、左乳房腫瘤を主訴に前医受診。MMG,USにて左乳癌が疑われ、CNBを行いInvasive lobular carcinoma（ILC）. Luminal typeの診断。胸腹部CTにて、左乳房腫瘤、腋窩リンパ節腫大以外に、右子宮傍腫瘍を認めた。既往歴に30歳代に右卵巣嚢腫を指摘されており、右卵巣腫瘍の可能性が否定できないため精査加療目的にて当院に紹介受診、産婦人科並診となった。経膣エコー、MRIにて子宮筋腫や右卵巣腫瘍が疑われ手術適応ありとの判断で、手術予定となった。術前検査の上部消化管内視鏡検査施行時の胃生検標本より転移性の低分化腺癌胃転移を認め、免疫組織化学染色にてILCの胃転移と考えられた。骨シンチグラフィーにて腸骨に異常集積を認め、骨転移と診断した。産婦人科で、経膣式子宮全摘術+両側付属器切除術施行。術後病理にて、ILCの子宮筋腫転移の診断に至った。以上より、T4bN1M1（OSS、OTH）StageⅣと診断した。全身化学療法として、FEC（5-Fluorouracil/Epirubicin/Cyclophosphamide）、denosumabの投与を行った。4コース施行後、CTにて良好な治療効果を認めた。上部消化管内視鏡検査にて癌を認めなかった。更に4コース施行し、その後、Anastrozole投与にて治療を継続している。現在術後3年1ヶ月を経過し、病勢の増悪を認めていない。
【考察】乳癌の子宮への転移は2～6%と稀であり、子宮筋腫への転移はそれよりもさらに少ないと考えられる。子宮筋腫の急速な増大や異常子宮出血が、子宮筋腫への転移の兆候であるとされている。その多くがILCによるとされ、画像診断上、PET-CTなどによる鑑別が有用であるとの報告がある。乳癌に比べて婦人科悪性腫瘍は予後が悪く、症例によってはカンファレンスを行い、骨盤内腫瘍の外科的切除を考慮する必要がある。今回の症例は、Luminal typeの乳癌に対して、結果的に外科的卵巣機能抑制を行ったこととなり、治療効果に寄与している可能性がある。【結語】稀な乳癌子宮筋腫転移の1例を経験したので若干の文献的考察を加えて報告する。

P-16-554

再発乳癌に対してFulvestrant+palbociclib治療を行った4例

Four cases of Fulvestrant with palbociclib therapy to recurrent breast cancer

国立病院機構　弘前病院
小田桐弘毅

再発乳癌の治療として、前治療が内分泌療法の場合に新しいオプションとして、異なる内分泌療法とCDK4/6阻害薬またはmTOR阻害薬の組み合わせを考慮するとされた（NCCN Guideline 2019）。当科でFulvestrantとpalbociclibで治療した4例を報告する。
平均年齢59.5歳（52～70歳）、すべてadjuvantとして内服薬治療中であった（Tamoxifen 3例、Letrozole1例）。再発までの期間は平均47か月（11か月～5年3か月）であった。転移臓器別にみると、肺転移2例、縦郭リンパ節転移2例、肝転移1例であった（症例の重複あり）。肺転移の1例はPET-CTで集積が不明瞭化し、もう1例でも腫瘍が縮小した。リンパ節転移2例はいずれも放射線治療を併施したが、それぞれ集積不明瞭化ないし転移縮小となった。多発肝転移の1例は、腫瘍の大きさには変化が見られなかったが腫瘍マーカーが漸減した。有害事象はGrade1の血液毒性や軽微なもののみで、治療継続が困難なケースはなかった。閉経後内分泌治療中の再発に対する治療法として、FulvestrantとCDK4/6阻害薬の組み合わせは有望な選択肢の一つと思われた。

P-16-555

原発性胃癌を伴った乳癌胃転移の一例

Gastric metastasis of breast cancer with primary gastric cancer

金沢医科大学
橋本　明史、森岡　絵美、野口　美樹、井口　雅史、野口　昌邦

【症例】
78才女性。右乳房腫瘤で受診され精査の結果、肺転移、癌性胸膜炎、多発リンパ節転移、脳転移を伴う右乳癌Stage Ⅳ（浸潤性乳管癌, ER+,PgR+,HER2陰性, Ki67 70%, E-cadherin陽性）と診断された。上部消化管内視鏡検査では胃体下部前壁大彎にType2腫瘍を、さらに胃体中部前壁小弯にType3腫瘍を認めた。胃生検による病理学的検査では2か所の腫瘍は異なっており、Type2腫瘍は乳癌胃転移（por, ER+, PgR+, HER2-）が、Type3腫瘍は原発性胃癌（tub1-tub2, ER-, PgR-, HER2-）が疑われた。原発性胃癌の病期はT3（SS）, N1（#3）, M0, StageⅡBと診断されたが出血や狭窄の危険もなく、StageⅣ乳癌が予後規定因子と考えられたため、まずは乳癌に対する治療が優先された。
【治療経過】
乳癌に対して化学療法（パクリタキセル+ベバシズマブ）を、脳転移巣に対し放射線療法を実施したところ、画像上乳癌は原発巣、転移巣ともに縮小し、脳転移は完全奏効が得られた。胃内視鏡検査でも胃転移巣は著明に縮小し瘢痕化したが、一方で原発性胃癌は化学療法前に比べ増大傾向であり、化学療法に対して異なる反応性を示した。化学療法の奏功により一定の予後が期待できる状態となったため、乳癌化学療法を休薬し、乳癌胃転移巣及び原発性胃癌に対し開腹下幽門側胃切除術、D1郭清、Billroth Ⅰ法再建術を行った。病理診断では、原発性胃癌はtub2-por2,45mm, pT4b（SE）, INFb, ly1, V1a, pN3a（7/13）, CY0, R0, pStageⅢB, HER2 1+であり、一方で乳癌胃転移は化学療法によって消失し瘢痕のみとなっていた。術後は良好に経過し術後8日目に退院、術後45日目より乳癌化学療法を再開した。その後も化学療法を継続中である。
【結語】
胃転移は乳癌の遠隔転移としては非典型的であり、組織型としては小葉癌以外での報告は少なく、さらに原発性胃癌を併発した症例の報告は極めて稀である。胃に原発巣と乳癌の転移巣の異なる2つの腫瘍を病理学的に認め、化学療法に対しても異なる治療効果を示した。今回我々はこのような症例に対し集学的治療により良好な病勢コントロールを得たので報告する。

P-16-556

淡い区域性石灰化に対しMMGガイド下生検が行われず、局所進行乳癌となった1例

A case of advanced breast cancer without MMG-guided biopsy for amorphous segmental calcification

[1]市立甲府病院　外科、[2]市立甲府病院　病理診断科、
[3]海老名総合病院　乳腺外科、[4]山梨大学　第一外科
丸山　孝教[1]、福島　久貴[1]、宮田　和幸[2]、國友　和善[3]、大森　征人[4]、
中山　裕子[4]、木村亜矢子[4]、井上　慎吾[4]、市川　大輔[4]

淡い集族石灰化病変に対しMMGガイド下生検は必須とする根拠は示されていない。しかし、区域性石灰化は集族性に比べ悪性病変である可能性が高く、更なる精密検査を行う場合が多い。
今回、我々は区域性石灰化に対し経過観察を行った結果、StageⅢCとなった浸潤性微小乳頭癌を経験した。
症例は74歳女性。2010年検診MMGで右乳房のLO領域に淡い区域性石灰化を指摘され2011年当院を受診した。超音波検査では異常は認めなかったが、造影MRI検査では右D区域に線状の造影域を認めていた。この時点でMMGガイド下生検は行われず2014年まで定期的にMMGとUSで経過観察がされていた。その間MMGで石灰化の増加を認めたが組織学的検査はされていない。外来担当医は1年後の外来受診を指示したが、2015年以降外来受診はせず自己判断で検診受診を行っていた。2018年11月検診MMGでは異常を指摘されず、2019年右乳房腫瘤を自覚し当科を受診した。
外来受診時のMMGでは以前と同部位に微細線状区域性石灰化とFADを認め、USで右8時方向に点状高エコーを伴う不整形腫瘤を認め、右腋窩には転移を疑う腫大リンパ節も確認された。針生検を施行し浸潤性乳管癌硬性型の診断であった。
造影MRIでは以前線状の造影域を認めていた部位に、10mm大の結節状の造影効果が見られ、乳頭方向へと進展する索状構造も認めた。術前病期T1bN1M0,StageⅡAの診断で手術を施行した。
術後病理診断結果はInvasive micropapillary carcinoma, pT1bN3a（20/22）であり、最終病期はStageⅢCとなった。浸潤性微小乳頭癌は浸潤径が小さくてもリンパ節転移を伴うものが多く、浸潤性乳管癌より予後不良とされている。画像的特徴はなく術前に診断できない場合も多い。
本症例が局所進行癌となった要因は診断の遅れと組織型にあると考えられる。本症例の反省点を踏まえ、文献的考察を加え報告する。

P-16-557

乳癌の胸壁浸潤に感染を併発した症例に対して、感染巣切除と陰圧閉鎖療法を行い組織再建した2例

For chest wall invasion infection, Two Cases of Reconstruction after Resection of Foci and NPWT

[1]手稲渓仁会病院　胸部外科、[2]手稲渓仁会病院　形成外科、
[3]手稲渓仁会病院　腫瘍内科
阿部　　大[1]、千葉　龍平[1]、久保田玲子[1]、加藤　弘明[1]、成田　吉明[1]、
七戸　龍司[2]、石黒　　敦[3]

陰圧閉鎖療法 (Negative pressure wound therapy, 以下NPWT) は創傷を閉鎖環境にして陰圧ドレナージを加えることで、創縁の引き寄せ、肉芽形成の促進、浸出液や感染性汚染物質の除去、組織の浮腫軽減などの効果により創傷治癒を促進させる物理療法の1つである。
今回、我々は乳癌の胸壁浸潤に感染を併発した症例に対して、感染巣切除後にNPWTを施行し、良好な治療効果を得た2例を経験したため報告する。
症例1は47歳女性。左乳癌、胸壁浸潤、腋窩リンパ節転移、多発肺転移・骨転移に対して化学療法を施行していたが、左乳房の原発巣が自壊して壊死し、胸壁浸潤に感染を併発して強い痛みが出現した。感染と疼痛のコントロール目的で左乳房切除、左胸壁のデブリードマン、左肋骨部分切除を施行した後にNPWTを開始した。NPWTはRENASYS®創傷治療システム (smith≠phew社)とV.A.C®治療システム(KCI社)を使用した。NPWTを25日間行い、2回/週の交換とデブリードマンを繰り返した後、再建手術 (胸部を広背筋皮弁で被覆し、被覆できない部分は植皮) を施行した。術後、感染の再燃は認められず、退院後も感染兆候は認められていない。
症例2は71歳女性。右乳癌、胸壁浸潤、癌性胸水、多発骨転移に対してホルモン療法を施行していたが、胸骨浸潤に感染を併発し、感染が左乳房まで及んだ。感染のコントロールを目的に両側乳腺切除、胸骨部分切除、右胸壁のデブリードマン、右肋骨部分切除を施行した後にNPWTを開始した。NPWTはENASYS®創傷治療システム (smith≠phew社) を使用して31日間行い、2回/週の交換とデブリードマンを繰り返した後、再建手術 (胸部を広背筋皮弁と大網で被覆し、被覆できない部分は植皮) を施行した。術後、感染の再燃は認められず、退院後も感染兆候は認められていない。尚、症例1および2ともに抗菌剤治療を併用している。
NPWTは創傷に対して浮腫の軽減、創治療促進効果、および吸引ドレナージによる細菌数の減少といった効果が期待できる。感染巣に対するNPWTの是非についてであるが、密閉することで感染をより助長しないかという問題がある。NPWTは陰圧をかけることにより、創内の直接的細菌除去や、血流改善による二次的効果によって細菌量を軽減するという可能性も指摘されている。
適切な外科的処置 (手術、デブリードマン) と細心の創観察を行えば、感染巣においてもNPWTは有用であると考えられる。

P-16-558

潰瘍を形成したトリプルネガティブ巨大乳癌に対し、パクリタキセル/ベバシズマブ併用療法が著効した一例

Remarkable response in huge breast cancer with ulcer due to paclitaxel/bevacizumab therapy

関西電力病院
佐々木　優、小倉　信子、佐藤　史顕、恒川　昭二、桜井　孝規

パクリタキセル/ベバシズマブ併用療法は巨大乳癌に対し著効するという報告が散見される。当院でも同様の症例を経験したため報告する。72歳女性。悪臭を主訴に当院を受診し、皮膚潰瘍を伴う30cm大の左乳癌を認めた。生検結果はホルモン陰性・HER2陰性乳癌であった。画像上腋下リンパ節腫大を認めたが、遠隔転移を認めずStageⅢBであった。パクリタキセル/ベバシズマブ併用療法3コースを施行したところ、腫瘍の大部分は壊死し基部より脱落し、9×8cm大の皮膚潰瘍となった。潰瘍の創傷治癒のためロゼックスを塗布し、パクリタキセルのみ4コース継続したところ、9×3cm大の皮膚潰瘍となった。左乳房切除、大胸筋部分切除、腋窩鎖骨下リンパ節郭清、分層皮膚移植術を行った。病理所見にて最大8mmの浸潤性乳管癌が残存していたが、リンパ節転移は消失していた。術後補助化学療法としてエピルビシン・シクロホスファミド療法を4コース、PMRTとして胸壁・鎖骨上窩に外照射を行った。術後1年4 ヶ月経過した今も無再発生存である。

P-16-559

当院でがん遺伝子パネル検査を行った3例

Three cases of Cancer Gene Panel Tests performed at Ota Memorial Hospital

[1]SUBARU 健康保険組合太田記念病院、[2]おおたブレストクリニック
後藤與四成[1,2]、森下亜希子[1]、吉田　　崇[1]

2019年6月から「がん遺伝子パネル検査」が保険適応となった。太田記念病院では「がんゲノム医療連携病院」である群馬県立がんセンターと連携し、適応がある患者を紹介し検査を進めるようにしている。保険適応が認められた後、3人の患者が検査を実施したので、その症例について報告する。
1例目は50歳代の女性。同時両側乳癌(いずれもER:+、PgR:+、HER2:陰性)の術後、骨・肝臓転移に対し、ホルモン療法、化学療法を実施した症例。検査前までにホルモン療法(レトロゾール、フルベストラント)、化学療法を(エリブリン、ビノベルリン、パクリタキセル+ベバシズマブ) を実施していた。検査実施時のPSは1であったが、検査後に急速に病状が悪化し、結果説明を待たずして永眠された。
2例目は40歳代の女性。扁平上皮癌 (ER:1-5%、PgR:0、HER2:0) の症例。T2N3M0に対し乳房切除術+腋窩リンパ節郭清実施し術後補助療法でCEF療法 (ドセタキセルはアレルギーのため中止) 後に胸膜・心膜転移が出現しエリブリンを23か月、パクリタキセル+ベバシズマブを18か月投与したが病状が悪化したため紹介。PIK3CAの変異を認め、エキセメスタン+エベロリムスの投与を実施。投与2か月の評価はPDであった。
3例目は40歳代の女性。T4N3M1の乳癌 (ER:0、PgR:0、HER2:0) に対し、AC療法、パクリタキセル+ベバシズマブ治療後 (2か月でPD) の症例。変異は認めず、治療にはつながらなかった。結果説明の時期に頸椎に転移し麻痺が出現し、治療の続行が困難となった。
上記3名をゲノム検査に紹介したが、病状の悪化により治療に至らなかった症例や変異に対し有効な可能性が指摘された治療を行ったが、早期に病勢の進行を認めた症例など、現時点では患者の治療に対して有効な結果とは言い難かった。今後の症例に蓄積にもよるが、標準治療終了後の検査が適応なため、過剰な期待をかけることには慎重にならざるを得ないと考えられた。

P-16-560

PET-CTを契機に発見された潜在性乳癌の1例

A case of Occult Breast Cancer

[1]京都第二赤十字病院　救急科、[2]京都第二赤十字病院　外科
吉田　哲朗[1]、西田真衣子[2]、石井　　亘[1]

【緒言】潜在性乳癌は全乳癌のうち0.3-1%と稀であり腋窩リンパ節転移や遠隔転移を契機に発見されることが多い。マンモグラフィー、超音波、MRIなどの検査を行ったにもかかわらず乳房内に病変を認めない症例が狭義の潜在性乳癌であり、その治療に関しては明確な指針は示されてない。【症例】54歳、女性。【主訴】なし。【既往歴】S状結腸癌【現病歴】S状結腸癌に対してEMRを施行するもSM5000μmの浸潤癌であり追加切除の方針となった。術前検査で施行したPET-CTにて右腋窩リンパ節に集積を認めた。【初診時身体所見】右腋窩に2cm大の弾性硬なリンパ節を触知するも、両側乳房には腫瘤は触知せず。【MMG】右はC-2、左はC-1。【乳房超音波検査】右腋窩に20mm大の境界明瞭な腫瘤を認めた。【乳房造影MRI】両側乳房内に造影される腫瘤性病変は認めず。【右腋窩リンパ節生検】リンパ節内に異形細胞の充実性増生を認める。ER (-) , PgR (-) , Her-2 (1+) , Ki-67 89.1%, CK7 (+) , CK20 (-) でありTriple negativeの転移でもあり得る所見であった。【術前診断】右潜在性乳癌, cT0N2M0, cStageⅢAと診断した。【手術】右乳房切除術+腋窩リンパ節郭清 (Ⅱ) を施行した【病理組織学所見】右A領域に2×2mmの高度リンパ球浸潤とその中に核腫大をみる異形細胞を認め, ER (+) , PgR (-) , HER-2 (0) であった。また郭清したリンパ節には1/10に転移を認め、ER (-) , PgR (-) , HER-2 (1+) であった。乳腺内の病変とリンパ節病変は免疫組織学的に異なるもののHE染色標本にて両者の腫瘍細胞は類似した形態を示しており同一の病変と考えられた。【術後診断】右潜在性乳癌, pT1N1M0, pStageⅡAと診断した。
【考察】腋窩部腫瘤の鑑別としては、①潜在性乳癌をはじめ他臓器からの腋窩リンパ節転移、②腋窩部乳腺や腋窩の異所性乳腺の病変、③皮膚および皮膚付属器の病変、④リンパ節疾患や軟部腫瘍などが挙げられる。近年、MRIにて乳房内病変を認めない潜在性乳癌に対して乳房非切除+全乳房照射にて良好な局所制御率が報告されているものの長期成績を含めデータの集積が少ない。本症例では、腋窩リンパ節転移を伴う乳癌に準じた全身療法に加えて乳房全切除と腋窩リンパ節郭清を行うという基本的な治療方針を選択した。【結語】今回、S状結腸癌EMR後の追加切除術前に施行したPET-CTにて右腋窩リンパ節に集積を認め、潜在性乳癌と診断しえた症例を経験したため文献的考察を含め報告する。

P-16-561

当院における精神疾患合併の乳癌手術症例

Breast cancer operation cases with mental disorder in our hospital

[1]徳島県立中央病院　外科、[2]徳島県立中央病院　放射線科
乾　友浩[1]、広瀬　敏幸[1]、住友　弘幸[1]、山田　亮[1]、瀧　雅子[2]

乳癌の診療、治療を進めていくに当たり精神疾患の合併は問題となることが多い。今回、当院にて精神疾患を合併した乳癌手術症例について検討する。症例は2015年1月から2019年12月に手術をした12例。全例、当院精神科医師と共同で診察を行った。合併した精神疾患は統合失調症7例、重度認知症1例、不安神経症1例、癡病1例、頭部外傷後精神疾患1例、精神遅滞1例であった。発覚契機は腫瘤自覚が6例、かかりつけ医の診察時に判明が1例、検診が1例、画像検査にて偶発的に指摘された症例が4例であった。乳癌の進行度としては、T2以上は7例であり腫瘍径の平均は29.3mmと進行した病態が多く見られた。3例は腋窩リンパ節転移を認めた。病期はstageⅠが4例、ⅡAが5例、ⅡBが2例、Ⅳが1例、局所再発が1例であった。サブタイプはLuminal A が6例 Luminal Bが5例、Triple negativeが1例であった。1例のみ術前化学療法を施行した。手術に関しては乳房切除術が10例で部分切除術は2例であった。乳房全摘を行った1例はstageⅣで化学療法中であったが、皮膚浸潤の進行から出血を認めたため局所制御目的で乳房切除術を施行した。術後合併症としては不穏が多く、8例で不穏を予測し身体拘束を行った。その内5例が不穏状態となった。その他の合併症は見られなかった。12例中10例が初発であり、全例で定期的なfollowができている。術後、転移再発を認めたのは1例のみであった。術後療法としてはホルモン療法が11例であり、1例は抗癌剤治療を行っていたがBSCとなっている。
精神疾患合併例は本人の認知能力の低さから自己管理が難しい、または理解が得られず標準治療に則った診療を行えない症例も見られる。本症例でもLuminal B typeは5例存在し術後化学療法が必要となる症例も見られたが、患者本人の自己管理の困難さからホルモン療法で経過観察となっている。本症例以外でも患者自身が手術加療を希望したが手術前日に治療拒否した症例もみられた。精神疾患合併の乳癌症例に対しては家族以外にも、精神科担当医と十分に連携をとり診療に当たる必要があると考えられる。

P-16-562

当院における乳癌中枢神経系転移の検討

Analysis of the Patients with Central Nervous System Metastasis of Breast Cancer

[1]小張総合病院　外科、[2]小張総合病院　薬剤部、
[3]日本大学病院　乳腺・内分泌外科
木村　友紀[1]、冨岡　一幸[1]、島本　直明[1]、宮国　泰己[1]、横山　武史[1]、
吉井　克己[1]、岡野　希[2]、谷　眞弓[3]

【はじめに】乳癌における中枢神経系（CNS）転移は進行再発乳癌の約10 ～ 15%に認められ、全身療法の進歩により増加傾向にある。しかしながら全身状態不良の症例や、治療抵抗性の症例も多く、脳転移や癌性髄膜炎のコントロールは今後も重要な課題である。そこで今回我々は当院で経験した乳癌CNS転移の症例について臨床経過を検討したので報告する。
【対象と方法】2010年1月から2019年12月までの過去10年間に当院で乳癌脳・髄膜転移、または癌性髄膜炎と診断された症例を臨床的特徴や治療、予後についてretrospectiveに検討した。
【結果】対象症例中、脳転移は5例、脳+髄膜転移は3例、癌性髄膜炎は1例であり、平均年齢は67.6歳（37-85歳）であった。原発巣の臨床病期はI、II期の早期乳癌が5例、III期の局所進行乳癌が2例、IV期の症例が2例であった。サブタイプ別ではLuminal typeが4例、Luminal HER2が1例、HER2 enrichedが2例、Triple Negativeが2例であった。CNS転移の診断は全ての症例において頭痛や痙攣などの症状発現が契機となっており、9例中5例（56%）はCNS転移の他すでに多臓器に転移を認めていた。開頭手術は3例に行われ、定位放射線照射は2例、全脳照射は5例に行われたが、高齢でKarnofsky Performance Status（KPS）が不良であった2例は対症療法のみを行った。
今回の検討症例のうち、KPS不良症例や局所治療のみで頭蓋外病変に対して全身薬物治療を併用できなかった症例は、全てCNS転移発症後6カ月以内に死亡した。それに対して集学的治療を行うことが可能であった3例は1年以上生存しており、特に抗HER2療法を行った2症例は比較的長期に病状のコントロールが得られた。しかしながら癌性髄膜炎の症例は、診断後すぐに治療を開始するも急激にADLが低下し、治療を継続することが困難であった。
【考察】乳癌CNS転移に対しては局所治療と併せて全身薬物治療で集学的治療を行うことが予後の改善につながると考える。早期乳癌であってもCNS転移をおこし急激な経過をたどる症例もあることを念頭に、サブタイプや組織型などによってはあらかじめスクリーニングを行い、集学的治療を行いやすくすることも検討すべき事項である。

P-16-563

膵SPNの乳房転移の一例

A case of breast metastasis of pancreatic SPN

[1]鹿児島大学消化器乳腺甲状腺外科、
[2]鹿児島大学　地域医療学分野　離島へき地医療人育成センター
佐保　葉月[1]、新田　吉陽[1]、永田　彩子[1]、野元　優貴[1]、大脇　哲洋[2]、
夏越　祥次[1]

50代女性，X-7年腹部エコーにて膵体尾部腫瘍と多発肝腫瘍指摘され当院消化器外科を受診。膵体尾部病変に対してEUS-FNAを施行したところSolid-pseudopapillary neoplasm（SPN）と診断。Gemcitabine+TS1療法5コース実施後のCTで増大認め、X-6年膵体尾部脾合併切除+肝拡大後区域切除施行。その後も多発肝転移を繰り返し、肝部分切除やTACEを繰り返し施行されていた。X年にフォロー中のCTで左乳腺腫瘤指摘され、当科紹介受診となった。乳房エコーにて10mm大の比較的境界明瞭な腫瘤を認め、吸引式針生検でsolid papillary carcinomaの診断であった。膵臓からの転移も否定できず、当科にて切除生検を施行した。10×5mm大の褐色調結節を認めた。CD10陽性、β-catenin陽性であり、膵腫瘍に類似した腫瘍細胞を認め、膵SPN転移の診断となった。現在も膵SPNの多発肝転移に対する治療を継続中である。
膵SPNは若い女性に好発する比較的稀な腫瘍で、その発生頻度は全膵腫瘍の約1 ～ 2%とされている。以前は脈管浸潤や核異型度などが転移と相関するという報告もあったが、これらの特徴がないにも関わらず予後や転移の有無と相関しない報告も多く、新WHO分類では全てのSPN腫瘍を低悪性度腫瘍と位置付けている。また、SPNは基本的に予後良好な疾患として知られており、腫瘍の完全切除が施行されれば95%以上の症例で根治を期待できるとの報告もある。そのため、新WHO分類での高度悪性転移例を除いては再発や転移を認めても積極的な外科的切除の適応を考えられている。SPN全体の10 ～ 20%の症例に多臓器への浸潤や転移を認めたとの報告もあり、検索しえた中では肝転移、リンパ節転移の報告が多く見受けられたが、乳房転移に関しての報告は認めなかった。今回、膵SPNの乳房転移という稀な症例を経験したので、若干の文献的考察を含めて報告する。

P-16-564

当院における肝生検を施行した乳癌肝転移4例の検討

Biopsy of liver metastasis for women with breast cancer

[1]茨城県立中央病院　乳腺外科、[2]茨城県立中央病院　病理診断科
竹内　直人[1]、北原美由紀[1]、斉藤　仁昭[2]、飯嶋　達生[2]、穂積　康夫[1]

【はじめに】乳癌治療において、原発巣と再発・転移巣とでホルモン受容体（ER・PgR）、HER2が一致しない症例をしばしば経験する。今回、肝生検を施行した乳癌肝転移4例について、ER・PgR・HER2の発現状況、治療方針、予後を検討した。
【対象・方法】2016年1月から2019年12月までに当院で肝生検を施行し、乳癌肝転移と診断された4例を対象とした。原発巣と再発巣におけるER・PgR・HER2の発現状況、転移・再発後の全身治療、予後について後方視的に検討した。
【結果】初発時年齢44歳～ 69歳（平均63歳）、初発時ホルモン受容体陽性・HER2陰性は3例、ホルモン受容体陰性・HER2境界域が1例だった。初回治療から肝転移診断までの期間は12か月～ 189か月（中央値38か月）だった。原発巣と転移巣とでホルモン受容体が陽性から陰性に変化したのは2例、うち1例はHER2の陽転化がみられた。4例とも肝生検後に化学療法を施行し、1例は化学療法の有害事象に伴いホルモン療法に変更した。4例中2例が死亡し、肝転移診断後から死亡までの期間中央値は12.5か月だった。
【結論】癌術後患者に単発性の肝腫瘍を認めた場合、癌の転移と原発性肝癌との鑑別が問題となる。また転移巣では生物学的なあるいは前治療の影響による腫瘍の性質の変化がみられる場合がある。乳癌肝転移巣に対する生検により、再発の診断のみならず、その後の治療選択に有用な情報を得られた。乳癌肝転移は重要な予後因子であり、生検を施行するに際しての利益と不利益を十分考慮し、患者の苦痛や合併症を最小限にする必要がある。

P-16-565

CDK4/6阻害薬の変更により治療継続可能となったホルモン陽性HER2陰性転移再発乳癌の2例

Cases of hormone-positive metastatic breast cancer that treatment can be continued by changing drugs

JA 岐阜厚生連　岐北厚生病院　外科
北澤　　舞、石原　和浩、高橋　治海、久野　真史、田中　秀典

【症例1】44歳女性
X年 左乳癌、IDCにて左Bp 実施（19歳）。X+12年 残存乳房再発のため左Bt実施し、術後TAM内服。X+17年 胸骨転移と左腋窩リンパ節再発を来し、骨吸収抑制剤+TAMで治療を開始。X+22年後からTAMをAIに変更しコントロールしていた。
X+25/02 腫瘍マーカーの上昇を認め、PET-CTで胸骨転移が3か所に増加していたため、フェソロデックス+パルボシクリブ125mg+ LH-RHagonistに変更した。開始後2か月で好中球減少にてパルボシクリブ100mgに減量し、さらに4か月にはパルボシクリブ75mに減量したが、Grade3の好中球減少が出現し休薬再開を繰り返していた。一旦低下した腫瘍マーカーが再上昇を認めたため、X+26/01 パルボシクリブからアベマシクリブ150mgに変更。その後細菌感染の症状認め、アベマシクリブ100mgに減量。消化器症状は整腸剤などの補助薬内服にてコントロールしていた。X+26/11 便秘、腹満続き有害事象と判断。アベマシクリブ50mgに減量したが、腫瘍マーカーは再び低下を認めた。消化器症状変は概ね良好で治療継続中。
【症例2】55歳女性
Y年 右乳癌にて右Bp+Ax,IDC（硬癌）,ER+,PgR-,T2N0M0 stageⅡA。 術後はLH-RHagonist +経口5FU薬+TAM実施しフォローアップしていた。Y+15年よりCEA上昇認め、Y+16年乳房内結節と肋骨・脊椎多発骨転移を疑われ、右乳房腫瘤に対し針生検実施しIDC（硬癌）,ER+,PgR-,HER2 1+で乳癌再発の診断となった。
Y+16/08フェソロデックス+デノスマブと骨転移による右膝痛に対して緩和照射39Gy/13回実施し、約10カ月間治療を継続したが、腫瘍マーカーの漸増を認めたためY+17/05 パルボシクリブ125mgを追加した。開始後2か月で好中球減少にてパルボシクリブ100mgに減量し、さらに3か月後にはパルボシクリブ75mgに減量したが徐々に腫瘍マーカーは低下していた。しかしY+18/03（減量から5カ月後）頃から徐々にCA15-3 が漸増したため画像にて再評価し、骨転移の増大と髄膜播種、小脳転移が出現しY+18/05 パルボシクリブからアベマシクリブに変更し100mgから開始した。皮疹の出現、肝酵素上昇認めベージニオ50mgに減量した。その後腫瘍マーカーも上昇なく現行治療を継続中。
【結語】今回パルボシクリブからアベマシクリブに変更することにより骨髄抑制を抑えることができ治療継続可能となった2例を経験した。同じ効果をもたらす薬剤であっても出現する副作用やその程度が異なり治療が継続できる可能性がある。

P-16-566

タモキシフェンが奏効した男性オカルト乳癌肺転移の1例

A case of male occult breast cancer with lung metastases

[1]横浜総合病院、[2]神奈川県立がんセンター　乳腺内分泌外科、
[3]横浜市立大学付属病院　外科治療学
山中　　歩[1,2]、山中　隆司[2]、岡本　　咲[2]、戸田　宗治[2]、古波蔵かおり[2]、
松原　由佳[2]、菅原　裕子[2]、菅沼　伸康[2]、山下　年成[2]、益田　宗孝[3]

【症例】66歳男性【既往歴】胃潰瘍【家族歴】妹 乳癌【現病歴】66歳時、検診のCTで両肺多発結節を指摘され、当院紹介受診。画像上転移性が疑われ、生検目的に胸腔鏡下左下葉部分切除が施行された。病理は、Adenocarcinoma、免疫染色は、CK（AE1/AE3）、CK7、synaptophysin（+/-）、GCDFP15、ER、PgR、GATA3、ARが陽性、TTF-1、p40、CK20、chromogranin A、NCAM、calretinin、prostein、bcl-10、cdx2、S-100蛋白、HER2が陰性、mammaglobinは(+/-)であった。ER、AR、GATA3がびまん性強陽性であり、GCDFP15も広範囲に陽性であったことより、男性乳癌の肺転移が疑われたため当科紹介受診。その後、MMG、US、MRIなどで精査したが、乳房内と腋窩に病変は認められなかった。院内のCancer boardにて検討し、病理所見を重視し、タモキシフェン内服より治療を試みる方針となる。治療開始後、多発肺病変は徐々に縮小となり、3m後のCTでPRの評価を得た。6m後のCTも縮小傾向であり、治療継続中である。【考察】乳房内、腋窩病巣を伴わない男性オカルト乳癌は極めてまれである。原発不明癌として化療の選択肢も検討されたが、病理検査から乳癌が最も疑われたためホルモン治療を導入し良好な経過を得た。原発不明癌においては、非常にまれな検査結果であろうとも腫瘍の特徴に応じた治療選択肢は考慮されるべきと考えられた。本症例は、今後転移乳癌に沿った治療方針を予定している。

P-16-567

演題取り下げ

P-16-568

ホルモン陽性HER2 FISH法equivocal症例対して術前化学療法を施行した3症例の報告

Three cases of Neoadjuvant chemotherapy for hormone-positive HER2 FISH equivocal cases

武蔵村山病院
金　　慶一

HER2過剰発現とHER2遺伝子増幅は、分子標的治療薬であるトラスツズマブ（HER2抗体）の適応を決定する上での判断基準となっている。適正な治療を実地するためには、HER2過剰発現とHER2遺伝子増幅の有無を正確に判定することが重要である。HER2過剰発現の判定には免疫組織化学染色（IHC）法が、HER2遺伝子増幅の判定にはHER2遺伝子を蛍光シグナルとして可視化して遺伝子増幅を判定する蛍光in situ ハイブリダイゼーション（FISH）法が用いられる。トラスツマブ病理部会によるHER2検査フローチャートではIHC法によって判定保留域のスコア2+の症例に対してFISH法の追加が提唱されている。当院では初回組織診断時よりIHC法とFISH法の両方でHER2検査を実施している。その中でFISH法にてequivocalと判定された3症例に術前化学療法および抗HER2療法を施行したので報告する。
症例1は69歳女性で針生検による組織診断では浸潤性乳管癌、ホルモン受容体陽性でIHC法によるHER2スコアは2+、Ki67:38%、NG1、腫瘍径はエコー下で1.8㎝であった。術前化学療法はEC（90/600）療法を4コース、ドセタキセル+トラスツズマを4コース施行して手術となった。症例2は55歳女性で針生検による組織診断では浸潤性乳管癌、ホルモン受容体陽性でIHC法によるHER2スコアは2+、Ki67:83%、NG2、腫瘍径はエコー下で2.4㎝であった。術前化学療法はEC（90/600）療法を4コース、ドセタキセル+トラスツズマ+ペルツズマブを4コース施行して手術となった。症例3は64歳女性で針生検による組織診断では浸潤性乳管癌、ホルモン受容体陽性でIHC法によるHER2スコアは2+、Ki67:38%、NG1、腫瘍径はエコー下で1.7㎝であった。術前化学療法はEC（90/600）療法を2コース、ドセタキセル+トラスツズマ+ペルツズマブを3コース施行して手術となった。いずれも術後病理検査による組織学的治療効果はG1aと判定された。

P-16-569

増大・縮小を繰り返した乳腺Pseudoangiomatous stromal hyperplasia（PASH）の1例

Case of Mammary gland Pseudoangiomatous stromal hyperplasia (PASH) Rapeated increase and decrease

東海大学　医学部　附属病院　乳腺内分泌外科
栄枝三江子、津田　万里、水野　万里、横山　　梢、寺尾まやこ、
森岡　　徹、岡村　卓穂、新倉　直樹

乳腺のPseudoangiomatous stromal hyperplasia（PASH）は乳腺間質の著明な過形成を呈する良性疾患である。今回我々は両側乳腺に発生し、周期的に増大・縮小を繰り返したPASHの1例を経験したので報告する。
症例;49歳閉経後女性。
主訴および現病歴;両側乳房の発赤および肥大を主訴に近医を受診した。2ヶ月間経過観察したが継時的に増悪・軽快を繰り返すため、精査加療目的に当院紹介となった。
既往歴;関節リウマチにて内服治療中。
診察所見;乳房は両側性に腫大・発赤を認めた（左乳房優位で、左乳房はサッカーボール大、重量7.5kg、右側は5.5kg）。軽度の圧痛を認めた。
検査;マンモグラフィで、両側乳房は非対称であり、腫瘤を複数認めた。両側カテゴリー 3と診断された。乳房超音波検査、MRI、CTにより、左乳房BD領域に巨大な腫瘍が認められたが、積極的に悪性を疑う所見はなかった。
針生検;両側ともに悪性所見を認めなかった。乳腺間質は浮腫性であり、毛細血管様のスリット構造が観察された。間質はalcian blueで染色され、ヒアルロニダーゼ処理で脱色された。間質はvimentin、calponin、CD34で陽性、CD31で陰性であるため、PASHと診断された。
手術;両側乳房切除術を施行した。
経過;術後2年経つ現在も明らかな再発所見認めていない。
考察;両側性PASHの起源に関すしては詳細は不明だが、関節リウマチの発症に関連している可能性がある。本症例はさらに、増大･縮小を繰り返すという、特殊な経過を示した非常に稀な症例であり、文献的考察とともに報告する。

P-16-570

同時性一側に乳腺浸潤性小葉癌、扁平上皮癌、浸潤性乳管癌が混在した1例

Synchronous invasive lobular carcinoma, squamous cell carcinoma and invasive ductal carcinoma

[1]滋賀医科大学　乳腺・一般外科、
[2]滋賀医科大学医学部附属病院　腫瘍センター、
[3]滋賀医科大学医学部附属病院　病理診断科、
[4]東近江総合医療センター　外科、[5]JCHO 滋賀病院　乳腺センター、
[6]公立甲賀病院　外科、[7]滋賀医科大学　外科学講座
河合　由紀[1,4]、冨田　　香[1,2,4]、北村　美奈[1]、油木　純一[1]、坂井　幸子[1]、
森　　毅[1,6]、梅田　朋子[1,5]、森谷　鈴子[3]、目片　英治[4]、谷　　眞至[7]

【はじめに】全乳癌のうち、特殊型である浸潤性小葉癌は約3%、扁平上皮癌は約0.2%といずれも稀であり、浸潤性乳管癌と合わせて同側乳房内に同時併存した報告はほとんど見られない。今回、浸潤性小葉癌（ILC）、扁平上皮癌（SCC）、浸潤性乳管癌（IDC）が同時性一側に発症した症例を経験したので報告する。
【症例】50歳代後半、女性。左乳房腫瘤を自覚し前医受診。左乳房AC領域に広がる境界不明瞭な腫瘤を認め、針生検でSCCの成分を伴った化生癌と診断、精査加療目的に当院紹介となった。精査の結果、左進行乳癌T3N1M0 StageIIIAと診断されたが化生癌であるため術前化学療法ではなく手術先行と判断、左乳房全切除術+腋窩リンパ節郭清を施行した。術後病理結果では、AC領域を中心に浸潤癌が長径11cmに広がり、大部分はpleomorphic variant ILCで、硬性型のIDCと混在していた。また、C領域にはSCCを呈する化生癌を認めた。ほか背景乳腺にはpleomorphic variantの非浸潤性小葉癌、非浸潤性乳管癌、硬化性腺症が見られた。リンパ節転移はレベルI、II合わせて20/35に見られ、ILC成分とIDC成分が混在していた。サブタイプは小葉癌、化生癌、乳管癌成分ともにtriple negativeであった。現在、術後補助化学療法中である。
【考察】乳癌組織型のうち特殊型であるILC、SCCはIDCに比べ稀とされている。われわれがPubMedと医中誌で調べ得た限りでは、ILCとSCCだけが混在した報告および、IDCと合わせて3つが混在した報告はいずれもごく少数であった。術前診断では扁平上皮成分主体の化生癌と診断され術前化学療法が期待できるかどうか不明であったことから手術先行を選択したが、ILCが主体と診断し得れば治療方針が異なっていた可能性が考えうる。また、術後化学療法のレジメン選択においていずれの組織型を標的として設定するか議論を重ねたが明瞭な結論は出ず、転移リンパ節がtriple negative typeのILCとIDCによるものであったことからアンスラサイクリン系レジメンとタキサン系レジメンの逐次投与を選択するに至った。全く異なる3つの種類の組織型それぞれの進行癌が同時に同側乳房内に混在することは非常に稀であり、診断および治療選択に難渋した症例であった。
【結語】浸潤性小葉癌、扁平上皮癌、浸潤性乳管癌が同一乳房内に同時期に併存した非常に稀な症例を経験した。文献的考察を加えて報告する。

P-16-571

診断に苦慮した乳腺巨大混合性腫瘤の一例

A case of mixed pattern giant mass of the mammary grand that was difficult to diagnose

[1]和歌浦中央病院　乳腺外科、[2]和歌山県立医科大学　外科学第一講座
西口　春香[1]、尾浦　正二[1]、島　　あや[2]、青石　裕香[2]、川路　万理[2]、
矢田　由美[2]、宮坂美和子[2]、平井　慶充[2]、中村　理恵[2]、西村　好晴[2]

【はじめに】乳腺混合性腫瘤は乳頭状成分の病理学的評価の難しさや、充実成分の少なさから術前確定診断に苦慮することは稀でない。今回、我々は嚢胞壁様成分が極めて薄く、内部のほとんどを液状成分が占め、術前確定診断に苦慮した症例を経験したので、報告する。【症例】73歳女性 2019年4月に右乳房に数cmの腫瘤を自覚し、その後急速に増大したとの主訴で、2019年6月に当院を受診。右乳房の緊満感、発赤を伴った境界明瞭な10cmを超える巨大腫瘤であった。超音波では、菲薄なほぼ均一な壁を持つ嚢胞様腫瘤であり、充実成分をほとんど認めず、流藻様索状物を認め、液状成分がほとんどを占めていた。想定される良性疾患としてコレステロール肉芽腫が挙げられたが、悪性疾患も否定できなかったため、流藻様索状物と、嚢胞様壁に対し、針生検を実施した。病理結果は壊死物質であったため、わずかに認める肥厚壁に対し、マンモトーム生検を実施した。病理結果はinvasive carcinoma with cystic change NG2 HG2 ER0% PgR0% HER2 equivocal（FISH negative）MIB-1 labeling index 30%であった。【経過】乳癌との診断のもと、乳房切除術とセンチネルリンパ節生検を施行した。切除検体での病理学的評価はinvasive carcinoma of no special type,invasive lesion=105×60mm pT3 NG3 HG3 ly0 v0 ER0%,PgR0%,HER2 equivocal（FISH negative）,MIB-1 labeling index 30%であった。dose-dense化学療法を施行したが、副作用が高度であったため途中で終了を余儀なくされた。現在のところ再発を認めず経過良好である。【考察】本例のごとく、極めて均一な嚢胞様壁を有する巨大浸潤性乳癌は極めて稀であり、術前確定診断も困難である。【結語】実際の画像を供覧するとともに、本例の病因を若干の文献学的考察を加え報告する。

P-16-572

生検で診断されたIntraductal papilloma with ductal carcinoma in situの2例

Two cases of the intraductal papilloma with ductal carcinoma in situ diagnosed by biopsy

[1]宇都宮記念病院　乳腺外科、[2]宇都宮記念病院　消化器外科、
[3]宇都宮記念病院　病理部、[4]かんけクリニック
中山　瑛子[1]、菅家　大介[1,4]、石井　智貴[1,2]、日下部　崇[3]

Ductal carcinoma in situ（DCIS）が良性病変に混在することは稀にあり、代表的な良性病変としては、乳管内乳頭腫、繊維腺腫、硬化性腺症である。画像では診断することは困難であることもあり、しばしば病理診断により診断される。特に乳管内乳頭腫は乳腺の良性疾患の10%を占め日常診療においてよく遭遇する乳腺病変である．発生部位により中心性乳頭腫と末梢性乳頭腫に分類される。特に後者は癌との関連性を示唆されることがある。今回我々はintraductal papilloma（IP）with DCISと診断された2例を経験したので報告する。《症例1》44歳、女性。主訴）左乳頭分泌。画像所見）MMG:左M領域にFADを認め、category3の診断。US :左乳腺CDE領域に19mmの低エコー腫瘤を認める。造影MRI :左乳腺CDE領域にclustered ring enhancementを認める。VAB）DCISの疑い。手術）術中迅速診断を行い、悪性の診断でBt+SN施行。病理診断）IP with DCIS、腫瘍の大きさ:18×10×8mm。pTis,pN0（SN）0/2,断端陰性,ly0v,NG1。ER+,PgR+,HER2 0。主病変はIPでその中に異型乳管上皮が充実性あるいは篩状に増生する病変を認める。《症例2》45歳、女性。主訴）検診で異常を指摘。画像所見）MMG :右L領域にFADを認め、category3の診断。乳腺US :右乳房B領域に約8mmの低エコー腫瘤を認める。境界明瞭、内部均一。また周囲に斑状の低エコー領域を認める。造影MRI:右乳房4 ～ 8時方向、乳頭～末梢にかけて区域性に複数の造影結節を複数認めた。VAB）malignant carcinomaの診断。手術）Bt+SN施行。病理診断）IP with DCIS、pTis,pN0（SN）0/4,断端陰性,ly0v0,NG1。ER+,PgR+,HER2 0。乳腺B領域全体に1 ～ 5mm大のintraductal papilloma が多数見られ術前で診断された以外では2箇所でDCISを伴っている。2018年10月 ～ 2019年12月までに当院で施行された針生検・摘出生検の225 例においてIPの診断であったのは15例であり、そのうちIP with DCISと診断されたのは2例であった。画像検査では超音波装置の進歩により乳管内の微細な病変が観察可能となり，乳頭腫と癌の鑑別が課題となっている。今回、生検により診断されたintraductal papilloma with DCISの2例を経験したので若干の文献的考察を加えて報告する。

P-16-573

オラパリブによりすみやかに嗄声の改善を得たBRCA変異陽性再発乳癌の1例

A case of metastatic breast cancer patient whose hoarseness was improved promptly with olaparib

[1]滋賀医科大学　医学部　医学科、[2]滋賀医科大学　乳腺・一般外科、
[3]滋賀医科大学 医学部附属病院 腫瘍センター、[4]公立甲賀病院　外科、
[5]JCHO 滋賀病院　乳腺センター、[6]滋賀医科大学 外科学講座
本田　郁子[1]、河合　由紀[2]、北村　美奈[2]、冨田　　香[2,3]、油木　純一[2]、
坂井　幸子[2]、森　　毅[2,4]、梅田　朋子[2,5]、谷　　眞至[6]

【はじめに】遺伝性乳癌のうちBRCA1/2遺伝子の病的変異による遺伝性乳癌卵巣癌症候群(HBOC)が最も多い。2018年転移再発乳癌の一部に対しBRCA1/2遺伝子検査および変異陽性例に対するPARP阻害薬オラパリブの投与が保険承認となった。
【症例】60歳代前半、女性。約27年前に左乳癌に対し左乳房部分切除術、20年前に左乳房再発に対し左残乳房全切除術施行後、7年前に左胸壁再発を来し腫瘍摘出術施行。一方、9年前に右乳癌に対し右乳房全切除術+センチネルリンパ節生検を施行、3年前に鎖骨下リンパ節転移に対しリンパ節生検施行。サブタイプは左右いずれの病巣もER陽性HER2陰性のLuminal typeであった。内分泌療法を行っていたが2年前に多発リンパ節転移のほか多発肝転移、骨転移、癌性胸膜炎を来したため化学療法へ移行していたところ、BRCA遺伝子検査、オラパリブが保険承認となりコンパニオン診断として遺伝子検査を受けた。BRCA2に病的変異を認め、約1年前にオラパリブ内服を開始した。すでに縦隔リンパ節転移による左反回神経麻痺のため嗄声が出現していたが、オラパリブ内服開始2週間後に改善傾向を認め4週間後には発声はほぼ回復していた。内服開始1ヶ月後のCTでは肝転移も縮小や不明瞭化を認め、好中球減少のため減量を行いつつも、現在もPRの状態を維持し継続中である。
【考察】化学療法歴のあるHER2陰性転移再発乳癌に対しBRCA1/2遺伝子検査が保険承認されてから、当院では31例の遺伝子検査を実施し4例に病的変異を認め、うち2例が当院でオラパリブによる治療を行っている。本症例ではオラパリブ開始前に縦隔リンパ節転移による反回神経麻痺から嗄声を来し、患者本人は家族とのコミュニケーションが不十分で関係が悪化していることを悩んでいた。オラパリブと化学療法を比較した第3相無作為化試験（OlympiAD試験）では、治療効果発現時期の中央値はオラパリブ群で47日であり化学療法群と有意差を認めなかったが、本症例ではそれよりも早い時期に治療効果発現を得た。オラパリブ内服開始後速やかに発声が改善して家族関係が修復されたことに対し本人の満足度は非常に高く、本症例でのオラパリブによる治療効果は速やかなQOLの向上につながったと考えられる。
【結語】BRCA2遺伝子変異の両側乳癌術後転移再発に対しオラパリブにより速やかに治療効果を得た症例を経験した。当院での臨床データを加えて報告する。

P-16-574

乳房増大（豊胸）術後に発生した乳房原発びまん性大細胞型B細胞リンパ腫（DLBCL）の1例

A case of diffuse large B-cell lymphoma of the breast (DLBCL) after breast augmentation

川崎医科大学　総合医療センター　総合外科
太田　裕介、中島　一毅、水藤　晶子

【はじめに】ブレストインプラント関連未分化大細胞型リンパ腫（BIA-ALCL）が問題となり、わが国でも2019年に乳がん術後の乳房再建用の乳房インプラント・組織拡張器が自主回収された。ブレストインプラント挿入患者において腫瘤出現の際は、BIA-ALCLとの鑑別が必要なる。今回は、両側乳房増大手術後20年経過後に片側乳房に腫瘤形成し、BIA-ALCLとの鑑別を要した、乳房原発びまん性大細胞型B細胞リンパ腫（DLBCL）の1例を経験したので報告する。【症例】48歳 女性。【既往歴】なし【家族歴】父:肝臓癌、母:胃癌、【嗜好歴】喫煙なし、飲酒なし【乳がん検診歴】なし【病歴】約X-20年に両側乳房増大手術（豊胸術）施行。X年5月に左乳房腫瘤を自覚し受診。USでは、左乳房10時方向に境界明瞭な36×22㎜の低エコー腫瘤（内部不均質、後方エコー増強）を認めた。CNBにてdiffuse large B-cell lymphoma、stageⅡ（low risk group）と診断された。IL2:204U/mL、LDH:185U/L。PETCTでは乳房以外の病変を認めず（左腋窩リンパ節に軽度集積あり）、乳房原発悪性リンパ腫の診断となった。化学療法としてR-CHOPを6サイクル施行しPETCTではcCRの状態となった。X年10月に両側乳房インプラント抜去（本人の希望および放射線治療のため）および腫瘍部切除術を施行。病理結果は残存病変を認めなかった。その後、左乳房に合計40Gyの放射線外照射を施行した。現在も経過観察中である。【まとめ】BIA-ALCLの約40%で腫瘤を認めるとされており、本症例でも鑑別に上がったが、ブレストインプラントに偶発的に合併したDLBCLであった。標準治療が施行され治療効果はCRであった。

P-16-575

乳癌術後肺転移切除例の原発巣と転移巣のER，PgR，HER2の発現状況についての検討

Comparison of ER,PgR,HER2 of primary lesion and metastatic lesion of the lung of breast cancer

[1]孝仁病院　乳腺外科、[2]盛岡友愛病院　呼吸器外科、
[3]いしだ外科・胃腸科クリニック、
[4]岩手医科大学 病理学講座 分子診断病理学分野
多田　隆士[1]、藤井　祐次[2]、石田茂登男[3]、上杉　憲幸[4]

【はじめに】乳癌術前後に肺に孤立性腫瘤病変が認められることがありその診断に
おいて転移性，原発性肺癌，良性病変の鑑別に難渋する場合があり治療方針も異なってくる．今回，乳癌原発巣と肺転移巣のER，PgR，HER2の発現状況を検討した.【対象・方法】2000年1月～ 2018年12月までに乳癌術前，術後定期検査において肺に孤立性腫瘤病変が認められ他臓器転移のない12例で外科的切除（12例中11例で胸腔下切除術が行われ，12例中5例が乳癌の肺転移であった．乳癌の肺転移例5例について臨床像と乳癌原発巣と肺転移巣のER，PgR，HER2の発現状況について検討した.【結果】乳癌肺転移5例の乳癌手術時の平均年齢は50.2歳（46 ～ 56歳）であった，乳癌手術から肺病変発見までの平均期間は83.5ヵ月であった．ERは原発巣と肺転移巣で変化はなかったが，PgRは陽性例4例中3例で転移巣で陰性化がみられた．HER2は1例で原発巣では陰性で転移巣で陽性化，1例で原発巣では陽性で転移巣で陰性化が認められた．肺転移巣切除後の5例の経過は，1例が肺，肝，骨転移にて肺切除後2年1ヵ月で癌死，5例中4例は肺切除後平均観察期間が41.9月において生存中である.【結語】乳癌肺転移5例中2例でHER2の乳癌原発巣と転移巣ではHER2の乖離が認められ治療において貴重な情報となった．乳癌術前術後の孤立性肺腫瘤病変において診断確定と今後の治療方針決める上でも外科的切除も考慮すべきと思われた．

P-16-576

高齢者に認められた多発乳腺扁平上皮癌（化生癌）の一例

A case of multiple squamous cell carcinoma of the breast observed in the elderly

みやぎ県南中核病院 乳腺外科
鈴木　幸正

乳腺扁平上皮癌は乳癌取り扱い規約で浸潤癌の特殊型として分類され比較的まれな疾患である。予後に関しては不良とする報告もあるが詳細は不明である。今回我々は、高齢のため手術のみで2年10ヶ月再発なく経過観察中の症例を経験したので報告する。症例は84歳の女性、2017年1月、入浴中に右の乳腺腫瘤を自覚して当科を受診した。右4時 約2cmの腫瘤を触知した。腋窩リンパ節は触知せず。マンモグラフィではLIにスピキュラを伴う不整形腫瘤を2病変、Sに局所的非対称陰影を認めた。USでは右 B 領域に16mmと8mm、右乳頭直下に13mmの不整形腫瘤を認めた。CNBの結果はいずれも悪性、浸潤性乳管癌であった。CT では遠隔転移は認めなかった。2017年3月手術、右乳房切除術を行なった。術後経過は良好で第6病日に退院した。腫瘍の一つの病理所見では約1cmの嚢胞とその周囲に多数の胞巣を形成して浸潤している像が認められます。嚢胞壁は異型扁平上皮で構成され、周囲には通常型の浸潤性乳管癌も認められた。角化が明瞭な扁平上皮癌の細胞はp40、p63が陽性であった。通常型の浸潤性乳管癌との細胞間橋も確認された。ER、PgRはともに陰性で、HER2はscore1であった。KI-67は10%であった。他の病変もほぼ同様の病理像で多発多発混合型乳腺扁平上皮癌（化生癌）と診断した。高齢でPSが低く、退院後に脳出血を発症したこともあり、術後化学療法は施行せず経過観察中であるが2年10ヶ月経過した現在、再発なく生存中である。

P-16-577

乳線非浸潤性アポクリン癌の1例

A case of intraductal apocrine carcinoma of the breast

市立輪島病院　外科
平野　勝康

症例は60細，女性．検診を目的として当院を受診した．触診で左D領域を中心とした境界不明瞭な硬結を触知した．マンモグラフィ検査では，左乳房外側下方に構築の乱れを認め，その部位に一致して区域生の淡く不明瞭な石灰化が見られた．超音波検査では，腫瘤は2時から6時方向のDC領域に境界不明瞭で内部は不均一な低エコー像を呈し，点状の高エコースポット散見され，エラストグラフィではスコア3であった．腋窩に腫大下リンパ節はみられなかった．悪性が疑われたため針生検を施行した．組織学的には，乳管内に限局する異型上皮の増殖を認めた．異型細胞は好酸性顆粒状胞体を有し，腫瘍の一部にARの核発現を認めたことからアポクリン癌と診断された．以上から乳頭乳輪温存乳房全切除術およびセンチネルリンパ節生検を施行した．切除標本による病理組織学的検査では，腫瘍の拡がりはは6.8×3.5cmで，好酸性の細胞質がみられ，核小体の明瞭なmonotonousな上皮細胞が乳管内で充実性に増殖しており，間質への浸潤像は見られなかった．腫瘍細胞にはARの核発現を認め非浸潤性アポクリン癌と診断された．またリンパ節転移は認められなかった．免疫組織学的には，ER陰性，PgR陰性，HER2 score 1, Ki-67 index 18.3%であった．

アポクリン癌の発生頻度は日本人では全乳癌の0.45 ～ 0.65%と報告されたが，近年増加傾向にあるとされている．2010年次全国乳がん患者登録調査報告による39,710例では,アポクリン癌は473例,1.2%である．その中でも，発生頻度の報告はないが比較的まれと考えられる非浸潤性アポクリン癌症例を経験したので若干の文献的考察を加えて報告する．

P-16-578

HR陽性HER2陰性乳癌StageⅣ 3例の治療経験 私たちちょっと訳ありです　それでも治療受けられますか?

Treatment experience of 3 problem cases of HR-positive HER2-negative breast cancer Stage IV

十善会病院　外科
杉山　　望、池松　禎人

症例1
70代。左視床出血の後遺症で高次機能障害を伴う。入浴介助時に右乳房の腫瘤に気付かれる。右CE領域に胸筋固定を伴う露出腫瘤を認め、B領域に皮膚発赤を伴う結節を触知した。針生検で硬癌、HR陽性、HER2陰性。画像診断で腋窩、鎖骨下に多数のリンパ節（LN）腫大と両肺野に多彩な不整形腫瘤あり。cT4cN3M1 StageⅣの診断となる。
症例2
70代。認知症のため施設入所中。不明熱精査目的の胸部CTで右乳房腫瘤、同側腋窩LN腫大、両肺野に多結節影を指摘される。超音波でC領域に30㎜大の不整形腫瘤を認め皮膚、胸筋への浸潤が示唆された。針生検で硬癌。cT4cN3M1 StageⅣの診断となる。
症例3
70代。統合失調症のため入院治療歴あり。感冒出ないか受診し胸部Xpで右下肺野に結節影が疑われ、胸部CTで左乳房腫瘤、同側腋窩LN腫大、両肺野に多結節影を指摘される。超音波で左A領域に17㎜大の不整形腫瘤を認め皮膚への浸潤が示唆された。針生検で硬癌。cT4bN1M1 StageⅣの診断となる。

3症例ともHR陽性HER2陰性乳癌でありパルボシクリブ（Palb）+レトロゾール（LET）療法が実施された。症例1は家族の積極的な協力が得られ、グレード3の好中球減少症を頻回に認めるが発熱は伴わず1週間の休薬でグレード2以下に回復するためPalb100㎎で治療継続、腫瘍縮小効果が持続されている。症例2は介護施設職員とご家族の連携により治療継続中で、初期に発熱を伴うグレード3の好中球減少症を認めたためPalb75㎎に減量となった。その後は症例1と同様のマネージメントでPRを維持しながら治療継続中である。症例3は精神科処方薬の服用コンプライアンス不良があり治療実施が心配されたが、乳腺疾患については自ら治療を受けたいと申し出があり、ケアマネージャーの協力により服薬状況をほぼ毎日確認していただき、治療開始間もないが腫瘍縮小効果が確認されている。
今回の症例にPalbを選択した理由は簡便あることであった。これは、実施してみると患者の有益性のみならず協力者の負担が最小限であり、持続した協力が得やすい事が判明した。また、症例1,2で好中球減少対策としてアベマシクリブへの移行も検討したが下痢症状の管理について不安があり、特に施設職員に対する配慮からPalb継続を希望された。今回の症例や高齢者に対する治療に際しては治療協力者の視点から有害事象の意義を顧慮する必要があることが示された。

P-16-579

乳房温存術後23年目の局所再発の1例

The case of local recurrence on the twenty third year after the breast-conserving surgery

[1]久留米大学病院　外科学講座、[2]久留米大学病院 病理学講座
瀬戸島　翔[1]、櫻井早也佳[1]、縄田　綾乃[1]、原田世衣子[1]、朔　　周子[1]、
高尾　優子[1]、竹中　美貴[1]、三島　麻衣[1]、赤司　桃子[1,2]、山口　　倫[1,2]、
唐　　宇飛[1]、赤木　由人[1]

【はじめに】乳癌は治療法の多様性や、ほかの癌腫と比較すると低悪性度とされ、比較的予後良好とされるが、ホルモン陽性乳癌の場合、晩期再発をしばしば経験する。そのため術後の観察期間については際限がなく、定期的な経過観察が必要である。今回、術後23年目で局所再発をきたした症例を経験したので報告する。
【症例】81歳、女性。左乳癌 T1cN0M0 Stage Ⅰ に対し、19XX年（58歳時）に左乳房部分切除、腋窩リンパ節郭清を施行した。術後は温存乳房に対する放射線治療とホルモン療法としてタモキシフェンを2年内服し、以後経過観察していた。術後10年目以降は年1回の画像検査としていた。術後23年目のマンモグラフィ検査で左乳頭直下に微細鋸歯状の腫瘤影が出現した。乳房超音波検査では左乳頭直下に9.4X9.1x7.5mm、境界明瞭塑像な低エコー腫瘤を認めた。Core Needle Biopsy施行し、Invasive ductal carcinoma Histological Grade Ⅱ、Estrogen receptor陽 性（PS5+IS3=TS8）、Progesterone receptor陽 性（PS4+IS3=TS7）、HER2陰 性（1+）、Ki67 15%であった。全身CTではその他遠隔転移はなかった。また、CTにて腫瘍内部にクリップが確認でき、前回手術の断端に発生した局所再発であった。左乳房切除を施行した。
【考察】温存術後23年目の局所再発を経験したので若干の文献的考察を加えて報告する。

P-16-580

血小板減少を伴う骨髄癌腫症に対し卵巣機能抑制下でのアベマシクリブ/レトロゾール併用療法が奏功した1例

A case of disseminated carcinomatosis of bone marrow successfully treated with CDK4/6 inhibitor

[1]横浜労災病院　包括的乳腺先進医療センター　乳腺外科、
[2]横浜労災病院　包括的乳腺先進医療センター　腫瘍内科、
[3]横浜労災病院　包括的乳腺先進医療センター　看護部、[4]南山田クリニック
竹内　英樹[1]、門倉　俊明[1]、木村　安希[1]、原田　　郁[1]、有岡　　仁[2]、
湯川　裕子[2]、柳原　武史[2]、大椛　裕美[3]、奥村　　輝[4]、千島　隆司[1]

【緒言】内分泌感受性陽性・HER2陰性進行再発乳癌の一次療法として、CDK4/6阻害剤とアロマターゼ阻害剤の併用療法が推奨されている。
【症例】35歳女性、2年前に第2子を出産。6か月前の断乳直後から左乳房腫瘤の増大を自覚したため精査目的に当院を紹介受診した。理学所見では左乳房に10cmの腫瘤を触知し、四肢に複数の皮下出血斑を認めており、血液検査で血小板は7.6万/μlまで低下していた。PET-CTでは左乳房腫瘤と所属リンパ節、全脊椎と四肢長管骨の骨髄に高度の集積を伴っており、全身に硬化性骨転移を認めていた。左乳房腫瘤および骨髄生検で浸潤性小葉癌（ER90%、PgR40%、HER2 1+、Ki67 34%）と診断された。
【経過】汎血球減少症が進行し、骨髄毒性の強い化学療法では治療継続が困難になることが予想されたため、卵巣機能抑制下でタモキシフェンの投与を開始した。治療開始から2週間後には血小板が2万/μl以下となり、緊急入院して血小板及び赤血球の輸血を行った。好中球減少症のリスクを伴うものの、原疾患に対する治療強度を上げる必要があると考え、アベマシクリブとレトロゾールの併用療法へ変更した。一時的に血小板は1万/μl以下まで低下したが輸血管理を行いながら治療を継続することで、治療6週間目には血小板が3万/μl以上で安定したため外来治療へと移行した。治療22週間目には血小板は15万/μl以上に回復した、PET-CTでは左乳房腫瘤と所属リンパ節はcCRとなり、四肢長管骨にのみ軽度のRI集積を認めるのみとなっている。
【結語】今回、血小板減少症を伴う骨髄癌腫症に対して卵巣機能抑制下でのアベマシクリブとレトロゾールの併用療法が奏功した症例を経験したので文献的考察を交えて報告する。

P-16-581

Breast cancer with Isolated orbital metastasis - A very uncommon entity

[1]Gynecology and Laparoscopy, Jaipur Doorbeen Hospital, Jaipur, India、
[2]Babasaheb Ambedkar Hospital, Rohini sector 5 Delhi, India、
[3]Medical Oncology, Rajiv Gandhi Cancer Institute, Rohini, New Delhi, India
Silky Kothiwal[1,2]、Chaturbhuj Agrawal[3]、Pankaj Goyal[3]、Dinesh Doval[3]

Introduction: HR+ MBC most commonly metastasize to bones, visceral organs & brain. Due to hematogenous spread, orbital metastasis is uncommon with breast cancer. However, with effective therapies coming up & increase in long term survivors, unusual sites of metastasis are now becoming common. We here present a case of hormone positive breast cancer who presented with Orbit as sole site of metastatic disease treated successfully with curative intent. Case Summary: 45-year-old premenopausal with early stage hormone positive breast cancer patient initially received treatment for loco-regional disease in form of surgery followed by adjuvant Anthracycline & Taxane based chemotherapy followed by radiation therapy and then hormonal therapy. Histopathology was suggestive of IDC (pT3pN2M0) and ER 80%, PR 60%, HER2Neu negative. She later presented with proptosis and diagnosed to have isolated orbital metastasis (Figure 1: MRI orbit showing large orbital mass eroding bone and causing compression of nearby structures) . There were no other sites of metastasis on imaging except solitary lumbar spine. The intra-orbital metastasis and the bony metastasis were treated with palliative radiotherapy followed by Tamoxifen. (Figure 2: MRI orbit showing reduction of mass lesion post radiation therapy) . Discussion: Breast cancer is the most common primary site for orbital metastasis, ranging from 28.5% to 58.8%. Orbital metastasis is usually present in diagnosed metastatic disease with late presentations with metastasis to orbits. However, in this case patient presented with first distant failure after curative therapy with orbital metastasis. The usual therapy is local external beam radiotherapy with very little role of surgery. The patient had a good partial response to therapy with reduction of the orbital metastasis & bony lesion. This case highlights early intervention with RT to oligometastatic recurrent sites in breast cancer achieving long term disease control rate. Conclusion: Orbital may be the first site of systemic failure in patients with breast cancer. It must be diagnosed at the earliest with institution early local therapy to prevent vision loss and treat patient with curative intent.

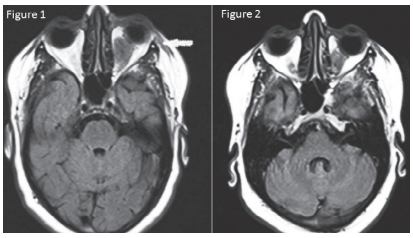

P-17-1

スマートフォンアプリを用いた乳癌患者のQOLと症状に関する実態調査:AQUARIUS試験

The assessment of QOL and symptoms of breast cancer patients by the smartphone app: AQUARIUS trial

[1]慶應義塾大学医学部　一般・消化器外科、
[2]国立がん研究センター　中央病院　乳腺外科、
[3]慶應義塾大学医学部　医療政策・管理学教室
永山　愛子[1]、林田　　哲[1]、綿貫瑠璃奈[2]、高橋麻衣子[1]、関　　朋子[1]、
平原　憲道[3]、宮田　裕章[3]、北川　雄光[1]

【背景】Patient reported outcomes (PRO)は一定の形式に則り、患者が現在の自分のQOLや症状を評価し報告するものであるが、このPROをインターネットによるウェブベースで追跡するSymptom Tracking and Reporting System (STAR) を患者ケアに用いる臨床試験が近年注目されている。
【目的】乳癌の初発手術症例及び再発症例を対象に、患者自身がスマートフォンアプリを用いて臨床症状及びQOLの経時的に記録し、ビッグデータとしてのプラットフォームを用いることでSTARの有用性評価、実態調査を行う。
【方法】多施設共同観察研究として、前向きに患者登録・データ収集を行う。被験者は、各自のスマートフォンからLINEの専用アカウントを作成し、push型の通知に回答する形で各自の症状や服薬状況、QOLを入力する。症状は痛み、疲労、消化管症状、ホットフラッシュ等17項目について、3つ病状パターン(内分泌療法中、化学療法中、転移再発治療中)毎の任意のタイミングで任意の質問を通知し、QOLはEQ5Dを用いた尺度で評価する。LINE上のデータは全て暗号化され、慶應義塾殿町キャンパスのサーバーで収集・保管される。
【結果】2019年12月3日時点で21名の患者データを解析した。年齢中央値は46歳 (範囲:34歳から68歳)、Stage 0が1名、Stage Iが2名、Stage IIが11名、Stage IVが4名であった。内分泌療法中の患者が5名、化学療法中の患者が15名、分子標的薬の併用療法中の患者が2名含まれていた。観察期間中央値40日 (範囲:8日から159日) で、症状の総回答数は2188件、そのうち746件 (34.1%) が有症状であり、一人当たりの有症状回答数中央値は17件 (範囲:0件から124件) であった。有症状の回答のうち、頻度の高かった症状は痛み151件、疲労115件、吐き気99件、便秘68件、咳68件であった。有症状の回答のうち、高度または極めて高度の症状は113件(15.1%)認めた。また、全回答のうち、普段の生活の妨げになったと答えたのは347件(15.9%)であった。EQ5Dの総回答数は39件であり、一人当たりの回答数中央値は2件(範囲:0件から4件)であった。EQ5Dの質問5項目のうちいずれかに中等度以上の症状を認めたのは25件であった。
【結論】乳癌治療中にスマートフォンアプリによる身体症状およびQOL調査を行うことで、効率的かつ緻密な症状、QOLデータの拾い上げが可能であると考えられ、アプリの有用性が示唆された。学会では更新されたデータを基に発表を行う。

P-17-2

乳腺診療過疎地の現状と課題およびその対策

Current status, issues and countermeasures in medical depopulated areas for breast disease treatment

[1]白浜はまゆう病院　乳腺外科、[2]白浜はまゆう病院　外科
粉川　庸三[1]、荒居　琢磨[2]

和歌山県は南北に広がる地形であり、人口の約2/3が紀北地区、1/3が紀南地区に分布している。全国で10番目の医師多数県とされているが、18名の乳腺専門医のうち15名は紀北地区、残りの3名が紀南地区の施設に在籍し、紀南地区には乳腺専門医が不在の医療圏もあり、地域間格差は否めない。乳癌検診の精査においても長距離の移動を余儀なくされるのが現状である。
2017年4月から当院から車で2時間弱の基幹病院に週1回の乳腺専門外来を開設した。精検施設として針生検による確定診断を行い、乳癌と診断した患者は当院を含めた院外の専門施設に紹介することとした。中等度以上の副作用が予想される化学療法では、初回は院外の施設に依頼し、2コース目以降の化学療法を外来化学療法室で継続した。終末期などの入院が必要な患者は以前に乳癌診療を担っていた消化器外科に依頼した。2年半を経過した現状と課題、対策を述べる。
【現状】週1回の乳腺専門外来で、2017年4月～ 2019年10月の間にのべ2446人の外来患者を診察し、針生検で悪性と診断したのは76人であった。そのうち19例は院外での治療を希望されず、16例は院内で手術、3例はホルモン療法を受けることになった。院内外科で手術を受けた理由は他施設への通院困難が11例 (高齢7例、施設入所1例、認知症1例、交通費などの経済的理由1例、知的障害1例)、局所再発1例、併存疾患(大腸癌、維持透析)の治療中2例、本人の希望2例であった。院内外科での術式はBp 2例、Bt 10例、Bt+Ax 4例であった。以前から消化器外科医によってこれらの手術は行われており、トラブルなく経過している。外来化学療法はdose dense EC療法を含めたいわゆる標準治療レジメンを大きな合併症なく行えている。
【課題と対策】センチネルリンパ節生検の適応であったが、リンパ節郭清を選択した症例もあった。今後の課題は腋窩温存である。乳房全切除の広い視野で色素法でのセンチネルリンパ節生検は比較的容易な手技であり、喫緊の対策としては消化器外科医へのセンチネルリンパ節生検手技の伝達ではないかと考えている。乳癌検診後の精査や薬物療法においても週1回の外来では増加してきた患者に対応しきれなくなりそうである。医局や県境を越えた複数の乳腺専門医や腫瘍内科医らの協力がなければ、継続するのは困難になると感じている。

P-17-3

乳癌患者に対する心理社会的介入～短期心理療法の試み～

Psychosocial intervention for breast cancer patients-Trial of short-term psychotherapy-

[1]聖マリア病院、[2]九州大学キャンパスライフ健康支援センター、
[3]九州大学臨床腫瘍外科
金城　和寿[1,3]、永野　　純[2]、溝口　公久[1]、山田　　舞[3]、谷口　雅彦[1]、
久保　　真[3]

乳癌患者は、病気のあらゆる段階において、さまざまな心理社会的苦痛を受けることが報告されている。心理療法によってがん患者の予後を改善する試みはこれまでに行われており、いくつか肯定的な報告も散見されるが、一定の有効性が保証されるような特定の療法は未だ確立されていない。
我々は、理社会的なサポートが術後乳癌患者にとって有用であるかどうかを検証することを目的として、短期心理療法「オートノミートレーニング(以下AT)」の効果を探索的に検討することとした。
1960年代、ドイツのグロッサルト=マティチェクは、がんや心血管病の危険因子としてのヒトの心理社会的因子や行動特性を、「対象依存性」とその対立概念である「オートノミー (自律)性」を軸とする疾病-健康理論を提唱した。さらに、対象依存性を緩和しオートノミー性を刺激し高める心理療法ATを開発し、がんや心血管病のリスクを抑制できることを示した。
我々は、ATががんの予防に有効であるならば、がん患者の予後改善にも寄与しうる可能性があると考えた。乳がんは、本邦の女性において最も罹患率の高いがん種であり、乳がん患者においてATが予後を改善するかどうかを検討する意義は大きい。しかし、生命予後を指標とした検討には長期間の追跡調査が不可欠となる。そのため、代替指標を転帰とした介入研究を行うことが現実的な選択肢となるが、これをデザインするための基礎的情報が不足している。
そのため、予備的研究として、主観的および客観的な各種指標を用いてATの効果を検討する症例集積研究を計画した。本研究で測定する指標には、乳がんの予後因子として既知のもの、および心理療法と連動する可能性があるが未だ確立されていないものを、神経・内分泌・免疫系に関する生物学的指標、腫瘍学的指標、および心理面や生活習慣に関する行動学的指標に照らして系統的に含め、これらについて探索的に解析する予定である。
現在、22人の乳癌術後患者がATを受けており、その心理面に関して肯定的な感想が多かったため、報告する。

P-17-4

「患者様が今後の癌の治療を希望されないとのことですので、緩和ケアをお願いします」それって本当ですか?

Have your patients been given enough information about their condition and treatment options?

つくばセントラル病院　外科
文　由美、中井　玲子、和栗　真愛

【背景】緩和ケア科との連携を通して、多くの未治療例や治療放棄例について相談を受けてきた。治療拒否の原因が、医師の説明不足に対する不信感のためや、十分な説明を受けていても理解あるいは納得ができていないためであることも多い。症例を検討し、適切なInformed Consentについて考えていきたい。
【症例1】70歳女性。8年前に右乳房腫瘤を自覚するも放置。6年前に腫瘤が増大し前医を受診。TNBC、Ki-67 L.I.60%、cT4bN3M0or1の診断で化学療法を順次施行、腫瘍は縮小した。1年前に再増大がありDTX 75を再度施行。6ヶ月後のCTで右腋窩リンパ節増大があり、次治療について相談したが、患者さんが「根治できないと聞いたので今後の癌治療は希望せず」とのことで当院緩和ケア科を紹介された。症状はなく、母の介護と仕事を両立しており、緩和ケア科の介入の必要性を認めず。もう一度治療について相談するため当科受診を勧められた。根治はないが、生命を脅かす転移もないこと、現在の生活を維持するためには必要な治療は行うことをお勧めすると説明し、治療継続に同意された。右腋窩リンパ節生検を行い、HER2陽性であることが判明。現在は経過観察中である。
【症例2】73歳女性。7年前に右乳房腫瘤を自覚するも放置。潰瘍形成・出血で4年前に前医を受診。5cm大の肝転移も認め、HER2陽性乳癌、cT4bN3M1の診断でHP療法とドセタキセルの併用を開始。初回治療後に抑うつ状態となり、以後の治療を拒否。「精神的問題が大きく治療困難。患者さんも今後の治療を希望せず」とのことで当院緩和ケア科紹介受診。1回のみの治療であったが、緩和ケア科通院中に原発巣の縮小が認められた。治療継続による効果が期待され、もう一度治療について相談するため当科受診を勧められた。訴えを傾聴すると、説明になかった関節痛が強く大きな不安を感じ、感情失禁状態になってしまったようであった。治療再開を希望され、以後は問題なく完遂し、原発巣・肝転移とも著明に縮小。その後放射線治療、T-DM-1治療を経て、トラスツズマブ投与に通院中である。
【考察】医師・患者間の知識の溝は深い。適切な説明の基準は患者のレベルに沿ったものでなければ、患者の理解、信頼は得られないと考える。患者さんが理解できる平易な言葉で説明するのみならず、どのような言葉なら理解でき、どれだけの情報を受け止められるのか、見極めるコミュニケーション能力を培うことが重要である。

P-17-5

当院における転移再発乳癌患者に対するアドバンスケアプラニングに関する検討と地域連携

Advanced Care Planning for Patients with Metastatic Breast Cancer and Regional Cooperation

[1]磐田市立総合病院　乳腺外科、[2]とものクリニック、
[3]磐田市立総合病院　乳腺外科　乳がん看護認定看護師
伊藤　靖[1]、後藤　圭吾[1]、伴野　仁[2]、太田　由美[3]

【背景】静岡県中東遠地区で骨転移地域連携パスによる医科歯科連携を行っているが、高齢者乳癌の増加、治療選択肢の増加、価値観の多様化などに伴い地域に則したアドバンスケアプラニングが必要である。【目的】当院における転移再発乳癌患者に対するアドバンスケアプラニングに関して検討し、地域連携パスを改良する。【方法】治療内容（治療の5W1H:いつの段階で 、治療場所はどこで 、どんな立場の医師が 、どんな病状を、どういう理由で、どのように 治療したか)、本人の意思決定に影響を与えた要因、意思決定能力の有無、意思決定支援の有無、意思決定のプロセス、代理意思決定の有無、地域連携上の問題点を整理し、連携医療機関で可能な治療選択肢リストと地域に則した治療計画を作成した。【結果】転移再発乳癌42例は平均57.9歳、luminal A :5例、luminal B:18例、HER2 type:3例、ER+/HER2+:6例、triple negative:10例で、3例で経過中に代理意思決定が必要となった。平均2.6回の多職種の介入による意思決定支援が行われ、画像検査結果の説明時、もしくは入院時に、状況に応じて支障と生活のしやすさの寒暖計、連絡手帳、予測予後指数、乳癌診療ガイドラインを利用して本人もしくは代理人と医療スタッフで話し合いが行われていた。再発乳癌で当初標準治療を拒否された患者が3名認められた。治療選択に影響した要因は、QOL、経済的問題、家族に対する配慮、合併症などであった。19名が死亡しており、本人の希望に沿って治療場所、積極的治療の中止が検討されていたが、本人の希望で癌の進行により在宅で最期を迎えた方は2名、積極的治療を中止して転院された方が4名、蘇生を含めて最期まで治療を希望された方が1名、他病死が3例（くも膜下出血で蘇生処置施行、心不全→多臓器不全、腎不全→心不全)であった。【考察】アドバンスケアプラニングは時間を要し、患者側と医療スタッフの話し合いは外来で画像診断の結果で治療を変更する必要性が生じた場合か入院時に行われ、多職種が介入して複数回行われていた。しかし最終的な治療場所、治療内容は、急速な病勢悪化に伴い患者側の希望と異なる場合があり、連携病院、介護施設のスタッフが共有できるツールを用いて早期からの患者側の意思確認体制の構築が必要である。

P-17-6

乳がん患者のレジリエンスの実態および関連要因:文献レビュー

Resilience in breast cancer patients and related factors: A systematic review

[1]兵庫県立西宮病院、[2]大阪医科大学大学院看護学研究科
井関　千裕[1,2]、鈴木　久美[2]

【目的】がん患者の精神的健康には精神的回復力であるレジリエンスが関与することが報告されているため、乳がん患者のレジリエンスの実態と関連要因を明らかにすることを目的とした。【研究方法】データーベースは、医学中央雑誌Web、PubMed、CINAHLを用いた。検索キーワードは「乳がん」と「レジリエンス」とし、調査期間は2010年1月から2019年7月までとした。検索の結果、医学中央雑誌25件、Pub Med184件、CINAHL92件だった。選択基準を18歳以上80歳未満の乳がん女性を対象にレジリエンスについて記述されている文献とし、除外基準を家族や介護者を対象とした文献、乳がん治療や遺伝に関連した文献とした。これらを元にスクリーニングし、医学中央雑誌は6件、Pub MedとCINAHLは34件となった。質的研究は除外し、ハンドサーチ4件を加えて、38文献を分析対象とした。文献を整理するためにマトリックスシートを作成し、使用尺度、関連要因、介入の種類をなど分析した。【結果】研究デザインは量的研究28件、介入研究10件だった。レジリエンスの測定尺度は、Connor-Davidson Resilience Scale（以下、CD-RISC)が最も多く、その他にResilience Scale、精神的回復尺度が用いられていた。CD-RISCの平均得点は100点満点中60 ～ 97と中等度から高いレジリエンスを示しており、高得点ほど精神的回復力が高いことを意味する。また、患者のレジリエンスは、教育レベルや世帯収入、診断からの期間、ソーシャルサポート、QOLと正の相関があり、年齢、BMIと負の相関がみられた。そして、病期が進んでいる者、化学療法をしている者、身体症状がある者はそうでない者に比べてレジリエンスが低かった。さらにレジリエンスが低い乳がん患者は不安・抑うつがあり、レジリエンスを1ポイント上げると抑うつは3.4%と減少することが示されていた。乳がんサバイバーを対象としたグループ療法では介入前後でレジリエンスを有意に高め、抑うつの有病率を低下させると報告されていたが、その一方で有意差は認めないという研究も認められた。【結論】本文献レビューにより、乳がん患者のレジリエンスの実態や関連要因などが明らかになり、乳がん患者の不安や抑うつ、QOLにはレジリエンスが関連することが示された。しかし、再発・転移性乳がん患者を対象にした研究が少ないため、今後はそれらを対象とした研究の蓄積が必要である。

P-17-7

地方病院で患者支援活動と啓蒙活動を同時にやってみた

Simultaneously conducted patient support activities and enlightenment activities in rural areas

青森市民病院　外科
川嶋　啓明

地方の問題は人口も少なく、医療機関も少なく、医師、看護師が少ないことだけではなく、拠点への移動方法や時間に著しい制限があることでもある。人口当たりの医療圏に拠点病院を割り振るだけでは、実際には通院困難事例も多い。がん連携パスを用いることが望ましいと考えられるかもしれないが、そもそも乳腺クリニックなど希少な存在で、村内に常設の診療所があるかないかという地区では拠点となる地域へ患者さんは移動することしか選択肢はない。
そのような中で、ファッションショーや美術展などの患者支援活動を続けてきたが、ある患者会の副代表をしている患者さんからピンクリボン月間に当方で行っているイベントに患者さん本人が出て啓蒙活動をしたいと希望があった。
その患者さんは当市の患者会のメンバーではなく、普段の接点は全くないように思われた。2019年夏に当院でおこなったサマーフェスティバルに演者の母として来院され、私の担当がその演者さんだったため初めてお話した方であった。患者さんは、いつもその演者さんのパフォーマンスを見に来ている変わった人として2年前から私を認識していたようだが、その時初めてピンクリボンイベントを主催している医師と同一人物だと気が付いたそうだ。以前2016年に行われたイベントを見ており、ずっと参加を希望されていたことを演者である娘さんとともに話された。
ピンクリボンイベント自体は検診の啓蒙活動のみが目的ではなく、現在治療中の患者さんがいることを伝えることで少しでも患者支援になれば、また正しい医療知識を伝える場と考えている。啓蒙活動をしたいという患者さんの思いについてそれを患者会ではなくショッピングモールで不特定多数に対して発表することや、演者である娘さんがステージ上でライブの合間に告白することについては運営サイドへも十分な配慮を求め、ファンがイベント内容を動画投稿サイトに投稿する件についても念入りに娘さんとチェキ撮影の合間に何度も相談したイベントの結果について御報告いたします。

P-17-8

外見変化へ対する看護介入が患者のエンパワーメントを引き出した一例

A case in which nursing intervention for appearance change brought out patient empowerment

[1]済生会横浜市東部病院　がん相談支援センター、
[2]済生会横浜市東部病院　外科、[3]済生会神奈川県病院 外科
鈴木　明菜[1]、西谷　　慎[2]、土居　正和[3]

【はじめに】
近年、がん治療の進歩により長期生存が可能となり、患者が社会生活の中で抱える外見変化による苦痛が注目されてきている。当院では外見変化に対する専門の相談窓口もなく、アピアランスケアを美容的技術やウイッグの紹介と理解している医療者も多い。今回、患者の抱える外見変化の苦痛に対し思いを傾聴し、共感することで患者のエンパワーメントが引き出された一例を報告する。
【症例】
A氏40代女性。左乳がん、stageⅡAの診断にて乳房部分切除術、センチネルリンパ節生検施行。術後補助療法として化学療法が提示され、A氏は治療を希望した。治療の副作用により脱毛の説明を受け、「髪型が変わってしまうと職場に行けなくなる。」と話していた。
【看護の実際】
看護師は脱毛による外見変化が職場との関係を断ってしまうのではないかと考え、介入を行った。A氏は、職場に病気のことを話しておらず、髪型が変わると職場に怪しまれてしまうと話した。看護師は、髪型がA氏の人生において大切な価値を有していると考え、髪型に対する価値について意図的に話を聴くための時間を持った。そして、職場に病気を伝えることのメリット・デメリットを一緒に考えた。面談の中でウイッグの提案も行ったが、A氏は仕事を辞めるかまだ決められないと表情硬いまま話し結論は保留とした。
【結果】
次の外来にてA氏は自髪を肩上までカットし、「職場に全部話したらすっきりしました。隠そうとするから辛くなるんですよね。何年かぶりに髪型も変えて気分転換出来ました。」と笑顔で話し、仕事と両立しながら治療を遂行できた。
【考察】
A氏は、治療意欲はあるが、脱毛による社会的及び精神的苦痛を生じていた。それに対し看護師は、A氏の抱える思いを傾聴し外見に対する信念や喪失対象の価値などを共有した。そして、A氏自身のエンパワーメントが高まり"新たな自分らしさ"を導き出すことに繋がったと考えられる。今回の一例を通し、外見変化に対する看護は喪失した部分を補う情報提供だけではなく、患者の抱える外見の悩みの本質は何であるのかを考えることが重要であるとわかった。外見変化は治療の過程において様々な形で何度も経験を余儀なくされる。そのため、患者が社会との関係性の中で何に困っているかを知り、患者のエンパワーメントを高める介入支援ができるよう、医療者への周知とアピアランス相談体制の構築が課題と考える。

P-17-9

アドバンス・ケア・プランニングの取り組みと課題

Advanced Care Planning Initiatives and Issues

鳥取大学医学部附属病院
立花　麻美

【はじめに】終末期のがん患者・家族のケアをしている際、患者や家族の思いに沿った支援ができているのか悩むことも多い。近年、アドバンス・ケア・プランニング（以下ACP）が注目されるようになってきており、当院乳腺内分泌外科では、2019年度よりACPについて取組みを始めた。より効果的に行うために、取組みを振り返り、ACPの課題を考察する。
【方法】ACPの勉強会を行い、実施手順のフローチャートや情報共有のための記録テンプレートを作成した。医師と介入時期を相談し、患者にACPパンフレットを渡し、後日看護師にて面談を行った。2019年6月～ 12月にACPを行った患者のカルテを後方視的に考察する。
【結果】対象は乳がん患者35名（再発22名、ステージⅣ13名）。全員女性。年齢39 ～ 85歳（平均62歳）。パンフレットを記載した患者は20名。介入開始時期は再発告知後1名、病状悪化時10名、安定時22名、治療変更時2名。ACPに対し拒否的な反応をした患者は13名で、介入開始時期別では、再発告知後が1名、病状悪化時4名、安定時8名。肯定的は反応の中には、「書きながら自分の思いを整理でき、残せるのが良い」「病気のことを話せる人はいない。こうやって話せると良い」「大事だと思う」という声があった。拒否的な反応では「パンフレットを見て落ち込んだ」「今は調子がいいので必要性がわからない」「悪い事は考えたくない」との声があった。予後については、「知りたい」13名、「知りたくない」3名、「わからない」5名、「介入未」14名。ACPに関する家族との話し合いについては「話し合っている」11名、「話し合っていない」11名、「介入未」13名であった。
【考察】病状が安定している段階で導入した場合は肯定的な反応が多い印象であるが、症状もないため考える必要性を感じないと拒否的な反応をする場合もあり、介入タイミングは人それぞれで異なる。また、パンフレットも一つのツールとして有効な場合もあるが、病状を受け入れられない患者に対しては、パンフレットはより拒否的な気持ちに移行しやすく、口頭での面談を繰り返すなど、方法も患者毎で検討する必要がある。今まで避けられることの多かった終末期の意向について、拒否的な反応も含め患者の思いを伺うことができた。ACPは「話し合いのプロセス」であるため、更に継続した支援・検討が必要である。

P-17-10

うつ性自己評価尺度を用いた乳がん患者に対する精神的ケア介入の取り組み

Approach of mental care intervention for breast cancer patients using SDS

[1]徳島市民病院　腫瘍精神科、[2]徳島市民病院　外科、
[3]徳島市民病院　放射線科、[4]徳島市民病院　看護部
加藤　美玲[1]、日野　直樹[2]、生島　葉子[3]、西庄　　文[2]、池内真由美[2]、
宇山　　攻[2]、美馬　　惇[2]、谷　　景子[4]

【はじめに】乳癌患者は長期に渡る治療を受ける中で精神的ダメージを受けたり疲弊してくることも多く、私たちは多職種で協働して身体的ケアと精神的ケアを提供することが求められている。身体症状と違い、精神的不調は診察場面で表面化しにくい現状がある。そこで、何らかの精神的ケアが必要そうな患者に自然な形で専門職が出会えるきっかけ作りとして下記の取り組みを開始した。
【取り組みの概要】2018年5月から2019年12月の間に乳癌治療を入院で開始した（術前化学療法・手術）患者に日本版うつ性自己評価尺度（SDS）を主治医から配布。SDSは80点満点で40点をカットオフ値として設定されており数値が高いほどうつの程度が重いと評価される。回答は自由意志とし退院時に回収。採点分析は臨床心理士が行い、退院後フィードバックを行った。質問票の数値に関わらず、フィードバック時に退院後の心境に何らかの変化はなかったか、質問票の回答内容や結果に対してどのように思うかなどを尋ねた。
【結果】100名から有効な回答が得られた（有効回答率98%）。今回の調査では、正常範囲59名、カットオフ値以上41名という結果だった。カットオフ値以上の内訳は、軽度うつ状態29名、中等度うつ状態8名、重度うつ状態4名だった。また回答者全体のうち、11名が継続的な心理的介入を希望した。介入希望者が必ずしもカットオフ値以上ではなく、4名は正常範囲の結果を得ていた。また、重度うつ状態に分類された全員がフィードバック時に結果に納得し、自身でも精神的負担を自覚されていたためスムーズに心理介入または精神科医診察に繋がった。
【考察】患者が主治医から精神的ケアに関する調査を受け、その後専門職がフィードバックに訪れたことが、心身のサポートを受けながら乳癌治療を受けているという安心感に繋がったのではないかと考える。また、明らかに高い数値が出た患者全員に精神的ケアの専門職が関われたこと、敷居が高いと敬遠されやすい精神的ケアがスムーズに導入できたという経験を活かし、今後のチーム医療に繋げていきたいと考える。

P-17-11

がん相談支援センターで精神科疾患を持つ患者を支える為に ～対応に難渋した症例を振り返って～

To support breast cancer patients with mental illness. Looking back on cases that were difficult

[1]高山赤十字病院　がん相談支援センター、[2]高山赤十字病院
田和　亜樹[1]、井川　愛子[2]

【はじめに】
当院の所在する高山市は隣接する医療圏や他県への患者流出も多く、乳がん患者とも治療中や終末期から関わる事も少なくない。また、当院は地域がん診療連携拠点病院ではあるが心療内科の診療は限られており、精神疾患をもつがん患者の支援は十分とはいえない。今回、治療の途中で他院から療養の場を当院に移した精神疾患を持つ患者にがん相談支援センターとして関わった症例を振り返り、今後の対応、相談支援センターとしての課題を検討した。

【事例】
42歳女性。市内の病院で乳がんの診断を受け、治療を隣県の病院を希望し転院。同病院にて左乳がん全摘手術を受け、その後術後化学療法施行中に本人の希望で当院に転院予定となった。しかし転院直前に発熱性好中球減少症及び軽度のリンパ浮腫を起こし緊急入院。病棟看護師の紹介により相談対応した。相談中本人からは①リンパ浮腫になったことの辛さ②希死念慮③すぐに職場復帰したいという強い希望等の語りがあった。がん相談支援センターとしては、『死ねるボタンがあれば押したい』と言われた時には、入院病床を持つ精神科の受診を勧め、受診はしたが『薬をもらうだけだから』と精神科も定期的な通院とはならない状況のまま当院での最初の治療となる放射線治療が始まった。途中、放射線治療によるリンパ浮腫の増悪を懸念し『治療を辞めたい』という本人の想いに寄り添い、計画された照射の一部を中止。残りの照射が終了するまで、頻回に外来に付き添い支援した。現在はホルモン療法と化学療法を外来にて継続できている。治療の面では本人の希望を支える事はできたが、一方で職場は退職。長期間夫と子供と離れ、実家から通院するという期間が続き、本人は未だリンパ浮腫と向き合えていない発言を繰り返している。

【まとめ】
今回、予定転院直前から緊急的に患者に関わり、更に精神疾患を伴うようなケースを経験した。院内連携により治療を支える事はできたが、精神面が大きく影響した生活面を支えられたかというと未だ疑問が残っている。相談対応により全ての困りごとが解決するわけではないが、精神疾患を抱えた患者を支える上で精神科との連携やサポートは非常に重要であると痛感した。今後は地域の精神科病院とも、がん治療を必要とする患者を共に支えられるような連携体制を構築していく事が必要と考えた。

P-17-12

乳がん発見契機の違いによるつらさとその変化の検討

Consideration of Toughness and Change Due to Differences in Breast Cancer Detection Opportunities

[1]国立病院機構　米子医療センター、[2]鳥取大学医学部付属病院
加藤　麻美[1]、長本　奈美[1]、万木　洋平[1]、鈴木　喜雅[2]

【はじめに】がんの告知を受ける患者の衝撃は大きい。特に予想もしてなかった場合はさらに衝撃も大きく受け入れがたい気持ちになる。当院では乳がんの診断を受け、手術予定となった患者に『つらさと支障の寒暖計』を用いてつらさと支障の聴取を行っている。検診発見の患者、しこりを自己発見した患者のがんのつらさの度合いに差があるか、また病期の程度に違いはあるのかを検討したので報告する。【研究方法】2017年1月から2019年10月までに乳がんの診断を受け、手術を施行された患者99名を対象とした。術前、術後に『つらさと支障の寒暖計』を聴取し、検診発見群と自己発見群とで聴取した数値0～10を3群に分類し比較検討した。また進行度、術式についても同様に比較検討した。【結果】症例は検診発見32例、自己発見67例であった。進行度に関しては検診発見ではStageⅠ72%、StageⅡ19%、StageⅢ3%。自己発見ではStageⅠ48%、StageⅡ27%、StageⅢ15%であった。検診発見の術前のつらさは0.1.2.3群37%、4.5.6.7群50%、8.9.10群13%。自己発見は0.1.2.3群50%、4.5.6.7群33%、8.9.10群17%であった。術後のつらさは検診発見0.1.2.3群78%、4.5.6.7群16%、8.9.10群6%。自己発見は0.1.2.3群72%、4.5.6.7群25%、8.9.10群3%であった。術式は検診発見が全切除9例、部分切除23例。自己発見は全切除43例、部分切除24例であった。【考察】術前のつらさに関して、検診発見群は半数以上が中スコア以上のつらさを感じていることから告知で受ける衝撃が大きいことがわかった。自己発見群は逆に半数が低スコアのつらさと感じていることからしこりを自覚していたことで気持ちの準備ができていたことが考えられた。術後のつらさに関してはどちらも低スコアが同等となっていたが、高スコアに若干だが差が出ていたことから進行度が早く、温存が多いにも関わらず検診発見患者の方がつらさを感じていることがわかった。【おわりに】今回の検討により乳がんの診断を受けた患者は検診発見群、自己発見群で告知に対する衝撃に差が出ることが明らかとなった。検診発見群は進行度も早期であり、乳房温存できる確率も高いが、つらさの程度は自己発見群より高い。告知を受ける患者の衝撃はさまざまではあるがしっかり寄り添いサポートすることが必要である。また検診の重要さを改めて実感することができたので検診啓発に心がけたい。

P-17-13

乳房全切除術後の補整下着の情報提供のあり方を再考する～外来患者へのアンケート結果より～

Reconsidering information about adjusted underwear for the patients after total mastectomy

兵庫県立がんセンター
金川　貴子、谷口　千春、六人部理恵、井手公美子、大西　愛子

【背景】乳房全切除後の補整下着について、外来看護師における補整下着等に関する情報提供の必要性を明らかにした実態調査やニーズは明確になっていない。
【目的】外来患者が必要とする補整下着に関連した情報を把握し、外来看護師の下着の相談・指導方法を再検討する
【方法】アンケート用紙を用いた実態調査研究
【研究対象者】乳房全切除術後、再建をしていない、20歳以上80歳未満で認知機能の低下がなく、治療歴は関係のない術後10年未満の外来患者50例。
【研究期間】2018年12月14日～2019年6月30日
【分析方法】記述内容をカテゴリー化後に単純計算で分析
【倫理的配慮】兵庫県立がんセンターの倫理審査委員会で承認を受け実施する。患者には説明文と口頭で説明し、同意を得た
【結果】①下着着用者は92%、そのうち補整メーカーのみ着用は8%、市販のブラジャー等の着用は84%。②着用しない理由は、下着を着なくても不自由がない60%、どの下着がいいのかわからない、どの下着も合わないは各20%。③補整パッド使用率は92%、パッドの内訳は軽量パッド34%、ガーゼ・ハンカチ・肩パッドなど30%、シリコンパッド23%④下着の着用時期は入院中6%、退院後すぐ50%、退院後1～3か月まで22%⑤パッドの着用は入院中なし、退院後すぐ42%、退院後1～3か月まで26%に開始していた。⑥下着・パッドで困ったことがある患者は60%、パッドのずれの悩みが一番多く、左右差が気になる、衣服選択が難しい等の理由で満足が得られていなかった。⑦退院後に補整下着などの情報を新たに得ていた患者は74%、情報源は外来看護師・インターネット・書籍・院内の展示会であった。また、患者の56%が外来看護師からの情報提供を期待し、そのうち20%は入院前から16%は入院中に指導を受けていても退院後すぐの情報提供を希望されていた。48%が希望して乳房切除術を受け、72%は再建希望がなかった。
【考察・今後の課題】患者の多くが市販の下着を着用しているが、パッドはハンドタオルやメーカーの補整パッドを使用しているため、パッドの固定が不確実になる。また、下着とパッドの双方にずれが生じて左右の高さやバランスの悪さが生じると考える。今後の課題は、入院中だけでなく、入院前から退院後にわたり継続的に補整下着の情報提供を行えるよう、外来看護師も個々の患者に応じた指導を行っていきたい。

P-17-14

演題取り下げ

P-17-15

当院におけるケモキャップ手編みボランティア3年間の活動報告

Report of the volunteer activity of the hand-knitted chemo-cap making in our hospital for 3years

[1]一宮西病院　外科、[2]一宮西病院　乳腺外科
森　美樹[1]、石川　衛[1]、鳥居　隼[1]、岩本　久幸[1]、戸崎　達[1]、
石黒　清介[2]、大久保雄一郎[2]、鈴木　瞳[2]、堤　知佳[2]、沼田亜希子[2]

【はじめに】抗がん剤治療の副作用に脱毛があるが、それは特に女性にとっては単に外見的な問題というだけではなく癌治療全体を通しての心理的・社会的な重圧である。当院では3年前から乳癌治療による脱毛患者を対象に地元企業から無償提供された毛糸を材料として職員ボランティアが手編みのケモキャップを手編してプレセントするという活動を続けてきた。当院におけるこのユニークなボランティアの3年間の活動を報告する。
【背景】当院の所在地である愛知県一宮市は毛織物業が古くからの地場産業であり、その関係で以前から地元毛織物企業から病院主催の乳癌啓蒙イベント開催時には毛糸の無償提供を受けていた。当初はこの毛糸を参加者に直接配布していたが、さらに直接的にこの無償提供毛糸を患者サポートに生かせないかと思い立ち2017年秋からケモキャップ手編みボランティア活動を開始した。【目的】抗がん剤の副作用で脱毛した患者に地元企業から無償提供された毛糸で当院職員ボランティアが帽子（いわゆるケモキャップ）を作成して副作用の脱毛に悩む患者にプレゼントする。それにより病院全体さらに地域全体で癌治療中の患者を応援しているという意志を示す。【方法】材料:地元企業から無償提供された毛糸。ボランティア参加者:病院内で手編みボランティアを募集し、現在は事務職・検査科・理学療法士・医師・看護師等の20名程度が参加。方法:月1回の開催で手編みのケモキャップを作成し抗がん剤治療中の患者に配布する。配布対象:乳癌を主として癌治療中の患者（入院化学療法患者、外来化学療法患者、外来通院患者問わず）。【結果】患者サイドからは非常な好評を得た。当初は乳癌患者に限って配布していたが配布希望者が多いため、他の癌患者にも範囲を拡大した。配布日時も当初は不定期であったが患者会やクリスマス等のイベント時も含めて次第に拡大していった。現在は年間約120個のニットキャップを作成している。ボランティア参加者の側からも、患者サポートを実感できたことや他職種とのコミュニケーションの場として楽しんでいる、等の意見が得られた。当院では今後もこの活動を継続していく予定である。

P-17-16

がんセンター外来における子どもをもつ乳がん患者とその子どもの実態

The Actual Condition of Children with Breast Cancer Patients In Cancer Center Outpatients

[1]埼玉医科大学国際医療センター　看護部、
[2]埼玉医科大学国際医療センター　支持医療科、
[3]埼玉医科大学国際医療センター　乳腺腫瘍科
小島真奈美[1]、岡部みどり[1]、近藤　奈美[2]、高橋　孝郎[2]、杉山佳奈子[3]、
柳川　裕希[3]、一瀬　友希[3]、貫井　麻未[3]、藤本　章博[3]、淺野　彩[3]、
島田　浩子[3]、佐野　弘[3]、松浦　一生[3]、北條　隆[3]、大崎　昭彦[3]、
佐伯　俊昭[3]

【背景】乳がん罹患者は、壮年期が多く家庭、仕事、育児など生活上のストレスが高い時期である。乳がん患者を親にもつ子どものストレス反応に関する調査では、心的外傷後ストレス障害（以下PTSD）がある乳がん患者の子どももPTSDを呈していると報告されており、支援の重要性が示唆される。そこで、子どもをもつ乳がん患者の実態を把握することで、看護支援の一助となると考え調査に取り組んだ。
【目的】がんセンター外来における20歳未満の子どもをもつ乳がん患者の実態を明らかにする。
【方法】後方視的観察研究。対象者は、初診時問診票にて20歳未満の子どもがいると回答した乳がん患者。調査期間は、2019年6月から11月。データ収集は、電子カルテより対象者の属性、子どもの数、子どもの性別、子どもの学校種別、子どもに関する相談の有無を抽出した。データ分析は、抽出した項目を単純集計した。
【結果】**対象者**は、40名ですべて女性。20歳以上の兄姉がいる対象者は7名であった。**対象者の属性**は年齢平均46 歳、中央値46歳。**診断名**は、右乳がん19名（47%）、左乳がん18名（45%）、両側乳がん3名（8%）であった。**病期別**は、0期3 名（7%）、Ⅰ期19名（44%）、ⅡA期13名（30%）、ⅡB期5名（12%）、ⅢB期1名（2%）、Ⅳ期2名（5%）。**20歳未満の子どもの数**は、合計68名で平均年齢は、12.3歳。中央値は、13歳。**子どもの性別**は、男子34名（50%）、女子32名（47%）、不明2名（3%）。**子どもの学校種別**は、未就学8名（12%）、小学生24名（35%）、中学生17名（25%）、高校生15 名（22%）、その他4名(6%)。**子どもに関する相談の有無**は、有8名、無が32名であった。
【考察】対象者の子ども数は、68名で男女比に差はなかった。また、小学生が最も多く、次に中学生であった。先行研究において、男児の方が集団生活で孤立しやすく、女児は母親の影響を受けストレスを生じやすい。一方、母子でソーシャルサポートの享受が高いほど子どもの情緒、行動の問題が少ないと報告されている。外来では、乳がん看護外来やCLIMB@などでサポートをしている。しかし、対象者の子どもは小・中学生など集団生活にいる者が多かったが、医療者への相談は少なかった。このことは、対象者が子どもの情緒や行動への関心が低いのかサポート体制が周知されていないのか定かではない。今後、子どもをもつ乳がん患者に対して子どもへの関心について調査を行い、患者の希望する看護支援が提供できるよう検討していく必要がある。

P-17-17

若年乳がん患者会 アンケート報告

Young breast cancer patient society questionnaire report

さきたクリニック　医療部
王　千寿、先田　功、伊井　直美、藤末由紀江、今福　圭美

がん患者の心理・社会的支援の構築が重要視される中、患者会の有効性が認識されている。当クリニックではサポートグループでの患者会（ピンクデージーの会）を立ち上げて6年経過した。乳腺診療が混雑する中、患者と話す時間が取れないのが現状であり、類似性のある患者をグループの凝集性を考慮した構成で小規模の患者会を行っている。近年、増加傾向にある若年性乳がんは、短期間でライフスタイルが多様に変化するなど、他の年代の乳がん患者とは異なる特殊性を持っている。クリニックでは10年以上の長期通院サポートを実践する中、心理的サポートは重要な役割を担っている。このような長期的支援の観点から若年性乳がん患者会の参加者を対象にアンケート調査を実施した。アンケート結果から「会の参加」「雰囲気」「時間」「若年の属性」「心理的影響」「参加後の不安」「診療時の相談」について回答が得られた。若年という属性と心理的影響が長期的に関連することが示唆される内容であった。一方、「参加後に不安になった」と一部回答があり、その内容は「がんサバイバーであることを再認識させられる」「未体験の治療の話に困惑する」などであった。不安要因はあるが今後の参加継続は意欲的な回答を示している。若年性乳がん患者のグループの凝集性において、既婚、独身、子供の有無などの更なる細分化を考慮する必要性はあるが、個人のパーソナリティを変える看護介入は難しいことから、患者会に参加したことで不安要素より効用に視点を置くことが重要と考えられる。がん体験者が子供を持つことの覚悟や苦労、パートナーへの申し訳なさを感じながら生きるなど、その心理に触れることは自分の人生の意味を見出すことに悪い影響ではなかった。若年乳がん患者同士の語りは「不安で不確定な未来について、後押しされ前に進む」という効用が得られ、家族や友人、医療者ではなく患者同士の影響力が非常に大きい。診療環境の問題については「診療時に話せないことを患者会では話すことができる」の回答が多く、中には迷いや悩みを相談ができないまま何年も経過している患者もいる。患者会が頻繁に実施できない現状と短期間で多様にライフスタイルが変化する若年乳がん患者にとって相談しやすい環境の配慮や工夫が重要な課題であると考える。

P-17-18

当院における乳がん患者の乳房補整に関する現状と課題

Current status and problems with breast complementation of breast cancer patients in our hospital

[1]名古屋医療センター　看護部、[2]名古屋医療センター　乳腺科、
[3]名古屋医療センター　乳腺外科
前田　純[1]、森田　孝子[2]、加藤　彩[3]、林　孝子[3]、佐藤　康幸[3]

【目的】当院では乳がんで手術を受ける患者に対し、入院前に補整下着のパンフレットを渡し、入院後にパンフレットを活用し情報提供を行っているが、退院後の外来では病理結果の説明や治療に対した支援が優先されていることが多い。乳房補整に関する支援の充実にむけて実態調査を行い、課題を検討した。【方法】2019年7-8月の1 ヵ月間に当院の乳腺外科、腫瘍内科に受診した乳房全摘術後患者を対象に、年齢などの患者背景と術後年数や治療内容、下着やパットの使用有無と種類、乳房補整に関する支援に関すること等のアンケート調査を実施した。【結果/考察】アンケートの回答が得られた患者は141人であった。年齢36-86（中央値58）術後期間は5年以上が最も多く55人（39%）であった。乳房全摘術後患者の多くは術前とは異なる下着を選択していた。リンパ浮腫予防として術後3-6 ヶ月後にはワイヤーあり下着を使用可能と説明されるが、そのままワイヤーなし下着の使用が多かった。患者への情報提供に問題があると思われたが、ワイヤーによる締め付けや傷の痛み等により、意図的に選択している可能性が高いと考えられる。パット使用の有無では使用無しでは不必要や手間と考えている人が多かったが、パットの選択や購入先の情報提供不足もあることがわかった。乳房補整に関する支援の満足度は「大変悪い、悪い」15人（11%）であったが、これに「どちらでもない」62人（45%）を含めると、半数以上の患者が支援に満足していないと言える。支援希望時期は退院後が多く、退院後に継続してケアできる方法を検討することが必要だと考える。過去に下着に関して「困ったことあり相談していない」人は59人（42%）で、「相談するほどでもない、機会がない、誰に相談して良いのかわからない、医療者へ相談して良いのかわからない、仕方ない」と、悩みは未解消であった。また情報があるため相談不要、自己や周囲で解決可能とした人の中には消極的解決方法も含まれていると思われ、ここでも支援が必要であることがわかる。【結語】整容ケア充実にむけ、退院後に患者が乳房補整に関して相談しやすく、情報が得やすい環境や機会を調整することが課題である。上記の結果を踏まえ看護師が患者の乳房補整に関する悩みを理解し、継続的な支援ができるよう取り組む必要がある。

P-17-19

根治不能な高齢乳癌患者の治療の意思決定に関連する要因

Factors related to treatment decision-making in elderly patients with incurable breast cancer

[1]広島大学病院、[2]広島大学大学院　医系科学研究科、
[3]国立国際医療研究センター病院　乳腺腫瘍内科、
[4]国立看護大学校　長寿看護学、[5]岡山大学病院　乳腺・内分泌外科、
[6]東邦大学　医学部、[7]横浜市立大学大学院医学研究科　消化器・腫瘍外科、
[8]愛知県がんセンター　乳腺科
山口眞由美[1]、宮下　美香[2]、清水千佳子[3]、綿貫　成明[4]、平　成人[5]、
本間　尚子[6]、山田　顕光[7]、澤木　正孝[8]

【緒言】根治不能な乳がんに対し原則として薬物療法が用いられる。治療選択は最終的に患者により行われるが、高齢者の場合、加齢による心身への影響や一般的に期待される生存期間が限られていることもあり、若年者と同様の考え方が適用できないことがある。しかし、根治不能な乳がんと診断を受けた高齢患者における治療選択の意思決定の実態は明らかにされていない。本研究は、根治不能な乳がんと診断を受けた高齢者における治療選択の意思決定の関連要因を明らかにすることを目的とした。
【方法】対象は根治不能な乳がんと診断を受けた70歳以上の女性とした。質的記述的研究デザインを用い、半構造化面接を行った。面接では、どのように意思決定を行ったか、意思決定の決め手は何か等を尋ねた。分析では、逐語録を繰り返し読みコードを抽出し、コードの意味内容の類似性に従いサブカテゴリーを生成し、サブカテゴリーの意味内容の類似性に従いカテゴリーを生成した。なお、研究者の所属施設の研究倫理審査委員会の承認を得て実施した。面接は2施設で実施されるが、本発表では1施設の結果を示す。
【結果】対象者の年齢は、70歳代10名、80歳代1名、90歳代1名であった。分析の結果、高齢者特有のカテゴリーとして、<孫の成長を見守りたい><身内や周囲に迷惑をかけたくない><身の回りのことが自分でできる><副作用に耐える体力に対する自信><配偶者の看取りや子供の巣立ちによる役割の喪失>が生成された。年代共通のカテゴリーは、<医師のすすめ><生きるために治療効果へ期待><体力・生への限界の実感><身内のがん治療の辛い体験><つらい副作用を伴う治療><治療を受けない/治療を中止することにより伴う苦痛増強への不安>が生成された。意思決定の決め手は、<医師への信頼><孫の存在><生きるため><苦痛がない><家族の期待><これまでの生活の維持>であった。
【考察】根治不能な乳がんと診断を受けた高齢者は、医師の説明を受け入れ治療を選択したり、これまでの生活を維持することや人の世話にならず自分のことは自分でできることを確認して受ける治療を検討し、治療を選択していた。患者が医師の説明をどのように受け止め、どのように理解しているかを確認し、疾患の状態と治療の副作用を予測、評価した上で、患者の希望と生活を支えられるよう治療選択の意思決定を支援することの必要性が示唆された。

P-17-20

未就学児を育てながら乳がん初期治療を受ける母親に対する両立支援における外来看護師の役割

The role of nurse in supporting to balance initial treatment and parenting for breast cancer mothers

日本私立学校振興・共済事業団 東京臨海病院
池田ゆきみ、坂元　晴子、毛利かの子、鈴木　貴久

【目的】未就学児を育てながら乳がん初期治療を受ける母親に対する治療と子育ての両立支援における外来看護師の役割を明らかにする。
【方法】事例研究。診療録より治療と子育ての両立を意図した看護実践に関する記述を経時的に抽出し、両立支援の視点で分析する。【事例】30歳代前半女性、左乳がん（StageⅡB,Luminal HER2）。夫と4歳の息子の3人暮らし。息子は自閉症スペクトラムを有し、ケアが必要な状況。双方の両親からのサポートはなく、隣県在住の叔母とたまに連絡をる程度。乳房部分切除+腋窩リンパ節郭清、術後補助療法として放射線照射、化学療法（FEC+DTX）と抗HER2療法を行い、現在内分泌療法中。叔母の協力や自治体の子育て支援サービス及び院内の臨床心理士のカウンセリングや看護相談、ソーシャルワーカー等の支援を受けて治療と子育てを両立している。【結果】未就学児を育てながら乳癌治療を受ける母親に対する両立支援における外来看護師の役割は、治療の時期ごとに以下の10項目が挙げられた。1．診断から手術入院まで：1）診断前の子育て環境を把握。2）子育てに関する情報に基づいて通院日や入院時期を医師と調整。3）病状や治療の説明時に子育て協力者にも同席してもらう必要性を説明。2．術後補助療法開始前：4）治療日に託児を調整できるよう治療スケジュールを医師の説明に基づいてわかりやすく伝える。3．術後補助療法中：5）化学療法と子育ての両立を迫られる心身への負担をスクリーニングシートや会話から把握。6）治療と子育ての両立に関する悩みを相談できるように院内のリソースを調整。7）連日通院となる放射線療法前に突発的な発熱などで託児が困難な場合の体制整備。4．全ての時期を通して：8）がん治療中に受けられる子育て支援サービスに関する情報をソーシャルワーカと連携して提供。9）治療や子どもの養育に関する経済面の相談ができるようにソーシャルワーカーを紹介。10）治療と子育てを両立させようとする努力をねぎらう。【考察】がん診断以前の子育て環境を把握することは、母親の精神的な支えとなる人や子育て協力家族の存在を明らかにすることによって、治療と子育ての両立に奮闘する母親のストレスを軽減させる支援を導くことに繋がるだろう。また治療スケジュールを具体的に伝えることは、母親が見通しを持って託児調整することを助け、治療の遅延を回避するために有用と考える。

P-17-21

パートナーとともに行う乳癌術式選択時のShared decision making

Shared decision making of the breast cancer surgery method to perform with a partner

[1]多度津三宅病院　乳腺甲状腺外科、[2]多度津三宅病院　看護部、
[3]川崎医科大学　総合外科
水藤　晶子[1,3]、中村真由美[2]、太田　裕介[3]、中島　一毅[3]

はじめに:近年、乳癌診療が多様化していく中で、根治性はもちろん癌罹患後の生活における質（Quality of life:QOL）の向上が重要視されている。QOLの向上のためにはセクシュアリティは大きな問題であり、患者のみならずパートナーのセクシュアリティに対する認識の向上および医療側からの介入が必要であると考えられる。我々はセクシュアリティに関する問題への介入を始める前段階として、患者のパートナーに術後の瘢痕創を見ることができたか・触ることができたか、というアンケートを実施し、2017年にその結果を報告した。アンケートの結果、術後の瘢痕創を見ることができたパートナーは50%にとどまり、ボディイメージの変化に戸惑い、どのように向き合えば良いのか悩み、「話題にしない」ことにする患者・パートナーの姿を多く認めてきた。そこで、我々は乳癌の手術方法を話し合い決定していくShared decision making（SDM）の際に、患者のパートナーも参加するよう促し、共に術式を話し合うことによりボディイメージの変化を納得して受け入よう働きかける取り組みを行ってきた。その取り組みの結果を後方視的に調査し、報告する。
方法:2017年8月から2018年8月までの間に乳癌と診断され、術式決定におけるSDMにパートナーが参加した60歳代までの乳癌患者の診療録を後方視的に調査した。
結果:対象患者は46名で年齢は34歳から69歳。術式は乳房温存手術16名、乳房切除術30名であった。乳房切除術30名のうち6名は一次二期再建術を行った。対象患者46名中全員が術前にパートナーと術式について話し合っており、42名（91.3%）がボディイメージの変化やセクシュアリティに関しても話し合っていた。術後の瘢痕創を46名中38名のパートナーが見ており、術前にセクシュアリティに関して話しあっていた38名のなかでは36名（94.7%）が瘢痕創を目にしていた。また、97.8%の患者が医師やパートナーと十分に話し合って納得して治療を選べたと感じていた。
考察:SDMの際に積極的に医療側からセクシュアリティやボディイメージの変化について介入し、パートナーとの話合いを促すことで、患者の満足度やパートナーの受け入れが向上することが示された。

P-17-22

当院における乳がん術前患者相談支援に関する現状と課題

The current situation and problem about the breast cancer preoperation patient consultation support

[1]新潟市民病院　看護部、[2]新潟市民病院　乳腺外科
鈴木るみ子[1]、坂田　英子[2]

背景
がん患者・家族の心に寄り添い、個々に適した相談支援や情報提供を行うがん相談支援が重要視されつつある。当院では2015年4月より地域医療室にがん診療支援室を合併し、がん患者を総合的に支援する活動を行っている。2019年4月からは、乳がん看護認定看護師が初発・再発乳がんの外来診療説明に同席し、その後に面談を行っている。
目的
認定看護師が実施した乳がん術前患者相談支援の現状を検討し、より患者満足度の高い支援を行うための課題を見出す。
対象と方法
2019年4月から12月までの間に、初発乳がん告知後に面談を行った女性80例における面談内容と時間、術前薬物療法もしくは手術内容と、治療開始に至るまでの期間とその間の患者の不安内容に関して検討した。個人が特定されないよう倫理的に配慮した。
結果
患者年齢中央値は62歳（30～91歳）、面談時間は平均34分（15-106分）、全例初期治療開始前の介入であった。治療開始まで2回以上の面談を希望された患者は7例（8.7%）であった。術式は、乳房切除術39例（うちセンチネルリンパ節生検33例、腋窩郭清6例）、乳房部分切除術22例（同21例、1例）、術前化学療法例12例、検討時点で未定7例、1例は同時再建術例であった。乳がん診断から入院手術までの期間中央値は54日（12-116日）と長かった。面談内容は、告知を受けたあとの衝撃、治療や家庭・就労に関する不安の他に、検査治療待機期間中の病状増悪に対する不安が全例に認められた。2回以上の面談例では、術式や化学療法の受け入れになど治療に関する意思決定支援が中心であった。本人に加え家族も同伴で面談を行った症例が過半数であった。患者個々に病状をどのように受け止め理解しているかを確認しながら、必要な情報提供を中心に行っていた。
考察
乳がん診断告知直後は衝撃や不安が影響し、意思決定支援にまでは至らないことが多い。当院では告知後から手術までの待機期間が長いことも不安を増強する因子となっていると考えられた。2回以上の面談は主に手術や化学療法など治療における意思決定支援であり、患者の心理的変化が伺えた。
結語
患者が求める支援は経過の中で変化していくことから、初回は患者の心身状態を評価し負担を緩和する支援が、またその後には治療情報提供による意思決定支援が必要であり、他の支援室スタッフと連携し、多方面から支援を継続していくことが不可欠である。

P-17-23

乳房切除術を受けた患者から聞く治療の選択について

What treatment options do I hear from patients undergoing mastectomy?

[1]医療法人恵愛会　上村病院 看護部、[2]医療法人恵愛会　上村病院　外科、
[3]医療法人恵愛会　上村病院　乳腺外科
堀　　久美[1]、小林みゆき[1]、池田　美佳[1]、山下　美保[1]、染川　幸恵[1]、
堤田　英明[2]、上村　万里[3]

2013年7月に人工乳房による乳房再建が保険適用となり、乳癌治療の幅が広がっている。治療選択の意思決定は複雑かつ困難になっていくなか、患者自身が治療後の身体変化を理解し、納得のできる治療法を支援していくことが重要である。
当院は、鹿児島市街地まで50㎞という所に位置し、高齢化率約30%と高い。そのため、高齢な乳癌患者も多く、乳房切除後の再建を望まない割合も高い。また、高齢でなくとも再建に適さない患者や乳癌のステージや再発のリスクを考え、希望しない選択をした患者もいる。
当院の形成外科医は非常勤のため、エキスパンダー・インプラント挿入や広背筋皮弁による一次一期再建は、実施可能であるが、腹直筋皮弁による自家組織再建は50㎞離れた市街地の総合病院に紹介しているため、躊躇する例もある。
乳房切除術前の患者は、乳癌と診断を受けたショックと治療やボディイメージの変化など様々な不安を抱えている。そのため、乳房切除術を施行した患者および再建・人工乳房を作成した患者へアンケートを行い、実態把握を行った。
当院における乳房切除術の割合は、2014年～2019年の手術件数96件に対し、再建が適さない患者が63.5%、再建に適しているが再建しなかった患者が14.5%、再建した患者が21%であった。
乳房再建しなくてもパットやブラジャー等で対応するという意見も多く見られた。また、インプラント挿入後に違和感を覚え抜去した例や再建せず人工乳房を作成した例もある。
乳房切除術後の選択において患者の年齢や生活背景により抱える不安は様々であり、どのような選択を行うか、各方法のメリットデメリットを正しく把握し、ニーズに応じた情報提供を行い、看護師として患者に寄り添ったケア目指していく必要がある。

P-17-24

20年継続した乳癌患者会のアンケートからみた患者意識の動向についての検討

Changes of Patient's Demand from the Questionnaire of Breast Cancer Patients' Meetings for 20 years

筑波学園病院　乳腺内分泌外科
石川　智義

【目的】1999年より年1回, 20年目を迎えた乳癌患者の会(りぼんの会)で患者同士の親睦をはかるとともに毎回, 患者が抱く疑問, 意見, 要望などについてのアンケートを行った. 今回, 20年間のアンケートを5年ごとの4期に分けて解析し患者意識の動向を検討したので報告する.【対象症例】当院で乳癌の手術, 化学療法などの治療を行い, りぼんの会に出席した患者およびその家族.【解析方法】5年ごとに4期(1期(1999年～ 2003年:のべ78人), 2期(2004年～ 2008年:のべ96人), 3期 (2009年～ 2014年:のべ123人), 4期 (2015年～ 2019年) :のべ168人)に分け, 疑問, 意見, 要望などを匿名で記載したアンケート結果を乳房温存療法, 分子標的治療薬などの項目 (複数回答) ごとに分類し, 解析した.【結果】各期で多かった上位5項目を挙げると以下のとおりであった. 1期:乳房温存療法の適応 (52%), トラツスズマブを主とした分子標的治療(21%), 補正下着(10%), 乳がん健診(5%), 化学療法中の食事(2%). 2期: 乳房温存療法の再発率 (30%), 遺伝性乳癌(28%), 乳癌術後のリ ハビリテーション (10%), MRI診断 (5%), 化学療法の副作用 (2%). 3期: 癌遺伝子 (50%), 化学療法中の食事 (20%), 化学療法中のウイッグ (18%), 自己触診 (2%), 外来の待ち時間 (1%). 4期: 乳房再建術 (38%), 在宅緩和ケア(30%), 遺伝子診断 (10%), 乳癌についての参考書(4%), 化学療法の副作用 (1%).【考察】手術に関しては1期では縮小手術への関心が強かったが徐々に乳房切除+乳房再建へ関心が移行していった. 化学療法に関して食事, ウイッグなどADLを低下させないための方策についても関心が高くなる傾向にあった. 緩和ケアおよび看取りなどにも徐々に関心が増してきていた.今後ともりぼんの会を患者の要望を反映させた医療推進の一助にしていきたいと考えている.

P-18-1

ディープラーニングを用いた非造影乳房MRIからの造影画像自動生成モデルの構築

Artificial Enhanced MRI Imaging Generative Model Using Deep Learning

[1]湘南記念病院 乳がんセンター、
[2]東京大学大学院医学系研究科次世代病理情報連携学講座
井上　謙一[1]、川崎あいか[1]、有泉　千草[1]、海野　敬子[1]、長島　美貴[1]、
水野　香世[1]、三角みその[1]、堤　千寿子[1]、佐々木　毅[2]、土井　卓子[1]

[背景]
BRCA1/2遺伝子変異を持つ乳癌のハイリスクグループに対し、乳癌検診として乳房MRIによるスクリーニングが勧められている。しかし、毎年造影MRIを受けることによるアレルギーやガドリニウムの脳沈着、経済的負担、時間的負担など、デメリットも少なくない。もし造影剤を用いない単純MRIでも同様の所見が得られれば、患者はもとより医療機関への負担も軽減すると推定される。
[目的]
人工知能による画像から特徴を抽出する方法は非常に強力で、画像認識に関しては既に人間の認識力を超えていると言われている。またそれを利用した、人工知能による画像生成モデルの手法は日々アップデートされており、代表的な手法として低解像画像から高解像画像を作成する超解像 (super resolution) や領域を同定するオートエンコーダなどが挙げられる。そこで今回我々は、単純MRIから人工知能を用いて造影剤を用いずに造影MRIを生成するモデルを構築したので報告する。
[方法と対象]
当院で撮影された原発性乳癌と診断された症例の造影MRI画像26819枚を対象とした。その内、脂肪抑制T1強調画像 (T1)、脂肪抑制T2画像 (T2)、拡散強調画像 (DWI)、造影早期相画像 (早期相) の切断面が4種類全て一致している3040画像 (760スライス分) を用いた。人工知能は超解像の手法を用いて、T1、T2、DWIから早期相を推定するよう学習させた。プログラム言語はPython v3.6およびGoogle社から提供されているTensorFlowを用いて作成した。画像の類似度を評価する最小二乗法 (MSE) を用いて学習画像が早期相に近づくよう学習させた。画像の劣化度合いを評価する方法としてピーク信号対雑音比(PSNR)を計測した。
[結果]
学習によりMSEを264まで減少させ得た。その時のPSNRは55.1dBであり、適切に画像が生成されていると判断された。生成された画像も、学習させる毎により明瞭化された。
[考察]
人工知能の発展により、画像を自動生成する技術が可能となった。造影MRI画像を、造影剤を用いずに生成することができれば、将来のMRIによるスクリーニングもより安全に、効率よく施行され得ると思われる。
[結語]
人工知能を用いて造影MRI画像を自動生成するモデルを構築した。データの追加やアルゴリズムを改良することで、より高精度な画像を生成し、実臨床への応用を目指す。

P-18-2

Object detectionによる乳房USのAI診断

AI diagnosis of breast lesion on ultrasound images using object detection algorithms

岐阜大学　医学部　腫瘍外科
森　龍太郎、二村　　学、中神　　光、浅野　好美、吉田　和弘

【はじめに】乳房USは被ばくがなく圧迫による疼痛もない利点がある一方で、見落しに対する施行者の心理的負担が大きいことから、AIによる補助診断が有効と考えられる。今回、乳房USに対するAI診断を目的に、乳房US画像の機械学習を行った。【方法】AIによる画像認識タスクであるObject detectionをAI診断に応用することとし、モデルとして、YOLOv3、SSD、M2Detを使用した。機械学習にはXeon E3-1270、GeForce GTX1060 (VRAM 6GB) を搭載したPCを使用し、Anaconda、TensorFlow、Kerasをインストールしたうえで、学習モデルはGitHubに公開されているSSD、YOLOv3、M2Detのオープンソースを利用した。学習に使用したUS画像は乳癌125枚、良性39枚の計164枚でlabelimgというフリーソフトにて教師データを作成した。検証には学習データとは別の80枚 (乳癌20枚、良性20枚、正常20枚) を使用し感度、特異度を計算した。【結果】機械学習に要した時間はYOLOv3で25分、SSDで8分、M2Detで20時間であった。YOLOv3においては癌に対して感度85%、特異度72.5%、全病変に対しては感度87.5%、特異度90%であった。SSDにおいては癌に対して感度60%、特異度75%、全病変に対して感度67.5%、特異度90%であった。M2Detにおいては癌に対して感度95%、特異度72.5%、全病変に対して感度100%、特異度30%であった。動画を1フレームずつ判定することにより動画に対する判定も可能で、その結果はおおむね良好であり、フレームレートはYOLOv3で毎秒12枚、SSDで毎秒10枚、M2Detで毎秒10枚であった。【考察】Object detectionによる乳房US画像のAI診断はおおむね良好な結果であった。使用するモデルにより結果に特徴があり、YOLOv3は感度・特異度のバランスが良く、M2Detは病変に対する感度が極めて高かった。比較的安価なPCと少量のデータでAIの構築が可能であったが、実装するためには高いマシンスペックが必要と考えられた。画像診断に対するAI構築はすでに個人で可能な技術となっており、医療現場へのAI普及のためには、コンペティションなどにより開発を励行していくことが必要と考えられた。

P-18-3

マンモグラフィ読影専用AI (トランスパラ) を用いた日本人データでの検証

Verification on Japanese date using AI(transpara) dedicated to mammography interpretation

社会医療法人　博愛会　相良病院
寺脇　愛子

背景・目的
人工知能 (AI) の飛躍的な発展により、医療分野においてもAIを活用した検査が期待される。しかしその位置づけはあくまでも人間の診断を補助するためのツールとされている。当院ではマンモグラフィ (MG) を医師の読影補助として放射線技師が一次読影を行っている。今回、オランダのScreenPoint Medical社で開発されたMG読影専用AI (Transpara system) を研究目的にて使用する機会を得たのでその性能を評価し、放射線技師の一次読影の結果と比較検討を行う。
対象・期間
2018年1月～ 10月までの当院初診の患者で、良悪性の判定がついている310例。
方法
悪性69例 (1例両側) 良性125例、正常乳房116例に対して、放射線技師が読影したMGカテゴリー 1 ～ 5の判定と、Transpara systemが判定したTranspara scoa (良悪性を数値化し1 ～ 10に割り振られる)を比較検討した。
結果
310例中、悪性69例(1例両側)に対して、技師のカテゴリーはカテゴリー 5が16例、カテゴリー4が21例、カテゴリー 3が25例、カテゴリー 2が1例、カテゴリー 1が7例であったのに対し、Transpara systemはTranspara scoa10が41例、7 ～ 9が15例、4 ～ 6が11例、1 ～ 3が2例であった。しかしTranspara systemの示した所見と病変が一致していない症例が12例あった。
考察
悪性の69例に対して技師カテゴリー 3以上は62例、BIRADS3以上を示すTranspara scoa7以上は60例であった。これにAIの示した所見と病変が一致していない症例を考慮するとTranspara scoa7 ～ 10は53例となりややAIの診断能が劣る結果となった。Transpara systemの特徴として、所見の大きさが大きすぎると病変の全体像の把握が困難である点、明らかな良性の石灰化に対しても高値を付けてしまう点等が挙げられ、現状は感度が高く特異度が低い結果となった。一方で人間が見落としていた病変に対してもしっかりと高値をつけている症例もあり、再読影を行うことでカテゴリーが上がった症例も存在する。
結語
放射線技師の一次読影とAIの判定を比較して、大きな有意差はなかったが、ややAIの診断能が劣る結果となった。AIが示す部位のズレや、良性所見に対する高値判定も多く、今後の日本人のデータを使用した更なるディープラーニングが必要であると考えられた。

P-18-4

乳癌病理画像の人工知能解析による術前化学療法の効果・予後予測
Prediction of effect of neoadjuvant chemotherapy and prognosis by AI analysis of pathological images

[1]東京医科大学病院　乳腺科、[2]東京医科大学　分子病理学分野
上田　亜衣[1]、齋藤　　彰[2]、黒田　雅彦[2]、石川　　孝[1]

【背景】乳癌の悪性度をはかる指標として細胞の核異型度、構造異型、核分裂像を判定した
病理学的グレードが広く利用されている。これらの病理形態学は病理医の経験に基づいて行われるため、再現性が低く客観的な数値化は難しい。近年、人工知能（AI）としてDeep LearningのアルゴリズムのひとつであるConvolutional Neural Network（CNN）を用いた病理自動診断システムが多用されている。癌の検出などの様にこの画像には癌があるなど人間がAIに教育できる分野に対しては構築が比較的安易にでき、またその実施例も多い。しかし病理画像は人間には利用できない多彩な情報を含んでおり、NACの効果予測の様にどのような組織構造なら効果があるなどの教育は不可能である。我々は術前化学療法（NAC）の効果・予測および予後予測をNAC前の針生検病理画像でSVM/DLを用いて治療選択など臨床応用可能なシステム構築を実施している。【方法】当院で針生検が行われ原発性乳癌と診断された、かつ2008年12月から2016年5月までに術前化学療法を行った患者100人を対象とした。対象患者のNAC前の針生検の病理標本のデジタル画像から特徴量を計測し、NACの治療効果・予後予測について多変量解析・SVMの解析を実施すると同時にCNNでの解析を行った。【結果】現在解析作業中ではあるが、先立つ解析として30症例でのパイロットスタディを実施し、組織構造をNACの反応に対し分離できるか（図）、また良く反応している組織（response=3）と無反応（response=0）から細胞核を抽出し、それぞれ無反応な細胞核が何パーセント含まれるかでもNACの反応を予測できることを結果として得た。これらのパイロットスタディの結果と合わせて報告する。

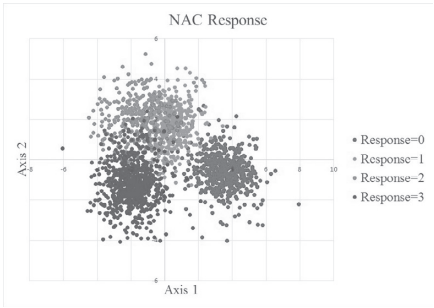

P-18-5

Deep Learningを用いた乳癌HE染色画像解析とタンパク発現予測に関する研究
Analysis of HE images of breast cancer and prediction of protein expression using Deep Learning

[1]九州大学大学院　臨床・腫瘍外科、[2]九州大学大学院　形態機能病理学、
[3]東京医科大学　八王子医療センター　病理診断部
原田由利菜[1]、久保　　真[1]、甲斐　昌也[1]、山田　　舞[1]、森　　瞳美[1]、
倉田加奈子[1]、川地　　眸[1]、金城　和寿[1]、林　　早織[1]、島﨑亜希子[1]、
森崎　隆史[1]、小田　義直[2]、中津川宗秀[3]、中村　雅史[1]

【背景】現在AI（Artificial Intelligence）の発達は著しく、とりわけ画像解析の分野においてDeep Learningが注目されている。Deep Learningとは機械学習技術の一つであり、現在医療分野においても幅広く使用されている。入力と正解例の関係を示したデータを学習し、予測を行うモデルを構築する。病理診断の分野では、乳癌リンパ節転移の有無を検出する学習アルゴリズムと人間の医師との診断精度を比較したところ、大きな差を認めなかったとする報告がある。この他にも、AIによる画像認識システムの実用化に向けて様々な研究が行われており、世界全体がデジタルパソロジーへと動き始めている。Deep Learningによる画像認識で、HE染色標本画像から免疫染色結果を含めた各タンパク発現を行うことは、病理診断において迅速かつ安価な補助ツールとして有用であると考えた。【目的】デジタル化した乳癌HE画像からER、PgR、Ki67等のタンパク発現を予測する画像解析ソフトを開発し、実際の診断と比較してそのアルゴリズムと精度を検討する。【対象と方法】乳癌HE染色スライドからWSI（Whole Slide Image）画像を作成し、画像解析ソフトを用いてその特徴を解析する。対象は、当院において2015年1月から2018年12月までに手術を施行した原発性乳癌症例10例とした。画像解析ソフトにはあらかじめ教師データを入力し、HE染色画像におけるER、PgR、Ki67の発現部分の特徴を学習させアルゴリズムを開発する。これにより、提示された新たなHE染色画像から、ER、PgR、Ki67発現部分を予測することが可能となる。【考察】乳癌において、免疫染色結果は治療方針決定のために重要である。病理診断における人的資源や医療経済を温存し、より早い段階でサブタイプを診断できることは、早期の治療開始につながり、患者の精神的・経済的QOL改善をもたらすと考える。【結語】Deep Learningを用いた乳癌HE染色画像解析とタンパク発現予測に関する研究は、乳癌治療の基本となる病理診断において効率化・迅速化に有用であると考える。

P-18-6

人工知能を用いた乳房超音波検査支援システムの開発
Diagnostic system of breast ultrasound images using Convolutional Neural Network

慶應義塾大学　一般・消化器外科
菊池　雅之、林田　　哲、小谷依里奈、前　ゆうき、山脇　幸子、
河合　佑子、綿貫瑠璃奈、中小路絢子、永山　愛子、関　　朋子、
高橋麻衣子、北川　雄光

本邦で施行されたJ-START試験では、マンモグラフィーと乳房超音波検査の両者を施行した場合、早期乳がんの発見率が有意に良好な結果であった。偽陽性症例の増加についての議論はあるものの、これを受けて本邦においても超音波検査の対策型検診への導入の動きが活発化しており、これを担う医師や放射線技師の育成や検査精度向上は急務である。しかし乳房超音波検査は、患者の身体を医師や技師が直接調べる生理機能検査に分類される。そのため､精度は機材の良悪や環境、さらに観察者による操作法や経験、および疾患に対する知識や所見の採り方に左右され、これに起因する精度管理上の問題を解決する必要がある。
このため、我々は近年発達が著しい人工知能技術（AI）を利用して、現在までに病変有無の検知と良悪性を「リアルタイムに判定」するシステム開発を、IoT技術で実績のある企業と共同で行っている。判定にはAIによる画像解析で頻用されるConvolutional Neural Networkという技術を用いている。教師データとなるアノテーション症例の選定は、①悪性・良性ともに組織学的に診断がなされた症例、②良性は半年以上の経過観察期間を経て良性と診断された症例、を対象として行った。現在までに各部位の詳細なアノテーションを1525画像について行い、そのうちの1182枚（正常乳腺 208, 良性腫瘍 495, 悪性腫瘍479）を訓練データとした。343枚（正常乳腺 67, 良性腫瘍 172, 悪性腫瘍104）をテストデータとして判定を行った結果、腫瘤性病変（正常乳腺 vs 良性+悪性）の判定における感度=90.5%, 特異度=94.0%であった。また良悪性の判定（正常+良性腫瘍 vs 悪性腫瘍）の判定における感度=75.0%, 特異度=90.8%であった。
またBIRADs分類を用いて、カテゴリー 3以下と4以上を分類するシステムを構築し、同様に667枚を訓練データとし、286枚をテストデータとして判定を行った。その結果、カテゴリー 4以上を分類する感度=88.9%, 特異度=93.6%であった。
実際の検査実施映像や録画映像、さらにネット上の他院超音波録画映像など、映像の質やエコー機材の種別を問わず、腫瘍をリアルタイムに追尾し、正確な判定を行うことが可能であった。最終的には臨床に応用することで医師や患者の負担軽減や医療費の削減にもつながると確信している。今後、症例数を増やし、臨床での実用化を目指す。

P-18-7

手術領域認識AI技術による乳癌手術映像閲覧支援システムの構築
Collaboration Estimation by Hand/Gaze Regions for Adaptive Fast-Forwarding of Breast Surgery Videos

[1]慶應義塾大学　医学部　一般・消化器外科、[2]慶應義塾大学　理工学部
林田　　哲[1]、吉田啓太郎[2]、樋口　啓太[2]、永山　愛子[1]、関　　朋子[1]、
高橋麻衣子[1]、杉本　麻樹[2]、北川　雄光[1]

乳がん手術に限らず、未熟な若手外科医が手術を習得するためには、実地に経験を積むことが最も重要であるが、エキスパートが行う手技を動画として記録し、手技のポイントやエッセンスを反復して確認することも有用で、古くから行われている。しかし数時間におよぶ手術動画のポイントのみを抜き出して若手教育に耐える編集を手作業で行うことは、多大な労力を要する。共同研究を行う慶應義塾大学理工学部では、動画中の任意の物体とその動きを認識する技術を開発した。これに人工知能(AI)を組み合わせ、乳がん手術ビデオを対象として、人工知能(AI)が自動的に手術手技の重要な部分のみを切り出し、長時間におよぶ手術映像の重要な場面を強調表示するシステムを開発し、有用性を検証した。
手術映像はカメラ付き眼鏡を術者、第一助手が装着し、First-Person Video Recordingと呼ばれる術者・助手各々からの視点の記録を行った。使用している装着型カメラは、術者の「眼球の動き」を追尾して視線情報、つまり術者・助手がどこを注視しているかの情報をリアルタイムに撮影された映像上で確認でき、手領域と視線情報が集中するエリアを"collaboration area"と規定した。乳房全摘術の映像に対するアノテーション作業にて協働作業シーンを識別する教師データとし、AIが視線情報・術者助手の手掌の数・手の動きを学習することで術者と助手が協働作業している映像を時間的にハイライトして再生することを実現した。複数の外科医が手術シーンを「とても重要」「重要」「不必要」の3種類に分類させた結果と、AIによる編集ビデオを比較したところ、相関係数r=0.58と高い相関で重要部分を抽出できた。また、同様に、視線情報・手の動き・背景の動きを学習し、AIが切開場面を抽出する試みを行ったところ、AIによる切開場面の推定性能は再現率0.77、適合率0.72、F値0.74であった。更に、AI編集前と編集後のビデオに対する外科医が行った複数のQuestionnaireによる評価は、有意に編集後のビデオが良好であった。こうした抽出した場面において患部情報・視線情報・手情報をもとに空間的にも拡大再生を行う研究やユーザインタフェースの開発を進めている。
今後の研究の発展として、一人称視点映像をAIが編集したビデオとマルチカメラ搭載型無影灯の映像の同期、電気メスなどの器具を認識するより高度な判別、消化器領域における腹腔鏡手術への応用を試みていきたい。

P-18-8

敵対的生成ネットワークを用いた乳房超音波画像における異常検出の有用性の検証

Efficient Anomaly Detection with Generative Adversarial Network (GAN) for Breast Ultrasound

[1]東京医科歯科大学医学部附属病院 放射線診断科、
[2]獨協医科大学病院　放射線部、[3]東京医科歯科大学医学部附属病院 乳腺外科
藤岡　友之[1]、久保田一徳[1,2]、森　美央[1]、菊池　夕絵[1]、勝田玲於奈[1]、
足立　未央[3]、小田　剛史[3]、中川　剛士[3]、立石宇貴秀[1]

【Purpose】
We aimed to use generative adversarial network (GAN) based anomaly detection to diagnose images of normal, benign masses or malignant masses on breast ultrasound.
【Materials and Methods】
We retrospectively gathered 513 of normal breast ultrasound images form 69 patients. Data augmentation were performed and 6372 (513　×12) images were available for training. Anomaly detection model was constructed using efficient anomaly detection with GAN to detect anormal lesions and calculate the anomality as anomaly score. Images of 51 normal, 48 benign masses and 72 malignant masses were used for test data. Sensitivity, specificity, and area under the receiver operating characteristic curve (AUC) of model were calculated.
【Results】
The mean abnormal score of normal, benign and malignant were 4157.5, 5283.4 and 6047.0. Malignant had a significantly higher abnormal score than benign ($p < 0.001$), and benign had a significantly higher score than normal ($p < 0.001$) .The anomaly detection model had a sensitivity of 90.2%, specificity of 89.2% and AUC of 0.936 [0.900 - 0.972] for distinguishing normal from benign and malignant, and a sensitivity of 94.1%, specificity of 91.7% and AUC of 0.985 [0.969 - 1.000] for distinguishing normal from malignant.
【Conclusion】
GAN based anomaly detection shows high performance to detect and diagnose anormal lesions of breast ultrasound.

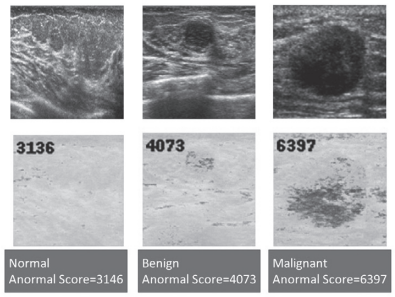

P-19-1

被包型乳頭癌の検討

Encapsulated papillary carcinoma

[1]北九州市立医療センター　外科、[2]北九州市立医療センター　腫瘍内科、
[3]北九州市立医療センター　病理
齋村　道代[1]、古賀健一郎[1]、阿南　敬生[1]、中村　聡[1]、阿部　俊也[1]、
武居　晋[1]、佐田　政史[1]、赤川　進[1]、小薗　真吾[1]、北浦　良樹[1]、
空閑　啓高[1]、田辺　嘉高[1]、末原　伸泰[1]、西原　一善[1]、阿部　祐治[1]、
岩下　俊光[1]、中野　徹[1]、光山　昌珠[1]、若松　信一[2]、田宮　貞史[3]

(目的) 被包型乳頭癌は、被膜に囲まれた乳頭状の癌で、乳頭状構造を示すところと病変辺縁部いずれにも筋上皮細胞がみられない病変と定義される。被膜を超えた明らかな間質浸潤巣を伴わない場合、適切な局所治療を行えば極めて予後が良好であり、非浸潤癌として取り扱うことが推奨されている。今回、被包型乳頭癌の臨床病理学的特徴、治療、予後について検討した。
(対象) 2012年から2018年までに当院で治療を行った原発性乳癌2938例のうち、被包型乳頭癌30例(1.0%)。
(結果)年齢は27-90歳(平均65.2歳)、発見契機は腫瘤21例、血性乳頭分泌2例、検診他7例であった。エコー所見は全例腫瘤で、嚢胞性23例、充実性7例であった。MMG所見は、腫瘤27例 (随伴石灰化あり7例)、FAD1例、構築の乱れ1例、悪性所見なし1例であった。腫瘍径は0.6-7.2cmで、平均2.6cmであった。悪性診断モダリティは、針生検28例、細胞診2例で、針生検の組織診断はintracystic papillary carcinoma 10例、intraductal papillary carcinoma 6例、NIDC 4例、IDC 4例、ductal carcinoma 3例、ADH 1例であった。手術は乳房全切除術16例、乳房部分切除術14例で、センチネルリンパ節生検26例、腋窩郭清2例、腋窩検索なし2例であった。病理学的T因子はpTis:23例、pT1a:3例、pT1b:1例、pT1c:1例、pT2:1例、pT3:1例であった。病理学的N因子はpN0:26例、pN1:2例、pNX:2例で、病理学的病期は0期:22例、I期:5例、IIA期:2例、IIIA期:1例であった。ホルモン受容体陽性28例、陰性2例、HER2陽性1例であった。Ki67は6-69%で、平均21.7%であった。術後療法は、化学療法2例、ホルモン療法15例、放射線治療15例(温存乳房14例、胸壁1例)であった。転帰は、観察期間中央値2年10ヶ月で、無再発生存28例、局所再発1例、他病死1例であった。
(まとめ)被包型乳頭癌は、通常病巣内・辺縁ともに筋上皮細胞を欠くという特徴から、非浸潤癌、微小浸潤癌、浸潤癌のいずれの可能性もある病変と考えられている。非浸潤癌と診断された場合でも、圧排浸潤の可能性があることを念頭におき経過観察する必要がある。また、被膜外の浸潤巣が多数みられた場合は、浸潤径の計測が難しいため、術後療法を検討する際には注意を要する。

P-19-2

Encapsulated papillary carcinomaの3例

Encapsulated papillary carcinoma in three cases

琉球大学　医学部　附属病院
藤澤　重元、國仲　弘一、高槻　光寿

はじめに:Encapsulated papillary carcinoma (以下EPC)は、2012年のWHO分類改訂により新たに独立した組織型として分類されたpapillary lesionの一亜型であり、本邦では乳癌取扱い規約第18版より独立した組織型として記載された。背景の異なるEPC3例を経験したので報告する。
症例1:41歳女性。2か月前から左乳房腫瘤を自覚。
視触診;左C領域に20mm大の境界不明瞭、弾性硬の腫瘤を触知
MMG;左UM領域に20mm大の境界明瞭、一部不明瞭な非対称陰影 C-3
MUS;左C領域に19mmの境界一部不明瞭で内部充実性の低エコー腫瘤
針生検;solid papillary carcinoma
術式:Bt+SN (0/2)
病理検査:EPC、ER陰性、PgR陰性、HER 0 、核グレード1、Ki-67 index 38%
症例2:72歳女性。子宮体癌術後のCTで左乳房腫瘤指摘。
視触診;左EC領域に30mm大の境界明瞭、弾性軟の腫瘤を触知
MMG;左乳頭直下に境界明瞭な等濃度腫瘤 C-3
MUS;左EC領域に境界明瞭な30mmの境界明瞭で大部分は多房性嚢胞成分、一部充実成分を含む腫瘤
針生検;intraductal papillary carcinomaまたはencapsulated papillary carcinoma
術式:Bt+SN (0/4)
病理検査:EPC、ER陽性、PgR陽性、HER 0 、核グレード3、Ki-67 index 10%
症例3:48歳女性。6ヵ月前から左乳房CD領域に腫瘤を自覚、増大傾向。
視触診;左乳房CD領域に40mm大の境界明瞭、軟の腫瘤を触知
MMG;左UO領域に境界明朗な等濃度腫瘤陰影 C-3
MUS;左C領域に45mmの境界明瞭な嚢胞内に全周性、広基性腫瘤 嚢胞内癌疑い
針生検;papillary DCIS
術式:Bt+SN (0/2)
病理検査:EPC、ER陽性、PgR陽性、HER 0 、核グレード3、Ki-67 index 5%
考察:EPCは全乳癌の約1%と稀な疾患であり、腫瘍辺縁で筋上皮細胞を認めないことが特徴とされている。
発症年齢は40 ～ 80歳代と幅広いがやや高齢者に多く、細胞異型は概して弱く、ER陽性が多いとされている。また短期間で急速に増大し圧排性の乳頭状病変の増殖を認めることがあること、男性の割合が2 ～ 10%と比較的多いことなども特徴とされている。予後は良好であり、再発・転移は少ないとされているが、約半数に浸潤を伴い、1%未満だが転移がみられたとの報告もある。自験例では症例毎の背景や病理学的所見に一定の傾向は認められなかった。いずれも長期予後が期待できるため、十分な期間フォローアップが必要であると考えられる。
結語:EPC3例を経験した。比較的新しい疾患概念であり、今後の症例蓄積が期待される。

P-19-3

当院乳癌症例における細胞診の現状と課題

Fine needle aspiration biopsy in breast cancer

[1]医療法人倚山会　田岡病院　臨床検査部、
[2]医療法人倚山会 田岡病院　乳腺甲状腺科
藤村真祐美[1]、山口　結芽[1]、大隅　悠希[1]、日野　純樹[1]、中西　千晶[1]、
秋山　早那[1]、小川亜由美[1]、三原かおり[1]、岡本　浩[1]、開野友佳理[2]、
沖津　奈都[2]、田中　隆[2]、山崎　眞一[2]、三木　仁司[2]、森本　忠興[2]

【はじめに】乳癌の診断においてエコーガイド下の穿刺吸引細胞診 (FNA) は非常に有用な診断方法であるが、時に誤診をする場合もあり当科でも同様の経験をすることがある。そこで今回どのような症例が誤診しやすいのかなどを含めて当院におけるFNAの現状と課題を検討した。【対象及び方法】2012年7月から2019年8月までに当院でFNA施行後、術後病理診断で乳癌と診断された230例を対象とした。FNAは全例エコーガイド下に22G針で行い、FNA診断は、2012年7月から2014年6月までは全国規模の病理診断施設 (A)、2014年7月から2015年4月までは県内の病理診断施設 (B)、2015年5月から現在まで四国内の病理診断施設 (C) に依頼している。なお、2014年7月以降は液状検体細胞診も併用した。検討方法は各診断施設別に感度等を比較検討し、各診断施設の診断傾向を検討した。また現在診断を依頼しているC施設において良性と過小診断される例の臨床的特徴も検討した。【結果】1．全症例における感度:悪性疑いまたは悪性と診断された例を正診とした場合、当院の感度は61.3%とかなり低かった。2．施設別診断結果:A施設の感度は41.3%と低く、良性は2.2%、鑑別困難は52.2%であり、鑑別困難と診断される率が非常に高かった。B施設の感度は70.0%、良性は3.3%、鑑別困難は16.7%であった。一方C施設の感度は65.6%、良性は19.5%、鑑別困難は9.1%であり、良性と過小診断される率がかなり高かった。3．過小診断例の臨床的特徴:正診群に比較して過小診断群の方でDCIS例が有意に多く、また腫瘍径が有意に小さかった。subtypeや核gradeに関しては両群間で差は認められなかった。【まとめ】病理診断施設により診断傾向がかなり異なることが今回の検討で明らかになった。現在依頼しているC施設では良性と過小診断される率が高く、特にDCISや小さい病変でその傾向が強かった。今後、細胞診で良性と診断されても、他の画像診断などで悪性の可能性 (特にDCISなど) が否定できなければ、積極的に針生検やマンモトームなどを行うべきと思われた。

P-19-4

国立がん研究センター中央病院における特殊型乳癌の検証

Breast Cancer Special type: Report from National Cancer Center Hospital Japan

[1]国立がん研究センター中央病院　乳腺外科、
[2]国立がん研究センター中央病院　病理診断科
首藤　昭彦[1]、髙山　　伸[1]、神保健二郎[1]、村田　　健[1]、椎野　　翔[1]、
渡瀬智佳史[1]、中平　　詩[1]、綿貫瑠璃奈[1]、吉田　正行[2]

2003年5月より2016年12月までに国立がん研究センター中央病院（以下NCCH）にて手術施行された原発乳がんは7126例で、そのうち組織診断にて特殊型と診断されたものは809例、11.3%であった。特殊癌の内訳は浸潤性小葉癌が370例と最多で、粘液癌225例、アポクリン癌127例が多かった。一方で腺様嚢胞癌2例、分泌癌3例、骨軟化生を伴う癌4例、髄様癌と基質産生癌が5例と極めて少なかった。発症年齢を考察すると非浸潤癌、浸潤癌、特殊型など、原発性乳癌全体では平均55.6歳であったものの、特殊型では腺様嚢胞癌が78歳、アポクリン癌が64.5歳、扁平上皮癌が59.6歳、浸潤性小葉癌58.1歳、粘液癌58歳など高齢者に多い傾向がみられた。今回の検証で最も希少であったのは腺様嚢胞癌2例で、71歳、85歳と高齢者でいずれもtriple negative（TN）、1例は再発死亡であった。特殊癌のうち比較的少数であった腺様嚢胞癌、分泌癌、骨軟化生を伴う癌、髄様癌、基質産生癌19例のsubtypeはTN13例, HER2type2例、luminal type4例であった。基質産生癌の5例および腺様嚢胞癌の2例はすべてがTNであった。一方で分泌癌、髄様癌ではluminal typeが散見された。腋窩リンパ節転移陽性症例は5例で、特に基質産生癌では5例中3例が転移陽性と多かった。リンパ節転移陰性の14例は全て再発無く生存していたものの、リンパ節転移陽性5例のうち3例は再発死亡していた。
今回の検討では①高齢者に多い②TNが多い③リンパ節転移症例の予後がきわめて悪いなど、特殊型において特異な事象が確認された。

P-19-5

乳腺純型管状癌29例の臨床病理学的検討

Clinicopathological study of breast pure type tubular carcinoma 29 cases

[1]独立行政法人国立病院機構　東京医療センター　臨床検査科、
[2]独立行政法人国立病院機構　東京医療センター　外科
村田　有也[1]、松井　　哲[2]、岩田　侑子[2]、市村　佳子[2]、笹原真奈美[2]、
原田　華子[2]、柵木　晴妃[2]、木下　貴之[2]

【はじめに】乳腺管状癌は核異型の軽度な腫瘍細胞が高分化な管腔形成を呈して浸潤性に増殖する腫瘍で、乳癌取り扱い規約第18版では浸潤癌特殊型に分類されている。予後が良い腫瘍とされ、リンパ節生検/郭清や術後治療の必要性が議論されているが、まだ確立はされていない。当院で経験した乳腺純型管状癌について後方視的に臨床病理学的検討を行った。
【対象】2009年4月～ 2019年9月までに当院で切除された原発性乳癌2430例中、管状癌の典型的な組織成分が90%以上を占める29例（1．2%）。
【結果】全例女性で、平均年齢は54．2歳（32 ～ 79歳）。主訴は検診異常が最も多く、マンモグラフィーでは distortion を伴う FAD の像を呈することが多い。全例に対して手術が施行され、術式は乳腺部分切除術が26例（90%）、乳房全摘が3例（10%）。Intrinsic subtype は全例が Luminal type で、Luminal A型が26例（90%）、Luminal B型が3例（10%;PgR 陰性による）。Nuclear grade（NG）は全例1であり、Ki-67 labeling index の平均値は5．2%と低値であった。14例（48%）に多発性の病変を認めた。その中で4例（14%）は管状癌が多発性に存在しており、5例（17%）は他の浸潤癌成分が同側の乳房内に多発性に存在した。1例（3%）のセンチネルリンパ節にのみ転移が認められたが、同時多発性に存在した通常型浸潤性乳管癌成分の転移と考えられた。術後は全例に対してホルモン治療が行われ、乳腺部分切除症例に対しては放射線照射も行われた。観察期間中央値38 ヵ月において、転移・再発症例は認められていない。
【考察】乳腺管状癌は組織学的には良性病変であれば硬化性腺症、悪性であれば tubule forming type の浸潤癌との鑑別を有する。約半数が多発性病変であり、術式、切除範囲設定のために術前の注意深い病変検索が必要である。純型の管状癌は生物学的悪性度が低く、予後良好な腫瘍と考えられるが、多発性の場合は合併した他の組織亜型の性状に注意が必要である。少数例の検討ではあるが、リンパ節生検/郭清省略も検討可能と考える。局所再発の発生を抑制する意味でも乳腺部分切除症例に対しては術後の放射線照射が必要と考えられる。単発の病変であっても注意深い経過観察が必要である。
【結語】純型の乳腺管状癌は予後良好な腫瘍と考えられ、正確な病理診断を行い分類する意義のある腫瘍と考える。

P-19-6

乳癌手術におけるセンチネルリンパ節周囲組織の病理学的検討

Pathological study of surrounding tissue of sentinel lymph node in breast cancer surgery

[1]斗南病院　呼吸器乳腺外科、[2]斗南病院　病理診断科
林　　諭史[1]、川田　将也[1]、武田　広子[2]、小山田ゆみ子[2]

乳癌手術において，センチネルリンパ節（SN）ともに周囲組織（センチネルリンパ節周囲組織:surround tissue of SN: StSN）が切除されることがある．SNを病理診断に提出する際，StSNをTrimmingする施設が多いと考えられる．当科ではこのStSNを廃棄せず永久標本で評価している．StSNに含まれるリンパ節や病変について病理学的に検討した.【対象と方法】2016年6月～ 2019年8月までの乳癌手術例のうち，術中組織診でSN転移陰性と診断され，StSNを病理学的に検討した63症例63手術を対象とした．SNと肉眼的に確認できるリンパ節を除いたTrimming組織をStSNとした．StSNのブロックは1断面のみスライドを作成し検鏡した.【結果】対象患者の平均年齢は63歳，閉経状況（前18/後45），平均BMIは23であった．術式はBp+SNBが24例，Bt+SNBが29例，術中肉眼的にリンパ節転移陽性と判断し最終的にBp+SNB→Axとしたものが2例, 同様にBt+SNB→Axとしたものが8例であった．全例，術中組織診でSN転移陰性であったが，永久標本でSNに病変に認めたものが9例（ITC 1例，micrometastasis 3例，macrometastasis 5例）であった．51%のStSNにリンパ節を認め, 1症例あたり平均0.8個（49個/63例）であった．StSN含有リンパ節の平均最大長径は3.6mm（0.3-11mm，中央値3.2mm）であった．StSN含有リンパ節に転移を認めた症例はなかったが，DCIS相当の病変を1例に認めた．有意差はないが，StSN内にリンパ節を認めた症例は，若年（p = 0.054）であり，術中同定したSNも多い傾向であった（p = 0.072）.【考察】StSN内に転移の無いリンパ節を約半数の症例で認めた．大腸癌では，原発巣との連続性がない脂肪内に離散した腫瘍をTumor depositsとしTNM分類に記載されている．乳癌についても今後同様にStSNの評価が病期に影響する可能性がある．StSNを病理診断に提出することで，1症例あたり平均0.8個のリンパ節を多く検討できた．StSN内リンパ節が真のSNかは不明だが，Four-node samplingの観点からも腋窩リンパ節転移評価について偽陰性率の低下に貢献できる可能性があると考える.

P-19-7

当院で経験した乳腺化生癌の3例

Three cases of metastatic breast cancer experienced in our hospital

[1]公立西知多総合病院　臨床検査科　病理検査室、
[2]公立西知多総合病院　乳腺外科、[3]公立西知多総合病院　病理診断科
吉本　尚子[1]、今井　律子[1]、野尻　　基[2]、伊東　悠子[2]、小川　明男[2]、
溝口　良順[3]

【はじめに】乳腺化生癌は、乳癌の特殊型に分類され、全乳癌に対する発生頻度は約0.1%と低率である。今回その3例を経験したので報告する。【症例1】70歳代女性。当院乳腺外科（以下、当院）を紹介受診した。画像検査で左乳房の乳輪下に径4㎝大の腫瘤が認められ、乳腺穿刺吸引細胞診（以下、ABC）が施行され、左乳房摘出術が施行された。<細胞所見>血性背景に、多数の細胞結合の緩やかな異型細胞が散在性～集団で認められた。細胞判定は悪性、低分化な腺癌と診断された。<組織所見>腫瘤は出血部分、上皮成分の癌腫部分、軟骨・骨化生部および紡錘形・類円形細胞の増生像、いわゆる移行像を示す組織で構成されていた。骨・軟骨化生を伴う乳癌と診断された。【症例2】40歳代女性。当院を紹介受診した。左C領域に鶏卵大嚢胞性腫瘤が認められ、ABCを施行、左乳房摘出術が施行された。<細胞所見>陳旧性の血液成分、高度の炎症細胞と変性壊死物質を背景に、異型細胞が孤在性～小集塊で認められた。角化した異型細胞が主体で紡錘形、類円形、多方形で認められた。細胞判定は悪性、扁平上皮癌と診断された。<組織所見>嚢胞壁に残存する腫瘍は、細胞間境明瞭で角化傾向のある異型扁平上皮細胞で構成され、嚢胞周囲組織には、乳管癌（DCIS）が散在性に認められた。化生癌（扁平上皮癌）と診断された。【症例3】70歳代女性。右乳房出血で当院を受診した。右C領域に鶏卵大腫瘤が認められABCを施行、右乳房摘出術が施行された。<細胞所見>炎症細胞を背景に、異型細胞が大小の不整重積集塊で認められた。上皮細胞成分、間質成分双方に細胞異型が認められた。細胞判定は悪性、紡錘細胞癌が示唆された。<組織所見>切除された乳腺は腫瘍露出による皮膚潰瘍が認められた。残存する腫瘍は異型紡錘形細胞で構成され、化生癌（紡錘細胞癌）と診断された。腫瘍の一部には良性の乳頭腫部分が認められた。【まとめ】3例の化生癌についてABC所見、組織所見を報告した。化生癌の各組織所見を念頭に置き、ABC標本中の孤在細胞、集塊を構成する細胞を詳細に観察することにより、化生癌の組織型推定は可能と考えられた。

P-19-8

当院での全センチネルリンパ節（SLN）を用いたOSNA法によるSLN生検の精度に関する検討

Detection accuracy of sentinel lymph node(SLN) metastases by the OSNA assay using whole SLNs

[1]NHO 佐賀病院　外科、[2]福岡青洲会病院　外科、
[3]あじさいクリニック　乳腺外科、[4]NHO 佐賀病院　病理科
森内　博紀[1]、山口　淳三[2]、濱本　隆浩[3]、内橋　和芳[4]

【背景】現在、センチネルリンパ節（SLN）生検の診断方法の1つであるOSNA法においてSLN全てを検査するか、半切したSLNの組織学的検査も付加した方が良いのかまだ明確ではない。当院では2018.1月まではSLNを半切してOSNA法と永久病理診断で検査（半切OSNA法）していたが、2018.2月以降はSLN全てをOSNA法で検査（Whole OSNA法）している。
【目的】当院における半切OSNA法のこれまでの検査結果を集計検討し、さらにWhole OSNA法へ移行しても診断精度が担保できているかを確認する。
【対象】2014.1月-2019.8月に実施した乳癌手術例、計203/299例（68%）；cN0でSLN生検施行した207乳房<残存乳房再発例、追加切除例、NAC施行例、ゲフリールのみ提出例を除く>。
2014.1月～2018.1月まで半切OSNA139乳房/2018.2月～2019.8月までWhole OSNA68乳房。
【方法】当院のSLN生検例において、1.半切したSLNで,OSNA法（半切OSNA）と永久病理診断（半切病理）の検査結果について検討した。2.Whole OSNA法と半切OSNA法の診断精度およびnon-SLN転移状況についてそれぞれ比較検討した。
【結果】1）半切OSNAと半切病理との診断一致率は89.2%（124/139）であった。2）半切OSNA法陽性28例のOSNA判定（2+/1+/+I）別の割合は、半切病理診断陽性14例vs.陰性14例（86%/14%/0%vs.29%/50%/21%, P=0.0075）に有意差を認めた。3）半切OSNA法vs.Whole OSNA法で、患者背景はほぼ同様であった。OSNA診断陽性率（20%（28/139）vs.15%（10/68）, P=0.3425）とnon-SLN転移陽性率（29%（8/28）vs.20%（2/10）, P=0.2223）に有意差なし。4）半切OSNA法vs.Whole OSNA法で、OSNA判定（2+/1+/+I）別のnon-SLN転移陽性率（50%/0%/0%vs.50%/0%/0%, P=0.2558）に有意差なし。
【結語】1.SLNを半切すると、micrometastasis例では組織学的診断の感度が低下する可能性があった。2.SLN全てを提出するOSNA法は、半分をOSNAに提出する方法と比較して診断結果はほぼ同等であった。

P-19-9

術前に非浸潤性乳管癌と診断されたが、術後に化学療法を要した症例の臨床病理学的検討

Clinicopathological features of DCIS diagnosed preoperatively requiring chemotherapy postoperatively

北海道大学病院　乳腺外科
押野　智博、竹下　卓志、萩尾加奈子、鈴木はる菜、守谷　結美、
山下　啓子

【背景】術前に生検で非浸潤性乳管癌（DCIS）と診断されても、その手術検体の21%に浸潤癌が存在したと報告されている。自施設では術前にDCISと診断された症例の25%に浸潤癌が認められた。特に浸潤径5mm以上の症例の中には化学療法を要した症例も認め、術前に正しく診断できていれば術前化学療法の導入など治療方針が変わっていた可能性もある。
【方法】対象は、2013年1月から2018年12月の間に当科で術前に生検でDCISと診断された159例。術前診断DCISで術後に化学療法を要した症例の、臨床病理学的因子な特徴について検討した。
【結果】術前にDCISと診断された159例中、40例（25%）が手術検体で浸潤癌と診断され、9例（5.7%）で化学療法を要した。化学療法を要した9例と要さなかった150例を比較すると、年齢は中央値49歳（37～75）と52歳（30～82）（p=0.372）であった。有意差を認めたのは、乳房超音波での最大径（化学療法群:中央値27mm、非化学療法群:中央値19mm、p=0.034）、乳房造影MRIでの最大径（化学療法群:中央値58mm、非化学療法群:中央値30mm、p=0.0013）、生検時のER陽性率（化学療法群44%、非化学療法群86%、p=0.0012）だった。有意差を認めなかったのは、マンモグラフィの所見（石灰化の有無:p=0.65、mass・FAD・distortionの有無:p=0.83）、乳房超音波の形態（低エコー腫瘤or not:p=0.48）、乳房造影MRIでの病変の形態（mass or non-mass enhancement:p=0.92）、生検方法（ステレオガイド下or超音波ガイド下、p=0.091）、生検病理診断での浸潤癌疑いの有無（p=0.11）、生検時のHER2 3+（化学療法群:44%、非化学療法群:27%、p=0.25）だった。化学療法を要した9例の詳細は、浸潤径中央値9.0mm（5.0～29）、腋窩リンパ節転移陽性が2例、ER+/HER2-1例、ER+/HER2+ 2例、ER-/HER2- 2例、ER-/HER2+ 4例、Ki67は中央値35.5（15.3～78.5）だった。術後化学療法は（F）EC→タキサン系+トラスツズマブ6例、EC 1例、TC 1例、CMF 1例が施行された。術後追跡期間は中央値49.5ヵ月で、現在再発をきたした症例は認めない。
【考察】術前診断がDCISであっても、病変の形態によらず、病変が大きくER陰性の場合に、術後に化学療法が必要になる可能性が高くなることが示唆された。

P-19-10

当院における浸潤性小葉癌40例の検討および浸潤巣と乳管内病変の病理学的形態の違いによる分類

Examination of 40 cases of ILC and classification based on differences in pathological forms

[1]昭和大学　乳腺外科、[2]昭和大学　臨床病理診断科、
[3]昭和大学江東豊洲病院　臨床病理診断科
津久井理加[1]、垂野　香苗[1]、広田　由子[3]、三浦　咲子[2]、永田　彩[1]、
小松　奈々[1]、松柳　美咲[1]、酒井　春奈[1]、松永　有紀[1]、中山紗由香[1]、
阿多亜里沙[1]、殿内　祐美[1]、繁永　礼奈[1]、橋本梨佳子[1]、増田　紘子[1]、
井手　佳美[1]、桑山　隆志[1]、沢田　晃暢[1]、明石　定子[1]、中村　清吾[1]

（背景）
浸潤性小葉癌（以下ILC）は全乳癌の約4%である。病理学的にびまん性に間質に浸潤し、術前の画像診断よりも広がっていることがあり、術式選択には注意を要し、部分切除の場合断端陽性率も高い。今回、当院におけるILCの臨床病理学的特徴の検討を行った。さらに浸潤巣と乳管内病変の病理学的形態によって4群に分類しそれぞれの割合についてまとめ、術式決定の参考となる因子の検討を行った。
（対象と方法）
2018年1月より2019年11月に当院にて手術施行したILC 40症例について臨床病理学的因子を後ろ向きに検討した。また、病変部位がプロットされたマクロ標本写真を元に病理学的に4群に分類をした。
（結果）
平均年齢は58.7歳（38-82歳）、全例女性、術式は乳房切除術が29例（72.5%）、乳房部分切除術が11例（27.5%）であった。部分切除の場合、断端陽性であったのは1例（2.5%）であった。断端までの距離が5mm以下であった症例は6例（54.5%）であった。再手術を要したのは0例、boostは5例で施行されていた。平均浸潤径は24.5mm（3-85mm）で平均腫瘍系は35.3mm（7-85mm）、リンパ節転移は13例（32.5%）、うち、術前はリンパ節転移なしと判断し、SLNB施行後転移陽性となったのは10例（25.0%）であった。術前化学療法症例2例を除いた病理学的臨床病期分類はⅠ:21例（52.5%）、ⅡA:8例（20%）、ⅡB:7例（17.5%）、ⅢA:2例（5%）であった。サブタイプ別に分類は、ホルモン受容体陽性・HER2陰性が35例、ホルモン受容体陽性・HER2陽性が4例、ホルモン受容体陰性･HER2陰性が1例、組織学的異型度はHG1:7例（17.5%）、HG2:29例（72.5%）、HG3:2例（5%）であった。補助療法として化学療法+ホルモン療法の症例が7例（うち術前化学療法1例）、ホルモン療法のみが30例、化学療法のみが2例（うち術前化学療法1例）、無治療が1例であった。観察期間の中央値は約12ヶ月（6-22ヶ月）であり、再発・転移症例は認めなかった。
（結論）
ILCの臨床病理学的特徴に関して既知の報告と比較し報告する。また、浸潤巣と乳管内病変の病理学的形態の違いにより4群に分類し、文献的考察を加えて報告する。

P-19-11

乳癌の浸潤と幹細胞発現に関する後方視的研究

Invasion and cancer stem cell in the ductal carcinoma of the breast. From retrospective analysis

[1]東京慈恵会医科大学　葛飾医療センター　外科、
[2]東京慈恵会医科大学　乳腺・内分泌外科
川瀬　和美[1]、関根　速子[1]、野坂　涼子[2]、黒田　徹[1]、吉田　和彦[1]、
武山　浩[2]

【はじめに】癌細胞における上皮 - 間充織形質転換（epithelial-mesenchymal transition:EMT）によって浸潤形質と共に幹細胞様形質が誘導されることが報告され、幹細胞の最適な微小環境（ニッチ）にはがん細胞と間質の関係が重要と言われている。aldehyde dehydrogenase 1（ALDH1）は乳癌幹細胞のマーカーとして知られ、間質の線維芽細胞にも発現するが、この発現状態と浸潤の関係については明らかにされていない。本研究では乳癌の乳管内病変と浸潤における乳癌細胞および間質のALDH1の発現状態を検討した。【方法】2014年に施行された東京慈恵会医科大学葛飾医療センターにおける女性乳癌手術検体を用い、非浸潤性乳管癌（DCIS）およびDCIS を伴う浸潤性乳管癌（IDC）で、浸潤径より乳管内病変が2倍以上認められた32例を検討した。患者背景として年齢、病理学的背景として浸潤径、DCISの範囲、リンパ節転移の有無、DCISおよびIDCの核異型度、ER、PgR、HER2、Ki67、ALDH-1発現状態を検討した。【結果】年齢は平均56歳（36-77歳）で、DCIS のみ:13例、T1:16例（T1mic :3例を含む）、T2:3例、リンパ節転移は3例、1例はDCISにPagetを伴っていた。DCISのみで浸潤を伴わない13症例のうち、10例はALDH1の発現が乳癌細胞および間質ともに陰性だったが、3例に基底膜側の乳癌細胞にのみ染色が認められた。一方、浸潤癌では一部の細胞質にALDH1が細胞質に発現している症例は4例で、7例に浸潤部周囲の間質に染まりが認められた。ALDH1染色とDCISおよびIDC核異型度、ホルモン受容体、HER2発現との関連は認められなかった。【考察】ALDH1発現は浸潤における間質の状態変化およびEMTにかかわる可能性が示唆された。今後更に乳癌および間質の幹細胞での他のEMT関連の因子など検討を加え、癌の浸潤におけるこれらの役割を検討する必要がある。

P-19-12

HER2陽性早期乳癌に対する術前補助化学療法前後のHER2・HR発現変化について

Change of HER2 expression after neoadjuvant chemotherapy in HER2 positive early breast cancer

[1]東京慈恵会医科大学　腫瘍・血液内科、
[2]東京慈恵会医科大学　乳腺・内分泌外科
田村　美宝[1]、林　　和美[1]、永崎栄次郎[1]、風間　高志[2]、石垣　貴之[2]、
島田　直子[2]、野木　裕子[2]、塩谷　尚志[2]、鳥海弥寿雄[2]、武山　　浩[2]、
小林　　直[1]、矢野　真吾[1]

【背景】HER2陽性早期乳癌において術前補助化学療法（NAC）は標準治療として用いられている。一方、化学療法前後でHER2やHRの発現が変化するという報告はあるものの、その変化と予後に対する影響は明らかでない。【対象と方法】1986年1月1日から2016年12月31日までに当院にてNACを施行したHER2陽性原発性乳癌150例を対象として、針生検検体（CNB）と手術検体におけるER・PgR・HER2の発現を評価し、その変化と予後について検討した。【結果】CNBでHR陽性が92例、HR陰性は58例であった。HR陽性のうち手術検体でHER2が陰転化したものは44例（52.2%）、ERが陰転化したものは49例（53.8%）、PgRが陰転化したものは26例（50%）、HR陰性のうち手術検体でHER2が陰転化したものは29例（50%）、ERが陽転化したものは10例（17.2%）、PgRが陽転化したものは4例（6.9%）であった。また使用レジメン毎の比較では、抗HER2薬を含むレジメンを用いた43例中19例（44.2%）、抗HER2薬を含まないレジメンを用いた103例中50例（48.5%）でHER2の陰転化を認めた。Disease free survivalについてはHER2陽性を維持したものと陰転化したものの比較で有意差は認めなかった（p=0.323）。【結語】HER2の陰転化はHRの発現や抗HER2薬の使用の有無に因らず約半数に見られた。またHER2発現の変化は予後に影響を与えない可能性が示唆された。

P-19-13

DCISの年齢別バイオロジー

Age-Specific Biology of ductal carcinoma in situ

[1]大阪ブレストクリニック　乳腺外科、
[2]大阪ブレストクリニック　形成外科、[3]大阪ブレストクリニック　病理科
柳沢　　哲[1]、榎本　敬恵[1]、藤田　倫子[1]、稲尾　瞳子[1]、稲上　馨子[1]、
井口　千景[1]、青野　豊一[1]、野村　　孝[1]、矢野　健二[2]、春日井　務[3]、
芝　　英一[1]

背景:近年、乳癌検診の普及に伴いDCISの割合が増加しているが、バイオロジーについて包括的に各年齢層の特徴を検討した報告は少ない。目的:DCISにおける年齢別バイオロジーの特徴を明らかにする。対象:2006年1月から2018年12月までに当院で手術を施行された全3991例中DCIS症例715例（LCIS、両側、再発、男性乳癌を除く）。方法:当院の手術データベースより抽出した病理学的因子(ER、PgR、核グレード)を、各年齢層で比較した。検定にはカイ二乗検定を用いた。
結果:各年齢層におけるDCISの占める割合は35歳未満の若年者で18.9%（23/122人）、以降増加し40 ～ 44歳がピークで24.4%（149/611人）、その後低下し75歳以上の高齢者では12.7%（21/166人）であった。これは検診受診率の違いが大きく影響していると思われる。ER陽性率は35歳未満で82.6%、以降増加し40 ～ 44歳がピークで95.3%、その後減少に転じ65 ～ 69歳で最低値の65.9%を示した。浸潤癌との比較において55 ～ 59歳まではDCISの方が高いER陽性率を示すが、以降の年齢層ではDCISの方が低くなる。また、PgRの陽性率はERと同様の傾向を示すが45歳以降はより低値となる。核グレードは浸潤癌の場合と同様、ER陰性の方が陽性よりも明らかに高くなる。また、ER陽性では高齢になるにつれGrade1が増える傾向にあり、ER陰性では若年者ほどGrade3が多くなる。浸潤癌との比較では、ERに関わらず、浸潤癌の方で明らかにGrade3が多い。また。同じGrade3でも閉経前期の45 ～ 49歳では75.0%という高いER陽性率を示した。(若年者で25.0%、70歳以上では0%)
考察:浸潤癌と同様、DCISにおいても各因子の比率は年齢層で異なっており、年齢と非線形の関係、かつ浸潤癌とは違うパターンを示した。DCISの発生、及び浸潤癌への進展に関しては、未だ不明な点が多く確立したモデルはない。閉経等、ホルモン環境の時間的変化が、バイオロジーの年齢間の相違に関連している可能性が想定される。
結語:DCISの年齢別バイオロジーの特徴を見出した。若干の文献的考察を加えて報告する。

P-19-14

"click-to-sense"A-probeを用いた乳腺切除断端の術中迅速診断法の開発

Intraoperative surgical margin assessment using Click-to-Sense A-Probe in breast conserving surgery

[1]大阪大学大学院　医学系研究科　乳腺内分泌外科学、
[2]国立研究開発法人理化学研究所　田中生体機能合成化学 研究室、
[3]甲子園大学栄養学部
久保　杏奈[1]、多根井智紀[1]、島津　研三[1]、Ambara Pradipta[2]、
盛本　浩二[2,3]、藤井　素子[2]、三宅　智博[1]、直居　靖人[1]、加々良尚文[1]、
下田　雅史[1]、金　　昇晋[1]、田中　克典[2]、野口眞三郎[1]

【目的】乳房温存手術の際には、乳腺切除断端の術中迅速組織診が一般的に施行されているが、この検査は多くの労力と時間を必要とする。そこで我々は、より簡便で迅速な切除断端診断法として、"click-to-sense"A-probe（癌細胞で高発現するアクロレインに有機反応を起こして細胞に取り込まれる蛍光試薬）を用いた切除断端の診断法を開発すべく以下の研究を行った。
【方法】乳房切除標本（n=63）を対象とし、切除後すぐに腫瘍縁より2cm程度離れた所から乳腺組織片（n=126）を採取し（乳房温存手術における切除断端のシミレーション）、A-probeと核染色試薬(Hoechst)を含む溶液と5分間反応させた後に組織片を蛍光顕微鏡で観察した（20倍/200倍）。観察後、同じ組織片から凍結切片（術中迅速組織診のシミレーション）、および、永久標本（FFPE）を作成し最終病理診断を行った。【結果】癌細胞は、A-probeによって赤色の蛍光を発する細胞として明瞭に描出された。また、強拡大では癌細胞の形態を確認することも可能であった（図1）。永久標本による最終病理診断に対するA-probe法の正診率（92%）は、凍結切片による正診率（92%）と同等であった。更に、新たな症例（n=45）から採取した乳腺組織片（n=90）による検討においてもA-probe法の正診率、凍結切片の正診率は同等であった。【結語】A-probe法は、乳腺切除断端の診断において凍結切片と同等の診断精度を有することが示唆され、簡便で迅速な（手術室で実施可能な）術中診断法として今後の臨床応用が期待される。

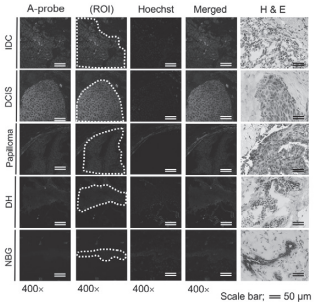

P-19-15

当院の乳房温存術における術中切除断端捺印細胞診の必要性の検討

Examination of need of intraoperative touch cytology in breast concerving surgery in our hospital

[1]大阪市立総合医療センター　乳腺外科、
[2]大阪市立総合医療センター　消化器外科、
[3]大阪市立総合医療センター　病理部、
[4]大阪市立総合医療センター　腫瘍内科
瀬戸　郁美[1]、池田　克実[1]、渡部　智加[1]、亀井　佑梨[1]、小川　佳成[1]、
後藤　　航[2]、青松　直撥[2]、井上　　健[3]、徳永　伸也[4]、坪口　裕子[4]

【はじめに】乳房温存術において，切除断端陽性は局所再発の危険因子である．術中病理検査による切除断端検索に関して，現行のガイドラインでは推奨度に関しては言及されていないが，術中病理診断による断端検索は検査としては十分精度があり推奨されると記載されている．しかし偽陽性･偽陰性を生じることによる過剰切除や断端陽性の問題が指摘されており，断端検索の方法も標準化されていない．当院では術中切除断端捺印細胞診（intraoperative touch cytology: IOTC）を後視的に評価し，その結果を踏まえ2016年8月よりIOTCを中止した．今回，中止前後の切除断端の最終病理結果を比較することで術中切除断端検索について評価した．【対象と方法】2008年1月～2014年12月に当院にて乳房温存術を施行した571例のIOTC施行症例，2016年8月～2018年12月に乳房温存術を施行した157例のIOTC未施行症例を対象とした．IOTCは切除標本の側方断端を全周性に捺印し，Papanicolaou染色で病理医が診断した．評価はpositive，suspicious，negativeの3項目とし，positiveもしくはsuspiciousの場合には同部位の方向を約1cm幅で追加切除した．IOTC施行例，未施行例とどちらも切除標本は約5mm間隔で全割して断端検索し，切除断端より5mm以内に癌細胞が存在する場合を断端陽性と定義した．IOTCの結果と切除標本での病理結果を比較検討，またIOTC中止前後の断端陽性率を比較することで術中断端検索におけるIOTCの必要性について検討した．【結果】IOTC施行例では571例中永久標本で51例（9.1%）が断端陽性であり，IOTC診断能は感度23.8%，特異度91.5%，正診率84.0%，陽性適中率25.9%，陰性適中率90.6%，偽陽性率8.6%，偽陰性率77.7%であった．IOTC中止後に永久標本で断端陽性となった症例は157例中16例で，断端陽性率は10.2%であり，カイ二乗検定を用いて検討するとIOTC施行時と有意差はなかった(p=0.97)．【考察】乳房温存術ではIOTCが有用となる症例も見られる一方で結果では偽陽性が多く，その原因の一つには電気メス使用による乳腺切離の焼灼が考えられた．IOTCの中止前後での断端陽性率を比較するとIOTC中止前後で断端陽性率に差はなく，IOTCの偽陰性率が高かったことも考慮すると，術中切除断端捺印細胞診を施行する必要性はないと考えられた．

P-19-16

当院における乳腺分泌癌のETV6-NTRK3融合遺伝子解析を含めた臨床・病理学的検討

Clinical and pathological examinations of secretory carcinoma based on ETV6-NTRK3 gene analysis

[1]埼玉医科大学国際医療センター 乳腺腫瘍科、
[2]埼玉医科大学病院　乳腺腫瘍科、
[3]埼玉医科大学国際医療センター　病理診断科、
[4]埼玉医科大学総合医療センター　病理診断科、
[5]埼玉医科大学総合医療センター　ブレストケア科
貫井　麻未[1]、松浦　一生[1]、川崎　朋範[3]、柳川　裕希[1]、杉山佳奈子[1]、
藤本　章博[1]、一瀬　友希[1]、島田　浩子[1]、佐野　弘[2]、黒野　健司[5]、
今田　浩生[4]、田丸　淳一[4]、北條　隆[1]、長谷部孝裕[3]、大崎　昭彦[1]、
佐伯　俊昭[1]

乳腺分泌癌は、乳癌取扱い規約（第18版）において浸潤癌の特殊型として記載され、妊娠・授乳期の乳腺に類似した著明な分泌活動を示す細胞からなる癌腫である。頻度は全乳癌の0.15%未満を占め、ETV6-NTRK3融合遺伝子が80 ～ 100%の確率で発現するといわれている。NTRK融合遺伝子の進行・再発固形癌に対してエヌトレクチニブが2019年9月に承認されたことを背景に今回、我々は自施設における乳腺分泌癌の遺伝子解析を含めた臨床・病理学的検討を行った。
2000年～ 2018年までの当院における乳癌手術症例は6924症例（関連施設を含む）であり、そのうち2例（0.03%）が組織病理学的に分泌癌と診断された。症例1は施設に入所中の6歳女児であり、左乳頭直下に腫瘤を認め当院小児外科へ受診。超音波所見では境界明瞭な11×11mmの腫瘤であり、良性腫瘍が疑われ腫瘤摘出術が施行された。術後病理診断は乳腺分泌癌、脈管侵襲（-）、ER（+,J-Score 3a）、PgR（-, J-Score0）、HER2（-）、Ki67標識率（15%）、断端陽性の結果で当科へ紹介となった。最終的に1次性徴前であり集学的治療のデータのエビデンスはなく、ご両親の意向もあり再手術はせず無治療経過観察となった。現在も当科通院中（術後37 ヶ月）で再発は認めていない。症例2は14歳女性、左乳頭分泌にて当院を受診した。左Bpを施行し術後10年時点では再発所見を認めていない。両症例ともにFFPEを用いたFISH解析においてETV6の遺伝子再構成が証明された。NTRK3に関するPCR結果および臨床病理学的考察も含めて報告を行う。

P-19-17

当院で経験した乳腺Invasive micropapillary carcinoma症例の検討

Clinicopathological analysis of invasive micropapillary carcinoma of the breast in our hospital

JA 愛知厚生連　江南厚生病院　外科
谷口　絵美、飛永　純一、野々垣　彰、斎藤　悠文、中森　万緒

Invasive micropapillary carcinoma（以下IMPC）は1993年にSiriaunkgulとTavassoliが提唱した比較的稀で新しい乳癌の組織型である。乳癌取り扱い規約上では特殊型に分類され、通常乳癌と比べて悪性度が高く予後不良とされている。
2010年以降、我々は5例のIMPCを経験した。年齢は44-74歳、中央値は56歳で、いずれも術前生検でIMPCの診断はつかなかった。2例はBt+SN、2例はBt+Ax（Ⅰ）（うち1例はセンチネルリンパ節陽性のため）、1例はBt+Ax（Ⅲ）を行った。組織学的にはT1が1例、T2が4例で、3例がリンパ節転移陽性であった。
サブタイプはLuminal Aが2例、Luminal B/HER2+が1例、Luminal B/HER2-が1例、HER2+が1例であった。術後補助療法として、2例に化学療法とトラスツズマブ、2例にホルモン療法のみ、1例に化学療法とホルモン療法を行った。1例は他病死したが、4例はすべて再発転移なく3-9年が経過している。
今回我々が経験したIMPCの症例を若干の文献的考察を加えて報告する。

P-19-18

良性が疑われる病変に対して施行した乳腺穿刺細胞診の有用性についての検討

Usefulness of Fine Needle Aspiration Cytology for breast lesions suspected benign disease

乳腺ケア泉州クリニック
米川みな子、亀山伊豆美、亀山　澄子、金森　博愛、住吉　一浩

【はじめに】乳腺穿刺吸引細胞診（FNA）は安価で簡便、患者への侵襲が少なく、また診断報告までの時間も短く、特にバイオマーカー検索の不要な良性が疑われる病変において診断価値は高い。そこで良性病変の多い当乳腺クリニックでの良性が疑われる病変に対して施行したFNAの有用性について検討を行った。【対象】2015年～ 2019年10月までに施行したFNAは1066例で、そのうち良性が疑われる病変に対して行った874例。【結果】細胞診の判定区分は、検体不適正167例（19.1%）正常あるいは良性639例（73.1%）鑑別困難11例（1.3%）悪性疑い6例（0.7%）悪性51例（5.8%）であった。超音波所見での推定組織型でいちばん多かったのは線維腺腫で61.7%であり、細胞診の推定組織型でも59.2%が線維腺腫であった。組織診断で悪性であった超音波での推定組織型は、線維腺腫 38.3%、線維腺腫か乳腺症 8.3%、乳腺症 31.7%であった。また細胞診判定で鑑別困難11例中4例（36.3%）、悪性疑い6例中5例（83.3%）、悪性51例中51例（100%）が組織診断で悪性であり、組織型は非浸潤癌16例、浸潤性乳管癌36例、浸潤性小葉癌1例、粘液癌5例、分泌癌1例、浸潤性微小乳頭癌1例であった。また病変の大きさでは5㎜以下が5例、6 ～ 10㎜が29例、11 ～ 20㎜が16例、21㎜以上が10例であった。【考察】検体不適正率が19.1%と高かったのは、穿刺困難な症例が多いことや、良性病変は細胞が採取されにくいというのが主な原因と思われる。細胞診判定で鑑別困難としたのは1.3%と低く、悪性疑い、悪性とした57例中56例が組織診断で悪性であり、超音波所見が良性の症例から6.9%の悪性症例を拾い上げることができた。また悪性症例の大きさは10㎜以下が57%と半数以上だった。良性を疑う症例の多い当クリニックにおいてはFNAの役割は依然大きく、精度も高かった。超音波画像、細胞像、組織像を合わせ症例も供覧する。

P-19-19

術前生検によるTumor-infiltrating lymphocytes（TILs）の精度評価の検討

Evaluation of Tumor-infiltrating lymphocytes (TILs) in preoperative biopsy

[1]広島大学病院　乳腺外科、[2]広島大学病院　病理診断科
舛本　法生[1]、角舎　学行[1]、仁科　麻衣[1]、木村　優里[1]、網岡　愛[1]、
板垣　友子[1]、笹田　伸介[1]、恵美　純子[1]、有廣　光司[2]、岡田　守人[1]

【背景】
tumor-infiltrating lymphocytes（TILs）は，有用な予後予測因子の一つである．一方でTILsは術前の生検組織でも評価可能とされているが，TILsには不均一性が存在するため，全標本上での評価が必要とされている．我々は，実臨床において術前の針生検によるTILsの精度を、術後病理によるTILsと比較し、その有効性を検討したので報告する。

【方法】
2014年1月- 2017年7月までのcStage Ⅰ-Ⅲ（Ⅰ:91例、Ⅱ:65例,Ⅲ:5例）で手術可能な161症例の乳癌症例を対象とした。全乳癌症例において、術前針生検と術後病理標本でTILsを評価した。LPBC（≧50% stromal TILs）とnon-LPBC（ <50% stromal TILs）に分類し、針生検と術後病理標本の一致率を検討した。また術後病理標本におけるTILと、臨床病理学的因子との関係を評価した。

【結果】
術前針生検評価におけるLPBCとnon-LPBCはそれぞれ139例、22例であった。一方で術後病理標本におけるLPBCとnon-LPBCはそれぞれ122例、39例であった。術前針生検の正診率は感度0.513（0.420-0.550）、特異度0.984（0.954-0.995）、精度0.870（0.824-0.887）、陽性適中率0.909（0.774-0.974）、陰性適中率0.863（0.837-0.874）であった。術後病理標本におけるLPBC予測に対する臨床病理学的因子の単変量解析では、Nuclear Grade（odds ratio=7.37, p<0.001）, Ki67（odds ratio=8.91, p<0.001）, ER（odds ratio=8.59, p <0.001）, HER-2（odds ratio=7.59, p <0.001）, 術前針生検のTIL評価（odds ratio=63.2, p <0.001）が有意な予測因子であった。多変量解析の結果はNuclear Grade（odds ratio=3.80, p=0.03）, 術前針生検のTIL評価（odds ratio=35.2, p <0.001）が有意な予測因子であった。

【結語】
術前針生検におけるTIL評価は術後のTIL評価の有意な予測因子であり、特に特異度と陽性適中率は優れた予測が可能であった。一方で感度は十分な予測能は得られず、高い感度を得られるTILの評価法が必要と考えられた。

P-19-20

乳腺紡錘細胞癌の上皮間葉分化転換における病理学的検討

Pathological study of epithelial-mesenchymal transition in spindle cell carcinoma of the breast

[1]岩手医科大学　医学部　外科学講座、
[2]岩手医科大学　医学部　病理診断学講座
橋元　麻生[1]、石田　和茂[1]、小松　英明[1]、上杉　憲幸[2]、菅井　　有[2]、
佐々木　章[1]

上皮間葉分化転換（epithelial mesenchymal transition:EMT）はカドヘリンを介して細胞同士が接着することによって組織を形成している上皮細胞が、可動性の高い間葉系細胞に転換する現象をいい、近年注目されている発生学的概念である。EMTにより癌の浸潤・転移が促進されることが明らかになっている。
乳癌においては紡錘細胞癌のように上皮性の部分から肉腫様の形態へ連続性に移行する腫瘍で観察される。EMTに関与する分子として、他癌腫ではTGF-βやE-cadherinなどにより検討が進められてきたが、Triple negative typeの乳癌ではTWIST1、SNAIL1、SLUG、ZEB1、FOXC2の5種類の遺伝子の過剰発現が有意に高いと報告されている。
今回我々は、2010年4月から2018年3月までに当院で紡錘細胞癌と診断された3症例を、上述の上皮間葉転換系マーカー 4種を用いて免疫組織学的に再検討した。
結果、上皮成分ではE-cadherinの発現は保持されていたが、肉腫様成分ではE-cadherinの発現が消失し、TWIST1、SNAIL1、SLUG、ZEB1の過剰発現が認められた。
乳腺紡錘細胞癌がEMTを示すという論文は散見されているが、実際に免疫組学的染色を用いて証明した報告は稀である。今回の我々の検討で、紡錘細胞癌がEMTにより発生することを免疫組織学的に証明し得た。

P-19-21

大細胞および基底細胞様特徴を呈する"トリプルネガティブ"神経内分泌腫瘍

Neuroendocrine mammary neoplasm showing triple negative, large and basal cell-like features

[1]埼玉医科大学　国際医療センター　病理診断科、[2]乳腺腫瘍科、
[3]支持医療科、[4]滋賀大学　データサイエンス学部、
[5]名古屋医療センター　臨床研究センター、[6]山梨大学　大学院総合研究部、
[7]埼玉石心会病院　乳腺チーム
川崎　朋範[1,5,6,7]、一瀬　友希[2]、貫井　麻未[2]、島田　浩子[2]、佐野　　弘[2]、
松浦　一生[2]、長谷部孝裕[2]、北條　　隆[2]、大崎　昭彦[2]、髙橋　孝郎[3]、
村松千左子[4]、大岩　幹直[5]、市川　二郎[6]、齋藤　正夫[6]、中村　　靖[7]、
杉浦　良子[7]、相田　久美[7]、児玉ひとみ[7]

The WHO classifies mammary carcinomas with neuroendocrine (NE) features as a special tumor entity representing <1% of invasive breast carcinomas. Almost all of these neoplasms, including only one previously-described case with basal marker expressions in a small cell carcinoma, are reactive for the estrogen receptor (ER) and/or the progesterone receptor (PgR) . Herein, we present the first case, to our knowledge, of an invasive mammary carcinoma showing neuroendocrine differentiation (ref. large cell neuroendocrine carcinoma, LCNEC) with triple-negative, basal cell-like features. A 53-year-old postmenopausal Japanese woman had a mass in the outer portion of her right breast detected by ultrasound examination. Ultrasonography revealed an irregularly-shaped, focally ill-defined, hypo-echoic tumor as well as enlarged regional nodes. No other suspected lesions were revealed by either systemic CT or bone scintigraphy. An irregularly-shaped, grey-whitish tumor, which measured 10x8 mm, was noted in the specimen obtained at breast removal. Histologically, the invasive tumor consisted of medullary growth of large carcinoma cells with well-developed vascular stroma and marked lymphocytic infiltration. Carcinoma cells had ovoid or irregularly-shaped nuclei with granular chromatins and distinct nucleoli. Mitotic figures were numerous (108/10 hpf) . Macrometastases were identified in 5 of 8 regional lymphoglandula. The carcinoma cells were immuno-positive for synaptophysin, CD56, cytokeratin 5/6 and cytokeratin 14, and negative for chromogranin, ER, PgR (Allred's scores: 0/0) and HER2. The MIB-1 index was 75.2%. Although, in the breast oncology field, the outcomes of NEC, mostly expressing ER and/or PgR, remain controversial, our current case with a primitive NE neoplasm with LC and basal cell-like features, despite relatively small invasive lesions (pT1b) with tumor-infiltrating lymphocytes, had multiple lymphogenous metastases (pN2) , with extra-nodal invasion. (*Pathol Int*, 2019)

P-19-22

腋窩リンパ節転移陽性の浸潤性小葉癌における臨床病理学的検討

Characteristics of invasive lobular carcinoma diagnosed with pathological node-positive

[1]弘前大学　医学部　消化器外科学講座、
[2]弘前大学　医学部　分子病態病理学講座、
[3]弘前大学医学部附属病院　乳腺外科・甲状腺外科
井川　明子[1,2]、工藤　和洋[2]、西村　顕正[3]、岡野　健介[3]、水上　浩哉[2]、
袴田　健一[1,3]

【背景】浸潤性小葉癌(ILC)では浸潤性乳管癌より非センチネルリンパ節転移が多いことが報告されているが、臨床的リンパ節転移陰性（cN (-)）にもかかわらず病理学的リンパ節転移陽性(pN (+))となるILCの特徴は明らかにされていない。これまでに我々は、ILCで散見される脈管周囲の浸潤巣（perivascular invasion;PVI）に着目し、cN (-) ILC症例においてPVIと病理学的腫瘍径が独立したpN (+)関連因子であることを明らかにした。
【目的】pN (+)症例においてcN (-)→pN (+)となるILCの臨床病理学的特徴を明らかにする。
【対象と方法】2007年～ 2017年に当院および関連施設にて根治手術を施行したILC135例のうち、pN(+)で腋窩郭清を施行した36例をcN-群とcN+群に分け、臨床病理学的因子、正円率、PVIについて統計学的に比較検討した。MRもしくはCTの画像所見（Mass/non-mass)をimage Jの正円率を用いて評価した(massは1に近い)。PVI数は最大割面を含む2割面のPVI合計(個)、PVI scoreはPVI数/病理学的浸潤径(cm)とした。
【結果】cN-群は25例（pN1;14例、pN2以上;11例）、cN+群は11例（pN1;3例、pN2以上;8例）であった。リンパ節転移の長径/短径中央値はcN-群でpN1;6mm/3.5mm、pN2以 上;8mm/4mm、cN+群 でpN1;10mm/7mm、pN2以 上;15mm/9.5mmで あ った。cN-群とcN+群で年齢、閉経状態、臨床学的・病理学的腫瘍径に差は認めなかったが、cN-群で病理学的腫瘍径が臨床学的腫瘍径と比べ有意に大きかった（病理学的腫瘍径-臨床学的腫瘍径の差:cN-群15mm ;p<0.001、cN+群 4mm ;p=0.097)。cN-群よりcN+群で正円率が高い傾向であった（0.36 vs o.51;p=0.067)。cN-群はcN+群と比べ、核グレード1が多く（100% vs 64% ;p=0.006)、classic typeが多く（92% vs 27% ;p<0.001)、リンパ管侵襲が少なかった（ly陽性率:16% vs 55% ;p=0.039)。ともにER (+) HER2 (-) が多く（84% vs 73%)、サブタイプやKi67に差を認めなかった。cN-群とcN+群のPVI数中央値は2.0個 vs 0.5個(p=0.11)、PVI score中央値は0.53 vs 0.06（p=0.041）であった。さらにcN-群の中でも、cN0→pN2以上ではcN0→pN1よりPVI score中央値が有意に高かった(0.71 vs 0.48 ;p=0.014)。
【結語】cN (-) →pN (+) となるILCでは、リンパ節だけでなく腫瘍径も臨床診断と病理診断が乖離し、non-massが多い傾向であった。また、ILCの典型である核グレードが低く、classic type の症例が多く、PVI scoreが高値であった。

P-19-23

乳癌における術前抗がん剤治療後の病理学的形質転換症例の検討

Examination of pathological transformation cases after preoperative chemotherapy in breast cancer

[1]星総合病院　外科、[2]いがらし内科外科クリニック、
[3]福島県立医科大学　医学部　病理病態学講座、
[4]福島県立医科大学　医学部　腫瘍内科学講座
松岸　正實[1]、片方　直人[1]、長塚　美樹[1]、岡野　舞子[1]、野水　　整[1]、
二瓶　光博[2]、橋本　優子[3]、佐治　重衡[4]

【目的】病理学的形質転換には、抗癌剤抵抗性の変異株が増殖する獲得性の形質転換と癌組織中の様々なサブタイプが抗がん剤治療の感受性によってselectされ治療後違うサブタイプが主となり形質転換として見られるものとが考えられている。乳癌における術前抗がん剤治療（PSC）で起こる形質転換はおもに後者と考えられている。我々は、PSCによってpCRが達成されなかった症例のうち形質転換を来たした症例について術後の臨床像を明らかにすることを目的とする。
【方法】2012年から2016年までの5年間に術前抗がん剤治療を行った症例は、110例あった。術前CNB病理標本の免染（HRとHERの2つのマーカーに着目）により以下の4つにグループ分けした。HRは、ER,PgRどちらかが陽性のものをHR+とした。GroupA（HR+,HER-）,GroupB（HR+,HER+）,GroupC（HR-,HER+）,GroupD（HR-,HER-)。術前CNB標本の免染によるサブタイプと手術標本のサブタイプが異なることを確認した症例を形質転換とし、中でもサブタイプのマーカーを失ったあるいは失ったように見えるものを喪失型形質転換、新たにマーカーが発現したあるいは発現したように見えるものを表出型形質転換とした。これら形質転換した症例のついて臨床的に検討した。
【結果】Group ごとの（症例数、喪失型形質転換、表出型形質転換）を示す。GroupA（42,7,1)、GroupB（8,5,0) GroupC（23,1,1)、GroupD（37,0,1)。全体で喪失型は13例、表出型は3例であった。喪失型のうちHRのみ喪失は10例、HERのみ喪失2例、HEとHERともに喪失1例であった。表出型のうちHRのみの表出は2例、HERのみ表出は1例であった。これらのうち再発死亡例は、GroupAのHRのみ喪失（ER残、PgR喪失）の1例とGroup CのHER喪失（TNBC化）の1例のみであった。再発生存例は、Group CのHR表出1例(その後cCRになって2年経過中)。その他は無再発生存であった。
【考察】PSCによってpCRが得られなかった症例のうち形質転換した症例で、HER表出型およびHR表出型の症例は、術後の治療手段が増えたことになり、それによって無再発、あるいは再発後CRでいる可能性が高い。PSCによってうまく形質転換を表出型に誘導できればその生存率があげられるのではないかと考えられる。篩の目のサイズの違いを組み合わせて目的のサイズの粒を手に入れる『篩分け』のイメージである。ケモ前の組織多様性とPSCのメニューの関係性を検討中であり、これらの結果を加えて発表する。

P-19-24

乳癌手術標本の品質管理 ～タイムスタンプシステムの導入～

Quality control of breast cancer surgical specimens: introduction of time stamp system

[1]横浜市立大学　外科治療学、[2]神奈川県立がんセンター　乳腺内分泌外科、[3]神奈川県立がんセンター　病理診断科、[4]神奈川県立がんセンター　麻酔科
菅沼　伸康[1,2]、岡本　　咲[2]、戸田　宗治[2]、古波蔵かおり[2]、松原　由佳[2]、
菅原　裕子[2]、山中　隆司[2]、山下　年成[2]、吉岡　恵美[3]、河内　香江[3]、
横瀬　智之[3]、藤田　久栄[4]、吉田　達也[1]、利野　　靖[1]、益田　宗孝[1]

【背景】組織検体から得られる情報は、遺伝子パネル検査などの導入により、日常臨床に直結して重要性を増している。しかし、検査の成否に影響を及ぼす標本の品質管理は十分であるとはいえず、早急に解決すべき問題点である。
【方法】この問題を解決するため、乳癌手術検体に対してタイムスタンプシステム（SPREC; Standard PREanalytical Coding for biospecimens）を導入した。本システムは、標本の状態に影響を及ぼす7つの因子（1. Type of sample, 2. Type of collection, 3. Warm ischemia time, 4. Cold ischemia time, 5. Fixation type, 6. Fixation time, 7. Long-term storage）を記録することで、各標本の品質管理を行う方法である。導入に際しては、Warm ischemia time（血管遮断から検体摘出までの時間）、Cold ischemia time（検体摘出から固定開始までの時間）、Fixation time（固定開始から固定終了までの時間）の記載を要するため、外科医、麻酔科医、病理医、看護師、技師でワーキンググループを設立して担当を割り振り、各因子を記録した。
【結果】2018年5月～ 2019年4月に神奈川県立がんセンターで施行した初回乳癌手術患者359例（うち同時性両側乳癌38例）に対して、SPRECに準じた記録が行われた。患者年齢の中央値は62歳（32-89歳）、術式は乳房温存術64例、乳房切除術295例であった。血管遮断時間は術式にかかわらず皮弁形成終了時と定義し、血流遮断時間、検体摘出時間は麻酔科医が、固定開始時間、固定終了時間は病理医が記録した。Warm ischemia timeは、23±1.5分（乳房切除術;36±1.5分、乳房温存術;13±0.5分）、Cold ischemia timeは61±9.6分、Fixation timeは23±0.5時間であった。
【結論】検体の品質管理を目的として、乳癌手術標本に対してタイムスタンプシステムを導入した。ワーキンググループ立ち上げにより役割分担は明確となり、システムは順調に機能している。今後、保存状態の違いによるDNA、RNAなどの品質評価を行っていく予定である。

P-19-25

乳房温存手術時の側方断端の術中迅速病理診断についての検討

Consideration of intraoperative pathological diagnoses of margins during Breast-conserving surgery

[1]慈泉会　相澤病院　外科センター　乳腺・甲状腺外科、[2]中山外科内科、[3]慈泉会　相澤病院、[4]慈泉会　相澤健康センター、[5]慈泉会　相澤病院　病理診断科
平野　龍亮[1]、橋都　透子[1]、村山　大輔[1]、中山　　俊[2]、田内　克典[3]、
唐木　芳昭[4]、小豆畑康児[5]、下条　久志[5]、伊藤　信夫[5]

【目的】
当院では乳房温存手術における切除断端について原則として側方断端全周の術中迅速病理診断を行ってきたが、院内事情の変化に伴い「必要時に全周性の検索を行う」との方針転換をした。方針の変更前後の成績の変化の有無について検討する。
【方法】
乳房温存手術が行われた症例に対して、原則全周性の検索を行っていた2015年初から2017年末までの3年間と、方針変更した2018年初から2019年末までに2年間をカルテレビューにて調査し比較・検討を行った。
【結果・考察】
2015年初から2017年末までの3年間で115症例117乳房の乳房温存手術が施行され、1症例1乳房を除いた114症例116乳房に全周断端の術中迅速病理診断が行われていた。術中迅速病理診断で断端陽性となった症例は32例（27.8%）あった。術中迅速時点では陰性の判定がされたが、永久標本で最終的に陽性と判断された症例が2例（2.4%）あり1例が再手術となっていた。
2018年初から2019年末までの2年で、67症例68乳房の乳房温存手術が施行され、全例になんらかの術中迅速診断が行われた。部分的な断端検索を行った症例は50例（74%）、全周性に検索を行った症例は18例（26%）であった。全周の迅速診断を行った理由としては、NAC後の温存手術、MRIとUSの所見の解離、5mm以下の小病変、等が主なものとしてあげられた。
術中迅速時に断端陽性となった症例は16例（23.5%）で方針転換前と大きな遜色は無かった。術中迅速時点では陰性の判定がされたが、永久標本で最終的に断端陽性と判断された症例が6例（8.8%）あり全例が再手術となっていた。そのうち3例は全周検索を行っていた症例であり、方針転換によって結果が変わったものではなかったと考えられる。残りの3例の詳細を検討したが、うち2例は迅速診断部の永久標本の再評価での診断の変更であり、これらも方針変更で結果が変わったものではないと考えられた。1例は迅速時に断端検索を行っていない方向での断端陽性の診断であり、全周検索で再手術が避けられた可能性があったと考えられるが、最終組織型はGlycogen-rich clear cell carcinomaとなった症例であり、切除範囲の決定に用いる術前の各種検査所見の印象が通常型乳癌とは異なっていた可能性が考えられた。
【結語】
乳房温存手術時の側方断端の術中迅速診断の方針変更にて臨床的な大きな遜色はなかったと考える。

P-19-26

高齢者triple-negative乳癌の特性についての病理学的検討

Pathological characteristics of triple-negative breast cancer in older women

[1]東邦大学　医学部　病理学講座、[2]東邦大学医療センター大森病院　乳腺内分泌外科、[3]東京都健康長寿医療センター　病理診断科、[4]愛知県がんセンター遺伝子病理診断部、[5]岡山大学病院　乳腺・内分泌外科、[6]広島大学大学院　医系科学研究科、[7]横浜市立大学大学院医学研究科　消化器・腫瘍外科、[8]愛知県がんセンター　乳腺科
本間　尚子[1]、緒方　秀昭[2]、三上　哲夫[1]、新井　冨生[3]、佐々木栄一[4]、
平　　成人[5]、宮下　美香[6]、山田　顕光[7]、澤木　正孝[8]

【緒言】Triple-negative（TN）乳癌は、一般的には化学療法の適応となる予後不良の癌であるが、均一な群ではなく、予後の良いもの、あるいは新規治療が期待できる群が含まれるため、さらなる分類が必要である。病理学的分類上は、androgen receptor（AR）やGCDFP-15などのアポクリンマーカー、CK5/6などの基底細胞マーカー、EGFRなど、各種マーカーの有用性が期待されている。一方、高齢者TN乳癌については特に慎重な対応が求められるが、その臨床病理学的・生物学的特性についての系統だった研究は極めて少ない。高齢者TN乳癌の特性解明の一環として、上記各種マーカーを用いた免疫組織学的検討を行った。

【対象と方法】2003-2013年に、術前薬物療法なしで手術された浸潤性TN乳癌症例のうち、75歳以上の高齢者症例66例と55-64歳の非高齢者症例41例を対象とした。組織型や各種マーカー（AR, GCDFP-15, CK5/6, EGFR）の免疫組織学的発現レベル（Allred scoreに準じて評価）を両群で比較した。

【結果】組織型分布は、高齢者群では通常型乳管癌32例/アポクリン癌16例/浸潤性小葉癌多形型5例/化生癌10例/その他3例、非高齢者群では通常型乳管癌31例/アポクリン癌5例/浸潤性小葉癌多形型1例/化生癌3例/その他1例と、高齢者群にはアポクリン分化型癌（アポクリン癌+浸潤性小葉癌多形型）/化生癌の割合が高かった（高齢者群47% vs 非高齢者群 22%, P=0.0093）。免疫組織学的発現レベル（Allred score, TS. 高齢者群vs非高齢者群）は、AR: 4.7 vs 2.8（P=0.0021）, GCDFP-15: 4.4 vs 3.1（P=0.0273）, CK5/6: 3.2 vs 4.9（P=0.0027）, EGFR: 1.5 vs 1.2（P=0.5160）と、高齢者群ではARおよびGCDFP-15の発現レベルが高く、CK5/6の発現レベルは低かった。ただし、化生癌ではCK5/6の発現レベルが高かった。

【結語】高齢者TN乳癌にはアポクリン分化型癌、化生癌といった特殊な分化を示すものが多く、免疫組織学的にはアポクリンマーカー発現レベルが高かった。アポクリン分化型癌/AR陽性癌へのAR標的療法の適応など、それぞれの生物学的特性に応じた対応が治療適正化につながると期待される。今後、予後も含めた解析を行い、高齢者TN乳癌における各種バイオマーカーの臨床的重要性を明らかにしたい。

P-19-27

硬化性腺症を背景に発症する非浸潤性乳管癌の臨床病理学的特徴

Clinicopathological feature of Ductal carcinoma in situ in Sclerosing adenosis

[1]聖路加国際病院　乳腺外科、[2]聖路加国際病院　放射線科、[3]聖路加国際病院　病理診断科
吉田　　敦[1]、角田　博子[2]、林　　直輝[1]、梶浦　由香[1]、竹井　淳子[1]、
八木下和代[2]、野嵜　　史[3]、鹿股　直輝[3]、鈴木　高祐[3]、山内　英子[1]

【背景】
DCISの特殊な病態として、硬化性腺症（Sclerosing adenosis：SA）を背景に発症するDCIS in Sclerosing adenosis（DCIS in SA）が知られている。この疾患の特徴としてDCIS周囲のSAによる修飾が加わり、画像所見上、また病理所見でも浸潤癌に似た臨床像を呈することから、浸潤癌と誤って診断し過剰な治療を行う可能性があることや、両側発生が多いこと、また病理学的にサブタイプの割合が一般的なDCISと異なることが挙げられる。我々はこの点に関し以前に報告した。このような報告は散見されるが、比較的稀な病態であり少数の症例報告が多いため、今回当院での症例を集積し報告する。
【対象と方法】
当院で2010年から2015年の6年間に原発性乳癌として治療され、手術検体の病理診断でDCISと診断された965症例中、DCIS in SAと診断された38症例について、その臨床病理学的特徴をその他のDCIS症例（Non SA DCIS）と比較し検討した。
【結果】
患者背景では、年齢、家族歴、閉経状況に差は認めず、出産歴がDCIS in SA群で有意に少なかった（36.1% vs. 55.3%, p=0.02）。手術では温存率に差は無かったが、SNB施行率はDCIS in SA群で有意に高かった（84.2% vs. 64.3%, p<0.01）、SNBへの転移はNon SA DCISで1%に認めたが、DCIS in SA群では認めなかった。病理学的所見では腫瘍径、核グレード、ER陽性率、HER2陽性率に差は見られなかったが、PgRに関してDCIS in SA群では陽性率が有意に低かった（71.1% vs. 84.3%, p=0.04）。Subtype別に見るとDCIS in SA群ではTriple negative typeが多かった（15.8% vs. 4.0%, p=0.03）。両側乳癌はDCIS in SA群で有意に多く（38.8% vs. 21.4%, p=0.03）、なかでも異時両側症例が多かった（両側乳癌症例中79%）。局所再発はNon SA DCIS群で11例（1.2%）、DCIS in SA群で1例（2.6%）に認めた。
【結論】
諸家の報告と同様DCIS in SAでは両側発生が多く、経過中の異時両側発症が多く認められた。DCIS in SA群では出産歴が少なく、出産や授乳による乳腺の変化がSAやDCIS in SAの発症の減少に関与している可能性が示唆された。また画像診断上浸潤癌と似た臨床像を呈することが、DCISでありながらSNBの省略が少なくなる傾向に関与すると考えられた。DCIS in SA群ではDCISでは比較的稀であるTriple negative typeが非常に多く認められこの特徴がこの疾患の病態を解明する一つの因子となると考えられた。

P-19-28

電界撹拌技術を用いた術中迅速免疫染色のセンチネルリンパ節生検への有用性に関する検討

Utility of rapid-IHC using an alternating current electric field for diagnosis of sentinel LN biopsy

[1]秋田大学　医学部附属病院　乳腺・内分泌外科、
[2]秋田大学　医学部　胸部外科、[3]秋田大学　医学部附属病院　病理
寺田かおり[1]、南條　博[3]、伊保内綾乃[1]、山口　歩子[1]、今野ひかり[1]、
高橋絵梨子[1]、南谷　佳弘[2]

【背景と目的】乳癌において、腋窩リンパ節転移の状況は局所療法、全身療法などの方針決定において重要である。センチネルリンパ節生検の術中病理組織診断における免疫染色追加の意義は定かではない。われわれは、医理工連携により電界撹拌技術を用いた迅速免疫染色装置を開発した。これは、薄切標本をのせたスライドグラスの上下を電極ではさみ、抗体液に触れることなく電界をかけることで抗体液の内部が撹拌され、抗原抗体反応を促進するもので、従来2時間程度を要した免疫染色時間を16分で、術中迅速診断を20分以内で可能にした。そこで乳癌のセンチネルリンパ節生検施行時に、HE染色による術中迅速組織診に加え、電界撹拌技術を用いた術中迅速免疫組織診（R-IHC）を行い、その有用性について検討した。【方法】2014年～ 2019年に、当院でセンチネルリンパ節生検を行なった乳癌患者224人、504リンパ節を用い、術中迅速診断としてHE染色、R-IHCによるcytokeratin（CK）染色を行った。これらと、最終診断によるHE染色、CK染色を比較し、R-IHCの診断精度について検討した。【結果】術中迅速HEでは、転移あり34（転移30/微小転移4）、ITCs 0、転移なし470であったのに対し、R-IHCでは、転移あり42（転移34/微小転移8）、ITCs 1、転移なし461と検出率が高く、最終診断の免疫染色での、転移あり43（転移34/微小転移9）、ITCs 4、転移なし457にほぼ一致する形となった。最終診断のみで検出されたITCsは、薄切切片の違いによる影響が考えられた。感度/特異度/正診率は迅速HEで72.3%/100%/97.4%、R-IHCで91.4%/100%/99.2%。ITCsを除くと、迅速HEで77.3%/100%/98%、R-IHCで97.7%/100%/99.8%であった。また、術中HEで検出できず、R-IHCを併用することで診断できた転移（マクロ）は、微小転移+転移のうち、9.5%（4/42）を占めた。
【考察】術中迅速診断において、R-IHCは高い感度を示した。術中のセンチネルリンパ節転移診断の正確性は、乳房再建の適応や、術前化学療法後のリンパ節転移所見の扱いを検討するうえでときに重要となる。また、免疫染色が加わることで、顕微鏡の弱拡大でも病変の検出が可能となり、病理診断の簡便性が向上する。一方で電界撹拌による抗原抗体反応の促進は、高価な抗体量を削減する可能性もある。すべての対象に用いるかは検討を要するが、R-IHCは乳癌におけるセンチネルリンパ節生検の術中迅速診断法の補助として貢献する可能性が示唆された。

P-19-29

センチネルリンパ節の術中病理診断における捺印細胞診と凍結切片を用いた組織診の検討

Comparison of cytology and histology in intraoperative diagnosis of sentinel lymph nodes

豊川市民病院　乳腺・内分泌外科
森　万希子、柄松　章司、西川さや香、安東美の里

背景・目的:センチネルリンパ節に対する術中の病理学的検索方法はいまだ標準的なものは定められていない。リンパ節割面による捺印細胞診と凍結切片を用いた組織診が普及しており、当院では両者を併用して判断している。しかし、細胞診と組織診で異なる診断となることがあり、その場合に腋窩廓清を追加すべきかどうかが問題となる。この検討の目的は、細胞診と組織診で異なる診断となった場合、どちらがより正確に診断できているのかを評価することである。

対象と方法:2015年1月1日から2019年12月31日までに、当院でセンチネルリンパ節の術中病理診断として細胞診と組織診の両方が施行された症例のうち、腋窩郭清をするかどうかが異なる診断となった症例を診療録のデータを用いて後方視的に検討した。細胞診で陰性あるいは偽陽性の場合（以下「細胞診陰性」という）は腋窩廓清を省略し、陽性の場合（以下「細胞診陽性」という）は腋窩廓清を行うものとした。また、組織診で陰性あるいはmicro転移ありの場合（以下「組織診陰性」という）は腋窩廓清省略し、macro転移ありの場合（以下「組織診陽性」という）は腋窩廓清を行うものとした。

結果:2015年1月1日から2019年12月31日までに当院でセンチネルリンパ節の術中病理診断として細胞診と組織診の両方が施行されたのは507例であった。そのうち、細胞診と組織診とで腋窩郭清をするかどうかが異なる診断となったのは、16例（3.2%）であった。年齢中央値は52.5歳、全員が女性であった。組織型は浸潤性乳管癌が13例、浸潤性小葉癌が2例、浸潤性乳管癌と浸潤性小葉癌の混合型が1例であった。細胞診陰性かつ組織診陽性であったのは8例、細胞診陽性かつ組織診陰性であったのは8例であった。術中病理診断が永久標本の病理診断と同じ診断となったのは、細胞診が4例、組織診が12例であった。

考察:センチネルリンパ節の術中病理診断における捺印細胞診と凍結切片を用いた組織診で異なる診断となったのは16例（3.2%）と少なく、同じ診断が得られる可能性が高かった（96.8%）。異なる診断となった場合、永久標本の病理診断により近い診断である可能性が高いのは組織診であった（75%）。

P-19-30

高精度断端検索Polygon methodにより放射線非照射とした乳房温存術浸潤癌164例の後方視的検討

A backward view of 164 cases of breast-conserving surgery without radiation by Polygon method

[1]国立病院機構　名古屋医療センター 乳腺外科、
[2]国立病院機構　名古屋医療センター　臨床検査科病理、
[3]国立病院機構　名古屋医療センター　放射線科、
[4]国立病院機構　東名古屋病院　乳腺科、[5]滋賀医科大学　病理部
林　孝子[1]、市原　周[2]、佐藤　康幸[1]、加藤　彩[1]、森田　孝子[1]、
大岩　幹直[3]、須田　波子[1]、岩越　朱里[2]、西村理恵子[2]、遠藤登喜子[4]、
森谷　鈴子[5]

【背景】乳房温存術後放射線照射群の局所再発率は4-14%、非照射群は14-39%とのメタアナリシスの結果によりガイドラインでは術後放射線照射が推奨されている。一方、乳癌の約半数は、主腫瘤の縁から1cmを越えると癌が見られない限局型乳癌であると言われている（Faverly et al. Cancer 2001;91:647-59）。約半数は乳腺部分切除のみで取りきれる可能性があるが術後温存乳房内に癌遺残がないかを精密に判断する方法が確立されていないため一律に放射線照射を行っているのが現状である。Ichiharaらは側方断端全周を多角円柱状に検索できるPolygon methodを開発した（Ichihara S et al. *Histopathology* 2001;39:85-92）【方法】2005年1月から2009年12月に施行した乳房温存術347例のうち浸潤癌は266例。同時両側,重複癌、異なる断端検索を除いた219例を対象としカルテによる後方視的検討を行った。【結果】**polygon断端陰性例は全例放射線非照射であった。**polygon断端陰性は164例、陽性は55例。2019年12月時点での死亡例は陰性:5（原病死1、他病死4）、陽性:7（原死6、他死1）。生存例のうち陰性:159（再発なし144、再発あり15）、陽性:48（再発なし35、再発あり13）。再発ありの内訳は陰性:遠隔4、局所11、陽性:遠隔4、局所9であった。局所再発の無病生存期間は陰性:7.13年、陽性:4.67年であった。【考察】polygon断端陰性での局所再発率は6.7%（11/164）で再発までの期間が長くnew primaryの可能性も示唆された。死亡例5例についても原病死は1例のみであったことからpolygon methodにより全周性に断端検索を施行し断端陰性と判定された初発浸潤癌は乳腺部分切除術のみで取りきれたと考えられた。

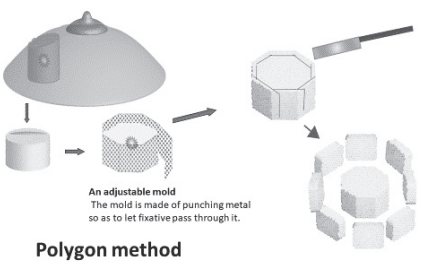

Polygon method

P-19-31

Ki67 labeling indexに関するノモグラムの有用性の検討

Usefulness of nomogram for Ki67 labeling index

[1]防衛医科大学校　医学部　病態病理学講座、
[2]防衛医科大学校病院　検査部病理、[3]防衛医科大学校　外科学講座
加藤　貴美[1]、山岸　陽二[1]、杉山　迪子[2]、河野　貴子[1]、古賀麻希子[3]、
川内　隆幸[3]、永生　高広[3]、山崎　民大[3]、上野　秀樹[3]、岸　庸二[3]、
津田　均[1]

【背景】乳癌においてKi-67 labeling index（LI）は予後予測因子と考えられている。またestrogen receptor（ER）陽性, human epidermal growth factor receptor 2（HER2）陰性乳癌ではKi-67 LI低値（10%未満）であれば術後内分泌療法のみ, 高値（30%以上）であれば内分泌療法に化学療法の追加を検討することが考慮される。一方, Ki-67 LIの評価方法は各施設間・病理医間での一致率や再現性が低く, 2018年版乳癌診療ガイドラインによるとKi-67 LIが10 ～ 30%の場合, 術後治療の判定材料に用いるべきではないとされている。【目的】手術検体の臨床病理学的因子からKi-67 LIを予測するnomogramを作成し, その有効性について2つのコホートを用いて検討した。Ki-67 LIは術後化学療法不要群（Ki-67 LI 10%未満）の分類とした。【方法】2010年から2017年に当院で診断された乳癌手術症例群（n=420）（コホート1）で, Ki-67 LI予測nomogramを作成し, それを用いて2018年・2019年の症例（n=140）（コホート2）で有用性について検討した。【結果】1）コホート1においてKi-67 LIの分布は中央値17.4%［範囲; 0.6-90.0］であり, Ki-67 LIと相関した因子として浸潤径, ER, HER2, Nuclear grade（NG）, リンパ管侵襲（lymphatic invasion: ly）が認められ, これらを用いてKi-67 LI 10%以上を予測するnomogramを作成した。
Ki-67 LI 10%以上予測確率=1/（1+e^{z}）
Z=-（-2.18+0.025×浸潤径+1.79×NG-0.13×ER+0.095×HER2-0.0038×ly）
2）実際のKi-67 LI 10%以上群と10%未満群での10%以上予測確率は各々中央値 88.4%［35.6-99.9］と43.6%［35.0-97.0］であり, 両群間に有意差を認めた（P < 0.0001）。またArea under the curve（AUC）は0.85であった。3）このnomogramをコホート2にあてはめると, Ki-67 10%以上群と10%未満群での予測確率は各々中央値 96.3%［38.5-99.7］, 45.3%［35.1-91.6］であり, 両群間に有意差を認めた（P <0.0001）。同様にAUCは0.84であった。【結論】Ki-67 LI 10%以上かどうかを予測するnomogramを作成し, その有効性について2つのコホートを用いて検討した。予測nomogramによる分類は実測値による分類と強い相関が認められた。

P-19-32

肉芽腫性乳腺炎の臨床経過に関する検討 -単一施設におけるケースシリーズ研究-

Clinical course of granulomatous mastitis -case series study in a single facility-

[1]相良病院　乳腺科、[2]相良病院　病理診断科
満枝　怜子[1]、佐藤　　睦[1]、川野　純子[1]、寺岡　　恵[1]、金光　秀一[1]、
馬場　信一[1]、松山　義人[1]、柏葉　匡寛[1]、大井　恭代[2]、雷　　哲明[1]、
相良　吉昭[1]、相良　安昭[1]

【背景・目的】肉芽腫性乳腺炎は多核巨細胞を含む炎症性細胞の浸潤を特徴とする良性の炎症疾患である。多数例の報告はまだ少なく、肉芽腫性乳腺炎の臨床的特徴を明らかにすることを目的に研究を行うこととした。

【対象・方法】2009年3月から2019年12月に当院で肉芽腫性乳腺炎と病理診断が得られた症例をデータベースから抽出し、電子カルテを用いて臨床的情報を後方視的に収集し、原因と治療方法、治療経過に関する検討を行った。

【結果】観察期間において44例が肉芽腫性乳腺炎と診断された。発症年齢は20代7例、30代25例、40代11例、60代1例。主な主訴はしこり、痛み、発赤。出産経験のある症例は31例（77.5%）で、産後平均年数は3.0年、内3例が妊娠中であった。出産経験のない9例（22.5%）のうち、7例（15.9%）はうつ病や統合失調症に対し抗精神病薬を複数種類内服していた。細菌培養検査を提出した25例のうち、菌が検出されたのは7例（15.9%）で、内4例にCorynebacterium属の菌が検出された。病巣範囲の平均値は54.0mm（SD:25.7mm）で、100mm以上の範囲であった症例が6例あった。治療は自然軽快5例（11.3%）、抗生剤治療単独4例（9.0%）、抗生剤治療および切開排膿9例（20.0%）、ステロイド投与を要したもの26例（59.0%）であった。ステロイドの平均投与期間は4か月（SD:2ヶ月）だった。ステロイド投与を要した症例の病巣範囲の平均値が65.0mm（SD:24.0mm）だったのに対し、要さなかった症例は44.0mm（SD:15.0mm）だった。経過中に結節性紅斑（3例）や関節痛（3例）などの全身症状を訴えた症例もあり、それらの平均病巣範囲は91.6mmと広範囲で、いずれもステロイド投与により改善した。また、第1子、2子出産後それぞれに同側の肉芽腫性乳腺炎を発症した症例や、ステロイド投与による治療中に対側に肉芽腫性乳腺炎を発症した症例があった。

【結語】肉芽腫性乳腺炎は経産婦、抗精神病薬内服症例において多く認めた。抗生剤治療や切開排膿にて治癒するものもあるが、病巣範囲が広い症例や全身症状を伴う症例に対してはステロイド投与が有効であった。治療経過は長期に至ることもあるため、継続的なフォローが必要である。

P-19-33

乳腺腺様嚢胞癌の臨床的特徴と細胞像

Clinical feature and cytological findings of Adenoid cystic carcinoma of the breast

[1]がん研究会有明病院　乳腺外科、
[2]がん研究会有明病院　臨床病理センター細胞診断部、
[3]がん研究会がん研究所 病理部、[4]がん研有明病院　乳腺センター
森園　英智[1]、池畑　浩一[2]、坂井　威彦[1]、高畑　史子[1]、高橋　洋子[1]、
宮城　由美[1]、大迫　　智[3]、上野　貴之[1]、大野　真司[4]

はじめに:乳腺の腺様嚢胞癌（以下ACC）は全乳癌の0.1%と非常にまれな疾患である。Triple negativeであることが多いが、予後は非常に良好であること、病理形態では真の腺腔と偽の腺腔を有する、間質を内包する球状の構造を呈することなど、他の乳癌組織と異なる性質を持つことが知られている。
目的:乳腺ACCの臨床病理学的特徴と細胞診での診断精度を検討する。
対象と方法:1998.1-2018.12に当院で治療した原発性乳癌19728例中、病理組織学的にACCと診断された19例（0.09%）を対象とし、臨床病理学的項目、画像所見、細胞診断の有無とその細胞像の特徴について検討した。
結果:年齢は平均56.2歳（38-75）、性別はすべて女性、cStageはI :9例,II:9例,III :0例,IV:1例であった。画像上は線維腺腫や葉状腫瘍、粘液癌などが疑われる、限局性の発育を呈するものが多かった。細胞診が行われていた11症例中、9例で悪性の評価がなされ、そのうち7例がACCを組織推定していた。手術は温存手術が14例、乳房切除術5例、腋窩リンパ節郭清は6例、センチネルリンパ節生検が13例に施行されていた。リンパ節転移は2例に認められた。術後薬物療法は、化学療法が4例、内分泌療法は2例に行われていた。再発、転移は初回治療時から骨転移を認めた1例のみ、それ以外の18例では、全例再発転移を認めていない（平均観察期間8年1か月（1-15年））。
考察:近年の論文では再発症例を含む報告も見られ、当院でもStageIVの症例や腋窩リンパ節転移を認める症例があり、低悪性度であっても転移のpotentialを有することが示唆される。当院では腫瘤径が大きい症例に化学療法が施行されていたが、現在は低悪性度の性質を考慮に入れて、総合的に治療方針がたてられ化学療法を回避できている症例もある。癌を疑う病変には針生検を行う機会が増えたため、近年は細胞診で診断がなされた症例はないが、過去には細胞診でも63%（7/11）が組織型まで診断可能であった。針生検での組織標本に比べて、細胞診標本は組織構造を立体的に把握できることが、細胞診の診断率が高かった要因の一つと考えられた。
結語:ACCはまれであるが特徴的な組織形態を有する疾患である。特徴的な構造異型を見つけることで、細胞診でもACCの診断が可能であると考えられる。

P-19-34

44症例のSolid papillary carcinomaの長期観察による診断、治療の検討

Long term observation and therapeutic strategy of 44 patients with solid papillary carcinom

[1]名古屋医療センター 乳腺科、[2]名古屋医療センター 乳腺外科、
[3]名古療医療センター　放射線科、[4]名古屋医療センター 病理診断科、
[5]東名古屋病院　乳腺外科
森田　孝子[1]、須田　波子[1]、加藤　　彩[2]、林　　孝子[2]、佐藤　康幸[2]、
大岩　幹直[3]、市原　　周[4]、西村理恵子[4]、高橋　優子[5]、遠藤登喜子[5]

【目的】Solid papillary carcinoma（SPC）は、WHOの乳腺病理診断で2002年より疾患概念が提唱されたが、日本では、乳癌取り扱い規約第18版で非浸潤性乳管癌の中で記疾患名の記載はあるが明確な定義はされておらず、病理医間でも非浸潤がんや浸潤がんと様々に診断されている。正しく診断、治療するためには、疾患概念の定着が必要と考えられる。【対象と方法】当院では、2007年より診断記録があり、2018年までに44人（両側同時3人両側異時1人）がSPCと診断されていた。これらの症例を後方視的に画像診断、病理診断を解析した。【結果】平均年齢66歳（31歳―80歳）。発見契機は、乳頭分泌、腫瘤自覚、検診及び画像診断契機がそれぞれ 11人、21人、10人、その他2人であった。画像診断は、マンモグラフィで異常なし10乳房、腫瘤26乳房、FAD8乳房、構築の乱れ2乳房 石灰化1乳房、撮影不能1乳房、USでは、腫瘤像16乳房、乳管内病変16乳房 嚢胞内腫瘤14乳房、低エコー域1乳房、腫瘤と乳管拡張1乳房であった。他院で確定診断に至らず、当院で確定診断された方は8人いた。初回手術時リンパ節転移陽性であったのは2人。温存11人13乳房、全摘34人35乳房であり、温存後再発は5乳房（初診時31歳2人、54歳、55歳、68歳）であった。また、全摘後に局所皮下再発1人、全摘後腋窩リンパ節転移1人であった。遠隔転移は観察期間中なかった。疾患平均年齢が高齢あることから、老衰で1人、肺がんで1人亡くなられていた。対側の浸潤性乳管癌による遠隔転移をきたして加療中2人いたが、現病死は長期観察中もなかった。【考察】SPCは予後が良くWHOでは非浸潤がんに準ずる治療でよいとされている。当院症例でも、温存後7年から12年で局所再発して再切除された後disease、freeであり、死亡に至っていないことにより予後が良いことが確認された。ただし、全摘であっても管内病変による断端陽性例で腋窩リンパ節転移での再発例があること、若年者のSPC症例は、温存後の再発例が多く、SPCを疑った場合、慎重な診断及び術式選択が望まれる。

P-19-35

院外患者のがん遺伝子パネル検査を円滑に進めるためのシステム構築

Construction of the Oncogene Panel Test System for Patient from other Hospital

[1]群馬県立がんセンター 乳腺科、[2]群馬県立がんセンター　腫瘍内科、
[3]群馬県立がんセンター　病理診断部、[4]群馬県立がんセンター　看護部
柳田　康弘[1]、荒木　和浩[2]、宮本　武志[1]、藤澤　知巳[1]、矢内　恵子[1]、
飯島　美砂[3]、松木　美紀[4]

【背景】2019年6月にがん遺伝子パネル検査が保険収載され、当院でも連携病院として検査を開始した。当院はがん遺伝子パネル検査のできる県内唯一の施設であるため、この地域の病院からのがん遺伝子パネル検査の依頼を受け入れなければならない。しかしこの検査は複雑で、適切な病理検体を選び、多くの病理・臨床情報をC-CAT（がんゲノム情報管理センター）のレポジトリへの入力し、検査結果からエキスパートパネルまで行わなければ、検査が成立しない。また、遠方から来院する患者さんへの配慮も必要である。【対象と方法】2019年6月から11月までにがん遺伝子パネル検査を提出した症例をもとにその問題点とその対処を整理した。【検査実績】1）44例をがん遺伝子パネル検査に提出 2）院内:43.2%、院外56.8% 3）乳がん症例は13例、29.5%【問題点と対策】院外の患者に対する問題点は、1）病理検体が不良な場合、遠方から来院して検査説明と同意を得ても検査に提出できない。→来院前に検査に提出する部位の1枚のHE染色標本のみを送付してもらい、当院病理医のチェックにより適正であれば、患者さんの来院予約を取ることとした。2）状態が悪化し、検査結果説明前に死亡、入院する患者が散発した。→紹介医から、病状を把握するためのチェックリスト（PS、脳転移の有無、3,6か月後の生命予後予測など）を記入してもらうこととした。3）一般の外来診療の中で患者さんの情報収集が十分にできない。→検査説明時には、がんゲノム医療コーディネーターが同席し、補足説明や家族歴聴取を行う。4）C-CATは、詳細な治療歴とその有害事象の入力を要求しているため、紹介状の内容では情報が不足。よって紹介医へ長時間の電話による問い合わせを行った。→データマネージャーよりC-CATのレポジトリが要求する内容のテンプレートを送付し、記入・返送されてきたデータを入力してもらうこととした。5）紹介医は、治療に関してどのように討論されているか知らず、がんゲノム医療に関与している実感が沸かない。→紹介患者のエキスパートパネルに参加できるように連絡と日程調整をした。【結論】院外患者さんが円滑に検査を受けられるように、がん遺伝子パネル検査のシステムを構築した。

P-19-36

Mixed carcinoma（Invasive lobular and ductal carcinoma）と同時期の浸潤性小葉癌・乳管癌の比較検討

Comparative consideration of mixed carcinoma (invasive lobular and ductal carcinoma)

[1]鳥取大学医学部附属病院　胸部外科学分野　乳腺内分泌外科、
[2]鳥取大学医学部附属病院　胸部外科学分野　胸部外科
門永　太一[1]、加藤　　彩[1]、中西　敦之[2]、松居　真司[2]、城所　嘉輝[2]、
細谷　恵子[1]、窪内　康晃[2]、若原　　誠[1]、髙木　雄三[2]、田中　裕子[1]、
春木　朋広[2]、鈴木　喜雅[1]、谷口　雄司[2]、中村　廣繁[2]

Mixed carcinoma（Invasive lobular and ductal carcinoma）は浸潤性小葉癌（ILC）に10-49%の浸潤性乳管癌（IDC）が含まれるものと定義される．比較的稀な腫瘍で，その特徴は明らかではない．2013/4月-2019/3月の期間に当科で手術を施行した原発性乳癌症例（504 例）のうち，5例が最終病理診断でMixed carcinomaと診断された．術前に施行された針生検でMixed carcinoma（Mix）と診断されたものは1例のみで，その他の診断は，IDC 2例，ILC 1例，invasive carcinoma 1例であった．浸潤最大径は25 mm［25-45］（中央値［四分位範囲］），腋窩リンパ節転移は3例に認められ，遠隔転移はすべての症例で認められなかった．病理病期は IA期 1例，IIA期 1例，IIB期 1例，IIIB期 1例，IIIC期 1例であった．再発した症例は術後治療を拒否された1例のみであり，局所再発巣でもILCとIDCの混在が認められた．Mixed carcinomaは術前診断が難しく，進行した状態であることが多いとの報告がある．同時期にILC 22例，IDC 283例を経験した．それぞれの浸潤最大径はILC 30 mm［15.3-43］（中央値［四分位範囲］），IDC 18 mm［10-24］（中央値［四分位範囲］）であった． Steel-Dwass法を用いた検定でMix: ILC p= 0.95，Mix: IDC p= 0.18，ILC: IDC p= 0.014となり，Mixed carcinomaとILCはIDCと比較して浸潤最大径が大きい傾向となった．また，病理病期はSteel-Dwass法を用いた検定でMix: ILC p=0.66，Mix: IDC p= 0.06，ILC: IDC p= 0.047となり，IDCと比較してより進行した病理病期になる傾向にあった．予後に関しては観察期間が短く，特に有意差が認められなかった．Mixed carcinomaの特徴を踏まえて，治療方針を決定していく必要がある．

P-19-37

演題取り下げ

P-20-1

乳癌術前化学療法施行例における間質性肺疾患発症例の検討

Interstitial lung disease in patients undergoing neoadjuvant chemotherapy for breast cancer

[1]和泉市立総合医療センター乳腺外科、
[2]和泉市立総合医療センター腫瘍内科、
[3]和泉市立総合医療センター呼吸器内科、[4]和泉市立総合医療センター外科、
[5]和泉市立総合医療センター看護部、[6]和泉市立総合医療センター薬剤部
手塚　健志[1]、中野　雄介[2]、大田　隆代[2]、上田　隆博[3]、柳生　恭子[3]、
三浦光太郎[4]、松山しま子[5]、白井　雅美[5]、奥田　広志[6]、氏川　郁穂[6]

[Background] Anticancer agents in neoadjuvant chemotherapy for breast cancer (NAC) contain 5-FU (F) , epirubicin (E) , endoxan (C) , paclitaxel (PTX) , docetaxel, trastuzumab (HER) , and pertuzumab (PER) . The frequency of interstitial lung disease (ILD) of them is reported unknown or less than 1%. In our institution, ILD frequency during NAC is approximately 26%, and this study was conducted to investigate the reason.
[Methods] Twenty-three patients who underwent NAC were enrolled.
[Results] The median age with and without ILD patients was 56 and 54 (range 38-70 and 40-78) , the median estimated glomerular filtration rate with and without ILD patients was 86.5 and 77mL/min (range 60-95 and 46-117mL/min) respectively. Almost all patients were no history of smoking.
ILD occurred in three patients during dose-dense (dd) EC, two during weekly PTX after dd-EC, and one during wPTX after FEC. A total of six cases (26.1%) . Five and eight out of six and 17 patients with and without ILD were administered dd EC respectively.
Pegfilgrastim was used in all cases of ILD.
ILD was detected in two cases with high KL-6, two cases of pyrexia, and two cases of computed tomography to estimate the effect after EC. There were no serious cases of ILD, and all recovered without serious problems.
[Conclusion] Although no remarkable risk factor of ILD during NAC was found in this study, there was a possibility that dd chemotherapy might have an ILD frequency increased. KL-6 measurement was helpful to detect early-stage ILD. Careful interpretation is required regarding the frequency of ILD because regional and each reported study disparities exist. We assume the actual ILD incidence in our institution is validated compared with the worldwide frequency.

P-20-2

弾性グローブ・ストッキングによるタキサン誘発性末梢神経障害の予防効果

Protective effect of taxane-induced peripheral neuropathy by elastic glove and stockings

[1]国立病院機構　大阪南医療センター　乳腺外科、[2]城山病院　乳腺外科、
[3]大阪医科大学　乳腺・内分泌外科
田中　　覚[1]、碇　　絢菜[1,3]、新田　敏勝[1,2]、高島　祐子[2]

【背景】乳癌薬物治療においてタキサン系薬剤は標準薬であり、術前・術後および再発治療に広く使用されている。タキサン系薬剤起因性の有害事象として、末梢神経障害が特徴的で、発症すると長期間症状が持続することもあるため、患者のQOLを低下させる大きな因子である。末梢神経障害に対する予防方法として、手術手袋やフローズングローブの有用性が報告されているが、下肢への対策や冷却への不快感などの問題点も指摘されている。今回われわれは、弾性グローブ・ストッキングによる予防効果を前向きに検討した。
【方法】術前または術後補助化学療法でタキサン系薬剤の投与を予定している原発性乳癌患者に対して、両手・両足にリンパ浮腫用の弾性グローブ・ストッキングを化学療法中を含む前後30分間装着し、圧迫による末梢神経障害の抑制効果を検証した。主要評価項目はCTCAE v4.0を用いた末梢神経障害のGrade別発現頻度とし、副次評価項目はPNQ（末梢神経障害質問票）を用いた被験者による評価、弾性グローブ・ストッキング着用の脱落率、有害事象とした。なお、GradeおよびPNQは、各薬剤投与day1および最終サイクルのday8 or 22で評価した。
【結果】2019年12月現在で、18症例に対して本法を施行している。そのうち、化学療法が終了したのは17例（PTX:5例、DOC:10例、nab-PTX:2例）で、Grade2以上の末梢神経障害を認めたのは3例であった。また、脱落者・有害事象は認めなかった。治療目的でデュロキセチンを1例（nab-PTX）のみ投与した。
【結論】少数による解析ではあるが、タキサンによる重篤な末梢神経障害の予防に、本法が有効な可能性があると考えられた。また、タキサンに限らず末梢神経障害をきたす他の化学療法剤に対しても、圧迫療法の有用性を検証すべきと考えられた。

P-20-3

当院におけるPegfilgrastim予防投与および発熱状況の年次推移

Use of pegfilgrastim primary prophylaxis and incidence of febrile events: a longitudinal assessment

大阪医科大学付属病院　乳腺・内分泌外科
木村　光誠、松谷　　歩、碇　　絢菜、冨永　　智、前沢　早紀、
岩本　充彦

【目的】2014年に本邦でPegfilgrastimが承認され6年が経過した。これに伴い乳癌薬物療法の安全性が高まった印象があるが、検証したデータは限定的である。今回、当院での予防投与および発熱状況の年次推移を検討した。
【方法】当院にて乳癌補助化学療法を施行した乳癌症例について、Pegfilgrastim予防投与承認前（2011年から2013年）、直後（2015年から2017年）、直近（2019年4月から9月）とに分けて、発熱状況、発熱に伴う入院加療について、承認前をベースラインとし、Pegfilgrastim予防投与の効果を後方視的に検討した。なお、上記期間中当院では化学療法中の発熱に対して、38度の発熱がみられた際に、事前に処方した経口抗菌薬を3日間内服し、4日目に解熱しない場合に受診する方針で対応した。
【結果】Pegfilgrastim予防投与承認前の131例、840回の化学療法投与では、年齢中央値54歳、発熱はTC療法40%、FEC療法35.4%、全体で45%の症例にみられ、3.8%の症例に入院加療を要した。承認直後では184例、1100回の化学療法投与を検討し、年齢中央値55歳、一次予防投与はTC療法16.2%、FEC療法5.1%、全体で7.6%の症例に施行され、発熱はTC療法43.2% (P=0.80)、FEC療法33.1% (P=0.72)、全体で47.3%の症例にみられ (P=0.69)、3.3%の症例に入院加療を要した (P=0.79)。一方、2019年4月から9月施行の63例、260回の化学療法投与を検討し、年齢中央値53歳、一次予防投与はTC療法90.5%、FEC療法39.5%、全体で61.3%の症例に施行され、発熱はTC療法19.0% (P=0.12)、FEC療法18.2% (P=0.06)、全体で23.8%の症例にみられ (P=0.004)、入院加療を必要とした症例はみられなかった (P=0.12)。FEC療法において、リンパ節転移陽性、70歳以上の症例に一次予防投与施行の傾向がみられた (各、P=0.09, 0.11)。ドセタキセルにおいては一次予防投与の有無で発熱頻度に差を認めなかった（各、10%, 9.5%: P=0.39)。Pegfilgrastim投与に伴い、8例（18.6%）の症例に背部痛が出現し、内、2例は投与を中止した。
【考察】乳癌補助化学療法においては、Pegfilgrastim投与により、発熱の頻度が減少し安全性の改善がみられた。特に、TC療法、FEC療法では積極的な使用が考慮される。2019年下半期のデータも含めて解析し発表する。

P-20-4

トラスツズマブおよびペルツズマブ投与中の注入反応の予防のための前投薬の有用性

Effect of premedication for infusion reaction during trastuzumab and pertuzumab administration

[1]藤枝市立総合病院　乳腺外科、[2]藤枝市立総合病院　放射線画像診断科、
[3]藤枝市立総合病院　外科
長谷川　聡[1]、瀧　由美子[1]、池田　暁子[2]、五十嵐達也[2]、石井由美恵[3]、
横山日出太郎[3]

【はじめに】モノクローナル抗体ではinfusion Reaction（以下IR）の発生がみられるが，trastuzumab（以下T）での発現は高頻度ながら，Grade 3以上の重篤な症例は1%未満と報告されている．発現時期はいずれも初回投与中や投与後が多く，2回目以降の発現は少ないとされている．T投与時にIR予防目的の前投薬の有効性は認められていない．pertuzumab（以下P）が投与可能となった後で前投薬の有効性の検討は少ない．Pの投与機会が増え，当院では重篤なIR症例を経験した後にT±P投与の際に，IRの予防としてアセトアミノフェンあるいはロキソプロフェンの前投与を開始した．今回，乳癌症例 IRに対する 前投薬の予防効果を検討した.【対象】2016年4月から2019年10月 までにTあるいはT+P併用投与した乳癌症例111例を対象とし，初回投与量でのGrade2（治療または点滴の中断が必要）以上のIRの発現頻度，前投薬の有無を検討した．投与順序はP，T，殺細胞性抗癌剤の順で，IRの発生時期についても検討した．
【結果】乳癌症例の投与レジメンはT±殺細胞性抗癌剤併用58例（T群），T+P±殺細胞性抗癌剤併用53例（TP群）あり，平均年齢は57.4歳と59.6歳，IRの発生頻度はT群2例（3.4%），TP群12例（22.6%）で有意にTP群の発現頻度が高かった．前投薬の有効性についてTP群では前投薬なし9例（41.6%），前投薬あり1例（6.8%）と前投薬により有意にIRの発生が抑えられた．IRの発生時期はP投与中にはなく，T投与中あるいは投与終了後に発生し全例在院中であり，帰宅後にIRを発生した症例はなかった．また，2回目以降は前投薬ありの患者群においても通常通り投与時間短縮を行ったが，IRの出現はなかった．しかし，初回投与時前投薬なしでIRを発生しなかった1例において2回目にGrade3のIRを認め治療を中止し入院経過観察とした． 3回目以降，ロキソプロフェンを前投与したところIRなく治療を継続できた.
【考察】Pの適応拡大に伴いIRの頻度は増加した．Grade3以上のIRはまれではあるが，IRの出現により治療は遅延し，患者は治療への不安が増強する．T+Pを併用する際にはIR予防として前投薬は有用であり，積極的に行いたいと考えている.

P-20-5

鍼灸治療を用いた乳がん治療の症状マネジメントの検討

Acupuncture for the management of breast cancer treatment related adverse events

[1]神戸海星病院　乳腺外科、[2]神戸海星鍼灸院
岡本　明子[1]、佐野　淳子[2]、木許　健生[1]、河野　範男[1]

【目的】外科的治療後の創部痛や肩関節の拘縮、内分泌療法による更年期症状や関節痛、化学療法による末梢神経障害（chemotherapy-induced peripheral neuropathy; CIPN）など、乳がん治療に伴う副作用は多岐にわたり、患者のQuality of Life; QOLを損なうとともに、時に治療継続が困難となる。鍼灸治療は骨関節痛の緩和に有効とされ、早期乳がん患者におけるアロマターゼ阻害剤（Aromatase inhibitors; AI）の手指の関節痛と拘縮に、鍼灸治療が有効であったというランダム化比較試験の報告がある。当院には鍼灸院が併設されており、乳がん治療の副作用マネジメントにおける鍼灸治療の有効性を検討した。
【方法】当院で乳がん治療中の患者のうち、2018年1月から2019年11月にかけて当院併設の鍼灸院で治療を受けた17名の経過を、カルテ記載をもとに後ろ向きに検討した。効果については、「効果なし」、「軽度有効」、「著効」の3段階で評価した。
【結果】主な症状は、AIによる関節痛 10名（59%）、CIPN 6名（35%）、術後の肩関節拘縮 4名（24%）、浮腫 2名（12%）、更年期症状 1名（6%）であった。効果は、「著効」12名（70%）、「軽度有効」3名（18%）、「効果なし」2名（12%）であり、88%の患者で症状の改善を認めた。AIによる関節痛の10例中7例（70%）は「著効」、2例（20%）が「軽度有効」、1例（10%）が「効果なし」で、CIPNの6例中4例（67%）は「著効」、1例（17%）が「軽度有効」、1例（17%）が「効果なし」であり、CIPNに対してもAIによる関節痛とほぼ同等の効果を認めた。術後の肩関節拘縮については、4名中2例（50%）が「著効」、2例が「軽度有効」であり、全例に有効であった。
【考察】鍼灸治療は、微細な針による侵害受容系のAδ線維やC線維の刺激で下行性抑制系を賦活させて鎮痛効果を発揮するとされ、これがAIによる関節痛やCIPNによる神経障害性疼痛の緩和に有効であると考えられる。さらに局所の副交感神経の刺激で血流改善や筋弛緩作用があるとされ、乳がん術後の肩関節拘縮に有効であると考えらえる。
【結論】鍼灸治療はAIによる関節痛以外に、CIPNや術後の肩関節拘縮にも有効である可能性がある。今後症例数を重ね検討する。

P-20-6

乳がん患者の薬物療法による口腔粘膜炎に対しデキサメタゾンエリキシル0.01%の効果

Effect of dexamethasone elixir 0.01% on oral mucositis due to chemotherapy of breast cancer patients

[1]社会医療法人財団大和会　東大和病院　看護部、
[2]社会医療法人財団大和会　東大和病院　乳腺科
髙橋真由美[1]、松尾　定憲[2]

【目的】当院では2018年より乳がんの薬物療法を受ける患者の口腔粘膜炎対策として、デキサメタゾンエリキシル（以下DEXエリキシル）を処方し含嗽指導を行っている。今回乳がんの薬物療法中の患者の口腔粘膜炎に対するDEXエリキシルによる含嗽の効果を評価し、今後の支援の一助とする。
【方法】がん薬物療法を受けている乳がん患者28名に対し、口腔内アセスメントとアンケート調査を実施した。DEXエリキシルの使用方法は、DEXエリキシル5ml+水道水5mlの1回10mlで毎食後及び寝る前の1日4回、各2分間の含嗽を指導した。
【結果】治療レジメンはFEC10名、PTX5名、PTX+Bevacizumab2名、PAC+Trastuzumab2名、Trastuzumab 6名、Eribulin2名、DTX+Pertuzumab+Trastuzumab 1名であった。治療開始前の口腔内の症状で最も多かったのは口腔乾燥が9名（32%）であり、治療開始前に歯科受診をした人は14名（50%）であった。Oral Assessment Guide（OAG）スコア平均は歯科受診をした群で8.8点、しなかった群で10.6点であった。口腔内に関連した副作用として、口内炎19名（68%）、味覚の異常15名（54%）、歯茎の腫れ5名（18%）、舌荒れ4名（14%）、舌苔3名（11%）、口腔乾燥2名（7%）、口角炎2名（7%）、歯痛3名（11%）うち抜歯による治療中断2例であった。口腔内に関する処方では、DEXエリキシル8名、アズノール含嗽薬3名、口腔内ステロイド軟膏3名であった。効果として、DEXエリキシルを使用した全ての患者で口内炎の症状が軽快し、かつ効果の持続を実感していた。また5名は味覚障害が改善した。アンケートの自由記載では「希釈が面倒」「甘かった」「使用中は口内炎が出来なかった」「使用中は舌荒れの症状も軽減していた」などが挙げられた。
【考察】乳がん薬物療法のkey drugは口腔粘膜炎の発生頻度が高い薬剤である。歯科受診受けた患者の方が、薬物療法中においても口腔内の状態は良好であり、治療開始前からの口腔ケアが重要である。日常の口腔ケアと共にDEXエリキシルを継続して使用することで、口腔粘膜炎の症状が緩和され、さらに味蕾への障害を軽減することで味覚障害の改善にも繋がった可能性がある。しかし長期使用による口腔カンジタ症等には注意が必要であり、継続した口腔内アセスメントは重要である。
【結論】乳がん薬物療法施行中の口腔粘膜炎の対処としてDEXエリキシルの使用は、患者への口腔ケア指導も踏まえた上で、薬剤選択の一つになり得ると示唆された。

P-20-7

Paclitaxelによる末梢神経障害に対する圧迫療法の有効性の検討

Evaluation of the effect of compression therapy on paclitaxel-induced peripheral neuropathy

[1]松山赤十字病院　看護部、[2]松山赤十字病院　薬剤部、
[3]松山赤十字病院　事務部、[4]松山赤十字病院　臨床腫瘍科、
[5]松山赤十字病院　乳腺外科
玉井　恭子[1]、橋本　浩季[2]、宮﨑　結衣[1]、大西裕希乃[1]、二宮佳代子[1]、
佐伯　恵[1]、梶原　美加[1]、東　千恵[1]、向井さや香[1]、宇都宮智恵美[1]、
向井　絵美[3]、村上　通康[2]、山下　清美[1]、白石　猛[4]、川口　英俊[5]

【背景】Paclitaxelを含む化学療法を行う患者において、サージカルグローブを用いた圧迫療法が上肢の末梢神経障害の発現を減少させることを報告した第Ⅱ相試験が存在する。下肢では、弾性ストッキングによる圧迫療法が末梢神経障害の予防に有効性を示唆する報告が複数存在する。
【目的】Paclitaxel（PTX）による末梢神経障害に対する上肢サージカルグローブおよび下肢弾性ストッキングを用いた圧迫療法による予防効果を検証する。
【方法】対象は乳癌の診断でPTXを含むレジメンで治療が予定され、本研究の参加に患者本人の同意が得られている患者とした。調査期間は2018年6月-2019年9月。PTX投与30分前から両手に患者の手のサイズより1サイズ小さいサージカルグローブ2枚と両足に弾性ストッキングを装着する。サージカルグローブは点滴終了30分後まで継続し、弾性ストッキングは投与開始時より4時間以上装着する。治療毎に末梢神経障害の症状（感覚性と運動性）をCTCAEのGrade（G）評価する。
【結果】対象者は15例で逸脱した5例を除く10例を評価対象とした。年齢中央値は61歳。レジメンは、Bevacizumab（Bev）+PTXが6名、dose dense PTX（dd-PTX）が4名であった。感覚性の末梢神経障害は、上下肢ともにG1が60%、G2が30%、G3が10%、運動性の末梢神経障害は、上下肢ともにG1が70%、G2が20%、G3が10%であった。dd-PTX の患者は全例、上下肢ともにG1であった。全ての症状がG3の1例は治療期間が5ヶ月を超えていた。逸脱理由は、サージカルグローブの圧迫に伴うしびれの増強や装着部位の掻痒感・発赤の出現、リンパ浮腫の悪化であった。
【考察】BevとPTXを併用した第Ⅱ相試験JO19901試験では、G3以上の末梢神経障害は25.8%であった。本研究は現時点では症例数が少ない為十分な評価は困難だが、圧迫療法による予防効果が示唆された。dd-PTXは治療期間が短く、比較対象数も少ないことから評価は慎重に行う必要がある。サージカルグローブ装着は、安全で簡便である一方で、末梢で血管確保が必要な患者は選択可能な血管が限られること、リンパ浮腫発症患者は浮腫増強のリスクがあること、安価とは言い難いことが課題である。今後、さらに症例を蓄積し改めて評価を行う予定である。

P-20-8

タキサン系抗がん剤による末梢神経障害に対する手術手袋圧迫療法の効果

Effect of compression therapy using surgical gloves on taxan system-indused peripheral neuropathy

[1]KKR 札幌医療センター外科、[2]緩和ケア科、[3]看護部
田村　元[1]、和久井洋佑[1]、植田　隆太[1]、阪田　敏聖[1]、蔵谷　大輔[1]、
桑原　博昭[1]、今　裕史[1]、武田　圭佐[1]、小池　雅彦[1]、赤坂　嘉宣[1]、
佐藤　雅子[2]、石栗　由佳[3]、三上　智哉[3]

タキサン系抗がん剤による末梢神経障害に対する手術手袋圧迫療法の効果
【背景】2016年の露木らの発表後、手術手袋圧迫療法が注目されている。当施設でも2018/7よりタキサン系抗がん剤、エリブリン投与の際に手術手袋圧迫療法を開始したが、実際に神経障害の予防効果が得られているか否かは不明である。
【目的】当院でタキサン系抗がん剤を投与し、手術手袋を用いて予防処置を施した患者で、効果が得られているか検討すること。
対象と方法:対象は乳がん初発例の計18名。年齢中央値61歳（37-74）、レジメンの内訳はq3wDOC（75mg/m2×4）2例、q3w DOC（75mg/m2×3）8例、q1w PTX（80mg/m2×12）6例、q1w PTX（80mg/m2×9:3投1休）2例。化学療法室スタッフが書面と口頭により方法、意義等について説明し、手のサイズを測定後ワンサイズダウンの手袋（Ansel社製Sensi-Touch）を当院売店にて2組購入してもらい使用した。方法は露木らの方法にならった。治療終了後に投与中の神経障害の程度について、患者用末梢神経障害質問票（PNQ）を用いて面談でアンケートし評価した。何らかの症状があるものを「症状あり」、日常生活に支障があるものを「障害あり」とした。
【結果】対象者全体では手の症状ありが39%、障害ありが6%、q1w PTX（80mg/m2×12）6例では症状あり67%、障害あり17%、q3wDOC（75mg/m2×3）8例では症状あり25%、障害あり0%、手足のいずれかに症状ありはq1w PTX（80mg/m2×12）6例で83%、障害あり17%、q3wDOC（75mg/m2×3または4）10例では症状あり50%、障害あり10%であった。
【考察】今回の結果を2007年本学会で発表した手、足のいずれかの神経障害のデータと比較するとq1w PTX（80mg/m2×12）では症状ありは変わらないが、障害ありは約半分となり、q3wDOC（75mg/m2×3または4）では症状ありは76%から50%に、障害ありは18%から10%に減少していた。
【結論】当院で導入した末梢神経障害に対する手術手袋圧迫療法は効果を上げているようである。

P-20-9

乳がん術後リンパ浮腫の予防:身体機能評価に基づいた運動療法の効果

Prevention of lymphedema: Effectiveness of exercise therapy based on physical function assessment

[1]乳腺ケア泉州クリニック、[2]みのり治療院
常盤紗恵子[1,2]、萬福　允博[1]、金森　博愛[1]、亀山伊豆美[1]、住吉　一浩[1]

【諸言】
医療と技術の進歩により乳がん術後リンパ浮腫の有病率は減少傾向であるが、現在もリンパ浮腫が発症し、能力障害や生活の質が低下している症例は少なくない。近年、リンパ浮腫の予防や治療として運動療法が有効であり、身体機能を評価する重要性が報告されている。しかし、具体的な評価内容や運動の負荷量、種類は未だ不明であるため、当院でもパンフレットを用いた一般的な肩関節の運動や日常生活指導、Simple lymphatic drainage（SLD）の指導が主体であった。今回、個々の身体機能評価に基づいた運動療法主体のリンパ浮腫予防指導に変更し、リンパ浮腫の発症率に影響するかを検討した。
【方法】
対象は2016～2018年に手術を施行した乳がん患者117名（術後1年～2年）とした。2016年～2017年8月までをControl群（CL群:59名）、2017年10月～2018年までをExercise群（Ex群:58名）とし、患者背景（年齢、BMIなど）、治療関連因子（腋窩リンパ節郭清，放射線治療など）、術前身体機能（関節可動域［Range of motion:ROM］、筋力など）を調査した。Ex群では、SLDの指導は行わず、理学療法士によるROMや筋力の測定、動作分析に基づいた動作指導や使用量を調整し、BMI≥25の症例には有酸素運動も指導した。術後1年以上経過後に、両群を対象にリンパ浮腫の有無（術前+1cm、国際リンパ学会1期以上）、ROM（肩関節屈曲、外転、複合内旋）、握力、身体活動量（International Physical Activity Questionnaire:IPAC）を評価した。統計学的解析は、Willcoxonの順位和検定およびχ2検定を用いて2群間で比較、検討した。また、すべてにおいて効果量を算出し有意水準は5%とした。
【結果】
乳がん術後患者のリンパ浮腫発症率は全体で9.4%あり、90%が術後1年以内に発症していた。Ex群はCL群と比較して、リンパ浮腫の発症は有意に少なく（3.5% vs 15.3%:$p < 0.05$）、術側のROM（肩関節外転、複合内旋:$p < 0.01$）、IPAC（$p < 0.05$）は有意に高値であった。一方、Ex群はCL群と比較して、患者背景、治療関連因子、術前身体機能は2群間で有意差はなかった。効果量は複合内旋がModerate（$r > 0.3$）で、肩関節外転、IPACはSmall（Cramer's V、$r < 0.3$）であった。
【結語】
運動療法主体の予防指導が、リンパ浮腫の予防に有用であることが示唆された。また、ROMや身体活動量の増加に加え、リンパ液や静脈還流量に影響しやすい筋を評価する複合内旋の評価、治療がリンパ浮腫の予防に重要であることが示唆された。

P-20-10

タキサンによるCIPNに対するミロガバリンの有用性について

Effect of Mirogabalin on Taxan-induced peripheral neuropathy

市立宇和島病院 外科
岡田　憲三

はじめに:がん薬物療法に伴う末梢神経障害（CIPN）は極めて頻度の高い有害事象であるが、有効な治療法は確立されていない。とくにタキサンによる軸索障害は最も多くみられる障害で四肢末端の感覚障害を呈することが多く、神経障害性疼痛を伴うこともある。予防に関しては冷却療法や圧迫療法の有用性が示されており、当院でも化学療法中には簡便な圧迫療法を行い効果を認めている。治療薬としてはデュロキセチンがガイドラインで唯一弱く推奨されているのみである。ミロガバリンは2019年に発売された末梢神経障害性疼痛を適応とした新薬で、プレガバリンに比べめまいなどの有害事象が少ないとされている。今回タキサンによる末梢神経障害の治療にミロガバリンを使用し効果を検討した。
対象と方法:乳癌の術後補助・再発治療でタキサンによる末梢神経障害を認めた患者で、ミロガバリンは添付文書どおり10mgより開始し有害事象がなければ30mgまで増量した。末梢神経障害は感覚障害・運動障害ともにCTCAE ver.4.0及び末梢神経障害質問票（PNQ）で評価した。
結果:6例の患者に使用した。年齢は43歳から85歳平均62歳で、術後補助は3例・再発治療は3例であった。CTCAE Grade 1の3例はPNQのCategory（A~E）に変化は見られなかったが、Grade 2の2例中1例に感覚障害・運動障害ともに1段階のCategoryの変化、Grade 3の1例に感覚障害・運動障害ともに2段階のCategoryの変化を認めた。ミロガバリンは最大30mgまで投与したが、めまいなどの有害事象で全例20mgで使用した。
考察:ミロガバリンは、α2δサブユニットとの結合を介してカルシウム電流を抑制することにより鎮痛作用を発揮する。プレガバリンも同様であるが、ミロガバリンは鎮痛作用を持つα2δ-1と有害事象の発現に関わるα2δ-2の各サブユニットへの結合の違いで有害事象を起こしにくい創薬となっている。CIPNの治療としてプレガバリンの効果をみたRCTは存在せずケースシリーズがあるのみで、推奨できるだけのエビデンスはなく有効性は明らかでないが、実臨床ではプレガバリンなどの抗痙攣薬が最も多く使用されている。今回、タキサンによる末梢神経障害を認めた6例に対してミロガバリンを使用し2例に効果を認めた。2例とも投与2週間以内に治療効果を示した。Grade 1の3例では効果を認めなかった。
結語:CTCAE Grade 2以上の末梢神経障害にはミロバガリンは有用な可能性があり検討が必要と思われた。

P-20-11

Dexamethasone sparingを施行したdose-dense AC療法の2例

Two cases of dose-dense doxorubicin and cyclophosphamide with dexamethasone sparing regimen

[1]一宮西病院　乳腺外科、[2]一宮西病院　外科
大久保雄一郎[1]、戸崎　達[2]、堤　知佳[2]、鳥居　隼[2]、岩本　久幸[2]、
石川　衛[2]、鈴木　瞳[1]、森　美樹[2]、石黒　清介[1]

【はじめに】乳癌周術期の化学療法においてアンスラサイクリンレジメンは高度催吐性化学療法（HEC）に分類され、5-HT3受容体拮抗薬+NK1受容体拮抗薬+Dexamethasone（DEX）が制吐療法としてガイドラインで推奨されている。5-HT3受容体拮抗薬のPalonosetron（PALO）は急性だけでなく遅発性悪心・嘔吐の抑制効果も証明されている。PALO併用下でのDEX減量は制吐率に差を認めないことがHECレジメン、ACを含むMECレジメンで報告されている。今回、dose-denseAC療法のニューモシスチス肺炎（PCP）対策としてDEX sparing regimenを施行した2症例を経験したので報告する。DEX sparing regimenでは制吐療法としてPALO（day1）+DEX9.9mg（day1）+aprepitant（day1-3）とし、DEX8mg（day2-4）は省略した。【症例1】61歳女性。右乳癌、T1N1mi（sn）M0 StageIIA、triple negativeに対して術後化学療法でdose-dense AC療法を施行。【症例2】45歳女性。両側乳癌、cT2N0M0 StageIIA、triple negativeに対して術前化学療法としてdose-dense AC療法を施行。いずれの症例も急性/遅発性悪心・嘔吐に関して完全奏功（CR）であった。リンパ球数の推移についてはDEX sparing非施行症例と同様で、症例1はGrade3リンパ球減少を認めたため、ST合剤予防投与も施行した。2症例ともPCP発症はなく、治療継続中である。【考察】PCP発症リスクにはCD4+リンパ球数200/μL未満、ステロイド使用（PSL換算16mg/日以上、8週間以上）の関与が示唆されている。DEX sparing regimenの使用によりステロイド使用量をPSL換算で15.1mg/日から4.4mg/日に減量することができ、DEX減量に伴う遅発性悪心・嘔吐への影響もPALO併用により制御されていた。2症例ではあるもの、DEX sparing regimenはdose-dense療法時のPCP予防対策として安全に施行可能であった。また、悪心・嘔吐を認めた際の対応が課題となるが、オランザピン追加を含め、今後の症例で検討を要すると考える。

P-20-12

当院におけるdose dense AC療法後の呼吸器関連有害事象に関する検討

Study on respiratory-related adverse events after dose dense AC therapy in our hospital

[1]社会医療法人敬愛会　中頭病院　薬剤部、
[2]社会医療法人敬愛会　中頭病院　乳腺外科
山本　紗織[1]、森脇　典子[1]、本成登貴和[2]、宇根底幹子[2]、阿部　典恵[2]、
座波　久光[2]

【背景】当院は浸潤性乳がんのAC療法を2016年1月よりDose Dense AC（以下ddAC療法）へ移行したが、その後薬剤性肺炎・ニューモシスチス肺炎（以下PCP）等の呼吸器関連有害事象の増加がみられため、その頻度や発現時期等を調査・検討したので報告する。
【方法】2013年1月～ 2019年10月にAC療法を施行した124人（以下AC群）、ddAC療法を施行した125人（以下ddAC群）における呼吸器関連有害事象についてカルテによる後ろ向き調査を行った。
PCPの診断基準は「臨床像（発熱、スリガラス陰影、咳等）がPCPに合致し、*P.jirovecii* PCRとβ-Dグルカンともに陽性」とした。また臨床像はあるが*P.jirovecii* PCRとβ-Dグルカンいずれかが陰性または不明を「薬剤性肺炎」、薬剤性肺炎で*P.jirovecii* PCR陽性は「*P.jirovecii*キャリア」、臨床像のみは「薬剤性肺炎疑い」とした。
【結果】呼吸器関連有害事象はAC群で2名（1.6%）に対しddAC群で24名（19.2%）と顕著な増加がみられた（P<0.001）。内訳としてAC群は薬剤性肺炎1名（0.8%）、薬剤性肺炎疑い1名（0.8%）、ddAC群はPCP 4名（3.2%）、薬剤性肺炎14名（11.2%）、*P.jirovecii*キャリア7名（5.6%）、薬剤性肺炎疑いは6名(4.8%)であった。
ddAC群における発症時期中央値61日（38-102日）でddAC療法4コース終了後7日以内の発症が多かった。薬剤性肺炎でCD4またはCD8リンパ球高値は8名で、*P.jirovecii*キャリアでは5名であった
【考察】ddAC群の有害事象増加の要因の一つとして、免疫再構築症候群（以下IRS）が考えられる。ddAC療法終了後の発症が多いことから、短期間で大量のステロイドを使用し治療強度の高いddAC療法により低下した免疫が、タキサン系レジメン変更後ステロイドが減量されることにより回復して起こったIRSであると示唆される。*P.jirovecii*キャリアにはIRSの診断基準の一つであるCD4またはCD8高値の症例もあり、IRSによるPCPであった可能性も否定できない。
呼吸器関連有害事象は治療延期によるRDI低下や治療中断など予後に影響する。化学療法の治療強度を維持しつつ、IRSを回避するために当院では2019年11月より内服ステロイドの減量及び支持療法等の見直しを行った。引き続きさらなる症例の集積と検討を行う予定である。
【結語】ddAC療法後に呼吸器関連有害事象増加がみとめられ、その一因としてIRSによるPCPリスクの上昇が考えられた。

P-20-13

好中球減少症例に対するパルボシクリブ・アベマシクリブ逐次投与の忍容性

Tolerability of abemaciclib for neutropenic cases in patients with metastatic breast cancer

千葉大学　臓器制御外科
長嶋　健、藤本　浩司、高田　護、榊原　淳太、寺中亮太郎、
大塚　将之

【目的】サイクリン依存性キナーゼ4および6（CDK4/6）は細胞周期の調節を担って細胞増殖を引き起こすが、CDK4/6阻害剤はこれを選択的に阻害して細胞周期の進行を停止させ、結果として腫瘍細胞の増殖を抑制させる。CDK4/6阻害剤はエストロゲン受容体陽性かつHER2陰性の進行再発乳癌に対する1次および2次治療において有効性が認められ、無増悪生存期間は標準治療と比較して最大2倍延長することが示された。しかしながら、CDK4/6阻害剤のうちパルボシクリブは副作用として好中球減少の発生頻度が多いと報告されており、PALOMA2および3の臨床試験においては、それぞれ78.4%と82.6%の発現率であった。これに対しアベマシクリブのMONARCH2および3の臨床試験での好中球減少は、46.0%と41.3%と若干低率であり2剤間で乖離がみられる。この理由として、パルボシクリブがCDK4と6の両者を阻害するのに対し、アベマシクリブは好中球減少に関連するCDK6よりもCDK4の阻害効果が高いことに起因すると考えられている。【方法】今回われわれは、エストロゲン受容体陽性かつHER2陰性の進行再発乳癌に対してパルボシクリブを投与した症例を中心として、好中球減少のためにパルボシクリブ継続が困難であった症例に対するアベマシクリブ逐次投与の忍容性について検討したので報告する。【結果】パルボシクリブ投与後にGrade3以上の好中球減少のために休薬や減量を要し、継続投与が困難と判定された症例のうち、アベマシクリブに変更された症例は4例であった。このうち3例においては初回標準投与量のままで治療が継続でき、1例は1段階減量で継続が可能であった。また化学療法の影響で投与前から好中球減少を認めていた症例においても、パルボシクリブは減量を要すことなく投与が可能であった。【結論】CDK4/6阻害剤は薬剤間で副作用の発現特性が異なることから、パルボシクリブ投与等により好中球減少が著明であった症例においてもアベマシクリブの忍容性は高く、初回からの減量を憂慮することなく逐次投与が可能であった。また薬剤選択に当たっては、副作用などのプロファイルも十分考慮して治療方針を立てる必要があると考えられた。

P-20-14

化学療法誘発性末梢神経障害に対するサージカルグローブを用いた圧迫療法の有用性と問題点とは?

Efficacy and safety of surgical globe compression therapy to prevent CIPN

[1]医療法人倚山会　田岡病院　外来看護部、
[2]医療法人倚山会 田岡病院　乳腺甲状腺科
川田真莉亜[1]、秋山由美子[1]、瀧上　眞理[1]、芳崎真梨子[1]、森　洋子[1]、
添木早予子[1]、富永　桜[1]、林　陽子[1]、藤原　洋子[1]、三木　仁司[2]、
開野友佳理[2]、沖津　奈都[2]、田中　隆[2]、山崎　眞一[2]、森本　忠興[2]

【はじめに】化学療法誘発性末梢神経障害（CIPN）が一旦出現すると患者のQOLを低下させ化学療法を遂行することが困難になる場合もあり、CIPNの予防が大切である。最近、露木らによりサージカルグローブを用いた圧迫療法のCIPN予防に対する有用性が報告されており、我々も露木らの方法に準拠して2018年8月から導入している。今回、その有用性と問題点をアンケート調査にて検討した。【対象及び方法】対象は乳癌の化学療法に携わっている医療者9名（医師4名、看護師5名）と乳癌にてタキサン系化学療法を終了または継続中の患者12名に自記式アンケート調査（各質問に対して10段階評価を施行）を行った。圧迫療法の方法は、患者が購入した1サイズ小さいサージカルグローブを両手に2枚ずつ抗癌剤投与30分前から投与終了30分後まで装着して行った。【結果】1.医療職へのアンケート結果:有用性について10段階で評価したところ医師6.3、看護師7.4と概ね有効と判断されていた。今後もサージカルグローブを用いた圧迫療法を継続すべきかという質問に対しては、1名を除いてほぼ全員が継続した方がいいと回答した。自由記載にて「グローブのサイズの選択が時に困難」、「グローブ装着することにより静脈ルートの確保が困難な患者がいる」「下肢への対応が不十分」などの意見もあった。2.患者へのアンケート結果:グローブ装着の困難さについては、かなり困難と回答した患者が25%、困難と回答したのが33%存在しており、グローブ装着にやや問題点があった。グローブの締め付け感に関しては患者の33%がかなりきついと回答した。しかし、グローブ装着による不自由感を強く訴えた患者や重度の皮膚症状を訴えた患者はいなかった。サージカルグローブを用いた圧迫療法を施行したにもかかわらず軽度の手のしびれ感を訴えたのが83%、中程度の手のしびれ感を訴えたのが16%存在したが、重度の手のしびれを訴えた患者はいなかった。患者の総合評価はほとんどが好評であった。【まとめ】今回のアンケート調査にて患者にとってグローブの装着方法がやや困難さを伴い締め付け感も時に強いという問題点もあったが患者の総合評価は良好であり、医療職からも概ね有効と判断されており全体的には有用と思われた。今後もサージカルグローブを用いた圧迫療法を継続してさらに検討を行いたいと考えている。

P-20-15

乳癌補助化学療法における静脈炎の発症とリスクの検討

Incidence and risk factors of phlebitis in breast cancer adjuvant chemotherapy

三河乳がんクリニック
日置あずみ、髙坂　歌純、佐々木俊則、水谷　玲子、水谷　三浩

【目的】外来がん化学療法看護ガイドラインには「血管外漏出の危険因子（細く脆弱な血管、静脈硬化を招く複数回の化療、高齢者など可動性のある血管、レイノー症候群、糖尿病、肥満など）を十分に認識し、事前に血管外漏出のリスクをアセスメントする」重要性を謳っている。当院では化学療法に熟練した看護師による血管確保にて化学療法剤を投与しており、血管外漏出を予防するために様々な工夫と厳重な注意のもと、安全で確実な化療の実践に努めている。それでも化療患者が静脈炎をきたし血管痛を訴えたり、血管炎発症後に血管確保の困難となる例は実際少なくない。そこで当院における乳癌補助化学療法による静脈炎の発生とリスクを検討し考察を加える。【対象と方法】2017年1月から2019年1月の期間に当院で補助化学療法としてアントラサイクリンを投与した112例を対象とした。問診とカルテ記事から静脈炎の有無と年齢、BMI、既往歴（糖尿病・高血圧・高脂血症・ホルモン治療・膠原病）、嗜好歴（喫煙・飲酒）を調査し、静脈炎発症とその要因についてretrospectiveに解析した。【結果】対象例の年齢は30 ～ 78歳（中央値53.0歳）、BMIは中央値22.6（16.2 ～ 36.7）、既往歴は糖尿病9例8.0%,高血圧27例24.1%、高脂血症14例12.5%、ホルモン治療4例3.6%、膠原病4例3.6%などがあり、嗜好歴は喫煙22例19.6%、飲酒55例49.1%などがあった。静脈炎は112例中59例（52.7%）に発症し、CTCAEv4.0での注射部位反応grade1-36例（61.0%）、grade2-23例（39.0%）であった。投与開始から静脈炎初発までの日数は平均52.7日（14-147）。静脈炎のリスク因子を多変量解析すると、高齢者（65歳以上、p=0.043）、肥満（BMI≧25、p=0.034）に有意差を認めたが、既往歴（糖尿病・高血圧・高脂血症・ホルモン治療・膠原病）や嗜好歴（喫煙・飲酒）について有意差はみられなかった。【考察】今回の解析において、例えば糖尿病は血管炎の重要なリスク因子にもなりうると予想されたが、意外にも高齢と肥満のみが静脈炎と血管外漏出の双方に重複するリスク因子であった。高齢も肥満もまったくありふれた因子であるが、血管外漏出の発症は日常的に起こってはならず絶対に避けたい。血管炎から血管外漏出への連鎖を防ぐ特別な方法はなく、個々の症例の全ての化療過程の無事のために全力を注ぐことであると考える。

P-20-16

乳がん関連リンパ浮腫の危険因子:ドセタキセル投与との相関

Risk factors for breast cancer-related lymphedema: correlation with docetaxel administration

[1]和歌山県立医科大学　外科学第一講座、
[2]和歌山県立医科大学附属病院　リンパ浮腫外来、
[3]医療法人曙会　和歌浦中央病院　乳腺外科、
[4]医療法人徳洲会　岸和田徳洲会病院
青石　裕香[1,2]、西口　春香[2,3]、中本　紗世[2]、尾浦　正二[4]、平井　慶充[1]、宮坂美和子[1]、川路　万理[1]、島　　あや[1]、中西　仁美[1]、西村　好晴[1]

Background: Upper-limb lymphedema is a well-known complication of breast cancer and its treatment. This retrospective cohort study aims to determine what risk factors affect breast cancer-related lymphedema in patients with breast cancer.
Methods: This retrospective study comprised 1299 patients diagnosed with breast cancer and who underwent surgery at Wakayama Medical University Hospital between January 1, 2012 and December 31, 2018. Assessed factors using univariate and multivariate analyses were patient-related factors (age, gender, and BMI) , breast cancer-related factors (tumor size, nodal status, histology, tumor location, and intrinsic subtype) , and treatment-related factors (type of surgery, application, timing and regimen of chemotherapy, and application of radiotherapy) .
Results: This study included 1041 patients. BMI did not affect the onset of breast cancer-related lymphedema. There were only six sentinel lymph node biopsy cases in the breast cancer-related lymphedema group (6.6%) . In axillary lymph node dissection cases, adjuvant chemotherapy was marginally associated with increased risk of breast cancer-related lymphedema compared to no chemotherapy (HR 2.566; 95% CI 0.955-6.892; p = 0.0616) . Among anti-cancer agents, docetaxel (HR 3.790; 95% CI 1.413-10.167; p = 0.0081) and anti-HER2 therapy (HR 2.507; 95% CI 1.083-5.803; p = 0.0318) were associated with increased risk of lymphedema according to multivariate analysis. Neo-adjuvant chemotherapy did not affect the onset of breast cancer-related lymphedema. Radiotherapy (HR 2.525; 95% CI 1.364-4.676; p = 0.0032) was an important risk factor for breast cancer-related lymphedema.
Conclusions: Axillary lymph node dissection, radiotherapy and adjuvant chemotherapy, especially docetaxel, were risk factors for breast cancer-related lymphedema, but BMI and neo-adjuvant chemotherapy were not.

P-20-17

アントラサイクリンレジメンにおけるsteroid sparingの有効性と適応

Efficacy and adaptation of steroid sparing in anthracycline regimen

[1]三河乳がんクリニック　薬剤部、[2]三河乳がんクリニック　乳腺外科
佐々木俊則[1]、水谷　三浩[2]

【目的】アントラサイクリン（ANT）は,高度催吐性化学療法（HEC）に分類され,同薬に誘発された悪心嘔吐（CINV）の制御は容易でない.一方, 制吐薬適正使用ガイドラインではデキサメタゾン(DEX)の投与省略(steroid sparing:SS)が明記され,制吐治療の個別化を課題としている.そこで,SSの良い適応例を明確にすべく,検討し報告する.
【対象と方法】2017年4月～ 2019年11月の期間に補助療法でANTが投与され,制吐剤としてアプレピタント+パロノセトロンが使用された乳癌例の初回化療時のCINVを調査した.但しCINVに影響を与えうる薬剤（オランザピンなど）の併用例は除外した.CINVの発現状況を電子カルテ,患者日誌より調査した.対象例は,制吐剤にDEX投与を含む（DEX days 1-3or4）：arm A71例,と含まない(SS):arm B37例の2群に分け,さらに効果(CR:嘔吐なしかつ追加薬剤なし,悪心あり)を経過時間別(全期間:投与後0-120時間,急性期,遅発期)に評価した.また,CINVのリスク因子(年齢50歳未満,つわり有,乗物酔い有)の有無による出現率も調査した.
【結果】患者背景に差はなかった.出現率を図表に示す.リスク因子有・悪心-遅発期においてarmA 57.1%,armB 27.8% (p<0.05)だった.
【考察】CINVのリスク因子の無い症例ではCINVの制御良好で, arm A・B間のCINVの発現に有意差はなかった.これに対し,リスク因子を有する症例ではCINVの制御不良であり,さらに悪心の生じた症例の遅発期においてarm B群の方が有意に制御不良であった.従って,SSの適応はCINVのリスク因子のない症例において検討すべきであろう.リスク因子を有する症例は,SSの適応除外であり,DEXの追加のみならずオランザピンなどの薬剤の追加も考慮すべきであろう.

全　例	CR-全期間	-急性期	-遅発期	悪心-全期間	-急性期	-遅発期
arm A	74.6	76.1	94.4	57.7	63.4	60.6
arm B	75.7	83.8	83.8	43.2	59.5	54.1
リスク有						
arm A	69.0	71.4	90.5	45.2	52.4	57.1
arm B	66.7	72.2	78.0	22.2	38.9	27.8
リスク無						
arm A	82.8	82.8	100	75.9	79.3	82.8
arm B	84.2	94.7	89.5	63.2	78.9	78.9

P-20-18

乳癌化学療法患者の味覚異常に対する酢酸亜鉛水和物製剤の有効性の検討

Efficacy of Zinc Acetate Hydrate for dysgeusia in breast cancer chemotherapy patients

市立東大阪医療センター
古妻　康之、池上真理子、富永　修盛

【はじめに】乳癌化学療法患者の中には一定の割合で味覚異常の訴えがあり、その原因の1つとして亜鉛欠乏が挙げられる。酢酸亜鉛水和物製剤（ノベルジン®）は2017年3月に低亜鉛血症治療剤として承認された薬剤である。今回我々は乳癌化学療法患者の味覚異常に対する酢酸亜鉛水和物製剤の有効性について検討したので報告する。
【方法】2018年11月～ 2019年12月までの間に、化学療法中の患者に対し診察時に味覚異常の有無について聞き取り調査を行った。訴えのあった患者の血清中の亜鉛濃度、銅濃度を測定した後、酢酸亜鉛水和物製剤を投与した。投与後に味覚異常改善の有無を判定し、血清中の亜鉛濃度、銅濃度を測定した。
【結果】味覚異常を訴えた患者は27症例、性別は全員女性、味覚異常発症時の年齢は45-77歳（中央値65歳）、周術期13例・進行再発14例であった。味覚異常発症時の血清中亜鉛濃度は45-81μg/dL（中央値64μg/dL）であり、26例(96%)の患者で日本臨床栄養学会基準値(80-130μg/dL)を下回っていた。酢酸亜鉛水和物製剤投与後25例（93%）で味覚異常が改善した。味覚異常改善までに要した期間は14-70日（中央値21日）であった。また、投与後初回検査時(14-98日後 中央値21日)の血清亜鉛濃度は65-179（中央値 113μg/dL）であり、26例(96%)で上昇を認めた。
【考察】乳癌化学療法中に味覚異常を訴えた患者では、そのほとんどにおいて血清亜鉛濃度が低値であった。酢酸亜鉛水和物製剤により高率に味覚異常が改善しており、化学療法中における支持療法としての有用性が示唆された。

P-20-19

当院における免疫チェックポイント阻害薬導入について

Introduction of immune checkpoint blockade in our hospital

[1]草加市立病院　外科、[2]東京医科歯科大学病院　乳腺外科
杉本　　斉[1,2]

【はじめに】免疫チェックポイント阻害薬は悪性黒色腫への適応から始まり、現在様々な癌種に対して保険適応がされている。今後もさらに多くの癌種で適応となると考えられる。しかし、免疫関連有害事象（irAE）という今までの抗悪性腫瘍薬になかった有害事象が出現する可能性があり、対策が必要となる。免疫チェックポイント阻害薬導入に際して、当院での取り組みや対策についてまとめる。【病院の規模】当院は380床、診療科は26あり中規模の公立病院である。外来化学療法室があり、24時間救急外来も行っている。当直は内科系1名、外科系1名、循環器1名、小児科1名、週3回脳外科の体制である。【導入】当院では呼吸器内科があり、肺癌に対する化学療法を積極的に行っている。その為免疫チェックポイント阻害薬については呼吸器内科で初めに導入がなされた。今後導入する診療科が増えると予想されたため、レントゲン・血液検査・尿検査などの項目をセット登録して初回に共通して測定する項目を設定した。【有害事象対策】当院ではirAEに対応可能な診療科がそろっており、有害事象が発生した場合はすぐにコンサルトできる体制となっている。当直帯についてはまず、看護師が救急外来を受診させるべきかを判断できるようなトリアージシートの作成している。救急外来受診時はirAEに対して不慣れな診療科の医師も当直を行うため、irAE対策マニュアルを作成し設置している。現在のところ当院での有害事象は皮膚障害・間質性肺炎・甲状腺障害・糖尿病・大腸炎などで、重大な有害事象は発生していない。また乳癌での症例についても提示をする。【今後の対策】免疫療法サポートチームのような多職種チームを構築して綿密な連携を取れるような体制を作りたいと考えている。

P-20-20

アルブミン結合パクリタキセルにおける手指冷却療法による末梢神経障害持続期間の検討

A study on Duration by Hand Cooling Therapy for nab-PTX-induced Peripheral Neuropathy

広島マーククリニック　乳腺外科
澤田　明香、脇坂　　恵、下山　美加、河井　亜美、保田奈帆美、
友森　麻紀、八野　由佳、金　　隆史

【背景･目的】タキサン系薬剤の副作用として高頻度で末梢神経障害（PN）が現れ、化学療法終了後、1年経過しても症状が残っている患者が多く見られる。フローズングローブの使用によりPNのGrade低下が報告されているが，症状持続期間への影響があるのかどうか調査した。
2017年12月～ 2019年5月の乳癌術前化学療法としてアルブミン結合パクリタキセル(nab-PTX)を施行した5例にフローズングローブを装着した。-25度に冷却したフローズングローブを抗癌剤開始15分前から抗癌剤終了後15分の計60分間装着した。投与終了直後と半年後、1年後に、PNの有無および冷却手袋の使用感についてアンケート調査を行った。また、2015年～ 2016年にnab-PTXを施行しフローズングローブを使用していない7例について、カルテよりPNの有無を調査した。PNの評価はCTCAE v5.0によりGrade分類した。フローズングローブを使用した群（冷却群）、使用してない群（非冷却群）の2群に分け比較検討した。
【結果】PN発現率は冷却群100%、非冷却群100%であった。半年後にPNが持続している症例は冷却群60%、非冷却群71.4%、1年後は冷却群50%、非冷却群57.1%であり、いずれの時期においてもPN発現率に差は認められなかった。Grade 2以上のPN発現率は冷却群20%、非冷却群71.4%であり、両群に有意な差は認められなかったが、非冷却群で1例がGrade 3であった。投与量減量は冷却群0%、非冷却群28.5%であり、両群に有意な差はなかった。冷却手袋の使用感に関して、苦痛を感じた患者は20%、苦痛なしの患者は80%であった。
【結論】今回の検討では、手指冷却療法により末梢神経障害の発現率、症状持続期間に対して有意な差は認められなかったが、Grade 2以上の末梢神経障害を抑制する可能性があるのではないかと考える。

P-20-21

手術手袋圧迫療法を用いた末梢神経障害予防によるPaclitaxelの投与期間の延長効果

Surgical glove compression therapy improves PTX treatment prolongation and peripheral neuropathy

日本赤十字社　大阪赤十字病院　乳腺外科
露木　　茂、西本　　舞、白木映理子、康　裕紀子

背景:我々は、fit sizeよりも1size小さい手術手袋2枚を、抗癌剤投与時間に前後30分を加えた時間のみ着用する手術手袋圧迫療法を発案した。本圧迫療法によるnab-PaclitaxelのGrade2以上の末梢神経障害（PN）予防効果を、第2相試験では利き手に手術手袋装着、対側の手は無予防とするself-controlled studyで比較検討し、第3相試験では、第2相試験結果の検証のために、既知の報告の結果を対照群として､両手に手術手袋を装着するsingle-armed confirmatory studyで検討した。この2つの試験によって、本圧迫療法が指先の体表温度を1.3-2.6℃程度低下させ、Grade2以上のPN発現率を約72%減少されることを示した。
今回、Paclitaxel（PTX）のPNに対する本圧迫療法の有効性を本圧迫療法の導入前後で比較検討と、手のGrade2以上のPN発現率とPTXの投与期間との関連性についてretrospectiveに検討した。
対象と方法:2013 ～ 2018年にPTX + Bevacizumab（Bev）の治療を受けた乳癌患者34例（本圧迫療法導入前18人、導入後16人）を対象とした。本圧迫療法はPTX投与前後30分（120分）とした。評価項目はCTCAE Grade 2以上のPN発現率、PN発現の経時的な変化、PTX投与期間、Progression-free survival（PFS）とした。PN評価は各コース中の最大発現Gradeとした。
結果:PTX 4コースまでGrade2以上のPN発現率は、導入前:22.2%、導入後:6.25%と、本圧迫療法が71.8%減少させた。Grade 2のPNの発現時期は導入前が2コース目であったが、導入後は4コース目と遅らせることができた。導入前では7コース目には全例にPNを発現したが、導入後は40%の症例はPNを認めていなかった。PTX + Bevを1-4 lineで使用した30例（導入前14人、導入後16人）において、PTX投与期間中央値は、導入前:180日に対して、導入後は235日と有意に延長した（p=0.049）。しかしPFS中央値においては導入前:235日に比べ、導入後は283日と延長を認めたが有意差はなかった。PTX + Bev投与途中でPTXを中止したのは導入前7例（50%）に対して導入後4例（25.0%）と低く、その中止理由は導入前では85.7%が手及び足のPN であったのに対して、導入後では手のPNはなく、足のみのPN が75%を占めていた。
結語:本圧迫療法はPTXによるPNに対して有効であると共に、PNの発現を遅らせることができ、投与期間の延長に寄与している可能性が示唆された。

P-20-22

アンスラサイクリン系抗癌剤及びトラスツズマブ使用に伴う心機能モニタリングの現状

Monitoring of cardiac function in patients using anthracycline and trastuzumab

沖縄医療生協沖縄協同病院
有銘　一朗

【はじめに】アンスラサイクリン系抗癌剤及びトラスツズマブは乳癌治療において重要であり，その心毒性が問題となることがある．年齢，心血管疾患の既往歴，高血圧症，糖尿病，高脂血症の有無や，胸部への放射線照射歴などリスク評価後，適切な期間，適切な頻度でのモニタリングが必要と考える．そこで当院乳癌患者における，上記薬剤の心機能モニタリングの現状を確認した．
【対象】2014/1/1-2018/12/31に当院で乳癌と診断された136人中，上記薬剤を使用した21人（進行再発5人，術前・術後補助16人）．治療期間中の末梢血BUN，トロポニンI，心エコーのLVEFを後方視的に検討した．
【結果】全ての症例でBUNは測定されていた．アンスラサイクリン系抗癌剤は毎月，トラスツズマブは隔月測定され，21人中20人で正常範囲内であった．トロポニンIは胸痛を訴えた1例のみで測定され，正常範囲内．LVEFは17人で3-11 ヶ月間隔で測定され，全例正常範囲内であった．
【考察】上記2薬剤以外のベバシズマブをはじめ，放射線照射や，血栓塞栓症を含めた腫瘍循環器学がここ数年議論になってきた．標準的なリスク評価は探せなかった．乳癌症例数が多くない当院のような市中病院では，幸い心毒性薬物による合併症を経験していなかったが，循環器科と相談し，下記の方針を確認した．
#1 治療期間中，毎月のBUN，トロポニンI，6 ヶ月毎の心エコーを行う．
#2 トロポニンIもしくはLVEFで異常値の際，循環器科に相談．
#3 アンスラサイクリン系抗癌剤使用後は，終了後5年間は6 ヶ月毎のBUN，トロポニンIをサーベイランスする．
【まとめ】アンスラサイクリン系抗癌剤及びトラスツズマブ使用に伴う心機能モニタリングは，毎月のBUNと，数ヶ月おきのLVEFが行われ，幸いにも合併症はなかった．リスク評価も含め，より現実的なモニタリングを行い，医療の均てん化をすすめていける様，症例を重ねていきたい．

P-20-23

当院における術後TC療法施行後のリンパ浮腫に対する取り組み

Approach to lymphedema after TC therapy as a postoperative adjuvant chemotherapy in our hospital

国立病院機構　函館病院　外科
守谷　結美、小室　一輝

当院では平成22年よりリンパ浮腫外来を開設し、乳腺疾患、婦人科疾患術後の患者を中心にリンパ浮腫に対するケアに取り組んでいる。乳癌に対し腋窩郭清を施行した患者では患側の上肢リンパ浮腫を来すことがしばしばあるが、なかでも術後化学療法としてTC療法を施行した患者の割合が高いと思われた。そこで当院で過去5年（2015年～ 2019年10月）に施行した乳癌手術のうち、腋窩郭清を施行した症例について後方視的に検討を行った。過去5年の腋窩郭清症例のうち、術後フォローが当院で定期的に行われている症例は38例であった。その中で術後TC療法施行例は19例、TC療法以外の薬物療法施行例は12例であった。また、腋窩郭清症例38例のうちリンパ浮腫外来に受診歴のある10例中9例がTC療法を行っており現在まで通院中であった。TC療法以外の薬物療法施行例ではリンパ浮腫外来受診歴のある症例は0例であった。
近年、乳癌術後化学療法としてTC療法は選択される機会が増え、なじみ深いレジメンのひとつである。一方でTC療法の副作用として浮腫はしばしば経験し、用量依存性に発現率および重篤度が高くなるとされている。腋窩郭清施行例では患側の上肢リンパ浮腫を来しやすく、さらにTC療法が追加されることでリンパ浮腫が増悪し治療に難渋する可能性が考えられた。現在当院で行っているリンパ浮腫外来でのケアを含め現状を報告する。

P-20-24

外来がん化学療法における静脈ポート造設後乳がん患者の生活上の困難点～患者アンケート調査より～

The satisfaction of Central venous port for Adjuvant chemotherapy of breast cancer

[1]三和病院　乳腺外科、[2]三和病院　看護部
長谷川　圭[1]、松岡　　綾[1]、高松　友里[1]、渡辺　　修[1]、松本智恵美[2]、
高野　洋子[2]、高田　　恵[2]、工藤　　愛[2]

«はじめに»静注化学療法による静脈炎や血管外漏出を予防する目的で、当院では、乳がん化学療法の導入前に皮下埋め込み式静脈ポート（以下、ポートと記す）を留置する方針としている。ポート留置の上で化学療法を経験した患者に対して、アンケート調査を用いて生活上の困難点やポートに対する理解度・満足度を調査した。
«方法»2016年5月から2018年6月までに乳がん化学療法目的でポートを造設した患者135名に自記式のアンケート用紙を配布し、130名から回答を得た(回答率 96.2%)
«結果»患者年齢分布は~39歳（10.8%）・40~49歳（29.2%）・50~59歳（32.3%）・60歳~（27.7%）であった。就労(52.3%)・主婦(44.6%)といった、社会的役割を担っている患者が多かった。ポート造設の満足度は78.5%が「良かった」と回答した。ポートによる生活上の困難点は63.1%が「ある」と回答しており、具体的には「痛み・違和感」36.2%、「シートベルトが当たる」29.2%、「鞄が掛けられない」19.2%が多い回答であった。それらの症状により「社会的役割遂行の困難がある」と回答したのは10.8%であった。ポート造設前に受けた説明への理解度は80.8%で「理解できた」と回答され、それらの患者では満足度が高かった（87.3%）が、反面、「やや理解できた」「理解できなかった」と回答した19.2%の回答者ではポート造設の満足度は低かった（55.6%）。術後補助化学療法の終了後にポート抜去を受けたのは11.5%（感染1例、カテーテル断裂2例を含む）であり、「化学療法終了後に抜去を希望する」36.2%と合わせても半数以下であった。抜去については「わからない」の回答が41.5%であり最も多かった。
«結論»ポートを留置した上で乳がん化学療法を受けたことについて全体の満足度は高かった。しかしながら、少なくない割合でポートによる生活上の困難・社会的役割遂行の困難が生じていた。ポート造設前の説明への理解度を高める説明方法や、ポート抜去時期の案内・情報提供方法がさらなる課題である。

P-20-25

タキサン系抗がん剤使用患者の末梢神経障害による日常生活動作への影響の実態

Effects of peripheral neuropathy on daily activities in patients using taxane anticancer drugs

医療法人　創起会　くまもと森都総合病院
渡邊　侑花、植村華聡美、角田佳菜子、松本　英里、水上　恵莉、
西村　令喜、大佐古智文、奥村　恭博、中野　正啓、藤末真実子

【目的】タキサン系抗がん剤は末梢神経障害の副作用の発症頻度が高い。症状の程度の確認や、日常生活への影響・注意点の説明や指導を行っているが、実際にどのようなときに不自由さを感じ日常生活の妨げになっているかを理解・把握することはできていない。そこで、末梢神経障害による日常生活動作への影響を明らかにする。
【方法】
対象:令和1年10月～ 12月上旬にA病棟に入院し、タキサン系抗がん剤を2回以上使用経験のある患者。
方法:無記名質問調査。末梢神経障害の発症の有無、自宅での家事サポート状況に加え、「食事」「更衣」「整容」「入浴」「移動」「家事」の項目における日常生活動作を行う際の不自由さを「とても感じる」「感じる」「どちらでもない」「あまり感じない」「感じない」の5段階で尋ねた。
分析:リッカード尺度を用いて、各項目に5点から1点を配置し、平均値を算出し平均値が高いほど不自由さを感じていると設定する。どのようなときに強く不自由さを感じているかを評価した。
【倫理的配慮】回答・提出をもって同意とみなす旨を説明し質問調査用紙を配布。提出はナースステーションに設置したボックス内への投函とした。倫理審査委員会にて倫理的承認を得た。
【結果】30名から回答を得た。末梢神経障害の症状が出現している患者は82.7%であった。症状が出現している患者のうち、20.8%は家事全般を1人で行っており、70.8%は家族と分担して家事を行っていた。日常生活動作への影響では、平均値が最も高かった項目は「更衣」の中の「ボタンを留める(3.54点)」であり、次いで「ボタンをはずす(3.27点)」であった。
【考察】日常生活において、ボタンの留め外しに不自由さを感じている患者が多く、指先を使う細かい動作に支障をきたしていることが考えられる。この動作は日常生活を遂行していく上で避けることはできない。そのため、症状出現時の対処法や予防策を指導していく必要がある。また、日常生活に影響を感じながらも1人で家事を担っている患者が2割いることが明らかになり、家事を行う際の予防策・注意点の指導が必要である。ライフスタイルは患者ごとに違うため指導内容は変わってくる。末梢神経障害の症状出現の有無だけではなく、患者の生活背景も捉え、個別性のある指導をすることで末梢神経障害の症状による負担を軽減し、QOLの向上に繋げることができると考える。

P-20-26

化学療法起因性末梢神経障害予防（特に圧迫療法）についての実態調査

Nation-wide Survey of CIPN prevention (particularly compressiontherapy)

[1]京都大学　医学部附属病院、[2]大阪赤十字病院
川口　展子[1]、露木　　茂[1,2]、戸井　雅和[1]

化学療法による末梢神経障害（CIPN）は、長期間持続し患者のQOLの低下をきたす有害事象で、ASCOのガイドラインや日本がんサポーティブケア学会の「がん薬物療法に伴う末梢神経障害マネジメントの手引き（金原出版）」には、有効な予防方法はないと記されている。
近年、タキサン系薬剤による末梢神経障害に対して、フローズングローブ&ソックスや、手術手袋を用いる圧迫療法の有効性が報告されている。今回、実臨床において、化学療法起因性末梢神経障害に対してどのような対策が行なわれているのか、実情を把握し、今後の末梢神経障害を低減する方法を探ることを目的として、全国がん診療拠点病院を対象とした実態アンケート調査を行った。(対象)全国がん診療拠点病院392施設。(方法)対象施設外来化学療法室責任医師へ書面にてアンケートを送付、記入後返送を依頼した。(結果)392施設中回答は251施設（64%）であった。実臨床で、化学療法起因性末梢神経障害を軽減したいと感じている施設は248施設（99%）、CIPNを軽減する試みを行っている施設は166施設（66%）と約3分の2であった。そのうち、圧迫療法を行っている施設は73施設（44%）であった。冷却療法を行っている施設は115施設（70%）であり、両方を行っている施設は46施設（28%）であった。(考察) 今回の調査により、ほぼすべての施設がCIPNを臨床上問題と考えており、約3分の2で軽減する試みが行われていることから、CIPNへの有効な予防方法の開発への高い期待とその必要性を確認できた。

P-20-27

持続的頭部冷却装置を使用した乳癌化学療法に伴う脱毛の予防効果の検討

Efficacy of Scalp Cooling in Preventing Chemotherapy-Induced Alopecia for Breast Cancer

[1]独立行政法人　国立病院機構　東京医療センター 看護部、
[2]独立行政法人　国立病院機構　東京医療センター　診療部
笹岡　綾子[1]、松井　哲[2]、岩田　侑子[2]、市村　佳子[2]、柵木　晴妃[2]、
笹原真奈美[2]、木下　貴之[2]

【はじめに】乳癌患者において、化学療法に起因した脱毛は治療に伴う身体的苦痛の上位に挙げられる。化学療法を行う際に脱毛予防効果を期待し、2018年8月から持続的頭部冷却装置(Paxman)を導入した。
【目的】持続的頭部冷却装置を使用した化学療法に伴う脱毛の予防効果を検討する
【対象と方法】2018年8月以降で、乳癌術後補助療法として化学療法を行う患者を対象に持続的頭部冷却装置の説明し入院で施行。頭のサイズに合わせS,M,Lの冷却用キャップを使用した。医療機器承認が得られた2019年11月以降は、日本人の頭の形にフィットする様に改良されたキャップを使用。化学療法開始30分前から、施行中、終了後90分まで持続して冷却を行った。頭部冷却療法を施行した患者に対し脱毛の程度はDean ScaleとCTCAE v4.0に準拠して評価し、有害事象も調査した。
【結果】全体で41名(平均年齢55.1歳)に施行し、29名が完遂し、9名が施行中、3名は2サイクルで冷却療法を中断していた。頭部冷却を中止した理由は、入院が困難、十分な脱毛効果が得られなかったことであった。化学療法のレジメンの内訳はTC4サイクルが38名、FEC4サイクル+ドセタキセル4サイクルが1名、AC4サイクルが2名であった。施行継続中9名の内7名で改良型のキャップを用いている。完遂例29名は全員がTC療法で旧来のキャップ使用者であり、治療終了時点で脱毛の評価は、Grade0 (脱毛なし) が1名、Grade1 (脱毛25%未満) が1名、Grade2 (脱毛25-49%) が 6名、Grade3 (脱毛50-74%未満) が18名、Grade4 (脱毛75%以上) が3名であった。有害事象としては、施行中に頭部の締め付けによる頭痛が1名、閉塞感による恐怖感が1名だった。締め付けが辛くキャップを緩めた1名は顕著に脱毛がみられた。Grade1,Grade2の患者はウィッグや帽子の必要性は低く、終了後3か月程度で全く不要になっていた。完遂した患者からは脱毛Gradeに関係なく、頭部冷却療法ができて良かったという声が多く聞かれた。
【考察・まとめ】脱毛Grade2以下の患者が8名(28%)であったことから、持続的頭部冷却療法は有効であり、職場や生活環境によってはウィッグなしでの生活も可能になる。患者が完遂したことに関して満足度が高いのは、脱毛予防対策への達成感とウィッグや帽子が外せるまでの期間が短いことに起因していると思われた。キャップと頭皮の密着の具合が脱毛予防効果に影響するため、実施する看護師の啓蒙や手技の習得が課題として残る。

P-20-28

化学療法による味覚変化の違いについての検討

Analysis the characteristic of dysgeusia during cancer chemotherapy

[1]帝京平成大学　健康メディカル学部　健康栄養学科、
[2]がん・感染症センター都立駒込病院　外科 (乳腺)、遺伝子診療科、
[3]がん・感染症センター都立駒込病院　外科 (乳腺)
牟田真理子[1]、有賀　智之[2]、後藤　理紗[3]、本田　弥生[3]

【目的】がん化学療法時の味覚障害は食欲不振や栄養摂取不良の原因の1つである。化学療法時の味覚変化の特徴を明らかにし、栄養不良の予防や健康状態の改善を図ることを目的とする。
【方法】2014年～ 2019年の間にTC (Docetaxel+Cyclophosphamid) 療法、AC (Adriacin+Cyclophosphamid) -Taxane療法の術前又は術後化学療法を受け、研究同意を得た者を対象として味覚検査を行った。検査時期はTC、AC開始前(P1)、TC 2コースまたはAC 2コース終了から3コース開始までの間 (P2)、TC 4 コースまたはAC 4コース終了直後(P3)とし、今回はTC療法とAC療法時の味覚変化について検討した。味覚検査キット(デリコ社製)を用いて5味(甘味・塩味・酸味・苦味・旨味)、3濃度(濃い、普通、薄い)を無記名のボトルにて手渡し、いずれの味であるかを回答する形式とし、点数化した。各症例においてP1の得点を基準点とし各ポイントとP1の得点差から味覚の変化を解析した。
【結果】有効症例はTC:11例、AC-Taxane:14例、 年齢はTC: 32歳 ～ 57歳 (中央値45歳)、AC-Taxane: 39歳～ 69歳(中央値53歳)であった。P2での味覚変化は、TCでは甘味(n=3:27%)、苦味(n=2:18%)が敏感になる傾向が強く、酸味、塩味は敏感、鈍感どちらも現れた (n=2 ～ 3:18 ～ 27%)。P2で変化した味覚はP3まで継続される傾向が見られた。ACでは塩味(n=5:36%)、苦味(n=2:14%)が敏感、旨味 (n=4:29%)、酸味 (n=2:14%) は鈍感になる傾向だった。甘味はP2では敏感 (n=2:14%) になる者がいるが、P3以降はTCとは異なり鈍感になる傾向が示された。ACでもP2時に変化した味覚は甘味を除いて、P3でも継続される傾向が見られた。
【考察】TCでは甘味と苦味は鈍感になる者がいなかったことから、甘味と苦味は敏感になる傾向が強いことが示唆され、ACでは塩味が敏感に、旨味、酸味が鈍感になる傾向が示唆された。化学療法を受けた者が全て味覚変化するとはいえないが、化学療法時の味覚変化は開始直後で変化した場合は、それが治療後までほぼ継続する傾向がみられた。治療初期の味覚を検査することによって、化学療法時の食事摂取の方法や栄養状態の改善への貢献が期待できる。

P-20-29

乳がん術後化学療法での副作用について患者自身評価と医療者評価の相違の研究

The difference between patient and health professions for the side effects for breast cancer

[1]神奈川県立がんセンター　薬剤科、[2]神奈川県立がんセンター　看護局、
[3]神奈川県立がんセンター　乳腺内分泌外科
戸津舞衣子[1]、瀬畑　善子[2]、出井あゆみ[2]、京谷　充崇[1]、若﨑　優美[1]、
岡本　咲[3]、戸田　宗治[3]、古波蔵かおり[3]、松原　由佳[3]、菅原　裕子[3]、
山中　隆司[3]、菅沼　伸康[3]、山下　年成[3]、岸本　有佳[1]

【背景】乳がんの治療で化学療法を行なう際に、神奈川県立がんセンターでは薬剤師、看護師がオリエンテーションをそれぞれ行い、副作用症状を確認し、セルフケア支援をしている。乳がんの化学療法では副作用はつきものであるが、客観的な評価は困難である。従来の医療者が行う評価の他に、最近では患者が行う評価が用いられていることが多くなっている。この両者の違いについてどのような食い違いがあるか、患者の副作用を医療者が評価できているかについて知ることは重要である。
【目的】薬剤師、看護師それぞれが副作用症状を評価し、患者の評価、治療過程におけるQOLの変化について前向きに検討した。
【方法】乳がん手術前、手術後で化学療法を初めて受ける患者で，AC療法、Dose-dense AC療法のいずれかを行う患者を対象とし、PRO-CTCAE、EORTC QLQ-C30質問票 (以下QOL質問票) を用い患者が、CTCAEを用いて薬剤師、看護師それぞれが副作用症状を評価した。相違についてそれぞれFriedman検定を用いて解析した。
【結果】11例で同意が得られ解析した。副作用について患者のPRO-CTCAEと医療者のCTCAEの比較をおこなったところ、薬剤師は、全ての項目 (不安、疲れ、便秘、吐き気、味覚) において有意差を認めた。看護師は、便秘のみ有意差を認め、職種別で差があった。
QOL質問票も、Friedman検定を用いて解析した。サイクルごとの比較を行い、QL2 (Global health status) ,PF2 (Physical) ,RF2 (Role) ,EF (Emotional) ,CF (Cognitive) ,SF (Social) 全てにおいて有意な違いを認めなかった。
【考察】副作用評価については、職種の違いにより評価が異なっていた。患者への関わり方の違いによる可能性が考えられる。今回の検討ではQOLについては、治療経過によってQOL低下はみとめなかったが社会的背景の違いや症例数の少なさも影響があると考える。

P-20-30

リンパ浮腫出現を回避するための周術期Docetaxel投与タイミング

Preoperative administration of docetaxel avoid upper limb lymphedema

大分県立病院
増野浩二郎、野田　美和、増田　隆伸、田代　英哉

【目的】Docetaxel (DTX) は周術期化学療法におけるキードラックだが、投与量依存性に全身浮腫を、さらに患肢に慢性的なリンパ浮腫をもたらす。当施設におけるDTX投与後に発症したリンパ浮腫について発症頻度、発症時期、転帰を解析し、回避方法を見出すことを目的とした。
【方法】2017年1月以降に周術期にDTX+carboplatin+trastuzumab (TCH) 療法を施行した31例を対象に浮腫出現頻度、時期、その転帰についてretrospectiveに検討した。TCH療法はDTX75mg/m², carboplatin 6AUC, trastuzumab 初回8→6mg/kgで術前または術後に6コース投与。浮腫予防の支持療法で全例にdexamethasoneがday1からday4まで投与された。リンパ節転移陽性症例には鎖骨上領域への照射治療を行った。
【結果】年齢中央値65歳 (42-75)。診断時ステージ (Ⅰ, Ⅱ, Ⅲ) (11, 13, 7)。投与時期 (術前・術後) (14, 17)。手術は (Bp, Bt) (11, 20), (SN, Ax) (15,16)。DTXによる浮腫出現は術前体重+2kg以上と定義したところ、出現頻度は24例(77%)、出現時期の最多は4コース投与時で9例(38%)であった。出現部位は下肢のみ9例 (37%)、上下肢7例 (29%) だった。浮腫出現24症例のうち22例には利尿剤投与がなされ、全例で浮腫改善したが、8例 (26%) は患側上肢への慢性リンパ浮腫が残存した。この8例のDTX投与時期は術前投与例1例に対し、術後投与例7例であった。DTXの投与タイミングが術前、術後で群分けし解析すると、患肢側の腋窩手術がSN、Axに関わらず、DTXによる浮腫出現、患側上肢浮腫出現は術後投与群に有意に多発していた。
【結論】周術期治療でDTXの投与が必要とされる症例は術前に投与した方がリンパ浮腫の出現を回避できる可能性が示唆された。

P-20-31

パクリタキセルにおける末梢神経障害に対する加圧グローブ・ストッキングを用いた圧迫療法の予防効果の検討

Examination of the preventive effect of compression therapy for CIPN in Paclitaxel

JA 愛知厚生連　安城更生病院
矢嶋　りか、雨宮　　剛

【緒言】nab-Paclitaxel起因性末梢神経障害に対する手術手袋による圧迫療法の予防効果が証明されたことから、2019年1月より化学療法誘発性末梢神経障害（以下、CIPN）を来す可能性のある薬剤投与時に加圧グローブ・ストッキングを用いた圧迫療法（以下、圧迫療法）を開始した。CIPN発現が高確率なパクリタキセル（以下、PTX）への効果に関する報告は少なく、予防効果を検証する必要があると考えた。【目的】PTX投与時に圧迫療法を行うことにより、末梢神経障害の発現率を抑制できたか検討する。【方法】術前/術後化学療法としてPTX（80㎎/㎡12サイクル）を含むレジメンを投与した乳がん患者のうち圧迫療法を行った者を着用群（2017年1月～ 11月）、圧迫療法を行っていない者を対照群（2013年8月～ 2016年9月）とした。カルテ記録から研究対象者の全コース中に発現したCIPNの最大Gradeと、その経時的変化を調査し、集計した。圧迫療法の方法としては、PTX 投与30分前～ 30分後までの間にfit sizeよりも1 size小さい手術手袋（2枚重ね）及び弾性ストッキングを装着する。【結果】着用群14名、対照群24名であった。年齢中央値は着用群49歳、対照群61歳であり、術前化学療法の割合は着用群21.4%、対照群41.7%であった。糖尿病を有する者は着用群14.3%、対照群20.8%であったが、どの患者も開始時に糖尿病性末梢神経障害を有していなかった。最大Grade2以上のCIPNの発現率は対照群20.8%に対し、着用群は発現がみられなかった。CIPN増悪によりPTXを中断した者は対照群3名（12.5%）であったが、着用群ではみられなかった。CIPN対処療法のため投薬されたのは対照群58.3%に対し、着用群14.3%と少なかった。圧迫療法による皮膚障害は認めなかった。【考察】PTX投与患者についても圧迫療法介入によりCIPNの発現を低下させることができた。本研究の限界としては、後方視的な研究のため上肢/下肢、感覚性/運動性末梢神経障害の評価が混在しており、データ別での評価ができなかった。今後は部位別かつ末梢神経障害の性質と程度をより詳しく調査していく必要がある。今回、着用群の患者数が少なかったため、現在PTX継続中の患者も含め、本会で報告していく。【結論】PTXにおいても圧迫療法はCIPNの抑制に有効であると考えられた。

P-20-32

計画した術後ホルモン療法は何割完遂できるのか?

Study on the completion rate of postoperative endocrine therapy

[1]岩手県立中央病院　乳腺・内分泌外科、[2]岩手県立遠野病院、
[3]竹花乳腺クリニック、[4]いしだ外科・胃腸科クリニック、
[5]ブレスト齊藤外科クリニック
宇佐美　伸[1]、滝川　佑香[1]、大貫　幸二[1]、渡辺　道雄[1]、梅邑　明子[1]、
中村　　暁[1]、郷右近祐司[2]、竹花　　教[3]、石田茂登男[4]、齊藤　純一[5]

【背景】複数の大規模臨床試験から5年vs10年のホルモン療法は,効果の点では10年がより強力であるという結果に落ち着きつつある.しかし,日常臨床においてはホルモン療法を開始しても実に様々なイベントがおこり継続不可能となる状況も多い.【目的】実臨床における術後ホルモン療法の完遂率を算出し,非完遂例の中止理由について明らかにする.【対象と方法】2012年1月から2014年1月に当院で根治手術を施行した乳癌症例350例のうち,術後ホルモン療法が開始され,5年間の内服状況が追跡可能であった連続する192例を対象とした.完遂率とともに非完遂例においては中止理由と中止までの期間について後方視的にデータを収集し投与薬剤別の成績や特徴について検討した.尚,10年内服予定の場合は5年経過時点での内服継続例を完遂と判定した.【結果】192例中完遂例は104例（54%）であった.薬剤別には,TAMが89例中59例（66%）, ANA76例中33例（43%）,EXE23例中10例（43%）,LET4例中2例（50%）であり,TAMはアロマターゼ阻害薬（AI）と比較して有意に完遂率が高かった（p<0.01）.非完遂例88例における中止までの期間は中央値13.5（1未満～ 49）か月で，その原因は自覚的有害事象（自覚AE）40例, 他覚的有害事象（他覚AE）41例，その両者が7例であった.自覚AEで最多は関節痛の18例でAI剤が15例を占め,つづいてホットフラッシュや眩暈・ふらつき・不安といった精神神経症状が17例でTAMによるものが多かったが，AI剤でも6例みられた.他覚的AEでは骨密度の低下によるものが23例と最多であり,肝機能障害が10例（TAM6例, AI剤4例）でうち8例が12か月以内に異常を示していた.また7例で治療中に転移・再発がみられた.【考察】AI剤の完遂率はTAMのそれと比較して低く,特に治療開始後12か月以内に出現する関節痛をコントロールできるかどうかがポイントとなる.肝機能障害についても12か月以内にみられることが多く,同時期の採血は必須であろう.内服継続中に骨密度が低下してきた場合,治療を中止するか骨粗鬆症治療薬を併用して治療を完遂するのかどうかは再発リスクによると考えられるがTAMへの切り替えを行っても同等の成績を示す報告も出てきており有力な選択肢である.【結語】術後に長期のホルモン療法を計画してもその実現は約半数強にとどまるため,中止以降に使用する薬剤も含めた治療計画や予後の解析も今後の重要な検討課題である.

P-20-33

当科の乳癌術前化学療法AC-DTX 療法における好中球減少症の現状及びPegfilgrastim使用の検討

Utility of pegfilgrastim in breast cancer patients treated with neoadjuvant chemotherapy of AC-DTX

[1]新潟大学医歯学総合病院　消化器・一般外科、[2]新潟大学医学部保健学科
諸　　和樹[1]、永橋　昌幸[1]、長谷川　遥[1]、遠藤麻巳子[1]、土田　純子[1]、
山浦久美子[1]、利川　千絵[1]、五十嵐麻由子[1]、小山　　諭[2]、若井　俊文[1]

【背景】Grade 3以上の好中球減少症は化学療法投与遅延や治療強度低下に繋がり，治療効果に影響を与えうる.近年，乳癌抗癌剤におけるアジア人の発熱性好中球減少症（FN）リスクが示唆されており，FNリスク10-20%であるAC療法も含めて改めて検討する必要がある.【目的】当科の乳癌術前化学療法AC-DTX療法（3週間隔投与法）における好中球減少症の現状及びPegfilgrastim使用による治療効果への影響の検討である.【方法】2015年1月から2019年12月までに，当科で術前化学療法AC-DTX法を施行した55例を対象とした.Pegfilgrastim一次予防的投与症例（投与群，N=22）と非投与症例+二次予防的投与症例（非投与群，N=33）においてFN頻度，好中球減少症，RDI，pCR率を検討した.【結果】FNを2例（4%）で認め，いずれも非投与群であり，1例はAC療法投与初回時に，1例はDTX投与時にFNを認めた.Grade 3以上の好中球減少症を15例（27%）で認め，投与群は8例，非投与群は7例であった.cStage別内訳では，cStageIII群7/15（47%），cStageII群8/40（20%）でGrade 3以上の好中球減少症の頻度に有意差を認めた（P=0.04）（図上）．非投与群33例では，同様にcStageIII群3/5（60%），cStageII群4/28（14%）と有意差を認めた（P=0.02）（図下）．投与群ではGrade 3以上の好中球減少症の頻度に有意差を認めなかった．投与群，非投与群間でのRDI，pCR率に有意差は認めなかった.【結論】当科では必要な症例に投与することでFNを4%に抑えることができた．投与群，非投与群による治療効果への差は認めなかったが，cStageIII以上の症例は好中球減少症Grade 3以上を来しやすく，RDIを保つためには一次予防的投与の検討を要する.

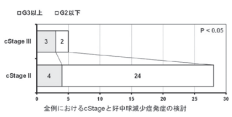

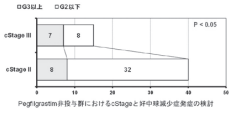

P-20-34

乳癌術後に発症した特発性気質化肺炎（COP）の検討

Examination of idiopathic tempered pneumonia (COP) after operation for breast cancer

[1]岡山済生会総合病院　外科、[2]岡山済生会総合病院　放射線科
元木　崇之[1]、工藤由里絵[1]、関　　真理[1]、石原　節子[2]、西山　宜孝[1]

（初めに）乳癌術後に発生する特発性器質化肺炎（COP）については、術後放射線治療後に発生する呼吸器疾患として知られている。その治療についてはステロイド投与が一般的に行われているが、ステロイド加療を導入すると離脱が困難になる症例も存在するといった報告もある。当院での乳癌術後のCOP症例について検討する。
（対象）対象は当院で2014年～ 2018年までに当院で乳癌手術を施行した424例とした。424例の中で術後放射線治療を行った症例が210例であり、COPを発症したのは7例であった。発生頻度は3.3%であった。7例に関して、年齢は44歳～ 79歳（中央値59歳）手術内容は全摘が1例、部分切除が6例であった。照射の内容については、寡分割照射（42.56Gy）が3例、50Gyが4例であった。放射線治療終了後COP発症までの期間は4か月～ 8か月であった。術後ホルモン療法については7例中4例が行っており、タモキシフェンが2例、AI剤が2例であった。1例に術前化学療法（FEC100 4クール+weekly paclitaxel 12クール）を行っており、1例に術後補助化学療法（EC90 4クール+tri-weekly docetaxel +trastuzumab 4クール（trastuzumabは計1年））を行っていた。発症後の治療については、ステロイド投与を行った症例が6例、ステロイド投与なく加療を行った症例が1例であった。ステロイド投与を行った症例のうち2例はステロイド休薬後にCOPの再燃を起こし、ステロイドの維持投与を必要とした。
（考察）乳癌術後のCOPについては、その発生頻度は放射線治療例の1.8 ～ 2.5%と報告されている。COP発症の原因として、アレルギー反応やホルモン剤との関連等が指摘されているが、現時点で明確なものはない。治療に関しては、一般的にはステロイドパルスも含めたステロイド治療が広く行われている。しかし、ステロイド治療を行った症例に再燃例も多いとの報告もあり、自然軽快する症例もあることから全例にステロイド投与が必要であるかは疑問である。その特徴的な画像診断については、COPについて理解があれば十分に診断可能であると考えられるが、通常の肺炎として加療される可能性もある。症例によっては、かかりつけ医の受診や、救急外来の受診となる場合もあるので、乳腺外科医からの情報伝達も必要であると考えられる。
（結語）乳癌術後の特発性気質化肺炎について検討した。当院での治療例でもやはり再燃を来した症例もあり、治療の困難な症例もあることを経験した。

P-20-35

当院での乳がん周術期化学療法に対するPeg-filgrastim（Peg-G-CSF）の使用状況

Use of Peg-filgrastim (Peg-G-CSF) for perioperative chemotherapy for breast cancer in our hospital

[1]北九州市立医療センター　腫瘍内科、[2]北九州市立医療センター　外科
佐藤　栄一[1]、若松　信一[1]、阿部　俊也[2]、小薗　真吾[2]、北浦　良樹[2]、
佐田　政史[2]、古賀健一郎[2]、斎村　道代[2]、阿南　敬生[2]、西原　一善[2]、
岩下　俊光[2]、光山　昌珠[2]

【はじめに】がん薬物療法による発熱性好中球減少症（Febrile Neutropenia:FN）の発症抑制のため、FN発症率20%以上のレジメンでは、G-CSFを一次予防的に使用することが推奨されている。そして、化学療法後24時間以内にG-CSF投与することで好中球減少症を来すことも知られている。
【方法】2014年11月～ 2019年9月までの間に当院乳腺外科で乳がん周術期化学療法患者を施行した722例のうちFN発症率20%以上のレジメンでPEG-G-CSFを使用した173例について後方的に検討した。
【結果】全例女性、年齢中央値（24 ～ 84歳）で65歳以上の高齢患者は53例（30.6%）であった。レジメンは、FEC療法167例（96.5%）、TAC療法2例（1.2%）、TC療法3例（1.8%）、dose dense EC療法1例（0.6%）であった。Peg-G-CSFの一次予防的投与例は50例（28.9%）、二次予防的投与例は123例（71.1%）であった。二次予防的投与の理由は、FN発症歴あり（101例（82.0%））、dose intensityの維持（20例（16.3%））と121例（96.3%）が好中球減少症に由来した。そして、二次予防的投与を行うことで、FN発症は7例（5.7%）まで低下し、dose intensity維持できた。なお、二次予防的投与を行った症例の内訳は、65歳未満が94例（76.4%）、65歳以上が29例（23.6%）であり、65歳未満の年齢中央値は33歳（28 ～ 64歳）と比較的若年であった。そして、二次予防的投与後の血液毒性としてGrade 1以上の血小板減少症例が9例（5.2%）、Grade 3/4の血小板減少症例が6例（3.5%）にみられたが出血など重症例はみられなかった。
【考察】当院でFN発症率20%以上のレジメン使用時のPeg-G-CSFの一次予防的投与例は28.9%と低かったが、Peg-G-CSFを二次予防的投与に行う傾向にあった。Peg-G-CSFの二次予防的投でFN発症率が82.0%から5.7%と低下し重篤な有害事象例もみられず、患者背景によりPeg-G-CSF製剤の二次予防的投与も検討されると考えた。ただし、Peg-G-CSF製剤投与時に血液毒性として重篤な血小板減少例もみられ、Peg-G-CSF製剤使用後は好中球減少症とともに血液検査に注意して観察する必要があることがわかった。

P-20-36

乳癌治療中の薬剤性肺障害の評価におけるKL-6有用性の検討

Evaluation of KL-6 in the assessment of drug induced lung disease in breast cancer patients

大阪ブレストクリニック 乳腺外科
井口　千景、藤田　倫子、榎本　敬恵、稲尾　瞳子、稲上　馨子、
柳沢　　哲、野村　　孝、青野　豊一、芝　　英一

【はじめに】2014年にエベロリムス、2017年にパルボシクリブ、2018年にアベマシクリブが承認され、重大な副作用として薬剤性肺障害の発現が問題となっている。日本呼吸器学会の「薬剤性肺障害の診断・治療の手引き」によると、薬剤性肺障害診断の血清マーカーとして、KL-6、SP-D、SP-A、LDH、β-Dグルカンなどが挙げられている。しかし、乳癌の治療にあたり、間質性肺炎の有無とKL-6の測定値が合致しない症例と多々遭遇する。今回我々は、乳癌治療中の薬剤性肺障害の評価にあたり、KL-6の有用性について検討した。
【症例】上記の薬剤を使用した患者のうち、画像的にも臨床所見上も間質性肺疾患は否定的な症例や当該薬剤使用前の症例6名分の血液検査結果（n=6）を基に、KL-6とCA15-3の相関性について検討した。そして、間質性肺炎Grade2と診断された当院での1症例、他院（アベマシクリブ適正使用ガイドより）で間質性肺炎と診断された3症例の検査結果（n=6）（複数回測定を含む）と比較した。
【結果】間質性肺炎を起こしていない群では、KL-6とCA15-3の相関係数は0.998と強い正の相関を認めた。Ⅱ型肺胞上皮細胞から特異的に分泌されるSP-Dは全ての症例において基準値内であった。一方で、間質性肺炎を起こしている群（n=6）でも、KL-6とCA15-3の相関係数は0.654と正の相関を認めたものの、間質性肺炎を起こしていない群と相関係数を比較すると、有意な差を認めた（p<.01）。SP-Dは、他院でのデータによると9症例中7症例で高値を示していた。
【結語】KL-6は、間質性肺炎のマーカーとして用いられるが、II型肺胞上皮細胞、呼吸細気管支上皮細胞のみならず、膵管、乳管などの腺細胞でも産生されるため、膵癌、乳癌、肺腺癌では高値を示す場合があることが知られている。今回、乳癌症例では、間質性肺炎のない場合でもKL-6とCA15-3が強い正の相関を持つことを示した。すなわち、CA15-3が上昇する乳がんにおいては、KL-6の上昇が必ずしも間質性肺炎の存在を意味するものではない。一方で、SP-DはⅡ型肺胞上皮細胞特異的と考えられているため、化学療法中の薬剤性肺障害の指標としては、KL-6より適していると考える。

P-20-37

タキサン起因性末梢神経障害と遺伝子多型に関する検討:ABROAD試験付随研究結果

Study on TIPN and genetic polymorphisms: Results from the ABROAD study

[1]岡山大学病院　乳腺内分泌外科、[2]がん研有明病院　乳腺センター、
[3]旭川医科大学乳腺　疾患センター、[4]北海道がんセンター　乳腺外科、
[5]神戸市立医療センター中央市民病院　乳腺外科、
[6]手稲渓仁会病院　乳腺・内分泌外科、
[7]東京大学医学部附属病院　臨床研究推進センター、
[8]相原病院　ブレストセンター、[9]国立がん研究センター 東病院　乳腺・腫瘍内科
安部　優子[1]、平　　成人[1]、原　　文堅[2]、北田　正博[3]、高橋　将人[4]、
木川雄一郎[5]、加藤　弘明[6]、柏原　康佑[7]、相原　智彦[8]、向井　博文[9]

【背景】タキサンに起因する末梢神経障害（TIPN）は有効な治療法がなく、患者のQOLに影響するため、臨床上の重要な課題である。これまでのGenome-wide association studyから、TIPNと関連する複数の遺伝子多型(SNP)が報告されている。中でも、EPHA4（rs17348202）、EPHA5（rs7349683）、EPHA6（rs301927）、LIMK2（rs5749248）、XKR4（rs4737264）が特にTIPNとの相関が強いとされているが、アジア人に関する知見はない。本研究は、ABROAD試験（アブラキサンの至適容量を探るランダム化第Ⅱ相試験）の付随研究として、日本人におけるTIPNとSNPとの関連を明らかにすることを目的に実施した。
【方法】ABROAD試験者のうち本付随研究に同意したものを対象に血液サンプルを収集。DNAを抽出し、TaqMan® Sample-to-SNP ™ Kit"を用いてgenotyping、TIPNの発症頻度・重症度との関連性を評価した。評価尺度にはCTCAE v4.0, PNQ sensory, FACT-Taxane trial outcome indexを使用し、TIPNの発現・悪化をアウトカムとしたCox比例ハザードモデルで解析した[ta1]。
【結果】解析対象は91例。年齢中央値は60歳（34-74歳）。ABROAD試験の割り付けに従い、アブラキサン初期投与量260mg/m^{2}が29例、220mg/m^{2}が28例、180mg/m^{2}が34例に投与された。Genotypingの結果、EPHA4のSNPは認めなかった。その他のMinor Allele Frequencyは、EPHA5=0.43、EPHA6=0.36、LIMK2=0.066、XKR4=0.104であった。XKR4（rs4737264）の配列がACの症例はAAと比較して、CTCAE grade悪化までの累積投与量が有意に少なかった（HR1.85, 95% CI 1.00- 3.44, p=0.05）。[ta2] その他のSNPとTIPNの発現・重症度に有意な関連はなかった。ロジステック回帰分析では、TIPNの重症度に最も関連する因子はアブラキサン累積投与量（OR=0.30, p<0.01）であり、SNPの影響は認められなかった。
【考察】日本人におけるTIPNと関連するSNPとして、XKR4（rs4737264）が示唆された。しかし、TIPN重症化の最大リスク因子は累積投与量であり、患者の症状に応じた用量調整が肝要である。

P-20-38

閉経前Luminal早期乳癌に対する術後Tamoxifen療法の更年期症状及びQOL改善を目的とした青竹踏みの効果研究

Impact of Aodake Fumi, the Japanese traditional bamboo foot stimulatior, for tamoxifen symptoms

[1]那覇西クリニック　乳腺科、[2]那覇西クリニック　看護部、
[3]那覇西クリニック　臨床試験センター、[4]東北大学　乳腺内分泌外科、
[5]東北大学　病理診断科
玉城研太朗[1]、高江洲睦代[2]、奥間　聡子[2]、鎌田　義彦[1]、上原　　協[1]、
滝上なおか[1]、土屋　聖子[1]、山城　和子[2]、新垣　美羽[3]、運天　幸子[2]、
石田　孝宣[4]、多田　　寛[4]、宮下　　穣[4]、笹野　公伸[5]、玉城　信光[1]

【緒言】閉経前Luminal乳癌症例は術後にTamoxifenを服用することで予後改善効果を認めるが、服用により更年期症状やQOLの低下を来すことがある。青竹踏みにより過活動性膀胱やQOL改善効果が先行研究で証明され、本研究ではTamoxifen服用中の閉経前乳癌症例の更年期様症状及びQOLを青竹踏みで改善できるのか検討を行った。
【方法】閉経前Luminal乳癌でTamoxifenを服用中かつSimple Menopausal Index（SMI）が25以上の更年期症状を有する65例を対象。年齢の中央値46歳（31-55歳）。青竹踏みを1日2回3分間、6か月間施行した。主要評価項目はSMIとQOLの変化、副次評価項目としてBMIや化学療法歴やLH-RHアゴニストの使用の有無、患者さんのアンケート調査を行った。QOLの評価はWHOQOL-26を使用している。
【結果】SMI及びQOLは青竹踏み施行後6か月でBaselineと比較して統計学的有意差をもって改善を認めた（SMI:Baseline 49.8±65.7, 6m 40.7±58.9, p=0.005,QOL:Baseline 3.29±3.72, 6m 3.47±3.96, p=0.031）。特にPhysical Healthの項目では3か月後より改善効果を認めている（Baseline 3.26±3.78, 3m 3.28±3.85, 6m 3.55±4.08, p=0.016（vs 3m）, p=0.006（vs 6m）。Psychological Health,Social Relationships, Environmental QOL、またBMIや化学療法歴及びLH-RHアゴニストの有無でもSMI及びQOLに統計学的有意差は認めなかった。患者さんからのレポートでは、便秘やホットフラッシュが改善された、睡眠の質が向上した等のレポートが得られた。
【結語】青竹踏みがTamoxifen服用による更年期症状及びQOLの改善に効果を示した。Neuromodulationによる効果が考えられるがメカニズムの解明に更なる研究が必要である。

	Base Line	3m	6m	P-value (Base vs 3m)	P-value (Base vs 6m)
SMI	49.8±65.7	46.3±63.4	40.7±58.9	N.S	p=0.005
WHOQOL Overall	3.29±3.72	3.32±3.78	3.47±3.96	N.S	p=0.031
QOL Physical Health	3.26±3.78	3.28±3.85	3.55±4.08	p=0.016	p=0.006
QOL Psychological Health	3.18±3.76	3.19±3.85	3.37±3.98	N.S	N.S
QOL Social Relationships	3.47±4.00	3.52±4.02	3.56±4.04	N.S	N.S
Environmental QOL	3.45±3.97	3.48±3.99	3.60±4.18	N.S	N.S
BMI	23.9±28.5	26.7±49.4	23.9±28.5	N.S	N.S

P-20-39

乳がん診療に関連した浮腫みケアについての当院での取り組み
Match at our hospital about swelling care related to breast cancer medical examination and treatment

高井病院
徳川　奉樹、池谷奈緒子、山崎　静香、金子　純子、石本　　悠

乳癌診療では腋窩リンパ節に対する腋窩郭清・センチネルリンパ節生検施行後の上肢リンパ浮腫やドセタキセル投与に伴う下肢浮腫が主に認められるものである。治療中の下肢浮腫の中には下肢静脈瘤によるものやホルモン療法に関連した血栓症の発症も時に認めるため日常診療での診察が大事である。上肢浮腫への対処は早期対応により、軽度で改善しやすく対処しやすいと考えられる。ドセタキセルによる浮腫は血管透過性が原因と言われていて、タキサン系の薬剤であるアブラキサンでは末梢神経障害への対処として化学療法剤投与前後に手部の圧迫により発症頻度および発症Gradeの改善が報告されている。この研究から、化学療法剤の血漿濃度は経時的に低下するため血漿濃度の上昇している時期での対処が副作用の軽減につながると予想され浮腫治療での圧迫療法による静脈還流の促進と間質圧増加により症状の軽減が図れると考えられる。当科では乳腺外来で早い時期での対処ができるように定期受診時の乳房エコー時に上肢エコーを行い上肢周径のチェックを行った。外来で以前から行っている上肢周径の差・エコーにて浮腫の判定を行った。浮腫発症時にはリンパ浮腫の病期を医師が判断し看護師とともに必要な処置を行った。またドセタキセルによる薬剤性浮腫は副作用の一つとして患者QOLを低下させるため悪心・嘔吐をはじめとした副作用対策と同等の対応が必要と考えられるが薬剤性浮腫への対策は利尿剤などによる処方を中心に行われることが多く実際の浮腫への軽減への対処はほぼされていないのが現状である。これに対しても当科では症状発現時、周径増加やエコー変化を認めたときに、ドセタキセル投与開始前から多層包帯法を用いて圧迫を行った。これにより浮腫改善期間は短縮可能であった。浮腫は医療者からは大きな副作用としてとらえられにくく軽視されがちであるが日常生活・社会生活では問題になることが多く就業継続にも関わると考えられる。問題点①コスト算定が難しいこと②多層包帯法を行う上で圧迫施行への時間・人員が外来時に確保しにくいことなどがあげられる。

P-20-40

乳癌術後化学療法での頭部冷却装置Paxman Scalp Cooling システム Orbisを用いた安全性についての検討
Safety of a scalp cooling system in the prevention of breast cancer chemotherapy induce alopecia.

がん・感染症センター都立駒込病院　外科（乳腺）
本田　弥生、石原早希子、奈良美也子、才田　千晶、大西　　舞、
米倉　利香、岩本奈織子、後藤　理紗、石場　俊之、宮本　博美、
有賀　智之

（背景）
乳癌の補助療法で用いられるアンスラサイクリン系,ならびにタキサン系抗癌剤では高度の脱毛は必発でありその確率は96 ～ 100%とされている.また、脱毛は患者のQOLを落とす副作用の1つであり,そのために抗癌剤の使用を拒否することもある.
Paxman Scalp Cooling システム Orbis®（以後Orbisと省略）,Paxman Scalp Cooling キャップは2019年3月に国内で固形癌の薬物療法に対する脱毛抑制を目的とした医療機器として承認された.
（目的、方法）
Paxman Scalp Cooling システムを用いた結果は国内外で報告されてはいるがOrbisでの結果はまだない.今回,乳癌術後補助療法でTC（Docetaxel/Cyclophosphamide）療法を施行する症例にOrbisを用いて頭皮を冷却することによって,脱毛を予防する効果、安全性を評価しこの装置を用いることで頭部冷却完遂症例率,重大な有害事象など評価する.
（結果）
2019年11月中旬に当院にPaxman Scalp Cooling システム Orbis®が導入された。抄録の時点（導入後約1カ月）で7症例が登録となった.全例女性で年齢中央値49.5（43-66）歳であった.冷却実施時のAEとしてはキャップ固定による顎の締め付け感が比較的多かったが、寒気、頭痛、吐き気などのAEはほぼ認めなかった。側頭部の生え際のみ脱毛が目立つ症例もあった。完遂率に関しては今後結果を集積する予定である.
（考察）
Orbisに併用するCooling キャップは今回、アジア人の頭部の形状を反映させたキャップに改良されており、予防効果に関しては既知の報告より期待できる可能性もある。側頭部の生え際の脱毛が目立つ症例もありキャップの密着の程度、キャップサイズの選択など課題とも思われた。

P-20-41

乳がん術後補助化学療法中の爪障害とその影響
Chemotherapy-induced nail change and quality of life in patients receiving adjuvant chemotherapy

[1]聖路加国際病院　ブレストセンター・オンコロジーセンター看護部、
[2]聖路加国際病院　皮膚科、[3]聖路加国際病院　腫瘍内科、
[4]聖路加国際病院　ブレストセンター
逢阪　美里[1]、善家由香理[2]、新井　　達[2]、金井　久子[1]、細川　恵子[1]、
山内　照夫[3]、山内　英子[4]

目的
がん化学療法に関連して起こる脱毛や爪の変形や変色など外見に起こる見た目の変化は、患者にとって落ち込みなどの心理的苦痛だけでなく、外出を控えるといった社会生活への影響ももたらす副作用である。しかしこれまで爪の変化が術後化学療法中にどのようにおこるのか前向きに研究されたものはほとんどない。本研究では乳癌術後化学療法の開始前より経過時期における手の爪における自覚症状、がん関連QOL;Quality of Life（以下QOL）、および手爪障害の変化について調査した。
方法
2018年12月から2019年9月までに乳癌術後補助化学療法を受ける女性を対象に、手の爪における「爪の変色」の自覚の程度、FACT-B，FACT-Taxane質問紙を使用しQOLに関するアンケート調査を行った。また手爪の写真撮影での爪障害の程度を判定した。調査は治療開始前、アントラサイクリン系薬剤投与来院時3週間毎に計3回、タキサン系薬剤投与来院時3週間毎に計4回の合計8回行った。
結果
対象は10名、年齢平均47歳（34-73歳）、既婚4名、未婚4名、職業あり5名だった。
調査結果では「爪の変色」を"気になる"と回答しているのは開始前1名、アントラサイクリン系薬剤最終日9名、タキサン系薬剤投与終了時9名と増えていた。同じ時期に爪写真では爪半月から爪母へと爪の変色の範囲が拡大し、次第に爪床が茶色に横線が現れる、乾燥や変形を呈することが観察された。QOL調査では「手や爪がいやになるか」の項目で治療開始前には全員が"あまりない""ない"と回答していたが、アントラサイクリン系薬剤最終日、タキサン系薬剤投与終了時に"ある""とてもある"8名と増えていた。
考察
術後化学療法の投与回数が増えるに伴い、手爪の色素沈着や乾燥、変形などの変化の割合が増え、実際にこのような変化を自覚し気にする患者も増えることが確認された。現在も本観察を継続している。今後観察データの蓄積により爪の変化とQOLの関連について分析をすすめ、結果をもとに爪の変化に応じたネイルケア方法を検討し、治療を受ける患者のQOL向上に寄与するよう努めていきたい。

P-20-42

乳癌における免疫チェックポイント阻害剤導入に際する当院のirAE対策
The countermeasures against irAE of our hospital

神戸大学医学部附属病院
國久　智成、馬場　　基、水本紗千子、三木万由子、山本真由子、
岡本　　葵、曽山みさを、大川　諭奈、鈴木はる菜、谷野　裕一

【背景】2019年9月に本邦で抗PD-L1モノクローナル抗体のアテゾリズマブがPD-L1陽性の手術不能又は再発トリプルネガティブ乳癌に対して適応拡大の薬事承認を得た。いくつかの免疫チェックポイント阻害剤（ICI）はすでに他の癌種において、その有効性が検証されて薬事承認を得ていたが、乳癌においては今回が初めてとなる。免疫チェックポイント阻害剤は長期にわたるresponderが一定の割合で存在し、全体として良好なOSが期待される一方、今までの抗癌剤や分子標的薬では見られなかったような副作用を有し、その副作用が重症化した症例も報告されている。特に免疫関連有害事象（irAE）は早期に発見し、必要な治療を行っていくためのチーム医療の体制が大切であり、当院での取り組みを報告する。
【当院におけるirAE対策】
当院ではICIの治療を行う診療科、irAEに関する診療科、がん専門薬剤師や化学療法室の看護師などを中心としたirAE対策連携チームを作り、院内連携の体制を構築している。ICI専用の同意書の雛形を作成しており、治療開始前にこれを用いて主治医が副作用の説明を行う。またirAE症状の一覧表も作成しており、初回治療の際に担当の薬剤師が具体的な症状や病院への連絡方法などを説明する。治療中は当院で作成したICI専用の問診票を自宅で記入し、外来受診前に毎回薬剤師が確認を行い、irAEが疑われる場合は主治医に連絡をする。この問診票はチェック方式でも症状を記載できることで、漏れなく症状を拾い上げるだけでなく、他科へ紹介する際の受診基準表の項目と一致させている。irAE発現時の専門診療科への相談は当院で作成した他科受診基準表に沿って行っている。これは身体所見,バイタルサイン、検査データから、治療の継続の可否や専門診療科へ相談するタイミングを副作用ごとにフローチャートで作成したものである。項目としては間質性肺炎,皮膚障害、下痢・大腸炎、神経障害、肝障害、腎障害、糖尿病、眼障害、甲状腺障害、副腎・下垂体障害、循環器系障害について作成している。これにより早期から専門診療科への受診を促し、相談前に行う検査項目を明確化している。これらの他科受診基準表は電子カルテ内ですぐに見ることができ、紹介する際の連絡先のリストも作成している。またirAE発現症例の集積も行っており、症例検討会を定期的に開催し、集積される副作用情報を基にしたirAE対策の改善を行っていく予定である。

P-20-43

化学療法の脱毛予防に対する頭部冷却装置の効果及び満足度の検討

Examination of effect of a scalp cooling device in the prevention of chemotherapy induced alopecia

[1]かねこクリニック、[2]杏林大学医学部　乳腺外科
伊東　大樹[1,2]、ウェレット朋代[1]、有馬　　都[1]、西澤由香理[1]、
清野　聡美[1]、松田　絹代[1]、大久保ゆかり[1]、上森　直美[1]、久保　美穂[1]、
金子　洋一[1]

背景:主として乳癌の術後補助療法に使用されるアンスラサイクリン/タキサン系薬剤は有害事象として脱毛を伴う。脱毛は患者のQOLを低下させる大きな要因となる。アメリカでは2015年にFDAにより化学療法の脱毛予防として頭部冷却装置が承認され、約50%の予防効果が報告されている。
当施設では2018年8月より頭部冷却装置を導入し、第27回乳癌学会総会でその装置の効果と患者の満足度の報告を行った。
目的:頭部冷却装置を使用し、術前/術後補助療法を施行した患者の症例数を追加し、脱毛予防効果及び満足度を再検討した。
対象と方法:頭部冷却装置を使用し、術前/術後化学療法としてアンスラサイクリンあるいはタキサン系薬剤を投与した29人の乳癌患者を対象とした。冷却装置は化学療法開始30分前から終了後90分間着用し、レジメンのコース終了まで使用した。冷却装置を使用する際には患者は頭部にゴム製のキャップをかぶり、キャップと装置の隙間にスポンジを密に詰めて、頭部全体が装置に十分に密着して冷却される様に固定した。コース毎に頭髪の写真撮影を行い脱毛を評価し、アンケートによる患者の脱毛予防の満足度も評価した。また頭髪で頭皮が完全にみえなる日を完全回復日と定義し、回復までの期間も評価した。
結果:年齢の中央値は50歳、病期はⅠ期41%、ⅡA期、ⅡBはいずれも24%だった。サブタイプはluminalタイプが48%、luminal HER2タイプが24%、HER2タイプとTriple negativeタイプがそれぞれ14%だった。治療レジメンはTCが52%、DTX→ACが38%だった。装置の使用状況は72%が完遂、28%が中止となった。脱毛はgrade1が14%、grade2が86%で、頭頂部の脱毛が目立つ症例が散見された。満足度は38%が「満足」、28%が「不満」という結果だった。Grade2の脱毛の完全回復日までの期間は冷却装置の使用例の中央値が43日、同様のレジメンを投与した冷却装置の非使用例では160日だった。
考察:過去の報告と比較しgrad2の脱毛の割合は高かった。頭頂部の脱毛予防効果が不十分な原因として、装置の形状が日本人に十分に適合せず、固定の際に装置が浮き上がり冷却が不完全であった事が考えられた。Grade2の脱毛を認めた症例でも装置使用例の完全回復期間が早い理由として、冷却により抗癌剤の毛根への刺激が抑制される事でダメージが軽減する可能性が示唆された。効果及び患者の満足度の改善のためにも装着方法等のさらなる工夫が必要と考えられた。

P-20-44

HER2陽性早期乳癌に対する化学療法における心毒性の評価

Cardio-toxicity of chemotherapy for HER2 positive early breast cancer

[1]名古屋大学医学部附属病院　化学療法部、
[2]名古屋大学医学部附属病院　乳腺内分泌外科
高野　悠子[1,2]、一川　貴洋[2]、添田　郁美[2]、田中　恵里[2]、稲石　貴弘[2]、
渡邊　　学[2]、宮嶋　則之[2]、柴田　雅央[2]、武内　　大[2]、角田　伸行[2]、
菊森　豊根[2]

【はじめに】
乳癌化学療法において、アンスラサイクリン系抗癌剤やトラスツズマブなどの抗HER2薬における心毒性が問題となることが多い。とくにアンスラサイクリン系の投与による心毒性は不可逆的であり、近年、アンスラサイクリン系を省略するレジメンも多く使用されるようになってきている。しかしながら、どのくらいの心毒性が発生しているかという日本人のデータはそれほど多くない。そこで当院におけるHER2陽性乳癌における心毒性の頻度について検証した。
【方法】2014年1月より2019年11月までの期間に当院でトラスツズマブを含む周術期薬物療法を行った症例のうち、解析可能であった症例を対象とし、心臓超音波検査のデータおよび、心機能障害の有無、心毒性による治療中止についてレジメン毎に検討を行った。
【結果】症例は93例、全例女性であった。薬物レジメンはアンスラサイクリン系を含むレジメンが76例（82例）、アンスラサイクリン系を含まないレジメンが17例（18%）であった。アンスラサイクリン系を含むレジメンと含まないレジメンに分けると、アンスラサイクリン系を含むレジメンの平均年齢は53.8歳、含まないレジメンでは56.9歳。アンスラサイクリン系を含むレジメンでは、心機能低下による中止例が5例（6.7%）、10%以上のLVEF低下またはLVEF50%未満は23例（30.3%）。アンスラサイクリン系を含まないレジメンでは中止例なし、10%以上のLVEF低下またはLVEF50%未満が1例（5.6%）であった。心臓超音波検査上の項目において、両群間に明らかな差は認められなかった。
【考察】アンスラサイクリン系を含まないレジメンでは、心機能低下の症例が少ない傾向が認められ中止例がなかった。一方、アンスラサイクリン系を含むレジメンでは化学療法中止にはならずとも高頻度でLVEFの低下が認められた。近年では、ペルツズマブの登場により、進行度の高いHER2陽性乳癌であっても、アンスラサイクリン系を回避できる可能性もある。アンスラサイクリン系、およびトラスツズマブ投与の最中には厳重な心機能の評価が必要であると考えられた。

P-20-45

進行再発乳癌における静脈血栓塞栓症、D-dimerの定期的な測定を提言する

Venous thromboembolism in patients with advanced breast cancer

[1]兵庫県立がんセンター　乳腺外科、[2]兵庫県立がんセンター　腫瘍内科、
[3]兵庫県立がんセンター　循環器内科
田根　香織[1]、井上翔太郎[1]、橋本　一樹[1]、広利　浩一[1]、河村美由紀[2]、
境　　秀樹[2]、西村　明子[2]、尾上　琢磨[2]、松本　光史[2]、福田　優子[3]、
野中　顕子[3]、髙尾信太郎[1]

【背景】悪性腫瘍と静脈血栓塞栓症（VTE）の密接な関連は古くから報告されており、悪性腫瘍患者におけるVTE発症率は増加の一途を辿っている。血栓塞栓症による死亡は腫瘍の進行による死亡に次いで多く、患者の生命予後に及ぼす影響は大きい。当施設の検討では、原発乳癌（stage 0-Ⅲ）日本人女性1028人における初回治療前の深部静脈血栓症（DVT）の有病率は2.1%、その後の観察期間（中央値2年）内のVTEの発症率は1.6%であった。癌関連血栓症（CAT）のリスク因子としては、悪性腫瘍の進行度や化学・内分泌療法が挙げられ、進行再発乳癌においては、CATで最も頻度が高いVTEの発症に特に留意する必要がある。しかし、進行再発乳癌におけるVTEについての検討は殆どない。
【対象と方法】2014 ～ 2018年に当院で進行再発乳癌に対して治療を開始した、日本人女性175人。治療開始前のVTEの有無・観察期間中のVTE発症頻度・VTE発見後の治療経過について後ろ向きに検討した。
【結果】進行再発初回治療時の年齢中央値61（29-93）歳、観察期間中央値3年。
初回治療前にDVTを認めた症例は2例（1%）、初回治療後の観察期間中にDVTを認めた症例は12例（7%）であり、計14例（8%）であった。
VTEを認めた14例中、後に肺血栓塞栓症（PE）を発症したのは1例（7%）で、観察期間内でVTEによる死亡例は認めず。3例（21%）で、腫瘍の進行に伴いVTEが悪化。
初回治療前にDVTを認めた2例の発見契機は、D-dimer（Dd）上昇1例、再発時のCTにてDVTを指摘された症例が1例。2例ともに発見時のDdは基準値以上であった。
初回治療後の観察期間中にDVTを発症した12例において、化学療法中の発見は7例（58%）、内分泌/分子標的療法中3例（25%）、化学療法・手術後の発見が2例（17%）。発見契機はDd上昇7例（58%）、症状5例（42%）で、発見時のDdは全例基準値以上であった。また、12例中7例（58%）で、DVTの発見は腫瘍の病勢増悪のタイミングと一致していた。
【結論】進行再発乳癌におけるVTEは、特に治療開始後の発症頻度が、原発乳癌に比し数倍高かった。しかしながら、治療前・観察期間内にDdが測定されていない症例が多々あり、進行再発乳癌診断時・治療開始後いずれにおいても、実際の発症率は更に高いと考える。今回の結果より、進行再発乳癌初回加療前と病勢進行時には、Ddの測定を定期的に行うことを提言したい。また、悪性腫瘍の進行に伴いVTEも悪化する可能性があり、VTE診断後は循環器内科医との密な連携が必要不可欠である。

P-20-46

アベマシクリブによる腎機能検査値への影響に関する検討

Effect of abemaciclib on laboratory test values of renal function

[1]静岡県立総合病院　薬剤部、[2]静岡県立総合病院　乳腺外科
中村　和代[1]、冨士野ひより[1]、嘉屋　道裕[1]、山口　　慧[2]、松沼　亮一[2]、
速水　亮介[2]、中上　和彦[2]、常泉　道子[2]

【背景/目的】CDK4/6阻害剤であるアベマシクリブは腎尿細管のトランスポーターの可逆的阻害により投与開始後1ヵ月以内に血清クレアチニン濃度（CREA）を15-40%程度上昇させることが知られており、複数の腎機能マーカーを併用したモニタリングが推奨されているが、具体的な方法は確立されていない。そこで、本研究ではアベマシクリブによる腎機能検査値への影響およびCREA上昇に影響する他の因子を明らかにし、適切なモニタリング方法を検討することを目的とする。
【方法】2018年12月から2019年11月までの期間に、静岡県立総合病院・乳腺外科においてアベマシクリブを1週間以上服用した患者を対象に後方視的に診療録を調査した。腎機能検査値（CREA、シスタチンC（CysC）、血清尿素窒素（BUN））に関して変化率と推移を調査し、CREAとCysCを用いた推定腎機能の比較を行った。また、CREAが1.5倍以上に上昇するリスク因子を探索するため、患者背景や併用薬等を説明変数とした単変量ロジスティック回帰分析を用いて検討した。
【結果】46例が解析対象となり、年齢中央値（範囲）65（34-86）歳、内分泌療法はFLU/LET/EXE 34/10/2例、服用期間中央値（範囲）98（14-321）日、ベースラインCREA中央値0.65（0.34-1.56）mg/dL、併用薬はNSAIDs/利尿剤 7/4例であった。CREA変化率中央値（範囲）149（109-327）%、BUN変化率中央値（範囲）133（63-611）%、CREA最上昇時期中央値31（7-245）日、CREA1.5倍以上の上昇は21例であった。eGFRcreがベースラインから20%以上減少した20例29件におけるeGFRcre/eGFRcyscの中央値（範囲）0.58（0.39-0.90）、eGFRbaseline cre/eGFRcyscの中央値（範囲）0.94（0.57-1.53）、CysCを用いた推定腎機能も同様に20%以上減少したのは5件であった。単変量解析において年齢、服用開始前CREA、併用薬（NSAIDs、利尿剤）はいずれも統計的有意ではなかった。
【結論】CREAの上昇幅は既報よりも高く、服用開始1ヵ月以降も注意が必要である。CysCを併用しモニタリングすることで腎機能障害の有無は判別可能と考えられる。また、年齢・ベースラインCREA・併用薬（NSAIDs、利尿剤）はCREAが1.5倍以上に上昇するリスク因子とはならないことが示唆された。

P-20-47

乳房切除後漿液腫の軽減を目的としたアリスタAHの有用性の検討

Examination of usefulness of Arista AH for the purpose of reducing seroma after mastectomy

富山大学　学術研究部医学系　消化器・腫瘍・総合外科
松井　恒志、堀　　瑛美、深澤　美奈、土田　浩喜、星野　由維、
馬場　逸人、三輪　武史、長田　拓哉、藤井　　努

【はじめに】乳房切除後の漿液貯留は術後長期入院や退院後の頻回な通院などQOLを低下させる原因となり，さらには術後治療の遅れにもつながる．対処法として未だ有効な方法はないが，前立腺切除に伴うリンパ節郭清によるリンパ嚢腫に対し，アリスタAHがその発症率を低下させたという報告がある．アリスタAHは微小孔デンプン球が水分を取り込むことで，血液成分を凝集させる働きがある．さらにゲル化した水分を含む微小孔デンプン球が組織表面を覆うことにより迅速な止血が得られるのを特徴とする.【目的】乳房全切除，センチネルリンパ節生検施行後の漿液腫の軽減を目的としたアリスタ散布の有用性について検討した.【対象】2019年7月から12月までの乳房全切除，センチネルリンパ節生検施行症例を検討対象とし，アリスタAH散布群と非散布群の2群に分けて比較検討した.【結果】散布群5例，非散布群14例．平均年齢73.2歳 vs 67.2歳．術前治療は1例（20%）vs 2例（14.3%）．ドレーン排液が50ml以下までの期間は1.8日 vs 3.4日と散布群で有意に排液量の低下を認めた(p=0.0267)．術後外来での穿刺は2例(40%) vs 6例(42.9%)で有意差は認めず.【考察】少数例の検討であるが，アリスタ散布によりドレーン排液の減少がみられ，ドレーンの早期抜去が可能であった．アリスタAHは止血剤であるが，水分を取り込みゲル化し組織表面を覆う機序が漿液腫を軽減した可能性が考えられる．しかしながら，退院後の穿刺が2例で認めており，早期での効果しか認めない可能性はある．今後症例数を増やしその有用性を確認する必要がある.【まとめ】乳房切除後の漿液腫軽減に対しアリスタ散布は有用である可能性がある.

P-20-48

ペルツズマブ初回投与時のインフュージョンリアクションのリスク因子の検討

A retrospective investigation of risk factors of Pertuzumab-induced infusion reaction

[1]東京大学大学院　医学系研究科　乳腺内分泌外科、
[2]東京大学大学院　医学系研究科　消化管外科
尾辻　和尊[1]、鈴木　雄介[1]、林　香菜子[1]、宮治　美穂[1]、原田真悠水[1]、
佐藤　綾花[1]、丹羽　隆善[1]、西岡　琴江[1]、田辺　真彦[1]、瀬戸　泰之[1,2]

【目的】
ペルツズマブ（Pmab）はHER2陽性乳癌の再発治療の1st lineで使用される抗HER2薬であり、同じく抗HER2薬であるトラスツズマブ（Tmab）と併用して用いられる。2017年より術前術後の補助治療としての適応も追加され、今後使用頻度が高くなることが予想される。これらのような抗体薬では、特異的な副作用としてインフュージョンリアクション（IR）が起こりえることが知られている。今回我々はHER2陽性乳癌患者に対して初めてPmab-Tmab併用療法を導入した際に発生したIRについて検討した。
【方法】
対象は2014年1月から2019年12月までに当院でPmab-Tmab（±化学療法）を初回導入した38例。初回投与中もしくは投与直後のIRの発生割合について検討した。また初回投与時の患者背景、血液データについても検討し、統計学的に解析した。
【結果】
対象はいずれもHER2陽性乳癌患者で、女性37名、男性1名であった。Pmab初回導入時の年齢の平均は58歳、体重の平均は54.8 kg、Body mass index（BMI）の平均は22.6 kg/m^{2}であった。IRは18例（47%）で発生していた。IR発生群と非発生群で比較したところ、有意差を認めた因子は年齢だけであった（平均63歳 vs. 54歳、P = 0.049）。Receiver Operating Characteristic解析では70歳をカットオフ値とした場合、Pmab投与後のIR発生の感度は41%、特異度は90%で、AUCは0.69であった。対象群を70歳以上（9例）と69歳以下（29例）に分類して解析したところ、70歳以上でIRを発生した症例ではBMIが有意に低値であった（平均20.8 vs. 23.6、P = 0.043）が、69歳以下で有意差を示す因子はなかった。
【結論】
当院の経験ではPmab投与例では47%にIRが発生していた。IRは高齢患者の方が発生しやすい傾向にあり、特に70歳以上の場合はBMI低値がリスク因子と考えられた。

P-20-49

アベマシクリブの副作用マネージメント

The management of adverse side effects of abemaciclib

かとう乳腺クリニック
加藤　克己

はじめに:CD4/6阻害薬は「ホルモン受容体陽性かつHER2陰性再発乳癌」の1次あるいは2次内分泌治療の重要な位置を占めるようになった。経口薬であり利便性はよいが、その副作用マネージメントは予測していた以上に難しいものがある。今回、4例のアベマシクリブの使用経験をもとにその副作用を中心に報告する。
症例:①60代女性。術後16年目に胸膜、骨転移。2次治療としてアベマシクリブ+フルベストラントを使用。初回投与でグレード（G）3の下痢、G3の肝機能障害、食思不振、全身の湿疹を認めたため休薬。約1か月間休薬し、100mgに減量し、再開。②60代女性。14年目に骨転移。2次治療としてアベマシクリブ+フルベストラントを使用。初回投与でG3の好中球減少、G2の貧血、血清クレアチニン値の上昇、疲労感を認めたため休薬。約1ヶ月間の休薬後100mgで再開。③女性60代。術後3年目に骨リンパ節転移。1次治療後肝転移を認めたためアベマシクリブ+フルベストラントに変更。下痢はG1であり整腸剤、止痢剤でコントロールできたが、食思不振を認めた。150mgで6週間投与できたが、G3に近い貧血と転移巣の悪化を認めたため中止。④30代女性。3年目に骨転移、鎖骨上窩リンパ節転移。3次治療としてLH-RHアゴニスト+アベマシクリブ+フルベストラントを選択。初回投与でG2の下痢を発現。患者の意向で中止。
考察:CD4/6阻害薬は「ホルモン受容体陽性かつHER2陰性再発乳癌」に対してOSの延長を認めるなど有効な治療薬である。しかし、その副作用マネージメントは化学療法とは異なる難しさを感じる。アベマシクリブに多い下痢に対しては整腸剤や止痢剤を予防的に投与したが、その管理は難しく、QOLの低下をきたした。骨髄抑制も4例中3例で認めた。それ以外にも早期に休薬を検討せざる得ない副作用が多く発現した。有効な治療法であるため長期投与を目指したいが、そのためには初期のマネージメントが重要であることを再認識した。下痢に対しては整腸剤だけではなく2週投与後に数日間の休薬期間を設けることも試みている。また、初期に起こる副作用が容量依存性であるならば100mgから開始することも検討していいのではと思われる。

P-20-50

乳癌化学療法による味覚異常、口腔粘膜炎に対する柴胡桂枝湯の使用経験

Usage experience of Saikokeishito in taste disorder and oral mucositis caused by cancer chemotherapy

JA 徳島厚生連吉野川医療センター　外科
豊田　　剛

【背景と目的】化学療法の副作用としての味覚異常、口腔粘膜炎は、生命にかかわる重大な副作用とは言えないまでも患者の苦悩は大きく、また発生頻度も比較的高い。しかしながらこれといった決定的な治療法は確立されておらず、臨床現場で各々独自の方法が試みられているのが現状である。以前から漢方製剤の中にはこれらに対する予防・治療効果があると報告されているものがあるが、今回その中から生薬の組み合わせや飲みやすさなどから柴胡桂枝湯を投与してみることとした。その治療効果ならびにこれらの副作用に対する今後のマネジメントについて文献的考察を加え報告する。
【方法と結果】乳癌に対する化学療法中に、副作用と思われる味覚異常または口腔粘膜炎を生じた症例に、柴胡桂枝湯を1回1包（2.5g）白湯に溶き、口腔内に行き渡るように含嗽したのち飲みこむ、これを1日3回行うよう指導した。当科で2018年1月以降柴胡桂枝湯を投与したのは17例で、内訳は味覚異常が15例、口腔粘膜炎が2例であった。これらの副作用を生じたレジメンはECが7例と最も多く、次いでweekly PTXが5例、エリブリンが2例と続いた。12例（70.6%）に改善効果があり、3例は効果なし、2例は効果不明であった。対照群の設定がなくその有効性を実証できたわけではないが、服用を中止すると症状が増悪する、酸っぱいものや辛いものに敏感だったのが改善したなど、患者が明らかに効果を実感できた症例もあった。
【考察】柴胡桂枝湯は中国・漢代の『傷寒論』や『金匱要略』にもある基本的処方で、感冒などの長引く熱性疾患や心窩部から季肋部にかけての疼痛に用いられる。この上部消化管に対する抗炎症作用が口腔内の炎症にも効果があるのではと考えている。同じ柴胡剤の小柴胡湯や柴朴湯も抗炎症作用をもつ「柴胡」、「黄芩」を含むが、さらに強い抗菌作用、抗アレルギー作用、抗潰瘍作用などが認められている「桂皮」が含まれていることが異なる点である。口内炎には半夏瀉心湯が、また虚証の味覚異常には補中益気湯や六君子湯がよいとする文献もあり、それぞれ患者の状態や症状に合わせて使い分けながら症例を重ねる必要があると思われた。一方、ある種の抗癌剤には亜鉛キレート作用と吸収阻害作用があることが確認されており、低亜鉛血症による味覚異常を生じる症例もあると考えられるため、ポラプレジンク(プロマック®)による亜鉛補充も検討しなければならない。

P-20-51

乳がん患者における過活動膀胱とホルモン治療との関連

Association between Overactive Bladder and Hormone Treatment Among Breast Cancer Patients

[1]聖路加国際病院　看護部、[2]筑波大学大学院　人間総合科学研究科、
[3]聖路加国際病院　乳腺外科
金井　久子[1]、奥松　功基[2]、固武　利奈[3]、立花　夏子[1]、細川　恵子[1]、
山内　英子[3]

【背景】頻尿・尿失禁を主訴とする過活動膀胱（OAB）は中高年女性のQOLを低下する疾患であり、本邦では700万人以上が罹患していると考えられている。乳がん患者における罹患率および治療後の頻尿や尿失禁については、実臨床ではしばしば経験されているが、調査と対策はなされていない。そこで当院の乳がん症例におけるOABの有病率及び関連因子に関するアンケート調査を実施することとした。
【対象と方法】2018年12月から2019年9月のリクルート期間で乳がん診断から2年以上経過し、本研究の参加に同意した300名を対象に、過活動膀胱の症状質問票（OABSS）を用いて乳がんサバイバーにおけるOABの有病率を調査した。また関連の可能性のある項目として、乳がん診断後の10%以上の体重増加、現在のBMI、身体活動量、ホルモン療法の有無も検討した。統計解析に関して、群間比較にはカイ二乗検定を用いた。
【結果】同意取得時の平均年齢は51±7歳であった。体重推移やOAB等の質問紙に欠損データーがある患者を除いた 262名（ホルモン療法群152名、非ホルモン療法群110名）のうちOAB患者は30名（12%）であった。その他OABの発症においては、診断から調査までの間に体重が10%以上増加した群としなかった群では有意差を認めず（*P*=0.98）、また現在のBMIや身体活動量でも有意差は認められなかった（*P*=0.57、*P*=1.00）。しかし乳がんの治療としてホルモン療法群でOAB患者は23名であり、非ホルモン療法群では7名と、ホルモン療法とOAB有病率間に有意差がみられた（*P*=0.03）
【考察】サバイバーシップの一環として様々な観点が取り上げられているが、今回乳がんサバイバーの中に、少なからずOABの症状を有している患者がいることが明らかになった。特にホルモン療法との関連が示唆されたことから、乳がん診療に携わる医療者は、乳がんサバイバーの泌尿器科症状に関して注意を向け、患者の拾い上げを行い、泌尿器科等との診療連携を行っていく必要があると思われた。またOABSSだけでは、患者の細かい症状を拾い上げきれていないところもあり、今後患者の日常生活に影響しうる症状について、より細かな問診が必要と考えた。さらに患者のQOLを低下させる尿失禁についての介入も重要なため、調査を継続していくこととした。

P-20-52

骨密度の低下した閉経後HR陽性乳癌患者に対するゾレドロン酸5mg投与がbone healthに与える影響

Effect of zoledronic acid 5mg on bone health in postmenopausal HR-positive breast cancer patients

市立四日市病院
奥村　真衣、豊田　千裕、清水　佳美、水野　　豊

【はじめに】
ABCSG-18試験では、デノスマブ（denosumab:Dmab）投与がアロマターゼ阻害薬（AIs）治療中の閉経後HR陽性早期乳癌患者において臨床骨折発現時期の有意な延長をもたらすことが示され、また国内ではNakatsukasaらが骨密度（bone mineral density:BMD）の増加効果を報告している。一方ZO-FAST試験ではAIs開始早期からの6ヶ月毎のゾレドロン酸（zoledronic acid:ZOL）4mgの投与で有意なBMDの増加効果が示されているが、国内で使用可能となった1年毎のZOL5mg投与のBMDへの効果は明らかでない。
【目的】
骨密度の低下した閉経後HR陽性乳癌患者に対し、半年毎のDmab60mg投与と1年毎のZOL5mg投与がBMDと骨代謝マーカー（bone turnover marker:BTM）の変動に及ぼす影響を比較する。
【対象・方法】
BMDがT-score<-2.0の閉経後HR陽性乳癌患者で、2015年5月から2017年10月までにDmabの投与を開始した36例と、2017年10月から2018年11月までにZOL5mgの投与を開始した16例の、投与後6か月、1年後のBMDと投与後1から3か月ごとに測定したBTMを比較した。
【結果】
年齢中央値はDmab投与群:68歳（45-88歳）、ZOL投与群:66.5歳（49-83歳）であった。
腰椎/大腿骨近位部の骨密度（g/cm^2）は、Dmab投与群で投与前:0.73/0.62、投与6ヶ月後:0.78/0.65、投与1年後:0.79/0.65、ZOL投与群で投与前:0.76/0.64、投与6ヶ月後:0.80/0.64、投与1年後:0.81/0.65とどちらの群においても投与1年後には投与前と比較し腰椎/大腿骨近位部の骨密度の有意な増加を認めた。
また尿中NTX（nmol BCE/mmol Cr）はDmab投与群で投与前:53.4、投与1ヶ月後:16.6、投与3ヶ月後:15.1、投与6ヶ月後:20.9、投与9ヶ月後:14.0、投与1年後:21.7と投与前と比較し12ヶ月間にわたって有意な尿中NTXの低下が維持された。一方ZOL投与群では投与前:44.8、投与1ヶ月後:15.2、投与3ヶ月後:25.4、投与6ヶ月後:24.9、投与9ヶ月後:27.7、投与1年後:35.7と投与前と比較し投与後6ヶ月までの有意な尿中NTXの低下を認めた。

【結語】
今回初めての骨密度の低下（T-score<-2.0）した閉経後HR陽性乳癌のZOL5mg1年毎投与に対するBMD、BTMの影響をDmabと比較した。
投与1年後のBMDはDmabと比較しても特に腰椎では同程度の上昇が得られた。
一方でBTMはそれぞれで期間の異なる尿中NTXの持続的な抑制が認められ、ZOLとDmabの薬理作用を反映していると考えた。

P-20-53

高齢者乳癌に対する補助薬物療法の検討

Adjuvant therapy for elderly patients with breast cancer

大阪はびきの医療センター
金泉　博文、安積　達也

【背景】高齢者乳癌の術後補助薬物療法は患者背景を考慮して行われ、時に省略される。しかし、比較的高い再発リスクを有する症例では化学療法を含めた補助薬物療法も検討される。【目的】再発リスクを有する高齢者乳癌の術後補助薬物療法の選択や完遂率を後方視的に調査し、これらに影響を及ぼした因子を検討する。【対象】2014年4月～ 2018年12月までに当院で浸潤性乳管癌の手術を受けた70歳以上の患者のうち、比較的高い再発リスクを有すると考えられた46人を対象とした。比較的高い再発リスクは、腋窩リンパ節転移が3つ以上もしくはki67 30%以上のluminal typeもしくはT1c以上のHER2 positiveおよびtripled negative typeと定義した。【方法】年齢（80歳以上）、Performance Status（PS）（2以上）, Controlling Nutrition Status score（CONUT score）（2以上）, Charlson Comorbidity Index（CCI）（2以上）, 他の処方薬数（5つ以上）が補助薬物療法の選択や完遂率に影響を及ぼした因子と仮定した。各因子との相関関係はFisherの正確確率検定を用いて解析した。【結果】対象となった46例のうち16例（34.8%）に補助化学療法を施行した。80歳以上では0/16例（P < 0.05）と施行例はなかった。化学療法の完遂は8/16例（50.0%）であり、今回検討したいずれの因子とも関連は認めなかった。補助内分泌療法はLuminal type 30例のうち27例（90.0%）に施行した。27例のうち4例（14.8%）が治療を中止した。PS 2以上もしくは処方薬数5つ以上の症例では3/4例（75.0%）が中止し、有意に中止が多かった。【考察】70歳以上の高齢者乳癌における補助化学療法の選択には年齢が影響した。補助内分泌療法の中止は他の処方薬数や個人のPSに影響を受ける可能性があり、長期継続のためには他剤との相互作用や処方薬数を減らす工夫などが検討される。

P-20-54

乳癌化学療法の有害事象によるレジメン終了に他科コンサルトが及ぼす影響について

An influence of consultations for adverse events at terminations of breast cancer chemotherapy

浦添総合病院　乳腺センター
宮里　恵子、蔵下　　要、新里　　藍

【はじめに】乳癌の化学療法においては、初期治療では治療を完遂すること、転移再発治療ではよりQOLを維持しながら長期間の奏功を獲得することが目的である。いずれの状況もRDIと有害事象（以下AE）の管理が非常に重要な鍵となる。乳癌薬物療法とAEの状況、他科との連携をレジメン終了時からさかのぼって調査した。
【対象と方法】2016年3月から2019年10月に当院で乳癌化学療法を受けた患者についてレジメンごとにカルテレビューを行った。
【結果】対象はのべ123件68人で、初期治療65件40名、転移再発治療57件29人。AEによるレジメン中止（AE中止）は21件（17%）で、初期治療4件（6%）、転移再発治療17件（30%）であった。AE中止の治療期間は、初期治療1.8カ月、転移再発治療4.0カ月であった。レジメンとAEの内容はEC療法4件（肺臓炎、好中球減少、FN、嘔吐）、CDK4/6阻害剤関連療法4件（好中球減少、軟部組織感染症）、経口FU剤4件（倦怠感、湿疹、眼障害等）、エベロリムス+EXE療法3件（肺臓炎、皮膚感染症）等であった。分子標的治療薬が関連するものは11件（52%）であった。AE中止21件のうち8件（38%）で他科コンサルトされていた（消化器内科3件、呼吸器内科、糖尿病内科、眼科等各1件）。一方AEを認めたが中止に至らなかったのは14例で、うち6件（38%）で他科コンサルトされていた（循環器内科3件、呼吸器内科、眼科、形成外科各1件）。コンサルトされたAEのうち皮膚軟部組織感染症と肺臓炎は中止に至る例が多く、過敏反応はコンサルトなしに中止されていた。高血圧、駆出率低下の多くは他科コンサルトされ、すべて継続された。AEを有した例で、他科コンサルトとAE中止の間に関連性は認められなかった。レジメン終了時PS2-4が占める割合は、AE中止では48%、それ以外は14%であった。
【考察】AEによるレジメン中止は全体の17%に見られ転移再発症例で多かった。本調査でAEを認めた症例のうち、約半数で他科コンサルトがなされていた。コンサルトとAE中止の間に相関はなかった。AE中止ではPS不良例が多く、AEによりPSが悪化した可能性がある。
【結語】当院における化学療法の管理について調査を行った。転移再発症例では初期治療に比べAE中止が多い。他科コンサルトとAE中止の間に相関は認めなかった。AEの管理においては、専門他科にコンサルトできる体制があれば、AEの評価や管理が容易になる可能性があるが、治療継続できるかどうかはAEの性質によるものが大きいと思われた。

P-20-55

乳癌における化学療法誘発性認知機能障害（ケモブレイン）と脳MRIによる脳容積変化についての検討

Chemotherapy Induced Cognitive Impairment and Brain Volume Change during Chemotherapy

[1]聖路加国際病院　乳腺外科 / 腫瘍内科、
[2]東京大学　医学部附属病院　緩和ケア診療部　麻酔科・痛みセンター、
[3]和歌山県立医科大学附属病院　臨床研究センター
喜多久美子[1]、住谷　昌彦[2]、固武　利奈[1]、下川　敏夫[3]、山内　英子[1]、
山内　照夫[1]

【背景】化学療法誘発性認知障害は、患者のQOL低下をきたす重要な副作用だが、本邦での研究報告は少なく、その実態について未解明な部分が多い。本研究は、乳癌化学療法症例における認知機能と脳MRIを経時的に追跡し、認知障害の発生頻度を調査するとともに、脳容積変化との相関を検討することを目的とした。
【方法】当院で乳癌術前・術後化学療法を開始した35症例に対して、経時的に3時点（化学療法開始前:Baseline、終了1ヶ月後:Post phase、半年以上経過後:Late Phase）で、認知機能検査と脳MRIを施行し、その変化と関連を解析した。遠隔転移、認知症、精神疾患を有する症例は対象から除外した。認知機能検査として、化学療法誘発性認知障害評価に推奨されている検査であるHopkins verbal learning test-revised（記憶機能評価）、Trail making test（処理速度/実行機能評価）、Controlled oral word association（言語流暢性評価）を用いた。脳MRIは、脳容積解析ソフトBAAD®を用いて脳総容積と部位別容積を測定した。
【結果】症例の年齢中央値は48歳、病期は期が7例（28%）、II期が24例（69%）、III期が4例（11%）であった。術前化学療法症例は11例（31%）、術後補助化学療法症例は24例（69%）であった。化学療法レジメンはアンスラサイクリン系+タキサン系が33例（94%）、タキサン系のみが2例（6%）であった。トラスツズマブ使用例は8例（23%）、術後内分泌療法施行例は29（83%）であった。認知障害の発生頻度は、Baselineでは9%（3例）、Post phaseでは19%（6例）であり、有意な増加を認めた（$p<0.001$）。Late phaseでの認知障害残存は認めなかった。機能別では、特に言語流暢性に関して低下が顕著であった。脳総容積低下（10%以上）は、Post-phaseで5例（15%）に認めたが有意差はなく、脳総容積変化と認知機能に相関は認めなかった。脳部位別の解析では、認知機能との関連が深い海馬と前頭葉については、化学療法による有意な経時的容積変化は認めず、認知障害との有意な関連も認めなかった。
【結語】乳癌化学療法症例において、化学療法終了時の約2割に認知障害を認め、治療開始前に比し、化学療法終了時には有意な認知障害の増加を認めたが、終了から6か月以上経過後には認知障害は軽快していた。脳容積については、総容積および海馬・前頭葉の容積は、化学療法前後で有意な変化はなく、ケモブレインとの相関も認められなかった。発表では他の脳部位別データを加え報告する。

P-20-56

当院におけるアベマシクリブの使用経験

Abemaciclib for patients with advanced breast cancer in our hospital

[1]近畿大学　医学部　腫瘍内科、[2]近畿大学　医学部　外科
黒崎　　隆[1]、岩朝　　勤[1]、渡邉　諭美[1]、酒井　　瞳[1]、橋本　幸彦[2]、
菰池　佳史[2]、中川　和彦[1]

【目的】本邦においてホルモン受容体陽性HER2陰性進行再発乳癌に対しアベマシクリブが使用可能となったが、real-worldにおける有効性や安全性に関する報告は少ない。今回、当院における進行再発乳癌に対するアベマシクリブの治療成績および有害事象を検討したので報告する。【方法】2018年12月から2019年11月の間に当院においてアロマターゼ阻害薬またはフルベストラントとの併用療法としてアベマシクリブが投与開始となったホルモン受容体陽性HER2陰性進行再発乳癌症例を後方視的に網羅的に解析した。【結果】症例は15例。全例閉経後女性であった。年齢中央値は60歳、ECOG PS 0/1/2/不明:2/7/1/5例、進行再発病変に対する前治療レジメン数 1/2/3≦:1/1/13例。7例は進行再発病変に対する前化学療法歴があった。アロマターゼ阻害薬併用が8例、フルベストラント併用が7例。アベマシクリブの最良効果はCR/PR/SD（nonCRnonPD）/PD/NE:0/5/6/4例であり全体でのdisease control rateは73.3%、測定可能病変を有した症例でのresponse rateは62.5%であった。All gradeの有害事象は14/15例（93%）で認め、grade3以上の有害事象は8/15例（53%）で認めた。grade3以上の有害事象の内訳は好中球減少（5例）、肝障害（4例）、下痢（2例）、血小板減少（2例）であった。当院の使用経験では肝障害の発生頻度が高く、肝機能に関してさらに検討した。アベマシクリブによる肝障害は4例で全例grade3以上であった。アベマシクリブ投与開始から肝障害発症までの期間は中央値36日であった。4例とも休薬によって肝障害は改善したが再開後に再増悪を認めた。一方で3例は適宜休薬と減量を行うことで解析時点まで投与を継続できていた。肝障害をきたした4例の最良効果はPRが3例、nonCR/nonPDが1例だった。【結論】当院におけるアベマシクリブの治療成績および有害事象につき示した。当院においては肝障害発現率26.7%とこれまでの報告と比較して比較的高い発現を認めた。一方で肝障害を発症しても休薬と減量で適切にマネジメントすることで4例中3例においてはその後も治療継続が可能であった。

P-20-57

演題取り下げ

P-20-58

TC療法に伴う末梢神経障害に対する牛車腎気丸の予防効果の検討

Preventive effect of Goshajinkigan on chemotherapy(TC)-induced peripheral neuropathy

[1]埼玉医科大学国際医療センター 支持医療科、
[2]埼玉医科大学国際医療センター　乳腺腫瘍科
近藤　奈美[1]、杉山佳奈子[2]、柳川　裕希[2]、藤本　章博[2]、一瀬　友希[2]、
貫井　麻未[2]、浅野　　彩[2]、佐野　　弘[2]、島田　浩子[2]、松浦　一生[2]、
北條　　隆[2]、大崎　昭彦[2]、高橋　孝郎[1]、佐伯　俊昭[2]

【はじめに】がん化学療法による末梢神経障害（chemotherapy-induced peripheral neuropathy 以下CIPN）は多くの化学療法で用量規定毒性となり、患者のQOLを低下させるが、抗がん剤の減量・休薬から治療そのものの効果に影響を及ぼす。CIPNに対する支持療法として、抗うつ剤、ビタミン剤などの薬剤や抗癌剤投与中の末梢冷却などが試みられているが、いまだに有効な予防法や治療法が確立されていない。牛車腎気丸は、下肢痛、腰痛、しびれなどの諸症に投与される漢方薬だが、糖尿病性神経障害による末梢神経症状の改善に有用とされ、CIPNにも応用されてきた。近年作用機序が解明されつつあり、κオピオイドレセプターの活性化（下行性疼痛抑制系の活性化）、NO合成による血流改善などが知られている。CIPNは病理学的所見として、主に軸索障害と神経細胞体障害に分けられ、抗がん剤により障害部位が異なっている。エビデンスは主に神経細胞体障害をきたすオキサリプラチンで蓄積されてきたが、これを含むFOLFOX療法での牛車腎気丸によるCIPN予防効果の検証を試みたプラセボ対照二重盲検第3相試験（GENIUS trial）が独立データモニタリング委員会から中止を勧告された（2015）経緯があり、その後の研究が停止した感が否めない。しかし軸索障害を主とするタキサン系抗がん剤ではRCTで有効例が多くみられ、内服タイミングの工夫などGENIUS trialの反省に立つ知見が示されるなど、CIPNに対する牛車腎気丸の可能性は否定できるものではない。【目的】乳癌術後のTC（Docetaxel/Cyclophosphamide）療法におけるCIPNの発現率と牛車腎気丸予防投与効果の検討。【方法】対象は2018年1月から2019年12月末までにTC療法を施行した乳癌術後患者。評価項目はCIPNのGrade別発現率（CTCAE ver4.0）、相対用量強度（Relative Dose Intensity:RDI）で、牛車腎気丸投与群（以下投与群、TC療法開始2週間前より7.5g/日分3内服）と非投与群を後方視的に検討した。【結果】投与群（n=8）と非投与群（n=57）の年齢中央値はそれぞれ61歳（38-71歳）、55歳（42-81歳）で症例数以外に2群間に差異は認めなかった。CIPN発症は15例（23%;Grade1 14例、Grade2 1例）でむしろ投与群に多く（投与群 37.5%、非投与群21%）、CIPNにて減量・休薬に至った症例は非投与群の1例のみであった。2群間でRDIに有意差は認めなかった。【考察】他のタキサン系レジメンを追加して検討を重ねる予定である。

P-20-59

乳癌術前化学療法と術後化学療法による有害事象の経過:前向き観察研究

Evaluation of pre and postoperative chemotherapy related adverse effects in cases with breast cancer

[1]群馬大学医学部附属病院　乳腺・内分泌外科、
[2]群馬大学医学部附属病院　看護部、[3]狩野外科医院
藤井　孝明[1]、西木瑛理子[1]、徳田　尚子[1]、中澤　祐子[1]、黒住　　献[1]、
尾林紗弥香[1]、矢島　玲奈[1]、狩野　貴之[3]、一場　　慶[2]

化学療法による有害事象の治療後の経過についての報告は少なく、正確な頻度や程度、経過についてまとまったエビデンスはない。我々は前向き観察研究にて、周術期化学療法による脱毛を含めた有害事象について治療後の経過について検証しているが、今回、術前化学療法と術後化学療法後の有害事象の経過について比較検討した。周術期にアンスラサイクリン、タキサンの順次投与による化学療法を施行し、化学療法終了後半年以上経過観察が可能であった62例について解析した。アンケート調査によるPatient-reported outcome (PRO)にて評価し、レジメン変更時、治療終了時、治療終了半年後、1年後にアンケート調査を施行した。評価項目として脱毛、悪心、嘔吐、しびれ(末梢神経障害)、口内炎、味覚障害、不眠、排便、爪脱落についてCTCAE v4.0に準じたアンケートにて調査した。治療開始時の年齢中央値は51歳 (32-74歳)、術前治療が36例、術後治療が26例であった。HER2陽性の24例ではトラスツズマブを投与している。有害事象の頻度は、術前術後それぞれで、悪心は全グレードで66.9% vs 69.2%、嘔吐は13.9% vs 7.7%、しびれ (末梢神経障害) は97.2% vs 84.6%、口内炎は50% vs 76.9%、味覚障害は80.6% vs 76.9%、不眠は80.6% vs 73.1%、便秘は80.6% vs 80.8%、下痢は52.8% vs 50%、爪脱落は44.4% vs 42.3%であった。半年後に20%以上残存する有害事象は、末梢神経障害 (72.2% vs 73.1%)、味覚障害 (41.7% vs 46.2%)、便秘 (41.7% vs 34.6%)、不眠 (47.2% vs 34.6%)、爪脱落 (50% vs 50%) %であり、有害事象からの回復に明らかな有意差は認めなかった。脱毛に関しては、全例で50%以上の脱毛を認めた。脱毛開始時期は治療開始から中央値で14日(9-28)であり、発毛の開始時期は、術前化学療法では治療中から27.8%で発毛がみられ、73.2%は治療後に中央値2 ヶ月 (1-7 ヶ月) で発毛開始がみられた。術後化学療法でも発毛の開始は治療中から23.1%で開始し、76.9%は治療後に中央値2 ヶ月 (1-8 ヶ月)で開始した。治療後の毛髪の変化についても、術前治療、術後治療で差は認めなかった。今回の検討により、治療終了後でも有害事象が継続する症例が多く認められることが明らかになったが、術前治療、術後治療でも有害事象の回復に差は認められないことが確認できた。今後より正確な情報提供と適切なケアを行う上で重要なデータであり、さらに検討をすすめていく。

P-20-60

末梢神経障害と患者属性

Peripheral neuropathy and patient attributes

第二川崎幸クリニック
田邉真由美、國澤美智代

【目的】
タキサン系抗がん剤を投与した患者の末梢神経障害 (以下CIPN) の出現状況と患者属性を後方視的に調査し、今後の看護の示唆を得る。
【方法】
対象は2015年7月～ 2019年11月までに化学療法を実施した患者で、電子カルテより年齢、BMI、レジメン、CIPNのgrade別出現状況 (CTC-AE ver.4.0有害事象共通用語基準を使用) を情報収集し単純集計する。
【結果】
対象者は57名で年齢の中央値は53.4歳だった。60歳以上の患者のCIPNは7%で60歳以下の50%と比較し低かった。BMI別CIPNの出現率は18.5未満で20.0%、18.5 ～ 25未満で33.3%、25 ～ 30未満で45.4%、30~35未満で50.0%でありBMIが高いほどCIPNの出現が高かった。使用レジメン別CIPN出現率はrTCが18.1%、アンスラサイクリン系+DHPが41.6%、アンスラサイクリン系+タキサン系単剤が42.1%だった。治療中痺れを自覚していなかった患者のうち6名は1 ～ 10 ヵ月後(中央値4 ヶ月)にCIPNを自覚していた。
【考察】
60歳以上の患者はCIPNの訴えが低い傾向にあったが、長年の経験や信念などから不必要な我慢をしたり誤解をしている可能性が考えられる。睡眠や食事の状況、表情、心理面の状況、高齢者の身体的特徴も踏まえた観察方法やキーパーソンからの情報収集も重要である。BMIが高いほどCIPNの出現率が高い結果となったが理由は明らかにならなかった。肥満に分類される患者は内臓脂肪の増加や運動不足による生活習慣が影響していることから併存疾患の危険性も高く、乳癌治療の傍ら生活習慣病の予防を意識した指導も必要なのかもしれない。抗がん剤治療暦やCIPNに対する処方の薬剤情報も含めた他職種および看護師間での協働、連携が重要だと推察される。薬剤情報を理解しながら患者へ日常生活指導していく事が治療と日常生活両立への示唆となった。CIPNのgrade分類は後方視的に調査を行ったため看護師の聞き取り状況で痺れの分類にバイアスがかかっている可能性もあり、評価の基準を詳細にし再度調査することや症例数増での調査は必要である。
【結論】
1、高齢がん患者はCIPNの訴えに乏しく、言動、表情、キーパーソンからの情報などの重要性が示唆された。
2、BMIが25以上およびアンスラサイクリン系薬剤の前治療がある患者はCIPNの出現率が高い。
3、抗がん剤治療終了後のCIPNの出現も考慮して薬剤の特性を含む情報共有と患者指導が必要である。

P-20-61

那覇西クリニック式ベージニオアンケートを用いた看護介入副作用対策

The utility of Nahanshi Clinic Abemaciclib Adverse Event Questionnaire

[1]那覇西クリニック　看護部、[2]那覇西クリニック　乳腺科、
[3]那覇西クリニック　治験管理室
高良　　梓[1]、玉城研太朗[2]、鎌田　義彦[2]、上原　　協[2]、滝上なお子[2]、
土屋　聖子[2]、新垣　美羽[3]、玉城　信光[2]

【目的】CDK4/6阻害剤のアベマシクリブ (ベージニオ) が使用可能になり、転移性ルミナール乳癌患者の治療選択が広がった。副作用対策は重要で、オリジナルのベージニオアンケートを作成し、副作用の早期対策と副作用発現を予測できるか検討を行った。
【方法】服用前の初回アンケートと服用中のアンケート2種類を作成 (図)。初回アンケートでは排便状況とつわりや乗り物酔いの有無、服用後アンケートでは排便状況、悪心嘔吐の有無、呼吸器症状の調査を2週間ごとの4回行った。
【結果】アンケート回収は16症例。初回アンケートで毎日排便ありは12名、3-5日に1回は4名であった。服用2週間後では15名が毎日排便ありとなったが、服用4-6週後には初回の排便状況に戻った。便の性状は服用2-4週間後で多くの症例がやや軟らかい便-水様便となるも、服用6-8週後ではMONARCH試験同様に通常に近い便の性状に戻っている。またブリストルスケールで具体的にどのタイミングで止瀉薬を使用しているか確認した。泥状便で止瀉薬を使用するよう説明をしたが、性状確認をしながら問診してみると水様便になって止瀉薬を服用している症例が多く、止瀉薬の使用に関する資料を作成し初回処方時に説明するよう改善した。悪心はベージニオ服用2-4週間後に多く認められたがその後はほぼ認められなかった。つわりや乗り物酔い体質で悪心を多く認め、予防的に吐き気止めの処方を行った。重篤な呼吸器症状を認めた症例はなかったが、早期に症状を拾い上げることで間質性肺炎等の重篤な有害事象予防ができると考えられた。
【結語】ベージニオアンケートを用いた看護介入副作用対策は有用であり、他の施設でも利活用頂けるよう期待する。



ベージニオ服用前アンケート



ベージニオ服用中アンケート

P-20-62

エベロリムスによる口腔粘膜炎に対する看護介入研究:レトロスペクティブ解析そしてプロスペクティブ研究へ

The retrospective and prospective nurse intervention study of the prevention of everolimus AE

[1]那覇西クリニック　看護部、[2]那覇西クリニック　乳腺科、
[3]那覇西クリニック　治験管理センター
海野　利恵[1]、玉城研太朗[2]、鎌田　義彦[2]、上原　　協[2]、滝上なお子[2]、
土屋　聖子[2]、新垣　美羽[3]、玉城　信光[2]

【はじめに】ルミナール転移再発乳癌においてエベロリムスは効果の高い治療戦略の一つであるが、56%の症例で口腔粘膜炎が発生し、口腔内疼痛や食事摂取困難など生活の質 (QOL) を低下させ、治療に影響を及ぼすことがしばしば認められる。口腔ケアに関する看護介入や半夏瀉心湯やデカドロンエリキシルの予防含嗽により口腔粘膜炎を予防できるか、NNC Database (Mammafile) を用いてレトロスペクティブに解析を行い、その結果を用いて口腔粘膜炎予防プログラムを作成し、プロスペクティブなアンケート調査並びに口腔内カメラによる観察研究を立案した。
【レトロスペクティブ解析】2019年10月-12月にエベロリムスを使用している13例の解析。全例で内服前に口腔ケアの看護介入ののち、初回時より半夏瀉心湯服用症例8例、内服後にデカドロンエリキシルを開始した症例が5例であった。エベロリムス投与開始後8週間以内のグレード2以上の口腔粘膜炎発症は半夏瀉心湯では1例、デカドロンエリキシル症例は3例で減量や休薬となっていた。
【看護介入プログラム】歯科医師、歯科衛生士監修による口腔ケアプログラム (パンフレット) を作成し服用前に看護介入を行う。半夏瀉心湯の予防投与が効果的であったため、半夏瀉心湯の処方及び服用指導を行う (パンフレット作成)。半夏瀉心湯投与は1日3包をHOT用のペットボトルに溶解し、エベロリムス内服開始時から1日6回 (朝・昼・夕・寝前・午前・午後)、口腔内にいきわたるようぶくぶく含嗽してもらう。口内炎出現時には、疼痛時には回数制限なく使用可。デカドロンエリキシル投与は1回0.5mlを1日4回ぶくぶく含嗽後に服用するよう指導する。
【評価項目】2020年1月より新たにアフィニトールを使用する患者に対し看護介入プログラムパンフレットを使用して看護師による予防的介入を行う。主要評価項目は口腔粘膜炎の発症率、副次評価項目として口腔粘膜炎の発症時期、服薬アドヒアランス、口腔内カメラによる客観的評価、治療開始後2週間ごとのWHOQOL-26による評価、患者背景別口腔粘膜炎発現状況の評価、ボレロ試験との比較検討を行う。
【結語】エベロリムス内服と同時に予防的介入を行うことにより口腔粘膜炎を予防し、減量や休薬せずエベロリムスの治療を継続できる。有効な副作用予防の看護介入プログラムの開発はエベロリムスの治療効果発揮に極めて重要であると考えられる。

P-20-63

乳癌術後のリンパ浮腫に対するリンパ管静脈吻合術の検討

A study of lymphatic venous anastomosis for treatment of breast cancer related lymphedema

[1]湘南記念病院　乳がんセンター、
[2]帝京大学　医学部附属溝口病院　形成外科
水野　香世[1]、萬谷　睦美[1]、三角みその[1]、井上　謙一[1]、土井　卓子[1]、
五来　克也[2]

【はじめに】腋窩郭清を行うとリンパ浮腫の発生は避けられない。当院ではリンパ浮腫ケア外来看護師がケアを実施しているが、浮腫が進行する症例もある。そのような症例にリンパ管吻合術を施行したので、その効果と効果に影響する因子について検討した。
【対象】2009年4月～ 2019年12月の期間に乳癌術後リンパ浮腫が認められ、リンパケアを行うも改善が見られずリンパ管静脈吻合術、以下LVAを施行した患者12名を対象とした。
【方法】リンパ浮腫ケア外来看護師が医師から依頼を受け、年齢・体格・運動状況、治療内容などの情報を収集し、前腕・上腕の周径を計測した。皮膚の保清、リンパ流改善のための運動、マッサージ、弾性包帯などに圧迫などのンパケアを行った。このケアを行っても浮腫が十分に改善しなかった患者12名に対してLVAを施行した。術前と術後の前腕･上腕の周径、緊満、疼痛、発赤、倦怠感、日常生活の苦痛の程度の変化を検討した。改善の程度に関連する因子として浮腫発生から手術までの期間、日常のケアの有無、方法、肥満などを検討した。
【結果】LVAにより浮腫の改善例は9例（75%）、変化のない例は1例（8.3%）、増悪例は2例（16.7%）であった。再吻合を行って改善した症例も1例あった。化学療法後の症例、照射を行った症例、BMIの高い症例では改善が少ない傾向がみられたが、浮腫の発生から手術までの期間が改善の程度ともっとも関連していた。期間は2か月から14年、平均25.5か月で、増悪例はいずれも10年以上の長期間経過例であった。
【考察】LVAは乳がん術後リンパ浮腫改善に有効であった。発生から手術施行までの期間が改善に影響しており、早期に発見し、適切なケアを行い、改善が期待できないと判断した時には積極的にLVAに踏み切ることが有用と思われた。

P-20-64

がん化学療法を支援するFN対策用電子患者日誌の実用化に向けた臨床研究（中間報告）

Clinical trial for practical use of ePRO to support FN on cancer chemotherapy (interim report)

[1]東京理科大学　薬学部、[2]松戸市立総合医療センター　薬局
尾関　理恵[1]、鶴田　和裕[2]、一條　萌乃[1]、小茂田昌代[1]

【目的】本邦ではがん化学療法を行っている患者の副作用症状を聴取する方法として、医療者が問診を行ったり、患者が治療日記に記録した内容を閲覧しながら聞き取りをする方法が一般的である。一方、海外においてはスマートフォンを使った電子患者日誌が活用されており、化学療法を行っている患者を対象にした海外の研究では、電子患者日誌群においてQOLの改善や生存期間の延長が報告されている。本研究では、がん化学療法による副作用の1つである発熱性好中球減少症（以下、FN）に注目し、FN対策用の電子患者日誌（FN電子患者日誌）を開発した。そのFN電子患者日誌を試用し、その有用性を検討することを目的とした臨床研究を医療機関との共同研究で実施した。
【方法】FN電子患者日誌の開発は株式会社ソフィアに委託した。臨床研究のデザインはコント―ル対照無作為化非盲検比較試験であり、対象はFNを起こしやすいがん治療を受けている患者とした。従来通りのFN 対策を行う群をコントロール群に、電子患者日誌を使用する群を電子患者日誌群に無作為に割り付けた。主要評価項目は「電子患者日誌の患者セルフケア意識に与える影響」とし､患者アンケートを試験前後に行うことによって評価した。さらに、感染を起こしやすい時期を意識できたか、感染対策ができたかどうかについて、アンケート調査を行い、比較した。臨床研究の実施に際しては、東京理科大学と協力医療機関において、倫理審査委員会の承認を得て行った。
【結果・考察】FN電子患者日誌は、患者入力サイトと医療者入力サイトから構成される。患者サイトは患者がスマートフォンから毎日入力を行う形式であり、入力項目の気分、体温、だるさ、服薬状況等が、次回受診時に一覧表示やグラフとして医療者が閲覧することができる。また、医療者サイトでは、患者記録の閲覧、医療者の介入記録を可能とした。また、医療者が担当する複数の患者の体温を一覧で表示でき、発熱が記録された場合は黄色や赤色で表示され、優先的に介入するべき患者を視覚的に判断できた。今回は臨床研究の中間報告として､解析結果を報告する。今後は､臨床研究の結果をもとに、FN電子患者日誌を改良して普及を目指す。

P-20-65

当科における乳癌化学療法施行時における循環器科との連携

Cooperation with cardiology at the time of chemotherapy for breast cancer in our department

[1]公立松任石川中央病院　外科、[2]公立松任石川中央病院　看護部
石井　　要[1]、北野　悠斗[1]、山口　　紫[1]、川原　洋平[1]、能登　正浩[1]、
竹田　利弥[1]、尾山　勝信[1]、谷　　卓[1]、八木　雅夫[1]、太田　佳美[2]

【はじめに】乳癌化学療法の副作用のうち、その対策が重要とされるものに心機能障害がある。一旦心機能障害を起こすと、その治療を要するだけでなく、その後のがん治療継続にも影響があることから、その対策が必要となる。また、がん患者は血栓症の有病率や治療に関連して発症するリスクが高いことが知られており、この管理も大切とされる。そこで今回、現在の当科における乳がん治療の際の循環器内科との連携について、症例を通して検討したので、考察を加え報告する。
【症例】67歳女性。左乳癌に対して、乳房全切除および腋窩リンパ節郭清術を施行した。病理結果は、StageⅡ・HER-2陽性乳癌であったことから、術後治療として塩酸エピルビシン+エンドキサン療法を4クール施行後、ドセタキセル+ハーセプチン投与を開始した。また、腋窩リンパ節転移陽性であったことから､ハーセプチン単独投与開始後からは放射線治療も併用した。ハーセプチン投与6ヶ月目に呼吸苦等にて来院、重篤な心不全と診断され治療が開始となった。その後、ハーセプチンと放射線治療は中止を余儀なくされた。幸い、現時点まで再発兆候は認めていない。
【まとめと考察】アンスラサイクリン系抗癌剤や抗HER2薬は、乳癌化学療法施行時のまさにキードラックである。それらの薬剤の使用時には、副作用として心機能抑制が知られている。重篤な心不全発症は、その後の治療継続に影響があることから、乳癌化学療法を開始するにあたっては、開始前・中・後に定期的に心機能評価を行う必要がある。当院では循環器内科と連携して慎重な対応を行っている。また、血栓症に関しても治療前に下肢エコー検査を行い、その有無を確認している。抗VEGF薬は、血栓発症リスクの高い薬剤であり、投与時にはこちらも定期的な経過観察が重要と思われ、血栓症発症時には速やかに循環器科と連携して治療に当たる必要がある。

P-20-66

抗がん剤投与に伴う脱毛予防としての頭部冷却装置導入の現状と課題

Introduction of head cooling device to prevent alopecia

[1]社会医療法人博愛会　相良病院　看護部、[2]腫瘍内科、[3]乳腺科
小峰　歩美[1]、太良　哲彦[2]、深江　亜衣[1]、戸畑　利香[1]、山本　瀬奈[1]、
加藤　詩子[1]、松枝　文子[1]、江口　惠子[1]、相良　安昭[3]

【背景】抗がん剤投与に伴う脱毛は精神的苦痛も大きく、治療選択へも大きな影響を及ぼしている。頭部冷却装使用による脱毛予防の効果が報告されており、当院でも2019年3月から頭部冷却装置（PAXMAN頭部冷却装置、以下冷却装置）の使用を開始した。なお冷却装置使用レジメンは海外における研究結果と当院の治療件数状況よりTC（ドセタキセル+シクロフォスファミド）療法とした。
【目的】抗がん剤投与に伴う脱毛予防として導入した冷却装置の効果及び課題について検討する
【方法】2019年3月～ 11月にTC療法を推奨されたStageⅠ又はⅡの患者で冷却装置の使用に同意した患者を対象とした。実施にあたっては、TC療法を推奨された全患者に、口頭で脱毛予防に対する冷却装置使用について担当医より説明を行い、希望患者に以下の点について説明し同意を得て実施した。①冷却装置使用による脱毛予防のこれまでの研究結果に基づく有効性と限界について、②実施方法と実施中のケア（冷却装置使用中の保温等）について、③必要経費について、④同意撤回及び中断について。脱毛状況の評価は化学療法担当医師・看護師の2名以上で診察時に治療前と比較した脱毛の程度を評価し、日常生活におけるウイッグ等の使用状況の確認を行った。上記対象患者に対して、冷却装置使用の実施状況及び脱毛状況の評価を行った。
【結果及び考察】期間中のTC療法導入者は49名、うち17名が冷却装置を使用し治療終了した。完遂した患者は13名で、4名が使用中止した。実施患者の年齢は32 ～ 72歳で中央値は53歳であった。完遂した患者は治療前と比較して脱毛の程度が25%（1名）、50%（2名）、75%（4名）、75%以上（6名）と部分的にみられたが全員ウイッグなしでの日常生活可能であった。脱毛の部位によっては帽子が必要な場合と不要な場合があった。中断した患者は脱毛が75%以上であり、帽子での対応は可能であったが、本人の予測を越えていたことや仕事や社会活動などで帽子での対応ができないためウイッグにお金を使用したいとの理由であった。冷却中の寒気については電気毛布などで対応できる範囲であり、寒気など合併症による中断は認めなかった。脱毛の程度が同様でも患者により満足感も異なり、生活背景により冷却装置使用の継続に関して意向が分かれた。今後も満足度等評価を行い適切な運用に努めていく。

P-20-67

nab-PTXの末梢神経障害予防に対するフローズングローブ、弾性ストッキングによる第II相試験（SPOT試験）

PII of interventions with frozen grove and compression stocking to prevent nab-PTX-induced CIPN

[1]医療法人財団　足立乳腺クリニック、[2]大阪国際がんセンター　乳腺・内分泌外科、
[3]北里大学医学部　乳腺・甲状腺外科学、[4]八尾市立病院　乳腺外科、
[5]国立病院機構 大阪医療センター 乳腺外科・看護部、
[6]熊本大学医学部附属病院　乳腺・内分泌外科・看護部、[7]岩手医科大学　看護部、
[8]国立病院機構 九州がんセンター 看護部、[9]横浜市立大学医学部　臨床統計学、
[10]がん研有明病院　乳腺センター
柏葉　匡寛[1]、中山　貴寛[2]、三階　貴史[3]、森本　　卓[4]、八十島宏行[5]、
山本　　豊[6]、熊谷　真澄[7]、安原　加奈[5]、吉田　ミナ[8]、岡本　泰子[9]、
山中　竹春[9]、大野　真司[10]、増田　慎三[5]

【背景】Taxaneは多くの癌腫で用いられる最も汎用性のある薬剤であり、なかでもnab-paclitaxelは同薬の難溶性、アルコール含有、アナフィラキシーショックに対し改良がみられる薬剤である。一方いずれも末梢神経障害が有害事象として知られており、支持療法として様々な介入が試行されたが特に薬物療法において効果は限定的であった。近年、冷却や物理的圧迫により末梢神経障害や爪の変化に一定の効果が報告されており期待されている。
【対象と方法】HR陽性HER2陰性術前後にnab-PTX療法 3週毎x4コースを先行する化学療法を施行予定の乳癌女性患者に対して、フローズングローブ（FG）/弾性ストッキング（CS）装着群と標準治療（SC）群を比較、主要評価項目はGrade2以上の末梢神経障害（CTCAEver.4.0）の発生頻度と時期、副次的評価項目としてはnab-PTX 療法 4 コース終了時の Grade2 以上の末梢性神経障害の発現頻度、HRQOL、nab-PTX 投与終了後 5 年間の末梢神経障害の回復状況と安全性とした。
【結果】2015年3月から2017年9月まで計124例を登録、nab-Paclitaxel4コースが投与された適格症例装着群61例、標準治療群62例について検証した。患者背景は平均年齢:52.4歳、閉経前/後:59例（48.0%）/63例（51.2%）、腫瘍T1:25例（20.3%）/T2:82例（66.7%）/T3:12例（9.8%）/T4:4例（3.2%）、N0:50例（40.7%）/N1:67例（54.5%）/N2:1例（0.8%）/N3:1例（0.8%）、ホルモン感受性陽性81例（65.9%）/陰性35例（28.5%）不明7例（5.7%）、治療開始時の合併症なし83例（67.5%）/あり40例（32.5%）であった。主要評価項目であるCTCAE Grade2以上の末梢神経障害の発現率と時期は手ではFG群とSC群で片側有意水準10%のもとLog-rank検定でp=0.162、足ではCS群とSC群でLog-rank検定でp=0.525であり、統計学的有意差はみられなかった。しかしフローズングローブ装着にてGrade2以上の発症が抑制される傾向がみられたが、弾性ストッキングではみられなかった。さらに生活に支障のあるGrade3の末梢神経障害は弾性ストッキング群で少ない特徴がみられた。
【結語】SPOT試験ではnab-Paclitaxelによる末梢神経障害の予防の介入として同一患者の手に改良型フローズングローブを、冷却装置では悪寒からの忍容性が低いことから足には弾性ストッキングを用いた初のランダム化試験である。主要評価項目である医師評価によるGrade2以上の末梢神経障害の発現率に関しては有意な予防効果が認められなかったが、PROとして患者日記での有害事象評価もしているため、今後並行して検証する予定である。またGrade2、3の末梢性神経障害の発現頻度ではFG群/CS群それぞれ一定の抑制効果が観察された為、有効症例の臨床的特徴および効果予測因子に関し、さらに詳細な検証を加え報告する。
（UMIN: UMIN000016902）

P-20-68

演題取り下げ

P-20-69

演題取り下げ

P-20-70

Absolute lymphocyte count and Neutrophil to Lymphocyte ratio（NLR）: Simple biomarkers for response to Anti Her_2Neu therapy

Medical Oncology, Rajiv Gandhi Cancer Institute, New Delhi, India
Chaturbhuj Agrawal、Pankaj Goyal、Dinesh Doval、Parveen Jain

Introduction: The spectrum of Her_2Neu positive metastatic breast cancer patients has changed from highly aggressive and poor prognosis disease to a treatable disease with prolonged survival. However as more and more new agents are being approved for targeting this subset of breast cancer there is still lack of biomarkers which can predict the outcome and survival. More so over cost of treatment is a big hindrance in developing countries where offering these agents needs validated biomarkers. The previous small studies have shown that baseline lymphopenia and high NLR is associated with poorer outcome in this subset of patients. We retrospectively analyzed 52 cases of metastatic breast cancer who received Trastuzumab with Taxane (Paclitaxel/Docetaxel) with or without Platinum agents and outcomes were stratified as per baseline lymphocyte count.
Methods: Retrospective data analysis was done in 52 cases of advanced breast cancer who received palliative chemotherapy in first line with Trastuzumab with Taxane (Paclitaxel/Docetaxel) with or without Platinum agents. Progression free survival and overall survival was calculated and patients were stratified as per their baseline lymphocyte counts into three groups - Absolute lymphocyte count (ALC) < 1000 /mm^3, ALC - 1000 - 2000 /mm^3 and ALC > 2000 /mm^3. Stratification was also done as per NLR into low NLR (≤3) and High NLR (>3) & as baseline LDH levels as per normal LDH levels (≤ 248 U/L) or raised (> 248 U/L) LDH levels.
Results: PFS was significantly improved in patients with ALC > 2000 /mm^3compared to those with ALC < 1000 /mm^3 or ALC between 1000 - 2000 /mm^3 (P = 0.03). PFS was significantly better in Low NLR than high NLR group (P=0.01). However there was no difference in overall survival with either parameter and also there was no significant difference with raised or normal serum LDH levels. Improved PFS is observed irrespective of chemotherapy regimen used with trastuzumab. Patients with brain metastasis at diagnosis performed poorer in terms of PFS irrespective of baseline lymphocyte counts.
Conclusions: Our results showed that baseline ALC and Low NLR are predictive factors for PFS in HER2-positive ABC treated with Trastuzumab and chemotherapy and this simple parameter can serve as useful predictor of response and survival in these cases in future. Further validation of these simple biomarkers needs larger prospective trials.

P-21-1

早期乳癌に対する陽子線治療による乳房部分照射（第Ⅰ/Ⅱ相試験）

Partial-breast irradiation for early breast cancer using proton radiation therapy

[1]久留米大学　放射線腫瘍センター、[2]久留米大学　外科、
[3]メディポリス国際陽子線治療センター、[4]聖フランシスコ病院　放射線科、
[5]九州大学　臨床腫瘍外科、[6]くまもと森都総合病院　乳腺外科、
[7]北九州市立医療センター　乳腺外科
淡河恵津世[1]、唐　宇飛[2]、有村　健[3]、荻野　尚[3]、辻　千代子[1]、
磯本　一郎[4]、久保　真[5]、西村　令喜[6]、光山　昌珠[7]

【目的】腫瘍の進展範囲が限局している早期乳癌に対して非切除での陽子線治療部分照射として行い、安全性と有効性を確認するとともに推奨線量を決定する臨床試験を2015年より開始し、第Ⅰ相試験が終了し、第Ⅱ相試験が始まったことを報告する。
【対象と方法】新たに開発した回転式乳房固定装置を用いて乳房固定を行い、陽子線治療による局所照射を行った。第Ⅰ相で推奨線量レベルを確定し、第Ⅱ相試験では安全性と有効性を確認する。Primary endpointは、有害事象の頻度と重篤度であり、Secondary endpointは、乳房内非再発期間、乳房内再発部位と照射の位置関係、乳房外非再発期間、生存期間、整容性とする。対象は、各種画像診断において腫瘍辺縁が明確に確認できる単一腫瘤性病変（T1N0M0）、石灰化がなく、病理組織診断で浸潤性乳管癌（通常型）と診断され、ER陽性HER2陰性で、広範なリンパ管浸潤がないものとする。年齢は40 ～ 70歳、performance statusは0 ～ 1で、試験参加について患者本人から文書で同意が得られること、再発時には救済手術を承諾してもらうことを条件とする。腫瘤と皮膚または肋骨との距離を十分検討し、各種画像診断にて遠隔転移がないことを確認し、適応があれば、センチネルリンパ節生検を行い陰性と判定した後にランドマーク（ビジコイル）を挿入し、陽子線治療計画にはいる。陽子線照射線量はfield in field法で行い、腫瘍部分には62.4GyE/26回照射する。照射後は定期的に観察し、腫瘍縮小率、整容性、有害事象について検討する。陽子線治療後は腫瘤が一定期間、画像上残存することはあるが、腫瘍サイズが6か月以降に増大が認められる場合には組織を確認後、再発が疑われれば救済手術になる。
【結果と考察】第Ⅰ相試験にて4例が登録され安全に照射終了した。第Ⅰ相は腫瘍径1.5cm以下であり、照射終了直後より腫瘍は縮小し、3 ～ 6か月目には形態が変化している。皮膚に近接する臓器への照射であるため、皮膚炎（Grade2）が発症したが、適切な処置によって順調に回復し、4例とも初期経験より3年経過しているが再発は認められていない。現在、腫瘍径2cm以下の第Ⅱ相が進行中であるが、同様に良好な腫瘍制御を認めている。
【結語】早期乳癌への非切除で局所陽子線治療を行い、第Ⅰ相試験では腫瘍制御は良好であり、2017年10月より第Ⅱ相試験が開始され、整容性、局所制御ともに順調な経過である。

P-21-2

当院での脳転移症例の検討

Examination of breast cancer brain metastasis cases in this hospital

[1]石川県立中央病院　乳腺内分泌外科、[2]石川県立中央病院　放射線科、
[3]石川県立中央病院　看護部
北原　智美[1]、金子　真美[1]、中村　崇[1]、片桐亜矢子[2]、清水　由賀[3]、
多賀　玲奈[3]、吉野　裕司[1]

背景:乳癌の脳転移は再発治療の経過で診断されることが多いが，全身治療の進歩により脳転移のコントロールが予後やQOLを左右する場合が増加してきている.
目的:当院で乳癌脳転移と診断された症例の臨床経過および治療を検討し，予後に影響する因子の検討を後方視的に行う.
対象:2006年11月～ 2019年11月までに乳癌脳転移を診断され，以降の治療経過観察を当院で行った59例.
結果:再発44例，進行15例．初発年齢の中央値50 (28-80) 歳であり，サブタイプはTN21例，luminal 18例，HER2陽性20例（うちluminalHER2 3例）であった．脳転移が初再発部位となった症例は2例のみ (3.4%) であった．乳癌初発後脳転移診断までの期間の中央値は35 (0-249) ケ月 (TN 22ケ月,luminal 104ケ月 HER2陽性 28ケ月) であり，脳転移からの予後の中央値は4 (0-25) ケ月 (TN 2ケ月,luminal 2ケ月,HER2陽性 28ケ月) であった．脳転移診断時症状があったのは55例(93.2%)であった．診断時に髄膜播種を伴っていた症例は15例(25.4%)であった．脳転移に対する治療は，全脳照射施行例が30例(50.8%)，局所治療(SRTもしくは手術)施行例が23例(39%)であった．脳転移診断後に乳癌薬物治療を施行可能例は27例(45.8%)であった.
脳転移診断からの予後につき，レセプター・全脳照射・局所治療・髄膜播種・脳転移後の乳癌薬物治療につき影響を及ぼす因子について検討を行った．単変量解析にてHER2陽性群，脳転移に対する治療施行群，薬物治療施行可能群で有意にOSの改善がみられた.
考察:当院では基本的に脳転移を疑う症状が出現した際に頭部精査を行っており，脳転移診断時にはPS低下のため，放射線治療が不可能となる場合が多かった．放射線治療を施行できた症例では有意にOSの改善がみられており，脳転移の早期発見・早期放射線治療の導入が有効であると思われた．またサブタイプにより，脳転移の出現する時期や脳転移後の経過が異なり，脳転移後の治療の組み立てを考慮する必要があると思われた.

P-21-3

体表面光学式トラッキングシステムを用いた乳房照射におけるSurface-IGRTの検討

Evaluation of surface IGRT using optical surface scanner in breast cancer radiotherapy

聖隷三方原病院　放射線治療科
山田　和成、加藤　由明、大橋　輝也、西尾　孝司、磯貝　健太、
加藤　剛、山本　昌市

【背景・目的】体表面光学式スキャンニングシステムは患者に可視光を照射し、体表面からの反射波を画像レンダリングすることで位置照合が可能な装置である。当院では2018年10月にElekta社製VersaHD、スキャニングシステムCatalystを導入した。同システムは体表面で位置合わせを行うことから、温存乳房照射などの位置合わせでの有用性が期待される。しかしCatalyst単独で使用している施設は少なく、皮膚マークや画像照合と併用することが多い。そこで今回、乳房照射においてCatalyst単独で位置照合が可能かどうか検討した。
【方法】2018年11月から2019年9月まで自由呼吸下での温存乳房照射患者12人（44-78歳）を対象とした。患者あたり16 ～ 25回、合計244回の照射に関して、CBCTを使用した3軸照合とCatalystを使用した3軸照合の位置照合差を求めた。Catalystの照合方法は、照合範囲両側乳房5例、患側のみを7例。カメラ台数1台。スキャン時間6秒。CBCT照合方法は200°回転Half scan、FOV 27cm、照合範囲は患側乳房全体と胸骨含む範囲とした。
【結果】CBCTとCatalystの位置照合差は、CC方向:両側-1.6±1.9mm、患側のみ-0.9±2.0mm、RL方向:両側-0.3±1.3mm、患側のみ-0.5±1.5mm、AP方向:両側-1.2±1.9mm、患側のみ-1.1±1.3mmであった。3次元位置照合差は両側3.6±1.0mm、患側のみ2.9±1.9mm。全体の97.5%が5mm以内であった。Catalystによる照合は両側、患側のみともCC方向で足側に、AP方向で背側に偏る傾向があった。
【結論】Catalyst単独の位置照合照射は、ほぼ全ての患者において許容される。しかし3次元的位置照合差が5mmを超えることがあるため、治療開始の数回、その後は定期的にCBCTを撮影し、CBCTとCatalystの位置照合差を確認する必要がある。

P-21-4

乳房温存療法後にBOOP様肺炎を起こした症例をもとにした照射野内の肺線量の検討

Dosimetric analysis of factors associated with BOOP syndrome after breast-conserving therapy

[1]奈良県総合医療センター　放射線科、[2]済生会中和病院、
[3]市立東大阪総合医療センター
堀川　典子[1]、細井　孝純[2]、三宅佳乃子[2]、井上　正義[3]

目的 乳房温存療法の放射線治療後にGrade2のBOOP（COP）様肺炎を起こした5例のデータをもとに、照射野内の肺の線量評価を行う。
背景 照射によるBOOP様肺炎を呈する発生機序は明らかではなく，放射線照射による免疫学的機序やアレルギーの関与などが推測されているが明確なものがなく予測することが難しいとされている。
対象 2006年4月～ 2018年12月に照射後3 ヵ月～ 1年後の経過観察ができた388例のうち胸部CT が確認できた50例を対象とした。照射野外に広がるBOOP様肺病変が5症例、肺病変無しが45症例であった。
方法 放射線治療時の治療計画CTを用いて、照射野の長軸、短軸、照射野に含まれる肺野（CLD:central lung distance）、肺のV20、V10を求めた。次に新しい計算値として照射野に含まれる肺のみを標的として計算したLV30、LV40、LV50、体積、肺最大値、肺平均値を算出し検討項目に加えた。
結果 BOOP様肺炎例は肺炎を起こさなかった症例と比較してLV30、LV40、肺最大値、肺平均値が有意に高かった(p値≦0.03)。報告のあるCLD､短軸に関しては有意差は認められなかった。
結論 乳房温存療法の照射野に含まれる肺のみを標的として設定し治療計画を行った。LV30、LV40、肺最大値、肺平均値が大きいものは放射線治療後にBOOP様肺病変をおこす可能性があることが示唆された。

計算値	p 値
長軸	0.16
短軸	0.74
CLD	0.27
肺 V20	0.15
肺 V10	0.30

PTV-lungの計算値	p 値
LV30	0.00003
LV40	0.003
LV50	0.27
体積	0.93
LV40 体積	0.38
LV50 体積	0.30
肺最大値	0.03
肺平均値	0.02

P-21-5

乳房温存手術放射線治療後の乳房内再発症例の検討

Study of intra-glandular recurrence after radiotherapy in patients with breast conserving surgery

[1]香川労災病院　外科、[2]香川労災病院　看護部、
[3]香川労災病院　放射線治療科、[4]かしづかクリニック、
[5]香川県総合検診協会
村岡　篤[1]、吉川公見子[1]、徳毛　誠樹[1]、小林　正彦[1]、國土　泰孝[1]、
西紋　佳奈[2]、三谷　昌弘[3]、樫塚登美男[4]、鶴野　正基[5]

乳房温存手術は術後に放射線照射を行うことで乳癌の標準治療とされており、放射線治療を省略した場合には10%程度の再発が起こるとされている。乳房温存手術と乳房切除による予後の差異はないとされているが、乳房内再発は予後との関連が推察されており、局所再発防止は重要である。今回、当院で行ってきた乳房温存手術放射線治療後症例で、乳房内再発症例を検討したので報告する。
当院の方針は、原則 病理学的な切除断端陰性で、迅速標本で断端を確認し、陽性の場合、追加切除（場合により乳房切除術）を行い、永久標本で新たに断端陽性と判明した場合、boost 照射あるいは追加切除を行っている。照射方法は、患側乳房全体にX線接線照射を1回2Gy/5週間 総線量50Gyを標準照射とし、断端陽性の場合には10Gyの照射を追加、総線量60Gyとしている。照射開始は、術後6-8週で、intensiveな化学療法が必要な場合には全身化学療法終了後としている。最低3年間の観察期間を終えた 2007年～2015年の乳房部分切除術（術後照射症例）を行った原発性乳癌387症例（温存率51%）を対象とし、乳房内再発状況を解析した。全例 女性年齢 28 ～ 85歳、中央値 60歳、みぎ190例、ひだり197例、治療期間（boostなし）は33 ～ 49日、中央値36日、観察期間の中央値 6年7ヶ月（2387日）断端陽性は37例でboost照射を施行。5年生存率は 93%で、原病死6例、他病死7例、不明1例であった。うち、乳房内再発 2例 認めた。
1例は、60歳代 術前化学療法後 術後5年目に乳房内再発を来し、乳房全摘術を施行、現在健在。病理組織は 浸潤性小葉癌で、断端陰性、ER（+）、PgR（±）、HER2（-）で，AIによる補助内分泌治療中あった。他の1例 50歳代 FECによる術前化学療法後 術後4年11ヶ月後に再発し、乳房切除術を施行、現在健在。病理組織は乳管内癌細胞残存、リンパ節転移ありで、Grade 3 + 1b（n），一年間の経口抗癌剤投与後、AI剤による補助内分泌中であった。
病理学的な断端陰性を原則としているため、乳房温存手術施行率は若干低いが、乳房内再発は0.5%と非常に低い数値であった。再発例は、いずれも病理学的に断端陰性ではあったが、浸潤性小葉癌と術前化学療法後と診断が困難な症例であった。
当院での治療成績は良好と考えられるため、患者の負担を軽減しつつ、不利益にならないように寡分割照射などの導入も検討していく予定である。

P-21-6

Strut Adjusted Volume Implant（SAVI）による乳房温存術後の放射線治療

APBI with Strut Adjusted Volume Implant (SAVI) after breast-conserving surgery

[1]国立病院機構　福山医療センター 放射線治療科、
[2]国立病院機構　福山医療センター 乳腺内分泌外科
兼安　祐子[1]、中川　富夫[1]、三好　和也[2]、高橋　寛敏[2]

【目的】早期乳癌患者を対象とし、乳房温存術後にSAVIによる小線源治療を行い、安全性、治療後乳房の整容性/QOLを評価する。
【対象】40歳以上、腫瘍径3cm以下の乳管癌で乳房温存療法が予定されており、リンパ節転移および遠隔転移なしの患者。乳房部分切除術または追加切除の断端陰性、センチネルリンパ節転移なし。非浸潤性乳管癌はセンチネル生検省略も可。
【方法】センチネルリンパ節転移陰性を確認後、温存手術に引き続きSAVIスペーサーを挿入する。永久標本での断端陰性確認後にSAVIアプリケータに入れ換える。SAVIカテーテル外側1cm以上のボリュームに、皮膚/胸壁への照射線量を制限するよう調整する。線源停留位置/時間は、3D治療計画を用いて最適化する。適切な照射線量が得られない場合、アプリケータを抜去し、通常照射を行う。RALSによる高線量率照射を行う。1回3.4Gy、6時間以上の間隔を空けて1日に2回、5日間の照射を行う。総線量34Gy照射後、アプリケータを抜去する。
【結果】2015年10月当院IRBで承認、治療計画の見学等を経て2016年6月より症例蓄積可能となり、2017年3月に治療開始、現在までに4例の治療を施行した。平均年齢53歳。線量制約の平均値はそれぞれPTV_EVAL; V90%:98.0%（≧90%），V150%:22.7cc（≦50cc），V200%:12.3cc（≦20cc），Skin; D1cc:64.0%（≦110%），Chest wall; D1cc:98.1%（≦110%）で、全例守られていた。治療後から現在まで、整容性は全例良好で重篤な有害事象は認められていない。SAVIと皮膚との距離が5.1mmと小さかった症例1は、照射後、補助化学療法を開始し、照射終了3ヶ月目にGrade2の皮膚炎を生じた。患者は全例、SAVI治療を受けたことに満足していた。現在までに再発はない。2,3例目に認められたSAVI周囲のairやfluidは、手術時の縫合を工夫することで4例目では認められなかった。今後さらに症例を蓄積する予定である。
【結語】SAVIによる治療は、RALS保有施設で放射線治療医と乳腺外科医が協力出来れば、適格条件を有する患者にとって、有効な治療と考えられる。

P-21-7

リスクを有する症例への術後放射線治療の実際

Radiation therapy for breast cancer patients who had some risks

[1]総合南東北病院　放射線治療科、[2]総合南東北病院　外科
阿左見祐介[1]、阿左見亜矢佳[2]、鈴木　伸康[2]、佐藤　直[2]

進行期乳癌の周術期治療として補助化学療法と術後放射線治療は標準治療として確立しているが、化学療法による有害事象を契機に術後照射の適応が難しくなる症例がある．周術期化学療法による有害事象としてドセタキセルによる肺臓炎とアンスラサイクリン系薬剤，抗HER2抗体による心機能低下が挙げられる．特に領域リンパ節を含む術後照射において、肺臓炎後では肺線量が増え問題である．また，左側の胸壁照射においては，左室前壁と左冠動脈前下行枝へ高線量が照射される可能性が高くなり，冠動脈石灰化を有するような症例では慎重な適応判断を要する．2018年5月にガイドラインが改訂され，術後補助療法としての放射線療法がより重要視されている．腋窩リンパ節転移を認めた症例に関しては胸壁もしくは温存乳房に加えて領域照射が推奨される.また、腋窩リンパ節マクロ転移に関しては適切な薬物療法と腋窩を含めた放射線療法を行えば、腋窩郭清を省略が許容される．臨床現場においては，心肺疾患，糖尿病，高血圧等により引き起こされる動脈硬化による冠動脈の石灰化，化学療法等の薬物療法による肺炎等の影響で放射線治療計画には工夫が必要である．2018年版の乳癌学会ガイドラインが放射線治療に反映された2018年1月から、抄録登録時点で放射線照射計画が完成している2019年9月までの乳癌手術症例の術後放射線療法について後方視的に検討した．手術症例102例のうち，照射適応は50例（49%）であった．実際に術後放射線療法を行ったのは35例であった．15例は高齢，通院困難，心肺疾患等の理由で放射線療法が行われなかった．術後照射を受けた患者のうち喫煙，肺気腫，肺炎の既往がある症例は5例（14%）であった．高血圧，糖尿病等の動脈硬化のリスクが高いと考えられる症例は16例（45%）であった．
【症例1】51歳女性．右乳癌，T2N3aM0にて術後ddAC療法4コース，DTX療法4コース後に胸壁，領域リンパ節照射が予定された．DTX療法中，呼吸困難，発熱が出現し，薬剤性間質性肺炎と診断，ステロイド治療がなされた．呼吸状態が改善し，ステロイドが減量された段階で胸壁，領域リンパ節照射を計画した．
【症例2】68歳女性．左乳癌，T2N1M0にて術後AC療法，DTX療法が行われ，胸壁，領域リンパ節照射が予定された．糖尿病と心筋梗塞の既往をもち，抗血小板療法が行われていた．

P-21-8

センチネルリンパ節生検マクロ転移陽性乳癌例での腋窩郭清省略例に対する術後照射の検討

Adjuvant radiation therapy in breast cancer omitting AxLND with macro metastasis by SLN Biopsy

[1]聖路加国際病院　放射線腫瘍科、[2]聖路加国際病院　乳腺外科、
[3]さいたま赤十字病院　放射線治療科、[4]日本医科大学　放射線治療科、
[5]苑田会放射線クリニック
河守　次郎[1]、板澤　朋子[1]、柏山　史穂[3]、中島　直美[1]、秋本　裕義[4]、
山内　英子[2]、関口　建次[5]

【目的】
Z0011試験結果から、センチネルリンパ節（SLN）生検陽性乳癌でも条件を満たせば腋窩郭清（AxLD）の省略は可能であることが示され、全身治療+全乳房照射施行などの条件を満たせば、AxLND省略が許容されている。しかし照射範囲などは結論が出ていない。SLN生検2個以下マクロ転移陽性例乳癌では、AxLD省略を考慮している。AxLD省略例での照射範囲と治療成績を検討した。
【対象・治療】
対象は、2013年4月から2017年12月までに術後照射を施行したSLN生検マクロ転移陽性乳癌・AxLD省略例54例、術前化学療法例は含まれていない。年齢は平均50（25-76）歳、乳房部分切除:48例、全乳房切除:6例。臨床腫瘍径は、cT1:26例、cT2:25例、cT3:3例。腋窩リンパ節転移径は中央値3（2-7）mm、迅速生検陽性:47例、陽性個数1個:39例、2個:12例、3個以上:4例、節外浸潤6例。組織型は浸潤性乳管癌:46例、浸潤性小葉癌:4例、粘液癌:4例、核異形度はNG1:25例、NG2:25例、NG3:14例。リンパ管侵襲はLy0:9例、Ly1:34例、Ly2:10例、Ly3:1例。ホルモン受容体陽性:53例、HER2発現陽性:15例。全身療法併用は化学療法:33例、内分泌療法:53例。放射線治療はLeveIを含めるHigh tangent照射で行い、高リスク例では、LeveI-IVを含める多門照射で行った。全乳房照射:38例、照射野上縁は上腕骨頭の2cm以内であった。LeveI-IVを含めた全乳房（胸壁）+鎖骨上照射:16例。線量は50Gy/25F:43例、42.56Gy/16F:11例。観察期間中央値は59.1（7.7-86.6）か月。
【成績】
患側腋窩再発1例、5年局所領域再発率2.2%。対側鎖骨上再発1例、骨転移1例、5年無病生存率93.4%。Gr.2の放射線皮膚炎:4例、Gr.2の放射線肺炎:1例。軽度の上肢浮腫1例。
【結語】腋窩を含めた領域再発率は非常に低く、SLN生検マクロ転移乳癌・AxLD省略例では、全身療法と領域リンパ節照射を含んだ放射線治療は有効で安全と思われる。今後、長期にわたる経過観察が必要と考えられる。

P-21-9

乳房温存療法における金属マーカー付き装具着用下での放射線治療についての検討

Evaluation of a new elastic immobilization with metal markers for breast conserving therapy

京都大学大学院医学研究科　放射線腫瘍学・画像応用治療学
小野　幸果、吉村　通央、迫田万理恵、溝脇　尚志

【背景・目的】
乳房温存手術後に放射線治療を行う際には、毎回の照射時の位置ズレを最小限にするために、皮膚表面にインクで位置を示す線を描画している。しかし、インクの脱落や衣服の汚れ、接触性皮膚炎の可能性や、患部を直接暴露による精神的負担を伴う場合がある。そこで、放射線治療中に着用が可能で、体表面の露出や皮膚マーキングを減らしながら、患者位置の再現性を向上させ得る、位置確認のための金属マーカー付き装具を開発した。本研究では装具装着による線量分布への影響及び急性期有害事象発生の割合を評価した。
【方法】
当院で倫理員会の承認を受け、2018年4月から2019年5月までに乳房温存手術後の15例を本前向き臨床試験に登録した。CTシミュレーション時には金属マーカー付き装具ありとなしでCT撮影を行い、両者の線量分布を比較した。三次元的な金属マーカー位置の確認と、形状変化を確認するために、装具ありとなしのそれぞれのCBCT（cone beam computed tomography）を2回ずつ撮影し、シミュレーション時のCTと比較した。放射線治療は、装具着用下で6MVX線を用いて接線照射での全乳房照射を施行し、左乳癌では深吸気息止め照射を用いた。また、急性期有害事象発生割合と使用感についてのアンケート調査を行った。
【結果】
年齢中央値は58（42-75）歳、右/左=12/3例、病期0/I/II=1/12/2、処方線量50Gy/42.56Gy=3/12例であった。治療計画はGantry、Collimator角度、照射サイズ、MU値、最大線量とも装具の有無で有意差は認めなかったが、同側肺のV20Gyが装具ありで9.3±4.0%、装具なしで10.5±3.7%と有意に低下した（p=0.01）。装具を着用することによる乳房の形状変化はシミュレーション時と同程度であった。1.5 ヵ月、3 ヵ月での急性期有害事象はいずれもGrade1以下であった。アンケートの結果、装具があってよかったという回答が80%で、装着に伴う痛みは87%で認めなかった。
【結論】
金属マーカー付き装具を使用することで、患者の満足度が高い、安全かつ精度の高い治療が施行できた。

P-21-10

全乳房照射根治的放射線治療時における水晶体の被ばく線量の検討 ～防護眼鏡は必要か? ～

Evaluation of radiation exposure to the lens during whole breast irradiation

[1]順天堂大学医学部附属静岡病院 放射線室、
[2]順天堂大学医学部附属静岡病院　乳腺外科
中村登紀子[1]、田中顕一郎[2]

【背景】近年の乳がんに対する高精度放射線治療において、照射法の改良により治療効果が高まり予後が十分に期待できる症例が増えてきている。放射線治療ではその正当性という観点から標的外の線量評価についての報告は少ない。2021年の法改正により国際放射線防護委員会勧告をもとに水晶体の等価線量限度を放射線作業者に対して150mSv/年を5年平均20 mSv/年（かつ単年で 50mSv/年を超えない）に引き下げられる。医療において患者が受ける線量には診療としての利益が上回ることから、線量限度を設けていないが放射線治療の標的外の白内障のリスクは患者にも存在する。
【目的】全乳房根治的放射線治療における照射野外のリスク臓器である水晶体への線量を実測し検証すると共に、水晶体に特別な防護措置を講じる必要性について検討する。
【方法】水等価ファントムを長軸方向に対して設置し、乳房を想定した位置に標的を定義して、接線照射にて標的に2 Gyを処方するモデルを立案した。線束外である水晶体に相当する位置に小型線量計素子（OSL:光刺激ルミネセンス線量計）を配置し、水晶体防護無しと一般X線撮影用の防護眼鏡2種類（0.07mm鉛厚、0.83mm鉛厚）着用時の3種類で線量測定を行った。この結果をもとに根治治療の総線量50Gyを照射された場合の放射線防護の有無による水晶体線量当量を評価した。
【結果】1照射当たりの乳房線量2Gyに対して水晶体位置での線量は防護眼鏡無しで12.3 mGy、防護眼鏡有りは0.07mmPbで7.3 mGy、0.83mmPbで6.4mGyであった。全乳房照射50Gyにおける水晶体位置での累積線量は防護眼鏡無しでは303 mGy、防護眼鏡有りは0.07mmPbで182.5 mGy（40.7%低減）、0.83mmPbで160 mGy（48%低減）と推定された。
【考察】放射線感受性の高い水晶体のしきい線量は、低線量で白内障が引き起こされる可能性について様々な知見が示されており、全乳房照射根治的放射線治療においても照射野外となる水晶体の線量評価は重要な要素である。本研究では、防護眼鏡着用による水晶体被ばく線量の低減効果を確認することができたことから、治療時の患者に対する晩発性の白内障の予防に繋がる可能性があると考える。
【結語】全乳房照射時の水晶体へ線量を測定し、照射野外での線量の評価を行なった結果、防護眼鏡を用いた防護措置を講じることで、水晶体の被ばく線量の低減に繋がることが明らかとなった。

P-21-11

乳癌術後放射線療法における上肢挙上角度保持のための取り組み

Efforts to Maintain Arm Elevation Angle in Postoperative Radiation Therapy for Breast Cancer

[1]医療法人英仁会　大阪ブレストクリニック　医療技術部、
[2]大阪大学大学院医学系研究科　重粒子線学寄附講座、
[3]公益財団法人　日本生命済生会　日本生命病院、
[4]大阪大学大学院医学系研究科　保健学専攻　医用物理工学講座、
[5]医療法人英仁会　大阪ブレストクリニック　乳腺外科
今井　琴子[1]、藤井　直子[1]、鈴木　　修[2]、丸岡真太郎[3]、小泉　雅彦[4]、
芝　　英一[5]

【背景/目的】乳癌術後は肩関節の運動障害が生じやすく，特に外転と屈曲が制限される．これらは放射線治療（RT）体位の再現可否に直結し，RT開始遅延の一因となる．また肩関節可動域が制限された状態で無理な挙上を続けた場合，RT後に肩関節周囲炎を発症する可能性があるため，当院ではRT中も必要に応じてリハビリ施行を勧めている．本研究では退院後初回外来リハビリ時（以下，介入前）とRT開始直前外来リハビリ時（以下，介入後）における肩関節可動域拡大効果およびRT前/中/後のリハビリ介入状況について報告する．
【対象】2019.3~10に当院でRTおよびリハビリを施行した症例67例．
【方法】1）全症例における介入前後の上肢挙上角度（以下，挙上角度）．尚，挙上角度は介入前後共にリハビリ施行直前に取得したデータを使用した．2）腋窩郭清の有(Ax+)無(Ax-)を区分した場合の2-1）介入前後の挙上角度．2-2）RT前/中/後のリハビリ介入回数（中央値）．2-3）治療準備期間（手術日～ RT開始日（中央値））．統計学的有意差の比較にはt-検定を用いた。
【結果】1）全症例において介入後の挙上角度が有意に改善された（p<0.01）．2）Ax+群はAx-群と比較して介入前後とも挙上角度が有意に低く（p<0.01），RT前/中/後のリハビリ介入回数は順に，Ax+群で7回/2回/5回，Ax-群で4回/0回/0回と，全ての期間で有意差を認めた（p<0.01）．治療準備期間については有意差を認めなかった（Ax+群55.5日，Ax-群55.0日）．
【考察】退院後に外来リハビリを施行し，RT中も必要に応じてリハビリ施行を勧めた結果，挙上角度の低下なく治療を完遂することができた．Ax+群は介入前後で大幅な挙上角度改善をみせたが，Ax-群と比較すると全体的に挙上角度が低い結果となった．挙上角度に差がみられる中，治療準備期間に有意差がなかった点はリハビリ介入回数の差が関係していると推測し，積極的かつ適切なリハビリ介入はAx+患者のRT開始遅延を防止し，RTの継続を可能にする．当院では上肢の外転運動や握り棒の同じ場所を握りやすくする目的の補助具を使用している他，挙上困難の有無を日常的に口頭で確認する等の取り組みを実施しており，患者状況の把握に有効であるため，今後も継続して行う．またRT中からRT後にかけて軽度の肩関節周囲炎や前胸部のつっぱり感を訴える患者もみられたため，照射中の継続的なリハビリ介入効果・皮膚弾性変化およびつっぱり感との関係性について包括的な調査を続ける．

P-21-12

領域リンパ節照射を含めた乳癌術後放射線治療におけるVMATと3D-CRTの治療結果の比較

VMAT vs 3D-CRT in adjuvant radiotherapy with regional nodal irradiation for breast cancer

[1]東京大学医学部附属病院　放射線科、
[2]東京大学医学部附属病院　乳腺内分泌外科
扇田　真美[1]、野沢　勇樹[1]、山下　英臣[1]、中川　恵一[1]、田辺　真彦[2]

【目的】領域リンパ節照射を含めた乳癌術後放射線治療において、強度変調回転照射法（VMAT）症例と3D-CRT症例の治療結果を比較検討した。
【方法】当院では領域リンパ節照射を含めた術後放射線治療を、心臓線量低減のため左乳癌はVMATで、右乳癌は従来通りの3D-CRTで行っている。2016年7月から2019年11月にリンパ節領域を含む術後放射線治療を施行した連続72例を対象とし遡及的に解析した。照射範囲は、乳房全切除術後は胸壁、温存手術後は全乳房、領域リンパ節として鎖骨上リンパ節±内胸リンパ節とした。処方線量は50 Gy/25fr、一部boost照射10 Gy/5fr追加症例を含む。VMAT、3D-CRT両群の比較を行った。統計はカイ二乗検定使用。
【結果】72例中、左乳癌VMATは33例、右乳癌3D-CRTは39例であった。年齢中央値はVMAT群54歳（38-85）、3D-CRT群47歳（35-80）、観察期間中央値はVMAT 630日（72-1234）、3D-CRT群 433日（119-1227）。VMAT群は乳房全切除後29例（88%）、温存手術後4例（12%）、3D-CRT群は乳房全切除後29例（74%）、温存手術後10例（26%）。VMAT群は初回根根治治療が28例（85%）、再発もしくは診断時stage IVの治療が5例（15%）、3D-CRT群は初回根治治療が36例（89%）、再発への治療が8例（11%）。有害事象は、VMAT群で皮膚炎Grade 1が24例（73%）、Grade 2が9例（27%）、3D-CRT群で皮膚炎Grade 1が22例（56%）、Grade 2が16例（41%）、Grade 3が1例（2.6%）であった（P = 0.28）。Grade 2の放射線肺臓炎をVMAT群で2例（6.1%）、3D-CRT群で1例（2.6%）認めた（P = 0.59）。初回根治治療症例のうち、VMAT群で2例（6.1%）、3D-CRT群で2例（5.1%）再発を認め、3例は遠隔転移再発、3D-CRT群の1例は局所と遠隔転移再発であった。
【結論】領域リンパ節照射を含めた乳癌術後放射線治療において、VMATと3D-CRTの有害事象と治療成績に有意な差は認められなかった。VMATは従来の3D-CRTと同様に安全に施行できると考えられる。今後フォローアップを続け、長期的な結果を評価していく。

P-21-13

当院における高齢者乳癌患者の乳房温存術後放射線治療の現状と放射線治療省略の指標についての検討

A study of radiotherapy after breast-conserving surgery for elderly breast cancer patients

[1]聖マリアンナ医科大学病院　乳腺・内分泌外科、
[2]聖マリアンナ医科大学附属研究所　ブレスト&イメージング先端センター附属クリニック　乳腺外科、
[3]川崎市立多摩病院　乳腺・内分泌外科、[4]横浜市西部病院　乳腺・内分泌外科、
[5]聖マリアンナ医科大学病院　放射線科
黒田　貴子[1]、酒巻　香織[1]、喜多島美奈[1]、瀧下茉莉子[1]、坂本　奈央[1]、
田雜　瑞穂[1]、中野　万理[1]、敦賀　知子[1]、志茂　彩華[1,3]、川本　久紀[2]、
志茂　新[1]、本吉　愛[1]、白　英[2]、小島　康幸[1]、矢吹由香里[4]、
福田　護[2]、阿部　達之[5]、岡田　幸法[5]、小林真梨子[5]、津川浩一郎[1]

【背景】放射線治療によって乳癌の再発リスクが低下することが知られており、乳房温存術（Bp）後の標準的治療とされている。近年、高齢化に伴って高齢者乳癌は増加傾向にあり、高齢者においても入院期間が短く侵襲の少ない術式としてBpが多く選択されている。しかしながら、高齢者は並存疾患が多く放射線治療による有害事象のリスクを伴う可能性がある。また、治療の為に連日の通院を要し金銭的・身体的負担が大きい可能性がある。そこで我々は、当院における高齢者乳癌患者の Bp後放射線治療と予後について検討し、放射線治療省略の指標となる項目について報告する。【対象・方法】2014年1月1日から2017年12月31日までに当院でBpを行なった75歳以上、病期0-Ⅲの高齢者乳癌女性149症例について、放射線治療施行群（施行群）と未施行群(未施行群)の2群に分け、後ろ向きに検討した。Kaplan-Meier法により3年生存率・局所再発率を算出し、年齢・病期・病理学的因子・Performance Status（PS）などとの関連性について検討した。【結果】年齢中央値は79歳（75歳-94歳）、施行群は73例(49.0%)、未施行群は76症例(51.0%)であった。病期0/Ⅰ/Ⅱ/Ⅲはそれぞれ24例(16.1%)/76例(51.0%)/48例(32.2%)/1例（0.6%）であった。局所再発は施行群で3例（4.1%）、未施行群で9例（11.8%）であった。遠隔再発は施行群で4例（5.5%）、未施行群で3例（3.9%）であった。死亡例は10例で、このうち乳癌死は5例（施行群4例、未施行群1例）であった。また、23例(15.4%)は転院または通院中断となった。両群患者背景の分散分析では未施行群に、より高齢者（P=0.04）およびPSの悪い症例（P=0.003）が多く含まれた。3年生存率は施行群で58.8%、未施行群で62.13%であり有意差を認めなかった（P=0.087）。また、3年無病生存率は施行群で56.4%、未施行群で62.1%と有意差を認めなかった（P=0.087）。施行群において75-79歳は80歳以上と比較して生存率が高い結果であった(P<0.0001)。一方､病期･サブタイプ･PS では有意差を認めなかった。【結論】放射線治療施行群、未施行群の間で3年生存率、3年無病生存率に差が認めなかった。放射線治療を施行した症例の中には再発リスクが低く、放射線治療を必要としない症例が含まれることが示唆される。特に80歳以上においては、Bp後放射線療法の必要性について十分に検討する必要がある。今後、更に症例を蓄積し、放射線治療の有害事象も含めて検討を行う予定である。

P-21-14

乳癌に対する腋窩郭清術および領域リンパ節照射後のリンパ浮腫リスク

Risk of Lymphedema After Axillary Surgery and Radiation Therapy in Women with Breast Cancer

[1]三重県立総合医療センター　放射線治療科、
[2]三重県立総合医療センター 乳腺外科、[3]三重大学　放射線治療科
佐貫　直子[1]、渡邊　祐衣[1,3]、野呂　綾[2]、山下　雅子[2]

【目的】乳癌手術例におけるリンパ浮腫リスク因子として、郭清個数、Body Mass Index（BMI）や領域リンパ節照射の有無などが挙げられているが、領域照射の詳細な範囲がリンパ浮腫に与える影響についてはあまり考慮されてこなかった。Grossら [Int J Radiat Oncol Biol Phys. 2019] によるリンパ浮腫予測ノモグラムは、照射野に腋窩が含まれるかという因子が含まれる。今回、このノモグラムのリンパ浮腫予測能を当院症例で検討した。
【方法】2008年8月～ 2019年7月の期間、当院で乳癌に対し術後照射を行った549症例のうち、腋窩郭清+領域照射を行った54症例をレトロスペクティブに抽出した。リンパ浮腫の定義は、圧迫を要する中等度の患側上腕浮腫とした。BMI、郭清個数、領域照射範囲（full axilla照射の有無）から、ノモグラムを用いてリンパ浮腫リスクを算出した。これを低（<5%）、中等度（5-10%）、高リスク（>10%）に分類し、実際のリンパ浮腫発生と比較した。
【結果】評価可能症例は48例であった。年齢中央値60（34-94）歳、BMI中央値23.7（14.5-35.8）、術前/術後化学療法19/43例（40/90%）、T1/2/3/4=8/20/11/9例、N0/1/2/3=5/17/14/12例、郭清リンパ節数中央値16（1-44）個、full axilla照射5例（10.4%）であった。観察期間中央値3.9年でリンパ浮腫は9例（18.8%）に認められ､この9例で領域再発は認めなかった。リンパ浮腫発生頻度は､低､中､高リスク群でそれぞれ1/14例（7.1%）、3/24例（12.5%）、5/10例（50%）であった。
【結論】ノモグラムは当院症例において腋窩郭清術+領域照射後のリンパ浮腫を良好に予測した。領域照射範囲は、郭清個数などに応じてリスクとベネフィットを個別に検討のうえ最適化できる可能性がある。

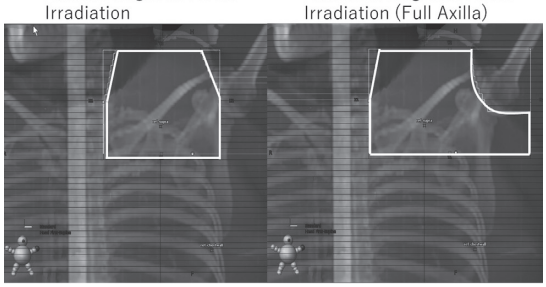

P-21-15

乳癌からの転移性肝腫瘍に対する呼吸同期体幹部定位照射の初期経験

The respiratory-controlled stereotactic body radiotherapy for liver metastases from breast cancer

[1]社会医療法人　美杉会　佐藤病院　高精度放射線治療センター、
[2]京都大学医学部　放射線治療科、[3]関西医科大学　乳腺外科
上田　和光[1]、辰野　佑哉[1]、中越　教介[1]、小橋　肇子[1]、河合　泰博[1]、
椋本　宜学[2]、兼松　清果[3]、杉江　知治[3]、河村　正[1]

【背景】転移性肝腫瘍に対す治療法には、手術や化学療法に並んで、放射線治療がある。線量増加に応じて治療効果は上がるが、肝臓は呼吸移動が大きく、従来は定型的な放射線治療がなかった。脳や、肺の定位照射、前立腺のIMRT（強度変調放射線治療）は手術と同程度に根治性があると認められている。肝癌に対する呼吸同期体幹部定位照射において広島大学から2016年に手術と同程度の根治性があると報告された。【目的】乳癌の少数肝転移に対する定位照射の可能性を探る。【対象】乳癌原発で手術や化学放射線療法にて、肝腫瘍以外の部位がコントロールされており、肝にのみ少数転移を認めた2018年12月よりの4症例。【方法】呼吸移動対策として、自然呼気での息止めにて、VMAT（強度変調回転照射）の手法を用いて、転移性肝腫瘍に対して、体幹部定位照射を施行。処方線量は60Gy/8fx。線量制約は正常肝の平均線量22Gy以下。【結果】腫瘍の個数は1 -3個、腫瘍体積の合計は7.1-75.8ml、正常肝の平均線量は14.4-20.5Gyであった。最大腫瘍断面積は1-3 ヶ月で12-42%へ縮小が見られた。肝不全の発症はなかった。【考察】放射線治療1-3 ヶ月後のCTにて、肝の30Gy/8fx以上を照射された部位は、造影CTにて増強が低下し、若干の萎縮が見られた。有害事象と考える。この時点では、残肝に明らかな肥大は見られていない。別途、肝内多発に転移巣のある症例では、回転原体照射にて治療を行った。正常肝の平均線量は22.5Gyとなった。VMATの必要性を痛感した。【結語】少数肝転移に対する定位照射の有用性を示唆するものと考える。さらなる検討を図りたい。

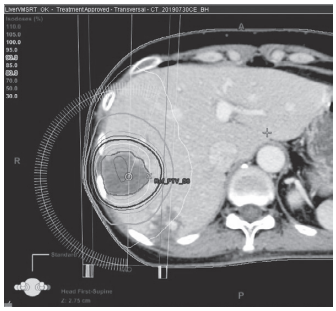

P-21-16

当院における乳癌脳転移に対するγナイフ療法の治療成績に関する検討

Clinical Outcomes of Gamma Knife Therapy for Brain Metastases of Breast Cancer in our hospital

市立秋田総合病院　乳腺・内分泌外科
片寄　喜久、工藤　千晶、伊藤　誠司、安藤　雅子

【緒言】乳癌再発治療における脳転移は予後不良であり、全身管理も含めた適切なマネージメントが必要である。当科で脳転移に対してγナイフ療法を行った結果を検討したので報告する。【対象】当院で加療した進行・再発乳癌の中で、脳転移を来たしγナイフ療法を行った9例を対象とした。【方法】PS2以下の方をγナイフの治療対象とし、秋田県立循環器・脳脊髄センターに依頼してγナイフ療法を行った。【結果】症例の再発時の平均年齢は57歳（41 ～ 84）、病期はI:4例、IIA:1例、IIB:1例、IIIB:1例、Ⅳ:2例(de novo)であった。ISは全例ルミナールで、LBが4例、LHer2が1例であった。DFIの平均は31 ヶ月（12 ～ 79）、手術から脳転移までの平均期間は68 ヶ月（28 ～ 120）、再発から脳転移までの平均期間は43.3 ヶ月（10 ～ 108）であった。脳転移個数は平均21.7個（1 ～ 88）であり、発見契機は嘔気が4例、嚏声・摂食障害が1例、ふらつき・歩行障害が2例、無症状（CTで発見）が2例であった。γナイフ施行回数は1回が5例、2回2例、3回2例であった。γナイフの合併症は、てんかん1例、嘔気･欠神発作1例、放射線性壊死:1例(ベバシズマブで消失)であった。γナイフ後の生存期間は3日から17 ヶ月とまちまちで、てんかん発作と全身状態不良で早期の死亡症例も認めた。早期発見し、転移個数の少なく、全身状態良好な方の脳転移のコントロールは良好で、全能照射を行わなくとも脳転移再発を認めた症例は無い。【考察】γナイフ後の予後は短期間である方が多いが、中には脳転移再発も無く長期生存が得られた例もある。全能照射は、認知障害や永久脱毛などの合併症も強く、当院では原則γナイフ療法を第一選択としている。治療後てんかん発作は現在内服薬でコントロール可能となり、転移数が多い症例に特にγナイフはいい適応と思われた。脳転移を未然に防ぐ手立てはなく、早期発見し負担の少ないγナイフでの治療は脳転移の一治療になる可能性が高いと思われた。

P-21-17

HER2陽性浸潤性乳癌の腋窩リンパ節転移1 ～ 3個陽性患者における乳房全切除術後放射線療法の必要性の検討

Examination of necessity of PMRT in patients with n1-3 of HER2-positive invasive breast cancer

名古屋大学　医学部　乳腺内分泌外科
宮嶋　則行、一川　貴洋、添田　郁美、稲石　貴弘、柴田　雅央、
高野　悠子、武内　　大、角田　伸行、菊森　豊根

【背景】腋窩リンパ節転移4個以上陽性患者における乳房全切除術後放射線療法（PMRT）は，局所・領域リンパ節再発を抑止し生存率への寄与も示されており，行うことが標準治療である。腋窩リンパ節転移1 ～ 3個陽性患者（n1 ～ 3）におけるPMRTについても、NCCNガイドラインでは強く考慮とされており、2018年度版の乳癌診療ガイドラインでも推奨されている。サブタイプによる区別はなくn1 ～ 3でPMRTが推奨されているが、以前に当院でPMRTを施行していないluminal A-like浸潤性乳癌のn0とn1 ～ 3を比較し無再発生存期間（RFS）と全生存期間（OS）に有意差を認めずn1 ～ 3にはPMRTは行わなくてもよい可能性が考えられた。HER2陽性浸潤性乳癌は化学療法+Trastuzumabが施行されるようになり予後が改善している。今回HER2陽性浸潤性乳癌n1 ～ 3のPMRTの必要性を検討した。
【方法】当院で2005 ～ 2014年にHER2陽性浸潤性乳癌で乳房全切除+センチネルリンパ節生検もしくは腋窩郭清を施行しPMRTを施行していないn0とn1 ～ 3を対象とし後ろ向きに検討した。この期間に当院ではn1 ～ 3に基本的にはPMRTを施行していなかった。ER陽性HER2陽性もしくはER陰性HER2陽性浸潤性乳癌を対象とした。術前化学療法施行例は除外した。
【結果】n0は33症例で、n1 ～ 3は13症例。手術時年齢の平均は55.2歳、57.5歳。平均腫瘍径は14.5mm、22.1mm。術後化学療法+Trastuzumabは78.8%、76.9%に施行。平均観察期間76.2か月、62.4か月。局所・領域リンパ節再発は0例（0%）、1例（7.7%）。遠隔転移は2例（6.1%）、2例（15.4%）。RFSに有意差は認めなかった（p=0.26）。死亡は2例（6.1%）、0例（0%）で、OSに有意差は認めなかった（p=0.43）。
【考察】HER2陽性浸潤性乳癌n1 ～ 3はPMRTを施行しなくても、n0とRFS、OSに差が認められなかった。大部分の症例に術後化学療法+Trastuzumabが施行されており、n1 ～ 3においても局所・遠隔再発が抑制されたためと推測された。HER2陽性浸潤性乳癌n1 ～ 3は、PMRTは行わなくてもよい可能性が考えられた。

P-21-18

小線源治療を用いた乳房部分照射による乳房温存療法の長期整容性と整容性低下に関わる因子について

Long-term cosmesis and factors of its decline of partial irradiation after breast conserving surgery

東京西徳洲会病院　乳腺腫瘍科
渕上ひろみ、竹田奈保子、佐藤　一彦

[はじめに]早期乳癌患者に対する乳房温存療法では3～6週間の全乳房照射(WBI)を要するが,患者負担及び副作用が問題となる.これら問題点を解決すべく乳房部分照射（PBI）の導入が検討され,内照射では小線源によるGEC-ESTRO（2016年）,外照射ではIMRTによりFlorence(2015年),IMPORT LOW(2017年),3D-CRTによるPBIではRAPID(2019年),いずれの試験においても同側乳房内再発においてWBIに対する非劣性が示された.2019年には4000人規模の無作為化比較試験NSABP B-39/RTOG 0413（NRG Oncology）の結果が報告され,10年同側乳房内再発率においてWBIとの差が1%未満とその有用性が示唆され,また整容性において同等性が示されたものの,化学療法施行例での整容性低下がPBI群で示唆され,適切な手技及び症例選択を含め,今後検討すべき項目は多い.当院ではPBIを630例以上施行してきた.今回は,術後5年以上経過した症例を対象に長期整容性についてWBIと比較し,化学療法の整容性に及ぼす影響についても検討した.
[対象と方法]2007年11月以降,乳房温存療法施行後5年以上経過したStage 0 ～ IIの26-84歳の222例（PBI:134例,WBI:88例）を対象とした.PBIはマルチカテーテル小線源を用いた組織内照射で行った.乳房円状部分切除後にカテーテルを直視下に留置し,術当日より照射を開始するが,計画標的体積は切除腔より1 ～ 1.5cm外側に設定し，1日2回32Gy/8回とした.WBIは50G/25回とした.整容性の評価法はHCS（Harvard cosmesis scale）及び整容性評価解析ソフトBCCT.CORESOFTWAREを用いた.更に整容性低下の要因及び化学療法の影響についても検討した.
[結果]HCSによるExcellent+Good/Fair+Poorでは,PBIで119例（89%）/15例（11%）,WBIでは74例（84%）/14例（16%）と有意差はなかった（p=0.30）.一方,BCCTでは,PBIで105例（83%）/22例（17%）,WBIで57例（65%）/31例（35%）であり,PBIで有意に評価が高かった（p=0.003）.また,HCSによる整容性低下（Fair+Poor）の原因は,陥凹:8例（50%）/5例（36%）,左右のボリューム差:2例（13%）/4例（29%）,乳頭の位置異常:3例（19%）/3例（21%）,引き連れ:2例（13%）/0例（0%）であった. Fair+Poorは,化学療法施行例でPBI:10例/16例（62%）,WBI:6例/14例（42%）とPBIにおいて有意に低下しており（p<0.01）,非施行例ではPBI:6例/16例（38%）,WBI:8例/14例（57%）とWBIにおいて有意差に低下していた（p<0.01）.
[考察]PBIによる長期整容性はWBIと比べ遜色ないものの,化学療法施行例におけるで整容性の低下が示唆された.

P-21-19

乳がんからの転移性肝腫瘍に対するVMATを用いた呼気停止下SBRTの初期経験

The treatment experience of VMAT-SBRT for liver metastases from breast cancer

[1]美杉会　佐藤病院、[2]関西医科大学香里病院、[3]関西医科大学病院
辰野　佑哉[1]、中越　教介[1]、上田　和光[1]、兼松　清果[2]、杉江　知治[3]、
河村　　正[1]

【目的】体幹部定位照射（SBRT）の対象となる転移性肝腫瘍は、直径5cm以内で、かつ3個以内で、かつ多病巣のないものとされている。当院では、転移性肝腫瘍に対してVMATを用いたSBRTを行っている。乳がんからの肝転移に対して当院で行った治療について、照射方法を紹介するとともに、安全性、正確性を評価した。
【方法】当院で乳癌からの肝転移に対して定位照射を行った3症例を対象とした。当院では4D-CTを撮影し、呼吸性移動が1 cm以上ある症例は呼気停止下でVolumetric modulated arc therapy（VMAT）を用いた定位照射を行っている。処方線量は60Gy/8frとした。呼吸モニタリングシステム（RPM）を用いて、患者の腹壁の動きをモニタリングし、照射前に呼気停止下でCone beam computed tomography（CBCT）を撮影し、計画時のCTと位置照合を行った。位置補正を行った後、呼気停止下のみビームオンとなるように照射を行った。その際、腹壁の振幅がCBCT撮影時より5 mm以上変化すると照射を停止するようにゲートをかけた。また、計画通りの治療が行えていることを確認するため、治療計画CTで頭尾方向に5 mm移動させ再計算を行い、ターゲットの線量変化、リスク臓器の線量変化を評価した。さらに、3次元検出器であるArc Checkを用いて測定を行った結果を評価した。
【結果】3症例の平均MUは1374MUであった。照射前のCBCTを含め約20secの呼気停止を7回行った。治療は毎回同じ位置で呼気停止ができていることを確認して行い、停止位置が5 mm以上動いた場合は照射を停止した。RPMに記録された呼吸波形の振幅は10 mm程度であり、その時の横隔膜の動きは、4DCTで10 mm程度であることが確認できた。また、計画装置上で5 mmの位置のエラーを生じさせたところCTVの平均線量は臨床上許容できる変化であることが確認できた。さらに、ArcCheckを用いた測定では3%/2 mm、Threshold 10%でパス率は全症例で97%以上であり、American Association of physics in medicine（AAPM）により推奨される値を達成した。
【結論】当院で行った、乳癌からの肝転移に対する治療方法を紹介し、安全性、正確性の評価を行った。腹壁の変位5mmでゲートをかけ、呼吸のモニタリングを行い、呼気停止下で照射を行うことで、VMATを用いた正確な定位照射が行えていると考えられた。

P-21-20

陽子線治療に伴う放射線皮膚炎に対する治療法の検討

Study of treatment methods for radiation dermatitis associated with proton beam therapy

メディポリス国際陽子線治療センター
大野　愛莉、有村　　健、荻野　　尚

当施設では2015年6月より早期乳癌に対する陽子線治療の臨床試験（第一相試験4例、第二相試験6例）を実施してきた。陽子線はX線に比べ、ブラッグピークを有するため肺や心臓に対しては有利であるが、ビルドアップをもたないため皮膚に対しては不利に働く。放射線皮膚炎は生命予後に直結しないため、大規模な臨床試験が組まれることは殆どなく、患者毎に受け取り方も異なるので、治療の標準化が難しい。本試験で行った放射線皮膚炎に対する幾つかの手法の有効性について、後ろ向きの検討を行った。
患者年齢は平均52歳（40-65歳）、右5例、左5例であった。原発巣（T1）には1.5cmマージンを含めて62.4GyE、周囲乳腺組織には予防的に46.8GyEが照射された。皮膚処置は予防的に保湿剤（2例）、3群ステロイド剤（2例）、2群ステロイド剤（6例）で開始し、皮膚炎の進行に合わせて薬剤を変更（ステロイドを強化）した。付加的に、原発巣直上へのエアウォール貼付（2例）、治療後のクーリング(2例)、ハイシー・トラネキサム酸服用(4例)も行った。
放射線皮膚炎は、治療期間中はGrade1-2で、治療後に多くはGrade3に達したが、いずれも1週間以内にGrade1まで改善した。保湿剤を用いた2例の高線量域に瘢痕様所見を生じたが、ステロイド剤を用いた他8例にはみられなかったことから、ステロイド剤の予防投与には皮膚炎の制御に一定の効果が得られることが判った。一方、3群ステロイド剤から2群ステロイド剤への変更(強化)に関しては、治療期間中の皮膚炎制御には貢献したが、皮膚炎のピーク(Grade)を低減させるには至らなかった。
エアウォールに関しては、非貼付領域との色調比較において効果は明確であったが、乳房固定の性格上、その適応は限定的であった。またハイシーおよびトラネキサム酸の予防服用やクーリングについては、その効果が不明瞭であった。陽子線治療に伴う放射線皮膚炎に対する治療法について後ろ向きに検討した。症例数の増加が期待しにくい状況下で得られる知見は僅かだが、これらの有効なケアを組み合わせることで、重篤化を防ぐ可能性が示唆された。

P-22-1
演題取り下げ

P-22-2
HER2陽性乳癌におけるHER2遺伝子増幅の程度と治療効果の関連への考察
Relation between HER2 gene amplification and therapeutic effect of HER2-positive breast cancer

三菱京都病院　乳腺外科
中村　有輝、多久和晴子、竹内　　恵

再発リスクの高いHER2陽性乳癌に対して、術前化学療法にPertuzumabを併用することで病理学的完全奏効（pCR）率の改善が報告されている。しかし、その適応についてはまだ一定の見解が得られていない。
今回、2014年1月～ 2019年10月までに術前化学療法を施行したHER2陽性乳癌25例を対象に、HER2遺伝子増幅の程度と治療効果の関連を後方視的に検討した。抗HER2療法は、2018年12月までの症例ではTrastuzumabのみを使用し、2019年1月以降の症例のうち2例でPertuzumabを併用した。
組織学的治療効果はGrade1 4例、Grade2 11例、Grade3 10例であった。Grade1の症例にHER2score2+が多く、Grade2以上の症例よりFISH法のHER2/CEP17総シグナル比が低く、シグナル比が高い症例やscore3+の症例で治療効果が高い傾向があった。
今回の検討と同様に、以前からHER2 scoreおよびFISHシグナル比が高い程、Trastuzumabの治療効果が高くなるとされている。またPeruzumabを併用してもscore2+症例でpCR率が低かったという報告がある。
score3+およびFISHシグナル比高値症例へのPertuzumab上乗せ効果が高いと考える。
術前化学療法におけるPertuzumab上乗せについて、NeoSphere試験でcT2以上の症例を対象に、pCR率と予後の改善が報告されている。対象となっていないcT1c症例への上乗せについては検討の余地がある。
Pertuzumab使用開始後の症例のうち、HER2高発現であるcT1cの2例を比較した。1例はリンパ節転移陰性であったためTrastuzumabのみを使用し、治療効果はGrade3であった。もう1例はリンパ節転移陽性であったため、TrastuzumabとPertuzumabを併用し治療効果はGrade2aであった。この比較からcT1cリンパ節転移陽性の症例へのPertuzumab上乗せを検討できるのではないかと考える。
今回の結果でFISHシグナル比が高い程、抗HER2療法の治療効果が高い傾向があった。
HER2高発現のcT1cリンパ節転移陽性の症例に対して、Pertuzumabによるさらなる上乗せ効果を期待し、積極的に投与を検討していきたい。

P-22-3
1次、2次ホルモン治療にパルボシクリブを併用投与したHR陽性HER2陰性進行再発乳癌患者の長期成績
Long-term results of advanced patients treated with Palbociclib for 1st and 2nd hormone therapy

[1]広島市立安佐市民病院　乳腺外科、[2]広島市立安佐市民病院　腫瘍内科、
[3]広島市立安佐市民病院　病理診断科
船越　真人[1]、北口　聡一[2]、金子　真弓[3]

【目的】
パルボシクリブ（PAL）は、CDK4/6を特異的に阻害する経口分子標的薬である。PALOMA-2、3試験の結果、HR陽性HER2陰性進行再発乳癌患者の1次、2次ホルモン治療に併用しPFSを延長する。今回、当院でHR陽性HER2陰性進行再発乳癌患者の1次、2次ホルモン治療にPALを併用した症例の長期成績を検討した。
【対象と方法】
対象は2018年1月から3月にHR陽性HER2陰性進行再発乳癌患者のうち1次、2次ホルモン治療にPALを併用投与を開始した16例。PALは125 mgにて全員開始。2段階までの減量（100 mg,75 mg）を許容した。投与症例の臨床所見、副作用、減量、継続の可否、次治療について検討した。
【結果】
投与16症例は43歳-81歳平均60.3歳。転移部位は骨のみ7例、肺リンパ7例、肺2例。投与lineは1次2例、2次14例。診断時はStageⅠ2例、Ⅱ5例、Ⅲ 4例、Ⅳ 5例。Stage Ⅳ5例を除く再発11症例の術後平均年数は12.2年。11例中8例に術前術後adjuvant化学療法が施行されていた。1次治療の2例はadjuvant化学療法中の再発1例とStageⅣ1例であった。2次治療症例中直近の治療はレトロゾール+LHRH 2例、レトロゾール10例、アリミデックス2例。副作用は開始後2週時好中球減少はG0 1例、G1 1例、G2 3例、G3 4例、G4 7例でG3/4出現率は68%。減量は11例（68%）で行なった。長期継続投与できている症例は7例で全体の43%。長期継続投与症例の薬剤量は125mgは2例、100mgは2例、75mgは3例。継続投与平均期間は現在20.2ヶ月である。1例のみ15ヶ月でPDとなった。PD後の治療はゼローダ+エンドキサンの投与でPRとなり著効している。長期継続投与中の6例の効果は現在PR4例、SD2例。副作用は血液毒性以外は重度の倦怠感G2、ざ瘡様皮疹G2であった。
【結語】
1）PALを16例に投与し7例（43%）で長期継続投与可能であった。現在平均20.2ヶ月継続投与中である。2）血液毒性はG3/4出現率は68%に出現したがコントロール可能であった。3）PAL投与後の治療はゼローダを使用する方針である。

P-22-4
乳癌肝転移に対するホルモン療法の効果予測因子についての検討
Predictive factors of hormone therapy for liver metastases from breast cancer liver metastasis

[1]近畿大学病院、[2]堺市立総合医療センター
菰池　佳史[1]、眞鍋　弘暢[1]、久保田倫代[1]、田中裕美子[1]、新﨑　　亘[1]、
橋本　幸彦[1]、岩朝　　勤[1]、濵田　未佳[1]、平井　昭彦[1]、乾　　浩己[1]、
北条　敏也[1]、大和　宗彦[1]、山村　　順[2]

【背景】ER陽性HER2陰性転移再発乳癌に対する治療は、life threateningでない場合はホルモン療法から治療を開始することが一般的であるが、肝転移の場合はホルモン感受性に劣ることや、failureした場合にlife threateningになり得ることから、ホルモン療法と化学療法の選択に迷う場合が多い。
【目的】ER陽性HER2陰性転移再発乳癌に対するホルモン療法の効果予測因子を明らかにする。【対象と方法】2000年1月から2015年12月までに当科にて治療を行ったER陽性HER2陰性乳癌肝転移48例中、一次治療としてホルモン療法を選択した30例を対照とした。対象症例に対するホルモン療法の奏効率と奏効期間に相関する臨床病理学的因子を後方視的に検討した。生存率はKaplan-Meier法にて求め、予後因子の解析はCox比例ハザードモデルにて解析した。ホルモン療法の効果と臨床病理的因子との相関はχ二乗検定にて行った。【結果】対象症例の再発後生存率は2年61.2%、5年32.5%であった。単変量解析にて予後と相関した因子はER低発現（1-9%）（HR 3.12 p=0.01）、DFI<2年（HR 2.72 p<0.001）、肝多発病巣（HR 2.33 p=0.001）、再発臓器数（≧3）（HR 2.38 p<0.001）、1次治療PD（HR 3.71 p<0.001）であった。ホルモン療法の効果はCR0例、PR 7例、SD14例、PD9例、臨床的有効率（CR+PR+long SD）は43.3%であった。ホルモン療法の効果と相関した因子は、PgR低発現（1-9%）（p=0.035）、周術期ホルモン療法終了からの期間<1年（治療中の再発を含む）（p<0.01）、DFI<2年（p=0.02）、再発臓器数（≧3）（p<0.001）であった。【結論と考察】ER陽性乳癌肝転移に対しても、ホルモン療法の効果が得られる症例は43.3%に見られた。分子標的治療薬の併用によってさらなる効果が予測されるため、ホルモン療法の恩恵を受けられる症例は少なくはない。しかしながら、肝転移の予後は他臓器転移の予後より不良であり、一次治療としてホルモン療法の症例選択には注意が必要である。今回の検討では、PgR発現や再発時期が重要な効果予測因子であるという結果であった。さらに多数症例での検討が望まれる。

P-22-5

高齢者転移性乳癌の検討

Study of elderly metastatic breast cancer

[1]周東総合病院　乳腺外科、[2]周東総合病院　外科
松並　展輝[1]、上田晃志郎[2]、菅　　淳[2]、林　　雅規[2]、瀬山　厚司[2]、
守田　知明[2]

【背景】65歳以上の高齢者乳癌は増加傾向にあり、早期乳癌のみならず転移性乳癌の治療においても脆弱性のため推奨される治療が十分に行えない場合がある。【目的】高齢者転移性乳癌に対して、併存症を考慮した適切な治療を検討する。【対象・方法】2005年1月から2018年12月までに当院で治療を行った転移性乳癌は82例で、転移性乳癌診断時の年齢が64歳以下の非高齢者（N群）、65歳～74歳の准高齢者（P群）及び75歳以上の高齢者（O群）に分類し、背景因子・転移後の治療状況及び予後に関して後方視的に調査を行った。また、併存症の評価にはCharlson Comorbidity Index（CCI）を用い、CCI:0・CCI:1 ～ 2（L）・CCI:≧3（H）の3群に分類し、予後に及ぼす影響についても検討した。【結果】転移性乳癌は、N群:40例・P群:26例及びO群:16例で、各群で周術期に化学療法を受けた症例は23例（57.5%）・11例（42.3%）・2例（12.5%）、術後放射線照射を受けた症例は14例（35.0%）・8例（30.8%）・2例（12.5%）でした。各群のCCI:0/L/H（mean index）は29/11/0例（0.38）・19/5/2例（0.58）・6/8/3例（1.63）で、O群でCCIが有意に高かった。遠隔転移後に投与された内分泌療法数（Hormone Receptor陽性例のみ）/化学療法数/分子標的療法数の平均はN群:1.8/1.5/0.9・P群:1.5/0.9/0.3・O群:1.7/0.9/0.5、遠隔転移後の放射線照射はN群:17例（42.5%）・P群:4例（15.4%）・O群:2例（12.5%）であり、65歳以上では化学療法・分子標的療法及び放射線照射が少なかった。また、Anthracycline（A）の投与はN群:2例（5.0%）・P群:3例（11.5%）・O群:0例、Taxane（T）の投与はN群:14例（35.0%）・P群:10例（38.5%）・O群:5例（31.3%）であり、O群はAの投与以外はP群とほぼ同様の治療が行われていた。遠隔転移後のoverall survival（OS）の中央値は、N群:42 ヶ月・P群:45 ヶ月・O群:40 ヶ月であったが、65歳以上のCCI分類によるOSの中央値は0:43 ヶ月・L:未到達・H:14 ヶ月で、CCI:Hの5例中2例は2レジメンの化学療法が投与されていたが、OSが有意に低かった。【考察】N群にA・Tが十分投与されてない可能性があるが、65歳以上には標準的な化学療法に固執せず、毒性を考慮した薬剤選択でもN群と同様のOSが期待できる。更に、65歳以上でCCIが高い症例は治療を行っても予後不良であったため、治療方針決定には併存症を適切に評価することが重要である。【結語】65歳以上でCCI:≧3の転移性乳癌は予後不良であり、QOLに配慮した治療選択が望まれる。

P-22-6

術前化学療法におけるPertuzumab上乗せ効果の検討

Examination of the Pertuzumab addition effect in neoadjuvant chemotherapy

東北公済病院　乳腺外科
甘利　正和、山崎あすみ、高木　まゆ、深町佳世子、伊藤　正裕、
平川　　久

【目的】HER2陽性乳癌（Luminal HER typeまたはHER type）の術前化学療法は、今までアンスラサイクリン（A）→トラスツズマブ/タキサン（HD）の逐次投与（A→HD）が行われていたが、ペルツズマブの登場によってのアンスラサイクリン（A）→トラスツズマブ/ペルツズマブ/タキサン（HPD）の逐次投与（A→HPD）が主流となってきている。今回、HER2陽性乳癌に対するペルツズマブの上乗せ効果について検討した。
【対象と方法】2017年1月～ 2019年10月までに、HER2陽性乳癌の診断で術前化学療法後手術を施行した43症例を対象とした。A→HD群は24症例、A→HPD群は19症例で、それぞれの治療効果（pCR rate）を比較検討した。
【結果】全例HER2陽性でluminal HER typeが24症例、HER typeが19症例。年齢は33 ～ 79歳。治療効果は、A→HD群24症例でpCRが8症例（pCR rate 33.3%）、A→HPD群は19症例でpCRが10症例（pCR rate 52.6%）であった。luminal HER type 24症例でみるとA→HD群12症例でpCRが2症例（pCR rate 16.7%）、A→HPD群は12症例でpCRが5症例（pCR rate 41.7%）、HER type 19症例でみるとA→HD群12症例でpCRが6症例（pCR rate 50.0%）、A→HPD群は7症例でpCRが5症例（pCR rate 71.4%）であった。
【結論】症例は少ないが、ペルツズマブを上乗せすることでluminal HER type、HER type共に良好なpCR rateが得られる傾向にある。ペルツズマブを上乗せすることで軟便や下痢が見られることがあるが、整腸剤や止瀉薬で対応可能であり、血液毒性等の有害事象も少なく、忍容性は高いと考えられる。術前化学療法におけるペルツズマブを上乗せ効果について、さらに症例を蓄積し、DFSやOSも検討していく予定である。

P-22-7

当院での周術期化学療法でのグラニセトロンの2用量の比較

Comparison of intravenous two doses of granisetron in perioperative chemotherapy in our hospital

JMA　東埼玉総合病院
藤野　尚子、竹元　伸之

目的:当院では化学療法周術期の制吐目的で5-HT3受容体拮抗薬であるグラニセトロンを使用している。日本癌治療学会編「制吐薬適正使用ガイドライン」2015 年10 月【第2 版】には、急性悪心・嘔吐に対しての予防的な5-HT3受容体拮抗薬の推奨用量は明記されていない。当院ではグラニセトロン3mg製剤を使用していたが、2016年10月に1mg製剤へと全面的に切り替えた。グラニセトロンの用量の差によってイベントの発生に影響があったかについて検討を行った。

対象と方法:2016年10月～ 2018年12月までに手術を行ったstage3≦の乳がん症例で、術後補助化学療法として（AC療法 DXR60mg/㎡、CPA60mg/㎡）を施行した症例を対象とした。グラニセトロン3mg製剤と1mg製剤を使用した症例の①相対的治療効果（RDI）②CTCAE ver.3による急性期嘔気grade ③パロノセトロンなど他の制吐剤への変更 ④便秘の副作用の発生 についての比較検討を行った。

結果:グラニセトロン3mg使用は19名、1mg使用は20名であり、性別、年齢、BMIでは、両群間に有意差は認めなかった。①RDIはそれぞれ99.5%、99.8%と同等であり、嘔気による治療遅延は両群とも認めなかった。②急性期嘔気については両群ともgrade3は1例ずつ認められ、grade0 ～ 2の発生率はそれぞれ56%,60%とほぼ同等であった。③レジメン途中からパロノセトロンに変更した例はそれぞれ3例、2例であった。④グラニセトロンの特徴的である便秘に対し、何らかの便秘薬が処方された患者の割合は82%,85%であった。

結論:今回の検討では、グラニセトロン3 mgと1 mgの制吐効果は大きな差を認めず、海外のランダム化比較試験において1 mgの非劣性が証明されたことと矛盾しなかった。3mg製剤よりも安価であり、制吐作用も劣らない1mg製剤を使用することは有意義であると考えた。

P-22-8

HER2陽性乳癌におけるハーセプチンを用いた術前化学療法例の予後因子の検討

Prognostic Factors in HER2-Positive Breast Cancer patients Treated Using NAC Plus Trastuzumab

[1]大阪ブレストクリニック　乳腺内分泌外科、
[2]大阪ブレストクリニック　形成外科、[3]大阪ブレストクリニック　病理科、
[4]大阪ブレストクリニック　薬剤部、[5]大阪ブレストクリニック　看護科、
[6]箕面市立病院　乳腺内分泌外科
藤田　倫子[1]、榎本　敬恵[1]、稲尾　瞳子[1]、稲上　馨子[1]、柳沢　　哲[1]、
井口　千景[1]、青野　豊一[1]、野村　　孝[1]、矢野　健二[2]、春日井　務[3]、
廣瀬富紀子[4]、中谷　裕子[5]、山本　　仁[6]、芝　　英一[1]

背景/目的:HER2陽性の早期乳癌に対してペルツズマブによる術後補療法が有意に予後を改善したと報告されたが、術前化学療法（NAC）症例において投与すべき対象は定まっていない。また、NAC後non-pCR症例にT-DM1が有意に予後を改善したと報告されているが、non-pCR例においても従来のハーセプチン投与のみで予後良好な症例が存在するため、予後不良例の抽出が重要である。ハーセプチンの術前投与例を対象にNAC前の予後不良因子と、NAC後non-pCR症例におけるNAC後予後不良因子を検討し、従来治療の予後不良群を同定する事を目的とした。
方法:2006年-2017年に当院でハーセプチンを含むNACを施行した157例を対象とし、StageⅣ症例、NACにペルツズマブを使用した症例は除外した。主要評価項目は無再発生存率とし、以下の検討を行った。
①全例、pCR症例、Non-pCR症例の無再発生存率。
②NAC前予後因子として、40歳未満、T stage、腫瘍径、臨床的リンパ節転移陽性、Histological/nuclear grade, ER/PgR status。
③non-pCR症例におけるNAC後予後因子としては腫瘍縮小率、NAC後リンパ節転移の有無、NAC後腫瘍径、NAC後Ki-67 index。
②③については各々 log-rank testとcox比例ハザードモデルで解析した。
結果:
①3年無再発生存率は全例で91%、pCR症例96%、Non-pCR症例85%であり、Non-pCR症例は有意に予後不良であった(p=0.022)。
②NAC前予後因子については、多変量解析で40歳未満（HR:3.47, 95% CI 1.06-10.12, *P*= 0.041）と臨床的リンパ節転移陽性（HR:3.32, 95% CI 1.03-14.78, *P*= 0.045）が有意に予後不良であった。
③Non-pCR症例（n=64）のNAC後の予後因子については多変量解析ではNAC後Ki-67 index高値20%以上（HR:6.73, 95% CI 1.82-31.93, *P*= 0.004）が有意に予後不良、NAC後腫瘍径2cm以上（HR:3.65, 95% CI 0.97-14.71, *P*= 0.056）が予後不良な傾向を認めた。それらの因子を合わせ、NAC後Ki-67 index高値20%以上又はNAC後腫瘍径2cm以上はHR:5.75（95% CI 1.32-16.12）*P*=0.017であり、予後不良群と考えられた。
結論:NAC前予後因子について40歳未満、臨床的リンパ節転移陽性乳癌は予後不良であった。
NAC後予後因子としてはNAC後Ki-67 index高値20%以上又はNAC後腫瘍径2cm以上が予後不良であった。これらの症例はハーセプチンによる従来治療のみでは予後不良なため、ペルツズマブやT-DM1（保険適応未）などの新規抗HER2療法を追加すべきと考える。

P-22-9

HER2陽性乳癌術前化学療法におけるD+Tmab+Pmab先行時の単施設観察研究

Efficacy of Neoadjuvant Docetaxel, Trasutuzumab, Pertuzumab in HER2 positive breast cancer

[1]札幌医科大学　消化器・総合、乳腺・内分泌外科、
[2]札幌医科大学　病理診断科・病理部
島　宏彰[1]、九冨　五郎[1]、佐藤　公則[1]、和田　朝香[1]、里見　蕗乃[1]、
長谷川　匡[2]、竹政伊知朗[1]

【背景】HER2陽性乳癌に対してトラスツズマブ（Tmab）、ペルツズマブ（Pmab）の有効性から、これらを併用した周術期化学療法が適応拡大され使用可能となった。しかし、適正な投与順については議論の余地がある。当科では術前にドセタキセル（D）+Tmab+Pmab4サイクル、ドキソルビシン+シクロフォスファミド（AC）4サイクルを逐次投与し、手術後にTmab+Pmabを14サイクル投与としている。
【方法】術前化学療法としてD+Tmab+Pmab4サイクルを先行した場合の単施設観察研究を行っている（R00042522）。主な適格基準はHER2陽性乳癌でcT2以上、あるいは、リンパ節陽性とした。現在11例が登録され、D+Tmab+Pmab、AC逐次実施後手術がなされTmab+Pmab実施中が4例、D+Tmab+Pmab療法実施後治療効果判定がなされAC療法中（手術未）が3例となっている。Primary endpointはpCR率、secondary endpointは腫瘍縮小率とし解析した。D+Tmab+Pmab実施後解析可能な7例について年齢中央値は65歳、cT1/cT2/cT3<は1/5/1例、cN+/-は5/2例、ER+/-は3/4例であった。MRI未実施1例を含む。
【結果】現時点で評価可能な7例についてMRIでは縮小率中央値79.0%、USでは縮小率中央値25.0%であった。手術時の病理学的評価可能な4例についてはypT0ypN1miが1例、ypT0ypN0が3例であった。重篤な有害事象発生は1例に見られ弁膜症の増悪からAC療法の逐次投与を中止し手術となった。その他の3例はいずれもAC療法が入った後に手術を施行した。
【考察】少数例の評価だが、pCR率は非常に高い傾向にあった。また、pCR症例のMRIとUSで縮小率が異なる傾向が見られた。D+Tmab+Pmab療法のみの治療効果を詳細に解析することは、多数のレジメンの組み合わせからなされる昨今のHER2陽性乳癌に対する治療計画をたてる際に役立つと考える。

P-22-10

トラスツズマブとペルツズマブ投与中に甲状腺機能異常をきたした症例の検討

A case with thyroid dysfunction induced by combination therapy of Trastuzmab and Pertuzumab

[1]原三信病院、[2]小池病院、[3]こいけクリニック
小川　尚洋[1,2]、奥村　幹夫[1]、小池　健太[3]、小池　英介[2]、江口　　徹[1]

近年、乳癌領域においても様々な分子標的治療薬が使用されるようになり、アテゾリズマブにおいては、約20%の症例において甲状腺機能異常が認められると報告されている。今回我々は、術後補助療法としてトラスツズマブとペルツズマブ投与中に甲状腺機能亢進が出現した症例を経験したので文献的考察を加えて報告する。
[症例] 52歳女性。44歳時に右乳癌ステージIIA:T2N0M0に対して乳房部分切除とセンチネルリンパ節生検（0/4）施行。51歳時、右乳房内再発あり、全切除施行。浸潤性乳管癌、核異型度3、ER,PgR陰性、Her2:3+であった。術後補助療法は、EC4クール、ドセタキセル4クール、ハーセプチン+パージェタ18クールを投与した。甲状腺癌術後でもあったために、半年ごとに甲状腺機能を測定しており、ハーセプチン、パージェタ8クール投与時は正常であったが、16クール投与後にfT4:2.8ng/dl（<1.8）, fT3:8.1（<4.4）, TSH:0.005（>0.27）と機能亢進が認められた。TSH受容体抗体は陰性であり、バセドウ病は否定され、破壊性甲状腺機能亢進と診断、症状もないため、投薬なしで経過観察中である。
[考察]薬剤性甲状腺機能障害の発現頻度は、トラスツズマブにおいては0.1%（HERA試験）、ペルツズマブにおいては0.2%（CLEOPATRA試験）と低頻度で、誘発機序も不明である。本症例では、無症状であったが、甲状腺癌術後で半年毎に甲状腺機能を測定していたために感知できた。一般症例においては、甲状腺機能異常をきたしていても軽症状であれば見過ごしている可能性も考えられた。分子標的治療薬を使用する場合は、副作用としての甲状腺異常も念頭におき、機能異常が認められたときには、抗体を測定し、バセドウ病や慢性甲状腺炎と鑑別する必要性が示唆された。

P-22-11

高齢者乳癌におけるCMF療法の意義

The usefulness of CMF treatment as adjuvant chemotherapy for breast cancer patients

誠馨会 千葉メディカルセンター 外科
当間　智子、岩崎好太郎、河野　世章

【はじめに】乳癌の術後補助化学療法の有用性は明らかである。アンスラサイクリン、タキサン系抗癌剤がその中心薬剤となっているが、脱毛等の副作用を懸念しCMF療法を選択される方も多い。特に高齢者乳がんではその傾向が多く認められる。そこで当院における術後補助化学療法としてのCMF療法の有用性をレトロスペクティブに検討した。
【対象および方法】症例は2002年1月～ 2017年12月までに当院で手術を施行したStage Ⅰ～Ⅲの447例とした。術後補助化学療法施行例は216例（48%）、その内、CMF群は72例であった。ホルモン感受性、リンパ節転移の有無においてCMF群と未施行群との予後を比較検討した。ER陽性例とリンパ節転移陰性例では有意差を認めなかった。ER陰性例、リンパ節転移陽性例では補助化学療法未施行群に比し、CMF施行群がRFSもOSにおいても有意に予後良好であった。但し、ER陰性例、リンパ節転移陰性例では両者に有意差は認められなかった。
【結果】高齢者乳癌が増加し、ガイドラインで術後補助化学療法として推奨されているアンスラサイクリンを含むレジメンが施行できない場合も多い。ER陰性例、リンパ節転移陽性例においては術後補助化学療法として積極的にCMF療法を考慮するべきである。しかし、ER陽性例、リンパ節転移陰性例に関しては術後補助化学療法としてCMF療法が必要かどうかは今後検討が必要と思われた。

P-22-12

進行・再発乳癌におけるTS-1の位置づけ

Efficacy and Safety of S-1 for Unresectable or Recurrent Breast Cancer

獨協医科大学埼玉医療センター 乳腺科
小島　誠人、石綱　一央、山口　七夏、林原　紀明、辻　　英一、
小川　利久

【目的】経口抗悪性腫瘍剤であるTS-1は手術不能又は再発乳癌において他剤耐性症例に効果があり、認容性も良好であることは既に知られている。今回我々は、進行・再発乳癌におけるTS-1使用症例を遡及的に検討し、転移臓器別やサブタイプ別の検討も加えた。【対象と方法】進行・再発乳癌78例に対し使用し、評価可能症例は55例であった。投与方法は体表面積に合わせて1日に80 ～ 120mgを28日間連日投与14日間休薬で1コースとした。【成績】55例の奏効率は34.5%、臨床的有用率は60.0%であった。転移臓器別の評価では、肺転移の奏効率が若干高い傾向にあった。サブタイプ別の評価では、LuminalA・Bタイプの奏効率が若干高い傾向にあった。主な副作用については、軽度消化器症状や骨髄抑制、長期使用症例で皮膚の色素沈着が認められたが、手足症候群は現在のところ認められず、副作用による中止症例は少なく認容性は高いと考えられた。【結論】TS-1は他剤耐性症例にも効果が期待でき、また化学療法の効果が低いとされるLuminalA・Bタイプにも効果が期待できる可能性が示唆された。さらに認容性が高く経口剤であるため、患者のQOLを低下させずに長期間安全に投与でき、今後はup frontにも使用できる薬剤と考えられた。

P-22-13

右局所進行乳癌術後左肺転移多発骨転移に対しpertuzumab+trastuzumab+docetaxel 療法の長期奏効した1例

Pertuzumab, trastuzumab & docetaxel as long-term effect for patient with metastatic breast cancer

公立陶生病院
岡本喜一郎、鈴木　寛、岩田　尚樹、近藤　剛規、田中　秀明、
林　正吾、清水　三矢、香川　力、松下　英信、川瀬　義久

今回われわれは、右局所進行乳癌術後左肺転移多発骨転移に対して、4年以上の長期にわたpertuzumab+ trastuzumab+docetaxel（PH+doce ）療法の奏効した1例を経験したので報告する。症例は、72歳女性。既往歴:40歳子宮筋腫、子宮全摘、42歳乳腺炎。
2013年3月前医初診。T4N3M0の局所進行乳癌のため、3月からEC療法（3週毎）施行。EC療法はslowなPDであったため、7月から毎週trastuzumab +paclitaxel施行し､PRとなった。5-7mm大の左乳腺腫瘍を4ヶ認めたが､CNB良性であった。同年11月Bt+Ax施行。病理結果は、IDC,T4N3M0、HER2タイプであり、その後、外来にて、補助療法でletrozole内服、trastuzumab 3週毎投与を1年間継続していた。2015年2月腫瘍マーカー（TM）HER2 /neu上昇あり、PET-CT施行したところ、左肺下葉S9bに3cm大の転移性肺腫瘍あり、また左B領域に乳癌疑いあり。4月肺生検を施行。左肺転移であった。また乳腺エコーにて左B領域に8.7、7.9、5.8、5.3mmの腫瘍あり、CNB;IDCであった。また全身多発骨転移の所見もみとめた。2015年6月の胸腹部CTにて左肺転移の増大あり、PH+doce療法を開始とした。7月から1クールめ施行。開始当初から食欲不振つよく､継続困難であり、2クールめからカンファレンスの結果docetaxel 50mgとした。2018年2月に44クール施行し主治医転勤に伴い、当院を紹介された。
pertuzumab 420mg、trastuzumab 270mg、docetaxel 50mgを投与継続していたがSDにて、治療継続中であった。転院後2019.10月までPH+doce療法合計66クール施行。その間指先のしびれを伴う末梢神経障害はあったが、メチコバール内服にて症状は改善。転院後から本人の通院間隔の希望とセカンドオピニオンから投与間隔を3週毎から4週毎としたが、その間もSDを保つことができた。2019年10月TMのHER2 /neu上昇あり、胸腹部CTでも左肺転移の増大を認めた。2019年11月からT-DM1への変更し、1クールめ施行した。乳癌肺転移に対して、ファーストラインのPH+doce 療法を途中副作用で規定よりdocetaxelを50mgまで減量したり、途中から投与間隔を変更するなどあったが、長期にわたり副作用も少なくQOLを保つことができた。若干の文献的考察も加えて、報告する。

P-22-14

当科におけるdose dense AC-paclitaxelの治療経験

Use of dose dense AC-paclitaxel therapy to treat breast cancer

富山大学大学院　医学薬学研究部　消化器・腫瘍・総合外科
金谷　瑛美、松井　恒志、星野　由維、土田　浩喜、荒井　美栄、
長田　拓哉、藤井　努

【はじめに】治療間隔を短縮したdose dense療法はDFS，OSの改善効果があり，本邦やNCCNのガイドラインでも推奨される化学療法である．しかし，dose dense AC療法ではニューモシスチス肺炎の発症などの有害事象も報告されており，その対策も必要な状況である．
【目的】今回我々は周術期にdose dense AC followed by dose dense paclitaxel（以下ddAC-ddPTX）療法を施行した症例の忍容性，安全性について検討した．
【対象・方法】2018年6月から2019年11月に周術期の化学療法としてddAC-ddPTXを施行した18例を検討対象とした．ddAC-ddPTXはそれぞれ2週毎投与で4サイクル．ステロイドは投与日のみで，Peg-filgrastimは一次予防的投与として3日目に投与している．
【結果】年齢中央値は59.5歳(46-72)．サブタイプはLuminal A:2例,Luminal B:6例，Luminal-HER2 type:2例，HER2 type:1例，Triple negative:7例．術前療法8例，術後療法10例．Relative dose intensity（RDI）は平均91.3%で85%以上が16例．減量症例は認めず．Grade 3以上の有害事象はリンパ球減少が10例（55.6%），貧血3例（16.7%），発熱性好中球減少症1例（5.6%），全身倦怠感1例（5.6%），筋肉痛1例（5.6%），手足症候群1例（5.6%）で認めた．化学療法中および化学療法終了後にHunt症候群を2例（11.1%）で認めた．
【考察】年齢は70歳程度を上限としており，比較的若い年齢で治療を行っていたことが影響すると思われるが，副作用はほとんどがコントロール可能でRDIも高く，忍容性は概ね良好であった．しかしながら，輸血を必要とする貧血やHunt症候群をきたした症例もあり，そのうち1例で投与中止となっている．Grade 3以上のリンパ球減少症は55.6%の症例でみられ，Hunt症候群を発症した2例ではいずれもGrade 3のリンパ球減少症を認めていた．Grade 3のリンパ球減少症を認めた場合はニューモシスチス肺炎予防のため，ST合剤を投与する方針としている．Peg-filgrastimの併用にて好中球は維持される一方で，リンパ球が相対的に低下する傾向があり，ddAC-ddPTX療法の際にはリンパ球の推移に留意する必要性が示唆された．

P-22-15

乳癌患者におけるEC療法時のPegfilgrastim投与に関する検討

Study of pegfilgrastim administration in patients receiving EC chemotherapy for breast cancer

長門総合病院　外科
矢野　由香、久我　貴之、重田　匡利

はじめに
化学療法におけるPegfilgrastim（以下PEG）の1次予防的投与はFN発症リスクが20%以上のレジメンで推奨されている。EC療法は術後補助療法として当院で多用されているが、一般的にFN発症リスクは低いレジメンである。しかし、EC療法においても好中球減少やFNを認めることがある。
目的・方法
当院の乳癌患者におけるEC療法時のPEG投与の現状とFNや好中球減少の発症リスクを求めることを目的とした。
2013-2018年の5年間に乳癌治療でEC療法を受けた患者40人。患者の年齢や乳癌のサブタイプ、PEG投与時期、好中球減少の有無などをレトロスペクティブに検討した。
結果
全例女性。平均年齢は60.6歳(35-78歳)。EC投与サイクルは全例4サイクル。StageⅠ 16例、Ⅱ 13例、Ⅲ 7例、Ⅳ 4例。術後補助療法としての投与33例、術前化学療法3例、進行再発4例。サブタイプはLuminal-B 24例、Luminal-HER2陽性7例、HER2陽性1例、Triple negative8例。FN発症は2例(5%)であった。Grade3以上の好中球減少が17例(42.5)であり全例で投与量の減量がなされた。PEG投与に関して1次予防的投与は17例で、好中球減少により2サイクル目以降に投与されたのは9例であった。FNも含めGrade3以上の好中球減少を認めた群（A）と非減少群（B）の2群にわけて検討したところ、A群で有意に化学療法前の白血球数が多かった。年齢やサブタイプなど他の因子で2群間に有意差はなかった。1次予防的投与を行ったがGrade3以上の好中球減少を認めた症例は2例あった。
考察
PEGの1次予防的投与が推奨されている背景としてRelative Dose Intensity（RDI）の維持、FNによる入院や死亡率減少がある。特に術後補助療法においてRDIの低下は生存率の低下につながり、可能な限り化学療法の延期や減量を避け、RDI を維持することが重要である。65歳以上の高齢者やPS不良などFN発症リスクの高い患者においては FN発症率が20%未満のレジメンであっても CSFの1次予防投与は適切である。また好中球減少イベントやFNのリスクと関連する因子として治療前の絶対好中球数が報告されている。
PEG投与のタイミングとして3日目以降がより効果的であると報告されている。
結語
EC療法において治療の延期や投与量の減量につながる好中球減少は高頻度で認められ、RDI維持のためにPEGの1次予防的投与が望ましく、特に投与全白血球数が高値症例では初回より予防投与したほうが良いと考えられた。

P-22-16

Anthracycline系抗癌剤を用いた乳癌術前術後化学療法におけるPegfilgrastim投与例の検討

Impact of primary prophylaxis with pegfilgrastim on clinical outcomes in breast cancer patients

高岡市民病院　外科
福島　亘、飯田優理香

【目的】G-CSF適正使用ガイドラインでは発熱性好中球減少症（FN）発症率が20%以上のレジメン使用時にはFN予防目的にG-CSF製剤の一次予防的投与が推奨されており、当科では2016年4月以降、このようなレジメン施行時にはPegfilgrastim（Peg-G）の一次予防的投与を行ってきた。今回、EC（FEC）療法施行例を対象に、Peg-G一次予防的投与例と、それ以前で一次予防的投与が行われなかった症例とを後方視的に比較検討した。【対象】2016年6月以降に乳癌術前・術後化学療法としてEC またはFEC療法が施行されPeg-Gの一次予防的投与が行われた28例（Peg-G群）を対象に、2012年1月から2016年6月までの一次予防的投与が行われなかった32例（非Peg-G群）と比較検討を行った。また非Peg-G群には二次予防的投与が行われた3例が含まれていた。平均年齢ではPeg-G群 54.2歳（39 ～ 70）、非Peg-G群 50.6歳（28 ～ 64）で、レジメン別ではEC/FEC療法施行例はそれぞれPeg-G群で20例（71.4%）/8例（28.6%）、非Peg-G群で1 例（3.1%）/31例（96.9%）であった。薬剤投与量ではEpirubicin 100mg/m^{2}が投与され、Peg-Gの投与日はDay 2が17例（60.7%）と多かった。【結果】FN併発例はPeg-G群で1例（3.6%）、非Peg-G群で8例（25.0%）、投与量の減量が必要となった症例はPegG群で2例（7.1%）、非PegG群で6例（18.8%）、治療延期となった症例もPegG群で1例（3.6%）、非PegG群で9例（28.1%）とPegG群で有意に少なかった（p<0.05）。また平均相対用量強度（ARDI）はPeg-G群で0.98（0.81 ～ 1.02）、非Peg-G群で0.90（0.72 ～ 0.99）とPeg-G群で優位に良好であった（p<0.01）。Grade 3以上の有害事象を認めた症例では、Peg-G群 7例（25.0%）、非PegG群 32例（100%）とPegG群で有意に少なく（p<0.01）、このうちGrade 4の有害事象では、PegG群で好中球減少 5例（17.9%）、血小板減少を2例（7.1%）に認め、非PegG群では好中球減少を28例（87.5%）に認めたが、Grade 3以上の血小板減少例は認めなかった。PegG群におけるGrade 4の血小板減少を認めた2例では、1例は血小板輸血が必要でその後の化学療法は中止となり、他の1例は投与薬剤の減量が必要となった。【結語】Anthracycline系抗癌剤を用いた乳癌化学療法におけるPeg-Gの一次予防的投与はFN発症率を少なくしARDIを優位に改善するが、PegG投与下においてもGrade 4の好中球減少をともなうこともあり、この際、高度な血小板減少症の併発に注意が必要である。

P-22-17

CARGスコアは高齢者乳癌患者の薬物療法決定に際し有用か?
Is the CARG score useful for chemotherapy decisions in elderly breast cancer patients?

徳島大学　胸部・内分泌・腫瘍外科
井上　寛章、笹　聡一郎、鳥羽　博明、森本　雅美、武知　浩和、
青山万理子、宮本　直輝、竹原　恵美、溝渕　　海、丹黒　　章

【はじめに】高齢者では身体機能低下，併存疾患など多様な背景を有し治療方針決定に慎重な対応が求められる．国際老年腫瘍学会では治療方針決定や有害事象予測のために高齢者機能評価を癌領域でも行うことを推奨しており，欧米では有害事象予測ツールとしてCARG（Cancer & Aging Research Group）スコアが利用されている．CARGスコアは年齢や聴力，転倒の有無など日常生活の質を評価して0-19のスコアで表示する．当科におけるCARGスコアの有用性を検証した．
【対象】2015年1月から2019年8月までに手術を施行し，補助療法として抗癌剤投与を行った65歳以上の乳癌患者55例を対象とした．
【方法】CARGスコアに用いる各因子の抽出はカルテ記載内容と主治医への確認により行った．抗癌剤投与状況，有害事象に関してはカルテより抽出した．CARGスコア6以下をlow，7以上をhigh群の2群に分け，CARGスコアと副作用の出現と抗がん剤投与減量，中止などの事象を検討した．
【結果】年齢は70（65-82）歳，腫瘍径はT1: 23例（42%），T2: 25例（46%），T3: 3例（5%），T4: 4例（7%），リンパ節転移陽性は33例（60%）であった．Luminal typeが16例（29%），Luminal HER2 typeが14例（26%），HER2 typeが9例（16%），triple negative typeが16例（29%）であった．レジメンはEC→タキサンが19例（48%），タキサン単剤が16例（40%），TCが5例（12%）であった．CARGスコアの中央値は6（2-15）で，抗癌剤中止もしくは減量はCARG low群で17/37例（46%），high群では14/18例（78%）（p=0.0221）と有意にhigh群で中止・減量が多かった．グレード3以上の血液毒性の出現はlow群で16/37例（43%），high群では13/18例（72%）（p=0.0405）とhigh群で出現が多かった．グレード3以上の非血液毒性ではlow群で3/33（9%），high群で2/18（11%）（p=0.7432）と差を認めなかった．
【結論】CARGスコアhigh群では有意に血液毒性出現頻度が増え，投与中止・減量例が多かった．CARGスコアは高齢者の副作用発現を予測するひとつのツールとして利用できる可能性がある．

P-22-18

抗HER2療法にて1年以上の完全奏功を持続したHER2陽性転移・再発乳癌6例の検討
Six Patients with HER2-Positive Metastasis or Recurrent who Showed Complete Responce Over 1 Year

沖縄赤十字病院
長嶺　信治、宮城　　淳

進行再発乳癌の治療目標は全生存期間の延長と生活の質（QOL）の維持改善にある。ただし近年の薬物療法の進歩により臨床的完全奏功（CR）を認める症例も散見する。HER2陽性転移・再発乳癌に対する抗HER2療法を施行し、1年以上CRを持続した6症例に対して臨床病理学的特徴に関して検討した。
対象および方法
2014年4月から2019年6月までの5年2か月間に当院で抗HER2療法を行った転移・再発乳癌のうち、1年以上画像上に病変を認めずCRを持続している症例を対象とした。CRの判定はRECIST（version1.1）を基準として、測定可能病変がない症例は対象外とした。長期CR症例の臨床病理学的特徴、抗HER2療法の種類.投与期間などを検討した。
結果
2015年1月から2019年6月までの4年5か月間に抗HER2療法を施行した症例は36例、転移・再発症例は15例であった。そのうち1年以上CRを継続した症例は6例（40%）であった。6例は全例女性であり、年齢の中央値は57.6歳（40 ～ 68歳）、stageⅣは3例（50%）、再発例は3例（50%）であった。ホルモン受容体陽性例は2例であった。HER2はIHC法による判定で6例全例が3+であった。
原発巣の病理組織学的分類は、乳頭腺管癌が2例.充実腺管癌が1例.硬癌が2例.扁平上皮癌が1例であった。転移・再発部位は重複を含めて肝転移が2例.リンパ節転移が2例.脳転移.胸膜転移.骨転移.肺転移.皮膚転移がそれぞれ1例であった。抗HER2療法の内訳はtrasutuzumab+pertuzumabが4例
.lapatinib+capecitabiinが脳転移例にtrasutuzumab+pertuzumab+docetaxelが1例に投与された。
ただし副作用にてDocetaxelは2回目以降からは中止し、trasutuzumab+pertuzumabの分子標的薬のみを継続している。抗HER療法にて癌性胸膜炎、腋窩リンパ節転移、胸壁浸潤の改善後に手術を施行したが、心不全から心停止に至った1例を経験した。蘇生後、次第に心機能の改善を認めたが、抗HER2療法は中止しホルモン療法施行中に皮膚再発を認め放射線加療を行った。この症例を除いて現在まで全例、無再発生存している。
心機能低下などの重篤な合併症もなくCRが持続できている症例に対しては抗HER2療法をいつまで継続するかは医療経済、患者負担の観点からも今後十分な論議が必要となる。
今後、症例の集積は必要であるが、当院で経験したようなHER2陽性乳癌に対するtrastuzumab+perutuzumabの抗HER2療法のみでも十分な効果が期待され、CR症例の報告も増加するものと思われる。

P-22-19

長期間抗HER2療法をおこなったHER2陽性転移・再発乳癌の検討
Cases of Long-term treatment with anti-HER2 therapy for HER2 positive metastatic breast cancer

厚生連高岡病院　外科
尾山佳永子、加藤　洋介、大島　正寛

HER2陽性乳癌は以前予後不良であったが、抗HER2療法によりその治療成績は改善し治療も長期にわたる．当院において抗HER2療法をのべ5年以上施行したHER2陽性転移・再発乳癌について検討した．<対象>2005-2019年に当院でのべ5年以上抗HER2療法をおこなった9症例．<結果>転移再発時の年齢は平均63歳（54-72 中央63）．初発病期はI:1例,II:2例,III:3例,IV:2例．ホルモン陽性8例（89%）．転移は局所:6例，リンパ節:5例，肺:4例，肝:0例，骨:4例，脳・髄膜:1例．根治術後再発は7例，再発までの期間は平均65ヶ月（17-152，中央59.5）．補助療法でアンソラサイクリンは2例，トラスツズマブ使用はなかった．局所制御をふくめた乳房手術は8例（89%）に施行した．再発後の全生存期間は65-163ヶ月で平均112.7ヶ月．抗HER2療法は平均82.1ヶ月（64-104，中央90），レジメン数は5.1レジメン（2-13，中央4）．トラスツズマブは全例，ペルツズマブは6例，ラパチニブは3例，TDM-1は1例使用した．併用抗がん剤はタキサン4例，エリブリン1例、ゲムシタビン3例，カペシタビン3例，併用なしが3例．抗HER2療法を患者の希望で中断した症例は4例で，中断期間はのべ42ヶ月（4-79，中央42.5），全例で再燃し抗HER2療法を再開，3例は現在も生存し治療継続中である．抗HER2療法中の外来通院自己負担総額は平均426万円（84-1223）であった．<結論>HER2療法の期間が長期にわたる症例はホルモン陽性症例が多く，肝転移症例はなかった．抗HER2療法は長期化しており，通院や医療費の負担も懸念される．抗HER2療法が一時的に中断可能な症例も存在することが予想されるが，中断後も再燃に留意し注意深く長期にわたる経過観察を要すると考える．

P-22-20

アスコクロリン類縁物質によるHIF-1α制御機構の解析
Analyses of hif-1 regulatory mechanism by ascochlorin-related compounds

[1]社会医療法人美杉会佐藤病院、[2]馬替生物科学研究所
中嶋　啓雄[1]、馬替　純二[2]

[背景] 2019年のノーベル生理学・医学賞は「細胞の低酸素応答の仕組みの解明」に授与された。トリプルネガティブ乳がん（TN）には有効な治療法が確立されておらず、新規治療薬の開発が望まれているが、HIF-1αはTNにおいてもその予後を左右する重要な因子として注目されており、我々もアスコクロリン（ASC）誘導体が、TN細胞のHIF-1αによるEGF発現誘導を抑制することを報告した。今回は（ASC）関連物質のHIF-1αに対する作用と特徴についてその各種の構造相関を検討した結果を報告する
[材料・方法] ヒト骨肉腫細胞U2OSを（ASC）とその側鎖置換誘導体（ASC類縁物質）、さらにはアスコフラノン（AF）とその側鎖置換誘導体（AF類縁物質）とともに4時間培養し、細胞のHIF-1αの発現量をWestern blottingで検出した。①:各種類縁物質のHIF-1αの誘導活性の解析、②:HIF-1α発現増強経路の解析を詳細に行った。
[結果] ①:リード化合物である側鎖部分にヘキサノン環をもつASCとフラノン環をもつAFはHIF-1a発現量を抑制した。一方、芳香環の水酸基をメチル化するとHIF-1a発現量の顕著な上昇が認められた。この作用はAFの芳香環の水酸基をメチル化した場合にも認められるが、イソニコチノイル基やカルボキシメチル基など疎水性の弱い置換基にした場合には認めなかった。また、芳香環の水酸基をメチル化しても認められず、逆にアセチル化による発現増強作用を打ち消した。②:HIF-1aの発現増強作用は代表的なHIF-1α活性化物質である「鉄イオンキレーター」と異なりFe^{2+}の添加では阻害されず、「基質アナログ」と異なりアスコルビン酸で強く阻害された。この結果は、ASC類縁物質によるHIF-1αの活性化は既知のHIF活性化物質とは異なる活性化機構を有することを示した。
[結論] 我々はASCおよびAF類縁物質をTNに対する新規治療薬として開発しており、これらの低分子化合物がEGFによるHIF-1α転写因子の活性化を抑性することや活性酸素の産生を通じてPD-1抗体療法を増強する結果を示してきた。本研究ではASC・AF類縁物質が、その構造変換によりHIF-1a転写因子を直接制御する作用を有することが明らかになった。ASC・AF類縁物質をTNに対する治療薬としてデザインしていく上で重要な知見が得られた。

P-22-21

閉経後ER陽性HER2陰性乳癌に対する術前レトロゾール1年間投与の検討

Pre-operative 1-year letrozole for post-menopausal ER-positive HER2-negative breast cancer

砂川市立病院　乳腺外科
細田　充主

【背景】
閉経後ER陽性HER2陰性乳癌に対する術前ホルモン療法は一般的な診療ではなく、2018年版の日本乳癌学会のガイドラインでは推奨の強さが2 ～ 3となっている。
前向き臨床研究として閉経後ER陽性HER2陰性患者22名に対して術前ホルモン療法としてレトロゾール1年間投与を施行したので検討した。
【対象と方法】
閉経後ER陽性HER2陰性手術可能患者のうち、生検を行った時点で化学療法を確実に必要とする因子が存在せず、薬物療法としてアロマターゼ阻害剤投与が予定される症例を対象とした。同療法の意義を説明し承諾の得られた症例に対し、1年間レトロゾールを投与した後、手術を施行した。1年間の内服中、USは3ヶ月毎、MRIを6か月毎に施行し、腫瘍の評価を行った。
【症例の内訳と結果】
22症例の年齢は平均66歳、浸潤性乳管癌21例、浸潤性小葉癌1例。全症例がcN0、平均腫瘍径は17mm。生検検体のERは平均99%、PRは51%、Ki67は18.4%、核グレードはG1が18例、G2が4例。1年間レトロゾール投与後のUSでの腫瘍径計測でSD 5例、PR 17例だった。6か月時点での腫瘍増大症例を1例認め、その時点で手術を行った。22例全員に手術を行い、8例にBt、14例にBpを施行し、術前ホルモン療法により温存可能になった症例が3症例あった。SN陽性を3症例に認めた。手術検体でのpCRを1例、DCISのみの遺残を1例に認めた。術前レトロゾール療法前後で、PR陽性細胞率とKi67は有意に低下した。
【考察】
術前レトロゾール投与の効果判定は開始後6か月で可能であったが、12か月施行しても再増大症例はなかった。副作用による中止症例はなく、安全に施行できた。今回の検討で術前レトロゾール投与の至適期間は明確にはならなかったが、6か月投与でレトロゾールの治療効果が明らかとなり、また、12か月投与の安全性も確認された。全例cN0であったが、手術時のSNは3例に転移を認め、手術先行症例と比較して高率ではなかった。pCR症例、PD症例いずれも生検時点での効果予測因子は不明であった。本検討のPD症例は手術を先行していた場合、効果のないホルモン療法を長期間継続する可能性があった。術前ホルモン療法は比較的低侵襲にホルモン療法の効果を予測するのに許容される方法であると考えられた。

P-22-22

ステロイド治療を行った肉芽腫性乳腺炎12例の検討

Retrospective study of 12 cases of idiopathic granulomatous mastitis treated with steroids

[1]島田乳腺クリニック、[2]製鉄記念八幡病院　乳腺外科
島田　和生[1]、高浪　英樹[2]、石川　幹真[2]、木村　英世[2]、下釜　達朗[2]

【はじめに】肉芽腫性乳腺炎（GM）は比較的稀な慢性炎症性疾患である。その原因は不明で病態も多様で、このため治療法も無治療からドレナージ、手術、ステロイド投与など様々で確立されたものはない。今回当院で経験したGM症例に検討を加えた。
【対象】2007年から2019年までに当院で診断したGM症例12例
【結果】全例女性で年齢は29 ～ 45歳（平均37.5歳）、1名を除き全員授乳経験あり、卒乳から発症までの期間は10例が5年以内（中央値2年）であった。初発症状は全例、発熱を伴わない乳房の1区域以上の硬結、その後の疼痛と発赤で、USで地図状の不整低エコーと直上の脂肪の混濁を認めた。8例に針生検を施行し6例がGMの診断であった。診断がつかず切開排膿したのは3例で、いずれも排膿は少量のみで症状の改善には至らなかった。初診からGM確定診断までの期間は、7例が平均14日（1 ～ 21日）、その他切開排膿もしくは短期間経過観察した5例が30 ～ 180日と長かった。治療は1例を除き全例ステロイド投与を行った。0.8 ～ 1mg/体重/日のプレドニゾロン内服から開始、これを10 ～ 20日間投与し、その後テーパリングして終了した。全例投与開始から5日以内に全ての症状が改善し、順調に経過した7例の平均治療期間は153日だった。3例にテーパリング終盤の5 ～ 10mg/日の時点で症状が再燃した。1例は20mgに戻したが症状は改善せず40mgに増量して改善した。もう1例は30mgに戻し改善、もう1例は限局性の小さな病変だったため切除術を行った。無治療の1例は、結節性紅斑に対する治療（コルヒチン、ロキソプロフェン）でGMも半年後に治癒した。ステロイドの主な副作用は体重増加と満月様顔貌、不眠だった。治療終了後の経過は全例再発はなかったが、2例に同側の乳輪下膿瘍を認めた。
【結論】卒乳後5年以内で発熱のない乳腺の区域性の硬結や発赤が持続する場合は、乳癌を除外できたなら、まずGMを考えるべきである。GMの確信がもてない場合は、プレドニゾロン20mg/日を3日間投与して症状が改善したらGMと診断できる。初回投与量は少量では効果がないと思われ、やはり0.8 ～ 1mg/体重/日が必要と思われる。ガイドラインに沿ったステロイド使用を適切に行えば、重篤な副作用なく治療が遂行可能で、後遺症なく治癒すると考えられる。一方ステロイド使用の適正量や期間、ステロイドが使いにくい症例への対処法、ステロイド以外の治療法など、今後治療法の一定のコンセンサスの確立も必要と思われる。

P-22-23

転移再発乳癌に対するCDK4/6阻害剤の使い分け -当院146例のリアルワールドデータからの検証-

Real World Data of Palbociclib and Abemaciclib for the ER+ HER2- Treatment of Advanced Breast Cancer

独立行政法人　国立病院機構　北海道がんセンター　乳腺外科
前田　豪樹、寺井小百合、岩村八千代、山本　　貢、富岡　伸元、
渡邊　健一、高橋　将人

【背景・目的】
CDK4/6阻害剤はER陽性HER2陰性転移再発乳癌を対象とした国際共同第3相臨床試験において、内分泌療法との併用で確かなエビデンスを有する標準的治療である。本邦で使用可能なCDK4/6阻害剤の使い分けを考える上で、実臨床における使用実態や安全性・有効性の結果を確認することは重要である。
【対象・方法】
ER陽性HER2陰性転移再発乳癌症例に対し、本邦で上市されてから2019/12までの期間に投与を開始したパルボシクリブ（PAL）81例とアベマシクリブ（ABE）65例を対象として後方視的に検証した。Time-to-treatment failure（TTF）はKaplan-Meier法を用いてlog-rank 検定で解析した。
【結果】
投与開始時の年齢中央値はPAL投与群で58歳（36-81歳）、ABE投与群で55歳（34-83歳）であった。PALの88%、ABEの 92/%が臨床試験同様に転移再発乳癌に対する1 ～ 3次治療で使用されていた。投与開始時に肝転移ありの症例はPALの33%、ABEの42%、骨転移単独は各々 26%、23%であった。全体のTTF中央値はPALは231日、ABEは未到達（NR）で有意差は認めなかった（p=0.096）。肝転移群でTTF中央値はPAL147日、ABEは273日で有意差は認めなかった（p= 0.173）が、骨転移単独群でPAL174日、ABEはNRで有意差を認めた（p= 0.036）。1次治療群と2次3次治療群ではTTF中央値はPALは287日/203日、ABEはNR/252日で有意差は認めなかった（p= 0.302、p=0.225）。薬剤の減量を要した群でのTTF中央値はPAL 245日、ABE はNRと有意差を認めた（p=0.044）が、1段階減量に留まった群に限定するとPAL300日、ABEはNRで有意差を認めなかった（p= 0.380）。
PALの主な有害事象（AE）は、好中球減少98%（うちGrade3以上85%）、血小板減少15%（5%）であり、発熱性好中球減少症は1例のみであった。ABEは下痢79%（10%）、嘔気嘔吐34%（3%）、疲労17%（7%）であり、好中球減少は55%（21%）であった。
PALでは16例のAEによる治療中止があり、うち13例が好中球減少によるものであった。またABEでは9例のAE中止（4例は倦怠感、3例は間質性肺疾患）を認めたが下痢による治療中止は1例も認めなかった。
【結語】
単施設の検討だが、日本人に好中球減少が多いことを勘案すると骨髄癌症を伴うような骨転移症例ではABEのほうが高いRDIを維持し治療効果が得られる可能性が考えられた。観察期間が異なり、期間も短いことから両剤の優劣をつけるにはデータの蓄積が不十分である。現時点では副作用プロファイルを考慮して使い分けるのが妥当と考える。

P-22-24

当院における原発性早期乳癌に対する術前補助化学療法の治療成績

The results of primary systemic treatment for primary early breast cancer at a single institution

[1]手稲渓仁会病院　腫瘍内科、[2]手稲渓仁会病院　乳腺外科
石黒　　敦[1]、加藤　弘明[2]、阿部　　大[2]、久保田玲子[2]、千葉　龍平[2]、
松波　　己[2]、成田　吉明[2]

【背景】早期乳癌に対する周術期化学療法として術前補助化学療法（PST:Primary Systemic Treatment）は、術後化学療法と同様に手術単独に比して生存期間の延長効果が認められており、当院では術後化学療法が検討される切除可能早期乳癌に対してPSTを施行している。
【方法】2010年3月から2016年5月にかけて、Epirubicin/Cyclophosphamide（EC）につづいてTaxane治療後に切除した片側性浸潤性乳管癌54例を対象にPSTの治療成績ならびに安全性について後方視的に検討した。
【結果】年齢中央値は55.3歳（31-79歳）。患者背景は計54例のうちサブタイプ分類別にLuminal A 4例 / Luminal B（HER2陰性）16例/ Luminal B（HER2陽性）10例/ Luminal判別不明（HER2陰性）4例/ HER2陽性 10例/ Triple Negative 10例であり、病期はStageⅠ 3例/ⅡA 22例/ⅡB 15例/ⅢA 8例/ⅢB 6例であった。組織学的完全奏効（pCR）を認めた11例（20.4%）は、Luminal B（HER2陰性）2例/ Luminal B（HER2陽性）1例/ HER2陽性4例/ Triple Negative 4例で、HER2陽性群はホルモン陽性/HER2陰性群と比較し、PSTによる有意な組織学的治療効果が認められた（p=0.004）。経過観察期間中央値5.41年（1.42-9.05）において、11例（20.4%）が再発し、再発例ならびに3年無病生存割合（DFS）はそれぞれLuminal A 0例・Luminal B（HER2陰性）2例・Luminal A/B判別不明（HER2陰性）1例で計3例/87.5%、Luminal B（HER2陽 性 ）2例/80.0%、HER2陽 性 1例/90.0%、Triple Negative 5例/50.0%（pCR 1例を含む）に認められた。47例（87.0%）に好中球減少Grade3/4があり、15例（27.8%）に発熱性好中球減少症を認めた。有害事象のためPSTを中止した症例は9例（16.7%）であった。Relative Dose Intensity（RDI）は48例（88.9%）において85%以上を維持できていた。
【結論】Grade3以上の好中球減少を高率に認めたが、88.9%（48/54）の症例では85%以上のRDIを維持し得た。3年DFSのさらなる改善に向けてサブタイプ分類別に治療介入を検討する必要性が考えられた。

P-22-25

当院の転移再発乳癌におけるS-1療法の奏効率・TTFについての検討

Responce and TTF of S-1 Therapy for Metastasic Breast Cancer

[1]茅ヶ崎市立病院　乳腺外科、[2]横浜市立大学医学部　消化器　腫瘍外科学
嶋田　和博[1]、小林侑華子[1]、山田　顕光[2]、遠藤　　格[2]

【背景】HER2陰性転移・再発乳癌（MBC）の1次化学療法として，タキサンに対するS-1のTTF非劣性とQOL優越性がASCOで公表され約5年が経過する．実臨床では2次治療以降の使用例も少なくなく，当院での使用状況について検討した．
【方法】対象はMBCに対して2016年以降にS-1療法が施行された20症例．S-1投与は80-120mg/dayで2週投与1週休薬または4週投与2週休薬．病勢進行時（1-2ヶ月での腫瘍マーカー増加や画像的PD）や原病による全身状態悪化時，副作用により投与を中止とした．評価項目は臨床病理学的因子，治療line，奏効率，TTF，有害事象（CTCAE v5.0）．
【結果】S-1開始時の平均年齢は65.1歳．初診時の原発巣平均腫瘍径は4.8cm，NG（1,2/3/不明）は（10例50%/7例35%/3例10%），cStage（I/II/III/IV/不明）は（1例5%/5例25%/5例25%/7例35%/2例10%），
サブタイプ（luminal-A/luminal-B/TNBC）は（4例20%/8例40%/8例40%）．再発後の内分泌療法を含まないS-1使用line（1st/2nd/3rd≦）は（10例50%/2例10%/8例40%），投与法は2週投与が16例80%，4週投与は4例20%．奏効率はCR0例，PR8例，SD5例，PD7例．臨床的有効例（CR+PR+SD）は13例（65%）で 2nd line以内のS-1使用が10例（77%）と多くを占めた．PD7例中では3rd line以降のS-1使用が5例（71%）と多かった．全症例のTTFの中央値は110日．2nd line以内使用群（12例60%）と3rd以降使用群（8例40%）それぞれのTTF中央値は359日と33日で大きく差を認めた．luminalとTNBCそれぞれのTTF中央値は359日と45日と差を認めたが，luminal群のS-1使用平均lineがluminalは1.8でTNBC群は2.5でありluminal群でのS-1早期使用傾向の影響と考えられた．TNBCであっても2nd line以内でS-1を使用した症例に限ればTTF中央値は240日と比較的長い傾向を認めた．投与法に関して，4週法が可能であった4例はすべてPS良好な1st line使用例でありTTF中央値は390日と長い傾向にあった．毒性に関してG3以上は倦怠感（3例15%），白血球減少（1例5%），好中球減少（1例5%），貧血（1例5%），下痢（1例5%），口内炎（1例5%）であった．
【考察】S-1療法は65歳以上の高齢患者や進行症例であっても奏効率良好の上，比較的安価で毒性も少なく今後もMBCの標準治療として使用されると考えられる．PS良好な場合は長期間の4週投与も可能であり，良奏効率や長いTTFを達成するためには，サブタイプに関係なく早期lineでの使用が最も重要であると考えられた．

P-22-26

当科におけるアベマシクリブ投与症例の検討

Clinical experiences of Abemaciclib therapy in our hospital

日本海総合病院　乳腺外科
天野　吾郎、佐藤　千穂、菅原　　恵

CDK4/6阻害剤であるアベマシクリブが本邦において保険承認されてから約1年が経過し,当科ではこれまで進行再発乳癌12症例に対し投与を行ってきた。今回その有効性・安全性に関する検討を行なった。【対象】全例女性,閉経前/後が2/10例,年齢中央値58歳（43-73歳）,進行/再発 3/9例,初診時ステージI /II /III /IVが1/3/5/3例,組織型は全例IDC,ECOG PS 0/1/2が4/7/1例,全例内蔵転移（+）（肝転移8例,肺転移4例）。先行内分泌療法レジメン数は1-5（中央値2）でパルボシクリブの既治療例が5例,化学療法既治療例が6例。【投与方法】レトロゾールとの併用が2例,フルベストラントとの併用が8例,フルベストラント+LHRH-aとの併用が2例。【結果】最良治療効果はCR0例,PR3例,long SD2例,SD2例,PD1例,評価不能4例で臨床的有用率は42%。TTFの中央値は18週（2-46週）。有害事象はG3の好中球減少が6例,G-3/4の貧血が2/2例（うち3例で輸血施行）, G3/4の血小板減少症が1/2例（G4の2例で血小板輸血施行）,G3の下肢深部静脈血栓症・嘔吐下痢症・肝機能障害が1例ずつ。アベマシクリブ投与中止の要因としては有害事象が4例,PDが3例,有害事象+PDが1例。【考察】当科でアベマシクリブを投与したのはMonarch試験から外れるlate lineの症例が多く,TTFが短いのもやむを得ないと思われた。下痢はG2以下の軽度なものが多く殆どが口ペラミドで対処可能だった。上記G3/4の有害事象発現のため投与開始後2-3週で投与終了となったのが4例認められ,それ以外の8例では14-46週と比較的長く治療を継続できていた。TTFの層別解析ではアベマシクリブの減量を行った症例,パルボシクリブの前投与歴のある症例でTTFが長い傾向にあった。血小板輸血を要した2例はいずれもlate line症例で多発肝転移・骨転移を有しており,骨髄抑制の影響が顕在化しやすかったと考えられた。【結語】Monarch2試験でOS改善が示されたアベマシクリブであるがlate lineでの使用では有害事象が強く現れる可能性があるため慎重な経過観察が必要である。できるだけエビデンスに準じる形での1st~2nd lineでの使用が望ましい。

P-22-27

当院における進行再発乳癌に対するCDK4/6阻害剤の使用経験

Experience of using CDK4/6 inhibitors for advanced recurrent breast cancer in our hospital

トヨタ記念病院　乳腺内分泌外科
伊藤　和子、西本　真弓、泉　　彩夏

【はじめに】細胞周期制御にかかわるCDK4/6阻害剤の登場によりホルモン陽性・HER2陰性の進行・再発乳癌の予後改善が期待されるが、実臨床や既治療例への効果についてまだ多くは示されていない。今回当院での使用経験例について検討したので報告する。
【対象と方法】2018年4月から2019年9月までに当院でパルボシクリブ（PAL）およびアベマシクリブ（ABE）を投与した進行・再発乳癌20例について診療録から後方視的に抽出し、治療効果や副作用について検討した。
【結果】投与時年齢中央値は62歳（39 ～ 76歳）、再発12例 進行8例。再発12例の無再発生存期間中央値は75 ヶ月（1 ～ 193 ヶ月）、うち6例は補助内分泌療法中の再発であった。再発・転移部位は局所および領域リンパ節6例、肺胸膜7例 骨12例 肝6例 後腹膜1例 脳2例（重複あり）。内臓転移は12例に認めた。投与したCDK阻害剤はPAL11例、ABE7例、PALからABEに切替が2例であり、併用内分泌療法薬はフルベストラント11例 レトロゾール9例であった。進行一次治療は2例、初期治療中再発の一次は1例、二次は3例、三次は5例で、その他9例は過去に3種以上の内分泌療法が施行されていた。前内分泌療法期間の中央値は18.5 ヶ月（0 ～ 90 ヶ月）であった。進行・再発への化学療法歴は6例認め、1 ～ 4レジメン使用され投与期間中央値は20 ヶ月（2 ～ 59 ヶ月）であった。治療効果については、無増悪生存期間中央値は5 ヶ月（0 ～ 20 ヶ月）で、最良治療効果はPRが6例、SDが7例、PDは7例で、奏功率30%、臨床的有用率は65%であった。PAL（11例）ではPRが3例、SDが4例、PDが4例であり、ABE（7例）ではPRが3例、SDが2例、PDは2例で、2剤切り替え投与した2例はSDが1例、PD1例であった。化学療法歴のある6例はPR、SD、PDが2例ずつであった。10例は現在投与継続中である。副作用G3以上では好中球減少が13例、貧血が2例、血小板減少は6例、下痢は1例であった。うち2例は入院輸血を行った。ABEでは7例中4例に血小板減少をきたしていた。投与量では初期量で継続できたのは3例のみで、併存疾患により当初から減量した例もあるが1段階減量は8例、2段階減量は7例でPALにその傾向が強かった。
【考察】副作用である血液毒性については慎重な観察が必要であるが、三次以降の内分泌療法例や過去に化学療法歴があっても効果の得られる例があり、緩徐な病勢であれば有用である可能性が示された。

P-22-28

転移・再発トリプルネガティブ乳癌におけるclassical CMF療法の有用性と安全性の検討

Investigation of efficacy and safety of classical CMF in metastatic triple-negative breast cancer

川崎医科大学
山本　　裕、福間　佑菜、三上　剛司、岸野　瑛美、緒方　良平、
齋藤　　亙、小池　良和、惣田　麻衣、野村　長久、田中　克浩、
紅林　淳一

【目的】転移・再発トリプルネガティブ乳癌（TNBC）に対する一次化学療法では、タキサンまたはアントラサイクリンの使用が、国際的ガイドラインで支持されているが、予後は依然として不良である。最近になり、遺伝性乳癌の原因遺伝子の一つであるBRCA遺伝子に変異を認める転移・再発乳癌（TNBCを含む）に対して、オラパリブが承認され、さらに免疫チェックポイント阻害剤の抗PD-L1抗体であるアテゾリズマブが、PD-L1陽性の転移・再発TNBCに対して承認されたばかりであるが、TNBCに対する治療選択には限りがある。その一方で2010年にTNBCに対するclassical CMF（cyclophosphamide, methotrexate, 5-fluorouracil）療法の有効性が報告されており、我々は治療選択の少ないTNBCに対するclassical CMF療法は、重要な治療選択の一つであると考えている。そこで、classical CMF療法の有効性と安全性を検討した。
【方法】対象は2015年1月から2019年11月までに転移・再発TNBCに対してclassical CMF療法を施行した7例で、有用性と安全性をretrospectiveに検討した。
【結果】年齢の中央値は57歳で、再発が4例、Stage Ⅳが3例であった。無再発生存期間（再発例のみ）の中央値は15.5か月で、内臓転移は3例に認めた。PSは1が6例、2が1例であり、転移・再発における前治療レジメンの中央値は5（2~9）で、ほぼ全例にアンスラサイクリン、タキサンが投与されていた。効果に関しては、ORRが42.8%（3例）で、CBRが71.4%（5例）であった。PFS、OSはそれぞれ中央値が6.3か月（1.8~8.2か月）、8.2か月（4.2~14.4か月）であった。安全性に関しては、途中で減量や治療の延期が必要な症例は認めず、有害事象に関しても、血液毒性が主で、非血液毒性は少なかった。1例は現在も治療継続中であるが、他の治療中止理由は病状進行が5例、有害事象が1例であった。
【結論】少数例の検討ではあるが、転移・再発TNBCにおけるclassical CMF療法の有用性と安全性が示唆された。

P-22-29

ER陽性進行再発乳癌に対する当院におけるパルボシクリブの使用経験

Experience of the use of Palbocicrib for ER-positive metastatic/advanced breast cancer patients

岩見沢市立総合病院
柏倉さゆり、河合　朋昭、上泉　　洋

背景:CDK4/6阻害剤であるパルボシクリブは、ER陽性HER2陰性の手術不能または再発乳癌に対する治療薬であり、各種臨床試験において内分泌治療との併用で、PFSを延長させることが証明されている。日本では2017年9月に承認され、当院でも2018年5月から使用し、わずかながら使用例を得たので、これらの症例について若干の考察を交えて検討する。
症例:当院にてパルボシクリブを使用したER陽性HER2陰性進行再発乳癌症例10例。
結果:性別は女性9例、男性1例。年齢は平均69.8歳（58-89歳）、stage4症例が6例、再発症例が4例。パルボシクリブ使用は1st lineが3例、2nd lineが3例、3rd lineが3例。5th lineが1例であった。パルボシクリブ使用前に化学療法を施行した症例は4例。転移臓器は骨が7例、肺が7例、肝が2例、リンパ節が8例（重複あり）。併用薬はAI剤2例、フルベストラント7例であり、1例はタモキシフェンからフルベストラントに変更になった。パルボシクリブの投与は全ての症例で125mgから開始し、125mg/日で継続できた症例は4例、100mg/日が3例、75mg/日が3例であった。いずれも好中球減少により減量を要した。Grade3以上の副作用が出現したのは好中球減少、白血球減少のみであり、共に6例認められた。発熱性好中球減少症を発症した症例はなかった。10例のうち、3例は画像上転移巣増悪により、1例は新規転移巣を認めたため投与レジメンを変更した。1例は有害事象のためレジメンを変更した。1例は部分奏功し、10ヶ月間治療継続可能であった（治療開始10ヶ月で転居）。SDは4例であった。
考察:PALOMA3試験では好中球減少が66%、白血球減少が35%との報告であったが、当院ではそれ以上の割合で認められた。男性乳癌に対しては、ホルモン療法と併用することで治療効果が見込めるとの報告も散見されたが、当院の症例では認められなかった。また、89歳という高齢者への投与症例もあったが、安全に投与することができた。

P-22-30

HER2陽性乳癌に対する術前化学療法におけるpertuzumab併用効果についての検討

Clinical benefit of pertuzumab on neoadjuvant trastuzumab and taxan for HER2 positive breast cancer

聖マリアンナ医科大学　乳腺内分泌外科
小島　康幸、酒巻　香織、瀧下茉莉子、中野　万理、田雜　瑞穂、
黒田　貴子、敦賀　智子、志茂　彩華、志茂　　新、本吉　　愛、
白　　英、川本　久紀、福田　　護、津川浩一郎

背景）HER2陽性乳がんに対して術前化学療法を行う際にpCR率の向上や予後の改善を期待してtaxan+trastuzumabにpertuzumabを併用できるようになって約1年が経過した。NeoSphere試験においてpertuzumabの上乗せによりpCR（ypT0/isypN0）率が21.5%から39.3%と有意に改善を認めていた。
一方で、APHINITY試験の長期成績をみると、術後治療という違いはあるがpertuzumabの上乗せ効果は限定的で、特にN0症例では元々予後が良い患者集団であるため、pertuzumabを上乗せする必要がないことが示されている。
目的）実臨床において術前にpertuzumabを併用することでpCR率がどの程度向上したか、どの患者集団に提供するのが効果的かを検証する目的で、後ろ向き検討を行った。
方法）対象は2013年1月から2019年6月の間に手術を受けた症例のうち、術前化学療法を受けた症例とし、両側乳がんやstageIV症例は除外した。
結果）Pertuzumabを併用した（HP群）22例、 併用しなかった（H群）266例であった。患者背景のうちT因子（T0/1/2/3/4）はそれぞれHP群:0/3/15/1/3例、H群:1/67/158/24/16、N因子（N0/1/2/3）はそれぞれHP群:7/11/2/2例、H群:160/88/11/7例であった。また、subtype（HER2 enriched/ Luminal-HER2）HP群:9/13例、H群:108/158例、 施行regimen（A+T/ T/other）HP群:21/1/0、H群:242/22/2例、施行術式（Bp/Bt/unknown）HP群:7/15/0例、H群:144/121/1例であった。pCR/non-pCRに関してはHP群:11/11例、H群:82/184例であった。Pertuzumab上乗せの有無とpCR率には有意な相関を認めなかったが（p=0.094）、HER2 enrichedに限れば有意な相関を認めた（p=0.014）。Luminal-HER2に絞った検討では有意な相関は認められなかった。
結語）観察期間が短く症例数が少ない中での検討であった。Pertuzumab上乗せ群でpCR率が高い傾向にあるが、そもそも予後の良い集団が含まれていることが考えられ、医療経済効果も鑑みながらPertuzumabが必要な患者集団を絞り込める可能性があり、引き続き症例数を増やして検討する予定である。

P-22-31

ER陽性HER2陰性転移再発乳癌に対する分子標的療法薬使用は生命予後を延長するか?

Does target therapy improve prognosis of ER+/HER2- metastatic breast cancer patients?

三菱京都病院　乳腺外科
多久和晴子、中村　有輝、竹内　　恵

背景
ホルモン受容体陽性HER2陰性転移再発乳癌ではmTOR阻害剤、CDK4/6阻害剤やOlaparibと従来の内分泌療法、化学療法を含めた全身療法に局所療法や緩和治療を併用して集学的に治療を行う。
方法
2015年から2018年に当院で転移再発乳癌治療を行った患者は79例、うちホルモン受容体陽性HER2陰性乳癌症例は60例あった。19例の分子標的療法薬使用患者の診療歴を後方視的に評価し、治療内容の予後への影響を検討した。
結果
19例のうち、3例が同時性両側乳癌、1例が異時性両側乳癌であり、転移再発部の生検により分子標的療法の適応であることを確認した。分子標的療法開始時に臓器転移を伴う例が8例あった。併用した内分泌療法はmTORiではEXE 4例（100%）、palbociclibではfulvestrant（±LHRHa）11例（68.8%）、LET 4例（25.0%）、ANA 1例（6.2%）、abemaciclibではfulvestrant（+LHRHa）2例（66.7%）、LET 1例(33.3%)。19例中BRACAnalysisで変異陽性の診断を得ている患者が3例(15.8%)含まれた。
11例（64.7%）が分子標的療法開始時に臓器転移を伴う病態であったにもかかわらず、分子標的療法を含まない治療を行った患者（median time to chemotherapy 22.7m vs 12.8m, p=0.347）と同等の生命予後であった（HR 0.96, 95% CI 0.40-2.30, p=0.922）。しかしながらPalbociclib治療中に肝転移を来しPDとなっている例が7例（43.8%）あり、うち肝生検で肝転移巣の表現型がTNBCに転化していることが確認された1例を含む、3例は死亡しており、palbociclib治療に不応の肝転移の予後が不良であった。
結語
内分泌療法+mTOR阻害剤やCDK4/6阻害剤は前治療が濃厚に行われている例にも幅広く選択可能であり、比較的長期予後が期待できる可能性がある。

Fig. 1 duration of targeted therapy of patients with ER+/HER2- metastatic breast cancer

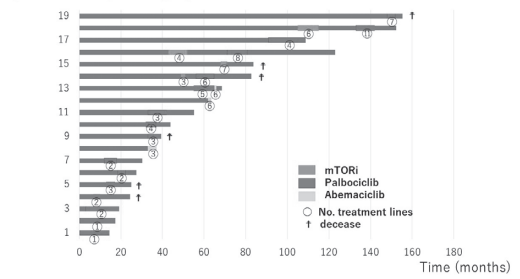

P-22-32

HER2陽性乳癌患者における末梢血リンパ球数，好中球リンパ球比についての検討

Prognostic value of absolute lymphocyte count and neutrophil-to-lymphocyte ratio in HER2(+) patients

徳島大学病院
宮本　直輝、井上　寛章、笹　聡一郎、鳥羽　博明、森本　雅美、
武知　浩和、青山万理子、竹原　恵美、溝渕　　海、丹黒　　章

【背景】癌患者の薬物治療において免疫応答は重要な役割を担っている．特にトラスツズマブではADCC活性による腫瘍免疫応答が報告されており、HER2陽性乳癌ではリンパ球が重要な役割を担っていると考えられる．末梢血中のリンパ球数（ALC）や好中球リンパ球比（NLR）は宿主の免疫能を評価する指標の一つと考えられ，再発乳癌や他の固形癌で予後と関連する報告がなされている．そこでわれわれはStageⅠ～ⅢのHER2陽性乳癌の患者において，治療開始前のALCおよびNLRが予後予測因子となるかを検討した．
【対象と方法】2009年4月より2019年3月までに当科で治療を開始したHER2陽性乳癌患者のうち，術前化学療法を行った85人を対象とした．治療開始前のALCおよびNLRと予後について後方視的に検討を行った．ALCとNLRのカットオフ値はROC曲線のYouden indexから算出した．
【結果】年齢中央値は58歳（32-81歳），観察期間中央値は52.0ヶ月（9.8-114.3ヶ月）であった． 腫瘍径はT1:22例（26%），T2:45例（53%），T3:7例（8%），T4:11例（13%）で，リンパ節転移陽性は58例（68%），ホルモン陽性は53例（62%）であった．再発例は11例（13%）で再発をoutcomeとしたROC曲線から算出したALC，NLRのカットオフ値はそれぞれ1300，2.75となった．ALC低値は29例（34%）、高値は56例（66%）．5年無病生存率はALC低値群で100%，高値群で80%（p=0.0482）と有意にALC低値群で予後良好であった。NLR低値・高値間の比較では有意差を認めなかった．
【結論】HER2陽性乳癌患者において，治療開始前のALCが予後予測因子の一つとなることが判明した．今後はALCの治療前後での変化と予後の関係やALCとTILsとの関係についても評価したいと考えている．

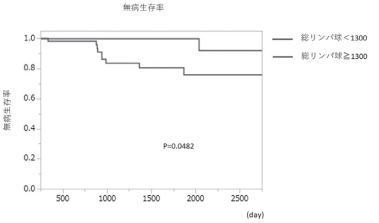

P-22-33

エリブリンによる内分泌療法感受性の改善の可能性について

Eribulin mesylate may improve the sensitivity of endocrine therapy in metastatic breast cancer

日本赤十字社　長崎原爆病院
柴田健一郎、畑地登志子、前田　裕子、谷口　英樹

【背景】エリブリンは、後治療にプラスに作用する可能性が推察されており、その機序として血管リモデリングや低酸素状態の改善によるMET（間葉上皮転換）作用などの微小環境への影響が考えられている。低酸素状態は乳癌細胞の内分泌療法抵抗性獲得の要因の一つとも言われており、エリブリンが内分泌療法の感受性を改善するとの報告も散見される。
【目的】エリブリン投与により内分泌療法の感受性の改善が期待できれば、進行再発患者にとって副作用等の観点からも利益が大きく、臨床での薬剤選択に影響を与える可能性があると思われ、エリブリン投与症例におけるその後の内分泌療法の効果を評価することとした。
【対象・方法】当院で診療を行っている進行転移再発乳癌においてエリブリン投与後に内分泌療法を施行した症例について、その治療効果、エリブリン投与前後の内分泌療法の継続期間についてretrospectiveに解析を行った。
【結果】2011年7月～ 2019年10月の間にエリブリンを投与したのは48名であった。エリブリン投与後に内分泌療法を行った症例は22例、その内エリブリン投与前後の内分泌療法の継続期間について検討できたのは16例であった。内訳は二次内分泌療法が2例、三次療法が7例、四次療法が6例、五次療法が1例であった。エリブリン投与後に内分泌療法が投与前治療と比較して期間が延長した症例は8例（50.0%）、大差なしが2例（12.5%）、短縮した症例は6例（37.5%）であった。CBRは12.5%（2例のみ）であったが、1例は四次療法で著明な腫瘍縮小効果（PR）を示し、もう1例は三次療法で1年以上に渡るSD期間を維持している。
【まとめ】今回の少数例の検討で内分泌療法感受性の改善に言及することは難しいものの、エリブリン投与後に内分泌療法を行った症例の半数で、前治療と比較して治療継続期間の延長が認められた。またlate lineの内分泌療法が著効した2例はどちらも分子標的薬の併用はなく単剤での効果であった。
分子標的薬の投与症例が増え、効果が示されているものの、副作用や経済性など特有の問題点も残る。QOLを長く維持する事が最大の目的である進行再発乳癌治療において、内分泌療法感受性の改善のメリットは非常に大きい。今後も症例の集積を行っていく。

P-22-34

要介護高齢者のER陽性原発乳癌に対する一次内分泌療法

Primary endocrine therapy for aged women with ER-positive breast cancer under the nursing care

独立行政法人国立病院機構　沼田病院　外科
前村　道生

【背景】平均寿命の延長に伴い高齢者の乳癌も増加傾向にあるが、社会的事情などで外科的切除が敬遠される場合も見受けられる。しかし乳癌を切除しないまま放置すると局所病変の進行に伴って出血や滲出、悪臭などへの対応に苦慮する場合もあり、これらを可及的に回避する目的で外科的切除に代わる治療として薬物療法が選択されることもある。
【対象と方法】針生検で組織学的にER陽性乳癌と診断された、施設に入所中の高齢女性6例。切除に対しては全例家族の同意が得られなかった。1例は胃瘻が造設されており全面介助の状態、また他の5例も何らかの形で介助が必要であり、生活が自立しているものはいなかった。家族の同意のもと一次治療としてアロマターゼ阻害剤が投与された。
【結果】詳細な全身検索は行っていないが、全例明らかな遠隔転移はないものと考えられた。治療開始時の年齢は79歳から91歳（平均85.7歳）、うち3例は皮膚変化を伴う局所進行乳癌（T4b）であり、3例は早期乳癌であった。初診の時点で全例局所の切除は可能と思われた。平均観察期間は4.4年（1.4年から7.2年）、局所進行乳癌の1例と早期乳癌の1例にPRが得られたが、早期乳癌の1例はPDとなり、タモキシフェンに変更した後NCを継続している。他の3例は明らかな進展はなくNCの状態で経過している。PRが得られた1例の早期乳癌患者は治療7年目で他病死したが、他の6例は存命中であり、現時点で乳癌死は1例も経験していない。内分泌療法に関連すると思われる骨関連の有害事象は経過中認められなかった。
【結語】高齢のER陽性乳癌は一次内分泌療法により長期的な病勢のコントロールが可能な場合が多く、外科的切除を希望されない患者に対して有用な治療と考える。

P-22-35

当科でのHER2陰性進行再発乳癌へのエリブリン投与

The impact of Eribulin on our therapy for HER2 negative metastatic or advanced breast cancer

[1]産業医科大学　医学部　第一外科、[2]北九州総合病院　外科、
[3]青葉台病院　外科、[4]つるどめ乳腺・大腸・肛門クリニック
井上　　譲[1]、田上　貴之[1]、新田　拳助[1]、沢津橋佑典[1]、佐藤　永洋[1]、
永田　　淳[1]、田村　利尚[1]、鳥越　貴之[1]、佐藤　典宏[1]、柴尾　和徳[1]、
勝木　健文[2]、永田　貴久[3]、鶴留　洋輔[4]、平田　敬治[1]

【背景】エリブリンは，アンスラサイクリン・タキサン既治療例を対象として，医師選択治療と比較したEMBRACE試験と，カペシタビンと比較した301試験において有意にOSが延長された。当科でも2011年より進行再発乳癌に対して投与を行なってきたが、その投与と実臨床での効果については未検討であった。また最近では投与時の好中球リンパ球比（NLR）や総リンパ球数（ALC）がエリブリンの効果予測因子である可能性についての報告が散見される。
【目的】当科におけるHER2陰性進行再発乳癌へのエリブリン投与について検討する。
【方法】2011年11月以降、当科で化学療法を行ったHER2陰性進行再発乳癌44例のうちエリブリンを投与した26例について、NLRやALC、化学療法回数、転移臓器などでPFS，OSを検討した。
【結果】エリブリン投与時の年齢は平均55.2歳。進行乳癌11例、再発乳癌15例であり、これらのSubtypeはLuminal type 13例、Triple Negative type 13例であった。他転移臓器は骨転移17例、肝転移14例、肺転移12例、リンパ節転移8例、脳転移7例をそれぞれ認めた。エリブリンは2nd. lineまでに7例、3rd. line 13例、4th. line以降に6例が投与されていた。予後機転は生存3例、他病死1例、追跡不能2例、原病死20例、エリブリン投与後のPFSは143日、OSは451日であった。エリブリン投与時のNLRとALCの平均はそれぞれ4.99と1135であり、NLR3、ALC1500をcut off lineに検討したPFSとOSでは有意差を認めなかった。
【考察】当科のHER2陰性進行再発乳癌への化学療法症例59.1%にエリブリンを投与しており、そのOSは平均15.0 ヶ月とEMBRACE試験の続報13.2 ヶ月よりも延長を認めた。一方でNLRやALCとPFSやOSの結果からは効果予測因子とは言えない現状であった。いずれも症例数が少なく、今後の症例集積を要すると考えられた。
【結論】当科におけるHER2陰性進行再発乳癌へのエリブリン投与の効果は既知の報告とおよそ同等であった。

P-22-36

当院におけるエベロリムス投与症例の検討

A study of Everolimus use cases in our hospital

[1]横浜市立大学　大学院医学研究科　消化器・腫瘍外科学、
[2]横浜市立大学附属市民総合医療センター　乳腺・甲状腺外科、
[3]藤沢市民病院　乳腺外科、
[4]横浜市立大学 大学院医学研究科　がん総合医科学、
[5]東京医科大学　乳腺科学
鈴木　千穂[1]、山田　顕光[1]、上中奈津希[5]、足立　祥子[2]、山本　晋也[2]、
成井　一隆[2]、菅江　貞亨[3]、市川　靖史[4]、石川　　孝[5]、遠藤　　格[1]

【背景】近年，ホルモン陽性進行再発乳癌治療は新たな治療薬の導入が進んでいる．2014年より本邦においてmTOR阻害剤エベロリムス（EVE）が導入され，さらに2017年よりCDK4/6阻害剤のパルボシクリブ（PAL）が導入された．CDK4/6阻害剤は第Ⅲ相臨床試験結果からは早期の使用により治療効果が示されている．一方EVEは進行例やLate lineの使用が多く，開始時期や適性使用量の判断に難渋する場合も多い．
【対象と方法】2014年6月から2018年12月における当院および関連施設でのEVE処方例に対しその効果を検討した．
【結果】症例は39例（うち2例は継続投与中）であった．EVE開始時の年齢中央値は61（38-83）歳,観察期間中央値は15（1-60）カ月であった．再発例は29例，初診時進行例は10例であった．局所進行例は1例で，その他は全例遠隔転移を認めた．内臓転移は27例（69%）に認め，28例（72%）で複数部位の転移を認めた．EVEの治療成功期間（Time to treatment failure:TTF）の中央値は4.4（95%CI:3.5-9.0）ヶ月，EVE開始後のOSは28.6（95%CI:15.1-38.0）カ月であった．治療効果（PR+SD）は24例（61.5%）で認めた．EVE投与中止理由は病勢進行が27例，副作用が9例（薬剤性肺障害4例，口内炎3例，その他2例），治療継続困難が1例であった．進行再発病変確認時よりEVE開始までの期間の中央値は35（2-212）カ月であった．EVE投与前に施行されたレジメン数の中央値は3（1-9）で，35例（90%）は3rd line以降の使用であった．EVE開始前のPAL投与は8例（21%）に行われており，PAL投与あり/なし群でのTTF中央値は3.3/4.4か月（p=0.608）であった．減量投与は19例（49%）に行われ，減量あり/なし群でのTTFは6.2/4.0カ月（p=0.100），OSは29.0/21.0カ月（p=0.727）であった．副作用は28例（72%）に認め，うちGradeⅢ以上は6例（15%）で，内容は口内炎3例，薬剤性肺障害2例，高血糖1例，疲労1例であった（重複あり）．EVEの副作用により後治療が開始できない症例はなかった．
【考察】CDK4/6阻害剤が導入され2年が経過している．今後はCDK4/6阻害剤投与後のEVE使用が増加すると考えられるが，本研究ではPAL投与前後でのEVE投与期間の有意な短縮は認めなかった．また本研究では減量投与におけるTTFやOSの有意な短縮は認めておらず，高齢者や病期進行例などは安全性を考慮し早期からの減量投与も検討できると考える．

P-22-37

当院でのアベマシクリブの使用経験

Experience of using abemaciclib at Kansai medical university medical center

関西医科大学総合医療センター　外科
末岡　憲子、吉田　奈央、梅崎乃斗香、山本　大悟

【はじめに】ベージニオ（一般名;アベマシクリブ）はCDK4/6（サイクリン依存性4及び6）を選択的に阻害する新規の径口分子標的薬である。2018年9月、本邦においてホルモン受容体（HR）陽性HER2陰性の切除不能または再発乳癌に対する適応承認を取得し、同年11月から発売となった。アベマシクリブの臨床効果はMONARCH2試験、MONARCH3試験で主要評価項目であるPFS（無憎悪生存期間）をそれぞれ、16.4 ヶ月、28.2 ヶ月と有意な延長を認めている。今回我々はHR陽性HER2陰性進行再発乳癌患者5例に対しアベマシクリブを投与し、実臨床での治療成績を検討した。また、アベマシクリブ投与期間が短く効果判定は困難であったため、実臨床での具体的な投与時期、投与期間、転移状況、副作用などを症例毎に検討してみた。
【対象】当院で2018年11月～ 2019年9月の間にアベマシクリブを投与したHR陽性HER2陰性進行再発乳癌患者4例を対象とした。また初発時はHER2タイプだったが、その後皮膚転移を繰り返し再発皮膚病変よりサブタイプが変更し、アベマシクリブを使用した症例1例も対象とした。経過途中で、副作用のためパルボシクリブ継続困難となりアベマシクリブに変更した症例が3例あった。
【結果】年齢中央値は54歳（51-62歳）、使用ラインの中央値は4ライン（2-7ライン）、投与期間中央値は10w（4-40w）、治療効果判定はCR0例、PR1例、SD2例、PD2例であった。骨、リンパ節転移などの再発症例でearly lineでの使用が効果があるように思わた。late lineで使用されているSD症例は、経過途中でHR陽性になった時点でアベマシクリブを使用しているためearly lineと考えた。有害事象はパルボシクリブから変更になった症例でgrade3の血球減少を認めていた。消化器障害はgrade1 ～ 2であった。消化器障害で継続困難な症例は認めなかった。
【まとめ】今回early lineでの使用が奏功期間、奏功率が良かった。アベマシクリブの使用状況はまだまだ不明であるが、今後も症例を増やして更に検討していきたい。

P-22-38

Abemaciclibが奏効した転移再発乳癌の治療経験

Treatment experience of the metastatic breast cancer that Abemaciclib was effective

相模原協同病院 乳腺外科
禹　有佳里、榎本　克久、堀　　京子、渡邉　美帆

（はじめに）CDK4/6阻害薬の出現により、luminal typeの転移再発乳癌症例の治療方針が発展した。今回、Abemaciclibとletrozoleを投与し、腫瘍マーカー減少、肝転移縮小の症例を経験したので報告する。
（症例）59歳女性。（経過）52歳時に右乳癌cT4bN2M1stageⅣ（LYM）の診断となった。前医でEC療法8kur、Nab-PTXを6kur施行し、画像上右胸骨傍リンパ節転移の消失を認めた。Bt+Ax（Ⅱ）後、右胸壁、右胸骨右端、右鎖骨上窩に放射線療法を行った。最終病理診断は浸潤性乳管癌、ER+、PgR+、HER2:1+、Ki67:10-20%であった。anastrozole内服加療中であったが、術後4年にCTで右胸骨傍リンパ節の再腫脹、右肺尖部転移、右胸水の出現、肝転移を指摘された。当院転院後、ERIを8kur施行し肺転移巣は消失、肝転移巣は縮小した。その後fulvestrantに変更したが1年半後に肝転移巣の増加および増大を認め、everolimusとexemestaneの併用療法を行ったが肝転移巣は増大傾向であった。letrozoleとabemaciclibの併用療法開始後は骨髄抑制や下痢などの有害事象を認めず、現在、10kur経過しているが、long SDを維持している。
（まとめ）CDK4/6阻害薬系統では、palbociclibとabemaciclibが認可されている。有害事象の出現率はほぼ同等であり、治療方針は様々である。転移臓器により薬剤選択を考察した場合に、より効果的な治療方針が確立できるのではないかと、本症例により示唆されたので報告した。しかし、症例の積み重ねと前治療歴の統計は行うべきと考えている。

P-22-39

手術不能・再発HER2陽性乳癌に対するトラスツズマブ エムタンシン治療後の次治療による治療成績の検討

Survival outcomes of subsequent treatment after T-DM1 in patients with HER2-positive MBC

[1]国立がん研究センター中央病院　乳腺外科、
[2]国立がん研究センター中央病院　乳腺・腫瘍内科、
[3]国立国際医療研究センター病院　乳腺腫瘍内科、
[4]国立がん研究センター中央病院　臨床支援部門　研究企画推進部　臨床研究支援室、
[5]東京大学医学部附属病院　呼吸器内科
綿貫瑠璃奈[1,2]、下村　昭彦[2,3]、矢崎　　秀[2]、成田　翔子[2,4,5]、
大熊ひとみ[2,4]、西川　忠暁[2]、谷岡　真樹[2]、須藤　一起[2]、下井　辰徳[2]、
野口　瑛美[2]、米盛　　勧[2]、田村　研治[2]

【背景】トラスツズマブ エムタンシン（T-DM1）は本邦にて2013年に、トラスツズマブおよびタキサン系薬剤既治療の手術不能・再発HER2陽性乳癌を対象に承認され、現在広く使用されている。手術不能・再発HER2陽性乳癌では一次治療としてペルツズマブ、二次治療としてT-DM1が選択されることが多いが、T-DM1後の次治療による治療成績の報告は乏しい。今回我々は日本人の手術不能・再発HER2陽性乳癌におけるT-DM1治療後の次治療による臨床的効果や予後因子を明らかにするため、自施設データを用いて後ろ向き解析を行った。【対象・方法】2014年4月から2018年12月に国立がん研究センター中央病院で手術不能・再発HER2陽性乳癌に対してT-DM1治療後に次治療を受けた30人の患者を対象とした。次治療のレジメン内容や無増悪生存期間（PFS）、全生存期間（OS）、奏功割合を検討した。【結果】追跡期間の中央値は21.8 ヶ月であった。前治療の中央値は2レジメン（範囲 1-7）であった。13人（43%）がペルツズマブ治療歴を認めた。T-DM1後の次治療としてエリブリンの使用が最も多く（10人, 33%）、抗HER2薬（トラスツズマブもしくはラパチニブ）を含むレジメンは13人（43%）で施行された。T-DM1後の次治療のPFSは6.0 ヶ月[95%信頼区間（CI）, 4.1-6.4]であり、次治療開始からの全生存期間は20.6 ヶ月（95%CI, 13.5-未到達）であった。次治療の全奏効割合は43.3%であった。さらに対象をT-DM1のPFSが3 ヶ月未満と3 ヶ月以上の群に分けると、T-DM1後の次治療のPFSはT-DM1のPFSが3 ヶ月未満の群で有意に短かった[5.1（95%CI 1.7-6.2）対 6.2（95%CI 4.0-11.3）ヶ月, P=0.03]。T-DM1後の次治療のPFSについて単変量解析を行ったところ、脳転移の有無、ペルツズマブ治療歴の有無、T-DM1のPFS（3 ヶ月未満 対 3 ヶ月以上）で有意差を認めた。【結論】我々は日本人の手術不能・再発HER2陽性乳癌におけるT-DM1後の次治療の治療成績を示した。6.0 ヶ月のPFSは海外の報告と同等の結果であった。脳転移の有無やペルツズマブ治療歴、T-DM1のPFSがT-DM1後の次治療のPFSを規定する因子となる可能性が示唆された。

P-22-40

当院におけるドセタキセル投与中の間質性肺炎発症頻度についての検討

Frequency of Drug-Induced Interstitial Pneumonia during administration of Docetaxel

[1]勤医協中央病院　乳腺センター、[2]勤医協中央病院　呼吸器センター、
[3]勤医協札幌病院　外科
中村　祥子[1]、奈良　智志[1]、川原洋一郎[2]、鎌田　英紀[1]、細川誉至雄[3]、
後藤　　剛[1]

【はじめに】乳癌化学療法に伴う間質性肺炎の頻度は1%以下とされており、わが国での市販後調査ではドセタキセル（docetaxel、DCT）による肺障害は0.6%程度と、比較的稀である。しかし発症するとその後の治療や予後にも影響する可能性があり、注意が必要と考える。【目的】当院におけるDCT投与中に間質性肺炎が疑われた症例について、その発症頻度や特徴を明らかにする。【対象】2007年1月~2019年11月までにDCTを投与された患者208名（女性207名 男性1名）。年齢の中央値は57歳（25-76歳）、閉経前62名、閉経後130名、不明（子宮摘出後など）15名、男性1名であった。基礎疾患に何らかの呼吸器疾患を有する者は38名（18.3%）、喫煙歴のある者は73名（35.1%）、何らかのアレルギーを有する者は53名（25.5%）であった。【結果】DCTを投与した患者のうち、27名（13%）が予定していた回数を完遂できなかった（手術不能例は3回未満を完遂できなかったものとした）。このうち間質性肺炎が疑われたのは8名で、他1名は4クール投与終了後に診断された（合計9名、4.3%）。全例において前治療歴があり、7名にG-CSFの投与歴があった。いずれもBALやDST等は施行せず臨床所見や画像所見から診断した。CTCAEv5.0の基準ではGrade1が2名、Grade2が4名、Grade3が3名で、入院加療を要した例が4名であった。初発症状は咳嗽、労作時呼吸困難が多く（いずれも4名）、発熱を伴っていたのは3名であった。無症状で画像所見のみで偶発的に診断された症例もあった（2名）。入院を要した症例でステロイドパルスを施行した例はなく、いずれもステロイド及び酸素投与あるいは経過観察で症状が改善した。9名中1名で症状が遷延し、再入院・加療を要し、発症後1年9か月経過した現在もステロイド内服を継続中である。【考察】DCTによる薬剤性間質性肺炎の頻度は0.6%とされていたが、当院では4.3%と比較的高率にみられた。薬剤性肺障害のリスク因子として多剤併用、放射線治療歴、腎機能不全、高齢、既存の肺疾患の合併などが言われている。当院では比較的投与年齢が高いことの他に、過去にG-CSFを投与された症例に比較的多くみられた。DCTによる薬剤性肺炎の発症パターンとしては主に過敏反応性パターンとして発症することが多くステロイド治療に良く反応すると言われ、当院でも1名を除いては経過観察あるいは短期のステロイド投与で改善しており、諸家の報告と著変ない結果であった。文献的考察を加えて報告する。

P-22-41

当院におけるパルボシクリブの使用経験と間質性肺炎の発症

Clinical experience with Palbociclib and the onset of interstitial pneumonia

国立病院機構　渋川医療センター　乳腺・内分泌外科
佐藤亜矢子、横田　　徹、横江　隆夫

パルボシクリブは、HR陽性かつHER2陰性の手術不能・再発乳癌に対して内分泌治療と併用して使用するCDK4/6阻害剤である。2017年12月15日発売開始より2019年11月30日までに当院で経験した10例（パルボシクリブ治療開始年齢中央値49歳（33-77歳）の検討では、PFS13.5か月で現在5例で投与継続中である。投与終了した5例のうち原病増悪が3例で、副作用の間質性肺炎が2例だった。副作用として多い好中球減少症はG1:1例、G2:1例、G3;3例、G4;4例と高頻度だが休薬や減量にて治療継続できた。
今回経験した間質性肺炎の2例について報告する。【症例1】2012年1月初診時69歳。T4cN2M1、病期4の進行癌。Luminal A type。骨転移を認めた。レトロゾール34か月、タモキシフェン28か月、フルベストラント14か月投与したところ、77才時肝転移出現しパルボシクリブを上乗せした。腫瘍マーカー減少、局所縮小を認めていたが4か月後呼吸苦、咳が出現しCTで間質性肺炎が疑われ入院となった。プレドニン60㎎/日から開始し15㎎まで漸減している。またカリニ肺炎の合併もあり抗真菌薬を投与した。KL6は投与開始時2909U/ml、間質性肺炎発症時2195、2か月経過後4408であった。間質性肺炎は一時軽快していたが呼吸苦は再増悪しHOT導入となり、治療に難渋している。【症例2】2005年初診時58歳、Bp+Ax。ER+,PgR+,HER2陰性。FEC投与後アナストロゾール投与。術後9年後、肺・胸膜、骨転移出現したがレトロゾールにて肺・胸膜転移は消失。3年5か月後骨転移が悪化し、フルベストラント投与。9か月後71歳時肝転移も出現しパルボシクリブを上乗せした。投与6か月で咳が出現。休薬により間質性肺炎は軽快傾向だが、肝転移の増悪があり相談の上BSCの方針となった。軽度の間質性肺炎の既往があり、パルボシクリブ投与開始前2678、間質性肺炎発症時3661と上昇、発症8か月後29909と上昇しているが乳癌転移巣の増悪が関与しているものと考える。【まとめ】パルボシクリブは比較的副作用がマネジメントしやすく治療継続しやすいが、間質性肺炎を発症すると休薬により改善しにくく中止せざるを得ないことが多い。間質性肺炎の治療が長期化し乳癌治療に影響することも多く、早期に発見し的確に治療を行うことが必要と考える。

P-22-42

当院における高齢者転移性乳癌症例に対するエリブリンの治療成績

Treatment results of eribulin for elderly patients with metastatic breast cancer in our hospital

済生会横浜市南部病院　外科
稲荷　　均、和田　朋子、高橋有佳里

【目的】高齢人口の増加に伴い、乳癌を罹患する高齢女性、転移再発乳癌を伴う高齢女性も増加している。近年、高齢者における化学療法の治療成績については、種々の報告がなされている。今回我々は当院の自験例を検討し、日常診療の改善や指標とすることを目的とした。化学療法としては、OSの延長が期待されるエリブリン使用例について解析した。
【方法と対象】2009年7月から2019年12月までの間に、当科において転移再発乳癌に対しエリブリンを投与された19例について、69歳以下と70歳以上にわけて解析した。
【結果】69歳以下は11例、70歳以上は8例であった。70歳以上の8例は、診断時Stage4が2例、再発が6例、ER陽性例が7例、HER2陽性例が2例、TNBCは1例、エリブリンの投与量は1.4mg/m^{2}から始めた症例が5例、アンスラ、タキサン既治療例が7例、3レジメン以上のlate lineの症例が3例であった。エリブリン中断理由として、病勢の進行3例、副作用4例、治療継続中の症例が1例であった。エリブリン投与からの生存期間中央値は、69歳以下の症例では10か月、70歳以上の症例では11か月（P = 0.896）であった。
【考察】少数例の検討であるが、69歳以下の症例と70歳以上の症例では、エリブリン投与からの生存期間に有意差はなかった。当院で、高齢者にエリブリンを投与する際、約11か月の予後予測となることを念頭において、日常診療すべきと考えられた。

P-22-43

Palbociclib 投与後のあと治療の検討

Study of treatment for metastatic breast cancer after Palbociclib

[1]医療法人　喜水会　乳腺外科　仁尾クリニック、
[2]公益財団法人　大原記念倉敷中央医療機構　倉敷中央病院
今井　史郎[1,2]、山口　和盛[2]、河本　和幸[2]

【はじめに】Palbociclibは、PALOMA-2、-3試験でのPFS延長効果の結果を受け、進行再発乳癌の一次治療、二次治療での使用が推奨されているが、それ以降での使用も許容されている。しかしながら、Palbociclib投与後の治療についての報告はない。今回、Palbociclib投与後のあと治療について検討したので報告する。【対象】倉敷中央病院でPalbociclibを投与した全22例のうち、その後BSCとなった2例、転居のため転院した1例、現在投与中の5例を除く13例を対象とした。【結果】対象13例のうち、女性12例、男性1例であった。STAGE4は4例、術後再発8例、局所進行が1例（男性）であった。一次または、二次治療での使用は4例、いずれも術後再発例であった。Palbociclib投与後の治療は、化学療法に移行したものが5例、メトロノ-ミック療法（DMpC）が2例、everolimus（+EXE）が3例、abemaciclibが3例（FAS2例、LET1例）であった。なお、DMpC、everolimus（+EXE）のあとに、abemaciclibを投与したものが、さらに、それぞれ、1例と2例あった。化学療法に移行したものはlate phase のものが多く、いずれもPDであったが、再発二次治療であった1例のみがPRとなった。DMpC療法は、2例とも腫瘍マ-カ-が低下し、8か月以上投与できた。Everolimusの3例の効果、治療期間は、それぞれ、PR、10か月、SD、6か月、PD、3か月であった。abemaciclibを投与したものは、DMpC療法、Everolimus後の3例も含み、いずれも、投与1カ月後から腫瘍マ-カ-の低下を認めているが、まだ、画像評価ができていない。【考察】CD4/6阻害剤のPalbociclibは、臨床応用されてから、まだ、経験が少なく、その後の治療については報告がない。mTOR系が亢進するという報告もあり、everolimusの効果について注目される。また、同じCD4/6阻害剤のabemaciclibとの間に交叉耐性があるかどうかも注目される。今回の我々の経験では、少数ではあるが、everolimus、abemaciclibともに、有用とおもわれた。従来から、everolimusは、内分泌療法から化学療法へ移行する前に使用されることが多く、今回の我々の使用も同様であった。今後は、一次治療のCD4/6阻害剤の後の、二次治療での使用の臨床研究が必要と思われる。また、palbociclib後の、abemaciclib使用についても、さらなる症例の集積が必要であると思われた。

P-22-44

乳癌術前化学療法による組織学的治療効果と炎症性マーカーの関連性についての検討

Pathological therapeutic effects and inflammatory markers of neoadjuvant chemotherapy

広島マーククリニック　乳腺外科
河井　亜美、脇坂　　恵、澤田　明香、下山　美加、保田奈帆美、
友森　麻紀、八野　由佳、金　　隆史

【背景･目的】好中球/リンパ球比（NLR）やリンパ球/単球比（LMR），血小板/リンパ球比（PLR）などの炎症性マーカーは，複数の癌腫において予後予測因子として報告されている。乳癌に対する術前化学療法（NAC）の効果との関連性を検討した。
【対象･方法】2009年8月～ 2019年3月にNAC（EC/taxanes, FEC/taxanes, taxanes/FEC）を施行し，当院で手術を行ったステージII-IIIの原発性乳癌64例を対象とした。組織学的治療効果においてGrade 2以上を奏効群，Grade 1を非奏効群とし，各群間のNAC前後の末梢血NLR，LMR，PLRを算出し比較検討した。同様に，リンパ節転移消失効果について，消失群と非消失群の2群に分け比較検討した。また，NAC前後の変化についても検討した。
【結果】奏効群36例（Grade2: 24例，Grade3: 12例），非奏効群28例，pCR率18.75%であった。奏効群において，NAC前NLRは低値の傾向であった（p=0.070）が，NAC前後でのNLRの変化は両群とも差は認められなかった。両群においてNAC前後でLMRは有意に減少したが，NAC後LMRは奏効群において有意に高値であった（p=0.028）。また，リンパ節転移消失に関して，NAC前NLRは両群において差は認められなかったが，NAC後NLRは消失群で有意に低値であり（p=0.030），NAC前後の変化においても有意に減少した（p=0.027）。PLRはNAC前，NAC後ともに両群で差は認められなかったが，NAC前後の変化では非消失群において増加する傾向にあった（p=0.076）。
【結論】NAC前のNLR低値，NAC後のLMR高値は腫瘍縮小効果に関与し，NAC開始後のNLR減少はリンパ節転移消失に関与する可能性が示唆された。免疫と炎症が癌に関連している報告もあり，NLRとLMRは乳癌術前化学療法の効果判定の指標となる可能性があるのではないかと考える。

P-22-45

パルボシクリブ投与患者における末梢血中リンパ球数と予後に関する検討

Absolute lymphocyte count as a predictor of survival in patients treated with Palbociclib

[1]がん研有明病院　乳腺内科、[2]がん研有明病院　乳腺外科、
[3]がん研有明病院　総合腫瘍科、[4]がん研有明病院　乳腺センター
小林　隆之[1]、伊藤　良則[1]、福田　貴代[1]、倉田　麻美[1]、稲垣　里奈[1]、
柴山　朋子[1]、深田　一平[1]、細永　真理[1]、原　文堅[1]、小林　心[1]、
小野麻紀子[3]、高橋　俊二[3]、上野　貴之[2]、大野　真司[4]

【目的】乳癌を含む多様な癌種において、末梢血中リンパ球数（Absolute lymphocyte count; ALC）が生命予後と相関することが示されている。今回我々はCDK4/6阻害剤パルボシクリブによって治療された患者において、治療開始時ALCがパルボシクリブの治療効果と関連するかどうかを検討した。
【対象と方法】2017年12月1日から2019年10月31日までに当院でパルボシクリブが投与されたER陽性HER2陰性転移再発乳癌204例を対象とし後方視的解析を行った。無増悪生存期間はカプランマイヤー法を用いて推定しログランク検定で群間比較を行った。多変量解析ではCox比例ハザードモデルを用い検定を行った。
【結果】全例女性であり、年齢中央値は60歳、転移再発乳癌に対するイブランス療法前の内分泌療法数の中央値は1（0-7）、化学療法数の中央値は0（0-9）であった。肝転移は60例に認め、PgRは16例が陰性であった。ALCは1500個/uLをカットオフ値としhighとlowに分類したところ、1年無増悪生存率はALC high群で59.6%、ALC low群で30.2%とALC high群において無増悪生存期間の有意な延長を認めた（P=0.0003）。ALC（high vs low）、年齢（60歳以上 vs 60歳未満）、肝転移の有無、PgRの発現（陽性 vs 陰性）、転移再発乳癌に対する化学療法の有無、内分泌療法の有無、の各因子を含めた多変量解析を行ったところ、肝転移の有無（P=0.001）、内分泌療法の有無（P=0.04）とともにALCも独立した予後因子であった（P=0.002）。
【まとめ】本研究において治療開始時ALCはイブランス投与患者における予後因子である事が示された。イブランス療法を行うべき患者選択に有用なバイオマーカーの一つとなる可能性があるとともに、イブランスと腫瘍免疫との関連を示唆する結果と考えられた。既報では、マウスモデルにおいてCDK4/6阻害剤が腫瘍免疫応答を変化させるとともに免疫療法と相乗効果を示すことが報告されており、CDK4/6阻害剤および免疫療法の併用療法の開発も期待されるところである。

P-22-46

HER2陽性乳がんに対し、術前/術後化学療法にペルツズマブが承認となった前後のpCR率の現状

pCR rates before and after Pertuzumab approval for pre- and postoperative chemotherapy

[1]独立行政法人　国立病院機構　埼玉病院 腫瘍内科、
[2]独立行政法人　国立病院機構　埼玉病院　乳腺外科
野﨑　由美[1]、山室みのり[2]、石田　文孝[2]、田中　規幹[2]、吉竹　公子[2]、
鴨　宣之[2]、小西寿一郎[2]

【はじめに】HER2陽性乳がんにおいて、pCRと予後が相関することが知られており、乳癌診療ガイドラインでも手術可能なHER2陽性の浸潤性乳癌に対して術前化学療法にトラスツズマブを併用することは強く推奨されている。NEOSHERE試験において乳房内病理学的完全寛解奏功率（bpCR）の改善や、APHINITY試験において浸潤性疾患のない生存期間（IDFS）割合の減少が示され、2018年10月より本邦でもHER2陽性乳がんに対し、術前/術後化学療法にペルツズマブが承認された。
【目的】2018年1月から2019年2月までの間に、当院にてHER2陽性乳がんで術前化学療法を施行した12例のpCR率を検討した。また、同時期にHER2陽性乳がんで術後化学療法を施行した5症例も拾い上げ、考察した。
【結果】年齢は平均53歳で、stageはstageⅠ：6例、stageⅡA：4例、stageⅡB：8例であった。Sub typeはHER2 type：7例、luminal-HER2 type：10例であった。トラスツズマブのみでpCRとなった症例は6/8症例（75%）であり、トラスツズマブとペルツズマブ併用でpCRとなった症例は3/4症例（75%）であった。Non-pCRの3症例はいずれもluminal-HER2 typeであった。術前化学療法を施行したstageⅠの2症例はともにpCRであった。
【考察】当院では術前化学療法を施行する場合、殺細胞性抗がん剤としてはアンスラサイクリン系+タキサン系の化学療法を施行してきた。そのため、全体としてpCR率は高い結果となっていると考えられる。現在、ペルツズマブの選択肢が増え、特にcStageⅠの症例に対しては、術前ではタキサン系抗がん剤+トラスツズマブ+ペルツズマブでの加療後、pCRか否かによって、術後にアンスラサイクリン系抗がん剤を追加する治療戦略も考えられた。

P-22-47

術前化学療法中の腫瘍体積縮小効果測定について

Importance of measuring for decreased tumor volume during preoperative chemotherapy

[1]よこはま乳腺・胃腸クリニック、[2]せやクリニック、[3]川崎市立井田病院、
[4]川崎市立川崎病院
久保内光一[1]、川口　正春[1,2]、栗田安里沙[3]、佐藤　知美[3,4]、嶋田　恭輔[3]

【はじめに】術前化学療法の最終目標はpCRにあるが、その可否は標準治療完了時点での画像評価であることが多いと考えられる。我々は、逐次腫瘍径を測定することにより腫瘍体積を測定して、その抗腫瘍効果を推定することを行っており、サブタイプやレジメンによる違いも検討した。【対象】2010年以降に術前化学療法を行った症例のうち、超音波検査上3方向の径が測定できる充実性腫瘤について、同一医師による触診・同一技師による超音波・MRIでの腫瘤径を測定した。【方法】触診は最大径（x）と直交する最大横径（y）を測定し、$(x \times y)^{3/2} \div 2$を推定体積とした。超音波検査は最大径（a）、直交断面の最大径（b）と高さ（c）を測定し、$a \times b \times c \div 2$を推定体積とした。【結果】腫瘍の縮小効果は触診・超音波ともに推定体積の減少で評価された。減少の度合いは、推定体積の対数値がほぼ直線的に減少する対数減少を示したが、触診では平均1cm径以下は触知不能で、超音波では$50mm^3$（約5mm径）以下の縮小を捕捉できなくなり、その後はMRIでの検討を要した。pCRを得た症例の大多数が、1回投与後3週間で腫瘍体積50%以下2回投与後の6週間目で腫瘍体積33%以下となっていた。【結語】術前化学療法中の腫瘍体積縮小は、当初触診で行い、精密には超音波で測定し、$50mm^3$以下ではMRIの判定が必要であった。投与当初の腫瘍体積測定は、pCR予測にも役立つ。

P-22-48

術前ホルモン療法が奏功せず術前化学療法を施行したluminalB乳癌の検討

Luminal B breast cancer received preoperative chemotherapy because of no effect with hormone therapy

愛知県厚生農業協同組合連合会　豊田厚生病院
久留宮康浩、丹羽　多恵、大西　桜、世古口　英、菅原　元、
井上　昌也、加藤　健宏、鳥居　直矢、蟹江　恭和、佐久間政宜、
稲田　亘佑、竹内　健司、関本　晃裕、緒方　諒仁、長田　祥子

【背景】luminalB症例は手術を先行させた場合しばしば術後に化学療法が必要か否か迷う.Oncotype DXなどを利用するのも方法ではあるが,2019年12月現在,保険診療には至っていない.【方法】当院では術後に化学療法が必要か否か迷うluminalB症例に対し,患者を選択して術前ホルモン療法を施行し,そのresponseによって術後補助化学療法を行うか否かの決定の一助としてきた.術前ホルモン療法の期間は6か月を目標としたが,奏功していないと判断した時点で中止した.2014年1月～ 2019年12 月までの7年間に, 101例に術前ホルモン療法を行ったがそのうち8例がSDあるいはPDであった.8例のうち初期の2例は術後に補助化学療法を行った.最近の6例は術前ホルモン療法に続いて術前化学療法を施行し,その後に手術を行った.【結果】6例の平均年齢は61.8歳.術前ホルモン療法の期間は平均4か月であった.平均腫瘍径はホルモン治療前16.5mm,ホルモン治療後19.3mm,化学療法後5.8mmとなっていた.6例とも化学療法に対する効果は良好で6中3例がpCR,あとの3例はPRが得られた.平均観察期間はまだ2年で短いが6例とも無再発生存中である.【結語】術前ホルモン療法は奏功すれば温存手術が可能となることやその後長期のホルモン療法を安心して継続できる利点があるが,奏功しなくとも途中で中断し治療法を変更するという選択肢が得られる. 術前ホルモン療法が奏功せず術前化学療法を施行したluminalB乳癌6例のいずれも化学療法の反応性は良好であった.

P-22-49

ホルモン受容体陽性HER2受容体陰性転移再発乳癌へのパルボシクリブの後治療としてのエベロリムス使用経験

Outcome of everolimus in hormone receptor+ metastatic breast cancer cases after PD on palbociclib

[1]昭和大学藤が丘病院　乳腺外科、[2]昭和大学病院　乳腺外科
松柳　美咲[1]、垂野　香苗[2]、橋本梨佳子[2]、増田　紘子[2]、桑山　隆志[2]、
明石　定子[2]、中村　清吾[2]

背景
ホルモン受容体陽性の転移再発乳癌の治療において、CDK4/6阻害薬が標準治療としての役割を担っている。CDK4/6阻害薬使用中の病状進行（progressive disease PD:以下PD）症例の治療選択は議論の余地がある。中でも化学療法開始までの期間を延長する目的でエベロリムスの効果が期待されるが、CDK4/6阻害薬使用後のエベロリムス使用報告が少ない。今回我々は、当院にてCDK4/6阻害薬を使用後にエベロリムスを使用した症例を報告する。
方法
当院で2017年12月から2019年10月の期間、ホルモン受容体陽性HER2受容体陰性転移再発乳癌に対してCDK4/6阻害薬+内分泌療法を行い、そのPD後治療としてエベロリムス+内分泌療法を使用した症例を対象に、エベロリムス+内分泌療法の治療効果や臨床的特徴を後ろ向きに検討した。
結果
対象は17例、年齢中央値62歳（43-80）、PS0-1であった。エベロリムス前の治療ライン数の中央値は3（0-6）、前治療1年以内に化学療法を施行した症例は9例、内分泌療法抵抗性が高いと判断される症例は2例、CDK4/6阻害薬の治療開始時点で骨転移のみが2例、内臓転移の内訳は、肺転移8例、肝転移4例であった。CDK4/6阻害薬投与期間の中央値は3.7か月（1.9-8.8）であった。エベロリムス投与期間の中央値は4.9か月（1.9-14.0）であった。PFSが6か月以上の症例7例は全例、骨転移、肺転移、領域外リンパ節転移の症例であった。内分泌療法感抵抗性が高いと判断される2例は、2か月でエベロリムスがPDとなった。CDK4/6阻害薬使用中に肝転移の増悪を認めた5例中4例は3か月以内にエベロリムスがPDとなった。エベロリムス使用中の副作用として、間質性肺炎を2例認めた。
考察
肝転移を認める症例、内分泌療法抵抗性を認める症例は、短期間でPDとなる症例が多く、MONARCH3試験と同様の結果であった。一方で、骨転移や肺転移の症例は比較的長期に使用することができた。内分泌療法抵抗性が低く、肝転移がない症例は、CDK4/6阻害薬を使用後にエベロリムスの効果が期待できると考えられる。
結論
CDK4/6阻害薬使用後PD症例の化学療法へ移行までの期間を延ばす点で、エベロリムスの臨床的有用性が期待される。本検討では適切な群（内分泌療法抵抗性が低い、肝転移がない症例）でエベロリムス使用がより有用であると示唆された。

P-22-50

当院におけるペグフィルグラスチム使用の検討

Treatment results of pegfilgrastim in our hospital

JCHO 大阪病院
原　　恵梨、北原　友梨、瀬戸友希子、趙　　明美、岡田公美子、
塚本　文音

【背景・目的】化学療法レジメンの有用性に関するエビデンスは、計画投与量を計画通りのスケジュールで実施することが前提とされるが、好中球減少やFNなどの副作用による化学療法剤の減量やスケジュール延期は標準治療の完遂を容易に妨げる。2014年から日本でも持続型G-CSF製剤であるペグフィルグラスチムの予防的投与が承認されており、当院において2017年10月～2019年11月に周術期化学療法にペグフィルグラスチムを併用した43例（1例は2レジメンに使用）について、RDI、FN発症頻度、抗生剤使用の有無、有害事象等を検討した。【結果】症例は全例女性。年齢中央値は63（34-78）歳。術前化学療法が9例、術後化学療法が34例であった。使用したレジメンはFEC 25例、TC 13例、TC+HER 4例、DTX 1例、DTX+HER 1例であった。一次予防は27例で年齢中央値は67（34-78）歳、二次予防は17例で年齢中央値は50（34-75）歳であった。一次予防の症例のうち予定サイクル数を投与できなかった症例は3例（皮疹、持病の関節リウマチの関節痛増悪、好中球減少遷延のため中止）、残りの24例のRDI平均値は96.0%であり、15例はRDI 100%を維持することができた。FN発症例はなく、抗生剤を使用した症例は3例であった。二次予防の症例のうち予定サイクル数を投与できなかった症例は2例（倦怠感、皮膚障害のため中止）、残りの15例のRDI平均値は92.9%であり、5例はRDI 100%であった。FN発症例が5例、抗生剤を使用した症例が13例であったが、ペグフィルグラスチムを使用したサイクルで抗生剤を使用した症例は1例のみであり、FN発症例は認めなかった。全症例においてペグフィルグラスチムによるGrade3以上の有害事象は認めなかった。【考察・結語】一次予防、二次予防ともにペグフィルグラスチムを使用した症例では高いRDIを維持することができており、ペグフィルグラスチムは標準治療完遂のための支持療法として有用と考えられる。その他、ペグフィルグラスチムが推奨される症例等について当院での使用状況をもとに文献的考察を加えて報告する。

P-22-51

術前化学療法としてのdose-dense療法の有効性と安全性について

Efficacy and safety of dose-dense neoadjuvant chemotherapy for breast cancer

順天堂大学　乳腺腫瘍学
仙波　遼子、鹿内　彩菜、小室　優子、石塚由美子、明神　真由、
魚森　俊喬、氷室　貴規、村上　　郁、崔　　賢美、堀本　義哉、
中井　克也、飯島耕太郎、齊藤　光江

目的:当院における外来術前化学療法（neoadjuvant chemotherapy:NAC）としてのdose-dense療法の有効性と安全性について後方視的に検討した。対象および方法:2018年10月～ 2019年10月に当院でNACとしてdose-dense EC（Epirubicin 90mg/m²+Cyclophosphamide 600mg/m²）とdose-dense PAC（paclitaxel 175mg/m²）もしくはtriweekly DOC（docetaxel 75mg/m²）を施行した原発性乳癌20例を対象とし、病理学的完全奏効（pathological complete response:pCR）率と有害事象を評価した。全例で薬剤投与から24-48時間後にG-CSF製剤（Pegfilgrastim 3.6mg）を使用した。臨床学的病期はStageⅡA 5例、ⅡB 6例、ⅢA 3例、ⅢC 6例で、組織型は浸潤性乳管癌が17例、浸潤性小葉癌が2例、粘液癌（混合型）が1例、サブタイプはLuminal type（HER2陰性）9例、triple negative type 11例であった。結果:pCR率は5例（25%）でそれぞれLuminal typeが3例、triple negative typeが2例であった。2例で薬疹を認めそれぞれtriweekly DOCからnab-PACへ、dose-dense PACからtriweekly DOCへ薬剤を変更したものの、全例（100%）で治療完遂できた。有害事象に関しては、全例（100%）でGrade2の脱毛、10例（50%）でGrade1の貧血を認めたが、発熱性好中球減少症は認めなかった。間質性肺炎も認めなかった。結語:今回の検討症例では全例治療を完遂できていた。NACとしてのdose-dense療法は高い臨床効果を得られる治療として、十分な患者教育と実施体制の下では外来にて安全に行えるものと考えられた。

P-22-52

ホルモン受容体陽性再発・転移乳癌に対するCDK4/6阻害薬の当院での使用現状

Current use of CDK4/6 inhibitors against hormone receptor positive metastatic breast cancer

[1]東京慈恵会医科大学付属第三病院　外科、
[2]東京慈恵会医科大学　乳腺・甲状腺・内分泌外科、
[3]東京慈恵会医科大学附属第三病院　看護部
浮池　　梓[1,2]、田部井　功[1,2]、般若　祥人[1]、田中　　星[3]、岡本　友好[1]、
武山　　浩[2]

【はじめに】内分泌療法は化学療法に比べて有害事象の程度が軽く，良好な忍容性が期待できること，ホルモン受容体陽性乳癌において効果が期待でき，より好ましい治療法と考える．再発・転移乳癌においては根治を求めることは困難であり，生活の質を保ちつつ治療継続を得ることが目標となる．本邦で臨床使用が承認されて以来CDK4/6阻害薬が使用される機会も増え，より個々に適した治療戦略の幅も広がった．今回我々は，どのような患者にCDK4/6阻害薬を使用しているのか，当院での現状を報告する．
【方法】ホルモン受容体陽性かつHER2陰性乳癌患者のうち，手術不能および再発転移症例に対し，2018年4月よりCDK4/6阻害薬を開始している患者21名を検討した．
【結果】平均年齢は67.7（39 ～ 95）歳で，女性19名，男性2名．CDK4/6阻害薬の継続使用期間の平均は6.7（1.0 ～ 18）ヶ月．そのうち現在継続中は10名，副作用により中止した症例は4名，PDとなった症例は7名であった．Visceral転移に対し使用したのが5名，non-visceralが16名であった．①de novoステージIV乳癌（手術不能の局所進行乳癌含む）で1次治療症例は8名，2次治療は1名であった．②術後内分泌療法終了後12カ月以上経過して再発し1次治療症例は1名，2次治療は3名，3次治療以降は1名であった．③術後内分泌療法終了後12カ月未満で再発した症例は1名のみで3次治療以降であった．④術後内分泌療法中に再発し1次治療症例は1名，2次治療は2名，3次治療以降は3名であった．
【考察】当院ではde novoステージIV乳癌が比較的多く，精神疾患や身体障害を有する患者や長期の化学療法に伴う副作用により化学療法継続困難となった症例で特に使用していた．また，Visceral転移であっても仕事の都合を優先し化学療法を拒否した症例や高齢者，病状進行に伴い化学療法継続困難となった症例もいた．本来は化学療法の適応と考える病態であっても，患者背景や並存疾患など何かしらの理由で化学療法が不可能とされてきた患者に対しても，ホルモン療法単剤だけでなくCDK4/6阻害薬を使用しており治療戦略の幅が広がったと考える．
【結語】今回，当院でのCDK4/6阻害薬の使用現状を報告した．今後は，どのような症例により効果が期待できるのか，薬剤の反応性の問題，費用対効果，また副作用の観点などを，更に症例を積み重ね、また長期経過より検討すべきであると考える．

P-22-53

進行再発乳癌におけるPTX+ベバシズマブ、エリブリンの投与順と治療効果

Effects of the treatment order of paclitaxel+bevacizumab and eribulin on prognosis of patients

[1]鳥取赤十字病院　外科、[2]鳥取赤十字病院　看護部
山口　由美[1]、山代　豊[1]、田村　五月[2]

【はじめに】パクリタキセル+ベバシズマブ療法（PTX+beva）は奏効率が高く、パクリタキセル単剤と比較してPFSを延長することが知られている。エリブリンはタキサンやアンスラサイクリン既治療症例においても生存期間を延長するとされている。どちらも進行再発乳癌のkey drugであるが、どちらを先に使用すべきか一定の見解はない。今回自施設での症例をretrospectiveに検討し、投与順と効果に関して検討を行った。【対象】2011年以降のHER2陰性進行再発乳癌に対して、PTX+beva、エリブリンを使用した43例を対象とした。43例中PTX+beva の使用は35例、エリブリンを使用は28例（両者併用20例）であった。それぞれの治療効果およびPTX+bevaを先行して使用した症例と、エリブリンを先行した症例で、PFSおよび治療開始からのOSを比較した。【結果】進行・再発診断時の平均年齢は59.2歳で再発乳癌が28例、進行乳癌が15例であった。サブタイプはLuminal typeが28例、triple negative typeが15例であった。PTX+bevaの治療効果はCR/PR/SD/PDが1/19/9/6例、エリブリンの治療効果はPR/SD/PDが7/5/16例であった。PTX+beva先行例が27例、エリブリン先行が16例であったが、PFS中央値はPTX+bevaは314日、エリブリンは123日で、PTX+bevaで有意に長かった（p=0.0008）。治療開始後のOS中央値はPTX+bevaで648日、エリブリンで293日であり、PTX+bevaで長い傾向にあった（p=0.097）。エリブリン先行例は前治療が2レジメン以上であったため、前治療2レジメン以上のPTX+beva症例と比較したが、PFSではPTX+bevaが有意に長く、OSでは両群に有意差を認めなかった（p=0.250）。PTX+beva直後の化学療法施行例18例ではPR/SD/PDが2/4/12例、エリブリン直後の化学療法施行例17例の効果はPR/SD/PDが5/5/7例であり、PTX+bevaで次治療の有効性が低かった。【考察】PTX+bevaは進行再発乳癌の診断後、エリブリンより先行して使用することで、PFSの延長が期待できる。また、OSにおいてもup-frontの使用で生存延長が得られる傾向であった。bevaの中止は血管新生や腫瘍の再増殖を引き起こすことが報告されている。また、エリブリンの作用機序として腫瘍血管のリモデリング効果や新規転移の抑制も示唆されており、作用機序の差が次治療の効果に影響を及ぼす可能性も考えられる。

P-22-54

HER2陽性乳癌に対する術前抗HER2療法におけるPertuzumab併用効果に関する検討

Pertuzumab combined effect in preoperative Anti-HER2 therapy for HER2-positive breast cancer

[1]東京逓信病院　第一外科　（乳腺センター）、[2]東京逓信病院　病理科、
[3]目白乳腺クリニック、[4]つづきクリニック、
[5]南池袋パークサイドクリニック
西村　基[1]、竹島　雅子[1]、都築麻紀子[4]、川真田明子[5]、岸田由起子[2]、
緒方　晴樹[3]、奥田　純一[1]

【はじめに】HER2陽性乳癌における術前化学療法（NAC）として、抗HER2療法Trastuzumab（以下HER）の併用は、手術病理での腫瘍、転移リンパ節へのpCR率の増加につながることで、予後改善効果も期待されている。一方で抗HER2を含むNAC後に浸潤癌の残存する症例ではpCR例と比べ予後不良とされている。NEOSPHERE試験を踏まえ今後さらなるpCR率の増加や予後の改善を期待して、術前よりタキサン系（主にDTX）化学療法にHERとともにPertuzumab（以下PER）の併用が適応追加された。今回我々は手術適応のあるHER2陽性乳癌に対しNACでDTX+HER投与例と、DTX+HER+PER投与例の比較における病理でのGrade判定（以下G）との関連を検討したので報告する。【対象と方法】当院においてNACにDTX+HERを取り入れた2012年4月以降のHER2陽性乳癌46例（DTX+HER 40例、DTX+HER+PER 6例）を対象に、subtypeやStage, LN転移の有無とGとの関連を検討した。【結果】年齢は32 ～ 75歳、針生検でのsubtypeはLum-HERが27例、HER2 enrich（以下HER+）が19例であった。術後病理G判定の内訳はPR（G1a+G1b+G2a）の22例（全体の48%）、nearCR（G2b）は13例（28%）、pCR（G3）は11例（24%）であった。術前Stage及びsubtypeと手術病理でのGとの関連を検討した結果、Lum-HERの23例では浸潤径2cmを超えるとDTX+HERは20例全てGが下がる（G2a以下）傾向にあったが、DTX+PER+HERの3例はいずれもG2a以上（G2a,G2b,G3各1例）となった。LN転移4例ではDTX+HERの3例ともG2a以下でLN転移も残存したが、DTX+PER+HERの1例はG2bでLN転移も消失した。HER+の19例において、LN転移3個以上あった5例中、DTX+HERは3例中1例にLN転移が残存したが、DTX+PER+HER2では2例ともLN転移は消失していた。pCR率はDTX+HERで40例中8例（23%）、DTX+HER+PERで6例中3例（50%）と明らかに増加し、症例によってはNAC前stageIIICでもpCRとなっていた。【まとめ】当院でもHER2陽性乳癌において浸潤径2cm以上あるいはLN転移陽性例に対し、NACよりPER+HERを併用させることで明らかなpCR率の増加を認めた。今後症例を増やすとともに、術後経過を含めた予後の検討もしていきたい。

P-22-55

当院での進行・再発乳癌に対するエリブリン療法の現状

Current status of eribulin therapy for advanced recurrent breast cancer at our hospital

[1]医療法人　雪ノ聖母会　聖マリア病院、[2]まさ乳腺クリニック
溝口　公久[1]、金城　和寿[1]、猿渡　彰洋[1]、岩永　彩子[1]、田中　将也[2]

【はじめに】エリブリンはアンスラサイクリン系及びタキサン系抗癌剤を含む2 ～ 5レジメンでの治療歴のある進行・再発乳癌に対して全生存期間（OS）を優位に延長した。（EMBRACE試験）
【目的】今回、当院でのエリブリン療法の奏効率（ORR）、臨床的有効率（CBR）、治療打ち切りまでの期間（TTF）、全生存期間（OS）及び有害事象について調査し、実臨床での効果と安全性を確認した。
【対象と方法】当院にて2016年5月から2019年12月までに、エリブリンを投与された手術不能または再発乳癌患者15例（術後再発10例、切除不能例5例）を対象にレトロスペクティブに解析した。
【結果】年齢40歳～ 72歳（中央値64歳）、サブタイプはLuminalが10例（67%）、Luminal-HER2が0例、HER2が2例（13%）、Triple negativeが3例（20%）であった。転移臓器数は1 ～ 4（中央値2）、転移臓器は骨（80%）、肝（67%）、肺・胸膜（40%）の順であった。エリブリン使用前の化学療法レジメン数は、2 ～ 7（平均3.9）であった。中止理由は病変部増大が58%、新規病変によるものが17%、その他（腫瘍マーカー上昇や副作用）が25%であった。最大縮小効果はCR 0例（0%）、PR 0例（0%）、SD 7例（47%）、PD 8例（53%）であり、ORRは0%、CBRは20%であった。TTFの中央値は114日、OSの中央値は1093日であった。また有害事象（全Grade）は倦怠感が47%、食欲不振が33%、好中球減少が27%、末梢神経障害が27%、嘔気が27%、味覚障害が20%であった。
【結語】当院での実臨床でのエリブリン療法の結果は、ランダム化比較試験と背景が異なり単純に比較することはできないが、OS中央値は1093日と良好な結果であった。進行・再発乳癌に対してより早期に使用することで、安全かつ有効な治療である可能性が示唆された。

P-22-56

閉経後ホルモン陽性HER2陰性進行再発乳癌患者におけるPalbociclib投与後のEverolimusの有効性

Efficacy of Everolimus in HR+/HER2-MBC previously treated with Palbociclib

[1]国立がん研究センター東病院　乳腺腫瘍内科、
[2]がん研有明病院 先端医療開発センター がん早期臨床開発部、
[3]国立がん研究センター東病院　薬剤部
楠原　正太[1]、古川　孝広[2]、内藤　陽一[1]、仁熊　久美[3]、馬見新佳那子[3]、
井上真佐子[1]、深澤　陽子[1]、原野　謙一[1]、松原　伸晃[1]、細野　亜古[1]、
向原　徹[1]

【背景】ホルモン受容体陽性HER2陰性進行再発乳癌患者を対象とした2つの国際共同第3相試験（PALOMA-2/-3）において、Palbociclib（PAL）+ endocrine therapy（ET）併用投与はplacebo+ET併用投与と比べ有意に無増悪生存期間を延長し、現在PAL+ETはホルモン受容体陽性HER2陰性進行再発乳癌の標準治療として広く使用されている。またmTOR阻害剤であるEverolimus（EVE）は、pivotal試験であるBOLERO-2試験ではPALによる前治療歴を有する症例は含まれていなかったものの、日常臨床においてはPAL投与後の症例においても使用されている。しかし、PAL+ET療法後のEVEの有用性についてのエビデンスは乏しい。
【方法】PALによる前治療歴を有する閉経後ホルモン受容体陽性HER2陰性進行再発乳癌患者のうち、2017年12月1日から2019年11月30日に当施設においてEVE+ Exemestane（EXE）を投与された全患者について、診療録より臨床情報を収集し、後方視的にtime to treatment failure（TTF）、overall response rate（ORR）、disease control rate（DCR）、安全性などを評価した。
【結果】PALが投与された146例のうちEVEが投与されたのは14例であった。EVE投与例の年齢中央値は61.5歳（範囲:53-75）、全例PS 0-1であった。EVE投与前に行った治療のレジメン数の中央値は3（1-5）であった。de novo Stage Ⅳの症例は3例であり、PAL投与時のtumor burdenは骨転移のみが5例、内臓転移を含むものが10例であった。PALのTTFの中央値は6.7か月（範囲:2.8-15.8か月）で、3か月以下が1例、3-6か月が6例、6-12か月が4例、12か月以上が3例であった。データカットオフ時点においてEVEのTTFの中央値は5.2か月（範囲:2.1-18.3か月）で、6例は治療継続中であった。PAL+ETのTTFの中央値より短い群と長い群とでEVEのTTFを比較すると、短い群が7.0か月（範囲:2.4か月-NR）に対して、長い群は5.2か月（範囲:3か月-NR）であった（p値=0.876）。EVEのORRは21.4%、DCRは57%であった。EVEにより食欲不振・高血糖・末梢神経障害などの有害事象を認めたが、G3以上のものを認めなかった。
【結語】閉経後ホルモン受容体陽性HER2陰性進行再発乳癌患者に対しPAL投与後にEVE+EXEを使用した群を後方視的に評価した。前治療におけるPALの効果が乏しい症例であっても、EVE+EXEによる長期奏効例を認め、臨床的有用性が示唆された。

P-22-57

進行再発乳癌に対するパルボシクリブ投与の経験

Effect of Palbociclib for advanced or recurrent breast cancer patients

練馬光が丘病院乳腺外科
平田　勝

CDK4/6阻害剤であるパルボシクリブはホルモン受容体陽性乳癌の再発に対し、効果があることがPALOMA-2,3などの臨床試験で示され、我が国においても2017年12月より保険適応となった。当院で経験したパルボシクリブの効果について報告する。[対象] 2019年1月から12月までに当院にてパルボシクリブを投与した進行再発乳癌9例 (全例女性、47~75歳、平均63.4±9.4歳) を対象とした。[方法] パルボシクリブは125 mg/日を3週投与1週休薬で投与し、letrozole 2.5 mg/日またはフルベストラント500 mg/4週と併用した。[結果] 原発巣のsubtypeは、8例がER+PR+, Her2-、1例がER+PR-, Her2-であった。再発部位は、骨7例、肺4例,遠隔リンパ節4例、肝4例、胸膜3例、皮膚3例(重複含む)であった。Stage IV 5例、術後再発4例であった。パルボシクリブ投与前の再発に対するホルモン療法のレジメン数は、0レジメン2例、1レジメン6例、3レジメン1例であり、パルボシクリブ投与前の化学療法のレジメン数は、0レジメン6例、1レジメン1例、2レジメン1例、5レジメン1例であった。パルボシクリブとの併用薬はフルベストラント4例、AI剤5例であった。平均投与サイクル数は5.9±2.8 (2 ～ 10) であり、治療効果はCR 0例、PR 5例、SD 0例、PD 4例であった。Grade 3の好中球減少症が6例(67 %)にみとめられ、その6例で減量が必要であった。1例にGrade 3の間質性肺炎が認められパルボシクリブの投与を中止した。脱毛は認められなかった。[考察]進行再発乳癌に対し、3レジメン以内のパルボシクリブ投与は、比較的高いresponse rateを示した。Grade 3の好中球減少症が66.7 %に認められ、間質性肺炎も1例に認められ、これらに注意しながら投与することが必要であると考えられた。

P-22-58

HER2陽性転移再発乳癌に対するBevacizumab併用化学療法の検討

Examination of the Bevacizumab combination chemotherapy for the HER2-positive breast cancer

公益財団法人田附興風会医学研究所北野病院ブレストセンター乳腺外科
高原　祥子、大林亜衣子、葛城　遼平、藤本　優里、吉本有希子

【背景】HER2陽性再発乳癌に対する治療としては抗HER2療法を含めたレジメンが標準治療である。乳癌診療ガイドライン2018年版でも強く推奨されるのは一次治療:Trastuzumab+Pertuzumab+Docetaxel併用療法、二次治療:Trastuzumab emtansineであり、三次治療以降も抗HER2薬を継続することが弱く推奨される。一方、転移再発乳癌に対する一次二次治療化学療法として、Bevacizumab (BV) を併用することはHER2陰性乳癌において弱く推奨されるが、HER2陽転移再発乳癌に対するBV併用化学療法の位置づけは明確でない。
【目的】当院でHER2陽性転移再発乳癌に対してBV併用化学療法を実施した症例について後方視的に検討し、奏効率やOSについて他サブタイプとの比較を行った。
【対象】2011年12月～ 2019年12月にBV併用化学療法を施行した転移再発乳癌患者113例のうちHER2陽性14例。年齢中央値55 (39-77) 歳。他のサブタイプはluminal (lum) A/ lum B/ triple negative (TN) =23/37/39例。全体の年齢中央値58 (30-78) 歳。観察期間中央値11.0 (0.2-85.1) M。
【結果】抗腫瘍効果は全体CR/PR/SD/PD=2/65/35/11例、奏効率 (RR) :59.3%、病勢コントロール率 (DCR) :90.3%、BV治療期間 (TTF) :中央値165 (1-1601) 日、全生存期間 (OS) :中央値553 (4-2553) 日 に対して、HER2陽性ではCR/PR/SD/PD=0/12/1/1例、RR:85.7%、DCR:92.9%、TTF:中 央 値270 (22-1601) 日、OS:中央値811 (25-2553) 日であった。また全体の治療ライン別効果はRR:1st/2nd/3rd/4th-=72.2/68.2/63.6/51.6%、DCR:1st/2nd/3rd/4th-=94.4/90.9/100/87.1%。4thライン以降の使用に限ると割合はlum A/lum B/TN/HER2=95.7/54.1/30.8/57.1%、 治療効果はRR: lum A/lum B/TN/HER2=59.1/40.0/33.3/87.5%であった。HER2陽性うち9例 (64.3%)、特に1st,2ndラインでBV併用化学療法を実施した患者は全例脳または髄膜転移を有していた。有害事象の出現も他サブタイプとの差は認めなかった。
【考察】HER2陽性転移再発乳癌に対してBV併用化学療法を施行したが、他サブタイプと同等以上のRR,DCRを示し、特に4thライン以降の使用では有意に優れていた。またHER2陽性患者には脳転移が好発する傾向にあるが、その群にも同等の効果を示した。
【結語】抗HER2剤とBV同時併用は推奨されないが、HER2陽性転移再発乳癌に対するBV併用化学療法は症例を選べば十分有効なレジメンと考えられる。

P-22-59

当院におけるCDK4/6阻害剤使用例の検討

CDK4/6 inhibitor treatment in our hospital

[1]筑波大学附属病院　乳腺甲状腺内分泌外科、
[2]筑波大学医学医療系　乳腺内分泌外科学
河村千登星[1]、坂東　裕子[2]、高野絵美梨[1]、白谷　理恵[1]、佐藤　璃子[1]、藤原　彩織[1]、朝田　理央[1]、岡崎　舞[1]、市岡恵美香[2]、都島由紀子[2]、井口　研子[2]、原　尚人[2]

【背景】本邦では、ホルモン受容体HER2陰性の進行・再発乳癌に対し、2017年9月にPalbociclib、2018年10月にAbemaciclibが承認となった。2剤のCDK4/6阻害剤の使用頻度は増加しているが、投与推奨症例や投与時期に関しては、まだ議論が分かれるところである。
【対象と方法】2017年9月から2019年12月までの当院のPalbociclib使用例49人、Abemaciclib使用例16人、両方使用例7人の計58人に関して、後方視的に検討した。
【結果】
年齢中央値:61 歳(33-79) 。CDK4/6阻害剤全体のTTF(Time to treatment failure)は133日(12-678)、Palbociclibは158日(32-678)、Abemaciclibは75日(27-272)であった。CDK4/6阻害剤使用開始時のホルモン治療line中央値は3 (1-8)。診断時StageⅣの化学療法既治療例は5例であった。CDK4/6阻害剤使用開始時の年齢は、50歳未満が14例、50歳以上が51例で、TTFはそれぞれ196日と285日。ホルモン治療として1st もしくは2nd lineで使用した例が25例、3rd line以降で使用した症例は40例であり、TTFはそれぞれ256日と298日であった。内臓転移なしが34例、内臓転移ありが31例で、TTFはそれぞれ199日と298日であった。薬剤別のG3以上の有害事象に関しては、Palbociclibでは好中球減少を21例、貧血を1例、肺炎(ウイルス性および細菌性)を1例認めた。Abemaciclibでは、好中球減少を2例、下痢を1例認めた。
【結語】実臨床において、両者とも治療lineにかかわらず比較的安全に使用できていた。当院でのCDK4/6阻害剤全体のTTFが短い理由として、当院での使用症例は、観察期間が短いこと、ホルモン治療として3rd line以降の症例が多いことおよび現在投与継続中の症例が多いためと考えられた。今後もさらなる症例の蓄積と検討が必要である。

P-22-60

当院におけるpalbociclib、2年間の使用経験

Two years of usage experience of palbociclib in this hospital

江戸川病院　乳腺外科
田澤　篤

【背景】palbociclibはER陽性、HER2陰性においてホルモン療法との併用で有効性が示されている。当科におけるpalbociclibを施行した症例について効果や安全性を検討した。【対象と方法】当院で2018年1月～ 2019年12月(2年間)でpalbociclibを投与した転移・再発乳癌女性患者32症例の内、評価可能な30例を対象とし、患者背景、治療効果、安全性について調査した。【患者背景】投与時年齢は41 ～ 84歳 (中央値:52歳) であり、転移再発症例:22例・進行乳癌症例8例、投与期間は84 ～ 728日 (中央値:364日) であった。転移再発臓器数は1臓器:22例(73%)・2臓器:8例(27%)、転移再発部位別では骨:20例(67%)・肺:6例(20%)・リンパ節:5例(17%)・肝:4例(13%)・局所:1例(3%) であった。導入タイミングは1st line:9例 (30%)・2nd:5例 (17%)・3rd line:14例(47%)・4th line以降:2例(7%)であった。化学療法導入後にpalbociclibを開始した症例が18例(60%)あった。【治療効果】<全体>治療効果はPRが8例(27%)・NCが18例(60%)・PDが4例(13%)であった。<前治療効果>前治療効果PDでも50%のPRを得ており、全治療効果PRでは92%のCBRであった。<DFI>DFI>2yではDFI≦2yに比べ治療効果が高かった。(CBR 92% vs 73%) <化学療法歴>化学療法歴無群では化学療法歴有群に比較して治療効果が高かった。(PR 42% vs17% CBR 100% vs 78%)【安全性】好中球減少症による減量は27例 (90%) で行われたが、投与中止となったのはPDでの8例 (27%) と経済的理由の1例であった。【まとめ】・Late line (3rd line以降)が5割以上であったが、奏効率27% CBR 87% と高い治療効果を得た。Life-threateninとなりうる肝転移では化学療法を先行することが多いが、それ以外では再発first lineとなってきている。投与中止となるような有害事象は無く、QOLを損なわずにlong SCを狙える治療である。

P-22-61

当院におけるdose-dense EC療法の有害事象と忍容性の検討

The balance of benefit versus toxicity in dose-dence EC chemotherapy

[1]奈良県立医科大学　消化器総合乳腺外科、[2]小林クリニック、
[3]名張市立病院　乳腺外科、[4]学研奈良乳腺クリニック、
[5]済生会中和病院　乳腺外科、[6]奈良県立医科大学　看護部
平尾　具子[1]、池田　直也[1]、横谷　倫世[1]、田中　幸美[1]、小林　豊樹[1,2]、
中村　卓[1,3]、山本　克彦[4]、細井　孝純[5]、三宅佳乃子[5]、宮城　恵[6]、
庄　雅之[1]

【背景】原発性乳癌におけるdose-dense化学療法は、治療間隔を縮めることで強度を高め予後を改善すると報告されている。2018年乳癌診療ガイドラインでは、再発リスクが高くかつ十分な骨髄機能を有する症例には，原発乳癌術後化学療法としてG-CSF併用のdose-dense化学療法を行うことが強く推奨されている。持続型G-CSF製剤が本邦で保険収載された事より、dose-dense化学療法は全国的に普及しつつあるが、その一方で、重度のリンパ球減少や免疫抑制等に起因する合併症やリスクの報告もある。
【対象と方法】2018年9月以降に当院で周術期化学療法としてdose-dense EC（エピルビシン600mg/㎡、シクロフォスファミド90mg/㎡）療法を行った22症例において、有害事象と忍容性を後方視的に検討した。
【結果】化学療法開始時の年齢中央値は57歳（範囲:38-74歳）、術前化学療法が11例、術後化学療法が11例であった。病期はⅠ:1例、ⅡA:7例、ⅡB:5例、ⅢA:4例、ⅢB:2例、ⅢC:2例、Ⅳ（骨）:1例で、サブタイプはLuminal A:4例、Luminal B:9例、Luminal HER2:3例、TNBC:6例であった。有害事象で治療延期や中止となったのは5症例であった。グレード3以上の有害事象は汎発性帯状疱疹を発症したものが1例、副鼻腔炎1例、グレード2はアレルギー症状1例、倦怠感1例、蜂窩織炎1例であった。持続型G-CSF製剤は全例でday3に投与しており、投与後の背部痛、関節痛、発熱は6例に認めたが、いずれもグレード2以下であった。発熱性好中球減少症は1例に認めた。副作用はほとんどがコントロール可能なものであったが、グレード3の2例は入院加療を要した。
【結語】dose-dense EC療法においては、骨髄抑制と日和見感染の発症等が憂慮されるが、今回の検討では、発生した有害事象は対処可能なもので比較的安全に施行可能であった。今後、さらに症例を重ねて安全性を評価していく必要があるが、予後を改善するのみならず、化学療法終了までの期間も短縮するため、術後治療においては早期の社会復帰が可能となり、術前治療においては手術までの期間短縮が見込まれる点も有用であると考えられた。

P-22-62

当院におけるdose-dense 化学療法の忍容性に関する検討

The feasibility of dese-dense sequential chemotherapy in our hospital

山形県立中央病院　乳腺外科
牧野　孝俊、工藤　俊、梅津梨恵子

【はじめに】乳癌診療ガイドラインによると・再発リスクが高くかつ十分な骨髄機能を有する症例には，原発乳癌術後化学療法としてG―CSF併用のdose-dense化学療法を行うことを強く推奨する、とされている。我が国では、ペグフィルグラスチムの保険適応が2014年11月であることから、dose-dense化学療法の導入が進んでいない現状がある。当院では、2019年2月から導入をはじめ7症例を経験した。忍容性について、検討報告をする。

【対象と方法】2019年2月から2019年11月まで当院で乳癌治療として、dose-dense化学療法をおこなった7例。RDI、忍容性について検討した。

【結果】平均年齢は57.4歳（32-65）。Subtype別では、Triple negativeが4例、Luminal Bが2例、Luminal Aが1例。stage別では、stageI 2例、stageII 3例、stageIII 2例。術前療法として行った症例が2例。Anthracyclin系としては全例が2週毎EC療法、Taxan系としては、3週毎DOC療法が1例、毎週PTXが1例、2週毎paclitaxelが5例だった。RDIは、100%が4例、93.8%が3例だった。有害事象としては、白血球減少、発熱性好中球減症を1例も認めなかった。貧血を6例に認めた（Grade2 4例、Grade3 2例）。

【考察】当院におけるdose-dense化学療法症例では、TN乳癌など再発リスクが高い症例で、多かった。GIM2試験によると完遂率90%、RDI98%と報告されている。当院では、完遂率57.1%、RDIは、93.8%であった。完遂率が下がった要因としては、感冒による延期が1例あったが、2例でGrade3の貧血を認めた。もともと貧血のあった1例では、輸血を要した。諸報告ではそれほど多くない有害事象である、貧血であるが、当院では6/7例（85.7%）で認めた。日本人にdose-dense化学療法を行う場合、注意を要すると考えられた。その他の忍容性に関しては比較的良好であった。

【結語】dose-dense化学療法では、貧血が多く出る可能性が示唆された。今後、効果を含めて更なる検討を続けていきたい。

P-22-63

パルボシクリブ投与により一定の奏効期間を得た症例の検討

Consideration of palbociclib: Effective patients in our facility

東北公済病院 乳腺外科
深町佳世子、甘利　正和、高木　まゆ、伊藤　正裕、平川　久

2017年12月よりパルボシクリブが使用可能となり約2年が経過した。
当初はlate lineでの使用が多かったが、再発後の早い段階で導入できる症例も増え、長期奏効症例も認めるようになっている。今回、パルボシクリブにより一定の奏効期間を得られた症例に関して検討し報告する。
【対象】2017年12月から2019年12月までの間にパルボシクリブを内服開始し、180日以上の奏効期間を得られた症例について検討した。
【結果】期間内にパルボシクリブを投与した35名のうち、180日以上の奏効期間を得られた症例は10例であった。年齢中央値は60歳（44-77）。すべて再発症例であった。
併用した内分泌療法はフルベストラントが6例、フルベストラント+LH-RHが2例、レトロゾールが2例であった。投与期間中央値は262日（189-364）であり、1st line で投与された症例が3例、2nd line で投与された症例が1例、3rd line で投与された症例が2例、4th line以降で投与された症例が3例であった。投与量および投与期間は、125mg/日で投与継続できている症例は1例のみで減量あるいは休薬期間の延長をおこなっている症例が大部分を占めている。減量のみで対応した症例が5例、減量および休薬期間の延長を行った症例が4例であった。再発部位は肺5例、骨4例、リンパ節3例、胸膜2例、肝2例（重複あり）で、7割の症例が肺や肝などの内臓転位を有する症例であった。最良効果判定はCR 2例、PR 4例、SD 4例となっており、6割の症例でPR以上の効果を得られた。CRとなった症例は1st lineで投与した胸膜播種症例と2nd lineで投与した肺転移症例であった。10例中8例は現在も投与継続中であるが、不応となり投与終了となった症例はいずれも肝転移を有する症例であった。
【まとめ】PALOMA-2,3試験でも示されているとおり、長期奏効している症例は3rd lineまでに投与された症例が多かった。CRとなった症例もあり、今後HR陽性HER2陰性の再発治療の1st lineとして積極的に考慮してくべき薬剤であると思われた。また、投与量の減量や投与期間の延長を行った症例でも長期奏効期間を得られることがわかった。

P-22-64

当院におけるCDK4/6阻害剤の使用成績

Treatment outcome of CDK4/6 inhibitor in our hospital

佐久総合病院　佐久医療センター
石毛　広雪、半田喜美也、片桐　忍、後藤　諒

【はじめに】当院では2018年3月より進行再発乳癌に対してCDK4/6阻害剤（CDKI）を使用している。この間の使用成績を報告する。
【対象と方法】ホルモン受容体陽性の進行再発乳癌に対して、内分泌療法（内療）と併用してパルボキシリブ（PAL）またはアベマシクリブ（ABE）を投与した26症例を対象とした。CDKI投与前の内療（前内療）の有無と内療に対する効果、CDKI投与前の化学療法（前化療）の有無と無増悪期間、治療継続期間について調べた。
【結果】対象症例の年令は37 ～ 79才（中央値62才）で、投与したCDKIはPALが20例、ABEが2例、PAL、ABE両剤が4例であった。前内療は"1療法まで"が14例、"2療法以上"が12例であり、前化療は"なし"が14例、"あり"が12例であった。治療継続期間は2 ～ 21か月（中央値6か月）、10例がSDで投与継続中であった。CDKI投与中止になった16例の中止理由は、PDが13例、副作用が2例、経済的要因が1例であった。最終投与量はPALでは125mgが3例、100mgが6例、75mgが15例であり、ABEでは150mgが1例、100mgが4例、50mgが3例であった。Grade3以上の毒性は、PALでは好中球減少が88%、貧血が8%、ABEでは好中球減少が43%、貧血が14%、下痢が43%であった。治療継続期間と前内療数、前内療への効果、前化療の関係では、前内療数"1以下"の方が"2以上"より、前内療が"有効"の方が"無効"より、化療歴の"ない"方が"ある"方より、優意差はないが長い傾向にあった。また前内療数が2以上でも前内療が有効であった8例においては、前化療が5例に行われていたにもかかわらず、治療継続期間が3 ～ 17か月（中央値7か月）と長かった。
【考察】CDKIは治療の早い段階で使用することがPFS、OSの延長に寄与することが示されており、基本的には内療とともに第1次、第2次治療に用いられる薬剤と思われる。しかし内療への反応性が残っていれば、第3次以降で使用されても中央値7か月の無増悪期間がみられた。諸々の事情で早い段階で投与できなかった場合、後の段階で用いても効果は期待できると思われる。また既に化療を受けた場合でも治療の選択肢に入ると考えられる。
【まとめ】進行再発乳癌27例にCDKIによる治療を行い、治療継続期間は2 ～ 21か月（中央値6か月）であった。前内療が有効である場合は、3次以降で治療しても3 ～ 17か月（中央値7か月）と長く治療を継続できた。

P-22-65

周術期トラスツズマブ施行後に再発を認めたHER2陽性乳癌の特徴

Characteristics of recurrence after perioperative trastuzumab for HER2 positive breast cancer

[1]大阪市立総合医療センター　腫瘍内科、
[2]大阪市立総合医療センター　乳腺外科、
[3]大阪市立総合医療センター　消化器外科
徳永　伸也[1]、坪口　裕子[1]、瀬戸　郁美[2]、亀井　佑梨[2]、渡部　智加[2]、
後藤　航[3]、青松　直撥[3]、池田　克実[2]、小川　佳成[2]

【背景】周術期にトラスツズマブを投与することによりHER2陽性乳癌の再発率は著明に低下したが、再発を完全に予防することは困難である。再発リスクは背景因子により異なる可能性があるが、これまで十分に検討されていない。
【目的】周術期トラスツズマブを施行した後に再発を認めた症例の特徴を検討する。
【対象と方法】2008年3月から2018年12月の間に当院で周術期トラスツズマブを施行したHER2陽性乳癌患者のうち再発を認めた患者を対象とし、その背景因子を後方視的に検討した。
【結果】症例数は 48例。初診時年齢中央値52.5歳、再発時年齢中央値55歳であった。組織型は Luminal-HER2/HER2：24/24であった。リンパ節転移個数は 0/1-3/4-9/10以上：24/16/5/3であった。補助化学療法は 術前/術後：26/22、ADM系/Taxane系/ADM+Taxane系/その他：11/5/31/1であった。補助内分泌療法は 術前/術後/なし：1/22/25、TAM/AI/LHRH-A：11/12/1であった。組織学的効果（術前のみ）は 0/1a/1b/2a/2b/3：1/12/6/1/1/6であった。無再発生存期間中央値は 1002日、再発までの期間は 2年以内/2-5年/5年以上：18/18/12であった。初再発臓器は 脳/肺/胸膜/肝/骨/リンパ節/皮膚・胸壁/同側乳房/対側乳房：6/8/1/9/3/7/7/5/5であった。サブタイプ別の初再発臓器は 脳/肺/胸膜/肝/骨/リンパ節/皮膚・胸壁/同側乳房/対側乳房：（Luminal-HER2）1/5/1/5/2/5/6/1/1、（HER2）5/3/0/4/1/2/1/4/4で あ っ た。再発までの期間別の初再発臓器は 脳/肺/胸膜/肝/骨/リンパ節/皮膚・胸壁/同側乳房/対側乳房：（2年以内）2/3/0/5/2/3/3/1/0、（2-5年）3/3/1/4/1/4/2/2/0、（5年以上）1/2/0/0/0/0/2/2/5であった。サブタイプと再発までの期間は 2年以内/2-5年/5年以上：（Luminal-HER2）8/12/4、（HER2）10/6/8であった。
【考察】周術期にトラスツズマブを投与することによりHER2陽性乳癌の再発率は著明に低下したが、再発を完全に予防することは困難である。今回の検討で、HER2はLuminal-HER2と比較して5年目以降の再発が多かった。対側乳房再発（異時性乳癌）の5例は全例5年目以降に認めており、Luminal-HER2の1例はサブタイプが同じであったが、HER2の4例はLuminal/TN：2/2とサブタイプが変化していた。
【結語】HER2陽性乳癌に対して周術期にトラスツズマブを投与した際の再発リスクはサブタイプにより異なる可能性がある。

P-22-66

高齢者乳癌における周術期化学療法の意義に関する後方視研究：多施設共同研究

A retrospective study on the significance of perioperative chemotherapy for elderly patients

[1]京都府立医科大学　内分泌・乳腺外科、[2]国立がん研究センター中央病院、
[3]国立国際医療研究センター、[4]群馬大学、[5]さいたま赤十字病院、
[6]福島医科大学、[7]順天堂大学、[8]さいたま市立病院、[9]済生会滋賀県病院
森田　翠[1,9]、下村　昭彦[2,3]、樋口　徹[5]、徳田　恵美[6]、堀本　義哉[7]、
関根　克敏[8]、河村　雪乃[9]、尾林紗弥香[4]、田口　哲也[1]

【背景】我が国の平均寿命は伸び続けており、それに伴い総人口に占める割合（高齢化率）も増加している。このように、超高齢社会に突入した日本において乳癌罹患数の増加に伴い高齢者罹患数も増加し、日常診療において遭遇する機会が多くなってきた。しかしながら、高齢者は併存疾患、臓器機能の面からこれまで多くの臨床試験から除外されており、高齢者に対する化学療法の安全性と効果についてのデータが十分ではなく、必ずしも若年を含む標準的治療が適正とは言えない。【目的】本研究では根治手術が施行された70歳以上の高齢者乳癌症例について後方視的に検討し、周術期標準化学療法の有無が全生存期間に影響を及ぼすかどうかを検討した。【方法】2008年1月1日から2013年12月31日の期間に、乳癌手術を受けた70歳以上の浸潤癌症例の周術期治療について、参加8施設のデータベースより年齢、臨床背景、有害事象、無再発生存期間、全生存期間を抽出し解析を行った。【結果】現在までに867症例が登録され、内689例を解析した。年齢中央値は75歳（70-93）、観察期間中央値は6.2年。94例（13.6%）に化学療法が施行され（化学療法群）、残り595例は施行されなかった（コントロール群）。ホルモン受容体陽性症例は、化学療法群で49例（58.4%）に対し、コントロール群では392例（87.3%）であった。HER2陽性症例は、化学療法群で20例（23.8%）に対し、コントロール群では27例（6.1%）であった。化学療法群の中で、アンスラサイクリン系は60例（63.8%）、タキサン系は39例（41.5%）、トラスツヅマブは21例（22.3%）に投与されていた。無再発生存期間と全生存期間については、両群間で有意差は認められなかった（P=0.286, P=0.207）。【結論】今回の検討では、高齢者乳癌患者において化学療法群とコントロール群の全生存期間に明らかな有意差は認められず、周術期化学療法の有用性はない可能性が示唆された。現在、さらに症例数を蓄積し、サブタイプをはじめとする背景因子をあわせた前向き検討の必要性など、本研究のLimitationも検討し報告する。

P-22-67

手術不能局所進行乳癌にパルボシクリブ/ホルモン療法を行い、腫瘍の著明な縮小により切除術を施行した2例

2 resection cases of locally advanced breast cancer by palbociclib and hormonal therapy

市立池田病院　乳腺内分泌外科
安座間　隆、北田　昌之

遠隔転移を認めない切除困難な局所進行乳癌に対してパルボシクリブ/ホルモン療法を行い、腫瘍の著明な縮小により切除術を施行した2例を経験したので報告する。症例1:82歳、女性。既往歴:認知症。診断:左局所進行乳癌（T4cN1M0 StageIIIB）、腫瘍径:10x7cm大。CNB:浸潤性乳管癌（IDC）、HG2、ER+（100%）、PgR+（100%）、HER2: 1+、Ki-67:30-40%。経過:2017年10月フルベストラントを開始しSD。2018年1月パルボシクリブを追加。腫瘍は著明に縮小し（4x4cm大）PR。2019年8月局所再燃のためパルボシクリブ/レトロゾールに変更。腫瘍は縮小がみられず、認知症にて今後の化学療法が困難と考えられたため11月手術（Bt+Ax+Mj+皮弁形成）施行。病理:IDC、scirrhous type、ypT3、Grade2a、Ly0、V0、fsp、Ki-67:20-30%、HG1、ER+（100%）、PgR+（>90%）、HER2: 1+、Level I:1/12。皮膚側断端は術中ゲフリールでnegativeであったが、永久標本で一部posotiveであった。術後皮膚壊死と創部感染を合併。症例2:70歳女性。既往:慢性関節リウマチ、膜性腎症。診断:左局所進行乳癌（T4bN1M0 StageIIIB）、腫瘍径:12x9cm大。CNB:IDC、HG3、ER+（100%）、PgR+（>90%）、HER2: 1+、Ki-67:40-50%。経過:2018年6月パルボシクリブ/レトロゾール開始。腫瘍は著明に縮小（5x2.5cm大）。3月手術（Bt+Ax）施行。病理:IDC、solid type、pT2、Ly1、V1、fs、HG3、ER+（100%）、PgR+（>50%）、HER2: 1+、Ki-67:>50%、Level I:0/14, Level II:0/1。術後はECとDTXの補助化学療法を施行し経過観察中である。結語:パルボシクリブ/ホルモン療法により切除術を行えた局所進行乳癌を経験した。ホルモン陽性、HER2陰性の局所進行乳癌に対する術前療法は化学療法またはホルモン剤単剤であったが、CDK4/6阻害剤/ホルモン併用療法にて著効する症例があり、化学療法が投与困難な症例に対しては考慮してよい治療法と考えられた。

P-22-68

当院におけるアベマシクリブ治療症例の検討

The benefit of abemaciclib for patients with metastatic breast cancer

[1]埼玉医科大学国際医療センター　乳腺腫瘍科、
[2]埼玉医科大学国際医療センター　支持医療科
松浦　一生[1]、杉山佳奈子[1]、柳川　裕希[1]、藤本　章博[1]、一瀬　友希[1]、
貫井　麻未[1]、浅野　彩[1]、島田　浩子[1]、廣川　詠子[1]、佐野　弘[1]、
北條　隆[1]、大崎　昭彦[1]、佐伯　俊昭[1]、長谷部孝裕[1]、近藤　奈美[2]、
高橋　孝郎[2]

【背景】Abemaciclib（ABE）はホルモン受容体（HR）陽性HER2陰性転移再発乳癌に対して承認されたCDK4/6阻害剤である。第Ⅲ相試験であるMONARCH 3試験では、1次治療でAnastrozole（ANA）or Letrozole（LET）と併用し、無増悪生存期間（PFS）の延長が認められ、MONARCH 2試験では、2次治療でFulvestrant（FUL）と併用し、PFS および全生存期間（OS）の延長が認められた。
【対象・方法】「HR陽性かつHER2陰性の手術不能又は再発乳癌」の適応で2018年11月に承認された以降に当院でABEの投与がおこなわれた20症例を対象とした。実臨床下のABE投与症例の治療成績および安全性を臨床病理学的因子とともに後方視的検討を行った。
【結果】20例の転移・再発分類は、StageⅣ症例;8例、再発症例;12例であった。再発症例12例のDisease-free intervalは、平均102 months（M）（0-36 M;2例, 36-60 M;3例, 60 M-;7例）で、晩期再発症例が半数以上であった。ABE投与20例の平均再発治療ライン数は4.8レジメンで、3レジメン以上の多剤投与症例が11例（55.0%）であった。ABE投与時の平均転移部位数は2.6個（1-5個）であり、最も多く認められた転移部位は、骨転移;16例（80.0%）であった。内臓転移症例は12例（60.0%）であり、特に肝転移は9例（45.0%）に認められた。平均観察期間は、7Mと短いものの、CR;1例（5.0%）, PR;3例（15.0%）, SD;8例（40.0%）, PD;3例（15.0%）であり、Clinical benefit rate（CBR）は、53.3%であった。ABE投与量は、初回からの減量も含めて、最終的に14例（70.0%）で減量投与が行われた。Grade3以上の有害事象（AE）は、非血液毒性が皮疹の1例（6.3%）、血液毒性が8例（40.0%）にみられたが、Febrile neutropenia発症はなかった。また、ABEで懸念される下痢は11例（55.0%）に認められたが、Grade3発症はなかった。但し、AEによるABE投与中止症例6例中3例は、下痢が原因であった。
【結語】HR陽性HER2陰性転移再発乳癌に対するAbemaciclib療法は、副作用を適切にマネージメントすることにより、治療効果が期待できる新規分子標的治療薬と考えられる。

P-22-69

CDK4/6阻害剤耐性転移再発乳癌に対する治療選択

Strategy for HR+ HER2- Breast Cancer That Progressed on CDK4/6 inhibitors with Endocrine Therapy

北海道がんセンター　乳腺外科
渡邊　健一、前田　豪樹、寺井小百合、岩村八千代、山本　　貢、
富岡　伸元、高橋　將人

【背景】
CDK4/6阻害剤パルボシクリブ（PAL）、アベマシクリブ（ABE）の登場以降、ER陽性HER2陰性転移再発乳癌（MBC）の1次・2次内分泌治療にこれらを併用することが標準治療となっている。臨床試験の結果がアップデートされ、無増悪生存期間（PFS）に加え、全生存期間（OS）の延長の可能性が示された。日常診療においてはQOL維持、OS改善のためTTC（Time to chemotherapy）の延長が目標となり、CDK4/6阻害剤終了後の治療選択が重要であるが十分な臨床データはない。
【目的】
CDK4/6阻害剤終了後の治療につき解析、検討する。
【対象・方法】
MBCに対する当科におけるCDK4/6阻害剤投与症例146例（PAL81例、ABE65例、重複11例）を対象に、後治療につき電子カルテより後方視的に背景因子、Time to treatment failure（TTF）を解析し、RECIST1.1にもとづき治療効果判定を行った。
【結果】
MBCに対する化学療法歴があるものは37例、CDK4/6阻害剤の投与Lineは、内分泌療法として1st 64例、2nd 47例、3rd以降35例でEarly lineでの投与が多かった。観察期間中央値は196（13 ～ 731）日。CDK4/6阻害剤を中止したものは74例（PAL54例、ABE20例）でその理由は病勢進行（PD）47例、有害事象（AE）22例、その他5例。CDK4/6阻害剤中止の後治療は内分泌療法単剤21例、エベロリムス+エキセメスタン（EVE+EXE）13例、化学療法20例、別のCDK4/6阻害剤への変更11例、PARP阻害剤1例、無治療8例であった。AEによる中止例では、もう一方のCDK4/6阻害剤、または内分泌療法単剤治療への移行が多く、化学療法を行った症例はなかった。一方PDによる中止例では42.6%に化学療法、23.4%にEVE+EXE、17.0%に内分泌療法単剤が選択された。それぞれのTTF中央値は161（5 ～ 423）日、81（11 ～ 275）日、116（3 ～ 466）日、臨床的有用率（CBR）は58.3%、25.0%、20.0%であった。化学療法を選択した症例には、CDK4/6阻害剤のTTFが短い例、肝転移症例、3rd line以降の例が多かった。
【考察】
基礎的研究ではCDK4/6阻害剤耐性後に内分泌療法単独を用いても効果が乏しいとの報告もあるが、今回の検討では長期奏効例も見られ、選択肢として除外すべきではない。作用機序の異なるmTOR阻害剤併用内分泌療法は考慮すべき選択である。化学療法の奏効は期待できるが、早期の導入の要否については患者側の因子、転移臓器や病勢進行のスピードなどを考慮し、症例毎に検討が必要である。

P-22-70

大規模コホート研究からの閉経後ER陽性進行・再発乳癌におけるOSに関与する因子の検討（JBCRG-C06: Safari）

Factors associated with prolonged OS in postmenopausal ER-positive advanced breast cancer patients

[1]新潟県立がんセンター新潟病院、[2]松山赤十字病院、
[3]国立病院機構　大阪医療センター、[4]JBCRG-C06 グループ、
[5]京都大学大学院医学研究科、[6]公益財団法人　がん研究会有明病院
金子　耕司[1]、川口　英俊[2]、増田　慎三[3]、中山　貴寛[4]、青儀健二郎[4]、
阿南　敬生[4]、伊藤　良則[6]、大谷彰一郎[4]、佐治　重衡[4]、徳永えり子[4]、
中村　清吾[4]、長谷川善枝[4]、藤澤　知巳[4]、山口　美樹[4]、山下　年成[4]、
山本　　豊[4]、森田　智視[5]、戸井　雅和[5]、大野　真司[6]

【はじめに】我々は閉経後ER陽性進行（初発転移・局所進行）・再発（再発転移）乳癌にフルベストラント（FLU）を用いた症例を集積し、閉経後ER陽性進行・再発乳癌の予後（OS）に関与する因子を検討した。
【対象と方法】本邦16施設において2011年11月～ 2014年12月までにFLUが実診療下で投与された1072例が登録され、うち1031例を対象にOSに関連する臨床・病理学的因子を検討した。OSはKaplan-Meier法で算出し、各因子とOSとの関連はCox比例ハザードモデルを用いて検定した。単変量解析で、p<0.1であった因子を多変量解析に用いた。また、HER2陰性、再発症例のみのサブグループ解析として、周術期の治療因子、再発してからの治療因子、手術から再発までの期間（DFI）を加えて、再発からのOSに関与する因子を検討した。
【結果】進行乳癌症例207例、再発乳癌症例824例。年齢中央値60.0歳で443例（43.0%）に内臓転移を認めた。ER+/PgR+ 74.2%、ER+/PgR- 19.2%、ER+/PgR不明6.6%。HER2発現は978例でデータが得られ、9.1%がHER2+であった。483例（46.8%）で進行・再発乳癌治療として化学療法が施行されており、FLUの内分泌治療としての投与は1次治療2.0%、2次治療22.5%、3次治療26.8%、4次治療以降48.7%であった。OSの中央値は7.0年。多変量解析では若い年齢（60歳未満;p<0.001）、進行・再発乳癌の診断からFLU開始までの治療期間（3年以上;p<0.001）、化学療法歴無（p<0.001）、低い組織・核グレード（G3 vs. G1; p<0.001）、PgR-（p=0.013）が長いOSと相関した。HER2陰性、再発乳癌症例におけるサブグループ解析において、多変量解析では、若い年齢、進行・再発の診断からFLU開始までの治療期間、低い組織・核グレードに加え、再発から最初の治療が化学療法（p=0.01）、最初の化学療法までの期間が長い（1年以上;p<0.001）、周術期の化学療法無し（p=0.02）も長いOSと相関した。再発から最初の治療が化学療法である事が長いOSと相関したのは、最初の化学療法に非常に効果があった症例が登録されたためと考えられた。そこで、1次治療が化学療法の症例を除き解析すると、初回の内分泌療法から次の化学療法までの長い期間（1年以上）が再発後の長いOSに高い相関を認めた（p<0.01）。
【結語】再発症例では、初回の内分泌療法から化学療法までの期間が長い症例はOSが長くなる可能性が示唆された。

P-22-71

有害事象によりPalbociclibからAbemaciclibに変更した症例の検討

Examination of patients who received Abemaciclib after Palbociclib due to adverse event

豊橋市民病院
伊藤　量吾、吉原　　基、浅井真理子、荒川　拓也

<はじめに>
現在、ホルモン受容体陽性・HER2陰性の転移再発乳癌（MBC）に対する治療法は多岐にわたっているが、CDK4/6阻害剤であるPalbociclib（PAL）とホルモン剤の併用療法が2017年9月から一般臨床でも使用可能となり、2018年11月よりCDK4/6阻害剤であるAbemaciclib（ABE）も使用可能となった。PALは、有害事象として好中球減少が高頻度で出現し、減量や休薬、中止を必要とすることが多く、Relative Dose Intensityを高く保つことが困難である。今回我々は、有害事象によりPalbociclibからAbemaciclibに変更した症例を検討した。
<方法>
2018年11月30日から2019年11月29日の期間にPALからABEへとレジメン変更を行った6例を検討した。
<結果>
患者背景は年齢中央値60歳（46-84歳）、3例が閉経前であった。4例がStage4乳癌であり、2例が再発乳癌であった。転移・再発部位はリンパ節5例、骨5例、肺3例、胸膜2例、肝臓1例、髄膜1例であった（重複あり）。PAL投与前に化学療法歴のある患者は3例であった。PALのホルモン療法投与lineは4th line（2nd-7th）であった。全例がPALを2段階減量及び休薬を行っており、投与cycle中央値は3.5回（3-13回）で、投与期間中央値は123日（83-349日）であった。全例が好中球減少によるPAL投与困難のためABEへのレジメン変更を行った。ABE併用ホルモン剤はフルベストラント（FUL）が5例、レトロゾール（LET）が1例であり、1例のみLET→FULとホルモン剤を変更していたが、5例はPAL投与時と同じホルモン剤を併用していた。2019年12月時点でのABE投与cycle中央値は4回（2-8回）で投与期間中央値は108日（45-207日）であった。最良の効果判定はPRが3例、SDが1例、PDが1例であり、1例は効果判定に至っていない。有害事象として、G3の下痢が2例、G3の好中球減少が2例、G3の貧血が2例、G3の血小板減少が1例、G2の腎機能障害を1例認め、1例に薬剤性間質性肺炎を認めた。全例が有害事象のため減量を必要としたが、有害事象のため投与中止とした例は、薬剤性間質性肺炎を起こした症例のみであった。1例はPDのためレジメン変更を行ったが、4例は現在も治療継続中である（3例が1段階減量、1例が2段階減量）。
<結語>
PALの有害事象のため投与困難に至った症例であっても、ABEにスイッチすることにより治療効果が得られる可能性が示唆された。しかし本検討は観察期間が短く治療成績の評価が不十分であるため、学会では最新のものに改め提示する予定である。

P-22-72

トリプルネガティブ乳がん（TNBC）に対する抗アンドロゲン療法 -当院での経験-

Anti androgen therapy for triple negative breast cancer (TNBC) - Experience in our hospital -

[1]市立西脇病院　乳腺外科、[2]昭和大学病院　乳腺外科、
[3]市立西脇病院　病理部
三輪　教子[1,2]、大西　隆仁[3]、中村　清吾[2]

【はじめに】トリプルネガティブ乳がん（TNBC）は、転移・再発しやすく、内分泌療法も抗HER2療法も無効であるため、早期乳がんであっても多くの場合抗がん剤治療が必要であり、進行再発乳がんの治療薬も抗がん剤である。高齢のTNBC患者の場合、加齢や基礎疾患による肝腎機能や心機能の低下等のために抗がん剤治療が困難な症例が散見される。特に当院の位置する兵庫県北播磨地域は高齢化が著しく、乳がん患者の平均年齢は都市部と比べて10歳以上年長であった（筆者ら、日本医療マネジメント学会、2019年）。アンドロゲン受容体（AR）を発現するTNBC（AR+TNBC）は発現のないTNBCに比べて予後良好であることが知られており、抗アンドロゲン療法の安全性と有効性の報告がなされてきたが、現在保険適応外である。抗がん剤治療が困難なAR+TNBC患者への抗アンドロゲン療法について当院の経験を紹介する。
【方法】本研究は、2014年9月に当院の倫理委員会で承認され、AR+TNBCかつ抗がん剤治療が困難である患者から署名による同意を得た。抗アンドロゲン療法としてフルタミド錠250mg/日の処方（自費。約18000円/月）をし、治療効果および副作用を調べた。
【結果】同意が得られた患者4人の平均年齢は82歳、抗AR療法の目的は、術後の補助療法2人、再発治療2人であった。術後の補助療法の2人はいずれもpT2N1M0（pStageⅡB）であり、それぞれ再発なく3年8か月、4年11か月経過中である。再発の1人は術後1年後（10年前）にリンパ節転移で再発後、抗がん剤治療継続されていたが、副作用のため継続困難となり、内服開始したが経済的理由で2か月で終了となった。内服終了時にはSDであった。もう1人の再発患者（pT3N1M0, pStageⅢA）は、術後1年にリンパ節転移で再発後に内服開始し、遠隔転移なくSDを維持したまま1年6か月経過中である。すべての患者で、特筆すべき副作用は出現せず、内服可能であった。
【考察】抗AR療法は、高齢や基礎疾患を有するために抗がん剤治療が困難な患者にも安全に施行でき、かつ効果も認められ、有効な治療法と思われ、今後症例数の蓄積が望まれる。自費であるため、標準治療である抗がん剤よりも高額となり、特に高齢者の場合、副作用よりも治療費が継続困難の理由であると思われた。

P-22-73

当院でのアベマシクリブ治療症例の検討 ―パルボシクリブとの比較を含め―

Examination of Abemaciclib treatment cases in our hospital -Including comparison with Palbociclib-

福井赤十字病院　外科
田中　文恵、吉田　　誠、土居　幸司、川上　義行、青竹　利治、
藤井　秀則、広瀬　由紀

【目的】2017年12月に日本でパルボシクリブ、その約1年後にアベマシクリブが発売となり、どちらの薬をどのように使いまた使い分けるのかが難しく、各施設でも治療方針が異なると思われる。そこも踏まえて、今回、当院でアベマシクリブ治療された症例について、適応や副作用など安全性について検討したので報告する。
【対象】2019年3月以降、当院でアベマシクリブを処方された10例
【結果】そのうち当院でアベマシクリブを服用した9例で検討した。アベマシクリブ開始年齢は平均70歳（51-83歳）、全例治療開始時閉経後症例であった。治療レジメンは平均3.9レジメン目（2-7）であり、パルボシクリブのときと同様、late line症例が含まれていた。内訳はStageⅣが1例、再発症例が8例であり、9例中パルボシクリブ既治療例が6例含まれていた。治療開始から再発までの期間は平均70ヶ月（23-132ヶ月）で、3例は術後5年以上経過している症例であった。転移臓器は、肝1例、肺・胸膜1例、リンパ節5例、骨4例、で、リンパ節や骨転移といったnon life-threatening部位が多くみられた。治療開始前に経口抗がん剤の使用がなされていた症例も2例みられた。
9例中、PDで中止が1例（StageⅣ症例でその後原病死）、副作用で中止が1例、残り7例は継続中である。
当院では、パルボシクリブで3週投与1週休薬が継続できない骨髄抑制がみられたものを中止しており、7例中6例でアベマシクリブ投与に切り替えている。これらの症例については初回からmg/日で開始し適宜減量しているが、全例継続可能であった。
骨髄抑制以外の副作用として、下痢は留意したが3例に止痢剤の処方を要したが、ロペラミドまでは不要であり、コントロールは可能であった。また倦怠感と口内炎はパルボシクリブと比べて明らかに軽微であった。尚、間質性肺炎をきたした症例は現時点ではなかった。
【結論】パルボシクリブと同様、アベマシクリブも継続治療可能かどうかを含め至適投与量はほぼ2か月で調整ができた。骨髄抑制は明らかにパルボシクリブよりも少なく、骨髄抑制で中止となった症例は全例継続可能であった。倦怠感、口内炎も少なかった。思ったよりも下痢の副作用は軽微でコントロール可能であった。今まででは間質性肺炎の経験はないが、今後も定期的に効果判定とともに経過観察を実施していくことで、継続可能な有効な薬剤であると考えられた。

P-22-74

当科におけるアベマシクリブの使用経験

Experience using Abemacicrib

[1]奈良県立医科大学　医学部　消化器総合外科、[2]学研奈良乳腺クリニック、
[3]済生会中和病院、[4]奈良県立医科大学附属病院　看護部
横谷　倫世[1]、田中　幸美[1]、平尾　具子[1]、池田　直也[1]、小林　豊樹[1]、
中村　　卓[1]、宮城　　恵[4]、山本　克彦[2]、細井　孝純[3]、三宅佳乃子[3]、
庄　　雅之[1]

【背景】ホルモン受容体（HR）陽性、HER2陰性の進行・再発乳癌に対する新規治療薬として、CDK4/6阻害薬が開発され、2017年12月からパルボシクリブが、2018年11月からアベマシクリブが使用可能となった。
【目的】当院におけるアベマシクリブの使用状況について後方視的に把握し、適応、効果、安全性について検討する。
【対象】2018年11月から2019年12月にHR陽性、HER2陰性進行・再発乳癌で、アベマシクリブ+ホルモン療法を導入した、9例。
【結果】患者は、平均年齢65歳（55-74歳）、すべて女性。再発4例、ステージⅣ5例。再発までの期間の中央値11.5年（11-22年）、転移部位は肝転移5例、肺転移1例、胸膜転移1例、縦隔転移1例、骨転移単独1例であった。併用薬は、フルベストラントが6例、アロマターゼ阻害薬が3例であった。前治療は平均3レジメン（1-8）で、3例で前治療として化学療法が行われていた。1st lineでの使用は2例であった。また、パルボシクリブからのスイッチは、1例あった。
最良効果は、PR3例（肝1例、肺1例、縦隔1例）、SD2例（肝1例、胸膜1例）、PD2例（肝2例）、評価不能2例であった。
有害事象について、下痢はグレード2を4例、グレード1を2例に認めた。休薬したものはなかったが、減量を要したものが2例あった。骨髄抑制については、グレード1を4例に認め、1例で減量を要した。有害事象のため、投薬を中止された症例は認めなかった。
【考察】CR症例は認めなかった。Late lineで使用した2例では、効果が少なく短期間で中止されていた。しかし、Late lineで使用した別の1例では、治療効果はSDではあるが8ヶ月間の投与が行われ、現在も継続中である。Late lineでも適応症例が存在するように思われた。
有害事象については、中止が必要なものはなく、比較的安全に使用できていた。
1st lineでの使用は2例のみであった。MONARCH2試験ではアベマシクリブ併用群においてOSの延長を認めており、今後は、より早いラインでの投与が行われるようになると思われる。しかし、費用も高額であり、対象患者の選択には、今後の検討が必要と思われた。

P-22-75

HER2陽性早期乳癌に対するPertuzumab術後療法の有効性・安全性を検証したAPHINITY試験の日本人部分集団解析

Efficacy and safety of adjuvant pertuzumab in HER2+ Japanese breast cancer patients: APHINITY study

[1]がん研究会有明病院　乳腺センター　乳腺内科、
[2]聖マリアンナ医科大学病院　乳腺・内分泌外科、[3]愛知県がんセンター　乳腺科部、
[4]広島市立広島市民病院　乳腺外科、[5]博愛会　相良病院　乳腺科、
[6]京都大学医学部医学研究科　外科学講座　乳腺外科学、
[7]くまもと森都総合病院　乳腺センター、
[8]独立行政法人国立病院機構　大阪医療センター　乳腺外科、[9]中外製薬株式会社
原　　文堅[1]、津川浩一郎[2]、岩田　広治[3]、大谷彰一郎[4]、相良　安昭[5]、
戸井　雅和[6]、西村　令喜[7]、増田　慎三[8]、石黒　功二[9]、吉本　拓矢[9]、
伊藤　良則[1]

【背景】APHINITY試験は手術可能なHER2陽性早期乳癌（EBC）患者における術後療法としての化学療法（C）+Trastuzumab（H）+プラセボ（Pla）と化学療法（C）+Trastuzumab（H）+Pertuzumab（P）を比較する国際共同第III相臨床試験である。本試験の結果，Pを併用することにより主要評価項目である浸潤性疾患のない生存期間（IDFS）を統計学的に有意に延長することが示された。今回，我々は本試験に登録された日本人部分集団解析を実施したので報告する。
【目的】APHINITY試験の部分集団解析により日本人のHER2陽性EBCにおけるHPC併用療法の有効性及び安全性を検討し、全体集団との違いを検討する。
【方法】本試験に日本から登録された302例を対象に主要評価項目であるIDFS，副次的評価項目である無病生存期間（DFS），全生存期間（OS），有害事象の発現率等を全体集団と比較検討する。
【結果】日本人部分集団におけるP群（152例）およびPla群（150例）の患者背景は各々、年齢中央値55.0歳，54.0歳，N0かつ腫瘍径1cm超えの割合40.8%，46.0%，N1-3の割合35.5%，28.0%，ホルモン受容体陰性の割合46.7%，42.0%であり、全体集団と比較してリンパ節転移陰性およびホルモン受容体陰性の割合が高い傾向であった。日本人部分集団におけるPla群に対するP群のIDFSの層別HRは0.96（95%CI:0.38-2.39）であった。P群およびPla群の全Gradeの有害事象発現率は，下痢76.2%，45.4%，発疹46.3%，38.2%，好中球数減少42.2%，36.2%，発熱性好中球減少症（FN）21.1%，12.5%であり、FNがP群で若干高い傾向を認めたものの，Pの投与中止には至らず忍容可能であった。また、全体集団と比較して，日本人部分集団で発現率が5%以上高かったGrade3以上の有害事象は，好中球数減少32.7%，発熱性好中球減少症21.1%，食欲減退6.1%であった。心毒性に関しては両群で大きな差を認めなかった。当日の発表では追加フォローアップしたデータを公表する予定である。
【結論】HER2陽性EBCに対するP併用の有効性について日本人部分集団での全体集団との一貫性が示唆された。安全性については全体集団と概ね同様であった。以上より、国内においてもHER2陽性EBCにおけるP併用術後療法は標準治療の1つであることが確認された。

P-22-76

高齢者でlate phaseにおけるパルボシクリブの使用経験

The clinical experience of Palbociclib for elderly and late phase patients

[1]順天堂大学　医学部附属　静岡病院　外科、
[2]順天堂大学　医学部付属　静岡病院　病理診断科、
[3]順天堂大学　医学部付属　順天堂医院　乳腺外科
田中顕一郎[1]、板倉　　萌[1]、仁平　高朔[1]、渡邉　武大[1]、安藤　美沙[1]、
小泉　明博[1]、村井　勇太[1]、加藤　永記[1]、山本　　陸[1]、上田　脩平[1]、
櫻庭　駿介[1]、徳田　智史[1]、朝倉　孝延[1]、伊藤　智彰[1]、櫛田　知志[1]、
櫻田　　睦[1]、前川　　博[1]、佐藤　浩一[1]、和田　　了[2]、齊藤　光江[3]

背景:パルボシクリブは細胞周期を調節するサイクリン依存性キナーゼ（CDK）4/6を阻害する薬剤である。ER陽性HER2陰性、進行再発乳癌で効果が期待されている。発売より時間が経過し臨床現場に浸透してきたが、使用時期や対象症例はまだ議論されており、未だ検討が必要である。
対象:パルボシクリブが使用可能になってから2019年12月現在までで当科においてホルモン療法+パルボシクリブによる治療を受けた患者12人を対象とした。
結果:平均年齢は66.7歳（40-81歳）、前治療レジメン平均2.5（0-6）、この内、ホルモン療法レジメンが平均1.3（0-3）、治療効果はPRが1人、SDが4人、PDが4人、3人は効果判定前であった。副作用は好中球減少症が7人、肝機能障害が1人、倦怠感が1人であった。このうち、グレード3以上の副作用で1症例が中止になった。減量が必要だったのは12人中7人だった。
考察:高齢で前治療レジメン数の多い症例が中心であったが、5人で治療効果を認めた。またPALOMA-2,3の報告のような副作用が高率で認められた。血液毒性の生じた症例が多かったのもパルボシクリブに特徴的と思われる。高齢でlate phaseでの治療が多かったことは高い副作用頻度にも関係している可能性がある。今後、より早い段階での治療例が増えてくると治療成績も良くなると思われる。引き続き症例を蓄積し、効果、副作用、適応症例について検討していく。

P-22-77

当院におけるアベマシクリブの使用経験

Usage experience of abemaciclib in our clinic

いしづか乳腺外科クリニック
石塚　真示

はじめに:アベマシクリブはホルモン陽性かつHER2陰性の手術不能または再発乳がんに対して2018年9月に承認されたCDK4/6阻害薬剤である。今回5例に対してアベマシクリブを投与したので若干の文献的考察を加えて報告する。
症例1:76歳女性2004.7右乳がん、硬癌T4N2M0 StageⅢB、ER (+) PgR (-) HER (-)
2012.6:骨転移 再発後6次治療フルベストラント+アベマシクリブ+ランマーク
症例2:74歳女性、2002.8両側乳がん、硬癌左T4N2M0 StageⅢB右T1N0M0 Stage Ⅰ
ER (+) PgR (+) HER (-)
2015.1肺転移 再発後4次治療フルベストラント+アベマシクリブ
症例3:65歳女性、2006、7右乳がん、硬癌、T4N2M0 StageⅢB ER (+) PgR (+) HER (-)
2014.6肺転移 再発後3次治療フルベストラント+アベマシクリブ
症例4:73歳女性、2018.10左乳がん、T2N3M1 StageⅣ(骨)
化学療法奏功しCRとなったため手術した。
2019.3骨転移再燃 再燃後2次治療フルベストラント+アベマシクリブ+ゾメタ
症例5:66歳女性2001.6右乳がん
2015.7鎖骨上リンパ節再発
2019.5肺転移 肺転移出現後1次治療 フルベストラント+アベマシクリブ
結果:NC4例、PD1例であった。全例好中球減少のためアベマシクリブ200mg/dayで維持している。下痢も全例にみられるが投与後6か月以上経過した症例2と5は現在下痢止めを必要としていない。他の3例も下痢は止瀉薬でコントロール可能である。間質性肺炎を含めたほかの副作用は特に認めていない。5例の他に悪心嘔吐で投与を断念した2例が存在する。
考察:アベマシクリブは高齢者に対しても安全に投与でき、再発後早い段階で投与することで良好な結果が得られる印象である。今後ホルモン陽性かつHER2陰性の再発乳がんに対して早い段階でアベマシクリブを投与する予定である。

P-22-78

CDK4/6 inhibitorの後治療成功期間についての検討

An Investigation of Time to Treatment Failure of the Treatments after CDK4/6 Inhibitors

[1]市立奈良病院　乳腺センター、[2]市立奈良病院　看護部、
[3]京都府立医科大学　内分泌・乳腺外科
今井　　文[1]、松井　智也[1]、松本　沙耶[3]、松井　千里[1]、谷口　章子[2]、
小山　拡史[1]

【目的】CDK4/6 inhibitor (以下，CDK) は，消化器症状に対する支持療法薬の使用及び血液毒性に対する用量調節により，比較的患者のQOLを保ちながら長期間の継続が可能な薬物療法として使用症例が増えている．しかし，CDKに抵抗性となった後治療 (ホルモン療法単剤，mTOR inhibitor+ホルモン療法 ，化学療法) の選択については一定のコンセンサスが得られておらず，症例集積が必要なclinical questionである.【方法】今回，我々の施設でCDK抵抗性と判断し変薬した症例の後治療として選択された内容と治療成功期間について後方視的に検討を行った.【対象】当院で2017年12月～2019年9月にCDK+ホルモン療法を開始した33例中，CDK抵抗性と判断して変薬した17例.(後治療の有害事象による早期中止例は除く．後治療の治療成功期間の評価が可能だったのは，うち10例.)【結果】CDK開始から増悪までの期間の中央値は5.2カ月．後治療として選択されたのは，Everolimus+Exemestane (以下,mTOR群) :2例,S-1/Capecitabine (以下,内服CTx群) :6例，Eribulin/ Paclitaxel+Bevacizumab/nab-Paclitaxel/EC/DHP (以 下,点滴CTx群) :9例．3群間で年齢，BMI，前治療のCDK治療期間，後治療の治療ライン(4次まで or 5次以降)に差は認めなかった．内臓転移を伴う症例は，mTOR群:0例(0%)，内服CTx群:4例(66.7%)，点滴CTx群:7例(77.8%)と，内臓転移を伴う症例で強度の高い後治療が選択される傾向を認めた．後治療成功期間の中央値は，mTOR群:6.1カ月，内服CTx群:5.2カ月，点滴CTx群:4.0カ月で，3群間に差は認めなかった．転移形式別の後治療成功期間の中央値は，内臓転移あり:3.0カ月，内臓転移なし:6.1カ月で，内臓転移のない症例で長い傾向を認めた.【結論】今回の検討ではCDKの治療ラインが半数以上で4次以降と遅く，CDK抵抗性までの期間中央値は6カ月未満にとどまるものの，懸念していたCDK終了後の急激な進行や後治療成功期間の極端な短縮傾向は認めなかった．今後，より早期の治療ラインでのさらなる症例集積と検討を行っていきたい.

P-22-79

地域多施設共同研究による、富山県の再発乳癌症例の集積-地方都市からも有意義な学会発表を行うための試み-

Regional multi-institutional accumulation of MBC cases. Toyama Breast Cancer Research Group (TBCRG)

[1]富山西総合病院　外科、[2]富山大学　第二外科、[3]市立砺波総合病院　外科、
[4]厚生連高岡病院　外科、[5]富山県立中央病院　外科、[6]高岡市民病院　外科、
[7]済生会富山病院　外科、[8]射水市民病院　外科
江嵐　充治[1]、松井　恒志[2]、荒井　美栄[1]、棚田　安子[1]、野崎　善成[3]、
尾山佳永子[4]、吉川　朱美[5]、福島　　亘[6]、清水　哲郎[7]、島多　勝夫[8]、
長田　拓哉[2]、前田　貴一[5]

医師の都市部偏在が問題視される中、地方都市における中小病院では、乳癌治療に専従する外科医の確保もままならない状況となっている。そのような地域では、自身の経験した症例のみからの学会発表もなかなか困難である。そこで我々、富山県で乳癌診療を行う医師は、江嵐、松井、前田を中心としてTBCRG を旗揚げし、地域での症例集積を行い、有意義な学会発表を創出し得ないか試みた。2013年から再発症例に対し使用した薬剤ごとの症例集積という形で、2017年までの、エリブリン、ベバシズマブ、ペルツズマブ使用症例を集め、更に再発治療プロトコールの時系列にも着目して解析を行った。
その結果、富山県におけるそれぞれの使用状況と有用性の検討を、
TBCRG-1 エリブリン (1 ～ 3報)、TBCRG-2 ベバシズマブ (1 ～ 3報)、TBCRG-3 ペルツズマブ(1 ～ 2報)として第22 ～ 24回日本乳癌学会に発表した。
さらに薬剤の使用順序と効果の関連性に着目し、
ESMO ASIA2016 Survival outcome of MBC treated with Bev and Eribulin in the real world.
ESMO ASIA2017 Evaluation of Eribulin and Bev for the real world treatment of MBC.
ESMO ASIA2017 Efficacy of TDM1 in patients with HER2 positive MBC previously treated with Pertuzumab.
SABCS2019 Effect of Bev and Eribulin for MBC in the real world evaluated using propensity score matching analysis and inverse probability of treatment weighting analysis.
と、国際学会にも発表し得た。
各施設の症例数が少ない地方都市においても、他施設で協力することで、症例集積が可能となり、地域の若手医師に発表を割り当て、学会発表の機会を増やすことができた。今後も医師相互の協力体制を大切にして更に集積を行なっていきたい。

P-22-80

当院におけるHER2陽性乳癌に対する術前ペルツズマブ投与症例に関する検討

Preoperative pertuzumab administration for HER2-positive breast cancer

[1]神鋼記念病院　乳腺科、[2]橋本クリニック、[3]神鋼記念病院　放射線診断科、
[4]神鋼記念病院　病理診断科
松本　　元[1]、御勢　文子[1]、大久保ゆうこ[1]、大段　仁奈[1]、矢内　勢司[1]、
矢田　善弘[1]、結縁　幸子[1]、一ノ瀬　庸[1]、橋本　　隆[2]、門澤　秀一[3]、
田代　　敬[4]、山神　和彦[1]

<緒言>
HER2陽性の転移再発乳癌症例に対する一次治療で、ペルツズマブの投与が強く推奨されており、実臨床でも行われている。
一方でAPHINITY試験やNEOSPHERE試験の結果を踏まえ、2018年10月より術前術後にもペルツズマブの投与が可能となった。適応が拡大されたが、実臨床においてその効果や有害事象などについては不明な点が多いと考えられる。
<目的>
実臨床における術前ペルツズマブ投与の効果や有害事象について検討する。
<対象>
2018年10月から2019年12月までの期間で当科においてHER2陽性の切除可能乳癌と診断され、術前にペルツズマブを含むレジメンで化学療法を施行し、切除標本の病理学的検討が可能であった10例
<結果>
10例全てがリンパ節転移陽性症例であり、9例がT2以上(90%)、ER (+)が5例(50%)であた。併用薬は5例がパクリタキセル、5例がドセタキセルであり、全例でアンスラサイクリンレジメンとの逐次投与を完遂した後に手術を施行した。切除標本の病理結果は、Grade 1bが1例 (ER (+)、パクリタキセル併用)で、他の9例がGrade 3で、そのうち3例(ER (+) 1例、ER (-) 2例)には乳管内成分の遺残を認めた(pCR率90%)。リンパ節も9例で癌の遺残を認めなかった。有害事象の下痢は全Gradeで5例(50%)に認め、うちGrade3は1例 (10%) であった。心毒性に関しては投与後のEFは投与前比で平均101.7%であり、5%以上の低下は1例(10%)に認められた。
<考察>
今回の我々の症例では、pCR率はNEOSPHERE試験 (45.8%) よりも非常に高かった。同試験ではアンスラサイクリンレジメンが術後に施行されているが、我々の症例はタキサン、アンスラサイクリン両レジメンを完遂後に手術を施行し、pCRを確認している。また同試験ではpCR率はER (+) : 26%, ER (-) : 63%で、ER (+)では低い。我々の症例ではER (+)でも80% (4/5)のpCR率になった。現時点の少ない症例でのデータであるが､症例数の蓄積でpCR率の低下があると考えている｡Luminal B (HER2) type乳癌はpCRが予後の改善にならないとする報告、ypT0ypN0が予後と相関する報告があり、ER (-) でのypT0ypN0率を上げる事がより意義深いと考えている。また有害事象に関してもAPHINITY試験と同等もしくは軽度の結果であり、十分に許容できると考えられた。

P-22-81

Stage I、IIのHER2陽性乳癌における術前化学療法の意義

Significance of preoperative chemotherapy for Stage I and II breast HER2-positive breast cancer

大阪市立大学大学院　乳腺・内分泌外科
野田　諭、高島　勉、石原　沙江、浅野　有香、田内　幸枝、
森崎　珠実、柏木伸一郎、小野田尚佳、大平　雅一

背景と目的
HER2陽性乳癌の予後は抗HER2療法の進歩とともに、著しく向上している。術前化学療法はHER2陽性乳癌の標準的治療の一つである。過去の多くの臨床試験の対象にはStage IIIの局所進行症例も含まれており、Stage I、IIの比較的早期の切除可能症例に限定して術前化学療法の意義を検討した報告は少ない。今回、当施設におけるHER2陽性乳癌の治療成績を解析し、Stage I、IIでの術前化学療法の意義を検討した。
対象と方法
2006年から2018年の2085例の乳癌手術症例のうちHER2陽性乳癌は338例（16%）であった。それらの症例において臨床病理学的背景、再発の有無、生存期間について後方視的に解析した。
結果
化学療法を施行したStage Iは94例（術前31例）、Stage IIは140例（術前83例）あり、5年無再発生存率はそれぞれ100%、85%であった。Stage Iの術前化学療法施行例は非施行例と比較して、アンスラサイクリン・タキサン併用例が有意に多いのみで、他の臨床背景に差はみられなかった。Stage IIの術前化学療法施行例においてもアンスラサイクリン・タキサン併用例が有意に多く、閉経前の若年症例、乳房温存術の割合が有意に多かった。Logrank検定において術前化学療法の有無での5年無再発生存にStage I、IIともに差は認めなった。5年無再発生存に対する多変量解析を行ったが、ER発現の有無、術前化学療法の有無、T因子、N因子、年齢などで独立した予後不良因子はなく、T因子のみが有意な傾向を認めるのみであった。さらに術前化学療法症例98例においてpCR症例とnon pCR症例の予後を比較したが、有意な差は認めなかった。
結論
Stage I、IIの比較的早期での術前化学療法は予後への影響は少なく、乳房温存術式の増加が期待される結果であった。今後、リンパ節転移陽性症例での術前化学療法後の腋窩温存、pCR症例での手術省略、non pCR症例での追加化学療法の必要性などが検討課題である。

P-22-82

CDK4/6阻害剤投与後の治療の検討

Examination of treatment after administration of CDK4 / 6 inhibitor

[1]石川県立中央病院　乳腺内分泌外科、[2]石川県立中央病院　看護部
金子　真美[1]、北原　智美[1]、清水　由賀[2]、多賀　玲奈[2]、中村　崇[1]、
吉野　裕司[1]

【はじめに】ER陽性HER2陰性進行再発乳癌の治療としてCDK4/6阻害剤が広く使用されるようになったが，その後治療は確立していない．CDK4/6阻害剤投与終了後の治療内容やその効果について検討した．
【方法】当院で2018年4月から2019年11月の間にCDK4/6阻害剤による治療が中止となったER陽性HER2陰性進行再発乳癌患者45例に対して，治療終了時から次治療の内容，投与期間などについて前向きに観察を行い，これまでの治療内容やCDK4/6阻害剤の投与期間などとの関連性について検討した．
【結果】2019年12月時点での観察期間中央値は6ヶ月（1-22）.観察対象者は，平均年齢61.5歳（中央値54歳; 31-83），閉経後 40例，閉経前 5例．転移再発までのDFIは平均66.0ヶ月（中央値 42ヶ月; 0-77（ステージ4 7例））.転移再発後の治療歴は内分泌療法平均1.8（中央値1; 0-7），化学療法 平均1.3（中央値1; 0-8）．投与薬はパルボシクリブ 33例，アベマシクリブ12例．PFSは平均4.8ヶ月（中央値3ヶ月;1-21）．終了理由はPD 28例，副作用 17例．
次治療として選択されたのは別のCDK4/6阻害剤 9例，エベロリムス 7例，その他の内分泌治療 6例，化学療法19例，BSC 3例，休薬中 1例であり，次治療が終了している症例は26例であった．
PD後に他の CDK4/6阻害剤に変更した症例はなかった．他のCDK4/6阻害剤を投与した9例の次治療の投与期間中央値は3ヶ月（1-9）（4例は解析時点で投与継続中）であった．エベロリムス使用例では継続中が2例で,投与期間の中央値は3ヶ月(1-6)であった．次次治療以降でエベロリムスを使用した3例の投与期間中央値も3ヶ月であった．
後治療のいずれかで内分泌治療を行ったのは26例であり，その投与期間は平均3.4ヶ月（中央値3ヶ月;1-9）であった．次治療終了後，さらに後治療を行うことができたのは17例中11例であった．
後治療の効果と関連する因子は明らかではなかった．
【考察】CDK4/6阻害剤PD後は内分泌治療の効果はほとんど期待できない．しかし，次治療のさらに後治療も可能であることが多く，内分泌治療の効果が得られることもあるため後治療として内分泌治療を試す価値はあると考えられた．今回の対象患者はCDK4/6阻害剤のPFSが短い症例がほとんどであるため，臨床試験と同等以上のPFSが得られた症例については今後再検討が必要である．

P-22-83

当院における術前dose dense療法の安全性と有効性について

The feasibility and effectiveness of dose dense AC therapy for preoperative chemotherapy

がん・感染症センター東京都立駒込病院　外科（乳腺）
才田　千晶、有賀　智之、奈良美也子、矢部早希子、大西　舞、
後藤　理紗、岩本奈織子、米倉　利香、石場　俊之、本田　弥生、
宮本　博美

【背景】dose dense療法は，再発リスクが高く，十分な骨髄機能を有する症例に周術期化学療法として推奨され，持続型G-CSF製剤ペグフィルグラスチムの認可により本邦でも使用可能となった．当院で術前化学療法としてdose dense AC療法(以下ddAC)を施行した症例について後方視的に検討した．
【対象・方法】対象は2018年1月以降に当院でddAC後，手術を施行した20名．1例はoccult乳癌，1例は同時性両側乳癌であり左右それぞれを1症例としてカウントした．subtypeはER陽性HER2陰性が10例，ER陰性HER2陰性が11例であり，ddAC（60-600mg/m^2）×4/biweekly後のタキサン治療はdd paclitaxel（ddPAC）（175mg/m^2）×4 /bi-weekly またはweekly-paclitaxel（wPAC）80mg/m^2 × 12cycleを行った．
【結果】年齢中央値は47歳（範囲36-53歳），ddACは全例が治療完遂し，Relative dose intensity（RDI）は中央値95%（範囲 89-100%）であった．1例は嘔気のため減量，1例はFNを生じ延期を要した．タキサン治療ではwPACの症例で2例病勢増悪のため中止となったが（完遂率50%）、ddPAC症例は全例で治療完遂した．RDIはwPACで中央値80%（65-100%），ddPTXは中央値97.5%（82-100%）であった．ddPTX症例では3例が血球減少のため治療の延期を要した．またST合剤の予防内服を8例（40%）の症例で行い，Pneumocystis 肺炎の発症は認めなかった．病理学的治療効果の判定は，Grade1a: 8例，Grade1b: 2例，Grade2a: 3例，Grade2b:2例，Grade3: 6例であり，Grade3のsubtypeはER陽性HER2陰性が2例，ER陰性HER2陰性が4例であった．
【結語】dd療法は全例完遂できたが4例（20%）で血球減少による遅延が生じ，注意深い経過観察が必要である．Triple negativeの症例ではpCR率が36.3%，near pCRを含めると54.5%とER陽性症例と比較し奏功率が高い傾向にあったが，今後症例の蓄積と観察が必要と考える．

P-22-84

当院におけるアベマシクリブAbemaciclibの使用経験と副作用について

Usage experience and side effects of Abemaciclib in our hospital

[1]宮城県立がんセンター、
[2]東北大学 大学院 医学系研究科　乳腺・内分泌外科学分野
小坂　真吉[1,2]、河合　賢朗[1]、石田　孝宣[2]

【はじめに】
ホルモン受容体陽性HER2陰性・切除不能・進行再発乳癌に対してサイクリン依存性キナーゼ（CDK）4/6阻害薬のアベマシクリブAbemaciclibが2018年11月に適応となった。アベマシクリブは細胞分裂周期の進行を停止させることにより腫瘍の増殖を抑制する。ホルモン療法との併用では、血液毒性や下痢、嘔気、悪心などの消化器症状が出現することが分かっているため、有害事象の観察や対応は治療継続に重要となってくる。今回当院でのアベマシクリブ投与患者の現状を報告する。
【方法】
2018年11月から2019年11月までのアベマシクリブを投与された19名の患者背景、治療歴、投与状況、有害事象、治療効果について調査した。
【結果】
2019年11月時点で、患者年齢中央値は66歳（44歳-85歳）、治療継続期間の平均値は16.6週（2週-40週）であった。閉経前症例は3例で、1例はフルベストラントとLHRHaとの併用、2例は卵巣摘出術後でアナストロゾールとの併用であった。閉経後症例は16例で、13例がアナストロゾールとの併用、2例がフルベストラントとの併用、1例がレトロゾールとの併用であった。1次治療は1例、2次治療は2例、3次治療以降は16例であった。
初回投与量300mgで開始した症例は16例で、200mgで開始した症例は3例であった。当院では副作用対策として、全例制吐剤と止痢薬を併用して処方し導入時からがん専門薬剤師外来による指導を行っている。投与直後からのGrade 3の嘔吐で2例、Grade 3の下痢で1例が2週間以内に投与中止となっている。1段階減量した症例は5例あり、減量の理由としてGrade 3の好中球減少症が3例、Grade 3の貧血が1例、Grade 3の肝機能障害が1例認められた。発熱性好中球減少症、間質性肺炎に至った症例は1例もなかった。
治療効果判定は、CRは0例、PRは5例、SDは7例、PDは4例、評価不能は3例であった。PDにて薬剤を変更した症例は4例あり、そのうち2例は化学療法（ベバシズマブ+パクリタキセル1例、エリブリン1例）、2例はパルボシクリブ（フルベストラント併用1例、レトロゾール併用1例）を投与されていた。
【考察】
血液毒性にて休薬、減量する症例はあるものの、発熱性好中球減少症に至った症例はなかった。嘔吐や下痢などの消化器系症状で早期に投与中止に至った症例が3例認められた。アベマシクリブは開始時から薬剤師外来等にて適切に副作用を管理することが重要である。

P-22-85

HER2陽性乳癌に対する術前化学療法の治療成績、画像診断・臨床病理学的因子と組織学的治療効果の検討

Investigation of treatment results of preoperative chemotherapy for HER2 positive breast cancer

[1]県立広島病院　消化器・乳腺・移植外科、[2]県立広島病院　臨床腫瘍科
尾﨑　慎治[1]、野間　　翠[1]、土井美帆子[2]、板本　敏行[1]

【緒言】
HER2陽性乳癌に対する周術期治療は化学療法と抗HER2療法薬の併用が推奨される。
今回、当院で術前化学療法（NAC）後に手術を施行したHER2陽性乳癌症例について、1）治療成績 2）画像診断による治療効果判定 3）臨床病理学的因子と組織学的治療効果 4）有害事象について検討した。
【対象と方法】
・2011年1月～ 2019年8月までの期間に当院でHER2陽性乳癌と診断され、NAC後に手術を施行し、組織学的に治療効果判定が行われた30症例を対象とした。
・年齢:31 ～ 71歳（中央値61歳）、臨床病期;cStageⅡ;18例 cStageⅢ;12例、NACレジメンの内訳:ハーセプチン併用:28例 ハーセプチン+パージェタ併用:2例
【結果】
1)治療成績:
・平均相対用量強度(ARDI) :85%以上の症例:100%、100%の症例:73．3%であった。
・Grade3の組織学的治療効果は全体（n=30）では53．3%、ホルモン感受性陰性群（n=16）では75．0%、ホルモン感受性陽性群(n=14)では25．0%の症例で得られた。
・術後観察期間:3 ～ 96 ヶ月（平均46．1 ヶ月、中央値47 ヶ月）で再発症例は1例（対側腋窩リンパ節転移）であり、DFS:96．7%、OS:100%であった。
2)画像診断(MRI、US)による治療効果判定:
・画像診断でのpCR予測能はMRIで感度37．5%、特異度100%、USで感度12．5%、特異度100%であった。
3)臨床病理学的因子と組織学的治療効果:
臨床病理学的因子ではリンパ節転移陰性（オッズ比:6．13、p=0．045）、ホルモン感受性陰性（オッズ比:9．23、p=0．009)がpCRの効果予測因子であった。
4）有害事象（Grade3以上）:非血液毒性;粘膜障害1例、心不全1例、静脈血栓症1例、血液毒性;白血球減少10例(33．3%)、好中球減少13例(43．3%)、発熱性好中球減少症5例(16．7%)であった。
【結語】
・Grade3の組織学的治療効果は従来の報告と同様、ホルモン感受性陽性群より陰性群で多かった。
・画像診断による治療効果予測の感度は低く、術前の効果予測方法の改善が必要である。
・30 ～ 40%の症例でGrade3以上の白血球減少、好中球減少を来したが、全症例で抗癌剤の減量を行うことなく、85%以上のARDIを保つことが可能であった。

P-22-86

術前抗HER2療法の治療効果に関する検討

Efficacy of neoadjuvant anti-HER2 therapy in breast cancer

北海道がんセンター
山本　　貢、渡邊　健一、富岡　伸元、前田　豪樹、寺井小百合、
岩村八千代、高橋　將人

【背景・目的】2018年11月にPertuzumab（Per）が、転移再発乳癌から術前術後療法にも適応拡大となり、徐々に症例が増えつつある。今回われわれは術前抗HER2療法としてのTrastuzumab（Tra）およびPerの効果について検討を行ったので報告する。
【対象】Traが術前療法にも適応拡大となった2011年11月以降、当院でTra または Perを含む術前抗HER2療法の後、手術を施行した原発性乳癌158例。
【結果】Perを併用しなかった群（Tra群）は134例。Perを併用した群（Per群）は24例。年齢中央値は各々55.0歳（37-79歳）、58.5歳（36-73歳）。全例女性。ER陽性症例は各々 84例(63%)、12例(50%)。Stageは各々 I:15例(11%)・4例(17%)、II:86例(64%)・14例(58%)、III:13例(25%)・6例(25%)。併用化学療法はTra群ではAnthracyclin followed by Taxaneが105例(78%)・Taxaneのみが29例（22%)、Per群では全例Anthracyclin followed by Taxaneであった（うち1例のみ二重盲検治験のためAtezolizumabまたはPlaceboを併用)。組織学的治療効果は各々、腫瘍完全消失（狭義のpCR）40例(30%)・8例(33%)、乳房内浸潤巣消失32例(24%)・7例(29%)（広義のpCRは各々 54%、63%)、non-pCR 62例(46%)・9例(37%)であった。
【考察】Perの適応拡大後しばらくはリンパ節転移陽性症例のみにPerを併用していたが、現在は術前療法症例全例にPerを併用している。Tra群のpCR率 54%に対しPer群は63%と、有意ではないがPer群で高い結果であった。NeoSphere試験では術前療法にAnthracyclilnを併用しておらず、Tra群のpCR率 29%に対しPer群46%と有意に高かった。本検討ではAnthracylinを併用したことで両者の差が縮まった可能性が考えられる。観察期間はまだ短く再発症例も少ないが、予後に与える影響についても検討を加え報告する。

P-22-87

術前化学療法におけるdose-dense EC療法の治療成績

The efficacy of dose-dense EC therapy in neoadjuvant chemotherapy

[1]聖マリアンナ医科大学　乳腺内分泌外科、
[2]聖マリアンナ医科大学付属研究所ブレスト&イメージング先端医療センター付属クリニック、
[3]聖マリアンナ医科大学　病理診断科
敦賀　智子[1]、瀧下茉莉子[1]、黒田　貴子[1]、志茂　彩華[2]、白　　英[2]、
志茂　　新[1]、本吉　　愛[1]、小島　康幸[1]、川本　久紀[2]、福田　　護[2]、
印牧　義英[2]、小池　淳樹[3]、津川浩一郎[1,2]

【背景】G-CSF併用下のdose-dense化学療法は、ガイドライン上再発リスクの高い原発乳癌症例に強く推奨される治療法であり、当院では2018年1月よりdose-dense EC療法を開始している。最近では、術前化学療法での使用例が増加傾向であり、当院における治療効果、重篤な有害事象等について報告する。
【対象・方法】
2018年1月から2019年11月の間、術前化学療法としてdose-dense EC療法を開始し、根治手術を施行した109例、111乳房を対象とし、治療効果と安全性について検討した。当院におけるdose-dense EC療法は、EC（90/600/m²）を2週毎4回投与後、PaclitaxelまたはDocetaxel（HER2陽性例はTrastuzumab、Pertuzumab併用）を逐次投与している。EC投与後は、24-72時間以内にpegfilgrastimを毎回投与している。評価項目として、relative dose intensity（RDI）、治療完遂率、Subtypeごとの病理学的完全奏効（pCR：ypT0/TisかつypN0）、Grade3以上の重篤な有害事象の発生率を検討した。
【結果】
患者の平均年齢は48歳、閉経前39例、閉経後70例であった。Subtypeの内訳は、ER+/HER2- 58例、ER+/HER2+ 19例、ER-/HER2+ 16例、ER-/HER2- 18例である。StageⅠは2例、StageⅡは77例(ⅡA 49例、ⅡB 28例)、StageⅢは32例(ⅢA 18例、ⅢB 5例、ⅢC 9例）であった。dose-dense EC療法のrelative dose intensity（RDI）は99%、完遂率は100%であった。現時点で病理学的に評価可能な80乳房におけるpCR率は、43%（34例）である。SubtypeごとのpCR率は、ER+/HER2- 16.7%、ER+/HER2+ 56.3%、ER-/HER2+ 83.3%、ER-/HER2- 50%であった。また、dose-dense療法中、Grade3以上の有害事象は、3例のリンパ球減少、4サイクル終了後の薬剤性肺障害を認めた1例のみであった。
【結語】
当院での検討では、dose-dense EC療法によるpCR率は、従来の方法と遜色ない結果であった。また、重篤な有害事象も少なく、全例で、術前化学療法終了後に安全に根治手術が可能であった。

P-22-88

当院における乳癌骨転移に対する骨吸収抑制薬使用後の顎骨壊死の4例

Four cases of ARONJ for breast cancer bone metastasis

[1]公立西知多総合病院　乳腺外科、[2]公立西知多総合病院　外科
伊東　悠子[1]、小川　明男[1]、野尻　　基[1,2]、青野　景也[2]、山口　貴之[2]

乳癌ガイドラインでは乳癌骨転移患者に骨吸収抑制薬を投与することは標準治療とされている。しかし、投与中に顎骨壊死を発症するとQOLを著しく損なう可能性があり注意が必要となる。今回当院で発生した顎骨壊死の患者に対し、投与前の口腔内衛生状態・投与期間・その後の治療・再開の有無などについて検討した。症例は当院で2018年1月から2019年10月までに乳癌骨転移に対し、骨吸収抑制薬を投与されていた23例。23例中4例で顎骨壊死を発症していた。23例の中でゾレドロン酸投与が1例、デノスマブ投与が23例（1例はゾレドロン酸からデノスマブへ変更していた）。顎骨壊死を発症した4例については、全例デノスマブを投与しており、投与回数は16-80回（平均45回）と幅を認めた。4例の病期は、stage ⅡAが1例、stageⅣが3例であった。骨転移部位は、脊椎2例、胸骨1例、脊椎と肋骨が1例であった。投与前の口腔内衛生状態は、う歯が2例（1例は投与前に抜歯を行い、抜歯後1か月目に投与を開始）、歯周病2例、異常なし1例であり、4例中3例で口腔内衛生状態は不良であった。自覚症状は、下顎の腫脹と疼痛が3例，腫脹のみが1例であった。治療は全例洗浄と抗生剤投与が行われ、1例は治療継続中、2例は経過観察中、1例は下顎の腐骨除去手術を行い、改善したためデノスマブ投与再開予定である。顎骨壊死を発症しなかった19例については、投与回数は6-65回（平均16回）であった。投与前の口腔内衛生状態は齲歯・歯周病が9例、異常なしが5例、不明（近医でフォロー）が1例であった。現在、顎骨壊死検討委員会によるポジションペーパーでは、癌患者では原則として休薬しないと記載があるが、今回の症例のように休薬していても下顎腐骨除去手術を行わざるをえない場合もあり、骨吸収抑制薬を休薬せずに継続するかどうかについては、顎骨壊死の状態などよく検討する必要があると考えられた。

P-22-89

アロマターゼ阻害剤による術後ホルモン療法中の骨密度の変化

Changes in bone density during postoperative hormonal therapy with aromatase inhibitors

[1]福井県立病院　外科、[2]春江病院　乳腺科
伊藤　朋子[1]、高岸　里咲[1]、嶋田　俊之[2]、大田　浩司[1]

【背景】アロマターゼ阻害剤（AI）による閉経後の術後ホルモン療法は，10年間投与が検討されるなど、今後長期投与が予想され，骨粗鬆症の予防がますます重要になると考えられる.【目的】AIによる閉経後の術後ホルモン療法中の骨密度の変化を調べる.【対象】2011年～ 2013年にAIによる術後ホルモン療法を行った閉経後女性35例を対象とした.【方法】DXA法で若年成人平均値との比率（%YAM）で評価した．DXAはAI開始前とそれ以降1年毎に施行した．骨密度に対する併用薬剤がない群（N），ビスフォスフォネート製剤併用群（B），活性型ビタミンD3製剤（エルデカルシトール）併用群（D）それぞれの%YAMの5年間の変化を調べた.【結果】N群は19例、B群は10例、D群は6例であった．年齢の中央値（N群64.0才，B群67.5才，D群61.5才），化学療法症例（N群6例，B群4例，D群2例）は各群で差はなかった．BMI中央値はN群23.8，B群20.7，D群27.6とB群で有意に低かった．AI開始前の%YAMの中央値はN群96.5%，B群68.4%，D群79.0%，AI投与5年目の%YAMはN群89.3%，B群73.6%，D群83.1%であった．AI5年間投与の%YAM中央値の変化率は，N群で-7.5%，B群は+7.6%，D群は+5.1%であった．各群ともAI5年間投与中に骨折のイベントはなかった.【結論】AIによる閉経後ホルモン療法では持続的に骨密度が低下する．骨密度改善にビスフォスフォネート製剤，エルデカルシトールともに骨密度低下，改善に有用であると考えられたが，薬剤の併用方法についてさらに検討して報告する.

P-22-90

当院における転移再発乳癌に対するTS-1療法の治療効果の検討

The efficacy of TS-1 therapy in our hospital for the recurrent or metastatic breast cancer

大阪警察病院
下　登志朗、吉留　克英、塚部　昌美、安野　佳奈、金本　佑子、
鳥　　正幸

【目的】当院における転移再発乳癌に対するTS-1療法の有効性と安全性を検討した。
【対象と方法】2003年12月から2014年5月までTS-1を使用した転移再発乳癌80例を抽出し、奏効率（response rate, RR）,臨床的有用率（clinical benefit rate, CBR）、Time to progression（TTP）、Overall survival（OS）、安全性を検討した。TS-1用法は2週間連日投与、1週間休薬でTS-1用量は体表面積に従い設定した。サブタイプ、効果、内分泌療法感受性、治療ライン、アンスラorタキサン治療歴有無による差異を検討した。
【結果】患者背景は年齢中央値59歳、再発70例、進行10例、ホルモン受容体陽性48例、陰性29例であった。75%が1-3次療法でのTS-1使用を使用していた。アンスラorタキサン治療歴は41例（51%）で有していた。奏効率16.3%、臨床的有用率36.3%、中央値でTTPは280日、OSは786日であった。ホルモン受容体陽性HER2陰性例でCBR43.2%と高くTTP358日（p=0.008）と有意に長い傾向にあった。Piccartらの定義した層別化された内分泌療法感受性の違いにより治療効果の差は認められなかった。アンスラorタキサン治療歴の有無や治療ラインによる治療効果の差は認められなかった。有害事象は37例（46.3%）に認められ、うちGrade3以上は9例（11.3%）であった。血液毒性は白血球減少15例（19%）、ALT上昇9例（11%）であった。非血液毒性では疲労7例（9%）、下痢2例（3%）、悪心2例（3%）、皮膚障害1例（1%）であった。
【考察】ホルモン受容体陽性再発転移乳癌においては前治療の有無や治療ラインに関わらずTS-1使用で有効性が得られた。TS-1は経口投与であり、点滴抗癌剤のような時間的拘束がなく、脱毛が少ないことが特徴である。再発転移乳癌の長期経過中には患者のQOLを維持しつつ効果を期待できる治療法と考えられた。

P-22-91

実臨床下のCDK4/6阻害剤2剤の使用経験

Clinical experience with two CDK4 / 6 inhibitors in real clinical practice

高槻赤十字病院　乳腺外科
小林　稔弘、坂根　純奈、平松　昌子

【はじめに】CDK4/6阻害剤は、ホルモン(H)陽性、HER2陰性進行再発乳癌治療に必須な位置づけを確保している。本邦では2剤に保険適応があり、決定的な奏効率の差はなく、副作用は2剤間にやや特徴的なものがあるとされているが、化学療法剤よりは軽度とされている。当院での実臨床下で行った2剤の使用経験を報告する。
【対象】2019年1月から12月までの期間に加療したH陽性HER2陰性進行再発乳癌患者でabemaciclib8例(A群)、palbociclib7例(P群)。後方視的検討だが、治療歴や個人的特性はあえて考慮せず使用順で交互に薬剤選択をした。
【結果】年齢はA群41-74歳(平均61歳)、P群33-71歳(平均53.2歳)。使用lineとしてfirst line はA群8例中4例、P群7例中4例であり、化学療法も含む前治療が行われていた例が多かった。奏効率A群62.5%、P群57.1%。奏功群の平均使用期間はA群7.9か月、P群8.8か月で現在継続中症例を有する。A群奏功例5例中3例、P群4例中3例が1段階減量している。減量理由はA群では1例が肝機能不良と下痢、倦怠1例、PLT.減少1例。P群は3例とも好中球減少と倦怠。中止例は各1例ずつがPDで、薬剤的には投与可能であった。副作用での中止はA群3例が汎血球減少と倦怠で、1例に腎不全も伴い入院加療を要した。P群は2例とも血球減少と倦怠感であった。最短発現は両群とも14日という早期に生じた。間質性肺炎対策にKL-6を定期的に測定していると測定例13例中7例（53.8%）で高値を呈したが、全例、臨床症状、画像所見から肺炎例はなかった。間質性肺炎スクリーニングとしてのKL-6には疑問を生じた。
【考察】両者ともlate line症例もありながら奏効率は悪くなかった。abemaciclibの特徴的な副作用は下痢、palbociclibは好中球減少とされているが、A群は全例整腸剤を投与しているせいかG2以上の下痢はあまりなく、P群の好中球減少も1段階減量で回復している例が多い。しかしながら両群ともG4レベルの汎血球減少やG3腎機能不全を極めて短期間に呈した例もあるため、化学療法に劣らない管理体制が必要であることが認識された。
【結語】CDK4/6阻害剤は従来のホルモン療法単独より効果を期待できるが、副作用管理に注意を要する。

P-22-92

当科におけるパルボシクリブの治療成績

Treatment outcome of Palbociclib therapy in our breast center

北福島医療センター　乳腺疾患センター
安田　満彦、君島　伊造、菅野　浩樹

【はじめに】CDK4/6阻害剤の登場により、進行再発乳癌に対してより長期にわたりホルモン療法を継続することが可能になってきた。一方で、好中球減少のコントロールやPD症例の次の治療のことなど、まだまだ手探りで治療を進めている現状である。今回当科でパルボシクリブ治療を行った症例の治療効果や有害事象に関しての検討を行った。【対象】2018年1月以降にパルボシクリブ投与を開始し、3か月後の治療評価を終えている進行・再発乳癌15例。年齢は40歳～ 75歳（平均58.5歳）で閉経前4例、閉経後11例。転移部位は骨(8)・肺(5)・肝(6)・リンパ節その他(3)(重複あり)で、10例で肺または肝転移を有していた。治療ラインは1次4例、2次3例、3次2例、4次治療以降が6例であった。併用ホルモン療法は閉経前は全例LHRHa+フルベストラントで、全体ではFlu併用7例、レトロゾール併用8例であった。【結果】骨転移のみの症例に関しては腫瘍マーカーの推移をもって効果判定とした。治療効果はCR 0、PR 10例、SD 3例、PD 2例で 奏効率(CR+PR)は66.6%、longSDを加えたClinical Benefitは86.6%であった。9例が現在も治療継続中で最長は20か月継続中である。有害事象では好中球減少を全例で認めた。そのうちGrade3は10例、G2 4例、G1 1例で、Grade3は全例休薬と減量が行われた。G2以下の症例では125mg の初期量で治療が維持されたが、G3症例では10例中6例は100㎎、4例は75㎎が維持量となった。発熱性好中球減少症は認めなかった。非血液毒性では口内炎を6例（2例はG2）に他、頭痛、倦怠感、悪心をそれぞれ1例ずつ認めたが、休薬や減量を必要とする重篤なものはなかった。【まとめ】パルボシクリブ併用のホルモン療法は高い治療効果を認め、肺転移や肝転移を有し、以前なら化学療法に移行していたケースでもホルモン療法での長期コントロールが可能であった。好中球減少はほぼ必発と考えられるが、コントロールに難渋することもなく、減量しても治療効果は維持されていた。経済的な問題はあるが、治療効果とQOLを兼ね備えた有用な治療と思われる。

P-22-93

浸潤性乳癌に対する補助化学療法のRelative dose intensityにおいて臨床・病理学的因子が与える影響の検討

Analysis of Relative dose intensity of adjuvant chemotherapy for infiltrating breast cancer

豊橋市民病院　一般外科
荒川　拓也、吉原　　基、平松　和弘、柴田　佳久、青葉　太郎、
毛利　康一、浅井真理子、伊藤　量吾、権田　紘丈、柴田　淳平

【背景と目的】乳癌の周術期補助化学療法において、RDI (Relative dose intensity) を高く維持することが予後の改善と関連する。当科における浸潤性乳癌における術前・術後補助化学療法のRDIを算出し、臨床因子、病理学的因子との関連を検討する。
【対象・方法】2017年1月1日から2018年12月31日までに当科で手術を行ったStage Ⅰ-Ⅲの浸潤性乳癌において術前・術後に補助化学療法を行った96例を対象とした。アンスラサイクリン系 (AC、FEC、EC+HER) が10例、タキサン系 (TC、PTX+HER) が36例、アンスラサイクリン系とタキサン系の併用 (AC+PTX、ddEC+DTX (+HER)、ddEC+PTX (+HER)、EC+PTX (+HER)、FEC+DTX (+HER)、FEC+PTX (+HER)) が50例であった。各治療のアンスラサイクリン系、タキサン系についてのRDIを算出し、臨床因子、病理学的因子との関連を検討した。アンスラサイクリン系とタキサン系の併用した群ではアンスラサイクリン系、タキサン系のRDIの平均値を治療全体のRDIとして計算した。
【結果】RDI中央値は95% (13-100%) であった。各治療群でのRDIに有意差を認めなかった (P=0.853)。RDI中央値 (RDI<95、RDI>95) で分けた2群間で病期、T分類、N分類、サブタイプなど病理学的因子の差は認めなかった。年齢 (RDI<95対RDI>95:59.1対53.8歳、p=0.0212)、BMI (RDI<95対RDI>95:24.5対21.8、p=0.0005) で有意差を認めた。また主治医 (乳腺専門医かそれ以外か) では有意差は出ないものの有意な傾向を示した (p=0.0878)。年齢 (<65対>65:P=0.0175)、BMI (<25対>25:P<0.0001)、主治医 (乳腺専門医対それ以外:P=0.0244) で単変量解析行うとRDIに有意差を認めた。上記について多変量解析行うと年齢 (P=0.07024) は有意差を認めないものの有意な傾向を認め、BMI (P=0.00487) は有意差を認めたが、主治医(P=0.440)では有意差を認めなかった。中止・延期・減量は65例で見られ、その理由は祝日や外来日変更といった社会的理由が最も多く39例で、次いでgrade3以上の好中球減少で12例であった。
【結論】高齢者、肥満者でRDIが低くなる傾向を示した。病理学的因子や主治医ではRDIは差が見られなかった。単変量解析では乳腺外科医もRDIが高くなる傾向を示したが、これは乳腺外科医に若年患者が多かったためと考えられる。

P-22-94

ER陽性HER2陰性乳癌における晩期再発リスク因子とClinical Treatment Score 5 years の臨床的有用性の検討

Factors of late recurrence and clinical usefulness of CTS-5 in ER+ and HER2- breast cancer

東北公済病院　乳腺外科
伊藤　正裕、甘利　正和、深町佳世子、高木　まゆ、平川　　久

【目的】ER陽性HER2陰性乳がんでは術後20年まで再発リスクが継続するとされ、晩期再発リスクを考慮した治療戦略が課題である。晩期再発と関連する臨床病理学的因子を検討するとともに晩期再発予測ツールであるClinical Treatment Score 5 years (CTS-5)の臨床的有用性を検討した。
【方法】対象は2004 ～ 2009年まで当院で根治手術及び内分泌療法を5年間施行し、再発なく経過したER陽性HER2陰性乳がん592例 (5年以内の再発症例, 内分泌療法延長症例は除く) を後方視的に観察し、臨床病理学的因子 (年齢、閉経状況、腫瘍径、リンパ節転移状況、組織型、グレード、プロゲステロン受容体 (PR) 陽性率、手術術式、化学療法及び放射線治療の有無) と晩期再発との関連性を統計学的に検討した。CTS-5においてはLow risk(再発リスク<5%), Intermediate risk(5 ～ 10%), High risk(>10%)に分類し、各群からの晩期再発症例を観察し、臨床的有用性を検討した。
【結果】年齢中央値53歳、観察期間中央値10年5 ヶ月、閉経前289例 (48.8%) ,閉経後303例 (51.2%)， 腫 瘍 径{pT1a+pT2:223例 (37.7%) , pT1c:273例 (46.1%) , pT2:91例 (15.4%) , pT3:5例 (0.8%) },リンパ節転移状況{pN0:440例 (74.3%) , pN1a:129例 (21.8%) , pN2:19例 (3.2%) , pN3:4例 (0.7%) }、グレード{I:292例 (49.3%) , II:260例 (43.9%) , III:40例 (6.8%) , 化学療法{無:521例 (88%) , 有:71例 (12.0%) }であった。晩期再発は45例 (7.6%) に認められ、再発までの期間中央値は7年6 ヶ月であった。CTS-5にてLow risk群450例 (76.1%) ,Intermediate risk群85例 (14.4%) , High risk群56例 (9.5%) に分類され、晩期再発はLow risk群が15例 (3.3%) と低率であることに比較してIntermediate risk群15例 (17.6%) ,High risk群15例 (26.8%) と統計学的有意差を認めた。(p<0.001) また、risk分類別の再発期間に有意差を認めなかった。単変量解析では腫瘍径、リンパ節転移、グレード、CTS-5によるリスク分類、化学療法施行が晩期再発との関連を認めた。(p<0.001)　多変量解析ではCTS-5によるリスク分類のみが統計学的有意差を認めた。{ハザード比;3.220 (1.28-8.07) , p値0.012}
【結論】CTS-5によるリスク分類は実臨床でも予後との関連性が認められた。多くの症例がLow risk群に分類されたが、ホルモン療法期間5年間でも予後良好であった。一方でIntermediate risk以上の症例は再発例も多く、内分泌療法延長を含む治療戦略が今後の課題である。

P-22-95

Dose dense 化学療法の忍容性とニューモシスチス肺炎予防に関する検討

Tolerability of dose dence chemotherapy and prevention of pneumocystis pneumonia

横浜市立みなと赤十字病院　乳腺外科
清水　大輔

【はじめに】Dose dense化学療法は、通常の化学療法に比べ再発リスクを低下させることが報告されている。日本人においても良好な忍容性が報告されているが、ニューモシスチス肺炎(PCP)など特異的な副作用があることも知られている。
【目的】Dose dense化学療法の忍容性と、ステロイド減量や予防的抗菌薬のPCP予防効果について検討する。
【方法】2015年7月から2019年12月までにdose dense 化学療法を施行した32例を対象とした。A群を2018年6月以前に、2wEC療法4サイクル施行後、wPTXまたは3wDTXを4サイクル施行した症例とした。2wEC施行時day1-3にデキサメサゾンの投与を行い、wPTXでは投与当日のみ、3w DTXでは、day1-3にデキサメサゾンを投与した。B群を、2018年7月以降に、2wEC療法4サイクル施行後、2wPTXを4サイクル施行した症例とした。2wEC療法 day1にパロノセトロン塩酸塩とデキサメサゾンを使用し、day2,3のステロイドは省略した。2wPTXでは、day1にデキサメサゾンを投与した。また、B群ではリンパ球数<500/μlで、予防的にST合剤を投与した。以上の方法で治療した症例で、患者背景、副作用、完遂率につき検討した。
【結果】A群は17例、B群15例であった。背景はそれぞれ、年齢は平均45, 50歳、術前化学療法は14, 13例、サブタイプは、LB: 6, 5例 TN:11, 10 例、StageII: 12, 8例 III: 5, 7例であった。完遂率は、A群で15/17 (94%)、B群で15/15 (100%) であった。血液毒性は、G3以上のリンパ球低下をA群で9例、B群で8例に認めた。全サイクルを通して、リンパ球数は、A群で低い傾向を認めた。G3以上のHb低下は両群ともに認めなかった。非血液毒性は、肺炎 (PCP) をA群で2例に認め、ともに投与時リンパ球数<500/μl以下の症例であった。B群ではPCPは認めなかった。G1以上の嘔気、嘔吐、倦怠感の割合は両群で差を認めなかった。
【結論】Dose dense 治療には高い忍容性が認められた。PCPの2例で治療完遂が妨げられており、PCPの予防は重要と考えた。ステロイド投与日数をを減らしST合剤の予防投与をすることで、PCPを抑えられる可能性が示唆された。前向きな検証が望まれる。

P-22-96

当院における進行再発乳癌に対するパルボシクリブの安全性と有効性についての検討

Safety and efficacy of Palbociclib for metastatic breast cancer in our hospital

大阪赤十字病院
白木映理子、西本　　舞、康　裕紀子、露木　　茂

背景:
今回当院での進行再発乳癌に対するパルボシクリブの使用例について検討を行った。
患者:
2017年12月から2019年9月に、当院にてパルボシクリブの投与を行ったER+ /HER2-進行再発乳癌患者27例を対象とした。年齢中央値は65歳 (42-78歳)、閉経前:閉経後=2:25、再発症例:de novo=15:12、内臓転移あり:16例 (59.3%)、骨転移のみ:3例 (11.1%) であった。併用ホルモン療法としては、AI:13例 (48.1%)、Fulvestrant (+LHRHa) :13例 (48.1%)、TAM:1例 (3.7%) であった。進行再発治療の内分泌療法の治療ラインは、1次:8例(30%)、2次:11例(41%)、3次:2例(7%)、4次以降:6例(22%)であった。進行再発乳癌の前治療として化学療法既使用例が13例(48.1%)であった。
結果:
有害事象は、grade3以上の好中球減少22例(81.5%)、grade3の貧血1例(3.7%)であった。非血液毒性は、全てgrade2以下で、倦怠感17例 (63%)、嘔気8例 (29.6%)、皮疹4例 (14.8%)、脱毛3例 (11.1%) であった。パルボシクリブの維持用量は、125mg/日が5例(18.5%)、100mg/日が10例(37%)、75mg/日が6例(22.2%)で、75mg/日を2投2休に減量したのが6例(22.2%)であり、全て好中球減少が原因の減量であった。前治療に2レジメン以上の化学療法が使用された症例では、grade4の好中球減少症が21.4%とやや高い傾向にあった。
PFS中央値は373日で、27例中16例は投与継続中、11例はPDのため中止となった。治療ライン別に見ると、進行再発乳癌の1次治療 (n=8) は50%生存に到達しておらず、2・3次治療 (n=9) の中央値は373日、4次以降 (n=10) では102日と治療ライン数が少ないほど有効な傾向にあった。また転移臓器数が1臓器 (n=5) では全例投与継続中、2臓器(n=10)では中央値373日、3臓器以上(n=12)では345日だった。進行再発乳癌の前治療として化学療法既使用群 (n=14) では中央値167日、非使用群 (n=13) では373日と差がある傾向にあった。内臓転移の有無ではほぼ同等の成績であった。最良治療効果判定は、CR 0例(0%)、PR 7例(25.9%)、SD 12例(44.4%)、PD 6例(22.2%)、NE 2例(7.4%)であった。
結語:当院でのパルボシクリブの有害事象はPALOMA試験の報告とほぼ同様であった。中止理由は全例PDによるものであり、有害事象による中止はなく忍容性は高かった。本研究より、早期治療ライン例、転移が1臓器以内、進行再発乳癌の前治療として化学療法非使用例で、より有効な可能性が示唆された。更なる症例の蓄積と検討が望まれる。

P-22-97

当センターにおけるHER2陽性進行再発乳癌に対するTrastuzumab/Pertuzumab併用療法の検討

The analysis of trastuzumab and pertuzumab therapy for HER2+ advanced or metastatic breast cancer

[1]大阪国際がんセンター　乳腺外科、[2]大阪国際がんセンター　腫瘍内科、
[3]大阪大学大学院医学系研究科　乳腺・内分泌外科学講座
前川まりこ[1]、藤澤　文絵[2]、波多野高明[1]、得居　龍[1]、日馬　弘貴[1]、
松井　早紀[1]、吉波　哲大[3]、西尾美奈子[2]、橘高　信義[1]、屋木　敏也[2]、
中山　貴寛[1]、玉木　康博[1]

【背景】
CLEOPATRA試験にて、本邦でも進行再発乳癌に対するPertuzumabの使用が保険適応となり6年が経過したが、実臨床でのデータはまだ不十分である。
【目的】
実臨床におけるHER2陽性進行再発乳癌に対する初回治療としてのTratuzumab・Pertuzumab併用療法の安全性や有効性を後方視的に評価する。
【対象】
当センターで2013年9月から2019年12月までにHER2陽性進行再発乳癌に対し、初回治療としてTratuzumab・Pertuzumab併用療法を開始された患者。
【結果】
対象症例は27例で全例女性。治療開始時の年齢の中央値は53歳（37歳-76歳）であり、ホルモンレセプター陽性が12例、陰性が15例であった。また、進行乳癌が14例、術後再発乳癌が13例であった。
治療開始時の転移部位は、骨9例、リンパ節14例、皮膚4例、肝臓6例、肺11例、脳5例、その他3例であった。
併用された殺細胞性抗がん剤は、ドセタキセルが25例・パクリタキセルが2例であった。
全症例のTime to treatment failure（TTF）の中央値は未到達であった。測定可能病変を有する症例は15例、最良腫瘍縮小効果は、PR10例（67%）、SD3例(20%)、PD2例(13%)であり、全奏効率(Overall response rate:ORR)は67%であった。
有害事象はCTCAE.ver.4.0で評価した。下痢11例（41%）、発疹5例（19%）、口内炎3例（11%）、発熱性白血球減少5例(26%)、末梢神経障害7例(26%)、爪周囲炎5例（26%）、関節痛3例（11%）が認められた。また、左室駆出率の低下はAll gradeで10例（37%）であり、そのうちGrade3以上の左室駆出率の低下を認めたのは3例であったが、いずれも腫瘍循環器科の介入により、治療を安全に継続することができた。

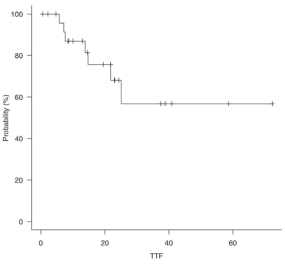

P-22-98

当院の治療成績から検討したパルボシクリブの有効性と予後因子

Efficacy and prognostic factors of palbociclib studied from the results of our hospital

[1]横浜市立大学　附属市民総合医療センター　乳腺・甲状腺外科、
[2]横浜市立大学　附属市民総合医療センター　病理診断科、
[3]横浜市立大学　大学院医学研究科　消化器・腫瘍外科、
[4]東京医科大学病院　乳腺科学分野、
[5]横浜市立大学　大学院医学研究科　がん総合医科学
上中奈津希[1]、成井　一隆[1]、山本　晋也[1]、高畑　太輔[1]、中﨑　佑介[1]、
小田那名江[1]、足立　祥子[1]、鈴木　千穂[3]、山田　顕光[3]、田辺美樹子[2]、
石川　孝[4]、市川　靖史[5]、遠藤　格[3]

【背景】CDK4/6阻害剤であるパルボシクリブは，ホルモン受容体陽性HER2陰性転移・再発乳癌に対してホルモン療法と併用され，使用状況も増えている．
【目的】パルボシクリブ併用療法の治療成功期間（Time to Treatment Failure：TTF）に関わる因子につき後方視的に検討した．
【対象と方法】2017年12月～ 2019年11月の間に当院でパルボシクリブを使用した53名を対象とした．TTFについて，転移臓器，転移・再発に対する化学療法歴，内分泌療法抵抗性（術後補助療法後2年以内の再発，あるいは前治療のホルモン療法から6か月以内にPD（progressive disease）となった症例），治療ラインの各因子と予後との関連について解析した．
【結果】パルボシクリブ開始時の年齢中央値は63歳（37歳～ 88歳），初診時StageIVが7例（13.2%），内臓転移あり40例（75.5%），内臓転移なし13例（24.5%）であった． 併用薬はレトロゾール（LET）が13例（24.5%），フルベストラント（FUL）が33例（62.3%），LET+LHRHaが1例（1.9%），FUL+LHRHaが6例（11.3%）であった． 初回投与量125mgが48名（90.6%），100mgが3例（5.7%），75mgが2例（3.8%）であった．転移・再発に対する化学療法歴があったのは33例（62.3%）で，なかったのは20例（31.7%）あった．また，初診時StageIVで一次内分泌療法としてパルボシクリブを用いた6例と前治療の経過が不明な1例を除いた46例のうち，内分泌療法抵抗性が22例（47.8%），内分泌療法抵抗性でない症例が24例（52.2%）あった．治療ラインは，再発一次・二次治療が25例（47.2%），三次治療以上が28例（52.8%）であった．Grade3以上の有害事象は，好中球減少が38例のほかに，汎血球減少が1例，間質性肺炎が1例あった．TTF中央値は7.6 ヶ月で，治療ライン（再発一次・二次治療まで20.5 ヶ月vs三次治療以降5.6 ヶ月，p=0.0008）と，転移・再発に対する化学療法歴（あり6.25 ヶ月vsなし11.5 ヶ月，p=0.0323）で有意差を認めた．
【考察】パルボシクリブ併用療法は，化学療法歴がなく，再発二次治療までの使用がより有効であった．また今回の検討では，内分泌療法抵抗性とTTFとの相関は見られなかった．

P-22-99

当院におけるアベマシクリブの使用経験

Experience of using avemasicrib in our hospital

北里大学病院　乳腺甲状腺外科
大木　慶子、菊池真理子、内藤可奈子、横田　光央、田中　容子、
西宮　洋史、加藤　弘、小坂　愉賢、仙石　紀彦

アベマシクリブは2018年11月に本邦で承認された経口CDK4/6阻害薬である。先に承認されたパルボシクリブとは副作用のプロファイリングが若干異なっており、骨髄抑制の頻度は低いものの、下痢を多く認めることが報告されている。CDK4/6阻害薬2剤をどのように使い分けるのか、今後の課題である。アベマシクリブは、MONARCH2試験において、主要評価項目の無増悪生存期間（PFS）に続き、全生存期間（OS）の延長も認めたため、今後使用される頻度は高くなると予想される。今回われわれは、当院のアベマシクリブ投与症例の効果や副作用について検討を行った。
<方法>2018年12月～ 2019年9月にアベマシクリブを使用した20例につき解析を行い、効果や副作用、休薬や中止の有無について検討した。
<結果>年齢は42歳～ 81歳（中央値62歳）であった。併用薬はフルベストラントが16例（80%）、レトロゾールが3例（15%）、フルベストラント+LH-RHが1例（5%）であった。パルボシクリブの治療歴のある症例が8例（40%）であった。前治療レジメン数は0 ～ 6（平均1.9）であった。初回投与量は300mgが18例（90%）、200mgが2例（10%）であった。効果判定は、PRが8例（40%）、SDが9例（45%）、PDが3例（15%）であった。副作用は、好中球減少が14例（Grade3以上は7例），下痢が14例（Grade3以上は4例）、食欲低下が5例、悪心・嘔吐が2例、倦怠感が2例、薬剤性肺炎が1例であった。下痢のためアベマシクリブを減量した症例は3例、中止した症例は1例であった。薬剤性の間質性肺炎を認め、投与を中止した症例を1例認めた。
<結語>アベマシクリブによる下痢はほとんどがコントロール良好であるが、中には止瀉薬を内服してもコントロール不良であり、減量や中止をせざるを得ない症例もあった。薬剤性の間質性肺炎を認めた症例も1例あり、肺炎症状の出現やモニタリングに注意が必要である。

P-22-100

Eribulin投与したHER2（-）転移再発症例で、予後良好群は好中球/リンパ球比が投与期間中低値を保持されている

NLR is lowly maintained throughout eribulin treatment in patients with HER2 negative MBC

[1]大阪警察病院　乳腺内分泌外科、[2]大阪警察病院　病理診断科、
[3]大阪警察病院　看護部
吉留　克英[1]、下　登志朗[1]、塚部　昌美[1]、安野　佳奈[1]、金本　佑子[1]、
鳥　正幸[1]、高久保宏美[1]、安岡　弘直[2]、島田真由美[3]

【はじめに】末梢血中の好中球 / リンパ球比（neutrophil to lymphocyte ratio, NLR）やリンパ球数（Ly）は、宿主の免疫能や全身の炎症状態の簡便な指標となる。Eribulin（E）を投与された転移性乳癌（MBC）においてE初回投与時のNLR3以下の低値群（L群）は高値群（H群）と比しOSが良好との報告があるが（ miyoshi ）、その機序や投与経過中のNLRの変化については不明な点が多い。
【目的】E投与中におけるNLRおよびリンパ球数の推移がOSに影響しているかを検討する。
【対象および方法】2003年以降の当院で加療したMBC患者247例のうち、E投与された42例。Eは1.4mg/m2を2投1休を基本として、適宜減量・休薬を行った。全経過において投与当日のNLRおよびLyの推移とOSの関連を検討した。
【結果】全例HER2陰性であり、Luminalタイプは28例、triple negative（TN）は14例であった。前治療としての化学療法の中央値は1（0-8）、E:1stライン13例、2nd8例であった。投与初回から投与最終日までの中央値は99日（1-581）、効果はCR1例、PR4例で臨床的奏効率は5/42（11.9%）、longSD2例、SD20例、PD14例であった。Grade3以上の有害事象はFN1,発疹1、貧血1。投与初回からのOS中央値は、L群で521日（n=25）とH群の261日（n=17）と比し有意に良好であった（p=0.034）。L群では経過中低値を維持していたが、H群では大きな変動を認めた（Fig1）。また、L群ではLyは1000以上を維持していたが、H群では変動も大きく、1000以下となる症例も多く認めた(Fig2)。
【結語】初回投与時にNLR低値の症例ではE投与の経過中でも低値を維持されており、免疫環境が保持されていることが良好なOSにつながることが示唆された。

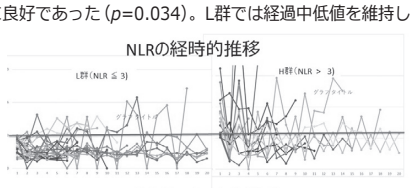

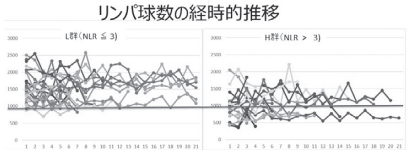

P-22-101

リンパ節転移陰性ホルモン陽性乳癌における晩期再発予測因子とは

Predictors of late recurrence in node-negative hormone-positive breast cancer

[1]大阪市立総合医療センター　乳腺外科、
[2]大阪市立総合医療センター 腫瘍内科、
[3]大阪市立総合医療センター 消化器外科
渡部　智加[1]、池田　克実[1]、瀬戸　郁美[1]、亀井　佑梨[1]、後藤　　航[3]、
坪口　裕子[2]、青松　直撥[3]、徳永　伸也[2]、小川　佳成[1]

【背景】ホルモン陽性乳癌における晩期再発リスクの影響により，現在内分泌療法の至適投与期間は5年から10年へと延長されている（乳癌診療ガイドライン 推奨度1）．しかし，リンパ節転移陰性などの再発リスクの低い乳癌においては，内分泌療法の追加5年投与による再発・死亡リスクの減少効果が低いため，その適応を判断すべきと注釈されている．晩期再発のリスク因子は腫瘍径・リンパ節転移個数・核grade等が報告されているが，今回，リンパ節転移陰性乳癌における晩期再発予測因子を検討した．
【目的】当院におけるリンパ節転移陰性ホルモン陽性乳癌の晩期再発予測因子を検討した．
【対象と方法】2005 ～ 2011年に根治術を施行した乳癌患者のうち，ER陽性で術後内分泌療法を2 ～ 5年投与施行し，術後60か月までに再発を認めず，60か月以降も経過観察期間がある258例を対象とした．60カ月以降の再発の有無と臨床病理学的因子の関連を検討し，統計はMann-Whitney U検定，カイ2乗検定を使用，p<0.05を有意とした．
【結果】観察期間の中央値は119カ月で，再発例は22例であった．再発部位は骨8例,肺5例の順に多く,局所再発で追加手術可能であったのは5例であった．再発群は，腫瘍径が大きく（p=0.03），核分裂像が多く（p=0.03），PgRが陰性（p=0.051）の傾向にあった．その他の臨床病理学的因子（年齢・閉経の有無・術式・T因子・組織型・Her2・波及度・組織グレード・腺管形成・核異形度）に関しては，有意差は認めなかった．
【考察】リンパ節転移陰性の再発リスクが比較的低いホルモン陽性乳癌においても，腫瘍径の大きさ・核分裂像の多さ・PgR陰性等を考慮し，内分泌療法延長の適応を決定する必要があると考えられた．

P-22-102

当院におけるアベマシクリブの治療成績の検討

Examination of treatment results of abemaciclib in our hospital

聖マリアンナ医科大学病院　　乳腺内分泌外科
喜多島美奈、津川浩一郎、本吉　　愛、志茂　　新、小島　康幸、
敦賀　智子、黒田　貴子、田雑　瑞穂、原　　万理、瀧下茉莉子

背景
ホルモン陽性転移再発乳癌において内分泌療法の一次治療の選択薬としてCDK4/6阻害薬であるパルボシクリブが推奨された。パルボシクリブと同様な作用機序をもつアベマシクリブが2018年11月より臨床で使用可能となった。今後の治療選択肢としてパルボシクリブ同様にアベマシクリブの治療効果や後治療が注目されている。

目的
当院におけるホルモン陽性転移再発乳癌においてのアベマシクリブの治療成績の検討と後治療の治療成績の検討を行う。

方法
2018年12月から2019年12月までにアベマシクリブを使用したホルモン陽性転移再発乳癌26例においての治療効果を観察した。

結果
アベマシクリブを使用した26例の年齢中央値は58.0歳（30-87歳）であった。アベマシクリブの併用薬としてフルベストラントが18例、アナストロゾールが4例、レトロゾールが5例、リュープリンが2例となった。転移部位は内臓転移を含む生命危機のある転移症例は65.4%、生命危機のない転移症例は34.6%だった。
アベマシクリブの無増悪生存期間は半数以上が現在治療継続中であり、中央値は118日（14-336日）であった。内服期間が短期間になるので奏功率は23.1%、SDを入れたdisease control rateは53.8%であった。またパルボシクリブ既治療歴例の奏功率は35.0%となり同様な作用をもつアベマシクリブでも効果があると示唆される。
アベマシクリブ内服による副作用は下痢が最多で10例に認められ、薬疹が2例、食思不振が2例、肝機能障害2例、嘔気嘔吐2例、血球減少を4例、肺炎を1例認めた。
アベマシクリブ後の治療はパルボシクリブ:エキセメスタン+エベロリムス:ヒスロン:ゼローダ:パクリタキセル+ベバシズマブが4:2:1:1:2例であった。経過中死亡した症例が4例、アベマシクリブ継続例は10例となった。休薬中が2症例となった。
今回我々は観察期間をさらに延長し、当院でのアベマシクリブの治療成績および投与後の治療成績を報告する。

P-22-103

当院におけるHER2陽性乳癌に対する術前化学療法としてのtaxan+trastuzumab+pertuzumab併用療法の検討

Pertuzumab,trastuzumab,and taxane-based neoadjuvant chemotherapy for HER2 positive breast cancer

京都第一赤十字病院　乳腺外科
北野　早映、本田　晶子、糸井　尚子、李　　哲柱

【背景】PertuzumabはCLEOPATRA試験の結果から本邦では2013年よりHER2陽性の手術不能又は再発乳癌患者に対しdocetaxelとtrastuzumabとの併用で臨床使用可能となった。さらにNeoSphere試験やAPHINITY試験の結果を踏まえて、2018年10月には術前/術後療法に適応追加となり、pCR率の増加や予後改善を期待して実臨床でも使用症例が増加している。当院におけるHER2陽性乳癌に対する術前化学療法として、タキサン系薬剤とtrastuzumabにpertuzumabを併用した症例について検討する。
【対象と方法】2013年10月～ 2019年12月までに術前化学療法としてpertuzumabを併用したHER2陽性浸潤性乳癌11例を対象とし、retrospectiveに検討した。
【結果】年齢中央値は56歳（42-74歳）、全例女性、閉経前3例、閉経後8例であった。SubtypeはLuminal-HER2 type7例、HER2 type4例、StageはⅡA 3例、ⅡB1例、ⅢB 3例、ⅢC 4例、であった。併用化学療法はdocetaxel9例、nab-paclitaxel2例で、アンスラサイクリン含有レジメンが5例、タキサンのみが6例であった。現時点で手術施行は9例（Bp3例、Bt6例）、術前化学療法施行中が2例であった。
臨床的治療効果はcCR 9例（100%）、評価不能2例、組織学的治療効果はpCR（原発巣での浸潤癌の消失と定義）が6例（66.7%）、Grade1b 1例、Grade2a 1例、Grade2b 1例であった。リンパ節転移陽性5例のうち、4例はリンパ節転移消失、1例は微小転移となった。
G3以上の有害事象は発熱性好中球減少症4例、好中球減少症8例、白血球減少症7例、口内炎1例であり、心毒性は認めなかった。
【考察】今回の検討ではpCR率が66.7%と良好な結果が得られ、また、治療中断に至る症例はなく忍容性にも優れていた。術後も含め周術期に使用する場合にはどの症例にPertuzumabを上乗せするか、あるいは予後についてなど、今後さらなる観察期間と症例の蓄積を要し、検討を重ねる必要がある。
【結語】HER2陽性乳癌に対して術前化学療法としてのタキサン系薬剤とtrastuzumabとpertuzumabの併用療法は忍容性が高く、十分な有効性が期待できると考えられた。

P-22-104

高齢者乳がんにおける周術期化学療法の安全性と忍容性の検討

Retrospective study: feasibility of perioperative chemotherapy for breast cancer of the elderly

[1]国立病院機構名古屋医療センター　腫瘍内科、
[2]国立病院機構名古屋医療センター　乳腺外科、
[3]国立病院機構名古屋医療センター　病理診断科、
[4]国立病院機構名古屋医療センター　薬剤部、
[5]国立病院機構名古屋医療センター　看護部、
[6]愛知県がんセンター中央病院　薬物療法部
白石　和寛[1]、杉山　圭司[1]、能澤　一樹[6]、船橋依里子[1]、岩越　朱里[3]、
井上　裕貴[4]、吉田　美紀[5]、小暮　啓人[1]、加藤　　彩[2]、北川智余恵[1]、
林　　孝子[2]、森田　孝子[2]、佐藤　康幸[2]、西村理恵子[3]、市原　　周[3]、
坂　　英雄[1]

【緒言】乳がん診療ガイドライン2018年度版では高齢者に対して標準的な周術期化学療法を行うことは合意には至っていない．高齢者に対するアンスラサイクリン（A），タキサン（T），アンスラサイクリン+タキサン（A-T）レジメンの報告は限られている.【目的】高齢者における周術期化学療法の安全性と忍容性を検討すること.【方法】2009-2019年の期間に当院で手術が行われた乳がん患者（0期～ III期）1766人のうち，65歳以上かつ化学療法（A，T，A-T）を実施した症例を対象とした．主要評価項目は治療完遂率，副次評価項目は相対用量強度（RDI），安全性とした.【結果】1766例中67例（3.8%）が解析対象となった．年齢の中央値は68歳（65歳-77歳），トリプルネガティブ/ホルモン受容体陽性HER2陰性/ホルモン受容体陰性HER2陽性/ホルモン受容体陽性HER2陽性がそれぞれ26例（39%）/22例（33%）/14例（21%）/4例（7%）であった．ステージはI期10例（15%），IIA期16例（24%），IIB期24例（36%），IIIA期3例（5%），IIIB期9例（13%），IIIC期4例（7%）、リンパ節陽性例は42例（64%）であった．レジメンの内訳はAC-T 23例（29%），T 32例（40%），A 15例（19%）であった．治療完遂率は全体集団で94.6%，A-T 98%，T 98%，A 87%であった．治療中断例（5例）の原因は悪心，発熱性好中球減少症（FN），基礎疾患（非結核性抗酸菌症）の増悪，肝機能障害，患者希望であった．RDIは全体集団で95.8%，A-T 96%，T 97%，A 94.3%であった．グレード3以上の有害事象の内訳はFN 10例（15%），好中球減少症7例（9%），貧血1例（1.5%），血小板減少症1例（1.5%），肝機能障害1例（1.5%）であった．治療関連死はなく，毒性による入院は7例（10%）であった（全例FNによる入院）.【結論】高齢者に対する標準的な周術期化学療法は既報と比較して高い治療完遂率とRDIであった．毒性はいずれも許容範囲内であったが，FNの管理に注意が必要と思われた．今後は化学療法実施例・未実施例を比較し，患者背景・臨床病理学的因子・予後に違いがないかを検討していく．

P-22-105

paclitaxel抵抗性となった後にpaclitaxel+bevacizumab療法が有効であった進行・再発乳癌症例の検討

Paclitaxel+bevacizumab therapy after paclitaxel resistance advanced or recurrent breast cancer

日本医科大学付属病院　乳腺科
佐藤　あい、氾姜　明志、中井　麻木、栗田　智子、柳原　恵子、
武井　寛幸

【はじめに】一般に進行・再発乳癌に対するPaclitaxel（PTX）+bevacizumab（Bmab）療法はPTX単剤と比較して全生存期間（OS）の有意差は認めないものの、無増悪生存期間（PFS）を有意に延長することが知られている。しかしこれらの効果は臨床試験で抗癌剤未治療例に限って検討された結果である。実臨床においては、抗癌剤既治療例に対してPTX+Bmab療法を導入することも多い。その中でもPTX抵抗性となった症例に対してPTX+Bmab療法を導入した際の効果については一定の見解がなく、報告例も少ない現状である。
【対象と方法】当院で進行・再発乳癌に対しPTX療法がPDとなった後にPTX+Bmab療法を導入し効果が得られた4症例に対し後方視的に観察を行った。年齢は47-75歳。PTX+Bmab療法導入前に1-4レジメンの化学療法による既治療があった。PTX+Bmab療法導入時に胸水・腹水を有する症例はなかった。効果判定は画像検査、腫瘍マーカーを用いて行った。
【結果】1症例は治療終了し、3症例は現在治療継続中である。治療継続期間は現在投与中の患者を含み2-9か月。有害事象はいずれもGrade0-1であった。治療終了理由は腫瘍増大であった。今回我々はPTX抵抗となった後にPTX+Bmab療法を導入し効果が認められた4症例を経験したので若干の文献的考察を加えて報告する。

P-22-106

当院におけるエベロリムス+エキセメスタン療法の治療成績

Everolimus plus Exemetane in Postmenopausal Endocrine-Responsive Metastatic Breast Cancer Patients

独立行政法人　地域医療機能推進機構　大阪病院
瀬戸友希子、北原　友梨、菅　　恵梨、趙　　明美、岡田公美子、
塚本　文音

【背景】ER陽性HER2陰性乳癌に対する治療はCD4/6阻害剤の登場により複雑化し様々な検討がされている。EVE+EXE療法はBOLELO-2試験においてER陽性HER2陰性乳癌のEXE単独療法と比較して有意なPFSの延長が報告されているが、間質性肺炎及び口内炎をはじめとする有害事象も多数報告がある。
【対象と方法】当院において 2014年6月～ 2019年8月にEVE+EXE療法を開始した転移・再発乳癌38症例を対象とし、後方視的に検討した。
【結果】症例は全例女性。開始時年齢中央値は62.5歳（45-83歳）。進行乳癌8例、転移･再発乳癌30例であった。ホルモン受容体は全例陽性、内臓転移はあり34例、なし4例であった。
治療中止理由は副作用9例、病状進行29例で、治療継続期間（TTF）の中央値は3ヵ月（0-27ヵ月）であり、BOLELO-2試験と比べると短い投与期間であった。また、EVE+EXE療法の治療lineは化学療法を含めて中央値5th（1 ～ 16th）と多岐にわたり、1st 1例、2nd 4例、3rd 9例、4th以降 14例とlate lineで使用されていた。
臨床効果で最良治療効果判定が可能であった35例に関してはPR 13例、SD 17例、PD 5例で奏効率は37%、臨床的有用率は49%であった。治療line別の奏効率は1 ～ 3rd 38%、4th以降 36%であった。
有害事象に関しては、 間質性肺炎は9例（24%）に認められ、Grade1 2例、Grade2 4例、Grade3 3例であり、Grade2以上の症例では4例でステロイド治療を要したが重症化した症例はみられなかった。口内炎は22例（58%）に認められ、Grade1 14例、Grade2 3例、Grade3 5例であった。Grade2以上の症例では7例で休薬となったが、そのうち1例は全量で再開、6例では5mgに減量して再開可能であった。その他のGrade3の有害事象は、全身倦怠感 2例、血小板減少 1例、高血糖 1例、肝機能障害 1例で、Grade4は認められなかった。
【結語】転移・再発乳癌に対するEVE+EXE療法は、適切な有害事象への対応を行うことで治療継続ならびに病勢制御を可能とする有用な治療であった。適応症例等に関して、当院での治療成績をもとに文献的考察を加えて報告する。

P-22-107

当院における進行再発乳癌に対するエキセメスタン+エベロリムス療法の治療成績

A retrospective analysis on exemestane plus everolimus therapy for advanced breast cancer

[1]倉敷中央病院　外科、[2]乳腺外科仁尾クリニック
山口　和盛[1]、今井　史郎[2]

【背景】2017年12月よりCDK4/6阻害剤が日本でも投与可能となり、進行再発乳癌における内分泌療法の治療方針が大きく変わりつつある。またCDK4/6阻害剤が先行して使用されることにより、次治療にどの薬剤を選択するかについては検討課題である。今後内分泌療法との併用可能なmTOR阻害剤であるエベロリムスの位置付けが高くなると予想される。今回我々は当院での2013年1月～ 2017年12月に経験した進行再発乳癌に対するエキセメスタン+エベロリムスの使用例の治療成績を検討した。【対象】2013年1月～ 2017年12月までの5年間に診断したER+HER2-進行再発乳癌73例のうちエキセメスタン+エベロリムス療法を行った7例。【結果】年齢中央値58歳（56-61）、再発乳癌:5例、Stage 4乳癌:2例であった。再発乳癌症例の無再発生存期間（DFI）中央値は44ヶ月（16-103）であり、全例補助内分泌療法はレトロゾールが使用されていた。乳癌の初再発部位は骨転移4例、肺転移3例、リンパ節転移1例であった。エキセメスタン+エベロリムス療法開始までの前治療数は2（1-6）レジメンであり、2例で前治療に化学療法が使用されていたが、他の5例は内分泌療法のみであった。エキセメスタン+エベロリムス療法の治療継続期間（TTF）は中央値7ヶ月（3-26）で、26か月の長期投与が可能であったのは化学療法後の2nd lineで使用した症例であった。後治療は内分泌療法が3例、内分泌療法+CDK4/6阻害剤が1例、化学療法が3例であった。レトロゾール+パルボシクリブからの変更した症例ではレトロゾール+パルボシクリブのTTFが3か月であったのに対し、エキセメスタン+エベロリムスでは7か月のTTFが得られた。【結語】当院における進行再発乳癌に対するエキセメスタン+エベロリムス療法では、比較的早期のラインで使用することでBOLERO-2試験と同等のTTFが得られることがわかった。またCDK4/6阻害剤の後治療でエキセメスタン+エベロリムス療法を選択しても一定の治療効果が得られる可能性が示唆された。

P-22-108

当院における転移再発乳癌に対するTS1の治療成績

Efficacy and Safety of TS-1 for Advanced/Metastatic Breast Cancer

独立行政法人地域医療機能推進機構　大阪病院
北原　友梨、瀬戸友希子、菅　　恵梨、趙　　明美、岡田公美子、
塚本　文音

【背景】TS1は転移再発乳癌に対する化学療法として広く用いられており、特に近年では無作為化第Ⅲ相試験においても、一次化学療法としてタキサン系薬剤及びアンスラサイクリン系薬剤にOSに関する非劣性が証明されている薬剤である。経口投与であり点滴に伴う時間の拘束がなく、さらに有害事象として脱毛を来さないことも大きな特徴であり、再発乳癌患者のQOLを維持しつつ効果が得られる治療薬の一つと考えられる。
【対象と方法】当院において2011年1月～ 2019年10月にTS1内服を開始した転移再発乳癌63症例について有効性及び安全性を後方視的に検討した。
【結果】全例女性。開始時年齢中央値は65（27-84）歳。進行 15例、再発48例。SubtypeはER陽性HER2 陰性35例、triple negative 23例、HER2陽性3例、ER陽性HER2 陽性2例。TS1に抗HER2療法を併用したのは3例。TS1の再発化学療法の治療lineは1st 20例、2nd 17例、3rd以降26例。内臓転移あり45例、なし18例。投与期間の中央値は6.0（0-41）ヶ月であった。臨床効果はCR 2例、PR 10例、SD 32例、PD 7例、評価不能 12例。奏効率（ORR:CR+PR）は 19.0%、臨床的有用率（CBR:CR+PR+long SD）は49.2%。治療line別の臨床的有用率は1st60.0%、2nd 52.9%、3rd以降38.4%であった。カペシタビンの投与歴ありは29例、なしは34例。カペシタビン投与歴のある患者での臨床的有用率は31.0%、なしの患者では64.7%で有意差を認めた（p<0.005）。
Grade3以上の有害事象は食思不振13例、悪心嘔吐8例、下痢 4例、貧血6例、好中球減少8例、血小板減少3例、肝機能障害4例。その他、減量及び治療中止を要する有害事象は口内炎2例、皮膚障害2例、全身倦怠感2例、めまい2例、味覚障害2例。治療中止理由はPD 33例､新規病変3例､有害事象 12例､その他7例であり、8例は治療継続中である。
【結語】TS1は当院において、高い臨床的有用率を認めた。しかし、3rd line以降では臨床的有用率は低下しており、1st line、2nd lineでの使用が望ましいと考えられた。また、カペシタビン既投与群では、優位に臨床的有用率が低下した。その他、適応症例や予後等に関して、当院での治療成績をもとに文献的考察を加えて報告する。

P-22-109

当院におけるdose-dense化学療法の成績と有害事象の検討

The efficacy and adverse effect of dose-dense chemotherapy at a single institution experience

[1]北九州総合病院　乳腺外科、[2]きたやま乳腺クリニック、
[3]つるどめ乳腺・大腸・肛門クリニック
勝木　健文[1]、櫻井　晶子[1]、藤本　勝士[1]、伊波　悠吾[1]、本田　晋策[1]、
鬼塚　貴光[1]、村山　良太[1]、豊福　篤志[1]、黒田　宏昭[1]、日暮愛一郎[1]、
佐古　達彦[1]、中山　善文[1]、北山　輝彦[2]、鶴留　洋輔[3]、永田　直幹[1]

【はじめに】Dose-dense（dd）化学療法は、投与間隔を短縮することにより抗腫瘍効果を高めるもので、周術期の乳癌患者における2週毎投与のdd化学療法は、従来の3週毎の投与法と比べ、再発および死亡リスクの有意な改善が示されており、NCCNガイドラインにおいても、HER2陰性乳癌の術前・術後化学療法のpreferred regimenとして推奨されている。【対象と方法】2019年4月から同年12月までに、周術期にdd化学療法を施行したHER2陰性原発性乳癌8例を対象とした。レジメンはEC療法（epirubicin 90mg/m²+ cyclophosphamide 600mg/m²）を2週毎に4サイクル施行し、続いてpaclitaxel（175mg/m²）を2週毎に4サイクル投与した。ddEC療法の各サイクルday1にaprepitant 150mgおよびpalonosetron 0.75mgを静注し、ステロイドはdexamethasoneをday1のみ9.9mg静注してday2以降は必要時に経口投与した。ddEC、ddPTXいずれもday3あるいは4にpegfilgrastim 3.6mgを皮下注射し、ddPTX療法導入時にはST合剤の予防投与を開始した。初回投与のみ入院で行い、2サイクル目以降は原則として外来通院で施行した。【結果】年齢の中央値は41歳（31 ～ 62）で、performance statusは全例0であった。術前・術後ともに4例ずつであった。Nuclear gradeは2が5例、3が3例、Ki-67 labeling indexは7例が50%以上で、残りの1例は30%だった。IHC subtypeはluminal B: 2例、triple negative: 6例であった。StageはI: 3例、IIA: 2例、IIB: 1例、IIIA: 1例、IIIB: 1例であった。最高齢の62歳症例で、ddEC療法1サイクル目に発熱性好中球減少症（febrile neutropenia: FN）を発症し、2サイクル目より85%に減量した。完遂率は100%で、RDIの平均値は98.1%であった。各サイクルday1（day15）での好中球減少による治療延期例はなかった。リンパ球はddEC療法を開始後に徐々に減少していき、FNを発症した1例のみが、ddPTX療法導入時にgrade3のリンパ球減少を認めた。しかし、ニューモチスチス肺炎を発症した症例はなかった。他にgrade3の血液毒性として、FN発症例に貧血を認めた。非血液毒性としては脱毛やpegfilgrastimによると思われる腰背部痛を全例に認めた他、ddEC療法で悪心・嘔吐、倦怠感、便秘の割合が高く、ddPTX療法で末梢神経障害や関節痛の割合が高かった。【結論】Pegfilgrastim併用下でのdd化学療法は忍容性がありRDIを保って実施可能であるが、高齢者ではFNの発症に注意が必要である。

P-22-110

HER2陽性乳癌に対するペルツズマブを併用した術前化学療法症例の検討

Analysis of effect of neoadjuvant docetaxel, trastuzumab, and pertuzumab in operable breast cancer

[1]近畿大学　医学部　乳腺・内分泌外科、[2]近畿大学　医学部　腫瘍内科
新﨑　　亘[1]、眞鍋　弘暢[1]、久保田倫代[1]、田中裕美子[1]、濵田　未佳[1]、
平井　昭彦[1]、橋本　幸彦[1]、乾　　浩己[1]、北條　敏也[1]、岩朝　　勤[2]、
菰池　佳史[1]

【目的】NeoSphere試験において、HER2陽性早期乳癌に対するドセタキセル+トラスツズマブ+ペルツズマブ併用（HPD）術前化学療法によりpCRの有意な改善が示された。今回、当院での使用経験について後方視的に検討した。【対象と方法】2019年4月から同年9月までに当院でHER2陽性乳癌に対し術前化学療法としてHPDを行い、手術を施行した8例を対象とし、治療効果と副作用について検討した。8例中2例は、術前化学療法としてAC（ドキソルビシン+シクロホスファミド）が追加で投与された。術前にHPDのみを行った6例中5例は術後にAC療法が追加投与された。【結果】年齢の中央値は51.6歳（39-73歳）。診断時StageはStageⅡA2例、ⅡB5例、ⅢC1例。ホルモン受容体陽性は3例、陰性は5例であった。手術術式は乳房温存手術4例、乳房全摘4例であり、乳房温存率は50%であった。乳房内病変の臨床的完全奏効（cCR）は3例（37.5%）、病理学的完全奏効（pCR）は5例（62.5%）に認めた。手術標本にて腋窩リンパ節転移は2例に認めた。また治療前に細胞診にてリンパ節転移陽性が証明された6例中4例（66.7%）でリンパ節転移は消失していた。副作用の検討では、血液毒性として開始後1週間時にGrade3以上の好中球減少症を5例（62.5%）に認めた。発熱性好中球減少症を発症したのは2例（25%）。非血液毒性としてGrade3の下痢を1例（12.5%）認めた。皮疹は4例（50%）、口内炎は3例（37.5%）に認めたが、いずれの副作用もGrade2以下であった。CVポートの感染により投与延期になった症例を1例認めた。その他の症例では減量や延期は行われなかった。術後観察期間中央値6 ヵ月（3-7 ヵ月）で、1例（12.5%）は術後5 ヵ月で局所再発をきたした。【考察】本検討でのpCR率はNeoSphere試験の結果（45.8%）に比べて良好な結果が得られ、HPDによる術前化学療法は有用である可能性が示唆されたが、予後を評価するため今後さらなるフォローアップが必要である。当院でのGrade3以上の好中球減少症の頻度は、臨床試験の結果（44.9%）と比較すると高かった。発熱性好中球減少症のリスクを有する症例ではペグフィルグラスチムの使用を考慮する必要があると考える。今回の症例では検討できなかったが、HPD著効例に対してアンスラサイクリン系薬剤が省略できるかについても今後の課題となろう。

P-22-111

初回治療として手術を拒否した手術可能乳癌症例の検討

A Study of Therapy for operable Breast Cancer refused to operation therapy

[1]公益財団法人　東京都保健医療公社　豊島病院　外科、
[2]公益財団法人　東京都保健医療公社　豊島病院　病理、
[3]公益財団法人　東京都保健医療公社　豊島病院　看護部
青木　信彦[1]、阿美　克典[1]、中村　　梓[1]、鄭　　子文[2]、秋田　英貴[2]、
大沼　誓子[3]、鈴木　潤子[3]

【はじめに】近年、乳癌の罹患率の上昇や乳がん検診受診率の上昇などにより、乳癌症例は増加している。その中で、時にさまざまな理由で乳癌の治療を拒否したり、治療が困難になる症例が存在する。
今回我々は何らかの理由で初回治療として手術を拒否した手術可能な乳癌症例について検討した。
【対象】2012年7月から2019年10月までに当院にて乳癌と診断し、遠隔転移がなく（stageI ～Ⅲまで）、はっきりした皮膚浸潤がなく、手術可能と判断されたが、手術を拒否した20症例（手術を前提とした術前療法は除く）について検討した。
【結果】年齢中央値は82（42 ～ 91）歳。初診時腫瘍径中央値は2.5（1 ～ 5.5）cm。Stage0が1例Stage1が5例、Stage2Aが11例、Stage2Bが2例、Stage3Aは1例であった。病理結果はDCIS 1例、浸潤性乳管癌16例、浸潤性小葉癌1例、粘液癌2例。ERorPgR陽性は18例、HER2陽性は2例、triple negativeは1例であった。手術拒否は18例で、そのうち初回治療がホルモン療法が17例、化学療法が1例であった。すべての治療を拒否した症例はは2例であった。その後に手術が施行できた症例は2例であり、今後手術予定となっている症例が1例であった。手術拒否理由は高齢で手術、麻酔に耐えられない、認知症で治療行為を拒否、乳房への創や術後の変形が嫌である、癌の治療そのものがいやである。などであった。転帰は生存15例、不明3例、死亡2例であり、初診後観察期間中央値は約27 ヶ月（約4 ヶ月～ 78 ヶ月）であった。
【結語】手術拒否例において、薬物療法施行中に繰り返し説得することや無治療で腫瘍が増大、皮膚浸潤し出血などを起こしQOLが悪化して手術を受け入れる場合もあり、本人の考え方を尊重しながらゆっくり説得していくことは重要であると思われた。また、ホルモン感受性がある場合はホルモン療法単独でも長期予後が期待できる場合があり、治療法の一つとして考えても良いと考えられた。

P-22-112

Olaparib コンパニオン診断および治療例の検討

Examination of Olaparib companion diagnosis and treatment cases

[1]JCHO 久留米総合病院　乳腺外科・外科、
[2]JCHO　久留米総合病院　看護局、[3]JCHO 久留米総合病院　薬剤部
山口　美樹[1]、田中　眞紀[1]、大塚　弘子[1]、合田　杏子[1]、田尻　健亮[1]、
緒方奈々恵[1]、白水　和雄[1]、坂口まさみ[2]、亀島　美保[2]、柿原　圭佑[3]

2018年6月よりBRACAnalysis診断システム（BRACAnalysis）が保険収載された。当院は一般病院であり遺伝外来および遺伝カウンセリング部門の設置はない。多職種でのチームアプローチにより診療体制を整える必要があった。
<運用法>アカウント取得は責任医師を1名と決定し、ゲートも施設のPC1台とした。カンファランスで対象患者の拾い上げを行う。検査の説明は担当医師、説明後のフォローを看護師が行うこととし意思決定支援に努めている。患者及び家族に一旦持ち帰っての検討を推奨し次回受診日を予約、検査の同意あれば予約日での検査提出を行うこととした。結果の説明時は家族同席を推奨し説明は担当医が行っている。
<目的>これまでの検査導入後の状況及びOlaparib の使用経験について検討する。<対象>保険収載後に同意を得、BRACAnalysis を提出した例24例。全例女性であり、年齢は43歳から76歳。再発例が20例、IV期が4例。内分泌受容体は陽性が11例、陰性が13例であった。治療ラインは0から5thラインであった。
<結果>*BRCA1/2* 変異陽性例は4例（16.7%）であった。医師による結果説明後においても看護師がフォローを行い遺伝カウンセリングへの紹介のアナウンスも行っているが現在まで紹介希望例はない。4例中3例に対しOlaparibによる治療を開始し、1例は現行治療が著効しており次治療での使用を検討している。治療効果を検討するまでは至っていないが3例中1例病勢進行し静注化学療法へ移行している。
<今後>HER2蛋白発現陰性の進行・再発乳癌例において内分泌受容体の有無、周術期化学療法の有無によって検査をフローチャートに組み込み担当医・各職種が把握し治療を組み立てていく必要がある。

P-22-113

当院におけるCDK4/6阻害薬の有用性

The usefulness of CDK4/6 inhibitor used in our hospital

大阪警察病院　乳腺内分泌外科
安野　佳奈、吉留　克英、下　登志朗、塚部　昌美、金本　佑子、
鳥　　正幸

【はじめに】ホルモン受容体陽性の進行・再発乳癌患者に対する1次内分泌療法として、サイクリン依存性キナーゼ4/6阻害薬の併用を行うことが標準治療となっている。本邦では2017年12月にパルボシクリブ（Palbo）、2018年11月にアベマシクリブ（Abema）が臨床導入され、約1年が経過した。【対象と方法】当院で使用した38例を抽出し、初期解析として有用性と有害事象に関して2剤の違いを含め検討した。【結果】Palbo群は25症例であり、Abema群は13症例であった。年齢中央値は64歳、StageⅣ7例、再発転移31例、臓器転移に関してはPalbo群で肺転移15例（60%）、骨転移14例（56%）、肝転移6例（24%）であり、Abema群で肺転移・肝転移・軟部組織転移がそれぞれ5例（38%）であった。観察期間中央値は、Palbo群で126日、Abema群では121日であった。1stラインPalbo群4例（16%）・Abema1例（8%）、2ndラインAbema群1例（8%）、3rdライン以降での使用はPalbo群20例（80%）・Abema群11例（85%）であった。治療効果はRECISTガイドラインに準じ評価した。Palbo群では部分奏効（PR）5例（20%）・安定（SD）6例（24%）・進行（PD）が14例（56%）であり、Abema群ではPR3例（23%）・SD5例（38%）・PD5例（38%）であった。Clinical benefit rate（CBR）はPalbo群で36%・Abema群で54%であった。また奏効率（RR）はPalbo群で20%・Abema群で23%であった。副作用はPalbo群で好中球減少15例（60%）・疲労感2例（8%）、Abema群で好中球減少4例（31%）・下痢3例（23%）・血小板減少と食欲低下と嘔気と倦怠感がそれぞれ1例（8%）に認めた。【考察】当院での使用した症例は現時点でlateラインでの使用率が高いため、今後earlyラインでの有効性の検討も必要であるが、Lateラインの使用でも病勢抑制は得られていると考える。またPALOMA3試験やMONARCH2試験と同様本検討でも、血液毒性の割合はPalbo群の方が高く、化学療法前治療歴があり骨髄抑制残存する場合はAbemaを用いるなど、副作用の違いによる使い分けが考慮される。さらに症例を集積し検討が必要と考える。

P-22-114

進行・再発乳癌患者に対するBRCA遺伝子検査とOlaparib投与症例の検討

Examination of BRCA gene analysis and Olaparib-administered patients in recurrent breast cancer

[1]国立病院機構　東京医療センター　乳腺外科、
[2]国立病院機構　東京医療センター　臨床検査科、
[3]国立病院機構　東京医療センター　臨床遺伝センター
松井　　哲[1]、柵木　晴妃[1]、岩田　侑子[1]、市村　佳子[1]、原田　華子[1]、
笹原真奈美[1]、村田　有也[2]、笹岡　綾子[1]、井上　沙聡[3]、山澤　一樹[3]、
木下　貴之[3]

【緒言】PARP阻害剤であるOlaparibの保険適応にともなって、進行・再発乳癌患者を対象としてBRCA遺伝子検査が日常診療とし広く普及してきた。その実施に際しては、生殖細胞系列の遺伝子検査である点で十分な配慮を要する。
【対象・方法】2018年7月以降に、HER2陰性の進行・再発乳癌患者に対して、Olaparibの適応を判定するためにBRCA検査を実施した55例を対象にした。遺伝子検査結果と家族歴や臨床病理学的特長との関連を調べた。また、BRCA陽性が判明し、Olaparib療法を実施した5例について、その効果や安全性を検討した。
【結果】Germline の遺伝子検査となるめ、当院では認定遺伝カウンセラーによるプレカウンセリングの実施を基本としている。59例がプレカウンセリングを受け、55例でBRCA遺伝子検査を実施した。病的変異はBRCA1で2例、BRCA2 で5例あり、変異陽性率は12.7%であった。またBRCA2のVUSが4例（7.3%）に見られた。変異陽性例の乳癌発症年齢の平均は40.0歳で、全体の平均年齢48.2歳よりも低く、若年発症例が多くを占めた。家族歴として卵巣癌のある患者で陽性率43%と高く、両側乳癌例や乳癌の家族歴では差異は無かった。検査前の乳癌治療として、Luminal タイプでは内分泌療法が平均2ライン、化学療法は殆ど実施されていなかった。トリプルネガティブでは化学療法が平均1.4ライン実施されていた。5例に投与されたOrapalibのPFS中央値は8カ月で、嘔気以外には目立った副作用は見られなかった。
【まとめ】当院の進行再発乳癌での、BRCA遺伝子変異の陽性率は12.7%であり、家族性乳癌での陽性率よりは低いが、散発性乳癌の陽性率よりも高くなっていた。対象者の平均年齢が低かったことで陽性率が高くなったと思われた。PARP阻害剤はQOLを損ねる副作用が軽微であり、適応を判断する遺伝子検査は再発早期に実施する事が望ましい。但し、陽性例では家系を対象とした遺伝子検査が必要となり、一定の割合でVUSも存在し、遺伝診療の専門家と協力する事は不可欠である。

P-22-115

当科におけるホルモン陽性HER-2陰性転移再発乳癌の治療経過

Treatment of hormone receptor-positive HER2-negative metastatic breast cancer patients

日本大学　医学部　乳腺内分泌外科
原　由起子、榎本　克久、松本　京子、森　　聡史、原　華保里、
福本　咲月、多田敬一郎

近年、ホルモン陽性HER-2陰性転移再発乳癌に対する内分泌療法の選択肢が増加している。ホルモン感受性のある再発乳癌の治療の基本は内分泌治療になるが、症状の有無、再発部位や個数、進行度によって治療は変化する。また内分泌治療抵抗性の判断をし、化学療法移行するタイミングを種々の因子を考慮し決定する必要がある。その一助とするため、当院で経験したホルモン陽性HER-2陰性転移再発乳癌の治療経過を後方視的に検討した。当科で経験したホルモン陽性HER-2陰性転移再発乳癌に対し、転移後ホルモン療法を施行し、過去6年間に化学療法に移行した32例を対象とした。対象症例の平均年齢は64.8歳（29-87歳）。全例女性であった。初診時、転移性乳癌であった症例が8例、術後補助内分泌療法中の再発が16例、終了後の再発が8例であった。初診時転移を認めた症例を除く24例の再発までの期間は、130.9±197.7週であった。転移再発を確認後、ホルモン剤で加療を行った期間は74.6±111.0週、OSは196.5±128.8週であった。化学療法に移行した契機となったのは、既存の転移の増悪が17例、新規の部位への転移が認められた症例が15例であった。新規転移の部位は、肝が6例、肺が2例、脳が3例、その他の実質臓器が2例であった。骨、リンパ節、皮膚等の転移出現によるものも4例あった。初診時転移再発を認めなかった24症例における「転移再発までの期間」と「転移再発後ホルモン剤で加療を行った期間」の間の相関係数はr=0.35で相関は認められなかった。全症例の「転移再発後ホルモン剤で加療を行った期間」と「転移再発後の全生存期間」の間の相関係数はr=0.62で相関関係が認められた。
今回の検討では、転移再発後中央値で約1年半はホルモン剤による加療が行われており、その後の約2年半は化学療法で加療を行っていた。また、転移再発後ホルモン剤で加療を行えた期間が長いほど、長期間の生存が得られた。ホルモン陽性HER-2陰性乳癌は、転移再発が確認されてからも比較的長期間の生存期間が得られることもあり、できるだけQOLを維持し、適切なタイミングでの化学療法への移行を今後も検討していく必要がある。

P-22-116

当院における80歳以上の高齢再発乳癌の検討

A study of elderly patients with recurrent breast cancer

[1]市立奈良病院　乳腺外科、[2]京都府立医科大学　内分泌外科、
[3]市立奈良病院　看護部
松井　千里[1]、松井　智也[1]、松本　沙耶[2]、今井　　文[1]、谷口　章子[3]、
小山　拡史[1]

【目的】近年高齢化を背景に，高齢再発乳癌に遭遇する機会が増えている。70歳以上の再発乳癌治療は確立しておらず，しばしば治療方針の決定に難渋する。今回，当院で経験した80歳以上の再発乳癌症例について検討し，報告する。
【方法】2014年1月～ 2019年12月に当院で経験した乳癌再発例のうち，再発診断時に80歳以上であった24例について治療や予後などを検討した。
【結果】再発時の平均年齢は84.3歳（80 ～ 95歳）。全例が乳房全切除または部分切除後であり，16例では術後補助療法が施行され，ホルモン剤または経口抗がん剤が投与されていた。初回手術から再発までの期間は中央値54 ヶ月（12 ヶ月～ 363 ヶ月）であった。再発治療は転移巣のsubtypeに基づいて行われ，組織が得られなかった場合は（n = 7），原発巣のsubtypeに基づいて行われた。全subtypeの内訳は，Luminal type 14例，Luminal HER2 type 2例，HER2 enriched type 4例，TNBC 4例で，転移巣の組織型を特定し得た17例中2例では再発巣と原発巣でのsubtypeが異なっていた。ホルモン受容体陽性例（n = 16）に全例内分泌療法がおこなわれた。ホルモン療法では，Tamoxifen, Toremifene, Aromatase inhibitor, fulvestrant, palbociclibが使用された。ホルモン受容体陰性例（n = 8）では，主に経口抗がん剤（S-1，Capecitabine，UFT）が投与されていた。3例でTaxanやEribulin投与がおこなわれた。HER2陽性例では抗HER2薬のみの投与もみられた。局所再発のみは8例（33.3%）で，全例摘出術や残存乳房の切除が行われた。うち2例では繰り返す局所再発にその都度外科的切除が行われていた。再発後の放射線治療例はなかった。
本検討の期間中に5例の死亡例があり，再発からの平均観察期間は23 ヶ月（7 ヶ月～ 57 ヶ月），他疾患による死亡が4例で乳癌に関連した死亡は1例であった。治療終了・中止例は12例であり，再発から治療終了・中止までの期間は平均34.8 ヶ月（5 ヶ月～ 130 ヶ月）であった。治療中止の理由は，他疾患の悪化，本人希望，drop outであった。
【結論】高齢再発乳癌治療において，がん治療が生命予後に与える影響を考慮し，個々に適切な治療介入を行っていくことが重要である。

P-22-117

当院における進行再発乳癌に対するAbemaciclibのlate line治療での有効性と安全性の検討

The efficacy and safety of late-line Abemaciclib for Metastatic Breast Cancer in our hospital

大阪赤十字病院　乳腺外科
西本　舞、白木映理子、康　裕紀子、露木　茂

【はじめに】CDK4/6阻害薬はER陽性HER2陰性転移・再発乳癌症例の治療として重要な選択肢となっている。ガイドラインでは1次2次治療での使用が推奨されているが、late lineでのAbemaciclibの有効性についての報告は少ない。
【方法】2019年1月1日から2019年12月15日までの期間に当院にてAbemaciclibによる治療を施行したER陽性HER2陰性進行再発乳がん患者10例を対象とし、retrospectiveに有効性・安全性を検証した。
【結果】平均年齢は70.9歳（52-83歳）、再発乳癌が7例、進行乳癌は3例であった。すべての症例が4次治療以降のlate lineでの使用であり、前治療の総レジメン数（中央値）は6.5、ホルモン療法は3.5（2-7）、化学療法は2.5（0-8）、前治療に化学療法なしは1例のみあった。Abemaciclibとの併用薬はFulvestrant:5例、Anastrozole:4例、Tamoxfen:1例であった。Abemaciclib開始時の転移臓器は、肺8例、肝8例、骨5例、脳3例、皮膚軟部組織2例で、内臓転移例が9例を占めていた。転移臓器数の中央値は3.5（0-4）であった。
progression free survival（PFS）中央値は117日、治療効果は、PR:2例、SD:3例、PD:5例であり、overall response rate（ORR）、clinical benefit rate（CBR）共に20%あった。中止となった症例は6例で、うち5例は病勢進行、1例は倦怠感での継続拒否であった。3例で治療継続中である。
有害事象として好中球減少は9例（Grade（G）3以上:3例）であった。下痢は7例に認めたが、内訳はG1:3, G2:3, G3:1で、整腸剤の定期内服とロペラミド頓用でコントロール可能であった。減量を要したのは6例で、G3以上好中球減少またはFN:4例、Grade2の疲労:1例、下痢による患者希望:1例であった。
【考察】本研究において有害事象では好中球減少を90%で認めたが、Grade3以上の割合はMONARCH-2の報告と同等であった。また下痢は治療開始からの整腸剤、止痢剤投与によりG3以上は10%にとどまり、MONARCH-2の日本人データ（44.5%）と比較して低率であった。Abemaciclibの有効性においては、4次治療以降のlate lineで、ORR20%という結果が得られた。Abemaciclib単剤ではあるが化学療法歴があり内臓転移が90%を占めたMONARCH-1の奏効率19.7%と同等の結果であった。Abemaciclibは適切なマネージメントで安全に投与継続ができ、化学療法既治療のlate lineでも有効である可能性が示された。

P-22-118

当院のCDK4/6阻害薬（palbociclib、abemaciclib）の使用経験

Treatment results of CDK4/6 inihibitors in Kanazawa University Hospital

[1]金沢大学　消化器・腫瘍・再生外科、[2]金沢大学附属病院　乳腺科、
[3]金沢医療センター　外科
石川　聡子[1,2]、櫻井健太郎[1,2]、平田　美紀[1,2]、川島　博子[1,2]、
田島　秀浩[1]、二宮　致[1]、伏田　幸夫[1]、太田　哲生[1]、宗本　将義[3]

背景:ER陽性HER2陰性転移・再発乳癌の1次および2次治療としてCDK4/6阻害薬が推奨され、当院ではこれまで45例に対しCDK4/6阻害薬を実施し17例が継続中である。
目的:臨床試験のeligible statusに合致しない症例や化学療法やEVE使用後に導入された症例も含めた治療成績ならびに有害事象に関して検討した。
方法と対象:2017年12月～ 2019年12月までに当院でCDK4/6阻害薬を実施したER陽性HER2陰性転移再発乳癌患者45名の治療成績（奏効期間、最大腫瘍縮小割合）および有害事象についてretrospectiveに評価し、治療ライン別、化学療法実施症例の後治療などの治療成績を比較し検討する。
結果: ①治療成績:1次内分泌療法は12例、8例（66.6%）が治療中、4例がCR（33%）、4例がPR（33%）、2例がSD（16%）、2例がPD（16%）であった。最大腫瘍縮小割合中央値は-51%（+18 ～ -100）、PalboとAbemaで成績は同等であった。2次内分泌療法は13例、8例（61%）が治療中、1例がCR（7.6%）、4例がPR（30%）、4例がPD（30%）、1例が有害事象による治療変更であった。最大腫瘍縮小割合中央値は-41%（+1 ～ -100）であった。3次内分泌療法以降は14名、奏功期間中央値は1st-lineで19 ヵ月（3.4-24 ヵ月）（Palbo17.2 ヵ月、Abema 5.9 ヵ月）、2nd-lineでは13.4 ヵ月（3.2-24.8 ヵ月）（Palbo 13.8 ヵ月、Abema 5.9 ヵ月）、3rd-line以降では4.2 ヵ月（2.3-14.4 ヵ月）（Palbo 4.2 ヵ月、Abema 6.3 ヵ月）であった。化学療法後の使用はPAC+BEVでCR後に最も成績良好であった。②有害事象:PalboではG3以上の好中球減少が23例（85.1%）、感染イベント（肺炎、滑液包炎、骨髄炎）は3例（11%）に発生した。24例（89%）が減量投与となった。AbemaはG3以上の好中球減少が3例（25%）と少なく、G1-2の下痢が10例（83%）に発生し9例（75%）が減量投与となった。G4の肝障害が2例（16%）、G4の薬剤性肺炎が1例（8.3%）発生し、前者は休薬により改善、後者はステロイドパルス療法および維持療法により2か月の経過で軽快した。

P-22-119

当院でのEverolimus使用症例の検討

Everolimus in hormone receptor-positive metastatic breast cancer; a retrospective study

[1]筑波大学附属病院　乳腺甲状腺内分泌外科、
[2]筑波大学医学医療系　乳腺内分泌外科
朝田　理央[1]、坂東　裕子[2]、高野絵美梨[1]、佐藤　璃子[1]、藤原　彩織[1]、
河村千登星[1]、岡崎　舞[1]、市岡恵美香[2]、都島由希子[2]、井口　研子[2]、
原　尚人[2]

【はじめに】mTOR阻害剤であるEverolimus（以下EVE）は、BOLERO-2の結果を元にExemestane（以下EXE）の併用療法の有効性が示されている。近年CDK4/6阻害薬をはじめとする分子標的治療薬の登場でLuminal type進行再発乳癌の治療は複雑化している中、EVE+EXEの有効な治療戦略が求められる。
【対象と方法】当院で2014年3月以降EVE+EXE治療を実施した27例について、レトロスペクティブに治療歴、投与期間（Time to treatment failure:TTF、Time to progression: TTP）、有効性および安全性について検討する。
【結果】EVE+EXE使用症例の治療開始時年齢の中央値は62歳（34-76）、StageⅣの症例が6例であった。進行再発乳癌に対する内分泌療法の前治療歴数中央値は3（1-10）であった。化学療法治療歴を有する症例は9例、CDK4/6阻害薬の既治療例は11例（Palbociclib 10例、Abemaciclib 2例）であった。Clinical Benefit Rate（24週以上のSD+PR+CR）は29.6%（8例）であった。
EVE+EXE のTTF中央値は98日（14-1022）、TTP中央値112日（56-1022）であった。化学療法治療歴のある症例ではTTF/TTP中央値は98日（14-1022）/122（14-1022）日であった。CDK4/6阻害剤治療歴のある症例ではTTF/TTP中央値は共に91日（56-186）、CDK4/6阻害剤治療歴のない症例ではTTF/TTP中央値は157日（14-1022）/201（63-1022）日であった。
4例は有害事象で中止となった。G3 以上の有害事象は口内炎4例（14.8%）、間質性肺炎1例（3.7%）、消化管穿孔1例（3.7%）、好中球減少1例（3.7%）を認めた。PD後の治療としては内分泌治療が3例、内分泌治療+CDK4/6阻害薬1例、化学療法が18例、BSCとなった症例が3例であった。
【考察】今回の検討では長期有効例も認めたが、全体としてはBOLERO-2試験と比較して奏功率や治療期間はやや劣る結果となった。原因として前治療歴の多い症例が多いことなどがあげられる。CDK4/6阻害薬後のEXE+EVE症例も増加しつつあり、今後も症例の蓄積を重ね検討を深めたい。

P-22-120

当院における手術不能または再発乳癌に対するCDK4/6阻害剤の有用性

Effectiveness of CDK4/6 inhibitors in patients with inoperable or recurrent Breast Cancer

愛媛県立中央病院　乳腺内分泌外科
宮崎　一恵、松岡　欣也、佐川　庸

【背景】ホルモン陽性HER2陰性手術不能または再発乳癌に対してCDK4/6阻害剤であるPalbociclib（PAL）とAbemaciclib（ABE）が本邦で承認された。当院におけるCDK4/6阻害剤の有用性について検討した。
【対象と方法】2018年1月から2019年11月までに当院でCDK4/6阻害剤を投与した32例（PAL:26例・ABE:10例・重複:4例）を対象とした。臨床的有用率（CBR）、奏効率（ORR）、病勢コントロール率（DCR）、PFSおよび有害事象について後方視的に検討した。治療効果は、RECISTv.1.1に準じ、PET-CTにて評価した。有害事象はCTCAE ver.4.0-JCOGに準じ、電子カルテ記載・検査データを参考とした。
【結果】患者背景は、年齢中央値は59歳（43-82歳）、閉経前7例/閉経後25例、再発18例/初診時StageⅣ14例、治療開始前の全治療平均レジメン数2.5。ホルモン治療Lineは1次11例/2次8例/3次以降が13例、化学療法歴あり17例/なし15例、内臓転移あり25例/なし7例。併用ホルモン療法はアロマターゼ阻害薬11例、フルベストラント15例、フルベストラント+LHRHアゴニスト6例。観察期間中央値は343日（72-682日）、1-2次治療における観察期間は326日（81-655日）、3次以降は527日（72-682日）。投与期間中央値は1-2次治療で243日（81-491日）、3次以降で276日（34-527日）。減量を行ったのは26例（81%）、そのうちPAL1段階減量10例（38%）、2段階減量12例（46%）、ABE1段階減量2例（20%）、2段階減量4例（40%）でほとんどの症例で減量を要した。全32例のうち治療効果判定が可能な29例では、ORRが34%、CBRが41%、DCR は48%。1-2次治療ではCBR56%と3次以降CBR18%よりも良好であった（p=0.024）。全体のPFS中央値は250日であり、17例（53%）は継続中。CDK4/6阻害剤投与中止は15例（47%）、1例は有害事象のためそれ以外の14例はPDのため中止した。PD症例のうち73%に化学療法治療歴があった。後治療として化学療法へ移行が12例、mTOR阻害剤+エキセメスタンが1例であった。有害事象は97%（31例）とほぼ全例に認め、好中球減少は88%（28例）、Grade3の好中球減少は50%（14例）に認めた。ABEに特徴的な有害事象の一つである下痢は60%（6例）にみられGrade3は1例のみ。有害事象による死亡はなし。
【結語】実臨床では発売当初3次治療以降で導入する例や化学療法歴のある症例が多かった。Denovo症例での有効性は実感しており、化学療法歴なしの症例においてさらに治療効果の解析を進め報告する。

P-22-121

当院におけるエリブリン使用例の検討

A single-center retrospective study of the efficacy of Eribulin in metastatic breast cancer patients

聖マリアンナ医科大学　乳腺・内分泌外科
田雜　瑞穂、小島　康幸、津川浩一郎

【目的】エリブリンは新規の作用機序をもつ抗癌剤として、アンスラサイクリン系及びタキサン系抗癌剤使用歴のある転移・再発乳癌の治療に用いられている。今回、当施設におけるエリブリンの使用状況や臨床的有効性を検討した。【方法】2013 ～ 2017年に当施設において転移再発乳癌に対してエリブリンもしくは化学療法を施行した251例を対象とし、エリブリン使用した症例（エリブリン群）とエリブリンを使用しなかった症例（コントロール群）における臨床的特徴と予後を比較検討した。【結果】全251例のうち、74例（29.5%）に転移再発治療としてエリブリンが使用されていた。エリブリン群では、いずれの症例もエリブリン使用前にアンスラサイクリン系もしくはタキサン系抗癌剤を投与されていた。前化学療法レジメン数の中央値は3（0 ～ 7）、エリブリン投与サイクルの中央値は4（1 ～ 22）であり、エリブリンのPFS中央値は4（0 ～ 20）ヵ月であった。年齢中央値はエリブリン群で47（25 ～ 79）歳、コントロール群で50（23 ～ 92）歳であった。観察期間中央値は、エリブリン群72（9 ～ 221）ヵ月と、コントロール群の52（8 ～ 204）ヵ月より有意差をもって長かった（p<0.001）。エリブリン群のリンパ節転移陽性症例は38例（51.4%）、術前化学療法を要した症例は43例（58.1%）、コントロール群では其々92例（52.0%）、86例（48.6%）であった。また、エリブリン群の手術から初回再発までのDFS中央値は24（1 ～ 151）ヵ月であり、コントロール群の21（1～139）ヵ月と比較して有意差は認めなかった（p=0.9308）。エリブリン群のOS中央値は72（8 ～ 191）ヵ月、コントロール群のOS中央値は48（7 ～ 174）ヵ月とエリブリン群で長い傾向にあったが、両群に有意差は認めなかった（p=0.3312）。【結論】本検討において、前化学療法レジメン数、投与サイクル数、PFSは海外第Ⅲ相試験や国内第Ⅱ相試験とほぼ同等であった。エリブリン群とコントロール群でOSに有意差は認めたれなかったが、これは両群間の観察期間の差が影響している可能性が考えられた。全症例での観察期間中央値が57 ヵ月と前述の試験よりも長い中でエリブリン群のOS中央値は72 ヵ月と良好な結果を得られており、実臨床においても有効にエリブリンを使用できる可能性が示唆された。今後さらに検討を重ね、エリブリンのより良い適応となる臨床的特徴を探索したい。

P-22-122

ホルモン受容体陽性HER-2陰性進行再発乳癌1次内分泌療法におけるアロマターゼ阻害薬単剤有効例の検討

A retrospective study of the effect of Aromatase inhibitors in the first line endocrine treatment

[1]大阪市立総合医療センター　腫瘍内科、
[2]大阪市立総合医療センター　乳腺外科、
[3]大阪市立総合医療センター　消化器外科
坪口　裕子[1]、徳永　伸也[1]、瀬戸　郁美[2]、亀井　佑梨[2]、渡部　智加[2]、
後藤　　航[3]、青松　直撥[3]、池田　克実[2]、小川　佳成[2]、駄賀　晴子[1]

【背景】ホルモン受容体陽性HER-2陰性進行再発乳癌に対する1次内分泌療法として、アロマターゼ阻害薬単剤と比較しCDK4/6阻害薬+アロマターゼ阻害薬併用療法の有効性が示されている。一方で、アロマターゼ阻害薬単剤で長期病勢制御が得られる症例もあり、全例にCDK4/6阻害薬併用が必要であるかどうか議論されている。
【目的】ホルモン受容体陽性HER-2陰性進行再発乳癌に対して、1次内分泌療法としてのアロマターゼ阻害薬単剤が有効であった症例の背景因子を検討する。
【対象と方法】2012年1月から2017年12月に1次内分泌療法としてアロマターゼ阻害薬単剤を開始したホルモン受容体陽性HER-2陰性進行再発乳癌患者64例を対象に患者背景につき後方視的に検討した。
【結果と考察】患者背景は、年齢:中央値 67歳（46 ～ 99歳）、PS 0/1/2/3/不明:8/38/8/7/5例、術後再発/ステージ4:39/25例、ER +/-/不明:62/1/1例、PgR+/-/不明:57/4/5例、内臓転移+/-:36/28例であった。効果はCR/PR/SD6ヵ月以上/SD6ヵ月未満/PD/NE:2/4/35/5/16/2例であり、RRは 9%、CBR64%であった。PFS中央値は23.7 ヵ月、全生存期間中央値は未到達であった。ステージ4群と術後再発群の比較では、術後再発群でPFSが比較的長い傾向にあった（*P*=0.1044）。術後再発群において、術後アロマターゼ阻害薬を使用しなかった例（*P*=0.0858）と、手術から再発までの期間が8年以上の例（*P*= 0.2704）でPFSが比較的長い結果であった。また全体で、治療開始時に内臓転移を有しなかった例では比較的PFSが長い結果であった（*P*=0.1706）。特に術後再発群で、術後アロマターゼ阻害薬を使用せずかつ再発時に内臓転移のなかった例では、再発後のアロマターゼ阻害薬単剤でPFS中央値64 ヵ月の長期の病勢制御が得られていた。
【まとめ】ホルモン受容体陽性HER-2陰性進行再発乳癌の1次内分泌療法において、術後アロマターゼ阻害薬投与歴がなく内臓転移がない症例では、アロマターゼ阻害薬単剤で長期病勢制御が得られる可能性がある。

P-22-123

高齢者、多レジメン症例に対するアベマシクリブ投与の経験

Experience of avemasicrib administration for elderly patients and multiple regimens

順天堂大学　医学部　附属静岡病院
村井　勇太、田中顕一郎、小泉　明博、安藤　美沙、加藤　永記、
山本　　陸、上田　脩平、櫻庭　駿介、徳田　智史、朝倉　孝延、
伊藤　智彰、櫻田　　睦、櫛田　知志、前川　　博、佐藤　浩一

当科ではCDK4/6阻害剤のアベマシクリブをホルモン受容体陽性、HER2陰性の進行・再発乳癌5例に使用したので報告する。
平均年齢71.2歳（54-88歳）と高齢者が多い傾向であった。
再発部位は骨が多く、胸壁、皮膚も見られた。
前治療レジメン数は平均2.4（0 ～ 4）と治療歴が比較的長く、そのうち、ホルモン療法レジメンが平均1.8（0 ～ 3）であった。効果はSDであった。
治療開始は4例が2019年1月、1例が3月で、この内、2例が有害事象（それぞれ倦怠感、間質性肺炎）で一時休薬、1例が最終的にPDとなり中止、また1例が血小板低下で中止となった。
有害事象には骨髄抑制、間質性肺炎、口内炎、皮膚掻痒感、倦怠感等が認められた。
グレードは骨髄抑制3、ほかは2以下であった。2例で減量措置が取られた。
今回、比較的高齢で多レジメン治療後と条件が厳しい4例に対しアベマシクリブを投与したが、下痢は十分マネジメント可能で、他の有害事象も重篤なものは少なかった。一方、進行乳癌の一次治療にアベマシクリブを投与した1例では副作用は生じなかった。
今後、より若年、より早期の症例に使用が広がればさらに良い治療成績が望める可能性が示唆された。

P-22-124

パルボシクリブ耐性手術不能又は再発乳癌に対するアベマシクリブの有効性に対する検討

Study on the efficacy of Abemaciclib for Palbociclib-resistant inoperable or recurrent breast cancer

東京女子医科大学　乳腺・内分泌外科
野口英一郎、山梨　裕希、安川ちひろ、神尾　英則、清水　由実、
塚田　弘子、吉田　有策、名取　恵子、尾身　葉子、堀内喜代美、
神尾　孝子、岡本　高宏

【背景】
ホルモン受容体陽性HER2陰性の手術不能又は再発乳癌に対して、CDK4/6阻害剤であるパルボシクリブが2017年12月より、アベマシクリブが2018年11月より本邦においても使用可能となった。
パルボシクリブ耐性症例に対する、同系統のアベマシクリブの有効性に対する検討の報告は少ない。
【対象と目的】
2018年12月から2019年11月までに当院においてアベマシクリブ投与が開始された25例のうち、パルボシクリブ耐性ホルモン陽性HER2陰性手術不能又は再発乳癌患者9例を後方視的に観察し、アベマシクリブの有効性を評価する。
【患者背景】
アベマシクリブ投与開始時の年齢中央値は64（49-87）歳であった。併用ホルモン剤は、レトロゾールが4例、フルベストラントが5例（1例はLH-RHa製剤併用）であった。8例はパルボシクリブ耐性後の次治療としてアベマシクリブが導入された。
パルボシクリブ治療に対する最良総合効果は、PRが1例、long SDが6例、SDが1例、PDが1例であった。
再発治療としての前ホルモン治療数は2レジメンが3例、3レジメンが1例、4レジメン以上が5例であった。7例に再発治療として化学療法が導入されていた。
PSの内訳は、PS0が5例、PS1が4例であった。
【結果】
観察期間の中央値は223日（73-312日）であり6例で投与は終了していた。投与期間の中央値は142（51-258）日であり、最良総合効果は、PRが4例（パルボシクリブ治療に対する最良総合効果はPRが1例、long SDが1例、SDが1例、PDが1例）、long SDが3例（long SDが3例）、PDが2例（long SDが2例）であり、奏効率は44.4%、臨床的有用率は77.8%であった。
Grade 2以下の間質性肺炎を3例（33%）に認め、1例にステロイド治療を要したが、全例において改善を認めた。
【考察】
パルボシクリブ耐性症例に対しても同系統のアベマシクリブは有効である症例が存在する。今回の検討ではパルボシクリブ治療に対する最良総合効果がSD、PDの症例でもアベマシクリブに効果が見られた。頻度の高かった間質性肺炎の出現には注意を要すべきであり、今後さらなる安全性の検討が必要であると考える。

P-22-125

当院において術前化学療法を行ったTriple Negative乳癌に関する検討

Study on Triple Negative breast cancer treated with Neoadjuvant chemotherapy in our clinic

[1]神戸アーバン乳腺クリニック、[2]ふくはら乳腺クリニック
山元　奈穂[1]、小西　　豊[1]、鶴原　知子[1]、福原　稔之[2]

【はじめに】当院ではTNBCに対し積極的にAnthracycline・Taxane併用によるNACを行っており、CREATE-Xstudyの結果からnon-pCR症例に対しては術後Capecitabine投与を採用している。今回、当院においてNACを行ったTNBC症例に関し考察を加えて報告する。
【対象】2007年12月より2019年6月まで当院においてAnthracycline・TaxaneによってNAC施行後に手術を行った症例のうち、データ集積が可能であった20症例を対象とした。年齢は37 ～ 71歳（平均54.84歳）、臨床病期はStageI ～ IIICであった。Ki-67は15症例で測定されており、20 ～ 95%（平均53.7%）と高値であった。70歳未満の症例にはAnthracyclineにTaxaneを順次併用、70歳以上の症例にはTaxane（Paclitaxel）が単独使用された。手術は15症例に温存手術が行われており、乳房温存症例には全例、乳房切除症例であっても術後標本でN1以上の症例に対してそれぞれ術後照射を施行している。Non-pCR症例のうち2例に術後補助療法として約6か月間Capecitabineが投与された。
【結果】20症例中10例でpCRが得られていた。pCRは手術標本にてpN0かつ原発巣の浸潤癌が消失している症例とし、乳管内成分遺残はpCRに含めた。pCR症例において転移再発は1症例でのみ確認されたが、温存乳房内への局所再発であり、死亡例はいずれも認められていない。Non-pCR症例の奏効率内訳はG0が1例、G1aが6例、G1bが3例であり、そのうち3症例が術後2年以内に全身性の再発をきたし死亡していた。この3症例は術後標本においてKi-67値が治療開始前に比し上昇していた。また、3症例とも術後補助療法としてCapecitabineの投与は行われていなかった。
【考察】少ない症例ではあるが、全症例のうち術後Ki-67値が上昇していた症例はいずれも早期再発、急性増悪を認めており増殖能は予後に大きく関わる可能性があると考えられる。また、観察期間は短いが術後補助療法としてCapecitabineを投与した症例にはいずれも再発が確認されていないことからNon-pCR症例においては検討に値する治療法であると考えられる。
【結語】TNBCにおいては化学療法の奏効率が予後と深く関わってくることが知られておりNACによる効果判定は個別化治療において要になってきている。今後も経過観察は必要であるが、奏効率とKi-67値は再発の指標となる可能性が高く、予後不良因子を有す症例に対し術後補助療法を検討していくことが重要と考えられる。

P-22-126

Luminal type乳癌に対し集学的治療により高率に長期完全寛解が得られる

High rate complete remission can be achiebed by multimodal treatment for luminal type breast cancer

明和病院　乳腺・内分泌外科
岸本　昌浩、村澤　千沙

転移・再発乳癌はほとんどが治らないとされている。特にLuminal type乳癌はHortobagyiのアルゴリズムに則った治療が推奨されるが、letrozole単独あるいはCDK4/6阻害薬併用によっても完全寛解は約2%しか得られない。今回われわれは、転移性Luminal type乳癌に対し、患者が希望した場合に初期より集学的治療をおこない、高率に長期完全寛解が得られたので報告する。対象:2014年4月から2017年3月に初期より集学的治療を開始したLuminal type乳癌12例。転移部位は肺5例、肝1例、骨5例、遠隔リンパ節5例、広範囲皮膚2例、脳1例(重複あり)。そのうち切除不能乳癌は7例(58%)。治療:FEC療法から開始が3例。全例bevacizumab + paclitaxel施行。その後eribulin投与8例。全例原発巣を切除。完全寛解後は内分泌療法（±経口化学療法）継続。結果:観察期間34-72 ヶ月（中央値59 ヶ月）で完全寛解維持率83%（10/12例）、全生存率92%（11/12例）。局所は全例無再発継続。死亡は遠隔転移完全寛解到達後治療拒否の1例（29 ヶ月）のみ。考察:初期より集学的治療をおこなうと治療感受性が高く、高率に遠隔転移巣の完全寛解が得られた。また、切除不能乳癌であっても、原発巣が縮小し全例根治切除が可能となった。これまでlife threateningな場合に、初期より化学療法を含む集学的治療が推奨されてきた。しかし今回、life threateningでなくとも、薬剤感受性の高い未治療の段階で集学的治療をおこなう事により、高率に完全寛解に到達し、またその後長期に完全寛解状態を維持し得る事が示唆された。結語:転移性乳癌患者に対し、これまでほとんどが治らないという事を前提とした治療のみが提示されてきた。Luminal type転移性乳癌に対する完全寛解を目指した治療は、患者が希望すれば、今後治療の一選択肢として提示すべきではないかと考える。

P-22-127

高齢者乳癌における術後化学療法の選択と忍容性の検討

Adjuvant chemotherapy in elderly patients with breast cancer

[1]九州大学大学院　消化器・総合外科、
[2]九州大学病院 臨床教育研修センター きらめきプロジェクト
茂地　智子[1,2]、秋吉清百合[1]、佐野　瑛貴[1]、久松　雄一[1]、沖　　英次[1]、
森　　正樹[1]

【背景】高齢者は特有の併存症のためundertreatmentの傾向にあるとする報告があるが、高齢者は一般的に臨床試験の対象外であるため、高齢者乳癌の術後化学療法の効果に対するエビデンスは不十分である。【目的】高齢者乳癌における術後化学療法の選択と忍容性について明らかにする。【対象・方法】2008年1月から2016年12月までに当科で手術を施行したStage Ⅰ-Ⅲ乳癌807例のうち術前治療未施行で術後化学療法を施行した212例を対象とし、使用レジメン、完遂率、相対用量強度（relative dose intensity; RDI）を後方視的に解析した。WHOの定義に基づき65歳以上を高齢者とした。【結果】観察期間中央値は4.7年。非高齢者（162例）と高齢者（50例）で、病期、腫瘍浸潤径、腋窩リンパ節転移、核グレード、Ki67、HER2の状況に有意差はなく、ホルモン受容体発現率は高齢者で低かった。使用したレジメンを、アンスラサイクリン系薬剤を含むレジメン（A）、タキサン系薬剤を含むレジメン（T）、アンスラサイクリン系薬剤にタキサン系薬剤を順次投与したレジメン（A→T）、CMF療法、UFT療法に分類した。A→Tでは非高齢者が多く、TとUFTでは高齢者が多かった。完遂率とRDIは全レジメンで非高齢者と高齢者は概ね同等であった。無再発生存期間は非高齢者と高齢者でほぼ変わらなかったが、乳癌特異的生存期間は高齢者がやや低い傾向にあった。さらに、高齢者を65-69歳（Ⅰ群:29例）、70-74歳（Ⅱ群:15例）、75歳以上（Ⅲ群:6例）の3つの年齢層に分けて比較したところ、年齢が高いほどA及びA→Tの使用は減り、UFTの使用が増えていた。Ⅲ群ではA及びA→Tを使用した症例はなく、T（2例）とCMF（1例）は休薬や減量することなく完遂できた。UFT（3例）では1例で薬疹、1例で全身倦怠感、1例で治療継続拒否を理由にいずれも治療開始1年以内で治療中止となり、そのうち1例はトリプルネガティブ乳癌で術後11 ヵ月で多発リンパ節転移を認め、術後1年8 ヵ月で原病死に至った。【結論】高齢者乳癌で術後化学療法を選択する症例には予後不良なものもあり、全身状態が良好であれば非高齢者と同様に標準治療の適応を考慮してもよいが、75歳以上の高齢者については、個々の症例について併存症や臓器機能等の脆弱性と再発リスクを勘案してより慎重に適応を決定する必要があると考えられた。

P-22-128

HER2陽性進行再発乳癌に対する一次治療でのT-DM1使用経験

Experience with T-DM1 as the First-line treatment for HER2-positive metastatic Breast Cancer

がん・感染症センター　都立駒込病院　外科（乳腺）
矢部早希子、石場　俊之、奈良美也子、才田　千晶、大西　　舞、
後藤　理紗、岩本奈織子、米倉　利香、本田　弥生、宮本　博美、
有賀　智之

【背景】Trastuzuma Emtansine（以下，T-DM1）はHER2陽性の進行・再発乳癌の治療薬として2014年4月より本邦でも承認された．乳癌診療ガイドラインでは，HER2陽性の進行・再発乳癌の一次治療で，Trastuzumab + Pertuzumab + Docetaxel併用療法が推奨の強さ1に，T-DM1が推奨の強さ2となっている．MARIANNE試験においても，T-DM1の非劣性は示され，Grade3以上の有害事象が少ない．これらのことより当院では，高齢症例やTaxane系薬剤による副作用を回避したい症例では，一次治療でT-DM1を選択する．今回HER2陽性進行・再発乳癌に対する一次治療でのT-DM1使用による有効性・安全性について検討した．
【対象と方法】2014年4月から2019年8月までに当院でT-DM1の投与を1サイクル以上受けたHER2陽性進行・再発乳癌患者54例のうち，一次治療でT-DM1を使用した6例を対象とした．患者背景・奏効率・無増悪生存期間（Progression Free Survival:以下，PFS）・有害事象等について後方視的に検討した．
【結果】全6例中，進行乳癌患者が2例，再発乳癌患者が4例であった．年齢中央値は68.5歳（範囲51-81）で，5例に内臓転移を認め，1例は局所再発およびリンパ節転移であった．再発乳癌患者4例全例で，術後補助療法としてTrastuzumabが投与されていた．1st lineでT-DM1を選択した経緯は,本人希望による有害事象回避が2例，高齢症例が2例，術後補助療法による心機能低下を認めていたものが1例，術後補助療法Trastuzumab投与中の再発症例が1例であった．最良治療効果は，CR2例，PR3例，PD1例で，奏効率は83.3%，PFS中央値は10カ月（範囲2-15カ月）であった．有害事象による投与中止例はなく，PD中止が4例，他疾患治療のために中止した症例が1例，投与継続中の症例が1例であった．T-DM1後の二次治療は，Lapatinib + Capecitabineが2例，Lapatinib + Letrozoleが2例，Trastuzumab単剤が1例であった．
【考察】当院における一次治療でのT-DM1の使用状況を検討した．奏効率は高いが，PFSは臨床試験のTrastuzumab + Pertuzumab + Docetaxel併用療法と比較するとやや短い傾向であったが，症例も少なく今後の検討が必要と思われた．安全性については十分に許容できるものであり，高齢症例や有害事象が懸念される症例では，一次治療としてのT-DM1使用も選択肢となり得ると考えらえた．

P-22-129

HER2陽性乳癌術前化学療法におけるペルツズマブ併用の検討

Study of pertuzumab combination in HER2-positive breast cancer preoperative chemotherapy

広島大学病院　乳腺外科
板垣　友子、仁科　麻衣、木村　優里、網岡　　愛、笹田　伸介、
恵美　純子、舛本　法生、角舎　学行、岡田　守人

【はじめに】HER2陽性乳癌に対する周術期薬物療法として2018年10月ペルツズマブの適応が拡大された。しかしながらペルツズマブ併用については費用や副作用などを考えると必要のない症例もあると考える。今回、トラスツズマブを含んだ術前化学療法を行ったHER2陽性乳癌の予後を検討し、実臨床での術前化学療法におけるペルツズマブの併用が必要である症例を検討したので報告する。
【対象と方法】2011年11月～ 2018年12月に術前化学療法後、手術を施行したHER2陽性原発性乳癌85例（非浸潤癌、両側乳癌、StageⅣは除く）を対象とした。再発に影響する因子を後ろ向きに検討した。年齢中央値52歳（34 ～ 76歳）。cT1 ,2は74例（87.0%）,cT3,4は11例（13.0%）、cN1 ～ 3は43例（50.6%）でありStageⅢを20例（23.5%）に認めた。術前ER陽性55例（64.7%）,陰性30例（35.3%）、核Gradeは3が多く60例（70.6%）であった。術前化学療法のレジメンはドセタキセルとの併用が52例（61.2%）,weeklyパクリタキセル14例（16.5%）,アブラキサン18例（29.2%）でありTCbHが1例であった。術後病理学的効果判定におけるpCRは、DCISを含め遺残病変が認めないものとした。
【結果】観察期間中央値は47.5か月。術前化学療法のRDIは77例（90.6%）が85%以上を保っていた。術式において乳房部分切除は35例（41.2%）に行われ、病理学的治療効果はpCRを31例（36.5%）に認めた。再発を6例に認め、3年のDFSは95.0%であった。再発6例のみ検討すると、化学療法前の臨床病理学的病期は6例は、Stage2B 2例,Stage3B 2例,Stage3C 2例と進行例、リンパ節転移陽性症例あった。また術前化学療法による効果判定では全例ともnon pCR症例で、pCRに再発症例は認めなかった。
【まとめ】HER2陽性乳癌においてトラスツズマブ併用により3年DFSが95.0%と予後は改善していた。再発例数が少なく十分な解析は困難であったが、術前診断において腋窩リンパ節転移を認めStageが進行している場合は再発する可能性が考えられるため、術前化学療法へのペルツズマブの併用が必要と考えた。

P-22-130

再発乳癌における補助療法の施行状況についての後視的検討

Perioperative adjuvant therapy for recurrent breast cancer, a retrospective study

大阪府　済生会千里病院　乳腺内分泌外科
吉岡　節子、北條　茂幸

【目的】
乳癌の補助療法については、subtype別の標準治療およびその支持療法が確立し、多くの症例で恩恵をうけていると考えられるが、患者の状況により十分に標準治療が行えない場合もある。再発乳癌における術前または術後補助療法の施行状況を後視的に検討した。
【対象・方法】
2008年から2018年までの11年間に当院で術前もしくは術後補助療法を施行したde novo Stage IVを除外した乳癌症例は1120例であった。このうち再発を認めた90例を対象とし、subtype、再発状況、補助療法の状況などについて検討した。
【結果】
再発乳癌症例の年齢中央値は64歳（31-93）、75歳以上の後期高齢者は28例、このうち80歳以上は19例であった。Subtype別には、Luminal A 9、Luminal B 34、Luminal HER2 14、HER2 8、triple negative 25例であった。初再発部位は局所55、臓器再発35例、再発時期は術後6ヶ月以内 22、2年以内 42、5年以内 20、5年以上の晩期再発が6例であった。標準治療施行は41例、補助療法なし22例、治療を一部省略27例であった。補助療法なしの理由は、高齢18例（75歳以上 5、80歳以上13）、拒否1例、並存疾患2例、術後補助療法開始直後急激な病勢進行1例であった。省略詳細は化学療法上乗せ省略16例、化学療法+抗HER2療法省略4例、アンスラサイクリン（EC）などレジメン省略6例、ER低発現による内分泌治療省略1例であった。化学療法を省略したLuminal typeは内分泌治療のみ施行された。省略理由は、高齢8例、拒否6例、並存疾患および有害事象5例のほか、連携病院を含めた主治医の判断が8例であった。
【まとめ】
補助療法としての標準治療が実施できない理由として、有害事象による中断が予想されたが、高齢を理由とする治療省略での再発が多かった。化学療法の適応者の選択に高齢者総合的機能評価などの利用普及や、再発後容易にBSCとなる可能性を想定した、医療介護支援が必要と考えられた。
有害事象に対する治療忌避については、標準治療についての周知、チーム医療による有害事象対策や心理的支援などにより治療の完遂をめざし、再発リスクを低減させることが期待される。

P-22-131

当院における70歳以上の高齢者乳癌化学療法施行症例の検討

Elderly patients aged 70 years or older undergoing chemotherapy in our hospital

独立行政法人国立病院機構　呉医療センター
吉山　知幸、池尻はるか、安井　大介、重松　英朗

はじめに:高齢化社会に伴い、高齢者乳癌の治療機会が増加しており、術後化学療法を行う機会も増えてきている。当院における70歳以上の高齢者乳癌に対する術後化学療法症例を検討する。
対象と方法:2008年1月から2019年9月までに当院で根治術を施行した70歳以上の原発性乳癌stage I-III 403例のうち、術後化学療法を行った42人を対象とし、臨床病理学的因子、安全性についてretrospectiveに検討した。
結果:観察期間中央値は41（3-129）か月であった。初診時年齢中央値は73（70-83）歳で、75歳以上の後期高齢者は18人（43%）であった。併存症は、高血圧症 23人、高脂血症 7人、糖尿病 4人、骨粗鬆症 4人、心疾患 3人、脳血管障害 2人、他の悪性腫瘍 5人であ り、全42例中38人（90%）が何らかの併存症を有していたが、全例PS 0であった。病期はStage I 13人、IIA 17人、IIB 4人、IIIA 4人、IIIB 1人、IIIC 3人で、サブタイプはLuminal A 4人、Luminal B（HER2 negative）14人、Luminal HER2 8人、HER2 9人、Triple Negative 7人であった。レジメンは、アンスラサイクリン+タキサン10人、タキサンのみ 10人、TC 8人、S-1 2人、Xeloda 8人、XC 1人、CPA 1人であった。HER2陽性患者17人のうち16人がトラスツズマブを併用していた。化学療法を中止した患者は10人で、Xeloda 4人（中止理由:下痢 2人、倦怠感 1人、不眠・痺れ 1人）、タキサンのみ 4人（中止理由:肺炎 2人、骨髄抑制 1人、皮疹 1人）、TC 1人（中止理由:肺炎）、アンスラサイクリン+タキサン 1人（中止理由:肺炎）であった。化学療法関連死亡は認めなかった。42人 中37人が無再発経過観察中、再発患者5人中、化学療法を中止した患者は2人であった。また、4人が乳癌の遠隔再発による原病死であった。
考察:本検討の対象患者の90%に併存症を認めたが、高血圧症が多く、ADL良好で臓器機能は保たれていた。化学療法関連死亡は認めず、重篤な有害事象の発生は少なく、比較的安全に術後化学療法を行えていた。

P-22-132

HER2陽性乳癌の術前化学療法にPertuzumabを併用した15例の検討

Study of 15 patients who underwent surgery after using Pertuzumab

[1]大阪労災病院 乳腺外科、[2]外科、[3]病理診断科、[4]看護部、[5]薬剤部
小田　直文[1]、森島　宏隆[1]、今西　清一[1]、長谷川順一[2]、三輪　秀明[3]、
三村　明弘[3]、濱沢　智美[4]、廣瀬　孝一[5]

【背景】Pertuzumabは2013年8月に保険収載され、「HER2陽性の手術不能または再発乳癌」に対する適応であったが、2018年10月に「HER2陽性の乳癌における術前・術後薬物療法」に対して適応が追加された。
【目的】当院でHER2陽性乳癌の化学療法にPertuzumabを併用した後、手術を施行した症例の病理学的完全寛解（pCR）に対して臨床病理学的因子を検討する。
【対象・方法】2013年8月以降にPertuzumab投与後に、根治的手術を施行した15例を対象とし、術後病理診断によるpCR（ypT0/is・N0）に対する臨床病理学的因子を検討する。臨床病理学的因子のうち、ERは10%以上を陽性、Ki67は30%（中央値）以上を高値群とし、pCRに対するχ^2検定にて検討した。
【結果】患者背景の年齢は38-72（中央値52）歳、有症状12例、無症状3例、Pertuzumab投与開始が2018年10月以降は11例、2018年10月以前は4例、全例、Trastuzumabを併用していた。Pertuzumabに併用した化学療法はドセタキセルが14例、パクリタキセルが1例、アンスラサイクリンを術前に使用した症例は12例、術後に使用した症例は1例、周術期に使用しなかった症例は2例、StageⅠ+Ⅱは9例、StageⅢは6例、pCRは11例（pCR率:73.3%）であった。臨床病理学的因子で有意差および傾向を認めたものはKi67高値群（p=0.011）、HER2 FISH シグナル比 2.0以上（p=0.057）、HG3以上（p=0.077）であった。
【考察】HER2 FISH シグナル比が2.0未満の2症例はいずれもIHC（3+）であったが、non-pCRとなった。これは、HER2検査における免疫染色法が陽性でFISH法が陰性という、いわゆる免疫染色法での偽陽性例であった。免疫染色による偽陽性例は抗HER2薬の効果が劣る可能性が示唆され、抗HER2薬の使用はHER2 FISH検査をもとに行うほうがよいと考えられた。
【結語】HER2陽性乳癌の術前化学療法にPertuzumabを併用した15例を検討した。

P-22-133

当院におけるホルモン受容体陽性高齢者乳癌の検討

An analysis of treatment for elderly patients with hormone-receptor-positive breast cancer

[1]浜松医療センター　外科、[2]浜松医療センター乳腺外科
綿引　麻那[1]、細川　優子[2]、杤久保順平[2]、森　克昭[2]

【はじめに】高齢者でも手術に耐えうる健康状態であれば手術療法を選択することが標準的な乳癌治療とされているが、身体機能や社会機能の低下など多様な患者背景により手術療法を選択しないことがある。内分泌療法は比較的忍容性が高く、高齢者の初回治療として選択されることがある。そこで今回、当院におけるホルモン受容体陽性高齢者乳癌に対する治療成績を検討した。
【対象】2010年1月～ 2017年12月の8年間に当院で診断された65歳以上の治療前臨床病期Ⅰ-Ⅲのホルモン受容体陽性乳癌148例。
【方法】初回治療として内分泌療法後に手術を施行された群（手術群）と、手術を施行せず内分泌療法を継続された群(非手術群)の治療成績を比較した。
【結果】平均年齢は76歳（65歳~93歳）、観察期間の中央値は1378日（80日～3364日）。臨床病期はI期65例、II期59例、III期24例。HER2陽性が19例。手術群 89例、非手術群 59例。平均年齢は手術群 73.6歳、非手術群 82.2歳。臨床病期は手術群 I期51例･II期33例･III期5例､非手術群 I期14例･II期26例･III期19例。HER2陽性は手術群9例、非手術群 10例。生存期間の中央値は手術群 1720日（150 ～ 3364日）、非手術群 969日（80 ～ 2922日）。治療成功期間の中央値は手術群 253日（53日～ 1779日）、非手術群 784日（21 ～ 2931日）。1次内分泌療法で使用した薬剤は手術群でアロマターゼ阻害薬82例・タモキシフェン7例、非手術群でアロマターゼ阻害薬48例・タモキシフェン11例。非手術群のうち初回治療薬を継続した症例は48例、2剤以上の薬剤変更が11例。非手術の理由は本人・家族の拒否20例、全身状態低下25例、自壊のため切除困難2例、転院5例、多癌併存1例、不明6例。
【考察】非手術群において他病死はあったものの、乳癌死は認めず、比較的長期間病勢の進行を抑制できた。
【結語】高齢者のホルモン受容体陽性乳癌では、様々な理由で手術療法を行わない場合に初回治療として内分泌療法を選択することも十分可能である。

P-22-134

非手術例からみた後期高齢者ホルモン受容体陽性乳癌に対する治療戦略

Treatment strategy for elderly hormone acceptor positive breast cancer from a non-operation patient

[1]国立病院機構高知病院　呼吸器外科、[2]やまかわ乳腺クリニック
森下　敦司[1]、山川　卓[2]、本田　純子[1]

【はじめに】高齢者乳癌、特に後期高齢者では身体機能の低下や併存症の存在等から他の年齢層以上に治療およびその継続が困難である。ただ、手術に関しては、乳癌診療ガイドラインの推奨グレードはAであり、高齢者乳癌でも若年者同様に強く勧められている。しかし、現状では合併症を有する患者や手術を拒否される場合も少なからず認められる。今回、当院およびやまかわ乳腺クリニックで経験した後期齢者ホルモン受容体陽性乳癌のうち、非手術例を後ろ向きに解析し、初期治療としての内分泌療法の有効性を検討した。【対象】初期治療として内分泌療法を選択した後期高齢者ホルモン受容体陽性乳癌19例。【結果】年齢分布77歳～98歳、 平均86.8±6.3歳、Performance Statusは1:12例、2:3例、3:2例、4:2例、併存症として、脳梗塞4例、認知症4例、対側乳癌1例、鬱2例、間質性肺炎1例、左肩骨折1例、糖尿病1例を認め、併存症なしは4例であった。組織型は浸潤性乳管癌:腺管形成型3例、充実型2例、硬性型10例、その他1例、粘液癌1例、浸潤性小葉癌1例、非浸潤性乳管癌1例、臨床病期は、Tis1例、Ⅰ期8例、ⅡA期4例、ⅡB1例、Ⅳ期5例であった。Intrinsic Subtypeは全例Luminal likeであり、治療としてアロマターゼ阻害剤あるいはSERMを投与した。治療開始時の原発巣の腫瘤径は0.7cm ～ 4.5cm大、平均2.3±01.2cm大であった。平均観察期間1,550日にて、腫瘤径は0.0 ～ 5.0cm、平均1.4±1.6cm大、原発巣の臨床的効果はCR5例、PR6例、SD7例、PD1例、臨床的有用率は94.7%であった。原発巣PDの1例は乳房切除術を施行したが、他はすべて内分泌療法の継続が可能であり、QOLの低下は認めなかった。予後は、心筋梗塞、脳動脈瘤破裂、老衰等の他病死6例、乳癌死1例を認めた。なお、全ての患者は家族あるいは施設職員等にて日常生活を十分にケアされていた。【考察】高齢者では、臓器機能、併存症、認知機能、栄養状態、社会経済状況など包括的な評価が治療方針を決定する際に重要である。日常生活が家族等により完全にケアされている場合は、規則的な服薬、外来通院は後期高齢者においても十分可能である。今回の結果、他病死6例、乳癌死1例を認めたが、内分泌療法にて良好な経過およびQOLの維持が可能であった。【結語】日常ケアが満たされている後期高齢者ホルモン受容体陽性乳癌では、初期治療として外科治療ではなく、内分泌療法を選択することも可能と思われた。

P-22-135

トラスツズマブ+ペルツズマブ+ドセタキセルの併用療法後にT-DM1療法をおこなった症例の検討

Efficasy and Safty of T-DM1 Treatment after Docetaxel Trastuzumab Pertuzumab Treatment

越谷市立病院　外科・がん治療センター
三浦　弘善、日下部　芳、辻　未来、嶋津　藍、行方　浩二

（はじめに）日本乳癌学会の乳癌診療ガイドラインではHER2陽性転移・再発乳癌に対する一次治療としてトラスツズマブ+ペルツズマブ+ドセタキセルの併用療法が強く推奨されている。
また、トラスツズマブ投与中もしくは投与後に病勢進行となったHER2陽性転移・再発乳癌に対する二次治療としてトラスツズマブ エムタンシン（T-DM1）の投与が強く推奨されている。タキサン+トラスツズマブ既治療例に対するT-DM1とカペシタビン+ラパチニブとの二重盲検ランダム化第Ⅲ相試験においてT-DM1の優越性が示されているが、トラスツズマブ+ペルツズマブ+ドセタキセル併用療法により病勢進行となった場合のT-DM1の有効性は明らかではない。今回、われわれは当院において一次治療としてトラスツズマブ+ペルツズマブ+ドセタキセルの併用療法をおこない、病勢進行後に二次治療としてT-DM1を使用した症例について有効性、安全性について検証をおこなった。
（対象）一次治療としてトラスツズマブ+ペルツズマブ+ドセタキセルの併用療法をおこない、二次治療として2016年7月から2017年1月にT-DM1を開始した4例。
（結果）T-DM1開始時の平均年齢は64.3歳（48～78）。無増悪生存期間は3.3ヶ月（2.7 ～ 4.5）、最良総合効果は1例でSDであったが、3例でPDであった。1例でGrade3の血小板減少が認められた。
（まとめ）当院においてトラスツズマブ+ペルツズマブ+ドセタキセルの併用療法後に二次治療としてT-DM1を使用した症例では重篤な有害事象は認められなかったが、第Ⅲ相試験で示された治療効果は得ることができなかった。

P-22-136

CDK4/6阻害剤の治療効果と関連する臨床病理学的因子の探索

Search for clinical pathological factors associated with the therapeutic effects of CDK4/6 inhibitor

順天堂大学　医学部付属　順天堂医院
鹿内　彩菜、堀本　義哉、魚森　俊喬、中井　克也、齊藤　光江

【背景・目的】CDK4/6阻害剤（以下CDK4/6i）は2017年12月より臨床に導入され、ER陽性進行再発乳癌に対する標準療法となったが、治療効果予測因子は確立されていない。今回我々は実臨床でのデータを用いて、CDK4/6iの治療効果と関連する臨床病理学的因子を探索した。
【対象と方法】2017年12月から2019年12月までの間に当科にてCDK4/6iによる治療を行った患者84名を対象とした。電子カルテにより治療の詳細を後方視的に調査し、治療効果と関連する可能性のある因子についてスチューデントのt検定による解析を行った。
【結果】CDK4/6i開始時の平均年齢は58歳であった。うち再発症例が68例（81%）、初診時StageIV症例が16例（19%）であり、再発症例における無病生存期間（DFS）は平均66ヶ月（8 ～ 257ヶ月）あった。治療開始時に内臓転移を伴う症例は56例（67%）、伴わない症例は28例（33%）であった。前治療として内分泌療法は平均2.0レジメン、化学療法は平均1.4レジメン行われていた。CDK4/6iの併用薬の詳細はフルベストラントが44例（52%）、アロマターゼ阻害剤が7例（8%）、その他33例（39%）であった。CDK4/6iによる治療期間は平均34.3週（1~103週）であった。治療期間は年齢（59歳以下 vs 60歳以上）、DFS（60ヶ月未満 vs 60ヶ月以上）、PgR（陽性 vs 陰性）では差を認めなかった。内臓転移の有無については、内臓転移が無い症例で治療期間が有意に長かった（30週 vs 43週、p=0.046）。さらに再発に対する前治療数（内分泌療法+化学療法）では、前治療が少ない患者（3レジメン以下）ほど治療期間が有意に長かった（38週 vs 30週、p=0.037）。一方で再発に対する内分泌療法の前治療数（1未満vs2以上）では有意な差は認められなかった。
【考察】今回の検討においては 内臓転移の無い症例や化学療法を含めた前治療の少ない症例で治療期間が長い傾向がみられた。一方で、内分泌療法の前治療数との関連は見いだせなかった。実臨床に生かすためのデータとするために、今後さらに詳細な解析と症例の蓄積が必要と考える。

P-22-137
当院におけるパルボシクリブ使用症例の検討
A study of palbociclib use in our hospital

[1]製鉄記念八幡病院　乳腺センター、[2]島田乳腺クリニック
高浪　英樹[1]、木村　英世[1]、池永千寿子[1]、岩松　希美[1]、松本　知子[1]、
後藤　元子[1]、石川　幹真[1]、島田　和生[2]

【はじめに】2017年12月にパルボシクリブが投与可能となり2年が経過した。CDK4/6阻害薬の登場はホルモン受容体陽性HER2陰性進行再発乳癌に対する治療戦略に大きな変化をもたらした。【目的】パルボシクリブ使用時に最も問題となる好中球減少症を中心にその発現状況に関して検討する。【対象と方法】当院で採用になった2018年4月から2019年9月までにパルボシクリブによる治療を開始したホルモン受容体陽性HER2陰性の進行再発乳癌14例を対象とし、後方視的に患者背景・有用性・有害事象について検討した。【結果】年齢中央値は74歳［34-82歳］、閉経前1例、閉経後13例。初診時StageⅠは3例、Ⅱは5例、Ⅲは5例、Ⅳは1例。内臓転移ありが8例、なしが6例。内分泌治療歴ありが13例、なしが1例。化学療法治療歴ありが9例、なしが5例。治療lineは1次治療が1例、2次が4例、3次以降が9例と高齢でLate lineが特徴だった。併用薬はLH-RHa+フルベストラントが1例、フルベストラントが7例、レトロゾールが8例。治療期間の中央値は224日［28-511］、相対用量強度中央値は73.4%［57.8-100］。最大腫瘍縮小効果はCRが0例、PRが4例、SDが6例、PDが4例だった。好中球減少症の発現状況は全グレードでは14例、グレード3以上では13例。発熱性好中球減少症は0例だった。パルボシクリブ投与開始後2週間の好中球減少について検討した。75歳未満（7例）と、75歳以上（7例）で好中球数に有意差はなかった。直前の治療法が化学療法（6例）とホルモン療法（8例）で好中球数に有意差はなかった。骨転移あり（9例）と骨転移なし（5例）で好中球数に有意差はなかった。有意差を認めたのは治療開始直前の好中球数が3500以上（6例）と3500未満（8例）で2週間後の好中球数中央値（平均値）が1350（1373）と910（901）、p=0.00896と直前の好中球数が3500以上あれば好中球減少がGrade2にとどまる結果となった。また好中球減少からの回復期間についても検討した。75歳未満（7例）と、75歳以上（7例）で好中球数がGrade2以上まで回復する週数に有意差はなかった。【まとめ】当院では高齢患者への投与が多かったが、パルボシクリブ投与により発現する好中球減少症は高齢であっても休薬や用量調節で制御可能だった。

P-22-138
当院におけるパルボシクリブの使用経験
Experience of use of palbociclib in our hospital

済生会山形済生病院　外科・乳腺外科
太田　圭治

パルボシクリブは、サイクリン依存性キナーゼ（CDK）4/6を選択的に阻害し、細胞分裂周期のG1期からS期への進行を停止させることにより腫瘍の増殖を抑制する新たな分子標的治療薬である。
2017年12月に本邦でも、ER陽性HER2陰性の手術不能又は再発乳癌に対しての使用が承認された。今回当院でのパルボシクリブの使用経験について報告する。【対象】2018年2月～ 2019年11月までにパルボシクリブを使用した5例。
【結果】投与開始時平均年齢59歳（46 ～ 72歳）、進行乳癌症例は、化学療法6レジメン+ホルモン療法2レジメン後の1例。転移・再発症例は4例（1例は異時性両側乳癌）。術後ホルモン療法中再発2例、術後ホルモン療法終了後再発1例、術後再発後化学療法中1例であった。再発までの期間は、12 ヶ月～ 164 ヶ月（中央値 112 ヶ月）。治療開始時の転移臓器数は、1臓器3例、2臓器2例であり、転移・再発部位別には骨3例、肺1例、リンパ節1例、皮膚1例であった。再発後の 1次治療2例、3次治療 2例（1例はフルベストラントに上乗せ）閉経前2例（LH-RHa+フルベストラント併用2例）、閉経後3例 レトロゾール併用1例（レトロゾール再投与1例）、フルベストラント併用2例。投与量は、125mgで継続できている症例は1例、1段階減量（100mg）が3例、2段階減量（75mg）が1例であり、減量した4例ともGrade 3 の好中球減少を認めたが、発熱性好中球減少は認めなかった。非血液毒性として、口内炎3例（G 1:2例、G2:1例）、倦怠感1例（G2）、食欲不振1例（G2）、下痢1例（G1）、発疹1例（G2）であり軽度であった。投与期間は3 ～ 19 ヶ月（中央値 11.4 ヶ月）、治療効果は、PR1例、SD2例、PD2例。PDの2例は化学療法に移行した。重篤な有害事象は認めず、減量、休薬により安全に治療を継続できた。【結語】今回の検討において、ER陽性の晩期再発例ではQOLの 維持、生存期間の延長に役立つと考えられる。ホルモン耐性出現も パルボシクリブ併用によりre-tryおよびadd-on症例でも 効果が得られる症例や化学療法後でも効果の得られる症例がみられた。奏効例では早期に腫瘍マーカーが低下し、効果予測因子となる可能性が示唆された。まだ症例数が少なく、さらに症例を重ねて検討したい。

P-22-139
当院におけるPalbociclib12例の使用状況
12 cases of CDK4/6 inhibitor + endocrine therapy for HR(+)/HER2(-) metastatic breast cancer

[1]茅ヶ崎市立病院　乳腺外科、[2]横浜市立大学医学部　消化器・腫瘍外科学
柴田侑華子[1]、嶋田　和博[1]、山田　顕光[2]、高畑　太輔[2]、遠藤　　格[2]

【背景】
ER陽性/HER2陰性手術不能/再発乳癌の治療薬として内分泌治療+CDK4/6阻害薬（Palbociclib）が加わり約2年が経過した. 実臨床でも広く実施されていると考えられ, 当院での使用状況を検討した.
【方法】
2017年12月から2019年10月の間に当科でPalbociclibを使用したホルモン受容体陽性/HER2陰性手術不能/再発乳癌患者12例の使用状況を後方視的に解析した. 評価項目は患者背景, Palbociclib治療line, 奏効率, TTF, 有害事象(CTCAE v5.0) .
【結果】
患者背景は, 年齢中央値67.5（44-81）歳（閉経前1例, 閉経後11例）, 進行6例（50%）, 再発6例（50%）. Palbociclib開始時の転移状況は, 骨転移単独は2例（16.7%）, リンパ節単独転移や単一内蔵転移（肺転移/肝転移のみ）は0例で, 肺+骨転移が4例（33.3%）, 肝臓+骨転移が4例（33.3%）, 肺と肝臓の同時転移は2例（16.7%）であった. 併用内分泌治療はアロマターゼ阻害薬が5例, フルベストラントが7例（閉経前はLHRHa併用）. Palbociclib治療lineは, 1stが3例（25%）, 2ndが1例（8.3%）, 3rdが3例（25%）, 4th以降が5例（41.7%）. 奏効率はCR0例, PR3例, SD7例, PD2例. 臨床的有効例（CR+PR+SD）は10例（83%）. 全症例のTTF中央値は162日で, 2nd line以内使用4例と3rd line以降8例のTTF中央値は各々 264日と140日で大きく差を認めた. 長期のTTF達成が可能と予測された骨転移単独2例のTTFは各々 170日と126日で半年未満と比較的短い結果であったが, いずれも治療lineが3rd以降でありlate lineでの使用症例であった. 肺と肝臓同時転移を有する2例をみると, 1st line使用症例のTTFは211日と長く, 3rd line症例では77日と短い結果であった. 奏効率毎のTTF中央値を検討すると, PR3例=288日, SD7例=154日, PD2例=45日という結果であった. 副作用, 休薬や減量に関しては, Grade3以上の好中球減少10例（83%）, 白血球減少1例（8.3%）, 倦怠感1例（8.3%）, 肝障害1例（8.3%）であった. 11例（91.7%）が減量を要し, 100mgへの減量が5例（41.7%）, 75mgへの減量が6例（50%）であったが, 減量によるTTFに明らかな差を認めなかった.
【考察】
Palbociclibは65歳以上の高齢患者にも奏効率は良好で積極的な容量調整により安全に継続できる治療であると考えられた. 長期TTF達成には早期lineでの使用が最も重要であると考えられ, 骨転移のみでもlate line症例ではTTFは短くなる可能性に留意し, 逆に多臓器転移でも早期lineでの開始を積極的に考慮することが重要と考えられた.

P-22-140
CDK4/6阻害薬を使用した進行再発乳癌30例の治療成績
Clinical results of 30 metastatic breast cancer cases treated with CDK4/6 inhibitor

[1]星総合病院　外科、[2]いがらし内科外科クリニック、
[3]福島県立医科大学　腫瘍内科
片方　直人[1]、松嵜　正實[1]、長塚　美樹[1]、岡野　舞子[1]、大河内千代[1]、
野水　　整[1]、二瓶　光博[2]、佐治　重衡[3]

2018年2月以降、内分泌療法薬併用でサイクリン依存性キナーゼ（CDK）4/6阻害薬を投与したホルモン感受性陽性、HER2蛋白陰性の進行再発乳癌30例（stageIV8例、再発例22例）の治療成績について報告する。
【対象】年齢43歳から82歳（中央値58歳）の女性。閉経前1例、閉経後29例。投与開始時転移部位（重複あり）;骨19、肺、胸膜17、LN（縦隔、腋窩、鎖骨上）14、肝5、局所進行3、脳1、卵巣2。進行・再発に対する前治療レジメン数の中央値は2（0 ～ 13）
【方法】投与したCDK4/6阻害薬はPalbociclib（以下Pal）17例、Abemaciclib（以下Abe）9例、PalからAbeへの移行例4例。 併用した内分泌療法薬はLET10例、FUL19例、EXE1例であった。治療ラインは1次治療が6例、2次治療以降が24例である。Pal は125mg/dayを3週投与、1週休薬。これを1サイクルとして投与継続、患者の状態により適宜75mgまで減量した。Abeは300mg/day、連日投与。4週間を1サイクルとして投与継続、患者の状態により適宜100mg/dayまで減量した。
【結果】30例中10例がPDとなり投与中止。Pal投与の4例は骨髄抑制のため治療継続困難となりAbeに変更した。Abe投与の1例は下痢と倦怠感のため投与を中止した。治療継続期間（TTF）の中央値は220日（7.3 ヶ月）（33 ～ 614日）であった。主な副作用はPalが好中球減少症、貧血、血小板減少症。Abeが下痢、好中球減少症であった。
最良総合効果はPR6例、long SD5例、SD4例、PD8例、NE7例（観察期間がまだ短い例もあるため）であった。奏効率（RR）は20%, 臨床的有用率（CBR）は36.7%、病勢コントロール率（DCR）は50%であった。治療ラインが2次治療までの12例ではRR25%、CBR50%、DCR66.7%。しかし、4次治療以降の9例でみるとRR0%、CBR11.1%、DCR22.2%であった。
【結語】CDK4/6阻害薬は早期治療ラインでの使用のほうが奏効率、病勢コントロール率ともに良好であった。

P-22-141

当院の進行乳癌患者におけるアベマシクリブ投与症例に対する後方視的検討

Therapeutic outcomes of Abemaciclib for advanced breast cancer patients

[1]市立東大阪医療センター　乳腺外科、
[2]市立東大阪医療センター　病理診断科
富永　修盛[1]、池上真理子[1]、古妻　康之[1]、千原　剛[2]、山内　周[2]

【背景】
アベマシクリブは2018年11月から本邦で使用可能となり、HER2陰性ホルモン陽性進行乳癌患者に使用可能なCDK4及び6阻害剤は2種類となった。いずれのCDK4及び6阻害剤を先に使用するか、どのホルモン治療薬と併用するか、日本でまだ定見は存在しない。アベマシクリブの適切な使用方法・時期を模索するため、発売後1年目になる2019年11月末まで当科でアベマシクリブを投与した7例について後方視的検討を加えた。
【対象と方法】
対象はHER2陰性ホルモン陽性進行乳癌患者7例で全員女性、乳癌術後5例、非手術乳癌2例だった。年齢は49歳から77歳、平均は64.9歳だった。7例全員に肺転移があり、その他の転移部位としては骨転移が3例、リンパ節転移が2例、肝転移が1例認められた。
【結果】
7例中1例は下痢が制御できず、2週間の投与のみで終了しパルボシクリブに変更された。残り6例は、アベマシクリブ投与4週間を1サイクルと計算すると、いずれも8サイクル以上投与継続され、全例継続中であった。投与サイクルは8から12サイクルで、平均10.5サイクルだった。6例中2例にPRを認め、4例はSDだった。アベマシクリブの1日投与量は300mgで開始した4例全例でグレード3の好中球減少を経験し200mgに減量した。200㎎で開始した2例は減量を必要とせず、2019年11月30日現在6例ともアベマシクリブ1日投与量200mgで維持されている。6例中5例はパルボシクリブ投与後だった。併用したホルモン治療薬は6例中4例がレトロゾール、2例がフルベストラントだった。
【考察】
当科で1サイクル以上アベマシクリブを投与した6例では、4例にグレード3の好中球減少を経験し1日投与量200mgに減量し維持されている。好中球減少症は休薬のみで改善し、外来で管理可能だった。肺転移のある6例で平均10.5サイクル、約10か月以上増悪を認めず、脱毛も認めない良好なQOLを維持できた。今回の対象ではパルボシクリブ投与時にフルベストラントを使用していた症例は、アベマシクリブにswitchした際併用薬をレトロゾールに変更している。ESMO2019でMONARCH2試験のOSが優位に延長された結果を考慮すると、今後新規の症例ではフルベストラントの併用が望ましいと考えられる。

P-22-142

Triple Negative乳癌における術前化学療法の臨床的意義～予後との相関に関して

The clinical significance of the Neoadjuvant chemotherapy for Triple Negative Breast Cancer

[1]聖マリアンナ医科大学病院附属研究所　ブレスト＆イメージング先端医療センター附属クリニック、
[2]聖マリアンナ医科大学
白　英[1]、小島　康幸[2]、酒巻　香織[2]、瀧下茉莉子[2]、黒田　貴子[2]、
敦賀　智子[2]、志茂　彩華[2]、志茂　新[2]、本吉　愛[2]、矢吹由香里[2]、
川本　久紀[1]、福田　護[1]、津川浩一郎[2]

【背景】Triple Negative乳癌（TNBC）は化学療法のみが唯一治療法であるが、他のサブタイプに比べ早期に再発しやすく予後不良である。術前化学療法（NAC）により病理学的完全奏効（pCR）が得られやすく、pCRが得られた症例は予後が良好であるとの報告もあるが、pCRでも再発をきたしてしまう症例も経験する。今回我々は当院で経験したTNBCに対するNACにおける予後予測因子を明らかにする事を目的とし、治療効果の臨床的意義について検討した。【対象と方法】2013年1月～ 2016年12月までに当科でNAC施行後手術を行った545例中TNBC 131例（両側乳癌は 除外）を対象とし、後方視的に検討した。pCRはypT0もしくはypTisかつypN0とした。TNBCはERもしくはPgRが<10%かつHER2陰性とした。NACレジメンはアンスラサイクリン系、タキサン系併用あるいは、いずれか単剤を許容した。また単変量、多変量解析はCox比例ハザードモデルで、全生存率（OS）、無病再発率（DFS）はKaplan-Meier法で解析した。【結果】観察期間の中央値は47.5ヶ月（2.3-75.8）、pCRは57例（43.5%）であった。局所および遠隔再発転移はpCRで 8/57例（14%）、non pCRは29/74例（40%）に認めた。pCRはnon pCRに対してOS、DFSいずれも有意差を認めた（HR 0.16 p<0.0004 95%CI:0.038-0.476、HR 0.28 p<0.0005 95%CI:0.12-0.59）。TN全例の単変量解析ではDFSにおいて有意差を認めた術前因子はcN（p<0.0034）であった。閉経、cT、ER、Ki67、レジメンはOS、DFS共に有意差を認めなかった。cN+の59例に絞って解析するとOS、DFS共に有意に相関していたのはypN（p<0.0183）であった。次にpCR群で単変量解析するとypT0に対してypTisではDFSで有意差を認めた（p<0.0133）。またnon pCR群で単変量解析するとOS、DFS共に有意に相関していた因子は脈管侵襲のみであった。またDFSで有意な相関を認めたのはypT、ypNであった。non pCR群の多変量解析（ypT、ypN、脈管侵襲）では脈管侵襲がOSを予測する独立した因子であった（p<0.0281）。【結語】TNBCにおいてpCRは予後予測のサロゲートマーカーとなりうることが示唆された。cN、ypT、ypN、脈管侵襲は予後予測因子と考えられ、特に術後の脈管侵襲の残存は最も強い因子になる。すなわち術後リンパ節転移や脈管侵襲の残存を認める症例は予後不良であり、積極的に術後追加治療を検討すべき対象と考えられた。

P-22-143

HER2陽性進行・再発乳癌に対する1次治療としてのトラスツズマブ+ペルツズマブ+エリブリン併用療法

Trastuzumab, Pertuzumab and Eribulin, first-line therapy for HER2-positive metastatic breast cancer

[1]二宮病院　外科・乳腺外科、[2]埼玉県立がんセンター　乳腺腫瘍内科、
[3]さいたま赤十字病院　乳腺外科、[4]戸田中央総合病院　乳腺外科、
[5]上尾中央総合病院　乳腺外科、[6]赤心堂病院 乳腺外科、
[7]川越ブレストクリニック、[8]春日部市立医療センター　乳腺外科
二宮　淳[1]、井上　賢一[2]、齊藤　毅[3]、大久保雄彦[4]、中熊　尊士[5]、
山田　博文[6,7]、君塚　圭[8]、樋口　徹[3]

【はじめに】HER2陽性進行・再発乳癌に対する1次治療として，トラスツズマブ+ペルツズマブ+ドセタキセル療法は，無増悪生存期間（PFS）および全生存期間（OS）を有意に延長し，日本乳癌診療ガイドラインでも行うことが強く推奨されている．しかしドセタキセルは有害事象の観点から長期の使用が困難で，埼玉乳癌臨床研究グループ（SBCCSG）は忍容性の良好なエリブリンを用いた，トラスツズマブ+ペルツズマブ+エリブリン（ETP）療法臨床第Ⅱ相試験を行った（UMIN000021585 乳癌学会試験番号55）。【対象と方法】2016年4月から2017年11月までに25が登録され（手術不能:8例、転移・再発:17例）HER2陽性進行・再発乳癌患者の1次治療として，エリブリン:1.4mg/m^2 2週投与1週休薬，トラスツズマブ:8mg/kg（初回）6mg/kg（2回目以降）+ペルツズマブ:840mg/body（初回）420mg/body（2回目以降）3週毎投与を，病勢進行または継続不可な副作用の出現まで継続した.【結果】エリブリンの投与中央値は10サイクル，overall response rate（complete response［CR］+partial response［PR］）80.0%（95% CI, 59.3-93.2%），clinical benefit rate（CR + PR + stable disease ≥24 weeks）84.0%（95% CI, 63.9-95.5%），median progression-free survival 23.1 ヵ月（95% CI, 14.4-31.8）であった．主な毒性は 脱毛（92.0%），倦怠感（68.0%），感覚性末梢神経（60.0%）であり，Grade 3/4 の毒性は 11 例（44.0%）に認められた（grade 4 の毒性は好中球数減少（16.0%））.【結語】ETP療法はCLEOPATRA試験と同等の抗腫瘍効果が得られ，また忍容性も良好なことから，HER2陽性進行・再発乳癌に対する1次治療として有用で，本学会では更新された結果を報告する.

P-22-144

HER2陽性乳癌の再発高リスク因子の探索および周術期ペルツズマブ投与の適応についての検討

Prognosis of HER2-positive breast cancer and analysis of an indication of perioperative Pertuzumab

[1]東京女子医科大学　乳腺・内分泌外科、
[2]東京女子医科大学　女性科　乳腺外科
神尾　英則[1]、堀内喜代美[1]、神尾　孝子[1,2]、岡本　高宏[1]

【背景】乳癌診療ガイドラインでは、HER2陽性浸潤性乳癌に対する術後補助療法におけるトラスツズマブとペルツズマブの併用は、再発高リスク症例に対して推奨されているが、再発低リスク症例におけるペルツズマブの投与の意義は明らかでない。我々は、HER2陽性乳癌の予後因子を検討し、ペルツズマブ投与の省略が可能な群の同定を試みた。
【対象と方法】2005年から2018年までに当院で根治手術を施行したHER2陽性乳癌199症例のうち、周術期にトラスツズマブの投与を施行し、異時性・両側性乳癌の既往例、周術期にペルツズマブが投与された例を除外した、155例を対象とした。Kaplan-Meier法を用い、臨床病理学的因子と予後との関連を後方視的に検討した。
【結果】年齢の中央値（範囲）は55歳（32-83）。観察期間の中央値は2241日（533-4878）で、再発は20例、乳癌死は6例で認められた。5年無病生存期間（DFS）は89.3%、5年乳癌特異的全生存期間は97.7%であった。再発に関する単変量解析では、腫瘍径>2cm（p=0.014）、リンパ節転移陽性（p=0.004）が予測因子となり、年齢、ホルモン受容体発現状況、核グレードは予測因子とならなかった。多変量解析では、リンパ節転移陽性（HR 6.92, 95%CI 1.57-51.4、p=0.02）が独立した再発予測因子となった。また、T1N0群における5年DFSは97.5%であった。
【結語】HER2陽性乳癌患者におけるT1N0症例の予後は比較的良好であり、ペルツズマブ投与の省略を考慮してもよい。

P-22-145

BRCA2遺伝子変異陽性の進行・再発乳癌4例に対するオラパリブの投与経験

Clinical course of advanced or recurrent breast cancer with BRCA2 mutations treated with olaparib

国立がん研究センター中央病院　乳腺・腫瘍内科
北台　留衣、下井　辰徳、谷岡　真樹、須藤　一起、野口　瑛美、
米盛　勧、田村　研治

PARP阻害薬であるオラパリブは，がん化学療法歴のある*BRCA1/2*遺伝子変異陽性かつHER2陰性の手術不能または再発乳癌に対して2018年7月に承認された．国際共同第Ⅲ相試験で病的*BRCA1/2*遺伝子変異の乳癌に対してオラパリブの有効性は示されているが，日本人及び変異部位による治療効果については十分検討されていない．そこで当院でオラパリブを投与された4例の臨床経過について，変異部位を含めて報告する．全例がホルモン受容体陽性，HER2陰性であり，BRCA2に病的変異を認めた．

症例1;40歳代女性．乳癌の家族歴あり．術後内分泌療法中3年目に骨転移，肺転移で再発．再発後の治療として内分泌療法，パクリタキセルでの治療後，肺転移悪化により病勢増悪（PD）と判断された．*BRCA2* 1506delA を認め，オラパリブ内服を開始した．最良効果は部分奏効（PR），内服開始後11か月に肝転移が出現してPDとなった．Grade2以上の有害事象は認めなかった．

症例2;30歳代女性．乳癌の家族歴あり．術後内分泌療法中2年目に鎖骨上窩リンパ節転移で再発を認め，放射線治療，内分泌療法，パクリタキセル・ベバシズマブ併用療法，カペシタビンでの治療後に骨転移悪化によりPDと判断された．*BRCA2* E1299Xを認め，オラパリブ内服を開始した．最良効果は完全奏効（CR），内服開始後8か月に骨転移増大でPDとなった．Grade2以上の有害事象は認めなかった．

症例3;40歳代女性．がんの家族歴なし．IV期乳癌の診断で内分泌療法，細胞障害性抗癌剤などを行ったが肝転移悪化によりPDとなった．*BRCA2* 5903delGを認め，オラパリブ内服を開始した．内服開始2か月でGrade3の貧血を認め休薬したが，内服開始3か月後のCTで既知の病変の増大を認めてPDとなり，BSCの方針となった．

症例4;40歳代女性．卵巣癌の家族歴あり．IV期乳癌に対して内分泌療法，アンスラサイクリン，エリブリン，治験薬による治療を行ったが皮膚浸潤の増悪を認め，臨床的にPDと診断した．*BRCA2* c.7379dupA を認め，オラパリブ内服を開始したが，内服開始後2か月で既知の病変の増大を認めてPDとなった．Grade2以上の有害事象は認めなかった．

P-22-146

術前化学療法を施行したホルモン受容体陽性HER2陰性乳癌の長期予後の検討

Long-term prognosis in hormone-receptor+ HER2- breast cancer treated with neoadjuvant chemotherapy

[1]がん研有明病院 乳腺内科、[2]埼玉県立がんセンター　病理診断科、
[3]がん研有明病院 乳腺外科、[4]がん研有明病院 総合腫瘍科、
[5]がん研有明病院 乳腺センター、[6]がん研究会 がん研究所 病理部
稲垣　里奈[1]、小林　心[1]、堀井　理絵[2]、福田　貴代[1]、倉田　麻美[1]、
柴山　朋子[1]、細永　真理[1]、深田　一平[1]、原　文堅[1]、小林　隆之[1]、
大迫　智[6]、上野　貴之[3]、高橋　俊二[4]、伊藤　良則[1]、大野　真司[5]

背景
ホルモン受容体陽性HER2陰性（Luminal）乳癌では晩期再発が問題となる。低増殖性腫瘍では、術前化学療法（NAC）の組織学的治療効果が必ずしも予後予測とはならないことが指摘されており、今回当院でNACを施行したLuminal乳癌の長期予後を検討した。
対象・方法
当院で2000年から2007年にNAC後に手術を施行したLuminal乳癌142例について後方視的に解析した。腫瘍径3cm以上または腋窩リンパ節転移陽性例にNACを適応した。Kaplan-Meier法で無遠隔転移生存率（dDFS）、乳癌特異的生存率（BCSS）を算出し、臨床病期、組織学的効果、遺残癌の状態についてCox回帰分析にて予後因子を検討した。
結果
年齢中央値は49歳、臨床病期はStageII/IIIが92/50例、cT3以上44例、腋窩リンパ節転移陽性104例、組織学的効果Grade0/1/2/3は4/112/23/3例だった。観察期間中央値は122ヶ月、dDFSは5年76%、10年69%、BCSSは5年89%、10年81%だった。BCSSに対してCox回帰分析を行った所、単変量解析において、治療後腋窩リンパ節転移4個以上（n=44, HR6.1, p=0.006）、治療後腫瘍径5cm（ypT3）以上（n=8, HR5.7, p=0.000）、cT3以上（n=44, HR3.9, p=0.000）、cStageIII（vs cStageII）（n=50, HR3.4, p=0.001）が特に有意であった。治療前後のT因子とN因子で調整した多変量解析でも同様の結果であり、治療前リンパ節転移の有無や、組織学的効果、浸潤巣多発は有意な予後因子ではなかった。以上より、治療前腫瘍径5cm以下と遺残リンパ節転移3個以下（cT0-2 & ypN0-1）は予後良好と考えられ、この群はそれ以外の群と比較して、10年dDFS 77% vs 27%（p=0.000）、10年BCSSは88% vs 46%（p=0.000）であり、予後の層別化が可能だった。
結論
NACを施行したLuminal乳癌では遺残リンパ節転移4個以上、治療前後の腫瘍径5cm以上が有意な予後不良因子であった。
考察
Luminal乳癌に術後1年間のS-1投与を行い無再発生存率の改善を得たPOTENT試験ではNAC症例は約20%含まれるが、NAC後のどうような症例にS-1を適応すべきかは明らかでない。考慮すべき因子として治療後リンパ節転移以外に治療前腫瘍径が示唆された。

P-22-147

術前化学療法施行症例トリプルネガティブ乳がんの予後の検討

Prognosis of Triple-negative Breast Cancer Treated with Neoadjuvant Chemotherapy

がん研究会　有明病院
前田　哲代、小野麻紀子、柴山　朋子、稲垣　里奈、深田　一平、
細永　真理、小林　心、小林　隆之、原　文堅、大迫　智、
高橋　俊二、上野　貴之、伊藤　良則、大野　真司

【背景】トリプルネガティブ乳癌（TNBC）において術前化学療法（NAC）施行により病理学的完全奏効（pCR）が得られた症例は予後良好であるが、再発例も散見される。今回我々は、TNBCにおけるNAC施行症例の臨床病理学的特徴をまとめ、予後の検討を行った。【方法】2005年4月～ 2015年12月に当院にて原発性TNBCの診断で、NAC後手術を施行され、術後の病理診断でもTNBCと診断された症例を対象とし、薬剤投与量が全レジメンの2/3未満の症例、術後に化学療法を追加した症例、両側乳癌と他癌治療歴を有する症例は除外した。Kaplan-Meier法を用いてログランク検定で臨床病理学的因子と予後の関係を検討し、Cox回帰ハザート検定を用いて多変量解析を行った。【結果】対象症例は197例、年齢中央値は51歳（19-78）,臨床的腫瘍径（MRI）の中央値は3.0 cm、Stage I/IIA/ⅡB/IIIA/ⅢB/ⅢCは、6/73/51/10/14/43例, Ly陰性が150例、Ly陽性が47例、術後リンパ節転移陰性は138例、陽性は59例、レジメンはAnthracycline（A）のみが70例、A→Taxane（T）が127例であった。治療効果判定Grade 0/1/2/3は、20/69/55/53例で、病理学的完全奏効率は、26.9%であった。観察期間中央値は、75ヶ月、5年無病生存率（DFS）は72.2%、5年全生存率（OS）は77.8% であった。治療効果Grade 2とGrade 3でDFS, OSに有意差を認めなかった（p=.798, p=.858）。単変量解析によるリスク因子としては、DFS、OS共に、Grade 0/1（p<.001 , p<.001）、cStage ⅢB/ⅢC（p<.001, p=.027）、臨床的腫瘍径>2.5 cm（p=.008, p=.012）、術後リンパ節転移陽性（p<.001, p<.001）、Ly陽性（p<.0001, p<.001）に有意差を認めた。多変量解析では、DFS、OS共に組織学的治療効果Grade 0,1、Ly陽性、臨床的腫瘍径>2.5cm、術後リンパ節転移陽性が有意な予後不良因子（p=.034、p=.026、p=.020、p=.004）となり、Stage ⅢB,ⅢCはDFSで有意（p=.013）、OSでは傾向が示された（p=.098）。また、Grade 2,3における再発率は、16% ,14% であった。Grade 3の再発症例のうち、75%は脳転移再発であった。【結語】治療効果が乏しい症例は既報の通り予後不良であるが、Grade2,3の高い治療効果判定が得られても、約15%が約2年で再発し、約3年で原病死に至る。患者への予後情報提供と症状出現時は速やかな対応が必要であると共に、Ly陽性、腫瘍径が2.5cm以上の症例は、治療効果判定によらず、Capecitabineの術後追加投与の検討も考慮されても良いかもしれない。

P-22-148

当院におけるPalbociclibの使用経験

Experience of Palbociclib and endocrine therapy in our hospital

大分県厚生連鶴見病院
末廣　修治

【はじめに】Cyclin Dependent Kinase（CDK）4/6阻害剤であるPalbociclib（PAL）は、ホルモン受容体陽性HER2陰性・進行再発乳癌に対して2017年12月適応となった。当院における使用経験について現状をまとめ報告する。
【対象】2017年12月から2019年11月までPALを投与された進行・再発乳癌10例、すべてER陽性、HER2陰性で進行2例、再発8例であった。再発後治療ラインは1st ライン2例、2nd ライン1例、3rd ライン以降5例であった。全10例中8例に化学療法の既往を認め、併用薬はフルベストラント（FUL）7例 レトロゾール（LET）2例 タモキシフェン（TAM）1例であった。
【結果】2019年12月時点の患者年齢中央値65歳（51歳―75歳）。転移臓器は肺5例、がん性胸膜炎1例、肝2例、骨4例（重複あり）であった。2019年12月1日時点での治療継続期間の中央値は56週（13週―72週）であった。副作用は好中球減少（Grade3 5例 Grade4 0例）、血小板減少（Grade3 1例）であり、1段階減量した症例を6例認め、理由は好中球減少4例 血小板減少1例、倦怠感1例であった。発熱性好中球減少症は認めなかった。
治療効果はCRとPRは0例、SD 9例、PD1例であり、病勢コントロール率は90%であった。3例が経済的理由で治療変更となった。SDの期間は中央値14.5か月（8.8 ～ 18.0）であった。
【考察】PALとホルモン療法の併用療法は、最良治療効果はSDであったが、長期間の病勢コントロールが確認でき、また有害事象も軽微で従来のホルモン療法と同様に患者のQOL維持に貢献する治療法と言える。治療効果を認めながらも、経済的な理由により3例で治療中止となったことは今後の検討課題である。

P-22-149

術前療法としてトラスツズマブ+ペルツズマブを使用したHER2陽性乳癌の検討

Trastuzumab+Pertuzumab for the Neoadjuvant Treatment of HER2-Positive Breast Cancer

がん・感染症センター　都立駒込病院　外科（乳腺）
奈良美也子、矢部早希子、才田　千晶、大西　　舞、後藤　理紗、
岩本奈織子、米倉　利香、石場　俊之、本田　弥生、宮本　博美、
有賀　智之

【背景】NeoSphere試験とTRYPHAENA試験の結果から、周術期におけるPertuzumab（PER）の使用はpathological Complete Response（pCR）率を上昇させることが判明し、2018年10月にHER2陽性早期乳癌に対する周術期におけるPERの使用が本邦で承認された。今回我々は、術前療法としてTrastuzumab（TRA）+PERを使用した症例について検討した。【方法】対象は2018年10月から2019年11月までにTRA+PERを使用し手術を施行したHER2陽性手術可能乳癌18例とした。検討項目は、年齢、病期、エストロゲンレセプター（ER）発現の有無、併用化学療法、レジメン、病理学的治療効果、術後治療、副作用とした。【結果】年齢の中央値は52歳（26-76歳）、病期はIが1例、IIAが3例、IIB が8例、IIIAが5例、IIICが1例であり、ER陰性HER2陽性11例、ER陽性HER2陽性7例であった。併用化学療法・レジメンは、Adriamicin+Cyclophosphamide（AC）を使用後TRA+PERにドセタキセルを併用した症例が16例、AC療法を行わずにTRA+PERにパクリタキセルを併用した症例が2例であった。pCRを得た症例は全症例中10例（56%）であった。術後治療はTRA+PERが17例、Trastuzumab Emtansine（T-DM1）が1例であった。副作用はCTCAE Grade3の高血圧が2例、Grade2以下は下痢、好中球減少などがあった。心機能低下症例は認めなかった。【考察】NeoSphere試験、TRYPHAENA試験におけるPER使用時のpCR率は各々 45.8%、57.3%と報告されている。当院で術前療法としてTRAを使用したHER2陽性乳癌のpCR率が44%であることを考えると、今回の我々の検討でも、PER上乗せにより高いpCR率が得られた。また、Grade3以上の副作用を認めた症例は少なく、忍容性は良好であった。【結語】HER2陽性乳癌に対するPERの使用はpCR 率を上昇させ、安全に施行可能なことがわかった。

P-22-150

当院における潰瘍形成乳癌の治療選択

Treatment options for ulcerative breast cancer in our hospital

横浜市立みなと赤十字病院　ブレストセンター
須藤　友奈、清水　大輔、鈴木　千穂、木村万里子、盛田　知幸

【背景】
乳癌早期発見の啓蒙活動が進んだ現在も、潰瘍形成乳癌で受診する患者は少なくない。しかし、癌のプロファイル、患者の希望に沿った集学的治療を行う際に、治療法の選択に苦慮することも多い。
【対象・方法】
2013年7月から2019年9月までに、初診時に潰瘍形成乳癌と診断された25例を対象とした。サブタイプ別に初診後の治療選択と、治療開始から出血や浸出液が消失した局所制御までの期間や、制御困難となった症例の治療法を検討した。
【結果】
患者の年齢中央値は64（36-85）歳、T4b:8例（32.0%）、T4c:17例（68%）で、N0:1例（4%）、N1:1例（4%）、N2:1例（4%）、N3a:5例（20%）、N3b:3例（12%）、N3c:14例（56%）で、M0:7例（28%）、M1:18例（72%）であった。
25例中、標準的な薬物治療を受けられたのは18例で、そのうち局所制御困難だった症例は2例（11.1%）であった。薬物治療を受けられなかった7例のうち2例（28.6%）に放射線治療を施行したが、5例（71.4%）は死亡または治療を拒否した。
Luminal 群は11例（44%）で、標準治療を受けられたのは10例（90.9%）で、全例局所制御が可能であった。局所制御までの期間は中央値で55（0-267）日であった。1例（8.1%）は放射線治療のみ開始したが、初診日から8日目で死亡した。
Luminal HER2群は4例（16%）で、標準治療を受けられたのは0例（0%）であった。2例が放射線治療を行い、1例は34日目に局所制御を得たが、1例は制御前に死亡した。
HER2群は6例（24%）で、標準治療を受けられたのは5例（83.3%）で、全例局所制御が可能であった。局所制御までの期間は中央値で33（11-84）日であった。1例（16.7%）は治療を行えず、初診日から5日目で死亡した。
TNBC群は4例（16%）で、標準治療を受けられたのは3例（75%）であり、局所制御を得たのは2例（66.7%）で、1例（33.3%）は薬物療法のみでは局所制御が困難であった。局所制御までの期間は中央値154（35-386）日で、標準治療を受けられなかった1例（25%）は放射線治療後、局所制御を得て終診となった。
【結語】
潰瘍形成乳癌では、標準治療を希望されない場合も多く治療に難渋することが多い。サブタイプにより局所制御の状況も異なるが、概ね薬物療法での制御が可能なことが多い。

P-22-151

当院におけるゾレドロン酸水和物使用症例の検討～当院外来患者の服薬嗜好性の実態調査とともに～

The effect of patients using Zoledronic Acid -the result of the medication preference our patients-

[1]佐世保市総合医療センター　乳腺外科、
[2]佐世保市総合医療センター　救命救急科
藤瀬　悠太[1]、馬場　雅之[1]、原　　信介[2]

【はじめに】アロマターゼ阻害薬（AI）の副作用には骨密度の低下があり、これまで続発性骨粗鬆症の治療薬として経口ビスホスホネート（BP）製剤が広く使用されてきた。しかし近年、厚生労働省から処方された医薬品のうち年間29億円程度の残薬が指摘されている。そこで今回、我々は点滴のBP製剤であるゾレドロン酸水和物（リクラスト®）を使用した症例について治療効果、安全性を検証し当院外来患者の服薬嗜好性の実態調査を行なった。
【対象と方法】2017年10月から2019年6月までに乳癌術後補助療法でAI使用中、骨粗鬆症の診断がついた閉経後乳癌患者73症例を対象とした（73症例のうち経口BP製剤から点滴BP製剤に切り替えたのは56症例）。点滴BP製剤投与前、投与後（6ヶ月と12ヶ月後）にDXA法による腰椎、大腿骨の骨密度検査、Tracp-5b（骨吸収マーカー）、ALP、Ca、P値を測定し比較検討した。安全性は副作用として発熱、筋肉痛、関節痛、頭痛、倦怠感の有無を3日間追跡調査を行なった。また、2019年4月から12月までに当科通院中の患者 980名を対象に服薬嗜好性のアンケート調査を行い、投与方法の嗜好性（"毎日内服"、"週1回内服"、"月1回内服"、"半年に1回点滴"、"1年に1回点滴"）や内服の飲み忘れの有無について検証を行なった。
【結果】経口BP製剤から点滴BP製剤に切り替えた56症例では腰椎で有意差が認められ(p値:0.004)、その他の項目（大腿骨、Tracp-5b、ALP 、Ca、P値）では有意差は認められなかった（p値:0.15、0.66、0.54、0.42、0.59）。副作用では発熱（13.3%）、筋肉痛（26.7%）、関節痛（25.3%）、頭痛（24.0%）、倦怠感（32.0%）が認められ、日常生活に支障がある程度の副作用は認めなかった。また、患者が最も希望する投与方法は"毎日内服する（39%）"であり、順に年1回点滴（27%）、週1回内服（20%）、月に1回内服（10%）、半年に1回点滴（4.0%）であった。しかし、"毎日内服する"を希望した患者のうち45.3%に飲み忘れの経験があることがわかった。
【まとめ】内服のBP製剤から点滴のBP製剤（ゾレドロン酸水和物）に切り替えても遜色ない治療効果、安全性が確認できた。患者は"毎日内服する"投与方法を希望しているが、内服のアドヒアランスも悪く、ゾレドロン酸水和物（リクラスト®）は年に1回の点滴治療となるために、服薬遵守率の向上は優れており、乳癌術後、骨粗鬆症治療薬の選択肢の1つとして可能性のある薬剤であると思われた。

P-22-152

dose-dense AC療法と薬剤性肺炎の関連について

Relationship between dose-dense doxorubicin and cyclophosphamide (AC) and drug-induced pneumonia

[1]名古屋市立西部医療センター、[2]SL 外科・乳腺クリニック、
[3]あんどう乳腺クリニック
波戸ゆかり[1]、鎗山　憲人[1]、松本　奈々[1]、山中　菜摘[1]、羽喰　英美[1]、
白木　法雄[1]、伊藤由加志[2]、安藤　由明[3]、杉浦　博士[1]

【背景】原発性乳癌患者において、投与間隔を短縮してdose-intensityを高めるdose-dense化学療法は乳癌診療ガイドラインにおいて推奨されている。当院でも、持続型G-CSF製剤であるペグフィルグラスチム使用可能後から、再発リスクの高い乳癌に対しては周術期の化学療法としてdose-dense Adriamycin+ cyclophosphamide（ddAC）療法を施行している。既存の3週毎のAC療法と比較してddAC療法を施行した症例は、高い頻度で薬剤性肺炎を発症したので、関連性について後方視的に検討した。【方法】原発性乳癌の術前・術後に、アントラサイクリン系薬剤にタキサン系薬剤を逐次投与した症例を対象に、AC療法（doxorubicin（DXR）+ cyclophosphamide（CPA）60mg/600mg/m2，3週ごとに4サイクル）を施行した55例と、ddAC療法（DXR+ CPA 60mg/600mg/m2，2週ごとに4サイクル）を施行した62例について、肺障害との関連を調査した。【結果】AC療法群の55例中2例（4%）にCT検査で肺にすりガラス状陰影を認めた。1例は細菌性肺炎、1例は気管支炎が疑われ、薬剤性肺炎は否定的であった。ddAC療法群の62例中13例（21%）にCT検査で肺にすりガラス状陰影を認めた。8例（13%）は薬剤性肺炎、1例（2%）はニューモスチス肺炎であった。1例は細菌性肺炎が疑われ、3例は画像変化のみで原因は不明であった。薬剤性肺炎は2例がddAC療法中、5例がタキサン系薬剤治療中、1例が化学療法終了後に発症した。【結語】ddAC療法群はAC療法群と比較して高い頻度で薬剤性肺炎を発症した。G-CSFによる好中球の機能亢進が、薬剤性肺炎の発症に関わっているとの報告も散見されるため、ddAC療法群に併用した持続型G-CSF製剤が薬剤性肺炎の誘因の一つかもしれない。

P-22-153

当院におけるOncotype DX®検査実施27例の検討

Study of 27 cases of Oncotype DX® test performed in our hospital

東京大学医学部附属病院　乳腺内分泌外科
林　香菜子、田辺　真彦、鈴木　雄介、宮治　美穂、原田真悠水、
尾辻　和尊、佐藤　綾花、丹羽　隆善、西岡　琴江、瀬戸　泰之

【背景】Oncotype DX®は、ホルモン受容体陽性HER2陰性乳癌の術後補助療法の決定に際し、実臨床において重要なツールの一つである。今回当院でOncotype DX®を実施した27例につき検討した。
【方法】2015年4月から2019年12月までに当院で手術を行った乳癌症例のうち、ホルモン受容体陽性HER2陰性かつ遠隔転移を認めず、リンパ節転移3個以下で、Oncotype DX®を実施した症例27例について検討した。病理診断、Oncotype DX®はすべて手術による摘出標本を用いて行った。当院では、ホルモン受容体陽性HER2陰性乳癌について、ER陽性PgR陽性Ki67<20%の場合をLuminal A like, ER陽性だがPgR 陰性（もしくは弱陽性）and/or Ki67≧20%の場合をLuminal B likeと分類している。
【結果】年齢中央値は51（33-77）歳、閉経前14例、閉経後13例であった。乳癌はIDC 23例、ILC 1例、IDC・ILC混在型3例で、Luminal A like 7例、Liminal B like 20例であった。TNM分類の病期はLuminal A like 7例中I期1例、IIA期3例、IIB期3例で、Luminal B like 20例中I期10例、IIA期7例、IIB期3例で共にIII期以上の症例は認めなかった。再発スコア（RS）の中央値はリンパ節転移陰性50歳未満で16（1-24）、リンパ節転移陰性50歳超で16（8-29）、リンパ節転移3個以下で11（0-22）であった。TAM投与時9年再発率の中央値はリンパ節転移陰性50歳未満で4（3-16）%、リンパ節転移陰性50歳超で9（3-19）%、リンパ節転移3個以下で11（6-18）%であった。化学療法の上乗せ効果に関して全体27例中、明らかな上乗せ効果を認めないと診断された症例は22例、中間リスク群と判断された症例は4例、化学療法の上乗せ効果が期待できると判断された症例は1例だった。このうち中間リスク群で2例、上乗せ効果が期待できると判断された症例1例で実際に化学療法が施行された。術後経過観察期間の中央値は14（5-57）ヶ月で、経過観察期間中の再発症例を1例認めた。
【考察】今回Oncotype DX®を実施した症例27例のうち免疫染色のみであれば化学療法を推奨する可能性があった症例は26例で、Oncotype DX®を実施することで26例中23例は化学療法を回避できた。しかし化学療法非施行例に転移再発1例を認め、他の様々な要素も総合的に判断していく必要がある可能性も示唆された。
【結語】Oncotype DX®を用いることで過剰治療を回避できる可能性があるが、同時に他の臨床病理学的な要素も含め総合的に治療方針を決定していく必要があると考えられた。

P-22-154

HER2陽転現象と再発乳癌の予後-特にホルモン受容体有無との関連について

Prognosis of HER2 gain and recurrent breast cancer the association of hormon receptor status

菅典道　クリニック
菅　　典道

Trastuzumabに次いでPertuzumab他、多種の抗Her2分子標的剤が利用可能となり、効果も強化されてきた。再発乳癌の治療においてかつての検査で判明したHer2 (-) のサブタイプが再発後、時間、治療を経た後も一定であるか否かは重要である。再発後可及的に生検を実施し、サブタイプの変化の有無を確認すべきと強調されるゆえんである。今回、演者自験例より、薬物治療にとり最も影響が大きいと考えられるHer2 (-)から(+)への変化、即ち「Her2陽転例」につき検討を加えた。
Her2が評価可能となって後、現在まで演者が経験した進行・再発乳癌は780例であるが、うちHer2 陽転例はホルモン受容体（HR）陽性・陰性それぞれにつき各 23および7 例であり、各陽転例の（1）Her2 (-) とHer2 (+) 結果までの期間（中間値,月）,（2）Her2 陽転後trastuzumab使用開始後の50%生存期間（MST,月）、（3）再発後のMST（月）(-再発後5年・10年生存率を含む）につき比較検討した。(表示）それによるとHR (+) , (-) にて陽転後、抗Her2療法を受けての生命予後に著明な差があり、HR (-) 例で陽転後の 50%生存期間（MST）が6 ヶ月に過ぎないのに比しHR (+) 例にては45 ヶ月あり、結果的にHR (+) (-) 群の再発後生存期間はHR (+) 群にてMST 102 ヶ月に達したが、HR (-) 群ではわずか33 ヶ月であった。この著明な差はHer2 陽転以前の再発乳癌の基本的性格がluminal,triple negative のいずれであったかの差であろう。Her2陽転時期の予想は血中 Her2 等を参考としうるが生検の容易さには一般的な軟部組織の他は肝・肺等強弱がある。演者は特に癌性胸水の生検についての工夫を例示する。

表：Her2 陽転例の予後

ホルモン受容体	Her2 陽転症例数	Her2(-)最終確認から Her2 陽転までの期間(中央値)	Her2 陽転後の MST(月)	再発後の MST(月)と 5 年または 10 年生存率
陽性	n＝23	27 ヶ月	45 ヶ月	102 ヶ月　10 生４０%
陰性	n＝7	12 ヶ月	6 ヶ月	32 ヶ月　　5 生 14.5%

P-22-155

当院におけるエリブリンの治療成績と効果予測因子の検討

Treatment results of Eribulin and Consideration of effect predictor

東京医科大学　乳腺科
小山　陽一、安達　佳世、八木　美緒、呉　　蓉榕、織本　恭子、
川井　沙織、上中奈津希、岡崎　美季、浅岡真理子、寺岡　冴子、
上田　亜衣、宮原　か奈、河手　敬彦、海瀬　博史、山田　公人、
石川　　孝

【背景】
エリブリンは手術不能・転移再発乳癌や悪性軟部腫瘍に有用な微小管阻害による細胞障害性抗癌剤である。HER2陰性転移再発乳癌のアンスラサイクリン・タキサン既治療例において、2次以降の化学療法として医師選択治療やカペシタビンと比較してOSの延長が示され、転移再発乳癌には有効な薬剤である。
近年、 その効果はlow Neutrophil/lymphocyte ratio（low NLR）とhigh tumor-infiltrating lymphocytes（high TIL） がPFSと、high Absolute lymphocytes count（high ALC）がOSと相関するが報告され、それらのエリブリン効果予測因子としての有用性が注目されている。
【目的】
当院におけるエリブリンの治療成績を調査して、治療前のlow NLRおよびhigh ALCとエリブリンの効果と関連性について検討する。
【対象・方法】
2011年9月～ 2018年12月までに当院で転移再発治療としてエリブリンを使用した102症例のうち、臨床経過が調査できた82例を対象にした。NLRとALCをエリブリン治療開始前の採血結果から測定した。カットオフ値は論文報告からNLRは3、ALCは1500μlに設定し、 対象をNLR≧3群とNLR<3群、ALC≧1500μl群とALC<1500μl群の2群に分類してそれぞれPFSおよびOSとの関係を観察した。
【結果および考察】
対象82例のうち、Stage IV 9例、術後再発73例であった。エリブリン治療開始前の血液検査におけるNLR≧3は35例、NLR<3は47例。ALC≧1500μlは18例、ALC<1500μlは64例であった。現在、これらの2群においてPFSとOSとの関連を観察中である。エリブリンの使用ラインによる調整が必要であり、本会までに集計し報告する。

P-22-156

乳癌における転移性骨腫瘍に対し、骨吸収抑制薬関連顎骨壊死の発症とリスクについての検討

Investigation on the risk of ARONJ for bone metastasis of breast cancer

足利赤十字病院　外科
戸倉　英之

(背景) 固形癌の骨転移に対し、骨吸収抑制薬を投与することで、骨関連の有害事象が軽減されることは周知の事実である。しかし、その合併症として骨吸収抑制薬関連顎骨壊死（Antiresorptive Agent-Related Osteonecrosis of the Jaw）が知られている。ARONJ は骨吸収抑制薬で治療を受ける患者において稀であるという報告があるが、実臨床では慢性炎症を伴う感染性疾患や口腔外瘻孔を伴うなど、著しくQOLを低下させる合併症として印象深い。今回我々は、乳癌骨転移治療におけるARONJの発症とリスクについて検討を行った。(対象と方法) 2007年3月から2019年12月までに当院で骨吸収抑制薬（ゾレドロン酸4mg:3から4週毎、デノスマブ120mg:4週毎）を使用した乳癌骨転移73例。来院時に内臓転移を伴うStageⅣで、1から2回しか投与できなかった症例は除外した。当院では、骨吸収抑制薬投与前に可能な限り歯科口腔外科を受診し、口腔内の状況により定期フォローされている。また、ARONJを発症しても、口腔ケアを継続しながら可能な限り投与継続した。(結果) 全例女性。投与年齢中央値66歳。投与期間中央値19 ヵ月。ゾレドロン酸:デノスマブ=39:34。口腔外科介入率:73% (53/73)。ARONJ発症率:11% (8/73)。8例中5例で投与中に抜歯が行われていた。ARONJ発症例と非発症例でリスク因子について検討すると、 投与期間中央値70 ヵ月:19 ヵ月(P=0.00002)のみ有意差を認めた。しかし、投与年齢中央値65歳:66歳 (P=0.59)、口腔外科介入率100% (8/8) :69% (45/65)、投与薬剤、化学療法および内分泌療法併用において特徴的な相違を認めなかった。(考察) 今回の検討について、投与期間しかリスク因子として明らかにならなかったが、ARONJの発症については、多くのリスク因子の重なりが相加相乗的に関与していると思われる。悪性腫瘍による高カルシウム血症や骨関連有害事象のハイリスク患者が、ARONJと診断された場合に骨吸収抑制薬を継続するのか、休薬するのか、中止するのかの判断に対しても、疾患の進行状況や骨関連有害事象の程度とのバランスで決定すべきである。骨吸収抑制薬投与予定の患者には、十分な説明が必要なことは言うまでもなく、治療前に積極的に歯科検診を受けること、また、外科的歯科治療が必要な場合は、できる限り治療が完了していることが望ましい。口腔外科医との密接な協力関係を維持することが重要であることが示唆された。

P-22-157

乳房原発間葉系悪性腫瘍16症例に対するハリコンドリンBを中心とした化学療法による治療効果

Sixteen cases of malignant breast mesothelial tumor, chemotherapy associated with Halichondrin B

[1]達生堂城西病院、[2]獨協医科大学埼玉医療センター
白川　一男[1,2]、小川　利久[2]、吉井　　淳[1]

【方法】【目的】乳房原発間葉系悪性腫瘍は、全乳房原発悪性腫瘍の0.02-0.1%とされ、非常に稀な疾患とされる。更に、生命予後と病理学的悪性度にばらつきがあり、同カテゴリーとして治療効果を検討することは困難とされてきた。これまで、悪性葉状腫瘍（乳癌からのEMTと考えられた症例を含む）、血管肉腫、線維肉腫、脂肪肉腫の16症例を経験したのでハリコンドリンB（Hal）を中心とした化学療法に焦点を当てて治療効果を検討した。【方法】FEC-taxan-Hal治療群4例、Hal単独治療群6例、化学療法未施行群6例の3群に分けてPFS、OSを比較検討した。Dose reductionの割合、cycle数は症例により様々であったため別表に記載した上で、PFS、OSの比較検討から除外した。全16症例は、乳房切除術を施行し、同側胸壁照射を施行している。手術、化学療法、照射（局所追加も含む）の順序、及び、他治療（温熱療法、腫瘍免疫ワクチン療法）の有無は、PFS、OSの比較検討から除外した。【結果】PFS、OS共に、FEC-taxan-Hal群、Hal単独群、化学療法未施行群の傾向を認めた。FEC-taxan-Hal群は、乳癌からのEMTと考えれた悪性葉状腫瘍3例と乳癌と血管肉腫が混在する1例の内訳であった。化学療法未施行群は、術後または照射後に全身状態が悪化したため、化学療法が施行出来ず緩和医療部へ移行した2例を含んでいる。【結論】乳房原発間葉系悪性腫瘍に対する治療効果については、様々な要因から検討方法に難渋する結果となった。しかし、乳房間葉系悪性腫瘍治療のbreak throughを目指した、何かしらのpilot studyとなる様に症例を積み重ねて検討方法を模索していきたい。

P-22-158

当院における進行・再発乳癌に対するオラパリブ投与症例の検討

Examination of olaparib for advanced or recurrent breast cancer in our hospital

順天堂大学医学部付属　順天堂医院
明神　真由、村上　　郁、齊藤　光江、飯島耕太郎、中井　克也、
堀本　義哉、崔　　賢美、魚森　俊喬、氷室　貴規、佐々木律子、
仙波　遼子、石塚由美子

【背景】オラパリブは、PARP阻害剤であり、*BRCA*1および/または*BRCA*2遺伝子の変異など相同組換え修復（HRR）の欠損を有する腫瘍細胞において、DNA損傷応答（DDR）を阻害する最初の分子標的治療薬である。オラパリブによるPARP阻害は、DNA一本鎖切断に結合するPARPを捕捉し、DNAの修復を阻止することで、DNA二本鎖切断を起こし、がん細胞を死滅させる。オラパリブはDDR経路に異常をきたした一連のがん種において有効性がある。
現在乳癌領域においては、「癌化学療法歴のあるBRACA遺伝子変異陽性かつHER2陰性の手術不能または再発乳癌」への適応が承認されている。
【対象と方法】対象は、当院で2018年7月から2019年12月までにオラパリブを使用した進行・再発乳癌7例。年齢、PS、組織型、病期、転移臓器、再発までの期間、前治療歴、奏効率、治療継続期間、有害事象について後方視的に検討した。
【結果】平均年齢は、45 歳（36歳～ 59歳）で、PSは0 ～ 2であった。組織型は、Luminal typeが4例でTriple negative typeが3例であった。病期は、全例がstageⅣであった。転移臓器（重複あり）は、骨転移4例、肺転移4例、肝転移4例、その他2例であった。再発までの期間は、1年未満が3例、1年～ 5年が2例、5年～ 10年が2例であり、平均 3年であった。前治療歴（重複あり）は、アンスラサイクリン系が6例、タキサン系が6例、ホルモン治療歴が4例、その他の抗がん剤治療歴が6例であった。投与開始後、初回画像判定において、奏功率は、PRが5例、SDが1例、PDは1例であった。治療継続期間は平均で約5カ月であった（自己中断例無し）。主な有害事象として、貧血、肝機能異常などがあげられた（7例中2例のみ）。
【まとめ】今回の結果から、オラパリブは有害事象が比較的少なく、コンプライアンス良好に投与を継続できることが示された。今後、早期ラインでの投与により、進行・再発乳癌のさらなる予後改善が期待できるかもしれない。

P-22-159

転移再発乳がんにおけるエリブリンの治療効果と次治療に与える効果の検討

Efficacy of Eriblin and subsequent treatment for patients with metastatic or recurrent breast cancer

札幌医科大学医学部　消化器・総合、乳腺・内分泌外科学講座
和田　朝香、九冨　五郎、島　　宏彰、佐藤　公則、里見　露乃、
竹政伊知朗

背景と目的:エリブリンは転移再発乳がんにおける全生存期間（OS）の有意な延長が海外第III相試験で示された薬剤である。基礎的および臨床的な検討から、がん微小環境の改善による新たな作用メカニズムが近年注目されている。そこでエリブリンの治療効果や次治療の治療効果などの臨床的側面からエリブリンの有用性および治療効果・予後予測因子を明らかにすることを目的とした。
対象と方法:当院で2011年1月から2019年12月にエリブリン療法を行った転移再発乳がん34名を対象とし、後方視的に検討した。主要評価項目は奏効率（ORR）、副次的評価項目は治療成功期間（TFF）、全生存期間（OS）、有害事象とした。
結果:年齢中央値は60.5（32-81）歳、再発が26例、初診時StageIVが8例であった。内臓器転移を有するのは19例（56%）であった。エリブリン治療前化学療法のレジメン数中央値は2（0-7）であり、エリブリン治療施行中央値は5（1-34）サイクルであった。観察期間は18（1-80）ヶ月であった。エリブリン療法の最大治療効果はCR2例、PR9例、SD13例、PD10例で奏効率は32%、エリブリン後に治療を施行した22症例での次治療の最大治療効果はCR1例、PR9例、SD4例、PD8例であり奏効率は45%であった。TTF中央値は89.5（8-750）日、治療後OSは18（1-80）ヶ月であった。中止例32例のうち有害事象による中止は8例で発熱性好中球減少症が最多で4例であった。多変量解析の結果、TTF不良因子は前治療レジメン3以上（P=0.037）であり、OS不良因子は臨床奏効なし（SD+PD）（P=0.002）や内臓器転移あり（P=0.05）であった。エリブリンの次治療の治療効果（CR+PR vs SD+PD）では、治療効果によってOSに統計学的有意差を認めなかった（p=0.069）。
結論:エリブリン療法のみならずエリブリン療法後の次治療においても高い奏効率が得られた。前治療が少ない場合には高い治療効果が得られる可能性が示唆されたが予後の延長は見られず、観察期間を延長したさらなる解析が必要である。

P-22-160

トリプルネガティブ早期乳癌に対する術後化学療法の検討

Analysis of Disease-free and Overall Survival in Triple Negative Early Breast Cancer

[1]くまもと森都総合病院　乳腺センター、
[2]くまもと森都総合病院　病理診断科
奥村　恭博[1]、大佐古智文[1]、中野　正啓[1]、藤末真実子[1]、有馬　信之[2]、
西村　令喜[1]

【背景】
トリプルネガティブ乳癌（TNBC）に対する術後化学療法の適応は、NCCNガイドラインにおいてpT1aN0に対しては「なし」、pT1bN0に対しては「考慮」、pT1cN0に対しては「推奨」とされている。今回自験例において術後化学療法の有効性と必要性をレトロスペクティブに検討を行った。
【対象と方法】
2007年1月から2016年12月までの10年間に手術を先行したstage Ⅰ のTNBC:147例の内、pT1micを除いた142例を対象とした。予後については浸潤径を1mm< ≦5mm（pT1a）、5mm< ≦10mm（pT1b）、10mm< ≦20mm（pT1c）の3グループに分けて化学療法の有無別で無病生存期間（DFS）, 全生存期間（OS）をKaplan-Meier法で評価した。
【結果】
pT1a:11例、pT1b:28例、pT1c:103例であった。
術後化学療法施行例:98例、未施行例:44例であった。
化学療法有無別の全症例での患者背景は、T1b,c、高悪性度（NG:3、Ki67高値、p53過剰発現）の症例で化学療法が有意に施行されていた。またpT1aにおいては年齢が若い症例、pT1bにおいては年齢が若く、Ki67高値例、pT1cにおいては年齢が若く、高悪性度（NG:3、Ki67高値、p53過剰発現）の症例で化学療法が有意に施行されていた。
観察期間中央値は7年であった。
pT1aにおいては化学療法の有無（なし:8例、あり:3例）にかかわらず再発がなかった。
pT1bにおいては化学療法の有無（なし:8例、あり:20例）にかかわらず予後（5年DFS:92.8%、5年OS:96.1%）に有意差はなかった。
pT1cにおいては化学療法の有無（なし:28例、あり:75例）にかかわらず予後（5年DFS:96.9%、5年OS:97.0%）に有意差はなかった。
再発例は7例（pT1b:2例、pT1c:5例）で、高悪性度の症例であった。
【結語】
早期のTNBCにおいて、pT1aにおいて化学療法は必要なく、pT1b,cにおいて高齢で、低悪性度の症例に化学療法不要な症例も存在することが示唆された。ただ症例数が少なく今後の症例の蓄積が必要と考えられた。

P-22-161

転移再発乳がんにおけるフルベストラントとカペシタビンの併用療法の有用性の検討

A retrospective study of combining fulvestrant with capecitabine for ER+HER2- MBC

[1]日本医科大学付属病院　乳腺科、[2]山王病院　乳腺外科
栗田　智子[1]、里井　セラ[1]、柳原　恵子[1]、中井　麻木[1]、范姜　明志[1]、
佐藤　あい[1]、渥美　裕太[1]、山下　浩二[2]、武井　寛幸[1]

【背景】フルベストラント（FUL）は、エストロゲン受容体（ER）に結合し、その発現量を低下させる薬剤で、閉経後乳癌においてアロマターゼ阻害薬に比べ有効性が高く、筋肉内投与によりその未変化体が薬効を有するため、併用治療薬による影響を受けにくい。近年、CDK4/6阻害薬のFULへの上乗せの有効性は臨床試験にて証明され、FUL単独に比べ、化学療法導入までの期間を延長し、患者のQOLの向上に寄与している。一方、経口5FU製剤のカペシタビン（CAP）も経静脈投与の化学療法薬と同様の適応で用いられる。現時点でFULとCAPの併用療法が有効であるという エビデンスは乏しい。今回、われわれはFULとCAPの併用療法の有効性および安全性について後方視的に検討した。
【対象・方法】2013年12月から2019年12月に当院でFULとCAPの併用療法が施行されたER陽性HER2陰性転移再発乳癌患者を対象とした。医療情報を抽出し、併用療法のPFS、TTF、副作用を検討した。①FULとCAPの併用を同時に開始した群（同時開始群）、②FUL投与開始後、CAPを遅れて併用した群（異時開始群）の2群に分けた。異時開始群はFUL単独でSDまたはPDと判断された症例、FULと他剤との併用にてPDと判断された症例を含む。CAPはA法（3週内服1週休薬）により、1800-3000mg/日で開始され、治療経過中、副作用に応じて減量した。
【結果】同時開始群は10症例、年齢中央値は55.3歳、前レジメン数中央値は1、PFS中央値およびTTF中央値はともに34週、クリニカルベネフィット率（CBR）は60%であった。一方、異時開始群は27症例、年齢中央値は63.9歳、前レジメン数中央値は3、FUL投与開始からCAP上乗せ開始までの期間の中央値は32週、上乗せ後のPFS中央値は46.5週、TTF中央値は38週、CBRは60%であった。Grade2以上の副作用として、手足症候群（10.8%）、食欲不振（5.4%）、肝機能障害（2.7%）が出現し、減量または中止に至った。
【結語】既報告ではFUL単独でのTTFが24.4週、低用量CAP単独および通常量CAP単独でのTTPがそれぞれ28週と20.4週であり、自験例でのFULとCAPの併用療法の方がより高い有効性を示した。また、副作用も併用療法で増悪することはなかった。今回、FULとCAPの同時開始がよいか、FUL単独での効果をみてからCAPを併用するのがよいかについては、症例数が少なく、また患者背景因子にも違いがあり断定できなかった。前レジメンなどの治療ラインとの関連性を踏まえて検証し報告する。

P-22-162

HER2陽性転移再発乳癌に対するpertuzumab併用化学療法の治療効果に関する検討

Study of the therapeutic effect of pertuzumab combination chemotherapy for HER2 positive MBC

北野病院　乳腺外科
葛城　遼平、大林亜衣子、藤本　優里、吉本有希子、髙原　祥子

【背景・目的】
HER2陽性乳癌は病勢進行が早いことが知られているが, 抗HER2剤により予後は著明に改善し, 転移再発乳癌においてはPertuzumab併用化学療法の有効性が確立している. 症例によっては完全奏効（CR）や長期の病勢安定（SD）の経過をとることがあるが, 事前に効果予測することは未だ困難である. 今回, Pertuzumab併用化学療法の治療効果に影響を与える因子を検討した.
【方法】
2013年9月から2019年9月までにDocetaxel（投与できない場合はVinorelbineで代替）+Trastuzumab+Pertuzumabを投与した36例を対象にProgression Free Survival（PFS）に関わる因子を後方視的に解析した.
【結果】
平均2.6次（1-8次）治療としてPertuzumab併用療法が施行され, 1次治療Pertuzumab投与は19例（52.8%）であった. Docetaxel併用は30例（83.3%）であった. PFS中央値は12.2 ヶ月（1.0-75.0 ヶ月）であった. 50歳未満/50歳以上, ER 陽性/陰性, 内臓転移 有/無, de novo/再発, 再発症例におけるTreatment Free Interval 12 ヶ月未満/12 ヶ月以上において, PFSはいずれも有意差は認めなかったが, 単独臓器転移群は複数臓器転移群より有意にPFS中央値は長かった（21.7 ヶ月vs 8.4 ヶ月HR 0.27; 95%CI 0.10-0.54; p=0.001）. 特に, 肺単独臓器転移群は, その他の転移群よりPFS中央値は有意に長かった（未到達vs 10.3 ヶ月HR0.22; 95%CI 0.11-0.63; p=0.006）. また, 肝転移群は, 肝転移の無い群よりPFS中央値は有意に短かった（8.2 ヶ月vs 18.5 ヶ月 HR 3.13; 95%CI 1.89-13.60; p=0.002）.
36例中6例（16.7%）で画像上CRを得た. 4例がER陰性, 2例がER陽性であった. 転移臓器は5例が肺, 1例が鎖骨下リンパ節であった. 4例は抗HER2療法を継続しているが（最長75.0 ヶ月）, 2例はCRを確認した時点で患者と相談の上, 投与を中止した. 投与終了からいずれも12 ヶ月経過するが再発は認めていない.
【考察】
今回の検討におけるPFS中央値はCLEOPATRA試験のPFS中央値18.7 ヶ月より短かったが, その原因として1次治療での投与が半数程度であったことが挙げられる. また, 同試験の内臓転移 有/無のサブグループ解析で, 有群でPertuzumab併用療法の効果が大きいことが示されたが, 今回の検討では, 内臓転移の中でも特に肺単独臓器転移で良好な経過の可能性があることが示唆された. CR症例では治癒の可能性も考えられるが, 抗HER2剤の中止や休薬に関するコンセンサスは得られておらず, 今後の検討課題である.

P-22-163

術前化学療法の症例選択と目的選択の検討

Examination of case selection and purpose selection of preoperative chemotherapy

岡崎市民病院　乳腺外科
藤井　正宏、村田　嘉彦、佐藤　直紀、村田　　透

【目的】進行乳がんに対し、術前化学療法（NAC）を行う事は一般的な治療オプションである。NAC施行例の予後を検討する事で、今後の症例選択をより適切に行うために、本検討を行った。【方法】2009年1月から2015年12月までに当院で施行したNAC施行例を後ろ向きに検討した。【結果】1064例に対し手術を施行し、NAC施行例は94例であった。NAC施行前の臨床病期は、Ⅰ:6例、ⅡA:22例、ⅡB:32例、ⅢA:13例、ⅢB:9例、ⅢC:12例であった。サブタイプは、Luminal A:16例、Luminal B（HER2陰性）:17例、Luminal B（HER2陽性）:15例、HER2:18例、triple negative:28例であった。施行したNACのレジメンは、アンスラサイクリン含有レジメン→タキサン+トラスツヅマブ:21例、タキサン+トラスツヅマブ:3例、アンスラサイクリン含有レジメン→タキサン:55例、アンスラサイクリン含有レジメン:14例であった。病理学的完全奏功（pCR）を得たのは、22例であった。pCR例のサブタイプは、Luminal B（HER2陰性）:1例、Luminal B（HER2陽性）:2例、HER2:10例、triple negative:9例であった。再発したのは20例で、DFIの中央値は497日（182-2816日）、OSの中央値は1422日（262-3401日）であった。再発例では、pCR例は認めなかったが、NAC後の手術病理でn0あったのは9例であった。再発例の内、死亡したのは11例であった。再発例のサブタイプは、Luminal A:5例、Luminal B（HER2陰性）:1例、Luminal B（HER2陽性）:3例、HER2:2例、triple negative:9例であった。【結論】Luminal AではpCRが得らない事から、化学療法に対する感受性が低い事が示唆された。Luminal AでNACを行う事の目的は、現状では十分なエビデンスはないもののN0を得て郭清を回避する事を考慮する事と思われた。Luminal B（HER2陰性）とLuminal B（HER2陽性）とtriple negativeとHER2においては、NAC後にnon-pCRなら術後に追加の治療を行う事を検討すべきと考えられた。

P-22-164

当院におけるオラパリブ治療の現状と課題

The current status and challenges of the treatment with Olaparib in our hospital

東京共済病院　乳腺科
重川　　崇、朴　　圭一、中村明日香、淺川　英輝、馬場　紀行、
大沢かおり、山本　　香

【はじめに】
PARP阻害剤オラパリブが乳癌にも適応拡大となり、市中病院においても遺伝性乳癌を診療する機会が増えている。当院には遺伝カウンセラーはおらず、カウンセリングは近隣施設と連携対応している。BRCA1/2コンパニオン検査とオラパリブ治療開始にあたり、乳腺科医師、がん専門薬剤師、メディカルソーシャルワーカー、がん看護認定看護師など専門性の高い多職種からなるチームにより診療を行っている。今回、当院でのBRCA1/2コンパニオン検査実施、オラパリブ治療症例について現状と課題を報告する。

【対象と方法】
2018年7月から2019年12月の間にHER2陰性転移再発乳癌に対してBRCA1/2コンパニオン検査を実施した19例をレトロスペクティブに検討した。

【結果】
BRCA1/2コンパニオン検査実施時の、年齢中央値56（41-75）歳、ER陽性14例（74%）/ER陰性5例（26%）、de novo StageIV 3例（16%）/術後転移再発16例（84%）、DFI中央値60（12-180）か月、転移再発後検査実施までの前治療（化学療法+内分泌療法）数中央値3（0-11）。BRCA1/2コンパニオン検査結果、4例（21%）にBRCA変異陽性を認めた。3例がBRCA1変異で全例トリプルネガティブタイプ、1例がBRCA2変異でルミナールタイプ。BRCA変異陽性4例中2例は明らかな家族歴を認めていなかった。BRCA変異陽性4例全例に対してオラパリブ治療開始。オラパリブの治療ラインは第1次1例、第4次1例、第6次2例。最良効果PR2例、SD1例、PD1例。オラパリブ中止理由（病勢進行2例、副作用1例、継続中1例）、治療中止となった副作用は貧血・倦怠感（Grade3）であった。2019年12月現在、いずれの症例においても遺伝カウンセラーによるカウンセリングは実施できていなかった。

【結論】前治療多数でもオラパリブ治療効果が得られる症例を経験した。家族歴の有無に関わらず、転移再発後より早期にBRCA1/2コンパニオン検査実施の必要性を感じた。但しBRCA変異陽性症例ではオラパリブ治療に重点が置かれて遺伝カウンセリングが後手になっており、治療と並行してカウンセリングを調整連携していくことが重要と思われた。

P-22-165

当院におけるNAC実施例の予後分析

Prognosis of the operable breast cancer patients received Neoadjuvant therapy(NAC) in our hospital

[1]静岡県立静岡がんセンター　乳腺外科、
[2]静岡県立静岡がんセンター　女性内科、
[3]静岡県立静岡がんセンター　乳腺画像診断科、
[4]静岡県立静岡がんセンター　病理診断科
西村誠一郎[1]、土屋　和代[1]、林　　友美[1]、菊谷真理子[1]、田所由紀子[1]、
植松　孝悦[3]、渡邉純一郎[2]、杉野　　隆[4]、高橋かおる[1]

【目的】当院NAC実施例の予後（治療成績）を検討する。
【対象、方法】2012年～ 14年に当院でNACを実施した177例（原発性乳癌は1031例）のうち、M1、同時性両側乳癌、潜在性乳癌、5年未満の重複癌を除外した141例（炎症性乳癌5例含む）を対象とした。NACレジメンは、FEC（EC）、FEC（EC）+DTXで、HER2陽性例にはTrastuzumabを併用した。無病生存率（DFS）、全生存率（OS）は、Kaplan-Meier法で算出、Logrank検定にてp<0.05を有意差ありと判定した。平均観察期間は5年8ヶ月。
【結果】平均年齢52.2歳（31 ～ 75歳）。治療前平均腫瘍径は3.6cm（1.1 ～ 10cm）、進行度はI期;2例（1%）、IIA期;32例（23%）、IIB期;52例（37%）、IIIA期; 15例（11%）、IIIB期;12例（8%）、IIIC期;28例（20%）、治療前Subtype分類は、LumA;9例（6%）、LumB;64例（45%）、Lum-HER2;10例（7%）、HER2;22例（16%）、TN;36例（26%）であった。pCR率（in situ遺残有無問わず）は、LumA;0%、LumB;6.3%、Lum-HER2;50%、HER2;45.4%、TN;30.5%で、既報通りの治療効果であった。再発は24例（17%）に認め、全例5年以内で、HER2、TN例では、ほとんどが2年以内、Lum例では約半数が、2 ～ 5年の間で発生していた。5年DFSは、無効～軽度（Gr0-1a）;61.8%、中等度（Gr1b）;80.8%、高度（Gr2a-2b）;91.8%、消失（Gr3）;93.3%で、治療効果がよく反映されていた（p=0.0007）。5年OSは、順に81.5%, 92.1%, 98%, 96.7%で、高度及び消失例では、OS良好であった（p=0.0102）。pCR30例中2例に2年以内の再発を認め、いずれも炎症性乳癌HER2例で、うち1例は脳単独転移をきたし、その1年半後に死亡していた。他の1例は肺転移を起こしているが、全身療法継続で、再発生存中である。
【結語】治療効果が高度以上であれば良好な予後が期待できるが、pCRでも再発を起こしているため、治療前病状を鑑み、regimenの見直しや、follow up方法を考慮していく必要があると考えられた。

P-22-166

pT1aN0ホルモン受容体陽性乳癌に対する術後内分泌療法の検討

Study of postoperative endocrine therapy for pT1aN0 hormone receptor-positive breast cancer

[1]がん研究会有明病院　乳腺外科、[2]がん研究会有明病院　乳腺内科、
[3]がん研究会有明病院　総合腫瘍科、[4]がん研究会がん研究所　病理部、
[5]がん研究会有明病院　乳腺センター
吉田　和世[1]、深田　一平[2]、前田　哲代[1]、稲垣　里奈[2]、柴山　朋子[2]、
細永　真理[2]、原　　文堅[2]、小林　　心[2]、小林　隆之[2]、小野真紀子[3]、
大迫　　智[4]、高橋　俊二[3]、上野　貴之[1]、大野　真司[5]、伊藤　良則[2]

背景:手術可能なホルモン受容体陽性乳癌に対する術後内分泌療法は複数の臨床試験において再発予防として有効性が確立されている。NCCNのガイドラインでは、0.5㎝以下のホルモン受容体陽性HER2陰性、リンパ節転移陰性の乳癌に対して術後内分泌療法を考慮するとされているが、すべての患者に適応すべきかは明らかではない。
目的:pT1aN0のホルモン受容体陽性HER2陰性乳癌における術後内分泌療法の必要性について検討する。
対象と方法:2007年から2009年に当院で手術を施行した原発性乳癌3158件のうち同時両側乳癌と異時両側第2癌を除外し、pT1aN0ホルモン受容体陽性HER2陰性の108例を対象とした。術後内分泌療法を施行した群を治療群、施行しなかった群を無治療群として10 年無遠隔再発率と10年無局所再発率をKaplan-Meier法を用いて、Log-rank検定にて解析した。患者背景の比較はFisherの正確確率検定を用いて解析した。ER10%以上and/or PgR10%以上かつHER2陰性（免疫染色0、1+またはFISH2.0未満）をホルモン受容体陽性乳癌と定義した。
結果:観察期間中央値は10.2年、年齢中央値は49歳、乳房部分切除術63例（うち8例は断端陽性のため残乳切）、乳房切除術45例であった。術後化学療法は4例で施行されたが、いずれもリンパ管侵襲を認めた症例であった。術後内分泌療法治療群は71例（65.7%）、無治療群は37例（34.3%）であった。治療群では無治療群と比較してリンパ管侵襲、病理学的浸潤径0.3㎝以上の症例が有意に多かった。
観察期間中、遠隔再発1例（0.9%）、乳癌死0例（0%）、局所再発7例（6.5%）、うち4例が浸潤癌であり、1例はセンチネルリンパ節に転移を認めた。また対側の乳癌発症は7例、治療群3例、無治療群4例に認められた。
10年無遠隔再発率は治療群98.6%、無治療群100%（p=0.476）、10年無局所再発率は治療群97.1%、無治療群88.9%（p=0.16）でありいずれも有意差は認めなかった。
結論:pT1aN0ホルモン受容体陽性HER2陰性乳癌における局所再発および遠隔再発のリスクは低く、病理学的浸潤径0.3㎝未満、リンパ管侵襲がなく、その他のリスク因子がない場合に術後内分泌療法を省略できる患者が存在する可能性が示唆された。今後、長期の再発率や無治療群の症例数を増やした更なる検討が必要である。

P-22-167

当院におけるLuminal-HER2乳癌の補助療法と予後に関する検討

Consideration about adjuvant therapies and recurrence rate for Luminal-HER2 breast cancer

日立製作所　日立総合病院　乳腺甲状腺外科
伊藤　吾子、周山　理紗、若木暢々子、三島　英行、八代　　享

【はじめに】Luminal-HER2乳癌に対しては化学療法（C）、抗HER療法（HER）、ホルモン剤（Ho）と補助療法として使える薬剤の選択肢が多く、全例に全てを用いるべきか悩む。当院において治療行った症例の補助療法と予後について後方視的に検討した。
【対象・方法】2001年6月～ 2016年12月に当院で治療を行った臨床病期Ⅰ-ⅢのLuminal-HER2乳癌92例。補助療法を①無治療、②Ho、③C、④Hor+HER、⑤C+Ho、⑥C+HER、⑦C+Ho+HERの7群に、更に化学療法を①Anthracycline（A）②Taxan（T）、③A+Tに分類し、各々の再発率について検討した。
【結果】年齢は28-82歳（中央値54歳）、臨床的または病理学的リンパ節転移の有無と補助療法、再発との関連は表通りであった。N or n陰性例で再発をきたしたものは無治療1例、Ho:1例、C+Ho: 1例の3例であり、いずれもHER未投与であった。化学療法の内容はA:12例（7例再発）、T:17例（1例再発）、A+T:24例（3例再発）であった。
【考察】補助療法にTrastuzumabが適応外であった時代背景や患者の希望（通院頻度、経済的問題）、年齢、併存疾患等により治療は多岐にわたっていた。N or n陽性例に対してはC,HER,Ho全てを用いた補助療法により、再発を有意に減らすことができていた。N or n陰性例はそもそも再発率が低く、術前化学療法でのpCR例におけるホルモン療法の省略や、高齢者における化学療法の省略が選択肢となりうる可能性を示唆した。また、化学療法の内容に関しては必ずしもA+Tは必要なく、病期によりT単独またはA+Tを使い分けるべきと考えた。
【結語】Luminal-HER2乳癌の補助療法は、HER+C+HoまたはHER+Cまたは HER+Hoを病期、患者の状態に合わせ、過不足なく行う必要がある。

	無治療	Ho	C	Ho+HER	C+Ho	C+HER	C+HER +Ho	再発(%)
N or n(-)	2	27	0	2	5	3	9	3(6.2%)
Nor n(+)	0	7	6	1	7	3	20	14(31.8%)
再発(%)	1(50%)	5(14.7%)	2(33.3%)	0(0%)	7(58.3%)	1(16.6%)	1(3.4%)	

P-22-168

術後内分泌療法がER+HER2-進行再発乳癌の内分泌療法に及ぼす影響:JBCRG-C06サブ解析

Influence of the adjuvant endocrine therapy on endocrine sensitivity of the advanced breast cancer

[1]大阪国際がんセンター、[2]松山赤十字病院、[3]大阪医療センター、
[4]JBCRG-C06グループ
中山　貴寛[1]、川口　英俊[2]、増田　慎三[3]、青儀健二郎[4]、阿南　敬生[4]、
伊藤　良則[4]、大谷彰一郎[4]、金子　耕司[4]、佐治　重衡[4]、徳永えり子[4]、
中村　清吾[4]、長谷川善枝[4]、藤澤　知巳[4]、山口　美樹[4]、山下　年成[4]、
山本　　豊[4]、森田　智視[4]、戸井　雅和[4]、大野　真司[4]

【背景】近年、HR+HER2-進行再発乳癌に対する多くの薬剤が開発され、治療戦略の大きな変革がもたらされた。しかし、ガイドラインにおいて適切な薬剤の使用順序の記載はない。我々はSafari 試験（UMIN000015168）で集積した1,072例を用い、術後内分泌療法（ETx）が再発後の1次および2次ETxのtime to treatment failure（TTF）や全生存期間（OS）に及ぼす影響を検証し、術後ETxの適切な選択について考察を行った。【方法】1027症例から以下の基準で247症例を抽出した。①術後ETxとしてselective estrogen receptor modulator（SERM）またはaromatase inhibitor（AI）を投与され、その治療期間が判明している。②再発後1次及び2次ETxとしてSERM, AIおよびselective estrogen receptor degrader（SERD）が投与された。③Stage IVや術後ETx中の再発、再発後1次療法として化学療法が実施された症例は除外。術後ETxの選択が再発後1次または1+2次ETxのTTFやOSに及ぼす影響をCOX比例ハザードモデルや生存時間解析を用いて検討した。【結果】術後SERM投与群の再発後TTF（1次および1+2次）とOSは術後AI投与群のそれらと比較して有意に長かった（TTF:1次-HR: 1.649, 95% CI: 1.229-2.212, P=0.0097、1+2次-HR: 2.955, 95% CI: 2.506-4.247, P<0.001、OS:HR: 2.422, 95% CI: 1.593-3.684, P = <0.001）。【結論】大規模real world dataを用いた検討において、術後AI投与群はSERM投与群と比較してホルモン感受性が低く、予後不良である可能性が示唆された。これはABCSG-12試験の術後AI投与群はSERM投与群と比較して死亡リスクが高い傾向という結果と同様である。今回SERD治療を受けた患者群が対象であるため、一定のバイアスは排除できないが、術後及び再発後ETxの治療選択において重要な問題を提起する結果である。

P-22-169

当院におけるホルモン受容体陽性HER2陰性転移・再発乳癌に対するアベマシクリブの使用経験

Clinical evaluation of abemaciclib for HR-positive, HER2-negative metastatic breast cancer

飯田市立病院　乳腺内分泌外科
新宮　聖士、清水　忠史、網谷　正統

ホルモン受容体陽性HER2陰性転移・再発乳癌に対するアロマターゼ阻害薬あるいはフルベストラントとCDK4/6阻害薬との併用投与の有用性に関しては、各種臨床試験で証明されている。今回当院におけるCDK4/6阻害薬アベマシクリブ投与症例について検討した。【対象】アベマシクリブの投与が認可された2018年12月以降、アベマシクリブを投与したホルモン受容体陽性HER2陰性転移・再発乳癌症例7例。【方法】アベマシクリブ投与開始時の年齢、再発部位、前治療、アベマシクリブ併用薬、投与量、有害事象、治療効果などについて検討した。【結果】アベマシクリブ投与開始時の年齢は48-72歳（平均:59.9歳）。転移部位は肺+骨:2例、骨:2例、肺+肝+骨+脳:1例、肺:1例、肝:1例。前治療として0-6レジメンの薬物療法（中央値:2レジメン）が施行されており、パルボシクリブ既投与例が2例あった。アベマシクリブ併用薬はフルベストラント6例（内1例はLH-RHアゴニストも併用）、レトロゾール1例。アベマシクリブ投与量は4例で減量されており、内1例は2段階減量となっていた。有害事象は1例にG3の肺臓炎を認めた以外は、下痢6例、疲労2例、嘔吐1例、皮疹1例、脱毛1例など、いずれもG1/2であった。血液毒性は3例に認められ、白血球減少G3 / 好中球減少G3 / 血症板減少G3:2例、血小板減少G2:1例であった。効果判定はPR1例、SD4例であった（残り2例は投与開始後1ヵ月しか経過しておらず判定不能）。【考察】再発後2nd lineまでにアベマシクリブが投与された症例は2例しかないが、評価可能であった5例全てでSD以上の治療効果が得られていた。有害事象として下痢は7例中6例に認められたが、いずれもロペラミド頓用内服等で対処可能であった。骨髄抑制はほぼ必発であるパルボシクリブと比較すると比較的低頻度であった。Late lineで使用した高齢者の1例にG3の肺臓炎（間質性肺炎）を認めた。今後さらに症例を重ね、治療効果、有害事象についての検討を行いたい。

P-22-170

再発乳癌治療におけるパルボシクリブ減量投与の治療効果への影響

Clinical effectiveness after reduction of palbociclib in patients with metastatic breast cancer

[1]市立貝塚病院　乳腺外科、[2]市立貝塚病院　放射線科、
[3]市立貝塚病院　病理科、[4]市立貝塚病院　看護局
西前　綾香[1]、高橋　裕代[1]、大城　智弥[1]、梅本郁奈子[4]、矢竹　秀稔[2]、
沢井　ユカ[2]、野田　百合[3]、山崎　　大[3]、稲治　英生[1]

【はじめに】
ホルモン受容体陽性HER2陰性進行再発乳癌では、内分泌療法+CDK4/6阻害薬が標準治療となりつつあるが、好中球減少症などの副作用でパルボシクリブの減量・休薬を必要とする症例をしばしば経験する。そこでパルボシクリブが投与された再発乳癌について、治療強度（dose intensity:DI）が治療成功期間（time to treatment failure:TTF）に及ぼす影響について検討した。
【対象と方法】
2017年12月から2019年11月までに当院でパルボシクリブを投与した48例を対象とし、各症例でのDIを算出した。全症例でのDIの分布や、6サイクル以上治療を継続できた奏効例におけるDI、次治療開始までのTTFを検討した。
【結果】
パルボシクリブの投与サイクルは2 ～ 19サイクル（平均6.5サイクル）であった。1次治療:9例、2次治療:6例、3次治療以降:33例であった。DIは80%以上:14例、60%以上80%未満:22例、60%未満:12例であった。
DIの平均値は1次治療:72%、2次治療:69%、3次治療以降:72%であった。
パルボシクリブを6サイクル以上治療を継続できた奏効例は48例中21例（44%）であり、DI 80%以上:2例、80%未満:19例であった。奏効例では1次治療:3例、2次治療:2例、3次治療:7例、4次治療以降:9例であった。奏効例全体のTTF中央値は330日（161 ～ 561日）であった。DI 80%以上の2例はTTFがそれぞれ202日、343日であり、一方DI80%未満の19例でも、中央値330日と長期のTTFが得られた。
【考察】
1次治療・2次治療の早期ラインで使用してもDI 80%を維持できる症例は少なく、ほとんどの症例で1段階以上の減量を行っていた。奏効例ではDIが低くても比較的長期のTTFが得られ、パルボシクリブの副作用による減量は、治療効果の減弱につながらないことが示唆された。

P-22-171

転移・再発乳癌に対するPalbociclibの投与量減量に及ぼす因子と治療への影響について

Factors affecting dose reduction to Palbociclib-induced myelosuppression in metastatic breast cancer

[1]東京西徳洲会病院　薬剤部、[2]東京西徳洲会病院　乳腺腫瘍センター、
[3]井上レディースクリニック、[4]瀬戸病院
岩井　　大[1]、渕上ひろみ[2]、竹田奈保子[2,3]、井上　裕子[3]、瀬戸　　裕[4]、
佐藤　一彦[2]

【目的】PALOMA-2/3試験では,ER陽性HER2陰性の転移・再発乳癌症例に対し,Palbociclibの内分泌療法への追加効果が示されたが,高頻度の骨髄抑制が問題とされる.特に,アジア人においてはGrade3/4の好中球減少の発症頻度が高く,しばしば投与量の調節が必要とされる.一方,それによる減量は治療効果に影響を与えないことも報告されており,適切な投与量調節による治療の継続が重要となろう.今回,実臨床におけるPalbociclibの適切な投与量調節を企図し,骨髄抑制による投与量減量に及ぼす因子と治療効果への影響について検討した.
【方法】2017年12月から2019年11月の間,当院においてPalbociclibによる治療を受けた転移・再発乳癌患者を対象として,後方視的なカルテ調査を実施した.高度,遷延又は繰り返す好中球減少に対しては,適正使用ガイドに則りPalbociclibの投与量を調節している,今回は,調節により投与量減量を要した症例（減量群）と減量不要であった症例（通常量群）にわけ,減量理由,年齢,転移部位,前治療,ベースラインの好中球数（Palbociclib開始直前）等を比較することにより,減量に及ぼす因子を検討した.更に両群の治療成功期間（Time to treatment failure:TTF）を比較し,治療に及ぼす影響を検討した.
【結果】対象は33例,平均年齢61±13歳,ER陽性33例（100%）,PgR陽性23例（70%）,閉経前8例（24%）,レトロゾール併用18例（55%）,再発症例21例（64%）であった.好中球減少は31例（94%）に認め,Grade3/4はそれぞれ,21例（64%）,6例（18%）で,Palbociclibの投与量減量を21例（64%）に認めた（尚,全例で骨髄抑制が減量理由であった）.減量群（21例）と通常量群（12例）で比較すると,年齢58±13歳 vs 67±12歳（p=0.04）,骨転移有17例（81%）vs 10例（83%）（p=1.00）,再発症例13例（62%）vs 8例（67%）（p=1.00）であった.前治療で化学療法が施行されていた症例は,減量群6例（23%）に対し通常量群1例（8%）であった（p=0.22）.ベースラインの好中球数は,減量群3459±1439/μLに対し通常量群4505±1302/μLであった（p=0.05）.TTF中央値は,減量群19.2ヶ月（95%信頼区間:7.1-NA）に対し通常量群2.8ヶ月（95%信頼区間:0.9-6.0）と減量群で有意に延長していた（p<0.01）.
【考察】前治療における化学療法施行及びベースライン好中球数低値症例でPalbociclib減量群が多い傾向がみられたものの,TTFは減量群で有意に延長していた.従って,投与量を適切に調節し,治療を効率的に継続することが重要であると考えられた.

P-22-172

Triple negative転移再発乳癌の臨床病理学的解析と予後の検討

Clinicopathologic and prognostic analysis of metastatic triple-negative breast cancer

[1]香川大学　医学部　呼吸器・乳腺内分泌外科、
[2]高松赤十字病院　胸部乳腺外科、[3]香川県予防医学協会、
[4]おさか脳神経外科病院　放射線科、[5]伊達病院　外科
紺谷　桂一[1]、倉石　佳奈[1]、橋本新一郎[1]、法村　尚子[2]、橋本　　希[1]、
大谷　昌裕[3]、伊達　　学[5]、本城　尚美[4]、横見瀬裕保[1]

【背景】近年乳癌治療の進歩により乳癌患者の予後は著明に改善している。しかしながらtriple negative（TN）乳癌は他のサブタイプと比較していまだ十分な予後改善が得られていない。TN乳癌の生物学的特徴や臨床経過の把握、治療法の確立が乳癌全体の予後改善に重要と思われる。【目的】TN乳癌症例の臨床病理学的解析を行い予後関連因子の同定を試みた。【方法】当科にて薬物治療を行った転移再発乳癌症例125例のうちTN乳癌29例を対象とし、その臨床病理学的因子、予後を他サブタイプと比較検討した。【結果】TN乳癌の年令中央値59才（32-77）、転移臓器数2（1-6）、内臓転移保有率 44.8%、アンスラサイクリンとタキサン既治療例51.7%、転移再発に対する治療レジメン数平均2.71±1.44などは他サブタイプと相違はなかったが、time to recurrence（TTR）中央値59月（32-77）は有意に短かった。治療効果に関しては、治療レジメン奏功率39.3%でありLuminal/HER2（-）68.9%、HER2タイプ85.7%と比較して有意に低かった（p<0.01）。転移再発診断時からの生存期間中央値は19月（1-93）であり、Luminal/HER2（-）94月、HER2タイプ90月と比較して有意に短かった（p<0.001）。現時点での生存例は4例（生存期間18-93月）であり、2例は内臓転移例、残り2例は非内臓転移例であった。生存例すべてに1つ以上の治療レジメンで奏効が得られていたが、死亡例では25例中わずか8例のみであった（p=0.016）。【結語】転移再発TN乳癌においては治療奏効が得られることが予後因子として重要であると考えられた。

P-22-173

当科におけるパルボシクリブ、アベマシクリブの有効性と安全性に関する検討

Efficacy and safety of Palbociclib or Abemaciclib plus endocrine therapy in breast cancer

[1]九州大学大学院　消化器・総合外科、
[2]九州大学病院臨床教育研修センター きらめきプロジェクト
佐野　瑛貴[1]、茂地　智子[1,2]、久松　雄一[1]、秋吉清百合[1]、森　　正樹[1]

【背景】
近年、ホルモン受容体陽性転移・再発乳癌に対する治療として、サイクリン依存性キナーゼ(Cyclin Dependent Kinase: CDK) 4/6阻害剤と内分泌療法の併用が新たな選択肢の1つとして推奨されるようになった。現在、PALOMA-2,3試験およびMonarch2,3試験の結果に基づき、パルボシクリブおよびアベマシクリブの2剤が使用可能であるが、薬剤選択にあたっての指針はなく、実臨床において両剤を比較した報告はほとんどない。
【目的】
当科におけるパルボシクリブとアベマシクリブの実臨床における有効性と安全性について比較検討する。
【対象と方法】
2017年12月～ 2019年12月に当科においてパルボシクリブを投与した14例(以下P群)と、アベマシクリブを投与した11例 (以下A群) において、臨床病理学的因子、治療効果、有害事象について後方視的に検討した。
【結果】
年齢中央値はP群:69.5歳、A群:65歳、 投与ライン中央値はP群 3.5、A群 2.0であった。 併用内分泌療法の内訳として、P群はFUL:LET:ANA:EXE=7:4:2:1 (例)、A群はFUL:LET:TOR=9:1:1 (例)であった。内臓転移症例はP群 9例(64.3%)、A群 11例(100%)であった。観察期間中央値はP群で358.5日、A群で126.0日であり、投与期間中央値はP群101.5日、A群126.0日で、投与継続中の症例はそれぞれ2例(14.2%)、8例(72.7%)であった。
開始時もしくは経過中に減量を行った症例は、P群 12例 (85.7%、一段階減量 4例、二段階減量 8例)、A群 6例 (54.5%、一段階減量 6例) であった。治療の最良効果判定は、P群はPR:SD:PD:未判定=1:2:10:1 (例)、A群はPR:SD:PD:未判定=4:1:2:4 (例)であった。有害事象は、P群では好中球減少が最も多く、10例(71.4%)でGrade 3以上の好中球減少による休薬・減量を要した。一方、A群では下痢が最も多く9例(81.8%)に認めたが、大半はGrade 1と軽度であった。A群における好中球減少は5例 (45.4%) に認めたが、うちGrade 3以上は2例のみであった。
【結語】
本検討では、パルボシクリブの方がアベマシクリブよりも有害事象のために休薬・減量を要した症例を多く認めたが、有効性に関しては、今後観察期間を延長し、更なる症例の集積のうえ詳細な検討が必要であると考えられた。

P-22-174

ホルモン陽性術後再発乳癌に対する1st lineでのフルベストラント単剤療法の治療成績

Outcome of the 1st line fulvestrant monotherapy for recurrent hormone-positive breast cancer

[1]大阪国際がんセンター　乳腺内分泌外科、
[2]大阪国際がんセンター　腫瘍内科
橘高　信義[1]、波多野高明[1]、前川まりこ[1]、得居　　龍[1]、日馬　弘貴[1]、
松井　早紀[1]、西尾美奈子[2]、藤沢　文絵[2]、中山　貴寛[1]、玉木　康博[1]

【背景】ホルモン陽性転移再発乳癌に対するフルベストラント単剤療法は、FIRST試験、CONFIRM試験、FALCON試験の結果からすでに標準治療として確立されている。しかし、各臨床試験の対象は再発2nd lineもしくはde novo StageIV乳癌が大半を占めており、再発1st lineなかでも術後5年目以降の晩期再発症例における治療成績の報告は非常に少ない。
【目的】ホルモン陽性乳癌の術後再発に対する1st lineでのフルベストラント単剤療法の治療成績を後方視的に確認し、とくにAdjuvant治療開始から5年以上経過後の晩期再発に対するフルベストラント単剤療法の効果を検証すること。
【対象と方法】当院において2012年4月から2018年9月までにホルモン陽性乳癌の術後再発に対して1st lineでフルベストラント単剤療法を施行した症例を対象に診療記録の確認を行い、治療成功期間TTFおよび臨床的有用率CBRの評価を行った。
【結果】上記期間でホルモン陽性転移再発乳癌に対してフルベストラントを使用した症例は296例あり、そのうち術後再発1st lineでのフルベストラント単剤療法の施行例は39例であった。39例の内訳は、年齢中央値 (範囲) が63 (46-88) 歳、ER陽性39例、PgR陽性13例、内蔵転移の有/無は17/22例、術後ホルモン療法の種類SERM/AI/SERM and AIは4/28/7例、術後抗がん剤の有/無は22/17例であり、術後5年目以降の晩期再発は14例、5年以内の再発は25例であった。全症例におけるTTFは15 ヶ月、奏効率はCR1例 (2.6%)、PR8例 (20.5%)、SD18例 (46.1%) でCBRは69.2%であった。また、術後5年目以降の晩期再発と5年以内の再発のTTFはそれぞれ21 ヶ月と8 ヶ月で晩期再発での治療効果のほうが良好な傾向は見られたが、統計学的にはHazard ratio (95% CI) : 0.54 (0.26, 1.15) , *P*=0.11と有意差は認めなかった。
【結語】今回のわれわれの検討からは、統計学的に優位ではなかったものの、術後再発1st lineとくに術後5年目以降の晩期再発においてフルベストラント単剤療法の効果が期待される結果であった。今後さらに症例を蓄積しデータを検証していく必要性があると考えられる。

P-22-175

当院におけるdose dense AC 療法の有害事象の検討

Adverse events associated with treatment of dose dense AC in breast cancer

[1]太田記念病院　乳腺外科、[2]おおたブレストクリニック、
[3]太田記念病院　薬剤部
森下亜希子[1]、吉田　　崇[1]、後藤與四成[1,2]、平山　啓朗[3]

【背景】dose denseAC療法 (ddAC) は、従来通りのAC療法 (AC) よりも再発および死亡のリスクを低下させ、また持続型G-CSF製剤であるペグフィルグラスチムの予防投与が保険収載されたことにより、dose dense 化学療法が行われるようになった。当院では2018年11月より乳癌周術期化学療法としてddACを導入した。ACと比較し有害事象について検討したので報告する。
【対象と方法】対象は2018年11月から2019年11月にddACを4コース行った20例とした。同時期にAC療法 (AC) を4コース行った25例と比較し、嘔気、予測性嘔吐、血球への影響などの有害事象について後方視的に検討した。
すべての症例でペグフィルグラスチムの予防投与を行っている。嘔気対策としてすべての症例にday1のパロノセトロン、day1,2,3のアプレピタントの投与を行った。ddACの17例はday1のみステロイド投与を行い、day1,2,3の就寝前の定時でのオランザピン内服の推奨を行った。ACではday1,2,3のステロイド投与を行い、オランザピンに関しては処方なし、または嘔気リスクや症状で処方を追加している。
【結果】ddACを行った年齢の中央値は48.95歳、ACは54.84歳。嘔気に関してはddACでGrade3が1例、Grade2が3例、ACでGrade3が6例、Grade2が8例。予測性嘔吐に関してはddACで3例に認め、ACでは5例に認めた。貧血についてはddACのHb最低値の中央値10.06g/dl、ACは 10.53g/dlであった。リンパ球減少についてはddACのリンパ球数の最低値の中央値668.3、ACは575.6であった。輸血を要した症例やニューモシスチス肺炎 (PCP) を発症した症例はいなかった。【考察】今回ddACとACを行った症例を比較したが、有害事象においてACよりも劣勢ある因子は認めなかった。ddACでのリンパ球減少によるPCP発症が懸念されているがリンパ球数の最低値ではACと差を認めなかった。そのためPCP対策に関してはリンパ球数よりステロイドの投与期間の検討が重要と考える。また、ddACはACと比較して嘔気や予測性嘔吐に対しては劣勢なく、嘔気対策に関してもステロイドを短縮しても問題ないと思われる。
今回の検討で有害事象を比較するとddACは安全に施行できるレジメンであると考えるが、貧血やリンパ球減少などの血液毒性は4コース目や終了後に最低値を呈する傾向が強く、タキサン導入時にもステロイドの投与や症状などに注意が必要と考えた。

P-22-176

当施設におけるアベマシクリブ併用ホルモン療法の臨床経験

Clinical experience of abemaciclib combined with hormonal therapy in our facility

[1]社会保険田川病院　外科、[2]久留米大学医学部　外科学講座
髙橋　龍司[1]、田中　裕穂[1]、赤木　由人[2]

緒言:2018年11月末日より使用可能となったアベマシクリブの登場により、ER陽性HER2陰性乳癌の治療戦略は多様化してきた。MONARCH2及び3試験では、アベマシクリブ群はプラセボ群と比較し、それぞれ13.4カ月 (ハザード比0.55)、7.1カ月(ハザード比0.58)ものPFS延長効果が報告された。
対象・方法:2018年12月から2019年12月までに当院にてアベマシクリブを投薬したER陽性HER2陰性の進行・再発乳癌症例が対象。アベマシクリブは初回200mg/dayより開始し、ホルモン療法はアロマターゼ阻害薬やフルベストラントを併用した。血液検査を月1 ～ 2回実施し、有害事象はCTCAE version5.0で評価し、状況に応じた休薬・減量、服薬中止を許容した。腫瘍縮小効果は、CT画像によるRECIST判定にて評価した。
結果:全11例(進行癌5例、再発癌6例)となり、中央値年齢は68歳(46 ～ 82歳)だった。主な転移巣は、領域リンパ節8例、骨7例、胸壁4例、胸膜3例。主な有害事象は、Grade 1 ～ 2の下痢が6例、皮疹・掻痒症、食欲不振が各5例、Grade 3の好中球減少症が4例であった。服薬中止例は、服薬後2週間未満が2例、1 ヶ月弱が1例、10 ヶ月が1例で計4例にみられた。同時に放射線治療を併用した4例を認めた。暫定的な臨床効果 (評価対象9例中、抄録作成時点で評価済みの7例)は、PR 1例、SD 5例、PD 1例であった。
結語:有害事象のマネージメントを適切に行えば、アベマシクリブを併用したホルモン療法は継続可能かつ有効な治療法であると考えられた。

P-22-177

術前化学療法として施行したdose-dense化学療法の4症例の検討

Assessment of four cases of dose-dense chemotherapy performed as Neoadjuvant chemotherapy

日本大学病院　乳腺内分泌外科
小山　祐未、谷　　眞弓、増尾　有紀、小関　　淳、天野　定雄

術後Dose-dense化学療法は再発リスクが高い症例でOS、DFSとも改善することが報告され、2018年の乳癌診療ガイドラインでも原発乳癌術後において強く推奨されている。しかし、術前化学療法におけるガイドライン記載は未だない。今回、当施設で施行した、術前dose-dense化学療法の4例の効果、安全性を検討し、報告する。
症例のうち、4例ともCNBでInvasive ductal carcinomaであり、Luminal B like typeが2例、Triple negative typeが2例であった。術前病期はcT2N0M0 cStageⅡA（どちらもLuminal type）が2例、cT3N1M0 cStageⅢAが1例、cT1N1M0 cStageⅡAが1例であった。術前化学療法は全例でddEC 4サイクルとddPTX 4サイクルを行った。2例でGrade1の血管痛、手指の痺れを認め、そのうち1例はddPTX 2サイクル目でGrade3の強い血管痛となり、3wPTXへ変更した。術前の効果判定では4例ともPRであり、リンパ節陽性の2例はどちらも、リンパ節においてはcCRを得た。手術は、cStageⅢAの症例で乳房切除術、他は部分切除術を施行し、リンパ節陽性例は腋窩郭清（levelⅡ）も施行した。Luminal B like の1例でpCRとなり、2例で効果判定Grade1b及び2aを得た。cStageⅡAのTriple negative typeの1例でGrad 0であり、リンパ節転移も残存した。術後補助治療として、Luminal typeは残存乳房照射及び内分泌治療、Triple negative typeはCAP内服、リンパ節残存例ではPMRTが追加された。4例とも術後約1年ほど経過するが、転移再発は認めていない。
術前のdose-dense化学療法により、4例中3例で腫瘍縮小を得られ、部分切除術を施行することが可能となった。副作用として1例でGrade3の血管痛を認めたが、ペグフィルグラスチム併用により4例とも好中球減少は認めず、化学療法の延期や中止は不要で治療を完遂でき、また従来の化学療法より手術までの期間が短縮できた。術前dose-dense化学療法により、pCRを得られれば、術後のCAPやHER 2 typeであればT-DM1の追加を省略できる可能性があると考えられた。術前dose-dense化学療法が予後に影響するかは今後の症例の蓄積が必要である。

P-22-178

当院における進行再発乳癌に対するエリブリンの使用経験

Experience with Eribulin in patients with recurrent or metastatic breast cancer

[1]慈泉会　相澤病院　乳腺・甲状腺外科、[2]中山外科内科、
[3]慈泉会　相澤病院　化学療法科、[4]慈泉会　相澤病院　健康管理科、
[5]慈泉会　相澤病院　病理診断科
橋都　透子[1]、平野　龍亮[1]、村山　大輔[1]、田内　克典[1]、中山　　俊[2]、
木村　純子[3]、五十嵐和枝[3]、唐木　芳昭[4]、小豆畑康児[5]、伊藤　信夫[5]、
下条　久志[5]

エリブリンは第III相EMBRACE試験において、進行再発乳癌に対する有用性が示されており、延命効果が期待できる薬剤である。今回、**エリブリン**の臨床的な有用性を検討するため、2013年1月から2018年12月に当科で**エリブリン**投与を行った進行・再発乳癌症例20例を対象として後方視的に調査を行った。
進行乳癌 3例、 再発乳がん 17例であり、 平均年齢は60.3歳（35-75歳）。Luminalタ イ プ17例、Luminal- Her2タ イ プ、Her2タ イ プ、Triple Negativeタイプ各1例であった。前治療数は平均3.9レジメン（0-9）、治療開始からエリブリン投与開始までの期間は平均41.9 ヶ月であった。投与継続期間は平均6 ヶ月（0.5-20 ヶ月）、奏功率（CR+PR）は15%であるが、臨床的有用率（CR+PR+6 ヶ月以上のSD）は50%であった。PFSは5.4 ヶ月と比較的短かったが、OSは63.2 ヶ月であった。エリブリン投与終了後の生存期間は平均21.4 ヶ月と、長期の生存期間が見込めた。
有害事象については、Grade3、Grade4の好中球減少を認めたもののFNに移行した症例はなく、いずれも休薬、GCSF投与により速やかに回復している。好中球減少はレジメン変更のきっかけとはならなかったが、手足の痺れによるADLの低下、患者希望によりレジメン変更に至った症例が4例認められた。投与における安全性は比較的高いものの、末梢神経障害の管理が治療継続のために重要と考えられた。

P-22-179

HER2陽性早期乳癌に対するアンスラサイクリン非使用レジメンの検討

Nonanthracycline regimen for HER2-positive primary breast cancer

[1]石川県立中央病院　乳腺内分泌外科、[2]石川県立中央病院　看護部
吉野　裕司[1]、金子　真美[1]、中村　　崇[1]、北原　智美[1]、多賀　玲奈[2]、
清水　由賀[2]

【目的】アンスラサイクリンは早期乳癌に対する薬物療法においてその中心をなしてきた薬剤である。しかし、心毒性や二次がんとして白血病の発症など重篤な有害事象を認めることがあり、アンスラサイクリンを使用しないレジメンの検証が行われている。今回、当施設におけるHER2陽性早期乳癌に対するアンスラサイクリン非使用レジメン施行例について検討したので報告する。
【対象と方法】2014年1月～ 2018年12月までの5年間に当施設でアンスラサイクリン非使用レジメンによる薬物療法が施行されたHER2陽性早期乳癌92例についてretrospectiveに検討した。
【結果】症例の内訳は、T1aN0:7例、T1bN0:16例、T1cN0:31例、T2N0:22例、TanyN1:16例、ER（+）:66例、ER（-）:26例であった。レジメンの内訳は、Herceptin（以下H）+Taxane（以下T）:46例、H単独:46例であった。H+T例において28例（60.9%）に発熱性好中球減少症が発症したが、それ以外のGrade 3以上の有害事象は認めなかった。術前化学療法は8例に施行されており、レジメンはすべてH+T、そのうち4例（50%）でpCRが得られた。
今回検討した92例中再発を4例に認め、そのうち1例が死亡した。全症例の5年無再発生存率は95%、そのうちN（-）群では99%、N（+）群は82%、ER（+）群は100%、ER（-）群は80%で、N（-）およびER（+）例で良好な生成が得られた。N（-）かつER（+）群の5年無再発生存率は100%、N（-）かつER（-）群は95%、N（+）かつER（+）群は100%、N（+）かつER（-）群では50%であった。
【結語】N（-）、ER（+）など低リスク症例にけるアンスラサイクリン非使用レジメンは有効であることが示唆された。しかしN（+）かつER（-）例においてはアンスラサイクリン非使用レジメンを適応することには慎重であるべきと考えられた。

P-22-180

転移再発乳癌患者に対するTS-1/CPT-11療法の第2相臨床試験長期予後に関する報告

Long-term outcome of TS-1 / CPT-11 therapy for patients with metastatic breast cancer

[1]久留米大学　外科学、[2]久留米大学　病理学講座、[3]JCHO 久留米総合病院
櫻井早也佳[1]、唐　　宇飛[1]、原田世依子[1]、朔　　周子[1]、髙尾　優子[1]、
竹中　美貴[1]、三島　麻衣[1]、赤司　桃子[1,2]、山口　　倫[2]、大塚　弘子[3]、
岩熊　伸高[1]、赤木　由人[1]

【背景】進行再発乳癌に対する1次治療を検討したSELECT BC試験ではタキサンに対するTS-1の非劣性が示された。さらに、2019年12月に開催されたSan Antonio Breast Cancer SymposiumにてPOTENT試験の結果が報告され、乳癌に対するS-1の早期治療は高い有効性が期待できる。
我々は以前、転移再発乳癌に対するTS-1/CPT-11療法の第2相臨床試験を施行し、初期効果を報告した（Otsuka et,al, 2013）。本試験は進行再発乳癌の1次治療としてTS-1/CPT-11療法の有効性を検討した試験である。特に、この治療法は少量の抗がん剤を少量頻回かつ長期間反復投与するメトロノーム化学療法であり、十分な抗腫瘍効果を維持しながら強い毒性を回避できることが期待される。今回、本臨床試験の長期成績について解析した。
【対象・方法】対象は20歳から80歳までの女性の転移再発乳癌で、TS-1/CPT-11療法の第2相臨床試験:KSCOG-BC01に登録された症例のうち、2019年12月までに追跡調査が可能であった症例。レジメンはCPT-11（60㎎/m^2）をDay1,8,15と週1回投与し、TS-1（80㎎/m^2/day）をDay1から5投2休法を用いて連続投与するスケジュールであった。
【結果】2007年9月から2012年8月までに、多施設から40症例が本臨床試験に登録されており、予後の追跡調査が可能であったのは37例（サブタイプはER+:14; Her2+:14; TN:11例）で、そのうち生存が確認された症例は2例、他35例は死亡していた。最終的に解析が可能であった31例にて統計学的解析を行った結果、観察期間中央値は107か月、PFS:8 ヵ月（95%CI 7-9）、OS:26 ヵ月（95%CI 17-30）であった。進行再発乳癌に対する1次治療としてTS-1/CPT-11療法の有効性が示唆された。

P-22-181

当院におけるPalbociclib使用症例の検討

Experience using Palbociclib in Iwaki city medical center

いわき市医療センター　外科
根本　紀子

【背景】PalbociclibはER陽性HER2陰性の転移再発乳癌に対し優位な無増悪生存期間の延長を認め、2017年12月に本邦でも保険適応となった。臨床試験や既存の報告では1次、2次治療までと早期での使用が推奨されている。しかし実臨床では治療歴の長い症例への投与も想定される。
【目的】当院でのPalbociclib使用症例の内訳、成績を検討する。
【対象・方法】2018年6月～ 2019年11月までに当院で投与開始された転移・再発乳癌13例を対象とした。全症例女性、閉経後で年齢の中央値は57歳、Stage IV症例が6例、術後再発症例が7例であった。原発巣のサブタイプは全例Luminal typeで、Luminal Aが6例、Luminal Bが4例、A,B不明が3例。転移臓器は肺が8例、骨6例、胸膜5例、肝臓3例、リンパ節、胸壁がそれぞれ2例であった。転移臓器数は1臓器が5例、2臓器が4例、3臓器3例、4臓器が1例。併用薬剤はFulvestrantが8例、Aromatase inhibitorが5例（Letrozole 8例、Anastrozol 1例）であった。前治療は化学療法投与後が11例と大多数を占めていた。推奨される早期使用症例は1次治療1例、2次治療1例と少数であった。
【結果】125mg連日投与で開始した症例は12症例で、1症例は前治療で高度の血球減少を来し100mgで投与開始とした。10症例（77%）は投与開始2週目でGrade3-4の好中球減少を来した。最終的に100mgに減量が必要となった症例が9例、100mgで開始した症例は75mgまで減量したがGrade 4の好中球減少で投与中止された。125mg、3投1休で投与可能であった症例は3例（23%）であった。100mgに減量した症例はほぼ3投1休で投与可能であった。血液毒性以外の有害事象で投与中止や減量となった症例は無かった。
治療効果判定は開始後3-4 ヶ月で行い、PR 3例、SD 4例、PD 4例、まだ判定を行っていない症例が2例。以後、Long SDを保っている症例が4例（77%）であり（内3例がLate line）現在6例が治療継続中である。PDとなった症例は前治療として化学療法や内分泌療法が行われたLate lineでの症例であった一方PRを得られた3例もLate lineの症例であった。早期治療として投与開始した症例は1例がNC、1例はまだ評価を行っていない。
【考察・結語】実臨床では未だLate lineでの使用する場面に遭遇する。当院での使用経験からLate lineでの使用症例が多数であった。有害事象の発現率は臨床試験の結果と同等であり、Late lineであっても治療効果が得られる可能性がある。

P-22-182

当院におけるペルツズマブ+トラスツズマブを用いた術前薬物治療の検討

Neoadjuvant treatment with Pertuzumab and Trastuzumab for HER2-Positive Breast Cancer

木沢記念病院
竹内　賢

【はじめに】当院では2011年から分子標的薬を用いた術前薬物治療を開始しているが、年々その症例数は増加傾向にある。2018年からはHER2陽性乳癌に対するペルツズマブとトラスツズマブ併用の術前薬物療法が承認され、これまでに7例の治療を施行した。そこでトラスツズマブ+タキサンにペルツズマブを上乗せする効果をトラスツズマブ+タキサン群と病理学的治療効果ならびに有害事象を比較することによって検討した。
【対象】HER2陽性かつER陰性症例の中から術前に薬物治療を施行した後に手術を行い病理学的治療効果判定を得ている症例で検討した。トラスツズマブとタキサンを併用したH群は2015年から2018年に施行した7例、ペルツズマブ、トラスツズマブとタキサンを併用したPH群は2018年以降に施行した7例で比較した。
【結果】全例女性、浸潤性乳管癌であった。
H群の平均年齢は54.4歳（38-66）、5例が閉経後、臨床径は平均2.8cm（0.7-4.7）、治療前に皮膚浸潤1例、リンパ節転移1例、臨床病期はⅠが1例、ⅡAが3例、ⅢBが3例であった。HER2タイプが4例、ルミナルHER2陽性タイプが3例、核グレードは平均で2.6点であった。治療は全例トラスツズマブとアンスラサイクリンならびにタキサンを含むレジメンであった。
PH群の平均年齢は61.1歳（42-79）、6例が閉経後、臨床径は平均2.1cm（0.8-6.3）、治療前に皮膚浸潤1例、リンパ節転移6例、臨床病期はⅡAが4例、ⅢAが2例、ⅢBが1例であった。HER2タイプが5例、ルミナルHER2陽性タイプが2例、Ki67ラベリングインデックスは平均で54.1%（22.5-87.5）であった。治療は全例ペルツズマブとトラスツズマブを含むレジメンであるが、2例はアンスラサイクリンを含まないレジメン、1例は嘔気嘔吐が強くEC1コースで終了している。
HER2陽性乳癌に対する術前薬物療法においてトラスツズマブにペルツズマブを上乗せして投与するレジメンを組織学的治療効果からその有効性を評価した。

P-22-183

術前化学療法によりnon-pCRを示したHER2陰性乳癌に対するカペシタビン療法についての検討

The analysis of capecitabine for non-pCR HER2-negative breast cancer after preoperative chemotherapy

名古屋大学医学部附属病院　乳腺・内分泌外科
稲石　貴弘、一川　貴洋、添田　郁美、宮嶋　則行、柴田　雅央、
高野　悠子、武内　　大、角田　伸行、菊森　豊根

【背景・目的】乳癌診療ガイドライン2018年版では、術前化学療法（NAC）において病理学的完全奏効（pCR）が得られた場合、良好な予後が期待されると示されている。一方でNACとしてアンスラサイクリンおよびタキサンの投与を受けた後にpCRを示さなかった患者の再発リスクは20 ～ 30%とされている。CREATE-XではNACとしてアンスラサイクリンおよびタキサンを投与し、non-pCRであった症例に対してカペシタビンを投与することでDFSとOSがプラセボと比較して有意に延長したことが示された。カペシタビンは手術不能または再発乳癌に対して適応があるが、当院では適応外申請してCREATE-Xに準ずる症例に対してカペシタビンの投与を行っている。そこで、当院にてNACとしてアンスラサイクリンおよびタキサンを投与し、non-pCRであったHER2陰性乳癌に対してカペシタビン単剤療法を行った症例について検討した。
【対象・方法】2017年9月～ 2020年1月の間に術後補助療法としてカペシタビンを導入したHER2陰性乳癌7例を対象として後方視的に検討した。
【結果】手術時年齢28 ～ 68歳（中央値54歳）で腫瘍径は2.1 ～ 5.0cm（中央値4.0cm）、cN0が4例でcN1が3例、cStageは2Aが4例で2Bが2例、3Bが1例であった。ホルモン受容体はAllred ScoreでER0が5例でER3が2例、PgRは全例0であった。NACのレジメンはddEC→wPTXが5例でddEC→DTXが2例であった。術式はBp+SNが1例、Bt+SNが2例、Bt+SN→Axが1例、Bt+Axが2例、NSM+Axが1例であった。組織学的効果判定はGrade 1aが2例、2aが1例、2bが4例であった。カペシタビン投与量は3000mg/dayが3例、4200mg/dayが4例であり、有害事象は白血球減少G1が1例、好中球減少G1が1例、貧血G1が2例、AST上昇G1が1例、ALT上昇G1が1例、ビリルビン上昇G1が1例、クレアチニン上昇G1が1例、口内炎G1が1例、食欲不振G1が2例、手足症候群G1が2例でG2が1例であった。4例は投与完遂（6コースが1例、8コースが3例）し、3例は投与継続中であった。
【結論】術前化学療法によるnon-pCR症例に対するカペシタビン単剤療法は忍容性が高く、継続可能であった。

P-22-184

HR陽性HER2陰性転移再発乳癌の一次内分泌療法耐性におけるCDK4/6阻害剤上乗せの検討

Evaluation of endocrine mono therapy followed by endocrine+CDK4/6 inhibitor combination therapy

[1]大阪国際がんセンター　乳腺外科、[2]大阪国際がんセンター　腫瘍内科
日馬　弘貴[1]、中山　貴寛[1]、松井　早紀[1]、橘高　信義[1]、大塚　倫之[2]、
西尾美奈子[2]、藤澤　文絵[2]、波多野高明[1]、前川まりこ[1]、得居　　龍[1]、
玉木　康博[1]

【背景】HR陽性HER2陰性転移再発乳癌の一次治療として内分泌療法とCDK4/6阻害剤（CDK4/6i）の併用は標準治療のひとつとなっているが、内分泌療法単独でも長期奏効が得られる症例も存在する。またTREnd試験では内分泌療法耐性獲得後にPalbociclib（PLB）を上乗せし良好なPFSが得られていた。そこで当院で内分泌療法耐性獲得例へのCDK4/6i上乗せの有効性について検討した。【対象と方法】2017年12月から2019年12月までに当院で一次治療として内分泌療法単独で開始し、病勢進行を認めた際にCDK4/6iを上乗せした11例（PLB8例、Abemaciclib（ABM）3例）を対象として、臨床病理学的因子や治療効果について検討した。【結果】臨床病理学的因子;再発からの観察期間は中央値32 ヶ月（13-62 ヶ月）。再発治療開始時の年齢中央値68歳（46-87歳）であった。術後再発が10例（無再発期間は全例12 ヶ月以上。術後補助療法中再発が3例）、de novo転移が1例。内臓転移ありが7例、骨転移のみが4例。転移臓器数の中央値は1（0-2臓器）であった。術後補助化学療法は6例に行われており、術後補助内分泌療法はde novo転移を除いた全例で行われていた。再発一次治療としてFulvestrant（FUL）が9例。Aromatase inhibitor（AI）が2例。内分泌療法単独で6 ヶ月以上の長期奏効が得られていたのは7例、6か月未満が4例であり、TTFの中央値はそれぞれ29 ヶ月（8-54 ヶ月）と2.5 ヶ月（1-5 ヶ月）であった。治療効果:CDK4/6i上乗せ後のTTFは中央値6 ヶ月（1-18 ヶ月）で、4例がまだ治療継続中であった。内分泌療法単独とCDK4/6i上乗せ後の期間を加えたTTFは中央値30 ヶ月（8-63 ヶ月）。長期奏効が得られなかった4例でもTTF中央値7.5 ヶ月（4-10 ヶ月）と奏効を得られていた。CDK4/6i上乗せによる奏効が得られなかった症例は複数の臓器転移を認めているケースが多かった。有害事象により11例中10例が減量、休薬を要したが既存の報告と同様であった。
【考察、結語】MONALEESA3試験では1st lineとしてFUL+Ribociclib併用群のPFS 中央値33.6 ヶ月、PALOMA2試験、MONARCH3 試験のAI+CDK4/6i併用群のPFSはそれぞれ24.8 ヶ月、28.2 ヶ月であり、今回の我々の内分泌療法単独からCDK4/6i併用でPDとなるまでの期間とほぼ同等であった。後ろ向きの解析であり患者背景は異なるが、再発一次治療として内分泌療法単独で行い、病勢進行した際にCDK4/6iを上乗せすることは、治療効果、QOL、医療経済の面から有用である可能性が示唆された。

P-22-185

当院乳癌患者におけるデノスマブ関連顎骨壊死の検討

Analysis of denosumab-related Osteonecrosis of the Jaw (DRONJ) in Fukuyama City Hospital

[1]福山市民病院　乳腺甲状腺外科、[2]うだ胃腸科内科外科クリニック、
[3]いしいクリニック、[4]かわの医院、[5]福山市民病院　口腔外科
久保慎一郎[1]、中本　翔伍[1]、山下　哲正[1]、山本　真理[1]、宇田　憲司[2]、
石井　辰明[3]、川野　　亮[4]、山本　大介[5]、目瀬　　浩[5]、池田　雅彦[1]

【はじめに】ゾレドロネート（ビスホスホネート剤（BP））およびデノスマブ（抗RANKL（Receptor Activator of NFκB Ligand）抗体製剤）はいずれも破骨細胞を抑制することにより骨吸収を阻害する薬剤で、骨転移を有するがん患者および骨粗鬆症患者の治療に広く用いられる。これらの骨吸収抑制剤の投与を受けているがん患者に、難治性の顎骨壊死ARONJ（Anti-resorptive agents-related Osteonecrosis of the Jaw（ONJ））が発生し、従来その発生は「低頻度」とされてきた。

さらにデノスマブは当初、BPと同じように破骨細胞による骨吸収を抑制はするが、半減期が1カ月前後と短く、BP のように骨に沈着、残留せず、破骨細胞にアポトーシスを誘導しないことから、ONJは発生しないと期待されたが、同様のONJ（DRONJ, denosumab-related ONJ)がほぼ同じ頻度で発生することが判明した。

骨粗鬆症では、BP 治療患者では、ONJ発生率は0.001~0.007%であり、デノスマブ治療患者では0.003%程度であるが、がん患ONJ発生率は骨粗鬆症患者よりも高く、デノスマブ治療患者で1.8%、ゾレドロン酸治療患者1.3%程度とされてきた。しかし、臨床的にはさらに高い印象があり、ONJを発症すると、QOLを著しく損なってしまうことが問題である。そこで、実臨床での、デノスマブによるONJの発生状況についての評価、検討を行った。

【方法】対象症例は、2012年～ 2019年までの間にデノスマブを行った骨転移を有する転移性乳癌症例とし、背景因子、ONJの発生率、staging（ARONJ）、デノスマブの投与期間についての検討を行った。

【結果】対象患者について、ONJの発生頻度は23%であり、既報の1.3%よりも高い傾向にあり、ONJでの鎮痛薬の投与、経口摂取における影響も見られ、stage2-3で腐骨除去などの外科介入が行われた症例もあり、QOLの低下が認められた。

【結語】デノスマブによるONJの発生は、予想以上の高頻度であり、決して「ごく稀」な合併症ではないと考えられる。正確な頻度を含めた投与前の十分な説明、歯科との連携による口腔内の衛生状況改善などの予防介入・教育を行い、ONJの減少に努める必要があると考えられる。

P-22-186

当科におけるCDK4/6阻害剤の使用経験

Our experience in using cyclin-dependent kinase 4 and 6 inhibitor

[1]長野赤十字病院　乳腺内分泌外科、[2]長野赤十字病院　病理部、
[3]中澤ウィメンズライフクリニック
中島　弘樹[1]、佐野　史穂[1]、浜　　善久[1]、里見　英俊[2]、伊藤似知郎[2]、
横山　史朗[3]

【はじめに】ホルモン受容体陽性HER2陰性の再発乳癌治療において、CDK4/6阻害剤の使用が可能となり、当科でも2018年10月から2019年12月まで7例使用されている。著効した1例を含め報告する。【著効例】40歳代女性 閉経前。【経過】左乳癌T1N0M0の診断にて、左Bt+SNを施行。病理検査結果では、IDC, pT=20mm, n0, ly:3+, v(-) , HG:3, ER（+) , PgR（+) , HER2:0であった。術後治療として、LHRHa:2年間、TAM:5年間内服した。術後9年目に左鎖骨上リンパ節および縦郭リンパ節に再発を認め、TAM+LHRHa治療を開始。2年の経過で左鎖骨上リンパ節および周囲頸部リンパ節の増大あり、内分泌治療抵抗性と判断し、LHRHa+FUL+アベマシクリブ治療を開始した。開始後5か月で著効し、明らかな左鎖骨上リンパ節の縮小と、PET-CT検査にて縦隔リンパ節の集積の消失を認め、開始後9カ月、CRには至らないものの維持している。副作用は軽度の腹痛、吐き気のみで、脱毛、好中球減少、間質性肺炎、下痢は認めていない。
【CDK4/6阻害剤使用例のまとめ】(表1)
【考察と結語】MONARCH-2試験の結果では、FUL+AbemaciclibについてはPFS（中央値）16.4カ月、 奏効率48.1%、CRは3.5%であった。PALMA-2試験ではLet+Palbociclibで はPFS（中央値）24.8カ月であった。CDK4/6阻害剤の販売開始後、当科では治療のlate lineでの使用が多かったため、最大効果はSDがほとんどでPFSは14カ月以下であった。副作用は比較的軽く、諸家の報告通り、Pulbociclibでは好中球減少が中心、Abemaciclibでは腹痛・下痢が中心であった。また間質性肺炎の合併は幸い経験していない。

表1. CDK4/6阻害剤使用7例のまとめ

Case	年齢（歳代）	再発部位	再発後治療	Pulbociclib /Abemaciclib 最大効果	Pulbociclib /Abemaciclib 副作用
1	70	肺・縦隔LN	TAM→LET→Eribulin →LET＋Pulbociclib(14Mo.) →LET＋Abemaciclib(7Mo.継続中)	SD/SD	好中球減少(Grade1)・肺炎/下痢(Grade2)
2	50	骨	FUL(12Mo.) →FUL＋Abemaciclib(8Mo.継続中)	使用なし/SD	使用なし/下痢(Grade4)・陰水・緊急入院治療、好中球減少(Grade1)
3	50	脳・皮膚・肺・肝・骨	ANA→TOR120→FUL →LET＋Pulbociclib(6Mo.) →LET＋Abemaciclib(7Mo.継続中)	SD/SD	好中球減少(Grade1)/なし
4	80	頸部LN・肺・肝	LET→FUL →LET＋Pulbociclib(1y2Mo.) →Cape	SD/使用なし	好中球減少(Grade1)/使用なし
5	50	骨	TAM→Eribulin→FUL(10Mo.) →LET＋Pulbociclib(3Mo.継続中)	SD/使用なし	好中球減少(Grade1)/使用なし
6	70	胸膜・骨	LET→TOR120→Cape→FUL →EVE+EXE(6y) →LET＋Pulbociclib(12Mo.)→S1	SD/使用なし	なし/使用なし
7	40	鎖骨上・肺症・縦隔LN	LHRHa＋TAM →LHRHa＋FUL＋Abemaciclib (10Mo.継続中)	使用なし/PR	使用なし/膿瘍・下痢(Grade1)

P-22-187

当院におけるパルボシクリブ投与後のアベマシクリブの使用経験

Efficacy and safety of abemaciclib after palbociclib in patients with metastatic breast cancer

静岡県立総合病院　乳腺外科
速水　亮介、山口　　慧、松沼　亮一、中上　和彦、常泉　道子

【目的】わが国ではCDK4/6阻害剤はパルボシクリブ（PAL）とアベマシクリブ（ABE）の2剤が保険適応になっている。2剤の逐次治療に関してはエビデンスがなく、実臨床においては投与順序や逐次投与の是非について悩ましいところである。
そこで、当院におけるABE投与例のうちPAL投与歴を有する症例をまとめ、その有効性と安全性を検討した。
【対象】2018年12月から2019年11月までにABEを投与開始したER陽性HER2陰性手術不能・再発乳癌患者40例中、PAL投与歴のある20例。
【患者背景】ABE投与時年齢中央値は67.5歳 (45-85) であった。StageⅣが3例で、再発例が17例、再発までの期間の中央値は72 ヶ月 (12-252) であった。内蔵転移が14例、脳転移が1例に認められた。PAL投与中止理由は有害事象が12例（AE群)、PDが8例（PD群）であった。PAL投与期間中央値はAE群で218.5日 (4-365)、PD群で183.5日 (86-340)。ABE開始時までの再発治療レジメン数中央値はAE群で3.5レジメン(1-8)、PD群で3レジメン(1-10)であった。併用薬剤はAE群ではSARD 9例、AI 3例で、PD群ではSARD 6例、AI 2例であった。
【結果】ABE投与期間 (TTF) 中央値133日 (13-308) で、最良効果判定はCR 0例、PR 4例、long SD (6ヶ月以上SD) 4例、SD 5例、PD 4例であった。投与継続中が9例あるが、3例は有害事象により21日以内で投与中止となったため評価不能(NE)とした。奏効率(RR) 23.5%、臨床的有用率(CBR)は47.0%であった。AE群では、TTF中央値144.5日 (13-308)、CR 0例、PR 4例、long SD 4例、SD 3例、PD 1例、NE 1例、RR 36.4%、CBR 72.7%であった。対してPD群は、TTF中央値121日 (14-273) 2例継続中で、CR 0例、PR 1例、long SD 1例、SD 1例、PD 3例、NE 1例、RR 14.2%、CBR 28.6%であった。Grade3以上の有害事象はAE群で58.3% (下痢4例、好中球減少5例など)、PD群では50% (好中球減少2例、嘔気2例など) に見られた。有害事象による治療中止となった症例は、AE群、PD群それぞれ4例、2例であった。
【考察・結語】AE群では有効性が保たれるが、安全性が低下し、PD群では有効性が乏しいことがわかった。ただし、PD群でもPRを得られた症例もあり、また、次治療になるまでの時間が中央値で4 ヶ月ほどある事を考えると、症例によっては有用となる可能性が示唆される。今後、さらなる症例集積で検討を重ねて行きたい。

P-22-188

進行再発乳癌に対するビノレルビンの治療効果

Effects of Vinorelbine for advanced and recurrent breast cancer patients

[1]八尾市立病院　乳腺外科、[2]八尾市立病院　病理診断科、
[3]八尾市立病院　看護部
森本　　卓[1]、高本　　香[1]、西向　有沙[1]、佐田　篤史[1]、竹田　雅司[2]、
吉野　知子[3]

(目的) ビノレルビン (VNB) は進行再発乳癌においては 適応とされる薬剤の1つであるが新規薬剤の登場により 後方ラインでの使用が増加している。当院におけるVNB使用例のサブタイプ別の検討と末梢血リンパ球数 (LY) と末梢血好中球リンパ球数比 (NLR) についても後方視的に検討した。
(対象と方法) 2004年5月から2019年12月までにVNB投与した進行再発乳癌56例に対して検討した。ルミナルタイプが30例 トリプルネガティブ (TN) 18例 HER2タイプ8例であった。
投与開始直前の NLR リンパ球数については 全症例で解析し カットオフは56例のほぼ中央値 NLRは2.5 リンパ球数は1200とした。
(結果) 投与コース数は全体では1-27コース (中央値4コース) 効果はPR4例 SD16例 PD36例であり、サブタイプ別ではルミナルタイプが1-27コース(中央値4) PR2例SD8例、TNが1-16コース (中央値4) PR2例SD3例、HER2が2-13コース (中央値5) SD5例であった。56例中35例(63%)は投与が4コースまでで効果もPDであった。
投与開始から最終投与までは1-581日 (中央値77日)、サブタイプ別ではルミナルタイプ1-272日 (中央値80日) TNが7-315日 (中央値70日) HER2が44-272日 (中央値80日) であった。投与開始からの生存はルミナルタイプの2例が転院で不明であり54例で解析 全体で17-2861日 (中央値378日) ルミナルタイプ17-2861日 (中央値336日) TNが40-1588日(中央値383日) HER2が149-2399日(中央値557日)であった。
投与開始直前のNLRについては投与期間 生存期間ともNLR低値で良好な傾向が見られたまたリンパ球数高値の方が投与期間は長く 生存期間についても長い傾向が見られた。
副作用中止は無く 好中球減少での投与遅延・減量は見られた。
(考察) 今回の検討は対象症例の背景が多彩であり 結果はあくまで示唆される内容である。サブタイプ別ではHER2タイプにPDが少なく投与期間 投与からの生存期間が長い傾向が見られた。これらは抗HER2薬の併用による効果が大きいと考えられる。NLR リンパ球数についてはエリブリンのような傾向は見られるが 症例数も少なく今後は背景の揃った多数例での検討が必要と思われる。
63%の症例は4コースまでの投与で効果もPDであるが 有効な症例も見られることから前治療を必要以上に続けることなく VNBの投与を検討するのも1つと考えられる。

P-22-189

サイクリン依存性キナーゼ選択的阻害薬の実臨床での使用状況について

Real-world analysis of treatment with the cyclin-dependent kinase inhibitors for breast cancer

[1]群馬大学医学部附属病院　外科診療センター　乳腺・内分泌外科、
[2]狩野外科医院
遠藤　瑞貴[1]、西木瑛理子[1]、徳田　尚子[1]、中澤　祐子[1]、黒住　　献[1]、
尾林紗弥香[1]、矢島　玲奈[1]、狩野　貴之[2]、藤井　孝明[1]

目的:サイクリン依存性キナーゼ（CDK）は乳癌細胞の増殖メカニズムにおいて重要な役割を有していると考えられている。CDK選択的阻害剤の乳癌における有効性が様々な臨床試験によって示され、現在は転移・再発ホルモン受容体陽性HER2陰性乳癌に対して実臨床で用いられている。今回我々は、当院でのCDK選択的阻害薬の使用状況について、調査・検討した。
方法: 当院で2018年以降にCDK選択的阻害薬（パルボシクリブもしくはアベマシクリブ）を使用した転移性ホルモン受容体陽性HER2陰性乳癌の42症例を対象とした。閉経状態、CDK選択的阻害薬と併用した内分泌療法の種類、後治療の種類、無増悪生存期間（PFS）といった臨床情報を後ろ向きに調査・解析した。
結果:42名の対象者のうち15例（35.7%）がStageⅣ乳癌、27例（64.3%）が再発乳癌であった。全症例の81.0%が閉経後乳癌であり、69.0%が開始時に内蔵転移を有していた。33例（78.6%）がパルボシクリブのみ、6例（14.3%）がアベマシクリブのみ、3例（7.1%）が両薬剤での治療歴を有していた。CDK選択的阻害薬と併用された内分泌治療は11例がアロマターゼ阻害薬、32例がフルベストラントであった。CDK選択的阻害薬は、転移・再発後治療として1 ～ 11（中央値:2）ライン目で使用されていた。PFSの中央値は10.5（95%信頼区間:7.5 ～ 13.5）か月であった。4例（9.5%）が、有害事象により他治療に変更がなされており、18例（42.9%）は、調査の時点でCDK選択的阻害薬での治療が継続されていた。CDK選択的阻害薬の後治療は5例にmTOR阻害剤が用いられていた。
結論:転移・再発ホルモン受容体陽性HER2陰性乳癌において、CDK選択的阻害剤は実臨床において、一定の治療効果を有することが示唆された。今後はさらに多くの症例を集積し、どういった症例に治療効果が得られるのかを含めた、詳細な解析を行うことが必要であると考える。

P-22-190

当院におけるエリブリン使用症例の好中球リンパ球比と治療効果の検討

Association between effect of Eribulin and Neutrophil-to-Lymphocyte with metastatic breast cancer

北野病院　ブレストセンター　乳腺外科
大林亜衣子、葛城　遼平、藤本　優里、吉本有希子、髙原　祥子

【背景】末梢血の好中球リンパ球比（NLR）は、乳癌の予後予測因子や、一部の化学療法の効果予測因子となりうると言われている。とくにエリブリン投与において、治療開始前のNLR低値群のPFSは高値群と比較して有意に延長し、OSはNLR低値群で良好な結果であったという報告がある。今回当科において、転移再発乳癌に対するエリブリン使用症例のNLRと治療効果の関係を検討した。
【対象・方法】2011年7月～ 2019年12月に、当院でエリブリンによる治療を受けた転移再発乳癌症例について、サブタイプ、使用line数、PFSとOSを検討した。NLRはエリブリン治療開始直前の採血データを使用した。NLRの測定が確認できなかった症例、潜在性乳癌や悪性葉状腫瘍への使用症例は除外した。
【結果】62例（女性61例、男性1例）が該当し、年齢中央値60.5歳（34-87歳）で、Luminal:30例、Triple Negative（TN）:20例、HER2:12例（うち4例がLum-HER2）であった。全例に対してNLRとTTF、OSの関係を検討したところ有意な差を認めなかった。サブタイプ別では、Luminal, TN症例においては、NLR cut off値4で、TTFの有意差は認めなかったものの、OSの優位な延長をみとめた。Luminal症例では、NLR<4（N=18）でOS中央値1795.5（625-5371）日（使用line数中央値4（2-15））、NLR>=4（N=12）でOS中央値1370.0（253-3854）日（使用line数中央値5（2-7））、P=0.026であった。TN症例では、NLR<4（N=16）でOS中央値1269（341-3074）日（使用line数中央値2.5（1-9））、NLR>=4（N=4）でOS中央値488.5（347-691）日（使用line数の中央値3（1-5））、P=0.024であった。いずれも使用line数に有意差はなかった。さらに長期OSの症例5例について、エリブリン治療中のNLR変化を検討したが、明らかな傾向は認めなかった。
【考察】以前に報告されている結果と異なるのは、エリブリンを使用した症例のサブタイプの割合が異なることも一因と考える。今回の結果からは、Luminal, TN症例においてNLR低値の場合、エリブリンによるOS延長が期待される可能性があると示された。エリブリン使用前の薬剤とNLR、エリブリンの治療効果の関係なども含めて報告する。

P-22-191

ホルモン受容体陽性HER陰性進行再発乳癌に対するCDK4/6阻害剤の検討

Study of CDK4/6 inhibitor

[1]高知大学　医学部附属病院　乳腺センター、
[2]高知大学　医学部附属病院　外科学講座外科1
小河　真帆[1]、岡田　衣世[1]、沖　　豊和[1]、駄場中　研[2]、杉本　健樹[1]、
花崎　和弘[2]

【はじめに】ホルモン受容体陽性HER2陰性進行再発乳癌に対してCDK4/6阻害剤が保険適用となり2年を超えた。現在はPalbociclib（P）, Abemaciclib（A）の2剤が選択出来る。当院の治療経験から両剤の有効性･有害事象を検討した。【対象と方法】対象は当科で2018年1月～ 19年10月にPを使用した38例と18年12月～ 19年10月にAを使用した17例である。観察期間の中央値はP群52.1週、A群25.1週、年齢の中央値は64（40~81）で閉経前9例であった。ERは不明の1例を除き全例で陽性でPgRはP群で8例、A群で2例陰性であった。転移部位はリンパ節29（P:22, A:7）, 骨38（P: 27, A11）、肺16（P:11, A:5）, 肝9（P:5, A:4）で脳転移もA群に1例認めた。一次治療はP群7, A群3で、二次がP 13, A 3、三次P 4, A 4、四次以降P 14, A群7であった。併用薬はLetrozoleが P 15, A 5、FulvestrantがP 23, A 12であった。【結果】最大効果はP群 PR 10, SD 24（longSD 15）, PD 4、A群 PR 10, SD 4（longSD2）, PD 0, 未評価3で、P群 18例、A群9例で治療継続ある。奏効率（RR）はP群 26.8%, A群 58.8%、臨床的有用性（CBR）はP群65.8%, A群70.6%、Time to Treatment Failuer（TTF）は中央値でP群 35週, A群 35.1週であった。1 -2次治療の26例（P: 20, A: 6）（早期群）と3次以降29例（P:18, A:11）（晩期群）の効果比較では、RRはP群 35.0% vs 16.7%、A 群 66.7% vs 54.5%、CBRはP群 50.0% vs 38.9%、A群で 66.7% vs 72.7%であった。有害事象はP群でgrade2以上の好中球減少17例、grade2以上の血小板減少3例で下痢や間質性肺炎は認めなかった。A群ではgrade2以上の血小板減少1例、grade2以上の下痢9例、間質性肺炎が2例であったが好中球減少は認めなかった。有害事象によりP群で30例（78.9%）、A群で12例（70.6%）減量したが投与は継続できた。間質性肺炎の2例は投与中止となった。【考察】2剤間で効果に大きな違いは認めず2剤とも併用内分薬による差はなかった。また晩期使用でも共に良好な効果を得た症例が存在した。70%以上で有害事象による減量が必要となったが、減量することで長期投与可能となった。P群では血液毒性A群では下痢が目立ったことは従来の報告通りであった。【結語】観察期間が短い上に両群間で差があるため、正確な効果比較は困難だが両群間に大差は認めなかった。両剤とも有害事象も従来の報告通りで間質性肺炎以外での投与中止はなく、減量を行うことで治療継続が可能であった。

P-22-192

CDK4/6阻害薬耐性後の治療戦略

Treatment strategy after CDK4/6 inhibitor for ER+ HER2- Advance or Metastatic breast cancer

[1]福山市民病院、[2]いしいクリニック、
[3]うだ胃腸科内科外科　乳がん検診クリニック、[4]かわの医院
山下　哲正[1]、池田　雅彦[1]、久保慎一郎[1]、山本　真理[1]、石井　辰明[2]、
宇田　憲司[3]、川野　　亮[4]

ER陽性HER2陰性転移進行乳癌に対する初期薬物療法はHortobagyiのアルゴリズムを基にホルモン療法（ET）単独治療が長らく中心であった。近年の臨床試験結果を受けてCDK4/6阻害薬（CDK4/6i）とETの併用療法は、一次、二次薬物療法として確固たる地位を確保してきた。しかし、併用療法に耐性後の治療についてのデータは乏しく、臨床上の課題となっている。CDK4/6iに対する耐性獲得については、上皮間葉移行（EMT）やPI3Kシグナル経路の活性化などの複数の機序が基礎研究から示唆されている。
一方、エリブリン（ERI）は転移再発進行乳癌に対する化学療法として一般的に使用されており、主な作用機序としては微小管形成阻害があり、その他に腫瘍の間葉上皮移行（MET）の誘導、腫瘍内血管のリモデリングなどの作用が基礎的研究から示されている。我々はCDK4/6iによりEMTが誘導され、ET耐性となった転移再発乳癌がERI投与によりMETが誘導され、再びホルモン療法に対する感受性が惹起されるという仮説を立てた。そこで今回はまずCDK4/6i耐性後のERIの効果について後向きに検討を行った。対象患者は、2017年12月以降にCDK4/6iとETの併用療法の後にERIを投与したER陽性HER2陰性転移再発乳癌患者について患者の年齢、前治療、治療ライン、転移臓器、治療継続期間等について後向きに解析を行った。2019年10月時点で対象患者は10例、年齢の中央値は63歳、Stage4乳癌が2例、再発が8例。CDK4/6i開始時点でのET前治療は中央値で2レジメン、化学療法は1レジメンであった。CDK4/6iはパルボシクリブが9例、アベマシクリブが1例、併用したETはフルベストラントが6例（その内LH-HRアゴニストを併用したのが2例）、レトロゾールが4例であった。CDK4/6i+ETの治療効果はCR/PR/SD/long SD/PDで0/1/3/2/6で、TTFは3.5 ヵ月であった。ERI開始時の既化学療法は中央値1レジメンで、ERI奏効率は20%、臨床的有用率は50%、病勢コントロール率は60%、TTFは10.2 ヵ月であった。
CDK4/6i後のERIの効果については、RWDを用いた解析の既報でPFS9.6 ヵ月と示されており、今回の解析でも同程度の効果が確認できた。今後は先に述べたような仮説に基づきCDK4/6i+ET→ERI後のETの効果についても検討していく予定である。

P-22-193

期待以上の効果を発揮し得るCDK4/6阻害薬投与後のエリブリンの有効性の検討

The efficacy of Eribulin after the CDK 4/6 inhibitor

広島市立広島市民病院　乳腺外科
金　　敬徳、前田　礼奈、上野　彩子、伊藤　充矢、川崎　賢祐、
大谷彰一郎

【背景・目的】CDK4/6阻害薬は、現在パルボシクリブ、アベマシクリブの2剤が本邦で使用可能であり、ホルモン受容体陽性HER2陰性進行再発乳癌の治療において、キードラッグとなっている。臨床試験の結果より、Early lineでの投与が原則だが、実臨床においてLate line でCDK4/6阻害薬を投与して奏効しなかったものの、その後の治療でエリブリンが予想以上に著効した症例を数例経験したので、CDK4/6阻害薬投与後のエリブリンの有効性についてretrospectiveに検討した。
【結果・考察】当院にてCDK4/6阻害薬を投与後、エリブリンを投与したのは10例で、年齢中央値は53歳 (33-75歳)、進行乳癌3例、再発乳癌7例であり、転移再発治療開始後の投与line中央値は6 (3-12) であった。治療効果はPR:6例 (60%)、SD:1例 (10%)、PD:3例 (30%) で、奏効率は60% (6/10例)、奏効期間中央値は7 ヵ月 (3-12 ヵ月) であった。これらの結果は、6th lineでのエリブリンの一般的な奏効率、奏効期間よりも明らかに良好であった (EMBRACE試験では、先行化学療法レジメン数中央値は4で、奏効率12%、PFS中央値3.7 ヵ月)。PR症例6例中2例はベバシズマブ+パクリタキセルでPD後 (TTF:4、9 ヵ月) にCDK4/6阻害薬を投与し (TTF:4、4 ヵ月)、奏効しなかったが、その直後にエリブリンを投与した結果、PRとなった。また、PR症例6例中1例は、CDK4/6阻害薬投与後 (TTF:4 ヵ月) にベバシズマブ+パクリタキセルがPD (TTF:8 ヵ月) となったが、エリブリンでPRとなり、約1年経過した現在も投与中である。CDK4/6阻害薬投与後にエリブリンが奏効する明確な機序は不明だが、基礎研究ではCDK4/6阻害薬耐性後のEMT様変化に対して、エリブリンがMET効果を発揮することが報告されており、奏効した一因の可能性がある。
【結語】CDK4/6阻害薬投与後のエリブリンは、期待以上に有効である可能性が示唆された。

P-22-194

Triple negative乳癌に対する周術期化学療法での臨床病理学的因子を考慮したde-escalationの妥当性の解析

Analysis of the de-escalation in clinicopathological factors for triple negative breast cancer

信州大学医学部外科学教室　乳腺内分泌外科学分野
大野　晃一、千野　辰徳、小野　真由、伊藤　勅子、金井　敏晴、
前野　一真、伊藤　研一

【目的】Triple negative乳癌 (TNBC) は化学療法の適応とされることが多い.臨床病理学的因子を考慮してTNBCの周術期化学療法をde-escalationすることの妥当性を後方視的に解析した.
【対象】2012年1月から2019年9月に当科と関連施設で手術と化学療法を行ったTNBC 132例(観察期間中央値30 (0-99)カ月)を周術期化学療法の内容で層別化し解析した.
【結果】術前療法31例(23.5%) ,術後療法101例(76.5%) .無治療群(N) 39例(29.5%) ,アンスラサイクリン単独群 (A) 17例 (12.9%) ,タキサン単独群 (T) 13例 (9.8%) ,併用群 (AT) 63例 (47.8%) .平均年齢はN群72±14歳,A群63±12歳,T群67±15歳,AT群55±13歳でN群はA,AT群と比較し有意に高齢であった (p<0.05) .初診時StageⅡB以上はN群6例 (16.7%) ,A群1例 (5.9%) ,T群4例 (30.8%) ,AT群27例 (42.9%) でN,A群ではT,AT群と比較し有意に少なかった (p<0.01) .腺様嚢胞癌とアポクリン癌はN群11例 (28.2%) ,A群6例 (35.3%) ,T群1例 (8.3%) ,AT群6例 (9.5%) と有意にN,A群で多かった (p=0.02) .術後療法症例で核異型度Grade 3はN群15例 (38.5%) ,A群9例 (52.9%) ,T群8例 (88.9%) ,AT群26例 (72.2%) ,Ki67-LI (%) 平均値はN群38±25,A群32±23,T群55±24,AT群56±25といずれもT,AT群で有意に高値であった (p<0.05) .再発はN群8例 (20.5%) ,A群1例 (5.9%) ,T群4例 (30.8%) ,AT群13例 (20.6%) と有意差を認めなかったが (p=0.37) ,内臓転移はN群1例 (2.6%) ,A群0例 (0%) ,T群2例 (15.4%) ,AT群7例(11.1%)とAT群でN群より有意に多く認められた(p<0.05) .乳癌による死亡はN群1例 (2.6%) ,A群0例 (0%) ,T群3例 (23.1%) ,AT群8例 (12.7%) で,T群でN,A群よりも有意に多く(p<0.05) ,AT群ではN群よりも多い傾向にあった(p=0.08) .全生存率はN群がT群(p<0.05) ,AT群(p<0.05)より,またA群はT群(p<0.05)より有意に予後良好であった.28例(平均年齢77±10歳)で年齢や併存疾患を考慮して無治療または化学療法のde-escalationが選択されたが,全TNBC症例と比較し生存率に差を認めなかった(p =0.47) .
【考察】N群はAT群と比較し有意に内臓転移が少なくT群,AT群と比べ予後良好であり組織型や年齢,併存疾患を考慮した化学療法の省略や薬剤選択は妥当と考えられた.このような症例を抽出する指標の確立と現行の標準治療では再発抑制効果が不十分な症例に対する治療戦略の開発が急務と考えられる.

P-22-195

当院におけるパルボシクリブの使用経験 27例の検討

Experience with the Use of Palbociclib in 27 Patients at Our Department

富山県立中央病院　外科
杉本　優弥、前田　基一、廣瀬　淳史、柄田　智也、林　　泰寛、
天谷　公司、加治　正英、清水　康一

パルボシクリブはCDK4/6の阻害により腫瘍の増殖を抑制する分子標的薬である．PALOMA試験ではホルモン受容体陽性HER2陰性の進行乳癌患者において，パルボシクリブと内分泌療法の併用は，ベースラインからの無病期間(DFI)や無治療期間(TFI)の長さ，初回診断時または再発時のLuminalのサブタイプに関わらず，PFSを延長することが示された．当院においては2018年1月よりホルモン受容体陽性HER2陰性の切除不能/再発乳がんに対してパルボシクリブの使用を開始した．現在までに投与を行った27例について後方視的に検討した．年齢の中央値は66歳 (39-81歳)．再発が17例、初発進行が10例．再発例ではDFIは平均 6.9年であった．サブタイプはLuminal A-likeが8例, Luminal B-likeが19例．内臓転移は24例(肝転移12例, 肺転移13例)，骨転移は21例に認めた．併用のホルモン治療としてレトロゾール 7例，フルベストラント17例．前治療として内分泌療法ラインは平均 2.37、化学療法歴は6例に見られた．Clavien-Dindo分類 Grade3以上の副作用は8例に認め，白血球もしくは好中球減少、貧血、肝機能障害であった．Grade1,2を含めると全例に白血球もしくは好中球減少を認めた．なお、副作用が見られた際にはなるべく休薬は行わず、減量による継続を行う方針とした．減量 は21例，休薬は11例にみられた．効果判定ではPR 10例，SD 8例，PD 7例，未評価 2例であり，奏効率は37%、DCRは66%であった．15例は現在投与継続中であり，11例は使用を中止した．PFSは9.2 ヶ月(1.3-18.3 ヶ月)であった．PD以外の中止理由としては薬剤性肺炎、食欲不振、肝機能障害であった．そのほかの症例において副作用が臨床上問題となることはなく，パルボシクリブは比較的安全に使用できる薬剤である．投与中の症例も多いため，長期成績においては今後さらなる症例の蓄積が望まれる．

P-22-196

当院における「乳房痛」対策　漢方薬による治療効果の検討

Measures for "breast pain" in our hospital. Study of the therapeutic effects of medicine

乳腺クリニック・道後
井上　博道、鎌田めぐみ、辻　　千春、渡部　千絵

【背景】乳房痛は腫瘤とともに乳腺外来を受信する患者に多くみられる症状であり、その頻度は外来患者の主訴の半数を超えるといわれている。また、一般女性を対象としたアンケートでは70%前後にみられ、そのうち30%以上は中等度以上の疼痛であるとの報告もある。乳腺炎などの炎症性疾患は乳房痛最大の原因疾患であるが、炎症を伴わない乳房痛も外来で高頻度にみとめられる症状であり、このような原因が明らかでない乳房痛には「周期性乳房痛」と「非周期性乳房痛」に分類される。PMSや乳腺症、更年期症候群がその原因であるとされる。対して乳癌は疼痛を伴うことは稀であり、0.3 ～ 5%との報告もある。
【症例】当クリニックを乳房痛にて受診した症例のうち、炎症性疾患、乳癌を除いた症例に対し、漢方薬を処方しその治療効果を検討した。
【方法】乳房痛の患者に対し、チェックシート①を用いて全身状態を「虚症」「中間症」「実症」に分類した。さらに乳房痛以外の随伴症状に対しチェックシート②を用いて、「肩こり」「冷え」「不眠」「イライラ」「耳鳴り」「ホットフラッシュ」の有無を確認した。チェックシートの結果にて処方薬を「当帰芍薬散」「加味逍遙散」「桂枝茯苓丸」の3種類から選択し、最短1 ヶ月間の内服ののち、症状の変化を確認し治療効果を検討した。【結果】2018年12月～ 2019年12月の1年間の間に、上記の方法で漢方薬を処方した症例は114例、そのうち1 ヶ月後に再来していただき、治療効果の評価が可能であった症例は64例であった。64例中、著効26例、有効35例、不変3例であった。この結果を基に漢方薬の乳房痛に対する治療効果を検討する。

P-22-197

術前化学療法でpCRとなった乳癌患者における予後に関する検討

Prognosis of breast cancer patients with pCR after neoadjuvant chemotherapy

[1]がん研究会有明病院　乳腺センター、[2]がん研究会有明病院 総合腫瘍科、
[3]がん研究会有明病院　病理部、[4]がん研究会がん研究所　病理部、
[5]奈良県立医科大学附属病院　消化器総合外科
田中　幸美[1,5]、小野麻紀子[2]、原　　文堅[1]、柴山　朋子[1]、前田　哲代[1]、
稲垣　里奈[1]、小林　　心[1]、小林　隆之[1]、細永　真理[1]、福田　貴代[1]、
高橋　洋子[1]、吉田　和世[1]、阿部　朋未[1]、前島佑里奈[1]、大迫　　智[3,4]、
庄　　雅之[5]、高橋　俊二[2]、上野　貴之[1]、伊藤　良則[1]、大野　真司[1]

【背景】術前化学療法（NAC）を施行し，病理学的完全奏効（pCR）を得られれば良好な予後が得られることが知られているが、遠隔再発を来す症例を認めている。
【目的】pCR症例の予後と予後因子について解析する．
【方法】当院で2007年から2017年までNACを行った乳癌1718例中pCRとなった234例を対象とした．遠隔転移再発と全生存についてKaplan-Meier法を用いてログランク検定で解析を行い、多変量解析はCox比例ハザードモデルを用いて、臨床病理学的因子と予後の関係につき検討を行った．pCRの定義はypT0/is ypN0とした．
【結果】観察期間中央値は67カ月．年齢中央値は53（26-76）歳．cStage Ⅰ/Ⅱ/Ⅲはそれぞれ14/150/70例．NACのレジメンはアンスラサイクリン（A）+タキサン（T）が194例，Aのみが39例，Tのみが1例であり、術前にハーセプチンは107例で使用されていた．pCR 234例中HR+HER2-:39例，HR+HER2+:59例，HR-HER2+:77例，HR-HER2-（TNBC）:59例で、pCR率は、それぞれ3.8/23.0/42.5/24.3%であった．234例中の遠隔再発は16例（6.8%）であり，HR+HER2-:4例（再発率10.3%），HR+HER2+:2例（3.4%），HR-HER2+:3例（3.9%），TNBC:7例（11.9%）であった．単変量解析での予後不良因子は、遠隔無再発生存（DRFS），全生存（OS）ともにHER2陰性（vs HER2陽性; DRFS/OS: p=0.023/ p=0.032）、cN2/N3（vs cN0/N1; p=0.045 / p=0.0081）であり、cStageⅢが予後不良の傾向（vs cStage I/II; p=0.066 /p=0.065）であった。多変量解析では、HER2陰性（DRFS/OS: p=0.019/p=0.024）、cN2/N3（p=0.048/p=0.012）がともに、独立した予後因子であった。
【結語】
pCR後の再発率は、HER2陰性（HR+HER2-とTNBC）で高く、cN2/N3、cStage IIIなど診断時の進行度が予後因子と考えられる．

P-22-198

当院におけるHER2陽性乳癌に対するPertuzumabも含めた術前化学療法の治療効果についての検討

Efficacy of neoadjuvant chemotherapy for patients with HER2-positive breast cancer in our hospital

[1]兵庫県立がんセンター　腫瘍内科、[2]兵庫県立がんセンター　乳腺外科
尾上　琢磨[1]、西村　明子[1]、境　　秀樹[1]、河村美由紀[1]、井上翔太郎[2]、
橋本　一樹[2]、田根　香織[2]、廣利　浩一[2]、高尾信太郎[2]、松本　光史[1]

【背景】HER2陽性乳癌における標準的な術前化学療法は、anthracyclineと、taxanes+抗HER2薬の併用療法である。trastuzumabに加えてpertuzumabが2018年10月より日本においても承認され、HER2陽性乳癌の術前化学療法は進展してきている。pertuzumabを用いた海外の術前化学療法の試験結果では、ホルモン陽性/陰性毎のpCR率は示されているが、病期毎やリンパ節転移状況などによるpCR率の詳細は示されておらず、明らかではない。【方法】当院において2015年10月から2019年11月までの間に、術前化学療法が施行された臨床病期Ⅱ-Ⅲ期のHER2陽性乳癌患者の66名のpCR率について、レジメン、ホルモン陽性/陰性、臨床病期、リンパ節転移の状況、pertuzumab使用の有無などの項目別に、後ろ向きに解析を行った。【結果】主なレジメン内容は、epirubicin+cyclophosphamide（EC）4コース後、weekly trastuzumab+paclitaxel（HP）12コースが最も多く、59%（39/66）を占めており、その次がdose dense adriamycin + cyclophosphamide 4コース後、weekly HP 12コースが15.2%（10/66）、その次がEC4コース後、HP+Pertuzumab 4コースで10.6%（7/66）、その他が10例であった。有害事象等で途中中止となったのは全体で4例であった。臨床病期はT2が77.3%（51/66）、T3以上が13.6%（9/66）、N0が39.4%（26/66）、N1が40.9%（27/66）、N2以上が19.7%（13/66）であった。Pertuzumab使用例ではN0が4例、N1が7例であった。全体のpCR率は34.8%（23/66）で、pertuzumab非使用例で38.2%（21/55）、pertuzumab使用例で18.2%（2/11）であった。病期別のpCR率は、Ⅱ期で38.8%（19/49）、Ⅲ期で23.5%（4/17）、ホルモン形態別では、ホルモン陰性で50.0%（14/28）、ホルモン陽性で23.7%（9/38）であった。Ⅱ期におけるリンパ節転移状況別のpCR率は、N0で32.0%（8/25）、N1で45.8%（11/24）であった。pertuzumab使用例に限ると、ホルモン陰性が11例中1例のみであったため、ホルモン陰性では0%、ホルモン陽性で20%（2/10）であった。再発例は3例で、いずれもⅢC期であった。【結論】これまでの報告と同様に、当院においても、HER2陽性乳癌の術前化学療法によるpCR率は、ホルモン陽性より陰性で、より高い傾向を示した。当院でのpertuzumab使用例がまだ少数であり、その中でもほとんどがホルモン陽性と偏っていたこともあり、pCR率の有意な改善はみられず、今後の日本での臨床データの蓄積が求められる。

P-22-199

当院におけるHR（+）HER2（-）進行再発乳癌に対するEverolimusの治療成績

The efficacy of Everolimus in patients with HR (+)/ HER2 (-) advanced and metastatic breast cancer

[1]関西医科大学　乳腺外科、[2]がんセンター
矢内　洋次[1]、平井　千惠[1]、多田真奈美[1]、木川雄一郎[1]、柴田　伸弘[2]、
杉江　知治[1]

【背景】HR（+）HER2（-）進行再発乳癌に対するCDK4/6阻害剤治療後のmTOR阻害剤であるEverolimusの治療効果に関して、PALOMA-3試験においてCDK4/6阻害剤投与後であっても治療効果が劣らないことが示されている。
【目的・対象・方法】2014年4月～ 2019年10月まで、HR（+）HER2（-）進行再発乳癌31症例（CDK4/6阻害剤非投与群、CDK4/6阻害剤投与群）について比較検討した。Exemestane（EXE）25mg+Everolimus（EVE）10mgを1回/日投与し、PFS・奏効率（ORR）・臨床的有用率（CBR）・安全性に関して後方視的に解析した。
【結果】CDK4/6阻害剤非投与群、CDK4/6阻害剤投与群の患者背景を表に示す。PFS中央値は4.9か月 vs 5.1か月、ORRは9.5% vs 10%、CBRは61.9% vs 70%であった。主な有害事象（AE）（Grade3/4）は高血糖（9.5% vs 20%）で、AE（G1/2）は口内炎（52.4% vs 40%）・間質性肺炎（9.5% vs 30%）であった。

		CDK4/6阻害剤	
		非投与群（21例）	投与群（10例）
年齢（歳）	中央値	69	66
	範囲	45-84	58-75
EVE投与時	stageⅣ	28.6%	20%
	再発	71.4%	80%
内臓転移有		66.7%	80%
無再発期間	≦24か月	38%	40%
	＞24か月	23.8%	40%
周術期ホルモン療法有		57.1%	70%
周術期化学療法有		52.3%	50%
治療ライン	中央値	4th	4th
	2nd	5%	0%
	3rd	38%	30%
	4th	19%	30%
	≧5th	38%	40%

【考察】PFS・奏効率は両群で差は認めなかった。一方、CDK4/6阻害剤投与群では、高血糖や間質性肺炎などのAEが多くみられたが、減量・休薬によりほとんどの症例で安全に投与の継続が可能であった。
【結語】HR（+）HER2（-）進行再発乳癌患者に対するCDK4/6阻害剤投与後のEverolimus投与は、治療効果はほぼ同等であり、重篤なAEの明らかな増加も認めず、忍容性は良好であった。

P-22-200

術前化学療法（NAC）にペルツズマブを併用したHER2陽性乳癌の検討

Experience of HER2-positive breast cancer treated with pertuzumab-based neoadjuvant chemotherapy

[1]群馬大学医学部附属病院　乳腺・内分泌外科、[2]狩野外科医院、
[3]くすの木病院、[4]群馬大学大学院　総合外科学
矢島　玲奈[1,4]、藤井　孝明[1,4]、尾林紗弥香[1,4]、黒住　　献[1,4]、
中澤　祐子[1,4]、徳田　尚子[1,4]、西木瑛理子[1,4]、菊地　麻美[1]、時庭　英彰[1]、
狩野　貴之[2]、飯野　佑一[3]、調　　憲[4]

【背景】ペルツズマブ併用の補助化学療法は、本邦でも再発高リスクのHER2陽性乳癌に承認された。術前化学療法（NAC）におけるペルツズマブ併用は、NeoSphere試験で病理学的完全奏効（pCR）率を有意に高め、有害事象の増加がないことが報告されている。【目的】自験例でのドセタキセル+トラスツズマブ+ペルツズマブ（THP）療法の術前治療における効果と安全性を評価する。【対象と方法】2014年1月～ 2019年12月にNAC後手術施行したHER2陽性乳癌を対象とした。術前THP療法はcT1,N1-3,M0またはcT2-4,anyN,M0を対象とした。FEC療法に前後し、ドセタキセルまたはパクリタキセル+トラスツズマブを投与する従来のTH群と、THP群とでpCR（原発巣での浸潤癌の消失と定義）率を比較した。またTHP群のNAC期間中の有害事象を検討した。【結果】対象症例74例から、NAC後手術まで期間を要した1例、NAC中止となった2例を除外し、71症例を対象として検討した。THP群5例、TH群66例（PTX57例、DOC9例）だった。pCR率は、TH群のLuminal-HER2タイプで8/31（25.8%）、HER2タイプで15/35（42.85%）だった。THP群ではHER2タイプの3例はいずれもpCR（100%）であったが、Luminal-HER2タイプ2例は治療効果判定Grade2だった。THP群5例は減量・延期なく完遂可能だった。有害事象で問題とされる下痢に関しては、整腸剤や口ペラミドの開始時処方を行った1例、FEC後便秘Grade1を認めていた1例を含め、THP療法中はGrade0で管理可能だった。【考察】少ない症例数ながら自験例においてもTHP療法後、HER2タイプで特に高いpCR率が確認された。有害事象に関しては、現在までにTHP群5例にも心機能低下を認めておらず、その他の重篤な有害事象も認めていないが、術後治療継続中の症例が多く経過を注視する必要がある。また長期予後との関連は今後の課題である。【結語】THP療法による術前化学療法は、自験例においても安全性に問題なく、特にHER2タイプで高いpCRが得られる可能性が示された。文献的考察を追加し報告する。

P-22-201

当院における高齢者乳癌患者についての検討

A retrospective study of elderly breast cancer patient in our hospital

[1]群馬大学医学部附属病院　乳腺・内分泌外科、
[2]群馬大学　医学部　病理診断学
尾林紗弥香[1]、徳田　尚子[1]、中澤　祐子[1]、黒住　　献[1]、矢島　玲奈[1]、
小山　徹也[2]、藤井　孝明[1]

【背景】我が国では高齢化社会に伴い、高齢者乳癌患者数も増加してきている。高齢者乳癌の治療においては、高齢であることや、併存症の多さから、ガイドラインに沿った標準的治療を行うことが困難である場合がある。また、高齢者乳癌に対しては、必ずしも標準的治療が適正な治療であるとは限らず、検討が必要と思われる。【目的】当院で治療を行った高齢者乳癌において、治療内容や予後を検討することで、高齢者乳癌に対する適切な周術期治療を検討する。【対象・方法】2008年1月から2013年12月までに当院で手術を施行した乳癌患者のうち、手術時もしくは術前治療開始時に70歳以上であった患者189例を対象とし、治療内容、病理組織学的因子、予後について検討した。【結果】高齢者乳癌189例のうちDCISが28例（14.8%）であった。以下、DCISを除く161例で解析を行うと、cStageⅠが85例（52.8%）、StageⅡが60例（37.3%）、StageⅢが16例（9.9%）であった。ER陽性が136例(84.5%)、PgR陽性が117例(72.6%)、HER2陽性が17例(10.6%)であった。サブタイプ別に見ると、ルミナール（Lum）A typeが90例（55.9%）、LumB typeが36例(22.4%)、Lum-HER2 typeが10例(6.2%)、HER2 typeが7例(4.3%)、トリプルネガティブ(TN) typeが18例(11.2%)であった。術前化学療法施行例は7例（4.3%）、術後化学療法施行例は23例（14.3%）であった。再発は18例に認められた。周術期化学療法の有無と無再発生存期間についてカプランマイヤー法で検討すると、5年無病生存率(DFS)が化学療法施行群で72.7%、非施行群で93.4%と、化学療法非施行群でよりDFSが良好という結果が得られた（p=0.035）。周術期化学療法の有無と全生存率（OS）については、周術期化学療法の有無で生存期間には有意差は認めなかった（5年OS:84.0% vs 93.9%、p=0.188）。HER2陽性乳癌とTN乳癌は合わせて35例あり、そのうち周術期化学療法は19例（54.3%）で施行していたが、化学療法の有無でDFS、OSに有意差は認めなかった。【考察】今回の検討では、高齢者乳癌に対する周術期化学療法の有用性は示されず、むしろ化学療法施行群で予後不良であるという結果が得られた。これは、化学療法が施行された群では病状が進行していた症例が多く含まれていた可能性が考えられる。高齢者乳癌に対する周術期化学療法の有用性については、今回の検討では症例数が比較的少なく、後方視的研究であるため、今後更なる検討が望まれる。

P-22-202

CDK4/6阻害薬におけるPD様式と後治療の効果の検討

Efficacy of post CDK4/6 inhibitor treatment related with PD style

[1]福山市民病院　乳腺甲状腺外科、[2]うだ胃腸科内科外科クリニック、
[3]いしいクリニック、[4]かわの医院
山本　真理[1]、池田　雅彦[1]、久保慎一郎[1]、山下　哲正[1]、宇田　憲司[2]、
石井　辰明[3]、川野　　亮[4]

【緒言】CDK4/6阻害薬が再発一次治療の選択肢の一つとして推奨され、その使用が実臨床で可能となって2年が経った。臨床試験の結果では一次治療でCDK4/6阻害薬を使用した際のPFS中央値は約2年程度であり、実臨床でもそろそろCDK4/6治療薬の投与が終了し、次治療を考慮しなければいけない症例が増えていると推測される。しかし、CDK4/6阻害薬の後治療については未だ不明な部分が多い。
【目的】CDK4/6阻害薬でPDになった症例のPD様式と、後治療の効果を検討する。
【対象と方法】2017年12月～ 2018年12月に当院でCDK4/6阻害薬による治療を開始した進行再発ホルモン受容体陽性HER2陰性乳癌95例のうち、画像評価でPDと判定しCDK4/6阻害薬投与を終了している38例の臨床的特徴と後治療を後方視的に検討した。
【結果】年齢の中央値は67.5歳、治療lineの中央値は4、臨床試験通りに3lineまでに使用された症例（早期使用例）は18例（47%）であった。CDK4/6阻害薬はPalbociclib35例、Abemaciclib3例、併用内分泌療法はLetorozole（LET）12例、Fulvestrant（FUL）26例であった。最良効果はPR2例、LSD11例、SD9例、PD16例で、奏功例2例はいずれも早期使用例であった。全症例のTTF中央値は129日、早期使用例のTTF中央値は168日であった。新規病変でPDと判断された症例（新規PD例）は11例で、新規病変部位は脳2例、肝4例、肺2例、リンパ節1例、腹膜1例であった。新規PD例の併用内分泌療法は11例中10例（90%）がFULであった。新規PD例の後治療は10例に施行され、その内訳はEribulin（Eri）4例、XC3例、Paclitaxel+Bevacizumab療 法（PB）2例、MPA1例で、奏功例はPB2例（100%）とXC1例（33%）であった。既存病変でPDと判断された症例（既存PD例）は27例で、既存PD例の併用内分泌療法はFUL 16例（59%）、LET 11例（41%）であった。既存PD例の後治療は23例に施行され、その内訳はEri 7例、XC 5例、PB 4例、Vinorelbin 2例、EXE+Everolimus 2例、CPT-11 1例、TS-1 1例、Olaparib（OLA）1例で、奏功例はEri3例（43%）、PB3例（75%）、XC1例（20%）、OLA1例（100%）であった。
【結語】新規PD例の後治療はPBの効果が高く、Eriの効果は認められなかった。既存PD例の後治療はPB以外にEriの効果も認められた。CDK4/6阻害薬の後治療としてはPBはPD様式によらず効果があり、Eriは新規PD例では効果が乏しく、既存PD例では効果が期待できると推測された。

P-22-203

抗HER2療法におけるinfusion reaction発現の予防策について

Prevention of infusion reaction expression in anti-HER2 therapy

安城更生病院　外科
雨宮　　剛、新井　利幸、佐伯　悟三、植村　則久、関　　崇、
陸　　大輔、田中　征洋、山下　浩正、鈴木　優美、余語孝乃助、
田根雄一郎、野中有紀子、斎藤　大祐、田畑　　咲、加藤　大幾

【はじめに】Pertuzumab（PER）とTrastuzumab（TRA）に化学療法を併用するレジメンは，HER2陽性転移・再発乳癌においてはfirst lineとして，また，再発リスクの高い手術可能なHER2陽性浸潤性乳癌においても術前後薬物治療として推奨されている．当院でも対象の症例に対して，PER+HER+タキサン系薬剤の治療を開始したが，初回投与時にinfusion reaction（IR）が高頻度に発現し，多くの症例で投与の中断を余儀なくされ，投与終了までに長時間を要し，中には投与を中止せざる得ない症例も経験した．そこで，IR発現の予防のためにタキサン系薬剤の前投薬であるステロイド剤，抗アレルギー剤をPERの投与前に投与する方針とした．【目的】新しく導入したIR発現の予防策の有用性について評価する．【対象・方法】2018/12 ～ 2019/12までにPER+TRA+タキサン系薬剤の治療をおこなった症例．導入前:7例，導入後:7例を後方視的観察にて検討した．【結果】全症例とも女性．平均年齢:前;54.3歳，後;50.7歳．術前後治療・転移再発治療:前;4例・3例，後;6例・1例．IR発現率，CTCAE v4 Grade分類:前;100%，G2;3例，G3;4例，後;0%．平均投与時間:前;508分，後;385分．【考察】分子標的薬は初回投与時にIRが多く発生し，重篤なIRが出現しやすいRituximabやGemtuzumab ozogamicin，Cetuximabなどでは抗ヒスタミン薬，副腎皮質ホルモンが前投薬として用いられている．しかし，PERやTRAのIRの発現頻度は，PERでは13%，Grade3以上は1%未満，TRAでは40%，Grade3以上は1%未満であり前投薬の有用性は確認されておらず用いられていない．しかし重篤な有害事象が発現した場合は，その後の治療選択に重大な支障を来すためIR発現を予防することは重要である．今回，我々がIR発現の予防策として行ったタキサン系薬剤の前投薬であるステロイド剤，抗アレルギー剤をPERの投与前に投与するという方針は簡便でかつ有用であった．

P-22-204

乳癌術前化学療法における心機能低下の検討

Cardiac dysfunction after neo-adjuvant chemotherapy in breast cancer patients

[1]群馬大学　乳腺・内分泌外科、[2]竹尾クリニック、[3]狩野外科医院、
[4]くすの木病院　乳腺・甲状腺センター、[5]群馬大学　病理診断学
中澤　祐子[1,5]、西木瑛理子[1]、徳田　尚子[1]、黒住　　献[1]、尾林紗弥香[1]、
矢島　玲奈[1]、菊地　麻美[1]、時庭　英彰[1]、竹尾　　健[2]、狩野　貴之[3]、
飯野　佑一[4]、小山　徹也[5]、藤井　孝明[1]

【はじめに】化学療法による心毒性は、比較的稀ではあるが時に重篤となることがあり、注意を要する有害事象のひとつである。今回、術前化学療法の有害事象としての心機能低下について検討した。
【対象と方法】2010年1月から2019年12月まで当院で術前化学療法を施行し、根治的手術を施行した297症例についてレトロスペクティブに検討を行った。全例アンスラサイクリン系薬物としてFEC療法とタキサン系薬剤の投与を行った。HER2陽性乳癌では、タキサン系薬剤にトラスツズマブを併用した。化学療法開始前、化学療法終了後（術前）、術後（約1 ヶ月-1年）の心機能評価を超音波検査にて行った。また、化学療法による心不全発生の有無については、循環器内科による治療介入を要した症例について検討を行った。
【結果】年齢の中央値は53歳（28-77歳）。化学療法開始前と化学療法終了後（術前）の心機能についてEF値の比較を行うと、有意に低下していた（p=0.008）。また、術後の心機能については、治療開始前のEF値と有意差は認めず（p=0.095）、治療前のレベルまで心機能が改善していると考えられた。循環器内科による治療介入が必要となった心不全発症は4例（1.3%）で、全例でFEC療法を行っていた。トラスツズマブ併用例が2例、タキサン系薬物投与中の心不全発症が2例であった。タキサン系薬物投与中の心不全発症には下痢による重度の脱水とたこつぼ心筋症の関与があった。
【考察】今回の結果から、術前化学療法により一過性に心機能低下を生じるが、化学療法終了後に改善していることが明らかになった。心機能低下を生じた4例のうち3例はいずれも高血圧や糖尿病、心疾患の既往のない症例であり、化学療法開始前の心機能からは心不全発症の予測は困難であった。術前化学療法による心不全発症は稀であるが、適切な治療介入によりいずれの症例も症状の軽快を得られていた。今回の検討では、手術に支障をきたした症例は認めなかったが、術前化学療法により心機能低下が生じることに留意する必要がある。

P-22-205

HER2陽性転移・再発乳癌に対してTrastuzumab+Pertuzumab+Eriburinが長期投与できた2例

Two cases of advanced breast cancer treated with Trastuzumab + Pertuzumab + Eriburin

愛知医科大学病院　乳腺・内分泌外科
伊藤由季絵、西塔　誠幸、坂野　福奈、後藤真奈美、井戸　美来、
高阪　絢子、毛利有佳子、藤井　公人、中野　正吾

【症例1】65歳女性。右乳房のしこりを自覚し当院を受診。CNBでは浸潤性乳管癌 ER:8点 (Allred score)、PgR:0 点、HER2陰性、grade2、Ki67:20%であった。皮膚の肥厚・浮腫を認めcT4N1M0 StageⅢBの右乳癌に対して術前化学療法をEC4コース、DTX4コース施行した。手術は右乳房全摘術+腋窩郭清術を施行した。術後病理結果pT2 (21mm) N1 (11/11)、ER:8点、PgR:0点、HER2陽性、化学療法効果判定はgrade1aであった。放射線治療後、Trastumab18コース+AI内服を開始した。AI内服中の術後4年で多発肝転移が出現し、Trastuzumab+Pertuzumab+Paclitaxcelを開始した。2コース投与後のCTで肝転移の増大を認め、T-DM1に変更した。Grade3の血小板減少を認めるも、休薬にて改善し6コース施行した。再度肝転移がPDとなりTrastuzumab+Pertuzumab+Eriburin (80%dose) を開始した。38度の発熱を認め4コース目より50%に減量するも現在投与開始から10コース施行したがPRを維持している。【症例2】58歳女性。右乳房腫瘤の出血により前医受診。CTにて、多発肺転移・骨転移を認めた。CNBでは浸潤性乳管癌ER:陰性、PgR:陰性、HER2陽性、grade2、Ki67:10%であった。AC4コース施行後weeklyPaclitaxel12コース施行し、局所コントロール目的に右乳房切除術+腋窩郭清を施行した。化学療法効果判定はgrade2bであった。weekly Trastuzumabを7コース施行後、前医の主治医退職に伴い当院を紹介受診した。Trastuzumab+Pertuzumab+Paclitaxelを開始し、18コースを行い肺転移の増大を認めたため、T-DM1に変更した。T-DM1を8コース施行し再度肺病変はPDとなったためTrastuzumab+Pertuzumab+Eriburinを開始した。現在7コース目を施行中であるが副作用もなくSDを維持している。HER2陽性転移・再発乳癌の治療についてはガイドラインにおいても未だ治療が確立されておらず難渋することが多い。今回HER2陽性転移・再発乳癌の治療においてTrastuzumab+Pertuzumab+Eriburinの投与で前治療と同等のPFSを維持することができた2例を経験したので、若干の文献的考察を含め報告する。

P-22-206

当センターにおける実臨床での進行再発乳癌に対するオラパリブの使用経験

Olaparib for metastatic breast cancer patients with BRCA1/2 mutation in the real world

[1]大阪国際がんセンター　乳腺・内分泌外科、
[2]大阪国際がんセンター　腫瘍内科、
[3]大阪国際がんセンター　遺伝子診療部、
[4]大阪大学大学院医学系研究科　乳腺・内分泌外科学講座
波多野高明[1]、藤澤　文絵[2,3]、前川まりこ[1]、得居　龍[1]、日馬　弘貴[1]、
松井　早紀[1]、西尾美奈子[2]、吉波　哲大[4]、橘高　信義[1]、井上田鶴子[3]、
屋木　敏也[2]、中山　貴寛[1]、玉木　康博[1,3]

【背景・目的】*BRCA1/2*遺伝子変異を持つ遺伝性乳癌に対して、PARP-1阻害剤であるオラパリブの有効性が示され、本邦では2018年7月2日にがん化学療法歴のある *BRCA1/2*遺伝子変異陽性かつHER2陰性の手術不能または再発乳癌に対して本剤の使用が承認された。
根拠となったOlympiAD試験ではアンスラサイクリン系およびタキサン系抗癌剤使用歴のある患者に対して標準療法であるカペシタビン、エリブリン、ビノレルビンとの比較において PFS の延長を認めた。しかし、実地臨床でのオラパリブの有効性、安全性については明らかではない。
【方法】2018年7月2日から2019年12月28日までに、当センターでオラパリブを開始した *BRCA1/2*遺伝子変異陽性の切除不能進行再発乳癌に関して、診療録データを用いて後方視的に解析を行い、オラパリブの有効性および安全性について検討した。
【結果】10例の症例が今回の検討の対象となった。HR陽性は6例(60%)で、全例がアンスラサイクリン系あるいはタキサン系の前治療歴を有し、転移性乳癌に対する前治療は中央値で5レジメン (1-15レジメン) であった。測定可能病変を有する7例のうち4例 (57.1%) に奏効が得られた。また、4例全例が前治療数5レジメン以上のLate-lineであり、いずれの症例も内臓転移を有していた。治療成功期間の中央値は126.5日(5-351日)であった。
有害事象は2例 (20%) にGrade3の貧血を認めたが、オラパリブの休薬で回復し、減量により治療継続可能であった。悪心、嘔吐、倦怠感のため早期に中止した1例については開始前から病状進行によるPS低下が見られた症例であった。
【結論】オラパリブは内臓転移を有する症例や既治療レジメン数の多い症例であっても奏効が期待でき、約4カ月の治療期間を持つことができた。また、悪心や貧血に注意を要するが十分に対処可能であり、安全に使用できた。

P-22-207

ホルモン受容体陽性HER2陰性進行再発閉経後乳癌に対するCDK4/6阻害薬の意義と実臨床における認容性

Significance of CDK4/6 inhibitor for HR+ HER2- Advanced or Metastatic Postmenopausal Breast Cancer

[1]黒須病院　外科、[2]札幌厚生病院　外科
田中　浩一[1,2]、秦　庸壮[2]

【目的】ホルモン陽性HER2陰性進行再発乳癌に対する薬物療法は、ホルトバギーのアルゴリズムに則り長らくホルモン療法単独が主流であった。2014年からエキセメスタンとの併用でmTOR阻害薬が適応となり、2017年からはCDK4/6阻害薬という新しい機序の薬がAI剤あるいはフルベストラント (FUL) との併用で使用可能となって、ホルモン療法はCombined Therapyの時代に移行しつつある。そのような環境の中、実臨床でどのような症例にCDK4/6阻害薬を使用すべきなのかについて、大規模臨床試験の結果および当院での治療経験を踏まえ検討する。【方法と結果】現在本邦ではパルボシクリブ (PBCL) とアベマシクリブ (ABCL) という2種類のCDK4/6阻害薬が使用できる。PBCL+AIの一次治療はPALOMA2試験で報告され、CDK4/6阻害薬併用によりPFSが14.5 ヶ月から24.8 ヶ月に延長した。PBCL+FULの二次治療はPALOMA3で報告され、PFSは4.6 ヶ月から11.2 ヶ月に延長した。ABCL+AIの一次治療はMONARCH3で報告され、PFSは14.7 ヶ月から28.2 ヶ月に延長した。ABCL+FULの二次治療はMONARCH2で報告され、PFSは9.3 ヶ月から16.4 ヶ月に延長した。令和2年1月現在、札幌厚生病院で担当治療中のホルモン陽性HER2陰性進行再発閉経後乳管症例は19名おり、うち7名にCDK4/6阻害薬を併用した。PBCLが6例、ABCLが1例。AI剤との併用が2名、FULとの併用が5名。現在も投与中は4名、病勢進行により投与終了したのが3名。PBCL+LETの1例のみが初期投与量を継続できたが、他の6例は減量を要した。ホルモン単独療法が行われたのは12名で、CDK4/6阻害薬未投与の理由は主に3つあり、①以前から行っているホルモン単独治療で病状が維持できている (4名) ②すでに化学療法に移行していて臨床的にホルモン療法の適応外 (2名) ③高齢や認知症で副作用管理や対応が困難と判断(6名)という内訳だった。【考察】PALOMA試験、MONARCH試験とも、1次と2次以降のいずれの対象においてもPFSの延長効果は明らかであった。特に1次治療においては約1年の延長が証明されており、臨床的有効性は極めて高いと言える。一方で多くの症例で減量を必要としており、副作用管理と用量調節対応が肝要といえる。【結語】ホルモン療法単独の方が外来治療として簡便であることは間違いないが、臨床的有効性を考えるとCDK4/6阻害薬を使える患者には使うべきであり、少なくとも治療の選択肢として患者には提示する必要があると考える。

P-22-208

当院における乳癌術後の肝生検症例についての検討

Examination of liver biopsy cases in our hospital after breast cancer surgery

岐北厚生病院　外科
髙橋　治海、石原　和浩、田中　秀典、久野　真史、北澤　舞

乳癌診療ガイドライン (2015年版) では遠隔再発時の生検はすすめられるかというCQに対して (1) 遠隔再発巣と思われる病変が乳癌由来と断定できない場合は生検が勧められる。(推奨グレードA) (2) 原発巣のER,PgR,HER2が不明, 或いは検査の信頼性が低い場合や, 治療方針が変わる可能性がある場合は, 再発巣の生検をおこなうことが勧められる。(推奨グレードB) と記載されている。
【目的・方法】今回当院で乳癌術後肝生検が施行された7症例について生検目的,その背景因子を検索し,生検結果がどのような影響を及ぼしたかについて検討したので報告する。【結果】全例女性で,年令は47歳から83歳までで平均年令56.7歳であった。生検の目的では, 乳癌の転移かどうかを検査したのが2例、サブタイプを検査したものが4例,残る1例は術後化学療法中肝障害を認めその原因がNASH (非アルコール性脂肪肝炎) と病理診断された1例であった。NASH以外の6例について原発巣のサブタイプ別ではルミナールB:3例,TNBC:1例, HER2:1例,ルミナールA:1例であった。原発巣と転移巣のサブタイプの不一致症例は3例で,HER2陽性が陰性となった1例,ルミナールBのホルモン陽性が陰性化した1例, TNBCがホルモン陽性化した1例であった。原発巣サブタイプはホルモン感受性陽性4例,陰性2例であった。Stage 別ではⅡA:3例,ⅡB:2例,ⅢB:1例であった。核Gでは3:3例, 2:2例, 不明:1例であった。肝転移診断後の再発治療については,パクリタキセル+ベマシズマブが3例と最も多く、ゲムシタビン+カルボプラチン継続1例, ナブパクリタキセル1例 ホルモン治療のフルベストラント1例であった。肝転移までの期間については1年以内1例,1-2年以内3例,2-5年が1例, 5-10年1例であった。肝転移診断後の予後については半年以内の死亡が2例, 1年以内死亡が1例, 2年2か月で死亡が1例, 生存は9か月と4年8か月の二人であった。
【結論】① 乳癌術後の肝生検は7例あり, 肝腫瘍の生検が6例で2例が肝転移かどうかの病理診断目的, 4例がサブタイプを検索する目的で,残る1例は抗癌剤投与後肝機能障害を認めその原因を検索し,NASHであった。②肝生検6例のうち原発巣と転移巣のサブタイプ不一致症例が3例と多かった。③肝生検はUSガイド下で比較的安全に施行でき, 有用である。

P-22-209

術前抗ホルモン療法を行った高齢者乳癌30例の検討

Clinical consideration for the old-age thirty patients given preoperative hormone treatment

[1]水戸医療センター　外科、[2]水戸医療センター　病理診断科
森　　千子[1]、島　正太郎[1]、植木　浜一[1]、稲留　征典[2]

（背景）乳癌と診断された高齢の患者や家族が、手術に対して強い不安をいだき手術を希望しない、という選択をする場合もある。（目的）ホルモン感受性乳癌で、手術治療を希望せず抗ホルモン療法を行った患者の臨床経過について検討した。（対象および方法）2018年1月から2019年12月までに当院に受診歴のある77歳以上の高齢乳癌患者で、手術を希望せず抗ホルモン療法を行った30名について、治療経過について検討した。（結果）初診時の年齢は77歳から103歳で、70代:1名、80代:21名、90代:7名、100歳以上が1名であった。手術を希望しない理由は、体力の低下や手術に対する恐怖心、他の疾患で治療中であることがあげられた。初診時の病期はstageI:6名、stageIIA: 12名、stageIIB: 4名、stageIIIB: 7名、stageIV: 1名であった。サブタイプはLuminal A:20名、Luminal B:9名、Luminal B-HER2:1名であった。使用薬剤は、1剤のみが22名、薬剤変更し2剤目、3剤目を投与したのは8名であった。治療期間は初診から1年2 ヶ月～ 6年であった。治療効果は、CR:1名、PR:20名、SD: 3名、PD:6名で、PDとなった6名のうち5名は局所コントロールのため手術を行い、合併症無く退院した。30名の転帰は、1名が乳癌の進行により死亡、6名が他院へ転院、2名が他病死で、21名は2019年12月現在通院中である。（考察・結語）ほとんどの患者がQOLを損なわずに治療を継続した。その一方で、内服治療は3 ヶ月に1度の通院が必要で、かつ多くの患者が来院に際し付き添いが必要であることから、家族や施設職員の協力が不可欠であると考えられた。PDとなった患者の中には、当初は腫瘍が縮小したがあるときから急速に再増大した患者もおり、治療中は慎重な経過観察が必要と考えられた。

P-22-210

当院におけるホルモン陽性進行乳癌に対するパルボシクリブ投与の実臨床

Palbociclib in Hormone-Receptor-Positive Advanced Breast Cancer in our institution

甲南医療センター　乳腺外科
宮下　　勝、川島　龍樹、後藤　直大、瓜生　悦子

【背景】ホルモン陽性HER2陰性の進行乳がん患者において、PALOMA-2,3試験ではパルボシクリブが、従来の内分泌療法との相乗効果により無増悪生存期間の延長を示した。その効果や安全性はアジア人でのサブグループ解析でも同様の結果が示され、パルボシクリブは2017年12月より日本で承認された。しかし実臨床で頻度の高い、より後の治療ラインやエベロリムスを用いた後でのパルボシクリブ使用患者のデータは限られている。今回当院で治療したパルボシクリブ使用症例について安全性、治療効果について検討したので報告する。
【対象】2018年1月から2019年11月までの間に再発および手術不能閉経後乳癌に対してパルボシクリブを投与した症例は、15例でそのうち評価可能な10例を研究対象とした。
【患者背景】年齢中央値69歳（47-82）、すべて閉経後、PSは0/1が 3/7例、開始理由stageⅣ/再発乳癌2/8例、併用ホルモン剤はフルベストラント（F）/レトロゾール（L）6/4例、であった。転移臓器数は4以上が1例、3が1例、2が2例、1が6例であった。前治療のレジメン数は1が1例、2が2例、3が1例、4以上が4例であった。
【結果】投与期間中央値 199日（120-339）で最良効果判定は10例に行い、PR1例、SD 3例long SD2例、PD3例であり、奏功率は10%、臨床的有用率は60%であった。パルボシクリブ投与前の治療はフルベストラント3例、エベロリムス+エクセメスタン2例化学療法2例その他3例であった。パルボシクリブの用量は125mgで開始は7例、100mgが3例。治療中に減量を要したものがすべてで最終投与量は75mg7例、50mg3例であった。投与量の平均は955mg、投与期間は平均199（120-339）日であった。投与中止の理由はPD5例、AE4例、その他1例であった。主な有害事象は好中球減少でGrade3以上を認めたものは100%、白血球減少はGrade3上を80%に認めた非血液毒性では薬剤性間質性肺炎を1例に認めたが、ステロイド投与により軽快した。また口腔粘膜炎は2例に、入院を要した下痢は1例に認めた。
【考察・結語】臨床試験の結果からはパルボシクリブはER陽性HER2陰性再発乳癌の1次2次治療で早期に使用すべき薬剤と考えられる。しかし実臨床データからはlate lineも安全に使用できることが示された。

P-22-211

HER2陽性乳癌の再発リスクの再検討-ペルツズマブが併用可能となったことを受けて

Reconsideration of recurrence risk of HER2 positive breast cancer - Pertuzumab now available

水戸赤十字病院　外科
栗原　俊明、佐藤　宏喜

背景:NeoSphere試験、APHINITY試験の結果を受け、2018年10月よりHER2陽性乳癌の周術期治療として、化学療法+トラスツズマブにペルツズマブを併用することが承認された。しかしその適応はAPHINITY試験のサブグループ解析の結果から「再発リスクが高い患者（リンパ節転移のある患者）」と記載されるのみである。今回我々は自験例のHER2陽性乳癌患者の転帰を再度検討することで、ペルツズマブの併用を検討できるような再発リスク因子を考察したので報告する。
方法:2008年から2018年までに当院でStage Ⅰ～ⅢのHER2陽性乳癌に対して、根治手術および周術期治療を施行した173例を対象とし、術後の再発の有無で2群に分けその臨床的特徴ならびに予後を検討した。抗HER2療法としてはトラスツズマブを1年間投与した。ホルモン受容体陽性の症例には内分泌治療を、術式および病理学的所見に応じて放射線療法を併用した。各症例の臨床・病理学的情報は、過去のカルテから後方視的に抽出した。
結果:173例の症例のうち、術後経過中に再発を認めた症例は22例であった。再発群では無再発群と比較して腫瘍径2cm以上の症例またはリンパ節転移を有する症例が有意に多く（90.9 % vs. 62.9 %, p=0.008, 59.1 % vs. 30.5 %, p=0.014）、ER陰性またはPgR陰性の症例も有意に多かった（68.2 % vs. 41.7 %, p=0.037, 81.8 % vs. 55.6 %, p=0.022）。年齢や組織型などその他の患者背景には2群間で有意差は認めなかった。腫瘍径2cm以上の症例またはリンパ節転移を有する症例に対しては、周術期のアンスラサイクリンとタキサンの併用療法の実施が有意に多かった（56.5 % vs. 20.7 %, p<0.001, 83.1 % vs. 23.9 %, p<0.001）が、ER陰性およびPgR陰性であることは周術期化学療法の選択に影響は及ぼさなかった（48.7 % vs. 40.4 %, p=0.285, 48.0 % vs. 38.6 %, p=0.274）。
結論:cT2以上またはリンパ節転移陽性の症例では、トラスツズマブに加えてアンスラサイクリンとタキサンの併用を施行したにも関わらず術後再発は有意に多かった。またER陰性またはPgR陰性の症例でも術後再発が多くなる傾向であり、これらの症例は高リスク症例と考えペルツズマブの併用を検討できると考えられた。しかし周術期にペルツズマブの併用が可能となってからの観察期間はまだ短く、有用性や安全性については今後症例を重ねることでは改めて確認する必要があると考える。

P-22-212

術前化学療法を施行した乳癌症例の検討

98 Cases of Breast Cancer after Neoadjuvant Chemotherapy

[1]NTT 東日本札幌病院　外科、[2]札幌駅前しきしま乳腺外科クリニック
市之川一臣[1]、山田　秀久[1]、敷島　果林[1]、郭　　紗弥[1]、林　真理子[1]、
猪子　和穂[1]、道免　寛充[1]、敷島　裕之[2]

【はじめに】乳癌は比較的早期に転移を起こし，拡大手術を施行しても予後の改善が期待出来ないことが知られ，根治的治療としては手術による局所治療とともに，薬物療法による全身治療も重要とされている．今回我々は，術前化学療法を施行した乳癌症例の検討を行ったので報告する．
【対象と結果】2015年10月から2019年9月までに術前化学療法後に手術を施行した98症例，100乳房．年齢30-79歳（中央値50歳）．閉経前56例（57.1%），閉経後42例（42.9%）．術式は，乳房温存術52症例，53乳房（53%），乳房切除術46 症例，47乳房（47%）．初診時が無床クリニックの症例は75例，当院（以下基幹施設）の症例は23例．初診時の臨床病期は，StageI 8乳房，StageIIA 31乳房，StageIIB 22乳房，StageIIIA 12乳房，StageIIIB 19乳房，StageIIIC 8乳房．Subtype分類は，ER陽性HER2陰性40乳房，ER陽性HER2陽性15乳房，ER陰性HER2陽性19乳房，ER陰性HER2陰性26乳房．
適応は，臨床病期がIIB期以上症例に対して術前化学療法を施行しているが，HER2陽性症例，triple negative 症例は，StageIであっても術前化学療法を施行している．ホルモン受容体陽性，triple negativeの症例はアンスラサイクリン系薬剤逐次タキサン系薬が基本であり，HER2陽性症例には，+HER2療法を併用している．
治療効果判定は,pCR:23%,PR:42%,SD:32%,PD:3%，奏効率は65%．各subtype毎のpCR率は，ER陽性HER2陰性:7.5%，ER陽性HER2陽性:33.3%，ER陰性HER2陽性:55.6%，ER陰性HER2陰性:19.2%であった．
【結語】HER2陰性乳癌のpCRが低いため，再発リスクが高く，十分な骨髄機能を有する症例には，G-CSF併用のdose-dense化学療法を行う方針に変更した．クリニックの症例は基幹施設に一時的に転医することにより比較的安全に術前化学療法を行うことが可能であった．無床クリニック紹介症例数が自施設症例数を上回る地域連携はまれであり，若干の文献的考察を加えて報告する．

P-22-213

HER2陽性乳癌に対する術前化学療法の臨床学的効果と術式選択による局所再発の検討

Local recurrence by clinical response and surgical methods to HER2-positive breast cancer after NAC

[1]北里大学　北里研究所病院　乳腺・甲状腺外科、
[2]北里大学　北里研究所病院　放射線診断科、
[3]北里大学　北里研究所病院　病理診断科
前田日菜子[1]、池田　正[1]、柳澤　貴子[1]、五月女恵一[1]、浅沼　史樹[1]、
矢内原　久[2]、前田　一郎[3]

[背景] 早期HER2陽性乳癌に対する術前化学療法 (NAC) の奏効率は高く、JCOG1806の様なNAC後cCRが得られたHR陰性HER2陽性乳癌に対する非切除療法の有用性の検討も開始されている。しかしながら化学療法により癌細胞や周囲間質に修飾が加わることで、画像上のcPR、cCRを判定することが困難な場合もある。そのため切除範囲の設定や術式選択には注意が必要である。
[目的] 今回早期HER2陽性乳癌に対してNAC後に手術を施行した症例における臨床学的奏効と術式選択(温存術Bp/全摘術Bt/乳頭乳輪温存乳腺全摘術NSM)、その後の局所再発の有無について検討した。
[対象]当院で2008年1月から2018年12月までにHER2陽性乳癌と診断とされたcStageI-IIICまでの症例85例。そのうちNACを施行した46例中cT4症例を除く44例を対象とした。NACレジメンについてはアンスラサイクリン系薬剤、タキサン系薬剤に統一はなく、抗HER2薬はハーセプチンのみ施行されていた。
[結果] NAC44例の年齢は中央値59歳 (36-81)、cTはcT1/T2/T3 14例 (32%) /27例 (61%) / 3例 (7%) であり腫瘍径中央値は2.4cm (1.0-7.5) であった。cNはcN (-) 28例 (64%)、cN (+) 16例 (36%) であった。治療前のMRI画像で乳管内進展の強い症例が24例 (55%)、娘結節を認めた症例が9例 (20%)、多中心性に病変を認めた症例が4例 (9%) あった。SubtypeはLuminalHER2が31例 (70%)、HER2が13例 (30%) であり、臨床学的奏効はcCR/cPR/cSD/cPD 9例 (20%) / 32例 (73%) / 2例 (5%) /1例 (2%) であった。術式選択はBp 33例 (75%) / Bt 8例(18%) / NSM 3例(7%)であった。病理学的奏効はGrade3/2/1/0/不明 16例(36%) /9例(21%) /8例(18%) /2例(4%) /9例(21%)であった。ypTの腫瘍径中央値は1.5cm (0.1-5.5) であり、脈管侵襲 (+) は8例 (18%)、ypN (+) は9例 (20%) であった。Bp症例の切除検体長径の中央値は6.4cm (4.5-11.2) であり、その中で断端陽性であった症例を4例 (12%) 認めたが、いずれも追加照射を施行した。Bp症例は1例を除きほぼ全てに温存乳房照射を施行していた。観察期間中央値は51ヶ月 (10-130) でBp症例に局所再発を認めた症例はなく、Bt症例に2例胸壁再発を認め、NSM症例に1例皮膚再発を認めた。胸壁再発の2例はいずれもPMRTが推奨される症例であったが、照射はおこなわずに経過観察となった症例であった。
[結語] NAC後に奏効を得たHER2陽性乳癌に対してBp後に放射線治療を行うことで良好な局所制御が維持されると考えられた。

P-22-214

当院におけるパルボシクリブ投与症例37例の検討

Investigation of 37 cases of palbociclib administration in our hospital

うえお乳腺外科
甲斐裕一郎、福永　真理、久保田陽子、上尾　裕昭

【目的】パルボシクリブの投与症例を効果、前治療レジメン等について検討したので報告する。
【対象】当院のER陽性HERⅡ陰性再発乳癌患者37例。投与ラインは平均4.1。内臓転移あり31例、なし7例。投与開始時の転移臓器数は平均2.13個であった。投与ラインはホルモン療法が1~7ラインで平均1.78ライン、再発治療としての化学療法は0~5レジメン入っており平均0.5ライン。中枢転移症例は2例のみ(5.4%)。内臓転移有り24例(64.8%)そのうち肝転移有り17例(40.5%)。
【結果】最良治療効果は、CR 2例(5.4%)、PR 15例(40.5%)、SD 3例(8.1%)、そのうち6ヶ月以上のlong SD 2例(5.4%)、PD 13例(35.2%)、評価不能4例であった。Overall response rate (ORR) は45.9%で平均投与期間が8.8ヶ月。また、Clinical benefit rate (CBR) 51.3%。
前治療レジメン数別に検討すると、ホルモン療法の前治療が1レジメン以下ではORRが56.6%、CBR 63.3%と高く、2レジメン以上ではORR 0%CBR 0%と奏効例が見られなかった。
また、ホルモン療法投与中にパルボシクリブを追加する順次投与と、初めから併用する同時投与を比較すると、順次投与は6例でそのうちPRが2例で奏効率は33.3%、平均投与可能期間は9.8ヶ月(そのうち投与中を3例含む)。同時投与は31例でCR 2例、PRが12例、longSDが2例でありCBRが51.6%、平均投与可能期間は8.6ヶ月(投与中は12例)。
前治療に化学療法が入っている症例は10例で、奏効例は3例ORR 30%、平均投与可能期間は7.1ヶ月、化学療法無しの症例は27例、奏効例は14例ORR 51.8%、平均投与可能期間は9.48ヶ月であった。
肝転移のある症例は17例で、奏効例5例(29.4%)平均投与期間は7.35ヶ月(投与中5例含む)、肝転移のない症例は20例で奏効例12例(60%)、平均投与期間は9.35ヶ月であった。
【結論】当院でのデータでもPALOMA2、3試験と同等の奏効率が得られた。ホルモン療法の前治療が2レジメン以上の症例では奏効例が見られなかった。早いラインでの使用の方が奏効が期待できる結果であった。また、投与をホルモン療法変更と同時か、投与中に増悪した段階でホルモンを変更せずにパルボシクリブを加えるかに関しては、投与可能期間に関しては現時点のデータではどちらも同様であったが奏効例は同時投与症例に多い傾向があった。
ホルモン抵抗性が確認され肝転移がない時点で速やかにパルボシクリブを投与した方が効果が高く、投与可能期間も長いと考えられる。

P-22-215

原発乳癌の術前後におけるdose dense化学療法についての検討

Consideration of dose dense chemotherapy before and after operation for primary breast cancer

久留米大学　外科学講座
杉原　利枝

背景) 原発乳癌に対する術後Dose dense (dd) 化学療法はGIM試験などにおいて予後改善効果が示され、乳癌診療ガイドラインにおいても推奨されている。また、術前療法としても高い病理学的完全奏功 (pCR) が得られ、予後にも寄与することも期待されている。今回、乳がん術前後におけるdd化学療法の効果及び忍容性を検討した。
方法) 2018年 1月よりdd化学療法を行った乳がん症例は31例であった。2週間毎にddEC (90/600mg/m^2)療法を4c施行後、2週間毎のddPTX (175mg/m^2) (アルコール不耐例は Nab-PTX (260mg/m^2)) 4c、HER2陽性乳癌にはddEC後にDTX (75 mg/m^2) +抗Her2療法施行した。dd化学療法後にday2かday3にペグフィルグラスチム (3.6mg) を、day1にデキサメタゾン (8mg) を使用した。
結果)対象症例中間年齢は、55歳(32-78歳)、術前18例、術後13例であった。サブタイプは Luminal : 14例、TNBC: 5例、HER2: 12例、術前dd化学療法を行って効果判定可能であった18例は、CR 5例 (TNBC:2;Her2:3)、PR 7例 、SD3例、奏効率は66.7%であった。治療完遂率は 2/31 (93.6%) で、dd療法中にPTXアナフィラキシーショックなどによる中断及びレジメン変更を術前術後各1例に認めた。有害事象として発熱性好中球減少症 (FN) など血液毒性のほか、肺炎、CVポート部の感染、消化器系の症状も見られた。明らかな Pneumocystis pneumonia (PCP)を認めなかった。
考察) dd化学療法は術前治療において奏効率が高く、pCR率が 66.7%であった。また、適切な臨床管理により完遂率が高く忍容性良好な治療であった。今後、症例を重ねて更なる効果の検討が必要と思われる。

P-22-216

Tri-weekly nab-PTX を先行した術前化学療法におけるpCRが予後に与える影響

Impact on prognosis affected by pCR in tri-weekly nab-PTX preceding neoadjuvant chemotherapy

[1]市立四日市病院　乳腺外科、[2]重盛医院・乳腺クリニック、
[3]みたき総合病院
豊田　千裕[1]、水野　豊[1]、奥村　真衣[1]、清水　佳美[1]、重盛　千香[2]、
宮内　正之[3]

【背景】GeparSepto trialではタキサン先行のNACでPTX weekly投与と比較しnanoparticle-based PTX (nab-PTX) weekly投与でpCR (ypT0ypN0) が有意に (41% vs 32%) に改善したと報告している。しかしnab-PTX tri-weeklyを投与したNACのpCR率や予後に関する報告は少ない。
【目的】tri-weekly nab-PTX followed by FECによるNACのpCR率と予後を検討する。
【対象】2013年8月～ 2019年11月までに上記レジメンによるNACを施行した80例中、組織学的効果判定が可能であった73例を対象。年齢中央値:55歳(31 ～ 78歳)。T1:21例 (26.3%)、T2:43例 (53.8%)、T3:7例 (8.6%)、T4:2例 (2.5%)。サブタイプはER+/HER2-:4例(5%)、ER+ or-/HER2+:30例(46.3%)、ER-/HER2-:39例(47.5%)。
【方法】nab-PTX 260mg/m2をtri-weekly 4 cycle投与後、FEC100をtri-weekly 4 cycle投与し、HER2+はnab-PTXと同時にtrastuzumab 8 ～ 6mg/kg (途中からpertuzumab 840 ～ 420mgも併用) も投与した。pCRはypT0ypN0ないしはypTisypN0と定義した。
【結果】観察期間中央値は44ヶ月 (6 ～ 76ヶ月)、臨床的奏効率は90.4% (66/73) (CR:37例、PR:29例)。pCR率 は46.6% (34/73) でER+/HER2-:0% (0/4)、ER+or-/HER2+:50.0% (15/30)、ER-/HER2-:48.7% (19/39)。44ヶ月での無病生存率はpCR群:94.1% (32/34)、non-pCR群:79.5% (31/39) (p=0.097)、全生存率はpCR群:100% (34/34)、non-pCR群:79.5% (31/39) (p=0.245)で有意差は認めなかったもののpCR群の方が予後良好な傾向であった。nab-PTX中のGrade 3以上の有害事象は主に皮疹:2例 (2.5%)、肝機能障害:1例 (1.3%) などで、長期にわたり患者のQOLを低下させる高度な末梢神経障害は手術手袋圧迫療法を用いて発現は認めなかった。
【考察】GeparSepto trial 4年時点での無浸潤疾患生存率が有意に改善 (84.0% vs 76.3%) したと報告され、NACにおけるnab-PTXの有効性が確認されている。nab-PTXのdoseは異なるが、GeparSepto trialの結果と同様に高いpCR率が得られ、pCR群は予後良好な傾向を示し、また手術手袋圧迫療法を用いれば高度な末梢神経障害の発現を認めないため忍容性が高いレジメンであることが示された。

P-22-217

術後補助化学療法としてのTC療法におけるペグフィルグラスチムの臨床的効果

Clinical usefulness of Pegfilgrastim on adjuvant chemotherapy using Docetaxel and Cyclophosphamide

愛知医科大学　医学部　乳腺・内分泌外科
藤井　公人、坂野　福奈、伊藤由季絵、後藤真奈美、井戸　美来、
安藤　孝人、高阪　絢子、毛利有佳子、中野　正吾

【背景】乳癌術後補助化学療法としてTC療法（ドセタキセルおよびシクロフォスファミド）は、Luminal type乳癌に対してよい適応があるが、この化学療法は骨髄抑制が比較的強くみられることが知られている。一方、顆粒球コロニー形成刺激因子製剤としてのペグフィルグラスチムは、発熱性好中球減少症の発症予防製剤として2014年11月に薬価収載され、その後TC療法中に併用されることが多くなり、副作用対策として臨床的にも有用であると認識されるようになった。【方法】当院で術後補助化学療法としてTC療法を受けた患者を2019年9月から2010年10月まで手術時65歳以下に限って後ろ向きに評価し、ペグフィルグラスチムの投与群（G+群）と非投与群（G-群）の2つに分けて比較検討した。2群間の年齢、病期、各薬剤の相対容量強度（Relative Dose intnsity; RDI）、副作用発現等を比較し、P<0.05を有意差ありと判定した。【結果】主要な結果としては、G+群（22例）、G-群において（42例）、平均年齢（±SD）は各々 46.7±6.6、47.3±9.5（P=0.078）、RDIは各々 93.5±7.0、85.4±14.1（P<0.05）であった。2群間で平均年齢は同等でありながらRDIは有意にG+群で高かった。【結論】乳癌術後補助化学療法としてのTC療法は、比較的強い骨髄抑制を引き起こすレジメであるが、ペグフィルグラスチムを併用することで、発熱性好中球減少症の発症を減らすだけでなくRDIも有意に増加させる結果となった。ペグフィルグラスチムにより、安定した化学療法が施行できるだけでなく、高いRDIを維持できることで、患者の予後に寄与する可能性が示唆された。

P-22-218

進行再発乳癌における好中球/リンパ球比とベバシズマブの効果との特異な相関

An Interesting Correlation between Neutrophil-to-Lymphocyte Ratio and Efficacy of Bevacizumab in MBC

[1]勤医協中央病院　乳腺センター、[2]勤医協中央病院　外科、
[3]勤医協札幌病院　外科
後藤　　剛[1]、中村　祥子[1]、奈良　智志[1]、川原洋一郎[2]、細川誉至雄[3]、
鎌田　英紀[1]

【はじめに】好中球・リンパ球比（neutrophil-to-lymphocyte ratio: NLR）は免疫能の指標であり，主に消化器癌など複数の固形癌において予後因子として有用とされ，化学療法前のNLRが低値の症例では予後が良好とされている。乳癌においても予後や化学療法の治療効果に関連する可能性が報告されているが，その臨床的意義は定まっていない。今回われわれは進行再発乳癌の治療に用いられる化学療法のうち，エリブリン（ERI）とベバシズマブ+パクリタキセル（Bev+PTX），S-1の投与例について，NLRをはじめとした末梢血の免疫パラメーターと治療効果との相関について検討した。
【対象】2011年6月から2018年12月までにERI, Bev+PTX, S-1が投与されたHER2陰性の進行再発乳癌52例（ERI 34例, Bev+PTX 29例, S-1 22例）を対象に，初回投与前の採血データからNLR，リンパ球絶対数（ALC），血小板・リンパ球比（PLR）を算出し後方視的に解析した。NLRのcut off値は2.5，ALCは750/uL，PLRは300をcut offとして治療成功期間（TTF）および全生存期間（OS）との相関を検討した。
【結果】ERI投与例ではNLR<2.5の低NLR群でTTF中央値が4.6 ヵ月と，高NLR群3.5 ヵ月に比較して長い傾向がみられた。リンパ球絶対数で2群に分けるとALC≧750の高ALC群で有意な延長がみられた。Bev+PTX投与例では低NLR群のTTF中央値3.8 ヵ月に対して，逆にNLR≧2.5の高NLR群の方が6.6 ヵ月と長い傾向がみられ，OSの比較では低NLR群の8.1 ヵ月に対して高NLR群で16.7 ヵ月と有意に延長していた。リンパ球絶対数でみると高ALC群でTTFは長い傾向にあり，リンパ球の減少より相対的な好中球数の増加がNLRの結果に影響していると考えられた。S-1投与例ではNLR, ALCいずれもTTFに有意差はみられなかったが，OSでは低NLR群が有意に良好であった。また今回の検討では化学療法の効果予測にPLRの有用性は示されなかった。
【考察】リンパ球は抗腫瘍免疫において腫瘍抑制に働き，化学療法においても重要な役割を担っている。一方で好中球はサイトカインを放出し血管新生を促すことで腫瘍増殖・遠隔転移を促進し，好中球の増加とリンパ球の減少によるNLRの上昇は抗腫瘍免疫状態の低下を反映するため，複数の癌腫においてNLR高値は予後不良群とされている。ベバシズマブの血管新生阻害作用がNLR高値の環境下で有効なのであれば，NLRが薬物選択の指標となる可能性があると考えられた。

P-22-219

進行・再発乳癌におけるCDK4/6阻害剤使用例のエベロリムスの前使用の有無による検討

Effect of CDK4 / 6 inhibitor use after Everolimus use in metastatic breast cancer

[1]豊橋市民病院、[2]公立西知多総合病院
吉原　　基[1,2]、柴田　佳久[1]、平松　和洋[1]、青葉　太郎[1]、毛利　康一[1]、
浅井真理子[1]、大宮康次郎[1]、伊藤　量吾[1]、荒川　拓也[1]、権田　紘丈[1]、
柴田　淳平[1]

【背景と目的】進行再発乳癌のホルモン療法は分子標的薬の出現により治療の選択肢が増えたが、それらの薬剤の使用順序に関しては明確なエビデンスがないのが現状である。本邦でもCDK4/6阻害剤（CDK-I）が保険適応となり、広く使われるようになったが、当初はエビデンスのない late line での使用例が多かった。今回、エベロリムス（EVE）の前治療歴のある症例（EVE+群）と前治療歴のない（CDK-I使用後のEVE使用例を含む）症例（EVE-群）でのCDK-I使用例を検討した。
【対象と方法】2018年2月から2019年11月までに、進行・再発乳癌に対してCDK4/6阻害剤を使用した46例を対象とした。その中でEVE+群:14例と、EVE-群:32例（EVE-群）の、臨床的特徴・組織学的特徴・効果などを比較した。
【結果】CDK4/6阻害剤は、EVE+群ではパルボシクリブ（PAL）単剤が11例、PALとアベマスクリブ（ABE）両剤使用が3例、EVE-群ではPAL単剤が27例、両剤使用が5例であった。全例女性で、CDK-I開始時の年齢中央値は、EVE+群は67歳（52 ～ 83）、EVE-群は69歳（45 ～ 90）であった。EVE+群では進行が2例、再発が12例、EVE-群では進行が12例、再発が20例であった。EVE+群ではERは全例、PgRは10例が陽性で、HER2陽性例はなかった。EVE-群ではERは全例、PgRは29例が陽性で、HER2陽性例はなかった。再発例でのDFIの中央値は、EVE+群で97 ヵ月（24 ～ 257）、EVE-群で46.5 ヵ月（2 ～ 272）であった。CDK-I開始時までの前治療のレジメン数の中央値は、EVE+群でホルモン療法5（2 ～ 8）、化学療法2（1 ～ 6）、EVE-群でホルモン療法:3（0 ～ 8）、化学療法:0.5（0 ～ 7）であった。進行・再発治療開始からCDK-I開始までの期間の中央値は、EVE+群で82.5カ月（18 ～ 235）、EVE-群で36.5カ月（0 ～ 135）であった。CDK-Iの効果（マーカー変化による判定を含む）は、EVE+群:CRなし、PR:3例、SD:4例（内long SD:3例）、PD:7例で、奏効率（RR）:21.4%、クリニカルベネフィット率（CBR）:42.9%、EVE-群:CRなし、PR:15例、SD:10例（内longSD:4例）、PD:7例で、RR:46.9%、CBR:59.4%であった。CDK-Iの奏効期間（PFS）（次レジメンまでの期間）の中央値は、EVE+群（継続中3例）で5 ヵ月（3 ～ 18）、EVE-群（継続中15例）で6 ヵ月（1 ～ 16）であった。
【考察・結語】EVE+群のCDK-Iの効果は、EVE-群より late line での使用であったが、RR:21.4%、CBR:42.9%、PFS:5 ヵ月と比較的良好であった。背景の違いはあるが、EVE-群の、RR:46.9%、CBR:59.4%、PFS:6 ヵ月と比較しても遜色のない結果であった。

P-22-220

当院でのパルボシクリブ使用症例の検討

18 experiences fo using Palbociclib

岡山赤十字病院　乳腺内分泌外科
森川　希実、吉富　誠二、原　　享子、三又明日香、辻　　尚志

【背景】パルボシクリブは世界で初めて承認されたCDK4/6阻害剤であり、ホルモン陽性HER2陰性転移性・再発乳癌の治療を大きく変えた。しかしながら、日常診療において好中球減少による治療休薬・延期、中止を経験する。
【目的】当院での投与経験をまとめ、好中球数の推移、前治療数等を検討した。
【対象】2017年12月から2019年12月までに当院で乳癌に対してパルボシクリブを1コース以上投与した18例を検討した。
【結果】中央年齢57.5歳、閉経前4名、閉経後14名であった。PS0:8名、PS1:7名、PS2:3名で、内蔵転移あり15名、骨転移のみは3名であった。術後再発乳癌14名中、術後化学療法あり6名、術後ホルモン療法あり11名。再発までの期間TFI>36M:10名、TFI<36M:4名であった。パルボシクリブ投与は1-8次治療で使用されており、臨床試験同様2次治療までに使用されたのは9名（47%）に留まった。併用ホルモンはフェソロデックス7名（39%）、レトロゾール8名（44%）、エキセメスタン2名（11%）、アナストロゾール1名（6%）であり、17名（94%）で125mgより投与開始し、骨髄機能低下の強かった1名（6%）で100mgより開始した。
2コース以上投与できた17名中、15名（88%）にG3の好中球減少が出現したが、G4の好中球減少はなかった。最初の投与からG3が出現するまでの期間中央値は28日（14-252日）であり、11名（65%）では100mgに減量、更に4名（24%）では75mgまで減量していた。減量を必要とした11名の開始時好中球数の平均が2841/μLだったのに対し、減量を必要としなかった4名では3974/μLと多い傾向にあった。また開始時の好中球数は多いほど開始後2w好中球数が多い傾向があったが、4週では差を認めなかった。
画像評価を行えた12名中、PR1名（8%）、SD6名（50%）、PD5名（42%）、response rate58%であった。PR+SDであった7名の前治療ライン数の中央値が2であったのに対し、PD5名では6とheavy treated症例であることが示唆された。次治療はホルモン治療4名、ホルモン治療+CDK4/6阻害薬2名、ホルモン治療+mTOR阻害薬1名、ホルモン治療+経口抗癌剤2名、化学療法3名、BSC2名であった。
【考察】当院での好中球減少症頻度はPALOMA-2試験、PALOMA-3試験の結果と比較するといずれも高かったが、治療開始前の好中球数が多い程、減量を必要としない可能性が示唆された。本会までに若干の症例を追加、検討し報告する。

P-22-221

当施設におけるCDK4/6阻害薬（Palbociclib）の使用経験

A experience of using CDK4/6 inhibitor (Palbociclib) at our facility

[1]山形県立中央病院　外科、[2]山形県立中央病院　乳腺外科
田中　喬之[1]、牧野　孝俊[2]、梅津梨恵子[1]、工藤　俊[2]

【背景】ガイドラインでは閉経後ホルモン受容体陽性HER2陰性転移・再発乳癌に対し、治療選択肢としてCDK4/6阻害薬の投与が推奨されている。
【目的】当施設におけるCDK4/6阻害薬の運用実績の実情把握すること。
【対象】当施設外来通院中の患者で、2018年1月1日から2019年4月30日までに閉経後ホルモン受容体陽性HER2陰性転移・再発乳癌の診断でCDK4/6阻害薬(Palbociclib)を導入された患者総計21名。
【方法】対象患者において、院内電子診療録から後方視的に情報を抽出、情報解析を行った。
【結果】患者群平均年齢69歳（95%CI:62.4-72.2歳）。DFS中央値8ヶ月（95%CI:5.9-12.3月）（初発時転移症例を0ヶ月として）。Palbociclib使用ラインは1st line:7例、2nd line:6例、3rd line:2例、4th line以降:5例。併用したホルモン療法はletrozole 5例、fluvestrant 15例。観察期間はまだ短いが、Palbociclib投与期間の中央値6ヶ月（95%信頼区間:4.6-7.6月）。治療成績はPR1例、SD13例(うち、2例は治療継続中)、PD6例。PRに至ったものは5th lineでのCDK4/6阻害薬使用例であった。有害事象による減量を要したものは8例。有害事象の内訳としてWBC低下9例(43%)、倦怠感2例、脱毛1例、皮膚障害1例、爪障害1例、口内炎1例、頻脈1例（重複あり）。(G2以上の有害事象の内訳としてWBC低下3例、皮膚障害1例)。G3以上の有害事象の内訳としてWBC低下1例。有害事象による中止は0例であった。
【考察】副作用に関しては概ね既報通りの結果となった。CDK4/6阻害薬は閉経後ホルモン受容体陽性HER2陰性転移・再発乳癌において早期lineでの使用が推奨されているが、後期lineでの使用でもPRとなる症例もあり、個々の症例に合わせた導入が必要と考えられる。

P-22-222

BRCA変異陽性転移再発乳癌に対するオラパリブの臨床効果

Efficacy and safety of olaparib therapy for BRCA mutation carriers with metastatic breast cancer

[1]がん研究会有明病院　乳腺センター　乳腺内科、
[2]がん研究会有明病院　乳腺センター　乳腺外科、
[3]がん研究会有明病院　総合腫瘍科、[4]がん研究会有明病院　臨床遺伝医療部
細永　真理[1]、伊藤　良則[1]、福田　貴代[1,2]、倉田　麻美[1]、稲垣　里奈[1]、
柴山　朋子[1]、深田　一平[1]、原　文堅[1]、小林　隆之[1]、小林　心[1]、
前田　哲代[2]、中島　絵里[2]、北川　大[2]、小野麻紀子[3]、吉田　玲子[4]、
高橋　俊二[3]、中島　健[4]、上野　貴之[2]、大野　真司[1,2]

【背景・目的】
オラパリブの至適投与順序は、アンスラサイクリン、タキサンなどの化学療法、および内分泌療法に耐性となった後の使用が推奨される。オラパリブは有害事象が比較的軽微とされており、高い効果も期待できること、また転移再発後の早期にオラパリブを投与することで生存期間を延長する報告もあり、再発後早期の段階での治療導入が患者の利益となりうると推測される。実臨床におけるオラパリブの効果、有害事象などを評価し、オラパリブの至適投与順序を検討する目的で以下の解析を行った。
【方法】
当院でオラパリブ投与を受けた*BRCA*変異陽性転移再発乳癌10例を対象に、臨床効果、有害事象などを医療記録を用いて後ろ向きに解析した。
【結果】
BRACAnalysisを受検した180例のうち、*BRCA*変異陽性率は7.8%、14例であった。そのうち10例、トリプルネガティブ乳癌（TNBC）2例、ホルモン受容体陽性乳癌（Luminal）8例でオラパリブの投与が行われていた。オラパリブ投与前治療レジメン数の中央値は、殺細胞性抗癌剤治療が2（0-5）、内分泌療法が2.5（1-3）であった。PFS中央値は22.3週(8.9-42.7)であり、3例は投与を継続中である。OS中央値は40.8カ月であった。10例中9例において、オラパリブ投与前にアンスラサイクリンおよびタキサンは既治療で、殺細胞性抗癌剤治療歴（0-2:6例、3-5:4例）による比較では、PFS中央値は30.7週、19.2週であった(p=0.27)。*BRCA1/2*変異における比較(4例/6例)では、それぞれ24.1週、21.2週であった（p=0.90）。サブタイプ別の比較では、TNBC:28.5週、Luminal:22.3週であった（p=0.73）。奏効率は40%、臨床的有効率は70%であった。有害事象は、嘔気（G1:1例、G2:1例）、貧血(G2:1例、G3:1例)、倦怠感(G1:1例)、肺臓炎(G1:1例)がみられた。有害事象により減量を行った症例が2例(貧血G3:1例、嘔気G2:1例)、治療を中止した症例が1例(間質性肺炎:G1)であった。
【結論】
PFS中央値は22.3週（5.6カ月）であり、既報（7.0カ月）と比較し短い傾向がみられた。理由として、症例の半数で5レジメン以上の前治療歴を有すること、投与継続中の3例を含むことがあげられる。5レジメン以上の前治療歴を有する患者群においてもPFS中央値は28.0週と良好であり、有害事象は軽微であった。再発後オラパリブが未使用の場合はlate lineにおいてもオラパリブ投与が推奨される。

ポスター

P-22-223

当院におけるCDK4/6阻害薬の使用経験と患者適応についての検討

Outcomes of CDK4/6 inhibitors in patients with HR+/HER2- MBC: A retrospective study

[1]京都大学医学部附属病院　乳腺外科、[2]京都大学医学部附属病院　腫瘍内科
樋上　明音[1]、髙田　正泰[1]、林　雪[1]、西村　友美[1]、西江万梨子[1,2]、
松本　純明[1]、川島　雅央[1]、河口　浩介[1]、森　由紀子[2]、鈴木　栄治[1]、
戸井　雅和[1]

【目的】CDK4/6阻害薬は臨床試験において、ホルモン受容体陽性/HER2陰性再発乳癌に対してホルモン療法との併用で有意な無増悪生存期間（PFS）の延長が認められているが、実臨床での治療成績についてはデータが不十分である。本研究では、CDK4/6阻害薬の実臨床における治療成績を調査し、患者適応について検討した。【対象と方法】2017年12月から2019年12月までに当院でCDK4/6阻害薬による治療を受けたホルモン受容体陽性/HER2陰性再発乳癌患者59例を後方視的に検討した。【結果】年齢の中央値は56歳（34-80歳）、内臓転移を有するのは39例（66%）、1st lineでの使用は23例（39%）、2nd lineでの使用は12例（20%）、それ以上は24例(41%)だった。化学療法歴のあるものは21例(36%)で、その内2レジメン以上投与したものは10例(17%)であった。全症例のPFSの中央値は12ヶ月(95%CI: 8-20ヶ月)で、治療効果が評価可能であった54例では、奏効率(ORR)は32%、臨床有用率(CBR)(SDは6ヶ月以上持続)は72%であった。1stまたは2nd lineで使用した群とそれ以降のlineで使用した群、化学療法歴の0-1レジメンの群と2レジメン以上の群、前治療のホルモン療法に対する感受性の有と無の群3つのサブグループについて検討したところ、結果は図表の通りであった。【考察】全症例でのPFSは臨床試験の結果と比較して短縮していた。late lineでの使用や化学療法の前治療歴が多いことが要因の一つと考えられる。CDK4/6阻害薬を2nd lineまでに使用した群、化学療法歴が1レジメンまでの群、前治療のホルモン療法に対して感受性を示した群のPFSは臨床試験と近い結果であり、このような基準でCDK4/6阻害剤を使用することが望ましいと考えられた。

		PFS		ORR		CBR	
all		12mo (95%CI 8-20 mo)		17/54 (31.5%)		19/54 (72.2%)	
Treatment line as endocrine therapy for MBC	1-2	16mo (95%CI 6-46 mo)	P=0.45	13/31 (41.9%)	P=0.05	22/31 (71.0%)	P=0.61
	≧3	10mo (95%CI 6-23 mo)		4/23 (17.4%)		17/23 (73.9%)	
Number of previous chemotherapy regimen for MBC	0-1	16mo (95%CI 9-23 mo)	P=0.005	15/45 (33.3%)	P=0.51	35/45 (77.8%)	P=0.04
	≧2	5mo (95%CI 1-10 mo)		2/9 (22.2%)		4/9 (44.4%)	
Sensitivity for previous endocrine therapy	yes	18mo (95%CI 9-23 mo)	P=0.08	14/42 (33.3%)	P=0.58	32/42 (76.2%)	P=0.22
	no	7mo (95%CI 4-16 mo)		3/12 (25.0%)		7/12 (58.3%)	

P-22-224

乳癌術後の実臨床における多遺伝子アッセイの有用性の報告

Usefulness of the gene expression assay in the post operative breast cancer

[1]佐々木研究所附属杏雲堂病院　腫瘍内科、
[2]佐々木研究所附属杏雲堂病院　乳腺外科
佐々木政興[1]、尾野村麻以[1]、小田　美規[2]、河野　勤[1]

【背景と目的】
乳癌術後薬物療法適応の判断時に多遺伝子アッセイを実施することがSt.Gallenコンセンサス会議をはじめ国内外主要ガイドラインでも推奨されている。しかし本邦では多遺伝子アッセイは保険収載されておらず、ホルモン受容体陽性乳癌では主に病理学的性質と解剖学的な腫瘍の拡がりに基づき術後薬物療法が検討されることが多く、化学療法の適応判断に苦慮することが多い現状がある。本研究では実臨床における多遺伝子アッセイを検討する背景、病理学的性質と再発スコアの比較、および術後薬物療法選択における実臨床での有用性について検討を行った。
【方法】
2017年1月以降に当院で根治手術を受けた浸潤性乳癌患者でホルモン受容体陽性、HER2陰性と診断されOncotype DXによる多遺伝子アッセイを実施した4症例につき、病理学的性質と再発スコアを後方視的にデータ収集し比較検討を行った。
【結果】
年齢中央値は61.5才、pTは全例T1cであった。pN0が3例、pN1aが1例であった。全例閉経後、浸潤性乳管癌で硬癌であった。ERの発現状況はJ-Score分類で全例3b、PgRは3bが2例、1が2例であった。Ki67は10%未満が3例、10～20%が1例であった。核グレード（NG）はNG1が2例、NG2が1例、NG3が1例であった。組織グレード（HG）はHG1が1例、HG2が2例、HG3が1例であった。Oncotype DX検査による再発スコアは低リスク(0～17)が1例、中間リスク(18～30)が3例であった。
【考察】
今回の検討では多遺伝子アッセイは腫瘍径が小さい症例に施行されていたが、中でもKi67が低値であり病理学的性質からLumianlA-likeと推測されるものの比較的若年症例である場合、またはPgR低発現でLuminalB-likeと推測されるが腫瘍径が小さくかつリンパ節転移が陰性の場合、Ki67がやや高値である場合等、術後化学療法の適応判断に苦慮する場面でその判断材料として活用されていた。今回の対象症例ではTAILORx試験の結果も踏まえて検討した際、3例は術後化学療法の積極的適応の意義は乏しく内分泌療法の適応であると判断することができ、1例については薬物療法の選択には現在進行中の試験のエビデンスが待たれ現状では本人とのメリット・デメリットを勘案したディスカッションが必要な状況といえた。再発予防のみならずオーバートリートメントを回避する意味合いからも実臨床における多遺伝子アッセイの意義が改めて示された。

P-22-225

腫瘍免疫および内分泌感受性から捉えたHER2陽性乳癌における新たな細分類の提唱

New subtyping of HER2-positive breast cancer thought from tumor immunity and endocrine receptivity

大阪市立大学　大学院　医学研究科
藪本　明路

【背景】HER2陽性乳癌は，ホルモン受容体（HR）の発現状況によりLuminal HER2およびHER2 enrichedに分類され，APHINITY試験でのサブグループ解析においても抗HER2療法の効果の相違が確認されている．一方で，トリプルネガティブ乳癌におけるサブタイプは，遺伝子発現や免疫応答などから細分類されており，今後の臨床応用に期待されている．そこでHER2陽性乳癌においても，腫瘍免疫や内分泌感受性により細分類が可能ではないかと考えられる．今回，われわれはHER2陽性乳癌における新たな細分類について，HR発現状況および腫瘍浸潤リンパ球（tumor-infiltrating lymphocytes, TILs）の形態学的評価により臨床的検証を行った．
【対象と方法】2007年から2015年に術前化学療法（NAC）を行った239例を対象とした．ER, PgR, HER2, Ki67の発現から免疫組織化学的にintrinsic subtypeを同定した．また，腫瘍周囲間質に浸潤したリンパ球をTILsとして半定量的に評価した．TILsおよびHR発現によりHER2陽性乳癌を4種類（$HR^+/TILs^+$, $HR^+/TILs^-$, $HR^-/TILs^+$, $HR^-/TILs^-$）に分類し，臨床病理学的背景や予後における検討を行った．
【結果】HER2陽性乳癌は64例であり，$HR^+/TILs^+$ 9例，$HR^+/TILs^-$ 16例，$HR^-/TILs^+$ 11例，$HR^-/TILs^-$ 28例であった．高TILs群20例は，有意にpCRが多く（p=0.006），HR発現率が低かった（p=0.001）．またHER2サブタイプとpCRとの検討では，$HR^+/TILs^+$および$HR^-/TILs^+$群で有意にpCR率が高く，$HR^+/TILs^-$群では有意にpCR率が低かった．予後解析において，HER2サブタイプは無病生存期間（DFS）および全生存期間（OS）に対して有意な寄与は認めなかった（$HR^+/TILs^+$: DFS p=0.122, OS p=0.740）（$HR^+/TILs^-$: DFS p=0.752, OS p=0.208）（$HR^-/TILs^+$: DFS p=0.549, OS p=0.360）（$HR^-/TILs^-$: DFS p=0.066, OS p=0.541）．さらにROC解析においても，$HR^-/TILs^+$が最もpCR率が高いことが示された（$HR^+/TILs^+$: AUC=0.607）（$HR^+/TILs^-$: AUC=0.310）（$HR^-/TILs^+$: AUC=0.631）（$HR^-/TILs^-$: AUC=0.452）．
【結語】HER2陽性乳癌NAC症例では，TILs高値である$HR^+/TILs^+$および$HR^-/TILs^+$では治療効果が高く，$HR^+/TILs^-$では効果が乏しいことが明らかになった．HER2陽性乳癌において，HR発現およびTILsによる免疫モニタリングの組み合わせによる新たな細分類により，NACの治療効果を予測できる可能性が示唆された．

P-22-226

当院におけるdd AC療法およびdd PTX逐次療法施行症例についての検討

Safety and tolerability of dose-dense AC followed by dose-dense paclitaxel

大阪府済生会野江病院
吉田　朱里、藤澤　憲良

【背景】乳癌周術期の化学療法において、治療間隔を短縮し治療強度を上げるdose-dense（以下dd）化学療法は、OS、DFSをともに有意に改善させる。乳癌診療ガイドラインにおいても、再発リスクが高く、十分な骨髄機能を有する症例には強く推奨されているが、一方でニューモシスチス肺炎（Pneumocystis pneumoniae; PCP）などの日和見感染のリスク上昇なども指摘されている。

【目的】当院でdd AC療法およびdd PTX逐次療法を施行した症例に関して、患者背景、治療経過、安全性などにつき検討する。

【対象】2018年2月から2020年1月までに周術期化学療法としてdd AC（60/600/㎡）とdd PTX（175mg/㎡）の逐次療法を行った5例を対象とし、診療録に基づき臨床的に検討した。
各コースの薬剤投与前と、初回投与1週間後に、血液毒性、非血液毒性を評価した。

【結果】患者背景は年齢中央値40歳（34-54歳）、術前症例が2例、術後症例が3例であった。病期はⅠ:2例、ⅡB:2例、ⅢB:1例で、サブタイプはLuminal B:2例、TNBC:3例であった。
dd AC療法:有害事象は、血液毒性としてG3以上の好中球減少を2例に、またG3のリンパ球減少を2例に認めた。G3以上の非血液毒性は認めなかった。RDI（relative dose intensity）は平均96.0%であった。
dd PTX療法:有害事象は、血液毒性としてG3のリンパ球数減少を1例に、またG3のヘモグロビン減少を1例に認めた。G3以上の非血液毒性は認めなかった。RDIは平均95.0%であった。
化学療法遅延は2例で、1例ではPCPまたは薬剤性肺炎が疑われ、ST合剤、ステロイド投与で改善した。もう1例は患者都合による遅延であった。

【結語】dd化学療法は概ね忍容性良好であり、安全に行うことが可能だが、リンパ球減少例ではPCP等の副作用の予防が重要であると考えられる。

P-22-227

当院における高齢者に対するCMF療法の検討

Examination of CMF therapy for elderly patients

[1]名古屋市立西部医療センター　乳腺・内分泌外科、
[2]名古屋市立大学　高度医療教育研究センター、
[3]名古屋市立西部医療センター　放射線診断部、[4]SL 外科・乳腺クリニック、
[5]あんどう乳腺クリニック
杉浦　博士[1,2]、波戸ゆかり[1]、鎗山　憲人[1]、松本　奈々[1]、山中　菜摘[1]、
羽喰　英美[1]、白木　法雄[3]、伊藤由加志[4]、安藤　由明[5]

高齢者においては生理機能の低下や合併症の存在により、若年者に比べ、薬物治療に際して慎重な投与が求められるが、腫瘍の生物学的特性においては化学療法が必要であると判断せざるを得ない場合もあり、治療法の選択に苦慮する。【目的】当院において、75歳以上の高齢者で乳癌術後薬物療法としてCMF療法を行った症例について検討を行った。【結果】対象患者は15例、平均年齢は78.2歳であった。観察期間の平均値は23.0か月で、他病死が1例、その他の14例は全例無再発生存中である。全例HER2陰性であり、ER陽性・PgR陽性が6例、ER陽性・ER陰性が2例、ER陰性・ER陰性が7例であった。また、リンパ節転移ありが9例、リンパ節転移なしが6例であった。15例中13例で投与が完遂できたが、2例は完遂不能であった。また15例中12例ではRDI（Relative Dose Intensity）が100%であったが、3例で85%以上100%未満、3例で85%未満であった。年齢別の検討では、75歳から79歳では9例中8例でRDIが100%であったが、80歳以上では6例中3例で減量、中止が必要であり、うち2例ではRDIが60%以下であった。【結論】高齢者においても化学療法が必要と判断せざるを得ない場合があるが、今回の検討では、80歳を超えるとRDIが低下する可能性が示唆された。CMF療法において、RDIが85%未満であると、手術単独群と治療成績に差がないとする報告もあり、高齢者特に80歳以上のCMF療法については、QOLを損なうのみの結果とならぬよう、慎重に適応を判断する必要があると考えられた。

P-22-228

ホルモン療法開始後の脂質代謝・体組成変化の検討

Examination of changes in lipid metabolism and body composition after starting hormone therapy

[1]高崎総合医療センター　乳腺内分泌外科、[2]東邦病院　外科、
[3]高井クリニック、[4]群馬大学　医学部付属病院　乳腺内分泌外科
荻野　美里[1]、鯉淵　幸生[1]、高他　大輔[1]、小田原宏樹[2]、高井　良樹[3]、
藤井　孝明[4]

【はじめに】エストロゲンの低下によりLDLコレステロール（LDL）や中性脂肪（TG）の増加といった脂質代謝異常をきたすことがあることは知られている．今回，ホルモン療法開始後の脂質代謝変化，体組成変化，脂肪肝の悪化があるかどうか後方視的に検討した．【対象・方法】対象は2018年4月以降に当院にて手術を行い，術後薬物治療としてホルモン療法を行っている原発性乳癌の女性25例．ホルモン療法開始前と開始後1年のLDL値，LDL/HDL比，TG値，BMI値，体脂肪率，肝CT値，脾CT値の変化を比較した．BMI値・体脂肪値はInbodyを用いて測定した．肝CT値は肝右葉と左葉の平均値とした．【結果】年齢中央値は62歳（43 ～ 78歳）．閉経前が7例，閉経後が18例であった．併存疾患として糖尿病が4例，高血圧が8例であった．サブタイプは，Luminal typeが23例，Luminal-HER2 typeが2例．化学療法施行例は3例であった．術後ホルモン療法の内訳はアナストロゾールが8例，エキセメスタンが6例，レトロゾールが6例，タモキシフェンが5例であった．ホルモン療法開始時のLDL値平均は131 mg/dL，LDL/HDL比平均は1.9，TG値平均は115 mg/dL，BMI値平均は23.2 kg/m^2，体脂肪率平均は32.9 %，肝CT値平均は67 HU，脾CT値平均は48 HUであった．開始後1年のLDL値平均は128 mg/dL，LDL/HDL比平均は1.9，TG値平均は127 mg/dL，BMI値平均は23.5 kg/m^2，体脂肪率平均は34.0 %，肝CT値平均は69 HU，脾CT値平均は48 HUであった．いずれの数値もホルモン療法投与前後で明らかな有意差は認めなかった．年齢中央値・閉経前後・化学療法施行の有無・薬剤別・BMI中央値・併存疾患の有無にわけてそれぞれ解析を行ったが，いずれも有意差は見られなかった．【考察】今回の検討では，ホルモン療法開始前後で脂質代謝変化，体組成変化，脂肪肝の悪化について有意に差は認めなかった．今後ホルモン療法を継続することにより変化が明らかになる可能性もあるため，引き続き症例を増やして観察する予定である．

P-22-229

HER2陽性進行再発乳癌に対するT-DM1投与症例の検討

Treatment with T-DM1 cases of HER2 positive advanced breast cancer in our hospital

[1]関西労災病院 乳腺外科、[2]関西労災病院 消化器外科
柳井亜矢子[1]、柄川千代美[1]、柳川　雄大[1]、臼井　　健[2]、大村　仁昭[2]、
畑　　泰司[2]、武田　　裕[2]、高塚　雄一[1]

【はじめに】HER2陽性進行再発乳癌において、CREOPATRA試験やEMILIA試験で示されているように薬物療法が奏功し、中には長期病勢コントロールが可能な症例もみられる。今回われわれは、HER2陽性進行再発乳癌に対しT-DM1長期投与しPRを維持している3症例と、SDを維持している2症例を含め当院でのT-DM1投与状況について報告する。【結果】対象は2014年4月から2019年12月までに当院で一次治療あるいは二次治療以降で投与した32例、年齢中央値は58.0歳 (41-75)、手術不能が12例、再発が20例であった。全例HER2陽性で、ER陽性17例、陰性15例。転移部位は骨転移が16例、肺転移11例、肝転移5例、脳転移10例であった。T-DM1の最良効果判定はCRが2例、PRが7例、SDが18例、PDが2例、評価不能が3例、奏効率は28.2%であり、無増悪生存期間は7.9 ヶ月で、全生存期間が32.8 ヶ月であり、EMILIA試験やTH3RESA試験と比較すると奏効率はやや劣る結果であったが無増悪生存期間や全生存期間はほぼ同程度であった。TDM-1を2ndラインまでに使用した症例と、3rdライン以降に使用した症例では無増悪生存期間、全生存期間に有意差はなかった。11例が1年以上治療継続できており、2年以上継続が5例、3年以上SDを維持し継続している1例と、4年以上PRを維持し5年目に入る1例であった。3年以上治療継続できている2例ともER陰性であるが、1年以上治療が継続できている症例に関してER陽性、ER陰性で相関はなく、また転移部位でも相関は認めなかった。安全性に関してGrade4の血小板減少が1症例あったが休薬減量にて回復し、すべての症例で投与継続可能であった。【まとめ】HER2陽性進行再発乳癌において、今回我々の症例ではどのような群で長期投与が可能かは不明であったが、中には長期治療効果を得られる症例も存在する。今後さらに症例を収集し検討したい。

P-22-230

富山西総合病院におけるCDK阻害剤の使用経験

Experience of usage of CDK inhibitors in Toyama Nishi General Hospital

富山西総合病院　乳腺外科
荒井　美栄、江嵐　充治、大野由夏子、棚田　安子、藤井　久丈

近年、再発乳癌におけるCDK4/6阻害剤の有効性が多く報告され、最初乳癌症例に対する化学療法施行までの期間延長や、治療有効期間の延長が期待されている。富山西総合病院においても2018年よりCDK1阻害剤が使用されており、今回はその有効性と安全性につき検討した。
富山西総合病院において2018年4月より、2019年12月の期間にCDK阻害剤を使用した再発又は手術不能乳癌症例は、14例であった。年齢の中央値は51歳(36歳～71歳) であった。原発巣は、右乳房10例左4例、組織学的分類では、腺管形成型1例、充実型4例、硬性型9例であった。再発確認までの期間は中央値1013.3日(344～2487日)であった。初回発見時腫瘍径はT1;1例､T2;8例､T3T4が其々1例であった。リンパ節転移を有する症例は7例 (N1;4例、N2;2例、N3;1例)、遠隔転移を有した症例は2例で、内訳は骨転移1例(手術先行)と、肝転移(非手術)1例であった。術後化学療法は8例で行われており、術後ホルモン療法は9例で施行されていた。
再発箇所は骨;8例、肺;7例、領域リンパ節;4例、局所 (再建乳房内を含む) ;2例、肝;1例(重複あり)であった。再発確認後、CDK阻害剤使用までの前治療は、化学療法がエリブリン5例、Bev+PTX3例、TC1例、傾向FU剤6例、ホルモン治療がフルベストラント10例、レトロゾール4例(重複あり)であった。
パルボシクリブは9例投与されており、うち1例は継続投与中で肺転移に対しPRが得られており、継続投与期間は318日であった。アベマシクリブは12例に投与されており、歴史的に浅いため、現在も投与中の症例が8例存在した。パルボシクリブ投与終了した8例のうち、1例はアベマシクリブ以前に死亡。5例がアベマシクリブに移行し現在も投与中、1例がKL6の異常上昇と呼吸苦で画像上問題ないが中断中、1例が腹痛に耐えられず中止した。パルボシクリブの投与期間は中央値196.6日(47～398)、アベマシクリブでは150.9日(28～315)であったが、アベマシクリブの投与期間は今後も延長が期待される。副作用による投与中止は、パルボシクリブで白血球減少によるもの1例、アベマシクリブで、KL6上昇と呼吸苦、腹痛による2例という結果であった。
CDK阻害剤は両剤間の移行も適切に行えば、再発乳癌患者のホルモン療法持続期間を延長し良好なQOL維持のためにも有用であると考えられた。

P-22-231

当院でのパルボシクリブの治療成績と後治療としてのmTOR阻害剤に関する検討

Palbociclib and subsequent everolimus for metastatic breast cancer. A single institute's experience

東京女子医科大学東医療センター　乳腺診療部
小寺　麻加

《背景》
ER陽性進行再発乳癌に対し、2017年12月にパルボシクリブ(Palbociclib;PAL)、2018年11月にアベマシクリブが使用可能となった。以降ER陽性進行再発乳癌に対してCDK4/6阻害薬が使用されるようになったが、CDK4/6阻害薬投与中に病勢の進行を認めた症例に対する薬物療法についてはホルモン感受性に乏しく化学療法に移行すべきという意見や、mTOR阻害薬が有効であるとの意見もあり、方針が確立していない。今回、本邦でのPAL承認から2年経過した時点での当院におけるPALの治療成績と、その後の治療に関して後方視的に検討した。
《対象・方法》
対象は2017年～2019年12月の期間に当院でPALを投与したER陽性進行再発乳癌17例。奏効率、臨床的有用率、無増悪生存期間 (PFS)、有害事象、後治療としてのエベロリムス+エキセメスタン(EVE/EXE)の効果について後方視的に検討した。
《結果》
PALの導入時の年齢は40～77歳(中央値62歳)､再発乳癌が14例､de novo乳癌(stageⅣ)が3例で再発後一次治療が7例、二次治療が4例、三次以降が2例、PFS中央値は7.6か月であった。最良効果はPRが3例、long SDが8例、PDが4例、NEが2例であり、奏効率は17.6%、臨床的有用率は64.7%であった。有害事象については白血球減少および好中球減少は全例で認められ、うちGrade3以上の白血球減少は7例、好中球減少は16例であった。その他の有害事象としては血小板減少が6例、貧血が8例、脱毛が4例、口内炎が4例、肝障害が1例､下痢が1例であった。これらはいずれもGrade2までがほとんどであったが、血小板減少についてはGrade3以上となった症例が3例認められた (うち1例は投与中止)。有害事象のため12例が減量を要し、1段階減量が7例、2段階減量が5例であった。
また、PALを終了した後にEVE/EXEを投与したのが4例、PFS中央値は6.8カ月であった。
《考察》
今回の検討ではPALOMA-2,3試験におけるPFS中央値には及ばなかったが、これは再発後三次治療以降の症例が含まれること、少ない症例数であったこと、現在もPALを内服継続している症例が多いことが影響していると推察される。しかし11例がlong SD以上の効果を得られており、臨床的には有用な治療選択肢のひとつと考えられた。また、PALの後治療としてのEVE/EXEはある程度の奏効期間が得られるため、検討に値すると考えられた。

P-22-232

手術不能および再発乳癌症例に対するOlaparib適応の検討

Examination of Olaparib adaptation for inoperable and recurrent breast cancer

[1]諏訪赤十字病院　乳腺・内分泌外科、[2]こやま乳腺・甲状腺クリニック
相馬　　藍[1]、岡田　敏宏[1]、小山　　洋[2]

【緒言】「がん化学療法歴のあるBRCA遺伝子陽性かつHER2陰性の手術不能または再発乳癌」に対して、2018年7月にBRCA遺伝子変異を利用したPARP阻害薬であるOlaparibが適応になり,ターゲット治療がなかったTriple negative type (TN) 乳癌やホルモン抵抗性のLuminal type (L) 乳癌に対して有益な治療選択肢の一つと考えられている。当院においてOlaparib導入を検討した症例について報告する。【対象】当院において手術不能または再発と診断された乳癌患者16例,全て女性であった。診断時の年齢は30歳から69歳 (中央値 45.5歳) であった。【結果】サブタイプ別にみると,L 10例,TN 6例であった。対象患者のうち,BRCA変異陽性と診断されたのは1例のみであった。この症例は,若年発症 (30歳代前半) ,乳癌および膵臓癌の家族歴,核異型度2,TNであった。TN症例6例中,家族歴を持つのは本症例のみであった。その他,診断時の年齢や核異型度などについて他の症例と比較したが,この症例のみに特徴的な傾向は認めなかった。また,LではBRCA変異陽性例は認めなかった。【考察】乳癌の約5%にBRCA変異を認めたという報告がある。日本人では明らかではないが,欧米のデータにおいて,BRCA変異保持者では,若年発症,多発,両側乳癌の頻度が高いとされており,サブタイプとの関連では,TN症例の10-20%が生殖細胞系列のBRCA変異を有するといわれている。BRCA1変異を伴う乳癌は,異型度,増殖能,リンパ管侵襲などにおいて悪性度が高いとされる。一方,BRCA2変異に伴う乳癌は通常の乳癌とサブタイプの分布は同様であり,ER陽性乳癌の頻度が最も高いとされる。BRCA1/2遺伝子検査は乳癌卵巣癌の家族歴や既往歴を問わず,Olaparibの適応となりうる症例に施行されるが,BRCA変異陽性例に占めるLの割合は小さく,結果的に遺伝性乳癌卵巣癌症候群 (HBOC) の基準該当者と重なる部分が多いのではないかと推察される。一般的に乳癌は40-45歳と60-65歳に発症のピークが認められるが,HBOCでは45-49歳にピークがあり,50歳未満で約80%の患者が発症している。診断時の年齢が50歳以下でHBOCの基準に該当する手術不能および再発乳癌で,LおよびTN症例については,BRCA変異を有する可能性がその他の症例と比較して高いと考えられることから,こうした症例では特に治療に結び付く選択肢としてBRCA1/2遺伝子検査を提示する意義があると考えられる。今後さらに多くの症例について検討を重ねていきたい。

P-22-233

Palbociclib投与後のAbemaciclibの治療効果の検討

Clinical benefit of Abemaciclib in breast cancer patients who previously received Palbociclib

[1]杏林大学　医学部　付属病院　乳腺外科、[2]福井大学　医学部　第一外科
横井　繁周[1,2]、井本　　滋[1]、矢尾　祥子[1,2]、土屋　あい[1]、石坂　欣大[1]、
伊坂　泰嗣[1]、麻賀　創太[1]、前田　浩幸[2]、五井　孝憲[2]

【背景】本邦ではホルモン受容体陽性HER2陰性進行再発乳癌に対するCDK4/6阻害薬として、palbociclib（PAL）が承認された後、abemaciclib（ABE）が承認された。PAL不応性症例における後治療としてのABEの交差耐性について報告もあるが、クロスオーバーの試験結果はなくコンセンサスは得られていない。当院でのPAL治療症例を対象に、後治療について後ろ向きに検討した。【対象と方法】対象は、2018年1月から2019年9月までにPALを投与した45例である。2019年12月時点でPAL治療継続19例、ABE群12例、CHEMO群8例、後治療なし群4例、抗ホルモン剤群2例であった。PAL投与群のうち、後治療としてABEを投与した群（ABE群）と化学療法を施行した群（CHEMO群）について、後治療のclinical benefit rate（CBR）とその期間について検討した（RECISTver1.1準拠）。なお、ABEあるいはCHEMOの選択は担当医に任された。【結果】進行/再発乳癌の内訳ではABE群4/8例、CHEMO群4/4例であった。IDC/ILCの内訳ではABE群9/3例、CHEMO群8/0例であった。Luminal A/BではABE群9/3例、CHEMO群0/8例であった。PALの前に、進行再発の診断から2次治療以上行った症例は、ABE群5例、CHEMO群5例であった。PAL変更の理由は、ABE群で有害事象4例とPD8例、CHEMO群でPD8例であった。また、CHEMO群のレジメンはeribulin 3例、TS-1 2例、その他3例であった。その結果、ABE群のCBRは58%（7/12例）で奏功期間の中央値は3.0カ月、CHEMO群は50%（4/8例）と3.0カ月であり、CBRにおいて2群間に差はなかった（P=0.4, Fisher’s exact test）。【結語】PAL後のABEへのクロスオーバーの有効性が示唆されたが、PSやABEに伴う下痢などを考慮した上で検討すべきである。

P-22-234

当院におけるエベロリムス+エキセメスタンによるER陽性HER2陰性転移性乳癌の治療成績

Results of ER+, HER2- metastatic breast cancer patients treated with everolimus plus exemestane

[1]関西労災病院　乳腺外科、[2]関西労災病院　消化器外科
柄川千代美[1]、柳井亜矢子[1]、柳川　雄大[1]、武田　　裕[2]、畑　　泰司[2]、
大村　仁昭[2]、臼井　　健[1]、高塚　雄一[1]

【背景】2018年版乳癌診療ガイドラインによると、ホルモン受容体転移性陽性転移・再発乳癌の二次内分泌療法の選択肢として、エベロリムスとエキセメスタンの併用療法が弱く推奨されている。閉経前においても、卵巣機能抑制と閉経後に用いる内分泌療法薬の併用療法が弱く推奨されている。一方、2017年よりCDK4/6阻害薬が承認されたが、その治療後のエベロリムスの治療成績についての報告は現時点では少ない。
【対象と方法】当院において2014年4月~2019年12月までにエベロリムス+エキセメスタンにより治療したER陽性HER2陰性転移性乳癌42例の治療成績についてレトロスペクティブに検討した。
【結果】症例は全例女性、年齢中央値67歳（47~80歳）、再発33例、Stage IV 9例であった。既治療数の中央値は化学療法1（0~8）、内分泌療法2（0~6）であった。遠隔転移は肺:20例、肝臓:18例、骨:28例、脳:2例に認めた。5例においてCDK4/6阻害薬の治療が先行していた。11例が副作用により中止しており、重篤な理由としてB型肝炎急性増悪による肝機能障害1例、間質性肺炎4例があった。Time to treatment failure 中央値5.8か月（95%信頼区間:3.2-6.5か月）、全生存期間中央値46.3か月（95%信頼区間34.3-62.6か月）であった。奏効率は7.1%（PR:3例、SD: 31例、PD: 4例、評価不能:4例）であったCDK4/6阻害薬を先行した5例中2例は化学療法歴がなく、TTFはそれぞれ6.1か月、8.9か月と良好な成績であったが、化学療法を4レジメン以上していた3例はいずれも3か月以下のTTFであった。
【結語】治療ラインが比較的遅い症例が多く含まれており、BOLERO-2試験のProgression free survivalと比較すると本成績はTTFが短い傾向であった。一方、エベロリムス治療後の選択肢にCDK4/6阻害薬などの新規治療薬もあり、生存期間は4年近くと比較的長期間に及んだ。CDK4/6阻害薬を先行した症例は未だ少ないが、化学療法前であればエベロリムスも一定の効果が得られる可能性が示唆された。今後のさらなる集積が必要と思われる。

P-22-235

術後に無月経となったタモキシフェン内服中の乳癌患者に対するアロマターゼ阻害薬投与開始時期の検討

Recovery of ovarian function in amenorrheic breast cancer patients treated with aromatase inhibitors

JCHO　大阪病院　乳腺・内分泌外科
塚本　文音、岡田公美子、趙　　明美、菅　　恵梨、瀬戸友希子、
北原　友梨

【目的】閉経期および化学療法施行後に無月経状態になった患者に対してアロマターゼ阻害薬（AI）を投与すると卵巣機能が回復することがある。これにより、予後が悪化する可能性があり、AI単独使用の開始時期は慎重に検討することが望まれる。今回、我々は閉経期あるいは化学療法により術後に無月経となったタモキシフェン（TAM）内服中のホルモン受容体陽性乳癌患者におけるAIへの切り替えの適切な時期の検討を行った。【方法】【結果】2008/12月から2017/7月の間に浸潤性乳管癌に対し根治手術を行った34例。AI開始時の年齢46-57歳（中央値51歳）。補助化学療法あり20例。LH-RHアゴニスト投与あり4例。全例AIへの切り替えまでTAMを内服。AI投与開始までの無月経の期間（LH-RHアゴニスト投与ありの場合は最終投与日からの無月経の期間）:12-44 ヵ月（中央値 26 ヵ月）。AI投与開始後の観察期間:2-88 ヵ月（中央値24 ヵ月）。血清エストラジオール（E2）測定はCLIA法およびECLIA法。卵胞刺激ホルモン（FSH）測定はCLIA法。AI投与前のE2は10pg/mL未満:31例，10pg/mL以上20pg/mL未満:2例，20pg/mL以上30pg/mL未満:1例。AI開始後の月経再開は34人中3人（8.8%）に認められ、いずれも投与開始から3ヵ月後であった。うち1例では月経再開に先立ってE2の上昇を認めた。月経再開3例のAI投与前のE2はすべて10.0pg/mL未満、FSHは4.97，8.67，17.78mIU/mLであった。TAM内服中のFSHは19.7±11.0mIU/mL（Mean±SD），30mIU/mL以上は5/34人（14.7%）。AI投与開始後のFSHは39.8±16.5mIU/mL（Mean±SD），30mIU/mL以上は21/32人（65.6%）。無月経期間が12 ヵ月以上で、AI投与前のE2が10.0pg/mL未満，FSHが10.0mIU/mL以上の患者は合計26人であったが、全例でAI投与開始後も月経再開を認めなかった。【結論】FSHはTAM内服中に比べ、AIへの切り替え後に上昇を認めた。通常、閉経の定義においてFSHは30～40mIU/mL以上が用いられるが、無月経期間が12 ヵ月以上で、E2 10.0pg/mL未満、FSHが10.0mIU/mL以上の場合、TAMからAIへ切り替えを行っても、月経が再開する可能性は極めて低いと考えられた。

P-22-236

当院におけるabemaciclib使用経験

Our experience with abemaciclib for HR+ metastatic breast cancers

[1]国際医療福祉大学三田病院　乳腺センター、
[2]国際医療福祉大学三田病院　放射線診断部、
[3]獨協医科大学埼玉医療センター　乳腺センター
小川　明子[1]、内田　恵博[1]、甲斐﨑祥一[1]、國松奈津子[2]、小川　利久[3]、
辻　　英一[3]、林原　紀明[3]

【初めに】多くのLuminal-type乳癌は，CD4/cyclin D/Rb相互作用に依存したRb経路を活性化させている．そのためCDK4/6阻害剤の使用によりPFSの延長が示され，近年OSの延長も報告された．さらにTNCやHER2-type乳癌への使用も検討が始まっている．現在palbociclib, ribociclib, abemaciclibの3種類があり、本邦では「ホルモン受容体陽性かつ HER2 陰性の手術不能又は再発乳癌」の適応のもとにabemaciclib（ベージニオ）とpalbociclib（イブランス）が使用されている．abemaciclibは2018年9月に効能・効果で製造販売承認され、2018末からpalbociclibに遅れて使用可能になった．abemaciclib（A）とFulvestrant（FAS）を併用した国際共同第III相試験（MONARCH 2試験）及びabemaciclibと非ステロイド性アロマターゼ阻害剤（NSAI）を併用した国際共同第III相試験（MONARCH 3試験）では，FAS又はLetrozole（LET），Anastrozole（ANA）との併用における有効性及び安全性が確認された．副作用として①肝機能障害（13%）②重度の下痢（11.7%注））③骨髄抑制好中球減少（44.0%）④間質性肺疾患（2.7%）が報告されている．【症例】当院では2018/12/13 ～再発乳癌29例に対して投与を行った．このうち現在でも投与が継続されているケースは22例．【投薬の組み合わせ】FAS/Aは17例，LET/A12例（このうち1例は閉経前でLET/A/LH-RHaが使われた）．【副作用】①下痢は全例で見られたが軽度なものが多く（24例）タンナルビン±ビオフェルミンで軽減した．ロペミンを必要とした症例は3例だった．②29例中1例に間質性肺炎がみられたが休薬+ステロイド療法にて軽快中で，この症例に関しては休薬にもかかわらず腫瘍マーカーの上昇はない③肝機能障害に関しては軽度であった．④GCSFを必要とする骨髄抑制が1例にみられた．【減量に関して】副作用による短期間での減量は認めなかったが、長期の使用による倦怠感により3例において100mgへの減量もしくは150mgのまま隔日投与を行っている．これら減量群でも縮小効果が継続中である．【結果】8例は効果がなく，あるいは効果がなくなり，他療法へ変更した．1例は長期にわたり肝転移病巣が1個のままであったため，肝切が行われた．5例は着実に縮小している．14例はゆっくり縮小か，変化なしの状態が続いている．【考察】Luminal-type乳癌の再発治療に関しては抗がん剤治療と比較して，治療効果やQOLが高いと考えられる．

P-22-237

当院におけるER陽性HER2陰性進行再発乳がんに対するアベマシクリブ（ABE）の使用経験

Efficacy and adverse events of abemaciclib in ER positive metastatic breast cancer

静岡県立総合病院 乳腺外科
常泉　道子、山口　　慧、松沼　亮一、速水　亮介、中上　和彦

【背景】2018年11月よりCDK4/6阻害剤であるABEがER陽性HER2陰性進行再発乳がんに対して、使用可能となった。そのため当院におけるABEの使用について検討した。【対象・方法】2018年12月～ 2019年9月にER陽性HER2陰性進行再発乳がんにABEを投与した41例に対して使用状況と副作用、効果について検討した。【結果】年齢31~85歳（中央値63歳）、再発32例のDFIは3か月~21年、中央値は6年半。Stage4は9例。内臓転移は31例（75.6%）に認め、転移部位は骨33、リンパ節23、肝19、肺18、軟部組織7、脳3。ABEの前治療歴は1治療なし1例、ホルモン治療歴ありが40例（97.6%）で1レジメ10例、2レジメ8例、3レジメ以上が22例、化学療法歴ありは16例（39%）で1レジメ3例、2レジメ4例、3レジメ以上9例。進行再発に対するホルモン治療、化学療法の濃厚な治療歴があった。ホルモン治療内容はAI35例（87.5%）、SERM26例（65%）、SERD22例（55%）、mTORi併用8例（20%）。1年先に使用可能となったCDK4/6阻害剤のパルボシクリブ（PAL）は21例（50%）に使用、ABEへの変更理由はPD9例、好中球減少症9例を含む有害事象での変更が12例であった。ABE投与期間は5~308日（中央値108日）。併用薬はSARD31例、AI 10例。減量は24例、1段階減量は22例。初回から1段階減量が5例で80歳以上の高齢者やPALで副作用のためであった。投与継続中は18例で、中止は23例で中止理由はPD9例、有害事象14例で吐気・嘔吐での中止5例、下痢での中止が4例であった。治療効果はPR9（29.0%）、SD14例（45.2%）、PD8例（25.8%）、NE 10例、効果判定可能症例は31例でCBRは74.2%。有害事象は疲労感35（85.4%）、下痢33例（80.5%）、好中球減少症27例（65.8%）、Cre上昇 28例（68.3%）、貧血19（46.3%）、G3以上は好中球減少症11例（26.8%）、吐気8例（19.5%）、貧血5例（12.2%）、疲労感5例（12.2%）。薬剤性肺障害は3例（7.3%）だがG1だった。【考察】21例（52.5%）にPALを使用しており主な変更理由はPDよりも有害事象であった。有害事象は下痢や骨髄抑制など主なものはMONARCH試験の日本人集団とあまり相違はなかった。有害事象での中止の14例中、悪心・疲労感・下痢が9例であり当院でのABE使用開始初期の症例であり、もう少しマネジメントができていれば継続使用ができたのではないか思われた。前治療歴が濃厚な症例が多かったがCBRは74.2%であった。

P-22-238

当科におけるHER2陽性乳癌に対する術前化学療法としてのPertuzumab+Trastuzumab+taxaneの使用経験

Efficacy of Pertuzumab as neoadjuvant chemotherapy in HER2 positive breast cancer

[1]秋田大学　医学部付属病院　乳腺内分泌外科、
[2]秋田大学　医学部　胸部外科、[3]秋田大学　医学部付属病院　病理部、
[4]秋田大学　医学部付属病院　放射線科
山口　歩子[1]、寺田かおり[1]、高橋絵梨子[1]、伊保内綾乃[1]、今野ひかり[1]、
南谷　佳弘[2]、南條　　博[3]、石山　公一[4]

【はじめに】NeoSphere試験やAPHINITY試験の結果から、HER2陽性乳癌における周術期のPertuzumab併用療法の有効性が示され、本邦でも2018年10月に保険適応となった。しかし実臨床におけるPertuzumabの使用適応については、リンパ節転移陰性例での有効性や、患者の副作用・QOL、医療経済の観点など未だ議論の余地があると思われる。今回我々は術前化学療法としてTrastuzumabにPertuzumabを併用した4例について検討した。
【対象と方法】2018年10月以降、当科で術前化学療法としてPertuzumabを投与したHER2陽性原発性乳癌4例を対象とし、臨床病理学的所見や効果、副作用などについて後方視的に検討した。
【結果】年齢は34-59歳（中央値は52.5歳）。臨床病期はT1cN0、ステージIが1例、T1cN1、ステージIIAが2例、T2N0、ステージIIAが1例。subtypeはHer2 enrich typeが2例、Luminal B-like HER2陽性が2例で、針生検時の免疫組織化学染色では全例がHER2強陽性を示した。Ki-67陽性率は25.4%~67.0%であった。術前化学療法としてアンスラサイクリン（FEC100）4コースを施行後に、Trastuzumab+Pertuzumab+Docetaxel 4コースを2例で、Trastuzumab+Pertuzumab+Paclitaxel 4コースを2例で投与した。途中Grade3以上の有害事象は認めなかった。その後手術を施行し、術式は乳房全切除術+センチネルリンパ節生検が2例、乳房全切除術+腋窩郭清術が1例、乳房部分切除術+腋窩郭清術が1例であった。最終病理結果では全例で病理学的完全奏功（以下pCR）が得られていた。術後はTrastuzumab+Pertuzumabを計1年間、初診時のsubtypeに応じてホルモン療法、温存乳房への外照射をそれぞれ行い、現時点で再発をきたした症例はない。
【まとめ】今回、術前化学療法としてPertuzumab併用療法を選択した4例について検討した。4例はリンパ節転移陽性、腫瘍径が比較的大きい、若年であるといった理由からPertuzumab併用療法を選択していた。症例数が限られているものの全例でpCRが得られ、その有効性が期待できると思われた。また治療継続困難な心毒性やgrade3以上の有害事象を認めず忍容性についても優れている可能性が示唆された。しかし症例によってはPertuzumab併用を行わずともpCRが得られた可能性もあり、over treatmentをどのようにして回避するかといった問題が残る。Pertuzumab投与を行ってない同様の群と病理学的奏功率などを比較した結果も踏まえ、文献的考察を加えて報告する。

P-22-239

当院で経験したパルボシクリブの治療成績の検討

Examination of palbociclib treatment in this hospital

東京医科大学八王子医療センター　乳腺科
天谷　圭吾、呉　　蓉榕、山田　公人

背景）パルボシクリブによりホルモン陽性転移再発乳癌患者の予後改善が期待される。
目的）当院におけるパルボシクリブの治療成績を検討する。
対象と方法）2018年2月から2019年12月までに当院でパルボシクリブを導入した乳癌患者50例（うち男性乳癌は2例）を検討した。
結果）年齢中央値は67歳（39-95歳）。再発症例37例、初診時遠隔転移12例、手術不能症例1例で骨転移25例、肺・胸膜転移25例、肝転移14例、リンパ節転移21例、乳腺内転移5例、脳転移1例、皮膚転移2例、頬粘膜1例であった。観察期間中央値は287日（42-691日）で、50例中22例が現在も治療継続中である。パルボシクリブ導入の治療ライン数の中央値は3（1-9）。併用薬はフルベストラント19例、レトロゾール12例、エキセメスタン6例、アナストロゾール7例、高容量トレミフェン4例、メドロキシプロゲステロン酢酸エステル2例であった。治療効果はCRが0例、PRが12例、SDが21例、PDが17例。奏効率は24%で臨床的有用率は66%であった。当院でパルボシクリブを使用した症例でKi-67を20%で区切った場合、Ki-67が20%以下は21%以上と比較して治療成功期間（TTF）に有意差が得られた。また内臓転移の有無・パルボシクリブ使用ライン・エストロゲン受容体の高値と低値・プロゲステロン受容体の高値と低値などでは有意差は得られなかった。
考察）当院の奏効率・臨床的有用率はPALOMA3試験と比較して軽度高かった。観察期間が短かったこともあり観察期間中央値は低かったが、治療継続中の症例も多く、長期投与症例もあるため引き続きの観察が必要と考える。我々の施設ではKi-67でTTFに有意差が示されたが、学会期間まで観察期間を延ばし、他の評価項目でも有意差が出るか検討する。

P-22-240

腰椎病的骨折を契機に発見され、Palbociclib+Fulvestrant+Goserelinが奏効しているHR陽性閉経前乳癌の1例

A case of HR-positive premenopausal MBC successfully treated with Palbociclib combination therapy

岡山赤十字病院　乳腺・内分泌外科
三又明日香、吉富　誠二、森川　希実、原　　享子、辻　　尚志

【はじめに】CDK4/6阻害剤であるパルボシクリブは、ホルモン受容体陽性転移再発乳癌に対し有用性が示され、一次・二次内分泌療法との併用が推奨されている。今回、腰椎病的骨折を契機に発見され、一次療法でパルボシクリブ併用内分泌療法を行い、奏効している1例を経験したので報告する。
【症例】49歳女性。2018年1月から誘因なく腰痛が出現し、同年3月、腰痛悪化を主訴に前医を受診した。鎮痛薬で経過を見たが、腰痛は増悪した。同年4月、転倒しそうになり片足で踏ん張った際に腰痛が悪化し歩行困難になったため当院に救急搬送された。胸腰椎MRIでL5椎体に圧迫骨折を認め、骨転移や血液疾患に伴う病的骨折を疑い、精査目的に入院した。CTでは原発巣を指摘できず、CTガイド下骨生検を施行したところ、病理診断は腺癌の転移で、免疫組織化学染色ではCK7（+）, CK20（-）, ER（+）, GCDFP15（+）, mammaglobin（+）, TTF-1（-）で乳腺原発が疑われた。乳房視触診では両側乳房のC領域に硬結を触知し、超音波検査では右乳房C領域にやや不整な低エコー域を認めた。針生検では浸潤性乳管癌（硬性型）、ER（+）, PgR（+）, HER2（-）, Ki-67:1.9%であった。腫瘍マーカーはCEA 8.4 ng/mL, CA15-3 54.0 U/mL と上昇していた。PET-CTでは右乳房AC領域、椎体、骨盤骨などに異常集積を認めた。以上から右乳癌（閉経前）T2N0M1（OSS）, stageIVと診断した。病巣に対してL5椎体後方固定術を行った後、一次内分泌療法として、パルボシクリブ+フルベストラント+ゴセレリンを開始した。腰痛は著明に軽快し、治療開始から1年5ヶ月後の腫瘍マーカーはCEA 2.2 ng/mL, CA15-3 11.7 U/mL まで下降した。CTでは骨転移巣の骨硬化が進み、新規病変の出現はなく、治療効果はPRと判定された。有害事象として、好中球減少（Grade 2）と口内炎が発生したが、治療開始から1年8ヶ月経過した現在も休薬や減量なく治療を継続している。
【結語】ER陽性HER2陰性閉経前転移乳癌に対し、一次内分泌療法にパルボシクリブを併用し良好な経過をたどっている1例を経験した。

P-22-241

当院における治療実績から考えるHer2陽性乳がんに対する周術期薬物治療の現状と将来展望

Indication of Pertuzumab for primary Her2 positive breast cancer in Kyoto University Hospital

[1]京都大学医学部附属病院　乳腺外科、
[2]京都大学医学部附属病院　腫瘍内科、[3]京都市立病院　乳腺外科
何　　佳曦[1,3]、川島　雅央[1]、高田　正泰[1]、林　　雪[1]、西村　友美[1]、
西江万梨子[1,2]、松本　純明[1]、河口　浩介[1]、森　由希子[2]、鈴木　栄治[1]、
戸井　雅和[1]

【背景と目的】
2018年10月よりHer2陽性原発性乳癌に対する補助薬物療法にPertuzumabが適応拡大された。早期乳癌患者に対しては再発リスクの高い症例に使用することとされているが、再発リスク評価を行うに当たって、定まった指標は存在しない。今回我々は、当院におけるPertuzumabの処方動向を分析することで、Her2陽性原発性乳癌の再発リスク評価の実態調査を行った。
【対象と方法】
Pertuzumabの適応拡大後に京都大学医学部附属病院で補助薬物治療を受けたHer2陽性乳癌患者を対象とし、臨床病理学的因子や手術方法、周術期薬物療法に関する情報を収集。Pertuzumab投与と関係するリスク因子を抽出した。
【結果】
調査期間中に治療を受けた32例（cStageⅠ：7例、cStageⅡA：12例、cStageⅡB：4例、cStageⅢ：9例）を解析対象とした。32例中28例で周術期にPertuzumabが使用されていた。cN1以上の症例（n=17）では、腫瘍径、ホルモン受容体発現状況、組織学的悪性度などによらず、全例にPertuzumabが使用されていた。このうち10例で術前化学療法が施行されていた。Pertuzumabを用いずに術前療法が施行された3例中1例で病理学的完全奏功（以下pCR: ypT0 or Tis/ypN0）が得られていたが、3例とも術後にPertuzumabが追加されていた。cN0症例（n=15）では、cT1以下の7例（47%）のうち正確な腫瘍径の評価が難しい特殊な例を除いた4例では、Paclitaxel+Trastuzumab療法が行われていた。一方、cT2以上の8例（53%）では全例でPertuzumabが使用されていた。このうち7例では術前化学療法からPertuzumabが使用され、治療効果に関わらず術後も継続して使用されていた。術前化学療法でPertuzumabが使用された症例では70%（全17例中、抄録提出時治療効果が判明している10例で検討）で病理学的完全奏功が得られていた。
【結論】
リンパ節転移陽性例は、全例高リスクと判定されPertuzumabが使用されていた。リンパ節転移陰性例では、リスク評価に腫瘍径が重視される傾向が認められた。術前化学療法の効果は術後のPertuzumabの使用に影響を与えなかった。

P-22-242

パルボシクリブの治療効果に関する検討

Therapeutic Effect of palbociclib in patients with metastatic breast cancer

東海大学　医学部　乳腺・内分泌外科
岡村　卓穂、栄枝三江子、横山　　梢、寺尾まやこ、森岡　　徹、
津田　万里、新倉　直樹

【背景】
CDK4/6阻害剤であるパルボシクリブは、PALOMA試験の結果をもって2017年12月に保険承認されて以降、ホルモン受容体陽性HER2陰性転移・再発乳癌症例の重要な治療選択肢のひとつである。
【対象と方法】
2018年1月～ 2018年9月までにパルボシクリブの投与を開始した局所進行・再発乳癌51症例を対象に、2019年12月まで後方視的に追跡し、主に臨床的治療効果ついて検討した。
【結果】
年齢は中央値57歳。投与ラインは中央値3。
投与期間（中央値）は7 ヵ月、投与サイクル（中央値）は8サイクルであった。
12 ヵ月以上、投与の継続が可能であった症例は17例（33.3%）あり、そのうち現在も投与を継続している10例（19.6%）は、すべて18 ヵ月以上、治療を継続していた。
治療効果判定が可能であった46例において、奏効率（CR + PR）は13.0 %、臨床的有用率（CR + PR +long SD）は65.2%、病勢コントロール率（CR + PR + SD）は67.4 %であった。
125mg/日服用で減量せずに治療効果を示したのは18例中10例（55.6%: PR 3例、SD 7例）であったが、減量しても28例中21例（75%）に治療効果（PR 3例、SD 18例）を認めた。
3週投与1週休薬の投与スケジュールを変更せずに治療効果を示したのは36例中27例（75%: PR 6例、SD 21例）であり、変更した場合でも10例中4例（40%）に治療効果（SD 4例）を認めた。
PD症例は、投与ラインが遅い症例（中央値5）に多く、肝転移の増悪や新規出現を認める頻度が高かった（15例中10例: 66.7%）。
投与期間が3か月未満であった症例の内訳は、倦怠感、肝機能障害等の有害事象が早期に出現した5例と急激に病勢が進行したPD症例2例であった。
【結語】
パルボシクリブは、減量投与しても治療効果が減弱しない可能性が示唆された。

P-22-243

当院におけるdose dense AC+ dose dense PTX療法施行症例の検討

Safety and Tolerance of dose dense AC and dose dense PTX in our institute

[1]神奈川県立がんセンター　乳腺内分泌外科、[2]横浜市立大学　外科治療学
松原　由佳[1]、山下　年成[1]、山中　隆司[1]、岡本　　咲[1]、戸田　宗治[1]、
古波蔵かおり[1]、菅原　裕子[1]、菅沼　伸康[1]、利野　　靖[2]、益田　宗孝[2]

【背景と目的】近年dose dense（以下dd）化学療法の有用性についての報告がなされ、当院ではddAC療法を2018年3月から、ddPTX療法を2019年2月から開始している。当院でのddAC+ddPTX施行症例に関して、患者背景、治療経過、安全性に関して検討した。【方法】2018年12月から2019年9月の間にddAC+ddPTX療法を開始した原発性乳癌の患者20例を対象とした。臨床病理学的特徴、治療経過、RDI、有害事象に関して後方視的に検討した。AC療法は60mg/m^{2}を2週毎に実施、PTX療法は175mg/m^{2}を2週毎に実施、それぞれのレジメンでペグフィルグラスチム3.6mgをDay3に皮下注射した。【結果】患者背景は年齢中央値45.5歳（34-57歳）、Luminal B 17例、triple negative 3例、病期はStageⅠ 1例、StageⅡA 6例、StageⅡB 6例、StageⅢA 1例、StageⅢB 1例、StageⅢC 5例、術前治療が5例、術後治療が15例であった。術前治療としての治療効果はCR 1例、PR 2例、SD 1例、PD 1例であった。治療完遂は13例、治療延期は3例、治療中止は4例あった。治療延期、中止の理由は肝機能障害が3例、帯状疱疹、末梢神経障害、薬疹、PDが1例ずつであった。治療中止となっていない症例でのRDIは93.1%であった。血液毒性はリンパ球減少Grade3以上が6例あり、1例でST合剤の予防投与を行った。予防投与を行っていなかった症例で1例ニューモシスチス肺炎を発症した。ddPTX 1回終了後、薬疹で治療中止となりDTXに変更後の発症であった。Grade3以上の非血液毒性は肝機能障害と薬疹が1例ずつあった。【結論】治療継続が可能であった症例に関してはRDI 93.1%と比較的治療強度を落とさずに治療可能であった。dd化学療法の合併症としてニューモシスチス肺炎があり今回の検討でもタキサン治療時に1例発症があった。リンパ球減少Grade 3以上を認めた6例中5例が無症状であったものの予防投与が行われていたのが1例であり、ST合剤の予防投与に関して検討すべきと考えられた。

P-22-244

当院におけるアベマシクリブの投与状況

Current status of using abemaciclib in our hospital

[1]名古屋大学　医学部　附属病院　乳腺・内分泌外科、
[2]みなと医療生活協同組合 協立総合病院
武内　　大[1,2]、田邉　　綾[2]、一川　貴洋[1]、稲石　貴弘[1]、添田　郁美[1]、
渡邊　　学[1]、宮嶋　則行[1]、柴田　雅央[1]、高野　悠子[1]、角田　伸行[1]、
菊森　豊根[1]

【背景】
ホルモン受容体陽性/HER2陰性乳癌に対して、ホルモン耐性のメカニズム解明と新たな分子標的治療薬の開発がなされている。2017年にpalbociclibが本邦で使用可能となり、さらに2018年12月にはabemaciclibが承認され、いずれもホルモン療法単剤と併用との比較において有意にPFSを延長している。
【対象と方法】
2018年12月から2020年1月の間に当院と関連施設でabemaciclibを使用したホルモン受容体陽性/HER2陰性乳癌患者（17例、うち当院症例が12例）を後方視的に解析した。
【結果】
abemaciclib導入時の年齢は中央値61歳（範囲42 ～ 81歳）で全例女性であった。術後再発症例が16例、進行乳癌症例が1例であった。再発に対して化学療法の投与歴がある症例は2例、palbociclibの投与歴がある患者は2例あった。再発後ホルモン療法歴のある患者は6例だった。内臓転移（肝、肺、胸膜播種、腹膜播種）症例は11例であった。全症例300 mg/dayで投与が開始されていた。効果判定は13例で施行されており、効果判定がなされた症例の投与期間中央値は247日（範囲:70 ～ 398日）であった。CR/PR/SD/PDはそれぞれ1/10/1/1例であった。主な有害事象は、下痢であったが、多くは減量・休薬と止痢剤で対応することで、投与継続可能だった。ステロイドパルス療法が必要な間質性肺炎（1例）、肝機能異常（2例）の症例もあった。肝機能異常の1例はGrade3で投与継続が困難であった。
【考察】
MONARCH 2, MONARCH 3の適格条件に適っていないが投与された症例も多く存在したが、効果のある症例があった。主な副作用である下痢は、多くの症例で対処可能であった。間質性肺炎症例は時に致死的となるため、適格ではない症例に対して投与をする場合には十分注意をして投与を考慮する必要があると考えられた。

P-22-245

当科におけるホルモン受容体陽性進行再発乳癌に対するCDK4/6阻害剤の晩期使用例の検討

Study of late line cases of CDK4/6 inhibitor for hormone receptor positive recurrent breast cancer

[1]高知大学医学部付属病院 乳腺センター、
[2]高知大学医学部付属病院 外科 (一)
岡田　衣世[1]、杉本　健樹[1]、沖　　豊和[1]、小河　真帆[1]、駄場中　研[2]、
花崎　和弘[2]

【はじめに】CDK4/6阻害剤（CDK4/6 i）はホルモン受容体陽性HER2陰性進行再発乳癌に対する1次・2次治療で有効性が認められた薬剤であるが、特に新規薬剤では投与既往のない再発晩期の症例にも投与することがある。当院でのLate lineでの有効性と有害事象について検討する。【方法】当科で2018年1月～ 19年10月にPalbociclib (P) を投与した38例と2018年12月～ 19年10月のAbemaciclib (A) 投与17例の中で、3次治療以降で投与した29例 (P:18, A:11) を対象に有効性・有害事象について検討した。観察期間の中央値はP群 21.4週、A群21.1週で、年齢は中央値61歳 (40-81)、閉経後25, 閉経前4であった。受容体は全例ER陽性、PgRはP群13例、A群は全11例で陽性であった。転移部位はリンパ節 13 (9, 4) , 骨18 (11, 7) , 肺10 (5, 5) , 肝 7 (4, 3) で脳 A群 1で、他は胸膜 2、腹膜、副腎、胃、卵巣、脊髄が各1であった。治療ラインは3次 8 (4, 4) , 4次 5 (5, 0) , 5以降16 (9, 7) で前治療は最大11レジメンであった。前治療は内分泌療法のみ (H) 9 (P:6,A:3)、化学療法あり (C) 20 (12, 8) でAnthracycline系 4 (2, 2) , Taxane系 (Bevacizumab併用を含む) 19 (11, 8) , Eribulin 6 (4, 2) , Gemcitabine 2 (2, 0) , TS-1/Capecitabine8 (5, 3) で、Vinorelbine P群 1, UFT A群 1 であった。【結果】最大効果はP群でPR 3, SD12 (longSD 4) , PD 3で、A群はPR 6, SD 4 (longSD 2) , PD 0, 未評価1であった。1次2次26例と3次以降29例の効果を比較すると、Response Rate (RR) はP群 35.0% vs 16.7%, A群66.7% vs 54.5%、Clinical Benefit Rate (CBR) はP群50.0% vs 38.9%, A群 66.7% vs 72.7%であった。Time to Treatment Failure (TTF) はP群 52.0週 (1.1 ～ 92.4) vs 34.7週 (2.0 ～ 76.4) でA群 35.1週 (2.0~35.1) vs 中央値未到達 (0.9 ～ 34.9) であった。3次以降のTTFで前治療H (9例) 30.3週 (9.9 ～ 68.1) , C (20例) 34.7週 (0.9 ～ 68.4) だった。有害事象はP群でgrade3以上の好中球減少 8例で間質性肺炎はなかった。A群はgrade2下痢 6例で、P群17 (94.4%) , A群 10 (90.9%) が有害事象による減量か事前減量をしていた。P群 8, A群7 で治療継続中である。【まとめ】3次以降でもP, A 2剤とも奏功や長期に病勢コントロールの得られる症例がある。CDK4/6 i 投与歴のないホルモン受容体陽性HER2陰性進行再発乳癌では、前治療の化学療法の有無を問わず3次治療以降であっても投与を考慮してもよいと考える。

P-22-246

術前・術後化学療法としてAC療法またはdose-dense AC療法を施行された乳癌患者における治療完遂割合の比較

Comparison of the treatment completion ratio in breast cancer patients received AC vs ddAC therapy

[1]国立研究開発法人　国立がん研究センター東病院　薬剤部、
[2]国立研究開発法人　国立がん研究センター東病院　乳腺・腫瘍内科
馬見新佳那子[1]、内藤　陽一[2]、仁熊　久美[1]、石原　淑子[1]、井上真佐子[2]、
楠原　正太[2]、深澤　陽子[2]、原野　謙一[2]、松原　伸晃[2]、古川　孝広[2]、
細野　亜古[2]、向原　　徹[2]、川崎　敏克[1]

【背景】早期乳癌に対する術前・術後化学療法の標準治療はアンスラサイクリンおよびタキサンの逐次療法である。Dose-dense（dd）AC（doxorubicin + cyclophosphamide）療法は、G-CSF の併用により好中球減少を軽減し、AC療法のインターバルを21日から14日に短縮することで治療強度を高めた治療であり、AC療法と比較し、無病生存期間および全生存期間を改善した。当院においても、持続型G-CSF製剤の承認後、再発高リスク乳癌を対象にddAC療法が行われてきたが、ddAC療法及びタキサン療法の中止や減量を経験してきた。また、AC療法またはddAC療法及びタキサン療法の治療完遂割合の比較については十分に比較検討されていない。
【目的】AC療法またはddAC療法の後にタキサン逐次投与を行う周術期治療を計画された乳癌患者を対象として、治療完遂割合についてAC群とddAC群とで比較する。
【方法】当院で、術前・術後化学療法として2014年1月1日～ 2015年12月31日及び2018年1月1日～ 2019年3月31日にAC療法を開始された患者及び2016年1月1日～ 2017年12月31日までにddAC療法を開始された患者を対象とし、診療録を用いた後方視的調査を行った。AC/ddAC療法及びタキサン療法の相対治療強度（RDI）が共に0.85以上であった場合を治療完遂と定義した。
【結果】対象期間において、AC群は179名、ddAC群は59名であり、全例女性であった。患者背景として年齢・BMI・合併症・喫煙歴・閉経状態・手術施行時期・サブタイプ分類・エコーによる腫瘍サイズ及びリンパ節数に差はなかった。AC群、ddAC群においてdocetaxel / paclitaxel /タキサン未施行はそれぞれ111/65/3名（62%/36%/2%）、24/35/0名（41%/59%/0%）で施行され、両群でばらつきを認めた（$p < 0.05$）。両群においてタキサンのRDI及び施行サイクル数は差を認めなかった（$p = 0.179$、$p = 0.067$）。計画された治療完遂割合はAC群、ddAC群において116名/35名（65%/59%）であり、両群に差は認められなかった（$p = 0.448$）。
【考察】AC群及びddAC群における治療完遂割合、タキサンの相対治療強度及び施行サイクル数には差がなかった。ddAC療法による治療完遂を妨げるリスクの増大は明らかではない。

P-22-247

ホルモン受容体陽性の進行再発乳がんに対する治療選択

Treatment for hormone-receptor-positive advanced breast cancer

東京大学　大学院医学系研究科　乳腺内分泌外科
西岡　琴江、鈴木　雄介、林　香菜子、宮治　美穂、原田真悠水、
尾辻　和尊、佐藤　綾花、丹羽　隆善、田辺　真彦、瀬戸　泰之

【背景】近年のホルモン受容体陽性進行再発乳がんの治療は多岐にわたるようになった。2014年3月にmTOR阻害剤エベロリムス (EVE)、2017年12月にCDK4/6阻害剤パルボシクリブ (PAL)、2018年9月にアベマシクリブ (ABE) が承認された。選択枝が増えることにより、薬剤の組み合わせや投与順序、化学療法との兼ね合いなど、考慮すべきことも多く、治療戦略は複雑になっている。当院での投与経験を検討し、実臨床での状況を報告する。
【方法】2014年4月から2019年10月に、EVE,PAL,ABEのいずれかを投与を行った32症例を後方視的に検討した。32例には、現在投与中の9症例も含まれる。
【結果】32例全員が女性であり、治療開始時の平均年齢56 (30-78)歳であった。PAL投与25例、ABE投与5例、EVE投与14例であり、2剤以上投与したのは8例認めた。
32例中17例 (53%) が術後再発乳がんであり、15例 (47%) が進行乳がんであった。ホルモン療法と化学療法を含めた再発進行乳がんの治療期間は、平均4 (0-17) 年となり、治療歴が長い経過の症例も認められた。
再発乳がん17例の無再発期間は平均5.6 (1-18)年、前治療(adjuvant含む)としては、ホルモン療法が平均2.5レジメン、化学療法が3 (0-9) レジメンと早期 lineでの投与は少なかった。3剤の治療期間は平均5.9 (1-26) 月であり、症例によりばらつきが多い。投与継続中の症例も多いが、いずれかの薬剤を1年以上投与継続できているのは2例 (12%) であった。
進行乳がん15例では、化学療法投与歴があるものは3例のみで、前治療としてのホルモン療法も平均1.5レジメンであり、早期lineが比較的多い。3剤の治療期間は平均5.9 (1-16) 月と、再発乳がんとほぼ同等であるが、1年以上投与継続している症例は3例 (20%) であった。
【考察】今回の症例では、各薬剤ともに早期ラインでの使用が少なく、また投与継続中である症例もあり、次治療の検討は困難だが、PAL投与後にEVE投与例が3例、そのうち2例は現在もEVE投与継続中であり、EVEはCDK4/6阻害薬の次治療の選択肢にはあり得ると考える。
また、最近は、コンパニオン検査や遺伝子パネル検査も保険適応となり、至適薬剤投与の検討をしつつ、様々な検査のタイミングを計ることも必要である。ガイドラインや臨床試験の結果のみでは患者個別には対応しきれず、治療の選択に苦慮することも多い。
当施設の投与経験の検討が、今後の治療戦略の一助になれば幸いである。

P-22-248

高齢者エストロゲン受容体陽性乳癌に対する原発巣非切除内分泌療法の治療成績

Outcome of endocrine therapy for unresected estrogen receptor-positive breast cancer in the elderly

信州大学　医学部　乳腺内分泌外科
前野　一真、千野　辰徳、大野　晃一、小野　真由、伊藤　勅子、
金井　敏晴、伊藤　研一

【緒言】乳癌手術は侵襲は少ないが,高齢者乳癌では併存疾患や自己決定能低下などにより,高齢になるほど手術困難な患者は多くなる.エストロゲン受容体(ER)陽性乳癌では原発巣非切除のままでも内分泌療法のみで長期の進行抑制が期待できる症例もあり,手術適応はsubtypeや全身状態,生命予後を考慮した総合的な判断が必要と考えられる.【目的・方法】高齢者乳癌における内分泌療法の有用性を検討するために,2007年8月～ 2020年1月に当院と関連施設で,非切除で内分泌療法のみで治療した高齢者乳癌32例の治療成績(観察期間中央値30ヶ月 (6-149)) を後方視的に解析した.【結果】平均年齢83.4歳で,臨床病期はI:15例 (46.9%) ,IIA:9例 (30.8%) ,IIB:3例 (11.5%) ,III:5例 (15.6%) で,TNM各因子ではT1:15例 (46.9%) ,T2:13例 (40.6%) ,T3:4例 (12.5%) ,N0:24例 (75.0%) ,N1≤:8例 (25.0%) ,M0:28例 (87.5%) ,M1:0例 (0%) ,遠隔転移検索未施行4例 (12.5%) であった.組織型では浸潤性乳管癌23例 (84.5%) ,浸潤性小葉癌2例 (6.2%) ,特殊型3例 (9.3%) ,ERは全32例 (100%) で強陽性 (J-score 3a/b) ,PgRは3a/3b:18例 (56.2%) ,HER2陰性28例 (87.5%) ,陽性2例 (6.3%) ,Ki67<20%:16例 (50.0%) ,20%≤:4例 (12.5%) であった.認知症・統合失調症等に伴う自己決定能低下10例 (31.3%) ,喘息2例 (6.3%) ,心機能低下2例 (6.3%) で非切除を選択し,重篤な併存疾患はないが非切除を選択した症例が18例 (56.3%) であった.内分泌療法剤はAnastrozole 23例 (71.9%) ,Exemestane 4例 (12.5%) ,Letrozole 2例 (6.3%) ,Tamoxifen/Tremifene 3例 (9.3%) で,最良治療効果はPR:22例 (68.8%) ,SD:10例 (31.1%) ,5年無増悪生存率は70.3%であった.その後PDとなった症例はPR22例 (奏効期間中央値:33 (8 ～ 109) ヶ月) 中2例 (6.3%) ,SD10例 (奏効期間中央値:17 (6 ～ 48) ヶ月) 中6例 (44.4%) の計8例で,うち3例は局所麻酔下で乳房部分切除術へ,5例はアロマターゼ阻害剤から抗エストロゲン剤へ変更したがPRは1例のみで,4例はPDであった. 予後が追跡できた28例 (87.6%) 中,原病死1例 (3.1%) ,他病死6例 (18.8%) で,5年全生存率59.9%,疾患特異的5年生存率95.8%であった.また, PD症例中3例で局所の処置が必要になり,うち1例では原病死の要因となったが,他病死6例では原発巣の制御は良好であった.【結語】原発巣非切除で内分泌療法を施行した高齢者ER強陽性乳癌症例の5年全生存率は低いが,原病死例は少なく,良好な局所制御が得られており,非切除内分泌療法も治療選択肢になりうると考えられた.

P-22-249

CDK4/6阻害剤（Palbociclib・Abemaciclib）の使用実績と副作用についての検討

Clinical's therapeutical experience of CDK4/6 inhibitors and a report of adverse events

[1]関西労災病院　乳腺外科、[2]関西労災病院　外科
柳川　雄大[1]、柄川千代美[1]、柳井亜矢子[1]、臼井　　健[2]、大村　仁昭[2]、
畑　　泰司[2]、武田　　裕[2]、高塚　雄一[1]

【序言】CDK4/6阻害剤であるPalbociclib（以下PAL）が使用可能となり約2年が、Abemaciclib（以下ABE）が使用可能となり約1年が経過したが、ABEは市販後調査により間質性肺炎の重大副作用の注意喚起がなされたこともあり、CDK4/6阻害剤の使用に際しては慎重な患者観察が必要であると言える。当院における両薬剤の使用実績と死亡に至る間質性肺炎の副作用を経験したため併せて報告する。
【方法】ER陽性転移性乳癌患者で、PALを投与した35例（PAL群）、ABEを投与した18例（A群）について後方視的に比較検討した。
【結果】両薬剤の導入時年齢中央値はPAL群63（33-79）歳・ABE群66（52-83）歳であった。導入時Performance Status（PS）中央値はPAL群は0（0-3）・ABE群は0（0-3）であった。PS3で導入したのは両群とも1例ずつあり、PAL群の1例は多発脊椎転移により両下肢不全麻痺を伴っていた症例で、ABE群の1例は多発骨・骨髄転移の病状進行によりADLが低下していた症例であった。導入時の転移部位は『骨・局所・リンパ節転移のみ』/『肝転移以外の臓器転移がある』/『肝転移がある』/『脳・骨髄転移がある』で分けた場合、PAL群はそれぞれ8/8/16/1例・ABE群は5/7/5/1例であった。治療line数が3rd line以降のlate lineで使用された症例はPAL群は24例（69%）・ABE群は10例（56%）であり、抗癌剤既治療例はPAL群で17例（49%）・ABE群で5例（28%）あった。無増悪生存期間（PFS）の中央値はPAL群で125日・ABE群で156日であり両群に有意差はなかった（*P*=0.69, Wilcoxon test）。なお、PALとABEを両方使用した症例は2例あり、いずれもPALによる骨髄抑制で治療継続困難になり、ABEに変更していた。
また、Grade3以上の副作用として、PAL群で好中球減少を15例（43%）、発熱性好中球減少症（FN）を3例（9%）、肝機能障害を1例（3%）に認め、ABE群では好中球減少を4例（22%）、貧血を1例（6%）、嘔吐を1例（6%）、間質性肺炎を1例（6%）に認めた。間質性肺炎を発症した症例はレトロゾール+ABE導入から約4か月後に発症し、気管挿管を行いステロイドパルスを施行したが、甲斐なく死亡した。
【結語】当院での治療症例は臨床試験の報告に比べると前治療歴が長い症例が多く、抗癌剤治療を経験している症例も多いため、PFSが短くなり、骨髄抑制の副作用が多くみられたと考えられた。PS 3の骨髄転移症例に使用し良好な治療効果が得られた症例や間質性肺炎による死亡症例も経験したため、併せて経過を詳細に報告する。

P-22-250

ER陽性HER2陰性進行再発乳癌におけるneutrofil-to-lymphocyte ratioと予後の関連性

Association between NLR and prognosis in ER+HER2- advanced metastatic breast cancer

[1]独立行政法人　地域医療機能推進機構 埼玉メディカルセンター　乳腺外科、
[2]独立行政法人　地域医療機能推進機構 埼玉メディカルセンター　病理診断科
前田　祐佳[1]、関　　大仁[1]、櫻井　孝志[1]、沖　　尚彦[1]、青山　美奈[1]、
山口　　諒[1]、清水　　健[2]

【背景・目的】近年、Eribulinを投与した進行再発乳癌においてneutrofil-to-lymphocyte ratio（NLR）<3でProgression-free Survival（PFS）が良好であることが報告された（Miyagawa el al., Clinical Breast Cancer, 2018）。今回、我々はEribulin を投与したER陽性HER2陰性進行再発乳癌（ER+HER2- MBC）の予後とNLRの関連性について検討した。
【対象・方法】2013年11月から2019年10月までにEribulinで治療したER+HER2-MBC 42例のうち治療開始にNLRが評価可能であった35例を対象に後方視的検討を行った。
【結果】年齢中央値は63（39-77）歳、観察期間中央値は13.7（1 - 69.1）ヶ月、閉経後は74.3%（26/35）であった。PgR陽性は77.1%（27/35）、de novoは31.4%（11/35）、内臓転移ありは68.6%（24/35）、術後ホルモン療法ありは74.3%（26/35）、術前または術後化学療法ありは60%（21/35）、Eを1次または2次治療で投与した症例は14.3%（5/35）であった。全体のresponse rate（RR）は11.4%（4/35）、clinical benefit rate（CBR）は22.9%（8/35）であった。NLR<3とNLR≧3のRRはそれぞれ14.3%（3/21）と7.1%（1/14）（P=0.635）、CBRはそれぞれ28.6%（6/21）と14.3%（2/14）（P=0.431）であり、いずれも両群間で有意差を認めなかった。PFSは両群で有意差を認めなかった（NLR<3 vs NLR≧3 = 36.6 months vs 2.0 months, P=0.700）。サブ解析の結果、DFI 24ヶ月以上ではNLR<3で有意にPFS良好（6.6 months vs 4.6 months, P=0.029）であった（Figure 1）。
【結語】Eribulinを投与したER+HER2- MBCにおいて、DFI 24ヶ月以上のサブグループではNLR<3でDFSが有意に良好であった。

NLR<3とNLR≧3におけるDFSの比較（DFI 24ヶ月以上）

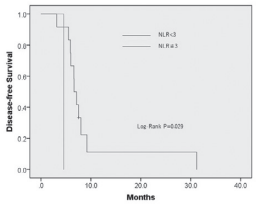

P-22-251

HER2陽性早期乳癌に対するペルツズマブ併用の術前化学療法はpCRを改善する

Preoperative chemotherapy with pertuzumab improves pCR for HER2-positive early breast cancer

[1]名古屋大学医学部付属病院　乳腺内分泌外科、
[2]名古屋大学大学院　腫瘍外科学
添田　郁美[1,2]、角田　伸行[1,2]、一川　貴洋[1]、稲石　貴弘[1]、宮嶋　則行[1]、
柴田　雅央[1]、高野　悠子[1]、武内　　大[1]、菊森　豊根[1]、榊野　正人[2]

【目的】
APHINITY試験、NeoSphere試験、TRYPHAENA試験の結果より、本邦でも再発リスクの高いHER2陽性早期乳癌に対する術前および術後補助化学療法としてペルツズマブの使用が承認された。当院では2018年11月よりペルツズマブ併用の術前化学療法を開始しており、実臨床での有効性を評価した。
【対象・方法】
2016年1月～ 2019年8月に、当院にてHER2陽性原発性乳がんに対して術前化学療法を実施した症例を対象に、評価項目（縮小率、pCR）について後向き調査を行った。
【結果】
全例女性で、タキサン系薬剤+トラスツズマブ単剤投与は21例（以下、TH群）、タキサン系薬剤+トラスツズマブ+ペルツズマブ併用投与は17例（以下、THP群）であった。そのうち、TH群のみにアンスラサイクリン未使用の症例があったため、その2例を除いたTH群19例とTHP群17例を対象に以降のを比較検討を行った。
年齢中央値はTH群60.1（32.1-72.9）、THP群58.3（35.8-71.7）、cStageⅠ/Ⅱ/ⅢはTH群は1/12/6例、THP群は2/10/5例であった。サブタイプ（luminal HER2/HER2 non-luminal）はTH群で12/7例、THP群で8/9例であった。臨床的腫瘍縮小率（中央値）はTH群で53.3%（21.4-100）、THP群で58.5%（37.5-100）であった。病理学的治療効果についてpCR率はTH群/THP群で15.8/35.3%、DCISも含めたpCR率は31.6/52.9%であった。
【考察】
NeoSphere試験およびTRYPHAENA試験と同様に、実臨床でもペルツズマブ追加による奏功率の改善が確認された。pCR率（DCISを含む）について、当院の成績はNeoSphere試験より優れ、TRYPHAENA試験よりやや劣っていたが、アンスラサイクリン使用の差異（前者は術後に使用、後者は術前に抗HER2剤と併用）に起因する可能性が考えられた。
【まとめ】
実臨床でもペルツズマブ併用によりpCR率が上昇しており、ペルツズマブ併用療法は有用と考えられた。ただし、予後への影響は更なる経過観察が必要である。

P-22-252

化学療法施行中の再発乳がんにおける新規転移と抗腫瘍免疫の関連

New metastasis and antitumor immunity in recurrent breast cancer undergoing chemotherapy

[1]九州大学病院別府病院　外科、[2]藤吉乳腺クリニック、
[3]たなか乳腺外科内科クリニック
増田　隆明[1]、安東　由貴[1]、藤吉　健児[2]、田中　文明[3]、三森　功士[1]

【背景】進行再発がんの腫瘍進展様式として、新たな転移巣を生じる新規転移（new metastasis; NM）と既存病変の増大（pre-existing metastasis; PEM）があるが、NMは乳がんをはじめとして複数の悪性腫瘍で予後不良因子として報告されている（*Eur J Cancer* 2014）。我々は、再発乳癌においてEribulin投与症例がS-1投与に比較し新規転移が少ないこと、再発乳がんにおいて上皮間葉移行（epithelial mesenchymal transition; EMT）マーカーであるN cadherinの血中発現レベルがNM予測マーカーであること、さらに血中N cadherin発現が術後再発の予測因子にもなりうることを報告した（*Int J Mol Sci* 2020）。NMの原因として腫瘍細胞のEMTが考えられているが（*Br J Cancer* 2014）、EMTを介した抗腫瘍免疫抑制による転移の促進も報告されている（*Cancer Cell* 2009）。本研究では再発乳がんの腫瘍進展様式と抗腫瘍免疫との関連を検討した。
【対象】乳がん再発に対し化学療法（Bevacizumab+Paclitaxel、Epirubicin、S-1、Eribulin）を施行した23症例
【方法】抗腫瘍免疫の指標として多数の報告がある好中球リンパ球比（NLR）および絶対リンパ球数（Absolute lymphocyte count; ALC）を、化学療法施行中に経時的に測定し、以下の事項を検討した。1．治療前NLR/ALCとNM及びPEMとの関連 2．抗がん剤投与によるNLR/ALCの変化 3．抗がん剤別のNLR/ALCの変化
【結果】1.抗腫瘍免疫の低下状態（NLR: 3以上、ALC:1500以下）を示唆する症例が、NLR/ALCそれぞれNM群では50/50%に、一方でPEM群では11.1/33.3%に認めた。2．化学療法によりNLRが上昇及びALCが低下した（p<0.05, t-test）。3．薬剤別では、S-1及びEribulin投与によりNLRが上昇及びALCが低下した（p<0.05, t-test）。一方でBevacizumab+PaclitaxelとEribulinはNLRの低下並びにALCの上昇傾向を認めた。
【考察】抗腫瘍免疫の低下によりNMを促進する可能性が示唆された。さらに、S-1やEpirubicinは抗腫瘍免疫の低下を来す一方、EribulinやBevacizumab（+Paclitaxel）は抗腫瘍免疫を賦活化する可能性も考えられた。

P-22-253

当院におけるPalbociclibの使用経験

Experience of using Palbociclib in our hospital

住友病院　外科
西村　重彦、徳本　真央、飯盛　　望、奥野　倫久、妙中　直之

【はじめに】ホルモン（ER）陽性、HER2陰性の進行再発乳癌患者に対するCDK4/6阻害剤であるPalbociclibは、PALOMA-2試験、PALOMA-3試験で無増悪生存期間の延長が報告されている。今回、当科におけるPalbociclibの投与例について検討した。
【対象と方法】2018年1月から2019年11月までに当院においてPalbociclibを投与されたER陽性、HER2陰性進行再発乳癌22例を対象とし、有効性と安全性を検討した。
【結果】対象症例の年齢は42歳～ 79歳（年齢中央値59歳）。閉経前3例、閉経後19例。進行例3例、再発例19例、転移臓器数は1 ～ 5臓器（中央値2臓器）で内臓転移を伴うものは17例（77.3%）であった。治療lineは1st:6例、2nd:3例、3rd以降13例であった。
併用ホルモン療法はアロマターゼ阻害剤14例、フルベストラント5例、LH-RHアナログ+フルベストラント3例であった。評価可能であった症例の治療効果はPR:3例、SD:11例、PD:7例でRR:13.6%、CBR:63.6%であった。PDの7例中6例が4thline以降の症例であった。最も多い有害事象は好中球減少でありGrade3が20例（91%）に認められた。発熱性好中球減少症の発症は認められなかった。1例を除き21例で休薬と減量を要した。1段階減量が13例（59.1%）、2段階減量が8例（36.4%）であった。非血液学的有害事象はGrade2の倦怠感が2例に認められた。
【まとめ】進行再発乳癌患者に対するPalbociclibの使用において好中球減少の発生頻度が高く休薬・減量を要したが、発熱性好中球減少症の発症は認められなかった。また非血液学的毒性は低く比較的安全に使用できる薬剤であることが確認できた。今回、Late-lineでのPD症例が多かったが、今後、Early-lineでの投与症例を増やし、検討していきたいと考える。

P-22-254

パルボシクリブ有効例の検討

Considerations for effective cases of PALBOCICLIB

[1]医）北つむぎ会　さっぽろ麻生乳腺甲状腺クリニック、
[2]GLab 病理解析センター
亀田　　博[1]、高木　芳武[2]

【対象と方法】2018年9月から2019年6月までにパルボシクリブを投与したHR陽性HRE2陰性乳癌19例のうち2クール以上投与できた15例を対象として後方視的に解析を行った。背景因子は年齢中央値58歳（44-80祭）、転移再発13例（86.7%）、StageIV2例（13.3%）、DFI中央値182月（16-429月）、投与クール中央値は6クール、併用ホルモン剤はAI7例（46.7%）、FUL5例（33.3%）、SERM3例（20.0%）、治療ラインは1st7例（46.7%）、2nd2例（13.3%）、3rd2例（13.3%）、4th以降4例（26.7%）、PgR陰性6例（40.0%）であった。【結果】治療効果はCR2例（13.3%）、PR4例（26.7%）、longSD1例（6.7%）、SD2例（13.3%）、PD6例（40.0%）　でORR6/15（40.0%）、CBR7/15（46.7%）であった。主な有害事象は血液毒性では、好中球減少grade3 11例（73.3%）でFNはみられなかった。貧血grade2 3例（20.0%）、血小板減少grade2 6例（40.0%）であった。非血液毒性で多かったのは下痢5例（33.3%）、倦怠感4例（26.7%）、発疹4例（26.7%）、感染症4例（26.7%）、脱毛3例（20.0%）などであった。【まとめ】1 今回CR2例、PR4例、long SD1例を得たが、3次治療以上をPALOMA-3より多く含む今回の検討群においてCBRは46.7%でPALOMA-3を上回った。2 CRは2nd lineと4th lineでみられた。前者は早期のPAL投与が、後者TAMによるホルモン療法が有効でDFIが10年5月と長かったことが有効の理由と考えられた。PR4例、long SD1例は4例はDFIが長く、1例はホルモン剤中止後すぐの再発であった。3 2nd lineまでの9例と3rd line以降の6例のmPFS比較では、logrank testで有意差はなかったが、それぞれ287日、84日と大きな差がみられた。早期の投与がPAL+ホルモン剤の有効性に関与すると考えられた。4 PgR陽性9例とPgR陰性6例のmPFS比較でも有意差はないもののmPFSがそれぞれ287日、98日と差がみられた。PgR陰性例ではPAL+ホルモン剤の有効性が低下する可能性がある。

P-22-255

術前化学療法におけるweekly paclitaxelとtri-weekly docetaxel の比較:地域乳がん登録データベースの解析

Comparison of neoadjuvant weekly paclitaxel versus tri-weekly docetaxel

[1]岡山大学病院　乳腺・内分泌外科、
[2]香川県立中央病院　乳腺・内分泌外科、[3]岡山医療センター　外科、
[4]水島協同病院　外科、[5]岡山ろうさい病院　外科、
[6]四国がんセンター　乳腺外科、[7]高知医療センター　乳腺・甲状腺外科、
[8]岡山赤十字病院　乳腺・内分泌外科、
[9]愛媛県立中央病院　乳腺・内分泌外科、[10]瀬戸内乳腺事業包括的支援事業
大谷　悠介[1,10]、平　　成人[1,10]、小笠原　豊[2,10]、秋山　一郎[3,10]、
池田　宏国[1,10]、石部　洋一[4,10]、河合　　央[5,10]、久保　雅俊[10]、
斉藤　　誠[10]、高橋　三奈[6,10]、高畠　大典[7,10]、原　　享子[8,10]、
曳野　　肇[10]、藤井　清香[10]、松岡　欣也[9,10]、丸山修一郎[10]、
三好　和也[10]、三好雄一郎[6,10]、吉富　誠二[8,10]、土井原博義[1,10]

【背景】ECOG E1199 試験では、術後化学療法として、アンスラサイクリン後の3週毎のパクリタキセル（標準群）に比べ、パクリタキセル毎週投与（weekly paclitaxel、ハザード比1.27）ならびに3週毎ドセタキセル（tri-weekly docetaxel, ハザード比1.23）が無再発生存期間において優れていることが示された。しかし両者を直接比較した報告はない。日常的には患者や医療者の選好に基づき、アンスラサイクリン含レジメン後にweekly paclitaxelもしくはtri-weekly docetaxelが術前・術後化学療法として使用されている。本検討は術前化学療法として、アンスラサイクリン後に、weekly paclitaxel施行例とtri-weekly docetaxel施行例との病理学的完全奏効率（pathological complete response: pCR）を比較することを目的とした。
【方法】地域乳がん登録データベース（瀬戸内乳乳がん登録:登録期間2011/9 ～ 2019/2）に登録された8050人を対象とした。このうち、①術前補助化学療法を施行例、②遠隔転移なし、③アンスラサイクリン後にweekly paclitaxel（P群）もしくはtri-weekly docetaxel（D群）投与例、④両側乳癌例を除く、⑤術後病理評価のある210名を解析対象とした。主要評価項目はpCRとし、年齢、ホルモン受容体、HER2受容体、抗HER2薬の使用、body mass index（BMI）、腫瘍径、リンパ節転移、完遂率を因子に加え、ロジステック回帰分析にてオッズ比（OR）を算出した。
【結果】D群（84名）ではP群（126名）に比べ、有意にBMIが高く、T4症例が多く、化学療法の中断率が低かった。両群のpCRに有意差はなかった（19.8 % vs. 23.8 %, p=0.49）。ロジステック回帰分析の結果、pCR到達に影響を及ぼす有意因子としてER陰性（OR=2.34, 95%CI:1.16-4.82, p=0.017）、PgR陰性（OR=3.71, 95%CI:1.71-8.79, p< 0.0007）、HER2陽性（OR=4.25, 95%CI:2.13-8.70, p< 0.001）が同定されたが、タキサンの選択による影響は認められなかった（OR=1.26, 95%CI:0.64-2.45, p= 0.494）。多変量解析においてもタキサン選択の影響は認められず、PgR陰性、HER2陽性がpCR到達に関連する独立因子であった。
【考察】weekly paclitaxelあるいはtriweekly docetaxelの選択によるpCRへの有意な影響は認められなかった。weekly paclitaxelとtri-weekly docetaxelとでは有害事象プロファイルが異なるため、十分なインフォームドコンセントに基づいた、患者選択の支援が重要であると考えられた。

P-22-256

ホルモン受容体陽性HER2陰性転移・再発乳がんにおけるアベマシクリブの有効性および安全性の検討

Study of avemaciclib in hormone receptor positive HER2-negative metastatic / recurrent breast cancer

川崎医科大学　乳腺甲状腺外科
齋藤　　亙、山本　　裕、福間　佑菜、三上　剛司、岸野　瑛美、
緒方　良平、小池　良和、惣田　麻衣、野村　長久、田中　克浩、
紅林　淳一

【はじめに】サイクリン依存性キナーゼ4/6阻害薬（以下CDK4/6阻害薬）であるアベマシクリブ（Abem）は、ホルモン療法と併用することで、PFSの延長効果を認め（MONARCH2試験、MONARCH3試験）、本邦でも2018年11月に承認されている。また乳癌診療ガイドラインでは閉経後ホルモン受容体陽性転移・再発乳癌に対する一次内分泌療法として、アロマターゼ阻害薬とCDK4/6阻害薬の併用を行うことを強く推奨している。また、二次内分泌療法としてフルベストラントとCDK4/6阻害薬の併用を強く推奨している。閉経前ホルモン受容体陽性転移・再発乳癌に対しても、一次内分泌療法として卵巣機能抑制を行い閉経後と同様に治療を行うことを弱く推奨している。今回当院におけるホルモン受容体陽性HER2陰性転移・再発乳癌におけるAbemの検討を行った。
【対象と方法】2018年12月から2019年11月までにホルモン受容体陽性HER2陰性転移・再発乳癌に対してAbemを投与した14例を対象とした。PFS、最大治療効果、奏効率、有害事象について検討した。尚、今回の検討は当院の倫理審査委員会の承認を得ている（承認番号3746）。
【結果】年齢の中央値は62歳（44-74歳）で、再発が13例、StageⅣが1例であった。転移部位（重複あり）は肺5例、胸膜2例、骨7例、軟部組織11例、中枢神経1例であったが、肝転移症例は認めなかった。Abem投与前の化学療法既治療例は3例であり、前治療としてのホルモン療法のレジメン数の中央値は2レジメン（0-7レジメン）で、パルボシクリブ既治療例は9例であった。Abemの1stLineでの投与は4例で、2nd lineでの投与は3例であった。PFSの中央値は42日（7-274日）で、最大治療効果はCR3例、PR6例、SDはなく、PD1例、NE4例であり、奏効率は90%（9/10例、NEは除外）であった。有害事象に関しては、Grade3以上のものが21%（3/14例）に認めた。下痢は79%（11/14例）に認め、好中球減少は14%（2/14例）に認めた。有害事象による中止は4症例（下痢、肝障害、めまい、腹痛・悪心）で認めた。
【まとめ】ホルモン受容体陽性HER2陰性転移・再発乳がんにおけるアベマシクリブの有効性および安全性の検討を行った。

P-22-257

ホルモン受容体陽性転移・再発乳癌に対するサイクリン依存性キナーゼ4/6阻害剤の使用経験

Clinical use of CDK4/6 inhibitor for hormone receptor positive breast cancer

大阪はびきの医療センター
安積　達也、金泉　博文

ホルモン受容体陽性転移・再発乳癌に対する治療は、生命を脅かす病変がない場合、病状コントロールと延命効果を期待して薬物療法として、Hortobagyiの提唱したアルゴリズムやガイドラインにより内分泌療法が推奨されている。その際の乳癌内分泌療法はホルモン剤単剤による治療が主であったが、mTOR阻害剤やサイクリン依存性キナーゼ（CDK）4/6阻害剤などの分子標的薬との併用療法により、臨床試験においてPFSやOSの延長などの臨床的有用性が示され、乳癌診療ガイドラインにおいても、ホルモン剤単独とならび分子標的薬との併用療法が推奨されている。CDK4/6阻害剤との併用療法は、ホルモン剤単独療法と比較してPFSの延長は認めるが、Grade3以上の有害事象が有意にCDK4/6阻害剤併用群で高いとされている。2017年12月のpalbociclibおよび2018年12月のabemaciclibの発売以降、我々もCDK4/6阻害剤併用療法によるホルモン受容体陽性転移・再発乳癌症例の治療を経験し、いくつかの有害事象（CTCAE ver4.0）を経験したので若干の文献的考察を加えて報告する。
対象:2017年12月より2019年12月までに、ホルモン受容体陽性転移・再発に対して、当院にてCDK4/6阻害剤併用療法を行った患者15例（再発 10例;71.4%、stageⅣ 5例;28.6%）。CDK4/6阻害剤は、abemaciclib 2例、palbociclib 13例。併用した内分泌療法は、レトロゾール:8例、フルベストラント7例。
palbociclibの投与中に認めた有害事象は、白血球減少【G3:5例（41.7%）,G2:3例（25.0%）,G1:3例（25.0%）】,好中球減少【G4:1例（8.3%）,G3:7例（58.3%）,G2:2例（16.7%）,G1:2例（16.7%）】,血小板減少【G2:4例（33.3%）,G1:2例（16.7%）】を認めた。発熱性好中球減少は認めず。palbociclibの投与状況について、3例（25.0%）が2段階減量、5例が1段階減量を要した。2例はpalbociclibの減量を必要としなかったが、1例が病勢進行にて投与中止となった。Abemaciclib投与した2例では、いずれもG3の好中球減少を認め、うち1例はG3の肝機能障害を発症したが、休薬および一段階減量を行い、現在CDK4/6阻害剤による治療継続中である。結語:現在使用しうるいずれのCDK4/6阻害剤併用療法は、有害事象を認めるもの、適切なマネージメントにて治療継続が可能であり、ホルモン受容体陽性転移・再発乳癌患者にとって非常に貴重な治療選択肢である。

P-22-258

ハイボリュームセンターにおけるパルボシクリブの治療成績とその後治療

Outcome and subsequent treatment of Palbociclib at a high volume center

聖マリアンナ医科大学　乳腺・内分泌外科
志茂　新、酒巻　香織、喜多嶋美奈、瀧下茉莉子、中野　万理、
坂本　奈央、田雜　瑞穂、黒田　貴子、敦賀　智子、志茂　彩華、
小島　康幸、本吉　愛、都筑麻紀子、川本　久紀、白　英、
河原　太、津川浩一郎

【背景】ホルモン陽性転移再発乳癌において、内分泌療法の1次治療の選択薬としPALOMA2，3試験の結果より閉経後だけでなく閉経前の症例においてもCDK4/6阻害薬であるパルボシクリブが推奨され、2017年12月から実臨床でも使用されることになった。実臨床でのパルボシクリブの治療効果が注目されているだけでなく、PALOMA3試験の結果よりパルボシクリブ投与後の各種の治療が短くなることが報告されていることにより、パルボシクリブの後治療が注目されている。
【目的】当院におけるホルモン陽性転移再発乳癌においてのパルボシクリブの治療成績の検討と、パルボシクリブ後治療の治療成績の検討を行う。
【方法】今回我々は、2017年12月から2019年6月までにパルボシクリブを使用したホルモン陽性転移再発乳癌76例においての治療効果を観察した。
【結果】パルボシクリブを使用した76症例の年齢の中央値は61.0歳（39―87歳）。各ライン別での検討を行ったところ、ラインの中央値は3.0であり1st:2nd:3rd:4th以降がそれぞれ16:19:15:26症例であった。転移部位は内臓転移を含む生命危機のある転移症例は84.2%で、生命危機のない転移症例は15.8%であった。パルボシクリブのPFSは27症例がいまだに治療継続中であり、中央値は4.0か月（1-15か月）であった。パルボシクリブ奏効率は11.8%であり、そこにSDを加えたdisease control rate は63.1%であった。パルボシクリブの併用薬剤としてフルベストラントが53 症例、レトロゾールが20例であり、アナストロゾールが1例、エキセメスタンが1例であった。レトロゾールの投与ラインの中央値は3rdでフルベストラントは2ndであったにもかかわらずPFS、奏効率、disease control rate はレトロゾール群の方が良い傾向にあった。パルボサイクリブによる副作用は白血球減少による減量が65.8%であったが発熱した症例は6.6%だけであった。減量による奏効率には差はなかった。パルボシクリブ後の治療は、化学療法ではタキサン系:3例、エリブリン5例、TS1 5例であり、内分泌療法はエキセメスタン+エベロリムス 7例、アベマシクリブ 7例、パルボシクリブ 2例、トレミフェン 2例、レトロゾール1例、E2 1例であった。今回我々は、観察期間をさらに延長し、症例数を増やした当院でのパルボシクリブの治療成績およびパルボシクリブ投与後の治療成績を報告する。

P-22-259

BRCA病的バリアント保有再発乳癌患者に対するオラパリブの使用経験

Our experience of Olaparib for metastatic breast cancer with BRCA mutation

さいたま赤十字病院　乳腺外科
有澤　文夫、樋口　徹、林　祐二、齊藤　毅

標準治療である化学療法を終えた進行再発HER2陰性乳癌患者には、PARP阻害剤のコンパニオン診断としてBRACAnalysisによる遺伝学的検査が保険診療で認められており、BRCA病的変異を認めた場合に、PARP阻害剤であるオラパリブによる薬物治療を選択できる。現在当院では50名にBRCA変異の検索をしており、9名に病的変異を認めた。このうち7名にオラパリブによる治療を行った。すべての患者がBRCA2に病的変異を認めた。3名がトリプルネガティブで、4名はLuminal Bタイプで、再発病変から得られた組織検査ではトリプルネガティブにコンバートされていた。LuminalBタイプの2名は使用してから間もないため効果判定が困難であるが、その他の5名のすべての患者に治療効果が見られている。うち2名は7か月、9か月でPDとなり他の治療に移行し、1名は死亡した。症例数が少ないため、統計的な解析による評価は困難である。しかし、12か月を超えて効果が得られている症例はLuminalタイプからコンバートされた症例も含めてトリプルネガティブのみで、また、効果発現期間が短かった1例は前化学療法が他症例より多い4レジメンの治療歴があった。OlympiAD試験によれば化学療法群に比べてオラパリブ群で有意なPFSの延長が見られたが、OSでは差が出ていないようである。しかし、早い段階で使用することで奏効率が向上し、再発病変のサブタイプを解析することで、治療効果を予測できる可能性があると考えられた。

P-22-260

ホルモン療法によるPST の検証- QOL 維持と予後改善を目指したLuminal type の治療戦略-

Verification of PST by hormonal therapy-Luminal type treatment strategy for QOL and prognosis-

いなば御所野乳腺クリニック
稲葉　亨

【背景と目的】
早期Luminal type 乳癌に対する治療戦略では全身治療としてのホルモン療法の継続が肝要であり、NEOS 試験を鑑みると、術前ホルモン療法の抗腫瘍効果が得られれば術後も維持されることが期待できる。当クリニックでは閉経後早期Luminal type 乳癌症例については①手術先行、② Primary systemic therapy（以下 PST）を提示し、患者と相談・検討の上で治療方針を決定しているが、実臨床において患者の希望や生活様式を考慮すると多様な治療経過をみることとなる。
【対象】
PST としてホルモン療法を当クリニック又は前医で開始したT1-4/N0-1/M0、閉経後HER2 陰性Luminal type 浸潤性乳癌22例を対象とし、治療経過を検証した。
【結果】
対象症例年齢中央値は71.5歳（57-94）、追跡期間中央値は16.7カ月（9-68）。術前ホルモン療法（T1-2/N0-1/M0を対象）としてAI 剤を開始したのは15例（Luminal A 8例、Luminal B 7例）、うち2例（Luminal A 1例、Luminal B 1例）は病勢進行により予定治療期間の6カ月を待たずに手術へ移行し（2/15, 13.3%）、術後補助化学療法を行った。手術へ移行したLuminal B 6例は治療開始後2カ月でKi-67 を再検し全例Ki-67の低下を確認した。PST としてホルモン療法（Letrozole 3例、Anastrozole 2例、Tamoxifen 1例、Raloxifene 1例）を開始したT1-4/N0-1/M0を対象とした7例（Luminal A 3例、Luminal B 4例）では臨床的部分奏効4例、病勢安定1例、病勢進行2例であったが年齢中央値86.0 歳と基礎疾患を有する高齢者が多く、途中で治療を中止した症例は2例であった。現時点で22例全例で遠隔転移は有していない。
【考察】
対象22例は現在全例生存中であり一部の高齢者を除けば、治療開始前と概ね変化なくQOL を維持している。生命予後の改善・維持が最優先とすれば、根治手術の有無に関わらず、Luminal type 乳癌へのホルモン療法は忍容性においても治療の第一選択である故に、臨床的抗腫瘍効果の早期の担保が肝要であると考える。総会までの間の症例を追加し報告する。

P-22-261

当科における進行再発乳癌に対するOlaparibの使用経験

Olaparib use for metastatic breast cancer patients with BRCA1/2 pathogenic variants

国立病院機構　四国がんセンター
高橋　三奈、宇野　摩耶、三好雄一郎、高嶋　成輝、青儀健二郎、
大住　省三

「がん化学療法歴のあるBRCA遺伝子変異陽性かつHER2陰性の手術不能または再発乳癌」の治療薬として2018年7月Olaparibが乳がん領域に適応拡大され、またそのコンパニオン診断システムとして同時期に保険適応となったBRACAnalysisとともに使用の機会が増えている。当科のOlaparib使用経験とBRACAnalysisの状況について報告する。
手術不能または再発乳癌における適応にて2019年12月までにOlaparibを投与したのは6例であった。服用開始時年齢中央値は50.4歳、内服期間中央値は7.3 ヶ月。術後再発が5例、StageⅣが1例であった。病的バリアントはBRCA1が2例、BRCA2は4例に認めたが、BRACAnalysisでBRCA病的バリアントが初めて判明したのは1例のみで残りの5例は過去の遺伝子検査により既知であった。2例には家族歴を認めなかった。現在も2例はOlaparib内服中である。乳癌死は2例に認めている。Grade3以上の副作用は2例に貧血を認めている。またBRACAnalysisが保険適応となってから2019年12月中旬までに当科において56乳癌症例に検査を実施し、7例が陽性であった（陽性率12.5%）。BRACAnalysisに関しては家族歴の有無に関わらず遺伝カウンセラーと連携しながら勧め、陽性の場合は血縁者のサーベイランスに繋げている。
症例の提示と若干の文献的考察を加え報告する。

P-22-262

ER/PgR陽性再発乳癌患者に対するパルボシクリブ治療の経験

Examination of the use of Palbociclib with ER/PgR positive metastatic breast cancer patients

朝日大学病院　乳腺外科
川口　順敬

[目的] Palbociclib（PAL）はER/PgR陽性再発乳癌に対して、アロマターゼ阻害剤（AI）またはFulvestrant（FUL）と共に使用することで、効果が期待される薬剤である。本邦で使用可能になって2年が経過し、効果・副作用について検討した。[方法] 2018年1月から2019年12月までに当院で使用した16例について、無増悪生存率（PFS）及び副作用について検討した。[結果] 全症例女性であり、平均年齢は63.4歳であった。14例が術後再発であり、2例が進行乳癌症例であった。9症例はAI、7症例はFULと併用した。前治療数は1から6であり平均は2.8であった。転移部位は、肺、胸膜・胸水貯留、肝、骨に認められ、骨転移は12例（75%）に見られた。全症例のPFSは3.8か月であった。再発初回治療からPALを使用した6例のPFAは6.1か月、再発2次治療以降で使用した10例では3.8か月であった。また内分泌療法の前治療数によるPFSは、2レジメン以内が8.1か月、3レジメン以上では、1.7か月であった。治療終了時または直近のPAL投与量は125㎎1例、100㎎4例、75mg11例であり、PAL最終投与量別にPFSを見ると、75㎎例7.9か月、100㎎以上例1.6か月と、早期に終了した症例では初期量に近いが、半年以上継続している症例では75㎎例が多かった。副作用として最も多かったのは好中球減少で14例に認められ、grade3以上は8例認められたが、発熱性好中球減少症となった症例は、貧血も伴った1例のみであった。[考察] 再発初回治療でPALを使用した例では、2次治療以降で使用した例と比べて、PFSが長い傾向があるが、有意差はなかった。また内分泌治療の前治療数2レジメン以内の症例でPFSが長い傾向があった。PFS最長の症例は19か月であり、現在も投与を継続している。PALOMA-3でのPFS中央値9.2か月と比べて、当院症例のPFSは3.8か月と低いが、前治療数が多い症例が含まれていることが影響していると考えられた。

P-22-263

パルボシクリブによる治療を受けた後の進行・再発乳癌患者の臨床転帰:前向き観察研究の予備的結果

Outcomes of patients previously treated with palbociclib: preliminary results of a prospective study

国立がん研究センター中央病院　乳腺・腫瘍内科
野口　瑛美、下村　昭彦、下井　辰徳、須藤　一起、谷岡　真樹、
大熊ひとみ、米盛　　勧、藤原　康弘、田村　研治

【背景】パルボシクリブ(P)はホルモン受容体(HR)陽性HER2陰性進行・再発乳癌に対して内分泌療法との併用で無増悪生存期間(PFS)の延長を示し、広く使用されている。しかしながら、Pに病勢進行を示した後の治療については十分なデータがない。我々は実臨床下におけるPの有効性および安全性の予測因子を、PK/PD/PGxに基づいて探索することを目的とした前向き観察研究を実施しており、症例集積中である(UMIN000029954)。今回、本観察研究に登録されたデータを用い、P投与終了後に実施された治療の成績について検討した。
【対象・方法】2017年12月から2019年12月の間にPおよび内分泌療法の投与が予定され、本観察研究に登録された69例のうち、病勢進行または有害事象によりP投与を終了した40例について、2019年12月15日をデータカットオフ日として解析を行った。
【結果】患者はいずれも女性、P開始時の年齢中央値57（範囲40-84）歳、観察期間中央値17.0（95%信頼区間［CI］13.9-19.7）カ月であった。P開始時に内臓転移を有していた例は33例(83%)、進行・再発乳癌に対する内分泌療法歴は中央値2(0-7)レジメン、進行・再発乳癌に対する化学療法歴は中央値0 (0-7)レジメンであった。Pの投与終了理由は病勢進行38例、有害事象1例（薬剤性肺臓炎 grade 2)、二次癌1例であった。二次癌に対する治療を行った1例を除く39例のうち、28例(72%)は次治療として化学療法を、6例(15%)は内分泌療法を受けた。次治療を受けた患者のPFSは中央値5.7 ヶ月であり、化学療法を受けた患者の方が内分泌療法を受けた患者よりもPFSが長かった（化学療法のPFS中央値6.5カ月, 95% CI 4.6-8.8, 内分泌療法のPFS中央値3.2カ月, 95% CI 1.1-NE ; p=0.02)。P投与終了からのpost progression survivalは未到達（95% CI 10.7-NE）であった。11例でP投与終了後に組織診断およびHR/HER2の評価が行われ、うち3例(27%)ではHRの陰転化が認められた。
【結論】P投与終了後の次治療としては化学療法が多く選択されており、既報の臨床試験における後治療の解析結果と同様であった。実臨床では、臨床試験の対象患者からは外れるさまざまな背景の患者がPの投与対象となるため、次治療の選択および治療効果に影響する因子についてさらなる検討が必要である。

P-22-264

転移再発乳癌患者におけるエリブリンの効果予測因子の検討

Predictive Factors of Eribulin Activity in Metastatic Breast Cancer Patients

JA 広島総合病院　乳腺外科
金子　佑妃、厚井裕三子、梶谷　桂子、大原　正裕

【目的】
エリブリンに対する効果予測因子は明らかにされていない。転移・再発乳癌患者におけるエリブリンの効果と安全性を調査し、治療成功期間（TTF）の予測因子を特定することを目的とした。
【方法】
エリブリン治療を受けた45人の転移再発乳癌を後方視的に分析した。Prognostic Nutritional Index（PNI）は 10 × 血清ALB (g/dl) +0.005 × total リンパ球数 (mm 3) にて計算した。TTFに対するさまざまな臨床病理学的因子の影響は、Cox比例ハザードモデルを使用して評価した。
【結果】
TTFの中央値は4.0か月。単変量解析ではPerformance status（PS)、前治療line数、PNI、転移臓器数、およびCEAの値がTTFと優意に相関していた。さらに、多変量解析においてPSが0もしくは1であること、前治療line数が1 line以下であること、およびPNIが40以上であることが独立した効果予測因子であった(p=0.00291, 0.0212, 0.0133)。
【結論】
エリブリンのTTFは既存の報告と同等であった。エリブリンはPSやPNIなど患者の状態により治療効果が異なることが示唆された。

The analysis of the prognostic factors for Time to failure

Variables	Univariate analysis		Multivariate analysis	
	HR (95% CI)	*P* value	HR (95% CI)	*P* value
Age		0.520		
≤65	1			
>65	1.229 (0.656-2.301)			
Performance status		< 0.001		0.00291
0 1	1		1	
≥ 3 4	4.473 (2.218-9.018)		3.291 (1.502-9.018)	
ER status		0.0855		
Negative	1			
Positive	0.462 (0.192-1.114)			
HER2 status		0.781		
Negative	1			
Positive	0. 875 (0.341-2.243)			
Number of Prior any therapy lines		< 0.001		0.0212
0 1	1		1	
≥ 2	7.526 (1.732-32.7)		7.898 (1.362-45.810)	
PNI levels		< 0.001		0.0133
≥ 40	1		1	
< 40	7.694 (2.354-25.14)		4.709 (1.380-16.070)	
Number of Metastatic organs		0.0439		0.506
1	1		1	
≥ 2	2.364 (1.024-5.456)		0.713 (0.263-1.933)	
Pattern of disease		0.0695		
Nonvisceral	1			
Visceral	2.189 (0.939-5.101)			
CEA levels		0.0247		0.529
≤ 5.0 ng/ml	1		1	
> 5.0 ng/ml	2.055 (1.096-3.851)		1.243 (0.631-2.449)	
CA15-3 levels		0.106		
≤ 31.3 U/ml	1			
> 31.3 U/ml	1.67 (0.897-3.11)			

P-22-265

ホルモンレセプター陽性HER2陰性転移再発乳癌に対する1次内分泌療法単独の予後良好因子の検討

Favorable prognostic factors of primary endocrine monotherapy for HR positive HER2 negative MBC

[1]がん研究会有明病院　乳腺内科、[2]がん研究会有明病院　総合腫瘍科、
[3]がん研究会有明病院　乳腺外科、[4]がん研究会有明病院　乳腺センター
小林　心[1]、伊藤　良則[1]、稲垣　里奈[1]、柴山　朋子[1]、小野麻紀子[2]、
細永　真理[1]、深田　一平[1]、原　文堅[1]、小林　隆之[1]、髙橋　俊二[2]、
上野　貴之[3]、大野　真司[4]

【背景】CDK4/6阻害剤と内分泌療法の併用は内分泌療法単独より効果に優れ、早期からの併用が国際的にも推奨されている。しかし1次治療での全生存期間における優越性が明らかでなく、長期投与に対する安全性への懸念及び経済毒性への懸念から内分泌療法単独に対する期待も根強くあり、全例に1次治療からCDK4/6阻害剤を併用すべきか、という点については議論がある。実際に内分泌療法単独で長くコントロールされた症例を経験する事があるが、長期レスポンダーを識別する因子は明らかではない。今回内分泌療法単独で良好な効果を期待できる群の識別のため臨床的因子を検討した。
【対象と方法】当科で2011年から2015年に転移再発乳癌に対する治療を開始した449例の内、閉経後Luminal乳癌で1次治療として内分泌療法単独で治療を行った症例は143例であった。このうち術後内分泌療法中または終了後1年以内に再発した43例を除いた100例を対象として、1次内分泌療法の無増悪生存期間（PFS）を後方視的に解析した。PFSはカプランマイヤー法を用いて推定し、群間比較にはログランク検定を用いた。またCox比例ハザードモデルを用いて多変量解析を行った。
【結果】年齢中央値は64歳（51-93）、局所を含む転移臓器数の中央値は2（1-6）、de novo stageⅣ26例、術後再発74例、再発群の無病生存期間（DFI）の中央値は10.0年（4.0-27.4）であった。治療の内訳は、アナストロゾール 60、エキセメスタン 25、レトロゾール 10、フルベストラント 3、タモキシフェン 2で、全体のPFSは14.8か月、治療内容による差は認めなかった。2年・3年・5年PFSはそれぞれ32%・15%・6%であった。単変量解析で有意差を認めた予後良好因子は、術後再発（vs. de novo stageⅣ; p=0.041）、肝転移なし（p<0.001）、骨転移なし（p=0.018）、肺転移あり（p=0.010）、PgR10%以上（p=0.002）で、これらについて多変量解析を行った結果、術後再発（p=0.013）、肝転移なし（p=0.001）、PgR10%以上（p=0.007）が有意であった。これらの因子を全て含む症例は42例あったが、PFSは23.1か月で、3年・5年PFSはそれぞれ29%・11%であった。長期DFIや骨単独再発は予後良好因子とはならなかった。
【結論】今回の検討では長期レスポンダーの臨床的因子による識別は困難であった為、それらを識別可能なバイオマーカーが必要である。内分泌療法単独の効果は限定的であり、効果の観点からは1次治療からのCDK4/6阻害剤の併用が勧められる。

P-22-266

当院における術前化学療法の検討

Response to Neoadjuvant Chemotherapy in Breast Cancer

群馬県立がんセンター
矢内　恵子、宮本　健志、藤澤　知巳、柳田　康弘

【背景】早期乳癌に対する術前化学療法（NAC）において病理学的完全奏効（pCR）は，予後良好の指標だが，サブタイプによってはその傾向が異なることがある．今回，当院で施行したNAC症例に関して後方視的に検討した.【方法】対象は，2006年5月から2018年5月までに当院でNAC及び根治術を施行したStage Ⅰ-Ⅲの早期乳癌376名.【結果】NAC開始時の年齢は中央値54歳．サブタイプは，luminal typeが169例（44.9%），HER2 type 56例（14.9%），luminal-HER2 type 62例（16.5%），Triple Negative type 89例（23.7%）であった．全体のpCR率は，111例（29.%），サブタイプ別で，luminal type 20例（11.8%），HER2 type 31例（55.4%），luminal-HER2 type 27例（43.5%），Triple Negative type 33例（37.1%）である．DFSは，全体で123.1±2.7ヶ月（95%CI; 117.6-128.5），luminal type 119.5±4.0ヶ月（95%CI; 111.1-127.5，HER2 type 126.6±3.8ヶ月（95%CI;119.0-134.2），luminal-HER2 type 109.8±6.3ヶ月（95%CI;97.5-122.2），Triple Negative type134.6±5.7ヶ月（95%CI;123.3-145.8）である．OSは全体で147.0±2.9ヶ月（95%CI; 141.3-152.7），luminal type 129.6±3.1ヶ月（95%CI; 123.4-135.8），HER2 type 161.±4.1ヶ月（95%CI; 153.7-170.1），luminal-HER2 typeが112.6±5.8ヶ月（95%CI; 101.1-124.1），Triple Negative type 131.9±6.4ヶ月（95%CI; 119.2-144.6）である．pCR率と予後との相関は，luminal-HER2 typeは有意差がみられなかった.【結論】luminal-HER2 typeは他のサブタイプ群と比較してpCRが予後に影響しない傾向にある．今後，サブタイプ別の治療効果に応じた治療戦略が期待される．

P-22-267

当院におけるpaclitaxelまたはpaclitaxel+bevacizumab使用時のNLRとALCの意義の検討

Analysis of NLR and ALC among patients with mBC who underwent PTX or PTX and bevacizumab

神奈川県立がんセンター　乳腺内分泌外科
岡本　咲、山中　隆司、戸田　宗治、古波蔵かおり、松原　由佳、
菅原　裕子、菅沼　伸康、山下　年成

背景と目的:近年、早期または再発乳癌においてneutrophil-to-lymphocyte ratios（NLR）やabsolute lymphocyte count（ALC）と予後や治療効果の関連が報告されている。今回我々は、paclitaxel（PTX）またはPTX+Bevacizumab（Bev）開始前のNLR、ALC値の予後に対する意義と、Bev追加効果との関連について検討した。

方法:2013年11月～ 2019年7月に、手術不能または転移再発乳癌のためPTXまたはPTX+Bevを使用開始した患者97人（PTX群 30人、PTX+Bev群 67人）を対象とした。投与前採血でのNLR、ALCを算出し、cut off値をそれぞれ2.5、1000としてhigh/low群に分類し、Overall survival（OS）とTime to Progression（TTP）に対する意義をretrospectiveに調査した。

結果:全97人のNLR解析では、NLR high群 vs low群でOS中央値13か月vs18か月（p=0.018）、TTP中央値7か月vs 9か月（p=0.0429）と有意にlow群で予後、治療効果が良好であった。ALC high/lowのOS、TTPへの影響は認めなかった。次にBev併用の意義に関して、NLRまたはALC値で層別化し検討した。全subgroupの解析では、NLRもしくはALC high/lowのいずれの条件でもOS、TTPへのBev追加効果を認めなかった。Subtype別の解析では、唯一triple negativeのALC high群（n=14）においてBev併用によりOS中央値13か月vs 4か月（p=0.0113）、TTP中央値7か月vs 1か月（p=0.0429）と有意な改善を認めた。この傾向はALC low群には認めず、またホルモン受容体陽性ではALC high/Lowいずれの群でもBev追加によるOS、TTPの改善を認めなかった。

結語:NLRはPTXまたはPTX+Bev使用時のOS、TTPと関連し、転移再発乳癌の予後予測因子、また効果予測因子である可能性が示された。Triple negativeかつALC高値の症例でBev追加によるOS改善が示唆されており、今後さらなる検証が必要と考えられた。

P-22-268

トリプルネガティブ乳癌に対する至適補助化学療法についての検討

Optimal adjuvant chemotherapy for the triple negative breast cancer

[1]新潟市民病院　乳腺外科、[2]新潟市民病院　病理検査科、
[3]まきの乳腺クリニック
坂田　英子[1]、土田　純子[1]、橋立　英樹[2]、渋谷　宏行[2]、牧野　春彦[3]

【背景】トリプルネガティブ乳癌（TNBC）の多様性について明らかにされつつあるが、まだ不明な点は多く、日常臨床においては臨床病理学的特徴や経過が全く異なるTNBC症例を経験することはしばしばである。補助化学療法の適応については、TNBCであるという理由のみで高リスクとしてアンスラサイクリン（A）にタキサン（T）を追加することが過剰である症例がいると考える。
【目的】当院で施行したTNBC周術期化学療法例につき、A/T併用療法例と単独療法例の臨床成績を比較し、A単独療法施行の妥当性を確かめる。
【対象と方法】2007年1月から2015年12月までの間に当院で手術を施行した原発性乳乳癌1232例中、TNBC152例を対象に検討を行った。術後まもなく転院し他院での補助療法施行例、StageⅣなど姑息手術例は除外した。
【結果】A/T併用群は53例、A単独療群は69例、その他T単独3例、CMF療法3例、高齢・併存症などを理由にUFTやカペシタビン療法施行9例、未施行16例であった。併用例は術前33例、術後20例であり、術後例中19例がリンパ節転移陽性であった。A単独群は68例が術後治療であり、66例がリンパ節転移陰性、NG3、Ki-67 index高値例が9割であった。A/T併用、A単独それぞれ病理学的病期I期8例/34例、II期25例/33例、III期7例/2例、pCR 11例/0例であった。経過観察期間中央値59ヶ月（2-130ヶ月）時点における局所再発を含めての5年無再発期間（RFS）はそれぞれ73%、84.9%、5年遠隔RFSは76.3%、92.0%、5年疾患特異生存は92.3%、96.8%、5年全生存は90.4%、93.9%であった。
【結語】リンパ節転移陰性のTNBCではA単独療法でも再発例は少なかった。A単独療法での再発例を減少させるために、A/T併用化学療が必要な症例のより正確な選別が課題に上がる。リンパ節転移状況やNG,Ki-67 indexなどの生物学的悪性度は勿論のこと、リンパ球浸潤など他の要素も加味した上で、過不足ない治療を選択することが大事である。

P-22-269

Stage1トリプルネガティブ乳癌に対する術後化学療法の検討
Investigation of adjuvant chemotherapy for Stage1 triple negative breast cancer

一宮市立市民病院　乳腺内分泌外科
中西　賢一、箕浦　里恵

【背景】
トリプルネガティブ乳癌に対する術後薬物治療は化学療法しかなく、NCCNのガイドラインでは、pN0であってもT1bであれば化学療法を考慮すべき、T1cであれば化学療法を行うべき、とされている。ただしT1b,cN0のトリプルネガティブ乳癌の術後薬物療法の至適レジメンは定まっておらず、リンパ節転移陰性ではトリプルネガティブなどの高リスクであってもアンスラサイクリンにタキサンを追加してもOSの改善は証明されていない。そこで今回、当院におけるトリプルネガティブ乳癌に対する術後化学療法の検討を行った。
【方法】
2006年3月から2017年10月までに当院で根治手術を行ったトリプルネガティブ乳癌141例のうち、pT1b,cN0であった40例の術後治療、再発の有無などについて後ろ向きに検討した。T1bが6例、T1cが34例であった。年齢は42歳から79歳で中央値は63歳であった。
【結果】
術後治療はアンスラサイクリン+タキサンが5例、アンスラサイクリンのみが2例、タキサンのみが16例、CMFが5例、無治療が12例であった。フォローアップ期間の中央値は8年で、4例（10%）に遠隔転移を認めた。そのうち3例は無治療で、化学療法を行ったにもかかわらず遠隔転移をきたしたのは28例中1例（3.6%）であった。一方Stage2,3では94例中24例（25.5%）に遠隔転移を認めた。
【結論】
Stage1トリプルネガティブ乳癌の治療成績は、Stage2,3に比べて有意に良好であった。アンスラサイクリン+タキサンまで行わなくても化学療法の治療成績は良好であったが、無治療であると治療成績が下がるため、T1b以上であれば、全身状態が悪くなければなんらかの化学療法は行うことを考慮すべきであると考える。至適レジメンについては、今後も症例を積み重ねて検討していく必要がある。

P-22-270

ホルモン受容体陽性HER2受容体陰性乳がんに対するOncotype DxとClinical Riskによる分類 施設内検討
Clinical Utility of Oncotype Dx & Clinical Risk for Guiding Treatment in HR(+)HER2(-) Breast Cancer

[1]虎の門病院　乳腺内分泌外科、[2]虎の門病院　病理診断科、
[3]虎の門病院　臨床腫瘍科、[4]恵比寿門脇ブレストクリニック、
[5]赤坂三浦クリニック、[6]中澤ブレスセンタークリニック
久野　真弘[1]、栗川美智子[1]、田中　希世[1]、小林　容子[1]、佐藤順一郎[2]、
尾崎由紀範[3]、木脇　圭一[2]、田辺　裕子[3]、田村　宜子[1]、門脇　正美[4]、
三浦　大周[5]、中澤　英樹[6]、高野　利実[3]、藤井　丈士[2]、川端　英孝[1]

【背景】早期乳癌に対する薬物療法のescalationとde-escalationは最重要検討項目であり,ホルモン受容体(HR)陽性・HER2受容体(HER2)陰性乳癌に対してはOncotype Dx（ODX）と臨床病理学的因子に基づくClinical Risk（CR）による分類が有用と考えられている. 今回その妥当性に関して,当院の症例を通じて後方視的に検討した.
【対象と方法】当院で2007年1月から2015年12月まで治療されたHR陽性・HER2陰性原発性乳癌患者でTx-4,N0-1の症例と閉経前Tx-4,N0の症例656例のうち,ODX施行例189例を対象に臨床病理学的因子とその予後について解析した. 50歳以下に関してはCRとRSに基づいて考えられる推奨治療と実際施行した治療を比較した.
【結果】治療時年齢:27-73歳（中央値50）,腫瘍径:2-75mm（15）,リンパ節転移なし/あり:133/56例,pStage Ⅰ/II;138/51例,ER:AS≧7/<7;181/8例,PgR:AS≧7,8/<7;112/77例,HG1/HG2,3;130/59例,NG1/NG2,3;118/71例,Ki67<20%/≧20%;139/50例,CR Low/High;143/46例,RS Low（<11）/Inter（11-25）/High（>25）;35/132/22例,薬物療法については化学療法施行30例, 内分泌療法単独;159例（うち卵巣機能抑制も行なった症例は62例）であった. 中央観察期間は6.1年,観察期間内の再発症例は8例（4%）であった. 6年DFSはリンパ節転移なし95%,あり98%（p=0.04）,Low CR;97%,High;91%（p=0.08）,Low RS;100%,Inter+High;95%（p=0.07）であった.Cox hazard risk modelで多変量解析を行い,RS（Int+High vs. Low, HR6.5x10^{8},95%CI 0.74-0.97,p=0.08）,リンパ節転移（4.4,1.08-21.6,0.04）,CR（2.9,0.69-12.5,0.1）であった.
50歳未満に関してCRとRSにより4群に分け,行われた治療群間での比較を行ったところ,Sparanoらの分類でタモキシフェン（TAM）に加え卵巣機能抑制（OFS）または化学療法が必要とされるRS16-25かつHigh CRもしくはRS21-25かつLow CRに分類される26例のうち,8例がTAMのみ,12例がTAM+OFS,5例が化学療法あり,1例が薬物治療は未施行であった. 26例中1例のみに再発が認められTAM単剤の投与が行われていた.
【考察と結論】Sparanoらの指摘と同様に実臨床の検討でも,リンパ節転移の有無,RS,CRにより予後の有意差を認めた. また後方視的に検討した結果,Sparanoらが提唱した分類に応じた薬物療法の選択が望ましいことが示唆された.今後,前方視的にもSparanoらが提唱した分類の妥当性が検討される必要がある.

P-22-271

Bevacizumab併用術前化学療法の有効性と安全性に関する検討
Efficacy and safety of neoadjuvant chemotherapy with Bevacizumab

[1]がん研有明病院 乳腺センター　乳腺内科、[2]がん研究会がん研究所 病理部、
[3]がん研有明病院　総合腫瘍科、[4]がん研有明病院　乳腺センター
柴山　朋子[1]、小林　隆之[1]、小林　　心[1]、深田　一平[1]、細永　真理[1]、
小野麻紀子[3]、稲垣　里奈[1]、大迫　　智[2]、伊藤　良則[1]、大野　真司[4]

はじめに:血管内成長因子に対するモノクローナル抗体であるbevacizumabとpaclitaxelの併用療法はHER2陰性の手術不能又は再発乳癌に対して適応がある。手術可能乳癌に対してはbevacizumab併用による生命予後の改善は認めないが、高度の局所進行乳癌で手術可否が境界領域の患者においてはbevacizumab併用による局所制御の向上が期待される。今回我々は局所進行乳癌に対する術前化学療法でのpaclitaxelとbevacizumabの併用療法の有効性と安全性について検討した。
対象と方法:対象は2013年7月から2018年12月までの間に当院にて術前paclitaxel+bevacizumab療法（以下PAC+BEV）とCEF療法（Cyclophosphamide,Epirubicin,Fluorouracil）を受けた15例。画像効果判定はRECIST ver1.1にて行い、PAC+BEV開始前と終了とで判定した。有害事象はPAC+BEV開始後に増悪した症状についてCTCAEで判定した。Relative Dose Intensity（RDI）と効果との関連については分散分析を行なった。
結果:対象症例の年齢中央値は58歳（43-70歳）であった。13例はPAC+BEV療法から開始されていた。初診時stageはstageⅢA /stageⅢB /stageⅢCはそれぞれ3/6/6例であった。SubtypeはluminalA /luminalB /TNBCでそれぞれ1/9/5例であった。RDIはPaclitaxel 66.6-100%/bevacizumab91.6-100%でAverage Relative Dose Intensityは81.2-100%であった。画像による効果判定はSD 1/PR 12/CR 2例であった。response rateはTNBC症例/non-TNBCでそれぞれ100%/91.6%であり、TNBC症例1/5（20%）、non-TNBC症例1/10（10%）でpCRが得られた。術前化学療法終了後15例全例が手術可能であった。両薬剤のRDI、Average Relative Dose IntensityとRECIST評価、組織学的効果判定の間に有意な相関はなかった。有害事象では全例でgrade1/2の末梢神経障害が見られた。好中球減少は3例（20%）に見られ、grade 3が1例（6.6%）に認められた。倦怠感（53%）、高血圧（53%）、便秘（47%）、貧血、下痢、鼻出血、タンパク尿（それぞれ20%）、味覚障害（7%）を認めたが、grade3以上の有害事象は見られなかった。
考察: 術前PAC+BEV療法にてPR以上の効果を得られたのは93.3%であり、全例が手術治療を受けることが出来た。また治療困難となる有害事象は少なく、症例数は非常に少ないものの、術前PAC+BEV療法は手術可否が境界の高度局所進行乳癌に対して有効である可能性が示唆された。

P-22-272

パルボシクリブの当院での使用経験およびその後の治療についての検討
Use experience of Palbocicrib in our hospital and examination of subsequent treatment

[1]済生会滋賀県病院　外科、[2]京都府立医科大学　内分泌・乳腺外科
大内　佳美[1]、河村　雪乃[1]、吉岡　綾奈[1]、森田　　翠[2]

転移・再発乳癌は治癒が困難であり、治療の目標は生存期間の延長およびQOLの維持・改善である。ホルモン受容体陽性転移・再発乳癌に対する一次内分泌療法として、乳癌診療ガイドライン（2018年版、追補2019）ではホルモン療法単剤と並んで、ホルモン療法とサイクリン依存性キナーゼ（CDK）4/6阻害の併用療法が推奨されている。
CDK4/6阻害薬であるパルボシクリブが保険収載されてから約2年が経過した。この間に当院でパルボシクリブを使用した12症例の使用経験および、パルボシクリブ終了後に行った治療について検討し報告する。年齢は中央値70.5歳（57-79歳）、パルボシクリブ投与期間の中央値は6ヶ月（2-22ヶ月）で、4症例では現在もパルボシクリブ投与を継続中である。
再発後の薬剤レジメン数は中央値で1レジメンであったが、最大8レジメン～一次レジメンとしてパルボシクリブを投与した2症例まで、前レジメン数には幅があった。パルボシクリブ投与前にmTOR阻害薬を投与した症例は3例あり、中央値で10ヶ月間の投与期間があった。
パルボシクリブの後治療としてmTOR阻害薬を投与した症例は現在まではなかった。アベマシクリブを投与した症例は1例あり、3ヶ月の奏効期間が得られている。

P-22-273

当院におけるアベマシクリブの使用経験
Experience using Abemaciclib

一宮市立市民病院 外科
箕浦　里恵、中西　賢一

（はじめに）MONARCH2試験の結果よりHR陽性かつHER陰性の進行・再発乳癌に対してCDK4/6阻害剤であるアベマシクリブ（以降、ABE）の有効性が示され近年本邦でも使用されている。当院でも2018年12月より1例目の投与を開始し、ABE開始から1年経過した。当院でのABEの治療の現状と課題について報告する。
（症例・方法）2018年12月～ 2019年12月の期間において、HR陽性かつHER陰性の進行・再発乳癌と診断され、ABEを使用した合計12例を対象に後ろ向きに検討した。
（結果）ABE導入時年齢平均:51.0歳（34-69歳）、DFI平均値4.7ヶ月（1-11ヶ月）、治療あは1st:3例、2nd:4例、3rdライン以降:5例であった。再発症例は8例（術後内分泌治療中:1例）、denovoStageⅣの症例は4例で、転移・再発部位は内臓転移:9例、骨:2例、リンパ節:1例であった。5例が現在も投与中であるが、7例は投与中止となり、中止理由は画像評価によるPD:5例、薬剤性肺炎:2例であった。Grade3以上の有害事象は肝機能障害:4例、好中球減少:2例、Grade3以上の下痢や薬剤性肺炎は認めなかった。
（考察）有害事象については肝機能障害の頻度が高かったが、休薬・減量で対応可能であった。下痢の症状もGrade3以上の症例はなく、患者のQOLが維持できる忍容性の高い治療と言える。今後さらなる症例を積み重ねて有効性・安全性を検討したい。

P-22-274

EribulinとBevacizumab+ Paclitaxel（BEV+PTX）の効果的な治療法
Effective treatment of Eribulin and Bevacizumab+ Paclitaxel(BEV+PTX)

日本大学　医学部付属板橋病院　乳腺内分泌外科
森　　聡史、多田敬一郎、福本　咲月、原　華保里、松本　京子、
原　由起子、榎本　克久

【はじめに】転移再発乳癌症例の適応になっているEribulinとBEV+PTXのどちらを優先的に使用するか難渋することがある。そこで、当科で経験した症例を臨床的に検討することにした。
【対象および方法】当科において2012年から2019年の間に転移再発乳癌症例に対しEribulinとBEV+PTXを逐次投与した28症例を対象とした。Eribulin先行投与群とBEV+PTX先行投与群に分け、年齢、病期、投与期間、副作用、転移臓器、既知治療薬剤、PFS、OSを検討することにした。
【結果】28症例のうちEribulin先行投与した症例は17例で、年齢は29-82歳（中央値58歳）。病期はstageⅡA3例、stageⅡB4例、stageⅢA1例、stageⅢC3例、stageⅣ6例。投与期間は9-93週（中央値27週）。転移臓器は骨転移5例、肺転移6例、肝転移7例、脳転移7例、リンパ節転移7例、皮膚転移4例、胸膜転移4例、腹膜転移2例、骨髄転移3例。既知治療薬剤はEC11例、nab-PTX4例、TC4例、PTX1例、CAP1例、S-1が1例であった。BEV+PTX先行投与した症例は11例で、年齢は36-85歳（中央値59歳）。病期はstageⅡB4例、stageⅢB1例、stageⅢC1例、stageⅣ2例、stageX2例。投与期間は12-60週（中央値32週）。副作用は高血圧1例、薬剤性肺炎1例。転移臓器は骨転移3例、肺転移6例、肝転移7例、脳転移3例、リンパ節転移4例、皮膚転移4例、胸膜転移7例、腹膜転移1例、骨髄転移3例。既知治療薬剤はEC3例、nab-PTX3例、TC1例、DOC1例、CAP3例、S-1が2例、5-FUが1例であった。Eribulin先行投与した症例のOSは6-60ヶ月（中央値20ヶ月）、BEV+PTXのOSは6-38ヶ月（中央値26ヶ月）であった。全28症例のEribulinの投与レジメン数は1-7（中央値2.9）、PFSは5-126週（中央値28週）であった。BEV+PTXの投与レジメン数は1-7（中央値3.1）、PFSは8-117週（中央値44週）であった。OS、PFSはKaplan-Meier法を用いてlogrank検定で解析した。
【考察】EribulinはOSの有効性が報告されており、BEV+PTXはPFSの有効性が報告されている。副作用は血管新生阻害剤であるBEVが比較的に多い傾向であった。転移臓器で比較しても、肝臓や肺のような実質臓器ではBEV+PTX先行群にPFSが有意であった。リンパ節や骨等ではOSおよびPFSに差はなかった。今回の検討ではEribulinとBEV+PTXのどちらを先に投与しても検討項目では有意差はなかったが、血流豊富な臓器の転移臓器ではBEV+PTX先行群がPFSが有効であったので、さらなる症例の積み重ねて検討していきたいと考えている。

P-22-275

高齢者乳癌における機能評価を用いた補助化学療法適応の検討
Indication of adjuvant chemotherapy for elderly breast cancer using geriatric assessment

東京都保健医療公社　多摩北部医療センター
佐藤　裕里

乳癌では病状により予後改善のため標準的化学療法を行うことが推奨されているが、高齢者では全身状態により困難な例も多い。高齢者の身体・精神機能低下の程度は個々によって異なるため、高齢者機能評価（GA）を行い治療リスクを評価し、化学療法の適応を判断することが推奨されている。今回当科で治療を行った高齢者乳癌患者のうち補助化学療法適応例を対象に、後方視的にCARG toxicity toolを用いてGAを行い、臨床病理学的因子、治療法、予後について検討した。
【対象】2006年~2018年に当科で手術を行った80才以上の原発性乳癌82例中、補助化学療法の適応となる20例。補助化学療法適応の定義は、①ホルモン受容体陽性かつリンパ節転移陽性、②HER2陽性、③トリプルネガティブとした。
【結果】平均年齢85.2歳、全例女性。サブタイプはLuminal B（HER2陰性）3例、Luminal B（HER2陽性）6例、HER2陽性1例、トリプルネガティブ10例だった。CARG toxicity toolにてGAを行うと、低リスク8例、中間リスク9例、高リスク3例だった。補助化学療法は低リスクの3例で行われ、中間リスク、高リスクでは施行されていなかった。化学療法のレジメンは、wPTX→トラスツズマブ1例、wPTX+トラスツズマブ1例、TC1例で、全例full dose投与した。1例で化学療法と関連のない一過性除脈を認め、PTX11クールで終了したが、他2例は治療を完遂した。補助内分泌療法は9例で施行し、1例はトラスツズマブのみの投与を行った。再発を3例（低リスク群2例、中間リスク群1例）に認め、いずれも補助化学療法を施行していなかった。再発例のサブタイプはLuminal B（HER2陽性）1例、トリプルネガティブ2例で、再発後は1例で化学療法を行ったが、ほか2例は化学療法を行わず、内分泌療法や放射線療法、局所再発切除を行った。1例は乳癌死に至った。無再発生存9例、他病死4例、follow終了4例だった。
【考察】高齢者乳癌の化学療法適応症例における化学療法実施率は15%と低かったが、GAにて低リスクの症例では概ね予定通り安全に化学療法を行うことができた。再発例のうち2例は低リスクであり、補助化学療法により再発を防げた可能性がある。今後はGAを行い、低リスクで補助化学療法の適応があれば積極的に化学療法をすすめる方針としたい。

P-22-276

アンスラサイクリン系薬剤を省いたHER2陽性乳癌の術前薬物療法の有効性についての検討
Efficacy of neoadjuvant therapy of non-anthracycline in patients with HER2-positive breast cancer

長野市民病院　呼吸器外科・乳腺外科
境澤　隆夫、西村　秀紀、砥石　政幸

（はじめに）HER2陽性乳癌は術前化学療法で病理学的完全奏効（以下pCR）を得ると予後良好である。術前化学療法にトラスツズマブ（以下TRA）を併用することは標準治療だが、ペルツズマブ（以下PER）を併用することの有用性は確立されていない。一方、TRA投与前にアンスラサイクリン系薬剤を投与することも標準的であるが、縮小したことでTRAの効果が判定できないことも多く、さらにHER2陽性でもTRA無効例が少数ながら存在し、高価な薬剤なので効果を確認できることが望ましい。II ～ III期HER2陽性乳癌の術前化学療法にTRA+PER併用を先行した症例について検討した。
（対象）補助療法としてPERが使用可能になった2018年12月から5例に術前にPER+TRA+ドセタキセル（以下DTX、投与量は75mg/m^2）を6回投与し手術を行い、pCRを得られなかった際には術後にアンスラサイクリン系薬剤を投与することにした。また炎症性乳癌1例にも投与し治療効果判定目的に手術を行い、計6例の治療成績を検討した。
（結果）年齢は32 ～ 58歳（平均51.2歳）、閉経前/後は3/3例、IIA期/IIIA期/IIIC期は4/1/1例、レセプター陽性/陰性は2/4例であった。DTX6回投与を完了したのは3例で、過敏反応、倦怠感、浮腫のため2、4、5回で終了したのが1例ずつあった。過敏反応例はnab-パクリタキセルに換えて3回投与し、倦怠感例は術前投与を4回で終了し手術を行った。炎症性乳癌ではDTXを省いて4回追加し、再燃がないことを確認して手術を行った。術式は乳房部分/全切除術が4/2例（一次再建1例）、腋窩センチネルリンパ節生検/郭清が4例/2例であった。組織検査では5例がpCRを得て、レセプター陽性の1例は4㎜遺残し治療効果判定1bであったが遺残病変のHER2は陰性であった。術後は全例PER+TRAを再開し、計1年（18回）投与を予定している。
（まとめ）症例数が少なく経過期間も短いので断定的なことは言えないが、HER2陽性乳癌ではPER+TRA+化学療法でpCRを得られる確率が高く、アンスラサイクリン系薬物投与を避けられる可能性がある。

P-23-1

乳癌におけるアンドロゲン受容体シグナルを推定する血清因子の探索

Exploration for serum factors reflecting tumor androgen receptor signals in breast cancer

Department of pathology University of Colorado Anschutz Medical Campus
花村　徹、Jessica Christenson、Kathleen Oneil、Emmanuel Rosas、Nicole Spoelstra、Michelle Williams、Jennifer Richer

【目的】アンドロゲン受容体（AR）はジヒドロテストステロン（DHT）などのアンドロゲンにより活性化する転写因子で、種々の遺伝子発現を制御している。近年、乳癌におけるARの腫瘍促進的機能が報告され、エンザルタミド（Enza）を含むAR阻害剤に関する臨床試験が進行中である。腫瘍におけるARシグナルを表す遺伝子シグネチャーがその効果予測因子となる可能性が報告されたことから、本研究では任意の点で低侵襲に評価可能なバイオマーカーの開発を目指し、腫瘍ARシグナルを反映する血清因子を探索した。【方法】AR陽性トリプルネガティブ乳癌患者由来異種移植モデルにおける腫瘍組織の網羅的遺伝子発現解析により163個のDHT応答遺伝子を同定、これをアンドロゲン応答遺伝子セットと定義した。続いて乳癌細胞株における既知のセクレトームデータに基づき上記の遺伝子群から分泌タンパクをコードする3個の候補遺伝子（および対応する蛋白）、すなわち*KLK3*（立腺特異抗原: PSA）、*AZGP1*（Zinc-Alpha-2-Glycoprotein: ZAG）および *PIP*（Prolactin Induced Protein: PIP）に着目し以下の実験を行なった。複数のAR陽性乳癌細胞株に対しDHT/Enzaを投与した際の細胞増殖応答、候補遺伝子の転写調節領域へのAR結合の有無、候補遺伝子および蛋白の発現、細胞外分泌を解析した。続いて2つの大規模コホートの遺伝子発現プロファイルデータセットを用い候補遺伝子の発現とアンドロゲン応答遺伝子セットの関連をGSEAにより解析した。【結果】細胞株の解析でEnzaはサブタイプやDHTに対する増殖応答の如何に関わらず細胞増殖を種々の程度に抑制した。すべての候補遺伝子のエンハンサー領域においてAR結合が確認され、候補遺伝子の発現はDHTにより増加しEnzaにより抑制された。蛋白発現は一部の細胞株で例外を認めたが、概ねDHTにより増加しEnzaにより抑制され、一部で細胞外分泌も確認された。すべての候補遺伝子はGSEAでアンドロゲン応答遺伝子セットと全てのサブタイプで有意な正相関を示した。【結論】候補遺伝子およびこれに対応する蛋白の発現はAR活性により一次応答で制御され、腫瘍アンドロゲン応答すなわちARシグナルを良く反映していた。過去の報告からPSA、ZAGおよびPIPはいずれも患者血清で検出可能であることが想定され、今後これら候補蛋白の腫瘍ARシグナルを反映する血清バイオマーカーとしての有用性につきEnzaを用いた臨床試験の中で検証する予定である。

P-23-2

手術時のBMI（body mass index）高値が乳癌の進行度と予後に及ぼす影響

Impact of BMI on disease progression and survival outcome among patients with operable breast cancer

がん研究会有明病院　乳腺センター
片岡　明美、阿部　朋未、武田　美鈴、植弘奈津恵、原　文堅、小野麻紀子、佐伯　澄人、森園　英智、伊藤　良則、上野　貴之、大野　真司

【背景】肥満は様々な疾患の危険因子であり、日本乳癌学会ガイドラインにおいても「閉経後女性の乳癌発症リスクを増加させることは確実」、「閉経前女性においてもリスクを増加させる可能性がある」とされているが、乳癌手術患者における臨床病理学的意義は不明である。【目的】乳癌患者の手術時BMIと臨床病理学的特徴、予後を明らかにする。【対象と方法】当院の2007年から2018年のStage0~IIIの原発性乳癌根治手術12,147例（平均年齢53.4歳）を手術時のBMI値で日本肥満学会基準により、痩せ（<18.5）、普通（18.5-24.9）、肥満Ⅰ度（25.0-29.9）、肥満Ⅱ度（30.0-34.9）、肥満Ⅲ度以上（≧35.0）に分けて臨床病理学因子と全死亡、乳癌死亡との関連を後方視的に解析した。【結果】BMI値は平均23.5（12.6 ～ 44.1）で、痩せ1,252例（10.3%）、普通8,409例（69.2%）、肥満Ⅰ度2,029例（16.7%）、肥満Ⅱ度393例（3.2%）、肥満Ⅲ度以上64例（例（0.5%）であった。BMI高値と有意に相関した因子は、高齢、既往症（高血圧・糖尿病・気管支喘息・高脂血症・脳血管障害）、cStage、腫瘍浸潤径、リンパ節転移、脈管侵襲、Ki67値、術後合併症（リンパ液貯留・創感染）であり、核異型度、ホルモンレセプター（HR）、HER2、サブタイプとは関連を認めなかった。観察期間中央値5.5（0.1 ～ 12.8）年において全死亡520 例、うち乳癌死亡306例を認め、カプランマイヤー法によるLogrank検定では、BMI高値は全死亡（p値=0.0145）、乳癌死亡（p値=0.0428）ともに有意に予後不良であった。さらにBMI高値がより予後不良となるサブグループとして、HR陽性群（全死亡におけるp値=0.0005、乳癌死亡におけるp値=0.0093）と55歳以上の群（全死亡におけるp値=0.0020、乳癌死亡におけるp値=0.0040）を認めた。コックス比例ハザードモデルによる多変量解析では、BMI高値は独立した因子にはならなかった。【まとめ】当院の乳癌手術患者の約20%に肥満を認めた。手術時のBMI高値は加齢や生活習慣病だけでなく、癌の進行度や増殖活性とも関連しており、乳癌予後と生命予後不良の一因となることが明らかになった。さらに閉経後のHR陽性乳癌患者における肥満状態は術後内分泌療法の再発予防効果減弱にも関与している可能性が示唆された。さらなる乳癌治療成績向上のためには集学的治療の完遂に加えて、食事や身体活動などの生活習慣の改善と適正体重を目指すようなサポーティブケアもこれからの重要課題と考えられた。

P-23-3

DCISの過剰治療からアクティブサーベイランスを考える

Considering active surveillance from overtreatment of DCIS

[1]たけべ乳腺外科クリニック、[2]高松平和病院
新井　貴士[1]、安毛　直美[1]、綾野はるな[1]、片岡　裕代[1]、矢野　幸子[1]、黒木みずほ[1]、武部　晃司[1]、佐藤　明[2]

【目的】
Low grade DCISは極めて予後良好であり、近年、過剰診断や過剰治療が問題となっている。現在、国内外においてアクティブサーベイランスについて検証中である。一方、ガイドラインでは、安全に省略し得る群を同定できないことから、温存術後の放射線療法は標準治療とされている。DCISの悪性度として、Van Nuys分類が存在するが、日本では悪性度に基づいた治療計画はされていない。そこで、現在、増加傾向にあるDCISの予後および術後照射の省略の可能性について検討した。
【方法】
1997年から2013年の間に、当院で温存術を施行しDCISと診断された379例。
年齢中央値 51 (27-90)歳、観察期間中央値: 7.6年、low grade (LG) : Van Nuys 1 and 2、high grade (HG) : Van Nuys 3 と定義する。
術後照射施行:168例(44%)、術後ホルモン療法施行(HT) : 263例(69%)
【結果】
HG: 63例, RT施行73%, 同側イベント7 (浸潤癌3)例。
LG: 316例, RT施行39%, 同側イベント16 (浸潤癌9)例。
HGではイベントのほとんどは5年以内に発生し、LGは5年以降も増加傾向であった。
LGの検討では、照射により有意にイベントは減少し、5年および7年のイベント発生率はそれぞれ3.5%から0.9%、5.7%から0.9%に減少 (P=0.038) したが、照射群に有意にHTが多く施行されていたため解釈が難しい。一方、非照射群 (n=194) において、HT施行群(n=133)の7年のイベント発生率は0.9%と低く、さらに対側乳房のイベントも有意に少なかった
【結論】
LGでも照射により浸潤癌再発を含む同側イベントの抑制効果を認める一方、HTのみでも同側さらには対側イベントも有意に減少させることから照射以上の効果が期待できる。今回の検討からLGに対する照射およびHTの併用は過剰治療であると考える。アクティブサーベイランスの結果が待たれるがもう少し時間が必要であり、その基準に該当しない、または希望しない場合も考慮し、並行して術後照射省略も検討すべきと考える。

P-23-4

精神疾患を有する乳癌手術例の検討

Surgical results for breast cancer patients with mental illness

北見赤十字病院　外科
新関　浩人、池田　淳一、松永　明宏、京極　典憲、新田　健雄、上村　志臣、鈴木　友啓、福田　啓人、幾島　拓也、須永　道明

【はじめに】精神疾患を有する乳癌患者では，自覚が乏しく進行した状態で発見される例も少なくない．また，乳癌治療においても精神疾患のコントロールや生活能力も考慮する必要があり，必ずしも標準治療が選択できる訳ではない．
【対象】2012年から2018年の間，精神疾患を有する乳癌症例に対し手術を施行した5例に関し検討した．
【結果】精神疾患の有病率は同期間に手術を行った症例の4.7%であった．精神疾患の内訳は，統合失調症が2例，高度認知症が2例，精神発達遅滞が1例．生活が自立し本人による意思決定が可能であったのは，統合失調症の1例のみであった．在宅症例2例，施設入所症例3例．年齢は中央値69歳（61 ～ 78歳）．発見契機は，他疾患の診療時が2例，検診発見が2例，自己発見が1例．病期は，Iが1例，IIAが2例，IIIAが1例，IIIBが1例．術式は，Bt+Axが3例，Bt+SNが2例．入院中に精神症状によるトラブルはなかった．組織型は浸潤性乳管癌が4例，アポクリン癌が1例．luminal A typeが4例，luminal HER typeが1例であった．術後補助療法は，生活が自立していた1例にFEC療法，ドセタキセル，ハーセプチン後に胸壁照射とホルモン療法を行い，他の4例はホルモン療法のみを施行した．生存期間中央値は29 ヶ月（21 ～ 57 ヶ月）で，4例は無再発生存し，1例が他癌死した．通院は，4例が定期通院中で，1例が術後2年で近医への通院に変更した．
【考察】精神疾患合併症例においては，乳癌の進行度やタイプの他に精神疾患の病状や社会的背景も考慮する必要があり，患者側の理解と協力を得た上で適切な治療計画を考慮する必要がある．

P-23-5

腫瘍浸潤免疫細胞は、乳癌の再発時期や再発形式に影響を及ぼす

Tumor-infiltrating immune cells affect the timing and type of breast cancer recurrence

[1]北海道大学病院　乳腺外科、
[2]Roswell Park Comprehensive Cancer Center, Surgical Oncology
竹下　卓志[1]、鈴木はる菜[1]、押野　智博[1]、高部　和明[2]、山下　啓子[1]

はじめに:腫瘍浸潤リンパ球は、腫瘍組織および局所微小環境に分布した免疫細胞であり、近年、それらが乳癌患者の臨床転帰に関与していることが明らかになってきている。我々は、腫瘍浸潤免疫細胞が、乳癌再発時期及び再発形式に影響すると仮定した。今回我々は、TCGAおよびMETABRICの大規模コホートを用いて、乳癌再発時期及び再発形式と原発腫瘍内の浸潤免疫細胞プロファイル、宿主防御免疫、臨床的特徴、および遺伝子発現プロファイルとの関係を分析した。
方法: TCGAに登録された初発乳癌308症例を、治療開始後、2年以内の再発(早期再発)、2-5年の再発(中期再発)、5年以降(晩期再発)、5年以上無再発(生存)に分類した。METABRICに登録された初発乳癌1,727症例を、TCGAと同様、早期、中期、晩期、生存に分類し、さらに遠隔転移または局所再発で細分類した。
結果:早期再発群は、腫瘍径、リンパ節転移、高悪性度、進行した病期、およびホルモン受容体陰性の乳癌と関連していた。一方、晩期再発群の臨床的特徴は、生存群と違いがなかった。遺伝子発現プロファイル解析において、生存群は、再発群と比較して、INF-α/-γ応答やTNF-αシグナル伝達などの抗癌シグナル伝達と関連していた。晩期再発群では、生存群と比較して、宿主防御免疫(白血球画分、リンパ球浸潤、およびマクロファージ画分)が減少していた。免疫細胞浸潤プロファイル解析では、生存群と比較し、早期再発および晩期再発群の原発腫瘍内において、memory CD4 + T細胞およびγδT細胞が有意に低く、regulatory T細胞が有意に多かった。遠隔再発分析では、早期および中期群で、M1マクロファージが生存者群と比較して多かった。また中期群で、regulatory T細胞が生存者群と比較して有意に多かった。興味深いことに、局所再発分析では、乳癌再発時期と生存群との間に、腫瘍浸潤免疫細胞プロファイルの違いを認めなかった。免疫細胞の細胞溶解活性を示すcytolytic activity scoreは、生存群と比較して晩期再発群で有意に低く、それは晩期再発の予測因子であった。
結論:今回我々は、原発乳癌腫瘍内の腫瘍浸潤免疫細胞、宿主防御免疫及び免疫細胞の細胞溶解活性が、乳癌再発時期および再発形式に影響を及ぼしていることを示した。

P-23-6

nonStage IV乳癌術後の初再発脳転移症例の検討

Examination of the first recurrent brain metastasis after breast cancer surgery

日立製作所　日立総合病院
若木暢々子

【はじめに】近年の乳癌治療薬の進歩により，術後早期の内臓転移は減少している一方，初再発部位が脳転移である症例を経験するようになった．当科における乳癌術後に脳転移初再発をきたした症例を検討する．
【対象・方法】乳癌の診断で手術を行い，2005年~2019年の間に当院で脳転移が初再発と診断された11例の臨床病理学的所見や治療や予後等を検討した．
【結果】全例女性．乳癌手術時年齢28-74歳（中央値53歳），脳転移初再発年齢は43-75歳（中央値56歳）．乳癌手術から再発までの期間5-194カ月（中央値29ヶ月）であった．初診時cStageはⅢ;9例，Ⅱ;1例，不明;1例，SubtypeはHER2 enrich;5例，Triple Negative;3例，Luminal･Luminal HER;各1例で，組織型は浸潤性乳管癌;9例，浸潤性小葉癌;2例であった．8例に術前化学療法が行われ，そのうち4例が病理学的完全奏功であった．
脳転移発見契機は全例，頭痛や痙攣などの症状からの画像診断であった．初再発時の脳転移は単発が3例，多発が8例であり，治療は手術+放射線治療(全脳照射・サイバーナイフ・γナイフ)が5例，放射線治療のみが5例，無治療が1例(状態悪化で治療不可)であった．脳転移局所治療後の全身薬物治療は9例に施行されていた．初再発脳転移後の生存期間は0-56カ月（中央値16ヶ月）であり，1年以内4例、2年以内3例，3年以上が4例であった．半年以内3例は全てTriple Negativeであった．再発後生存期間の最長症例は，後に出現した肝転移が死因であった．現時点での生存は5例，観察期間2-43ヶ月で4例は再再発を認めていない．
【考察】脳転移に対しては局所治療が標準であり，有効な薬物療法はない．しかし近年内臓転移に対する薬物療法の選択枝が増えたことで，生存期間が延長しつつある．本検討では症例数は少ないが，生存期間はLuminal（HER）比較的予後がよく，Triple Negativeが予後不良な傾向があった．脳転移に対し適切な治療を行い，その後出現する他臓器転移の病勢のコントロールがつくと，生存期間が延長する可能性がある．またTriple NegativeやHER2 enrich typeにおいては術前化学療法で病理学的に完全奏功であっても，脳転移の可能性はあり得るため注意が必要である．

P-23-7

プロテオーム解析を用いたER陽性Ki-67高値乳癌の検討

Proteomics analysis for Estrogen recepter positive and Ki-67 high level breast cancer

[1]東京医科大学　八王子医療センター　乳腺科、
[2]聖マリアンナ医科大学　呼吸器外科、
[3]東京医科大学　八王子医療センター　病理診断部、
[4]東京医科大学病院　病理診断科、[5]東京医科大学病院　乳腺科、
[6]東京医科大学　茨城医療センター　乳腺科
山田　公人[1,5]、西村　俊秀[2]、脇屋　　緑[3]、平野　博嗣[3]、佐藤　永一[4]、
天谷　圭吾[1]、宮原　か奈[5]、河手　敬彦[5]、上田　亜衣[5]、寺岡　冴子[5]、
淺岡真理子[5]、岡崎　美季[5]、川井　沙織[5]、織本　恭子[5]、呉　　蓉榕[5]、
小山　陽一[5]、八木　美緒[5]、安達　佳世[5]、海瀬　博史[5,6]、石川　　孝[5]

【緒言】ホルモン陽性乳癌（Luminal type）は、一般にホルモン陰性乳癌と比較して予後がいい症例が多い。しかし時に内分泌療法に全く反応せず、また化学療法にも治療抵抗性を示す、いわゆる"Unmet-needs"と言われる集団が存在する。また同一の乳癌腫瘍でもその多様性が治療効果に影響するとも云われている。
【目的】今回、特異な悪性度を示すLuminalタイプ乳癌症例のプロテオーム解析を用い、その集団に特異的な蛋白を探索する。臨床プロテオムクスに基づく解析技術として、ホルマリン固定包埋切片、通称FFPE臨床試料は、臨床情報が付随していること、組織からがん細胞など対象となる細胞群をレーザーマイクロダイセクション技術により収集し、他の細胞由来タンパク質の干渉を最小限に抑えることが可能である。将来、治療の標的となる分子を同定することを目的とする。
【対象】2015年1月～ 2017年12月に、当院にて乳がん手術を受けた症例で ER陽性かつ Ki-67 (Hot spot) 80%以上の 5症例
【方法】臨床プロテオミクスに基づく解析技術として、ホルマリン固定包埋切片、通称FFPE
臨床試料は、臨床情報が付随していること、組織からがん細胞など対象となる細胞群をレーザーマイクロダイセクション技術により収集し、他の細胞由来タンパク質の干渉を最小限に抑えることが可能である。対象症例より、ヒト乳がんFFPEサンプルを作成し、ER陽性、Ki-67高値サンプルについてKi-67が高値（Hot）の部分と低値（Cold）の部分のプロテオーム解析を行う。
サンプル5例より1サンプルからHot部位とCold部位のサンプリングを行う（免染で区別できる）。従ってサンプル数は、5例x2=10サンプルとなる。
【結果】今回Ki-67が高値（Hot）の部分と低値（Cold）の部分のプロテオーム解析（L/M）を行った。主要評価項目は、Ki-67が高値（Hot）の部分と低値（Cold）の部分のプロテオームの相違。副次評価項目は、主な発現タンパクの種類とした。免疫染色結果を含め発表する。

P-23-8

耐糖能異常が乳癌に及ぼす影響に関する検討

The association between impaired glucose tolerance and breast cancer

[1]長崎みなとメディカルセンター　乳腺・内分泌外科、
[2]長崎みなとメディカルセンター　病理診断科、
[3]いまむらウィミンズクリニック　乳腺外科、[4]おおくぼ乳腺クリニック、
[5]おおの乳腺・甲状腺クリニック
南　　恵樹[1]、崎村　千香[1]、入江　準二[2]、渡海由貴子[3]、大久保　仁[4]、
大野　　毅[5]

【はじめに】
乳癌においては、発症リスクや予後と糖尿病の関連は、他の癌種より影響が少ないと報告されている。しかし糖尿病でのインスリン抵抗性と高インスリン血症では、肝臓に作用し、エストラジオールを増加させることや、Akt/PI3K経路の活性化をきたすことが報告されている。耐糖能異常は乳癌の進展に関連があるのではないか、耐糖能異常の有無で後方視的検討を行った。
【対象と方法】
2014年4月から2019年9月まで、cN0浸潤癌で手術先行、センチネルリンパ節生検を行った298例。耐糖能異常は術前HbA1c≧6.1g/dlまたは糖尿病治療中とした。耐糖能異常の有無で、臨床病理学的因子に関して比較検討を行った。
【結果】
耐糖能異常あり群69例（女性68例、男性1例）、なし群229例（女性227例、男性2例）。術前因子では、耐糖能異常あり群では、有意に年齢が高く（中央値71歳vs 58歳）、BMI（25.0 vs 22.6）が高かった(p<0.01)。臨床的腫瘍サイズ、乳頭腫瘍間距離に有意差なし。サブタイプでは、耐糖能異常あり群では、Luminal 乳癌が82.6%、なし群では71.6%と、耐糖能異常あり群で有意に効率であった(p<0.05)。手術因子では、耐糖能異常あり群で乳房切除術が多く、なし群では部分切除術、一次一期乳房再建を伴う乳房切除が有意に多かった(p<0.01)。センチネルリンパ節転移は、耐糖能異常あり群で24.4%、なし群で14.4%に認められた（p=0.06）。腋窩郭清術への移行は耐糖能異常あり群21.7%で、なし群の11.8%に比し有意に高率であった(p<0.05)。病理組織学的因子では、腫瘍浸潤径、組織学的グレード、ly因子、v因子、pStageに有意差は認められなかった。
【まとめ】
耐糖能異常を有する乳癌は高齢、BMIが高く、サブタイプではLuminal乳癌が多い。耐糖能異常を有する例には高齢者が多く、乳房切除術が選択されたと考える。乳癌の術前因子、術後因子に差がないにもかかわらず、センチネルリンパ節生検転移陽性で、高率に腋窩リンパ節郭清への移行がみられた。
【結語】
耐糖能異常を有するLuminal 乳癌はリンパ節転移の進展に関連する可能性がある。

P-23-9

20年累積健存率・生存率よりみた血管侵襲と血管新生のコンビネーションの乳癌予後因子としての意義

The combination of angiogenesis and blood vessel invasion as a prognostic indicator in breast cancer

医療法人社団　藤福会　小沼医院
加藤　孝男

【目的】以前よりfactor 8-related antigen (F8) 染色を用いて血管新生 (AMC (average microvessel counts)) を、F8染色と弾力線維を同定するelastica van Gieson (elvG) 染色を用いて血管侵襲 (BVI) を同定し、乳癌における予後因子としての重要性を報告してきた (Kato et al, 1999, 2001: *Breast Cancer Res Treat*; Kato et al, 2000: *Br J Cancer*)。そこで、今回は長期フォローアップ (20年累積健存率および生存率) を行い、BVIとAMCのコンビネーションの乳癌における予後因子としての意義について検討した。【対象】1971年から1990年までに東京女子医科大学で手術された乳癌のうち病理学的検索が可能であった日本人乳癌509例。【方法】BVI はH&E染色、F8染色 およびelvG染色で同定された。AMCは腫瘍の辺縁部を200倍でカウントした微小血管数の平均値で示した。BVIはpositive、negativeに、AMCはhigh、lowの2群に分類した。さらに病理学的リンパ節転移 (n)、腫瘤径 (T)、組織学的異型度(HG)、リンパ管侵襲、p53、PCNA、MI (mitotic index)、AI (apoptotic index)、TN (tumor necrosis) およびc-erbB-2についても検討した。【結果】AMC-highは32.6%、BVI-positiveは29.3%、AMC-high/BVI-positiveは10.1%であった。20年累積健存率•生存率の単変量解析ではAMC/BVI、n、T、HG、リンパ管侵襲、p53、PCNA、MIおよびTNが有意な予後因子であった。20年累積健存率•生存率の多変量解析ではAMC/BVI が最も強い予後因子であった (各々 RR=5.5, *P*<0.0001;RR=4.3, *P*<0.0001)。【結語】nは強い予後因子であったが、AMC/BVIはnよりさらに信頼のおける予後因子である事が示唆された。

P-23-10

サブタイプ別にみた原発性乳がんの治療成績の向上―再発率から再発後の予後まで―

Improvement of recurrence and survival in patients with primary breast cancer according to subtypes

[1]くまもと森都総合病院　乳腺センター、
[2]くまもと森都総合病院　病理診断科
中野　正啓[1]、西村　令喜[1]、大佐古智文[1]、奥村　恭博[1]、藤末真実子[1]、
有馬　信之[2]

(背景)
再発乳がんの予後は時代とともに改善しているが、以前我々は再発乳がんのサブタイプ別の検討で2001年以降、HER2陽性乳がんのみ有意に再発後予後が改善していることを報告した。近年Luminalタイプやトリプルネガティブ (TN) タイプ乳がんに使用できる薬剤が次々と登場しており、今回これら新規薬剤によるサブタイプ毎の予後改善効果について検討した。
(対象と方法)
2001年1月から2018年12月までに当院で治療した手術可能StageⅠ～Ⅲ乳がん4539例について検討をおこなった。症例を2001年から2010年に治療を受けた前期群 (n=2260) と2011年から2018年に治療を受けた後期群 (n=2279) に分け、サブタイプ別 (Luminal A, Luminal B, Luminal HER2, HER2 enriched, TN)に再発率や再発後の生存期間の推移について後方視的に解析した。観察期間の中央値は前期群で10年、後期群で4.6年であった。
(結果)
患者背景では、後期群で閉経後患者の割合が有意に増加し、Luminal Bの割合が上昇した。また、診断時の病期はStageⅠの割合が上昇していた。後期群では前期群と比較して全てのサブタイプで再発率が有意に低下していた (p<0.01)。しかし再発後生存期間の解析ではTNサブタイプのみが後期群で前期群より有意に延長していたが (p=0.05)、その他のサブタイプでは改善が認められなかった。さらに閉経前後で分けて検討したところ、閉経後のTN症例のみで再発率の有意な低下がみられず (p=0.17)、閉経前のTN症例とその他のサブタイプでは閉経状況に関わらず再発率は有意に低下していた (p<0.01)。再発後の生存期間は、閉経前のTN症例でのみ有意に延長していたが (p=0.04)、閉経後のTN症例とその他のサブタイプでは閉経状況に関わらず有意差は認めなかった。
(考察)
すべてのサブタイプで再発率が低下しており、検診による早期発見が増え、生物学的特徴に沿った治療が奏効していることが示唆された。TN以外では再発後の予後が改善していないがCDK4/6阻害薬やmTOR阻害薬の登場からまだ2～5年程であり、効果をみるにはもう少し長い観察期間が必要であろう。閉経後TN症例は再発率の低下なく予後改善もないが、年齢を考慮して十分な化学療法が行えていない可能性がある。

P-23-11

術後内分泌療法省略へ向けた、ホルモン受容体陽性HER2陰性乳癌非内分泌療法症例の検討

Analysis of luminal early breast cancer patients who received no endocrine therapy

愛知県がんセンター　乳腺科
安立　弥生、澤木　正孝、服部　正也、吉村　章代、権藤なおみ、
小谷はるる、片岡　愛弓、杉野香世子、尾崎　友理、堀澤　七恵、
遠藤　由香、阪本　翔子、岩田　広治

【背景、目的】術後内分泌治療は抗がん剤治療と比較して有害事象が軽微であることから、ホルモン受容体 (HR) 陽性早期乳癌患者に対して、安易に投与されている傾向がある。しかし発汗、関節痛、骨密度低下など自覚症状を伴う有害事象は比較的多く、内分泌療法のde-escalationを望む患者さんの声は大きい。そのため、内分泌療法のde-escalationの対象となりうる症例を同定するために、実臨床下で様々な理由で内分泌療法を行わなかった症例を含んだHR陽性HER2陰性(luminal) T1乳癌症例の予後を後方視的に解析した。
【対象、方法】2000年1月～2017年12月に当院で手術を行ったluminal pT1N0M0乳癌を対象に、内分泌療法あり群(+群)となし群(-群)で、臨床学的所見、組織学的所見、残存乳房再発、対側乳癌の発生も含む無病生存期間 (DFS)、遠隔無病生存期間 (DDFS)、全生存期間 (OS)、乳癌特異的生存期間 (BCSS) について比較検討した。乳癌を含む悪性腫瘍の既往、同時両側乳癌症例は除外した。
【結果】Luminal pT1N0M0乳癌は1449例 (T1a204例、T1b481例、T1c764例) であり、+群1160例 (80%)、-群289例 (20%) であった。両群で年齢、術式に差は認められなかったが、+群の方で腫瘍径が大きかった (+群:T1a6%、T1b34%、T1c60%、-群:46%、28%、26%、p<0.05)。5年DFSは統計学的有意差を持って-群で予後が不良であったが (+群96%vs-群91%、p<0.05)、腫瘍径により層別化すると、T1a (+群96%vs-群93%)、T1b (+群97%vs-群96%) 症例では統計学的有意差なく、T1c症例のみで統計学的有意差を認めた (+群96%vs-群80%)。5年OSについても、T1a (+群98%vs-群100%)、T1b (+群100%vs-群98%) 症例では統計学的有意差なく、T1c症例のみで統計学的有意差を持って-群が予後不良であった (+群98%vs-群94%、p<0.05)。DDFS、BCSSについてもT1c症例のみで、-群が予後不良であるという同様の結果であった。
【まとめ】Luminal T1a、b症例では内分泌療法の有無で予後に差は認めなかった。浸潤径1cm以下のluminal乳癌では術後内分泌療法省略の可能性が示唆された。

P-23-12

non pCRと診断された早期乳癌症例における予後予測マーカーとしてのNLRの意義

Significance of NLR as a prognostic marker in early breast cancer cases diagnosed with non pCR

呉医療センター中国がんセンター
重松　英朗、池尻はるか、吉山　知幸、安井　大介、平田　泰三

【背景】末梢血の好中球/リンパ球比(NLR)高値は、乳癌再発リスクや死亡リスクの増加に関連することが報告されている。今回、我々は術前化学療法が施行され病理学的完全奏効が得られなかった(non pCR)乳癌におけるNLRの予後因子としての意義を検討した。
【方法】2006年5月から2016年12月までに当院にて術前化学療法後に根治手術が施行された早期乳癌のうちnon pCRと判定された115症例を対象に、術前化学療法施行前の末梢血NLRと無再発生存率(RFS)および全生存率(OS)との相関を検討した。NLRのcut off値は2.5に設定し、NLR高値と予後との相関をlog rank検定にて評価した。
【結果】NLRの中央値は2.04 (0.68-17.8) であり、NLR高値 (>=2.5) を43例 (37%)、NLR低値 (<2.5) を72例 (63%) に認めた。NLR高値は若年と有意に相関した (高値 vs. 低値; 平均年齢54歳 vs. 49歳, p value = 0.009)。NLRとStageおよびsubtypeとの間に有意な相関を認めなかった。全サブタイプを対象とした検討においてNLR高値と予後に有意な相関を認めなかった (高値 vs. 低値; 5年RFS 81.1% vs. 75.7%, p value = 0.89, 5年OS 82.3% vs. 94.7%, p = 0.73)。乳癌サブタイプ毎の検討では、TNBC (20例) ではNLR高値は有意な予後不良因子として認めた(高値 vs. 低値; 5年RFS 44.4% vs. 100%, p value = 0.0017, 5年OS 44.4% vs. 100%, p = 0.049) が、non TNBCにおいてはNLR高値は有意な予後因子として認められなかった。
【結論】今回のnon pCR乳癌を対象とした研究において、NLR高値はTNBCの有意な予後不良因子となる可能性が示唆された。NLRは日常臨床で評価できる予後マーカーとなる可能性があり、今後の検討により予後因子としての意義が確立することが期待される。

P-23-13

カペシタビン治療における予後因子としての末梢血好中球/リンパ球比の有用性の検討

Prognostic role of neutrophil-to-lymphocyte ratio in breast cancer treated with capecitabine

国立がん研究センター中央病院
高見澤重賢、下井　辰徳、矢崎　　秀、小島　勇貴、谷岡　真樹、
須藤　一起、野口　瑛美、田村　研治

【背景】アンスラサイクリン系及びタキサン系（A/T系）抗がん剤既治療の転移・再発乳癌患者の予後は不良であり標準治療が定まっていないが、過去のランダム化比較試験に基づきカペシタビンやエリブリンの有効性が示されている。近年、全身の免疫・炎症の指標である末梢血中の好中球/リンパ球比（NLR）が固形がんの予後因子として報告され、エリブリンの効果予測因子でもあると報告されている。今回、乳がんに対するカペシタビン単剤療法において、NLRを含む既報の予後因子の有用性について検討した。

【方法】2007-2015年に当院で進行再発乳癌に対して、A/T系抗がん剤既治療で、1-3次治療としてカペシタビン単剤療法を施行した症例について、有効性（全奏効割合（ORR）、無増悪生存期間（PFS）、全生存期間（OS））と、治療開始前2週間以内に末梢血で測定した予後因子（LDHとCRPの閾値は施設基準値、NLRの閾値は3、リンパ球/単球比（LMR）の閾値は5）との関係を後方視的に検討した。多変量解析には年齢、ホルモン受容体、HER2、LDH、CRP、NLR、LMRを用いた。

【結果】対象は79例、治療開始時の患者背景は年齢中央値59歳（範囲36-74）、全例女性であった。また、エストロゲン受容体陽性65例、HER2陽性2例、LDH中央値207 U/L、CRP中央値0.13 mg/dlであった。
ORRと関係する因子として唯一NLR低値が有意であった。PFSに関連する因子として単変量解析ではNLR、エストロゲン受容体、de novo Stage IV、LMR、血小板/リンパ球比が有意であった。多変量解析ではNLR（HR=0.48, p=0.0059）、LMR（HR=0.52, p=0.014）が挙げられた。OSに関連する因子として単変量解析ではNLRに加え、LMR、CRP、LDHが有意であった。多変量解析ではCRP（HR=0.52, p=0.015）、LDH（HR=0.53, p=0.0032）が有意であった。

【結論】カペシタビン単剤療法においてNLR低値はORR、PFS、OSの3つと関連がある唯一の因子であり、カペシタビンの予後因子となる可能性が示された。

P-23-14

相同組換え修復不全を呈するBRCAness乳癌の病理形態学的解析

Morphologic and Immunohistochemical Characterization of BRCAness in Triple-negative Breast Cancer

[1]東京大学医学部附属病院　乳腺内分泌外科、
[2]東京大学医学部附属病院　病理部
森園亜里紗[1]、田辺　真彦[1]、鈴木　雄介[1]、林　香菜子[1]、宮治　美穂[1]、
小西　孝明[1]、﨑山　香奈[1]、原田真悠水[1]、尾辻　和尊[1]、佐藤　綾花[1]、
丹羽　隆善[1]、西岡　琴江[1]、池村　雅子[2]、瀬戸　泰之[1]

【背景・目的】*BRCA1/2*遺伝子に生殖細胞系列変異を有する（g*BRCA1/2*m）乳癌と似た特徴を有するBRCAness乳癌は、相同組換え修復不全状態にあり、g*BRCA1/2*m乳癌と同様にプラチナ製剤やPARP阻害剤の奏効が期待されている。今回我々は、まだ明らかにされていないBRCAness乳癌の病理形態学的特徴を解析し、BRCAness乳癌を簡易的にスクリーニングする方法を検討した。【対象・方法】当院にて手術が施行されたトリプルネガティブ乳癌52例（術前化学療法未施行）を対象とした。1. パラフィン包埋切片の腫瘍部よりDNAを抽出し、g*BRCA1*m乳癌に特徴的な遺伝子増幅・欠失パターンをMLPA法にて解析しBRCAness^{MLPA}と判定した。2. DNAをバイサルファイト処理し、メチル化特異的PCRを行い*BRCA1*プロモーターのメチル化（BRCAness^{PM}）を判定した。3.乳癌のHE染色標本を用いてg*BRCA1*m乳癌に特徴的とされる病理形態学的特徴9項目（Southey MC, et al.2011）を評価した。4. BRCA1、AR、p53、CK5/6、EGFRについて免疫染色を行った。【結果】トリプルネガティブ乳癌52例のうち38例（73%）が、BRCAness（BRCAness^{MLPA} or/and BRCAness^{PM}）乳癌であった。BRCAness^{PM}群は有意にBRCA1蛋白発現が陰性であった（p=0.02）。BRCAness^{MLPA}群については若年（60歳以下）、Ki67高値（>20%）、AR陰性という特徴を認めた（p=0.001、p=0.004、p<0.001）。形態学的にBRCAness群は「核分裂像高度、核グレード高度、低腺管形成、圧排性増殖、合法体性増殖」という特徴を認めた。BRCAness乳癌について特異的な「若年発症（60歳以下）、AR陰性、核グレード高度、低腺管形成、合法体性増殖」という特徴からBRCAness乳癌の予測criteriaを作成した。ROC解析を行うと、BRCAness乳癌についてAUC 0.903（感度78.9%、特異度85.7%）であり、また、BRCAness^{MLPA}乳癌についてはAUC 0.943（感度97.2%、特異度75.0%）とさらに良好な結果が得られた。【考察】トリプルネガティブ乳癌において病理形態学と免疫染色を駆使してBRCAness乳癌を簡易かつ安価に予測できる可能性が示唆された。BRCAnessの定義は定まっておらず、他の相同組換え修復不全の検出方法（HRD score）等が存在する。今後はそうした他の検出法も考慮してBRCAness乳癌の病理形態学的特徴を検討する必要がある。

P-23-15

乳癌患者における血小板分布幅/血小板量の臨床的意義

The value of platelet distribution width to plateletcrit ratio in breast cancer patients

大分大学　医学部　呼吸器乳腺外科
武内　秀也、安部　美幸、宮脇美千代、杉尾　賢二

【目的】血小板は、細胞接着の促進およびサイトカイン産生等により癌の転移を促進する。血小板分布幅（platelet distribution width;PDW）/血小板量（plateletcrit; PCT）は、炎症性疾患の指標として用いられているが、最近は悪性腫瘍の予後因子としての有用性が報告されている。今回、乳癌症例におけるPDW/PCTの臨床的意義を検討した。【対象と方法】対象は、当科にて2006年4月より2019年5月に手術を施行した乳癌患者482例から、両側性乳癌症例、男性乳癌症例、術前化学療法症例、非浸潤性乳管癌症例、初診時に遠隔転移を伴う症例、肝硬変症例、腎不全症例およびPDW/PCTが測定されていなかった症例を除外した337例。PDW/PCTをReceiver operating characteristics（ROC）curveを用いて設定したcut off値により低値群（L群）、高値群（H群）の2群に分類し、臨床病理学的因子（リンパ節転移、Grade、腫瘍径、ER、PgR、Her2）との相関、および予後因子（無再発期間;DFS）としての有用性の検討を後方視的に行った。【結果】1. 平均観察期間は49.3月、PDW/PCTのCut off値は59.0で、ROC curveのAUCは0.69（特異度;0.705、感度;0.69）であった。2.臨床病理学的因子での相関では、H群はL群と比較し有意に腫瘍径が大きく、PgR陰性症例が多かった（p<0.05）。3. 予後の検討では、単変量解析において、腫瘍径（p<0.01）、リンパ節転移（p<0.05）、PDW/PCT（P<0.05）が有意な予後因子であった。多変量解析では、腫瘍径（HR: 5.57, 95%CI; 2.41-12.87、p<0.01）とPDW/PCT（HR: 3.59, 95%CI; 1.19-10.79、p<0.05）が有意な因子であった。【結論】PDW/PCTは乳癌患者において有意な予後予測因子である。

P-23-16

術後化学療法開始決定におけるOncotype DX®の役割

The Role of Oncotype DX® in the determination of adjuvant chemotherapy

市立札幌病院　乳腺外科
大川　由美

<目的>2018年TAILORx試験結果公表以後、再発スコア（RS）中間リスク群でも早期ER陽性HER2陰性乳癌の術後化学療法上乗せ効果予測が示されてきている。臨床病理学的因子では化学療法適応となる症例でも、RS低リスク群であれば化学療法による副作用、経済的精神的負担を回避できる。しかし保険外検査であること等から患者への認知度は広いとはいえない。同検査のより有効な活用を得るために、適応症例における同検査への同意有無、臨床病理学的因子、治療経過の現況を検討した。
<対象及び方法>2018年1月から2019年10月、術前化学療法を受けず当院で手術を受けたStageI, II、ER陽性HER2陰性浸潤性乳癌96人。このうち他臓器進行癌治療中の2人を除いた。
<結果>1）病理学的腫瘍径5mm超、リンパ節転移が0-1個、2）72歳以下、3）術前・術後とも化学療法拒否がないこと、4）治療方針決定可能で化学療法へのコンプライアンスが得られること、を条件として44人にOncotype DX®を勧め、28人希望された。希望しない理由は16人中、再考で化学療法希望なし10人、検査なしで化学療法希望1人、経済的理由1人、理由不明4人であった。
28人中、年齢は32-73歳、50歳以下16例 51歳以上12人であった。腫瘍径は9 ～ 46mm、リンパ節転移陽性は10人、Ki67 30%以上が7人、脈管侵襲陽性が10人、グレード3が1人であった。RSは1 ～ 39、低リスク群（RS: 0-17）は19人、中間リスク群（RS: 18-30）は8人、高リスク群（RS: 31以上）は1人であった。50歳以下中間リスク群4人は化学療法を勧めたが希望しなかった。51歳RS29、69歳RS39の2人で化学療法を行った。28人中26人にホルモン療法を開始した、2019年11月まで全例で転移・乳腺再発を認めていない。
<結語>臨床の現場において、臨床病理学的因子で判断した早期ER陽性HER2陰性乳癌の術後化学療法上乗せ効果を、分かりやすい数値で患者へ提示することは困難である。数値で示されない場合、患者も了解に至るまでに多くの時間を要する場合が多い。当施設では臨床病理学的因子であれば化学療法適応であった28人中、Oncotype DX®検査後に2人が化学療法施行となった。中間リスク群における上乗せ効果判定には更なる検討を待つ必要はあるが、RSを提示することにより、患者が術後化学療法の意義を十分に了解し開始可否を判断できたと考える。患者の受益に加え、社会経済学的効果も考慮すると同検査への保健適応が強く期待される。

P-23-17

進行・再発乳癌におけるEribulinの効果と好中球リンパ球比、リンパ球数の検討

NLR, ALC in advanced or metastatic breast cancer treated Eribulin

大手前病院　外科
新田　佳苗、松岡　　梓、眞木　良祐、斎藤百合奈、柏﨑　正樹、
玉川　浩司、谷口　英治

【背景】免疫能の指標である好中球・リンパ球比（Neurophil-to-lymphositeration:NLR）は複数の癌腫での研究でNLRが高いと生命予後が不良であることが報告されている。早期乳癌においても全生存期間（OS）や無病生存期間（DFS）と相関することが報告されている。そこでEribulinが投与された進行再発乳癌患者におけるNLRと治療効果との相関を検討した。また、リンパ球絶対数（absolute lymphocyte count:ALC）が予後予測因子となりうるとの報告もあり、ALCについても検討した。
【対象と方法】対象は2011年12月から2019年10月までにEribulinを投与された進行、再発乳癌22例。治療開始時の血液検査でNLR、ALCを算出し、NLRのcut off値を3.0、ALCのcut off値を1000としてDFS、OSを検討した。
【結果】NLR<3のDFS（中央値:133日、18例）、NLR≧3（中央値:427日 4例）p=0.15有意差は認めずNLR≧3の方が長かった。また、NLR<3のOS（中央値:1048日）NLR≧3（中央値:825日）p=0.59 有意差は認めなかった。ALC<1000のDFS（中央値:133日 12例）ALC≧1000のDFS（中央値:252日 10例）p=0.19有意差は認めなかった。ALC<1000 のOS（中央値:293日）ALC≧1000のOS（中央値:1742日）p=0.0005 有意差をもってALC≧1000の方が長かった。
【考察】今までの報告ではNLRが高いとDFS、OSが悪いとされているが、当院ではDFSについてはNLR<3の方が悪い結果であった。NLR≧3の症例数が少なく、その中の1例のDFSが長期にわたっていたことが影響していると考える。
ALCについては既報告と同様にALC≧1000の方が良好であり、予後予測因子となりうる可能性が考えられた。
【結語】今回の検討で、NLRについては既報告とは異なる結果となったが、ALC≧1000は予後予測因子としての可能性が示唆された。

P-23-18

小胞体ストレス応答関連分子は乳癌における新規予後予測因子となりうるか

Can endoplasmic reticulum stress response-related molecules be novel prognostic predictors?

名古屋大学医学部附属病院　乳腺・内分泌外科
柴田　雅央、一川　貴洋、稲石　貴弘、添田　郁美、渡邊　　学、
高野　悠子、武内　　大、角田　伸行、菊森　豊根

【背景】
転移・再発をきたした乳癌の治療成績は満足いくものではなく、より鋭敏な予後予測バイオマーカーおよび治療標的となる新規乳癌関連分子の同定が望まれている。細胞内で低酸素や栄養欠乏により小胞体ストレスが生じると、異常構造のタンパク質が増加し、unfolded protein response（UPR）が活性化する。癌細胞におけるUPRは、細胞の恒常性維持に関与し、悪性度亢進に寄与している。今回、UPRに関与する分子の乳癌における予後予測因子としての有用性について検討した。
【方法】
乳癌細胞株と非腫瘍性乳腺細胞株を対象とし、それぞれの分子のmRNA発現量を定量的RT-PCR法によって調べた。また、当科で手術を施行し、5年以上の術後経過が調査可能であった乳癌症例の癌部および非癌部組織におけるmRNA発現量やタンパク発現を調べ、臨床病理学的因子や予後との相関を検討した。
【結果】
MZB1は小胞体分子シャペロンであるHSP90のCo-シャペロンであり、これまで乳癌おける役割については報告されていない。細胞株における検討では、ER陽性乳癌細胞株にのみmRNA発現を認めた。臨床検体では、リンパ節転移陽性症例は陰性症例と比べて、stage III/IV症例でstage 0-IIと比べて*MZB1*発現値が高かった。臨床検体の免疫染色では、ER陽性乳癌で細胞質におけるMZB1発現症例が有意に多く、ER陽性HER2陰性症例に限った検討では、MZB1発現症例の無再発生存期間が短く、Coxハザードモデルによる解析ではMZB1発現が有意な予後不良因子であった。
同じく小胞体内でUPRに関与するDERL3もこれまで乳癌における報告はみられなかった。乳癌細胞株を用いたDERL3 のノックダウンによって、細胞増殖能および浸潤能が有意に低下した。臨床検体を対象とした発現解析では、リンパ節転移陽性症例のmRNA 発現量は陰性症例と比べて高値であった。癌部における*DERL3* 発現量の4分位解析における第1分位群では、第2-4分位群と比べて術後全生存期間の有意な短縮を認めた。
【結論】
本研究より、MZB1発現がER陽性HER2陰性乳癌において予後不良因子であることが示され、DERL3は予後予測因子だけでなく治療標的分子となる可能性が示唆された。これまで、UPRを対象とした予後予測ツールや分子標的薬は実用化されていない。海外ではすでにUPR関連分子をターゲットとした薬剤の臨床試験が開始されており、今後小胞体ストレス応答をターゲットとした治療戦略の重要性が増すものと思われる。

P-23-19

乳癌術前化学療法の病理学的奏功に及ぼす局所及び全身免疫応答

Immune response to the therapeutic effect of neoadjuvant chemotherapy in breast cancer patients

[1]広島マーククリニック　乳腺外科、[2]遺伝子検査　ジーンリサーチ、
[3]広島市立広島市民病院　乳腺外科、[4]広島大学病院　病理診断科
金　　隆史[1]、河井　亜美[1]、脇坂　　恵[1]、澤田　明香[1]、下山　美加[1]、
保田奈帆美[1]、友森　麻紀[1]、八野　由佳[1]、日高　征幸[2]、森田　幸孝[2]、
大谷彰一郎[3]、有廣　光司[4]

【背景】乳癌に対する術前化学療法（NAC）の異なる病理学的奏功には個々の局所及び全身免疫応答が関与しており，局所では腫瘍微小環境因子（TMEF）が重要な役割を担っている．病理学的完全奏功（pCR）は予後予測因子ではあるが、長期予後の代替指標ではない．その要因の一つにサブタイプの腫瘍不均一性がある。NAC後の病理学的奏功に及ぼす局所及び全身免疫応答の解析を行った.【対象・方法】対象は2013.1 ～ 2018.6にNAC（Taxanes/FEC or EC）施行後手術を受けたステージII-IIIの原発性乳癌38例．全身反応は末梢NK（pNK）細胞活，末梢血CD4/8比（pCD4/8），NLR（neutrophil to lymphocyte ratio），LMR（lymphocyte to monocyte ratio），PLR（platelet to lymphocyte ratio）を化療前、終了後4-5週で採血し測定，pNK活性は51Cr遊離法，pCD4/8はフローサイトメトリーで測定した（SRL. Inc.）．局所反応TMEFは，CD4, CD8, NK, FOXP3, CTLA-4, PD-1, PD-L1, IL-2, IL-6, IL-12, IFN-γ, IL-10, TGF-β, VEGF 14因子を化療前吸引組織生検，術後切除標本ホルマリン固定パラフィン包埋切片を用いNGS（Imunina, MiSeq）で解析，腫瘍浸潤リンパ球（TIL）はHE染色で判定した.【結果】pCR率：15.7%．単変量解析では，G2以上効果は化療後NK，IL-6増加と，腋窩リンパ節転移消失は，化療後pNK活性，NK増加，VEGF減少，化療前TIL（5%以上）と有意の相関関係が認められた．G2以上効果は化療後CTLA-4高値，腋窩リンパ節転移消失は化療前CTLA-4高値と潜在的相関関係が認められた．NLR減少は化療後NK，CD8，TGF-β増加，VEGF減少，化療前IL-6，VEGF高値と，LMR増加は化療後VEGF減少，化療前IL-6，IL-10，VEGF高値と，PLR減少は化療後pNK活性，CD8，IFN-γ，FOXP3増加と有意の相関関係がみられた．16例のサブセット解析では，pCD4/8減少率はpNK活性，NLR増加と有意の相関関係が認められた．多変量解析では，G2以上病理学的奏功は化療後NK増加と，化療前TILは腋窩リンパ節消失と有意の相関関係が認められた.【結論】乳癌術前化学療法の病理学的奏功に及ぼす免疫応答は1）化療前TIL存在下，化療後局所反応のNK，CD8増加，2）化療後全身反応のpNK活性増加，pCD4/8，NLR，PLR減少，LMR増加，3）腫瘍由来可溶性因子VEGF及び制御性T細胞CTLA-4を介した免疫抑制の解除の三因子が重要である．局所及び全身免疫反応を介した個々の免疫応答は，腫瘍のサブタイプに関わらず異なる病理学的奏功に帰結する．

P-23-20

針生検時の浸潤麻酔をほぼ無痛で行うための工夫

Painless technique for administration of local anesthesia in patients undergoing core needle biopsy

川崎市立　川崎病院　外科
萬谷　京子、佐藤　知美、石井誠一郎

【背景】乳腺疾患の診療では、針生検、摘出生検、膿瘍の切開排膿などで、浸潤麻酔を行う機会が多い。局所麻酔薬を注射している最中に疼痛が生じることについては、患者に耐えていただくほかないと医療者側も患者側も考えていることが一般的である。しかし、局所麻酔薬注射後、痛覚が麻痺することも事実である。そこで当施設では、浸潤麻酔を受けている最中の患者の意見を参考にして工夫を重ね、「無痛」か「蚊にさされる程度の痛みが最初に1回あるだけ」と患者に評される浸潤麻酔方法を2年前に考案し、以後局所麻酔下の検査・処置時に実施している。
【目的】当院で針生検時に実施している、無痛に近い局所麻酔の手技を報告する。
【方法】超音波検査にて病変と乳腺後隙の深さを確認の上、皮内麻酔の範囲をマーキングした後、皮内・皮下脂肪・乳腺後隙・乳腺組織（腫瘍の穿刺部側・穿刺針が腫瘍を貫いて達する領域）の順に局所麻酔薬（以下、薬液）を注入する。皮内麻酔の範囲は、皮下以深に浸潤麻酔を行うにあたり、22-23 Gカテラン針を穿刺することになる皮膚の領域とする。皮内に最初に穿刺をするときには26-27 G針・2.5 mLシリンジを用いて、なるべく弱い圧で微量の薬液を一瞬注入した後、20秒待つ。次に0.1-0.2 mLの薬液を同じ部位の皮内に緩徐に注入し、10秒待つ。以後、薬液による皮内の膨隆の最進部よりも約5 mm手前に針を穿刺し、0.1-0.2 mLの薬液を緩徐に注入し10秒待つことを続ける。皮下脂肪も同様に3 mmずつ針を進めながら麻酔した後、乳腺後隙に麻酔を行う。皮下から乳腺後隙へとカテラン針を進めていく際、薬液を0.1-0.2 mL緩徐に注入後10秒待ち、3 mm程度針を進めてから薬液を同様に注入していく。乳腺後隙に針を刺入する直前には乳腺背側縁部に0.4 mL程度薬液を注入して10秒待つ。乳腺後隙は薬液が拡がりやすいので、より緩徐に薬液を注入する（針生検の穿刺針の先端が到達すると考えらえる位置の背側部まで薬液を注入する）。この後の乳腺組織の痛覚には個人差がある。乳腺内に静かに針を進めながら痛覚の有無を確認し、腫瘍近傍まで針を進めた後、引き抜きながら薬液を注入する。乳腺に痛覚がある場合は、他の部位と同様に麻酔する。
【結果】本麻酔法下で針生検を経験した患者からは、痛みがないと喜ばれており、この手技をぜひ広めてほしいとのご要望をいただいている。
【結論】ほぼ無痛で局所麻酔下針生検を行うことは可能である。

P-23-21

日本におけるHR陽性HER2陰性進行再発乳癌の予後因子:システマティックレビュー

A Systematic Review of Prognostic Factors in Patients with HR+/HER2- Advanced Breast Cancer in Japan

[1]愛知県がんセンター、[2]Eli Lilly and Company、[3]日本イーライリリー、[4]Parc Sanitari Sant Joan de Déu, CIBERSAM、[5]神戸大学医学部付属病院
服部　正也[1]、Diego Novick[2]、高浦　加奈[3]、谷澤　欣則[3]、坂口　佐知[3]、Anna Monistrol-mula[4]、大西　　輝[5]、岩田　広治[1]

Objectives:
The main objective of this systematic literature review (SLR) is to identify prognostic factors associated s with HR+/HER2- advanced breast cancer (ABC) in patients in Japan.

Methods:
MEDLINE and EMBASE were searched with keywords "breast neoplasms" AND "Japan" AND "advanced" or equivalent, and Japan Medical Abstract Society database with "breast cancer" AND "advanced/metastatic" for publications from 2010 Jan. to 2019 Oct. ASCO, ESMO, ABC4 abstracts and WHO website were hand-searched. Abstract, title and full-text of the identified studies were screened by two independent reviewers for eligibility. Studies were excluded if they did not include stage III and IV patients or if the most common subtype was not HR+HER2-. Overall survival (OS) , progression free survival, post progression survival and tumor response were the endpoints of interest. Prognostic factors were evaluated based on the consistency (same direction in majority of the studies) and the strength (hazard ratios; HR) of association.

Results:
Searches identified 4530 publications, of which 27 met the eligibility criteria for further analysis. All 27 included studies were observational studies. Among the endpoints, OS was the most commonly assessed (n=22) . Short disease-free interval (DFI) , multiple metastatic organs and the presence of liver metastasis were consistently associated with poor OS in HR+/HER2- ABC. The strength of the association was high (HR≥3) for liver metastasis, moderate (HR: 1.5-2.9) for DFI and the number of metastatic organs.

Conclusions:
DFI, the number of metastatic organs and liver metastasis were identified as prognostic factors for OS in HR+HER2- ABC in Japan. These findings may help clinical decision-making to improve outcomes in patients with HR+/HER2- ABC.

P-23-22

当院乳癌症例のサブタイプとステージ別再発率の検討

Examination of stage and subtype-specific recurrence rates in our breast cancer cases

[1]徳島市民病院　外科、[2]徳島市民病院　放射線科
日野　直樹[1]、生島　葉子[2]、西庄　　文[1]、池内真由美[1]、宇山　　攻[1]、美馬　　惇[1]

乳癌ではサブタイプ別に治療方針を決定し予後を推定するが、サブタイプを本邦の乳癌取り扱い規約に基づいたステージ別に治療成績を検討した報告は少ない。当院では同一治療者が16年間乳癌治療を行っており、これらの症例につき免疫染色によるサブタイプ分類とステージ別に再発率を検討した。
対象は2002年7月から2018年5月までに当院で治療を開始したStageⅠ-Ⅲの浸潤性乳癌648例で、両側例はStageの大きい方、同じ場合は浸潤径の大きい方を用いた。HR陽性HER2陰性443例、HR陰性HER2陰性（TN）85例、HR陽性HER2陽性60例、HR陰性HER2陽性60例。治療は乳癌診療ガイドラインを基に患者個々の状態を考慮し決定した。
サブタイプ別再発率は、HR陽性HER2陰性、HR陰性HER2陰性、HER2陽性HR+/-の順に、2年96%、89%、89%、5年88%、82%、87%、10年77%、78%、85%でありHR陽性HER2陰性タイプで術後長期間再発が続いた。
HR陽性HER2陰性タイプをステージ別でみると、StageⅠ、Ⅱ、Ⅲの順に2年99%、95%、79%、5年93%、86%、64%、10年85%、80%、34%でありStageⅢの再発が多かった。
HR陰性HER2陰性タイプのステージ別再発率は同様に2年93%、89%、61%、5年93%、76%、61%、10年93%、76%、46%。HER2陽性タイプでは、2年100%、93%、75%、5年92%、93%、69%、10年92%、89%、69%であった。ともに3-5年以降で再発は減少していた。また、これらのタイプには術前化学療法がなされている症例が多く、pCRとなった症例の再発が少なかった。
一般に予後が良いとされるHR陽性HER2陰性タイプではあるが、毎年一定の割合で再発し、特にStageⅢ症例は10年再発率が34%と悪かった。一方で予後が悪いとされるTNタイプはStageⅠ-Ⅱで3-5年以降再発率は減少しており、予後を悪化させているのはStageⅢ症例であった。HER2陽性タイプも3-5年以降再発率は減少するが、StageⅢであっても再発率はさほど低下せず、これはトラスツズマブの効果と考えられた。このような検討は、自施設の治療を検証する上でも必要であり、またこれから治療を受ける患者にリアルデータの提示ができる点でも有用であると思われた。

P-23-23

当院乳腺外来における男性受診患者75例の検討

The consideration of 75 male patients who had a medical examination to our department

[1]一宮西病院　外科、[2]一宮西病院　乳腺外科、[3]聖路加国際病院　乳腺外科
堤　　知佳[1,2]、森　　美樹[1,2]、戸崎　　達[1]、沼田亜希子[3]、岩本　久幸[1]、鳥居　　隼[1]、石川　　衛[1,2]、鈴木　　瞳[2]、大久保雄一郎[2]、石黒　清介[2]

【背景】乳腺外来の対象患者は大半が女性であるが、時に男性患者の受診もあり、女性化乳房症等の良性疾患や稀に乳癌も経験する。
【目的】当院乳腺外科における男性受診患者の患者背景、診断から治療までのアプローチを検討した。
【対象】2016年4月～2018年3月までの3年間に当科外来を受診した男性患者75例。
【結果】
・年齢の中央値は66歳（範囲:13歳-91歳）。30代以下12例（16%）、30代～40代5例（7%）、50～60代22例（29%）、70代以上31例（41%）であった。
・主訴は、しこりと痛み32例（43%）、しこり26例（34%）、痛み13例（17%）、乳頭分泌2例（3%）、他科撮影のCTで指摘2例（3%）であった。
・部位は、片側のみ62例（83%）、両側13例（17%）であった。
・既往歴は、高血圧21例、高脂血症15例、前立腺疾患9例、うつ病4例、肝機能障害4例、既往歴なし20例であった。
・女性化乳房症の副作用がある薬剤（被疑薬）をを内服していたのは75例中53例（70%）であった。年代別でみると、20代では12例のうち1例のみ内服があるのに対し、30代以上では51例中44例で内服あり、そのうち15人が被疑薬を複数種類内服していた。
・薬剤ごとの内訳は、最も多いのが降圧薬18例、次いで利尿薬12例、前立腺治療薬10例、スタチン製剤10例、PPI 9例、向精神薬8例、内服なし又は不明22例であった。
・画像検査は、超音波（US）検査が行われていたのは73例あり、サイズは8mm～80mm（平均22mm）であった。乳腺発育（2cm<）を認めたのは37例であった。女性化乳房と診断された73例は全例でE領域に乳腺組織を認めた。E領域以外に結節性の所見を認めた例は乳癌1例、血管腫1例の2例のみであった。
・マンモグラフィ（MMG）検査が行われていたのは29例あり、そのうちC3以上は11例であった。
・診断は女性化乳房症73例、乳癌1例、血管腫1例であった。
・治療は女性化乳房73例のうち67例が経過観察、1例が被疑薬中止、5例がダナゾール処方であった。経過観察された67例のうち4例で薬剤調整指導が行われていた。乳癌1例は手術+ホルモン療法、血管腫1例は手術が施行されていた。
【結論】当院乳腺外科外来を受診した男性患者75例を検討した。

P-23-24

Ki67高値乳癌手術症例の検討

Clinicopathological investigation of Ki67 high patients with breast cancer operation

[1]独立行政法人　国立病院機構　埼玉病院　乳腺センター、
[2]独立行政法人　国立病院機構　埼玉病院　腫瘍内科、
[3]医療法人財団興和会　右田病院
小西寿一郎[1]、山室みのり[1]、野崎　由美[2]、鴨　　宣之[3]、田中　規幹[1]

Ki67は細胞増殖マーカーであり、乳がんの予後予測因子として用いられており、ER、PR、HER2にKi67の発現情報を加えることにより、補助化学療法使用の診断基準としても使用されている。今回、われわれはKi67標識率が異常高値を呈した乳癌症例に対して臨床病理学的に検討を行った。対象は2016年1月から2019年12月までに手術を施行し、Ki67標識率が70%以上を呈した25例。年齢中央値は70歳。70歳以上が13例と半数以上を占めていた。腫瘍径は平均 3cm。10例にリンパ節転移を認め、リンパ節転移陽性症例の腫瘍径は転移陰性症例よりも大きい傾向にあった。組織型は全例浸潤性乳管癌であり、Solid typeが13例、scirrhous typeが9例、tubule forming typeが3例であった。サブタイプでは、トリプルネガティブタイプ（以下TN）が17例と最も多かった。10例に術前化学療法が施行されたが、治療効果は9例がGrade 1であった。年齢別にみると、60歳以下では67%に術前化学療法が施行されていたのに対し、70歳以上で術前化学療法を施行されたのは15%であった。一方、術後補助化学療法は70歳以上で70%に施行されていた。4例が再発を来し、そのうちの3例は術前化学療法が施行されているにもかかわらず術後7か月以内に再発を認めた。また再発した症例は全例TNであり、Ki67標識率は90%であった。Ki67標識率が高いTN乳癌の進行例や高齢者の場合は予後が厳しいと考えられ、早期における治療導入やTN乳癌に対する治療開発が急務であると考えられる。

P-23-25

乳癌患者における好中球/リンパ球比とエリブリンの効果の関係

Association between neutrophil-to-lymphocyte and effectiveness of Eribulin in breast cancer patients

ブレストピア宮崎病院
三根　　明、永友由里子

【背景】エリブリンは手術不能又は再発乳癌に対する有効性および安全性が認められ、実臨床で広く使用されている薬剤である。最近、宮川らのグループがエリブリン投与患者にける好中球/リンパ球比（NLR）と無増悪生存期間（PFS）の関係について報告した。Clinical Breast Cancer October 2018 400-409
【目的】当院のエリブリン投与患者におけるNLRとPFSの関係を調査する。
【対象と方法】2014年2月から2019年10月にエリブリン投与を開始した乳癌患者55名を対象に、エリブリン投与開始前3日以内のNLRとPFSを①NLR<3の38名と②NLR≧3の17名2つのグループに分けて後方視的に調査した。なお、2019年10月31日の時点でエリブリン投与を継続している症例においては、PFSを算出するため便宜的に2019年10月31日を病勢進行を確認した日とした。
【結果】low NLR群のPFSは平均166.3日（中央値98.5日:2-458）であったのに対し、high NLR群のPFSは平均125.2（中央値89日:8-393）であった。
【考察】エリブリンを用いた治療を行う場合、NLR<3でより長期のPFSを得る可能性が示唆された。エリブリンは忍容性が高い薬剤であり、NLRが効果予測因子として確立されることになれば転移・再発乳癌患者の治療選択におけるメリットは大きいと考える。その他の因子の関連がないか引き続き調査を行う予定である。

P-23-26

Triple negative乳癌症例における遺伝子解析とAKT阻害剤治療の可能性

Genetic alterations and possibilities of AKT inhibitor treatment in triple negative breast cancer

旭川医科大学　呼吸器センター
岡崎　　智、安田　俊輔、阿部　昌宏、吉田　奈七、石橋　　佳、
北田　正博

【背景】Triple Negative乳癌（以下TNBC）症例は予後不良な臨床経過をとる例があるが，再発時の治療法は確立していない．以前，当科ではTNBC術後早期再発例の遺伝子解析を施行し，PI3K/AKT経路に関するmutationを高頻度に認めたことを報告した．今回は免疫染色を追加し，TNBCにおけるAKT阻害剤治療の可能性について検討した．
【対象と方法】2000年1月～ 2017年3月までに当科で手術を施行したTNBC症例306例のうち，術後2年以内の再発例を対象とした．原発巣および転移巣のホルマリン包埋切片を用いて，リン酸化AKTおよびAKTの下流分子であるリン酸化S6リボソームタンパクを抗体として用いた．免疫染色の強度を，0:陰性～ 3:強陽性の4段階で評価した．
【結果】術後2年以内に再発した症例は36例存在した．手術施行時年齢の平均値は56.6歳であり，術後5年の全生存率は19%と予後不良であった．23例（63.9%）は閉経後症例であり，32例（89.0%）が浸潤性乳管癌の組織像を呈していた．4例（11.1%）は初診時に遠隔転移を来していた．PFSおよびOSの平均値は，それぞれ12.6 ヵ月（0-24 ヵ月），31.9 ヵ月（1-175 ヵ月）であった．十分な腫瘍量が得られなかった2例を除く，34例を検討対象とした．そのうち，転移巣の手術または生検を施行された症例が13例あり，リンパ節8例，肺/脳2例，胸膜1例であった．原発巣34検体，転移巣13検体，計47検体の染色スコアは，pAKTは0:1例，1:6例，2:34例，3:6例であり，pS6は0:4例，1:2例，2:20例，3:21例だった．PIK3CA H1047RまたはAKT1 E17Kの有無で比較すると，mutation陽性群においてpAKTのスコアが有意に高く（P<0.05），pS6のスコアも高い傾向にあった（P = 0.105）．
【結語】TNBC術後早期再発例の遺伝子解析において，PI3K/AKT経路に関するmutationを高頻度に認め，中でもPIK3CA H1047RまたはAKT1 E17K陽性例ではPI3K/AKT経路が細胞増殖に関与していることが示唆された．AKT1 E17Kは，悪性腫瘍におけるdriver mutationとして注目されており，これを有する固形癌でAKT阻害剤が奏功したという報告もある．以上より，本邦のTNBC症例再発時には一部の症例においてAKT阻害剤も有効な治療法となる可能性が示唆された．

P-23-27

Targeted Gene Panel Sequencingを用いた乳癌における遺伝子コピー数異常の解析

CNA analysis of breast cancer with Targeted Gene Panel Sequencing

大阪大学大学院　医学系研究科　乳腺内分泌外科学
大井　　香、加々良尚文、草田　義昭、三宅　智博、多根井智紀、
直居　靖人、下田　雅史、島津　研三、金　　昇晋、野口眞三郎

【背景と目的】乳癌ではHER2を含む多くの遺伝子にコピー数異常（copy number aberration; 以下CNA）が認められ、治療や創薬の対象となる。本研究では、乳癌で比較的高頻度にCNAが認められる20遺伝子（HER2, MYC, FGFR等）を対象としてTargeted Gene Panel Sequencing（以下Target-seq法）を行い、そのCNAの診断精度をFISH法、SNP array法と比較検討した。
【方法】乳癌組織のFFPE検体45例及び凍結検体96例を解析対象とした。CNA関連20遺伝子のTarget-seqは、SureSelect XT HS Target Enrichment System（PureCNアルゴリズム）を用いて行った。HER2コピー数は、Target-seq法、FISH法、SNP array（Affymetrix社OncoscanCNV kit）法でそれぞれ測定した。HER2増幅の判定は、FISH法についてはASCO/CAP2018に準拠し、Target -seq法とSNP array法については6コピー以上を陽性と判定した。また、腫瘍細胞含有率の低い検体（20%未満）に対しては、FACS（抗CK19抗体と抗Vimentin抗体を使用）により腫瘍組織のFFPE切片から腫瘍細胞を分離濃縮しTarget-seq法とSNP array法で解析した。
【結果】FFPE検体45例において、HER2コピー数をFISH法とTarget-seq法、及び、SNP array法で比較したところ、Target-seq法とFISH法の相関（r=0.770, P<0.001）は、SNP array法とFISH法の相関（r=0.564, P<0.001）よりも有意に（P=0.022）強かった。HER2増幅判定においてもFISH法との一致率はTarget-seq法の方がSNP array法よりも高かった（93.3% vs 84.4%）。また、HER2以外の遺伝子（MYC, FGFR1, GATA3等）についても、CNAの検出率はTarget-seq法がSNP array法よりも優れていた。腫瘍細胞含有率の低い検体ではSNP arrayによるCNA解析の精度は低かったが、FACSによる腫瘍細胞濃縮を実施するとCNAの解析精度が向上した。一方、Target-seq法は腫瘍細胞含有率の低い検体でもPureCN解析により正確なCNA解析が可能であった。凍結検体96例を用いたTarget-seq法による20遺伝子のCNA解析結果は、TCGAの結果と強い相関を示した（r=0.9391, P<0.001）。
【結論】Target-seq法によるHER2のCNA解析の結果は、FISH法と高率に一致し、SNParray法よりも優れていた。またTarget-seq法では、SNP array法で解析困難な腫瘍細胞含有率の低い検体に対してもCNA解析が可能であることが示唆された。Target-seqでは複数遺伝子のCNAを同時に解析可能であり、今後コンパニオン診断としての有用性が期待できる。

P-23-28

乳癌患者における腫瘍マーカーの推移の比較

Comparison of the change of the tumor marker in breast cancer patients

[1]岩手県立中部病院、[2]竹花乳腺クリニック、[3]岩手県立磐井病院
岡　きま子[1]、萩原　義也[1]、竹花　　教[2]、佐藤耕一郎[3]

【目的】乳癌患者のフォローアップ中の腫瘍マーカーの変動の仕方は、個人差が大きく、乳癌診療ガイドラインでは定期的な採血を推奨していないこともあり、測定間隔や何を測定するかに関しては施設間で統一されておらず、腫瘍マーカーの推移については不明な点が多い.今回、乳癌患者におけるCEA,CA15-3,NCC-ST439の推移について検討を行った.
【方法】対象は2009年4月から2014年12月までの当院で乳癌と診断された200症例とし、CEA,CA15-3,NCCST439における転移再発に関する感度、特異度をROC曲線を用いて比較した.さらに転移再発患者において各腫瘍マーカーの上昇の有無と予後との関係を多変量解析を用いて検討を行った.
【結果】200症例中28症例に転移再発を認めた.転移再発に関する感度は、CEA:46%、CA15-3:53%、NCCST439:35%であり、特異度はCEA: 91%, CA15-3: 98%, NCC-ST439: 94%であった.転移再発の検出率をROC曲線で比較するとそれぞれのAUCはCEA: 0.759, CA15-3: 0.852, NCC-ST439: 0.593であり、3つの腫瘍マーカーを合わせた時のAUCは0.654であった.転移再発をdetectするためのマーカーとしてはCA15-3単独が最も有用であることが示唆された.また、転移再発患者の予後と腫瘍マーカーの上昇の有無を多変量解析で比較したところ、histological grade,CA15-3,NCC-ST439が独立した予後不良因子であった.（histological grade: P=0.004,CA15-3: P=0.01,NCC-ST439: P=0.01）さらに転移再発患者において各腫瘍マーカーの上昇の有無で生存率を比較したところ、CEA,CA15-3では有意差を認めなかったが、NCC-ST439上昇群は上昇しなかった群に比較して有意に予後が悪かった（P=0.008）.したがって、転移再発患者にとっては予後を推移する意味でNCC-ST439を計測する意義があると推察された.
【結論】転移再発をdetectするためのマーカーとしてはCA15-3単独が最も優れていた.また、転移再発患者においてはNCC-ST439は予後を推移するマーカーになりうる.

P-23-29

がん遺伝子パネルを使った葉状腫瘍と線維腺腫の遺伝子学的特徴に関する研究

Genetic feature of fibroadenoma and phyllodes tumor by using multiplex cancer genome panel

[1]獨協医科大学病院　乳腺センター、[2]獨協医科大学病院　病理診断学
林　　光弘[1]、黒田　　一[2]、阿部　暁人[1]、竹原めぐみ[1]、角田美也子[1]、
吉澤　浩次[1]

【はじめに】葉状腫瘍（PT）は病理学的に良性、境界悪性、悪性に分類され、悪性葉状腫瘍は遠隔転移をきたすなど、癌と同じような進展形式を示す治療困難な腫瘍の一つである。一方、線維腺腫（FA）は20歳台前半から好発する典型的な良性腫瘍であり、時に増大し美容上の問題から切除対象になることもあるが、基本的には処置不要の腫瘍である。このように両者の生物学的特徴は著しく異なるが、病理学的な鑑別は困難な場合がある。【目的】近年、癌細胞の増殖に関与する遺伝子を同定し、それに応じた治療法を検索する目的でマルチプレックスがん遺伝子パネル検査（パネル検査）が開発された。しかし、パネル検査を乳腺腫瘍の鑑別に用いた研究はわずかである。そこで今回我々は、PT、FA症例に対する鑑別目的にパネル検査が有用性であるかを検証することを目的としたFAPT01 studyを計画した。【方法】院内IRBの承認の下、病理学的に診断されたFA3例、PT3例（良性1例、境界悪性1例、悪性1例）の6例を用い、デンカ・キュー・ジェノミックスが提供する435のがん関連遺伝子の検索が可能な遺伝子パネルCANCERPLEXを用いて、各症例における癌発現等に関連のある遺伝子が各腫瘍の増殖に関与しているかを検討した。【結果】FA:候補遺伝子なし1例、MED12変異1例、ERBB2変異+PIK3CA変異1例（Mastopathic FA）、良性PT:TERT変異+MED12変異1例、境界悪性PT:TERT変異+MED12変異、悪性PT:PTEN変異+NF1変異に加えて多くの遺伝子欠失が同定された。また、Tumor Mutation Burden highに該当する症例は無かった。【考察と結論】MED12変異がFAとPTの鑑別になりうるとする文献や、TERT promoter変異の有無がFAとPTの鑑別に役立つとする報告もなされており、今回の結果は先行研究と一致する部分もあったが、FAにおけるERBB2やPI3CA変異や、悪性PTにおける遺伝子欠失など興味深い異常も同定された。FAとPTは特定の遺伝子に注目した差異を見出すことは難しかったが、パネル検査でこれら乳腺腫瘍における遺伝子異常を同定することは可能であり、増殖のメカニズムを解明する一助になると言えた。

P-23-30

リンパ節転移陰性乳癌患者におけるOncotype DXを用いた再発スコアと臨床病理学的因子の検討

The correlation between clinical-pathologic factors and Oncotype DX recurrence score

[1]順天堂大学医学部附属浦安病院　乳腺・内分泌外科、
[2]順天堂大学医学部附属浦安病院　病理診断科
岩間　敬子[1]、島田　聡子[1]、石川　裕子[1]、今井　延年[1]、須田　　健[1]、
泉　　浩[2]、冨田　茂樹[2]、藤田　知之[1]

【はじめに】Oncotype DXは，ランダム化比較試験の検体を用いて後ろ向きに予後予測因子および術後化学療法の効果予測因子の2つを検証した唯一のアッセイであり、ER陽性・HER2陰性乳癌患者に対し、術後化学療法の適応を個別に判断するのに有用な検査のひとつである。今回我々はリンパ節転移陰性ER陽性HER2陰性浸潤性乳癌患者において、Oncotype DXの必要性が高い患者を臨床病理学的因子から抽出することが可能か検証した。【対象と方法】2017年12月から2019年11月までに当科でOncotype DXを施行したリンパ節転移陰性ER陽性HER2陰性乳癌20例を対象とし、実施された臨床病理学的因子（年齢、浸潤径（pT）、核異形度、リンパ管侵襲（ly）、PgR、Ki67）と再発スコア（RS）について検討した。【結果】年齢中央値60.5（44-78）才、50才以下4例、50才超16例、浸潤径pT1が15例、pT2が5例、核異形度1が3例、2が13例、3が4例、lyなしが12例、ありが8例、PgR20%未満が6例、20%以上が14例、Ki67が10%未満4例、10-30%が13例、30%より高値が3例であった。RSは0-10が7例、11-25が8例、26以上が5例であった。全症例・50才超いずれもRS26以上はlyあり・PgR 20%未満・Ki67 20%以上とそれぞれ有意な相関を認めた（$p<0.05$）。全症例・50才超症例とも核異型度はRSと相関を認めなかった。【考察】TAILORx試験で、9年遠隔再発率は年齢が強い予測因子であることが示され、50歳超のRS0-25では化学療法の上乗せ効果がないとされている。一方、臨床病理学的因子ではPgR低値やKi67高値が予後不良因子であるとの報告も多い。今回リンパ節転移陰性ER陽性HER2陰性浸潤性乳癌患者において、lyの有無、PgR発現、Ki67値がRSと相関が認められた。これらの因子からOncotypeDXの結果を予測できる可能性が示唆された。【まとめ】Oncotype DXは治療方針の意思決定に有用であるが、保険外診療で高額であることから実施を迷う患者も多い。そのような患者には臨床病理学的因子とRSの相関を考慮することで、検査の必要性についてより具体的な提案ができるのではないかと考えられた。

P-23-31

エリブリンの第3相臨床試験および製造販売後調査における効果予測因子の解析

Baseline absolute lymphocyte count is a predictive factor of eribulin in two Phase 3 studies and PMS

[1]兵庫医科大学　乳腺内分泌外科、[2]静岡がんセンター　女性内科、
[3]エーザイ株式会社、[4]Eisai Inc.（米国）、
[5]埼玉県立がんセンター　乳腺腫瘍内科、
[6]国立がん研究センター東病院　乳腺腫瘍内科、
[7]昭和大学　先端がん治療研究所、[8]北海道がんセンター　乳腺外科
三好　康雄[1]、渡邉純一郎[2]、吉村　祐太[3]、齋藤　健一[4]、村本　賢三[3]、
阪田　幸則[3]、野本　研一[4]、井上　賢一[5]、向井　博文[6]、鶴谷　純司[7]、
高橋　将人[8]

【背景】非タキサン系微小管ダイナミクス阻害剤であるエリブリン（ERI）は腫瘍組織内での血管リモデリングにより腫瘍内血流を促し、低酸素状態を緩和することが知られている。その作用により免疫抑制性サイトカインであるTGF-βの発現が減少し、がん微小環境における免疫応答が改善される可能性が考えられている。免疫機能の指標となる好中球リンパ球比がERIの無増悪生存期間に対する効果予測因子となることが報告されているが、全生存期間（OS）に対する効果予測因子についてはまだ明らかになっていない。本研究では、第3相臨床試験（EMBRACE試験、301試験）および製造販売後調査（E7389-M081-502，以下502試験）の追加事後解析から、OSに対する効果予測因子としてERI投与前時点におけるリンパ球数（ALC）を評価した。
【結果】EMBRACE試験でALCのカットオフ値を1300-1800/μLの範囲で解析したところ、1500/μLにおいてERI群と主治医選択治療（TPC）群間のOSに最も大きな差が認められた（Interaction P=0.003）。ALC高値（≥1500/μL）ではTPC群に比較してERI群のOSは有意に長かったが（HR 0.586; P<0.001）、一方、ALC低値（<1500/μL）では両群のOSに差は認められなかった（HR 1.002; P= 0.989）。また、多変量解析の結果、ALCは独立した効果予測因子であった。301試験においても同様に、ALC高値ではカペシタビン群に比較してERI群のOSは有意に長かったが（HR 0.811; P =0.042）、ALC低値では両群のOSに差は認められなかった（HR 0.907; P= 0.284）。これら2つの第3相臨床試験には日本人症例が含まれていなかったことから、日本で実施された502試験についても検討したところ、ALC低値群に比較してALC高値群のOSは有意に長かった（HR=0.628; P<0.001）。
【結論】本研究によって、投与開始時点でのALCはERIのOS延長に対する独立した効果予測因子となることが明らかとなった。ERIがOSを延長するメカニズムは不明であるが、ERIによる免疫微小環境の改善が関与している可能性が考えられる。

P-23-32

当院における早期再発トリプルネガティブ乳癌の検討

Prognosis of early recurrent triple negative breast cancer

[1]東京医科大学病院　乳腺科学、
[2]東京医科大学八王子医療センター　乳腺科、
[3]東京医科大学茨城医療センター　乳腺科
呉　　蓉榕[1,2]、安達　佳世[1]、八木　美緒[1]、小山　陽一[1]、川井　沙織[1]、
岡崎　美季[1]、寺岡　冴子[1]、天谷　圭吾[2]、上田　亜衣[1]、宮原　か奈[1]、
河手　敬彦[1]、海瀬　博史[3]、山田　公人[2]、石川　　孝[1]

【背景】トリプルネガティブ乳癌（TNBC）はバイオロジーに基づいた治療法が確立されておらず、一般に予後不良である。その中でも治療が奏功せず特に予後が不良である症例を散見する。前回、東京医科大学病院にて2007年から2018年の間に再発したTNBCの中でもDFI1年以内と早期に再発した16症例を報告したが、更に東京医科大学八王子医療センターの8症例を追加検討したため報告する。
【目的と方法】2007年8月から2018年10月まで東京医科大学病院にて、2008年8月から2018年12月までに東京医科大学八王子医療センターでは、にて根治手術を行ったTNBC症例で、DFI1年以内に再発した症例で、術前または術後化学療法が施行された全例について検討した。
【結果】診断時年齢の中央値は52.0（29-79）歳であった。臨床病期はStageⅡA 4例、ⅡB 13例、ⅢA 3例、ⅢB 1例、ⅢC 3例であり、リンパ節転移は20例が陽性で、組織型は浸潤性乳管癌21例、浸潤性小葉癌1例、扁平上皮癌1例、大細胞癌1例があった。全例で周術期に化学療法が行われた。うち術前化学療法は20例に行われ、病理学的完全奏功（pCR）が4例（20.0%）存在し、病理学的治療効果はgrade0が1例（5.0%）、grade1aが8例（40.0%）だった。アンスラサイクリン系は22例に、タキサン系薬剤は22例に投与された。手術は乳房全摘術が11例、部分切除術が13例であり、リンパ節郭清は20例に行われた。術後手術検体で測定したKi67の中央値は60%（28.6-95）と高値を認めた。OSの中央値 は 13.7 ヵ月（8.5-50.2）、DFIは7.3 ヵ月（0.5-12.0）であった。再発時15例が遠隔転移を認めており、そのうち臓器転移は9例、脳転移は7例に認めていた。
【考察】TNBCは術後3年以内の再発が最も多く、5年以降ほぼ再発がないといわれているが当院における検討でも同様の結果を示した。最近の報告では術前化学療法におけるTNBCのpCR率は30%ほどといわれているが、今回検討した症例では術前化学療法のpCR率が低い傾向にあった。また、リンパ節転移症例がほとんどを占め、リンパ節転移が陰性の症例では腫瘍径が大きい傾向にあった。術後病理におけるKi67 indexの中央値は60%と高値であり、TNBC患者での予後予測に有用である可能性が考えられた。更なる臨床病理学的検討を加えて発表する。

P-23-33

HER2乳癌とTN乳癌の治療効果・予後予測におけるandrogen receptorおよびbasal markers有用性の比較

Comparing AR and basal markers in predicting therapeutic effects and prognoses of HER2 and TN BCs

[1]久留米大学　医学部　病理学講座、
[2]久留米大学医学部附属医療センター　病理診断科、
[3]JCHO 久留米総合病院　外科、[4]久留米大学　医学部　外科
赤司　桃子[1,4]、山口　　倫[1,2]、山口　美樹[3]、田中　眞紀[3]、赤木　由人[4]、
矢野　博久[1]

【背景】Triple negative（TN）乳癌は6つのmolecularサブタイプに分かれ、androgen receptor（AR）発現との関連が報告されている。一方、我々はHER2乳癌においてAR高発現が治療効果予測因子として有用であることを報告した。乳癌サブタイプ別の治療効果や予後予測におけるバイオマーカー発現の関連性については十分に解明されておらず、今回HER2乳癌とTN乳癌間において、ARを含む複数のバイオマーカーの治療効果・予後予測における有用性を比較検討した。
【対象と方法】2007年1月から2017年12月までに術前補助化学療法（±抗HER2療法）が施行されたHER2陽性浸潤癌82例およびTN 浸潤癌33例を対象とし、術前針生検検体におけるER、ARとbasal markers（CK14, CK34βE12, EGFR）の免疫組織化学による発現を評価した。ERはAllred score 2点以上で陽性、その他のマーカーについてはAllred score 4点以上で陽性とした。組織学的治療効果はgrade 2b（near pCR）+ grade 3（comprehensive pCR）をquasi pCR（QpCR）と定義した。各種マーカーの発現と治療効果、予後との関連を検討した。
【結果】HER2陽性浸潤性乳癌82例の内訳は、ER陰性, 37例（45.1%）; AR陽性, 43例（52.4%）; basal markersのいずれかが陽性, 55例（67.1%）; であった。QpCRは40例（48.8%）（ER陰性群, 22例［59.5%; p =0.08］; AR陽性群, 31例［72.1%; p<0.001］; basal markers陽性群, 31例［56.4%; p =0.05］）であった。TN浸潤性乳癌33例の内訳はAR陽性, 9例（27.3%）; basal markersのいずれかが陽性, 20例（60.6%）; であった。QpCRは14例（42.4%）（AR陽性群, 4例［44.4%; p =0.886］; basal markers陽性群, 8例［40%; p =0.727］）であった。多変量ロジスティック回帰分析において、HER2陽性乳癌はER陰性（p =0.03）とAR陽性（p<0.001）がQpCRとの有意な相関を認め、またAR陽性群でDFSが良好である傾向を認めた（p =0.08）。TN乳癌ではいずれのバイオマーカーにおいても治療効果、予後ともに有意な相関は認めなかった。
【結語】AR高発現は、HER2陽性乳癌では治療効果および予後予測因子となり得るが、TN乳癌では有意な結果は得られなかった。またbasal markersはHER2陽性乳癌、TN乳癌いずれにおいても治療効果や予後との有意な相関は認めなかった。

P-23-34

多遺伝子アッセイ検査の臨床的有用性

Clinical Utility of Multigene Assays for Breast Cancer Patients

[1]北村山公立病院　乳腺外科、[2]日本医科大学附属病院　乳腺外科
鈴木　真彦[1]、武井　寛幸[2]

【目的】乳癌治療での化学療法の導入は、乳癌予後の改善に著しい貢献を行ってきた。しかし、化学療法の必要性は症例により差異があると思われ、その施行の有無による薬物治療の過剰や不足が懸念されることも多い。多遺伝子アッセイ検査は、予後を予測するとともに、術後化学療法の適応を個別に判断できるものとして有用とされている。今回われわれは、当院で多遺伝子アッセイ検査を行った症例について臨床的有用性を検討したので報告する。
【対象と方法】対象は、当院でOncotype DX Breast（以下ODX）やCurebest 95GC Breast（以下95GC）を施行して術後治療を検討した41症例。平均年齢は54.2（38 ～ 74）歳で、平均観察期間は49.6（1 ～ 111）か月だった。これらの症例をリスク別に分類してそれぞれの治療内容と予後を比較した。なお、ODXは検査当時のリスク分類に従い、RSが18未満はLow、18から30まではIntermediate、31以上はHighと定義した。
【結果】ODXを施行した23症例では、Lowが18症例とIntermediateが5症例でHighはいなかった。95GCを施行した18症例では、Lowが13症例でHighが5例だった。化学療法を回避できるとされるODX-LowとODX-Intermediateおよび95GC-Lowでは、36症例中33症例が実際に化学療法を回避した。ODX-Lowの2症例と95GC-Lowの1症例が、本人の希望で化学療法を施行した。また、化学療法の施行が望まれる95GC-Highの5症例では、全ての症例で化学療法を施行した。そして現在までに、全ての症例において再発を認めていない。
【考察】今回のわれわれの多遺伝子アッセイ検査症例では、その検査によりきちんとしたリスク分類が行われ、希望症例を含め必要患者に化学療法が施行されており、そのことが予後に寄与していると考えられた。多遺伝子アッセイ検査は、現在本邦ではODXや95-GCなど複数種類が施行可能である。今回のわれわれの検討では、ODXと95-GCの優劣の差は認められず、いずれも術後化学療法適応の個別判断として臨床的に有用であると思われた。

P-23-35

乳癌センチネルリンパ節転移陽性で腋窩郭清を施行し4個以上リンパ節転移を認めた症例の検討

Examination of cases with 4 or more axillary lymph node metastases in SNB of breast cancer

[1]東京医科歯科大学　乳腺外科、[2]東京医科歯科大学　放射線科、
[3]東京医科歯科大学　形成外科、[4]東京医科歯科大学　総合外科
小田　剛史[1]、中川　剛士[1]、小川あゆみ[1]、熊木　裕一[1]、細矢　徳子[1]、
植村　法子[3]、森　　弘樹[3]、森　　美央[2]、藤岡　友之[2]、植竹　宏之[4]

【背景】
センチネルリンパ節（以下SN）転移陽性により腋窩郭清を施行し、最終病理で4個以上のリンパ節転移（以下pN2aN3a）を認める症例を稀に経験する。pN2aN3a症例に対しては術後照射が必要であるが、同時再建症例に対する照射はその効果や安全性については未だ議論になるところであり、可能であれば回避が望ましい。仮に術前および術中にpN2aN3a症例を予測することができれば同時再建を避けることができ、治療方針の決定に役立つ可能性がある。
【目的と対象】
SN転移陽性により腋窩部郭清を施行した症例において、術前もしくは術中に判明する因子でpN2aN3a症例を予測可能か検討する。2008-2018年当院で手術時センチネルリンパ節生検（SNB）を施行し転移陽性となった、解析可能な162例を対象とした。ITC症例は除いた。
【結果】
SN平均摘出個数は1.6個、SN転移個数平均1.2個。pN1（n1-3個）は138例、pN2a3a（n4個以上）は24例、その内pN3a（n10個以上）は9例。術前および術中で検索可能な因子として、『ER』、『HER2』、『腫瘍径』、『核グレード』、『PET-CT所見あり』、『SN転移個数』、『SN転移最大径』を抽出し、pN2a3a症例を予測する因子となりえるか解析した。『PET-CT所見あり』は腋窩に軽微な集積を認めるも細胞診などで腋窩リンパ節転移を確認できないもの、とした。またROC曲線から『SN転移最大径』のカットオフ値を7㎜と設定した。単変量解析では『PET-CT所見あり』、『SN転移最大径』、『SN転移個数（2個以上）』、『腫瘍径（2ｃm以上）』が抽出された。多変量解析では『PET-CT所見あり』および『SN転移最大径』が、PET-CTを除外して検討すると『SN転移個数（2個以上）』および『SN転移最大径』であることが有意な予測因子であった。
【結語】
術前のPET-CTで腋窩リンパ節に軽微でも集積がある症例はpN2aN3aの可能性がある。また術前PET-CTを施行できない症例においては、SN転移個数2個以上およびSN転移最大径が予測因子として重要である。

P-23-36

乳癌治療が好中球/リンパ球比に与える影響についての検討

The effect of breast cancer treatment on neutrophil / lymphocyte ratio

原町赤十字病院
内田　信之

【目的】好中球/リンパ球比は、多くの悪性腫瘍において独立した予後予測因子であるという報告がある。乳癌治療が好中球/リンパ球比（以下NLR）に与える影響について検討する。
【対象】2013年以降、当院で術後補助化学療法を行った患者37名。化学療法の内訳はFEC+ドセタキセル療法25名、TC療法9名、CMF療法3名。全員女性。平均年齢56.9歳（38-79歳）。
【方法】手術前、および術後補助化学療法前後のNLRの推移を調査。なお、化学療法施行後のNLR値は、最終化学療法後1 ～ 3か月以内の結果とした（未測定5例あり）。
【結果】手術前、化学療法開始前、化学療法施行後のそれぞれのNLR平均値は、2.05±0.87、2.31±1.04、2.89±1.14で、手術前後の値には大きな変動はないが、化学療法後には上昇していた。非再発症例29例のそれぞれのNLR平均値は、2.05±0.89、2.38±1.09、2.77±1.04、再発症例8例では2.09±0.85、2.05±0.82、3.25±1.42と、再発症例では化学療法後のNLR値が高い傾向にあった（p=0.07）。また化学療法施行後/化学療法施行前のNLR比を比較すると、非再発症例ではでは1.25±0.57であったが、再発症例では1.68±0.67と有意に高値であった（p=0.03）。
【考察】NLR値は乳癌手術前後では大きな変動はないが、乳癌の補助化学療法後に高くなる傾向を認めた。再発症例ではその変動は大きく、化学療法後にNLR値が高値を示す状況は、再発リスクとも関連がある可能性が示唆された。

P-23-37

当院の術前化学療法（NAC）施行例におけるpCR症例の検討

Exploration of factors for pCR in cases with preoperative chemotherapy (NAC)

愛媛大学　医学部　附属病院 乳腺センター
田口　加奈、竹本　佳菜、奥島久美子、塚本　大樹、高岡　萌美、
日下部恵梨菜、山澤　令菜、青木　玲奈、西山加那子、村上　朱里、
山下美智子、杉森和加奈、亀井　義明

【はじめに】乳癌術前化学療法（NAC）を施行し、病理学的完全奏功（pCR）となる症例は治療法の進化とともに増加している。しかし、現時点ではpCRを術前に完全に予測する因子は確立されていない。今回当院の症例を用いて、NACにおけるpCRを予測しうる因子について検討を行った。
【対象と方法】2013年1月から2018年9月に当科にてNAC後に手術を施行した45名の内、NAC経過中にPDとなった2症例と両側乳癌2例は除外し、臨床病理学的因子（年齢・ER・HER2・Ki67・血清HER2濃度・血清CA15-3濃度・腫瘍径など）とNAC治療効果について検討した。術前化学療法のレジメンはアンスラサイクリン系+タキサン系であり、HER2 陽性例ではトラスツズマブがタキサン系と同時投与された。pCRの定義は原発巣の浸潤癌の消失（ypT0/is）と定義した。
【結果】今回10例がpCRを達成し、年齢中央値は55歳（27-76歳）であった（non-pCR群：50歳〔33-77歳〕）。術前組織診断によるER陽性はpCR群が6/10例、non-pCR群が23/31例、HER2陽性は、pCR群が6/10例、non-pCR群が7/24例、Ki67中央値は57.5%（15-90）、non-pCR群が30%（3-95）であった。単変量解析ではHER2陽性（p=0.027）とKi67（P=0.034）が統計学的に有意な因子であった。また、多変量解析ではHER2陽性（P=0.0445）とNAC前血清HER2濃度が高値（>15.2ng/ml）（P=0.0408）が統計学的に有意な因子であった。ただしHER2陽性症例（13名）における解析では、pCRを予測する有意な因子は同定されなかった。【考察】今回の解析から術前組織診断にてHER2陽性と術前の血清HER2濃度高値がpCRの予測因子であることが推察された。HER2陽性乳癌についてはトラスツズマブの効果によるものと考えられた。血清HER2濃度は、転移再発乳癌の病勢や治療効果に相関するとの報告やHER2陰性乳癌での治療効果と逆相関するとの報告もある。NAC前血清HER2濃度でROCカーブを用いてカットオフ値を算出すると、カットオフ値は7.8 ng/mlで、AUCは0.47とあまりいい結果では無かった。今後もさらに症例を蓄積して検討していきたい。

P-23-38

トリプルネガティブ乳癌における再発リスク因子の検討

Recurrence Risk Factor of Triple-negative Breast Cancer

[1]大阪府済生会千里病院　乳腺・内分泌外科、
[2]大阪府済生会千里病院　看護部
北條　茂幸[1]、吉岡　節子[1]、若林由紀子[2]

【背景】ER陰性かつHER2陰性の再発乳癌に対しては、従来 殺細胞性抗癌剤による逐次療法が行われていたが、PD-L1陽性症例に対してアテゾリズマブが使用可能となり、トリプルネガティブの再発乳癌に対して癌免疫療法が選択肢の一つとなった。
【目的】実臨床でのトリプルネガティブ乳癌の診断状況と、臨床病理学的因子，術後補助療法と転帰（局所/遠隔再発の有無）について調査し、再発リスク因子を検討した。
【対象と方法】2009年12月から2014年11月までに当院にて術前療法を行わずに手術を施行した女性の浸潤性乳癌症例399例のうち、両側乳癌症例を除くER陰性かつHER2陰性症例50例を対象に、その他の臨床病理学的因子，術後補助療法と転帰（局所/遠隔再発の有無）について検討した。
【結果】年齢は31 ～ 89歳（中央値63歳）であった。浸潤径は0.3 ～ 8.9cm（中央値1.75cm）、リンパ節転移個数は0個が31例、1個が10例、2 ～ 3個が5例、6個以上が4例であった。組織型は浸潤性乳管癌が39例、浸潤性小葉癌が3例、髄様癌が2例、アポクリン癌が2例、化生癌が4例であった。核異型度ではGrade 1が10例、2が8例、3が30例であり、Ki-67は10%未満が1例、10 ～ 30%が10例、30%以上が21例であった。補助療法は、アンスラサイクリン→タキサンを22例に、アンスラサイクリン単独を2例に、タキサン単独を2例に、TC療法を3例に施行した。術後観察期間は3 ～ 120 ヵ月（中央値73.5 ヵ月）であり、8例に再発を認めた。8例中、4例は残存乳房，胸壁，腋窩皮下の局所再発のみであり、いずれも再切除後、60 ヵ月以上の無再発生存が得られている。リンパ節転移個数と転帰（再発の有無）との間に相関が認められたが、腫瘍径，組織型，核異型度，補助療法との相関は認められなかった。また、pT1b ～ cの症例においては、リンパ節転移個数とも再発に相関は認められなかった。
【まとめ】トリプルネガティブ乳癌に対しては、腋窩リンパ節転移個数の多い症例には十分な補助化学療法を行う必要があるが、cT1として遭遇する症例に対する再発リスクの評価は困難であり、全身状態を考慮した上で必要十分な補助化学療法を行うべきである。

P-23-39

TP53 signature診断キット開発と臨床的有用性を検証する臨床性能試験

Development of TP53 signature diagnostic kit and clinical study to confirm the clinical utility

[1]東北大学病院　腫瘍内科、[2]星総合病院　外科、[3]仙台赤十字病院　外科、
[4]株式会社　理研ジェネシス、[5]東北大学加齢医学研究所　臨床腫瘍学分野
高橋　信[1,5]、野水　整[2]、角川陽一郎[3]、袁　媛[4]、齋藤　辰朗[4]、
石岡千加史[1,5]

【背景】過去20年に亘る多数のマルチ・オミックス解析の結果、乳癌の分子生物学的特徴が次第に明らかにされてきた。特に遺伝子発現プロファイルにより乳癌の予後や治療効果を予測するためのIVDの臨床開発が盛んに行われてきた。現在、他のがんに先駆けて乳癌では遺伝子発現プロファイルによるIVD が日常診療に導入されつつある。我々は乳癌の独立予後因子である*TP53*遺伝子変異ステータスを診断する遺伝子発現プロファイルとして*TP53* signatureを開発した。*TP53* signatureはサンプルを遺伝子発現プロファイルによってwild type（wt）もしくはmutant type（mt）のいずれかに分類する。*TP53* signatureは*TP53*遺伝子変異ステータスよりも予後や化学療法の治療効果の予測性が高いことを報告してきた。
【目的】本研究の目的は*TP53* signatureの体外診断用キットを開発し、臨床的有用性を検証することである。
【方法】nCounter（NanoString Technologies）用のTP53 signatureのプローブセットを開発した。そして、*TP53* signatureステータスを診断する新規アルゴリズムを開発した。*TP53*変異ステータスが既知である37例のコホートを用いて*TP53* signatureを診断するためのカットオフ値を設定した。続いて、216例からなるStageI-II乳がんのコホートの*TP53* signatureステータスデータを取得し、両群間で無再発生存期間（RFS）を比較した。
【結果】*TP53* signatureステータスはwt群117例、mt群99例であった。RFSにおいてmt群はwt群よりも有意に不良であった（P=0.0044）。Stage I（115例）においてもmt群のRFSが有意に不良であった（P=0.0436）。Stage II（101例）ではmt群のRFSが不良の傾向を認めた（P=0.0567）。また、Grade別の解析においても、統計学的有意もしくは有意な傾向をもってmt群のRFSがwt群よりも不良であった（P=0.0002 ～ 0.0764）。多変量解析の結果、*TP53* signatureが最もRFSと関連する因子であった。
【結語】*TP53* signature診断キットを開発し、その臨床的有用性を確認した。現在、我々は*TP53* signature IVDの検証研究として、JBCRG、OOTRおよび複数の共同研究施設の協力の元、800例以上のサンプルを用いた前向き臨床試験の後ろ向き解析研究を開始している。

P-23-40

当院の早期乳癌術後成績を用いた、肥満が全生存期間に及ぼす影響についての検討

Relationship between obesity and outcomes after initial breast cancer treatment in our hospital

国立病院機構　九州がんセンター
岡本　正博、田尻和歌子、上尾　裕紀、伊地知秀樹、古閑知奈美、
中村　吉昭、徳永えり子

【背景】本邦では肥満が乳癌発症リスクを高めることが報告されている。一方で、肥満が早期乳癌の治療成績に及ぼす影響については報告が少ない。
【目的】肥満が早期乳癌初期治療後の治療経過に与える影響を検討する。
【対象と方法】2000年～ 2016年に術前治療なしで手術を施行された片側乳癌患者2724名を対象とした。BMI25以上を肥満と定義し、臨床病理学的因子との関連や無再発生存率（RFS）、無遠隔転移生存率（DMFS）、全生存率（OS）について検討した。再発や死亡の危険因子について単変量解析、多変量解析を行った。【結果】肥満群590名、非肥満群2120名において、肥満群では高年齢（p<0.0001）で、閉経後が多かった（p<0.0001）。また、肥満群で病理学的T因子（pT）（p=0.0048）、病理学的N因子（pN）（p=0.0295）が高かった。肥満の有無で生存解析を行うと、RFS、DMFS、OSとも有意差を認めなかった。しかし、閉経前に限定すると、肥満群（n=149）では非肥満群（n=850）と比較して有意にOSが悪化した（p=0.0252）。閉経前肥満群においては、再発、転移が多い傾向に加え、遠隔再発後死亡までの期間が有意に短かった（p=0.0147）。閉経前患者のOSに関わる危険因子について単変量解析では、pT、pN、リンパ管侵襲、組織学的異型度、ホルモン受容体陰性に加え、肥満（ハザード比1.935、p=0.02791）があり、多変量解析では、リンパ管侵襲、PgR陰性の他に、肥満が独立した危険因子となった（ハザード比1.847、p=0.0425）。【考察】肥満は閉経前乳癌患者のOSで独立した危険因子の一つであった。遠隔再発後死亡までの期間が短く、肥満が薬物療法の効果に影響を与える可能性が示唆された。

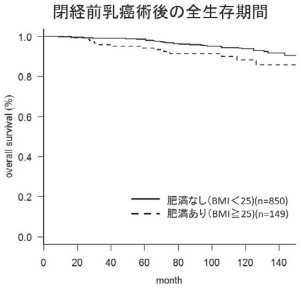

P-23-41

オンコタイプDX乳がん再発スコア™検査を実施した30例の検討

Examination of 30 patients who underwent oncotype DX breast cancer score test

[1]茨城県立中央病院　茨城県地域がんセンター　乳腺外科、
[2]茨城県立中央病院　茨城県地域がんセンター　病理診断科、
[3]茨城県立中央病院　茨城県地域がんセンター　看護局、
[4]筑波大学附属病院茨城県地域臨床教育センター
北原美由紀[1]、穂積　康夫[1,4]、一戸　怜子[1]、竹内　直人[1]、渡邊　侑奈[2]、
齋藤　仁昭[2]、飯嶋　達生[2]、高橋　知子[3]、園原　一恵[3]

【背景】オンコタイプDX乳がん再発スコア™検査（以下、ODX）はER陽性、HER2陰性乳がんに対するバイオマーカーであり、術後の補助療法を選択するための有用な情報が得られる。NCCNガイドライン™では、リンパ節転移陰性の場合、ODXの使用が強く推奨されている。
【対象・方法】2015年9月から2019年12月までの4年3ヶ月間に当院でODX の説明をした32例のうち、検査に同意した30例（94%）を対象に、臨床病理学的因子と再発スコア™（Recurrence Score®: RS）について検討した。RSはNCCNガイドライン™に準拠し、リンパ節転移陰性例はRS 0-25、RS 26-30、RS≧31、リンパ節転移陽性例はRS 0-17、RS 18-30、RS≧31に分類した。また、リンパ節転移陰性例はTAILORx試験の結果に準拠し、臨床的低リスク（腫瘍径≦30mmかつ核グレード（Nuclear grade: NG）1、腫瘍径≦20mmかつNG2、腫瘍径≦10mmかつNG3）と高リスク（臨床的低リスクを満たさない全て）に分類し、RSとの関連を検討した。
【結果】年齢中央値 56歳（35-72）、女性 29例、男性 1例、閉経前 13例、閉経後 16例。リンパ節転移あり 9例、なし 21例、脈管侵襲あり 7例、PgR陰性 3例、Ki67中央値 15%（5-65）、NG1 19例、NG2 7例、NG3 4例、腫瘍径中央値 15mm（6-55）であった。RS中央値は14（0-41）。治療選択は、リンパ節転移陰性21例のうち、RS 0-25の17例に内分泌療法を施行し、RS 28, 29, 31, 41の4例は化学療法を追加した。リンパ節転移陽性9例のうち、RS 0-17の7例は内分泌療法を施行し、RS 22、23の2例中1例は化学療法を追加した。リンパ節転移陰性21例のうち、臨床的高リスクは5例、低リスクは16例であった。臨床的高リスク5例中3例（60%）はRS 0-25（RS 23 1例、RS 25 2例）であり、臨床的低リスク16例中2例（13%）はRS 26-100であった。逆にRS 26-100 であった4例中2例（50%）は臨床的低リスクであり、RS 0-25であった17例中3例（18%）は臨床的高リスクであった。観察期間中央値14ヶ月（3-54）に再発はなかった。
【結語】日常診療において臨床病理学的リスクは化学療法の追加を検討する重要な指標であるが、治療決定に際しては過剰、過小治療を招く可能性がある。RSに従い術後治療を選択することで、より適切な治療を提示可能であった。また、同検査は自費診療で高額であるにも関わらず、当院でのODX同意率は高く、適切かつ納得いく意思決定ができるよう、少なくとも対象患者にはODXについて十分な情報提供を行うことが肝要である。

P-23-42

当院におけるOncotype DXを用いた治療方針決定の現状について

The current situation of treatment policy decision by using Oncotype DX

東京共済病院　乳腺科
浅川　英輝、重川　　崇、朴　　圭一、中村明日香、馬場　紀行

Oncotype DXをはじめとする多重遺伝子アッセイによって、ER陽性・HER2陰性乳癌患者に対し、過不足のない術後化学療法の適応を個別に判断できるかが注目されている。多重遺伝子アッセイが実臨床で使用可能となり10年程度経過しているが、特に中間リスクの扱いについて議論される機会は非常に多い。Oncotype DXを使用することが治療方針の決定にどれだけ寄与しているか、当院の現状について検討することとした。【目的】Oncotype DXを使用し治療方針を決定した症例における、術後補助療法の妥当性について検証することとした。【対象と方法】2010年~2019年の間、ER陽性・HER2陰性乳癌にOncotype Dxを施行した52例を対象とし、実施された背景や臨床病理学的諸因子と再発スコア（RS）についての検討を行った。【結果】年齢中央値 49（32-70）歳、閉経前 36例（69.2%）、閉経後 16例（30.8%）、浸潤径30mm以上 12例（23.1%）、グレード2以上 14例（26.9%）、LVIあり 19例（36.5%）、PgR 30%未満 9例（17.3%）、リンパ節転移陽性 17例（32.7%）、RS中央値 19（5-42）であった。RS内訳はRS<11: 6例（11.5%）、RS 11-25: 39例（75%）、RS>25: 7例（13.5%）であり、術後補助療法としてRS<11群には全例内分泌療法、RS11-25群には5/39例（12.8%）で化学療法の追加、RS>25群には6/7例（85.7%）で化学療法の追加を行った。追加された化学療法レジメンはTC療法7例、TS-1 1例、EC followed by weekly Paclitaxelが3例であった。RS等に基づき、リンパ節転移陰性症例のうち化学療法を施行したのは9例（25.7%）であった。一方リンパ節転移陽性症例では2例（11.8%）で化学療法を施行しており、臨床病理学的因子よりRSを重視している印象であった。観察期間中央値42.2（1.8-115.5）ヶ月にて、RS 11-25群の1例のみに骨転移再発を認めた。【考察】実臨床において、Oncotype DXにより治療方針を検討することが結果に寄与しているものと考えられた。【結語】ER陽性・HER2陰性乳癌患者の術後補助療法を検討する上で、Oncotype DXは過不足のない治療方針を判断し得る。

P-23-43

妊娠期乳癌における生存率のメタアナリシス

Meta-analysis for survival of breast cancer in pregnancy

[1]東京女子医科大学　乳腺・内分泌外科、[2]東京女子医科大学　3年生
堀内喜代美[1]、荒井　悠里[2]、清水　由実[1]、塚田　弘子[1]、野口英一郎[1]、
尾身　葉子[1]、岡本　高宏[1]

【はじめに】
妊娠期乳癌は乳房の変化により自覚症状が分かりにくく、またマンモグラフィーも受けることできないため、診断に時間がかかることが予想される。さらに、乳癌と確定診断がついても、妊娠の継続の有無や治療の選択にあたり、重大な決断をせざるをえず、治療開始が遅くなる可能性が高い。そのため妊娠期の乳癌は予後が悪いことが予想される。しかし正確な情報は母集団が少ないこともあり不明である。
妊娠期乳癌の予後ついては、メタアナリシス論文が報告されているが、いずれも妊娠期のみならず、授乳期や産後5年までを妊娠期乳癌と定義している研究が含まれている。純粋に妊娠期に発見された乳癌のみを解析したメタアナリシスの論文はない。そこで、今回我々は妊娠期乳癌のみの論文を集積してメタアナリシスを行った。
【方法】
クリニカルクエスチョンを「妊娠期に診断された乳癌患者が治療を受けた際に、妊娠していない乳癌患者と比べて全生存率に差があるか?」と設定した。
PubMedにてkeywordを（English）and（breast neoplasms）and（pregnant）and（prognostic factor）として文献を検索した。
【結果】
PubMedでのkeyword検索により318件の論文を抽出した。タイトルスクリーニングにて75件とし、アブストラクトスクリーニングにて31件とした。しかし、その中にメタ解析を行った論文を2件認めた。該当する2件の論文に対してAsement of multiple systematic reviews（AMSTAR）を用いて評価した。結果、該当する2論文より孫引き文献を計11件抽出し、さらにメタアナリシスの論文以降に発表された論文3件より1件抽出して合計12件の研究に対してメタアナリシスを行った。
メタアナリシスによる全生存率の結果、Random effects modelのハザード比は1.31（95%信頼区間:1.00 ～ 1.72）であった。
しかし、論文の均一性はI^2=74.4%、p<0.0001であり採択論文の均一性は低かった。
【結論】
メタアナリシスの結果、妊娠期に診断された乳癌の全生存率は非妊娠期乳癌と比較して、やや危険度が高い可能性がある。

P-23-44

当院における乳癌術前化学療法の効果、再発、予後に関する検討

Examination on the effect, recurrence and prognosis of preoperative chemotherapy for breast cancer

北里大学病院　乳腺甲状腺外科
菊池真理子、小坂　愉賢、内藤可奈子、大木　慶子、横田　光央、
田中　蓉子、西宮　洋史、加藤　　弘、仙石　紀彦、三階　貴史

<背景>乳癌に対する術前化学療法（primary systemic treatment：PST）は，乳房温存率を向上させるだけでなく，化学療法の効果し，予後を予測することが可能である．今回われわれは，当施設でPSTを行った症例について解析を行い，PSTの効果や再発の有無に関連する因子の検討を行った．
<対象と方法>2006年1月から2014年12月，当院でPST後に手術を行った乳癌241症例を対象に，pCR率や再発に関する因子として，腫瘍径，リンパ節転移の有無，subtype，核グレード，Ki67の関連を検討した．また予後についても検討を行った．
<結果>241例中，pCRは40例（20%）であった．Subtype別では，LuminalA（ホルモン陽性/HER2陰性）が6例（5%），LuminalB（ホルモン陽性/HER2陰性）が2例（10%），HER2 typeが19例（50%），triple negativeが21例（34%）であった．pCRに関する因子の検討を行うと，NG3（p<0.05），ホルモン受容体陰性（p<0.001），HER2陽性（p<0.001），Ki67≧30%（p<0.05）の症例において、有意にpCR率が高かった．PST前の腫瘍径やリンパ節転移の有無では，有意差を認めなかった．多変量解析ではホルモン受容体の有無が独立した因子であった（p<0.0001）．再発は46例（18%）に認め，すべてnon-pCR症例であった．再発の有無に関する因子の検討を行うと，腫瘍径≧5cm（p<0.05），リンパ節転移≧4個（p<0.05），pNG3（p<0.05），pKi67≧30%（p<0.05），ly≧1（p<0.05）において，有意に再発を多く認めた.多変量解析ではリンパ節転移≧4個と，Ki67≧30%が独立した因子であった（p<0.05）．予後に関する検討では，pCR症例では死亡例を認めなかった.Non ー pCR症例の5年無再発生存率は67%，5年生存率は81%であった．
<考察>PSTは，悪性度が高いほどpCR率が高い傾向であった．non-pCR症例のうち，リンパ節転移の多い症例や，Ki67が高値の症例は再発に特に注意すべきである．

P-23-45

NLR, LMRは、乳癌術前化学療法の効果予測因子になりえるか?
Can NLR and LMR be predictive factors for preoperative chemotherapy for breast cancer?

[1]札幌ことに乳腺クリニック、[2]東札幌病院、[3]札幌医大　医学部　第一外科、[4]北広島病院、[5]北海道千歳リハビリテーション大学
増岡　秀次[1]、三神　俊彦[1]、堀田　美紀[1]、松田　理恵[1]、吉田　佳代[1]、白井　秀明[1]、下川原　出[1]、浅石　和昭[1]、大村　東生[2]、三原　大佳[2]、九冨　五郎[3]、島　　宏彰[3]、野村　直弘[4]、森　　満[5]

【はじめに】好中球/リンパ球比（NLR）は炎症マーカーであり、すべてのがん腫や病期で予後不良と関連していることが報告されえいる。リンパ球/単球比（LMR）も同様である。
【目的】術前化学療法症例で、治療前と手術直前の末梢血を用いNLR、LMRの低下の割合を測定し、術前化学療法の効果予測因子となり得るか後方視的に検討した。
【対象と方法】術前化学療法を施行した109例を解析の対象とした。年齢は30歳から83歳、平均53.8歳である。化学療法の効果は、病理結果から、pCR、PR、SD（PDも含む）の3群に分け検討した。
【結果と考察】治療前より値が低下していれば、効果ありと考えられる。術前化学療法の結果は、pCRが21例、PRが68例、SDは20例で、治療前と治療後、手術直前の末梢血の比の平均値は、NLRではpCR：1.412, PR：1.653, SD：1.715、LMRではpCR：0.581, PR：0.641, SD：0.829であった。3群間の平均値の検定にはt検定を用いた。NLRでは、pCRとPR：p=0.4789, PRとSD：p=0.8519, pCRとSD：p=0.3703であった。またLMR では、pCRとPR：p=0.5400, PRとSD：p=0.2133, pCRとSD：p=0.2766であった。有意差は認められなかったが、SDと比べPR, pCRとなるに従い、比は低下し、効果予測因子になる可能性を秘めており、それはNLR, LMRともに有用の可能性がある。
(図参照) この度の検討では、症例数が少なく今後症例数を増やし検討する必要がある。NLRの上昇は腫瘍浸潤リンパ球の減少など抗腫瘍免疫の低下と関連し、逆にNLRの低下は腫瘍浸潤リンパ球の増加など抗腫瘍免疫が上昇していると考えられる。NLR, LMRの測定は、末梢血の採血結果より簡便に求めることが出来、今後も検討を要する。

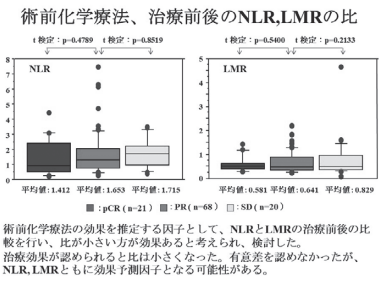

術前化学療法の効果を推定する因子として、NLRとLMRの治療前後の比較を行い、比が小さい方が効果あると考えられ、検討した。
治療効果が認められると比は小さくなった。有意差を認めなかったが、NLR, LMRともに効果予測因子となる可能性がある。

P-23-46

トリプルネガティブ乳癌における再発因子の検討
Evaluation of recurrence factors in triple negative breast cancer

[1]東京都立大塚病院　外科、[2]東京都立大塚病院　検査科病理
足立　未央[1]、吉村　哲規[1]、加藤　弘之[2]

【背景】トリプルネガティブ乳癌（TNBC）は周術期には化学療法を必要とするが，高齢者では省略例が散見される．しかし，そのような症例では，一度再発すると積極的な治療を行えない場合も多い．そこで,周術期の治療の省略の検討指標として,再発因子の検討を行った.
【目的と方法】2013年3月から2019年4月までに当院で手術を施行した26例のTNBCを対象とし，再発の有無にわけて，臨床病理学的因子，治療方法の検討を行った.
【結果】年齢の中央値は70歳（34歳-87歳）,検診異常が8例，自覚症状を有するものが18例であった．StageⅠが7例, StageⅡAが9例, StageⅡBが1例, StageⅢAが1例, StageⅢBが2例,StageⅢCが5例, StagteⅣが1例であった.
組織型は浸潤性乳管癌が23例，アポクリン癌が2例，1例は非浸潤癌だがリンパ節転移が陽性であった．術式は乳房部分切除が10例，乳房全切除が16例，腋窩リンパ節はセンチネルリンパ節生検のみが12例，腋窩リンパ節郭清が13例，施行なしが1例であった．周術期の化学療法施行は14例（53%）であった．Ly0が15例，Ly1が11例，V0が20例，V1が6例であった．2019年12月現在，再発が7例（6例は原病死）であった.
再発の有無に分けて検討すると，T4，2cm以上の浸潤径，乳房全切除施行例，Ly1が再発ありの項目で統計学的に有意差を認めた（P<0.05）．なお，化学療法は75歳以上2例（20%），75歳未満では12例（75%）に施行しており，化学療法の有無は再発に有意差を認めなかった.
癌浸潤部でのリンパ球侵襲を検討すると，癌細胞にまとわりつくようにリンパ球侵襲を認めたものが再発あり群で4例（57%），再発なしで11例（57%）と有意差は認めなかった．しかし，再発例のリンパ球侵襲あり群では癌細胞の高度な脈管への侵襲や病理学的に真皮浸潤を認め，リンパ球侵襲を認めたにもかかわらず，病理学的に予後不良となる因子が認められた.
【結語】今回のTNBC症例は75歳以上が10例（38%）で、一般的な乳癌の高齢者の割合13%に比べて高く，周術期に化学療法の省略例が多数認められた．近年では腫瘍浸潤リンパ球の評価が注目されているが，今回の検討ではリンパ球侵襲は再発に有意差を認めなかった．化学療法の導入を検討する際には，患者側因子に加え，腫瘍径，皮膚浸潤の有無，リンパ球発現や脈管侵襲の有無，癌細胞の病理学的真皮浸潤の有無も検討すべきである.

P-23-47

高齢者乳癌の臨床病理学的特徴と治療内容及び予後の関連
Relationship between clinicopathological features,treatment prognosis of elderly breast cancer

九州がんセンター
古閑知奈美、田尻和歌子、上尾　裕紀、伊地知秀樹、中村　吉昭、岡本　正博、徳永えり子

【はじめに】高齢化社会が進み、高齢者乳癌も増加しているが、併存症や身体予備能の問題から、高齢者では十分な術後療法が行われないことがある。
【対象方法】2001-2015年に手術を施行した（術前薬物療法症例は除く）stage 0-III 2703例中、55歳以上の1416例を対象とし、55-74歳（若年層）1249例と75歳以上（高齢層）167例の2群に分け、臨床病理学的特徴、治療内容、予後の解析を行い、高齢者の治療選択について考察した。
【結果】病期やER, PgR, HER2陽性率など臨床病理学的因子においては若年層と高齢層間に有意差は認められなかった。術後化学療法、放射線療法、ER陽性例での内分泌療法の施行率は、若年層で各々 34.5%、51.3%、92.9%、高齢層では6.0%、10.2%、51.7%といずれも高齢層での施行率が有意に低かった。無遠隔再発生存率は両群間に差は認められなかったが、無局所再発生存率、全死亡率は高齢層で有意に不良であった。高齢層では、局所再発から臓器転移へと段階的に転移した症例の予後が特に不良であった。また、高齢層のHER2陽性乳癌では、トラスツズマブ非施行群で局所再発率が有意に高かった。
【まとめ】高齢層では術後療法（化学療法、内分泌療法、放射線療法）の施行率は有意に低く、高齢層で局所再発率は有意に高く、全死亡率も不良だった。高齢者乳癌の治療においても身体予備能を十分に評価し、不用意に治療強度不足とならないよう、個々への治療戦略が必要である。

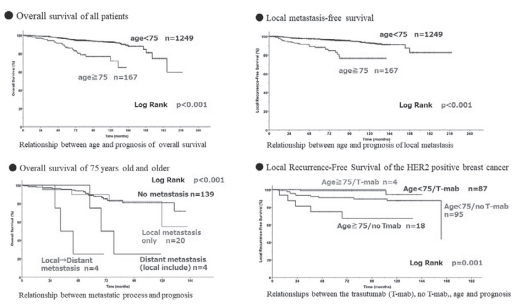

Relationship between age and prognosis of overall survival
Relationship between age and prognosis of local metastasis
Relationship between metastatic process and prognosis
Relationships between the trastuzumab (T-mab), no T-mab, age and prognosis

P-23-48

末梢血リンパ球数および好中球リンパ球比とエリブリンの治療効果との関係について
Absolute lymphocyte counts and neutrophil lymphocyte rario on therapeutic efficacy of eribulin

北海道がんセンター 乳腺外科
富岡　伸元、寺井小百合、前田　豪樹、山本　　貢、岩村八千代、渡邊　健一、高橋　將人

【背景】HER2陽性乳癌に対するエリブリン（ERI）あるいはnab-パクリタキセルの治療効果と、治療開始前の末梢血リンパ球数（ALC）との関連性が報告され、ERIと免疫環境因子との関係性が注目されている。一方、ALCそのものが悪性新生物による腫瘍死リスクに関連し得ることや、Neutrophil lymphocyte Ratio（NLR）が悪性腫瘍の予後因子であることも既に報告されている。【目的】ERI治療のTime to treatment failure（TTF）、Post progression survival（PPS）、再発後Overall Survival（OS）に関し、SubtypeやALC、NLR、治療に伴うALCやNLRの変化のパターンによってもそれらの意義について検討する。【対象】再発あるいはstageIV乳癌でERI投与となった205症例を対象とした。年齢中央値60歳（31-79歳）、投与回数中央値9回（1 ～ 56回）、総投与量中央値17.68g（1.92-135.24g）、ER陽性HER2陰性例128例、HER2陽性例27例、TNBC例50例であった。ERI導入時の転移再発臓器は、肝臓112例、肺96例、骨117例、局所（所属リンパ節含）59例でいずれも重複あり、ERI導入までの化学療法レジメン数の中央値2（0-6）、ホルモン療法レジメン数の中央値も2（0-8）であった。【結果】ERI day1のALCが1500（個/μL）以上は61例、1000以上1500未満（個/μL）は73例、1000未満（個/μL）は71例であり、day8（35/75/91/欠損4例）、day22（63/76/62/欠損4例）であった。各Subtypeのday1/8/22のALC・NLRと、TTF・PPS・再発後OSとの関連性を検討すると、確かにHER2陽性症例は、day1ALC>1500（個/μL）、もしくは1000（個/μL）以上でTTFが有意に良好であったが（p<0.05）、TNBC症例では、day8/22ALC>1000（個/μL）、あるいはday1NLR<2で良好なTTFを示した（p<0.05）。ER陽性HER2陰性症例は、いずれのALCも1000（個/μL）以上、あるいはday1NLR<2で良好なTTFを示した（p<0.05）。一方、PPSは、HER2陽性症例では、day8のALC>1000（個/μL）もしくはNLR<2で（p<0.05）、TNBC症例では、day1ALC>1500もしくは1000（個/μL）以上で良好であり（p<0.05）、ER陽性HER2陰性症例はTTFと同様に、いずれのALCも1000以上、あるいはday1NLR<2で良好であった（p<0.05）。【考察】ER陽性HER2陰性乳癌は、とにかくALC 1000（個/μL）以上、d1NLR<2であれば良好なTTFやPPSが期待でき、TNBC症例ではERI投与中のリンパ球数が特に重要であり、さらにERI投与前のリンパ球数が多ければ良好なPPSが得られることから、ERIと腫瘍細胞と免疫環境因子との関係性が大変興味深い。

P-23-49

当科でのセンチネルリンパ節生検結果予測因子における臨床病理学的特徴

Clinical Pathological point in prediction of Sentinel Lymph node Biopsy Results in our Department

国立病院機構　九州がんセンター　乳腺科
田尻和歌子、上尾　裕紀、伊地知秀樹、古閑知奈美、中村　吉昭、
岡本　正博、徳永えり子

【はじめに】cN0症例のSN陰性率は70 ～ 80%である。SN陰性・陽性症例の特性を解明することで、術前にセンチネルリンパ節生検（SNB）を省略できる症例、SNBが必要な症例を選択できる可能性がある。
【対象と方法】2015年4月から2019年7月に当科で手術したSNB施行症例998例を対象（術前化学療法施行症例を除外）に、臨床病理学的因子とSN陽性との関連を後ろ向きに解析した。また、SN転移の有無を術前診断で得られた情報で予測可能かを解析検証するために、2018年4月から前向き研究として、SN転移なし（CT、MRI、USでLN腫大（1㎝以上を有意）なし、増強効果なし、対側LNより目立たないの3条件を満たす、またはLNへの細胞診陰性）、転移可能性あり（3条件のいずれか当てはまる、または3条件をすべて満たす）の2群で評価し、術後の結果と比較した。
【結果】後ろ向き検討では、SN陽性は185例（19.0%）であり、SN陽性と有意に相関を認めたものは腫瘍径>2.0㎝（p<.0001）、核グレード2, 3（p=0.0009）であった。前向き検討317例のうちSN転移なしと予想した280例（88.6%）のうちSN陽性は45例（16.1%）、転移可能性ありと予想した36例（11.4%）のうちSN陽性21例（58.3%）であった。SN陽性は66例（20.8%）であり、LN腫大（p=0.0004）、LN増強（p=0.0006）、対側より目立つ（p=0.0263）、腫瘍径>2.0㎝（p<.0001）で有意に多かった。前向き症例のSN転移陽性症例の多変量解析では、SN転移陽性と有意な相関を認めたのはLNの腫大（p=0.0102）、腫瘍径>2.0㎝（p=0.0051）であった。LN腫大なしかつcT1以下ではSN陰性率は86.8%であったが、腫瘍径は0.5㎜以下では陰性率は95.6%であった。
【結語】
SN転移の有無を予測する因子として、術前画像でのLN評価の3条件（腫大、増強、対側との比較）、腫瘍径が挙げられた。SNBの省略可能な症例の選択を考慮するために、さらなる詳細な検討が必要である。

P-23-50

乳癌術前化学療法におけるアミノ酸代謝の重要性と新規治療標的としての可能性

Importance of amino acid metabolism in breast cancer

[1]東北大学　医学系研究科　乳腺・内分泌外科学分野、
[2]東北大学病院　病理部、[3]東北大学大学院　病理検査学、
[4]仙台画像検診クリニック、[5]東北公済病院　乳腺外科
佐藤　未来[1]、原田　成美[1]、伊藤　正敏[4]、甘利　正和[5]、鈴木　貴[3]、
笹野　公伸[2]、石田　孝宣[1]

【背景と目的】がん細胞の糖代謝亢進を利用したFDG PET-CT（PET-CT）は広く利用されており、治療効果判定基準であるPERCISTの有用性が報告されている。しかし、乳癌術前化学療法（NAC）後にFDGの取り込みが完全に消失した（CMR）症例であっても約6割では組織学的に腫瘍が残存していた事が報告されており、糖代謝非依存性腫瘍が存在する事が窺われる。一方で、がん特異的アミノ酸トランスポーターであるLAT1は各癌種で予後不良因子とされ、阻害剤は第II相試験が進行中であるが、そのメカニズムは不明な点が多い。また、がん細胞における糖代謝とアミノ酸代謝の関係性も不明である。そこで、本研究では薬物療法がもたらす糖代謝とアミノ酸代謝の変化を検討し、治療耐性・感受性との関与、新規治療標的としての可能性を明らかにする。
【対象と方法】2012-2017年に東北公済病院でNAC後に手術を施行し、NAC前後にPET-CTを撮影した94例。治療前の生検検体、治療後の手術検体を用い、免疫染色でLAT1の発現を確認した。また、治療前後のPET-CT画像で病変部のSUVmaxを測定した。
【結果】患者年齢中央値は55歳（34-75）、ER陽性59例（62.8%）、HER2陽性26例（27.6%）、TNBC24例（25.5%）であり、92例（97.9%）がアンスラサイクリンおよびタキサン系を使用し、23例（24.4%）で病理学的完全奏効（pCR）が得られた。また、NAC後94例中51例（54.2%）で糖の取り込みが完全に消失（CMR）したが、そのうち31例（60.7%）では組織学的に腫瘍の残存がみられた。これら糖代謝非依存性が疑われる腫瘍の残存率は、Luminal:17例（89.5%）、Luminal-HER2:5例（55.6%）、HER2:4例（57.1%）、TNBC:6例（37.5%）でありLuminal型で有意に多かった（p=0.0150）。また、LAT1陽性は31例（67.3%）、陰性は1例（20%）であり、遺残腫瘍はLAT1陽性症例が有意に多かった（p=0.0374）。
【考察】NAC後糖代謝非依存性が疑われる腫瘍はLuminal型およびLAT1陽性で多く、これらの生存にERとLAT1を介したアミノ酸代謝が関与する事が示唆された。また、Luminal型ではNACのpCR率が低い事が知られているが、Luminal乳癌における治療耐性にLAT1を介したアミノ酸代謝が寄与する可能性が明らかになった。
【結語】Luminal乳癌においてLAT1を介したアミノ酸代謝は糖代謝非依存性が疑われる腫瘍の治療耐性に関与し、新規治療標的となる可能性が示唆された。

ポスター

P-23-51

ペプチド質量分析法（BLOTCHIP®-MS法）による乳癌バイオマーカーの探索

Detection of early breast cancer using BLOTCHIP®-MS analysis

京都府立医科大学大学院　内分泌・乳腺外科学
阪口　晃一、安岡　利恵、森田　翠、大西　美重、田口　哲也

【はじめに】従来、血清を用いたペプチド解析では検体から主要タンパク質を除去する前処理工程が必須であり、その際にペプチドの多くが同時に処理されてしまう問題点を有していたが、本研究で用いる（株）プロトセラ社のBLOTCHIP®-MS法では前処理を必要とせず、電気泳動によってタンパク質とペプチドが分離されるため、生体内に存在しているままの状態で検体中のすべてのペプチドプロファイリングが可能となっている。【対象・方法】健常者68名とステージ0-Ⅲの乳癌患者75名の血清検体のペプチドプロファイリングをBLOTCHIP®-MS法を用いて網羅的に解析し、特定された候補ペプチドの多変量ロジスティック回帰モデルを最尤法により乳癌特異的ペプチド群を探索した。【結果】8種類の乳癌特異的に発現しているペプチド（Fibrinogen alpha chain 5種類、Alpha-2-HS-glycoprotein 3種類）が同定できた。その中でより鋭敏な4種類のペプチド（Fibrinogen alpha chain 3種類、Alpha-2-HS-glycoprotein 1種類）をmultimarker setとしてステージ0-Ⅲの各々の乳癌患者群でROC解析したところ、ステージ0（AUC0.91，感度0.88、特異度0.90）、ステージⅠ（AUC0.85，感度0.81、特異度0.78）、ステージⅡ（AUC0.94，感度0.85、特異度0.90）、ステージⅢ（AUC0.90，感度0.83、特異度0.93）であった。【結語】本研究の目標は乳癌特異的なペプチドを探索してバイオマーカーを確立するところにあるが、検診が必要な方を抽出することを目指している。さらに感度・特異度が高いことから、このバイオマーカーが確立できれば乳がん術後のフォローアップやアクティブサーベンランスにも応用できることを期待している。

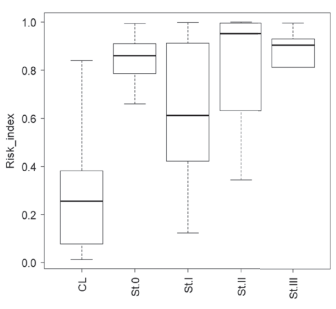

P-23-52

乳癌脳・髄膜転移のOSと予後因子について

Prognostic factor of breast cancer patients with brain metastases and leptomeningeal metastases

北野病院　ブレストセンター　乳腺外科
藤本　優里、大林亜衣子、葛城　遼平、吉本有希子、髙原　祥子

【背景】乳癌脳・髄膜転移は進行再発乳癌の10-15%にみられ，全身治療，診断モダリティの進歩によりその頻度は増加傾向にある．脳転移のみの予後は6-15ヶ月，髄膜転移のみの予後は2-6カ月といわれ，他の臓器転移と比較して予後不良である．我々はこれまでにしばしば脳・髄膜転移をきたしても長期生存を得られた症例を経験した．そこで，長期生存が可能となるグループについて探索することにした．
【対象】2005年1月から2019年12月までに当科で乳癌脳・髄膜転移と診断された82例を対象とした．サブタイプ，脳・髄膜転移診断時の臨床病理学的特徴，治療法，脳・髄膜転移診断後生存期間（OS）について，後方視的に検討した．
【結果】全例女性で脳・髄膜転移診断時の年齢中央値は56歳（27-88歳），subtypeはTriple Negative（TN）30例（37%），Luminal（Lum）26例（32%），Luminal HER2（Lum-HER）7例（8%），HER2 19例（23%）であった．全症例の脳・髄膜転移診断からのOS中央値は28.7ヶ月，診断時から髄膜転移を認めた24例のOS中央値は11.1ヶ月であった．subtype別ではTN 14.7ヶ月，Lum 40.5ヶ月，Lum-HER 32.1ヶ月，HER2 24.5ヶ月とTNで有意に予後は不良であった．脳・髄膜転移の初回治療法は，定位放射線治療24例，手術+全脳照射8例，全脳照射32例，全身治療（化学療法）2例，髄注療法4例，治療なし8例であった．24ヶ月以上のOSを認めたグループ（22例）と24ヶ月未満のグループ（60例）で予後因子を検討したところ，診断時の髄膜転移の有無（p=0.01），脳転移の個数（0/1-3/4個以上）（p=0.004），初回治療法（定位放射線/全脳/化学療法/髄注/なし）（p=0.02）で統計学的有意差を認めた．24ヶ月以上のOSを認めたグループでは全例，脳・髄膜転移に対する治療後に全身治療を行っており，経過の中で脳転移が増悪した際には9例で再照射を行っていた．長期生存例の中にはBevacizumab+Paclitaxelで9ヶ月の病勢コントロールを得られた症例も存在した．
【結語】これまでの報告と比較して当院では全体的に良好なOSが得られていた．依然として髄膜転移は予後不良因子であるが，積極的な集学的治療によりその発症を遅らせることでOSの延長が得られた可能性が高い．全身状態が良ければ積極的な集学的治療を考慮すべきと考える．

P-23-53

手術時リンパ節転移が10個以上ありながら10年無再発生存した乳癌症例の検討

10-year recurrence free cases of breast cancer with 10 or more rymph nodes metastasis

[1]静岡県立静岡がんセンター　乳腺外科、
[2]静岡県立静岡がんセンター　乳腺画像診断科、
[3]静岡県立静岡がんセンター　女性内科、
[4]静岡県立静岡がんセンター　病理診断科
高橋かおる[1]、土屋　和代[1]、林　　友美[1]、菊谷真理子[1]、田所由紀子[1]、
西村誠一郎[1]、原田レオポルド大世[2]、中島　一彰[2]、植松　孝悦[2]、
中本　翔伍[3]、渡邉純一郎[3]、杉野　　隆[4]

【目的】手術時リンパ節転移10個以上はpN3となり予後が悪いイメージだが、無再発で10年を迎える症例も経験する。n≧10個で10年無再発例はどの程度ありどのようなケースなのかを検討した。【対象と方法】対象は、2002-2009年の当院手術症例中、10個以上のリンパ節転移を有した71例から、術後10年時点の再発判定不能9例（無再発のまま10年未満で転院や他病死）を除いた62例。なお、M1は除外、同側鎖骨上リンパ節転移は現規約に則りN3cとして対象に含めた。カルテ記載と病理報告書から、臨床病理学的事項と術前術後治療について検討した。【結果】62例中52例にレベル3郭清が行われ、術後10年時点で無再発は26例（42%）であった。術前化学療法なし30例中無再発15例（50%）、前化療あり32例中無再発11例（34%）。術前評価T1 ～ 3の無再発57%に対しT4では33%、N0 ～ 2の無再発50%に対しN3では25%と臨床病期が早い群に無再発例が多かった。術後照射あり30例の無再発53%、照射なし32例の無再発31%。ER,PgRいずれか陽性47例（ER+群）の無再発51%に対し、どちらも陰性15例の無再発13%、HER2陽性は13例あり無再発は31%であった。無再発26例中24例は、ER+群で周術期の化療+術後内分泌療法（+HER2陽性では抗HER2療法）が全て行われた症例であった。このうち少なくとも2例で術後10年以降に晩期再発を認めている。ER陰性HER2陽性で無再発の1例は、前化療が奏功して原発巣はpCRとなったもののnが10個残った症例で、術後に抗HER2療法と照射が行われたが、もし抗HER2療法を術前に行っていればn10個未満となっていた可能性もある。Triple negativeの無再発は1例のみで、術後に標準的化療と照射の後、他院で自費治療（ある種の免疫療法と思われるが詳細不明）を4年間受けていた。【考察】今回対象としたn≧10個の約4割が10年無再発であった。ただし術前薬物療法の普及に伴い、手術時n≧10個はより難治な症例に限られて行く可能性もある。10年無再発にはER+群で化療+内分泌療法（+HER2陽性では抗HER2療法）が行われることがほぼ必須条件だったが、このような群では晩期再発の可能性も残る。術後照射は10年無再発に必須ではなかったが再発を減らしている可能性が示唆された。同じ条件でも無再発が得られたのは一部のみで、今後の遺伝子レベルの研究等で新たな条件が見いだされるかもしれない。また、新薬や個別化治療の進歩により、ER陰性症例の一部にも無再発が得られることが期待される。

P-23-54

実臨床における多遺伝子アッセイの活用

Practical use of multigene assays in clinical practice

沢井記念乳腺クリニック
松方　絢美、田中　彰恵、上田　知佳、久慈つかさ、飯嶋由香里、
中嶋　友子、新藏　信彦

【背景】ホルモン受容体陽性HER2陰性乳癌の補助療法を検討する際、OncotypeDXを含めた多遺伝子アッセイが有用であり、ガイドラインにおいても推奨されている。2018年6月のTAILORx試験結果（中間リスク群における化学療法回避の可能性）に続き、2019年9月にTAILORx試験の2時解析が報告され、再発スコア（Recurrence Score:RS）が高い患者への化学療法の有用性が示された。当院でも臨床試験結果の更新に伴って徐々に遺伝子アッセイの症例が増えてきている。
【方法】2017年1月から2019年10月末までに手術を施行し、術後補助療法検討のため多遺伝子アッセイを実施した症例について後方視的に検討した。
【結果】対象症例はpT1b以上、ER陽性HER2陰性の初発乳癌、2017年:116例、2018年:99例、2019年130例。治療方針検討のため多遺伝子アッセイを施行した症例:67例、年齢:28-79歳（中央値:49歳）、2017年:6例（5.2%）、2018年:20例（20.2%）、2019年41例（31.5%）。多遺伝子アッセイの詳細は、MammaPrintが18例、TAILORx試験の報告後OncotypeDX症例が増加し37例,Curebest95GCは12例であった。リンパ節転移陽性（微小転移～ 3個まで）は30例（44.8%）、閉経前43例（64.2%）。MammaPrint:high、Curebest95GC:H、OncotypeDS:RS>26の高リスク症例は19例（28.4%）で、そのうち化学療法施行は17例（TC療法16例、EC followed by weekly Paclitaxelが1例）であった。50歳以下・リンパ節転移陰性・RS:21-25は2例であり、LHRHa+AIを選択。リンパ節転移陽性・RS18-30の4例のうち、2例が化学療法を選択した。
【まとめ】TAILORxやMINDACT試験の報告により化学療法が回避できる症例が示唆され、実臨床でも早期乳癌への化学療法施行率が減少している。当院でも治療方針検討に多遺伝子アッセイを活用する症例が増えてきているが、閉経前・RS:21-25やリンパ節転移陽性・RS:18-30の症例は方針確定に悩むところである。RxPONDER試験や閉経前で遺伝子学的に再発リスクが低い方へのLHRHa使用の症例の予後などさらなる研究の結果が待たれる。

P-23-55

術前化学療法を施行したトリプルネガティブ乳癌における予後因子の検討

Prognostic factors in triple negative breast cancer after neoadjuvant chemotherapy

帝京大学　医学部　外科学講座
山田　美紀、佐藤　綾奈、塚原　大裕、梅本　靖子、松本　暁子、
神野　浩光

【はじめに】トリプルネガティブ乳癌（TNBC）は乳癌の約10-15%を占め、比較的化学療法への感受性が高いとされているが、抵抗性を示すものもある。また、CREATE-X試験やGeparTrio試験などでresponse-guided therapyの有用性が示唆されており、治療後の因子が重要である可能性がある。そこで、本研究ではNACを施行したTNBCにおける予後因子として、NAC前後の臨床病理学的因子を比較した。
【対象と方法】2007年2月から2019年6月までに当院でアンスラサイクリンとタキサンの順次投与のNACを施行したTNBC患者69例を対象とし、予後に関連しうる臨床病理学的因子について3年無再発生存率（3年DFS）を後方視的に検討した。
【結果】年齢中央値は53歳（33-78歳）、閉経前は37例、腫瘍径中央値は3.2cm（0.6-15cm）、臨床的リンパ節転移陽性（cN+）は35例、Ki-67中央値は60%（5-99%）であった。pCRは25例（36%）であった。観察期間中央値31ヶ月（1-121ヶ月）において、再発症例は16例（23%）、死亡症例は6例（8%）であった。pCR例では有意に3年DFSが良好であった［pCR 92% vs' non-pCR 72.7%, p=0.017］。NAC前の腫瘍径では3年DFSの差は認めなかったが［腫瘍径≦2cm 85.7% vs' 腫瘍径>2cm 78.2%, p=0.695］、NAC後腫瘍径が2cm以下の症例で有意に良好であった［腫瘍径≦2cm 92% vs' 腫瘍径>2cm 41.2% , p=0.001］。cN0で有意に3年DFSが良好であり［cN0 91.2% vs' cN+ 68.6% , p=0.028］、NAC後病理学的リンパ節転移陰性例（pN0）ではさらに良好であった［pN0 88.7% vs' pN+ 50%, p<0.001］。また、cN+でNAC後pN0となった症例はpN+のままの症例と比較し、有意に予後良好であった［pN0 85.7% vs' pN+ 42.9%, p=0.003］。non-pCR例において、NAC前後でKi-67が30%以上減少した症例では有意差はないものの3年DFSが良好な傾向があった［Ki67減少30%以上 85.7% vs' Ki-67減少30%未満 70.6%, p=0.231］。また、多変量解析においてpNが予後因子であった（p=0.01）。
【結語】TNBC症例において、NAC後の腫瘍径縮小、病理学的リンパ節転移消失やNAC前後のKi-67の減少が予後因子となる可能性があり、元々の因子よりもNAC後の因子の方が予後に与える影響が大きい可能性が示唆された。

P-23-56

術前化学療法による乳癌バイオマーカー発現変化と予後との関連性

Relevance between changes of breast cancer biomarker by preoperative chemotherapy and prognosis

帝京大学　医学部　医学科
梅本　靖子、神野　浩光、松本　暁子、山田　美紀、塚原　大裕、
佐藤　綾奈

背景:乳癌の術前化学療法（NAC）において、病理学的完全奏効（pCR）の有無は予後良好であるが、non-pCR症例における予後予測因子は確立されていない。今回我々はNACを施行したnon-pCR症例において、NAC前後でのバイオマーカー、Ki-67の発現変化と予後との関連性について検討した。
対象と方法:2005年1月から2019年5月までにNACを施行した334例中、pCR症例を除いた245例(73.4%)を対象とした。HER2陰性症例にはアンスラサイクリン及びタキサンを順次投与し、HER2陽性症例には2011年11月以降トラスツズマブを追加した。NAC前の針生検標本と手術標本および再発巣におけるER、PgR、HER2、Ki-67の発現の変化を検討した。
結果:242例の年齢中央値は55歳、腫瘍径中央値は3.6cm、臨床的リンパ節陽性率は53.9%だった。NAC前の針生検標本のER, PgR, HER2の陽性率はそれぞれ70.6%、59.2%、29.4%で、NAC前後のバイオマーカー発現の不一致率はERが9.8%（陽転化: 5.3%; 陰転化: 4.5%）、PgRが18.9%（陽転化: 6.5%; 陰転化:12.4%）、HER2が10.2%（陽転化: 2.4%; 陰転化: 7.8%）であった。
NACでのトラスツズマブ使用例では未使用例と比較して、HER2陰転化の割合が有意に高かった(30.0% 対 0%, p<0.001)。NACによるバイオマーカー変化と予後との関連性については、NAC後ER陰転化群では、陽性維持群と比較して無病生存期間（DFS）が短い傾向があった(18.4対37.3か月, p=0.712)。
一方、PgR発現においては陰転化群が陽性維持群と比較してDFSが長い傾向があった（41.6か月対36か月, p=0.154)。HER2陽性症例で再発を認めたのは8例で、そのうち陰転化群は1例のみだった。また、DFSとの関連性は認められなかった（41.6対44.7か月, p=0.272)。Ki-67は、NAC前の中央値30%に対して、NAC後は5.0%と有意に低下していた（p<0.001)。NAC前後でKi-67が高値（≧20%）を維持した群のDFSが最も不良であり, 低値（<20%）を維持した群が最も良好であった（27.4対39.7か月; p=0.001)。再発症例47例中、14例で再発巣生検が施行され､4例(28.6%)にNAC後の遺残腫瘍とのサブタイプ変化を認めた。再発症例中、NAC後サブタイプが変化した症例の20%に再発巣のサブタイプ変化を認めたが、NAC後変化を認めなかった症例でサブタイプ変化を認めたのは37.5%だった(p=0.608)。
結語: NAC施行例における乳癌のバイオマーカー発現変化は予後予測に有用である可能性が示唆された。

P-23-57

当院での後期高齢者乳癌の傾向および治療方針の検討

Management of elderly aged 75 or over patients with breast cancer

[1]関西医科大学附属病院　乳腺外科、[2]関西医科大学附属病院　がんセンター
多田真奈美[1]、矢内　洋次[1]、平井　千惠[1]、柴田　伸弘[2]、杉江　知治[1]

【背景】超高齢化社会が加速する中2017年の統計では75歳以上の後期高齢者の割合は14%まで増加し，乳癌診療においても高齢者に対する最適な医療を検討する必要がある．しかし過去の臨床研究では高齢者が含まれていてもサブグループ解析が多く，75歳以上になるとさらにエビデンスは乏しい．
【目的】当院での後期高齢者乳癌の傾向を明らかにし，治療選択について検討する．
【対象】2012年1月から2018年12月の間に当院で乳癌と診断された症例のうち，診断時の年齢が75歳以上の203例（温存乳房内再発は除外し異時両側乳癌を含む）．
【結果】診断時の年齢中央値は79歳．自己発見例は81%，検診発見は7%のみにもかかわらず，臨床病期は0期46%，Ⅰ期39%，Ⅱ期14%，Ⅲ期0.2%と早期乳癌が多かった．根治術が可能と判断された188例中10例が手術を希望しなかった．両側を含む手術184例は乳房切除術45%，乳房温存術55%で温存率が高い傾向にあった．周術期に明らかな合併症は認めなかった．腋窩リンパ節転移は腫瘍径2cm以下の症例で13%，2cmをこえる症例でも24%と低かった．
術前化学療法は手術施行例中9%に施行され，トリプルネガティブ乳癌では18%，HER2陽性乳癌では30%に施行され,加療中に肺炎で1例死亡した．術後浸潤癌と診断された168例のうち78%がホルモン陽性乳癌で，うち20%は術後にホルモン療法が施行されなかったが，観察期間中に乳癌死は認めなかった．温存術後の温存乳房照射施行率は77%で，7%はホルモン療法施行を施行したうえで照射が省略され，局所再発は非照射薬物療法非施行例でのみ1例認めた．
手術症例中2%に局所再発を認め3%に遠隔転移再発を認めた（観察期間中央値43.5か月）．遠隔転移再発例6例のKi67中央値は55%と高かったが，5例では周術期化学療法が施行されていなかった．同観察期間で12%が死亡し乳癌死は2%だった．
【結語】自己発見が多いにもかかわらず早期乳癌が多かったが検診によりさらに早期発見ができた可能性がある.様々な既往歴があっても周術期合併症の増加は無く耐術能があれば根治術を施行するべきと考える．ただし手術非施行例の多くは以降通院歴がなく予後の評価には至っていない．再発リスクが高い症例には年齢にかかわらず周術期化学療法を検討するべきだが，ホルモン陽性乳癌で再発リスクが低ければ術後補助療法，温存乳房照射を省略できる可能性がある．今後後期高齢者の適切な治療選択のためさらなる症例の蓄積が必要である．

P-23-58

腫瘍径の小さな乳癌ほど生物学的悪性度は低いのか?

Smalller size of breast cancer is biologically favorable?

国立病院機構　長崎医療センター
前田　茂人、山之内孝彰、伊東　正博、三浦　史郎

【背景】乳癌はEstrogen Receptor（ER），Progesterone Receptor（PR），核異型度（NG）の三つの組み合わせで生物学的な悪性度を定義し、その悪性度分類（Favorable分類）と腫瘍サイズの関連について報告(NEJM 2286-91, 2017)された。
【対象】2007年4月～ 2017年3月に組織学的に乳癌と診断され手術を施行した1173例のうち、適格および除外基準を満たす1080例。適格基準:腫瘍径5cm以下。除外基準:腫瘍サイズ不明、炎症性乳癌、他癌腫合併例。補助療法はガイドラインに準拠。
【目的】腫瘍径とFavorable分類との関連を検討
【方法】Favorable分類の定義　は前出NEJMに準拠。Favorable（F群）:NG1　かつ（ER+PR+またはER+PR-またはRR-PR+）、Unfavorable（UF群）:NG2 かつ（ER-PR-）およびNG3かつ（ER-PR-またはER+PR-またはER-PR+）、Intermediate（I群）:F群およびUF群以外。腫瘍径はMRI（造影MRI不可のときUS）にて測定。Favorable分類はER手術摘出組織にて判定。PRは1%以上を陽性と判定。①各群における年齢、腫瘍径と生存率比較、②腫瘍径別にみた各群割合の検討③stage IおよびstageⅡ F群の生存率。統計処理はJMP 9.0を使用し、AVOVA及びログランクにて検定。
【結果】①症例数(%)、平均年齢(歳)、平均腫瘍径(cm)、10年生存率は、F群(420（39），58.7, 1.91, 94)、I群（446（41），57.9, 2.16, 89)、UF群（214（20），59.1, 2.41, 76）
②腫瘍径別にみたF群、I群、UF群の割合（%）は、0-1cm（88, 29, 5），1-2cm（42, 41, 17），2-3cm（34, 46, 20），3-4cm（31, 39, 30），4-5cm（27, 45, 28）。　③10年生存率は、F群stage Ⅰ 99%、I群stage Ⅰ94%、F群stage Ⅱ93%、UF群stage Ⅰ80%。
【まとめ】各群の平均年齢には差を認めないが、F群では平均腫瘍径が有意に小さく、生存曲線は有意差をもって良好であった。また、腫瘍径1cm以下の場合2/3をF群が占め、サイズ増大に従ってI群およびUF群の割合が増加した。F群stage Ⅰの10年生存率は99%と非常に良好。F群Stage Ⅱの予後は、I群stage Ⅰとほぼ同等であり、UF群stage Ⅰより良好。
【結語】腫瘍径の小さな乳癌（特に1cm以下）は、もともと生物学的悪性度が低い可能性がある。小さな乳癌でかつ生物学的悪性度が低い（F群）症例に対して、早急な治療や身体的および経済的有害事象を伴う補助療法をde-escalationしても良いと考えられる。

P-23-59

当院における両側乳癌の検討

Examination of bilateral primary breast cancer

佐世保中央病院
稲益　英子、佐々木伸文、高松　紘子、末吉　　真、堀上　謙作、
米満　伸久、碇　　秀樹

乳癌の罹患率は年々増加傾向にあり、乳癌治療成績向上に伴い長期生存例も増加している。その結果として両側性乳癌を経験することも多くなっている。当院において過去10年間に経験した原発性両側性乳癌症例15例について診断基準、臨床的事項等に検討を加え報告する。
対象は2009年1月から2018年12月までの期間において当院で手術後施行された乳癌症例819例のうち両側乳癌について抽出した。同時性両側乳癌は13例、異時性両側乳癌は15例であった。診断基準は、北条、霞らのcriteria を参考にした。
本邦における両側乳癌の発生頻度は、諸家の報告によると8,567例中183例（2.13 %）（乳癌研究会;1967)、11,165例中271例（2,43 %）（伊藤ら;1975)、2,281例 中90例（3.94 %）（山 本 ら;1980)、4,777　例 中157例（3.29 %）（霞ら;1985)、327例中7例（2.1 %）（内藤ら; 1991）としている。我々の報告においても819例中28例(3.41 %)と近い値であった。
発生年齢に関しては、報告されている（Robbinsら;1964、伊藤ら; 1975）若年者に多いといった傾向は我々の報告では特に認められなかった。しかし40代の発症が4例存在した。
予後に関しては良好であるとの報告を多く認める。我々の報告でも現在のところほとんどが再発なく良好な予後を予測させる。
欧米では、一側乳癌術後に予防的対側乳房切除を行うこともあるが本邦ではこれについては否定的であり、対側乳房の綿密なfollow up が重要と考える。一方、近年BRCA関連乳癌が同定可能となっており、これらの群においては対側乳癌が発症するリスクは後ろ向きコホート研究の結果、初発癌10年で43.4 %前後と高いことが報告されている。家族歴や発症年齢などから症例を吟味し、必要であれば遺伝子検査を行うことも検討すべきであると考える。

P-23-60

ER陽性 HER2陰性転移再発乳癌治療におけるがん遺伝子パネル検査

Multigene panel testing in patients with ER-positive HER2-negative metastatic breast cancer

北海道大学病院　乳腺外科
荻尾加奈子、竹下　卓志、押野　智博、鈴木はる菜、山下　啓子

【背景】現在、ER陽性 HER2陰性転移再発乳癌に対する薬剤は多岐に渡っており、その治療はより複雑になってきている。また、がん遺伝子検査の発展により多数の遺伝子異常が乳癌の進展に関わることが明らかとなっているが、実臨床におけるがん遺伝子検査の活用性や有効性は未だ確立されていないところが多い。【対象と方法】2016年 4月から現在まで当院にてがん遺伝子パネル検査を行った症例のうち、ER陽性 HER2陰性転移再発乳癌 24症例について、遺伝子結果と臨床経過を retrospective に検討した。【結果】初発時年齢は 28 ～ 72歳（中央値 49.5歳）、乳癌または卵巣癌の家族歴がある症例が10例であった。臨床病期は、Stage Ⅰが 1例、Ⅱが 11例、Ⅲが 6例、Ⅳが4例（不明が 2例）。周術期に内分泌療法に加え化学療法が施行されていた症例は、Stage Ⅳを除く 20例中 15例であった。無病生存期間は 1 ～ 247ヶ月（中央値57ヶ月）であり、再発部位は多岐に渡っていた。がん遺伝子パネル検査を受けた時期は、三次治療以降の症例が半数であり、使用検体は原発巣が 13例、転移巣が 11例であった。全体 24例中 13例（原発巣 7例、転移巣 6例）で体細胞に遺伝子異常を認めた。14例は血液による生殖細胞の遺伝子異常も検査され、*BRCA1* 1例、*BRCA2* 2例、*PTEN* 1例に異常を認め、4例とも第一あるいは第二近親者に乳癌の家族歴があった。術後内分泌療法から再発までの期間、あるいは一次内分泌療法の奏効期間により、内分泌療法の感受性をそれぞれ低感受性・中感受性・高感受性に分け、遺伝子結果を解析した。内分泌療法低感受性では 12例中 8例（66.6%）に、内分泌療法高感受性では 9例中 3例（33.3%）に遺伝子異常を認めた。内分泌療法低感受性の方が高感受性に比べ遺伝子異常の数や種類も多く、転移巣よりも原発巣にやや多く異常を認めた。異常のあった遺伝子は、*TP53* 4 例、*AKT1* 2例、*PIK3CA* 2例、*ESR1* 2例などであった。【考察】標準治療が奏効しない、特にER陽性の内分泌療法低感受性乳癌においては、*TP53*あるいはPI3K/AKT経路に関与する遺伝子に異常を認めることが多く、これらの情報は治療方針を考える上で有益となる可能性がある。今後はリキッドバイオプシーを用いて遺伝子の経時的変化を見ていくことで、個々の症例におけるがん遺伝子検査のさらなる活用性を検討していく必要がある。

P-23-61

ホルモン受容体陽性・HER2陰性乳癌のOncotypeDX RS高値群における予後不良因子に関する検討

Identification of prognostic factor for RS-high ERpositive/HER2negative breast cancers on OncotypeDX

兵庫医科大学病院
文　亜也子、福井　玲子、尾澤　宏美、樋口　智子、藤本由希枝、
宮川　義仁、今村美智子、村瀬　慶子、高塚　雄一、三好　康雄

【背景】ホルモン受容体陽性・HER2陰性乳癌の化学療法の適応に関して、海外では多くのガイドラインによって多遺伝子アッセイが推奨されており、臨床において広く用いられている。OncotypeDXも多遺伝子アッセイの1つであり、乳癌診療ガイドラインでもホルモン受容体陽性・HER2陰性乳癌における術後化学療法決定の選択肢として推奨されている。TAILORx試験によって、OncotypeDXでのRS (recurrence score) 高値群 (≧26) は術後化学療法によって有意に予後が改善すると報告されたが、RS高値群には再発リスクが高く、化学療法を行なっても予後不良な群が存在する。しかしながら、この化学療法を施行しても再発する予後不良患者群を予測する因子は不明である。今回、RS高値群で術後化学療法を施行したホルモン受容体陽性・HER2陰性乳癌患者における予後不良群を同定することを目的として、腫瘍浸潤リンパ球 (TILs: Tumor infiltrating lymphocytes) と末梢血の好中球/リンパ球比 (NLR: neutrophil-lymphocyte ratio) に着目し、これらの因子が予後を予測するのに有用かどうかを検討した。
【対象と方法】2007年9月から2019年6月までに当院にて手術を施行し、術後OncotypeDXを行なった48例を対象とした。48例中RS低値群(1-10)が6例、中間値群(11-25)が32例、高値群(≧26)が10例であった。TILs、NLRのカットオフ値はそれぞれ10%、2.72とし、無再発生存期間(disease free survival: DFS)との相関を検討した。
【結果】観察期間中央値53.8ヶ月において再発 (全症例遠隔転移) は6例であった。うち4例はRS中間値、2例はRS高値群での再発であった。TILsとRSは有意に相関を示し(p=0.0032)、RS高値群でTILsは高かった。NLRとRSには相関はなかった(p=0.215)。RS高値群においてTILs高値の6例は全例再発しておらず、TILs低値の4例のうち2例が再発し、DFSは有意に不良であった(p=0.0486)。
【結論】ホルモン受容体陽性・HER2陰性乳癌のRS高値群においてTILs低値は予後不良因子である可能性が示唆された。TILsは化学療法の効果と相関することが知られており、RS高値でもTILs低値群は化学療法の効果が低い結果、予後不良となった可能性が考えられた。TILsはRS高値群において、追加治療の必要性を判断する際に有用かもしれない。

P-23-62

HER2低発現を含んだ新しいサブタイプの分布と予後

The distribution and prognosis of new subtypes containing low HER2 expression

愛知県がんセンター病院　乳腺科
堀澤　七恵、安立　弥生、澤木　正孝、服部　正也、吉村　章代、
権藤なおみ、小谷はるる、片岡　愛弓、杉野香世子、尾崎　友理、
遠藤　由香、阪本　翔子、岩瀬まどか、岩田　広治

【背景】トラスツズマブデルクステカン(DS-8201a)はHER2低発現乳癌に対しても効果が期待されている。今後DS-8201 aの適応の検討に際し、HER2低発現の分布と予後を知る必要があると考える。
【対象・方法】HER2発現に関して、IHC法3+、IHC法2+かつDISH法+をHER2陽性、IHC法2+かつDISH法-、IHC法1+をHER2低発現、IHC法0をHER2陰性と定義し、新サブタイプ分類を定義した (図1)。2005 ～ 2015年で当院において原発性乳癌に対して手術施行した4914例を対象とし、各サブタイプの頻度と予後について検討した。
【結果】HER2陽性は909例(19%)、HER2低発現は3194例(64%)、HER2陰性は838例(17%)であった。また、ホルモン受容体 (HR) 陽性HER2低発現は2847例 (58%)、HR陰性HER2低発現は320例(7%)であった。HER2低発現のうちHR陽性・陰性それぞれの腫瘍径はT1(≦2㎝)が62.8%、45.6%、T2 (2 ～ 5㎝) で17.6%、25.6%であった。HER2低発現はHR陽性・陰性どちらもリンパ節転移陰性約60%、転移個数1 ～ 3個が約20%であった。
追跡期間中央値5年のうち、5年の無病生存率 (DFS) は、HR陽性HER2陰性が91.3%、HR陽性HER2低発現も92.1%と同様に良好であった。HR陰性HER2陰性のDFSは78.2%と最も不良であり、HR陰性HER2低発現の予後が81.6%と次いで不良であった。5年全生存率(OS)は、HR陽性HER2低発現では96.5%であり、HR陽性HER2陰性も94.4%と良好であった。HR陰性HER2低発現は86.4%と、HR陰性HER2陰性の79.2%に次ぎ不良であった。
【結語】HER2陰性・低発現を区別しても、HR陽性乳癌は共に良好な予後で差がなく、HR陰性乳癌は共に予後が不良であった。今後はDS-8201aをHR陰性・HER2低発現の群に使うことでの予後改善を期待したい。

	HER2:high (3+, 2+ and FISH+)	HER2:low (1+, 2+ and FISH-)	HER2:0 (0)	Total
HR+	490(9.9%)	2847(57.9%)	675(13.7%)	4012(81.6%)
HR-	419(8.5%)	320(6.5%)	163(3.3%)	902(18.4%)
total	909(18.5%)	3167(64.4%)	838(17.1%)	4914(100%)

P-23-63

リキッドバイオプシーによってBRCA2 reversion mutationが示唆されたBRCA病的変異のある乳癌の1例

BRCA2 reversion mutations identified by circulating tumor DNA in advanced breast cancer

[1]神戸市立医療センター中央市民病院　乳腺外科、
[2]神戸市立医療センター中央市民病院　腫瘍内科、
[3]神戸市立医療センター中央市民病院　病理診断科
大山　友梨[1]、加藤　大典[1]、武部沙也香[1]、常盤麻里子[1]、木川雄一郎[1]、
吉田　晶子[2]、緒方　美里[2]、安井　久晃[2]、山下　大祐[3]、原　　重雄[3]

【背景】転移再発乳癌治療において新規転移が出現した場合、可能な限り転移巣の組織生検を行いER/PgR/HER2の発現状況を評価した上で次治療を決定することが望ましい。組織生検で複数の転移巣間のheterogeneityが示唆される場合、リキッドバイオプシーによって少数の組織生検からは思いつかなかった治療選択肢やsecondary findingsが判明することがある。*BRCA* germline mutationを有する場合、合成致死の原理からPARP阻害剤の有効性が知られているが、薬剤耐性獲得の原因としてreversion mutationが明らかになってきた。今回、乳癌肺転移に対する化学療法中に、肺転移と異なるサブタイプの脳転移、肝転移が出現し、リキッドバイオプシーのGuardant360®によって*BRCA2* reversion mutationが示唆された*BRCA2*病的変異のある乳癌の1例について報告する。
【症例】59歳女性。姉と父方叔母に乳癌の家族歴あり。42歳時に右乳癌 (ER+HER2-) cT2N0M0 StageIIAに対して右Bt+Axを施行された。術後12年で肺転移をきたし、肺生検でER+HER2 2+ (FISH:2.22) の診断であった。抗HER2療法を行うも、再発後3年で脳転移を認め腫瘍摘出術の結果ER+HER2-の診断で、術後全脳照射を施行された。以後抗HER2療法と化学療法、内分泌療法を併用していたが、初回再発後5年で肝転移が出現した。肝生検の結果ER+HER2-の診断で、肺転移巣とのheterogeneityが示唆されたため、その後の治療方針決定のためGuardant360®を施行したところ*BRCA2* mutationが示唆され、シーケンス結果からは*BRCA2* reversion mutationも示唆された。その後BRACAnalysisで*BRCA2* germline pathogenic mutationが確定した。reversion mutationによるPARP阻害剤耐性の可能性もあったが、Shared decision makingの結果Olaparib投与を開始した。
【考察】reversion mutationは*BRCA*変異にさらに二次変異が生じて*BRCA*機能が回復することによりPARP阻害剤耐性を生じることである。本症例ではGuardant360®シーケンス結果から生殖細胞由来と思われる高いアレル頻度の*BRCA2* mutationの他に体細胞由来の*BRCA2* mutationが検出されたため、これが二次変異として加わるとreversion mutationを起こす可能性が考えられた。しかし*BRCA1/2* reversion mutationに対してPARP阻害剤が無効であるという現在までに報告されているデータは卵巣癌についてのものであることも踏まえ、本症例でのOlaparib投与後の治療効果を併せて考察する。

P-23-64

原発性乳癌におけるPIK3CA mutationと術前化学療法の治療効果について

PIK3CA mutations and therapeutic efficacy of neoadjuvant chemotherapy in primary breast cancer

[1]東京大学大学院医学系研究科 乳腺内分泌外科、
[2]東京大学医科学研究所　人癌病因遺伝子分野、
[3]がん研有明病院　乳腺内科、[4]がん研有明病院　乳腺外科、
[5]がん研究会がん研究所　病理部、[6]がん研有明病院　総合腫瘍科
佐藤　綾花[1,2]、田辺　真彦[1]、坪井　裕見[2]、神志那陽子[3]、上野　貴之[4]、
伊藤　良則[3]、秋山　　太[5]、高橋　俊二[6]、村上　善則[2]、瀬戸　泰之[1]

【背景】*PIK3CA* mutationは、HER2+乳癌において病理学的完全奏効 (pCR) 率の低下に関連することが知られているが、ホルモン受容体 (HR) +またはHR-/HER2-乳癌における術前化学療法の治療効果との関連性は明らかではない。本研究では、原発性乳癌における*PIK3CA* mutationを解析し、術前化学療法の治療効果との関連性について検討した。
【対象と方法】2016年5月から2017年9月にがん研有明病院で術前化学療法の方針となったcStage Ⅰ～Ⅲの原発性乳癌患者122名が本研究に参加した。治療開始前に採取された原発巣の針生検検体のFFPE切片からgenomic DNAを抽出し、droplet digital PCRを用いて*PIK3CA* mutationの3つのhot spot (E542K、E545K、H1047R)について解析した。術前化学療法後の手術検体において、病理学的治療効果判定が行われた。原発巣における*PIK3CA* mutationと術前化学療法の治療効果との関連性について、統計学的に検討した。
【結果】122症例のうち113例の原発巣 (計122病変) からgenomic DNAを抽出し、うち31%に*PIK3CA* mutationを認めた。これはHR+乳癌の36%、HR-/HER2+乳癌の21%、HR-/HER2-乳癌の18%であった。術前化学療法として20症例でアンスラサイクリン系薬剤が、66症例でアンスラサイクリン系とタキサン系薬剤が、27症例でアンスラサイクリン系薬剤に続いてタキサン系薬剤とトラスツズマブが併用された。122病変中115病変について手術検体における病理組織学的治療効果判定が行われた。*PIK3CA* mutationを認めた病変と認めなかった病変の間でpCR率を比較すると、HR+乳癌では22% vs. 17% (P = 0.56)、HR-/HER2+乳癌では33% vs. 36% (P = 1.00) といずれもpCR率に有意差を認めなかったが、HR-/HER2-乳癌では100% vs. 15% (P < 0.05)、と*PIK3CA* mutationを認めた病変で有意にpCR率が高かった。
【考察】本研究では、HR-/HER2+乳癌において*PIK3CA* mutationとpCR率との関連性は認められなかった。*PIK3CA* mutationを含むHR-/HER2-乳癌は、術前化学療法によるpCR率が高い可能性が示唆された。HR-/HER2-乳癌において、*PIK3CA* mutationはpCRの予測因子となる可能性がある。

P-23-65

当院におけるStageI乳癌術後再発に関する検討

Post operative prognosis of StageI breast cancer in our hospital

鳥取大学医学部附属病院　胸部外科学分野
田中　裕子、加藤　　彩、中西　敦之、松居　真司、門永　太一、
城所　嘉輝、細谷　恵子、窪内　康晃、若原　　誠、高木　雄三、
春木　朋広、鈴木　喜雅、谷口　雄司、中村　廣繁

【目的】乳癌は予後良好な悪性腫瘍のひとつであり、5年生存率91.1 %、10年生存率79.3 %と報告される。Stage Iに関しては5年生存率99.1 %である。このように予後良好なStage I乳癌でも再発する症例があり、当院におけるStage I乳癌術後再発にはどのような特徴があるのか検討した。【対象・方法】2008年1月～ 2014年12月の7年間に当院で手術を施行し、病理学的にStage Iと診断された浸潤性乳管癌症例のうち、両側乳癌症例、術前薬物療法施行症例、他院で切除生検施行後の症例、微小浸潤癌症例を除外した155例を対象とし、後方視的に検討した。【結果】観察期間中央値84 (4-142) か月の間に再発が14例認められ、初回再発形式は遠隔再発: 5例、遠隔+局所再発: 3例、局所再発: 6例であった。再発時期は、術後～ 2年: 4例、2 ～ 5年: 5例、5 ～ 10年: 4例、10年～ : 1例であった。死亡は9例あり、乳癌死は4例であった。年齢中央値は61歳 (34-86)、閉経前45例、閉経後110例であった。155例すべてStage IAであり、pT1a: 6例 (再発0例)、pT1b: 47例 (再発4例 (8.5 %))、pT1c: 102例 (再発12例 (11.8%)) であった。病理学的因子を比較すると、単変量解析では、NG3、Ki67>30 %、ER陰性、ER<90 %、PgR陰 性、PgR<90 %が、 それぞれNG1 or 2 (p=0.042)、ki67<30 % (p=0.004)、ER陽性 (p=0.02)、ER>90 % (p=0.015)、PgR陽性 (P=0.000)、PgR>90 % (p=0.018)と比較し再発が多かった。それぞれ化学療法施行例と未施行例で再発率を比較すると、NG3 (6.3 % vs 31.3 %, p=0.172)、Ki67>30 % (7.1 % vs 33.3 %, p=0.108)、ER陰性 (9.1 % vs 44.4 %, p=0.127)、ER<90 % (7.7 % vs 28.6 %, p=0.210)、PgR陰性 (0.07 % vs 0.50 %, p=0.073)、PgR<90 % (5.6 % vs 15.2 %, p=0.451) であり、化学療法未施行例は再発率が高い傾向にあった。多変量解析では、PgR陰性症例が優位に再発していた (P=0.013)。PgR陰性症例 (48例; 31.0 %) の再発率は25.0 %で、PgR陽性症例 (107例; 69.0 %) の再発率は1.9 %であった。局所標準治療群を「Btまたは部分切除かつ断端陰性かつRTあり」と仮定し、それ以外の症例と比較したが、局所再発率に優位差は認めなかった。【結語】Stage IでもNG3、Ki67>30 %、ER陰性、ER<90 %、PgR陰性、PgR<90 %は予後が悪く、さらに化学療法未施行例では再発が多い傾向にあった。特にPgR陰性は独立した予後不良因子であり、適切な周術期治療を選択する必要がある。

P-23-66

Body mass indexと乳癌の関連について

Body mass index and breast cancer

[1]東京女子医科大学　乳腺・内分泌外科、
[2]東京女子医科大学　医学部　医学科
尾身　葉子[1]、木村　早希[2]、清水　由美[1]、塚田　弘子[1]、野口英一郎[1]、
坂本　明子[1]、堀内喜代美[1]、岡本　高宏[1]

【背景】乳癌診断時の肥満は乳癌全体として患者の乳癌再発リスク、乳癌死亡リスクおよび全死亡リスクを高める。日本では、肥満の割合は諸外国と比較して低く、若年女性のやせが問題となっている。生活環境や肥満の頻度が異なる海外のデータを日本人に適応することは望ましくない一方で日本人を対象とした研究は少ない。今回我々は、BMI (Body mass index)が日本人の乳癌に与える影響について検討する。
【対象と方法】2002年から2014年までに当院で初回手術を施行した乳癌症例のうち、両側乳癌、非浸潤癌、男性、Stage IVを除く461例を対象とした。対象症例をER陽性 (閉経前後) とER陰性に分け、BMI 18.5未満をやせ群、25未満18.5以上を標準群、25以上を肥満群の3群に分類した。術前治療を施行した症例は治療前のBMIを用いた。各群の比較については、χ^2検定を用い、有意水準はp<0.05とした。再発および死亡については、標準に対するやせおよび肥満のハザードリスク(HR)を算出した。
【結果】ER陽性閉経前は157例、閉経後は181例、ER陰性は123例であった。観察期間の中央値は、95.7カ月 (0.5-212.5カ月) であった。全体ではやせが10.6%、標準が70.1%、肥満が19.3%であった。ERの発現でこの分布に差はなかったが、ER陽性症例では閉経前症例では閉経後症例と比較して明らかにやせが多く、肥満が少なかった (p<0.001)。ER陽性例では、BMIが高いほど、診断時の病期が進行している傾向があったものの統計学的な有意差はなかった。標準に対してやせ、肥満の再発のHRは、ER陽性閉経前1.54 (95%CI 0.43-4.24)、1.48 (95%CI:0.34-4.53)、閉経後0.41 (95%CI:0.02-3.16)、0.84 (95%CI:0.3-2.38)、ER陰性ではやせで再発無し、肥満で0.77 (95%CI:0.26-1.91)であった。
【考察】脂肪がエストロゲン産生に関係する閉経後の乳癌については、肥満はER陽性乳癌発症のリスク、予後不良因子であることは多くの報告がある。このほか脂肪はアディポカインを介して、乳癌に関連すると考えられており、閉経前やER陰性乳癌への影響をも報告されている。本研究ではBMIと予後との関連は明らかではなかったがサンプルサイズが小さいこと、BMI以外の因子が影響していると考えられた。
【結論】乳癌患者においても、若年者ではBMIが低い傾向にあった。BMIが高いことは、乳癌の早期発見を妨げる原因である可能性が示唆された。やせや肥満は予後に影響するとは断定できなかった。

P-23-67

当院におけるT1-2かつリンパ節転移1-3個の症例に対する乳房切除後放射線治療（PMRT）に関する検討

The study of PMRT in breast cancer patients with pT1-2 and 1-3 positive lymph nodes

[1]東京医科大学病院　乳腺科、
[2]東京医科大学病院　乳腺科　茨城医療センター、
[3]東京医科大学病院　乳腺科　八王子医療センター、
[4]東京医科大学病院　病理診断科
安達　佳世[1]、浅岡真理子[1]、海瀬　博史[2]、山田　公人[3]、河手　敬彦[1]、
宮原　か奈[1]、上田　亜衣[1]、寺岡　冴子[1]、岡﨑　美季[1]、川井　沙織[1]、
織本　恭子[1]、八木　美緒[1]、呉　　蓉榕[1]、小山　陽一[1]、佐藤　永一[4]、
石川　　孝[1]

【背景】乳房切除術施行し、T1-2かつ腋窩リンパ節転移4個以上陽性を認めた乳癌症例に対しては、乳房全切除術後放射線療法(PMRT)が局所・領域リンパ節再発を減少させて、生存率を改善することが証明されているため標準治療となっている。しかし、リンパ節転移1-3個陽性となった症例におけるPMRTに関してはまだエビデンス不足であり、確固たる治療方針が確立されていない。今回、当院におけるpT1-2かつリンパ節転移1-3個を認めた乳癌術後症例の予後を観察した。
【対象と方法】2008年3月から2017年10月までの間に、当科でT1-2の原発性乳癌に対し、術前薬物療法を行わずに乳房切除術 (皮膚温存乳房切除術、乳頭乳輪温存乳房切除術も含む。) を施行した症例の中で、術後病理結果において腋窩リンパ節転移数が1-3個認めた症例を対象とした。それらの症例の予後についてPMRTの施行例と非施行例に注目して後ろ向きに比較した。
【結果】全手術症例1808例のうち、該当症例は94例であった。年齢は27歳～ 94歳 (中央値は58.5歳)、術後病理結果でpT1:33例、pT2:59例、リンパ節転移1個:43例、2個:28例、3個:21例であった。サブタイプではLuminalタイプが68例、Luminal-HER2タイプが10例、HER2タイプが4例、TNBCタイプが7例であった。PMRTは28例に施行され、64例には施行されず、2例は不明であった。術後補助薬物療法として、内分泌療法が77例、化学療法は63例に施行された。観察期間中央値は48.5 ヶ月(1 ～ 123か月)で、再発は8例(8.5%)に認め、すべて遠隔転移であり局所再発は認めなかった。また8例は全例PMRT未施行例(12.5%)であり、施行例に再発は認めなかった。
【考察】
当院におけるT1-2、腋窩リンパ節転移1-3個の症例は、概ね予後良好であり、海外の再発率と比べて低い結果となった。非照射症例における再発のリスクや照射適応について検討する。

P-23-68

進行再発乳癌に対するエリブリンの治療効果と予後予測因子としてのNLR（好中球/リンパ球比）についての検討

Therapeutic effect of eribulin for recurrence breast cancer and study of NLR for prognostic factor

順天堂大学練馬病院　乳腺外科
清水　秀穂、市川　悠子、須郷　広之、児島　邦明

[背景]
進行再発乳癌に対する治療薬であるエリブリンは、301試験や305試験でPFSの延長なしにOSの延長を示している。その要因として様々な作用機序が関係しているとされているが、その中でNLR (好中球/リンパ球比) が予後に関係している可能性がある。
[対象・方法]
2011年8月から2019年11月までに順天堂大学練馬病院で投与された52例に対し、サブタイプ別、line別で、治療効果と予後予測因子としてのNLR (好中球/リンパ球比)について検討した。
[結果]
年齢の中央値は60歳 (30歳～ 85歳) で、サブタイプ別では、Luminal 26例、Luminal HER2 8例、HER2type 5例、トリプルネガティブ 13例であった。
Line別では、1st line 13例、2nd line 21例、3rd line 10例、4th line 5例、5th line 3例であった。
1st line、2nd lineの症例は、3rd line、4th line、5th lineの症例と比較すると、OSは延長する傾向にあった。
またNLRのカットオフ値を4とすると、NLR4未満の症例は38例、NLR4以上の症例は14例であり、NLR4未満の症例は、NLR4以上の症例と比較し、OSは延長する傾向にあった。
[考察]
NLRが低値であるとエリブリンの治療効果は高く、エリブリン投与時のNLRは予後予測因子としての可能性が示された。

P-23-69

NAC施行乳癌症例を対象としたWhole Exome SequencingによるHomologous Recombination Deficiency Score解析
Homologous recombination deficiency score by whole exome sequencing in patients treated with NAC

大阪大学大学院　医学系研究科　乳腺内分泌外科
金　　昇晋、草田　義昭、直居　靖人、加々良尚文、三宅　智博、
多根井智紀、下田　雅史、島津　研三、野口眞三郎

【目的】Homologous Recombination Deficiency（HRD）scoreは、近年、PARP阻害剤の効果予測因子として注目されているが、アンスラサイクリン系やタキサン系抗癌剤の効果予測に関しては未だ不明な点も多い。今回我々は、術前化学療法（NAC）（paclitaxel - FEC ±trastuzumab）施行乳癌症例を対象に、Whole Exome Sequencing（WES）でHRD scoreを解析し臨床病理学的因子と抗癌剤感受性との相関について検討した。【方法】NAC施行乳癌120例を対象とした（Luminal type（HR+/HER2-, n=61）、HER2 type（HR±/HER2+, n=44）、TNBC（HR-/HER2-, n=15））。NAC前に採取した生検乳癌組織と末梢血からDNAを抽出しWESでHRD score、TMB（total mutation burden）、Microsatellite Instability（MSI）を解析した。【結果】HRD陽性（score ≧ 42）率は全体では25%（30/120）であった。TNBCのHRD陽性率（67%, 10/15）は、Luminal type（16%, 10/61）やHER2 type（23%, 10/44）に比べ有意（P < 0.001）に高率であった。HRD陽性は、TMB陽性（上位20%）（P<0.001）やMSI陽性（>0）（P=0.002）と有意に相関した。HRD陽性例は陰性例よりも抗癌剤（P-FEC、trastuzumab使用例は除外）感受性が有意に高かった（pCR率 39% *vs.* 10%, P=0.003）。また、HRDとTILの組合せによるpCR予測結果を図に示す。HRD関連遺伝子のgermline mutationを9例（7.5%）（BRCA1 n=2、BRCA2 n=4、PALB2 n=1、RAD54B n=2）に認め、内6例はHRD 陽性（67%）であった。【結論】HRD 陽性乳癌は陰性乳癌に比べ抗癌剤感受性が高く、TILとの組合せがpCRの予測に有用であった。また、HRD関連遺伝子のgermline mutation保因者の乳癌はHRD陽性率が高かった。

図：HRD score と TILの組み合わせ別 pCR 率（trastuzumab使用例は除外）

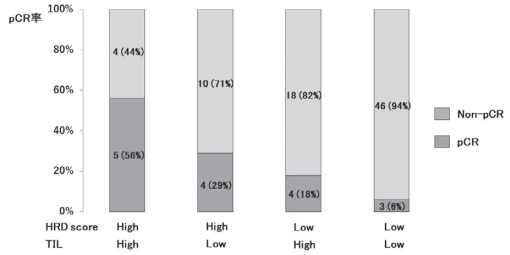

P-23-70

HER2陽性乳癌におけるPD-L1発現の臨床病理学的検討
Clinicopathological significance of PD-L1 expression in HER2-positive breast cancer

[1]群馬大学　医学部　総合外科学、
[2]国際医療福祉大学　医学部　乳腺外科学、
[3]埼玉県立がんセンター　乳腺外科、
[4]埼玉県立がんセンター　乳腺腫瘍内科、
[5]亀田メディカルセンター 乳腺科　病理、[6]群馬大学　医学部　病理診断学
黒住　　献[1,2]、松本　広志[3]、井上　賢一[4]、黒住　昌史[5]、本田　周子[1]、
片山　彩香[6]、小山　徹也[6]、堀口　　淳[2]、藤井　孝明[1]

目的:免疫チェックポイント阻害剤であるprogrammed death-ligand 1（PD-L1）阻害剤のトリプルネガティブ乳癌に対する有用性はいくつかの臨床試験において示されているが，HER2陽性乳癌におけるPD-L1発現の臨床的意義については明らかではない．今回，我々は HER2陽性乳癌におけるPD-L1発現の臨床病理学的特徴に関して検討をおこなった．
方法:Molecular Taxonomy of Breast Cancer International Consortium（METABRIC; n=1980）とThe Cancer Genome Atlas（TCGA; n=854）のデータを用いて，PD-L1タンパクをコードするCD274-mRNA発現と臨床病理学的因子との関連性について検討した．さらに248例の浸潤性乳癌症例と126例の術前trastuzumab併用化学療法を施行したHER2陽性乳癌症例において癌細胞におけるPD-L1タンパク発現を免疫染色で評価し，その薬物効果および予後を含む臨床病理学的特徴との関連性を検討した．
結果:METABRICおよびTCGAコホートにおいて CD274-mRNA高発現は組織学的グレード3と有意な関連性を認めた．両コホートにおいてHER2陽性乳癌およびトリプルネガティブ乳癌でCD274-mRNAは高発現であった．また，278例の浸潤性乳癌において，PD-L1タンパク発現は組織学的グレード3と有意な関連性を認め，11.6%のHER2陽性乳癌と27.7%のトリプルネガティブ乳癌でPD-L1陽性となった．126例の術前trastuzumab併用化学療法を施行したHER2陽性乳癌症例においては17.5%でPD-L1タンパク発現は陽性であり，PD-L1発現は組織学的グレード3およびTILs発現と有意な相関関係を認めた．さらにPD-L1タンパク発現陰性症例においては，CD8陽性TILsの発現度が有意な予後因子となった．
結論:HER2陽性乳癌においてPD-L1タンパク発現の陽性率は約15%であることが分かった．PD-L1発現はHER2陽性乳癌において，悪性度や薬物効果と密接な関係があることが明らかになった．

P-23-71

当院におけるトリプルネガティブ乳癌治療
Treatment for TNBC in Kyoto Katsura Hospital

[1]京都桂病院、[2]上原医院
松谷　泰男[1]、上原　正弘[2]

トリプルネガティブ乳癌（TNBC）に対する治療はここ数年で大きく変化し、その予後も改善されつつある。当院におけるTNBCの治療方法・成績を振り返り、検討した。
2009年1月より2018年12月の間に当院で施行した初発乳癌手術症例561例中、免疫組織染色（IHC）及び蛍光 in situ ハイブリダイゼーション（FISH）等によりTNBCと判断された51例（9.1%）に対し、予後、治療薬剤等につき検討を加えた。手術時のStageは、Ⅰ -ⅢA 41例、ⅢB-Ⅳ 10例。組織型は浸潤性乳管癌（IDC）42例、浸潤性小葉癌（ILC）5例、化生癌（Metaplastic ca.）3例、扁平上皮癌（SCC）1例、嚢胞腺葉癌1例。薬物療法施行は35例、非施行16例で非施行例の年齢中央値75歳（66-98）と、施行例中央値60歳（32-80）を上回っていた。術前薬物療法（PST）施行例は17例で、薬物療法施行35例中約半数と少ないものの、後半5年では患者希望、80歳以上例等を除きほぼ全例で施行されていた。pCR rateは41.1%（7/17）であった。化生癌1例及び扁平上皮癌1例が高齢でstageⅣのため、ADL改善目的の切除を施行、術後薬物療法等は施行されず、術後生存期間は255日、289日であった。これらを除いた再発は7例、内死亡4例、DFI中央値384日（315-744）、死亡例の再発後生存期間中央値222日（145-620）で、一般に言われるTNBCの特徴を概ね示していた。また5年以上経過症例の5年生存率は84%（26/31）であった。
薬物療法は、PST、補助療法、再発後薬物療法とも概ねガイドラインの範囲内で施行されていた。ここ数年は、再発後の薬物療法や再発リスクが非常に高いstageⅢCに対する術後補助療法にBev+PTXやCarbo+PTXが用いられるようになり、再発後生存期間の延長に寄与している例も認められた。
症例が少ない中からでも、従前のTNBC再発後の厳しい状況から、Bev+PTX等の新しい療法により予後が改善されつつある状況を伺い知ることができた。
その一方で、高齢が原因で患者の身体状況や周囲環境により薬物療法を見送らざるを得ない症例も確かに存在し、より身体的負担の少ない治療法が今後求められてゆくものと思われる。

P-23-72

腫瘍浸潤リンパ球（TIL）とPD-L1発現による原発性乳癌の分類
Classification of Primary Breast Cancers Based on Tumor Infiltrating Lymphocytes and PD-L1 Status

[1]三重大学　医学部　附属病院　腫瘍内科、
[2]医療法人財団順和会 山王病院　乳腺外科、
[3]三重大学　医学部　附属病院　病理部、
[4]三重大学　医学部　附属病院　乳腺外科
齋藤佳菜子[1]、長野真由子[2]、小塚　祐司[3]、石原　幹也[1]、水野　聡朗[1]、
東　　千尋[4]、今井　奈央[4]、石飛　真人[4]、小川　朋子[4]

【背景】Atezolizumabが転移再発トリプルネガティブ（TN）乳癌において有効性を示したことより、今後は乳癌領域でも免疫療法の発展が期待される。一方でTN乳癌は全体の10-15%に過ぎず、より免疫療法の恩恵を受ける集団を探すためには、サブタイプに関わらず腫瘍の免疫環境に応じた分類が必要である。メラノーマなどでは腫瘍浸潤リンパ球（Tumor infiltrating lymphocytes; TIL）の頻度とPD-L1（Programmed death ligand-1）発現を用いた腫瘍の分類が報告されており、高TILかつ高PD-L1発現腫瘍は免疫チェックポイント阻害剤の効果が高いと考えられている。しかしながら、乳癌ではこの分類はまだ十分に検討されていない。
【目的】原発性乳癌症例においてTIL頻度とPD-L1発現に応じて腫瘍を4グループに分類し、臨床的サブタイプとの相同性を検討する。
【方法】当院で2017年に手術を行った原発性乳癌73例（病期I-III）の手術標本を用いた。TILはHE標本で評価し、高TIL腫瘍と低TIL腫瘍に分類した（cutoff 10%）。PD-L1はSP142抗体によって免疫染色し、免疫細胞上のPD-L1発現を判定した（cutoff 1%）。
【結果】全73例（HR^+HER2^- 45例、HR^+HER2^+ 6例、HR^-HER2^+ 3例、TN 19例）において、高TIL（TIL^+）、低TIL（TIL^-）腫瘍はそれぞれ26%（19/73）、74%（54/73）であった。免疫細胞上のPD-L1発現の陽性、陰性率はそれぞれ30%（22/73）、70%（51/73）であった。次に腫瘍をTIL頻度とPD-L1発現によって4分類したところ、$TIL^+PD\text{-}L1^+$腫瘍は22%（16/73）、$TIL^-PD\text{-}L1^-$腫瘍は66%（48/73）、$TIL^+PD\text{-}L1^-$および$TIL^-PD\text{-}L1^+$腫瘍は4.1%（3/73）、8.3%（6/73）であった。サブタイプとの関係をみると$TIL^+PD\text{-}L1^+$腫瘍のうち、69%（11/16）はTNタイプであった。一方$TIL^-PD\text{-}L1^-$腫瘍のうち77%（37/73）はHR^+HER2^-タイプであった。
【結論】$TIL^+PD\text{-}L1^+$腫瘍の中ではやはりTNタイプが高い比率を占めた。しかしながら約3割の腫瘍は、他のサブタイプであり、これらの腫瘍は免疫チェックポイント阻害剤の効果が高い可能性があると考えられた。

P-23-73

異時両側性乳癌における生物学的特性と予後についての検討
Examination of biological characteristics and prognosis in metachronous bilateral breast cancer

[1]近畿大学　外科、[2]近畿大学　腫瘍内科
田中裕美子[1]、眞鍋　弘暢[1]、久保田倫代[1]、新﨑　　亘[1]、橋本　幸彦[1]、
岩朝　　勤[2]、濱田　未佳[1]、平井　昭彦[1]、乾　　浩己[1]、北條　敏也[1]、
大和　宗久[1]、菰池　佳史[1]

【はじめに】乳癌の罹患率は11人に1人と増加傾向を示している。乳癌の発生増加に伴って、原発性両側性乳癌の発生も増えてきていると考えられる。【目的】異時両側性乳癌の生物学的特性と予後について検討する。【対象】2005年1月から2018年12月に第二癌の手術を行った異時両側性乳癌73例。【結果】対象期間中の異時両側性乳癌の頻度は73/2918 (2.5%)、第一癌から第二癌発症までの期間は、5年未満17例 (23.3%)、5-10年26例 (35.6%)、10年以上30例 (41.1%)、平均125か月 (9-528か月) であった。発症時年齢は第一癌が平均48歳 (32-80歳)、第二癌が平均58.7歳 (37-90歳) であった。第一癌のT因子はTis/1/2/3/4/不明が8/34/20/1/1/9例、N因子はN0/1/2/3/不明が55/6/3/1/8例。DCISは8例 (11.0%) であった。サブタイプはLuminal (HER2陰 性) 39例 (53.4%)、Luminal (HER2陽 性) 1例 (1.4%)、pure HER2 5例 (6.8%)、Triple negative8例 (11.0%)、詳細不明12例 (16.4%) であった。第二癌のT因子はTis/1/2が18/45/10例、N因子はN0/1/2/3が56/15/1/1例。DCIS17例 (23.3%)。サブタイプはLuminal (HER2陰性) 36例 (49.3%)、Luminal (HER2陽性) 9例 (12.3%)、pureHER2 2例 (2.7%)、Triple negative9例 (12.3%) であった。統計学的に有意差は認めないものの、第二癌では第一癌より非浸潤癌が多く認められた。第二癌の発見契機はMMG23例、乳腺エコー 22例、腫瘤自覚22例、乳頭分泌4例、CT2例であった。局所再発を5例に認め、リンパ節再発3例、遠隔再発8例、死亡4例であった。第二癌術後の5年生存率は96.7%、10年生存率は93.0%であった。5年無再発生存率は83.1%、10年無再発生存率は79.0%であった。観察期間中央値は52か月であった。【結論】自験例における異時両側性乳癌の第二癌術後の5年生存率は96.7%と、全国の片側性を含めた乳癌の5年生存率87.9% (乳癌登録2015年データ) と比べ非常に良好であった。第二癌では非浸潤癌の割合が高く、早期発見が予後改善につながる可能性が考えられた。

P-23-74

乳癌術前化学療法症例を対象としたTumor Mutational BurdenとMicrosatellite Instabilityの解析
Tumor Mutational Burden and Microsatellite Instability in neoadjuvant chemotherapy for breast cancer

[1]大阪大学大学院 医学系研究科 乳腺内分泌外科、[2]兵庫県立西宮病院
草田　義昭[1]、金　　昇晋[1]、加々良尚文[1]、三宅　智博[1]、直居　靖人[1]、
下田　雅史[1]、多根井智紀[1]、島津　研三[1]、野口眞三郎[1,2]

【目的】Tumor Mutational Burden (TMB)とMicrosatellite Instability (MSI)は、ネオアンチゲンへの関与から免疫チェックポイント阻害薬 (ICI) 適応のバイオマーカーとして注目を集めている。今回、我々は、Whole Exome Sequencing (WES) によって術前化学療法 (NAC) 施行乳癌症例を対象としてMSIとTMBを解析し、臨床病理学的因子およびNACの感受性との相関について検討した。【対象・方法】NAC(paclitaxel±trastuzumab - FEC)を施行した乳癌120(Luminal type (HR+/HER2-, n=61) , HER2 type (HR±/HER2+, n=44) , TNBC type (HR-/HER2-, n=15)) を対象とした。NAC前に採取した生検乳癌組織と末梢血からDNAを抽出しWESを行いMSIとTMBの解析を行った。TMBについては上位20%の症例を、MSIについては僅かでも(>0)検出された症例を陽性と判定した。

【結果】TMB: TMB陽性症例は、HER2陰性 (P=0.012)、Histological grade高値 (P=0.042) , MSI陽性 (P=0.003) と有意な相関を示した。また、TMB陽性症例はTIL陽性が多い傾向 (54.2% vs 31.2%, P=0.063) が認められた。化学療法感受性 (組織学的効果IIb+IIIを感受性ありと判定) に関しては、Luminal typeにおいてのみTMB陽性症例は化学療法に対して高感受性を示した (38% vs 9%, P=0.024)。MSI: MSI陽性症例は、腫瘍径大 (P=0.008)、TMB陽性 (P=0.003) と有意な相関を示した。MSIとTILには相関を認めなかった。また、Luminal typeにおいてのみMSI陽性症例は化学療法に対して高感受性を示した (38% vs 10%, P=0.045)。ICI適応:TMB陽性症例例の中でICIの適応基準 (>10) を満たす症例が1例 (Luminal type)、MSI陽性症例の中でICI適応基準 (>2.5) を満たす症例が2例(Luminal type 1例、HER2 type 1例)認められた。

【結論】TMB陽性あるいはMSI陽性のLuminal type乳癌は、化学療法に対して高感受性を示した。また、ICIの適応となる症例は、TMB解析で1例 (0.8%)、MSI解析で2例(1.7%)検出できた。

P-23-75

当院における進行再発乳癌肝転移症例の予後に関する検討
Prognosis of patients with liver metastases of breast cancer in our hospital

[1]筑波大学附属病院、[2]筑波大学医学医療系　乳腺内分泌外科学
藤原　彩織[1]、坂東　裕子[2]、高野絵美梨[1]、佐藤　璃子[1]、河村千登星[2]、
朝田　理央[1]、岡崎　　舞[1]、市岡恵美香[2]、都島由希子[2]、井口　研子[2]、
原　　尚人[2]

【背景】進行再発乳癌において肝転移は予後不良とされている。肝転移を認めた症例に対する適切な予後の予測や治療の選択は、患者の生命予後やQOLを改善する上で重要である。
【対象・方法】2013年以降に当院で治療が行われた進行再発乳癌症例のうち、肝転移を認めた症例におけるサブタイプ、治療経過、生存期間等についてretrospectiveに検討を行った。
【結果】2013年以降に当院で治療を行われた進行再発乳癌症例は167例であった。肝転移を認めた症例は87例であり、再発乳癌が52例、Stage IVが35例であった。肝転移出現時の年齢の中央値は58歳であった。進行再発乳癌診断時に肝転移を認めた症例は30例であった。治療経過中に肝転移が出現した症例 (57例) では、進行再発乳癌診断から肝転移出現までの期間の中央値は34 ヶ月であった。原発巣での組織型は浸潤性乳管癌52例、浸潤性小葉癌 1例、浸潤性乳管癌+浸潤性小葉癌2例、その他または不明 32例であった。サブタイプは、HR (+) /HER2 (-) が61例、HR (+) /HER2 (+) が5例、HR (-) /HER2 (+) が9例、Triple negativeが9例、不明が3例であった。肝転移出現後の生存期間の中央値は全体で17 ヶ月であり、サブタイプ別ではHR (+) /HER2 (-) で17 ヶ月、HR (+) /HER2 (+) で 35 ヶ月、HR (-) /HER2 (+) で34 ヶ月、Triple negativeで6 ヶ月であった。進行乳癌では19 ヶ月、再発乳癌では15 ヶ月であった。また進行再発乳癌診断時肝転移を認めた症例では27 ヶ月、治療経過中に肝転移が出現した症例では14 ヶ月であった。HR (+) /HER2 (-) の症例において、CDK4/6阻害剤を使用した症例では15 ヶ月、使用していない症例では18 ヶ月、mTOR阻害剤を使用した症例では19 ヶ月、使用していない症例では16 ヶ月であった。CDK4/6阻害薬及びmTOR阻害薬の両方を使用した症例では18 ヶ月、いずれも使用していない症例では16 ヶ月であった。再発後生存期間の中央値は全体で39 ヶ月であり、肝転移なし(80症例)で28 ヶ月、肝転移あり(87症例)で40 ヶ月であった。また、Stage IVの症例のみでは肝転移なし(34例)が28 ヶ月、肝転移あり(35例)が39 ヶ月であった。
【考察】進行再発乳癌において肝転移を認める症例において、肝転移出現後の生存期間をみるとサブタイプ別ではHER2陽性症例で予後良好であり、Triple negative症例で予後不良であった。HR (+) /HER2 (-) 症例については、近年さまざまな分子標的治療が登場しており、さらなる症例の蓄積と検討を要する。

P-23-76

Eribulin治療を受けた転移・再発乳癌における予後予測としての末梢血パラメーターの意義
Significance of peripheral blood parameters as prognostic indicators of Eribulin

[1]広島大学病院 研修医、[2]広島大学病院 乳腺外科
松琴可南子[1]、木村　優里[2]、笹田　伸介[2]、仁科　麻衣[2]、網岡　　愛[2]、
板垣　友子[2]、恵美　純子[2]、舛本　法生[2]、角舎　学行[2]、岡田　守人[2]

【背景・目的】
末梢血好中球数、リンパ球数、単球数、血小板数は炎症や免疫動態の指標とされ、さまざまな癌腫の予後因子となることが期待されている。転移・再発乳癌において、Eribulin治療の効果予測として末梢血好中球数、リンパ球数の有用性が報告されているが、その有用性は確立していない。本研究では、Eribulin治療乳癌症例の予後と末梢血パラメーターの関連を検討した。
【方法】
2011年7 ～ 2018年12月の間に当院でEribulin治療を開始した転移・再発乳癌70例において、Eribulin治療開始前の末梢血パラメーター (好中球数、リンパ球数、単球数、血小板数)と無増悪生存期間(PFS)および全生存期間(OS)の関連を後ろ向きに解析した。
【結果】
年齢中央値は61歳、転移乳癌16例、術後再発乳癌54例であった。転移・再発に対する前化学療法レジメン数の中央値は2、なし:11例 (15.7%)、1レジメン:13例 (18.5%)、2レジメン:16例 (22.9%)、3レジメン以上:30例 (42.9%) であった。PFS中央値は3.3か月、OS中央値は13.7か月であった。末梢血パラメーターの中央値は好中球:3020、リンパ球:1118、単球:341、血小板:21.7x10^4であった。OSに対する単変量解析では、リンパ球数 (≦1000, *P*<0.001)、単球数 (>500, *P*=0.025) が予後不良因子であり、両者は多変量解析においても独立した予後不良因子であった (*P*<0.001、*P*=0.013)。PFSに有意な予後予測因子は認められなかった。一方、年齢(>60歳)、ER陽性、投与前化学療法歴(3レジメン以上)、るいそう(BMI<18)、は有意な因子とならなかった。
【結論】
転移・再発乳癌症例において、末梢血リンパ球数、単球数はEribulin治療の効果予測にはならないが、治療後の予後予測因子となりうる可能性がある。

P-23-77

糖尿病が乳癌の予後にもたらす影響の検討

The impact of diabetes mellitus on patients with breast cancer

総合病院国保旭中央病院　外科
戸邉綾貴子、平野　　稔

<背景>
乳癌患者が増加する昨今、予後予測が肝要である。糖尿病の乳癌発病への関与は既に報告されているが、乳癌の予後に及ぼす影響は共通見解が得られていない。本研究は、乳癌診断前より罹患する糖尿病が予後に与える影響を検討した。
<方法>
当院にて2006年から2018年に手術を受けた女性患者の内、手術または術前化学療法開始半年前以内のhaemoglobin A1c（HbA1c）および糖尿病薬物療法の有無が判明した患者を対象とした。術後の観察期間が1年未満の者や、初診時にStage Ⅳの診断となった者は除外した。電子カルテ上で術後経過を追跡し、糖尿病患者（DM:HbA1c6.5 %以上もしくは糖尿病薬物療法中）と糖尿病のない患者（nonDM）における全生存率、無病生存率、無再発率のハザード比および95%信頼区間を算出した。また、DMを血糖管理の良悪で層別化し（DM不良:HbA1c7%以上、DM良好:同7%未満）、nonDMを合わせた3群間で同様の比較を行った。
<結果>
対象となった女性患者325名の内、DM患者は108名（33.2 %）だった。nonDMに対するDMのハザード比は、全生存率で1.795（95%信頼区間 0.84-3.92）、無病生存率で2.035（95%信頼区間 1.16-3.61）、無再発率で2.26（95%信頼区間 1.21-4.31）となり、無病生存率および無再発率にて有意差を認めた。糖尿病有無の他に想定される予後因子に関しても同様の解析を行い、無病生存率に関してはトリプルネガティブタイプ、腫瘍最大径5cm以上、リンパ節転移に有意差を認め、無再発率に関してはトリプルネガティブタイプ、ホルモン受容体陽性/HER2陰性タイプ、腫瘍最大径5cm以上、リンパ節転移にて有意差を認めた。糖尿病有無およびこれらの因子を含め多変量解析を行ったところ、糖尿病有無は無再発率に有意に関連し（p=0.0353）、無病生存率は関連する傾向に留まった（p=0.0579）。層別化3群での検討では、nonDMとDM良好の比較においてのみ無病生存率と無再発率にて有意差を認めた。
<考察>
乳癌の疾病特異的な予後予測を表す指標として最も明確な無再発率において、糖尿病が独立した関連因子であることが示唆された。糖尿病は血糖管理レベルに依らず乳癌の予後を悪化させる可能性があり、糖尿病の一次予防の重要性が推察された。

P-23-78

80歳以上の超高齢者乳癌の検討

Study of elder breast cancer (over 80 years old)

東京臨海病院 外科
坂元　晴子、毛利かの子、鈴木　貴久

【目的】超高齢者（80歳以上）乳癌患者治療の実態を把握する。【方法】初診時80歳以上で2019/11現在外来通院加療中の乳癌患者23人を対象とし、1）年齢2）受診動機3）PS 4）Stage 5）subtype 6）治療 7）合併症の有無を検討。【結果】1）80-98歳（平均85歳）2）腫瘤自覚13例 / 乳頭びらん1例 / 他者指摘1例 / 検査異常8 例。3）PS0 13例 /PS1 3例/ PS2 3例/ PS3 3例/ PS4 1例。4）パジェット病1例/ Stage I 3例 /II 9例/ III 5例/ IV 3例/再発2例。5）Lum 16例/LumHER2 2例/ HER2 1例 /Triple Negative（TN）3例。6）ope施行11例（Bt.9 Bp.2）。そのうち後治療無しは6例 。後治療は内分泌療法4例/Capecitabine1例/Trastuzumab（HER）1例。適応はあるがopeを回避したのは7例。理由は脳梗塞、ope拒否。Opeを回避した7例中5例は内分泌療法を継続、最長継続例は8年。2例は無治療。薬物療法のみを行ったのは上記5例の内分泌療法例に加え、StageIV 3例（内分泌療法2例 HER+内分泌1例）と再発2例（いずれも内分泌療法）7）全例合併症あり。【考察】1）今後この割合は増加する。高齢者も年齢別に考える必要があるだろう。2）2cm以上の大きさで自覚 した例が多く、本人以外にも介護者への啓蒙の必要性を感じた。3）杖や車いす使用者は3人。全員定期的な 受診が可能であり治療へのコンプライアンスは良好。4）局所進行例が多い傾向にあった。やはり啓蒙は必要だろう。5）6）Luminal乳癌では、ope可能症例でもまずは内分泌療法を先行し反応をみる選択肢もあるだろう。18例はその選択 が可能であった。一方HER2type、TNに対する治療は検討を要した。7）高齢者はほぼ全員合併症を有しており、何らかの服薬歴を有する。ポリファーマシーを防ぐ意味でも治療されている診療機関との連携は大切である。本検討では、治療の決定に暦年齢よりもPSや合併症、生活背景など様々な因子を考慮していることが 把握できた。国際老年腫瘍学会では高齢者の治療決定に、高齢者機能総合評価（GA）を参考にして検討することを推奨しているが、使用すべき評価ツール等の明確なコンセンサスはない。今後、実臨床で使用可能なGAの導入を検討したい。今ある生活の質を保つために何をやるべきか何をやらざるべきか、治療に伴う利益と不利益を十分に考え、高齢者の尊厳を大切にしながら診療にあたることが大切だと考える。

P-23-79

当科におけるエリブリン投与患者の末梢好中球リンパ球比と予後の相関についての検討

The relationship with NLR and the therapeutic effect in Breast Cancer Patients Who Received Eribulin

[1]自治医科大学附属病院　乳腺科、
[2]自治医科大学附属病院　消化器・一般外科
西田　紗季[1]、原尾美智子[1]、扇原　香澄[1]、櫻木　雅子[1]、北山　丈二[1]、
佐田　尚宏[2]

【緒言】
末梢好中球リンパ球比（NLR）は、様々な癌腫において、化学療法後の予後予測因子になると報告されている。一方、エリブリン(ERI)は腫瘍内の低酸素状態を改善し、免疫応答を介した抗腫瘍効果を発揮すると想定され、NLRと治療効果の相関が他の化学療法に比して強いことが予想されている。今回、我々はERIを投与したHER2陰性進行再発乳癌症例において、予後に関するNLRの臨床的意義について後方視的に検討を行った。
【方法】
当科において、2014年12月から2019年6月までに、ERIを投与したHER2陰性進行再発乳癌37例のうちNLRが測定可能であった31例を対象とし、time to failure（TTF）と治療開始前NLRおよび治療開始後1ヶ月後のNLRの相関、また臨床病理学的因子および治療ライン数とNLRの関連について検討した。
【結果】
平均年齢は55.2±10.3歳（32-71歳）で、治療レジメン数は1+2次治療が8例、3-7次治療が17例、8次治療以降が6例であった。
全体の、TTFの中央値は、3.0m（1-11）であった。NLRのカットオフ値を治療前2.91（中央値）、治療開始1ヶ月後を2.33として、TTFの相関を検討した。治療前NLR高値群（16例）と低値群（15例）でのTTFは4.5mと2.0mで、高値群で延長している傾向はあるものの、有意差は認められなかった(P=0.052)。また治療開始1ヶ月後では、高値群(16例)と低値群(15例)でのTTFは3.0mと2.0mで有意差を認めた(P=0.026)。
また、ホルモン受容体陽性群（22例）とトリプルネガティブ群（9例）では、治療開始前後のNRLおよびERI開始後のNLRに有意差はなく、TTFにも明らかな有意差は認めなかった。治療ライン別の検討で、1+2次群(8例)と3次以降群(23例)では、TTFは1+2次群で明らかな差はなかった。
【結語】
ERI投与患者において、治療開始1ヶ月後のNLRが低いものは、TTFの有意な延長効果を認めた。NLRは治療効果予測因子となる可能性が考えられる。今回の検討は症例数が少なく、さらなる症例の集積にて検討を行っていく予定である。

P-23-80

演題取り下げ

P-23-81

日本人乳癌患者における12種類の予後予測バイオマーカーの評価

Evaluation of 12 Prognostic Biomarkers by 10 Years' DFS and CSS on Japanese Breast Cancer Patients

[1]東京女子医科大学　八千代医療センター　乳腺外科、
[2]東京女子医科大学　乳腺内分泌小児外科、[3]東京女子医科大学　病理診断科
野上　真子[1]、神尾　孝子[2]、岡本　高宏[2]、板垣　裕子[3]、長嶋　洋治[3]

【目的】
我々は乳癌の有効な予後予測因子となるバイオマーカーを探求するため、予後と関連があると報告されている12種類のバイオマーカーを当施設の日本人乳癌患者10年間の予後と比較評価した。
【方法】
当施設において原発性乳癌に対し初期治療として手術を施行した466症例を対象とした。2017年のSt. Gallenの亜型分類に沿い症例を6種類の亜型（Triple Negative; TN群、HER2群、Triple Positive; TP群［Luminal B群内のHER2陽性群］、Luminal群［-low risk, -intermediate-risk, -high-risk］）へ分類した。予後指標を各亜型群のDisease-Free Survival; DFSおよびCancer-Specific Survival; CSSとし、12種類のバイオマーカー（EGFR、PTEN、IGF-1R、Bcl-2、c-Kit、c-MET、HIF-1α、PDGFRA、survivin、VEGFR2、VEGFA、Ki67）および臨床学的因子をCox多変量解析で評価した。亜型分類に用いたER・PgR・HER2・Ki67および12種類のバイオマーカーは全て病理組織学的に免疫染色にて評価した。
【結果】
各亜型群の分布はTN群65（14%）、HER2群57（12.2%）、TP群41（8.8%）、Luminal群303（65.1%）となった。TN群においてDFSでc-Kit（hazard ratio［HR］: 5.941; 95% confidence interval［CI］: 1.171-30.137; p=0.0315）とHIF-1a（HR: 5.631; 95%CI: 1.014-31.275; p=0.0482）で有意差を認めた。またCSSにおいてもc-Kit（HR: 8.541; 95%CI: 1.396-52.266; p=0.0203）とHIF-1a（HR: 11.103; 95%CI: 1.227-100.429; p=0.0322）で有意差を認めた。更に両者の発現の有無でTN群を分類したところ特に両バイオマーカーが陽性の群で術後2-3年目の再発リスクの高い時期における生存曲線の低下に相関が認められた。
【結論】
我々はTN群において有効な予後予測バイオマーカーとしてc-KitとHIF-1aを確認した。更に両バイオマーカーの組み合わせにより術後再発リスクを相乗的に予測できる可能性も示唆された。

P-23-82

術前化学療法（NAC）症例におけるpCRの予測因子

Predictive factors of pCR in patients with breast cancer undergoing neoadjuvant chemotherapy

[1]黒木クリニック、[2]浜の町病院
黒木　祥司[1]、黒木　瑠美[2]、黒木　恵美[1]、山下真里子[1]

【はじめに】NACは化学療法の効果を確認できるだけでなく、NACによる腫瘍の縮小で乳房温存率が増加すると報告されている。さらにNACによりpCRが得られた場合、予後が有意に改善すると報告されている。当院でNACを施行した症例の病理学的効果判定を元に、pCRの予測因子に関して検討した。
【症例】2007年5月より2019年12月までに79例、81乳癌に対しNACを施行した。レジメはFEC100（EC90）4コース→ドセタキセル75±抗HER2治療薬を4コースであった。臨床病理的因子と化学療法の病理学的効果判定を比較検討した。ERは免疫組織染色法で判定した。HER2は免疫組織染色法で判定し、2+の場合は遺伝子検査を追加して判定した。Ki-67は2011年以降の症例に免疫組織染色法で判定した。【結果】81乳癌中24例でpCRが得られた（30%）。浸潤巣の完全消失+非浸潤癌の残存（pTis）6例まで含めると、30例（37%）に広義のpCRが得られた。ER（+）, Her2（-）症例ではpCRが3例（10%）、2a以下が28例（90%）であった。ER（+）, Her2（+）症例11例ではpCRが5例（45%）、2a以下が6例（55%）であった。ER（-）, Her2（+）症例22例ではpCRが7例（32%）、pTisが6例（27%）で、広義のpCRが13例（59%）、2bまで含めると15例（68%）であった。ER（-）, Her2（-）のいわゆるトリプルネガティブ症例17例ではpCRが9例（53%）であったが、2a以下の著明な効果が得られなかった症例が7例（41%）で、効果がある症例と全く効果がない症例が半々であった。【考察】ER（-）, Her2（+）症例ではNACの効果が明らかであり、このサブタイプでは積極的にNACを施行すべきと考えられる。ER（+）, Her2（+）症例でも約半数のpCRが得られており、ERの有無にかかわらず化学療法が推奨される。トリプルネガティブ症例ではほとんど効果の見られない症例もあるものの、約半数にpCRが得られており、NACを施行すべきと考えられる。今後のトリプルネガティブ症例の細分化による効果予測判定が期待される。ER（+）, Her2（-）症例ではpCRは10%とあまり期待できないが、全ての症例で臨床的縮小効果が見られており、病理学的治療効果も認められている。NACをしない場合でも術後化学療法が必要な患者群であり、積極的にNACを検討すべきと考えられる。

P-23-83

ER陽性HER2陰性乳癌患者における血中スフィンゴシン-1-リン酸の臨床的意義

Clinical impact of plasma sphingosine-1-phosphate in ER+/HER2- breast cancer patients

[1]新潟大学医歯学総合研究科　消化器・一般外科学分野、
[2]ロズウェルパーク癌センター
五十嵐麻由子[1]、永橋　昌幸[1]、土田　純子[1]、諸　　和樹[1]、遠藤麻巳子[1]、
庭野　稔之[1]、山浦久美子[1]、利川　千絵[1]、長谷川美樹[1]、中島　真人[1]、
小山　　諭[1]、高部　和明[2]、若井　俊文[1]

【はじめに】スフィンゴシン-1-リン酸（Sphingosine-1-phosphate，以下S1P）は，脂質でありながら細胞情報伝達物質として働く脂質メディエーターであり，癌微小環境において癌と間質との相互作用に重要な役割を果たすことがわかってきた．我々は以前に，エストロゲン受容体（ER）陽性乳癌細胞株において，ER刺激が細胞内のS1P産生酵素であるスフィンゴシンキナーゼを活性化し，産生されたS1Pが癌細胞に作用して細胞増殖を促すというエストロゲンのnon genomic effectのメカニズムを実験系で解明した（Takabe *et al*., *J Biol Chem* 2010）．しかし，S1Pは脂質であることから測定することが難しく，実際のER陽性乳癌患者におけるS1Pの臨床的意義はこれまで不明であった．近年，測定技術の進歩により，質量分析装置を用いて臨床検体においてもS1Pの定量を行うことが可能となった．本研究の目的は，ER陽性乳癌患者の血漿S1Pを定量し，臨床病理学的因子と比較することによって，その臨床的意義を明らかにすることである．
【方法】当院で手術を施行されたER陽性HER2陰性乳癌患者のうち，DCIS症例および遠隔転移を伴う症例を除いた42例を対象とした．手術前の採血検体より血漿を分離，凍結保存し，質量分析装置によりS1Pを含むスフィンゴリン脂質を定量した．S1Pと臨床病理学的因子（年齢，BMI，術後病理所見，TNM Stage等）とを比較解析した．統計はMann-Whitney U検定及びFisher正確確率検定を用い，$P < 0.05$を有意と判定した．
【結果】42例全例で血漿S1Pを含めたスフィンゴリン脂質の定量が可能であった．S1Pの中央値は843 pmol/ml（範囲539-1,826 pmol/ml）であった．臨床病理学的因子のうち，プロゲステロン受容体陰性（$P = 0.011$），pT3以上（$P = 0.034$），pN1以上（$P = 0.015$），pStage II以上（$P = 0.033$）で，有意に血漿S1Pの高値を認めた．本コホートでは年齢やBMIとS1Pとの関連は認めなかった．興味深いことに，S1P値が中央値よりも低い21例ではリンパ節転移の頻度が14%であったのに対し，S1P値が中央値よりも高い21例ではリンパ節転移の頻度は57%と有意に高率であった（$P < 0.01$）．
【結論】ER陽性HER2陰性乳癌患者において，血漿S1Pは癌の進行度と関連があり，リンパ行性転移のバイオマーカーとなる可能性がある．

P-23-84

進行・再発乳癌における好中球・リンパ球比とエリブリン治療効果の検討

Significant neutrophil-to-lymphocyte ratio of advanced breast cancer treated with eribulin

東京女子医科大学八千代医療センター　乳腺・内分泌外科
地曳　典恵、野上　真子

【はじめに】エリブリンは上皮間葉転換（EMT）を低下させて転移を抑制させるほか、腫瘍細胞周囲の低酸素状態を改善することで免疫応答に影響を及ぼしTILが活性化され予後を改善させることが想定されている。また、NLRの上昇は腫瘍浸潤リンパ球（TIL）の減少など抗腫瘍免疫の低下と関連するとされ、予後予測因子となる可能性が報告されている。
【目的】今回、免疫応答に影響を及ぼすとされるエリブリン治療効果を免疫応答関連因子とされるNLRに着目してカペシタビンと比較検討した。
【対象と方法】2009年2月～ 2019年5月に当院で治療を受けた進行再発乳癌54例を対象とし、エリブリン治療群（34例）とエリブリン投与をされていないカペシタビン治療群（20例）において、投与開始（ベースライン）時、1サイクル終了後のNLR値を算出し、カットオフ値を2.5として無増悪生存期間（PFS）および全生存期間（OS）を評価した。
【結果】ベースライン時のNLR<2.5（低値）群/NLR≧2.5（高値）群として、エリブリン群のPFS中央値は256/123日（p=0.042）、OS中央値は910/278日（p=0.11）であった。カペシタビン群のPFS中央値は210/121日（p=0.095）、OS中央値は611/304日（p=0.30）であった。カペシタビンと比較してエリブリン群においてNLR低値群で有意にPFSが延長していた。1サイクル後のNLR変化を比較すると、エリブリン群では高→高値群は13例（41.9%）/高→低値群は8例（25.8%）低→低値群は8例（25.8%）/低→高値群は2例（6.5%）であった。カペシタビン群では9例（45.0%）/2例（10.0%）/7例（35.0 %）/2例（10.0%）であった。エリブリン群のPFS中央値は、高→高値群で112日、高→低値群で175日、低→高値群で249日、低→低値群で276日であった。カペシタビンと比較してエリブリン1サイクル終了後にNLRが高→低値に変化した症例が多い傾向にあった。また、エリブリン投与によってNLRが高→低値に変化した症例ではPFSが延長する傾向にあった。
【結語】エリブリン治療において、ベースライン時のNLRは効果予測因子となり得ると考えられた。エリブリン投与によりNLRが高→低値化した症例が多く、PFSが延長する傾向にあった。エリブリンの治療効果には免疫応答が関連している可能性が示唆された。

P-23-85

当院におけるOncotype DX施行例の後方視的検討
Retrospective analysis of our experience with Oncotype DX

日本赤十字社医療センター
清水　淑子、米田　央后、増田　　亮

【はじめに】HR陽性HER2陰性乳癌の術後化学療法の上乗せ効果を予測する指標としてOncotype DX（ODX）があるが、TAILORx試験では腋窩リンパ節転移陰性のRecurrence score（RS）11-25では上乗せ効果は無いと報告された。St.Gallenコンセンサス会議では選択基準について「予後および化学療法の感受性を示唆する因子」であるODX、Ki67、ER/PR、組織学的グレード、「癌の進行度を示し再発リスクに関する因子」である腋窩リンパ節転移、脈管侵襲、腫瘍径を総合的に判断するとしている。【目的】当院にてODXを行なった症例の患者背景、RSと臨床的リスクの関連を検討しODX施行の意義について考察する。【対象・方法】2012年～ 2019年に当院でODXを施行したHR陽性HER2陰性乳癌24例を対象とし、患者背景、RSと臨床的リスクの関連を後方視的に検討した。なお本検討には患者都合による術後補助療法未施行例も含んでいる。【結果】年齢中央値53歳（40-73歳）、閉経前12例、閉経後12例、腫瘍径中央値1.8cm（0.9-6cm）、リンパ節転移陽性9例（1個:2例、2個:4例、3個:3例）、ER50%未満:2例、PR50%未満:9例、Ki67中央値30%（1-70）、31%以上:11例、30%以下:13例、NGは1:13例、2:7例、3:4例だった。RSは低リスク群（<10）4例、中間リスク群（11-25）13例、高リスク群（>26）7例だった。RS中央値を比較すると、Ki67が31%以上:29 vs 30%以下:16（p=0.015）とKi67が31%以上で有意に高かった。PRは50%未満:29 vs 50%以上:16（p=0.02）と50%未満で有意に高かった。NGは3:36 vs NG1/2:17.5（p=0.13）と有意差はないもののNG3で高い傾向を認めた。一方、腋窩リンパ節転移、腫瘍径、ER、ly、vでは有意差はなかった。【考察】本検討でKi67:31%以上、PR:50%未満でRSは有意に高く、NG3ではRSが高い傾向を認めたことから、これらの因子とRSが相関する可能性が示唆された。この3因子全てを満たす2症例はどちらもRS>25だった。3因子のうち2つが該当した8例のうち4例はRS>25だったが4例はRS≦25だった。TAILORx試験で示された結果に基づき判断すると3/8（37.5%）で化学療法回避可能だった。一方、3因子のうち該当が1つ以下は14例あり、13/14例（93%）でRS<25だったことから、年齢が50歳以下の場合を除いてはODXを施行する意義は少ない可能性が考えられた。【結語】本検討よりRSとKi67、NG、PRが相関する可能性が示唆された。特にこの3因子のうち2つが該当する症例において、ODXが有用な指標となる可能性が考えられた。

P-23-86

術前化学療法を施行したトリプルネガティブ乳癌におけるTP53及びPI3K関連遺伝子変異の臨床的意義
Clinical significance of alterations of TP53 and PI3K-related genes in triple negative breast cancer

[1]新潟大学大学院医歯学総合研究科　消化器・一般外科、
[2]新潟県立がんセンター新潟病院、[3]新潟大学大学院保健学研究科
利川　千絵[1]、永橋　昌幸[1]、遠藤麻巳子[1]、諸　　和樹[1]、土田　純子[1]、
庭野　稔之[1]、山浦久美子[1]、長谷川美樹[1,2]、五十嵐麻由子[1]、中島　真人[1,2]、
神林智寿子[2]、金子　耕司[2]、小山　　諭[3]、佐藤　信昭[2]、若井　俊文[1]

【背景】トリプルネガティブ乳癌（TNBC）は薬剤治療抵抗性で予後不良な乳癌のサブタイプである．次世代シークエンサー（NGS）による網羅的遺伝子解析によってTNBCの発癌や癌の悪化に寄与するドライバー遺伝子変異が明らかになってきた．TP53，PIK3CAなどのPI3K 関連遺伝子は，TNBCの中で変異頻度の高い遺伝子であるが，遺伝子変異の有無が治療効果や予後とどのような関連があるかは未だ十分に解明されていない．本研究の目的は，TNBC患者においてTP53，PIK3CAなどのPI3K関連遺伝子変異の有無が化学療法の治療効果や予後とどのような関連があるか検討することである．【対象と方法】2010年から2016年の間に当院および新潟県立がんセンター新潟病院で，術前化学療法（NAC）施行し，手術を行ったTNBC 16例を対象とした．治療前の針生検または手術切除検体に対してNGSを用いて癌遺伝子パネル検査を実施し，TP53ならびにPI3K関連遺伝子の体細胞変異の有無とNACの効果，予後について比較検討を行った．【結果】年齢中央値は50歳（28-69歳）で，全例女性であった．術前病期はStageIIA 7例，StageIIB 4例，StageIIIA 1例，StageIIIC 4例で，化学療法レジメンは，アンスラサイクリンのみが1例，15例はアンスラサイクリン-タキサンの順次投与であった．NAC後の治療効果判定はpCR 3例，non-pCR 13例であった．経過観察期間中央値は25か月（7-77か月），遠隔再発は8例（50%），死亡は5例で全例原病死であった．pCRの3例は全例無再発生存していた．TP53に変異を認めたのは75%（12/16例），PI3K関連遺伝子に変異を認めたのは38%（6/16例）であった．pCR 3例のうち，TP53変異ありは1例，PI3K関連遺伝子変異ありは1例，いずれの遺伝子変異を認めなかったのは1例で，TP53とPI3Kの両方に遺伝子変異を認めた症例（N=5例）にはpCRを認めなかった．TP53変異を有する群は有さない群と比べて予後不良である傾向がみられた（P=0.054）．PI3K関連遺伝子に変異を有する群は有さない群と比べ，有意に予後不良であった（P=0.024）【結論 】TNBCにおいてTP53とPI3K関連遺伝子の両方に遺伝子変異を認めた5例ではpCRを認めず，これらの遺伝子に変異を有する症例は変異を有さない症例に比べて予後不良である可能性が示唆された．

P-23-87

がん遺伝子パネル検査を施行した乳癌患者20例の検討
Clinical utility of comprehensive genome profiling test towards 20 breast cancer patients

[1]東京医科歯科大学　医学部附属病院　乳腺外科、
[2]東京医科歯科大学　医学部附属病院　がん先端治療部、
[3]東京医科歯科大学　大学院　総合外科学分野
熊木　裕一[1]、中川　剛士[1]、小川あゆみ[1]、細矢　徳子[1]、小田　剛史[1]、
池田　貞勝[2]、植竹　宏之[3]

【はじめに】次世代シークエンサーを用いたがん遺伝子パネル検査が本邦でも保険適応となっている。当院では、保険適応前の2017年9月より、標準治療が終了した、または終了見込みの患者にがん遺伝子パネル検査（血液または組織検体を使用）を施行し、検出される遺伝子変異と治療薬の候補に関する研究を行ってきた。【目的】当院での乳癌患者に対してがん遺伝子パネル検査を行い、検出される遺伝子変異や治療選択における有用性を検討する。【方法】2017年9月から2019年10月までにがんの標準治療に不耐または治療抵抗性となりそれ以上の標準治療がない、または標準治療が終了見込みとなった乳癌患者20例に対し、血液または組織検体によるがん遺伝子パネル検査（血液［73遺伝子］:12例、組織［324遺伝子］:13例、うち5例は両検査を施行）を施行し、結果を検討した。【結果】20症例はいずれも女性で、年齢は43 ～ 72歳（中央値55歳）、Luminal typeが12例で、Triple Negativeが4例（1例はLuminal typeから再発時にTNに変化）、HER2 typeが3例、Luminal HER2 typeが1例であった。全例で1つ以上の遺伝子変異が検出され、血液検体を使ったがん遺伝子パネル検査を施行した12例で検出された変異数は平均3.0個（VUS除く）であり、組織検体を使った検査を施行した13例では平均6.0個（VUS除く）であった。多く検出された変異はTP53、PIK3CA、ESR1変異であり、同一症例で組織と血液の両検査が行われている5例について検出された遺伝子変異を比較すると、3例については両者で同じドライバー遺伝子を検出していると考えられた。また、5例で実際に遺伝子変異に基づいて治療が行われた。【結語】乳癌におけるがん遺伝子パネル検査は、治療の選択肢を増やすと考えられた。

P-23-88

80歳以上の高齢者ホルモン受容体陰性乳癌に対する治療戦略
Management of Hormone receptor-negative breast cancer in older than 80 years

[1]宮崎県立宮崎病院　外科、[2]宮崎県立宮崎病院　看護部
植田　雄一[1]、大友　直樹[1]、池田奈央子[1]、牧野　裕子[1]、長澤　　蘭[2]

【目的】
ガイドラインでは80歳以上の高齢者乳癌に対する治療として、通常の標準治療を行うことが推奨されている。ホルモン受容体陰性乳癌（以下HR陰性BC）に関しては、有効な薬物療法が化学療法しかないため、予後不良であると考えるが、臨床データは不十分である。本研究では、80歳以上の高齢者HR陰性BCの治療転帰を解析することを目的とし、治療戦略について検討した。
【方法】
2007年1月から2018年5月までに当科で治療歴のある初診時80歳以上のHR陰性BCのうち、非浸潤癌（0期）およびIV期を除く34例を対象とし後方視的検討を行った。
【結果】
年齢中央値は83歳。臨床病期はI期9例、II期18例、III期7例であった。アンドロゲン受容体（以下AR）陽性14例、HER2陽性7例であった。手術は全症例に施行され、乳房温存率は20.6%であった。12例に術後合併症を認めたが、PSの低下につながるような重篤な合併症は認めなかった。PSが良好なT4d症例のみ標準化学療法および放射線療法が施行されていた。再発例は7例で、局所再発のみの4例は全例局所療法を施行していた。観察期間中、術後5年以内に追跡不能となった症例は5例おり、乳癌死は3例、他病死は5例であった。観察期間中央値は36.4 ヶ月で、全体の3年生存率は82.7%であった。単変量解析において、生存期間を延長させる因子は、T因子（T1/2 vs T3/4、p=0.0026）とCharlson Comorbidity Index（以下CCI、1点以下 vs 2点以上、p<0.001）であった。多変量解析においても、T因子とCCIは予後因子であった。
【考察】
80歳上の高齢者HR陰性BCに対する手術療法は、合併症発症頻度は多いものの重篤な合併症は認めなかった。術後補助薬物療法の導入例が少ないため、手術療法は必要な治療であると考える。局所進行例は予後不良であるため、化学療法による予後の改善が期待できるが、その適応を決定する手段としてCCIの評価は有用であり、CCI1点以下の症例では標準的補助化学療法を考慮する必要がある。

P-23-89

microRNA arrayを用いた乳癌再発予測の新規血中バイオマーカーの同定～ pre-microRNAに着目して～

Circulating Pre-microRNA-488 is a Potential Biomarker for Predicting Recurrence in Breast Cancer

[1]九州大学病院別府病院　外科、[2]藤吉乳腺クリニック、
[3]たなか乳腺・外科・内科クリニック、[4]がん研究会有明病院　乳腺センター
安東　由貴[1]、増田　隆明[1]、藤吉　健児[2]、田中　文明[3]、大野　真司[4]、
三森　功士[1]

【背景】血中microRNA（miR）は個別化医療に向けた診断的・予後予測バイオマーカーとして注目されている。これまでmiR発現の臨床的意義について多数報告されているが、miRの発現解析は通常のRT-PCR法で困難であり高品質のRNAが必要であることから利便性が高いとは言えない。一方、miR前駆体であるpre-miRはmiRよりも長く通常のRT-PCR法で測定可能でありmiRと比較して簡便かつ低コストに検出可能である。本研究では、pre-miRに着目し、再発予測バイオマーカーとなる血中pre-miRの同定およびその臨床的意義を検討した。
【方法】1. 当院で根治手術を施行した乳癌患者の10名(再発:5名、無再発:5名)の血液からmiRを抽出し、miR array法でmiR発現プロファイルを作成した。無再発群と比較して再発群で高発現を認めるmiR-488を候補とした。2. 乳癌組織および健常組織におけるpre-miR-488発現を定量RT-PCR法で測定し比較した（内部コントロール18s）。3. 血中pre-miR-488発現を、根治手術を施行した乳癌患者356名（浸潤性乳管癌:330名、非浸潤性乳管癌:26名）および健常者11名を対象に定量RT-PCR法で測定し（内部コントロール18s）、臨床病理学的因子及び予後の関連を検討した。臨床病理学的因子との関連はMann-Whitney U検定、studentのt検定、Fisherの正確検定で、予後評価は無再発生存期間（RFS）および全生存期間（OS）を用いKaplan-Meire法で評価し、さらにRFSにおいて多変量解析を行った
。4. 血中pre-miR-488発現の局在を調べるため血液分画別の発現を測定した。5. 血中miR-488とpre-miR-488発現の相関を調べた(Spearmanの順位相関分析)。
【結果】1. miR発現プロファイルより再発群で高発現しているmiRは16種類あり、miR-488はその1つであった。2. 腫瘍組織のpre-miR-488は健常組織と比較して83.3%が低発現であった。3. 血中pre-miR-488発現量は健常人と比較して乳癌患者で有意に低かった（p<0.05)。血中pre-miR-488発現と臨床病理学的因子との関連は認めなかった。血中pre-miR-488高発現群では低発現群と比較しRFSで有意に短く予後不良であった（p=0.043)。OSは両群差がなかった。IDC患者のRFSにおける多変量解析では血中pre-miR-488高発現は独立した予後不良因子であった（p=0.030)。4. 血中pre-miR-488は血清中に発現していた。5. 血中pre-miR-488とmiR-488-5pの発現量は正相関した(p=0.017)。
【結語】血中pre-miR-488は乳癌患者での再発予測因子である可能性がある。

P-23-90

当施設でのOncotype DX検査施行乳癌症例における臨床病理学的因子と術後薬物療法についての後方視的検討

Clinicpatohogical factors and adjuvat therapy in breast cancer patients undergoing Oncotype Dx test

[1]埼玉県立がんセンター　乳腺外科、
[2]埼玉県立がんセンター　乳腺腫瘍内科、[3]埼玉県立がんセンター 病理診断科
戸塚　勝理[1]、松本　広志[1]、平方　智子[1]、久保　和之[1]、坪井　美樹[1]、
永井　成勲[2]、高井　　健[2]、堀井　理絵[3]、井上　賢一[2]

【目的】OncotypeDX検査はER陽性HER2陰性乳癌において予後予測や化学療法の効果予測をするうえで有用な検査とされる。今回、当施設でのOncotypeDX検査施行症例の検討を行った【対象と方法】2011年7月から2019年10月までに手術を施行された乳癌症例のうち、OncotypeDX検査を施行した63症例を対象とし、臨床病理学的因子と術後薬物療について後方視的に検討した。【結果】年齢の中央値は48 (35-73) 歳であった。閉経前が41例で、閉経後が22例であった。腫瘍径はT1a-b:17例、T1c:33例、T2:11例、T3:2例であった。リンパ節転移陽性例は10例であった。病期はⅠ:43例、ⅡA:15例、ⅡB:5例であった。Gradeは1:11例、2:33例、3:18例、不明:1例であった。Ki67は0≦Ki67<10:5例、10≦Ki67<30:28例、30≦Ki67:29例、不明:1例であった。再発スコア(recurrence score: RS)は、low risk群 (RS: 0-17) :31例、intermediate risk群 (RS:18-30) :27例、high risk群 (31-100) :5例であった。病理学的因子との検討ではGrade1の症例にはhigh risk群が認めらなかった。また、化学療法はlow risk群で1例 (3.2 %)、intermediate risk群で5例 (18.5%)、high risk群で4例 (80%) に施行された。また、TAILORx試験の登録基準に合致した症例は45例であった。このうち、RS:0-10:13例、RS:11-25:23例、RS:26-100:9例であった。化学療法はRS:11-25症例で2例 (8.7%)、RS:26-100症例で7 例 (77.8%) に施行された。TAILORx試験において、腫瘍径≦3cmかつgrade1、腫瘍径≦2cmかつgrade2、腫瘍径1cmかつgrade3を低リスクと定義し、低リスクの腫瘍径およびgradeの基準以外のすべてを高リスクと定義した臨床リスクとRSについての探索的解析が行われ、50歳以下でRS:16-25の症例のうち、臨床リスクが高リスクの症例やRS21-25の症例では中等度の化学療法のベネフィットが認められた。同様の症例は当施設では6例に認められ、このうち2例に化学療法が施行されていた。【結語】OncotypeDX検査より算出される再発スコアはER陽性HER2陰性乳癌の術後補助薬物療法を決定するうえで有用なツールであると考えられるが、特に50歳以下の症例においては臨床病理学的因子も治療の選択を行ううえで考慮にいれることが望ましいと考えられた。

P-23-91

トリプルネガティブ乳癌におけるPD-L1の持つ意義

Significance of PD-L1 in triple negative breast cancer

大阪労災病院
今西　清一、森島　宏隆、小田　直文、三村　明弘、濱沢　智美

【目的】本邦でもPD-L1陽性進行再発トリプルネガティブ乳癌に対してatezolizumabが承認された。しかしながら"いつどのタイミングで"PD-L1を測定すべきか、については議論の余地がある。今回我々は、術前化学療法（NAC）が施行されたトリプルネガティブ乳癌（TNBC）に対して、生検検体、手術検体、再発検体においてPD-L1陽性率がどのように推移しているのかを調べた。またアンドロゲンレセプター（AR）とPD-L1との関係を調べ、PD-L1陽性がTNBCに対してどのような意味をもつのかについて検討を行った。
【方法】当院で術前化学療法（NAC）を施行されたTNBC28例のNAC前生検検体、NAC後に残存腫瘍を認めた16例の手術検体、術後再発症例で再生検施行された5例の再発検体に対してSP142抗体を用いてPD-L1の染色を行った。生検検体に対してはARの染色も行った。PD-L1のスコア判定はベンタナOptiView PD-L1（SP142）検査ガイドに準じて行った。ARは1%以上を陽性とした。
【結果】生検検体におけるPD-L1陽性率はそれぞれ、IC0:46.4%, IC1:25.0%, IC2:21.4%, IC3:7.1%、TC0:28.6%, TC1:28.6%, TC2:42.9%, TC:0%、であった。
NAC後の手術検体のPD-L1はICではほとんど変化を認めなかったが（P=0.38)、TCでは有意にスコアが低下していた（P < 0.001)。採取可能であった再発部位ではIC0:60%, IC1:20%, IC2:20%, IC3:0%、TC0:60%, TC1:20%, TC2:20%、であった。AR陽性例は4例あり、1例TC2を認めたもののそれ以外はnegativeであった。
再発例と無再発例におけるNAC前検体のスコアではICでは有意差を認めなかったが（P=0.07)、TCでは有意に再発例の方が高値であった（P<0.01)。予後との関係ではPD-L1強陽性群(IC≥2かつTC≥2)とその他の群では、DFS, OS共にPD-L1強陽性群で悪かった(P<0.01, P=0.04)
【結語】TCはNACの影響を受け、スコアが著明に減少しており、再発部位での陽性率も一様に低下傾向であった。PD-L1強陽性は、それ以外に対して、有意に予後が悪かった。PD-L1の免疫染色は予後予測についても有効である可能性が示唆された。

P-23-92

Non-luminal type 乳がんにおけるHELPER T細胞のサブセットの浸潤と術前化学療法の治療効果の相関について

Relation of helper T and effect of neoadjuvant chemotherapy in ER-negative breast cancer

[1]東京医科大学病院　乳腺科学分野、[2]東京医科大学病院　医学総合研究所
川井　沙織[1]、佐藤　永一[2]、宮原　か奈[1]、河手　敬彦[1]、上田　亜衣[1]、
寺岡　冴子[1]、浅岡真理子[1]、岡﨑　美季[1]、小山　陽一[1]、安達　佳世[1]、
石川　　孝[1]

【背景】抗腫瘍免疫応答は抗原提示細胞（APC）を介して腫瘍特異抗原（Tumor Specific Antigen）や腫瘍関連抗原（Tumor Associated Antigen）が抗原提示されることで, 腫瘍局所に特異的なヘルパーT細胞（Th）と細胞障害性T細胞（CTL）が誘導される. Th1細胞は腫瘍血管新生を抑制し, APCやNK細胞を介してサイトカインを産生することによりCTLの働きを促進する. Th2細胞はサイトカインを放出することにより抗腫瘍/腫瘍促進の両側面の機能を持つ. Th17細胞は抗菌性組織炎症に関するサイトカインを産生し腫瘍促進・血管新生を促進する. 制御性T細胞（Treg）はIL-10やTGF-βの産生および細胞障害性Tリンパ球抗原（CTLA4）を介して抗腫瘍免疫を抑制する.
【目的】HELPER T細胞の浸潤パターンと術前化学療法の治療効果および予後との関連について検討する.
【方法】2007年1月から2016年12月までに当院で術前化学療法（NAC）が施行されたホルモン陰性乳癌44例を対象とした.治療前の針生検および手術検体のホルマリン固定・パラフィン包理標本を用いてTyramide Signal Amplificationによる多重蛍光標識を行った. 抗体は CD4, Tbet, gata3, Foxp3, rorgtを用いてHELPER T細胞の各サブセットNaivT細胞（CD4+, Tbet-, gata3-, Foxp3-, rorgt-), Th1細胞（CD4+, Tbet+), Th2細胞（CD4+, gata3+), CD17（CD4+, rorgt+), Treg（CD4+, Foxp3+, gata3-), restTreg（CD4+, Foxp3+, gata3+）を識別した. 次に, マルチスペクトル蛍光顕微鏡でリンパ球浸潤に富む高倍率視野を複数撮影した. 組織イメージ解析ソフトウエアを用いてシグナル強度の定量を行い, 個々の細胞における各抗体の発現について自動係数を行った.
【結果】対象症例44例の内訳はHER2陽性18例およびトリプルネガティブ 26例で, NAC治療効果がpCRであった症例は19例（HER2陽性9例、トリプルネガティブ10例), 再発した症例は9例（HER2陽性6例、トリプルネガティブ3例）であった. 病理学的治療効果に関しては間質のTh2細胞やTh17細胞, TregがpCR率との相関がみられた(p=0.006, p=0.006, p=0.024).
【結語】今回のHELPER T細胞に関する解析では抗腫瘍免疫抑制の作用をもつTh1以外のサブセットとNAC治療効果の相関がみられた. 現在, 機能性T細胞についての解析も行っているが, 現時点ではCD8陽性T細胞とNAC治療効果についての相関は見られていない. 今後、症例を増やして更なる検証を行い, 本総会ではその一次的解析の結果を報告する.

P-23-93

乳癌における新規予後規定因子CK2の検討

Examination of novel prognostic factor CK2 in breast cancer

[1]公益財団法人　星総合病院　外科・乳腺外科、
[2]いがらし内科外科クリニック、
[3]福島県立医科大学　医学部　病理病態診断学講座、
[4]福島県立医科大学　医学部　生体物質研究部門
長塚　美樹[1]、野水　　整[1]、岡野　舞子[1]、大河内千代[1]、松嵜　正實[1]、
片方　直人[1]、二瓶　光博[2]、喜古雄一郎[3]、橋本　優子[3]、本間美和子[4]

Casein kinase 2（CK2）はserine threonine kinase の一つで細胞の生存に不可欠であり、近年の細胞生物学的研究で細胞増殖の制御とシグナル伝達に関与することがわかってきた。そこで乳癌においてCK2の細胞内局在と臨床病理学的事項の関連性を検討し新規予後規定因子の可能性を探索した。対象は星総合病院外科での手術から10年以上経過し転帰の判明している乳癌症例116例で、CK2免疫染色、評価および解析は福島県立医科大学病理学講座と生体物質研究部門で行った。CK2の染色態度（細胞内局在）は非癌部では細胞質全体が染色され、癌部では核や特に核小体が染色されるのが特徴的で、染色態度によってI-Vに分類した。すなわちI:細胞質全体が染色、II:核が染色（+）、III:核が染色（++）、IV:核と核小体が染色、V:核小体のみが染色。本研究では核小体が染色されるIV+V（核小体染色群）と核小体が染色されないI+II+III（非染色群）の2群について臨床病理学的事項と予後を検討した。CK2免疫染色はABC法により1次抗体はマウスモノクロナール抗CK2抗体（Abcam社#70774）を用い、染色評価は臨床情報を全く知らない3人の独立した観察者によって行った。サブタイプ別では核小体染色例の頻度はルミナ―ルタイプ32.8 %、HER2タイプ50.0 %、TNBC 31.6 %、組織学的悪性度ではG-1:28.0 %、G-2:36.2 %、G-3:44.1 %であった。ステージ別ではステージ1:35.6 %、ステージ2:39.6 %、ステージ3:33.3 %、ステージ4:33.3%であった。ステージ3までの113例を対象に核小体染色群と非染色群の生存率を比較すると、ステージ1-3では無再発生存率も疾患特異的生存率も有意に染色群で低かった。また、ステージ1-2、ステージ3、リンパ節転移陽性乳癌、ルミナ―ルタイプ、TNBCでも無再発生存率は有意に低く、乳癌細胞核小体におけるCK2αタンパク発現が新しい予後規定因子である可能性が明らかとなった。当研究は星総合病院倫理委承認（平成30年7月27日）福島県立医科大学一般倫理委承認（平成30年8月15日）を得て実施された。

P-23-94

当院におけるHER2陽性乳癌症例の検討

Examination of HER2-positive breast cancer cases in our hospital

宮良クリニック
村山　茂美、上原　哲夫、宮良球一郎、上原まち子、石黒留美子、
中村サヤカ、仲村　利恵、松田　優香、仲里　　智、安里　保子、
外間　奈々

【はじめに】HER2陽性乳癌は分子標的薬療法の登場により治療効果が改善している。今回当院でHER2陽性乳癌と判定された症例の経過に関し検討した。【対象】2009年1月から2019年10月までにHER2陽性乳癌と診断された95例。そのうち転院や自己中断により詳細が不明となった13例、化療後陽性転化となった6例、再発時に陽性転化となった5例を除いた71例を対象とした。また、無再発症例60例をA群、再発・進行症例11例をB群とし、両者を比較検討した。【結果】平均年齢はA群56歳、B群50歳。腫瘍径平均はA群23㎜、B群39㎜。N陽性率はA群:38%、B群:54%。病期（Stage以後S）はA群S0:1例、S1:23例、S2:33例、S3:3例。B群S0:1例、S1:3例、S2:3例、S3:4例。術式はA群:Bt 3例、Bt+SLNB 4例、Bt+Ax 11例、Bp+SLNB 34例、Bp+Ax 7例、Ax 1例。B群:Bt 1例、Bt+SLNB 1例、Bt+Ax 5例、Bp+SLNB 3例、Bp+Ax 1例。組織型はA群1a:4例、2a:50例、b5:1例、b7 :3例、b11:2例、B群1a:1例、2a:7例、b3:2例、Paget:1例。核グレード分類（NG）はA群3:24例、2:13例、1:9例。B群:3:2例、2:3例、1:2例。タイプ分類はA群:HER2 23例、Luminal B2 35例、B群:HER2 4、LuminalB2 7例。術前化学療法での組織学的治療効果判定（Grade以後G）はA群G0 2例、G1 5例、G2 6例、G3 11例。B群G0 0例、G1 1例、G2 2例、G3 1例。B群における再発発見契機は定期検査10例、頭痛1例。再発までの平均期間は34か月。再発部位は局所5例、肝3例、RotterLN 1例、脳1例、胸膜1例。また、断端陽性・近接症例は4例あり、3例が局所再発であった。【まとめ】1. A群に比しB群は平均年齢が6歳若かった。2. B群は腫瘍径が大きく、N転移陽性率が高い、病期進行症例が多かった。3. 2に伴いB群の術式はBt+Axが多かった。4. 術前化学療法の効果判定ではB群の判定が低かった。5. B群での再発症例はほとんど定期検診で確認されていた。

P-23-95

LLGL2遺伝子はER陽性乳癌における独立した予後不良因子である

LLGL2 is an independent poor prognostic factor for ER-positive breast cancer

名古屋市立大学大学院　医学研究科　乳腺外科学分野
久田　知可、近藤　直人、鰐渕－遠藤友美、藤田　崇史、浅野　倫子、
上本　康明、西川さや香、寺田　満雄、加藤　明子、片桐　悠介、
山中　菜摘、遠山　竜也

【背景・目的】最近、Lethal Giant Larvae Homolog 2（LLGL2）とアミ ノ酸トランスポーターであるSLC7A5遺伝子が、エストロゲン レセプター（ER）陽性乳癌細胞において、腫瘍細胞の増殖とタモキシフェン（TAM）治療抵抗性に関与することが報告された。そこで、私たちは当科の乳癌組織においてLLGL2およびSLC7A5のmRNAおよびたんぱく発現の相関と、予後を含む臨床病理学的因子との関連を検討するため本研究を計画した。【方法】1990 ～ 2008年に当科で手術を施行した原発性浸潤性乳癌626症例を対象とした。フォローアップ 期間の中央値は10.8年であった。TaqMan real-time PCRシステムを用いて LLGL2およびSLC7A5遺伝子のmRNA発現を測定し、その発現レベルと臨床病理学的因子および予後の相関を検討した。また、免疫組織化学法を用いてLLGL2とSLC7A5のタンパク発現を評価した。統計的解析は、Kaplan-Meier法およびCox比例ハザードモデルを用いて行った。【結果】全乳癌の検討では、LLGL2遺伝子mRNAの高発現群で有意に無病生存期間（DFS）が不良であった（P=0.016）。また、ER陽性乳癌においても、LLGL2 mRNAの高発現群のDFS・全生存期間（OS）が有意に不良であった（P=0.0006、P=0.0045）。一方で、ER陰性乳癌においては、DFS・OSとも有意差はなかった。さらに、ER陽性乳癌・TAM 既治療の症例では、LLGL2とSLC7A5 mRNA発現がいずれも高い群で有意にDFS・OSが不良であり、TAM未治療の症例ではこれらに有意差を認めなかった。多変量解析を行ったところ、LLGL2 mRNA発現レベルはER陽性乳癌における独立した予後不良因子であった。【結論】LLGL2遺伝子は、TAM治療抵抗性乳癌に対する治療標的になる可能性があると考えられた。

		Patients (N)	DFS		
			Univariate P-value	Multivariate P-value	Multivariate HR(95%CI)
Age	≤50	205	0.33	0.49	1
	>50	288			1.26(0.55-2.42)
Menopausal status	Pre	217	0.38	0.89	1
	Post	277			0.95(0.501-1.88)
Tumor size	≤2cm	208	0.10	0.319	1
	>2cm	286			1.23(0.82-1.86)
Nodal status	Negative	260	<0.0001	<0.0001	1
	Positive	210			3.15(2.16-4.67)
Grade	1	161	0.019	0.027	1
	2and3	319			1.64(1.06-2.64)
PgR status	Positive	427	0.67	0.92	1
	Negative	65			1.03(0.57-2.04)
HER2 status	Positive	45	0.19	0.21	1
	Negative	430			0.67(0.37-1.29)
LLGL2 mRNA expression	Low	260	0.001	0.007	1
	High	233			0.65(0.43-0.97)

P-23-96

原発性乳癌術前化学療法施行症例における摘出標本病理組織診断と予後の解析

Prognostic significance of pathological features after NAC in breast cancer patient

独立行政法人　国立病院機構　九州がんセンター　乳腺科
伊地知秀樹、田尻和歌子、上尾　裕紀、古閑知奈美、中村　吉昭、
岡本　正博、徳永えり子

【はじめに】原発性乳癌に対して術前化学療法を施行した後、病理学的完全奏効（pCR）が得られた症例は予後良好であることはよく知られている。一方、non-pCR症例のなかには予後不良な症例もあり、再発リスクに基づいて、今後新たな治療法を追加することで予後の改善が期待される。今回我々は、原発性乳癌術前化学療法施行症例における、摘出標本病理組織診断と予後の関連を検討したので報告する。【対象・方法】2008年1月～ 2017年12月までに化学療法を開始した、Stage Ⅰ～ III原発性乳癌術前化学療法施行症例273例を対象とした（同時性両側性乳癌、重複癌、術後化学療法追加施行症例は除く）。これらの症例について、摘出標本病理組織診断と予後の関連を比較検討した。【結果】平均年齢50歳、pCR症例65例、ypStage Ⅰ 69例、II 80例、III 59例であった。non-pCR群と比較してpCR群の方が、有意に無遠隔転移生存率（DMFS）及び全生存率が良好であった。一方、ypStage I及びIIA（n=58）症例は、それぞれpCR群と比較してDMFSに有意差を認めなかったが、ypStage IIB及びIII症例ではpCR群と比較してDMFSは有意に不良であった。non-pCR症例において、単変量解析及び多変量解析共に、腫瘍径2cm以上、リンパ節転移陽性、及び組織学的グレード3であることが有意な独立した遠隔再発危険因子であった。【まとめ】原発性乳癌術前化学療法施行症例において、ypStage I及びIIA症例のDMFSはpCR症例と同等であり、腫瘍径2cm以上、リンパ節転移陽性、組織学的グレード3であることは独立した遠隔再発危険因子であった。術前化学療法施行症例においても、摘出標本病理組織診断は予後予測因子として有用である可能性が示唆された。

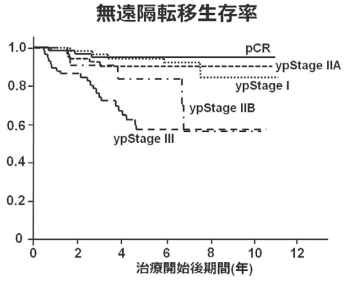

P-23-97

進行再発乳癌患者に対するPalbociclibの効果予測因子としての炎症性マーカーの意義

Significance of inflammatory markers as predictive factors of Palbociclib for advanced breast cancer

[1]兵庫県立がんセンター　乳腺外科、[2]兵庫県立がんセンター　腫瘍内科
高尾信太郎[1]、井上翔太郎[1]、橋本　一樹[1]、田根　香織[1]、広利　浩一[1]、
松本　光史[2]、尾上　琢磨[2]、西村　明子[2]、境　秀樹[2]、河村美由紀[2]

【目的】悪性腫瘍の予後因子、治療効果予測因子として各種炎症性マーカーが注目されている。KBCOG14 trialでは好中球数・リンパ球数比（NLR）がPalbociclibの効果予測因子となる可能性が示唆された（ABC5 #P073）.今回、Palbociclibを使用した進行再発乳癌患者における炎症性マーカーと治療効果、予後の関連を検討した。
【対象と方法】2017年12月~2019年9月に当院においてPalbociclibによる治療を行なった進行再発乳癌症例を対象にした。炎症性マーカーとして、治療開始前の総リンパ球数（TLC）、好中球数・リンパ球数比（NLR）、リンパ球数・単球数比（LMR）、血小板数・リンパ球数比（PLR）と治療効果について後方視的に検討した。cut-off値は各因子の中央値を用い、cut-off値以上を高値群、未満を低値群とし、二群間の差を、奏効率（ORR）臨床的有効率（CBR）、腫瘍制御率（DCR）はカイ二乗検定、治療成功期間（TTF）,治療奏効期間（TTP）,全生存期間（OS）はlog-rank検定で解析した。
【結果】対象は49例、年齢中央値65歳, 進行 15例、再発34例。
前治療レジメ数中央値3（0-12）、併用内分泌療法はAI 20例、SERM 1例、SERD 28例であった。各炎症性マーカーの中央値は、TLC 12.4,NLR 2.35,LMR 4.64, PLR179.5であった。全体のORR,CBR,DCRは12.2%、42.9%,61.2%, 50%TTF,TTPは5.7 ヵ月、5.8 ヵ月であった。各炎症性マーカー値の高・低値群間で、ORR,CBR,DCRには有意差は認めなかった。
TLC高値群,NLR低値群,LMR高値群が各々有意にTTFが延長し、NLR低値群,LMR高値群ではTTP,OSの有意な延長も認められた（表1）。
【結論】炎症性マーカーのうち、NLR, LMRがPalbociclibの効果予測因子である可能性が示唆された。

	TLC		NLR		LMR		PLR	
	<12.4	≧12.4	<2.35	≧2.35	<4.64	≧4.64	<179.5	≧179.5
TTF median	4.23	9.20	8.73	4.00	3.87	9.50	5.8	5.0
HR (95%CI) p	2.08 (1.08-4.34) 0.029		0.46 (0.23-0.89) 0.022		3.50 (2.01-8.65) 0.00012		0.81 (0.41-1.58) 0.502	
TTP median	4.23	9.20	9.20	4.00	4.00	10.03	5.80	5.70
HR (95%CI) p	1.83 (0.93-3.86) 0.080		0.45 (0.22-0.90) 0.025		3.52 (1.95-8.68) 0.00021		0.91 (0.45-1.82) 0.785	
OS median	NR	NR	NR	NR	NR	NR	NR	NR
HR (95%CI) p	1.01 (0.29-3.48) 0.992		0.229 (0.079-0.952) 0.042		5.11 (1.25-15.43) 0.021		1.15 (0.33-3.99) 0.825	

P-23-98

術前内分泌療法の臨床効果における末梢血の免疫関連マーカーの意義の検討

Relationship between clinical response in preoperative endocrine therapy and immune related markers

兵庫医科大学　乳腺内分泌外科
福井　玲子、文　亜也子、尾澤　宏美、樋口　智子、藤本由希枝、
宮川　義仁、今村美智子、村瀬　慶子、高塚　雄一、三好　康雄

術前化学療法の治療効果と乳癌局所における腫瘍浸潤リンパ球（TILs）は、有意に相関することが知られている。しかし、内分泌療法の治療効果に免疫応答が関与しているのかどうかは明らかにされていない。エストロゲン受容体（ER）陽性・HER2陰性（luminal）乳癌ではTILsは少数である。一方、末梢血の好中球・リンパ球比（NLR）はluminal乳癌の予後因子である。そこで、術前内分泌療法を施行したのちに手術を行ったluminal乳癌127例を対象に、ベースラインのNLR、リンパ球数（ALC）、血小板・リンパ球比（PLR）と臨床効果との相関を検討した。アロマターゼ阻害薬、タモキシフェン、両薬剤がそれぞれ90例、36例、1例に投与され、卵巣機能抑制剤は34例に併用された。臨床効果は増悪（PD）10例、非増悪（non-PD）117例であった。ベースラインのNLRはPD群で高い傾向が認められた（p=0.0734）。ROC曲線からNLRのカットオフ値を2.57に設定した結果、non-PD群ではNLR高値が40例（34%）、低値が77例（66%）であったのに対し、PD群10例のうち7例（70%）はNLR高値であった（p=0.038）。一方、ALC、PLRと臨床効果に有意な相関は認められなかった。手術時におけるKi67の低下率、プロゲステロン受容体の低下率は、NLR高値群、低値群で有意差はみられなかった。Luminal乳癌における術前内分泌療法の治療効果に、免疫応答が関与している可能性が示唆された。

P-23-99

エリブリン治療の予後予測因子としての好中球/リンパ球数比とリンパ球絶対数の検討

The prognostic value of neutrophil-lymphocyte ratio and absolute lymphocyte count in eribulin

がん・感染症センター　東京都立駒込病院　乳腺外科
米倉　利香、奈良美也子、矢部早希子、才田　千晶、大西　舞、
後藤　理紗、岩本奈織子、石場　俊之、本田　弥生、宮本　博美、
有賀　智之

【背景】エリブリンは転移・再発乳癌に対して全生存率（OS）延長に寄与する薬剤とされているが、新規薬剤の登場で選択される機会がより厳選される傾向にある。一方で、エリブリンの予後予測因子として好中球/リンパ球数比（NLR）とリンパ球絶対数（ALC）が報告されており、薬剤選択の一助となる可能性がある。
【目的】NLRとALCがエリブリン投与の際に予後予測因子となりうるかどうかを検討した。
【方法】当院で手術不能または転移・再発乳癌症例に対して2011/10-2018/12にエリブリンが初回投与され、2回以上の投与が行われた症例のうち、予後調査が可能で、初回投与日から7日以内前に末梢血で血球数が測定されていた症例を対象とした。NLRとALCのカットオフ値は宮川らの報告(2018, Clinical Breast Cancer) に従って各々 3と1500に設定した。NLR<3でALC≧1500をA群、NLR<3でALC>1500をB群、NLR≧3をC群に分け、3群間の臨床病理学的特徴、OSと無増悪生存期間（PFS）について統計学的に比較検討した。
【結果】対象症例は63例で、年齢中央値は57歳、49例（77.8%）が再発乳癌で14例（22.2%）は手術不能または転移乳癌であった。ER（+）が46例（73.0%）、HER2（+）が9例（14.3%）で、13例（20.6%）がトリプルネガティブで、再発治療としては中央値で3ライン目の化学療法であった。A群が21例、B群が16例、C群は26例で、臨床病理学的特徴には相違が認められなかった。A群のOSがより良好であったが（図1）、PFSには差が認められなかった（図2）。
【結論】エリブリン投与の際にNLR<3かつALC≧1500ではより良好な予後が期待できるため、薬剤選択の一助となる。但し,エリブリン特異的な治療効果指標としてよいかは多角的な検討が必要である。

図1

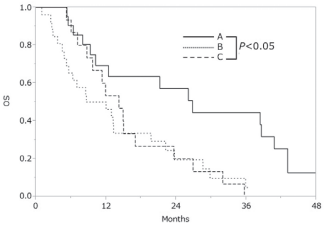

図2

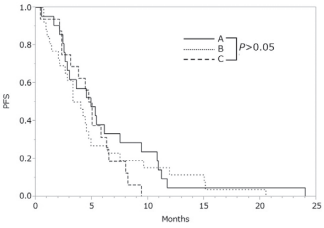

P-23-100

Triple negative乳癌におけるエクソソーム由来miRNA発現と治療効果及び予後との関連

Association of exosomal miRNA expression with treatment efficacy in triple-negative breast cancer

[1]熊本大学病院　乳腺内分泌外科、[2]熊本市民病院　乳腺外科
末田　愛子[1]、竹野　雅子[1]、後藤　理沙[1]、藤木　義敬[1]、冨口　麻衣[1]、
指宿　睦子[1]、岩瀬　弘敬[1,2]、山本　豊[1]

【背景】
Triple negative（TN）乳癌におけるバイオマーカー検索及び治療戦略の構築が、乳癌全体の予後改善のため重要である。近年liquid biopsyの有用性が提唱されており、エクソソームに内包されるmiRNAは癌特異的なバイオマーカーとして利用できる可能性が示唆されている。本研究では、術前化学療法を施行したTN乳癌で、①pCRと相関のあるエクソソームmiRNA群、及び②再発に関連するmiRNA群、を同定することを目的とした。
【対象と方法】
アンスラサイクリン系及びタキサン系薬剤による術前化学療法を、少なくとも6cycle以上施行したTN乳癌を24例選別した（pCR12例、non-pCR12例）。エクソソームは、治療前に採取した患者血清500uLよりExoQuick®を用いて回収し、miRNA発現をマイクロアレイ（東レ）にて網羅的に解析した。更に、non-pCR例の中でも再発例（n=8）、無再発例（n=8）を選別し、術前化学療法後のエクソソームを用いて、同様にmiRNA発現をアレイにて解析し、比較検討した。
【結果】
pCR、non-pCR群で背景因子に大きな相違はなかった。pCR、non-pCR群において、治療前のエクソソームmiRNA発現をマイクロアレイ解析で評価した結果、16遺伝子で発現パターンの相違を認めた。この中で、miR-4448、miR-2392、miR-2467-3p、miR-4800-3pはpCR群で発現が上昇する傾向にあり、KM plotterを用いた生存解析では、いずれも高発現では予後良好であることが示唆された。この4遺伝子を組み合わせたpCR予測能はAUC 0.77であった。更に、non-pCR症例の中で、再発例、無再発例を比較したところ、43遺伝子で有意な発現変化を認めた。パスウェイ解析では細胞周期やMAPK経路に関する機序の関与が示唆された。
【考察】
本研究で同定されたエクソソーム由来miRNAにより、既存の化学療法に奏効する患者の選別が可能である。また、TN乳癌において化学療法後のnon-pCR例は予後不良と関与するが、細胞周期関連遺伝子の制御も治療戦略となり得る可能性が示唆された。

P-23-101

当院におけるオンコタイプDX検査実施症例の検討

A retrospective review of 61 women with HR+, HER2- early breast cancer of the 21-Gene Assay

[1]地方独立行政法人　栃木県立がんセンター　乳腺外科、
[2]地方独立行政法人　栃木県立がんセンター　病理診断科
北村　東介[1]、安藤　二郎[1]、竹前　　大[1]、星　　暢夫[2]

【背景】2018年TAILORx試験の結果が報告されたことで、臨床におけるオンコタイプDX検査（ODX）の有用性はより高まったといえるが、高額な検査のうえ自費診療であるためその実施率は高いとはいえないのが現状である。
【目的】従来の臨床病理学的因子からODXのより有用な症例を知る。
【対象と方法】2015年3月～ 2019年12月（4年10か月間）に当院で1265例の原発性乳がん手術が行われ、うちODXが実施された全61症例（4.8%）を後方視的に解析した。
【結果】全61症例において性別は女性、サブタイプはホルモン受容体陽性・HER2陰性であった。年齢中央値は48歳（41-71歳）。閉経状態は閉経前38例、後23例。観察期間中央値は25か月（1-56か月）、再発や死亡はみられなかった。cT因子はcTis 1例/cT1a 2例/cT1b 3例/cT1c 34例/cT2 20例/cT3 1例。cN因子はcN0 58例、cN1 3例。術式はBp 25例、Bt 36例。腋窩操作はセンチネルリンパ節生検（SNB）のみ50例、SNBから腋窩郭清8例、SNBからサンプリング1例、腋窩郭清2例。術後原発巣の浸潤径は中央値19mm（9-85mm）。切除標本の核グレード（NG）はNG1 36例、NG2 14例、NG3 11例。術後Ki-67値は中央値19.2%（2-80%）。Ki-67値<15% 23例、15-30% 30例、>30% 8例。pN因子はpN0 40例、pN1 15例、pN1mi 6例。pStageは1A期 23例、2A期 30例、2B期 8例。再発スコア（RS）は中央値15（2-41）。RS<11（低リスク群）15例、RS11-25（中間リスク群）38例、RS>25（高リスク群）8例。術後ホルモン療法は全61症例に行われ、術後化学療法が行われた症例は10例（全てTC療法）であった。
RS>25（高リスク群）（8例）の特徴を検索すべく、NG、Ki-67値、PR（プロゲステロン受容体）陽性率においてその頻度を検討した。その結果、NG1（36例）3例（8.3%）、NG2（14例）2例（14.3%）、NG3（11例）3例（27.3%）。Ki-67値<15%（23例）3例（13.0%）、15-30%（30例）5例（16.7%）、>30%（8例）0例（0%）。PR陽性率<20%（12例）6例（50%）、PR陽性率≧20%（49例）2例（4.1%）であった。
【結論】ホルモン受容体陽性・HER2陰性早期乳癌の術後補助化学療法の実施を迷う症例において、PR（プロゲステロン受容体）陽性率<20%はRS>25（高リスク群）である可能性が50%程度あり、ODXの実施が勧められる。

P-23-102

トリプルネガティブ乳癌予後と好中球・リンパ球比、血小板・リンパ球比の関係

Neutrophil/lymphocyte and platelet/lymphocyte ratio for prognosis of triple negative breast cancer

[1]山梨大学　医学部　第１外科、[2]ヒロクリニック
井上　慎吾[1]、大森　征人[1]、中山　裕子[1]、木村亜矢子[1]、高橋ひふみ[2]、
中田　晴夏[1]、芦沢　直樹[1]、細村　直弘[1]、河口　賀彦[1]、河野　　寛[1]、
市川　大輔[1]

はじめに:
炎症関連因子である好中球・リンパ球比（NLR）、血小板・リンパ球比（PLR）、アルブミン・グロブリン比（AGR）が種々の癌の予後評価に有用である報告がでてきている。発表者は昨年の当学会でトリプルネガティブ（TN）乳癌の予後にNLRが関わることを報告した。今回の検討ではPLR、AGRを追加し、予後との関連を検討した。
対象と方法:
2010年から2014年（5年以上経過）に手術を行い予後評価可能なTN乳癌46例を対象とした。年齢（53歳未満かそれ以上）、Ki67値（30未満かそれ以上）、病期（Ⅱ期以下かⅢ期）、NLR比（2.1倍未満かそれ以上）、PLR比（15倍未満かそれ以上）、AG比（1.5倍未満かそれ以上）の因子で、TN乳癌のDFS、OSへの関連を検討した。単変量解析はKaplan-Meier法、多変量解析は比例ハザードモデルを使用した。
結果:
PLRはイベント発生がなかったため、NLRと組み合わせ、両者とも高いかそれ以外として検討した。DFSにおいて、単変量で有意な因子は、年齢（p値.0124）、病期（<.0001）、NLR・PLR（<.0001）であり、多変量で有意な因子は病期であった。OSでは、単変量で年齢(p値.0100)、病期(<.0001)、NLR･PLR（<.0001）であり、多変量で有意な因子は病期であった。Ki値、AGRはDFS、OSとも予後と関連なかった。
考察:
TN乳癌のDFS、OSとも、病期が最も予後に関連する因子であったが、TN癌は術前化学療法を用い、薬物反応性も高いので、治療前に病期がⅡかⅢか判断することが困難な場合がある。従って炎症関連因子に注目して予後を推測するのはよい方法であり、これらの値が高ければ、早期にBRCA検査やPDL1検査を考慮すべきと考えられた。
結語:
NLR、PLRはTN乳癌の予後に関わる因子であった。

P-23-103

進行再発乳癌に対するエリブリンの効果予測因子としてのリンパ球の検討

Examination of lymphocytes as a predictive factor for the effect of eribulin on MBC

伊勢崎市民病院　外科
片山　和久、塚越　律子

<はじめに>進行再発乳癌に対するエリブリンの2つの第Ⅲ相臨床試験の追加事後解析から全生存期間の予測因子としてエリブリン投与前におけるリンパ球数の有効性を報告している。抹消血液像は化学療法実施の際には必須の検査項目であり簡便に行えることから汎用性がある。そのため当院においてエリブリン療法を施行した進行再発乳癌症例を後方視的観察し、エリブリンの効果予測因子としての有効性を検討した。
<対象及び方法>
2012年1月～ 2019年12月に当院にてエリブンリン療法を施行した進行再発乳癌51症例（男性乳癌1名含、平均61.2才）を観察対象とした。観察項目としてはサブタイプ、前治療歴とエリブンリンの最良効果、治療期間、後治療及び進行再発後治療期間。また血液検査についてはエリブリン療法開始前のリンパ球数(ALC)及び好中球/リンパ球比(NLR)を観察項目とした。
<結果>エリブリン療法症例のサブタイプ別はER+/HER2-:29例、ER+/HER2+:4例、ER-/HER2+:4例、ER-/HER2-:14例。 化学療法としての使用ラインは平均3.2（1~8）目。治療期間は平均8.2コース（1 ～ 40）。最良効果ではCR:1例、PR:8例、SD:31例、PD:11例であった。層別解析においてNLR<3ではCR+PR比、治療継続期間においてNLR≧3と比較して良好な結果であった。またALC（μL）1500≦においてはCR+PR比、治療継続期間共にALC1000>に対して良好な結果であった。
<考察>多くの癌腫においてT細胞による抗腫瘍免疫応答の有無が化学療法の効果に影響を及ぼす事が報告されている。全身免疫応答として末梢血におけるALC及びN L Rがエリブリンの効果予測因子と有用か検討した。その結果、エリブリン療法開始前にALC（μL）1500≦あるいはNLR<3というリンパ球優位の末梢血像の場合には治療効果及び治療継続期間が良好であることを認めた。
<結語>エリブリン療法における効果予測因子としてリンパ球数及び好中球/リンパ球比が有用であることが示唆された。また安価で容易に測定可能な効果予測因子であることから実臨床においても有用であると言える。

P-23-104

当院における早期乳癌に対するOncotypeDxの使用経験と臨床的有用性の検討

Review of the clinical usefulness of OncotypeDx for early breast cancer in our hospital

[1]昭和大学　乳腺外科、[2]昭和大学　臨床病理診断科
橋本梨佳子[1]、垂野　香苗[1]、増田　紘子[1]、桑山　隆志[1]、三浦　咲子[2]、
明石　定子[1]、瀧本　雅文[2]、中村　清吾[1]

【目的】OncotypeDX®（ODX）はホルモン受容体陽性乳癌に対し予後予測，術後補助療法の決定に有用な遺伝子アッセイの一つである．今回当院でODXを施行した症例のRecurrence score（RS）と病理組織学的因子，治療選択，予後について検討を行い報告する.【対象と方法】対象は当院にて2011年から2019年7月に当院でODX施行したER陽性乳癌176例．今回リンパ節転移陰性であった早期乳癌101例を対象とし検討をおこなった.【結果】観察期間中央値は30か月(1-103)．リンパ節転移陰性101例のRS（0-68）は，≦20が61例，21-25は18例，≧26が22例であった．RSと病理組織学的因子・患者因子について解析を実施．有意差を認めた因子は年齢（p=0.032），ER Allred score（p=0.014），PgR Allred score（<0.001），核異型（p=0.001）であった．一方HER2 score（0 or 1, 2），Ki67（≦20, >20），腫瘍径，脈管侵襲の有無といった因子では有意差を認めなかった．
RSと治療選択では，RS21-25（18例）は化学療法+ホルモン療法5例，ホルモン療法単独13例．RS≧26（22例)は，ホルモン療法単独1例，化学療法+ホルモン療法21例であった．現在までの予後は，RS≦25の79例のうち7例で再発（局所再発5例，遠隔転移2例）を認め，RS≧26では1例（RS43）で局所再発を認めた．RS≦25で再発を認めた7例はいずれもホルモン療法単独であり，遠隔転移を認めた2例のRSはそれぞれ15，18とlow risk群であった．
【考察】ホルモン受容体陽性早期乳癌例に対する術後補助療法の決定は常に我々臨床医の大きな課題である．日本ではODXが保険適用されておらず，ODXが必要とされる全例でRSを指標に治療決定する事はできない．今回我々の結果から早期乳癌症例のRSと病理組織学的因子としてホルモン受容体の発現強度と核異型に相関を認めた．今後ホルモン受容体陽性早期乳癌における治療選択では，これらの病理組織学的因子に比重を置く事が重要と考えられた．またRSの解釈では，TAILORx試験の結果を受け中間リスク群に対し化学療法の上乗せ効果が期待されている．我々の症例では50歳以下/RS21-25群であった12例では 化学療法施行が3例，ホルモン治療単独が9例（LHRH agonist使用6例）であり方針の統一には至っていない．今後これらの群についてさらなる検討が重要であり，特にLHRH agonistの5年を含めた併用と化学療法上乗せ効果の比較検討が大きな課題と考えられた．

P-23-105

トリプルネガティブ乳癌の予後予測におけるResidual Cancer Burdenとダイナミック造影MRIの有用性

The availability of RCB and DCE-MRI for prognostic prediction of triple negative breast cancer

[1]京都大学医学部附属病院　乳腺外科、[2]京都大学医学部附属病院 放射線部、
[3]京都大学医学部附属病院 病理診断科、
[4]国際医療福祉大学医学部　臨床腫瘍学
山口　絢音[1]、河口　浩介[1]、本田　茉也[2]、片岡　正子[2]、片岡　竜貴[3]、
川島　雅央[1]、髙田　正泰[1]、鈴木　栄治[1]、石黒　　洋[4]、戸井　雅和[1]

背景:トリプルネガティブ乳癌（TNBC）は一般に低分化型で組織学的悪性度が高く、予後不良のサブタイプである。術前化学療法でpCRが得られるか否かでその予後は大きく異なり、Residual Cancer Burden Calculatorによって評価したResidual Cancer Burden（RCB）のclassによっても予後が異なることが報告されている。これらは術後に得られる情報であり、術前に個々の症例の予後予測することは困難である。今回我々は治療効果判定に用いられるDynamic contrast-enhanced MRI（DCE-MRI）画像に注目し、予後との関連性を解析した。
方法: 2007年から2018年までの間に当院で術前化学療法を施行したTNBC症例79例を対象とした。年齢、病期、治療内容、病理結果等の情報を収集した。それらを元にRCBを計算し、Kaplan-Meier methodでDistant-Disease Free Survival（DDFS）を解析した。術前治療前中後に撮影されたDCE-MRI画像から、術前治療前後での病変サイズ、信号強度や造影パターンを解析した。また各画像の造影前（pre）、造影後早期（early）および後期（delay）の信号からWashout index（WI：（signal intensity［SI］delay - SI early）/SI pre×100%）を計算し、治療効果やRCBとの相関について解析した。
結果:追跡期間中間値は4.8年で4年DDFSはRCB class-0とclass-Iで100%、class-IIで71.1%、class-IIIで71.4%であった。術前治療後DCE-MRI画像で造影病変が残存していた51症例中再発は7例で、造影パターンFast（早期）-washout（後期）の再発イベントに対する感度は85.7%、特異度は77%、4年DDFSはFast-washout症例69.1%、他は94.4%と有意に予後不良であった。RCBと術前化学療法後DCE-MRI上の腫瘍径、WIとは相関を示し（r=0.62/r=0.65、いずれもp<0.0001）、術前化学療法1st regimen終了後に撮影されたDCE-MRIのWIとも相関を示した（r=0.49、p=0.0002）。
考察:術前化学療法でpCRを得られなかったTNBC症例でもRCB class-Iでは予後良好であったが、class-II,IIIでは不良であった。DCE-MRIにおける造影パターンやWIは術前の予後予測に有用であった。予後不良が予測される症例への有効な治療の確立が望まれる。

P-23-106

乳癌患者血漿および癌組織におけるHER2遺伝子変異の同定:組織内HER2遺伝子変異（V777L）は予後不良を示す

Identification of HER2 mutations in plasma and cancer tissues of breast cancer patients

[1]熊本大学　乳腺・内分泌外科、[2]北海道大学　乳腺外科、
[3]熊本市民病院　乳腺・内分泌外科
邱　　什[1]、竹下　卓志[2]、末田　愛子[1]、冨口　麻衣[1]、後藤　理沙[1]、
藤木　義敬[1]、指宿　睦子[1]、山本　　豊[1]、岩瀬　弘敬[1,3]

<背景> 最近の乳癌ゲノム解析で多くの遺伝子異常が指摘され、HER2遺伝子の体細胞点突然変異についても報告がある。その多くは獲得変異とされているが、変異発現の臨床的意義や効果予測因子に関連する報告は少なく、詳細な検討が必要である。
<対象と方法> 原発乳癌123例（年齢中央値63歳、stage Ⅰ,Ⅱ; 85%, ER陽性73%, HER2陽性30%）、およびHER2陽性の再発乳癌26例（年齢中央値60歳、HER2陽性 91%）において、癌組織（FFPE）からDNAを抽出、血漿からcfDNAを抽出し、droplet digital PCR法にて、V777L、L755Sのhot spot変異を同定し、その臨床的意義を検討した。
<結果> 原発乳癌症例では、血漿中cfDNAにおけるL755S、V777Lの変異は同定できなかった。癌組織ではL755Sが6例（4.9%）に、V777Lが23例（18.7%）に認められ、V777L変異例は腫瘍径がやや大きく、リンパ節転移が陽性である傾向にあった。さらに、V777L変異例では術後のDFSが有意に短かった（P<0.001）。再発例のcfDNAでは、L755Sは同定できなかったが、V777Lは2例(6.1%)で認めた。再発組織では、L755Sが1例（3.8%）、V777Lが9例（34.6%）に認められ、V777L変異陽性例では死亡までの期間が有意に短かった（P=0.0041）。
<結論> 乳癌組織内のHER2変異、特にV777LはddPCR法で同定可能であり、原発例ではやや進行した症例に認められ、DFSが短く、再発例ではOSが短かった。これは再発巣のV777L変異陽性例が通常の抗HER2療法に抵抗性があることを示している。しかしながら、血漿cfDNAでの検出力は低く、同定法の改善が求められる。

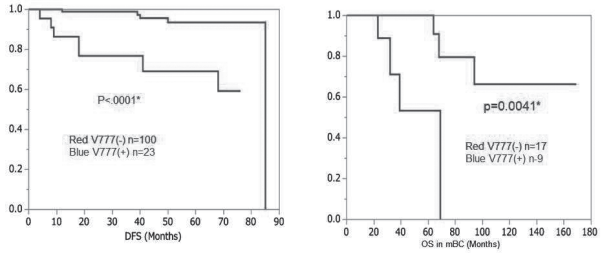

P-23-107

乳癌における炎症性バイオマーカーの臨床的意義

The clinical impact of the inflammatory biomarker on breast cancer patients survival

[1]がん研究会　有明病院　乳腺外科、[2]がん研究会　有明病院　総合腫瘍科、
[3]がん研究会　有明病院　乳腺内科、[4]がん研究会　がん研究所　病理部、
[5]がん研究会　有明病院　乳腺センター
井上　有香[1]、小野麻紀子[2]、前田　哲代[1]、植弘奈津恵[1]、高橋　洋子[1]、
柴山　朋子[3]、小林　隆之[3]、坂井　威彦[1]、大迫　　智[4]、上野　貴之[1]、
大野　真司[5]

【背景】近年、様々な癌腫においてホスト側の炎症・免疫能・栄養状態が腫瘍のステージ、悪性度と独立して予後に関連するということが報告されている。それらを反映する指標として、末梢血より算出する炎症性バイオマーカー（好中球リンパ球比; NLR、血小板リンパ球比; PLR、リンパ球単球比; LMR、予後栄養指数（Prognostic Nutritional Index; PNI））が知られている。
【目的】乳癌における炎症性バイオマーカーの臨床的意義を明らかにする。
【対象】2006年7月～ 2007年12月に当院で手術を行った、悪性疾患の既往がない、原発性乳癌StageI ～ III、1093例を対象とした。
【方法】炎症性バイオマーカーは診断時、治療前の血液検査を用いて算出した。PNI: 10xアルブミン（g/dL））+（0.005x総リンパ球数（mm^3）。ROC曲線を用いてlow、highの2群に分け比較検討を行った。
【結果】NLR: 全体の中央値は1.95（0.53-10.6）、NLR-lowが778例、NLR-highが315例で、無再発生存率（Recurrence-Free-Survival; RFS）では差が見られなかったが、乳癌特異的生存率（Breast Cancer Specific Survival; BCSS）ではNLR-highで予後不良であった（*p=0.0049*）。サブタイプ別の検討では、ホルモン受容体（HR）+HER2-群、HR+HER2+群ではRFS、BCSSに差はなかったが、HR-HER2+群とHR-HER2-群でNLR-highが予後不良であった（*p=0.011*、*p=0.023*）。
PLR: 全体の中央値は145.2（44.6-684.4）、PLR-lowが315例、PLR-highが778例で、RFSでは差が見られなかったが、BCSSではPLR-highで予後不良であった（*p=0.0406*）。HR-HER2+群でのみ有意にPLR- highで予後不良であった（*p=0.011*）。
LMR: 全体の中央値は4.8（1-35）、LMR-lowが299例、LMR-highが792例で、RFSで有意差がないものの、LMR-lowが予後不良の傾向が見られ（*p=0.145*）、BCSSでは有意に予後不良であった（*p=0.0009*）。HR+HER2-群、HR-HER2+群で有意にLMR-lowが予後不良であった（*p=0.0012*、*p=0.0464*）。
PNI: 全体の中央値は52.99（34.2-70.8）、PNI-lowが363例、PNI-highが730例で、RFS、BCSSでPNI-lowが予後不良である傾向はみられるものの、有意差は認めなかった。HR-HER2-群でPNI-lowが有意に予後不良で（*p=0.0303*）、HR+HER2+群、HR-HER2+群でも同様の傾向がみられた。
【結語】乳癌において、NLR-high、PLR-high、LMR-lowは予後不良因子であった。サブタイプ別にみると、炎症性バイオマーカーによって違いがあるものの、HR-HER2+群は全体を通して予後との関連を認めた。

P-23-108

乳癌におけるKi67の臨床病理学的因子との関係、予後因子としての重要性

Prognostic Importance of Ki67 in Breast Cancer and its Relationship with Clinicopathological Factors

[1]北里大学　北里研究所病院　乳腺・甲状腺外科、
[2]北里大学　北里研究所病院　外科、
[3]北里大学　北里研究所病院　病理診断科
五月女恵一[1]、前田日菜子[1]、柳澤　貴子[1]、北　　英典[2]、雨宮　隆介[2]、
落合　大樹[2]、迫　　裕之[2]、大作　昌義[2]、神谷　紀輝[2]、石井　良幸[2]、
浅沼　史樹[1,3]、渡邊　昌彦[2]、前田　一郎[3]、池田　　正[1]

Ki67と臨床病理学的因子との関連について評価は一定しないが、ER陽性・HER2陰性においてKi67は予後因子として認められてきている。【目的】Ki67について（1）臨床病理学的諸因子との関連性、（2）予後因子としての意義を後ろ向きに検討。【対象・方法】2010年6月～ 2018年12月に当科で手術した乳癌583例中、男性、生検・切除標本いずれも非浸潤癌、StageIV、術前化学療法例を除いた312例。（1）臨床病理学的因子として、病理学的腫瘍浸潤径、pT、病理学的リンパ節転移個数、pN、pStage、病理組織学的分類、NG、LVI、ER、PgR、HER2との関連はMann-Whitney UあるいはKruskal-Wallis検定で、相関はSpearman's testで求めた。（2）全症例と、さらにpN転移なし群あり群に分けて、DFSとBCSSをKi67 level low（20%以下）、intermediate（21-49%）、high（50%以上）の3群間で比較。Log-rank検定にてP<0.05を有意とした。【結果1】年齢、閉経状況とKi67に関連はなかった。Ki67は病理学的腫瘍浸潤径とは弱い正の相関あり（ρ=0.2051）。病理学的リンパ節転移個数とは相関はなかったがpN陽性群のほうが陰性群より有意（P=0.0136）にKi67中央値は高値（25.1、19.2）であった。pStage（0/1/2/3）とは弱い正の相関あり（ρ=0.2096）。病理組織学的分類（IDC/ILC/Others）間で差はなかった。NG（1/2/3）とは正の相関あり（ρ=0.5857）。LVI陽性群のほうが陰性群より有意（P<0.001）にKi67中央値は高値（30、18）であった。ERとは弱い負の相関を認め（ρ=-0.2010）、ER陰性群のほうが陽性群より有意（P<0.001）にKi67中央値は高値（72.6、19.5）であった。PgR とは相関はなかったが、PgR陰性群のほうが陽性群より有意（P<0.001）にKi67中央値は高値（31.8、18.9）であった。HER2陽性群のほうが陰性群より有意（P=0.021）にKi67中央値は高かった（40.5、20）。【結果2】Ki67 level 3群間でDFSに有意差（P=0.035）を認めた。最大の予後因子であるpN転移あり群となし群でそれぞれ同様の解析をしたところpN転移なし群では有意でなかったが（P=0.087）、pN転移あり群ではKi67 level 3群間でDFSに有意差を認めた（P=0.004）。BCSSは有意差はなかった（P=0.176）。【結語】Ki67はより病期の進行した悪性度の高い乳癌で高かった。Ki67 levelのより高い群でDFSは低く予後因子として有用であった。さらに長期の経過観察をすることで、リンパ節転移陰性の場合でもKi67によるさらなる予後の層別化も可能となることが示唆された。

P-23-109

原発性乳癌術後再発症例の検討

Recurrent cases after operation for primary breast cancer

[1]沼津市立病院　外科、[2]沼津市立病院　小児外科、
[3]千葉大学　先端応用外科
佐塚哲太郎[1]、木村　正幸[1]、武藤　靖英[1]、荒澤　孝裕[1]、田崎健太郎[1]、
菅本　祐司[1]、藤田　依里[2]、浅井　陽[2]、福長　徹[1]、松原　久裕[3]

【目的】当科における原発性乳癌術後再発例の臨床病理学的特徴を検索し今後の診療の一助とする。【対象】当科において2008年4月から2018年12月までに根治手術を行ったStage4を除く原発性乳癌540例のうち臓器転移を認めた34例（局所再発のみを除く）。【結果】サブタイプ別症例数はER+/HER2-:14，ER+/HER2+:6，ER-/HER2+:4，ER-/HER2-（TN）:10，術後生存期間中央値は58ヶ月であった。再発臓器は骨:18，肝:14，肺:14，遠隔リンパ節:6，脳:4，癌性胸膜炎:4，腹膜播種:3，副腎:1，膵:1（それぞれ重複を許す）であった。生存期間に有意差を持って影響を与えた因子は①ER発現の有無(p値<0.01)，初回手術時の核Grade（3とそれ以外の比較;p値:<0.01），全経過中の肝転移の有無（再発臓器順を問わない）(p値=0.03)であった。HER2発現の有無，骨，肺，脳転移の有無，初回手術時の腫瘍径やリンパ節転移の有無では有意差を認めなかった。また，原病死を確認した25例（上記34例から生存または転医による打ち切り9例を除いた症例）において，初回臓器転移までの無再発生存期間と全生存期間には強い相関（p値<0.01，R2乗=0.73）を認めたが，無再発生存期間と再発後の生存期間には相関は認められなかった（p値=0.83，R2乗<0.01)。これは，早期再発症例は当然全生存期間が短くなる傾向にあるが，早期再発症例が必ずしも再発早期に死亡する訳ではないこと，または晩期再発であっても再発早期に死亡する例があることを示唆する。再発後生存期間に関してER発現の有無，およびTNとそれ以外で比較すると，ER陽性群で有意に長く（Wilcoxon検定 p値<0.01），TNで有意に短かった（p値=0.05)。また再発生存期間が1年以下の14症例のうち，TNが7例と半数を占めていた。【結語】再発後早期死亡に到る症例にはTNが多い傾向が認められた。TN乳癌に使用可能な薬剤は基本的に抗癌剤に限られてきたが，近年，再発進行TN乳癌に対する新規薬剤が使用可能となってきており，その治療効果が期待される。

P-23-110

乳癌におけるHectD1 E3 ユビキチンリガーゼ発現の予後への影響

The prognostic impact of the E3 Ubiquitin Ligase HectD1 expression in breast cancer patients

[1]名古屋市立大学大学院 医学研究科 乳腺外科学分野、
[2]名古屋市立大学大学院　医学研究科　高度医療教育センター、
[3]名古屋市立大学大学院　医学研究科　実験病態病理学
上本　康明[1]、近藤　直人[1]、鰐渕－遠藤由美[1]、藤田　崇史[1]、浅野　倫子[1]、
久田　知可[1]、西川さや香[1]、片桐　悠介[1]、加藤　明子[1]、寺田　満雄[1]、
山中　菜摘[1]、杉浦　博士[2]、加藤　寛之[3]、高橋　智[3]、遠山　竜也[1]

<背景>乳癌の転移には、上皮間葉転換（EMT）が重要かつ必須であることが知られている。近年、*HectD1* E3 ユビキチンリガーゼ（*HectD1*）がEMTを強力に制御するはたらきをもち、そのmRNA発現量の低下はEMTを亢進させ、乳癌の転移を促進すると報告された。そこで私たちは、乳癌組織における*HectD1* mRNA発現と乳癌の予後との相関を検討するため、本研究を行った。
<対象と方法>対象は1992年～ 2008年に当院で手術を施行した浸潤性乳癌627例（観察期間中央値、10.2年)。TaqMan real-time PCR systemを用いて、乳癌組織における*HectD1* mRNA発現量と予後ならびに臨床病理学的因子との相関について検討した。また、免疫組織化学法を用いてHectD1タンパク発現を評価した。統計学的解析は、Kaplan-Meier法およびCox比例ハザードモデルを用いた。
<結果>*HectD1* mRNA低発現症例は高発現症例と比較し、無病生存期間（DFS）ならびに全生存期間（OS）ともに有意に予後不良であった（P=0.02, P=0.03)。また、*HectD1* mRNA発現量の低下は高い腫瘍グレード、ERα、PgR陰性、HER2陽性など、予後不良因子と有意に相関した。多変量解析を行ったところ、統計学的有意差を認めないものの、*HectD1* mRNA発現量の低下はDFSを増悪させる因子であることが示唆された（図, ハザード比, 1.38; 95%信頼区間, 1.00-1.91, P=0.05)。
<結論>EMT制御因子である*HectD1*遺伝子は、転移を予防するという観点から、乳癌の治療標的になる可能性があると考えられた。

Variables		All patients n	DFS		
			Univariate	Multivariate	
			P value	*P* value	HR（95%CI）
Menopausal status	Pre	261	0.40	0.70	1 (Reference)
	Post	359			1.07 (0.77-1.47)
Tumor size	≤2cm	241	0.022	0.35	1 (Reference)
	>2cm	383			1.17 (0.84-1.64)
Nodal status	Negative	340	< 0.001	< 0.001	1 (Reference)
	Positive	257			3.69 (2.64-5.16)
Grade	1 and 2	359	0.025	0.42	1 (Reference)
	3	255			1.14 (0.83-1.58)
ERα status	Negative	135	0.002	0.15	1 (Reference)
	Positive	489			0.69 (0.42-1.14)
PgR status	Negative	187	0.004	0.28	1 (Reference)
	Positive	437			0.77 (0.48-1.24)
HER2 status	Negative	516	0.026	0.55	1 (Reference)
	Positive	86			1.14 (0.74-1.76)
***HectD1* mRNA expression**	High	312	**0.022**	**0.0502**	1 (Reference)
	Low	313			**1.38 (1.00-1.91)**

P-23-111

HER2陽性乳癌におけるTILの検討

TILs in HER2 positive breast cancer

[1]旭川医科大学　乳腺疾患センター、[2]旭川医科大学病院　手術部
石橋　佳[1]、安田　俊輔[1]、岡崎　智[1]、北田　正博[1]、平田　哲[2]

【はじめに】近年，腫瘍に対する治療に免疫系が大きく関わっていることが通説となり，免疫系を用いた治療に関する研究が盛んにおこなわれている．乳癌領域においても抗PD-L1阻害薬の適応によって注目されているところである．腫瘍に対して免疫系が作用するには腫瘍周囲の免疫細胞，とりわけリンパ球の存在が重要であるとされており，乳癌における腫瘍組織浸潤リンパ球（TIL：tumor infiltrating lymphocyte）と予後予測の研究もなされている．HER2陽性乳癌に対する治療薬であるTrastuzumabはADCC（antibody dependent cellular cytotoxicity）活性を持ち，その効果に対する免疫の関与が示唆されるところである．そこで，我々は，当科におけるHER2陽性乳癌におけるTILと再発に関する検討を行った．【対象と方法】2014年1月から2015年12月までに当科で手術を行った原発性乳癌のうち，術後療法にTrastuzumabを使用したHER2陽性浸潤性乳管癌患者41症例を対象とした．年齢35-82歳（中央値56歳），平均観察期間は12-70カ月（中央値59カ月），HR陽性は12例であった．再発症例は4例であった．原発巣の病理標本をInternational TILs Working Group による評価法を用いてTILを評価し，TILの多寡と術前の好中球/リンパ球比（NLR）や再発率等との関連を評価した．【結果】TIL0-20%の低TIL群は10例（24%）で，TIL>40%の高TIL群は5例（12%）であった．再発4例のうち3例は低TIL群であった．NLRとTILおよび再発に関して明らかな相関はみられなかった．【考察】HER2陽性乳癌に関して，TILは抗HER2薬に対する効果予測や，予後予測因子として有用である可能性が示唆された．Trastuzumabは単独では直接の細胞障害作用を持たないが，Trastuzumab単独で効果を示す症例も存在し，Trastuzumabの抗腫瘍効果に免疫が関与している可能性が示唆された．

P-23-112

ホルモン受容体陽性転移・再発乳癌における内分泌療法の早期効果予測:CTC vs 腫瘍マーカー

Early prediction of response to hormone therapy for metastatic breast cancer: CTCs vs Tumor markers

[1]埼玉県立がんセンター　乳腺腫瘍内科、
[2]埼玉県立がんセンター　臨床腫瘍研究所、
[3]埼玉県立がんセンター　乳腺外科
高井　健[1]、山口　ゆり[2]、山田　遥子[1]、永井　成勲[1]、坪井　美樹[3]、
久保　和之[3]、平方　智子[3]、戸塚　勝理[3]、松本　広志[3]、井上　賢一[1]

【背景】ホルモン受容体（HR）陽性転移・再発乳癌に対して、内分泌療法は主要な治療法である。進行度の高い症例では早期の効果判定が望まれる。我々は、CDK4/6阻害剤・mTOR阻害剤併用を含む内分泌療法の早期効果予測として、腫瘍マーカー（TM）と血液循環腫瘍細胞（CTC）解析の有用性を後方視的に検討した。【方法】治療前と治療後2回の採血及び画像による治療評価が可能だった8例を選択した。TMはCEA、CA15-3、ST439のいずれかであった。CTC検出法は、採血後に特異抗体で白血球を除去し、残りの血液細胞について上皮マーカーであるKeratin 8（K8）とEstrogen receptor alpha（ER）の抗体を用いた免疫染色である。前回1次内分泌療法の効果予測に有用であることを示唆した膜型ER陽性のCTCを検出し、解析対象はK8（+）ER（+）細胞とK8（+）ER（-）細胞とした。治療評価は、PR+SDを有効、PDを無効と定義した。【結果】採血時期は、治療後1回目がTM・CTCともに治療開始から2-5週後（中央値は2週、平均値は3週)、治療後2回目がTMのみの4-9週後（中央値・平均値ともに6週）であった。治療評価は、治療開始から4-29週後（中央値・平均値ともに17週）に行われた。CTC数とTM値の相関性を検討したところ、治療後に増減した血中CTCのK8（+）ER（+）細胞及びK8（+）ER（-）細胞は、ともに治療後1回目に測定したTMと38%（3例)、治療後2回目に測定したTMと63%（5例）相関した。次に治療評価との繋がりにおいて、CTC数・TM値の減少が有効、CTC数・TM値の増加が無効に対応したかを検討した。その結果、1回目のTM、血中K8（+）ER（+）細胞及びK8（+）ER（-）細胞の増減と治療評価が対応したのはそれぞれ50%（4例)、50%（4例）及び63%（5例）であった。K8（+）ER（-）細胞は無効例で増加した。一方、2回目のTMの増減と治療評価が対応したのは75%（6例）であった。【考察】治療後1回目の採血で相関しなかった主な原因はTMのフレア現象（一時上昇）と考えられた。K8（+）ER（-）細胞の増加は治療抵抗性と関連するかもしれない。さらなる症例検討が必要であるが、内分泌療法の効果を3週以内に知りたいときはCTCが有用な可能性がある。

P-23-113

乳癌における血中エンドカン測定によるリキッドバイオプシーとしての可能性の検討

Possibility as a Liquid Biopsy by Blood Serum Endocan in Breast Cancer

[1]昭和大学藤が丘病院　乳腺外科、
[2]星薬科大学　先端生命科学研究センター、[3]昭和大学病院　乳腺外科
金田　陽子[1]、榎戸　克年[1]、松柳　美咲[1]、松宮　彰彦[1]、加藤　良規[2]、
垂野　香苗[3]、橋本梨佳子[3]、鈴木　研也[3]、増田　紘子[3]、桑山　隆志[3]、
明石　定子[3]、中村　清吾[3]

*ESM1*遺伝子および、その発現蛋白であるエンドカンは、乳癌のみならず肺癌・腎細胞癌・頭頸部癌など多くの癌腫で発現することは知られており、その発現上昇は予後不良因子で、転移や血管新生との関連が臨床的にも示唆されている。
近年、ヒト由来トリプルネガティブ乳癌（TNBC）細胞株を同所移植した担癌マウスで、脳転移性株が親株と比較して血中エンドカン（*ESM1*の遺伝子産物）が上昇していることが動物実験レベルで証明された。またデータベース解析で、TNBC細胞株においてエンドカン上昇は増殖能亢進および予後と相関していた。しかし乳癌においては実臨床での関連性が不明であり、前述の動物実験レベルの報告、データベースを用いたトリプルネガティブTNBCにおいての報告に留まる。
今回、乳癌におけるサブタイプ分類・転移様式を含めた、実臨床における乳癌患者での血中エンドカン測定により、*ESM1*発現が乳癌に及ぼす影響を解析する研究を行うこととなった。その途中結果に関して報告する。

以下の点について検討し、*ESM1*遺伝子及び血中エンドカンと乳癌との関係を検討する。
1．転移性乳癌のsubtype別や転移部位の違いにより、*ESM1*遺伝子発現・血漿エンドカンの上昇に差異があるか
2．原発性乳癌において、血漿エンドカン上昇が術後治療により変化するか否か
通常の医療で実施する血液検査に加えて、5mlの血液検査を研究用に行い、その血清を使用する。先ずは1.転移性乳癌より研究を開始、その結果について解析・報告したい。

P-23-114

術前化学療法を施行したホルモン陽性HER2陰性乳癌の予後予測におけるCPS+EG staging systemの有用性

Usefulness of CPS+EG staging system in Hormone positive Her2 negative Neoadjuvant Chemotherapy cases

国立病院機構　大阪医療センター　乳腺外科
大谷　陽子、水谷麻紀子、八十島宏行、増山　美里、森　　清、
増田　慎三

【背景】ホルモン陽性HER2陰性乳癌は、他のサブタイプと比較してpCR率は低いが、予後は良好であり、pCRだけでは予後予測できない可能性がある。一方で、臨床的および病理学的ステージ分類、エストロゲンステータス、核グレード分類を組み合わせたCPS+EGスコアリングシステムが、術前化学療法症例の予後を反映したという海外の報告がある。このスコアリングシステムが従来のpCR評価と比較してホルモン陽性HER2陰性症例の予後を反映するか単施設日本人のみのデータで検討した。
【対象】2006年9月～ 2014年12月に術前化学療法施行したホルモン陽性HER2陰性の156例
【方法】CPS+EGスコアリングシステム、pCRとDFS、OSとの関連を解析した。
【結果】患者背景は閉経前 94例（60.3%）、閉経後 62例（39.7%）、ER陽性145例（92.9%）、陰性 11例（7.1%）、PgR陽性 117例（75.0%）、陰性39例（25.0% ）であった。CPS+EGスコアで層別した群の5年DFSは、0 = 91.7%（37例）、1 = 92.3%（52例）、2 = 72.6%（53例）、3=68.4%（13例）、4=1例のみで再発なく算定不可能、p=0.026（Log rank検定）で有意に関連していた。治療効果Grade3で層別した群の5年DFSは、Grade3 94.1%（19例）、それ以外 82.1%（137例）、p=0.071で有意な傾向があった。
EG+CPSスコアで層別した群の5年OSは、0 = 97.3%、1 = 100.0%、2 = 86.3%、3=92.3%、4=死亡なく算定不可能、p=0.214で有意な関連を認めなかった。治療効果Grade3で層別した群の5年OSは、Grade3 94.4%、それ以外 94.0%、p=0.404で有意な関連を認めなかった。
【結論】ホルモン陽性HER2陰性の術前化学療法症例の再発予測において、EG+CPSスコアリングシステムが有用である可能性が示唆された。

Disease Free Survival curve
according to CPS + EG staging system

CPS+EG score	5yearDFS(%)
0	91.7
1	92.3
2	72.6
3	68.4
4	n.a.

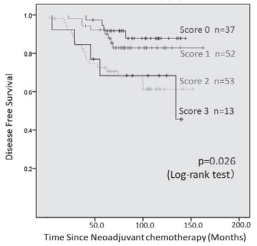

P-23-115

血中腫瘍マーカーの変化によるCDK4/6阻害剤の治療効果予測

Predictive value of blood tumor markers in therapeutic effects of CDK4/6inhibitors

広島大学病院乳腺外科
角舎　学行、仁科　麻衣、木村　優里、網岡　　愛、板垣　友子、
笹田　伸介、恵美　純子、舛本　法生、岡田　守人

【背景】ER陽性HER2陰性再発乳癌に対するホルモン単独療法は、治療効果が出るまでに3～4ヶ月要していたため、骨軟部組織転移や肺転移症例を中心に行われていた。しかし、CDK4/6阻害剤の併用が可能になると、治療効果が強いため多発肝転移や脳転移、胸膜播種などの症例に対しても積極的に投与されるようになってきてる。薬剤の治療効果判定は原則、画像診断により判断するが、内臓転移を有する再発症例では画像診断を行うまでの数か月間に癌が進行し、治療不能となる危険性もある。そのため、日常診療では効果判定の補助診断としてCEA,CA15-3等の血中腫瘍マーカーを測定することが多い。
【目的】CDK4/6阻害剤を投与したER陽性HER2陰性再発乳癌症例において、画像診断よりも早期に血中腫瘍マーカーの変化により効果判定の予測が可能であるか検討する。
【対象と方法】当院においてこれまでCDK4/6阻害剤を投与したER陽性HER2陰性再発乳癌51症例のうち、(1) CDK4/6阻害剤投与前の再発治療が3つ以上のlate line症例17例、(2)副作用などで投与期間が不十分な症例9例、(3)腫瘍マーカー上昇のなかった症例7例を除いた18症例（パルボシクリブ11例、アベマシクリブ7例）を対象に検討した。
【結果】18例の最大治療効果はCR1例、PR9例、SD8例であり、全ての症例で治療効果が認められた。血中CEA低下は15例（83%）、CA15-3低下は14例（77%）（重複を含む）であり、3例ではCDK4/6阻害剤投与によりいずれの腫瘍マーカーの減少も認められなかった。腫瘍マーカー減少症例では、CEA減少までの期間が平均46.3日、中央値46日であり、CA15-3 減少までの期間が平均56.4日、中央値56日であった。CDK4/6阻害剤別では差がなかった。腫瘍マーカー減少例ではすべて治療効果が得られていることや、腫瘍マーカー減少までの期間が約1.5ヶ月と短いことから考えると、多発肝転移や脳転移、胸膜播種などの症例に対しても、腫瘍マーカーを参考にしながら慎重に投与することが可能であると考えられた。
【結語】ER陽性HER2陰性再発乳癌では高率に血中腫瘍マーカーが上昇しており、そのような症例では治療効果予測のために腫瘍マーカーの変化を参考にすることも有効であると考えられた。ただ腫瘍マーカーやCDK4/6阻害剤の種類によりそれぞれレスポンスが異なる可能性があり、多数例での検討が必要である。

P-23-116

乳癌術後補助療法後の乳腺濃度の減少と予後に関する検討

Correlation between the decrease of mammographic breast density and prognosis

近畿大学病院　乳腺内分泌外科
久保田倫代、眞鍋　弘暢、田中裕美子、新崎　　亘、橋本　幸彦、
濱田　末佳、平井　昭彦、乾　　浩己、北條　敏也、大和　宗久、
菰池　佳史

【背景】乳癌の術後補助内分泌療法は、閉経前乳癌においてMMGにおける乳腺濃度を減少させ、乳腺濃度の減少が再発の予測因子となるという報告がある。
【目的】乳癌の補助療法による乳腺濃度の減少と予後との相関について、自験例にて後方視的に検討した。
【方法】当院で2010年1月から2013年8月の期間に手術を施行し、術後補助療法を行った片側乳癌患者のうち治療前後にMMGが撮影されている480症例について検討した。乳腺濃度は精中委の乳腺の構成の分類を用いて脂肪性・乳腺散在・不均一高濃度・極めて高濃度と分類し、治療開始前後のMMGを比較し、健側の乳腺濃度の分類が下がった場合を乳腺濃度減少ありとした。
【結果】480症例の年齢の中央値は58歳（23-89）、閉経前176症例（36.7%）、閉経後304症例（63.3%）であった。リンパ節転移陽性は154症例（32.1%）であった。術後補助療法は内分泌療法のみ241症例（タモキシフェン（TAM）101、アロマターゼ阻害薬（AI）140）、化学療法のみ83症例、化学療法後に内分泌療法を施行したのが156症例（TAM61、AI95）であった。治療前後で乳腺濃度の減少を認めたのは32症例（6.7%）であり、閉経前29例、閉経後3例と閉経前の症例で有意に認められた（p<0.001）。乳腺濃度減少症例の補助療法はTAMのみ15例、AIのみ3例、化学療法のみ0例、化学療法後の内分泌療法16例（TAM14、AI2）であり、TAM使用例で有意に減少した（p<0.001）。観察期間の中央値は90ヶ月（11-119）、再発を認めたのは46例（局所再発18、遠隔再発28）であった。乳腺濃度の減少を認めた症例中、再発を認めたものは1例のみであったが、乳腺濃度の減少と予後に相関を認めなかった（p=0.119）。
【結論】乳癌の術後補助療法によってMMGにおける乳腺濃度の減少を認めたのは6.7%のみであった。閉経前の症例と補助療法でTAM使用例では減少が見られやすい傾向があった。また、今回の検討では乳腺濃度の減少と再発との関連を認めなかった。今後、デジタルデータに基づいたより精度の高い乳腺濃度判定法を用いて、閉経前症例において検討を進めていきたい。

P-23-117

Luminal type 乳癌のRecurrence Score（OncotypeDX）との比較で明らかにしたFbxo22蛋白発現の有効性

Efficacy of Fbxo22 protein expression revealed by comparison with Oncotype of Luminal breast cancer

[1]NTT 東日本関東病院　乳腺外科、[2]昭和大学 医学部　乳腺外科
沢田　晃暢[1,2]、中山沙由香[1,2]、金田　陽子[2]、中村　清吾[2]、明石　定子[2]、
桑山　隆志[2]、増田　紘子[2]、垂野　香苗[2]、橋本利佳子[2]、鈴木　研也[2]、
殿内　祐美[2]、阿多亜里沙[2]、松柳　美咲[2]、酒井　春奈[2]

(背景) 現在、Luminal Type乳癌の予後を予測するための最も優れた因子は、ASCOのガイドラインなどで推奨を受けるOncotype-DXが挙げられる。Recurrence Scoreはvalidation studyによって検査の精度が担保され、さらに2019年にNEJM誌上でTAILORx試験結果が発表され、実臨床上使いやすくなった。しかし日本では高コスト感は否めずuniversalに使えない。そのため、この市販多重遺伝子発現検査の代わりにki67, Nuclear Grade, 浸潤径、リンパ節転移の有無、などを使用している。今回、ki67よりも予後を反映するFbxo22蛋白発現の臨床病理学的特性をOncotype-DXと比較し有効性を明らかにした。
(方法) NTT東日本関東病院と昭和大学病院で手術が行われ、Oncotype-DX検査を試行したLuminal乳癌146症例に対して臨床料理学的検索 (Fbxo22蛋白を含む) を後方視的に行った。Fbxo22蛋白の免疫染色はプロテインテック社製anti FBXO22 antibodyを使用した。Fbxo22の免疫染色判定は%で表示し、0～2に分類した。Oncotype RS (>25) と年齢、Fbxo22, Ki67 (20%を基準)、Grade分類, リンパ節転移(有無)、腫瘍径, を対比し臨床病理学的因子の優位性を比較した。
(結果) Luminal type 146症例の平均年齢は50歳。OncotypeDX score 25≧ :125症例 (84%)、score 25< : 24症例 (16%) , Fbxo22陽性率score0 (0%) : 7症例, score1 (1～50%) :16症例, score2 (>50%) :123症例、ロジスティック回帰分析を行ったところ、Fbxo (P=0.00647) , Ki67 (P=0.04271) , Grade分類(P=0.15703) , リンパ節転移(P=0.54159) , 腫瘍径(p=0.60698) , 年齢(P=0.76381)であった。
(結論) OncotypeDXのRSは、Ki67 (%) を含む他の因子に比べFbxo22が最も予後因子として関連していた。

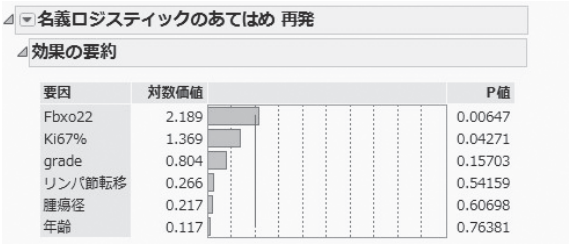

P-23-118

乳癌におけるクラスリンアダプターの発現様式と臨床病理学的因子の関連性について

Relationship between clathrin adaptor expression and clinicopathological factors in breast cancer

[1]福島県立医科大学　医学部　乳腺外科学講座、
[2]福島県立医科大学　医学部　解剖・組織学講座
星　　信大[1]、立花和之進[1]、植村　武文[2]、村上　祐子[1]、阿部　宣子[1]、
野田　　勝[1]、阿部　貞彦[1]、和栗　　聡[2]、大竹　　徹[1]

【緒言】乳癌における治療法選択や予後予測に際しては、サブタイプ分類やMIB-1 indexが有効ではあるものの、この手法が奏功しない症例も実臨床上では多く経験する。そのため、より有効なマーカー分子の開発が求められる。クラスリンアダプター分子は膜タンパク質をクラスリンドメインにリクルートし、その効率的な細胞内選別輸送に関わる。これらアダプター分子の癌組織における挙動や機能の詳細は不明であったが、最近、トランスゴルジネットワーク (TGN) /エンドソーム局在型クラスリンアダプターとして知られるGGA2が複数の癌組織で高発現を示し、またEGFR依存性肺腺癌の協調ドライバー遺伝子である事が報告された (Uemura et al, Sci Rep, 2018; O' Farrell et. al, J Thorac Oncol, 2019)。本研究では、GGA2と協調的に働くAdaptor protein complex 1 (AP-1) に着目し、乳癌組織におけるAP-1の局在発現様式と臨床病理学的因子との関連性を解析した。
【方法】福島県立医科大学附属病院で2011年から2012年に手術を行った原発乳癌150症例を対象とした。AP-1のサブユニットであるγアダプチンに対する抗体を用いて免疫組織化学法を行い、画像解析による染色強度の定量及び局在解析を行い、臨床病理学的因子との関連性を検討した。また、二重免疫組織蛍光法によりAP-1の細胞内局在を詳細に解析した。
【結果】AP-1の染色強度はMIB-1 index が高値の症例は低値の症例より有意に高く、Luminal B及びHER2タイプの症例はLuminal A症例より有意に高かった。局在様式をPerinuclear/Negative (PN/Neg)、Scattered/Diffuse (Sc/Dif)の2群に分類して解析したところ、Sc/Dif症例はHER2タイプ症例および術後再発症例と有意な相関が認められた。また、Sc/Dif症例の腫瘍細胞では、AP-1はTGNではなく主にエンドソームに局在していた。
【結論】エンドソームにおけるAP-1の発現強度が乳癌の予後予測因子となる可能性が示唆された。今後はその分子メカニズムや臨床病理学的因子とのより詳細な相関解析が必要である。

P-23-119

ホルモン補充療法（HRT）が発生に関与したと思われる乳がんについての検討

Study of breast cancers induced by hormon replacement therapy

湘南記念病院　乳がんセンター
土井　卓子、井上　俊夫、井上　謙一、三角みその、水野　香世、
川崎あいか、有泉　千草、廣瀬　知子

はじめに:HRTは乳がんの発生リスクを上昇させる可能性があると指摘されている。当院では7年間に治療した乳がん患者1899名中17名 (18乳がん、0.9%) がHRT施行中であった。HRTが乳がん発生に影響するのか、発生乳がんに違いがあるのかについて検討した。対象・方法:2013年～ 2019年に治療した乳がん患者を対象にHRT施行の有無、既往について確認した。発生乳がんの発見契機、がんの進行度、組織型、サブタイプ、治療内容を検討した。結果:HRT施行期間は2か月未満4例、2か月～ 5年0例、5 ～ 10年5例、10年以上8例、平均8.15年であった。がん発見契機はHRT群は15名88%が検診であり、非HRT群の32%と比較して優位に高かった。施行2か月未満の症例はHRTは発見契機になっているが発生要因ではないと考え以後の検討から除外した。がんの組織型はDCIS37%、硬癌36%、充実腺管癌9%、特殊型18%で、非HRT群と差がなかった。進行度はステージ0が33%、1が40%、2Aが20%、2Bが7%であり、非HRT群にみられたステージ3B,4の進行がんがなかった。HER2陽性率は27%と差がなかった。リンパ節転移は1例7.1%で非HRT群の20%に比較して少なかった。サブタイプはルミナールA36.4%、ルミナールBHER2 27%、TN,HER2タイプ各9.1%、ホルモン陽性DCIS27.3%で差がなかった。化学療法施行例は2例15.4%で非HRT群より少なかった。考察:HRT施行時は乳がん検診が必須となっており、自覚症状なく検診で発見した症例が多く、そのため進行がんが少なかったと思われる。発生癌の組織型、サブタイプなどには特徴はなかった。ドック型検診では非HRT群はがん発見が (0.7%、ただし繰り返し受診でも1と換算)、HRT群は (1.5%、同) と多かった。長期間 (平均8.15年) のHRTはがん発生に影響するが、検診により早期発見が可能で、生命的危険にはつながっていなかった。結語:長期間のHRTはがん発生を増加させるが、発生する癌に違いはなかった。検診を行うことで生命的危険はないと思われた。

P-23-120

乳癌における術前化学療法前後のマンモグラフィ石灰化の変化と病理学的治療効果の関係

Changes in mammographic microcalcifications after NAC: correlation with pathological response

[1]市立貝塚病院　乳腺センター、[2]市立貝塚病院　病理科
大城　智弥[1]、西前　綾香[1]、高橋　裕代[1]、梅本郁奈子[1]、矢竹　秀稔[1]、
沢井　ユカ[1]、野田　百合[2]、山崎　　大[2]、稲治　英生[1]

【背景】
術前化学療法(NAC)前後でマンモグラフィ (MMG)における石灰化量や石灰化範囲が変化することは臨床上しばしば経験する。しかし、石灰化の変化と病理学的治療効果の関係性についてはまだ一定の見解はない。特にHER2陽性乳癌における治療の進歩とともにNACのpCR率は高くなっており、その奏効との関連は興味深いと考えられる。
【方法】
対象は2017年～ 2019年に当院でNACを受けた乳癌患者53例。石灰化の有無は5Mのモニタで確認。治療前の石灰化有無は病変に一致する部位で確認。治療後の石灰化は、石灰化量と石灰化範囲の両方を確認し、いずれかの変化で「増加」もしくは「減少」と判定、いずれも変化がなければ「変化なし」と判定した。化学療法の病理学的治療効果は原発巣で評価、ypT0(病変の完全消失)、ypTis(DCIS残存)、その他(Grade1a,1b,2a,2b)に分類した。
【結果】
治療前MMGで石灰化を認めたのは53例中27例で、NACにより石灰化が増加したのは10例、減少したのは10例、変化がなかったのは7例であった。NAC感受性を考慮し、27例をHER2陽性 (ホルモン受容体陽性6例、陰性9例) 15例、HER2陰性12例 (ホルモン受容体陽性9例、陰性3例) で分けて検討を行った。HER2陽性症例15例中、石灰化が増加したのは6例で、このうち5例がypT0であった (1例はその他)。石灰化減少は6例 (ypT0: 3例、ypTis: 2例、その他1例)、石灰化変化なしは3例(ypTis: 1例、その他2例) であり、石灰化増加症例では病変の完全消失を認めることが多い傾向を認めた。HER2陰性症例では、石灰化増加は4例 (ypT0: 1例、その他3例)、減少は4例 (ypT0: 1例、その他3例)、変化なしは4例 (ypT0: 1例、ypTis: 1例、その他2例) であり、石灰化の増減による差は認めなかった。また、治療前MMGにおいて石灰化を全く認めなかった症例で、治療後に石灰化が出現した症例は1例もなかった。
【考察】
今回の検討から、特にHER2陽性乳癌においてはNAC後に増加した石灰化の範囲が病変の残存を意味するわけではなく、むしろ高いNAC効果 (ypT0) を示している可能性が示唆された。これらの病理学的変化も踏まえ若干の文献的考察を加えて報告する。

P-23-121

糖尿病は乳癌の予後不良因子となり得る:実臨床の後方視的解析から

Diabetes may be associated with the poor prognosis of breast cancer: a retrospective analysis

[1]愛媛大学医学部附属病院　乳腺センター、
[2]愛媛大学医学部附属病院　総合臨床研修センター
村上　朱里[1]、奥島久美子[1,2]、竹本　佳菜[1,2]、高岡　萌美[1]、塚本　大樹[1]、野田　令菜[1]、日下部恵梨菜[1]、青木　玲奈[1]、田口　加奈[1]、西山加那子[1]、山下美智子[1]、杉森和加奈[1]、亀井　義明[1]

【はじめに】糖尿病は乳癌診療ガイドラインでも乳癌の発症リスクを上昇させることはほぼ確実と報告され,また再発・予後不良因子になるとの報告もある.一方,糖尿病薬であるビグアナイド剤のメトホルミンは評価は未だ一定しないものの,乳癌の発症率を抑えることやpCR率の上昇などが報告されている.
【目的】実臨床での糖尿病り患が乳癌の予後に及ぼす影響を検討する.
【対象と方法】2011年10月から2019年9月までの期間に当施設で手術を施行した原発性乳癌患者547名.うち治療開始時に糖尿病として加療されていた糖尿病群は52名であった.診療録をもとに患者背景因子・病理学的因子・糖尿病治療薬などについて後方視的解析を行った.
【結果】年齢中央値はDM群75歳:非DM群57歳とDM群の方が高く,BMIはDM群24:非DM群22と有意差を認めなかった.StageはDM群（0:2名,Ⅰ:17名,ⅡA:19名,ⅡB:3名,Ⅲ8名）,非DM群（0:75名,Ⅰ:224名,ⅡA:111名,ⅡB:36名,Ⅲ39名）.サブタイプはDM群（Luminal:36名,LuminalHER2:4名,HER2:4名,TN:5名 ）,　非DM群（Luminal:374名,LuminalHER2:23名,HER2:29名,TN:63名）.観察期間中央値989日.観察期間中に再発30例（DM群5例 9.6%、非DM群25例 5%）を認め,予後解析を行った.DM群と非DM群において無再発生存期間（RFS）は有意差を認めなかったが（p=0.179）,生存期間（OS）は有意差を認め(p=0.0039）,DM群が予後不良であった.DM群のみの検証では，メトホルミン内服群とメトホルミン非内服群との間ではRFS，OSともに有意差を認めなかった.
【結語】乳癌において,加療を要する糖尿病は予後不良因子になり得ると考えられた.しかし,糖尿病そのものと乳癌の進展に関連する因子は不明であり,更なる解析が必要と考えられる.

P-23-122

当院におけるOncotype DX施行症例の検討

Clinical use of the Oncotype DX test to guide treatment decisions for breast cancer patients

[1]前橋赤十字病院　乳腺・内分泌外科、[2]前橋赤十字病院　病理診断科
長岡　りん[1]、池田　文広[1]、井出　宗則[2]

【背景と目的】Oncotype DXは、ホルモン受容体陽性HER2陰性乳癌の予後予測やおよび治療効果予測に有用な検査の1つであり、術後治療の決定に役立っている。保険適応の問題もあり、現状ではなかなか全例に使用することはできないが、実臨床での使用経験をもとに有用性を検討したい。
【対象と方法】2017年4月から2019年12月までに当院で手術を施行した乳癌症例のうち、OncotypeDX検査を施行した14症例を対象とし、臨床病理学的検討を行った。
【結果】年齢中央値48（38-73）歳、閉経前8例（57%）、閉経後6例（43%）であった。
腫瘍径はT1b:3例、T1c:9例、T2:2例で、リンパ節転移は陽性6例、陰性8例、病期はⅠ:8例、ⅡA:5例、ⅡB:1例であった。ホルモン受容体は全例ER陽性、PgR陰性12例、核異型度はGrade1:2例、Grade2:4例、Grade3:8例で、Ki67の中央値は28（20-50）、Ki67<10:0例、10≦Ki67<30:7例、30≦Ki67:7例であった。再発スコア（RS）の中央値は14（3-43）、RS<11:4例（28.6%）、RS 11-25:9例（64.3%）、RS>25:1例（7.1%）であり、術後化学療法は、RS<11群には0例（0%）、RS11-25群には1/9例（11.1%）、RS>25群には1/1例（100%）に施行された。核異型度Grade1でもRS>25の症例を認めたが、Ki67<20でRS>25の症例はなかった。予後に関しては、観察期間中央値10.6ヶ月（3.2-29.6）で全例無再発生存中である。
【結語】今回、術後化学療法を検討すべき症例に対してOncotypeDX検査を施行し、約8割の症例で内分泌療法単独の方針とされた。OncotypeDXによるRSは、臨床病理学的因子と合わせ、ホルモン受容体陽性乳癌の術後治療を決定するうえで有用な情報であり、今後も実臨床での実情もふまえつつ、さらに症例の蓄積と長期予後の観察を行う必要がある。

P-23-123

再発乳癌におけるpalbociclib+fluvestrantの治療下と末梢血の免疫関連マーカーの検討

Immune-related Markers may associate with efficacy of metastic breastcancer treated with palbociclib

兵庫医科大学　医学部　乳腺外科
尾澤　宏美、福井　玲子、文　亜也子、樋口　智子、藤本由希枝、宮川　義仁、今村美智子、村瀬　慶子、高塚　雄一、三好　康雄

転移再発乳癌の治療薬として、palbociclibは重要な地位を占める薬剤である。一次療法、二次療法としてどのサブグループにおいても優位に無増悪生存期間（PFS）を延長する。RBの欠損、サイクリンEの過剰発現が効果に影響することが知られているものの、治療効果を予測する原因として臨床応用されているものは存在しない。近年末梢血の免疫関連マーカーである好中球.リンパ球比（NLR）,リンパ球比（ALC）が化学療法や抗HER2薬の効果予測因子である可能性が示唆されている。そこでこれらの末梢血の免疫関連マーカーがpalbociclibの治療効果に影響するかを検討した。対象は、当院でpalbociclib+fluvestrantを使用した28例（4例は卵巣機能抑制剤を使用）の転移再発乳癌を対象とした。2次治療として14例、3次治療として11例、それ以降で3例にpalbociclib+fluvestrantを使用した。内臓転移は10例、非内臓転移は17例であった。治療開始前（ベースライン）の末梢血から、好中球、リンパ球数を測定し、NLR,ALC比を算出した。NLRは3をカットオフ値とし、ALCは<1000/μL、1000-1500/μL、>1500/μLの3郡に分割してPFSとの関連を検討した。20例は増悪、3例は有害事象のため中止し、5例は治療継続中である。その結果、ベースラインのNLR低値（N=22）のPFS（中央値406日）は高値（n=5）の中央値（70日）より優位に延長していた（p=0.0042）一方ALCに検しては有意差は認められなかった。（P=0.237）。一方メカニズムは不明であるが、ベースラインのNLRはpalbociclib+fluvestrant療法の効果予測因子となる可能性が示唆された。

P-23-124

転移臓器数はER陽性HER2陰性再発乳癌における予後因子である

The prognostic factor of the ER-positive and HER2-negative recurrent breast cancer patients

弘前大学　医学部　乳腺外科
西村　顕正、岡野　健介、井川　明子、佐藤健太郎、袴田　健一

【緒言】再発乳癌において、治療の目的は「生存期間の延長」と「生活の質の改善、維持」である。再発乳癌に対する薬物療法は、ER陰性ないしHER2陽性であれば、抗癌剤（+抗HER2薬）が第一選択薬になることは異論がないと思われる。ER陽性かつHER2陰性再発乳癌の場合は、ERの発現状況、無再発生存期間、再発部位、その他様々な因子により、治療方針は異なり、内分泌療法で開始するか、抗癌剤治療で開始するか、悩むことも多い。【目的】本研究はER陽性HER2陰性再発乳癌に対する再発後の生存期間に影響を与える因子を同定することを目的とした。【方法】2005年4月から2018年3月までに当科で手術を施行したER陽性HER2陰性乳癌患者で、術後画像診断ないしは病理診断で遠隔再発を認めた33症例を対象とした。診療録より対象患者の手術時のly、v、NG、PgR、再発時の無再発生存期間（以下、DFS）、内臓転移の有無、再発臓器数を抽出し、それぞれの因子で再発後の生存曲線を検討した。生存曲線はカプラン・マイヤー法で計算し、ログランク法で比較検討した。p<0.05の時、有意差ありと判定した。【結果】対象症例33例の臨床病理学的因子の内訳はly（ly+:ly-=17:16）、v（v+:v-=4:29）、NG（NG1:NG2:NG3=12:9:12）、PgR（PgR陽性:PgR陰性=29:4）、DFS（24ヶ月未満:24ヶ月以上=23:10）、内臓転移（有:無=18:15）、再発臓器数（単臓器:複数臓器=20:13）であった。それぞれの因子で再発後生存期間を検討すると、ly（p=0.957）、v（p=0.681）、NG（p=0.062）、PgR（p=0.128）、DFS（p=0.022）、内臓転移（p=0.412）、再発臓器数（p=0.001）で、DFSと再発臓器数で有意差を認めた。これらの因子で多変量解析を行うと、DFS（HR=2.902、95%CI=0.916-9.193、p=0.070）、再発臓器数（HR=5.813、95%CI=1.577-21.430、p=0.008）と再発臓器数のみ有意差を認めた。【結論】ER陽性HER2陰性再発乳癌の予後規定因子は再発臓器数であった。転移・再発乳癌に対する治療選択を行うにあたって考慮すべき因子として、患者の個別性、構築されたエビデンス、患者の希望があり、患者の個別性では、腫瘍の生物学的特性、転移巣の場所、再発までの期間などがあげられる。それに加えて転移臓器数も考慮すべき因子であると思われる。

P-23-125

乳癌脳転移症例の臨床学的検討

Clinical study of breast cancer brain metastatis

日本大学　医学部　外科学系　乳腺内分泌外科学分野
原　華保里、榎本　克久、福本　咲月、小山　祐未、森　　聡史、
後藤　洋伯、原　由起子、村上絵里子、小関　　淳、谷　　眞弓、
多田敬一郎

【背景】乳癌脳転移は進行乳癌の10 ～ 16%に認められ、予後不良な因子として扱われている。早期発見により予後の改善が期待されるものの脳転移スクリーニングの意義は明らかではない。【目的】当科で経験した乳癌脳転移をretrospectiveに検討し、全脳照射群と手術ないしは定位放射線照射の局所療法群に分けて比較検討し、予後比較を行った。【対象と方法】2015年1月から2019年12月までの期間に乳癌脳転移と診断された22例を対象とした。脳転移診断後適応となった治療により全脳照射群、局所療法群に分類した。両方の治療を行っているものについては初回に適応となった治療により分類した。各群の年齢､サブタイプ､診断の契機､生存率につき臨床学的に検討を行った。生存率の検討にはLog-rank testを用い、P<0.05を有意差ありとした。【結果】全脳照射群は10例であり、うち1例は全脳照射後にγナイフを施行した。γナイフ群は12例、うち2例はγナイフ後に全脳照射を併用した。平均年齢は全脳照射群56歳(28 ～ 74)、局所療法群で54歳(34 ～ 71)だった。サブタイプ(ER+/HER+/TN)は全脳照射群(6/4/2)、局所療法群(4/4/5)だった。診断の契機は(症状あり/なし/不明)全脳照射群(7/3/0)、局所療法群(9/2/1)だった。それぞれの生存期間の中央値は全脳照射群で154日、局所療法群で175日、であり有意差はなかった (p=0.64) 。【考察】今回の検討では全脳照射群、局所療法群において明らかな差は認めなかった。乳癌脳転移症例に対する治療方針は、ガイドラインでも推奨されたものはない。有効なものは、放射線治療が挙げられる。最近では、脳転移の個数による手術適応や脳血流関門を通過する薬物療法による予後改善の症例報告もされていることから、今後は、今回の検討項目に既知の治療も含めた集学的治療で分類し予後期待できるような治療法を模索していきたいと考えている。

P-23-126

当院におけるPaclitaxel・Bevacizumab併用療法と好中球・リンパ球比に関する検討

The predict value of NLR among metastatic breast cancer patients with paclitaxel plus bevacizumab

[1]がん・感染症センター都立駒込病院　外科 (乳腺)、
[2]順天堂大学　大学院　臨床腫瘍学
大西　　舞[1,2]、矢部早希子[1]、奈良美也子[1]、才田　千晶[1]、後藤　理紗[1]、
岩本奈織子[1]、米倉　利香[1]、石場　俊之[1]、本田　弥生[1]、宮本　博美[1]、
有賀　智之[1]

【背景】進行・再発乳癌患者においてPaclitaxelとBevacizumabの併用療法(PTX+Bev) は, 高い奏効率が報告されているが, 治療効果の予測因子は不明であり, 症例の選択が難しい. 近年, 化学療法の治療効果と宿主の免疫微小環境との関連が報告されている. 今回, 当院でのPTX+Bev投与例における末梢血での免疫関連マーカーと予後との相関について検討した.
【対象と方法】当科で2012年1月から2019年12月までにPTX+Bevが 投与された89例の進行・再発乳癌患者のうち, 術前化学療法やメンテナンス等でのBev投与症例を除いた76例を対象とした. PTX+Bev初回投与直前の末梢血データからリンパ球数および好中球・リンパ球比 (NLR) を算出しTreatment to failure (TTF) と全生存期間(OS)との相関を調べた.
【結果】PTX+Bev投与開始時の年齢中央値は54歳 (35-78歳) . PTX+Bev投与開始時の治療数は化学療法での1st lineが47例, 2nd lineが12例, 3rd line以上が17例であった. サブタイプはER陽性HER2陰性が49例, ER陰性HER2陰性が23例, ER陽性HER2陽性が3例, ER陰性HER2陽性が1例. 診断時Stage IV が22例, 転移再発症例が54例で, 観察期間の中央値は336日 (39-1980日) , PTX+BevのTTFの中央値が182日 (14-749日) であった. TTFと最も相関するカットオフ値をROC曲線で算出し, NLR4, リンパ球数2000をカットオフとし, high群とlow群とに分け検討したところ, TTFでは, NLR high群(26例, 中央値136.5日) , low群(50例, 中央値231.0日) とに有意差がみられた (p=0.00352) . またリンパ球数に関してはhigh群 (12例, 中央値322日) , low群 (64例, 中央値182日) で統計学的な有意差は認められなかった. (p=0.0767) . OSでは, NLR・リンパ球数ともに両群間に差は認められなかった.
【結語】本検討では, NLRとTTFとに相関がみられたが, OSに関しては認めなかった. PTX+Bevにおいても, NLRが予後予測の一助となる可能性が考えられるが, さらなる症例の蓄積・詳細な検討が必要である.

P-23-127

閉経後ホルモン受容体陽性乳癌に対する術前内分泌療法の検討

Neoadjuvant endocrine therapy for post-menopause ER-positive breast cancer: a retrospective study

熊本大学病院　乳腺・内分泌外科
竹野　雅子、山本　　豊、後藤　理沙、藤木　義敬、冨口　麻衣、
末田　愛子

【背景】ホルモン受容体 (HR) 陽性/HER2陰性原発乳癌に対する術前内分泌療法 (Neoadjuvant endocrine therapy: NAET) はsurgical outcomeを改善することが示されている。今回、NAETにおける治療効果予測因子の同定及びPEPI scoreによる予後予測について検討した。
【対象と方法】2005年8月から2019年10月までに3ヶ月以上のNAETを施行した閉経後HR陽性/HER2陰性原発乳癌患者97例を対象とした。治療効果判定は治療開始前および術前の乳房超音波検査における腫瘍径を用いて行った。
【結果】患者背景は、年齢中央値71歳 (50-92)、NAET治療期間中央値181日 (95-689)、投与薬剤はEXE/LET/ANA/TOR/ANA→TAM/LET→TOR:44/29/20/2/1/1例、組織型はIDC/ILC/その他:83/6/8例、治療前ER≦50/50< :2/94例 (1例は不明)、治療前PgR 0/0<,≦50/50< :10/42/42例 (3例は不明)、治療前Ki-67中央値13.8% (1.4-70.5)、臨床病期(cStage)はI/II/III:31/54/12例、cT 1/2/3/4:32/50/7/8例、リンパ節転移 (cN) +/-:24/73例であった。NAET治療期間中央値181日 (95-689)、治療効果はCR/PR/SD/PD:0/38/55/4例で、奏効率は37.1% (36/97)、術式はBp/Bt=66/31例で乳房温存率は68.0%であった。治療効果と関連のある背景因子は認められなかった。観察期間中央値56.5ヶ月(4.4-138.6)における再発は18例、乳癌特異的死は0例であった。NAET後のPEPIスコアによる予後は、0点 (低リスク群 14例)、1-3点 (中リスク群 45例)、4点以上 (高リスク群 30例) になるにつれRFSは有意に予後不良となった (log-rank test, p = 0.0403)。
【結論】背景因子からNAETにおける効果予測因子を示すことはできなかった。PEPIスコアはNAET例の予後予測に有用であることが確認された。

P-23-128

腫瘍免疫より捉えた乳癌エリブリン化学療法における局所・全身反応の相互作用

Interaction of local and whole body reaction regarding of breast cancer Eribulin chemical treatment

大阪市立大学　医学部　医学科　乳腺内分泌外科
孝橋　里花、柏木伸一郎、浅野　有香、河野　祐子、藪本　明路、
石原　沙江、田内　幸枝、森崎　珠美、野田　　諭、高島　　勉、
平川　弘聖、大平　雅一

【背景】癌の進行は，癌細胞自体のもつ特性によってのみで決定されるのではなく，腫瘍微小環境との相互関係が深く関わっている．腫瘍微小環境の免疫応答のモニタリング指標である腫瘍浸潤リンパ球 (TILs) は，様々な癌腫において予後や治療効果予測因子として報告されている．また，好中球・リンパ球比 (NLR) においても，予後予測因子としての有用性が明らかになっている．本研究では，エリブリン化学療法において，宿主の癌の局所指標であるTILsおよび全身指標であるNLRの臨床的意義を検証した．
【対象と方法】エリブリンにて化学療法を行った手術不能もしくは転移・再発乳癌症例106例を対象とした．治療前の針生検標本にて腫瘍周囲間質に浸潤したリンパ球をTILsとして評価し，さらに末梢血におけるNLRを算出して臨床的検討を行った．
【結果】全乳癌，トリプリネガティブ乳癌 (TNBC) , non-TNBC症例において，TILsとNLRに相関は認められなかった (p=0.880, p=0.790, p=0.577)．無増悪生存期間 (PFS) に関わる予後解析では，全乳癌において低NLR群は高NLR群と比較して有意に予後良好であった (p=0.034)．TNBC, non-TNBC症例においては，NLRによる差は認められなかった (p=0.098, p=0.138)．TILsでは，全乳癌, non-TNBC症例のPFSに差は認められなかったものの (p=0.715, p=0.729)，TNBCにおいて高TILs群は低TILs群と比較して有意に予後良好であった (p=0.027)．多変量解析では，全乳癌症例において低NLRはPFSに寄与する独立した予後良好因子であった (p=0.036, HR=2.042)．またTNBCにおいて，TILs高値はPFSに寄与する独立した予後良好因子であった (p=0.037, HR=0.367)．一方で全生存期間 (OS) に関わる予後解析では，全乳癌, TNBC, non-TNBC症例において，低NLR症例は高NLR症例と比較して有意に予後良好であった (p<0.001, p=0.018, p=0.003)．TILsでは，non-TNBC症例のOSに差は認められなかったものの (p=0.057)，全乳癌およびTNBCにおいて高TILs群は低TILs群と比較して有意に予後良好であった (p=0.031, p=0.002)．
【結語】進行乳癌に対するエリブリン化学療法において，全身性炎症マーカーであるNLRは全乳癌症例，免疫微小環境の指標であるTILsは免疫原性の高いTNBC症例において予後予測因子である可能性が示唆された．

P-23-129

乳癌におけるASNS（アスパラギン合成酵素）遺伝子発現の予後への影響

The prognostic impact of ASNS(Asparagine synthetase) expression in breast cancer patients

[1]豊川市民病院　乳腺・内分泌外科、
[2]名古屋市立大学大学院　医学研究科　乳腺外科学分野
西川さや香[1,2]、上本　康明[2]、近藤　直人[2]、鰐渕一遠藤友美[2]、
藤田　崇史[2]、浅野　倫子[2]、久田　知可[2]、片桐　悠介[2]、加藤　明子[2]、
寺田　満雄[2]、山中　菜摘[2]、遠山　竜也[2]

【背景】乳癌術後に転移をきたすと極めて予後不良であるため、転移メカニズムの解明と治療成績の向上は喫緊の課題である。最近、アスパラギン代謝に関わるASNS（Asparagine synthetase）が、乳癌の転移・再発に深く関与していることが報告された。【目的】本研究では、長期フォローアップした乳癌症例を対象に、乳癌組織におけるASNS発現と予後ならびに臨床病理学的因子との相関を検討した。【対象・方法】名古屋市立大学病院で2000年～ 2007年に手術を施行した初発乳癌436例（フォローアップ期間 中央値11年）を対象に、乳癌組織よりRNAを抽出し、TaqMan real-time PCRシステムを用いて、ASNS遺伝子のmRNA発現を定量的に測定した。次に、ASNS mRNA発現レベルと無病生存期間（DFS）および全生存期間（OS）との相関について検討した。予後解析はKaplan-Meier法にて行った。【結果】乳癌組織におけるASNS mRNAの高発現症例は低発現症例に比べて、DFSにおいて有意に予後不良であった（P=0.044）。OSにおいては、有意差は認めなかった（P=0.19）。エストロゲン受容体陽性乳癌 338例を対象とした検討でも、ASNS mRNA高発現症例は低発現症例に比べて、DFSにおいて優位に予後不良であり（P=0.028）、OSでは有意差を認めなかった（P=0.46）。【考察】今回の検討結果より、ASNS遺伝子の高発現症例では予後不良である可能性が示された。これは、ASNS遺伝子の発現が高い症例ではアスパラギンが豊富に含まれるタンパクが増加し、EMTが促進され、乳癌の転移・再発を起こしやすくなり、結果的に乳癌患者の予後を増悪させるというメカニズムを支持する結果であった。

P-23-130

がん遺伝子パネル検査を実施した乳癌14例

A report of 14 breast cancer cases examined with the cancer genomic profiling test

[1]社会医療法人博愛会　相良病院　乳腺科、
[2]社会医療法人博愛会　相良病院　腫瘍内科、
[3]社会医療法人博愛会　相良病院　病理診断科
金光　秀一[1]、太良　哲彦[2]、大井　恭代[3]、満枝　怜子[1]、佐藤　睦[1]、
川野　純子[1]、寺岡　恵[1]、馬場　信一[1]、柏葉　匡寛[1]、松山　義人[1]、
雷　哲明[1]、相良　安昭[1]、相良　吉昭[1]

【背景】当院では2018年7月よりがんゲノム医療外来で自由診療（PleSSision検査）・保険診療（NCCオンコパネル；以下NCCOP）・臨床研究（Human Breast Cancer Panel+Solid Tumor Panel；以下Breast panel）の形で順次がん遺伝子パネル検査を行ってきた。【目的】当院で実施したがん遺伝子パネル検査を検討。【対象】2018年7月～ 2019年11月の間に遺伝子パネル検査を行った乳癌14例。使用されたパネルはPleSSision検査 4例、NCCOP 5例、Breast panel 6例。1例ではBreast panelの実施後、NCCOPを実施された。【方法】診療記録より病理組織学的項目を含む臨床情報ならびにがん遺伝子パネル検査結果を取得し検討した（後向き観察研究）。三学会合同ガイダンス・OncoKB・CIViCのいずれかで臨床的有用性が確認されたものをdruggable変異とした。【結果】検査実施時の平均年齢54歳（30-67歳）、転移性乳癌12例に対し局所進行乳癌2例であり、subtypeではER+/HER2（Luminal type）6例、ER-/HER2-（TNBC）6例、ER-/HER2+（HER2 type）2例の内訳であった。Actionable変異は13例（93%）において24遺伝子に異常が検出され、最多はTP53（7例；50%）、次いでPIK3CA（5例；36%）であった。Druggable変異は10例（71%）において9遺伝子（PIK3CA 5例、PTEN 2例、CDKN2A 2例、ほかERBB2, BRCA1, BRCA2, FGFR2, PDGFRA, AKT1で1例ずつ）に異常が検出された。PI3K経路を構成するPIK3CAとPTENのdruggable変異は Luminal type 4例、TNBC 2例、HER2 type 1例に見られた。開示すべき二次所見は得られなかった。【結論】Druggable変異は多岐にわたり、乳癌においてもアンブレラ型臨床試験での検証が期待される。PI3K経路はいずれのsubtypeでもみられるシグナル経路である。

P-23-131

乳癌に対する術前化学療法効果予測因子としての腫瘍浸潤リンパ球と好中球・リンパ球比

Predictive impacts of TILs and NLR for pathological response of breast cancer after NAC

[1]市立貝塚病院 乳腺センター、[2]市立貝塚病院　病理診断科
高橋　裕代[1]、西前　綾香[1]、大城　智弥[1]、梅本郁奈子[1]、矢竹　秀稔[1]、
沢井　ユカ[1]、野田　百合[2]、山崎　大[2]、稲治　英生[1]

【背景】近年、術前化学療法（NAC）の治療効果予測因子として腫瘍浸潤リンパ球（TILs）や好中球・リンパ球比（NLR）等の報告が散見されるが、一定の結論は得られていない。また、NAC症例の治療前TILsは生検標本で評価されるが、腫瘍の一部における評価であり過小もしくは過大評価されている可能性もある。今回我々は①生検標本と手術標本におけるTILsの整合性や、②TILsおよびNLRのNAC効果予測因子としての意義について検討した。
【対象・方法】①2017年3月～ 2019年12月に当院で手術を施行したStage Ⅰ～Ⅲの浸潤性乳癌（NAC症例除く）のうち、生検標本と手術標本でTILsが評価された182例を対象にその整合性やSpearmanの相関係数を検討した。また、②上記期間にNAC後に手術が施行された浸潤性乳癌48例を対象に、NAC前のTILs（high vs intermediate & low）およびNLR（high vs low）とpCRとの関連性をχ二乗検定で検討した。NLRのcut-off値はROC曲線から決定し、最もpCRと相関を認めた1.9をcut off値とした。
【結果】①TILs評価の内訳は、生検標本ではhigh:9%、intermediate:14%、low:77%であり、手術標本ではhigh:7%、intermediate:18%、low:75%であった。その一致率は81%であり、Spearmanの相関係数（Rs）は0.622であった。不一致例中、2段階（high→low、low→high）評価が異なる症例は無く、ホルモン受容体陰性、組織学的グレードⅢ、Ki67高値、triple negative（TN）の症例で特に良好な相関を認めた（Rs=0.785、0.791、0.711、0.782）。②対象例中pCRを23例（48%）認めた。high-NLR群はlow-NLR群に比べ有意にpCR例が多く（65% vs 30%、p=0.018）、Luminal typeに比べHER2 enriched typeやTN typeでその傾向が強く見られた。一方、TILsとpCR率に相関性は認めず（p=0.244）、サブタイプ別での検討も同様であった。High-NLR群の他に、HER2 enriched typeでpCR例を多く認め（9例中8例、p=0.008）た。ロジスティック回帰分析でもNLR（オッズ比（OR）, 7.378; 95%信頼区間（CI）, 1.630-33.402; p=0.009）は独立して有意にpCRと相関した。
【結語】生検標本でのTILsの評価の妥当性が示唆された。また、NAC症例において、治療前NLRは有用な効果予測因子となる可能性が示唆された。

P-23-132

Luminal A, B境界領域に対する術前内分泌療法による予後予測因子について

Prognostic factor for indeterminate luminal breast cancer derived from neoadjuvant endocrine therapy

中頭病院　乳腺外科
座波　久光、阿部　典恵、本成常貴和、宇根底幹子

はじめに:
未だ本邦では多遺伝子アッセイが保険適応外であるため，ER陽性HER2陰性乳癌患者の補助化学療法の適応判断に苦慮する場合は少なくない．術前内分泌療法（NET）後のki67の値の推移により予後を予測するPEPI scoreは，前向きの大規模臨床試験により予後因子としてその有用性が証明されている．しかし，ki67のcut off値が厳しすぎるため、low riskと判断される割合が低いことが問題である．KurozumiらはNET前のPgR statusを加味したPEPI-P scoreを考案し，より多くのlow risk症例を推測できると報告している．今回，当院においてNETを行った症例のうち，治療前にluminal A like（LA）とluminal B like（LB）の判定困難症例に対し，PEPIおよびPEPI-P scoreを算出し，それぞれlow riskと判定できる割合を後方視的に算出したのでその結果を報告する．
対象と方法:
2011年1月より2018年12月までに当院でNET行ったER陽性HER2陰性閉経後乳癌187例中，免疫染色でLAとLBの判定が困難な症例，すなわち術前ステージⅠ，Ⅱでki67 15%-30%の症例108例を対象とした．ただし，腫瘍径1cm未満かつリンパ節転移陰性症例は除外した．NETは全例アロマターゼ阻害薬を使用し，NETの期間は2週～ 28週とした．
結果:
PEPIでのlow riskとなる0点は23例（21.3%）であった．一方，PEPI-Pでlow riskとなる0-3点は70例（64.8%）で，5例にリンパ節転移を認めた．以上の結果を参考に，術後化学療法が施行された症例は21例（19.4%）であった。平均観察期間は47ヵ月と短いが，現時点でPEPI及びPEPI-P low risk群に再発は1例も認めていない。
考察:
PEPI scoreを用いた臨床試験におけるlow risk症例の割合は15%-25% とされている．一方，PEPI-Pでのlow risk群は約50%にのぼり，その無再発生存率は極めて良好であったとの報告がある．今回，LAとLBの境界領域症例を対象としたところ，PEPI-Pによるlow risk群は約2/3に達した．PEPI-PはPEPIと同様に短期間の術前治療で予後が推定できる点と，リンパ節陽性でもlow riskになり得る可能性があることが利点である．
結論:
LAとLB境界領域の閉経後ER陽性HER2陰性乳癌に対しNETを行った．PEPI scoreで21.3%，PEPI-P scoreで64.8%の症例がlow riskと判定された．予後因子としてのPEPI-Pの意義については早急にvalidation studyが必要であると考える．

P-23-133

当院におけるOncotype Dxと臨床病理学的因子の検討

Oncotype Dx® and Clinicopathological features in ER positive breast cancer

静岡県立総合病院　乳腺外科
山口　　慧、松沼　亮一、速水　亮介、常泉　道子

［はじめに］
Oncotype Dx®は癌関連遺伝子の解析によりER陽性HER2陰性の早期乳癌における再発スコア(recurrence score:RS)を算出し化学療法の上乗せ効果を予測することができる。本邦では自費診療となり、当院では腋窩リンパ節転移陰性の場合は閉経前の症例やHistological Grade (HG)、Ki-67のいずれかが高値の症例については積極的に勧めている。腋窩リンパ節転移陽性の症例では微小転移や転移個数が1-3個の症例については考慮すべき検査として説明を行っている。今回当院でOncotye Dx®を施行した症例について検討した。
［対象と方法］2016年3月から2019年3月までにOncotype Dx®を施行した70例を対象とした。腋窩リンパ節転移陽性、陰性の症例にわけ、それぞれRSと臨床病理学的因子について後方視的に検討を行った。RSは低リスク(0-17)、中リスク(18-30)、高リスク(31以上)に分類した。
［結果］転移陰性群は31例あり、RSは低リスク:10例 中リスク:12例 高リスク:9例であった。年齢の中央値は47歳 (36歳-74歳) で閉経前:19例 閉経後:12例 であった。病理学的因子は浸潤性乳管癌 :23例 浸潤性小葉癌 :1例、浸潤性微小乳頭癌:1例 アポクリン癌:2例 、粘液癌: 4例、腫瘍径の中央値:21mm (7mm-80mm)、Ki-67は中央値30% (5%-90%)、PgRはJ-score 0点:4例 1点:0例 2点:4例 3点:23例、HGはgrade 1 : 2例 grade 2 : 14例 grade 3 : 15例、リンパ管侵襲(Ly)は16例に認めた。観察期間の中央値は27ヶ月 (11-47ヶ月) で、遠隔転移を1例(RS:18)に認めた。
転移陽性群は39例 (微小転移:5例 1個:21例、2個:11例 3個:2例) あり、RSは低リスク:23例、中間リスク:15例、高リスク:1例であった。年齢の中央値は53歳 (36歳-74歳) で、閉経前:20例 閉経後:19例であった。病理学的因子は浸潤性乳管癌: 31例 浸潤性小葉癌:6例 浸潤性微小乳頭癌:1 例 粘液癌:1例 、腫瘍径の中央値:18mm (6mm-52mm)、PgRはJ-score 0点:1例 1点:0例 2点:6例 3点:32例、Ki-67は中央値20% (3%-50%)、HGはGrade 1 : 8例 Grade 2 : 25例 grade 3 : 6例、Lyは22例に認めた。観察期間の中央値は23ヶ月(10-45ヶ月)で、遠隔転移を1例(RS:19)認めた。両群ともPEARSONの相関係数においてはRSと各臨床病理学的因子との間に強い相関関係は認めなかった。学術総会ではさらに詳細な検討を行い文献的考察も含め報告する。

P-23-134

原発乳癌におけるMAPT遺伝子発現と術前化学療法の効果との関連

Association between MAPT gene expression and efficacy of NAC in primary breast cancer

熊本大学病院　乳腺・内分泌外科
藤木　義敬、竹野　雅子、後藤　理沙、冨口　麻衣、末田　愛子、
指宿　睦子、山本　　豊

背景と目的:
MAPT (*Microtubule-associated proteins-tau*) は、元来微小管の安定を促進させるタンパク質で有り、アルツハイマー病で過剰発現が認められたタンパク質である。近年、乳癌や卵巣癌において*MAPT*発現がエストロゲン受容体発現と相関し、特にタキサン系の化学療法との感受性に関連するとの報告があり、今後の乳癌における化学療法の治療効果予測マーカーになる可能性が示唆されている。しかし、臨床研究において*MAPT*発現と腫瘍の悪性度や薬物感受性やその他の因子との比較検討はほとんどない。今回、術前化学療法 (NAC:Neoadjuvant Chemotherapy) 施行症例の治療前生検組織を用いて、*MAPT*発現とNACの効果との関連について検討し、*MAPT*発現と化学療法感受性および予後との関連について検討する。
対象と方法:
2004年から2017年に当院でNACを4コース以上施行し、その後の手術を受けたER陽性HER2陰性の原発乳癌患者101例を対象とした。NAC施行例の治療前生検検体から抽出したtotal RNAを逆転写したcDNAを用いて、定量的リアルタイムPCR法によって*MAPT* mRNA量を測定し、pCR (ypT0/Tis,ypN0) を指標として*MAPT*発現と化学療法感受性、予後の関連を検討した。
結果:
対象の101例のうち94人 (93.1%) においてmRNA量が測定された。*MAPT*発現量とpCRには負の相関関係があり (Wilcoxon 検定、p = 0.0042)、低発現でpCRとの関連を認めた。全体のpCR率は12.8% (n =12) で、pCRに対するROC曲線にて得られたcut off値を用いて*MAPT*発現量をLow群 (n = 42) とHigh群 (n = 52) の2群に分類した。pCRについては、Low群 (23.8%) はHigh群 (3.85%) に比較し有意に高率であった (χ^2検定、p = 0.0031)。*MAPT*発現と臨床病理学的因子との比較では、明らかな関連のある因子は認められなかった。また、*MAPT*発現とエストロゲン受容体発現、予後との関連も認められなかった。
結論:
*MAPT*遺伝子発現は、乳癌術前化学療法の感受性と関連があり、*MAPT*低発現は術前化学療法におけるpCRの予測因子の1つになる可能性がある。

P-23-135

ベースラインの末梢血リンパ球数はエリブリンの効果予測因子となりうるか

Can baseline lymphocyte count be a predictor of eribulin efficacy?

慶應義塾大学　医学部　一般・消化器外科
河合　佑子、林田　　哲、菊池　雅之、中小路絢子、永山　愛子、
関　　朋子、高橋麻衣子、北川　雄光

【背景】
エリブリン (HAL) は、2011年4月に手術不能又は再発乳癌に対し適応が認められた微小管作用薬である。海外での第3相試験 (EMBRACE試験) では、全生存期間の中央値は、主治医選択治療群では10.5ヶ月であったのに対し、HAL群では13.2ヶ月と、HALを使用した群は生存期間が2.7ヶ月延長した。既に多くの化学療法を受けた乳癌患者に対し、単剤で生存期間を延長させたのはHALが初である。
HALの治療有効性のマーカーとしてこれまでいくつか報告がある。腫瘍微小環境における腫瘍浸潤リンパ球 (TIL) などの細胞に関し、TIL数が多い患者は、TIL数が少ない患者よりも有意にPFSを延長したという報告や、好中球とリンパ球の比率がPFSと有意に関連しているとの報告もある。HAL投与開始時の末梢血のリンパ球数 (ALC) とHALの治療効果についての報告もある。
【目的】
当院におけるHAL投与開始時のALCとHALの治療効果について後ろ向きに検討した。
【対象・方法】
2012年1月から2019年10月までにHALを投与した再発転移乳癌42例を対象とした。HAL投与開始時のALCが1000/μl以上をA群、1000/μl未満をB群とし、全生存期間(OS)、治療成功期間(TTF)を、Kaplan-Meier法・Log-rank法で検定した。
【結果】
A群は24例であり、年齢中央値64歳 (48~77歳)、再発21例、stageⅣ3例、転移臓器の平均数3.0、再発転移後の平均レジメン数3.5、DFI中央値4.3年 (0~16.6年) であった。一方、B群は18例であり、年齢中央値58.5歳 (48~78歳)、再発12例、stageⅣ6例、転移臓器の平均数2.5、再発転移後の平均レジメン数2.9、DFI中央値1.7年 (0~14.3年) であった。OSに関し、B群では中央値6.7ヶ月 (20日~5.4年) である一方、A群では中央値14.8ヶ月 (15日~5.7年) であり、p=0.035と有意に延長した。TTFに関しては、A群では中央値4.2ヶ月 (15日~2.1年)、B群では中央値3.4ヶ月 (18日~2.7年) であり、p=0.815と有意差はなかった。
【結語】
ベースラインのALCがHALの効果予測因子となる可能性が示唆された。免疫環境の改善と関連があるのか等、今後さらに検討が必要である。

P-23-136

当院における乳癌脳転移症例の経験

Experience of breast cancer brain metastasis case in our hospital

[1]香川大学 医学部　呼吸器乳腺内分泌外科、[2]高松赤十字病院胸部乳腺外科、[3]おさか脳神経外科病院放射線部、[4]香川県予防医学協会、[5]伊達病院外科
橋本新一郎[1]、紺谷　桂一[1]、倉石　佳奈[1]、法村　尚子[2]、本城　尚美[3]、
大谷　昌裕[4]、伊達　　学[5]、横見瀬裕保[1]

【はじめに】乳癌脳転移患者は一般に予後不良で全生存期間は6ヶ月前後と言われている。生存期間の延長に関して有効な治療法は確立されておらず、放射線照射や手術療法が行われ、薬物療法は一部の分子標的治療以外は無効であることが多い。今回当院で経験した乳癌脳転移症例について臨床病理学的所見、治療、予後について検討を行ったので報告する。【対象】2004年1月から2019年12月まで当院で治療を行った乳癌脳転移患者23例について検討した。【結果】脳転移診断時の年齢中央値は49歳 (30-75) であった。転移性乳癌2例、再発乳癌21例であり、転移臓器数中央値は2 (1-5)であった。サブタイプ別ではホルモンレセプター (HR) 陽性/HER2陰性は11例、triple negative (TN) 9例、HR陰性/HER2強陽性3例であった。脳転移単独は3例、他は肺、肝臓、あるいは骨転移を伴っていた。脳転移巣に対しては5例に定位照射、17例に全脳照射、7例に定位照射、3例に摘出手術を行った。脳転移出現時からの生存期間中央値は5月 (1-84) と短かったが、3年以上の長期生存例は3例含まれており、サブタイプはTN、HER2、Luminal/HER2陰性それぞれ1例ずつであった。脳転移数2個以下と3個以上の多発症例を比較すると、脳転移後の生存期間中央値はそれぞれ17月と2月で有意差はなかったが、脳転移少数例に長期生存の傾向が認められた (p=0.060)。luminal typeとTN症例間での予後の差異は認められなかった。(p=0.94)【考察】脳転移乳癌症例について報告した。当科での症例もこれまでの報告と同様に生存期間は短く予後不良であった。同症例の予後因子を予想することができなかった。しかし長期生存例も少数ではあるが存在するため、サブタイプにかかわらず積極的に治療すべきと考えられた。

P-23-137

好中球・リンパ球比（NLR）によるエリブリンの効果予測

Association between NLR and therapeutic effect in metastatic breast cancer treated with elibulin

金沢医科大学　乳腺・内分泌外科
野口　美樹、森岡　絵美、井口　雅史、野口　昌邦

【背景】エリブリンはEMBRACE試験でエリブリン単独治療群は主治医選択治療群に比べ進行再発乳癌患者のOS延長が証明された薬剤である。OS延長の要因として様々な作用機序が検討されているが、近年、その予後とTIL（Tumor-infiltrating lymphocytes）の上昇やNLR（好中球・リンパ球比）の低下などの免疫環境の改善との関連について報告されている。特にNLRやリンパ球数（ALC）は、日常臨床の血液検査から簡単に入手できるデータであり、これによって、薬剤の治療効果が予測できることの価値は大きい。今回、NLR、ALCがエリブリンに効果、予後に与える因子について検討した。
【目的・方法】当院で2011年11月～ 2019年3月にエリブリンを投与し解析可能であった進行再発乳癌患者39例の臨床病理学的因子を検討し、エリブリン開始前、1クール後、治療終了後の血液検査データからNLR（好中球・リンパ球比）とALC（リンパ球数）を算出し、治療効果、PFS・OSとの関連性について検討した。
【結果】年齢中央値は61歳、StageⅣ乳癌13例（16%）、再発乳癌 26例（67%）であった。Luminal 21例（53%）、Luminal-HER 6例（15%）、HER2-enriched 5例（13%）、Triple negative 7例（18%）であった。投与ラインは1 ～ 8レジメン目（中央値3）であり2レジメン目以内が8例（20%）、3 ～ 5レジメン目が23例（60%）、6レジメン以降が8例（20%）であった。投与クールは2 ～ 47クール（中央値6）で、6か月以上の長期投与例は15例（38%）であった。治療効果はCR 4例（10%）・PR 15例（38%）を奏効群、SD 2例（5%）・PD 18例（47%）を非奏効群として2群に分類した。NLRの平均値はエリブリン投与前では奏効群2.76、非奏効群2.56であり、両群間に差を認めなかった（p=0.113）。1クール後のNLRは奏効群1.93、非奏効群2.61で、有意に奏効群で低く（p=0.046）。治療終了後のNLRは奏効群1.80、非奏効群2.80であり、有意に奏効群で低い結果であった（p=0.033）。PFS・OSに有意差は見られなかった。ALCは治療効果・PFS・OSに有意差は認めなかった。
【結語】今回の検討ではNLR/ALCは予後予測因子とはならなかったが、エリブリン奏効群では1クール後からNLRが有意に低下しており、1クール後のNLR低下は効果予測因子となる可能性が示唆された。エリブリンの効果に免疫環境が関連している可能性がある。今後はさらに症例数を重ねるとともに他薬剤の比較検討も必要であると思われる。

P-23-138

乳癌術前血清アルブミン値の長期予後における意義

Preoperative serum albumin predicts poor prognosis in patients with breast cancer

群馬大学　乳腺・内分泌外科
徳田　尚子、中澤　祐子、黒住　　献、尾林紗弥香、矢島　玲奈、藤井　孝明

栄養状態は、癌により誘発される代謝変化に反応して悪化しうる。血清アルブミンは栄養状態の評価に用いられる指標であり、低アルブミン血症は癌の予後不良因子であることが報告されている。我々はこれまでに、大腸癌において術前アルブミン低値は予後不良因子であることを報告してきた。乳癌においては、術前アルブミン値は短期予後には影響しないことを報告しているが、今回、乳癌における術前アルブミン値の長期予後への影響について検討を行った。原発性乳癌に対し手術を施行した症例で、術前にアルブミン値を測定した157症例を対象とし、後方視的に術前アルブミン値と臨床病理学的因子との関連を検討し、予後についてはアルブミン低値群と高値群における無病生存率（DFS）、全生存率（OS）を検討した。アルブミンは施設基準の4.0 g/dl以上を基準値とし、基準値未満を低値と定義した。術前アルブミン低値は19例（12.1%）に認められた。年齢の中央値は58.5歳（32-82歳）、観察期間中央値は86.7ヶ月であった。術前アルブミン低値群では年齢が高い傾向を認めたが、術前アルブミン値は腫瘍径、リンパ節転移、脈管浸潤、腫瘍マーカー、組織学的グレード、ER、PgR、HER2発現などの臨床病理学的因子との関連性は認められなかった。しかし、予後の検討においては、術前アルブミン低値群では高値群と比較し、DFS（p=0.030）、OS（p=0.001）は有意に低かった。以前の我々の検討では、転移再発を有する乳癌と転移再発を認めない乳癌においてアルブミン値に有意差がないことを報告している。乳癌症例では、転移再発症例においても栄養障害の頻度は他の癌種より比較的少なく、さらに、アルブミン低値は栄養状態だけではなく、炎症反応、免疫反応など様々な因子を反映していると考えられる。以上より、切除可能乳癌症例において術前アルブミン値は、臨床病理学的因子とは明らかな関連を認めないが、長期予後（DFS、OS）において有意な関連を認めた。今回の結果からもアルブミン値は既存の臨床病理学的因子以外の因子:免疫などの微小環境などを反映している可能性があり、今後さらなる検討を行なっていく予定である。

P-23-139

好中球/リンパ球比を含めたBevacizumab+Paclitaxel療法の治療効果予測因子についての検討

Research of predictive factors including neutrophil/lymphocyte ratio for Bevacizumab and Paclitaxel

[1]さいたま赤十字病院　乳腺外科、[2]さいたま赤十字病院　看護部、[3]さいたま赤十字病院　病理診断科
樋口　　徹[1]、有澤　文夫[1]、林　　祐二[1]、真鍋　育子[2]、末國久美子[1]、安達　章子[3]、齊藤　　毅[1]

【目的】Bevacizumab（Bev）は本邦においてPaclitaxelとの併用による再発乳癌治療の1レジメンとして多く使用されている．しかしながら効果予測マーカーとして有効な指標は見出されていない．他癌腫においては免疫チェックポイント阻害薬（ICI）との併用療法も臨床導入されており，かつ腫瘍の微小環境改善作用のあるBevはその臨床的有用性を再検証する時期に来ている．本研究においては当院でのBevの使用実績を後ろ向きに検討することで，Bevと免疫療法との関わりを考察するための好中球/リンパ球比率（NLR）などのマーカーも含み，治療効果予測につながるようなバイオマーカーが存在しうるかどうか検討する．【方法】当院にて2015年～ 2018年の間に当院でBev+Paclitaxelレジメンが投与された38例を対象とした．年齢，サブタイプ，再発 / de novo stage IV，投与コース数，基礎疾患の有無，骨転移・肺転移・胸膜播種・肝転移・脳転移の有無，緩和的照射の有無，EC・抗HER2治療・mTOR inhibitor・CDK4/6阻害薬・Eribulin投与の有無，Neutorcyto / lymphocyte ratioを説明変数にOS，Bev投与からのOSを被説明変数として生存分析を行った．【結果】対象患者の年齢の中央値は56歳（37-81），投与ラインは2ライン（1-7），投与コースは5（1-20）であった．対象患者の全生存期間は23.0 ヶ月（4.0-111.6）Bev投与の生存期間は9.2 ヶ月（0.3-46.3）であった．全治療開始前のNLRの中央値は2.5（0.5-19.5），Bev投与直前のNLRの中央値は3.9（88.1）であった．有意ではないものの，低NLR群の方が予後良好であった．高いNLR群における肝転移症例においてOSが有意に延長した．【考察】予後不良とされる高NLR群においてBevの治療効果が生存に寄与した可能性が示唆された．抗腫瘍効果のみならず組織圧の正常化作用があるとされるBevが，肝転移症例にはより高い治療効果を示している可能性もある．後方視的検討であること，症例数が少ないこと，Paclitaxelとの併用であることなどlimitationはあるもの，薬剤としてのBevの臨床的有用性は再検討されうるべきであると思われた．

P-23-140

好中球リンパ球比（NLR）、リンパ球絶対数（ALC）はカペシタビンの治療効果と関連するか?

Neutrophil-to-lymphocyte ratio (NLR), absolute lymphocyte count (ALC) and efficacy of capecitabine

広島市立広島市民病院
上野　彩子、前田　礼奈、金　　敬徳、伊藤　充矢、川崎　賢祐、大谷彰一郎

【背景と目的】NLRおよびALCは日常臨床で使用可能なバイオマーカーであり、患者の免疫環境を反映すると考えられている。我々は、進行再発乳癌を対象とした研究において、この両者がエリブリンの治療効果と関連することを示した（Ueno A, et al. SABCS 2019, P1-10-30）。ではこの関連性はエリブリンに特異的なのか?その答えを解明すべく今回、カペシタビンとの関連を検討した。
【方法】2011年7月～ 2019年4月に当院でカペシタビンを投与した進行再発乳癌150例について後ろ向きに検討した。カペシタビン投与開始時のALC、NLRと無増悪生存期間（PFS）、全生存期間（OS）との関連をLog-rank検定、Cox比例ハザードモデルを用いて解析した。ALC、NLRのカットオフ値は当科の研究に準拠し、それぞれ1500 /μL、5.0とした。
【結果】表の通り、ALC ≥1500 /μLはPFS、OSのいずれとも有意な関連を認めなかった。一方、NLR ≥5の症例ではPFSおよびOSが有意に不良であった。多変量解析を行ったところ、NLR ≥5は他の背景因子と独立して予後と関連していた。
【考察】NLRと予後との関連はこれまで様々な対象で示されており、カペシタビン治療例に限定されない普遍的な予後予測マーカーであると考えられる。一方、ALCはエリブリンの治療効果との関連が報告されてきたが、今回カペシタビンの治療効果とは有意な関連を認めなかった。進行再発乳癌に対するカペシタビンとエリブリンの使い分けにおいて、治療開始時のALCが選択基準の一つとなる可能性が示唆された。
【結語】NLR高値例ではカペシタビンの治療効果が有意に不良であった。一方、ALCはエリブリンと異なりカペシタビンの治療効果と有意な関連を認めなかった。

	ハザード比	95%信頼区間	p値
PFS			
ALC ≥1500	0.91	0.63-1.31	0.602
NLR ≥5.0	1.99	1.11-3.34	0.012*
OS			
ALC ≥1500	0.67	0.45-1.00	0.050
NLR ≥5.0	2.25	1.18-3.95	0.006*

*p <0.05

P-23-141

エストロゲン受容体の発現を制御するFbxo22は浸潤性小葉癌の予後因子となりうるか

Fbxo22 expression can be the prognostic factor in invasive lobular carcinoma

[1]東北大学病院　乳腺内分泌外科、[2]東北公済病院　乳腺外科、
[3]博愛会　相良病院　病理診断科、
[4]聖マリアンナ医科大学　大学院医学研究科　応用分子腫瘍学
中川　紗紀[1]、宮下　　穣[1]、江幡　明子[1]、佐藤　章子[1]、原田　成美[1]、
濱中　洋平[1]、甘利　正和[2]、平川　　久[2]、大井　恭代[3]、太田　智彦[4]、
多田　　寛[1]、石田　孝宣[1]

【背景】一般的に予後良好なLuminal A乳癌のうち20%程度は、selective estrogen receptor modulators (SERMs) 抵抗性を示し予後不良であることが知られている。我々はLuminal typeの浸潤性乳管癌 (invasive ductal carcinoma: IDC) において、Fbxo22がエストロゲン受容体 (estrogen receptor: ER) の転写活性化因子と転写抑制因子の置換に関与していることを明らかにし、予後因子となる可能性を示した。一方、浸潤性乳癌の特殊型で最も頻度の高い浸潤性小葉癌 (invasive lobular carcinoma: ILC) は臨床的、病理組織学的、分子生物学的にIDCと異なるが、我々はLuminal ILCとIDCにおいて腫瘍細胞内のホルモン環境、すなわちエストロゲン合成代謝酵素の発現やエストロゲン濃度が異なることを明らかにした。同時にエストロゲン応答遺伝子FOXP1の発現がILCで有意に高く、SERMが閉経後の症例においても術後補助療法の第一選択となりうる根拠を示したが、ILCにおけるSERM抵抗性とFbxo22発現の関連は不明である。【目的】Luminal ILCにおけるFbxo22の発現を免疫組織化学的に評価し、各バイオマーカーや予後との関連を検討する。【対象と方法】2003年から2013年の間に手術を施行した薬物療法未施行のILC症例から得た手術検体のパラフィン包埋切片を用い、免疫組織化学的にFbxo22、ER、PR、HER2、Ki67標識率、E-cadherinの発現を評価し臨床病理的特徴や予後との関連について検討した。Triple negative type、HER2陽性例は除外した。【結果】対象症例はLuminal ILC 151例 (Luminal A 130例、Luminal B 21例 (Ki67標識率cut-off値:20%))、年齢中央値57歳(34 ～ 91歳)、閉経前61例・閉経後90例であった。臨床病期はステージI期68例、II期67例、III期16例であった。E-cadherinは145例で陰性、6例は細胞質内に陽性であった。Fbxo22の陽性率は64例(42%)であった。観察期間•OS中央値47ヶ月、DFS中央値47ヶ月であり、再発7例、乳癌死を3例に認めた。Fbxo22発現状況による予後の検討ではOSおよびDFSに有意差は無いものの、再発7例中5例はFbxo22陰性であった。【考察】臨床病期IおよびII期の症例が主体かつ観察期間が短くイベントが少ない為、Fbxo22発現状況と予後に明らかな関与を認めなかったが、再発例においてはFbxo22陰性となる傾向がみられた。今後、各バイオマーカー、薬物療法の効果等との関連について検討を重ねて報告する。

P-23-142

当科における精神疾患を合併した乳癌症例の後方視的検討

A retrospective study of breast cancer cases with a mental disorder in our department

信州大学　医学部　外科学教室　乳腺内分泌外科分野
千野　辰徳、大野　晃一、小野　真由、伊藤　勅子、金井　敏晴、
前野　一真、伊藤　研一

【はじめに】精神疾患を合併した患者は、定期的な検診を受ける機会が少なく、また、症状自覚後もすぐに受診しない場合も多いため、進行した状態で受診される症例が少なくないが、これまでに精神疾患を合併した乳癌患者の特徴をまとめた報告は少ない。今回、精神疾患を有する乳癌患者の特徴を検討する目的で、臨床病理学的因子を後方視的に解析した。
【対象】当院で2003年4月～ 2019年3月に診療した乳癌患者中、診療記録から精神疾患の併存が確認できた患者32例 (全例女性)。観察期間中央値は2159日 (91 ～ 5920日)。
【結果】精神疾患は、統合失調症17例、うつ病8例 (1例は告知後の発症)、不安神経症3例、適応障害(告知後の発症) 2例、パニック障害2例。受診契機は、腫瘤自覚 22例(68.8%)(うち7例は半年以上放置)、施設職員による指摘 1例(3.1%)、検診異常 7例(21.9%)、他科CT 1例(3.1%)、胸水貯留1例(3.1%)。平均腫瘍径は、25.4± 21.0 ㎜ (0 ～ 95㎜)。臨床病期は、0期3例 (9.4%)、Ⅰ期4例 (12.5%)、 ⅡA期9例 (28.1%)、 ⅡB期8例 (25.0%)、 ⅢA期3例(9.4%)、ⅢB期0 (0%)例、ⅢC期2例(6.3%)、Ⅳ期3例(9.4%)で、早期乳癌は21.9%、Ⅲ期以上が25.0%であった。リンパ節転移は14例 (43.8%) で陽性。遠隔転移は3例(9.4%)(肺2例、骨2例、肝1例)に認めた。7例(21.9%)で両側性乳癌 (同時性5例、異時性2例) を認めた。subtypeは、ER陽性25例(78.1%)、ER陽性/HER2陽性4例(12.5%)、ER陰性/HER2陽性1例(3.1%)、Triple negative 2例(6.3%)であった。原病死は7例(21.9%)、他病死は3例(9.4%)ですべて自死 (2例は半年以内、1例は8年経過後)で、全生存率は、1年93.8%、3年82.6%、5年72.7%であった。
【考察】精神疾患を有する患者では早期乳癌が少なく、進行癌が多く認められた。一方で、化学療法の遂行が困難な症例もあり、生命予後が不良となる症例が認められた。患者家族や精神疾患関連医療従事者への早期発見の啓発が必要と考えられた。また、治療中の自殺が約1割に認められ、経済的理由から治療を中断する症例もあり、癌の診療と並行して精神疾患への慎重な対応や社会的背景への配慮が重要と考えられた。

P-23-143

当院で手術を施行した精神疾患併存乳癌患者の予後の検討

Prognostic evaluation of postoperative breast cancer patients with mental disorder

[1]愛媛大学医学部附属病院　乳腺センター、
[2]愛媛大学医学部附属病院　臨床研修センター
野田　令菜[1]、奥島久美子[1,2]、竹本　佳菜[1,2]、高岡　萌美[1]、塚本　大樹[1]、
日下部恵梨菜[1]、青木　玲奈[1]、田口　加奈[1]、西山加那子[1]、村上　朱里[1]、
山下美智子[1]、杉森和加奈[1]、亀井　義明[1]

【背景および目的】精神疾患を併存した乳癌患者では、その精神状態により治療方針の決定に苦慮することも少なくない。当院での精神疾患併存乳癌患者の治療内容や治療完遂率を検討するとともに、治療内容などと予後との関連を検討することを目的とした。
【対象】当院にて2011年10月1日から2019年9月30日までに手術を施行した精神疾患併存乳癌患者。StageⅣは除外した。
【方法】対象症例に対し、後方視的に電子カルテを用い、年齢・身長・体重・腫瘍径・転帰などに関してデータを収集した。治療内容、治療完遂率、再発率、生存期間などについて検討を行った。生存期間についてはSAS社JMPを用いてカプランマイヤー曲線を作成し、生存期間の群間比較はログランク検定を用いて行った。
【結果】検討の対象となったのは男性1症例を含む50症例。年齢中央値は61.5歳(33-97歳)。併存する精神疾患の内訳は、統合失調症が21症例、認知症が8症例、うつ病が7症例、パニック障害が4症例、知的障害が5症例、てんかんが3症例、その他の精神疾患が7症例であった (複数疾患を併存している症例あり)。精神状態により本来推奨される治療を施行されなかったのは化学療法および分子標的薬は23症例のうち9症例(18.4%)、放射線治療は21症例のうち8症例(16.0%)、ホルモン療法は41症例のうち2症例 (4.1%) であった。対象症例全体で、5年DFSは70.8%、5年OSは80.6%であった。標準治療に関して、すべて施行している群(Group1)と、精神疾患を考慮し一つ以上施行しなかった群 (Group2) とに分けて予後解析を行ったところ、5年DFSはGroup1で80.0%、Group2で55.9% (p=0.089)、5年OSはGroup1で82.4%、Group2で65.5% (p=0.114)であった。
【結論】ホルモン療法と比較し、化学療法や放射線治療は精神状態を考慮し推奨される治療を施行していない症例が多い傾向であった。症例数が少なく、治療法毎での検討は施行できなかったが、特にDFSは推奨される治療をすべて施行できているかどうかにより予後に差が出る傾向にあった。
今後、症例数の蓄積とともに精神疾患の種類と予後との関連を含め、さらなる検討を行いたい。

P-23-144

演題取り下げ

P-23-145

75歳以上高齢者乳癌の臨床病理学的特徴と治療選択の現状

Clinicopathologic features and treatment options for elderly breast cancer

[1]JCHO 久留米総合病院　乳腺外科、[2]よこやま外科乳腺クリニック、[3]平井外科産婦人科
緒方奈々恵[1]、田中　眞紀[1]、山口　美樹[1]、大塚　弘子[1]、田尻　健亮[1]、合田　杏子[1]、横山　吾郎[2]、平井　　裕[3]

背景:本邦の急速な高齢化に伴い、2016年の全国乳がん患者登録調査で70歳以上の患者割合は既に25%を超えている。現行の乳癌診療ガイドラインでの高齢者乳癌に対する薬物療法は、主に海外大規模臨床試験のサブグループ解析が根拠とされ、高齢者の年齢の定義にもばらつきがみられる。高齢者乳癌は全身状態の低下や併存疾患のため標準治療から逸脱することが多いが、その判断は主治医の裁量に任されており、第三期がん対策基本計画では特に75歳以上の高齢者に提供すべき医療の在り方について検討が求められている。
対象:2009年1月1日から2018年12月31日までの10年間において当院で登録された原発性乳癌患者2489件のうち、75歳以上かつ当院で手術を行った398件（両側乳癌8名:16件）を対象とし後方視的に検討した。症例:平均年齢83歳、BMI26.8。術前薬物療法実施は15名（3.7%）。術式:乳房温存術119件（29.9%）、乳房切除術279件（70.1%）、リンパ節郭清を行ったのは132件（33.1%）であった。術後放射線治療は残存乳房照射が70件（17.6%）、領域リンパ節のみの照射が1件、胸壁照射が10件、胸壁+領域リンパ節照射が4件であった。術後病理組織は非浸潤癌が36件（9%）、浸潤癌・特殊型他が359件（90.2%）、核異形度はGrade1が137件（34.4%）、Grade2が144件（36.2%）、Grade3は65件（16.3%）であった。術後補助薬物療法は未実施が110件(27.6%)、実施症例が280件(70.4%)であり、そのうち58件(14.6%)で化学療法、225件（56.5%）でホルモン療法が実施されていた。結語:併存疾患や余命の観点から一概に若年者と同様の治療は難しく、後期高齢者に確立した治療指針を提示するためこれまでの治療データの累積報告が重要となる。またこの年代に特化した大規模臨床試験などは少なく、各施設からの多くの報告を累積集計することが、治療方針を提示する根拠のデータとして重要と考える。

P-23-146

腋窩リンパ節微小転移症例に術後化学療法は必要か? ～公開データベースとの統合解析～

The analysis of the impact of micrometastasis on the prognosis

[1]及川病院　乳腺外科、[2]長崎大学　腫瘍外科、
[3]及川病院　六本松クリニック、[4]JR 九州病院　臨床検査科・病理診断科
及川　将弘[1,2]、瀬戸口優美香[1]、榎本　康子[3]、久松　和史[1]、濱田　哲夫[4]、及川　達司[1]

【背景・目的】腋窩リンパ節微小転移症例（N1mic）はリンパ節転移のない症例（N0）と比較して約1.4倍の死亡リスクを伴うことが、大規模なmeta-analysisの結果から示唆されている（JNCI2010）。近年では解剖学的因子に加えてbiologyを考慮したリスク評価が行われているが、biologyを加味したN1micのリスクは明らかになっていない。本研究では各サブタイプにおけるN1micのリスク評価を行い、術後化学療法の効果を検討した。
【方法】当院病理データベース及びTCGA raw data（Firehouse Legacy）より、術前化学療法を行っていない手術可能浸潤癌症例を抽出し、N statusと術後治療、予後との関連を解析した。サブタイプはER（+）またはPgR（+）, かつHER2（-）をLum, ER（-）PgR（-）かつHER2（-）をTN, any ER and PgR かつ HER2（+）をHER2とした。
【結果】当院症例1052症例中N1micは23例（2.2%）、TCGA症例1045症例中N1micは37例（3.5%）であった。N1micとN0に於いて、サブタイプの分布に差異は認めなかった（P= 0.21）。全症例の検討では、N1micはN0と比べて有意に死亡リスクが高かった（P= 0.032, HR 2.9）。サブタイプ別に見た場合、TNに於いてN1micはN0と比べて有意に死亡リスクが高かったが（P= 0.0045, HR 19.4）、LumとHER2ではN1micとN0の死亡リスクに有意差は認めなかった。Lumで術後化学療法を行っていない症例に於いても、N1micとN0の死亡リスクに有意差は認めなかった。N1micに於いて化学療法の有無で死亡リスクに変化は認めず（P= 0.47）、サブタイプ別でも有意差は認めなかった。
【結論】N1micはN0と比較して死亡リスクが高く、TNに於いてその差は顕著であったが、Lum及びHER2では死亡リスクの上昇は明らかではなかった。また、N1micに於いて化学療法による生存率の上昇は、いずれのサブタイプでも認められなかった。N1micの各サブタイプにおける正確なリスク評価には、より大きなデータセットでの検討が必要である。

P-23-147

乳癌根治切除後患者における降圧薬と予後の検証

The outcome of breast cancer patients treated with curative surgery using the hypotensive agent

大阪市立総合医療センター　乳腺外科
後藤　　航、亀井　佑梨、渡部　智加、青松　直撥、池田　克実、小川　佳成

【目的】近年，様々な癌腫において腫瘍免疫微小環境の制御と改善の有用性が示されており，免疫チェックポイント阻害剤や分子標的薬のみならず，糖尿病や脂質異常症治療薬といった代謝関連や抗炎症薬，降圧薬についても免疫微小環境との関連が報告されているが，その詳細についてはいまだ議論されている．今回われわれは降圧薬と乳癌患者の予後との関連について検証した．
【対象と方法】2010年4月から2017年3月にかけて当科にて根治切除術を施行した乳癌症例のうちDCISを除いた929例を対象に，降圧薬使用群と非使用群に分類し，臨床病理学的所見と予後との関連を検証した．さらに閉経の有無やサブタイプ別にも降圧剤と予後との関連について検証した．また使用群のみを対象に，治療薬別にも分類して評価を行った．
【結果】929例のうち降圧薬使用群は293例（31.5%），非使用群は636例（68.5%）であった．全体での検証では降圧薬の使用による無再発生存期間（RFS）の有意な差を認めなかったが(p=0.8837, log-rank)，全生存期間（OS）においては降圧薬非使用群で有意に予後良好であった（p=0.0498，log-rank）．高齢患者で有意に降圧薬の使用が多いことから(p<0.0001)，閉経の前後で検証したところ，閉経前症例278例においてRFS（p=0.1066，log-rank），OS（p=0.3074，log-rank）ともに有意差はなかったが，降圧薬使用は14例（5.0%）の全てで再発も死亡も認めなかった．乳癌サブタイプ別で検証したところ，ホルモン受容体陽性HER2陰性乳癌症例のみ降圧薬非使用群でOSが有意に良好であった（p=0.0436，log-rank）．降圧薬使用症例において，アンギオテンシン変換酵素（ACE）阻害薬およびアンギオテンシン受容体拮抗薬（ARB）使用群（152例）とそれ以外（141例）で比較したところ，使用薬剤による予後の違いはRFS（p=0.8176，log-rank），OS（p=0.4475，log-rank）ともに認めなかった．
【結語】乳癌において，閉経前症例では降圧薬の使用が予後の改善と関連する可能性が示唆された．今後，好中球リンパ球比や総リンパ球数等の免疫関連指標を用いた評価を行う必要があると考えられる．

P-23-148

術前化学療法前後のTriple negative乳がんmolecular subtypeとEpithelial-to-mesenchymal transitionの変化

Changes in TNBC molecular subtype and EMT score in patients without pCR after NST

[1]昭和大学　医学部　乳腺外科、[2]昭和大学　医学部　病理学科、[3]国立がん研究センター　東病院　先端医療科、
[4]Department of Bioinformatics and Computational Biology, The University of Texas MD Anderson Cancer Center, Houston, TX.、
[5]Centre for BioSystems Science and Engineering, Indian Institute of Science, Bangalore, India.、
[6]Department of Breast Medical Oncology, The University of Texas MD Anderson Cancer Center, Houston, TX.、
[7]Department of Medical Oncology, Chulalongkorn University/King Chulalongkorn Memorial Hospital, Bangkok, Thailand.、
[8]Department of Pathology, Asan Medical Center, University of Ulsan College of Medicine, Seoul, Korea.、
[9]Insight Genetics. nsight Genetics, Inc., Nashville, TN.
増田　紘子[1]、三浦　咲子[2]、原野　謙一[3]、Ying Wang[4]、Mohit Kumar Jolly[5]、広田　由子[2]、原田　　大[1]、松永　有紀[1]、Napa Parinyanitikul[7]、Hee Jin Lee[8]、Gyungyub Gong[8]、Robert S Seitz[9]、David R Hout[9]、中村　清吾[1]、Naoto T. Ueno[6]

背景:術前化学療法（NST）は標準治療とされ、病理学的完全奏功（pCR）が得られなかった症例に対し、術後補助療法を追加するという治療戦略の有用性が証明されている。一方で、術前化学療法が腫瘍に与える影響、tumor biologyの変化は十分に解明されていない。Triple negative乳がん（TNBC）はheterogenousな腫瘍群であり、LehmannらはmRNA網羅的遺伝子解析から導かれた4つのmolecular subtype（Basal Like1, 2（BL1,BL2）, Mesenchymal（M）, Luminal Androgen（LAR））とそれぞれの腫瘍の免疫原性を評価するImmunomodulatory（IM）gene signatureを報告した。我々はNSTにより、molecular subtypeが変化するとの仮説をもとに研究を行った。また、再発転移の初段階とされるEpithelial-to-mesenchymal transition（EMT)をスコア化し、non-pCR症例におけるEMT変化を検討した。
方法:昭和大学を含む4施設から、2009年1月-2014年12月までにNSTを施行し、pCRが得られなかったTNBC66症例を用い、術前術後のmolecular subtypeとIM signature, RNA-seqのデータを用いたa partial EMT gene expression scoring metric 解析を行った。
結果:66症例のうち、36症例（55%）でsubtypeの変化が認められた。最も変化したsubtypeはBL1からMへの変化であった（37%）。一方でMからBL1への変化は認められなかった。EMT scoreはsubtypeの変化を認めなかった群と比較し、変化を認めた群で上昇を認めた。(78% vs 40%, p=0.0024)
結語:TNBC molecular subtypeは術前化学療法前後で変化する。EMTスコアの上昇を認める症例があり、残存腫瘍では、NST後にEMTが促進されている可能性がある。今後の革新的な術後補助療法構築に有用と思われた。

Subtype	Pre-NST (%)	Post-NST(%)
BL1	30 (46)	10 (15)
BL2	6 (9)	12 (18)
LAR	12 (18)	12 (18)
M	10 (15)	20 (31)
Unstable	8 (12)	12 (18)

P-23-149

乳癌におけるがん遺伝子パネル検査の問題点とその対応についての検討

Cancer gene panel test for breast cancer: Current status and limitations, and future perspectives

東北大学　乳腺・内分泌外科
多田　寛、原田　成美、濱中　洋平、佐藤　章子、江幡　明子、
中川　紗紀、金井　綾子、佐藤　未来、柳垣　美歌、角掛　聡子、
進藤　晴彦、宮下　穣、石田　孝宣

2019年よりがんゲノム医療がいよいろ本格化したが、当院でもゲノム医療中核拠点病院として2017年9月よりエキスパートパネルを開始し、2019年秋より保険診療下でのがん遺伝子パネル検査の本格運用が始まった。標準治療が終了した、あるいは終了見込みの患者を対象に行われるFoundationOneCDx（以下F1CDx）、OncoGuide NCCオンコパネルの他、標準治療前でも自由診療で施行可能なMSK-IMPACT、Liquid biopsyであるGuardant360も含めて、当院では全癌腫で179症例にがん遺伝子パネル検査が施行されている（2019年12月現在）そのうち乳癌ではF1CDx 10症例、Guardant360が4症例、MSK-IMPACTが1症例に施行され、現在は他院からの紹介も含めて検査希望は増加している。各パネル検査のレポート及びXMLファイルを元に独自のレポートを作成しエキスパートパネルで検討する形式であるが、2019年12月現在までに挙げられた問題点としては大きく分けて3つあり、(1)遺伝子変異と推奨治療の解釈（変異と推奨治療が推奨された理由と背景の解釈、複数の推奨治療が挙げられた際の治療選択の考え方、推奨として挙げられた治験・臨床試験の適応の確認が必要、VUSの解釈、東北メディカルメガバンクToMMo4.7KJPNのデータを参照した解釈など）、(2) 生殖細胞系変異の問題（既に行われているBRCA1/2遺伝子検査結果との乖離、Incidental findings（IF）/Secondary findings（SF）への対応など）、(3) 患者サイドの問題（推奨された治験へのアクセスが地理的に困難、推奨治療が挙げられなかった際の対応、レポート返却までに状態悪化など）であった。本会では発表時点までの乳癌症例で挙げられた問題点も含めて検討し、その対応および今後の展望について考察する。

P-23-150

日常臨床の負担を軽減する当院のデータベースの構築と工夫の実際

Construction of our database to reduce the burden of daily clinical practice

[1]福岡大学病院　呼吸器・乳腺内分泌・小児外科、
[2]福岡大学筑紫病院　呼吸器・乳腺センター
野原　有起[1]、小野　周子[1]、田中　益美[1]、吉永　康照[1]、位藤　俊一[1]、
山下　眞一[2]、岩崎　昭憲[1]

データベースは、治療効果、治療の適正性、予後の評価など、日常診療の振り返りをする上で、非常に重要である。また2011年以降、NCDへの登録は義務となり、専門医の申請、認定施設の申請、予後評価などに利用され、NCDへの入力は必要不可欠となっている。従来、当院ではファイルメーカーベースでのデータベースを利用してきたが、今回、新たにデータベースを構築する上で、必要な事項を再検討し、日常診療の負担を軽減すべく、そして電子カルテを参照しながら作業できるように、電子カルテ上でも動作可能なエクセル形式でのデータベース構築を実際に行ってみた。
データベースを再構築する上で、今回、データの正確性・信頼性の確保、データ入力の繰り返しを避け、入力負担の軽減に重きを置いた。まず正確性・信頼性を確保するため、入力者によるデータのバラつきを避ける必要がある。例えば同じ硬性型の癌を示す単語でも、入力者によって硬癌、Schirrhous、Schirrhous ca.、Scirrhous carcinomaと様々な形で入力してしまう場合がある。これらは統一しておかないと、後に研究などで統計を解析する際に、一つ一つを確認し修正する必要が生じ、手間となってしまうことが多い。これらを改善するために、エクセル上で入力データを予め選択肢として与えておくこと、それから入力の制限を行うことで、こういったバラつきを防ぐ。次に正確性や入力時間を短縮するために見やすい形式に工夫する必要がある。入力欄に色付けをし、わかりやすくしたり、入力事項が抜けている場合に、アラートを出すようにしたり、工夫を行った。NCD入力に必要な事項の項目は、年々増加傾向にあるが、ある程度決まっている。またNCDへエクセルやファイルメーカーから直接データをアップロードするツールも開発されている。その一つとして、消化器外科医やプログラマが共同で開発したNCD Helper（Medeputize Systems社製）というツールを利用した。このツールを利用することで、電子カルテ上で作成したエクセルファイルを電子カルテ端末から抽出し、インターネットに接続している端末上からNCDへアップロードすることで、NCD入力の負担を大幅に軽減することが可能となる。
今回、日常臨床の負担を軽減することに主眼を置いた当院のデータベースの構築と工夫について実際に用いた方法を例示した。

P-23-151

当科における乳癌脳転移症例の背景と治療効果についての検討

Evaluation of therapeutic effect and background in patients with breast cancer brain metastasis

高知大学　医学部　附属病院　乳腺センター
沖　豊和

【はじめに】乳癌は比較的脳転移が多いが放射線・薬物療法の進歩で予後が改善傾向だ。今回当科の乳癌脳転移例の治療と予後を検討した。【対象と方法】2010年1月～19年10月に当科で脳転移と診断した進行再発乳癌49例で臨床・病理学的因子や治療での生存期間の差を検討した。年齢中央値59歳（27-80）、組織型は浸潤性乳管癌41（硬性型25、充実型7、腺管形成型3、分類不能6）、浸潤性小葉癌3、化生癌1、不明4、SubtypeはLuminal:25、HER2:11、Luminal/HER2:7、Triple Negative:6だった。進行再発診断から脳転移までの期間中央値82.9週で、診断時症状認めたのは36（73.5%）で頭痛と嘔気嘔吐が各々9（18.4%）、ふらつき・めまい6（12.2%）、視力・視野障害5（10.2%）、麻痺脱力4（8.2%）だった。脳以外の転移はなし:6（12.2%）、1臓器:6（12.2%）、2:14（28.6%）、3以上:23（46.9%）で、骨34（69.4%）、リンパ節27（55.1%）、肺16（32.7%）、肝16（32.7%）、胸壁6（12.2%）、皮膚・皮下3（6.1%）、副腎2（4.1%）、対側乳腺、筋、膵、卵巣、腹膜、網脈絡膜が各々1(2.0%)だった。脳転移数は1:11(22.4%)、2:3(6.1%)、3:5（10.2%）、4以上:27（55.1%）、髄膜播種:3（6.1%）で腫瘍最大径（計測可能例）は中央値1.8cm（0.3～4.5）だった。【結果】脳転移診断後の生存期間中央値は73.9週で、治療別では全脳照射（W）が28（57.1%）で82.4週、定位照射・γナイフ（S）が20（40.8%）、回数は1回15、2回5で135.6週、手術（O）が12（24.5%）で204.3週、薬物療法34（69.4%）で87.9週、未治療5（10.2%）で3.7週だった。またW単独19で42.6週、S単独8で40.4週、O単独1で205.3週、O+S:8で270.7週、O+W:3で42.6週、W+S:4で127.7週、O+W+S:2で148.9週だった。最大治療効果はCR3（6.1%）、PR27（55.1%）、SD3（6.1%）、PD2（4.1%）、終末期で未評価14（28.6%）で、11人が生存中だ。生存期間は脳転移数1～3が4以上・髄膜播種よりも長く（135.6週vs45.6週）、最大腫瘍径が中央値1.8cm以下で長くなる傾向（87.9週vs47.0週）だった。転移部位別ではリンパ節73.9週、骨55.7週、肺45.6週、肝45.6週だった。【考察と結語】70%以上が症状での脳転移発見だったが、80%以上で奏功が得られた。脳転移の腫瘍量が大きいと予後不良で肝・肺など内臓転移随伴例も予後が悪い傾向だった。また手術・放射線など治療を重ねた症例で生存期間が長く、局所的治療の有効性が示唆された。また脳以外の転移、特に内臓転移は予後不良因子であり薬物療法併用の重要性が再認識された。

P-23-152

HER2陽性乳癌における再発予測因子としての好中球/リンパ球比、リンパ球/単球比、血小板/リンパ球比の検討

The Predictive Values of Inflammatory Response Biomarker Scores in HER2-positive Breast Cancer

静岡県立静岡がんセンター　乳腺外科
林　友美

【目的】近年、乳癌を含む様々な癌腫で末梢血中の炎症性バイオマーカー（IRB）を用いたスコアが再発や予後予測因子として有用であるとの報告が多くみられるが、HER2陽性乳癌での検討は非常に少ないため自検例にて検討を行った。【対象・方法】2008年1月から2016年12月までに当院で手術を施行した原発性乳癌3052例中Trastuzumab（Tmab）+標準的な化学療法（アンスラサイクリン/タキサン等）を実施したHER2陽性乳癌223例（除外:両側乳癌、T4、StageIV）が対象。IRBを用いた指標として、好中球/リンパ球比（NLR）、リンパ球/単球比（LMR）、血小板/リンパ球比（PLR）値が再発リスク因子となるか検討した。NLR/ LMR/ PLRのcut-off値はROC曲線を用いて算出した。リスク因子の検討はCox回帰比例ハザード分析を用いた単変量・多変量解析、無再発生存率（RFS）の算出と比較はKaplan-Meier法（Logrank検定）を用いて行った。p<0.05を有意差ありとした。【結果】観察期間中央値72（13-148）ヶ月。StageI; 34例(15%)、II; 150例(67%)、III; 39例(17%)。N0; 96例(43%)、1; 105例(47%)、2以上; 22例(10%)。ER（+）; 106例(48%)、ER（-）; 117例（52%)。3年RFSはN0; 100%、N1; 89.5%、N2; 72.7%（p<0.001)。N（-）は全例無再発であり、N（+）症例にて再発リスクを検討した。NLR/ LMR/ PLRのCut-off値はそれぞれ2.7/ 6.7/ 132であった。N（+）症例全体では単変量解析、3年RFSいずれも有意差を認めなかった。N毎で検討するとN1群でNLR、LMRは有意な傾向なし、PLRではLow vs High; HR3.4（95%CI;1.04-11、p=0.04)、3年RFS Low;84.2% vs High;94.3%（p=0.03）と有意差を認めた。N2群ではいずれも有意差は検出されなかった。【考察・結語】Low PLRは周術期治療を完遂したN1-HER2陽性乳癌の再発リスクの指標となる可能性が示唆された。他文献とも比較して報告する。

P-23-153
当院におけるトリプルネガティブ乳癌症例の検討
Research of triple negative breast cancer patients treated at our hospital

[1]三重県立総合医療センター　乳腺外科、
[2]三重県立総合医療センター　消化器・一般外科
山下　雅子[1]、野呂　　綾[1]、毛利　靖彦[2]

【背景】トリプルネガティブ乳癌は，他のsubtypeと比較し，術後早期に再発することが多く予後不良である．今回，当院におけるトリプルネガティブ乳癌症例を検討したので報告する．
【対象】2014年4月から2019年3月までに診断された原発性乳癌254例中，手術・加療を施行した21例中，追跡可能であった19例を対象とした．平均観察期間は2年4ヶ月(1年～5年8ヶ月)．
【結果】平均年齢62.9 (38～84)歳．術前化学療法を2例(cT4bN1M0 stage IIIB:1例，cT3N2M0 stage IIIA:1例) に行い，Bt+Axを施行．組織学的治療効果判定Grade2bとGrade1bであった．
手術先行17例の病期は，stage I:7例，IIA:7例，IIB:2例，IIIA:1例．腫瘍径は0.025~4.8cm．核gradeは grade 1:3例, grade 2:4例, grade 3:10例．ly (+) :5例，ly (-) :12例．v (+) :1例，v (-) :16例．Ki-67:2～85%で平均41%であった．術後化学療法は10例に施行．10例中完遂したのは6例で，4例は副作用にてやむをえず中止となった．術後化学療法を施行しなかった症例は，T1mic 1例，T1a 2例，高齢2例，他臓器癌合併2例であった．PMRTは3例に施行した．
再発症例は3例．①47歳，Bt+SNBを施行し，術中迅速病理検査にてSNが転移陽性であったため，Ax施行．pT2N1M0 stage IIB，Ki-67:70%，ly (+) v (-)，核grade3，化学療法完遂症例．術後2年10ヶ月でRotterリンパ節転移を来し,治療精査中．②70歳，Bt+Ax施行．pT2N0M0 stage IIA，Ki-67:不明，ly (+) v (-)，核grade2，化学療法中止症例．術後8ヶ月で肝転移を来し,化学療法を施行．CRとなり,4年6ヶ月CR継続中．③74歳，Bt+SNB施行．pT2N0M0 stage IIA，Ki-67:10%，ly (-) v (-)，核grade1，化学療法未施行例．術後1年1ヶ月で腋窩リンパ節転移再発をきたし，Axを施行．腋窩リンパ節14個中2個の転移を認めたが，現在遠隔転移等認められていない．
19例中，死亡例は他臓器癌を併発した1例のみで，15例は無再発生存中である．
【まとめ】当院の再発症例は無再発症例と比較し，臨床病理学的因子など有意な再発予測因子は認められなかった．再発症例の中には化学療法が奏功し，長期間CRを維持可能な症例も存在するが，一般的にトリプルネガティブ乳癌再発は予後不良であり，治療が困難な場合が多い．トリプルネガティブ乳癌の中でもsubtypeが存在し,今後,個々の症例に合わせたターゲット治療を選択して行う必要がある．

P-23-154
Curebest 95GC Breastにおける症例検討
Cases report of Curebest 95GC Breast

にゅうわ会　及川病院　乳腺外科
榎本　康子

はじめに
ER陽性・HER2陰性・リンパ節転移陰性乳癌患者の予後予測として多遺伝子アッセイが有用であり、特にOncotype DXは術後薬物療法の選択にも有用である。Curebest 95GC Breastは後向き研究でOncotype DX との比較検討も交えて予後予測因子としての有用性が報告されている。再発Highリスク群とLow リスク群の2群に分けることが可能であり、その後の治療選択が容易にできるということで実臨床に有用であると考える。
目的・方法
2017年3月から2019年11月に手術を施行したER陽性・HER2陰性乳癌患者においてCurebest 95GC Breastを受けた46例について、レトロスペクティブに検討を行った。また、recurrence onlineにて算出された21GC recurrence scoreを比較し検討を行った。
結果
ER陽性・HER2陰性乳癌患者で多遺伝子アッセイのために検体採取をされたのは102症例であり、実際にCurebest 95GCを行ったのは46例であった。平均年齢53.7歳、平均浸潤径16.1㎜、組織型では硬癌22例、乳頭腺管癌11例、充実腺管癌8例、特殊型5例。全例がER陽性であり、PgRに関しては7例が陰性、20%未満は10例であった。Ki-67の平均値は29.2%であり、35例は20%以上の高値であった。組織グレードは3/2/1それぞれ12/16/18例であった。ステージ1は35例、2Aが11例であった。Curebest 95GCの結果は高リスク25例､低リスク21例であった。Highリスクと診断された25例は全例化学療法を施行された。低リスク21例は全例ホルモン療法単独での補助療法を行っている。Recurrence scoreでは低/中/高それぞれ24/10/12例、Curebest 95GCでもRSでも低リスク16例、いずれも高リスク12例と相関は高かった。RSで中間リスクではCurebest 95GCで低リスク4例、高リスク6例に分類されていた。
考察・結語
早期ルミナール乳癌で抗がん剤治療の追加に悩む場合には遺伝子検査による再発リスクの評価が有用であると考える。Curebest 95GCはOncotypeDXと比較するとコストも下がり、患者側も選択しやすいものであると考える。今後、さらなる検討が必要であるが、Curebest 95GCはCEL fileも結果とともに返却されるため、その活用にも期待ができると考える。

P-23-155
高齢者乳がん患者の術後経過観察の検討
Study for aged breast cancer patient

ひろしま駅前乳腺クリニック
長野　晃子

【背景】当院は乳がん術後連携施設として、近隣のがん拠点病院と連携して乳がん術後の経過観察を行っている。高齢化社会が進むにつれ、また乳がん罹患率の上昇もあり、高齢者の乳がん患者が増加しており、今後も増加することが予想される。
【対象】乳がん手術時年齢が75歳以上で、がん拠点病院と連携して当院で術後経過観察中の36例に対して、検討を行った。
【結果】年齢は平均82.2歳 (75-91歳)、観察期間中央値17か月 (7-75か月)。PS (0/1/2) = (10/16/8) で11例は受診に付添いを要する。化学療法は3例に施行されており、現在、内分泌療法中の症例が27例、中止3例、終了2例であった。両側乳がんを8例(同時性6例、異時性2例)、他臓器癌5例を認めた。併存症があり、乳がん以外の内服を必要としている患者が30例。転機は再発2例、高齢による終診3例、不明2例。
【考察】PSは0-2と比較的全身状態が良好な患者が多いが、受診に付き添いを要する患者も多い。高齢者乳がんはホルモン感受性が高く、内分泌療法施行症例が多く、再発例は2例と少なかった。両側乳がん、他臓器癌、また併存症も多く、ほとんどの患者が何らかの内服薬を併用していた。高齢者は通院が困難であったり、内服薬の管理が難しい症例や病識が乏しい症例もある。また、乳がんは他臓器癌と比較して経過観察期間も長く、内分泌療法も長期化してきているため通院期間が長くなる。高齢者は身体的、精神的に個人差が大きく、治療、通院の利益・不利益を個々の患者で検討して治療を進めていくべきと考える。

P-23-156
両側乳癌症例の検討
Examination of the cases with bilateral breast cancer

[1]医療法人創起会　くまもと森都総合病院　乳腺センター、
[2]医療法人創起会　くまもと森都総合病院　病理診断科
藤末真実子[1]、中野　正啓[1]、奥村　恭博[1]、大佐古智文[1]、西村　令喜[1]、
有馬　信之[2]

近年の画像診断技術の進歩に伴い、同時性両側乳癌は増加傾向にあり、早期に診断される症例も多く見られる。また、片側の乳癌の既往はもう一方の乳癌の強いリスク因子であることが知られており、術後の経過観察症例において長期間を経て対側乳癌の発症を見ることも稀ではない。異時性第2癌の治療方針決定にあたっては第1癌治療を考慮することも重要である。今回、自施設で経験した両側乳癌症例について検討を行った。
<対象及び方法>1995年～2019年12月の乳癌手術例6431例を対象に両側乳癌を同時性、異時性 (初回手術から1年以上) に分け、その臨床病理学的特徴、異時性第2癌発症までの期間およびこれに相関する因子につき検討した。両側とも評価可能な症例のみを対象とした。
<結果>1.両側乳癌の頻度は6431例中425例(6.6%)、同時性169例、異時性256例であり、異時性のうち両側とも評価可能な症例は134例であった。
2. 腫瘍径は同時性では左右で差はなく、中央値10mmであったのに対し、異時性では第1癌18mm, 第2癌14mmと差が見られた。
3. 同時性の27%が両側ともDCIS、異時性では第1癌11%、第2癌18%がDCISであった。
4. ER, PgRともに同時性で有意に陽性率が高く、左右で差がなかった。
5. 異時性において第1癌のサブタイプがLuminal A-like, Luminal B-like, HER2陽性であった症例のほぼ半数が対側第2癌でも同じBiologyであった。第1癌Triple Negative (TN) タイプは6例のうち5例 (83%) が第2癌でもTNであり、他のサブタイプと比して合致率が高かった。
6. 異時性の第1癌から第2癌手術までの期間の中央値は5.8年で最長約31年であった。第1癌から5年以内の第2癌では腫瘍の悪性度が高いものが多かった。多変量解析の結果、第2癌までの期間に第1癌のKi-67高値が相関していた。
<まとめ>同時性と異時性の両側乳癌ではその臨床病理学的特徴に違いが見られ、特に同時性は早期乳癌、低悪性度のものが多く見られた。異時性両側乳癌は同時性と比較して特に5年以内の発症例でER陽性率やKi67値、核グレード等においてより悪性度が高く、慎重なフォローアップが必要と考えられた。

P-23-157

浸潤性乳管癌における組織学的グレード分類とKi-67指数の関係

Association between histologic grade and Ki-67 in invasive ductal carcinomas

[1]東京女子医科大学　乳腺・内分泌外科、[2]東京女子医科大学　病理診断科
岡本　高宏[1]、清水　由実[1]、塚田　弘子[1]、尾身　葉子[1]、野口英一郎[1]、
堀内喜代美[1]、山本　智子[2]、長嶋　洋治[2]

【目的】浸潤性乳管癌における組織学的グレード分類とKi-67指数との関連性および予後因子としての意義を検証する。
【方法】2010年から2014年までに初回手術を受けた浸潤性乳癌のうち、男性例、同時または異時両側例、術前化学療法施行例を除いた浸潤性乳管癌111例を対象とした。組織学的グレード分類とKi-67指数、その他の臨床病理学的情報を収集し、無再発率（DFS）との関連を調べた。
【結果】年齢の中央値は57歳（レンジ:30-89歳）、閉経後が73例（66%）、サブタイプはLuminal A, Luminal B（HER2 -ve）, Luminal B（HER2 +ve）, HER2 +ve（non-luminal）, Triple negativeがそれぞれ74（67%）、18（16%）、6（5%）、6（5%）、7（6%）例、pStage I, IIA, IIB, IIIはそれぞれ 68（62%）、30（28%）、5（5%）、6（6%）であった。組織学的グレード分類は Grade 1, 2, 3がそれぞれ51（46%）、49（44%）、11（10%）例、Ki-67指数は< 5%、5-19%、20-50%、50% < がそれぞれ65（59%）、27（24%）、16（14%）、3（3%）例であり、両者の間には関連を認めた（図、p = 0.001）。組織学的グレード分類の構成要素のうち、Ki-67と関連を認めたのは核異型（p = 0.009）と核分裂像（p = 0.019）であった。術後5年のDFSは症例全体で 95%（95%CI: 89 - 98%）であり、組織学的グレードが高くなるほど予後不良であった（p = 0.000462）が、Ki-67指数は予後と関連しなかった（p = 0.156）。pStageを考慮した比例ハザードモデルにおいて Grade 3 は Grade 1に対してハザード比 17.3（95%CI: 1.1 - 269）で有意な予後因子であった。
【結語】組織学的グレード分類とKi-67指数と関連していた。前者は予後に関連する情報としても有用である。

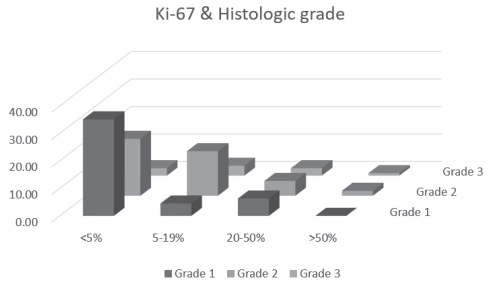

P-23-158

演題取り下げ

P-23-159

演題取り下げ

P-23-160

演題取り下げ

P-23-161

Differing gene expression results according to biopsy type in ER+ breast cancer

[1]Breast Cancer Now Research Centre, The Institute of Cancer Research, London, United Kingdom、[2]Ralph Lauren Centre for Breast Cancer Research, Royal Marsden Hospital, London, United Kingdom、[3]Clinical Trials and Statistics Unit, The Institute of Cancer Research, London, United Kingdom、[4]Breast Unit, Royal Marsden Hospital, London, United Kingdom、[5]University of Nottingham, Nottingham, United Kingdom

Richard Buus[1]、Eugene Schuster[1,2]、Lucy Kilburn[3]、Maggie Cheang[3]、Judith Bliss[3]、Ian Smith[4]、John Robertson[5]、Mitch Dowsett[1,2]

Introduction
Molecular analyses of primary breast cancer for research and patient management are widely performed. Typically this involves sampling of formalin fixed core-cuts at diagnosis or excision biopsies at surgery with no consideration that these may provide differing results. We aimed to determine if the expression of genes relevant in ER+ breast cancer differed systematically (i) between baseline core biopsies and surgical samples and between the type of biopsy at surgery (core-cut vs excision). Differences in NanoString-derived research-use prognostic scores recapitulating Oncotype Recurrence Score (RS), EndoPredict (EP) and Prosigna (ROR) were also assessed.
Patients and methods
Baseline core cut and 2-week surgical biopsies were available from 47 patients with ER+ primary breast cancer receiving no presurgical treatment in the POETIC trial. Expression of 489 genes was measured by NanoString nCounter. Wilcoxon signed-rank test was used to assess differential expression analysis with Benjamini-Hochberg correction for multiple testing. All analyses were performed in R.
Results
Seventy-one genes changed significantly between 27 baseline core-cut and surgical excision samples (FDR<0.05; |FC|>1.25; 18 up including CD69 (FC=3.88), MYC (FC=1.59); 53 down including MTOR (FC=0.78), TNF (FC=0.40)). compared to just four genes in 27 sample pairs that had core cut biopsies at both time-points (FDR<0.05; |FC|>1.25; 3 up; 1 down). Six ROR, one RS and one EP genes changed significantly between core cut and excision biopsies of the same tumours, however final risk scores were not significantly different.
Conclusions
Substantial differences in the expression of some prominent genes exist between core-cut and excision biopsies. These are likely due to delayed fixation of larger excision specimen and could affect the interpretation of analyses: ignoring such information could lead to gene expression changes being erroneously ascribed to treatment given prior to surgery.

P-24-1

乳癌術後回復に対する傍脊椎ブロックと前胸壁ブロックの前向き比較検討

Prospective study of paravertebral block and thoracic wall block for breast cancer patient recovery

[1]ベルランド総合病院　乳腺センター、[2]ベルランド総合病院　麻酔科
阿部　元[1]、寺本　敦子[1]、竹井裕美子[1]、米田　光里[1]、堀内　俊孝[2]、長畑　敏弘[2]

【緒言】乳癌手術時の傍脊椎ブロックは術後回復の質を改善することが報告されているが、より簡便な方法である前胸壁ブロックの傍脊椎ブロックに対する非劣性は不明である。今回、われわれは前胸壁ブロックが乳癌術後の回復の質に与える影響について、傍脊椎ブロックと前向きに比較検討した。
【対象と方法】2016年7月から2019年9月に、当院で全身麻酔下に片側の乳癌手術（乳房再建なし）が予定され、書面で同意が得られた患者73名を対象とした。傍脊椎ブロック群（PVB群）（38例）と前胸壁ブロック群（TWB）群（35例）に無作為に割り付けた。PVB群にはPecs I を併用し、TWB群のブロックはPecsII（変法）+胸横筋膜面ブロックとした。いずれのブロックも超音波ガイド下に行った。両群でロピバカインを総量150mgずつ用いた。主要評価項目として、手術翌日の術後回復の質（QoR-40、200点満点）とした。2次評価項目として、手術3日後のQoR-40と、手術当日から術後3日までの乳房と腋窩の術後疼痛visual analog scale（VAS）を評価した。統計解析はMann-Whitney U検定、Student t検定、Fisher’s 確定検定を用いた。
【結果】主要評価項目である手術翌日のQoR-40の群間差（PVB-TWB）は-1.6（95%CL, -9.1 to 5.9; p=0.0188）であり、前胸壁ブロックの傍脊椎ブロックに対する非劣性が認められた。2次評価項目である手術3日後のPVB-TWBは0.4（95%CL, -2.5 to 3.2; p<0.001）となり、同様に前胸壁ブロックの傍脊椎ブロックに対する非劣性が認められた。しかし、すべての術後疼痛VASには有意差はみられなかった。
【考察】傍脊椎ブロックの乳癌手術に対する回復の質や術後鎮痛への有用性が多数報告されているが、同ブロックは難易度が比較的高く、気胸や肋間動脈穿刺などのリスクを伴う。本研究の結果から、乳癌手術により簡便かつリスクが少ないと考えられる前胸壁ブロックを用いることで、患者のリスクの軽減と傍脊椎ブロック同様の術後回復の質を同時に得られることが示された。
【結論】乳癌術後の回復の質保持に関して、前胸壁ブロックは傍脊椎ブロックに劣らないことが判明した。
当院臨床研究審査委員会(2016-009)、UMIN（000037262）

P-24-2

乳癌薬物療法選択におけるChemoCalcの有効性を検討する多施設共同ランダム化比較試験: A study protocol

A study protocol for efficacy of software to help breast cancer patients understand drug costs

[1]長崎大学大学院　移植・消化器外科、[2]長崎大学病院　腫瘍外科、[3]長崎医療センター　外科、[4]にゅうわ会　及川病院　乳腺外科、[5]長崎原爆病院　外科、[6]NHO 佐賀病院　外科
久芳さやか[1]、山之内孝彰[3]、及川　将弘[4]、畑地登志子[5]、森内　博紀[6]、森田　道[1]、大坪　竜太[2]、松本　恵[2]、矢野　洋[2]、柴田健一郎[5]、前田　茂人[3]、谷口　英樹[5]、永安　武[2]、江口　晋[1]

【背景】癌治療における費用は患者にとって重要な問題であるが、治療選択の際に担当医が薬剤費について十分な説明を行う事は困難なことが多いと報告されている。治療費計算ソフトChemoCalc（日本ケミファ）は乳癌治療にかかる薬剤費の概算を算出するためのアプリケーションである。
【目的】主要評価項目は、ChemoCalcを用いて説明を行う群（ケモカルク群）とChemoCalcを用いずに説明を行う群（コントロール群）、2群間において、"薬剤費についての理解"、"治療における薬剤費の重要性の認識"についてアンケートを用いて比較検討する。副次的評価項目は2群間での、"説明のわかりやすさ"、"経済的な不安の解消"、"ChemoCalcのわかりやすさ(ケモカルク群のみ) "などのアンケート項目を比較検討する。また主治医推奨治療と患者が選択した治療の乖離、説明に要した時間、コストスコアグレード（Honda K, J Glob Oncol, 2019）と治療選択の関連について検討する。
【方法】本研究は多施設共同open label第3相無作為化比較試験である。対象は進行・再発乳癌で治療の開始・変更予定、主治医からの治療選択肢が2つ以上ある患者とする。認知症、薬剤費自己負担額がない・少額の患者（生活保護、原爆症認定、障害者認定）は除外する。対象患者をケモカルク群とコントロール群に1:1に割り付ける。層別化因子はコストスコアグレード、年齢とする。ケモカルク群では通常の説明に加えて、ChemoCalcを用いた薬剤費の説明を行う。コントロール群では主治医の通常の説明を行う。Pilot study（Kuba S, Acta Medica Okayama, 2019）より、薬剤費についての理解（アンケート項目3）はコントロール群で2.5（1.0 - 4.0）、ChemoCalc群で5.0（4.25 - 5.00）、治療における薬剤費の重要性の理解はコントロール群で3.0（3.0 - 4.5）、ChemoCalc群で5.0（4.25 - 5.0）であった。有意水準2.5%（Bonferroni調整後）、検出力90%、Mann-Whitney U検定を用いると、必要症例数は104例となり、脱落率を10%とし、116例を目標症例数とした。
Registration details: UMIN Clinical Trials Registry, UMIN000030192.

P-24-3

潰瘍や滲出を伴う乳癌に対する乳癌消臭パッドの有効性・安全性評価（APOLLO試験）

The efficiency of the deodorAnt Pad against Odor and uLceration for LOcal advanced breast cancer

[1]がん・感染症センター都立駒込病院　外科（乳腺）、[2]花王株式会社感覚科学研究所、[3]がん・感染症センター都立駒込病院　看護部、[4]順天堂大学医学部附属練馬病院、[5]社会医療法人石川記念会　HITO 病院　乳腺外科
石場　俊之[1]、石田　浩彦[2]、井上　道晶[2]、田添　由起[2]、酒井　真美[2]、矢部早希子[1]、奈良美也子[1]、才田　千晶[1]、大西　舞[1]、岩本奈織子[1]、米倉　利香[1]、宮本　博美[1]、本田　弥生[1]、影山　実子[3]、砂田由梨香[3]、貴田　寛子[4]、名取　由貴[4]、小坂泰二郎[5]、清水　秀穂[4]、有賀　智之[1]

【背景】日常診療において皮膚に浸潤した乳癌を経験する．当院で処置を必要とした皮膚浸潤進行乳癌34例の検討で，病悩期間は中央値で診断前に1年，診断後に2年半と長期にわたった．我々は新規の消臭機能を持つ局所進行癌処置用パッド（試験パッド）の装着試験（APOLLO試験: the efficiency and safety of the deodorAnt Pad against Odor and uLceration for LOcal advanced breast cancer）を実施している．(UMIN000036906)【方法】対象は2019年3月より当院治療中の皮膚浸潤進行乳癌または皮膚転移乳癌患者20例．試験パッドは，順天堂大学医学部附属練馬病院と花王株式会社とで開発され，臭いの原因の主要5成分を同定し，化学的消臭剤と物理的消臭剤を組み合わせた．A試験では従来使用していた創部の被覆材（従来パッド）と試験パッドを比較使用し，短期使用における有用性の確認や改善点を，B試験では試験パッドを1ヶ月使用し長期使用における安全性の確認を目的とした．評価は患者アンケートと医療者の観察で行い，さらに回収したパッドの消臭効果を官能試験とガスクロマトグラフ質量分析で検討した．【結果】現在A試験は13例，B試験は9例終了した．A試験での臭い官能試験では，従来パッドに比べ試験パッドで13例中9例に臭気の改善を認めた(p=0.002)．ガスクロマトグラフ質量分析では，9例中7例に臭気の改善を認めた (p=0.03)．患者満足度を評価すると，試験パッドで満足度が高い傾向にあったが，有意差はなかった．患者アンケートにおいて試験パッドで満足度が高い理由は，パッドが大きく安心感がある，消臭効果が高いという意見が，従来パッドで満足度が高い理由は，パッドが大きすぎるとの意見があった．そこでパッド滲出量の多いグループのみで満足度を評価してみると，試験パッドで満足度が有意に高かった(p=0.04)．B試験において，1カ月の連続使用においても有害事象はなかった．【結論】実際に試験パッドを使用した意見としては，消臭効果の強いことがあげられ，消臭効果は一定の成果をあげている．今まで目の向けられていなかった問題点に対し，官民協力の基，実情にあった製品の開発にむけて取り組んでいることは貴重な連携と考える．

P-24-4

単施設でのMK3457-086および119試験における免疫チェックポイント阻害薬ペムブロリズマブ単剤使用の検討

Study of single-agent use of pembrolizumab in MK3457-086 and 119 trials

兵庫医科大学病院　乳腺・内分泌外科
今村美智子、宮川　義仁、尾澤　宏美、福井　玲子、文　亜也子、
樋口　智子、藤本由希枝、村瀬　慶子、高塚　雄一、三好　康雄

転移・再発のトリプルネガティブ乳癌を対象にPD-1に対する免疫チェックポイント阻害薬のペンブロリズマブ（Pem）の有効性を評価する国際共同試験にエントリーし、Pem単剤が投与された7症例を経験した。MK3457-086試験（KEYNOTE-086，第2相）では2次治療あるいはPD-L1陽性の1次治療として4例にPemが投与された。また、MK3457-119試験（KEYNOTE-119，第3相）では2次あるいは3次治療として主治医選択化学療法とPemが比較され、エントリーした6例中3例でPemが投与された。2015年9月から2016年8月までにエントリーした10例のうち、7例でPem単剤が投与された（1次治療2例、2次治療1例、3次治療4例）。7例の無増悪生存期間（PFS）中央値は8ヶ月（以下M）（1-27M）、全生存期間の中央値は22M（3-47M）であった。グレード3の有害事象は2例（1例は好酸球性胃腸炎、1例は肝機能障害と皮膚症状）に発生したが、いずれもステロイド投与で軽快した。7例中1次治療として投与された2例では奏効が得られ、それぞれ27M、18M投与ののち、現在無治療で奏効を維持できている（投与終了後20M、11M経過中）。PFSが6M以上の4例中3例はベースラインのリンパ球絶対数（ALC）が1000/μL以上であり、好中球・リンパ球比（NLR）は全例3未満であった。一方PFSが6M未満の3例は全例ベースラインのALCが1000/μL未満でNLRは3以上だった。Pem単剤投与によって長期の奏効を維持できている症例を経験した。小数例の検討ではあるが、ベースラインのALCとNLRはPemの治療効果と相関する可能性が示唆された。

P-24-5

MONARCH 2日本人部分集団解析:進行乳癌におけるabemaciclibとfulvestrant併用での全生存期間

Overall survival of abemaciclib+fulvestrant for advanced breast cancer: MONARCH 2 Japanese subgroup

[1]国立病院機構　大阪医療センター、[2]埼玉県立がんセンター、
[3]愛知県がんセンター、[4]国立病院機構　北海道がんセンター、
[5]公益財団法人 がん研究会有明病院、[6]兵庫医科大学　乳腺・内分泌外科、
[7]日本イーライリリー株式会社、[8]Stanford University、
[9]京都大学　医学部附属病院
増田　慎三[1]、井上　賢一[2]、岩田　広治[3]、髙橋　将人[4]、伊藤　良則[5]、
三好　康雄[6]、森　　丈治[7]、坂口　佐知[7]、George W. Sledge, Jr.[8]、
戸井　雅和[9]

Background and Methods: Abemaciclib is a selective cyclin-dependent kinase 4 & 6 inhibitor (CDK4&6i), approved as a treatment for hormone receptor-positive (HR+), human epidermal growth factor receptor 2-negative (HER2-) advanced breast cancer (ABC). MONARCH 2 (NCT02107703) is a randomized, double-blind phase 3 trial of abemaciclib+fulvestrant (F) versus placebo (P) +F in women with HR+, HER2- ABC who progressed on (neo) adjuvant endocrine therapy (ET), ≤12 months from end of adjuvant ET, or on first line ET for ABC, who had not received chemotherapy for advanced disease. Patients (pts) (N=669) were randomized 2:1 to receive abemaciclib (150 mg orally twice daily) +F (500 mg, per label) or P+F. In the intent-to-treat population (ITT), abemaciclib+F significantly improved overall survival (OS) compared to P+F (median: 46.7 versus 37.3 months; hazard ratio [HR]: 0.757; p=.01) with an acceptable safety profile. Here we report OS, time to postdiscontinuation chemotherapy (TTC), and safety for the MONARCH 2 Japanese subpopulation at the time of data cutoff on June 20, 2019.
Results: In the Japan subgroup (N=95; 64 abemaciclib+F; 31 P+F), median OS in abemaciclib+F was not reached, and OS in P+F was 47.3 months (HR: 0.755; 95% confidence interval [CI] 0.390-1.463). There was a more than 5-fold higher use of CDK4&6i as postdiscontinuation therapy in the control arm (41.9%) compared to the investigational arm (7.8%). Consistent with the ITT results, abemaciclib+F prolonged TTC compared to P+F (median: 52.3 versus 26.8 months; HR: 0.651; 95% CI 0.353-1.198). No new safety signals were reported for the Japan subgroup. The most common treatment-emergent adverse events in the abemaciclib+F versus P+F arms were diarrhea (95.2% versus 35.5% [Grade ≥3 14.3% vs 3.2%]), and neutropenia (81.0% versus 0% [Gr≥3 52.4% vs 0%]).
Conclusion: Efficacy results in the Japan subgroup were consistent with the OS and TTC findings in the overall ITT population, with a comparable safety profile.

P-24-6

乳癌術前化学療法におけるアブラキサンの有用性についての大規模統合解析（JBCRG-S01）

Meta-analysis of Abraxane used as a NAC for operable breast cancer based on IPD (JBCRG-S01 study)

[1]岐阜大学　医学部　腫瘍外科、
[2]東邦大学　医学部　社会医学講座医療統計学分野、
[3]国立病院機構大阪医療センター　乳腺外科、
[4]大阪国際がんセンター、乳腺内分泌外科、
[5]日本歯科大学附属病院　乳腺内分泌外科、[6]がん研究会有明病院　乳腺センター、
[7]JBCRG-S01 Collaborators、[8]PerSeUS-BC、[9]KBCSG-TR、[10]KBC-SG
二村　　学[1,7,8]、大庭　真梨[2,7]、増田　慎三[3,7,9]、中山　貴寛[4,7,9]、
櫻井　健一[5,7]、坂東　裕子[7]、岡田　守人[7]、山本　　豊[7,10]、金　　敬徳[7]、
佐伯　俊昭[7]、長嶋　　健[7]、桑山　隆志[7]、唐　　宇飛[7]、平野　　明[7]、
井口　雅史[7]、山神　和彦[7]、水野　　豊[7]、小島　康幸[7]、八十島宏行[7,9]、
大野　真司[6,7]

[緒言]ナノ粒子アルブミン結合パクリタキセル（アブラキサン）は過敏反応が稀で短時間投与可能、抗腫瘍効果も高い。2010年乳癌での承認後、転移再発例、術前化学療法（NAC）で用いられている。今回JBCRGではNACでのアブラキサンの有用性・安全性を検討する目的で、臨床研究のIndividual patient data（IPD:個票）を収集し統合解析を行った。[対象と方法] 2011年7月～2017年12月にUMIN登録されたアブラキサン関連乳癌術前化学療法の34臨床試験中、試験が遂行完了し、主任研究者のデータ提供の賛同が得られた試験のIPDを収集し統合解析を行った。主要評価項目はpCR（1. ypT0 ypN0, 2. ypT0/is ypN0, 3. ypT0/is ypNX）、副次評価項目は有害事象（≥G3）頻度、アブラキサン投与量とした。pCRの有無について件数と単純な割合とその正確な95%信頼区間を算出し、全治療例およびサブタイプごとに、フォレストプロットを作成した。アブラキサン投与量は症例ごとの総投与量を算出、投与方法による違いを比較検討した。[結果] 単アームPhase 2の16試験（論文化5試験）758例のIPDが収集できた。753例で安全性の評価、745例（Luminal: 343, HER2-rich: 74, Lumial/HER2: 96, Triple negative（TNBC）: 232,）で主要評価項目を検討した。全体のpCR（ypT0ypN0, ypT0/isypN0, and ypT0/isypNX）は各々18.1%, 26.0%, 28.6%であった。サブタイプ別ではLuminal; 6.7%, 10.2%, 13.4%, HER2-rich; 40.5%, 63.5%, 68.9%, Luminal/HER2; 21.9%, 40.6%, 42.7%, TNBC; 26.3%, 31.5%, 32.3%であった。有害事象（≥G3）は好中球減少39.6% 白血球減少22.4%、末梢神経障害9.7%、発熱性好中球減少症9.6%、筋肉痛5.7%、肝機能障害5.4%、関節痛4.8%、嘔吐4.1%、心機能障害0.5%等が見られた。アブラキサン投与量は1067.7mg/body（Q3w; 1004.3mg/body, Q1w; 1278.5 mg/body）で、アブラキサン投与順の影響はなかった。ypT0/isypN0の5年無病生存率はpCR群 90.2%, non-PCR群77.1%（Luminal; 91.7%, 79.1%, HER2-rich; 95.5%, 70.6%, Luminal/HER2; 87.2%, 92.8%, TNBC; 88.4%, 68.9%）であった。[結語] アブラキサンを用いた乳癌術前化学療法は、従来のタキサンと同等以上のpCR率が得られた。HER2陽性例で高pCR率が得られており、分子標的の薬との併用効果は高いと考えられる。アブラキサン特有の末梢神経症障害、関節痛、筋肉痛の管理ができれば術前化学療法のオプションとして有用である。

P-24-7

術前化学療法にレトロゾール併用のランダム化比較第Ⅱ相試験のバイオマーカー解析

Biomarker analysis of randomized controlled phase 2 trial:Letrozole in combination with chemotherapy

[1]兵庫県立がんセンター　乳腺外科、[2]姫路赤十字病院　乳腺外科、
[3]甲南医療センター　乳腺外科、[4]神鋼記念病院　乳腺科、
[5]兵庫県立西宮病院　乳腺外科、[6]淀川キリスト病院　乳腺外科、
[7]兵庫県立尼崎総合医療センター　乳腺外科、[8]橋本クリニック、
[9]明和病院　乳腺・内分泌外科、[10]兵庫医科大学病院　乳腺・内分泌外科
橋本　一樹[1]、高尾信太郎[1]、渡辺　直樹[2]、宮下　　勝[3]、山神　和彦[4]、
小西　宗治[5]、國久　智成[6]、諏訪　裕文[7]、橋本　　隆[8]、岸本　昌浩[9]、
三好　康雄[10]

【背景】ER陽性乳癌はER陰性乳癌と比較し術前化学療法（NAC）の病理学的効果が低い。アンスラサイクリン系抗癌剤とタキサン系抗癌剤を用いたNACにおいて病理学的完全奏功（pCR）が得られなくてもKi67値の低下により無再発生存（PFS）改善が期待できる報告がある。
【目的】アンスラサイクリン系抗癌剤とタキサン系抗癌剤を用いたNACにレトロゾール（LET）を上乗せすることで、臨床的奏功率が改善するかを前向きに検討する第Ⅱ相(KNCOG10)を検討した。
【対象】閉経後ER陽性HER2陰性乳癌、StageⅡA~StageⅢB
【方法】A群:FEC+タキサン、B群:FEC+タキサン+LETの2群に分けて術前化学療法(NAC)を行った。主要評価項目は臨床的奏功率(CRR)とした。生検検体と手術病理検体にてER, PgR, Ki67発現を検討した。
【結果】各群32例の64例組み入れ予定であったが、49例の登録で試験を中止した。A群21例、B群26例の計47例においてCRRを検討した。CRRはA群で81%、B群で77%と有意差はなかった（p=0.99）。A群ではNAC前後でPgRに変化はなかったが（p=0.807）、B群では有意に低下した（p=0.0044）。そして、A群ではNAC前にPgR≧20%からNAC後にPgR<20%に低下したのは、A群で10例中3例（30%）であったが、B群では9例中8例（89%）で低下していた。一方、A群、B群ともにNAC後にKi67は有意に低下したが（A群 p=0.0027, B群 p=0.0001）、手術時にPgRが<20%であった群のKi67低下率（p<0.0001）はPgR≧20%群より高かった（p=0.0391）。術前化学療法にLETを上乗せすることでPgRは有意に低下した。LET併用によりPgRが低下した症例ではエストロゲンシグナル経路抑制の結果、Ki67が低下する可能性が示唆された。

P-24-8

前向き多施設臨床試験で実施する早期乳癌ラジオ波熱焼灼療法（RFA）

Multi-center prospective studies of radiofrequency ablation (RFA) for small breast carcinomas

[1]国立病院機構東京医療センター　乳腺科、[2]国立がん研究センター中央病院、
[3]国立がん研究センター東病院　乳腺外科、
[4]国立病院機構北海道がんセンター　乳腺外科、
[5]群馬県立がんセンター　乳腺外科、[6]千葉県がんセンター　乳腺外科、
[7]岡山大学病院　乳腺・内分泌外科、[8]国立病院機構　四国がんセンター　乳腺科、
[9]広島市立広島市民病院　乳腺外科、[10]岐阜大学医学部付属病院　乳腺外科
木下　貴之[1]、高山　　伸[2]、大西　達也[3]、高橋　将人[4]、藤澤　知巳[5]、
山本　尚人[6]、土井原博義[7]、高橋　三奈[8]、青儀健二郎[8]、大谷彰一郎[9]、
二村　　学[10]、神保健二郎[2]、首藤　昭彦[2]、吉田　正行[2]

早期乳癌へのラジオ波熱焼灼療法（RFA）に対する臨床使用確認試験が2007年より「胸部悪性腫瘍の対するラジオ波焼灼療法」の一環として開始された。先ず乳腺組織でのRFA焼灼効果を確認し、手技の安全性/有効性を検証するPhase I試験を行った。結果は、限局性かつ腫瘍径2cm以下であることが、RFA完全焼灼の適格条件であった。重篤な有害事象は認めなかった。2009年よりPhase II試験として腫瘍径1cm以下の早期乳癌患者を対象にRFA施行後非切除試験を行った。試験は高度医療として承認された。経過観察の検査で不完全焼灼疑いの場合には切除することとし、安全性と治療後病変残存割合を評価した。57例中7例に不完全焼灼が疑われ切除を実施、うち5例（浸潤性乳管癌2例、非浸潤性乳管癌3例の遺残）に不完全焼灼が確認された。本症例中、1例の乳房内再発が確認されたが、遠隔再発確認されなかった（観察期間中央値:85ヶ月）。続いてPhase III試験としてRFAと乳房温存療法と比較する前向き非ランダム化比較試験を多施設にて実施中で、乳癌局所療法として世界初の医療技術開発を目指している。腫瘍径（T）が1.5cm以下でN0の単発限局性乳管癌を対象とした。Primary Endpointは5年温存乳房内無再発生存割合、Secondary Endpointは治療後病変残存割合、全生存期間、遠隔無再発生存期間、有害事象である。目標症例数は372例、登録期間5年、追跡期間5年とした。この試験は先進医療Bとして承認され、2013年8月より9施設にて登録を開始し、2017年11月に目標症例数に到達し経過観察中である。さらに患者さんの強い要望に応えるため患者申出療養制度を活用した新たな臨床試験が2019年3月より開始したので、併せて紹介する。

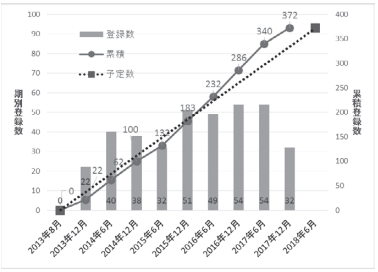

P-24-9

BMI25以上の乳癌サバイバーに対する適正なBMIへの改善・維持を目指した運動介入沖縄台湾国際共同試験

Okinawa-Taiwan Collaborative Exercise Intervention Study for the BMI 25 over breast cancer patients

[1]那覇西クリニック看護部、[2]那覇西クリニック臨床研究管理室、
[3]Taiwan Adventist Hospital、[4]中頭病院、[5]那覇西クリニック乳腺科、
[6]東北大学乳腺内分泌外科
新垣　美奈[1]、新垣　美羽[2]、Chia-ming Hsieh[3]、座波　久光[4]、
具志川央野[1]、鎌田　義彦[5]、上原　　協[5]、滝上なお子[5]、土屋　聖子[5]、
Ning-chiang Yang[3]、井上あかね[4]、石田　孝宣[6]、多田　　寛[6]、
宮下　　稜[6]、玉城研太朗[5]、玉城　信光[5]

【緒言】乳癌診断時、診断後の肥満が再発及び死亡の危険因子となる可能性があり、適正なBMIへの改善は乳癌術後患者に極めて重要である。医療者の運動介入で適正BMIの改善維持ができるか、沖縄県（那覇西クリニック: 以下NNC、中頭病院: NGH）と台湾（Taiwan Adventist Hospital: TAH）で共同試験を行った。
【対象と方法】年齢は20-75歳、Stage I-IIIa、初期治療から4年未満、化学療法は終了後あるいは未施行でBMI25以上を対象。登録症例は72例（NNC: 22例、NGH: 22例、TAH: 28例）。1週間に150分以上の有酸素運動の指導を行い、3か月ごとに1年間BMI、QOL（WHOQOL使用）、自由記載のアンケート調査等を行った。主要評価項目はBMI25%未満の達成率、副次評価項目として3か月ごとのBMI評価、各施設ごとのBMI、運動施行率80% cutoff別のBMIの変化、QOL解析を行った。
【結果】主要評価項目BMI25未満達成率は23.6%であった。介入開始1年でBMIは0.97減少し、施設ごとにはNNC: 0.61、NGH: 1.08、TAH: 1.20の減少であった。運動施行率80%未満のBMIは0.83±1.54減少、一方80%以上では1.00±1.69減少で、統計学的有意差は認められなかった（P=0.345）。QOLに関してはBaseline: 3.50±0.40、1年後3.53±0.40とわずかな改善を認めるものの統計学的有意差は認められなかった（P=0.475）。QOL sub解析では有意差を認めなかった。BMIとQOLの相関ではBMIの減少がQOLを改善する可能性が示唆された。セルフレポートでは、患者さんよりpositiveな感想が数多く寄せられた。
【結語】本研究により継続して運動介入を行うことで適正なBMIへの改善、維持が可能であると考えられた。食事解析や患者背景等Subgroup解析の結果も併せて報告する。

Baselineから3か月毎のBMIの変化

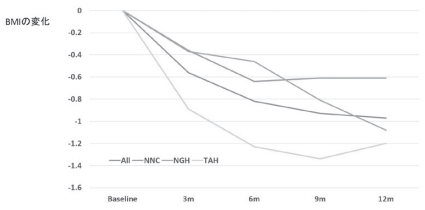

P-24-10

ホルモン陽性HER2陽性進行再発乳癌におけるフルベストラントの治療成績（JBCRG-C06 Safari試験）の検討

Outcomes of fulvestrant treatment in ER-positive HER2-positive advanced or metastatic breast cancer

[1]独立行政法人国立病院機構大阪医療センター、[2]松山赤十字病院、
[3]大阪国際がんセンター、[4]四国がんセンター、[5]北九州市立医療センター、
[6]がん研究会有明病院、[7]広島市立広島市民病院、
[8]新潟県立がんセンター新潟病院、[9]JBCRG-C06グループ、
[10]京都大学大学院医学研究科
増山　美里[1]、川口　英俊[2]、増田　慎三[1]、中山　貴寛[3]、青儀健二郎[4]、
阿南　敬生[5]、伊藤　良則[6]、大谷彰一郎[7]、金子　耕司[8]、佐治　重衡[9]、
徳永えり子[9]、中村　清吾[9]、長谷川善枝[9]、藤澤　知巳[9]、山口　美樹[9]、
山下　年成[9]、山本　　豊[9]、森田　智視[10]、戸井　雅和[10]、大野　真司[6]

フルベストラント500mg（以降F500）投与の長期奏効群を探索する多施設共同後方視コホート研究（JBCRG-C06 Safari試験）において、ER（+）、HER2（+）群でのサブグループ解析を行い、内分泌療法の予後への影響を検討した。【対象と方法】本邦16施設において2011年11月～ 2014年12月までにF500が実診療下で投与された1072例のうち、解析可能であった978例の中でER（+）、HER2（+）群に該当する94例において、F500の治療成功期間（TTF）に関連する臨床的因子を検討した。F500の使用を含む総内分泌療法期間と、再発治療開始からの全生存期間（OS）との関連について、Cox回帰分析を用いて検証した。TTFはKaplan-Meyer法で算出し、各因子とTTFやOSとの関連はCox比例ハザードモデルを用いて検定した。単変量解析で、p<0.1であった因子を多変量解析の因子とした。全ての解析は両側検定を行い、p<0.05 を統計学的有意とした。【結果】ER（+）、HER2（+）群94例の診断時の年齢中央値は57.5歳で、F500開始時年齢の中央値は61歳であった。94例のうち52例ではF500単独の治療が施行され、42例ではF500と抗HER2療法の併用療法が施行された。患者背景には両群間で大きな違いはなく全体の37.2%に内臓転移を認めた。3.9か月の観察期間において、F500単剤群でのTTFは5.1ヶ月、F500+抗HER2療法でのTTFは3.7ヶ月であった。OSは7.8ヶ月で、F500±抗HER2療法による差はなかった。1次もしくは2次治療としてF500を投与した20例と3次治療以降で投与した74例におけるTTFは、それぞれ6.6ヶ月と3.7ヶ月と有意差(p=0.014)を認めた。また、統計学的有意差は認めなかったが、前治療において化学療法の無い群でのTTFは5.5ヶ月（vs 3.7ヶ月 対照群）と長い傾向を示した。Cox回帰の結果、F500投与期間を含む総内分泌療法期間の長い群では有意にOSが長いという結果（p<0.0001, HR 0.752）を得た。【結語】実診療下でのF500投与の大規模な多施設共同後ろ向きの結果、ER（+）、HER2（+）のサブグループ解析においても、早い治療ラインでの投与で長いTTFが得られた。総内分泌療法期間の長い群には、内分泌療法への感受性が高く比較的進行の緩徐な症例が偏在する可能性はあるが、治療期間全体において総内分泌療法期間を長く維持することでTTF,OSの延長を得ている可能性が示唆される。HER2陽性群においても、内分泌療法への感受性の高い群を同定し総内分泌療法期間を延長することで、より良い治療戦略の検討が重要である。

P-24-11

Nab-paclitaxel+Pertuzumab+Trastuzumab→Anthracycline 併用術前化学療法臨床第II相試験（OMC-BC05試験）

Phase II study of nab-paclitaxel+Pertuzumab+Trastuzumab,Anthracycline in HER2(+) breast cancer

大阪医科大学　乳腺・内分泌外科
岩本　充彦、松谷　　歩、萩原　精太、碇　　絢菜、冨永　　智、
前沢　早紀、木村　光誠

国際共同第III相臨床試験であるAPHINITY 試験の成果を受け、Pertuzuabの適応が拡大され、現在進行、再発HER2陽性乳癌に限らず、補助療法としてHER2陽性乳癌に投与が可能となった。しかしながら併用する化学療法薬物の選択には議論の余地が残るといえる。一方我々はこれまで、「手術可能HER2陽性乳癌に対するAnthracycline Based Regimen Followed by Nab-paclitaxel療法+Trastuzumab 併用化学療法臨床第II相試験（OMC-BC01試験）」、「ER陰性HER2陽性乳癌に対するNab-paclitaxel療法+Trastuzumab併用術前化学療法臨床II相試験（OMC-BC04試験）」を立案、完遂し、Nab-paclitaxelとTrastuzumabのコンビネーションが有効かつ安全であることを報告してきた。今回Pertuzumabによるさらなる上乗せ効果を検証すべく、他施設共同臨床試験として、「Nab-paclitaxel+Pertuzumab+Trastuzumab followed by Anthracycline based regimen併用術前化学療法臨床第II相試験（OMC-BC05試験）」を立案し、展開中であるため報告する。
対象はT1c-3 N1-2 M0 HER2陽性乳癌症例とし、3週毎×4サイクルに続いてNab-paclitaxel 260mg/m^2 + Pertuzumab 420mg（初回のみ840mg）+Trastuzumab 8 mg/m^2（2回目以降6mg/m^2）3週毎×4サイクルに続いてAnthracycline based regimen（FEC,EC,AC）3週毎×4サイクルを投与する試験デザインである。主要評価項目はpCR、副次的評価項目は無病生存期間（Disease Free Survival：DFS）、臨床的奏効率（Objective Response Rate:ORR）、組織学的奏効率、乳房温存率、有害事象の発現頻度と程度、末梢神経障害の予防効率および治療効果としている。試験期間は2019年7月より2024年6月で、目標症例数を30例と設定し、現在5例が登録済である。今回試験の進捗状況、治療成績につき中間報告をしたいと考える。

P-24-12

乳癌治験の説明文書のあり方についての考察

Discussion:Informed Consent Form for Breast Cancer Clinical trials

[1]熊本大学病院　臨床試験支援センター、
[2]熊本市民病院　乳腺・内分泌外科、[3]熊本大学病院　乳腺・内分泌外科
久本　佳奈[1]、岩瀬　弘敬[2]、山本　豊[3]

【目的】治験の「説明文書」は、被験者がその治験について情報収集し自発的に同意するために不可欠である。GCP第51条には「記載すべき18項目」が、同3項には「説明文書には、できるだけ平易な表現を用いなければならない」と定められている。当院では「被験者とってわかりやすい説明文書」の作成を目指し、初版案を部署内でピア・レビューし、それをもとに治験責任医師を担当CRCが補助しながら作成する。その後、治験依頼者、治験責任医師の最終確認を経てIRBの審議を受け完成する。今回、この作成過程での指摘事項を検証し、より良い乳癌領域の治験説明文書のあり方について考察した。
【方法】2006～2019年に当院で実施した乳癌治験（医師主導治験1件、GCP準拠の製造販売後臨床試験2件を含む）37試験の説明文書について、IRBからの指摘事項を分析・考察した。
【結果】指摘事項34件をGCPの18項目で分類すると「対照群が適切であることがわからない」「治療シェーマ・予定表がわかりにくい」「試験的要素が強い相の試験であることを強調する」などの「治験の方法」に関するものが10件、「前相等の具体的な試験結果の追記」「標準治療+治験薬での副作用が増える可能性の追記」「治験薬の作用機序の説明の追記」などの「予測される治験薬による被験者の心身の健康に対する利益（当該利益が見込まれない場合はその旨）及び予測される被験者に対する不利益」が8件、及び「参加しない場合の他の治療の具体的な薬剤名」といった「他の治療方法に関する事項」が2件あった。乳癌診療全体からみたその治験の位置づけや、新規性、また新たに起こりうる不利益について具体的に明記、または強調することが求められた。その他「附随研究では結果の開示がないこと、包括的同意であること、追加項目測定時の倫理委員会等による審査の有無について明記」など「附随研究」に関するものが5件、その他であった。
【考察】治療法が日々更新される乳癌領域は、他領域や医療職以外からみると複雑ともいえる。さらに試験的治療であることから「わかりやすい言葉」「明確さ」「強弱をつける」記載のさらなる工夫が求められた。これらを反映することにより、被験者への詳細で正確な情報提供となり、自律的な判断が促され、実質的な被験者保護に繋がると考えた。
【結論】被験者の意思決定を助け、安全な治験遂行の道標となる治験説明文書の追求が必要である。

P-24-13

BRACAnalysisのコンパニオン診断とHER2陰性転移性乳癌に対するオラパリブ治療の臨床研究

Real-world experience of BRACAnalysis and olaparib treatment in Patients with breast cancer

[1]京都大学　医学部　附属病院　乳腺外科、
[2]京都大学　医学部　附属病院　腫瘍内科、[3]武田総合病院
藤野　麻琴[1,3]、河口　浩介[1]、高田　正泰[1]、川島　雅央[1]、林　雪[1]、
西村　友美[1]、西江万梨子[1,2]、松本　純明[1]、森　由希子[2]、鈴木　栄治[1]、
戸井　雅和[1]

Background:
Hereditary breast and ovarian cancer (HBOC) syndrome is attributed in part to BRCA 1/2 mutation. Patients with BRCA mutation have a high incidence of Breast Cancer (BC) in a lifetime, but there is no effective treatment other than chemotherapy for them, and treatment is often difficult. However, a poly (ADP-ribose) polymerase (PARP) inhibitor with a specific effect on BRCA mutation has been developed, known as olaparib, which has shown efficacy in the phase 3 trial of patients with HER2-negative metastatic BC involving a BRCA1/2 mutation. We aimed to present real-world experience of companion diagnosis by BRACAnalysis and olaparib treatment from our institution.
Methods:
We included mBC patients who received BRACAnalysis at Kyoto University Hospital between August 2018 and December 2019. Their medical records, including pathologic and genetic information, were reviewed retrospectively.
Results:
Forty-seven mBC patients received BRACAnalysis. The median age was 55 years. Thirty-eight patients (82%) were diagnosed with luminal-type mBC and eight patients (17%) were diagnosed with triple-negative BC. Twelve patients (25%) had a family history of BC and or ovarian cancer within the second degree. No BRCA1 mutation was found in any patient, while BRCA2 mutation was revealed in eight patients (17%) . Four patients received olaparib, and their time to treatment failure was 4.8 months, 6.1 months, 7.5 months and 6.6 months (ongoing) , respectively. In the case of two patients, administration of olaparib was discontinued; nor did they receive any further treatment due to the severity of the progressive disease.
Conclusion:
We presented real-world experience of both BRACAnalysis and olaparib treatment in our institution. In our data, clinical benefit was obtained in all patients receiving olaparib. Olaparib is an effective treatment for patients with HER2-negative mBC involving a BRCAmutation. Further analysis of the mechanism of acquired resistance should be pursued.

P-24-14

乳癌周術期化学療法における発熱性好中球数減少症に関する前向き調査:CSPOR-BC Study

Prospective Cohort Study of Febrile Neutropenia in Breast Cancer Patients with Chemotherapy:CSPOR-BC

[1]長野市民病院　呼吸器外科・乳腺外科、[2]東京医科大学病院　乳腺科学分野、
[3]横浜市立大学　データサイエンス推進センター、
[4]横浜市立大学附属市民総合医療センター　乳腺・甲状腺外科、
[5]千葉大学医学部　臓器制御外科、[6]那覇西クリニック、[7]弘前市立病院　乳腺外科、
[8]北海道がんセンター　乳腺外科、[9]神奈川県立がんセンター　乳腺内分泌外科、
[10]国立がん研究センター東病院　乳腺・腫瘍内科
西村　秀紀[1]、石川　孝[2]、坂巻顕太郎[3]、成井　一隆[4]、三階　貴史[5]、
玉城研太郎[6]、長谷川善枝[7]、渡邊　健一[8]、菅沼　伸康[9]、向井　博文[10]

はじめに:発熱性好中球数減少症（FN）は乳癌の周術期化学療法で最も配慮すべき有害事象であるが、担当医師の判断による抗生物質やG-CSF投与あるいは体温と血液検査未測定が多いため、FNの実態ははっきりしない。また人種差があることも報告されているため、FNについて前向き調査を行った。
方法:2015年8月から2017年7月にFEC、E（A）C、TCを行った患者を対象として、治療中毎日体温測定を行った。37.5℃以上の発熱の対処法として、来院して採血する群（来院群）と抗菌薬を内服し来院しない群（非来院群）を設けた。来院群で好中球数500/μℓ以下はTrue FN（T-FN）とし、非来院群で抗菌薬の服薬した場合Surrogate FN（S-FN）とした。主要評価項目は各レジメンのFN発生率、副次評価項目はT-FNの危険因子とFN対処法の安全性とした。（FA発生頻度は20%と仮定し、信頼区間を得る症例数を1,000例と算定した。）この研究はUMIN 000017857として登録された。
結果:1,005例のI～III期乳癌女性が登録され、治療中止および変更のために25例が除外された。評価対象980例中、来院群は477例、非来院群は503例で、レジメン別にFEC 338例、E（A）C 335例、TC 307例であった。FN発生率は全体ではそれぞれ22.5%、27.5%、33.9%であり、T-FNは27.7%、22.4%、36.6%で、S-FNは17.3%、32.4%、31.5%であった。Pegfilgrastim（PEG-G）は非来院群で39.0%、11.8%、52.1%に、来院群4.71%、1.82%、14.1%に投与された。FNの危険因子はレジメン（TC:OR:2.67、95%CI:1.36-5.26）、年齢（>65歳:OR: 2.24、95%CI:1.34-3.75）、治療前好中球数（1000/nl:OR:0.8、95%CI:0.67-0.95）、PEG-G（非投与:OR:0.04、95%CI: 0.01-0.34）であった。来院群と非来院群で安全性に有意差は認めなかった。
結論:周術期化学療法では20%以上にFNが発生し、特にTCでは高頻度であった。患者側のFN危険因子は年齢と治療前好中球数であった。FNに対しては、PEG-Gは適切に使用されれば、非来院による対処法は容認されると考えられた。

P-24-15

Pembrolizumab（P）vs Chemotherapy（CT）in Metastatic TNBC（mTNBC）：KEYNOTE-119 Japan Population（JP）

[1]National Cancer Center Central Hospital, Tokyo, Japan、
[2]Hiroshima City Hiroshima Citizens Hospital, Hiroshima, Japan、
[3]St. Luke's International Hospital, Tokyo, Japan、[4]Hyogo College of Medicine Hospital, Hyogo, Japan、
[5]Saitama Cancer Center, Saitama, Japan、[6]Chiba Cancer Center, Chiba, Japan、
[7]Cancer Institute Hospital of Japanese Foundation for Cancer Research, Tokyo, Japan、
[8]Shizuoka Cancer Center, Shizuoka, Japan、[9]MSD K.K, Tokyo, Japan、
[10]Merck & Co., Inc., Kenilworth, NJ, USA
Akihiko Shimomura[1]、Shoichiro Ohtani[2]、Teruo Yamauchi[3]、
Yasuo Miyoshi[4]、Kenichi Inoue[5]、Naohito Yamamoto[6]、Yoshinori Ito[7]、
Junichiro Watanabe[8]、Keiko Yamamoto[9]、Nijiro Nohata[9]、
Jaime Mejia[10]、Kenji Tamura[1]

Background: KEYNOTE-119 (NCT02555657) is a randomized, open-label, phase 3 study of P monotherapy vs single-agent CT as second- or third-line mTNBC treatment (Tx) ; this is an analysis of JP.
Methods: Patients (pts) who progressed on 1-2 prior systemic mTNBC Tx and prior anthracycline/taxane were randomized 1:1 to P 200 mg Q3W or physician's choice CT. Pts were stratified by PD-L1 status based on combined positive score (CPS) and recurrent vs de novo metastatic disease. Primary endpoint was OS in pts with PD-L1-positive tumors (CPS ≥10 and ≥1) and in all pts.
Results: Pts (median age, 51 y; range, 29-81) were randomized to P (n=41) or CT (n=49) , with median follow-up of 11 and 12.7 mo, respectively. In global population (GP) , P did not significantly improve OS. However, efficacy in JP increased with greater CPS (HR in pts with CPS ≥10, ≥1, and all pts was 0.94, 1.03, and 1.08, respectively; Table) , similar to GP. In an exploratory analysis of pts with CPS ≥20, median OS was not reached with P, vs 15.4 mo with CT (HR, 0.28; 95% CI, 0.05-1.55) . Grade 3-4 Tx-related AEs were 17.1% vs 53.1%; grade 3-4 immune-related AEs/infusion reactions were 4.9% vs 0% for P and CT, respectively, with no deaths.
Conclusions: P did not significantly improve OS for mTNBC vs CT, but P efficacy was proportional to PD-L1 enrichment. P was generally well tolerated. Results in JP were consistent with GP.

Table: Overall Survival in Patients With mTNBC in KEYNOTE-119

	GLOBAL POPULATION					
	CPS ≥10		CPS ≥1		All	
	Pembro n=96	CT n=98	Pembro n=203	CT n=202	Pembro n=312	CT n=310
OS, HR (95% CI)	0.78 (0.57-1.06)		0.86 (0.69-1.06)		0.97 (0.82-1.15)	

	JAPANESE POPULATION					
	CPS ≥10		CPS ≥1		All	
	Pembro n=14	CT n=12	Pembro n=24	CT n=31	Pembro n=41	CT n=49
Median OS, mo[a] (95% CI)	17.8 (6.0-NR)	19.0 (8.3- NR)	11.7 (6.0-19.8)	14.7 (8.3-17.7)	11.0 (8.4-16.3)	12.7 (8.4-17.7)
OS, HR (95% CI)[b]	0.94 (0.37-2.38)		1.03 (0.56-1.91)		1.08 (0.68-1.71)	

CPS, combined positive score; CT, chemotherapy; HR, hazard ratio; mTNBC, metastatic triple-negative breast cancer; NR, not reached; OS, overall survival; pembro, pembrolizumab. [a]From product-limit (Kaplan-Meier) method for censored data. [b]Based on Cox regression model with Efron's method of tie handling with treatment as a covariate.

P-24-16

Safety and PK Results From a Phase 1 Study of T-DXd in Advanced HER2 Positive Breast Cancer

[1]National Taiwan University Hospital, Taipei, Taiwan、
[2]Taipei Veterans General Hospital, Taipei, Taiwan、
[3]Daiichi Sankyo, Co., Ltd., Tokyo, Japan、
[4]Daiichi Sankyo, Inc., Basking Ridge, NJ, USA
Dwan-Ying Chang[1]、Chia-chi Lin[1]、Tom Wei-wu Chen[1]、
Ching-hung Lin[1]、Jih-hsiang Lee[1]、Ta-chung Chao[2]、Chun-Yu Liu[2]、
Issei Achiwa[3]、Emi Kamiyama[3]、Yasuyuki Okuda[3]、Caleb Lee[4]、
Yee Chao[2]

Background: Trastuzumab deruxtecan (T-DXd; DS-8201) is an antibody-drug conjugate composed of an anti-HER2 antibody (Ab) . The phase 1 study (NCT02564900) of T-DXd conducted at study sites in the US and Japan showed a manageable safety profile at the recommended doses for expansion (5.4 and 6.4 mg/kg) and a confirmed objective response rate (ORR) of 59.5% in patients HER2+ BC; however, safety and PK analyses from other Asian populations are lacking.
Methods: This is a phase 1, open-label study (NCT03368196) conducted in Taiwan. Eligible HER2+ BC patients received T-DXd 6.4 mg/kg intravenously once every 3 weeks until unacceptable toxicity, progressive disease, or withdrawal from the study. The primary endpoint was to assess the safety and tolerability of T-DXd. Secondary endpoints included PK, efficacy, and anti-drug Abs against T-DXd.
Results: All patients (N = 12) were Asian and female with HER2+ BC. The ORR among 11 evaluable patients was 36.4%; the disease control rate was 100%. By data cutoff (Sept 14, 2018) , all patients experienced ≥1 treatment-emergent adverse event (TEAE; grade ≥3, 58.3%) , none of which led to discontinuation. One drug-related serious AE (febrile neutropenia) occurred, and 2 TEAEs led to dose reductions (febrile neutropenia and decreased platelet count) . One AE of special interest occurred (grade 1 LVEF decrease) . At cycle 1, Cmax and AUCtau of T-DXd were 157 μg/mL (SD, 19.1) and 631 day•μg/mL (SD, 173) , respectively; for a novel exatecan-derived topoisomerase I inhibitor, the Cmax was 11.9 ng/mL (3.79) and the AUC was 36.1 day•μg/mL (9.71) . PK parameters of total anti-HER2 Ab was similar to those of T-DXd. Some accumulation of T-DXd (57%) was observed at cycle 3 (Cmax, 163 μg/mL [SD, 19.5] ; AUCtau, 991 day•μg/mL [SD, 109]) .
Conclusions: This is the first report of the efficacy, safety, and PK of T-DXd in Taiwan. T-DXd showed a manageable safety profile with no new safety signals and these results were similar to those previously reported.

P-24-17

PK and safety of T-DXd with OATP1B/CYP3A inhibitors in HER2-expressing advanced solid tumors

[1]Kobe University Hospital, Kobe, Japan、[2]Seoul National University Hospital, Seoul, South Korea、
[3]Hamamatsu University School of Medicine, Shizuoka, Japan、
[4]National Hospital Organization Hokkaido Cancer Center, Hokkaido, Japan、
[5]Shizuoka Cancer Center, Shizuoka, Japan、[6]National Cancer Center Hospital, Tokyo, Japan、
[7]Hokkaido University Hospital, Hokkaido, Japan、
[8]National Taiwan University Hospital, Taipei, Taiwan、[9]Samsung Medical Center, Seoul, South Korea、
[10]The Cancer Institute Hospital of Japanese Foundation For Cancer Research, Tokyo, Japan
Hironobu Minami[1]、Yung-jue Bang[2]、Masato Karayama[3]、
Masato Takahashi[4]、Junichiro Watanabe[5]、Noboru Yamamoto[6]、
Ichiro Kinoshita[7]、Chia-chi Lin[8]、Young-hyuck Im[9]、
Shunji Takahashi[10]

Background: Trastuzumab deruxtecan (T-DXd; DS-8201) is an antibody drug conjugate comprised of a humanized HER2 antibody, cleavable peptide-based linker, and topoisomerase I inhibitor payload (MAAA-1181a; exatecan derivative) which is a substrate for CYP3A4 and OATP1B. This study (NCT03383692) assessed the effect of concomitant ritonavir (OATP1B/CYP3A inhibitor) or itraconazole (CYP3A strong inhibitor) on the PK profile of T-DXd and MAAA-1181a.
Methods: Eligible patients had HER2-expressing (IHC ≥1+ and/or ISH+) unresectable/metastatic solid tumors. T-DXd 5.4 mg/kg was administered IV in 3-week cycles. Ritonavir 200 mg BID (cohort 1) or itraconazole 200 mg QD/BID (cohort 2) were administered from day 17 of cycle 2 to end of cycle 3. Primary endpoints were Cmax and AUC17d. TEAEs and objective tumor response rate (ORR) were secondary endpoints.
Results: Forty patients were enrolled (17 in cohort 1; 23 in cohort 2) . In the PK analysis set (n = 26; majority of exclusions due to inhibitor drug noncompliance) , AUC on day 17 ratio for T-DXd in cohort 1 and cohort 2 was 1.19 (95% CI, 1.14-1.25) and 1.11 (1.07-1.15) , respectively, and they were within the range for 0.8-1.25. AUC on day 17 for MAAA-1181 in cohort 1 and cohort 2 were determined to be 1.22 (1.08-1.37) and 1.18 (1.11-1.25) , respectively. In the safety analysis set (n = 40) , 39 (97.5%) had a TEAE, 5 (12.5%) reported ≥1 serious TEAE, and 2 had ILD/pneumonitis (grade ≤3) . The most common TEAEs included nausea (80.0%) , decreased appetite (55.0%) , and constipation (37.5%) . TEAE incidence did not increase in cycle 3 vs 2. Confirmed ORR was 15/36 (41.7%) in patients with measurable tumors at baseline (n = 36) .
Conclusion: There was a small increase in exposure for T-DXd and its payload with concomitant ritonavir and itraconazole that did not appear to be clinically meaningful. Efficacy and safety of T-DXd were consistent with previous trials.

P-24-18

A phase 3 trial of trastuzumab deruxtecan (T-DXd; DS-8201) vs chemotherapy of investigator' s choice in HER2-low metastatic breast cancer

[1]Showa University, Tokyo, Japan、[2]Hiroshima City Hiroshima Citizens Hospital, Hiroshima, Japan、
[3]Toranomon Hospital, Tokyo, Japan、[4]Memorial Sloan Kettering Cancer Center, New York, NY, USA、
[5]Cancer Research UK Edinburgh Centre, Edinburgh, UK、
[6]Daiichi Sankyo, Inc., Basking Ridge, NJ, USA、[7]Daiichi Sankyo, Co., Ltd, Tokyo, Japan、
[8]Aichi Cancer Center Hospital, Aichi, Japan
Junji Tsurutani[1]、Shoichiro Ohtani[2]、Toshimi Takano[3]、Shanu Modi[4]、
David Cameron[5]、Caleb Lee[6]、Yibin Wang[6]、Kapil Saxena[6]、
Kaku Saito[7]、Soichiro Nishijima[7]、Hiroji Iwata[8]

Background: Human epidermal growth factor receptor 2 (HER2) -targeted therapies have greatly improved survival in HER2+ breast cancer (BC) . However, there are many BC patients with HER2-low expression (IHC 1+ or 2+/ISH-negative) , for whom no HER2-targeted therapies are approved. Trastuzumab deruxtecan (T-DXd; DS-8201) is an antibody drug conjugate with a humanized HER2 antibody, peptide-based cleavable linker, and a topoisomerase I inhibitor payload. In an ongoing phase 1 trial (NCT02564900) , T-DXd demonstrated an objective response rate (ORR) of 44.2% (19/43) with a manageable safety profile in heavily pretreated, advanced HER2-low BC (Modi et al, SABCS 2018) . Here, we describe a phase 3 trial of T-DXd in HER2-low BC.
Study Description: This trial is a randomized, phase 3, 2-arm, open-label, multicenter trial comparing the efficacy and safety of T-DXd (5.4 mg/kg IV q3wk) with chemotherapy of investigator's choice (capecitabine, eribulin, gemcitabine, paclitaxel, or nab-paclitaxel) in HER2-low (IHC 1+ or 2+/ISH-negative) , unresectable and/or metastatic BC (Japic184223, NCT03734029) . The trial (started in December 2018) is recruiting patients in Asia, North America, and Europe. Approximately 540 patients (480 hormone receptor [HR] + and 60 HR-) will be randomized 2:1 to T-DXd or investigator's choice. Randomization will be stratified by HER2 IHC status, number of prior treatments, and prior CDK4/6 inhibitor therapy/HR status. HER2 IHC will be assessed and confirmed by central testing. The primary efficacy endpoint is progression-free survival (PFS) per RECIST v1.1, determined by blinded independent central review. Secondary endpoints include investigator-assessed PFS, overall survival, confirmed ORR, and duration of response. Safety endpoints include treatment-emergent adverse events (AEs) , serious AEs, and AEs of special interest (interstitial lung disease and cardiotoxicity) . For further information about this trial, visit ClinicalTrials.gov (NCT03734029) .

P-24-19

A phase 1 study of trastuzumab deruxtecan (T-DXd; DS-8201) to assess the effect on QTc and PK in advanced breast cancer patients

[1]Toranomon Hospital, Tokyo, Japan、[2]National Cancer Center Hospital, Tokyo, Japan、
[3]The Cancer Institute Hospital of Japanese Foundation for Cancer Research, Tokyo, Japan、
[4]Social Medical Corporation Hakuaikai Sagara Hospital, Kagoshima, Japan、
[5]Shizuoka Cancer Center, Shizuoka, Japan、
[6]National Hospital Organization Kyushu Cancer Center, Fukuoka, Japan、
[7]Daiichi Sankyo Co., Ltd., Tokyo, Japan、[8]Shonan Tobu Sougou Hospital, Kanagawa, Japan、
[9]Kanagawa Cancer Center, Yokohama, Japan
Toshimi Takano[1]、Akihiko Shimomura[2]、Shunji Takahashi[3]、
Yasuaki Sagara[4]、Junichiro Watanabe[5]、Eriko Tokunaga[6]、
Kunika Kikumori[7]、Emi Kamiyama[7]、Takahiro Kamio[7]、
Yoshihiko Fujisaki[7]、Tetsu Shinkai[8]、Toshinari Yamashita[9]

Background:
Trastuzumab deruxtecan (T-DXd; DS-8201) is a novel antibody (Ab) -drug conjugate with a humanized anti-HER2 Ab, peptide-based cleavable linker, and topoisomerase I inhibitor payload (MAAA-1181a) .
Methods:
This phase 1 study of T-DXd assessing the QTc interval and pharmacokinetics (PK) in patients (pts) with HER2-expressing metastatic breast cancer (mBC) (NCT03366428) was conducted in Japan. Pts received T-DXd 6.4 mg/kg IV infusion once every 3 weeks. Data cutoff (05 Dec 2018) occurred after all pts completed ≥3 cycles or discontinued.
Results:
Fifty-one pts enrolled; all were female and Asian from Japan. Median age was 56 years (range, 31-79 years) ; 8% were HER2-positive (IHC3+ or IHC2+/ISH+) and 92% were HER2-low (IHC1+ or IHC 2+/ISH-) ; 78% received ≥5 prior cancer therapy regimens. At data cutoff, 63% of pts remained on treatment.
T-DXd 6.4 mg/kg was not associated with a clinically meaningful QTcF prolongation (change of > 10 ms) ; the upper bound of the 90% CI was < 10 ms at all assessments.
The PK profile of total anti-HER2 Ab was similar to that of T-DXd; MAAA-1181a exposure was low. The accumulation ratio of T-DXd at C3 was 1.35. All pts had treatment-emergent AEs (TEAEs; 67% Grade [Gr] ≥3) , most of which were gastrointestinal or hematologic disorders and primarily Gr 1 or 2. Most common Gr ≥3 TEAEs were neutrophil count decreased (45%) , white blood cell count decreased (24%) , and anemia (10%) . One patient had interstitial lung disease (Gr 2 pneumonitis) and 4 had Gr 1 electrocardiogram QT prolonged. No grade 5 events occurred. The confirmed objective response rate was 29% (95% CI, 17%-44%) . The disease control rate (CR + PR + SD ≥ 5 weeks) was 84% (95% CI, 82%-99%) .
Conclusions:
T-DXd 6.4 mg/kg was not associated with clinically relevant QTcF prolongation. Some accumulation of T-DXd was observed from C 1-3. T-DXd had a manageable safety profile and showed antitumor activity in extensively pretreated HER2-expressing (mostly HER2-low) mBC pts.

P-24-20

Phase 2 study of DS-8201 in subjects with HER2-positive metastatic breast cancer pretreated by T-DM1（DESTINY-Breast01）

[1]Kanagawa Cancer Center, Yokohama, Japan、[2]Dana-Farber Cancer Institute, Boston, MA, USA、[3]Vall Hebrón University Hospital, Vall d'Hebron Institute of Oncology (VHIO) , Barcelona, Spain、[4]Samsung Medical Center, Seoul, Korea、[5]National Cancer Center Hospital, Tokyo, Japan、[6]Asan Medical Center, Seoul, Korea、[7]Gustave Roussy, Université Paris Sud, Villejuif, France、[8]Aichi Cancer Center Hospital, Nagoya, Japan、[9]University of California Los Angeles/Jonsson Comprehensive Cancer Center, Los Angeles, California, USA、[10]Memorial Sloan Kettering Cancer Center, New York, NY, USA

Toshinari Yamashita[1]、Ian Krop[2]、Cristina Saura[3]、Yeon Hee Park[4]、Kenji Tamura[5]、Sung-bae Kim[6]、Fabrice André[7]、Hiroji Iwata[8]、Sara Hurvitz[9]、Shanu Modi[10]

Background
[Fam-] trastuzumab deruxtecan (T-DXd; formerly DS-8201a) is an antibody-drug conjugate with a HER2 antibody, peptide-based cleavable linker, and a novel topoisomerase I inhibitor payload. DESTINY-Breast01 is an open-label, international, multicenter, phase 2 registration study of T-DXd in subjects with centrally confirmed HER2-positive metastatic BC.

Methods
Part 1 of this 2-part study was performed in 2 stages and served to identify the recommended Part 2 dose (RP2D) . In Part 2, subjects were treated at the RP2D. The primary endpoint was ORR per independent central review (ICR).

Results
As of data cutoff (March 21, 2019) , 253 subjects were enrolled and 184 received the RP2D (5.4 mg/kg) . All subjects were female, 55% were white, and 38% were Asian. Median age was 55 y; 53% were hormone receptor (HR) positive. Median number of prior treatment regimens was 6 (range, 2-27) , including trastuzumab (100%) , T-DM1 (100%) , pertuzumab (66%) , and so on. At data cutoff, 60% of subjects remained on T-DXd treatment.
The confirmed ORR by ICR in subjects treated at the RP2D was 60% (111/184 [95% CI, 53%-68%]) . ORRs were consistent across subgroups, including those with prior pertuzumab (64%) and those with ≥ 3 prior regimens (59%) .
TEAEs occurred in 99% of subjects (grade ≥ 3, 51%) ; most common grade ≥ 3 AEs were decreased neutrophil count (17%) , nausea (7.6%) , anemia (6.5%) , decreased lymphocyte count (5.4%) , and fatigue (5.4%) . 15 subjects (8.2%) had interstitial lung disease (ILD) adjudicated as ILD related to T-DXd by an independent adjudication committee; ILD was primarily grade 1 or 2 (6.0%; no grade 3 or 4; 2.2% grade 5) . [Additional follow up and first DOR/PFS data will be presented at the meeting]

Conclusion
T-DXd treatment demonstrated clinically meaningful activity in a heavily pretreated patient population with HER2-positive metastatic BC. T-DXd had a generally manageable safety profile, with ILD identified as a risk warranting proactive awareness and management.