ONLINE ISSN 1882-7233
PRINT ISSN 0387-1193
日 臨 細 胞 誌
J.Jpn.Soc.Clin.Cytol.

第57巻 補冊1号 平成30年4月

日本臨床細胞学会雑誌

第59回日本臨床細胞学会総会（春期大会）
—癌の早期診断の手法としての細胞診と新技術の融合—

会 長 齋藤 豪（札幌医科大学医学部 産婦人科学講座 教授）

THE JOURNAL OF THE JAPANESE SOCIETY OF CLINICAL CYTOLOGY

会 期
2018年（平成30年）6月1日（金）・2日（土）・3日（日）

会 場
ニトリ文化ホール
ホテルさっぽろ芸文館
ロイトン札幌

名誉会長
工藤 隆一（札幌医科大学医学部 産婦人科学講座 名誉教授）

プログラム委員長
山城 勝重（独立行政法人国立病院機構 北海道がんセンター）

公益社団法人
日本臨床細胞学会
http://www.jscc.or.jp/

Vol.57 Suppl. 1
Apr. 2018

左側：長期間喫煙者の肺

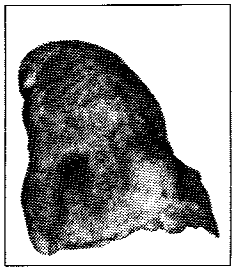

右側：非喫煙者の肺

肺がん予防・早期発見のために

喀痰細胞診のすすめ

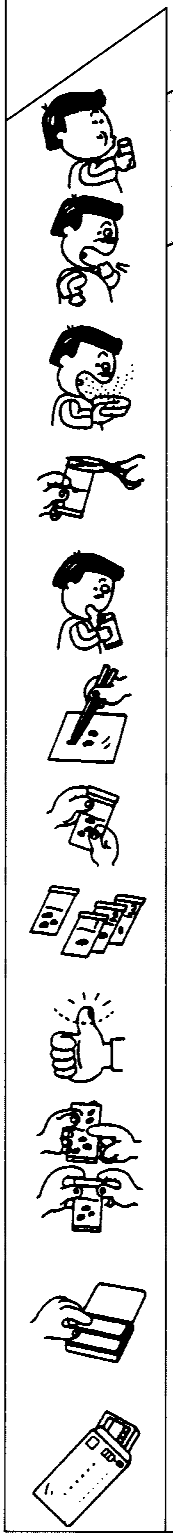

郵送方式



【特　長】

1	簡便な「**ポスト投函**」による郵送で、高い受診回収率が期待できます。
2	携帯便利な「**ボックス型**」で、「**何時**」でも「**何処**」でも「**採痰**」が可能です。
3	採痰後、「**迅速かつ効率的**」な「**直接塗抹法**」で高い処理能力を有し、検診に適しています。
4	保存液は、「**細胞の形態保存**」「**染色性**」に充分な配慮がされています。
5	検鏡下で、「**生痰と同様な所見**」が得られ、検索が容易です。
6	蓄痰法で、特に肺門部癌の「**陽性率80%**」以上の検出率です。

本品は、東京医科大学早田 義博名誉教授、加藤 治文名誉教授のご指導で作製しました。50%エタノール、2%カーボワックス、0.5%チモール、生食水を保存液とした「郵送方式を特長」とし、肺がんの早期発見を目的とした喀痰細胞診専用容器です。

※容器発注及び受検方法などの詳細は、下記へお問い合わせ下さい。

推　薦　東京医科大学外科学教室

製造発売元
MCC
メディカル ケア センター
〒340-0017 埼玉県草加市吉町5丁目11番8号 ☎048-927-3628

第 59 回 日本臨床細胞学会総会（春期大会）

―癌の早期診断の手法としての細胞診と新技術の融合―

会　期　2018 年（平成 30 年）6 月 1 日（金）・2 日（土）・3 日（日）

会　場　ニトリ文化ホール／ホテルさっぽろ芸文館

〒 060-0001 札幌市中央区北 1 条西 12 丁目

TEL：011-231-9551　FAX：011-272-7752

ロイトン札幌

〒 060-0001 札幌市中央区北 1 条西 11 丁目

TEL：011-271-2711　FAX：011-207-3344

会　長　**齋藤　豪**

（札幌医科大学医学部 産婦人科学講座 教授）

名誉会長　**工藤　隆一**

（札幌医科大学医学部 産婦人科学講座 名誉教授）

プログラム委員長　**山城　勝重**

（独立行政法人国立病院機構 北海道がんセンター）

第 59 回日本臨床細胞学会総会（春期大会）
会 長 挨 拶

―癌の早期診断の手法としての細胞診と新技術の融合―

このたび 2018 年に第 59 回春期大会の会長を担当させていただくことになりました．会期は 2018 年 6 月 1 日（金），2 日（土），3 日（日）の 3 日間で，札幌市のニトリ文化ホール／ホテルさっぽろ芸文館，ロイトン札幌で開催されます．北海道で本学会総会が開催されるのは 1998 年に当科の工藤隆一名誉教授が第 39 回春期大会を開催して以来 20 年ぶりです．札幌医科大学産婦人科学講座はもとより北海道臨床細胞学会会員が待ち望んでいた総会の開催であり，北海道の会員一同力を合わせて全国の皆様をお迎えする準備を進めて参りました．

今回のテーマは「癌の早期診断の手法としての細胞診と新技術の融合」としました．その理由は，私が属している婦人科領域においても HPV 検査をはじめとし，癌の早期診断の手法として細胞診以外にも新しい技術が開発され，細胞診の重要性が相対的に低下していると思われつつあるのではないか，その辺が私の漠然とした危機感です．それを克服するのは日本臨床細胞学会に与えられたテーマであるかもしれませんが，新しい手法を取り入れた細胞診断を学会が率先して提案することが重要と考えます．そのためには細胞診断を用いる一人一人が細胞診に対する深い知識が必要です．若い臨床医に細胞診に興味を持ってもらい，専門医には知識をリフレッシュする機会を作る，そういう学術集会を実現したいと考えております．このような観点から臨床細胞学の多岐にわたる分野で演題を募集して参りましたが，おかげさまで指定・公募合わせて 563 題の多数の登録を頂きました．会員の皆様には深く感謝いたしております．

特別講演として東京大学医科学研究所・先端医療研究センター・臨床ゲノム腫瘍学分野教授・古川洋一先生に「次世代シーケンサと人工知能が可能にするゲノム医療時代に向けて」と題して，これからの細胞診断学の未来を模索する講演を予定しております．また札幌医科大学客員教授・大島直行先生には「墓と子宮の人類学―人はなぜ死者を穴に埋めるのか―」と題し，長年北海道の縄文遺跡を追い続けた大島先生の渾身の講演が期待されます．海外からは招請講演で 4 名のゲストスピーカーを予定しております．シンポジウムは 6 テーマ，ワークショップは 12 テーマを企画しました．さらに，専門医機構の共通講習にも対応すべく，医療安全セミナー，医療倫理セミナーを企画しております．

最後に，去る 8 月 31 日に名誉会長であられる工藤隆一先生がご逝去されました．日本臨床細胞学会をこよなく愛し，20 年ぶりに北海道で日本臨床細胞学会総会が開催されることを誰よりも楽しみにされておりました．工藤先生のご意志に報いるためにも是非とも素晴らしい学会にしたいと思っております．

第 59 回日本臨床細胞学会総会（春期大会）
会 長　齋 藤　　豪
（札幌医科大学医学部 産婦人科学講座 教授）

交通案内図

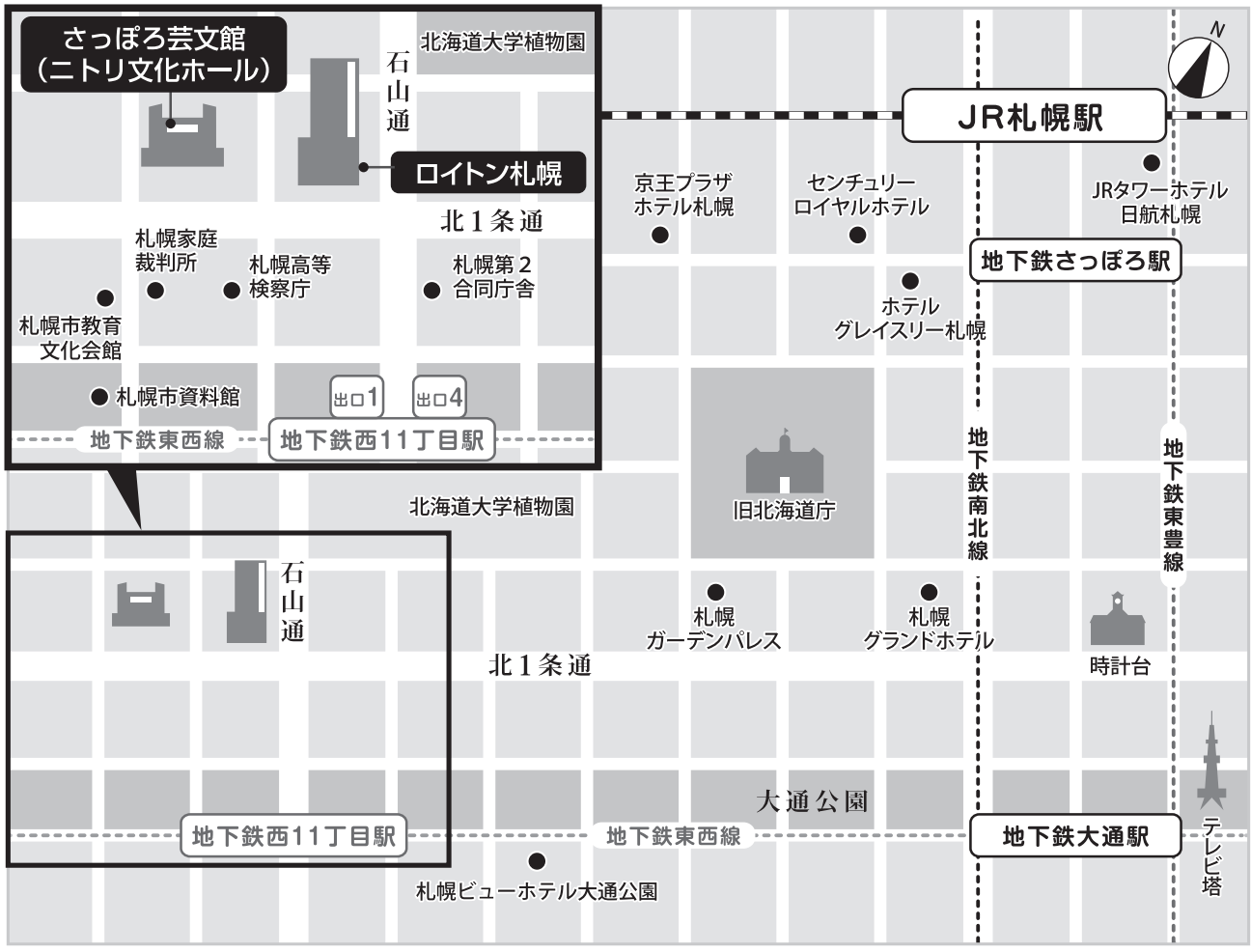

さっぽろ芸文館

〒060-0001 札幌市中央区北1条西12丁目
TEL: 011-231-9551

ロイトン札幌

〒060-0001 北海道札幌市中央区北1条西11丁目
TEL: 011-271-2711

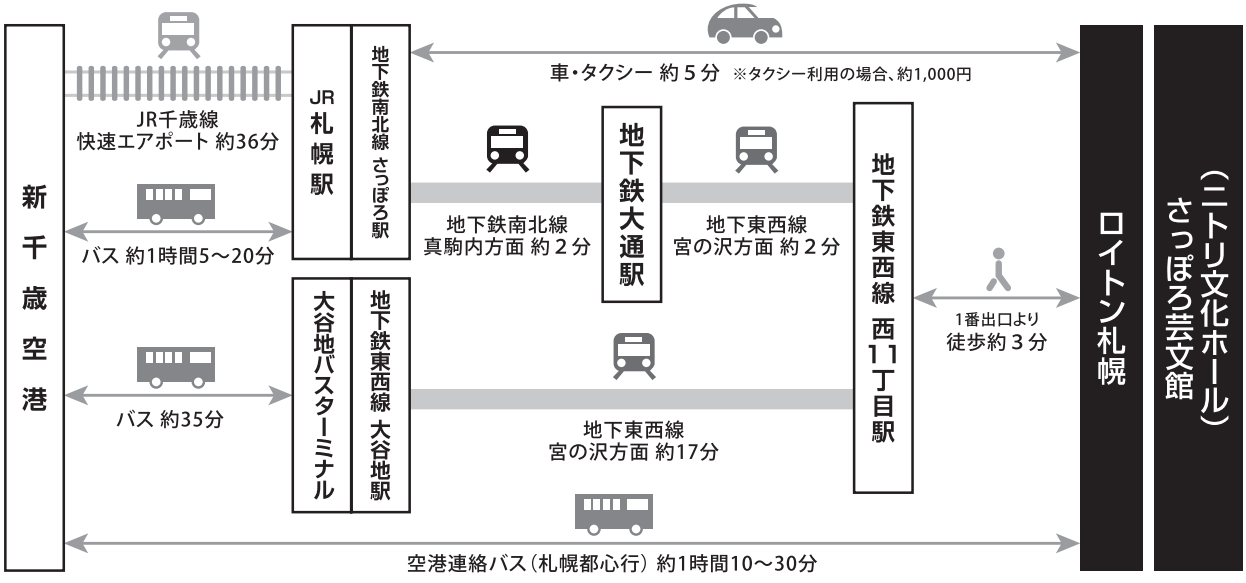

会場案内図

さっぽろ芸文館

1F

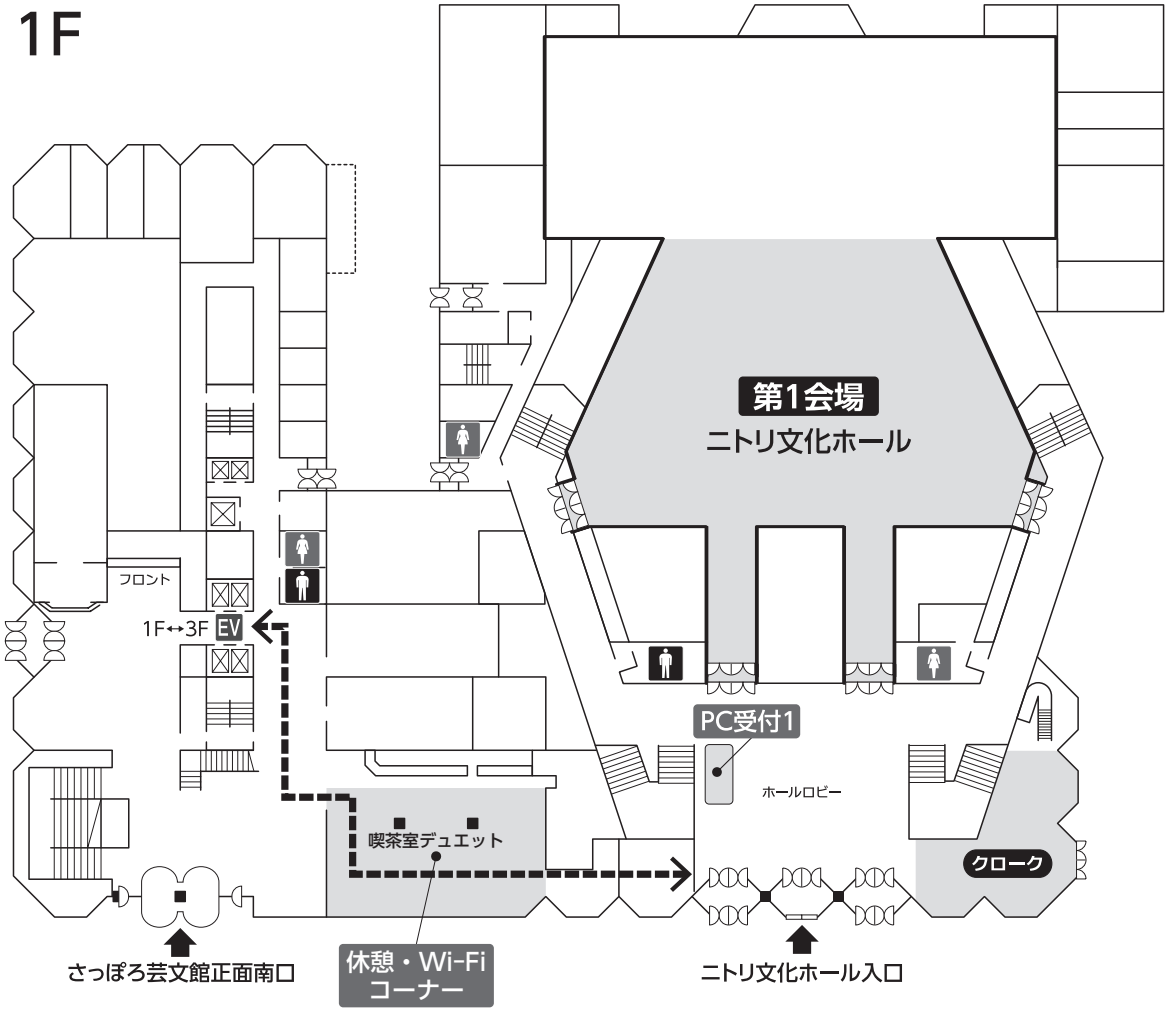

3F

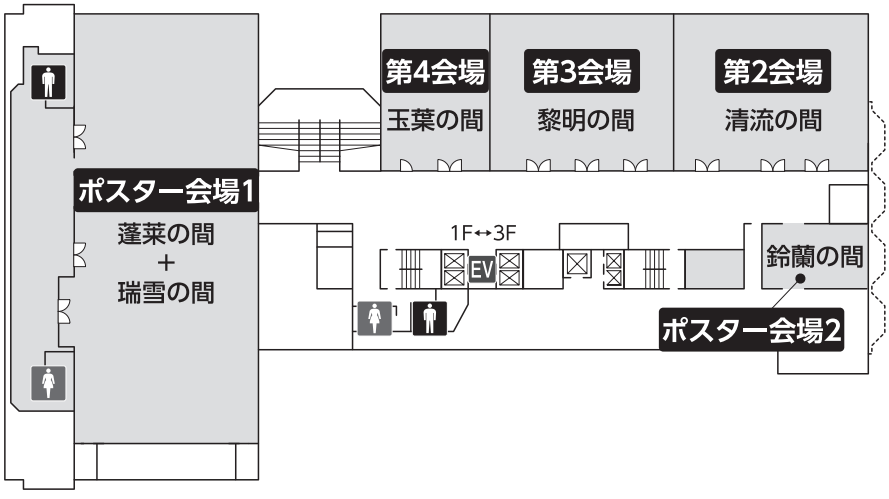

会場案内図

ロイトン札幌

1F

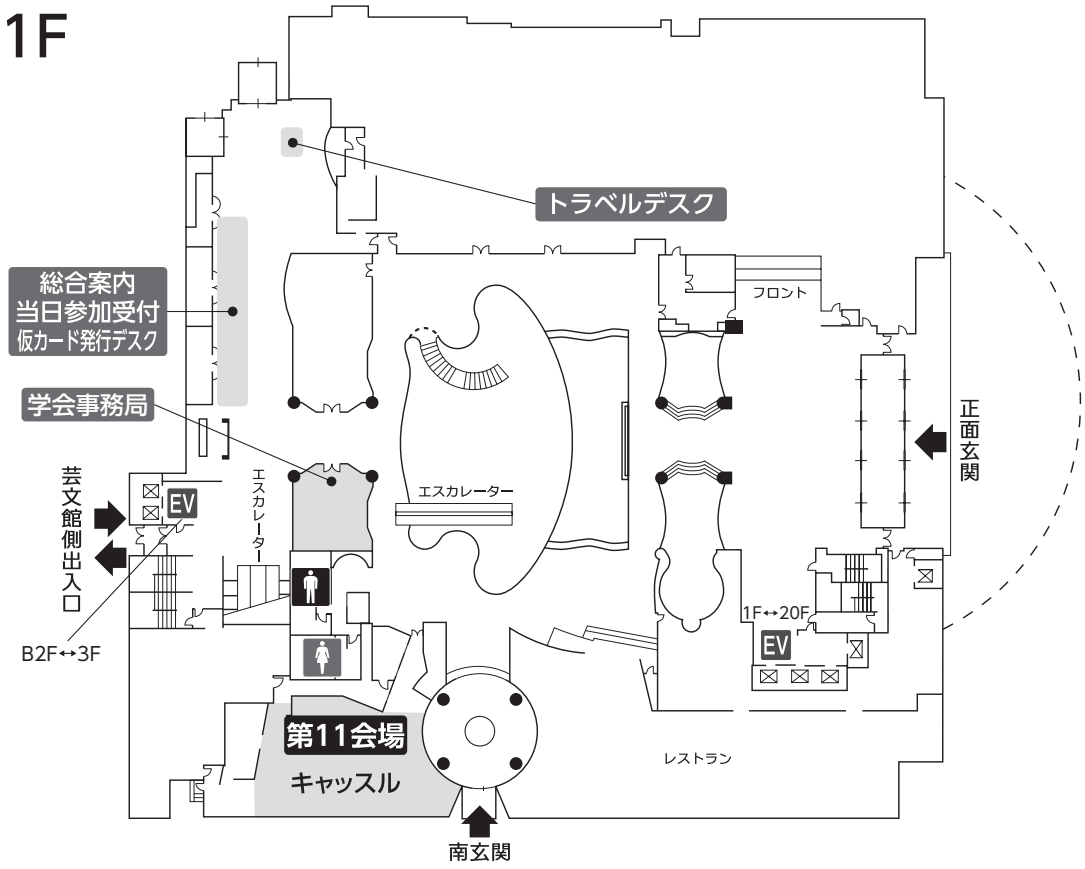

2F

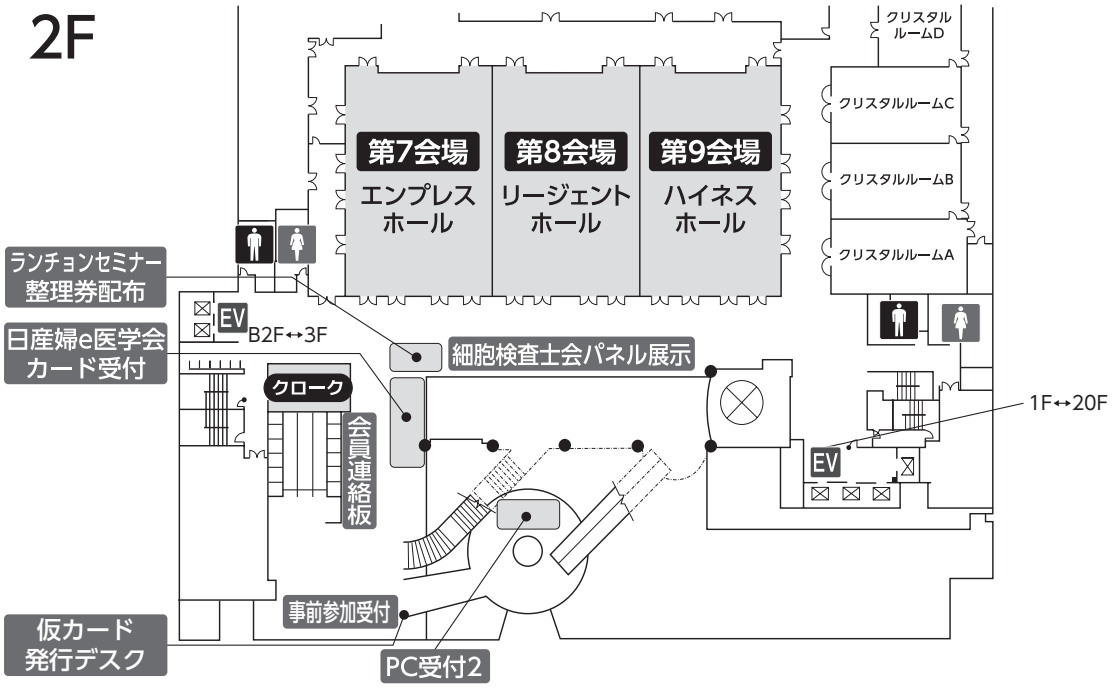

会場案内図

ロイトン札幌

3F

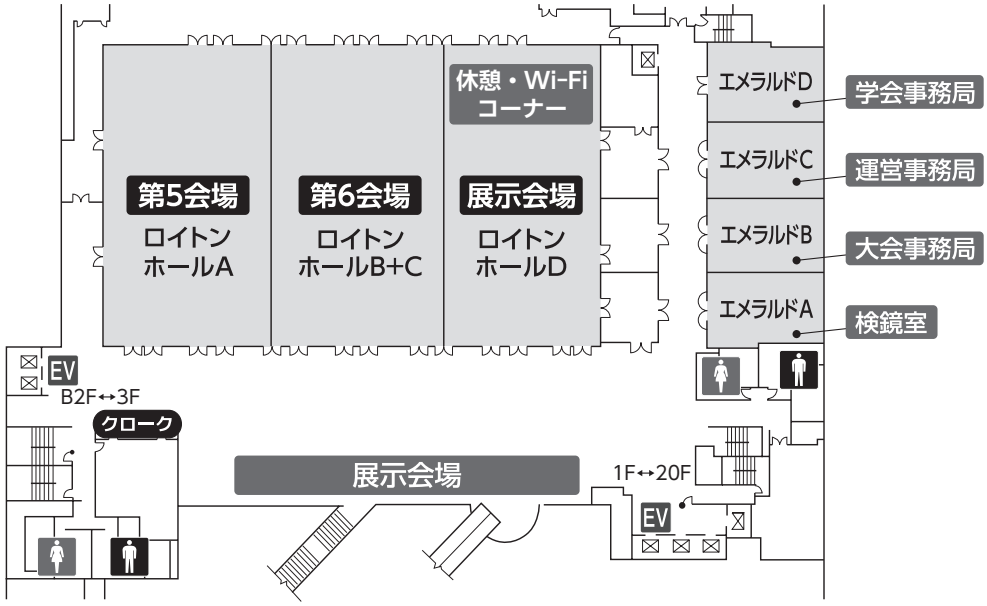

20F

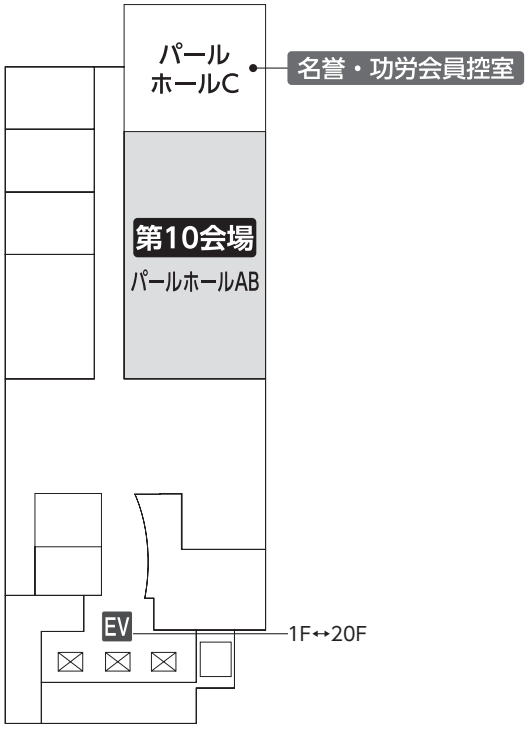

役員会・各種委員会等

6月1日（金）ロイトン札幌

11：20〜12：20	総務委員会	2 F	クリスタルルーム A
	細胞診専門医会会報編集委員会	2 F	クリスタルルーム C
12：30〜13：30	編集委員会	2 F	クリスタルルーム A
	国際交流委員会	20 F	パールホール AB
	利益相反委員会	2 F	クリスタルルーム B
	臨床試験審査委員会	2 F	クリスタルルーム C
	臨床試験ワーキンググループ	2 F	クリスタルルーム D
	肺癌細胞診の診断判定基準の見直しワーキンググループ	4 F	斑鳩 AB
	細胞診専門医会あり方委員会	4 F	飛鳥 AB
13：30〜14：30	細胞診専門医委員会	2 F	クリスタルルーム B
	細胞検査士委員会	2 F	クリスタルルーム C
	地域連絡委員会	2 F	クリスタルルーム D
	IAC 連絡委員会	4 F	飛鳥 AB
	細胞検査士会編集委員会	2 F	ハイネスホール
14：30〜15：30	学術委員会	20 F	パールホール AB
	渉外・広報委員会	2 F	クリスタルルーム D
	情報処理委員会	4 F	飛鳥 AB
	医療安全委員会	4 F	斑鳩 AB
	肺がん学会とのワーキンググループ	2 F	クリスタルルーム A
	細胞検査士会創立 50 周年記念誌編集会議	2 F	ハイネスホール
15：30〜16：30	施設認定制度委員会	20 F	パールホール AB
	社会保険委員会	2 F	クリスタルルーム B
	ゲノム診療時代における細胞診のあり方検討ワーキンググループ	2 F	クリスタルルーム C
	全国地域代表者会議	2 F	リージェントホール
	細胞診専門医資格認定試験実施委員長・副委員長会議	2 F	クリスタルルーム A
	細胞検査士会役員会	2 F	ハイネスホール
16：30〜17：30	制度審議委員会	2 F	クリスタルルーム B
	細胞診専門医会総務会	20 F	パールホール AB
	総会打ち合わせ会	2 F	クリスタルルーム A
	細胞検査士会都道府県代表者会議	2 F	ハイネスホール
17：45〜18：25	第 60 回日本臨床細胞学会総会春期大会プログラム委員会	2 F	リージェントホール

6月3日（日）ホテルさっぽろ芸文館

13：00〜14：00	細胞検査士会総会	3 F	清流の間
14：00〜16：00	細胞診専門医会総会	1 F	ニトリ文化ホール
16：00〜18：00	日本臨床細胞学会総会	1 F	ニトリ文化ホール

役員・各種委員会等日程表

【6月1日（金）】　ロイトン札幌

会　場	9:00	10:00	11:00	12:00	13:00	14:00	15:00	16:00	17:00	18:00	19:00
クリスタルルームA 2F				11:20〜12:20 総務委員会	12:30〜13:30 編集委員会		14:30〜15:30 肺がん学会とのワーキンググループ	15:30〜16:30 細胞診専門医資格認定試験実施委員長・副委員長会議	16:30〜17:30 総会打ち合わせ会		
クリスタルルームB 2F					12:30〜13:30 利益相反委員会	13:30〜14:30 細胞診専門医委員会		15:30〜16:30 社会保険委員会	16:30〜17:30 制度審議委員会		
クリスタルルームC 2F				11:20〜12:20 細胞診専門医会会報編集委員会	12:30〜13:30 臨床試験審査委員会	13:30〜14:30 細胞検査士委員会		15:30〜16:30 ゲノム診療時代における細胞診のあり方検討ワーキンググループ			
クリスタルルームD 2F					12:30〜13:30 臨床試験ワーキンググループ	13:30〜14:30 地域連絡委員会	14:30〜15:30 渉外・広報委員会				
飛鳥AB 4F					12:30〜13:30 細胞診専門医会あり方委員会	13:30〜14:30 IAC連絡委員会	14:30〜15:30 情報処理委員会				
斑鳩AB 4F					12:30〜13:30 肺癌細胞診の診断判定基準の見直しワーキンググループ		14:30〜15:30 医療安全委員会				
パールホールAB 20F					12:30〜13:30 国際交流委員会		14:30〜15:30 学術委員会	15:30〜16:30 施設認定制度委員会	16:30〜17:30 細胞診専門医会総務会		
ハイネスホール 2F						13:30〜14:30 細胞検査士会編集委員会	14:30〜15:30 細胞検査士会創立50周年記念誌編集会議	15:30〜16:30 細胞検査士会役員会	16:30〜17:30 細胞検査士会都道府県代表者会議		
リージェントホール 2F								15:30〜16:30 全国地域代表者会議		17:45〜18:25 第60回日本臨床細胞学会総会春期大会プログラム委員会	

【6月3日（日）】　ホテルさっぽろ芸文館

会　場	9:00	10:00	11:00	12:00	13:00	14:00	15:00	16:00	17:00	18:00	19:00
ニトリ文化ホール 1F							14:00〜16:00 細胞診専門医会総会		16:00〜18:00 日本臨床細胞学会総会		
清流の間 3F					13:00〜14:00 細胞検査士会総会						

第59回日本臨床細胞学会総会（春期大会）日程表　6月2日（土）

8:00　9:00　10:00　11:00

第1会場 1F さっぽろ芸文館 ニトリ文化ホール （1階のみ）	開会式	8：30〜10：30 **シンポジウム1** **子宮内膜細胞診の有用性** 鈴木　光明，岡田　薫子，黒川　祐子， 山口　知彦，松浦　基樹，渡邉　純 座長：渡邉　純，則松　良明
		10：40〜11：40 **医療安全セミナー** **多重複雑化する安全管理の仕組み：特定機能病院の立場より** 土橋　和文 座長：藤井　多久磨
第2会場 3F さっぽろ芸文館 清流の間		8：30〜10：30 **シンポジウム2** **環境に優しい検査室を作る〜検査室における化学物質の取扱いについて〜** 河原　邦光，龍見　重信，弘中　由佳， 矢吹　満佐江，青木　裕志 座長：若狭　朋子，小松　京子
		10：30〜11：00 **教育講演1** **唾液腺の細胞診** 河原　明彦 座長：長尾　俊孝
		11：00〜11：30 **教育講演2** **脳脊髄液の細胞診** 大田　喜孝 座長：森谷　鈴子
第3会場 3F さっぽろ芸文館 黎明の間		8：30〜10：30 **ワークショップ1** **口腔擦過細胞診〜難解な理由と克服策〜** 金田　悦子，神原　亜季，浮ヶ谷　匡恭，川嶋　大輔 座長：久山　佳代，田中　陽一
		10：30〜11：00 **教育講演4** **スクリーニング検査としての口腔細胞診の位置付け** **―口腔癌治療の現場から―** 横尾　聡 座長：渡邊　正章
第4会場 3F さっぽろ芸文館 玉葉の間		8：40〜11：20　**一般演題（口演）** 8：40〜9：20　**泌尿器1**　O-1-2〜5　座長：村田　晋一 9：20〜9：50　**泌尿器2**　O-1-6〜8　座長：方山　揚誠 9：50〜10：20　**子宮体部1**　O-1-9〜11　座長：永瀬　智 10：20〜10：50　**子宮体部2**　O-1-12〜14　座長：寺井　義人 10：50〜11：20　**子宮体部3**　O-1-15〜17　座長：長谷川　清志
第5会場 3F ロイトン札幌 ロイトンホールA		8：30〜9：00 **要望講演4** **肺がんバイオマーカー検査のUp-to-date** 谷田部　恭 座長：池田　徳彦
		9：00〜11：00 **ワークショップ2** **呼吸器細胞診における液状化検体細胞診の展望** 柳谷　典子，植山　雅彦，阿部　珠美，宮本　加菜， 安倍　秀幸，山下　和也 座長：佐藤　之俊，池田　聡
		11：00〜11：30 **教育講演5** **甲状腺細胞診における嚢胞性液状検体の取り扱い** 高田　奈美 座長：中島　正洋
第6会場 3F ロイトン札幌 ロイトンホールBC		8：30〜10：30 **シンポジウム5** **乳腺LBC細胞診の展望** 大井　恭代，北村　隆司，松澤　こず恵，今野　和治， 小穴　良保，赤羽　俊章 座長：前田　一郎，北村　隆司
		10：30〜11：00 **要望講演5** **微細形態学的見地からみた乳腺病変** 土屋　眞一 座長：前田　一郎
		11：00〜11：30 **教育講演6** **子宮頸部擦過細胞診に於けるhyperchromatic crowded cell groupsの観察法** 梅澤　敬 座長：加藤　久盛
第7会場 2F ロイトン札幌 エンプレスホール		8：30〜10：30 **ワークショップ3** **子宮頸部腺系病変とLBC** 関本　哉恵，伊藤　崇彦，龍　あゆみ，海法　道子，南口　早智子 座長：杉山　裕子，笹島　ゆう子
		10：30〜11：00 **要望講演6** **子宮頸癌の病理** 三上　芳喜 座長：竹島　信宏
		11：00〜11：30 **教育講演7** **閉経後の婦人科細胞診のみかた** 堤　寛 座長：寺本　勝寛
第8会場 2F ロイトン札幌 リージェントホール		8：30〜10：30 **ワークショップ5** **デジタルサイトロジーのフロンティアと課題** 森　一郎，山本　秀巨，山城　勝重，北澤　竜馬，森　正樹， 塚本　徹哉，福岡　順也 座長：山城　勝重，森　一郎
		10：30〜11：00 **要望講演7** **AIによる細胞診断は可能となるか？－AIレジBakeryScan実用化の意義－** 神戸　壽 座長：土橋　康成
		11：00〜11：30 **招請講演2** **Digital Pathology and Cytology in US** Yukako Yagi 座長：白石　泰三
第9会場 2F ロイトン札幌 ハイネスホール		8：30〜10：30 **ワークショップ7** **節外性低悪性度B細胞リンパ腫に対する穿刺吸引細胞診の有用性と限界** 渡部　顕章，鈴木　彩菜，中里　宜正 座長：蒲　貞行，小島　勝
		10：30〜11：00 **要望講演8** **リンパ腫病理の基本と細胞診―細胞像の理解のためのおさらい―** 松野　吉宏 座長：鈴木　宏明
		11：00〜11：30 **教育講演8** **骨髄の細胞診と病理** 伊藤　雅文 座長：中村　直哉
第10会場 20F ロイトン札幌 パールホールAB		8：30〜11：30　**一般演題（口演）** 8：30〜9：00　**甲状腺1**　O-1-30〜32　座長：越川　卓 9：00〜9：30　**甲状腺2**　O-1-33〜35　座長：深澤　雄一郎 9：30〜10：00　**頭頸部**　O-1-36〜38　座長：森永　正二郎 10：00〜10：40　**消化器1**　O-1-39〜42　座長：鬼島　宏 10：40〜11：10　**消化器2**　O-1-43〜45　座長：三橋　智子 11：10〜11：30　**神経（中枢・末梢）**　O-1-46, 47　座長：畑中　佳奈子
第11会場 1F ロイトン札幌 キャッスル		8：30〜10：00 **第5回　子宮の日全国アクション―2018報告会** 吉田　志緒子，今枝　義博，加藤　修， 鈴木　君義，小泉　基生 座長：藤井　和晃，河原　明彦
		10：10〜11：30　**一般演題（口演）** 10：10〜10：30　**子宮頸部5**　O-1-60, 61　座長：西川　鑑 10：30〜11：00　**子宮頸部6**　O-1-62〜64　座長：横山　良仁 11：00〜11：30　**子宮頸部7**　O-1-65〜67　座長：板持　広明
ポスター会場1 3F さっぽろ芸文館 蓬莱の間＋瑞雪の間		8：00〜9：00 **ポスター貼付**
		9：00〜11：27　**示説発表** 9：00〜16：00 **ポスター供覧**
ポスター会場2 3F さっぽろ芸文館 鈴蘭の間		8：00〜9：00 **ポスター貼付**
		9：00〜11：34　International Poster Session in English 9：00〜16：00 **ポスター供覧**
展示会場 3F ロイトン札幌 ロイトンホールD, ホワイエ		8：30〜16：30 **機器展示**

12:00 13:00 14:00 15:00 16:00 17:00 18:00 19:00

11：50〜12：50
ランチョンセミナー1
共催：MSD株式会社／大鵬薬品工業株式会社
演者：河原　明彦
座長：増田　しのぶ

13：00〜13：30
特別講演1
次世代シーケンサと人工知能が可能にするゲノム医療時代に向けて
古川　洋一
座長：齋藤　豪

13：30〜14：00
会長講演
子宮体癌の予後因子に基づいた治療戦略—細胞形態と接着分子の側面から—
齋藤　豪
座長：植田　政嗣

14：10〜15：10
医療倫理セミナー
医学・医療における研究倫理
—志向倫理の確立に向けて—
西川　祐司
座長：中村　直哉

15：10〜15：40
招請講演1
The Milan System for Reporting Salivary Gland Cytopathology
William C. Faquin
座長：樋口　佳代子

15：40〜16：10
要望講演1
検診の受診および連続
石川　善樹
座長：佐藤　之俊

14：10〜14：40
要望講演2
がん登録でわかってきたわが国のがん
海崎　泰治
座長：加来　恒壽

15：10〜15：40
教育講演3
脳腫瘍の細胞診：術中迅速診断への応用
武井　英博
座長：田中　伸哉

15：40〜16：10
要望講演3
軟部腫瘍の病理診断
長谷川　匡
座長：野島　孝之

14：10〜16：10
シンポジウム3
第4版WHO分類甲状腺腫瘍分類と甲状腺ベセスダ診断様式第2版
覚道　健一，近藤　哲夫，加藤　良平，廣川　満良
座長：廣川　満良，覚道　健一

14：10〜16：10　**一般演題（口演）**

14：10〜14：40
子宮頸部1
O-1-18〜20
座長：古屋　充子

14：40〜15：00
子宮頸部2
O-1-21, 23
座長：杉山　徹

15：10〜15：40
子宮頸部3
O-1-24〜26
座長：久布白　兼行

15：40〜16：10
子宮頸部4
O-1-27〜29
座長：渡部　洋

11：50〜12：50
ランチョンセミナー2
共催：ロシュ・ダイアグノスティックス株式会社
演者：大石　徹郎，安田　政実
座長：鈴木　光明

14：10〜16：10
シンポジウム4
呼吸器・消化器病変における穿刺吸引細胞診での検体処理と臨床への貢献
長友　忠相，布瀬川　卓也，加戸　伸明，松永　徹，東　学，今本　隼香
座長：羽場　礼次，竹中　明美

11：50〜12：50
ランチョンセミナー3
共催：日本ベクトン・ディッキンソン株式会社
演者：佐藤　之俊
座長：蔦　幸治

14：10〜18：10
LBC法を用いた検体種別診断セミナー
〜細胞診に親和性の高いWhole Slide Imageを用いて〜
畠　榮，村山　佳緒理，金田　敦代，田中　慎一，則松　良明，久岡　陽子，秀島　克巳，田中　陽一，安倍　秀幸，前田　ゆかり，棟方　哲，藤元　祐子，有安　早苗，倉永　博之，木下　勇一，平　紀代美
座長：畠　榮，平　紀代美，山城　勝重

11：50〜12：50
ランチョンセミナー4
共催：サクラファインテックジャパン株式会社
演者：原　稔晶，佐藤　浩司
座長：都築　豊徳

14：10〜16：10
ワークショップ4
子宮頸癌検診における腺癌の早期発見
児玉　省二，小松　京子，石山　功二，森谷　鈴子
座長：藤井　多久磨，木口　一成

19：15〜
総懇親会
（サッポロビール園）

11：50〜12：50
ランチョンセミナー5
共催：医療法人社団のぞみ会
演者：高野　忠夫
座長：西川　艦

14：10〜16：10
ワークショップ6
記述式子宮内膜細胞診報告様式による判定の実状と有用性
小林　寛，大野　喜作，植田　彰彦，野村　秀高，須藤　結花，二村　梓，矢納　研二
座長：平井　康夫，大塚　重則

11：50〜12：50
ランチョンセミナー6
共催：中外製薬株式会社
演者：杉山　徹
座長：加藤　秀則

13：40〜14：10
招請講演3
Abstract for FNA of Deep Seated Lymphomas
David Chhieng
座長：小林　忠男

14：10〜16：10
Global Asia Forum
Current Status of Cytology in Asian Countries
Mei-Ling Wu，Annette L. Salillas，Daiki Taniyama，Sarawut Kongkarnka，Julia ML Brotherton
Chairs：Masaru Hosone，Hironori Katayama

14：10〜16：10　**一般演題（口演）**

14：10〜14：40
乳腺1
O-1-48〜50
座長：津田　均

14：40〜15：10
乳腺2
O-1-51〜53
座長：増田　しのぶ

15：10〜15：40
リンパ・造血器1
O-1-54〜56
座長：松野　吉宏

15：40〜16：10
リンパ・造血器2
O-1-57〜59
座長：野口　寛子

9：00〜16：00
ポスター供覧

14：10〜15：55　**示説発表**

16：00〜16：45
ポスター撤去

8：30〜16：30
機器展示

第59回日本臨床細胞学会総会（春期大会）日程表　6月3日（日）

8:00　9:00　10:00　11:00

第1会場 1F さっぽろ芸文館 ニトリ文化ホール （1階のみ）	8：30〜11：00 **スライドカンファレンス（Panoptiqバーチャルスライド形式）** 清水　健，福田　由美子，藤島　史喜，長友　忠相， 小嶋　健太，寺戸　信芳，山谷　千晴，岩﨑　朋弘， 吉田　美帆，森藤　哲史 座長：寺本　典弘，佐藤　正和					11：10〜11：40 **教育講演9** **症例報告の作法** 寺本　典弘 座長：松元　隆
第2会場 3F さっぽろ芸文館 清流の間		9：00〜9：30 **要望講演9** **ゲノム医療における細胞診の有用性** 森井　英一 座長：前田　一郎	9：30〜11：00 **教育シンポジウム** **Molecular Cytologyの新たな展開** 都築　豊徳，河原　明彦 座長：長村　義之			11：00〜11：30 **教育講演10** **スマートフォンによる顕微鏡画像簡易撮影法とその活用** 鷲谷　清忠 座長：畠山　重春
第3会場 3F さっぽろ芸文館 黎明の間	8：30〜9：00 **教育講演11** **上部尿路の細胞診** 大谷　博 座長：金城　満	9：00〜11：00 **ワークショップ8** **泌尿器細胞診における新技術と診断における問題点** 岩井　幸子，池本　健三，三村　明弘， 渡邊　壽美子，大崎　博之 座長：白石　泰三，黒瀬　顕				11：00〜11：30 **要望講演10** **上部尿路腫瘍の臨床** 安部　崇重 座長：徳田　雄治
第4会場 3F さっぽろ芸文館 玉葉の間	8：30〜11：30　**一般演題（口演）**					
	8：30〜9：00 **子宮頸部8** O-2-1〜3 座長：蝦名　康彦	9：00〜9：30 **子宮頸部9** O-2-4〜6 座長：八重樫　伸生	9：30〜10：00 **子宮頸部10** O-2-7〜9 座長：竹原　和宏	10：00〜10：30 **子宮頸部11** O-2-10〜12 座長：紀川　純三	10：30〜11：00 **子宮体部4** O-2-13〜15 座長：小林　裕明	11：00〜11：30 **子宮体部5** O-2-16〜18 座長：阪埜　浩司
第5会場 3F ロイトン札幌 ロイトンホールA	8：30〜9：00 **要望講演11** **世界標準を目指すベセスダスタイルの記述式子宮内膜細胞診報告様式（YOKOHAMA SYSTEM）の現況** 平井　康夫 座長：竹島　信宏	9：00〜11：00 **ワークショップ9** **子宮内膜領域におけるLBCの免疫細胞化学的応用** 小椋　聖子，則松　良明，前田　宜延，品川　明子，棟方　哲 座長：柳井　広之，矢納　研二				11：00〜11：30 **要望講演12** **子宮頸部細胞診陰性標本，自動判定支援：保険収載の必要性を説く** 稲山　嘉明 座長：伊藤　仁
第6会場 3F ロイトン札幌 ロイトンホールBC	8：30〜9：00 **要望講演13** **中皮腫細胞診のupdate** 辻村　亨 座長：松野　吉宏	9：00〜11：00 **ワークショップ10** **新時代・体腔液細胞診での診断と精度管理** 羽原　利幸，鶴岡　慎悟，最上　多恵，園部　宏， 濱崎　慎，柳田　絵美衣 座長：亀井　敏昭，羽原　利幸				11：00〜11：30 **教育講演12** **膵IPMNの病理診断と細胞診** 福嶋　敬宜 座長：三浦　弘守
第7会場 2F ロイトン札幌 エンプレスホール	8：30〜10：30 **ワークショップ11** **乳がん早期診断における細胞診の役割** 村田　陽子，小塚　祐司，安毛　直美，岡部　美由紀， 皆倉　愛美，長嶋　真紀 座長：山口　倫，前田　ゆかり				10：30〜11：00 **教育講演13** **肺切除検体の切り出し方** **―呼吸器外科医のこだわり―** 三浦　弘之 座長：吉澤　明彦	11：00〜11：30 **要望講演14** **細胞検査士のための研究倫理** 山城　勝重 座長：石井　保吉
第8会場 2F ロイトン札幌 リージェントホール	8：30〜9：00 **要望講演15** **カンボジアの子宮頸がん検診・初めの一歩** **カンボジア・日本産科婦人科学会協力事業** 西野　るり子 座長：森谷　卓也	9：00〜9：30 **要望講演16** **世界の子宮頸がん検診のパラダイムシフト：細胞診からHPV検査へ** Sharon J. B. Hanley 座長：渡利　英道	9：30〜11：30 **ワークショップ12** **HPV併用検診の現状と今後** 岩成　治，鈴木　光明，黒川　哲司，木川　聖美， 森定　徹，新藤　健 座長：今野　良，岩成　治			
第9会場 2F ロイトン札幌 ハイネスホール	8：30〜10：30 **細胞検査士会ヤングcommitteeワークショップ** **Papanicolaou染色の標準化に向けて** 椎名　真一，萩原　範子，中村　祐司，新垣　善孝 座長：古田　則行，加戸　伸明					
第10会場 20F ロイトン札幌 パールホールAB	8：40〜11：00　**一般演題（口演）**					
	8：40〜9：10 **呼吸器1** O-2-24〜26 座長：廣島　健三	9：10〜9：40 **呼吸器2** O-2-27〜29 座長：元井　紀子	9：40〜10：10 **呼吸器3** O-2-30〜32 座長：南雲　サチ子	10：10〜10：40 **中皮・体腔液** O-2-33〜35 座長：岡　輝明	10：40〜11：00 **その他1** O-2-36, 37 座長：郡司　昌治	
第11会場 1F ロイトン札幌 キャッスル	8：30〜10：30 **シンポジウム6** **陰性細胞診の責任と検査士資格の展望** 伊藤　以知郎，佐々木　毅，小松　京子，服部　学 座長：吉見　直己，伊藤　以知郎					
ポスター会場1 3F さっぽろ芸文館 蓬莱の間＋瑞雪の間		8：00〜9：00 **ポスター貼付**	9：00〜11：27　**示説発表** 9：00〜15：05 **ポスター供覧**			
展示会場 3F ロイトン札幌 ロイトンホールD，ホワイエ	8：30〜13：00 **機器展示**					

12:00 13:00 14:00 15:00 16:00 17:00 18:00 18:30

13：00〜13：30
特別講演2
墓と子宮の人類学
—人はなぜ死者を穴に埋めるのか—
大島　直行
座長：齋藤　豪

13：30〜14：00
招請講演4
Gynecologic cytology: New developments in the prevention of cervical carcinoma
Dietmar Schmidt
座長：長村　義之

14：00〜16：00
細胞診専門医会総会

16：00〜18：00
日本臨床細胞学会総会

閉会式

13：00〜14：00
細胞検査士会総会

14：00〜16：00
細胞検査士会要望教育シンポジウム
向山　淳児，今川　誠，岡本　奈美
座長：澁木　康雄，小山　芳徳

13：00〜13：50　**一般演題(口演)**

13：00〜13：30
卵巣・卵管その他1
O-2-19〜21
座長：横山　正俊

13：30〜13：50
卵巣・卵管その他2
O-2-22, 23
座長：鈴木　直

11：50〜12：50
ランチョンセミナー7
共催：ホロジックジャパン株式会社
演者：佐々木　毅，荒木　剛
座長：稲山　嘉明

11：50〜12：50
ランチョンセミナー8
共催：シスメックス株式会社
演者：平井　康夫
座長：植田　政嗣

13：30〜15：30
市民公開講座
乳がん・卵巣がんを考える
〜遺伝のおはなしから最新治療まで
九冨　五郎，寺本　瑞絵，太宰　牧子
司会：岩﨑　雅宏

11：50〜12：50
ランチョンセミナー9
共催：独立行政法人環境再生保全機構
演者：濱川　真治
座長：畠　榮

11：50〜12：50
ランチョンセミナー10
共催：アジレント・テクノロジー株式会社
演者：Søren Nielsen
座長：森井　英一

13：00〜13：50　**一般演題(口演)**

13：00〜13：30
その他2
O-2-38〜40
座長：高桑　康成

13：30〜13：50
その他3
O-2-41, 42
座長：吉澤　明彦

9：00〜15：05
ポスター供覧

14：00〜15：03　**示説発表**

15：05〜15：45
ポスター撤去

8：30〜13：00
機器展示

第 59 回日本臨床細胞学会総会 春期大会　一般演題（示説）座長一覧

6 月 2 日（土）

9:00 9:07 9:14 9:21 9:28 9:35 9:42 9:49 9:56 10:03 10:10 10:17 10:24 10:31 10:38 10:45 10:52 10:59 11:06 11:13 11:20 11:27 11:34

	1	2	3	4	5	6	7	8	9	10	11	12	13	14	15	16	17	18	19	20	21
A	甲状腺1 坂本　穆彦 P-1-1, 2			甲状腺2 長沼　廣 P-1-3〜5			甲状腺3 丸田　淳子 P-1-6〜8			甲状腺4 市原　真 P-1-9〜11			甲状腺5 布引　治 P-1-12〜14			甲状腺6 伊東　正博 P-1-15〜17			皮膚・付属器 清水　道生 P-1-18〜20		
B	骨・軟部1 福永　眞治 P-1-33〜35			骨・軟部2 山口　岳彦 P-1-36〜38			骨・軟部3 元井　亨 P-1-39〜41			消化器1 広岡　保明 P-1-42〜44			消化器2 吉澤　明彦 P-1-45〜47			消化器3 眞能　正幸 P-1-48〜50			消化器4 竹中　明美 P-1-51〜53		
C	泌尿器1 林　洋子 P-1-66, 67, 164			泌尿器2 下釜　達朗 P-1-68〜70			泌尿器3 寺畑　信太郎 P-1-71〜73			泌尿器4 関田　信之 P-1-74〜76			泌尿器5 是松　元子 P-1-77〜79			泌尿器6 瀬古　周子 P-1-80〜82			泌尿器7 南口　早智子 P-1-83〜85		
D	頭頸部1 湊　宏 P-1-101〜103			頭頸部2 横山　繁生 P-1-104〜106			頭頸部3 小林　博也 P-1-107〜109			頭頸部4 今　信一郎 P-1-110〜112			子宮体部1 山下　剛 P-1-113〜115			子宮体部2 三橋　暁 P-1-116〜118			子宮体部3 杉山　裕子 P-1-119〜121		
E	子宮頸部1 礒西　成治 P-1-137〜139			子宮頸部2 笹川　寿之 P-1-140〜142			子宮頸部3 高松　潔 P-1-143〜145			子宮頸部4 山下　博 P-1-146〜148			子宮頸部5 島田　宗昭 P-1-149〜151			子宮頸部6 藤田　博正 P-1-152〜154, P2-114					

●International Poster Session in English

9:00 9:07 9:14 9:21 9:28 9:35 9:42 9:49 9:56 10:03 10:10 10:17 10:24 10:31 10:38 10:45 10:52 10:59 11:06 11:13 11:20 11:27 11:34

	1	2	3	4	5	6	7	8	9	10	11	12	13	14	15	16	17	18	19	20	21	22
F	Body Fluid Tomoo Itoh PE-1-1〜5						Gyn Masami Nambu PE-1-6〜9, 11					FNA Chien Chin Chen PE-1-12〜14			LN Zhanar B. Yeleubayeva PE-1-15〜17				Mixing topics David Chhieng PE-1-18〜22			

6 月 3 日（日）

9:00 9:07 9:14 9:21 9:28 9:35 9:42 9:49 9:56 10:03 10:10 10:17 10:24 10:31 10:38 10:45 10:52 10:59 11:06 11:13 11:20 11:27 11:34

	1	2	3	4	5	6	7	8	9	10	11	12	13	14	15	16	17	18	19	20	21
A	呼吸器6 清水　和彦 P-2-1〜3			呼吸器7 谷野　美智枝 P-2-4〜6			呼吸器8 白波瀬　浩幸 P-2-7〜9			呼吸器9 南　優子 P-2-10〜12			呼吸器10 佐藤　昌明 P-2-13〜15			口腔・歯科1 田沼　順一 P-2-16〜18			口腔・歯科2 矢田　直美 P-2-19〜21		
B	リンパ・造血器1 伊藤　智雄 P-2-29, 30			リンパ・造血器2 野口　寛子 P-2-31〜33			リンパ・造血器3 太田　聡 P-2-34〜36			リンパ・造血器4 羽賀　博典 P-2-37〜39			リンパ・造血器5 加藤　省一 P-2-40〜42			消化器5 三橋　智子 P-2-43〜45			消化器6 高橋　利幸 P-2-46〜48		
C	乳腺6 西山　憲一 P-2-58〜60			乳腺7 外丸　詩野 P-2-61〜63			乳腺8 木村　幸子 P-2-64〜66			乳腺9 小塚　祐司 P-2-67〜69			乳腺10 鈴木　昭 P-2-70〜72			中皮・体腔液5 小山　芳徳 P-2-73〜75			中皮・体腔液6 加戸　伸明 P-2-76〜78		
D	子宮頸部7 端　晶彦 P-2-88〜90			子宮頸部8 岩﨑　雅宏 P-2-91〜93			子宮頸部9 蝦名　康彦 P-2-94〜96			子宮頸部10 田勢　亨 P-2-97〜99			子宮頸部11 藤原　潔 P-2-100〜102			子宮体部4 岡元　一平 P-2-103〜105			子宮体部5 長谷川　清志 P-2-106〜108		

14:10 14:17 14:24 14:31 14:38 14:45 14:52 14:59 15:06 15:13 15:20 15:27 15:34 15:41 15:48 15:55

1	2	3	4	5	6	7	8	9	10	11	12	13	14	15
中皮・体腔液1 河原　邦光 P-1-21〜23			中皮・体腔液2 濱川　真治 P-1-24〜26			中皮・体腔液3 三宅　康之 P-1-27〜29			中皮・体腔液4 松本　慎二 P-1-30〜32					
神経(中枢・末梢)1 渡辺　みか P-1-54〜56			神経(中枢・末梢)2 藤ヶ崎　純子 P-1-57〜59			神経(中枢・末梢)3 谷野　美智枝 P-1-60〜62			神経(中枢・末梢)4 佐藤　信也 P-1-63〜65					
呼吸器1 田口　健一 P-1-86〜88			呼吸器2 村田　哲也 P-1-89〜91			呼吸器3 藤田　結花 P-1-92〜94			呼吸器4 川本　雅司 P-1-95〜97			呼吸器5 須甲　憲明 P-1-98〜100		
乳腺1 黒住　昌史 P-1-122〜124			乳腺2 川崎　朋範 P-1-125〜127			乳腺3 西村　理恵子 P-1-128〜130			乳腺4 市原　周 P-1-131〜133			乳腺5 高木　芳武 P-1-134〜136		
卵巣・卵管その他1 黒川　哲司 P-1-155〜157			卵巣・卵管その他2 大石　徹郎 P-1-158〜160			卵巣・卵管その他3 笹川　基 P-1-161, 162			わからん会 土田　秀，山田　範幸 PW-1〜5					

14:00 14:07 14:14 14:21 14:28 14:35 14:42 14:49 14:56 15:03

1	2	3	4	5	6	7	8	9
口腔・歯科3 西村　学子 P-2-22〜24			その他 山城　勝重 P-2-25〜28					
消化器7 若狭　研一 P-2-49〜51			消化器8 田中　浩樹 P-2-52〜54			消化器9 杉田　真太朗 P-2-55〜57		
中皮・体腔液7 丸川　活司 P-2-79〜81			中皮・体腔液8 新垣　善孝 P-2-82〜84			中皮・体腔液9 野崎　正行 P-2-85〜87		
子宮体部6 東田　太郎 P-2-109〜111			卵巣・卵管その他4 坂本　優 P-2-112, 113			卵巣・卵管その他5 梁　善光 P-2-115〜117		

会員ならびに演者・座長の方へのお願い

1．一般会員ならびに未入会の方へ

(1) 参加受付

・受付時間は以下の通りです．事前参加登録と当日参加登録の受付場所は異なりますのでご注意ください．

受付時間	6月1日（金）15：30〜18：30
	6月2日（土） 7：30〜18：30
	6月3日（日） 7：30〜16：00

事前参加登録がお済みの方

ロイトン札幌2Fの「事前参加登録受付」にて参加証をお受け取りください．第59回総会（春期大会）では，QRコードによる参加証発券システムの導入により，事前参加登録をされた方への参加証の事前送付はありません．オンライン事前参加登録のマイページから「参加登録確認書」を発行し，QRコードを印刷またはスマートフォン等にダウンロードのうえ，会場へお持ちください．学会当日，QRコードを受付機の端末にかざすことにより，参加証が発行されます．

当日参加登録の方

・ロイトン札幌1Fの「当日参加登録受付」にて学会参加費をお支払いください．引き換えに参加証（ネームカード）をお渡しいたします．

・参加費のお支払いは現金でお願いいたします．

参加費：	一般	15,000円
	学生・その他（学会本部が認めたもの）	無料
	懇親会	4,500円

(2) 演者および共同研究者

本学会会員に限ります．未入会の方は，日本臨床細胞学会事務局（http://jscc.or.jp/formalities/enroll/）にて入会手続きをお取りください．なお，大会会場では入会手続きならびに年会費の払い込み等はできません．

(3) 抄録集

・抄録集冊子（印刷物）配布はありません．抄録は本号（データ）のみに掲載されますので必ずプリントアウトもしくはデータでご持参ください．会場で当日にお渡しするプログラムには抄録内容は掲載されておりませんのでご注意ください．

・抄録閲覧のためのオンライン抄録サービス「MICEnavi」をご利用いただけます．お使いのパソコンやタブレット，スマートフォンからアクセスしてご利用ください．

○ Web版

本大会ホームページ（http://www.congre.co.jp/jscc2018/）よりご利用いただけます．

○アプリ版

MICEnaviアプリから，第59回日本臨床細胞学会総会（春期大会）の情報をダウンロードしていただきます．従来のアプリ入手方法と異なりますので，ご注意ください．

・ご利用方法：
① App Store，Google Play より「MICEnavi」を検索し，アプリをインストールしてください．
②アプリを開いて，アカウントを作成し，ログインしてください．
③アプリ内で「jscc」「臨床細胞」などで検索し，ダウンロードしてください．
・利用料：無料（アプリのダウンロードには別途通信料が発生します）
・対応機種：iOS 10.0 以降 iPhone，iPad，iPod touch に対応．
Android 4.0 以上 スマートフォン，タブレットに対応．

抄録の閲覧にはパスワードの入力が必要です．　パスワード　kitanodaichi

(4)　日本産科婦人科学会会員の方は必ず e 医学会カードをお持ちください．
学会参加単位は e 医学会カードで，ロイトン札幌 2F のカード受付デスクにて登録を行います．

(5)　日本産婦人科医会研修参加証を発行いたします．

(6)　細胞診専門医の単位登録にはバーコードがついた会員カードが必要となりますので，必ずご持参ください．バーコードがついた会員カードをお忘れの場合は，仮カード発行デスクにて「参加仮ナンバー」用紙に必要事項をご記入ください．仮カードを発行いたします．

(7)　細胞検査士の単位の登録にはバーコードがついた会員カードが必要となりますので，必ずご持参ください．細胞検査士カードでの登録も可能ですが，こちらも必ずバーコードシールが貼ってあることを確認してください．バーコードがついた会員カードをお忘れの場合は，仮カード発行デスクにて「参加仮ナンバー」用紙に必要事項をご記入ください．仮カードを発行いたします．

2．演者の方へ：利益相反の開示について

筆頭演者自身の過去 1 年間における，発表内容に関連する利益相反の有無を開示していただきます．詳細は 21 ページの「演者の方へ重要なお知らせ」をご参照ください．

3．口演発表の演者の方へ

(1)　発表時間，討論時間についてはセッションにより異なります．事前にご案内いたしました内容をご確認ください．

(2)　投影スクリーンは 1 面で，発表には Windows PC とプロジェクター 1 台を使用いたします．
※ DVD，VTR や 35 mm スライドプロジェクター等の用意はございません．

(3)　演者は，各セッションの開始の 60 分前までに PC 受付にて試写確認を行ったうえで，データを提出してください．PC 受付はホテルさっぽろ芸文館 1F（6 月 2 日（土）・3 日（日）のみ），ロイトン札幌 2F の 2 箇所にあります．

PC 受付時間	6 月 1 日（金）15：00〜17：30
	6 月 2 日（土）7：30〜18：30
	6 月 3 日（日）7：30〜14：00

※ 6 月 2 日（土）・3 日（日）の午前中に発表がある方は，前日（1 日（金）・2 日（土））の午後にデータ受付を済まされることをお勧めします．

(4)　発表データは，原則 PC データの受付といたします．
当日会場でご用意いたします Windows OS は，Windows 7 になります．

(5) 発表データは，CD-R か USB メモリにてご持参ください.
※保存するメディアには発表に必要なデータのみとし，他のデータは保存しないでください.
※持ち込まれるメディアは, 各自にて最新のデータによるウイルスチェックを必ず行ってご持参ください.
※バックアップとして予備のデータもお持ちいただくことをお勧めします.
※ Macintosh をご使用の方はご自身のパソコンをお持ちください（【ノートパソコンをお持ち込みの場合】をご参照ください).
※ iPad を使用しての発表はできませんのでご注意ください.

(6) 発表に使用できるデータは，PowerPoint 2007・2010・2013・2016 を使用し作成したものに限ります.
※ PowerPoint の機能の中にある，「発表者ツール」を使用しての発表はできませんので，作成の際はご注意ください.

(7) 発表データに使用するフォントは，Windows 7 に標準搭載されているフォントを推奨いたします.
〔日本語〕MSゴシック・MSPゴシック・MS明朝・MSP明朝・メイリオ
〔英　語〕Times New Roman・Arial・**Arial Black**・Arial Narrow・Century
Century Gothic・Courier New・Georgia

(8) PowerPoint 上の動画は使用可能ですが，動画データは Windows 7 で標準状態の Windows Media Player で再生できるファイル形式にて作成し，PowerPoint にリンクしてください.
※事前に発表データを作成した PC とは別の PC で，動作確認をお願いいたします.
※動画データは PowerPoint データとともに使用する動画ファイルを同一フォルダーに整理し，保存の上，ご持参ください.
※標準的な動画コーデック以外の動画ファイルの場合，再生に不具合を生じる場合がございます（動画再生に不安のある方は，ご自身の PC をご持参いただくことをお勧めいたします).
※ PowerPoint で，動画ファイルを埋め込み処理された場合は，別途その動画ファイルもご持参いただくことをお勧めいたします.

(9) 発表は，演者ご自身で演台上に設置されているマウス・キーボードを操作し，行ってください.

(10) 次演者の方は，前の演者が登壇後すぐに次演者席にお着きください.

【ノートパソコンをお持ち込みの場合】

(1) Macintosh をご使用される方は，ご自身の PC をお持ちください.

(2) モニター出力端子に Mini-D-Sub15pin 3 列コネクター（通常のモニター端子）が装備されているものに限ります．タブレット端末でのご発表はご遠慮ください.

(3) スクリーンセーバー，省電力設定をあらかじめ解除してください.

(4) AC アダプターは必ずご持参ください.

(5) 故障などの予期せぬトラブルに備え，バックアップデータをご持参ください.

(6) Macintosh や一部の Windows マシンでは変換コネクタが必要となりますので，必ずご持参ください.

(7) 発表の際は，会場の左側前方のオペレーター席に PC をお持ち込みください．口演終了後，オペレーター席で PC を返却いたします．忘れずにお受け取りください.

4．示説発表の演者の方へ

(1) 発表時間は 4 分，討論時間は 3 分です．**発表時間を厳守してください.**
演者はポスター貼付用のパネル前に置かれているリボンを着用の上，発表時間に発表パネルの前にお越しください.

(2) パネルのポスター貼付面サイズは全体で縦 210 cm，横 90 cm です．演題番号は事務局で用意いたします.
演題名・所属・氏名は上方の演題番号の横に縦 20 cm・横 70 cm に納まるようにご自身でご用意ください.
掲示用のピンは事務局で用意いたしますが，セロテープ，接着剤は使用できませんのでご注意ください.

貼付および撤去は以下の時間内に行ってください．時間を過ぎても取り外されないポスターについては事務局にて処分いたしますのでご了承ください．
※各日貼り替えとなります．ご発表日に応じて下記の貼付・撤去時間にてご対応ください．

貼付時間	6 月 2 日（土）	8：00〜9：00
	6 月 3 日（日）	8：00〜9：00
撤去時間	6 月 2 日（土）	16：00〜16：45
	6 月 3 日（日）	15：05〜15：45

5．座長の方へ

（1）　口演発表の座長の方は，セッション開始の 10 分前までに，口演会場内の次座長席にお着きください．
（2）　示説発表の座長の方は，セッション開始の 30 分前までに，ポスター会場前のポスター座長受付にて座長リボンをお受け取りください．
（3）　進行は座長に一任いたしますが，**セッションごとの時間厳守**にご協力ください．

6．質疑応答について

（1）　質疑応答は座長の許可を得たうえで，最初に所属，氏名を述べてから行ってください．
（2）　質疑応答の記録は取りません．

7．スライドカンファレンス（Panoptiq バーチャルスライド形式）について

症例は春期大会ホームページでご覧いただけます．事前にホームページから解答できますので，ぜひご覧ください．

8．LBC 法を用いた検体種別診断セミナーについて

症例は春期大会ホームページでご覧いただけます．
標本は検鏡室（ロイトン札幌 3F エメラルドルーム A）にて検鏡が可能です．

9．日本医師会生涯教育講座

下記シンポジウムは北海道医師会の承認を得て，日本医師会生涯教育講座（2 単位）として開催します．

シンポジウム 2「環境に優しい検査室を作る〜検査室における化学物質の取扱いについて〜」
日時：6 月 2 日（土）8：30〜10：30
会場：第 2 会場（さっぽろ芸文館 3F　清流の間）
カリキュラムコード：7（医療の質と安全），17（急性中毒）

10．ランチョンセミナーについて

（1）　6 月 2 日（土）・3 日（日）の両日でお食事を用意いたします（時間・会場は，日程表をご参照ください）．ただし，数に限りがありますことをご了承ください．
（2）　本セミナーは整理券制となっております．
ロイトン札幌 2F「セミナー整理券配布所」にて整理券を配布いたします．先着順，お一人様 1 枚のみとなります．整理券はセミナー開始 10 分後には無効となります．必ず，学会参加受付を済ませてから整理券をお受け取りください．
配布時間　6 月 2 日（土）　7：30〜11：00 まで
　　6 月 3 日（日）　7：30〜11：00 まで
※6 月 2 日に配布する整理券は 6 月 2 日のランチョンセミナー分のみです．
6 月 3 日の整理券は 3 日朝より配布いたします．

11. 機器展示について

会期中，ロイトン札幌 3F に設置いたします.

12. クロークについて

さっぽろ芸文館 1F，ロイトン札幌 2F・3F に設置いたしますクロークをご利用ください．さっぽろ芸文館のクロークは 6 月 2 日・3 日のみご利用いただけます.

13. 総懇親会について

以下日時・会場にて開催いたします．懇親会へは，懇親会をお申込みの方以外はご参加できません.

日　時：6 月 2 日（土）19：15〜
会　場：サッポロビール園　ポプラ館 1・2F
参加費：4,500 円（当日登録価格）
※定員 600 名になり次第，受付を終了します.
※往路，復路共にロイトン札幌〜札幌ビール園間のシャトルバスを運行します．復路は札幌駅，すすき野等を経由します．詳細は春期大会ホームページをご確認ください.
※席は自由席・着席スタイルです．席の予約は行えませんのでご了承ください.

観光バスツアーのご案内

懇親会までお時間のある方のために，さっぽろ市内観光バスツアーをご用意しました．観光バスツアーは 16：30 にロイトン札幌を出発し，大倉山ジャンプ台や赤レンガなど，札幌の名所をまわった後，サッポロビール園に向かいます．車窓からの札幌の夕焼け・日暮れの模様をお楽しみください．観光バスツアーには定員がありますので，ご希望の方は懇親会当日にロイトン札幌 1F のトラベルデスクにて事前にお申込みください．懇親会直前までプログラムにご参加の方は，プログラム後に発車するサッポロビール園行き直行シャトルバスをご利用ください．詳細は春期大会ホームページをご確認ください.

14. ドリンクサービス・Wi-Fi コーナー

6 月 2 日・3 日の 2 日間，さっぽろ芸文館 1F 喫茶室デュエットとロイトン札幌 3F 展示会場内の 2 箇所にドリンクサービスと Wi-Fi コーナーをご用意します.

15. 写真撮影・録音および携帯電話の使用について

会場内での写真・ビデオ撮影および録音は固くお断りいたします．携帯電話をお持ちの方は，電源を切るか，マナーモードに設定してください.

16. 託児所について

春期大会ホームページをご確認ください．http://www.congre.co.jp/jscc2018/

演者の方へ重要なお知らせ
発表演題に関する利益相反（conflict of interest：COI）の開示について

2010 年 5 月の第 51 回日本臨床細胞学会総会（春期大会）において「細胞診断学に関する臨床研究の利益相反に関する指針」が承認され，本指針に従いまして発表者の利益相反状態の自己申告を行っていただくこととなりました．

1．筆頭演者自身の過去 1 年間における，発表内容に関連する企業や営利を目的とする団体に関わる利益相反の有無を開示していただきます（共同演者のものは開示不要）．
2．利益相反「あり」の場合は，学術集会発表時に日本臨床細胞学会ホームページ内の本指針　自己申告書 1「筆頭演者の利益相反自己申告書」（様式 1）に準拠し，**スライドあるいはポスターの最後に開示**していただくこととなります．
3．利益相反「なし」の場合も，必ず「利益相反なし」と記載していただきます．
4．開示形式は下記，例 1）～例 2）をご参照ください．

おのおのの開示すべき事項および自己申告が必要な金額は，日本臨床細胞学会ホームページ内の指針（http://jscc.or.jp/coi/）をご参照ください．

例 1）　利益相反「あり」の場合

第 59 回日本臨床細胞学会（春期大会）
COI 開示
筆頭演者名：＿＿＿＿＿＿＿＿＿＿＿＿
今回の演題に関して開示すべき COI は以下のとおりです．

内容*	企業名等
役員・顧問職	A 製薬会社
講演料など	B 医療機器メーカー
原稿料など	C 出版社

例 2）　利益相反「なし」の場合

第 59 回日本臨床細胞学会（春期大会）
COI 開示
筆頭演者名：＿＿＿＿＿＿＿＿＿＿＿＿

今回の演題に関して開示すべき COI はありません．

*内容：役員・顧問職，特許使用料，講演料など，原稿料など，研究費，その他報酬の中から**該当するものを記載**してください．

細胞診専門医会会員へのお知らせ

細胞診専門医会総会ならびに細胞診専門医研修指定講座の受付は，会員カードの読み取りで出席の登録を行います．必ず会員カードをご持参ください．また，会場前受付時に配布する複写用紙に専門医番号と氏名をご記入後，退室時に控えを提出してください．原本につきましては，次回資格更新時まで大切に保管ください．

1．細胞診専門医会総会

細胞診専門医セミナー
6月3日（日）14：00〜16：00　第1会場（さっぽろ芸文館1F　ニトリ文化ホール）
「日本専門医機構と細胞診専門医制度―現状と展望―」
植田　政嗣（畿央大学大学院健康科学研究科）

2．細胞診専門医研修指定講座

細胞診専門医会では，細胞診専門医の資格更新のためのクレジットの一部にすることを前提に，毎回の学術プログラムから「細胞診専門医研修指定講座」を選定しております．

この度の第59回日本臨床細胞学会総会（春期大会）学術プログラムの中から，細胞診専門医の生涯教育のための研修プログラムとして特にふさわしい下記の講演を細胞診専門医会総務会が選定し，「細胞診専門医研修指定講座」に決定いたしました．

医療安全セミナー
6月2日（土）10：40〜11：40　第1会場（さっぽろ芸文館1F　ニトリ文化ホール）
「多重複雑化する安全管理の仕組み：特定機能病院の立場より」
土橋　和文（札幌医科大学医学部病院管理学／札幌医科大学附属病院医療安全部兼循環器腎臓代謝内分泌内科）

医療倫理セミナー
6月2日（土）14：10〜15：10　第1会場（さっぽろ芸文館1F　ニトリ文化ホール）
「医学・医療における研究倫理―志向倫理の確立に向けて―」
西川　祐司（旭川医科大学病理学講座腫瘍病理分野）

教育講演9
6月3日（日）11：10〜11：40　第1会場（さっぽろ芸文館1F　ニトリ文化ホール）
「症例報告の作法」
寺本　典弘（四国がんセンター病理科／四国がんセンター臨床研究センターがん予防疫学研究部）

平成25年度より細胞診専門医資格更新制度が改革され，細胞診専門医会出席義務廃止，研修指定講座等への参加クレジット重視の方向性となっております．

研修指定講座1回出席につき15単位が認められます（新制度では1単位）．

細胞診専門医会会長　植田政嗣
細胞診専門医委員会委員長　齋藤　豪
第59回日本臨床細胞学会総会（春期大会）会長　齋藤　豪

日本産科婦人科学会会員へのお知らせ

1．参加単位登録について

ロイトン札幌 2F の「日産婦 e 医学会カード受付」にお越しください．単位登録に際し，e 医学会カードが必要となりますので，必ずご持参ください．（専門医シールの配布はございません）

受付時間	場所
6 月 1 日（金）15：30〜18：30	ロイトン札幌　2F　ホワイエ
6 月 2 日（土）　7：30〜18：30	ロイトン札幌　2F　ホワイエ
6 月 3 日（日）　7：30〜16：00	ロイトン札幌　2F　ホワイエ

2．指定講座

以下の講演は日本産科婦人科学会の研修会申請システムを通じて，日本専門医機構の専門医共通講習の単位として認定されております．
会場にて e 医学会カードの読取りを行います．必ずご持参ください．

専門医共通講習（日本産科婦人科学会以外の会員にも適用）

医療安全セミナー
6 月 2 日（土）10：40〜11：40　第 1 会場（さっぽろ芸文館 1F　ニトリ文化ホール）
「多重複雑化する安全管理の仕組み：特定機能病院の立場より」
土橋　和文（札幌医科大学医学部病院管理学／札幌医科大学附属病院医療安全部兼循環器腎臓代謝内分泌内科）

医療倫理セミナー
6 月 2 日（土）14：10〜15：10　第 1 会場（さっぽろ芸文館 1F　ニトリ文化ホール）
「医学・医療における研究倫理―志向倫理の確立に向けて―」
西川　祐司（旭川医科大学病理学講座腫瘍病理分野）

第5回　子宮の日全国アクション―2018報告会

6月2日（土）8：30～10：00　第11会場（ロイトン札幌　1F　キャッスル）

座長：藤井　和晃（細胞検査士会渉外委員会／鳥取細胞診断学センター）
河原　明彦（久留米大学病院病理診断科・病理部）

2009年から始まった子宮の日（Love49）の活動は，10回目を迎え全都道府県参加による街頭活動を達成し，全国規模で行う日本臨床細胞学会の事業の1つになりました．公益社団法人日本臨床細胞学会において5回目を迎えるこの報告会では，細胞検査士会委員会報告や都道府県での活動報告と共に専門医のご意見や今後の問題点について議論したいと思います．

1　2018Love49の報告とその取り組み
　細胞検査士会渉外委員会
　東京都予防医学協会検査研究センター母子保健検査部母子保健検査一科
　吉田志緒子
2　がん検診委員会のLOVE49活動の取り組み
　細胞検査士会がん検診委員会
　藤田保健衛生大学坂文種報徳會病院 病理部
　今枝義博
3　北海道におけるLOVE49活動報告
　北海道対がん協会
　加藤　修
4　埼玉県における子宮頸がん検診啓発活動の報告
　株式会社正和ラボラトリー
　鈴木君義
5　開業産婦人科医からの子宮がん検診
　EVEウィミンズクリニック
　小泉基生

細胞検査士会パネル展示
――子宮頸がん検診の啓発・調査活動――

6 月 2 日（土）・3 日（日）　ロイトン札幌　2F　ホワイエ

細胞検査士会では，2009 年より，NPO 法人子宮頸がんを考える市民の会に協力し，4 月 9 日「子宮の日」を中心とした子宮頸がん検診受診啓発のための街頭活動“LOVE49 プロジェクト”を行っております．この活動は，細胞検査士会がん検診委員会（旧子宮頸がん検診委員会）と渉外委員会が中心となり，各都道府県細胞検査士会の絶大なるご支援の下，現在では全国展開され，47 都道府県すべてで開催されるにいたりました．また，数年前より専門医の先生のご支援をいただき，公益社団法人日本臨床細胞学会から各都道府県地域連携組織を通じて本活動に対する支援金をいただくようになっております．

パネル展示では“LOVE49 プロジェクト”活動を中心としたがん検診の啓発活動の様子を展示します．また，厚生労働省のがん検診に関する情報，議員連盟が提出した女性のがん対策に関する要望書，更に海外における HPV 併用検診の状況などについてご紹介させていただきます．学会にご参加の皆様にはぜひパネル展示場にお越しいただき，啓発活動やがん検診についてご意見を賜ることができれば幸いに存じます．

最後に，今回のパネル展示に際し，ご理解とご協力を賜りました第 59 回日本臨床細胞学会総会　齋藤豪会長に深謝致します．

公益社団法人日本臨床細胞学会　理事長　青木　大輔
細胞検査士会　会　長　伊藤　　仁
細胞検査士会渉外委員会　委員長　河原　明彦
細胞検査士会がん検診委員会　委員長　今枝　義博

第59回日本臨床細胞学会総会（春期大会）市民公開講座

6月3日（日） 13：30〜15：30 第7会場（ロイトン札幌 2F エンプレスホール）

乳がん・卵巣がんを考える 〜遺伝のおはなしから最新治療まで

司会：岩﨑 雅宏（札幌医科大学医学部産婦人科学講座）

開会の挨拶

第59回日本臨床細胞学会総会（春期大会）会長
札幌医科大学医学部産婦人科学講座
齋藤 豪

講演

札幌医科大学医学部消化器・総合，乳腺・内分泌外科 九冨 五郎
札幌医科大学医学部産婦人科学講座 寺本 瑞絵
特定非営利活動法人クラヴィスアルクス 太宰 牧子

概要

乳がん，卵巣がんは女性特有の疾患である．乳がんはがんの中でも日本人女性の罹患率がトップであり，近年芸能人の多くが罹患を公表していることから，非常に注目を浴びている疾患である．一方，卵巣がんにおいても本年承認された新薬が注目されており，今後の治療に期待が寄せられている．そこで今回，乳がん，卵巣がんと遺伝との話を中心に，当事者の立場からのお話を交え，医療者の立場から乳がん，卵巣がんについて，遺伝との関わりや検査，最新治療等を含めた情報を取り上げ，わかりやすく解説していきたい．

第 59 回日本臨床細胞学会総会（春期大会）プログラム委員／実行委員

会　長　齋藤　豪（札幌医科大学医学部産婦人科学講座 教授）
名誉会長　工藤　隆一（札幌医科大学医学部産婦人科学講座 名誉教授）
プログラム委員長　山城　勝重（独立行政法人国立病院機構北海道がんセンター）

■コアプログラム委員（敬称略・50 音順）

秋田　弘俊（北海道大学大学院医学研究院腫瘍内科学分野）
東　恭悟（札幌医科大学附属病院病理部）
東　学（独立行政法人国立病院機構北海道がんセンター臨床検査科）
安孫子光春（北海道大学病院病理部）
市川　浩巳（北海道対がん協会細胞診センター）
今川　誠（KKR 札幌医療センター病理診断科）
岩﨑　雅宏（札幌医科大学医学部産婦人科学講座）
内田　善一（北海道中央労災病院検査科）
大崎　能伸（旭川医科大学病院呼吸器センター）
岡元　一平（江別市立病院産婦人科）
小倉　滋明（岩見沢市立総合病院）
片山　英人（旭川医科大学産婦人科学講座）
加藤　修（北海道対がん協会）
北澤　竜馬（北海道細胞検査士会道央地区会）
小泉　基生（EVE ウィミンズクリニック）
小西加奈子（北海道対がん協会細胞診センター）
小林　博也（旭川医科大学病理学講座免疫病理分野）
小松健一郎（NTT 東日本札幌病院）
今　信一郎（市立室蘭総合病院臨床検査科）
近藤　啓（札幌医科大学附属病院検査部）
櫻木　範明（小樽市立病院特任理事/北海道大学名誉教授）
佐渡　正敏（旭川医科大学病院病理部）
須甲　憲明（北海道医療センター呼吸器内科）
平　紀代美（国立病院機構北海道がんセンター臨床検査科）
田上　稔（北海道大野記念病院病理検査室）
武田　真人（北海道大学医学部産婦人科）
田中　浩樹（小樽市立病院検査室）
田中　綾一（札幌医科大学産婦人科）
徳永　祐一（札幌臨床検査センター株式会社）
中村　厚志（市立札幌病院臨床工学科）
西川　鑑（NTT 東日本札幌病院産婦人科）
野崎　正行（市立札幌病院検査部）
長谷川　匡（札幌医科大学医学部病理診断学）
林　博章（市立旭川病院産婦人科）
原田　眞雄（北海道がんセンター）
深澤雄一郎（市立札幌病院病理診断科）
藤岡　学（札幌徳洲会病院）
藤田　博正（北海道対がん協会）
藤田　結花（国立病院機構旭川医療センター呼吸器内科）
松浦　基樹（札幌医科大学産婦人科）
松野　吉宏（北海道大学病院病理部／病理診断科）
丸川　活司（北海道大学病院病理部）
森谷　純（札幌医科大学附属病院病理部）
渡利　英道（北海道大学大学院医学研究院産婦人科学教室）

■全国プログラム委員（敬称略・50 音順）

青木　大輔（慶應義塾大学医学部産婦人科学教室）
池田　徳彦（東京医科大学呼吸器・甲状腺外科学分野）
石井　保吉（こころとからだの元気プラザ細胞病理診断科）
市原　周（国立病院機構名古屋医療センター病理診断科）
伊藤以知郎（長野赤十字病院病理部）
伊藤　潔（東北大学大学院医学系研究科・医学部災害産婦人科学分野）
伊藤　仁（細胞検査士会会長／東海大学医学部付属病院診療技術部病理検査技術科）
稲山　嘉明（横浜市立大学附属市民総合医療センター病理診断科）
井上　健（大阪市立総合医療センター病理診断科）
井村　穣二（富山大学大学院医学薬学研究部病理診断学）
植田　政嗣（畿央大学大学院健康科学研究科）
榎本　隆之（新潟大学大学院医歯学総合研究科産婦人科学）
大井　恭代（博愛会相良病院病理診断科）

大谷　博（社会医療法人白十字会白十字病院臨床検査科）
岡　輝明（公立学校共済組合関東中央病院病理科）
岡田　真也（国際医療福祉大学病院病理診断科）
岡本　愛光（東京慈恵会医科大学産婦人科学講座）
長村　義之（国際医療福祉大学大学院／日本鋼管病院病理診断科）
小田　瑞恵（こころとからだの元気プラザ）
落合　和彦（東京慈恵会医科大学葛飾医療センター）
加来　恒壽（国際医療福祉大学／福岡山王病院）
覚道　健一（近畿大学医学部奈良病院中央臨床検査部病理）
加戸　伸明（東海大学医学部付属病院病理検査技術科）
加藤　久盛（神奈川県立がんセンター婦人科）
亀井　敏昭（株式会社ピーシーエルジャパン PCL 福岡病理細胞診センター）
河内　茂人（国立病院機構九州医療センター病理診断科）
河原　明彦（久留米大学病院病理診断科・病理部）
川本　雅司（帝京大学医学部附属溝口病院）
紀川　純三（松江市立病院）
鬼島　宏（弘前大学大学院医学研究科病理生命科学講座）
金城　満（製鉄記念八幡病院）
九島　巳樹（昭和大学江東豊洲病院臨床病理診断科）
久山　佳代（日本大学松戸歯学部口腔病理学講座）
黒田　誠（藤田保健衛生大学医学部病理診断科 1）
越川　卓（修文大学看護学部）
小島　勝（獨協医科大学病理診断学）
小林　忠男（大阪大学大学院医学系研究科保健学専攻）
小松　京子（がん研有明病院臨床病理センター・臨床検査センター）
小山　芳徳（医療法人鉄蕉会亀田総合病院臨床検査室病理）
坂本　穆彦（大森赤十字病院検査部）
佐々木　寛（医療法人沖縄徳洲会千葉徳洲会病院婦人科）
佐藤　正和（国立病院機構岩国医療センター臨床検査科）
佐藤　之俊（北里大学医学部呼吸器外科学）
清水　健（JCHO 埼玉メディカルセンター病理診断科）
清水　道生（博慈会記念総合病院病理診断センター）
生水真紀夫（千葉大学医学部附属病院婦人科・周産期母性科）
白石　泰三（桑名市総合医療センター病理診断科）
白波瀬浩幸（京都大学医学部附属病院病理診断科）
杉山　裕子（がん研有明病院細胞診断部）
田口　健一（九州がんセンター統括診療部病理診断科／臨床検査科）
竹島　信宏（がん研有明病院婦人科）
竹中　明美（大阪国際がんセンター病理細胞診断科）
田勢　亨（宮城県立がんセンター婦人科）
田中　陽一（東京歯科大学市川総合病院臨床検査科病理）
谷山　清己（独立行政法人国立病院機構呉医療センター・中国がんセンター）
塚本　龍子（神戸大学医学部附属病院病理部）
津田　均（防衛医科大学校病態病理学）
土橋　康成（公益財団法人ルイ・パストゥール医学研究センター臨床病理研究部）
土屋　眞一（社会医療法人栗山会飯田病院病理診断科，日本医科大学付属病院病理部）
都築　豊徳（愛知医科大学病院病理診断科）
堤　寛（はるひ呼吸器病院病理診断科）
寺本　勝寛（山梨県立中央病院）
寺本　典弘（四国がんセンター病理科）
中泉　明彦（創価大学看護学部）
長尾　俊孝（東京医科大学人体病理学）
中村　直哉（東海大学医学部基盤診療学系病理診断学）
南雲サチ子（大阪大学大学院医学系研究科保健学専攻がん教育研究センター）
西村理恵子（国立病院機構名古屋医療センター病理診断科）
布引　治（神戸常盤大学保健科学部医療検査学科）
則松　良明（愛媛県立医療技術大学保健科学部臨床検査学科生体情報学講座）
長谷川壽彦（公益財団法人東京都予防医学協会）
畠　榮（神戸常盤大学保健科学部医療検査学科）
服部　淳夫（独立行政法人地域医療機能推進機構北海道病院病理部）
羽場　礼次（香川大学医学部附属病院病理診断科・病理部）
林　透（潤和会記念病院病理診断科）
平井　康夫（獨協医科大学医学部）
平田　哲士（千葉細胞病理診断センター）
広岡　保明（鳥取大学医学部病態検査学講座）
廣川　満良（隈病院病理診断部）
廣島　健三（東京女子医科大学附属八千代医療センター病理診断科）
福永　眞治（新百合ヶ丘総合病院病理診断科）
藤井多久磨（藤田保健衛生大学産婦人科）
古田　則行（がん研有明病院細胞検査士養成所）
前田　一郎（聖マリアンナ医科大学病理学）
増田しのぶ（日本大学医学部病態病理学系腫瘍病理学分野）
松井　成明（日本鋼管病院病理検査科）
眞能　正幸（国立病院機構大阪医療センター臨床検査科）
三浦　弘守（東北大学病院病理部）
三浦　弘之（公立阿伎留医療センター呼吸器外科）
三上　芳喜（熊本大学医学部附属病院病理診断科）

湊　　宏（石川県立中央病院病理診断科）
南口早智子（京都大学医学部附属病院病理診断科）
村田　晋一（和歌山県立医科大学人体病理学教室）
室谷　哲弥（こころとからだの元気プラザ婦人科）
森井　英一（大阪大学大学院医学系研究科病態病理学・病理診断科）
森谷　鈴子（滋賀医科大学医学部附属病院病理部）
森谷　卓也（川崎医科大学病理学 2）
八重樫伸生（東北大学産婦人科）
安田　政実（埼玉医科大学国際医療センター病理診断科）
矢納　研二（JA 三重厚生連鈴鹿中央総合病院産婦人科）
山本　秀巨（厚木市立病院医療技術部門臨床検査科）
横山　繁生（野口病院病理診断科）
横山　正俊（佐賀大学医学部産婦人科）
吉見　直己（琉球大学大学院医学研究科腫瘍病理学講座）
若狭　研一（藤井会石切生喜病院病理診断科）
若狭　朋子（近畿大学医学部奈良病院病理診断科）

第 59 回日本臨床細胞学会総会（春期大会）
学術集会プログラム

特別講演

特別講演 1　6 月 2 日（土）　13：00〜13：30　第 1 会場（1F さっぽろ芸文館 ニトリ文化ホール）

座長：齋藤　豪（札幌医科大学大学院医学部産婦人科学講座）

次世代シーケンサと人工知能が可能にするゲノム医療時代に向けて

東京大学医科学研究所　古川洋一

特別講演 2　6 月 3 日（日）　13：00〜13：30　第 1 会場（1F さっぽろ芸文館 ニトリ文化ホール）

座長：齋藤　豪（札幌医科大学大学院医学部産婦人科学講座）

墓と子宮の人類学―人はなぜ死者を穴に埋めるのか―

札幌医科大学[1)], 日本考古学協会[2)], 日本人類学会[3)], 前北海道考古学会会長[4)]　大島直行[1,2,3,4)]

招請講演

招請講演 1　6 月 2 日（土）　15：10〜15：40　第 1 会場（1F さっぽろ芸文館 ニトリ文化ホール）

座長：樋口佳代子（相澤病院病理診断科）

The Milan System for Reporting Salivary Gland Cytopathology

Department of Pathology, Massachusetts General Hospital, Massachusetts Eye and Ear Infirmary, and Harvard Medical School, Boston, MA, U.S.A.

William C. Faquin

招請講演 2　6 月 2 日（土）　11：00〜11：30　第 8 会場（2F ロイトン札幌 リージェントホール）

座長：白石泰三（桑名市総合医療センター病理診断科）

Digital Pathology and Cytology in US

Department of Pathology, Memorial Sloan Kettering Cancer Center, U.S.A.

○Yukako Yagi, Oscar Lin

招請講演 3　6 月 2 日（土）　13：40〜14：10　第 9 会場（2F ロイトン札幌 ハイネスホール）

座長：小林忠男（大阪大学大学院医学系研究科保健学専攻）

Abstract for FNA of Deep Seated Lymphomas

Department of Pathology, University of Washington, University of Washington Medical Center, U.S.A.[1)],
Harborview Medical Center, U.S.A.[2)]
David Chhieng[1,2)]

招請講演 4　6 月 3 日（日）　13：30〜14：00　第 1 会場（1F さっぽろ芸文館 ニトリ文化ホール）

座長：長村義之（国際医療福祉大学大学院/日本鋼管病院病理診断科）

Gynecologic cytology：New developments in the prevention of cervical carcinoma

Christian Albrecht University Kiel, Germany[1)]
Institute of Pathology and Cytology, Viersen, Germany[2)]
Dietmar Schmidt[1,2)]

会長講演

6 月 2 日（土）　13：30〜14：00　第 1 会場（1F さっぽろ芸文館 ニトリ文化ホール）

座長：植田政嗣（畿央大学大学院健康科学研究科）

子宮体癌の予後因子に基づいた治療戦略―細胞形態と接着分子の側面から―

札幌医科大学医学部産婦人科学講座　齋藤　豪

要望講演

要望講演 1　6 月 2 日（土）　15：40〜16：10　第 1 会場（1F さっぽろ芸文館 ニトリ文化ホール）

座長：佐藤之俊（北里大学医学部呼吸器外科学）

検診の受診および連続

株式会社キャンサースキャン　石川善樹

要望講演 2　6 月 2 日（土）　14：10〜14：40　第 2 会場（3F さっぽろ芸文館 清流の間）

座長：加来恒壽（国際医療福祉大学/福岡山王病院）

がん登録でわかってきたわが国のがん

福井県立病院病理診断科　海崎泰治

要望講演 3　6 月 2 日（土）　15：40〜16：10　第 2 会場（3F さっぽろ芸文館 清流の間）

座長：野島孝之（金沢大学病理部）

軟部腫瘍の病理診断

札幌医科大学医学部病理診断学　長谷川匡

要望講演 4　6 月 2 日（土）　8：30〜9：00　第 5 会場（3F ロイトン札幌 ロイトンホール A）

座長：池田徳彦（東京医科大学呼吸器・甲状腺外科学分野）

肺がんバイオマーカー検査の Up-to-date

愛知県がんセンター遺伝子病理診断部　谷田部恭

要望講演 5　6 月 2 日（土）　10：30〜11：00　第 6 会場（3F ロイトン札幌 ロイトンホール BC）

座長：前田一郎（聖マリアンナ医科大学病理学）

微細形態学的見地からみた乳腺病変

社会医療法人栗山会飯田病院病理診断科[1)], 日本医科大学付属病院病理部[2)]　土屋眞一[1,2)]

要望講演 6　6 月 2 日（土）　10：30〜11：00　第 7 会場（2F ロイトン札幌 エンプレスホール）

座長：竹島信宏（がん研有明病院婦人科）

子宮頸癌の病理

熊本大学医学部附属病院病理診断科　三上芳喜

要望講演 7　6 月 2 日（土）　10：30〜11：00　第 8 会場（2F ロイトン札幌 リージェントホール）

座長：土橋康成（公益財団法人ルイ・パストゥール医学研究センター臨床病理研究部）

AI による細胞診断は可能となるか？―AI レジ BakeryScan 実用化の意義―

株式会社ブレイン　神戸　壽

要望講演 8　6 月 2 日（土）　10：30〜11：00　第 9 会場（2F ロイトン札幌 ハイネスホール）

座長：鈴木宏明（北海道がんセンター病理診断科）

リンパ腫病理の基本と細胞診―細胞像の理解のためのおさらい―

北海道大学病院病理部/病理診断科　松野吉宏

要望講演 9　6 月 3 日（日）　9：00〜9：30　第 2 会場（3F さっぽろ芸文館 清流の間）

座長：前田一郎（聖マリアンナ医科大学病理学）

ゲノム医療における細胞診の有用性

大阪大学大学院医学系研究科病態病理学・病理診断科　森井英一

要望講演 10　6 月 3 日（日）　11：00〜11：30　第 3 会場（3F さっぽろ芸文館 黎明の間）

座長：徳田雄治（古賀病院 21 泌尿器科）

上部尿路腫瘍の臨床

北海道大学医学研究科腎泌尿器外科　○安部崇重, 篠原信雄

要望講演 11　6 月 3 日（日）　8：30〜9：00　第 5 会場（3F ロイトン札幌 ロイトンホール A）

座長：竹島信宏（がん研有明病院婦人科）

世界標準を目指すベセスダスタイルの記述式子宮内膜細胞診報告様式（YOKOHAMA SYSTEM）の現況

獨協医科大学医学部　平井康夫

要望講演 12　6 月 3 日（日）　11：00〜11：30　第 5 会場（3F ロイトン札幌 ロイトンホール A）

座長：伊藤　仁（細胞検査士会会長/東海大学医学部付属病院診療技術部病理検査技術科）

子宮頸部細胞診陰性標本，自動判定支援：保険収載の必要性を説く

横浜市立大学附属市民総合医療センター病理診断科　稲山嘉明

要望講演 13　6 月 3 日（日）　8：30〜9：00　第 6 会場（3F ロイトン札幌 ロイトンホール BC）

座長：松野吉宏（北海道大学病院病理部/病理診断科）

中皮腫細胞診の update

兵庫医科大学病理学分子病理部門　○辻村　亨，佐藤鮎子，結城美智子，隅田安由美，阿部晋也，篠原義康

要望講演 14　6 月 3 日（日）　11：00〜11：30　第 7 会場（2F ロイトン札幌 エンプレスホール）

座長：石井保吉（こころとからだの元気プラザ細胞病理診断科）

細胞検査士のための研究倫理

国立病院機構北海道がんセンター病理診断科　山城勝重

要望講演 15　6 月 3 日（日）　8：30〜9：00　第 8 会場（2F ロイトン札幌 リージェントホール）

座長：森谷卓也（川崎医科大学病理学）

カンボジアの子宮頸がん検診・初めの一歩　カンボジア・日本産科婦人科学会協力事業

一般財団法人全日本労働福祉協会旗の台健診センター　西野るり子

要望講演 16　6 月 3 日（日）　9：00〜9：30　第 8 会場（2F ロイトン札幌 リージェントホール）

座長：渡利英道（北海道大学大学院医学研究院産婦人科学教室）

世界の子宮頸がん検診のパラダイムシフト：細胞診から HPV 検査へ

北海道大学大学院医学研究院総合女性医療システム学講座　Sharon J. B. Hanley

教育講演

教育講演 1　6 月 2 日（土）　10：30〜11：00　第 2 会場（3F さっぽろ芸文館 清流の間）

座長：長尾俊孝（東京医科大学人体病理学）

唾液腺の細胞診

久留米大学病院病理診断科・病理部

○河原明彦，安倍秀幸，高瀬頼妃呼，村田和也，福満千容，山口知彦，吉田友子，内藤嘉紀，秋葉　純

教育講演 2　6 月 2 日（土）　11：00〜11：30　第 2 会場（3F さっぽろ芸文館 清流の間）

座長：森谷鈴子（滋賀医科大学医学部附属病院病理部）

脳脊髄液の細胞診

国際医療福祉大学福岡保健医療学部医学検査学科　○大田喜孝，安倍秀幸

教育講演 3　6 月 2 日（土）　15：10〜15：40　第 2 会場（3F さっぽろ芸文館 清流の間）

座長：田中伸哉（北海道大学大学院医学研究院・医学院病理学講座腫瘍病理学教室）

脳腫瘍の細胞診：術中迅速診断への応用

旭川医科大学病院病理部　武井英博

教育講演 4　6 月 2 日（土）　10：30〜11：00　第 3 会場（3F さっぽろ芸文館 黎明の間）

座長：渡邊正章（島根大学医学部歯科口腔外科学講座）

スクリーニング検査としての口腔細胞診の位置付け―口腔癌治療の現場から―

群馬大学大学院医学系研究科口腔顎顔面外科学講座・形成外科学講座　横尾　聡

教育講演 5　6 月 2 日（土）　11：00〜11：30　第 5 会場（3F ロイトン札幌 ロイトンホール A）

座長：中島正洋（長崎大学原爆後障害医療研究所腫瘍・診断病理学研究分野）

甲状腺細胞診における嚢胞性液状検体の取り扱い

隈病院臨床検査科　高田奈美

教育講演 6　6 月 2 日（土）　11：00〜11：30　第 6 会場（3F ロイトン札幌 ロイトンホール BC）

座長：加藤久盛（神奈川県立がんセンター婦人科）

子宮頸部擦過細胞診に於ける hyperchromatic crowded cell groups の観察法

東京慈恵会医科大学葛飾医療センター病院病理部[1)], 東京慈恵会医科大学附属病院病院病理部[2)],
東京慈恵会医科大学産婦人科学講座[3)], 東京慈恵会医科大学附属第三病院産婦人科[4)],
東京医科歯科大学大学院保健衛生学研究科分子病態検査学分野[5)], 東京慈恵会医科大学病理学講座[6)]
○梅澤　敬[1)], 原田　徹[1)], 鷹橋浩幸[2)], 清川貴子[2)], 山田恭輔[3)],
落合和徳[3)], 岡本愛光[3)], 礒西成治[4)], 沢辺元司[5)], 池上雅博[6)]

教育講演 7　6 月 2 日（土）　11：00〜11：30　第 7 会場（2F ロイトン札幌 エンプレスホール）

座長：寺本勝寛（山梨県厚生連健康管理センター）

閉経後の婦人科細胞診のみかた

はるひ呼吸器病院病理診断科　堤　　寛

教育講演 8　6 月 2 日（土）　11：00〜11：30　第 9 会場（2F ロイトン札幌 ハイネスホール）

座長：中村直哉（東海大学医学部基盤診療学系病理診断学）

骨髄の細胞診と病理

名古屋第一赤十字病院　伊藤雅文

教育講演 9　6 月 3 日（日）　11：10〜11：40　第 1 会場（1F さっぽろ芸文館 ニトリ文化ホール）

座長：松元　隆（愛媛大学大学院医学系研究科産科婦人科学）

症例報告の作法

四国がんセンター病理科[1)], 四国がんセンター臨床研究センターがん予防疫学研究部[2)]　寺本典弘[1,2)]

教育講演 10　6 月 3 日（日）　11：00〜11：30　第 2 会場（3F さっぽろ芸文館 清流の間）

座長：畠山重春（永井マザーズホスピタル病理）

スマートフォンによる顕微鏡画像簡易撮影法とその活用

秋田病理組織細胞診研究センター研究開発部　鷲谷清忠

教育講演 11　6 月 3 日（日）　8：30〜9：00　第 3 会場（3F さっぽろ芸文館 黎明の間）

座長：金城　満（製鉄記念八幡病院検査部）

上部尿路の細胞診

社会医療法人白十字会白十字病院臨床検査科　大谷　博

教育講演 12　6 月 3 日（日）　11：00〜11：30　第 6 会場（3F ロイトン札幌 ロイトンホール BC）

座長：三浦弘守（東北大学病院病理部）

膵 IPMN の病理診断と細胞診

自治医科大学医学部病理学・病理診断科　福嶋敬宜

教育講演 13　6 月 3 日（日）　10：30〜11：00　第 7 会場（2F ロイトン札幌 エンプレスホール）

座長：吉澤明彦（京都大学医学部附属病院病理診断科）

肺切除検体の切り出し方―呼吸器外科医のこだわり―

公立阿伎留医療センター呼吸器外科[1)], 公立阿伎留医療センター病理部[2)],
東京医科大学八王子医療センター病理診断部[3)]
○三浦弘之[1)], 涌井清隆[2)], 高倉佳子[2)], 澤田達男[2)], 山本智子[2)], 若槻よしえ[3)],
吉田えりか[3)], 加藤彩子[3)], 田辺　夢[3)], 内山　篤[3)]

シンポジウム

シンポジウム 1　6 月 2 日（土）　8：30〜10：30　第 1 会場（1F さっぽろ芸文館 ニトリ文化ホール）

座長：渡邉　純（弘前大学大学院保健学研究科生体検査科学領域）
則松良明（愛媛県立医療技術大学保健科学部臨床検査学科生体情報学講座）

子宮内膜細胞診の有用性

SY1-1　子宮体癌の現況とスクリーニング法としての子宮内膜細胞診の意義と課題
新百合ヶ丘総合病院がんセンター
○鈴木光明

SY1-2　子宮内膜細胞診の有用性―直接塗抹と LBC の標本品質の比較について―
東京女子医科大学産婦人科学講座[1)], 獨協医科大学産婦人科[2)], 北里大学北里研究所病院婦人科[3)], 東京女子医科大学病理診断科[4)], 愛媛県立医療技術大学保健科学部臨床検査学科生体情報学講座[5)], JA 三重厚生連鈴鹿中央総合病院産婦人科[6)]
○岡田薫子[1)], 平井康夫[2)], 二村　梓[1)], 秋澤叔香[1)], 木原真紀[1)], 石谷　健[1,3)], 長嶋洋治[4)], 則松良明[5)], 矢納研二[6)], 松井英雄[1)]

SY1-3　子宮内膜細胞診の有用性―直接塗抹と LBC 法の診断成績の比較―
公益財団法人ちば県民保健予防財団検査部病理・細胞診断科[1)], 千葉大学医学部附属病院婦人科[2)]
○黒川祐子[1)], 河西十九三[1)], 立花美津子[1)], 早田篤子[1)], 土屋裕子[1)], 藤澤武彦[1)], 錦見恭子[2)], 三橋　暁[2)], 生水真紀夫[1)]

SY1-4 内膜細胞診の有用性―細胞診の限界と組織診との連関―

久留米大学病院病理診断科・病理部[1)], 久留米大学医学部病理学講座[2)], 久留米大学医学部産婦人科学講座[3)]

○山口知彦[1)], 河原明彦[1)], 安倍秀幸[1)], 高瀬頼妃呼[1)], 内藤嘉紀[1)], 眞田咲子[2)], 西尾　真[3)], 河野光一郎[3)], 牛嶋公生[3)], 秋葉　純[1)]

SY1-5 子宮内膜液状化細胞診検体による遺伝子解析研究

札幌医科大学産婦人科[1)], 札幌医科大学病理診断学[2)], 東京大学医科学研究所臨床ゲノム腫瘍学分野[3)]

○松浦基樹[1)], 玉手雅人[1)], 郷久晴朗[1)], 寺本瑞絵[1)], 幸保莉香[3)], 畠山晴良[3)], 山口貴世志[3)], 杉田真太朗[2)], 池上恒雄[3)], 岩﨑雅宏[1)], 長谷川匡[2)], 古川洋一[3)], 齋藤　豪[1)]

SY1-6 子宮内膜細胞診の過去・現在・未来へ

弘前大学大学院保健学研究科生体検査科学領域

○渡邉　純

シンポジウム２　6月2日（土）　8：30～10：30　第2会場（3F さっぽろ芸文館 清流の間）

座長：若狭朋子（近畿大学医学部奈良病院病理診断科）

小松京子（がん研有明病院臨床病理センター・臨床検査センター）

環境に優しい検査室を作る～検査室における化学物質の取扱いについて～

SY2-1 Reviewed：病理細胞診検査室で使用する危険で有害な化学物質（総論）

大阪はびきの医療センター病理診断科

○河原邦光

SY2-2 Reduce：有害物質を使わない特殊染色の工夫―特に毒物および発がん性物質について―

奈良県立医科大学附属病院病院病理部

○龍見重信, 西川　武, 鈴木久恵, 竹内真央, 田中京子, 大林千穂

SY2-3 Reorganized：明日からできる検査室環境整備の工夫

社会医療法人医真会医真会八尾総合病院病理検査科[1)], 社会医療法人愛仁会千船病院病理診断科[2)], 近畿大学医学部奈良病院病理診断科[3)]

○弘中由佳[1)], 八十嶋仁[2)], 若狭朋子[3)]

SY2-4 React：当院新築時における病理検査室の環境対策

岡山済生会総合病院中央検査科病理

○矢吹満佐江, 山本弘基, 野口裕太郎, 谷　祥代

SY2-5 Recycled：試薬の廃棄・分別・処分についての工夫

順天堂大学医学部附属練馬病院病理診断科[1)], 順天堂大学医学部附属練馬病院臨床検査科[2)], 順天堂大学医学部附属練馬病院産科婦人科[3)]

○青木裕志[1)], 浅見志帆[1)], 飯野瑞貴[1)], 大谷未果[1)], 大橋久美子[2)], 小倉加奈子[1,2)], 荻島大貴[3)], 松本俊治[1)]

シンポジウム３　6月2日（土）　14：10～16：10　第3会場（3F さっぽろ芸文館 黎明の間）

座長：廣川満良（隈病院病理診断部）

覚道健一（近畿大学医学部奈良病院中央臨床検査部病理）

第4版 WHO 分類甲状腺腫瘍分類と甲状腺ベセスダ診断様式第2版

SY3-1 甲状腺腫瘍第4版 2017年 WHO 分類の改定点―なぜ境界腫瘍が必要か―

近畿大学医学部奈良病院中央臨床検査部病理

○覚道健一

SY3-2　濾胞腺腫，FT-UMP，濾胞癌の鑑別
山梨大学医学部人体病理学
○近藤哲夫

SY3-3　高悪性甲状腺癌の取り扱い（乳頭癌亜型，低分化癌，未分化癌）
山梨大学大学院総合研究部人体病理学講座
○加藤良平

SY3-4　甲状腺ベセスダシステム第 2 版の主な変更点
隈病院病理診断科
○廣川満良

シンポジウム 4　6 月 2 日（土）　14：10～16：10　第 5 会場（3F ロイトン札幌 ロイトンホール A）

座長：羽場礼次（香川大学医学部附属病院病理診断科・病理部）
竹中明美（大阪国際がんセンター病理細胞診断科）

呼吸器・消化器病変における穿刺吸引細胞診での検体処理と臨床への貢献

SY4-1　当院の呼吸器 EBUS-TBNA 穿刺材料における細胞診検査の現状について
大阪大学医学部附属病院病理部
○長友忠相, 藤埜友稀奈, 大西崇文, 川嶋真由美, 内藤賢郎, 野島　聡, 堀由美子, 和田直樹, 池田純一郎, 森井英一

SY4-2　EBUS-TBNA に対する迅速細胞診検査併用の有用性
群馬県立がんセンター病理検査課[1], 群馬県立がんセンター臨床病理検査部[2], 群馬県立がんセンター婦人科[3], 獨協医科大学病理診断学[4]
○布瀬川卓也[1], 土田　秀[1], 飯田麻美[1], 神山晴美[1], 高田温子[4], 中里宜正[4], 飯島美砂[2], 小島　勝[4], 鹿沼達哉[3]

SY4-3　当院における超音波内視鏡下穿刺吸引法の現状
東海大学医学部付属病院病理検査技術科[1], 東海大学医学部基盤診療学系病理診断学[2]
○加戸伸明[1], 才荷　翼[1], 芹澤昭彦[1], 宮嶋葉子[1], 伊藤　仁[1], 井野元智恵[2], 小倉　豪[2], 平林健一[2], 梶原　博[2], 中村直哉[2]

SY4-4　EUS-FNA における検体処理と臨床への貢献
香川大学医学部附属病院病理診断科・病理部
○松永　徹, 本山睦美, 片倉和哉, 郷田　衛, 宮本加菜, 伊吹英美, 石川　亮, 門田球一, 串田吉生, 羽場礼次

SY4-5　北海道がんセンターにおける EUS-FNA On-site cytology の実践
独立行政法人国立病院機構北海道がんセンター臨床検査科[1], 独立行政法人国立病院機構北海道がんセンター病理診断科[2], 独立行政法人国立病院機構北海道がんセンター臨床研究部[3]
○東　　学[1], 松谷香奈子[1], 阿部珠美[1], 中島真奈美[1], 平紀代美[1], 野口寛子[2], 鈴木宏明[2], 山城勝重[3]

SY4-6　超音波内視鏡下穿刺吸引法（EUS-FNA）における臨床への貢献
社会医療法人近森会近森病院臨床検査部病理検査室[1], 社会医療法人近森会近森病院病理診断科[2]
○今本隼香[1], 米谷久美子[1], 北野　唯[1], 尾崎綾乃[1], 橘　知佐[1], 円山英昭[2]

シンポジウム 5　6 月 2 日（土）　8：30〜10：30　第 6 会場（3F ロイトン札幌 ロイトンホール BC）

座長：前田一郎（聖マリアンナ医科大学病理学）
北村隆司（昭和大学横浜市北部病院臨床病理検査室）

乳腺 LBC 細胞診の展望

SY5-1　LBC 法による乳腺細胞診の標準的診断構築の試み
博愛会相良病院病理診断科[1)], 聖マリアンナ医科大学病院病理診断科[2)], 昭和大学医学部臨床病理診断学講座[3)], 三重大学医学部附属病院病理部[4)], 社会医療法人栗山会飯田病院[5)], 社会医療法人栗山会飯田病院病理診断科[6)], 日本医科大学付属病院病理部[7)], 久留米大学医療センター病理診断科[8)]
○大井恭代[1)], 小穴良保[2)], 北村隆司[3)], 小塚祐司[4)], 土屋眞一[5)], 前田一郎[2)], 前田ゆかり[1)], 松澤こず恵[6)], 松原美幸[7)], 山口　倫[8)]

SY5-2　LBC 標本における乳腺穿刺吸引細胞像の特徴―とくに筋上皮細胞の評価について―
昭和大学医学部臨床病理診断学講座
○北村隆司

SY5-3　粘液癌における吹き出し標本と LBC 標本の対比
社会医療法人栗山会飯田病院病理診断科[1)], 日本医科大学付属病院病理部[2)]
○松澤こず恵[1)], 土屋眞一[1,2)]

SY5-4　LBC 法における乳腺浸潤性小葉癌の細胞像の検討
桑名市総合医療センター[1)], 三重大学医学部附属病院病理部[2)], 松阪中央総合病院[3)], 三重大学医学部附属病院乳腺センター[4)], 社会医療法人博愛会相良病院[5)]
○今野和治[1)], 白石泰三[1)], 杉本寛子[3)], 小山英之[3)], 北山美佳[2,4)], 柴原亜希子[2)], 河合美穂[3)], 矢野孝明[1)], 大井恭代[5)], 小塚祐司[2)]

SY5-5　乳腺細胞診における LBC 標本を用いた IHC 法・FISH 法
聖マリアンナ医科大学病院病理診断科[1)], 聖マリアンナ医科大学病理学[2)], 聖マリアンナ医科大学乳腺内分泌外科[3)]
○小穴良保[1)], 前田一郎[2)], 久保田学[2)], 大川千絵[1)], 津川浩一郎[3)], 高木正之[2)]

SY5-6　乳腺 LBC 検体を使用したクリニカルシークエンスの実践
北斗病院病理遺伝子診断科[1)], 鹿児島大学医学部病理学分野[2)], 慶應義塾大学医学部腫瘍センターゲノム医療ユニット[3)], 博愛会相良病院病理診断科[4)], 昭和大学病院ブレストセンター[5)]
○赤羽俊章[1,2)], 西原広史[1,3)], 柳田絵美衣[3)], 山口朋美[1)], 大井恭代[4)], 原田　大[5)], 飛田　陽[2)], 谷本昭英[2)]

シンポジウム 6　6 月 3 日（日）　8：30〜10：30　第 11 会場（1F ロイトン札幌 キャッスル）

座長：吉見直己（琉球大学大学院医学研究科腫瘍病理学講座）
伊藤以知郎（長野赤十字病院病理部）

陰性細胞診の責任と検査士資格の展望

SY6-1　陰性報告の責任論と，新時代の細胞検査士に求められる役割―本シンポジウムの狙い―
長野県赤十字病院病理部[1)], 静岡県立静岡がんセンター病理診断科[2)], 国立がん研究センター中央病院病理・臨床検査科[3)], がん研有明病院細胞診断部[4)], 菊池法律事務所[5)], 琉球大学大学院医学研究科腫瘍病理学講座[6)]
○伊藤以知郎[1)], 渡邊麗子[2,3)], 古田則行[4)], 菊池不佐男[5)], 吉見直己[6)]

SY6-2　医療保険の算定基準に見られる医師の関与と保険点数
東京大学医学部附属病院病理部・病理診断科
○佐々木毅

SY6-3　陰性報告における細胞検査士の責任と役割―新たな資格は設定すべきか―
がん研究会有明病院臨床病理センター細胞診断部
○小松京子, 古田則行, 藤山淳三, 杉山裕子

SY6-4　細胞検査士の上級化を意図した新たな資格の実現可能性と問題点
京都橘大学健康科学部[1], 北里大学医療衛生学部臨床細胞学[2], 北里大学病院病院病理部[3], 北里大学医療衛生学部病理学[4], 北里大学大学院医療系研究科応用腫瘍病理学[5]
○服部　学[1], 西村由香里[2], 柿沼廣邦[3], 高橋博之[4], 佐藤雄一[5], 古田玲子[2]

教育シンポジウム

6 月 3 日（日）　9：30～11：00　第 2 会場（3F さっぽろ芸文館 清流の間）

座長：長村義之（国際医療福祉大学大学院／日本鋼管病院病理診断科）

遺伝子解析技術を応用した細胞診断：Molecular Cytology は，乳癌の分子標的治療薬であるハーセプチンの適応を確認する HER2-FISH 検査が保険収載されたのを皮切りに，臨床現場での利用が急速に広がっている手法である．形態学的所見に加えて遺伝子の発現もしくは変異，あるいは再構成を検出することで，より精度の高い診断学体系を目指すという点で，今後の医療に大いに活用されることが期待されている新技術であると言える．また，ゲノム病理学，Genomic Pathology の用語も一般化して来ている．

本セミナーでは，診療現場でさらなる展開をみるこの Molecular Cytology の最新の知見，特に膀胱癌や肺癌の診断・治療における有用性について，第一線で活躍される先生方から紹介していただく．

Molecular Cytology の新たな展開

ESY-1　尿細胞診における Molecular Cytology の現在と今後の展開
愛知医科大学病院病理診断科
○都築豊徳

ESY-2　呼吸器領域の細胞診における Molecular Cytology
久留米大学病院病理診断科・病理部
○河原明彦

細胞検査士会要望教育シンポジウム

6月3日（日） 14：00〜16：00 第2会場（3F さっぽろ芸文館 清流の間）

座長：澁木康雄（国立がん研究センター中央病院）
小山芳徳（亀田総合病院臨床検査室）

SYS-1 子宮頸部上皮内病変：組織診断基準の改訂に伴って細胞判定はどう変わるか
帝京大学医学部附属病院病院病理部
○向山淳児, 笹島ゆう子, 赤嶺 亮, 河野純一, 高橋由美子, 近藤福雄

SYS-2 免疫細胞化学の有用性と pitfall―体腔液およびリンパ節穿刺吸引検体を中心に―
KKR 札幌医療センター病理診断科[1], 北海道文教大学人間科学部理学療法学科[2]
○今川 誠[1], 山口まどか[1], 蓑島敦志[1], 小泉 潤[1], 朝日久仁子[1], 目黒祐二[1], 小田由紀子[1], 池田 仁[2], 柳内 充[1], 鈴木 昭[1]

SYS-3 乳癌受容体検査に適したセルブロック検体の推奨固定条件
国立病院機構四国がんセンター臨床検査科[1], 国立病院機構四国がんセンター病理科[2]
○岡本奈美[1], 西村理恵子[1], 山本珠美[1], 田中慎一[1], 寺本典弘[2], 高畑浩之[2]

ワークショップ

ワークショップ1 6月2日（土） 8：30〜10：30 第3会場（3F さっぽろ芸文館 黎明の間）

座長：久山佳代（日本大学松戸歯学部口腔病理学講座）
田中陽一（東京歯科大学市川総合病院臨床検査科病理）

口腔擦過細胞診〜難解な理由と克服策〜

WS1-1 口腔擦過細胞診 難解な理由と克服策
日本大学松戸歯学部口腔病理学講座[1], 日本大学松戸歯学部付属病院病理診断科[2], 日本大学松戸歯学部口腔外科学講座[3], 医療法人社団誠馨会病理センター[4], 株式会社サンリツセルコバ検査センター[5]
○金田悦子[1], 松本 敬[2], 森川美雪[1], 宇都宮忠彦[1,2], 末光正昌[1,2], 二谷悦子[2], 山本 泰[3], 才藤純一[4], 中平隆志[5], 久山佳代[1,2]

WS1-2 イクラ少なくても見逃さない！サケて通れない細胞異型とピットフォール
東京歯科大学市川総合病院臨床検査科[1], 東京歯科大学市川総合病院産婦人科[2]
○神原亜季[1], 小谷隆史[1], 田口晴丈[1], 福田雅美[1], 橋本和彦[1], 田中陽一[1], 佐々木文[1], 橋本志歩[2], 小川真里子[2], 高松 潔[2]

WS1-3 口腔擦過細胞診の更なる普及に向けて
社会医療法人社団木下会千葉西総合病院臨床検査科[1], 社会医療法人社団木下会千葉西総合病院病理診断科[2], 日本大学松戸歯学部口腔病理学講座[3], 日本大学松戸歯学部附属病院病理診断科[4]
○浮ヶ谷匡恭[1], 大村光浩[2], 齋藤隆明[2], 岩堀朋美[1], 神林な奈絵[1], 久山佳代[3], 松本 敬[4]

WS1-4　当院における口腔擦過細胞診―LBC 導入と口腔細胞診の判定基準―

飯塚病院中央検査部形態検査室[1)], 飯塚病院病理科[2)]
○川嶋大輔[1)], 上原俊貴[1)], 木場華子[1)], 金谷直哉[1)], 井上佳奈子[1)], 桑岡　勲[1)], 柴田大樹[2)], 平木由佳[2)], 大屋正文[2)]

ワークショップ 2　6 月 2 日（土）　9：00～11：00　第 5 会場（3F ロイトン札幌 ロイトンホール A）

座長：佐藤之俊（北里大学病院呼吸器外科）
池田　聡（土浦協同病院検査部）

呼吸器細胞診における液状化検体細胞診の展望

WS2-1　肺がん個別化治療における細胞診の有用性

がん研究会有明病院呼吸器内科[1)], がん研究会有明病院細胞診断部[2)], がん研究会研究所病理部[3)]
○柳谷典子[1,2)], 星　利良[2)], 小松京子[2)], 杉山裕子[2)], 石川雄一[3)], 宝来　威[1,2)]

WS2-2　呼吸器細胞診における擦過細胞診と液状化検体細胞診（LBC）の比較

国立病院機構都城医療センター中央検査部
○植山雅彦, 小板裕之

WS2-3　EBUS-TBNA における BD Cytorich Red 法を用いた On-site 検体処理法と細胞診断結果の評価

国立病院機構北海道がんセンター臨床検査科[1)], 国立病院機構北海道がんセンター病理診断科[2)], 国立病院機構北海道がんセンター臨床研究部[3)]
○阿部珠美[1)], 平紀代美[1)], 東　　学[1)], 中島真奈美[1)], 松谷香奈子[1)], 野口寛子[2)], 鈴木宏明[2)], 山城勝重[3)]

WS2-4　気管支内視鏡検査時の洗浄液を用いた LBC による診断精度向上の試み

香川大学医学部附属病院病理部[1)], 香川大学医学部附属病院病理診断科[2)]
○宮本加菜[1)], 松永　徹[1)], 郷田　衛[1)], 片倉和哉[1)], 本山睦美[1)], 伊吹英美[2)], 石川　亮[2)], 門田球一[2)], 串田吉生[1,2)], 羽場礼次[1,2)]

WS2-5　呼吸器領域における LBC 検体の免疫細胞化学と実際

久留米大学病院病理診断科・病理部
○安倍秀幸, 河原明彦, 高瀬頼妃呼, 山口知彦, 村田和也, 吉田友子, 内藤嘉紀, 秋葉　純

WS2-6　非小細胞肺癌 LBC 標本における EGFR 遺伝子解析の特性について

北里大学病院病院病理部[1)], 北里大学医学部病理学[2)], 北里大学医学部呼吸器外科学[3)], 日本ベクトン・ディッキンソン株式会社ダイアグノスティックシステムズ[4)]
○山下和也[1)], 吉田　功[1,2)], 久場　樹[1)], 松尾由紀子[3)], 三枝　信[1,2)], 佐藤之俊[3)], 村雲芳樹[1,2)], 澤野真理子[4)]

ワークショップ 3　6 月 2 日（土）　8：30～10：30　第 7 会場（2F ロイトン札幌 エンプレスホール）

座長：杉山裕子（がん研有明病院細胞診断部）
笹島ゆう子（帝京大学医学部病理学講座・病理診断科）

子宮頸部腺系病変と LBC

WS3-1　LBC 法の子宮頸部細胞診における腺系異常の検討

臨床病態医学研究所[1)], 国際医療福祉大学[2)], 福岡山王病院[3)], ウイメンズ KM クリニック[4)]
○関本哉恵[1)], 安西利香[1)], 小川明香[1)], 工藤雅美[1)], 早川　愛[1)], 松下敦子[1)], 笠間美紀子[1)], 原口　力[1)], 加来恒壽[2,3)], 柏村正道[4)]

WS3-2　子宮頸部腺系病変における直接塗抹法と液体処理法の比較検討

がん研究会有明病院臨床病理センター細胞診断部[1], がん研究会有明病院婦人科[2], がん研究会がん研究所病理部[3]
○伊藤崇彦[1], 山崎奈緒子[1], 山田麻里沙[1], 池畑浩一[1], 星　利良[1], 藤山淳三[1], 古田則行[1], 小松京子[1], 高澤　豊[3], 杉山裕子[1,2]

WS3-3　子宮頸部腺系病変と LBC　当院での現状と課題

大阪国際がんセンター臨床検査科病理細胞診[1], 大阪国際がんセンター病理細胞診断科[2]
○龍あゆみ[1], 芦村純一[1], 久保千明[2], 長田盛典[2], 中塚伸一[2]

WS3-4　子宮頸部腺系病変における従来法と LBC 法の比較検討

東北大学病院産婦人科[1], 宮城県対がん協会[2], 東北大学災害科学国際研究所災害産婦人科学分野[3]
○海法道子[1], 岡本　聡[1], 小田切千恵[2], 鷲尾尚子[2], 山本ちひろ[2], 田勢　亨[2], 伊藤　潔[3], 新倉　仁[1], 八重樫伸生[1]

WS3-5　LBC における子宮頸部腺病変の細胞像

京都大学医学部附属病院病理診断科
○南口早智子

ワークショップ 4　6 月 2 日（土）　14：10〜16：10　第 7 会場（2F ロイトン札幌 エンプレスホール）

座長：藤井多久磨（藤田保健衛生大学産婦人科）
木口一成（東京都予防医学協会）

子宮頸癌検診における腺癌の早期発見

WS4-1　対策型検診における液状化検体法による腺癌発見の有効性と限界

新潟南病院婦人科[1], 新潟県立がんセンター新潟病院婦人科[2], 新潟市民病院産婦人科[3], 新潟大学医歯学総合病院産婦人科[4]
○児玉省二[1], 笹川　基[2], 菊池　朗[2], 倉林　工[3], 関根正幸[4]

WS4-2　子宮頸部腺癌を見逃さないために

がん研究会有明病院臨床病理センター細胞診断部[1], がん研究会がん研究所病理部[2]
○小松京子[1], 藤山淳三[1], 古田則行[1], 石井脩平[2], 伊藤崇彦[1], 山田麻里沙[1], 山崎奈緒子[1], 星　利良[1], 高澤　豊[2], 杉山裕子[1]

WS4-3　子宮頸がん検診における AGC・AIS 判定症例の追跡結果とその検討

公益財団法人東京都予防医学協会
○石山功二, 吉田志緒子, 木口一成, 伊藤良彌, 長谷川壽彦

WS4-4　子宮頸部細胞診における腺系細胞異常が反映する組織像の多彩性

滋賀医科大学医学部附属病院病理部[1], 滋賀医科大学臨床検査医学講座[2]
○森谷鈴子[1], 九嶋亮治[2], 松原亜季子[2], 宮平良満[2], 岩井宗男[2], 林　裕司[2], 岡本　望[2], 山口　大[2], 籠谷亜希子[2], 春日　希[2]

ワークショップ 5　6 月 2 日（土）　8：30〜10：30　第 8 会場（2F ロイトン札幌 リージェントホール）

座長：山城勝重（国立病院機構北海道がんセンター病理診断科）
森　一郎（国際医療福祉大学三田病院病理部）

デジタルサイトロジーのフロンティアと課題

WS5-1　デジタルパソロジーの世界潮流と細胞診断の課題

国際医療福祉大学医学部病理学三田病院病理診断科
○森　一郎

WS5-2　デジタルサイトロジー実用化に向けた技術面・運用面の検討と提案
厚木市立病院医療技術部門臨床検査科[1)], 厚木市立病院病理診断科[2)]
○山本秀巨[1)], 牧野幸恵[1)], 小林志津子[1)], 小峯多雅[2)]

WS5-3　デジタル画像共有で細胞診断の精度向上を目指す
国立病院機構北海道がんセンター病理診断科
○山城勝重

WS5-4　Zavic を活用した症例検討会の取り組み―北海道細胞検査士会道央地区会活動報告―
北海道細胞検査士会道央地区会
○北澤竜馬, 中島洋平, 今川　誠, 近藤　啓, 佐藤　穣, 椎名真一, 清水知浩, 塚原武留, 寺田修治, 中島真奈美

WS5-5　Deep Learning を用いた細胞診検査における細胞画像認識についての基礎的検討
福井大学医学部附属病院病理診断科/病理部[1)], 福井大学医学部病因病態医学講座分子病理学領域[2)], 山口大学大学院創成科学研究科（工学系学域）知能情報工学分野[3)]
○森　正樹[1)], 津森太亮[3)], 稲井邦博[2)], 岩崎和美[1)], 今村好章[1)], 木戸尚治[3)]

WS5-6　Fine-tuning した Deep Convolutional Neural Networks によるヒト肺癌細胞像の自動分類
藤田保健衛生大学医学部病理診断科[1)], 藤田保健衛生大学医療科学部放射線学科[2)], 成田記念病院病理診断科[3)]
○塚本徹哉[1)], 寺本篤司[2)], 桐山諭和[1,3)], 山田あゆみ[2)], 藤原真紀[1)], 平澤　浩[1)]

WS5-7　WSI によるデジタルサイトロジーの診断と課題
長崎大学病院病理診断科・病理部[1)], 亀田総合病院臨床病理科[2)]
○福岡順也[1,2)], 堀　　隆[1,2)], Ruben Groen[1)], 尹　漢勝[1)]

ワークショップ 6　6 月 2 日（土）　14：10～16：10　第 8 会場（2F ロイトン札幌 リージェントホール）

座長：平井康夫（獨協医科大学産婦人科）
大塚重則（藤和会藤間病院病理検査）

記述式子宮内膜細胞診報告様式による判定の実状と有用性

WS6-1　EIN を含む前癌病変に関する子宮内膜細胞診報告様式の課題と考察
立川綜合病院病理診断科
○小林　寛

WS6-2　記述式子宮内膜細胞診報告様式の有用性―LBC 標本における構造異型―
上尾中央総合病院検査技術科病理[1)], 上尾中央総合病院病理診断科[2)]
○大野喜作[1)], 小林　要[1)], 和田亜佳音[1)], 渡部有依[1)], 横田亜矢[2)]

WS6-3　記述式内膜細胞診報告様式を用いた細胞診判定の診断精度と子宮内膜厚評価の有用性
大阪府済生会野江病院産科婦人科[1)], 関西医療大学保健医療学部臨床検査学科[2)], 大阪府済生会野江病院病理診断科[3)]
○植田彰彦[1)], 矢野恵子[2)], 小椋聖子[3)], 城戸貴之[3)], 江木さつき[3)], 高安祥子[3)], 渋谷信介[3)]

WS6-4　癌専門病院に於ける記述式子宮内膜細胞診報告様式運用の実際と今後の課題
がん研究会有明病院婦人科[1)], がん研究会有明病院細胞診断部[2)]
○野村秀高[1)], 杉山裕子[1,2)], 伊藤崇彦[2)], 小松京子[2)], 古田則之[2)], 岡本三四郎[2)], 金尾祐之[1)], 加藤一喜[1)], 宇津木久仁子[1)], 竹島信宏[1)]

WS6-5 一般病院に於ける記述式内膜細胞診報告様式判定の検討と運用上の課題

藤和会藤間病院検査科病理[1], 藤和会藤間病院産婦人科[2], 栗山会飯田病院臨床検査科[3], 埼玉県循環器・呼吸器病センター病理診断課[4]
○須藤結花[1], 大塚重則[1], 林田ひろみ[1], 遠矢あやか[1], 白水健士[2], 堀　慎一[2], 清水　謙[2], 鈴木雅子[3], 飯原久仁子[1], 清水禎彦[4]

WS6-6 大学病院における記述式子宮内膜細胞診報告様式運用の現状と課題

東京女子医科大学産婦人科学講座[1], 獨協医科大学産婦人科[2], 北里大学北里研究所病院婦人科[3], 東京女子医科大学病理診断科[4], 愛媛県立医療技術大学保健科学部臨床検査学科生体情報学講座[5], JA 三重厚生連鈴鹿中央総合病院産婦人科[6]
○二村　梓[1], 平井康夫[2], 岡田薫子[1], 秋澤叔香[1], 木原真紀[1], 石谷　健[1,3], 長嶋洋治[4], 則松良明[5], 矢納研二[6], 松井英雄[1]

WS6-7 臨床側からみた記述式内膜細胞診報告様式を用いた判定の有用性と課題

JA 三重厚生連鈴鹿中央総合病院産婦人科
○矢納研二

ワークショップ 7　6 月 2 日（土）　8：30～10：30　第 9 会場（2F ロイトン札幌 ハイネスホール）

座長：蒲　貞行（群馬パース大学保健科学部）
小島　勝（獨協医科大学病理診断学）

節外性低悪性度 B 細胞リンパ腫に対する穿刺吸引細胞診の有用性と限界

WS7-1 涙腺・唾液腺における低悪性度リンパ腫（MALT リンパ腫）に対する細胞診の有用性

東京医科大学病院病理診断科[1], 東京医科大学人体病理学分野[2]
○渡部顕章[1], 三宅真司[1], 谷川真希[1,2], 小池悦子[1], 高橋礼典[1,2], 山口　浩[1,2], 原由紀子[1,2], 松林　純[1,2], 長尾俊孝[1,2]

WS7-2 甲状腺 MALT リンパ腫の細胞学的特徴と術前診断アルゴリズム

隈病院臨床検査科[1], 隈病院病理診断科[2], 隈病院外科[3]
○鈴木彩菜[1], 廣川満良[2], 宮内　昭[3]

WS7-3 肺結節を形成するリンパ増殖疾患における画像，肉眼所見と細胞診所見の比較

獨協医科大学病理診断科[1], 群馬県立がんセンター病理検査科[2]
○中里宜正[1], 土田　透[2], 小島　勝[1], 黒田　一[1], 神山晴美[1], 高田温子[1], 大日方謙介[1], 野田修平[1], 町田浩美[2], 今井康雄[1]

ワークショップ 8　6 月 3 日（日）　9：00～11：00　第 3 会場（3F さっぽろ芸文館 黎明の間）

座長：白石泰三（桑名市総合医療センター）
黒瀬　顕（弘前大学大学院病理診断学講座）

泌尿器細胞診における新技術と診断における問題点

WS8-1 泌尿器細胞診の診断標準化のための統計学的解析

産業医科大学第 1 病理学教室[1], 産業医科大学病院病院病理部[2], JCHO 九州病院病理検査科[3], PCL 福岡病理細胞診センター[4], 産業医科大学泌尿器科学教室[5], 製鉄記念八幡病院病理診断科[6]
○岩井幸子[1,4], 岡　春子[2], 小原光祥[2], 西山純司[3], 早川優佳[4], 久岡正典[1], 松山篤二[1,4], 藤本直浩[5], 下釜達朗[6], 金城　満[6]

WS8-2 膀胱洗浄液における分子細胞遺伝子学的診断の評価と問題点

山口大学大学院医学系研究科分子病理学
○池本健三, 近藤智子, 小賀厚徳, 伊藤浩史

WS8-3　腎盂・尿管カテーテル尿細胞診における 5-アミノレブリン酸蛍光染色法の有用性

大阪労災病院中央検査部[1)], 大阪労災病院病理診断科[2)]
○三村明弘[1)], 岡部美由紀[1)], 金田香央里[1)], 小倉啓介[1)], 浦芝　敬[1)], 谷口一磨[1)], 森　秀夫[2)], 三輪秀明[2)]

WS8-4　細胞周期関連タンパク発現からみた BCG 膀胱内注入療法の効果判定：実験的考察

九州大学大学院医学研究院保健学部門[1)], 九州大学大学院医学系学府保健学専攻[2)], 国際医療福祉大学[3)], 福岡山王病院[4)], 医療法人社団高邦会高木病院[5)]
○渡邊壽美子[1)], 平井絵梨花[2)], 藤井直人[2)], 江口奈津希[2)], 山口将太[2)], 杉島節夫[1)], 加来恒壽[3,4)], 岩坂　剛[5)]

WS8-5　尿中ポドサイトは糸球体腎炎や半月体形成の非侵襲性バイオマーカーである

神戸大学大学院保健学研究科[1)], 愛媛県総合保健協会病理[2)], 愛媛県立医療技術大学臨床検査学科[3)], 香川県立保健医療大学臨床検査学科[4)], 香川大学医学部附属病院病理部[5)]
○大崎博之[1)], 藤田泰史[2)], 徳原康哲[3)], 鴨志田伸吾[1)], 平川栄一郎[4)], 松永　徹[5)], 串田吉生[5)], 羽場礼次[5)]

ワークショップ 9　6 月 3 日（日）　9：00～11：00　第 5 会場（3F ロイトン札幌 ロイトンホール A）

座長：柳井広之（岡山大学病院）
矢納研二（JA 三重厚生連鈴鹿中央総合病院産婦人科）

子宮内膜領域における LBC の免疫細胞化学的応用

WS9-1　液状化細胞診（LBC）標本を用いた免疫細胞化学の検討―2 法の比較―

大阪府済生会野江病院病理診断科[1)], 関西医療大学大学院[2)], 大阪府済生会野江病院産婦人科[3)], 大阪市立大学[4)]
○小椋聖子[1)], 矢野恵子[2)], 城戸貴之[1)], 江木さつき[1)], 高安祥子[1)], 神原七規[1)], 植田彰彦[3)], 桜井幹己[4)], 渋谷信介[1)]

WS9-2　LBC 標本を用いた子宮内膜細胞診での免疫細胞化学的応用

愛媛県立医療技術大学保健科学部臨床検査学科生体情報学講座[1)], JA 三重厚生連鈴鹿中央総合病院産婦人科[2)], JR 広島病院臨床検査科[3)]
○則松良明[1)], 矢納研二[2)], 川西なみ紀[3)]

WS9-3　液状化処理法による子宮内膜細胞診における免疫染色の有用性について

富山赤十字病院病理診断科部
○前田宜延, 佐賀良子

WS9-4　免疫染色を用いた内膜細胞診判定精度向上―臨床経過との対比―

福井大学医学部産科婦人科[1)], 福井大学医学部附属病院病理診断科病理部[2)]
○品川明子[1)], 黒川哲司[1)], 大沼利通[1)], 津吉秀昭[1)], 知野陽子[1)], 岩崎和美[2)], 森　正樹[2)], 今村好章[2)], 吉田好雄[1)]

WS9-5　免疫染色や遺伝子解析を用いた子宮内膜細胞診 ATEC トリアージ方法の開発

地方独立行政法人堺市立病院機構堺市立総合医療センター病理診断科[1)], 地方独立行政法人堺市立病院機構堺市立総合医療センター臨床検査技術科[2)], 地方独立行政法人堺市立病院機構堺市立総合医療センター産婦人科[3)]
○棟方　哲[1)], 佐々木伸也[2)], 高瀬未穂[2)], 岡竹里紗[2)], 鈴木雄策[2)], 茂山かおり[2)], 岡村友香里[2)], 伊東良太[1)], 山本敏也[3)]

ワークショップ 10 6月3日（日） 9：00〜11：00 第6会場（3F ロイトン札幌 ロイトンホール BC）

座長：亀井敏昭（株式会社ピーシーエルジャパン PCL 福岡病理細胞診センター）
羽原利幸（公立学校共済組合中国中央病院臨床検査科）

新時代・体腔液細胞診での診断と精度管理

WS10-1 体腔液細胞診の変遷と今後の展望

公立学校共済組合中国中央病院臨床検査科[1)], PCL 福岡病理・細胞診センター[2)], 公立学校共済組合関東中央病院病理科[3)], 東京女子医科大学附属八千代医療センター病理診断科[4)], 岡山労災病院病理診断科[5)], 福岡大学医学部病理学講座・病理部/病理診断科[6)], 神戸常磐大学保健科学部医療検査学科[7)], 公立昭和病院臨床検査科[8)], 東北大学病院病理部[9)], 山口県立総合医療センター中央検査部[10)]

○羽原利幸[1)], 亀井敏昭[2)], 岡 輝明[3)], 廣島健三[4)], 園部 宏[5)], 鍋島一樹[6)], 畠 榮[7)], 濱川真治[8)], 三浦弘守[9)], 渋田秀美[10)]

WS10-2 溶血剤入り LBC 保存液による細胞変化と将来の必要性を予測した体腔液の処理方法

独立行政法人地域医療機能推進機構埼玉メディカルセンター[1)], 株式会社 LSI メディエンス[2)], 公立昭和病院[3)]

○鶴岡慎悟[1)], 河村憲一[1)], 江原輝彦[1)], 松井宏江[1)], 三瓶祐也[1)], 鈴木 隆[1)], 岡崎香純[1,2)], 清水 健[1)], 是松元子[2)], 濱川真治[3)]

WS10-3 卵巣癌診断における体腔液細胞診―セルブロックによる組織型推定・原発推定の有用性―

神奈川県立がんセンター婦人科[1)], 神奈川県立がんセンター検査科[2)], 神奈川県立がんセンター病理診断科[3)]

○最上多恵[1)], 岩撫成子[2)], 上原萌美[1)], 上西園幸子[1)], 池田真利子[1)], 内山亜弥[1)], 近内勝幸[1)], 小野瀬亮[1)], 横瀬智之[3)], 加藤久盛[1)]

WS10-4 剖検例の検討からみた悪性胸膜中皮腫における細胞診断の意義と問題点

岡山労災病院中央検査部病理診断科

○園部 宏, 妹尾純江, 藤木正昭

WS10-5 悪性胸膜中皮腫の診断における BAP1, MTAP 免疫染色の有用性

福岡大学病院病理部/病理診断科[1)], 福岡大学医学部病理学教室[2)], 株式会社ピーシーエルジャパン PCL 福岡病理・細胞診センター/細胞診断部[3)]

○濱崎 慎[1,2)], 松本慎二[1)], 木下義晃[2)], 亀井敏昭[3)], 鍋島一樹[1,2)]

WS10-6 細胞診検体（体腔液細胞診）でのクリニカルシークエンス・ゲノム解析の可能性

慶應義塾大学医学部腫瘍センター[1)], 北斗病院[2)]

○柳田絵美衣[1)], 赤羽俊章[2)], 西原広史[1)]

ワークショップ 11 6月3日（日） 8：30〜10：30 第7会場（2F ロイトン札幌 エンプレスホール）

座長：山口 倫（久留米大学医学部附属医療センター病理診断科）
前田ゆかり（博愛会相良病院臨床検査科）

乳がん早期診断における細胞診の役割

WS11-1 乳癌早期診断における細胞診の役割―臨床の立場から―

松江赤十字病院乳腺外科[1)], 松江赤十字病院病理診断科[2)]

○村田陽子[1)], 三浦弘資[2)], 高橋卓也[2)], 松浦幸浩[2)], 岩名伸二[2)], 田中達夫[2)], 棟石 慧[2)]

WS11-2 「乳がん早期診断における細胞診の役割」低悪性度病変の考え方

三重大学医学部附属病院病理部

○小塚祐司

WS11-3　MMG/US 併用検診発見乳癌における細胞診の有用性
たけべ乳腺外科クリニック[1)], 高松平和病院病理検査[2)]
○安毛直美[1)], 兼近典子[1)], 新井貴士[1)], 武部晃司[1)], 横山智子[2)], 宮西智恵[2)], 佐藤　明[2)]

WS11-4　当院の乳腺外来における穿刺吸引細胞診 ROSE 法の検討
大阪労災病院中央検査部病理[1)], 大阪労災病院病理診断科[2)]
○岡部美由紀[1)], 三村明弘[1)], 小倉啓介[1)], 浦芝　敬[1)], 金田香央里[1)], 谷口一磨[1)], 三輪秀明[2)], 森　秀夫[2)]

WS11-5　診断に苦慮した乳腺低異型度浸潤癌の細胞像の検討
社会医療法人博愛会相良病院病理診断科[1)], 鹿児島大学腫瘍学講座病理学分野[2)]
○皆倉愛美[1)], 前田ゆかり[1)], 永尾聡子[1)], 富田暢子[1)], 板坂美里[1)], 飛田　陽[2)], 大井恭代[1)]

WS11-6　乳腺粘液産生性病変の細胞診断と臨床像
国家公務員共済組合連合会東北公済病院検査科病理[1)], 国家公務員共済組合連合会東北公済病院乳腺外科[2)], 泉中央乳腺クリニック[3)], 東北大学病院病理部[4)], 川崎医科大学病理学 2[5)]
○長嶋真紀[1)], 高橋良輔[1)], 武田元博[3)], 平川　久[2)], 木村道夫[3)], 渡辺みか[4)], 森谷卓也[5)]

ワークショップ 12　6 月 3 日（日）　9：30～11：30　第 8 会場（2F ロイトン札幌 リージェントホール）

座長：今野　良（自治医科大学附属さいたま医療センター産婦人科）
岩成　治（島根県立中央病院産婦人科）

HPV 併用検診の現状と今後

WS12-1　HPV 併用子宮頸がん検診 10 年の実績―子宮頸がん；出雲市ほぼ撲滅，島根県半減―
島根県立中央病院産婦人科
○岩成　治

WS12-2　HPV 検査併用検診の有用性と課題
新百合ヶ丘総合病院がんセンター[1)], 自治医科大学産婦人科[2)]
○鈴木光明[1)], 藤原寛行[2)], 森澤宏行[2)]

WS12-3　福井県における対策型検診に HPV 検査同時併用検診導入の試み―2 年目の報告を報告―
福井大学医学部産科婦人科
○黒川哲司, 大沼利通, 品川明子, 知野陽子, 吉田好雄

WS12-4　子宮頸がん検診における HPV16/18 型判定の有用性に関する研究
小樽市立病院婦人科[1)], 北海道対がん協会細胞診センター[2)], 北海道大学医学研究科総合女性医療システム学[3)], 北海道大学医学部産婦人科[4)], 札幌医科大学産婦人科[5)], 旭川医科大学産婦人科[6)]
○木川聖美[1)], 藤田博正[2)], Sharon J. B. Hanley[3)], 笠茂光則[2)], 佐々木隆之[2)], 渡利英道[4)], 齋藤　豪[5)], 千石一雄[6)], 櫻木範明[1,4)]

WS12-5　検診手法としての HPV 検査の有用性を検証するランダム化比較試験―進捗報告―
慶應義塾大学医学部産婦人科学教室[1)], 山梨県立中央病院[2)], 東京慈恵会医科大学附属柏病院産婦人科[3)], 沖縄徳洲会千葉徳洲会病院婦人科[4)], 先端医療振興財団臨床研究情報センター[5)], 京都府立医科大学大学院医学研究科生物統計学[6)]
○森定　徹[1)], 寺本勝寛[2)], 高野浩邦[3)], 佐々木寛[4)], 岩田　卓[1)], 原田智佳子[5)], 山内崇司[5)], 竹綱正典[5)], 手良向聡[6)], 青木大輔[1)]

WS12-6　HPV 検査併用の有用性に関する研究参加自治体の現状と課題―八王子市の事例から―
八王子市医療保険部成人健診課
○新藤　健

細胞検査士会ヤング committee ワークショップ

6月3日（日） 8：30〜10：30 第9会場（2F ロイトン札幌 ハイネスホール）

座長：古田則行（がん研有明病院細胞検査士養成所）
加戸伸明（東海大学医学部付属病院病理検査技術科）

Papanicolaou 染色の標準化に向けて

YC-1 ヤングコミッティ 16 施設での染色アンケート調査と報告

砂川市立病院医療技術部検査科病理[1)], 新潟大学地域医療教育センター魚沼基幹病院検査科[2)], 八戸市立市民病院臨床検査科病理[3)], 帝京大学医学部附属病院病院病理部[4)], 東海大学医学部付属病院病理検査技術科[5)], 日本医科大学武蔵小杉病院病理診断科[6)], がん研究会有明病院[7)]
○椎名真一[1)], 渋谷大輔[2)], 松長夢子[3)], 向山淳児[4)], 萩原範子[5)], 中村祐司[6)], 古田則行[7)]

YC-2 ヤングコミッティメンバー 16 施設間の Papanicolaou 染色の比較

東海大学医学部付属病院病理検査技術科[1)], 東京医科大学病院病理診断科[2)], 滋賀医科大学医学部附属病院検査部[3)], 相模原協同病院医療技術部臨床検査室病理検査[4)], がん研究会有明病院付設細胞検査士養成所[5)], 東海大学医学部基盤診療学系病理診断学[6)]
○萩原範子[1)], 稲垣敦史[2)], 山口 大[3)], 和田光平[4)], 古田則行[5)], 伊藤 仁[1)], 中村直哉[6)]

YC-3 Papanicolaou 染色の試薬管理とその染色性

日本医科大学武蔵小杉病院病理診断科[1)], 東京大学医科学研究所附属病院病理診断科[2)], 東京医科歯科大学大学院保健学研究科[3)], 青森市民病院医療技術局臨床検査部病理検査室[4)], 国立がん研究センター中央病院病理・臨床検査科[5)], がん研究会有明病院付設細胞検査士養成所[6)]
○中村祐司[1)], 傳田珠美[2,3)], 八木橋祐弥[4)], 中谷久美[5)], 牧野隆浩[1)], 古田則行[6)]

YC-4 ヤングコミッティ施設間でみえた Papanicolaou 染色の標準化に向けた課題

沖縄県立南部医療センター・こども医療センター検査科[1)], 兵庫医科大学病院病院病理部[2)], 奈良県立医科大学附属病院病院病理部[3)], 帝京大学ちば総合医療センター病院病理部[4)], がん研究会有明病院付設細胞検査士養成所[5)]
○新垣善孝[1)], 石田誠実[2)], 龍見重信[3)], 山本善也[4)], 古田則行[5)]

LBC 法を用いた検体種別診断セミナー
～細胞診に親和性の高い Whole Slide Image を用いて～

6 月 2 日（土）　14：10～18：10　第 6 会場（3F ロイトン札幌 ロイトンホール BC）

子宮頸部細胞診が行われ始めてから半世紀になるが，細胞診標本作製法においては施設間で異なるため，未だその標準化や精度保障は担保されていない現状である．最近，液状化検体細胞診（Liquid-based cytology：LBC）法が従来法である直接塗抹標本にとって替わっている．そのようになった歴史的背景として，米国で 1980 年代後半，細胞診の精度について社会問題となったことが挙げられる．このことが発端となり，ベセスダシステムが公表され，細胞診の精度向上を図るため液状処理検体の推進，スクリーニングの自動化，HPV 検査の併用などの改善策が講じられた．

液状化検体法は婦人科領域での不適正検体回避への対策を目的の一つとして開発された方法で，現在では多くの領域に使用されつつあるが，液状化検体法で作製した標本は従来法と異なる細胞の見方が求められている．そこで従来法での細胞像の見方を基本に，液状化検体細胞診の見方をも習熟する必要がある．

このような背景から本学会では LBC 標本での診断に必要な知識や技術を習得するため，各分野の先生にお願いしバーチャルスライドを用いたセミナーを企画した．本セミナーの講師の選定にあたっては公募とし，参加者，会員の皆様に十分に細胞をみていただくために Panoptiq という細胞診に特化した Whole Slide Imaging（バーチャルスライド）システムを使用して症例の提示を行うこととした．講師の方からは多くの症例を持ちよっていただいたが，当日のセミナーでは時間の関係で一部の症例のみの解説が行われることをご了承いただきたい．インターネットからは全症例観察可能となっている．Panoptiq の観察法など詳細についてはホームページを参照のこと．

座長：畠　　榮（神戸常盤大学保健科学部医療検査学科）
平紀代美（国立病院機構北海道がんセンター臨床検査科）
山城勝重（国立病院機構北海道がんセンター病理診断科）

1．LBC の基本的概念と，細胞像の見方
　神戸常盤大学保健科学部医療検査学科
　○畠　　榮

2．子宮頸部
　1）（ThinPrep®）
　株式会社エスアールエル病理・細胞診部細胞診検査課
　○村山佳緒理
　2）（ThinPrep®）
　大阪警察病院病理科
　○金田敦代
　3）（BD シュアパス™）
　独立行政法人国立病院機構四国がんセンター
　○田中慎一

3．子宮体内膜
　1）（BD シュアパス™）
　愛援県立医療技術大学保健科学部臨床検査学科生体情報学講座
　○則松良明

2）（ThinPrep®）
株式会社エスアールエル福岡ラボラトリー
○久岡陽子

4．口腔
1）（BD シュアパス™）
島根大学医学部歯科口腔外科学講座
○秀島克巳
2）（ThinPrep®）
東京歯科大学市川総合病院臨床検査科病理
○田中陽一

5．呼吸器
1）（BD サイトリッチ™）
久留米大学病院病理診断科・病理部
○安倍秀幸

休憩

6．乳腺
1）（BD サイトリッチ™）
社会医療法人博愛会相良病院臨床検査科
○前田ゆかり
2）（BD サイトリッチ™）
地方独立行政法人堺市立病院機構堺市立総合医療センター病理診断科
○棟方　哲

7．甲状腺
1）（Cell prep）
立川相互病院臨床検査科病理検査室
○藤元祐子

8．泌尿器
1）（BD サイトリッチ™）
川崎医療福祉大学医療技術学部臨床検査学科
○有安早苗
2）（ThinPrep®）
株式会社エスアールエル福岡ラボラトリー
○倉永博之

9．消化器（膵臓 EUS-FNA）
1）（ThinPrep®）
和歌山県立医科大学附属病院中央検査部病理診断部門
○木下勇一

10．深部臓器経皮穿刺
1）（BD サイトリッチ™）
国立病院機構北海道がんセンター臨床検査科病理細胞検査室
○平紀代美

スライドカンファレンス（Panoptiq バーチャルスライド形式）

6 月 3 日（日）　8：30〜11：00　第 1 会場（1F さっぽろ芸文館 ニトリ文化ホール）

今回のスライドカンファレンスは，Panoptiq という細胞診に最適のバーチャルスライドシステムを用いた 3 次元画像でのスライドカンファレンスを企画しました．近年，LBC 法による標本作製が普及してきました．今回は，やや立体的細胞構築のある材料を用い，従来の細胞所見に加えて新たなる診断の手がかりとなる細胞所見を模索することを目的としています．

従来の直接塗抹標本や LBC 標本による各領域での症例を用意しております．

本スライドカンファレンスを通して，参加いただいた会場の多くの方と討論出来ることを期待しております．

座長：寺本典弘（国立病院機構四国がんセンター）
佐藤正和（国立病院機構岩国医療センター臨床検査科）

出題者

症例 1．乳腺穿刺
清水　健（JCHO 埼玉メディカルセンター病理診断科）

症例 2．甲状腺穿刺
福田由美子（国立病院機構福山医療センター臨床検査科病理）

症例 3．膵臓 EUS-FNA
藤島史喜（東北大学病院病理部）

症例 4．婦人科頸部
長友忠相（大阪大学医学部附属病院病理部）

症例 5．腹水
小嶋健太（国立病院機構九州がんセンター）

回答者

寺戸信芳（九州大学病院病理診断科・病理部）
山谷千晴（中通総合病院病理部）
岩﨑朋弘（静岡県立総合病院病理学部）
吉田美帆（国立病院機構呉医療センター・中国がんセンター）
森藤哲史（神戸大学医学部附属病院病理部）

医療安全セミナー

6 月 2 日（土）　10：40〜11：40　第 1 会場（1F さっぽろ芸文館 ニトリ文化ホール）

座長：藤井多久磨（藤田保健衛生大学産婦人科）

多重複雑化する安全管理の仕組み：特定機能病院の立場より

札幌医科大学医学部病院管理学[1)]，札幌医科大学附属病院医療安全部兼循環器腎臓代謝内分泌内科[2)]
土橋和文[1,2)]

医療倫理セミナー

6月2日（土） 14：10〜15：10 第1会場（1F さっぽろ芸文館 ニトリ文化ホール）

座長：中村直哉（東海大学医学部基盤診療学系病理診断学）

医学・医療における研究倫理―志向倫理の確立に向けて―

旭川医科大学病理学講座腫瘍病理分野 西川祐司

Global Asia Forum

6月2日（土） 14：10〜16：10 第9会場（2F ロイトン札幌 ハイネスホール）

Chairs：Masaru Hosone（Department of Pathology, Nippon Medical School Tama Nagayama Hospital, Japan）
Hironori Katayama（Department of Pathology, Nippon Medical School Tama Nagayama Hospital, Japan）

Current Status of Cytology in Asian Countries

GAF-1 Metastasis of Colon Cancer to the Breast：A Case Report
Department of Pathology and Laboratory Medicine, Koo Foundation Sun Yat-Sen Cancer Center, Taipei, Taiwan
○Mei-Ling Wu, Jen-Sheng Ko

GAF-2 Cytology of Body Fluids
MHAM College of Medicine, Cebu City, Philippines
○Annette L. Salillas

GAF-3 Pitfalls of Rapid On-Site Evaluation in Endoscopic Ultrasound-Guided Fine Needle Aspiration Cytology for Pancreatic Tumors
Department of Diagnostic Pathology, National Hospital Organization Kure Medical Center and Chugoku Cancer Center, Kure, Japan[1], Institute for Clinical Research, National Hospital Organization Kure Medical Center and Chugoku Cancer Center, Kure, Japan[2], National Hospital Organization Kure Medical Center and Chugoku Cancer Center, Kure, Japan[3], Department of Molecular Pathology, Hiroshima University Graduate School of Biomedical & Health Sciences, Japan[4]
○Daiki Taniyama[1,4], Kazuya Kuraoka[1,2], Hiroki Fujisawa[1], Arisa Kan[1], Naoko Yasumura[1], Miho Yoshida[1], Tamaki Toda[1], Yumi Saiki[1], Hideki Yamamoto[1], Junichi Zaitsu[1], Akihisa Saito[1], Wataru Yasui[4], Kiyomi Taniyama[3]

GAF-4 Molecular Testing for *EGFR* Mutation in Non-Small Cell Lung Cancer：Chiang Mai Experience
Department of Pathology, Faculty of Medicine, Chiang Mai University, Chiang Mai, Thailand
○Sarawut Kongkarnka

GAF-5 Impact of HPV vaccine on infection and CIN2+ in Australia and the move to HPV based screening
Registries and Research, Victorian Cytology Service, Victoria, Australia[1], School of Population and Global Health, University of Melbourne, Victoria, Australia[2]
○Julia ML Brotherton[1,2]

わからん会

6 月 2 日（土）　15：13〜15：48　ポスター会場 1（3F さっぽろ芸文館 蓬莱の間＋瑞雪の間）

座長：土田　秀（群馬県立がんセンター病理検査課）

山田範幸（岩手医科大学附属病院病理診断科）

PW-1　Von Hipel Lindau 病患者に発生した多形性に富む pleomorphic PanNET の一例

北海道大学病院病理部

○出口貴祥, 丸川活司, 清水知浩, 恩田千景, 後藤久美, 安孫子光春, 岡田宏美, 高桑恵美, 三橋智子, 松野吉宏

PW-2　胆管内乳頭状腫瘍との鑑別を要した神経内分泌腫瘍の一例

東北大学病院病理部[1)], 東北大学大学院医学研究科病理診断学[2)]

○山口祐香[1)], 三浦弘守[1)], 安達友津[1)], 今野かおり[1)], 小泉照樹[1)], 村山優理香[1)], 菅原隆譲[1)], 藤島史善[2)], 渡辺みか[1)], 笹野公伸[1)]

PW-3　頸部リンパ節の穿刺吸引細胞診（FNAC）から病変を推定しえたメルケル細胞癌の 1 例

医療法人王子総合病院[1)], ジェネティックラボ病理解析センター病理診断部[2)], 北海道大学大学院保健科学研究院病態解析学分野[3)]

○下坂光生[1)], 堀井恒哉[1)], 小山内翔祐[1)], 高木芳武[1,2)], 石津明洋[1,3)]

PW-4　アポクリン癌との鑑別に苦慮したアポクリン過形成の一例

市立室蘭総合病院臨床検査科病理

○佐井絵里花, 増田雅巳, 小西康宏, 今信一郎

PW-5　縦隔腫瘍が疑われた髄外造血巣の一例

社会福祉法人北海道社会事業協会小樽病院

○松崎直也, 後藤馨恵子, 寺田修治

ランチョンセミナー

ランチョンセミナー 1　6 月 2 日（土）　11：50〜12：50　第 1 会場（1F さっぽろ芸文館 ニトリ文化ホール）

座長：増田しのぶ（日本大学医学部病態病理学系腫瘍病理学分野）

PD-L1 検査　精度管理向上のためのポイント〜固定・切り出しから染色・診断まで〜

久留米大学病院病理診断科・病理部　河原明彦

共催：MSD 株式会社／大鵬薬品工業株式会社

ランチョンセミナー2 6月2日（土） 11：50〜12：50 第5会場（3F ロイトン札幌 ロイトンホールA）

座長：鈴木光明（新百合ヶ丘総合病院がんセンター）

子宮頸がん検査の最前線〜国内データと海外動向から将来の子宮頸がん検診を考える〜

鳥取大学医学部附属病院女性診療科群婦人科腫瘍科　大石徹郎

埼玉医科大学国際医療センター病理診断科　安田政実

共催：ロシュ・ダイアグノスティックス株式会社

ランチョンセミナー3 6月2日（土） 11：50〜12：50 第6会場（3F ロイトン札幌 ロイトンホールBC）

座長：蔦　幸治（関西医科大学臨床病理学講座）

液状化検体細胞診は肺癌診療における新たな武器となり得るか

北里大学医学部呼吸器外科学　佐藤之俊

共催：日本ベクトン・ディッキンソン株式会社

ランチョンセミナー4 6月2日（土） 11：50〜12：50 第7会場（2F ロイトン札幌 エンプレスホール）

座長：都築豊徳（愛知医科大学病院病理診断科）

病理部門システムを用いた医療安全への取り組み

名古屋大学医学部附属病院医療技術部　原　稔晶

名古屋大学医学部附属病院医療技術部　佐藤浩司

共催：サクラファインテックジャパン株式会社

ランチョンセミナー5 6月2日（土） 11：50〜12：50 第8会場（2F ロイトン札幌 リージェントホール）

座長：西川　鑑（NTT東日本札幌病院産婦人科）

がんゲノム医療時代に向けて知っておくべきこと

東北大学産婦人科　高野忠夫

共催：医療法人社団のぞみ会

ランチョンセミナー6 6月2日（土） 11：50〜12：50 第9会場（2F ロイトン札幌 ハイネスホール）

座長：加藤秀則（国立病院機構北海道がんセンター）

婦人科がん薬物療法の変化と今後　〜卵巣がん　振り返りと，今と，近い今後〜

高邦会高木病院／国際医療福祉大学　杉山　徹

共催：中外製薬株式会社

ランチョンセミナー7 6月3日（日） 11：50〜12：50 第5会場（3F ロイトン札幌 ロイトンホールA）

座長：稲山嘉明（横浜市立大学附属市民総合医療センター）

検体検査の精度管理と標準化を考える

東京大学医学部附属病院地域連携推進・遠隔病理診断センター　佐々木毅

島根大学医学部附属病院病理部　荒木　剛

共催：ホロジックジャパン株式会社

ランチョンセミナー8 6月3日（日） 11：50〜12：50 第6会場（3F ロイトン札幌 ロイトンホールBC）

座長：植田政嗣（畿央大学大学院健康科学研究科）

剥離細胞分析装置LC-1000活用による婦人科細胞診の判定精度と判定効率の向上

獨協医科大学産婦人科／BML総合研究所内ピーシーエルジャパン川越センター細胞診検査部

平井康夫

共催：シスメックス株式会社

ランチョンセミナー 9　6 月 3 日（日）　11：50〜12：50　第 8 会場（2F ロイトン札幌 リージェントホール）

座長：畠　　榮（神戸常盤大学保健科学部医療検査学科）

中皮腫細胞診　細胞検査士としての取り組み

公立昭和病院臨床検査科　濱川真治

共催：独立行政法人環境再生保全機構

ランチョンセミナー 10　6 月 3 日（日）　11：50〜12：50　第 9 会場（2F ロイトン札幌 ハイネスホール）

座長：森井英一（大阪大学大学院医学系研究科病態病理学）

The need for IHC precision testing in the era of precision medicine

Diagnostic & Genomics Group, Agilent Technologies　Søren Nielsen

共催：アジレント・テクノロジー株式会社

一般演題・口演

6月2日（土） 第4会場（3F さっぽろ芸文館 玉葉の間）

泌尿器1　8：40〜9：20　座長：村田晋一（和歌山県立医科大学）

O-1-2　尿細胞診における全自動有形成分分析装置UF-5000活用の試み
セントラル医学検査研究所[1)], 東京医科大学茨城医療センター病理診断科[2)]
○佐藤　恵[1)], 池澤　剛[1)], 森下由紀雄[2)]

O-1-3　HGUC症例において偽陰性と判定された症例の細胞学的特徴
九州旅客鉄道株式会社JR九州病院[1)], 八尾徳洲会総合病院臨床検査科病理[2)], 中津市民病院研究検査科[3)], 健和会大手町病院臨床検査部病理科[4)], 小倉記念病院検査技師部病理検査課[5)], PCL福岡病理細胞診センター[6)], 産業医科大学若松病院臨床検査・輸血部[7)], 産業医科大学病院病理部[8)], 製鉄記念八幡病院病理診断科[9)], 北九州サイトロジークラブ(KCC)[10)]
○牧野裕太[1,10)], 岩崎由恵[2,10)], 森　知保[3,10)], 後藤亮平[4,10)], 甲斐桜子[5,10)], 田中哉子[6,10)], 秋山譲滋[6,10)], 中島悠貴[7,10)], 岡ハル子[8,10)], 下釜達朗[9,10)]

O-1-4　新報告様式の“Atypical”“Suspicious/Malignant”に分類されるHGUC細胞像の検討
済生会八幡総合病院検査科[1)], 新小倉病院臨床検査科[2)], 小倉記念病院検査技師部[3)], 九州労災病院臨床検査科[4)], 下関市立市民病院検査部[5)], PCL福岡病理・細胞診センター[6)], 関門医療センター検査科[7)], 産業医科大学第一病理学教室[8)]
○笠原　稿[1)], 飯田知聡[2)], 内田　準[3)], 金澤茂正[4)], 佐々木真理[5)], 出口恵美子[6)], 畠　敏江[6)], 見國真樹[7)], 山田　博[6)], 松山篤二[8)]

O-1-5　「泌尿器細胞診報告様式2015」による高異型度尿路上皮癌症例の再評価
株式会社LSIメディエンス病理細胞診ラボラトリー[1)], 株式会社LSIメディエンスメディカルソリューション推進部[2)]
○橋本由紀子[1)], 福田正彦[2)], 是松元子[1)], 前田昭太郎[1)]

泌尿器2　9：20〜9：50　座長：方山揚誠（PCL盛岡病理・細胞診センター）

O-1-6　腺上皮への分化を伴う浸潤性尿路上皮癌の細胞学的検討
千葉県がんセンター臨床病理部病理検査科[1)], 千葉県がんセンター臨床病理部[2)]
○有田茂実[1)], 小高亜紀子[1)], 伊丹真紀子[2)]

O-1-7　精巣Leydig細胞腫の2例
帝京大学医学部附属溝口病院臨床病理部[1)], 帝京大学医学部附属溝口病院病理診断科[2)], 帝京大学医学部附属溝口病院臨床検査科[3)], 公立福生病院医療部臨床検査科[4)]
○山田正人[1)], 湯澤和彦[1)], 福田　学[1)], 吉野美由紀[1)], 山本恵美[1)], 阿曽達也[2)], 高橋美紀子[2)], 江口正信[2,4)], 水口國雄[2,3)], 川本雅司[1,2)]

O-1-8　精巣原発悪性リンパ腫の1例
佐賀大学医学部附属病院病理部・病理診断科[1)], 佐賀大学医学部病因病態科学臨床病態病理学分野[2)], 佐賀大学医学部泌尿器科学講座[3)], 佐賀大学医学部血液・腫瘍内科[4)], 佐賀大学医学部病因病態科学診断病理学分野[5)]
○北村　捷[1)], 甲斐敬太[1)], 青木茂久[2)], 龍由希子[1)], 有働和馬[3)], 安藤寿彦[4)], 城戸口啓介[4)], 野口　満[3)], 戸田修二[2)], 相島慎一[1,5)]

子宮体部 1　9：50〜10：20　座長：永瀬　智（山形大学産婦人科）

O-1-9　子宮鏡下手術を行った子宮内膜病変と子宮内膜細胞診

佐賀大学医学部産科婦人科学[1)], 佐賀中部病院産婦人科[2)], 佐賀中部病院検査部[3)], 佐賀県医療センター好生館産婦人科[4)], 佐賀県医療センター好生館病理検査部[5)]
○野口光代[1,2)], 西山　哲[1)], 橋口真理子[1)], 内山倫子[1)], 金井督之[4)], 安永牧生[4)], 森　大輔[5)], 山崎文朗[3)], 中尾佳史[1)], 横山正俊[1)]

O-1-10　入院加療を必要とした子宮腔内細胞診および内膜組織診検査後の骨盤内炎症性疾患の検討

慶應義塾大学医学部産婦人科学教室[1)], 慶應義塾大学病院病理診断科[2)]
○高橋孝幸[1)], 冨永英一郎[1)], 安康真由香[1)], 辻　浩介[1)], 小林佑介[1)], 森定　徹[1)], 岩田　卓[1)], 阪埜浩司[1)], 亀山香織[2)], 青木大輔[1)]

O-1-11　外陰部擦過細胞診が診断に有用であった外陰 Paget 病の 1 例

香川県立保健医療大学保健医療学部看護学科[1)], 四国細胞病理センター[2)], 大樹会総合病院回生病院病理診断科[3)], 高松赤十字病院病理診断科[4)], 香川大学医学部周産期学婦人科学[5)]
○塩田敦子[1,5)], 塩岡忠夫[2)], 河野幸治[2)], 竿尾光祐[3)], 香月奈穂美[4)], 荻野哲朗[4)], 金西賢治[5)], 秦　利之[5)]

子宮体部 2　10：20〜10：50　座長：寺井義人（大阪医科大学産婦人科学教室）

O-1-12　子宮頸部浸潤を伴う体部原発 Large cell neuroendocrine carcinoma の 1 例

北里大学病院病院病理部[1)], 北里大学医学部病理学[2)]
○村田莉紗[1)], 坂口　忍[1)], 柿沼廣邦[1)], 犬飼　円[1,2)], 山下和也[1)], 吉田　功[1,2)], 三枝　信[1,2)], 村雲芳樹[1,2)]

O-1-13　子宮頸部細胞診を契機に発見された atypical endometrial polyp の 1 例

大阪市立大学医学部産婦人科[1)], 大阪市立総合医療センター婦人科[2)], 大阪市立大学医学部附属病院病理部[3)]
○市村友季[1)], 笠井真理[1)], 村上　誠[2)], 川村直樹[2)], 塩見和彦[3)], 角　俊幸[1)]

O-1-14　子宮内膜 LBC 検体処理の検討―構造異型の所見を求めて―

上尾中央総合病院検査技術科病理[1)], 上尾中央総合病院病理診断科[2)]
○小林　要[1)], 大野喜作[1)], 和田亜佳音[1)], 渡部有依[1)], 横田亜矢[2)]

子宮体部 3　10：50〜11：20　座長：長谷川清志（獨協医科大学産科婦人科）

O-1-15　子宮内膜漿液癌の初期病変に対する免疫細胞診の応用

北海道対がん協会細胞診センター
○市川浩巳, 藤田博正, 加藤　修, 高橋奈穂美, 日野順子, 阿部里絵, 横山　恵, 小西加奈子, 茂木由紀, 栄田尚子

O-1-16　内膜癌細胞における Cyclin A の細胞増殖マーカーとしての有用性について・Ki-67 との比較

弘前大学大学院保健学研究科生体検査科学領域[1)], 弘前大学医学部保健学科検査技術科学専攻[2)]
○堀江香代[1,2)], 軽部晃平[2)], 山本　颯[2)], 吉岡治彦[1,2)], 渡邉　純[1,2)]

O-1-17　子宮内膜 LBC 法による子宮内膜癌 Grade 毎の形態学的相違と LBC 法の有用性について

弘前大学医学部保健学科検査技術科学専攻細胞検査士養成課程[1)], 名古屋医療センター臨床検査科[2)], つがる総合病院臨床検査部[3)], 弘前大学大学院保健学研究科[4)], 弘前大学医学部附属病院病理部[5)], 弘前大学大学院医学研究科産婦人科学講座[6)]
○小田嶋広和[1)], 後藤勇也[2)], 野呂美鈴[3)], 堀江香代[1,4)], 吉岡治彦[1,4)], 小島啓子[5)], 熊谷直哉[5)], 二神真行[6)], 横山良仁[6)], 渡邉　純[1,4)]

子宮頸部 1　14：10〜14：40　座長：古屋充子（横浜市立大学医学部分子病理学教室）

O-1-18　米子市における細胞診/HPV 検査併用子宮頸がん検診―HPV16/18 型検出の試み―
鳥取大学産科婦人科[1)], 松江市立病院[2)]
○千酌　潤[1)], 大石徹郎[1)], 工藤明子[1)], 野中道子[1)], 紀川純三[2)], 佐藤慎也[1)]

O-1-19　岡崎市におけるハイリスク HPV 検査併用子宮頸がん検診の結果と検討
岡崎市民病院産婦人科
○榊原克巳

O-1-20　佐賀市における HPV 検査併用子宮頸がん検診の傾向と結果について
佐賀大学医学部産科婦人科
○西山　哲, 橋口真理子, 福田亜紗子, 光　貴子, 花島克幸, 大隈恵美, 野口光代, 内山倫子, 中尾佳史, 横山正俊

子宮頸部 2　14：40〜15：00　座長：杉山　徹（高邦会高木病院／国際医療福祉大学）

O-1-21　当施設で実施した任意型子宮頸がん検診における若年者の成績
大阪府結核予防会臨床検査部[1)], 大手前病院病理診断科[2)]
○田路奈津子[1)], 下田昌司[1)], 河田奈穂子[1)], 安達香織[1)], 有馬良一[2)]

O-1-22　演題取下げ

O-1-23　当院 LEEP での術前細胞診と生検が不一致だった症例の検討
奈良県総合医療センター病理診断科[1)], 奈良県総合医療センター中央検査部[2)], 奈良県総合医療センター産婦人科[3)]
○豊田進司[1,3)], 岡田　博[1)], 辻野秀夫[2)], 山中彰一郎[3)], 竹田善紀[3)], 伊東史学[3)], 杉浦　敦[3)], 井谷嘉男[3)], 喜多恒和[3)], 石田英和[1)]

子宮頸部 3　15：10〜15：40　座長：久布白兼行（東邦大学医療センター大橋病院婦人科）

O-1-24　子宮頸がん検診における ASC-H 症例の HPV 検査の意義について
公益財団法人福島県保健衛生協会[1)], 福島厚生連白河厚生総合病院[2)], いわき市立総合磐城共立病院[3)], 埼玉医療生活協同組合羽生総合病院[4)], 公立大学法人福島県立医科大学医学部[5)]
○塚原　孝[1)], 添田喜憲[1)], 寅磐亮子[1)], 佐藤奈美[1)], 栗田和香子[1)], 佐藤美賀子[1)], 古川茂宜[2)], 西山　浩[3)], 森村　豊[4)], 藤森敬也[5)]

O-1-25　子宮頸がん検診における Hybrid capture 法，APTIMA 法の比較
桜十字福岡病院婦人科[1)], 金沢医科大学産科婦人科[2)]
○黒木博子[1)], 坂本人一[2)], 大阪康宏[2)], 柴田健雄[2)], 髙倉正博[2)], 笹川寿之[2)]

O-1-26　単独型 HPV 感染した子宮頸部上皮内病変(SIL)と子宮頸癌の解析
金沢医科大学産科婦人科
○坂本人一, 大阪康宏, 柴田健雄, 髙倉正博, 笹川寿之

子宮頸部 4　15：40〜16：10　座長：渡部　洋（東北医科薬科大学産婦人科）

O-1-27　当院における Atypical Glandular Cells（AGC）の取り扱いについて
奈良県総合医療センター産婦人科[1)], 奈良県総合医療センター中央臨床検査部[2)]
○山中彰一郎[1)], 杉浦　敦[1)], 竹田善紀[1)], 伊東史学[1)], 豊田進司[1)], 井谷嘉男[1)], 喜多恒和[1)], 岡田　博[2)], 辻野秀夫[2)]

O-1-28　当院における Atypical Glandular Cells(AGC)症例の後方視的検討
大阪大学産科婦人科[1)], 大阪大学病理診断科[2)]
○田中稔恵[1)], 吉野　潔[1)], 長友忠相[2)], 堀由美子[2)], 新堂真利子[1)], 松崎慎哉[1)], 小林栄仁[1)], 上田　豊[1)], 森井英一[2)]

O-1-29　子宮頸部腺癌における Hepatocyte nuclear factor 4α（HNF4α）の発現
新潟大学医学部保健学科大学院保健学研究科[1)]，新潟大学医歯学総合病院病理部[2)]，新潟県立がんセンター[3)]
○須貝美佳[1)]，梅津　哉[2)]，岩渕三哉[1)]，高橋加奈絵[2)]，池亀央嗣[2)]，横山千明[2)]，川口裕貴恵[2)]，本山悌一[3)]

6 月 2 日（土）　第 10 会場（20F ロイトン札幌 パールホール AB）

甲状腺 1　8：30〜9：00　座長：越川　卓（修文大学看護学部）

O-1-30　甲状腺細胞診報告様式ベセスダシステムの改訂（第 2 版）によるインパクト
隈病院臨床検査科[1)]，隈病院病理診断科[2)]，隈病院外科[3)]
○樋口観世子[1)]，廣川満良[2)]，伊藤歩紀[1)]，高田奈美[1)]，鈴木彩菜[1)]，隈　晴二[2)]，林　俊哲[2)]，宮内　昭[3)]

O-1-31　当院の甲状腺穿刺吸引細胞診における TACAS™有用性の検討
新潟県立がんセンター新潟病院病理部[1)]，新潟大学大学院保健学研究科[2)]
○林　真也[1,2)]，神田真志[1)]，畔上公子[1,2)]，北澤　綾[1)]，弦巻順子[1)]，豊崎勝実[1)]，川口洋子[1)]，木下律子[1)]，川崎　隆[1)]，本間慶一[1)]

O-1-32　甲状腺癌取扱い規約第 7 版における「意義不明」症例の検討
大阪警察病院病理科
○青木　弘，安岡弘直，金田敦代，郡司有理子，福田沙織，北辻　香，築山あゆみ，辻　洋美，山寺みさき，辻本正彦

甲状腺 2　9：00〜9：30　座長：深澤雄一郎（市立札幌病院病理診断科）

O-1-33　骨髄移植後の小児に発生した甲状腺乳頭癌の一例
北海道大学病院病理診断科・病理部[1)]，北海道大学病院臨床研究開発センター[2)]
○恩田千景[1)]，丸川活司[1)]，安孫子光春[1)]，清水知浩[1)]，後藤久美[1)]，出口貴祥[1)]，桑原　健[1)]，中　智昭[1)]，畑中佳奈子[1,2)]，松野吉宏[1)]

O-1-34　甲状腺穿刺吸引細胞診の手技―針径の違いによる影響―
医療法人神甲会隈病院臨床検査科[1)]，医療法人神甲会隈病院病理診断科[2)]，医療法人神甲会隈病院外科[3)]
○伊藤歩紀[1)]，廣川満良[2)]，高田奈美[1)]，鈴木彩菜[1)]，樋口観世子[1)]，山尾直輝[1)]，林　俊哲[2)]，隈　晴二[2)]，宮内　昭[3)]

O-1-35　甲状腺 LBC 標本における濾胞性腫瘍と腺腫様甲状腺腫の鑑別
北斗病院腫瘍医学研究所病理遺伝子診断科[1)]，北斗病院耳鼻咽喉科・頭頸部外科[2)]，旭川医科大学病院病理部[3)]
○山口朋美[1)]，赤羽俊章[1)]，橋場なつみ[1)]，坂東伸幸[2)]，武井英博[3)]

頭頸部　9：30〜10：00　座長：森永正二郎（日野市立病院）

O-1-36　多核巨細胞を多数伴った耳下腺肉腫の 1 例
千葉県がんセンター臨床病理部[1)]，東京医科大学病院病理診断科[2)]
○青野卓矢[1)]，有田茂実[1)]，酒井えり[1)]，高橋　司[1)]，板倉朋恵[1)]，小高亜紀子[1)]，竹山裕之[1)]，杉山孝弘[1)]，伊丹真紀子[1)]，長尾俊孝[2)]

O-1-37 耳下腺原発乳腺相似分泌癌の１例　従来法と LBC 法の比較

国立がん研究センター中央病院病理・臨床検査科

○竹野真祐, 時田和也, 澁木康雄, 森　泰昌

O-1-38 耳下腺原発小細胞癌の１例

日本赤十字社和歌山医療センター病理診断科

○奥村寿崇, 阪田幸範, 真谷亜衣子, 宮木康夫, 岩元竜太, 小野一雄

消化器 1　10：00〜10：40　座長：鬼島　宏（弘前大学大学院医学研究科病理生命科学講座）

O-1-39 胆汁細胞診におけるクロマチン異常―収縮・濃染核について―

順天堂大学大学院医学研究科形態解析[1], 鳥取大学医学部病態検査学[2], 順天堂大学練馬病院臨床検査科[3], 済生会神奈川県病院検査科[4], 川崎太田総合病院中央検査科[5], 川崎太田総合病院消化器外科[6]

○古旗　淳[1], 広岡保明[2], 東井靖子[1], 大橋久美子[3], 阿部加奈子[4], 阿部佳之[5], 権田厚文[6]

O-1-40 胆管擦過ブラシ洗浄法における高分化型腺癌と良性細胞の細胞学的検討

川崎市立多摩病院病理診断科[1], 聖マリアンナ医科大学病理学教室[2], 富山大学大学院医学薬学研究部病理診断学講座[3], 聖マリアンナ医科大学医学教育文化部門医学情報学[4]

○早川智絵[1], 干川晶弘[2], 井村穣二[3], 佐藤克洋[1], 半田留美子[1], 上野隆彦[4], 小池淳樹[1,2]

O-1-41 膵尾部腫瘤の EUS-FNA 細胞診で確定診断に至らなかった１例

宮崎大学医学部附属病院病理部[1], 宮崎大学医学部附属病院病理診断科[2]

○徳満貴子[1], 野口裕史[1], 大野招伸[1], 峰松映子[1], 森田勝代[1], 黒木栄輝[1], 西川詩織[1], 佐藤勇一郎[1,2]

O-1-42 いわゆる“包虫砂”で診断し得た肝単包虫症の１例

新潟大学地域医療教育センター魚沼基幹病院・病理診断科[1], 新潟大学医歯学総合病院歯科病理検査室[2]

○長谷川剛[1], 大野仁子[1], 渋谷大輔[1], 阿部美香[1], 徳永直樹[1], 井口啓太[1], 小池　敦[1], 丸山　智[2]

消化器 2　10：40〜11：10　座長：三橋智子（北海道大学病院病理診断科）

O-1-43 膵迅速細胞診における適正な検体処理に向けての基礎的検討

久留米大学病院病理診断科・病理部[1], 久留米大学医学部病理学講座[2], 久留米大学医学部内科学講座消化器内科部門[3]

○内藤嘉紀[1,2], 河原明彦[1], 岡部義信[3], 安倍秀幸[1], 高瀬頼妃呼[1], 村田和也[1], 福満千容[1], 山口知彦[1], 矢野博久[2], 秋葉　純[1]

O-1-44 病理診断に最適な超音波内視鏡下穿刺吸引の採取方法の検討

地方独立行政法人東京都健康長寿医療センター病理診断科

○浜島裕理, 江坂四季音, 今泉雅之, 木曽有里, 児島宏哉, 白幡浩人, 木下真由美, 鈴木明美, 松田陽子, 新井冨生

O-1-45 胆膵領域における On site cytology 検体の肉眼所見と細胞像

金沢大学附属病院病理診断科・病理部[1], 金沢大学分子細胞病理学[2]

○玉野裕子[1], 今度邦博[1], 酒野香織[1], 田口憲子[1], 宮下麻代[1], 藤山桃子[1], 下田　翼[1], 池田博子[1], 大井章史[2]

神経（中枢・末梢）　11：10〜11：30　座長：畑中佳奈子（北海道大学病院臨床研究開発センター）

O-1-46　髄液中に腫瘍細胞が出現した原発性小児脳腫瘍の細胞学的検討

独立行政法人大阪市民機構大阪市立総合医療センター病理部[1)]，独立行政法人大阪市民機構大阪市立総合医療センター中央臨床検査部[2)]，独立行政法人大阪市民機構大阪市立総合医療センター病理診断科[3)]
○世古裕里[1)]，横田裕香[1)]，山畑　翔[1)]，梶尾麻衣[2)]，内山　勲[2)]，石井真美[3)]，福島裕子[3)]，井上　健[3)]

O-1-47　脳原発のリンパ腫の術中迅速診断における細胞診の有用性

山形大学医学部附属病院病理部
○志田愛実，斉藤友則，鈴木俊紀，宇都宮文，樺澤崇允，大江倫太郎，加藤智也，山川光徳

乳腺 1　14：10〜14：40　座長：津田　均（防衛医科大学校病態病理学）

O-1-48　乳癌センチネルリンパ節の転移巣と捺印細胞診に関する検討

旭川医科大学病院病理部
○鵜野裕治，秋山直子，湯澤明夏，武井英博

O-1-49　腹膜転移の診断に cell block 法による免疫染色が有用であった乳癌の 2 症例

松本市立病院医療技術部検査科[1)]，信州大学医学部保健学科生体情報検査学[2)]
○小堺智文[1)]，岩本拓朗[1)]，太田浩良[2)]

O-1-50　乳腺穿刺吸引細胞診における鑑別困難症例の検討

金沢医科大学病院病理部[1)]，金沢医科大学臨床病理学[2)]
○水口聖哉[1)]，中田聡子[2)]，嶋口智恵[1)]，津幡裕美[1)]，大兼政良育[1)]，竹中美千穂[1)]，寺内利恵[1)]，山下　学[1)]，中野万里子[1)]，山田壮亮[2)]

乳腺 2　14：40〜15：10　座長：増田しのぶ（日本大学医学部病態病理学系腫瘍病理学分野）

O-1-51　乳腺 adenomyoepitherioma の 1 例

札幌医科大学附属病院病理部
○淺沼広子，東　恭吾，森谷　純，木戸朋美，佐藤裕美，辻脇光洋，菅原太郎，伊藤夢美香，杉田真太朗，長谷川匡

O-1-52　乳腺穿刺吸引細胞診における診断の精度向上のための工夫

独立行政法人国立病院機構函館病院臨床検査科[1)]，独立行政法人国立病院機構函館病院病理診断科[2)]
○奥山　大[1)]，木村伯子[2)]

O-1-53　乳腺境界病変葉状腫瘍に合併した非浸潤性乳管癌の 1 例

水戸赤十字病院病理診断科部[1)]，水戸赤十字病院乳腺外科部[2)]，水戸赤十字病院臨床検査部[3)]
○土肥香緒里[1)]，佐藤宏喜[2)]，森田沙希[1)]，佐竹　藍[3)]，三村貴裕[1)]，堀眞佐男[1,3)]

リンパ・造血器 1　15：10〜15：40　座長：松野吉宏（北海道大学病院病理部／病理診断科）

O-1-54　急速な増大と転帰をたどった Littoral cell angiosarcoma の一例

公立八女総合病院臨床検査科[1)]，公立八女総合病院病理診断科[2)]
○村上奈由美[1)]，中野聖美[1)]，堤麻莉子[1)]，跡部美和[1)]，樋口英次郎[1)]，村上勇二[1)]，谷川　健[2)]

O-1-55　EUS-FNA で診断に苦慮した Anaplastic large cell lymphoma の一例

福島県立医科大学附属病院病理部[1)]，福島県立医科大学病理病態診断学講座[2)]
○菅野寿也[1)]，村越政仁[1)]，山谷幸恵[1)]，赤城美代子[1)]，山田匠希[1,2)]，喜古雄一郎[1,2)]，鈴木　理[1,2)]，田崎和洋[1,2)]，橋本優子[1,2)]

O-1-56　FISH 解析が有用であった髄液細胞診の二症例

名古屋第一赤十字病院細胞診分子病理診断部[1)]，名古屋第一赤十字病院病理部[2)]
○杉山知咲季[1)]，伊藤雅文[2)]，藤野雅彦[1)]，郡司昌治[1)]，山下比鶴[1)]，村上佳穂[1)]

リンパ・造血器 2　15：40〜16：10　座長：野口寛子（北海道がんセンター病理診断科）

O-1-57　HTLV-1 陽性のホジキンリンパ腫様病変の 8 例
福岡大学病院病理部・病理診断科[1)], 福岡大学医学部病理学講座[2)], 独立行政法人国立病院機構九州医療センター[3)]
○小畠勝己[1)], 竹下盛重[2)], 三橋泰志[2)], 松本慎二[1)], 岩崎浩己[3)], 桃崎征也[3)], 野中修一[3)]

O-1-58　ホジキンリンパ腫(HL)の細胞形態学的検討：反応性濾胞過形成との鑑別
社会医療法人雪の聖母会聖マリア病院病理細胞診[1)], 社会医療法人雪の聖母会聖マリア病院病理診断科[2)]
○塚本孝久[1)], 武井美和[1)], 深川良隆[1)], 鶴野由華[1)], 中野祐子[1)], 楳田明美[1)], 木村芳三[2)], 西田直代[2)], 檜垣浩一[2)]

O-1-59　リンパ節捺印細胞診にて判定に苦慮した血管免疫芽球性 T 細胞リンパ腫の一例
宮崎大学医学部附属病院病理部[1)], 宮崎大学医学部附属病院病理診断科[2)]
○野口裕史[1)], 徳満貴子[1)], 大野招伸[1)], 峰松映子[1)], 森田勝代[1)], 黒木栄輝[1)], 西川詩織[1)], 盛口清香[1,2)], 佐藤勇一郎[1,2)]

6 月 2 日（土）　第 11 会場（1F ロイトン札幌 キャッスル）

子宮頸部 5　10：10〜10：30　座長：西川　鑑（NTT 東日本札幌病院産婦人科）

O-1-60　異型腺細胞(Atypical Glandular Cell)の臨床的意義に関する検討
久留米大学医学部産婦人科[1)], 久留米大学病院病院病理部[2)]
○河野光一郎[1)], 山口知彦[2)], 那須洋紀[1)], 西尾　真[1)], 津田尚武[1)], 牛嶋公生[1)]

O-1-61　子宮頸がん検診によって発見された子宮頸部腺癌の検討
岩手医科大学医学部産婦人科[1)], 岩手県対がん協会[2)], 高邦会高木病院[3)], 国際医療福祉大学[4)]
○利部正裕[1)], 外舘明彦[2)], 菊池美子[2)], 菅安寿子[1)], 苫米地英俊[1)], 永沢崇幸[1)], 竹内　聡[1)], 板持広明[1)], 杉山　徹[3,4)]

子宮頸部 6　10：30〜11：00　座長：横山良仁（弘前大学産婦人科）

O-1-62　当院データから導かれる効率的な子宮頸癌検診システムの構築
豊見城中央病院産婦人科[1)], 豊見城中央病院病理診断科[2)]
○前濱俊之[1)], 天久望美[2)], 宮里碧沙[2)], 伊禮　彩[2)], 照屋敦子[2)], 呉地　剛[2)], 喜友名正也[2)]

O-1-63　Hybrid capture-2/Cobas HPV 検査と細胞診による子宮頸がん検診の精度
金沢医科大学産科婦人科[1)], 桜十字福岡病院婦人科[2)]
○笹川寿之[1)], 黒木博子[2)], 大阪康宏[1)], 坂本人一[1)], 柴田健雄[1)], 髙倉正博[1)]

O-1-64　子宮頸部細胞診異常のトリアージにおける p16/ki-67 二重免疫染色の有用性の検討
永井マザーズホスピタル病理診断科[1)], 永井マザーズホスピタル産婦人科[2)]
○原田哲也[1)], 畠山重春[1)], 橋口史江[2)], 山科光正[1)], 永井　毅[1)]

子宮頸部 7　11：00〜11：30　座長：板持広明（岩手医科大学産婦人科）

O-1-65　HIV 陽性 MSM の肛門管細胞診における Cellularity と HPV 感染細胞の評価
群馬パース大学保健科学部[1)], 杏林大学保健学部[2)], 杏林大学医学部腫瘍内科[3)], しらかば診療所[4)]
○岡山香里[1)], 大河戸光章[2)], 北村　浩[3)], 井戸田一朗[4)]

O-1-66　Trousseau 症候群を伴った子宮頚部原発印環細胞癌の一例
独立行政法人労働者健康安全機構関東労災病院病理診断科[1)], 独立行政法人労働者健康安全機構関東労災病院中央検査部[2)]
○林　衛[1)], 小田憲一[1)], 栗原美香[1)], 五ノ井いずみ[1)], 大谷知広[2)], 坂詰浩一[2)], 植草利公[1)]

O-1-67　子宮頚部細胞診が診断の一助となった子宮平滑筋肉腫の 1 例
国立病院機構呉医療センター・中国がんセンター産婦人科
○仙波恵樹, 澤崎　隆, 中村紘子, 高畑敬之, 佐伯由美, 谷山大樹, 在津潤一, 齊藤彰久, 倉岡和矢, 谷山清己

6 月 3 日（日）　第 4 会場（3F　さっぽろ芸文館 玉葉の間）

子宮頚部 8　8：30〜9：00　座長：蝦名康彦（神戸大学大学院医学研究科外科系講座産科婦人科学分野）

O-2-1　当院における分葉状頚管腺過形成（LEGH）の臨床的検討
慶應義塾大学医学部産婦人科学教室[1)], 慶應義塾大学病院病理診断科[2)]
○安康真由香[1)], 冨永英一郎[1)], 高橋孝幸[1)], 辻　浩介[1)], 小林佑介[1)], 平沢　晃[1)], 阪埜浩司[1)], 照井仁美[2)], 亀山香織[2)], 青木大輔[1)]

O-2-2　尿からの HPV-DNA 検出　その有用性の比較検討
北海道対がん協会細胞診センター
○和田恒之, 藤田博正, 加藤　修, 日野順子, 市川浩巳, 小西加奈子, 茂木由紀, 栄田尚子

O-2-3　剥離細胞分析装置 LC-1000 の臨床的有用性を検証する臨床試験結果（第二報）
慶應義塾大学医学部産婦人科[1)], 畿央大学大学院健康科学研究科[2)], 公益財団法人東京都予防医学協会検査研究センター[3)], 熊本大学医学部附属病院病理診断科[4)]
○仲村　勝[1)], 岩田　卓[1)], 植田政嗣[2)], 木口一成[3)], 三上芳喜[4)], 青木大輔[1)]

子宮頚部 9　9：00〜9：30　座長：八重樫伸生（東北大学産婦人科）

O-2-4　ASC-US 症例に対するハイリスク HPV 核酸同定検査によるトリアージの妥当性
久留米大学医学部産科婦人科学教室[1)], 久留米大学病院病理診断科・病理部[2)]
○那須洋紀[1)], 河野光一郎[1)], 西尾　真[1)], 津田尚武[1)], 山口知彦[2)], 牛嶋公生[1)]

O-2-5　当院における子宮頚部細胞診 ASC-US における HPV 型と病理結果に関する検討
慶應義塾大学医学部産婦人科学教室[1)], 国立感染症研究所病原体ゲノム解析研究センター[2)]
○田中恒成[1)], 森定　徹[1)], 佐伯直彦[1)], 飯島朋子[1)], 仲村　勝[1)], 岩田　卓[1)], 田中京子[1)], 青木大輔[1)], 柊元　巌[2)]

O-2-6　子宮頚部細胞診 ASC-US であった 130 症例の臨床アウトカムに関する検討
NTT 東日本札幌病院産婦人科[1)], 札幌医科大学産婦人科学講座[2)]
○金　美善[1)], 西川　艦[1)], 山中郁仁[1)], 齋藤　豪[2)]

子宮頚部 10　9：30〜10：00　座長：竹原和宏（国立病院機構四国がんセンター婦人科）

O-2-7　妊婦子宮頚がん検診時の採取器具検討
スズキ記念病院
○田中耕平, 及川洋恵, 赤石一幸, 栃木実佳子, 長谷川祐子, 藤井　調, 佐々木宏子, 和田裕一, 星　和彦

O-2-8 妊婦健診で行われる子宮頸部細胞診は，浸潤子宮頸癌の早期診断に役立つか？
北海道大学病院婦人科
○三田村卓, 朝野拓史, 保坂昌芳, 金野陽輔, 小林由佳子, 石塚秦也, 遠藤大介, 奥　聡, 武田真人, 渡利英道

O-2-9 妊婦女性における子宮頸部細胞診の検討
株式会社江東微生物研究所新潟支所[1], 新潟南病院[2]
○長澤優子[1], 関谷ゆかり[1], 田中佳代[1], 村山　弘[1], 佐藤文子[1], 高柳量至[1], 片岡希江子[1], 永井絵津子[1], 児玉省二[2]

子宮頸部 11　10：00〜10：30　座長：紀川純三（松江市立病院）

O-2-10 妊娠中に AGC が持続した子宮頸部胃型粘液性腺癌の一例
横浜市立大学附属病院産婦人科[1], 横浜市立大学附属病院病理部[2]
○紙谷菜津子[1], 鈴木幸雄[1], 松永竜也[1], ルイズ横田奈朋[1], 西尾由紀子[2], 三田和博[2], 梅田茂明[2], 古屋充子[2], 佐藤美紀子[1], 宮城悦子[1]

O-2-11 治療に抵抗した NSE 陽性，HPV 陰性の子宮頸部非角化型扁平上皮癌の 1 例
金沢医科大学医学部産科婦人科学講座
○大阪康宏, 坂本人一, 柴田健雄, 髙倉正博, 笹川寿之

O-2-12 子宮頸部神経内分泌大細胞癌の一例
都立墨東病院産婦人科[1], 都立墨東病院病理診断科[2]
○井上知子[1], 三浦紫穂[1], 谷澤　徹[2], 笠松高弘[1]

子宮体部 4　10：30〜11：00　座長：小林裕明（鹿児島大学産科婦人科）

O-2-13 子宮体癌/子宮内膜異型増殖症での MPA 療法の効果判定における子宮内膜細胞診の有用性
慶應義塾大学医学部産婦人科学教室[1], 国際医療福祉大学三田病院産婦人科[2]
○坂井健良[1], 山上　亘[1], 平野卓朗[1], 真壁　健[1], 野村弘行[1], 片岡史夫[1], 平沢　晃[1], 阪埜浩司[1], 進　伸幸[2], 青木大輔[1]

O-2-14 子宮体癌を契機にリンチ症候群の診断に至った 1 例
市立砺波総合病院産婦人科[1], 市立砺波総合病院病理診断科[2], 市立砺波総合病院診療病理科[3]
○稲田貢三子[1], 寺畑信太郎[2], 新居絵里[1], 生水貫人[1], 奥野のり子[2], 石倉宗浩[3], 西田秀昭[3], 福田弘幸[3], 蟹谷智勝[3], 三井由紀子[3]

O-2-15 遺伝性乳癌卵巣癌症候群（HBOC）における子宮頸部・内膜細胞診の検討
札幌医科大学産婦人科学講座
○寺本瑞絵, 柏木葉月, 秋元太志, 玉手雅人, 寺田倫子, 鈴木美和, 松浦基樹, 郷久晴朗, 岩﨑雅宏, 齋藤　豪

子宮体部 5　11：00〜11：30　座長：阪埜浩司（慶應義塾大学産婦人科）

O-2-16 子宮体癌が疑われ，内膜病変のため内膜細胞診陽性となった頸部胃型腺癌の 2 症例
姫路赤十字病院検査技術部病理[1], 姫路赤十字病院病理診断科[2]
○永谷たみ[1], 廣尾嘉樹[1], 井上　瞳[1], 春名勝也[1], 山本繁秀[1], 堀田真智子[2], 伏見聡一郎[2], 和仁洋治[2]

O-2-17 嚢胞変性を示した子宮平滑筋肉腫の 1 例
大阪市立総合医療センター婦人科[1], 大阪市立総合医療センター病理部[2], 大阪市立大学大学院医学研究科女性病態医学[3]
○井上　基[1], 村上　誠[1], 石井真美[2], 福島裕子[2], 笠井真理[3], 市村友季[3], 横田裕香[2], 井上　健[2], 川村直樹[1]

O-2-18　筋腫分娩様の臨床像を呈した子宮内膜間質結節の一例

飯塚病院産婦人科[1)]，飯塚病院病理科[2)]

○小柳貴裕[1)]，近藤晴彦[1)]，安藤美穂[1)]，松岡咲子[1)]，藤　庸子[1)]，大屋正文[2)]，辻岡　寛[1)]，江口冬樹[1)]

卵巣・卵管その他 1　13：00〜13：30　座長：横山正俊（佐賀大学医学部産婦人科）

O-2-19　腹膜癌と考えられた 3 症例

旭川医科大学病院病理部[1)]，旭川医科大学病院産婦人科学講座[2)]

○宮川京大[1)]，小泉昌代[1)]，秋山直子[1)]，鵜野裕治[1)]，佐渡正敏[1)]，湯澤明夏[1)]，加藤育民[2)]，西脇邦彦[2)]，片山英人[2)]，武井英博[1)]

O-2-20　子宮頚癌健診による異常所見が先行した腹膜癌の 1 例

近畿大学医学部奈良病院臨床検査部[1)]，近畿大学医学部奈良病院産婦人科[2)]，近畿大学医学部奈良病院病理診断科[3)]

○福森恭代[1)]，浦　雅彦[1)]，森　真俊[1)]，金山清二[2)]，覚道健一[1,3)]，若狭朋子[1,3)]，太田善夫[1,3)]

O-2-21　腹水セルブロックに腫瘍細胞を認めた腹水細胞陰性卵巣癌の 3 症例

東京慈恵会医科大学附属第三病院[1)]，東京慈恵会医科大学附属第三病院病理部[2)]，東京慈恵会医科大学[3)]

○高梨裕子[1)]，中島あかり[1)]，斎藤良介[1)]，山口乃里子[1)]，森本恵爾[1)]，礒西成治[1)]，鈴木久仁子[2)]，岡本愛光[3)]

卵巣・卵管その他 2　13：30〜13：50　座長：鈴木　直（聖マリアンナ医科大学産婦人科）

O-2-22　卵巣癌術前化学療法（NAC）奏効不良例の体腔液細胞診所見と臨床的背景の検討

慶應義塾大学医学部産婦人科学教室

○早乙女啓子，野村弘行，片岡史夫，岩佐尚美，同前　愛，南木佳子，吉浜智子，山上　亘，平沢　晃，青木大輔

O-2-23　細胞診標本中にオレンジ G 好性細胞を認めた高異型度漿液性癌の 2 症例

日本赤十字社和歌山医療センター病理診断科部

○真谷亜衣子，阪田幸範，奥村寿崇，宮木康夫，岩元竜太，小野一雄

6 月 3 日（日）　第 10 会場（20F ロイトン札幌 パールホール AB）

呼吸器 1　8：40〜9：10　座長：廣島健三（東京女子医科大学附属八千代医療センター病理診断科）

O-2-24　Allergic bronchopulmonary mycosis（ABPM）の細胞像と診断有効性についての検討

独立行政法人国立病院機構東京病院

○我妻美由紀，浦田兼司，木谷　匡，蛇澤　晶

O-2-25　肺腺癌のコンパニオン診断における細胞診材料取扱いの工夫―*ROS1* 転座型肺癌の 1 例―

国家公務員共済組合連合会虎の門病院病理部

○中村信之，府川孝子，藤井丈士

O-2-26　呼吸器領域における on site cytology の有用性

独立行政法人国立病院機構九州がんセンター臨床検査科[1)]，独立行政法人国立病院機構九州がんセンター病理診断科[2)]

○清家直樹[1)]，藤本翔大[1)]，小嶋健太[1)]，今村彰吾[1)]，瀧澤克実[2)]，半田瑞樹[2)]，田口健一[2)]

呼吸器 2　9：10〜9：40　座長：元井紀子（国立がん研究センター中央病院病理・臨床検査科）

O-2-27　肺切除時のリピオドールマーキングが迅速診断に与える影響
沖縄赤十字病院呼吸器外科[1], 沖縄赤十字病院病理科[2]
○宮城　淳[1], 鈴木牧子[2], 真喜志かおり[2], 比嘉　譲[2], 石川雅士[2]

O-2-28　末梢性小型肺野病変に対する術中捺印細胞診細胞像の検討
東京医科大学呼吸器・甲状腺外科学分野[1], 東京医科大学人体病理学[2], 東京医科大学病院病理診断部[3], 早稲田大学大学院人間科学研究科[4]
○垣花昌俊[1], 前田純一[1], 松林　純[2], 三宅真司[3], 大平達夫[1], 梶原直央[1], 筒井英光[1], 河手典彦[4], 長尾俊孝[2], 池田徳彦[1]

O-2-29　当院における CT ガイド下経皮的肺・縦隔病変針生検時の針内洗浄液細胞診の成績
静岡県立静岡がんセンター病理診断科
○刀稱亀代志, 大野幸代, 田代　広, 本田勝丈, 渡部庸一, 角田優子, 大石琢磨, 飯塚利彦, 佐々木恵子, 伊藤以知郎

呼吸器 3　9：40〜10：10　座長：南雲サチ子（大阪大学大学院医学系研究科保健学専攻がん教育研究センター）

O-2-30　悪性胸膜中皮腫の診断における細胞診の意義
滋賀県立総合病院呼吸器内科[1], 滋賀県立総合病院病理診断科[2]
○塩田哲広[1], 橋本健太郎[1], 野原　淳[1], 石床　学[1], 渡辺壽規[1], 山本喜啓[2], 河野文彦[2], 新宅雅幸[2], 稲葉洋美[2], 西村みゆき[2]

O-2-31　経過観察で肺癌が発見された喀痰集検 C 判定（中等度異型）症例の解析
公益財団法人ちば県民保健予防財団[1], 国保直営総合病院君津中央病院呼吸器外科[2], 千葉大学医学部附属病院成田赤十字病院肺がん治療センター[3], 千葉大学大学院医学研究院診断病理学[4], 千葉大学大学院医学研究院呼吸器病態外科学[5]
○田口明美[1], 柴　光年[2], 金親久美[1], 渋谷　潔[3], 中谷行雄[4], 中島崇裕[5], 吉野一郎[5], 藤澤武彦[1]

O-2-32　肺癌における腺癌と扁平上皮癌の細胞像
独立行政法人国立病院機構大阪医療センター臨床検査科[1], 地方独立行政法人大阪府立病院機構大阪がん国際センター[2]
○長友　萌[1], 森　清[1], 原田和弥[1], 笹　倫郎[1], 竹中明美[2], 眞能正幸[1]

中皮・体腔液　10：10〜10：40　座長：岡　輝明（公立学校共済組合関東中央病院病理科）

O-2-33　腹水中の中皮細胞が浮遊卵巣癌巣に対して及ぼす影響についての検討
大阪大学大学院医学系研究科保健学専攻機能診断科学講座分子病理学[1], 森ノ宮医療大学保健医療学部臨床検査学科[2], 大阪大学大学院医学系研究科保健学専攻がん教育センター[3], 大阪国際がんセンター[4]
○宍戸明美[1], 森　誠司[2], 横山雄起[1], 南雲サチ子[3], 松浦成昭[1,4], 山本浩文[1]

O-2-34　胸水中に出現した後腹膜原発脱分化型脂肪肉腫の 1 例
名古屋第二赤十字病院病理診断科[1], 愛知医科大学病院病理診断科[2]
○新田憲司[1], 梅村　彩[1], 岩田英紘[1], 水野良昭[1], 水嶋祥栄[1], 長田裕之[1], 瀬古周子[1], 前田永子[1], 都築豊徳[2]

O-2-35　高齢発症の卵巣 Yolk sac tumour 摘出術後に腹水細胞診にて腺癌と診断された一例
武蔵野赤十字病院病理部
○浅見力也, 宅見智晴, 高橋聡子, 古屋能孝, 浦田育美, 北村洋一, 海老原美里, 瀧　和博, 櫻井うらら

その他 1　10：40〜11：00　座長：郡司昌治（名古屋第一赤十字病院細胞診分子病理診断部）

O-2-36　BD サイトリッチ™レッド固定液を用いたリンパ節 FNAC 検体の最適な固定時間の検討

大森赤十字病院検査部[1)], 東京慈恵会医科大学葛飾医療センター病院病理部[2)]

○九十九葉子[1)], 及川実夏[1)], 梅澤　敬[2)], 大内和真[1)], 日下部民美[1)], 坂本穆彦[1)]

O-2-37　肺癌 LBC 検体の遺伝子検査応用へ向けた検討―培養細胞を用いた解析―

北里大学医学部呼吸器外科学[1)], 北里大学病院病院病理部[2)], 北里大学医学部病理学[3)], 日本ベクトン・ディッキンソン株式会社ダイアグノスティックシステムズ[4)]

○松尾由紀子[1)], 吉田　功[2,3)], 山下和也[2)], 三窪将史[1)], 内藤雅仁[1)], 澤野真理子[4)], 村雲芳樹[2,3)], 佐藤之俊[1)]

その他 2　13：00〜13：30　座長：高桑康成（NTT 東日本札幌病院病理診断科）

O-2-38　当院細胞診検査におけるインシデントおよびヒューマンエラー対策の検討

JCHO 札幌北辰病院検査部

○前島澄子, 保谷俊行, 池田直樹, 平野菜津美, 中西勝也

O-2-39　平成 28 年度　施設認定年報報告からのデータ解析

地方独立行政法人堺市立病院機構堺市立総合医療センター臨床検査技術科[1)], 近畿大学医学部奈良病院臨床検査部[2)], 地方独立行政法人堺市立病院機構堺市立総合医療センター病理診断科[3)], PCL 福岡病理・細胞診センター[4)], 東京医科大学人体病理学講座[5)]

○佐々木伸也[1)], 若狭朋子[2)], 棟方　哲[3)], 亀井敏昭[4)], 長尾俊孝[5)]

O-2-40　核小体内空胞を有する細胞の核小体関連クロマチン顆粒の形態学的研究

杏林大学保健学部

○郡　秀一

その他 3　13：30〜13：50　座長：吉澤明彦（京都大学医学部附属病院病理診断科／京都大学大学院医学研究科附属総合解剖センター）

O-2-41　集塊エッジ・フラクタル解析法を用いた乳腺 HCG の集塊不整性の評価

弘前大学大学院保健学研究科生体検査科学領域[1)], 弘前大学医学部保健学科検査技術科学専攻[2)], 金沢大学附属病院病理部[3)], 弘前市立病院臨床検査科[4)], 弘前市立病院乳腺外科[5)]

○吉岡治彦[1,2)], 下田　翼[3)], 及川颯大[4)], 石山雅大[4)], 長谷川善枝[5)], 諸橋聡子[4)], 田中正則[4)], 堀江香代[1,2)], 渡邉　純[1,2)]

O-2-42　Whole slide image を使用した検診業務における遠隔細胞診のトライアル

中部地区医師会検診センター八重山出張所[1)], 中部地区医師会検診センター臨床検査課病理・細胞診[2)], 琉球大学大学院医学研究科腫瘍病理学講座[3)]

○黒島義克[1)], 赤嶺奈月[2)], 大竹賢太郎[2)], 松崎晶子[3)], 玉城智子[3)], 小菅則豪[3)], 吉見直己[3)]

一般演題・示説

6月2日（土） ポスター会場1（3F さっぽろ芸文館 蓬莱の間＋瑞雪の間）

甲状腺1　9：00〜9：14　座長：坂本穆彦（大森赤十字病院検査部）

P-1-1 甲状腺腫瘤に対する穿刺吸引細胞診のLBC利用の意義
鳥取大学医学部附属病院病理部[1)], 鳥取大学医学部保健学科病態検査学講座[2)]
○遠藤由香利[1,2)], 大野千恵子[1)], 松重貴大[1)], 持田洋利[1)], 山田恭子[1)], 桑本聡史[1)], 野坂加苗[1)], 梅北善久[1)], 広岡保明[2)]

P-1-2 LBC法を用いた免疫細胞化学染色によって推定できた乳癌甲状腺転移の一例
大阪大学医学部附属病院病理部
○大西崇文, 藤埜友稀奈, 長友忠相, 川嶋真由美, 内藤賢郎, 野島　聡, 堀由美子, 和田直樹, 池田純一郎, 森井英一

甲状腺2　9：21〜9：42　座長：長沼　廣（仙台市立病院病理診断科）

P-1-3 甲状腺穿刺吸引細胞診で組織型推定が困難であった軟骨肉腫の一例
愛知医科大学病院病院病理部[1)], 愛知医科大学病院病理診断科[2)]
○櫻井包子[1)], 高橋恵美子[1,2)], 坪井智子[1)], 藤井佳穂[1)], 水野里美[1)], 宮下拓也[1)], 古畑彩子[1)], 和田栄里子[1)], 佐藤允則[1)], 都築豊徳[1,2)]

P-1-4 細胞転写法が原発巣の推定に有用であった一例
春日井市民病院臨床検査技術室[1)], 春日井市民病院病理診断科[2)]
○渡邊弥生[1)], 齋藤知央[1)], 西尾　淳[1)], 加藤　浩[1)], 伊藤　修[1)], 吉田めぐみ[2)], 立山　尚[2)]

P-1-5 著しい核異型を示した甲状腺腺腫様結節の一例
日野市立病院病理検査室[1)], 日野市立病院病理診断科[2)], 慶應大学病院病理診断科[3)]
○佐々木和子[1)], 佐瀬　康[1)], 海野みちる[1)], 小柴まり子[1)], 中島亜紀子[1)], 亀山香織[3)], 三上修治[3)], 森永正二郎[1,2)]

甲状腺3　9：42〜10：03　座長：丸田淳子（医療法人野口記念会野口病院研究検査科）

P-1-6 慢性甲状腺炎を背景に硝子化索状腫瘍，乳頭癌，MALTリンパ腫が発生した甲状腺の1例
独立行政法人広島市立病院機構広島市立安佐市民病院臨床検査部病理診断科[1)], 独立行政法人広島市立病院機構広島市立安佐市民病院臨床検査部[2)]
○宮田直樹[1)], 阪本　聖[1,2)], 御手洗賀世[1,2)], 柏原倫子[1,2)], 江川博彌[1)], 金子真弓[1,2)]

P-1-7 甲状腺穿刺吸引細胞診にて胸腺様分化を示す癌（CASTLE）を疑った2例
富山県立中央病院臨床検査部検査科[1)], 富山県立中央病院病理診断科[2)]
○矢野彩子[1)], 石澤　伸[2)], 宮本藤之[1)], 清水雅彦[1)], 酒井哲也[1)], 中西ゆう子[2)], 内山明央[2)]

P-1-8 甲状腺CASTLE（carcinoma showing thymus-like differentiation）の1例
大阪市立大学医学部附属病院病理部
○塩田晃子, 大澤政彦, 桑江優子, 田中さやか, 安藤加奈江, 塩見和彦, 脇田江里子, 目黒麻紀, 宇仁和将, 大蔵真希

甲状腺 4　10：03〜10：24　座長：市原　真（JA 北海道厚生連札幌厚生病院病理診断科）

P-1-9　小濾胞様構造を示した甲状腺髄様癌の 1 例

東京女子医科大学中央検査部病理検査室[1)], 東京女子医科大学病理診断科[2)], 東京女子医科大学医学部病理学第一講座[3)], 東京女子医科大学医学部病理学第二講座[4)], 東京女子医科大学乳腺内分泌外科[5)]

○村上佳織[1)], 金室俊子[1)], 野並裕司[1)], 尾身葉子[5)], 鬼塚裕美[2,3)], 板垣裕子[2,4)], 廣井敦子[2,3)], 山本智子[2,3)], 澤田達男[2,3)], 長嶋洋治[2)]

P-1-10　広範な扁平上皮化生を伴った甲状腺乳頭癌の 1 例

小田原市立病院病理診断科

○磯崎　勝, 堀井　薫, 久保田一輝, 宮崎小百合, 涌井架奈子, 三富弘之

P-1-11　甲状腺硝子化索状腫瘍の一例

恵佑会札幌病院病理診断科[1)], 恵佑会札幌病院検査室[2)], 斗南病院病理診断科[3)], 札幌臨床検査センター病理[4)], NTT 東日本札幌病院臨床検査科[5)]

○小関美穂[1)], 中尾佳代[2)], 志田　啓[3)], 松尾和彦[4)], 黒川孝子[4)], 原まみえ[4)], 高桑康成[5)], 水無瀬昂[4)], 大内知之[1)], 武内利直[1)]

甲状腺 5　10：24〜10：45　座長：布引　治（神戸常盤大学保健科学部医療検査学科）

P-1-12　甲状腺の好酸球増多を伴う硬化性粘表皮癌の一例

京都第一赤十字病院病理診断科

○樋野陽子, 古本玲奈, 鬮橋進吾, 芦田静香, 井上小百合, 片岡恵美, 久保喜則

P-1-13　小児甲状腺髄様癌の一例

地方独立行政法人静岡県立病院機構静岡県立こども病院

○坂根潤一, 井上　卓, 岩淵英人

P-1-14　乳頭癌とその脱分化発生と思われる未分化癌が共存した甲状腺癌の一例

亀田総合病院臨床検査室[1)], 亀田総合病院耳鼻咽喉・頭頸部外科[2)], 亀田総合病院臨床病理科[3)]

○下岡友子[1)], 小山芳徳[1)], 角田敏一[1)], 伊菅大貴[1)], 中田智明[2)], 里見英俊[3)], 乳井美樹[3)], 星　和栄[3)], 堀　　隆[3)], 福岡順也[3)]

甲状腺 6　10：45〜11：06　座長：伊東正博（国立病院機構長崎医療センター病理診断科）

P-1-15　上縦隔腫瘍の診断で検体が提出された甲状腺 CASTLE の 1 例

独立行政法人地域医療機能推進機構群馬中央病院臨床検査部[1)], 独立行政法人地域医療機能推進機構群馬中央病院病理診断科[2)]

○永瀬泰平[1)], 石田亜光[1)], 斉藤誠人[1)], 櫻井信司[2)]

P-1-16　甲状腺穿刺吸引細胞診で食道癌の転移がみられた 1 例

公立那賀病院臨床検査科[1)], 公立那賀病院病理診断科[2)], 和歌山県立医科大学人体病理学教室[3)]

○稲垣充也[1)], 紙谷知子[1)], 岩橋吉史[2,3)], 村田晋一[3)]

P-1-17　甲状腺孤立性線維性腫瘍 Solitary fibrous tumor の一例

京都大学医学部附属病院病理診断科・病理部

○吹谷美佳, 白波瀬浩幸, 平伴英美, 平田勝啓, 冨田圭一, 山田洋介, 吉澤明彦, 南口早智子, 桜井孝規, 羽賀博典

皮膚・付属器　11：06〜11：27　座長：清水道生（博慈会記念総合病院病理診断センター）

P-1-18　乳頭分泌液にみられた伝染性軟属腫の 1 例

聖隷浜松病院臨床検査部[1)], 聖隷浜松病院病理診断科[2)], 立川綜合病院病理診断科[3)]

○宇野圭祐[1)], 山田真人[1)], 加藤好洋[1)], 鈴木愛梨[1)], 新井義文[2)], 大月寛郎[2)], 小林　寛[2,3)]

P-1-19 人工骨による頭蓋骨形成術後 28 年後に発生した類上皮型血管肉腫の一例

国立病院機構呉医療センター・中国がんセンター病理診断科[1)], 国立病院機構呉医療センター・中国がんセンター臨床検査科[2)], 国立病院機構呉医療センター・中国がんセンター臨床研究部[3)], 国立病院機構呉医療センター・中国がんセンター[4)]
○吉田美帆[1)], 倉岡和矢[1,2,3)], 安村奈緒子[1)], 佐伯由美[1)], 戸田　環[1)], 菅亜里紗[1)], 藤澤宏樹[1)], 谷山大樹[1,3)], 齊藤彰久[1)], 谷山清己[4)]

P-1-20 捺印細胞診にて推定しえた前額部悪性黒色腫の一例

済生会福岡総合病院病理診断科[1)], 久留米大学医学部病理学講座[2)]
○佐藤真介[1)], 宮崎浩子[1)], 佐藤瑞恵[1)], 東　悠介[1)], 石井洋子[1)], 石橋貴寛[1)], 牟田紘子[2)], 加藤誠也[1)]

中皮・体腔液 1　14：10〜14：31　座長：河原邦光（大阪はびきの医療センター病理診断科）

P-1-21 診断に苦慮した体腔液細胞診―乳頭状腎細胞癌の 1 例―

山梨大学医学部附属病院病理部[1)], 山梨大学人体病理学講座[2)]
○笠井一希[1)], 中澤久美子[1)], 石井喜雄[1)], 望月直子[1)], 花井佑樹[1)], 村田詩織[1)], 望月邦夫[2)], 中澤匡男[1)], 近藤哲夫[2)], 加藤良平[1,2)]

P-1-22 子宮頸癌術後 5 年にて発症した腹膜悪性中皮腫の 1 例

独立行政法人国立病院機構長崎医療センター統括診療部臨床検査科
○佐藤　圭, 山川　彩, 澤田吉人, 沖　茂彦, 梅崎　靖, 伊東正博

P-1-23 胸水貯留を契機に発見された神経内分泌癌と漿液性腺癌の両性質を有す原発不明癌の 1 例

東京都済生会中央病院臨床検査科[1)], 東京都済生会中央病院病理診断科[2)]
○笹本泰子[1)], 関れいし[2)], 阿部政太郎[1)], 長渡久美[1)], 河野健史[1)], 降幡雅子[1)], 玉井誠一[2)], 廣瀬茂道[2)]

中皮・体腔液 2　14：31〜14：52　座長：濱川真治（公立昭和病院臨床検査科）

P-1-24 腹水中に出現した胆嚢原発肝様腺癌（hepatoid adenocarcinoma）の 1 例

関西医科大学附属病院病理部
○吉岡紗弥, 蛭子佑翼, 岡野公明, 山東香織, 岡本　久, 石田光明, 宮坂知佳, 大江知里, 宮川　文, 蔦　幸治

P-1-25 胸水中に出現した腺様嚢胞癌の一例

鹿児島大学病院病理部・病理診断科[1)], 鹿児島大学大学院医歯学総合研究科腫瘍学講座病理学分野[2)]
○窪田恵美[1)], 宿里亜李沙[1)], 竹下かおり[1)], 西田ゆかり[1)], 田中和彦[1)], 霧島茉莉[1)], 後藤優子[2)], 平木　翼[1)], 飛田　陽[2)], 東美智代[1)]

P-1-26 胸水中に出現した甲状腺乳頭癌の一例

国家公務員共済組合連合会虎の門病院病理部・病理診断科
○牧野愛未, 中村信之, 横田　章, 小沢あずさ, 遠藤奈美江, 菅原明子, 日野るみ, 伊藤慎治, 木脇圭一, 藤井丈士

中皮・体腔液 3　14：52〜15：13　座長：三宅康之（倉敷芸術科学大学生命医科学科）

P-1-27 HEG1 の検討が診断に有用であった胸膜二相型中皮腫の一例

東京女子医科大学八千代医療センター医療技術部臨床検査室[1)], 東京女子医科大学八千代医療センター呼吸器外科[2)], 東京女子医科大学八千代医療センター病理診断科[3)]
○高橋昌樹[1)], 今野辰郎[1)], 南部周平[1)], 末澤亜紀[1)], 角奈美子[1)], 黄　英哲[2)], 関根康雄[2)], 大出貴士[3)], 増永敦子[3)], 廣島健三[3)]

P-1-28　腹水中に肉腫細胞が出現した精索原発脱分化型脂肪肉腫の 1 例

東京慈恵会医科大学附属柏病院病院病理部[1)], 東京慈恵会医科大学附属病院病院病理部[2)]

○本澤恵璃[1)], 稲山美智[1)], 齋藤　歩[1)], 戸田敏久[1)], 春間節子[1)], 中野雅貴[1)], 鷹橋浩幸[2)], 鈴木正章[1)]

P-1-29　胸水中への脊索腫細胞の出現を証明しえた 1 例

自治医科大学附属病院病理診断部[1)], 自治医科大学医学部病理学講座統合病理学部門[2)]

○丹波美織[1)], 大城　久[1,2)], 柳田美樹[1)], 郡　俊勝[1)], 鈴木智子[1)], 芳賀美子[1)], 織田智博[1)], 二階堂貴章[1)], 仁木利郎[1,2)], 福嶋敬宜[1,2)]

中皮・体腔液 4　15：13〜15：34　座長：松本慎二（福岡大学病院病理部・病理診断科）

P-1-30　高度の腹腔内進展を示した悪性胸膜中皮腫の一剖検例

岡山労災病院中央検査部病理診断科[1)], 福岡大学病院病理診断科[2)]

○園部　宏[1)], 岩佐貴仁[1)], 菅沼和義[1)], 妹尾純江[1)], 藤木正昭[1)], 松本慎二[2)], 鍋島一樹[2)]

P-1-31　早期悪性胸膜中皮腫における胸水細胞診の細胞学的検討

戸田中央臨床検査研究所病理検査科[1)], 東京都済生会中央病院病理診断科[2)], 聖路加国際病院病理診断科[3)], 静岡県立静岡がんセンター病理診断科[4)], 国立がんセンター中央病院病理・臨床検査科[5)], 千葉労災病院病理診断科[6)], 東京女子医科大学八千代医療センター病理診断科[7)]

○関れいし[1,2)], 中原啓太[1)], 小川命子[3)], 鈴木高祐[3)], 大野幸代[4)], 伊藤以知郎[4)], 渡邊麗子[5)], 尾崎大介[6)], 廣島健三[7)], 河合俊明[1)]

P-1-32　卵巣癌との鑑別に苦慮した悪性腹膜中皮腫の 1 例

国立病院機構金沢医療センター臨床検査科

○坂倉健司, 松田愛子, 山岸　豊, 岩尾文彦, 川島篤弘

骨・軟部 1　9：00〜9：21　座長：福永眞治（新百合ヶ丘総合病院病理診断科）

P-1-33　捺印細胞診が有用であった骨表在性 Ewing 肉腫の 1 例

弘前大学医学部附属病院病理部[1)], 弘前大学大学院医学研究科病理診断学講座[2)]

○岡田壮士[1)], 熊谷直哉[1)], 川村麻緒[1)], 工藤　海[1)], 藤田大貴[1)], 小川　薫[2)], 鎌滝章央[2)], 加藤哲子[2)], 黒瀬　顕[2)]

P-1-34　乳児に発生した左前腕滑膜肉腫の一例

長崎大学病院病理診断科病理部[1)], 長崎病理診断科[2)]

○田中　圭[1)], 安倍邦子[1)], 今泉利信[1)], 平山三国[1)], 濱崎幸恵[1)], 芝原一樹[1)], 穴見正信[2)], 新野大介[1)], 岸川正大[2)], 福岡順也[1)]

P-1-35　小児腎腫瘍の捺印標本における腎明細胞肉腫とその他の組織型との比較検討

神奈川県立こども医療センター検査科[1)], 神奈川県立こども医療センター病理診断科[2)]

○関谷元幹[1)], 長谷川由香里[1)], 田中水緒[2)], 田中祐吉[2)]

骨・軟部 2　9：21〜9：42　座長：山口岳彦（獨協医科大学埼玉医療センター病理診断科）

P-1-36　胸水貯留を契機に発見された骨肉腫の一例

社会医療法人雪の聖母会聖マリア病院病理・細胞診[1)], 社会医療法人雪の聖母会聖マリア病院病理診断科[2)]

○平川優太[1)], 木村芳三[2)], 伊藤園江[1)], 塚本孝久[1)], 武井美和[1)], 原武晃子[1)], 大田桂子[1)], 坂本康輔[1)], 西田直代[2)], 檜垣浩一[2)]

P-1-37　組織診で孤立性線維性腫瘍と診断された 2 症例の細胞診との対比

市立旭川病院中央検査科[1)], 市立旭川病院病理診断科[2)]

○山田和明[1)], 勝見友則[1)], 茎田　力[1)], 越高正広[1)], 二郷元彦[1)], 武田晃典[1)], 高田明生[2)]

P-1-38 鼡径部に発生した嚢胞状孤立性線維性腫瘍の1例

九州労災病院病理診断科[1], JCHO 九州病院臨床病理検査科[2], 産業医科大学第2病理学[3], 産業医科大学第1病理学[4]
○内橋和芳[1], 槇原康亮[1], 金澤茂正[1], 吉田徳秀[1], 岩見光晃[1], 淋　茜[1], 立岩友美[2], 野口紘嗣[3], 笹栗毅和[2], 久岡正典[4]

骨・軟部 3　9：42〜10：03　座長：元井　亨（がん・感染症センター都立駒込病院）

P-1-39 形質細胞腫と紛らわしい細胞像を呈した sclerosing epithelioid fibrosarcoma の1例

島根大学医学部器官病理学[1], 島根大学医学部附属病院病理部[2]
○長瀬真実子[1], 石川典由[2], 岩橋輝明[2], 荒木亜寿香[1], 丸山理留敬[1]

P-1-40 Clear cell sarcoma of soft tissue の一例

香川大学医学部附属病院病理診断科[1], 香川大学医学部附属病院病理部[2], 済生会今治病院病理診断科[3], 高松赤十字病院病理診断科[4]
○香川聖子[1], 伊吹英美[1], 串田吉生[1], 本山睦美[2], 松永　徹[2], 石川　亮[1], 坂東健次[3], 香月奈穂美[4], 門田球一[1], 羽場礼次[1]

P-1-41 胞巣型横紋筋肉腫の一例

国立病院機構呉医療センター・中国がんセンター病理診断科[1], 国立病院機構呉医療センター・中国がんセンター臨床研究部[2], 国立病院機構呉医療センター・中国がんセンター臨床検査科[3], 国立病院機構呉医療センター・中国がんセンター[4]
○齊藤彰久[1], 倉岡和矢[1,2,3], 吉田美帆[1], 菅亜里紗[1], 藤澤宏樹[1], 安村奈緒子[1], 戸田　環[1], 山本英喜[3], 谷山大樹[1], 谷山清己[4]

消化器 1　10：03〜10：24　座長：広岡保明（鳥取大学医学部病態検査学講座）

P-1-42 肉腫様成分を伴った中部胆管腺扁平上皮癌が胆管擦過細胞診に出現した1例

同愛記念病院研究検査[1], 虎ノ門病院病理診断部[2]
○介川雅之[1], 戎　友彰[1], 金井順侯[1], 高平雅和[1], 木脇圭一[2], 岸　宏久[1]

P-1-43 EUS-FNA が有効であった胆のう原発疑いメラノーマの1例

藤元総合病院臨床検査室[1], 公立昭和病院臨床検査科[2]
○串間千里[1], 濱川真治[2]

P-1-44 EUS-FNA で診断された膵内副脾の1例

広島市立広島市民病院病理診断科[1], 岩国医療センター病理診断科[2]
○守都敏晃[1,2], 高木伸治[1], 坂田かな枝[1], 喜田真理子[1], 坂本美弥[1], 戸井紳二[1], 山崎理恵[1], 市村浩一[1]

消化器 2　10：24〜10：45　座長：吉澤明彦（京都大学医学部附属病院病理診断科／京都大学大学院医学研究科附属総合解剖センター）

P-1-45 膵 EUS-FNA 材料中に副腎由来細胞が出現した一例

川崎医科大学附属病院[1], 川崎医科大学病理学1[2], 川崎医科大学病理学2[3]
○福屋美奈子[1], 小林博久[1], 寺尾祥江[1], 菅野豊子[1], 米　亮祐[1], 小林江利[1], 伊禮　功[2], 秋山　隆[2], 鹿股直樹[3], 森谷卓也[3]

P-1-46 EUS-FNA にて診断に苦慮した食道胃接合部粘表皮癌の1例

東京逓信病院病理診断科[1], 東京警察病院病理診断科[2], 立正佼成会附属佼成病院病理科[3]
○岸田由起子[1], 神戸晴香[1], 小川佑美[1], 中村恵子[1], 清水香織[1], 浅川一枝[1], 高橋　剛[1], 二階堂孝[3], 横山宗伯[2], 田村浩一[1]

P-1-47 EUS-FNA で診断し得た胃の神経鞘腫の一例

地方独立行政法人東京都健康長寿医療センター病理診断科
○児島宏哉, 白幡浩人, 木曽有里, 浜島裕理, 江坂四季音, 木下真由美, 今泉雅之, 鈴木明美, 松田陽子, 新井冨生

消化器 3　10：45〜11：06　座長：眞能正幸（国立病院機構大阪医療センター臨床検査科）

P-1-48　EUS-FNA にて診断し得た腎細胞癌膵転移の 1 例
地方独立行政法人大阪府立病院機構大阪急性期・総合医療センター病理科
○西尾祥邦, 佐々木志保, 岩瀬大輔, 倉澤佳奈, 立石愛美, 高城理香, 永田麻水, 藤中浩樹, 島津宏樹, 伏見博彰

P-1-49　EUS-FNA で経験した膵管内管状乳頭腫瘍の一例
市立札幌病院検査部[1], 市立札幌病院病理診断科[2]
○村田　惠[1], 加賀幸斗[1], 村上将大[1], 片平淳子[1], 高橋佳奈[1], 吉澤明希[1], 野崎正行[1], 岩崎沙理[2], 辻　隆裕[2], 深澤雄一郎[2]

P-1-50　胆嚢小細胞癌の一例
亀田総合病院病理検査室
○熊田香織, 小山芳徳, 松本信雄, 佐藤奈緒美, 里見英俊, 乳井美樹, 堀　　隆, 星　和栄, 福岡順也

消化器 4　11：06〜11：27　座長：竹中明美（大阪府立成人病センター臨床検査科細胞診）

P-1-51　当院で経験した十二指腸 gangliocytic paraganglioma の 2 例
横浜市立大学附属市民総合医療センター
○高瀬章子, 田辺美樹子, 菊地美保, 富岡理恵, 石津春菜, 市川美咲, 成田千華, 腰高典子, 大谷方子, 稲山嘉明

P-1-52　膵腺房細胞癌の 4 例
香川大学医学部附属病院病理部[1], 香川大学医学部附属病院病理診断科[2]
○本山睦美[1], 松永　徹[1], 片倉和哉[1], 郷田　衛[1], 宮本加菜[1], 大通清美[1], 石川　亮[2], 門田球一[2], 串田吉生[1,2], 羽場礼次[1,2]

P-1-53　膵退形成膵管癌の 1 例
日本鋼管病院病理検査技術科[1], 山近記念総合病院病理検査室[2], 茅ヶ崎市立病院臨床検査科[3], 東海大学医学部基盤診療学系病理診断学[4], 日本鋼管病院病理診断科[5]
○金　佳美[1], 松井成明[1], 川島真人[1], 大久保美沙[2], 内山　瞳[3], 森下明博[3], 梶原　博[4], 中村直哉[4], 長村義之[5]

神経（中枢・末梢）1　14：10〜14：31　座長：渡辺みか（東北大学病院病理部）

P-1-54　新生児特有の特徴により診断に苦慮した新生児単純ヘルペス脳幹脳炎の一例
北海道立子ども総合医療・療育センター検査部病理診断科
○木村幸子

P-1-55　神経芽腫における *MYCN* 遺伝子と細胞学的特徴の比較検討
地方独立行政法人静岡県立病院機構静岡県立こども病院
○井上　卓, 坂根潤一, 岩淵英人

P-1-56　非定型奇形腫様ラブドイド腫瘍の 1 例
金沢大学附属病院病理診断科・病理部[1], 金沢大学分子細胞病理学[2]
○酒野香織[1], 今度邦博[1], 玉野裕子[1], 田口憲子[1], 宮下麻代[1], 藤山桃子[1], 下田　翼[1], 池田博子[1], 大井章史[2]

神経（中枢・末梢）2　14：31〜14：52　座長：藤ヶ崎純子（東京都健康長寿医療センター神経病理）

P-1-57　脳腫瘍圧挫標本における髄膜腫の細胞像
日本医科大学千葉北総病院病理診断科・病理部
○清水秀樹, 佐藤春明, 三枝順子, 京本晃典, 笹谷昌司, 京本絢美, 大峯広貴, 平野孝幸, 長谷川千花子, 羽鳥　努

P-1-58 髄液細胞診を契機に発見された膵癌脳転移の１剖検例

東大和病院病理細胞診断科

○林友理恵, 坂牧久仁子, 河村淳平, 篠　友希, 島方崇明, 桑尾定仁

P-1-59 髄液細胞診を契機に発見された Papillary meningioma の１例

社会福祉法人恩賜財団千葉県済生会習志野病院医療技術部臨床検査科病理検査室[1], 社会福祉法人恩賜財団千葉県済生会習志野病院病理診断科[2], 社会福祉法人恩賜財団千葉県済生会習志野病院泌尿器科[3], 帝京大学ちば総合医療センター病理部[4]

○森山愛未[1], 下境博文[1], 沖野由子[1], 小島竜司[1], 山崎一人[4], 関田信之[3], 菅野　勇[2]

神経(中枢・末梢)3　14：52〜15：13　座長：谷野美智枝（旭川医科大学病院病理部）

P-1-60 細胞学的診断が困難であった anaplastic pleomorphic xanthoastrocytoma の１例

東京女子医科大学中央検査部病理検査室[1], 東京女子医科大学病理診断科[2], 東京女子医科大学医学部病理学第一講座[3], 東京女子医科大学医学部病理学第二講座[4], 船橋市立医療センター臨床病理[5]

○白石　彩[1], 金室俊子[1], 野並裕司[1], 鬼塚裕美[2,3], 板垣裕子[2,4], 廣井敦子[2,3], 山本智子[2,3], 澤田達男[2,3], 清水辰一郎[5], 長嶋洋治[2]

P-1-61 中枢性神経細胞腫（Central neurocytoma）の１例

川口市立医療センター検査科病理[1], 川口市立医療センター病理診断科[2], 日本大学医学部人体病理学[3]

○今村尚貴[1], 須賀恵美子[1], 松永英人[1], 鈴木忠男[1], 三俣昌子[2], 坂田一美[2], 山本雅博[2], 本間　琢[3], 生沼利倫[2]

P-1-62 中枢神経系原発と考えられ，その後他臓器浸潤がみられた悪性リンパ腫の一例

自治医科大学附属病院病理診断部

○柳田美樹, 二階堂貴章, 郡　俊勝, 鈴木智子, 渡邊温子, 天野雄介, 大城　久, 福嶋敬宜

神経(中枢・末梢)4　15：13〜15：34　座長：佐藤信也（国際医療福祉大学福岡保健医療学部医学検査学科）

P-1-63 Glioblastoma with a primitive neuronal component の細胞病理学的特徴

国立病院機構名古屋医療センター臨床検査科[1], 国立病院機構名古屋医療センター脳神経外科[2], 埼玉医科大学病理学[3]

○久野欽子[1], 川崎朋範[1], 市原　周[1], 矢田啓二[1], 山下美奈[1], 河野知代[1], 須崎法幸[2], 佐々木惇[3]

P-1-64 類上皮膠芽腫の１例

帝京大学医学部附属病院病院病理部[1], 群馬大学大学院医学研究科病態病理学分野[2], 三井記念病院病理診断科[3], 帝京大学医学部附属病院脳神経外科[4]

○石井美樹子[1], 斉藤光次[1], 横尾英明[2], 大越　卓[1], 宮田佳奈[1], 笠井亮子[1], 小島　貴[1], 森田茂樹[3], 大山健一[4], 近藤福雄[1]

P-1-65 特異な進展形式を示した異型髄膜腫の１例

岐阜大学医学部附属病院病理部[1], 岐阜大学医学部附属病院検査部[2], 岐阜大学大学院医学系研究科腫瘍病理学[3]

○水野加織[1], 中川　篤[2], 片桐恭雄[1], 岩田明子[1], 安藤咲恵[1], 北野素子[1], 佐々木健太[2], 川村勇人[2], 金山知弘[3], 宮崎龍彦[1]

泌尿器 1　9：00〜9：21　座長：林　洋子（長崎大学医歯薬学総合研究科病理学分野）

P-1-66 小児副腎皮質癌の一例

沖縄県立南部医療センター・こども医療センター検査科[1], 沖縄県立南部医療センター・こども医療センター病理診断科[2]

○松本三穂[1], 仲村　望[1], 比嘉奈津美[1], 新垣善孝[1], 長嶺利恵子[1], 仲里　巌[2]

P-1-67　精巣近傍に発生した Inflammatory myofibroblastic tumor の一例
公立福生病院医療技術部臨床検査技術科[1)], 公立福生病院診療部病理診断科[2)], 順天堂大学医学部附属練馬病院病理診断科[3)]
○松本　純[1)], 山久智加[1)], 米良隆志[1)], 深町　茂[1)], 浦　礼子[2,3)], 小名木寛子[2,3)], 江口正信[2)]

P-1-164　尿細胞診における異型細胞の UroVysion™-FISH 法の有用性の評価
島根大学医学部器官病理学[1)], Queens Medical Center[2)], 島根大学医学部病態病理学[3)]
○丸山理留敬[1)], Pamela Tauchi-Nishi[2)], 三島聡子[3)], 並河　徹[3)]

泌尿器 2　9：21〜9：42　座長：下釜達朗（製鉄記念八幡病院病理診断科）

P-1-68　膀胱洗浄細胞診にて腺癌が併存する前立腺小細胞癌を疑った 1 例
独立行政法人地域医療機能推進機構札幌北辰病院検査部
○池田直樹, 保谷俊行, 前島澄子, 平野菜津美, 中西勝也

P-1-69　尿中に出現した前立腺小細胞癌の 1 例
社会医療法人天神会新古賀病院[1)], 社会医療法人天神会古賀病院 21[2)]
○貞嶋奈津[1)], 河原真弓子[1)], 貞嶋栄司[1)], 木下準子[1)], 山崎加奈子[1)], 尾方真帆[1)], 徳田雄治[2)], 徳永　藏[1)]

P-1-70　肺内多発性腫瘤，頸部・腹腔内リンパ節腫脹で発見された精巣原発胎児性癌の一例
獨協医科大学病院病理部[1)], 獨協医科大学病院病理診断科[2)]
○古米　遥[1)], 加藤　輝[1)], 永井多美子[1)], 佐々木英夫[1)], 町田浩美[1)], 中里宜正[2)], 黒田　一[2)], 小島　勝[2)], 今井康雄[2)]

泌尿器 3　9：42〜10：03　座長：寺畑信太郎（市立砺波総合病院病理診断科）

P-1-71　カテーテル尿細胞診における免疫染色の有用性の検討
順天堂大学医学部附属順天堂医院病理診断部[1)], 順天堂大学人体病理病態学講座[2)]
○山里勝信[1)], 森佳奈子[1)], 占部悦子[1)], 坂井育美[1)], 矢部マツ子[1)], 福村由紀[2)], 荒川　敦[2)], 八尾隆史[2)]

P-1-72　PD-L1 陽性を示したリンパ上皮様型尿路上皮癌の 1 例
富山県済生会富山病院病理診断科[1)], 富山大学大学院医学薬学研究部病理診断学講座[2)]
○田近洋介[1)], 中島悠樹[1)], 折田　恵[1)], 井村穣二[2)]

P-1-73　終日自然尿を回収して作製したセルブロックが診断に有用であった 2 例
国家公務員共済組合連合会虎の門病院病理部
○横田　章, 井下尚子, 中村信之, 府川孝子, 藤井丈士

泌尿器 4　10：03〜10：24　座長：関田信之（船橋中央病院）

P-1-74　膀胱胞巣型尿路上皮癌（nested variant of urothelial carcinoma）が疑われた 1 例
地方独立行政法人大阪府立病院機構大阪急性期・総合医療センター病理科
○佐々木志保, 藤中浩樹, 岩瀬大輔, 倉澤佳奈, 立石愛美, 高城理香, 永田麻水, 西尾祥邦, 島津宏樹, 伏見博彰

P-1-75　膀胱憩室症の尿中に出現し，腫瘍細胞との鑑別が極めて困難な一例
小川赤十字病院病理[1)], 埼玉医科大学総合医療センター病理部[2)], がん研究所病理部[3)], 東京大学医科学研究所病理部[4)]
○釜津田雅樹[1)], 下方直美[1)], 佐藤真之介[1)], 一ノ瀬こずえ[1)], 糸山進次[2)], 高澤　豊[3)], 大田泰徳[4)]

P-1-76　大腸癌術後 5 年以上経過後に膀胱転移が疑われた尿細胞診の 2 例
日本赤十字社医療センター病理部
○富田健一郎, 裴　有安, 夏目愛子, 中　昂一, 松尾梢恵, 武村民子, 熊坂利夫

泌尿器 5　10：24〜10：45　座長：是松元子（株式会社 LSI メディエンス病理細胞診ラボラトリー）

P-1-77　膀胱原発リンパ腫様型/形質細胞様型尿路上皮癌の 1 例
日本医科大学武蔵小杉病院病理診断科[1)], 日本医科大学統御機構診断病理学[2)]
○加藤舞子[1)], 中村祐司[1)], 牧野隆浩[1)], 永井祥子[1)], 前本直子[1)], 許田典男[1)], 北山康彦[1)], 内藤善哉[2)]

P-1-78　膀胱浸潤により尿中に出現した未分化子宮肉腫の 1 例
社会医療法人雪の聖母会聖マリア病院病理細胞診[1)], 社会医療法人雪の聖母会聖マリア病院病理診断科[2)]
○楳田明美[1)], 西田直代[2)], 伊藤園江[1)], 塚本孝久[1)], 長山大輔[1)], 高橋光彦[1)], 木村芳三[2)], 檜垣浩一[2)]

P-1-79　膀胱マラコプラキアの 1 例
山梨大学医学部人体病理学講座[1)], 山梨大学医学部附属病院病理部[2)]
○望月邦夫[1)], 花井佑樹[2)], 笠井一希[2)], 村田詩織[2)], 望月直子[2)], 中澤久美子[2)], 井上朋大[1)], 中澤匡男[2)], 近藤哲夫[1)]

泌尿器 6　10：45〜11：06　座長：瀬古周子（名古屋第二赤十字病院病理診断科）

P-1-80　尿中で見られた転移性腫瘍の細胞像
大阪大学医学部附属病院病理部
○藤埜友稀奈, 長友忠相, 大西崇文, 川嶋真由美, 内藤賢郎, 野島　聡, 堀由美子, 和田直樹, 池田純一郎, 森井英一

P-1-81　当院における尿細胞診 Class 3 の良悪性の比較
筑波メディカルセンター病院臨床検査科[1)], 筑波メディカルセンター病院病理科[2)]
○石松寛美[1)], 石黒和也[1)], 西村優花[1)], 村井陽子[1)], 上田有美[1)], 大河内良美[1)], 小田倉章[1)], 小沢昌慶[2)], 内田　温[2)], 菊池和徳[2)]

P-1-82　BCG failure 症例の自然尿細胞診に出現する異型細胞の形態学的検討
九州大学大学院医学系学府保健学専攻[1)], 九州大学大学院医学研究院保健学部門[2)], 国際医療福祉大学[3)], 福岡山王病院[4)], さぎやま泌尿器クリニック[5)]
○森山拓人[1)], 渡邊壽美子[2)], 軍馬麻紀[1)], 鷺山和幸[5)], 加来恒壽[3,4)], 杉島節夫[2)]

泌尿器 7　11：06〜11：27　座長：南口早智子（京都大学医学部附属病院病理診断科）

P-1-83　Blocking PCR を用いた TERT 遺伝子プロモーター領域変異の検出
帝京大学ちば総合医療センター病院病理部
○豊永安洋, 内田浩紀, 常世田岬, 山本善也, 若原孝子, 安達純世, 石田康生, 山崎一人

P-1-84　尿中ポドカリキシン陽性細胞は半月体形成のバイオマーカーとなり得るか
神戸大学大学院保健学研究科病態解析学領域[1)], 愛媛県立医療技術大学臨床検査学科[2)], 愛媛県総合保健協会病理[3)], 香川大学医学部附属病院病理部[4)]
○大崎博之[1)], 徳原康哲[2)], 藤田泰史[3)], 松永　徹[4)], 串田吉生[4)], 羽場礼次[4)], 鴨志田伸吾[1)]

P-1-85　膀胱癌の尿細胞診における p16 の免疫細胞化学的検討
金沢市立病院中央診療部臨床検査室[1)], 金沢市立病院病理診断科[2)]
○海道一恵[1)], 野村美奈[1)], 石山　進[1)], 小林雅子[2)]

呼吸器 1　14：10〜14：31　座長：田口健一（九州がんセンター統括診療部病理診断科/臨床検査科）

P-1-86　当院における肺の EGFR 遺伝子検査の取り組みと細胞診断の役割
船橋市立医療センター臨床検査科[1)], 船橋市立医療センター臨床病理[2)], 船橋市立医療センター呼吸器外科[3)], きのしたクリニック[4)], 船橋市立医療センター産婦人科[5)]
○諏訪朋子[1)], 高橋久雄[1)], 師岡恭之[1)], 石塚　瞳[1)], 清水辰一郎[2)], 木下孔明[3,4)], 佐々木直樹[5)]

P-1-87　液状化検体細胞診（LBC）における核酸抽出方法の検討
奈良県立医科大学医学部病理診断学講座
○藤井智美, 杉本　文, 畠山陽子, 中井登紀子, 大林千穂

P-1-88　肺癌細胞診における PD-L1 IHC 検査の妥当性に関する検討
国立研究開発法人国立がん研究センター中央病院病理・臨床検査科
○吉田和広, 澁木康雄, 時田和也, 杉山迪子, 橋本大輝, 元井紀子

呼吸器 2　14：31〜14：52　座長：村田哲也（JA 三重厚生連鈴鹿中央総合病院病理診断科）

P-1-89　気管支鏡材料細胞診で非小細胞癌とした標本からの組織型推定の検討
地方独立行政法人東京都健康長寿医療センター病理診断科
○今泉雅之, 浜島裕理, 江坂四季音, 白幡浩人, 木下真由美, 木曽有里, 児島宏哉, 鈴木明美, 松田陽子, 新井冨生

P-1-90　異型カルチノイドの細胞学的検討
東京医科大学病院病理診断科[1], 東京医科大学人体病理学分野[2]
○石原里佳子[1], 松林　純[1,2], 三宅真司[1], 小池悦子[1], 前田純一[1], 垣花昌俊[1], 梶原直尚[1], 大平達夫[1], 池田徳彦[1], 長尾俊孝[1,2]

P-1-91　肺癌病気診断における EBUS－TBNA の有用性　PET－CT 偽陽性症例の検討
国保直営総合病院君津中央病院臨床検査科[1], 国保直営総合病院君津中央病院呼吸器外科[2], 国保直営総合病院君津中央病院病理診断科[3]
○嶋野美和[1], 山田由香里[1], 松尾真吾[1], 海寳大輔[2], 伊藤貴正[2], 飯田智彦[2], 柴　光年[2], 井上　泰[3]

呼吸器 3　14：52〜15：13　座長：藤田結花（国立病院機構旭川医療センター呼吸器内科）

P-1-92　小細胞癌への形質転換を認めた EGFR 遺伝子変異陽性肺腺癌の 2 例
順天堂大学医学部附属順天堂医院病理診断部[1], 順天堂大学医学部人体病理病態学講座[2]
○半田貴史[1], 寺尾暁子[1], 堤　裕子[1], 大沼八千代[1], 飯村美香[1], 林大久生[2], 齋藤　剛[2], 八尾隆史[2]

P-1-93　術中迅速診断時に嚢胞壁の擦過細胞診が有用であった胸腺嚢胞由来の扁平上皮癌の 1 例
船橋市立医療センター臨床病理[1], 船橋市立医療センター臨床検査科[2], 船橋市立医療センター呼吸器外科[3], 船橋市立医療センター産婦人科[4], きのしたクリニック[5], 東京医科大学八王子医療センター呼吸器外科[6]
○清水辰一郎[1], 諏訪朋子[2], 高橋久雄[2], 師岡恭之[2], 石塚　瞳[2], 木下孔明[3,5], 佐々木直樹[4], 内田　修[6]

P-1-94　肺線維平滑筋腫性過誤腫の 1 例
豊見城中央病院病理診断科
○天久望美, 喜友名正也, 伊禮　彩, 照屋敦子

呼吸器 4　15：13〜15：34　座長：川本雅司（帝京大学医学部附属溝口病院病理診断科）

P-1-95　気管支鏡検査で診断に苦慮した肺転移 hCG 産生腫瘍の一例
船橋市立医療センター臨床検査科[1], 船橋市立医療センター臨床病理[2], 船橋市立医療センター呼吸器外科[3], きのしたクリニック[4]
○師岡恭之[1], 諏訪朋子[1], 高橋久雄[1], 石塚　瞳[1], 清水辰一郎[2], 木下孔明[3,4]

P-1-96　脳転移を契機に発見された AFP 産生肺原発 adenocarcinoma の 1 例―細胞診所見を中心に―
社会医療法人財団大樹会総合病院回生病院病理診断科[1], 香川大学医学部腫瘍病理学[2]
○中川幸智代[1], 舩本康申[1], 鈴木貴子[1], 谷本由香利[1], 竿尾光祐[1], 横平政直[2], 今井田克己[2]

P-1-97 肺癌で原発巣とリンパ節転移巣の細胞診所見が異なった１症例
医療法人沖縄徳洲会吹田徳洲会病院臨床検査科
○下山夏季, 浅井典彦, 中嶋安識

呼吸器 5　15：34〜15：55　座長：須甲憲明（北海道医療センター呼吸器内科）

P-1-98 喀痰に出現した悪性黒色腫の１例
聖路加国際病院病理診断科[1], 東京女子医科大学第一病理[2]
○山川真梨奈[1], 小川命子[1], 中田裕人[1], 平林陽介[1], 小林ひとみ[1], 恒田直人[1], 宇野美恵子[1], 野嵜　史[1], 鈴木高祐[1], 澤田達男[2]

P-1-99 肺の悪性黒色腫の１例
結核予防会複十字病院病理診断部病理診断科[1], 結核予防会複十字病院呼吸器センター呼吸器外科[2], がん研究会がん研究所病理部[3]
○舩井遼子[1], 温井奈美[1], 菊池康華[1], 草野行治[1], 吉田　勤[1,2], 高松　学[3], 稲村健太郎[3], 二宮浩範[3], 石川雄一[3], 菊地文史[1]

P-1-100 Nivolumab 投与により髄液中の肺腺癌細胞が消失した一症例
JR 東京総合病院
○大友梨恵, 田中さゆり, 武田優華, 高見真理子, 恩田雅弘, 谷川園子, 千田雅子, 中澤和久, 関　邦彦

頭頸部 1　9：00〜9：21　座長：湊　宏（石川県立中央病院病理診断科）

P-1-101 耳下腺より発生したと考えられたいわゆるオンコサイトーマの１例
掛川市・袋井市病院企業団立中東遠総合医療センター臨床検査室[1], 浜松医科大学再生・感染病理学講座[2], 浜松医科大学医学部附属病院病理診断科[3]
○石堂　統[1], 有吉啓子[1], 赤堀朋味[1], 杉浦文美[1], 目黒史織[2], 福嶋麻由[3], 津久井宏恵[3]

P-1-102 左口蓋に発生した多型低悪性度腺癌の一例
札幌臨床検査センター株式会社病理検査部病理検査課[1], 恵佑会札幌病院病理診断科[2], 北海道大学大学院歯学研究科口腔病理病態学教室[3], NTT 東日本札幌病院病理検査部[4]
○原まみえ[1], 黒川孝子[1], 古村喜好[1], 徳永祐一[1], 小関美穂[2], 大内知之[2], 北村哲也[2,3], 武内利直[2], 水無瀬昂[1], 高桑康成[4]

P-1-103 Stroma-poor Warthin tumor の１例
福井大学医学部附属病院病理診断科/病理部[1], 福井大学医学部病因病態医学講座腫瘍病理学領域[2]
○鈴木佑梨[1], 岩崎和美[1], 森　正樹[1], 前川秀樹[1], 中嶋　茜[1], 伊藤知美[1], 山口愛奈[1], 樋口翔平[1], 酒井康弘[2], 今村好章[1]

頭頸部 2　9：21〜9：42　座長：横山繁生（野口病院病理診断科）

P-1-104 唾液腺導管癌の８症例
高知大学医学部附属病院病理診断部[1], 高知大学医学部病理学講座[2]
○吉良佳那[1], 野口真宏[1], 岡本真知[1], 高橋明日香[1], 大原栄二[1], 國沢佳菜子[2], 井口みつこ[1], 戸井　慎[1], 弘井　誠[1], 村上一郎[1]

P-1-105 細胞診で粘表皮癌とした多形腺腫由来癌（唾液腺導管癌）の１例
琉球大学医学部附属病院病理部[1], 琉球大学大学院医学研究科腫瘍病理学講座[2]
○西平紀介[1], 仲宗根克[1], 伊原美枝子[1], 瑞慶覧陽子[1], 西平育子[1], 平田幸也[1], 松本裕文[2], 青山　肇[2], 松崎晶子[2], 吉見直己[2]

P-1-106 細胞診で鑑別に苦慮した多形腺腫の一例
宮城県立がんセンター臨床検査技術部[1], 宮城県立がんセンター病理診断科[2]
○内城孝之[1], 伊藤しげみ[2], 植木美幸[1], 大場いづみ[1], 大山友紀[1], 佐藤郁郎[2]

頭頸部 3　9：42〜10：03　座長：小林博也（旭川医科大学病理学講座免疫病理分野）

P-1-107　耳下腺に発生した分泌癌（乳腺相似分泌癌）の一例

聖路加国際病院病理診断科[1)], 日本大学松戸歯学部口腔病理学講座[2)], 国立がん研究センター中央病院病理・臨床検査科[3)], 東京女子医科大学第一病理[4)]

○金子あゆみ[1)], 小川命子[1)], 植竹　都[1)], 鈴木正敏[1)], 吉田光希[1)], 久山佳代[2)], 森　泰昌[3)], 内田士朗[1)], 鈴木高祐[1)], 澤田達男[4)]

P-1-108　耳下腺に発生した乳腺相似分泌癌の一例

信州大学医学部附属病院臨床検査部[1)], 信州大学医学部病理組織学教室[2)]

○布麻里奈[1)], 小林幸弘[1)], 堀川美栄子[1)], 下條康代[1)], 百瀬正信[1)], 中嶋智之[1)], 仲田梨恵[1)], 小笠原創也[1)], 小林実喜子[2)], 上原　剛[1)]

P-1-109　耳下腺に発生した（乳腺相似）分泌癌 2 例の細胞像

東京医科歯科大学医学部附属病院病理部[1)], 秀和総合病院検査科病理[2)], 東京医科歯科大学大学院医歯学総合研究科包括病理学[3)], 東京医科歯科大学大学院医歯学総合研究科人体病理学[4)]

○水口祐未[1)], 櫻井　聖[1)], 瀬戸口知里[2)], 中嶋　裕[1)], 関根正喜[1)], 安藤　登[1)], 木脇祐子[3)], 菅原江美子[1)], 伊藤　崇[4)], 明石　巧[1)]

頭頸部 4　10：03〜10：24　座長：今信一郎（市立室蘭総合病院臨床検査科）

P-1-110　左耳下腺に発生した上皮筋上皮癌の一例

札幌臨床検査センター株式会社病理検査部病理検査課[1)], 恵佑会札幌病院病理診断科[2)], 北海道大学大学院歯学研究科口腔病理病態学教室[3)], NTT 東日本札幌病院病理検査部[4)]

○松尾和彦[1)], 古村喜好[1)], 原まみえ[1)], 黒川孝子[1)], 小関美穂[2)], 大内知之[2)], 北村哲也[2,3)], 武内利直[2)], 水無瀬昂[1)], 高桑康成[4)]

P-1-111　Plasmacytoid cell 細胞質内に基底膜様物質を容れた筋上皮腫の一例

東邦大学医療センター佐倉病院病院病理部[1)], 東邦大学医療センター佐倉病院病理診断科[2)], 東邦大学医療センター佐倉病院耳鼻咽喉科[3)]

○山崎利城[1)], 鎌倉正和[1)], 佐藤麻依[1)], 伊藤靖那[1)], 山口みはる[1)], 平山美佐子[1)], 北村　真[1)], 和田　翠[3)], 吉田美穂[1,2)], 蛭田啓之[1,2)]

P-1-112　ラブドイド細胞を伴う耳下腺筋上皮癌の一例

国立病院機構福山医療センター臨床検査科[1)], 川崎医療福祉大学医療技術学部臨床検査学科[2)], 岡山大学病院病理診断科[3)]

○村本将太[1)], 有安早苗[2)], 福田由美子[1)], 中桐智香子[1)], 山代承子[1)], 柳井広之[3)], 渡辺次郎[1)]

子宮体部 1　10：24〜10：45　座長：山下　剛（市立函館病院産婦人科）

P-1-113　肺癌子宮転移の 1 例

愛知県がんセンター中央病院

○竹下　奨, 坪内寛文, 坂田　純, 森　正彦, 水野美香

P-1-114　乳癌子宮転移の 1 例

福岡赤十字病院病理診断科[1)], 福岡赤十字病院産婦人科[2)], 公立学校共済組合九州中央病院病理診断科[3)]

○石井萌美[1)], 田河賢人[1)], 遠矢浩隆[1)], 碇　益代[1)], 小材和浩[1)], 藤田　綾[1)], 伏見文良[3)], 遠城幸子[2)], 西田　眞[1)], 西山憲一[1)]

P-1-115 子宮体部に発生したMesonephric-like adenocarcinomaの1例

順天堂大学医学部附属練馬病院病理診断科[1], 順天堂大学医学部附属練馬病院臨床検査科[2], 順天堂大学医学部附属練馬病院産科・婦人科[3]
○飯野瑞貴[1], 青木裕志[1], 浅見志帆[1], 坂口亜寿美[1], 小倉加奈子[1,2], 濱村憲佑[3], 荻島大貴[3], 松本俊治[1]

子宮体部2　10：45〜11：06　座長：三橋　暁（千葉大学大学院医学研究院生殖医学）

P-1-116 診断に苦慮した子宮体部扁平上皮癌の1例

市立長浜病院
○高橋顕雅, 黒澤　学, 西野万由美, 岡本明子, 宮元伸篤, 新川由基, 上村真央, 北澤　純

P-1-117 婦人科細胞診で同定し得たhepatoid carcinomaとgastric type adenocarcinomaの合併例

新百合ヶ丘総合病院病理診断科[1], 東京慈恵会医科大学附属第三病院病院病理部[2]
○和田幸子[1], 村上将人[1], 田口勝二[1], 高山明子[1], 柳沢春華[2], 福永眞治[1]

P-1-118 子宮内膜細胞診が有用であった早期子宮体癌の1例

茅ヶ崎市立病院臨床検査科[1], 日本鋼管病院病理検査科[2], 山近記念総合病院病理検査[3], 東海大学医学部基盤診療学系病理診断学[4], 日本鋼管病院病理診断科[5], 茅ヶ崎市立病院病理診断科[6]
○内山　瞳[1], 松井成明[2,4], 森下明博[1], 鈴木真由美[1], 坂下仁美[1], 大久保美沙[3], 梶原　博[4], 長村義之[5], 吉田幸子[6]

子宮体部3　11：06〜11：27　座長：杉山裕子（がん研有明病院細胞診断部）

P-1-119 子宮頸部擦過細胞診および胸腹水細胞診で腫瘍細胞が認められた未分化癌の1例

熊本大学医学部附属病院病理診断科
○中本　環, 石原光浩, 田上さやか, 西山尚子, 本田由美, 三上芳喜

P-1-120 術中腹水細胞診にて出現した未分化子宮内膜肉腫の一例

関西電力病院臨床検査部病理検査室
○長松光美, 村上ひとみ, 三村理紗, 上田知英子, 坂下裕美, 河合　潤

P-1-121 未分化子宮肉腫の1例

富山大学附属病院病理部病理診断科[1], 富山大学大学院医学薬学研究部病理診断学講座[2], 市立砺波総合病院臨床病理科[3], 市立砺波総合病院病理診断科[4]
○小梶恵利[1], 木屋千恵子[1], 三輪重治[2], 南坂　尚[2], 中嶋隆彦[2], 石倉宗浩[3], 寺畑信太郎[4], 井村穣二[1,2]

乳腺1　14：10〜14：31　座長：黒住昌史（亀田京橋クリニック乳腺科・乳腺病理）

P-1-122 乳腺原発純型扁平上皮癌の1例

JA秋田厚生連平鹿総合病院臨床検査科病理[1], JA秋田厚生連平鹿総合病院病理診断科[2]
○藤原秀喜[1], 齊藤昌宏[2], 高橋雅之[1], 後藤利明[1], 高橋真帆[1], 高橋さつき[2]

P-1-123 乳腺細胞診にて扁平上皮癌を疑った一例

上尾中央総合病院検査技術科病理[1], 上尾中央総合病院病理診断科[2]
○渡部有依[1], 大野喜作[1], 小林　要[1], 和田亜佳音[1], 横田亜矢[2]

P-1-124 乳腺　Invasive micropapillary carcinomaの細胞像

東京都保健医療公社多摩南部地域病院検査科[1], 東京都保健医療公社多摩南部地域病院病理診断科[2], 聖マリアンナ医科大学病理学[3], 東京都保健医療公社多摩南部地域病院外科[4], 東京都保健医療公社多摩南部地域病院婦人科[5], 大森赤十字病院[6]
○永野友佳里[1], 小松明男[2], 前田一郎[3], 國本由里子[1], 徳田眞美[1], 山崎希恵子[4], 三田俊二[5], 安田　允[5], 坂本穆彦[6]

乳腺 2　14：31〜14：52　座長：川崎朋範（埼玉医科大学国際医療センター）

P-1-125　一部に粘液産生を伴い神経内分泌マーカー陽性の浸潤性乳管癌の一例

株式会社アルプ前橋ラボラトリー[1)], 群馬大学医学部附属病院病理部[2)], 群馬大学大学院保健学研究科生体情報検査科学[3)], 群馬大学大学院医学系研究科病理診断学[4)], マンモプラス竹尾クリニック[5)]

○阿部奈津美[1)], 佐藤香織[2)], 植野　舞[1)], 堀越可奈[1)], 福田利夫[3)], 齊尾征直[3)], 佐野孝昭[4)], 小山徹也[2,4)], 竹尾　健[5)]

P-1-126　Breast carcinoma with neuroendocrine differentiation の一例

日産厚生会玉川病院病理診断科[1)], 日産厚生会玉川病院外科[2)], 東邦大学医療センター大森病院病理診断科[3)]

○金田絵莉[1)], 藤原睦憲[1)], 柳川由香[1)], 河原真沙実[1)], 西澤直子[1)], 大石陽子[2)], 密田亜希[3)], 根本哲生[3)]

P-1-127　神経内分泌型非浸潤性乳管癌の 1 例

飯田市立病院

○岩田貴博, 西尾昌晃, 北原新一, 實原正明, 佐野健司

乳腺 3　14：52〜15：13　座長：西村理恵子（国立病院機構名古屋医療センター病理診断科）

P-1-128　乳腺 oncocytic carcinoma の 1 例

佐世保共済病院病理診断科[1)], 済生会長崎病院[2)]

○田中義成[1)], 川崎辰彦[1)], 久保　綾[2)], 井関充及[1)]

P-1-129　同一腫瘍内に 2 種類の腫瘍細胞を認めた乳癌の 1 例

地方独立行政法人大阪府立病院機構大阪急性期・総合医療センター

○高城理香, 藤中浩樹, 岩瀬大輔, 倉澤佳奈, 立石愛美, 西尾祥邦, 永田麻水, 佐々木志保, 島津宏樹, 伏見博彰

P-1-130　ポリープ状男性乳癌の 1 手術例

豊見城中央病院病理診断科

○喜友名正也, 天久望美, 伊禮　彩, 照屋敦子

乳腺 4　15：13〜15：34　座長：市原　周（国立病院機構名古屋医療センター病理診断科）

P-1-131　細胞診断に苦慮した乳腺腺様嚢胞癌の 1 例

公立西知多総合病院病理診断科[1)], 公立西知多総合病院臨床検査科[2)]

○吉本尚子[1)], 今井律子[1)], 角屋雅路[1)], 服部　聡[2)], 田中伸幸[2)], 渡邉緑子[1)], 溝口良順[1)]

P-1-132　乳腺腺様嚢胞癌の 2 例

くまもと森都総合病院病理診断科

○溝上美江, 遠山亮佐, 岩田理央, 内田衣里子, 木下裕也, 有馬信之

P-1-133　巨大腫瘤を形成した fibromatosis-like metaplastic carcinoma の 1 例

公立学校共済組合近畿中央病院病理診断科[1)], 公立学校共済組合近畿中央病院外科[2)]

○川村道広[1)], 安原裕美子[1)], 福原敦子[1)], 錦　淳子[1)], 松本　崇[1,2)]

乳腺 5　15：34〜15：55　座長：高木芳武（株式会社ジェネティックラボ病理診断部）

P-1-134　骨肉腫，軟骨肉腫，横紋筋肉腫へ分化を伴う悪性葉状腫瘍の 1 例

千葉県済生会習志野病院医療技術部臨床検査科病理検査室[1)], 千葉県済生会習志野病院泌尿器科[2)], 千葉県済生会習志野病院病理診断科[3)], 帝京大学ちば総合医療センター病院病理部[4)]

○下境博文[1)], 沖野由子[1)], 小島竜司[1)], 森山愛未[1)], 関田信之[2)], 山崎一人[4)], 菅野　勇[3)]

P-1-135 骨・軟骨化生を伴う乳癌の1例

社会医療法人愛仁会高槻病院臨床検査科病理[1], 社会医療法人愛仁会高槻病院病理診断科[2]
○谷口由美[1], 飯塚梨沙[1], 平尾美智[1], 井本智子[1], 仲谷武史[1], 伊倉義弘[2], 岡部英俊[2], 岩井泰博[2]

P-1-136 乳腺基質産生癌の一例

公益財団法人福島県保健衛生協会[1], 公立大学法人福島県立医科大学附属病院病理診断科[2], JA 福島厚生連坂下厚生総合病院[3], 埼玉医療生活協同組合羽生総合病院[4], 公立大学法人福島県立医科大学医学部[5]
○千葉聖子[1], 佐藤丈晴[1], 鈴木御幸[1], 佐藤美賀子[1], 神尾淳子[1], 田中瑞子[2], 喜古雄一郎[5], 高田　信[3], 森村　豊[4], 藤森敬也[5]

子宮頸部 1　9：00〜9：21　座長：礒西成治（東京慈恵会医科大学附属第三病院産婦人科）

P-1-137 当院における HPV-DNA タイピング検査に基づく CIN1/2 症例の管理についての検討

中通総合病院産婦人科[1], 中通総合病院病理部[2]
○小西祥朝[1], 利部徳子[1], 小野　巌[2], 石井　明[2], 今野稔子[2], 根　裕人[2], 山谷千晴[2]

P-1-138 子宮頸部 LBC における p16/Ki67 二重免疫染色のピットフォールとトラブルシューティング

旭川厚生病院産婦人科
○岩城　豊, 宇津野泰弘, 箱山聖子

P-1-139 子宮頸がん検診における HPV 併用検査の有用性についての検討

聖路加国際病院病理診断科[1], 聖路加国際病院予防医療センター[2], 東京女子医科大学第一病理[3]
○小川命子[1], 石黒弘美[1], 三田尚子[1], 塩川希望[1], 金澤卓也[1], 石川里奈[1], 鈴木高祐[1], 小笠原智香[2], 佐藤春美[2], 澤田達男[3]

子宮頸部 2　9：21〜9：42　座長：笹川寿之（金沢医科大学産科婦人科学）

P-1-140 当施設における ThinPrepStein（TP 染色）の使用経験について

一般社団法人半田市医師会健康管理センター[1], 社会医療法人財団新和会八千代病院[2]
○磯貝直子[1], 田中彰和[1], 佐藤　翠[1], 村上祐子[1], 富田理恵子[1], 館野みちる[1], 石田洋平[1], 城殿　隆[1], 市野雅之[1], 社本幹博[2]

P-1-141 ThinPrep インテグレートイメージャの検討（第 2 報）―組織診断及び HPV 検査との比較―

大阪警察病院病理科
○金田敦代, 辻本正彦, 郡司有理子, 青木　弘, 福田沙織, 北辻　香, 築山あゆみ, 辻　洋美, 山寺みさき, 安岡弘直

P-1-142 婦人科頸部細胞診検体での剥離細胞分析装置 LC-1000 の使用経験について

福山市医師会健康支援センター
○佐藤恵子, 藤井千登勢, 岡田美恵子, 桑田浩子, 長谷川哲也, 小林孝子, 戸田博子, 岩谷佳代子, 山鳥一郎

子宮頸部 3　9：42〜10：03　座長：高松　潔（東京歯科大学市川総合病院産婦人科）

P-1-143 子宮頸部に転移した大腸癌の一例

佐賀大学医学部産科婦人科学[1], 佐賀大学医学部病因病態科学講座診断病理学分野[2], 佐賀大学医学部附属病院病理部[3]
○御厨紀子[1], 橋口真理子[1,2], 野口光代[1], 西山　哲[1], 甲斐敬太[3], 相島慎一[2,3], 中尾佳史[1], 横山正俊[1]

P-1-144　子宮頸部に発生したポリープ状の上皮内胃型優位・腸型混在粘液性腺癌の一例
小田原市立病院病理診断科[1)], 小田原市立病院産婦人科[2)]
○久保田一輝[1)], 堀井　薫[1)], 磯崎　勝[1)], 宮崎小百合[1)], 涌井架奈子[1)], 中島文香[2)], 丸山康代[2)], 三富弘之[1)]

P-1-145　4 年間経過観察後に子宮全摘術を施行された Mucinous carcinoma，gastric type の 1 例
広島市立広島市民病院臨床検査部[1)], 病理診断科[2)]
○戸井紳二[1)], 喜田真理子[1)], 坂本美弥[1)], 高木伸治[1)], 坂田かな枝[1)], 守都敏晃[2)], 山崎理恵[2)], 市村浩一[2)]

子宮頸部 4　10：03〜10：24　座長：山下　博（国立病院機構東京医療センター産婦人科）

P-1-146　当院における子宮頸部細胞診 ASC-H 判定症例の検討
市立長浜病院産婦人科[1)], 市立長浜病院中央検査技術科[2)], 市立長浜病院病理診断科[3)]
○北澤　純[1)], 高橋顕雅[1)], 上村真央[1)], 西野万由美[2)], 岡本明子[2)], 宮本伸篤[2)], 新川由基[2)], 黒澤　学[3)]

P-1-147　当院における子宮頸部細胞診 AGC 症例についての検討
兵庫県立がんセンター婦人科
○松岡和子, 山本香澄, 高山みずほ, 石田由香里, 高垣和代, 南　智也, 上山　優, 佐久間淑子

P-1-148　子宮頸部液状細胞診検体を用いた DNA メチル化解析と子宮頸部スメアの関連
帝京大学ちば総合医療センター病院病理部[1)], 帝京大学ちば総合医療センター産婦人科[2)], 帝京大学ちば総合医療センター共同研究室[3)]
○安達純世[1)], 内田浩紀[1)], 常世田岬[1)], 山本善也[1)], 豊永安洋[1)], 若原孝子[1)], 木全淳一郎[3)], 梁　善光[2)], 石田康生[1)], 山崎一人[1)]

子宮頸部 5　10：24〜10：45　座長：島田宗昭（東北大学産婦人科）

P-1-149　内分泌細胞診指数からみた閉経期婦人科細胞診の特徴的所見
琉球大学医学部保健学科生体検査学講座形態病理学分野[1)], 那覇市医師会生活習慣病検診センター[2)]
○豊田善成[1)], 金城貴夫[1)], 崎山三千代[2)], 杉澤光之[1)]

P-1-150　子宮頸部細胞診標本中に出現する大型細胞集塊を構成する諸細胞の検討
東邦大学医療センター大橋病院病理部[1)], 東邦大学医療センター大橋病院産婦人科[2)], 医療法人社団仁厚会安田診療所[3)]
○湯浅瑛介[1)], 佐々木智子[1)], 村石佳重[1)], 藤田正志[1)], 榎本泰典[1)], 横内　幸[1)], 大原関利章[1)], 高橋　啓[1)], 久布白兼行[2)], 安田　貢[3)]

P-1-151　子宮頸部 LBC 標本を使用した臨床検査技師教育実習への取り組み
群馬大学医学部附属病院病理部[1)], 群馬大学大学院医学系研究科病理診断学[2)], 群馬大学大学院保健学研究科生体情報検査科学[3)]
○佐藤香織[1)], 平戸純子[1)], 小山徹也[1,2)], 福田利夫[3)]

子宮頸部 6　10：45〜11：13　座長：藤田博正（北海道対がん協会）

P-1-152　術前化学療法が奏効したが術後早期に全身性多発骨転移を来した子宮頸部小細胞癌の一例
岩手医科大学産婦人科[1)], 岩手医科大学病理診断科[2)], 高邦会高木病院[3)], 国際医療福祉大学[4)]
○永沢崇幸[1)], 菅安寿子[1)], 利部正裕[1)], 竹内　聡[1)], 板持広明[1)], 刑部正光[2)], 菅井　有[2)], 杉山　徹[3,4)]

P-1-153　子宮頸部大細胞神経内分泌癌の 1 例
北海道大学産婦人科[1)], 北海道大学病院病理部[2)]
○朝野拓史[1)], 武田真人[1)], 石塚泰也[1)], 小林由佳子[1)], 奥　聡[1)], 三田村卓[1)], 渡利英道[1)], 櫻木範明[1)], 畑中佳奈子[2)], 松野吉宏[2)]

P-1-154 子宮頸部原発 Large cell neuroendocrine carcinoma の一例

済生会福岡総合病院[1], 済生会福岡総合病院産婦人科[2], 久留米大学医学部病理学講座[3]
○石橋貴寛[1], 佐藤真介[1], 宮崎浩子[1], 佐藤瑞恵[1], 東　悠介[1], 石井洋子[1], 坂井邦裕[2], 丸山智義[2], 眞田咲子[3], 加藤誠也[1]

P-2-114 核内にグリコーゲンの封入体様構造を認めた卵巣明細胞癌の 1 例

群馬大学医学部附属病院病理部[1], 群馬大学保健学研究科生体情報検査科学[2], 群馬大学医学系研究科病理診断学[3]
○吉田玲佳[1], 星川里美[1], 佐藤香織[1], 栗原康哲[1], 福田利夫[2], 新井秀雄[1], 佐野孝昭[3], 平戸純子[1], 小山徹也[1,3]

卵巣・卵管その他 1　14：10〜14：31　座長：黒川哲司（福井大学産婦人科）

P-1-155 多発リンパ節転移を契機に発見された卵管癌の 1 例

磐田市立総合病院臨床検査技術科[1], 磐田市立総合病院病理診断科[2]
○村木真里[1], 栗田　昭[1], 平田一樹[1], 鈴木潮人[2]

P-1-156 子宮頸部腺癌治療 20 年後に腹膜に発生した腺癌の一例

八戸赤十字病院検査技術課病理[1], 岩手県対がん協会[2]
○萩生田美穂[1], 小原勇貴[1], 清水道弘[1], 吉田幸司[1], 笹生俊一[1], 外舘明彦[2], 菊地美子[2]

P-1-157 臍炎治療経過中に大量腹水にて発症した卵巣・子宮体部二重癌の一例

済生会滋賀県病院病理診断センター[1], 済生会滋賀県病院産婦人科[2]
○嶋村成美[1], 馬場正道[1], 前田賢矢[1], 上林悦子[1], 西野俊博[1], 植田正己[1], 加藤寿一[1], 加藤元一[1], 全　梨花[2], 中川哲也[2]

卵巣・卵管その他 2　14：31〜14：52　座長：大石徹郎（鳥取大学医学部生殖機能医学分野）

P-1-158 頸部細胞診を契機に発見された卵管 STIC から急速に両側卵巣に腫瘍が広がった 1 手術例

滋賀県立成人病センター
○谷口裕美, 西村みゆき, 稲葉洋美, 土肥　誠, 一宮　睦, 新宅雅幸, 山本喜啓, 河野文彦, 住友理浩

P-1-159 術中細胞診が有用であった漿液性卵管上皮内癌の 1 例

郡上市民病院臨床検査部[1], 岐阜市民病院検査部[2], 郡上市民病院産婦人科[3]
○桑原啓伍[1], 森　　栄[1], 山口吉夫[1], 田中卓二[2], 丹羽憲司[3]

P-1-160 開腹所見からも診断が困難であった卵管癌の一例

東京歯科大学市川総合病院産婦人科[1], 東京歯科大学市川総合病院臨床検査科[2]
○黒田由香[1], 橋本志歩[1], 小川真里子[1], 神原亜季[2], 小谷隆史[2], 福田雅美[2], 田中陽一[2], 橋本和彦[2], 佐々木文[2], 高松　潔[1]

卵巣・卵管その他 3　14：52〜15：06　座長：笹川　基（新潟県立がんセンター）

P-1-161 癌性腹膜炎をともなっていたが術後の PET/CT に映らなかった転移性卵巣癌の一例

倉敷市立児島市民病院
○高取明正

P-1-162 腟悪性黒色腫の 2 例

北海道大学産婦人科[1], 手稲渓仁会病院産婦人科[2], 北海道大学病院病理部[3]
○奥　　聡[1], 武田真人[1], 今井一章[2], 前田悟郎[1], 小林由佳子[1], 朝野拓史[1], 石塚秦也[1], 三田村卓[1], 渡利英道[1], 松野吉宏[3]

P-1-163 演題取下げ

6 月 3 日（日）　ポスター会場 1（3F さっぽろ芸文館 蓬莱の間＋瑞雪の間）

呼吸器 6　9：00〜9：21　座長：清水和彦（足利赤十字病院臨床検査部）

P-2-1　組織型の異なる同時多発性肺癌を疑った一例
国家公務員共済組合連合会大手前病院
○井之本英俊, 奥野真紀, 三上夏季, 山本康晴, 有馬良一

P-2-2　滑膜肉腫の 2 例
弘前大学医学部附属病院病理部[1], 弘前大学大学院医学研究科病理診断学講座[2]
○小島啓子[1], 熊谷直哉[1], 川村麻緒[1], 藤田大貴[1], 工藤　海[1], 小川　薫[2], 鎌滝章央[2], 加藤哲子[1,2], 黒瀬　顕[1,2]

P-2-3　術中迅速肺穿刺細胞診で腺癌との鑑別に苦慮したカルチノイドの 1 例
京都桂病院検査科[1], 京都桂病院病理診断科[2]
○二宮慶太[1], 豊山浩祥[1], 寺島　剛[2]

呼吸器 7　9：21〜9：42　座長：谷野美智枝（旭川医科大学病院病理部）

P-2-4　胸腺に発生した悪性リンパ腫の一例
聖マリアンナ医科大学病院病理診断科
○沖津駿介, 大川千絵, 草苅宏有, 土居正知, 前田一郎, 高木正之

P-2-5　肺胞洗浄液中に認められた ATL の 1 例
医療法人沖縄徳洲会南部徳洲会病院臨床検査部[1], 医療法人沖縄徳洲会中部徳洲会病院臨床検査部[2], 琉球大学大学院医学研究科腫瘍病理学講座[3]
○立津千絵[1], 島袋貴子[1], 妹尾真実[1], 知花宗仙[2], 脇坂直樹[2], 比嘉勇也[2], 玉城智子[3], 小菅則豪[3], 新垣和也[3], 吉見直己[3]

P-2-6　肺原発鼻型節外性 NK/T 細胞性リンパ腫の 1 例
JA 長野厚生連佐久総合病院佐久医療センター病理診断科[1], JA 長野厚生連佐久総合病院病理診断科[2], 信州大学学術研究院医学系医学部病理組織学教室[3], 北里大学医学部呼吸器外科学[4]
○中山朋秋[1], 佐藤憲俊[1], 岩松弘文[1], 井出伸也[2], 西雄一貴[1], 石亀廣樹[2], 青柳大樹[1], 塩澤　哲[1], 菅野祐幸[3], 佐藤之俊[4]

呼吸器 8　9：42〜10：03　座長：白波瀬浩幸（京都大学医学部附属病院病理診断科）

P-2-7　TBAC 検体での免疫染色が治療方針決定に有用であった卵巣癌術後縦隔リンパ転移の 1 例
社会医療法人栗山会飯田病院外科[1], 社会医療法人栗山会飯田病院病理診断科[2]
○田中穂積[1], 松澤こず恵[2], 土屋眞一[2]

P-2-8　肺癌との鑑別を要した縦隔原発混合性胚細胞腫瘍の一例
埼玉医科大学病院中央病理診断部病理診断科[1], 埼玉医科大学基礎医学病理学[2], 埼玉県立循環器・呼吸器病センター病理診断科[3]
○稲田博輝[1,2], 金野美年子[1], 土居美枝子[1], 瀬山幸子[1], 政岡秀彦[1], 細沼沙紀[1], 石澤圭介[1,2], 山田健人[1,2], 清水禎彦[3], 佐々木惇[1,2]

P-2-9 胸腺腺癌(NOS)とAB型胸腺腫から構成される混合型胸腺癌の1症例

JA長野厚生連佐久総合病院佐久医療センター病理診断科[1], JA長野厚生連佐久総合病院病理部[2], 北里大学医学部呼吸器外科[3], がん研究会がん研究所病理部[4]
○岩松弘文[1], 中山朋秋[1], 佐藤憲俊[1], 井出伸也[2], 青柳大樹[1], 塩澤　哲[1], 石亀廣樹[2], 佐藤之俊[3], 石川雄一[4]

呼吸器9　10：03〜10：24　座長：南　優子（国立病院機構茨城東病院胸部疾患・療育医療センター病理診断科）

P-2-10 肺に発生した上皮筋上皮癌の一例

戸田中央臨床検査研究所病理検査科[1], 新座志木中央総合病院呼吸器外科[2], 戸田中央臨床検査研究所病理診断部[3]
○高橋光司[1], 江川徹平[1], 中原啓太[1], 吉野裕子[1], 曽根田由樹[1], 松本健宏[1], 川嶋活彦[1], 宮島邦治[2], 草間　博[3], 河合俊明[3]

P-2-11 術後15年で再発した乳癌胸膜転移の1例

市立ひらかた病院中央検査科[1], 市立ひらかた病院呼吸器内科[2]
○小林浩子[1], 下村蓮一[1], 水松良光[1], 三村正明[1], 坂東園子[2], 大上隆彦[2], 上野　浩[1]

P-2-12 小細胞癌への形質転換が示唆された肺腺癌の一例

JA神奈川県厚生連伊勢原協同病院臨床検査室[1], JA神奈川県厚生連伊勢原協同病院病理診断科[2], 地方独立行政法人神奈川県立病院機構神奈川県立足柄上病院検査科[3], 東海大学医学部基盤診療学系病理診断学[4]
○服部洋介[1], 関戸康友[2], 石橋麻美[1], 村山巧馬[1], 川上由美子[1], 福島幸司[1], 大金直樹[3], 梶原　博[4]

呼吸器10　10：24〜10：45　座長：佐藤昌明（NTT東日本札幌病院）

P-2-13 横紋筋肉腫様の分化を示した肺動脈内膜肉腫の1例

国立病院機構呉医療センター・中国がんセンター病理診断科[1], 国立病院機構呉医療センター・中国がんセンター臨床研究部[2], 国立病院機構呉医療センター・中国がんセンター臨床検査科[3], 国立病院機構呉医療センター・中国がんセンター[4], 広島大学大学院医歯薬保健学研究科分子病理学研究室[5]
○谷山大樹[1], 倉岡和矢[1,2], 吉田美帆[1], 安村奈緒子[1], 佐伯由美[1], 山本英喜[3], 在津潤一[1], 齊藤彰久[1], 安井　弥[5], 谷山清己[4]

P-2-14 偽中皮腫様の進展を示した肺多形癌の一例

亀田総合病院臨床病理科[1], 亀田総合病院臨床検査室[2]
○里見英俊[1], 星　和栄[1], 乳井美樹[1], 成田　信[1], 福岡順也[1], 下岡友子[2], 佐藤奈緒美[2], 松本信雄[2], 堀　　隆[1], 小山芳徳[2]

P-2-15 健康診断で縦隔腫瘍を指摘された54歳男性の胸腺類基底癌の1例

社会医療法人近森会近森病院臨床検査部病理検査室[1], 社会医療法人近森会近森病院病理診断科[2]
○北野　唯[1], 米谷久美子[1], 尾崎綾乃[1], 今本隼香[1], 橘　知佐[1], 円山英昭[2]

口腔・歯科1　10：45〜11：06　座長：田沼順一（新潟大学大学院医歯学総合研究科口腔病理学分野）

P-2-16 喫煙習慣が口腔擦過細胞像へ与える影響に関する研究

日本大学松戸歯学部口腔病理学講座[1], 日本大学松戸歯学部付属病院病理診断科[2], 日本大学松戸歯学部歯科臨床検査医学講座[3], 日本大学松戸歯学部口腔外科学講座[4], 日本大学松戸歯学部生理学講座[5]
○瀬戸宏之[1], 松本　敬[2], 深津　晶[3], 渕上真奈[3], 久保田順子[1], 森川美雪[1], 山本　泰[4], 横山　愛[5], 宇都宮忠彦[1,2], 久山佳代[1,2]

P-2-17　口腔細胞診 LSIL の細胞像と組織像

九州歯科大学健康増進学講座口腔病態病理学分野
○矢田直美, 松尾　拡

P-2-18　細胞診へのバーチャルスライドの利用（第 2 報）

朝日大学歯学部口腔病理学[1], 大同病院歯科口腔外科[2], 諏訪歯科診療所[3], カワラダ歯科・口腔外科[4], 朝日大学歯学部口腔外科学分野[5], 足立歯科クリニック[6]
○足立敏行[1,6], 中尾寿奈[1], 江原道子[1], 松原　誠[2], 諏訪裕彦[3], 川原田幸司[4], 住友伸一郎[5], 永山元彦[1]

口腔・歯科 2　11：06〜11：27　座長：矢田直美（九州歯科大学健康増進学講座口腔病態病理学分野）

P-2-19　LSIL に出現した角化型表層異型扁平上皮細胞の検討　第 4 報

日本大学松戸歯学部付属病院病理診断科[1], 日本大学松戸歯学部口腔病理学講座[2], 医療法人社団誠馨会病理センター[3], 松戸市立総合医療センター[4], 千葉西総合病院病理診断科[5]
○松本　敬[1], 森川美雪[2], 宇都宮忠彦[1,2], 末光正昌[1,2], 金田悦子[2], 二谷悦子[2], 才藤純一[3], 横山　綾[4], 大村光浩[5], 久山佳代[1,2]

P-2-20　口腔粘膜擦過細胞診における深層型扁平上皮細胞の鑑別点について（第 2 報）

日本大学松戸歯学部口腔病理学講座[1], 日本大学松戸歯学部付属病院病理診断科[2], 千葉西総合病院病理診断科[3], 株式会社サンリツセルコバ検査センター[4], 千葉県立保健医療大学歯科衛生学科[5]
○末光正昌[1], 松本　敬[2], 宇都宮忠彦[1], 森川美雪[1], 二谷悦子[2], 浮ヶ谷匡恭[3], 中平隆志[4], 齋藤隆明[3], 酒巻裕之[5], 久山佳代[1]

P-2-21　HSIL に出現した表層型角化異型扁平上皮細胞の検討　第 3 報

医療法人社団誠馨会病理センター[1], 日本大学松戸歯学部付属病院病理診断科[2], 日本大学松戸歯学部口腔病理学講座[3], 千葉西総合病院病理診断科[4]
○才藤純一[1], 松本　敬[2], 森川美雪[3], 宇都宮忠彦[2,3], 末光正昌[2,3], 金田悦子[3], 二谷悦子[2,3], 浮ヶ谷匡恭[4], 岩堀朋美[4], 久山佳代[2,3]

口腔・歯科 3　14：00〜14：21　座長：西村学子（北海道医療大学歯学部臨床口腔病理学分野）

P-2-22　舌下面に発生した硝子化明細胞癌の一例

亀田総合病院歯科口腔外科[1], 亀田総合病院臨床検査室[2], 亀田総合病院臨床病理科[3]
○西久保周一[1], 渡邊伸也[1], 小山芳徳[2], 佐藤奈緒美[2], 角田敏一[2], 伊菅大貴[2], 成田　信[2,3], 里見英俊[3], 乳井美樹[3], 星　和栄[3]

P-2-23　肝細胞癌の上顎歯肉転移の 1 例

自治医科大学附属病院病理診断部[1], 自治医科大学医学部病理学講座統合病理学部門[2]
○田畑憲一[1], 大城　久[1,2], 柳田美樹[1], 郡　俊勝[1], 鈴木智子[1], 天野雄介[1,2], 木原　淳[1,2], 松原大祐[1,2], 仁木利郎[1,2], 福嶋敬宜[1,2]

P-2-24　舌に発生した顆粒細胞腫の 1 例

東京警察病院病理診断科[1], 東京逓信病院病理部[2], 立正佼成会附属佼成病院病理科[3]
○渡邉　学[1], 神山慶也[1], 篠原令子[1], 齋藤嘉奈子[1], 横浜一樹[1], 小川真紀[1], 田村浩一[2], 岸田由起子[2], 二階堂孝[3], 横山宗伯[1]

その他　14：21〜14：49　座長：山城勝重（北海道がんセンター病理診断科）

P-2-25　BCG 曝露による T24 細胞の p21・p27 発現における客観的検討

九州大学医学系学府保健学専攻[1], 九州大学大学院医学研究院保健学部門[2], 国際医療福祉大学[3], 福岡山王病院[4], 医療法人社団高邦会高木病院[5]
○前田裕亮[1], 渡邊壽美子[2], 平井絵梨花[1], 藤井直人[1], 加来恒壽[3,4], 岩坂　剛[5], 杉島節夫[2]

P-2-26 マイクロチューブを利用した細胞浮遊状態での免疫細胞化学染色法の検討

兵庫医科大学病院病院病理部

○石田誠実, 中西昂弘, 佐藤　元, 中村純子, 鳥居良貴, 渡邊隆弘, 松田育雄, 中込奈美, 井出良浩, 廣田誠一

P-2-27 培養日数と二核細胞の細胞周期に関する検討

九州大学大学院医学系学府保健学専攻[1], 九州大学大学院医学研究院保健学部門[2], 国際医療福祉大学[3], 福岡山王病院[4], 医療法人社団高邦会高木病院[5], 九州大学病院病理診断科・病理部[6]

○近藤　守[1], 渡邊壽美子[2], 鶴留えりか[1], 西村和徳[1], 加来恒壽[3,4], 岩坂　剛[5], 杉島節夫[2,6]

P-2-28 BD サイトリッチ™レッド保存液で固定した細胞培養株における EGFR 遺伝子抽出能の検討

奈良県立医科大学附属病院病院病理部[1], 奈良県立医科大学病理診断学講座[2]

○鈴木久恵[1], 藤井智美[2], 龍見重信[1], 竹内真央[1], 西川　武[1], 田中京子[1], 畠山陽子[2], 杉本　文[2], 畠山金太[2], 大林千穂[1,2]

リンパ・造血器 1　9：00〜9：14　座長：伊藤智雄（神戸大学医学部附属病院病理診断科）

P-2-29 尿細胞診でみられた悪性リンパ腫の一例

JA 北海道厚生連旭川厚生病院臨床検査技術科[1], JA 北海道厚生連旭川厚生病院病理診断科[2]

○石井貴裕[1], 島　千尋[1], 田村裕恵[1], 井川義英[1], 佐藤啓介[2]

P-2-30 心嚢液中に出現した縦隔（胸腺）原発大細胞型 B 細胞性リンパ腫の 1 例

済生会野江病院病理診断科[1], 京都大学医学部附属病院病理診断科[2]

○城戸貴之[1], 小椋聖子[1], 江木さつき[1], 高安祥子[1], 神原七規[1], 桜井孝規[2], 渋谷信介[1]

リンパ・造血器 2　9：21〜9：42　座長：野口寛子（北海道がんセンター病理診断科）

P-2-31 HIV 感染者に発生した iDLBCL/BL（2008 年 WHO 分類）の 1 剖検例

長崎大学原爆後障害医療研究所腫瘍・診断病理学[1], 長崎病理診断科[2], 長崎みなとメディカルセンター病理診断科[3], 長崎大学病院病理診断科[4], 済生会長崎病院病理診断室[5]

○本山高啓[1], 松田勝也[1], 髙木美奈[1], 上木　望[1], 穴見正信[2], 里　　翼[3], 安倍邦子[4], 新野大介[4], 木下直江[5], 中島正洋[1]

P-2-32 若年者に発症した慢性リンパ性白血病/小細胞性リンパ腫の 1 例

昭和大学医学部臨床病理診断学講座[1], 杏林大学医学部付属病院病院病理部[2]

○佐々木陽介[1], 岸本浩次[2], 北村隆司[1], 田澤咲子[1], 本間まゆみ[1], 塩沢英輔[1], 矢持淑子[1], 楯　玄秀[1], 瀧本雅文[1]

P-2-33 CMML から組織球腫瘍を経て，芽球性形質細胞様樹状細胞腫瘍を発症した 1 剖検例

金沢市立病院中央診療部臨床検査室[1], 金沢市立病院病理診断科[2]

○野村美奈[1], 海道一恵[1], 石山　進[1], 小林雅子[2]

リンパ・造血器 3　9：42〜10：03　座長：太田　聡（千葉大学医学部附属病院病理診断科）

P-2-34 Triple-hit lymphoma の 2 例

市立旭川病院中央検査科[1], 市立旭川病院病理診断科[2]

○勝見友則[1], 山田和明[1], 越高正広[1], 二郷元彦[1], 武田晃典[1], 高田明生[2]

P-2-35 診断に苦慮したびまん性大細胞型 B 細胞リンパ腫の一例

横浜市立大学附属病院病理部

○佐川弘美, 安齋桜子, 西尾由紀子, 本野紀夫, 三田和博, 松村舞依, 日比谷孝志, 三宅暁夫, 山中正二, 大橋健一

P-2-36　脳脊髄液中に急性前骨髄球性白血病の腫瘍細胞を認めた一例

社会医療法人中央会尼崎中央病院検査部[1)]，社会医療法人中央会尼崎中央病院病理診断科[2)]，社会医療法人中央会尼崎中央病院脳神経外科[3)]，社会医療法人中央会尼崎中央病院血液内科[4)]
○神原雅巳[1)]，野田大孝[1,2)]，増田一吉[2)]，由谷親夫[2)]，松本　強[3)]，高塚広行[4)]

リンパ・造血器 4　10：03〜10：24　座長：羽賀博典（京都大学医学部附属病院病理診断科）

P-2-37　頚部腫瘤形成を認めた急性骨髄性白血病髄外再発の 1 例

社会医療法人天神会新古賀病院
○木下準子，河原真弓子，貞嶋栄司，山崎加奈子，貞嶋奈津，尾方真帆，徳永　藏

P-2-38　両側鼠径リンパ節転移で発見された外陰部乳房外パジェット病の 1 例

国家公務員共済組合連合会呉共済病院病理診断科
○斉藤陽一，柴田　淳，信広亮輔，小林　剛，佐々木なおみ

P-2-39　液状化細胞診にて診断した右下顎悪性リンパ腫の一例

藤沢市民病院病理検査室[1)]，藤沢市民病院病理診断科[2)]
○能勢英理子[1)]，松倉圭太[1)]，荒井　博[1)]，田尻亮輔[2)]，権藤俊一[2)]

リンパ・造血器 5　10：24〜10：45　座長：加藤省一（愛知県がんセンター中央病院遺伝子病理診断部）

P-2-40　BCLu-DLBCL/CHL の一例

医療法人社団康心会湘南東部総合病院[1)]，社会医療法人河北医療財団河北総合病院[2)]，公益財団法人がん研究会がん研究所病理部[3)]
○斉藤嘉久[1)]，遠藤太嘉志[1)]，恒川重彦[1)]，恒川宮子[1)]，栗原正美[1)]，高澤　豊[3)]，町並陸生[2)]

P-2-41　結節性リンパ球優位型ホジキンリンパ腫の 1 例

市立ひらかた病院中央検査科[1)]，市立ひらかた病院耳鼻咽喉科[2)]
○水松良光[1)]，下村蓮一[1)]，三村正明[1)]，菊岡祐介[2)]，田渕恵子[2)]，上野　浩[1)]

P-2-42　ホジキンリンパ腫におけるプラズマ活性溶液による抗腫瘍効果の検討

大阪大学大学院医学系研究科病態病理学[1)]，大阪大学医学部附属病院病理部[2)]
○前野悦子[1)]，池田純一郎[1)]，田原紳一郎[1)]，堀由美子[2)]，野島　聡[1)]，和田直樹[2)]，森井英一[1,2)]

消化器 5　10：45〜11：06　座長：三橋智子（北海道大学病院病理診断科）

P-2-43　EUS-FNA にて推定し得た膵神経内分泌腫瘍の 1 例

市立ひらかた病院中央検査科病理検査室
○下村蓮一，水松良光，三村正明，都木　航，上野　浩

P-2-44　EUS-FNA 穿刺吸引細胞診にて診断しえた胆嚢 small cell neuroendocrine carcinoma の 1 例

イムス札幌消化器中央総合病院消化器内科
○岸　宗佑

P-2-45　細胞診にて偽乳頭状構造を欠く Solid-pseudopapillary neoplasm の一例

淀川キリスト教病院病理課[1)]，淀川キリスト教病院病理診断科[2)]
○平澤祐子[1)]，深田知也[1)]，小竹千代[1)]，三好真由美[1)]，小田井学[1)]，田中　幸[1)]，南部尚子[2)]，河野　洋[2)]，大谷恭子[2)]，寺村一裕[2)]

消化器 6　11：06〜11：27　座長：高橋利幸（北海道消化器科病院病理部）

P-2-46　膵内分泌腫瘍（NET G3）の一例

静岡県立静岡がんセンター病理診断科
○佐々木恵子，刀稱亀代志，大野幸代，田代　広，本田勝丈，椎谷裕之

P-2-47 膵原発神経内分泌癌の2例

湘南鎌倉総合病院臨床検査部[1)], 湘南鎌倉総合病院病理診断部[2)], 湘南鎌倉総合病院産婦人科[3)]
○小保方和彦[1)], 千野秀教[1)], 石井彩奈恵[1)], 程島　就[1)], 大沼一也[3)], 井上裕美[3)], 手島伸一[2)]

P-2-48 セロトニン産生膵神経内分泌腫瘍の一例

順天堂大学医学部附属順天堂医院
○森佳奈子, 福村由紀, 山里勝信, 寺尾暁子, 堤　裕子, 占部悦子, 八尾隆史

消化器7　14：00〜14：21　座長：若狭研一（藤井会石切生喜病院病理診断科）

P-2-49 当院における超音波内視鏡下膵穿刺吸引細胞診の検討

昭和大学横浜市北部病院[1)], 昭和大学医学部臨床病理診断学講座[2)]
○花井絵梨果[1)], 北村隆司[2)], 小島朋子[1)], 津田祥子[1)], 砂川恵伸[1)], 尾松睦子[1)], 国村利明[1)]

P-2-50 当院における EUS-FNA の細胞診結果の検討

群馬大学医学部附属病院病理部・病理診断科[1)], 群馬大学大学院医学系研究科病理診断学[2)]
○星川里美[1)], 佐野孝昭[2)], 平戸純子[1)], 小山徹也[1,2)]

P-2-51 胃・膵 EUS-FNA（ROSE 併用）における細胞像と組織像の比較検討

NTT 東日本関東病院臨床検査部病理[1)], NTT 東日本関東病院病理診断科[2)]
○永谷昭義[1)], 上藤房代[1)], 栗原正博[1)], 奥山力也[1)], 中島美里[1)], 和泉智子[1)], 荒井政和[1)], 堀内　啓[1,2)]

消化器8　14：21〜14：42　座長：田中浩樹（小樽市立病院検査室）

P-2-52 膵管内乳頭粘液性腫瘍における印環様細胞の出現意義について

東海大学医学部付属病院病理検査技術科[1)], 東海大学医学部付属八王子病院臨床検査技術科[2)], 東海大学医学部基盤診療学系病理診断学[3)]
○才荷　翼[1)], 加戸伸明[1)], 芹澤昭彦[1)], 宮嶋葉子[1)], 伊藤　仁[1)], 町田知久[2)], 井野元智恵[3)], 平林健一[3)], 梶原　博[3)], 中村直哉[3)]

P-2-53 シリカ繊維不織布を用いたフィルター法による腹水細胞診―胃癌細胞株を用いた基礎研究

滋賀医科大学病理学講座分子診断病理学部門[1)], 日本バイリーン研究所[2)], 滋賀医科大学臨床検査医学講座[3)], 滋賀医科大学附属病院検査部[4)]
○向所賢一[1)], 岩佐卓哉[2)], 林　裕司[3)], 九嶋亮治[4)], 杉原洋行[1)]

P-2-54 膵液細胞診における LBC（ThinPrep）法の有用性

和歌山県立医科大学附属病院中央検査部病理診断部門[1)], 和歌山県立医科大学人体病理学教室/病理診断科[2)]
○永井宏和[1)], 木下勇一[1)], 西野　勝[1,2)], 吉井輝子[1)], 杉山絵美[1)], 松崎生笛[2)], 割栢健史[1,2)], 藤本正数[1,2)], 小島史好[1,2)], 村田晋一[1,2)]

消化器9　14：42〜15：03　座長：杉田真太朗（札幌医科大学附属病院病理診断科・病理部）

P-2-55 膵 EUS-FNA 残余液状検体を用いた K-ras 遺伝子検査は正診率を高める

奈良県立医科大学病理診断学講座
○畠山陽子, 西川　武, 竹内真央, 森田剛平, 武田麻衣子, 畠山金太, 中井登紀子, 内山智子, 伊丹弘恵, 大林千穂

P-2-56 当院での超音波内視鏡下穿刺吸引（EUS-FNA）細胞診の診断成績の検討

岡山済生会総合病院[1)], 岡山大学病院病理部[2)]
○野口裕太郎[1)], 矢吹満佐江[1)], 清水哲也[1)], 河田晶子[1)], 山本弘基[1)], 谷　祥代[1)], 手島咲江[1)], 柳井広之[2)]

P-2-57　膵 EUS-FNAC にて診断しえた悪性リンパ腫 5 例の細胞学的検討

東海大学医学部付属病院病理検査技術科[1)], 東海大学医学部基盤診療学系病理診断学[2)]
○上山由美子[1)], 才荷　翼[1)], 加戸伸明[1)], 芹澤昭彦[1)], 宮嶋葉子[1)], 伊藤　仁[1)], 平林健一[2)], 井野元智恵[2)], 梶原　博[2)], 中村直哉[2)]

乳腺 6　9：00〜9：21　座長：西山憲一（福岡赤十字病院病理診断科）

P-2-58　乳腺化生癌の一例

足利赤十字病院臨床検査部[1)], 足利赤十字病院病理診断科[2)], 獨協医科大学病理診断科[3)]
○小林萌夏[1)], 飯塚あかり[1)], 清水和彦[2)], 中村雅哉[1)], 廣瀬芳江[1)], 川村政人[1)], 山田裕子[1)], 遠藤みゆき[1)], 清水進一[2)], 中里宜正[3)]

P-2-59　乳腺多形腺腫の 1 例

地方独立行政法人大阪府立病院機構大阪急性期・総合医療センター病理科
○倉澤佳奈, 藤中浩樹, 岩瀬大輔, 立石愛美, 高城理香, 西尾祥邦, 永田麻水, 佐々木志保, 島津宏樹, 伏見博彰

P-2-60　乳腺 collagenous spherulosis の細胞像の報告

相澤病院臨床検査センター検査科[1)], 相澤病院病理診断科[2)], 飯田病院病理診断科[3)]
○小倉和幸[1)], 樋口佳代子[2)], 伊丹川裕子[1)], 石橋恵津子[1)], 加藤昌希[1)], 小林帆波[1)], 小豆畑康児[2)], 伊藤信夫[2)], 土屋眞一[3)]

乳腺 7　9：21〜9：42　座長：外丸詩野（北海道大学大学院医学研究科分子病理学教室）

P-2-61　DCIS を伴った放射状瘢痕（Radical scar）の一例

東京都保健医療公社多摩南部地域病院検査科[1)], 東京都保健医療公社多摩南部地域病院病理診断科[2)], 聖マリアンナ医科大学診断病理学[3)], 東京都保健医療公社多摩南部地域病院外科[4)], 東京都保健医療公社多摩南部地域病院婦人科[5)], 大森赤十字病院[6)]
○國本由里子[1)], 小松明男[2)], 前田一郎[3)], 永野友佳里[1)], 徳田眞美[1)], 山崎希恵子[4)], 三田俊二[5)], 安田　允[5)], 坂本穆彦[6)]

P-2-62　乳腺腫瘤を形成した CD5 陽性びまん性大細胞型リンパ腫の 1 例

社会医療法人健和会健和会病院病理科[1)], 社会医療法人健和会健和会病院外科[2)]
○林　誠一[1)], 伊坪哲也[1)], 赤澤祥子[1)], 吉川一実[1)], 津澤豊一[2)]

P-2-63　乳腺原発 malignant lymphoma の 1 例

湘南藤沢徳洲会病院臨床検査部[1)], 湘南鎌倉総合病院臨床検査部[2)], 湘南鎌倉総合病院病理診断部[3)]
○島村幸一[1)], 高橋智恵[1)], 小保方和彦[2)], 程島　就[2)], 手島伸一[3)]

乳腺 8　9：42〜10：03　座長：木村幸子（北海道立子ども総合医療・療育センター病理診断科）

P-2-64　細胞外粘液を豊富に伴った乳腺原発浸潤性小葉癌の一例

独立行政法人国立病院機構浜田医療センター臨床検査科[1)], 独立行政法人国立病院機構浜田医療センター病理診断科[2)]
○宍戸　優[1)], 長崎真琴[1,2)]

P-2-65　アポクリン分化を示す浸潤性小葉癌の 1 例

綾部市立病院医療技術部臨床検査科病理[1)], 京都府立医科大学附属病院病院病理部[2)]
○山口直則[1)], 松居由香[1)], 岸本光夫[2)]

P-2-66　印環細胞を伴った小葉癌と乳管癌の混合癌の 1 例

黒石市国民健康保険黒石病院臨床検査科[1)], 弘前大学大学院医学研究科分子病態病理学講座[2)]
○四釜育与[1)], 板橋智映子[2)]

乳腺 9　10：03〜10：24　座長：小塚祐司（三重大学医学部附属病院病理診断科）

P-2-67　乳腺乳管腺腫 5 例における組織像と細胞所見の比較検討
済生会新潟第二病院病理診断科
○遠藤浩之, 石原法子, 西倉　健, 樋浦賢太郎, 花野佑輔, 竹下奈津子, 三木弘美

P-2-68　乳腺二次検診での FNA の精度向上に向けて
神奈川県予防医学協会臨床検査部[1], 神奈川県予防医学協会婦人検診部[2], 神奈川県予防医学協会細胞診センター[3]
○坂野みどり[1], 杉本直子[1], 加藤ちづ代[1], 堀真須子[1], 菅原　隆[1], 宮川　潤[1], 吉田　明[2], 有田英二[2], 藏本博行[2,3]

P-2-69　当院におけるセンチネルリンパ節生検の成績
医療法人虹樹会おおえ乳腺クリニック
○山本悦子, 大江信哉

乳腺 10　10：24〜10：45　座長：鈴木　昭（KKR 札幌医療センター病理診断科）

P-2-70　針生検による乳癌の組織学的評価に影響する因子の検討
千葉県がんセンター乳腺外科[1], 千葉県がんセンター診断病理[2]
○中村力也[1], 山本尚人[1], 伊丹真紀子[2], 荒木章伸[2]

P-2-71　中高年の線維線腫の乳腺穿刺細胞診の検討
ピーシーエル盛岡病理・細胞診センター
○小川七恵, 方山揚誠, 田村　元, 吉谷地玲子, 宮智恵子, 佐々木仁子, 海老川久美子

P-2-72　乳腺 Solid papillary carcinoma の細胞学的検討―浸潤性乳管癌との比較を中心に―
山近記念総合病院病理検査室[1], 山近記念総合病院乳腺外科[2], 日本鋼管病院病理診断科[3], 東海大学医学部基盤診療学系病理診断学[4], 済生会新潟第二病院病理診断科[5], 茅ヶ崎市立病院臨床検査科[6]
○大久保美沙[1], 松井成明[3], 遠藤浩之[5], 森下明博[6], 内山　瞳[6], 山近大輔[2], 井野元智恵[4], 梶原　博[4], 長村義之[3], 島村和男[1]

中皮・体腔液 5　10：45〜11：06　座長：小山芳徳（鉄蕉会亀田総合病院臨床検査室）

P-2-73　臨床的に原発性腹膜癌が疑われた腹膜悪性中皮腫の 1 例
宮崎県立延岡病院臨床検査科病理[1], 宮崎県立延岡病院病理診断科[2]
○谷口慎一郎[1], 稲田千文[1], 石原　明[2]

P-2-74　初発症状から 1 年経過後に胸膜悪性中皮腫と診断された一例
関西医科大学総合医療センター病理部
○坂井仁美, 田口香利, 松永志保, 稲葉真由美, 植村芳子

P-2-75　術後 30 年で悪性中皮腫様の胸膜再発をきたした乳癌の一例
兵庫県立尼崎総合医療センター検査部[1], 兵庫県立尼崎総合医療センター病理診断科[2]
○竹原千尋[1], 石田千幸[1], 岡田麻由奈[1], 松木慎一郎[1], 吉田憲二[1], 駒井隆夫[1], 伊藤寛朗[2], 山本鉄郎[2]

中皮・体腔液 6　11：06〜11：27　座長：加戸伸明（東海大学医学部付属病院病理検査技術科）

P-2-76　縦隔リンパ節の EBUS-TBNA に見られた中皮腫の 1 例
王子総合病院[1], ジェネティックラボ病理解析センター[2], KKR 札幌医療センター[3]
○小山内翔祐[1], 堀井恒哉[1], 下坂光生[1], 高木芳武[1,2], 鈴木　昭[1,3]

P-2-77　腹腔鏡下腫瘍生検が悪性腹膜中皮腫の確定診断に有用であった 1 例
四国がんセンター
○友野勝幸, 藤本悦子, 横山貴紀, 坂井美佳, 大亀真一, 横山　隆, 竹原和宏

P-2-78　確定診断までに先行して胸水中に良悪判定困難細胞がみられた悪性胸膜中皮腫の一例

国立病院機構松江医療センター臨床検査科[1)], 鳥取大学医学部胸部外科[2)]
○荒木邦夫[1)], 西村俊直[1)], 吉田恵梨子[1)], 岸本篤人[1)], 谷口雄司[2)], 中村廣繁[2)], 長岡三郎[1)]

中皮・体腔液 7　14：00〜14：21　座長：丸川活司（北海道大学病院病理部）

P-2-79　腺癌と鑑別困難であった類上皮血管内皮腫の 1 例

国家公務員共済組合会横須賀共済病院中央検査科病理検査室[1)], 国家公務員共済組合会横須賀共済病院病理診断科[2)]
○矢部香織[1)], 猪股美和[1)], 桑原祐子[1)], 杉山真理[1)], 津浦幸夫[2)], 矢毛石眞由美[2)]

P-2-80　腹水中に出現し，腺癌と鑑別を要した血管肉腫の 1 例

公立松任石川中央病院医療技術部検査室[1)], 公立松任石川中央病院病理診断科[2)], 福井大学医学部附属病院病理診断科/病理部[3)]
○吉野敦子[1)], 村田由美子[1)], 丹羽秀樹[2)], 今村好章[3)]

P-2-81　診断に苦慮した心膜原発の Desmoplastic small round cell tumor の 1 例

山梨大学医学部附属病院病理部[1)], 山梨大学医学部人体病理学講座[2)], 山梨大学医学部外科学講座第 2 [3)], 市立甲府病院病理診断科[4)]
○花井佑樹[1)], 中澤久美子[1)], 望月直子[1)], 田原一平[2)], 望月邦夫[2)], 中澤匡男[2)], 近藤哲夫[2)], 松原寛知[3)], 宮田和幸[4)], 加藤良平[2)]

中皮・体腔液 8　14：21〜14：42　座長：新垣善孝（沖縄県立南部医療センター・こども医療センター）

P-2-82　体腔液細胞診における LBC 併用と電界撹拌技術を用いた迅速免疫細胞化学染色法の応用

秋田大学医学部附属病院病理診断科・病理部
○伊藤　智, 成田かすみ, 三浦文仁, 廣嶋優子, 南條　博

P-2-83　胸水に出現するリンパ球の鑑別

広島赤十字・原爆病院病理診断科部
○野島　望, 永崎裕志, 村上　寛, 小路伊奈子, 和田健一, 柳澤真理子, 坂谷暁夫, 藤原　恵

P-2-84　肺腺癌セルブロックを用いた PD-L1 蛋白発現についての検討

山形県立中央病院中央検査部病理[1)], 山形県立中央病院病理診断科[2)]
○渡邊いづみ[1)], 柳川直樹[2)], 植松美由紀[1)], 渡邉清子[1)], 郷右近秀平[1)], 上野　大[1)], 齋藤明見[2)], 鈴木俊顕[2)], 緒形真也[2)]

中皮・体腔液 9　14：42〜15：03　座長：野崎正行（市立札幌病院検査部）

P-2-85　湿固定用直接塗抹標本の細胞接着力からみる BD シュアパス™プレコートスライドの有用性

奈良県立医科大学附属病院病院病理部
○田中京子, 西川　武, 龍見重信, 鈴木久恵, 竹内真央, 畠山金太, 大林千穂

P-2-86　体腔液セルブロック免疫染色アルゴリズムの検討

刈谷豊田総合病院臨床検査・病理技術科[1)], 刈谷豊田総合病院病理診断科[2)]
○林　直樹[1)], 中根昌洋[1)], 山田義広[1)], 野畑真奈美[1)], 中井美恵子[1)], 村上真理子[1)], 中野邦枝[1)], 伊藤　誠[2)]

P-2-87　体腔液中に出現する悪性中皮腫細胞の形態学的特徴及び今後の予想

藤田保健衛生大学医療科学部臨床検査学科[1)], 稲沢市民病院検査部病理[2)], 滋賀医科大学医学部附属病院病理検査部[3)]
○金子千之[1)], 塩竈和也[1)], 柳田隆正[1)], 加藤好光[1)], 安倍雅人[1)], 江崎正則[2)], 堀井健太[2)], 谷口大介[2)], 岩井宗男[3)]

子宮頸部 7　9：00〜9：21　座長：端　晶彦（山梨大学医学部産婦人科）

P-2-88　繰り返し施行した細胞診が診断の契機となった子宮頸部原発悪性リンパ腫の１例
豊橋市民病院産婦人科[1)], 豊橋市民病院女性内視鏡外科[2)], 豊橋市民病院病理診断科[3)]
○河合要介[1)], 梅村康太[2)], 前多松喜[3)]

P-2-89　細胞診にて推定し得た子宮頚部悪性リンパ腫の３例
東海大学医学部専門診療学系産婦人科[1)], 東海大学医学部基盤診療学系病理診断科[2)], 東海大学医学部付属病院病理検査技術科[3)]
○飯田哲士[1)], 梶原　博[2)], 加戸伸明[3)], 伊藤　仁[3)], 町田弘子[1)], 池田仁惠[1)], 信田政子[1)], 平澤　猛[1)], 中村直哉[2)], 三上幹男[1)]

P-2-90　子宮原発悪性リンパ腫の５例
兵庫県立がんセンター検査部病理検査[1)], 兵庫県立がんセンター病理診断科[2)]
○南　智也[1)], 西村優希[1)], 上山　優[1)], 高垣和代[1)], 石田由香里[1)], 前田妙子[1)], 高山みずほ[1)], 梶本和義[2)], 佐久間淑子[2)], 廣瀬隆則[2)]

子宮頸部 8　9：21〜9：42　座長：岩﨑雅宏（札幌医科大学医学部産婦人科学講座）

P-2-91　妊娠中の子宮頸部細胞診異常の検討
杏林大学医学部産婦人科[1)], 杏林大学医学部病院病理部[2)], 立正佼成会附属佼成病院[3)]
○岡　愛子[1)], 百村麻衣[1)], 渋谷英里子[1)], 長内喜代乃[1)], 西ヶ谷順子[1)], 松本浩範[1)], 坂本憲彦[2)], 鈴木　淳[3)], 小林陽一[1)]

P-2-92　妊娠中の広汎子宮頸部摘出術後の子宮頸部細胞診による経過管理
札幌医科大学産婦人科学講座
○黒田敬史, 石岡伸一, 金　美善, 柏木葉月, 寺田倫子, 松浦基樹, 郷久晴朗, 寺本瑞絵, 岩﨑雅宏, 齋藤　豪

P-2-93　子宮頸部コンジローマ様癌の３例
北海道大学産婦人科[1)], 釧路赤十字病院[2)], 北海道大学病院病理部[3)]
○小林由佳子[1)], 武田真人[1)], 奥　聡[1)], 前田悟郎[2)], 朝野拓史[1)], 石塚秦也[1)], 三田村卓[1)], 保坂昌芳[1)], 渡利英道[1)], 丸川活司[3)]

子宮頸部 9　9：42〜10：03　座長：蝦名康彦（神戸大学大学院医学研究科外科系講座産科婦人科学分野）

P-2-94　子宮膣部擦過細胞診検体に出現した悪性黒色腫の２例
東邦大学医療センター大森病院病院病理部[1)], 東邦大学医療センター大森病院病理診断科[2)], 東邦大学医学部病理学講座[3)], 東邦大学医療センター大森病院産婦人科[4)]
○雨宮和紀[1)], 根本哲生[2)], 三上哲夫[3)], 密田亜希[2)], 小林照明[1)], 篠崎　稔[1)], 谷口智子[4)], 澁谷和俊[2)]

P-2-95　子宮頸部に良性母斑を伴った外陰部悪性黒色腫の一例
九州大学病院産科婦人科
○廣谷賢一郎, 園田顕三, 大神達寛, 安永昌史, 小玉敬亮, 山口真一郎, 兼城英輔, 奥川　馨, 矢幡秀昭, 加藤聖子

P-2-96　膣壁発生 Gastrointestinal Stromal Tumor（GIST）の１例：擦過細胞診像と文献的考察
JCHO 諫早総合病院[1)], 長崎病理診断科[2)], 長崎大学医学部原研病理[3)]
○井手圭一郎[1)], 髙木雄三[1)], 望月哲朗[1)], 岸川正大[2)], 中島正洋[3)]

子宮頸部 10　10：03〜10：24　座長：田勢　亨（宮城県対がん協会細胞診センター）

P-2-97　子宮頚部の basaloid squamous cell carcinoma の 1 例

防衛医科大学校産婦人科学講座[1)], 防衛医科大学校病院腫瘍化学療法部[2)], 防衛医科大学校病院臨床検査部[3)]

○高崎和樹[1)], 笹　秀典[1)], 宮本守員[1)], 高野政志[2)], 青山　真[1)], 加藤顕人[1)], 坂元崇洋[1)], 桑原美佳[1)], 島崎英幸[3)], 古谷健一[1)]

P-2-98　子宮腟上部切断術後の子宮頸部に発症した類内膜癌の 1 例

京都府立医科大学大学院女性生涯医科学

○垂水洋輔, 森　泰輔, 片岡　恒, 古株哲也, 寄木香織, 松島　洋, 辰巳　弘, 黒星晴夫, 澤田守男, 北脇　城

P-2-99　子宮頸部に腫瘤を形成した肉芽腫性炎の 1 例

京都府立医科大学大学院女性生涯医科学[1)], 京都府立医科大学附属病院病院病理部・病理診断科[2)]

○寄木香織[1)], 森　泰輔[1)], 松島　洋[1)], 辰巳　弘[1)], 黒星晴夫[1)], 澤田守男[1)], 小倉美紀子[2)], 中川有希子[2)], 森永友紀子[2)], 北脇　城[1)]

子宮頸部 11　10：24〜10：45　座長：藤原　潔（天理よろづ相談所病院産婦人科）

P-2-100　子宮腟部 Myeloid sarcoma の一例

国立研究開発法人国立がん研究センター中央病院

○近藤　円, 澁木康雄, 時田和也, 加藤友康, 前島亜希子

P-2-101　子宮および腟へ転移を認めた原発性肝細胞癌の一例

北摂総合病院

○田中理恵, 前田和也

P-2-102　外陰部 adenocarcinoma of mammary gland type の一例

市立長浜病院産婦人科[1)], 市立長浜病院中央検査技術科[2)], 市立長浜病院病理診断科[3)]

○上村真央[1)], 高橋顕雅[1)], 北澤　純[1)], 西野万由美[2)], 岡本明子[2)], 宮元伸篤[2)], 新川由基[2)], 黒澤　学[3)]

子宮体部 4　10：45〜11：06　座長：岡元一平（江別市立病院産婦人科）

P-2-103　子宮体癌 IA 期で腹水細胞診陽性は再発因子か

栃木県立がんセンター

○森澤宏行, 関口　勲

P-2-104　若年子宮内膜癌における酸化ストレス関連因子発現動態の免疫組織学的解析

帝京大学医学部解剖学講座[1)], 公益財団法人老年病研究所病理部[2)]

○西島良美[1)], 福田利夫[2)], 萩原治夫[1)]

P-2-105　Atypical polypoid adenomyoma 6 例の細胞学的特徴の検討

関西医科大学附属病院

○有本知子, 蛭子佑翼, 石田光明, 宮坂知佳, 大江知里, 宮川　文, 蔦　幸治

子宮体部 5　11：06〜11：27　座長：長谷川清志（獨協医科大学産科婦人科）

P-2-106　BD シュアパス™法による LBC 内膜細胞診標本作製法の検討

奈良県立医科大学附属病院病院病理部[1)], 愛媛県立医療技術大学保健科学部臨床検査学科生体情報学講座[2)]

○西川　武[1)], 則松良明[2)], 龍見重信[1)], 鈴木久恵[1)], 竹内真央[1)], 田中京子[1)], 内山智子[1)], 畠山金太[1)], 大林千穂[1)]

P-2-107 内膜 LBC 検体セルブロックの有用性と検討

高知大学医学部附属病院病理診断部

○高橋明日香, 野口真宏, 吉良佳那, 岡本真知, 大原栄二, 戸井　慎, 井口みつこ, 弘井　誠, 村上一郎

P-2-108 当院における子宮内膜細胞診の精度について

社会医療法人愛仁会高槻病院産婦人科[1], 社会医療法人愛仁会高槻病院病理診断科[2]

○飯塚徳昭[1], 小寺知揮[1], 柴田貴司[1], 大石哲也[1], 伊倉義弘[2], 平尾美智[2], 谷口由美[2], 井本智子[2], 仲谷武司[2], 岩井泰博[2]

子宮体部 6　14：00〜14：21　座長：東田太郎（市立加西病院）

P-2-109 子宮体部原発神経内分泌性小細胞癌の１例

北海道大学産婦人科[1], 北海道大学病院病理部[2]

○前田悟郎[1], 武田真人[1], 朝野拓史[1], 奥　聡[1], 小林由佳子[1], 石塚秦也[1], 三田村卓[1], 渡利英道[1], 丸川活司[2], 岡田宏美[2]

P-2-110 当院で診断された子宮頸部・子宮体部原発神経内分泌癌症例の検討

関西医科大学附属病院病理部

○蛭子佑翼, 岡本　久, 石田光明, 宮坂知佳, 大江知里, 宮川　文, 蔦　幸治

P-2-111 術前診断が困難であった子宮体部小細胞癌の１例

船橋市立医療センター産婦人科

○大村涼子, 佐々木直樹, 小柳美里都, 名古ゆり恵, 諏訪朋子, 高橋久雄, 清水辰一郎, 斉藤俊雄

卵巣・卵管その他 4　14：21〜14：35　座長：坂本　優（佐々木研究所附属杏雲堂病院産婦人科）

P-2-112 妊婦における腟ホルモン細胞診

長崎医療センター臨床検査科

○梅崎　靖, 佐藤　圭, 山川　彩, 澤田吉人, 沖　茂彦, 伊東正博

P-2-113 卵巣癌化学療法の個別化を目指した腫瘍組織および腹水中細胞の初代３次元培養法確立

慶應義塾大学医学部産婦人科学教室

○南木佳子, 平沢　晃, 野村弘行, 赤羽智子, 千代田達幸, 片岡史夫, 冨永英一郎, 青木大輔

卵巣・卵管その他 5　14：42〜15：03　座長：梁　善光（帝京大学ちば総合医療センター）

P-2-115 漿粘液性境界悪性腫瘍の２例―その細胞診像および臨床像―

立正佼成会附属佼成病院産婦人科[1], 立正佼成会附属佼成病院病理部[2], 杏林大学医学部付属病院産科婦人科[3]

○金田由香子[1], 鈴木　淳[1], 村田栄一郎[2], 當眞嗣睦[2], 野田清香[1], 井上慶子[1], 西ヶ谷順子[3], 百村麻衣[3], 二階堂孝[2], 木村英三[1]

P-2-116 卵巣漿液性境界悪性腫瘍の１例

東京逓信病院病理診断科[1], 東京逓信病院婦人科[2]

○高橋　剛[1], 岸田由起子[1], 神戸晴香[1], 小川佑美[1], 中村恵子[1], 清水香織[1], 浅川一枝[1], 秦　宏樹[2], 田村浩一[1]

P-2-117 卵巣低異型度漿液性癌と卵巣漿液性境界悪性腫瘍の腹水細胞診についての検討

東京慈恵会医科大学産婦人科学講座[1], 東京慈恵会医科大学病理学講座[2]

○高橋一彰[1], 永吉陽子[1], 清川貴子[2], 後藤ちひろ[1], 上田　和[1], 柳田　聡[1], 山田恭輔[1], 岡本愛光[1]

International Poster Session in English

6 月 2 日（土）　ポスター会場 2（3F　さっぽろ芸文館　鈴蘭の間）

Body Fluid　**9：00〜9：35　座長：Tomoo Itoh**（Department of Diagnostic Pathology, Kobe University Hospital, Hyogo, Japan）

PE-1-1　A retrospective case study of pleural effusion lymphomas from a Taiwanese medical institute

Department of Pathology, Ditmanson Medical Foundation Chiayi Christian Hospital, Chiayi, Taiwan[1], Department of Cosmetic Science, Chia Nan University of Pharmacy and Science, Tainan, Taiwan[2], Taiwan Society of Clinical Cytology, Taipei, Taiwan[3]

○Chien-Chin Chen[1,2,3]

PE-1-2　A Study of Cytopathological Characteristics of Malignancy in Serous Fluids

University of Medicine and Pharmacy Ho Chi Minh City, Ho Chi Minh, Viet Nam

○Truong Phan Xuan Nguyen, Thu Dang Anh Phan, Dat Quoc Ngo, Duy Duc Nguyen, Thang Quoc Pham

PE-1-3　Epitheliod Mesothelioma with Bloody Pleural Effusion ♂Smears：A Case Report

Department of Pathology, Ditmanson Medical Foundation Chia-Yi Christian Hospital, Chia-Yi City, Taiwan[1], Taiwan Society of Clinical Cytology, Taipei, Taiwan[2], Department of Cosmetic science, Chia Nan University of Pharmacy and Science, Tainan, Taiwan[3]

○Jui-Chen Hsiao[1,2], Mark Chien-Chin Chen[1,2,3]

PE-1-4　Cytologic Diagnosis of Malignant Effusion in Esophageal Carcinoma：A Rare Case Report

Chi Mei Medical Center, Liouying, Tainan, Taiwan

○Chieh Tien Wang, Mei Ling Fan, Na Mi Lu

PE-1-5　A case report of Epithelioid mesothelioma mimicking metastatic squamous cell carcinoma

Taichung Veterans General Hospital, Taichung, Taiwan

○Hung-Ming Chiu, Shu-Chuan Lin, Yun-An Chen, Chi-Shun Yang, Yee-Jee Jan

Gyn　**9：35〜10：10　座長：Masami Nambu**（Kumamoto Health Science University, Kumamoto, Japan）

PE-1-6　Quality improvement based on feedback from outside cervical smear quality program

Department of Pathology Saint Paul's Hospital, Taoyuan, Taiwan[1], Taiwan Society of Clinic Cytopathology, Taipei, Taiwan[2]

○Shu-Mei Huang[1,2], Ming-Houng Chen[1]

PE-1-7　Clinical implications of ASC-H：Correlation with histologic outcome and cytologic follow up

Department of Obstetrics and Gynecology, Shonan Kamakura General Hospital, Kanagawa, Japan[1], Department of Clinical Laboratory, Shonan Kamakura General Hospital, Kanagawa, Japan[2], Department of Diagnostic Pathology, Shonan Kamakura General Hospital, Kanagawa, Japan[3]

○Kazuya Onuma[1], Kazuhiko Obokata[2], Shu Hodoshima[2], Hidetoshi Chino[2], Sanae Ishii[2], Hiromi Inoue[1], Shinichi Teshima[3]

PE-1-8 Clinical significance of atypical glandular cells（AGC）on cervical cytology

Obstetrics and Gynecology, Kohseichuo General Hospital, Tokyo, Japan[1], Clinical Laboratory, Kohseichuo General Hospital, Tokyo, Japan[2]
○Hisami Kiseki[1], Shin-ichi Ikeda[1], Yutaka Tsukahara[1], Naohiko Hashimura[1], Natsumi Tajima[2], Ayako Tanaka[2], Aya Horimoto[2]

PE-1-9 Uterine Metastases From Extragenital Malignancies：Two Case Reports and Literature Review

Department of Pathology, Chi Mei Medical Center, Liouying, Taiwan
○Mei Ling Fan, Chieh Tien Wang, Na Mi Lu

PE-1-10 Withdraw

PE-1-11 Relationship of fungal infection with neutrophils and macrophages in cervical smears

Department of Pathology, Chitwan Medical College Teaching Hospital, Chitwan, Nepal
○Sushna Maharjan, Mamata Tiwari, Sabin Ranabhat

FNA 10：17～10：38 座長：Chien Chin Chen（Department of Pathology, Chia-Yi Christian Hospital, Chiayi, Taiwan）

PE-1-12 The Primary Morphological Diagnostics of The Breast Tumors in Kazakhstan

Kazakh Institute Oncology and Radiology, Almaty, Kazakhstan[1], Russian Oncology Scientific Center by Name of N. N. Blokhin, Moscow, Russia[2], Oncologic Center, Astana, Kazakhstan[3]
○Zhanar B. Yeleubayeva[1,3], Marina V. Savosticova[2], Asel G. Kudaibergenova[2], Elena Yu. Furminskaya[2], Nurzhamal A. Tokhpanova[3], Saule A. Sarsembayeva[1], Ekaterina G. Sokolenko[1]

PE-1-13 Problems in HER2 and hormone receptor scoring using cell blocks from breast cancer metastasis

Department of Pathology, Nagoya Medical Center, Nagoya, Japan[1], Department of Pathology, Tokyo Medical Center, Tokyo, Japan[2], Department of Pathology, Osaka National Hospital, Osaka, Japan[3], Division of Pathology, Hokkaido Cancer Center, Hokkaido, Japan[4], Department of Diagnostic Pathology, Kure Medical Center and Chugoku Cancer Center, Hiroshima, Japan[5], Department of Pathology, Kyushu Cancer Center, Fukuoka, Japan[6], Department of Pathology and Laboratory Medicine, Sendai Medical Center, Miyagi, Japan[7], Clinical Research Center, Nagasaki Medical Center, Nagasaki, Japan[8], Division of Clinical Biostatistics, Section of Cancer Prevention and Epidemiology, Clinical Research Center, Shikoku Cancer Center, Ehime, Japan[9]
○Rieko Nishimura[1], Yuya Murata[2], Kiyoshi Mori[3], Katsushige Yamashiro[4], Kazuya Kuraoka[5], Shu Ichihara[1], Kenichi Taguchi[6], Hiroyoshi Suzuki[7], Masahiro Ito[8], Natsumi Yamashita[9]

PE-1-14 Fine Needle Aspiration Cytology of Langerhans Cell Histiocytosis：A Case Report

Department of Pathology, National Taiwan University Hospital, Taipei, Taiwan[1], Department of Pathology, National Taiwan University Cancer Center, Taipei, Taiwan[2], Department of Pathology and Laboratory Medicine, Taipei Veterans General Hospital, Taipei, Taiwan[3]
○Chia-Lu Chen[1,2], Chiung-Ru Lai[3], Jen-Fan Hang[3]

LN 10：38～10：59 座長：Zhanar B. Yeleubayeva（Kazakh Institute Oncology and Radiology, Almaty, Kazakhstan）

PE-1-15 IMT-like follicular/fibroblastic dendritic cell sarcoma of the spleen：A case report

Division of Pathology, Sijhih Cathay General Hospital, New Taipei City, Taiwan[1], Department of Medical Research, Cathay General Hospital, Taipei, Taiwan[2]
○Chih-Yi Liu[1], Chi-Jung Huang[2], Chan-Wei Chen[2], Hui-Chih Tsai[1], Ching-Yuan Chen[1]

PE-1-16 Primary effusion lymphoma（PEL）：a new case illustrating two types of PEL in Taiwan

Pathology, Chi-Mei Medical Center, Tainan, Taiwan
○Shih-Sung Chuang

PE-1-17　A case report of cytological and histological correlates in extranodal NK/T-cell lymphoma

Division of Pathology, Sijhih Cathay General Hospital, Taipei, Taiwan[1], Department of Pathology, Chia-Yi Christian Hospital, Chiayicity, Taiwan[2]
○Hui-Chih Tsai[1], Yi-Jyun Lin[1], Ching-Yuan Chen[1], Siao-Jyun Dai[1], Chien-Chin Chen[2], Chih-Yi Liu[1]

Mixing topics　10：59～11：34　座長：David Chhieng（Washington University, U.S.A.）

PE-1-18　The Effects of Exposure to Alcohol, Nicotine and Arecoline Contribute to the Progression of HNSCC

Graduate Institute of Pathology and Parasitology, National Defense Medical Center, Taipei, Taiwan[1], Tri-Service General Hospital, Taipei, Taiwan[2]
○Wei-Jyun Chen[1], Shin Nieh[1,2]

PE-1-19　CAFs induced IL-32 Contributes to the Promotion of Head and Neck Squamous Cell Carcinoma

Graduate Institute of Pathology and Parasitology National Defense Medical Center, Taiwan[1], Department of Pathology Tri-Service General Hospital, Taipei, Taiwan[2]
○Shih-Chien Huang[1], Shin Nieh[1,2]

PE-1-20　Gastrointestinal Stromal Tumor of Rectum—Detected by Conventional Papanicolaou Smear

Department of Pathology and Laboratory Medicine, Taipei Veterans General Hospital, Taipei, Taiwan
○Li-Ya Lin, Man-Hsu Huang, Chiung-Ru Lai, Ying-Ju Kuo, Shih-Chieh Lin

PE-1-21　Investigation for intraoperative diagnosis accuracy improvement using LBC technique

Division of Diagnostic Pathology, Wakayama Medical University, Wakayama, Japan[1], Cancer Education and Research Center, Osaka University Graduate School of Medicine, Osaka, Japan[2], Department of Human Pathology, Wakayama Medical University, Wakayama, Japan[3]
○Yuichi Kinoshita[1], Tadao K. Kobayashi[2], Shin-ichi Murata[3]

PE-1-22　Cytological diagnosis of inflammatory myofibroblastic tumor of the lung：A case report

Department of Diagnostic Pathology, Kobe University Hospital, Hyogo, Japan
○Aiko Kyotake, Ryuko Tsukamoto, Satoshi Morito, Naoko Imagawa, Hiroshi Yamada, Naoe Jimbo, Tomoo Itoh

MEMO

抄録

◇特別講演 1

次世代シーケンサと人工知能が可能にするゲノム医療時代に向けて

東京大学医科学研究所

○古川洋一（MD）

がん細胞のゲノムには多数の遺伝子変異が蓄積しており，それらの変異の中には腫瘍の発生や進展の鍵となるドライバー変異が存在する．近年，多くの分子標的薬が開発されてきており，如何にして最適な治療薬を見つけるが重要となってきている．東大医科学研究所附属病院では，より多くのドライバー変異を見つけ，それらに対応したよりよい治療薬を同定するために，次世代シーケンシング（NGS：Next-Generation Sequencing）と，人工知能を用いた治療薬候補探索研究を開始した．我々は，全ゲノム解析・全エクソーム解析を中心にした網羅的なゲノム解析を行い，同定された変異を IBM が開発した人工知能 Watson for Genomics で解釈するクリニカルシークエンスを実施している．Watson for Genomics では 20 名以上の難治性・再発性腫瘍患者の解析を行い，約 8 割の症例で治療薬候補が提示された．しかしながら，専門家を含めたその後の検討会で，実際に投与可能と判断された治療薬は 2 割程度であった．具体例では，再発性治療抵抗性の舌がん症例に対して全ゲノム解析を行い，数千種類の 1 塩基変異や構造変異の中から，候補治療薬として，EGFR 遺伝子を含む領域の増幅に対して AZD9291，Afatinib，Gefetinib が適応外使用薬として提示された．また，中枢性神経原発悪性リンパ腫症例に対して全エクソーム解析を行い，CD79B 遺伝子変異に対して，Acalabrutinib や Ibrutinib が候補薬として挙げられた．本発表では，加速するゲノム医療の現状と課題について紹介する．

◇特別講演 2

墓と子宮の人類学―人はなぜ死者を穴に埋めるのか―

札幌医科大学[1]，日本考古学協会[2]，日本人類学会[3]，前北海道考古学会会長[4]

○大島直行（MD）[1,2,3,4]

本講演では，二つのエピソードを題材にしながら「子宮」の意味について考える．一つは「なぜ，男が女になる病気があるのか」．二つ目は「なぜ，人は死者を墓穴に埋めるのか」．私は，この二つのエピソードが人間の生存原理に根ざしていることに気づいた．きっかけは，E. カッシーラ，M. エリアーデ，C. ユングなどの研究を通して，13,000 年ものあいだ狩猟採集で暮らした縄文人の造形原理が，「月と子宮と水と蛇」という再生のシンボリズムを基盤としていることに気づいたからだ．土器や土偶などの道具だけでなく，墓や住居，ストーンサークルなどの施設まで，あらゆる造形の背景には，再生のシンボルとしての「月と子宮と水と蛇」が息づいており，中でも注目すべきは「子宮」である．男が女になる病気に気づいたのはヒポクラテスであり，ヘロドトス，アリストテレスだった．しかし，なぜ「男が女になる」のかは明らかにできなかった．現代科学や医療は，どうしても現代人の心理や経験則を元に因果律（矛盾律）で原因と結果を考えてしまう．しかし，それはあくまでも現代の科学であり，縄文人や古代人は，フランスの人類学者ルシアン・レヴィ＝ブリュルが指摘した *participation*（融即律）という思考方法を駆使したに違いない．融即律は，モノのカテゴライズに対立的な意味を持たせない思考方法であり，すべての意味が一元的に「再生」に収斂される．つまり，男が女になる病気（妊娠）も，死者を穴に埋める行為（胎児への回帰）も，「再生」というイメージを「子宮」の形にシンボリックに表現したものであり，それは脳のなせる「生きるための仕掛け」である．人類の未来にとって実に示唆的だ．

◇招請講演 1

The Milan System for Reporting Salivary Gland Cytopathology

Department of Pathology, Massachusetts General Hospital, Massachusetts Eye and Ear Infirmary, and Harvard Medical School, Boston, MA, U.S.A.

○William C. Faquin（MD）

FNA is an effective method for the evaluation of salivary gland（SG）masses including providing information to the treating clinician to assist in the triage of patients for proper management. The recent establishment of the Milan System for Reporting Salivary Gland Cytopathology（MSRSGC）represents a significant advancement in SG-FNA by providing a uniform, international, evidence-based reporting system comprised of 6 diagnostic categories, each linked with a risk of malignancy. The MSRSGC is sponsored by the American Society of Cytopathology（ASC）and the International Academy of Cytology（IAC）, and is co-authored by an international group of over 40 participants from 15 countries. Data from 2 separate online surveys were used to inform the reporting system. The 6 diagnostic categories are：Non-Diagnostic, Non-Neoplastic, AUS, Neoplasm：Benign and SUMP, Suspicious for Malignancy, and Malignant. Corresponding ROM for each of these diagnostic categories are：25%, 10%, 20%, ＜5% and 35%, 60%, 90%, respectively. The MSRSGC is designed to incorporate best practice guidelines pertaining to SG-FNA including：1）indications for SG-FNA；2）standard FNA technique；3）standardized reporting of results for SG-FNA and 4）the application of ancillary techniques, including immunochemistry and molecular testing. The objective of the MSRSGC is to create a user-friendly system that will promote and standardize communication among cytopathologists as well as among treating clinicians who manage patients with SG lesions. It is predicted that the MSRSGC will reduce reporting ambiguities and will lead to overall better patient care.

◇招請講演 2

Digital Pathology and Cytology in US

Department of Pathology, Memorial Sloan Kettering Cancer Center, U.S.A.

○Yukako Yagi（MD）, Oscar Lin（MD）

Digital pathology including Cytology involves the conversion of samples from glass slides to digital images, improving diagnostic efficiency while providing an infrastructure for computational pathology, which is based on quantitative measurement, mathematical modeling, and the development of algorithms for machine learning. This, in turn, can enhance the interpretation of disease processes and allow for the integration of genetic and clinical information with the morphometric analysis, offering a higher level of understanding of tumor pathology. Implementing a fully digital workflow will allow this enhancement in diagnosis through computer-augmented diagnostic algorithms and decision-support systems.

Evaluating new technologies and validating the evaluated technology in clinical workflow are very important to adapt new technology in clinical practice. The validation mechanism for cytology has not been established yet. We have been working on for establishment to support entire area of Cytology.

Telecytology is also extremely useful and our clinical operations have expanded beyond the hospital's main campus, we have explored telepathology technology in order to provide the necessary pathology support to the various locations. We are incorporating telecytology for remote adequacy assessments to support the regional sites. The experience gained from viewing digital slides for the review of prior material made it easier for our pathologists to adapt to a telepathology workflow. The digital archive also helped provide immediate access to prior pathology material, minimizing the need to transport glass slides between sites.

◇招請講演 3

Abstract for FNA of Deep Seated Lymphomas

Department of Pathology, University of Washington, University of Washington Medical Center, U.S.A.[1], Harborview Medical Center, U.S.A.[2]

○David Chhieng (MD)[1,2]

Although the use of endoscopic ultrasound (EUS) and endobronchial ultrasound (EBUS)-guided fine needle aspiration biopsy (FNAB) for diagnosing intraabdominal and intrathoracic, i.e. deep-seated non-hematologic malignancies have been well established and reliable, the evaluation of deep-seated lymphoma using these modalities can be quite challenging. Controversy remains as to whether FNAB combined with ancillary studies, particularly flow cytometry, can be used to reliable diagnose deep-seated lymphomas and provide sufficient information to guide clinical management. This presentation will discuss the following

1. Diagnosis of lymphoma by FNAB
2. EUS and EBUS FNAB and ancillary studies to diagnose deep-seated lymphoma
3. Subclassification of lymphoma based on EUS/EBUS FNAB

◇招請講演 4

Gynecologic cytology：New developments in the prevention of cervical carcinoma

Christian Albrecht University Kiel, Germany[1], Institute of Pathology and Cytology, Viersen, Germany[2]

○Dietmar Schmidt (MD)[1,2]

In 1971, the preventive check-up for invasive cervical carcinoma was introduced in Germany, in which women from the age of 20 can participate annually free of charge (opportunistic screening). According to data from the Robert Koch Institute (2010), the absolute number of new cases decreased by about 35% between 1980 and 2008. However, an estimated 4300 new cases in 2016 and 1550 deaths in 2013 (data Robert Koch Institute) represent a preventive, diagnostic and therapeutic challenge, because not infrequently younger women are affected and there are scientific findings that will further reduce the incidence and mortality of invasive cervical carcinoma.

The focus of this new research is the understanding of the risk factors for the development of cervical cancer, in particular the importance of infection with human papillomaviruses of the high-risk group.

In December 2017, the new S3 guideline "Prevention of Cervical Carcinoma" was published. Of the numerous aspects involved in the diagnosis, treatment, and follow-up of cervical uterine precursor lesions, epidemiology, virology, cytology, HPV testing, and diagnostic algorithms for equivocal and HPV-positive findings are important to the pathologist. Cytology will continue to be used as a preventive medical check-up in younger women under the age of 30, while HPV-based screening is suggested for women over the age of 30 years. HPV screening has yielded a significant reduction in cancer precursors and invasive cervical carcinoma in numerous studies. In contrast to the sensitivity, the specificity of the HPV test is inferior to that of cytology and the morphological biomarker p16/Ki-67, so that they are suitable as methods in the triage of HPV-positive findings. Cytological abnormalities and mildly dysplastic changes could be further clarified by an HPV test or the p16/Ki-67 test. The HPV test should also be used in follow-up in patients who are in a condition of conization. A reduction in the incidence of new diseases would be expected, above all, through an increased participation in the preventive medical check-up, as most cervical carcinomas in Germany occur in women who in the last few years before the diagnosis either only irregularly and rarely or not at the check-up participated.

◇会長講演

子宮体癌の予後因子に基づいた治療戦略
―細胞形態と接着分子の側面から―

札幌医科大学医学部産婦人科学講座

○齋藤　豪(MD)

子宮体癌の進行期とその治療戦略は主に手術所見に基づいて決定されるが，進行期決定のためには後腹膜リンパ節転移の有無を郭清および生検によって確認する必要があり，またリンパ転移の有無が予後や補助療法などの治療方針決定に大きな影響を及ぼしていることは議論の余地がない．しかし，リンパ浮腫をはじめとする術後合併症による治療後の QOL 低下も見逃すことはできず，症例による縮小手術は体癌の治療戦略上の検討課題となっている．また，進行あるいは再発子宮体癌の補助療法として放射線療法や化学療法が行われているが，これらの治療が充分癌を制御しているとは言えず，新しい治療法の開発が待たれている．

癌浸潤転移機構は細胞接着の異常，間質組織の破壊と細胞運動性の亢進などを含む多段階複合的な生物現象で，この解明とその阻害は癌研究のもっとも重要な課題の一つである．この複雑系としての転移浸潤機構も近年の分子生物学的アプローチにより徐々に解明されつつあり，我々も子宮内膜癌においてもその悪性度や予後を規定するいくつかの分子について報告してきた．その中で，上皮細胞のタイト結合，デスモソーム，そしてアドヘレンス結合などからなる細胞間結合装置は細胞の形態形成に深く関わっている．近年これらの細胞結合装置が細胞の機械的結合のみならず，細胞の機能や増殖の制御に深く関わっていることが明らかになって来た．本講演では細胞接着分子を中心とした細胞の浸潤転移に関わる分子の子宮内膜癌における役割を解析し，子宮内膜癌の予後因子としての可能性と細胞間接着分子をターゲットとした遺伝子治療の可能性について解説する．

◇要望講演 1

検診の受診および連続

株式会社キャンサースキャン

○石川善樹(その他)

がん検診による死亡率減少効果が社会全体にもたらされるためには，一定水準の高い受診率を保つことが不可欠である．しかし，わが国におけるがん検診受診率は 30～40％と，先進諸外国と比べて低い状況にある．限りある資源を効果的かつ効率的に投下し，受診率目標を達成するためにも，受診率向上に資する対策を明らかにすることは，重要かつ緊急の課題となっている．欧米の知見では，一般住民に対する子宮頸がん検診の受診率向上対策として，手紙や電話による個別受診勧奨が有効であると指摘されている．しかしながらわが国において，受診勧奨の際にどのような情報提供を行うことで，がん検診の受診率向上に結び付くのか，知見は限定的である．そこで本講演では，これまで我が国で行われた，がん検診受診率向上研究から得られた知見について，報告を行う．

◇要望講演 2
がん登録でわかってきたわが国のがん

福井県立病院病理診断科

○海崎泰治（MD）

地域におけるがん予防の推進，がん医療の質の向上のためには，がんの実態を把握した上で評価を行い，対策の実施につなげることが必要である．がん登録はがん対策推進基本計画で重点的に取り組むべき課題とされており，都道府県などの地域単位で行う地域がん登録，病院単位で行う院内がん登録，主に学会単位で行われている臓器がん登録に分類される．これまでのがん登録には法的義務がなかったため，データの悉皆性や精度の面で問題があったが，「がん登録推進法」が 2013 年に成立し，わが国全体で行う全国がん登録および院内がん登録が法的に位置づけられ，全国がん登録では 2016 年に診断された症例からすべての病院と指定された診療所において届出が義務化されることとなった．

がん登録のデータは届出が義務化される以前からがん登録の関係者を中心にがん対策や医療，研究に利活用されてきたが，今後は「がん登録推進法」の基本理念にそって，民間によるものを含め調査研究に十分活用されるとともに，得られた成果を国民に還元していく必要がある．全国がん登録は始まったばかりで，現時点で全国がん登録の枠組みでのデータ解析は行われていないが，がん登録推進法以前の地域がん登録や院内がん登録のデータ解析から今後のがん登録データの活用法のヒントが示されている．具体的には限定された項目数のがん登録データと DPC やがん検診などのがん登録以外のデータが連係をとりながら解析することが有効と考えられている．

今回は，がん登録データの活用で得られた，細胞診と関連した成果を中心に紹介し，今後がん登録のデータが我々細胞診に携わるものでも利用可能なことについても紹介したい．

◇要望講演 3
軟部腫瘍の病理診断

札幌医科大学医学部病理診断学

○長谷川匡（MD）

軟部腫瘍の組織型は多く，頻度も少ないこともあり，病理診断が難しい領域の一つである．軟部腫瘍は種々の間葉系組織への分化を再現する組織ごとに分類される．軟部腫瘍の病理診断にあたって，病理医はその形態変化を認識し，適切な抗体と染色条件に基づいた免疫組織化学染色標本を適切に判定して行う．その際，患者の年齢，部位，経過，画像所見などの臨床的特徴を把握しておくことは大事で，これらは鑑別診断上有用な補助となる場合が多い．さらに，特異的な組織診断が難しい，臨床病理像が非定型的な場合には，RT-PCR や FISH などの遺伝子学的検索が必要になる．最近の分子生物学的解析方法の進歩に伴い，軟部腫瘍でも腫瘍発生に関わる多くの遺伝子異常が見出されている．軟部肉腫では分子生物学な発生機序に基づいた分類も知られ，遺伝子診断，予後予測，治療法開発へ応用されてきている．中高年者に多く頻度の高い平滑筋肉腫，いわゆる悪性線維性組織球腫などの 50％の軟部肉腫では複雑な核型・遺伝子異常がみられる．小児・AYA 世代に好発する骨外性ユーイング肉腫，滑膜肉腫，粘液型脂肪肉腫，胞巣型横紋筋肉腫などの 25％の軟部肉腫では，特異的染色体転座・キメラ遺伝子が検出される．15％の軟部肉腫，すなわち類上皮肉腫，悪性末梢神経鞘腫瘍では不活性型の遺伝子変異が生じ，GIST では活性型遺伝子変異が知られている．10％の軟部肉腫，すなわち高分化型および脱分化型脂肪肉腫では遺伝子増幅が特徴的である．本講演では，まず軟部腫瘍の病理診断に関わる総論を述べ，次いで頻度の高い軟部肉腫の臨床的特徴，病理形態像，診断上有用な免疫染色マーカーおよび FISH による遺伝子診断について解説する．

◇要望講演 4
肺がんバイオマーカー検査の Up-to-date

愛知県がんセンター遺伝子病理診断部

○谷田部恭（MD）

近年の肺癌の進歩は著しく，一年前の標準治療が書き換えられる状態となっている．その中で病理診断医の役割はますます重要性を増し，治療選択につながる免疫染色や遺伝子テストに携わらねばならない状況にある．肺癌診断に関連し，病理診断医に関連する分子は以下のとおりである．

1. EGFR

EGFR 阻害剤治療後の耐性獲得変異である T790M が検出されれば，第三世代オシメルチニブが用いられるが，再生検は困難な場合も多く，血液から遺伝子変異を検出するリキッドバイオプシーも認可されている．また，ゲフィチニブやエルロチニブとの比較試験でオシメルチニブの優位性が証明され，EGFR 陽性肺癌の一次治療が変わろうとしている．

2. ALK

ALK 阻害剤であるクリゾチニブ，セリチニブでは免疫染色がコンパニオン診断薬の認可を受け，免疫染色陽性であれば，これら薬剤を投与可能となっている．また，クリゾチニブとの比較試験の結果，アレクチニブの優位性が証明され，その診断シークエンスが問題となっている．

3. ROS1

EGFR，ALK，PD-L1 と同様に，ROS1 転座の検討が推奨されているが，非小細胞肺癌の 1% ときわめてまれな変異であり，そのスクリーニング方法として免疫染色法が唱えられている．

4. PD-L1 IHC

投与に当たっては PD-L1 免疫染色が必要となるが，使用する免疫染色キットおよび評価基準が異なる．また，厚生労働省からは最適化推進ガイドラインが発表され，保険診療としての縛りも強化されている．

◇要望講演 5
微細形態学的見地からみた乳腺病変

社会医療法人栗山会飯田病院病理診断科[1)]，日本医科大学付属病院病理部[2)]

○土屋眞一（MD）[1,2)]

現在，電子顕微鏡を使った乳腺病変の微細形態学的研究は殆どなされていない．経費，労力，保険収載等の制約が主な原因であるが，通常診断業務である組織診と細胞診を比べると個々の細胞を詳細に検討する電顕像は細胞診と共通する点が多い．今回，微細形態学的所見が細胞診とどのように関わり，また寄与出来るかについて組織診とも対応しながら述べてみたい．

本講演では，1．正常乳腺の形態，2．腺上皮細胞の特徴，3．筋上皮細胞の特徴の 3 項に大別して解説を加えるが，1 の正常乳腺（乳管）の微細形態を知ることは乳腺病変を把握するに当たって基本となるもので，静止期における乳頭に近い太い乳管と終末部にある小葉を含んだ末梢乳管の腺上皮と筋上皮細胞の比較検討は良・悪性腫瘍を診断する上でも重要な項目であると言える．2 の腺上皮細胞については，1）核形態による良・悪性の鑑別，2）明調，暗調細胞の存在と乳管癌・小葉癌との関係．3）細胞質内小腺腔（intracytoplasmic lumen；ICL）の構造とその成因，4）細胞質内顆粒および化生性変化の本態，の知見を述べるが，4）に関してはアポクリン癌，扁平上皮癌，カルチノイド腫瘍（神経内分泌腫瘍），粘液癌・印環細胞癌を例に挙げて概説したい．さらに 3 の筋上皮細胞では，1）太い乳管と末梢乳管における形態学的相違点，2）非浸潤癌と良性病変の筋上皮細胞の形態，3）筋上皮細胞由来の腫瘍について述べる．

以上の所見から，細胞診・組織診でわれわれが目にしている病変の細胞が微細形態ではどのように認識され，そしてその病変の鑑別診断に有用な指針と成りうる可能性についても言及したい．

◇要望講演 6
子宮頸癌の病理

熊本大学医学部附属病院病理診断科

○三上芳喜（MD）

本講演では代表的な子宮頸癌の組織学的特徴と病理診断，細胞診における問題点について，WHO 分類第 4 版（2014 年），子宮頸癌取扱い規約病理編第 4 版（2017 年）に準拠して概説する．

扁平上皮癌には角化型，非角化型を含む通常型の他，6 つの特殊亜型がある．この分類は必ずしも予後と相関しないが，疣（いぼ）状癌，リンパ上皮腫様癌が予後良好であるのに対して，類基底細胞癌が予後不良の組織型として知られている．乳頭状扁平上皮癌は生検では間質浸潤が認められないことが多いが，実際には 70％をこえる症例で間質浸潤が後に確認されることから，浸潤癌に準じた臨床的対応が必要である．また，コンジローマ様癌は生検や細胞診で CIN1/LSIL と誤認されることがあるため，注意が必要である．

腺癌は通常型内頸部腺癌，粘液性癌を含めて 8 つの亜型があり，粘液性癌の中に胃型，腸型，印環細胞型が含められている．腺癌の診断と治療を議論する場合，ハイリスク HPV との関連の有無が重要である．通常型内頸部腺癌，腸型粘液性癌がハイリスク HPV 関連の腫瘍であるのに対して，胃型粘液性癌を筆頭として，類内膜癌，漿液性癌，明細胞癌，漿液性癌，中腎癌はハイリスク HPV とは無関係であると考えられている．これらの組織型は HPV テストおよびワクチンのピットフォールとなるため，注意が必要である．ハイリスク HPV は扁平上皮癌のほぼ全例が陽性であるのに対して，腺癌では検出率が報告により大きく異なっており，特に本邦では陽性率が 70％程度に過ぎない．この数字は本邦で胃型粘液性癌の頻度が高いことを反映していると考えられている．

◇要望講演 7
AI による細胞診断は可能となるか？
―AI レジ BakeryScan 実用化の意義―

株式会社ブレイン

○神戸　壽（その他）

細胞診断による癌判定は細胞検査士と専門医の連携による熟練と大変な労力を要する仕事である．人工知能 AI を用いて癌細胞の診断支援を実現することは各方面から期待されている．従来の AI による画像識別はディープラーニングを用いる場合が多い．この手法ではある程度の識別を達成するためには膨大な教師データが必要な上，識別の過程に人間は関与できない．本研究は専門医の技術と知識を AI に反映させ，少数の教師データで実用に耐えうる癌細胞識別技術を確立することを目的とする．

我々は無包装のパンを識別し精算する AI レジ Bakery-Scan を世界に先駆けて実用化した．現在国内で約 300 台が稼働している．パンは「異種間の類似性」と「同種間の個体差」の相反する外見上の性質がある．この問題を解決し実用化に成功した識別アルゴリズムを基礎にして癌細胞診断システムを構築する．

顔や指紋認証は一致点を照合する手法であるが，当識別アルゴリズムは「共通要素」を検出する全く異なった手法である．更に識別に用いる「構成要素」と「組み合わせ」は専門医の知識を反映する．今回の研究では尿中の正常細胞と癌細胞の画像，各 100 枚程度を用い，癌細胞検出のための最適な「構成要素」と「組み合わせ」を見出すことを目標とした．更に使用する度に精度が向上するように「学習機能」もシステムに搭載する事とした．

◇要望講演 8

リンパ腫病理の基本と細胞診
―細胞像の理解のためのおさらい―

北海道大学病院病理部/病理診断科

○松野吉宏（MD）

リンパ腫の病理診断は難解な領域のひとつとされる．組織形態は反応性病変と酷似し，とくに個細胞単位ではしばしば識別困難である．病型分類は複雑であり，マーカー検索や遺伝子解析の結果によって確定診断が左右される場面も多い．おのずから細胞診の役割も限定的とならざるを得ないことが多く経験されるが，リンパ節やリンパ組織の構築，細胞構成などの基本を，リンパ腫と対比しながら理解しておくことによって拾い上げが可能になる細胞所見も少なくない．穿刺細胞診の標本を見て，積極的に組織生検を促すべき所見をどこに求めたらよいのか．本講演では，今一度基本にたち帰ってリンパ節の正常と異常がどこに現れるのか，リンパ腫やリンパ節症の組織診断はどのような所見を重視して行われているのかを見つめなおすことから始めたい．時間が許せば，2016 年に改まった WHO リンパ増殖性病変の分類の見方についても俯瞰的に解説を試みたい．

◇要望講演 9

ゲノム医療における細胞診の有用性

大阪大学大学院医学系研究科病態病理学・病理診断科

○森井英一（MD）

細胞診の利点は，検査の容易さ，検査の正確性である．生検と比較して細胞診検体を得る行為は，患者さんにとって侵襲性が少ない点でメリットがある．また，細胞診検体の中に他の正常細胞が混ざったとしても，その中から目的とする腫瘍成分に着目して診断することが可能である．また仮に変性があっても，変性があることを頭の片隅において診断するので，診断の正確性を担保することができる．ゲノム医療が現実のものとなり，医療もゲノムで考える時代を迎えている．ゲノムにどのような異常があるかにより，使用できる薬剤が選別される時代である．しかし，その時代を迎えたとしても，着目しているゲノムが本当に腫瘍由来であるのかを判断することが必要である．例えば，腫瘍がほんのわずかしか含まれず，大半が炎症細胞で占められる標本では，炎症細胞のゲノム情報によって腫瘍自身のゲノム情報が隠された状況になり，かりに治療可能な変異をもつ腫瘍であったとしても，その治療の機会を奪う結果になってしまうことになる．その意味で，ゲノム医療時代でも，検体の品質を素早く安価に保証するツールとして，生検標本や細胞診標本を形態学的に評価する手法が必須とされる．本講演では，ゲノム医療時代を迎えた今，細胞診の有用性と今後の展開の可能性について述べたい．

◇要望講演 10
上部尿路腫瘍の臨床

北海道大学医学研究科腎泌尿器外科

○安部崇重（MD），篠原信雄（MD）

尿路上皮癌の発生母地は膀胱が約 95％であるが，腎盂及び尿管にも約 5％程度が発生する．従来は血尿を契機に発見されることが多かったが，近年は CT を中心とする画像検査での偶発例や，検尿時のサイトスクリーナーによる異型細胞の指摘を契機に発見されることもある．治療は，転移のない上部尿路上皮癌では腎尿管全摘除術が標準治療であるが，近年は，より低侵襲な手術方法として，腹腔鏡下腎尿管全摘除術が本邦においても広く普及し，海外からロボット支援手術の成績も報告され始めた．これら低侵襲手術は，従来の開放手術と比較し，同等の制癌性を担保できるとする報告が多い．また診断においては，画像上病変が明らかで，かつ尿細胞診陽性例での診断は比較的容易であるが，細胞診陰性例では，細径尿管鏡を用いた診断的尿管鏡が施行される機会が非常に増えている．レーザー等の発達も背景に，表在性の low grade 症例では，ablation による腎温存手術も，症例を選択すれば可能となった．

ただし，治療において，コンセンサスの得られていない領域も存在する．1．術前補助化学療法の適応，2．腎尿管全摘施行時のリンパ節郭清の適応，その至適郭清範囲，3．前述の腎温存手術に関して，とくに elective 症例での適応などは，議論の余地がある領域であると考えられる．本講演では，上部尿路上皮癌の臨床について，押さえておくべき基本的ストラテジーを概説し，我々のグループの治療成績，研究結果を紹介する予定である．今後解決していくべき問題点についても考察する予定である．

◇要望講演 11
世界標準を目指すベセスダスタイルの記述式子宮内膜細胞診報告様式（YOKOHAMA SYSTEM）の現況

獨協医科大学医学部

○平井康夫（MD）

2016 年出版の日本臨床細胞学会編；細胞診ガイドラインに取り入れられた記述式子宮内膜細胞診報告様式を土台に，ギリシャ，イタリア，スイスの各研究グループとエビデンスに基づく真摯な協議を重ねた結果，世界標準となり得る新報告様式（The Yokohama System for Reporting Directly Sampled Endometrial Cytology；TYS）が合意された．その概要を以下に原文のまま記載する．

1. Specimen type
2. Specimen adequacy
3. Result；Negative for Malignant Tumors and Precursors；Endometrial hyperplasia without atypia；Atypical endometrial hyperplasia/Endometrial intraepithelial neoplasia；Malignant neoplasms；Atypical endometrial cells, of undetermined significance；Atypical endometrial cells, cannot exclude AEH/EIN

これらは，日本を含む各国代表者の連名で細胞診ジャーナルに投稿中である．

今回合意された新細胞診報告様式（TYS）は，これを用いることで，世界各地で実施されてきた内膜細胞診の臨床成績を相互に比較することを容易にし，内膜細胞診の世界的普及と進歩，そして内膜腫瘍におかされたり，その疑念に苦しむ人々のケアに大きく寄与するものと期待される．

◇要望講演 12

子宮頸部細胞診陰性標本，自動判定支援：保険収載の必要性を説く

横浜市立大学附属市民総合医療センター病理診断科

○稲山嘉明（MD）

子宮頸部細胞診では検体数が非常に多くダブルスクリーニングが適切にできない状況にある．以前から日本臨床細胞学会（以下，本学会）では細胞検査士（以下，検査士）による陰性標本の10％以上のダブルチェックを推奨してきたが，1stスクリーニングのみで報告されている陰性症例は少なくなく，精度保障，特に感度や偽陰性の点で大きな問題となっている．米国で本法は液状化検体細胞診（LBC）とともに子宮頸部細胞診の標準的方法とされる．本学会が主導したSugiyamaらによる国内共同研究でも本法の有効性が示されている．自動判定支援によって，検査士が再度，全視野または全標本を検鏡しないで済むような支援がなされるため，効率的に陰性例の精度を保障することが可能となる（但し，装置だけで完結するものではなく，自動スクリーニング装置とは言えない）．普及にはLBCの普及とあわせ本法の保険収載などの国の施策が急がれる．本学会ではいままで3回に亘って保険収載の要望を訴えているがハードルは低くはなく，一方で，いくつかの課題があるのも事実である．これらも含めて論じてみたい．

◇要望講演 13

中皮腫細胞診のupdate

兵庫医科大学病理学分子病理部門

○辻村　亨（MD），佐藤鮎子（その他），
結城美智子（DDS），隅田安由美（CT），
阿部晋也（その他），篠原義康（その他）

悪性胸膜中皮腫の最初の徴候は胸水であり，胸水細胞診は中皮腫診断の道筋をつける上で重要な役割を担っている．2009年に発足した中皮腫細胞診評価ワーキンググループが中心となって，胸水細胞診における上皮型中皮腫，反応性中皮細胞，肺腺癌の細胞所見について大規模な調査を行い，球状・乳頭状集塊，細胞質辺縁の不明瞭化，重厚感のある細胞質，相互封入像，hump様細胞突起，多核細胞，オレンジG好性細胞などが，悪性中皮腫の細胞形態の特徴として重要であることが明らかになった．一方，中皮腫と癌腫の鑑別には，セルブロックを含む細胞診標本で免疫染色による検討を行うこと，中皮腫の場合に陽性となる抗体（calretinin，WT-1，podoplanin（D2-40）など）および陰性となる抗体（CEA，TTF-1，claudin 4など）をそれぞれ2抗体以上検討し，前者が陽性，後者が陰性であることを確認することが推奨されている．また，中皮腫と反応性中皮の鑑別には，EMA，desmin，Glut-1，CD146などの抗体による免疫染色が有用であるが，この結果のみで鑑別することは推奨されていない．最近，次世代シークエンサーを用いたゲノム解析により，悪性中皮腫におけるゲノム異常の本態は，がん抑制遺伝子（*CDKN2A*，*p53*，*NF2*，*BAP1*）の不活性変異，染色体の広範な欠失であることが分かってきた．そこで，細胞形態の特徴では中皮腫と反応性中皮の鑑別が困難な場合，ゲノム異常の有無，特に*CDKN2A*遺伝子のホモ接合性欠失やBAP1蛋白質の発現消失に基づいて判定することが推奨されている．本要望講演では，中皮腫のゲノム異常の話題を含めて，中皮腫細胞診のupdateについて解説したい．

◇要望講演 14
細胞検査士のための研究倫理

国立病院機構北海道がんセンター病理診断科

○山城勝重（MD）

細胞診専門医のための倫理研修は細胞学会の総会時に開催されているが，各種学会での発表，細胞学会誌等への投稿が専門医よりも多いにも関わらず細胞検査士を対象としたものはほとんどない．例えば以下のようなケースの場合は細胞検査士のみなさんはどういった対応をすべきなのだろうか？　1）症例報告に関しては一般的に臨床の延長と考えられるが，学会発表に向けて新たに標本を作製したり，既存の標本に大きな変更を加えて免疫染色を行ったり，遺伝子検索を行った場合はどうなのか？　2）乳がん患者の腋窩リンパ節転移の有無をみるために 3 年前から従来法に加えてケラチンの免疫染色を加えて報告しているが，「疑い」症例が減って「悪性」の診断が増えてきているように思うので，その結果を学会発表してみたいと考えている．　3）ルチンの甲状腺穿刺症例の診断感度を検討したところ過小評価が多かったので，学会発表をするために，最近の 10 症例を他施設の診断者に 3 名に再診断してもらうという診断実験をした場合はどうなるのか？　4）胸水検体を LBC 法で標本作製しているが，残検体をセルブロックとして保管している．学会発表しようと思って，そのうち乳がん症例 10 例からホルモンレセプター，HER2 の免疫染色を行って原発巣と染色態度を比較してみた．さてどのようにすべきか？　5）希少な症例の報告をある学会で行ったところ，同じような症例 2 例の経験のある先輩の細胞検査士から共同演者になって 3 例をまとめて論文投稿したいので細胞画像，臨床情報など貸してくれないかと頼まれた．さてどうすべきか？　以上のような例示をもとに最近の臨床研究の倫理指針を踏まえながら解説を行っていきたい．

◇要望講演 15
カンボジアの子宮頸がん検診・初めの一歩
カンボジア・日本産科婦人科学会協力事業

一般財団法人全日本労働福祉協会旗の台健診センター

○西野るり子（MD）

カンボジアを含めた途上国では女性の癌死 1 位は子宮頸がんで，その死亡率減少対策は大きな課題である．今回のプロジェクトは日本産科婦人科学会とカンボジア産婦人科学会の共同事業で「子宮頸がんの早期発見・治療体制作り」を目的として 2015 年から 3 年間カンボジアの首都プノンペン市で行われている．プロジェクトの柱は，以下の二つである．1．健康教育と子宮頸がん検診一般女性に子宮頸がん啓発活動を行うこと，及びカンボジアで実行可能な子宮頸がん検診プロトコールを作成し，集団検診を実行する．今回は，プノンペン市の 6 つの工場の女性従業員（平均年齢 20 代半ば）に対して健康教育を行った後，ハイリスク HPV テストによる子宮頸がん検診を施行，陽性者はコルポスコピーによる 2 次検診受診とした．2．早期診断・治療技術の向上早期診断を的確に行う；コルポスコピー・細胞診・組織診の知識の取得と臨床応用．初期子宮頸部病変に対する治療法に習熟する；LEEP による子宮腟部円錐切除術の導入．具体的には，日本産科婦人科学会医師によるカンボジア国立基幹病院での婦人科学講義とカンファレンス，婦人科外来・手術室での実地指導（9 大学・17 名派遣）．またカンボジア人医師の 1 か月間の日本国内研修（2 回・13 名）を行った．このプロジェクトで作られたシステムを持続させ，カンボジア全土での組織的な子宮頸がん検診・診断・治療体制の整備に発展させていくことが望まれる．

◇要望講演 16

世界の子宮頸がん検診のパラダイムシフト：細胞診から HPV 検査へ

北海道大学大学院医学研究院総合女性医療システム学講座

○Sharon J. B. Hanley（MD）

この 50 年間子宮頸部細胞診の導入によって，子宮頸がんの罹患率・死亡率は劇的に減少した．しかしながら，対策型検診制度が整備された国々でさえも，近年は横ばいの状態が続いており，いまだ世界の女性の罹病や死亡原因の一つとして社会的な問題である．その一つの理由は現在の細胞診では治療対象となりうる CIN2，CIN3 に対する感度性が低いため検診の限界とも考えられている．

しかし，ほぼすべての子宮頸がんは，発がん性ヒトパピローマウイルス（hrHPV）のいずれかの持続感染によって起こることが明らかになった．このような hrHPV の関与と子宮頸がんの発がん機能が解明されるに伴い，分子生物学的検査方法（HPV 検査）が開発された．子宮頸がんの前がん病変の早期発見と検出率の向上が多くの臨床研究で示されたため 2000 年代初頭から hrHPV 検査は世界的に臨床応用されるようになった．日本国内でも細胞診陽性の ASCUS トリアージとして 2011 年から保険適用となった．しかし，HPV による検診は細胞診単独検診に比べて費用対効果を含めて有用であるという証拠に基づき，欧米諸国やオーストラリアでは，HPV 単独検診や HPV と細胞診を組み合わせた併用検診などの HPV に基づいた検診へと移行しているが，HPV primary 検診に関しては検診間隔や年齢ごとの検診方法，HPV 陽性の場合に全例がコルポスコピーの実施の対象となることのない HPV 陽性症例に対する適切なトリアージ方法などについて，未だにに合致が得られていない．

本発表では，Primary HPV 検診に関する最近の世界的動向および日本国内での研究について論じる．

◇教育講演 1

唾液腺の細胞診

久留米大学病院病理診断科・病理部

○河原明彦（CT），安倍秀幸（CT），高瀬頼妃呼（CT），村田和也（CT），福満千容（CT），山口知彦（CT），吉田友子（CT），内藤嘉紀（MD），秋葉　純（MD）

頭頸部細胞診は，唾液腺病変をはじめとしてリンパ節や甲状腺病変，あるいは鼻腔および神経系などから発生する腫瘍が対象となり，主に穿刺吸引細胞診を用いて診断を行う領域である．本領域では原発性腫瘍のみならず，転移性腫瘍あるいは炎症性・感染性を含めた疾患に遭遇するため，観察者には幅広い知識と経験が求められる．唾液腺は大唾液腺と小唾液腺に分類されている．大唾液腺は耳下腺・顎下腺・舌下腺があり，小唾液腺には口腔内の全体に散在性に分布する頬腺，口唇腺，舌口蓋腺，舌腺がある．唾液腺の腫瘍性病変は，多形腺腫やワルチン腫瘍をはじめとして，粘表皮癌や腺様嚢胞癌など数多くの組織型が分類されている．発生頻度が高い腫瘍の特徴は確実に理解しておく必要があると同時に，穿刺吸引細胞診における唾液腺病変の診断の限界についても理解しておくことも大切である．唾液腺腫瘍の細胞診断は，パパニコロウ染色を中心とした形態観察に加え，メイギムザ染色による異染性所見を行うことが基本である．また，液状化検体細胞診（LBC）を併用しながら免疫細胞化学を施行し，組織型推定を行うことが肝要である．現在，唾液腺腫瘍の報告様式について，分類カテゴリーが悪性のリスクや臨床的な治療方針に対応し，実地に役立つ統一された報告様式（Milan System for Reporting Salivary Gland Cytopathology）の提供について世界的に議論が進んでいる．本講演では，実際に遭遇する頻度の高い唾液腺腫瘍の細胞像を中心に症例を提示し，実践的な診断アプローチに必要な組織・細胞・免疫染色の所見と共に腫瘍の遺伝子異常も含めながら述べていく．

◇教育講演 2
脳脊髄液の細胞診

国際医療福祉大学福岡保健医療学部医学検査学科

○大田喜孝（CT），安倍秀幸（CT）

脳脊髄液（髄液）の多くは側脳室の脈絡叢で産生され，頭蓋内ならびに脊椎管内のクモ膜下腔を満たしながら循環し，脳脊髄の保護・栄養供給や老廃物の処理を担っている．髄液は常に脳脊髄組織に接して存在することから，中枢神経系の病態を捉える上で格好の材料となり得るが，髄液細胞はことのほかデリケートで，一度採取した髄液中の細胞変性は極めて早い．そのため，“髄液細胞は変性が強く，細胞塗抹標本を作製しても十分な形態情報を得ることができない”といった負のイメージが定着している感がある．しかし，髄液細胞の特質を十分に理解し，最も適した方法で標本に移し変えてやれば，髄液細胞診がいかに克明に中枢神経系の病態を反映するかを理解できる．髄液細胞塗沫標本の作製は時間との戦いであり，髄液採取後 1 時間以内に標本作製を開始する必要がある．細胞塗抹にはサイトスピンやオートスメアなどの集細胞遠心装置が適しており，回転速度と時間は 800rpm・10 分を基準とする．細胞形態の観察はギムザ系染色を基本とするが，白血病以外の腫瘍細胞の検出にはパパニコロウ染色を併用する．この場合，髄液上清を 95％エタノールや LBC 固定液に置き換え，いったん細胞固定した後に集細胞遠心装置で塗抹する．また，髄液細胞は免疫染色に適しており，他の液状検体に比較し背景の非特異物質が少ない．髄液細胞診は髄膜炎の診断に極めて有効である．髄膜炎の種類の鑑別のみではなく，病期や予後についても推定可能である．髄液中に腫瘍細胞を認めた例の 70～80％が転移性で，白血病・悪性リンパ腫が最も多く，次いで腺癌が多い．また，転移性腫瘍の 25％が臨床的には予期せず髄液中に腫瘍細胞を認めた例であった．

◇教育講演 3
脳腫瘍の細胞診：術中迅速診断への応用

旭川医科大学病院病理部

○武井英博（MD）

脳腫瘍の細胞診は，他の臓器のそれとは異なり術中迅速病理診断の補助的役割として用いられることが圧倒的に多い．脳腫瘍の術中迅速検査の目的は，外科手術法決定のための病変の診断以外に，臨床，画像所見を反映する，最終組織診断に十分な，検体が採られているかのチェックと，病変のトリアージ（例えば，mature B cell lymphoma が疑われる際に flow cytometry への提出など）が挙げられる．脳腫瘍の術中迅速検体は，一般的に，微小検体が多く，また，浮腫を伴う腫瘍は凍結標本のアーチファクトがその診断に大きく影響する．これには，凍結アーチファクトを受けない術中細胞診の併用が特に有用で，様々な検体作製法（捺印 vs.圧挫 vs その他）と染色法が知られている．術中細胞診が大きく役立つシナリオは主に，以下の 6 つが挙げられる．1）髄膜腫，転移癌（肺癌，乳癌など）の確定診断：典型的な腫瘍は，細胞像がほぼ診断確定的である．2）下垂体腺腫の確定診断：捺印細胞診が必須で，その剥離細胞数の判定が有用である．大きい腫瘍のみならず，小さいものにも有用である．3）Glial vs. Non glial tumor の鑑別：脳腫瘍の診断の最初に判定する事項で重要である．4）Small blue cell tumor の鑑別：膠芽腫（small cell type）/髄芽腫 vs.悪性リンパ腫の鑑別に有用である．5）膠芽腫 vs.腫瘤形成性脱髄病変の鑑別：脳外科病理診断の最も大きなピットフォールで，細胞診が鑑別に大きく役立つ．6）肉芽腫，膿瘍，感染症の診断とそのトリアージ以上，実際の症例を供覧し，重要点を説明する．

◇教育講演 4

スクリーニング検査としての口腔細胞診の位置付け
―口腔癌治療の現場から―

群馬大学大学院医学系研究科口腔顎顔面外科学講座・形成外科学講座

○横尾　聡(DDS)

口腔は直視，直達が可能であるため，口腔癌の発見の基本的スクリーニングは視診，触診である．これらに細胞診を加えればより確実なスクリーニングが行えるかもしれない．しかし，視診にて細胞診を行おうと判断したこと，それ自体が「おかしい」と判断した視診によるスクリーニングであり，その後は生検による確定診断である．液状化検体細胞診は結果確認まで一次医療機関であれば約 10 日である．「悪性を強く示唆する臨床像であったため即日細胞診を施行した」と言う臨床対応はスクリーニングを 2 回施行している事であり，専門機関での確定診断のための生検まで 10 日間以上遅れる事になる．口腔癌治療専門医としては，「悪性を疑った時点」での紹介をお願いしたい．細胞診によるスクリーニングの意味を再確認し，その位置付けを再検討する必要がある．2015 年日本臨床細胞学会による細胞診ガイドラインに口腔細胞診の新報告様式が発表された．この中で low grade SIN が設定された．口腔癌治療医にとってはスクリーニングでの false positive の増加は歓迎される現象である．今後は NILM の false negative 率をゼロにする工夫と生検との目的の相違を広く認知させ，どのような症例にどの時点で細胞診を行うかという細胞診の適切な位置付けの検討が必要である．口腔癌治療現場からの要望は，「悪性を強く示唆する臨床像であったため即日細胞診を施行した」ではなく「即日専門医へ紹介した」である．細胞診導入により一次医療機関での粘膜観察水準が向上した事は確かである．しかし，その位置付けを誤ると，早期発見目的のはずが治療開始を遅らせる事になるのである．

◇教育講演 5

甲状腺細胞診における嚢胞性液状検体の取り扱い

隈病院臨床検査科

○高田奈美(CT)

甲状腺嚢胞性病変の多くは良性疾患で，穿刺吸引細胞診では通常液状物が吸引される．しかし，まれに嚢胞を形成する乳頭癌のことがあり，濾胞上皮細胞がみられない嚢胞液が採取された場合，嚢胞形成性乳頭癌を否定することはできない．したがって，嚢胞性病変では，検体の採取，標本作製，診断に特別な配慮が必要である．液状検体を直接塗抹する場合は，塗抹後直ちに固定しないことがコツである．LBC 法や集細胞法を用いるとより多くの細胞を回収・塗抹することができる．診断に際しては，嚢胞性検体のほとんどは嚢胞性腺腫様甲状腺腫であるが，嚢胞形成性乳頭癌の可能性を念頭において鏡検すべきである．嚢胞形成性乳頭癌では，出現する腫瘍細胞が少なく，乳頭癌に特徴的な所見がみられにくい．ミラーボール状集塊，ホブネイル細胞，隔壁性細胞質内空胞など，嚢胞形成性乳頭癌に特徴的な所見を知っておく必要がある．報告様式においては，欧米と本邦では異なっていることに留意すべきである．標本上に適正基準を満たす濾胞上皮が存在する場合と，異型細胞が存在する場合の報告様式には，欧米と本邦いずれでも，前者は「良性」，後者は「意義不明」，「悪性の疑い」，あるいは「悪性」と報告される．一方，泡沫細胞のみみられる場合は，欧米では「検体不適正」として扱われる．本邦では，そのような症例の悪性の危険度は「不適正」検体よりも低く，「良性」検体とほぼ同様であり，必ずしも再検が必要とは限らないことから，「適正」と判断し，「嚢胞液」として独立した区分で報告することになっている．以上，嚢胞性液状検体の検体採取，標本作製，診断，報告様式に関する注意点を解説する．

◇教育講演 6

子宮頸部擦過細胞診に於ける hyperchromatic crowded cell groups の観察法

東京慈恵会医科大学葛飾医療センター病院病理部[1)]，東京慈恵会医科大学附属病院病院病理部[2)]，東京慈恵会医科大学産婦人科学講座[3)]，東京慈恵会医科大学附属第三病院産婦人科[4)]，東京医科歯科大学大学院保健衛生学研究科分子病態検査学分野[5)]，東京慈恵会医科大学病理学講座[6)]

○梅澤　敬（CT）[1)]，原田　徹（MD）[1)]，鷹橋浩幸（MD）[2)]，清川貴子（MD）[2)]，山田恭輔（MD）[3)]，落合和徳（MD）[3)]，岡本愛光（MD）[3)]，礒西成治（MD）[4)]，沢辺元司（MD）[5)]，池上雅博（MD）[6)]

【目的】BD シュアパス法の HSIL や悪性で認められる，3-D 状の hyperchromatic crowded cell groups（HCG）の出現頻度と細胞像，生検組織診との一致率について検討した．その HCG は，大きさ，形状，染色性などから 6 つのカテゴリーに分類し normal と abnormal HCG に大別され abnormal HCG は，HSIL，上皮内腺癌，扁平上皮癌および腺癌でみられ，BD シュアパス法では重要な細胞所見と論じられている．

【方法】対象は 2011 年 7 月～2012 年 12 月の間に，子宮頸部異常を指摘され東京慈恵会医科大学産婦人科を受診した 20 歳以上の女性とした．サーベックスブラシを子宮頸部に押し当て，時計方向に 5 回転させて細胞を採取後，直ちにブラシ先端を保存液が入った専用バイアルに落とし込み，全ての細胞を回収，固定した．Abnormal HCG は低倍率（×10 倍）で，黒色調の立体的集塊として認識可能なものとした．実施に先立ち，慈恵医大倫理委員会より承認を受け［受付番号 22－189（6366）］，患者の説明と同意を取得した．

【成績】BD シュアパス法で HSIL と評価した 250 例の平均年齢は 38.0 歳であった．生検は 250 例中 206 例（82.4%）で実施され，良性（10 例），CIN1（43 例），CIN2（99 例），CIN3（47 例）および微小浸潤扁平上皮癌（7 例），であった．HSIL での HCG の出現頻度は 69.3%であった．生検との一致率は，組織診が CIN2 以上で 74.3%，CIN1 以上で 95.1%であった．

【結論】BD シュアパス法の HSIL では，核分裂像や apoptotic body を含む 3-D 状の HCG が高頻度であった．その HCG は HSIL 発見の手掛かりとして重要な細胞所見であると考えられ，上皮内腺癌や扁平上皮癌でも同様であった．

◇教育講演 7

閉経後の婦人科細胞診のみかた

はるひ呼吸器病院病理診断科

○堤　　寛（MD）

閉経後女性は，エストロゲン濃度の低下に続発して膣粘膜が萎縮し，萎縮性（老人性）膣炎の状態を示す．表層型扁平上皮細胞は消失し，傍基底細胞～中層型細胞が主体となる．デーデルライン桿菌やガルドネレラは消失し，しばしば好中球浸潤がめだつ．残存表層細胞には核濃縮する．閉経後に表層型錯角化細胞を多数認める場合，ホルモン剤ないし植物性エストロゲン活性を有する生薬の服用を考慮したい．まれに，ホルモン産生性卵巣腫瘍が発見される．

閉経後の婦人科細胞診標本に多い傍基底型細胞には，炎症や膣内乾燥に伴う核腫大を認める．採取法によっては，異型傍基底細胞が集塊状で採取される．こうした場合の細胞診断は悩ましい．あくまで反応性であり，NILM の範疇に収めるべきだろう．核異型と認識すると ASC と判断されやすい．異形成との鑑別が難しいと ASC-H とせざるを得ない．しかし，ASC-US と診断することは可能な限り避けたい．なぜなら，ASC-US は HPV 感染を疑い，HPV 遺伝子検査を促すメッセージだから．

確かに，閉経後にも本物の異形成や CIS があるし，浸潤性の扁平上皮癌も経験される．これらを見逃してはならないが，過剰診断も慎まねばならない．癌原性 HPV 感染では免疫染色で p16 陽性となる．一方，萎縮性膣炎では p16 陰性である．鑑別に迷うときは，細胞検体を用いた p16 免疫染色を追加するとよい．通常の塗抹標本の場合は細胞転写法が利用される．LBC 標本の場合は積極的に免疫染色を加えたい．

高齢化社会を迎えた現在，閉経後女性の子宮頸部擦過細胞診は全検体の 1/3 に及ぶ．閉経後の細胞診の評価が閉経前のそれと同じ基準であることに，私は疑問を感じている．

◇教育講演 8
骨髄の細胞診と病理

名古屋第一赤十字病院

○伊藤雅文（MD）

細胞診断学と血液細胞学は別分野として取り扱われるが，細胞診断学の出発点は，血液細胞の形態診断であった．今回は，骨髄を細胞診断学的視点で見たら，どのようなことがわかるかを，細胞学的所見と病理を対比して考察する．リンパ腫の骨髄浸潤：小，中型リンパ球からなるリンパ腫は，細胞学的診断が極めて難しい．組織学的にも困難な場合が多いが，皮質骨周囲増生や，リンパ球集簇に肥満細胞の出現など，特徴的な所見から鑑別が可能な場合がある．大細胞性リンパ腫は，細胞異型の増加，集簇性出現，血球貪食所見を伴う場合などは，細胞学的にも診断は可能である．細胞診検体を用いた遺伝子検索は，特定の異型細胞の特異的異常を容易に評価可能であり，double hit lymphoma の解析などに有効である．
小円形細胞腫瘍の骨髄病変：小児神経芽腫，横紋筋肉腫の骨髄浸潤は，ALL との鑑別が難しい場合がある．芽球形態を呈する横紋筋肉腫は ALL と類似した出現様式を呈し，CD56 発現が見られるなど，急性白血病と鑑別が難しい場合がある．成人では，小細胞未分化癌の微小浸潤は組織診断でもしばしば見落とされるが，細胞診断では困難な場合が多い．炎症性，肉芽腫性病変：粟粒結核の細胞診断は，組織診断に比べ難易度が高く，細胞学的には肉芽腫の同定可能が困難な場合が多い．血球貪食は，細胞学的にとらえやすい所見であるが，は血球の重なりと鑑別が難しい場合がある．骨髄の細胞診断はチャレンジングな領域であり，細胞学的，血液学的，病理組織学的に，それぞれ異なる角度から解析する重要性を，症例を中心に解説する．

◇教育講演 9
症例報告の作法

四国がんセンター病理科[1)]，四国がんセンター臨床研究センターがん予防疫学研究部[2)]

○寺本典弘（MD）[1,2)]

臨床細胞学会の発表のうち症例報告は大きな割合を占める．しかし，如何に症例報告を行うべきかについて学会等で語られることはすくない．そこでこの講演では，論文作成についても一部触れながら，学術集会での症例報告の作法について，次の 3 つの点について一緒に考えてみたい（1：症例報告の形式，2：プライバシー保護，3：報告症例の選択）．
1：殆どの症例報告は，タイトル，緒言，臨床経過，細胞・病理所見，考察・結語とならぶ．口演の場合は，時系列に沿って細胞・病理所見が語られてもかまわないが，抄録，ポスターや論文ではそれぞれ別にまとめられることが定石である．同じ形態で提示することで，少ない時間で多数の症例報告を把握しやすくある．
2：患者の施設が明示されるので，しばしばネットに掲載される抄録を読めば患者の知人にとってはしばしば容易に個人特定ができるものであることに注意する．個人情報に直結するものやイベントの年月日は勿論，直結しなくても不要な診療情報は書かない．時系列に沿った物語的提示の方が分かりやすい場合もあるが，プライバシーの保護に関わる場合が多いので報告の本質でない限りは避ける．
3：報告症例を診断名が珍しいかどうかで選ぶべきではない．その症例について知ることが，他の医療者について有益かどうか一点しか基準はない．抄録集を読む殆どの人はタイトルしか見ないので，タイトルは最も重要である．何故その症例を報告する必要があるのかを明瞭に伝わるタイトルにする必要がある．よくある『腫瘍名＋の 1 例』というタイトルはスライドカンファレンス以外では決してつけてはいけない．

◇教育講演 10
スマートフォンによる顕微鏡画像簡易撮影法とその活用

秋田病理組織細胞診研究センター研究開発部

○鷲谷清忠（CT）

病理組織標本に比べて，細胞診のバーチャルスライド（WSI）化はあまり普及していない．均一に薄切される組織標本は撮影しやすいが，細胞診標本は細胞が多層的に塗抹されるので，WSI はマルチレイヤー画像として撮影する必要がある．そのため，標本一枚の WSI 容量は膨大になる．また，全視野焦点が合った画像を撮影することは難しい．

我々は，スマートフォン（スマホ）のカメラを利用して顕微鏡画像を簡易的に撮影できるアダプタを開発した．日本デジタルパソロジー研究会のテレパソロジー運用ガイドラインでは，インターネットを用いたテレサイトロジーの静止画像として，画像サイズ 1280×960 ピクセル，8 ビットカラー深度（RGB で 1670 万色）以上が推奨されている．現在普及しているスマホカメラの精度は，高解像度仕様でその規格を超えている．

携帯電話は誰でも持っているので，いつでも，どこでも，簡単に利用できる利点がある．スマホで撮影した画像は携帯メールに添付し，見てほしい人にすぐに送信できるので，意見交換やセカンド所見の依頼など手軽にできる．スマホの LINE や Skype アプリを使えば，無料でテレカンファランスも可能となる．携帯画像（JPG 形式）には個人を特定できる情報は含まれていないので，個人情報が漏れる心配はない．

すべての施設で個人ごとに顕微鏡専用カメラを装備するところは少ない．スマホを簡単に細胞診に利用できたら，地理的・時間的ハンディをのり超えた細胞診の新しい時代が来るかもしれない．最後に，希少例の細胞診標本ほど手に入りにくいので，長期間使用できると助かる．我々は 20-30 年以上前の退色標本を透明化試薬による再染色法を考案したので，併せて報告する．

◇教育講演 11
上部尿路の細胞診

社会医療法人白十字会白十字病院臨床検査科

○大谷　博（MD）

上部尿路（尿管および腎盂）上皮癌の診断において，尿細胞診の果たす役割は大きく，2013 年の EAU ガイドラインでは推奨グレード A に位置付けられている．診断のアルゴリズムとしては，1. 画像所見，2. 自然尿細胞診，3. 下部尿路上皮癌の否定，4. 尿管鏡（生検，細胞診を含む）または逆行性腎盂尿管造影（細胞診を含む）の順に検索が勧められ，細胞診は良，悪性の判定だけでなく癌の部位の特定にも利用されている．上部尿路上皮癌の治療の原則は根治的腎尿管全摘除術であり，過剰診断は避けなければならない．当院で手術（腎尿管全摘除術または尿管部分切除術）が施行された上部尿路上皮癌 44 症例（2011-2017）の遡及的検討では，陽性判定のカテゴリーを悪性＋悪性疑い，陰性判定のカテゴリーを異型細胞＋陰性とした場合の感度は，自然尿細胞診 77%（高異型度尿路上皮癌 87%，低異型度尿路上皮癌 38%），上部尿路細胞診 82%（高異型度 92%，低異型度 60%）で特異度は 100%であった．自然尿では，高異型度，深達度（pT2 以上），CIS 随伴が陽性判定に関連し，上部尿では高異型度と CIS 随伴が陽性判定に関連していた．上部尿路細胞診の異型細胞カテゴリーの頻度は，2011～2013 年では 20%を超えていたが，徐々に減少し 2017 年は 11%であった．Grade の一致率は，高異型度は自然尿 96%，上部尿 100%，低異型度は自然尿 50%，上部尿 100%であった．低異型度尿路上皮癌を上部尿路細胞診で診断する場合の鍵は，正常細胞および機械的剥離細胞との対比である．孤在性異型細胞の数が少ない場合は限界もあり，尿管鏡下生検（当院での低異型度尿路上皮癌に対する感度は 100%）の依頼や過剰診断とのバランスを考慮することが大切である．

◇教育講演 12
膵 IPMN の病理診断と細胞診

自治医科大学医学部病理学・病理診断科

○福嶋敬宜（MD）

膵 IPMN は，大橋，高木らの「粘液産生膵癌」の報告（1982 年）以来，その発見数は年々増加しており，すでに珍しい病変ではなくなってきた．したがって，この分野を専門としない病理医や細胞検査士も，単に細胞の良悪性の判定というだけでなく，概念，分類の変遷や臨床的な動向もある程度知っておいた上での診断が望まれる．

まず，分類や診療の基準に関連する膵癌取扱い規約（日本膵臓学会），細胞診ガイドライン-消化器（日本臨床細胞学会），WHO 分類などは押さえておく必要がある．また上記にも影響を及ぼしている IPMN/MCN 国際診療ガイドライン，ボルティモアコンセンサス，ベロナコンセンサスの概要も知っておくとよい．

実際の IPMN の病理診断で重要なのは，予後への影響が大きい間質浸潤性の有無の判定，次に，断端への残存なども考慮すると，悪性／高異型度病変であるか否かの診断である．また，臨床病理学的な意義も明らかにされつつある組織亜型分類（胃型，腸型，胆膵型，オンコサイト型）も可能な範囲で行う必要がある．腫瘍主座の判定（主膵管型，分枝型，混合型）は病理所見からだけでは難しく，臨床画像との総合的な判断を必要とする場合が多い．IPMN 近傍に浸潤癌がある場合，それが IPMN 由来であるか，併存膵癌であるのかの判定が求められる．

細胞診断上は，出現細胞の良悪性診断が最も重要であるのは言うまでもないが，組織診断の要点も踏まえた異型度診断，亜型診断，そして診断報告に際しては，疾患概念を理解した上で，診断報告上の用語の使い方などにも配慮する必要がある．

◇教育講演 13
肺切除検体の切り出し方―呼吸器外科医のこだわり―

公立阿伎留医療センター呼吸器外科[1)]，公立阿伎留医療センター病理部[2)]，東京医科大学八王子医療センター病理診断部[3)]

○三浦弘之（MD）[1)]，涌井清隆（CT）[2)]，高倉佳子（CT）[2)]，澤田達男（MD）[2)]，山本智子（MD）[2)]，若槻よしえ（CT）[3)]，吉田えりか（CT）[3)]，加藤彩子（CT）[3)]，田辺　夢（CT）[3)]，内山　篤（CT）[3)]

肺癌取扱い規約に肺の切り出し法が記載された．しかしながら各施設で独特な方法があり，呼吸器外科医としてのこだわりを解説する．

【切除肺の固定】気管支断端の一部の staple を除去し，ホルマリンを注入する．この場合，随時空気も混注し，末梢まで膨らませる．

【断端の提出】気管支断端の staple を外し，気管支断端を提出する．不全分葉を切離した stapler に腫瘍が近い場合は，stapler の外側の肺を肺断端として提出する．腫瘍が近接した肺動脈，肺静脈断端も提出する．

【割面】CT 画像と対比できるように上葉は B3b，下葉は B6b または B6c，中葉は B4a にゾンデを挿入し，その気管支に沿うように割を入れる．その割面に平行に約 5 mm 間隔で割を入れていく．すべての気管支を同定し関与気管支を探索する．

【切り出し】組織型や腺癌亜型の割合を見るため腫瘍は最大割面を全部提出する．中心型肺癌は気管支断端から腫瘍までのすべての気管支を切りだす．胸膜浸潤を疑う部分，関与気管支はすべて提出する．同部は EVG 染色を併用し，D2-40 でリンパ管侵襲を検索する．区域支より末梢にある #13，#14 リンパ節を提出する．

【副病変の同定】切り出した後のスライス肺を 1 枚ずつバットに晒し，副病変を探索する．肺野末梢にある結節はすべて提出し，肺内転移，第二癌，AAH，微小髄膜腫様結節，肉芽を探索する．肺気腫，肺嚢胞，間質性肺炎も提出する．関与気管支を同定することにより，術前の CT 所見，気管支鏡所見との整合性を見ることができ，肺切除線を検索することにより，肺切除範囲の妥当性が検索できる．前癌病変を集積することにより将来的に発癌のメカニズムがわかるかもしれない．肺の切り出しは術者が行うべきである．

◇シンポジウム 1

子宮内膜細胞診の有用性

SY1-1　子宮体癌の現況とスクリーニング法としての子宮内膜細胞診の意義と課題

新百合ヶ丘総合病院がんセンター

○鈴木光明（MD）

食生活・生活様式の欧米化が進むにつれ，わが国における子宮体癌の発生頻度は増加の一途を辿っており，近年では子宮頸癌（1-4 期，0 期除く）を上回る勢いである．1988 年に子宮内膜細胞診を用いた子宮体癌検診が老人保健法で制定されてから，わが国では内膜細胞診による子宮体癌検診がスタートした．しかし頸部細胞診に比べ正診率（診断精度）が低く，子宮口閉鎖などによる実施困難例があり，また検診対象が最近 6 か月以内の不正出血既往例に限られている，という特殊性があり，検診としての実があげられていない．また従来法内膜細胞診の課題として，不適正検体が多いこと，疑陽性が多くかつ疑陽性例からの腫瘍性病変の検出率が低いなどの問題点があり，さらに構造異型の評価が難しいなどの課題が山積している．近年，この分野にも液状化細胞診（LBC）の導入が試みられており，標本の標準化，不適正検体の減少が期待されている．また，背景が清明になり，集塊の形状が保持されるため構造異型の判定が容易になる，さらには個々の細胞の形態，とくに核所見が明瞭になる，などの利点も指摘されつつある．日本産婦人科医会では LBC を用いた子宮体癌スクリーニング多施設共同研究をスタートさせた．中間解析において，感度，特異度ともに 90％を超え，内膜組織診に匹敵する精度が確認されつつある．本シンポジウムでは内膜細胞診の課題と LBC 内膜細胞診の有用性を中心に議論したいと考える．

SY1-2　子宮内膜細胞診の有用性―直接塗抹と LBC の標本品質の比較について―

東京女子医科大学産婦人科学講座[1)]，獨協医科大学産婦人科[2)]，北里大学北里研究所病院婦人科[3)]，東京女子医科大学病理診断科[4)]，愛媛県立医療技術大学保健科学部臨床検査学科生体情報学講座[5)]，JA 三重厚生連鈴鹿中央総合病院産婦人科[6)]

○岡田薫子（CT）[1)]，平井康夫（MD）[2)]，二村　梓（CT）[1)]，秋澤叔香（MD）[1)]，木原真紀（MD）[1)]，石谷　健（MD）[1,3)]，長嶋洋治（MD）[4)]，則松良明（CT）[5)]，矢納研二（MD）[6)]，松井英雄（MD）[1)]

【目的】記述式内膜細胞診報告様式では，子宮内膜細胞診における検体適正基準が新たに設定されている．我々は LBC（SurePath™）法において採取細胞量に着目した検体適正基準案の提唱や診断精度の検討を行ってきた．今回は採取細胞量および標本の背景所見について，直接塗抹法と LBC 法の split-sample 間で比較検討した．

【方法】不正性器出血または子宮内膜肥厚が認められ，子宮内膜細胞診および組織診を施行した患者を対象とした．直接塗抹法で 50 個以上，LBC 法で 30 個以上の内膜上皮細胞により構成されるものを「細胞集塊」と定義し，直接塗抹標本および LBC 標本の全視野を観察して細胞集塊数を計数し，診断精度を算出した．標本の背景所見（乾燥変性，血液，背景成分による内膜上皮細胞へのマスキング）の有無についても調べ，頻度を算出した．

【結果】記述式内膜細胞診報告様式で設定されている検体適正基準および LBC 法における新検体適正基準案を適用した場合の採取細胞量における検体不適正率は直接塗抹法 12.0％，LBC 法 13.0％であった．不適正検体を除外した場合の診断精度は，いずれも感度 100％，特異度 98.8％であった．直接塗抹法では全例で標本の一部または全体に乾燥による変性を伴い，症例の 62.0％で内膜上皮細胞へのマスキングを認めた．

【考察】直接塗抹法と LBC 法で採取細胞量における検体不適正率および精度に有意差はみられないことから，現行の検体適正基準の妥当性が示された．直接塗抹法では乾燥やマスキングを伴う症例を少なからず認めたが，LBC 法ではそれらの減少と標本品質の向上が期待される．

SY1-3 子宮内膜細胞診の有用性 ―直接塗抹と LBC 法の診断成績の比較―

公益財団法人ちば県民保健予防財団検査部病理・細胞診断科[1)], 千葉大学医学部附属病院婦人科[2)]

○黒川祐子(CT)[1)], 河西十九三(MD)[1)],
立花美津子(CT)[1)], 早田篤子(CT)[1)], 土屋裕子(CT)[1)],
藤澤武彦(MD)[1)], 錦見恭子(MD)[2)], 三橋　暁(MD)[2)],
生水真紀夫(MD)[1)]

当財団では，平成 26 年 5 月より「子宮内膜液状化検体を用いた子宮体癌スクリーニング多施設共同試験」の参加施設として内膜細胞診の有用性を検討してきた．不正出血等があり，子宮内膜細胞診及び組織精検が必要であると医師が判断した受診者 228 例（185 人）を対象とした．ブラシ型内膜採取器具（オネストスーパーブラシ）を用い，直接塗抹標本作製後，LBC 法（Sure Path 法）の標本を作製し，また同時に内膜吸引採取器具（メドジン・ピペット IV）を用い内膜組織精検を実施した．直接塗抹標本と LBC 標本（判定には OSG 式判定方式を用いた）について診断成績を比較した．判定結果は直接塗抹法では，陽性 7（3.1%），疑陽性 8（3.5%），陰性 206（90%），不適正 7（3.1%）であった．また，LBC 法では，癌（異型増殖症も含む）6（2.6%），ATEC-A 6（2.6%），ATEC-US 5（2.2%），異型のない増殖症 1（0.4%），陰性 207（90.8%），不適正 3（1.3%）であった．組織診悪性の 9 例については，直接塗抹法では 7 例を陽性，2 例を疑陽性と判定し，LBC 法では 6 例を癌（異型増殖症も含む），3 例を ATEC-A と判定した．直接塗抹法，LBC 法ともに陰性と判定したものは組織診で異型増殖以上の病変は無かった．直接塗抹法，LBC 法はほぼ同等の成績であった．今回の検討ではどちらの方法も有用性があると考えられた．

SY1-4 内膜細胞診の有用性 ―細胞診の限界と組織診との連関―

久留米大学病院病理診断科・病理部[1)], 久留米大学医学部病理学講座[2)], 久留米大学医学部産婦人科学講座[3)]

○山口知彦(CT)[1)], 河原明彦(CT)[1)], 安倍秀幸(CT)[1)],
高瀬頼妃呼(CT)[1)], 内藤嘉紀(MD)[1)], 眞田咲子(MD)[2)],
西尾　真(MD)[3)], 河野光一郎(MD)[3)], 牛嶋公生(MD)[3)],
秋葉　純(MD)[1)]

子宮体癌は増加傾向にあり，その罹患率は同じ婦人科悪性腫瘍の子宮頸癌や卵巣癌を超えている．罹患率は高いものの子宮体癌の約 80%が類内膜癌であり，ホルモン依存性で予後は良いが，ホルモン非依存性の漿液性癌や明細胞癌など予後不良な腫瘍もみられる．子宮体癌患者の主訴はほとんどが不正性器出血であり，癌の早期発見には低侵襲の内膜細胞診が施行されている．そのため内膜細胞診の果たす役割は大きく，なかでも内膜細胞診の重要なポイントは，良悪の判定であり異型内膜増殖症以上かどうかの判断である．近年，内膜細胞診の判定方法として液状化検体細胞診(Liquid-based cytology, 以下 LBC)を用いた OSG 式判定法が提唱されており，この判定法を用いてさらなる診断精度の向上と標準化が求められている．そこで今回，2011 年～2014 年の 4 年間に当院産婦人科にて子宮内膜細胞診が施行された 2798 例のうち，組織診が施行された 451 例を対象とし，当院における内膜細胞診について検証する．451 例の内訳は，病理組織診で子宮体癌 164 例，内膜増殖症などの疑陽性 38 例および良性および正常子宮内膜の 249 例である．内膜細胞診における対象症例の感度，特異度，陽性的中率および陰性的中率はそれぞれ，82.2%，86.3%，83.0%および 85.7%であった．LBC 法を用いて対象とした 451 症例を OSG 式判定法で後方視的に再検証し，どのような所見が重要となるのかを検討する．特に子宮体癌における内膜細胞診の有用な所見と組織診との連関について検討し，病理組織診にて子宮体癌と診断された症例の内膜細胞診判定で陰性と判定した症例についてその要因を検証する．さらにこの検証から考えられた細胞診の限界についても述べたい．

SY1-5　子宮内膜液状化細胞診検体による遺伝子解析研究

札幌医科大学産婦人科[1)]，札幌医科大学病理診断学[2)]，東京大学医科学研究所臨床ゲノム腫瘍学分野[3)]

○松浦基樹（MD）[1)]，玉手雅人（MD）[1)]，郷久晴朗（MD）[1)]，寺本瑞絵（MD）[1)]，幸保莉香（その他）[3)]，畠山晴良（その他）[3)]，山口貴世志（MD）[3)]，杉田真太朗（MD）[2)]，池上恒雄（MD）[3)]，岩﨑雅宏（MD）[1)]，長谷川匡（MD）[2)]，古川洋一（MD）[3)]，齋藤　豪（MD）[1)]

子宮体癌検診における内膜細胞診の検出感度は 90％を超えるとされるが，疑陽性例では内膜増殖症を含めた腫瘍性病変の検出率が 50％と必ずしも良好ではないという問題点も指摘されており，診断基準や標本の標準化など，今後の改善策が課題となっている．また子宮体癌は，がんゲノムの特性から子宮体癌が 4 グループに分類されることが明らかとなり，子宮体癌における遺伝子変異，エピゲノムの関りが注目を集めている．そこで，我々は子宮体癌の診断精度向上および予後予測精度の向上を目指すため，子宮体癌患者の術前子宮内膜液状化細胞診検体を用いた遺伝子変異解析およびエピゲノム解析を行っている．

当院倫理委員会およびゲノム委員会の承認のもと，インフォームドコンセントにより同意を得られた患者の液状化内膜細胞診検体を用いて，通常の細胞診診断に加えて，次世代シークエンサーによる *PTEN*，*KRAS*，*TP53*，*PIK3CA*，*PIK3R1*，*CTNNB1*，*ARID1A*，*ARID5B*，*POLE*，*FBXW7* などのがん関連遺伝子の遺伝子変異解析を行っている．また必要に応じて MSI や MLH1 遺伝子プロモーターの DNA メチル化などの解析も行っている．

本シンポジウムでは，これらの遺伝子変異解析の結果を提示して，その有用性や実臨床への応用性などについて議論したい．

SY1-6　子宮内膜細胞診の過去・現在・未来へ

弘前大学大学院保健学研究科生体検査科学領域

○渡邉　純（MD）

1．過去 1）1961 年に，Papanicolaou は子宮内膜由来の培養移植片の検討が子宮内膜癌の診断に有用であると報告した．2）1962 年に日本臨床細胞学会が設立されて以来，世界に先駆けて子宮内膜細胞診（内膜細胞診）の診断的意義が理解され，1987 年から老人保健法による子宮体癌検診が実施された．しかし，1998 年に国の補助金が廃止され市町村事業へと移行し，検診としてはほとんど行われなくなった．2．現在 1）内膜細胞診の判定基準に構造異型が導入されたことにより，子宮内膜癌を拾い上げることが可能になった．組織学的な腺の構造異型である嚢胞状，腺管状，乳頭状，篩状のそれぞれに対応する細胞像として，拡張腺管，偽乳頭状，樹枝状，腺密集増殖が挙げられる．これらの細胞像を認識することで診断精度が向上した．2）サンプリングエラーを防ぐために液状化検体細胞診（LBC）が導入され始めた．3）2009 年に日本発の記述式内膜細胞診報告様式が提唱され，以後盛んに議論され啓蒙普及が図られている．3．未来へ 1）LBC が導入されて，同じカテゴリーの標本が複数枚作成できれば，免疫染色が可能となる．また，Microdissection などで特定の細胞を採取し，そこから遺伝子を抽出して解析することも可能となる．子宮内膜癌に分子標的治療が導入された際には，Precision Medicine への応用が期待される．2）LBC 標本は，背景の不純物が少なく，細胞の質も高いので，画像解析に適する．画像解析は，客観的診断，遠隔診断，e-learning への応用が可能である．以上，細胞診は，Molecular-Digital Cytology として高度先進医療診断システムへと発展していく可能性がある．

◇シンポジウム 2

環境に優しい検査室を作る
～検査室における化学物質の取扱いについて～

SY2-1 Reviewed：病理細胞診検査室で使用する危険で有害な化学物質（総論）

大阪はびきの医療センター病理診断科

○河原邦光（MD）

平成 24 年に，1,2-ジクロロプロパンやジクロロメタンを含む塩素系有機溶剤を洗浄剤として使用していたオフセット印刷会社の従業員・元従業員に胆管癌が発生し，大きな社会問題となったが，その背景には，これらの化学物質が法律の規制の対象外であり，十分な管理がなされていなかった状況があった．そこで，化学物質のリスクを事前に察知し労働災害を未然に防止することを徹底するため，平成 28 年 6 月より改正労働安全衛生法（以下改正法）が施行され，一定の危険性・有害性を有する化学物質（安全データシート（SDS）交付義務対象の 640 物質）を製造あるいは取り扱うすべての事業者は，業種や規模を問わず，化学物質の適切な取り扱いによる労働災害防止に向けて，危険性または有害性等の調査（リスクアセスメント）の実施が新たに義務づけられた．この施行に際し本学会会員が留意すべき点は，改正法が，過去に個別規制の対象外としてきた多くの化学物質に対しても，使用量や使用法によって安全や健康に害を及ぼす恐れがあると判断された場合には，リスクアセスメントの対象とした点である．この中にはグロコット染色時に使用する無水クロム酸（5%溶液で使用，改正法の裾切り値は 0.1%未満）も含まれている．しかし，少量・低頻度で多種の化学物質を取り扱う病理細胞診検査室（以下検査室）には，専任の化学物質管理担当者は常在していないのが本邦の状況であり，また勤務する医師・臨床検査技師が専門知識を有するとは限らず，リスクアセスメントの実施が難しいのが現状である．今回は，1. 検査室で使用している上述の物質に相当する危険で有害な化学物質，2. リスクアセスメント，3. 関連法規について報告する．

SY2-2 Reduce：有害物質を使わない特殊染色の工夫 ―特に毒物および発がん性物質について―

奈良県立医科大学附属病院病院病理部

○龍見重信（CT），西川　武（CT），鈴木久恵（CT），竹内真央（CT），田中京子（CT），大林千穂（MD）

特殊染色では，発がん性物質をはじめ，毒物や劇物等，様々な有害物質を使用する．しかしながら，従来より発がん性物質や毒物の使用を避ける工夫が必要とされ，加えて，労働安全衛生法改正の一要因にもなっているため，早急な対応が必要になる．かつ，従来の染色性が保持されることが望ましい．当院においても，その対策に取り掛かっており，まずは毒物および発がん性物質を使用しない工夫を模索してきた．現在，当院で行っている毒物および発がん性物質を使用しない特殊染色について紹介する．アザン染色やマッソントリクローム染色はクロム酸・トリクロロ酢酸混合液やブアン液による媒染を行うが，クロム酸やブアン液中のホルマリンは発がん性物質である．当院はピクリン酸による媒染を行っており，これにより，アザン染色のアニリン分別も省略ができる．加えて，ピクリン酸アゾカルミン G 混合液を作製することで，アザン染色の時間短縮も可能となった．PTAH 染色はクロム酸媒染，過マンガン酸カリウム酸化，しゅう酸還元を行うが，当院ではピクリン酸を媒染に用い，かつ PTAH 染色液の温度を調整することで，これらの工程を全て省略している．また，PTAH 染色の染色時間には大きな幅があるが，染色時間の統一も可能となった．PAM 染色は毒物であるチオセミカルバジド（TSC）を染色増感に用いるが，当院では鍍銀工程を工夫することで，TSC を使用することなく，短時間の染色が可能となった．渡辺の鍍銀法はホルマリンを銀還元に用いるが，グルコースで代用可能である．

SY2-3　Reorganized：明日からできる検査室環境整備の工夫

社会医療法人医真会医真会八尾総合病院病理検査科[1)]，社会医療法人愛仁会千船病院病理診断科[2)]，近畿大学医学部奈良病院病理診断科[3)]

○弘中由佳（CT）[1)]，八十嶋仁（MD）[2)]，若狭朋子（MD）[3)]

当院は 301 床，一日平均外来患者数約 400 名の中規模市中病院である．病理検体は内視鏡・手術材料合わせ年間約 2,500 件，細胞診検体は約 1,200 件，病理医は非常勤医師 2 名（それぞれ 1 回/週），HE・特殊染色標本は手染め，免疫染色は外注しており，臨床検査技師（輸血検査と兼任）2 名で対応している．病理検査室は約 33m^{2}で受付・切り出し・薄切など全てワンフロアのオープン環境にあるが 30 年前の開院以来，一度も改築・補修などされず現在に至る．ホルムアルデヒド（以下 FA）に関する政令施行により作業環境測定や健康診断の他，様々な施設基準が設けられているが理想とされる環境は FA を取り扱う屋内作業場については密閉式設備，局所排気装置またはプッシュプル型換気装置を設置し管理濃度を 0.1ppm 以下にすることである．しかしながらこれらの装置は高額のため，導入設置にあたり中小規模病院では立ち遅れているところもあるのではないかと推測される．当院では年 2 回の作業環境測定と健康診断の実施，FA 暴露対策として新たにプッシュプル型換気装置 1 台を購入した．出来る限りを局所装置内での作業に移行し，作業環境測定では管理濃度以内であるが改善の余地は多々残されている．しかし全てをハード面だけに頼るのではなく，場面ごとに暴露される FA の作業内容と暴露量を洗い出し，既存の装置と作業環境改善用品などを使い少しでも暴露軽減できるよう工夫に努めている．明日からでも自施設でできるちょっとした対策をお伝えしたい．また，労働安全衛生法改正により義務付けされた危険有害性のある化学物質（640 物質）について当院でのリスクアセスメント対策にも触れたい．

SY2-4　React：当院新築時における病理検査室の環境対策

岡山済生会総合病院中央検査科病理

○矢吹満佐江（CT），山本弘基（CT），野口裕太郎（CT），谷　祥代（CT）

当院は 2016 年 1 月に新病院を開設した．病理検査室および解剖室は建築費，機器・備品購入費を考慮し，設備の優先順位を明確にして環境対策に備えた．特に近年，法令で取り扱い規制が強化されたホルムアルデヒド（FA）とキシレンを最優先対策にした．

まず有害物質の発生源集約を目的にハード面の対策として手術室と病理部を隣接し，固定後の手術材料，迅速検体の搬送が不要になった．

手術材料固定室から染色室までを作業工程順に配置し，全室オールフレッシュ空調とした．有害物質使用領域と不使用領域を完全に分離した．

ホルマリンを大量に扱う固定室は固定槽用ドラフトを設置し最陰圧とした．切り出し台はプッシュプル型換気，切り出し前後の検体容器は 24 時間排気付保管庫で管理した．洗浄用流しは排気装置一体型にした．術中迅速など未固定検体の処理には安全キャビネットを設置した．

自動包埋装置は有機則・女性則の側面から局所排気装置内に設置した．自動染色・封入装置は機器背部の排気口に専用アタッチメントを付け外部排気ダクトに接続し，特殊染色は局所排気付実験台で実施し，封入作業は専用の局所排気装置内で行い，キシレン蒸気の拡散防止に努めた．

解剖室は見学室設置などの領域分離を徹底し，排気装置一体型流し，24 時間排気付保管庫を設置した．感染源拡散防止のため撮影装置付き L 字型解剖台を導入した．

開院後に実施した 6ヶ月ごとの作業環境測定では FA＜0.01 ppm（管理濃度 0.1ppm），キシレン＜1 ppm（同 50ppm）といずれも第 1 管理区分で，良好な値を維持できた．

新築時には法令を理解し，使用区域の配置，室内全体の換気などを考慮し，効果的な設備・機器を構築することが重要である．

SY2-5 Recycled：試薬の廃棄・分別・処分についての工夫

順天堂大学医学部附属練馬病院病理診断科[1)], 順天堂大学医学部附属練馬病院臨床検査科[2)], 順天堂大学医学部附属練馬病院産科婦人科[3)]

○青木裕志(CT)[1)], 浅見志帆(CT)[1)], 飯野瑞貴(CT)[1)],
大谷未果(CT)[1)], 大橋久美子(CT)[2)],
小倉加奈子(MD)[1,2)], 荻島大貴(MD)[3)],
松本俊治(MD)[1)]

病理検査においては，標本作製工程で多くの試薬や色素を用いる．これらは程度の差はあれ少なからず人や環境に対する有害性を持つため，使用や廃棄に際しては作業者のみならず環境に対しても様々な配慮が求められる．
試薬の廃液は産業廃棄物であり，その廃棄については「廃棄物の処理及び清掃に関する法律」によって適正な処分が定められ，使用者（事業者）に対する責任も求められる．多くの施設が廃液の最終処理を処理業者に委託している現状を踏まえると，現場に求められる廃液の適正な処理は，廃液の適切な分別と廃液の減量にある．
試薬から発生する廃液は産業廃棄物として廃酸や廃アルカリ，有害産業廃棄物等に分別する．このうち特に人や環境に対する毒性を有するクロムを始めとした試薬類を含む廃液は特別管理産業廃棄物として区別しなければならない．
廃液の減量は，試薬や色素の使用量を減らす工夫，すなわち染色容器は大型から小型へ，さらには載せガラス法へと変更して染色を行うことが重要である．また，染色結果に影響を及ぼさない範囲で，試薬濃度を変えることや可能な限り試薬の再利用を行うなどの対応も挙げられる．
染色の実施においては，染色容器の転倒などによる下水への試薬の流出を防ぐために，流しの脇に染色容器を置かない配慮や，染色容器の転倒防止の対策を講じることも重要である．
試薬の廃棄・分別・処分には，使用する作業者が十分な理解や心がけを持ってのぞむ事が要求される．本発表では，適正な分別法や日常業務における工夫について報告する．

◇シンポジウム 3

第 4 版 WHO 分類甲状腺腫瘍分類と甲状腺ベセスダ診断様式第 2 版

SY3-1 甲状腺腫瘍第 4 版 2017 年 WHO 分類の改定点 ―なぜ境界腫瘍が必要か―

近畿大学医学部奈良病院中央臨床検査部病理

○覚道健一(MD)

WHO 分類（内分泌臓器）が改訂され 2017 年に第 4 版が出版された．甲状腺腫瘍分類にも多くの修正が加えられた．本シンポジウムでは，4 名が分担し解説する．今まで甲状腺腫瘍の診断には，良性/悪性の診断に診断者間の食い違いあること，甲状腺癌は，癌と診断されても患者の腫瘍死が稀であることが知られていた．その結果より，甲状腺癌と診断された多くの患者に，癌としての治療は不必要/有害であり，患者に不必要で過剰な治療を減らすことは医療費抑制/国家的課題とされた．疑われたのは，病理医による過剰診断であり，これは簡単に解決できないと判定されたため，内分泌内科/画像診断専門家から提案された解決策は，2 センチ以下の結節では，画像が良性の時，（1 センチ以下，画像で悪性を疑わない時）細胞診断をしないガイドラインが提案された．これは細胞診を担当する者としては，全く不面目な決定である．これに対抗するため，甲状腺癌の過剰診断の問題を解決するために，病理医から，別個の方法を提案した．すなわち，摘出により再発転移せず，腫瘍死が起こらないこれら腫瘍を，甲状腺癌と診断することをやめ，境界腫瘍に分類変更し，甲状腺外科医/内分泌内科医による過剰治療を防止することを提案した．この提案は第 4 版 WHO 分類に取り入れられた．この発表では，新しく癌から境界悪性に分類変更された NIFTP/WDT-UMP/WDT-UB/FT-UMP を中心に，診断基準，頻度，細胞診での頻度，診断基準について解説する．

SY3-2　濾胞腺腫，FT-UMP，濾胞癌の鑑別

山梨大学医学部人体病理学

○近藤哲夫（MD）

濾胞性腫瘍 follicular tumor（FT）とは乳頭癌の典型的な核所見を有しない分化型濾胞上皮性腫瘍であり，浸潤性増殖（被膜浸潤，血管浸潤）の有無によって良性/濾胞腺腫と悪性/濾胞癌の二つに区分し，濾胞癌は浸潤の程度によってさらに微小浸潤型と広汎浸潤型に分けてきた．また好酸性濾胞上皮からなる腫瘍は，濾胞腺腫，濾胞癌の亜型として取り扱っていた．2017 年に刊行された新 WHO 分類ではこの濾胞性腫瘍に大きく 3 つの変更が加えられている．一つ目は浸潤性増殖に equivocal（はっきりしない，あいまい）という境界的な判断を認めたことである．これによって濾胞性腫瘍の良性と悪性の間に FT-uncertain malignant potential（FT-UMP）“悪性度不明の濾胞性腫瘍”という診断カテゴリーが設けられた．二つ目は従来の微小浸潤型を被膜浸潤のみの“微小浸潤型”と血管浸潤を伴う“被包性血管浸潤型”の二つに分けることになった．これは血管浸潤がない微小浸潤型濾胞癌は予後が極めて良く，被膜浸潤と血管浸潤の臨床的意義に差があるためである．3 つ目はこれまで濾胞性腫瘍の一亜型としてきた好酸性腫瘍が，濾胞性腫瘍から独立した Hürthle（oncocytic）cell tumor カテゴリーとなった．本発表では新 WHO 分類における濾胞性腫瘍の改定の要点と鑑別診断，甲状腺癌取扱い規約第 7 版細胞診報告様式及び甲状腺ベセスダシステム第 2 版での対応について解説を行う．

SY3-3　高悪性甲状腺癌の取り扱い（乳頭癌亜型，低分化癌，未分化癌）

山梨大学大学院総合研究部人体病理学講座

○加藤良平（MD）

【乳頭癌亜型】WHO 分類では，乳頭癌の亜型として 14 種類が記載されている．それらの亜型の中で，通常型に比較して悪性度が高い“高悪性亜型”とみなされるものは，1）びまん性硬化型亜型，2）高細胞亜型，3）円柱細胞亜型，4）ホブネイル亜型，5）充実/索状亜型の 5 種類である．それぞれ特徴的な組織細胞形態を示し，術前の穿刺吸引細胞診断に際しては，その特徴をしっかりと把握することが必要である．その中で，ホブネイル亜型は，今回の WHO 分類で初めて記載された亜型で，ホブネイル細胞（頭の大きな釘・鋲のように内腔面に腫瘍細胞の核が突出する）の出現によって特徴づけられる．

【低分化癌】低分化癌の診断は，低分化成分（充実，索状，島状構造）によって規定されるが，その量や程度の客観的評価にあいまいな点が指摘されてきた．今回の WHO 分類では，低分化癌の診断は“トリノ提案 Turin proposal”に従うということが明記された．このトリノ提案における低分化癌の組織診断では，充実性，索状ないし島状構造に加えて，脳回状核（convoluted nuclei），壊死，核分裂像のうち少なくとも一つが必要となる．細胞診での低分化癌の診断は容易ではないが，ベセスダ分類では診断可能な腫瘍に含まれている．

【未分化癌】甲状腺癌の中で，最も悪性度が高い癌である．基本的に高齢者に発生し，早期に肺，骨，脳などに転移して死亡する．未分化癌の組織細胞形態は多様で，紡錘形細胞（肉腫様），巨細胞，ときに扁平上皮細胞などからなる．細胞診での診断に際しては，分化癌が併存することも考慮する必要があるだろう．

SY3-4 甲状腺ベセスダシステム第2版の主な変更点

隈病院病理診断科

○廣川満良(MD)

The Bethesda System for Reporting Thyroid Cytopathology (TBSRTC)は2008年に提唱され，今や世界的に採用されている甲状腺細胞診報告様式である．昨年この甲状腺ベセスダシステムが改訂され，第2版が発行された．その主な変更点は，1）悪性の危険度が2010年以降の論文に基づいて再計算されている，2）noninvasive follicular thyroid neoplasm with papillary-like nuclear features (NIFTP)の概念が導入され，NIFTPを悪性とした場合と，NIFTPを悪性しない場合の二通りで悪性の危険度が算出されている，3）Atypia of undetermined significance or follicular lesion of undetermined significance（AUS/FLUS)やFN/SFNの臨床的対応の選択肢として分子学的検査が取入れられている，4）Follicular neoplasm or suspicious for a follicular neoplasm（FN/SFN)の定義および診断基準がNIFTPに照らして改訂され，乳頭癌の核所見が軽度な症例が含まれている，5）乳頭癌の診断は定型的な場合に限定されて使用されるよう修正されている，6）濾胞型乳頭癌またはNIFTPを考える症例はFN/SFNやSuspicious for malignancyのカテゴリーに採用されることがある，7）悪性：乳頭癌とされた症例のなかにはNIFTPであると判明する可能性がある，などである．これら主な変更点について解説する．

◇シンポジウム4

呼吸器・消化器病変における穿刺吸引細胞診での検体処理と臨床への貢献

SY4-1 当院の呼吸器EBUS-TBNA穿刺材料における細胞診検査の現状について

大阪大学医学部附属病院病理部

○長友忠相(CT)，藤埜友稀奈(CT)，大西崇文(CT)，川嶋真由美(CT)，内藤賢郎(CT)，野島　聡(MD)，堀由美子(MD)，和田直樹(MD)，池田純一郎(MD)，森井英一(MD)

【はじめに】当院では気管支鏡検査においては，すべて生検組織検査と細胞診検査を併用して行っており，超音波気管支鏡ガイド下針生検（EBUS-TBNA）についても同様である．on site cytologyはおこなっていない．気管支鏡検査は年間約590件，呼吸器領域EBUS-TBNA検査は，年間約70例施行している．今回，細胞診と組織診の正診率を検討したので，報告する．

【標本作製法と対象】当院は，検体処理を採取する臨床医にすべて任せ，細胞診検査には吹き付け標本（Pap標本2枚）と穿刺後の生食洗浄液が提出される．

【結果】細胞診検査の約1/3例は検体不適（当院では判定不能としている）となっていること，細胞診検査で「陰性」とした症例の一部は生検組織検査で「悪性」と診断できていること，細胞診検査で「悪性」と診断できた症例は生検組織検査でも「悪性」と診断できていることがわかった．さらに近年の傾向では，生検組織検査のほとんどの症例で，良悪の鑑別が十分におこなえており，標的細胞が確実に採取できていることがわかった．以上のことから当院のEBUS-TBNA検査は，標的細胞の採取がきちんと出来ているにもかかわらず，細胞診標本作製を適切にされていないために，細胞診検査での正診率が低くなっていると推察する．まずは細胞診標本作製の見直しが急務であり，その後に当院での細胞診断の意義や目的を再度検討することが必要と考える．本セッションでは当院でのEBUS-TBNA検査における細胞診標本作製や染色方法などの現状を紹介する．また，細胞診検査の臨床的な意義や目的について・on site cytologyの必要性について・LBC併用についてなど，現在検討中の課題についても合わせて報告する．

SY4-2　EBUS-TBNA に対する迅速細胞診検査併用の有用性

群馬県立がんセンター病理検査課[1)]，群馬県立がんセンター臨床病理検査部[2)]，群馬県立がんセンター婦人科[3)]，獨協医科大学病理診断学[4)]

○布瀬川卓也（CT）[1)]，土田　秀（CT）[1)]，飯田麻美（CT）[1)]，神山晴美（CT）[1)]，高田温子（MD）[4)]，中里宜正（MD）[4)]，飯島美砂（MD）[2)]，小島　勝（MD）[4)]，鹿沼達哉（MD）[3)]

縦隔や肺門部の病変に対する病理学的診断のための検体採取法として EBUS-TBNA は低侵襲で有用な方法である．同部位では良性，原発性腫瘍，転移性腫瘍など様々な病変が推測されることから，ベッドサイドでの迅速細胞診検査を併用し，採取量や採取細胞を評価することで，病理学的検索に加え，当日に遺伝子検索などの追加が可能であり，採取材料の有効活用につながるものと思われる．当院では 2007 年の EBUS-TBNA 導入時より迅速細胞診検査を併用し採取材料の評価を行っている．迅速細胞診検査は細胞検査士が採取場所に出向き，採取針から排出された材料を肉眼的に観察し，採取量と内容の評価を行う．採取量などが十分な場合は，直ちに細胞診標本を作成し迅速染色を施して細胞の評価を行う．細胞の評価は細胞検査士がスクリーニングを行い，評価可能な細胞が存在した場合には細胞診専門医が確認して，迅速報告として口頭で臨床医へ伝えている．今回，2007 年から 2017 年の間に当院で迅速細胞診を併用して行われた，EBUS-TBNA による採取検体の細胞診の診断結果，組織検査の有無と診断結果，追加検査の有無と内容などを集計し，実際の症例の細胞像などと合わせて報告する．また，迅速細胞診検査のながれと検体処理方法の工夫，迅速細胞診の結果による追加検査の提案などについても紹介する．

SY4-3　当院における超音波内視鏡下穿刺吸引法の現状

東海大学医学部付属病院病理検査技術科[1)]，東海大学医学部基盤診療学系病理診断学[2)]

○加戸伸明（CT）[1)]，才荷　翼（CT）[1)]，芹澤昭彦（CT）[1)]，宮嶋葉子（CT）[1)]，伊藤　仁（CT）[1)]，井野元智恵（MD）[2)]，小倉　豪（MD）[2)]，平林健一（MD）[2)]，梶原　博（MD）[2)]，中村直哉（MD）[2)]

膵腫瘍に対する超音波内視鏡下穿刺吸引法（EUS-FNA）は 2010 年に保険収載され，現在では膵腫瘍の診断に不可欠な技法といえる．しかし，EUS-FNA の検体採取法や標本作製法の標準的な方法は未だ確立されておらず，またベッドサイドにて細胞の評価を行う Rapid on-site cytopathological evaluation：ROSE の是非についても議論がなされている．当院における EUS-FNA の検体採取法や標本作製法を提示し，EUS-FNA の現状について考えてみたい．当院では通常 22G の穿刺針にて腫瘍内で 20 回前後ストロークを行い，生理食塩水で検体を吹き出した後，糸状・塊状の組織片を組織診断用としてホルマリン固定，残った生理食塩水を細胞診用として遠心分離後沈渣を擦り合わせて Papanicolaou 染色標本を 2 枚作製している．ROSE や LBC，セルブロック作製は行っていない．2011 年から 2017 年までに EUS-FNA にて組織診断・細胞診断後，外科的切除が施行された 94 例を対象に，切除材料と EUS-FNA の診断一致率を比較した．組織診での一致率は 75.5%（71 例）であったのに対し，細胞診は 74.5%（70 例）であり，ほぼ同等の成績であった．また EUS-FNA 時に検体不適正と判定された症例数は，組織診 7 例（7.4%），細胞診 5 例（5.3%）であった．EUS-FNA 検体における細胞診の正診率は 76～95% と報告されており（細胞診ガイドライン），ほぼ同等の成績であった．ROSE を導入後に正診率の向上が図れたという報告が相次いでいるが，病理部門の負担が大きく，また腫瘍含有量が最も多い穿刺一回目の検体を ROSE にて処理することに異議もある．本シンポジウムでは，EUS-FNA の検体処理と標本作製について，当院の実状を通じ，実際の運用方法や問題点について考える．

SY4-4 EUS-FNA における検体処理と臨床への貢献

香川大学医学部附属病院病理診断科・病理部

○松永 徹(CT), 本山睦美(CT), 片倉和哉(CT), 郷田 衛(CT), 宮本加菜(CT), 伊吹英美(MD), 石川 亮(MD), 門田球一(MD), 串田吉生(MD), 羽場礼次(MD)

【はじめに】EUS-FNA の診断精度向上のためには，病変の詳細な画像所見，内視鏡医による採取技術の向上，採取された組織の適切な検体処理や内視鏡医，臨床検査技師，病理医の連携が重要である．我々の施設では，Rapid on-site evaluation（ROSE）を導入して EUS-FNA を行っておりその実際について報告する．

【方法】当院では，EUS-FNA 施行前に内視鏡医と画像所見や推定される病変，穿刺経路，使用する穿刺針（ゲージ数），治療法，組織採取の難易度などについて病理部内でカンファレンスを行っている．検体採取時には技師が白色透過光下による目視にて組織の一部をサンプリングし，Ultrafast Papanicolau 染色による迅速染色を行っている．ROSE では，技師がサンプリングから検体処理までを内視鏡室でおこない，染色および評価は病理部にておこなう分業制を採用している．分業制の ROSE では，内視鏡室での検体処理と標本の搬送が必要ではあるが，病理部内での染色および診断に必要な人員は通常病理業務の配置のまま対応することが可能である．また診断もディスカッション顕微鏡を用い病理医と細胞検査士の複数人が同時鏡検することで正確な検体評価を臨床に還元している．

【まとめ】ROSE による検体適正評価は有用であるが，多くの施設で人員不足や業務量の問題から実施困難な現状がある．我々の施設では，内視鏡医と連携し負担の少ない柔軟な体制で ROSE をおこない診断精度向上に努めている．微少な検体でより効率的な診断をおこなうための検体処理と EUS-FNA の実際について報告する．

SY4-5 北海道がんセンターにおける EUS-FNA On-site cytology の実践

独立行政法人国立病院機構北海道がんセンター臨床検査科[1], 独立行政法人国立病院機構北海道がんセンター病理診断科[2], 独立行政法人国立病院機構北海道がんセンター臨床研究部[3]

○東 学(CT)[1], 松谷香奈子(CT)[1], 阿部珠美(CT)[1], 中島真奈美(CT)[1], 平紀代美(CT)[1], 野口寛子(MD)[2], 鈴木宏明(MD)[2], 山城勝重(MD)[3]

近年，超音波内視鏡的穿刺吸引法（EUS-FNA）の普及と共に，On-site cytology を導入する傾向にあり，その意義については，現場における検体の質的評価や良悪の迅速細胞診断をはじめ様々な有用性が報告されている．当院では 2016 年より On-site を開始して以来，現在まで 108 症例（膵；52 例，腹腔内リンパ節；17 例，肝；15 例，消化管粘膜下腫瘍；9 例，腹腔内腫瘤；5 例，胆嚢；2 例，十二指腸；3 例，その他；5 例）を重ねた．その方法は，CytoRich™RED（CR）の溶血作用を活用して，まず組織診断が確実になされるための組織検体を確保することを最優先とし，細胞診標本としては組織包埋に適さない微小組織片の圧挫標本と，血液成分および穿刺針内の残余成分には Liquid Baced Cytology（LBC）法による標本作製をおこなっている．On-site での迅速診断は行っていない．

本法の利点の一つは，出血性の強い検体でも採取された組織検体を CR により溶血させるため細胞成分に富む糸状組織成分の判別が容易になり，迅速診断無しでも組織診断の可能な検体が得られることにある．また CR に浮遊した微小組織片の圧挫標本は乾燥や過剰な挫滅がみられず，さらに溶血後の細胞浮遊液も全て回収し LBC 標本とするため，多くの細胞成分の観察が可能となる．これらの方法による結果は，108 症例中，組織，細胞診断共に悪性の症例が 54 例で，一法のみが悪性であった症例を加えると 67 例であり，双法陰性は 17 例であった．また本検討症例中，再検査が必要であった症例はなかった．本シンポジウムでは，実際の標本作製手技について供覧し，これまでの診断成績を報告する．

SY4-6　超音波内視鏡下穿刺吸引法（EUS-FNA）における臨床への貢献

社会医療法人近森会近森病院臨床検査部病理検査室[1)]，社会医療法人近森会近森病院病理診断科[2)]

○今本隼香（CT）[1)]，米谷久美子（CT）[1)]，北野　唯（CT）[1)]，尾崎綾乃（CT）[1)]，橘　知佐（CT）[1)]，円山英昭（MD）[2)]

【はじめに】当院では 2009 年 7 月より超音波内視鏡下穿刺吸引法（endoscopic ultrasound-guided fine needle aspiration，以下 EUS-FNA）を導入し，当初より ROSE（rapid on-site cytologic evaluation）を行っている．当院の病理検査技師 9 名（内，細胞検査士 5 名）は，全員内視鏡業務を兼任しており，EUS-FNA における病理検査技師の関わりを紹介する．

【内視鏡センターの現状と臨床への貢献】当院の内視鏡センターは，消化器内科医 16 名，臨床検査技師 24 名，放射線看護師 21 名，クラーク 2 名で業務を行い，臨床検査技師は内視鏡検査・治療の介助および検体処理など，看護師は患者情報の問診や検査中のバイタルチェックなどを担当している．臨床検査技師は他業務との兼任（病理，細菌，腹部エコー，生理）で，週に 1，2 回内視鏡業務を担当し，緊急内視鏡検査にも 24 時間対応している．一般的に病理業務の拡大や病理医不足などの理由により，病理検査技師は病理部門専従である施設がほとんどである．しかし，当院のように病理検査技師が内視鏡業務を兼任することで，病理と臨床との連携強化，ROSE の導入が容易となり，検体採取の質的向上が得られ，内視鏡医のストレス軽減に貢献している．

【まとめ】細胞検査士としてなすべきことは，ROSE の併用や採取に関わる問題発生時に採取医へのアドバイス，微小検体でも診断できる検体処理の工夫などである．病理部門専従でなければ専門性が低下するという批判的な意見もあるが，兼任により横断的な視野が養え，各個人のスキルアップが期待できる．各々が専門性を発揮し，チーム医療に参画することで，効率的な人員配置が可能となり，労働生産性が上がると考える．

◇シンポジウム 5

乳腺 LBC 細胞診の展望

SY5-1　LBC 法による乳腺細胞診の標準的診断構築の試み

博愛会相良病院病理診断科[1)]，聖マリアンナ医科大学病院病理診断科[2)]，昭和大学医学部臨床病理診断学講座[3)]，三重大学医学部附属病院病理部[4)]，社会医療法人栗山会飯田病院[5)]，社会医療法人栗山会飯田病院病理診断科[6)]，日本医科大学付属病院病理部[7)]，久留米大学医療センター病理診断科[8)]

○大井恭代（MD）[1)]，小穴良保（CT）[2)]，北村隆司（CT）[3)]，小塚祐司（MD）[4)]，土屋眞一（MD）[5)]，前田一郎（MD）[2)]，前田ゆかり（CT）[1)]，松澤こず恵（CT）[6)]，松原美幸（CT）[7)]，山口　倫（MD）[8)]

【はじめに】LBC 法は種々の原因による不適正標本を減少させ，作成者間差や施設間差のない標準化された標本作製が可能である．背景成分は除去され，立体構築の観察が容易となる．臨床医の負担は軽減し，残余検体からの免疫染色等の追加検索も可能である．我々は標準化された標本を用いた標準的診断を構築するために，客観的で観察者間差のない指標の抽出を試みた．

【方法】病理診断済みの 58 病変（悪性 46，良性 12）から BD サイトリッチレッド™法にて作成した LBC 標本各 1 枚を用い，診断に用いる所見 60 項目の評価と病変の良悪判定について，地域・施設の異なる 20 名の診断者で ring study を行った．58 病変それぞれ 15 回答を得た．次いで 58 病変中 52 病変について LBC 標本の p63 免疫組織化学標本 Whole Slide Imaging で供覧し，同様に再評価した．各症例の所見項目評価を組織型ごとにまとめ，陽性と判定した診断者数をヒートマップで表すことで，LBC 法における良悪診断に有用な所見を抽出した．また，これらの項目について診断者間一致率および κ 値を算出した．

【結果】二細胞性の有無，筋上皮細胞の出現，シート状の出現様式，クロマチン増量が良悪診断に有用な所見と考えられた．いずれの項目も良好な診断者間一致率，κ 値を示し，特に筋上皮細胞の出現は p63 染色を行うことでさらに一致率が向上した．当日はこれら解析の詳細について，紹介する．

SY5-2 LBC 標本における乳腺穿刺吸引細胞像の特徴 ―とくに筋上皮細胞の評価について―

昭和大学医学部臨床病理診断学講座

○北村隆司(CT)

乳腺穿刺吸引細胞診断における標本作製の基本は，穿刺物を直接スライドガラスに吹き付け固定処理する直接塗抹標本であり，現在の細胞判定基準はそれらの細胞像によって確立されてきた．また，適切にするためは乾燥などのアーチファクトのない良好な標本作製が必要不可欠であり，標本作製の際には細胞検査士などの技術を持った人員をベットサイドに置くなどの余裕ある人員配置が望まれる．しかし現状ではすべての施設で余裕ある人員にて検査を行うことは困難で，標本作製に熟練を要しないLBC 標本はこの点を補う標本作製法であると言える．
乳腺穿刺吸引細胞診断において筋上皮細胞の有無は良悪性判定に重要な判定基準であり，良性病変では円形から類円形を呈する筋上皮細胞が認められるが，悪性病変では観察されない．細胞診標本における筋上皮細胞は，上皮細胞集塊に付着してみられる場合と集塊より脱落し，背景に孤立性あるいは数個の集塊として観察される．前者は組織と同様に二相性，後者は二細胞性（標本上に乳管腺上皮細胞と筋上皮細胞の双方がみられる）として判断される．しかし，上皮細胞集塊に付着する筋上皮細胞はその局在から判定することは比較的容易であるが，集塊より脱落した筋上皮細胞は裸核化した腺上皮細胞や乳癌細胞，あるいは裸核状を呈する間質細胞との鑑別が必要となる．今回，日本臨床細胞学会斑研究においてLBC 標本をみる機会を得たので，LBC 標本での筋上皮細胞の細胞学的特徴と裸核状を呈する乳癌細胞や間質細胞との相違点や鑑別点について発表したい．

SY5-3 粘液癌における吹き出し標本と LBC 標本の対比

社会医療法人栗山会飯田病院病理診断科[1)]，日本医科大学付属病院病理部[2)]

○松澤こず恵(CT)[1)]，土屋眞一(MD)[1,2)]

粘液癌は乳癌全体の約 2－4％を占めており，取扱い規約の特殊型の中では最も頻度が高い腫瘍である．組織学的には癌巣と粘液量の比率により純型の粘液癌は type A（細胞成分の少ない粘液癌），type B（細胞成分の多い粘液癌）に別れ，他の組織型を含んでいる粘液癌は混合型に分類されている．
細胞診断においては吹き出し標本で，多量の粘液を背景に癌細胞の集塊が浮遊している像が特徴で粘液は赤紫色～橙黄色を呈し，特に年輪状の濃厚な粘液が認められれば診断は容易である．一方，LBC 標本では，標本作製の過程で背景の粘液は希薄となる傾向にあり，残存した粘液成分と毛細血管の認識により診断は可能な場合もあるが，粘液が過度に希薄となり充分に粘液として認識出来ない時は組織推定が困難となり，特に粘液瘤様腫瘤（mucocele-like tumor：MLT）との鑑別が求められてくる．
MLT は 1986 年，Rosen が良性病変として報告して以後，現在では MLT の 25％～50％に ADH や DCIS が並存する症例が見られるとされている．診断基準の変遷を踏まえて粘液癌の LBC 標本を観察することが重要で，MLT＝良性と診断しないことが肝要であろう．また，鑑別ポイントとして粘液内での毛細血管の存在，細胞の異型性，結合性，二相性の有無が粘液癌と MLT との鑑別点となるが，異型腺管を含む MLT 症例が存在することから，明かな粘液癌を除いて LBC で粘液が観察される症例の細胞診断は《正常あるいは良性》とせず，《鑑別困難》以上とするのが妥当であろう．
いずれにしても，LBC 標本の診断には吹き出し標本での診断基準を踏まえた上での診断が求められる．両者の対比・検討について粘液癌とその鑑別すべき病変を中心に報告したい．

SY5-4　LBC 法における乳腺浸潤性小葉癌の細胞像の検討

桑名市総合医療センター[1)]，三重大学医学部附属病院病理部[2)]，松阪中央総合病院[3)]，三重大学医学部附属病院乳腺センター[4)]，社会医療法人博愛会相良病院[5)]

○今野和治（CT）[1)]，白石泰三（MD）[1)]，杉本寛子（MD）[3)]，小山英之（CT）[3)]，北山美佳（CT）[2,4)]，柴原亜希子（CT）[2)]，河合美穂（CT）[3)]，矢野孝明（CT）[1)]，大井恭代（MD）[5)]，小塚祐司（MD）[2)]

乳腺細胞診は検体の採取や組織型にもよって診断が左右される．乳腺の浸潤性小葉癌は，細胞診検体において採取量が少量にとどまり，かつ含まれる腫瘍細胞の異型が乏しいことと合わせ「検体不適」や「鑑別困難」，ときに腫瘍細胞の見落としによって「良性」という判定になることが文献で報告されている．今回我々は，班研究「液状化検体細胞診（LBC）法による乳腺細胞診診断の構築と検証」の一環として，LBC 法で観察される浸潤性小葉癌の細胞像の検討を行ったので報告する．検討項目は，(1)良悪性と組織型に関してブラインドの状態で判定を行い，小葉癌の診断が可能であるか，(2)個々症例の診断参考所見（採取量や細胞集塊の形状，背景所見，出現細胞構成，各種細胞の出現様式，核所見，間質片の性状など）の評価，(3)(2)の各所見に関する，線維腺腫，葉状腫瘍，乳頭腫，DCIS，硬癌を含む通常型浸潤癌，粘液癌との比較，である．結果として，(1)LBC 標本では針を洗浄することにより採取細胞量が多くなるとされているが，小葉癌では他組織型と比較するとやはり採取量が少量にとどまる傾向があり，推定診断も難しい，(2)背景の間質成分や非腫瘍性組織由来と思われる筋上皮細胞の混在が目立つ症例が存在する，(3)腫瘍細胞の索状配列や数珠状配列は保持され，明瞭に観察可能である，(4)個々の腫瘍細胞に関して，クロマチン性状は従来法と異なる所見を示すが，ICL は保持される，等が示された．本発表では，小葉癌に関して LBC 法は従来法の代替となりうるか，具体的な細胞像を提示しつつデータを提供する．

SY5-5　乳腺細胞診における LBC 標本を用いた IHC 法・FISH 法

聖マリアンナ医科大学病院病理診断科[1)]，聖マリアンナ医科大学病理学[2)]，聖マリアンナ医科大学乳腺内分泌外科[3)]

○小穴良保（CT）[1)]，前田一郎（MD）[2)]，久保田学（CT）[2)]，大川千絵（CT）[1)]，津川浩一郎（その他）[3)]，高木正之（MD）[2)]

乳腺診断において，患者様に対し低侵襲，低コストでありエコーガイド下で病変を捉えながら直接細胞を採取できる乳腺穿刺吸引細胞診（fine needle aspiration cytology：FNAC）の役割は大きい．しかし，FNAC には「検体不適正」「鑑別困難」と判定される症例が少なくない．このことにより FNAC の信頼は揺らぎ，FNAC より精度が高く，ER，HER2 の ISH 法や HER2 FISH 法が簡便に行える core needle biopsy（CNB）へと移行する施設が増加している．「検体不適正」になる要因としては，判定に必要な細胞が採取されていない，採取されていた場合でも十分に吹き出されず標本上に細胞が存在しない，採取された細胞も塗抹方法が適切でないことで乾燥，挫滅，細胞変性，多量の血液混入などにより細胞が評価できないなどが挙げられる．この様な要因に対し，細胞保存固定液で穿刺針を洗浄し，細胞の回収率を上げ，乾燥を防ぐ LBC を用いることで従来法の「検体不適正」率は改善される．当院では，LBC を従来法と併用することで「検体不適正」率は格段に減少した．しかし，LBC を用いて Pap 染色するだけでは「鑑別困難」率の減少には繋がらない．組織診でも良・悪性の鑑別が難しい乳腺病変では，細胞診判定が「鑑別困難」となる症例は少なくない．「鑑別困難」率を減少させるためには，複数枚の標本作成ができる LBC のメリットは大きく，「鑑別困難」症例に対して Pap 染色に加え ISH 法を施行することである．ISH 法を施行したことにより良・悪の鑑別に有用性を示した症例を提示したい．また，LBC 標本を用いた ER の ISH 法，Her2 FISH 法の応用についても症例を提示する．

SY5-6 乳腺 LBC 検体を使用したクリニカルシークエンスの実践

北斗病院病理遺伝子診断科[1)], 鹿児島大学医学部病理学分野[2)], 慶應義塾大学医学部腫瘍センターゲノム医療ユニット[3)], 博愛会相良病院病理診断科[4)], 昭和大学病院ブレストセンター[5)]

○赤羽俊章(CT)[1,2)], 西原広史(MD)[1,3)],
柳田絵美衣(CT)[3)], 山口朋美(CT)[1)], 大井恭代(MD)[4)],
原田　大(MD)[5)], 飛田　陽(MD)[2)], 谷本昭英(MD)[2)]

LBC 検体は，比較的容易に免疫染色を含む分子生物学的検討が可能な利点があり，早くから HPV 遺伝子の検出といった核酸解析が行われている．その為，我々も LBC 検体由来 DNA で次世代シークエンサー(NGS)解析の検討を導入時から始めている．

クリニカルシークエンスを行う場合，NGS 解析の原理や手法に目が向きがちだが，最も重要なことは高品質の核酸を解析に用いることと，解析後に病理学的評価を行うことである．ところが，LBC 検体は固定液によっては核酸安定性が低く，NGS 解析結果を確認する為の病理学的評価が困難であり，体細胞変異，胚細胞変異の区別や，Copy Number Variant（CNV)解析のため非腫瘍のコントロールとするための検体採取が難しい．

また CNV 解析に関しては，乳腺手術検体を使用する場合，断端乳腺組織や転移を認めないリンパ節の FFPE 検体から抽出した DNA を非腫瘍部のコントロールとして腫瘍部 DNA とを比較することで良好な結果がえられる．つまり同時期，同固定条件の同品質核酸どうしの比較が重要なわけであるが，細胞診では，同時期に非腫瘍部を採取し固定することは難しい．そこで我々は新鮮な血液由来 DNA を対象とすることで，サイトリッチレッド(日本 BD)および PAXgene(QIAGEN)を使用し，乳腺 FNA LBC 検体由来の DNA で ERBB2 amplification を検出することができ，また免疫染色においても，HER2 の過剰発現を確認することができた．今回その実践結果を報告する．

◇シンポジウム 6

陰性細胞診の責任と検査士資格の展望

SY6-1 陰性報告の責任論と，新時代の細胞検査士に求められる役割―本シンポジウムの狙い―

長野県赤十字病院病理部[1)], 静岡県立静岡がんセンター病理診断科[2)], 国立がん研究センター中央病院病理・臨床検査科[3)], がん研有明病院細胞診断部[4)], 菊池法律事務所[5)], 琉球大学大学院医学研究科腫瘍病理学講座[6)]

○伊藤以知郎(MD)[1)], 渡邊麗子(MD)[2,3)],
古田則行(CT)[4)], 菊池不佐男(その他)[5)],
吉見直己(MD)[6)]

本企画は，2 つの原点から始まっている．

【その 1】2014 年 9 月に伊藤が開催した第 28 回関東臨床細胞学会学術集会でのシンポジウム「陰性細胞診の責任論」では，以下のことが話題となった．1．法的見地からは，陰性報告には，スクリーニングしていない医師は署名すべきではない（無用な訴訟リスクを負わないため)．2．陰性報告を細胞検査士(CT)の責任で行う場合，CT の資格に上級などのカテゴリーを設けるのはどうか，CT の地位向上にも繋がるか．3．陰性報告を CT のみの責任で実際に報告しているか等，検査士会がおこなったアンケートでは施設ごとに対応が分かれている実態が判明した．4．細胞診は診療報酬点数　医科のうち，第 13 部病理診断，第 1 節　病理標本作製料のうちに含まれているが，診療報酬の体系の中で，陰性報告を CT のみで行うことに診療報酬制度の面から不都合はないか．

【その 2】吉見が細胞診と遭遇したのは，40 年前の病理学の講義(高橋正宣教授)の中であった．卒後直ちに高橋門下として病理学の道を選んだものの，当時の本邦の病理医の細胞診に対する立場には疑問を感じていた．いま医行為と認知され標榜科にもなった病理診断は，現在細胞診断と共に遺伝子診断にも関わるがん治療の礎であり，CT との連携強化が必要な時代と考える．1．陰性報告の責任と 2．新しい細胞診断学の時代に対応した CT の役割，の 2 つの視点から，本シンポジウムを進めていきたい．

SY6-2　医療保険の算定基準に見られる医師の関与と保険点数

東京大学医学部附属病院病理部・病理診断科

○佐々木毅(MD)

平成 28 年診療報酬の細胞診に関する「細胞診断料 200 点」の算定要件は「病理診断を専ら担当する医師が勤務する病院又は病理診断を専ら担当する常勤の医師が勤務する診療所である保険医療機関において，N004 に掲げる細胞診の 2 により作製された標本に基づく診断を行った場合，月 1 回に限り算定する（一部略）」と医科点数表中に留意事項通知が記載されている．この留意事項通知には注目すべき点が 2 点ある．1 点目は現在 N004-1 の婦人科細胞診では「細胞診断料」は算定されず「病理判断料 150 点」が月 1 回に限り算定される点である．なぜ婦人科細胞診では細胞診断料が請求できないのか？例えば National Database（NDB）のデータでは，N004-1 の婦人科細胞診の保険請求件数は N004-2 婦人科以外と比較して年間約 1.5 倍となっている．また N004-1 と N004-2 の検査の目的にも違いがあるとの指摘もある．まずはこの点を掘り下げて考えたい．2 点目は「病理診断を専ら担当する医師が勤務する病院または診療所である保険医療機関において」と「・・・診断を行った場合」という記載である．この後半の「診断を行った場合」であるが，特に病理医とも細胞診専門医ともされていない．すなわちどの段階で「診断」なのかは現在の診療報酬点数表にはどこにも記載がない．ただし「診断を行う医師」は「病理診断料の請求届出」の施設要件に「病理診断の経歴」を要求されており，診断はこの医師が行ったものという解釈が自然のように思える．今回は細胞診断料に関して今一度，医師の関与と保険点数について考えてみたいと思う．

SY6-3　陰性報告における細胞検査士の責任と役割 ―新たな資格は設定すべきか―

がん研究会有明病院臨床病理センター細胞診断部

○小松京子(CT)，古田則行(CT)，藤山淳三(CT)，杉山裕子(MD)

細胞診陰性の報告を細胞検査士（以後 CT）の責任で行うことの討論と上級技師の資格の検討とは別問題として取り扱うほうが分かりやすい．前者はスクリーニングに関する事項であり，後者は陽性例の判定も範中の場合もあり想定が幅広いためである．基本的には CT がスクリーニングで陰性としたものは確実に陰性であることは，細胞診の最も重要な精度の部分であり，CT としての責務であると考える．近年精度管理は医療法改正の中でも取り上げられ，ISO15189 臨床検査室認定（以後 ISO 認定）施設は検体検査管理加算が認められ，病理検査分野でも治験を行う施設には ISO 認定が必要となった．今年度の医療法改正ではがんゲノム医療における遺伝子検査にも精度管理が要求されることとなり，ここ数年の動向を鑑みると，細胞診の精度管理を充実させることは必須であり，QMS システム構築を築くなかで，陰性判定の取扱いを考える必要があると考える．新たな資格に関しては日本臨床衛生検査技師会（技師会）の活動も影響する．現在技師会は，高度検査の業務制限（細胞診や輸血など）を要望，地域医療や在宅訪問などを鑑みた臨床検査技師の業務拡大（検査のための検体採取に関する法改正は認められた）・質の認定（認定病理技師制度は既に開始）など，活発に改革を進めている．プレアナリシスから関与し，細胞診・画像・検査データを総合的に判定できるがん専門臨床検査技師なども範疇にあると考える．これらの動きは，臨床検査技師の業務拡大と医療チームの一員として活動することを推奨することに繋がっている．技師会と細胞検査士会・専門医会の連携にも目を向け，海外の情報も参考に意見を述べたい．

SY6-4 細胞検査士の上級化を意図した新たな資格の実現可能性と問題点

京都橘大学健康科学部[1)], 北里大学医療衛生学部臨床細胞学[2)], 北里大学病院病院病理部[3)], 北里大学医療衛生学部病理学[4)], 北里大学大学院医療系研究科応用腫瘍病理学[5)]

○服部　学(CT)[1)], 西村由香里(CT)[2)], 柿沼廣邦(CT)[3)], 高橋博之(MD)[4)], 佐藤雄一(その他)[5)], 古田玲子(CT)[2)]

細胞検査士資格認定試験は，昭和44年に第1回試験が行われており，昭和46年から開始された臨床検査技師国家試験よりも長い歴史を有している．初期には専門学校を卒業し，臨床検査技師として勤務しながら細胞検査士資格を取得する場合が多かったが，近年では臨床検査技師の養成校が専門学校から4年制大学に移行しており，更に大学院教育も進んでおり，今後は大学院や6年制での教育へ移行していく可能性も考えられる．本来，細胞検査士資格は，臨床検査技師の資格を有した者が受験する資格であり，海外，特に米国とは大きな相違がある．米国における細胞検査士は臨床検査技師とは全く異なる専門資格として存在し，米国における代表的な資格認定団体であるASCPでは，取得学位，臨床検査に関する履修科目，就業年数等によりTechnician（短期大学もしくは専門学校を卒業し準学士号を有す者）とTechnologist（学士号を有している者）に大きく分けられている．臨床検査はTechnicianでも可能であるが細胞検査は，Technologist以上の資格が必要で，さらに専門性を承認する上級資格としてSpecialistが存在している．我国における細胞検査士の上級化を鑑みた場合，細胞検査士の国家資格化，Pathologists' Assistantおよびシニア細胞検査士等のキーワードが思い浮かぶ．今回，これらの細胞検査士の上級化を意図した新たな資格の実現の可能性と問題点について意見を述べたい．

◇教育シンポジウム

Molecular Cytologyの新たな展開

ESY-1 尿細胞診におけるMolecular Cytologyの現在と今後の展開

愛知医科大学病院病理診断科

○都築豊徳(MD)

臨床医が最も嫌いかつ細胞診従事者が最も控えたい診断は“異型尿路上皮細胞”である．治療戦略を考える上で，良性とも悪性ともどちらとも言えないこの診断名は患者が最も困窮する状況をもたらす．しかしながら，異型細胞数が少量であるもしくは変性しているなどの理由により，従来の形態学的手法では確定診断に至らない症例が多数存在することも事実である．近年UroVysion®が導入され，“異型尿路上皮細胞”の診断自体が少なくなることが期待されている．しかしながら，UroVysion®の運用及び解釈は決して容易ではないのも事実である．本企画ではUroVysion®の運用方法及びその診断能力と限界を解説する．

乳癌では日常的に分子生物学的分類が行われ，日常の治療に反映されている．乳癌同様，尿路上皮癌にも分子生物学的分類が導入されつつある．しかしながら，その分類方法は多数存在し，統一されていないのが現状である．またその解釈及び有用性も検討段階でもあり，今後の臨床応用には未知数の点が多い．本企画では現在提唱されている代表的な尿路上皮癌の分子生物学的分類を紹介し，その有用性及び問題点を提示する．同時にこれらの情報をどのように尿細胞診に応用すれば良いかを検討する．

ESY-2　呼吸器領域の細胞診における Molecular Cytology

久留米大学病院病理診断科・病理部

○河原明彦（CT）

肺癌は男女ともに悪性腫瘍の死亡原因の上位にあり男性では死亡原因の 1 位であり，進行癌で発見される事が多い．近年，EGFR，ALK，ROS1 肺癌に対する新薬・分子標的薬の開発が進み，実臨床に導入されると同時に目覚ましい効果を上げている．さまざまな遺伝子異常の検索には，核酸を用いた遺伝子検査が必須となり，組織検体のみならず細胞検体の対応に期待が寄せられている．EGFR 遺伝子変異解析は，DNA の品質に考慮した標本作製と検体保存が重要であることが既に認識されており，細胞材料を用いた検査は十分に可能である．また，EGFR 遺伝子変異陽性肺癌患者の再発治療において，胸水細胞診検体を用いた耐性遺伝子 T790M の検出は再生検が困難な患者に役立つ．さらに血液を用いたリキッドバイオプシーが遺伝子解析の検体の 1 つとして登場し，臨床治療ではあらゆる検体を用いた遺伝子解析が望まれている．このような中，細胞診上澄み液中の遊離 DNA を用いた EGFR 遺伝子変異は可能であることを検討し，今後は微量検体での解析に期待が寄せられるだろう．希少肺癌の検出には，IHC 法による多くの肺癌患者検体のスクリーニングが有効であり，これで陽性となった患者検体は FISH 法あるいは RNA を用いた遺伝子解析が必須とされている．そのため，細胞材料では FFPE セルブロックの作成が非常に重要となる．今回，EGFR 遺伝子変異陽性肺癌と ALK および ROS1 のような希少肺癌の概略とその遺伝子解析に呼吸器系の細胞診検体が用いられ始めている現状を述べると共に，細胞診の上澄み検体中に浮遊している遊離 DNA を用いた遺伝子解析の可能性について紹介する．

◇細胞検査士会要望教育シンポジウム

SYS-1　子宮頸部上皮内病変：組織診断基準の改訂に伴って細胞判定はどう変わるか

帝京大学医学部附属病院病院病理部

○向山淳児（CT），笹島ゆう子（MD），赤嶺　亮（CT），河野純一（CT），高橋由美子（CT），近藤福雄（MD）

2017 年 7 月に子宮頸癌取扱い規約が改訂され，扁平上皮病変についての組織診断名は従来の子宮頸部上皮内腫瘍（CIN）から，元々ベセスダシステムで用いられてきた扁平上皮内病変（SIL）に変更となった．変更の背景として，LSIL が human papilloma virus（HPV）による感染症であるのに対して HSIL は腫瘍であり，両者が異なる病態であると考えられるようになったことが挙げられる．これに伴い，細胞の極性の乱れや細胞の多形性が顕著で異常核分裂像が認められる場合には，これらが上皮の下層 1/3 に留まっていても（従来は CIN1 と診断していたものでも）HPV による腫瘍性病変を想定し HSIL と診断することが推奨されるようになった．したがって，従来 CIN1 と診断されてきた症例の中には HSIL に相当するものが含まれていることになる．一方，本邦における細胞診断は組織診をゴールデンスタンダードとして診断基準が確立されてきた．すなわち，このたびの改訂で従来 CIN1 と診断されてきたものの中の一定数が HSIL と診断されることによって，細胞診と組織診との不一致（細胞診の過小診断）が生ずる可能性が危惧される．以上を踏まえ，今回我々は，当院にて 2016 年 1 月～12 月に組織生検にて CIN1 と診断された 51 例について，新規約による判定基準を用いて再診断したところ HSIL とされた例は 8 例であった．これらについての当時の細胞診判定を確認したところ，うち 6 例が HSIL/Moderate dysplasia と判定されており，規約改定前よりも細胞診との不一致が少なかった．このことは，組織診断基準を改訂したことにより，細胞診・組織診の一致率がむしろ高まった可能性があると考えられた．今後さらに症例数を増やして検討し，結果を報告する．

SYS-2 免疫細胞化学の有用性と pitfall―体腔液およびリンパ節穿刺吸引検体を中心に―

KKR 札幌医療センター病理診断科[1], 北海道文教大学人間科学部理学療法学科[2]

○今川　誠(CT)[1], 山口まどか(CT)[1], 蓑島敦志(CT)[1], 小泉　潤(CT)[1], 朝日久仁子(CT)[1], 目黒祐二(CT)[1], 小田由紀子(CT)[1], 池田　仁(MD)[2], 柳内　充(MD)[1], 鈴木　昭(MD)[1]

細胞診において免疫細胞化学（Immunocytochemistry：ICC）は，形態観察のみでは捉えることのできない所見が得られ，由来や分化方向などを客観的に判断できる有用な手法である．特に組織検体が採取困難な場合には細胞診検体を用いて ICC を行うことは，腫瘍細胞の組織型および原発臓器の推定のみならず，治療方針を決める上で有用な情報を得ることもできる．加えて，組織検体に比べ採取時の患者負担が少なくかつ早期に結果を得られる意義は大きく，細胞診断において ICC は必須のツールとなりつつある．また，近年の液状化細胞診（Liquid based cytology：LBC 法）の普及により，採取した細胞を LBC 固定液に細胞浮遊液として保存し，そこから複数枚の均一な標本を作製することが可能となった．その結果，同時に多種類のマーカーを用いた ICC が比較的容易となった．当院では 2012 年に非婦人科領域において LBC 法の導入と同時に，ICC を積極的に施行し診断の補助として活用している．ICC は極めて有用な手法ではあるものの，染色結果を過信すると思わぬ pitfall に遭遇し，誤った診断にミスリードされる恐れもある．使用するマーカーの特性やクローンによる染色性の違いをよく理解し，単一ではなく複数マーカーでの検索を心掛け，常に形態像と併せた総合的な判断をすることが肝要である．今回は体腔液およびリンパ節穿刺吸引検体を中心として，当院における ICC の運用方法や診断に使用したマーカーの有用性ならびにクローン差による染色上の注意点など，いくつかの症例を例に挙げながら紹介する．

SYS-3 乳癌受容体検査に適したセルブロック検体の推奨固定条件

国立病院機構四国がんセンター臨床検査科[1], 国立病院機構四国がんセンター病理科[2]

○岡本奈美(CT)[1], 西村理恵子(MD)[1], 山本珠美(CT)[1], 田中慎一(CT)[1], 寺本典弘(MD)[2], 高畑浩之(MD)[2]

乳癌のホルモン受容体および HER2 検査（受容体検査）は，乳癌薬物療法の適応決定に用いられている．受容体検査は一般的に原発巣で行われるが，乳癌再発症例では，転移巣の受容体発現を調べることがある．しかし，再発症例では体腔液などの液状検体あるいは生検の難しい部位の穿刺吸引細胞検体など，細胞診検体しか得られない場合がある．そのため，細胞診検体を用いた受容体検査の必要性が高まっている．組織検体を用いた受容体検査では，10％緩衝ホルマリン（ホルマリン）で 6～72 時間固定することが推奨されている．固定にホルマリンを用いていない標本や推奨固定時間を逸脱した標本は，抗原性の低下を及ぼすとの報告があり，正確な受容体検査には最適条件による標本作製が必須である．しかし，細胞診検体に関する推奨固定条件はまだガイドライン化されていない．私たちは，細胞診検体をホルマリン固定し，セルブロック化することで組織検体と同様の取り扱いができ，実用的であることを報告してきた．一方，セルブロックは，液状化検体細胞診専用固定液（専用固定液）で保存した検体で作製することも可能であるが，専用固定液はメーカー毎に成分が異なる．そこで，セルブロック検体を用いて正確な染色性を維持するために必要な固定条件，特に固定液の種類と固定時間について，今まで私たちが検討してきた結果を紹介する．

◇ワークショップ 1

口腔擦過細胞診～難解な理由と克服策～

WS1-1　口腔擦過細胞診　難解な理由と克服策

日本大学松戸歯学部口腔病理学講座[1)], 日本大学松戸歯学部付属病院病理診断科[2)], 日本大学松戸歯学部口腔外科学講座[3)], 医療法人社団誠馨会病理センター[4)], 株式会社サンリツセルコバ検査センター[5)]

○金田悦子(CT)[1)], 松本　敬(CT)[2)], 森川美雪(CT)[1)],
宇都宮忠彦(DDS)[1,2)], 末光正昌(DDS)[1,2)],
二谷悦子(CT)[2)], 山本　泰(DDS)[3)], 才藤純一(CT)[4)],
中平隆志(CT)[5)], 久山佳代(DDS)[1,2)]

【緒言】近年の口腔がん罹患数の増加に伴い口腔擦過細胞診は増加しているが，口腔粘膜の特殊性と多彩な口腔粘膜疾患との鑑別が必要なため，難解である．2015 年 11 月にベセスダ分類に準ずる 4 段階評価(NILM・LSIL・HSIL・SCC)の新報告様式が設けられた．口腔擦過細胞診では，特に低異型度の上皮内腫瘍性病変を拾い上げることが重要であるが，そのためには NILM の理解が重要である．演者らは第 56 回日本臨床細胞学会秋期大会にて NILM について検討し，口腔擦過細胞診が難解な理由は正常粘膜（被覆粘膜，咀嚼粘膜，特殊粘膜）の部位別特徴の把握と，反応性の異型細胞と異型細胞の細胞像の鑑別が時に困難，且つ重要であると報告した．そこで今回，我々は角化型表層扁平上皮細胞に着目し，反応性の異型細胞と異型細胞について組織像との対比による細胞像の検討を行った．正常細胞(歯肉，舌)を対象とした．

【材料】日本大学松戸歯学部付属病院口腔外科にて細胞診を施行し，細胞診，組織診にて確定診断された症例で炎症性病変(感染症以外)10 例，上皮内腫瘍性病変(SIL) 10 例，計 20 症例に出現する角化型表層扁平上皮細胞とした．

【方法】各症例の角化型表層扁平上皮細胞を抽出し，細胞形態学的比較検討を行った．検索項目は，背景・細胞質・核所見とし，統計学的解析を施した．さらに婦人科頸部細胞診の細胞像との比較検討も行う．

【まとめ】口腔擦過細胞診における低異型度の上皮内腫瘍性病変を拾い上げるために，本研究で得られた細胞形態学的解析結果から正常細胞，反応性の異型細胞および異型細胞のシェーマを作成し，これらの再現性を有する細胞所見をまとめることが克服策であると考え，報告する．

WS1-2　イクラ少なくても見逃さない！ サケて通れない細胞異型とピットフォール

東京歯科大学市川総合病院臨床検査科[1)], 東京歯科大学市川総合病院産婦人科[2)]

○神原亜季(CT)[1)], 小谷隆史(CT)[1)], 田口晴丈(CT)[1)],
福田雅美(CT)[1)], 橋本和彦(DDS)[1)], 田中陽一(DDS)[1)],
佐々木文(MD)[1)], 橋本志歩(MD)[2)], 小川真里子(MD)[2)],
高松　潔(MD)[2)]

近年，口腔細胞診の検体は増加傾向にあるが，細胞判定については未だ十分に普及していないのが現状である．当院では，ベセスダシステムの運用を開始した 2012 年から口腔細胞診の全標本を LBC 法（Thin prep）を用いて作製しており，検体数は 2016 年の 1 年間で 587 件にのぼる．これは全細胞診検体 10,709 件のうち約 5.5% を占める．

本領域の特徴を他臓器と比較すると，1：扁平上皮成分の判定を主体とする．2：角化の程度が判定の指標となる．3：細胞が外的刺激，感染症による影響を受けている．4：採取される細胞数が少ない．以上の 4 点が挙げられる．これらは口腔細胞診の判定を困難にさせている要因とも言い換える事ができ，理解を深める事が正確な判定に繋がると確信している．

特に”3”について，口腔は外的刺激が多い部位であり，刺激を受けた扁平上皮細胞は多彩な細胞像を呈する事が知られている．例として，びらんに伴う炎症反応や修復に伴う変化，義歯・その他の異物による慢性刺激に伴う反応性変化，ウイルス・真菌感染時においても細胞所見は異なってくる．

何度か検討を重ねてきた分野だが，良性の変化においても N/C 比の増大や核形不整を伴う事があり，腫瘍性の変化と混同してしまいがちな症例も多く存在する．そこで，現在まで遭遇した難解症例を通し，判定を行う上で見落としがちな細胞異型，拾い上げるべき細胞像，過剰診断に陥らないために注意すべき所見をピックアップした．臨床的背景や，これまでの統計も併せて報告する．

WS1-3 口腔擦過細胞診の更なる普及に向けて

社会医療法人社団木下会千葉西総合病院臨床検査科[1)],
社会医療法人社団木下会千葉西総合病院病理診断科[2)],
日本大学松戸歯学部口腔病理学講座[3)], 日本大学松戸歯学部附属病院病理診断科[4)]

○浮ヶ谷匡恭(CT)[1)], 大村光浩(MD)[2)],
齋藤隆明(DDS)[2)], 岩堀朋美(CT)[1)], 神林な奈絵(CT)[1)],
久山佳代(MD)[3)], 松本　敬(CT)[4)]

現在，口腔擦過細胞診は口腔を専門とする病院のみならず，検査センターや一般病院でも遭遇する機会が増えるようになった．今回のワークショップでは，直接塗抹法(以下，従来法と表記)や様々なLBC法による検体作製法ごとの細胞所見の取り方及び細胞診断に苦慮する症例に対するポイントが解説されている．

当施設では，従来法とLBC(SurePath)法の併用によって口腔擦過細胞診を鏡検している．結論から述べてしまうといずれかの方法によって所見が得られれば良いと考えるスタンスであるが，それでも良悪の鑑別に苦慮する症例は稀ならず存在する．このような症例は，組織診断においても反応性変化と腫瘍性変化との鑑別に苦慮する症例であることが多い．

今回，口腔擦過細胞診を鏡検するにあたって，最低限拾い上げるべき所見(他演者と重複している可能性もあるが)を普段より見慣れている婦人科細胞診との対比を通して検討したい．又，検体採取や標本作製に際して当施設で得た知見も併せて報告する．

口腔擦過細胞診は，現時点で施設間(あるいは各細胞検査士間)の練度の差が大きいと考えられる．しかし，重要な点は異形成以上の病変が疑われる際にその細胞所見を適切に伝え，次の一手を臨床側に提案することであると我々は考える．

WS1-4 当院における口腔擦過細胞診 ―LBC導入と口腔細胞診の判定基準―

飯塚病院中央検査部形態検査室[1)], 飯塚病院病理科[2)]

○川嶋大輔(CT)[1)], 上原俊貴(CT)[1)], 木場華子(CT)[1)],
金谷直哉(CT)[1)], 井上佳奈子(CT)[1)], 桑岡　勲(CT)[1)],
柴田大樹(MD)[2)], 平木由佳(MD)[2)], 大屋正文(MD)[2)]

口腔がん検診の普及とともに擦過細胞診の重要性が増し，2015年にベセスダ方式に準ずるガイドラインが制定されたが，当院の口腔擦過細胞診は記述式の結果報告を採用しており，新報告様式への移行には至っていない．主に口腔擦過細胞診が対象とする上皮内腫瘍や扁平上皮癌は粘膜表層の角化亢進のため細胞採取量が少なく，細胞診断に苦慮することがある．細胞採取量に関しては，細胞回収率に優れた液状化検体細胞診Liquid-based cytology（LBC）による標本作製の普及により，ある程度の改善効果は期待できると考えている．しかし口腔特有ともいえる表層分化型腫瘍の存在が細胞判定を難しくする．また，細胞診の得意とする婦人科領域も口腔と同じく扁平上皮由来の病変を対象とすることが多く，両者の混同が口腔細胞診の細胞判定を曖昧にする要因の1つと考えられる．口腔と子宮頸部における扁平上皮病変は分化傾向が異なるため同一の判定基準を用いることはできない．当院を含め一般病院においては口腔細胞診が普及しているとは言い難く，口腔細胞診に不慣れな細胞検査士も多い．口腔細胞診の細胞判定をおこなう際は，婦人科細胞診とは異なる口腔扁平上皮腫瘍の特徴を理解し，肉眼所見などの臨床所見と照らし合わせて総合的に評価することが重要であると考える．口腔細胞診の主な目的は口腔がん検診や病院でのスクリーニング検査にあり，当院の口腔細胞診の判定は，特に口腔上皮内腫瘍以上の病変に対して陰性判定（偽陰性）としないことに重点を置いて細胞判定をおこなっている．当日は，婦人科子宮頸部細胞診と口腔細胞診の比較を含め，当院の口腔細胞診判定基準について提示する．

◇ワークショップ 2

呼吸器細胞診における液状化検体細胞診の展望

WS2-1　肺がん個別化治療における細胞診の有用性

がん研究会有明病院呼吸器内科[1)], がん研究会有明病院細胞診断部[2)], がん研究会研究所病理部[3)]

○柳谷典子(MD)[1,2)], 星　利良(CT)[2)], 小松京子(CT)[2)], 杉山裕子(MD)[2)], 石川雄一(MD)[3)], 宝来　威(MD)[1,2)]

【背景】肺がんの化学療法は，近年すさまじいスピードで進歩し，上皮成長因子受容体（EGFR）遺伝子変異，未分化リンパ腫キナーゼ（ALK）融合遺伝子，ROS1 融合遺伝子などの driver mutation を有する症例における分子標的治療薬のほか，免疫チェックポイント阻害剤も広く使用されるようになり，その効果が認められてきている．今後，これらを標的とした個別化治療が進歩していくことが予想される中，呼吸器領域では十分な組織検体が得られないことや，細胞診検体のみしか得られないこともしばしばある．

【目的】肺癌診療における個別化治療に向けての細胞診検体の有用性について検討する．

【方法】2017 年 1 月から 2017 年 12 月までに当院で細胞診断を行った非小細胞肺癌患者を対象とし，細胞診で陽性と診断された検体について EGFR 遺伝子検索（Cobras 法 ver. 2.0）を行った．穿刺吸引検体については，穿刺針を生理食塩水で洗浄し，液状検体とした．

【結果】細胞診で陽性となった症例のうち，EGFR 遺伝子変異陽性症例は，TBAC 43/175，胸水 13/26 例，腹水 3/3 例，心嚢水 4/4，髄液 4/6 例で，表在リンパ節吸引針生検 15/34 例であった．

【考察】EGFR 遺伝子の検索は細胞診検体でも十分可能であり，組織検体より迅速性に優れていた．また，本発表では，EGFR 遺伝子変異以外の driver mutation や免疫チェックポイント阻害剤などの治療においても，細胞診検体の有用性を検討し，得られた結果を報告する．

WS2-2　呼吸器細胞診における擦過細胞診と液状化検体細胞診（LBC）の比較

国立病院機構都城医療センター中央検査部

○植山雅彦(CT), 小板裕之(MD)

【目的】当センターは気管支鏡検査において採取された液状検体に対し LBC 法を導入している．今回 LBC 法と擦過細胞診について比較検討したので報告する．

【対象及び方法】2016 年 9 月から 2017 年 10 月までに LBC 標本で悪性細胞が認められた 46 例（腺癌 29 例，扁平上皮癌 8 例，小細胞癌 9 例）を対象とした．擦過細胞診が行われた後の気管支内洗浄液及び擦過ブラシ洗浄液に対し BD サイトリッチレッドを用い LBC 標本を作製した．同時に採取された擦過細胞診と，20 個以上からなる細胞集塊の有無，2 核以上の重なりの有無，核サイズ（1 症例につき 10 個の核長径を計測し平均値を算出，計測は NIS-Elements　Nikon を用いた），クロマチン形態（顆粒，細～顆粒，細顆粒の 3 段階に区分），核小体の有無，壊死の有無について検討した．

【結果】今回検討した 46 例中擦過細胞診で癌細胞が認められなかった症例が 3 例（腺癌 2 例，扁平上皮癌 1 例）あった．20 個以上の細胞集塊は組織型に関係なく擦過細胞診に多かった．重なりは擦過，LBC 同程度であった．核サイズは平均で腺癌が 1 μm，扁平上皮癌が 0.5 μm，小細胞癌が 1 μm 擦過が大きかった．クロマチン形態は腺癌症例で LBC に顆粒状を示す傾向がみられたが他の組織型の症例は擦過，LBC 同程度であった．核小体は扁平上皮癌，小細胞癌症例で擦過に多くみられた．壊死は全ての組織型で擦過，LBC 同程度みられた．

【考察】LBC は擦過に比べ小集塊でサイズが若干小さくなり，腺癌ではクロマチン形態が粗くみられる傾向があるが細胞判定は十分可能であり，擦過陰性で LBC 陽性の症例もあったことから，呼吸器領域でも LBC 法の適応はあり擦過を LBC 法に変更することも可能と考えた．

WS2-3 EBUS-TBNA における BD Cytorich Red 法を用いた On-site 検体処理法と細胞診断結果の評価

国立病院機構北海道がんセンター臨床検査科[1)], 国立病院機構北海道がんセンター病理診断科[2)], 国立病院機構北海道がんセンター臨床研究部[3)]

○阿部珠美(CT)[1)], 平紀代美(CT)[1)], 東　　学(CT)[1)],
中島真奈美(CT)[1)], 松谷香奈子(CT)[1)],
野口寛子(MD)[2)], 鈴木宏明(MD)[2)], 山城勝重(MD)[3)]

【はじめに】当検査室では 2008 年より気管支擦過ブラシ洗浄液や経気管支穿刺針洗浄液検体を LBC 法（BD Cytorich Red 法）で約 3,000 件行なっている．また 2015 年より EBUS-TBNA（以下 TBNA）は on-site で LBC 法を用いた検体処理を行い，塗抹枚数の削減と共に良好な標本が得られ，十分な組織標本作製が可能となった．TBNA 時の LBC 法を用いた検体処理法と結果を報告する．

【対象・方法】2015 年 7 月から行われた TBNA214 件において on-site 検体処理を行った．迅速診断は行っていない．穿刺針内の検体をシャーカステン上のシャーレ内に押し出し，固形部分を約 2 ml の Cytorich Red 内で細胞を振るい落した後に，組織診断用のホルマリン液に移す．血液状部分から塗抹標本を 2 枚作製する．シャーレに残る血液状部分は直ちに Cytorich Red で溶血，回収し，固形部分から細胞を振るい落とした検体と混じて LBC 用検体とする．穿刺針は滅菌生食内でフラッシュし EGFR 用検体と，その有効細胞の確認のための LBC 用検体とする．良好な組織検体を得るため数回の穿刺を行うが，通常 2 枚の塗抹標本と 2 枚の LBC 標本，EGFR 用新鮮検体が得られる．

【結果】細胞診断，組織診断ともに悪性が 154 件(72%)，共に陰性が 43 件(20%)で，2 法の一致率は 92%であった．細胞診断で悪性とされたが組織診断で陰性または断定が困難とされた 10 件中 8 件は，近傍リンパ節から腫瘍細胞が確認されている．また細胞診で陰性であったが組織診断で悪性であったものは 2 件であった．さらに穿刺針の生食洗浄液による EGFR 検索は 70 件行われ 16 件が陽性であった．

【まとめ】TBNA 施行時に on-site で LBC 法を含む検体処理を行うことにより良好な結果が得られており，有効な方法と考えられる．

WS2-4 気管支内視鏡検査時の洗浄液を用いた LBC による診断精度向上の試み

香川大学医学部附属病院病理部[1)], 香川大学医学部附属病院病理診断科[2)]

○宮本加菜(CT)[1)], 松永　徹(CT)[1)], 郷田　衛(CT)[1)],
片倉和哉(CT)[1)], 本山睦美(CT)[1)], 伊吹英美(MD)[2)],
石川　亮(MD)[2)], 門田球一(MD)[2)], 串田吉生(MD)[1,2)],
羽場礼次(MD)[1,2)]

香川大学医学部附属病院病理診断科・病理部では，2000 年より細胞検査士が気管支内視鏡検査室へ出向き，迅速染色（Ultrafast Papanicolaou 染色）による on site cytology を実施してきた．実施当初は，診断精度の向上，気管支内視鏡検査時間の短縮，採取不良による再検査率の低減や合併症の発生リスク低下が主目的であったが，術者の手技向上という相乗効果も得られた．また，その後肺癌診療は，新規の分子標的治療薬や抗がん剤，免疫チェックポイント阻害薬などの進歩により疾患ベースの治療から個別化医療へと変化したため，on site cytology を利用して遺伝子診断やセルブロックの作製も行うようになった．最近では PD-L1 検査のため組織採取や癌細胞の量や質の確認が必須となったが，肺癌の発生部位や気管支の走行によっては生検組織の採取が困難で，進行肺癌などの手術不能症例では細胞診材料が唯一の検索材料となる場合があった．その場合には，細胞診材料から組織型の推定が要求されるため，補助的に細胞転写などで免疫染色を実施してきたが，限られた細胞診材料で複数の免疫染色による追加検討を行うことは容易でない場合もあった．今回我々は，気管支内視鏡検査後の気管支洗浄液，遺伝子解析用に採取された気管支擦過洗浄液の残余沈査から液状化検体細胞診（LBC）標本を作製し，Papanicolaou 染色と合わせて TTF-1，Napsin A，p40，CK5/6，神経内分泌マーカーなどの免疫細胞化学的検索を追加し，LBC による呼吸器細胞診診断精度の向上を試みたので報告する．

WS2-5　呼吸器領域における LBC 検体の免疫細胞化学と実際

久留米大学病院病理診断科・病理部

○安倍秀幸(CT), 河原明彦(CT), 高瀬頼妃呼(CT),
山口知彦(CT), 村田和也(CT), 吉田友子(CT),
内藤嘉紀(MD), 秋葉　純(MD)

分子標的薬剤が導入され肺癌の診断は，小細胞癌と非小細胞癌の鑑別のみでなく腺癌あるいは扁平上皮癌などの組織型の言及が要求されるようになった．さらに非小細胞性肺癌患者の約半数は手術適応外となるため，生検，細胞診断や遺伝子解析が治療戦略として必要不可欠である．液状化細胞診(LBC)は，検体不適標本の回避方法として普及しているが，従来法と細胞所見が異なることを理解し，その細胞診断においては個々の細胞形態と出現パターンを把握することが肝要である．とくに LBC 標本中の非角化の扁平上皮癌は，比較的強い結合性を有して出現するため，腺癌や小細胞癌と鑑別の必要な場合がある．その際，扁平上皮癌のマーカーとして核発現を呈する p40 が推奨されている．また，濃い核クロマチンパターンを示した際は，小細胞癌との鑑別が必要となり，シナプトフィジン，クロモグラニン A や CD56 などが有用であり，さらに近年，神経内分泌腫瘍に核発現する INSM1 抗体の報告がなされ，診断に有用なマーカーとして期待される．分子標的治療において EGFR 遺伝子変異，ALK および ROS1 融合遺伝子を検出する抗体も報告され，とくに希少肺癌である ALK および ROS1 融合遺伝子陽性肺癌のスクリーニング法の補助の一つとしてセルブロックによる免疫化学は期待できるかもしれない．今後，肺領域の LBC 処理法は，標本複製やセルブロック作製など組織型の鑑別や分子標的治療適応判定などに対応するため，診療に際して重要な処理法になることが予測される．今回我々は，肺領域の LBC 処理法およびセルブロック標本を使用した症例の細胞所見，免疫細胞化学所見を中心に報告する．

WS2-6　非小細胞肺癌 LBC 標本における EGFR 遺伝子解析の特性について

北里大学病院病院病理部[1)], 北里大学医学部病理学[2)],
北里大学医学部呼吸器外科学[3)], 日本ベクトン・ディッキンソン株式会社ダイアグノスティックシステムズ[4)]

○山下和也(CT)[1)], 吉田　功(MD)[1,2)], 久場　樹(CT)[1)],
松尾由紀子(その他)[3)], 三枝　信(MD)[1,2)],
佐藤之俊(MD)[3)], 村雲芳樹(MD)[1,2)], 澤野真理子(CT)[4)]

【はじめに】肺癌治療におけるコンパニオン診断は，組織標本が原則対象とされるため，検査の機会を失う事がある．細胞診材料の有効利用として，Liquid-based cytology (LBC)検体の応用は大いに期待され，我々も BD サイトリッチ™レッド（以下 CR-R）（日本 Becton, Dickinson 社）を用いた検討を報告してきた．今回，肺の外科摘出材料から得た擦過細胞における特性を調査した．

【材料・方法】材料は同意取得した非小細胞性肺癌 101 症例で，摘出材料の腫瘍部を擦過し CR-R で固定，30 分から最長 5 日間保存された材料を用いた．抽出はキアゲン社製キット，濃度測定はナノドロップを用いた．EGFR 遺伝子変異解析は，Cycleave 法，Fragment 解析および Direct Sequence 法で検索した．また，ALK 融合蛋白の高感度免疫染色検索を行った．

【結果】CR-R 材料は，101 症例全例で解析結果が得られた（解析率 100%）．組織 paraffin 切片と CR-R 両者の解析が行われた 82 症例では，変異陽性の 41 症例(変異率 41%)を含む全ての解析結果が一致した．変異の内訳は L858R，exon19 欠失，複合その他でそれぞれ 21（51%），11（27%），9（22%）症例であった．CR-R 固定の時間経過と抽出量，純度の差は認められなかった．一方で Cycleave 法の CT 値(中央値)は，CR-R 固定 30 分～15 時間で 27，1 日，2 日，5 日でそれぞれ 30，32，34 と上昇し，最大 128 倍の差が認められた．ALK 陽性症例は 3 症例で，組織標本と CR-R 標本は全例で一致した．

【考察】CR-R 固定細胞は，固定 5 日目まで EGFR 遺伝子変異検出は可能であるが，日数経過による DNA の分解亢進が示唆された．この特性に留意する事により，CR-R 固定材料から得た肺癌細胞は，コンパニオン診断の応用が可能である．

◇ワークショップ 3

子宮頸部腺系病変と LBC

WS3-1 LBC 法の子宮頸部細胞診における腺系異常の検討

臨床病態医学研究所[1], 国際医療福祉大学[2], 福岡山王病院[3], ウイメンズ KM クリニック[4]

○関本哉恵(CT)[1], 安西利香(CT)[1], 小川明香(CT)[1], 工藤雅美(CT)[1], 早川　愛(CT)[1], 松下敦子(CT)[1], 笠間美紀子(CT)[1], 原口　力(CT)[1], 加来恒壽(MD)[2,3], 柏村正道(MD)[4]

各領域の細胞診において LBC 法を採用する施設が増えている．特に子宮頸部細胞診の LBC 法導入は全国的に展開しつつある．当施設でも 2005 年より子宮頸部細胞診の LBC 法を導入している．LBC 法は採取された細胞を効率よく回収して標本にすることで標本の標準化が図れ，不適正率を減少できる点が利点としてあげられている．しかしながら背景所見の減弱や細胞の流れの消失，またブラシ採取に観察されやすい細胞密な立体集団 Hyperchromatic crowded cell groups（HCCG）の細胞由来の評価に苦慮することも多く注意が必要である．今回我々は 2015 年から 2017 年に当施設で細胞診検査にて腺系異常と判定した症例について，病理組織診断と照合し適正診断率を検討した．次に病理組織診断結果より細胞診標本を再鏡検し後方視的に検討し，腺系病変の判定精度および感度や特異度を検証した．LBC 法での異型扁平上皮細胞については多くの検討報告があるが，異型腺細胞についての報告は少ない．子宮頸部腺癌の占める割合は増加傾向にあり，子宮頸癌の約 20％を占めており，一般的に扁平上皮癌と比して予後不良と捉えられ，子宮頸部腺系細胞の診断精度を向上させることが大事であると考える．今回の検討結果を踏まえて今後どのような点に注意して判定にあたるべきなのかを考察したい．

WS3-2 子宮頸部腺系病変における直接塗抹法と液体処理法の比較検討

がん研究会有明病院臨床病理センター細胞診断部[1], がん研究会有明病院婦人科[2], がん研究会がん研究所病理部[3]

○伊藤崇彦(CT)[1], 山崎奈緒子(CT)[1], 山田麻里沙(CT)[1], 池畑浩一(CT)[1], 星　利良(CT)[1], 藤山淳三(CT)[1], 古田則行(CT)[1], 小松京子(CT)[1], 高澤　豊(MD)[3], 杉山裕子(MD)[1,2]

【目的】子宮頸部扁平上皮病変にて直接塗抹法（直接法）と液体処理法 Liquid-based preparation（LB 法）における CIN2 以上の病変に対する感度・特異度には差がないといわれているが，子宮頸部腺系病変についての報告は少ない．今回われわれは，子宮頸部腺系病変について直接法と LB 法を比較し，細胞像を中心に比較検討した．

【対象】当院婦人科にて子宮頸部腺系病変のため，インフォームドコンセントのもとに同意が得られ，子宮摘出術が施行された 31 例を対象とした．最終病理診断は子宮頸部腺癌：11 例，腺扁平上皮癌：7 例，上皮内腺癌：6 例，分葉状頸管腺過形成：6 例，重複癌（上皮内腺癌＋子宮体癌）：1 例であった．

【方法】摘出検体の子宮頸部から頸管ブラシを用いて採取した細胞をスライドガラスに塗抹した．同様に再度同部位より細胞を採取し LB 法を行った．直接法と LB 法の採取順は無作為に変更した．各々の細胞像と組織像を比較検討し，また，LB 法検体（31 例中 24 例）からは HPV 検査（MEBGENTM HPV キット）も施行した．

【結果】細胞診 AGC 以上を陽性とした場合の陽性的中率は直接法 87％，LB 法 83％．最終病理診断との組織型の一致率は直接法 40％，LB 法 40％であった．LB 法検体 24 例中 15 例（62.5％）が HPV 陽性であった．細胞像に関しては，それぞれ特徴的所見を認めた．

WS3-3　子宮頸部腺系病変と LBC　当院での現状と課題

大阪国際がんセンター臨床検査科病理細胞診[1)], 大阪国際がんセンター病理細胞診断科[2)]

○龍あゆみ(CT)[1)], 芦村純一(CT)[1)], 久保千明(MD)[2)], 長田盛典(MD)[2)], 中塚伸一(MD)[2)]

【はじめに】LBC における子宮頸部腺癌の精度の検証はまだ十分とはいえない現状である．当院は 2014 年 4 月より Cellprep(Roche)を導入した．当院は他院からの紹介患者が多く有所見の症例の割合が高いため，Cellprep の導入時 LBC のみで腺系異型細胞を指摘できるかが懸念されたので初診患者のみ従来法と LBC 法を併用し現在に至っている．その間に頸部腺癌における従来法と LBC 法の細胞像の比較，組織診との不一致例について検討をおこなってきた．

【細胞像】Cellprep は従来法とほぼ同様のクロマチンパターンを示すが核の染色性は淡く観察された．細胞収縮はみられず細胞の大きさは従来法よりもむしろ大きく見え，従来法と比較し細胞境界は不明瞭で細胞質はライトグリーンに好染する傾向がみられた．従来法でみられる大きな細胞集塊は Cellprep では断片化し小型から中等度の大きさの細胞集塊として観察され，構造異型をよむことは難しく，細胞配列を丹念に観察することが重要と考えられた．

【組織診との不一致例】腺系異型細胞を指摘したが，子宮頸部切除材料にて腺系病変が検出されなかった症例を検討した．LBC 法だからではなく，従来法においても同様に判定が困難な症例であったことが判明した．

【成績】Cellprep を導入後の 3 年 7ヶ月の子宮膣・頸部細胞診の総数 19947 件中，腺系異型細胞（AGC・AIS・Adenocarcinoma）と判定した症例は 188 件であった．188 件のうち，LBC 法のみ施行例 58 件中，19 件（33%）に頸部腺癌が認められ，従来法との併用 130 件中，54 件（42%）に頸部腺癌が認められた．本学会では当院での成績の詳細，および LBC における頸部腺癌の細胞像・頸部腺癌と鑑別すべき細胞像について呈示する．

WS3-4　子宮頸部腺系病変における従来法と LBC 法の比較検討

東北大学病院産婦人科[1)], 宮城県対がん協会[2)], 東北大学災害科学国際研究所災害産婦人科学分野[3)]

○海法道子(MD)[1)], 岡本　聡(CT)[1)], 小田切千恵(CT)[2)], 鷲尾尚子(CT)[2)], 山本ちひろ(CT)[2)], 田勢　亨(MD)[2)], 伊藤　潔(MD)[3)], 新倉　仁(MD)[1)], 八重樫伸生(MD)[1)]

【目的】近年増加傾向にある子宮頸部上皮内腺癌，子宮頸部腺癌を早期に検出するためには子宮頸部腺系病変の評価の統一化が重要と考えられる．一方，子宮頸部細胞診の精度を向上させる目的で LBC（liquid-based cytology）法を導入する施設が増加している中，従来法（直接塗抹法）と LBC 法による腺系病変の評価について比較検討した報告は少ない．今回我々は子宮頸部腺系病変を疑われた症例において従来法と LBC 法での細胞像を当院で用いている頸部腺病変診断スコアリングシステムを用いて比較検討するとともに，LBC 法における子宮頸部腺系病変の評価方法ついて検討した．

【方法と結果】子宮頸部腺系病変を疑われた 9 症例について従来法と LBC 法（Surepath 法）での核重層化，核異型，核分裂像をスコア化しその合計値で NILM，AGC，AIS に分類し組織学的診断についても検討した．従来法では NILM2 例，AGC1 例，AIS6 例であった．組織学的に AIS 以上の病変を認めた症例は 6 例あり，いずれも AGC 以上の診断であった．即ち従来法での AGC＋AIS 合わせての感度は 100%であった．一方 LBC 法では NILM6 例，AIS3 例であり，NILM と判断した 6 例中 3 例は組織学的に AIS 以上の病変を認め，AIS と判断した 3 例はすべて組織学的に AIS 以上の病変を認めた．即ち LBC 法での AGC＋AIS 合わせての感度は 50%であった．従来法と比較して LBC 法での過少評価の可能性が示唆され，採取法の問題や細胞所見の違いについて検討し報告する．また複数の細胞検査士による再鏡検とスコアリングを行い，観察者間での所見の一致・不一致，LBC 法における腺系病変の評価ポイントについて検討した．

WS3-5 LBC における子宮頸部腺病変の細胞像

京都大学医学部附属病院病理診断科

○南口早智子(MD)

従来法から LBC に変更した場合に子宮頸部腺病変の細胞診断学的な所見の違い・注意点は何か？結論から言うと，大まかにはそれほど変わらず従来法での腺病変の特徴・所見を LBC で確認できる．以下に挙げる点がベセスダシステム 2014 において新たに腺病変の各項目に記載された LBC 標本の特徴についてのまとめである．背景の腫瘍壊死は，繋がるような wispy，clinging diathesis や cotton candy diathesis（綿菓子状の壊死）と呼ばれるやや淡い壊死物が集塊を形成する壊死がみられる．粘液や炎症細胞は，LBC では標本作製時にある程度取り除かれる．そのため，背景の粘液量は従来法と比較して減少した様にみえる．胃型腺癌や LEGH でみられる“黄金粘液”がわかりにくい，あるいは粘液の量が少ないという報告もあるが，粘液も確認可能である．腺系病変にみられる重積性変化は，細胞集塊がより丸く，3-D 構造が厚い．また，そのため集塊中央の核所見は捉えにくい．細胞密度もやや高く見える傾向がある．核クロマチンの増量，分布異常，核小体はより明瞭に見える．腺癌では淡明化が顕著になる．AIS の場合は，偽重層“Strips”が目立ち，鳥の尾状配列（SurePath），feathering（羽毛状配列），ロゼット形成などの特徴がみられる．クロマチンは粗く，或いは顆粒状で核小体が見えることがある．今回は，当院で経験した子宮頸部細胞診 LBC 標本における腺系病変の中から，正常頸部腺，反応性異型，AIS，通常型腺癌，胃型腺癌などの特徴像・診断のポイントを提示する．

◇ワークショップ 4
子宮頸癌検診における腺癌の早期発見
WS4-1 対策型検診における液状化検体法による腺癌発見の有効性と限界

新潟南病院婦人科[1)]，新潟県立がんセンター新潟病院婦人科[2)]，新潟市民病院産婦人科[3)]，新潟大学医歯学総合病院産婦人科[4)]

○児玉省二(MD)[1)]，笹川　基(MD)[2)]，菊池　朗(MD)[2)]，倉林　工(MD)[3)]，関根正幸(MD)[4)]

【目的】新潟市の対策型子宮頸がん検診の検体処理法は，現在液状化検体法で行われているが，検診成績から腺癌の早期発見の有用性を評価すること．

【方法】新潟市は，平成 22 年度から細胞採取法に液状検体法(SurePath™)が導入されているが，平成 26・27 年度の初診・再診別と扁平上皮系・腺系別のがん発見について評価した．ベセスダ分類による細胞診断内容も調査した．

【結果】検診受診者数は，平成 26 年度 23,137 人(受診率 18.6%)，平成 27 年度 20,396 人(受診率 18.8%)であった．要精検率は，平成 26 年度 3.6%(初診 4.8%，再診 2.0%)，平成 27 年度 2.9%(初診 3.9%，再診 1.9%)であった．2 年間の精検受診率はそれぞれ 94.2% と 91.4%で目標値 90%を上回った．この間に，扁平上皮がんは 81 例(浸潤癌 20 例，上皮内癌 61 例)で発見率 186.1(人口 10 万対)，腺がんは 13 例(浸潤癌 7 例，上皮内癌 6 例)で発見率 29.9(同)であった．初診では，扁平上皮がん(浸潤癌 20 例，上皮内癌 50 例)，腺がん(浸潤癌 6 例，上皮内癌 6 例)の発見に対し，再診では扁平上皮がん(浸潤癌 0 例，上皮内癌 11 例)，腺がん(浸潤癌 1 例，上皮内癌 0 例)の発見であった．適正であった細胞診断内容は，扁平上皮がん 93.8%(ASC-H，HSIL，SCC)に対して腺がんは 61.5%(AGC，AIS，AD)であった．再診で発見された腺癌の 1 例は，7 年間に 4 回の検診歴を有する子宮頸部類内膜腺癌 IA1 期で，細胞診 AGC の診断であった．2 年前の細胞診は NILM で，見直しでは軽度の異型所見があり，この間に病変が進行と判断された．

【結論】対策型子宮頸がん検診では，再診者でのがん発見の減少が望まれるが，液状化検体法は腺がんの所見が弱いものの，再診により初期浸潤がんの段階での発見に有用な可能性が示唆された．

WS4-2　子宮頸部腺癌を見逃さないために

がん研究会有明病院臨床病理センター細胞診断部[1)]，
がん研究会がん研究所病理部[2)]

○小松京子(CT)[1)]，藤山淳三(CT)[1)]，古田則行(CT)[1)]，
石井脩平(CT)[2)]，伊藤崇彦(CT)[1)]，山田麻里沙(CT)[1)]，
山崎奈緒子(CT)[1)]，星　利良(CT)[1)]，高澤　豊(MD)[2)]，
杉山裕子(MD)[1)]

子宮頸部腺癌は同一臨床進行期の扁平上皮癌に比較し，予後が不良と言われている．当院では子宮頸部腺癌は若干増加傾向にあり，2007 年から 2016 年までの子宮頸がんに対する腺癌の割合は平均 16.3%であった．全国（婦人科腫瘍学会）のデータと比較するとほぼ同じと言える．進行期 I 期までに治療すれば扁平上皮癌と同等の予後が期待できるため，早期の段階での発見は重要である．当院 2016 年のデータでは，婦人科からの子宮頸部擦過細胞診検体は 12510 件，健診センターからの検体数は 7038 件であった．そのうち子宮頸部細胞診で AIS と判定した症例は 14 例，腺癌と判定した症例は 73 例，AGC と判定した症例は 73 例である．この中で当院（手術材料：円錐切除含む）にて病理学的な進行期が確認された症例は 51 例であり，組織診断が悪性であったが細胞診が陰性であった症例が 3 例あり，また AIS と判断した症例のうちの半数は進行がん（微小浸潤も含む）であった．健診センターの検体で腺癌と判定した症例は無く，AGC とした症例が 2 例存在した．1 例は乳癌の既往のある患者さんで，現在外来にて経過観察中であるが，その後異型細胞は出ていない．1 例は外来にて精査後悪性が確認され，子宮準広汎子宮摘出術が施行され，内膜にポリープ状に発生した明細胞癌と診断された．限局性・内向型で子宮頸部に病変はみられなかった．細胞診陰性・病理組織診陽性であった症例の細胞像の提示ならびに AGC とした症例で病理組織診断が腺癌であった症例から得られた知見と，スクリーニング上での注意点を解説する．

WS4-3　子宮頸がん検診における AGC・AIS 判定症例の追跡結果とその検討

公益財団法人東京都予防医学協会

○石山功二(CT)，吉田志緒子(CT)，木口一成(MD)，
伊藤良彌(MD)，長谷川壽彦(MD)

近年，子宮頸部腺癌は増加傾向にあるとされ，早期の頸部腺系病変を発見することは重要で，とくに一次検診においては腺系異型細胞を的確に拾い上げることが大切である．追跡調査の結果，全子宮頸癌に対する頸部腺癌の割合は，約 20 年前は 2.0%に過ぎなかったが，2013 年には 16.4%で約 8 倍に増加していた．これは，ベセスダシステムの移行に伴う採取器具の変更により採取細胞が増え，腺細胞が適切に採取されるようになったことが一因と考えられる．今後，AGC・AIS・腺癌の細胞像をより習熟する必要性が生じている．そこで，早期腺系病変を捉えるために AGC・AIS と判定した症例について検討した．2014 年～2016 年で従来法は 659,832 例あり，AGC とした症例は 499 例（AGC-NOS 407 例，AGC-FN 92 例）0.076%，AIS は 40 例 0.006%であった．追跡の結果，AGC-NOS 204 例で腺系病変 33 例（16.2%），扁平上皮系病変 54 例（26.5%），癌肉腫 1 例（0.5%），異常なし 116 例（56.8%）と確定された．AGC-FN 43 例では，腺系病変 24 例（55.8%），扁平上皮系病変 10 例（23.3%），卵管癌 1 例（2.3%），異常なし 8 例（18.6%）で，腺系病変内の 11 例は類内膜癌であった．AIS 24 例では，腺異形成 3 例（12.5%），AIS 7 例（29.1%），微小浸潤腺癌 3 例（12.5%），頸部腺癌 4 例（16.7%），扁平上皮系 6 例（25.0%），異常なし 1 例（4.2%）で，改めて腺系病変の判定の難しさを実感した．今回は，上記 AGC・AIS として結果の得られた症例について再検鏡し報告する．

WS4-4 子宮頸部細胞診における腺系細胞異常が反映する組織像の多彩性

滋賀医科大学医学部附属病院病理部[1)], 滋賀医科大学臨床検査医学講座[2)]

○森谷鈴子(MD)[1)], 九嶋亮治(MD)[2)], 松原亜季子(MD)[2)], 宮平良満(CT)[2)], 岩井宗男(CT)[2)], 林　裕司(CT)[2)], 岡本　望(CT)[2)], 山口　大(CT)[2)], 籠谷亜希子(CT)[2)], 春日　希(CT)[2)]

子宮頸部細胞診での腺癌検出感度は，扁平上皮系腫瘍に比べると限界があることはよく知られている．感度を上げようとすれば，必然的にAGCと診断される症例が増えるであろう．AGCと診断された症例が，その後の組織学的精査にて腺癌と診断されることは意外と少なく，自験例(2015年7月から2017年11月)では腺系腫瘍はAGCと診断された症例の約10%で，その他は良性病変(約50%)，扁平上皮系病変(約20%)，内膜癌(約10%)，卵巣癌，異型内膜増殖症であった．AGCとして捉えられる細胞所見には多彩な病変が反映されているといえる．その多彩性がどのような組織学的所見と対応しているかにつき，解析した結果を提示する．最初のスクリーニングを行う立場にある細胞検査士と最終診断を行う立場にある細胞診専門医での腺系病変に対する捉え方の違いについても興味が持たれる．細胞検査士がAGCと診断したが，細胞診専門医が「おそらくこれは良性であろう」と考える病変もあるが，癌の早期発見という観点に立つと，必ずしも容易に落とせない症例も存在する．そのような症例についてはAGCとしつつも，良性寄りのコメントを書き，細胞診にて経過観察を勧めるようにしているが，そのような症例の転帰についても自験例を提示する．AGC-NOSとAGC-FNの細胞学的区別についても実際には必ずしも容易ではなく，自験例でもAGC-FNとしたものは全体の10%程度であったが，その中には結果的に良性病変であったものも含まれていた．腺系病変細胞診の限界の理由について，細胞検査士，細胞診専門医，婦人科医が共通の理解をもっておくことが最も重要である．

◇ワークショップ5
デジタルサイトロジーのフロンティアと課題
WS5-1 デジタルパソロジーの世界潮流と細胞診断の課題

国際医療福祉大学医学部病理学三田病院病理診断科

○森　一郎(MD)

病理標本を高倍率で全面スキャンし，できたデジタル病理画像の可搬性，画像解析への応用のしやすさ，電子カルテへの開示などを生かしていくデジタルパソロジーは，世界中で急速に広まりつつあります．ヨーロッパやカナダ，中国などでは数年前から，アメリカは今年4月にスライドスキャナーが医療機器として認められ，やっと日本でも2017年12月にフィリップスのスライドスキャナーが医療機器として承認されました．すでにヨーロッパでは組織標本だけですが完全デジタル化をうたう病理検査室が数か所にできています．

一方細胞診に関しては，デジタル化はあまり進んでいるとは言えません．問題は，全面に塗り付けた子宮頸部スメアに象徴される標本面積の広さと厚さのため，スキャンに時間とデータ容量を取られることにあります．真の完全デジタル化病理検査室を言うためには，スクリーニングもデジタル画像で行う必要がありますが，実際にそこまでやっているところは，私の知る限りまだ世界でもありません．一つの問題は，現在のビューワーが病理医向けに作られており，スクリーニングに適した仕様になっていないことにあると思っています．

最近になって，山城先生や長崎の福岡先生などがPanoptiqを用いて一つの解決法を提案しており，今回も発表しておられます．我々はベトナムに開設した健診センターHECIで，細胞診標本の日本からのダブルチェックを試みています．これらを紹介するとともに，細胞診におけるデジタルパソロジーの今後について考えてみたいと思います．

WS5-2　デジタルサイトロジー実用化に向けた技術面・運用面の検討と提案

厚木市立病院医療技術部門臨床検査科[1)], 厚木市立病院病理診断科[2)]

○山本秀巨(CT)[1)], 牧野幸恵(CT)[1)], 小林志津子(CT)[1)], 小峯多雅(MD)[2)]

近年，細胞診分野においてもフォトサーベイなどで，デジタル化技術を用いた WSI(Whole Slide Imaging)データによる細胞判定が行われている．デジタルパソロジーが医学教育や遠隔診断で一定の成果をみせている現在，デジタルサイトロジーに関しても諸氏により多くのトライアルが行われているが，実用化には様々な課題が存在しており，現時点においてそれらが導入へのハードルとなっている．

均一な厚さの組織標本と異なり，立体的な細胞集塊も対象とする細胞診標本では，焦点深度やそれに伴う画像のスキャン時間，データサイズなど克服しなければならない技術的問題が数多く存在する．しかし WSI システムの進歩，さらに本邦において LBC(Liquid-Based Cytology)が保険収載され，主に婦人科領域で普及し始めているが，このデジタルサイトロジーと親和性の高い技術の普及は，技術面での実用化へ今後さらに加速していくと考えられる．

一方運用面において，WSI データによるスクリーニングと細胞診断を同列に扱うことが果たして有益であるのか．現実的には細胞検査士の選択した ROI(Region of Interest)画像による細胞診断が主となっている当院において，全ての標本の WSI 化は克服すべき問題が数多く存在することも事実である．最終診断である組織診と，精度は高いが補助診断という意味合いも含まれる細胞診の WSI 運用については，教育面と経済面も併せた更なる検討が必要であると考えている．

本ワークショップにおいて，それらに関しディスカッションを行い，デジタルサイトロジー導入のための技術面および運用方法について考えていきたい．

WS5-3　デジタル画像共有で細胞診断の精度向上を目指す

国立病院機構北海道がんセンター病理診断科

○山城勝重(MD)

細胞診専門医不在病院の診断完遂を目標に 1997 年から北海道で開始されたテレサイトロジーは数度の技術的変遷の後，最も安価で最も実践的なデスクトップ画面の共有に落ち着き，ここ数年は年 800 例以上の診断を成功裡に行っている．この技術は細胞診専門医と細胞検査士の時間調整が必要であること，多数の意見を聞くのが難しいこと，アーカイブを保存出来ないなどの問題が残されている．一方，静止画を基本とする現行の Whole Slide Image，WSI が 3 次元の詳細な情報を必要とする細胞診に十分に対応できないことは自明である．このため顕微鏡視野の焦点が変わる様子を撮影したビデオ(Z-axis video for cytology，Zavic)にこの欠点克服の活路を見出そうと演者らは検討を重ねてきた．手動で WSI を作成し，これに所見のある細胞の Zavic をはめ込むシステム Panoptiq の開発・販売を受けて，これを細胞診のコンサルテーションに使えるかどうかの診断実験を 2016 年より AMED 森班の支援を受けて行ってきており，その結果を今回報告する．対象は北海道がんセンターで過去 2 年間に受け付けた非婦人科検体で，Atypical/Indeterminate あるいは Susupicious と診断された CytoRich Red による LBC 法で作成された標本 50 例で，内訳は乳腺穿刺 23 例，尿 15 例，その他 8 種の 12 例の検体である．デジタルファイル作成は北海道在住の細胞検査士 2 名が担当し，診断者は研究班関連のボランティアの細胞診専門医，細胞検査士に依頼し，症例の多い乳腺穿刺検体に関してはこれを専門とする診断者にも加わってもらった．

WS5-4 Zavic を活用した症例検討会の取り組み ―北海道細胞検査士会道央地区会活動報告―

北海道細胞検査士会道央地区会

○北澤竜馬(CT), 中島洋平(CT), 今川　誠(CT), 近藤　啓(CT), 佐藤　穣(CT), 椎名真一(CT), 清水知浩(CT), 塚原武留(CT), 寺田修治(CT), 中島真奈美(CT)

【はじめに】北海道細胞検査士会は現在 7 地区会からなり，道央地区会は札幌市をはじめ石狩・空知・後志・胆振地方の一部（苫小牧地区）より構成され，約 200 名の会員が在籍する北海道の中では大規模な地区会である．当会の活動は昭和 45 年に細胞検査士会北海道支部事業が立ち上がり，第 1 回サイトスクリーナー研究会例会が開催されたことに端を発し，昭和 52 年度の第 60 回からは道央地区会例会に引き継がれた．平成 29 年 12 月の時点で第 302 回を数え，現在も活発に活動している．

【活動内容】当会の活動の中心となっている例会は，年に 6 回，主に症例検討と講演により開催されている．近年のデジタルサイトロジーの発展に伴い，2011 年からは北海道がんセンター・臨床研究部のご協力のもと，症例検討において Zavic（Z-axis video for cytology）を採用している．これにより，会員がインターネット環境下において（職場 PC のみならず自宅 PC やスマートフォンでも）動画による細胞像を事前に閲覧することや，動画ファイルのダウンロード, 事前投票ができるようになったため，例会当日には活発な質疑応答がなされるなど有意義な例会運営につながっている．現在までに 73 例の症例検討がなされ，それらの動画ファイルや投票結果，出題者による解答はサーバー上に保存され閲覧が可能となっている．また，全道の検査士会会員が登録するメーリングリストで Zavic のアップロード情報や臨床情報などを共有することにより，例会不参加の会員や他地区の会員にも間接的な参加が可能となっている．

【課題】現状では，Zavic の動画を誰にでも作製できるシステムの構築が一番の課題といえる．当日は将来的な課題も併せて報告する．

WS5-5 Deep Learning を用いた細胞診検査における細胞画像認識についての基礎的検討

福井大学医学部附属病院病理診断科/病理部[1], 福井大学医学部病因病態医学講座分子病理学領域[2], 山口大学大学院創成科学研究科（工学系学域）知能情報工学分野[3]

○森　正樹(CT)[1], 津森太亮(その他)[3], 稲井邦博(MD)[2], 岩崎和美(CT)[1], 今村好章(MD)[1], 木戸尚治(MD)[3]

【はじめに】Deep Learning（深層学習）とは，多層ニューラルネットワークを用いた機械学習の一手法であり，画像認識，音声認識，言語処理などの各分野，また医療分野では医療画像による病変の診断支援で実用化が進んでいる．今回，医用画像工学系研究機関と連携し，細胞診検査における Deep Learning を用いた細胞診画像の検出及び鑑別について基礎的検討を行った．

【方法】Deep Learning の物体検出モデルである Faster R-CNN（Regions with Convolutional Neural Networks）を用いて，婦人科頸部細胞診の各病変画像の検出と鑑別について適合率と再現率を求めた．細胞診標本は，BD SurePath 法による LBC（Liquid Based Cytology）標本を用いた．ベセスダ分類（NILM, ASC-US, ASC-H, LSIL, HSIL, SCC）に準じた細胞の TIFF 画像 450 枚を使用し，360 枚（80%）は学習用，90 枚（20%）は検証用とした．学習用画像データは，回転と鏡映等による水増し処理を行い画像データの拡張（1800 枚）を行った．学習用・検証用データは，陰性群（NILM），Low-Risk 群（ASC-US，LSIL），High-Risk 群（ASC-H，HSIL，SCC）の 3 つのカテゴリに分類して検討を行った．

【結果】適合率は，High-Risk 群 0.661，Low-Risk 群 0.669，陰性群 0.348 であった．再現率は，それぞれ 0.806，0.807，0.417 であった．

【考察】今回の基礎的検討では，High-Risk・Low-Risk 群の精度は 60%台，陰性群は 30%台と低かった．その原因と評価は難しいが 3 つのカテゴリに分類した一方で，ベセスダ分類に準じた細胞診画像データを複雑に区分したことが，特徴量の抽出に影響した可能性が疑われる．今後，この点の簡素化と画像データを増やし追加検討を加えて報告する．

WS5-6　Fine-tuning した Deep Convolutional Neural Networks によるヒト肺癌細胞像の自動分類

藤田保健衛生大学医学部病理診断科[1)]，藤田保健衛生大学医療科学部放射線学科[2)]，成田記念病院病理診断科[3)]

○塚本徹哉（MD）[1)]，寺本篤司（その他）[2)]，
桐山諭和（MD）[1,3)]，山田あゆみ（その他）[2)]，
藤原真紀（CT）[1)]，平澤　浩（CT）[1)]

肺癌は近年急速に増加しており癌死亡の 1 位となっている．従来は，大きく非小細胞肺癌と小細胞肺癌に分類され，基本的に前者には手術療法，後者には放射線化学療法が適応となっていた．最近の化学療法の進歩により，前者を腺癌と扁平上皮癌に厳密に分類診断する必要性が出てきたが，細胞診画像では両者の鑑別が困難な場合が多い．我々は，Deep Convolutional Neural Networks（DCNN）を用いて，細胞診画像から肺癌組織型を自動診断する手法の開発を行ってきた．本研究では大量の自然画像を学習した AlexNet を流用し，細胞像を用いた学習部分を Fine-tuning することで，画像識別能力の改善を試みた．対象には，Papanicolaou 染色し，顕微鏡デジタルカメラで撮影した腺癌，扁平上皮癌，小細胞癌の肺細胞診検体を用いた．分類に使用する DCNN は，入力層に 224×224 画素のサイズの画像を与え，ネットワークは 5 つの畳込み層・プーリング層，3 つのフル結合層から構成されており，出力層の 3 つのユニットから，それぞれの組織型の確信度を得た．交差確認法にて分類能力を評価した結果，癌組織型別の正解率は腺癌が 75.6%，扁平上皮癌が 60.0%，小細胞癌が 96.7%であった．識別正解率は，従来法の 71.9%と比較して 75.5%に改善され，Fine-tuning が細胞診の画像分類に有効であることが示唆された．今後，更なる識別率向上のため，DCNN の構造最適化を行う必要があると考えられた．

WS5-7　WSI によるデジタルサイトロジーの診断と課題

長崎大学病院病理診断科・病理部[1)]，亀田総合病院臨床病理科[2)]

○福岡順也（MD）[1,2)]，堀　　隆（CT）[1,2)]，
Ruben Groen（CT）[1)]，尹　漢勝（MD）[1)]

サイトロジーにおける WSI の応用は組織診と比して遅れをとっているが，それには 3 つの大きな理由が有ると言える．それらは，1）サイトロジーにおける保険点数の低さ，2）立体構造を観察するための 3D 構造のカバー，そして 3）実証データの欠如であろう．これらの問題点を解決すべく，我々はマニュアル手法にてビデオを WSI に埋め込むことの出来るシステムを使用し，デジタルサイトロジーの臨床応用が可能かどうかを検証する研究を，子宮頚部 LBC 検体を用いて実施した．国内外の細胞診専門医が参加して実施された通常のスライドガラスによる診断とデジタルサイトロジーを用いた診断の比較研究の結果，子宮頚部 LBC 検体においてデジタルサイトロジーの臨床応用は十分に可能であることが示されたが，その為にはサイトロジーにかかわる専門医が WSI によるデジタル診断のトレーニングを十分に受けること，またデジタル画像を作製するスクリーナーにも十分なデジタル技術のトレーニングが必要であることが同時に示された．また，我々は同様のシステムを日常の病理診断カンファレンスにおいて実装しており，組織診とデジタルサイトロジーのダイナミックな対比が病理診断の精度向上および病理医やスクリーナーの育成において重要であることを実感している．本セッションでは，この研究や臨床応用の現状について紹介すると共に，他のモダリティーの紹介や，現在デジタルサイトロジーを臨床応用するためにハードルとなっていると考えられる上述 1）2）の問題点についても触れ，現状における課題の抽出，そして今後の解決方法の紹介を行いたい．

◇ワークショップ 6

記述式子宮内膜細胞診報告様式による判定の実状と有用性

WS6-1 EIN を含む前癌病変に関する子宮内膜細胞診報告様式の課題と考察

立川綜合病院病理診断科

○小林　寛(MD)

前癌病変の考え方，見方は時代とともに変遷する．これらは当然ながら細胞診判定および報告様式にも大きな影響を及ぼす．ベセスダ･システムはその典型例であろう．EIN を含めた子宮内膜前癌病変の定義や診断基準の変遷を振り返りながら，子宮内膜細胞診報告様式の課題について考えたい．従来の細胞診の問題点は，組織診の問題とほぼ同様であった．即ち，1. 細胞異型　2. 構造異型 3. 腺管と間質の比であり，これらに近年 EIN が加わり，4. EIN の細胞診における取り扱いも喫緊の課題であると思われる．子宮内膜細胞診は 1880 年代に本格的に開始された．しかし，その当初から子宮内膜細胞診は子宮頚部に比べて判定が難しく従事者を悩ましたようである．その大きな一因は細胞異型の軽い癌が多く，前癌病変との鑑別が難しいことであった．それを克服しようとして提唱された細胞診診断基準が上皮集塊に基づくものだった．樹枝状構造や不整形突出集塊などは日本人が提唱した．私たちも細胞異型だけでは内膜病変の判定は曖昧になることが多いので，上皮集塊に主体を置き腺管・間質比も考慮する診断基準を提案した．最近の WHO や体癌取り扱い規約では単純型と複雑型の垣根が取り払われた．細胞診では以前より単純型増殖症の判定が難しかったが，従来の判定基準がこのカテゴリーに適用できるか改めて検討する必要がある．さらに EIN が新たに内膜異型増殖症と同義語として同一カテゴリーに入れられた．しかし，EIN の診断基準に細胞異型は含まれないこと，および EIN は一見正常な内膜にもみられることなどから，2 者の異同については議論が多い．従って，細胞診における EIN の判定やその報告様式が課題となるだろう．

WS6-2 記述式子宮内膜細胞診報告様式の有用性 ―LBC 標本における構造異型―

上尾中央総合病院検査技術科病理[1)]，上尾中央総合病院病理診断科[2)]

○大野喜作(CT)[1)]，小林　要(CT)[1)]，和田亜佳音(CT)[1)]，渡部有依(CT)[1)]，横田亜矢(MD)[2)]

【はじめに】当施設における内膜細胞診検査は，2017 年 11 月より，臨床医とのコンセンサスを得て，LBC (TACAS™法)標本での判定を基本に，臨床医が，内膜の肥厚や増殖性病変の可能性がある場合は直接塗抹を加えた診断をする事となった．また採取細胞が多い場合はセルブロックによる組織診断を加え精度向上に努めている．当施設の細胞診断は陰性，疑陽性，陽性の判定に加えて疑陽性以上の診断は大野式レーダーチャートシステムによる判定と細胞像の写真をカルテに添付して報告している．内膜細胞診記述式報告様式はその認知度は上がってきているもの一般的に活用されているとは言い難い．今回，2017 年 11 月から 2018 年 5 月までの LBC (TACAS™法)標本をレーダーチャートシステムで診断し，記述式内膜細胞診報告様式と比較検討し双方の有用性を検討したい．

【対象と標本作製】対象：2017 年 11 月より 2018 年 5 月の内膜細胞診 LBC(TACAS™法)標本と直接塗抹標本．採取器具；ソフトサイトが主

【判定方法】1. 陰性・疑陽性・陽性とレーダーチャートシステム（体がん用，増殖症用）2. 記述式内膜細胞診報告様式

【検討方法】1. レーダーチャートシステム（体がん用，増殖症用）と内膜細胞診記述式報告の各所見を比較検討する．2. ATEC-A，ATEC-US の細胞像とその意義について検討する．

【目的】内膜細胞診の有用性には増殖性病変を推定し，組織診断や子宮鏡へ進めることと，萎縮内膜やホルモン性変化等の良性変化を確実に陰性とすることにある．より良い標本作製と判定方法を見出し精度向上に努めたい．

WS6-3　記述式内膜細胞診報告様式を用いた細胞診判定の診断精度と子宮内膜厚評価の有用性

大阪府済生会野江病院産科婦人科[1)]，関西医療大学保健医療学部臨床検査学科[2)]，大阪府済生会野江病院病理診断科[3)]

○植田彰彦（MD）[1)]，矢野恵子（CT）[2)]，小椋聖子（CT）[3)]，城戸貴之（CT）[3)]，江木さつき（CT）[3)]，高安祥子（CT）[3)]，渋谷信介（MD）[3)]

【目的】記述式内膜細胞診報告様式を用いた細胞診判定に基づく臨床管理指針では診断的意義が不明な内膜異型細胞（ATEC-US）は 3ヶ月以内の細胞診あるいは組織診再検，異型内膜増殖症もしくは悪性腫瘍が除外できない内膜異型細胞（ATEC-A）及び内膜増殖症以上は組織診精査が推奨されているが，臨床的妥当性は明らかでない．加えて陰性判定でも悪性腫瘍を認める症例も経験する．細胞診判定後のトリアージ法として子宮内膜厚測定の有用性を明らかにすることを目的とした．

【方法】2009 年から 2017 年に当院で施行した子宮内膜細胞診適正検体 3017 例（陰性/悪性でない 2669 例，ATEC-US 86 例，ATEC-A 31 例，内膜増殖症 11 例，悪性腫瘍 41 例）について組織診断との整合性を後方視的に検討した．また細胞診判定毎に閉経群，未閉経群に分け，各群で ROC 曲線より内膜増殖症以上の内膜病変同定に最適な子宮内膜厚を解析した．

【結果】「陰性/悪性でない」では内膜増殖症以上の病変を 23 例（0.9%，異型内膜病変 17 例）で認め，未閉経例，閉経例それぞれ内膜厚 13 mm（AUC 0.69，P＝0.02），11 mm（AUC 0.98，P＜0.001）を cut-off 値としてこれらの病変を抽出できた．「ATEC-US」では内膜増殖症以上の病変を 10 例（11.6%，異型内膜病変 7 例）で認め，未閉経例では内膜厚 10 mm を cut-off 値としてこれらの病変を抽出できた（AUC 0.79，P＝0.03）．「ATEC-A」，「悪性腫瘍」では，異型内膜病変ないし体部以外の悪性腫瘍が，それぞれ 25 件（81%），41 件（100%）と閉経の有無や内膜厚を問わず組織診断と合致した結果が得られた．

【総括】「陰性/悪性でない」，及び未閉経の「ATEC-US」のトリアージ方法として子宮内膜厚測定が有用な可能性が示唆された．

WS6-4　癌専門病院に於ける記述式子宮内膜細胞診報告様式運用の実際と今後の課題

がん研究会有明病院婦人科[1)]，がん研究会有明病院細胞診断部[2)]

○野村秀高（MD）[1)]，杉山裕子（MD）[1,2)]，伊藤崇彦（CT）[2)]，小松京子（CT）[2)]，古田則之（CT）[2)]，岡本三四郎（CT）[2)]，金尾祐之（MD）[1)]，加藤一喜（MD）[1)]，宇津木久仁子（MD）[1)]，竹島信宏（MD）[1)]

従来子宮内膜細胞診では，陰性，疑陽性，陽性と報告することが子宮体癌取扱い規約にて規定されてきたが，より正確に病態を報告に反映させることを目的として，記述式の細胞診報告様式が提案されている．記述式報告様式において，病変名推定が困難な異型細胞が認められるものに対して内膜異型細胞（atypical endometrial cells：ATEC）が用いられ，ATEC は ATEC-US（ATEC, of undetermined significance）と ATEC-A（ATEC, cannot exclude atypical endometrial hyperplasia or more）のいずれかに分類され，これが従来の「疑陽性」の一部に該当する．ATEC-US は，標本適正であれば内膜生検を必ずしも要しないもの，フォローアップ（細胞診再検）が勧められるものを含むとされ，ATEC-A は臨床医に内膜生検を推奨するものを含むとされる．ATEC は，これまで疑陽性と診断されていたもののうち，生検を要する適切な集団を抽出することが期待されているが，その取扱いの実際と outcome については十分な検証がなされているとは言い難い．そこで，当院で記述式内膜細胞診報告様式を取り入れて以来 ATEC と診断された検体を後方視的に検討し，組織診が行われた結果との整合性に関して臨床的観点から検討を行った．ATEC-US，ATEC-A それぞれの結果に対して組織診を施行し，癌と診断される確率，診断されやすい患者背景（年齢，BMI，妊娠分娩歴，タモキシフェンの使用，不正出血の有無，経腟エコーによる子宮内膜の厚さ）を統計学的に解析して報告する．

WS6-5 一般病院に於ける記述式内膜細胞診報告様式判定の検討と運用上の課題

藤和会藤間病院検査科病理[1)], 藤和会藤間病院産婦人科[2)], 栗山会飯田病院臨床検査科[3)], 埼玉県循環器・呼吸器病センター病理診断課[4)]

○須藤結花(CT)[1)], 大塚重則(CT)[1)], 林田ひろみ(CT)[1)], 遠矢あやか(CT)[1)], 白水健士(MD)[2)], 堀　慎一(MD)[2)], 清水　謙(MD)[2)], 鈴木雅子(MD)[3)], 飯原久仁子(MD)[1)], 清水禎彦(MD)[4)]

【はじめに】子宮体内膜細胞診は体癌の発見に重要な役割を担っている．しかし子宮内膜は被検者のホルモン環境や投与薬剤等により絶えず変化するため，異常度の判定と報告にはしばしば苦慮する．そこで”記述式子宮内膜細胞診報告様式”の内膜異型細胞(ATEC)のカテゴリーは，判定の標準化，精度向上および報告の共通性に繋がると考える．今日まで当院での子宮内膜細胞診報告様式は陰性，疑陽性，陽性と分類し，判定不能の報告も採用している．異型細胞陰性，疑陽性が出現した例ではfollow up方法として，細胞診再検又は内膜生検にするか別々に提案している．これらの我々の取り組みはATECの主旨および概念と一致すると思われるので，2014年からは検査側だけでATECの分類を並行して試験的に検討している．

【ATECの内訳】ATEC-US：1．陰性と疑陽性の判断に迷った例．2．疑陽性と判断したが腫瘍性病変の可能性が低いと考えた例．ATEC-A：内膜生検が必要な例．

【2014年～2017年10月の成績】採取器具はオネストブラシS，一部でソフトサイトを使用．標本は直接塗抹．総件数11,035件．成績は陰性9,936例(90.0%)，疑陽性276件(2.5%)，陽性73件(0.7%)，判定不能750件(6.8%)．試験的に分類しているATEC-US例は212件(全検体数の1.9%)．ATEC-Aは103件である．現時点の検索ではATEC-USから2例(0.9%)異型増殖症以上の病変がみつかっている．ただし出現異型細胞は癌細胞と異なる．ATEC-Aから31例(30.1%)の異型増殖症以上の病変が発見されている．

【考察】ATECのカテゴリーを適正に運用することにより，子宮体内膜細胞診における子宮体癌の検出精度は向上するであろう．今回はATECに相当する細胞像のポイントと推奨検査等の報告と運用上の問題点についても報告する．

WS6-6 大学病院における記述式子宮内膜細胞診報告様式運用の現状と課題

東京女子医科大学産婦人科学講座[1)], 獨協医科大学産婦人科[2)], 北里大学北里研究所病院婦人科[3)], 東京女子医科大学病理診断科[4)], 愛媛県立医療技術大学保健科学部臨床検査学科生体情報学講座[5)], JA三重厚生連鈴鹿中央総合病院産婦人科[6)]

○二村　梓(CT)[1)], 平井康夫(MD)[2)], 岡田薫子(CT)[1)], 秋澤叔香(MD)[1)], 木原真紀(MD)[1)], 石谷　健(MD)[1,3)], 長嶋洋治(MD)[4)], 則松良明(CT)[5)], 矢納研二(MD)[6)], 松井英雄(MD)[1)]

【目的】我々は2012年より記述式子宮内膜細胞診報告様式の導入を契機として，報告様式に対応した判定方法や，細胞集塊数を重視した子宮内膜細胞診LBC(SurePath™)法における新たな検体適正基準案の提唱，診断精度や細胞像などの検討を行ってきた．記述式子宮内膜細胞診報告様式の臨床対応で問題となるATECと判定される背景には，細胞集塊数が稀少な不適正検体が含まれるため，診断精度に影響する可能性がある．今回は新検体適正基準案を適用した場合の診断精度と不適正率，ATECとした症例における細胞像の特徴やATECと判定した後の臨床対応について検討した．

【方法】子宮内膜細胞診と子宮内膜組織診を施行し，新検体適正基準案を適用して不適正検体を除外したLBC単独検体802例を対象とした．不適正検体に異型細胞が存在した場合は判定を行い対象に含めた．OSG式内膜細胞診判定様式を用いて判定し，ATECとした症例の細胞像，組織診との比較および臨床対応について検証した．

【結果】診断精度は，感度87.5%，特異度99.3%．不適正率は14.2%でこのうちATEC-A 1例，ATEC-US 9例が含まれていた．細胞量が少数の場合や異型集塊が小型の場合をATECとする傾向があり，その中でも化生性変化を伴い核重積3層以上の場合をATEC-Aとすることが多いことが判明した．

【結論】大学病院である高次医療施設において，ATECと判定された細胞集塊数が稀少な不適正検体を含む場合においても診断精度に影響はみられなかった．ATEC-USについては，採取施設や目的により慎重な臨床対応が必要と考える．

WS6-7　臨床側からみた記述式内膜細胞診報告様式を用いた判定の有用性と課題

JA 三重厚生連鈴鹿中央総合病院産婦人科

○矢納研二（MD）

記述式内膜細胞診報告様式は，多施設共同研究として日本臨床細胞学会平成 20 年度班研究を実施するにあたり，細胞診判定結果と組織診断結果を比較検討することを目的として，あらたに設定された．そのため，運用開始から 9 年しか経過していない，新しい報告様式である．また，米国政府が主導したベセスダシステムとは異なり，本報告様式を用いる判断は，各施設ごとに委ねられているため，運用されている施設は限られているが，2015 年に「細胞診ガイドライン 1」で本報告様式が紹介され，認知度は高まりつつある．この報告様式を決定するに際しては，病理，細胞検査，産婦人科それぞれの立場の意見を基にして議論が行われた．その結果，従来の「陰性」，「疑陽性」，「陽性」の 3 段階の判定と比較して，臨床運用に於ける内膜の状況把握が容易になり，判定を受けて臨床行動を行う際の曖昧さが軽減されている．このことにより，不必要な内膜生検件数の削減が可能となる．さらに，細胞診標本の不適正を初めて規定したことにより，今後の内膜細胞診判定の精度向上に寄与したといえる．一方，もともと臨床研究用に作成された報告様式であるため，臨床運用面で未完成な部分も存在する．特に，判定のグレーゾーンとして位置づけられた ATEC（Atypical endometrial cells：内膜異型細胞）は，現段階で顕微鏡レベルでの判定が困難な対象に対する判定であり，特定の組織診断と対応していない．この欠点を補うため，当面の運用方法が定められている．今後，対象の集積を行い，それらに対する研究が進められ，ATEC に包括される病態が解明されることにより，より精度の高い内膜細胞診の報告と運用が達成されることが期待される．

◇ワークショップ 7
節外性低悪性度 B 細胞リンパ腫に対する穿刺吸引細胞診の有用性と限界

WS7-1　涙腺・唾液腺における低悪性度リンパ腫（MALT リンパ腫）に対する細胞診の有用性

東京医科大学病院病理診断科[1)]，東京医科大学人体病理学分野[2)]

○渡部顕章（CT）[1)]，三宅真司（CT）[1)]，谷川真希（MD）[1,2)]，小池悦子（CT）[1)]，高橋礼典（MD）[1,2)]，山口　浩（MD）[1,2)]，原由紀子（MD）[1,2)]，松林　純（MD）[1,2)]，長尾俊孝（MD）[1,2)]

涙腺・唾液腺は，頻度が低いもののリンパ腫が発生する臓器として知られている．これらに原発するリンパ腫の大多数が非ホジキン B 細胞リンパ腫で，そのうちの約 75％を代表的な低悪性度節外リンパ腫である MALT リンパ腫が占める．唾液腺にみられる MALT リンパ腫は，臨床的にシェーグレン症候群に関連したリンパ上皮性唾液腺炎を背景として発生することが多い．その他，涙腺・唾液腺のリンパ腫としては，濾胞性リンパ腫，びまん性大細胞型 B 細胞リンパ腫，マントル細胞リンパ腫などが報告されている．細胞診上，MALT リンパ腫では，軽度の異型を伴う中型リンパ球や淡明な細胞質を有する単球様 B リンパ球が多数出現する．異型リンパ球の細胞質は比較的豊富で，核は類円形で一部にくびれを認める．また，小型の核小体をみることが多い．MALT リンパ腫では，小型成熟リンパ球，形質細胞および免疫芽球様大型細胞が混在するなど，出現細胞に多様性がある点で細胞形態のみでは良性の炎症性病変との鑑別がしばしば困難である．MALT リンパ腫と鑑別を要する疾患としては，IgG4 関連眼疾患・IgG4 関連唾液腺炎の他，唾液腺においてはリンパ上皮性唾液腺炎やリンパ球浸潤を伴う唾液腺上皮性腫瘍（ワルチン腫瘍，粘表皮癌，腺房細胞癌）が挙げられる．これらの鑑別には細胞診所見以外にも発生部位や臨床症状を含む臨床病理学的な観点から組織診断を推定していく必要がある．また，当然のことながらびまん性大細胞型 B 細胞リンパ腫などの高悪性度リンパ腫と見誤らないことが重要である．今回は，涙腺・唾液腺における低悪性度リンパ腫（MALT リンパ腫）の細胞学的特徴像を中心に，病理組織像や本疾患との鑑別診断も併せて解説する．

WS7-2 甲状腺 MALT リンパ腫の細胞学的特徴と術前診断アルゴリズム

隈病院臨床検査科[1)], 隈病院病理診断科[2)], 隈病院外科[3)]

○鈴木彩菜(CT)[1)], 廣川満良(MD)[2)], 宮内　昭(MD)[3)]

甲状腺リンパ腫(thyroid lymphoma：TL)の殆どは，びまん性大細胞型 B 細胞性リンパ腫と MALT リンパ腫で，前者の細胞診断は容易であるが，後者は橋本病との鑑別が困難である．

今回我々は，通常標本と LBC 標本における MALT リンパ腫と橋本病の細胞所見を検討することにした．その結果，通常標本と LBC 標本に共通して，TL では紡錘形核とくびれ核をもつリンパ球がみられ，好酸性細胞はみられなかった．TL を示唆する Lymphoglandular bodies は通常標本ではみられたが，LBC 標本では症例の 11.4% にしか観察されなかった．10 μm 以上の核を持つリンパ球が 10% 以上を占める所見と特異な変性核は，LBC 標本だけの TL を示唆する所見であった．

当院では，TL の術前診断として，細胞診・超音波所見・フローサイトメトリーの 3 つが行われている．今回我々は，これら 3 つの診断精度を明らかにし，術前診断アルゴリズムを確立することにした．検討の結果，フローサイトメトリーは感度(75.0%)・特異度(88.4%)ともに最も高く，超音波検査は特異度が最も低かった(32.6%)．細胞診は陽性適中率(90.5%)・陰性適中率(94.7%)が最も高かった．これらの結果を踏まえ，我々はスコアリングシステム（超音波検査：良性 0・境界 1・悪性 2，細胞診：良性 0・意義不明 1・悪性 2，フローサイトメトリー：0.33＜κ/λ 比＜3　0・κ/λ 比≦0.33 ないし κ/λ 比≧3　2）を導入し，合計 4 スコア以上の場合，確定診断のための甲状腺切除術を推奨することを提案する．

WS7-3 肺結節を形成するリンパ増殖疾患における画像，肉眼所見と細胞診所見の比較

獨協医科大学病理診断科[1)], 群馬県立がんセンター病理検査科[2)]

○中里宜正(MD)[1)], 土田　透(CT)[2)], 小島　勝(MD)[1)], 黒田　一(MD)[1)], 神山晴美(CT)[1)], 高田温子(MD)[1)], 大日方謙介(MD)[1)], 野田修平(MD)[1)], 町田浩美(CT)[2)], 今井康雄(MD)[1)]

今回のセッションでは，肺結節を形成するリンパ増殖疾患における画像，肉眼所見と細胞診所見の比較検討につきると考え，MALT リンパ腫，キャッスルマン病，IgG4 関連疾患などが，その鑑別対象となる．肺結節の採取ツールとして，主に経気管支鏡下肺生検と CT 肺生検，鏡視下手術での肺部分切除の捺印や穿刺吸引がある．しかしながら採取方法や採取領域が異なり，MALT リンパ腫のように気管支沿いに病変を形成してくる疾患では気管支鏡下での穿刺吸引や生研検体の捺印の方が診断に有用なこともある．キャッスルマン病や，IgG4 関連疾患などは画像で多発陰影を呈していますが，大型結節を形成するものも含まれ，血液検査で高 γ グロブリン血症などに気付けなかった場合などが時に鑑別対象となる．気管支沿いに病変を形成する MALT リンパ腫では，肺胞構造が保たれ，結果として，すりガラス陰影となることがあるが，キャッスルマン病では，肺胞隔壁，IgG4 関連疾患では，背景に線維化を形成し，気管支から肺胞腔にいたる淡い陰影となることが多いが，後者では，報告例も少なく，自験例でも数例にとどまるのみである．細胞像では，MALT リンパ腫も含めて，形質細胞の増生や形質細胞への分化が目立った症例など，形質細胞の多寡が診断として重要となる．まとまった研究結果を提示することはできないが，リンパ増殖疾患の肺切除検体から病巣全体を検討し，画像から細胞診断まで症例を通して，その特徴的な所見を提示したい．

◇ワークショップ 8

泌尿器細胞診における新技術と診断における問題点

WS8-1　泌尿器細胞診の診断標準化のための統計学的解析

産業医科大学第 1 病理学教室[1)], 産業医科大学病院病院病理部[2)], JCHO 九州病院病理検査科[3)], PCL 福岡病理細胞診センター[4)], 産業医科大学泌尿器科学教室[5)], 製鉄記念八幡病院病理診断科[6)]

○岩井幸子(CT)[1,4)], 岡　春子(CT)[2)], 小原光祥(CT)[2)], 西山純司(CT)[3)], 早川優佳(CT)[4)], 久岡正典(MD)[1)], 松山篤二(MD)[1,4)], 藤本直浩(MD)[5)], 下釜達朗(MD)[6)], 金城　満(MD)[6)]

泌尿器細胞診における細胞評価の標準化については，TPS を含め，本邦においても報告様式改訂とともにガイドラインに示されている．実際の普及率また診断基準の完成度は未だ道半ばであり，現在でも個々の細胞所見は全てが完全ではなく診断精度の確率についても問題がある．本発表ではこのような細胞診標準化に統計学的手法が大きな力になり得ることを北部九州での取り組み等を例に挙げ，その進め方，結果の一部を報告する．1．先行研究では的中率ならびに精度，特異度，尤度比の結果から泌尿器細胞診断での判定者間差があることを推し量ることができた．2．次のステップでは優れた暗黙知の保有者間でも κ 統計値 0.8 以上で一致率の高い HGUC66 例，陰性 30 例を用い，30 細胞所見の有無を観察し，有意差検定より 20 所見が抽出された．3．同様に 96 例を用い，多変量解析のひとつである判別分析を行なった結果，20 所見中 HGUC 診断に最小限必要かつ有効な 6 所見が分離できた．4．検証として 10 名が HGU122 例と非癌例 98 例を用い所見の有無の観察，細胞判定を行い，HGUC に関与する重要な所見について Φ 係数による確認を行なった．5．HGUC 判定にはガイドラインに示された 6 所見に加え，孤立散在性，核の大小不同，核腫大の弱拡大 3 所見の観察の 2 段階観察が推奨された．一方，新報告様式は臨床的にもリスクの高い HGUC の分析結果に基づき作成されている．産業医科大学病院での泌尿器細胞診は近年 4 段階分類で，新報告様式に準じた判定を行なっている．当院の尿細胞診で判定された悪性症例がどのような経過を辿っているのかを明示する．本発表で呈示した診断基準に鑑み，改めて日常業務で細胞診断が示す課題についても考えてみたい．

WS8-2　膀胱洗浄液における分子細胞遺伝子学的診断の評価と問題点

山口大学大学院医学系研究科分子病理学

○池本健三(CT), 近藤智子(MD), 小賀厚徳(MD), 伊藤浩史(MD)

膀胱癌の発生には，低悪性度の表在性乳頭状腫瘍と悪性度の高い上皮内癌（CIS）から浸潤癌に発展する経路が指摘され，これらの発生経路では異なる遺伝子異常も見つかっている．我々は．膀胱洗浄液を用いての細胞診断と Multicolor FISH（UroVysion：Abbott）キットでの評価を行い，また同時に施行された組織診断との関連性についても評価した．このキットは 2017 年「膀胱癌再発の診断補助」として体外診断用医薬品に承認されている．FISH の判定は，100 個以上の細胞で 9p21（$p16^{INK4a}$ と $p15^{INK4b}$）領域特異プローブで 7%以上の欠失，減少，または染色体 3 番，7 番と 17 番のセントロメアプローブ（CEP）で 2 個以外のシグナル数の細胞間較差 10%以上を陽性とした．さらに，CEP でのシグナル数の細胞間較差が 15%未満を low grade に，15%以上を high grade に分類した．FISH の評価が可能であった 585 例では陰性 34.5%（202 例），low grade 22.4%（131 例），high grade 43.1%（252 例）であった．FISH と細胞診の比較では，FISH 陰性，low，high で，それぞれ 5.9%（12 例），25.9%（34 例），75.8%（191 例）で細胞診陽性であった．同時に施行された組織診断は，陰性 96 例，低異型度癌 159 例，高異型度癌 291 例で，FISH はそれぞれ，36.5%（low と high が 23 例と 12 例），45.2%（53 例と 19 例），87.6%（46 例と 209 例）が陽性であった．また細胞診はそれぞれ，10.4%（10 例），17.0%（27 例），66.0%（192 例）が陽性であった．このように，特異度と感度に優れ生物学的性状の評価も可能な FISH であるが，対象遺伝子や染色体数で較差の小さい症例も存在することを念頭に診断する必要がある．

WS8-3 腎盂・尿管カテーテル尿細胞診における5-アミノレブリン酸蛍光染色法の有用性

大阪労災病院中央検査部[1)], 大阪労災病院病理診断科[2)]

○三村明弘(CT)[1)], 岡部美由紀(CT)[1)],
金田香央里(CT)[1)], 小倉啓介(CT)[1)], 浦芝　敬(CT)[1)],
谷口一磨(CT)[1)], 森　秀夫(MD)[2)], 三輪秀明(MD)[2)]

【はじめに】5-アミノレブリン酸（以下5-ALA）は蛍光物質で，尿路の上皮系腫瘍に関しては，5-ALAを用いた蛍光膀胱鏡および蛍光細胞診の診断上の有用性が報告されている．我々は，藤本らが用いた方法を一般病院の検査室でも運用できるよう改変し，一定の成果を得たのでここに報告する．

【対象および方法】膀胱腫瘍にて，入院中の患者22名と，前立腺生検のため入院中である患者8名より，採取された自然尿30件を対象とした．また，精査目的にて提出された腎盂・尿管カテーテル尿細胞診，30件を対象とした．検体は採取後ただちに半量に分注し，一方は通常の尿細胞診検体として処理し通常のPapanicolau染色を行い，他方は5-ALA染色法用に調整した．蛍光細胞診は蛍光発色を観察し，陽性・弱陽性・陰性の3段階で評価した．自然尿細胞診および腎盂尿管カテーテル尿細胞診は，悪性・悪性疑い・異型細胞・陰性あるいは良性の4段階評価で行った．

【成績】自然尿細胞診検体30例を用いた5-ALA染色変法の結果は，藤本らの結果とほぼ同様であった．腎盂・尿管カテーテル尿細胞診の通常の細胞診判定結果は，悪性6例（20%），悪性疑い5例（17%），異型細胞7例（23%），陰性あるいは良性12例（40%）であったが，5-ALA染色を併用することで，悪性14例（46%），悪性疑い0例（0%），異型細胞4例（13%），陰性あるいは良性12例（40%）となり，悪性疑いをなくし，異型細胞を減少させることができた．

【結語】腎盂・尿管カテーテル尿細胞診においては，5-ALA染色変法を併用することにより，細胞診の精度を大いに向上させ得ると考えられた．

WS8-4 細胞周期関連タンパク発現からみたBCG膀胱内注入療法の効果判定：実験的考察

九州大学大学院医学研究院保健学部門[1)], 九州大学大学院医学系学府保健学専攻[2)], 国際医療福祉大学[3)], 福岡山王病院[4)], 医療法人社団高邦会高木病院[5)]

○渡邊壽美子(CT)[1)], 平井絵梨花(MT)[2)],
藤井直人(MT)[2)], 江口奈津希(MT)[2)], 山口将太(MT)[2)],
杉島節夫(CT)[1)], 加来恒壽(MD)[3,4)], 岩坂　剛(MD)[5)]

【背景】近年BCG療法効果が殆どみられない予後不良（BCG failure）群の存在が問題となっている．そこで，今回BCG療法効果を細胞周期の側面（p21の発現）から捉え，効果的に細胞周期を停止する条件を実験的に調べ，BCG failure群の特性を把握することを目的とした．

【方法】培養細胞を用い，BCGの曝露（40 mg/mL，6回）の有無で比較した．まずp21・p27・pKi67の発現変化から効果的なBCG曝露時間を決定した．次に，p27とpRBのsiRNAを使用しp21への影響を調べ，pRBに関してはリン酸化の部位（S780，T821）も検討した．二重蛍光染色後，共焦点レーザー顕微鏡で核内(N)・細胞質内(C)発現を観察した．

【結果】(1) BCG曝露2時間のときにp21・p27・pKi67の発現変化量が最大となった．(2) p21・p27核内共発現の際に，pKi67陰性の細胞が有意に多くみられた．(3) BCG 2回曝露以降でT821-pRBの発現はBCG曝露群で有意に減少した．(4) p21の発現にはp27または正常pRBの発現が必須である．(5) BCG 6回曝露中，核面積の変化は少ないが，核クロマチン・核の縦横比にはBCG 2回曝露以降で両群に有意差がみられた．

【考察】BCG曝露2時間でp21・p27核内共発現の際に，効果的に細胞周期を逸脱することが分かった．またp21核内発現にはp27以外にpRBも深く関与しており，正常pRBの発現が重要である．BCG療法においては，p21・p27核内共発現および正常pRBの発現に注目することでBCG failure群を予測できる可能性が示唆された．

WS8-5　尿中ポドサイトは糸球体腎炎や半月体形成の非侵襲性バイオマーカーである

神戸大学大学院保健学研究科[1)]，愛媛県総合保健協会病理[2)]，愛媛県立医療技術大学臨床検査学科[3)]，香川県立保健医療大学臨床検査学科[4)]，香川大学医学部附属病院病理部[5)]

○大崎博之（CT）[1)]，藤田泰史（CT）[2)]，徳原康哲（CT）[3)]，鴨志田伸吾（CT）[1)]，平川栄一郎（MD）[4)]，松永　徹（CT）[5)]，串田吉生（MD）[5)]，羽場礼次（MD）[5)]

尿細胞診は腎盂以下の尿路腫瘍の検出のために欠かせない検査である．一方，尿路腫瘍と同様に重要な泌尿器疾患である糸球体腎炎に関して尿細胞診は無力であった．我々は，以前より尿細管上皮細胞について検討を行い，糸球体腎炎では再生異型を伴う反応性尿細管上皮細胞が出現することやその細胞学的特徴などを明らかにしてきた．しかし，これら検討は反応性尿細管上皮細胞と癌細胞の鑑別を主目的としており，尿細胞診を糸球体腎炎の検出に活用するというものではなかった．

近年，ポドサイト（糸球体上皮細胞）が傷害を受けて糸球体基底膜から剥離することが糸球体腎炎の発症と進展の原因となることが明らかとなってきた．糸球体基底膜より剥離したポドサイトは尿中に排泄されるため，我々は尿細胞診でポドサイトを検出することで糸球体腎炎の早期発見と経過観察が可能ではないかと考え検討を開始した．尿中ポドサイトの検出方法は，どこの施設でも実施できること，標準化できることを念頭において考案した．我々が考案した方法は，尿細胞診標本を Liquid-based cytology（SurePath 用手法）で作製し，ポドサイトのマーカーである WT1 抗体を用いた免疫細胞化学（酵素抗体法）である．

上記方法を用いて検討を行ったところ，WT1 陽性細胞が尿中に出現するのは糸球体腎炎患者のみで健常者や膀胱炎などでは出現しないことが明らかになった．さらに，WT1 陽性細胞のカットオフ値を 5 個/10 mL とした場合，半月体形成が検出できることも判明した．

我々の方法は，中小規模施設でも実施可能で，腎生検のような侵襲もないために容易かつ頻回の検査が可能であり，糸球体腎炎のスクリーニングや経過観察に有用と考える．

◇ワークショップ 9

子宮内膜領域における LBC の免疫細胞化学的応用

WS9-1　液状化細胞診（LBC）標本を用いた免疫細胞化学の検討―2 法の比較―

大阪府済生会野江病院病理診断科[1)]，関西医療大学大学院[2)]，大阪府済生会野江病院産婦人科[3)]，大阪市立大学[4)]

○小椋聖子（CT）[1)]，矢野恵子（CT）[2)]，城戸貴之（CT）[1)]，江木さつき（CT）[1)]，高安祥子（CT）[1)]，神原七規（CT）[1)]，植田彰彦（MD）[3)]，桜井幹己（MD）[4)]，渋谷信介（MD）[1)]

【目的】LBC 導入により子宮内膜細胞診においても免疫染色の併用が容易となり，その結果を加味することで細胞診断の精度向上が期待されている．また，LBC の標本作製法は，沈降法とフィルター法に大別され，細胞塗抹の原理や使用試薬の違いにより，両者の細胞像は異なる．今回，われわれは子宮内膜細胞診における沈降法とフィルター法の LBC 標本を用いて，2 法の細胞像の特徴が免疫染色に及ぼす影響について検討を行ったので報告する．なお，沈降法は BD SurePath™，フィルター法は ThinPrep®を用いた．

【LBC 標本作製法】BD SurePath™はバイアルのボルテックスによる振盪操作を省略する以外はプロトコールに従い，用手法で作製した．ThinPrep®は FISH 対応尿用フィルターを使用し，ThinPrep®5000 プロセッサーを用いて作製した．

【対象と方法】パパニコロウ染色を行った 2 法の LBC 標本において，増殖期内膜，好酸性細胞質変化を伴う内膜，萎縮内膜，子宮内膜腺間質破綻，ATEC，類内膜癌，漿液性腺癌と判定された症例とそれらのセルブロック標本を対象とした．免疫染色に用いた抗体は CD10，p53 protein，MIB-1，Estrogen receptor，MUC5AC とした．

【結果】沈降法では細胞剥離はなく，良好な免疫染色結果を得ることができたが，細胞の重積性が強い部分では判定が困難な症例が認められた．フィルター法では若干の細胞剥離がみられたが，染色性の判定は容易であった．

【まとめ】LBC 標本では各法における細胞像の特徴を認識した上で，免疫染色を施行することが重要である．

WS9-2 LBC 標本を用いた子宮内膜細胞診での免疫細胞化学的応用

愛媛県立医療技術大学保健科学部臨床検査学科生体情報学講座[1)], JA 三重厚生連鈴鹿中央総合病院産婦人科[2)], JR 広島病院臨床検査科[3)]

○則松良明(CT)[1)], 矢納研二(MD)[2)], 川西なみ紀(CT)[3)]

記述式内膜細胞診報告様式に於いて「ATEC-US」との判定の多くが化生変化などの良性変化を示すとともに，少数の腫瘍細胞も含まれるため，精度向上のためにも鑑別の手段が必要である．BD シュアパス-LBC 法は複数枚の標本作製が可能であるため，種々のマーカーでの免疫染色の実施が容易である．EGBD での間質細胞凝集塊や化生性不整形突出集塊を類内膜腺癌 G1 細胞集塊と鑑別するため，CAM5.2，CD10，WT1 を組み合わせることで間質細胞の認識が明確となる．PTEN 陽性発現について，増殖期内膜と EGBD は分泌期内膜や萎縮内膜よりも有意に高発現し，萎縮内膜は最も低発現であった．癌の発現消失について，Low-grade(LG；G1，G2)癌と High-grade 癌(HG；G3，漿液性腺癌，明細胞癌)は差を認めなかったが，正常や EGBD よりも有意に消失を認めた．β-カテニン発現について，正常内膜と EGBD は細胞膜に強陽性であった．LG 癌と HG 癌では細胞質や核に発現を認め，頻度に差を認めなかったが，発現消失で HG 癌は LG 癌よりも有意に消失を示した．p53 発現について，化生細胞を除いた正常内膜と EGBD の腺上皮細胞は陰性であった．一方，化生細胞を認める約 6 割の症例において核陽性を示したが，弱染色性で低陽性率を示した．癌は化生細胞よりも，HG 癌は LG 癌よりも有意に核陽性を示した．以上のことより，LBC 標本での細胞形態所見に加え，免疫細胞化学的手法を用いることで，EGBD と癌との鑑別および，癌の層別化等，精度の高い細胞診判定への糸口が見えてきた．

WS9-3 液状化処理法による子宮内膜細胞診における免疫染色の有用性について

富山赤十字病院病理診断科部

○前田宜延(MD)，佐賀良子(CT)

液状処理法の子宮内膜細胞診への応用に伴い，像の鮮明化や集塊構造の保持等の改善をはかることが可能となった．この改善により内膜細胞診にみられる様々な像の理解も深まり，OSG 式の内膜細胞診診断のアルゴリズムも提案され，内膜細胞診の精度が一層向上するようになった．しかしながら不整形集塊や重積性を示す集塊がみられる ATEC-US もしくは ATEC-A の症例では，細胞形態所見のみから良性病変と腫瘍性病変との鑑別に難渋することがしばしば経験される．液状処理標本では複数枚の標本を作製することが容易であり，同時に免疫細胞学的な検討を加えることが可能となる．このことを利用し，鑑別が困難であった EGBD 症例，化生性変化を中心した良性変化および腫瘍性病変の症例に対して ER，PTEN，ARID1A，p53 等の抗体を用いた免疫染色の有用性について検討を行なった．それぞれの症例において陽性像もしくは欠失像等，各抗体に特異な染色性が得られ，鑑別を行うにあたって大いに後押しをしてくれるものであった．腫瘍性病変に関しては，良悪の鑑別のみならず，腫瘍の組織型推定にも役立つものであった．後の組織標本における染色性とも比較を行ったが，細胞診標本のものと大きな差はなく，診断の整合性をはかる上でも有用な結果が得られた．これらのことから液状処理法の子宮内膜細胞診標本に対し免疫細胞学的な手法を併用することにより，形態所見のみでは解決し得なかった様々な内膜病変の性状をより明確にすることが可能であると考えられ，同時に腫瘍の組織型推定に対しても効果を発揮するものと推測される．

WS9-4　免疫染色を用いた内膜細胞診判定精度向上 ―臨床経過との対比―

福井大学医学部産科婦人科[1)]，福井大学医学部附属病院病理診断科病理部[2)]

○品川明子（MD）[1)]，黒川哲司（MD）[1)]，大沼利通（MD）[1)]，津吉秀昭（MD）[1)]，知野陽子（MD）[1)]，岩崎和美（CT）[2)]，森　正樹（CT）[2)]，今村好章（MD）[2)]，吉田好雄（MD）[1)]

【はじめに】子宮内膜細胞診の精度向上をめざすには，いくつかの問題点を克服する必要がある．そのひとつに，子宮内膜良性病変と Type I 子宮内膜癌との鑑別の難しさが挙げられる．従来両者の鑑別に有用な免疫染色はないと言われているが，一方で，細胞診で良悪性の鑑別を試みる報告が増えつつある．

【目的】当院では，これまでにも液状化検体法（LBC 法）のメリットを生かし，細胞診に免疫染色を導入してきた．今回，子宮内膜細胞診に免疫染色を併用し，子宮内膜増殖症を含めた良性病変と Type I 子宮内膜癌との鑑別に有用かどうかを検討した．

【対象と方法】2017 年 1～12 月に当院で施行した子宮内膜細胞診 597 例中，ATEC（Atypical endometrial cells）または疑陽性と診断したものが 63 例，陽性と診断したものが 31 例であった．そのうち，摘出子宮により組織診断が確定した，正常内膜，子宮内膜増殖症，子宮内膜異型増殖症，Grade1 類内膜癌の症例について，それぞれ免疫染色を行なった．なお，免疫染色は，Type I 内膜癌発生に関与している癌抑制遺伝子 PTEN に加え，近年関与が指摘されている ARID1A を用いて検討した．

【結果】PTEN，ARID1A のいずれも，細胞診と組織診との間に大きな乖離はなかった．類内膜癌症例においては，PTEN の異常や ARID1A 発現の減弱や消失の程度は，症例によって多様に異なっていた．

【考察】PTEN 遺伝子は内膜異型増殖症の段階ですでに 30～50％の症例に変異が生じるとされ，ARID1A 遺伝子は悪性度が増すほど消失の領域も増すと言われている．両者の所見の比較も含め，臨床経過と合わせて報告する．

WS9-5　免疫染色や遺伝子解析を用いた子宮内膜細胞診 ATEC トリアージ方法の開発

地方独立行政法人堺市立病院機構堺市立総合医療センター病理診断科[1)]，地方独立行政法人堺市立病院機構堺市立総合医療センター臨床検査技術科[2)]，地方独立行政法人堺市立病院機構堺市立総合医療センター産婦人科[3)]

○棟方　哲（MD）[1)]，佐々木伸也（CT）[2)]，高瀬未穂（CT）[2)]，岡竹里紗（CT）[2)]，鈴木雄策（CT）[2)]，茂山かおり（MT）[2)]，岡村友香里（MT）[2)]，伊東良太（MD）[1)]，山本敏也（MD）[3)]

【はじめに】記述式内膜細胞診報告様式においてグレイゾーンである ATEC 症例のトリアージ方法はまだ確立されていないが，この ATEC 症例には 10％ほど悪性症例が含まれておることが報告されており，このことは ATEC 症例を臨床的に取り扱う際に問題となるため，より精度の高いトリアージ方法の開発が求められている．子宮体癌は遺伝子異常の種類や生物学的態度から Type I と Type II に分類されてきたが，近年さらに次世代シークエンサーを用いた遺伝子変異の詳細な解析から子宮内膜癌の分類も変わりつつある．子宮内膜細胞診で鑑別の際，特に問題となるのは，高分化型類内膜癌のことが多いが，これらの子宮内膜癌には，PTEN，PIK3CA，ARID1A，KRAS，CTNNB1，BRAF などの遺伝子異常が高頻度に起こっていることが知られているため，これらを調査することにより，より精度の高い子宮内膜細胞診断が可能になると考えられる．

【対象】当院産婦人科外来にて子宮内膜細胞診を採取した患者で特に ATEC 以上と判断された細胞診検体やその後に採取された組織検体を対象として用いる．

【方法】LBC 法（シュアパス，BD 社）で作製された細胞診検体や組織検体は ARID1A，CTNNB1（β-catenin）に対する抗体を用いて免疫染色を施行する．PTEN は，FISH 法にて遺伝子数の異常を判定する．PIK3CA，KRAS，BRAF は idensy（ARKRAY 社）にて遺伝子変異を測定する．

【結果】それぞれの方法で解析した子宮内膜細胞診，組織診の遺伝子異常の結果をもとに，ATEC 症例のトリアージ方法の開発について報告する．

◇ワークショップ 10

新時代・体腔液細胞診での診断と精度管理

WS10-1 体腔液細胞診断の変遷と今後の展望

公立学校共済組合中国中央病院臨床検査科[1], PCL 福岡病理・細胞診センター[2], 公立学校共済組合関東中央病院病理科[3], 東京女子医科大学附属八千代医療センター病理診断科[4], 岡山労災病院病理診断科[5], 福岡大学医学部病理学講座・病理部/病理診断科[6], 神戸常磐大学保健科学部医療検査学科[7], 公立昭和病院臨床検査科[8], 東北大学病院病理部[9], 山口県立総合医療センター中央検査部[10]

○羽原利幸(CT)[1], 亀井敏昭(MD)[2], 岡　輝明(MD)[3], 廣島健三(MD)[4], 園部　宏(MD)[5], 鍋島一樹(MD)[6], 畠　　榮(CT)[7], 濱川真治(CT)[8], 三浦弘守(CT)[9], 渋田秀美(CT)[10]

体腔液細胞診断の最大の目的は悪性細胞の検出である．現在でも悪性腔水症は病気の末期を意味し，極めて予後が不良な病態と見做されている．しかし，分子標的治療薬の開発や個別化治療により，悪性腔水症であっても予後の改善が期待される症例も出現するようになった．従って，体腔液細胞診断においては腫瘍の良悪性の鑑別のみならず，原発巣の推定や腫瘍細胞が発現するタンパク質の同定など，要求される内容がより高度になっている．一方，高度成長期に大量に消費されたアスベストによる健康被害として悪性中皮腫が急速に増加する時代を迎え，体腔液細胞診断が社会的および臨床的重要性を増している．体腔液細胞診断の時代的推移をみると，従来塗抹標本にパパニコロウ染色，ギムザ染色，粘液染色などを施して細胞異型や細胞質内粘液の有無などの細胞形態を観察することが主体であった．その後，電子顕微鏡による細胞質内小器官や表面構造の観察，あるいは細胞の大きさ・核の数などを測定する形態計測による研究が行われるようになった．これらにより特に悪性中皮腫と腺癌などの悪性細胞との鑑別点として，細胞質の染色性，細胞相互の結合性，多核細胞の割合など，様々な診断上重要な形態学的知見が明らかになった．一方，現在では免疫染色による様々なマーカーの検索や FISH 法などによる遺伝子解析などのより客観的な手法が取り入れられるようになり，診断精度も飛躍的に向上しつつある．ここでは，体腔液細胞診断法の変遷やその意義について触れ，問題点や今後の展望についても言及する．また，体腔液細胞診断の精度向上を目指して中皮腫細胞診研究会が取り組んできた内容についても紹介する．

WS10-2 溶血剤入り LBC 保存液による細胞変化と将来の必要性を予測した体腔液の処理方法

独立行政法人地域医療機能推進機構埼玉メディカルセンター[1], 株式会社 LSI メディエンス[2], 公立昭和病院[3]

○鶴岡慎悟(CT)[1], 河村憲一(CT)[1], 江原輝彦(CT)[1], 松井宏江(CT)[1], 三瓶祐也(CT)[1], 鈴木　隆(CT)[1], 岡崎香純(CT)[1,2], 清水　健(MD)[1], 是松元子(CT)[2], 濱川真治(CT)[3]

分子標的治療薬の普及に伴い，体腔液細胞診は良悪性の判定にとどまらず遺伝子の保存や抽出といった将来の必要性を予測した技術革新が要求されるようになったが，検体処理方法は，従来法に加え LBC 法の普及により複雑化している現状である．今回われわれは，溶血作用のある LBC 法の細胞変化とセルブロック法について発表する．LBC 法は画一化された手法により，検体処理における作製者間での手技的要因を軽減し，標準化しやすい手法である．今回は LBC 保存液による細胞変化と免疫細胞化学染色への影響に注目する．とくに溶血作用のある LBC 保存液を用いた場合，有核細胞の回収が良好となるが，溶血作用の影響により細胞像に変化をきたす．さらに第 55 回日本臨床細胞学会秋期大会においてわれわれが報告した 2 種の LBC 溶液においては，固定処理時間の延長により核染色性の淡明化による核小体の顕在化などの細胞像の変化がみられた．免疫細胞化学染色においては TTF-1 や Ki67 の核内抗原の減弱化がみられた．今回は過去の抗体に加えて，サイトケラチンなどの細胞質・細胞膜の染色性についても経時的に比較検討し報告する．一方でセルブロック法はさまざまな方法が考案されており，標準化されているとは言いがたい．当院では材料・細胞沈渣量に応じて遠心管法やエッペンドルフチップ法を使い分けている．また，細胞沈渣がごく少量の場合では作製者間での差異が少ないアルギン酸ナトリウム法も併用している．今回は当院で実施しているセルブロック作製方法や遺伝子検索のための凍結保存など，追加検査に対応できることを目的とした体腔液細胞診の処理方法について報告する．

WS10-3　卵巣癌診断における体腔液細胞診 ―セルブロックによる組織型推定・原発推定の有用性―

神奈川県立がんセンター婦人科[1)], 神奈川県立がんセンター検査科[2)], 神奈川県立がんセンター病理診断科[3)]

○最上多恵(MD)[1)], 岩撫成子(CT)[2)], 上原萌美(MD)[1)], 上西園幸子(MD)[1)], 池田真利子(MD)[1)], 内山亜弥(MD)[1)], 近内勝幸(MD)[1)], 小野瀬亮(MD)[1)], 横瀬智之(MD)[3)], 加藤久盛(MD)[1)]

【背景】卵巣癌・卵管癌・腹膜癌の標準治療は手術だが，多くが III 期以上であり，neo-adjuvant chemotherapy（NAC）による抗癌剤先行治療の有用性が報告されつつある．NAC の場合，治療前の原発巣診断が必要となる．悪性体腔液症例では，体腔液から本疾患と推定されれば，腫瘍組織診断なしで NAC が行われることも少なくない．

【目的・方法】今回我々は，原発巣診断における体腔液細胞診の有用性について後方視的に検討した．

【結果】2012 年 1 月から 2016 年 12 月までに当院で経験した卵巣癌・卵管癌・腹膜癌のうち 80 例（34％）で NAC が行われた．56 例で治療前に体腔液細胞診（Conventional smear：CS）が行われ，11 例でセルブロック（CB）が作成された．漿液性癌が最多で，乳頭状の腺腔構造を散見し，異型が強い比較的大型の核を呈していた．CB 免疫組織化学では WT-1，p53，CK7，ER 陽性が典型的だった．1）組織型推定 CS 再検鏡により組織型診断は 45％で可能だった．確定組織型との一致率は，CS 疑い組織型まで含めれば 79％だった．CB では 73％で組織型診断が可能だった．2）原発臓器推定 CS 再検鏡により組織型が診断された 45％では卵巣癌・卵管癌・腹膜癌として矛盾なかった．CB では粘液性癌の一例を除き原発臓器推定が可能だった（91％）．判断に迷う症例は，出現腫瘍細胞が少ない傾向にあった．

【結論】悪性体腔液症例では，CB を診断の一助とすることで，限られた時間で正確な診断に至ることが出来る症例がある．将来的には治療薬選択の一助としても有用な可能性があり，知見の蓄積が望まれる．

WS10-4　剖検例の検討からみた悪性胸膜中皮腫における細胞診断の意義と問題点

岡山労災病院中央検査部病理診断科

○園部　宏(MD), 妹尾純江(CT), 藤木正昭(CT)

【はじめに】悪性中皮腫では細胞診断に難渋することが多いためか，診断向上のために診断技術の開発や工夫が成されている．従って，このような時期に細胞診が悪性中皮腫の診断にどのように関与しているかを明らかにすることは，今後の診断向上のためにも意義があると考える．剖検例を検討すると，疾患の発症から死亡までの詳細な経緯が分析できるので，今回以下の検討を行った．

【対象と方法】悪性胸膜中皮腫剖検 21 例について，初発症状，胸水貯留の有無などに加え，細胞診断と組織診断（生検/手術/剖検）との関連に焦点を当てて検討した．

【結果】患者はすべて男性で，年齢は 66 歳～92 歳（平均 76.2 歳），経過は 6～53ヶ月（平均 20.5ヶ月）であった．17 例（81％）で石綿職業曝露歴が確認された．胸水貯留は 17 例（81％）にみられ，細胞診断と組織診断との関連をみると，細胞診「陽性」は 10 例（48％）で，5 例の上皮型と 1 例の二相型で乳頭状・管状増殖（高分化）成分を認めた．「疑陽性」の 1 例は肉腫型であった．「陰性」の 4 例では，1 例が肉腫型であり，2 例の二相型と 1 例の上皮型では充実状増殖（低分化）を認めたが，高分化型成分は目立たなかった．一方，6 例（29％）では胸水貯留が出現せず，その 3 例が肉腫型で，2 例の二相型では上皮型成分は低分化が主体であった．

【結論】今回の検討から，原則的には胸水中に出現する「陽性」細胞は，乳頭状・管状増殖を示す高分化上皮型成分に由来し，低分化上皮型や肉腫型成分からは出現し難く，細胞診「陰性」になるものと考えられる．今後，さらなる診断の向上を目指すには，「陰性」胸水の液体成分にも着目し，新たな特異的マーカー等の発見に努める必要がある．

WS10-5 悪性胸膜中皮腫の診断における BAP1, MTAP 免疫染色の有用性

福岡大学病院病理部/病理診断科[1], 福岡大学医学部病理学教室[2], 株式会社ピーシーエルジャパン PCL 福岡病理・細胞診センター/細胞診断部[3]

○濱崎　慎(MD)[1,2], 松本慎二(CT)[1], 木下義晃(MD)[2], 亀井敏昭(MD)[3], 鍋島一樹(MD)[1,2]

悪性胸膜中皮腫(malignant pleural mesothelioma, MPM)と反応性中皮過形成(reactive mesothelial hyperplasia, RMH)の鑑別において 9p21 FISH（fluorescence in situ hybridization）は有用で，免疫染色（immunohistochemistry：IHC）による BRCA1-associated protein 1（BAP1）蛋白の核内発現欠失の証明も感度こそ高くはないものの(60-70%)，特異度は 100%で，FISH との併用により診断精度が上昇する．しかし，FISH 法は手技が煩雑で一般に普及し難い．そこで 9p21 領域に存在する遺伝子に注目し，その蛋白産物の中で Methylthioadenosine phosphorylase（MTAP）蛋白の発現が FISH で捉える 9p21 ホモ接合性欠失と最もよく相関することを報告した．胸水セルブロックにおける MTAP IHC は 9p21 FISH の代替となりうる有用な検査方法である．組織標本やセルブロックを用いた BAP1，MTAP IHC は MPM と RMH の鑑別に有用であるが，実際にはその判定に際し，腫瘍細胞の同定，内在性コントロールの染色性の評価，腫瘍細胞の染色不均一性など留意しなければならない点も多く，慎重を期する必要がある．IHC の正確な診断の為には，これらの問題点を認識した上で評価することが重要であり，これらの問題点に関しても，併せて検討を加えて報告したい．

WS10-6 細胞診検体（体腔液細胞診）でのクリニカルシークエンス・ゲノム解析の可能性

慶應義塾大学医学部腫瘍センター[1], 北斗病院[2]

○柳田絵美衣(CT)[1], 赤羽俊章(CT)[2], 西原広史(MD)[1]

我が国においてもプレシジョンメディシン(個別化医療)の実装に向け，がんゲノム解析を用いた検査が急速に発展し臨床応用されつつある．病理学検査においてのゲノム検査はがん遺伝子パネル検査が主流となっている．対象となる検体は，パラフィン包埋切片だけでなく細胞診検体やリキッドバイオプシー，血中循環腫瘍細胞（CTC Circulating Tumor Cells）が考えられている．CTC などは血液中に循環している腫瘍細胞を解析するため，検体採取による患者の侵襲や負担が少なく，非常に理想的な検体だといえる．しかし，ゲノム解析には 1. その変異が腫瘍細胞（somatic）からのものなのか，または Germline からのものかを判断する必要があること，2. 解析の信頼性を高めるため，ある程度の読み取り深度（depth）が必要であること，3. 解析をおこなえるだけの核酸量（腫瘍細胞量）が必要となる．この 3 点を満たすためには正確に腫瘍細胞含有率を算出するための HE 染色標本を作製することが望ましい．しかし，患者の低侵襲・低負荷である CTC や細胞診検体を対象としたゲノム解析が実現することが理想である．そこで，対象検体間でのゲノム解析の結果を比較し，各検体による特徴を挙げる．・比較する対象は 1. 組織検体，2. セルブロック，3. 細胞診検体，4. 血液・方法として，核酸抽出，核酸品質計測, アンプリコン法によるライブラリー構築，次世代シークエンサー（illumina 社 MiSeq）により解析をおこなう解析結果から，対象とした検体の中でゲノム解析に用いることが可能なものを挙げ，細胞診検体でのゲノム解析の可能性について述べる．また，ゲノム解析をおこなうにあたり，固定液など「条件」を導き出す．

◇ワークショップ 11

乳がん早期診断における細胞診の役割

WS11-1　乳癌早期診断における細胞診の役割 ―臨床の立場から―

松江赤十字病院乳腺外科[1)]，松江赤十字病院病理診断科[2)]

○村田陽子（MD）[1)]，三浦弘資（MD）[2)]，高橋卓也（MD）[2)]，松浦幸浩（CT）[2)]，岩名伸二（CT）[2)]，田中達夫（CT）[2)]，棟石　慧（CT）[2)]

乳癌による死亡率を低下させるために早期発見が必要であるとして，世界中でマンモグラフィ検診が行われている．日本では 2000 年から開始されまだ死亡率低下には至っていないが，日本乳癌学会 2015 年の統計では治療を受けた乳癌の 26.3%（2000 年では 12%）が自覚症状のない検診発見例であり，腫瘍径 1 cm 以下は 20%（同 11%），DCIS 12.3%（同 6.2%）と早期発見が進んでいる．一方で，検診における問題点の指摘も増加した．1. 過剰診断の存在 2. 高濃度乳房における過小診断と超音波検診の適応 3. 良悪性の鑑別困難な病変に対するアプローチなどである．マンモグラフィも超音波も非常に診断精度が向上し，従来見ることのなかった微小で鑑別困難な病変を指摘できるようになったことも背景にある．適切な精度管理が行われているマンモグラフィ検診（全年齢）では，概ね要精検率 5%・癌発見率 0.3%・陽性反応的中度 6%くらいとなる．要精査となり受診する患者 100 人のうち，94 人は所見がないか，良性病変ということである．乳がん検診受診者が増えるにつれ，臨床の現場では多くの良性症例を適切に診断することがより重要となっている．また，乳癌に関する最近の報道の影響で，より詳しい診断を求める患者も増えている．この状況で，乳房の病変に対する穿刺吸引細胞診は低侵襲性診断手技としての重要性を増している．当院での 10 年間の成績とともに，乳腺診療における細胞診の意義を検討し，報告する．

WS11-2　「乳がん早期診断における細胞診の役割」 低悪性度病変の考え方

三重大学医学部附属病院病理部

○小塚祐司（MD）

従来，乳癌診療は早期発見，早期治療を目標とし，細胞診や組織診も早期癌あるいは将来的に浸潤癌になるリスクを有する低悪性度病変をいかに診断するかが議論されてきた．細胞学会でも定期的にワークショップやシンポジウムが開催されている．しかし近年は，乳腺領域に限らず過剰診断・治療の問題が注目されている．医療の目的が受診者の予後改善・幸福とする場合，これまで単に「癌」としてきた病変を，”命に関わらない経過観察可能な”病変としてどのように区別し，場合によっては受診者に心理的悪影響を与えうる「癌」という診断報告を回避するかが問題になる．一方で，次世代シークエンサー等による遺伝子解析の結果，乳管内乳頭腫の一部に PIK3CA や AKT1 の変異が存在することや線維腺腫と葉状腫瘍の両者に共通の MED12 変異が報告されるなど，従来の腫瘍の境界も不明瞭となってきている．形態学的診断にとどまる組織・細胞診断では，「低悪性度」に関して，現状は量的・質的の二方面から暫定的に定義されているように考えている．乳管内増殖性病変の平坦型上皮異型（FEA）や異型乳管過形成（ADH），乳頭腫内の異型病変は免疫組織化学的にも低異型度 DCIS と同様の腫瘍であることが示唆されるが，構築や量的規制によって「癌」という診断を回避するようになっている．乳管内のアポクリン病変に関しては，診断者間での良悪性の診断再現性が問題となる質的な境界病変であり，その一部は「異型」アポクリン病変という診断名で報告される．本発表では，低悪性度病変に関して，代表的組織像を提示し，その意義の変遷を文献もふまえて考察する．

WS11-3 MMG/US 併用検診発見乳癌における細胞診の有用性

たけべ乳腺外科クリニック[1)], 高松平和病院病理検査[2)]

○安毛直美(CT)[1)], 兼近典子(CT)[1)], 新井貴士(MD)[1)], 武部晃司(MD)[1)], 横山智子(CT)[2)], 宮西智恵(CT)[2)], 佐藤　明(MD)[2)]

乳腺超音波(US)検診の有効性を検証するJSTARTの結果が発表されたことや，高濃度乳房への対応の問題などから今後US検診の導入が予想される．当院ではMMG/US併用検診を採用しており，USガイド穿刺吸引細胞診(FNAC)を精査の第一として位置づけ，非触知乳癌や非浸潤性乳管癌(DCIS)の診断を効率よく行ってきた．過去5年間の住民検診で発見され当院で手術・組織診断を施行した無自覚乳癌は109例であった．MMG所見は所見なしが最も多く39例, ついで石灰化が31例で，MMGに所見のない39例はUSスクリーニングで拾い上げたわずかな所見を積極的にFNAC施行したことで発見された．石灰化31例もUSで描出しFNACをすることでステレオガイドマンモトームは1例も行わなかった．組織診断はDCIS，T1miが41%，T1a6%，T1b28%，T1c21%，T2が4%と，1 cm以下が75%を占めていた．109例中4例は針生検を第一選択としたが，105例はUSガイドにFNACを施行した．105例の細胞診断では，DCIS，T1miの内訳が悪性62%悪性疑い19%鑑別困難19%，浸潤癌は悪性71%悪性疑い10%鑑別困難19%であった．検診で発見される乳癌はDCIS，T1miの占める割合が高く，浸潤癌も腫瘤径の小さい癌がほとんどで，その画像所見はMMGの石灰化やUSスクリーニングでのわずかな所見であった．細胞診断はDCIS，T1miでは浸潤癌に比べ悪性疑いの比率が高かったが，鑑別困難の占める割合は同じだった．鑑別困難は画像で明らかな悪性所見を呈さない病変に対して病変の存在を臨床に伝えることができ，組織診を選択する為に検診には意義のある診断と捉えている．USとFNACで効率よく診断する当院のシステム，特に石灰化病変を中心に検診発見乳癌の症例を提示して発表する．

WS11-4 当院の乳腺外来における穿刺吸引細胞診ROSE法の検討

大阪労災病院中央検査部病理[1)], 大阪労災病院病理診断科[2)]

○岡部美由紀(CT)[1)], 三村明弘(CT)[1)], 小倉啓介(CT)[1)], 浦芝　敬(CT)[1)], 金田香央里(CT)[1)], 谷口一磨(CT)[1)], 三輪秀明(MD)[2)], 森　秀夫(MD)[2)]

【はじめに】当院では，乳腺専門外来を行っており，その際細胞検査士1名が外来へ出向き，穿刺吸引細胞診材料および生検組織捺印細胞診材料について，その場でROSE法を行っている．また，穿刺吸引細胞診で悪性や境界病変が疑われた場合はその場でCore needle biopsy（以下CNB）を追加で行っている．今回我々は穿刺吸引細胞診ROSE法とCNBの結果に着目し，乳癌早期発見に対する穿刺吸引細胞診ROSE法の有用性ついて検討した．

【方法】2013年1月から2017年12月までの乳腺外来の穿刺吸引細胞診ROSE法600件の中で，悪性や境界悪性が疑われ，その場でCNBを行った症例を対象とし，細胞診判定と組織診断の結果について検討した．

【結果】細胞診判定で鑑別困難以上は54件であり，その中でCNBを行ったのは31件であった．組織診断の結果は，悪性が21件（68%），良性が10件（32%）であった．組織型は，DCISが12件，浸潤性乳管癌が9件，Papillomaが5件，Mastopathyが2件，Tubular adenomaが1件，Fibrosisが1件，Fat necrosisが1件であった．CNBを行わなかった中で多かったのは，Daughterの判定であった．

【考察】組織型は悪性ではDCISが多く，良性ではPapilloma が多かった．両者は細胞診だけでは診断が困難な場合もあり，CNBを行うことは重要であると考えられた．また，乳腺外来において穿刺吸引細胞診ROSE法で鑑別困難以上とし，その場でCNBを行うことは，乳癌早期発見に有用であると考えられた．

WS11-5　診断に苦慮した乳腺低異型度浸潤癌の細胞像の検討

社会医療法人博愛会相良病院病理診断科[1)], 鹿児島大学腫瘍学講座病理学分野[2)]

○皆倉愛美(CT)[1)], 前田ゆかり(CT)[1)], 永尾聡子(CT)[1)], 富田暢子(CT)[1)], 板坂美里(CT)[1)], 飛田　陽(MD)[2)], 大井恭代(MD)[1)]

【はじめに】近年，画像検査の進歩により早期乳癌の発見が増え，細胞診においてその診断に苦慮することが多い．これまで我々は low grade DCIS について，その細胞像や臨床的意義について報告してきた．今回我々は，低異型度浸潤癌の診断精度向上を目指し，鑑別困難とした低異型度浸潤癌の細胞像について検討を行った．

【方法】2016 年に乳腺穿刺吸引細胞診を施行した 1029 件中，適正標本は 663 件，うち鑑別困難症例は 69 例，10.4％であった．うち組織診を施行した症例 46 例中，組織診が悪性であった症例は 30 例あり，その中で核異型度 1 であった低異型度浸潤癌 11 例について，細胞像を検討した．

【結果】鑑別困難であった低異型度浸潤癌 11 例の組織診断における組織型は乳頭腺管癌 6 例，硬癌 2 例，充実腺管癌 1 例，浸潤性小葉癌 1 例，管状癌 1 例であった．細胞診では細胞異型は弱いものの，乳頭腺管癌 6 例は，軽度核不整や軽度核腫大，軽度核緊満感，小型円形核，壊死物質と変性した細胞，多数のアポクリン化生細胞，二相性不明瞭の所見から鑑別困難とした．硬癌 2 例は軽度核不整，核小体明瞭の所見から鑑別困難とした．充実腺管癌 1 例は核の大小不同，核小体明瞭の所見から鑑別困難とした．浸潤性小葉癌 1 例，管状癌 1 例は軽度核不整の所見から鑑別困難とした．対象症例はいずれも再鏡検を行っても，悪性と診断することは困難であった．

【まとめ】低異型度浸潤癌は核異型が非常に弱く，良性病変と鑑別が難しい症例が多い．今回，検討を行った症例に細胞診で悪性と診断可能であった低異型度浸潤癌を加え，低異型度浸潤癌を拾い上げるポイントを提示させていただく．

WS11-6　乳腺粘液産生性病変の細胞診断と臨床像

国家公務員共済組合連合会東北公済病院検査科病理[1)], 国家公務員共済組合連合会東北公済病院乳腺外科[2)], 泉中央乳腺クリニック[3)], 東北大学病院病理部[4)], 川崎医科大学病理学 2[5)]

○長嶋真紀(CT)[1)], 高橋良輔(CT)[1)], 武田元博(MD)[3)], 平川　久(MD)[2)], 木村道夫(MD)[3)], 渡辺みか(MD)[4)], 森谷卓也(MD)[5)]

【はじめに】粘液癌やその他浸潤性の乳癌で粘液を伴う場合は核異型や構造異型から悪性の判定は比較的容易である．一方，Mucocele-like lesion（MLL）は当初良性病変として報告されたが，その後異型上皮や非浸潤性乳管癌（DCIS），浸潤癌に併存している症例も報告され，広い疾患スペクトラムを有している．MLL は特徴的な臨床像を示し，画像診断精度の向上から遭遇頻度の増加も考えられる．今回我々は穿刺吸引細胞診で MLL を疑い，その後経過観察がなされた 77 症例について，細胞・組織像と臨床経過を再検討した．

【対象】2003 年 1 月から 2017 年 11 月に穿刺吸引細胞診が施行され，当院で細胞診判定を行い，MLL を疑った症例は 290 例（同期間適正検体 36541 例中 0.8％）で，経過観察できた 77 症例についてその後の経過を確認した．

【結果】77 症例中，組織診断を行った症例は 53 例で，良性 23 例，異型上皮を伴う症例 14 例，DCIS を伴う症例 11 例，浸潤癌 5 例であった．細胞診のみ（良性または鑑別困難）で経過観察した症例が 24 例あった．癌を除く 61 例を平均 56 か月経過観察したところ，13 例（21.3％）は臨床的に病変が不明瞭となった．また，組織診断が行われた 53 例中 3 例（5.6％）に病変の消失が認められた．

【まとめ】経過観察中，組織診断が行われた症例の半数以上に異型上皮，DCIS，浸潤癌が合併していたが，合併した癌のほとんどは低悪性度で，5.6％の症例は未治療でも病変の消失を認めた．早急に侵襲性の高い検査を用いるよりも，慎重な経過観察による対応へと変化している中，病変の悪性度の推定及び経過観察においても細胞診は有用と思われ，注意深い観察と慎重な判断が必要である．

◇ワークショップ 12

HPV 併用検診の現状と今後

WS12-1 HPV 併用子宮頸がん検診 10 年の実績―子宮頸がん；出雲市ほぼ撲滅，島根県半減―

島根県立中央病院産婦人科

○岩成　治(MD)

子宮頸がん罹患年齢と妊娠年齢が一致してきた現在，浸潤がん防止は必須である．HPV ワクチン接種が休止状態の日本，検診で浸潤がんを防止しなくてはならない．そのためには 1）精度の高い検診方法を用いて，前がん病変である CIN3 までにすべてを検出する事と，2）若年受診率を限りなく 100%（少なくとも 80%以上）にすることが肝要である．我々は 2007 年から出雲市（人口約 18 万人）の住民検診（行政検診）において，細胞診・HPV 検査併用検診を開始したところ，若年受診率が徐々に上昇し約 70%（含妊婦健診 10%，含職域健診 20%；対人口比）になった．その結果，全国並みであった子宮頸がん罹患率（8.0）が，2.0 に激減した．2016 年の子宮頸がん患者は未受診者の 4 人のみであった．CIN3 の検出数は，若年受診率の向上とともに上昇し，約 2〜3 倍となっている．この 10 年間に HPV 併用検診受診者に浸潤がんは出ていない．しかし，まだ未受診者が 30%も存在することから，行政の未受診者対策の一環として，自己採取法による HPV 検査を 2015 年に導入した．その結果，未受診者の 10%にあたる 2120 人が検査を受け，10 人の CIN2/3 を検出でき，その有効性を確認できた．島根県（人口約 70 万人）の全市町村においては，2009 年から細胞診・HPV 検査併用検診を開始した．市町村によって，若年受診率，受診者の自己負担額，受け皿である産婦人科施設数などに温度差があり，8.0 であった罹患率は低下したものの 4.0 に留まっている．HPV ワクチン接種率約 70%以上・検診受診率約 70%以上の欧米では費用対効果を考慮し，すでに HPV 併用検診から HPV 単独検診（細胞診トリアージ）に移行する時代に入った．

WS12-2 HPV 検査併用検診の有用性と課題

新百合ヶ丘総合病院がんセンター[1)]，自治医科大学産婦人科[2)]

○鈴木光明(MD)[1)]，藤原寛行(MD)[2)]，森澤宏行(MD)[2)]

我々は栃木県小山地区において，2012 年 4 月から LBC と HPV 検査併用による子宮頸がん検診をスタートさせた．2016 年 3 月までの 4 年間（延べ 31.673，初回受診者 24.702）の結果を解析し，また同地区における細胞診単独検診時代との比較も行った．結果を以下に列挙する．1）LBC-/HPV-：92.2%，LBC-/HPV＋：2.6%，LBC ASC-US/HPV-1.1%，LBC ASC-US/HPV＋： 1.4%，LBC＋：2.7%，で要精検率は 4.1%であった．2）ASC-US/HPV の組織診結果は 62.5%に病変が確認され，内訳は CIN149.8%，CIN2 9.8%，CIN3 2.8%で，LSIL（各々 52.1，12.2，2.8%）と同等であった．一方，ASC-US/HPV-での要精検率は 4.2%に過ぎなかった．3）細胞診陽性のうち HPV-は 74 例（11%）で，うち 6 例が CIN2＋であった．4）25-29 歳は要精検率：7.9%，CIN3＋検出率：6.3%，で 30-34 歳と有意差を認めなかった．20-24 歳では HPV 陽性率：16.6%，要精検率：9.9%，と有意に高率で，一方，組織診結果は CIN3＋：0%，CIN2＋：11.5%と有意に低率であった．5）細胞診単独検診時代の要精検率は 2.4%で，全精検受診者に CIN2＋が占める割合は 17.3%であった．一方，併用検診においては CIN2＋の割合は 25.6%であった．また併用検診時代の CIN 2＋の発見数は 3 年間を通して細胞診単独時代を上回った．6）併用検診のコストは 3 年間比較で，単独検診に比べて 27.7%の増額となった．以上より，HPV 検査は ASC-US のトリアージとなること，併用検診は 25 歳以上が適切であること，また高度病変の発見数を大幅に増加させることが判明した．しかし，スタート当初はコスト増となり，また HPV プライマリーと比較して上乗せ効果は検討の余地がある．

WS12-3　福井県における対策型検診に HPV 検査同時併用検診導入の試み —2 年目の報告を報告—

福井大学医学部産科婦人科

○黒川哲司（MD），大沼利通（MD），品川明子（MD），知野陽子（MD），吉田好雄（MD）

【目的】福井県の対策型子宮頸がん検診に導入した臨床研究である FCCS study は，3 年間の経過観察後，日本における理想的な HPV 検査導入方法を提案するものである．現在，2 年間のデータ集積が終了した．1 年目の結果では，細胞診検診の感度が約 70％で，HPV 検査同時併用により感度を改善させるが特異度を低下させることを報告した．今回報告する 2 年間のデータでは，1 年後の HPV 感染消失率と CIN 病変の進展と消退を明らかにした．

【方法】対象者は対策型子宮頸がん検診の参加者の中で研究に同意した 7,585 名である．方法は，全ての検体を液状検体法で収集し，その検体から細胞診と HPV 検査を施行した．その結果で，細胞診正常で HPV 検査陰性者の一部と細胞診正常で HPV 検査陽性者全員に精密検査を施行し，3 年間 HPV 検査・細胞診・組織診を施行した．

【結果】1 年後の 16 型・18 型・16/18 型以外の高危険群（以下，others）の消失率は，それぞれ 22％・27％・50％であった．16 型の消失率は，others と比較し明らかに低かった．一方，1 年後に陽性になる頻度は，6.7％であった．組織診の結果から，病変なしから CIN への進展率は，12％であった．特に，CIN2 から CIN3 への進展率は 25％（2/8）であり，その 2 例とも 20 代の 16 型であった．CIN2，CIN1 の消退率は，それぞれ 60％，13％であった．年齢別に HPV 消失率を検討したところ，24-29 歳では 12/29 の 41.4％でした．特に，消失した 12 例の内 10 例は 83％が others でした．

【総括】2 年目までのデータを踏まえると，25-29 歳の受診者には，高危険群 HPV 陽性者全員に精密検査を行うことは不利益が大きく，HPV16 型陽性者にのみ行う方が効率よく前がん病変の発見に寄与する可能性を示唆した．

WS12-4　子宮頸がん検診における HPV16/18 型判定の有用性に関する研究

小樽市立病院婦人科[1]，北海道対がん協会細胞診センター[2]，北海道大学医学研究科総合女性医療システム学[3]，北海道大学医学部産婦人科[4]，札幌医科大学産婦人科[5]，旭川医科大学産婦人科[6]

○木川聖美（MD）[1]，藤田博正（MD）[2]，Sharon J. B. Hanley（その他）[3]，笠茂光則（MD）[2]，佐々木隆之（MD）[2]，渡利英道（MD）[4]，齋藤　豪（MD）[5]，千石一雄（MD）[6]，櫻木範明（MD）[1,4]

【背景】国内では ASC-US に対して HPV-DNA 検査でコルポスコピー検査を行うことが浸透しているが，近年，多くの臨床研究により子宮頸がん検診の一次検診として HPV DNA 検査の有用性が示され，さらに HPV16 型/18 型の判別法の有用性についても研究されている．

【目的・方法】2014 年度の北海道対がん協会の婦人科検診受診者を対象に，HPV DNA 検査併用の子宮頸がん検診の有用性について，高度子宮頚部病変（CIN2/CIN3/及び浸潤がん）の検出における hrHPV の検出及び 16 型/18 型の判別効果を前方視的に検討した．本研究は北海道大学病院自主臨床研究審査委員会の承認を得て実施した．初診から 1 年目の結果を報告する．

【結果】対象は本研究に同意し基準を満たした 20－69 歳の女性 14,644 人（50.6±11.2 歳）．細胞診異常は 2.4％，hrHPV 陽性率，HPV16/18 型の陽性率はそれぞれ 4.6％，1.2％であった．初診から 12 か月以内に検出された CIN2，CIN3 における hrHPV 陽性率はそれぞれ 86.7％，89.4％，HPV16/18 陽性率はそれぞれで 44.4％，46.9％であり，ACIS 及び浸潤がん 10 例では全て HPV16/18 型陽性であった．25－69 歳の細胞診 NILM 14,161 人（51.1±10.8 歳）を対象とした場合，HPV16 型/18 型陽性率は 0.7％，その他 12 型の hrHPV 陽性率は 2.4％であり，初診から 12 か月以内の CIN2 以上，CIN3 以上の検出率は，16 型/18 型で 17.2％，8.0％，その他 12 型の hrHPV に対する相対リスクはそれぞれ 5.6（2.4－13.0，$p<0.001$），3.0（1.1－8.4，$p=0.03$）であった．

【総括】子宮頸部細胞診で NILM であっても HPV 16/18 型陽性の場合は，高度子宮頸部病変が短期間で発見されるリスクが高いため，コルポスコピー，組織診による精査や慎重な経過観察を行うことが望ましい．

WS12-5 検診手法としての HPV 検査の有用性を検証するランダム化比較試験 ―進捗報告―

慶應義塾大学医学部産婦人科学教室[1)], 山梨県立中央病院[2)], 東京慈恵会医科大学附属柏病院産婦人科[3)], 沖縄徳洲会千葉徳洲会病院婦人科[4)], 先端医療振興財団臨床研究情報センター[5)], 京都府立医科大学大学院医学研究科生物統計学[6)]

○森定　徹(MD)[1)], 寺本勝寛(MD)[2)], 高野浩邦(MD)[3)],
佐々木寛(MD)[4)], 岩田　卓(MD)[1)],
原田智佳子(その他)[5)], 山内崇司(その他)[5)],
竹綱正典(その他)[5)], 手良向聡(その他)[6)],
青木大輔(MD)[1)]

がん検診においては，当該検診手法による死亡率減少効果が認められることをもって科学的根拠が示されたとされ，細胞診による子宮頸がん検診は相応の科学的根拠を持つ検診として実施されている．近年，より感度の高い検査として HPV 検査の検診への導入が検討されているが，本邦では細胞診との比較においてその妥当性を判断するための知見の蓄積は充分ではない．

そこで，HPV 検査を用いた検診の有用性を評価するための科学的検証を計画した．検診方法として，(1)細胞診を単独で実施する方法（細胞診単独群）と，(2)HPV 検査と細胞診と同時に実施する方法（HPV 併用群）を前向き無作為化により比較する．山梨県および千葉県柏市の検診受診者を対象として，同意を得た後に両群に割付けし，7 年間の観察期間において主要評価項目である CIN3 以上の検出数，その他 CIN1/2 の検出数や検診の不利益としての受診回数や生検回数を評価する．

最終登録数は 18,376 人（単独群 9,139 人，併用群 9,237 人）であり，要精検率は両群合わせて 7.41%，精検受診率は 70.9%であった．初回検診結果が陰性であり 2 年後の細胞診による通常検診の対象となった参加者は 17,014 人であったが，適時の検診受診を把握できたものは 13,054 人（76.7%）であった．現在，個別の受診勧奨やアンケート調査による対応を計画している．HPV 検査併用検診においては検診結果陰性の場合の検診間隔の延長が期待されているが，確実な定期検診を促すための対応が必須であることが判明した．

本研究は，HPV 検査を用いた場合のわが国の子宮頸がん検診のあり方を構築する際の重要なエビデンスとなることが期待される．

WS12-6 HPV 検査併用の有用性に関する研究参加自治体の現状と課題―八王子市の事例から―

八王子市医療保険部成人健診課

○新藤　健(その他)

東京都八王子市は都心から西へ 40 km，人口は 56 万人を数える．平成 27 年 4 月に東京都内自治体初の中核市となり，平成 29 年度に市制 100 周年を迎えた．本市は，国の指針に定められた科学的根拠に基づくがん検診を，適切な方法，高い質で実施することを基本方針としている．八王子市医師会の協力の下，精検未受診者を受診に結びつける，また，精検受診者を把握する取組を行い，高い精度管理体制を構築している．結果，プロセス指標である精検受診率は，胃，肺，乳，子宮頸がん検診において，例年，国の目標値である 90%を達成している．一方，科学的根拠が未確定な検診については，本市の精度管理体制を背景に，検査検証事業として実施し，その成果が科学的根拠構築の一助となることを目指している．

その一つが，厚生労働省研究班や日本医療研究開発機構研究班で実施されている「子宮頸がん検診における細胞診と HPV 検査併用の有用性に関する研究」への参加である．この研究は，平成 25 年度から平成 27 年度までの 3 か年を介入期間とし，平成 34 年度末までの後追いを行う．介入が終了し，追跡期間となった現在，全国 39 の市町村から得られた研究参加者は，約 2.5 万人に及ぶが，この多くは本市の参加者である．当検査検証事業に関わる業務では，通常の検診業務を超える経過観察の把握や，受診勧奨・再勧奨の実施等，現場の苦労も多い．しかしながら，研究班や現場の医師の熱意に応える，また，本市の結果が，国の科学的根拠構築の一助になり得るというモチベーションをもって，日々がん検診業務に当たる自治体の現場での現状と課題を報告する．

◇細胞検査士会ヤング committee ワークショップ

Papanicolaou 染色の標準化に向けて

YC-1　ヤングコミッティ 16 施設での染色アンケート調査と報告

砂川市立病院医療技術部検査科病理[1)], 新潟大学地域医療教育センター魚沼基幹病院検査科[2)], 八戸市立市民病院臨床検査科病理[3)], 帝京大学医学部附属病院病院病理部[4)], 東海大学医学部付属病院病理検査技術科[5)], 日本医科大学武蔵小杉病院病理診断科[6)], がん研究会有明病院[7)]

○椎名真一(CT)[1)], 渋谷大輔(CT)[2)], 松長夢子(CT)[3)], 向山淳児(CT)[4)], 萩原範子(CT)[5)], 中村祐司(CT)[6)], 古田則行(CT)[7)]

【はじめに】近年，病理検査においても取り巻く環境が大きく変化し，試薬管理の明確化や染色方法に対しての標準化と精度管理が重要視されるようになってきた．我々は，Papnicolaou(Pap.)染色の標準化とその先の精度管理を目指して，各施設における Pap.染色の現状を把握する為，アンケート調査を実施し，その結果について報告する．

【方法】ヤングコミッティメンバー 16 施設に対して，使用試薬・液状検体法の実施状況・染色方法・染色工程等の管理方法についてアンケート調査を実施した．

【結果】全施設で使用試薬は市販品を用いており，非婦人科領域では未コーティングガラスを使用している施設が 5 施設あった．液状検体法は 9 施設で行われており，BD 社の SurPath 法が一番多く使用され，検査材料は様々であった．染色方法は 1 施設のみ用手法で行っており残りの施設では自動染色装置を用いて行っていた．染色工程では，直接塗抹法と液状検体法での染色条件を変えている施設は 2 施設と少なく同条件で染色している施設が大多数であった．また，定着を行っている施設は 2 施設，OG/EA 染色液後の分別を 95%ではなく 100%エタノールで行っていた施設も数施設あった．染色液の交換は，標本の染色枚数によっても異なると思うが，各施設様々な頻度で行われていた．

【結論】ヤングコミッティメンバー 16 施設における Pap.染色の使用試薬や染色方法等の現状を把握する事が出来た．さらに，各施設様々な試薬や条件で染色を行っているが，使用試薬や染色手順はしっかりと整備されている事も分かった．今後，調査施設数を増やし全国の状況を把握しまとめる事で，各施設における Pap.染色の標準化や改善に役立つ情報となる事を期待したい．

YC-2　ヤングコミッティメンバー 16 施設間の Papanicolaou 染色の比較

東海大学医学部付属病院病理検査技術科[1)], 東京医科大学病院病理診断科[2)], 滋賀医科大学医学部附属病院検査部[3)], 相模原協同病院医療技術部臨床検査室病理検査[4)], がん研究会有明病院付設細胞検査士養成所[5)], 東海大学医学部基盤診療学系病理診断学[6)]

○萩原範子(CT)[1)], 稲垣敦史(CT)[2)], 山口　大(CT)[3)], 和田光平(CT)[4)], 古田則行(CT)[5)], 伊藤　仁(CT)[1)], 中村直哉(MD)[6)]

【はじめに】Papanicolaou（Pap.）染色は細胞診標本の基本となる染色法であるが，その染色条件について統一された方法は未だ確立されていない．各施設が市販試薬や自家調整試薬をメーカー推奨あるいは独自の条件で使用している．一方，second opinion や consultation など，他施設標本の判定を行う機会が増えつつあり，Pap.染色の統一が望まれている．そこで今回，Pap.染色の標準化へ向けた試みとして，北海道から沖縄県のヤングコミッティメンバー 16 施設間の Pap.染色の比較検討を行ったので報告する．

【対象と方法】各施設で Pap.染色を施行し，「正常あるいは良性」，「角化型扁平上皮癌」と判定された各 1 枚，合計 32 枚の子宮頸部擦過細胞診標本を対象とした．これらの標本に出現する表層細胞および中層細胞，扁平上皮化生細胞，角化型扁平上皮癌細胞について染色性の比較を行った．方法は，メンバー 16 名の細胞検査士が核と細胞質の染色性など 5 項目の評価，および総合評価を 3 段階（A：良，B：可，C：不可）で行った．さらに，16 施設で行ったアンケート結果をもとに染色性の違いや要因について検討を行った．

【結果】総合評価 A が 14 施設，B が 2 施設であり，判定に支障を来す評価 C の施設は無かった．評価 B となった要因には，試薬の長期間使用や染色液の分別不良などが考えられた．また，各評価項目では核や細胞質の染色性やコントラストに施設間差が見られた．

【まとめ】今回の検討より，細胞判定に支障を来す Pap.染色標本は無かったが，施設間で染色性の違いが浮き彫りとなった．客観性を加えるため今後さらに評価者人数や評価項目を増やし，アンケート結果を踏まえた各施設の染色性について報告する．

YC-3 Papanicolaou 染色の試薬管理とその染色性

日本医科大学武蔵小杉病院病理診断科[1)], 東京大学医科学研究所附属病院病理診断科[2)], 東京医科歯科大学大学院保健学研究科[3)], 青森市民病院医療技術局臨床検査部病理検査室[4)], 国立がん研究センター中央病院病理・臨床検査科[5)], がん研究会有明病院付設細胞検査士養成所[6)]

○中村祐司(CT)[1)], 傳田珠美(CT)[2,3)], 八木橋祐弥(CT)[4)], 中谷久美(CT)[5)], 牧野隆浩(CT)[1)], 古田則行(CT)[6)]

【はじめに】日常業務の中で，日々使用し続けている試薬には，劣化が付き物であり，どの染色でも身に覚えのある現象である．染色性を維持するため，定期的に試薬を交換するが，その頻度や方法は定められていない．今回，我々は全国 16 施設の Papanicolaou 染色の試薬交換に関するアンケートを実施したので報告する．

【方法】施設間における染色試薬の管理について，「ヘマトキシリン液」「分別液」「OG 液」「EA 液」を中心に，染色工程で使用している各試薬の交換頻度および方法を調査した．また，試薬交換前後の染色性の差を比較した．

【結果】染色試薬の管理方法は各施設様々であったが，どの染色液も多くの施設が 1〜2 週間に 1 回，全量交換を行っていた．また，半量ずつ交換する施設もあった．分別液は毎日交換する施設も多かった．分別・脱水・透徹に用いられるアルコールやキシレンの交換頻度は様々だが，どの施設も全槽交換もしくは 1 槽目を廃棄，継代し，最終槽を新しくしていた．試薬交換前後の染色性については，多くの標本間で判定に影響を及ぼすような差は見られなかった．

【考察】染色試薬の管理方法の調査報告とともに，交換頻度による染色性の比較・検討をした．試薬の劣化には，工程内での水や前液の持込みによる試薬の希釈化・pH 変化，染色による色素量の減少など，様々な要因が絡みあっている．それぞれの原因をすべて解消することは難しいが，一定の染色性を保つための努力が必要である．試薬交換による染色性の違いを把握し，各施設において，試薬交換の最適なタイミングを図ることができる一端となれば，標準化・精度管理につながっていくと考える．

YC-4 ヤングコミッティ施設間でみえた Papanicolaou 染色の標準化に向けた課題

沖縄県立南部医療センター・こども医療センター検査科[1)], 兵庫医科大学病院病院病理部[2)], 奈良県立医科大学附属病院病院病理部[3)], 帝京大学ちば総合医療センター病院病理部[4)], がん研究会有明病院付設細胞検査士養成所[5)]

○新垣善孝(CT)[1)], 石田誠実(CT)[2)], 龍見重信(CT)[3)], 山本善也(CT)[4)], 古田則行(CT)[5)]

【はじめに】近年の病理・細胞診検査を取り巻く状況を鑑みると，各施設が同等の染色性を持ち合わせる，「染色の標準化」は必要不可欠なテーマといえる．我々は，Papanicolaou（Pap.）染色の染色環境や染色性にどの程度の施設間差があるのかを調査し，その結果をもとに，「染色の標準化」には何が必要かを検討したので報告する．

【方法】演題 1〜演題 3 で行われた調査・検討結果を分析し，標準化に向けた課題を検討した．

【結果】染色の標準化には 1．目標とする染色結果の作成，2．染色性をコントロールする技術，3．評価方法の検討が必要と考えた．

【考察】全て同一の試薬を用い，同一の染色工程で染色を行う方法は標準化として最も合理的だが，現実的とは言えない．また，染色環境の違い（水洗時の水温，水質，染色枚数など）をコントロールすることも不可能である．以上のことから我々は，基準となる染色結果を定め，その染色性を目指して各施設がアプローチする方法が適当ではないかと考えた．その際，試薬や染色工程の如何を問わず，各施設の技師が染色結果をもとに試薬の状態を把握し，技術調整・試薬管理を行う．条件設定に時間を要するが，一度決めてしまえば安定的に運用可能と考える．また，目標とする染色性が示せているかを確認するためには客観的な評価方法が必要と考える．いつだれがどこで見ても同じクライテリアで判定が行える品質管理された Pap.染色標本を目指して，標準化に向けて考えていきたい．

◇医療安全セミナー

多重複雑化する安全管理の仕組み：特定機能病院の立場より

札幌医科大学医学部病院管理学[1)]，札幌医科大学附属病院医療安全部兼循環器腎臓代謝内分泌内科[2)]

○土橋和文（MD）[1,2)]

「安全で質の高い医療の実践」と「先端医療の研究・開発」をもって，「社会に貢献」することは，医療人に課された古典的使命である．近年，医療の効率性・経済性が重視され，医療に対する社会的要望の多様化は Structure（構造）および Process（過程）のみならず，Outcome（帰結）としての結果と説明責任が求められつつある．しかし，現状の医療および医療現場は依然として不確実であり，方法（Method）の確立にはなく医療者の心情（Mind）の醸成が重要である．

特定機能病院での医療安全および医療倫理では，複数のランドマーク事案を経て，インシデント・アクシデント・オカレンス報告，CPC・M&M・QICI 制度の強化に加えて，多職種関与による説明承諾の標準化と院内監査，新規および未経験・未承認医療報告制度，医療関連死を含む全件調査，モニタリング制度，学会主導実績登録，先進および研修医実施可能医療登録制度，公益通報者保護制度，施設間相互チェック，外部監査制度，管理者の研修ガバナンス強化など，多彩かつ多重な報告・モニタリングの体制整備が必要となっている．

日本臨床細胞学会は多職種参画と教育普及活動に率先して取り組まれ，わが国の医療安全・倫理と医療人育成の先駆的実践者であると拝察申し上げます．本企画では，現状の特定機能病院に求められている多重化した報告・モニタリングの体制および医療事故調査報告制度への具体的取り組みについても言及する．もって，貴学会員および学術集会参加者の日常診療のみならず，今後の医療人としての活動の一助となれば幸いです．

◇医療倫理セミナー

医学・医療における研究倫理―志向倫理の確立に向けて―

旭川医科大学病理学講座腫瘍病理分野

○西川祐司（MD）

近年，医学・医療を含むさまざまな領域において重大な倫理的逸脱事例が明るみになり，大きな社会問題となっている．このような事例の発生を防ぐためには，従来からの予防倫理だけでは不十分であり，自律的な判断ができるための志向倫理の考え方を取り入れていくことが重要であると指摘されている．研究は科学の成立および発展に欠かせない営為であり，研究倫理以前に，科学と研究の意味に関する基盤をあらためて確認しておくことは有益であろう．我々研究者は科学の方法を用いて実在の事物を探求するが，この方法の最も顕著な特徴はアブダクション（仮説形成）とその検証もしくは反証である．アメリカの哲学者パース（C. S. Peirce）によれば，アブダクションには常に間違う可能性があり（可謬主義），我々の知識はけっして絶対的なものではなく，いわば不確実性と不確定性の連続体の中に常に浮かんでいるものとしてとらえられる（連続主義）．そして，我々が追及する究極の真理に個人個人が到達することを望むことはできず，我々は研究者の共同体の一員としてそれを追求することができるだけである．科学をこのように把握することにより初めて，研究者同士の信頼を尊重すること，自らが規範を守ること，社会に対し貢献することなどの研究者の義務が明確になる．医学研究者や医療関係者が実際に直面する倫理的問題の多くは，ヒトを対象とする臨床研究のあり方，研究費の適正使用，研究不正（捏造，偽造，盗用など）の防止に関連している．本セミナーではこれらを概観するとともに，科学的研究の本来の意義を問い直すことが志向倫理を根付かせるために大切であることを論じたい．

◇ Global Asia Forum

Current Status of Cytology in Asian Countries

GAF-1 Metastasis of Colon Cancer to the Breast：A Case Report

Department of Pathology and Laboratory Medicine, Koo Foundation Sun Yat-Sen Cancer Center, Taipei, Taiwan

○Mei-Ling Wu, Jen-Sheng Ko

【Introduction】Breast metastases from extramammary neoplasms are extremely rare with the incidence of 0.5-3%. To evaluate the unusual cytological features of metastatic extra-mammary tumors could provide the accurate diagnosis and prevent unnecessary surgery.

【Case Presentation】A 50-year-old woman followed up the right thyroid nodular goiter regular with ultrasound exam and a left supraclavicular lymph node was noted incident. The fine needle aspiration cytology of lymph node was reported as poorly-differentiated carcinoma and the patient was referred to the oncologist immediately. After systemic work up of the patient with imaging studies and endoscopic exam, she was diagnosed sigmoid colon cancer with extensive metastatic lymphadenopathy from neck to pelvis, cT3N2bM1. She received multiple regimens of chemotherapy and radiation therapy for disease control. During the schedule of her treatment, several tiny skin nodules with of left chest wall and left breast mass with erythematous change were noted by the clinician, the ultrasound-guided core biopsy and imprint cytology were performed to evaluate the breast tumor.

【Result】The morphologic features of breast imprint smears show nuclear pleomorphism and prominent nucleoli with severe necrosis and degeneration. On the breast histology section, the cancer cells manifest high N/C ratio with coarse chromatin clumping of hyperchromatic nuclei and prominent nucleoli. Apoptotic bodies and spotty tumor necrosis are observed. The immunohistochemical stains of breast biopsy specimen are negative including Estrogen receptor, Progesterone receptor, HER2 and GATA-3 but positive for CDX-2, CK20 and highly labeling of Ki-67 about 90%. According the immunohistochemical results and comparing the cytopathologic morphology with previous endoscopic tissue, and neck lymph node aspiration, the carcinoma cells of breast may be consistent with metastasis from colon as primary site.

【Conclusion】It is important to compare the unusual features with previous diagnosed neoplasm when the cytomorphological features are not matching the typical breast carcinoma. Early and accurate diagnosis of secondary breast involvement could provide appropriate management and avoid unnecessary harmful treatments in these patients.

GAF-2　Cytology of Body Fluids

MHAM College of Medicine, Cebu City, Philippines

○Annette L. Salillas

Because of its complexity, cytopathologic evaluation of effusion fluids can be challenging. However, because effusion fluids are relatively easy to collect, any pathology laboratory may be confronted with such specimens, regardless of its level of expertise.

In comparison to other common specimens, effusion fluids need a special and unique approach for cytopathologic evaluation. Although washing the serous cavity with saline or balanced salt solution may be expected to yield a cell sample similar to effusion fluid, there are differences that must be taken into account.

A significant proportion of problems associated with cytopathologic evaluation of effusion fluids are related to specimen collection and processing.

Discussion will focus on preparation techniques and basic requirements for an optimal cytopathologic screening as well as in the identification of cells causing the underlying pathologic process, such as infections, inflammation and neoplasia.

Almost 20% of the effusions examined are directly or indirectly related to the presence of malignant disease.

Every specimen comes to us as a question begging for an answer.

Cytologic diagnosis by examination of exfoliated cells in serous cavity effusions and cerebrospinal fluids are one of the most challenging areas in clinical cytopathology.

Familiarity with the variety of cytomorphological features of specific conditions, along with awareness of the overlapping features of some benign and malignant diseases, are essential to meet these challenges.

GAF-3　Pitfalls of Rapid On-Site Evaluation in Endoscopic Ultrasound-Guided Fine Needle Aspiration Cytology for Pancreatic Tumors

Department of Diagnostic Pathology, National Hospital Organization Kure Medical Center and Chugoku Cancer Center, Kure, Japan[1], Institute for Clinical Research, National Hospital Organization Kure Medical Center and Chugoku Cancer Center, Kure, Japan[2], National Hospital Organization Kure Medical Center and Chugoku Cancer Center, Kure, Japan[3], Department of Molecular Pathology, Hiroshima University Graduate School of Biomedical & Health Sciences, Japan[4]

○Daiki Taniyama (MD)[1,4], Kazuya Kuraoka (MD)[1,2], Hiroki Fujisawa (CT)[1], Arisa Kan (CT)[1], Naoko Yasumura (CT)[1], Miho Yoshida (CT)[1], Tamaki Toda (CT)[1], Yumi Saiki (CT)[1], Hideki Yamamoto (MD)[1], Junichi Zaitsu (MD)[1], Akihisa Saito (MD)[1], Wataru Yasui (MD)[4], Kiyomi Taniyama (MD)[3]

Background：Rapid on-site evaluation（ROSE）is useful for cytological diagnosis of a pancreatic tumor. We perform ROSE by endoscopic ultrasound-guided fine needle aspiration cytology（EUS-FNA）as a routine practice, and have experienced some challenging cases.

Materials and methods：In total, 159 cases were harvested from March 2010 to December 2017. Until September 2012, 25 cases were diagnosed by a conventional（C）method. After September 2012, 134 cases were diagnosed by ROSE. For ROSE, samples were spread over glass slides by a physician. Subsequently, a pathologist observed the sample macroscopically, and removed blood coagulations and tissue fragments when found. Tissue fragments were processed to tissue specimens. Samples on the slides were air-dried and one to six Diff-Quick stained specimens were made for each case. The residual and irrigated samples in the syringe were used for liquid-based cytology by a Liqui-Prep method. Cytology results were classified as inadequate, benign, atypical, suspicious, or positive.

Results：In 159 cases, positive, suspicious, atypical, benign or inadequate were detected in 15 and 87, one and 17, one and six, six and 22, and two and two by the C and ROSE method, respectively. Histological diagnoses were made in 14 of 25 and 66 of 134 cases, respectively. Sensitivity was 75%（9/12）and 89%（42/47）respectively with no

statistical difference. Mean turn around times were 2.8 days and 32.3 minutes, respectively. Among histologically confirmed positive cases, two metastatic colorectal adenocarcinomas to pancreas were found as pitfall cases in ROSE. In these two metastatic cases, large-scale cancer cell clusters and nucleoli swelling of cancer cells were observed in cytology and could be important in differentiation between metastasis and primary cancers.

Conclusions：ROSE of EUS-FNA is important in providing rapid and accurate diagnosis. Challenging cases indicated differential clues between colorectal and pancreas adenocarcinoma.

GAF-4 Molecular Testing for *EGFR* Mutation in Non-Small Cell Lung Cancer：Chiang Mai Experience

Department of Pathology, Faculty of Medicine, Chiang Mai University, Chiang Mai, Thailand

○Sarawut Kongkarnka

In non-small cell lung cancer (NSCLC) patients, the investigation for epidermal growth factor receptor (*EGFR*) mutation status has become a standard clinical practice since a subset of individuals with *EGFR* mutated NSCLC benefits from treatment with EGFR tyrosine kinase inhibitors (TKIs). Genomic alteration analysis of lung cancer has been traditionally performed on formalin-fixed paraffin-embedded (FFPE) surgical pathology tissue. However, the majority of the submitted materials are small biopsy or cytology specimens, obtained by a minimally invasive procedure such as a bronchoscopy or CT-guided biopsy. Additionally, most patients with NSCLC are known to present with advanced-stage disease and not suitable for surgical resections. Therefore mutation testing needs to be performed on an existing material from small biopsy and cytology samples. Although several studies have reported that a mutation is detectable in markedly small material with very low yield of genomic DNA. It is still challenging for cytopathologists to establishing analysis strategies because there are no standard guidelines for molecular testing on cytology specimens.

Our aim is to report our institutional experience with cytology cell block (CB) and cell-free DNA (cfDNA) for *EGFR* mutation analysis. We conclude that they are not inferior to small biopsy or resection specimens and provide an alternative source to genotypically characterize the cancer for effective personalized therapy. Nevertheless, the utility of these different specimens remains to be elucidated, particularly in comparison to resected samples.

GAF-5　Impact of HPV vaccine on infection and CIN2+ in Australia and the move to HPV based screening

Registries and Research, Victorian Cytology Service, Victoria, Australia[1], School of Population and Global Health, University of Melbourne, Victoria, Australia[2]

○Julia ML Brotherton[1,2]

Australia has an enviable track record in cervical cancer prevention using conventional cytology, due to its registry infrastructure and high quality broadly accessible screening program. Since 1991 the incidence and mortality from cervical cancer in Australia has halved. The major limitations to the cytology program were suboptimal participation, inequity in participation including for Indigenous women, and the characteristics of the test, with imperfect sensitivity and limited effectiveness at preventing adenocarcinoma. Further, the performance of cytology will decline as prevalence of CIN falls due to vaccination.

Australia is in its 12th year of HPV vaccination using 3 dose quadrivalent HPV vaccine from 2007 until 2018 when 2 doses nonavalent vaccine commenced. In 2013 male vaccination started. 3-dose coverage in the targeted group (12-13 year females) is 79%. Vaccination has resulted in falls in genital warts, HPV infection, recurrent respiratory papillomatosis, and high grade CIN.

The use of HPV testing for primary screening was assessed in international trials, showing that more high-grade cervical lesions are detected in the first screening round (improved sensitivity) and fewer cancers are diagnosed in later rounds. Five years after a negative HPV test, the risk of CIN3 + is lower than that of a woman two years after a negative Pap (cytology) test. HPV testing makes possible self-sampling by women who would otherwise not participate in screening. Australia's HPV based screening program targeted every 5 years for women aged 25-74 will be more effective than the current program using cytology screening every 2 years and result in 20-30% fewer cervical cancers.

◇わからん会

PW-1　Von Hipel Lindau 病患者に発生した多形性に富む pleomorphic PanNET の一例

北海道大学病院病理部

○出口貴祥(CT), 丸川活司(CT), 清水知浩(CT), 恩田千景(CT), 後藤久美(CT), 安孫子光春(CT), 岡田宏美(MD), 高桑恵美(MD), 三橋智子(MD), 松野吉宏(MD)

【はじめに】膵神経内分泌腫瘍(以下 PanNET)の約 10%は遺伝により発症するとされ，多発性内分泌腫瘍症 1 型(MEN1)や von Hipel Lindau 病(以下 vHL 病)等の遺伝性疾患と関連深いことが知られている．vHL 病に発症する腫瘍として血管芽腫，腎癌，膵嚢胞，膵腫瘍等があり，今回我々は vHL 病患者に発生した pleomorphic PanNET を経験したので報告する．

【症例】50 歳台男性．30 歳台で小脳血管芽腫を契機に vHL 病の診断がなされ，CT による経過観察中に多房性膵嚢胞を認めた．その後，膵頭部に血流豊富な 18 mm 大の腫瘤性病変を指摘され，精査加療目的で EUS-FNA が施行された．

【細胞所見】血性背景に小型なものから著明な核異型を示す大型ものまで多形性に富む腫瘍細胞を散在性に認めた．細胞質泡沫状で核偏在傾向，クロマチン濃染性であった．DiffQuik 染色では小型空胞が細胞内に充満している像が観察された．多彩な腫瘍細胞から退形成性膵管癌を鑑別に挙げたが，推定診断の確定に至らなかった．

【組織所見】膵頭十二指腸切除術による組織診断では，腫瘍細胞がリボン状，胞巣状に増殖し，弱好酸性で泡沫状あるいは淡明な広い細胞質と salt&pepper 状のクロマチンで多形性を示す核を有していた．免疫染色で神経内分泌マーカーが陽性となり，PanNET の診断となった．また，多形腫瘍細胞が主体を占めており，pleomorphic type に分類された．

【まとめ】本症例は典型的な PanNET と異なり，多形性に富む大型の腫瘍細胞が出現し，小型空胞が細胞内に充満した泡沫状細胞質が特徴的であった．vHL 病には細胞質淡明な PanNET がしばしば生じることが知られているが，比較的稀とされる pleomorphic PanNET の存在を認識できた貴重な症例であった．

PW-2 胆管内乳頭状腫瘍との鑑別を要した神経内分泌腫瘍の一例

東北大学病院病理部[1)], 東北大学大学院医学研究科病理診断学[2)]

○山口祐香(CT)[1)], 三浦弘守(CT)[1)], 安達友津(CT)[1)],
今野かおり(CT)[1)], 小泉照樹(CT)[1)],
村山優理香(CT)[1)], 菅原隆譲(CT)[1)], 藤島史善(CT)[2)],
渡辺みか(MD)[1)], 笹野公伸(MD)[1)]

【症例】40 代男性．閉塞性黄疸より発症し，CT にて遠位総胆管に内腔を充満する腫瘤を認めた．胆管内乳頭状腫瘍（Intraductal papillary neoplasm of bile duct：IPNB）疑いにて，胆管擦過細胞診を施行した．IPNB の診断にて膵頭十二指腸切除が施行された．

【細胞所見】血管間質を伴う大型の細胞集塊や中小の重積性集塊とともに，多数の孤立細胞が観察された．細胞は粗大顆粒状のクロマチンパターンを示す類円形核を有し，大小不同や軽度の核異型を伴っていた．核偏在性で胞体はライトグリーン好性で比較的豊富であった．以上より腺癌(IPNB) の可能性を第一に想定した．

【組織所見】総胆管内に有茎性ポリープ状の腫瘍を認めた．組織学的には類円形核と弱好酸性微細顆粒状の胞体を有する立方状～多稜形細胞が，豊富な血管間質を伴い索状～胞巣状に増生していた．免疫染色にて神経内分泌マーカーに陽性を示し，Ki67 陽性率は 3％であった．以上より，NET，G2 と診断された．

【まとめ】臨床情報に加え，血管間質を伴う集塊が乳頭状集塊と判断され，細胞像が多彩であったため腺癌(IPNB) が疑われた．NET の細胞像として，胞体が比較的豊富で，形質細胞様の偏在核や多形性が種々の程度にみられるとされ，本例も合致するものであった．太い血管間質の存在は非典型的であったが，血管周囲に集簇することは神経内分泌腫瘍の特徴であり，NET の診断は十分可能であった．総胆管発生の NET が稀でありポリープ状発育を示したことから診断に苦慮したが，NET はあらゆる臓器に発生しうる腫瘍であるということを念頭におく必要があると考えられた．

PW-3 頸部リンパ節の穿刺吸引細胞診(FNAC)から病変を推定しえたメルケル細胞癌の 1 例

医療法人王子総合病院[1)], ジェネティックラボ病理解析センター病理診断部[2)], 北海道大学大学院保健科学研究院病態解析学分野[3)]

○下坂光生(CT)[1)], 堀井恒哉(CT)[1)], 小山内翔祐(CT)[1)],
高木芳武(MD)[1,2)], 石津明洋(MD)[1,3)]

【はじめに】メルケル細胞癌(Merkel cell carcinoma：MCC)は，皮膚の神経内分泌系細胞であるメルケル細胞由来の高悪性度の皮膚癌である．頸部リンパ節からの穿刺吸引細胞診(FNAC)で MCC を疑い，原発を推定しえた症例を経験したので報告する．

【症例】74 歳男性．頸部リンパ節腫脹を主訴に他院より紹介受診．頸部リンパ節からの FNAC で MCC または肺小細胞癌の転移が疑われ，その後の全身検索で左頬に 12×15 mm 大の皮下結節を認め，皮膚生検で MCC と診断された．

【細胞所見】壊死性の背景に N/C 比の高い異型細胞を散在性に多数認めた．核は類円形で核小体は目立たず，細顆粒状のクロマチン増量を認めた．LBC 標本による免疫染色の結果，CD3，CD20 が陰性，AE1/AE3 が陽性となった．細胞検査士段階では肺小細胞癌などの神経内分泌腫瘍を考えたが，専門医に提出後 MCC も鑑別疾患として挙げられた．

【組織所見】皮下組織に N/C の高い小型異型細胞の増殖を認め，腫瘍細胞は免疫染色において，TTF-1 が陰性，Synaptophysin，CD56，AE1/AE3 が陽性であった．以上より，MCC として矛盾しないと考えられた．

【まとめ】頸部リンパ節の FNAC から病変を推定しえた MCC の 1 例を報告した．MCC は予後が悪く，早期の段階からリンパ節転移を起こすため，頸部リンパ節からの FNAC において神経内分泌腫瘍が見られた際は，病変の早期発見のためにも MCC を鑑別疾患の候補として付記することが望ましいと考える．

PW-4　アポクリン癌との鑑別に苦慮したアポクリン過形成の一例

市立室蘭総合病院臨床検査科病理

○佐井絵里花(CT), 増田雅巳(CT), 小西康宏(MD), 今信一郎(MD)

アポクリン癌は乳癌取扱い規約において浸潤癌の特殊型として存在し，細胞質に好酸性顆粒や空胞を含み，明瞭な核小体や核の大小不同が見られる．また，浸潤の見られないものは非浸潤性アポクリン癌となる．アポクリン過形成は乳腺症の一つで，異型の見られないアポクリン化生細胞の増生が見られるが，アポクリン化生細胞はしばしば核の腫大や核小体の目立つことがある．今回，多数のアポクリン化生細胞の出現を認め，アポクリン癌との鑑別に苦慮したアポクリン過形成の一例を経験したので報告する．

症例は 74 歳女性で，消化器内科で大腸癌の術前全身検索中に，CT にて乳房腫瘤を指摘され外科紹介となった．MRI で境界明瞭な 1 cm の腫瘤を認め，造影パターンは悪性であった．

細胞診検査を施行したところ，アポクリン顆粒の豊富な細胞が多数採取され，一部に核小体と核の腫大が目立つ細胞集塊が採取されていたことから，アポクリン癌疑いと判定し，Bp＋SNL が施行された．手術材料の組織学的検査において，明瞭な腫瘤の形成を認めず，p63 にて筋上皮が確認でき，非浸潤性アポクリン癌とアポクリン過形成が鑑別として挙げられたが，核型不整が軽度であることからアポクリン過形成の診断となった．

細胞診検体を再鏡検したところ，一部に核の腫大が見られたが，核クロマチンの増量は軽度で，細胞重積は目立たなかった．また，そのほかに採取されているアポクリン顆粒を有する細胞に異型は目立たず，ほとんどが良性のアポクリン化生細胞と判断する事が出来た．一部の核腫大に注目したために，適切な判定に至らなかったと考えられた．当院で過去に経験したアポクリン癌と細胞像を比較し，その違いを考察した．

PW-5　縦隔腫瘍が疑われた髄外造血巣の一例

社会福祉法人北海道社会事業協会小樽病院

○松崎直也(CT), 後藤馨恵子(CT), 寺田修治(CT)

【はじめに】髄外造血巣とは，正常な造血幹細胞が骨髄以外の部位で増殖したもので，多くは造血機能障害や血球破壊の亢進などにより代償的性に造血機能をもった組織である．これらの原因疾患として先天性に溶血性貧血やサラセミアが多い．今回，縦隔腫瘍が疑われた髄外造血巣の一例を経験した．

【症例】40 代，男性，心房細動と呼吸不全を主訴に当院へ救急搬送された．CT 検査にて両側大量胸水，縦隔及び腹膜腔に，胸腰椎へ近接する，最大径 11 cm で内部低濃度の多発腫瘤を認め，著しい肝脾腫を認めた．縦隔腫瘍などが疑われ，両側の胸水細胞診を 2 回施行したが，悪性を示唆する所見は認められなかった．

【胸水細胞診所見】赤血球と炎症細胞を背景に，中皮細胞と反応性中皮細胞が主体の標本であった．悪性を示唆する所見は認められなかった．その後，細胞診標本を再鏡検時に背景の赤血球に中心部が厚く，その周りが薄い標的赤血球を示唆する細胞を認めた．

【結語】貧血の状態の改善が認められず，Hb 6.8g/dl と更に低下したため同意を得て輸血を施行．輸血施行時に初めて本人から「β—サラセミア」の現病歴がある事を申告された．母親及び兄弟もサラセミアであり，濃厚な家族歴が判明．これにより肝脾腫，縦隔及び腹膜腔腫瘍は「髄外造血巣」としても矛盾しない臨床所見と考えられた．

◇一般演題・口演

O-1-2 尿細胞診における全自動有形成分分析装置 UF-5000 活用の試み

セントラル医学検査研究所[1)], 東京医科大学茨城医療センター病理診断科[2)]

○佐藤　恵(CT)[1)], 池澤　剛(CT)[1)], 森下由紀雄(MD)[2)]

【はじめに】弊社では，2017 年 1 月から一般検査において全自動尿中有形成分分析装置 UF-5000（シスメックス株式会社）を導入した．UF-5000 ではフローサイトメトリー法を原理としているが，核酸量や N/C 比を捉えることで異型細胞を検出できるようになった．今回，尿細胞診のファーストスクリーニングとして UF-5000 の有用性につき検討を行った．

【対象】2017 年 7 月から 10 月の尿細胞診検体 806 例を対象に UF-5000 で評価した．異型度を数値化した「Atyp. C」のカットオフ値を 0.5 と設定し，Class III 以上の標本について検討した．

【結果】感度は 67%（16/24 例），特異度は 91%（715/782 例）だった．Class 分類別の UF-5000 検出率は，Class V 100%（8/8 例），Class III 50%（8/16 例）であった．

Class V 相当の異型の強い細胞をもつ標本では UF-5000 で全例を検出した．検出できなかった Class III 相当の症例は，異型細胞量の少ないものや小型の異型細胞，変性の加わったもの，核クロマチンや N/C 比など異型の弱いものであった．

【考察】Class V 標本における検出率は高く十分に活用できることが分かった．しかし，Class III 標本に関しては検出率が低く，尿細胞診のファーストスクリーニングとして使用するには UF-5000 の基本性能の向上と「Atyp. C」以外の各種パラメーターの組み合わせ解析などが必要である．

O-1-3 HGUC 症例において偽陰性と判定された症例の細胞学的特徴

九州旅客鉄道株式会社 JR 九州病院[1)], 八尾徳洲会総合病院臨床検査科病理[2)], 中津市民病院研究検査科[3)], 健和会大手町病院臨床検査部病理科[4)], 小倉記念病院検査技師部病理検査課[5)], PCL 福岡病理細胞診センター[6)], 産業医科大学若松病院臨床検査・輸血部[7)], 産業医科大学病院病理部[8)], 製鉄記念八幡病院病理診断科[9)], 北九州サイトロジークラブ(KCC)[10)]

○牧野裕太(CT)[1,10)], 岩崎由恵(CT)[2,10)],
森　知保(CT)[3,10)], 後藤亮平(CT)[4,10)],
甲斐桜子(CT)[5,10)], 田中哉子(CT)[6,10)],
秋山譲滋(CT)[6,10)], 中島悠貴(CT)[7,10)],
岡ハル子(CT)[8,10)], 下釜達朗(MD)[9,10)]

【はじめに】泌尿器細胞診報告様式 2015 が用いられるようになり，泌尿器細胞診の細胞判定がより明確な基準となった．しかしながら，未だ個人差が大きく集約できていない．今回，尿細胞診の精度向上のため具体的な細胞所見の見方を会得することを目的に，福岡県北九州市を中心に 54 名が尿細胞診を鏡検し結果を考察した．

【方法】最終病理組織診断にて High grade urothelial carcinoma(HGUC)と診断された尿細胞診，通常塗沫標本(二重遠心法)30 例・LBC 標本 30 例の計 60 例を対象に，54 名が再鏡検を行った．鏡検の際，9 つの細胞所見(弱拡大：孤立散在性，核の大小不同，核腫大，強拡大：N/C 比，核偏在，核突出，核形不整，核質増量，核質不均等分布)についてチェックし，Negative，Atypical cells，Suspicious for malignancy，Malignant に判定し，Negative 判定者が多い症例から，細胞学的所見の特徴を考察した．

【結果】54 名による総判定数 3240 件のうち，1 名でも Negative と判定した症例は 60 例の HGUC 中 36 例 213 件，複数名が Negative とした症例は 29 例あった．Negative と判定した症例の特徴は，1. 異型細胞が小型である 2. 異型細胞の出現が少数である 3. 異型細胞が核濃縮，核融解，退色などの二次的な変化をきたしている，といった 3 つの所見が多くみられた．

【まとめ】HGUC の尿細胞診には大型異型細胞だけでなく，小型異型細胞も多く出現する．弱拡大で小型細胞に注視し，孤立散在性，大小不同などがみられた場合，強拡大にて，他の細胞所見(N/C 比，核偏在，核突出，核形不整，核質増量，核質不均等分布)を確認することで，偽陰性を減らすことができると考える．

O-1-4　新報告様式の“Atypical”“Suspicious/Malignant”に分類される HGUC 細胞像の検討

済生会八幡総合病院検査科[1)]，新小倉病院臨床検査科[2)]，小倉記念病院検査技師部[3)]，九州労災病院臨床検査科[4)]，下関市立市民病院検査部[5)]，PCL 福岡病理・細胞診センター[6)]，関門医療センター検査科[7)]，産業医科大学第一病理学教室[8)]

○笠原　稿(CT)[1)]，飯田知聡(CT)[2)]，内田　準(CT)[3)]，金澤茂正(CT)[4)]，佐々木真理(CT)[5)]，出口恵美子(CT)[6)]，畠　敏江(CT)[6)]，見國真樹(CT)[7)]，山田　博(CT)[6)]，松山篤二(MD)[8)]

【はじめに】高悪性度尿路上皮癌（HGUC）の尿細胞診での細胞像はどの所見が有用かを，HGUC60 例を用いて検討を行った．HGUC を疑う場合に新報告様式での“Atypical”か“Positive（Suspicious/Malignant）”かの判定結果はその臨床的対応を異にする．本発表ではその新報告様式での細胞診カテゴリーである“Atypical”“Positive”を明確に判別することが可能であるかの検討を行ったので，その結果を報告する．

【方法】HGUC 症例 60 例（Conventional 標本 30 例，LBC 標本 30 例）を 54 名が報告様式（N,A,S,M）に則って判定（Conv.の鏡検範囲は径 10-12 mm）した．鏡検する際に 9 細胞所見（弱拡大：孤立散在性，核の大小不同，核腫大，強拡大：N/C 比，核偏在，核突出，核形不整，核質増量，核質不均等）について，その有無をチェックし，有の場合，10 未満と 10 以上で分けた（無：0，10 未満：1，10 以上：2）．細胞所見をチェックした後に細胞判定を行った．結果 HGUC60 例 54 名の判定は，Positive（S＋M）が 72%，Atypical が 22%，Negative が 6%であった．一致率の高い Positive 症例は“2”が多く，特に 95%以上が P とした細胞所見は 6 項目あり，一致率の高い Atypical 症例は“1”が多かった．考察及び結論 HGUC の細胞像で優位な所見は，強拡大 6 所見では核形不整，核質不均等分布の重みが強い．加えて核の大小不同，核突出があれば，高い確率で HGUC が示唆される．HGUC 由来の異型細胞は量的，質的な内容に追従しており，弱拡大で無の所見が多い場合でも強拡大で所見を確認することが重要である．これにより“Atypical”“Suspicious/Malignant”の判別は，可能と考えられ，コメントを追記することで臨床への対応が担保される．

O-1-5　「泌尿器細胞診報告様式 2015」による高異型度尿路上皮癌症例の再評価

株式会社 LSI メディエンス病理細胞診ラボラトリー[1)]，株式会社 LSI メディエンスメディカルソリューション推進部[2)]

○橋本由紀子(CT)[1)]，福田正彦(CT)[2)]，是松元子(CT)[1)]，前田昭太郎(MD)[1)]

【はじめに】尿細胞診における報告様式の標準化及び判定基準の統一に向けて「泌尿器細胞診報告様式 2015」（以下新報告様式）が運用され始めている．今回我々は高異型度尿路上皮癌（以下 HGUC）症例について新報告様式に沿った判定による再評価を行い，診断精度にどのような変化がみられるか検討を行った．

【対象・方法】2016 年 1 月から 12 月までの間に病理組織検査にて HGUC と診断され，細胞診で異型細胞の見られた 53 症例 98 検体の自然尿を対象とした．方法は出現した異型細胞に対し新報告様式の判定基準主要 5 項目（クロマチン増量，核形不整，N/C 比大，核偏在，核腫大）に細胞質異常を加えた 6 項目について（－）：0 点～（＋＋）：2 点の 3 段階にスコア化し再評価を行った．さらに各判定基準における（＋＋）の占有率についても検討した．

【結果】各診断カテゴリーの平均スコアは『陰性』3.3 点，『異型細胞』6.5 点，『悪性疑い』8.9 点，『悪性』10.9 点であり，従来法で 65 件あった『悪性疑い』及び『悪性』判定が新報告様式による再評価では 78 件となった．『異型細胞』判定にとどまる検体についてはクロマチン増量が 2 点にとれるものの，その他の所見に乏しい傾向がみられた．次に各判定基準で（＋＋）判定の占める割合はクロマチン増量：91.8%，核形不整：77.6%，N/C 比大：41.8%，核偏在：60.2%，核腫大 63.3%，細胞質異常：62.2%で，N/C 比大の割合がやや低かった．一方副所見である細胞質異常の割合はそれより高かった．

【まとめ】新報告様式の異型細胞判定基準を用いた丁寧な所見取りを行うことで HGUC の診断精度の向上が見込まれると思われた．

O-1-6 腺上皮への分化を伴う浸潤性尿路上皮癌の細胞学的検討

千葉県がんセンター臨床病理部病理検査科[1)], 千葉県がんセンター臨床病理部[2)]

○有田茂実(CT)[1)], 小高亜紀子(CT)[1)], 伊丹真紀子(MD)[2)]

【目的】浸潤性尿路上皮癌には特殊型として，腺上皮への分化，扁平上皮への分化および栄養膜細胞への分化を伴う亜型などがあり，特に腺上皮への分化を伴う亜型と扁平上皮への分化を伴う亜型は，再発の独立した予後予測因子との報告がある．扁平上皮と栄養膜細胞への分化成分には細胞学的な特徴があるが，腺上皮への分化成分（以後，腺上皮成分）に関しては，高異型度尿路上皮癌成分（以後，HGUC 成分）と細胞学的な類似点が多く，尿細胞診では明確に識別できないのが現状である．今回我々は，組織診標本と尿細胞診標本を顕微鏡で対比し，尿細胞診においてどの程度腺上皮成分を識別できるのかを後方視的に検討した．

【対象】2009 年 1 月 1 日～2017 年 6 月 30 日の期間に当院で外科的治療を受け，病理組織学的に「腺上皮への分化を伴う浸潤性尿路上皮癌」と診断され，かつ尿細胞診が実施された 12 例．

【結果】12 例中 5 例の尿細胞診標本において，1）粘液産生性細胞で構成される集団（3 例），2）腺腔様構造を呈する集団（3 例）などの所見が認められた．これらは「腺上皮成分の組織像」に合致する細胞所見であり，かつ HGUC 成分とは形態学的に異なることから，腺上皮成分であることが示唆された．

【考察】腺上皮成分の識別は散在性の細胞では困難であり，細胞集団の観察が重要と思われた．

【まとめ】腺上皮成分は，これまで尿細胞診では全く認識できなかったが，細胞集団内における構成細胞と構造所見などを観察することで，HGUC 成分と識別できる可能性が示唆された．

O-1-7 精巣 Leydig 細胞腫の 2 例

帝京大学医学部附属溝口病院臨床病理部[1)], 帝京大学医学部附属溝口病院病理診断科[2)], 帝京大学医学部附属溝口病院臨床検査科[3)], 公立福生病院医療部臨床検査科[4)]

○山田正人(CT)[1)], 湯澤和彦(CT)[1)], 福田　学(CT)[1)], 吉野美由紀(CT)[1)], 山本恵美(CT)[1)], 阿曽達也(MD)[2)], 高橋美紀子(MD)[2)], 江口正信(MD)[2,4)], 水口國雄(MD)[2,3)], 川本雅司(MD)[1,2)]

全精巣腫瘍の 0.3-3%とされる希な精索／性腺間質腫瘍である Leydig 細胞腫の 2 例を経験したので捺印細胞像に組織学的，電子顕微鏡的所見を加え報告する．

【症例 1】40 代後半．左陰嚢の腫大に気付き当院泌尿器科を受診．ホルモンや腫瘍マーカーは正常値であった．

【症例 2】70 代後半．2 年前より右陰嚢の腫大を自覚するも痛みなく放置．hCG と IL2R は正常値であった．

【捺印細胞所見】

［症例 1］核は類円形で軽度の大小不同を伴い，クロマチンは粗顆粒状で一部に核内空胞が見られた．核小体は目立ち，1-2 個認めた．細胞質は明るく部分的に空胞状を呈し，一部にライトグリーンに染まる滴状物を有したが，リポフスチン顆粒は目立たなかった．

［症例 2］顆粒状物質を背景に腫瘍細胞は散在性から平面的に配列する集塊として出現した．核は偏在傾向を示し類円形で軽度の大小不同を伴い，クロマチンは粗顆粒状，1-2 個の小型核小体を認めた．細胞質には褐色調のリポフスチン顆粒が多数みられ，ときに緑色の鉄顆粒と滴状の好酸性物質を認めた．集塊は重積性に乏しく平面的な配列で細胞境界は不明瞭であった．また，血管や間質成分の介在が見られた．

【組織所見】

［症例 1］被膜を有する 4×4 cm 大の出血を伴う黄白色の腫瘍で，胞体が細顆粒状あるいは淡明な細胞からなり索状や不整形な集簇巣の増殖を示した．通常の Leydig 細胞腫に比べ軽度の異型性があり，少数ながら核分裂像が見られた．

［症例 2］被膜を有する 3×2.5 cm 大の褐色調の腫瘍で核は円形，細胞質にリポフスチン顆粒を有し，充実性やリボン状の配列を示した．免疫組織化学で CD56，Calretinin，CD99，α-inhibin に陽性であった．

O-1-8　精巣原発悪性リンパ腫の 1 例

佐賀大学医学部附属病院病理部・病理診断科[1)], 佐賀大学医学部病因病態科学臨床病態病理学分野[2)], 佐賀大学医学部泌尿器科学講座[3)], 佐賀大学医学部血液・腫瘍内科[4)], 佐賀大学医学部病因病態科学診断病理学分野[5)]

○北村　捷(CT)[1)], 甲斐敬太(MD)[1)], 青木茂久(MD)[2)], 龍由希子(CT)[1)], 有働和馬(MD)[3)], 安藤寿彦(MD)[4)], 城戸口啓介(MD)[4)], 野口　満(MD)[3)], 戸田修二(MD)[2)], 相島慎一(MD)[1,5)]

【はじめに】精巣原発の悪性リンパ腫は全精巣腫瘍の約 5%，節外性リンパ腫の 1～4%と比較的稀とされている．今回，捺印細胞診でセミノーマと鑑別を要した精巣悪性リンパ腫の 1 例を経験したので報告する．

【症例】60 歳代男性．1 年ほど前より陰嚢部の腫瘍を自覚していた．近医受診し，精査・加療目的に当院泌尿器科紹介となった．造影 CT では，右精巣に約 86 mm×75 mm の腫瘤を認め，CT 所見からは悪性リンパ腫よりも悪性胚細胞性腫瘍が疑われた．右高位精巣摘除術が施行され，腫瘍割面の捺印細胞診が行われた．

【捺印細胞像】出血性背景に，小型リンパ球を含む大小の異型細胞が two cell pattern を呈して出現していた．成熟リンパ球に比して大型の異型細胞は著明な核形不整とクロマチンの増量を認め，明瞭な核小体も散見された．Giemsa 染色においても，小型リンパ球と大型細胞の two cell pattern が認められ，セミノーマおよび悪性リンパ腫が鑑別に挙がる細胞所見であった．

【摘出組織像】組織学的には，核異型を伴う比較的大型の異型リンパ球の増殖がみられ，小型リンパ球も介在していた．大型異型リンパ球は免疫染色上 B 細胞マーカー（CD79a，CD20）に陽性であり，Diffuse large B-cell lymphoma と診断された．

【まとめ】精巣悪性リンパ腫の捺印細胞診では，腫瘍内に介在する T リンパ球と腫瘍性の大型 B リンパ球が two cell pattern を呈し，弱拡像ではセミノーマとの鑑別を要する場合がある．しかし，自験例の強拡像とセミノーマの細胞像とを比較すると，セミノーマの特徴である淡明な細胞質は大型異型細胞には認められず，好発年齢も考慮すれば，細胞像からセミノーマと悪性リンパ腫を鑑別することも可能であった．

O-1-9　子宮鏡下手術を行った子宮内膜病変と子宮内膜細胞診

佐賀大学医学部産科婦人科学[1)], 佐賀中部病院産婦人科[2)], 佐賀中部病院検査部[3)], 佐賀県医療センター好生館産婦人科[4)], 佐賀県医療センター好生館病理検査部[5)]

○野口光代(MD)[1,2)], 西山　哲(MD)[1)], 橋口真理子(MD)[1)], 内山倫子(MD)[1)], 金井督之(MD)[4)], 安永牧生(MD)[4)], 森　大輔(MD)[5)], 山崎文朗(MD)[3)], 中尾佳史(MD)[1)], 横山正俊(MD)[1)]

【はじめに】経腟超音波検査などで子宮内膜の腫瘤病変や内膜肥厚があれば，通常スクリーニングとして子宮内膜細胞診を施行されることが多い．その正診率は細胞採取が容易な病変であるかによっても左右されている．今回我々は，子宮内膜病変にて子宮鏡手術を行った症例について術前の細胞診所見と子宮鏡所見，病理診断から子宮内膜細胞診の有用性について後方視的に検討した．

【対象】2017 年 4 月から 12 月までに子宮内膜病変に対して行った子宮鏡下手術 28 例中異型子宮内膜症以上の診断となった 5 例を対象とした．

【結果】年齢は 45 歳から 51 歳，閉経前の 4 名が過多月経などの主訴で初診．4 人は経産婦，未妊 1 名．最終診断は異型内膜増殖症が 3 例，子宮体がん（類内膜癌 G1）1 期 2 例であった．異型内膜増殖症のうち，術前内膜細胞診も組織診も異常なしが 2 例，1 例で細胞診疑陽性，組織診異常なしであった．類内膜癌の 1 例では細胞診疑陽性で組織診にて一部で異型内膜増殖症疑われ，1 例では細胞診異常なしであった．異型内膜増殖症の 3 例ではいずれも MRI 上内膜肥厚のみでポリープは見えなかったが，子宮鏡にて，ぽろぽろとした多発した小ポリープの所見が見られた．類内膜癌ではポリープ様腫瘤，一部不整隆起などをみとめた．

【結語】過多月経は子宮内膜増殖症以上の病変を示す重要な症候である．また子宮内膜細胞診の採取は病変の状態に左右されていることが考えられ，十分な診断を行うためには各検査を組み合わせることが重要である．

O-1-10 入院加療を必要とした子宮腔内細胞診および内膜組織診検査後の骨盤内炎症性疾患の検討

慶應義塾大学医学部産婦人科学教室[1)], 慶應義塾大学病院病理診断科[2)]

○高橋孝幸(MD)[1)], 冨永英一郎(MD)[1)],
安康真由香(MD)[1)], 辻　浩介(MD)[1)], 小林佑介(MD)[1)],
森定　徹(MD)[1)], 岩田　卓(MD)[1)], 阪埜浩司(MD)[1)],
亀山香織(MD)[2)], 青木大輔(MD)[1)]

【目的】子宮腔内細胞診および子宮内膜組織診検査後の骨盤腹膜炎症例はまれに経験される．当院において子宮腔内細胞診および内膜組織診検査が契機となり，入院加療を必要とした骨盤内炎症性疾患（以下 PID）について報告する．

【方法】2015 年 1 月より 2017 年 11 月までに子宮腔内細胞診検査，子宮内膜組織診検査を施行後に PID を併発して緊急入院が必要となった 5 例を対象とし，基礎疾患，転帰について検討した．

【結果】対象の平均年齢は 45 歳, 中央値は 41 歳であった．2015 年 1 月より 2017 年 11 月までの間で当院において施行された子宮腔内細胞診検査は 7,905 例であり，PID で入院した症例は 3 例（0.04%）であった．同時期に施行された子宮内膜組織診検査は 1,654 例であり，入院した症例は 3 例（0.18%）であった．基礎疾患の有無は 5 例中全例に婦人科疾患を有していた．その内訳は子宮体癌 1 例，子宮筋腫 2 例，卵巣嚢腫 3 例であった（重複あり）．5 例中 3 例において緊急手術を施行した．術式はいずれも卵巣嚢腫摘出術および卵管摘出術であった．手術を施行しなかった 1 例は子宮体癌に対する手術を予定していたため，子宮腔内からの排膿目的でドレナージを施行し消炎を図った．

【結論】文献的報告によれば子宮内操作施行後の PID は婦人科疾患を有する場合に増悪する，という報告が認められる．今回の検索ではいずれも背景として婦人科疾患を有していた．子宮腔内細胞診および内膜組織診検査を行う場合には PID を併発する危険性を認識して検査を施行する必要がある．さらに検査にあたり，患者に対して合併症として PID の十分な説明と同意が求められる．

O-1-11 外陰部擦過細胞診が診断に有用であった外陰 Paget 病の 1 例

香川県立保健医療大学保健医療学部看護学科[1)], 四国細胞病理センター[2)], 大樹会総合病院回生病院病理診断科[3)], 高松赤十字病院病理診断科[4)], 香川大学医学部周産期学婦人科学[5)]

○塩田敦子(MD)[1,5)], 塩岡忠夫(CT)[2)], 河野幸治(CT)[2)],
竿尾光祐(MD)[3)], 香月奈穂美(MD)[4)], 荻野哲朗(MD)[4)],
金西賢治(MD)[5)], 秦　利之(MD)[5)]

【はじめに】乳房外 Paget 病のなかでも外陰 Paget 病は頻度が高く，男性に多いとされるが婦人科外来で遭遇することも稀ではない．難治性の掻痒，紅斑があれば外陰 Paget 病を疑うことになるが視診のみで外陰炎，硬化性萎縮性苔癬などと診断し漫然とステロイド治療をしてしまう危険がある．今回，子宮頸がん検診に使用しているブラシで擦過した細胞診所見にて外陰 Paget 病を強く疑った症例を経験したので報告する．

【症例】53 歳　閉経 51 歳．2 妊 2 産．3 年前から外陰部掻痒感あり，ステロイド軟膏にて治療．難治性となっていた．クリトリス上方から左小陰唇外側にかけて約 4×2 cm の紅斑あり．細胞診，生検組織診にて診断し，皮膚科にて尿道浸潤のないことを確認後根治的外陰部分切除術が行われた．術後 1 年経過, 再発所見を認めていない．

【細胞所見】正常な扁平上皮表層細胞に混じり，核腫大，明瞭な核小体をもつ異型細胞が孤立散在性，小集塊状に見られ，一部には細胞質にメラニン様物質を認めた．また相互封入（crescent formation）様の所見も観察された．

【病理所見】生検にて核腫大を示し淡明な胞体を有する異型細胞が表皮内で増殖しており酵素抗体法にて CEA(＋)，CK7(＋)Ber-Ep4(＋)と腺細胞への分化を示し，外陰 Paget 病と診断した．切除標本も同様な Paget 細胞の増殖がみられ一部で上皮下への浸潤を認めたものの切除断端は陰性であった．

【まとめ】従来，外陰部病変に対する擦過細胞診の有用性は少ないとされている．確定診断には組織診が必要不可欠なのはいうまでもないが，侵襲も少なく簡便に行える擦過細胞診はできるだけ多くの細胞採取に意を用いるならその補助的診断として有用である．

O-1-12　子宮頸部浸潤を伴う体部原発 Large cell neuroendocrine carcinoma の 1 例

北里大学病院病院病理部[1)], 北里大学医学部病理学[2)]

○村田莉紗(CT)[1)], 坂口　忍(CT)[1)], 柿沼廣邦(CT)[1)], 犬飼　円(MD)[1,2)], 山下和也(CT)[1)], 吉田　功(MD)[1,2)], 三枝　信(MD)[1,2)], 村雲芳樹(MD)[1,2)]

【緒言】子宮体部に発生する神経内分泌腫瘍は極めて稀であり，大細胞神経内分泌癌（Large cell neuroendocrine carcinoma：以下 LCNEC）はその 1 亜型に分類される．今回, 我々は術前の細胞診にて組織型の推定に苦慮した, 子宮頸部浸潤を伴う体部原発の LCNEC の 1 例を経験したので報告する．

【症例】60 歳代女性．不正出血を主訴に近医を受診し，子宮頸癌疑いで当院紹介受診となった．超音波上，頸管内に腫瘤を認め，子宮頸部パンチ生検，子宮膣部・頸管擦過細胞診を施行した．

【細胞所見】術前の子宮膣部・頸管擦過細胞診にて，壊死物質を背景に，シート状～強い重積を伴う大小の集塊から孤立性に上皮性の腫瘍細胞を認めた．腫瘍細胞の細胞質は概ね境界不明瞭であり，N/C 比が高く，裸核状や核線を引く所見もみられた．核は大小不同や形不整を伴い，クロマチンは細～粗顆粒状で，1 個～複数個の明瞭な核小体を認めた．核分裂像も散見された．裸核状・核線などの所見から神経内分泌腫瘍を疑ったが，強い重積性を示す所見から低分化な扁平上皮癌等との鑑別を要した．

【組織所見】広汎子宮全摘術の所見では，子宮体部を主座とする腫瘍を認め，腫瘍細胞は，好酸性の細胞質に類円形核，粗顆粒状クロマチンを有し，胞巣を形成し浸潤性増殖を示していた．ロゼット形成もみられた．免疫組織化学染色では，腫瘍細胞の大部分が NCAM 強陽性，synaptophysin 部分陽性であり，LCNEC と診断された．

【まとめ】子宮体部原発の神経内分泌癌は稀であり，細胞形態は低分化な所見を示すものの，神経内分泌癌の特徴を見出すことで組織型の推定が可能である．組織型推定に苦慮した場合，稀な疾患も念頭に置き，詳細な観察が重要である．

O-1-13　子宮頸部細胞診を契機に発見された atypical endometrial polyp の 1 例

大阪市立大学医学部産婦人科[1)], 大阪市立総合医療センター婦人科[2)], 大阪市立大学医学部附属病院病理部[3)]

○市村友季(MD)[1)], 笠井真理(MD)[1)], 村上　誠(MD)[2)], 川村直樹(MD)[2)], 塩見和彦(CT)[3)], 角　俊幸(MD)[1)]

【はじめに】時に子宮頸部細胞診異常を契機として子宮体部や付属器の腫瘍が発見されることがある．今回頸部細胞診 AGC を契機に発見された atypical endometrial polyp（AEP）の 1 例を経験したので報告する．

【症例】54 歳の閉経後女性で，頸部細胞診異常を指摘され当科紹介となった．初診時の頸部細胞診の結果は AGC-FN で，コルポスコープ所見は V3，頸管および体部内膜生検の結果に特記所見はみられなかった．MRI では子宮および付属器に異常所見は認められなかった．病変が小さく部分生検では診断できなかった可能性を考慮して子宮鏡検査を行ったところ，左卵管口付近に約 10 mm の polypoid lesion を認めた．内膜生検を再度行うも特記初見はみられなかったことから，掻爬による polyp の摘出は困難と考え resectoscope 下での polyp 摘出を行ったところ，摘出標本の組織診断結果は AEP であった．

【細胞所見】背景は炎症性で，傍基底細胞に混じって核小体が目立ちクロマチン細～粗顆粒状に増量した異型核を持つ細胞集塊が軽度の重積性を示し存在し AGC-FN と判断された．

【組織所見】摘出 polyp の HE 像では，子宮内膜に類似した腺管の不規則な増殖を認め，細胞異型も伴っていた．間質への浸潤は明らかでなく，異型子宮内膜増殖症と診断された．

【まとめ】頸部細胞診異常を認めるも頸部生検，内膜生検ならびに MRI 画像所見で異常が認められない場合には，子宮鏡でのみ確認可能な小さな病変が存在している可能性も考慮する必要があると考えられた．

O-1-14 子宮内膜 LBC 検体処理の検討 ―構造異型の所見を求めて―

上尾中央総合病院検査技術科病理[1)], 上尾中央総合病院病理診断科[2)]

○小林　要(CT)[1)], 大野喜作(CT)[1)], 和田亜佳音(CT)[1)], 渡部有依(CT)[1)], 横田亜矢(MD)[2)]

【はじめに】子宮内膜細胞診において増殖性病変を診断するには細胞集塊から構造異型をとらえ組織学的な背景を推定することが重要である．本年5月より内膜検体に対し LBC（TACAS™）を導入し，検体処理方法の検討を重ねた．その結果，乾燥や血液の影響を受けなくなり，上皮集塊と間質細胞が十分にみられ，組織構築が推定可能な標本作製ができた．その細胞像を中心に検討にて得られた知見を報告する．

【対象標本】2017 年 5 月～2018 年 5 月の内膜細胞診標本：スプリットサンプル，LBC（TACAS™ GYN Vial），LBC（TACAS™ GYN Vial）+ TACAS™ Ruby を 4 ml，LBC（TACAS™ Ruby）採取器具：ソフトサイト

【標本作製方法の確立と経過】従来は直接塗沫標本のみの提出であったが，2017 年 5 月より直接塗沫標本作製後に LBC（TACAS™ GYN Vial）標本を作製したスプリットサンプルでの細胞診断に変更した．10 月より提出された LBC（TACAS™ GYN Vial）にて，半日程度の固定時間であったのを約 1 日（24 時間程度）とした．11 月 4 日より LBC（TACAS™ GYN Vial）10 ml に対し TACAS™ Ruby を 4 ml 添加して固定した．11 月 14 日からは保存液を全量 LBC（TACAS™ Ruby）に変更した．また核の濃染傾向がみられたので 11 月 27 日よりパパニコロウ染色での，ヘマトキシリンの染色時間を短縮した．

【結果】今回の検討と標本作製の変更により，内膜上皮と間質成分が構造を保ったまま固定され，構造異型の所見を得られる標本になった．臨床医とのコンセンサスを得て，LBC 標本に切り替え，臨床的に増殖性病変が考えられる場合等は，直接塗抹標本と LBC 標本の作製を行っている．今後さらに検討を加え，内膜細胞診の診断精度の向上に努めたい．

O-1-15 子宮内膜漿液癌の初期病変に対する免疫細胞診の応用

北海道対がん協会細胞診センター

○市川浩巳(CT), 藤田博正(MD), 加藤　修(CT), 高橋奈穂美(CT), 日野順子(CT), 阿部里絵(CT), 横山　恵(CT), 小西加奈子(CT), 茂木由紀(CT), 栄田尚子(CT)

【はじめに】子宮内膜漿液性癌（UPSC）は萎縮内膜に好発し，がん発生過程は p53 signature（p53S），endometrial glandular dysplasia（EGD），serous endometrial intraepithelial carcinoma（EIC），UPSC と進展すると考えられているが，これら症例に共通するのは p53 変異である．PSC および EIC に関する知見は蓄積されつつあるが，初期病変である p53S や EGD の細胞診に関する報告はほとんどなく，また細胞診の有益を示す報告も見当たらない．今回，p53S～EIC に相当する細胞・組織像を提示するとともに，新たな細胞診の役割について，また初期病変から見えてくる PSC 発生の機序についても考察してみた．

【対象・方法】内膜細胞診で偽陽性例 5 症例に対し，組織診施行時に LBC を採取し，p53 蛋白，Ki67，ER，の免疫染色を行った．さらに組織標本でも同様の免疫染色を行った．

【成績】5 症例は異常細胞を認めるも，判定は困難で偽陽性とした．組織診（HE 染色）でも診断が困難な症例も存在した．一方，液体細胞診（4 例）における p53 免疫染色では p53（+）細胞が認められた．組織免疫染色で，p53 陽性部位が存在し，さらに Ki67，ER 等を検討した結果，5 例は UPSC の初期病変と判明した．

【結論】子宮内膜細胞診の基準（内膜増殖症～腺癌，進行した UPSC）には当てはまらない偽陽性例に対し，免疫染色を応用することで，漿液性癌の初期病変を発見できる可能性がある．UPSC の初期病変を捉えることは UPSC 発生に関する大きな手がかりを見つけることにつながる．

O-1-16　内膜癌細胞における Cyclin A の細胞増殖マーカーとしての有用性について・Ki-67 との比較

弘前大学大学院保健学研究科生体検査科学領域[1)]，弘前大学医学部保健学科検査技術科学専攻[2)]

○堀江香代（CT）[1,2)]，軽部晃平（その他）[2)]，
山本　颯（その他）[2)]，吉岡治彦（CT）[1,2)]，
渡邉　純（MD）[1,2)]

【背景・目的】細胞周期制御蛋白の一つである Cyclin A は，様々な腫瘍細胞の増殖を促進するという報告があるが，細胞増殖マーカーとしては未だ確立されていない．現在，細胞増殖マーカーとして Ki-67 が広く用いられているが，G0 期以外の細胞周期全てに発現しているため，細胞増殖能を正確に反映しているかは疑問である．本研究では，Cyclin A の細胞増殖能マーカーとしての有用性について，Ki-67 との比較検討を行ったので報告する．
【方法】子宮内膜癌細胞株 Ishikawa（G1）と HEC50B（G3）を用いた．まず Cyclin A と Ki-67 抗体による免疫蛍光二重染色を行い，同一切片上での核陽性率を算出した．次にフローサイトメーター（FCM）による解析を行い，Cyclin A および Ki-67 発現率を算出した．
【結果】免疫蛍光二重染色では Ki-67 核陽性率は Ishikawa に比べ HEC50B が培養開始から 48 時間で有意な増加を示し，Cyclin A 核陽性率は，24，48，96 時間で有意な増加を示した．FCM による発現率の比較では Ki-67 が経時的な変化が認められなかったのに対し，Cyclin A は 144 時間の静止期に比べ 48 時間の対数増殖期で有意な増加を認めた．また各細胞周期における発現率の比較では，Ki-67 が細胞周期に関係なく発現が認められたのに対し，Cyclin A は G0/G1 に比べ S～M 期の細胞で有意な増加を示した．
【総括】Cyclin A は増殖能の高い細胞状態や G1-S チェックポイントを通過した細胞で特異的に発現していることが示され，細胞増殖能を反映した優れた細胞増殖マーカーとなる可能性が示唆された．

O-1-17　子宮内膜 LBC 法による子宮内膜癌 Grade 毎の形態学的相違と LBC 法の有用性について

弘前大学医学部保健学科検査技術科学専攻細胞検査士養成課程[1)]，名古屋医療センター臨床検査科[2)]，つがる総合病院臨床検査部[3)]，弘前大学大学院保健学研究科[4)]，弘前大学医学部附属病院病理部[5)]，弘前大学大学院医学研究科産婦人科学講座[6)]

○小田嶋広和（その他）[1)]，後藤勇也（CT）[2)]，
野呂美鈴（CT）[3)]，堀江香代（CT）[1,4)]，吉岡治彦（CT）[1,4)]，
小島啓子（CT）[5)]，熊谷直哉（CT）[5)]，二神真行（MD）[6)]，
横山良仁（MD）[6)]，渡邉　純（MD）[1,4)]

【目的】液状化検体細胞診法（LBC 法）と従来法（直接塗沫法）では細胞像が異なるとされる．本研究の目的は，子宮内膜細胞診における LBC 法による子宮内膜癌 Grade 毎の形態学的特性の相違を明らかにし，子宮内膜 LBC 法の有用性について検討することである．
【方法】対象は，LBC 法と従来法の両方法で同時に作製された子宮内膜類内膜腺癌 G1 の 6 症例（12 標本），G2 の 4 症例（8 標本），G3 の 3 症例（6 標本）中における 50 以上の細胞からなる細胞集塊とした．13 項目（1 cm^2 あたりの集塊出現数，集塊の重積層数，集塊構成細胞数，集塊面積，集塊外周長，集塊真円度，集塊複雑度，核面積，核外周長，核真円度，核複雑度，核小体面積，核小体/核比（N/N 比））について Grade 毎の結果を検討した．
【結果】LBC 法において，1．集塊の重積層数は G2，G3 に比して G1 で有意に多かった．2．集塊構成細胞数は G2，G3 に比して G1 で有意に多かった．3．集塊面積は G2，G3 に比して G1 で有意に大きかった．4．集塊外周長は G2，G3 に比して G1 で有意に大きかった．5．核面積は G1，G2 に比して G3 で有意に大きかった．6．核外周長は G1，G2 に比して G3 で有意に大きかった．7．核小体面積は G1，G2 に比して G3 で有意に大きかった．8．核小体/核比は G1，G2 に比して G3 で有意に大きかった．
【総括】LBC 法は，Grade 間で上記 1～8 において有意な差を認めた．以上より，LBC 法は子宮内膜癌の Grade の鑑別が可能であり，有用な方法であると考えられる．

O-1-18 米子市における細胞診/HPV 検査併用子宮頸がん検診―HPV16/18 型検出の試み―

鳥取大学産科婦人科[1], 松江市立病院[2]

○千酌　潤(MD)[1], 大石徹郎(MD)[1], 工藤明子(MD)[1], 野中道子(MD)[1], 紀川純三(MD)[2], 佐藤慎也(MD)[1]

【目的】細胞診/HPV-DNA 検査併用子宮頸がん検診の有用性を明らかにすることを目的として，米子市において平成 25 年度より 5 年間の計画で併用検診を開始した．開始後 4 年の中間成績を報告する．

【方法】頸がん検診対象者のうち，20 歳以上 49 歳以下で同意の得られた受診者に細胞診と同時に HPV-DNA 検査を施行した．検体は鳥取県保健事業団に送付され，LBC 法（ThinPrep）による細胞診が行われるとともに，残余検体をコバス 4800 HPV による HPV-DNA 検査（簡易ジェノタイプ判定）に供した．ハイリスク（HR）-HPV 及び 16 型/18 型の陽性率および年次推移について検討した．

【成績】25～28 年度の受診者数は 4,000 人前後で推移し，併用検診の初回受診者は 4 年間で計 9,379 人であった．LBC 導入により，検体不適正率は 4.3%から 0.63%へと減少した．HR-HPV 陽性率は全体で 10.4%，25-29 歳で 16.4%と最も高値を示した．16 型/18 型の陽性率は 2.8%であり，25-29 歳で 4.9%と最も高値であった．4 年間の発見がん症例は 12 例，CIN3/AIS は 36 例であった．25～27 年度に初回受診し NILM・HPV 陽性であった 623 名のうち，次年度以降の検診受診歴を有する者は 353 名であった（観察期間中央値 644 日）．16/18 型陽性の場合，その他の HR-HPV 陽性と比して ASC-H あるいは HSIL 以上の細胞診異常の累積出現率は有意に高値を示した（p＝0.038）．

【結論】以上の成績から HPV-DNA 検査（簡易ジェノタイプ判定）の併用によって若年者のハイリスク症例抽出が可能となることが示唆される．さらに，本研究によって適切な検診間隔や対象年齢を検討するための有用な情報が得られることが期待される．

O-1-19 岡崎市におけるハイリスク HPV 検査併用子宮頸がん検診の結果と検討

岡崎市民病院産婦人科

○榊原克巳(MD)

【緒言】岡崎市は 2010 年度より 20 歳から 49 歳の希望者を対象にハイリスク HPV 検査併用子宮頸がん検診を対策型子宮頸がん検診に取り入れた．2016 年度までの 7 年間に多数の症例が集積されており，HPV 併用検診の有用性と問題点を retrospective に検討した．

【方法】HPV 併用検診の対象は 20 歳-49 歳で，希望者にはハイリスク HPV 検査（HC2）が行われ，希望しない場合と 50 歳以上は従来の細胞診単独検診が施行された．ベセスダ分類に従った 64229 例を対象とし，細胞診別 HPV 陽性率，細胞診陽性群では CIN の割合を比較検討した．ASC-US 症例では HPV 陽性群の組織結果を他の細胞診陽性群と比較検討した．また年齢階層別に，HPV 陽性率, CIN3-AIS と浸潤がんの数, 要精密検査率, CIN3-AIS 陽性反応的中度について比較検討した．

【結果】受診者総数は 68566 例，HPV 併用検診受診者は 17612 例であった．細胞診別症例数と HPV 陽性率は NILM：16767 例, 8.4%, ASC-US：416 例, 56.0%, ASC-H：28 例，60.7%，LSIL：250 例，82.8%，HSIL：137 例, 94.9%，AGC：9 例, 22.2%，全体では 11.4%であった．ASC-US・HPV 陽性群では CIN は CIN2 以上は 20.1%を占めた．これは LSIL とほぼ同等であった．年齢階層別 HPV 陽性率は 20-24 歳で 19.5%と最も高く，この影響で若年層の要精検率は高く, 20-24 歳では 5.1%と高率であった．一方で CIN3・AIS の陽性反応的中度は最も低く，若年層で偽陽性が多い結果となった．また今回の検診で検出された CIN3 以上 171 例のうち 99 例は 30-44 歳に集中しており，浸潤がんは 30 代より検出された．

【結論】ASC-US を HPV 検査によりトリアージすることの有用性があらためて示唆された．HPV 併用検診の開始年齢は 25 歳が妥当とおもわれた．

O-1-20　佐賀市における HPV 検査併用子宮頸がん検診の傾向と結果について

佐賀大学医学部産科婦人科

○西山　哲(MD), 橋口真理子(MD), 福田亜紗子(MD),
光　貴子(MD), 花島克幸(MD), 大隈恵美(MD),
野口光代(MD), 内山倫子(MD), 中尾佳史(MD),
横山正俊(MD)

【目的】佐賀市において HPV 併用子宮頸がん検診を開始して約 5 年，その傾向と結果を報告する．
【方法】HPV 併用検診の対象は佐賀市内の 30－49 歳の女性および「女性特有がん検診推進事業」の対象者である 20，25 歳．2013 年から 50 歳以上，2014 年から 30 歳以上の希望者である．細胞診に HPV 検査を追加料金 1000 円で施行した．HPV 検査法は 2012 年度まではアンプリコア法を，2013 年度からはコバス法を使用した．
【結果】HPV と細胞診がいずれも陰性であれば次回検診を 3 年後としているにも関わらず，特に 20 歳代，30 歳代で受診者数が増加傾向を示し，併用検診開始前の 1.3 倍となった．それに伴い要精密者の割合が増え，CIN3 以上の発見が増加し, 併用検診開始前の 3.5 倍となった．細胞診陰性でも HPV 陽性だった場合，1 年後検診をすることで約 1 割に CIN2 以上の病変を認めた．HPV 陽性率は約 10%であり, HPV16/18 陽性率は 2.9%だった．HPV16/18 例では半数以上が細胞診異常を示し，細胞診異常例の組織診では約 40%が CIN3 だった．それに対し，その他 HPV 陽性例では約 62%が細胞診異常は指摘されず，細胞診異常例の組織診で CIN3 は 5.2%だった．
【結論】HPV 併用子宮頸がん検診の開始で，若年者の受診率の向上と精度の向上を認めた．HPV16/18 陽性例では, 子宮頸部高度病変を有する率が高いことが分かった．今後の子宮頸がん検診における HPV 検査の位置づけに関し，さらなる検討が必要であると考える．

O-1-21　当施設で実施した任意型子宮頸がん検診における若年者の成績

大阪府結核予防会臨床検査部[1], 大手前病院病理診断科[2]

○田路奈津子(CT)[1], 下田昌司(CT)[1],
河田奈穂子(CT)[1], 安達香織(CT)[1], 有馬良一(MD)[2]

【はじめに】上皮内癌を含めた子宮頸がんの発生率は若年者で増加しており，前がん病変を発見することは非常に重要である．若年者の受診契機となり得る事業所検診が主体である，当施設での任意型子宮頸がん検診の結果について検討したので報告する．
【対象と方法】2011 年 4 月から 2016 年 3 月までに当施設で実施した任意型検診 108,542 件の要精検者 2,848 件のうち，組織診断結果が確認できた 1,528 件を対象とし，結果について年代別に検討した．
【結果】対象 108,542 件の年齢階級別件数は 20 代 10,616 件(9.78%)，30 代 31,300 件(28.84%)，40 代 36,817 件(33.92%)，50 代 23,032 件 (21.2%)，60 代 6,246 件(5.75%)，70 代 501 件(0.46%)，80 代 30 件(0.03%)であった．全体の要精検者数は 2,848 件(2.62%)で，20 代で 478 件(4.50%)，30 代 1,128 件(3.60%)，40 代 891 件(2.42%)，50 代 293 件(1.27%)，60 代 49 件(0.78%)，70 代 9 件(1.80%)，80 代 0 件であった．これらのうち組織診断結果を確認できたのは 1,528 件で，組織診断結果の内訳は CIN1 が 634 件，CIN2 が 259 件，CIN3 が 218 件，微小浸潤癌 2 件，扁平上皮癌 6 件，上皮内腺癌 6 件，腺癌 3 件，体癌 2 件であった．年代別にみた CIN2 以上の病変の発見率は，20 代 0.72%，30 代 0.70%，40 代 0.41%，50 代 0.16%，60 代 0.18%，70 代 0.60%，80 代は 0%と若年者で高かった．
【まとめ】20 代，30 代の若年層で CIN2 以上の高度病変の発見率が高く，これは子宮頸がんの年齢階級別罹患率とほぼ一致する．要精検者の全症例について精検結果が確認できれば病変の発見率がさらに高くなると推察する．進行がんを防ぐために，若年者に対する子宮頸がん検診の受診勧奨が重要であると考える．

O-1-22 演題取下げ

O-1-23 当院 LEEP での術前細胞診と生検が不一致だった症例の検討

奈良県総合医療センター病理診断科[1)], 奈良県総合医療センター中央検査部[2)], 奈良県総合医療センター産婦人科[3)]

○豊田進司(MD)[1,3)], 岡田　博(CT)[1)], 辻野秀夫(CT)[2)], 山中彰一郎(MD)[3)], 竹田善紀(MD)[3)], 伊東史学(MD)[3)], 杉浦　敦(MD)[3)], 井谷嘉男(MD)[3)], 喜多恒和(MD)[3)], 石田英和(MD)[1)]

【目的】Loop Electro Excision Procedure (LEEP)は子宮頸部上皮内新生物の治療法として広く受け入れられている．外来で施行可能であり，患者への身体的負担が少なく，治療効果も円錐切除と同等とする報告が多い．しかし，細胞診と生検結果が不一致であった症例に対する適応は不確立である．そこで今回，生検結果と比べて細胞診結果を重視した LEEP 施行症例について検討した．

【方法】2001 年 1 月から 2016 年 12 月までの期間に，当院で LEEP を施行した 375 例中，CIN3 や微小浸潤癌(MIC)が頸部細胞診で予想されるものの生検結果が良性，CIN1，2 に留まった 36 症例(9.6%)を対象とした．術前の頸部細胞診，生検と術後最終診断との関連を検討した．

【結果】平均年齢は 39.6 歳であった．術前細胞診で CIN3，MIC を想定したものが各 33 例と 3 例であった．術前生検は良性 6 例，CIN1 が 7 例，CIN2 が 23 例であった．LEEP 後の最終診断は良性が 2 例，CIN1 が 4 例，CIN2 が 11 例，CIN3 が 16 例，MIC が 3 例であった．また，この中で術前生検が良性で術後に CIN3 が判明したものが 6 例中 3 例(50%)に存在した．

【総括】今回 LEEP 後の最終診断で 36 例中 2 例に良性を認めたことより，さらに慎重な細胞診評価が必要と考える．しかし，生検が良性であっても術後に CIN3 が判明した症例を 6 例中 3 例と半数に認めたことより，頸部細胞診で CIN3 や MIC の病変が予想される場合には生検がより軽度の結果にかかわらず LEEP を行うことは適切であると考える．

O-1-24　子宮頸がん検診における ASC-H 症例の HPV 検査の意義について

公益財団法人福島県保健衛生協会[1)], 福島厚生連白河厚生総合病院[2)], いわき市立総合磐城共立病院[3)], 埼玉医療生活協同組合羽生総合病院[4)], 公立大学法人福島県立医科大学医学部[5)]

○塚原　孝(CT)[1)], 添田喜憲(CT)[1)], 寅磐亮子(CT)[1)],
佐藤奈美(CT)[1)], 栗田和香子(CT)[1)],
佐藤美賀子(CT)[1)], 古川茂宜(MD)[2)], 西山　浩(MD)[3)],
森村　豊(MD)[4)], 藤森敬也(MD)[5)]

【目的】福島県では，子宮頸がん検診における要精検の ASC-H 症例は，コルポ診下組織診が行われ，HPV 検査(HC2 法)を推奨している．今回，ASC-H 症例における HPV 感染の有無から年齢，組織診結果および転帰との関連を知ることを目的として比較検討し，ASC-H 症例における HPV 検査の意義を調べた．

【対象と方法】平成 21 年度～平成 26 年度の 6 年間に，当施設で実施した子宮頸がん検診受診者のべ 464,274 名中，ASC-H と判定された 318 例(0.07%)の中で HPV 検査と初回組織診を施行した 204 例を対象として，HPV 陽性例(陽性群)と陰性例(陰性群)とに分け，それぞれ年齢，組織診，転帰について比較検討した．統計学的検定は χ^2検定を行い，$p<0.05$ で有意差ありとした．

【結果】HPV 検査結果は，陽性群 153 例(75.0%)，陰性群 51 例(25.0%)であった．年齢は，陽性群で平均 41±12.3 歳，陰性群で平均 40±9.4 歳であり，両群間に差を認めなかった．組織診結果は，陽性群では，CIN2 が 41 例(26.8%)，CIN3 以上が 49 例(32.0%)であったのに対し，陰性群では，CIN2 が 18 例(35.3%)，CIN3 以上が 9 例(17.6%)であり，両群間で差を認めなかった．さらに，転帰として，CIN3 以上が検出された要治療者においても陽性群で 56 例(36.6%)，陰性群 14 例(27.5%)であり，両群間に差は認められなかった．今回の陽性群では，CIN2 以上が 90 例検出され，HPV 検査における陽性反応的中率は 58.8%であった．

【まとめ】子宮頸がん検診における ASC-H 症例の HPV 感染例では，年齢，組織診，治療病変検出において有意差を認めなかった．今回の検討結果より，ASC-H 症例の初回精検では，コルポ診下組織診が必須であり，HPV 検査結果だけで精検の指針を決定することは難しいと思われた．

O-1-25　子宮頸がん検診における Hybrid capture 法，APTIMA 法の比較

桜十字福岡病院婦人科[1)], 金沢医科大学産科婦人科[2)]

○黒木博子(MD)[1)], 坂本人一(MD)[2)], 大阪康宏(MD)[2)],
柴田健雄(MD)[2)], 髙倉正博(MD)[2)], 笹川寿之(MD)[2)]

【目的】APTIMA・HPV 検査は高リスク HPV の E6-E7mRNA を検出できる検査法で，比較的特異度が高いとされている．その有用性を検証する．

【方法】紹介および CIN 追跡患者 196 名について Hybrid capture-2（HC2），細胞診を同時に検査し子宮頸部異常も検出感度，特異度を算出した．HPV 型は genosearch-31 にて決定した．

【結果】HC2 と APTIMA の HPV 陽性率は，それぞれ 65.1%，67.2%で，ほぼ同等であった．CIN3 以上の異常（CIN3＋）の検出感度は HC2 は 93.3%，APTIMA は 97.8%と有意差はなかった(McNemar test；P＞0.1)．ASCUS triage（ASCUS＋），LSIL triage（LSIL＋）で実施した細胞診の感度は，それぞれ 95.6%，84.4%であり，APTIMA は LSIL＋より高感度であった(McNemar test；P＝0.0330)．特異度に関して, APTIMA, HC2, ASCUS＋, LSIL＋の間で有意差はなかった．HC2 と APTIMA 検査における CIN2＋の不一致は HC2＋/APTIMA-が 1 例，HC2-/APTIMA＋は 7 例あった．APTIMA は高リスク候補の HPV70＋CIN2 の 1 例の見逃し，HC2 は HPV68 型の腺扁平上皮癌 1 例，HPV16，52 型＋CIN3 の 2 例，HPV18，33 型＋CIN2 の 4 例が見逃された．

【総括】CIN3＋の検出において，APTIMA は LSIL＋よりも高感度であり，HC2 に比べ HPV18 型陽性の前癌病変や癌をより多く検出できる可能性がある．さらに一般症例を増やした検討を予定している．

O-1-26 単独型 HPV 感染した子宮頸部上皮内病変（SIL）と子宮頸癌の解析

金沢医科大学産科婦人科

○坂本人一（MD），大阪康宏（MD），柴田健雄（MD），髙倉正博（MD），笹川寿之（MD）

【目的】我々は子宮頸部上皮内病変及び頸癌にも多重型 HPV 感染を認めることと HPV 陰性の子宮頸癌が 1 割近く存在することを明らかにしてきた．多重型感染を除いた単独型感染中心に解析し，HPV 感染型と癌発生の因果関係や自然史をより明確にすることを試みる．

【方法】CIN1526 例の液状細胞診検体と子宮頸癌（ICC）371 例：扁平上皮癌（SCC），腺扁平上皮癌（ADSCC），腺癌（ADC）の組織より DNA を抽出して，Genosearch-31＋5 法で HPV 型を同定した．国際的に認定された 13 高リスク型（13HR）を，JSOG が提唱する超高リスク型，比較的高リスク型（HG-HR），比較的低リスク型（LG-HR）に亜分類し，さらにメタ解析で高リスク型の可能性を示唆された HPV26，53，66，67，69，70，73，82 を Probable-HR とした．

【結果】CIN の 89.3%，ICC の 90.8%に HPV が陽性であった．CIN1 36.3%，CIN2 43.7%，CIN3 54.8%，ICC 81.5%に単独型 HPV 感染を認めた．単独感染型として，CIN3 と SCC では HPV16，52，18，31，58 は高頻度で検出され，HPV35, 45 は低頻度であった．一方，AIS，ADSCC，ADC では HPV18，16，45 が単独型として検出され，HPV52，31，58 はほとんど検出されなかった．Probable HR のうち HPV53，67，69，70 が単独型感染として主に SCC から検出された．高度 CIN 病変ほど，HPV16 陽性の頻度が増加した．若年女性の ICC では HPV18 陽性の頻度が高く，加齢により頻度は低下した．HPV16 もそのような傾向を示したが，HG-HR は逆の傾向を示した．驚くべきことに，20 歳代の SCC のすべては HPV16 または HPV18 感染であった．

【結論】13HR の中でも HPV16，18 は最も早く癌化して，若年頸癌の原因になる．現行の HPV ワクチンで若年頸癌は撲滅できるかもしれない．α9 に属する HPV31，52，58 は主として SCC を誘導するが，α7 に属する HPV18，45 は ADC を誘発するかもしれない．

O-1-27 当院における Atypical Glandular Cells（AGC）の取り扱いについて

奈良県総合医療センター産婦人科[1)]，奈良県総合医療センター中央臨床検査部[2)]

○山中彰一郎（MD）[1)]，杉浦　敦（MD）[1)]，竹田善紀（MD）[1)]，伊東史学（MD）[1)]，豊田進司（MD）[1)]，井谷嘉男（MD）[1)]，喜多恒和（MD）[1)]，岡田　博（CT）[2)]，辻野秀夫（CT）[2)]

【目的】Atypical Glandular Cells（AGC）は特定不能な異型腺細胞，あるいは腫瘍性を示唆する異型腺細胞の 2 つの概念が含まれ，確定診断に苦慮する場合も多い．今回，当院における AGC 例を後方視的に検討し，AGC 例に対する診断方法や診断期間などを検討した．

【方法】当院で 2013 年 1 月から 2017 年 9 月に子宮頸部細胞診診断が AGC となった 39 例を対象とした．また 2013 年 1 月から 2016 年 3 月の 18 例を対象に，再検鏡により NOS と FN を診断した．

【結果】年齢の中央値は 45（21～86）歳で，最終診断は浸潤癌が 30.7%（12/39），上皮内病変が 20.5%（8/39），良性が 48.7%（19/39）であった．浸潤癌の内訳は頸部腺癌が 4 例，類内膜癌が 6 例，卵巣癌が 2 例であり，その内 9 例は初診時に進行癌であったが，3 例は精査により浸潤癌と診断した．確定診断に至るまでの期間は 1～4ヶ月で，2 例は他の疾患に対する手術，1 例は腫瘍分娩への生検にて診断となった．また頸部生検のみにより 1 例（5.2%，1/19），内膜精査と頸部生検により 12 例（63.2%，12/19），手術により 2 例（10.5%，2/19），頸部細胞診の継続で 4 例（21.1%，4/19）を良性と診断した．1 例のみ細胞診異常の消失を確認した後に，AGC の再発を認めた．再発までの期間は 12ヵ月であった．また AGC-NOS は 12 例（66.6%，12/18），FN は 6 例（33.3%，6/18）で，NOS のうち 2 例（16.7%），FN のうち 5 例（83.3%）で上皮内癌もしくは浸潤癌を認めた．

【結語】AGC 症例には多様な臨床的背景があり，コルポスコピー，頸管生検，子宮内膜の細胞診，組織診を含めた検査が必要となり，さらに AGC-FN 例に関しては悪性疾患が含まれている可能性が高く，充分な精査が必要と考える．

O-1-28　当院における Atypical Glandular Cells（AGC）症例の後方視的検討

大阪大学産科婦人科[1)]，大阪大学病理診断科[2)]

○田中稔恵（MD）[1)]，吉野　潔（MD）[1)]，長友忠相（CT）[2)]，堀由美子（MD）[2)]，新堂真利子（MD）[1)]，松崎慎哉（MD）[1)]，小林栄仁（MD）[1)]，上田　豊（MD）[1)]，森井英一（MD）[2)]

【背景】Atypical Glandular Cells（AGC）は特定の前癌病変を指すのではなくリスクが高いことを示す分類であるが，AGC の臨床的意義は明らかではなく，AGC 症例に対する確立された臨床的取り扱いはない．

【目的】当院で AGC と判定された症例を後方視的に検討し，AGC 症例の臨床における管理方法について検討した．

【方法】2010 年 1 月から 2017 年 10 月までの間に当院での AGC 症例を後方視的に検討した．

【結果】上記期間において，当院で判定された子宮頸部細胞診の検体は 27,070 件であり，そのうち 233 件（0.86%），208 症例が AGC と判定されていた．その中で AGC-NOS は 102 件，AGC-FN は 131 件であった．AGC と判定された症例の最終転帰は，子宮体癌 73 例（35.1%），子宮頸癌 41 例（19.7%），CIN3 14 例（6.7%），AIS 5 例（2.4%），CIN3＋AIS 3 例（1.4%），CIN1 または CIN2 が 7 例（3.4%），複雑型子宮内膜異型増殖症 2 例（1.0%），卵巣癌 7 例（3.4%），CIN2＋腹膜癌 1 例（0.5%），その他の悪性腫瘍 3 例（1.4%），良性病変 15 例（7.2%）であった．病変を認めなかった症例は 33 例（15.9%），転帰不明は 4 例であった．AGC 症例において，60.1%の症例で悪性腫瘍を認めていた．その中でも AGC-FN と判定された症例においては，73.7%と高率に悪性腫瘍を認めた．

【結論】AGC と判定された症例には，子宮頸部および子宮体部を中心とした悪性腫瘍が高率に存在する．そのため，コルポスコピー下での子宮内頸部を含む子宮頸部組織診，子宮内膜組織診，必要に応じて診断的円錐切除術を行うなど，慎重な対応が重要である．また稀ではあるが腹腔内の悪性腫瘍を認めることもあり，画像検査等での精査も考慮すべきである．

O-1-29　子宮頸部腺癌における Hepatocyte nuclear factor 4α（HNF4α）の発現

新潟大学医学部保健学科大学院保健学研究科[1)]，新潟大学医歯学総合病院病理部[2)]，新潟県立がんセンター[3)]

○須貝美佳（CT）[1)]，梅津　哉（MD）[2)]，岩渕三哉（MD）[1)]，高橋加奈絵（CT）[2)]，池亀央嗣（CT）[2)]，横山千明（CT）[2)]，川口裕貴恵（CT）[2)]，本山悌一（MD）[3)]

【はじめに】子宮頸部腺癌は近年増加傾向にあり，扁平上皮癌に比較し予後不良である．細胞診による早期発見が期待され，細胞所見及び各種バイオマーカーの検討が行われるものの，腺癌を高感度かつ特異的に検出することは困難である．Hepatocyte nuclear factor 4α（HNF4α）は内胚葉分化，糖代謝，脂質代謝に関与した核内転写因子である．正常組織における局在が明確で，腫瘍化においてもその発現は維持される．一方，正常では発現を認めない肺，卵巣でも粘液性腺癌にのみ発現を認める．子宮でも発現を示さないが，子宮頸部腺癌はその多くが粘液性腺癌である．そこで，正常との差異を見出すことを目的に，頸部腺癌における HNF4α の発現を検討することとした．

【対象】対象は新潟大学医歯学総合病院において切除，診断された子宮頸部癌 74 症例 83 病変．抗 HNF4α 抗体，抗 p16 抗体を主体とした免疫染色を行い，子宮頸部癌組織型と HNF4α の発現との相関を検討した．また，頸部腺癌の術前に施行された細胞診，および NILM と判定された子宮頸部細胞診標本に対して抗 HNF4α 抗体を用いた免疫染色を行った．

【結果】抗 HNF4α 抗体は正常および良性の頸管腺細胞，CIS を含めた扁平上皮癌のすべてで陰性であった．一方，頸部腺癌の 88.4%で強陽性であった．抗 p16 抗体は扁平上皮癌の 92.9%で陽性，頸部腺癌においては 56.5%で陽性を示した．特に胃型腺癌において，HNF4α では全例陽性であったのに対し，p16 は陰性であった．細胞診標本における検討では，腺癌術前標本では陽性細胞を認めたが，NILM 標本には陽性細胞は確認されなかった．

【総括】HNF4α は子宮頸部腺癌を高感度かつ特異的に検出できる可能性があると考える．

O-1-30 甲状腺細胞診報告様式ベセスダシステムの改訂（第2版）によるインパクト

隈病院臨床検査科[1)], 隈病院病理診断科[2)], 隈病院外科[3)]

○樋口観世子(CT)[1)], 廣川満良(MD)[2)], 伊藤歩紀(CT)[1)], 高田奈美(CT)[1)], 鈴木彩菜(CT)[1)], 隈　晴二(MD)[2)], 林　俊哲(MD)[2)], 宮内　昭(MD)[3)]

今や世界的に採用されている甲状腺細胞診報告様式である The Bethesda System for Reporting Thyroid Cytopathology（TBSRTC）が昨年改訂された．この第2版の主な変更点は，悪性の危険度が2010年以降の論文から算出されている，noninvasive follicular thyroid neoplasm with papillary-like nuclear features（NIFTP）の概念が導入されている，AUS/FLUS や FN/SFN の臨床的対応の選択肢として分子学的検査が取入れられている，FN/SFN の定義や診断基準が NIFTP に照らして改訂されている，乳頭癌の診断は定型的な場合に限定されて使用されるよう修正されている，などである．したがって，第2版を導入することにより，今までとは異なる診断カテゴリーに変更する症例が生じることになるだろう．今回，私達は，そのような症例に焦点を当てて検討することにした．2015年に当院にて甲状腺穿刺吸引細胞診が行われていた10399結節を対象に，TBSRTC 第2版に準じて診断カテゴリーを見直した．結果，AUS/FLUS の421結節中56結節（13.3%），SFM の172結節中16結節（9.3%），malignant の1279結節中8結節（0.6%）が FN/SFN へ再分類されたことにより，FN/SFN の頻度が3.2%から3.9%に増加した．TBSRTC 第2版の導入により，AUS/FLUS，SFM，malignant の頻度が減少し，FN/SFN の頻度が増加することが判明した．

O-1-31 当院の甲状腺穿刺吸引細胞診における TACAS™有用性の検討

新潟県立がんセンター新潟病院病理部[1)], 新潟大学大学院保健学研究科[2)]

○林　真也(CT)[1,2)], 神田真志(CT)[1)], 畔上公子(CT)[1,2)], 北澤　綾(CT)[1)], 弦巻順子(CT)[1)], 豊崎勝実(CT)[1)], 川口洋子(CT)[1)], 木下律子(CT)[1)], 川崎　隆(MD)[1)], 本間慶一(MD)[1)]

【はじめに】液状化検体細胞診（LBC）は，甲状腺穿刺吸引細胞診においても有用性が報告されている．当院では2013年8月よりオートスメア法にかえて TACAS™を導入した．今回，当院の甲状腺穿刺吸引細胞診における TACAS™の有用性について検討したので報告する．

【対象・方法】2013年8月～2016年に甲状腺穿刺吸引細胞診が施行され，直接塗抹法と LBC 法（固定液：TACAS™Ruby）により標本が作製された1128検体を対象とした．再鏡検を行い，濾胞上皮細胞，コロイド，赤血球，標本作製時のアーチファクトについて比較を行った．

【結果】濾胞上皮細胞は直接塗抹法789検体，LBC 法943検体で確認された．甲状腺癌取扱規約第7版の報告様式において，検体適正とされる10個程度の濾胞上皮細胞からなる集塊が6個以上を満たした検体は直接塗抹法546検体，LBC 法は834検体であった．コロイドは直接塗抹法509検体，LBC 法371検体で認めた．検体適正となるコロイド量は直接塗抹法213検体，LBC 法12検体であった．赤血球が多量であった検体は直接塗抹法615検体，LBC 法207検体であった．標本作製時のアーチファクトは直接塗抹法で乾燥が目立ち，80%以上乾燥していた標本が27検体あったが，LBC 法では乾燥はなかった．

【まとめ】LBC 法では甲状腺癌取扱規約第7版の報告様式においても適正となる濾胞上皮細胞数を得られることが多い．また，多くの赤血球は溶血され，濾胞上皮細胞の観察が容易であり，乾燥などの標本作製の際に生じるアーチファクトの影響も少ない．TACAS™は甲状腺穿刺吸引細胞診において，不適正率の低下，判定精度の向上に寄与するものと考える．

O-1-32　甲状腺癌取扱い規約第 7 版における「意義不明」症例の検討

大阪警察病院病理科

○青木　弘(CT), 安岡弘直(MD), 金田敦代(CT),
郡司有理子(CT), 福田沙織(CT), 北辻　香(CT),
築山あゆみ(CT), 辻　洋美(MD), 山寺みさき(MD),
辻本正彦(MD)

【はじめに】Bethesda System for Reporting Thyroid Cytopathology(BSRTC)が 2010 年に採用され，BSRTC に準拠し一部改変された細胞診報告様式が，甲状腺癌取扱い規約第 7 版で採用された．第 6 版からの大きな変更点として，「鑑別困難」が「意義不明」と「濾胞性腫瘍」に分けられたことが挙げられるが，「意義不明」には，細胞診で良悪性の鑑別が困難とされる様々な症例が含まれており，また，検体適正症例の 10%以下が望ましいとの付帯事項があるため，細胞診断を行う上で判定に苦慮するカテゴリーである．今回我々は，第 6 版から第 7 版へ報告様式を変更するにあたり再評価を行い，特に「意義不明」について検討した．

【対象および方法】2016 年 1 月～2016 年 12 月までの甲状腺細胞診 530 件（内 373 件は HOLOGIC 社 ThinPrep 法にて標本作製された）について，第 7 版の判定基準による再評価を行い，「意義不明」となった症例の判定内容と細胞像を検討し，また病理組織診断との対比が可能な症例については組織診との比較を行った．

【結果】再評価の結果，「検体不適正」55 件(10.4%)，「嚢胞液」16 件（3%），「良性」292 件（55%），「意義不明」51 件（9.6%），「濾胞性腫瘍」8 件（1.5%），「悪性の疑い」13 件（2.5%），「悪性」95 件（18%）であった．再評価で「意義不明」となった理由の主たるものは「異型細胞を認めるが，細胞数が少なく断定できない」で，病理組織診断が得られた 37 件は，乳頭癌が最も多く（16 件），次いで腺腫様甲状腺腫（12 件）であった．

【まとめ】「意義不明」は判定困難症例の除外診断的カテゴリーであると考えられるが，詳細な細胞観察によって「意義不明」を減少させる努力が必要である．

O-1-33　骨髄移植後の小児に発生した甲状腺乳頭癌の一例

北海道大学病院病理診断科・病理部[1], 北海道大学病院臨床研究開発センター[2]

○恩田千景(CT)[1], 丸川活司(CT)[1], 安孫子光春(CT)[1],
清水知浩(CT)[1], 後藤久美(CT)[1], 出口貴祥(CT)[1],
桑原　健(MD)[1], 中　智昭(MD)[1],
畑中佳奈子(MD)[1,2], 松野吉宏(MD)[1]

【はじめに】小児甲状腺癌は稀であるが，放射線曝露後にリスクの高まる二次性腫瘍として知られている．今回，骨髄移植の前処置として全身放射線照射を施行された小児に発生した甲状腺腫瘍の一例を経験した．

【症例】3 歳，男児．出生時より慢性肉芽腫症と診断され，1 歳時に全身放射線照射を前処置とする骨髄移植を受けた．経過観察中の 3 歳時，CT にて甲状腺のびまん性腫大や微細石灰化，近傍リンパ節腫大，肺多発粒状影を指摘され，甲状腺からの穿刺吸引細胞診が施行された．細胞所見から悪性が疑われ，甲状腺全摘術及び両側頚部郭清術，肺部分切除術が行われた．

【細胞所見】砂粒体や組織球を背景に認め，主として乳頭状や小濾胞状をなす腫瘍細胞が見られた．濾胞状構造をとる集塊内部や背景にコロイドは認められず，充実性細胞集塊が観察された．核の大小不同や核溝をみるも，明らかな核内細胞質封入体は認められず，乳頭癌を疑ったが確定には至らなかった．

【組織所見】腫瘍は多数の砂粒体を伴い，乳頭状，濾胞状などの分化型成分に加えて随所に充実性胞巣や篩状構造を形成して増殖していた．腫瘍内には扁平上皮化生胞巣が多数認められた．腫瘍細胞は総じてすりガラス状の腫大した核を有し，核溝やくびれを認めるが，核内封入体は極少数しか観察されなかった．最終的に乳頭癌と病理診断され，腺内散布巣や頚部リンパ節及び肺転移もみられた．

【考察】骨髄移植前の放射線照射に起因した可能性がある小児甲状腺癌を経験した．小児甲状腺乳頭癌では，成人例と比較し扁平上皮化生や充実型成分が目立つ例が多いと報告されており，典型的細胞所見を示さないことも想定した細胞形態評価が必要であろう．

O-1-34 甲状腺穿刺吸引細胞診の手技 ―針径の違いによる影響―

医療法人神甲会隈病院臨床検査科[1], 医療法人神甲会隈病院病理診断科[2], 医療法人神甲会隈病院外科[3]

○伊藤歩紀(CT)[1], 廣川満良(MD)[2], 高田奈美(CT)[1], 鈴木彩菜(CT)[1], 樋口観世子(CT)[1], 山尾直輝(CT)[1], 林　俊哲(MD)[2], 隈　晴二(MD)[2], 宮内　昭(MD)[3]

【背景】甲状腺穿刺吸引細胞診では，日本の多くの施設が22G注射針を用いているが，欧米ではより細い針が一般的である．今回，針径の違う二つの注射針を用いて穿刺吸引細胞診を行い，その違いを検討したので報告する．
【対象および方法】平成29年8月から10月に，当院で甲状腺穿刺吸引細胞診を施行した200症例を対象とした．用いた注射針は，ニプロ注射針レギュラーベベル38 mmの22Gと25Gで，同一結節に2回穿刺を行い，100例は1回目に22Gを，2回目に25Gを用い（22G先行），残りの100例はその逆（25G先行）に行った．
【結果】穿刺時疼痛は，25G (27.5%)よりも22G(38.0%)が痛いと感じた人が多かった．22G先行例，25G先行例いずれも2回目ほうが痛いと感じた人が多かった．血液の混入は，25G(17.5%)よりも22G(32.0%)のほうに多く，22G先行例，25G先行例いずれも2回目ほうが多かった．採取細胞量は，80例(40.0%)は22Gのほうが，58例(29.0%)は25Gのほうが多かった．22G先行例では，22Gのほうに細胞量が多く，25G先行例では細胞量は針の太さに差が無かった．検体不適正率は22Gが13.0%，25Gが16.5%で，石灰化結節7例では22Gでは1例が，25Gでは3例が不適正であった．22Gで悪性であった29例のうち，25Gでは2例が検体不適正，6例が良性であった．
【考察】採取細胞量は1回目に多く，疼痛や血液の混入は2回目に見られやすかった．太い針は採取細胞量が多いが，疼痛が強く，血液の混入が見られやすかった．検体不適正率は針の太さに有意差はなかった．石灰化結節では細い針で検体不適正になる傾向があった．以上より，病変の特徴や目的により針の太さを使い分けるべきと思われる．

O-1-35 甲状腺LBC標本における濾胞性腫瘍と腺腫様甲状腺腫の鑑別

北斗病院腫瘍医学研究所病理遺伝子診断科[1], 北斗病院耳鼻咽喉科・頭頸部外科[2], 旭川医科大学病院病理部[3]

○山口朋美(CT)[1], 赤羽俊章(CT)[1], 橋場なつみ(CT)[1], 坂東伸幸(MD)[2], 武井英博(MD)[3]

【目的】LBC標本のみで濾胞性腫瘍と腺腫様甲状腺腫の鑑別が可能であるか検討し，判定に有用な所見を基にスコア表の作成を試みた．
【方法】2011年6月から2017年11月に甲状腺切除術を施行しLBC標本と対比できた濾胞性腫瘍22例（濾胞腺腫15例，濾胞癌7例），腺腫様甲状腺腫24例を対象とした．LBC標本は以下の所見の有無を再評価した．1）水様コロイド，2）濃縮コロイド，3）赤血球破砕物，4）泡沫細胞，5）硝子様間質，6）血管，7）網状血管，8）大小不同濾胞状集塊，9）小濾胞状集塊，10）索状集塊，11）充実性集塊，12）細胞質辺縁基底膜様物質，13）集塊辺縁明瞭，14）顆粒状細胞質，15）二核細胞，16）収縮濾胞上皮，17）クロマチン濃染，18）核小体明瞭．また，1）から18）の所見を濾胞性腫瘍に特徴的な所見を認めた場合もしくは腺腫様甲状腺腫に特徴的な所見を欠く場合に加点するようにスコア表を作成し，各症例に0～18点の点数をつけた．
【成績】3）赤血球破砕物，9）小濾胞状集塊，10）索状集塊，11）充実性集塊，14）顆粒状細胞質，15）二核細胞，17）クロマチン濃染，18）核小体明瞭の所見は濾胞性腫瘍において陽性率が有意に高く，4）泡沫細胞，5）硝子様間質，8）大小不同濾胞状集塊，13）集塊辺縁明瞭，16）収縮濾胞上皮は腺腫様甲状腺腫において有意に高かった．スコア表を基に点数をつけた結果，濾胞性腫瘍22例中19例が10点以上，腺腫様甲状腺腫24例中22例が9点以下となった．
【結論】作成したスコア表で10点以上の場合濾胞性腫瘍の可能性が高く，腺腫様甲状腺腫と濾胞性腫瘍の鑑別に有用であると考えられた．

O-1-36　多核巨細胞を多数伴った耳下腺肉腫の 1 例

千葉県がんセンター臨床病理部[1)], 東京医科大学病院病理診断科[2)]

○青野卓矢(CT)[1)], 有田茂実(CT)[1)], 酒井えり(CT)[1)], 高橋　司(CT)[1)], 板倉朋恵(CT)[1)], 小高亜紀子(CT)[1)], 竹山裕之(MD)[1)], 杉山孝弘(MD)[1)], 伊丹真紀子(MD)[1)], 長尾俊孝(MD)[2)]

【はじめに】頭頸部に発生する肉腫は全頭頸部腫瘍の中でも 1%に満たない．さらに耳下腺を原発とする肉腫は非常に稀である．今回，多核巨細胞が多数出現した耳下腺原発の肉腫の 1 例を経験したので報告する．

【症例】70 代女性，右耳下部に腫瘤を自覚，徐々に疼痛がみられた．右口角の不全麻痺が出現した為, 前医を受診, 右耳下腺腫瘤の診断となり当院に紹介となった．肉眼所見で右耳下部に 45×40 mm 大の弾性硬・可動性不良の腫瘤を認め，超音波検査では血流の乏しい低エコーの腫瘤影がみられた．穿刺吸引細胞診が施行され Class Ⅲb と判定されたため，右耳下腺腫瘍切除術が施行された．

【細胞所見】細胞像は多彩な像を呈していた．多核巨細胞・組織球系細胞を伴い，上皮様細胞，間質細胞が集塊ならびに散在性に多数みられ，肉芽腫性病変や軟部巨細胞腫を考えた．しかし，一部に核異型の強い大型の巨細胞も散見され，細胞像のみでは良悪性の鑑別が困難であった．

【病理組織所見】割面は中心部が黄色調，辺縁部が白色調で所々に出血を伴っていた．組織学的には組織球などの炎症性細胞の浸潤が目立ち，核分裂像を伴った異型の強い多核巨細胞が比較的多くみられた．免疫組織化学染色を施行したが，特定の分化傾向はみられず，未分化多形肉腫(Undifferentiated Pleomorphic Sarcoma)と診断した．

【まとめ】耳下腺原発の未分化多形肉腫を経験した．出現している細胞像からは UPS を推定するには至らなかったが，本症例のように耳下腺で多核巨細胞・上皮様細胞が多数観察された場合，UPS も念頭に置く必要が考えられた．

O-1-37　耳下腺原発乳腺相似分泌癌の 1 例 従来法と LBC 法の比較

国立がん研究センター中央病院病理・臨床検査科

○竹野真祐(CT), 時田和也(CT), 澁木康雄(CT), 森　泰昌(MD)

【はじめに】乳腺相似分泌癌(MASC)は 2010 年に提唱された乳腺分泌癌と同様の形態および遺伝子転座を示す唾液腺腫瘍である．今回我々は耳下腺に発生した MASC の 1 例を経験し，その細胞像と免疫組織学的所見について液状化検体細胞診(LBC)標本を併用し比較検討したので報告する．

【症例】20 代男性．数年来の耳下腺腫瘍を主訴に当院紹介．MRI にて 3 cm 大の腫瘤を認め生検施行．MASC と診断され，腫瘍摘出術が施行された．

【組織像】線維性間質を背景に比較的均一な楕円形核と好酸性胞体を有する異型腺管が浸潤増殖する像を認めた．腺管は小嚢胞状で分泌を伴っていた．免疫染色にて S100（+），Mammagloblin（+），SOX10（+），EMA（+），HER-2（-）であり，FISH 法にて *ETV6* 遺伝子転座が証明され，MASC と診断された．

【細胞像】摘出材料から穿刺吸引細胞診標本(従来法)および LBC 標本を作製し，その細胞像を比較した．従来法では異染性を示す粘液を背景に結合性の低下した均一な異型細胞がシート状および一部微小嚢胞状構造を呈して出現していた．異型細胞は類円形～楕円形核を持ち，細胞質は広く泡沫状で一部に ICL を認めた．LBC 法では従来法に比べ背景の粘液が少なく，核濃縮や細胞質の収縮が見られたが，微小嚢胞状構造が保たれた集塊を多数認めた．免疫染色では S100（+），Mammagloblin（+），SOX10（+）であった．

【まとめ】MASC の典型的な 1 例を経験した．従来法では背景の粘液や個々の細胞の観察が容易だが，MASC に特徴的な構造異型は LBC 法の方が分かりやすく，また免疫染色も組織同様の結果が得られたことから MASC の細胞診断には LBC 法との併用が有用と考えられる．

O-1-38 耳下腺原発小細胞癌の1例

日本赤十字社和歌山医療センター病理診断科

○奥村寿崇(CT), 阪田幸範(CT), 真谷亜衣子(CT), 宮木康夫(CT), 岩元竜太(MD), 小野一雄(MD)

【はじめに】耳下腺原発の小細胞癌は耳下腺悪性腫瘍中の約2%と稀であり，予後不良な腫瘍である．今回，耳下腺原発の小細胞癌を経験したので報告する．

【症例】患者は60代女性．右耳下腺部に徐々に腫大する腫瘤を自覚したため，近医を受診し当院紹介となる．MRI検査および超音波検査にて，3 cm大の類円形腫瘤を多数認めた．穿刺吸引細胞診にて悪性が疑われたため，右耳下腺摘出術が施行された．

【細胞像】壊死物質を背景に，核の大小不同および細顆粒状のクロマチン増量を示す裸核状異型細胞を，結合性疎な集塊～弧在性に多数認めた．悪性が疑われたが組織型の推定には至らずMalignant tumorと報告された．

【マクロ像】多結節状に55×35 mm大の白色充実性腫瘤を認めた．

【組織像】大索状，胞巣状主体に増殖を示すN/C比大の腫瘍細胞を認めた．核は類円形で明るく，細顆粒状のクロマチンを認めた．壊死や核破砕像，ロゼット形成が散見された．免疫組織化学的にはCD56陽性，Chromogranin，Synaptophysin，S－100蛋白は陰性であり，Ki－67標識率は80%程度であった．また，肺に腫瘤は認めず，TTF－1陰性より，肺小細胞癌の転移は否定的であるため，耳下腺原発の小細胞癌と診断された．

【まとめ】本症例では，細胞診での組織型の推定が困難であった．組織診断の結果をもとに細胞診標本を再鏡検してみると，ロゼット様配列も少数認められたが，小細胞癌の特徴とされる木目込み様配列などの所見は乏しかった．耳下腺の小細胞癌は稀な悪性腫瘍ではあるが，裸核状異型細胞を多数認める場合は，小細胞癌も念頭におき観察していく必要があると考える．

O-1-39 胆汁細胞診におけるクロマチン異常 ―収縮・濃染核について―

順天堂大学大学院医学研究科形態解析[1], 鳥取大学医学部病態検査学[2], 順天堂大学練馬病院臨床検査科[3], 済生会神奈川県病院検査科[4], 川崎太田総合病院中央検査科[5], 川崎太田総合病院消化器外科[6]

○古旗　淳(CT)[1], 広岡保明(MD)[2], 東井靖子(CT)[1], 大橋久美子(CT)[3], 阿部加奈子(CT)[4], 阿部佳之(CT)[5], 権田厚文(MD)[6]

【目的】われわれはこれまで，貯留胆汁細胞診・細胞判定基準（以下，判定基準）の判定精度向上のため，各所見を異常とする評価基準の数値化による客観的判定について検討してきた．今回，クロマチン異常について検討したので報告する．

【方法】切除術が施行された良性病変28例（軽度反応性病変10例と高度反応性病変18例）と腺癌22例の貯留胆汁を対象とし，クロマチン異常に関する以下の4項目を検討した：1）クロマチン不均等分布を示す核：2）核縁肥厚（不均等肥厚核；最大肥厚部径；均等肥厚部径）．収縮・濃染核に対し各所見を不整とする基準を定義し，出現頻度と肥厚部の幅を求めた．

【成績】各出現頻度と肥厚部の幅は腺癌で有意に高値を示した．高度反応性病変と腺癌の平均出現頻度はそれぞれ，クロマチン不均等分布を示す核で25%と60%，不均等肥厚核で22%と44%であった．同様に最大肥厚部径は0.30 μmと0.47 μm，均等肥厚部径は0.23 μmと0.30 μmであった．

【結語】収縮・濃染核のクロマチン異常とする評価基準の数値化により，客観的な判定が可能となり，判定基準の判定精度の向上が期待された．

O-1-40　胆管擦過ブラシ洗浄法における高分化型腺癌と良性細胞の細胞学的検討

川崎市立多摩病院病理診断科[1)]，聖マリアンナ医科大学病理学教室[2)]，富山大学大学院医学薬学研究部病理診断学講座[3)]，聖マリアンナ医科大学医学教育文化部門医学情報学[4)]

○早川智絵(CT)[1)]，干川晶弘(MD)[2)]，井村穣二(MD)[3)]，佐藤克洋(CT)[1)]，半田留美子(CT)[1)]，上野隆彦(MD)[4)]，小池淳樹(MD)[1,2)]

胆道領域では生検採取が難しいため，確定診断には胆汁細胞診や内視鏡的逆行性膵胆管造影（以下，ERCP）時の擦過細胞診などが重要である．しかし，癌細胞の多くは異型が弱く，反応性変化の影響で異型性の強調された良性細胞との鑑別に苦慮する事もあり，診断精度は決して満足のいくものではない．そのため，胆汁細胞判定では癌を確実に判定するために貯留胆汁細胞診判定基準が用いられているが，擦過細胞診では新鮮で変性の少ない材料が得られるため，核異型や構造異型が弱くみえ，判定に迷うことも少なくない．今回我々は ERCP 時の擦過ブラシ洗浄法における高分化型腺癌と良性細胞の鑑別基準を明らかにするため，両病変の鑑別に有用な所見を客観的に解析し，細胞像の比較検討を行ったので報告する．対象は 2012 年から 2017 年 11 月までに当院にて ERCP 下胆管擦過を施行した後，組織学的診断の確定した 39 例（高分化型腺癌 24 例，良性疾患 15 例）を用いた．全例に対し，14 項目の細胞所見について検討し，計測可能な所見は画像解析ソフトを用いて細胞計測し，計測できない所見は鏡検下で細胞判定を行い，高分化型腺癌と良性細胞の両群間で有意差検定と多変量解析を用いて鑑別に有用な所見の抽出を行った．その結果，高分化型腺癌と良性細胞の両群間で有意差のみられた所見は核の極性，核間距離，核形不整，クロマチン異常，核縁の肥厚の 5 所見で，特に核間距離の不均一，核のしわや切れ込み，クロマチンの粗造化は高分化型腺癌を示唆する重要な所見であった．本発表では実際の細胞像を提示し，鑑別点を詳細に報告したい．

O-1-41　膵尾部腫瘤の EUS-FNA 細胞診で確定診断に至らなかった 1 例

宮崎大学医学部附属病院病理部[1)]，宮崎大学医学部附属病院病理診断科[2)]

○徳満貴子(CT)[1)]，野口裕史(CT)[1)]，大野招伸(CT)[1)]，峰松映子(CT)[1)]，森田勝代(CT)[1)]，黒木栄輝(CT)[1)]，西川詩織(CT)[1)]，佐藤勇一郎(MD)[1,2)]

【はじめに】EUS-FNA を用いた診断法は診断能が高いとされているが，今回我々は，膵臓の EUS-FNA の細胞診で確定診断に至らず，組織診断およびその後の剖検診断で腺癌と診断された一例について報告する．

【症例】患者は 60 代，男性．腹痛を主訴に近医受診し，CT で膵尾部腫瘤および腹膜播種を疑う所見を認め，当院消化器内科へ精査のため紹介された．確定診断を目的に膵尾部腫瘤に対し EUS-FNA が施行された．

【細胞像】

(1 回目)間質細胞，炎症細胞と正常の腺細胞が出現していた．腺細胞の中には，シート状でやや配列の乱れを伴う集塊や細胞密度の高い集塊が出現していた．これらの細胞は核腫大，核縁肥厚，軽度核形不整やクロマチンの増量を認めた．異型細胞と判定し悪性を否定できないと報告した．

(2 回目)間質細胞，腺細胞が出現し，異型は認められず陰性と報告した．

【EUS-FNA 組織像】

(1 回目)慢性膵炎の像を認め，腺上皮からなる腺管や断片を認めるも腫瘍性変化は明らかではなかった．

(2 回目)背景に慢性膵炎を伴い，不整形の小型腺管を認めた．上皮細胞は核異型を伴い，弧在性の異型を伴う多角形細胞も認めた．腺癌と診断したが，剖検後の報告となった．

【剖検組織像】膵臓本体は，間質の線維化を伴い，高分化腺癌であった．広範な浸潤・転移を認め，癌細胞の小腸転移による腸閉塞をきたしていた．

【まとめ】膵臓の高分化腺癌は，背景に慢性膵炎を伴うと良性異型細胞との鑑別が困難なことがある．本症例の細胞像と，他の症例で判定し得た高分化腺癌の比較を行い，鑑別に有用な所見について報告したい．

O-1-42 いわゆる“包虫砂”で診断し得た肝単包虫症の1例

新潟大学地域医療教育センター魚沼基幹病院・病理診断科[1)], 新潟大学医歯学総合病院歯科病理検査室[2)]

○長谷川剛(MD)[1)], 大野仁子(CT)[1)], 渋谷大輔(CT)[1)], 阿部美香(CT)[1)], 徳永直樹(CT)[1)], 井口啓太(CT)[1)], 小池　敦(CT)[1)], 丸山　智(DDS)[2)]

肝嚢胞の術中迅速細胞診で，いわゆる“包虫砂”の所見を確認し，肝包虫症と診断し得た1例を経験したので報告する．

【症例】30歳代 男性.

【居住歴・職業歴】A国在住．南魚沼市に留学中の大学教官.

【現病歴】入国時に，肝機能・腎機能異常を指摘され，当院受診．肝右葉前区域を主体とする25 cm大の巨大嚢胞性病変を認め，内部に結節性病変の存在が示唆され，嚢胞性腫瘍の可能性が疑われた．また，肝静脈を圧排し，Budd-Chiari syndromeを合併していた．当院での治療を希望し，肝切除術が試みられ，術中，嚢胞壁の迅速診断および嚢胞液の細胞診が行われた．嚢胞壁にはいわゆるクチクラとともに虫体を認め，嚢胞液には虫体の浮遊が確認され，包虫症*Echinococcosis*が考えられた．その後，特徴的嚢胞壁の所見や遺伝子検索で，肝単包虫症と診断した.

【考察】肝単包虫症については，切除術の他，嚢胞内容の穿刺・吸引・注入治療＝PAIR（puncture-aspiration-injection-reaspiration)が試みられている．すなわち，細胞診による“包虫砂”での診断も求められる可能性があり，貴重な症例と考えて報告した.

O-1-43 膵迅速細胞診における適正な検体処理に向けての基礎的検討

久留米大学病院病理診断科・病理部[1)], 久留米大学医学部病理学講座[2)], 久留米大学医学部内科学講座消化器内科部門[3)]

○内藤嘉紀(MD)[1,2)], 河原明彦(CT)[1)], 岡部義信(MD)[3)], 安倍秀幸(CT)[1)], 高瀬頼妃呼(CT)[1)], 村田和也(CT)[1)], 福満千容(CT)[1)], 山口知彦(CT)[1)], 矢野博久(MD)[2)], 秋葉　純(MD)[1)]

【目的】膵臓における迅速細胞診（Rapid on-site cytologic evaluation：ROSE）では，肉眼的赤色検体（Red Sample：RS）は肉眼的白色検体（White Sample：WS）と比較し細胞・病理診断に適さないという報告がみられる．今回我々は，EUS-FNAで採取された検体のうち，WSとRSの特徴を細胞・組織学的に検討し，ROSEにおける検体活用のための基礎的データーの検討を行った.

【方法】対象は，当院でROSEを施行し肉眼的にWSとRSの識別を行った11症例（通常型膵癌8症例，IgG4関連疾患3症例）を用いて検討を行った．EUS-FNAにより得られた検体をWSとRSに選別し，それぞれの検体の血球占拠率（%），平均細胞出現数の計測を行った．WSとRS以外の液状検体は，liquid based cytology（LBC）として検体処理を行った.

【結果】WSは全例で検体適正であるのに対しRSの検体適性率は82%(9/11)であったが，両者間に有意差はなかった（P＝0.138）．また，血球占拠率（WS：39.3±9.3%，RS：53.9±7.52%）及び細胞出現率（WS：145.7±127.6 cells, RS：89.2±59.4 cells)にも有意差はなかった（P＝0.238，P＝0.212）．膵実質はWSとRSの55%（6/11）で含まれていた．WS及びRSで鑑別困難であった症例は9%（1/11）みられたが，LBCは全例で診断可能であった.

【総括】今回の検討から，病理診断に適さないとされる肉眼的赤色検体にも評価可能な細胞・組織が含まれている事から，ROSEで用いる検体に対して肉眼的選別は大きな影響を及ぼさない可能性が示唆された.

O-1-44　病理診断に最適な超音波内視鏡下穿刺吸引の採取方法の検討

地方独立行政法人東京都健康長寿医療センター病理診断科

○浜島裕理(CT), 江坂四季音(CT), 今泉雅之(CT), 木曽有里(CT), 児島宏哉(CT), 白幡浩人(CT), 木下真由美(CT), 鈴木明美(CT), 松田陽子(MD), 新井冨生(MD)

【目的】超音波内視鏡下穿刺吸引法(endoscopic ultrasound-guided fine needle aspiration：EUS-FNA）は，検体量が少なく診断困難症例が多いため様々な試みが行われている．しかし穿刺時の陰圧のかけ方と細胞診像との関連については十分検討されていない．そこで我々は，最適な細胞像を得るための穿刺条件を決めるべく，陰圧の有無や順番, 穿刺回数による細胞診像の違いを検討した．
【方法】4 回穿刺された EUS-FNA 60 例のうち膵癌と病理診断された 37 例を対象とした．穿刺 1，2 回目は陰圧(−10 ml)，3，4 回目は陰圧無にて穿刺する群を“陰圧先群”，1，2 回目を陰圧無，3，4 回目を陰圧(−10 ml)の群を“陰圧後群”の 2 群に分け，4 回穿刺分それぞれの細胞診標本を作製した．細胞検査士 3 名，病理医 1 名が，異型細胞量，非結合性，壊死量，血液量，正常細胞量をスコア化し，統計学的に解析した．
【結果】陰圧後群では穿刺 2 回目の異型細胞が最も多く，3，4 回目に少なくなった．一方，陰圧先群では穿刺 4 回目で異型細胞が最も多くなった．陰圧先群に比べ，陰圧後群の方が，穿刺 1，2 回目と 3，4 回目のいずれも異型細胞を多く認めた．また，結合性の強さと異型細胞量は正の相関を示した．陰圧の有無や穿刺回数と，血液，正常細胞の混入や壊死には関連がなかった．
【考察】膵癌を疑う症例の EUS-FNA では，最初に陰圧をかけない方が異型細胞を多く採取でき，病理診断に有用であった．線維化を伴う結合性の弱い膵癌症例では異型細胞が少なくなるため，数回多く穿刺し，十分な採取量を得る必要があった．症例ごとの細胞採取量や細胞像の違いを内視鏡医と話し合い，穿刺方法の改善について検討を重ねることが極めて重要である．

O-1-45　胆膵領域における On site cytology 検体の肉眼所見と細胞像

金沢大学附属病院病理診断科・病理部[1], 金沢大学分子細胞病理学[2]

○玉野裕子(CT)[1], 今度邦博(CT)[1], 酒野香織(CT)[1], 田口憲子(CT)[1], 宮下麻代(CT)[1], 藤山桃子(CT)[1], 下田　翼(CT)[1], 池田博子(MD)[1], 大井章史(MD)[2]

【はじめに】超音波内視鏡下穿刺吸引術(Endoscopic ultrasound-guided fine needle aspiration：EUS-FNA)は，内視鏡的逆行性膵胆管造影(Endoscopic retrograde cholangiopancreatography：ERCP）に比べ，正診率が高く，処置後膵炎などの合併症が少ない比較的安全な手技とされ, 2010 年に保険収載されて以降, 急速に普及している．
【当院の現状】検体採取時に細胞検査士が内視鏡室に出向き，診断可能な検体か否かを判断するため，On site cytology を行っている．原則予約制なため，事前に患者データを確認し，検査に臨んでいる．採取された検体の肉眼所見を LED 装置下で，検体の色調，透明度，粘稠性の有無など詳細に観察，検体の性状に合わせ，迅速細胞診用，組織診用，セルブロック用に分け，適切な検体処理を行っている．On site cytology において重要なことは，病変部から確実に細胞が採取されていること，形態のみでは診断が困難な病変に対し，免疫染色が可能な十分量の検体が採取されていることを判断することである．
【まとめ】On site cytology は時間的な拘束により，病理部門にとって負担となることは否めないが，迅速で適切な検体処理により，検体の量と質が担保できる．実施医とコミュニケーションを取りながら検体採取するため，診断に有用な情報が得られ，正診率の向上に寄与するなどの利点がある．病理部門と臨床の双方が協力して検査を行うため, 良好な関係を築くことができると思われる．

O-1-46 髄液中に腫瘍細胞が出現した原発性小児脳腫瘍の細胞学的検討

独立行政法人大阪市民機構大阪市立総合医療センター病理部[1)], 独立行政法人大阪市民機構大阪市立総合医療センター中央臨床検査部[2)], 独立行政法人大阪市民機構大阪市立総合医療センター病理診断科[3)]

○世古裕里(CT)[1)], 横田裕香(CT)[1)], 山畑　翔(CT)[1)], 梶尾麻衣(MT)[2)], 内山　勲(CT)[2)], 石井真美(MD)[3)], 福島裕子(MD)[3)], 井上　健(MD)[3)]

【はじめに】髄液細胞診では，原発性脳腫瘍の腫瘍細胞が出現する頻度は少ない．また，小児脳腫瘍では急速な経過を示すことがあり，侵襲の少ない検査にて迅速に判断することが重要である．今回，我々は髄液中に出現した原発性小児脳腫瘍の腫瘍細胞の細胞像を検討したので報告する．

【症例】当院で経験した 15 歳以下の原発性脳腫瘍症例で髄液細胞診にて腫瘍細胞が得られた 22 例を対象とした．組織型は Medulloblastoma（MB）12 例，Atypical teratoid/rhabdodid tumor（AT/RT）4 例，Glioblastoma 2 例，CNS embryonal tumor, NOS 2 例，Medulloepithelioma 1 例，Pineoblastoma 1 例であった．

【細胞所見】MB，AT/RT，CNS embryonal tumor，NOS，Medulloepithelioma，Pineoblastoma では小型で N/C 比の高い異型細胞が認められた．多くの症例でロゼット様配列や木目込み様配列を示す細胞が認められたが，AT/RT では核偏在し明瞭な核小体を有する細胞や細胞質に空胞を有する細胞が出現していた．Glioblastoma では大型で核異型の強い細胞が認められ，クロマチンも粗大顆粒状に増加していたが，細胞質の突起は明らかではなかった．

【まとめ】髄液細胞診は出現する細胞数が少ないことや変性が強いことが多く，組織型の推定が困難なことが多いが，今回検討した症例の中には特徴的な細胞像を示すものも認められた．また，今回術中に得られた圧挫細胞診の細胞像との比較検討も含め報告する．

O-1-47 脳原発のリンパ腫の術中迅速診断における細胞診の有用性

山形大学医学部附属病院病理部

○志田愛実(CT), 斉藤友則(CT), 鈴木俊紀(CT), 宇都宮文(MD), 樺澤崇允(MD), 大江倫太郎(MD), 加藤智也(MD), 山川光徳(MD)

【はじめに】当院では，術中迅速診断の腫瘍検体全例で捺印標本または圧挫標本を作製している．脳の検体でリンパ腫を疑う場合には凍結のまま検体を保存している．リンパ腫は膠芽腫と異なり，可及的腫瘍切除の必要性はなく，術中迅速診断での両者の鑑別は重要である．今回我々は，当院における脳原発のリンパ腫の正診率と細胞像をまとめ，迅速細胞診パパニコロウ染色の有用性について検討した．

【対象と細胞像の比較】2009 年から 2017 年でリンパ腫と診断された 33 例を対象とした．内，術中迅速診断が行われたのは 30 例，細胞診標本を作製したのは 23 例である．この 23 例について，細胞突起の有無，細胞の結合性の欠如，核異型（くびれ，切れ込み，クロマチンの増加），Lymphoglandular body の有無，核線の有無の 5 項目を検討項目とした．

【結果】永久標本の正診率は 100%（33 例中 3 例で腫瘍細胞なし）であり，術中迅速細胞診の診断率は 82%（23 例中，アーチファクトにより診断不可 1 例，リンパ腫はなく脳実質の細胞のみ 1 例），迅速 HE 標本の診断率は 86%（30 例中，組織少量で診断不可 1 例，リンパ腫の細胞はなく脳実質の細胞のみ 2 例）であった．細胞突起無し 15 例，結合性の欠如 19 例，核異型あり 18 例，Lymphoglandular body あり 14 例で，核線あり 16 例であった．検討項目の 5 項目を満たしたのは 8 例，4 項目を満たしたのは 8 例，3 項目を満たしたのは 3 例であった．

【考察】今回の検討で，術中迅速診断の細胞診でもリンパ腫の特徴的な細胞像を示し，充分確定診断の補助になりえると考えられた．さらに 5 つの検討項目について退形成性乏突起膠腫，膠芽腫と比較する．

O-1-48　乳癌センチネルリンパ節の転移巣と捺印細胞診に関する検討

旭川医科大学病院病理部

○鵜野裕治(CT), 秋山直子(CT), 湯澤明夏(MD), 武井英博(MD)

【はじめに】乳癌の術中迅速センチネルリンパ節(以下SLN)生検は，腋窩リンパ節廓清の要否を決めるため，広く施行されている．今回我々は，術中迅速 SLN 診断において，組織学的に転移を認めた SLN について，組織診と捺印細胞診を後方視的に検討し，細胞診の有用性を検証すべく SLN 内の転移巣がどの程度の大きさであれば捺印細胞診により検出可能かを検討したので報告する．

【対象】2015 年 6 月から 2017 年 9 月までの期間で，術中迅速 SLN 生検が施行された乳癌 235 例 317 個の SLN のうち，術中迅速にて遊離腫瘍細胞(ITC)を含め転移陽性と診断された乳癌 43 例 52 個の SLN を対象とした．転移巣の大きさは，腫瘍細胞 10 個以下から 22 mm までであった．

【方法】術中迅速時に提出された SLN を 2 mm 間隔で切り出し，各切り出し面の捺印およびそれぞれの切片の凍結標本を作製し診断した．今回は後方視的に病理･細胞診専門医 1 名と細胞検査士 2 名により転移巣の再計測ならびに捺印細胞診のレビューを行った．

【結果】組織学的に転移陽性であった 52 個の SLN のうち，捺印細胞診陽性は 82.7%(43/52 例)であった．マクロ転移(>2.0 mm)は 38 例あり，全例細胞診陽性であった．またミクロ転移(0.2<　≦2.0 mm)は 10 例で，半数 5 例が陽性であった．ミクロ転移 10 例のうち，転移巣 1.0 mm 以上では，71.4%(5/7 例)を捺印細胞診で検出できた．細胞診陰性 2 例の内訳は，明瞭な腺管形成を伴うもの(1.5 mm)と辺縁洞に小型充実性胞巣が見られるもの(1.8 mm)であった．また ITC は検出できなかった．

【考察･結語】マクロ転移については，捺印細胞診のみでも十分に検出可能である．しかしながらミクロ転移での検出率は 50%であり，特に<1.0 mm では検出は難しいと考えられた．

O-1-49　腹膜転移の診断に cell block 法による免疫染色が有用であった乳癌の 2 症例

松本市立病院医療技術部検査科[1], 信州大学医学部保健学科生体情報検査学[2]

○小堺智文(CT)[1], 岩本拓朗(MT)[1], 太田浩良(MD)[2]

【緒言】乳癌腹膜転移は稀な病態で，診断には腹水細胞診(AC) の細胞像の形態学的評価に加え，免疫染色が重要である．Cell block (CB) 法による免疫染色が診断に有用であった乳癌腹膜転移の 2 症例を提示する．

【症例 1】40 歳代女性．8 年前に右乳癌にて乳房部分切除(非浸潤性乳管癌，TisN0M0)，3 年前に左乳癌にて乳房切除を施行（浸潤性乳管癌：IDC，ER：3a，PgR：3a，Her2：0，T3N3M0)．腹水が出現し，腹水穿刺が施行された．AC では偏在性異型核を示す低分化型腺癌細胞が弧在性に認められた．CB の免疫染色では，異型細胞は GCDFP15，GATA3，E-cadherin が陽性，ER，PgR が陰性，Her2 IHC は 2+であり，IDC の腹膜転移と診断した．

【症例 2】50 歳代女性．1 年前に左乳癌にて乳房切除を施行（浸潤性小葉癌：ILC，ER：3b，PgR：3b，Her2 IHC：2+，FISH 法：増幅無し，T3N3M0)．術後 1 年で胃に ILC の転移を認めた．腹水が貯留し，AC では中型の核偏在性の異型細胞が弧在性に出現し，少数 ICL 様構造を認めた．CB の免疫染色では，異型細胞は ER，GATA3 が陽性，CA15-3 が弱陽性，GCDFP15，PgR，E-cadherin が陰性，Her2 IHC は 2+であり，ILC の腹膜転移と診断した．

【考察】症例 1 の AC の異型細胞は，原発の左乳癌とは形態像が乖離し，消化管由来の低分化型腺癌との鑑別が困難であった．症例 2 の AC では異型細胞の異型度が低く，ILC と反応性中皮細胞の鑑別が必要と考えられた．乳癌の転移巣の診断には古典的な乳癌の免疫染色マーカーである GCDFP15，ER に加え，近年新規の乳癌マーカーとして GATA3 の免疫染色が有用と報告されている．提示症例においても CB 法による GCDFP15，ER に加え GATA3 の免疫染色が乳癌の腹膜転移の診断に有用であった．

O-1-50 乳腺穿刺吸引細胞診における鑑別困難症例の検討

金沢医科大学病院病理部[1)], 金沢医科大学臨床病理学[2)]

○水口聖哉(CT)[1)], 中田聡子(MD)[2)], 嶋口智恵(CT)[1)],
津幡裕美(CT)[1)], 大兼政良育(CT)[1)],
竹中美千穂(CT)[1)], 寺内利恵(CT)[1)], 山下　学(CT)[1)],
中野万里子(CT)[1)], 山田壮亮(MD)[2)]

【はじめに】乳腺穿刺吸引細胞診(FNAC)における鑑別困難は「良・悪性の細胞判定が困難な病変」と定められており，乳頭状病変，上皮増殖性病変，上皮-結合織増生病変などが含まれる．これらの病変は，組織学的にも良・悪性鑑別がしばしば問題とされている．鑑別困難症例を検討することで, 診断精度の向上に繋がると考えられる．

【方法】2012-2016 年に提出された乳腺 FNAC 材料における鑑別困難症例 69 例について再鏡検し，鑑別困難となった要因について検討した．また，背景や構造異型，細胞異型などの細胞所見について評価し，良性病変と悪性病変に分類して比較検討を行った．

【結果】69 例の内訳は良性病変 36 例，悪性病変 33 例であった．良性病変では乳管内乳頭腫が 16 例，悪性病変では浸潤性乳管癌が 20 例と最も多かった．鑑別困難の要因として，主に重積集塊，血液成分の混入，細胞異型，出現細胞少数，細胞の孤在傾向が挙げられた．細胞所見では，双極裸核細胞の出現，筋上皮細胞の付着，核の極性，核の均一性に良・悪性病変間で有意差が認められた．泡沫細胞の出現，細胞集塊のほつれに有意差は認められなかった．

【考察】乳腺 FNAC の鑑別困難症例において，双極裸核細胞の出現，筋上皮細胞の存在が良性病変を疑う指標，核の極性，核の均一性が悪性病変を疑う指標になり得ると考えられた．特に，核の極性は悪性病変で特異性の高い所見であった．細胞集塊のほつれは，鑑別困難症例において良・悪性病変を鑑別する指標にはならない．一つの所見のみに捉われるのではなく，乳腺 FNAC では診断し得ない症例も存在することを念頭に置いて，全ての所見を総合的に考慮した上で診断することが重要であると考える．

O-1-51 乳腺 adenomyoepitherioma の 1 例

札幌医科大学附属病院病理部

○淺沼広子(CT), 東　恭吾(CT), 森谷　純(CT),
木戸朋美(CT), 佐藤裕美(MD), 辻脇光洋(MD),
菅原太郎(MD), 伊藤夢美香(MD), 杉田真太朗(MD),
長谷川匡(MD)

【背景】乳腺 adenomyoepitherioma は，腺上皮細胞と筋上皮が共に増殖する腫瘍で，Hamperl らにより 1970 年に初めて報告されて以来，本邦での報告例は 79 例と比較的稀な腫瘍である．今回，乳腺腺筋上皮腫の 1 例を経験したので報告する．

【症例】患者は，61 歳女性．以前より左乳房腫瘤を自覚し，4ヶ月前頃より急速増大を認めたため，手術目的に当院を紹介された．左乳房全体に 6 cm 大の柔らかい腫瘤を触知し，CT では 6×7 cm 大の分葉形腫瘤を認め，内部は一部嚢胞状だった．MMG では，左乳房に境界明瞭，一部境界不明瞭な多形性石灰化を伴う高濃度腫瘤を認め胸筋温存乳房切除が施行された．

【細胞像】穿刺吸引細胞診では，出血性背景に上皮細胞と細胞境界不明瞭な間質様細胞が観察された．上皮細胞は，核クロマチン軽度増量，若干核の大小不同を示す細胞が平面的あるいは腺腔を形成して出現していた．間質様細胞は，核異型が強く，核の大小不同，巨大核を有する細胞や核小体が目立つ細胞，核内細胞質封入像が認められ，多核組織球も散見された．細胞診では phyllodes tumor を疑った．

【組織像】組織学的には，中程度の異型を呈する乳管上皮が, 小包巣状あるいは索状に増殖し, p63(+), CK5/6(+), α-SMA(+)，S100(+)，Calponin(+)を示す筋上皮成分を介在し，嚢胞内部に壊死物質が観察された．以上より乳管上皮との 2 層性の増殖を示す adenomyoepithelioma with carcinoma と診断された．

【まとめ】腺筋上皮腫が疑われた場合，乳管癌の共存を念頭に入れる事も必要である．

O-1-52　乳腺穿刺吸引細胞診における診断の精度向上のための工夫

独立行政法人国立病院機構函館病院臨床検査科[1)], 独立行政法人国立病院機構函館病院病理診断科[2)]

○奥山　大(CT)[1)], 木村伯子(MD)[2)]

【はじめに】乳腺疾患に対する穿刺吸引細胞診は, 簡便で, 侵襲の少ない検査で，病変の早期発見や治療方針の決定などに有用である．当院では，遠方より来院される方も多く，できるだけ一日で検査を終了できるよう，超音波検査施行後，必要があれば，細胞診と組織生検を同時におこない，細胞検査士がベットサイドでの検体の処理ならびに細胞診標本作製を行っている．従来，乳腺穿刺吸引細胞診において，直接塗抹法に針洗浄（針洗浄法）を併用する方法を行ってきたが，今回は，さらに，多数の細胞を効率的に回収するため，細胞診検体と同時に採取された生検材料を LBC 液に浮遊させ，脱落した細胞より細胞診標本を作製（組織浮遊法）することにより，細胞診断に有用な所見を得ることが可能かを検証したので報告する．

【対象・方法】2016 年 7 月～2017 年 9 月の間に，乳腺外科外来にて, 穿刺吸引細胞診と組織生検を同時に施行し, 細胞診断にて class3 以上と診断された 28 例のうち，直接塗抹法＋針洗浄法の 16 例と直接塗抹法＋針洗浄法＋組織浮遊法 12 例に対し，細胞の回収量と診断精度等について検証した．

【結果】直接塗抹法＋針洗浄法症例 16 例中，7 例(44％)において，針洗浄法により回収された細胞量はやや少なかった．また，直接塗抹法＋針洗浄法＋組織浮遊法症例 12 例中，10 例(83％)においては，針洗浄法＋組織浮遊法にて充分量の細胞量を得ることができた．

【まとめ】今回，針洗浄法＋組織浮遊法において細胞の回収量の増加を認め，細胞診断の精度向上につながると思われた．さらに症例数を重ねて検討する予定である．

O-1-53　乳腺境界病変葉状腫瘍に合併した非浸潤性乳管癌の 1 例

水戸赤十字病院病理診断科部[1)], 水戸赤十字病院乳腺外科部[2)], 水戸赤十字病院臨床検査部[3)]

○土肥香緒里(CT)[1)], 佐藤宏喜(MD)[2)], 森田沙希(CT)[1)], 佐竹　藍(CT)[3)], 三村貴裕(CT)[1)], 堀眞佐男(MD)[1,3)]

【はじめに】葉状腫瘍上皮成分の悪性化は起こりうることであるが稀である．今回葉状腫瘍内に低異型度の非浸潤性乳管癌（DCIS）が合併した 1 例を経験した．その針生検時の擦り合わせ細胞診検体を見直して，このような症例の細胞診による術前確定診断が可能なのかを検討した．

【症例】69 歳女性で，左乳房 A 領域に 3 cm 径の硬結触知を主訴に来院され，境界明瞭平滑な腫瘍病変（画像所見はカテゴリー 3）が確認された．針生検では上皮間葉系腫瘍が疑われ（乳管上皮成分は少なかった），後日腫瘍摘出術が施行された．病理組織診断は境界病変葉状腫瘍で，その上皮成分の殆どが DCIS 病変に置換されていた．その後の臨床的精査では，他の部位に乳管癌は認められなかったので, 葉状腫瘍上皮成分の悪性化と判断された．

【細胞所見】術前細胞診断は「良性」であったので，細胞像を見直した．間葉系成分は重積が強いが核分裂は目立たず境界病変と診断するのは困難であった．上皮成分は通常の葉状腫瘍に出現する上皮と比較すると，重積性は強く細胞量も豊富であったが，むしろ細胞核異型は弱く上皮過形成との鑑別困難な部位も随所に認められた．

【考察】今回の症例の術前細胞診断は極めて困難と考えられた．理由としては，1)間葉系成分内の核分裂が殆ど認められなかったこと，2)DCIS 成分の細胞核異型が通常の葉状腫瘍上皮成分に認められる細胞核異型より弱かったこと，3)さらに今回の DCIS 成分の一部は葉状腫瘍によくみられる上皮過形成とみなしてもよかったこと，4)葉状腫瘍に乳管癌が合併する確率が低いこと等があげられる．

O-1-54 急速な増大と転帰をたどった Littoral cell angiosarcoma の一例

公立八女総合病院臨床検査科[1)], 公立八女総合病院病理診断科[2)]

○村上奈由美(CT)[1)], 中野聖美(CT)[1)], 堤麻莉子(CT)[1)], 跡部美和(CT)[1)], 樋口英次郎(CT)[1)], 村上勇二(CT)[1)], 谷川　健(MD)[2)]

【症例】70 歳代男性．多発性骨髄腫(以下 MM)に対して，当院血液腫瘍内科で抗がん剤治療中に，左下腹部痛出現．腹部造影 CT にて脾臓に巨大な腫瘤を認め，脾腫に対する治療および診断目的で外科紹介後，手術となる．術中迅速診断依頼あり，脾臓提出時捺印細胞診施行．

【細胞所見】強い出血性背景に，ヘモジデリン貪食像を伴い，多数の楕円形細胞が集塊から孤在性に出現．細胞質は泡沫状で結合性が弱く，楕円から円形な核は偏在し，小型核小体を認め，非上皮性腫瘍が疑われた．

【肉眼および組織所見】病変は，脾臓全体に広がり，内部に壊死，出血あり．異型細胞が不規則な血管様構造をとり，充実性に増殖．細胞は高円柱状で，淡明な胞体，類円形核を有し littoral cell に類似していた．

【免疫組織化学的結果】CD68(＋)，CD31(＋)，CD4(＋)，CD34(−)，CD20(−)，CD3(−)，AE1/AE3(−)，Kappa，Lambda(−)，CD138(−)，MIB-1 index20〜30％であった．

【結果】littoral cell tumor が疑われ，細胞異型や核分裂像は目立たないものの，脾臓全体が腫瘍に置き換わっていることや，周囲の脂肪織に浸潤性増殖を認めることから littoral cell angiosarcoma と診断した．

【まとめ】非常にまれな littoral cell angiosarcoma を経験した．非上皮性腫瘍を疑うも，細胞診断では脾臓からの検体提出が殆どなく，組織型推定は非常に困難であった．MM の治療中であり，びまん性増殖を認めることから，MM との鑑別を要したが，ギムザ染色にて詳細な観察を行うことで，鑑別は可能であると思われた．

O-1-55 EUS-FNA で診断に苦慮した Anaplastic large cell lymphoma の一例

福島県立医科大学附属病院病理部[1)], 福島県立医科大学病理病態診断学講座[2)]

○菅野寿也(CT)[1)], 村越政仁(CT)[1)], 山谷幸恵(CT)[1)], 赤城美代子(CT)[1)], 山田匠希(MD)[1,2)], 喜古雄一郎(MD)[1,2)], 鈴木　理(MD)[1,2)], 田崎和洋(MD)[1,2)], 橋本優子(MD)[1,2)]

【はじめに】Anaplastic large cell lymphoma(ALCL)は成人の非 Hodgkin lymphoma の約 3％と稀な疾患である．今回，EUS-FNA にて ALCL の一例を経験したので報告する．

【症例】60 歳代，男性．既往歴特になし．膵体部から頭部にかけて突出する嚢胞があった．また膵近傍に腫大リンパ節(27 mm 大)または腫瘍を複数認め，EUS-FNA が施行された．

【細胞像】壊死性の背景に散在性〜重積性の強い集塊で，クロマチン増量，核形不整が著明な悪性細胞が出現していた．核は偏在し，一部馬蹄形やドーナツ状を呈し，核内封入体や核分裂像，大型の多核細胞もみられた．胞体はやや広く明るい印象であった．出現様式より，低分化な腺癌が推測されると報告した．

【組織像】弧在性〜結合性の緩い小集塊で，クロマチン濃染した異型細胞が出現している．不整な類円形核と淡好酸性の胞体を有している．免疫組織化学的には，CD45，EMA，CD30，ALK-1 が陽性を示し，上皮性マーカーは陰性であった．以上より，ALCL と診断された．

【まとめ】EUS-FNA で ALCL と診断された一例を経験した．ALCL は細胞接着性が強く上皮様結合を示すことから，他の報告でも腺癌などとの鑑別に苦慮するとされている．当院における EUS-FNA においては細胞検査士による ROSE が行われている．その際，細胞・組織の両検体が提出されるが，組織検体が少量であり診断に至らない症例も多く経験する．そのため細胞像からの組織型推定は，迅速な組織診断並びに治療方針決定に大きく寄与することは明らかである．組織診断との乖離を防ぐためにも，詳細な細胞像の観察，画像所見や生化学的データなどを踏まえた総合的な診断が求められる．

O-1-56　FISH 解析が有用であった髄液細胞診の二症例

名古屋第一赤十字病院細胞診分子病理診断部[1)]，名古屋第一赤十字病院病理部[2)]

○杉山知咲季(CT)[1)]，伊藤雅文(MD)[2)]，藤野雅彦(MD)[1)]，郡司昌治(CT)[1)]，山下比鶴(CT)[1)]，村上佳穂(CT)[1)]

【はじめに】髄液は蛋白量が少なく浸透圧の低さから細胞変性が非常に早い．今回我々は，細胞変性が強く診断が困難であった症例を経験し，FISH 解析が有用であった二症例を報告する．

【症例】症例 1：急性前骨髄球性白血病(APL)の経過観察中，意識障害を起こし来院．二週間前の検査では再発所見は認めず，ウイルス性髄膜炎を疑った．髄液検査にて細胞数増加しており，翌日に残りの検体で細胞診が行われた．症例 2：慢性骨髄性白血病(CM)の経過観察中，結核性髄膜炎を疑い，髄液細胞診を行い陰性であった．その一週間後に 2 回目の細胞診が行われた．

【細胞所見】症例 1：小型リンパ球と比べ大型で核クロマチンが濃縮変性した細胞が散見された．細胞変性が強く，APL との鑑別は困難であった．PML-RARα-FISH 解析を行い，融合シグナルを認めたため，変性した細胞は APL 由来細胞と診断された．症例 2：1 回目の細胞診では，核が濃染し，変性を伴う小型リンパ球が主体に出現していた．ごく少数の大型細胞が散在されたが，変性が強く悪性の診断には至らなかった．2 回目は，1 回目と比較して大型細胞が多く出現していた．核クロマチンが濃縮変性していたため，CML との鑑別を要し，BCR-ABL-FISH 解析を行った．融合シグナルを認め，変性した細胞は CML 由来細胞と診断された．

【総論】髄液は時間経過による細胞変性は防ぎきれないため，採取後に迅速な検体処理を行うことは必須である．変性した細胞から良悪を診断することは時に困難である．染色体異常を把握している症例は FISH 解析を用いることにより変性した細胞の由来を同定することは可能であると考える．

O-1-57　HTLV-1 陽性のホジキンリンパ腫様病変の 8 例

福岡大学病院病理部・病理診断科[1)]，福岡大学医学部病理学講座[2)]，独立行政法人国立病院機構九州医療センター[3)]

○小畠勝己(CT)[1)]，竹下盛重(MD)[2)]，三橋泰志(MD)[2)]，松本慎二(CT)[1)]，岩崎浩己(MD)[3)]，桃崎征也(MD)[3)]，野中修一(CT)[3)]

【目的】WHO 分類第 4 版白血病・リンパ系腫瘍の病態学 2017 年版において初発期の成人 T 細胞性白血病/リンパ腫(ATLL)はホジキンリンパ腫様病変(HL like)の細胞形態像を示すことが記載されている．

【方法】1985 年～2017 年，福岡大学医学部病理学講座で HTLV-1 陽性の HL または ATLL HL like 病変を示した 8 例をリンパ節の捺印による Papanicoloau や Giemsa 染色の細胞像および HTLV-1 Proviral DNA と TCR 遺伝子再構成の検討または免疫組織化学および EBV の関与も検討を行った．

【結果】症例 8 例中，2 例は HTLV-1 陽性の HL と診断され，後，4～10 年後に ATLL を発症した．3 例は HTLV-1 陽性の HL 病変で，HTLV-1 Proviral DNA および TCR 遺伝子再構成が認められなかった．また 3 例は HTLV-1 Proviral DNA および TCR 遺伝子再構成が認められ，ATLL と診断された．この 8 例の細胞形態および免疫学的に検討し，EBV の関与についても 8 例中 5 例(62.5%)に EBER-ISH 陽性を認めた．

【まとめ】HTLV-1 陽性の HL like 病変を示す 8 症例を呈示した，2 例は HL 発症後 4～10 年後に ATLL を発症した．3 例は HL であり，また，3 例は ATLL の発症と考えられ，HTLV-1 の Proviral DNA と TCR 遺伝子再構成検査は ATLL の重要な検査であり，特殊型では特に検討が必要である．

O-1-58 ホジキンリンパ腫(HL)の細胞形態学的検討：反応性濾胞過形成との鑑別

社会医療法人雪の聖母会聖マリア病院病理細胞診[1], 社会医療法人雪の聖母会聖マリア病院病理診断科[2]

○塚本孝久(CT)[1], 武井美和(CT)[1], 深川良隆(CT)[1], 鶴野由華(CT)[1], 中野祐子(CT)[1], 楳田明美(CT)[1], 木村芳三(MD)[2], 西田直代(MD)[2], 檜垣浩一(MD)[2]

ホジキンリンパ腫（HL）は多彩な反応性細胞を背景にHRS細胞の出現により特徴づけられる腫瘍で，HRS細胞に類似した細胞は他のリンパ腫や反応性病変で遭遇するため，鑑別診断には注意が必要である．ホジキンリンパ腫の細胞像をリンパ節穿刺吸引細胞診で検討し，本症と鑑別を要する反応性濾胞過形成(RFH)との比較を行った．

【対象】病理組織学的に確定されたHL 9例とRFH 6例のリンパ節穿刺吸引細胞診とリンパ節捺印細胞診．

【検討方法】1）HLの穿刺吸引細胞診での各細胞組成と細胞形態の特徴 2）HLの穿刺吸引細胞診と組織捺印細胞診での細胞形態比較（出現率，HRS細胞の核数・細胞形態）3）RFHとの細胞形態比較 4）HLとRFHの細胞出現率におけるt検定を施行し統計学的有意差の検討を行った．

【結果】HLの穿刺吸引細胞形態では異型に乏しい小リンパ球が主体で平均81.5%出現．HLに特徴的な好酸球が平均5.9%，HRS細胞が平均5.9%出現し，少数ながらも好中球が平均3.7%出現．HRS細胞の出現率は穿刺吸引で平均5.9%に対し捺印では平均10.4%出現．HRS細胞の核数は穿刺，捺印とも1核が主体であったが，穿刺に比較し捺印では2核を約2倍認めた．RFHは多彩な細胞形態を示したが小リンパ球が主体で平均89.1%出現し，すべての症例に2核を呈しHRS細胞に類似した組織球系細胞を認めた．しかしHLに出現するHRS細胞とは形態的な違いが認められた．HLとRFHのt検定による統計学的検討では好中球，好酸球とHRS(様)細胞に$p<0.05$を呈し有意差を認めた．

【考察】HLとRFHの穿刺吸引細胞診断での鑑別に関しては，HRS細胞の特徴的な形態をとらえることが肝要であるが，好中球，好酸球の出現に着目することも診断の一助となると考えられる．

O-1-59 リンパ節捺印細胞診にて判定に苦慮した血管免疫芽球性T細胞リンパ腫の一例

宮崎大学医学部附属病院病理部[1], 宮崎大学医学部附属病院病理診断科[2]

○野口裕史(CT)[1], 徳満貴子(CT)[1], 大野招伸(CT)[1], 峰松映子(CT)[1], 森田勝代(CT)[1], 黒木栄輝(CT)[1], 西川詩織(CT)[1], 盛口清香(MD)[1,2], 佐藤勇一郎(MD)[1,2]

【はじめに】血管免疫芽球性T細胞リンパ腫（Angioimmunoblastic T-cell lymphoma：AITL）は，非ホジキンリンパ腫の1～2%，T/NK細胞腫瘍の約10%を占める比較的稀な疾患である．今回我々は，捺印細胞診で判定に苦慮したAITLを経験したので報告する．

【症例】60代男性．頚部腫脹を自覚し近医受診．CTで顎下・頚部リンパ節腫脹を認め，悪性リンパ腫疑いで当院血液内科紹介受診となった．PET-CTでは，全身リンパ節および脾臓に異常集積を認め，血液検査でLD・sIL-2Rが高値であった．確定診断目的に，鼠径リンパ節生検が施行された．

【捺印細胞診】大小様々なリンパ球様細胞と共に，免疫芽球，形質細胞，顆粒球，組織球が出現していた．リンパ球様細胞は中型優位で，核不整は乏しかった．細胞質の明るい淡明細胞や大型核小体を有するRS様細胞も混在していた．鑑別として，反応性リンパ節炎，T細胞性リンパ腫，ホジキンリンパ腫を挙げたが，判定は困難であった．

【病理組織学的所見】中型リンパ球様細胞がシート状に増殖し，高内皮細静脈の樹枝状増生もみられた．背景には好酸球をはじめ多彩な細胞がみられ，少数の単核ないし多核大型細胞も混在していた．免疫組織化学では，中型リンパ球様細胞はT細胞系マーカー(cCD3，CD4)陽性で，CD10陽性から，濾胞性ヘルパーT細胞由来として矛盾しない所見であった．また，EBERs-ISHで陽性シグナルを認めた．以上よりAITLと診断された．

【まとめ】多彩な細胞像に加え淡明細胞が出現する所見がAITLの特徴であるが，本症例は核異型に乏しく，RS様細胞の出現により判定が困難であった．

O-1-60　異型腺細胞（Atypical Glandular Cell）の臨床的意義に関する検討

久留米大学医学部産婦人科[1)]，久留米大学病院病院病理部[2)]

○河野光一郎（MD）[1)]，山口知彦（CT）[2)]，那須洋紀（MD）[1)]，西尾　真（MD）[1)]，津田尚武（MD）[1)]，牛嶋公生（MD）[1)]

【目的】ベセスダシステムには異型腺細胞（atypical glandular cell；AGC）の分類があるが，その取扱いに苦慮することも少なくない．そこで AGC 症例の臨床的意義を理解するため，当院で AGC と判定された症例の病理診断と細胞像について後方視的に検討した．

【方法】2009 年 6 月から 2017 年 9 月の間に当院の子宮頸部擦過細胞診で AGC と判定された症例のうち病理組織結果が判明しているものを対象とし，細胞像と病理組織診断を比較した．AGC は特定不能な異型（NOS）と腫瘍性を示唆する異型（FN），FN はさらに異型内頸部細胞（AGC-EC），異型内膜細胞（AGC-EM），由来不明な異型細胞（AGC）と分類した．

【結果】対象症例は 88 例，年齢の中央値は 56.5 歳（範囲：25-87 歳）であった．最終病理診断は，CIN：11 例，上皮内腺癌 4 例，子宮頸部扁平上皮癌 3 例，子宮頸部腺癌 19 例，子宮頸部神経内分泌癌 2 例，子宮体癌 31 例，その他の良性疾患 4 例，その他の悪性症例 5 例，異常なし 9 例で，CIN2 以上の病変は 67 例（76.1%），うち腺系病変は 59 例（67.0%）であった．AGC-EC と-EM での病理診断と病変局在の一致率はそれぞれ 91.7%，95%であった．年齢別解析では 50 歳未満で子宮頸部病変，50 歳以上で子宮頸部以外の悪性腫瘍の頻度が高かった．

【結論】AGC は腺系病変の検出のために重要なカテゴリーと思われ，その再分類も一致率が高く病変推定に有用であった．また，特に 50 歳以上では子宮体部をはじめとした子宮頸部以外の病変に対する留意も必要と考えられた．

O-1-61　子宮頸がん検診によって発見された子宮頸部腺癌の検討

岩手医科大学医学部産婦人科[1)]，岩手県対がん協会[2)]，高邦会高木病院[3)]，国際医療福祉大学[4)]

○利部正裕（MD）[1)]，外舘明彦（CT）[2)]，菊池美子（CT）[2)]，菅安寿子（MD）[1)]，苫米地英俊（MD）[1)]，永沢崇幸（MD）[1)]，竹内　聡（MD）[1)]，板持広明（MD）[1)]，杉山　徹（MD）[3,4)]

近年，子宮頸がんにおいて子宮頸部腺癌の増加が指摘されているが，子宮頸がん検診と子宮頸部腺癌の発見率に関しての報告は少ない．今回我々は岩手県で行われた子宮頸がん検診で発見された子宮頸部腺癌について細胞診判定結果と病理組織診断結果を検討したのでここに報告する．

【対象および方法】ベセスダ分類導入後の平成 22 年～27 年に岩手県対がん協会が行った子宮頸がん検診（対策型および任意型）263153 人を対象とし，細胞診判定結果と病理組織診断結果を比較検討した．

【結果】検診総受診者中，扁平上皮系異常は 2031 例（0.77%），腺系異型病変を指摘された症例は 490 例（0.19%）であり，腺系異型病変の内訳は AGC 457 例，AIS 12 例，adenocarcinoma 18 例であった．腺系異型病変を指摘された 490 例中，精査および手術にて子宮頸部腺癌と診断された症例は 19 例（0.5%）であり，浸潤癌 10 例（0.2%），微小浸潤癌 3 例（0.1%），上皮内腺癌（AIS）7 例（0.2%）であった．また，扁平上皮系異常の指摘から精査にて子宮頸部腺癌と診断された症例は 1 例（AIS）のみであった．扁平上皮病変と比較すると，精査の結果，浸潤子宮頸癌は 29 例（扁平上皮癌 19 例（0.4%），腺癌 10 例（0.2%）），微小浸潤癌 13 例（扁平上皮癌 10 例（0.2%），腺癌 3 例（0.1%）），上皮内癌（CIS）131 例（3.1%），AIS7 例（0.2%）であった．

【結語】子宮頸がん検診による子宮頸部腺系病変の発見率を扁平上皮系病変と比較した結果，浸潤癌及び微小浸潤癌では同等であった．しかしながら，CIS の発見率にと比較すると AIS の発見率は低く，一次検診での早期腺系病変の発見率向上には細胞採取法などのさらなる検討が必要であることが示唆された．

O-1-62 当院データから導かれる効率的な子宮頸癌検診システムの構築

豊見城中央病院産婦人科[1)], 豊見城中央病院病理診断科[2)]

○前濱俊之(MD)[1)], 天久望美(CT)[2)], 宮里碧沙(CT)[2)], 伊禮　彩(CT)[2)], 照屋敦子(CT)[2)], 呉地　剛(CT)[2)], 喜友名正也(MD)[2)]

【目的】子宮頸癌検診におけるHPV検査の重要性は認識されつつあるが，その運用については確立していない．当科のデータを分析しHPV検査を効率的に行う子宮頸癌検診システムを構築することを目的とした．

【方法】2008年4月～2016年12月における検診症例57135例，HPV-DNA検索を行った3942例を対象とした．HPV検出は主にPCR法を行い，型検索はdirect sequence法で行った．HPV検査の併用は希望者に行い同意を得た．年代別に細胞診陽性率，HPV陽性率，HPV型検索を行い，細胞診陰性＋HPV陽性例においては可能な限り，コルポ診と組織診を施行した．この結果，得られた頸部上皮内腫瘍(CIN)について年代別での発見率を分析した．

【成績】検診症例の細胞診陽性率は1.3%（748/57135）であった．HPV陽性率は10.4%（409/3942）であった．その年代別HPV陽性率は20代16.8%，30代13.4%，40代8.3%，50代7.1%，60代以降7.0%であった．20代が最も高かったが，30代とは有意差を認めなかった．細胞診陰性＋HPV陽性の224例の精査で120例（53.6%）がCINであり，104例がnon-CINであった．両者において，high-risk HPVの陽性率はCINがnon-CINに比較し高い傾向であった．年代別ではCINの頻度は20代と30代はCINの頻度が高かったが，40代以降はCINの頻度がnon-CINより低かった．

【結論】HPV検査併用により，細胞診陰性＋HPV陽性例でのCINの発見率が53.6%みられ，HPV検査の重要性は証明されたと思われる．さらにその中で，CINとnon-CINを比較した結果，40代以降はnon-CINの頻度が高く，20代と30代のHPV陽性率に有意差がないことも考慮し，HPV併用は20代と30代で行い，40代以降は細胞診単独のみでも可能であることが示唆された．

O-1-63 Hybrid capture-2/Cobas HPV検査と細胞診による子宮頸がん検診の精度

金沢医科大学産科婦人科[1)], 桜十字福岡病院婦人科[2)]

○笹川寿之(MD)[1)], 黒木博子(MD)[2)], 大阪康宏(MD)[1)], 坂本人一(MD)[1)], 柴田健雄(MD)[1)], 髙倉正博(MD)[1)]

【目的】市販HPV検査と細胞診の精度を検証する．

【方法】一般検診受診者と紹介患者516名に対して細胞診，Hybrid capture-2（HC2）とRoche cobas HPV 4800（Cobas）検査を施行し，CIN2またはCIN3以上の異常検出の感度，特異度を比較した．HPV型判定はGenosearch-31にて行った．

【結果】CobasとHC2のHPV結果一致率は83.9%であり，陽性率はHC2法の方が高かった（McNemar test，P＝0.0015）．CIN2以上の異常（CIN2＋）の検出感度はHC2 95.5%(69/70)，Cobas 84.8%(58/70)であり，HC2法のほうが高感度(McNemar's test；P＝0.0073)であった．細胞診の感度はASCUS triage（ASCUS＋）89.3%，LSIL triage（LSIL＋）72.3%であり，両HPV検査はASCUS＋とは有意差はなかったが，LSIL＋に比べて高感度であった(McNemar's test；P＜0.02)．CIN3＋の感度は，HC2はLSIL＋に比べて高かった．CIN2＋の見逃しは，Cobasで頸癌2例を含む15例(HPV52型は9例，82型は3例，16，39，71型各1例)，HC2法で4例（HPV18型2例，52，58型各1例）あった．特異度は，両HPV検査間とHPV検査とASCUS＋間で有意差はなく，LSIL＋に比べHPV検査は低特異度であった．

【総括】CIN2＋の検出において，HPV検査は細胞診(LSIL＋)にくらべ高感度であったが，特異度は低くい．HC2はCobasにくらべ高感度であり，その差はHPV52と高リスク候補型HPV82の検出力の差と思われた．

O-1-64　子宮頸部細胞診異常のトリアージにおける p16/ki-67 二重免疫染色の有用性の検討

永井マザーズホスピタル病理診断科[1)], 永井マザーズホスピタル産婦人科[2)]

○原田哲也(CT)[1)], 畠山重春(CT)[1)], 橋口史江(MD)[2)], 山科光正(DDS)[1)], 永井　毅(MD)[1)]

【目的】子宮頸部細胞診異常の管理において，LSIL 以上の判定の場合はコルポスコピー･生検が推奨されている．しかし，欧米と異なり HPV ワクチンが浸透していない日本においては，上記の細胞診異常患者全てをコルポスコピー・生検の対象とすると，患者及び臨床医の負担が大きい．そこで我々は，CIN2 以上の病変を検出する性能が高いと幾つかの報告がなされている p16/ki-67 二重免疫染色（CINtec® PLUS Cytology Kit：Roche）を用い，正確なトリアージが可能か否かの前方視的検討を行ったので報告する．

【方法】2016 年 11 月から 2017 年 10 月に当院で採取された子宮頸部液状化細胞診検体中の LSIL，ASC-H，AGC の症例に対し p16/ki-67 二重免疫染色を行った．そのうち期間中のほぼ同時期に組織診断を施行した症例を対象に CIN2 以上の検出率について検討した．

【結果】対象症例は合わせて 72 例で，p16/ki-67 二重免疫染色の陽性率はそれぞれ LSIL：59.2%（16/27），ASC-H：83.8%（31/37）AGC：87.5%（7/8）であった．そのうち CIN2 以上の検出率はそれぞれ LSIL：50%（8/16），ASC-H：45.1%（14/31）AGC：42.9%（3/7）であった．また p16/ki-67 二重免疫染色の陰性症例の CIN2 以上の検出率はそれぞれ LSIL：0%（0/11），ASC-H：0%（0/6）AGC：0%（0/1）であった．

【考察】LSIL，ASC-H，AGC の症例における p16/ki-67 二重免疫染色での CIN2 以上の検出率は，陰性症例に比し有意に高かった．将来的に LSIL，ASC-H，AGC の症例におけるトリアージに活用できる可能性が示唆された．また，検討症例を引き続き経過観察し，CIN 進展予測因子のバイオマーカーとして有効であるかも検討したい．

O-1-65　HIV 陽性 MSM の肛門管細胞診における Cellularity と HPV 感染細胞の評価

群馬パース大学保健科学部[1)], 杏林大学保健学部[2)], 杏林大学医学部腫瘍内科[3)], しらかば診療所[4)]

○岡山香里(CT)[1)], 大河戸光章(CT)[2)], 北村　浩(MD)[3)], 井戸田一朗(MD)[4)]

【目的】HIV 陽性 men who have sex with men（MSM）に発症する肛門管扁平上皮癌の増加が報告されており，肛門上皮内病変（Anal Intraepithelial Neoplasia，AIN）のスクリーニング検査として肛門管細胞診（Anal Pap Smear，APS）が用いられている．しかしながら，APS は AIN を検出するために十分な感度，特異度が得られていないのが現状である．今回我々は，APS の Cellularity と HPV 感染細胞の評価を行ったので報告する．

【対象・方法】HIV 陽性 MSM のうち，APS 施行に同意が得られた 37 例を対象とし，採取された細胞は SurePath 法にて標本作製を行い，有核扁平上皮細胞数と異型扁平上皮細胞数による Cellularity と HPV 感染細胞数とその種類を評価した．なお，ASC-US 以上の患者に対し，拡大肛門鏡（High resolution anoscopy with biopsy：HRA）による生検組織診を実施した．

【結果】ASC-US 以上の判定率は 78.4%（29/37）であり，有核扁平上皮細胞数は中央値 12（0-70.5）nsc/hpf，異型扁平上皮細胞数は中央値 14（1-152）dsc/smear であった．HPV 感染細胞は中央値 11（2-71）hpv/smear であり，圧排二核細胞 92.9%（26/28）と異角化 71.4%（20/28）の検出率が高かった．生検組織診の結果は 29 症例中 28 症例（96.6%）が AIN であった．

【考察】ASC-US 以上において AIN の検出率が極めて高いことから，APS における HRA トリアージの閾値は ASC-US とすべきと考えた．また，異型扁平上皮細胞数は標本ごとにバラツキがあり感度低下の要因となっていることから，HPV 感染細胞である圧排二核細胞や異角化を注視することが AIN の検出に必要と考えた．

O-1-66 Trousseau 症候群を伴った子宮頚部原発印環細胞癌の一例

独立行政法人労働者健康安全機構関東労災病院病理診断科[1)], 独立行政法人労働者健康安全機構関東労災病院中央検査部[2)]

○林　　衛(CT)[1)], 小田憲一(CT)[1)], 栗原美香(CT)[1)],
五ノ井いずみ(CT)[1)], 大谷知広(CT)[2)],
坂詰浩一(CT)[2)], 植草利公(MD)[1)]

【はじめに】印環細胞癌は消化管に多いとされており，子宮頚部粘液性癌の中でも稀な組織亜型である．今回我々は Trousseau 症候群を伴った子宮頚部原発印環細胞癌を経験したので報告する．

【症例】40 歳代, 女性．2 経妊 2 経産．主訴は浮腫と疼痛．CT にて梗塞および多発リンパ節腫脹を認めた．頚部リンパ節の穿刺吸引細胞診および，経腟鏡診にて子宮頚管ポリープの生検と子宮頚腟部の擦過細胞診を施行．また，右胸水貯留を認め，細胞診検査とセルブロックの作製を行った．

【細胞所見】子宮頚腟部の擦過細胞診において，比較的きれいな背景に異型細胞が集塊状から散在性に出現していた．細胞質は淡いレース状で粘液もみられ，核は大小不同とクロマチンの増量を示し，核小体の目立つ細胞もあった．また，印環細胞様の細胞も認めた．以上より，腺癌を考える細胞像であった．頚部リンパ節や胸水中にも印環細胞様の異型細胞がみられた．

【組織所見】9×6×4 mm 大の子宮頚管ポリープの切除材料で，粘液を豊富に有する多方形から立方状の腫瘍細胞が歪んだ管腔を形成しており，mucinous adenocarcinoma の所見であった．セルブロックの免疫組織化学染色の結果は子宮頚部ポリープと同様の結果が得られ，全身検索の結果どこにも病変を認めないことから，子宮頚部原発印鑑細胞癌の診断を得た．

【まとめ】Trousseau 症候群は悪性腫瘍に伴う血液凝固亢進により脳血管疾患を生じる病態で，原因となる固形癌は婦人科腫瘍が最も多いとされている．今回，子宮頚部印環細胞癌は胃癌などからの転移性腺癌を除外する必要があり，画像上では病巣を認めなかったが，免疫組織化学染色の結果から子宮頚部原発だと推定できた．

O-1-67 子宮頚部細胞診が診断の一助となった子宮平滑筋肉腫の 1 例

国立病院機構呉医療センター・中国がんセンター産婦人科

○仙波恵樹(MD), 澤崎　隆(MD), 中村紘子(MD),
高畑敬之(MD), 佐伯由美(CT), 谷山大樹(MD),
在津潤一(MD), 齊藤彰久(MD), 倉岡和矢(MD),
谷山清己(MD)

【背景】子宮平滑筋肉腫は早期診断が難しく予後不良の疾患である．今回，子宮頚部細胞診が診断の一助となった 1 例を経験したのでその細胞像を中心に報告する．

【症例】90 歳台，5 経妊 5 経産．2 日前より持続する性器出血を主訴に当科を受診した．臍下より下腹部全体を占拠する成人頭大の腫瘍性病変を認め，クスコ診では外子宮口より壊死様組織が露出しており，黒色調の出血を伴っていた．子宮頚部細胞診（Liquid based cytology：LBC 法）では壊死性背景に紡錘形や楕円形の異型細胞が小集塊状，孤在性に認められ，N/C 比は中等度増大し微細顆粒状クロマチン増量を伴っていた．以上の所見より，子宮平滑筋肉腫が疑われた．子宮内膜組織診では核異型を伴う紡錘形細胞の増生が認められ，核分裂指数は 7/50HPF，凝固壊死は認められなかった．免疫化学染色では Vimentin，Desmin，αSMA などの平滑筋マーカーが陽性であり，子宮平滑筋肉腫と診断された．年齢を考慮し，単純子宮全摘出術および両側付属器切除術のみを施行した．摘出物の病理組織診断は子宮平滑筋肉腫 1B 期であった．現在術後 3ヶ月経過しているが，再発なく経過している．

【結論】子宮平滑筋肉腫由来の悪性細胞が，子宮頚部細胞診に出現することは稀とされているが，本症例のように子宮内膜が破綻して出血を起こしているような症例や，腫瘍が視認できるような症例では，頚部細胞診が診断の一助となると考えられた．

O-2-1　当院における分葉状頸管腺過形成（LEGH）の臨床的検討

慶應義塾大学医学部産婦人科学教室[1)]，慶應義塾大学病院病理診断科[2)]

○安康真由香（MD）[1)]，冨永英一郎（MD）[1)]，
高橋孝幸（MD）[1)]，辻　浩介（MD）[1)]，小林佑介（MD）[1)]，
平沢　晃（MD）[1)]，阪埜浩司（MD）[1)]，照井仁美（CT）[2)]，
亀山香織（MD）[2)]，青木大輔（MD）[1)]

【目的】分葉状頸管腺過形成（LEGH）は拡張した腺管を取り囲む小型腺管の分葉状増殖で構成される頸管腺過形成であり，良性疾患とされている．まれに上皮内腺癌や胃型粘液性癌などの悪性疾患を合併することがある．また病変の主座によっては子宮頸部細胞診検査や組織診検査で捉えることが困難な場合があり，その診断に苦慮することもある．今回，当院で画像上 LEGH と診断された症例について臨床的背景，子宮頸部細胞診所見を検討した．

【方法】2015 年 1 月から 2017 年 9 月までに当院で施行した骨盤 MRI 検査によって LEGH が疑われた 90 例を対象とし，年齢，細胞学的検査結果，病理学的検査結果について診療録より後方視的に検討した．

【結果】平均年齢は 44.4 歳（16-81 歳）．子宮頸部狙い組織診，子宮頸部円錐切除術，子宮摘出術のいずれかにおいて病理学的に LEGH と診断された症例が 19 例であった．19 例の初診時の子宮頸部細胞診結果は NILM が 12 例，LSIL が 1 例，AGC が 1 例，AGC-NOS が 3 例，AGC-FN が 1 例，adenocarcinoma が 1 例であった．AGC-NOS と診断された 3 例の細胞診所見ではいずれも黄色調粘液を有する異型頸管腺細胞を認めており，LEGH が疑われた．

【総括】画像上 LEGH が疑われるものの細胞診断や組織診断の裏付けを得られず，治療方針に苦慮する場合が認められる．その反面，頸部細胞診において LEGH を疑う所見を有する場合もあるため，頸部細胞診が診断の一助となり得る．LEGH の診断においては画像，細胞診，病理学的検査などの所見を総合的に検討し，治療計画を立案することが重要である．

O-2-2　尿からの HPV-DNA 検出　その有用性の比較検討

北海道対がん協会細胞診センター

○和田恒之（CT），藤田博正（MD），加藤　修（CT），
日野順子（CT），市川浩巳（CT），小西加奈子（CT），
茂木由紀（CT），栄田尚子（CT）

【はじめに】HPV 検出検体として子宮頸部からの採取が望ましいが，BMJ2014 で報告されている尿検体からの HPV 検出をうけて我々も検討してその一報をすでに発表しているがその後の検討結果を報告したい．

【対象】2016 年 4 月より 2017 年 12 月までの期間 ASC-US と判定され子宮頸部 HPV 検査を受ける受診者に対し，初尿検体と子宮頸部検体との HPV-DNA 検出精度を比較し統計学的検討を行った．

【結果】登録時点で 120 名のエントリーがあり子宮頸部 HPV（＋）15 名，初尿 HPV（＋）16 名であり，子宮頸部と比較して初尿の検出感度は 86%，特異度は 93%の成績が得られ，陽性的中率は 75%，陰性的中率は 95.9%である．また HPV16・18 の陽性症例に関してはその例数が少ないため統計学的検討は型別には行わず全体での検討を行った．

【考察】BMJ2014 と遜色のない結果が得られることが症例数を増やしても明らかとなった，女性の生活リズムの変化を受けて検診を提供する側も複数の選択肢を提供できる体制づくりが求められる．

O-2-3 剥離細胞分析装置 LC-1000 の臨床的有用性を検証する臨床試験結果（第二報）

慶應義塾大学医学部産婦人科[1)], 畿央大学大学院健康科学研究科[2)], 公益財団法人東京都予防医学協会検査研究センター[3)], 熊本大学医学部附属病院病理診断科[4)]

○仲村　勝(MD)[1)], 岩田　卓(MD)[1)], 植田政嗣(MD)[2)], 木口一成(MD)[3)], 三上芳喜(MD)[4)], 青木大輔(MD)[1)]

【緒言】LC-1000 は液状化検体細胞診の剥離細胞を蛍光染色後，フローサイトメトリー法により細胞径，核径ならびに核 DNA 量を数値化し，増殖活性の高い細胞の割合を提示する一般医療機器である．当学会では，子宮頸部病変を検出するうえで LC-1000 の子宮頸部細胞診検体への応用を期待し臨床試験を実施，その結果は第 58 回総会[春期大会]にて報告したように，検出感度で LC-1000 が HPV 検査に対して非劣性を示すことはできなかった．今回，LC-1000 のアルゴリズムの改変，追加解析を実施し新たな知見を得たので報告する．

【方法】臨床試験にて取得したデータ（n＝1804）を用いて，Cut-off 値を統計学的に最適化して得られた出力結果と細胞診判定とを比較した．アルゴリズムは，以下 4 つの指標を基に構築され，最終的に 5 つのカテゴリに出力する．1．細胞分裂状態，2．高 NC 比細胞で増殖活性の高い細胞の割合，3．DNA 量増加細胞数，4．表層型細胞数から深層型細胞数を減じた細胞数．本検討では，カテゴリ 1，2 を陰性，カテゴリ 3～5 を陽性と定義して解析した．

【結果】細胞診判定毎の陽性率は，NILM：33.5%（955/1437），ASC-US：56.5%（39/69），LSIL：45.0%（45/100），ASC-H：55.0%（11/20），HSIL：82.6%（114/138），SCC：100%（9/9）で，細胞診グレードが高くなると共に陽性率は高くなる傾向を認めた．

【まとめ】LC-1000 は，細胞診との相関を有するユニークな情報を提示するが，今後の臨床応用のためには，細胞診と LC-1000 測定結果との比較を行いながら，生物学的，臨床的意義を明らかにするべく引き続き検討する必要がある．

O-2-4 ASC-US 症例に対するハイリスク HPV 核酸同定検査によるトリアージの妥当性

久留米大学医学部産科婦人科学教室[1)], 久留米大学病院病理診断科・病理部[2)]

○那須洋紀(MD)[1)], 河野光一郎(MD)[1)], 西尾　真(MD)[1)], 津田尚武(MD)[1)], 山口知彦(CT)[2)], 牛嶋公生(MD)[1)]

【目的】子宮頸部細胞診 ASC-US に対するハイリスク HPV 核酸同定検査(HR-HPV 検査)が保険収載され，HR-HPV 検査陽性はコルポスコピーおよび生検，陰性は 1 年後の細胞診再検というトリアージとなった．今回，我々はその妥当性を後方視的に検証した．

【方法】2011 年 9 月から 2016 年 11 月の間に子宮頸部細胞診で ASC-US と判定され，HR-HPV 検査が施行された症例を対象とした．子宮頸癌および子宮頸部上皮内腫瘍(CIN)症例は除外した．HR-HPV 検査結果別にトリアージ後の診断を検討した．

【結果】対象の 336 例中 HR-HPV 検査陽性は 173 例(51.5%)，陰性は 159 例(48.5%)であった．年齢の中央値はそれぞれ 37 歳，45 歳であり，HR-HPV 陽性例は若年の傾向がみられた．HR-HPV 陽性例の診断の内訳は異常なし：67 例，CIN1：68 例，CIN2：18 例，CIN3：20 例であり，22%に CIN2 以上の病変を認めた．CIN 症例のうち，65 例は自然に病変が消退し，36 例に治療を行った．HR-HPV 陰性例は 82 例が追跡可能で，いずれも 1 年後の細胞診に異常はなかった．

【結語】ASC-US 症例に対する HPV 検査によるトリアージは妥当と思われた．

O-2-5　当院における子宮頸部細胞診 ASC-US における HPV 型と病理結果に関する検討

慶應義塾大学医学部産婦人科学教室[1)]，国立感染症研究所病原体ゲノム解析研究センター[2)]

○田中恒成(MD)[1)]，森定　徹(MD)[1)]，佐伯直彦(MD)[1)]，飯島朋子(MD)[1)]，仲村　勝(MD)[1)]，岩田　卓(MD)[1)]，田中京子(MD)[1)]，青木大輔(MD)[1)]，柊元　巌(その他)[2)]

【目的】子宮頸部細胞診において ASC-US と判定された症例について，HPV 型判定とともに病理結果を検討する．

【方法】子宮頸部病変を疑われ当院に受診され，当院での細胞診判定が ASC-US であった症例のうち，臨床研究の枠組みの中で HPV タイピング検査を受けた対象者における病理結果を含めた臨床経過について診療録より検討を行った．

【結果】ASC-US の 122 例のうち，HPV タイピング検査が可能であった 97 例において，CIN2 以上の病変（CIN2＋）が検出された割合について検討した．ASC-US 全体で CIN2＋は 34.0%であるのに対して，14 種のハイリスク HPV の中でもリスクが高いとされる HPV16/18/31/33/35/45/52/58 型陽性のサブグループにおいては 45.5%，それ以外の HPV 39/51/56/59/66/68 型陽性のサブグループでは 20%，他の型の HPV 陽性例では 0%，また HPV 陰性例では 0%であった．病理組織診断の内訳は，HPV16/18/31/33/35/45/52/58 型陽性のサブグループでは，良性 22 例，CIN1：14 例，CIN2：21 例，CIN3：8 例，扁平上皮癌：1 例であり，HPV39/51/56/59/66/68 型陽性のサブグループは，良性：4 例，CIN1：4 例，CIN2：1 例，CIN3：1 例であった．

【結論】ASC-US と判定された対象において，HPV16/18/31/33/35/45/52/58 陽性例では CIN2＋の頻度が高い．ASC-US は，ハイリスク HPV 陽性の中でも HPV の型によってそのリスクは異なることが示唆された．

O-2-6　子宮頸部細胞診 ASC-US であった 130 症例の臨床アウトカムに関する検討

NTT 東日本札幌病院産婦人科[1)]，札幌医科大学産婦人科学講座[2)]

○金　美善(MD)[1)]，西川　艦(MD)[1)]，山中郁仁(MD)[1)]，齋藤　豪(MD)[2)]

【目的】ベセスダ分類で ASC-US の場合，HPV 検査が陽性であれば生検を行うことになっている．当院における単年度に経験した ASC-US 症例を解析し，HPV の陽性率，組織診の結果，治療の有無と成績などの臨床アウトカム，更に HPV 陽性例と陰性例で細胞学的所見の違いがあるかを後方視的に検討した．

【対象と方法】対象は 2016 年 1 月から 12 月に当院または他院にて，子宮頸部細胞診で ASC-US と診断され，HPV-DNA 検査を施行した 130 例．HPV 陽性例は当院にてコルポスコピー下に生検した．当院で ASC-US と診断した症例については細胞学的所見も検討した．

【結果】130 例の ASC-US のうち HPV 陽性が 93 例，陰性が 37 例であった．HPV 陽性例での組織診の結果は，SCC：1 例（1%），CIN3：12 例（12.9%），CIN2：40 例（43%），CIN1：32 例（34.4%），その他：5 例（5.3%），正常所見：3 例（3.2%）であった．HPV16・18 型陽性群とそれ以外の型の陽性群を比較するとそれぞれ CIN1 は 35.4% と 30.2%，CIN2 は 41.9% と 53.5%，CIN3 は 16.1% と 6.9% であった．経過観察症例と治療症例（レーザー蒸散術，あるいは円錐切除術）はそれぞれ，CIN1 は 89.6% と 10.3%，CIN2 は 13.8% と 86.2%，CIN3 は 9.1% と 90.9% であり CIN2 以上では多くの症例で治療介入が行われていた．細胞学的所見は HPV の有無により明らかな差異はなかった．

【結論】今回行った検討では CIN のグレードと HPV16/18 陽性とそれ以外のタイプでは CIN3 では HPV16/18 陽性が多かった．また ASC-US でも HPV 陽性であれば CIN2/3 以上の症例が 58%あり治療を受けている．これらの症例を適切に管理するためには正確なコルポ診が求められる．

O-2-7 妊婦子宮頸がん検診時の採取器具検討

スズキ記念病院

○田中耕平(MD), 及川洋恵(CT), 赤石一幸(CT),
栃木実佳子(MD), 長谷川祐子(MD), 藤井　調(MD),
佐々木宏子(MD), 和田裕一(MD), 星　和彦(MD)

【目的】妊婦の子宮頸がん検診においては綿棒採取が推奨されているが，採取細胞数不足による不適正が危惧される．サーベックスブラシ，サイトブラシ採取は妊娠10週以上での使用を避けることとされているが，これらの器具の有用性を検討した．

【方法】2016年7月から2017年6月まで妊婦にサーベックスクブラシ(CB) 239例，サイトブラシプラス(CP)424例，綿棒253例で子宮頸がん検診を行った．HPVテスト（ハイブリッドキャプチャー2）を希望者にCPまたは綿棒で行った．各群の年令分布, 細胞診不適正標本率, 細胞診断，HPV陽性率，検査後の切迫流産入院治療率を比較した．

【結果】各群ともに検査年令分布，採取週数分布に差はなかった．細胞診不適正標本率はCB群20/239, CP群11/424，綿棒群68/253で綿棒群が有意に他の群と比較して高かった．CB群はCP群より不適正標本率が高かった．綿棒群では不適正を繰りかえす例が8例あった．ASC-US以上の細胞異常例はCB群12/219，CB群16/414，綿棒群2/176で有意な差はなかった．HPV陽性例はCP群34/421，綿棒群12/143で有意差はなかった．採取1か月以内の切迫流産入院治療例はCB群で3例，CP群5例，綿棒群4例あったが各群で有意差はなかった．

【結論】HPV陽性，細胞診異常例は各群に差はなかった．細胞診不適正例はCP群が最も少なかった．採取後1か月以内の切迫流産例に差はなかったことから妊婦の子宮頸がん検診の細胞採取としてサイトブラシプラスが優れていた．

O-2-8 妊婦健診で行われる子宮頸部細胞診は，浸潤子宮頸癌の早期診断に役立つか？

北海道大学病院婦人科

○三田村卓(MD), 朝野拓史(MD), 保坂昌芳(MD),
金野陽輔(MD), 小林由佳子(MD), 石塚秦也(MD),
遠藤大介(MD), 奥　聡(MD), 武田真人(MD),
渡利英道(MD)

【目的】子宮頸癌は妊娠中に診断される悪性腫瘍の中で最多であり，早期発見のために妊娠初期や産後に細胞診による検診が行われている．一方で，当院では妊娠に合併する浸潤子宮頸癌（ICC）の新規治療症例数が減少していない．そのため，細胞診がICCの早期診断に役立っていたかどうかを検討した．

【方法】当院で2010年以降に治療を行った14例の妊娠に合併するICCにおいて，細胞診，診断までの期間および病理組織学的所見について検討した．

【結果】ICCの組織型は，扁平上皮癌7例，腺癌5例，腺扁平上皮癌1例およびすりガラス細胞癌1例であった．全症例で，初期妊婦健診か産後1ヶ月健診時に直接塗抹法による細胞診が施行されていた．妊娠中の診断例では，2週から22週前に細胞診が施行され，報告結果はNILM2例，HSIL3例，AGC-FN1例，AIS1例であった．また産後1年以内の診断例では，4週から17ヶ月前に細胞診が施行され，報告結果はNILM4例，LSIL1例，HSIL1例，ASC-H1例であった．全14例中8例で細胞診の異常所見が契機となりICCの診断に至ったが，そのうち1A期で診断できたのは2例のみであった．また，細胞診で異常所見がなかったにもかかわらずその後にICCが発見された6例のうち，1A期で診断できたのは2例のみであった．組織型では，扁平上皮癌の方がその他の組織型より1A期で見つかる割合が高かった(43% vs 14%)．

【結論】妊娠中や産後早期では，細胞診を中心とする検診によるICCの早期診断が困難であった．現行の検診の限界を周知し，異型細胞の出現時には速やかに腫瘍専門医による診察へ結びつけられる診療体制を整備する必要であると思われた．

O-2-9　妊婦女性における子宮頸部細胞診の検討

株式会社江東微生物研究所新潟支所[1)], 新潟南病院[2)]

○長澤優子(CT)[1)], 関谷ゆかり(CT)[1)], 田中佳代(CT)[1)],
村山　弘(CT)[1)], 佐藤文子(CT)[1)], 高柳量至(CT)[1)],
片岡希江子(CT)[1)], 永井絵津子(CT)[1)], 児玉省二(MD)[2)]

【目的】妊婦一般健康診査に子宮頸がん検診が追加されたことで，若年者の受診増加が期待されているが，妊婦子宮頸部細胞診に関したデータは少ない．そこで，当施設にて LBC 法で実施，診断した妊娠女性の子宮頸部細胞診内容について現況を明らかにする．

【対象】平成 28 年 4 月 1 日から平成 29 年 3 月 31 日の 1 年間において，年齢 46 歳以下で妊婦時の検査であった 3,505 件を A 群，検査目的であった非妊婦 8,072 件を B 群とした．

【結果】A 群の細胞採取器具はブラシ 92.52%，綿棒 6.53%，確認不可 0.94%であった．標本評価は，適正 3,503 件，不適正 2 件．適正標本で移行帯細胞の適正条件を十分満たしたものは 1,980 件(56.49%)，不十分は 1,523 件(43.45%)であった．細胞診判定の内訳は，NILM：3,271 件(93.32%)，ASC-US：107 件(3.05%)，ASC-H：20 件(0.57%)，LSIL：76 件(2.17%)，HSIL：28 件(0.80%)，AIS：1 件(0.03%)であった．要精検は 232 件，要精検率は 6.62%であった．B 群の細胞採取器具は全例ブラシであった．標本評価は，適正 8,069 件，不適正は 3 件で，標本適正で移行帯細胞の適正条件を十分満たしたものは 6,905 件(85.54%)，不十分は 1,164 件(14.42%)であった．細胞診判定の内訳は，NILM：7,708 件(95.49%)，ASC-US：114 件(1.41%)，ASC-H：19 件（0.24%），LSIL：167 件(2.07%)，HSIL：57 件(0.71%)，AGC：3 件（0.04%），SCC：1 件(0.01%)であった．要精検は 361 件で，要精検率は 4.47%であった．

【結語】妊娠群は，非妊娠群に比して，移行帯細胞不十分例が多く，頸管内採取を留意されている傾向がうかがえた．さらに，要精検率が高い傾向と ASC-US および ASC-H の頻度の高い可能性が示唆された．

O-2-10　妊娠中に AGC が持続した子宮頸部胃型粘液性腺癌の一例

横浜市立大学附属病院産婦人科[1)], 横浜市立大学附属病院病理部[2)]

○紙谷菜津子(MD)[1)], 鈴木幸雄(MD)[1)], 松永竜也(MD)[1)],
ルイズ横田奈朋(MD)[1)], 西尾由紀子(CT)[2)],
三田和博(CT)[2)], 梅田茂明(MD)[2)], 古屋充子(MD)[2)],
佐藤美紀子(MD)[1)], 宮城悦子(MD)[1)]

【緒言】子宮頸部胃型腺癌は頸部細胞診では検出されにくい．今回，妊娠中に頸部細胞診で異型腺細胞(AGC)が持続したものの腺癌の診断に至らず，分娩後に確定診断し得た一例を報告する．

【症例】32 歳，3 妊 2 産．頸部細胞診 ASC-US，AGC でフォロー中に妊娠し，妊娠 5 週での頸部組織診にて上皮内腺癌を否定できず当院へ紹介された．組織診で異型腺上皮を認めたが浸潤癌の診断には至らず，妊娠継続の方針とした．妊娠 11 週，23 週，32 週の頸部細胞診はそれぞれ AGC だった．妊娠 39 週に経腟分娩に至り，産後 8 週の頸部細胞診は腺癌，頸部組織診は胃型腺癌だった(HIK1083 陽性，p53 陽性)．子宮頸癌 IB1 期の診断で広汎子宮全摘術を施行し，最終病理診断でも胃型腺癌であった．

【細胞所見】妊娠中細胞診は一貫してきれいな背景であった．11 週では異型の乏しい重積性のある腺細胞集塊を認めた．23 週ではやや核小体が明瞭でわずかに核異型を伴う重積性のある腺細胞集塊が散見された．32 週ではクロマチンが増加し明瞭な核小体を有する異型腺細胞集塊が増加していた．粘液を豊富に含む淡明な細胞質を有する高円柱状細胞の集塊も認めたが，特徴的な黄色ないしオレンジ色調の粘液はみられなかった．

【考察】胃型腺癌の診断は通常でも頸部細胞診や組織診で確定診断に至るのは難しいが，本症例でも細胞診所見から胃型腺癌を想定することは困難であった．さらに妊娠中は産科管理の面から内頸部の精査は慎重を要する．妊娠中に AGC が続く場合は，核異型や細胞質の経時的変化に注意し，内頸部病変の存在や高分化腺癌の可能性を念頭に置く必要がある．

O-2-11 治療に抵抗した NSE 陽性，HPV 陰性の子宮頚部非角化型扁平上皮癌の 1 例

金沢医科大学医学部産科婦人科学講座

○大阪康宏(MD), 坂本人一(MD), 柴田健雄(MD), 髙倉正博(MD), 笹川寿之(MD)

【症例】50 歳女性 不正性器出血, 体重減少を主訴に受診. 性交経験なく，内診困難であった．経膣超音波検査で膀胱子宮窩に 34 mm の腫瘤性病変を認め，コルポ診を行ったところ膣内を占拠する壊死を伴った腫瘤性病変を認め，組織診で非角化型扁平上皮癌と診断された．骨盤 MRI 検査では，子宮頚部から子宮円蓋部，膣内に広がる腫瘤性病変と骨盤内リンパ節の腫大を認めた．PET-CT では肺転移も疑われた．HPV 検査陰性，SCC 正常，NSE：43.9ng/ml と高値であったことから，神経内分泌腫瘍を疑い免疫染色にて再検討を行った．神経内分泌マーカーとされる synaptophysin が部分的に陽性，chromogranin A，CD56 は陽性であったが，非角化型扁平上皮癌の 40％で神経内分泌マーカーは陽性になるとされていることで診断変更はなかった．放射線化学療法（IMRT＋骨盤内照射），化学療法，放射線腫瘍照射（IMRT）を約 1 年間にわたり行ったが，すべての治療に抵抗性を示し診断から 1 年 6 か月後に永眠された．
【結論】経過中 SCC は基準値を上回ることはなく，NSE は常に陽性，HPV 陰性，治療抵抗性であったことなど，臨床経過は通常の扁平上皮癌とは異なると考え，組織を詳細に観察すると大細胞神経内分泌腫瘍に特徴的な柵状配列や腺管様構造などがみられるようであった．

O-2-12 子宮頚部神経内分泌大細胞癌の一例

都立墨東病院産婦人科[1], 都立墨東病院病理診断科[2]

○井上知子(MD)[1], 三浦紫穂(MD)[1], 谷澤　徹(MD)[2], 笠松高弘(MD)[1]

症例は 52 歳女性，閉経後 1 年で不正性器出血が出現した．前医で筋腫分娩または悪性腫瘍を疑い当院に紹介受診．子宮頚部前唇にゴルフボール大の腫瘤を認め表面より出血あり．細胞診では各道度の高い合胞状の異型細胞が流れるようなシート状集塊で散見され，一部に角化異型細胞も出現しており，扁平上皮癌が疑われた．また組織診では充実性増殖～乳頭状増殖があり，核異型が強く分化傾向も保たれていない扁平上皮様癌組織で角化巣は殆ど認められなかったため，非角化型扁平上皮癌と診断された．子宮頚癌 1B2 期の診断となり，手術を希望されたため，広汎子宮全摘術を施行した．術後病理組織診断では，大部分は腺腔形成や角化の不明瞭な低分化な癌組織からなり，充実胞巣をつくり比較的髄様に増殖し，部分的に細胞質の好酸性が増し一見 acantholitic SCC 様の像を示す部分が広がっている腫瘍であった．免疫組織学的には CK7 がびまん性に陽性，acantholitic SCC 様の像を示す領域に CK5/6 陽性，p63 陰性で，アルシアン青陽性の腺腔形成を伴っており，充実性胞巣をつくる癌成分の一部に synaptophysin が淡く陽性となった．これらより神経内分泌大細胞腺癌成分を伴う腺癌と診断された．神経内分泌大細胞癌として治療する方針とし，術後 CPT-P を 6 コース施行し，現在経過観察中である．神経内分泌大細胞癌は非角化型扁平上皮癌と類似することもあり，また腺癌などに一部に含まれることがあるが，通常の扁平上皮癌や腺癌に比べ極めて予後不良である．子宮頚癌の診断は治療方針に大きくかかわるため，慎重な観察が必要である．

O-2-13　子宮体癌/子宮内膜異型増殖症での MPA 療法の効果判定における子宮内膜細胞診の有用性

慶應義塾大学医学部産婦人科学教室[1)], 国際医療福祉大学三田病院産婦人科[2)]

○坂井健良(MD)[1)], 山上　亘(MD)[1)], 平野卓朗(MD)[1)], 真壁　健(MD)[1)], 野村弘行(MD)[1)], 片岡史夫(MD)[1)], 平沢　晃(MD)[1)], 阪埜浩司(MD)[1)], 進　伸幸(MD)[2)], 青木大輔(MD)[1)]

【背景】子宮体癌/子宮内膜異型増殖症(AEH)に対する妊孕性温存療法である高用量メドロキシプロゲステロン(MPA)療法の効果判定の方法は，子宮内膜細胞診，子宮内膜組織診，子宮内膜全面掻爬(D&C)，子宮鏡検査などが報告されている．D&C を行うことが確実である一方，入院を要し，子宮穿孔や子宮内腔癒着等の合併症が考えられる．そこで MPA 療法の効果判定における子宮内膜細胞診の有用性を検討した．

【方法】AEH または筋層浸潤を伴わない類内膜癌 G1 に対し，2012 年～2017 年に当院で MPA 療法を施行した 94 例を対象とし，倫理委員会承認の下，下記の検討を行った．治療効果判定として治療開始後 4ヶ月目に D&C を行い，病変消失を認めない際には，その後 2ヶ月毎に D&C を施行している．子宮内膜細胞診は頸管拡張後，D&C の直前に擦過法にて採取し，従来法にて標本作製し，パパニコロウ染色にて評価を行った．のべ 162 回の細胞診判定と D&C の病理診断を比較した．子宮内膜細胞診は疑陽性以上を陽性所見とした．

【結果】年齢の中央値は 36 歳，初発治療は 52 例，再発治療は 42 例であった．治療開始前の組織型は AEH 44 例，G1 50 例であり，治療期間の中央値は 10ヶ月であった．D&C の病理診断は病変なしが 79 回，子宮内膜増殖症の残存が 20 回，AEH 以上の残存が 63 回であった．AEH 以上の残存を陽性所見とした子宮内膜細胞診の感度は 30%，特異度は 89%，偽陰性率は 70%であった．内膜増殖症以上の残存を陽性所見とした子宮内膜細胞診の感度は 29%，特異度は 94%，偽陰性率は 71%であった．

【結論】AEH または G1 に対する MPA 療法における効果判定に子宮内膜細胞診のみを用いることは有用とはいえないことが示唆された．

O-2-14　子宮体癌を契機にリンチ症候群の診断に至った 1 例

市立砺波総合病院産婦人科[1)], 市立砺波総合病院病理診断科[2)], 市立砺波総合病院診療病理科[3)]

○稲田貢三子(MD)[1)], 寺畑信太郎(MD)[2)], 新居絵里(MD)[1)], 生水貫人(MD)[1)], 奥野のり子(MD)[2)], 石倉宗浩(CT)[3)], 西田秀昭(CT)[3)], 福田弘幸(CT)[3)], 蟹谷智勝(CT)[3)], 三井由紀子(CT)[3)]

【はじめに】リンチ症候群は，ミスマッチ修復遺伝子の変異によっておこる常染色体優性の遺伝性腫瘍である．リンチ症候群において子宮体癌は 35-39%で発症し，平均年齢は 47.5-49 歳，組織型は類内膜癌が多く，子宮峡部発生が多いという特徴がある．

【症例】56 歳（2 経産，閉経 50 歳），不正性器出血を主訴に当科を受診．子宮内膜細胞診・組織診から子宮体癌と診断され，子宮全摘術＋両側付属器切除術＋骨盤内リンパ節郭清を施行された．本症例は 47 歳時に上行結腸癌の既往があり，母，叔父に大腸癌，妹，叔母に子宮体癌を認めるなどの家族歴からリンチ症候群の可能性を疑い，遺伝カウンセリングを行った後，マイクロサテライト不安定性（MSI）検査を施行したところ MSI-H(high)が認められ，臨床的にリンチ症候群と診断された．

【細胞所見】内膜細胞診では，異型内膜細胞の集塊がみられ，不規則な重積，核の腫大，クロマチン増量を認め，類内膜癌と考えたが，一部類内膜癌としては非定型的な集塊も認められた．

【組織所見】内膜生検では，異型度 G1 の類内膜腺癌と考えた．切除検体では，腫瘍は子宮底部に存在し，漿液性癌や明細胞癌と鑑別を要する部分も認めたが，異型性はやや目立つものの，ER はいずれの部位も陽性で，p53 や MIB-1 標識率には差がなく，これらの免疫染色の結果から G2 の類内膜癌と診断した．腫瘍は体部に限局し，筋層浸潤は 1/2 以内，リンパ管侵襲は認めたがリンパ節転移はなく，FIGO1A 期と診断した．

【まとめ】癌の既往歴や家族歴を有する子宮体癌患者を診察する際にはリンチ症候群の可能性を念頭に置くことが重要である．

O-2-15 遺伝性乳癌卵巣癌症候群（HBOC）における子宮頸部・内膜細胞診の検討

札幌医科大学産婦人科学講座

○寺本瑞絵（MD），柏木葉月（MD），秋元太志（MD），玉手雅人（MD），寺田倫子（MD），鈴木美和（MD），松浦基樹（MD），郷久晴朗（MD），岩﨑雅宏（MD），齋藤　豪（MD）

【緒言】遺伝性乳癌卵巣癌症候群（Hereditary Breast and Ovary cancer：HBOC）は，*BRCA* 遺伝子の生殖細胞系列の病的変異により乳癌や卵巣癌を高いリスクで発症する，遺伝性腫瘍である．今回我々は当院における HBOC 卵巣癌の特徴を検討したので報告する．

【方法】2013 年 1 月～2017 年 12 月に当院にて治療を行った HBOC 卵巣癌症例のうち，術前に子宮頸部・内膜細胞診を試みた 10 例を対象とし，後方視的に年齢，患者背景，細胞診等について検討した．

【結果】平均年齢は 53.5 歳（38～71 歳），平均妊娠/分娩回数は 1.6/1.5 回．乳癌既往を 5 例に認め，乳癌・卵巣癌の家族歴を 8 例に認めた．卵巣癌の進行期は IC2 期 1 例，ⅡA 期 1 例，ⅢA1(i) 期 1 例，ⅢC 期 6 例，ⅣB 期 1 例．子宮頸部細胞診は NILM 8 例，AGC 1 例，Adenocarcinoma 2 例．子宮内膜細胞診は採取不可 2 例，陰性 3 例，疑陽性 2 例，陽性 3 例．術前画像検査で付属器腫瘍径 5 cm 未満の症例は 4 例であり，うち 3 例は内膜細胞診疑陽性以上であった．腹腔洗浄細胞診は陰性 4 例，疑陽性 1 例，陽性 5 例であり，卵巣癌の組織型は高異型度漿液性癌 8 例，類内膜癌 2 例であった．*BRCA1* 変異を 6 例，*BRCA2* 変異を 4 例に認めた．

【結論】当院での HBOC における卵巣癌は既存の報告の通り進行卵巣癌が多く，漿液性癌が 8 割を占めた．50% の症例で子宮内膜細胞診は疑陽性以上であり，付属器腫瘍径の比較的小さな症例においても内膜細胞診が有用であった．

O-2-16 子宮体癌が疑われ，内膜病変のため内膜細胞診陽性となった頸部胃型腺癌の 2 症例

姫路赤十字病院検査技術部病理[1)]，姫路赤十字病院病理診断科[2)]

○永谷たみ（CT）[1)]，廣尾嘉樹（CT）[1)]，井上　瞳（CT）[1)]，春名勝也（CT）[1)]，山本繁秀（CT）[1)]，堀田真智子（MD）[2)]，伏見聡一郎（MD）[2)]，和仁洋治（MD）[2)]

【目的】内膜細胞診陽性となった頸部腺癌の細胞像と組織像を検討する．

【方法】当院 10 年間の内膜細胞診陽性の手術症例から，体癌が術前に疑われながらも，最終診断が頸部腺癌となった症例の細胞像と組織像を検討した．

【結果】157 手術例中，頸部腺癌は 6 例あり，そのうち体癌疑いのため内膜細胞診を先行した症例は 2 例認められた．

（症例 1）70 歳代（G2P2），不正出血で受診．子宮内腔に腫瘤を認め，精査ののち体癌として手術施行．（細胞像）大型の腫瘍細胞集塊を多数認め柵状配列も見られた．腫瘍細胞は豊富な細胞質に黄色からオレンジ色の粘液を持ち，細胞異型が強く，大型核を持ち，核クロマチンは粗大顆粒状であった．（組織像）頸部で異型腺管が浸潤性増殖し，頸管から内膜へ連続性に進展していた．HIK1083 一部＋，MUC6 びまん性＋の胃型形質を示す粘液腺癌であった．内膜腫瘤はポリープであった．

（症例 2）60 歳代（G3P2），子宮留膿腫で紹介．精査ののち子宮体癌にて手術施行．（細胞像）重積性腫瘍細胞集塊で，密度の高い円柱状細胞も見られた．高 N/C 比で明瞭な核小体を持ち黄色からオレンジ色の粘液が見られた．（組織像）頸部から内膜腺領域まで偽幽門腺化生上皮が広範囲に見られ，濃染重積性核を有する腺癌上皮も認められた．

【考察】内膜に明瞭な腫瘤や留膿腫などが存在する場合，頸癌症例でも体癌を疑い内膜細胞診が施行される症例を認めた．今回いずれも頚部胃型腺癌であり，内膜にも腺癌の進展を認めたため，内膜細胞診陽性となったと考えられる．内膜細胞診で黄色調粘液をもつ腺癌細胞集塊をみた場合，頚部胃型腺癌の可能性を考える必要がある．

O-2-17　嚢胞変性を示した子宮平滑筋肉腫の 1 例

大阪市立総合医療センター婦人科[1)], 大阪市立総合医療センター病理部[2)], 大阪市立大学大学院医学研究科女性病態医学[3)]

○井上　基(MD)[1)], 村上　誠(MD)[1)], 石井真美(MD)[2)], 福島裕子(MD)[2)], 笠井真理(MD)[3)], 市村友季(MD)[3)], 横田裕香(CT)[2)], 井上　健(MD)[2)], 川村直樹(MD)[1)]

子宮平滑筋肉腫と子宮筋腫との術前鑑別診断には MRI 検査が有用で，腫瘍内出血・壊死を反映する T1 強調画像で不規則高信号域が認められれば肉腫が疑われる．通常は充実性腫瘤として認められるが，今回卵巣腫瘍様の嚢胞性変化を示し，経子宮頸管的針生検を実施し，細胞診でも平滑筋肉腫と診断した症例を経験した．

【症例】60 歳代，1 妊 1 産，52 歳閉経．不正性器出血で前医を受診．婦人科的診察で，新生児頭大の下腹部腫瘤が認められた．超音波検査にて子宮と接して直径 11 cm の一部充実部分を伴う嚢胞性腫瘤を認め，卵巣がんが疑われ当科紹介となった．MRI 検査では嚢胞は子宮体部由来で，内容液は血液，充実部は出血・壊死が疑われ，経子宮頸管的針生検を実施した．

【捺印細胞所見】多数の ghost cell を背景に，紡錘形～類円形の核と細胞質を有する異型細胞が，散在性から結合性の緩い集塊状として多数認められた．核は大小不同を認め，核縁の肥厚はめだたず，クロマチンは顆粒状で不均等に増加し，やや大きめの核小体を有するものが多く，核分裂中の細胞も認められた．

【病理組織所見】紡錘形～類円形の核と細胞質を有する異型細胞が密に増生しており，核異型は高度で，著しく大きなものもみられ多形性を示した．核分裂像も多数認められた．広範な凝固壊死を伴い，壊死巣と viable な腫瘍細胞領域が明瞭な境界をもって直接接していた．平滑筋肉腫と診断された．

【まとめ】子宮平滑筋肉腫は病理組織学的に，細胞異型，核分裂像の増加，凝固壊死の有無により総合的に診断される．細胞診ではこれらの所見に加え捺印される細胞数が多いことも，平滑筋肉腫との鑑別に有用な所見といえる．

O-2-18　筋腫分娩様の臨床像を呈した子宮内膜間質結節の一例

飯塚病院産婦人科[1)], 飯塚病院病理科[2)]

○小柳貴裕(MD)[1)], 近藤晴彦(MD)[1)], 安藤美穂(MD)[1)], 松岡咲子(MD)[1)], 藤　庸子(MD)[1)], 大屋正文(MD)[2)], 辻岡　寛(MD)[1)], 江口冬樹(MD)[1)]

子宮内膜間質結節（ESN）は良性子宮内膜間質腫瘍に分類される極めて稀な疾患である．病理診断では低悪性度子宮内膜間質肉腫（LGESS）等との鑑別が困難な場合も少なくない．筋腫分娩様の臨床像を呈した子宮内膜間質結節の一例を報告する．症例：49 歳．0 妊 0 産．突然の大量性器出血を認め当院を受診し，腟鏡診で子宮内から腟腔へ突出する白色の肉眼的腫瘤を認めた．経腟超音波では子宮底部から頸管内に嵌頓する 7×3 cm 大の筋腫様エコー像を認めた．子宮頸部擦過細胞診は NILM であった．MRI 等の画像所見からも筋腫分娩を疑ったが，腫瘤の生検組織では子宮内膜間質細胞に類似した間葉系細胞の増殖を認め，子宮内膜間質腫瘍（ESN または LGESS）が示唆された．治療は腹式単純子宮全摘術，両側付属器切除術を行った．摘出子宮では子宮底部内膜から発生する境界明瞭な腫瘤を認め，内膜間質細胞に類似した細胞が圧排性に増殖し，筋層浸潤や脈管侵襲を認めないことから ESN と診断した．細胞診や生検検体による組織診では ESN の確定診断は困難であり，LGESS との鑑別には子宮全摘による筋層浸潤，脈管侵襲の評価を必要とする．このため子宮温存の際にはその取扱いに特に注意すべきである．

O-2-19 腹膜癌と考えられた3症例

旭川医科大学病院病理部[1)], 旭川医科大学病院産婦人科学講座[2)]

○宮川京大(CT)[1)], 小泉昌代(CT)[1)], 秋山直子(CT)[1)], 鵜野裕治(CT)[1)], 佐渡正敏(CT)[1)], 湯澤明夏(MD)[1)], 加藤育民(MD)[2)], 西脇邦彦(MD)[2)], 片山英人(MD)[2)], 武井英博(MD)[1)]

【はじめに】腹膜癌は，腹水腺癌細胞の陽性度が高く，進行例では組織学的検査が実施されずに治療が開始される場合もあるため，体腔液細胞診の有用性が高い．今回，体腔液細胞診に悪性細胞が出現し，腹膜癌と考えられた3症例を経験したので報告する．

【症例】主訴と臨床所見は，症例1：59歳，女性．呼吸不全，両側胸水，腹水貯留．症例2：78歳，女性．腹部膨満，両側胸水，腹水貯留．症例3：67歳，女性．腹水貯留，いずれも画像検査で原発不明の悪性腫瘍が考えられ，CA125が高値であった．

【細胞所見】いずれも，中皮細胞，炎症細胞を背景に，不規則重積や集塊辺縁の不整，複雑な分岐を示す乳頭状～球状集塊が出現した．細胞は，核の大小不同や核小体の明瞭化が目立っていた．症例1，2では細胞異型が比較的弱いが，大型，不整形の核が散見され，症例3では核形不整とクロマチン増量が顕著であった．セルブロック法でBerEP4，CK7，ER，WT-1，CA125，PAX8，p16，p53などの発現を検索し，3症例とも漿液性癌に矛盾しない結果となった．

【組織所見】症例1では組織診断は行われず，症例2，症例3では腹膜の播種病変の一部が採取され，不整形で核小体明瞭な核を有する異型細胞が，充実性胞巣状，乳頭状の構造を形成して増殖していた．多数の核分裂像と腫瘍壊死も認めた．3症例とも免疫染色の結果は細胞診とほぼ同様で，高悪性度漿液性癌が考えられた．

【まとめ】腹膜癌のほとんどは漿液性癌で，悪性中皮腫，悪性リンパ腫，転移性腹膜癌が鑑別診断である．細胞形態学的に悪性リンパ腫とは容易に鑑別可能である．他の悪性腫瘍との鑑別には，免疫染色が有用ではあるが，限界がある．

O-2-20 子宮頸癌健診による異常所見が先行した腹膜癌の1例

近畿大学医学部奈良病院臨床検査部[1)], 近畿大学医学部奈良病院産婦人科[2)], 近畿大学医学部奈良病院病理診断科[3)]

○福森恭代(CT)[1)], 浦　雅彦(CT)[1)], 森　真俊(CT)[1)], 金山清二(MD)[2)], 覚道健一(MD)[1,3)], 若狭朋子(MD)[1,3)], 太田善夫(MD)[1,3)]

【はじめに】腹膜癌は，ミュラー管由来の腹膜に主病巣がある比較的稀な腫瘍である．癌性腹膜炎の進行した状態で発見され，予後不良なことが多い．今回我々は，子宮頸癌検診にて腺癌を指摘されたが，画像診断にて明らかな癌病巣を見いだせず，最終的には腹膜癌であった症例を経験したので報告する．

【症例】40歳代未経妊女性．関節リウマチの治療中である．家族歴は，母が大腸癌を叔母が卵巣癌を60歳代で発症している．初診時，子宮頸部細胞診のみが異常であり，不正出血等の自覚症状及び内診・超音波検査による異常所見を認めなかった．子宮頸部及び体部組織診ともに異型組織は認めず，細胞診の背景に壊死も認めないことから，子宮以外の悪性疾患を考慮しCT，MRI，PET等を実施するも，リンパ節腫大と腹膜炎疑いがあるのみであった．また鼠径部リンパ節生検を実施するもreactive lymphoid hyperplasiaであった．CA125値は，初診時に高値（4387 mIU/mL）を示した．初診から7か月後に腹水貯留を呈し，腹水細胞診にて腺癌と診断された．腹腔鏡下の腹膜生検を実施し，ミュラー管由来のserous carcinoma，カルレチニン(-)，Pax8(+)と診断した．化学療法後に卵巣癌根治術を施行した．

【結論】子宮頸部細胞診にて腺癌を認めたが，種々の画像診断で悪性疾患の原発診断に至らなかった症例である．画像診断上の異常所見は，リンパ節生検結果より関節リウマチによるものと考えられ，また原発部位が同定できず，手術療法に踏み切れなかった．子宮頸部細胞診にて腺癌細胞を認めた場合，頻度は少ないが子宮外悪性病疾患の可能性も念頭に置き，背景や細胞集塊の形状などを参考に細胞所見を見ていくことが重要である．

O-2-21　腹水セルブロックに腫瘍細胞を認めた腹水細胞陰性卵巣癌の 3 症例

東京慈恵会医科大学附属第三病院[1)]，東京慈恵会医科大学附属第三病院病理部[2)]，東京慈恵会医科大学[3)]

○高梨裕子（MD）[1)]，中島あかり（MD）[1)]，斎藤良介（MD）[1)]，山口乃里子（MD）[1)]，森本恵爾（MD）[1)]，礒西成治（MD）[1)]，鈴木久仁子（CT）[2)]，岡本愛光（MD）[3)]

【緒言】卵巣癌における腹水および洗浄細胞診では腫瘍細胞の腹腔内漏出を確認し病期決定の参考とする．しかし通常の腹水細胞診では腫瘍細胞と反応性中皮細胞，組織球との鑑別が困難なことが多く偽陰性となることがある．今回，腫瘍細胞を腹水細胞診では認めず，セルブロックのみで確認しえた 3 症例を経験したので報告する．

【症例】年齢 30 代 1 人，60 代 2 人．腫瘍細胞を認めたのは術前腹水セルブロックで 1 例，術中腹水セルブロックで 2 例であった．術中セルブロック陽性の 1 例は術前破綻した症例であった．いずれも同時に採取した腹水細胞診の Papanicolaou 染色で腫瘍細胞は認めなかった．2 例は中皮細胞，組織球の集会を認め class2 と診断した．1 例は血性背景の中に細胞質に粘液物質を有し，核の肥大した細胞を集塊状に認め，組織球/中皮細胞とがん種の鑑別が困難であり class3 と診断した．一方腹水セルブロック検体の HE 染色標本では adenocarsinoma の診断を得た．術後病理診断は全例 Endometrioid carcinoma であった．手術進行期 pT1a が 2 例，pT2b が 1 例（旧 pT2b）でありセルブロック陽性にて進行期は前者は StageIc 後者は Stage2b（旧 2c）と改められる．StageIc の 2 症例は術後 TC 療法 6 コースを施行し現在経過観察中である．1 例は転院，経過観察となった．

【結語/考察】腹水セルブロック検査を施行したことで病期分類が変更されうる 3 症例を経験した．卵巣癌における腹水セルブロック法は依然確立された手法となっていないが本 3 例を検討すると本法のみで腹水中の腫瘍細胞が検出される症例の共通点は類内膜癌の初期症例で，このような症例における通常の腹水細胞診断には特に注意を要することが強く示唆された．

O-2-22　卵巣癌術前化学療法（NAC）奏効不良例の体腔液細胞診所見と臨床的背景の検討

慶應義塾大学医学部産婦人科学教室

○早乙女啓子（MD），野村弘行（MD），片岡史夫（MD），岩佐尚美（MD），同前　愛（MD），南木佳子（MD），吉浜智子（MD），山上　亘（MD），平沢　晃（MD），青木大輔（MD）

【目的】進行卵巣癌に対する体腔液の穿刺細胞診所見に基づく術前化学療法（NAC）の適用は，NAC 開始時に正確な組織学的診断，腹腔内所見が得られないため奏効予測が困難な場合がある．本研究では，当院にて NAC を施行した卵巣癌症例のうち，NAC 奏効不良例の体腔液細胞診所見と臨床的背景につき検討した．

【方法】2012 年～2017 年に当院にて進行卵巣癌（卵管癌，腹膜癌を含む）が推定され，NAC およびその後の腫瘍減量術（IDS）が施行された 50 例を対象とした．原則として IDS は NAC 3 サイクル後に実施した．NAC 奏効不良例の診断時の穿刺体腔液細胞診所見，腫瘍マーカー値および臨床所見の推移，原発巣の病理組織学的所見等を NAC 奏効例と比較しレビューした．

【結果】NAC 奏効例は 43 例，奏効不良例は 7 例であり，奏効率は 86%，PD 症例はなく IDS 到達割合は 98%であった．IDS 時の組織学的診断では，奏効例はすべて高異型度漿液性癌（HGSC）であり IDS での完全切除割合は 83%，奏効不良例は 86%が非 HGSC であり完全切除割合は 29%であった．奏効不良例には類内膜癌，粘液性癌，明細胞癌，癌肉腫，性索間質性腫瘍，悪性中皮腫等が含まれ，治療前細胞診では一部の症例で組織型推定が困難であったが消化器癌の除外は可能であった．また，奏効不良例では治療前 CA125 値，NAC 中の CA125 減衰率ともに低値であった（$p<0.01$）．

【総括】臨床的に進行卵巣癌が推定される症例では穿刺体腔液細胞診所見に基づく NAC 適用は可能であるが，奏効予測には組織型の詳細な評価が重要である．非 HGSC では腫瘍随伴症状の改善が NAC の主目的となり，NAC 中の慎重な奏効判定と IDS 実施タイミングの個別の判断が求められる．

O-2-23 細胞診標本中にオレンジG好性細胞を認めた高異型度漿液性癌の2症例

日本赤十字社和歌山医療センター病理診断科部

○真谷亜衣子(CT), 阪田幸範(CT), 奥村寿崇(CT), 宮木康夫(CT), 岩元竜太(MD), 小野一雄(MD)

【はじめに】高異型度漿液性癌(HGSC)は3期以上で発見されることが多く，予後不良な疾患である．今回我々は細胞診標本中にオレンジG好性異型細胞および腺様異型細胞を認め，組織型の推定に苦慮したHGSCの2例を経験したので報告する．

【症例】(症例1) 70代女性．子宮癌検診で異常を指摘され当院産婦人科受診し，子宮頸部細胞診で悪性疑いと報告された．精査の結果，卵巣腫瘍疑いで手術が施行された．(症例2) 60代女性．腹部膨満感を主訴に近医を受診したところ腹水貯留を認め，CTにて子宮癌が疑われ当院紹介となった．子宮頸部および内膜細胞診が施行され，内膜細胞診で悪性疑いと報告された．造影CTで癌性腹膜炎が疑われ手術施行となった．

【細胞像】症例1，2ともに，オレンジG好性の角化型扁平上皮系異型細胞および，腺系の異型細胞集塊が認められ，扁平上皮癌，扁平上皮分化を示す腺癌，腺扁平上皮癌などが考えられた．

【組織像】(症例1) 左右卵巣に乳頭状，微小乳頭状，管状の増殖を示すHGSCが認められた．子宮体部の背側に播種巣を認め，頚部粘膜にもごく微量の腫瘍細胞が認められた．(症例2) 大網に小胞巣状主体に播種，浸潤する異型の強い腫瘍細胞を認め，HGSCと診断された．子宮の漿膜側に腫瘍の播種，浸潤が認められ，粘膜面にも腫瘍胞巣が認められるが脈管由来の転移と考えられた．

【まとめ】細胞診標本中に腫瘍細胞が出現したHGSCの2例を経験した．どちらも腺系異型細胞とともにオレンジG好性の異型細胞が認められ，角化型の扁平上皮細胞と考えられたが，組織標本では扁平上皮への分化は認められず偽角化の可能性が示唆された．

O-2-24 Allergic bronchopulmonary mycosis (ABPM)の細胞像と診断有効性についての検討

独立行政法人国立病院機構東京病院

○我妻美由紀(CT), 浦田兼司(CT), 木谷　匡(MD), 蛇澤　晶(MD)

【はじめに】Allergic bronchopulmonary mycosis (ABPM)は多数の好酸球・Charcot-Leyden結晶とともに真菌をともなう中枢気道の粘液栓および末梢肺のbronchocentric granulomatosisや好酸球性肺炎，器質化肺炎などを呈する病態である．臨床では，アレルギー性検査に主眼を置いたRosenbergらの診断基準が重要視されてきた．しかし近年，真菌を有する好酸球性粘液栓もしくは好酸球浸潤の著しいbronchocentric granulomatosisが確認されればABPMと診断してよいとするBoskenらの病理学的な診断基準が提唱され，一般に認められつつある．今回は細胞診検査がABPMの診断にどれだけ寄与できるかを検討した．

【対象と方法】2015年1月から2017年12月までの3年間に提出された喀痰と気管支鏡下採取検体のうち，病理組織学的にABPMと診断された19症例を対象に検討を行った．好酸球，シャルコーライデン結晶，糸状真菌，好酸球顆粒の有無について細胞像を検討した．

【結果】ABPMと診断された19例中13例は糸状真菌と好酸球がともに出現していた．細胞診では真菌が確認できなかった6例でも全例に好酸球の顆粒が認められた．Charcot-Leiden結晶は19例中10例に認められた．

【考察】多数の好酸球と糸状真菌が認められた68%の症例にはABPMの診断に細胞診が寄与しうる可能性を示唆している．ABPMの診断には慎重な鏡検が必要となる為，Papanicolaou染色だけでなく特殊染色を追加し，より確実に真菌や好酸球の確認を行うことが必須である．また培養との一致をみない症例もあり，細胞診での真菌の検出は重要と考える．ABPMに類似した細胞像を呈した症例については今後検討を加えたい．

O-2-25　肺腺癌のコンパニオン診断における細胞診材料取扱いの工夫 ―*ROS1* 転座型肺癌の 1 例―

国家公務員共済組合連合会虎の門病院病理部

○中村信之(CT), 府川孝子(CT), 藤井丈士(MD)

肺癌診療では driver mutation や融合遺伝子変異に基づく治療選択が行われており，*EGFR* 変異肺癌，*ALK*，*ROS1* 転座型肺癌に対するコンパニオン診断が保険適用されている．『ゲノム診療用病理組織検体取扱い規程』が定められ，ゲノム診断での利用に耐えうる質の高い核酸（DNA，RNA）を保持した検体処理が求められるようになってきた．こうした背景を踏まえて今回，肺腺癌のコンパニオン診断のために当院で行っている細胞診材料の検体処理の工夫を提示するとともに，その運用のおかげで *ROS1* 転座型肺癌と診断できた 1 例を経験したので紹介する．

40 代男性，左肺下葉の consolidation とリンパ節腫大を認め，経気管支肺生検が施行された．生検後洗浄液は遠心後の沈査からすり合わせ法で細胞診標本を作製した後，残検体は RNA 抽出用溶液（Promega 社）に溶解後，冷蔵保存した．Pap 染色では悪性，腺癌と診断した．生検では気管支上皮下に細胞質内粘液の豊かな印環細胞を含む腫瘍胞巣の浸潤を認めた．酵素抗体法で *ROS1* 陽性を示したため，冷蔵保存しておいた生検後洗浄液の残検体から OncoGuide AmoyDx *ROS1* 融合遺伝子検出キットを用いて RT-PCR を施行したところ陽性を示し，*ROS1* 転座型肺癌と診断された．

細胞診材料は検体採取時の侵襲が小さいため，手術不能例などでは貴重なサンプルとなり，ゲノム診療時代ではその有効活用が患者の治療機会を最大化できると考える．

O-2-26　呼吸器領域における on site cytology の有用性

独立行政法人国立病院機構九州がんセンター臨床検査科[1)], 独立行政法人国立病院機構九州がんセンター病理診断科[2)]

○清家直樹(CT)[1)], 藤本翔大(CT)[1)], 小嶋健太(CT)[1)], 今村彰吾(CT)[1)], 瀧澤克実(MD)[2)], 半田瑞樹(MD)[2)], 田口健一(MD)[2)]

当院にて呼吸器領域における病理細胞診検査として，気管支擦過，CT ガイド下生検，超音波気管支鏡下経気管支リンパ節穿刺などが施行されている．近年，分子標的治療のため，EGFR，ALK，ROS1 などの遺伝子検査を目的とした検体採取も必要となっている．しかしながら，組織検体採取が困難な場合もあり，細胞診検査に委ねられるケースも少なくない．採取された検体が適切であるか否かを直ちに確認する必要性もあるため，我々は呼吸器領域におけるほぼすべての検査において on site cytology を行っている．採取された検体は微少であることが多い為，事前に臨床医や看護師と検査目的など情報共有することが重要と考えられる．まず，病理診断及びがんゲノム解析を目的として採取された検体より細胞診標本を作製し，迅速ギムザ染色を用いて，細胞の有無や良悪性の判定および組織型推定までを行い，ホルマリン固定用検体に加え，凍結検体採取の可否，今後の検査や治療方針の選択に必要な情報を臨床医へ報告している．また on site cytology にて良悪の鑑別が困難な場合や細胞量が少ない場合は，穿刺針を洗浄した検体を liquid based cytology として細胞診検査を追加し，必要に応じてセルブロックを作製し免疫組織化学や遺伝子解析を目的とした検体処理を行っている．量的質的にも適切な検体採取ができているかを直ちに報告することで，不必要な穿刺を無くし患者への負担を軽減することも可能となる．この様に検査技師が on site cytology を行うことは臨床にとって有用な役割を担っていると考えられる．今後の課題として，がんゲノム研究及び診断の使用に耐えうる適切な検体処理法や細胞判定の向上に努めなければならない．

O-2-27 肺切除時のリピオドールマーキングが迅速診断に与える影響

沖縄赤十字病院呼吸器外科[1], 沖縄赤十字病院病理科[2]

○宮城　淳(MD)[1], 鈴木牧子(CT)[2],
真喜志かおり(CT)[2], 比嘉　譲(CT)[2], 石川雅士(CT)[2]

【はじめに】術中に同定不能な肺病変を切除する場合，当院では気管支鏡によるリピオドールマーキング行っている．今回，我々はマーキング後の迅速病理で炎症と診断された肺腺癌の1例を経験した．

【症例】83才男性．検診で偶然見つかった右S8のすりガラス病変に対して，気管支鏡下にリピオドールを1 mlマーキング後，透視下にVATS肺部分切除を行った．

【迅速病理】泡沫状の胞体を有する組織球や多数のリンパ球浸潤が見られた．軽度の核不整を示す大型細胞も肺胞腔内に散見されたが，炎症による変化と考えた．

【永久病理】核形不整の強い細胞が不整な形のAcinarな構造を形成しながら0.6 ＊ 0.5 cmの範囲で増殖しており，腺癌と診断された．

【スタンプ細胞診】核異型が目立ち，核偏在傾向を示す腫瘍細胞が小集団で出現しており，胞体内には粘液様空胞がみられ，腺癌の所見であった．

【考察】当院ではこれまで36例40カ所にマーキングを行ったが，合併症なくマーキング後の切除率は100%であった．本例ではリピオドールが腫瘍に注入され炎症細胞が多数出現していた．また迅速診断では炎症細胞中に少数の異型細胞もみられたが永久標本での像と異なっており，癌部分を標本にできなかったと考えられる．しかしスタンプ細胞診は広い範囲の観察が可能であり，病変もれも少なくなると考えられた．

【結語】広い範囲を精査する場合，スタンプ細胞診の併用も有効と思われた．またリピオドールマーキングは，臨床側の立場から腫瘍から少し離れた部位へ行った方よい．

O-2-28 末梢性小型肺野病変に対する術中捺印細胞診細胞像の検討

東京医科大学呼吸器・甲状腺外科学分野[1], 東京医科大学人体病理学[2], 東京医科大学病院病理診断部[3], 早稲田大学大学院人間科学研究科[4]

○垣花昌俊(MD)[1], 前田純一(MD)[1], 松林　純(MD)[2],
三宅真司(CT)[3], 大平達夫(MD)[1], 梶原直央(MD)[1],
筒井英光(MD)[1], 河手典彦(MD)[4], 長尾俊孝(MD)[2],
池田徳彦(MD)[1]

【目的】computed tomography(CT)の普及により，胸部X線写真では異常を認めず，CTでのみ病変を認める肺末梢小型肺病変が多く発見されるようになった．生検あるいは細胞診でこの小型病変を的確に捉えることは困難である．擦過細胞像を診断する際の形態学的情報を集積・蓄積していくことが，診断率の向上につながると考えられる．我々は，術前に径3 cm以下の腫瘍に対して行った擦過細胞診検体と切除された腫瘍の捺印細胞診像とを比較することで小型病変の特徴所見が見出せるかを検討した．

【方法と材料】2015年から2016年にかけて肺野末梢腫瘤に対して行った擦過細胞診材料のうち，CT径3 cm以下の腫瘍から得られた材料を対象とし，その対象症例が手術によって切除され，得られた腫瘍の捺印細胞診像との比較を行った．細胞診の判定にはパパニコロウ分類を用いた．対象は74例，術前悪性診断例は58例(腺癌29例，扁平上皮癌5例，非小細胞肺癌20例，その他4例)，有意な悪性所見がない陰性症例は16例であった．陰性症例の平均腫瘍径は1.9 cm，最終診断は高分化型腺癌7例，中分化型腺癌7例，扁平上皮癌1例，小細胞癌1例であった．

【結果】擦過細胞診で悪性と診断された細胞像と，捺印細胞診との診断差異はほぼ無く，概ね一致していた．擦過細胞診陰性症例においては，異型細胞の出現が少なく，切除材料と比較しても判定が覆ることは無かった．

【考察】腫瘍径が小さいため，擦過ブラシが腫瘍に到達していない症例が多い結果であった．CT所見で微小浸潤型腺癌を推定したが，捺印細胞診では浸潤型肺癌の細胞所見が得られた症例もあり，術前に擦過細胞診，生検を行うことは重要と考えられた．

O-2-29　当院における CT ガイド下経皮的肺・縦隔病変針生検時の針内洗浄液細胞診の成績

静岡県立静岡がんセンター病理診断科

○刀稱亀代志(CT), 大野幸代(CT), 田代　広(CT), 本田勝丈(CT), 渡部庸一(CT), 角田優子(MD), 大石琢磨(MD), 飯塚利彦(MD), 佐々木恵子(MD), 伊藤以知郎(MD)

【はじめに】当院では CT ガイド下経皮的肺・縦隔病変の針生検において，組織診断と併用して針内洗浄液細胞診を行っている．今回われわれは，針内洗浄液細胞診と生検組織診断を比較し，その成績をまとめたので報告する．
【対象と方法】対象は，2010 年 1 月～2017 年 10 月の間に，当院にて施行された CT ガイド下経皮的肺・縦隔病変に対する針生検 202 例．細胞診標本は CT ガイド下穿刺に用いた針を生理食塩水にて洗浄し，オートスメア法にて作製した．針内洗浄液細胞診の成績は，組織診悪性例は細胞診疑陽性ないし陽性を真陽性，細胞診陰性を偽陰性とした．また組織診良性例は細胞診陰性を真陰性，細胞診疑陽性ないし陽性を偽陽性とし，感度，特異度，陽性的中率，陰性的中率，正診率を算出した．
【結果】針内洗浄液細胞診 202 例の判定は，陰性 24 例，疑陽性 26 例，陽性 144 例，検体不適正 8 例（検体適正率 96.0%）であった．適正検体 194 例での針内洗浄液細胞診の成績は，感度 97.7%，特異度 87.0%，陽性的中率 98.2%，陰性的中率 83.3%，正診率 96.4%であった．細胞診偽陰性は 4 例あり，腎癌の肺転移，肺扁平上皮癌，縦隔ホジキンリンパ腫，縦隔脂肪肉腫であった．また，細胞診偽陽性は 3 例あり，肺の炎症性病変が 2 例，縦隔の線維性良性病変が 1 例であった．
【考察】針内洗浄液細胞診は，生食浮遊液という悪い条件下でも診断精度は高く，有用であった．細胞診偽陰性例は，細胞が少ないことによる過小評価が主な原因であり，細胞診偽陽性例では核の腫大した良性細胞の過大評価が原因であった．
【まとめ】針内洗浄液細胞診は，生検組織診断との一致率が高いことに加え，バイオマーカー用検体の適否を確認する意味でも有用である．

O-2-30　悪性胸膜中皮腫の診断における細胞診の意義

滋賀県立総合病院呼吸器内科[1], 滋賀県立総合病院病理診断科[2]

○塩田哲広(MD)[1], 橋本健太郎(MD)[1], 野原　淳(MD)[1], 石床　学(MD)[1], 渡辺壽規(MD)[1], 山本喜啓(MD)[2], 河野文彦(MD)[2], 新宅雅幸(MD)[2], 稲葉洋美(CT)[2], 西村みゆき(CT)[2]

【背景】悪性胸膜中皮腫の診断は困難で胸水細胞診では不十分で確定診断のためには胸膜生検によって確実な組織診断を行うことがガイドラインでも推奨されている．
【目的】当院において悪性胸膜中皮腫と診断した症例を臨床的に検討することによって胸水細胞診の意義について検討した．
【対象】2015 年 5 月から 2017 年 11 月の間に当科で悪性胸膜中皮腫と診断した 8 例で，性別は男性 7 例，女性 1 例，年齢分布は 60～81 歳年齢中央値は 71 歳であった．
【結果】胸水細胞診では 8 例中 6 例で陽性で疑陽性，陰性が各 1 例であった．7 例中中皮腫が強く疑われたのは 2 例，腺癌の疑いが 3 例，組織型推定困難が 2 例であった．全例に内科的胸腔鏡検査を施行した．胸腔鏡検査時の肉眼的所見はびまん性胸膜肥厚で明らかな腫瘍性病変を認めなかったのが 5 例，腫瘍性病変を認めたのが 3 例であった．胸膜肥厚の 5 例では胸腔鏡を挿入した肋間から 1 cm×1 cm 程度の壁側胸膜を 2 個直視下に採取した．他の 3 例は腫瘍性病変から鉗子で生検を行った．免疫染色の結果カルレチニンが 8 例で陽性，WT-1 は全例で陽性，CEA，TTF-1 は全例陰性であった．1 例で反応性中皮過形成との鑑別目的で p16 FISH 検査を施行した．病理組織診断の結果は全例上皮型悪性胸膜中皮腫であった．
【考察】悪性胸膜中皮腫の診断における細胞診の意義は低く，悪性胸水が疑われる場合には胸腔鏡検査により積極的に組織学的な検査を試みるべきである．内科的胸腔鏡検査でもフラッシュナイフや IT ナイフを用いたり，さらにトロッカール留置部位の胸膜を直視下に生検することによって十分な組織採取が可能である．

O-2-31 経過観察で肺癌が発見された喀痰集検C判定（中等度異型）症例の解析

公益財団法人ちば県民保健予防財団[1], 国保直営総合病院君津中央病院呼吸器外科[2], 千葉大学医学部附属病院成田赤十字病院肺がん治療センター[3], 千葉大学大学院医学研究院診断病理学[4], 千葉大学大学院医学研究院呼吸器病態外科学[5]

○田口明美(CT)[1], 柴　光年(MD)[2], 金親久美(CT)[1], 渋谷　潔(MD)[3], 中谷行雄(MD)[4], 中島崇裕(MD)[5], 吉野一郎(MD)[5], 藤澤武彦(MD)[1]

肺癌症例の喀痰標本には癌細胞のみならず中等度や高度の異型細胞も出現しているが，浸潤の浅い早期肺癌では明らかな癌細胞の出現は少数で，異型細胞の多くは中等度異型である．早期肺癌の発見率向上を目的に，喀痰集検C判定（中等度異型）の経過観察から発見された肺癌を，D（高度異型）E（癌）判定から発見された肺癌と比較検討した．

【対象と方法】1995～2009年度の喀痰集検受診者122,504人のうち，C，D，E判定から発見された肺癌203例について，癌発見率・病期・組織型・部位・癌発見動機・癌確定までの期間を比較した．また当施設で経過観察したC判定からの肺癌59例について，やや異型の強いC判定（経過3ヶ月）をC3Mと亜分類し，出現頻度を解析した．

【結果】C，D，E判定から発見された肺癌66，43，94例の癌発見率は，2.1%，25.1%，62.8%．I期：39，20，34例，扁平上皮癌：26，26，52例，腺癌：24，3，15例，中枢型：16，14，42例，末梢型：35，16，30例，癌確定までの期間1年未満：31，25，74例，3年以上：17，3，2例．C判定の癌発見動機は喀痰細胞診陽性：25例，胸部X線異常影：27例，両者同時出現：4例．経過中のC3Mの出現頻度は扁平上皮癌：14/24例，腺癌：6/23例で，扁平上皮癌の58%にC3Mが認められた．

【まとめ】喀痰集検C判定の経過観察から発見された肺癌の約半数は胸部X線検査が発見動機であったが，しかし喀痰集検C判定の経過観察が契機で発見された肺癌はD，E判定から発見された肺癌よりもI期および末梢型の比率が高く，早期癌発見におけるC判定経過観察の有用性が示唆された．C判定からの扁平上皮癌症例では経過観察中にC3Mが高率に出現しており，細胞像を解析しその意義について検討を加える．

O-2-32 肺癌における腺癌と扁平上皮癌の細胞像

独立行政法人国立病院機構大阪医療センター臨床検査科[1], 地方独立行政法人大阪府立病院機構大阪がん国際センター[2]

○長友　萌(CT)[1], 森　清(MD)[1], 原田和弥(CT)[1], 笹　倫郎(CT)[1], 竹中明美(CT)[2], 眞能正幸(MD)[1]

【はじめに】呼吸器細胞診において悪性の場合，組織型の推定をするが，治療薬選択の相違から腺癌と扁平上皮癌の鑑別は慎重に行う必要がある．しかし，近年では末梢肺の扁平上皮癌が増加しており，組織型の推定に苦慮することが多い．そこで，今回我々は「肺癌取り扱い規約第8版」を参考に，腺癌と扁平上皮癌の細胞像の違いついて検討を行う．

【対象】当院で実施された2015年1月～2017年6月の気管支鏡検体および術中細胞診の腫瘍捺印検体の陽性症例について検討を行った．

【結果】該期間中の陽性症例は80件で，細胞診と組織診での組織型不一致例は3例あり，このうち細胞診で腺癌，組織診で扁平上皮癌であったのは1例であった．また，細胞診でNon-small cell carcinomaと判定した症例は11例あり，後に組織診で5例は腺癌，4例は扁平上皮癌であった．扁平上皮癌の腺癌の鑑別点として，扁平上皮癌で見られる「細胞集塊内の流れ様配列」が有名であるが，これらの症例を集塊辺縁に注目して再鏡検すると，扁平上皮癌では「毛羽立ち」が見られることが多かったのに対し，腺癌では「平滑」である傾向が見られた．

【まとめ】このように，細胞診と組織診の不一致例やNon-small cell carcinomaとしか判定出来なかった症例を中心に，腺癌と扁平上皮癌の細胞像の違いについて検討を行い報告する．

O-2-33　腹水中の中皮細胞が浮遊卵巣癌巣に対して及ぼす影響についての検討

大阪大学大学院医学系研究科保健学専攻機能診断科学講座分子病理学[1)], 森ノ宮医療大学保健医療学部臨床検査学科[2)], 大阪大学大学院医学系研究科保健学専攻がん教育センター[3)], 大阪国際がんセンター[4)]

○宍戸明美(CT)[1)], 森　誠司(MT)[2)], 横山雄起(CT)[1)], 南雲サチ子(CT)[3)], 松浦成昭(MD)[1,4)], 山本浩文(MD)[1)]

【背景】中皮細胞は漿膜の扁平な一層の細胞より剥離して，良性の体腔液や癌性腹膜炎の腹水中にも出現する．中皮細胞は Cytokeratin の他に間葉系細胞骨格の Vimentin や α-SMA，Desmin，更には D2-40 などを発現している．私達は，日常の細胞診業務の中で，腹水中の卵巣癌細胞巣に中皮細胞が接着した細胞像を認め，免疫組織化学染色によってもこれを確認した．本研究では，卵巣癌細胞株とラット中皮細胞を用いた spheroid 培養モデルを作成し，中皮細胞が腹水中の卵巣癌巣に対して何らかの影響を及ぼしている可能性について検討をおこなった．

【方法と結果】卵巣癌細胞株とラットの腹膜から単離した中皮細胞を用いて 3 次元共培養を行い，卵巣癌細胞株の単独培養と比較した．中皮細胞と卵巣癌細胞株を混合した共培養によって形成された細胞集塊（以下 spheroid と記載する）は，単独培養に比べて早期より大型の spheroid を形成した．この spheroid は CD133 や Bmi-1 等の癌幹細胞マーカーの発現誘導を認め，動物実験においても高い造腫瘍性を示した．3 種類の癌幹細胞マーカー，Ki-67 増殖マーカー，中皮細胞染色の経時的動態分析から，1）中皮細胞が核となって spheroid を形成し，2）中皮細胞の退縮と共に spheroid 周囲で集簇した増殖活性の高い癌細胞が次第に内部へと増大し，3）やがて細胞周期静止期の性質を帯びた幹細胞が内部層に出現する，過程が明らかとなった．

【考察】中皮細胞の生態については不明な点が多い．本研究によって腹水中に浮遊する正常の中皮細胞が卵巣癌細胞に対して抗癌剤の抵抗性や再発の要因となる癌幹細胞性を賦与するという新たな特性をもつ可能性が示唆された．

O-2-34　胸水中に出現した後腹膜原発脱分化型脂肪肉腫の 1 例

名古屋第二赤十字病院病理診断科[1)], 愛知医科大学病院病理診断科[2)]

○新田憲司(CT)[1)], 梅村　彩(CT)[1)], 岩田英紘(CT)[1)], 水野良昭(CT)[1)], 水嶋祥栄(CT)[1)], 長田裕之(CT)[1)], 瀬古周子(CT)[1)], 前田永子(MD)[1)], 都築豊徳(MD)[2)]

【緒言】後腹膜原発脂肪肉腫は，後腹膜悪性腫瘍の中で最も発生頻度が高い．時に脱分化を来し，予後不良である．今回我々は胸水中に出現した脱分化型脂肪肉腫の 1 例を経験したので報告する．

【症例】60 歳代，男性．4 年前，声門下癌に対し，根治的放射線治療を施行した．翌年 CT 検査にて後腹膜左側および左腎周囲に約 60 mm 大の腫瘤を認めた．腹腔鏡下腫瘍摘出術が施行され，脱分化型脂肪肉腫と診断された．治療経過中に左胸水が貯留したため，胸水細胞診が施行された．

【細胞像】血性背景に，円形ないし類円形の腫瘍細胞を散在性～集塊状に認めた．腫瘍細胞は細胞質が豊富で大小の空胞を有していた．核径は 10～25 μm と大小不同をしめし，著明な核形不整が見られ，単～二核の巨細胞も多数認めた．核クロマチンは顆粒状ないし粗網状に増量しており，核縁の肥厚は認めなかった．単～複数個の明瞭な核小体を有していた．核分裂像が散見された．ズダン III 染色を施行し，細胞質内に脂肪顆粒を確認できた．また，FISH 法にて腫瘍細胞内に MDM2 遺伝子増幅を認めた．

【組織像】胸水セルブロックを作製した．腫瘍細胞を散在性～集塊状に認めた．腫瘍細胞はクロマチンの増量した腫大核と小空胞を含む，泡沫状の豊かな胞体を有していた．核の大小不同が目立ち，多核や巨核も散見された．腫瘍細胞は P53，S100，MDM2，CDK4 に陽性所見を示した．

【まとめ】胸水細胞診に脂肪肉腫細胞が出現することは稀である．胸水では組織球との鑑別を要すが，既往歴と細胞像により脱分化型脂肪肉腫と推定しえた．形態学的に鑑別が困難な症例は，脂肪染色や FISH 法による MDM2 遺伝子増幅の有無の検索により，正確な診断が可能となると思われた．

O-2-35 高齢発症の卵巣 Yolk sac tumour 摘出術後に腹水細胞診にて腺癌と診断された一例

武蔵野赤十字病院病理部

○浅見力也(CT), 宅見智晴(CT), 高橋聡子(CT), 古屋能孝(CT), 浦田育美(CT), 北村洋一(CT), 海老原美里(CT), 瀧　和博(MD), 櫻井うらら(MD)

【はじめに】高齢発症の卵巣 Yolk sac tumour（以下 YST）はしばしば上皮性腫瘍と混在し，組織発生機序として上皮性腫瘍の胚細胞系への形質転換が示唆されている．今回我々は卵巣 YST 摘出後 6 年目に腹水貯留をきたし，腹水細胞診で腺癌の腹膜播種との診断に至った症例を経験し，文献的考察を加え報告する．

【症例】80 代女性．6 年前に，左卵巣腫瘍の診断下に左卵巣生検が施行され，組織学的に YST と診断された．術前化学療法ののち，子宮摘出，両側付属器切除，大網切除術を施行された．以後当院にて経過観察．今回，著明な腹水貯留をきたし，YST 腹腔内再発疑いにて腹水細胞診が施行された．

【細胞所見】広い胞体に空胞変性を伴い，著明な核異型をもつ異型細胞が弧在性～重積集塊でみられ，ClassV, Malignancy とした．組織型として，YST と腺癌が鑑別に挙がった．セルブロック標本にて免疫組織化学染色を施行し，AFP(-)，SALL4(-)，GPC3(-)，CK7(+)，PAX8(+)であり，女性生殖器由来の腺癌と診断された．

【左卵巣腫瘍の組織所見】左卵巣生検標本では，淡明な腫瘍細胞が充実性に増殖し，免疫組織化学染色にて AFP(+)，SALL4(+)，GPC3(+)，CK7(-)であり，YST と診断された．追加摘出された子宮，右付属器，大網に腫瘍はみられなかった．

【まとめ】YST と腺癌の細胞診所見は類似しており鑑別は非常に困難だが，化学療法のレジメンや予後が異なる両者の鑑別は臨床的に重要である．本症例ではセルブロック標本の免疫組織化学的検討により腺癌の腹膜播種と診断し得た．高齢発症の卵巣 YST 症例においては，上皮性腫瘍との混合性腫瘍である可能性を念頭に置き，細胞診所見に免疫組織化学染色を加味した慎重な検討が必要である．

O-2-36 BD サイトリッチ™レッド固定液を用いたリンパ節 FNAC 検体の最適な固定時間の検討

大森赤十字病院検査部[1], 東京慈恵会医科大学葛飾医療センター病院病理部[2]

○九十九葉子(CT)[1], 及川実夏(CT)[1], 梅澤　敬(CT)[2], 大内和真(CT)[1], 日下部民美(CT)[1], 坂本穆彦(MD)[1]

【はじめに】リンパ節病変における穿刺吸引細胞診(FNAC)は，切除生検の必要性を判定するための重要な診断ツールである．FNAC 標本作製は，オンサイトで吹き付けによる直接塗抹を行うことが多いが，結核などの感染症に暴露される危険性がある．今回，サイトリッチ™レッド固定液を用いた direct-to-vial によるリンパ節 FNAC 検体での固定時間による細胞像の変化について検証した．

【材料と方法】当院において摘出されたリンパ節材料 18 例を用いた．FNA により細胞採取し，サイトリッチ™レッド固定液に穿刺針内の細胞を直接洗い出し回収した．固定時間は 30 分，1 時間，3 時間，6 時間，1 日，2 日とし，サイトリッチ™法により塗抹後，パパニコロウ染色を施行した．

【結果】リンパ節 18 例の内訳は，正常・良性 11 例，悪性 7 例（リンパ腫：5 例，転移性癌：2 例）であった．固定時間 30 分では全症例でリンパ球が崩壊していた．1 時間では 18 例中 14 例，3 時間では 16 例中 13 例，6 時間では 11 例中 8 例に膨化がみられた．1 日固定では 17 例中 14 例は良好な標本であったが，3 例には軽度の膨化がみられた．2 日では 2 例でリンパ球が再崩壊していた．また，固定時間が長くなるにつれて細胞凝集による集塊形成がみられた．リンパ腫 5 例はいずれも 1 時間以上で比較的良好に細胞が保持されていた．転移性癌 2 例では腫瘍細胞は 30 分でも良好であったが，背景のリンパ球に崩壊が見られた．

【まとめ】リンパ球など脆弱な細胞は荷電によるスライドガラスへの吸着の際に胞体が崩壊することが知られている．崩壊の程度は個々のリンパ節により異なるが，サイトリッチ™レッド固定液にて 1 日固定することにより，判定可能な標本を作製することができた．

O-2-37　肺癌 LBC 検体の遺伝子検査応用へ向けた検討―培養細胞を用いた解析―

北里大学医学部呼吸器外科学[1)], 北里大学病院病院病理部[2)], 北里大学医学部病理学[3)], 日本ベクトン・ディッキンソン株式会社ダイアグノスティックシステムズ[4)]

○松尾由紀子(MD)[1)], 吉田　功(MD)[2,3)],
山下和也(CT)[2)], 三窪将史(MD)[1)], 内藤雅仁(MD)[1)],
澤野真理子(CT)[4)], 村雲芳樹(MD)[2,3)], 佐藤之俊(MD)[1)]

【目的】肺癌における遺伝子検査は治療の適応を決定するために欠かせない．近年，各種腫瘍における Liquid-based cytology（LBC）検体を用いた遺伝子検査は有用であると報告されている．そこで我々は，LBC 保存液で固定した肺癌細胞株から抽出したゲノム DNA が遺伝子解析に応用可能かどうか検討した．

【方法】ヒト肺腺癌細胞株 H1975 を日本 BD 社の BD サイトリッチ™レッド保存液（以下サイトリッチ R）を用いて固定し，キアゲン社製キットの細胞用と組織用の 2 つのプロトコルを用いて DNA を抽出した．固定は 30 分，1 時間，1〜9 日間の 1 日ごとで行った．各固定時間における DNA 収量，電気泳動パターン，EGFR 遺伝子の半定量 PCR，Cycleave 法による定量 PCR を用いて評価を行った．対照として 95%エタノール及び 10%ホルマリンで固定した細胞を用いた．

【結果】エタノール固定では抽出法にかかわらず，固定 9 日目まで良質な DNA が得られ，7 日目まで安定して変異検出が可能であったが，サイトリッチ R と 10%ホルマリン固定では，DNA 収量が時間の経過に伴って減少し，固定 1 日目から断片化の亢進を認めた．しかし，組織用の抽出法を用いた場合，半定量 PCR では 9 日目まで，Cycleave 法では 7 日目まで遺伝子変異の検出が可能であった．

【考察】サイトリッチ R で固定した細胞からキアゲン社製キットで DNA を抽出する場合，組織用プロトコルが適しており，固定 7 日目まで EGFR 遺伝子変異の検出は可能であった．最適な固定時間と DNA 抽出方法を選択する事により，サイトリッチ R で固定した肺癌細胞は遺伝子解析に応用可能であると示唆された．

O-2-38　当院細胞診検査におけるインシデントおよびヒューマンエラー対策の検討

JCHO 札幌北辰病院検査部

○前島澄子(CT), 保谷俊行(CT), 池田直樹(CT),
平野菜津美(CT), 中西勝也(MD)

【はじめに】社会から信頼される安全で質の高い医療の提供は，われわれ医療に携わる者の責務である．しかし，日常業務の中には「人間の不確実さ」によって生じる，多くの危険が潜んでいる．当院では，1998 年 9 月より病理部門内のインシデントを安全管理ノートに記録しており，定期的にインシデント分析を行っている．今回われわれは，当院におけるヒューマンエラーの特徴とその防止対策の有用性を検討した．

【対象と方法】1998 年 9 月〜2017 年 11 月に安全管理ノートに記録されている細胞診検査インシデント 178 件のうち，ヒューマンエラーによるインシデント 154 事例を細胞診検査の流れおよび原因に基づいて分類した．対策は河野によるエラー対策の発想手順に沿って分類し評価した．

【結果】アクシデントは 0 件．封入を含む染色に関するインシデントが最も多く，受領時の照合で済む軽微な事例は記録していないため，検体提出時のエラーは 23 件と比較的少なかった．検体処理に関するインシデントも一定の割合で再発している．原因は，確認，観察不足，失念を合わせると半数近くを占め，ラベル貼付や染色・封入関連事例が多い．対策は具体策のない事例も多く，システム，運用の変更の提案は少ない．また，ルール違反は，染色液交換で再発している．病理検査システム導入により，電子カルテから基本情報の取得が容易になった反面，受付時に気がついていた性別の誤りが診断時まで気がつかない事例の再発もあった．

【結語】ヒューマンエラーを防ぐには安全を優先する教育が重要で，定期的なインシデント分析による情報共有も有効な手段と考える．

O-2-39 平成 28 年度 施設認定年報報告からのデータ解析

地方独立行政法人堺市立病院機構堺市立総合医療センター臨床検査技術科[1)], 近畿大学医学部奈良病院臨床検査部[2)], 地方独立行政法人堺市立病院機構堺市立総合医療センター病理診断科[3)], PCL 福岡病理・細胞診センター[4)], 東京医科大学人体病理学講座[5)]

○佐々木伸也(CT)[1)], 若狭朋子(MD)[2)], 棟方 哲(MD)[3)], 亀井敏昭(MD)[4)], 長尾俊孝(MD)[5)]

日本臨床細胞学会施設認定制度委員会が行っている年報報告から平成 28 年度の報告を基に解析を行いました. 772 施設からの回答が得られ, 業務量, 学術活動 (学会, 勉強会参加), 標本保存期間, 精度管理の項目について下記の検討を行いました. 1：標本枚数から専門医数, 技師数を基に業務量と人員数の相関 2：経験年数, 常勤, 非常勤の雇用形態を基に学会参加記録との相関 3：施設の区分, 標本枚数から標本保存期間との相関 4：人員数, 業務量, 施設区分などから精度管理との相関これらの結果に加え, 各施設で行われている検体の取り違えの防止や精度管理の工夫等も報告する.

O-2-40 核小体内空胞を有する細胞の核小体関連クロマチン顆粒の形態学的研究

杏林大学保健学部

○郡 秀一(CT)

【目的】核核小体染色は核と核小体を染色し, 核小体の詳細な観察に適していること, 退色しない染色であることを報告した. 本研究の目的は, 核小体内に認められる空胞(以下, 核小体内空胞)を有する細胞における核小体に関連するクロマチン顆粒の形態像を明らかにすることである.

【方法】研究材料は thymidine と hydroxyurea の二重処理による S 期同調培養をした子宮頸部腺癌培養細胞株 HeLa 229 細胞を用いた. 同調培養開始後 2 時間ごとに作製した標本のうち, 核分裂像が急増してくる前の 6-10 時間の標本を対象とした. 核核小体染色を行い, 核小体内空胞の有無を確認した. 核小体内空胞を有する細胞を対象として, その細胞の核小体関連クロマチン顆粒の形態像を観察・分析した.

【結果】同調培養開始後 6-10 時間の細胞には, S 期後期から G2 期が多く含まれると考えられ, 核小体内空胞を有する細胞の割合が多く, 容易に観察できた. 核小体内空胞を有する細胞の核小体関連クロマチン顆粒は, 1)核小体周囲が明るく不染性に観察される明庭型, 2)核小体周囲に点状顆粒として観察される顆粒型, 3)核小体周囲全周性に染色される全周型, 4)クロマチン顆粒の凝集を認めない無顆粒型の 4 タイプに大別された. 核小体内空胞を有する細胞のうち, 核小体関連クロマチン顆粒のタイプは, 顆粒型と全周型が多く, 明庭型と無顆粒型は少なかった.

【総括】核小体内空胞を有する細胞の核小体関連クロマチン顆粒は, 4 つの形態学的所見に大別された. 核小体内空胞と核小体関連クロマチン顆粒の形態学的な関連が, 細胞周期の判定や細胞増殖能との関係について更に研究を進めていく.

O-2-41　集塊エッジ・フラクタル解析法を用いた乳腺 HCG の集塊不整性の評価

弘前大学大学院保健学研究科生体検査科学領域[1)], 弘前大学医学部保健学科検査技術科学専攻[2)], 金沢大学附属病院病理部[3)], 弘前市立病院臨床検査科[4)], 弘前市立病院乳腺外科[5)]

○吉岡治彦(CT)[1,2)], 下田　翼(CT)[3)], 及川颯大(CT)[4)], 石山雅大(MD)[4)], 長谷川善枝(MD)[5)], 諸橋聡子(MD)[4)], 田中正則(MD)[4)], 堀江香代(CT)[1,2)], 渡邉　純(MD)[1,2)]

【目的】乳腺 FNAC では穿刺針で組織構築が保持した組織が切り取られ標本化（HCG：Hyperchromatic Crowded Cell Groups）するため，集塊判定の精度向上が望まれる．そこでデジタルサイトロジーとして乳癌 HCG の集塊不整性を「集塊の明暗度」,「集塊辺縁の不整度」,「集塊内部の複雑性」により総評価する集塊エッジ・フラクタル解析法が診断支援に有用か検討した．

【材料・方法】材料：線維腺種（FA）7 症例 19 集塊，浸潤性乳管癌（IDC）11 症例 52 集塊のマルチレイヤー画像撮影（TOCO，CLARO）．集塊 HCG を面積によりグループ化（小型：60 未満，大型：100 以上，中型：中間，単位：$\times 10^2 \mu m^2$）し，各集塊型において集塊不整性を評価した．集塊エッジ・フラクタル解析項目は 1．集塊の明暗度：輝度値平均, 2．集塊辺縁の不整度：1）凹凸度[外周 2/面積]，2）フラクタル性[輪郭線フラクタル値]），3．集塊内部の複雑性：フラクタル性[kirsch エッジ画像・真円度補正フラクタル値]）である．

【結果】1．集塊 HCG の明暗度：各集塊型とも有意差はなかった．2．集塊辺縁の不整性 1）凹凸度：すべての集塊型で，IDC は有意に凹凸度が高く，2）フラクタル性：集塊輪郭フラクタル値は小型・大型集塊で IDC は有意にフラクタル性が高かった．IDC の中型集塊辺縁は，凹凸度は高いがフラクタル性は差がない不整性を示した．3．集塊内部の複雑性：フラクタル性は，すべての集塊型で IDC は有意に kirsch エッジ・フラクタル値が高く，集塊内部が複雑であることが分かった．

【結語・展望】乳癌 HCG の集塊不整性評価として集塊エッジ・フラクタル解析法は診断支援に有用である．展望，核・出現様式を含めた画像解析手法を検討する．

O-2-42　Whole slide image を使用した検診業務における遠隔細胞診のトライアル

中部地区医師会検診センター八重山出張所[1)], 中部地区医師会検診センター臨床検査課病理・細胞診[2)], 琉球大学大学院医学研究科腫瘍病理学講座[3)]

○黒島義克(CT)[1)], 赤嶺奈月(CT)[2)], 大竹賢太郎(CT)[2)], 松崎晶子(MD)[3)], 玉城智子(MD)[3)], 小菅則豪(MD)[3)], 吉見直己(MD)[3)]

【はじめに】当センターは，年間 3 万件の細胞診検査を受託し，細胞検査士の人員配置のため八重山出張所へ毎週約 500 件を搬送しスクリーニングしている．しかし，輸送時間と陽性症例に関しては，精度管理上細胞診専門医へ搬送するため，結果報告までの時間（turn around time：TAT）を要する．今回，whole slide image（WSI）での遠隔デジタル細胞診の可能性と TAT の検証を行ったので報告する．

【対象と方法】子宮がん検診受診者の LBC 標本（SurePath）を Panoptiq（ViewsIQ 社，Richmond, Canada）による WSI での判定（WSI 法）と通常プレパラート判定（従来法）をランダムに各 80 例実施し，スクリーニング時間，鏡検日から結果報告までの時間（TAT）を比較検討した．遠隔での診断は ViewsIQ 社のクラウドサーバー経由ないし Team Viewer ソフトを用いて行った．

【結果】スクリーニング時間は，WSI 法では，WSI 作製時間も加味されることもあり，従来法に比較して倍増（平均：6：24 vs 12：57 分）したものの，一方 TAT は，従来法よりも WSI 法で大幅に短縮された（平均：8.3 vs 0.6 日）．

【考察】石垣島に専門医は不在のため，細胞診陽性症例に関しては標本返却後，大学へ搬送し，診断後に結果報告となるため時間を要している．

今回の検証で WSI では，スクリーニング時間は倍増したものの，TAT は大幅に短縮され受診者に対しての報告は，従来法よりも時短できることが示唆された．

専門医による WSI による判定は，後日同一検体の鏡検で判定する．その一致率等に関して，不一致例を合わせて，報告する．

◇一般演題・示説

P-1-1 甲状腺腫瘤に対する穿刺吸引細胞診の LBC 利用の意義

鳥取大学医学部附属病院病理部[1)], 鳥取大学医学部保健学科病態検査学講座[2)]

○遠藤由香利(CT)[1,2)], 大野千恵子(CT)[1)],
松重貴大(CT)[1)], 持田洋利(CT)[1)], 山田恭子(CT)[1)],
桑本聡史(MD)[1)], 野坂加苗(MD)[1)], 梅北善久(MD)[1)],
広岡保明(MD)[2)]

【目的】近年，甲状腺穿刺吸引細胞診標本に Liquid-based cytology specimens (LBC-S)を用いた処理法が利用されつつある．本研究は，腫瘤形質や穿刺者の違いで適正・不適正率に差異を示すか LBC-S 利用効果を検証した．

【方法】2014 年から 2016 年間に CS および LBC-S を併用した甲状腺穿刺吸引細胞診標本を対象とした．

LBC-S は CS 用に塗抹後，針を CytoRich RED (BD)で洗浄し，SurePathTM 法で作製した．細胞診判定はベセスダシステムを採用し，嚢胞症例は除外した．また，CS および LBC-S 併用症例別に臨床的事項：性別，年齢，腫瘍サイズ，発生部位，超音波所見：結節(単発/多発)，形状(整/不整)，石灰化(有/無)，エコーレベル(高/低)，血流(有/無)，穿刺者(Group1：US-FNA 約 200 回/年，Group 2：US-FNA 100 回未満)の適正・不適正率を比較した．不適正標本内容は穿刺者別に細胞量，挫滅，乾燥，血液の有無を比較した．

【結果】対象症例は 285 例で，CS の不適正率は 48 例(16.8%)，CS および LBC-S 併用例では 25 例(8.8%)であった．Group1 の CS 不適正率は 211 例中 26 例(12.3%)，LBC-S 併用例では 16 例(7.6%)，Group2 では順に 74 例中 22 例(29.7%)，9 例(12.2%)であり，CS では Group2 の不適性率が有意に高値を示した($p<0.01$)．CS における Group2 の不適正標本内容は細胞量が Group1 に比して有意に少なかった($p<0.01$)．

【結論】穿刺実施数が少ない穿刺者の場合，LBC-S 併用と比較し CS の不適性率が高く，LBC-S の利用が不適性率減少に有用である可能性が示唆された．

P-1-2 LBC 法を用いた免疫細胞化学染色によって推定できた乳癌甲状腺転移の一例

大阪大学医学部附属病院病理部

○大西崇文(CT), 藤埜友稀奈(CT), 長友忠相(CT),
川嶋真由美(CT), 内藤賢郎(CT), 野島　聡(MD),
堀由美子(MD), 和田直樹(MD), 池田純一郎(MD),
森井英一(MD)

【はじめに】甲状腺への転移性悪性腫瘍は原発性甲状腺悪性腫瘍よりも稀であり，乳癌原発は腎癌に次いで多いとされているがその報告例は少ない．我々は LBC 標本を用いた免疫染色が診断に有用であった乳癌甲状腺転移の一例を経験したので報告する．

【症例】40 代, 女性．2 年前に乳房部分切除術を施工され，浸潤性乳管癌，乳頭腺管癌と診断された．今回，反回神経麻痺を主訴に受診．PET-CT，US でリンパ節および甲状腺への再発乳癌の転移が疑われ原発性甲状腺癌かの鑑別を目的に FNAC が行われた．

【細胞所見】従来法のパパニコロウ染色標本では血球やコロイドを背景に孤在性から小型集塊の異型細胞を認め，集塊内部には核分裂像を認めた．細胞は卵円形から多角形でやや大型の核を有していた．孤在性の細胞は細胞質を保たれているものが多かった．ギムザ染色標本でも同様の細胞を認めたもののマジェンタ小体などの乳癌を示唆する所見は認めなかった．また，典型的な甲状腺乳頭癌の核所見等は認めず，細胞形態のみでの転移性腫瘍か原発性甲状腺癌かの判定は困難であった．Cellprep を用いた LBC 標本では正常の濾胞上皮に比べやや大型の核を有する異型細胞を認めた．核異型は軽度であったが明瞭な核小体を認めた．免疫細胞化学染色では ER 陽性，TTF-1 陰性であり乳癌甲状腺転移を示唆する結果となった．

【まとめ】転移性甲状腺腫瘍は稀ではあるが従来法のみでの診断は困難な場合が少なくない．今回は残余検体を用いて組織標本を作製し，免疫組織化学染色にて乳癌の転移であることを確認できたが，検体量が少ない場合 LBC 法による免疫細胞化学染色を併用することで診断に有用な場合がある．

P-1-3　甲状腺穿刺吸引細胞診で組織型推定が困難であった軟骨肉腫の一例

愛知医科大学病院病院病理部[1)], 愛知医科大学病院病理診断科[2)]

○櫻井包子(CT)[1)], 高橋恵美子(MD)[1,2)], 坪井智子(CT)[1)], 藤井佳穂(CT)[1)], 水野里美(CT)[1)], 宮下拓也(CT)[1)], 古畑彩子(CT)[1)], 和田栄里子(CT)[1)], 佐藤允則(CT)[1)], 都築豊徳(MD)[1,2)]

【はじめに】軟骨肉腫は軟骨基質を形成する悪性腫瘍で，中・高齢の骨盤，大腿骨，上腕骨に好発し，頭頸部原発はまれである．今回我々は，甲状腺穿刺吸引細胞診で，甲状軟骨原発と思われた軟骨肉腫の細胞診所見を得たので報告する．

【症例】症例は 60 歳代，男性．右頸部腫脹を自覚し，当院受診．CT で甲状腺右葉頭側に 43 mm 大の充実性腫瘍があり，甲状腺腫瘍が疑われ，穿刺吸引細胞診が施行された．

【穿刺吸引細胞診所見】穿刺時に混入した血液成分を背景に，ヘマトキシリン淡染のコロイド様物質が見られ，その内部に比較的小型の細胞が散見された．小型細胞は円形または類円形で，細胞質は淡明，ライトグリーン好性の組織球様だった．核は円形で，大小不同は比較的軽度であった．少数の 2 核細胞も認めた．クロマチンは顆粒状で，均等分布，核小体は目立たなかった．M-G 染色でコロイド様物質は赤紫色の異染性を示し，内部に泡沫状細胞質を有する細胞を取り込んでいることから，軟骨成分の可能性が考えられた．一部に N/C 比の高い細胞や，核密度の高い細胞集塊を認めたが，異型が弱く陽性判定や組織型推定には至らなかった．

【組織所見】粘液性間質を背景に，小型円形核を有する腫瘍細胞の増生を示す分葉状の病変が見られた．一部に細胞密度が高い領域が認められ，軟骨肉腫（gradeII）と診断された．

【考察】臨床的に甲状腺腫瘍が疑われたが，組織診で軟骨肉腫と診断した 1 例を経験した．穿刺吸引細胞診で軟骨肉腫の細胞所見を得られる機会は少ない．だが背景の軟骨基質の性状や，泡沫状の細胞質を軟骨小腔であることに気づくことが重要であると考えられた．

P-1-4　細胞転写法が原発巣の推定に有用であった一例

春日井市民病院臨床検査技術室[1)], 春日井市民病院病理診断科[2)]

○渡邊弥生(CT)[1)], 齋藤知央(CT)[1)], 西尾　淳(CT)[1)], 加藤　浩(CT)[1)], 伊藤　修(CT)[1)], 吉田めぐみ(MD)[2)], 立山　尚(MD)[2)]

【はじめに】リンパ節の穿刺吸引細胞診標本から細胞転写法を用いて免疫組織染色を行い，原発巣の推定が可能であった症例を経験したので報告する．

【症例】80 歳代女性．2015 年 12 月に肺腺癌と診断された．他院にて放射線治療中，左頸部リンパ節の増大が認められた．また PET にて甲状腺左葉に強い集積亢進もみられ，精査目的で，2017 年 6 月，当院耳鼻科を受診．エコーにて左頸部リンパ節，甲状腺左葉，共に腫瘤性病変が認められ穿刺吸引細胞診が施行された．

【細胞所見】甲状腺の標本では，コロイドを背景にシート状の濾胞上皮細胞の小集塊が認められた．一部に核内封入体様の構造が見られたため，異型濾胞上皮細胞（鑑別困難）と診断された．リンパ節の標本では，腫大した核と明瞭な核小体を持つ細胞の集塊が認められ，転移性癌と診断された．臨床より，患者が高齢でこれ以上侵襲的な検査はしたくないが，転移リンパ節が肺由来か甲状腺由来かで治療方針が変わるため，原発巣の特定をして欲しいと依頼され，細胞転写法を用いた免疫組織染色を施行した．

【細胞転写法】塗抹染色されたスライドガラスから目的の細胞を剥離し，別のスライドガラスに貼り付け，複数のスライドを作成した．

【免疫染色所見】免疫組織染色にて tyroglobulin，TTF-1，PAX8 が陽性，napsinA が陰性となり，リンパ節の病変は甲状腺乳頭癌の転移と考えられた．

【まとめ】細胞転写法は限られた少量の細胞で免疫組織染色などが可能となり，特に再検査が不可能な場合には利用価値が高いと考えられる．また，疾患に特異的なマーカーが存在する場合には組織型の推定ができ，治療方針の決定に役立つ．

P-1-5 著しい核異型を示した甲状腺腺腫様結節の一例

日野市立病院病理検査室[1)], 日野市立病院病理診断科[2)], 慶應大学病院病理診断科[3)]

○佐々木和子(CT)[1)], 佐瀬　康(CT)[1)],
海野みちる(CT)[1)], 小柴まり子(CT)[1)],
中島亜紀子(CT)[1)], 亀山香織(MD)[3)], 三上修治(CT)[3)],
森永正二郎(MD)[1,2)]

【はじめに】甲状腺腫瘍には強い核異型を示す組織型として，未分化癌や髄様癌などの悪性腫瘍があり，さらに好酸性細胞腫瘍や腺腫等でも核異型を示すことがあることが知られている．細胞診で核異型の著しい細胞が認められたために悪性腫瘍が疑われた腺腫様結節を経験したので報告する．

【症例】73 歳男性．前立腺癌精査目的で施行した CT において甲状腺右葉に 3 個の結節を指摘され，エコーにて悪性が疑われた．穿刺吸引細胞診で，それぞれ低分化な悪性腫瘍および乳頭癌が疑われたため，甲状腺右葉切除術が施行された．

【細胞所見】結節 1 では，厚く豊富な細胞質を有し，高度の大小不同，核形不整，核溝，核内封入体を有する異型細胞が孤立性から不規則重積を伴う大型集塊状に認められたことから，低分化な悪性腫瘍が疑われた．結節 2，3 では，シート状に出現する濾胞上皮細胞が認められ，核溝や核内細胞質封入体を有していたことから，乳頭癌と考えられた．

【組織所見】結節 1 は，被膜が不明瞭で，大小様々な大きさの濾胞の増殖がみられた．その中心部では核異型の強い細胞が充実性，圧排性に増殖していたが，核分裂像は目立たず，全体として腺腫様結節と診断された．結節 2，3 は典型的な乳頭癌であった．

【まとめ】細胞診で著しく核異型の強い細胞が観察された場合でも，壊死性背景がないことや核分裂像が目立たないことに注意して慎重に判定する必要があると考えられた．

P-1-6 慢性甲状腺炎を背景に硝子化索状腫瘍，乳頭癌，MALT リンパ腫が発生した甲状腺の 1 例

独立行政法人広島市立病院機構広島市立安佐市民病院臨床検査部病理診断科[1)], 独立行政法人広島市立病院機構広島市立安佐市民病院臨床検査部[2)]

○宮田直樹(CT)[1)], 阪本　聖(CT)[1,2)],
御手洗賀世(CT)[1,2)], 柏原倫子(CT)[1,2)],
江川博彌(MD)[1)], 金子真弓(MD)[1,2)]

【はじめに】慢性甲状腺炎を背景に乳頭癌や MALT リンパ腫が発生することが知られているが，今回我々は，これらに加え硝子化索状腫瘍が同時に指摘された症例を経験したので報告する．

【症例】70 歳代，男性．慢性甲状腺炎の経過観察中，左葉に増大傾向の腫瘤を指摘された．超音波検査にて左葉上極に最大径 2 cm 大，右葉に 1.6 cm 大の腫瘤を認め，それぞれ細胞診にて，左葉は乳頭癌，右葉は慢性甲状腺炎等を疑い，甲状腺全摘術を行った．切除された甲状腺の組織所見では，背景にはリンパ濾胞の形成を伴う高度のリンパ球浸潤があり，慢性甲状腺炎，MALT リンパ腫病巣が広がった．細胞診施行部は左葉が硝子化索状腫瘍，右葉は MALT リンパ腫と考えられた．この他，両葉 3 箇所に乳頭癌病巣を伴った．

【細胞所見】左葉：大小の濾胞上皮が乳頭状，放射状，索状集塊で出現した．細胞質はレース状，核はすりガラス様，核内細胞質封入体や核溝を認め，乳頭癌を疑う細胞像を呈した．さらに，一部上皮集塊に密着する硝子様構造，ギムザ染色にて異染性を示す紫紅色線状構造を細胞集塊辺縁に微かに認め，これらは硝子化索状腫瘍を示唆する所見と考えられた．右葉：ほぼリンパ球からなり核異型は乏しく，上皮細胞はわずかに小集塊で出現し，慢性甲状腺炎を疑った．しかし，慢性甲状腺炎に特徴的な好酸性細胞はみられなかった．一部，軽度核形不整のある中～大型異型リンパ球がやや多数出現する箇所も認めた．また，形質細胞に分化しつつあるリンパ球もみられ，これらは MALT リンパ腫を示唆する所見と思われた．

【結語】慢性甲状腺炎を背景に複数の腫瘍が多発し得ることを念頭に置いて診断に臨む必要があると考えた．

P-1-7　甲状腺穿刺吸引細胞診にて胸腺様分化を示す癌（CASTLE）を疑った 2 例

富山県立中央病院臨床検査部検査科[1)]，富山県立中央病院病理診断科[2)]

○矢野彩子（CT）[1)]，石澤　伸（MD）[2)]，宮本藤之（CT）[1)]，清水雅彦（CT）[1)]，酒井哲也（CT）[1)]，中西ゆう子（MD）[2)]，内山明央（MD）[2)]

【はじめに】甲状腺胸腺様分化を示す癌（Carcinoma showing thymus-like differentiation 以下 CASTLE）は胸腺上皮性腫瘍，扁平上皮癌あるいはリンパ上皮腫に類似した稀な腫瘍である．今回，我々は甲状腺穿刺吸引細胞診において CASTLE を疑った 2 例を経験したので細胞所見を中心に報告する．

【症例】症例 1 は，60 歳代，男性，頚部超音波検査で，左葉下極側腺外に低エコー結節が認められ，穿刺吸引細胞診が施行された．細胞所見は，定型的な乳頭癌の核所見を示さない N/C 比の高い類円形核を有し一部には明瞭な核小体をみとめ，細胞質に重厚感や層状構造がみられる異型細胞が散在性・不規則重積を示す細胞集塊として認められた．症例 2 は，70 歳代，男性，頚部超音波検査で，左葉に低エコー結節が認められ，穿刺吸引細胞診が施行された．細胞所見は，リンパ球を認める背景の中に類円形から紡錘形の細胞で細胞質は乏しく，核は類円形紡錘形で腫大，大小不同，クロマチンの増量，核小体をみとめる異型細胞が散在性・不規則重積を示す細胞集塊として認められた．また，孤立散在性に出現する角化した扁平上皮様異型細胞もみられた．

【まとめ】穿刺吸引細胞診で CASTLE を疑った 2 例について報告した．出現する腫瘍細胞が扁平上皮への分化を示唆する所見が認められ，乳頭癌の細胞所見が認められない場合は CASTLE を疑う必要があると考えられた．リンパ球のみが出現していた場合には，慢性甲状腺炎，リンパ腫との鑑別が問題となると考えられた．また，背景に壊死や ghost cell をみとめた場合には CASTLE よりは扁平上皮癌の可能性があると思われた．

P-1-8　甲状腺 CASTLE（carcinoma showing thymus-like differentiation）の 1 例

大阪市立大学医学部附属病院病理部

○塩田晃子（CT），大澤政彦（MD），桑江優子（MD），田中さやか（MD），安藤加奈江（CT），塩見和彦（CT），脇田江里子（CT），目黒麻紀（CT），宇仁和将（CT），大蔵真希（CT）

CASTLE は胸腺癌に類似した組織像を示す極めて稀な甲状腺悪性腫瘍で，遺残胸腺が発生母地と考えられている．今回，我々は CASTLE を経験したので報告する．

【症例】60 歳代女性．前医にて甲状腺右葉の腫瘤と胸部 CT にて多発性結節影を指摘され，当院を受診．甲状腺組織の CNB とその捺印細胞診が施行された．結果は細胞診では悪性腫瘍を強く疑ったが，組織型の推定は困難であった．CNB の組織診断でも同様の所見であった．その後免疫染色などの結果より CASTLE と診断された．

【細胞所見】腫瘍細胞は緩い結合性を伴った集塊で，N/C 比が高く，核線を伴っていた．核は中型から大型，類円形で，核クロマチンは比較的細顆粒状で増量していた．細胞質はライトグリーンに淡染し，一部小型の空胞を有する細胞も観察された．また小型リンパ球が腫瘍細胞周囲に見られた．

【組織所見】中型からやや大型の核をもつ異型細胞が索状，充実性に配列しつつ島状の胞巣を形成して増殖していた．胞巣周囲には線維性隔壁がみられ，胞巣内や線維性隔壁内に小リンパ球や形質細胞の浸潤が見られた．免疫染色の結果では，AE1＋AE3（＋），CAM5.2（＋），CD5（＋），TTF1（−），PAX8（−），CD20（−），CD79a（−），CD3（−）．P53 陽性細胞が散見され，Ki-67 陽性細胞が多数認められた．

【まとめ】今回の症例では腫瘍細胞は緩い結合性を有し，周囲にリンパ球が観察された．乳頭癌や濾胞性腫瘍を疑う所見に乏しかった．細胞像から悪性腫瘍を強く疑ったものの，組織型の推定は極めて困難であった．しかし，臨床所見を考慮し，特徴的な細胞所見に注目することで，他の疾患との鑑別は可能となり，組織型の推定に役立つと思われた．

P-1-9 小濾胞様構造を示した甲状腺髄様癌の1例

東京女子医科大学中央検査部病理検査室[1)], 東京女子医科大学病理診断科[2)], 東京女子医科大学医学部病理学第一講座[3)], 東京女子医科大学医学部病理学第二講座[4)], 東京女子医科大学乳腺内分泌外科[5)]

○村上佳織(CT)[1)], 金室俊子(CT)[1)], 野並裕司(CT)[1)], 尾身葉子(MD)[5)], 鬼塚裕美(MD)[2,3)], 板垣裕子(MD)[2,4)], 廣井敦子(MD)[2,3)], 山本智子(MD)[2,3)], 澤田達男(MD)[2,3)], 長嶋洋治(MD)[2)]

【はじめに】甲状腺髄様癌の細胞像は多彩な所見を呈し，一般に，濾胞状や乳頭状配列を示さないとされている．今回，我々は，小濾胞様構造が散見された髄様癌を経験したので報告する．

【症例】60歳代女性．消化器症状を訴え精査．CEA高値で，PET-CTにて甲状腺に軽度の集積を示し，超音波検査で甲状腺左葉上極に粗大石灰化を伴う分葉状腫瘤を認めた．穿刺吸引細胞診が施行され，初回は濾胞性腫瘍，再検査では髄様癌が疑われた．RET遺伝子の胚細胞変異は認めず，甲状腺左葉切除術が施行された．

【細胞所見】内部に無構造物を容れた小濾胞様構造が散見され，散在性ないし小集塊状に異型細胞を認めた．異型細胞の核は，類円形で，大小不同を示し，クロマチンが増量していた．やや大型の細胞も混在していた．初回の標本は乾燥変性を伴っていたため，核所見が不明瞭であったが，再検時には，顆粒状核を呈する細胞，多核細胞や核内細胞質封入体を認めた．

【組織所見】類円形の濃染，腫大核を有する異型細胞の増生が観察された．間質にはコンゴ赤染色陽性のアミロイドが認められた．一部では，細胞診と同様の，異型細胞が無構造物を取り囲む像が見られた．免疫染色で，calcitonin，CEA，chromogranin A陽性を示し，髄様癌と診断した．

【まとめ】本症例では，小濾胞様構造が存在したことから初回は濾胞性腫瘍を疑ったが，再検標本では髄様癌の特徴を示す核所見が明瞭であった．鑑別には核所見が重要と考えられる．異型細胞集塊中に濾胞構造がみられた場合でも，髄様癌を鑑別疾患の一つとして考え，核所見を丹念に観察して総合的に判断することが肝要と考える．

（会員外共同研究者　岡本高宏）

P-1-10 広範な扁平上皮化生を伴った甲状腺乳頭癌の1例

小田原市立病院病理診断科

○磯崎　勝(CT), 堀井　薫(CT), 久保田一輝(CT), 宮崎小百合(CT), 涌井架奈子(CT), 三富弘之(MD)

【はじめに】甲状腺乳頭癌に合併する扁平上皮化生（以下，化生）の頻度は17-44%と報告により異なる．今回我々は，広範な化生を伴った乳頭癌を経験したので呈示し，合わせて当院での乳頭癌における化生の出現頻度についても報告する．

【症例】77歳，女性．超音波検査では甲状腺右葉に石灰化を伴う内部構造が不均一な腫瘤を認めた．

【穿刺吸引細胞像】核小体を有し，核形不整を伴う異型濾胞上皮細胞を認めたが，すりガラス状核，核溝，核内封入体はなく，乳頭癌の確定診断には至らなかった．また，オレンジG（以下，OG）好染細胞もみられた．

【切除材料組織像】甲状腺右葉に90×45×35 mm大の淡褐色充実性，一部嚢胞状の境界明瞭な腫瘍があり，嚢胞周囲には高度の炎症細胞浸潤を伴っていた．HE染色では嚢胞壁に沿って乳頭癌に連続した広範な化生がみられ，同部はCK5/6免疫染色陽性を示し，腫瘍内の化生巣占拠率は30%であった．また，リンパ節転移巣にも化生を認めた．

【乳頭癌における化生の出現頻度】過去5年間に切除された甲状腺乳頭癌31例を対象とした．HE所見とCK5/6染色陽性像の両者を化生の指標とした結果，31例中4例（12.9%）に化生がみられたが，腫瘍に対する占拠率は5～10%と先の呈示例に比し狭い範囲であった．また，穿刺吸引細胞診ではOG好染細胞は31例中7例（22.6%）に認められた．

【まとめ】本例のような広範な化生を伴う甲状腺乳頭癌症例は稀である．甲状腺腫瘤の細胞診におけるOG好染細胞の出現は，扁平上皮癌のみならず化生を伴う乳頭癌も考慮する必要がある．

P-1-11　甲状腺硝子化索状腫瘍の一例

恵佑会札幌病院病理診断科[1)], 恵佑会札幌病院検査室[2)], 斗南病院病理診断科[3)], 札幌臨床検査センター病理[4)], NTT 東日本札幌病院臨床検査科[5)]

○小関美穂(CT)[1)], 中尾佳代(CT)[2)], 志田　啓(CT)[3)], 松尾和彦(CT)[4)], 黒川孝子(CT)[4)], 原まみえ(CT)[4)], 高桑康成(MD)[5)], 水無瀬昂(MD)[4)], 大内知之(DDS)[1)], 武内利直(MD)[1)]

【症例】50 歳代女性．前医で甲状腺左葉 15 mm 大，峡部 12 mm 大の腫瘤を指摘され当院紹介受診．穿刺吸引細胞診にて左葉は腺腫様甲状腺腫, 峡部は乳頭癌が疑われ, 甲状腺左葉峡切除術が施行された．

【細胞所見】峡部は全体的に細胞採取量が少なく，腫瘍細胞は出血性背景に弧在性～集塊状に観察された．集塊内には黄色調の硝子化間質が認められ，腫瘍細胞は硝子化間質を囲むように索状配列を呈していた．細胞間の結合は緩く, 細胞質は紡錘形～多稜形で LG に淡染していた．核の大小不同は軽度，クロマチンは細顆粒状で均等に分布し，核溝や核内細胞質封入体を多数認めた．コロイドや砂粒体はみられなかった．

【病理所見】切除組織全体に大小多数の腺腫様甲状腺腫の所見と，峡部にのみ長径 10 mm 大の灰白色調で境界明瞭な結節状病変が認められた．同部では，PAS 陽性で不規則に分布する硝子化間質を豊富に有し，紡錘形～多稜形の腫瘍細胞が索状配列を呈しながら増殖していた．乳頭癌に類似した核内細胞質封入体が多数観察され，細胞質内には yellow body も多数観察された．免疫染色では，TTF-1，thyroglobulin 陽性，ki-67 は MIB-1 クローンにのみ細胞質，細胞膜に陽性，34βE12，CK19 陰性で硝子化索状腫瘍と診断された．

【考察】細胞採取量が少なく，細胞診では yellow body はみられなかったが，硝子化間質を取り囲むように配列する像は組織像を反映していた．核内細胞質封入体の存在は乳頭癌を示唆する所見だが，細胞の配列パターンや硝子化間質などの所見と総合的に判断し，硝子化索状腫瘍を鑑別にあげることは可能であったと考えられた．

P-1-12　甲状腺の好酸球増多を伴う硬化性粘表皮癌の一例

京都第一赤十字病院病理診断科

○樋野陽子(MD), 古本玲奈(CT), 鬮橋進吾(CT), 芦田静香(CT), 井上小百合(CT), 片岡恵美(CT), 久保喜則(CT)

【はじめに】好酸球増多を伴う硬化性粘表皮癌は稀な甲状腺腫瘍である．我々はその一例を経験し報告する．

【症例】60 歳台女性，2 年前に 3 cm 大の右甲状腺腫瘤を指摘，経過観察後に手術された．抗サイログロブリン抗体, 抗 TPO 抗体は軽度増加, 甲状腺機能は正常であった．

【細胞所見】FNA は 4 回施行され，初回は細胞量少なく検体不適正，2，3 回目は少数の異型細胞がみられた．4 回目は核密度の高い上皮細胞集団がみられコロイドはないが中心に腔があり濾胞集団のようにもみえた．配列の乱れた平面的な小集団もみられた．個々の細胞は小型紡錘形でくびれや核溝を伴う不整形の小型核を有し，顆粒状クロマチンと小型核小体を認めた．背景にはリンパ球や好酸球，少数の多核巨細胞を認めた．FNA での組織推定は困難で，鑑別困難な異型細胞として報告した．

【病理所見】肉眼的には甲状腺右葉のほぼ全てを占める黄白色調の充実性腫瘍で，被膜はなく分葉化を示した．組織学的には好酸球の目立つ炎症細胞浸潤と線維化を伴って，類扁平上皮細胞が索状・小巣状構造をとり浸潤性増生する癌で，一部に角化や粘液細胞を認めた．類扁平上皮細胞が濾胞を置換するように増生する箇所もみられた．背景に慢性甲状腺炎を認めた．

【考察とまとめ】甲状腺の好酸球増多を伴う硬化性粘表皮癌の細胞像はほとんど記載がない．本症例では 4 回の FNA 中 3 回は細胞が少なく，線維化部分が採取されたためと推定される．本腫瘍を術前に診断することは難しいが，本腫瘍は橋本病との関連が指摘されており，類扁平上皮様の細胞集団がリンパ球や好酸球を背景にみられた場合は橋本病の有無を検索し鑑別に挙げることが重要と考えられる．

P-1-13 小児甲状腺髄様癌の一例

地方独立行政法人静岡県立病院機構静岡県立こども病院

○坂根潤一(CT), 井上　卓(MT), 岩淵英人(MD)

【はじめに】甲状腺髄様癌は，甲状腺癌全体の約1～2%を占める稀な腫瘍である．今回，我々は小児の甲状腺髄様癌を経験したので穿刺吸引細胞診像及び摘出病理組織所見を併せて報告する．

【症例】患者は8歳女児．右頸部腫瘤を認めX年3月に他院受診し，甲状腺右葉上部に2.7 cm×1.7 cm大の境界明瞭な充実性腫瘤を認めた．X年4月に精査・加療の為，当院耳鼻科へ紹介受診．X年4月中旬に全身麻酔下で穿刺吸引細胞診検査が施行された．X年6月に甲状腺全摘術が施行された．

【細胞診所見】出血性背景に軽度重積性を示す結合性が低下した小型異型細胞集塊を少数認めた．個々の異型細胞は，類円形から紡錘状で核大小不同性を示し，顆粒状クロマチンを認めた．細胞質は，境界不明瞭でライトグリーンに淡染性であった．免疫染色では，Calcitonin，CEA，TTF-1，Chromogranin Aが陽性であった．甲状腺髄様癌疑いと報告した．

【病理組織所見】腫瘍は，2.3 cm×2.0 cmの灰白色充実性で単結節性病変であった．組織学的に境界明瞭な病変で，類円形から短紡錘核，淡好酸性胞体の異型細胞が豊富な血管性間質を背景にシート状，胞巣状，索状の増生を認めた．免疫染色では，Calcitonin，CEA，TTF-1，CD56，Chromogranin Aが陽性であった．甲状腺髄様癌と診断された．

【考察】髄様癌の穿刺細胞診所見は，様々な出現様式を示す事が知られている．本症例は，小型であり紡錘形細胞型を示した．アミロイド様物質等の髄様癌に特徴的な所見が認められず診断に苦慮したが，細胞質や核クロマチンの特徴，出現形態など個々の細胞所見を詳しく観察する事が診断上重要である事が再確認出来た．

P-1-14 乳頭癌とその脱分化発生と思われる未分化癌が共存した甲状腺癌の一例

亀田総合病院臨床検査室[1], 亀田総合病院耳鼻咽喉・頭頸部外科[2], 亀田総合病院臨床病理科[3]

○下岡友子(CT)[1], 小山芳徳(CT)[1], 角田敏一(CT)[1], 伊菅大貴(CT)[1], 中田智明(MD)[2], 里見英俊(MD)[3], 乳井美樹(MD)[3], 星　和栄(MD)[3], 堀　　隆(CT)[3], 福岡順也(MD)[3]

【背景】未分化癌は甲状腺癌の1～2%を占め，予後不良で平均生存期間は診断後4～9ヶ月，1年生存率5～20%と極めて悪性度の高い腫瘍である．今回我々は，乳頭癌とその脱分化発生と思われる未分化癌が共存した甲状腺癌の一例を経験し，細胞学的所見の再検討を行ったので報告する．

【症例】74歳女性．肝のう胞破裂で他院受診時に胸部異常陰影を指摘され当院紹介となった．肺癌精査のPET-CTで甲状腺右葉の腫大，石灰化，片側性異常高集積と右頸部リンパ節の異常集積を認め，右葉の甲状腺癌が疑われた．甲状腺右葉腫瘍から穿刺吸引細胞診が施行された．右頸部リンパ節は穿刺困難なため摘出術が施行され，術中迅速診断で甲状腺癌転移を認め，右頸部郭清術＋甲状腺右葉・峡部切除となった．

【細胞学的所見】壊死を伴う炎症性背景にシート状や配列不整，ほつれを伴った濾胞上皮細胞の集塊が見られた．濾胞上皮細胞の核は類円形で核形不整や核小体を認め，クロマチンは細顆粒状で軽度増量していた．核溝や核内空胞，紡錘形細胞も認めたが炎症性疾患に伴う変化の可能性を否定できず鑑別困難と判定された．

【組織学的所見】繊細なクロマチンや核溝を認める乳頭癌に連続して，不整な大型核や紡錘形核など多型に富む異型細胞の増殖が見られ，乳頭癌の脱分化で発生した未分化癌の共存と診断された．免疫染色では，未分化癌の領域はAE1/AE3(＋)，PAX8(＋)，TTF-1(一部＋)，Ki-67 index 50%，p53標識率の上昇が認められた．

【まとめ】組織学的所見を踏まえた上で細胞学的所見を再検討し，紡錘形細胞や巨細胞が未分化癌の可能性を示唆する所見であると考えられた．組織発生と予後を考える上で示唆に富む症例であった．

P-1-15　上縦隔腫瘍の診断で検体が提出された甲状腺 CASTLE の 1 例

独立行政法人地域医療機能推進機構群馬中央病院臨床検査部[1)]，独立行政法人地域医療機能推進機構群馬中央病院病理診断科[2)]

○永瀬泰平（CT）[1)]，石田亜光（CT）[1)]，斉藤誠人（CT）[1)]，櫻井信司（MD）[2)]

【はじめに】甲状腺の胸線様分化を示す癌 carcinoma showing thymus-like differentiation（以下 CASTLE）は，甲状腺内の異所性胸腺組織または胎生期遺残組織から発生すると考えられている，きわめて稀な悪性腫瘍である．組織像は胸線上皮性腫瘍と類似するが，前縦隔の胸腺癌とはやや異なり，増殖は緩慢で，予後は比較的良好とされている．今回，上縦隔腫瘍の診断で，穿刺吸引細胞診と CT ガイド下生検で CASTLE と診断した症例を経験したので報告する．

【症例】81 歳女性．血痰があり近医を受診，CT にて甲状腺ないし縦隔腫瘍を指摘され，当院に精査目的入院．MRI にて縦隔上部悪性腫瘍，悪性リンパ腫疑いにて穿刺吸引細胞診（LBC＋塗沫）を施行．異型に乏しい上皮様細胞集塊が採取されており，悪性リンパ腫，甲状腺癌は否定的．原発であれば異所性胸線より発生した胸腺腫の可能性ありと考え，CT ガイド下生検を依頼．組織では分葉状，シート状に増殖し，一部扁平上皮様の分化を示す腫瘍の浸潤増殖を認め，免疫組織化学的に，AE1/AE3 陽性，CK7 一部陽性，CK20 ごく一部陽性，TTF-1，chromogranin A 陰性，synaptophysin ごく一部陽性，CD5，KIT 強陽性を示した．p53 は変異型を疑う所見．MIB-1 の陽性率は 10％以下程度であった．画像的に腫瘍は甲状腺右葉下極に連続しており，最終的に甲状腺原発 CASTLE と診断した．

【まとめ】CASTLE の細胞像に関する報告は乏しく，今回，直接塗抹法と LBC 法により作製した 2 種類の標本について細胞像を比較検討した．

P-1-16　甲状腺穿刺吸引細胞診で食道癌の転移がみられた 1 例

公立那賀病院臨床検査科[1)]，公立那賀病院病理診断科[2)]，和歌山県立医科大学人体病理学教室[3)]

○稲垣充也（CT）[1)]，紙谷知子（CT）[1)]，岩橋吉史（MD）[2,3)]，村田晋一（MD）[3)]

【はじめに】甲状腺における転移性腫瘍の頻度は比較的低く，甲状腺悪性腫瘍の 1％程度といわれている．今回，甲状腺穿刺吸引細胞診で classIV とし，組織診にて食道癌の転移と診断された 1 例を経験したので報告する．

【症例】80 歳代女性．胸部異常陰影で他院より紹介され，肺腺癌と食道癌が判明した．その後，左甲状腺から縦隔の腫瘤が急速に増大し，気管圧排もきたしたため，今後の治療方針の決定のため甲状腺穿刺吸引細胞診が施行された．

【細胞所見】異型細胞のシート状集塊が出現した．個々の細胞は細胞質が豊富でやや厚みを有し，核の大小不同や大型核小体を持つものが多かった．臨床経過の詳細な記載がなかったため，まずは原発性悪性腫瘍を疑った．細胞像から乳頭癌は否定的で，低分化癌や未分化癌が疑われ classIV と報告した．

【組織所見】甲状腺の針生検が行われた．異型上皮細胞は，細胞質がやや好酸性で核の大小不同が目立ち，クロマチンの増量や一部で明瞭な核小体を認めた．低分化の癌の所見であり，免疫組織化学染色が行われた．p40，cytokeratin5/6 が陽性，TTF-1，サイログロブリンが陰性であり，食道癌の転移と診断された．

【まとめ】転移性腫瘍の診断に最も有用な臨床情報は，癌の既往歴である．今回の症例では，臨床経過の記載がなかったため診断に苦慮した．既往歴の記載または実際に既往歴がなくても，通常甲状腺原発腫瘍ではみられないような細胞像の場合，転移癌の可能性も考えるべきである．今回の症例の細胞像を再検討したところ，角化傾向は示さないものの，核が細胞質の中心に位置しているものが多く，細胞間に細胞間橋がみられるなど，扁平上皮癌を疑うべきであったと思われた．

P-1-17 甲状腺孤立性線維性腫瘍 Solitary fibrous tumor の一例

京都大学医学部附属病院病理診断科・病理部

○吹谷美佳(CT), 白波瀬浩幸(CT), 平伴英美(CT), 平田勝啓(CT), 冨田圭一(CT), 山田洋介(MD), 吉澤明彦(MD), 南口早智子(MD), 桜井孝規(MD), 羽賀博典(MD)

【緒言】孤立性線維性腺腫 Solitary fibrous tumor (SFT)は線維芽細胞由来の腫瘍である．当初は胸膜腫瘍として記載され，その後，胸膜外発生も報告されているが甲状腺発生は稀である．今回，甲状腺の穿刺吸引細胞診にてセルブロック標本作製したことにより SFT の確定診断が可能であった一例を経験したので報告する．

【症例】40 代，男性．10 年前より左頸部腫瘤を自覚していた．当院受診され，造影 CT にて甲状腺左葉に長径 10 cm の腫瘤を認めた．悪性所見の有無の確認のため，穿刺吸引細胞診が施行された．オンサイトの検鏡にて稀な腫瘍と判断し，セルブロック標本の作製を行った．

【細胞学的所見】緩い結合性を示す紡錘形細胞集塊が見られた．細胞密度が高く，核大小不同を認め，核分裂像も散見するが，著しい細胞異型や壊死物質は見られなかった．腫瘍性病変が推定されたが，組織型の確定には至らなかった．セルブロック標本の免疫組染色にて CD34 と STAT6 が陽性を示し，SFT と診断された．

【組織学的所見】甲状腺左葉切除標本では，薄い被膜を有する境界明瞭な充実性腫瘤が認められた．顕微鏡的には異型に乏しい線維芽細胞様細胞が鹿角様血管を介在し増殖する典型的な組織像が観察された．一部では多形性が目立ち，10/10HPFs 程度の核分裂像を伴う領域も認められ高悪性度成分の要素が示唆された．

【考察】SFT を細胞診で診断する機会は稀である．細胞検査士が採取場所に出向くことで，検体の性状等によって臨機応変に対処し確定診断が可能となったことから，改めてベッドサイド細胞診の有用性を実感した．

P-1-18 乳頭分泌液にみられた伝染性軟属腫の 1 例

聖隷浜松病院臨床検査部[1], 聖隷浜松病院病理診断科[2], 立川綜合病院病理診断科[3]

○宇野圭祐(MT)[1], 山田真人(CT)[1], 加藤好洋(CT)[1], 鈴木愛梨(CT)[1], 新井義文(MD)[2], 大月寛郎(MD)[2], 小林　寛(MD)[2,3]

【はじめに】伝染性軟属腫は molluscipoxvirus による皮膚感染症で，一般的に小児に多くみられ，ミズイボとも呼ばれる．本疾患は生検が施行されることはあるが，細胞診材料が採取されることは稀なため細胞診従事者がみる機会は少ない．乳頭部に発生した場合，臨床的に乳癌との鑑別が必要である．今回，乳頭分泌液中に軟属腫小体が出現した 1 例を経験したので報告する．

【症例】50 歳代女性．1 週間前より右乳頭びらん，血性分泌があり，乳頭周辺皮膚にまだら状の発赤がみられた．臨床的に炎症性乳癌が疑われ，乳頭の擦過細胞診及び生検組織診が実施された．

【細胞所見】多量の多核白血球と少量の扁平上皮細胞に混じて，卵円形物質が散在性または一部集簇性に少量みられた．この物質は多核白血球の約 5 倍大で，立体感を伴う均質無構造であり，オレンジ G 好染性にライトグリーンが縁取っているものも多かった．

【組織所見】扁平上皮のみられるびらん状の小組織片が採取され，扁平上皮の一部に軟属腫小体に相当の細胞質封入体を認めた．角化物を混じた炎症性滲出物中にも軟属腫小体が散在性または小集簇性にみられ，乳頭皮膚に生じた伝染性軟属腫と診断された．

【まとめ】軟属腫小体は特徴的な形態を示すため，細胞診は有力な診断の手段となりうると考える．伝染性軟属腫が乳頭部に発生することは稀であるが，成人の乳頭細胞診標本において本小体の出現を考慮することが本疾患の推定において重要である．

P-1-19　人工骨による頭蓋骨形成術後 28 年後に発生した類上皮型血管肉腫の一例

国立病院機構呉医療センター・中国がんセンター病理診断科[1)], 国立病院機構呉医療センター・中国がんセンター臨床検査科[2)], 国立病院機構呉医療センター・中国がんセンター臨床研究部[3)], 国立病院機構呉医療センター・中国がんセンター[4)]

○吉田美帆(CT)[1)], 倉岡和矢(MD)[1,2,3)],
安村奈緒子(CT)[1)], 佐伯由美(CT)[1)], 戸田　環(CT)[1)],
菅亜里紗(MT)[1)], 藤澤宏樹(MT)[1)], 谷山大樹(MD)[1,3)],
齊藤彰久(DDS)[1)], 谷山清己(MD)[4)]

【はじめに】血管肉腫は全肉腫の 1%未満, 軟部腫瘍の 1～4%程度と稀である．今回，我々は，28 年前，交通事故でレジンによる頭蓋形成した患者の同部位皮下に発生した，類上皮型血管肉腫の一例を経験したので報告する．

【症例】70 歳代女性．約半年前より左側頭部の皮下に増大する硬い腫瘤を自覚．CT，MRI 検査では，肉芽腫性変化が疑われた．皮下腫瘍摘出術が施行され腫瘍部捺印細胞診を施行した．

【肉眼所見】出血壊死の強い 5 cm を超える充実性腫瘍であった．

【細胞所見】背景は微出血性で多量の壊死物質や好酸球を認めた．結合性の乏しい異型細胞が孤在性に少数認めた．一部に，赤血球を容れる血管腔様構造を認めた．異型細胞は中～大型，核小体の腫大と多発を示し，細胞質はやや厚く広い胞体を認めた．核は類円形～楕円形，偏在核，核大小不同性が強く，核のくびれや核溝等の強い核形不整を認めた．核縁は薄く，細顆粒状クロマチン増量を認めた．一部で二核の出目金様細胞や対細胞を認め，横紋筋肉腫や低分化腺癌が鑑別に挙げられた．免疫染色では，CD31/34/S-100a/AE1_3 陽性，MDM2 一部陽性で，類上皮型血管肉腫と細胞診断した．

【組織所見】強い核形不整を伴う大型核と好酸性の広い胞体を有する腫瘍細胞がシート状又は不整型に増生する像を認めた．大型の明瞭な核小体を有し，核分裂像が 12 個/50HPF 認められた．血管腔の形成を示し，免疫染色は細胞診同様であった．血管肉腫と組織診断された．

【結語】本症例は異型が強く悪性腫瘍と診断することは容易であったが，形態学的に低分化腺癌やその他の類上皮様腫瘍と鑑別が難しく，免疫染色の併用が診断に有用であった．

P-1-20　捺印細胞診にて推定しえた前額部悪性黒色腫の一例

済生会福岡総合病院病理診断科[1)], 久留米大学医学部病理学講座[2)]

○佐藤真介(CT)[1)], 宮崎浩子(CT)[1)], 佐藤瑞恵(CT)[1)],
東　悠介(CT)[1)], 石井洋子(CT)[1)], 石橋貴寛(CT)[1)],
牟田紘子(MD)[2)], 加藤誠也(MD)[1)]

【はじめに】本邦での悪性黒色腫の発症は人口 10 万人あたり年間 1-2 人と欧米諸国の 1/10 程度と少ないが，高齢化や生活様式の変化，オゾン層破壊等の環境要因により増加傾向にある．通常，皮膚，諸臓器の黒褐色病変を契機に発見されるが，偶発的に指摘される病変から発覚する事もある．今回我々は捺印細胞診が鑑別診断に有用であった一例につき報告する．

【症例】80 歳代女性，2 年前，前医で前額部皮下腫瘤を切除，悪性の可能性があり精査を勧められていたが，自己中断されていた．今回，再度腫瘤が増大し当院受診，摘出手術が施行された．

【捺印細胞診所見】大型の類円形異型細胞が孤在性やシート状に見られ，上皮性結合像に乏しく，核は中心性ないしやや偏在，N/C 比増大，著明な核小体腫大を示し，クロマチンは細顆粒状に増量，2 核，多核，核分裂像，核内細胞質偽封入体の所見に加え，僅かながら黒褐色顆粒を有する細胞を認めた事により悪性と判定，黒色腫疑いとした．

【組織所見】真皮浅層から深層にかけて 12×9 mm 大の結節状腫瘍を認め，類円形の大型異型細胞が胞巣状に増生，免疫染色では AE1/AE3(-)，CD3(-)，CD20(-)，S-100(+)，HMB-45(+)，Melan-A(+)，CD10(+)であり悪性黒色腫と診断した．

【まとめ】悪性リンパ腫，癌腫の転移，皮膚付属器腫瘍など鑑別疾患が多岐にわたる組織像であったが，細胞診所見に基づく免疫染色パネルの設定が確定に有用であった．免疫 check point 阻害剤の登場により悪性黒色腫も治療選択枝の拡大，予後改善が期待されており，適切かつ迅速な病理診断が求められる．

P-1-21 診断に苦慮した体腔液細胞診 ―乳頭状腎細胞癌の1例―

山梨大学医学部附属病院病理部[1)], 山梨大学人体病理学講座[2)]

○笠井一希(CT)[1)], 中澤久美子(CT)[1)], 石井喜雄(CT)[1)], 望月直子(CT)[1)], 花井佑樹(CT)[1)], 村田詩織(CT)[1)], 望月邦夫(MD)[2)], 中澤匡男(MD)[1)], 近藤哲夫(MD)[2)], 加藤良平(MD)[1,2)]

【はじめに】今回我々は臨床的に腹膜播種が疑われ，腹水細胞診が提出されたものの診断に苦慮した乳頭状腎細胞癌を経験したので報告する．

【症例】40歳代男性．前医にて左腎腫瘍を指摘され当院受診．根治的左腎摘除術が施行され，papillary renal cell carcinoma，pT3N1M0と診断された．その後，腹膜播種疑いにて計7回の胸腹水細胞診が提出された．

【細胞所見】初回の腹水細胞診では，リンパ球や組織球と共に豊富な細胞質で核腫大した細胞が集塊でみられた．核は類円形で微細クロマチン，核小体が明瞭であった．反応性中皮細胞との鑑別が問題となった．その後の腹水・胸水細胞診では，壊死性背景に顆粒状細胞質で核腫大した細胞と核濃縮状細胞が多くみられた．一部の核腫大細胞では明瞭な核小体を有していた．免疫染色でPAX8陽性，Calretinin，CD163陰性で，腎細胞癌の腹膜播種を支持する結果となった．

【組織所見】肉眼的に左腎実質に被膜を有する60 mmの白色調腫瘤で，組織学的には核腫大し核小体の明瞭な腫瘍細胞が乳頭状に増殖していた．免疫染色にてPAX8(＋)，CD10(＋)，p63(−)となり，乳頭状腎細胞癌と診断された．

【考察】腎細胞癌が腹水中に出現する頻度は腎癌患者の2%以下と低い．本例では，細胞異型が乏しく反応性中皮細胞や組織球との鑑別が問題となった．免疫染色でPAX8が陽性となり診断に至ったが，核異型が乏しく，顆粒状や小空胞状の豊富な細胞質，明瞭な核小体を示す点に注目すると腎細胞癌が診断可能であったと考える．

【結語】転移性病変として腎細胞癌に遭遇する機会は稀ではあるが，細胞像では核異型や特徴的な所見が乏しいことを認識し，免疫染色を有効に利用することが肝要である．

P-1-22 子宮頸癌術後5年にて発症した腹膜悪性中皮腫の1例

独立行政法人国立病院機構長崎医療センター統括診療部臨床検査科

○佐藤　圭(CT), 山川　彩(CT), 澤田吉人(CT), 沖　茂彦(CT), 梅崎　靖(MD), 伊東正博(MD)

【はじめに】腹膜中皮腫は，アスベスト高濃度暴露と関連した男性に発生する例と比較的年齢層が若い女性に発生する例がある．後者の場合アスベスト暴露との関連がみられないことが多い．今回我々は，アスベスト暴露歴がなく子宮頸癌術後5年で発症した腹膜悪性中皮腫を経験したので報告する．

【症例】40歳代，女性．子宮頸癌（扁平上皮癌）術後5年．経過観察中に腹水貯留が認められ，CTにて癌性腹膜炎の状態であった．PET-CTで縦隔リンパ節，腹膜に集積が認められ，子宮頸癌再発の疑いで腹水細胞診が施行された．腹水細胞診にて悪性中皮腫を考える異型細胞が認められた．腹膜結節の組織生検にて悪性中皮腫の診断．アスベスト暴露歴なし．

【細胞所見】類円形核で，核腫大，クロマチン増量がみられる核中心性の異型細胞を多数認めた．2核以上の多核細胞も多く認められた．細胞質は広く重厚感があり，細胞質辺縁には微絨毛の発達が観察された．相互封入像やhump様細胞質突起，オレンジG好性細胞も確認された．

【組織所見】肉眼的には割面充実性の結節性腫瘤．組織学的には線維性結合織の介在はあるが細胞密度の高い腫瘍で，広い細胞質を有して接着性のみられる上皮様の部分と，やや紡錘形な細胞の錯綜する部分とのbiphasic patternを有していた．免疫染色ではCalretinin，D2-40，WT-1，CK5/6が陽性，CEA，Desminは陰性を示し悪性中皮腫と診断された．

【まとめ】臨床的に子宮頸癌再発を疑い抗がん剤投与予定であったが，細胞学的診断にて治療方針の変更を行えた．子宮頸癌術前全身検索，及び開腹時に中皮腫を疑うような所見はなく，術後5年の短い期間で中皮腫を発症した稀な症例であった．

P-1-23　胸水貯留を契機に発見された神経内分泌癌と漿液性腺癌の両性質を有す原発不明癌の 1 例

東京都済生会中央病院臨床検査科[1)], 東京都済生会中央病院病理診断科[2)]

○笹本泰子(CT)[1)], 関れいし(MD)[2)], 阿部政太郎(CT)[1)], 長渡久美(CT)[1)], 河野健史(CT)[1)], 降幡雅子(CT)[1)], 玉井誠一(MD)[2)], 廣瀬茂道(MD)[2)]

【緒言】体腔液細胞診は近年その重要性を増している．胸水貯留で発見され，診断に難渋した漿液性腺癌と神経内分泌腫瘍の性質を併せ持つ原発不明癌の 1 例を経験したので報告する．

【症例】70 代女性．胸部疼痛および軽労作時呼吸困難を主訴に当院救急外来を受診し CT で大量胸水を指摘された．胸部大動脈解離の既往より，胸部大動脈瘤切迫破裂疑いで胸部大動脈ステント-グラフト治療が施行された後，血性胸水精査で異型細胞の出現を認め，胸膜生検が施行された．

【胸水細胞像】核大小不同，核形不整，クロマチン増大を伴い，核偏在，多核化，不整核小体がみられ，細胞質は空胞状で顕著な核分裂像を伴う異型細胞が，弧在性～不規則小集塊を形成して出現した．セルブロック標本は十分な細胞量を得られず追加検討が不可能であった．

【胸膜生検組織像】核クロマチンの顆粒状増生を伴う大型核や多核と好酸性胞体からなる N/C 比の高い細胞が，索状，腺腔様構造を呈し，線維性胸膜内に浸潤しており，免疫組織化学では WT-1(＋)，CAM5.2(＋)，Ber-EP4(-)，CEA(-)，TTF-1(-)，NapsinA(-)，Calretinin(-)，D2-40(focaly＋)，ChromograninA(-)，CD56(＋)，Synaptophisin(＋), ER(＋), PgR(＋)を示した．同所見から，漿液性腺癌と神経内分泌腫瘍の性質を併せ持つ原発不明癌と診断され，原発巣として卵巣，卵管あるいは腹膜が推測された．その後施行された PET-CT 検査により，右胸膜，腹膜に集積像が認められた．

【考察】胸水貯留を契機に発見される悪性腫瘍は悪性中皮腫，肺癌もしくは転移性癌の鑑別が必要となるが，本症例のような組織型を呈する転移癌は非常に稀であり，細胞形態学・免疫組織学的および文献的考察を行った．

P-1-24　腹水中に出現した胆嚢原発肝様腺癌（hepatoid adenocarcinoma）の 1 例

関西医科大学附属病院病理部

○吉岡紗弥(CT), 蛭子佑翼(CT), 岡野公明(CT), 山東香織(CT), 岡本　久(CT), 石田光明(MD), 宮坂知佳(MD), 大江知里(MD), 宮川　文(MD), 蔦　幸治(MD)

【はじめに】肝様腺癌(hepatoid adenocarcinoma)は，肝外に発生する肝細胞様形態を呈する高悪性度腺癌の亜型の 1 つである．胆嚢原発の肝様腺癌は極めて稀で，その細胞像についての報告はほとんどない．今回，術中腹水に出現した肝様腺癌の 1 例を報告する．

【症例】80 代女性．背部痛，体重減少があり近医受診．腹部エコーにて胆嚢壁肥厚を認めた為，紹介受診した．CT にて胆嚢癌が疑われ手術となり，術中洗浄腹水細胞診が施行された．また，切除腫瘍で捺印細胞診を施行した．

【細胞所見】捺印標本では，不規則重積性のある乳頭状集塊を認めた．細胞境界不明瞭で偏在核を有する高円柱状異型細胞からなる腺癌成分とともに，核中心性で細胞質の明るい細胞境界明瞭な異型細胞集塊も認められた．後者は，PAS 染色陽性，D-PAS 染色で消化され，グリコーゲンが存在すると考えられた．また，免疫細胞染色にて Hepatocyte の発現を認めた．腹水細胞診標本でも，細胞質が淡く核中心性で細胞境界明瞭な異型細胞集塊を認め，肝様腺癌と考えられた．

【組織所見】中分化腺癌を認め，中心核で胞体の明るい腫瘍細胞の充実性増殖部分と混在していた．免疫組織化学的に，後者の成分は，Arginase1，Hepatocyte の発現を認め，肝様腺癌と診断された．

【考察】胆嚢原発の肝様腺癌は非常に稀な腫瘍であるが，本例では，腺癌成分と肝様腺癌が混在していた．肝様腺癌は，細胞診での診断は困難であるが，通常型腺癌よりも予後不良とされているため，細胞境界明瞭で核中心性の明るい細胞質を有する，本腫瘍の細胞形態の特徴を認識して鏡検することが肝要であり，免疫細胞染色を組み合わせることで推定が可能であると考える．

P-1-25 胸水中に出現した腺様嚢胞癌の一例

鹿児島大学病院病理部・病理診断科[1)], 鹿児島大学大学院医歯学総合研究科腫瘍学講座病理学分野[2)]

○窪田恵美(CT)[1)], 宿里亜李沙(CT)[1)],
竹下かおり(CT)[1)], 西田ゆかり(CT)[1)],
田中和彦(CT)[1)], 霧島茉莉(MD)[1)], 後藤優子(MD)[2)],
平木　翼(MD)[1)], 飛田　陽(MD)[2)], 東美智代(MD)[1)]

【はじめに】腺様嚢胞癌は唾液腺腫瘍の5～10%を占め，特徴的な篩状構造や粘液様，基底膜様物質を認めると判定に苦慮しない事が多い．今回，胸水中に球状集塊として出現し，反応性中皮細胞や小細胞癌との鑑別に苦慮した一例を経験したので報告する．

【症例】50歳代，女性．1年前に左顎下部にしこりを自覚し，近医を受診した．顎下腺腫瘍摘出術を施行され，病理組織診で腺様嚢胞癌と診断された．PET検査にて頸部リンパ節転移や肺転移が疑われ，左側全頸部郭清術が施行された．経過観察中に胸水貯留し，胸水細胞診検査が施行された．

【細胞所見】血性で軽度炎症性背景に，異型細胞集塊が少数出現していた．集塊は球状で核密度が高く，個々の細胞ではN/C比が高く核小体が明瞭であったが，細胞質が厚くクロマチンの増量は軽度であった．細胞質内にはPAS陽性物質を認めた．細胞像のみでは良悪の判定が困難であり，追加で免疫染色を行った．免疫染色では，異型細胞はCK7，c-kit，CK-AE1/AE3陽性で，TTF-1，Calretinin，D2-40陰性であった．以上の所見より腺様嚢胞癌の胸膜播種が疑われた．

【組織所見】腫瘍摘出検体では，導管上皮と筋上皮が篩状構造を呈し増殖する典型的な腺様嚢胞癌の像を認めた．追加切除組織では，篩状構造は目立たず充実性増殖が主体であった．免疫染色結果と共に胸水異型細胞に類似していた．

【まとめ】腺様嚢胞癌の胸水中の出現は非常に稀であり，典型像を認めない場合，反応性中皮細胞や小細胞癌との鑑別に苦慮する．今回，細胞像や免疫染色結果より鑑別点について比較・検討したので，細胞像をふまえて報告する．

P-1-26 胸水中に出現した甲状腺乳頭癌の一例

国家公務員共済組合連合会虎の門病院病理部・病理診断科

○牧野愛未(CT), 中村信之(CT), 横田　章(CT),
小沢あずさ(CT), 遠藤奈美江(CT), 菅原明子(CT),
日野るみ(MD), 伊藤慎治(MD), 木脇圭一(MD),
藤井丈士(MD)

【はじめに】甲状腺や局所リンパ節以外の部位からの細胞診材料に甲状腺乳頭癌が出現することは比較的まれである．今回，癌性胸水を来した甲状腺乳頭癌を経験したので報告する．

【症例】50歳代男性．3年前，他院で甲状腺乳頭癌T4aN1bM0 stage4aと診断され，甲状腺全摘・両側頸部リンパ節郭清術施行．半年前より血清thyroglobulin(TG)値上昇．PET-CTで左肺門部結節，右胸水，右肺野浸潤影に集積を認めた．術後再発が疑われ，当院受診．右胸水細胞診と経気管支肺生検が施行された．胸水中TG値は血清TG値より高かった．

【細胞所見】リンパ球を背景に，N/C比高い異型細胞が球状集塊～孤立性で出現し，一部に集塊辺縁から飛び出すような細胞や砂粒体を伴う細胞集塊が見られた．核は偏在性，核形不整を認め，繊細なクロマチンを示し，核小体を一つ認めた．核溝や核内細胞質封入体，核分裂像も散見された．セルブロックの免疫染色ではPAX8＋，TTF1＋，napsin-，thyroglobulinは一部弱陽性を示し，甲状腺乳頭癌と診断された．

【組織所見】既往手術検体では乳頭状～管状の高分化乳頭癌を主体として一部に索状・小胞巣状に増殖する低分化癌成分を認めた．静脈侵襲やリンパ管侵襲，リンパ節転移も認めた．肺生検では乳頭状～索状に異型細胞を認め，甲状腺乳頭癌の特徴的な核所見を認めた．免疫染色はセルブロックと同様の結果で，甲状腺乳頭癌と診断された．

【まとめ】癌性胸水を示す甲状腺乳頭癌では，胸水中TG値は血清TG値より高値を示すことがあり，本症例でも胸水の性状が原発巣推定の一助になった．

P-1-27　HEG1 の検討が診断に有用であった胸膜二相型中皮腫の一例

東京女子医科大学八千代医療センター医療技術部臨床検査室[1)]，東京女子医科大学八千代医療センター呼吸器外科[2)]，東京女子医科大学八千代医療センター病理診断科[3)]

○高橋昌樹(CT)[1)]，今野辰郎(CT)[1)]，南部周平(CT)[1)]，末澤亜紀(CT)[1)]，角奈美子(CT)[1)]，黄　英哲(MD)[2)]，関根康雄(MD)[2)]，大出貴士(MD)[3)]，増永敦子(MD)[3)]，廣島健三(MD)[3)]

【はじめに】悪性中皮腫の診断には苦慮する例が多数存在する．今回我々は胸水の細胞形態からは組織型同定が困難であった胸膜二相型中皮腫の症例を経験したため報告する．

【症例】症例は 79 歳，男性．当院呼吸器内科にて COPD 加療中に右胸膜肥厚，胸水貯留を指摘され，当院呼吸器外科に転科となり確定診断目的に胸腔鏡下胸膜生検を施行した．

【胸水細胞診所見】リンパ球主体の炎症性背景に平面的～軽度重積性を示す異型細胞集塊が出現していた．異型細胞は核腫大，クロマチン増量を示し，不整形で明瞭な核小体が複数個認められた．細胞質は淡く泡沫状で核偏在傾向をとるものも認められた．中皮腫を示唆する特徴的な所見はみられず，肺腺癌等，他の悪性腫瘍との鑑別を要する細胞像であった．

【組織所見】腫瘍細胞は広範な壊死部の中に強い異型性を示す上皮様成分と，増生した膠原線維の組織内に異型性を有する紡錘形細胞からなる肉腫様成分を認めた．免疫染色で上皮様成分は CAM5.2(-)，CKAE1/AE3(+)，calretinin(-)，D2-40(-)，WT-1(+)，EMA(-)，claudin4(-)，で，肉腫様成分は CAM5.2(+)，CK AE1/AE3(+)，calretinin(-)，D2-40(-)，WT-1(-)，であった．HEG1 は，上皮様成分は細胞膜が陽性，肉腫様成分は細胞質が顆粒状に陽性であった．FISH で p16 のホモ接合性欠失を認めた．上皮様成分の割合は 30%程度であり，二相型中皮腫と診断した．

【結語】二相型中皮腫は中皮マーカーが陰性となることがある．体腔液に出現する腫瘍細胞は通常上皮様成分であるため，中皮マーカーが陽性とならないと，中皮腫の診断は困難である．新たな中皮抗体である HEG1 はこのような症例でも陽性となり，中皮腫の細胞診断に有用である．

P-1-28　腹水中に肉腫細胞が出現した精索原発脱分化型脂肪肉腫の 1 例

東京慈恵会医科大学附属柏病院病院病理部[1)]，東京慈恵会医科大学附属病院病院病理部[2)]

○本澤恵璃(CT)[1)]，稲山美智(CT)[1)]，齋藤　歩(CT)[1)]，戸田敏久(CT)[1)]，春間節子(CT)[1)]，中野雅貴(MD)[1)]，鷹橋浩幸(MD)[2)]，鈴木正章(MD)[1)]

【はじめに】脂肪肉腫は成人軟部肉腫の 20%を占め，そのうち精索原発は 4～7%程である．加えて体腔液中に肉腫細胞が出現する頻度は極めて稀である．今回我々は，腹水中に肉腫細胞が出現した精索原発脱分化型脂肪肉腫を経験したので報告する．

【症例】40 代男性．X-8 年頃より経過観察していた左鼠径部腫瘤の増大を主訴に，X 年近医受診．3 か月後，水腎症・左精巣腫大・左腎門部への転移が認められ当院紹介受診となった．CT にて直径 7 cm の左精索腫瘍がみられ，同腫瘍が左精巣動静脈に沿って上行し，左後腹膜にも直径 6 cm の腫瘍を認めた為，左精索＋左精巣腫瘍摘除術が施行された．さらに根治目的に左後腹膜の転移部位の腫瘍も摘出した．7 か月後，腹水貯留精査のため穿刺吸引細胞診が提出された．8 か月後，永眠された．

【細胞像】炎症性背景に円形細胞が孤在性に出現していた．核は時に多核で不整が強く，核小体は腫大し 1～数個認められた．クロマチンは微細で，細胞質は広く一部は泡沫状であった．既往から肉腫が疑われた．

【組織像】精索腫瘍は 95×80×25 mm で淡黄色，精巣腫瘍は 60×45×20 mm で茶褐色であった．未分化多形肉腫様，粘液線維肉腫様など多彩な組織像を呈し，強い浸潤性を有する腫瘍性病変を認めた．腫瘍細胞の形態も多彩で，周囲に間隙を形成する異型細胞や脂肪芽細胞様異型細胞も多数観察された．免疫染色の結果と合わせて，脱分化型脂肪肉腫と診断された．

【まとめ】腹水中に出現した精索原発脱分化型脂肪肉腫を経験した．今回は既往歴からその推定に至ったが，細胞像のみでは診断に苦慮することが多い．加えて体腔液中に出現する頻度は稀であるため，その細胞像を組織像と比較検討し報告する．

P-1-29 胸水中への脊索腫細胞の出現を証明しえた1例

自治医科大学附属病院病理診断部[1)], 自治医科大学医学部病理学講座統合病理学部門[2)]

○丹波美織(MD)[1)], 大城　久(MD)[1,2)], 柳田美樹(CT)[1)], 郡　俊勝(CT)[1)], 鈴木智子(CT)[1)], 芳賀美子(CT)[1)], 織田智博(CT)[1)], 二階堂貴章(CT)[1)], 仁木利郎(MD)[1,2)], 福嶋敬宜(MD)[1,2)]

【緒言】胸水中の脊索腫細胞出現の報告例は極めて少ない．今回，貯留胸水の細胞診で脊索腫細胞の出現を確認した一例を経験したので，その細胞学的所見を中心に報告する．

【症例】60歳台，女性．約10年前に仙骨部脊索腫に対し重粒子線治療を施行．数年前より両肺の多発小結節を指摘され，徐々に肺の結節が増加，増大している．1年前から左胸水貯留が持続しており，穿刺吸引細胞診を施行した(約90 mL，黄色透明)．胸水細胞診の塗抹標本(Papanicolaou，Periodic acid-Schiff (PAS)，Giemsa染色）では，比較的大型の異型上皮様細胞が小集塊状に少量出現しており，背景に粘液を伴っていた．異型細胞の核は類円形で背景の組織球よりも大きく，軽度の核形不整や核の大小不同があり，1，2個の腫大した核小体を有していた．異型細胞の胞体は豊かでライトグリーン淡好性～多空胞状で，PAS陽性であった．セルブロックのH&E染色標本でも同様の異型上皮様細胞が小集塊状に少量出現しており，胞体はアミラーゼで消化されるPAS陽性の顆粒を有していた．これらの異型細胞は免疫細胞化学的にCK（AE1/AE3）陽性，EMA陽性，S100蛋白陽性，vimentin陽性，Brachyury陽性を示した．以上より，脊索腫と診断した．

【結語】胸水中に出現する脊索腫細胞は泡沫状組織球との鑑別を要する．胞体の大きさや核の大きさ，核小体の大きさ，細胞同士の結合性の強さに注目することで両者の鑑別はある程度可能と思われるが，脊索腫細胞の出現量が少ない場合や形態診断に自信が持てない場合には，免疫細胞化学が有益な情報を与えると考えられる．

P-1-30 高度の腹腔内進展を示した悪性胸膜中皮腫の一剖検例

岡山労災病院中央検査部病理診断科[1)], 福岡大学病院病理診断科[2)]

○園部　宏(MD)[1)], 岩佐貴仁(CT)[1)], 菅沼和義(CT)[1)], 妹尾純江(CT)[1)], 藤木正昭(CT)[1)], 松本慎二(CT)[2)], 鍋島一樹(MD)[2)]

【はじめに】高度の腹腔内進展を示した胸膜悪性中皮腫の剖検例について，胸水および腹水細胞像を加えて報告する．

【臨床所見】アスベスト曝露歴のある82歳男性で，右側腹部痛が持続した．CTで右胸水を認めたが，PET-CTでは両胸膜・腹腔に集積はなかった．右胸水細胞診で悪性中皮腫を疑い，セルブロックによるFISHではp16ホモ欠失（67.9%）を認めた．胸膜生検はできなかった．化学療法後，順調であったが，5ヶ月後にCTで右上葉側方に胸水を認め，化学療法を変更した．その5ヶ月後に腹水が貯留し，以後悪化し，1年2ヶ月の経過で死亡した．

【細胞所見】右胸水細胞診では異型に乏しい多数の中皮系細胞が孤在性に出現し，多核化細胞，オレンジG好性細胞，少数の球状細胞集塊も認めた．これらの細胞はCalretinin，CAM5.2，WT-1，D2-40，EMA，GLUT-1に陽性で，CEA，TTF-1には陰性であった．FISHの結果と併せ，悪性中皮腫（上皮型）と判定した．末期と剖検時の腹水細胞像も基本的に同様であった．

【剖検所見】右胸膜は線維性に癒着・肥厚し，僅か（1～2%）に乳頭腺管状～充実性の上皮型成分が混在したが，肉腫型が主体であり，定義上肉腫型中皮腫に相当した．右肺門リンパ節と左肺下葉胸膜に顕微鏡的転移を認めた．腹腔には多量の腹水と顆粒状～小結節状の播種を認め，いずれも乳頭状パターンを示す上皮型の像であった．

【まとめ】以上より，本例の経緯は早期胸膜中皮腫，肉腫型胸膜中皮腫，腹腔進展と考える．肉腫型胸膜中皮腫の進展した腹腔病変が上皮型のみからなり，細胞像もそれを反映した．この奇妙な現象は，剖検なくしては明らかにできなかったもので，悪性中皮腫細胞の多様な形態変化を考える上で興味深い．

P-1-31　早期悪性胸膜中皮腫における胸水細胞診の細胞学的検討

戸田中央臨床検査研究所病理検査科[1)]，東京都済生会中央病院病理診断科[2)]，聖路加国際病院病理診断科[3)]，静岡県立静岡がんセンター病理診断科[4)]，国立がんセンター中央病院病理・臨床検査科[5)]，千葉労災病院病理診断科[6)]，東京女子医科大学八千代医療センター病理診断科[7)]

○関れいし（MD）[1,2)]，中原啓太（CT）[1)]，小川命子（CT）[3)]，鈴木高祐（MD）[3)]，大野幸代（CT）[4)]，伊藤以知郎（MD）[4)]，渡邊麗子（MD）[5)]，尾崎大介（MD）[6)]，廣島健三（MD）[7)]，河合俊明（MD）[1)]

【背景】悪性胸膜中皮腫の約 70％は体腔液を産生すると言われている．しかしながら細胞診の診断感度は 32 から 76％と報告されている．早期に悪性胸膜中皮腫の診断を可能にするために，早期悪性胸膜中皮腫における胸水細胞診所見を検討して，その特徴を明らかにすることを目的とする．

【材料及び方法】The IASLC Mesothelioma Staging Project, Definition of TNM に従い Stage pT1 の早期悪性胸膜中皮腫 8 例（切除 7 例，剖検 1 例）における胸水細胞診を使用した．パパニコロ染色，ギムザ染色に加えて，細胞化学染色及び cell block 標本を使用して，随時免疫細胞化学を施行した．組織型は，すべて上皮型である．細胞診所見は，日本肺癌学会取り扱い規約 8 版に記載されている細胞所見 13 項目（孤立性細胞，ボール状構造，乳頭状構造，細胞相接像，相互封入像，平面的配列，2 型 collagenous stroma，2 核細胞，多核細胞，重厚感のある細胞質，細胞質辺縁の不明瞭，hump 様細胞質突起及びオレンジ G 好性細胞）を使用した．

【結果】早期悪性胸膜中皮腫における細胞所見として，特に平面的配列，2 核細胞及び孤立性細胞所見が特徴的であった．逆に 2 型 collagenous stroma，オレンジ G 好性細胞の頻度は低率であった．その他の所見は様々の頻度で観察された．

【結論】早期悪性胸膜中皮腫における胸水細胞診の特徴を明確にすることができたが，反応性中皮細胞との鑑別が問題となることがあり，免疫細胞化学及び FISH で確定診断を補助する必要がある．

P-1-32　卵巣癌との鑑別に苦慮した悪性腹膜中皮腫の 1 例

国立病院機構金沢医療センター臨床検査科

○坂倉健司（CT），松田愛子（CT），山岸　豊（CT），岩尾文彦（CT），川島篤弘（MD）

【はじめに】悪性腹膜中皮腫は，中皮腫の約 2 割を占め，アスベスト暴露を背景に年々増加している．今回我々は，卵巣癌との鑑別に苦慮したアスベスト暴露歴の無い悪性腹膜中皮腫の 1 例を経験したので報告する．

【症例】70 歳代女性．腹部膨満感で受診．胸腹部 CT では，大量腹水，腹膜の結節状肥厚，右側横行結腸の壁肥厚と周囲リンパ節腫大を認め，PET-CT でも同部位に集積を認めた．下部消化管内視鏡検査では腫瘍性病変はなかった．血中腹水中のヒアルロン酸が高値であった．腹水細胞診，セルブロックによる免疫染色が行われた．当初卵巣癌に準じて TC 療法を先行したが，確定診断後に CBDCA＋Pemetrexed による化学療法を行い，腹水は一旦消失した．治療開始から 8ヶ月後に再発し，薬剤変更でも効果無く全身状態が悪化し，全経過 14ヶ月で死亡した．

【細胞所見】上皮様配列を示す異型細胞集塊が多数見られた．核は大小不同，軽度の核形不整，クロマチン増量を示し，明瞭な核小体を有していた．細胞質は淡く，空砲変性，核偏在傾向を認めた．悪性であり，腺癌を推定したが，セルブロックによる免疫染色では，CK7（＋），CK20（−），p53（＋），calretinin（＋），WT-1（＋），GLUT-1（＋），ER（−），GATA3（−）であり，悪性中皮腫と診断された．

【まとめ】悪性中皮腫は診断に苦慮する例が多く，本例でも中皮腫としての特徴的な細胞像を欠き，鑑別にあげることが出来なかった．正しい治療選択を行うためには，腹水セルブロックによる免疫染色が必須であった．

P-1-33 捺印細胞診が有用であった骨表在性 Ewing 肉腫の 1 例

弘前大学医学部附属病院病理部[1)], 弘前大学大学院医学研究科病理診断学講座[2)]

○岡田壮士(CT)[1)], 熊谷直哉(CT)[1)], 川村麻緒(CT)[1)], 工藤　海(CT)[1)], 藤田大貴(CT)[1)], 小川　薫(MD)[2)], 鎌滝章央(その他)[2)], 加藤哲子(MD)[2)], 黒瀬　顕(MD)[2)]

【はじめに】Ewing 肉腫は小児の骨腫瘍としては骨肉腫の次に多い．長幹骨の骨幹端あるいは骨幹に好発し，ほとんどが髄内から発生するが，稀に骨表在性の発育を示すことがある．そのような場合は，特に表在性骨肉腫との鑑別が重要である．今回，切開生検時の捺印細胞診がその後の遺伝子解析及び病理診断に寄与した骨表在性 Ewing 肉腫の 1 例を経験したので報告する．

【症例】8 歳，女児．左上腕遠位部の疼痛，腫瘤を主訴に受診．画像検査で左上腕骨遠位の骨幹～骨幹端に骨表面から骨外におよぶ破壊浸潤性の腫瘤形成が認められた．皮質骨の圧痕はあるも髄内病変はみられなかった．診断のため切開生検が行われ，その際に捺印細胞診及び凍結切片作製が施行された．

【細胞所見】円形～楕円形，ほぼ裸核状の小型均一な細胞が孤立散在性に出現していた．核クロマチンは繊細で密に充満し，核縁肥厚や核小体は認められなかった．類骨を疑うような細胞外基質はみられなかった．以上の所見より小円形細胞腫瘍，なかでも Ewing 肉腫を推定した．同時に作製した凍結切片でも小円形細胞腫瘍の所見だったため，遺伝子解析用の新鮮組織の採取を行った．

【組織所見】N/C 比の高い小型類円形細胞の増殖巣が小範囲に認められた．腫瘍性類骨は確認できなかった．免疫染色では Vimentin(＋)，CD99(＋)，Nkx2.2(－)，であった．

【遺伝子解析結果】新鮮組織を用いた解析で *EWSR1-FLI1* 融合遺伝子が検出された．

【まとめ】生検時の捺印細胞診が遺伝子解析用の新鮮試料の採取につながり，Ewing 肉腫の確定診断に至った症例である．捺印細胞診は簡便ながらも，検査や診断の方向性をつける上で有用であり積極的な活用が望まれる．

P-1-34 乳児に発生した左前腕滑膜肉腫の一例

長崎大学病院病理診断科病理部[1)], 長崎病理診断科[2)]

○田中　圭(CT)[1)], 安倍邦子(MD)[1)], 今泉利信(CT)[1)], 平山三国(CT)[1)], 濱崎幸恵(CT)[1)], 芝原一樹(CT)[1)], 穴見正信(CT)[2)], 新野大介(MD)[1)], 岸川正大(MD)[2)], 福岡順也(MD)[1)]

【はじめに】滑膜肉腫は，軟部肉腫の 5～10％を占め，青年期から若年成人(15～40 歳)に好発する．特異的な遺伝学的異常として，染色体相互転座 t(X；18)(p11；q11)がみられる．今回，乳児の左前腕に発生した滑膜肉腫を経験したので報告する．

【症例】0 歳女児．生後 2 週間頃から左前腕腫瘍を認め，画像上で，線維肉腫などの腫瘍が疑われ切除生検が施行された．肉眼的には，境界明瞭な被膜を有し，内部は脆弱な白色調の病変であった．生検組織より，圧挫および捺印細胞標本を作製し，組織細胞学的検討を行った．

【細胞所見】楕円～短紡錘形の異型細胞を散在性に多数認めた．細胞質辺縁は不明瞭で，核縁の不整や著明な核小体を有しており，クロマチンは細顆粒状で増量していた．また，上皮性結合を思わせる部分はなく，細胞像からは非上皮性悪性腫瘍が疑われた．

【組織所見】腫瘍組織は，storiform pattern を伴った紡錘形細胞が，密に増殖しており，核分裂像は目立たなかった．年齢的には，乳児型線維肉腫が疑われた．免疫染色では，αSMA，bcl2，EMA，AE1/AE3，CAM5.2，MIB1 が陽性であり，S100，CD34，desmin が陰性であった．これらの結果より，滑膜肉腫が鑑別にあがり，遺伝子検査が行われた．FISH 法で，SS18 再構成遺伝子陽性細胞の存在を疑う所見を認めた．RT-PCR では，SYT-SSX1/2 陽性，ETV6-NTRK3 陰性の結果となり，総合して滑膜肉腫と診断された．

【まとめ】乳児では稀な，滑膜肉腫を経験した．細胞像からは，非上皮性悪性腫瘍の疑いまでの言及しかできず，その他，紡錘形細胞を主体とする腫瘍との鑑別が必要であった．詳細な細胞像の検討の必要性に加え，遺伝子検査の重要性を再認識した症例であった．

P-1-35　小児腎腫瘍の捺印標本における腎明細胞肉腫とその他の組織型との比較検討

神奈川県立こども医療センター検査科[1)], 神奈川県立こども医療センター病理診断科[2)]

○関谷元幹(CT)[1)], 長谷川由香里(CT)[1)],
田中水緒(MD)[2)], 田中祐吉(MD)[2)]

【はじめに】小児腎腫瘍は，小児がん全体の約 3%であり，細胞診標本においてみることは非常にまれである．小児腎腫瘍は，組織型によって予後や治療方針が大きく異なっており，早期に組織型を決定することが重要である．腎明細胞肉腫は主に腎腫瘍の大部分を占める腎芽腫と比較して予後不良であるが，しばしば組織学的な診断が困難なこともある．当院は腫瘍症例では必ず捺印標本を作製しており，今回はそのうちの小児腎腫瘍症例の腫瘍捺印標本を用いて，腎明細胞肉腫と腎芽腫を主としたその他の組織型の細胞像を比較検討した．

【対象】当院において腎明細胞肉腫と診断された 4 症例の腫瘍捺印標本を対象とした．

【結果】腎明細胞肉腫は，核クロマチンの染色性が低い核形不整が目立たない類円形の核を有しており，境界不明瞭な明るい細胞質がしばしば認められる．一方，腎芽腫はサブタイプによって様々な形態の腫瘍細胞が認められるが，大部分の症例に認められる後腎芽細胞や上皮型に見られる上皮様成分は，核クロマチンに増量し N/C 比が非常に高い細胞像であり，多くの症例において細胞診標本により腎明細胞肉腫と鑑別が可能だと考えられた．また，腎明細胞肉腫よりも更に予後が不良だとされる腎ラブドイド腫瘍も，核小体が非常に目立つ点，細胞質がしばしば濃染し細胞境界が明瞭な点などから，腎明細胞肉腫と鑑別が可能だと考えられた．

【まとめ】小児腎腫瘍の組織型推定において，腫瘍捺印細胞診標本が診断の一助となる可能性が高いと考えられる．

P-1-36　胸水貯留を契機に発見された骨肉腫の一例

社会医療法人雪の聖母会聖マリア病院病理・細胞診[1)],
社会医療法人雪の聖母会聖マリア病院病理診断科[2)]

○平川優太(CT)[1)], 木村芳三(MD)[2)], 伊藤園江(CT)[1)],
塚本孝久(CT)[1)], 武井美和(CT)[1)], 原武晃子(CT)[1)],
大田桂子(CT)[1)], 坂本康輔(CT)[1)], 西田直代(MD)[2)],
檜垣浩一(MD)[2)]

【はじめに】今回，胸水中に腫瘍細胞が出現し胸水貯留を契機に発見した骨肉腫の 1 例を経験したので報告する．

【症例】70 歳代女性．咳，痰と右胸水貯留にて精査目的で当院紹介となった．CT では右胸水貯留と両側多発肺結節，右第 9 肋骨の骨破壊を認めたため転移病巣を疑い，原発巣推定のため胸水細胞診と胸水セルブロックによる免疫染色を施行した．非上皮性腫瘍を疑い，骨由来の腫瘍も否定できないため右第 9 肋骨の摘出術が施行された．

【胸水細胞像】当初細胞像からは異型細胞が小型集塊状に出現し，核は偏在し明瞭な核小体と細顆粒状のクロマチンを認めたため低分化型腺癌を疑った．胸水セルブロックによる免疫組織化学染色を施行し，上皮，中皮と内分泌マーカーに陰性を示したが，非上皮性マーカーである Vimentin に陽性であったため癌肉腫や肉腫などが鑑別に挙がった．

【右第 9 肋骨組織像】類円形や短紡錘形の核を呈し，粗顆粒状のクロマチンで小型の核小体を有する腫瘍細胞が小胞巣状，シート状を呈して増殖していた．一部は周囲に軟骨様あるいは類骨様の基質を伴った細胞を認め，免疫組織化学染色所見の結果を総合して骨肉腫と診断した．

【まとめ】胸水細胞診の細胞像のみでは骨肉腫を推定することは困難であった．しかしセルブロックを併用し免疫染色などを追加することで，一歩踏み込んだ原発巣の検索に有用であると考えられた．

P-1-37 組織診で孤立性線維性腫瘍と診断された2症例の細胞診との対比

市立旭川病院中央検査科[1)], 市立旭川病院病理診断科[2)]

○山田和明(CT)[1)], 勝見友則(CT)[1)], 茎田　力(CT)[1)], 越高正広(CT)[1)], 二郷元彦(CT)[1)], 武田晃典(CT)[1)], 高田明生(MD)[2)]

【はじめに】孤立性線維性腫瘍(Solitary fibrous tumor；以下SFT)は胸膜に好発する腫瘍で，(筋)線維芽細胞性腫瘍の中間悪性群に分類される．今回，我々が経験したSFTのうち，細胞診との対比が可能であった2症例について報告する．

【症例1】70代男性．呼吸困難を主訴に前医を受診し肺気胸疑いとして当院へ紹介となった．当院での精査により長径約17 cmの胸壁腫瘍が疑われ，穿刺吸引細胞診および針生検が施行された．

【症例2】40代男性．右胸のしこりに気づき，当院外科を受診．右乳房B領域に約2 cmの弾性硬の腫瘤を触知し，画像上悪性も否定できないため，穿刺吸引細胞診および組織採取術が施行された．

【細胞所見】症例1，2 いずれも楕円形の核を有する異型細胞が主に散在性に出現していた．上皮性の細胞間結合は見られず，細胞質は狭小だが突起を認めた．皺や切れ込み状の核形不整を有し，クロマチンは(細)顆粒状で増量は軽度であった．稀に核内細胞質封入体も見られた．間葉系細胞由来の腫瘍細胞を推定したが肉腫を完全には否定できず，良悪を含め組織型鑑別困難とした．

【組織所見1】硝子化した基質中に，紡錘形細胞が束状，渦状の配列をとり増殖．CD34(＋)，BCL-2(＋)，Mic-2(＋)を呈し，SFTと診断された．

【組織所見2】分化した脂肪細胞を背景に，双紡錘形細胞が束状，渦状の配列をとり増殖．CD34(＋)，BCL-2(＋)，Mic-2(-)を呈し，Lipomatous SFTと診断された．

【考察】症例1，2 いずれも細胞診では散在した紡錘形細胞の出現が主体であった．細胞所見からは組織構築を推定することが困難であり，免疫組織化学を含めた組織診断が必要と思われた．組織診を併用し正診に繋げる必要性を感じた2症例であった．

P-1-38 鼡径部に発生した嚢胞状孤立性線維性腫瘍の1例

九州労災病院病理診断科[1)], JCHO九州病院臨床病理検査科[2)], 産業医科大学第2病理学[3)], 産業医科大学第1病理学[4)]

○内橋和芳(MD)[1)], 槇原康亮(MD)[1)], 金澤茂正(CT)[1)], 吉田徳秀(CT)[1)], 岩見光晃(CT)[1)], 淋　茜(CT)[1)], 立岩友美(CT)[2)], 野口紘嗣(MD)[3)], 笹栗毅和(MD)[2)], 久岡正典(MD)[4)]

【はじめに】孤立性線維性腫瘍Solitary fibrous tumor（以下SFT）は中間悪性の線維芽細胞性／筋線維芽細胞性腫瘍に分類され，まれに嚢胞変性を来し，鼡径部に発生した場合，婦人科領域の上皮性・非上皮性腫瘍との鑑別を要する．今回我々は，広範な嚢胞変性を呈するSFTの穿刺吸引細胞診所見を検討したので報告する．

【症例】70歳女性．右鼡径部に径8 cmの腫瘤を自覚し，画像検査にて鼡径ヘルニアに迷入した卵巣腫瘍が疑われ，切除術が行われた．腫瘍の切除に先立ち穿刺吸引細胞診が行われた．術中所見では，腫瘤と卵巣や子宮に連続性はなく，軟部発生の腫瘍と考えられた．

【細胞所見】きれいな背景に，細胞境界が不明瞭な異型細胞が集塊状および散在性に認められた．核は卵円形から短紡錘形で，軽度の大小不同を示し，クロマチンは微細から細顆粒状で均等分布していた．

【組織所見】腫瘍は線維組織に囲まれ，種々の厚さの隔壁状充実部と上皮の裏装を欠く多房性嚢胞で構成され，充実部では類円形から短紡錘形の腫瘍細胞が密に増殖し，しばしば鹿角状の形態を示す拡張した豊富な血管をまじえていた．細胞密度が高く，軽度の核異型，2〜3個／10HPFsの核分裂像を認めるものの壊死は認めず，SFTと診断された．

【まとめ】SFTの細胞所見については，腫瘍割面からの捺印や擦過細胞診の報告が多いが，今回の嚢胞内容液の穿刺でも，全体の細胞数や間質成分が少ないものの，同様の細胞像が認められた．SFTは全身の至るところに発生しうるので，画像所見，術中所見にて，軟部発生が疑われた場合，SFTも鑑別の1つとして考慮することが望まれる．

P-1-39　形質細胞腫と紛らわしい細胞像を呈した sclerosing epithelioid fibrosarcoma の 1 例

島根大学医学部器官病理学[1)], 島根大学医学部附属病院病理部[2)]

○長瀬真実子(MD)[1)], 石川典由(MD)[2)],
岩橋輝明(DDS)[2)], 荒木亜寿香(MD)[1)],
丸山理留敬(MD)[1)]

【はじめに】硬化性類上皮線維肉腫（sclerosing epithelioid fibrosarcoma：SEF）は線維肉腫の稀な亜型であり，中年層の下肢，肢体，体幹などの軟部組織中に見られる．今回，我々は針生検時の器具洗浄細胞診にて形質細胞腫と紛らわしい像を呈し，診断に苦慮した症例を経験したので報告する．

【症例】70 歳代，女性．前医にて汎血球減少の精査のために施行された造影 CT 検査において，右脊柱起立筋内に 5×3×2.3 cm の一部内部に造影効果が見られる病変を認めた．針生検時の器具洗浄細胞診では，核偏在性細胞が弧在性に散見され，生検の組織診では同様の細胞が密に増生する像が見られた．免疫染色を施行したが，CD138 及び EMA などは陰性であり，形質細胞腫は考えにくい結果であった．その後，腫瘍摘出術が施行された．手術材料では，硝子様の線維化を伴って核偏在性細胞と共に類上皮細胞が増生する像を認めた．免疫染色では MUC4 のみがびまん性に陽性を示し，SEF と診断し得た．

【考察】SEF は臨床的に aggressive な腫瘍であり，高頻度に再発や転移が起きることが知られているため，硬化性病変を伴う類上皮細胞の増生を見た場合は SEF を鑑別に挙げることが重要である．しかし，細胞診では形質細胞と紛らわしい像を呈し，また，50％程度が EMA 陽性となるため，この場合，形質細胞腫や転移性癌を含めた鑑別が重要となる．免疫染色に加えて，SEF のキメラ遺伝子として *EWSR1-CREB3L1* 及び *FUS-CREB3L2* などが知られており，これらを FISH にて検索することも診断の手がかりとして有用であると考える．

P-1-40　Clear cell sarcoma of soft tissue の一例

香川大学医学部附属病院病理診断科[1)], 香川大学医学部附属病院病理部[2)], 済生会今治病院病理診断科[3)], 高松赤十字病院病理診断科[4)]

○香川聖子(MD)[1)], 伊吹英美(MD)[1)], 串田吉生(MD)[1)],
本山睦美(CT)[2)], 松永　徹(CT)[2)], 石川　亮(MD)[1)],
坂東健次(MD)[3)], 香月奈穂美(MD)[4)], 門田球一(MD)[1)],
羽場礼次(MD)[1)]

【はじめに】Clear cell sarcoma of soft tissue は比較的まれな悪性軟部腫瘍である．今回われわれは，術中の捺印細胞診により clear cell sarcoma of soft tissue を推定した症例を経験したので報告する．

【症例】40 歳代男性．1 年以上前から右下腿近位内側の腫瘤を自覚していたが，近医では良性腫瘤の臨床診断により経過観察されていた．腫瘤付近の間欠的な疼痛が出現したため，軟部腫瘍精査目的で当院整形外科を受診した．右下腿内側に 4 cm 大の可動性不良な腫瘍が認められた．本人の希望により，腫瘍切除が行われた．なお，腫瘍摘出後に追加広範切除が行われ約 2 年経過したが，再発や転移は認められていない．

【細胞所見】術中捺印細胞診で，腫瘍細胞は孤在性や集塊状に出現していた．類円形で淡染する豊富な細胞質を有し，類円形から短紡錘形の核と明瞭な核小体が認められた．高度の核の大小不同や核形不整がみられた．腫瘍細胞の細胞質内にメラニン顆粒が認められたため，細胞像から clear cell sarcoma of the soft tissue が最も考えられた．

【病理所見】腫瘍は 5 cm 大の境界明瞭な病変であった．明瞭な核小体を持つ紡錘形から多辺形の腫瘍細胞が束状に錯綜しながら増殖しており，硝子様の線維性間質により不規則に分画されていた．細胞質内には一部で褐色色素を認めた．細胞質は PAS 反応で一部陽性であった．免疫組織化学的検索で腫瘍細胞は，S-100 protein(＋)，HMB-45(＋)，Melan A(＋)，AE1/AE3(一部＋)，α-SMA(-)であり，clear cell sarcoma of soft tissue と診断した．

【まとめ】術中捺印細胞診でメラニン顆粒を認めたことから clear cell sarcoma of soft tissue を推定した症例を経験した．

P-1-41 胞巣型横紋筋肉腫の一例

国立病院機構呉医療センター・中国がんセンター病理診断科[1)], 国立病院機構呉医療センター・中国がんセンター臨床研究部[2)], 国立病院機構呉医療センター・中国がんセンター臨床検査科[3)], 国立病院機構呉医療センター・中国がんセンター[4)]

○齊藤彰久(DDS)[1)], 倉岡和矢(MD)[1,2,3)],
吉田美帆(CT)[1)], 菅亜里紗(MT)[1)], 藤澤宏樹(MT)[1)],
安村奈緒子(CT)[1)], 戸田　環(CT)[1)], 山本英喜(MD)[3)],
谷山大樹(MD)[1)], 谷山清己(MD)[4)]

【はじめに】胞巣型横紋筋肉腫は，横紋筋への分化を示す未熟な円形腫瘍細胞の高い細胞密度の増生からなる稀な横紋筋肉腫の亜型である．今回，我々は，右前腕に生じた胞巣型横紋筋肉腫の一例を経験したので，文献的考察を加えて報告する．

【症例】患者は 14 歳の男性．1 カ月前に，右前腕の痛みと腫瘤を自覚し，近医を受診した．MRI にて，右前腕掌側に 6×2 cm 大の軟部腫瘍が認められ，当院紹介受診した．右前腕軟部腫瘍の臨床診断のもと，切開生検が施行された．提出された生検標本は肉眼的に，灰白色で粘稠な軟らかい腫瘍であった．

【細胞診所見】捺印細胞診標本では，微出血性背景の中に，円形腫瘍細胞が孤在性あるいは瀰漫性に増生していた．腫瘍細胞の核は中～大型で N/C 比は高く裸核状であった．核の大小不同性や軽度の核形不整を伴っていた．細顆粒状のクロマチンの増量や明瞭な核小体が見られた．厚く広い細胞質と偏在核を有する横紋筋芽様細胞がごく少数混在していた．免疫組織化学的に腫瘍細胞はデスミン，HHF-35 及び Myogenin 陽性を示し，CD99 は陰性であった．円形細胞型悪性腫瘍であり，胞巣型横紋筋肉腫として矛盾しない像であった．

【組織所見】組織学的には円形腫瘍細胞の瀰漫性増生が認められた．腫瘍細胞の核は大型で，大小不同や核形不整を伴っていた．ごく少数の横紋筋芽細胞が認められた．免疫組織化学的に腫瘍細胞は，デスミン，Myogenin 陽性を示し，ビメンチン及び HHF-35 は一部陽性である．CD99 は陰性であった．以上の所見より，胞巣型横紋筋肉腫と診断した．

【まとめ】希な胞巣型横紋筋肉腫の一例を経験した．その細胞診所見は，組織像をよく反映していた．

P-1-42 肉腫様成分を伴った中部胆管腺扁平上皮癌が胆管擦過細胞診に出現した 1 例

同愛記念病院研究検査[1)], 虎ノ門病院病理診断部[2)]

○介川雅之(CT)[1)], 戎　友彰(CT)[1)], 金井順侯(CT)[1)],
高平雅和(CT)[1)], 木脇圭一(MD)[2)], 岸　宏久(MD)[1)]

【はじめに】胆管に発生する腺扁平上皮癌は比較的稀で，さらに肉腫様の成分を伴った報告は極めて稀であり予後不良である．今回われわれは肉腫様成分を伴った腺扁平上皮癌が胆管擦過細胞診に出現した 1 例を経験したので報告する．

【症例】70 歳代，男性．白色便を主訴に当院受診．黄疸あり腹部 CT で中部胆管に腫瘤性病変を指摘された．胆管擦過細胞診で腺扁平上皮癌を疑う異型細胞を認めた．膵頭十二指腸切除術が施行され肉腫様成分を伴った腺扁平上皮癌と診断された．

【細胞所見】核大小不同で核形不整や異常重積がみられる腺癌の細胞像と核濃染しオレンジ G 好染の角化傾向を示す扁平上皮癌を考える細胞像が認められ，腺扁平上皮癌を疑った．さらに後の観察では紡錘形の核を有する細胞集塊を認め，肉腫様の成分の細胞と思われた．

【組織所見】管状，融合管状，篩状パターンを示す腺癌と軽度の角化傾向を示す扁平上皮癌の増殖がそれぞれ認められ，両者の移行も見られた．また異型紡錘細胞の錯綜像を示す肉腫様の形態を示す部分が多く認められ腫瘍全体の中では主体となっていた．免疫染色では腺癌の部分でCK7＋, CK20＋, p40－扁平上皮癌の部分ではCK7＋/－, CK20－，p40＋であった．肉腫様の部分では CK(AE1/AE3)＋，CK7＋，CK20－，p40－，Vimentin＋，S100－，Desmin－であった．

【まとめ】胆汁及び胆管擦過細胞診で腺扁平上皮癌に遭遇する機会は比較的多いが肉腫様成分を伴った症例は極めて稀である．本症例では細胞診にも肉腫様の成分が出現した極めて稀な 1 例であった．細胞診では腺扁平上皮癌疑うとの報告のみがなされたが，稀な組織型も念頭において詳細な観察が重要と思われた．

P-1-43　EUS-FNA が有効であった胆のう原発疑いメラノーマの 1 例

藤元総合病院臨床検査室[1)], 公立昭和病院臨床検査科[2)]

○串間千里(CT)[1)], 濱川真治(CT)[2)]

【はじめに】超音波内視鏡下穿刺吸引(EUS-FNA)細胞診にてメラノーマと確定され，診断に有用であった症例を経験したので報告する．

【症例】70 歳代，男性．視覚障害があり来院．頭部 MRI で複数の腫瘤を認め，多発性脳転移腫瘍が疑われた．原発巣検索のため，PET 検査が施行され，胆のう，前立腺に集積を認めた．前立腺については，針生検により前立腺がんと診断された．また，胸腹部 CT 画像より胆のう体部から頸部を中心に，全体に広がる腫瘤，壁肥厚，結節を認めたため，胆のうがんを疑い EUS-FNA を実施した．

【細胞像】核は円形～不整形で比較的胞体の広い大小不同の細胞が孤立散在性，もしくは相互封入様の結合を示す小集塊状で出現した．胞体には，微細顆粒状の Pap 染色では茶褐色，Giemsa 染色では黒緑色に染まる色素が認められた．

【結果】脳腫瘍組織の免疫染色は EMA(－)，AE1/AE3(－)，Keratin(－)，GFAP(－)，S-100(＋)，Vimentin(＋)．EUS-FNA で採取された細胞は S-100(＋)，HMB-45(＋)，Melan A(＋)となった．

【まとめ】本症例においては EUS-FNA が診断に有用であった．稀な原発性胆のう腫瘍のうちメラノーマの報告も少ないながらあることから，候補の一つとして念頭において鏡検する必要があると考えられた．

P-1-44　EUS-FNA で診断された膵内副脾の 1 例

広島市立広島市民病院病理診断科[1)], 岩国医療センター病理診断科[2)]

○守都敏晃(MD)[1,2)], 高木伸治(CT)[1)], 坂田かな枝(CT)[1)], 喜田真理子(CT)[1)], 坂本美弥(CT)[1)], 戸井紳二(CT)[1)], 山崎理恵(MD)[1)], 市村浩一(MD)[1)]

副脾の約 3%が膵内に発生するとされており，その多くは膵体尾部に発生する．膵内副脾は，CT などの画像診断では均一かつ強い造影効果を示す腫瘤として描出される．造影パターンが膵神経内分泌腫瘍と酷似しており，しばしば鑑別が困難とされ，非腫瘍性の病変でありながら時に切除されることもある．膵腫瘤は最近では，超音波内視鏡下に腫瘤を穿刺吸引する，EUS-FNA による診断が普及しつつあるが，われわれはこの度，EUS-FNA で診断され，摘出手術を回避できた膵内副脾の症例を経験したので，文献的考察を交えて報告する．

症例は 60 代女性．X-4 年より，膵頭部および膵尾部の膵管内粘液性乳頭状腫瘍（IPMN）疑いで年 1 回，MRCP で経過観察されていた．X 年 1 月，超音波内視鏡で膵尾部に 11 mm 大の低エコー腫瘤を指摘された．同時期に施行された腹部ダイナミック CT では，結節状早期濃染像として認められたが，X-4 年の CT 画像と比べ，腫瘤の大きさに変化はみられなかった．

精査目的に，EUS-FNA が施行された．吸引細胞診では，N/C 比の高い小型類円形細胞と，紡錘形の間質細胞からなる集塊として観察され，集塊周囲にも同様の類円形細胞が孤在性に認められた．細胞形態からは神経内分泌腫瘍や，Solid-pseudopapillary neoplasm（SPN）などの可能性が完全に否定されず，鑑別困難と判定した．

同時に提出された組織標本では，リンパ球と間質細胞からなる断片化した材料であった．免疫染色では，CD20 陽性 B-cell と CD3 陽性 T-cell がすみ分けて分布しており，鍍銀染色にて細網線維の密な走行が観察され，膵内副脾として矛盾しないと診断した．

P-1-45 膵 EUS-FNA 材料中に副腎由来細胞が出現した一例

川崎医科大学附属病院[1)], 川崎医科大学病理学 1[2)], 川崎医科大学病理学 2[3)]

○福屋美奈子(CT)[1)], 小林博久(CT)[1)], 寺尾祥江(CT)[1)], 菅野豊子(CT)[1)], 米　亮祐(CT)[1)], 小林江利(CT)[1)], 伊禮　功(MD)[2)], 秋山　隆(MD)[2)], 鹿股直樹(MD)[3)], 森谷卓也(MD)[3)]

【はじめに】異所性副腎は後腹膜，骨盤内などが好発部位とされるが，膵臓にみられることは稀である．今回，膵体部からの EUS-FNA 材料中に副腎由来細胞が出現した症例を経験したので，その細胞像を中心に報告する．

【症例】患者は 80 歳代，女性．腹痛を主訴に，近医を受診し，単純 CT にて，胆嚢壁に肥厚を認め，EUS による精査目的にて当院紹介受診．胆嚢病変は黄色肉芽腫が疑われた．同時に行った腹部超音波にて，膵頭部には嚢胞性病変, 膵体部には 20×17 mm 大の境界明瞭な低エコー腫瘤が認められた．EUS-FNA が施行され，オンサイト細胞診を行った．

【細胞像】出血性の背景に，散在性または緩い結合を示す小型細胞がみられた．これらの細胞の細胞質は，ライト緑に淡染し，レース状で，好酸性の顆粒を有していた．核は偏在傾向を示し，小型均一で，類円形，核クロマチンは顆粒状を呈していた．正常の膵組織由来の細胞とは異なる形態を示したことから, 異型細胞として報告した．

【病理組織像】出血性の背景に，淡明～淡好酸性の細胞質を有した細胞からなる集塊が採取され，索状配列もみられた．これらの細胞は，免疫組織化学的に，SF-1, Melan A は陽性，Synaptophysin は一部陽性，Chromogranin A は陰性を示し，副腎組織の可能性が示唆された．

【考察】副腎以外に副腎組織が認められた場合，異所性副腎，副副腎などと呼ばれている．発生頻度は小児では比較的高く，成人になるに従い低下する．発生部位としては，後腹膜領域，泌尿生殖器領域が多く，その他の部位は稀である．細胞診材料において，このような明るい細胞質を有する細胞を認めた時には，異所性副腎の可能性も考慮に入れることが肝要と考える．

P-1-46 EUS-FNA にて診断に苦慮した食道胃接合部粘表皮癌の 1 例

東京逓信病院病理診断科[1)], 東京警察病院病理診断科[2)], 立正佼成会附属佼成病院病理科[3)]

○岸田由起子(MD)[1)], 神戸晴香(MT)[1)], 小川佑美(CT)[1)], 中村恵子(CT)[1)], 清水香織(CT)[1)], 浅川一枝(CT)[1)], 高橋　剛(CT)[1)], 二階堂孝(MD)[3)], 横山宗伯(MD)[2)], 田村浩一(MD)[1)]

【はじめに】粘表皮癌は唾液腺原発腫瘍の中では 10-20% 程と報告されているが食道原発の粘表皮癌は極めて稀である．食道胃接合部粘膜下腫瘍の診断にて EUS-FNA が施行され診断に苦慮した高悪性度粘表皮癌例の細胞所見を呈示する．

【症例】50 歳代男性．2 年半前に直腸癌に対し EMR 後に追加切除，人工肛門造成術を施行された．排便コントロール目的で入院中に急速につかえ感, 心窩部通を訴え，CT 画像上，胃噴門部腫瘤とリンパ節転移を認めた．原発，転移の可能性も含めて腫瘍の診断目的にて穿刺細胞診を施行した．

【細胞所見】接着傾向を持ってシート状，充実性に増殖する悪性腫瘍細胞を認め，類円形，多稜形の比較的厚い胞体と核小体のみられる腫大異型核を有し，稀に巨核や胞体内粘液を疑う像も散見された．判定は Class5 低分化癌（原発疑い）．

【組織所見】食道胃接合部に最大径 8 cm 程の腫瘤を形成し，深い潰瘍形成を伴った腫瘍を認めた．好酸性で類表皮性の胞体が豊富な癌細胞から N/C 比が高く分化度の低い癌細胞までみられ，充実性，シート状，ばらばらと増殖，稀に粘液空胞を有していた．免疫組織化学では CK7，p40，MUC5AC 陽性所見を認め，最終診断は高悪性度粘表皮癌となった．

【まとめ】食道粘膜下腫瘍については通常，非上皮性腫瘍がまず鑑別に挙げられるが，本例では細胞接着傾向がみられ，臨床所見上リンパ節転移が指摘されている事からも否定的であった．扁平上皮系，腺系の判別が難しい細胞所見，稀にみられる胞体内空胞等に注目し，内視鏡的に粘膜下腫瘍像を呈している事も加味すれば，高悪性度粘表皮癌の可能性が指摘できた症例であった．

P-1-47　EUS-FNA で診断し得た胃の神経鞘腫の一例

地方独立行政法人東京都健康長寿医療センター病理診断科

○児島宏哉(CT), 白幡浩人(CT), 木曽有里(CT),
浜島裕理(CT), 江坂四季音(CT), 木下真由美(CT),
今泉雅之(CT), 鈴木明美(CT), 松田陽子(MD),
新井冨生(MD)

【はじめに】胃の神経鞘腫は胃壁筋層内に存在する Auerbach 神経叢より発生する腫瘍である．全胃腫瘍の約 0.1～0.2%，胃非上皮性腫瘍の 5%を占める稀な腫瘍である．今回，EUS-FNA で神経鞘腫と診断し得た一例を経験したので報告する．

【症例】52 歳女性．半年程前から胃のむかつきを認め，消化管造影検査で胃に陰影欠損を指摘された．内視鏡検査で胃前庭部に粘膜下腫瘍を認め，EUS で約 85×46 mm の低エコー腫瘤が認められたため，GIST を疑い FNA を施行した．細胞診では核の大小不同などの異型を示す，紡錘形細胞腫瘍のため良悪性を含め鑑別困難と判定した．組織診では免疫組織学的に神経鞘腫と診断され，腹腔鏡下胃切除術が施行された．

【細胞所見】紡錘形核を有する細胞が集団や孤立性に多数みられ，ときに類円型核や大型核の細胞も散見された．個々の細胞は，N/C 比は低いが，核の大小不同や核形不整，クロマチン増量などの異型性を示した．背景は血性で炎症細胞はごく少数のリンパ球がみられるのみだった．

【組織所見】EUS-FNA 検体では，腫瘍細胞に核の柵状配列が見られ，免疫染色で S-100 蛋白質陽性，c-kit，CD34，DOG1，α-SMA はいずれも陰性で核分裂像は 1/50HPF 以下，Ki-67 陽性率 10%以下で神経鞘腫と診断された．切除検体では肉眼的に境界明瞭な充実性腫瘤がみられ，割面は不均一な黄色～白色調を呈していた．組織学的に腫瘍細胞は固有筋層に認められ，周囲は被膜で覆われ，腫瘍を取り囲むようにリンパ球の集簇巣が多数認められた．個々の核は柵状配列を示し，免疫染色は EUS-FNA と同様の結果であった．

【まとめ】胃原発の神経鞘腫を経験した．神経鞘腫と他の間葉系腫瘍を比較検討し，文献的考察を加えて報告する．

P-1-48　EUS-FNA にて診断し得た腎細胞癌膵転移の 1 例

地方独立行政法人大阪府立病院機構大阪急性期・総合医療センター病理科

○西尾祥邦(CT), 佐々木志保(CT), 岩瀬大輔(CT),
倉澤佳奈(CT), 立石愛美(CT), 高城理香(CT),
永田麻水(CT), 藤中浩樹(CT), 島津宏樹(MD),
伏見博彰(MD)

【はじめに】腎細胞癌は肺や骨などに血行性転移を来しやすいが，膵への転移は比較的稀である．今回我々は，腎細胞癌術後 8 年目に膵転移巣を超音波内視鏡下穿刺吸引検体(以下 EUS-FNA)にて診断し得た症例を経験したので報告する．

【症例】60 歳代男性．8 年前に淡明細胞型腎細胞癌で右腎摘出術が施行された．今回，CT にて膵体部に 35 mm 大の腫瘤を指摘され，EUS-FNA にて腎細胞癌の膵転移と診断された．後日，膵体尾部切除術が施行された．

【細胞所見】出血と壊死を背景に，淡明で豊富な細胞質を有した細胞集塊が認められた．核は類円形～不整形で大小不同を伴いクロマチンは細顆粒状に増量し，小型で明瞭な核小体が見られた．

【組織所見】EUS-FNA：淡明な細胞質を有した異型の比較的軽度な細胞集塊が少量認められた．免疫染色では CD10(＋)，PAX8(＋)，CK7(-)で腎細胞癌の膵転移に矛盾しない所見であった．手術摘出標本：最大径 40 mm の黄白色腫瘤が認められた．組織学的には淡明な胞体を有する異型細胞が充実性シート状に見られた．原発の腎細胞癌とも組織像が相似し，腎細胞癌の膵転移と判断された．

【まとめ】腎細胞癌の膵転移は比較的稀であるが，既往歴のある患者に膵腫瘤が見られた場合には，その可能性を念頭に置き鏡検することが肝要である．また，腎細胞癌は手術摘出標本の捺印細胞診が主体であり細胞診検体が採取される機会は少なく，細胞像を把握しておくことは重要である．

P-1-49 EUS-FNA で経験した膵管内管状乳頭腫瘍の一例

市立札幌病院検査部[1)], 市立札幌病院病理診断科[2)]

○村田　恵(CT)[1)], 加賀幸斗(CT)[1)], 村上将大(CT)[1)], 片平淳子(CT)[1)], 高橋佳奈(CT)[1)], 吉澤明希(CT)[1)], 野崎正行(CT)[1)], 岩崎沙理(MD)[2)], 辻　隆裕(MD)[2)], 深澤雄一郎(MD)[2)]

【はじめに】膵管内管状乳頭腫瘍（intraductal tubulopapillary neoplasm 以下 ITPN）は，膵外分泌腫瘍の 1%未満と稀な腫瘍である．山口らが 2009 年に報告し，膵癌取り扱い規約第 7 版に新しく採用された概念で細胞像の報告は殆ど見られない．今回我々は，膵癌が疑われて施行された EUS-FNA で ITPN の細胞像を評価したので報告する．

【症例】60 代女性．B 型肝炎と糖尿病で加療中，CT 検査と超音波検査で膵癌が疑われた．精査加療目的で当院受診となり，超音波検査と MRI 検査で膵癌を疑い，EUS-FNA により膵癌の診断で膵尾部切除術となった．

【細胞所見】N/C 比が高く，核クロマチンの増量した異型細胞が大小の集塊を形成し出現している．核は大小不同性や突出像を認め，核小体も腫大している．粘液成分は認められなかった．一部不規則な重積性集塊を認め，陽性/悪性と判定し腺癌を推定した．

【組織所見】主膵管内を主座とし，粗顆粒状の核クロマチンを有した異型上皮が充実胞巣状に増殖し，胞巣内に comedo 壊死や裂隙様の腺腔が見られた．粘液産生は見られなかった．免疫組織化学検索では MUC1(＋), MUC2(−), MUC5AC(−), MUC6(＋), CDX2(−), CK7(＋), CK20(−)を示し ITPN と診断した．

【考察・まとめ】ITPN は，高度異型上皮から構成される腺癌であり，腺腫に相当する分類はない．本症例は，ITPN として病理組織学的に典型的な症例で，EUS-FNA での細胞像を評価できた．ITPN は概念が新しく稀であるが，その細胞像は，丈が低く，立方状で，細胞内外の粘液産生が乏しいなどの特徴があり，通常型の浸潤性膵管癌や膵管内乳頭粘液性腫瘍などと鑑別が可能である．診断に際し本腫瘍の存在を念頭に置き，鑑別に挙げることが重要である．

P-1-50 胆嚢小細胞癌の一例

亀田総合病院病理検査室

○熊田香織(CT), 小山芳徳(CT), 松本信雄(CT), 佐藤奈緒美(CT), 里見英俊(MD), 乳井美樹(MD), 堀　　隆(CT), 星　和栄(MD), 福岡順也(MD)

【はじめに】胆嚢壁原発の悪性腫瘍はそのほとんどが腺癌で，小細胞癌は比較的まれである．今回術中胆汁細胞診にて小細胞癌疑いとして判定し，胆嚢壁に出現した腫瘤は大半が小細胞癌で局所性に管状腺癌を含んだ胆嚢癌の一例を経験したので報告する．

【症例】60 歳代女性．2017 年 1 月人間ドックで行った腹部超音波検査にて胆嚢底部を中心とした限局性の 4 ミリ程度の壁肥厚所見を認め胆嚢腺筋症又は早期胆嚢癌が疑われた．同年 9 月腹部超音波検査にて胆嚢頸部から体部に径 25 ミリの新出病変を考える腫瘍を認めた．同年 11 月胆嚢癌疑いとして胆摘を施行．同時に胆汁細胞診も提出された．

【細胞診所見】炎症像と壊死性の debris を混在する背景に細胞径が小型で N/C 比の高い異型細胞が孤在性〜大小集塊で出現しており，集塊は上皮性結合を示していた．核クロマチンは増量し，核網は顆粒状で軽度の核縁肥厚と所々に小型核小体を認めた．Molding 様配列を見る集塊も散見された．小円形細胞腫瘍で第一に小細胞癌が疑われた．鑑別疾患として悪性リンパ腫があげられた．

【組織学的所見】切除された胆嚢はドーム形で可動性を欠く 37×32 ミリのポリープ状腫瘍であった．病理組織学的には核クロマチン増量した裸核様の小円形細胞が充実性胞巣に浸潤増殖を示していた．免疫組織学的には AE1/AE3(±)，LCA(−)，CD56(＋)の結果より神経内分泌腫瘍と診断された．

【まとめ】細胞形態的には典型的な小細胞癌が示唆されたが，小円形腫瘍である悪性リンパ腫との鑑別点をあげるとともに，発生部位としては稀少例であるので文献的考察を加え報告する．

P-1-51　当院で経験した十二指腸 gangliocytic paraganglioma の 2 例

横浜市立大学附属市民総合医療センター

○高瀬章子(CT), 田辺美樹子(MD), 菊地美保(CT), 富岡理恵(CT), 石津春菜(CT), 市川美咲(CT), 成田千華(CT), 腰高典子(CT), 大谷方子(MD), 稲山嘉明(MD)

Gangliocytic paraganglioma は十二指腸乳頭部およびその近傍に好発する比較的稀な腫瘍である．今回，我々は超音波内視鏡下穿刺吸引術（EUS－FNA）で経験した 2 例を報告する．

【症例】症例 1：40 歳代，男性．主訴，特になし．既往歴，高血圧．他病院にて十二指腸粘膜下腫瘍をフォローされていたが，増大傾向にて当院紹介．臨床的には十二指腸カルチノイドが疑われ EUS-FNA が施行された後，手術となった．症例 2：70 歳代，女性．主訴，心窩部不快感・CEA 高値．既往歴，リウマチ，ネフローゼ症候群．十二指腸粘膜下腫瘍に対して EUS-FNA 施された後，手術となった．

【細胞所見】症例 1，2 とも最初の鏡検時には紡錘形の細胞が柵状構造で見られる所見より GIST を疑った．再鏡検してみると紡錘形の細胞とは別に緩い結合した上皮様の細胞，少数だが核小体が目立つ大型の細胞も見られた．

【組織所見】症例 1：ロゼット様の管状構造や小胞巣状構造を形成しながら増殖する上皮様細胞，schwann 細胞様の紡錘状細胞，豊かな胞体をもつ ganglion 様の細胞が見られる．症例 2：粘膜下において索状構造を形成する紡錘形細胞，小腺管，索状構造や小胞巣を形成する上皮様の細胞が混在しながら増殖し，所々に神経節細胞に類似した大型の細胞を認める．

【まとめ】症例 1，2 ともに細胞標本を再鏡検してみると，組織所見にあった 3 種類の細胞が確認された．紡錘形細胞に着目しすぎ GIST を疑ったが，詳細に観察する事により細胞診でも推定診断が可能であると考えた．リンパ節転移がなければ，最小限の侵襲的治療に留められる可能性があるため，術前に診断できると有用である．

P-1-52　膵腺房細胞癌の 4 例

香川大学医学部附属病院病理部[1)], 香川大学医学部附属病院病理診断科[2)]

○本山睦美(CT)[1)], 松永　徹(CT)[1)], 片倉和哉(CT)[1)], 郷田　衛(CT)[1)], 宮本加菜(CT)[1)], 大通清美(CT)[1)], 石川　亮(MD)[2)], 門田球一(MD)[2)], 串田吉生(MD)[1,2)], 羽場礼次(MD)[1,2)]

【はじめに】膵腺房細胞癌（acinar cell carcinoma；以下 ACC）は上皮性腫瘍の約 1～2% と稀な腫瘍である．比較的予後良好と報告されており，男性に多く，膵頭部発生が多いが，どの部位からも発生しうる腫瘍である．今回我々は，当院で施行された超音波内視鏡ガイド下穿刺吸引細胞診（以下 EUS-FNAC）にて得られた ACC の細胞像 4 例を経験したので，細胞像を中心に報告する．症例は 50 から 70 歳代で，3 例が男性，1 例が女性であった．2 例は膵頭部に病変が認められた．EUS-FNAC において 2 例では，腫瘍細胞はシート状集塊～散在性に出現し，円～類円形核で，chromatin は細顆粒状に増量，明瞭な核小体を認め ACC が疑われた．1 例では，腫瘍細胞は集塊～散在性に出現し，乳頭様集塊も認めた．円～類円形核で，chromatin は細顆粒状に増量し，腺癌が疑われた．他の 1 例では，小型円形核を有する腫瘍細胞を多数認め，核は偏在性でロゼット様配列を示しており，神経内分泌腫瘍が疑われた．いずれの症例も，EUS-FNA で得られた組織検体または手術検体で病理組織学的に ACC と診断された．ACC は膵腫瘍の中でも非常に稀ではあり，これまで細胞診のみで診断されることは少なかった．しかし，今後 EUS-FNA のさらなる普及に伴い，ACC の細胞像が鑑別に挙げられる症例に遭遇する機会も増える可能性も想定される．ACC の細胞診断のみでの確定診断は困難ではあるが，細胞形態を詳細に検討し，予後や治療法の異なる他の腫瘍の細胞所見との鑑別点を認識していく必要がある．本発表では当院で経験した 4 例の ACC の細胞像を再検討し，文献的考察を加え報告する．

P-1-53 膵退形成膵管癌の1例

日本鋼管病院病理検査技術科[1)], 山近記念総合病院病理検査室[2)], 茅ヶ崎市立病院臨床検査科[3)], 東海大学医学部基盤診療学系病理診断学[4)], 日本鋼管病院病理診断科[5)]

○金　佳美(CT)[1)], 松井成明(CT)[1)], 川島真人(MT)[1)], 大久保美沙(CT)[2)], 内山　瞳(CT)[3)], 森下明博(CT)[3)], 梶原　博(MD)[4)], 中村直哉(MD)[4)], 長村義之(MD)[5)]

【はじめに】膵原発多形細胞型退形成癌は，巨大腫瘤として発見されることが多い予後不良な腫瘍である．今回，腫瘤摘出時の捺印細胞診から本腫瘍を推定しえた1例を経験した．

【症例】患者：72歳，女性．現病歴：背部痛を主訴に受診．腹部CT所見上，左横隔膜下に12×8 cmの腹腔内腫瘤を認めた．上部消化管内視鏡所見では粘膜に著変はなく胃壁外性腫瘍(GIST)の疑い．胃EUS-FNAの結果，低分化腺癌が疑われ開腹術を施行．腫瘍捺印細胞診が実施された．

【捺印細胞診所見】壊死性背景に上皮性結合を有した大小の細胞集団と散在性の腫瘍細胞が観察された．腫瘍細胞は紡錘形，多辺形細胞が混在していた．核クロマチンは粗造に増量，大型明瞭な核小体，ライトグリーン好性の細胞質を有していた．免疫細胞化学的には，AE1/3，β-catenin(細胞膜に)陽性．腫瘍の局在，細胞所見，免疫細胞化学的発現をみて総合的に膵多形細胞型退形成癌の可能性が疑われた．

【病理組織学的所見】腫瘤は膵尾部に位置し胃壁後壁および結腸に癒着していた．腫瘍径は16×14×11 cm．割面は灰白色で出血壊死を伴っていた．組織学的には膵尾部実質内を巻き込む腫瘍であり多形性に富む腫瘍細胞がびまん性に増殖していた．免疫組織化学染色ではAE1/3，β-catenin，vimentin，Ki-67 indexは90%以上の発現を示し膵原発多形細胞型退形成癌と診断された．

【まとめ】腹腔内の複数臓器を巻き込む巨大腫瘤に対する術前診断は難しい．本症例は開腹所見をもとに本腫瘍の可能性が疑われ，組織学的に確定診断された．本腫瘍を細胞学的にみた場合，臨床病理学的背景，細胞学的特徴を十分理解することで術前細胞診による組織型推定も概ね可能と考えられた．

P-1-54 新生児特有の特徴により診断に苦慮した新生児単純ヘルペス脳幹脳炎の一例

北海道立子ども総合医療・療育センター検査部病理診断科

○木村幸子(その他)

新生児HSV脳炎は死亡率が高く，後遺症として重い障害を負うことも少なくないため，迅速な治療開始が求められるが，髄液細胞診の報告はほとんどない．今回我々は髄液検査に伴って細胞診を施行したので報告し，合わせて小脳生検組織像を供覧する．症例は日齢33，女児．妊娠歴・出生歴に著変なく，第二子として39週0日に2624gにて出生した．日齢25に突然右方偏視出現，翌日には両上肢の振戦と全身強直が出現したため前医入院となった．前医頭部MRIで橋，左小脳，左内包に腫瘍性病変が疑われ，精査加療目的に第9病日に当院転院となった．当院入院後のMRIでは右橋の腫瘤性病変は縮小していたが脳実質，脳表ともに造影されたため，腫瘍の除外を目的に細胞診が行われた．このとき前医における血清検査，風疹，CMV，トキソプラズマはIgG，IgMともに陰性，HSV：IgG8.1(+)，IgM(-)，HSV IgGは母からの移行抗体と考えられるとの結果が伝えられた．細胞所見：壊死出血性背景に，多数の細胞が孤在性に出現していた．その中に核の大小不同を伴った円形核を有する細胞の重積性集塊が散在性に認められた．そのため悪性が強く疑われ，翌日生検が施行され，HSV脳炎と診断された．考察：新生児では免疫の発達が不良のため，IgMはすぐには上昇しないことがある．髄液の産生が少ないため，5 ml以上の髄液の採取を連日行うことは難しい．また新生児期，乳児期は脳がまだ発達途上のため，小脳の表面に幼児期以降には存在しない未熟な細胞からなる外顆粒層が存在している．今回細胞診に認められた重積性集塊はHSVによる壊死性炎により崩れた小脳外顆粒層の組織と考えられた．

P-1-55　神経芽腫における *MYCN* 遺伝子と細胞学的特徴の比較検討

地方独立行政法人静岡県立病院機構静岡県立こども病院

○井上　卓(MT), 坂根潤一(CT), 岩淵英人(MD)

【はじめに】神経芽腫は，胚発生初期の神経堤の中で交感神経系へと分化誘導された神経堤細胞を発生母地とする腫瘍病変である．腫瘍細胞の分化成熟傾向によって，未分化・低分化・分化型等に分類され，予後不良因子の 1 つに *MYCN* 遺伝子増幅が知られている．今回我々は，腫瘍細胞中の *MYCN* 遺伝子増幅有無とその細胞学的特徴を比較検討したので報告する．

【対象と方法】当院過去 2 年間で病理組織学的に神経芽腫と診断された 4 症例（*MYCN* 遺伝子増幅 2 例，非増幅 2 例）を対象とした．症例は，1〜2 歳で男児 3 名，女児 1 名である．細胞形態は，各腫瘍捺印パパニコロウ染色標本を用い，個々の腫瘍細胞形態を光学顕微鏡的に検討した．

【結果】*MYCN* 遺伝子増幅・非増幅に関係なく，腫瘍細胞は，N/C 比は高く，小型類円形で核形不整，ごま塩状のクロマチン，アポトーシスが認められた．細胞境界は，いずれも不明瞭であった．*MYCN* 遺伝子増幅群では，核内細胞質偽封入体，核小体腫大を認め，ライトグリーン不染性の顆粒状細胞質を認めた．*MYCN* 遺伝子非増幅群では，核内細胞質偽封入体はごく一部で見られ，明らかな核小体は認められなかった．細胞質は，ライトグリーン好染性で顆粒状の細胞質が認められた．

【結語】神経芽腫における *MYCN* 遺伝子の増幅有無と細胞学的特徴を比較検討した．*MYCN* 遺伝子増幅症例の特徴として，核小体の腫大や核内細胞質偽封入体の出現率が高い事，そして細胞質のライトグリーン不染性といった所見が認められた．これらの所見は，*MYCN* 遺伝子増幅と関連し予後不良因子の重要な細胞学的所見と考えられた．

P-1-56　非定型奇形腫様ラブドイド腫瘍の 1 例

金沢大学附属病院病理診断科・病理部[1], 金沢大学分子細胞病理学[2]

○酒野香織(CT)[1], 今度邦博(CT)[1], 玉野裕子(CT)[1], 田口憲子(CT)[1], 宮下麻代(CT)[1], 藤山桃子(CT)[1], 下田　翼(CT)[1], 池田博子(MD)[1], 大井章史(MD)[2]

【はじめに】非定型奇形腫様ラブドイド腫瘍（AT/RT）とは，ラブドイド細胞を含む多彩な細胞構成をもつ胎児性腫瘍である．悪性度の高い腫瘍であり予後は不良で，小児脳腫瘍の約 2.1% を占める．大部分は 5 歳以下の乳幼児にみられ，男児に多い．大脳皮質，脳室内，小脳半球，小脳橋角部に好発する．今回，脳腫瘍の捺印細胞診で非定型奇形腫様ラブドイド腫瘍の 1 例を経験したので報告する．

【症例】4 歳男児．全身倦怠感，頭痛，嘔吐あり近医受診．症状改善しないため，前医小児科受診し，頭部 CT にて右前頭葉に脳腫瘍が疑われたため，当院脳神経外科紹介となり，開頭腫瘍摘出術が行われた．

【細胞所見】血性背景に好酸性の比較的広い細胞質を有し，核は類円形で，核クロマチンは微細顆粒状，核小体の腫大した核偏在性の細胞が集塊または散在性に出現していた．核分裂像や細胞質に空胞を有する細胞もみられた．

【組織所見】核の偏在した楕円形細胞が充実性に増殖する腫瘍で，核小体腫大やクロマチンの不均一な分布を示す卵円形核と好酸性の細胞質がみられ，細胞質がすりガラス状のラブドイドな細胞が散見された．細胞はシート状，索状，小塊状に配列し，部分的にロゼット状の配列，毛細血管性間質で囲まれた胞巣状構築がみられた．核分裂像をよく認め，壊死を伴っていた．免疫染色は，Olig2 陽性，GFAP 陽性，Vimentin 陽性，α-SMA 陽性，CK AE1/AE3 陽性，EMA 陽性，INI1 は核染色性が消失した．

【まとめ】脳腫瘍の捺印細胞診においても組織診と同様の細胞がみられ，捺印細胞診を併用することは診断に有用であると考える．

P-1-57 脳腫瘍圧挫標本における髄膜腫の細胞像

日本医科大学千葉北総病院病理診断科・病理部

○清水秀樹(CT), 佐藤春明(CT), 三枝順子(CT),
京本晃典(CT), 笹谷昌司(CT), 京本絢美(CT),
大峯広貴(CT), 平野孝幸(MD), 長谷川千花子(MD),
羽鳥　努(MD)

原発性脳腫瘍の中で髄膜腫は約 1/4 を占め，遭遇する機会の多い腫瘍である．この髄膜腫は 15 種類の亜型が存在する．そのうち髄膜皮性，線維性，移行性，砂粒腫性髄膜腫で全体の約 7 割を占めるが，他の組織亜型は発生頻度も少なく遭遇する機会は少ない．今回，我々は 15 種類中 12 種類の髄膜腫亜型の細胞像につき細胞学的特徴をまとめたので報告する．

【症例】当院で髄膜腫と診断された 111 例のうち圧挫細胞診標本の得られた 63 例を用いた．

【結果】圧挫標本では多くの亜型において渦巻き構造(whorl)，核内封入体，線維性細胞質の所見を見出すことができた．血管腫性髄膜腫や微小嚢胞性髄膜腫では，豊富な血管とともに細胞境界を有するシート状に腫瘍細胞が認められた．異型髄膜腫の症例では著しい細胞結合の低下を伴う症例が認められた．

【考察】髄膜腫では微細構造における interdigitating(櫛形構造)，細胞間結合装置の存在が確定診断に用いられる．これらは圧挫標本では細胞境界を伴う結合性を有する細胞集塊として観察され，Glia 系腫瘍や神経系腫瘍には見られない所見である．また，異型髄膜腫では結合の低下がみられ，悪性度の評価に有効な可能性が示唆された．圧挫標本における細胞境界や結合性は組織診では反映されないが，細胞診として髄膜腫の判定を行うためには，他の腫瘍との鑑別も含めて重要な所見であった．

【まとめ】髄膜腫の各亜型で様々な細胞像を呈しても髄膜腫と判定するには，基本構造に加え細胞境界や結合性を認識することが大切である．ときには他の腫瘍を否定することにより，髄膜腫であることが推測または判定される．脳腫瘍細胞診全般を理解する必要がある．

P-1-58 髄液細胞診を契機に発見された膵癌脳転移の 1 剖検例

東大和病院病理細胞診断科

○林友理恵(CT), 坂牧久仁子(CT), 河村淳平(CT),
篠　友希(CT), 島方崇明(CT), 桑尾定仁(MD)

【はじめに】癌性髄膜炎は，転移性腫瘍を含む全脳腫瘍の 5%前後に臨床的診断が下され，剖検例では約 20%とより高率に認められる．転移性脳腫瘍では肺癌，乳癌，大腸癌などに伴うことが多い．今回我々は，髄液細胞診で癌性髄膜炎と診断された後に急激な経過をたどり死に至った，膵癌脳転移の 1 剖検例を経験したので報告する．

【症例】50 代男性．頭痛，めまいおよび右眼の視力低下を自覚し当院を受診した．頭部 CT では異常が見られず経過観察となったが，次第に症状が増悪し，受診の約 2 週間後に救急搬送された．頭部 CT および MRI の結果，髄膜全体および左側頭葉に炎症所見を認めた．髄膜炎が疑われ，原因特定のため髄液細胞診を施行した．

【細胞像】検体は無色透明の髄液．少数のリンパ球を背景に小型の悪性細胞が散在性あるいは結合性の弱い小集塊状に出現していた．核の腫大，クロマチンの微細顆粒状増量を認め，しわや切れ込み状の核形不整が目立った．細胞質は PAS 反応強陽性の粘液を有しており，印環状の細胞も混在していた．

【経過】全身検索の結果，造影 CT にて膵尾部に腫瘤を認め，膵癌に続発した癌性髄膜炎と考えられた．視力に加え聴力および意識レベルが次第に低下し，救急搬送の約 3 週間後に永眠した．

【剖検像】肉眼的に膵尾部に 3 cm 大の腫瘤を確認した．髄液は軽度混濁し，脳表面に斑状の病変を認めた．組織学的には，膵尾部の腫瘤は粘液産生性の中分化型腺癌で，脊髄および左側頭葉に播種性の転移巣を確認した．最終的に，膵癌の脳脊髄膜播種による癌性髄膜炎と判断した．

【まとめ】膵癌が脊髄および脳に転移し癌性髄膜炎として症状が現れた，非常に稀な症例を報告した．

P-1-59　髄液細胞診を契機に発見された Papillary meningioma の 1 例

社会福祉法人恩賜財団千葉県済生会習志野病院医療技術部臨床検査科病理検査室[1)]，社会福祉法人恩賜財団千葉県済生会習志野病院病理診断科[2)]，社会福祉法人恩賜財団千葉県済生会習志野病院泌尿器科[3)]，帝京大学ちば総合医療センター病理部[4)]

○森山愛未（CT）[1)]，下境博文（CT）[1)]，沖野由子（CT）[1)]，
小島竜司（CT）[1)]，山崎一人（MD）[4)]，関田信之（MD）[3)]，
菅野　勇（MD）[2)]

【はじめに】Papillary meningioma は腫瘍細胞が血管周囲性に偽乳頭状発育を示し，局所浸潤性が高く，再発・転移を来しやすい稀な髄膜腫の亜型である．今回，髄液細胞診における異型細胞の同定を契機に診断に至った papillary meningioma の一例を経験したので報告する．

【症例】79 歳男性．構音障害，感音性失語を主訴に近医を受診．その際，失見当識，巧緻性低下と，頭部 MRI にて左前頭・頭頂葉皮質領域の腫大が認められ，当院紹介受診．髄液細胞診にて異型細胞を認めたため，腫瘍を疑い病変部摘出術が行われた．

【細胞所見】髄液細胞診では核の腫大・偏在を示す異型細胞を孤在性に少数認めた．異型細胞は厚みのある胞体や泡沫状の胞体を有し，核は類円形で軽度の切れ込みを示した．核クロマチンは細顆粒状に増量し，明瞭な核小体を 1～数個含んでいた．腺癌や悪性リンパ腫が鑑別に挙げられたが，核・細胞質所見共に定型像には合致せず，Class III，atypical cells と報告した．

【組織所見】肉眼的に灰白質の境界不明瞭化，髄膜出血を伴う大脳皮質側標本であった．

組織学的には髄膜に，低く疎な乳頭状に増殖する腫瘍細胞を認めた．核異型は中等度，高い N/C の腫瘍細胞は血管を芯とする偽ロゼット状，乳頭状に増殖，脳皮質に浸潤し，小範囲では白質にまでおよんでいた．

免疫染色では Cytokeratin（＋），EMA（＋），Vimentin（＋），Ki67 labeling index 5% となり，Papillary meningioma, WHO grade 3 と診断された．

【まとめ】髄膜腫において髄液中に異型細胞が出現することは稀である．文献的，細胞学的，組織学的，電子顕微鏡的検討を加え報告する．

P-1-60　細胞学的診断が困難であった anaplastic pleomorphic xanthoastrocytoma の 1 例

東京女子医科大学中央検査部病理検査室[1)]，東京女子医科大学病理診断科[2)]，東京女子医科大学医学部病理学第一講座[3)]，東京女子医科大学医学部病理学第二講座[4)]，船橋市立医療センター臨床病理[5)]

○白石　彩（CT）[1)]，金室俊子（CT）[1)]，野並裕司（CT）[1)]，
鬼塚裕美（MD）[2,3)]，板垣裕子（MD）[2,4)]，
廣井敦子（MD）[2,3)]，山本智子（MD）[2,3)]，
澤田達男（MD）[2,3)]，清水辰一郎（MD）[5)]，
長嶋洋治（MD）[2)]

【はじめに】Pleomorphic xanthoastrocytoma（PXA）は，稀な腫瘍で，主に小児や若年成人の大脳表面に発生し，嚢胞形成を伴うことが多い．比較的予後良好な限局性星細胞腫であるが，核分裂像の増加や壊死巣，微小血管増殖などを示す anaplastic PXA も報告されている．今回，術中の腫瘍内嚢胞内容液細胞診で細胞学的診断が困難であった，anaplastic PXA を経験したので報告する．

【症例】30 歳代女性．4 年前，頭痛を主訴に前医で脳腫瘍を発見され手術が施行された．病理診断は PXA Grade II であった．翌年，翌々年と再増大に対し再手術が行われ，今回当院で 4 度目の開頭腫瘍摘出術を施行した．

【細胞診所見】細胞診では，N/C 比増大，核形不整，一部核内封入体を伴う異型細胞を弧在性から小集塊で認めた．セルブロック標本での免疫染色は GFAP，S-100 蛋白は陽性，synaptophysin，EMA は陰性であった．

【組織所見】組織診では，紡錘形，多核，大型の細胞も一部にみられたが，類円形の腫瘍細胞が密に増殖しており，核分裂像，壊死，微小血管増殖がみられ，細網線維も良く発達していた．また BRAFV600E 変異が陽性であった．Epithelioid glioblastoma との鑑別に苦慮したが，経過と併せ，anaplastic PXA と診断した．

【考察】今回細胞診では，紡錘形の細胞に乏しく，核の多形性もあまり目立たず悪性を考えたが，PXA の既往があったため，クラス III とした．細胞診のみで anaplastic PXA と診断することは困難であり，臨床所見，画像，既往歴，遺伝子変異など総合的に判断することが望ましいと考える．

（会員外共同研究者　川俣　貴一）

P-1-61 中枢性神経細胞腫（Central neurocytoma）の1例

川口市立医療センター検査科病理[1)], 川口市立医療センター病理診断科[2)], 日本大学医学部人体病理学[3)]

○今村尚貴(CT)[1)], 須賀恵美子(CT)[1)], 松永英人(CT)[1)], 鈴木忠男(CT)[1)], 三俣昌子(MD)[2)], 坂田一美(MD)[2)], 山本雅博(MD)[2)], 本間　琢(MD)[3)], 生沼利倫(MD)[2)]

【はじめに】中枢性神経細胞腫（Central neurocytoma）は稀な腫瘍であり，頭蓋内腫瘍の約0.5%を占めている．若年成人に発症し，大部分はMonro孔周囲に付着部を持ち側脳室内腫瘍の形をとる．今回我々は一般検査での髄液検体と細胞診での髄液検体・腫瘍圧挫検体の細胞像を提示して報告する．

【症例】30歳代男性．数ヶ月前より急激な右視力の低下を自覚し，近医にて紹介状を受け取るも放置．その後，左視力の低下も発症し，当院眼科を受診．両眼にうっ血乳頭が見られた為，当院脳神経外科へコンサルトされMRIを施行した．側脳室内から第3脳室に伸展する5cmの腫瘍を認め，脳室ドレナージ・生検が行われた．

【細胞所見】少量の赤血球とリンパ球を背景に，クロマチン顆粒状（ごま塩状），類円形核，核小体明瞭傾向，高いN/C比を示す異型細胞が不規則重積集塊もしくは散在性に見られた．また，一部にはロゼット配列も見られた．術中迅速時には中枢性神経細胞腫や中間型松果体実質腫瘍，上衣腫との鑑別が必要と考えた．

【組織所見】腫瘍は血管の網状介在が目立つ細胞密度の高い腫瘍性病変であった．腫瘍実質は，類円形核と淡好酸性～淡明な細胞質を持つ腫瘍細胞の均一な増殖により構成されている．また，一部には細胞成分乏しい繊細な線維成分の島状構造やロゼット様構造も見られた．

【免疫組織化学的所見】Synaptophysin，NeuNに陽性を示し，GFAP，EMA，Olig-2は陰性．Ki-67は約2%が陽性を示した．以上の所見より，Central neurocytoma，WHO grade llと診断した．

【まとめ】極めて稀な中枢性神経細胞腫の1例を経験した．細胞像と組織像，文献的考察をふまえて報告する．

P-1-62 中枢神経系原発と考えられ，その後他臓器浸潤がみられた悪性リンパ腫の一例

自治医科大学附属病院病理診断部

○柳田美樹(CT), 二階堂貴章(CT), 郡　俊勝(CT), 鈴木智子(CT), 渡邊温子(CT), 天野雄介(DDS), 大城　久(MD), 福嶋敬宜(MD)

【緒言】中枢神経系原発悪性リンパ腫（primary central nervous system lymphoma，以下PCNSL）は，全脳腫瘍の約3%を占めるgrade IVの悪性脳腫瘍で，悪性リンパ腫全体の1%未満である．今回，胸水や膀胱カテーテル尿中などにPCNSL細胞が認められた一例を経験したので報告する．

【症例】60歳代，女性．2週間程度で亜急性進行性の多発脳神経障害＋錐体路・小脳・全感覚路の障害を認めた．PET-CTなどの検索で脳以外に異常はなく，頭部MRI所見よりPCNSLと考えられたが，脳幹部位であったため生検による組織診断が不可能で，脳脊髄液細胞診においても確定には至らなかった．ステロイド治療により病変の縮小と造影効果の消失を認めたが，約半年後に症状の急速な悪化がみられた．鎖骨上窩や腹腔内リンパ節の腫大，右腎周囲・脾・膵・腸管周囲の腫瘤，胸腹水貯留を認め，再発/浸潤が疑われた．腹腔内リンパ節生検においてB細胞系マーカーが陽性でDLBCLと診断され，さらに胸水中にもN/C比高い核形不整な中型の異型リンパ球系細胞が多数出現していた．膀胱カテーテル尿中においても少数みられ，髄膜播種も認められた．

【結語】PCNSLは進行が急速で早期の診断が重要であるが，生検を行えない場合は脳脊髄液細胞診が重要な検査の一つに挙がる．さらに稀ではあるが中枢神経系以外に再発/浸潤することがあるので，出現量が少ない場合においても見逃さないよう注意が必要である．

P-1-63　Glioblastoma with a primitive neuronal component の細胞病理学的特徴

国立病院機構名古屋医療センター臨床検査科[1)]，国立病院機構名古屋医療センター脳神経外科[2)]，埼玉医科大学病理学[3)]

○久野欽子（CT）[1)]，川崎朋範（MD）[1)]，市原　周（MD）[1)]，矢田啓二（CT）[1)]，山下美奈（CT）[1)]，河野知代（CT）[1)]，須崎法幸（MD）[2)]，佐々木惇（MD）[3)]

膠芽腫はアストロサイト由来の著明な退形成を示す腫瘍であり，大脳半球に好発する．中高年に多く，男性がやや優位である．組織学的には，高度の細胞異型，多形性，核分裂活性，微小血管増殖，壊死を特徴とする．今回，我々は glioblastoma with a primitive neuronal component の細胞像を初めて報告する．症例は 56 歳男性．徐々に進行する下肢の筋力低下により体動困難となり搬送された．血液検査で CK の上昇を認め，頭部 CT，MRI では前頭葉に占拠性病変を認めた．消化管内視鏡，造影 CT において，頭蓋内以外に病変はみられなかった．

【捺印細胞診所見】やや壊死性の背景に，細胞質の乏しい小～中型の異型細胞が孤立散在性にみられた．核は円形から類円形で，クロマチンは細顆粒状に増量し，核小体は小型であった．突起様の細胞質に乏しく，辺縁が不明瞭もしくは裸核様の細胞が多かった．一部に多核巨細胞も観察された．

【組織所見】弱好酸性の胞体を有する紡錘形～上皮様細胞が束状に交錯しながら増生する像とともに，多角形～短紡錘形を呈する N/C 比の高い細胞が密に増生する像がみられた．壊死を伴い，脳実質への浸潤を認めた．免疫染色では，GFAP，p53 が陽性であり，シナプトフィジン，CD56，CD99 は後者の成分に陽性所見を示した．MIB-1 標識率は，前者の成分で 25%，後者の成分で 90% を示した．IDH1 は陰性であった．本腫瘍は膠芽腫のまれな一亜型であり，その細胞学的特徴は未だ報告がない．今回，術中迅速組織診時の捺印にて採取し，組織所見とともに悪性リンパ腫が鑑別として挙げられたが，通常型の膠芽腫成分に着目して本腫瘍の診断に導くことが肝要と考えられた．

P-1-64　類上皮膠芽腫の 1 例

帝京大学医学部附属病院病院病理部[1)]，群馬大学大学院医学研究科病態病理学分野[2)]，三井記念病院病理診断科[3)]，帝京大学医学部附属病院脳神経外科[4)]

○石井美樹子（CT）[1)]，斉藤光次（MD）[1)]，横尾英明（MD）[2)]，大越　卓（CT）[1)]，宮田佳奈（CT）[1)]，笠井亮子（CT）[1)]，小島　貴（CT）[1)]，森田茂樹（CT）[3)]，大山健一（MD）[4)]，近藤福雄（MD）[1)]

【はじめに】類上皮膠芽腫 epithelioid glioblastoma（E-GBM）は 2016 年の WHO 分類にて glioblastoma，IDH-wildtype の項に新たに加えられた glioblastoma（GBM）の variant である．E-GBM は若年者の脳表近傍に発生し GBM の中でも予後が悪いことが特徴である．左テント切痕近傍に発生した E-GBM の 1 例を経験した．2001～2017 年に経験した GBM 22 例の細胞像と比較・検討したので報告する．

【症例】20 代女性．頭痛，左眼瞼下垂にて当院受診．MRI で左テント切痕近傍に 26×27 mm 大の境界明瞭な腫瘍性病変を認め，髄膜腫，GBM が鑑別に挙げられた．

【組織所見】類円形～多稜形の腫瘍細胞がびまん性増殖し，腫瘍細胞に突起はほとんど見られず，細胞境界は比較的明瞭で離開傾向を示し，腫瘍内に網目状毛細血管を伴っていた．出血・核分裂像が散見され，一部に壊死も見られた．GFAP，S-100 蛋白，EMA，Nestin，Olig2 は一部陽性，Vimentin は陽性，desmin は陰性を示した．Ki-67 labeling index は約 20% であった．遺伝子検索では BRAF V600E 変異を認め，IDH 欠失は認めなかった．以上より E-GBM と診断した．

【細胞所見】円形～類円形核を有する異型細胞を主体とし，大型～奇形核を有する細胞やラブドイド細胞が混在していた．結合性は低下し，突起は乏しかった．核分裂像，核内封入体が散見され，集塊内の血管に大型異型細胞の付着が認められた．

【考察】稀な E-GBM の 1 例を経験した．E-GBM は脳表近傍に発生することが多く，髄液播種をきたし予後が極めて悪い腫瘍である．細胞診では，通常の GBM との鑑別点として，細胞の接合性が低く小型集塊あるいは孤立性細胞が多いこと，突起が乏しいこと，ラブドイド細胞が混在することが挙げられる．

P-1-65 特異な進展形式を示した異型髄膜腫の1例

岐阜大学医学部附属病院病理部[1)], 岐阜大学医学部附属病院検査部[2)], 岐阜大学大学院医学系研究科腫瘍病理学[3)]

○水野加織(CT)[1)], 中川　篤(CT)[2)], 片桐恭雄(CT)[1)], 岩田明子(CT)[1)], 安藤咲恵(CT)[1)], 北野素子(CT)[1)], 佐々木健太(CT)[2)], 川村勇人(CT)[2)], 金山知弘(MD)[3)], 宮崎龍彦(MD)[1)]

【はじめに】髄膜腫はクモ膜細胞から発生する腫瘍であり，通常良性でゆっくり発育する．大部分はWHO分類のgrade I相当であるが，少数のものはgrade II～IIIに相当する．今回我々は特異な進展形式を示した異型髄膜腫の1例を経験したので報告する．

【症例】60代女性．2017年1月頃，左側頭部疼痛及び腫瘤を自覚し近医受診．左側頭部軟部腫瘍を疑い，精査加療目的で当院紹介受診．USにて28.3×13.5 mm大の腫瘤を認めFNA施行．その後摘出術施行．

【細胞所見】比較的小型で核は類円形～楕円形で核クロマチンは顆粒状に増加し，一部の核には核内空胞がみられた．集塊は主にシート状で，標本上に核分裂像は目立たなかった．

【組織所見】類円形核を有する立方状～多角形細胞が線維増生を伴って胞巣状，索状に増殖・浸潤し，腫瘍内には紡錘形細胞もみられた．また硬膜では腫瘍周辺に多数の砂粒体が認められた．免疫組織化学では，EMA陽性，Vimentin陽性，Ki-67 labeling indexは高いところで10%程度であった．核小体の明瞭化，細胞密度やN/C比の増加，壊死巣が散見されることから，異型髄膜腫と診断した．

【考察とまとめ】髄膜腫は基本的には良性腫瘍であるが，今回我々は非定型的な部位に進展した異型髄膜腫の診断に苦慮した．また，稀に全身の種々の臓器にも発生することがある．特異的な亜型やhigh gradeの腫瘍を把握し，脳腫瘍であっても脳以外の臓器でもみられることを認識する必要がある．

P-1-66 小児副腎皮質癌の一例

沖縄県立南部医療センター・こども医療センター検査科[1)], 沖縄県立南部医療センター・こども医療センター病理診断科[2)]

○松本三穂(CT)[1)], 仲村　望(MT)[1)], 比嘉奈津美(CT)[1)], 新垣善孝(CT)[1)], 長嶺利恵子(CT)[1)], 仲里　巌(MD)[2)]

【はじめに】副腎皮質癌は成人では100万人に1人の発生頻度といわれており稀な腫瘍である．小児の副腎皮質癌は成人より少ないと考えられその1例を経験したので報告する．

【症例】9歳女児．腹部膨満で受診．左腹部にエコー検査で直径15 cmの巨大腫瘤を認め入院となる．身体所見では左季肋下に4.5横指の腫瘤を触れた．胸腹部CTにて左腎上極と左横隔膜下に位置する腫瘍を認め多発肺転移も疑われた．腫瘍マーカーNSE上昇，VMAとHVAは正常．腫瘍の診断確定目的に腫瘍生検となった．

【細胞所見】術中迅速検査にて著しく多数の細胞が捺印された．壊死性背景に類円形腫大した核で，繊細な核クロマチンを有し明瞭な核小体もみられた．細胞質は豊富でライトグリーンに染まり核の偏在傾向・多核巨細胞もみられた．核分裂像も多数みられ，異常核分裂像も散見された．

【組織所見】多量の壊死や石灰化を伴い増殖する腫瘍で核は異形成・多形成に富み多核巨細胞もみられ，細胞質は好酸性顆粒状であった．毛細血管周囲に腫瘍細胞が配列し核分裂像が多数みられ，異常核分裂像もみられた．免疫染色ではKi-67が30%以上ラベリングされ，小児副腎癌のWienekeらのクライテリア　1. 腫瘍重量＞400g，2. 腫瘍サイズ＞10.5 cm，3. 副腎外脂肪織and/or隣接臓器への進展，4. 下大静脈への浸潤，5. 静脈浸潤，6：被膜浸潤，7. 腫瘍壊死，8. 核分裂像＞15/20HF，9. 異常核分裂像のうち4個以上で副腎癌と診断するが，少なくとも3. 7. 8. 9の4項目を満たしており，副腎癌と診断した．

【結語】細胞像・組織像ともに典型的と考えられた小児副腎癌の一例を経験した．

P-1-67　精巣近傍に発生した Inflammatory myofibroblastic tumor の一例

公立福生病院医療技術部臨床検査技術科[1)], 公立福生病院診療部病理診断科[2)], 順天堂大学医学部附属練馬病院病理診断科[3)]

○松本　純(CT)[1)], 山久智加(MT)[1)], 米良隆志(CT)[1)],
深町　茂(CT)[1)], 浦　礼子(MD)[2,3)],
小名木寛子(MD)[2,3)], 江口正信(MD)[2)]

【はじめに】Inflammatory myofibroblastic tumor（IMT）は炎症性細胞浸潤を伴う筋線維芽細胞の増殖からなる腫瘍で，肺や腹腔内，後腹膜又は骨盤内が好発部位で若年成人に好発すると言われている．今回，高齢の精巣近傍に発生した IMT において捺印細胞診が有用であった症例を経験したので報告する．

【症例・経過】70 才代・男性，X 年より PSA 高値と左精巣付近及び恥骨上に結節を認め，経過観察を行っていた．7 年経過し，左精巣及び恥骨上結節の増大が見られた為，CT，US による画像診断を実施した．その結果，左精巣に隣接し血流豊富な腫瘤を認め，高位精巣摘除術が施行された．

【細胞所見】多数のリンパ球を背景に核小体の腫大した，大型核を有する細胞を認め，多くは紡錘形あるいは類円形の核を有しており，クロマチンは粗顆粒状で増加していた．これらの異型細胞は散在性あるいは重積性のある集塊として出現していた．

【組織所見】肉眼像は黄白色～淡褐色調の充実性腫瘍で分葉化を伴った比較的多彩な割面を示していた．HE 染色にて炎症細胞浸潤と紡錘形～多角形で核小体明瞭な大型核を有する腫瘍細胞を多数認め，核分裂像も散見された．免疫染色では vimentin，α-SMA は陽性，ALK は陰性であった．

【考察】本症例の細胞所見から，鑑別腫瘍としてセミノーマや肉腫が挙げられたが，異型細胞の形態は紡錘形を示すなどセミノーマの腫瘍細胞とは異なる像を示しており，間葉系細胞由来の腫瘍である可能性が考えられ，強い炎症像を伴っていることより，IMT が最も疑われた．

【結語】IMT は比較的稀な腫瘍だが，腫瘍細胞の特徴や背景の強い炎症所見などから細胞診検体による診断の推定は十分に可能であると考えられた．

P-1-68　膀胱洗浄細胞診にて腺癌が併存する前立腺小細胞癌を疑った 1 例

独立行政法人地域医療機能推進機構札幌北辰病院検査部

○池田直樹(CT), 保谷俊行(CT), 前島澄子(CT),
平野菜津美(CT), 中西勝也(MD)

【はじめに】前立腺原発の小細胞癌は比較的稀な腫瘍である．今回我々は膀胱洗浄細胞診にて，腺癌が併存する前立腺小細胞癌を疑った 1 例を経験したので報告する．

【症例】70 歳代，男性．当院泌尿器科にて前立腺肥大症の経過観察中に，尿潜血と尿蛋白を指摘された．膀胱鏡では前立腺尿道部に易出血性の腫瘍性病変が認められた．膀胱洗浄細胞診にて悪性，腫瘍部の TUR にて小細胞癌と腺癌の併存が疑われ，前立腺全摘除術が施行された．

【細胞所見】出血性背景に，異型細胞を集塊状および孤立散在性に認めた．異型細胞は小型で N/C 比は極めて高く，裸核状細胞も散見された．核は濃縮状で，木目込み細工様配列を認めた．また一か所であったが，クロマチンが細顆粒状に軽度増量し，一部に小型核小体を伴った異型細胞を重積性のある小集塊状で認め，比較的豊富な泡沫状細胞質を有していた．

【組織所見】クロマチンが増量し N/C 比の高度上昇した異型細胞が索状構築を主体に増殖しており，chromogranin A 陽性，synaptophysin 陽性，CD56 陽性を示した．また，広い淡明な細胞質を有する腫瘍の索状・胞巣状増殖像を認め，PSA 陽性，CK7 陰性，CK20 陰性を示した．以上より，Adenocarcinoma and small cell carcinoma と診断し，腫瘍は尿道に露出していた．

【結語】前立腺小細胞癌は約 25％の症例で通常型前立腺癌との混在が見られる．小細胞癌は予後不良であり，尿細胞診で推定診断することは早期の治療方針の決定に繋がる．通常型尿路上皮癌細胞が見られず，小細胞癌細胞と前立腺由来を疑う腺癌細胞が混在する場合には，前立腺原発癌の可能性を示唆できると思われた．

P-1-69 尿中に出現した前立腺小細胞癌の1例

社会医療法人天神会新古賀病院[1)], 社会医療法人天神会古賀病院21[2)]

○貞嶋奈津(CT)[1)], 河原真弓子(CT)[1)], 貞嶋栄司(CT)[1)], 木下準子(CT)[1)], 山崎加奈子(CT)[1)], 尾方真帆(CT)[1)], 徳田雄治(MD)[2)], 徳永　藏(MD)[1)]

【はじめに】前立腺小細胞癌は前立腺上皮性腫瘍の中で1%以下とまれな腫瘍で，近年，前立腺癌に対する内分泌療法の経過中に神経内分泌変化を起こした症例が報告されている．今回我々は前立腺癌診断後6年を経過して尿中に腫瘍細胞が出現した一例を経験したので報告する．

【症例】80歳代，男性．前医にてPSA150ng/ml，生検でadenocarcinomaの診断後，内分泌療法にてPSA0.003ng/ml未満となり経過観察中であった．半年程前より排尿困難を自覚し，2ヵ月前にPVP目的で当院紹介受診，PVP施行時の膀胱鏡では異常はみられなかった．今回倦怠感を主訴に受診，CTにて前立腺の著明な腫大，膀胱腹側，下腹部腹壁に腫瘤を認め，血中NSEは135ng/mlと上昇していた．尿細胞診で異型細胞を認め，セルブロックによる免疫染色にて小細胞癌と診断した．

【細胞所見】炎症細胞を背景に，N/C比の高い異型細胞を散在性ないし集簇して認め，一部で大小不同や多核様の細胞もみられた．核内が変性した細胞も多くみられたが，顆粒状や濃縮状のクロマチン増量，小型核小体を認めた．

【免疫細胞化学的染色所見】尿のセルブロックによる免疫染色ではsynaptophysin・CD56陽性，PSA・p504s・uroplakinII陰性となった．

【経過】尿細胞診施行後，化学療法を開始．2ヵ月後には，NSEは正常化し，治療効果判定のためのTUR-BTでは腫瘍細胞はみられず，経過良好である．

【まとめ】前立腺小細胞癌はホルモン療法抵抗性であり，早期診断治療が不可欠である．このため，前立腺癌の経過観察中に尿中にN/C比の高い異型細胞がみられた場合には腺癌細胞の神経内分泌変化も念頭に置き，詳細な細胞像の観察に加え，免疫染色を併用することが診断に有用である．

P-1-70 肺内多発性腫瘤，頸部・腹腔内リンパ節腫脹で発見された精巣原発胎児性癌の一例

獨協医科大学病院病理部[1)], 獨協医科大学病院病理診断科[2)]

○古米　遥(CT)[1)], 加藤　輝(CT)[1)], 永井多美子(CT)[1)], 佐々木英夫(CT)[1)], 町田浩美(CT)[1)], 中里宜正(MD)[2)], 黒田　一(MD)[2)], 小島　勝(MD)[2)], 今井康雄(MD)[2)]

【はじめに】精巣胎児性癌は，比較的若年性に好発する．また早期に転移が起こりやすく転移巣での症状が主訴となることがある．今回われわれは，二度にわたり転移巣の細胞診を施行した精巣原発胎児性癌を経験したので報告する．

【症例】20代男性，倦怠感・発熱により前医受診，胸部レントゲンにて両肺に多発腫瘤陰影を認めたことから当院紹介．左前頸部腫脹部位のリンパ節に対して細胞診施行，転移性癌と診断した．またCTにて腹腔内リンパ節の著明な腫脹を認めCTガイド下腹腔内リンパ節切除施行，胚細胞腫瘍が考えられ，右精巣切除術を施行した．

【細胞所見】頸部リンパ節は壊死物質と好中球・変性した細胞を背景に，N/C比が高く・核形不整・核小体が見られるAE1/3+の異型細胞を少数認め，転移性癌とした．腹腔内リンパ節では壊死物質を背景に，不規則重積から散在性に出現する異型細胞を認めた．N/C比は高く・核形不整・小型核小体がみられ，混合型胚細胞腫瘍の可能性を考えた．

【組織所見】腹腔内リンパ節では広範な壊死を背景にN/C比大の多形性の目立つ腫瘍細胞の胞巣が見られAE1/3+，CD30+，CD117-，p40-より胎児性癌の可能性を考えた．右精巣切除検体では核小体の目立つ大型核を有する異型細胞が充実性および一部管腔形成性・乳頭状に増生しており，CD30+より胎児性癌とした．

【まとめ】若年男性において壊死が強く転移が考えられる病変を認めた場合には，精巣等からの胚細胞性腫瘍転移の可能性も認識しておく必要がある．また本症例のような検体採取が困難な病変に対し，患者への負担を抑えて実施できるCTガイド下穿刺細胞診の有用性を感じた．

P-1-71　カテーテル尿細胞診における免疫染色の有用性の検討

順天堂大学医学部附属順天堂医院病理診断部[1)], 順天堂大学人体病理病態学講座[2)]

○山里勝信(CT)[1)], 森佳奈子(CT)[1)], 占部悦子(CT)[1)], 坂井育美(CT)[1)], 矢部マツ子(CT)[1)], 福村由紀(MD)[2)], 荒川　敦(MD)[2)], 八尾隆史(MD)[2)]

【はじめに】カテーテル尿細胞診は腎盂，尿管，膀胱の腫瘍性病変が疑われる場合やスクリーニングで用いられる．カテーテル尿は自然尿と比べ細胞集塊が多く，Low grade urothelial carcinoma と良性異型細胞の鑑別では特に苦慮することが多いため，免疫細胞化学染色を用い，正診率向上が望める可能性があると考えた．
今回我々は，自然尿の細胞診において有用性が報告されている抗体を用いカテーテル尿細胞診における免疫染色の有用性の検討を行った．
【方法】対象は当院で，2016 年 1 月から 2017 年 11 月までにカテーテル尿細胞診および組織診が施行されている症例を用いた．細胞診・組織診が陰性の 5 症例を A 群(陰性対象)，細胞診が陽性で組織診にて尿路上皮癌と確定診断のついた 10 症例（Low grade urothelial carcinoma, High grade urothelial carcinoma 各 5 症例）を B 群(陽性対象)，細胞診で陰性または反応性との鑑別が困難であった疑陽性症例で，後に組織診で尿路上皮癌と診断された 5 症例を C 群(検討対象)と分類した．
上記標本の細胞転写を行い，尿細胞診で有用性が示されている抗体(Ki-67，p53，p16，Her2，p504s)の 5 種類と Cyclin D1 を使用し，これら 20 症例を対象にカテーテル尿細胞診において免疫細胞化学染色を施行し，陽性細胞の有無で判定を行った．
【結果】C 群において，陽性細胞の数に差は認められるものの，Ki-67：100%(5/5)，p53：100%(5/5)，p16：60%(3/5), Her-2：60%(3/5), p504s：60%(3/5), CyclinD1：100%(5/5)であり，上記の免疫細胞化学染色の有用性があると想定された．さらに C 群(検討症例)を追加し染色結果の比較検討を行い, 文献的考察を加えて報告する．

P-1-72　PD-L1 陽性を示したリンパ上皮様型尿路上皮癌の 1 例

富山県済生会富山病院病理診断科[1)], 富山大学大学院医学薬学研究部病理診断学講座[2)]

○田近洋介(CT)[1)], 中島悠樹(MT)[1)], 折田　恵(CT)[1)], 井村穣二(MD)[2)]

【目的】リンパ上皮様型尿路上皮癌(LELC)は，腎盂では 5 例の報告のみで非常に稀な腫瘍である．PD-L1 の発現を認めた LELC が腎盂洗浄細胞診に出現した 1 例を報告する．
【症例】63 歳の男性．右側腹部痛と血尿を認め近医を受診した．結石が疑われ，当院泌尿器科紹介となった．CT 検査で右腎盂内に軟部陰影を認め充実性腫瘍が疑われ手術が施行された．
【病理所見】腎盂洗浄 LBC 細胞診では背景に好中球とリンパ球を多数認め N/C 比が高くクロマチンが増量し，小型で非常に核密度の高い集塊で出現していた．また，大型細胞で腫大した不整核と肥大核小体の著明な核異型の強い細胞集塊も出現していた．いずれの集塊内にもリンパ球様の細胞の取り込み像を認めた．また，比較的結合の保たれた集塊であった．摘出された腫瘍は右腎盂に 2.3×1.9 cm で結節型を示し pT1RM0Nx 浸潤型尿路上皮癌リンパ上皮様型と診断された．免疫染色で CKCAM5.2(＋)，AE1AE3(＋)，CK7(＋)，CK20(-)，CD3(-)，CD4(-)，CD(-)，CD56(-)，CD20(-)，EBV(-)と P53 の過剰発現を認めた．PD-L1 は腫瘍細胞の細胞膜及び細胞質に染色されていた．
【考察】腎盂 LELC は完全切除が必須である．組織判定は治療に重要で，リンパ腫や炎症性疾患と区別し遅滞なく治療するべきである．PD-L1 は各組織型の染色態度が解明されつつあり，泌尿器でも免疫チェックポイント療法の効果が期待されている．本症例では PD-L1 陽性を示し，今後のバイオマーカーの 1 つになる可能性が考えられた．また，術前診断は極めて困難であり，報告されている全ての腫瘍は切除後に病理診断されているが，細胞診でも所見の蓄積が進み早期に LCLE を推測できる事は治療選択において重要である．

P-1-73 終日自然尿を回収して作製したセルブロックが診断に有用であった2例

国家公務員共済組合連合会虎の門病院病理部

○横田　章(CT), 井下尚子(MD), 中村信之(CT),
府川孝子(CT), 藤井丈士(MD)

【背景】細胞診の液状検体はセルブロック(CB)を作製することにより，免疫組織化学染色(IHC)などの分子病理学的手法を可能とする．自然尿は侵襲性の低い検体であるため，終日回収することでCB作製に必要な沈渣量を得ることを可能とした．この方法を用いて作製したCBが原発巣の推定に有用であった2例を経験したため報告する．

【症例1】60代女性．14年前に初発乳癌，7年前に異時性両側乳癌，1年前より乳癌の多発転移にて治療中．肉眼的血尿を主訴とし，画像所見から膀胱壁肥厚を認めたため尿細胞診を2回施行．1回目は炎症性背景にN/C比高い小型～中型異型細胞が均質に出現していた．核は類円形，クロマチンは均一で明瞭な核小体を一つ有していた．既往症例と類似していたが，乳癌を示唆する所見を欠き転移性乳癌の形態的な推定は困難であった．2回目はCB作製し，1回目と同様の細胞所見にIHCでGATA3, GCDFP15陽性，PAX8，CK20陰性を示し，転移性乳癌が示唆された．

【症例2】70代男性．2年前より肉眼的血尿あり．1年前に食道癌と診断．精査加療目的に当院に転院され，入院時の画像所見より膀胱内腫瘤を確認し，食道癌の転移も疑われ尿細胞診を施行．高度な血性，炎症性背景に小型～中型の異型細胞が集塊状から散在性に見られた．悪性腫瘍が示唆されたが，原発あるいは転移性かは形態では鑑別困難であった．作製したCBのIHCからAE1/AE3陽性，Vimentine陰性により尿路を原発とした高異型度尿路上皮癌が示唆された．

【結語】侵襲性の低い自然尿を終日回収することで，CB作製に十分な沈渣量を得ることを可能とし，そのCBは原発巣や組織型の推定に寄与することが期待される．

P-1-74 膀胱胞巣型尿路上皮癌（nested variant of urothelial carcinoma）が疑われた1例

地方独立行政法人大阪府立病院機構大阪急性期・総合医療センター病理科

○佐々木志保(CT), 藤中浩樹(CT), 岩瀬大輔(CT),
倉澤佳奈(CT), 立石愛美(CT), 高城理香(CT),
永田麻水(CT), 西尾祥邦(CT), 島津宏樹(MD),
伏見博彰(MD)

【はじめに】膀胱胞巣型尿路上皮癌（nested variant of urothelial carcinoma：NV-UC）は悪性度が高くまれな悪性腫瘍である．今回我々は，診断に苦慮したNV-UCを経験したので報告する．

【症例】50歳代男性．頻尿と下腹部痛を主訴に近医受診．腎エコーにて両側水腎症を指摘され，当センター救急外来を紹介受診となった．初回の膀胱カテーテル尿細胞診において，異型細胞が少数見られたが，良性細胞の反応性変化と判断．その後のTUR-BT検体で，転移性腫瘍が疑われた．2回目の尿細胞診においても異型細胞が検出され疑診となり，2度目のTUR-BTにて，NV-UC疑いと診断された．

【細胞像】背景に炎症性の所見がみられ，腫大した核や核小体を有する尿路上皮細胞の小集団が見られた．細胞質は比較的広くライトグリーン好性で顆粒状，核は円形から楕円形でクロマチンパターンは変性のため不明瞭であった．一部には大きく腫大した核も見られたが，良性異型細胞との鑑別が難しくPositiveとの診断に至らなかった．

【組織像】1度目のTUR-BTにおいては，著変のない粘膜下に異型上皮の浸潤性病巣がみられた．挫滅が強く質的診断は困難であるが，一部に腺腔様の構造が見られたため，転移性腺癌が疑われた．2度目では，特徴の乏しい腫瘍組織が広く間質を這うように広がっており，膀胱原発NV-UC疑いと診断された．

【まとめ】NV-UCは核異型が弱く，出現細胞量が少量の場合，良性の尿路上皮細胞集塊との鑑別が難しい場合がある．しかし悪性度の高い腫瘍であり，核異型のみにとらわれず，重積の強い集塊や大型核，顆粒状の細胞質の存在を注意深く観察し，診断することが重要であると思われた．

P-1-75　膀胱憩室症の尿中に出現し，腫瘍細胞との鑑別が極めて困難な一例

小川赤十字病院病理[1)]，埼玉医科大学総合医療センター病理部[2)]，がん研究所病理部[3)]，東京大学医科学研究所病理部[4)]

○釜津田雅樹(CT)[1)]，下方直美(CT)[1)]，
佐藤真之介(CT)[1)]，一ノ瀬こずえ(MT)[1)]，
糸山進次(MD)[2)]，高澤　豊(MD)[3)]，大田泰徳(MD)[4)]

膀胱憩室症は先天的，後天的に形成され，憩室炎を母地に結石や穿孔を，時に腫瘍の発生に関与する．我々は，膀胱憩室症の自然尿中に継続的に出現し，尿路上皮腫瘍細胞との鑑別が困難な一例を経験しその細胞像を検討してみた．

【症例】72 歳，男性．排尿障害を主訴に当院泌尿器科を受診．精査にて前立腺肥大と右側壁の膀胱憩室を，また尿細胞診にて異型細胞を認めた．経過観察中に腫瘍細胞と思われる細胞が出現し，経尿道的膀胱腫瘍切除術(以下 TUR-Bt)を行うも明らかな腫瘍は確認されなかった．以後，尿細胞診で経過観察し悪性疑い～悪性の判定が続くため，3 か月後に再び TUR-Bt を行う．肉眼的に粘膜の発赤が著明で CIS を疑う所見だが，憩室内を含めてランダムに生検を行うも再び腫瘍は確認されない．以後，尿細胞診にて経過観察を行っているが異型細胞，またはそれ以上と判定している細胞が出現している状態が続いている．

【細胞所見】初回時の異型細胞と判定した標本は主として N/C 比が高く軽度の核の大小不同，顆粒状の核クロマチンを有する小細胞集塊で核の濃染する細胞も混在していた．継続的に提出され，悪性と判定した標本は血性背景に，多くの大小様々な細胞集塊が出現し，いずれも N/C 比が高く核の大小不同と軽度の核異型を有する細胞であり，核クロマチンは繊細ではあるものの異型細胞と判定せざるをえない．

【まとめ】膀胱憩室症の自然尿中に出現し異型（腫瘍）細胞と判定したが組織学的には腫瘍が検出されない一例を経過観察中である．尿路上皮細胞は反応性変化により，異型細胞との鑑別が困難な場合を経験する．膀胱憩室症も同様で細胞診での良・悪の判定は困難であると思われた．

P-1-76　大腸癌術後 5 年以上経過後に膀胱転移が疑われた尿細胞診の 2 例

日本赤十字社医療センター病理部

○富田健一郎(CT)，裴　有安(MD)，夏目愛子(CT)，
中　昂一(CT)，松尾梢恵(CT)，武村民子(MD)，
熊坂利夫(MD)

【はじめに】尿細胞診ではしばしば細胞変性がみられ，それにより良悪性や組織型の判定に苦慮することが多い．今回我々は，大腸癌の術後 5 年以上経過後に膀胱転移が疑われた稀な 2 例を経験したので報告する．

【症例 1】72 歳男性．5 年前に S 状結腸癌の既往あり．尿細胞診にて壊死性背景に N/C 比が高く，クロマチンの増加した小型異型細胞を認めたが，変性が強く明らかな核の偏在性や核小体の腫大も指摘できなかったため，Class Ⅳ，urothelial carcinoma の疑いと報告した．

【症例 2】89 歳男性．8 年前に直腸癌の既往あり．尿細胞診にて淡明な細胞質をもつ異型細胞を認めた．核は偏在性で部分的に柵状配列を示しており核小体の腫大を伴っていたため，Class Ⅴ，adenocarcinoma と報告した．

【組織診】2 例とも原発か転移かの鑑別目的に TUR-Bt が施行された．その結果いずれも adenocarcinoma と診断され，免疫染色にて CK7(-)，CK20(＋)，β-catenin(一部の核に＋)，thrombomodulin(-)であり大腸癌の膀胱転移が疑われた．

【考察】今回経験した 2 例中 1 例では細胞診での組織型推定が困難であり，1 例では腺癌の診断には至ったが膀胱原発か大腸癌の転移かの鑑別に苦慮した．大腸原発腺癌の細胞像の特徴として高円柱状の細胞質や壊死性背景が挙げられるが，これらの所見は膀胱原発腺癌でも出現するため細胞像のみでの確定診断は難しく，臨床経過を踏まえた判断が必要である．今回の様に大腸癌術後長期間経過した症例においては，常に大腸癌の転移の可能性を念頭に置く必要があると考えられた．

P-1-77 膀胱原発リンパ腫様型/形質細胞様型尿路上皮癌の1例

日本医科大学武蔵小杉病院病理診断科[1)], 日本医科大学統御機構診断病理学[2)]

○加藤舞子(CT)[1)], 中村祐司(CT)[1)], 牧野隆浩(CT)[1)], 永井祥子(CT)[1)], 前本直子(CT)[1)], 許田典男(MD)[1)], 北山康彦(MD)[1)], 内藤善哉(MD)[2)]

【はじめに】膀胱癌とりわけ浸潤性尿路上皮癌の亜型は多く，そのひとつであるリンパ腫様型/形質細胞様型は低頻度ながら予後不良な組織型である．今回我々は膀胱原発の本腫瘍を経験したので報告する．

【症例】70歳代男性．肉眼的血尿を主訴に近医を受診，膀胱鏡にて膀胱腫瘍が疑われ，当院紹介となった．尿細胞診で悪性と判定され，TUR-Bt施行．膀胱前壁から後壁にかけて広範にわたる非乳頭状腫瘍を認め，組織学的にリンパ腫様型/形質細胞様型尿路上皮癌と診断された．

【細胞像】軽微な血性背景に，壊死様物質や炎症細胞を伴い，中～小型の比較的均一な類円形細胞が主として孤立散在性に出現していた．腫瘍細胞はN/C比が高く，核の偏在傾向を示す細胞も認められた．核クロマチンは細～粗顆粒状を呈しており，核小体は不明瞭であった．

【病理組織像】N/C比の高い楕円～類円形の腫瘍細胞が，弱い結合性をもってびまん性に増生しており，固有筋層への浸潤も観察された．一部の細胞は核偏在がみられ，形質細胞様の形態を示していた．免疫組織学的にはAE1/AE3，CK7，CD138がびまん性に陽性，CK20が一部陽性，Vimentin，LCAが陰性であった．形態像も含め，リンパ腫様型/形質細胞様型尿路上皮癌の診断となった．また，通常の尿路上皮癌の成分は認めなかった．

【まとめ】本腫瘍は稀な組織型で進行が早く予後不良とされ，臨床的観点からも病期が進んでいることが多い．細胞診では印環細胞型腺癌，高異型度尿路上皮癌などの上皮性腫瘍に加えて，悪性リンパ腫や形質細胞腫など非上皮性腫瘍が鑑別対象となる．組織型推定は臨床的に有用であり，特徴的細胞像を念頭に置いた上で鑑別診断にあげることが望まれる．

P-1-78 膀胱浸潤により尿中に出現した未分化子宮肉腫の1例

社会医療法人雪の聖母会聖マリア病院病理細胞診[1)], 社会医療法人雪の聖母会聖マリア病院病理診断科[2)]

○楳田明美(CT)[1)], 西田直代(MD)[2)], 伊藤園江(CT)[1)], 塚本孝久(CT)[1)], 長山大輔(CT)[1)], 高橋光彦(CT)[1)], 木村芳三(MD)[2)], 檜垣浩一(MD)[2)]

【はじめに】未分化子宮肉腫は稀な腫瘍で，今回膀胱浸潤をきたし尿中に腫瘍細胞が出現した症例を経験したので報告する．

【症例】50歳代女性．3経産．半年続く性器出血を主訴に来院．内診にて子宮頸部に壊死を伴う超鶏卵大の腫瘤と血尿も認め，膀胱浸潤が疑われたため尿細胞診（カテーテル尿）が施行された．

【尿細胞像】著明な出血と好中球主体の炎症細胞増加を背景に，小集塊及び孤在性に出現する腫瘍細胞を認めた．これらの細胞のN/C比は極めて高く，核は円形～類円形で核形不整を伴い核クロマチンは微細で一部に核小体を認めた．メイギムザ染色では，淡染性～やや好塩基性の細胞質を有し，核網は微細顆粒状で細胞質には一部空胞を認めた．

【子宮頸部細胞像】壊死性背景に炎症細胞浸潤を認めたが，明らかな腫瘍細胞の採取はなかった．

【子宮頸部腫瘤生検組織像】広範な壊死を伴い大小不同，核不整，クロマチン濃染を示す類円形細胞の血管を軸とした充実性増殖を認めた．免疫染色の結果と併せ未分化子宮肉腫が疑われた．

【免疫化学染色結果】尿細胞診：Cyclin D1陽性．CKAE1/AE3とVimentinは一部陽性．CD10，LCA，NSEは陰性．子宮頸部腫瘤組織：VimentinとCyclin D1は陽性．CD10は一部陽性．ER，PgR，CD56，Chromogranin，Synaptophysin，LCAは陰性．

【考察】当院の過去8年間における婦人科腫瘍の膀胱浸潤または尿への混入は12例で，内11例は子宮頚癌であった．今回子宮体下部より発生した腫瘍の存在が事前にわかっており診断の手助けとなったが，非上皮系細胞を疑わせる円形で異型の強い孤在性の細胞が尿中に出現した場合，稀ではあるが女性であれば子宮肉腫も念頭に入れる必要があると考えた．

P-1-79　膀胱マラコプラキアの 1 例

山梨大学医学部人体病理学講座[1)], 山梨大学医学部附属病院病理部[2)]

○望月邦夫(MD)[1)], 花井佑樹(CT)[2)], 笠井一希(CT)[2)], 村田詩織(CT)[2)], 望月直子(CT)[2)], 中澤久美子(CT)[2)], 井上朋大(MD)[1)], 中澤匡男(MD)[2)], 近藤哲夫(MD)[1)]

【はじめに】今回我々は, 臨床的には膀胱癌が疑われたが, 最終的には膀胱マラコプラキアであった 1 例を経験したので報告する.

【症例】70 歳代女性．現病歴に胃腫瘍があり，その転移検索のため行われた CT 検査にて膀胱腫瘍の存在が疑われた．その後，膀胱鏡検査にて，後三角部に隆起性病変があり，更に左側壁にも表面不整で潰瘍形成を伴った隆起性病変を認め，膀胱癌との判断で，TUR-Bt によりその 2 個の病変が切除された.

【細胞所見】多数の細菌，好中球が確認され，散在性にマクロファージが確認された．上皮細胞に特記する異常所見はみられなかった.

【組織所見】膀胱壁内でマクロファージの集簇がみられ，粘膜表層にも露出していた．背景には好中球を主体とした炎症細胞浸潤を認めた．一部に PAS 染色陽性となる Michaelis-Gutmann 小体も確認された.

【考察】膀胱マラコプラキアは，50 歳以上の女性に頻度が高く，膀胱三角部に多く発生すると言われ，今回の症例もそれに該当した．また，TUR-Bt が行われる前の尿細胞診で，マラコプラキアの可能性を指摘することはできなかったが，比較的マクロファージの混在が目立つ場合は，その可能性を念頭に置く必要があると思われ，今後の診断に役立てたい.

P-1-80　尿中で見られた転移性腫瘍の細胞像

大阪大学医学部附属病院病理部

○藤埜友稀奈(CT), 長友忠相(CT), 大西崇文(CT), 川嶋真由美(CT), 内藤賢郎(CT), 野島　聡(MD), 堀由美子(MD), 和田直樹(MD), 池田純一郎(MD), 森井英一(MD)

【はじめに】尿路の悪性上皮性腫瘍の 90％以上を尿路上皮癌が占めている．その他の組織型や転移性癌の発生は比較的まれである．そのため尿細胞診に出現した場合には組織型の推定に苦慮する場合が多い．過去，当院の尿細胞診において，尿路上皮癌以外の組織型が出現していた症例の細胞学的検討を行った.

【症例 1 細胞所見】背景に多数の壊死様物質が認められ，N/C 比の高い細胞や裸核状の細胞が重積して見られた．核形は円形～短紡錘形でクロマチンは粗顆粒状であった．一部核小体明瞭な細胞や，核にくびれのある細胞が認められた.

【症例 2 細胞所見】背景は比較的きれいで，N/C 比の高い細胞が小型集塊で出現していた．核は偏在傾向を示し，核形は類円形でクロマチンは粗顆粒状であった．核小体は明瞭で核縁の肥厚も認められた.

【症例 3 細胞所見】背景に少量の壊死様物質が認められ，N/C 比の低く平面的な配列をした細胞集塊が散在して認められた．細胞質は泡沫状で，核は偏在傾向を示し，核形は円形であった．クロマチンは粗顆粒状で，1～2 個の核小体が明瞭に認められた.

【まとめ】尿路上皮癌は個々の細胞所見だけで推定できる特徴が比較的少ないため，今回の症例では，尿路上皮癌と推定してしまっていることが多かった．尿細胞診において尿路上皮癌以外の組織型を推定するには常に他の組織型の可能性を念頭に置き，患者の既往歴や臨床情報を加味したうえで細胞を詳細に観察し，特徴的な細胞像を見逃さないことが重要であると考える.

P-1-81 当院における尿細胞診 Class 3 の良悪性の比較

筑波メディカルセンター病院臨床検査科[1)], 筑波メディカルセンター病院病理科[2)]

○石松寛美(CT)[1)], 石黒和也(CT)[1)], 西村優花(CT)[1)], 村井陽子(CT)[1)], 上田有美(CT)[1)], 大河内良美(CT)[1)], 小田倉章(CT)[1)], 小沢昌慶(MD)[2)], 内田　温(MD)[2)], 菊池和徳(MD)[2)]

【はじめに】泌尿器科の腫瘍の診断において，尿細胞診検査は必須の検査であるといえる．一方で，尿細胞診での良悪の判定は，変性による影響や結石などの良性疾患との鑑別が困難なことが少なくない．今回，我々は尿細胞診で Class 3 と診断した症例のうち，悪性であった症例と良性であった症例の細胞像について検討した．

【対象と方法】2010 年 4 月～2017 年 3 月までに，当院にて自然尿の細胞診で Class 3 と診断した症例を対象とした．このうち，1ヶ月以内に手術材料または生検で膀胱癌と診断された症例を悪性症例，Class 3 と診断後，半年以上かつ 2 回以上細胞診でフォローされ，陰性だった症例を陰性症例とした．これらに対し，出現細胞数，集塊の大きさ，細胞異型について比較検討を行った．

【結果】出現細胞数の比較では，悪性症例が平均 255 個，陰性症例では平均 150 個であり，悪性症例の方が多い傾向にあるものの，症例ごとの差が大きく，有意差は得られなかった．また，集塊の大きさについても，出現している集塊数が悪性・陰性症例共に少なく，差は認められなかった．一方，細胞異型の比較として，核形不整について検討したところ，陰性症例では核形不整を示す細胞の割合が 22.3%であったのに対し，悪性症例では 45.2%であり，有意に割合が高かった．

【まとめ】今回の検討では，悪性症例と陰性症例に出現細胞数や集塊数の差が認められなかったが，核形不整を示す細胞の割合は，悪性症例で有意に高いことがわかった．以上より，Class 3 と診断する症例のなかでも，特に細胞異型に注目することが重要と考える．

P-1-82 BCG failure 症例の自然尿細胞診に出現する異型細胞の形態学的検討

九州大学大学院医学系学府保健学専攻[1)], 九州大学大学院医学研究院保健学部門[2)], 国際医療福祉大学[3)], 福岡山王病院[4)], さぎやま泌尿器クリニック[5)]

○森山拓人(MT)[1)], 渡邊壽美子(その他)[2)], 軍馬麻紀(MT)[1)], 鷺山和幸(MD)[5)], 加来恒壽(MD)[3,4)], 杉島節夫(その他)[2)]

【目的】筋層非浸潤性膀胱癌（NMUC）は，経尿道的膀胱腫瘍切除術(TURBT)後 BCG 膀注療法等が行われる．しかし近年 BCG 療法効果が殆ど見られない予後不良(BCG failure)群の存在が問題となっている．我々は“核クロマチン分布”が膀注療法効果を反映することを見出し，その客観的評価法として Radial Distribution(RD)値を開発してきた．今回治療前の自然尿細胞診において，RD 値等の核計測値が BCG 療法効果判定に有用であるかを検討した．

【対象と方法】病理組織学的に NMUC と診断された 10 症例（膀注療法後観察期間：11－98ヶ月）を対象とした．これらの治療前自然尿細胞診 Pap. 染色標本中の塗抹中心 1 cm 区画に出現している N/C 比 0.6 以上かつ細胞長径 15 μm 以上の尿路上皮細胞（異型細胞）をデジタル化し，RD 値，核面積，Solidity 値，核アスペクト比を測定した．

【結果】平均年齢は 68.1 歳(61－78)，男女比は 9：1 であった．RD 値は，再発症例（5 症例：細胞数 61）が－40.54±10.41(－117.01－114.31)，非再発症例(5 症例：細胞数 310）が－11.05±4.41(－108.81－83.76)であった($p<0.01$)．核面積は，再発症例が 129.26±12.22 μm^2 (51.58－284.07)，非再発症例が 169.41±7.42 μm^2 (68.88－532.54）であった($p<0.01$)．

【結論】治療前自然尿細胞診に出現する比較的小型で核中心が濃染する異型細胞は，BCG failure を示唆する細胞である可能性がある．さらに症例を追加して報告する．

P-1-83　Blocking PCR を用いた TERT 遺伝子プロモーター領域変異の検出

帝京大学ちば総合医療センター病院病理部

○豊永安洋(CT), 内田浩紀(CT), 常世田岬(CT), 山本善也(CT), 若原孝子(CT), 安達純世(CT), 石田康生(MD), 山崎一人(MD)

【はじめに】尿路上皮癌においてはテロメラーゼ逆転写酵素(TERT)遺伝子のプロモーター領域中の特定の部位における変異[ch5 1，295，228（C228T)，1，295，250(C250T)]が 70%程度に見られることが知られており，尿検体を用いたこれらの検出は尿路上皮癌のスクリーニング・モニタリングに有用と考えられる.

【方法】本検討は TERT 遺伝子変異陽性腫瘍由来 DNA を野生型 DNA で段階的に希釈し，変異 DNA のみを特異的に増幅する blocking PCR の手法を用い，検体中の微量な変異遺伝子を検出するアッセイを確立することを目的とした．TERT 遺伝子変異陽性細胞株 TKG0605 (C228T/WT)，KNS-60（C250T/WT)から抽出した腫瘍由来 DNA を野生型 DNA で変異遺伝子が 10%，1%，0.1%となるように希釈した DNA（1ng)をサンプルとし，変異遺伝子(C228T，C250T)に相補的なプライマーと non-extendable PCR blocker として野生型遺伝子に相補的な 3'-PO4 修飾オリゴ DNA を用いた blocking PCR を実施した.

【結果】Blocking PCR においては，C228T，C250T 共に変異 DNA が 1%のサンプルで特異的な遺伝子増幅が確認された．0.1%変異遺伝子サンプル，および，陰性コントロールでは特異的な遺伝子の増幅は見られなかった.

【結語】Blocking PCR は感度，特異度共に高い TERT 遺伝子変異検出法と考えられた.

P-1-84　尿中ポドカリキシン陽性細胞は半月体形成のバイオマーカーとなり得るか

神戸大学大学院保健学研究科病態解析学領域[1)], 愛媛県立医療技術大学臨床検査学科[2)], 愛媛県総合保健協会病理[3)], 香川大学医学部附属病院病理部[4)]

○大崎博之(CT)[1)], 徳原康哲(CT)[2)], 藤田泰史(CT)[3)], 松永　徹(CT)[4)], 串田吉生(MD)[4)], 羽場礼次(MD)[4)], 鴨志田伸吾(CT)[1)]

【目的】各種糸球体腎炎では，糸球体上皮細胞（ポドサイト）が傷害され，糸球体から剥離して尿中に出現する．このポドサイトの剥離が引き金となり，ボウマン嚢上皮細胞が過剰に増殖して半月体を形成するとされている．そこで今回は，尿中のポドサイト・ボウマン嚢上皮細胞と半月体形成との関係性を明らかにすることを目的として検討を行った.

【方法】香川大学医学部附属病院にて腎生検を行った糸球体腎炎 62 例（半月体あり 19 例，半月体なし 43 例）の腎生検当日の早朝自然尿を対象とした．BD SurePath 法で作製した尿細胞診標本に，ポドサイトと活性化したボウマン嚢上皮細胞のマーカーであるポドカリキシン（PODX）抗体を用いた免疫細胞化学を行い，全塗抹面における PODX 陽性細胞をカウントした．その後，尿中 PODX 陽性細胞数と半月体形成の関連と，半月体形成検出に最適な尿中 PODX 陽性細胞数のカットオフ値の 2 項目について検討した.

【結果】尿中 PODX 陽性細胞は，類円形で直径 20～40 μm で弧在性に出現していた．また，これら細胞はしばしば多核(2～3 個)を呈した．尿中 PODX 陽性細胞数と半月体形成の関連については，半月体形成があれば尿中 PODX 陽性細胞が有意に増加することが明らかとなった($p=0.00167$)．半月体形成検出に最適な尿中 PODX 陽性細胞数のカットオフ値は，ROC 曲線からカットオフ値を尿 10 mL あたり 0 個とした場合，感度 63.2%，特異度 76.7%，AUC は 0.715 を示し，中等度の正確性で半月体形成を検出できることが判明した.

【総括】糸球体腎炎患者の尿 10 mL 中に，PODX 陽性細胞が 1 個でも出現した場合には半月体形成の可能性があることが明らかになった.

P-1-85 膀胱癌の尿細胞診における p16 の免疫細胞化学的検討

金沢市立病院中央診療部臨床検査室[1)], 金沢市立病院病理診断科[2)]

○海道一恵(CT)[1)], 野村美奈(CT)[1)], 石山　進(CT)[1)],
小林雅子(MD)[2)]

【目的】膀胱癌の診断において尿細胞診は有用な検査であるが，診断に苦慮することも少なくない．尿細胞診における p16 の免疫細胞化学の有用性を，過去に調査した p53・CK20 の免疫細胞化学と併せて検討した．
【方法】対象は「異型細胞」,「悪性疑い」,「悪性」と診断された尿細胞診検体 118 例，及び膀胱腫瘍組織 119 例である．形態学的分析と共に p16 の免疫細胞・組織化学を行った．尿検体と膀胱腫瘍組織間における p16 発現の一致率や，悪性検出の感度及び特異度，p16 の発現と臨床病理学的特徴との関連性を調査した．
【結果】免疫細胞化学的判定が可能であった尿検体 68 例中，45 例(66%)が p16 陽性であった．また，その後の経過で悪性と診断した 56 例中 37 例(66%)，良性と判断した 5 例中 2 例(40%)，良悪性不明 7 例中 6 例(86%)で陽性となった．また，非腫瘍性尿細胞検体 20 例はすべて p16 陰性であった．尿検体における p16 の悪性検出の感度は 66%，特異度は 92%であった．腫瘍組織検体の p16 陽性率は 62%であり，p53(60%)と同程度，CK20(73%)より低いものの，腫瘍に一致して陽性となり非腫瘍部では陰性であった．組織-細胞間での陽性一致率は 83%，陰性一致率は 90%であった．p16 と臨床病理学的特徴との関連性は認められなかった．
【考察】臨床病理学的特徴に明らかな有意差は認めなかったものの，p53・CK20 では検出できなかった低異型度の腫瘍を p16 では検出が可能な場合がある．p16 と CK20 を組み合わせることでより精度の高い検査になることが示唆された．

P-1-86 当院における肺の EGFR 遺伝子検査の取り組みと細胞診断の役割

船橋市立医療センター臨床検査科[1)], 船橋市立医療センター臨床病理[2)], 船橋市立医療センター呼吸器外科[3)], きのしたクリニック[4)], 船橋市立医療センター産婦人科[5)]

○諏訪朋子(CT)[1)], 高橋久雄(CT)[1)], 師岡恭之(CT)[1)],
石塚　瞳(CT)[1)], 清水辰一郎(MD)[2)],
木下孔明(MD)[3,4)], 佐々木直樹(MD)[5)]

【はじめに】呼吸器領域において病理組織や細胞診検体を用いて行う遺伝子検査は病理組織診断や治療方針の決定に重要な役割を果たすようになっている．院内で遺伝子検査を導入している多くの施設は大学病院，がんセンターなどが主体になるが，当院(市中病院)においても臨床科からの肺がん患者への早期治療の必要性に求められ，EGFR 遺伝子変異検査の院内導入が始まった．今回，EGFR 遺伝子変異検査の院内導入の取り組みと細胞診断の役割，実施後の効果について紹介する．
【当院の EGFR 遺伝子解析】DNA 抽出はコバス DNA FFPE Kit を用い，リアルタイム PCR 法（コバス EGFR 変異検出キット v2.0）を用いて測定している．
【細胞診断の役割】EGFR 遺伝子変異の検出には，確定診断のために必要な良質で十分量の検体採取が望まれる．その為，当院では臨床科との協力のもと，気管支検査や胸水検査において迅速細胞診断を取り入れている．その目的は遺伝子検査も含む診断精度向上と患者への負担軽減のためである．迅速細胞診断の主な判定内容は，臨床情報に反映した材料が採取されているか，また検査材料として量や質が適切であるかなど，ある程度の推定診断まで行っている．
【院内実施の効果】EGFR 遺伝子変異検査を院内導入したことにより，臨床科との適切な情報共有と適切な検体採取が実現した．それにより確実な診断へと繋がり遺伝子解析の報告までの日数が大幅に短縮できた．最も顕著な効果は迅速細胞診断を取り入れたことで検出率が向上した．また，微量な腫瘍検体は外注検査では検出不可能であったが，院内導入により遺伝子変異の検出が可能となった．良質な遺伝子結果の提供が臨床支援に繋がり，それには細胞診断の役割は大きいと考えている．

P-1-87　液状化検体細胞診（LBC）における核酸抽出方法の検討

奈良県立医科大学医学部病理診断学講座

○藤井智美（MD），杉本　文（その他），
畠山陽子（その他），中井登紀子（MD），大林千穂（MD）

液状化検体細胞診（Liquid-based cytology：LBC）の残余検体を用いた遺伝子検査では，その固定液に含まれる成分により腫瘍細胞の比率に関わらず，核酸の抽出効率が大きく異なる．ホルマリンは核酸の検出においては架橋形成のため，著しく検出感度が低下することが知られており，ホルマリンの影響を少なくすることが遺伝子検出において良好な感度を保つ上で重要である．今回我々は細胞用および FFPE 検体用の抽出キットを用いて LBC 検体の核酸検出効率を比較検討したので報告する．非小細胞肺癌細胞株（H1975：EGFR T790M/L858R 変異細胞）を細胞数 10～1,000 個に調整し，2 種の LBC 固定液で 48 時間あるいは 14 日間固定した．各々 total RNA，DNA を抽出し，DNA については定量的 PCR 法で EGFR 遺伝子のコピー数を測定するとともに EGFR 変異の検出を行った．RNA については定量的 RT-PCR 法にてハウスキーピング遺伝子の Actin のコピー数を測定した．EGFR DNA コピー数はホルマリン含有 LBC 検体では，通常の抽出法ではホルマリン非含有検体に比べ，1/10 程度低下したが，FFPE 用抽出キットを用いることで，有意に改善が得られた．EGFR 変異検出は 100 細胞まで検出できた．RNA の通常抽出では Actin のコピー数がホルマリン非含有固定液に比べ，ホルマリン含有固定液では 1/1000 まで低下していたのが，1/10 まで改善が得られた．これらの結果から，固定液に含まれるホルマリンを回避できる方法を用いれば，DNA，RNA いずれも良好な検出が可能であることが示唆された．

P-1-88　肺癌細胞診における PD-L1 IHC 検査の妥当性に関する検討

国立研究開発法人国立がん研究センター中央病院病理・臨床検査科

○吉田和広（CT），澁木康雄（CT），時田和也（CT），
杉山迪子（MD），橋本大輝（MD），元井紀子（MD）

【背景】肺癌の治療選択には，PD-L1 発現検索が重要である．PD-L1 検査は，ホルマリン固定パラフィン包埋組織検体を用いることが定められているが，細胞検体への適応拡大が期待されている．これまで我々は，細胞検体における TTF1，p40 の免疫染色結果は手術検体と同等であることを報告している．今回は，2 種類の細胞検体（セルブロック，捺印細胞）を対象に PD-L1 の免疫染色結果の妥当性および手術検体との比較を行った．
【対象と方法】肺腺癌 9 例のセルブロック，捺印細胞，手術各検体を用いて PD-L1 IHC 22C3 pharmDx にて免疫染色を実施した．セルブロックはホルマリン固定，捺印細胞はアルコール固定で作成し，腫瘍細胞，免疫細胞での膜陽性所見の有無を検討した．腫瘍細胞陽性率（TPS）により Negative，Low，High と判定し，各症例での一致率を解析した．
【結果】細胞検体ではセルブロック，捺印細胞ともに腫瘍細胞あるいは免疫細胞での膜発現を全例で確認できた．手術検体を基準とて，捺印細胞で 78%（7 例），セルブロックで 56%（5 例）の結果が一致した．不一致例では，Low から Negative へが捺印細胞 2 例，セルブロック 2 例，Negative から Low がセルブロック 2 例に見られた．
【考察】セルブロック，捺印細胞ともに PD-L1 発現の検索は可能である．しかし，その判定結果は，組織標本とは完全には一致しなかった．要因として，固定液の相違，検体採取時期，腫瘍内不均一性が影響している可能性が示唆された．

P-1-89 気管支鏡材料細胞診で非小細胞癌とした標本からの組織型推定の検討

地方独立行政法人東京都健康長寿医療センター病理診断科

○今泉雅之(CT), 浜島裕理(CT), 江坂四季音(CT), 白幡浩人(CT), 木下真由美(CT), 木曽有里(CT), 児島宏哉(CT), 鈴木明美(CT), 松田陽子(MD), 新井冨生(MD)

【はじめに】肺癌の組織型推定は治療方針決定に重要であるため，限られた材料でも組織型推定が必要である．今回，非小細胞癌と報告した気管支鏡検体の標本において，組織型推定に至らなかった原因を検討した．

【対象】2013 年 1 月から 2017 年 11 月までに，当センターにて気管支鏡材料の細胞診と手術が実施された 8 例を対象とした．内訳は腺癌 5 例，低分化扁平上皮癌 1 例，腺癌への分化を伴う扁平上皮癌 1 例，腺扁平上皮癌 1 例．年齢は 65～83 歳（平均 74.4 歳），男性 4 名，女性 4 名．

【結果】全例とも細胞診で腺癌と扁平上皮癌の鑑別が困難であり組織型推定困難と報告された．腺癌の 5 例について，細胞診では腺癌を第一に考えたが，核中心性で厚みのある細胞質を持つ異型細胞や，流れるような配列，敷石状配列が一部に認められたことにより，扁平上皮癌が否定できなかった．また，低分化扁平上皮癌については，扁平上皮癌を疑うが，明瞭で単個の核小体を有し，核偏在性，淡明な細胞質などの所見から腺癌が否定できなかった．今回の検討から，腺癌と扁平上皮癌の所見の違いは，クロマチンと集塊の形状にあった．腺癌のクロマチン顆粒は扁平上皮癌に比べて小さく，比較的均等な大きさであった．扁平上皮癌では，核が濃染される異型細胞がみられた．また，ひとつの集塊全体に流れる様な配列がみられた．腺癌では，濃染核はみられなかった．花冠様, 乳頭状集塊が少数でも認められた．置換型腺癌, 充実型腺癌，腺房型腺癌で，細胞質が厚く，核中心性の異型細胞が多く出現していた．

【考察】腺癌でも亜型により，典型的な腺癌の特徴と違う所見を呈したことが扁平上皮癌との鑑別を困難にしたと推測される．

P-1-90 異型カルチノイドの細胞学的検討

東京医科大学病院病理診断科[1], 東京医科大学人体病理学分野[2]

○石原里佳子(CT)[1], 松林　純(MD)[1,2], 三宅真司(CT)[1], 小池悦子(CT)[1], 前田純一(MD)[1], 垣花昌俊(MD)[1], 梶原直尚(MD)[1], 大平達夫(MD)[1], 池田徳彦(MD)[1], 長尾俊孝(MD)[1,2]

【はじめに】肺カルチノイドは神経内分泌細胞への分化を示す低悪性度上皮性腫瘍であり，全肺腫瘍の約 1% を占める．本腫瘍は組織学的に定型カルチノイド（TC）と異型カルチノイド（AC）の 2 つに細分類され，AC は TC の約 1/10 の発生率であり極めてまれである．また，AC は TC と高悪性度神経内分泌癌（HGNEC）との中間的な生物学的態度を呈する．我々は，肺原発 AC を細胞学的に評価したので報告する．

【材料と方法】2007～2017 年に当院で組織学的に肺原発 AC と診断された手術例のうち，気管支擦過塗抹標本及び腫瘍捺印標本が作製された 6 例を対象として，それらの細胞像について検討した．

【細胞所見】腫瘍細胞は孤立性或いは結合が弱い平面的集団で出現し，ロゼット様配列が散見された．腫瘍細胞の核クロマチンは細～粗顆粒状（ごま塩状）を呈し，核小体が目立つ症例もみられた．核分裂像が目立つ症例が 1 例あったが，他の症例は核分裂像の評価が難しかった．1 例では壊死を確認できた．

【組織所見】核偏在性で胞体が広い腫瘍細胞が，豊富な血管網を伴い充実胞巣状や索状に増殖していた．大部分の症例でロゼット様配列もみられた．核分裂数は 2～8 個/10HPF で，壊死は 1 例にみられた．免疫組織化学的に腫瘍細胞には神経内分泌への分化が認められた．

【考察】組織学的に，AC は核分裂数が 2～10 個/10HPF 或いは壊死を有するカルチノイドと定義されるが，細胞診では重積や変性を伴うため，核分裂像の観察が困難なことが多く，TC との鑑別は難しい．また，HGNEC との鑑別を要する AC 症例もある．本発表では，対象とした AC 症例について，TC や HGNEC との細胞学的な鑑別点を見出す目的で，比較検討した結果も併せ報告する予定である．

P-1-91　肺癌病気診断における EBUS－TBNA の有用性　PET－CT 偽陽性症例の検討

国保直営総合病院君津中央病院臨床検査科[1)]，国保直営総合病院君津中央病院呼吸器外科[2)]，国保直営総合病院君津中央病院病理診断科[3)]

○嶋野美和（CT）[1)]，山田由香里（CT）[1)]，松尾真吾（CT）[1)]，海寶大輔（MD）[2)]，伊藤貴正（MD）[2)]，飯田智彦（MD）[2)]，柴　光年（MD）[2)]，井上　泰（MD）[3)]

【目的】肺癌の病期診断において PET-CT による肺門・縦隔リンパ節診断が普及している．しかし，PET-CT のみでは偽陽性も多く正診率の向上が課題である．PET-CT 偽陽性症例の病理学的，臨床的特徴を明らかにするとともに，超音波気管支鏡下生検（EBUS-TBNA）との成績と比較する．

【方法】2013 年 1 月から 2016 年 12 月まで術前 PET-CT による画像診断と EBUS-TBNA による病理診断を行い，手術で当該リンパ節（LN）を摘出した 78 例 94 ステーション（St）の診断結果を検討した．

【結果】PET-CT 陽性 LN は 15St（16.0%）でそのうち手術検体で陰性と判断された偽陽性 LN は 8St（8.5%）であった．細胞診では炎症性肉芽腫を疑った 1 例を含む 8 例全てが陰性であった．肺腫瘍の組織型は腺癌 3 例，扁平上皮癌 1 例，腺扁平上皮癌 2 例，LCNEC＋腺癌 1 例，Actinomycosis1 例であった．背景肺では，炎症性肉芽腫 2 例，閉塞性肺炎 1 例，気管支肺炎 1 例がみられた．PET-CT および EBUS-TBNA の LN 評価における感度/特異度/正診率は 38.9/89.5/79.8%，66.7/100/93.6%で正診率に有意差は認めなかった．PET-CT 偽陽性 LN8St での EBUS-TBNA では，全 St で正診が得られ，両者を併用すると感度/特異度/正診率は 83.3/100/97.8%に上昇した．

【結語】PET-CT 偽陽性所見の多くは肺の活動性炎症が原因と考えられた．PET-CT と EBUS-TBNA を併用することにより正診率は上昇し正確な病期診断に繋がった．

P-1-92　小細胞癌への形質転換を認めた EGFR 遺伝子変異陽性肺腺癌の 2 例

順天堂大学医学部附属順天堂医院病理診断部[1)]，順天堂大学医学部人体病理病態学講座[2)]

○半田貴史（CT）[1)]，寺尾暁子（CT）[1)]，堤　裕子（CT）[1)]，大沼八千代（CT）[1)]，飯村美香（CT）[1)]，林大久生（MD）[2)]，齋藤　剛（MD）[2)]，八尾隆史（MD）[2)]

【はじめに】EGFR 遺伝子変異陽性肺腺癌の多くは，EGFR-チロシンキナーゼ阻害薬（TKI）を投与後，耐性化することが知られており，機序としては T790M 変異や MET 遺伝子増幅，HGF 過剰発現，小細胞癌への形質転換などが知られている．今回我々は，EGFR-TKI の治療により小細胞癌への形質転換を認めた肺腺癌を 2 例経験したので報告する．

【症例 1】75 歳男性．健診にて右肺中葉に 35 mm 大の浸潤影を認めガイドーシス併用気管支腔内超音波断層法（EBUS-GS）を施行．洗浄細胞診にて明瞭な核小体を有し，核型不整や核偏在性を示す異型細胞集塊を認め腺癌と診断された．切除された右肺中葉の組織では線維性間質の増生巣を伴う乳頭型や肺胞置換型の腺癌を認めた．また，術中の胸水においても腺癌を認め pT3N0M1a，Stage4 と診断された．EGFR 検査では G719S 陽性となり，Gefitinib を投与．その後，右背部皮下に腫瘤を認めたため穿刺吸引細胞診を施行．細顆粒状クロマチンを示す裸核様の異型細胞や核の相互圧排像を認め小細胞癌と診断された．

【症例 2】47 歳男性．左胸水貯留にて他院より紹介受診．CT にて左肺内結節影と中等量の左胸水を認めた．胸水の穿刺吸引細胞診を施行し核腫大や核型不整，核偏在を示す異型細胞の集塊を認め腺癌，cT4N3M1b，Stage4 と診断された．EGFR 検査では Exon19（E746-A750）の欠失変異陽性となり，Gefitinib を投与．その後，癌性髄膜炎を発症したため Erlotinib の投与を開始．2 か月後 NSE 上昇と縦隔リンパ節腫大を認め，組織診と細胞診で小細胞癌と診断された．

【まとめ】小細胞癌への形質転換を認めた EGFR 遺伝子変異陽性肺腺癌の細胞像を比較すると共に文献的考察を含めて報告する．

P-1-93 術中迅速診断時に嚢胞壁の擦過細胞診が有用であった胸腺嚢胞由来の扁平上皮癌の1例

船橋市立医療センター臨床病理[1], 船橋市立医療センター臨床検査科[2], 船橋市立医療センター呼吸器外科[3], 船橋市立医療センター産婦人科[4], きのしたクリニック[5], 東京医科大学八王子医療センター呼吸器外科[6]

○清水辰一郎(MD)[1], 諏訪朋子(CT)[2], 高橋久雄(CT)[2], 師岡恭之(CT)[2], 石塚　瞳(CT)[2], 木下孔明(MD)[3,5], 佐々木直樹(MD)[4], 内田　修(MD)[6]

【はじめに】胸腺嚢胞から発生する扁平上皮癌は比較的稀と考える．我々はその胸腺嚢胞から発生したと考えられる扁平上皮癌を経験し，更にその術中迅速診断において，嚢胞壁の擦過細胞診が有用であったので報告する．

【症例】76歳男性．大動脈弁狭窄症の経過観察中，前縦隔に44 mm大の嚢胞性病変を認められ，診断及び治療目的で前縦隔腫瘍摘出術を施行された．肉眼的には，やや厚い線維性被膜からなる多嚢胞性病変であった．嚢胞内腔面に隆起成分は認められず，嚢胞内腔面を被う成分の多くは脱落している様にみえた．嚢胞壁の術中迅速組織標本において，嚢胞壁内腔面を被う異型扁平上皮を少量認めた．扁平上皮癌を疑ったが，異型細胞の量が少なく，その確定に苦慮した．しかし，同時に作成した嚢胞壁の擦過細胞診材料において，異型扁平上皮細胞からなる細胞集塊が多数認められたことにより，扁平上皮癌と確定することができた．

【結語】本症例では，嚢胞壁内腔面を被う扁平上皮癌成分の脱落が著しく，その術中迅速組織診断は難しかった．しかし，嚢胞壁の擦過細胞診材料中に多数の癌細胞集塊が出現していたことより，扁平上皮癌と診断することができた．胸腺嚢胞から発生した扁平上皮癌の術中迅速診断時においては，嚢胞壁擦過細胞診を併用することが有用であると考える．

P-1-94 肺線維平滑筋腫性過誤腫の1例

豊見城中央病院病理診断科

○天久望美(CT), 喜友名正也(MD), 伊禮　彩(CT), 照屋敦子(CT)

【はじめに】肺過誤腫は肺の良性腫瘍の中では最も高頻度の腫瘍であるが，その多くは軟骨性過誤腫であり，線維平滑筋腫性過誤腫は稀である．今回，われわれは子宮筋腫の術後に，多発性肺腫瘤を発症し，転移性肺平滑筋腫の可能性も考えられたが，その病理学的特徴より多発性の肺線維平滑筋腫性過誤腫と考えられた症例を経験したので報告する．

【症例】45歳女性．14年前に子宮筋腫で筋腫核出術を施行された．今回は来院4ヶ月前より咳嗽，胸痛があり，人間ドックの胸部レントゲンにて両側肺野の多発結節陰影を指摘された．精査目的で当院を紹介受診．胸部CTで両肺野に最大1 cmの結節を多数認め，診断目的で1 cm大の結節を肺部分切除術で摘出された．

【組織所見】紡錘形核と好酸性の胞体を有する平滑筋様細胞が結節の大部分を占めていた．軟骨成分はなく，数カ所に気管支上皮様の腺上皮で覆われた小腺腔を認め，線維平滑筋腫性過誤腫と考えられた．なお，軟骨成分は認めなかった．

【細胞所見】捺印標本の大部分では，類円形核とライトグリーン好性の胞体を有する細胞がシート状に配列し，腺上皮由来が疑われた．紡錘形核を有する裸核状の細胞も少量見られた．両者ともに異型は乏しく，良性が疑われた．

【考察】子宮筋腫術後の平滑筋細胞が主体の肺結節で，転移性肺平滑筋腫の可能性も考えられたが，細気管支様上皮で被覆された空隙を伴っており，多発性の肺線維平滑筋腫性過誤腫と診断した．捺印標本では，異型が乏しく，良性と推定できたが，結合性の違いのために紡錘形細胞が乏しく，肺線維平滑筋腫性過誤腫と推定診断は出来なかった．

P-1-95　気管支鏡検査で診断に苦慮した肺転移 hCG 産生腫瘍の一例

船橋市立医療センター臨床検査科[1)]，船橋市立医療センター臨床病理[2)]，船橋市立医療センター呼吸器外科[3)]，きのしたクリニック[4)]

○師岡恭之（CT）[1)]，諏訪朋子（CT）[1)]，高橋久雄（CT）[1)]，石塚　瞳（CT）[1)]，清水辰一郎（MD）[2)]，木下孔明（MD）[3,4)]

【はじめに】ヒト絨毛性ゴナドトロピン（hCG）は，妊娠や絨毛性腫瘍で高値を示すが，稀に非絨毛組織から発生した腫瘍も hCG を産生すると報告がある．今回我々は血中 hCG が高値を示し，肺転移した hCG 産生腫瘍を経験したので報告する．

【症例】37 歳，男性．上腹部痛を主訴に近医受診．CT で肝多発腫瘍と肺左上葉に 60 mm 大の腫瘤を認め，原発性肺癌疑いで当院紹介．女性化乳房を認め，血中 hCG を測定し 818 万 mIIU/ml と高値を示した．気管支鏡検査では，細胞診と組織生検ともに悪性腫瘍を疑ったが組織型の判定は困難であった．臨床的に胚細胞腫瘍を疑い治療を開始．入院 10 日後，肝不全進行のため永眠され剖検を施行した．

【気管支鏡結果】気管支擦過細胞診では壊死性背景に孤立性や重積した異型細胞を認め，核の大小不同，粗なクロマチン，複数の核小体など認めた．組織生検では多辺形や類円形の好酸性胞体をもつ腫瘍細胞を認めた．免疫組織化学染色（IHC）では CK7（＋），TTF-1（-），Hepatocyte（-），hCG（＋），P40 が一部陽性を示し，扁平上皮癌が最も疑われたが，他腫瘍も否定できず Carcinoma として報告した．

【剖検結果】肝腫瘍捺印では，壊死性背景に好酸性の細胞質を有し，核の大小不同など高度な核異型を示す細胞を認めた．また，多核巨細胞が散見された．肝腫瘍組織標本では，中～大型で多辺形の好酸性胞体を有する腫瘍細胞を索状や胞巣状に認めた．IHC は，CK20，TTF-1，AFP が陰性，Hepatocyte（±），CK7，hCG が陽性を示した．以上より肝原発 hCG 産生性の肝細胞癌が疑われた．

【まとめ】気管支擦過細胞診で稀な hCG 産生性肝細胞癌の肺転移の一例を経験した．更なる検討結果および文献的考察を加えて報告する．

P-1-96　脳転移を契機に発見された AFP 産生肺原発 adenocarcinoma の 1 例 ―細胞診所見を中心に―

社会医療法人財団大樹会総合病院回生病院病理診断科[1)]，香川大学医学部腫瘍病理学[2)]

○中川幸智代（CT）[1)]，舩本康申（CT）[1)]，鈴木貴子（CT）[1)]，谷本由香利（CT）[1)]，竿尾光祐（MD）[1)]，横平政直（MD）[2)]，今井田克己（MD）[2)]

【症例】58 歳男性．後頭部の激痛と左上下肢の違和感と歩行困難を主訴とし，頭部 CT で右頭頂部に腫瘤を認め，摘出腫瘍で AFP 陽性の転移性腺癌と診断された．血清 AFP 値も高値であった．PET-CT では消化管，肝臓に異常はなく，左肺尖部結節を認めた．肺の術中腫瘍穿刺細胞診では低分化腺癌を疑う所見が得られ，永久標本にて肺原発 AFP 陽性の低分化型腺癌と診断された．その後 AFP 値の再上昇があり再度の脳腫瘍摘出術で同様の組織学的所見が得られた．

【細胞診所見】肺腫瘍部の術中穿刺吸引細胞診で平面的で疎な結合の腫瘍細胞の集塊が認められた．腫瘍細胞は N/C 比大，大小不同性があり，細胞質は淡明で，核は偏在性に位置し，類円形で一部に多分葉状のものも見られた．クロマチン凝集は細かく，類円形の明瞭な核小体が 1～数個認められ，低分化な腺癌が疑われる所見であった．転移性脳腫瘍捺印細胞診では，肺腫瘍と類似した腫瘍細胞であり，一部に粘液産生の所見があり腺癌細胞としての特徴がより明瞭であった．

【病理組織所見】肺腫瘍の組織所見で，腫瘍細胞は N/C 比大で大型多形性の核と腫大核小体を有し，胞巣形成性～充実性に増殖し，一部腺管様構造を認めた．免疫染色では hepatocyte，CK7，CDX2 陽性，AFP 弱陽性，CK20 一部陽性，TTF-1，NapsinA 陰性であり，転移性脳腫瘍も同様の腫瘍と診断された．

【考察】肺原発 AFP 産生腫瘍は肺癌全体の約 2％とされ，その中に Hepatoid な増殖を示す腺癌や AFP 産生胎児性腺癌が挙げられるが，低分化型腺癌が最も多く，次に大細胞癌であることが報告されている．その細胞像では特徴的なものは報告されていないため，文献的考察を合わせて整理検討する．

P-1-97 肺癌で原発巣とリンパ節転移巣の細胞診所見が異なった1症例

医療法人沖縄徳洲会吹田徳洲会病院臨床検査科

○下山夏季(CT), 浅井典彦(CT), 中嶋安識(CT)

【症例】83歳男性．喫煙歴は10本/日×60年．飲酒なし．既往歴なし．家族歴，父が胃癌，弟が糖尿病．3-4年前より咳と膿性痰が続いていた．2017年7月に健診の胸部CTにて不整形結節を指摘された．画像検査より肺癌と診断，11月に左肺上葉切除を施行された．

【7月胸部CT所見】両側性に気腫性変化，ブラを認める．左肺S3にブラ壁に接して，径1 cm程度の不整形結節を認める．ブラ壁発生の肺癌の可能性あり．

【11月胸部CT所見】左上肺の結節影は前回よりも増大，肺癌を疑う．縦隔リンパ節の腫脹は認めない．

【PET/CT所見】左上肺野の12 mmほどの結節に，FDGの異常集積を認める肺癌を疑う．大動脈下リンパ節にFDGの異常集積を認める．両側肺門部リンパ節の集積は生理的集積と思われる．

【術中迅速捺印細胞診所見】リンパ節転移あり，小細胞癌の像を呈する．肺の結節は低分化扁平上皮癌または腺癌．

【胸腔内洗浄細胞診所見】Negative．反応性中皮細胞を認める．

【手術組織所見】肺癌は径1.0 cm大．組織型は低分化扁平上皮癌．原発巣とリンパ節転移巣の組織型異なる．リンパ節転移巣の免疫染色結果, p40(-), chromogranin(-), synaptophisin(+)，TTF-1(+)，MIB-1(80%)．小細胞癌に合う所見．

【考察】扁平上皮癌と小細胞癌の混在からなる肺癌はあるが，本例では原発巣には小細胞癌の成分はなく，リンパ節転移巣は小細胞癌のみからなっていた．組織分類上の問題点，臨床的取扱いについて考察を加える．

P-1-98 喀痰に出現した悪性黒色腫の1例

聖路加国際病院病理診断科[1], 東京女子医科大学第一病理[2]

○山川真梨奈(CT)[1], 小川命子(CT)[1], 中田裕人(CT)[1], 平林陽介(CT)[1], 小林ひとみ(CT)[1], 恒田直人(CT)[1], 宇野美恵子(DDS)[1], 野嵜　史(MD)[1], 鈴木高祐(MD)[1], 澤田達男(MD)[2]

【はじめに】悪性黒色腫はメラノサイト由来の悪性腫瘍である．そのうち90%が皮膚原発であり，肺原発悪性黒色腫の頻度は肺腫瘍全体の0.01%程度と稀である．今回我々は，喀痰に出現した悪性黒色腫の1例を経験したので報告する．

【症例】70代女性．持続する血痰のため当院受診．胸部CTにて右上葉のすりガラス陰影がみられ，喀痰細胞診より悪性細胞を認めた．その後気管支鏡検査が行われ，両側気管支に黒褐色の連続した病変と，左上葉分岐部に2 cm大の黒色ポリープ状結節を認めたため，気管支洗浄細胞診と気管支生検が施行された．

【細胞所見】喀痰では，きれいな背景に，中等大の異型細胞が孤立散在性～小集塊状に少量出現していた．異型細胞はN/C比高く，核偏在傾向を呈し，細胞質は泡沫状，核腫大し，クロマチンは粗顆粒状に増量していた．核縁肥厚や核形不整，核小体なども目立っていた．一部茶褐色の顆粒状物質を胞体内に認めたが，低分化な腺癌を考えた．気管支洗浄液では同様の異型細胞が多数出現していた．核異型や茶褐色調の顆粒状物質が目立ち，悪性黒色腫と診断した．

【組織所見】気管支生検にて，核腫大した核小体有する異型細胞のほか，褐色顆粒を含有した細胞が認められた．免疫染色にて，一部にHMB45，melan Aが陽性となり悪性黒色腫と診断された．

【まとめ】気管支に発生した悪性黒色腫の1例を経験した．悪性黒色腫は非常に悪性度の高い腫瘍であり，早期発見，早期治療が重要である．稀ではあるが，本症例のように喀痰中に腺癌と鑑別を要する悪性黒色腫の異型細胞が出現することがあり，胞体内に茶褐色の顆粒状物質がみられた際には，悪性黒色腫も念頭に置き鏡検することが必要である．

P-1-99　肺の悪性黒色腫の 1 例

結核予防会複十字病院病理診断部病理診断科[1)]，結核予防会複十字病院呼吸器センター呼吸器外科[2)]，がん研究会がん研究所病理部[3)]

○舩井遼子（CT）[1)]，温井奈美（CT）[1)]，菊池康華（CT）[1)]，草野行治（CT）[1)]，吉田　勤（MD）[1,2)]，高松　学（MD）[3)]，稲村健太郎（MD）[3)]，二宮浩範（MD）[3)]，石川雄一（MD）[3)]，菊地文史（MD）[1)]

肺の悪性黒色腫は稀である．今回我々は右肺中葉に発生した悪性黒色腫の 1 例を経験したので報告する．

【症例】20 歳代，男性．

【既往歴】11 年前　右下腿母斑症：切除（他院）．

【現病歴】肺炎症状で発見された右中葉肺腫瘤にて，初診となる．気管支鏡で右肺中葉の入口部を閉塞する腫瘍性病変を認め，検体を採取した．

【細胞所見】血性背景に，核腫大および核クロマチン増量を示す異形細胞を認める．

【組織所見】紡錘形の異型細胞の腫瘍性増殖を認めた．AE1/3（-），Vimentin（+）で，間葉系腫瘍と推定された．免疫染色を追加したが，組織型の確定には至らなかった．

【経過】外科的切除で根治可能（cT2aN0M0 相当）と判断し，原発性肺癌に準じて右肺中葉切除術＋ND2a を施行した．手術検体より腫瘍の捺印細胞診を施行した．

【細胞所見】核腫大および核クロマチン増量を示す異形細胞を，集塊状または孤在性に認める．集塊状のものは淡い胞体を認め，孤在性のものは裸核状が多く，一部に大型核を有する．

【組織所見】右下腿母斑症の既往から悪性黒色腫の肺転移を疑い免疫染色を施行したところ，S-100（+），HMB-45（+），Melan A（+）となり，悪性黒色腫の診断となった．細胞診および病理検体を再検すると，一部の細胞にメラニン顆粒と思われる褐色の顆粒状物質を認めた．

【術後経過】右下腿母斑症術後の創部に色素沈着を認め，他院皮膚科にて切除を施行したが，悪性所見は得られなかった．悪性黒色腫の診断が得られたものの，肺原発か転移性かの鑑別には至っていない．

【まとめ】術前の確定診断は困難であったが，身体所見と問診がきっかけとなり悪性黒色腫の診断に至った．

P-1-100　Nivolumab 投与により髄液中の肺腺癌細胞が消失した一症例

JR 東京総合病院

○大友梨恵（MD），田中さゆり（MD），武田優華（CT），高見真理子（CT），恩田雅弘（CT），谷川園子（CT），千田雅子（CT），中澤和久（CT），関　邦彦（CT）

肺非小細胞肺癌に対して免疫チェックポイント阻害である Nivolumab が使用されるようになって久しい．今回我々は肺腺癌の脳脊髄転移に対して Nivolumab が著効したと考えられる症例を経験したため報告する．症例は 50 代男性．X 年に背部痛で受診し精査の結果，肺腺癌，多発骨転移，脳転移（cT3N3M1）の診断となった．脳転移に対してサイバーナイフ，肺癌に対しては EGFR 変異，ALK 転座が陰性であることから CDDP＋PEM の化学療法を 4 コース，PRM 維持療法，CBDCA＋nabPTX＋BEV を 6 コース施行するも X＋2 年の段階で肺原発巣は PD で，また脳転移巣の増加と脊髄多発転移が出現し全脳照射した．X＋2 年 9 月の髄液細胞診では多数の腺癌細胞が認められた．10 月に Nivolumab を 2 回投与し JSC20 程度までの意識低下があり投与を中止し以降積極的な治療はされなかった．11 月には意識の改善があり（JSC3～10），12 月 MRI でも脳脊髄の転移巣は縮小し，12 月髄液細胞診でも悪性細胞は指摘できなかった．その後腸炎，カンジダ血症となり X 年 3 月に死亡．なお解剖時の脳脊髄の組織学的な精査においても中枢神経に転移性癌は認められなかった．

P-1-101 耳下腺より発生したと考えられたいわゆるオンコサイトーマの1例

掛川市・袋井市病院企業団立中東遠総合医療センター臨床検査室[1)], 浜松医科大学再生・感染病理学講座[2)], 浜松医科大学医学部附属病院病理診断科[3)]

○石堂　統(CT)[1)], 有吉啓子(CT)[1)], 赤堀朋味(CT)[1)], 杉浦文美(CT)[1)], 目黒史織(MD)[2)], 福嶋麻由(MD)[3)], 津久井宏恵(MD)[3)]

【はじめに】唾液腺腫瘍の中で主に好酸性細胞からなる腫瘍としては，オンコサイトーマ，オンコサイト癌，唾液腺導管癌等がある．われわれは，左顎下部の穿刺吸引細胞診にて好酸性細胞が優位に出現したためオンコサイトーマやオンコサイトが出現する腫瘍等を疑い，病理組織学的にいわゆるオンコサイトーマと考えられた症例を経験したので報告する．

【症例】40代男性，左顎下部の腫脹・疼痛を主訴に当院耳鼻いんこう科を紹介受診．CTにて腫瘍は左舌下腺と左耳下腺の間に認められた．同部位の穿刺吸引細胞診が施行された．

【穿刺吸引細胞診所見】Papanicolaou染色では出血性背景でリンパ球はみられなかった．腫瘍細胞は集塊状で出現し，細胞質は顆粒状を呈していた．核は類円形で大小不同がみられた．核縁は比較的スムーズで，一部で小型核小体を有していた．

【組織診】摘出標本は20×15 mm大の境界明瞭な単結節性腫瘍たった．腫瘍の一部に少量の唾液腺組織がみられ，腫瘍周囲には一部に薄い線維性の被膜様のものを認めた．全ての腫瘍細胞の細胞質は好酸性で索状に増生していた．免疫組織化学的にはCK7，AE1/AE3が陽性，CK20，S100蛋白，Synaptophysin，CD56，ChromograninAは陰性を示した．MIB1 labeling indexは1%と低かった．

【まとめ】細胞診標本で好酸性細胞主体の異型細胞がみられた場合には，オンコサイトーマやその他の腫瘍等も考慮する必要がある．本症例は，オンコサイトーマの組織像を反映した細胞像であった．

P-1-102 左口蓋に発生した多型低悪性度腺癌の一例

札幌臨床検査センター株式会社病理検査部病理検査課[1)], 恵佑会札幌病院病理診断科[2)], 北海道大学大学院歯学研究科口腔病理病態学教室[3)], NTT東日本札幌病院病理検査部[4)]

○原まみえ(CT)[1)], 黒川孝子(CT)[1)], 古村喜好(CT)[1)], 徳永祐一(CT)[1)], 小関美穂(CT)[2)], 大内知之(MD)[2)], 北村哲也(MD)[2,3)], 武内利直(MD)[2)], 水無瀬昂(MD)[1)], 高桑康成(MD)[4)]

【はじめに】Polymorphous adenocarcinoma(多型腺癌)は，高齢者女性の小唾液腺とくに口蓋に好発するとされるが，本邦での報告例は非常に少ない．多彩な細胞像のため鑑別に苦慮した一例を経験したので報告する．

【症例・臨床経過】60歳代男性．約5年前より左口蓋部の腫瘤形成を自覚するも症状ないため放置．義歯作製のため受診した歯科で病変を指摘され，歯科口腔外科を紹介受診した．左軟口蓋に主座を置く18×30×33 cm大の類球形腫瘤に対し，FNA，生検を施行．細胞診および組織診ともに腺様嚢胞癌が疑われたが，免疫染色の結果をふまえ多型腺癌の可能性が指摘された．化学療法後に腫瘍を切除し，同時に捺印細胞診も施行．

【細胞所見】Pap.染色では，粘液調の背景に小型の円形～類円形で繊細なクロマチンパターンを示す核と，ライトグリーン好性の細胞質を有する軽度異型細胞が，多数の粘液球様を示す篩状，シート状や管状などに配列する細胞集塊を多数認めた．Giemsa染色ではメタクロマジーを示す粘液球を認めたため，腺様嚢胞癌が疑われた．

【組織所見】腫瘍は被膜形成を欠き，篩状，充実性，索状，腺管状のほか，乳頭状嚢胞状や，single file状など非常に多彩な増殖様式が混在し，神経侵襲像が散見された．腺管はいずれも単層性で，構成細胞は比較的単調であった．免疫染色はAE1/AE3，S-100，vimentinに強陽性，p63に陽性，p40に陰性．

【まとめ】篩状構造のほか，組織像を反映する多彩な細胞所見が認められた．腺様嚢胞癌や多形腺腫などとの鑑別が重要となるが，他の種々の組織型との鑑別も考慮する必要がある．

P-1-103　Stroma-poor Warthin tumor の 1 例

福井大学医学部附属病院病理診断科/病理部[1)]，福井大学医学部病因病態医学講座腫瘍病理学領域[2)]

○鈴木佑梨（MT）[1)]，岩崎和美（CT）[1)]，森　正樹（CT）[1)]，
前川秀樹（MT）[1)]，中嶋　茜（MT）[1)]，伊藤知美（MD）[1)]，
山口愛奈（MD）[1)]，樋口翔平（MD）[1)]，酒井康弘（MD）[2)]，
今村好章（MD）[1)]

【はじめに】Warthin tumor は好酸性高円柱状の上皮細胞とリンパ組織から構成されるのが特徴である．しかしながら，両者の割合は症例によってあるいは同一症例であっても部位により様々である．今回，リンパ組織がほとんど認められず，oncocytic tumor との鑑別が問題となった Warthin tumor を経験したのでその細胞像と組織像について報告する．

【症例】60 歳代，男性．約半年前に左耳下部の腫脹を自覚したため他院を受診したところ，頸部 CT にて左耳下腺内に最大径 27 mm 大の境界明瞭な造影効果のある分葉状腫瘤を指摘された．手術目的にて当院転科となり，穿刺吸引細胞診を施行後，左耳下腺摘出術が施行された．術後約 2 年が経過しているが，再発・転移の徴候はない．

【穿刺吸引細胞診所見】清明な背景に好酸性で顆粒状の豊富な細胞質を有する上皮細胞集塊が多数認められた．上皮細胞核は類円形で，小型の核小体を有していたが，核の大小不同は目立たなかった．また，MIB-1 陽性細胞はほとんど認められなかった．

【病理所見】左耳下腺内に境界明瞭で淡褐色調の分葉状充実性腫瘤が認められた．組織学的には病変の大部分は好酸性細胞の充実性・島状・索状構造から成っていた．ごく一部にのみリンパ組織から成る間質成分がみられた．Stroma-poor Warthin tumor with significant oncocytic hyperplasia として報告されている症例に合致する所見と考えられた．

【まとめ】好酸性細胞が出現する唾液腺腫瘍は多岐にわたる．Warthin tumor はその代表的な疾患であるが，本症例のように背景に壊死やリンパ球・肥満細胞等の炎症細胞浸潤が目立たない場合もあり，細胞診断に際しては注意が必要と考える．

P-1-104　唾液腺導管癌の 8 症例

高知大学医学部附属病院病理診断部[1)]，高知大学医学部病理学講座[2)]

○吉良佳那（CT）[1)]，野口真宏（CT）[1)]，岡本真知（CT）[1)]，
高橋明日香（CT）[1)]，大原栄二（CT）[1)]，
國沢佳菜子（CT）[2)]，井口みつこ（MD）[1)]，
戸井　慎（MD）[1)]，弘井　誠（MD）[1)]，村上一郎（MD）[1)]

【はじめに】唾液腺導管癌（Salivary duct carcinoma：以下 SDC）は全唾液腺腫瘍の約 2％とされ，高齢者（平均 65 歳）に多く，男性（男女比 4：1），耳下腺（90％程度）に好発し，高悪性度の腫瘍で 5〜7 年以内に 75％が死亡すると報告されている．今回，組織学的に SDC と診断された 8 症例の再検討を行った．

【症例】2000〜2016 年に当院組織診で SDC と診断された 18 例中，術前に穿刺吸引細胞診が行われた 8 例を対象とした．8 例は全て耳下腺腫瘍であり，平均年齢は 61 歳（38-83 歳），男性 6・女性 2 例であった．術後 1 年以内の死亡は 1 例，5 年間経過観察された症例中 5 年以内の再発症例は 1 例，肺転移を認めたのは 1 例，再発の見られなかったものは 4 例，詳細不明は 1 例であった．穿刺吸引細胞診で陽性と診断したのは 4 例，鑑別困難は 3 例，検体不適性が 1 例であった．推定病変に SDC と診断したのは 8 例中 1 例のみで，2 例は鑑別診断に SDC をあげていた．

【細胞像】悪性ないし鑑別困難と診断された 7 例の細胞像の再検討を行った．いずれの症例でも壊死は認められなかった．腫瘍細胞は核クロマチンの増量を示し，小型核小体は見られるものの核小体の腫大とは判定しづらく，症例により N/C 比に差が見られるが胞体の幅広い症例が目立った．また，細胞質内小腺腔（ICL）が 5 例に認められた．5 例は腺腔や篩状構造を伴う集団として出現した．

【結果】本院で経験した 8 例の臨床事項は報告同様であるが，予後は比較的良い傾向がみられた．細胞像再検討では 7 例中 4 例が SDC の典型像としても矛盾しない像であった．唾液腺穿刺吸引細胞診は診断者の経験や知識不足により診断を過大・過小評価しがちである．SDC の細胞像について文献的考察を加えて報告する．

P-1-105 細胞診で粘表皮癌とした多形腺腫由来癌（唾液腺導管癌）の1例

琉球大学医学部附属病院病理部[1)], 琉球大学大学院医学研究科腫瘍病理学講座[2)]

○西平紀介(CT)[1)], 仲宗根克(CT)[1)], 伊原美枝子(CT)[1)], 瑞慶覧陽子(CT)[1)], 西平育子(CT)[1)], 平田幸也(CT)[1)], 松本裕文(MD)[2)], 青山　肇(MD)[2)], 松崎晶子(MD)[2)], 吉見直己(MD)[2)]

【はじめに】多型腺腫由来癌は全唾液腺腫瘍の約3.6%，悪性腫瘍の約12%でみられるとされている．多型腺腫の約5%が悪性転化し，大部分が導管癌や腺癌NOSに相当すると考えられている．今回我々は，粘表皮癌との鑑別に苦慮した1例を経験したので報告する．

【症例】40歳代，男性．約5年前から左耳下に腫瘤を自覚．経過をみていたが，半年前より開口障害をきたし近医受診．腫瘍が緩徐に増大，治療検討のため当院受診．穿刺吸引細胞診が行われた．

【細胞像】血性・壊死性背景に配列が不規則な大小の集塊を認め，核の大小不同や明瞭な核小体，クロマチン増量がみられた．一部で粘液を有する細胞も散見され，粘表皮癌を第一に考えた．

【組織像】肉眼的に20×15×25 mm大の境界明瞭な白色充実性腫瘍を認めた．組織学的に被膜外浸潤はみられず，一部に壊死を認め，核の大小不同，核小体の明瞭化を伴う異型細胞が腺腔を形成して増殖，篩状構造や乳頭状構造も認めた．PAS，Alcian Blue陽性の粘液を認め，免疫染色でGCDFP-15(一部＋)，AR(一部＋)，HER2(3＋)，p63(−)であり，唾液腺導管癌と診断された．また紡錘形細胞と管腔構造を呈する部分から移行するような所見があり，多型腺腫由来が示唆された．

【考察】本症例では，壊死性背景に粘液を有する細胞や粘液を有しない細胞があり，粘液を有しない細胞の中には，核小体が腫大し胞体の広い導管癌様の細胞，間質やそこから移行したと思われる筋上皮様の異型細胞など多彩な像が確認できた．1つの所見にとらわれず注意深く観察することで多型腺腫由来癌を推察することができたと考えられる．また，稀に粘液が豊富な唾液腺導管癌があり本症例もそれに類似するものと思われる．

P-1-106 細胞診で鑑別に苦慮した多形腺腫の一例

宮城県立がんセンター臨床検査技術部[1)], 宮城県立がんセンター病理診断科[2)]

○内城孝之(CT)[1)], 伊藤しげみ(MD)[2)], 植木美幸(CT)[1)], 大場いづみ(CT)[1)], 大山友紀(CT)[1)], 佐藤郁郎(MD)[2)]

【はじめに】多形腺腫は最も一般的な唾液腺腫瘍であるが，多彩な形態をとり，鑑別が困難な場合がある．今回，我々は細胞診で悪性を疑ったが，切除組織標本で多形腺腫と診断された一例を経験したので報告する．

【症例】40代男性．1年前より左耳下部腫瘤を自覚．その後増大傾向となり，近医にて左耳下腺腫瘤（腺房細胞癌疑い）と診断され，精査加療目的に当院に紹介となった．USで左耳下腺内に腫瘤を認めFNAが施行された．MRIにて左耳下腺浅葉に充実性類卵形腫瘤を認めた．周囲耳下腺組織との境界は明瞭であり，腫瘤内部構造はほぼ不均一．また，PET-CTにて同部位に集積を認めた．リンパ節転移や皮膚浸潤は認められなかった．

【細胞所見】異型細胞は不規則重積性を示す疎な集塊や孤立散在性で認められた．粘液腫様間質性粘液は乏しく，異型細胞の核はNC比増大，核偏在，クロマチン増量，核形不整がみられた．核の大小不同も目立ち，小型の核小体も認められ，悪性と判断したが，組織型の推定は困難であった．

【組織所見】被膜を有する充実性腫瘍で，組織学的には形質細胞様の筋上皮細胞が密度高く増殖していた．腺管構造や粘液腫様間質は乏しく，脂肪細胞様変化が目立った．免疫染色では筋上皮細胞はS-100蛋白(＋)，p63(−)，calponin(−)，αSMA(−)であった．アミラーゼとPAS染色はいずれも陰性，MIB-1標識率は9%であった．EMA染色では上皮―筋上皮の2層構造を示す腺管が確認された．以上から多形腺腫と診断された．

【まとめ】本例では間質性粘液が乏しく，細胞異型を示す筋上皮成分のみが採取されたため過剰診断を招いたと考えられる．多形腺腫の細胞形態や構造の多彩性を十分に認識することが重要である．

P-1-107　耳下腺に発生した分泌癌（乳腺相似分泌癌）の一例

聖路加国際病院病理診断科[1)]，日本大学松戸歯学部口腔病理学講座[2)]，国立がん研究センター中央病院病理・臨床検査科[3)]，東京女子医科大学第一病理[4)]

○金子あゆみ（CT）[1)]，小川命子（CT）[1)]，植竹　都（CT）[1)]，鈴木正敏（CT）[1)]，吉田光希（CT）[1)]，久山佳代（DDS）[2)]，森　泰昌（DDS）[3)]，内田士朗（MD）[1)]，鈴木高祐（MD）[1)]，澤田達男（MD）[4)]

【はじめに】分泌癌は，乳腺分泌癌に類似した形態学的および遺伝子学的特徴を有する唾液腺腫瘍である．今回我々は，耳下腺に発生した分泌癌の一例を経験したので報告する．

【症例】30 歳代男性．右耳下部の腫瘤を自覚し，近医で耳下腺腫瘍が疑われ当院紹介受診．右耳下腺下極に，US・MRI にて約 15 mm 大の腫瘤を認めた．穿刺吸引細胞診で鑑別困難のため，右耳下腺浅葉切除術が施行された．

【細胞所見】組織球や粘液様物質みられる血性背景に，結合性の緩い充実性～乳頭状の上皮細胞集塊を多数認めた．異型細胞は中等大で，細胞質は好酸性を呈し，粘液がみられ，空胞状変化が目立っていた．核は小型類円形で，偏在性，クロマチンは顆粒状で，核小体を認めた．一部，核形不整や核の大小不同がみられた．細胞量は多量で多彩な像であった．多形腺腫を疑うが，断定困難のため ClassIIIa とした．

【組織所見】中等大の類円形核で，小型核小体や淡好酸性胞体を有する腫瘍細胞が大小の不定形胞巣状，乳頭状，腺管状に増殖していた．細胞境界は不明瞭で，胞体内空胞が多数みられ，PAS，アルシアン青，ムチカルミン染色陽性であった．免疫染色では，S-100 蛋白，mammaglobin，vimentin に陽性であり，分泌癌の可能性が考えられた．FISH 法にて ETV6-NTRK3 融合遺伝子が検出され，分泌癌と確定診断された．

【まとめ】今回我々は穿刺吸引細胞診にて分泌癌と診断することが困難であった一例を経験した．唾液腺腫瘍は多くの組織型や多彩な形態を示すことにより，細胞像のみで鑑別診断するのは容易ではない．粘液様物質や細胞質の空胞状変化が目立つ場合は，分泌癌の存在も念頭におき，注意深く観察することが重要であると考えた．

P-1-108　耳下腺に発生した乳腺相似分泌癌の一例

信州大学医学部附属病院臨床検査部[1)]，信州大学医学部病理組織学教室[2)]

○布麻里奈（CT）[1)]，小林幸弘（CT）[1)]，堀川美栄子（CT）[1)]，下條康代（CT）[1)]，百瀬正信（CT）[1)]，中嶋智之（CT）[1)]，仲田梨恵（CT）[1)]，小笠原創也（CT）[1)]，小林実喜子（MD）[2)]，上原　剛（MD）[1)]

【はじめに】乳腺相似分泌癌（MASC）は 2010 年に提唱された唾液腺腫瘍で，乳腺分泌癌と形態的，遺伝子的に類似した特徴を持つ．発生頻度は唾液腺癌の約 10％とまれで耳下腺に好発し，約 20％が頚部リンパ節転移，約 5％が遠隔転移する．今回，耳下腺の穿刺吸引細胞診にて細胞像より MASC と推定された一例を経験したので報告する．

【症例】60 歳代，男性．特記すべき既往歴はなし．約 3 か月前より右耳下部腫脹が出現．近医 MRI にて径 40×30×4 mm 大の腫瘤が認められ，当院を受診し FNA を施行された．

【細胞所見】血性・粘液性背景に，腫瘍細胞がシート状や乳頭状集塊，結合性の低下した不整形集塊で多数出現．核は小型円形で異型に乏しく，核分裂像は認めなかった．胞体は好酸性顆粒状で比較的厚く多辺形を呈し，内部に多数の小空胞がみられた．また小嚢胞構造も認めた．以上より MASC と推定し，腺房細胞癌が鑑別にあがった．

【摘出材料組織所見】管状や濾胞状，乳頭状，索状に増殖する腫瘍性病変を認めた．腫瘍細胞は核小体を有する類円形核と，内部に空胞が散見される好酸性の豊富な胞体を有していた．また，嚢胞状を示す領域内では赤血球を含む分泌物内にコレステリン裂隙がみられた．以上より，MASC や腺房細胞癌が鑑別にあがった．免疫染色にて vimentin，CAM5.2，S-100，CK19，mammaglobin，GATA3，MUC4 が陽性，BRST-2 が陰性となり，MASC と診断された．

【遺伝子学的所見】細胞診標本から，RT-PCR 法，サンガー法にて ETV6-NTRK 融合遺伝子を確認した．

【まとめ】MASC は比較的まれな腫瘍であるが，本症例のように細胞像からも推定可能であることから，特徴的な所見を理解し鑑別にあげることは重要であると考える．

P-1-109 耳下腺に発生した（乳腺相似）分泌癌 2 例の細胞像

東京医科歯科大学医学部附属病院病理部[1)], 秀和総合病院検査科病理[2)], 東京医科歯科大学大学院医歯学総合研究科包括病理学[3)], 東京医科歯科大学大学院医歯学総合研究科人体病理学[4)]

○水口祐未(CT)[1)], 櫻井　聖(CT)[1)], 瀬戸口知里(CT)[2)], 中嶋　裕(CT)[1)], 関根正喜(CT)[1)], 安藤　登(CT)[1)], 木脇祐子(MD)[3)], 菅原江美子(MD)[1)], 伊藤　崇(MD)[4)], 明石　巧(MD)[1)]

【はじめに】（乳腺相似）分泌癌（Secretory carcinoma：SC）は ETV6-NTRK3 融合遺伝子を特徴とする近年新しく分類された唾液腺腫瘍である．今回我々は耳下腺に発生した SC の 2 例を経験したのでその細胞像を報告する．

【症例】（症例 1）30 代男性．左耳下部腫脹で発症した左耳下腺浅葉の 2 cm の腫瘍．（症例 2）40 代女性．右顎周囲の腫脹・疼痛で発症した右耳下腺深葉の 4 cm の腫瘍．

【細胞所見】集塊は乳頭状，シート状，濾胞状，腺腔様構造など多彩な形態を示した．核は円～卵円形で偏在性を示し，紡錘形～多辺形の細胞を散在性に認めた．胞体は好酸性顆粒状で，多数の小さな空胞または 1 つの大きな印環細胞様の空胞が見られ，粘液を有する細胞も認めた．免疫細胞染色では Mammaglobin が陽性を示した．

【組織所見】好酸性顆粒状の胞体と，明瞭な核小体を伴った卵円形の核を有する腫瘍細胞が増生していた．腫瘍細胞の胞体には種々の程度に空胞が観察され，泡沫状を呈する細胞や粘液を有する細胞も見られた．好酸性の強い腫瘍細胞には PAS 陽性像があるが，PAS 陽性かつ di-PAS 陽性の明らかなチモーゲン顆粒は認められなかった．腫瘍は小嚢胞状，濾胞状，乳頭状構造，充実性増殖を主体とし，一部には小型の腺腔も認められた．免疫組織染色では，Mammaglobin，SOX10 が陽性を示し，DOG1 は陰性であった．

【考察】文献的に SC は粘液性背景内の血管間質を伴う乳頭状集塊，緩い結合性を示すシート状集塊，散在性異型細胞の混在，胞体内の大小空胞が特徴とされており，今回経験した 2 症例も一致していた．加えて免疫染色の Mammaglobin 陽性が SC の特徴の 1 つであり，細胞所見によって SC を推定可能であると考えられた．

P-1-110 左耳下腺に発生した上皮筋上皮癌の一例

札幌臨床検査センター株式会社病理検査部病理検査課[1)], 恵佑会札幌病院病理診断科[2)], 北海道大学大学院歯学研究科口腔病理病態学教室[3)], NTT 東日本札幌病院病理検査部[4)]

○松尾和彦(CT)[1)], 古村喜好(CT)[1)], 原まみえ(CT)[1)], 黒川孝子(CT)[1)], 小関美穂(CT)[2)], 大内知之(MD)[2)], 北村哲也(MD)[2,3)], 武内利直(MD)[2)], 水無瀬昂(MD)[1)], 高桑康成(MD)[4)]

【はじめに】上皮筋上皮癌は，発生頻度の比較的稀な低～中悪性度の唾液腺腫瘍である．高齢者耳下腺に好発し，女性に多いとされる．左耳下腺に生じた上皮筋上皮癌例を経験したので報告する．

【症例・臨床経過】80 歳代女性．左耳下部の腫瘤形成を主訴に来院．FNA では多形腺腫が疑われたが，画像検査では左耳下腺浅葉に 22×33×30 mm 大の多結節状腫瘤形成を認め，悪性の可能性も指摘された．本人，家族が手術を希望せず経過観察となったが，その後徐々に増大したため，手術に同意し表層皮膚を含めた左耳下腺腫瘍摘出術が施行された．病変は一部に顔面神経との癒着を認めるも剥離可能であった．

【細胞所見】Pap.染色では硝子様無構造物質を背景に，平面的なシート状の集塊が多数観察された．細胞接着性は強度で腫瘍細胞は類円形～短紡錘形を呈し，小型で円形～楕円形の異型の乏しい核を有していた，核のクロマチンパターンは細顆粒状で，細胞質も乏しい．一部には紡錘形核を呈する細胞もみられた．

【組織所見】腫瘤内に大型嚢胞部と，多結節性を呈する充実部を認めた．充実部では被膜形成を欠き周囲組織への浸潤増殖を示す腫瘍組織が観察された．腫瘍は粘液～軟骨様間質を欠いており，明徴な大型筋上皮細胞を伴う 2 層性腺管の密な増生を主体とし，乳頭状構造の目立つ領域や，筋上皮細胞の多層化～充実性増生の目立つ部位が観察された．

【まとめ】多形腺腫との鑑別は困難であるが，粘液調の背景に乏しく，大型で細胞接着性の高い上皮集塊が多数みられた点，集塊辺縁に 2 層性構造を窺わせる形態の異なる細胞が確認できた点などから，鑑別疾患として上皮筋上皮癌を挙げることは可能と思われた．

P-1-111　Plasmacytoid cell 細胞質内に基底膜様物質を容れた筋上皮腫の一例

東邦大学医療センター佐倉病院病院病理部[1)], 東邦大学医療センター佐倉病院病理診断科[2)], 東邦大学医療センター佐倉病院耳鼻咽喉科[3)]

○山崎利城(CT)[1)], 鎌倉正和(CT)[1)], 佐藤麻依(CT)[1)], 伊藤靖那(CT)[1)], 山口みはる(CT)[1)], 平山美佐子(CT)[1)], 北村　真(CT)[1)], 和田　翠(MD)[3)], 吉田美穂(MD)[1,2)], 蛭田啓之(MD)[1,2)]

【はじめに】今回われわれは，plasmacytoid cell の細胞質内に基底膜様物質を容れた筋上皮腫を経験したので報告する．

【症例】80 代・男性，他院で右耳下部に腫瘤を指摘され，精査目的にて当院に紹介された．MRI では右耳下腺浅葉～深葉に比較的均一な増強効果を示す 27×24×24 mm の充実性病変が認められた．穿刺吸引細胞診にて ClassIII のため腫瘤摘出術が施行された．

【穿刺吸引細胞所見】核の腫大や不整，大小不同を示す上皮様の異型細胞を孤立性～花冠状～不規則重積集塊にて多数認めた．細胞質内には PAS 染色陽性，ギムザ染色で異染性を示す物質を容れ，核偏在傾向を示していた．Plasmacytoid cell を思わせる細胞形態ではあったが，細胞質内物質の存在から，腺癌との鑑別を要したため良悪の判断が難しいとして ClassIII で報告した．

【組織所見】検体は右耳下腺腫瘤摘出材料．肉眼的には，被膜構造を伴った 20×20×15 mm 大の淡黄褐色調の腫瘍を認めた．組織学的には，小血管を伴った充実性増生や基底膜様の組織を伴ったリボン状～網状を示し，一部に細胞質内粗大顆粒を有する plasmacytoid な細胞が含まれていた．免疫染色では，S100，p63，CK(AE1/AE3)，GFAP(weak)，SMA(focal)が陽性を示し，CEA や EMA は陰性，Ki-67 は低値であった．筋上皮腫と診断された．なお，細胞内の構造物は電子顕微鏡にて基底膜様物質と判断された．

【結語】Plasmacytoid cell の細胞質内に基底膜様物質を容れた稀少な像を呈する筋上皮腫症例を経験した．文献的考察を含めて細胞像を中心に報告する．

P-1-112　ラブドイド細胞を伴う耳下腺筋上皮癌の一例

国立病院機構福山医療センター臨床検査科[1)], 川崎医療福祉大学医療技術学部臨床検査学科[2)], 岡山大学病院病理診断科[3)]

○村本将太(CT)[1)], 有安早苗(CT)[2)], 福田由美子(CT)[1)], 中桐智香子(CT)[1)], 山代承子(CT)[1)], 柳井広之(MD)[3)], 渡辺次郎(MD)[1)]

【はじめに】細胞質内に球状封入体を有するラブドイド細胞を伴う耳下腺筋上皮癌を経験した．その特徴的な細胞像を中心に，過去の報告例との比較を加え報告する．

【症例】患者は 80 歳代，男性．右頸部腫瘤を自覚し，近医を受診．耳下腺癌が疑われ当院紹介となる．頸部エコーで右耳下腺内に 18.2×14.2×21.9 mm 大の境界不明瞭，内部不均一な腫瘤を認め，穿刺吸引細胞診を施行．その結果を受け右耳下腺全摘術が施行された．

【細胞像】壊死物質を背景に，N/C 比の高い類円形から紡錘形異型細胞が結合性の緩い平面的な集塊や孤立散在性に多数認められた．これらの核は軽度の不整を示し，クロマチン増量を認めた．細胞質にはライトグリーンに濃染する球状封入体のみられるラブドイド細胞形態を示した．細胞判定は悪性としたが，組織型推定には至らなかった．

【組織像】短紡錘形から形質細胞様を示す腫瘍細胞が，膠原繊維性の間質を伴い錯綜増殖を示した．免疫組織化学的検索では，cytokeratin AE1/AE3 は陽性を示したが，αSMA，S100 は陰性であった．組織型確定のため行ったパラフィンブロックからの戻し電子顕微鏡的検索において，腫瘍細胞質内に中間径フィラメントを認め，筋上皮癌と診断された．

【まとめ】唾液腺原発の筋上皮癌は稀であり，ラブドイド細胞を伴う例はさらに報告が少ない．ラブドイド細胞は唾液腺導管癌や多形腺腫でも少数報告されているが，当院では本症例のみである．筋上皮細胞の関与する腫瘍におけるラブドイド細胞の出現意義については今後の検討課題と考える．

P-1-113 肺癌子宮転移の1例

愛知県がんセンター中央病院

○竹下　奨(MD), 坪内寛文(MD), 坂田　純(MD),
森　正彦(MD), 水野美香(MD)

【諸言】骨盤外臓器における悪性腫瘍からの婦人科領域(子宮卵巣)への転移は卵巣が最も多く，子宮への転移は極めてまれである．本邦において子宮転移をきたす癌腫としては胃癌が多いとされており，その肺癌の子宮転移は非常にまれとされている．今回我々は肺癌子宮転移の1例を経験したのでその細胞診所見を報告する．

【症例】42歳：咳嗽を主訴に前医受診し精査の結果，CTにて多発肺腫瘤を認め肺癌を疑った．経気管支肺腫瘤生検にて核小体が明瞭なN/C比の上昇した異型細胞を蜂巣状に認め，肺腺癌と診断した．その後PETCTにて全身精査の結果，多発骨転移，子宮内膜集積を認めたため子宮体癌疑われ婦人科受診となった．性器出血と子宮内膜の肥厚を認め，子宮内膜細胞診では，血性背景にN/C比が高くクロマチン増量した類円形異型細胞の小集塊を認め肺癌の子宮転移を疑った．子宮頸部細胞診は陰性だった．子宮内膜組織診では内膜組織に異型は認めなかったが少量の核異型細胞が観察された．免疫染色ではTTF-1陽性を示し子宮内病変は肺癌子宮転移によるものと診断した．今症例のように多発転移を来している場合，その原発巣の鑑別が重要である．肺癌の子宮転移は頻度が少ないが，肺転移を来す子宮体癌は日常臨床において散見される．今症例においては子宮内膜細胞診が肺癌子宮転移を疑う契機として重要であったと考えられた．進行癌の全身精査においては細胞診，病理診断医との情報共有が重要である．

P-1-114 乳癌子宮転移の1例

福岡赤十字病院病理診断科[1)], 福岡赤十字病院産婦人科[2)], 公立学校共済組合九州中央病院病理診断科[3)]

○石井萌美(CT)[1)], 田河賢人(CT)[1)], 遠矢浩隆(CT)[1)],
碇　益代(CT)[1)], 小材和浩(CT)[1)], 藤田　綾(MD)[1)],
伏見文良(MD)[3)], 遠城幸子(MD)[2)], 西田　眞(MD)[1)],
西山憲一(MD)[1)]

【はじめに】子宮内膜細胞診に出現した乳癌子宮転移の1症例を経験したので報告する．

【症例】50歳代，女性．6年前に乳癌の既往あり．前医にて乳癌術後経過観察中のCTおよびMRIにて子宮内膜の軽度肥厚，ならびに右付属器領域に5 cm大の腫瘤を認め，当院に紹介受診された．内膜細胞診で疑陽性，異型腺細胞であったため，単純子宮全摘出術および両側付属器摘出術が施行された．

【細胞所見】出血性背景に結合性の乏しい細胞が小集塊状に出現していた．N/C比は高く，核の大小不同，核形不整，核クロマチンの増量を認めた．また，一部の細胞に粘液を有する細胞質を認めた．類内膜腺癌を疑ったが，細胞の出現が少数であり，出現細胞が小型であったため，細胞診判定は疑陽性と報告した．

【組織所見】摘出された子宮は体部領域に隆起性の腫瘤を認めた．組織学的には淡好酸性～淡明胞体の異型細胞が，やや結合性に乏しい索状～弧細胞性に増生していた．子宮頸部および体部に広範に浸潤していた．免疫組織化学染色は，CK7(＋)，CK20(−)，ER(＋，weak)，PgR(−)であり，最終診断は乳癌の転移(硬癌)と報告した．

【考察】婦人科細胞診標本中に生殖器外悪性腫瘍細胞が検出されるのは比較的稀である．子宮へ転移する生殖器外原発悪性腫瘍としては，胃癌，乳癌，直腸癌などがある．本邦では胃癌が大部分を占め，欧米で第1位とされる乳癌の子宮転移は少ないとされている．転移性子宮癌の細胞像は，必ずしも原発巣の特徴を呈するとは限らず，診断が困難な場合もある．今回我々は，子宮内膜細胞診にて原発巣の推定が困難であった乳癌子宮転移の1例を経験したので報告する．

P-1-115　子宮体部に発生した Mesonephric-like adenocarcinoma の 1 例

順天堂大学医学部附属練馬病院病理診断科[1)]，順天堂大学医学部附属練馬病院臨床検査科[2)]，順天堂大学医学部附属練馬病院産科・婦人科[3)]

○飯野瑞貴（CT）[1)]，青木裕志（CT）[1)]，浅見志帆（CT）[1)]，坂口亜寿美（MD）[1)]，小倉加奈子（MD）[1,2)]，濱村憲佑（MD）[3)]，荻島大貴（MD）[3)]，松本俊治（MD）[1)]

【はじめに】Mesonephric carcinoma は中腎管遺残組織から発生する稀な腺癌である．その報告数は少ないが，子宮頸部の発生が最も多い．近年，中腎管遺残組織との関連がなく子宮体部や卵巣に発生する，Mesonephric carcinoma と類似した腺癌が報告され，Mesonephric-like adenocarcinoma と称されている．今回，我々は子宮内膜細胞診に出現した Mesonephric-like adenocarcinoma を経験したので報告する．

【症例】60 歳代女性．不正出血を主訴に近医を受診．子宮内膜細胞診が偽陽性であったため，当院に紹介受診．経膣超音波にて子宮内膜の肥厚を認め，子宮内膜細胞診および組織生検が行われた．

【細胞所見】子宮内膜細胞診では，内膜上皮細胞は萎縮しており間質細胞の採取量も少なく，内膜の増生は確認できなかった．一部に紡錘形細胞からなる細胞密度の高い集塊が見られ，中等度の核異型や核分裂像を認めた．細胞形態からは平滑筋系腫瘍の可能性が疑われたが，組織型の推定が困難であった．

【組織所見】内膜生検では，腫瘍細胞は立方～低円柱状で腺管構造を示し，紡錘形腫瘍細胞の増生も認めた．腫瘍細胞は AE1/AE3 陽性，CK7 陽性，CK20 陰性，EMA 陽性，ER 陰性，PgR 陰性，CEA 陰性，Vimentin 陽性，Calretinin 陰性であり，Mesonephric-like adenocarcinoma が示唆された．

【まとめ】子宮内膜細胞診では紡錘形の腫瘍細胞が採取されており，非上皮性腫瘍との鑑別が困難であった．鑑別点を含め細胞学的所見を報告する．

P-1-116　診断に苦慮した子宮体部扁平上皮癌の 1 例

市立長浜病院

○高橋顕雅（MD），黒澤　学（MD），西野万由美（CT），岡本明子（CT），宮元伸篤（CT），新川由基（CT），上村真央（MD），北澤　純（MD）

【はじめに】子宮体部原発の扁平上皮癌は非常に稀であり，進行癌が多いとされている．子宮内膜細胞診で扁平上皮癌を疑う細胞を認めるものの確定診断に至らず，最終的に手術で診断した子宮体部原発扁平上皮癌の 1 例を経験したので報告する．

【症例】55 歳，未経妊．閉経 50 歳．下腹部痛と少量の性器出血を主訴に当院紹介受診．子宮内膜細胞診で疑陽性であった．子宮内膜全面掻爬術にて異型扁平上皮を認めるものの悪性の可能性は低いと判断された．MRI 検査にて子宮筋層全層を置換する子宮体癌の診断であった．開腹手術を施行したところ，腹膜播種を認め，準広汎子宮全摘術，両側付属器切除術，大網部分切除術，腹膜播種切除術を行い，術後病理で子宮体部原発扁平上皮癌の診断であった．pT3bNxM1 で臨床進行期分類 IVB 期であり，術後化学療法を施行中である．

【細胞所見】子宮頸部細胞診で N/C 比の低い奇怪な扁平上皮細胞を認めるもごく少数であり，内膜からの細胞混入と考えられた．子宮内膜細胞診では，血性および炎症性背景に扁平上皮細胞の集塊を認めた．化生細胞や軽度核異型を伴う異型細胞を認めたが，クロマチンの増殖が乏しく，疑陽性の診断となった．

【組織所見】子宮体部筋層の全層にわたって，浸潤性増殖を認める非角化型扁平上皮癌を認め，一部に角化傾向のある扁平上皮癌を認めた．腺癌組織は認められず，頸管内にも扁平上皮癌は認められなかった．HPV の検索は陰性であった．

【まとめ】子宮内膜細胞診で異型の弱い扁平上皮細胞が出現することが過去にも報告されているため，そのような細胞を認めた場合は，稀ではあるが扁平上皮癌も鑑別に入れるべきと考えられた．

P-1-117 婦人科細胞診で同定し得た hepatoid carcinoma と gastric type adenocarcinoma の合併例

新百合ヶ丘総合病院病理診断科[1)], 東京慈恵会医科大学附属第三病院病院病理部[2)]

○和田幸子(CT)[1)], 村上将人(MT)[1)], 田口勝二(CT)[1)], 高山明子(CT)[1)], 柳沢春華(MD)[2)], 福永眞治(MD)[1)]

【はじめに】Hepatoid carcinoma（HC）は肝細胞癌類似の組織構造を示す腫瘍で子宮発生は稀である．また gastric type adenocarcinoma（GAC）は胃型形質を有する粘液性腺癌である．今回婦人科細胞診で 2 種類の異型細胞を同定し得た HC と GAC の合併例を経験したので報告する．

【症例】70 歳代女性．主訴は不正性器出血，子宮頸部及び内膜細胞診にて腺癌の診断．画像にて子宮内に不整形腫瘤が充満し，筋層浸潤，漿膜外浸潤及び左付属器浸潤が疑われ，臨床的に子宮体癌 3A 期で単純子宮全摘術＋両側付属器摘出術＋骨盤内リンパ節郭清術及び術中腹水細胞診を施行．

【細胞所見】頸部及び内膜細胞診では主に小型円柱状の異型細胞が不規則重積性に出現していた．細胞質は粘液を容れ，核は偏在性に腫大し大小不同が見られクロマチン増量と小型の核小体を認めた．また前者に混在し，細胞質豊富な大型異型細胞もシート状に出現していた．細胞質は顆粒状で，核は中心性に腫大し大小不同が著明で明瞭な核小体を認めた．術中腹水細胞診では炎症性背景に前者と同様の腺上皮系異型細胞のみが出現していた．

【組織所見】子宮体部にポリープ状腫瘍を認め，異型細胞のシート状，索状，類洞様の増殖を認め AFP，Glicoplican3 等が陽性であった．また頸部から体部にかけ筋層内浸潤を示す腫瘍が見られ，粘液性腺癌と考えられ，HIK1083，MUC5AC 等が陽性であった．

【まとめ】今回細胞診で 2 種類の異型細胞を同定し，小型細胞については粘液性腺癌と推定し得たが，大型細胞を HC と推定することは困難であった．シート状に出現する顆粒状の細胞質と大型核小体を有する異型細胞は HC の組織像に矛盾せず，貴重な症例を経験することができた．

P-1-118 子宮内膜細胞診が有用であった早期子宮体癌の 1 例

茅ヶ崎市立病院臨床検査科[1)], 日本鋼管病院病理検査科[2)], 山近記念総合病院病理検査[3)], 東海大学医学部基盤診療学系病理診断学[4)], 日本鋼管病院病理診断科[5)], 茅ヶ崎市立病院病理診断科[6)]

○内山　瞳(CT)[1)], 松井成明(CT)[2,4)], 森下明博(CT)[1)], 鈴木真由美(CT)[1)], 坂下仁美(CT)[1)], 大久保美沙(CT)[3)], 梶原　博(MD)[4)], 長村義之(MD)[5)], 吉田幸子(MD)[6)]

【はじめに】われわれは子宮筋腫による不正性器出血を契機に子宮内膜細胞診により早期子宮体癌の発見に繋がった 1 例を経験した．

【症例】患者：48 歳．妊娠歴：0 経妊 0 経産．既往歴：下腹部痛，不正性器出血．現病歴：約 7 年前に子宮筋腫に対するホルモン療法を施行．約半年前より下腹部痛および不正性器出血を認め当院受診．子宮内膜細胞診の結果，偽陽性と判定された．MRI 所見上，約 10 cm の子宮筋腫を認めたが, 子宮内膜の隆起･肥厚は指摘されなかった．子宮筋腫による重篤な貧血のため単純子宮全摘出術・両側付属器切除術が実施された．

【子宮内膜細胞診所見】多数の好中球を背景に正常内膜腺細胞と共に乳頭状，腺腔様構造を伴う異型内膜腺集塊をわずかに認めた．構成細胞は異型が軽度なものの扁平上皮化生を伴っていた．背景所見，構造異型および構成細胞の所見を重視し，異型細胞の出現量はわずかであるが類内膜腺癌(G1）の可能性を疑った．

【病理組織学的所見】肉眼的に外向性に発育する子宮筋腫を認めた．子宮内膜は平坦で明らかな隆起性病変は認めらなかった．子宮内膜の詳細な検索から 18×3 mm の領域に深さ 1 mm の範囲に分布する異型篩状腺管の増生像を認めた．また，異型腺管周囲には扁平上皮化生，好酸性化生が観察された．以上の所見より，Endometrioid adenocarcinoma，G1，pT1a と診断された．

【まとめ】本症例に出現していた異型内膜腺細胞は細胞に異型に乏しく，その出現量もわずかであった．これまで諸家の報告にあるように，好中球を主体の炎症性背景所見，構造異型および化生様細胞を指摘することが，本症例の如く，細胞異型の乏しい，早期の子宮体癌発見に繋がるものと考えられた．

P-1-119　子宮頸部擦過細胞診および胸腹水細胞診で腫瘍細胞が認められた未分化癌の 1 例

熊本大学医学部附属病院病理診断科

○中本　環(CT), 石原光浩(CT), 田上さやか(CT),
西山尚子(CT), 本田由美(MD), 三上芳喜(MD)

【はじめに】子宮の未分化癌が定義づけられ，免疫組織化学的表現型が明らかになったのは比較的最近であるため，その細胞像に関する報告は少ない．今回，我々は子宮未分化癌の細胞像について報告する．

【症例】患者は 40 代，女性．腹部膨満感を主訴に前医を受診し，子宮および両側卵巣の腫瘍が指摘された．子宮頸部擦過細胞診および生検の後，開腹術が施行された．子宮の摘出が困難であったため，両側卵巣・卵管および播種結節のみが切除された．

【細胞診所見】子宮頸部擦過細胞診では，扁平上皮細胞とともに細胞質が乏しく，主として中型の円形ないし類円形の異型細胞が集塊あるいは散在性に出現していた．異型細胞の核クロマチンは繊細で，核小体が比較的明瞭であった．裸核様の細胞も散見された．胸・腹水でも同様の細胞が認められた．

【組織所見】生検組織では核小体明瞭な空胞状の大型核を有する細胞のシート状増殖が認められた．ラブドイド細胞も混在していた．これらは免疫組織化学的にサイトケラチン（AE1/AE3）陽性，BRG1 陰性であることなどから，未分化癌と診断した．両側卵巣では高分化型（Grade-1）の類内膜癌が認められるのみであった．一方，卵管・卵巣近傍のリンパ管および腫瘍結節では分化傾向の乏しい異型細胞からなる腫瘍細胞がみられ，すべて未分化癌であることが確認された．子宮は摘出されなかったが，以上の所見と生検組織診の結果から，子宮原発の未分化癌と診断した．

【まとめ】子宮腫瘍の細胞診において，N/C の高い中型核で核小体明瞭な細胞の集塊が認められた場合には，未分化癌を鑑別診断として挙げる必要がある．

P-1-120　術中腹水細胞診にて出現した未分化子宮内膜肉腫の一例

関西電力病院臨床検査部病理検査室

○長松光美(CT), 村上ひとみ(CT), 三村理紗(CT),
上田知英子(CT), 坂下裕美(MD), 河合　潤(MD)

【はじめに】子宮肉腫は，子宮体部悪性腫瘍の約 8％でその中の内膜間質肉腫は 13％で，さらに未分化子宮内膜肉腫は極めて稀である．今回，術中迅速細胞診で悪性と診断したので報告する．

【症例】患者は 40 代で 2010 年からクリニックにて子宮筋腫のフォローをされていた．2013 年左乳癌にて，手術，化学療法を行っている．2016 年 12 月ホルモン療法終了，2017 年 5 月より不正性器出血出現，2017 年 11 月当院婦人科初診．

【細胞像】初診時の内膜細胞診では，血液成分と多数の好中球で内膜細胞はほとんど認めず標本の評価は不適正，判定不能とした．12 月に腫瘍摘出術が行われ，術中腹水細胞診で，多数の炎症細胞を背景に核型不整，クロマチン粗造，細胞が木目込み状の配列を示す異型細胞を散見された．悪性と判定されたが，組織型の推定は困難であった．

【組織像】肉眼的に腫瘍は柔らかく，粗造なクロマチンパターンを示す類円形核と淡い境界不明な細胞体の異型細胞が loose に sheet 状に増殖していた．mitosis が多数見られ，壊死を伴っていた．免疫染色で SMA(-)，KIT(+)，cyclin D1(+)，DOG1(-)，CD10(-)，ER(-)，PgR(-)で未分化子宮内膜肉腫(高悪性度子宮内膜間質肉腫)と診断された．

【まとめ】未分化子宮内膜肉腫は，低分化癌や他の肉腫との鑑別が術中腹水細胞診では困難であった．今後の細胞診断の鑑別の参考にしてきたい貴重な症例であった．

P-1-121 未分化子宮肉腫の1例

富山大学附属病院病理部病理診断科[1)], 富山大学大学院医学薬学研究部病理診断学講座[2)], 市立砺波総合病院臨床病理科[3)], 市立砺波総合病院病理診断科[4)]

○小梶恵利(CT)[1)], 木屋千恵子(CT)[1)], 三輪重治(MD)[2)], 南坂　尚(MD)[2)], 中嶋隆彦(MD)[2)], 石倉宗浩(CT)[3)], 寺畑信太郎(MD)[4)], 井村穣二(MD)[1,2)]

【序論】今回，我々は，稀な未分化子宮肉腫の1例を経験したので報告する．

【症例】60歳代，女性，1経妊1経産（帝王切開）．少量の不正出血を自覚し，近医受診され，前医紹介受診．前医にて，子宮頸部・内膜細胞診，内膜生検が施行され，臨床的に肉腫疑いとの診断で，治療目的に当院紹介受診された．当院にて術前に再度施行された子宮内膜細胞診の細胞像を手術材料から直接採取した細胞像と併せて提示する．

【細胞像】術前の子宮内膜細胞診は，壊死性背景に，異型多形の著しい異型細胞が概ね孤立散在性，一部数個～数十個の集簇で出現していた．異型細胞の細胞形は紡錘形，多辺形と様々で，大小不同性が著しく，巨大な異型細胞もみられた．核形は卵円形～紡錘形で，核の切れ込みや核形不整が目立ち，一部は花弁状にみられた．クロマチンは細顆粒状～濃染し，核小体は腫大し，不整形で目立っていた．

【考察】細胞像からは悪性と判断することは容易であったが，未分化癌，癌肉腫，平滑筋肉腫など鑑別の絞り込みが難しい症例であった．腺腔や乳頭状など特定の構造を示す癌成分はみられなかったが，異型細胞が一部集簇して出現していて，癌成分の存在の否定が難しい像であった．癌成分の有無によって術式が異なってくるので，慎重に鏡検する必要がある．

P-1-122 乳腺原発純型扁平上皮癌の1例

JA秋田厚生連平鹿総合病院臨床検査科病理[1)], JA秋田厚生連平鹿総合病院病理診断科[2)]

○藤原秀喜(CT)[1)], 齊藤昌宏(MD)[2)], 高橋雅之(CT)[1)], 後藤利明(CT)[1)], 高橋真帆(CT)[1)], 高橋さつき(MD)[2)]

【はじめに】乳腺原発扁平上皮癌は乳癌全体の0.2%以下と稀である．乳癌取り扱いでは浸潤癌特殊型の一つとして分類され，臨床的に予後不良とされている．今回，我々は純型扁平上皮癌の1例を経験したので，細胞学的所見及び文献的考察を加え報告する．

【症例】53歳，女性．家族歴：特になし．既往歴：卵巣嚢腫．右腕の違和感，乳房痛を自覚し当院乳腺外科受診．画像診断にて右C領域に3.8×3.6 cm大の腫瘤を認め生検組織診施行，扁平上皮癌が考えられた．その後右乳房全摘術が施行され充実性の純型扁平上皮癌と診断された．

【手術組織所見】約4.5 cm大，灰白色調の充実性腫瘍で，割面は中心壊死を伴う多数の胞巣集合を認めた．N/C比大の異型上皮が不規則な胞巣を形成して増殖・浸潤していた．腫瘍の大部分が分化傾向が明らかな扁平上皮癌であった．

【捺印細胞所見】好中球浸潤や壊死物質などを背景に，腫瘍細胞が孤立性から集塊状に出現していた．流れのある配列が見られ，オレンジG好染の角化細胞も混在，細胞相互封入像も認められた．線維状から類円型の腫瘍細胞はN/C大で核中心性，粗な核クロマチンが増量，濃縮核も見られた．なお腺癌を疑わせる異型細胞は認めなかった．

【まとめ】乳腺扁平上皮癌は通常型乳癌に比べ急激に増大することが多く，予後不良とされている．約6割に壊死巣，出血巣，嚢胞形成を伴うことや，腫瘍径が大きく，皮膚病変を伴うことが多いなども報告されている．本例もこれら臨床的特徴に合致し，また導管癌（腺癌）成分の混在を認めなかったため，純型扁平上皮癌の推定が可能と考えた．

P-1-123　乳腺細胞診にて扁平上皮癌を疑った一例

上尾中央総合病院検査技術科病理[1)]，上尾中央総合病院病理診断科[2)]

○渡部有依（CT）[1)]，大野喜作（CT）[1)]，小林　要（CT）[1)]，和田亜佳音（CT）[1)]，横田亜矢（MD）[2)]

【はじめに】乳腺に発生する扁平上皮癌は稀であり，その頻度は乳がん全体の 0.1％程度である．今回我々は穿刺吸引細胞診にて乳腺原発の扁平上皮癌を疑った症例を経験したので，細胞像と組織像との比較を行い，文献的な考察を加え報告する．

【症例】40 歳代女性，某年 6 月にドックにて左乳腺に腫瘤を認め，精査目的で当院を受診した．超音波検査にて BD 領域と B 領域に腫瘤を認めたので，穿刺吸引細胞診ならびに針生検を施行した．その結果多発乳がんと診断され，翌月乳房全摘術を施行した．

【細胞所見】B 領域では背景には壊死様物質を認め，核腫大，核形不整，クロマチンの増量を伴い，核小体の目立つ異型細胞が核の重積性を伴う小集塊でみられたことから乳頭腺管癌と診断した．また，BD 領域では集塊の周囲に胞体が厚い大型の異型細胞を孤在性に認め，OG 好性の角化細胞や ghost cell を認めたことから扁平上皮癌と診断した．

【肉眼所見】大きさ 18.5×18.5×20 mm 大の検体が提出された．BD 領域に 22×18×18 mm 大の比較的境界明瞭な白色腫瘍を認めた．また B 領域を含めその他の腫瘤や結節ははっきりしなかった．

【組織所見】多形性の目立つ大型核を持つ異型上皮が，大小の胞巣や索状を呈し増殖・浸潤する像を認め，角化や壊死を伴っていた．免疫組織化学染色では，角化領域に p40 が陽性，胞巣は CAM5.2 が陽性で，乳管癌と扁平上皮癌の混合型と診断した．ER（－），PgR（－），HER2score0，MIB-1 は 30％陽性であった．

【まとめ】乳管癌と扁平上皮癌が混在する混合型は予後不良といわれる．乳腺細胞診において，扁平上皮癌成分とともに腺癌成分を認めた場合には，その所見の記載が必要だと思われた．

P-1-124　乳腺　Invasive micropapillary carcinoma の細胞像

東京都保健医療公社多摩南部地域病院検査科[1)]，東京都保健医療公社多摩南部地域病院病理診断科[2)]，聖マリアンナ医科大学病理学[3)]，東京都保健医療公社多摩南部地域病院外科[4)]，東京都保健医療公社多摩南部地域病院婦人科[5)]，大森赤十字病院[6)]

○永野友佳里（CT）[1)]，小松明男（MD）[2)]，前田一郎（MD）[3)]，國本由里子（CT）[1)]，徳田眞美（CT）[1)]，山崎希恵子（MD）[4)]，三田俊二（MD）[5)]，安田　允（MD）[5)]，坂本穆彦（MD）[6)]

【はじめに】Invasive micropapillary carcinoma（IMPC）は比較的まれな予後の悪い浸潤性乳管癌のひとつである．今回，術前に IMPC と推定し得た一例を経験したのでその細胞像を報告する．

【症例】65 歳女性．卵巣がんの既往あり．2017 年 3 月検診 MMG にて FA が疑われ，近医受診．低エコー域指摘され精査目的にて当院紹介受診．視触診にて左乳頭近傍 D 領域に硬結様乳腺触知．エコーで 14×10×8 mm 大の低エコー腫瘤を認め，穿刺吸引細胞診が施行された．

【細胞所見】小型から中型の球状集塊が多数見られ，筋上皮細胞を欠く，核に均満感のある N/C 比の高い異型細胞を認めた．悪性を考え，推定組織型を IMPC と管状癌としたが，一部に筋上皮細胞を有するような細胞集塊を認めたため，悪性の疑いとして報告した．

【組織所見】数十から数百の微小乳頭状癌巣を認め，細胞極性が反転しているため組織診にて IMPC と診断された．

【まとめ】当院で組織診にて IMPC と診断され，術前細胞診で IMPC の推定が困難であった 2 症例の細胞像と本症例を合わせた 3 症例の細胞像と免疫染色の結果も含め，報告する．

P-1-125 一部に粘液産生を伴い神経内分泌マーカー陽性の浸潤性乳管癌の一例

株式会社アルプ前橋ラボラトリー[1)], 群馬大学医学部附属病院病理部[2)], 群馬大学大学院保健学研究科生体情報検査科学[3)], 群馬大学大学院医学系研究科病理診断学[4)], マンモプラス竹尾クリニック[5)]

○阿部奈津美(CT)[1)], 佐藤香織(CT)[2)], 植野　舞(CT)[1)], 堀越可奈(CT)[1)], 福田利夫(MD)[3)], 齊尾征直(MD)[3)], 佐野孝昭(MD)[4)], 小山徹也(MD)[2.4)], 竹尾　健(MD)[5)]

【背景】乳腺の混合型粘液癌は充実腺管癌が粘液産生を示し，神経内分泌性格を示すことがある．今回，細胞診で混合型の粘液癌との鑑別が必要で，synaptophysin, CD56 陽性の浸潤性乳管癌の一例を報告する．

【症例】45 歳，女性．マンモグラフィーにて category3, エコーで径 1.6 cm の腫瘤．穿刺吸引細胞診で悪性と判定されたため腫瘤摘出術が施行された．

【細胞所見】N/C 比増大，核形不整，クロマチンの増量した異型乳管上皮細胞が，散在性～集簇を形成して多数出現し，一部の集塊間に粘液がみられ，混合型の粘液癌の可能性も考えられたが，全体像は乳管癌と判定した．

【組織所見】間質に多量の粘液を伴い異型乳管上皮細胞が島状集塊状に認められる（A），粘液を伴わず細胞質の狭小な異型細胞（B），細胞質の比較的淡明な細胞（C）が充実性に増殖している部分が見られた．免疫染色では，ER，PgR は A，B，C とも＋，HER2 は A＋＋＋，B＋＋＋，C＋＋と強陽性．MIB-1index は A40～50%，B50～60%，C40～50%．chromograninA は A-，B-，C-，synaptophysin は A＋，B＋＋＋，C＋＋で陽性，CD56 は A＋，B＋＋，C-．

【まとめと考察】細胞像は異型細胞集塊の間に粘液が介在し，混合型の粘液癌の可能性があったが，乳管癌と判定され，組織像では粘液産生部分が 50%未満であり充実腺管癌と診断された症例である．混合型粘液癌は神経内分泌癌との分子生物学的類似性も知られ，両者とも ER 陽性，PgR 陽性，HER2 陰性が典型的である．通常の浸潤性乳管癌でも神経内分泌マーカーが部分的に陽性を示すとの報告もあり，また本症例の特異な点として充実性部分，粘液産生性部分ともに HER2 が強陽性であり，浸潤性乳管癌が神経内分泌性格や粘液産生性を示した症例と考えられる．

P-1-126 Breast carcinoma with neuroendocrine differentiation の一例

日産厚生会玉川病院病理診断科[1)], 日産厚生会玉川病院外科[2)], 東邦大学医療センター大森病院病理診断科[3)]

○金田絵莉(CT)[1)], 藤原睦憲(MD)[1)], 柳川由香(CT)[1)], 河原真沙実(CT)[1)], 西澤直子(CT)[1)], 大石陽子(MD)[2)], 密田亜希(MD)[3)], 根本哲生(MD)[3)]

【はじめに】Breast carcinoma with neuroendocrine differentiation は marker の免疫組織化学的検査が通常，検査室では行われないため真の発生頻度はいまだ不明とされている．今後 marker の免疫染色がルーチン化されれば日本での正確な頻度も明らかになると考えられる．

【症例】58 歳女性　左乳癌（T2N3cM0，stageIIIc）左視床出血，糖尿病，高血圧症，肝機能障害，脂質異常，肥満

【捺印細胞像】穿刺吸引した生検材料を捺印し，パパニコロウ染色標本を作製．血性背景に比較的小型で均一な多数の類円形細胞が散在性および緩い結合性を示す不整形な小集塊として出現．クロマチンは細顆粒状に増加しており，核形の不整は少なく類円形で，核小体の腫大がみられる．核分裂像はみられず，ロゼット構造やリボン状配列は認められなかった．

【病理組織像】癌細胞は比較的小型で solid nests を形成している．明瞭な ribbons and rosett-like formations は認められず，分裂像もほとんどみられない．一部で mucin secretion がみられた．免疫組織化学的検査では synaptophysin と estrogen receptor が強陽性であった．多数のリンパ節転移を認めた．

【まとめと考察】臨床的には GI に原発腫瘍は認められず，carcinoid syndrome も認められなかった．病理組織学的には消化管の carcinoid tumor にみられる典型的な ribbons and rosett-like formations はみられなかった．多数のリンパ節転移を認めた．今後，症例が多数報告されれば真の頻度と生物学的態度が明らかにされると考えられる．

P-1-127　神経内分泌型非浸潤性乳管癌の 1 例

飯田市立病院

○岩田貴博(CT), 西尾昌晃(CT), 北原新一(CT),
實原正明(CT), 佐野健司(MD)

【症例】70 歳代　女性
【臨床経過】右乳腺乳頭部付近に 2 cm 大の腫瘤を自覚した．超音波では右 CDE 領域に境界不明瞭な分葉状～不整形の低エコー腫瘤を認め，さらに乳頭下に広がる不均一な領域もありドプラではどちらも血流信号を認めた．MRI では乳腺組織の形状に沿った不整形腫瘤と病変から乳頭に達する線状の増強効果を認め，乳管内成分を主とする癌の可能性を示唆した．
【細胞所見】軽度の出血性背景に採取量が豊富で散在する腫瘍細胞が主な出現形態であった．また，二相性不明瞭な重積を伴った大型集塊や柵状配列を呈した小集塊，豊富な血管構造も認めた．紡錘形と類円形細胞が two cell pattern でほぼ均一に出現し偏在核が多く核の大小不同や核形不整は軽度であった．裸核細胞も見られたが全体的には N/C 比は低くクロマチンは細顆粒状で核小体は小型で複数個，細胞質は境界不明瞭な顆粒状で一部好酸性を呈していた．
【組織所見】DCIS と粘液癌またその中間成分を認めた．DCIS は充実型で，中間成分は粘液癌の前駆病変または浸潤前病変と考えた．粘液癌を含め神経内分泌への分化が疑われ免疫組織学的検索を行い Synaptophysin と CGA が陽性であった．形態学的にみると穿刺吸引細胞診は NE-DCIS から採取されてきたと考えた．
【まとめ】NE-DCIS は神経内分泌マーカーが 50％を超える腫瘍細胞に陽性所見を示す DCIS で頻度は全 DCIS の 6.8％である．細胞診での術前診断率は 31％と低い．臨床・病理学的特徴を理解し，良悪性の鑑別が難しい乳管内病変の中から本腫瘍を確実に診断することは大きな意義を有する．

P-1-128　乳腺 oncocytic carcinoma の 1 例

佐世保共済病院病理診断科[1], 済生会長崎病院[2]

○田中義成(CT)[1], 川崎辰彦(CT)[1], 久保　綾(CT)[2],
井関充及(MD)[1]

【はじめに】乳腺の oncocytic carcinoma は腫瘍細胞の 70％以上が oncocyte の性格を有する稀な悪性腫瘍である．今回，針生検時の捺印細胞診にて特徴的な細胞像を示した症例を経験したので報告する．
【症例】60 歳代女性．2 年ほど前より右乳房のしこりに気付き，最近増大をきたしたため当院外科を受診．超音波検査で 20 mm 大の辺縁不整，内部粗雑な腫瘤を指摘．針生検にて Invasive ductal carcinoma と診断され，右乳房切除術を施行．
【細胞所見】類円形の腫瘍細胞がシート状から一部重積性を示し，緩い結合でみられた．細胞質は比較的豊富でライトグリーンに好染し微細顆粒状であった．核は 2 倍程度の大小不同を示し，核形不整もみられクロマチンは微細顆粒状に増量していた．また，明瞭な好酸性の大型核小体を有し核分裂像も散見された．
【組織所見】硝子化を伴った間質を背景に，明瞭な核小体を有し，好酸性細顆粒状胞体からなる腫瘍細胞が不規則な包巣形成を示し増殖．脂肪織や真皮への浸潤がみられた．免疫染色でミトコンドリア抗体が 70％を超える腫瘍細胞に陽性を示したため「Invasive carcinoma, oncocytic carcinoma(WHO)」と診断した．
【まとめ】oncocyte は多数のミトコンドリアにより好酸性の細胞質を有することを特徴としている．その形態によりアポクリン癌や神経内分泌癌との鑑別が重要となる．細胞形態の特徴を捉えることにより本腫瘍を推定することは可能と思われた．免疫染色により鑑別可能とされるため，確定診断には免疫染色が必須と思われた．

P-1-129 同一腫瘍内に2種類の腫瘍細胞を認めた乳癌の1例

地方独立行政法人大阪府立病院機構大阪急性期・総合医療センター

○高城理香(CT), 藤中浩樹(CT), 岩瀬大輔(CT), 倉澤佳奈(CT), 立石愛美(CT), 西尾祥邦(CT), 永田麻水(CT), 佐々木志保(CT), 島津宏樹(MD), 伏見博彰(MD)

【はじめに】単一の腫瘍が複数種類の腫瘍細胞によって形成されることがある．今回われわれは乳腺穿刺吸引細胞診にて同一腫瘍内に異なった形態を示す2種類の腫瘍細胞を認めた症例を報告する．

【症例】50歳代女性，5年前に他院で左乳房腫瘤を指摘され生検，細胞診が実施されたが悪性所見は見られなかった．以後放置していたが当センター造影CTで多発腫瘤を疑われ，精査目的に左乳腺穿刺吸引細胞診が施行された．

【細胞所見】以下の2種類の腫瘍細胞が認められた．

(1) 小型の腺癌細胞が認められた．比較的細胞異型は軽度であるが，微細なクロマチンが増量し，核に切れ込みが見られた．結合性は緩く，細胞集塊中に腺腔様構造を認めた．

(2) クロマチン増量，核形不整を示し大型で豊富な細胞質を有する腫瘍細胞が乳頭状またはシート状の集塊を形成し（1）に混在して認められた．

【組織所見】細胞診標本の（1），（2）の細胞に対応する組織像は以下の通りである．

(1) 乳頭状構造および管腔形成を示す異型上皮が大小の胞巣を形成し，間質に浸潤していた．免疫染色ではER(＋)，PgR(＋)，HER2(-)であった．

(2) 明瞭な核小体，大型で顆粒状の豊富な好酸性細胞質を有する異型細胞が管状構造を形成し，間質に浸潤していた．ER(＋)，PgR(-)，HER2(＋)であった．

【まとめ】本症例ではPgRおよびHER2染色において2種類の腫瘍細胞が異なる染色態度を示していた．細胞診においても同一腫瘍が必ずしも1種類の腫瘍細胞のみからなるとは限らない．生物学的形態の異なる細胞であれば，別の治療方法が選択される可能性もある．したがって同一腫瘍が複数種類の腫瘍細胞からなる場合があることを認識することは意義があると考える．

P-1-130 ポリープ状男性乳癌の1手術例

豊見城中央病院病理診断科

○喜友名正也(MD), 天久望美(CT), 伊禮　彩(CT), 照屋敦子(CT)

【はじめに】男性乳癌は乳癌の約1%と比較的稀な疾患である．今回，われわれは右乳房の有茎性ポリープとして発育した男性乳癌の1例を経験したので報告する．

【症例】68歳男性．7年前に孫に乳頭部を爪で引っ掻かれ，米粒大の腫瘤が出現，その後徐々に増大し，約4，5 cm大の分葉状有茎性ポリープとなったため，近医外科を受診．皮膚腫瘍を疑い，当院へ紹介された．血管拡張性肉芽腫や扁平上皮癌，悪性黒色腫，転移性皮膚癌の鑑別のために生検を施行された．

【組織所見】生検標本，手術標本ともに，篩状構造が目立った．汗腺癌も鑑別に挙がったが，免疫組織学的にER，PgRが3＋，Her-2が0点，CEA及びGCDFP-15が一部陽性，Ki-67がhot spotでは50%を超え，乳腺原発乳頭腺管癌と診断した．なお，腫瘍はポリープ内に限局し，乳管内進展や脈管侵襲は認められなかった．

【細胞所見】腫瘍の捺印標本では，1ないし複数個の核小体を認め，クロマチンの増量した核とライトグリーン好性の胞体を有する異型細胞が不規則に重積し，一部では管腔様配列を示していた．二相性はなく，腺癌とは考えられたが，アポクリン分泌などなく，乳腺由来と断定できなかった．

【考察】乳頭部で発生する腫瘍は，皮膚腫瘍が多く，乳腺由来の腫瘍としてはPaget病や乳頭部腺腫などが大部分である．本症例は乳頭部に発生し，皮膚を圧排性に増生したため，隆起したと思われる．腫瘍の発生形態が特異的であり，発育機序に興味が持たれたので報告する．

P-1-131　細胞診断に苦慮した乳腺腺様嚢胞癌の 1 例

公立西知多総合病院病理診断科[1)], 公立西知多総合病院臨床検査科[2)]

○吉本尚子(CT)[1)], 今井律子(CT)[1)], 角屋雅路(CT)[1)], 服部　聡(CT)[2)], 田中伸幸(CT)[2)], 渡邉緑子(MD)[1)], 溝口良順(MD)[1)]

【はじめに】乳腺腺様嚢胞癌は原発性乳癌の約 0.1%と非常に稀である．今回，乳腺原発の腺様嚢胞癌の 1 例を経験したので報告する．

【症例】70 歳代，女性．

【現病歴】2017 年 6 月，市の乳癌検診マンモグラフィーにて左カテゴリー 4 で要精査となり，当院乳腺外科を受診した．当院初回受診時の触診にて左 BD 境界に境界不明瞭な母指頭大腫瘤を指摘，超音波検査で不整形腫瘤像が認められ，穿刺吸引細胞診が施行された．その後，針生検組織検査を実施し，左乳腺部分切除術が施行された．

【細胞所見】少量の間質組織を背景に，多数の細胞集塊が認められた．細胞集塊を構成する細胞は 2 種類認められた．小型で N/C 比の高い細胞と，それより核が腫大する細胞が混在していた．いずれも核異型は強くなく，悪性と確定診困難であり細胞判定は鑑別困難とした．

【組織所見】部分切除された左乳腺には硬化した間質を背景に，細乳管の増生が認められた．腺管周囲には p63 陽性の筋上皮細胞が明瞭に存在し，CK5/6 はモザイクパターンを示した．腫瘍辺縁に 1〜2 個の篩状（adenoid cystic pattern）腫瘍胞巣が含まれた．その他の免疫染色は，ER−，PgR−，HER2−，Ki67（筋上皮腺上皮混在陽性 8%）を示した．以上より，腺様嚢胞癌 low grade, Grade1 と診断された．

【まとめ】本症例では，細胞集塊を構成する 2 種類の細胞が認められた．これらの細胞は腺上皮細胞と筋上皮細胞に相当するものと考えられた．これらの細胞が細胞診標本に出現する腫瘍との鑑別が必要と考えられた．細胞異型は強くなく悪性と判定することは困難と考えられるが，推定病変として腺様嚢胞癌を念頭におくことが大切である．

P-1-132　乳腺腺様嚢胞癌の 2 例

くまもと森都総合病院病理診断科

○溝上美江(CT), 遠山亮佐(CT), 岩田理央(CT), 内田衣里子(CT), 木下裕也(MT), 有馬信之(MD)

【はじめに】乳腺腺様嚢胞癌は乳癌全体の 0.1%と稀で，一般的にリンパ節転移や遠隔転移の頻度が少ない予後良好な乳癌として知られている．今回，典型的な細胞像を呈した症例（症例 1）と，組織型推定が困難であった症例（症例 2）を経験したので報告する．

【症例 1】70 歳代女性．左乳房の痛みを自覚．超音波検査にて 8 mm 大の腫瘤を認め，穿刺吸引細胞診を施行．粘液を背景に，N/C 比が高い均一な小型異型細胞が粘液球を取り囲むような篩状構造を示す集塊で多数出現していた．腺様嚢胞癌を推定し，乳房部分切除術を施行．組織学的には，類円形核を有する N/C 比大の小型異型上皮細胞が篩状あるいは管状構造をなし浸潤性増殖を示し，腺様嚢胞癌と診断された．

【症例 2】60 歳代女性．検診にて左乳房に腫瘤を指摘され紹介．超音波検査で 13 mm 大の腫瘤を認め，穿刺吸引細胞診を施行．粘液を背景に，均一な小型裸核状細胞が孤在性あるいは結合性を示す集塊で出現していた．クロマチンは細顆粒状で，軽度の核の大小不同と核形不整があり，悪性と判定．針生検では特定の分化傾向不明の浸潤癌と診断され，乳房切除術を施行．組織学的に腫瘍は N/C が極めて高い基底細胞様の小型円形細胞の充実状胞巣形成からなり，胞巣内には真の腺腔を形成する小型腺管を散在性に認めた．小型円形細胞に筋上皮細胞への分化が証明され，充実型腺様嚢胞癌と診断された．

【まとめ】乳腺腺様嚢胞癌の 2 例を経験した．症例 1 は細胞像から組織型推定が容易であったが，症例 2 は腺様嚢胞癌を推定するに至らなかった．診断には篩状構造を示さない充実型腺様嚢胞癌の存在を認識しておく必要があると考えられた．

P-1-133 巨大腫瘤を形成した fibromatosis-like metaplastic carcinoma の1例

公立学校共済組合近畿中央病院病理診断科[1)], 公立学校共済組合近畿中央病院外科[2)]

○川村道広(CT)[1)], 安原裕美子(MD)[1)], 福原敦子(CT)[1)], 錦　淳子(CT)[1)], 松本　崇(MD)[1,2)]

【はじめに】fibromatosis-like metaplastic carcinoma は全乳癌の1～5%と稀な組織型である．WHO 分類第4版にて新たに分類された組織型で，乳癌取扱規約には記載されていない．今回，巨大な fibromatosis-like metaplastic carcinoma を経験したので報告する．

【症例】40歳代女性．皮膚に露出した巨大腫瘤．部分摘出生検が施行され fibromatosis-like metaplastic carcinoma が疑われ全摘出術が施行された．

【穿刺細胞所見】紡錘形細胞からなる集塊を散在性に認めた．N/C 比は低く，核は大小不同を認め，クロマチンの増量はわずかで，明瞭な核小体を認める異型の乏しい紡錘形細胞であった．細胞質はライトグリーンに淡染し，部分的に Giemsa 染色にてメタクロマジーを示す．

【組織所見】23 cm の境界明瞭な分葉状充実性腫瘤で皮膚に露出する．割面は白色調からやや透明感を有する．組織学的には異型の乏しい紡錘形細胞からなり透明感のある領域では粘液腫様の間質を伴う．多数切出しするも上皮性細胞成分は確認できなかった．免疫組織化学にて CK5/6，34βE12，p63 が陽性を示すことから fibromatosis-like metaplastic carcinoma と診断した．

【まとめ】fibromatosis-like metaplastic carcinoma は稀な腫瘍であるが予後良好な腫瘍とされている．異型の乏しい紡錘形細胞の増殖の見られる腫瘍では，葉状腫瘍，肉腫とともに本腫瘍も鑑別に挙げることが重要である．

P-1-134 骨肉腫，軟骨肉腫，横紋筋肉腫へ分化を伴う悪性葉状腫瘍の1例

千葉県済生会習志野病院医療技術部臨床検査科病理検査室[1)], 千葉県済生会習志野病院泌尿器科[2)], 千葉県済生会習志野病院病理診断科[3)], 帝京大学ちば総合医療センター病院病理部[4)]

○下境博文(CT)[1)], 沖野由子(CT)[1)], 小島竜司(CT)[1)], 森山愛未(CT)[1)], 関田信之(MD)[2)], 山崎一人(MD)[4)], 菅野　勇(MD)[3)]

【はじめに】悪性葉状腫瘍は稀に骨，軟骨，脂肪や横紋筋等への分化を示す．今回我々は，骨肉腫，軟骨肉腫，横紋筋肉腫への分化を認めた悪性葉状腫瘍を経験したので報告する．

【症例】60歳代女性．1ヶ月前から右乳房の腫大を自覚．視触診では右乳房に成人頭大の腫瘤を認めた．超音波検査では嚢胞部分を有し内部不均一で境界明瞭な充実性腫瘤として認められ，CT では内部に石灰化が確認された．同部位より穿刺吸引細胞診および針生検が行われ，悪性葉状腫瘍を疑い右乳房全摘術が施行された．

【術前検査】穿刺吸引細胞診では粘液様背景に，紡錘形核を有した異型軽度な間質細胞が採取されたが，極少数のため良悪性鑑別困難とした．針生検の組織像は，粘液性基質を背景に類円形核の腫瘍細胞が不均一かつ密に増生し，悪性葉状腫瘍を疑ったが核異型は軽度であった．

【摘出材料組織・捺印細胞所見】全摘乳房には径 20 cm 大の腫瘤を認め，割面充実性で出血，軟骨性，嚢胞性成分を混じた．組織学的には類円形の異型核，短紡錘形の胞体を持つ腫瘍細胞が粘液性基質を伴い増殖する肉腫が大勢を占めた．全体的には高悪性度悪性葉状腫瘍で，部分的に骨肉腫，軟骨肉腫，横紋筋肉腫への分化を認めた．捺印細胞診でもこれらの多彩な分化を示す腫瘍成分が確認された．

【まとめ】術前の検査では詳細な組織型の推定は困難であったが，多彩な分化を示す悪性葉状腫瘍を経験したので，捺印細胞像と病理組織像の整合性を検討し，免疫染色や電子顕微鏡検査，遺伝子解析の結果を合わせて報告する．

P-1-135　骨・軟骨化生を伴う乳癌の 1 例

社会医療法人愛仁会高槻病院臨床検査科病理[1)]，社会医療法人愛仁会高槻病院病理診断科[2)]

○谷口由美(CT)[1)]，飯塚梨沙(CT)[1)]，平尾美智(CT)[1)]，井本智子(CT)[1)]，仲谷武史(CT)[1)]，伊倉義弘(MD)[2)]，岡部英俊(MD)[2)]，岩井泰博(MD)[2)]

【はじめに】骨・軟骨化生を伴う乳癌は，非常にまれな特殊型で，全乳癌の 0.003～0.12％とされる．今回我々は，本腫瘍の 1 例を経験したので，その細胞像を中心に報告する．

【症例】43 歳，女性．右乳房痛，出血を主訴に救急搬送．2-3 カ月前より乳房が徐々に腫大，来院時には右乳房がメロン大に赤黒く腫脹，自潰し，出血していた．生検にて通常型乳癌ではない可能性が示唆され，病巣の手術摘出を行った．

【生検組織像】平滑筋アクチンおよびサイトケラチン陽性の，筋上皮由来と考えうる異型短紡錘形細胞の浸潤性増殖を主体とした病変で，筋上皮癌が疑われたが，破骨細胞様の多核巨細胞が散見され，化生癌等の特殊な腫瘍の可能性も否定できない所見であった．

【手術標本捺印細胞像】出血壊死性背景に類円形，多辺形，短紡錘形など多形性を示す異型細胞を散在性に認めた．核形は不整で核は濃染し，腫大した核小体を 1～数個認めた．また濃染核を有する破骨細胞様の多核巨細胞が散見され，軟骨基質様物質もわずかに認められた．

【手術標本組織像】長径 25 cm におよぶ大きな病変で，多様な形状の異型細胞の組み合わせで構成され，生検標本と同様の破骨細胞様の多核巨細胞に加え，軟骨基質や骨化を示す領域も認められた．骨・軟骨化生や肉腫様分化を伴う腫瘍であり，骨・軟骨化生を伴う癌と診断した．

【まとめ】本例は一見すると肉腫様，すなわち類円形，多辺形，短紡錘形など多形性を示す腫瘍で，診断は困難を極めた．破骨細胞様の多核巨細胞の解釈と，骨・軟骨化生の同定が診断の要点であった．穿刺吸引細胞標本中にこれらの所見を少しでも認めた場合は，本腫瘍の可能性も考慮する必要がある．

P-1-136　乳腺基質産生癌の一例

公益財団法人福島県保健衛生協会[1)]，公立大学法人福島県立医科大学附属病院病理診断科[2)]，JA 福島厚生連坂下厚生総合病院[3)]，埼玉医療生活協同組合羽生総合病院[4)]，公立大学法人福島県立医科大学医学部[5)]

○千葉聖子(CT)[1)]，佐藤丈晴(CT)[1)]，鈴木御幸(CT)[1)]，佐藤美賀子(CT)[1)]，神尾淳子(CT)[1)]，田中瑞子(MD)[2)]，喜古雄一郎(MD)[5)]，高田　信(MD)[3)]，森村　豊(MD)[4)]，藤森敬也(MD)[5)]

【はじめに】基質産生癌 matrix-producing carcinoma（以下 MPC）は特殊型乳癌の一亜型であり，全乳癌の 0.03～0.2％と非常に稀な組織型である．今回 MPC の一例を経験したので報告する．

【症例】70 歳代女性．2 年前から左乳房腫瘤を自覚し受診した．USG にて左 C 及び CD 領域に 4×6 cm 大の腫瘤と皮膚発赤を認め，穿刺吸引細胞診が施行された．細胞診では悪性と判定し浸潤性乳管癌を推定され，MMG にてカテゴリー 5 であることから，左乳房全摘及び腋窩リンパ節郭清術を実施した．

【細胞所見】壊死性背景の中に，異型細胞が大小の集塊や孤在性にみられた．集塊は筋上皮との二相性がなく結合性の低下を認めた．個々の細胞は類円形核を有し，N/C 比が高く，核の大小不同，核形不整，クロマチン増量を示していた．Giemsa 染色では一部にメタクロマジーを示す赤紫色の軟骨基質様粘液を伴う集塊も認められた．

【手術組織所見】腫瘍は境界明瞭な充実性腫瘤であった．腫瘍細胞は腫瘤辺縁部に分布し，中心部には広い無細胞領域がみられ，Alcian-blue 染色で青色に染まる軟骨基質の形成を認めた．腫瘍細胞には癌腫成分から基質産生化生への移行がみられたが，両者間に破骨型巨細胞の介在はなく，MPC と診断した．免疫染色では，S100 ごく一部(＋)，Vimentin 一部(＋)，ER(-)，PgR(-)，HER2(-)であった．

【まとめ】細胞診では悪性と容易に判定できたが組織型の推定には至らなかった．軟骨基質様粘液は特徴的な所見であり，これらを背景に認めた場合は MPC を念頭に置いた詳細な観察が重要である．MPC は一般的に予後不良な Triple negative 乳癌という報告が多いことより，術前細胞診にて本組織型を見出すことは臨床上大切であると考えられた．

P-1-137 当院における HPV-DNA タイピング検査に基づく CIN1/2 症例の管理についての検討

中通総合病院産婦人科[1)], 中通総合病院病理部[2)]

○小西祥朝(MD)[1)], 利部徳子(MD)[1)], 小野　巌(MD)[2)], 石井　明(CT)[2)], 今野稔子(CT)[2)], 根　裕人(CT)[2)], 山谷千晴(CT)[2)]

【目的】産婦人科診療ガイドラインで勧められている管理指針に基づいて，当院で HPV-DNA タイピング検査（以下ジェノタイピング検査）を施行し外来管理した CIN1/2 症例について検討した．

【方法】2011 年 5 月～2016 年 4 月に当院産婦人科外来にて組織診で CIN1 または 2 と診断され，ジェノタイピング検査を行った 157 例を対象とした．高リスク型 HPV 感染率と型別頻度を検討した．また，2 年以上フォローアップ可能であった 93 例について，細胞診異常の消失率と消失までの期間，CIN3 への進展率，進展例における高リスク型 HPV の陽性率などについて検討した．

【成績】ジェノタイピング検査を施行した 157 例中，高リスク型 HPV 陽性例は 92 例，内訳は CIN1：50 例，CIN2：42 例であった．高リスク型 HPV 陽性例中，進展高リスク型 HPV は CIN1：39 例，CIN2：38 例に認めた．進展高リスク型 HPV の型別頻度は，52 型，16 型，58 型の順に多かった．2 年以上フォローアップ可能症例中，高リスク型 HPV 陽性例は CIN1：24 例，CIN2：27 例に認め，そのうち進展高リスク型 HPV 陽性例は CIN1：18 例，CIN2：25 例に認めた．CIN3 へ進展例は CIN1：5 例（9.3%），CIN2：13 例（33.3%）に認めた．進展した 18 例中，52 型が 10 例，16 型が 7 例，16 型と 52 型の重複感染を 3 例に認めた．自然消退例は CIN1：28 例（51.9%），CIN2：20 例（51.3%）であり，進展高リスク型 HPV 陽性例中，自然消退したのは CIN1：4 例，CIN2：8 例に認めた．高リスク型 HPV 感染，特に 16 型，52 型陽性例は進展のリスクが高いことが示唆された．

【結論】ジェノタイピング検査による CIN1/2 の進展リスク評価，それに基づく外来フォローアップの管理方針の決定は有用である．

P-1-138 子宮頚部 LBC における p16/Ki67 二重免疫染色のピットフォールとトラブルシューティング

旭川厚生病院産婦人科

○岩城　豊(MD), 宇津野泰弘(MD), 箱山聖子(MD)

【背景】免疫染色は診断に必要不可欠な手法であるが，対象抗原により方法は多様化で精度管理が重要である．HPV による腫瘍性増殖を示す p16 と細胞増殖活性の指標である Ki67 の二重染色を行うことで CIN の診断に有用との報告を散見する．今回我々は，コルポスコピー・生検及び子宮頚部円錐切除術が必要となった症例に対して，術前の頚部細胞診 LBC 検体に対し，Cintec plus cytology kit を用いて p16/Ki67 二重免疫染色を行った．しかし，二重染色と病理結果に乖離があった症例を多く認めたため，標本作成過程や判定に問題がなかったか検討した．

【方法】2016 年 10 月～2017 年 6 月まで 35 症例の LBC 検体（Cellprep：CP11 例，Surepath：SP13 例，TACAS：TAC11 例）に対し，p16/Ki67 二重染色を行った．

【結果】p16/Ki67 二重染色陰性は 19 例であり，CIN3 以上は 12 例（うち 1 例は AIS）と結果の乖離を認めた．感度 45.5%，Positive predictive value62.5%，Negative predictive value36.8%であった．この CIN3 陽性・P16/Ki67 陰性と乖離を認めた 12 例のうち 4 例は CP であり，LBC においても NILM と乖離を認めた．うち 7 例は TAC であり，一部に抗原減弱を認め，再判定の結果，偽陰性の診断であった．

【考察】CP4 例の乖離の原因については，標本作成においてスライドへの細胞接着に問題があると考えられた．抗原減弱を認めた症例では，抗原賦活化や染色を行う時期に問題があると考えられた．また免染結果が偽陰性であった症例があり，診断精度を保つにはトレーニングが必要と考えられた．

P-1-139　子宮頸がん検診における HPV 併用検査の有用性についての検討

聖路加国際病院病理診断科[1)], 聖路加国際病院予防医療センター[2)], 東京女子医科大学第一病理[3)]

○小川命子(CT)[1)], 石黒弘美(CT)[1)], 三田尚子(CT)[1)], 塩川希望(CT)[1)], 金澤卓也(CT)[1)], 石川里奈(CT)[1)], 鈴木高祐(MD)[1)], 小笠原智香(MD)[2)], 佐藤春美(MD)[2)], 澤田達男(MD)[3)]

【目的】当院の予防医療センターでは，子宮頸がん検診の希望者に HPV 検査を併用して行っている．HPV 併用検診のデータを分析し，有用性を検討したので報告する．

【対象と方法】対象は 2016 年 1 月から 12 月まで子宮頸部細胞診を行った 18449 例（年齢は 30～84 歳）の内，HPV 検査(ハイブリッドキャプチャー法)を併用した 1764 例を対象とした．

【結果】HPV 陽性 192 例（10.9%），HPV 陰性 1572 例（89.1%）であった．HPV 陽性例の細胞診の内訳は，NILM (108 例：56.3%)，ASC-US (34 例：17.7%)，SIL 以上(50 例：26.0%)であった．HPV 陽性症例で経過観察中に当院で組織診を施行した症例が 42 例あり，検診時細胞診 NILM であった症例が 7 例あった．その組織診断の内訳は，病変なし：1 例，CIN1：3 例，CIN2：2 例，CIN3：1 例であった．細胞診 ASC-US では病変なし 7 例，CIN1：5 例，CIN2：2 例，LSIL 以上では，病変なし 5 例，CIN1：9 例，CIN2：5 例，CIN3：2 例であった．HPV 陰性例の細胞診の内訳は，NILM（1416 例：90.1%），ASC-US（145 例：9.2%），SIL 以上(11 例：0.7%)であった．HPV 陰性例の 8.8%は，ASC-US 以上の診断であった．

【まとめ】HPV 陽性例かつ細胞診 NILM の 7 例中 6 例は CIN1 以上の病変が確認された．HPV 検査の併用検診は子宮頸がん検診の細胞診を補完する情報として有用であり，検診精度を上げるものと考えられた．

P-1-140　当施設における ThinPrepStein（TP 染色）の使用経験について

一般社団法人半田市医師会健康管理センター[1)], 社会医療法人財団新和会八千代病院[2)]

○磯貝直子(CT)[1)], 田中彰和(CT)[1)], 佐藤　翠(CT)[1)], 村上祐子(CT)[1)], 富田理恵子(CT)[1)], 館野みちる(CT)[1)], 石田洋平(CT)[1)], 城殿　隆(CT)[1)], 市野雅之(CT)[1)], 社本幹博(MD)[2)]

【はじめに】当施設ではホロジック社の ThinPrep 法(TP 法)の自動スクリーニング支援装置 ThinPrep Imaging System(TIS)を 2014 年 4 月に導入した．一般的に細胞診標本の染色には Papanicolau 染色が行われているが，TIS には専用の ThinPrep 染色(TP 染色)での染色が必要不可欠である．今回，TP 染色の検鏡を開始し 3 年が経過したので，使用経験について報告する．

【対象・方法】TP 染色を開始した 2014 年 4 月から 2017 年 3 月までの 3 年間に診療科から受託した，30,095 件，26,845 件，27,283 件を対象とした(数値は全て年度順)．当施設では，TP 標本は最初に細胞検査士が検鏡し，次に TIS により選択された 22 視野の確認を行い，異常所見があった場合は再度全視野検鏡を行っている．3 年間の異型細胞の検出結果，疑陽性以上での生検との比較，細胞検査士の異型細胞の見落とし率などについて報告する．

【結果】検出された異型細胞は，2,290 件，2,354 件，2,564 件であった．疑陽性以上での生検結果との比較は，約半数が同等の結果となり 3 年間を比較しても大差は認められなかった．細胞検査士の異型細胞の見落とし率については，8%，7%，5%と低下した．

【まとめ】生検との比較により 3 年間で大差は認められなかったことから，TP 染色による異型細胞の判定基準に食い違いが生じることは無かったと考えられる．また，見落とし率は，開始当初 8%と高頻度であったが，3 年で 5%と低下した．この結果として，染色方法の違う標本のスクリーニングには経験が必要と考えられる．今後も TIS を使用したダブルスクリーニングを継続し，TP 染色の経験を積み重ねることで見落とし率を更に軽減し，精度管理の向上に繋げていく必要があると考えられる．

P-1-141 ThinPrep インテグレートイメージャの検討（第 2 報）
―組織診断及び HPV 検査との比較―

大阪警察病院病理科

○金田敦代（CT），辻本正彦（MD），郡司有理子（CT），
青木　弘（CT），福田沙織（CT），北辻　香（CT），
築山あゆみ（CT），辻　洋美（MD），山寺みさき（MD），
安岡弘直（MD）

【はじめに】我々は，第 55 回本学会秋期大会（P2-007）で，ThinPrep integrated imager（I2）による検鏡（以下 I2 検鏡）と通常検鏡（以下 M 検鏡）を比較し，I2 検鏡は M 検鏡と比べ遜色がなく，陰性症例の約 9 割を I2 が選択した 22 視野のみで診断が可能で，検鏡時間の短縮に繋がると報告した．今回，その症例にて，組織診断との比較，及び ASC-US 症例の HPV-DNA（HC2）検査（以下 HPV 検査）結果を検討したので報告する．

【対象】前回対象とした 552 例中，組織検査が施行された 58 例（陰性 3 例，LSIL41 例，HSIL12 例，腺癌 2 例）を対象とした．また，ASC-US72 例中，HPV 検査が施行された 36 例を対象とした．

【結果】LSIL/HSIL 以上の適中率は，M 検鏡で 56.0%（23/41 例）/64.2%（9/14），I2 検鏡で 68.2%（28/41 例）/85.7%（12/14）となり，特に，HSIL での病変推定率は I2 検鏡で高かった．M 検鏡で HPV 検査陽性は 21/36 件（58.3%）で，I2 検鏡では 12/18 件（66.6%）と変わらなかったが，「M 検鏡 ASC-US/I2 検鏡 NILM」10 例中 9 例は，HPV 陰性であったのに対し，「M 検鏡 ASC-US/I2 検鏡 LSIL 以上」8 例は全て HPV 陽性となった．

【考察・まとめ】今回の検討では，M 検鏡より，I2 検鏡の方が LSIL，HSIL 共に病変推定率がやや高かった．M 検鏡で LSIL の異型細胞が多数認められる検体では，大型異型細胞が目立ち，HSIL 相当の小型異型細胞を見落とす傾向が認められた．I2 検鏡では，I2 が選択する 22 視野内に小型異型細胞が含まれており，全視野検鏡の際，より小型異型細胞に着目して注意深く検鏡可能と考えられる．また，I2 検鏡では M 検鏡よりもより的確に，ASC-US 判定を行い，不必要な HPV 検査を省くことが可能になると考えられる．

P-1-142 婦人科頸部細胞診検体での剥離細胞分析装置 LC-1000 の使用経験について

福山市医師会健康支援センター

○佐藤恵子（CT），藤井千登勢（CT），岡田美恵子（CT），
桑田浩子（CT），長谷川哲也（CT），小林孝子（CT），
戸田博子（MD），岩谷佳代子（MD），山鳥一郎（MD）

当施設検診部門人間ドックの子宮頸がん細胞診検査受診者を対象に，細胞診標本作製後の残余 LBC 検体を，剥離細胞分析装置 LC-1000（Sysmex 社）を用いて増殖活性の高い細胞の割合を測定し，細胞診判定結果との関連を検討した．浮遊細胞液をフローサイトメトリー法で，細胞サイズと N/C 比により扁平上皮中層細胞を選ぶ様にゲーティングを行い，その細胞について核 DNA 量から細胞増殖能動態を指標化する CPIx（Cell Prolifera Index）を算出した．CPIx がカットオフ値以上の場合陽性，CPIx がカットオフ値未満の場合陰性とした．

対象は 2016 年 12 月～2017 年 3 月までの 451 検体（年齢 20 代～70 代）である．細胞診判定は，NILM 441 例，ASC-US 4 例，LSIL 3 例，ASC-H 2 例，HSIL 1 例であった．CPIx は 143 例（31.8%）で陽性で，307 例（68.1%）で陰性，1 例で解析不能であった．CPIx は NILM の 31.6%（139 例），LSIL の 33.3%（1 例），ASC-US の 0%（0 例）ASC-H，HSIL の 100%（3 例）で陽性であった．

人間ドックの検体であったので，全症例中の ASC-H，HSIL の判定者が少なく十分な検討ではなかったが，LC-1000 の CPIx は CIN2 および 3 の疑いのある検体のスクリーニングに役に立つという感触を得た．今後は，細胞診判定で ASC-H，HSIL となった症例の検体数を増やして，CPIx がどれくらいの陽性率となるか，NILM と判定される検体で CPIx を低く抑えられる様な検体扱い法の工夫ができるか（低温保存など），NILM と判定される検体でどのような要因で CPIx が陽性になるのか（炎症，細菌多数，萎縮など），検討が必要と考えられる．

P-1-143　子宮頸部に転移した大腸癌の一例

佐賀大学医学部産科婦人科学[1)], 佐賀大学医学部病因病態科学講座診断病理学分野[2)], 佐賀大学医学部附属病院病理部[3)]

○御厨紀子(MD)[1)], 橋口真理子(MD)[1,2)],
野口光代(MD)[1)], 西山　哲(MD)[1)], 甲斐敬太(MD)[3)],
相島慎一(MD)[2,3)], 中尾佳史(MD)[1)], 横山正俊(MD)[1)]

【緒言】細胞診断において，婦人科領域の腺癌と消化器癌との鑑別に苦慮することは少なくない．今回，子宮頸部細胞診で異型腺細胞を認めた大腸癌の子宮頸部転移を経験したので報告する．

【症例】70 歳代　女性　以前より不正出血あり．腰背部痛，出血，帯下増量，で近医受診．子宮頸癌疑いにて前医紹介され，子宮頸部細胞診，組織診にて腺癌，画像所見では子宮頸部に 5 cm 大の腫瘤を認め，直腸浸潤，多発リンパ節腫大，腹膜播種，肺転移を伴う子宮頸部腺癌として当院精査加療目的に紹介となった．

【細胞所見】出血を背景に N/C 比大の異型細胞を集塊状に認めた．粘液を有し核は類円形から軽度不整形でクロマチンは微細顆粒状の増殖を認め，腺癌を疑う所見であった．

【組織診】子宮頸部では異型細胞が管状，櫛状に増殖し，一部の粘液を持つ腫瘍細胞を認める．形態学的に消化管由来の可能性も考えられ，免疫染色を施行し，CK7 陰性，CK20 と CDX2 が陽性であった．結腸からの組織診では異型細胞が管状，櫛状，一部充実上に増殖し浸潤を認め，高分化から中分化型管状腺癌の所見であった．これらの腫瘍細胞は子宮頸部からの組織と染色態度は一致した．以上より大腸がんの子宮頸部転移と診断された．

【まとめ】子宮頸部細胞診において，腺癌であった場合，子宮頸部腺癌を疑う所見であっても，骨盤内臓器の悪性腫瘍の転移である可能性を考慮し診断にあたる必要があると考えられた．

P-1-144　子宮頸部に発生したポリープ状の上皮内胃型優位・腸型混在粘液性腺癌の一例

小田原市立病院病理診断科[1)], 小田原市立病院産婦人科[2)]

○久保田一輝(CT)[1)], 堀井　薫(CT)[1)], 磯崎　勝(CT)[1)],
宮崎小百合(CT)[1)], 涌井架奈子(CT)[1)],
中島文香(MD)[2)], 丸山康代(MD)[2)], 三富弘之(MD)[1)]

【はじめに】子宮頸部腺癌のうち約 20％が胃型粘液性腺癌，約 2％が腸型粘液性腺癌である．今回我々は，子宮頸部に発生したポリープ状の上皮内胃型優位・腸型混在粘液性腺癌の一例を経験したので報告する．

【症例】60 代，女性．右卵巣腫瘍の疑いで当院に受診した．子宮頸部の細胞診で異型腺細胞がみられたためポリペクトミーされ，組織診で腺癌と診断した．その後，子宮頸部円錐切除及び根治術施行も腺癌の遺残はなかった．

【組織所見】ポリープは 16×10×4 mm 大までの 2 分割組織片で，多くは偽重層化の目立たない円形核と淡明立方状細胞質を有する胃型粘液性腺癌であった．一部に偽重層化を伴う紡錘形核と杯細胞が介在する両染性細胞質より成る腸型粘液性腺癌がみられた．いずれの腺癌も上皮内に限局していた．

【免疫染色所見】全体に PAX8 陽性，CD10，ER，WT1，p16，p53 陰性．胃型腺癌部は CK7，MUC5AC，MUC6，HNF1α 陽性，Ki67 標識率 1-30％．腸型腺癌部は CK20，MUC2，CEA，CDX2 陽性，Ki67 標識率 15-50％で，免疫組織化学的にも胃型と腸型が混在する子宮頸部粘液性腺癌に合致した．また，p16 陰性より HPV の関与は否定的であった．

【細胞所見】胃型腺癌相当の細胞は，N/C 比が高く，クロマチン増量した円形核を有する淡明立方状細胞が小集塊状にみられた．腸型腺癌相当の細胞は，クロマチン増量を伴う軽度腫大した紡錘形核を有する高円柱状細胞で，一部に柵状配列もみられた．

【まとめ】胃型腺癌は通常型腺癌に比し予後不良とされているが，腸型混在例の予後は不明である．本例のように細胞所見の異なる異型頸管腺上皮細胞が観察された場合，胃・腸型混在粘液性腺癌の可能性も考慮して標本を観察することが重要である．

P-1-145 4年間経過観察後に子宮全摘術を施行されたMucinous carcinoma，gastric typeの1例

広島市立広島市民病院臨床検査部[1)]，病理診断科[2)]

○戸井紳二(CT)[1)]，喜田真理子(CT)[1)]，坂本美弥(CT)[1)]，高木伸治(CT)[1)]，坂田かな枝(CT)[1)]，守都敏晃(MD)[2)]，山崎理恵(MD)[2)]，市村浩一(MD)[2)]

【はじめに】子宮頸部Mucinous carcinoma, gastric typeは，子宮頸部腺癌の約1～3%を占める高分化粘液性腺癌で，大量の水様性帯下や，頸部の嚢胞性病変をしめす，まれな疾患である．細胞異型は非常に弱く，病理診断が難しいとされる．今回，4年間経過観察後，子宮全摘術を施行されたMucinous carcinoma，gastric typeの症例を経験し，手術標本の組織所見と比較検討を行ったので，文献的考察をまじえて報告する．

【症例】60代，女性，近医で撮影されたCTで子宮の腫大を認めたため当院婦人科に紹介，超音波所見では子宮内腔に20×32 mmの液体貯留，子宮全摘出までに細胞診14回（AGC 11回，NILM 3回），組織診生検2回が施行された．

【細胞像】多量の黄色調粘液とともに，黄色調粘液産生の旺盛な高円柱細胞集塊を多数認めた．核の極性は保たれており，核異型は弱いが，重責性を示す細胞集塊も見られた．

【組織像】粘液を有する高円柱上皮が，核腫大や核分裂像を伴い，管状や乳頭状に増生し，間質浸潤も伴っていた．粘液は，免疫染色にてMUC6(＋)で，胃型の形質を有していた．

【まとめ】子宮頸癌スクリーニングでの頸部腺系病変発見には，細胞異型の弱い本疾患や分葉状子宮頸部腺過形成などの病変も念頭におきながら，腺系細胞の黄色調粘液所見に着目し，軽度核腫大や核分裂，大小不同性，柵状，特に乳頭状配列の所見に注意することが有用と考える．

P-1-146 当院における子宮頸部細胞診ASC-H判定症例の検討

市立長浜病院産婦人科[1)]，市立長浜病院中央検査技術科[2)]，市立長浜病院病理診断科[3)]

○北澤　純(MD)[1)]，高橋顕雅(MD)[1)]，上村真央(MD)[1)]，西野万由美(CT)[2)]，岡本明子(CT)[2)]，宮本伸篤(CT)[2)]，新川由基(CT)[2)]，黒澤　学(MD)[3)]

【目的】当院におけるASC-H判定症例の患者背景および細胞像，組織診結果について検討する．

【方法】2013年1月から2017年12月までに当院での子宮頸部細胞診にてASC-H判定だった症例について，年齢，細胞診施行時の妊娠の有無，生検および円錐切除などによる病理結果について後方視的に検討した．

【成績】対象期間中のASC-H症例は81例だった．対象期間中の子宮頸部細胞診は14709例あり，そのうちASCは604例（4.1%），全ASC症例に対するASC-Hの割合は13.4%だった．ASC-H判定の理由として標本作成過程の量的・人工的要因が24例（29.6%），細胞自体の質的な要因が57例（70.4%）だった．転院などの理由で生検を行っていない4例を除いた77例で検討すると，年齢は50歳未満の症例が54例（70.1%），50歳以上が23例（30.0%），細胞診施行時に妊娠していた症例は9例（11.7%）だった．生検や円錐切除などで中等度異形成以上の病変を認めたものは47例（61.0%）で，年齢別に検討すると50歳未満は35例（64.8%），50歳以上は12例（52.2%）だった．妊娠症例では9例中8例（88.9%）に高度異形成以上の病変を認めた．

【結論】当院での子宮頸部細胞診でASC-Hだった症例の約6割で中等度異形成以上の病変を認めた．性成熟期症例と周閉経期症例との病理結果の比較では差は認められなかった．妊娠症例のASC-Hでは高率に高度異形成以上の病変を認めたため，妊娠中および産後の厳重なフォローが必要であると考えられた．

P-1-147　当院における子宮頸部細胞診 AGC 症例についての検討

兵庫県立がんセンター婦人科

○松岡和子(MD), 山本香澄(MD), 高山みずほ(CT), 石田由香里(CT), 高垣和代(CT), 南　智也(CT), 上山　優(CT), 佐久間淑子(MD)

【目的】子宮頸部細胞診 AGC（atypical glandular cells）は対応する組織型が多様である為，管理方針について苦慮することが多い．今回我々は子宮頸部細胞診にて AGC と診断された症例の臨床経過について検討した．

【方法】2012 年 1 月から 2014 年 12 月に当院で施行した子宮頸部細胞診の結果 AGC であった症例について，他院から紹介となった経緯もしくは検査時診断名，診察所見，組織診断結果，治療の有無，臨床経過について後方視野的に検討した．

【結果】紹介元の見直し標本を含め計 305 件，232 症例に認めた．紹介理由もしくは細胞診施行の理由は細胞診異常 61 例，円錐切除後検診 26 例，LEGH 疑い 9 例，子宮頸癌疑い 32 例，子宮頸癌治療中もしくは治療後 13 例，子宮体癌疑い 74 例，卵巣癌疑い 20 例，その他 13 例であった．最終診断は CIN2 以下の良性病変 85 例，CIN3・CIS・AIS 21 例，LEGH 4 例，atypical LEGH 1 例，子宮頸癌 26 例（うち再発 6 例），子宮内膜増殖症 4 例，子宮体癌 71 例，卵巣癌 15 例，腹膜癌 4 例，虫垂癌 1 例であった．AGC を繰返す症例を 9 例に認め，うち 2 例は 1 年後 NILM に，7 例は診断的治療を施行されていた．治療時期は初診後 3-36ヶ月(中央値 12ヶ月)で，最終病理診断は異常なし 1 例，AIS・CIS4 例，LEGH2 例であった．

【総括】AGC は扁平上皮系の異型，扁平上皮系と腺系病変の合併，腺癌の可能性などが示唆される．今回当院で認めた AGC 症例のうち浸潤癌は 117 例(50%)で全例腺癌であった．一方経過観察により CIN2 以下となった症例は 85 例(37%)であった．AGC を認める症例ではコルポ所見から推定病変を予測することが困難な症例が多く，子宮内膜細胞診も同時に施行し慎重な経過観察を行う必要があると考えられた．

P-1-148　子宮頸部液状細胞診検体を用いた DNA メチル化解析と子宮頸部スメアの関連

帝京大学ちば総合医療センター病院病理部[1], 帝京大学ちば総合医療センター産婦人科[2], 帝京大学ちば総合医療センター共同研究室[3]

○安達純世(CT)[1], 内田浩紀(CT)[1], 常世田岬(CT)[1], 山本善也(CT)[1], 豊永安洋(CT)[1], 若原孝子(CT)[1], 木全淳一郎(MT)[3], 梁　善光(MD)[2], 石田康生(MD)[1], 山崎一人(MD)[1]

【はじめに】特定遺伝子のプロモーター領域の過剰メチル化は子宮頸部の発癌における初期事象であり，子宮頸癌の早期発見や前癌病変の進行予測のバイオマーカーと考えられている．特定の DNA 過剰メチル化はメチル化特異的 PCR の標的となり得るため，子宮頸部擦過物を用いた子宮頸癌・前癌病変のスクリーニングツールとしての役割が期待される．我々は，子宮頸部液状細胞診検体を用いて PAX1 遺伝子の過剰メチル化の解析を試みた．

【方法】SurePath 法にて採取・凍結保存された子宮頸部液状細胞診検体 19 例より DNA を抽出し，バイサルファイト処理を行った．メチル化特異的 PCR を用いてこれらにおける PAX1 遺伝子プロモーター領域の過剰メチル化の有無を確認し，対応する頸部スメアのベセスダシステム 2001 の判定区分ごとに（SCC 4 例，HSIL 6 例，LSIL 7 例，ASC-H 2 例）その頻度を算定した．

【結果】PAX1 遺伝子プロモーター領域の過剰メチル化は 8/19 例（42.1%）に認められた．ベセスダシステムの判定区分ごとの内訳は，SCC：4/4（100%），HSIL：2/6（33.3%），LSIL：2/7（28.6%），ASC-H 0/0（0%）であった．

【考察】PAX1 遺伝子プロモーター領域の過剰メチル化は，細胞数の少ない液状細胞診検体を用いても評価可能であることが示唆された．より多くの症例を対象として，液状細胞診検体を用いた特定遺伝子のプロモーター領域の過剰メチル化の解析が子宮頸部病変進行予測のバイオマーカーとして有用であるかを検討する．

P-1-149 内分泌細胞診指数からみた閉経期婦人科細胞診の特徴的所見

琉球大学医学部保健学科生体検査学講座形態病理学分野[1)], 那覇市医師会生活習慣病検診センター[2)]

○豊田善成(CT)[1)], 金城貴夫(MD)[1)], 崎山三千代(CT)[2)], 杉澤光之(その他)[1)]

【目的】近年細胞診は癌の診断，予後判定において重要な診断技術としてあげられている．しかい閉経期婦人科細胞は萎縮や炎症など様々な変化が加わり，判定の難しさが指摘されている．そこで閉経期婦人科材料から形態学的特徴を把握し，診断への手掛かりを掴むことを目的として検討した．
【対象・方法】那覇市医師会習慣病検診センターと琉球大学医学部附属病院の婦人科細胞診陰性例，計 1495 例，及び琉大医学部附属病院において IIIa と IIIb と判定された 215 例を検討した．細胞成熟度指数（MI），細胞角化指数（EI），そして異角化細胞出現数（DK）を用いて解析した．
【結果】MI，EI，DK において陽性と陰性を比較した結果いずれも有意差が見られた（P＜0.05）．MI：11～60%，及び EI：11～60%において陽性例が陰性例より多く認められた．DK 出現数においては 1 個以上見られた症例は陽性例において 52%で見られ，陰性例の 5%に比べ高い傾向であった．これらのことから陽性例では陰性例と比較し MI，EI，DK いずれも増加傾向があると言える．さらに MI と DK を組み合わせた判定法では陽性判定の精度が向上した．結語：今後，閉経期婦人科脂肪新標本を鏡検するにあたってはスクリーニング，或は細胞判定の視点から今後，MI，EI，DK の三者を考慮し，判定基準に加えることが重要と言える．

P-1-150 子宮頸部細胞診標本中に出現する大型細胞集塊を構成する諸細胞の検討

東邦大学医療センター大橋病院病理部[1)], 東邦大学医療センター大橋病院産婦人科[2)], 医療法人社団仁厚会安田診療所[3)]

○湯浅瑛介(CT)[1)], 佐々木智子(CT)[1)], 村石佳重(CT)[1)], 藤田正志(CT)[1)], 榎本泰典(MD)[1)], 横内　幸(MD)[1)], 大原関利章(MD)[1)], 高橋　啓(MD)[1)], 久布白兼行(MD)[2)], 安田　貢(MD)[3)]

【はじめに】ブラシ法の普及に伴い子宮頸部細胞診塗抹標本中に大型細胞集塊が見られる頻度が増加したが，高度の重積性等の理由から評価困難とされることが多い．前回の本学会で異形成の判定に有用な扁平上皮細胞集塊の形態学的特徴を報告したが，細胞集塊には扁平上皮細胞に加えて頚管腺細胞や予備細胞などの非扁平上皮細胞が含まれ，これが評価困難の一因になっている可能性がある．そこで細胞集塊中に含まれる扁平上皮細胞，非扁平上皮細胞の特徴について検討を試みた．
【対象・方法】組織診断と細胞診断が一致した HSIL 55 例の細胞診標本を再鏡検し，評価困難な細胞集塊を抽出した．また，細胞集塊に対してもどしセルブロック法を施行し p16，MUC5AC，CK17 を用いて異形成，頚管腺細胞，予備細胞を免疫組織学的に同定し，細胞集塊の形態学的特徴について考察した．
【結果】55 例中 39 例（70.9%）に評価困難な細胞集塊が観察された．免疫組織学検討により細胞集塊は扁平上皮細胞，頚管腺細胞そして予備細胞が様々な割合で含まれていることが明らかになった．本結果を基に細胞集塊内の諸細胞の形態学的特徴を要約すると，扁平上皮細胞は流れるような配列を示し，高度の細胞重積性を呈する．集塊辺縁の細胞配列は不揃いで核の突出像をみる．頚管腺細胞は核の偏在傾向を示す高円柱状細胞の柵状配列からなり，集塊辺縁は平滑で集塊の外側を覆うように分布する．一方，予備細胞は頚管腺細胞の基底側に位置し，扁平上皮細胞と比較して不規則な配列，重積性や細胞密度が低い特徴にあった．
【まとめ】子宮頸部細胞診中の大型細胞集塊には扁平上皮細胞以外の諸細胞が含まれ，詳細な観察によりこれらは判別可能である．

P-1-151　子宮頸部 LBC 標本を使用した臨床検査技師教育実習への取り組み

群馬大学医学部附属病院病理部[1)]，群馬大学大学院医学系研究科病理診断学[2)]，群馬大学大学院保健学研究科生体情報検査科学[3)]

○佐藤香織(CT)[1)]，平戸純子(MD)[1)]，小山徹也(MD)[1,2)]，福田利夫(MD)[3)]

【はじめに】当病理部では，臨床検査技師教育の臨地実習施設として，本学保健学科検査技術科学専攻をはじめ，他学部・専門学校の検査専攻学生，薬学部生などの実習を受け入れており，子宮頸部細胞診の教材に 2013 年から LBC 標本を取り入れた．実習による標本の破損・退色等のため，2017 年に標本を更新し，LBC 標本を用いた鏡検実習にどのような印象を持つのか，アンケート調査を行ったので報告する．

【方法・対象】実習用標本は LBC 残余検体より作製し，作製が困難な症例は，ルーチン標本を鏡検実習に用いた．鏡検実習は，細胞検査士が検体採取法・標本作製法などを説明した後に，説明用資料を用いて解説をしながら学生と鏡検し，その後に学生が各自自由に細胞像をスケッチする形式である．アンケート調査は，2013 年～2017 年度に実習を行った本学保健学科検査技術科学専攻 3 年生を対象とした．

【結果】アンケート内容は，1)鏡検が好きか．2)LBC 標本は直接塗抹標本と比べて見やすいか．3)自分が細胞検査士だったら，どちらの標本を鏡検したいか．4)自分が検診を受けるとしたら，どちらがいいか．の 4 項目および自由記載欄とした．各項目の回答は，2017 年度分の集計後に報告する．

【まとめ】実習学生の多くは，学内実習で実際の細胞診標本を鏡検する機会が少なく，病院実習で初めて鏡検することが多いが，概ね LBC 標本と直接塗抹標本の特徴を理解し，細胞診に興味を持って実習を終える学生が多かった．LBC 教材は，鏡検の経験が少ない学生に対して細胞診の魅力を伝えるツールになり，理解を深めることに繋がると考えられた．

P-1-152　術前化学療法が奏効したが術後早期に全身性多発骨転移を来した子宮頸部小細胞癌の一例

岩手医科大学産婦人科[1)]，岩手医科大学病理診断科[2)]，高邦会高木病院[3)]，国際医療福祉大学[4)]

○永沢崇幸(MD)[1)]，菅安寿子(MD)[1)]，利部正裕(MD)[1)]，竹内　聡(MD)[1)]，板持広明(MD)[1)]，刑部正光(MD)[2)]，菅井　有(MD)[2)]，杉山　徹(MD)[3,4)]

【はじめに】子宮頸部小細胞癌は非常に稀な組織型であり，本邦における発症頻度は子宮頸癌の約 2%程度である．通常の浸潤性子宮頸癌と比較してやや若年層に発生し，早期に転移や再発をきたしやすく極めて予後不良とされている．今回我々は術前化学療法が奏効したにも関わらず，術後早期に全身多発骨転移をきたした症例を経験したので報告する．

【症例】40 歳，3 妊 3 産．1 カ月以上持続する月経を主訴に前医を受診した．子宮腟部の細胞診および組織診で小細胞癌が疑われ，精査加療目的に当科紹介となった．初診時，子宮腟部には 4 cm 以上の腫瘤を形成し，また腟壁浸潤も認めた．傍結合織への浸潤は認めず，IIA 期と診断した．術前化学療法の方針とし，CPT-11/CDDP 療法を 2 コース施行した．2 コース後の局所の画像評価では，子宮頸部の腫瘤は著明に縮小し，同定困難となり奏効したと思われた．化学療法後から約 1 カ月後に広汎子宮全摘術を施行した．肉眼的に子宮頸部に小さな隆起性病変を認め，病理組織学的には広がり 4 mm，浸潤の深さは 5 mm であり，ypT1a2 ypN0 であった．術後補助療法として CCRT を行う予定であったが，治療計画用の画像検査で多発骨転移が認められ，PET-CT 検査を施行したところ全身性の多発骨転移が明らかとなった．今後は化学療法を行っていく予定である．

【結語】術前化学療法が局所病変には奏効したものの，極めて早期に全身多発骨転移を来した子宮頸部小細胞癌の一例を経験した．予後不良の疾患であり，術前化学療法の有効性の検討，また有効な治療法の確立が求められる．

P-1-153 子宮頸部大細胞神経内分泌癌の1例

北海道大学産婦人科[1)], 北海道大学病院病理部[2)]

○朝野拓史(MD)[1)], 武田真人(MD)[1)], 石塚秦也(MD)[1)], 小林由佳子(MD)[1)], 奥　聡(MD)[1)], 三田村卓(MD)[1)], 渡利英道(MD)[1)], 櫻木範明(MD)[1)], 畑中佳奈子(MD)[2)], 松野吉宏(MD)[2)]

【はじめに】子宮頸部大細胞神経内分泌癌(large cell neuroendocrine cancer：LCNEC)は非常にまれで予後不良な腫瘍である．今回子宮頸部LCNECの1例を経験したので，診断経過を報告する．

【症例】44歳女性(G5P3)．不正性器出血のため近医受診し，子宮頸部の肉眼的腫瘍をみとめ，組織診でLCNECと診断され，加療目的で当科紹介．MRIでは腫瘍径は5 cm以上で傍組織浸潤が疑われ，IIB期の診断された．CPT-11およびシスプラチンの先行化学療法で腫瘍は縮小し，広汎子宮全摘を施行．その後も同様の化学療法を継続している．

【組織診所見】広範な壊死を背景に，腫大した核と核小体が著明で細胞質の狭い異型細胞が，胞巣状に増殖した．免疫染色では腫瘍細胞に，AE1/AE2，CAM5.2，シナプトフィジン，クロモグラニンが陽性で，high-grade neuroendocrine carcinomaと診断された．核小体が著明なLCNECの他，細胞質の極めて狭いクロマチン濃染核を持つ紡錘形化した細胞も存在し，SCNECの混在とされた．

【細胞所見】子宮頸部の擦過細胞診の所見では，壊死様物質を背景に，N/C比が高く核形不整を伴う上皮細胞がシート状集塊としてあるいは散在性に多数認められた．核クロマチンは粗く，ごま塩状を呈する異型細胞もみられた．また，一部の細胞は小型で裸核状，核線などの所見もみられた．

【まとめ】LCNECは細胞診所見で時に腺癌などとの鑑別を要すが，本症例では比較的特徴的な所見が得られ，さらにSCNECの存在も示唆された．

P-1-154 子宮頸部原発Large cell neuroendocrine carcinomaの一例

済生会福岡総合病院[1)], 済生会福岡総合病院産婦人科[2)], 久留米大学医学部病理学講座[3)]

○石橋貴寛(CT)[1)], 佐藤真介(CT)[1)], 宮崎浩子(CT)[1)], 佐藤瑞恵(CT)[1)], 東　悠介(CT)[1)], 石井洋子(CT)[1)], 坂井邦裕(MD)[2)], 丸山智義(MD)[2)], 眞田咲子(MD)[3)], 加藤誠也(MD)[1)]

【はじめに】神経内分泌腫瘍は子宮頸部悪性腫瘍中5%以下，Large cell neuroendocrine carcinoma（LCNEC）は0.5%未満で細胞診での正診率も低い．今回我々は子宮頸部原発のLCNECを経験したので報告する．

【症例】40歳代女性(G4P3)．元来，過多月経あり．感染性腸炎で受診した近医のCTにて子宮筋腫，右卵巣嚢胞を指摘され，更に子宮頸部スメアClassV判定により当院受診．子宮頸部後唇に25 mm大の易出血性乳頭状腫瘤を認め，生検でも癌腫を指摘，腹腔鏡下広汎子宮全摘術が施行された．

【細胞所見】血性背景にN/C比の高い中型細胞が集塊状ないし弧在性に出現，集塊は重積が強く部分的に乳頭状構造や腺腔様配列を示し，個々の細胞に核型不整，核小体腫大やクロマチン顆粒状濃染を認めた．Class V，SCC or Adenocarcinomaと判定とした．

【組織所見】異型細胞は充実性シート状胞巣を形成，一部，腺管様構造や胞巣周囲に核の棚状配列も観察された．ムチカルミン染色で粘液産生はなく，免疫染色上p40(-)，CD56(+)，Synaptophysin(+)，Chromogranin（+）であり子宮頸部原発LCNEC，pT1b1N0cM0（Stage1B1）と診断した．

【まとめ】神経内分泌癌は予後不良で早期発見が重視される．子宮頸部原発のLCNECは小細胞癌より更に稀で，比較的，細胞質が豊かで粗顆粒状のクロマチン凝集像も目立たず，組織診でも免疫染色なしには確定が難しい．かような組織型の推定困難な症例ではむしろ神経内分泌癌を考慮した検索が望まれる．

P-1-155　多発リンパ節転移を契機に発見された卵管癌の 1 例

磐田市立総合病院臨床検査技術科[1)], 磐田市立総合病院病理診断科[2)]

○村木真里(CT)[1)], 栗田　昭(CT)[1)], 平田一樹(CT)[1)], 鈴木潮人(MD)[2)]

【はじめに】原発性卵管癌は婦人科悪性腫瘍の 0.1-0.5% を占める稀な疾患で，早期発見が困難な場合も多い．今回我々は多発リンパ節転移を契機に発見された原発性卵管癌の 1 例を経験したので報告する．

【症例】63 歳 5 経妊 3 経産．持続する咳嗽，頸部リンパ節腫大を主訴に近医受診．CT 上，多発リンパ節腫大，胸部異常陰影のため当院呼吸器内科受診し，縦隔リンパ節に対する EBUS-TBNA にて腺癌が検出された．肺原発を疑う像はなく, 原発不明癌として詳細検索が行われ，左卵巣/卵管に長径約 4 cm の腫瘤が認められた．当初は転移巣と考えられたが，内膜スメアにて腺癌が検出，鼠径リンパ節生検にてホルモン依存性増殖を示す腺癌の可能性を指摘され，原発性卵巣/卵管癌が疑われた．子宮及び両側卵巣・卵管切除術が行われた．病理診断は卵管原発の high-grade serous carcinoma であった．術後化学療法が施行されたが，約 1 年後に永眠された．

【細胞診所見】縦隔・鼠径リンパ節，腹水，内膜スメアに異型細胞が認められた．乳頭状集塊がみられ，核・核小体腫大，核濃染，多核等の核異型が認められた．内膜スメアでは背景に正常内膜上皮がみられた．

【組織所見】左卵管に長径 3.2 cm の腫瘍がみられた．腫瘍細胞は索状，胞巣状，腺腔様構造を形成していた．腫瘍細胞は類円形や卵円形の核と好酸性の細胞質を有しており，奇怪な核を持つ大型細胞もみられた．免疫組織化学的に CK7，ER，PgR，WT-1，CA125，p53 が陽性を示した．

【まとめ】卵管癌は早期にリンパ行性転移を起こしやすいとの報告があり，組織型は serous carcinoma が最も多い．原発不明癌でリンパ節から乳頭状腺癌が認められた場合，卵管癌も鑑別に挙げる必要がある．

P-1-156　子宮頸部腺癌治療 20 年後に腹膜に発生した腺癌の一例

八戸赤十字病院検査技術課病理[1)], 岩手県対がん協会[2)]

○萩生田美穂(CT)[1)], 小原勇貴(CT)[1)], 清水道弘(CT)[1)], 吉田幸司(CT)[1)], 笹生俊一(MD)[1)], 外舘明彦(CT)[2)], 菊地美子(MT)[2)]

【はじめに】今回，子宮頸部腺癌治療 20 年後に腹膜原発と推察される腺癌が発生した症例を経験した．

【症例】67 歳，女性．47 歳時に子宮頸部細胞診で子宮頸部腺癌と診断され, 化学療法後に広汎子宮全摘術を施行．67 歳時，右側下腹部痛と排便痛で他院を受診．CT 検査で腹腔内に小結節を多数認め，子宮頸癌再発疑いで当院婦人科に紹介された．試験開腹では広範な腹膜播種を認め，腹水細胞診で腺癌を認めた．腹膜以外に病変は見られず，腫瘍組織の一部を摘出，腺癌であった．現在化学療法中で病変は縮小傾向にある．

【細胞診所見】20 年前の子宮頸部細胞診：癌細胞は類円形から短円柱状のものと高円柱状のものがみられた．前者は重積が強く不整集簇する細胞集塊で，核は偏在し，類円形，不整であった．後者は一列から柵状の不整配列を示し，核は細胞集塊の一側に集まり，楕円形から類円形であった．

今回の腹水細胞診：癌細胞集塊はボール状，管状，一列の配列，シート状配列を示した．細胞は類円形から不整形で，細胞質量は種々で，淡明な空胞を有すものもみられた．核は中型から大型で不整，類円形で，一列に並ぶもの，不整重積するものがみられた．

【病理組織所見】20 年前の子宮頸部腺癌：通常型内頸部腺癌で子宮外に浸潤していた．CK7(＋)，CK20(-)，CA125(-)，WT-1 (-)，PAX-8(-)，p53(-)，ER(-)，PgR(-)，PAS 反応(＋)，Al-b 染色(＋)．

今回の腹膜腺癌：管状，一部乳頭状の腺癌であった．CK7(＋)，CK20(＋)，CA125(＋)，WT-1(-)，PAX-8(±)，p53(-)，ER(-)，PgR(-)，PAS 反応一部(＋)，Al-b 染色(-)．

【結語】以上から，今回の癌は子宮頸癌の再発でなく腹膜原発癌と推察した．

P-1-157 臍炎治療経過中に大量腹水にて発症した卵巣・子宮体部二重癌の一例

済生会滋賀県病院病理診断センター[1)], 済生会滋賀県病院産婦人科[2)]

○嶋村成美(CT)[1)], 馬場正道(MD)[1)], 前田賢矢(CT)[1)], 上林悦子(CT)[1)], 西野俊博(CT)[1)], 植田正己(CT)[1)], 加藤寿一(MD)[1)], 加藤元一(MD)[1)], 全　梨花(MD)[2)], 中川哲也(MD)[2)]

【症例】30歳代女性．臍の痛みを訴え他院より紹介．肥満があり，臍ヘルニアの治療のために減量するも，6か月後から体重増加，下肢浮腫，腹部膨満感が出現．腹部超音波検査にて著明な腹水を指摘された．大量腹水を抜水後にCT，MRIが施行され，臍との連続性を示すような腹腔内腫瘍と卵巣の腫大，子宮内膜の肥厚を指摘された．腹式膣上部切断術，両側付属器切除，大網部分切除，臍腫瘍・ヘルニア切除術が施行された．

【細胞所見】術前腹水細胞診では明らかな異型細胞見られなかったが，術中腹水細胞診では軽度の出血性および壊死性背景にリンパ球主体の炎症細胞，中皮細胞，組織球を認め，核形不整，核クロマチン増量を示すN/C比の高い比較的大型の細胞が見られた．卵巣腫瘍の擦過標本では壊死性背景に核形不整，核クロマチンの増量，異常重積性など，腺癌と矛盾しない所見であった．

【臍生検組織所見】腺癌を確認し，CK7(＋)，CK20(partially＋)，TTF1(−)，GATA3(−)，ER(＋)，WT1(−)であった．

【切除標本組織所見】子宮病変では比較的分化した異型腺管構造が密に増殖しており，類内膜癌（G1）と診断した．わずかに筋層浸潤が見られるが，左卵巣への連続性進展や脈管侵襲は確認できなかった．卵巣病変は左卵巣のものが大きく，分泌期細胞や粘液細胞への分化を疑う異型腺管構造が浸潤増殖しており，類内膜癌と診断したが，組織像は子宮病変とは異なっていた．右卵巣，腹膜，臍の転移巣は，左卵巣と類似の組織像であった．

【まとめ】上記所見より，最終的には左卵巣・子宮体部二重癌と診断し，臍転移は左卵巣病変からのものと考えられた．悪性腫瘍の臍転移は比較的稀なため，若干の文献的考察を加えて報告する．

P-1-158 頸部細胞診を契機に発見された卵管STICから急速に両側卵巣に腫瘍が広がった1手術例

滋賀県立成人病センター

○谷口裕美(CT), 西村みゆき(CT), 稲葉洋美(CT), 土肥　誠(CT), 一宮　睦(CT), 新宅雅幸(MD), 山本喜啓(MD), 河野文彦(MD), 住友理浩(MD)

【症例】48歳，女性，家族歴，遺伝歴に特記すべきことなし．子宮筋腫のため経過観察中，頸部細胞診で腺癌細胞を見出され，頸部腺癌の疑いで円錐切除術が施行されたが，腫瘍性病変を認めず．以後，頸部細胞診を反復施行しつつ経過観察していたところ，10ヶ月後に再度，腺癌細胞を検出した．子宮体癌を疑われ，腹腔鏡下子宮全摘手術と卵管切除術を施行したところ，肉眼的に両側卵管，卵巣に異常を認めなかったが，左卵管采粘膜に延長約14 mmに及ぶ漿液性卵管上皮内癌（STIC）が見出された．3ヶ月後に両側卵巣，大網切除を施行．卵巣は軽度に腫大し，表層部を主体に高異型度漿液性癌の浸潤を認め，回腸漿膜面に播種巣を認めた．腹腔洗浄液細胞診陽性．大網に転移無し．現在，化学療法中である．

【考察】漿液性卵管上皮内癌：Serous tubal intraepithelial carcinoma（STIC）は大部分が卵管采に生じ，上皮内癌でありながら，特殊な解剖学的環境なために，浸潤癌に進行する前に腹腔内播種をきたす危険がある特殊な病変であり，卵巣・腹膜高異型度漿液性癌の前駆病変と考えられている．STICから卵巣・腹膜漿液性癌への進展には一般的に長期間を要すると考えられており，遺伝的背景のない人にSTICが単独で偶発的に見出された場合の臨床的対応については，見解が統一されていない．本症例は頸部細胞診における腺癌細胞の出現がSTIC診断の端緒となった稀な症例であるが，比較的若年でありながら，急速に両側卵巣に腫瘍の進展を見た点でも特異な症例である．頸部細胞診で腺癌細胞が見出され，画像的に明らかな腫瘍を認めない場合，STICの可能性も考慮すべきことを示している．

P-1-159　術中細胞診が有用であった漿液性卵管上皮内癌の 1 例

郡上市民病院臨床検査部[1)], 岐阜市民病院検査部[2)], 郡上市民病院産婦人科[3)]

○桑原啓伍(MT)[1)], 森　　栄(CT)[1)], 山口吉夫(CT)[1)], 田中卓二(MD)[2)], 丹羽憲司(MD)[3)]

【緒言】漿液性卵管上皮内癌(以下 STIC)は卵巣/腹膜の高異型度漿液性癌の症例で偶然認められることがあり，BARC1/2 異常のリスク低減術にも認められることがある．今回，卵巣には病変を認めず，卵管内に STIC を認め，治療方針決定に術中細胞診が有用であった 1 例を経験したので報告する．

【症例】48 歳．G2P2 NVD×2，月経整．乳癌，卵巣癌，前立腺癌の家族歴なし．喉頭癌，膵癌の家族歴あり．20XY 年 Z 月検診受診され，LSIL と左附属器領域に嚢胞性病変指摘．検診受診から 1ヶ月後，当科受診，コルポ下生検にて CIN2．エコーにて左附属器領域に嚢胞性病変内に乳頭状隆起を認め精査．MRI で左附属器領域の嚢胞性腫瘤内に乳頭状隆起と悪性を示唆されたが，腫瘍マーカー陰性．腺筋症，子宮筋腫，CIN2 もあり，術前に良悪性の診断困難で子宮全摘，左附属器，右卵管までの切除は同意された．術中細胞診で卵巣/卵管のみに癌細胞あり→右卵巣のみ．腹水(洗浄液)まで陽性→リンパ節廓清，部分大網切除まで施行するという前提で開腹術施行．まず，左附属器を切除，腹水とともに細胞診提出．術前，卵巣と思われた嚢胞性部分は，閉塞し嚢胞状となった左卵管であった．捺印・腹水細胞診で漿液性癌を示唆する細胞を認めた．附属器悪性腫瘍に準じて，右卵巣，骨盤内リンパ節，部分大網切除まで施行．最終病理診断ではリンパ節，体網には転移なし．乳頭状部分には p53(＋)，Ki67(＋)．STIC pTis/1N0M0 及び CIN3，腺筋症，子宮筋腫であった．STIC であるが，腹水細胞診陽性，p53(＋)であり，卵管癌 IC 期に準じて術後 TC 療法 4 コースの予定で開始している．

【結語】術式，方針決定に術中細胞診が有用であった STIC の 1 例を経験したので報告した．

P-1-160　開腹所見からも診断が困難であった卵管癌の一例

東京歯科大学市川総合病院産婦人科[1)], 東京歯科大学市川総合病院臨床検査科[2)]

○黒田由香(MD)[1)], 橋本志歩(MD)[1)], 小川真里子(MD)[1)], 神原亜季(CT)[2)], 小谷隆史(CT)[2)], 福田雅美(CT)[2)], 田中陽一(DDS)[2)], 橋本和彦(DDS)[2)], 佐々木文(MD)[2)], 高松　潔(MD)[1)]

卵管癌は女性生殖器に発生する悪性腫瘍の約 1%と稀な疾患で，術前診断が比較的困難とされている．今回我々は，開腹所見からも診断しえなかった卵管癌の一例を経験したので報告する．症例は 63 歳女性，右下腹部痛を主訴に受診した．CT および MRI 上，骨盤右側に充実性腫瘍を認め，大網播種の存在と回腸壁の不整な肥厚がみられた．子宮頸部・内膜細胞診ともに異常は認めなかった．卵巣癌あるいは消化管腫瘍を疑い，外科と合同で開腹術を施行する方針となった．開腹所見では両側卵管・卵巣には肉眼的には所見を認めず，大網に複数の播種結節を認め，一部腹壁への浸潤がみられた．小腸もしくは回盲部原発の悪性腫瘍を疑い，D3 郭清を伴う回盲部切除術および再建術，大網部分切除術を施行した．その際，付属器転移の可能性も考慮し，両側付属器切除術を施行した．術中腹水細胞診では，N/C 比の増大した異型細胞が乳頭状に集塊を形成していた．核は偏在し，クロマチン増量も認め，腺癌が示唆される所見であった．摘出標本病理診断では，腸管粘膜に腫瘍組織は認めず，右卵管采に直径 6 mm の高異型度漿液性癌を認め，回盲部，腸管周囲，大網への播種で矛盾のない所見であった．播種巣は最大径 2 cm をこえており，卵管癌 IIIC 期と診断した．dose-dense TC 療法 3 コース施行後に子宮全摘術および骨盤・傍大動脈リンパ節郭清術を施行した．卵管癌は一般的に術前診断困難であるが，術前子宮内膜細胞診や腹水細胞診が診断に有用であることも多い．本症例のように開腹時に婦人科病変を疑わなくとも，迅速腹水細胞診で悪性細胞の存在および組織型の推定を行うことや，両側付属器摘出も考慮することも有用であると考えられた．

P-1-161 癌性腹膜炎をともなっていたが術後のPET/CTに映らなかった転移性卵巣癌の一例

倉敷市立児島市民病院

○高取明正(MD)

【症例】80歳代前半女性．1か月前より腹部膨満感と下腹部違和感があり，近医受診．12センチ大の下腹部腫瘍を指摘され受診．骨盤MRI所見：9×10×13 cmの嚢胞成分と充実性成分が混在した内部が不整の腫瘍があり，右卵巣腫瘍と診断.

【手術所見】右卵巣腫瘍は新生児頭大．癌性腹膜炎のためダグラスは閉鎖し萎縮した子宮と軽度腫大した左卵巣は一塊となっており，大網・腸間膜にも腫瘤を認めた．右付属器と大網部分切除を施行.

【腹水細胞診】血性背景．小細胞集塊が存在．核は腫大・核形不整を示し，核小体が明瞭でクロマチンが微細顆粒状であり，異型細胞と考えた.

【病理組織像】右卵巣は著明に腫大し，割面では粘液調から線維性の割面を呈した．組織学的には多量の粘液内に印環細胞型の腫瘍細胞が蜂巣状,孤立性に浮遊して増殖．腺系の異型細胞も腺管状，蜂巣状に浮遊して浸潤増殖していた．線維化巣内では腺系の異型細胞が腺管状の浸潤増殖していた．転移性腺癌（印環細胞癌）で形態的には胃癌転移が最も考えられた.

【術後検査】消化管内視鏡検査では異常を認めず，原発巣検索のためのFDG-PET/CTでは生理的な集積のみを認めた.

【考察】多量の粘液内に孤立性に浮遊する腺癌であったため，腹腔内癌病巣がFDG-PET/CTに映らなかった可能性がある．悪性診断にFDG-PET/CTを用いることが多いが，組織型によっては悪性像が画像に反映されないこともあることに留意することが必要.

P-1-162 腟悪性黒色腫の2例

北海道大学産婦人科[1)], 手稲渓仁会病院産婦人科[2)], 北海道大学病院病理部[3)]

○奥　聡(MD)[1)], 武田真人(MD)[1)], 今井一章(MD)[2)], 前田悟郎(MD)[1)], 小林由佳子(MD)[1)], 朝野拓史(MD)[1)], 石塚秦也(MD)[1)], 三田村卓(MD)[1)], 渡利英道(MD)[1)], 松野吉宏(MD)[3)]

【はじめに】非常にまれな腟原発の悪性黒色腫の2例を経験したのでその診断経過を報告する.

【症例】症例1：43歳(G2P2)．不正性器出血を主訴に前医を受診．腟内に多発する黒色の腫瘤をみとめ，組織診で悪性黒色腫と診断され，当科に紹介となり，子宮，両側付属器，腟壁，外陰部，尿道切除，リンパ節郭清，膀胱瘻造設を施行した．症例2.68歳(G2P2)．主訴は不正性器出血．前医で子宮頸部の低分化な扁平上皮癌Ib1期として広汎子宮全摘を施行されたが，病理組織学的検討により，腟原発の悪性黒色腫と診断され，当科で追加治療を施行した．両症例とも，組織診所見では扁平上皮下の間質に，紡錘形，類円形，多稜形等，高度の多形性を示す大型の異型細胞が，血管を介在させながら，シート状ないし緩やかな胞巣状等,特定の配列を示さず増生し，クロマチン濃染性の核と，クロマチンが粗造で核小体が顕在化した核が混在し，大型核や多核も認められ，これらの異型細胞はS100，HMB4陽性を示した．また，両症例とも細胞診所見で，壊死性背景，クロマチン増量，核形不整を伴う異型細胞を散在性に，また核の大小不同著明な細胞の集塊状を多数認めた．細胞は有尾性や，紡錘形，裸核等，著しい多形性を示した．症例1の細胞診，組織診でみとめられた異型細胞内のメラニン色素は症例2では確認できなかった.

【まとめ】症例2のようなamelanoticな場合は悪性黒色腫の診断は難しくなるが，細胞診上の著しい細胞の多形性などの所見がある場合は本疾患を疑うべきである．尚，両症例とも再発病巣に対して，ニボルマブ等の治療を継続している.

P-1-163　演題取下げ

P-1-164　尿細胞診における異型細胞の UroVysion™-FISH 法の有用性の評価

島根大学医学部器官病理学[1)], Queens Medical Center[2)], 島根大学医学部病態病理学[3)]

○丸山理留敬（MD）[1)], Pamela Tauchi-Nishi（MD）[2)], 三島聡子（CT）[3)], 並河　徹（MD）[3)]

【目的】我々は，以前，本学会において UroVysion™-FISH 法の尿中悪性細胞の検出感度は細胞診と比べ，明らかな優位性は認められないが鑑別困難な症例については有用性を示唆していると報告した．The Paris System for Reporting Urinary Cytology（TPS）において異型細胞に対する FISH 検査の有用性が取り上げられている事より，2008 年から UroVysion™-FISH 法を導入している Queens Medical Center での判定結果と島根大学の検討結果をもとに，再度，UroVysion™-FISH 法の尿中悪性細胞の検出能力について評価を行った．

【材料及び方法】Queens Medical Center のデータより細胞診，UroVysion™-FISH 法，組織診，総ての判定及び診断が揃っている自然尿，膀胱及び尿管洗浄液，カテーテル尿 112 検体を，また，島根大学のデータからも同様に 57 検体を選び出し，感度，特異度，陽性的中率，陰性的中率について評価を行った．

【結果】Queens Medical Center の検体では，細胞診で異型細胞と判定された 44 検体のうち，組織診で悪性と診断された 37 検体中，FISH 陰性 9 検体，FISH 陽性 28 検体であった．島根大学の検体では，細胞診でクラス III 及び III～IV と判定された 20 検体中，組織診で悪性と診断された 7 検体中，FISH 陰性 2 検体，FISH 陽性 5 検体であった．

【考察】UroVysion™-FISH 法は Queens Medical Center 112 検体及び島根大学 57 検体についても，尿中悪性細胞の検出能力は細胞診と大差はなかったが，細胞診で異型細胞と判定された症例において high grade 及び CIS の検出能は高く，細胞診で判定が難しい症例に関しては UroVysion™-FISH 法で陽性を示した場合，尿路上皮がんを示唆する確率が高いと考えられた．

P-2-1 組織型の異なる同時多発性肺癌を疑った一例

国家公務員共済組合連合会大手前病院

○井之本英俊(CT), 奥野真紀(CT), 三上夏季(CT),
山本康晴(CT), 有馬良一(MD)

【はじめに】肺癌の組織型の約50%は腺癌，30%は扁平上皮癌，15%は小細胞癌，残5%が大細胞癌と言われているが，今回，当院の気管支鏡にて組織型の異なる同時多発性肺癌を疑った一例を経験したのでここに報告する．

【主訴・病歴】68歳女性 絞扼性イレウスにて入院，胸部CTを撮影し右上葉，右下葉に5 cm大の腫瘤，左上下葉に6 cm大の腫瘤を偶発的に発見し後日，気管支鏡を施行した．その他左胸膜に播種像（+），左胸水(-)，縦隔リンパ節の腫大(-)，腫瘍マーカーはCEA 147.3，CK19フラグメント9.6，ProGRP 183.7であった．

【細胞像】気管支鏡施行時の迅速細胞診にて右上葉に類円型の異型細胞を認め小細胞癌，右下葉には角化を伴った扁平上皮癌細胞，左上葉には核小体が明瞭な異型細胞を認め腺癌，とそれぞれ診断した．

【組織像】右上葉の生検材料には小型類円型の裸核状異型細胞を認め小細胞癌，右下葉の生検の生検材料にはシート状に増殖した異型扁平上皮細胞を認め，一部に角化も散見され扁平上皮癌と診断，また左下葉生検での腫瘍細胞は，TTF-1(+)，NapsinA(-)，P40(-)，Synaptophysin (-)，CK7(+)，CK20(-)，CDX2(-)で腺癌とそれぞれ診断した．

【まとめ】臨床上は肺内転移を疑う症例であったが，結果的に細胞診，組織診にて全て異なる組織型の腫瘍であることが確認された．肺癌は組織型により治療方法が異なるため非常に稀ではあるがこのような症例がある事を念頭において積極的に病理学的検査を行う必要があると思われる．

P-2-2 滑膜肉腫の2例

弘前大学医学部附属病院病理部[1)], 弘前大学大学院医学研究科病理診断学講座[2)]

○小島啓子(CT)[1)], 熊谷直哉(CT)[1)], 川村麻緒(CT)[1)],
藤田大貴(CT)[1)], 工藤　海(CT)[1)], 小川　薫(MD)[2)],
鎌滝章央(その他)[2)], 加藤哲子(MD)[1,2)],
黒瀬　顕(MD)[1,2)]

【はじめに】滑膜肉腫(Synovial sarcoma：SS)は上皮性分化を示す間葉性紡錘形細胞腫瘍である．軟部腫瘍の5～10%を占め，四肢の大関節近傍の軟部組織に好発するが，まれに頭部や体幹にも発生する．今回，胸壁および縦隔原発のSSの2例を経験したので報告する．

【症例】症例1：20歳代，女性．CTで左胸郭内に約10 cm大の腫瘍を指摘，経気管支的穿刺吸引細胞診(TBAC)が施行された．症例2：60歳代，女性．CTで前縦隔に約8 cm大の腫瘍と多発肺転移を指摘された．開胸生検が施行され，捺印細胞診を施行した．

【細胞所見】症例1，2ともに，紡錘形細胞が束状～錯綜状を示す集塊，散在性に出現していた．個々の細胞は，淡い細胞質を有し，細胞境界は不明瞭，楕円形～類円形核，細顆粒状の核クロマチンを示していた．核分裂像が多数みられ，悪性の非上皮性腫瘍を推定した．免疫細胞化学染色(ICC)にてTLE1陽性を示した．症例1，2ともに上皮への分化を示す細胞は明らかではなかった．

【組織所見】症例1，2ともに紡錘形細胞が束状に密に増殖していた．比較的均一な楕円形～類円形核を有し，核分裂像を多数認めた．また紡錘形細胞と移行して上皮様の小胞巣がみられた．免疫組織化学染色にてTLE1陽性を示し，SSと診断した．

【融合遺伝子解析】RT-PCR法とシーケンス解析により，症例1はTBAC標本から*SS18-SSX*融合遺伝子，症例2は凍結検体，捺印標本それぞれ*SS18-SSX1*融合遺伝子を検出した．

【まとめ】2例とも紡錘形細胞主体の細胞像で，SSを含む悪性の非上皮腫瘍が推定された．SSの診断ではTLE1によるICCが有用であった．また*SS18-SSX*融合遺伝子の検出が診断上重要であるが，細胞診標本での検出も可能であった．

P-2-3　術中迅速肺穿刺細胞診で腺癌との鑑別に苦慮したカルチノイドの 1 例

京都桂病院検査科[1)], 京都桂病院病理診断科[2)]

○二宮慶太(CT)[1)], 豊山浩祥(CT)[1)], 寺島　剛(MD)[2)]

【はじめに】カルチノイド腫瘍（carcinoid tumor，以下カルチノイド）は神経内分泌細胞の性質をもつ上皮性腫瘍であり, 低悪性度から中間悪性度に相当する腫瘍である．今回我々は腺癌との鑑別に苦慮したカルチノイドの 1 例を経験したので報告する．

【症例】40 歳代女性．右下葉 S6 に境界明瞭な 20 mm 大の円形結節性病変を指摘された．増大傾向は乏しく，放射線画像診断では肺過誤腫が疑われていた．臨床的判断にて手術加療が選択された．術中迅速で腫瘍の穿刺吸引細胞診検体が提出された．背景にはヘモジデリンと思われる顆粒を貪食したマクロファージが少数混在してみられた．比較的大きさのそろった類円形ないし多角形細胞が, 細胞境界不明瞭な結合の緩い集塊として認められた．乳頭状増殖は明瞭ではなかったが，一部に比較的均一な細胞がシート状また軽度重積のある集塊として散見された．ロゼット配列等の特徴的な細胞配列は明らかではなかった．細胞の N/C は比較的低く，やや明るい胞体を有し一部大型核の細胞がみられた．核は偏在傾向を有し，クロマチン性状は細～中顆粒状に均等分布し核小体は目立たなかった．核内封入体を有する細胞が散見され，核分裂像はみられなかった．以上より腺癌，カルチノイドが鑑別に挙がる細胞像と思われた．組織診断は定型カルチノイドであった．

【まとめ】上記疾患は日々の診断業務において鑑別に挙がるが，鑑別に苦慮することが経験される．特に術中迅速の腫瘍穿刺吸引検体では細胞が新鮮なこともあり異型が目立たない症例もある．本症例においても臨床情報や画像所見等も考慮したが鑑別が困難であったと考えた．

P-2-4　胸腺に発生した悪性リンパ腫の一例

聖マリアンナ医科大学病院病理診断科

○沖津駿介(CT), 大川千絵(CT), 草苅宏有(CT), 土居正知(MD), 前田一郎(MD), 高木正之(MD)

【はじめに】胸腺に発生する悪性リンパ腫は比較的稀である．今回我々は胸腺原発の悪性リンパ腫を経験したのでその一例を報告する．

【症例】40 歳代男性．既往歴に小児喘息あり．咳嗽を主訴に前医受診．CT にて胸腺腫が疑われ当院受診．CT では石灰化を認めた．治療として胸骨正中切開拡大胸腺摘出術が行われた．手術所見では大動脈弓，心膜，左肺に腫瘍の浸潤を認めたため，胸腺と左肺部分切除を行った．

【術中迅速細胞診】壊死物質や小型リンパ球を背景に中型～大型の異型細胞を散在性に認めた．胞体は比較的豊富であり，核の形は円形～類円形で一部には切れ込みやくびれなどの不整形を示す核も認めた．クロマチンは粗く一部には核小体が目立った．また核分裂像も認めた．異型細胞が目立つことから胸腺腫は否定的で，悪性リンパ腫，胚細胞腫瘍，組織球系腫瘍等が鑑別に挙げられたが組織型の確定は困難であり，悪性疑いとした．

【肉眼像】腫瘍の大きさは 120×100 mm．白色充実性を呈し，左肺実質内に一部浸潤を認めた．

【組織像】淡好酸性で豊かな胞体を有する異型細胞が結節状またはシート状に増殖していた．核クロマチンは粗く，大小不同，核形不整を認めた．また一部では膠原線維の増生が目立ち，大小胞巣状となる領域もみられた．免疫組織学検索では CD20, CD79a, BCL2 陽性であった．以上の所見から Primary mediastinal large B-cell lymphoma と診断された．

【まとめ】胸腺原発の悪性リンパ腫は縦隔腫瘍の中の 5% と比較的稀である．本症例は組織診では Primary mediastinal large B-cell lymphoma と診断された．迅速時の細胞診では様々な組織型が候補に挙げられたが確定までには至らなかった．今回細胞所見を中心に再検討したのでその報告をする．

P-2-5 肺胞洗浄液中に認められたATLの1例

医療法人沖縄徳洲会南部徳洲会病院臨床検査部[1)], 医療法人沖縄徳洲会中部徳洲会病院臨床検査部[2)], 琉球大学大学院医学研究科腫瘍病理学講座[3)]

○立津千絵(CT)[1)], 島袋貴子(CT)[1)], 妹尾真実(その他)[1)], 知花宗仙(CT)[2)], 脇坂直樹(CT)[2)], 比嘉勇也(CT)[2)], 玉城智子(MD)[3)], 小菅則豪(MD)[3)], 新垣和也(MD)[3)], 吉見直己(MD)[3)]

【はじめに】ATLは比較的西日本に多く発生するとされており，その経過中にしばしば肺病変を合併することがある．今回，我々は肺胞洗浄液中に多数のATL細胞を認めた症例を経験したので報告する．

【症例】70歳代男性．高血圧，慢性心不全，発作性心房細動などで当院循環器通院中．5日前に口渇を自覚し近医受診，LDH2100と異常を指摘された．(1年前は正常，3ヵ月前はLDH617)その数日後一過性の呼吸困難を自覚し当院夜間救急外来受診．LDH2522，補正Ca9.4，s-Glu90で，SpO2低下はないものの3ヵ月前と比して胸写上両側にスリガラス陰影が出現していた．胸部CTでは間質性肺炎増悪を示唆する所見に加え，縦隔リンパ節の腫大を認めた．HTLV-1/ATLなどの血液疾患やリンパ増殖性疾患の肺病変を疑い，HTLV-1，可溶性IL-2Rを追加し後日BAL，TBLBを施行した．HTLV-1(+)，可溶性IL-2R41155，末梢血塗抹でもATL様細胞が認められた．

【右肺胞洗浄液細胞診所見】背景はリンパ球主体．核が腫大した異型リンパ球を認め，N/C比の上昇あり．クロマチンは顆粒状に増量し腫大した核小体を認めた．多核(2，3核)や核型不整(フラワーセル類似)を認めた．ATLとホジキン病との鑑別が必要と考えられた．

【組織診所見】血管内を中心に充満する異型リンパ球を認め，一部間質にも伴う．HTLV-1陽性からATLを第一に示唆する像であった．免疫染色はCD3(+)，CD25(+)であった．

【まとめ】本症例はATLの肺病変を伴い，ATL細胞が肺胞洗浄液に多数認められた稀な症例であった．血清LDH高値の場合は白血病も念頭に置いて鏡検することも必要と考えられた．

P-2-6 肺原発鼻型節外性NK/T細胞性リンパ腫の1例

JA長野厚生連佐久総合病院佐久医療センター病理診断科[1)], JA長野厚生連佐久総合病院病理診断科[2)], 信州大学学術研究院医学系医学部病理組織学教室[3)], 北里大学医学部呼吸器外科学[4)]

○中山朋秋(CT)[1)], 佐藤憲俊(CT)[1)], 岩松弘文(CT)[1)], 井出伸也(CT)[2)], 西雄一貴(CT)[1)], 石亀廣樹(MD)[2)], 青柳大樹(MD)[1)], 塩澤　哲(MD)[1)], 菅野祐幸(MD)[3)], 佐藤之俊(MD)[4)]

節外性NK/T細胞リンパ腫，鼻型は稀な疾患で50歳までの成人に多くみられ，やや男性優位である．多くはEBvirus（EBV）陽性で，本邦では悪性リンパ腫(ML)の2.6%を占め大半は節外性の鼻腔発生が多いが希に他部位の発生もある．今回我々は気管支擦過細胞診および肺生検が施行され，肺原発NK/T細胞性リンパ腫と診断された症例を経験したので報告する．

【症例】60歳代前半男性，3か月前他院にて左下肺の索状影を指摘され当院内科受診．肺化膿症を疑い抗生剤治療が行われたが改善しなかった．FDG-PETにて左肺上葉，#4Lリンパ節，右肺内結節(S2)に集積を認め，気管支擦過細胞診および肺生検が施行され，その後縦隔リンパ節生検が追加された．

【細胞診】炎症性，壊死性背景に多数の正常気管支上皮および反応性の異型腺上皮細胞集塊が散見された．これらに混在して中型～やや大型で裸核状の異型細胞が孤立散在性にみられた．核クロマチンは増量し微細顆粒状～顆粒状，核縁は薄く明瞭，小型核小体を有し，核形は不整で立体的な核のくびれがみられた．壊死物質と共に核塵も目立った．MLを疑ったが確定困難であった．

【組織診】肺生検では壊死を伴い小型～中型の不整形な核を持つリンパ球が増生し，免疫組織化学でCD3，CD56が陽性，CD20陰性，EBER-ISH陽性．節外性NK/T細胞リンパ腫，鼻型と診断された．縦隔リンパ節生検では，背景に組織球症があり，脈管内にCD56やEBER-ISH陽性細胞を認めた．

【まとめ】本症例は腫瘍細胞が孤立散在性に出現し，裸核状で類似出現形態をする小細胞癌や肉腫などと鑑別が必要であった．肺原発NK/T細胞性リンパ腫は極めて稀であるが，鑑別の一つとして鏡検する事が大切である．

P-2-7　TBAC 検体での免疫染色が治療方針決定に有用であった卵巣癌術後縦隔リンパ転移の 1 例

社会医療法人栗山会飯田病院外科[1)], 社会医療法人栗山会飯田病院病理診断科[2)]

○田中穂積(MD)[1)], 松澤こず恵(CT)[2)], 土屋眞一(MD)[2)]

症例は 70 歳女性，19 年前に卵巣癌に対し他院で手術及び化学療法施行，今回右乳房腫瘤を主訴に当院受診，ABC で乳癌と診断され乳房切除術施行．術前の CT で孤立性の縦隔リンパ節腫大指摘され，当初は反応性のリンパ節腫大を疑ったが，術後の経過観察の CT で増大認め気管支鏡下に TBAC 施行，ClassV，adenocarcinoma と診断される．乳癌もしくは卵巣癌のリンパ節転移と考え，細胞診検体で免疫染色施行したところ ER(-)，PgR(-)で，乳癌原発巣が ER，PgR 共に Score 3b であったことから卵巣癌の転移と推定した．PET-CT で縦隔リンパ節以外に転移認めず，根治切除可能と判断し胸腔鏡下に縦隔リンパ節切除術施行，永久標本も卵巣癌切除時の病理組織所見に一致していた．TBAC 検体での免疫染色により最適な治療方針を選択出来たため報告する．

P-2-8　肺癌との鑑別を要した縦隔原発混合性胚細胞腫瘍の一例

埼玉医科大学病院中央病理診断部病理診断科[1)], 埼玉医科大学基礎医学病理学[2)], 埼玉県立循環器・呼吸器病センター病理診断科[3)]

○稲田博輝(CT)[1,2)], 金野美年子(CT)[1)],
土居美枝子(CT)[1)], 瀬山幸子(CT)[1)], 政岡秀彦(CT)[1)],
細沼沙紀(CT)[1)], 石澤圭介(MD)[1,2)], 山田健人(MD)[1,2)],
清水禎彦(MD)[3)], 佐々木惇(MD)[1,2)]

【はじめに】縦隔に発生する胚細胞腫瘍は稀な腫瘍であり，今回，細胞診で肺癌との鑑別に苦慮した一例を経験したので報告する．

【症例】40 代男性．咳嗽を主訴に近医受診．CT 検査で左肺上葉縦隔側の腫瘤，両側気管支リンパ節および左鎖骨上窩リンパ節の腫脹を指摘された．他部位に腫瘍を疑う所見はなく，肺癌疑いにて当院紹介受診．左鎖骨上窩リンパ節の生検および穿刺吸引細胞診が施行された．

【細胞所見】細胞像は多彩で，(1) 平面的または軽度重積性集塊で出現し，核の大小不同，核内封入体を多数認める細胞，(2) 大型で弧在性または平面的な小集塊で出現し，核腫大や多核化を示し，細胞質に厚みを有する細胞，(3) 小型類円形で細胞質の明るい細胞がみられた．

【組織所見】類円形，立方形，多辺形異型細胞の充実性，腺管状，乳頭状増殖像が主体であるが，しばしば単核ないし多核の巨細胞と細胞質の明るい類円形細胞が増殖する像も認められた．免疫染色で PLAP は広汎に陽性を示し，CD30 はごく一部に陽性を示した．また，HCG は巨細胞に陽性であった．CD30 は大部分陰性であるが，組織像からは胎児性癌を主体とした腫瘍で，これに加えて巨細胞をみる部分は絨毛癌と考えられ，腫瘍全体としては縦隔原発の混合性胚細胞腫瘍と診断された．

【まとめ】本例は，病理学的に縦隔原発混合性胚細胞腫瘍のリンパ節転移と考えられた．細胞診における肺扁平上皮癌細胞と絨毛癌由来の細胞との鑑別は，核や細胞質の性状から比較的容易と考えるが，胎児性癌と肺腺癌との鑑別は細胞像のみからは困難であり，臨床情報を併用して診断することが重要であると思われた．

P-2-9 胸腺腺癌(NOS)とAB型胸腺腫から構成される混合型胸腺癌の1症例

JA長野厚生連佐久総合病院佐久医療センター病理診断科[1], JA長野厚生連佐久総合病院病理部[2], 北里大学医学部呼吸器外科[3], がん研究会がん研究所病理部[4]

○岩松弘文(CT)[1], 中山朋秋(CT)[1], 佐藤憲俊(CT)[1], 井出伸也(CT)[2], 青柳大樹(MD)[1], 塩澤　哲(MD)[1], 石亀廣樹(MD)[2], 佐藤之俊(MD)[3], 石川雄一(MD)[4]

【はじめに】胸腺腫瘍の大部分は胸腺腫で胸腺癌の発生は比較的稀である．また，その多くは扁平上皮癌であり腺癌の発生は極めて稀である．今回我々は胸腺腫を併存した胸腺原発腺癌の1例を経験したので報告する．

【症例】80歳代，男性．左腎癌，左尿管癌の術後経過観察中，胸部CTにて36×32 mmの前縦隔腫瘍を指摘．胸腺腫が疑われ腫瘍径も増大したため腫瘍摘出術が行われた．

【捺印細胞所見】背景にリンパ球を伴い，小型細胞が平面的や腺管状，時にロゼット様構造を示す比較的均一な集塊で認められる．核は円～類円で大小不同は軽度，クロマチンは細顆粒状で小型核小体が1～少数個見られる．核縁の肥厚や異型は目立たず，細胞診では甲状腺腫やカルチノイドとの鑑別が問題となった．PAS染色で粘液所見は認めない．また，これらと異なる紡錘形細胞の束状集塊も混在する．

【組織所見】腫瘍は胸腺左葉内に存在し，肉眼的に45×40 mm大で割面は乳白色状充実性，一部嚢胞状を示す．組織学的には比較的小型で均一な核を有する立方状～円柱状の腫瘍細胞が腺管状あるいは濾胞状，充実性，一部乳頭状に増殖していた．リボン様配列，ロゼット様構造に見える部分も認めるが，免疫染色はChromograninA, Synaptophysin，TTF-1及びThyroglobulinは陰性，CD5が一部に陽性を示し胸腺原発非乳頭状腺癌と考えられた．また，腫瘍内にはAB型胸腺腫の成分も存在し混合型胸腺癌と診断した．

【まとめ】胸腺腫を併存した極めて稀なadenocarcinoma, NOSを経験した．縦隔腫瘍では好発部位を考慮すると共に，極めて稀であるが胸腺原発腺癌の発生しうること，また，細胞異型の軽度なものが存在することを念頭に置くことが重要である．

P-2-10 肺に発生した上皮筋上皮癌の一例

戸田中央臨床検査研究所病理検査科[1], 新座志木中央総合病院呼吸器外科[2], 戸田中央臨床検査研究所病理診断部[3]

○高橋光司(CT)[1], 江川徹平(CT)[1], 中原啓太(CT)[1], 吉野裕子(CT)[1], 曽根田由樹(CT)[1], 松本健宏(CT)[1], 川嶋活彦(CT)[1], 宮島邦治(MD)[2], 草間　博(MD)[3], 河合俊明(MD)[3]

【はじめに】肺における上皮筋上皮癌は，唾液腺型腫瘍に分類され，非常に稀な疾患である．今回我々は，気管支鏡生検時に施行されたブラシ擦過細胞診で本症例を経験した．

【症例】70歳代男性．透析中に胸部X線上，右肺野異常陰影，更にCTにて右下葉無気肺を認めたため，気管支鏡生検が施行された．生検時に右中間気管支幹を閉塞する腫瘍を認め，組織学的検査により本腫瘍が示唆された．後日，右下葉切除が施行され，術後2ヶ月の現在，健在である．

【細胞像】生検時施行されたブラシ擦過細胞診では，淡明な細胞質，類円～短楕円形の腫大核，微細核クロマチン，核小体が目立つ細胞を，ほつれを示す小～大型シート状集塊で認めた．また，より狭小な細胞質で，類円形核，小型核小体を見る細胞を腺腔様配列やシート状集塊で認めた．主に上記の2種類の細胞が認められ，淡明な細胞は，少数の核分裂像を認め，単一な増殖傾向がみられることから悪性腫瘍が疑われたが，組織型の推定は困難であった．

【組織像】淡明な胞体，核小体が比較的明瞭な細胞優位で，部分的にやや紡錘状を呈する細胞が小～中型の胞巣状に増殖し，小型腺腔様構造も認められた．管腔面では，より小型の細胞が見られた．少数の核分裂像も認めた．免疫組織化学では管腔内側の細胞はAE1/AE3に陽性，巣状にEMAが陽性，管腔外側の淡明細胞は，α-SMA, calponin，p63，S-100Pが陽性，TTF-1陰性であった．以上の結果より，上皮筋上皮癌と診断された．

【まとめ】肺原発上皮筋上皮癌における細胞診での判断は困難であるが，淡明筋上皮細胞と導管上皮様細胞の二相性の像を認める場合，本腫瘍を考慮したい．

P-2-11　術後 15 年で再発した乳癌胸膜転移の 1 例

市立ひらかた病院中央検査科[1)]，市立ひらかた病院呼吸器内科[2)]

○小林浩子（MT）[1)]，下村蓮一（CT）[1)]，水松良光（CT）[1)]，三村正明（CT）[1)]，坂東園子（MD）[2)]，大上隆彦（MD）[2)]，上野　浩（MD）[1)]

【はじめに】乳癌は現在の化学療法，ホルモン療法の進歩にも関わらず，術後 20-30％の症例で再発し，その期間は 2-3 年が最も多いとされている．また，転移再発部位としては，骨や肺の頻度が高く，胸膜も少なくない．
今回我々は，術後 15 年で再発した乳癌胸膜転移の 1 例を経験したので報告する．
【症例】80 歳代女性．2002 年に他院で右乳癌手術を施行（詳細は不明）．ふらつきの症状を主訴に，2014 年に近医より当院脳神経外科を紹介されるが，異常指摘されず．その後，ふらつき症状が増悪し，2017 年 8 月に当院脳神経外科再受診となった．ふらつき精査の為，頸椎 X 線を施行時に，胸部異常陰影疑いを指摘され，呼吸器内科に紹介された．胸部 CT で左胸膜肥厚と胸水貯留を指摘され，悪性胸膜中皮腫疑いで胸水穿刺及び胸膜生検が施行され，胸水細胞診にて鑑別困難な悪性細胞が認められた．
【細胞所見】胸水細胞診のパパニコロウ染色では，ライトグリーン好染，核縁肥厚，クロマチンは微細～細顆粒状，明瞭な大型核小体を 1 個有する悪性細胞を認めたが，原発巣の鑑別に苦慮した．
【組織所見】胸膜生検の組織診断では，tubular pattern を示す異型細胞が認められた．異型細胞は，D2-40（-），calretinin（-），BerEP4（＋），CEA（-），TTF-1（-），GCDFP-15（-），ER（＋），GATA-3（＋），mammaglobin（＋）であり，乳癌の胸膜転移と診断された．
【考察】胸膜転移では，胸水貯留による呼吸困難が主な症状であり，胸部 X 線上，胸膜の肥厚や，胸水貯留により発見されることが多い．今回の症例では，画像診断上，悪性中皮腫を強く疑ったが，15 年前の病理組織標本が得られれば，晩期再発乳癌としてさらなる確定診断が得られたと考えられる．

P-2-12　小細胞癌への形質転換が示唆された肺腺癌の一例

JA 神奈川県厚生連伊勢原協同病院臨床検査室[1)]，JA 神奈川県厚生連伊勢原協同病院病理診断科[2)]，地方独立行政法人神奈川県立病院機構神奈川県立足柄上病院検査科[3)]，東海大学医学部基盤診療学系病理診断学[4)]

○服部洋介（CT）[1)]，関戸康友（MD）[2)]，石橋麻美（CT）[1)]，村山巧馬（CT）[1)]，川上由美子（CT）[1)]，福島幸司（CT）[1)]，大金直樹（CT）[3)]，梶原　博（MD）[4)]

【はじめに】非小細胞肺癌に対する分子標的治療薬はゲフィチニブ以来，種々の薬剤が開発され有効性が示されてきた．一方これらの薬剤による治療経過中の耐性遺伝子獲得ならびに組織学的形質転換が確認されている．今回我々は，EGFR 変異陽性肺腺癌の EGFR チロシンキナーゼ阻害剤（以下 EGFR-TKI）治療中，小細胞癌への形質転換が示唆された一例を経験したので報告する．
【症例】70 歳代女性．腰部から大腿部にかけての痛みを主訴に当院整形外科受診．MRI および骨生検にて転移性腺癌と診断され，さらに気管支鏡検査にて肺腺癌（cT4N3M1b，stage IV）と診断された．EGFR-TKI 治療施行し，腫瘍縮小がみられたが，12ヶ月後に増大に転じた．耐性化遺伝子検索目的にて再度気管支鏡検査を施行し，小細胞癌と診断された．治療前後の腫瘍細胞より EGFR19del が確認された．
【初回所見】胸水および気管支擦過細胞診にて，一部に腺様配列を示す，核小体明瞭で偏在核を有する異型細胞を認めた．組織学的にも同様の所見で，免疫組織化学的に TTF-1（＋），p40（-）であった．以上より肺腺癌と診断された．
【治療後所見】気管支擦過細胞診にて，相互圧排像を示す N/C の高い小型異型細胞がみられた．組織学的にも同様の所見で，免疫組織化学的に Chromogranin-A（-），Synaptophysin（＋），CD56（＋），TTF-1（＋）であり，小細胞癌と診断された．
【まとめ】EGFR 変異陽性肺腺癌の 1.5～14％が小細胞癌化することが報告されている．治療前後の腫瘍から共通する EGFR 遺伝子異常が確認されたことから，腺癌が小細胞癌化したことが強く示唆された．細胞診は，このような形質転換を評価するうえで有効な検索手法であると考えられる．

P-2-13 横紋筋肉腫様の分化を示した肺動脈内膜肉腫の1例

国立病院機構呉医療センター・中国がんセンター病理診断科[1], 国立病院機構呉医療センター・中国がんセンター臨床研究部[2], 国立病院機構呉医療センター・中国がんセンター臨床検査科[3], 国立病院機構呉医療センター・中国がんセンター[4], 広島大学大学院医歯薬保健学研究科分子病理学研究室[5]

○谷山大樹(MD)[1], 倉岡和矢(MD)[1,2], 吉田美帆(CT)[1], 安村奈緒子(CT)[1], 佐伯由美(CT)[1], 山本英喜(MD)[3], 在津潤一(MD)[1], 齊藤彰久(DDS)[1], 安井　弥(MD)[5], 谷山清己(MD)[4]

【はじめに】肺動脈内膜肉腫は予後不良で稀な腫瘍であり，多くの症例が解剖時に発見されることが知られている．今回我々は，生前の画像検査にて肺動脈内に腫瘤が認められた症例に対し，解剖時に腫瘍捺印及び穿刺吸引細胞診を施行し，細胞形態について検討する機会を得たので報告する．

【症例】70歳台女性．死亡2ヶ月前より，胸部不快感や胸痛を自覚し当院を受診した．胸部画像検査にて肺動脈本幹内に巨大腫瘤が認められ，肺野に多発結節影が認められた．腫瘍による肺高血圧症から右心不全となり，多臓器不全が進行し死亡した．

【肉眼所見】肺動脈内に4.8 cm大の内腔を充満する腫瘍が認められ，左肺に2.5 cm，1.2 cm大，右肺に0.6 cm大の転移巣が認められた．

【細胞所見】原発巣及び肺転移巣から作成した捺印及び穿刺吸引標本では壊死や出血性背景にN/C比の高い腫瘍細胞が散在性に認められた．核は大型偏在性で，一部に核の切れ込みが見られた．腫大した明瞭な核小体を1〜2個有した．細胞質は厚く，一部は好酸性であった．多核で奇怪な核を有する細胞や核が細胞質辺縁に突出した出目金様細胞が認められた．多形型横紋筋肉腫が推定された．

【組織所見】異型性の強い腫瘍細胞が不規則に増生する像が認められた．核には多形性が認められた．中型〜大型核と好酸性の豊富な胞体を有する横紋筋芽様細胞が多数認められた．出血壊死が一部に認められた．腫瘍細胞はVimentin，HHF35陽性，αSMA弱陽性でありCytokeratin AE1/AE3，Myogenin，Desmin，Caldesmon陰性であった．以上より，多形型横紋筋肉腫様の像を呈した肺動脈内膜肉腫と診断した．

【結語】多形型横紋筋肉腫様の分化を示した肺動脈内膜肉腫の1例を経験した．

P-2-14 偽中皮腫様の進展を示した肺多形癌の一例

亀田総合病院臨床病理科[1], 亀田総合病院臨床検査室[2]

○里見英俊(MD)[1], 星　和栄(MD)[1], 乳井美樹(MD)[1], 成田　信(DDS)[1], 福岡順也(MD)[1], 下岡友子(CT)[2], 佐藤奈緒美(CT)[2], 松本信雄(CT)[2], 堀　　隆(CT)[1], 小山芳徳(CT)[2]

【はじめに】原発性肺癌が胸膜に沿って増殖した際に，悪性中皮腫様の所見を呈することがある．今回，悪性中皮腫類似の画像所見を示した肺多形癌を経験したので，報告する．

【症例】80歳台男性．受診2週間前より，増悪する労作時呼吸困難を主訴に受診した．胸部CTで，右胸腔にびまん性胸膜肥厚・多量の胸水貯留が認められた．右胸腔から胸水細胞診・CTガイド下針生検が施行された．初診から1ヶ月の経過で死亡し，剖検された．

【胸水細胞診】ライトグリーン好性の細胞質を有する大型異型細胞が孤在性から小集塊状にみられた．核の偏在した細胞や，印環細胞様細胞が混在していた．核分裂像も散見された．一部の細胞は，PAS反応陽性で，ジアスターゼ処理で陰性化しなかった．セルブロックで行った免疫染色では，CEA(+)，TTF-1(weakly+)，(EMA細胞膜・細胞質に+)であり，肺腺癌を疑った．

【組織所見】豊富な細胞質を有する大型異型細胞やラブドイド細胞の浸潤性増殖が認められた．紡錘形異型細胞や多核細胞も認められた．免疫染色で，TTF-1陽性異型細胞がみられた．悪性中皮腫のマーカーは全て陰性で，肺肉腫様癌と診断した．剖検肺では，右肺S6区域胸膜直下に3 cm大の腫瘍がみられ，同部位から胸膜を置換するように癌が増殖していた．ドレーン刺入部，心嚢，肺門部リンパ節に転移が認められた．組織学的には，高度異型の紡錘形細胞と多核細胞の混在から成る腫瘍で，多形癌と診断した．

【まとめ】画像所見から悪性中皮腫を疑われていたが，胸膜置換性に増殖する多形癌であった．中皮腫様増殖を呈する肺癌について，文献的考察を加えて報告する．

P-2-15　健康診断で縦隔腫瘍を指摘された 54 歳男性の胸腺類基底癌の 1 例

社会医療法人近森会近森病院臨床検査部病理検査室[1)]，社会医療法人近森会近森病院病理診断科[2)]

○北野　唯(CT)[1)]，米谷久美子(CT)[1)]，尾崎綾乃(CT)[1)]，今本隼香(CT)[1)]，橘　知佐(CT)[1)]，円山英昭(MD)[2)]

【はじめに】全腫瘍における縦隔腫瘍の頻度は成人では 1%未満と稀な腫瘍であり，胸腺癌は胸腺腫よりもさらに稀である．今回我々は胸腺癌の 1 例を経験したので報告する．

【症例】54 歳，男性．健康診断の胸部 X 線で縦隔腫瘍を指摘され，精査目的に当院受診．画像診断により前縦隔腫瘍と診断され，術中に迅速病理組織診および捺印細胞診を行った．

【細胞診所見】捺印細胞診では，リンパ球を主体とする炎症性背景に，上皮性結合を示す腫瘍細胞が平面的な流れを示す配列を認めた．腫瘍細胞は比較的小型で N/C 比が高く，核クロマチンは増量し柵状配列を示す集塊も認めた．また，腫瘍細胞の細胞質が豊富で厚くライトグリーン好性であり，核クロマチンが粗顆粒状に増量し核小体の目立つ，より大型の腫瘍細胞も認めた．以上の所見から大小二種類の腫瘍細胞が混在していると推定した．

【組織診所見】上皮性異型細胞が硝子化した線維性間質の増生を伴い，境界明瞭，形状不整な充実性胞巣を形成してリンパ球など炎症細胞浸潤を伴い，萎縮した胸腺組織が散見される周囲の線維・脂肪組織まで浸潤増殖しており，腫瘍辺縁に嚢胞形成が見られた．腫瘍細胞は小～中型細胞で，異型はさほど強くなく胞巣辺縁部で核の柵状配列を示す．免疫組織化学染色では p63，CD5，CD117，bcl-2，p40 陽性，TdT，CD99 陰性，ki-67 は 30%(hot point)を示した．以上の所見から，胸腺類基底癌(Basaloid carcinoma)と診断した．

【考察】本腫瘍は稀であるが近年は画像診断の進歩により，縦隔腫瘍の穿刺細胞診標本を鏡検する機会が増加しており，細胞診断を担う立場からも，縦隔腫瘍やその細胞診に関する知識を深める必要がある．

P-2-16　喫煙習慣が口腔擦過細胞像へ与える影響に関する研究

日本大学松戸歯学部口腔病理学講座[1)]，日本大学松戸歯学部付属病院病理診断科[2)]，日本大学松戸歯学部歯科臨床検査医学講座[3)]，日本大学松戸歯学部口腔外科学講座[4)]，日本大学松戸歯学部生理学講座[5)]

○瀬戸宏之(DDS)[1)]，松本　敬(CT)[2)]，深津　晶(DDS)[3)]，渕上真奈(DDS)[3)]，久保田順子(DDS)[1)]，森川美雪(CT)[1)]，山本　泰(DDS)[4)]，横山　愛(DDS)[5)]，宇都宮忠彦(DDS)[1,2)]，久山佳代(DDS)[1,2)]

口腔粘膜は物理的，化学的刺激や微生物の侵入などの多種多様な刺激に常にさらされている．細胞の判定をより正確に行うためには，患者の生活習慣も考慮に入れ，それらの口腔粘膜細胞への影響を熟知した上で鏡検を行う必要がある．今回，口腔粘膜への刺激が特に大きいとされる喫煙の及ぼす影響を，喫煙者，非喫煙者それぞれの歯肉，頬粘膜から擦過細胞診を施行し，細胞の出現率と形態学的な比較検討を行った．

【方法】対象は同意の得られたボランティア 40 名とした．対象の内訳は喫煙者，非喫煙者各 20 名（除外条件：口腔粘膜疾患，口腔カンジダ症，矯正装置装着者）とした．また対象者は，細胞採取 1 時間前の飲食や含嗽は控えた．方法は頬粘膜および歯肉よりサイトブラシを用いて細胞を擦過採取後，直接塗抹および LBC 法（TACAS）で標本作製し，速やかに 95%アルコール溶液に浸漬固定を施した．その後，Papanicolaou 染色および AgNOR 染色を行い，細胞の出現率，細胞集塊数および AgNOR 数を，さらに細胞形態学解析は，画像解析プログラム（Win-ROOF，Mitani co.）を用いて核・細胞質の大きさと円形率を計測した．

【結果】頬粘膜，歯肉のいずれも，出現細胞の割合は喫煙者と非喫煙者間で有意差が認められた($p<0.001$)．細胞形態学解析の結果，歯肉では核面積・円形率，細胞質面積，N/C 比，AgNOR 数が喫煙者と非喫煙者間で有意差が認められた($p<0.05$)．頬粘膜では核面積，細胞質面積，N/C 比，AgNOR 数に有意差が認められた($p<0.05$)．

擦過細胞診の精度の向上には喫煙習慣が及ぼす口腔粘膜への影響を考慮して鏡検することが必要である．

P-2-17 口腔細胞診 LSIL の細胞像と組織像

九州歯科大学健康増進学講座口腔病態病理学分野

○矢田直美(DDS), 松尾　拡(DDS)

【はじめに】口腔細胞診の判定で陰性の NILM と疑陽性の LSIL の鑑別に苦慮することが多い．今回，OLSIL と判定した細胞像と組織像の再検討を行った．

【方法】対象は 2015～2016 年 11 月に行われた口腔擦過細胞診で LSIL と判定し，組織診が行われた 69 例．内訳は男性 25 例，女性 44 例．採取部位は舌 29 例，歯肉 27 例，頬粘膜 7 例，口蓋 2 例，口底 2 例，口唇 2 例であった．細胞診の採取器具は歯間ブラシで，従来法と LBC 法(ThinPrep)を各 1 枚作製し，パパニコロウ染色を行った．細胞像と組織像の比較と LBC 標本でスクリーニング時に細胞異型をマーキングした数を測定した．

【結果およびまとめ】組織像は良性病変(偽陽性例)が 28 例で，内訳は炎症 14 例，エプーリス 4 例，扁平苔癬 3 例，扁平上皮過形成 5 例，疣贅性黄色腫 2 例．上皮性異形成は 15 例で，軽度 9 例，中等度 6 例．悪性腫瘍(偽陰性例)は 26 例で，上皮内癌 4 例，扁平上皮癌 21 例，疣贅癌 1 例であった．細胞診と組織診で一致した上皮性異形成 15 例の細胞像は，いずれも正常表層細胞よりも小型の角化異型細胞で，核腫大，クロマチン増量が見られた．偽陰性例 26 例は，組織診で表層分化型上皮内癌・扁平上皮癌が 12 例，乳頭状・疣贅状の形態を呈する扁平上皮癌が 5 例であった．偽陽性症例は角化異型細胞が見られる症例もあったが，ライトグリーン好性細胞の核異型が問題となった．LBC 標本で細胞異型のマーキング数は，偽陽性例は 1～15 箇所(平均 3.5 箇所)，上皮性異形成は 1～15 箇所(平均 4.8 箇所)，偽陰性例は 2～13 箇所(平均 6.6 箇所)であり，組織診で悪性腫瘍になるにつれ指摘箇所が多く見られた．問題点は，炎症による反応性異型と表層分化型扁平上皮癌で，細胞形態の詳細をあわせて報告する．

P-2-18 細胞診へのバーチャルスライドの利用（第 2 報）

朝日大学歯学部口腔病理学[1)], 大同病院歯科口腔外科[2)], 諏訪歯科診療所[3)], カワラダ歯科・口腔外科[4)], 朝日大学歯学部口腔外科学分野[5)], 足立歯科クリニック[6)]

○足立敏行(DDS)[1,6)], 中尾寿奈(DDS)[1)], 江原道子(DDS)[1)], 松原　誠(DDS)[2)], 諏訪裕彦(DDS)[3)], 川原田幸司(DDS)[4)], 住友伸一郎(DDS)[5)], 永山元彦(DDS)[1)]

【目的】バーチャルスライド（VS）細胞診のルーチン化に向けて，撮影方法やファイル容量などを検討した結果，フォーカスエリア設定と画像容量に課題が残った（第 58 回春季大会）．そこで，エリアを限定して容量を改善し，さらに口腔粘膜上皮細胞診における細胞や核の多彩性を客観的に捉えることを目的に，平面的観察にレーザー顕微鏡等 3 次元立体構築を加えた．

【方法】従来法と LBC 法（ThinPrep）の細胞診標本 30 例を，Aperio AT2（Aperio）の Z スタック機能（最大上・下 25 レイヤーのホールスライド撮影）を用いて，フォーカスポイント，階層幅と階層数の条件を設定した．また，口腔扁平上皮癌と診断された細胞診標本をサイトケラチン AE1/AE3 細胞質と DAPI 核染色後にレーザー顕微鏡で観察して細胞異型について解析した．

【結果】独自のフォーカスポイント設定で，従来法の Z スタック階層は 3 マイクロメーターの 6 層以上（15 マイクロメーター厚），LBC 法では 1 マイクロメーターの 6 層以上（5 マイクロメーター厚）で観察が可能で，数カ所のエリア限定の併用で容量を 1/10 以下に抑えることができた．また，扁平上皮癌細胞は 3 マイクロメーターの 4 層以上（9 マイクロメーター厚）で正常の粘膜上皮細胞よりも大型で，レーザー顕微鏡による観察では核濃染，核腫大や N/C 上昇等の細胞異型を示す蛍光像を認めた．

【総括】VS による Z スタック機能は客観性とディジタル画像化による供覧を可能にする利便性を兼ね備えた長所を備えており，さらにフォーカスポイント設定条件やレーザー顕微鏡による細胞や核の多彩性の定量化はガイドラインの診断基準（2015）を裏付ける根拠となり得る．

P-2-19　LSIL に出現した角化型表層異型扁平上皮細胞の検討　第 4 報

日本大学松戸歯学部付属病院病理診断科[1)], 日本大学松戸歯学部口腔病理学講座[2)], 医療法人社団誠馨会病理センター[3)], 松戸市立総合医療センター[4)], 千葉西総合病院病理診断科[5)]

○松本　敬(CT)[1)], 森川美雪(CT)[2)],
宇都宮忠彦(DDS)[1,2)], 末光正昌(DDS)[1,2)],
金田悦子(CT)[2)], 二谷悦子(CT)[2)], 才藤純一(CT)[3)],
横山　綾(CT)[4)], 大村光浩(MD)[5)], 久山佳代(DDS)[1,2)]

口腔がんは近年増加傾向にあり，口腔がん検診は必要不可欠になる．2015 年 11 月にベセスダ方式に準ずる 4 段階評価（NILM，OLSIL，OHSIL，SCC）の新報告様式が設定されたが，OLSIL に出現する異型細胞の判定は困難を究める症例が少なくない現状である．我々は第 58 回日本臨床細胞学会春期大会，第 56 回秋期大会において OLSIL に出現する角化型表層異型扁平上皮細胞の所見をまとめシェーマ化することができた．その判定の的中率は 50～100%，平均 74.3%であった．さらに画像解析の結果は核円形度（4π 面積/周長^2）0.80，N/C 比 0.06，細胞質明度 162.12 であった．今回我々はこれらのデータを参考に新たな症例に対し細胞の観察を行ったので報告する．

【材料】日本大学松戸歯学部付属病院口腔外科にて細胞診を施行し，組織診にて軽度異形成と確定診断された 20 症例を用いた．標本作製法は Orcellex ブラシにて塗抹し，通法に従い Pap 染色を施した．作製条件は可及的に統一した．

【方法】確定診断のなされた 20 症例に対して前回まとめた細胞所見のシェーマを認識した上で複数の細胞検査士，今回 4 名の細胞診専門指導医に協力いただき，ブラインドスクリーニングを行った．さらに NILM の炎症性変化に出現する反応性表層型異型細胞との画像解析の比較を行った．

P-2-20　口腔粘膜擦過細胞診における深層型扁平上皮細胞の鑑別点について（第 2 報）

日本大学松戸歯学部口腔病理学講座[1)], 日本大学松戸歯学部付属病院病理診断科[2)], 千葉西総合病院病理診断科[3)], 株式会社サンリツセルコバ検査センター[4)], 千葉県立保健医療大学歯科衛生学科[5)]

○末光正昌(DDS)[1)], 松本　敬(CT)[2)],
宇都宮忠彦(DDS)[1)], 森川美雪(CT)[1)], 二谷悦子(CT)[2)],
浮ヶ谷匡恭(CT)[3)], 中平隆志(CT)[4)], 齋藤隆明(DDS)[3)],
酒巻裕之(DDS)[5)], 久山佳代(DDS)[1)]

2015 年細胞診ガイドラインにて，口腔粘膜疾患細胞診の判定区分（ベセスダシステムを基盤とした 4 段階区分）が設けられた．口腔癌の細胞判定は，深層型扁平上皮異型細胞に注目した口腔細胞診 flowchart の有用性が示されている．従って，深層型扁平上皮細胞が反応性或いは腫瘍性かの判別が非常に重要であり，今後更なる細胞所見の蓄積と議論が必要と考えている．前回の報告では，画像解析の手法を用いて口腔細胞診の深層型扁平上皮細胞の形態に主眼を置き，細胞診判定別にそれぞれの細胞学的特徴を数値で示した．今回我々は，前回報告で選別された深層型扁平上皮細胞が認められた症例について，臨床所見及び採取細胞の分布態度等の特徴を明らかにすることを目的として，より踏み込んだ検討を行う．症例は 2016 年 1 月 1 日～12 月 31 日までの間に日本大学松戸歯学部付属病院口腔外科にて細胞診を行った症例のうち，舌縁部からの検体 384 症例の中で 1 つ以上深層型扁平上皮細胞がみられた 36 症例（内訳：陰性 27 例，擬陽性 1 例，陽性 8 例）を対象とした．36 症例の臨床病理学的所見をまとめ，細胞診判定別に示す．更に，対象症例は細胞学的に，深層型扁平上皮細胞の数，細胞の色調別比率等の分布態度について新たに解析を行う．そして，前回報告した，形態学的特徴について統計学的検討を加え，いくつかの有意な結果について再提示し，その意義を検討する．

P-2-21 HSILに出現した表層型角化異型扁平上皮細胞の検討 第3報

医療法人社団誠馨会病理センター[1], 日本大学松戸歯学部付属病院病理診断科[2], 日本大学松戸歯学部口腔病理学講座[3], 千葉西総合病院病理診断科[4]

○才藤純一(CT)[1], 松本 敬(CT)[2], 森川美雪(CT)[3], 宇都宮忠彦(DDS)[2,3], 末光正昌(DDS)[2,3], 金田悦子(CT)[3], 二谷悦子(CT)[2,3], 浮ヶ谷匡恭(CT)[4], 岩堀朋美(CT)[4], 久山佳代(DDS)[2,3]

口腔では，表層分化型の扁平上皮癌が主体で，子宮頸癌のような全層置換型の癌は少ないことが認識されるようになり，これらを反映した組織診断基準が提唱されていた．

日本臨床細胞学会から2015年口腔細胞診ガイドラインが発刊されてから，我々は新報告様式に準じたOSILにおける細胞像を検討してきた．

第58回日本臨床細胞学会総会・第56回秋期大会の学会報告において，特にOHSILに出現する角化異型扁平上皮細胞を複数の細胞検査士によって検鏡及び検討した結果，以下の知見が得られ，報告した．

【1】採取された細胞にはmoderate・severe dysplasia（CIS）あるいはSCCまで含まれていた．

【2】OHSILには輝度の高い表層型角化異型扁平上皮細胞の出現，胞体の色調が変化，ケラトヒアリン顆粒の消失，核クロマチンの濃縮傾向，様々な核形不整が混在していた．細胞診においてはOSIL領域からは角化型異型扁平上皮細胞が多く採取され，OLSIL，OHSILの細胞の鑑別には角化型異型扁平上皮細胞のクライテリアが重要であることが示唆された．

今回，我々は各症例（moderate・severe dysplasia（CIS）およびSCC）の表層分化型の扁平上皮細胞に着目し，OHSILの角化異型細胞を精査する目的で組織像と細胞像を対比させ検討したところ，興味ある知見を得たので報告する．

P-2-22 舌下面に発生した硝子化明細胞癌の一例

亀田総合病院歯科口腔外科[1], 亀田総合病院臨床検査室[2], 亀田総合病院臨床病理科[3]

○西久保周一(DDS)[1], 渡邊伸也(DDS)[1], 小山芳徳(CT)[2], 佐藤奈緒美(CT)[2], 角田敏一(CT)[2], 伊菅大貴(CT)[2], 成田 信(MD)[2,3], 里見英俊(MD)[3], 乳井美樹(MD)[3], 星 和栄(MD)[3]

【はじめに】唾液腺明細胞癌は淡明な胞体を有する単一な腫瘍細胞の増殖よりなる低悪性度の癌腫で稀な悪性腫瘍である．今回，舌下面の小唾液腺から発生した明細胞癌の一例を経験したので報告する．

【症例】50歳代，女性．約1年前より左側舌下面に腫瘤を自覚し，数週間前より増大傾向を示したため受診，初診時左側舌下面に境界明瞭，弾性硬，周囲硬結を認めない無痛性の20ミリ大の外向性腫瘤を認めた．穿刺吸引細胞診にて腺癌が疑われ，生検にて明細胞癌の診断となり，腫瘍切除術を施行した．

【穿刺吸引細胞診所見】類円形～楕円形核で小型核小体を有する上皮細胞が小集塊で散在性に出現．N/C比大で比較的小型の細胞が主体だが，淡明でやや豊富な細胞質を有し核偏在性の細胞も混在していた．腺癌NOS，粘表皮癌などが鑑別にあがった．

【組織学的所見】生検では上皮下結合組織中に淡明な細胞質と類円形核を有する小型腫瘍細胞が充実性胞巣，篩状胞巣，管状胞巣を形成して浸潤していた．免疫組織化学的には，AE1/AE3，EMA，p63陽性，α-SMA，S-100は陰性，ジアスターゼ消化性PAS反応陽性より明細胞癌が考えられた．手術検体からは被膜を欠いた15×10ミリの灰白色の充実性腫瘍を認め，淡明細胞質の腫瘍細胞の浸潤及び胞巣間に硝子化を伴う膠原線維を認めることから硝子化明細胞癌と診断した．

【考察】唾液腺明細胞癌の診断には，粘表皮癌明細胞型や筋上皮癌明細胞型など他の明細胞性腫瘍の除外が必要である．近年本腫瘍は*EWSR1-ATF1*融合遺伝子を有することが報告され，その同定が確定診断に有用とされている．

P-2-23　肝細胞癌の上顎歯肉転移の 1 例

自治医科大学附属病院病理診断部[1)]，自治医科大学医学部病理学講座統合病理学部門[2)]

○田畑憲一（MD）[1)]，大城　久（MD）[1,2)]，柳田美樹（CT）[1)]，郡　俊勝（CT）[1)]，鈴木智子（CT）[1)]，天野雄介（DDS）[1,2)]，木原　淳（MD）[1,2)]，松原大祐（MD）[1,2)]，仁木利郎（MD）[1,2)]，福嶋敬宜（MD）[1,2)]

【緒言】顎および口腔領域への転移性腫瘍の頻度は口腔腫瘍全体の約 1％と低い．今回，口腔粘膜擦過細胞診にて肝細胞癌の上顎歯肉転移と診断し得た 1 例を経験したので，その細胞学的所見を中心に報告する．

【症例】70 歳台，男性．10 年以上前から肝硬変，肝細胞癌に対し加療中．約 1 か月前より自覚した緩徐に増大する上顎歯肉腫瘤の精査加療目的で当院紹介受診となり，同病変の擦過細胞診が行われた．同病変の Papanicolaou 染色標本では，炎症細胞や異型のない扁平上皮細胞を背景に，大型の異型上皮様細胞が大小の集塊として，あるいは孤立性に多数出現していた．これらの異型上皮様細胞の核は大型，やや偏在性で，核形不整や核の大小不同が目立ち，大型の核小体を 1 個から数個有していた．また，異型細胞の胞体は豊かでライトグリーン好性，細顆粒状であった．既往の肝癌手術検体の H&E 染色標本との比較検討の結果，癌細胞（組織型は肝細胞癌）との形態学的類似性が認められた．異型細胞は免疫細胞化学的に OCH1E5 陽性を示した．以上より，肝細胞癌の上顎歯肉転移と診断した．

【結語】顎および口腔領域への転移性腫瘍のうち，原発巣として最も頻度が高いのは肺癌（約 33.3％）で，肝癌（約 23.7％）がそれに次ぎ，組織型は肝細胞癌が多いと報告されている（Med Oral Pathol Oral Cir Bucal 2017；22：e359-65）．細胞診断の際には癌の既往の有無を必ず確認し，既往標本との比較検討や免疫細胞化学的検討を行うことで，診断精度の向上が期待できると考えられる．

P-2-24　舌に発生した顆粒細胞腫の 1 例

東京警察病院病理診断科[1)]，東京逓信病院病理部[2)]，立正佼成会附属佼成病院病理科[3)]

○渡邉　学（CT）[1)]，神山慶也（CT）[1)]，篠原令子（CT）[1)]，齋藤嘉奈子（CT）[1)]，横浜一樹（CT）[1)]，小川真紀（MD）[1)]，田村浩一（MD）[2)]，岸田由起子（MD）[2)]，二階堂孝（MD）[3)]，横山宗伯（MD）[1)]

【はじめに】顆粒細胞腫は，Schwann 細胞由来と考えられる全身の諸臓器に発生しうる比較的まれな腫瘍である．顎顔面領域は本腫瘍発生の好発部位の 1 つであり，鑑別診断に際しては念頭に置くべき疾患であると考えられる．ここに，舌に発生した顆粒細胞腫の一例を報告する．

【症例】61 歳女性．喉の詰まり及び舌の正中に腫瘤を認め当院受診．CT 検査において舌体部左側の粘膜下腫瘤と診断され，確定診断のため穿刺吸引細胞診および生検が施行された．

【穿刺吸引細胞診所見】背景に横紋筋由来と思われる細胞断片を認める中に，核小体を有する濃染性の核と顆粒状の細胞質からなる腺房細胞に類似した異型細胞を少数認めた．

【判定】検体適正　鑑別困難　漿液腺由来か味蕾由来か詳細不明

【組織診所見】骨格筋組織主体の中に，顆粒状の豊かな胞体，小型の円形核を有し，シート状に増殖する腫瘍細胞を認めた．免疫染色の結果，S-100 蛋白陽性，Actin 陰性で顆粒細胞腫と診断された．

【考察】本腫瘍は末梢神経由来であり，異型性に乏しい所見でも，まれに再発や悪性の経過をとるものがあるため，十分な範囲を設定したうえで腫瘍が切除されることが望ましい．また，治療後の厳重な経過観察が必要であると考えられる．

P-2-25 BCG 曝露による T24 細胞の p21・p27 発現における客観的検討

九州大学医学系学府保健学専攻[1)], 九州大学大学院医学研究院保健学部門[2)], 国際医療福祉大学[3)], 福岡山王病院[4)], 医療法人社団高邦会高木病院[5)]

○前田裕亮(MT)[1)], 渡邊壽美子(その他)[2)],
平井絵梨花(MT)[1)], 藤井直人(MT)[1)],
加来恒壽(MD)[3,4)], 岩坂　剛(MD)[5)],
杉島節夫(その他)[2)]

【背景】BCG 療法の作用機序に関しては未だ不明な点が残っており，当研究室では Cell cycle arrest 説に注目した研究を行ってきた．これまでの当研究室の検討において，BCG 曝露による p21･p27 の核内共発現率の増加によって効果的な Cell cycle arrest が起こることや，p27 は p21 の発現に影響している可能性が示された．しかし，これまでの研究の p21･p27 発現の判定に関しては，目視による判定しか行われていないため，客観性に欠けるという問題点があった．

【目的】BCG 曝露における p21･p27 発現の客観的評価法を開発する．

【対象と方法】細胞は T24（高異型度ヒト尿路上皮癌由来株化細胞）を使用した．共焦点レーザー顕微鏡 LSM700 を用いて p21 の核内発現を（陰性/ 弱陽性/ 陽性）で判定した（目視法）．さらに，解析ソフト NIS-Element を用いて核内発現した p21 の輝度積算値を算出し（算出法），両法に相関が認められるかを調べた．

【結果】目視法により陰性，弱陽性，強陽性の判定した細胞の p21 の輝度積算値は，陰性が平均 2594±1996，弱陽性が平均 4024±2078，強陽性が平均 6461±2469 であった．算出法では，陰性と強陽性間には重なりがなく，弱陽性は中間の値をとった．また，目視法と算出法の間には，相関係数 0.77 という高い正の相関が認められた．

【結論】p21 のようなタンパク質発現の客観的な判定には，輝度積算値が有用であることが示唆された．この結果に基づき，p21･p27 のより正確な評価を行い，両者の関係等についてさらに詳細に調べ報告する．

P-2-26 マイクロチューブを利用した細胞浮遊状態での免疫細胞化学染色法の検討

兵庫医科大学病院病院病理部

○石田誠実(CT), 中西昂弘(CT), 佐藤　元(CT),
中村純子(CT), 鳥居良貴(CT), 渡邊隆弘(MD),
松田育雄(MD), 中込奈美(MD), 井出良浩(MD),
廣田誠一(MD)

【はじめに】免疫細胞化学染色（以下免疫細胞染色）はスライドガラスに細胞を塗抹した後に行うことが基本である．今回我々は，液状細胞診検体を用いて，マイクロチューブ内に細胞が浮遊状態のまま免疫細胞染色を施行し，その後スライドガラスに細胞を塗抹するという浮遊免疫細胞染色（以下浮遊法）を考案した．浮遊法と塗抹後に免疫細胞染色行う方法（以下塗抹法）について染色性の比較検討を行ったので報告する．

【対象および方法】対象は腹水細胞診にて低分化腺癌（胃癌）と診断された 5 例．各検体を BD サイトリッチレッド保存液にて固定し，Bond ポリマーシステム Refine キット（Leica 社）を用いて，1.5 ml マイクロチューブ内で CEA の免疫細胞染色を行った．各ステップにおける試薬の交換は，小型微量遠心機にて 30 秒間遠心し，試薬をデカントすることで行った．染色工程，染色時間は基本的に塗抹法と同様に行い，染色時間については短時間の染色も検討した．

【結果】浮遊法でも十分に CEA 陽性細胞を検出することができたが，塗抹法に比べ若干過染傾向にあった．しかし，塗抹法における染色時間の半分以下に短縮して浮遊法を試行したところ，過染傾向を軽減できた．

【考察】マイクロチューブを利用した浮遊法では，塗抹法に比べて強く染色される傾向にあることから，染色時間を短縮することが可能と考えられた．塗抹法のように安定して良好な染色性を得るには今後の検討を要するが，浮遊法での染色工程が簡易化されれば，塗抹法よりも染色時間を短縮することができ，術中迅速細胞診への応用も期待される．

P-2-27　培養日数と二核細胞の細胞周期に関する検討

九州大学大学院医学系学府保健学専攻[1)], 九州大学大学院医学研究院保健学部門[2)], 国際医療福祉大学[3)], 福岡山王病院[4)], 医療法人社団高邦会高木病院[5)], 九州大学病院病理診断科・病理部[6)]

○近藤　守(MT)[1)], 渡邊壽美子(その他)[2)],
鶴留えりか(MT)[1)], 西村和徳(その他)[1)],
加来恒壽(MD)[3,4)], 岩坂　剛(MD)[5)],
杉島節夫(その他)[2,6)]

【背景】二核細胞は正常組織でも少数観察されうるが，悪性腫瘍ではその数は増加する．我々は，二核細胞に関する研究から，無血清培養で出現数が増加すること，また血清の有無で増殖期に発現するマーカーである pKi67 の染色性が異なることを見出して来た．しかし，二核細胞の pKi67 の染色性に培養日数がどのように関連するかは不明である．そこで，培養条件を血清の有無で分け，それぞれについて培養日数と二核細胞の出現率および pKi67 の染色性の関連性を調べ若干の知見を得たので報告する．

【材料および方法】細胞は HeLa cell を使用した．培養条件を FBS の濃度により 0%(0% medium)，10%(10% medium)と設定し，それぞれについて 1，3，5，7 日間培養を行った．その後，チャンバースライドを用いて蛍光染色(pKi67)を行い，MacCallum らの方法に則し二核細胞に関して G1～S 期の割合を調べた．なお，二核細胞の出現率は，Pap. 染色後細胞 200 個あたりの二核細胞の出現数を調べ，3 回独立試験を行った．

【結果】0%培養における二核細胞の G1～S 期の割合は，培養 1，3，5，7 日ではそれぞれ，53.0%，24.3%，0%，0%であった．一方，出現率は 10.9%，5.3%，5.6%，5.3%であった．10%培養における二核細胞の G1～S 期の割合は, 培養 1, 3, 5, 7 日ではそれぞれ, 72.7%, 41.7%，0%，0%，出現率は 1.2%，0.6%，1.6%，2.0%であった．

【考察】二核細胞は 0%培養と 10%培養では，培養日数に伴い，出現率の動向と細胞周期の phase に違いが存在する可能性が示唆された．

P-2-28　BD サイトリッチ™レッド保存液で固定した細胞培養株における EGFR 遺伝子抽出能の検討

奈良県立医科大学附属病院病院病理部[1)], 奈良県立医科大学病理診断学講座[2)]

○鈴木久恵(CT)[1)], 藤井智美(MD)[2)], 龍見重信(CT)[1)],
竹内真央(CT)[1)], 西川　武(CT)[1)], 田中京子(CT)[1)],
畠山陽子(その他)[2)], 杉本　文(その他)[2)],
畠山金太(MD)[2)], 大林千穂(MD)[1,2)]

【目的】経気管支肺生検は組織検体が非常に小さいため，標本中に腫瘍細胞を見出しても EGFR 変異をはじめとする遺伝子検査では検体量が不十分で検出が困難なことがしばしば起こる．Liquid-based cytology；（以下 LBC 法）は細胞の回収が優れており，腫瘍由来遺伝子の検出が十分行えることが期待できる．今回我々は LBC 検体における遺伝子検索への活用を目指し，LBC 検体を用いた EGFR 遺伝子検出の基礎的検討を行ったので報告する．

【方法】非小細胞肺癌細胞株（H1299；EGFR wild type, HCC827； EGFRexon19del，H1975； EGFR T790M/L858R）を BD サイトリッチ™レッド保存液（CR)にて 2 日間固定した．細胞数を 10，100，1000 個に調整し，2 日間固定の後，DNA を抽出し，定量的 PCR 法にて EGFR 遺伝子のコピー数を測定した．一方で変異遺伝子の特異的検出感度の評価として，H1299 細胞株に HCC827 細胞が 10%となるように混合し，EGFR 遺伝子変異検出を行った．肺癌陰性の喀痰に HCC827 細胞を 100 個ないし 1000 個添加し，CR にて固定後，標本作成及び DNA 抽出を行い，通常の細胞診による腫瘍細胞の数的評価と EGFR 変異検出を行った．

【結果】H1299 細胞株では細胞 10 個から EGFR 遺伝子が検出された．10%変異細胞を調整した検体では HCC827/H1299 において 10/90 細胞で，H1975/H1299 では 50/450 細胞で EGFR 遺伝子変異を検出することができた．喀痰を用いた LBC 検体では，LBC 標本による目視上，腫瘍細胞が 10%含まれていれば EGFR 遺伝子を検出することができた．

【考察】LBC 検体を用いた遺伝子検査では細胞が 10 個以上あれば検出でき，LBC 検体中に 10%あれば特異的変異検出が可能であった．

P-2-29 尿細胞診でみられた悪性リンパ腫の一例

JA 北海道厚生連旭川厚生病院臨床検査技術科[1], JA 北海道厚生連旭川厚生病院病理診断科[2]

○石井貴裕(CT)[1], 島　千尋(CT)[1], 田村裕恵(CT)[1], 井川義英(CT)[1], 佐藤啓介(MD)[2]

【はじめに】尿細胞診で悪性リンパ腫細胞がみられることは稀であり，高異型度の尿路上皮癌との鑑別が困難となることがある．今回，尿細胞診で尿路上皮癌との鑑別が困難であった，悪性リンパ腫の1例を経験したので報告する．

【症例】90歳代　男性．血尿を主訴に当院泌尿器科を受診．膀胱鏡で膀胱粘膜の浮腫状変化を認め尿細胞診を施行し，尿路上皮癌を疑った．上腕に皮疹，鼡径部のリンパ節に腫脹があり，後日針生検が施行されびまん性大細胞型B細胞リンパ腫と診断された．再度施行の尿細胞診ではB細胞性リンパ腫を考えた．当院血液内科で緩和的治療を行っていたが永眠され，解剖となった．

【細胞所見】初回は血性背景に，N/C比大～裸核状，核クロマチン増量，核形不整，核小体を有する異型細胞を散在性や集塊状に認め，尿路上皮癌を第一に考えた．2回目は初回の細胞診と類似した異型細胞を孤立散在性に多数認めた．沈渣からセルブロックを作製し免疫染色を施行した．結果はCD20（+），CD79a(+)，CD3(−)，CD30（−），であり，B細胞性リンパ腫を考えた．

【組織所見】解剖では多数の臓器に腫瘍細胞が認められ，腫瘍細胞はCD20（+），CD30（−），CD79a(+)，CD3(−)，LCA(+)，EBV-LMP1(+)，EBER-ISH(+)，を示しEBV-associated B-cell lymphomaの診断となった．

【まとめ】初回の細胞診では尿路上皮癌を考えたが，再度見直した結果悪性リンパ腫も考えられる異型細胞が見られた．尿細胞診で悪性リンパ腫は稀であるが，本症例のような孤立散在性の異型細胞が見られた場合は悪性リンパ腫も念頭に置き観察する必要があると考えた．

P-2-30 心嚢液中に出現した縦隔（胸腺）原発大細胞型B細胞性リンパ腫の1例

済生会野江病院病理診断科[1], 京都大学医学部附属病院病理診断科[2]

○城戸貴之(CT)[1], 小椋聖子(CT)[1], 江木さつき(CT)[1], 高安祥子(CT)[1], 神原七規(CT)[1], 桜井孝規(MD)[2], 渋谷信介(MD)[1]

【はじめに】縦隔（胸腺）原発大細胞型B細胞性リンパ腫（以下PMBL）は稀である．今回，われわれはPMBLが心嚢液中に出現した1例を経験し，細胞所見を検討したので報告する．

【症例】60代女性．胸部圧迫感と心嚢液貯留にて入院．胸部CT，MRIにて90×70×50 mmの前縦隔腫瘤を認めた．胸腺腫やリンパ腫が疑われ，心嚢液細胞診及びCTガイド下縦隔針生検が施行された．

【心嚢液細胞診所見】孤在性に出現する中～大型の異型細胞を多数認めた．個々の細胞は類円形で細胞質はメイ・ギムザ染色で好塩基性を示し，著明な核形不整と大型の核小体がみられた．また多核細胞や分葉核も散見された．以上の所見よりリンパ腫由来と考えられた．

【生検組織・セルブロック所見】小型リンパ球や線維性結合組織の増加を背景に，淡明で豊かな胞体と明瞭な核小体を有する異型細胞の増殖を認めた．免疫組織化学でCD20，MUM-1陽性，CD3，CD5，CD10，CD15，CD30，bcl-2，Cytokeratin AE1/AE3，S-100，EBER-ISH陰性を示し，部位からPMBLを考えた．また心嚢液のLBC残余検体を用いて作製したセルブロックでは細胞診と同様の大型異型細胞が多数みられた．免疫組織化学はCD30が10%未満の異型細胞に陽性を示した以外は，生検と同様のプロファイルであった．

【まとめ】心嚢液中に出現するPMBLでは，前縦隔に好発する胸腺腫や胚細胞腫瘍と鑑別する上で，細胞形態や細胞質所見の観察が重要であり，さらに著明な核形不整と多核細胞や分葉核もみられる場合は，PMBL由来を推定する一助になると考えられた．

P-2-31　HIV 感染者に発生した iDLBCL/BL（2008 年 WHO 分類）の 1 剖検例

長崎大学原爆後障害医療研究所腫瘍・診断病理学[1)], 長崎病理診断科[2)], 長崎みなとメディカルセンター病理診断科[3)], 長崎大学病院病理診断科[4)], 済生会長崎病院病理診断室[5)]

○本山高啓（CT）[1)], 松田勝也（CT）[1)], 高木美奈（CT）[1)], 上木　望（MD）[1)], 穴見正信（CT）[2)], 里　　翼（CT）[3)], 安倍邦子（MD）[4)], 新野大介（MD）[4)], 木下直江（MD）[5)], 中島正洋（MD）[1)]

【はじめに】2008 年 WHO 分類の B cell lymphoma，unclassifiable，with features intermediate between DLBCL and Burkitt lymphoma（iDLBCL/BL）は double-/triple-hit lymphoma に該当するものが多い．2017 年分類では High grade B-cell lymphoma に変更され，*myc*，*bcl-2*，*bcl-6* 遺伝子の再構成の有無を明記することとなった．今回，HIV 感染者に発生した iDLBCL/BL の剖検例を経験した．

【症例】60 代男性．VZV 髄膜脳炎に罹患し HIV 感染が判明．14ヵ月後，左腋窩リンパ節腫瘤が出現し生検にて DLBCL と診断されるも R-CHOP 療法は無効，再検討にて iDLBCL/BL へと診断変更した．さらに 6ヶ月後，頭部 CT で水頭症と頭蓋内腫瘍が指摘され，徐々に意識レベルが低下し水頭症から 1ヶ月後に永眠，剖検が承諾された．

【生検組織所見】腋窩リンパ節には異型細胞のびまん性増殖を認めた．核の多形性高度，多数の核分裂像や starry sky-like appearance を示し，免疫染色で，CD20，CD79a，c-Myc，Bcl-6 が陽性，CD3 と Bcl-2 は陰性，Ki-67 LI は 95％であった．BL が鑑別となったが Ki-67 LI と形態像が非典型的であり iDLBCL/BL と診断された．

【細胞診所見】剖検時に採取した脳脊髄液にて細胞診を試行．組織球を背景に，N/C 比の高い小型細胞が孤立性に多数出現．核の大小不同や核縁不整，くびれを伴い明瞭な核小体を認めた．好塩基性で狭小の細胞質には小空胞が散見され，BL を含む悪性リンパ腫が推定された．

【まとめ】稀な型である iDLBCL/BL を経験した．高悪性度で，2017 年分類ではゲノム異常解析を含めた正確な診断が必要となり，その変更点を中心に考察する．

P-2-32　若年者に発症した慢性リンパ性白血病/小細胞性リンパ腫の 1 例

昭和大学医学部臨床病理診断学講座[1)], 杏林大学医学部付属病院病院病理部[2)]

○佐々木陽介（CT）[1)], 岸本浩次（CT）[2)], 北村隆司（CT）[1)], 田澤咲子（MD）[1)], 本間まゆみ（MD）[1)], 塩沢英輔（MD）[1)], 矢持淑子（MD）[1)], 楯　玄秀（MD）[1)], 瀧本雅文（MD）[1)]

【はじめに】慢性リンパ性白血病/小細胞性リンパ腫（CLL/SLL）は本邦において全白血病の 2％程度，全リンパ腫の 0.8％の稀な組織型で大半は中年以降に発症する．リンパ節病変においては小型類円形の腫瘍細胞が増殖し反応性病変との鑑別が問題となる．今回，我々は若年者に発症した CLL/SLL の 1 例を経験したので報告する．

【症例】30 歳代，男性．検診で白血球増加を指摘され当院受診，リンパ球増加を認め血液疾患が疑われた．CT 検査で多発リンパ節腫大，肝脾腫を認め，血液検査で異型リンパ球様細胞を認めた．頚部リンパ節穿刺吸引細胞診を施行し悪性リンパ腫が疑われた．頚部リンパ節生検，骨髄生検を行い CLL/SLL と診断した．

【細胞像】小型～中型リンパ球主体の単調な像を呈し，核には軽度なくびれ，核小体，クロマチン凝集が観察された．核小体を有する大型リンパ球が散見された．濾胞樹状細胞，核破片貪食組織球（TBM）はほとんど認めなかった．

【リンパ節生検組織像】リンパ節の基本構造は破壊され小型～中型で軽度の異型を有する細胞のびまん性増殖を認めた．免疫組織化学でこれらの細胞は LCA，CD5，CD20，CD23，CD79a，Bcl-2，ZAP-70 に陽性，CD3，CD10，CD34，Cyclin D1，C-kit，MPO，TdT に陰性，Ki-67 陽性率は 5％以下であった．CD21 では破壊・萎縮した胚中心に少数の濾胞樹状細胞を認めるのみだった．

【考察】CLL/SLL と反応性病変の鑑別において単調な増殖像，腫瘍細胞の核小体やクロマチン凝集が鑑別点であり，個々の細胞異型について詳細な観察が重要である．また，小型～中型主体の出現パターンにおいては濾胞樹状細胞や TBM の欠如が低悪性度 B 細胞性リンパ腫を疑う契機となる可能性が示唆された．

P-2-33 CMML から組織球腫瘍を経て，芽球性形質細胞様樹状細胞腫瘍を発症した 1 剖検例

金沢市立病院中央診療部臨床検査室[1)], 金沢市立病院病理診断科[2)]

○野村美奈(CT)[1)], 海道一恵(CT)[1)], 石山　進(CT)[1)], 小林雅子(MD)[2)]

【はじめに】芽球性形質細胞様樹状細胞腫瘍(BPDCN)は形質細胞様樹状細胞の前駆細胞由来の腫瘍であり，皮膚・骨髄に浸潤し，白血化することが多い．今回我々は慢性骨髄単球性白血病（CMML）から組織球腫瘍が発生，数年後に BPDCN に進展し，さらに白血化した症例を経験したので，捺印細胞の所見を含め報告する．

【症例】60 代，男性．左陰嚢痛を主訴に当院泌尿器科受診し，精巣上体摘出術施行．組織球増殖性病変と診断．全身精査により，多発性腎腫瘍と白血球増加が認められ，骨髄像や臨床所見から CMML と診断．腎腫瘍は組織診断がなされず，いずれも無治療で経過観察．初診から 3 年 4ヶ月後より右後頭部皮膚に腫瘤性病変を自覚し来院．頚部リンパ節も腫脹しており，皮膚・リンパ節生検で顆粒球肉腫と診断．同 3 年 6ヶ月後に急性転化(AML, M5)．化学療法施行するも同 3 年 9ヶ月後に永眠され，剖検施行．

【細胞所見】リンパ節及び皮膚腫瘍捺印標本では，明瞭な核小体を認める N/C 比の高い均一な異型細胞が認められた．

【剖検時所見】剖検時，胸腹腰部皮膚，骨髄，皮膚，リンパ節に大型異型芽球が認められ，CD4(＋)，CD56(＋)，CD124(＋)であり，BPDCN と診断した．腎には，生前摘除された精巣上体腫瘍に類似した組織球腫瘍成分と，皮膚などでみられた BPDCN 成分の両成分が連続して認められた．腎腫瘍捺印標本でも両成分が確認された．

【まとめ】本例は CMML から精巣上体及び腎に組織球腫瘍が発生し，腎の組織球腫瘍から BPDCN に進行し，白血化したものと推察された．

P-2-34 Triple-hit lymphoma の 2 例

市立旭川病院中央検査科[1)], 市立旭川病院病理診断科[2)]

○勝見友則(CT)[1)], 山田和明(CT)[1)], 越高正広(CT)[1)], 二郷元彦(CT)[1)], 武田晃典(CT)[1)], 高田明生(MD)[2)]

Triple-hit lymphoma（THL）は MYC，BCL2，BCL6 領域の 3 つの転座を有する稀な B 細胞性リンパ腫で，2016 年改訂 WHO 分類では High-grade B-cell lymphoma, with MYC and BCL2 and/or BCL6 translocation のカテゴリーに分類され，極めて予後不良な疾患である．今回，骨髄中に出現した異型細胞で FISH 解析を行い IGH/MYC，IGH/BCL2，BCL6 転座を認めた THL を 2 例経験したので報告する．

【症例】症例 1 は 60 歳代女性，胸部苦，嘔気，食欲不振にて当院受診．症例 2 は 80 歳代男性，食欲不振，倦怠感にて当院受診．いずれも白血球高値と末梢血中の芽球の出現，血小板減少，LDH 高値を認め，急性白血病疑いで入院となった．

【骨髄像】症例 1，2 ともに正形成，中～大型で胞体に小空胞を有し，核網が粗網状を示す顆粒のない芽球様細胞が約 80％出現していた．PO 染色は陰性で，ALL や悪性リンパ腫の骨髄浸潤，AML-M0 が考えられた．骨髄標本の FISH 解析では IGH/MYC，IGH/BCL2，BCL6 転座を認めた．BCR/ABL は陰性であった．

【骨髄生検】症例 1，2 ともに腫瘍細胞が脂肪組織間に充実性且つ連続性に浸潤していた．免疫染色では CD20(＋)，CD10(＋)，BCL2(＋)，BCL6(＋)，MUM-1(＋)，EBER(-)，Ki-67 index：95％以上を示した．

【経過】症例 1，2 ともに R-EPOCH 療法を施行し，1 は一度 CR 後に再発，髄腔内・皮膚浸潤を認め現在も治療中である．2 は芽球は消失したが，酸素化や臓器障害の悪化を認め治療中である．

【結語】THL の 2 例を経験した．THL は節外性に発生することが多く，本例のように骨髄像で形態的に白血病と鑑別困難な異型細胞を認めた場合，THL の可能性も念頭に置いて FISH 解析などにより染色体異常を検知しつつ診断を行う必要があると考えられた．

P-2-35　診断に苦慮したびまん性大細胞型 B 細胞リンパ腫の一例

横浜市立大学附属病院病理部

○佐川弘美(CT), 安齋桜子(CT), 西尾由紀子(CT),
本野紀夫(CT), 三田和博(CT), 松村舞依(MD),
日比谷孝志(MD), 三宅暁夫(MD), 山中正二(MD),
大橋健一(MD)

【はじめに】びまん性大細胞型 B 細胞リンパ腫 diffuse large B-cell lymphoma（以下 DLBCL）は日常で遭遇しやすいリンパ腫である．今回我々は穿刺吸引細胞診で診断に苦慮した 1 例を経験したので報告する．

【症例】90 歳代，男性．1 年前から疼痛を伴う左頸部腫脹で増大傾向があり，精査目的に当院を紹介受診された．造影 CT では一部内部壊死を伴うリンパ節腫大を認め，結核性リンパ節炎・原発不明癌頸部リンパ節転移等が疑われた．穿刺吸引細胞診・TB-PCR・細菌培養の検査が施行され，鑑別困難・陰性の結果により診断目的の為リンパ節生検が行われた．

【細胞所見】多数の好中球を主体とした炎症性背景に，核形不整の強い核小体明瞭な異型細胞を，孤立性または血管を取り巻く集塊で認めた．異型細胞の一部には多核細胞も見られた．また，異型に乏しい組織球・リンパ球も認められた．

【組織所見】リンパ球の構造は見られず，高度の好中球主体の浸潤を伴う炎症性肉芽組織内に，大型奇形核が目立つ異型細胞を孤立性に認めた．組織球・リンパ球・形質細胞も多数混在していた．Ziel-Neelsen 染色では抗酸菌を認めず，免疫染色で異型細胞は LCA・CD20・CD79a・CD30・PAX5 陽性，CD68・CK・S-100・CD3・CD5・CD15・EBER-ISH 陰性であった．大型異型細胞の多数が ki-67 陽性を示した．以上より DLBCL anaplastic variant と診断された．

【まとめ】DLBCL はその細胞形態より細胞診断しやすいリンパ腫である．しかし今回我々が経験した DLBCL は，多数の炎症細胞・T リンパ球・組織球を含み腫瘍細胞が単調に出現していなかった為診断に苦慮した．腫瘍細胞に十分な注意を向け認識すること，免疫染色での確認が重要と考えられた．

P-2-36　脳脊髄液中に急性前骨髄球性白血病の腫瘍細胞を認めた一例

社会医療法人中央会尼崎中央病院検査部[1], 社会医療法人中央会尼崎中央病院病理診断科[2], 社会医療法人中央会尼崎中央病院脳神経外科[3], 社会医療法人中央会尼崎中央病院血液内科[4]

○神原雅巳(MT)[1], 野田大孝(CT)[1,2], 増田一吉(CT)[2],
由谷親夫(MD)[2], 松本　強(MD)[3], 高塚広行(MD)[4]

【はじめに】APL（急性前骨髄球性白血病）は t(15；17)；PML-RARA を有する異常前骨髄球が増加する．今回我々は脳脊髄液中に APL 異常細胞を認めた症例を経験し，細胞学的所見を再発時骨髄塗抹標本も併せて報告する．

【症例】40 代男性．一ヶ月持続する歯肉出血，白血球数増加，末梢血液中に異常前骨髄球多数を認めた為，当院血液内科紹介．当院にて APL と診断，化学療法施行され約 6ヶ月後の骨髄液 RT-PCR にて PML-RARA キメラ mRNA は検出されず，寛解となった．さらに約 6ヶ月後の骨髄液 FISH にて PML/RARA 融合シグナルが検出された．化学療法が継続され，経過中くも膜下出血の疑いで経過した．約 2ヶ月後の骨髄液 RT-PCR にて，再寛解となった．それから約 7ヶ月後，痙攣発作にて救急搬送となり，脳脊髄液中に異常細胞を認め，骨髄液 PCR にて APL 再発が証明され，一ヶ月化学療法を継続していたが，発症から 3 年経過し永眠となった．

【結果と考察】脳脊髄液中に認めた異常細胞は Pap. 染色にて，核偏在傾向で，核の切れ込みや，核小体が明瞭で，腺癌との鑑別に苦慮した．MG 染色では大型で核網繊細で核小体が目立ち，核に高度の陥凹が見られ，アズール顆粒は微細顆粒状でありアウエル小体乏しく，ファゴット細胞は認めなかった．MPO 染色では陽性を示し，PAS 染色で有意な所見は得られなかった．痙攣発作後の骨髄液塗抹標本は正形成で，異常な前骨髄球が少数見られ脳脊髄液中の腫瘍細胞と概ね同様の所見であったが．核異型度は軽度であった．典型的な APL の細胞所見ではなかったが，MPO 染色陽性と骨髄液 PCR 結果より APL の中枢神経浸潤が示唆された．

【結語】脳脊髄液細胞診の MG 染色は有用で，白血病を疑えば MPO 染色の併用が望ましい．

P-2-37 頚部腫瘤形成を認めた急性骨髄性白血病髄外再発の1例

社会医療法人天神会新古賀病院

○木下準子(CT), 河原真弓子(CT), 貞嶋栄司(CT), 山崎加奈子(CT), 貞嶋奈津(CT), 尾方真帆(CT), 徳永　藏(MD)

【はじめに】WHO 分類 2008 に準じた造血器腫瘍取扱い規約では，完全寛解状態が得られた後に，白血病細胞が髄外臓器へ浸潤することは髄外再発と定義されている．今回我々は，急性骨髄性白血病（以下 AML）寛解状態中に頚部腫瘤を認め，AML 髄外再発と診断された 1 症例を経験したので報告する．

【症例】70 歳代，男性．2014 年 7 月に AML（FAB 分類 M2）を発症し，当院にて化学療法施行後，寛解状態であった．2017 年 2 月に頚部腫瘤を自覚し，当院耳鼻科受診．超音波検査にて 47×14 mm 混合エコー域を認め，穿刺吸引細胞診施行，同年 3 月に腫瘤生検が施行された．

【細胞所見】成熟リンパ球，少数の好中球を背景に孤立散在性ないし集族性に出現する異型細胞を認めた．異型細胞は小型で N/C 比が高く，細胞質は狭く弱好塩基性を呈し，核クロマチンは微細顆粒状で，明瞭な核小体を認めた．

【病理組織所見】横紋筋内外に増殖する類円形細胞の浸潤増殖を認めた．細胞の核は顆粒状で円形，馬蹄形，切れ込み状など多彩で，胞体は広く好酸性顆粒状，1 個の明瞭な核小体を有する細胞もみられた．免疫組織化学染色にて CD34，myeloperoxidase 陽性，CD3，CD15，CD20 陰性であり，フローサイトメトリーの結果と併せ，AML の髄外腫瘤と診断した．

【まとめ】N/C 比の高い小型異型細胞を認めた場合，形態的に悪性リンパ腫との鑑別が困難な症例が多い．髄外再発をきたした白血病患者の予後は不良とされており，既往歴や細胞形態の詳細な観察，免疫組織化学を併用し診断することが重要である．

P-2-38 両側鼠径リンパ節転移で発見された外陰部乳房外パジェット病の1例

国家公務員共済組合連合会呉共済病院病理診断科

○斉藤陽一(CT), 柴田　淳(CT), 信広亮輔(CT), 小林　剛(CT), 佐々木なおみ(MD)

【はじめに】両側鼡径リンパ節腫大を初発症状とした外陰部乳房外パジェット病の 1 例を経験したので報告する．

【症例】60 才代男性．虫垂炎疑いにて当院外科に紹介受診した．造影 CT にて両側鼠径リンパ節腫大を指摘され，PET-CT で両側鼠径リンパ節に集積を認めたため，鼠径リンパ節の穿刺吸引細胞診が施行された．

【細胞所見】上皮性結合を示すシート状の細胞集塊が多数採取された．腫瘍細胞の核は類円形で軽度腫大し，大小不同を認めた．核クロマチンは細顆粒状，核小体は腫大していた．細胞質は豊富でライトグリーン好性であった．上皮性悪性腫瘍と推定できたが，原発部位の特定はできなかった．

【リンパ節生検組織所見】摘出された左鼠径リンパ節では腫瘍細胞が充実性に増生し，腫瘍細胞は類円形で大小不同の核，小型の核小体を有し，核分裂像が散見された．細胞質は豊富で好酸性，顆粒状であった．免疫染色では腫瘍細胞は CK7，EMA，GCDFP-15，HER2 が陽性，CEA も少数の腫瘍細胞が陽性であった．転移性上皮性腫瘍であり，原発巣として皮膚（アポクリン腺，異所性乳腺など）が推定された．右陰嚢皮膚に数年前から掻痒を伴う皮疹があり，皮膚生検組織では表皮全層性に腫瘍細胞が増生していた．腫瘍細胞の核は類円形，細胞質は淡明で豊富であり，PAS 染色，alcian blue 染色陽性の粘液を認めた．乳房外パジェット病の像であった．

【まとめ】乳房外パジェット病は 60 才以上の男性の陰部に好発し，湿疹として長期間放置され鼠径リンパ節への転移をきたすことがある．リンパ節穿刺吸引細胞診では腺癌に類似する形態であるが，本腫瘍の可能性も考慮し免疫染色を併用することが有用と考えられる．

P-2-39　液状化細胞診にて診断した右下顎悪性リンパ腫の一例

藤沢市民病院病理検査室[1)]，藤沢市民病院病理診断科[2)]

○能勢英理子（CT）[1)]，松倉圭太（CT）[1)]，荒井　博（CT）[1)]，田尻亮輔（MD）[2)]，権藤俊一（MD）[2)]

【はじめに】頭頸部領域は，節外性悪性リンパ腫の好発部位の 1 つであるが，口腔領域の悪性リンパ腫は比較的に稀である．今回，右下顎に発生した悪性リンパ腫を液状化細胞診にて経験したので報告する．

【症例】47 歳，女性．右下顎腫脹を自覚し，近医を受診したところ歯肉潰瘍を指摘された．精査目的で当院歯科口腔外科を紹介受診した．CT 検査にて，右下顎骨皮質に不明瞭な吸収像が認められ，悪性腫瘍を疑い，擦過細胞診が施行された．

【細胞所見】中型から大型の円形核を持つ N/C 比の高い異型細胞が散在性から小集塊で認められた．クロマチンの増量が顕著であり，核の切れ込みやくびれが多くみられた．液状化細胞診の残検体で作製したセルブロック切片での免疫染色で，異型細胞は，LCA と CD20 が陽性で，上皮性マーカー（EMA，CK5/6，p40）は陰性であった．細胞所見および免疫染色の結果より，悪性リンパ腫と診断した．

【組織所見】上皮下に腫瘍がみられ，大型の異型リンパ球がびまん性に増殖していた．免疫染色で，CD20, CD79α, BCL6，MUM1 が陽性，CD3，CD10 は陰性で，MIB-1 L. I. は 90％未満であった．びまん性大細胞型 B 細胞性リンパ腫と診断した．

【まとめ】本症例は，細胞像で悪性リンパ腫を疑うことは比較的に容易であったが，液状化細胞診の利点の 1 つであるセルブロックの作製により，免疫組織化学による検討を加えることができた．口腔領域に発生する悪性リンパ腫は，腫脹，潰瘍，知覚異常など症状が多彩であり，炎症性疾患との鑑別は困難である．口腔領域の液状化細胞診は，上皮性腫瘍だけではなく，悪性リンパ腫の診断にも有用と考える．

P-2-40　BCLu-DLBCL/CHL の一例

医療法人社団康心会湘南東部総合病院[1)]，社会医療法人河北医療財団河北総合病院[2)]，公益財団法人がん研究会がん研究所病理部[3)]

○斉藤嘉久（CT）[1)]，遠藤太嘉志（MD）[1)]，恒川重彦（CT）[1)]，恒川宮子（CT）[1)]，栗原正美（CT）[1)]，高澤　豊（MD）[3)]，町並陸生（MD）[2)]

【はじめに】B-cell lymphoma，unclassifiable，with features intermediate between DLBCL and classical Hodgkin lymphoma（BCLu-DLBCL/CHL）は WHO による成熟 B 細胞性リンパ腫の亜型の一つで B 細胞リンパ腫，分類不能型と呼ばれる．今回我々は当院でリンパ節生検を行い，BCLu-DLBCL/CHL と診断された症例を経験したので報告する．

【症例】88 歳女性．主訴：左鼠径部リンパ節腫脹．既往歴：舌白板症．現病歴：左鼠径部リンパ節腫脹と下肢浮腫を主訴に紹介受診．悪性リンパ腫やリンパ節炎などの鑑別の為，リンパ節の一部を切除してリンパ節生検を施行した．

【細胞所見】背景には小型のリンパ球を一様に認め，それらに混じって大型で核異型著明なリンパ球や多核の Hodgkin/Reed-Sternberg 様の細胞を認めた．

【組織所見】濾胞構造は消失し，明瞭な核小体と核を有する大型異型リンパ球や多核及び不整なくびれを伴う奇形な核を有する Hodgkin/Reed-Sternberg 細胞を認めた．免疫染色では，大型異型リンパ球に CD20，CD79a 陽性．Hodgkin/Reed-Sternberg 細胞に CD15，CD30，EBER 陽性を示した．以上より，BCLu-DLBCL/CHL と診断された．

【まとめ】今回，稀な悪性リンパ腫症例を経験した．本症例では細胞所見だけではホジキンリンパ腫を考える細胞像であったが，組織診と免疫染色の結果ホジキンリンパ腫と DLBCL の中間特徴をもつ極めて珍しいリンパ腫であった．

P-2-41 結節性リンパ球優位型ホジキンリンパ腫の1例

市立ひらかた病院中央検査科[1)], 市立ひらかた病院耳鼻咽喉科[2)]

○水松良光(CT)[1)], 下村蓮一(CT)[1)], 三村正明(CT)[1)],
菊岡祐介(MD)[2)], 田渕恵子(MD)[2)], 上野　浩(MD)[1)]

【はじめに】結節性リンパ球優位型ホジキンリンパ腫（以下NLPHL）は，結節性の多彩な増殖像を背景にポップコーン細胞あるいはlymphocytic and/or histiocytic (L&H)細胞とよばれる単クローン性のB細胞性大型細胞が散在性に増殖する組織像を呈するものと定義されている．

今回我々は，切除標本にてNLPHLと診断された1例を経験したので報告する．

【症例】10歳代，男性．右頸部多発性リンパ節腫大のため，精査目的に当院耳鼻咽喉科に紹介となる．血清LDH，sIL-2Rは基準値範囲であり，穿刺吸引細胞診においても悪性リンパ腫とする積極的な診断根拠は見いだせなかった．しかし，CTにて，多数のリンパ節腫大を認め，確定診断の為，頸部リンパ節摘出術が施行された．

【細胞所見】穿刺吸引細胞診及び頸部リンパ節捺印標本のパパニコロウ染色では，成熟小型リンパ球が90%以上を占め，中～大型リンパ球及び大型異型細胞を少数認めた．大型異型細胞は，ライトグリーン好性，単核及び2核，クロマチンは微細，1～数個の明瞭な核小体を有しており，ポップコーン細胞あるいはL&H細胞と考え，NLPHLを疑った．

【組織所見】NLPHLでは，極めてまれであるが，びまん性の小型リンパ球増殖を伴って，大型細胞が多数認められる．免疫染色では，CD20(＋)，CD15(-)，CD30(-)，CD57陽性細胞が大型細胞を囲む（ロゼット形成）像が認められ，NLPHLと診断された．

【考察】パパニコロウ染色やギムザ染色において成熟したリンパ球が主体を示す（90%以上）ことから，反応性リンパ節炎と腫瘍性疾患との鑑別に苦慮した．正常小リンパ球に混じって出現する少数の大型異型細胞を見落とさない事が重要であると考える．

P-2-42 ホジキンリンパ腫におけるプラズマ活性溶液による抗腫瘍効果の検討

大阪大学大学院医学系研究科病態病理学[1)], 大阪大学医学部附属病院病理部[2)]

○前野悦子(CT)[1)], 池田純一郎(MD)[1)],
田原紳一郎(MD)[1)], 堀由美子(MD)[2)], 野島　聡(MD)[1)],
和田直樹(MD)[2)], 森井英一(MD)[1,2)]

固体・液体・気体に続く物質の第4の状態といわれているプラズマは，光，電子，イオン，ラジカルなどからなる多様な集合体であり，半導体の表面微細加工，殺菌・消毒，蛍光灯等の光源など様々な分野で活用されているが，近年，40℃以上の温度上昇がみられない低温大気圧プラズマ装置が開発され生体への応用が可能となり，外科手術における止血や創傷治癒，遺伝子導入，がん制御など医療応用に向けての研究が医工連携のもとに盛んに行われてきている．腫瘍には「腫瘍（がん）幹細胞」と呼ばれる化学療法や放射線療法に抵抗性で，再発や転移の原因になると考えられている細胞群が存在し，このがん幹細胞の制御ががん治療の重要な鍵となっている．そこで，ホジキンリンパ腫細胞を用いて，多くの腫瘍でがん幹細胞のマーカーとされているアルデヒド脱水素酵素（ALDH）をターゲットとして，プラズマ活性溶液(plasma-activated medium：PAM)によるがん幹細胞制御の検討を計画した．PAM投与によって癌細胞はviabilityの低下，アポトーシスの増加がみられ，ALDH高発現細胞の減少傾向が認められた．また，抗癌剤との併用により抗腫瘍効果の増加がみられ，両者を併用することによる治療の可能性が示唆される結果となった．以上の結果から，ホジキンリンパ腫においてPAMがん幹細胞を制御できる可能性が示唆された．

P-2-43　EUS-FNA にて推定し得た膵神経内分泌腫瘍の 1 例

市立ひらかた病院中央検査科病理検査室

○下村蓮一(CT), 水松良光(CT), 三村正明(CT),
都木　航(MD), 上野　浩(MD)

【はじめに】膵神経内分泌腫瘍(以下 pNET) は，全膵腫瘍の約 2% と比較的まれな腫瘍である．今回我々は，EUS-FNA（超音波内視鏡下穿刺吸引術）の細胞診にて pNET を推定し得た症例を経験したので報告する．

【症例】70 歳代，女性．前医にて，胆石症により通院中に，右季肋部痛があり，当院へ紹介入院となった．胆嚢摘出前の術前検査にて，MRI で約 20 mm 大の膵近傍腫瘤が指摘され，精査の為，EUS-FNA が施行された．

【細胞所見】血性背景に，小集塊，散在性に異型細胞を認めた．腫瘍細胞は好酸性顆粒状の広い胞体を持ち，核形は類円形のものが多く，クロマチンがやや粗顆粒状で，核小体が目立っていた．以上の細胞所見から，NET を第一に考えた．

【組織所見】HE 染色では，結合性の弱い類円形細胞が多く認められた．核クロマチンは増量していた．腫瘍細胞は大小様々で，分裂像は 1 /50 HPF であった．免疫組織学的には ChromograninA（+），Synaptophysin（+），AE1/AE3（+），Ki-67 index：1% 程度であり，pNET（Grade1）と診断された．

【結語】EUS-FNA は，リアルタイムに対象病変を観察しながら，針を穿刺して病理検体を採取する方法である．膵臓は解剖学的に体表からの穿刺が難しい臓器であるが，この手技の登場により比較的安全かつ容易に膵の病理検体採取が可能となった．本症例のように，画像診断で偶然膵腫瘤が発見された際，EUS-FNA を行うことによって，早期に疾患を発見できることから，本手技は非常に有用であると考える．

P-2-44　EUS-FNA 穿刺吸引細胞診にて診断しえた胆嚢 small cell neuroendocrine carcinoma の 1 例

イムス札幌消化器中央総合病院消化器内科

○岸　宗佑(MD)

症例は 70 代男性で，右季肋部痛を主訴に前医を受診し CT 検査にて胆嚢腫大があり当院へ紹介となった．当院で精査したところ胆のう腫瘍を第一に考え下記のように精査を進めた．ERCP による胆管造影では中部胆管に強い狭窄あり，IDUS では狭窄部に一致して胆管内に浸潤する低エコー性腫瘤と膵頭部リンパ節腫大を認めた．超音波内視鏡による評価では中部胆管は周囲の腫大したリンパ節と一塊になっていた．超音波内視鏡下穿刺吸引細胞診（EUS－FNA）を胆管腫瘍部，腫大＃ 12LN それぞれから施行したが穿刺感覚としては軟らかく lymphoma も鑑別に入れ細胞診，組織診での評価を行った．腫瘤，リンパ節それぞれから同様な腫瘍細胞が認められ，細胞所見としては裸核様の N/C 比の高い小型細胞の集塊を認め，免疫染色では腫瘍細胞は AE1/AE3，CAM5.2，synaptophysin，chromograninA，CD56，TTF-1 が陽性で，90％以上の腫瘍細胞で Ki67 陽性であった．CD45 は陰性であり，反応性のリンパ球には陽性であった．以上より，胆嚢 small cell neuroendocrine carcinoma と診断に至った．超音波内視鏡下穿刺細胞診により腹腔内リンパ節への転移評価を侵襲少なく，組織・細胞学的にも確定診断することができ，適切な治療選択ができた症例である．本疾患は，稀な疾患であり，細胞像や治療方法など，文献考察も合わせて提示する．

P-2-45 細胞診にて偽乳頭状構造を欠く Solid-pseudopapillary neoplasm の一例

淀川キリスト教病院病理課[1)], 淀川キリスト教病院病理診断科[2)]

○平澤祐子(CT)[1)], 深田知也(CT)[1)], 小竹千代(CT)[1)], 三好真由美(CT)[1)], 小田井学(CT)[1)], 田中　幸(CT)[1)], 南部尚子(MD)[2)], 河野　洋(MD)[2)], 大谷恭子(MD)[2)], 寺村一裕(MD)[2)]

【はじめに】Solid-pseudopapillary neoplasm(以下 SPN)は若年女性に好発する比較的まれな低悪性度の膵腫瘍である．細胞像では偽乳頭状構造を特徴とする．今回我々は細胞診にてこの構造を欠く SPN 症例を経験したので報告する．

【症例】50 歳代男性．CT にて膵尾部に 13.6 mm 大の乏血性の充実部と 17 mm 大の嚢胞を伴う腫瘤性病変を認め，超音波内視鏡下穿吸引法(以下 EUS-FNA)を施行した．その後，尾側膵切除，脾合併切除を施行した．

【細胞像】モノトーナスに出現する細胞を孤在性や小集塊状に認めた．集塊は疎な結合性を呈していた．個々の細胞は類円形や短紡錘形で，細胞質はライトグリーンに淡染し一部に空胞変性がみられた．核の偏在と微細顆粒状クロマチンを認め，裸核状の細胞も出現していた．SPN を疑ったが偽乳頭状構造が認められず断定には至らなかった．

【組織像】EUS-FNA 材料：小型類円形の細胞を認めた．採取量が少なく組織構築は不明瞭だった．免疫染色で β-catenin(+)，Vimentin(+)，Synaptphysin(+)，Chromogranin A(-)となり SPN が示唆された．

手術材料：線維性被膜に覆われた 17×12 mm 大の黄褐色調の結節を認めた．内部は充実性や嚢胞性で出血を伴っていた．腫瘍細胞は偽乳頭状や充実性に増殖しており一部被膜を超えて膵実質への浸潤を認めた．細胞は小型で核溝を認めた．免疫染色は β-catenin(+)，Vimentin(+)，CD10(partial+)，Trypsin(-)で SPN と診断した．

【まとめ】細胞診にて偽乳頭状構造を欠く SPN の一例を経験した．細胞像は特徴的な所見に乏しく神経内分泌腫瘍との鑑別を要したが，詳細な観察によって SPN を推定できた．細胞像と組織像に文献的考察を併せて報告する．

P-2-46 膵内分泌腫瘍(NET G3)の一例

静岡県立静岡がんセンター病理診断科

○佐々木恵子(MD)，刀稱亀代志(CT)，大野幸代(CT)，田代　広(CT)，本田勝丈(CT)，椎谷裕之(CT)

【背景】組織学的に carcinoid pattern を示す膵内分泌腫瘍の中に，細胞異型や増殖能の高い一群があり，NET G3 とよばれている．今回われわれは膵 NET G3 の EUS-FNA 例を経験したので報告する．

【症例】胃アニサキスによる腹痛で他院受診し，CT で膵体部に 35 mm，肝右葉に 20 mm の腫瘍を指摘され，精査のため当院受診となる．当院 EUS-FNA の迅速標本(HE 染色)では，核腫大，高 N/C 比，核小体腫大，淡い細胞質を有する異型細胞を小集塊～孤立散在性に少数認め，腺癌と診断した．しかし，迅速と同一検体の Pap 染色では，迅速標本と同様所見に加え，円形核で比較的均一な小型の細胞集簇を少量認めた．FNA 組織像は好酸性細胞質を持ち，大部分円形核，軽度核の大小不同や軽度異型のある腫瘍細胞が充実性に増殖を示し，免疫染色で Chromogranin-A(+)，Synaptophysin(+)，Ki-67 指数 50%以下で，NET と診断した．その後脾臓合併膵体尾部切除，肝部分切除が行われた．手術標本の組織像は，膵，肝腫瘍ともに carcinoid pattern を示すが，部分的に細胞密度や核分裂像が増加し，carcinoid pattern が不明瞭化を示すところが混在していた．Ki-67 指数は 50%以下だが，20%以上を示し，NET G3 と診断した．

【結語】細胞診標本では構造が判断しにくいことがあるので，少数の異型細胞の診断には，腺癌だけではなく，他組織型も考慮すべきである．

P-2-47　膵原発神経内分泌癌の 2 例

湘南鎌倉総合病院臨床検査部[1)]，湘南鎌倉総合病院病理診断部[2)]，湘南鎌倉総合病院産婦人科[3)]

○小保方和彦（CT）[1)]，千野秀教（CT）[1)]，
石井彩奈恵（CT）[1)]，程島　就（CT）[1)]，大沼一也（MD）[3)]，
井上裕美（MD）[3)]，手島伸一（MD）[2)]

【はじめに】膵原発神経内分泌癌（NEC）は比較的稀である．今回我々は内視鏡的逆行性胆管膵管造影（ERCP）下胆管ブラシ擦過細胞診や超音波内視鏡ガイド下穿刺吸引細胞診（EUS-FNAC）で神経内分泌腫瘍が疑われた 2 例を経験したので報告する．

【症例】症例 1 では，定期受診の際に肝胆道系酵素上昇，貧血がみられ，精査加療目的の為当院受診．CT など精査の結果，膵頭部腫瘍を指摘される．症例 2 では，黄疸を主訴として当院を受診．腫瘍マーカーの上昇や CT で多発性肝転移が疑われ，精査の結果膵頭部癌と診断される．両症例とも膵頭十二指腸切除術を施行される．

【細胞所見】症例 1 の EUS-FNAC では，核小型から中型で核クロマチンは粗顆粒状で細胞質は淡く比較的異型の弱い細胞が，集塊や孤立性に認められる．症例 2 の ERCP 下胆管ブラシ擦過細胞診や，EUS-FNAC では核小型から中型で裸核様，核クロマチンの増加がみられ，木目込み細工様の配列も認める．2 症例とも神経内分泌腫瘍が疑われた．

【組織所見】症例 1 の膵では，大型立方形の癌細胞が，不整な索状，リボン状，敷石状に増生している．核形不整や大小不同も認める．免疫染色では，CD56（＋），synaptophysin（＋），chromogranin A（＋）を示し，NEC と診断された．症例 2 の膵では N/C 比が高く，高度核異型を示す中型の細胞が索状，小胞巣状，充実性に増生し，間質浸潤が認められる．管腔形成はほとんどみられない．CD56（＋），synaptophysin（＋），chromogranin A（－）を示し，NEC であった．

【まとめ】細胞診で神経内分泌腫瘍や NEC と診断するのは難しいが，泡沫状の細胞質や小細胞癌に似た形態など神経内分泌腫瘍に多くみられる特徴的所見を見過ごさない事が細胞学的に大切である．

P-2-48　セロトニン産生膵神経内分泌腫瘍の一例

順天堂大学医学部附属順天堂医院

○森佳奈子（CT），福村由紀（MD），山里勝信（CT），
寺尾暁子（CT），堤　裕子（CT），占部悦子（CT），
八尾隆史（MD）

【はじめに】セロトニン産生膵神経内分泌腫瘍は極めて稀な腫瘍である．典型的な膵神経内分泌腫瘍（PNET）とは異なり膵管像に変化が見られやすいため，画像所見で浸潤性膵管癌（IDC）が疑われることが多い．IDC と PNET では手術適応や術前治療等が異なるため，術前の組織型の確定は重要である．今回我々は，術前に超音波内視鏡下穿刺吸引法（EUS-FNA）検体で Rapid on site cytology（ROSE）及び組織診を施行し，セロトニン産生 PNET と診断された一例を経験したので報告する．

【症例】30 代 男性．近医で膵頭部腫瘤と尾側膵管の拡張を指摘され，当院を紹介受診．膵後部組織への浸潤を伴う IDC が疑われ EUS-FNA が施行された．

【細胞像】粗顆粒状のクロマチンを呈する類円形核と好酸性の細胞質を呈する小型～中型の一様な細胞が，結合性の弱い小集塊～散在性で少数出現していた．一部にロゼット様配列も認めた．ROSE で PNET や SPN を疑ったが，細胞量が少数であり臨床医の推定病変と解離があったため判定困難とした．

【組織像】線維化を伴う間質成分と共に，小型～中型の細胞がロゼット様や充実性の細胞塊で見られ，一部に結合性の弱い部分を認めた．免疫染色ではシナプトフィジン，クロモグラニン A，CD56，CD10 が陽性であり，典型的な PNET とは異なる染色性を示した．追加染色で行ったセロトニンが陽性となり，セロトニン産生 PNET と診断した．

【まとめ】今回極めて稀なセロトニン産生 PNET の一例を経験した．細胞診での判定は困難であったが，細胞像と臨床所見の解離はセロトニン産生 PNET の診断の一つの手がかりになると考えられた．

P-2-49 当院における超音波内視鏡下膵穿刺吸引細胞診の検討

昭和大学横浜市北部病院[1)], 昭和大学医学部臨床病理診断学講座[2)]

○花井絵梨果(CT)[1)], 北村隆司(CT)[2)], 小島朋子(CT)[1)], 津田祥子(CT)[1)], 砂川恵伸(MD)[1)], 尾松睦子(MD)[1)], 国村利明(MD)[1)]

【はじめに】超音波内視鏡下穿刺吸引（EUS-FNA）は，膵癌などの診断法として頻用されている．今回われわれは当院における膵臓病変診断の感度と特異度，および迅速圧挫細胞診腺癌診断の再検討を行ったので報告する．

【対象および方法】2011 年 11 月～2016 年 12 月に当院にて EUS-FNA が行われ，組織学的に確定診断が得られた 92 例と臨床的に最終診断が下された 50 例，計 142 例の膵穿刺例を対象とした．迅速圧挫細胞標本の検討では，迅速時サイトクイック染色後の Giemsa 染色標本を用いて再検討した．

【結果】142 例中腫瘍性病変は 111 例で，内訳は腺癌 101 例，神経内分泌腫瘍 8 例，SPN 2 例であり，全例疑陽性以上と診断．感度は 100％で，腺癌診断の絶対的感度は 92.1％であった．良性病変は 31 例で，23 例を陰性，8 例を疑陽性と判定しており特異度は 74.2％であった．圧挫細胞標本にて悪性とされた症例は比較的細胞量が多く，1)15 μm を超える大型核が目立つ例．2)核の大小不同を 2 倍以上認める例．3)著明な重積性を示す細胞集塊を認める例．などであり，疑陽性にとどめた症例は小型な異型細胞が主体をなす症例であった．良性疑陽性例は軽度な核腫大と大小不同を認める症例が主体を占めていた．

【結語】当院における EUS-FNA の感度は 100％，特異度は 74.2％であり，ほぼ良好な成績であった．膵腺癌の迅速診断を正確に行うためには適切な検査試料のサンプリングが必要不可欠であり，判定では核径，核大小不同の程度，クロマチン，核密度，細胞重積などが判定のポイントとなると思われた．

P-2-50 当院における EUS-FNA の細胞診結果の検討

群馬大学医学部附属病院病理部・病理診断科[1)], 群馬大学大学院医学系研究科病理診断学[2)]

○星川里美(CT)[1)], 佐野孝昭(MD)[2)], 平戸純子(MD)[1)], 小山徹也(MD)[1,2)]

【はじめに】超音波内視鏡下穿刺吸引術（Endoscopic ultrasound-guided fine needle aspiration：EUS-FNA）は，これまで診断が困難であった膵病変や消化管粘膜下腫瘍の診断に有用とされている．今回我々は，EUS-FNA の結果と有用性について検討したので報告する．

【対象と方法】2015 年 1 月から 2017 年 11 月までに EUS-FNA が施行された 111 例を対象とした．

【結果】EUS－FNA 施行症例 111 例中，細胞成分が得られなかった 3 例を除く 108 例のうち，細胞診陰性例が 11 例（10.2％），疑陽性例が 40 例（37.0％），陽性例 57 例（52.8％）であった．細胞診と組織診の結果を比較すると，細胞診陰性例 11 例のうち 10 例が組織診陰性であった．1 例は腎細胞癌の転移であった．疑陽性例 40 例のうち，組織診にて異型細胞なしが 6 例，異型細胞ありが 3 例，NET（Neuroendocrine Tumor）または疑いが 10 例，癌または疑いが 8 例，GIST（Gastrointestinal Stromal Tumor）または疑いが 7 例，平滑筋腫疑いが 3 例，神経鞘腫疑いが 1 例，SPN（Solid pseudopapillary neoplasm）が 1 例，悪性リンパ腫 1 例であった．陽性例 57 例中組織診異型細胞なしが 2 例，異型細胞ありが 6 例，癌または疑いが 46 例，転移性腫瘍または疑いが 3 例であった．疾患別に見ると，組織診で膵癌であった 47 例中，陽性症例 40 例（85％）が組織診との一致を認めた．GIST または疑いであった 7 例と平滑筋腫疑いであった 3 例は，細胞診にて全て疑陽性であった．NET であった 10 例中 9 例は細胞診にて疑陽性で，NET G3 であった 1 例は細胞診で，腺癌であった．

【まとめ】膵癌では細胞診と組織診の一致率は高かった．細胞診で疑陽性とした症例に多く含まれるのは免疫染色が必須となる粘膜下腫瘍と NET であった．

P-2-51　胃・膵 EUS-FNA（ROSE 併用）における細胞像と組織像の比較検討

NTT 東日本関東病院臨床検査部病理[1)]，NTT 東日本関東病院病理診断科[2)]

○永谷昭義（CT）[1)]，上藤房代（CT）[1)]，栗原正博（CT）[1)]，奥山力也（CT）[1)]，中島美里（CT）[1)]，和泉智子（CT）[1)]，荒井政和（CT）[1)]，堀内　啓（MD）[1,2)]

【はじめに】近年，胃 SMT や膵腫瘍に対する EUS-FNA が普及し，当院でも ROSE（Rapid On-Site Evaluation）を併用した病理学的検索を行っている．ROSE は採取現場で顕微鏡を用いて検体の質的評価を行うため，細胞診と組織診との診断率の向上につながっている．しかし，診断の不一致例もみられる．今回我々は，EUS-FNA 時に細胞診と組織診が施行された症例の一致率の調査，および不一致例の原因について検討を行ったので報告する．

【対象と方法】2015 年 1 月から 2017 年 10 月までの期間に当院で EUS-FNA にて細胞診および組織診を実施した胃 15 症例，膵 100 症例を対象とした．細胞診は Diff quick 法と Pap 染色を行い，組織診では HE 染色および免疫染色を行い診断された．細胞判定は Class 分類を使用し，正常あるいは良性（ClassI/II），鑑別困難（III），悪性（IV/V）とした．

【結果】胃の細胞診と組織診の一致例は 13 例で一致率は 86.7％であった．不一致例は 2 例で，ともに細胞診にて GIST と NET を疑い，組織診にて異所性膵と診断された症例であった．膵の細胞診と組織診の一致例は 80 例で一致率は 80.0％であった．一方が異型細胞少数でもう一方で診断できた症例は 15 例で，不一致例は 5 例であった．不一致の原因は細胞像の Over diagnosis 3 例，細胞量のサンプリングエラーによる陰性化 1 例，組織型推定間違い 1 例であった．

【考察】胃 SMT では異所性膵の可能性も視野に入れて鏡検する必要があると思われた．膵腫瘍では細胞量，組織量のどちらかが少なく，腫瘍の判定困難になっている症例が少なからず見られたが，細胞診と組織診を合わせて 95.0％の診断率が得られている点を考慮すると，EUS-FNA 時の ROSE 併用の意義は大きいと考えた．

P-2-52　膵管内乳頭粘液性腫瘍における印環様細胞の出現意義について

東海大学医学部付属病院病理検査技術科[1)]，東海大学医学部付属八王子病院臨床検査技術科[2)]，東海大学医学部基盤診療学系病理診断学[3)]

○才荷　翼（CT）[1)]，加戸伸明（CT）[1)]，芹澤昭彦（CT）[1)]，宮嶋葉子（CT）[1)]，伊藤　仁（CT）[1)]，町田知久（CT）[2)]，井野元智恵（MD）[3)]，平林健一（MD）[3)]，梶原　博（MD）[3)]，中村直哉（MD）[3)]

【はじめに】2012 年に分枝型の膵管内乳頭粘液性腫瘍（IPMN）の治療方針が定められ，細胞診で良性の場合は経過観察，悪性が疑われた場合は外科的切除が推奨されるため，細胞診の判定は極めて重要である．また IPMN with high-grade dysplasia の胃型・腸型において印環様細胞が出現すると報告されたが，細胞学的に詳細な検討を行った報告は未だない．そこで今回我々は胃型・腸型，これらの混合型 IPMN を対象に，印環様細胞の出現の有無を確認し，良悪性判定の一助になり得るか検討を行った．

【対象と方法】当院で外科的切除された IPMN with low-grade dysplasia 8 例（胃型 2 例，腸型 6 例）と IPMN with high-grade dysplasia および IPMN with an associated invasive carcinoma 16 例（腸型 12 例，混合型 4 例）を対象に，細胞診標本中の印環様細胞の出現の有無を確認した．また印環様細胞は粘液ないし粘液空胞を有し，核偏在性で N/C 比が 30％程度の類円形細胞で孤立散在性のものとした．

【結果】印環様細胞は，IPMN with high-grade dysplasia および IPMN with an associated invasive carcinoma では 16 例中 6 例に認められた．IPMN with low-grade dysplasia では 8 例中 1 例で観察され，これらは全て腸型であった．印環様細胞所見による IPMN with high-grade dysplasia 以上の検出精度は感度 37.5％，特異度 87.5％，Negative predict value 41.2％，Positive predict value 85.7％であった．

【まとめ】印環様細胞は IPMN with high-grade dysplasia および IPMN with an associated invasive carcinoma で多く観察された．膵管上皮細胞の異型性に乏しく良悪性の判定が困難な場合，印環様細胞に着目することが鑑別に有用であると考えられた．

P-2-53 シリカ繊維不織布を用いたフィルター法による腹水細胞診—胃癌細胞株を用いた基礎研究

滋賀医科大学病理学講座分子診断病理学部門[1], 日本バイリーン研究所[2], 滋賀医科大学臨床検査医学講座[3], 滋賀医科大学附属病院検査部[4]

○向所賢一(MD)[1], 岩佐卓哉(その他)[2],
林　裕司(CT)[3], 九嶋亮治(MD)[4], 杉原洋行(MD)[1]

尿や体腔液など液状検体を細胞診に用いる際の細胞成分の回収方法としては, 主に遠心法とフィルター法がある. 我々はシリカ繊維不織布（セルベッド/Cellbed）が, 細胞の保持性, 保湿性（乾燥変質への耐性）, 細胞本来の立体性の維持に優れていることから, 細胞観察標本作製用の細胞捕集フィルタ及び標本作製基材として有用であることを見出した. シリカ繊維の太さは平均約 1 μm で, バブルポイント法で測定した際の平均流量孔径は約 7〜8 μm となっている. Cellbed は空気中では不透明であるため細胞培養中は細胞の可視化は困難であるが, シリカファーバーと同じ屈折率を有する封入剤を用いて, 細胞染色後の標本をカバーすることによりシリカファーバーを透明化し, 細胞の観察が可能となることを見出した. 本研究では, シリカ繊維不織布の液状細胞診への活用に向けて, 胃癌細胞株（KatoIII と SNU-1）を用いて実験的に胃癌細胞浮遊液状検体を作製し, 我々が考案中のシリカ繊維不織布を用いた染色用キットの操作性や細胞の染色性を評価した. 尚, 本研究では, 市販の Cellbed の約 60%厚み調整品を用いた. 胃癌細胞浮遊液状検体を遠沈後に上清をある程度除去し, 懸濁液を作製, シリカ繊維不織布により細胞を捕集, パパニコロー染色を行い, その染色性を評価した. その結果, KatoIII と SNU-1 のいずれの標本を用いた検体でも良好な細胞像が得られた. 固定条件や染色条件をさらに検討し, ヒト材料を用いた十分な検討を行う必要があるが, 液状検体に対するシリカ繊維不織布の細胞診への活用は, 今後大いに期待できるものと考えられた.

P-2-54 膵液細胞診における LBC（ThinPrep）法の有用性

和歌山県立医科大学附属病院中央検査部病理診断部門[1], 和歌山県立医科大学人体病理学教室/病理診断科[2]

○永井宏和(CT)[1], 木下勇一(CT)[1], 西野　勝(CT)[1,2],
吉井輝子(CT)[1], 杉山絵美(CT)[1], 松崎生笛(CT)[2],
割栢健史(MD)[1,2], 藤本正数(MD)[1,2],
小島史好(MD)[1,2], 村田晋一(MD)[1,2]

【はじめに】膵液細胞診は膵管の狭窄や拡張を示す症例の診断に適応され, 特に Intraductal papillary mucinous neoplasm（IPMN）の診断と異型度の診断に大きな役割を果たしている. 今回我々は, Cytospin（CS）法と LBC（ThinPrep：TP）法を用いた膵液細胞診を比較検討した.
【対象と方法】対象は 2016 年以降, 臨床的に IPMN が疑われ, 当院にて採取された膵液材料で, 組織診による病理診断が確定された 24 症例である. CS 法と TP 法で標本作製された膵液材料は, 別々に再鏡検し, 不適正率, 診断精度, 細胞像および KRAS 遺伝子変異について解析した.
【結果】不適正標本率は CS 法で 25%, TP 法では 8%であった. 組織診にて「IPMN with high-grade dysplasia or invasive carcinoma」の症例に対して, CS 法で 50%, TP 法では 86%で「疑陽性／陽性」の診断が可能であった. 細胞像では CS 法よりも TP 法の方が「不規則配列, 核腫大, 核内の所見」の観察が容易であった. KRAS 遺伝子変異検索では, 細胞診で陰性であった症例を含め 90%以上で陽性となり, 陰性症例は膵炎や膵石による反応性膵管拡張であった.
【考察】TP 法は, フィルターによる圧着を原理としており, 細胞が圧排される事により, 集塊の細胞配列や細胞所見の観察を容易にしたと考えられた. よって, TP 法は, CS 法と比較して, 適正標本作製や診断精度の向上に優位性を生み, さらに KRAS 遺伝子変異検索も可能な事から, 今後, 膵液細胞診に有用な標本作製法と考えられた.

P-2-55　膵 EUS-FNA 残余液状検体を用いた K-ras 遺伝子検査は正診率を高める

奈良県立医科大学病理診断学講座

○畠山陽子（その他），西川　武（CT），竹内真央（CT），
森田剛平（MD），武田麻衣子（MD），畠山金太（MD），
中井登紀子（MD），内山智子（MD），伊丹弘恵（MD），
大林千穂（MD）

【背景】内視鏡超音波誘導細針吸引法（EUS-FNA）は膵腫瘤の診断に広く用いられるが，時に標本量が不十分などの理由で形態評価が困難な場合がある．K-ras 遺伝子はおおよそ 90％の膵臓癌患者で変異していることが知られている．今回の研究では EUS-FNA を用いて採取した Liquid-based cytology（LBC）の残余保存検体を用いて K-ras 遺伝子変異検査が可能であるかを後ろ向きに検討した．

【方法】膵腫瘤性病変に対して EUS-FNA を行った 81 例を対象とした．採取検体中の固形物はセルブロック（CB）とし，HE 染色により形態学的に診断した．最終診断は CB および手術標本の病理診断，画像診断，臨床経過により決定した．4℃で数か月保存した LBC 残余検体を用いて K-ras 遺伝子変異検査を FRET-based Preferential Homoduplex Formation Assay（F-PHFA）法を用いて施行した．

【結果】全症例において残余 LBC 検体を用いた K-ras 遺伝子変異検査は可能であった．最終診断に対する感度，特異度，正確性はそれぞれ以下の通りであった：CB による病理診断；77.4％，100％，81.3％，K-ras 変異検査を考慮した CB による病理診断；90.3％，92.3％，90.7％．最終診断が膵腺癌であった 62 例中 14 例で CB の診断では悪性と断定しえなかったが，そのうち 8 例は K-ras 遺伝子検査結果が陽性であり悪性であることが示唆された．

【結語】EUS-FNA 診断において LBC 残余検体を用いた K-ras 変異検査が有用であることが示された．

P-2-56　当院での超音波内視鏡下穿刺吸引（EUS-FNA）細胞診の診断成績の検討

岡山済生会総合病院[1)]，岡山大学病院病理部[2)]

○野口裕太郎（CT）[1)]，矢吹満佐江（CT）[1)]，
清水哲也（CT）[1)]，河田晶子（CT）[1)]，山本弘基（CT）[1)]，
谷　祥代（CT）[1)]，手島咲江（CT）[1)]，柳井広之（MD）[2)]

【はじめに】当院では，超音波内視鏡下穿刺吸引（EUS-FNA）を 2014 年から実施している．施行時は細胞検査士が現場に出向き，採取細胞量の適否を迅速細胞診検査により確認し臨床医に伝えている．今回我々は，これまでに施行された 131 例について診断成績の検討を行ったので報告する．

【対象と方法】2014 年 4 月～2017 年 6 月までに当院で膵を中心に EUS-FNA を施行した症例のうち細胞診断に必要な細胞量が採取されているかを年単位で検討した．また，このうち最終的に組織診断で確定診断がついたもの，と画像検査などで臨床的に診断がついている症例の 131 例に対して EUS-FNA 細胞診断との正診率を陰性，疑陽性，陽性毎に比較検討し診断成績を算出した．

【結果】検体適正率は，2014～2017 年それぞれ 76％，93％，93％，92％で平均は 89％（133/149 件）であった．また，対象における症例での細胞診断の内訳は陰性 20 件，疑陽性 15 件，陽性 96 件で，EUS-FNA 細胞診断の正診率は 2014～2017 年それぞれ 81％，68％，87％，73％で平均は 79％（103/131 件）であった．

【考察】検体適正率は平均 89％で良好な結果が得られた．また，細胞診断の正診率は，平均で 79％であった．不一致症例では，大多数は細胞診標本で少量採取されていたため陰性と判定した症例であった．また，細胞診断で陽性と判定したものが組織診断では IPMA などの境界悪性となった症例もあった．

【まとめ】高い検体適正率を維持するためには適切な細胞量を採取してもらうため，臨床医とのコミュニケーションを積極的に測る必要がある．今後さらに細胞診断での正診率を高めるためにも不一致例の見直しや検体処理などの改良も合わせて検討を続け精度向上に努めていきたい．

P-2-57 膵 EUS-FNAC にて診断しえた悪性リンパ腫 5 例の細胞学的検討

東海大学医学部付属病院病理検査技術科[1], 東海大学医学部基盤診療学系病理診断学[2]

○上山由美子(CT)[1], 才荷　翼(CT)[1], 加戸伸明(CT)[1], 芹澤昭彦(CT)[1], 宮嶋葉子(CT)[1], 伊藤　仁(CT)[1], 平林健一(MD)[2], 井野元智恵(MD)[2], 梶原　博(MD)[2], 中村直哉(MD)[2]

【はじめに】膵領域の悪性リンパ腫は非常に稀な腫瘍であり，膵充実性腫瘍や良性疾患との鑑別が必要となる．今回，超音波内視鏡下穿刺吸引細胞診（EUS-FNAC）にて診断しえた悪性リンパ腫の 5 例を経験したので報告する．

【症例】2008 年～2017 年に当院で行われた EUS-FNA 388 例のうち悪性リンパ腫と診断された 5 例を対象とした．男性 3 例，女性 2 例で年齢は 60～77 歳（平均 68.6 歳），腫瘤径は 10～112 mm（平均 63.6 mm）であり，臨床所見や画像検査で神経内分泌腫瘍，腺房細胞癌，悪性リンパ腫等が疑われた．EUS-FNA が施行され，細胞診にて 5 症例全てが悪性リンパ腫，組織診にて 4 例はびまん性大細胞型 B 細胞リンパ腫(DLBCL)，1 例は濾胞性リンパ腫 Grade 1-2（FL，G1-2）と診断された．

【細胞所見】DLBCL では血性背景にやや大型のリンパ球が一様に出現していた．核異型は高度でクロマチンは細顆粒状，明瞭な核小体が認められた．DLBCL 4 例中 1 例は細胞診で神経内分泌腫瘍と悪性リンパ腫の鑑別が必要であった．免疫細胞化学的染色にて CD20 陽性が確認されたため，悪性リンパ腫と診断した．FL，G1-2 では血性背景に中型のリンパ球が一様に観察され，一部の腫瘍細胞に核形不整や高度なくびれを認めた．クロマチンは細顆粒状で，核小体は小型明瞭であった．

【まとめ】膵領域の悪性リンパ腫は，神経内分泌腫瘍や腺房細胞癌などの膵充実性腫瘍との鑑別を要するが，治療方針が異なるため EUS-FNAC にて悪性リンパ腫の判定を行うことは意義深い．リンパ球の核形とクロマチンに着目し，免疫細胞組織化学的検索を行うことで，悪性リンパ腫の診断は可能であると考えられた．

P-2-58 乳腺化生癌の一例

足利赤十字病院臨床検査部[1], 足利赤十字病院病理診断科[2], 獨協医科大学病理診断科[3]

○小林萌夏(CT)[1], 飯塚あかり(CT)[1], 清水和彦(MD)[2], 中村雅哉(CT)[1], 廣瀬芳江(CT)[1], 川村政人(CT)[1], 山田裕子(CT)[1], 遠藤みゆき(CT)[1], 清水進一(DDS)[2], 中里宜正(MD)[3]

【はじめに】乳腺化生癌は腺癌以外の上皮系成分・間葉系成分を含む稀な悪性腫瘍である．今回我々は，基質産生および軟骨化生を示す化生癌を経験したので報告する．

【症例】40 歳代，女性．右乳房にしこりを自覚し，マンモグラフィーで U 領域に境界明瞭な腫瘤影，超音波で 1 時方向に 22×18 mm の境界明瞭で辺縁ほぼ平滑な分葉状腫瘤が認められた．穿刺吸引細胞診，針生検にて化生癌の疑われる癌と診断され，乳房部分切除術およびセンチネルリンパ節生検が施行された．

【細胞所見】腫瘍細胞が不規則な重積集塊や緩い結合性の集塊，孤立散在性といった多彩な出現パターンとして散見された．細胞質は乏しく泡沫状のものや，裸核の細胞も見られた．核形は類円形のものから核形不整の強い細胞，多核細胞や巨核細胞も見られた．背景の一部には淡紫色の粘液腫様ないし硝子軟骨様成分を認め，その中に核周囲が空胞状に見える類円形細胞が少数見られた．

【肉眼所見】光沢のある白色・灰白色の境界明瞭な腫瘤として見られ，ゼリー様の部分もあった．

【組織所見】中等度から高度の核異型を有する腫瘍細胞が多結節状の胞巣を形成し，内側に軟骨基質の産生を認めた．癌腫成分と基質成分の間に紡錘細胞成分の介在がない基質産生癌の像，および孤立性の類円形細胞を軟骨基質内に見る軟骨化生の像が認められ，前者の成分が優位であった．以上の所見より化生癌(WHO 分類)と診断された．

【考察】乳腺化生癌の細胞像では上皮の形態と背景所見から化生癌の特徴所見をとらえて判定する必要がある．本症例では軟骨化生を疑う細胞はごく少数であったが背景の軟骨基質様成分から化生癌が疑われた．

P-2-59　乳腺多形腺腫の 1 例

地方独立行政法人大阪府立病院機構大阪急性期・総合医療センター病理科

○倉澤佳奈(CT), 藤中浩樹(CT), 岩瀬大輔(CT),
立石愛美(CT), 高城理香(CT), 西尾祥邦(CT),
永田麻水(CT), 佐々木志保(CT), 島津宏樹(MD),
伏見博彰(MD)

【はじめに】乳腺の多形腺腫は極めて稀である．今回我々は乳腺に生じた多形腺腫の 1 例を経験したため報告する．

【症例】80 歳代女性．10 数年前にしこりを自覚し精査するも異常なし．胸部 X 線にて左乳房に石灰化を指摘されたため，精査目的に当科紹介受診となった．左 EC 領域に 2.5 cm 大の硬い腫瘤を蝕知し，穿刺吸引細胞診を施行した．その後，摘出術がなされた．

【細胞像】血性背景に多量の粘液と共に上皮細胞集塊が出現していた．粘液はギムザ染色にて異染性を示していた．細胞集塊は不規則な重積性やシート状を示しており，細胞質内に粘液様物質を含む細胞もみられた．個々の細胞の異型は乏しかった．

【摘出標本の肉眼像および組織像】左乳腺に最大径 2.5 cm の分葉状の腫瘤が認められた．割面は白色充実性で，一部に透明感がみられた．組織学的には，上皮細胞および筋上皮様細胞／基底様細胞の二相性を有する異型の乏しい腺組織成分が密に配列している領域が見られた．腺組織および形質細胞様筋上皮細胞の背景には粘液様間質が見られた．この間質は軟骨成分に移行しており，一部は石灰化を伴っていた．上皮および筋上皮様の細胞から軟骨成分に移行する像が見られた．

【まとめ】多形腺腫が乳腺に生じることは極めて稀であるが，細胞診にて強い異染性や軟骨器質物質を認めた場合，その可能性も念頭に置くことが必要である．

P-2-60　乳腺 collagenous spherulosis の細胞像の報告

相澤病院臨床検査センター検査科[1], 相澤病院病理診断科[2], 飯田病院病理診断科[3]

○小倉和幸(CT)[1], 樋口佳代子(MD)[2],
伊丹川裕子(CT)[1], 石橋恵津子(CT)[1],
加藤昌希(CT)[1], 小林帆波(CT)[1], 小豆畑康児(MD)[2],
伊藤信夫(MD)[2], 土屋眞一(MD)[3]

【背景】乳腺 Collagenous spherulosis は 1987 年に Clement らによってはじめて記載された，まれな良性病変である．おもに乳管内良性過形成病変内，まれに悪性病変内に，基底膜成分を含む小球状構造が集簇して認められる．我々は本病変の乳腺穿刺吸引細胞像を経験したので報告する．

【症例】51 歳，女性．腹部膨満と右乳腺腫瘤を主訴に当院救急外来を受診．CT で多量の腹水と多発腹膜結節，子宮体部の腫瘤が認められ，腹水細胞診，子宮内膜細胞診の結果，子宮内膜癌および腹膜播種と診断された．また右乳腺には US で径 22 mm の腫瘤がみられ穿刺吸引細胞診では，筋上皮増殖性疾患疑い，良悪性鑑別困難とした．確定診断のため針生検が実施された．

【細胞所見】Pap 染色では組織球を背景に，ライドグリーン陽性の硝子様小球状物質が周辺に異型に乏しい小型細胞を伴って出現していた．ギムザ染色では本構造はピンク色の異染性を示したため筋上皮関連病変を疑った．強拡大では硝子様物質の周囲には繊細なクロマチンと核小体を有する裸核様卵円形細胞を多数認めた．細胞密度は比較的低く核配列も不揃いで，腺様嚢胞癌との鑑別が必要だが確定できないと考え良悪性鑑別困難とした．

【組織所見】拡張乳管内に上皮の乳頭状増生がみられ，間質内には，大きさの揃った，硝子様物質をいれた小腺腔様構造を多数認めた．免疫染色では小腺腔の集簇部分では p63 陽性の筋上皮細胞優位であったが，腺管上皮も混在していた．Collagenous spherulosis in a papilloma と診断した．

【結語】筋上皮関連病変の中でも本疾患は細胞像において腺様嚢胞癌と類似点を示すため，まれな疾患であるが鑑別診断として念頭に置く必要がある．

P-2-61 DCIS を伴った放射状瘢痕（Radical scar）の一例

東京都保健医療公社多摩南部地域病院検査科[1)]，東京都保健医療公社多摩南部地域病院病理診断科[2)]，聖マリアンナ医科大学診断病理学[3)]，東京都保健医療公社多摩南部地域病院外科[4)]，東京都保健医療公社多摩南部地域病院婦人科[5)]，大森赤十字病院[6)]

○國本由里子（CT）[1)]，小松明男（MD）[2)]，前田一郎（MD）[3)]，永野友佳里（CT）[1)]，徳田眞美（CT）[1)]，山崎希恵子（MD）[4)]，三田俊二（MD）[5)]，安田　允（MD）[5)]，坂本穆彦（MD）[6)]

【はじめに】放射状瘢痕（Radical scar：RS）は瘢痕様線維弾性組織を中心に，腺管や小葉が放射状に配列する良性疾患である．今回我々は，DCIS を伴った放射状瘢痕を経験したので報告する．

【症例】40 代女性．3 年前より，右乳腺腫瘤を自覚．最近増大傾向あり，近医を受診．右 B 領域に低エコー腫瘤を認め，FNAC の結果，鑑別困難と判定され，精査目的で当院を受診．

【細胞所見】泡沫細胞を背景にアポクリン化生細胞，核腫大，クロマチン増量した細胞集塊を認めた．一部に篩状構造を呈する集塊も見られた．乳管癌を疑ったが，筋上皮様の細胞を多数認めたため，悪性疑いとした．免疫染色 CK14-P63 を施行し，上皮細胞は CK14 陰性で悪性を示唆する所見であったが，P63 陽性の筋上皮細胞が確認できる集塊と，全く確認できない集塊がみられ，良悪の鑑別に苦慮した．

【組織所見】瘢痕様線維弾性組織を中心に放射状に乳管や小葉がみられた．また，線維血管間質を欠く微小乳頭状構造，高度に細胞密度の高い腫瘍細胞を篩状構造として認め，DCIS を伴った放射状瘢痕と診断された．

【まとめ】本症例は，細胞診で DCIS を疑い，組織診で，DCIS を伴った放射状瘢痕と診断された症例であった．放射状瘢痕は臨床的意義が確認されていない良性疾患と言われているが，乳がんの組織学的リスク因子との報告もある．今後症例を重ね，さらなる検討が必要と考えられた．

P-2-62 乳腺腫瘤を形成した CD5 陽性びまん性大細胞型リンパ腫の 1 例

社会医療法人健和会健和会病院病理科[1)]，社会医療法人健和会健和会病院外科[2)]

○林　誠一（MD）[1)]，伊坪哲也（CT）[1)]，赤澤祥子（CT）[1)]，吉川一実（CT）[1)]，津澤豊一（MD）[2)]

【はじめに】乳腺原発悪性リンパ腫は乳腺悪性腫瘍の 0.04-0.53％と比較的稀な腫瘍である．今回我々は右乳腺腫瘤及び右腋窩リンパ節腫大を来した CD5 陽性びまん性大細胞型リンパ腫（DLBCL）の 1 例を経験したので報告する．

【症例】89 歳，女性．施設職員が右乳房腫瘤に気づき受診．初診時乳頭部を中心に皮膚発赤を伴う 80 mm 大，右腋窩に大きな腫瘤を触知．乳癌及びリンパ節転移の臨床診断のもと乳房切除術及びリンパ節郭清施行．術後 1.5ヶ月後に顎下部リンパ節腫大，嚥下困難，呼吸困難を来して死亡．

【捺印細胞所見】中～大型の異型リンパ球が孤立散在性に出現していた．異型リンパ球の核は類円形・不整形で一部に核膜のくびれを認めた．クロマチンは凝集し粗造で不均等に分布し，腫大した核小体が 1～数個みられた．

【摘出標本・組織所見】腫瘍は 80×55 mm 大，境界明瞭，灰白色，髄様，軟でリンパ腫が疑われた．組織的には，中心芽球様の異型リンパ球がびまん性に浸潤していた．乳管の大半は消失し，残存する乳管に lymphoepithelial lesion がみられた．右腋窩に最大 55 mm までの腫大リンパ節が 5 個あり，いずれも同様の組織像であった．腫瘍細胞は CD3(-)，CD5(＋)，CD10(-)，CD20(＋)，Bcl-6(-)，MUM-1(＋)，CyclinD1(-)であり，$CD5^+$ DLBCL, non-germinal B cell type と診断された．MIB-1 labelling index は 63％であった．

【まとめ】手術時は乳腺原発悪性リンパ腫の診断基準を満たしていたが，短期間のうちに顎下部リンパ節腫大を認め，組織的に未確認であるが全身性悪性リンパ腫の乳房浸潤と考えられた．DLBCL の約 10％は $CD5^+$であり，予後不良とされている．治療方針，予後推定の上でも CD5 の検討は重要と考えられた．

P-2-63　乳腺原発 malignant lymphoma の 1 例

湘南藤沢徳洲会病院臨床検査部[1)]，湘南鎌倉総合病院臨床検査部[2)]，湘南鎌倉総合病院病理診断部[3)]

○島村幸一（CT）[1)]，高橋智恵（CT）[1)]，小保方和彦（CT）[2)]，程島　就（CT）[2)]，手島伸一（MD）[3)]

【はじめに】乳腺原発悪性リンパ腫は乳腺悪性腫瘍のうち 0.4～0.53％と比較的まれな腫瘍である．今回我々は，エコーにて葉状腫瘍疑いとされた腫瘤が，穿刺吸引細胞診および針生検で，悪性リンパ腫と確定診断された症例を報告する．

【症例】70 歳代女性．2 年前より触知していたしこりが，急に大きくなってきたと受診．触診にて巨大な腫瘤を認めた．エコー所見にて，左乳房のほぼ全領域に 90 mm にわたり，不整形，境界明瞭，表面整，血流豊富，内部不均一，後方エコー増強した充実性腫瘤を認めた．葉状腫瘍が疑われ，エコーガイド下による穿刺吸引細胞診が行われた結果，悪性リンパ腫が疑われたため，CNB が施行され Diffuse large B-cell lymphoma（以後 DLBCL）と診断された．また CT の結果他に病変部が見られなかったことから，乳腺原発の悪性リンパ腫と判断された．

【細胞像】血性の背景に結合性のない，核腫大，クロマチン増量，N/C 比大（裸核状），核型不整，核小体の目立つ異型細胞を孤立散在性に認めたため，悪性リンパ腫を最も疑うと診断した．

【組織像】生検検体の全域に類円形から軽度にくびれた濃染腫大核を有する異型細胞がびまん性に増生し，一部に 1～数個の核小体を認める細胞間結合不良の像を示し，免疫染色の結果 CD20（＋），CD79a（＋），Ki67 の MIB-1 index90％程度となったことから DLBCL の診断が確定した．

【まとめ】細胞診を契機に診断された乳腺原発悪性リンパ腫の一例を経験した．乳腺原発悪性リンパ腫は画像診断による確定診断は難しく，細胞診による形態学的診断が有用であり，N/C 比の高い異型細胞が孤立散在性で出現する症例では，悪性リンパ腫の可能性を考慮し鑑別することが大切である．

P-2-64　細胞外粘液を豊富に伴った乳腺原発浸潤性小葉癌の一例

独立行政法人国立病院機構浜田医療センター臨床検査科[1)]，独立行政法人国立病院機構浜田医療センター病理診断科[2)]

○宍戸　優（CT）[1)]，長崎真琴（MD）[1,2)]

【はじめに】浸潤性小葉癌のうち，細胞外粘液を有する小葉癌は極めて稀である．今回我々は，細胞外粘液を豊富に伴った浸潤性小葉癌の症例を経験したので，報告する．

【症例】60 歳代，女性．健診精査目的で外科に紹介受診．マンモグラフィー，超音波検査にて両側乳癌が疑われ，それぞれ細胞診（Fine Needle Aspiration：FNA と針生検タッチ）と針生検（Core Needle Biopsy：CNB）が施行された．CNB にて左乳腺は浸潤性乳管癌，右乳腺は細胞外粘液を伴った浸潤性小葉癌の診断であった．左乳癌に左乳房全摘出術，右乳房に右乳房部分切除術が施行され精査となった．

【細胞像】右乳腺病変部は，背景に粘液を認め，上皮細胞が弧在性～小集塊状に散在．細胞質は豊富な粘液を有し，核偏在を示した．クロマチンは細顆粒状で繊細，核小体の顕性化と核腫大，核形不整を呈した．クロマチン形態と出現形態により，粘液産生を伴った小葉癌疑いと判定した．

【組織像】右乳房には 0.5 mm 程度の小葉性上皮内腫瘍が多数散見されたが，小葉癌の結節は離れた部分に 2 ケ所あった．いずれも T1 であったが，一方は古典型浸潤性小葉癌であり，一方が細胞診検査で検出された粘液産生性小葉癌（E-cadherin 陰性）に相当した．粘液含有細胞が小集簇性～弧在性に多量の粘液の中に浮遊する状態で存在しており，細胞外粘液を豊富に伴った浸潤性小葉癌と診断した．尚，左乳癌は通常型の浸潤性乳管癌（DCIS 優位）であった．

【まとめ】稀とされている細胞外粘液を豊富に伴った浸潤性小葉癌を経験した．細胞診断において正確に鑑別していくことは臨床的意義が高いと言える．本症例は，文献的にも報告例は極めて少なく，今後の症例の蓄積が望まれる．

P-2-65 アポクリン分化を示す浸潤性小葉癌の1例

綾部市立病院医療技術部臨床検査科病理[1)], 京都府立医科大学附属病院病院病理部[2)]

○山口直則(CT)[1)], 松居由香(CT)[1)], 岸本光夫(MD)[2)]

【はじめに】アポクリン分化を示す浸潤性小葉癌（invasive lobular carcinoma with apocrine differentiated：ILC-A）は乳癌取扱い規約に記載がなく，WHO分類では多形型の一部や組織球様型に分類されるまれな亜型である．その細胞学的な報告も少なく，細胞所見も十分に知られていない．今回，まれなILC-Aを経験したので細胞学的所見を中心に報告する．

【症例】60代，女性．乳癌検診にて右乳腺腫瘤を指摘された．右乳房CD領域に15 mm大の境界不明瞭な腫瘤を認めた．CT検査にて転移はみられなかった．右乳癌（T1N0M0）の診断のもと，右乳房切除ならびにセンチネルリンパ節生検が施行された．摘出標本から穿刺吸引細胞診を実施した．

【細胞所見】清明な背景に，腫大した偏在性核を有する大型類円形の異型細胞が孤立散在性に少量出現していた．核クロマチンは細顆粒状に増量し，大型の好酸性核小体を認めた．細胞質は顆粒状を呈し，GCDFP-15に陽性を示した．一部に細胞質内小腺腔様構造がみられた．

【病理所見】19 mm大の不整形，境界不明瞭な腫瘤を形成していた．組織学的には大型核，好酸性で腫大した核小体，および好酸性で豊かな胞体を有する異型細胞が膠原線維間に孤在性あるいは連珠状に分布していた．細胞形態は類円形や短紡錘形と様々であった．同細胞は免疫組織化学的にGCDFP-15，ARは陽性，E-cadherin，β-catenin，ER，PgR，HER2は陰性であった．PIK3CA H1047Rに変異がみられた．

【考察】本亜型の存在が予後を規定するファクターか否かは不明である．今後，症例を蓄積し特徴的な細胞像を熟知することで，乳癌の他の組織型との鑑別が可能となり，的確な組織型亜型分類が確立されると思われた．

P-2-66 印環細胞を伴った小葉癌と乳管癌の混合癌の1例

黒石市国民健康保険黒石病院臨床検査科[1)], 弘前大学大学院医学研究科分子病態病理学講座[2)]

○四釜育与(CT)[1)], 板橋智映子(MD)[2)]

【はじめに】印環細胞を伴った小葉癌はまれな腫瘍であり，乳管小葉混合癌もまたまれな腫瘍である．今回，印環細胞を伴った小葉癌と乳管癌との混合癌を経験したので報告する．

【症例】患者は50歳代，女性．右乳房外側に腫瘤を自覚し，当院外科を受診した．腫瘤は2箇所にみられ，大きさ8 mm大と6 mm大であった．境界明瞭，可動性良好であった．

【穿刺吸引細胞診所見】2箇所の腫瘤の細胞像はほぼ同様であった．細胞採取量は豊富で，壊死物質と石灰化物質とともに小型で印環細胞様の異型細胞が孤立散在性から集簇性に認められる部分と不規則に重積した集塊状の異型細胞が認められる部分がみられた．乳頭腺管癌，硬癌，小葉癌が鑑別診断に挙がったが，組織型の断定はできなかった．

【病理組織所見】腫瘍の大部分は非浸潤癌であったが，2箇所の腫瘤の内，一方の一部に浸潤癌成分がみられた．E-cadherin染色では非浸潤癌の大部分は陰性で小葉癌であったが，陽性を示す乳管癌の部分もみられた．浸潤癌の部分では陽性を示し，浸潤性乳管癌であった．また，小葉癌成分の大部分では細胞質内にAlcian blue染色やPAS染色陽性の粘液物質がみられ，印環細胞癌の組織像であった．以上の所見から印環細胞を伴った非浸潤性小葉癌と浸潤性乳管癌の混合癌と診断された．

【まとめ】特異な細胞像，組織像を呈した乳管小葉混合癌の一例を経験した．細胞診で組織型の断定に苦慮したが，本組織型も念頭に置いておくことが重要であると考えられた．

P-2-67　乳腺乳管腺腫 5 例における組織像と細胞所見の比較検討

済生会新潟第二病院病理診断科

○遠藤浩之(CT), 石原法子(MD), 西倉　健(MD),
樋浦賢太郎(CT), 花野佑輔(CT), 竹下奈津子(CT),
三木弘美(CT)

【はじめに】乳腺乳管腺腫は細胞学的に過剰判定されやすい病変である．今回，乳管腺腫 5 例の細胞学的特徴を組織像と比較検討した．

【対象と方法】過去 10 年間に穿刺吸引細胞診が施行され，切除生検にて病理組織学的に乳管腺腫と診断された 5 例を対象とした．これらの 1)臨床所見，2)組織像の特徴，3)細胞判定，4)細胞像について検討した．

【結果】1)平均年齢 62.4 歳，平均腫瘍径 8.6 mm，腫瘤存在部位は様々であった．2) 組織所見は全例が比較的境界明瞭な腫瘤で，膠原線維からなる硬化性間質が中心瘢痕を形成して，腺管構造を示す乳管上皮細胞増生を特徴としていた．これらはアポクリン化生細胞に異型を示さない一群（2 例），異型を示す二群（2 例），部分的乳管上皮過形成を伴う三群（1 例）に分けられた．3)細胞判定は一群が正常あるいは良性，二群が鑑別困難，三群は悪性と判定され，三群は問題症例であった．4)細胞像は一群と二群では，背景に蛋白様物質と硬化性間質集塊があり，シート状や腺管状集塊の乳管上皮細胞とアポクリン化生細胞が出現していた．これらアポクリン化生細胞は一群では殆ど異型はみられなかった．二群では細胞異型を伴っていたが，二相性のある乳管上皮細胞との移行像が認められ，過剰判定に至らなかった．三群は細胞出現量が多く，一部に粘液産生部分があり，乳管上皮細胞に軽度核型不整やほつれ傾向があり，二相性不明瞭な充実状重積集塊で出現したため，充実腺管癌と誤判定された．部分的な乳上皮過形成より由来したと考えられた．

【まとめ】乳管腺腫 5 例のうち 1 例は悪性とされ，組織学的に特徴的であった．この様な症例もある事を念頭に入れ，判定する必要があると思われた．

P-2-68　乳腺二次検診での FNA の精度向上に向けて

神奈川県予防医学協会臨床検査部[1)], 神奈川県予防医学協会婦人検診部[2)], 神奈川県予防医学協会細胞診センター[3)]

○坂野みどり(CT)[1)], 杉本直子(CT)[1)],
加藤ちづ代(CT)[1)], 堀真須子(CT)[1)], 菅原　隆(CT)[1)],
宮川　潤(CT)[1)], 吉田　明(MD)[2)], 有田英二(MD)[2)],
藏本博行(MD)[2,3)]

【目的】当協会では乳癌二次検診（精検）例には，臨床的に明らかに悪性と判断され core needle biopsy が必要な場合には治療病院へ紹介し，残りは必要に応じて FNA を実施している．検診の普及と共に早期癌が発見される機会が高くなって，リスクの少ない FNA の重要性が増している．今回，判定結果を検討し，今後の精度向上のための資料としたい．

【対象・方法】対象は平成 24 年から 28 年の 5 年間に実施された FNA625 例である．当協会では平成 17 年 7 月より Lequi-PREP 法を用いて検体処理をしている．判定基準は乳癌学会分類(細胞診および生検材料検討小委員会)に従い，また各判定の推奨頻度と比較した．

【結果】判定不能 112 例（17.9%），正常あるいは良性 293 例（46.9%），鑑別困難 88 例（14.1%），悪性の疑い 52 例（8.3%），悪性 80 例（12.8%）だった．このうち精検結果が明らかなものでは，悪性頻度は判定不能 112 例中 26 例（23.2%），正常あるいは良性 293 例中 8 例（2.7%），鑑別困難 60 例中 33 例（55.0%），悪性の疑い 41 例中 36 例（87.8%），悪性 56 例中 55 例（98.3%）だった．検体不適正と鑑別困難での判定頻度は推奨の 10%以下を上回っていた．鑑別困難での悪性頻度は 55%と高かった．判定不能の内訳では，乳管上皮細胞が乏しかった．悪性となった 26 例中，硬癌が 9 例だった．

【総括】乳癌二次検診での FNA は簡便でリスクの少ない有用な方法である．判定不能と鑑別困難の頻度を 10%以下に下げることが今後の課題である．

P-2-69 当院におけるセンチネルリンパ節生検の成績

医療法人虹樹会おおえ乳腺クリニック

○山本悦子(CT), 大江信哉(MD)

【はじめに】当院におけるセンチネルリンパ節生検(以下SLNB)の成績を検討した.

【対象と方法】2007年6月から2017年11月までに当院では乳腺悪性腫瘍手術を817例施行し，そのうち術中SLNBを689例に実施．2007年6月から2012年1月までは術中捺印細胞診と永久組織標本(308件)，2012年2月以降はOSNA法と術中捺印細胞診(381件)を実施，SLNは色素法にて同定した.

【結果】OSNA法導入前の組織診と捺印細胞診の陰性一致率は96.1%，陽性一致率は67.4%，全体一致率は92.0%だった．OSNA法導入後はOSNA法+をmicro転移で郭清不要と考えて陰性として検討すると，OSNA法と捺印細胞診との陰性一致率は96.5%，陽性一致率は79.3%, OSNA法偽陰性1.5%, 全体一致率は95.2%だった．捺印細胞診陽性でOSNA法陰性は12例で，組織型は硬癌8例，充実腺管癌2例，乳頭腺管癌1例，紡錘細胞癌1例と硬癌が多かった．サブタイプはLuminal type 6例，Luminal/HER2 type 2例，HER2 type 2例，TN type 1例であった.

【考察】当院におけるSLNBの成績を検討した．OSNA法導入前後で陰性一致率，陽性一致率はほぼ同等で細胞診の精度は保たれていると考えられた．捺印細胞診偽陰性の症例は割面上に異型細胞が出現していなかったと考えられ，SLN全てをOSNA法に使用する事でより多くの転移陽性を確認できると考えられた．また，OSNA法偽陰性を1.5%認めた．原発性乳癌のCK19蛋白質発現と組織型の相関については様々な報告があり，CK19蛋白質低（無）発現症例が存在するため，術中捺印細胞診と併用する事で偽陰性を減少させる事が可能と考えられ，SLNBの際にOSNA法と捺印細胞診を併用する事は有用と考えられた.

P-2-70 針生検による乳癌の組織学的評価に影響する因子の検討

千葉県がんセンター乳腺外科[1], 千葉県がんセンター診断病理[2]

○中村力也(MD)[1], 山本尚人(MD)[1], 伊丹真紀子(MD)[2], 荒木章伸(MD)[2]

【はじめに】浸潤性乳管癌の病理学的悪性度は予後予測や乳がんの全身薬物療法を決定する際に重要である．術前化学療法やラジオ波焼灼術の普及により針生検標本の術前評価は重要になる．全身薬物療法の決定において術前針生検の潜在的過小評価の臨床上の影響を評価した.

【方法】対象は，2007年4月から2017年9月に浸潤性乳管癌の診断で手術を行った術前針生検検体と手術標本で評価した．Bloom & Richardsonによる組織学的グレード分類(HG)，腺管形成，核異形度，核分裂像をそれぞれ比較検討した．またHG1またはHG2をlow grade，HG3をhigh gradeとし4つのグループに分類した：HH group（high CNBかつhigh手術標本），HL group（high CNBかつlow手術標本），LH group（low CNBかつhigh手術標本），LL group（low CNBかつlow手術標本）．なお術前化学療法を施行または両側乳癌症例は除外した.

【結果】浸潤性乳管癌1545例中，HG，腺管形成，核異形度，核分裂像の一致率は86%，81%，90%，84%．HGの一致率はER typeで92%，ER(+)HER2(+) typeで74%，HER2 typeで70%，ER(-)HER2(-)で63%(p=0.0001)．HGの一致率に影響を及ぼす因子は多変量解析によりbody mass index，腫瘍径，血管侵襲，ER発現，HER2発現であった．またHH group：130例(8%)，HL group：27例(2%)，LH group：187例(12%)，LL group：1201例(78%)の5年無再発生存率はそれぞれ88%，96%，78%，91%(p=0.0002).

【結語】浸潤性乳管癌に対するCNBによる組織学的異型度の評価はサブタイプにより一致率が異なる．特にtriple negative乳癌症例の全身薬物療法を決定する際には注意を要する．またCNBでHGが過小評価となった症例(LH group)は予後不良である.

P-2-71　中高年の線維線腫の乳腺穿刺細胞診の検討

ピーシーエル盛岡病理・細胞診センター

○小川七恵(CT), 方山揚誠(MD), 田村　元(MD), 吉谷地玲子(CT), 宮智恵子(CT), 佐々木仁子(CT), 海老川久美子(CT)

【目的】線維線腫（FA）は若年者に多く，2 層性の保たれた上皮の大きな集塊とその周囲の双極裸核細胞の存在により，組織型推定が可能な良性病変である．今回は 40 歳以上の中高年の FA について乳腺穿刺細胞診（FNA）で上記の基準で FA と判定し検討した．

【対象】2016 年 1 月から 12 月までに実施された FNA746 例のうち，臨床的に FA が疑われた症例や FNA にて FA を推定した症例を検討した．

【結果】陰性と判定された 433 例中，FA と診断したのは 119 例で，40 歳以上は 61 例あり，54 例が 40 歳代で 50 歳以上は 7 例，60 歳以上の症例はなかった．FA として臨床所見と矛盾がなければ針生検（CNB）は行われず経過観察となる．その後腫瘤増大などの理由で，CNB を行ったのは 6 例あり（平均 42.6 歳），いずれも悪性所見は認められなかった．FA を疑う例も定型的ではなく，疑陽性とした 4 例は CNB においても FA と診断された．なお疑陽性と判定された例は 108 例で，その後 CNB を行ったのは 35 例（平均年齢 47.7 歳）あり，そのうち 5 例は悪性と診断され，残り 30 例は良性疾患と診断された．

【考察】CNB は FNA より確実な診断が可能であり，免疫染色の追加も容易なことから癌を疑う例は最初から CNB を行う傾向にあり，良性を疑う症例について最初に FNA が施行される．FNA で FA とし，臨床的にも矛盾しない症例は FNA のみで CNB を施行せず，経過観察としている．FA を疑っても定型的でない場合は偽陽性とし，CNB の施行で確認している．良性疾患が疑われる場合はまず FNA を施行することによって，CNB を減らすことが可能と考えられた．

P-2-72　乳腺 Solid papillary carcinoma の細胞学的検討―浸潤性乳管癌との比較を中心に―

山近記念総合病院病理検査室[1], 山近記念総合病院乳腺外科[2], 日本鋼管病院病理診断科[3], 東海大学医学部基盤診療学系病理診断学[4], 済生会新潟第二病院病理診断科[5], 茅ヶ崎市立病院臨床検査科[6]

○大久保美沙(CT)[1], 松井成明(CT)[3], 遠藤浩之(CT)[5], 森下明博(CT)[6], 内山　瞳(CT)[6], 山近大輔(MD)[2], 井野元智恵(MD)[4], 梶原　博(MD)[4], 長村義之(MD)[3], 島村和男(MD)[1]

【はじめに】われわれは，これまでに乳腺 Solid papillary carcinoma（以下，SPC）の細胞学的特徴について第 55 回日本臨床細胞学会にて報告してきた．今回，SPC の組織型推定に有用となる所見について浸潤性乳管癌，充実型（以下，STC）と比較検討した．

【対象と方法】2009 年～2017 年までに当院および関連施設にて組織学的に SPC と診断された 11 例および STC と診断された 16 例を用いた．これらをもとに術前穿刺吸引細胞診所見（背景粘液，充実性細胞集団，裸血管間質，散在性細胞の有無，細胞面積，核所見，N/C 比，細胞質内粘液）について検討した．

【結果】術前に SPC の組織推定が可能であった（以下，推定可例）のは 7/11 例（63.6%）であり，全例に 1)背景粘液，2)充実性細胞集団，3)裸血管間質，4)散在性細胞が認められた．構成細胞は，1)大小不同に乏しい，2)N/C 比が低い，3)類円形核，4)小型の核小体，5)細胞質内粘液を有していた．一方，組織推定に至らなかった 4 例は背景粘液 1/4 例（25.0%），充実性細胞集団 3/4 例（75.0%），裸血管間質 0/4 例（0.0%），散在性細胞 3/4 例（75.0%）に認められた．構成細胞は推定可例に近似したが，細胞質内粘液は 1/4 例（25.0%）にみられる程度であった．一方，STC では，背景粘液 1/16 例（6.0%），充実性細胞集団 14/16 例（87.5%），裸血管間質 1/16 例（6.0%），散在性細胞 13/16 例（81.3%）．構成細胞は，1)大小不同，2)N/C 比が高い，3)核形不整，4)比較的大型の核小体を有していた．

【結論】細胞学的に SPC をみた場合，背景粘液，裸血管間質，細胞質内粘液の指摘が重要であり，これらの所見を欠く場合，組織推定は難しい．また，細胞異型は STC に比してより軽度であることが示された．

P-2-73 臨床的に原発性腹膜癌が疑われた腹膜悪性中皮腫の1例

宮崎県立延岡病院臨床検査科病理[1)], 宮崎県立延岡病院病理診断科[2)]

○谷口慎一郎(CT)[1)], 稲田千文(CT)[1)], 石原　明(MD)[2)]

【はじめに】胸膜悪性中皮腫に対する腹膜中皮腫の割合は女性において男性より高いが，それでも四分の一程度である．中皮腫診断における体腔液細胞診の役割は大きいが，女性では腹膜癌との鑑別も重要である．今回，臨床的に原発性腹膜癌が疑われたが，腹水細胞診でセルブロック法を応用して悪性中皮腫を推定した症例を経験したので報告する．

【症例】79歳女性　2016年10月末より腹部膨満感を主訴に近医受診．中等度の腹水があり，CTで癌性腹膜炎を疑う所見で紹介となり，当院で細胞診施行.

【細胞像】リンパ球背景にライトグリーン好性の中皮由来の細胞を散見した．単核～2核細胞が出現し，核異型のある細胞や多核細胞，相互封入像も見られた．セルブロック作成後の免疫染色でも腹膜癌は否定でき中皮腫を疑う.

【試験開腹所見】びまん性に播種する白色結節性病変を認め大網切除.

【組織像】大網はOmental cakeの状態で，灰白色充実性で境界明瞭な腫瘍の連なりが,脂肪組織を置換しており，割面では結節状，網目状，点状病変として見える．組織学的に高異型度の腫瘍性上皮細胞が，疎な充実胞巣状，索状に増殖し,一部で細胞間にスリット状の空隙を示し，細胞質に粘液様空胞を認める．腫瘍細胞間に類粘液様，軟骨様，好酸性無構造な基質が形成され腫瘍細胞による基質産生が示唆された．免疫染色の結果，腹膜癌は否定的で上皮型中皮腫と診断した．CEA−, calretinin＋, CK7＋, CK20−，CA125＋，D2 40＋，desmin−，Glut1＋，CD68−，S100protein−

【まとめ】反応性中皮細胞と鑑別はN/C比の低い大型の2核細胞，3核以上の多核細胞の出現，細胞質の重厚感，核異型の弱い単調な細胞の出現，相互封入像などがあげられる.

P-2-74 初発症状から1年経過後に胸膜悪性中皮腫と診断された一例

関西医科大学総合医療センター病理部

○坂井仁美(CT), 田口香利(CT), 松永志保(CT), 稲葉真由美(MD), 植村芳子(MD)

【はじめに】初診時に大量胸水を認め，細胞診他各種検索でも原因を特定できず1年経過後に悪性中皮腫と診断された症例を報告する.

【症例と経過】60歳代男性．1年前に咳と息切れを主訴に受診，大量胸水を認め中皮腫疑いで細胞診を実施され陰性．再検査でも悪性所見なく，結核疑い治療中に難治性気胸を発症．半年後に気胸消失し結核治療も終え経過観察中，再び息切れと胸水の増加を認めた．細胞診を実施されたところ，異型中皮細胞を多数認めたため胸膜生検を実施され，上皮型悪性中皮腫と確定診断された．アスベスト暴露歴は診断後に判明した.

【細胞所見】ボール状，乳頭状や平面的配列の中皮細胞を多数認め，細胞質は厚く核小体は明瞭で多発大型化し，多核やhump，核分裂もあり悪性中皮腫を疑った.

【肉眼及び組織所見】壁側胸膜は厚さ7mmまで肥厚し割面白色，外側壁側胸膜には充実性肥厚も認める．組織学的には線維性肥厚あり，核異型を有する中皮細胞が大小の腺管状構造で一部びまん性に増殖，繊維性結合織や脂肪織浸潤を認める．免疫組織化学的染色（以下免疫染色）ではcarletininで核，D2-40，WT-1が陽性，CEA，BerEP4は陰性で中皮細胞に合致し，びまん性悪性中皮腫上皮型と診断した.

【検討】胸水セルブロックを用いた免疫染色では組織標本と同様の所見を得，さらにGLUT-1も陽性であった．初診時標本を再検討したが炎症及び反応性中皮で妥当と考えた.

【まとめ】肺がん取扱い規約第8版では胸水細胞診で中皮腫を疑う場合，免疫染色を実施し追加判定が必要となった．本症例は免疫染色による裏付けを得たが，反応性中皮と判断する際は，臨床情報を十分把握し慎重なフォローが重要と考えられた.

P-2-75　術後 30 年で悪性中皮腫様の胸膜再発をきたした乳癌の一例

兵庫県立尼崎総合医療センター検査部[1)], 兵庫県立尼崎総合医療センター病理診断科[2)]

○竹原千尋(CT)[1)], 石田千幸(CT)[1)], 岡田麻由奈(CT)[1)], 松木慎一郎(CT)[1)], 吉田憲二(CT)[1)], 駒井隆夫(CT)[1)], 伊藤寛朗(MD)[2)], 山本鉄郎(MD)[2)]

【はじめに】乳癌の再発は術後 5 年間で多くが発症するが，長期経過の後に発症することも報告されている．今回我々は，乳房切除後 30 年で胸膜再発を認めた乳癌の一例を経験したので報告する．

【症例】70 歳代前半女性．30 年前に右乳癌で他院にて右乳房切除．今年の検診で右胸水貯留を指摘され，当院呼吸器内科に紹介受診となった．CT で右胸膜の不整な肥厚像を認め，悪性中皮腫や肺癌＋胸膜播種が疑われ，さらに，既往歴から乳癌の再発も鑑別に挙げられたため，胸腔鏡下胸水採取と胸腔鏡下胸膜生検が施行された．臨床的あるいは画像的に，残存乳腺に乳癌は発見されていない．

【術中胸水細胞診所見】多数のリンパ球を背景に，辺縁明瞭で核密度の高いマリモ状集塊を多数認めた．細胞の大小不同は目立たず，核・細胞質比の増大，クロマチンの増量を認めた．悪性で，肺腺癌と悪性中皮腫の他に集塊の形状から乳癌も鑑別に挙がった．

【術後胸膜生検組織診所見】クロマチン増量を示す類円形核細胞の胞巣状ないし索状浸潤増殖を認め，一部で腺腔形成や乳頭状構造を呈していた．腫瘍細胞の免疫染色では，MOC-1（＋，focal），Ber-EP4（＋，focal），CEA（＋），ER（＋，90%），PgR（＋，70%），HER2（Equivocal，score 2＋），Ki-67 labeling index 10.6%（53/500），TTF-1（-），calretinin（-），D2-40（-），CK5/6（-），WT-1（-），PAX8（-）であった．癌腫の像で，ER，PgR 陽性より既往の乳癌の再発と診断した．

【まとめ】術後 30 年で悪性中皮腫様の伸展様式を呈する乳癌の胸膜再発の一例を経験したので，文献的考察を含めて報告する．

P-2-76　縦隔リンパ節の EBUS-TBNA に見られた中皮腫の 1 例

王子総合病院[1)], ジェネティックラボ病理解析センター[2)], KKR 札幌医療センター[3)]

○小山内翔祐(CT)[1)], 堀井恒哉(CT)[1)], 下坂光生(CT)[1)], 高木芳武(MD)[1,2)], 鈴木　昭(MD)[1,3)]

【はじめに】悪性中皮腫が細胞診の対象となるのは多くが体腔液である．その細胞学的な特徴は，日本肺癌学会中皮腫細胞診ワーキンググループの活動により明らかにされているが，他の材料においての細胞像の報告は少ない．今回，我々は縦隔リンパ節の超音波気管支鏡ガイド下針穿刺吸引（EBUS-TBNA）において悪性中皮腫の細胞が見られた 1 例を経験したので報告する．

【症例】60 歳代男性．塗装業（アスベスト暴露歴あり）．咳嗽と喀痰を主訴に当院受診，CT で左多発胸膜肥厚と縦隔リンパ節腫大が認められた．胸水の貯留は認めず，精査目的に縦隔リンパ節への EBUS-TBNA が施行された．

【細胞像】血性の背景に，ライトグリーン好性の多辺形細胞を散在性～シート状に認めた．核は類円形，核小体腫大，クロマチンは細顆粒状であった．2 核細胞やオレンジ G 好性細胞をわずかに認めるが，10 個以上の細胞からなる球状及び乳頭状集塊や hump 様細胞質突起を有する鋳型細胞等，体腔液中で認められる中皮腫の特徴は乏しかった．セルブロックによる免疫染色では，AE1/AE3，calretinin，D2-40 が陽性であり，上皮型中皮腫が疑われた．

【組織像】フィブリンに混じて，好酸性の細胞質を有するやや大型の異型上皮様細胞が個細胞性に多数認められ，一部に小集塊も見られた．免疫組織化学では，calretinin，D2-40，WT-1 が陽性，TTF-1，BerEP4，MOC31 が陰性であり，上皮型中皮腫の転移（あるいは浸潤）と診断した．

【まとめ】諸家の報告と同様に，縦隔リンパ節の EBUS-TBNA に中皮腫の細胞が出現した場合，本症例においても体腔液中の中皮腫の特徴は乏しかった．そのため，肺癌との鑑別点が少なく，免疫染色を併用した診断が重要と考えられた．

P-2-77 腹腔鏡下腫瘍生検が悪性腹膜中皮腫の確定診断に有用であった1例

四国がんセンター

○友野勝幸(MD), 藤本悦子(MD), 横山貴紀(MD), 坂井美佳(MD), 大亀真一(MD), 横山　隆(MD), 竹原和宏(MD)

【背景】悪性中皮腫は，胸膜，腹膜などの中皮から発生する稀な悪性腫瘍である．胸膜から発生することが多いが約10%は腹膜から発生する．悪性腹膜中皮腫は腹膜癌と類似した臨床症状を呈するが，治療方針は異なるため正確な診断が必要である．

【症例】83歳，2経産．腹部膨満感と心窩部痛を主訴に近医を受診した．多量の腹水貯留とCA125値の上昇を認め，婦人科悪性腫瘍が疑われ，当科に紹介となった．PET-CTで小腸壁に沿ったFDGの集積を認めたが生理的な集積と鑑別困難であった．その他に腫瘍性病変を疑う所見は認めず，原発巣の確認目的に審査腹腔鏡を施行した．腹腔内には黄色で粘稠な多量の腹水貯留を認めた．大網や腹膜に無数の播種結節を認めた．同部位を生検すると，迅速病理組織検査で異型細胞の乳頭状，索状の浸潤増生を認め，腹膜漿液性癌が疑われた．腹水細胞診では炎症性背景に多数の異型細胞が球状集塊および散在性に出現していた．細胞質には厚みがあり2核細胞も目立っており，漿液性癌が推定される細胞像であった．永久病理組織検査でも迅速病理診断と同様，漿液性癌が疑う形態であったが，免疫染色を追加するとcalretinin, WT-1が陽性，claudin4，ER，Ber-EP4，CDX2が陰性で悪性腹膜中皮腫と確定診断した．

【結論】腹膜癌は進行症例が多く，その手技の簡便性から腹水細胞診で組織型を推定し，化学療法を先行することもある．一方で腹水細胞診のみで腹膜癌と悪性腹膜中皮腫とを鑑別することは困難な場合が多く，組織採取をしなければ適切な治療方法が選択出来ない可能性がある．審査腹腔鏡は試験開腹手術より低侵襲で腹腔内の観察と組織採取が可能であるため，悪性腹膜中皮腫の診断に有用と考えた．

P-2-78 確定診断までに先行して胸水中に良悪判定困難細胞がみられた悪性胸膜中皮腫の一例

国立病院機構松江医療センター臨床検査科[1], 鳥取大学医学部胸部外科[2]

○荒木邦夫(MD)[1], 西村俊直(CT)[1], 吉田恵梨子(MT)[1], 岸本篤人(MT)[1], 谷口雄司(MD)[2], 中村廣繁(MD)[2], 長岡三郎(MD)[1]

悪性胸膜中皮腫は画像・肉眼・病理組織・細胞所見いずれにおいても，確定診断までに時間を要することがある．今回，かくの如く画像・肉眼・病理での確定診断に至るまでに先行して，胸水中の細胞が憂慮する所見を示していた症例を経験したので報告する．症例は65歳男性．アスベスト暴露歴あり．肺炎後の繰り返す左胸水貯留を主訴に近医より紹介され受診．画像上は悪性を示唆する所見はみられなかった．胸腔鏡検査が行われたが，胸膜プラークの所見のみで腫瘤性変化は明らかでなかった．念のため胸膜生検が行われたが，組織学的に悪性所見は得られず．しかしながら同時に採取された胸水細胞診塗沫標本では，比較的結合性がしっかりした大小の乳頭状を示す細胞集塊がみられた．小型～中型の細胞で異型は目立たないものの細胞密度が高く細胞境界は不明瞭で核クロマチンの増量を認めたため，良悪鑑別困難と診断し経過観察を行った．3ヶ月後，左胸水再貯留を来たしたため，再度胸腔鏡下胸膜生検が行われた．光顕像で間質への浸潤を示す腫瘍細胞集塊がみられ，遺伝子学的検索を加えた結果，p16遺伝子のホモ欠失陽性の上皮型悪性胸膜中皮腫と診断された．あらためて画像評価（MRI）が行われたところ，左壁側胸膜腫瘤，横隔膜下腫瘤の腹腔内浸潤を認めたため，治療は手術適応とならず，全身化学療法が選択された．良悪判定困難とした胸水細胞診を再鏡検し，種々検討を加え考察する．

P-2-79　腺癌と鑑別困難であった類上皮血管内皮腫の 1 例

国家公務員共済組合会横須賀共済病院中央検査科病理検査室[1)]，国家公務員共済組合会横須賀共済病院病理診断科[2)]

○矢部香織（CT）[1)]，猪股美和（CT）[1)]，桑原祐子（CT）[1)]，
杉山真理（CT）[1)]，津浦幸夫（MD）[2)]，
矢毛石眞由美（DDS）[2)]

【はじめに】類上皮血管内皮腫は血管内皮由来の非上皮性腫瘍で，軟部組織，肺，肝臓などに発生する稀な腫瘍である．今回，我々は胸水細胞診において腺癌との鑑別が困難であった類上皮血管内皮腫の一例を経験したので報告する．

【症例提示とその経過】75 歳，女性．主訴は食思不振と倦怠感である．既往歴としてシェーグレン症候群が指摘されている．近医を受診したところ，腹部エコーにて肝 S7-8 に 30 mm 大の hypoechoic lesion を指摘され，精査目的で当院受診となった．CT にて傍大動脈リンパ節の系統的腫脹を指摘され，悪性腫瘍が強く疑われた．診断目的に肝生検が施行された．組織学的には，広範な線維化の中に核クロマチンの増量した腫大核を有する N/C 比の高い細胞が散見された．免疫染色を併用して検索したところ，血管内皮マーカーが陽性となったことから，内皮由来の悪性腫瘍が疑われた．なお，原発・転移の鑑別は困難であった．全身状態不良につき，積極的な治療は行われなかったが，約 1 か月後に両側胸水貯留が認められ，胸水細胞診が施行された．細胞所見としては，N/C 比大，核クロマチン増量した異型細胞が乳頭状・球状集塊で認められ，腺癌と診断された．多発癌症例と思われたが，同時に施行したセルブロックによる検索で，腺癌と思われた腫瘍細胞は，一連の類上皮血管内皮腫細胞であることが示された．患者は胸水穿刺後，約 1 か月後に全身状態不良により，死亡した．剖検は施行されなかった．

【考察】胸水細胞診にて，類上皮血管内皮腫を腺癌とした例である．腺癌として解釈した所見を仔細に見直して，類上皮血管内皮腫と診断できなかったか否かをセルブロックの所見とあわせて検討する．

P-2-80　腹水中に出現し，腺癌と鑑別を要した血管肉腫の 1 例

公立松任石川中央病院医療技術部検査室[1)]，公立松任石川中央病院病理診断科[2)]，福井大学医学部附属病院病理診断科/病理部[3)]

○吉野敦子（CT）[1)]，村田由美子（CT）[1)]，丹羽秀樹（MD）[2)]，
今村好章（MD）[3)]

【はじめに】体腔液中に血管肉腫の細胞が出現する症例は非常にまれである．今回我々は，腹水中に腫瘍細胞が出現し，腹膜原発が疑われた血管肉腫の 1 例を経験したので報告する．

【症例】70 代男性で，原因不明の腹痛と腹水の精査・加療目的に当院に入院した．腹水細胞診にて腺癌が疑われたが，組織型の判定は困難であった．腹膜結節生検材料から，血管肉腫と診断された．全身精査の結果，腹膜原発が疑われた．現在，化学療法中である．

【細胞所見】血液成分を背景に，N/C 比の高い異型細胞が散在していた．一部に疎な結合性を有し核の偏在傾向があったが，細胞の接着性は弱く胞体が淡かった．核は類円形で，一部に切れ込みのある核形不整を認めた．核縁は薄くクロマチンは細顆粒状で軽度増量していた．また多核細胞や核分裂像も少数観察された．腺癌を疑ったが非上皮性腫瘍との鑑別を要し，組織型の推定は困難であった．

【組織学的所見】腹膜結節生検材料では，類円形ないし紡錘形の大型核を有する腫瘍細胞が，浸潤性に増殖していた．上皮様の結合を一部に伴っているようにもみえたが，免疫染色上，CK AE1/AE3 が陰性で，D2-40，CD31，ERG，FLI-1，vimentin が陽性であった．血管肉腫と診断された．

【まとめ】血管肉腫は非上皮性腫瘍であるにも関わらず，腹水中では一部に疎な結合性を有していた．N/C 比の高い異型細胞で悪性と診断できるが，文献的に特徴とされる赤血球を容れた細胞質内空胞がなく，腺癌との鑑別に苦慮する細胞像であった．本例のように特徴的な像がないときは，腺癌として非典型的であることに気付き，セルブロック標本を作製し免疫染色を行うことが有用であると考える．

P-2-81 診断に苦慮した心膜原発の Desmoplastic small round cell tumor の 1 例

山梨大学医学部附属病院病理部[1)], 山梨大学医学部人体病理学講座[2)], 山梨大学医学部外科学講座第 2[3)], 市立甲府病院病理診断科[4)]

○花井佑樹(CT)[1)], 中澤久美子(CT)[1)], 望月直子(CT)[1)], 田原一平(MD)[2)], 望月邦夫(MD)[2)], 中澤匡男(MD)[2)], 近藤哲夫(MD)[2)], 松原寛知(MD)[3)], 宮田和幸(MD)[4)], 加藤良平(MD)[2)]

【はじめに】Desmoplastic small round cell tumor（以下 DSRCT）は若年者の腹腔内に好発する稀な腫瘍で，予後不良とされている．今回我々は，胸水と心嚢液に腫瘍細胞が出現した DSRCT の 1 例を経験したので報告する．

【症例】30 歳代・女性．心タンポナーデによる心不全で近医受診．心嚢液細胞診で悪性中皮腫が疑われ，精査加療目的に当院紹介受診．精査の結果，上行大動脈周囲の軟部組織と近傍リンパ節の腫大，心嚢液及び左胸水貯留を認め，悪性中皮腫が疑われた．確定診断のため，胸腔鏡下心膜開窓術・心膜生検術が施行され，同時に心嚢液と左胸水細胞診が提出された．

【細胞所見】心嚢液及び左胸水ともに，細胞質は淡く，核異型の乏しい細胞が球状及び乳頭状集団として多数認められた．核は類円形でクロマチン増量は乏しかった．腺癌を考えたが，一部の集塊内に基底膜様物質を認め，悪性中皮腫も鑑別に挙げた．

【組織所見】心膜直下に淡好酸性の細胞質を有した異型細胞が胞巣状に増殖し，一部心膜表面に露出していた．WT-1(＋)，Calretinin，D2-40(-)で悪性中皮腫を疑うも確定には至らなかった．再検討により DSRCT の可能性が指摘され，EWSR1 FISH(＋)で DSRCT と診断された．

【考察】現在までに心嚢液中に出現した DSRCT の報告はされていない．DSRCT の診断には遺伝子解析による証明が重要で，本症例は上皮様の特徴的な出現パターンを呈しており，細胞形態から DSRCT を推定することは難しかった．臨床的に悪性中皮腫を疑うも細胞像と合わない場合は，稀ではあるが DSRCT の存在を考慮する必要がある．

【まとめ】上皮様の出現パターンを呈した心膜を原発とする極めて稀な DSRCT の 1 例を経験した．

P-2-82 体腔液細胞診における LBC 併用と電界撹拌技術を用いた迅速免疫細胞化学染色法の応用

秋田大学医学部附属病院病理診断科・病理部

○伊藤　智(CT), 成田かすみ(CT), 三浦文仁(CT), 廣嶋優子(MD), 南條　博(MD)

【はじめに】体腔液細胞診では良悪性の鑑別のみならず，組織型や原発臓器の推定が求められる機会が増え，免疫細胞化学的検索も日常的な業務になりつつある．また，平成 28 年度の診療報酬改定で，術中迅速細胞診が 450 点算定可能となり，迅速細胞診断の重要性が認められた．術中迅速細胞診で免疫細胞化学染色を併用する場合，検体処理や細胞転写に要する標本作製時間の短縮には限界がある．この状況を打開する目的で，研究開発に携わってきた電界撹拌技術を用いた迅速免疫細胞化学染色(以下 R-ICC)を液状処理細胞診(LBC)標本へ応用したので報告する．

【方法】体腔液などの液状細胞診検体の沈査を ThinPrep CytoLyt 液で固定（10 分）ないし沈渣を 10%ショ糖で混和し，市販の撥水コーティングスライド ϕ13 mm に 500 μl を載せて静置(10 分)またはサイトスピン処理し，95%エタノールで固定した(10 分)．水和後，電界撹拌免疫染色装置を用い迅速免疫抗体法を行った．また，細胞転写法を施行した標本は，キシレンによる脱封入剤を行った後に水和し，迅速免疫抗体法を行った．セルブロック標本作製可能な検体は，これらの染色結果を比較検討した．

【結果】LBC 標本と電界撹拌免疫染色装置の使用により，通常の免疫細胞化学染色法と比較し，約 90 分の大幅な時間短縮が可能となった．標本作製方法による若干の細胞形状の違いは見られるが，従来法の免疫細胞化学標本と同等の染色態度が得られた．

【考察】体腔液などの LBC 標本における電界撹拌技術を用いた R-ICC は迅速でより詳細な細胞診結果報告を可能にする．

P-2-83　胸水に出現するリンパ球の鑑別

広島赤十字・原爆病院病理診断科部

○野島　望(CT), 永崎裕志(CT), 村上　寛(CT),
小路伊奈子(CT), 和田健一(CT), 柳澤真理子(DDS),
坂谷暁夫(MD), 藤原　惠(MD)

【緒言】胸水中にリンパ球増殖を認めた場合，感染症や治療による反応性リンパ球増殖や悪性リンパ腫(malignant lymphoma：ML)が考えられる．しかし腫瘍細胞が少ない症例や細胞異型の弱い低悪性度リンパ腫では判定に苦慮する場合があり，良悪の鑑別がしばしば問題となる．そこで精度管理を兼ねて，胸水中にリンパ球増殖を認めた症例の細胞学的検討を行った．

【対象および方法】2011～2017 年 10 月末までに当科に提出され，ML との鑑別が必要であった胸水 54 症例，72 検体のうち，セルブロック法および細胞診標本で免疫染色を行った 33 症例，36 検体を対象とした．細胞像のみでの判定と免疫染色後の判定の一致および細胞学的検討を行った．

【結果】細胞像のみの判定は，良性 8 件，ML 疑い 9 件，ML 19 件であったのに対し，免疫染色後の判定では，反応性リンパ球増殖 13 件，ML 疑い 2 件，ML 21 件であった．反応性リンパ球増殖であった症例を細胞像で ML 疑いおよび ML と判定していた症例は，多数の小型～中型のリンパ球が出現しており腫瘍性増殖の可能性が否定出来なかったことや，細胞像のみでリンパ球の由来が鑑別できないことが要因と考えられた．一方，ML であった症例を良性としていた症例は，アーチファクトの影響や，リンパ球の他，好中球も多数出現していたことが要因と考えられた．また免疫染色を行っても腫瘍細胞が少なく，ML と断定が困難な症例も認められた．

【総括】小型～中型リンパ球主体の ML の monoclonality の判定は，細胞像のみでは困難であり，免疫染色を併用すべきであると考えられた．

P-2-84　肺腺癌セルブロックを用いた PD-L1 蛋白発現についての検討

山形県立中央病院中央検査部病理[1)], 山形県立中央病院病理診断科[2)]

○渡邊いづみ(CT)[1)], 柳川直樹(MD)[2)],
植松美由紀(CT)[1)], 渡邉清子(CT)[1)],
郷右近秀平(CT)[1)], 上野　大(CT)[1)], 齋藤明見(MD)[2)],
鈴木俊顕(MD)[2)], 緒形真也(MD)[2)]

【背景】近年，免疫チェックポイント阻害薬が種々の腫瘍に適用され，その際に PD-L1 発現率と治療効果との強い関連が報告されている．しかし，現在 PD-L1 発現状態の検査は組織検体のみが適用となっており，セルブロック法での検査は適用外である．今回我々は，肺腺癌と診断されたセルブロックを用いて PD-L1 蛋白発現について検討を行ったので報告する．

【対象と方法】当院で 2011 年～2017 年にセルブロック作製依頼のあった肺腺癌 35 症例を対象に，VENTANA PD-L1 (SP263) 抗体を使用して免疫組織化学を実施し発現率を調べた．同一症例で組織検体を採取できたものは 2 例のみであったため，肺腺癌と診断した組織検体 621 症例を用いて PD-L1 発現を調べ，セルブロックとの結果を比較した．判定基準は，腫瘍の細胞膜が染色された症例を陽性とした．

【結果】セルブロック検体の発現率は 40%(14/35)，組織検体で 15.7%(95/621)で，セルブロックにおける発現率が高かった．また，同一症例で組織検体を採取できた 2 例は両検体とも陽性であった．性別にみると男性は 43.3%(13/30)，女性は 20%(1/5)であり，男性の陽性率が高かった．年齢分布は発現陰性例が 40 歳～91 歳で平均は 74.3 歳，陽性例が 59 歳～93 歳で平均は 77.4 歳だった．*EGFR* 変異との関係は PD-L1/*EGFR*(陰性/変異なし 40%；陽性/変異なし 25.7%；陰性/変異あり 20%；陽性/変異あり 14.3%)であった．

【考察】組織が採取できず，細胞診検体のみの症例においてもセルブロックを用いることによって PD-L1 発現を確認することができ，治療方針決定の有用な情報となると考えられた．判定基準を含め課題はあるが，今後症例を蓄積し解析していくことが必要である．

P-2-85 湿固定用直接塗抹標本の細胞接着力からみる BD シュアパス™プレコートスライドの有用性

奈良県立医科大学附属病院病院病理部

○田中京子(CT), 西川　武(CT), 龍見重信(CT),
鈴木久恵(CT), 竹内真央(CT), 畠山金太(MD),
大林千穂(MD)

【目的】今回，BD シュアパス™プレコートスライド(BDPS) における，湿固定標本の細胞接着力を検討する．
【材料および方法】胸腔洗浄細胞診材料 31 例を用いた．2 回遠心法により水分を除去した後，沈渣に対し 3 倍量までの生理食塩水を混和し，検体とした．標本は，コーティングスライドガラス（CSG）を 2 枚（乾燥固定および湿固定）および BDPS を 1 枚（湿固定）用意し，各々に同量の沈渣量を滴下し，引きガラス法により作製した．評価方法については，塗抹範囲を対角線で結び，その交点付近 4 か所の有核細胞数を 400 倍視野にてカウントし，4ヶ所の平均値を計算した．その後，各標本の平均値，標準偏差および 95％信頼区間を求め，Friedman 検定を行い，Bonferroni 補正により統計学的処理を行った．また，各ガラス間に対する Spearman の順位相関係数を求めた．
【結果】平均値，標準偏差，95％信頼区間は各々，乾燥固定 CSG で 330.6，403.9，182.4- 478.7，湿固定 CSG で 191.4, 289.4, 85.2-297.5, BDPS で 264.2, 354.0, 134.4-394.1 であった．(1)乾燥固定 CSG と湿固定 CSG 間，(2)BDPS と湿固定 CSG 間および，(3)乾燥固定 CSG と BDPS 間での細胞保持力は統計学的に有意差が認められ（(1)$p<0.001$，(2)$p<0.001$，(3)$p=0.003$），相関係数は (1)$r=0.895$，(2)$r=0.92$，(3)$r=0.923$ を示し，相関が見られた．これより乾燥固定 CSG を基準とした場合，湿固定 CSG では 58％の細胞が，BDPS で 80％の細胞が保持される結果であった．
【考察】湿固定直接塗抹標本において，CSG と比較し BDPS は，細胞接着能力に優れ，有用であると考えられる．

P-2-86 体腔液セルブロック免疫染色アルゴリズムの検討

刈谷豊田総合病院臨床検査・病理技術科[1)], 刈谷豊田総合病院病理診断科[2)]

○林　直樹(CT)[1)], 中根昌洋(CT)[1)], 山田義広(CT)[1)],
野畑真奈美(CT)[1)], 中井美恵子(CT)[1)],
村上真理子(CT)[1)], 中野邦枝(CT)[1)], 伊藤　誠(MD)[2)]

【はじめに】体腔液細胞診において腫瘍細胞の同定，原発巣の推定が困難な場合，セルブロックを用いた免疫染色との併用が有用である．今回我々は体腔液セルブロックの免疫染色アルゴリズムを検討したので報告する．
【対象と方法】細胞診で疑陽性以上と判定されセルブロックが作製された症例の内，原発巣が判明している 19 例を対象とした．症例の内訳は乳癌 1 例，肺癌 5 例(腺癌 3 例，扁平上皮癌 1 例，小細胞癌 1 例)，卵巣癌 5 例(漿液性腺癌 4 例，明細胞腺癌 1 例)，大腸癌 1 例，悪性中皮腫 3 例，腎細胞癌 1 例，食道内分泌細胞癌 1 例，子宮体部神経内分泌癌 1 例，悪性リンパ腫 1 例であった．CK7，CK20，TTF-1，ER，calretinin，CDX-2，PAX8，WT-1 の免疫染色を施行し，腫瘍細胞の発現を解析した．
【結果】悪性リンパ腫，食道内分泌細胞癌，肺扁平上皮癌は CK7，CK20 共に陰性であり，大腸癌は CK7 陰性，CK20 陽性であった．その他の症例は全て CK7 陽性であった．肺腺癌，肺小細胞癌で TTF-1 が陽性であり，悪性中皮腫例全てにおいて calretinin 陽性であった．卵巣癌の内，ER 陽性 PAX-8 陽性が 3 例，ER 陽性 PAX-8 陰性が 1 例，ER 陰性 PAX-8 陰性が 1 例であった．大腸癌で CDX-2 陽性であった．
【まとめ】原発巣の推定には，CK7 陽性例に対して，TTF-1，ER，calretinin，PAX8 の発現を解析することが有用であることが示唆されたが，中皮細胞との鑑別や原発巣の特定には限界がある．免疫組織化学的検索に形態学的所見を加味して診断することが重要である．今後も症例数を増やし検討していきたい．

P-2-87　体腔液中に出現する悪性中皮腫細胞の形態学的特徴及び今後の予想

藤田保健衛生大学医療科学部臨床検査学科[1)]，稲沢市民病院検査部病理[2)]，滋賀医科大学医学部附属病院病理検査部[3)]

○金子千之(CT)[1)]，塩竈和也(CT)[1)]，柳田隆正(CT)[1)]，加藤好光(MT)[1)]，安倍雅人(MD)[1)]，江崎正則(CT)[2)]，堀井健太(CT)[2)]，谷口大介(CT)[2)]，岩井宗男(CT)[3)]

【はじめに】悪性中皮腫の死亡数は年々増加傾向にあり，今後 20 年から 30 年間は増加すると予想されている．我々はこれまで体腔液中に出現する悪性中皮腫について細胞学的，免疫組織化学的および超微形態学的に報告してきた．今回，更に死亡数の推移について検討したので厚労省の資料と併せて悪性中皮腫を中心に文献的考察を加え報告する．

【材料及び方法】材料は既に確定診断が得られている悪性中皮腫 5 例，肺低分化型腺癌 2 例，反応性中皮細胞の 3 例で計 10 例の胸水を用いた．検体処理後，パパニコロウ染色，ギムザ染色など及び免疫組織化学染色や電顕検索を実施した．

【結果】体腔液中に出現する悪性中皮腫の細胞は集塊を形成して出現し，N／C 比は大きく，クロマチンは増大し，核小体が明瞭に観察される．また 2 核や核内細胞質封入体やオレンジ G 好性などの細胞も散見された．免疫組織化学染色ではカルレチニンや WT-1 等が陽性を示し，MOC-31 や CEA は陰性を示した．更に電顕的には悪性中皮腫細胞の微絨毛は長く，細胞質内小器官は豊富でよく発達していた．一方，悪性中皮腫の死亡数の推移は右肩上がりで今後 2020 年～2030 年頃にピークを迎え，その後は減少することが予想される．なお，使用された古い建築物の解体のピークが 2020 年～2040 年頃と推定されており，その潜伏期間が終わる 2060 年～2080 年頃には悪性中皮腫の死亡数は現在よりも大きく減少していることが予想される．

【考察】今後は悪性中皮腫の死亡数は増加することは確実で早期発見や，更には補償および救済制度の知識も重要課題と思われる．

P-2-88　繰り返し施行した細胞診が診断の契機となった子宮頸部原発悪性リンパ腫の 1 例

豊橋市民病院産婦人科[1)]，豊橋市民病院女性内視鏡外科[2)]，豊橋市民病院病理診断科[3)]

○河合要介(MD)[1)]，梅村康太(MD)[2)]，前多松喜(MD)[3)]

【緒言】女性生殖器に悪性リンパ腫が原発することは非常に稀である．繰り返し施行した細胞診が診断の契機となった子宮頸部原発びまん性大細胞型 B 細胞リンパ腫の 1 例を経験したので報告する．

【症例】81 歳．背部痛を主訴に救急車で受診した．CT 検査で子宮頸部腫瘍を認め，子宮頸癌疑いで当科紹介となった．内診所見では子宮頸部は表面平滑であり，同部位より施行した細胞診の結果は NILM であった．視診上明らかな異常所見と判断したため，1 週間後にブラシ法およびエンドサイト法で子宮頸管内を含めて念入りに細胞診を再検した．細胞診では核/細胞質比が極めて高く，類円形の核を有する大型リンパ球様の異型細胞を孤立散在性に認めた．コルポスコピー検査では子宮頸部全体に異常血管が豊富であり，確定診断のため組織診を施行した．間質に大型異形細胞のびまん性浸潤を認め，免疫染色で CD20(＋)，CD3(－)であった．MRI 検査で腫瘍サイズのわりに変性壊死が目立たない点，均一に造影される点から悪性リンパ腫も推定される所見であった．血液内科へ転科後，FDG-PET 検査による全身検索を行い，子宮頸部と両側閉鎖節領域に FDG の集積を認めた．以上より子宮頸部原発びまん性大細胞型リンパ腫，Ann Arbor 分類 IIE と診断した．R-CHOP 療法を施行し，治療前に高値であった可溶性 IL-2 レセプターは 1 コースで陰性化した．化学療法に奏効し経過観察中である．

【考察】肉眼的に明らかな異常所見であっても，細胞診で悪性所見を認めない場合もあり，非上皮性である悪性リンパ腫のような疾患も念頭において診断にあたることが重要である．臨床上悪性が積極的に疑われる場合には，注意深く繰り返し検査を行う必要がある．

P-2-89 細胞診にて推定し得た子宮頚部悪性リンパ腫の3例

東海大学医学部専門診療学系産婦人科[1)], 東海大学医学部基盤診療学系病理診断科[2)], 東海大学医学部付属病院病理検査技術科[3)]

○飯田哲士(MD)[1)], 梶原　博(MD)[2)], 加戸伸明(CT)[3)], 伊藤　仁(CT)[3)], 町田弘子(MD)[1)], 池田仁惠(MD)[1)], 信田政子(MD)[1)], 平澤　猛(MD)[1)], 中村直哉(MD)[2)], 三上幹男(MD)[1)]

【緒言】婦人科臓器に発生する悪性リンパ腫は，稀な疾患であるが，一般的に化学療法反応性であり，早期診断と治療介入が予後の改善につながる．

【方法】1996年以降，当院で組織学的に確認された子宮原発の悪性リンパ腫は5例存在する．そのうち，何らかの細胞所見によって悪性リンパ腫を推定し得たものは3例であり，いずれも子宮頚部が原発であった．これらの細胞所見および組織所見を検討した．

【症例】症例1：66歳　骨盤MRIにて，子宮頚部から体部に至るまでびまん性に腫大した子宮腫瘍を認め，当科紹介となった．子宮内膜細胞診にて陽性で，悪性リンパ腫の推定診断であった．子宮内膜掻爬による組織診が施行されたが，内膜組織はほとんど採取されず，子宮頚管組織や扁平上皮と共に，中型から大型の異型細胞を認め，悪性リンパ腫（DLBCL）の診断となった．症例2：48歳内診上，肉眼的に子宮頚癌が疑われ当科紹介となったが，子宮頚部細胞診はOther malignancy，子宮内膜細胞診は陽性で，いずれの標本にも結合性の弱い小型類円形細胞が認められた．腫大した鎖骨窩リンパ節に対してFNAが施行され，class5，悪性リンパ腫の推定診断となった．子宮頚部生検によって，DLBCLと確定診断されるに至った．症例3：31歳　不正性器出血を主訴に近医婦人科を受診したところ，子宮頚部腫瘤を認め，当科紹介となった．子宮頚部細胞診ではOther malignancyであり，推定診断は悪性リンパ腫であった．子宮頚部組織診においてDLBCLの確定診断に至った．

【考察】上記の3症例に対しては，速やかに化学療法（R-CHOP）が施行され，寛解を得た．確定診断は組織診によるが，本疾患を疑う上で，細胞所見は有用な情報と成り得る．

P-2-90 子宮原発悪性リンパ腫の5例

兵庫県立がんセンター検査部病理検査[1)], 兵庫県立がんセンター病理診断科[2)]

○南　智也(CT)[1)], 西村優希(CT)[1)], 上山　優(CT)[1)], 高垣和代(CT)[1)], 石田由香里(CT)[1)], 前田妙子(CT)[1)], 高山みずほ(CT)[1)], 梶本和義(MD)[2)], 佐久間淑子(MD)[2)], 廣瀬隆則(MD)[2)]

【はじめに】子宮原発悪性リンパ腫は極めて頻度が低く，節外性リンパ腫の約0.5%とされる．粘膜下の間質に発生し，潰瘍形成に乏しいため診断困難な場合が多い．擦過細胞診での検出率は20～50%程度とされるが，治療方針の決定に有用な場合もある．

【対象】当院では2012年から6年間で6例が子宮原発悪性リンパ腫と診断され，5例で初診時に擦過細胞診が施行された．そのうち2例に悪性リンパ腫を否定できない所見が認められた．症例(1)で明らかな異型細胞，症例(2)で悪性を否定できない異型リンパ球が認められた．組織生検では，いずれもびまん性大細胞性B細胞性リンパ腫と診断された．

【細胞像】症例(1)では，炎症性背景にN/C比大な大型類円形細胞が孤在性あるいは小集塊状に観察された．腫瘍細胞は明瞭な核小体，核の切れ込みやねじれなど著明な核形不整を認めた．AGC-favor neoplasticと判定し，非上皮性腫瘍との鑑別が困難とした．症例(2)では，大型リンパ球様異型細胞が孤在性に認められたのと同時に中層～傍基底型の角化細胞集塊を認めた．HSILと判定し，悪性リンパ腫の可能性も否定できないとコメントした．指摘しえなかった3例はそれぞれNILM，ASC-US，HSILと判定された．後方視的に検討したところ，NILMと判定した症例で軽度の異型リンパ球を多数認めたが，悪性リンパ腫を指摘することは難しいと思われた．

【まとめ】当院においても，擦過細胞診で悪性リンパ腫を検出しえたのは5例中2例で検出率が低いことが確認された．細胞診での検出率の低さを考慮し，臨床経過や画像所見などを総合的に評価した上で，積極的に組織診を行うことが子宮原発悪性リンパ腫の検出率向上につながると考える．

P-2-91　妊娠中の子宮頸部細胞診異常の検討

杏林大学医学部産婦人科[1)], 杏林大学医学部病院病理部[2)], 立正佼成会附属佼成病院[3)]

○岡　愛子(MD)[1)], 百村麻衣(MD)[1)], 渋谷英里子(MD)[1)], 長内喜代乃(MD)[1)], 西ヶ谷順子(MD)[1)], 松本浩範(MD)[1)], 坂本憲彦(CT)[2)], 鈴木　淳(MD)[3)], 小林陽一(MD)[1)]

【目的】妊娠中の子宮頸部細胞診では，異型細胞との鑑別を要する細胞がしばしば出現するため overdiagnosis になりやすいとする報告がある一方で，十分な細胞採取が行われず underdiagnosis になりやすいとの報告もある．妊娠中の子宮頸部細胞診と組織診の相違と分娩後の変化につき検討した．

【方法】2012 年 4 月から 2017 年 3 月までに当院を受診した妊婦のうち子宮頸部細胞診 ASC-US 以上の 32 症例を対象とした．

【結果】子宮頸部細胞診は ASC-US が 7 例，LSIL が 8 例，ASC-H が 6 例，HSIL が 11 例であった．ASC-US＋ハイリスク HPV 陽性で組織診を施行したのは 4 例で，CIN1 が 1 例，CIN2 が 2 例，CIN3 が 1 例であった．LSIL8 例のうち組織診を施行したのは 6 例で，CIN1 が 4 例，CIN2 が 2 例であった．HSIL は 11 例で，CIN1 が 1 例，CIN2 が 4 例，CIN3 が 6 例であった．ASC-H は 6 例で，CIN1 が 1 例，CIN2 が 2 例，CIN3 が 3 例であった．分娩後に子宮頸部組織診で CIN3 を認め，子宮頸部円錐切除術を施行した症例は 8 例であった．術後組織診は 7 例が CIN3 で，1 例が微小浸潤癌であった．分娩後に病変が退縮した症例は CIN の 17 例中 1 例（14%），CIN2 の 10 例中 5 例（50%），CIN3 の 10 例中 3 例（33%）であり，経腟分娩で 26 例中 6 例（23%），帝王切開で 6 例中 3 例（50%），全体では 29%が退縮した．

【総括】妊娠中に施行された，子宮頸部細胞診と組織診の乖離は比較的少なかった．分娩後に病変が退縮した症例が 30%あり，治療については分娩後の再評価が必要であるが，一方で分娩後微小浸潤癌と診断された症例もあり，慎重な管理が必要と考えられた．妊娠週数が進むにつれて出血のリスクが高まるため組織診が躊躇されることもあり，細胞診での follow-up が重要であると思われた．

P-2-92　妊娠中の広汎子宮頸部摘出術後の子宮頸部細胞診による経過管理

札幌医科大学産婦人科学講座

○黒田敬史(MD), 石岡伸一(MD), 金　美善(MD), 柏木葉月(MD), 寺田倫子(MD), 松浦基樹(MD), 郷久晴朗(MD), 寺本瑞絵(MD), 岩﨑雅宏(MD), 齋藤　豪(MD)

【目的】妊娠継続希望する妊娠中の初期浸潤子宮頸癌に対して，当科では妊娠中の腟式広汎子宮頸部摘出術(VRT)を行い，現在まで 6 例に施行，再発は 1 例である．VRT 後も妊娠が継続されるため，異型細胞の検出には通常の細胞診以上の注意が必要となる．妊娠中 VRT 施行症例の術後細胞診による経過と，その特徴につき報告する．

【方法】妊娠中に初期浸潤子宮頸癌を指摘され当科紹介となった 6 症例につき妊娠中の VRT を施行した(中央値 16 週(10 週-26 週))．通常，術後は分娩まで 4 週毎の Cervex brush を用いた子宮頸部細胞診によるフォローを行なった．

【結果】患者年齢は中央値 32 歳(23-41 歳)，臨床進行期は 1B1 期 5 例，患者希望による 2A2 期 1 例，組織型は SCC1 例，adenocarcinoma 4 例であった．6 症例中妊娠中の局所再発は 1 例であった．妊娠 26 週に残存子宮頸部に腟鏡診及び超音波検査で 1 cm 大の腫瘤を認め，その部位からの細胞診にて出血性背景の下，IMT-PBT の異型細胞を集塊状-散在性に認め，狙い組織診にて SCC 認め再発と判断，妊娠 29 週で帝王切開＋残存子宮摘出を施行した．非再発症例では，術後初期の細胞診では，出血性-軽度炎症性背景の下，いわゆる組織修復期の細胞，炎症細胞などを認めたが，その後，切除創の修復，妊娠経過とともに通常の妊婦細胞診と同様の細胞像を示した．

【総括】妊娠中 VRT は産科医にとっても腫瘍医にとっても大きなチャレンジである．術後再発チェックにおいて細胞診は有用であるが，妊娠中の組織修復という特殊な状況に注意してフォローする必要がある．

P-2-93 子宮頸部コンジローマ様癌の3例

北海道大学産婦人科[1)], 釧路赤十字病院[2)], 北海道大学病院病理部[3)]

○小林由佳子(MD)[1)], 武田真人(MD)[1)], 奥　聡(MD)[1)], 前田悟郎(MD)[2)], 朝野拓史(MD)[1)], 石塚秦也(MD)[1)], 三田村卓(MD)[1)], 保坂昌芳(MD)[1)], 渡利英道(MD)[1)], 丸川活司(CT)[3)]

【はじめに】子宮頸部のコンジローマ様癌の3例を経験したので診断経過を報告する.

【症例】症例1：36歳(G2P2). 前医の子宮頸部細胞診でClassIIIb, 組織診でLSILと診断されたが, コルポスコピーで浸潤癌を否定できず, 当科紹介. 円錐切除でコンジローマ様癌(Ib1期)と診断された. 症例2：76歳(G2P2). 子宮の下垂感を主訴に来院, 子宮腟部に乳頭状の腫瘤を認め, 組織診でコンジローマ様癌と診断され, 円錐切除(pTis)を施行後子宮全摘を追加した. 症例3：73歳(G0). 主訴は不正性器出血で子宮腟部の肉眼的腫瘍はIIb期のコンジローマ様癌として放射線照射を施行.

【組織診所見】3例とも, 中心に線維性血管間質を伴う異型重層扁平上皮の密な乳頭状増殖が認められ, 随所にコイロサイトが散見された. 深部では角化を伴う異型細胞が存在した.

【細胞診所見】症例1-2では比較的きれいな背景にコイロサイトや, 核腫大-核形不整-粗顆粒状のクロマチンを伴う, 中層-深層の異型扁平上皮細胞をみとめ, moderate dysplasiaが疑う所見であった. 症例3では壊死性背景に, smudged様濃染核, 角化異型細胞, 深層の異型細胞が認められた.

【まとめ】進行例の症例3では壊死等のためか, 腫瘍深部が露出し, 細胞診上多様な異型細胞が検出され, 浸潤癌と認識しやすいが, 症例1-2のような比較的初期の症例では腫瘍表層の異型が軽度の細胞やコイロサイトのみが検出される傾向にあるものと思われる. 子宮頸部の乳頭状腫瘤の場合, 細胞診で異形成と判定されてもコンジローマ様癌のような悪性腫瘍の存在を意識する必要がある.

P-2-94 子宮腟部擦過細胞診検体に出現した悪性黒色腫の2例

東邦大学医療センター大森病院病院病理部[1)], 東邦大学医療センター大森病院病理診断科[2)], 東邦大学医学部病理学講座[3)], 東邦大学医療センター大森病院産婦人科[4)]

○雨宮和紀(CT)[1)], 根本哲生(MD)[2)], 三上哲夫(MD)[3)], 密田亜希(MD)[2)], 小林照明(CT)[1)], 篠崎　稔(CT)[1)], 谷口智子(MD)[4)], 澁谷和俊(MD)[2)]

【はじめに】悪性黒色腫は婦人科領域では比較的稀な腫瘍である. 今回我々は, 子宮腟部擦過細胞診にて悪性黒色腫の2例を経験したので報告する.

【症例1】70歳代, 女性. 他院にて子宮頸癌が疑われ本院来院. 黒色結節および周囲の腟・頸部粘膜に広がる病変を認めた. 子宮腟部細胞診では, 核は円形から類円形で, 核腫大し, 大小不同のある細胞と紡錘形の細胞を集塊や孤立性に認めた. 細胞質内に茶褐色のメラニン顆粒を有する腫瘍細胞や組織球は少数であり, 一部の細胞に核内細胞質封入体と著明な核小体がみられた. 組織学的には, 腫瘍は上皮様細胞と紡錘形細胞の増殖がみられ, 一部では淡明な胞体の細胞や褐色微細顆粒を持つ細胞を認めた. 免疫組織学的に腫瘍細胞はHMB-45に陽性であった.

【症例2】50歳代, 女性. 水様性帯下を主訴に本院来院. 腟壁に黒色病変を数ヵ所認めた. 子宮腟部細胞診では, 核腫大した類円形あるいは紡錘形の細胞, また多核の細胞を散在性から小集塊にて認めた. 核小体が明瞭で, 細胞質内に茶褐色のメラニン顆粒を有する腫瘍細胞を多数認め, 一部では核内細胞質封入体がみられた. 組織学的には, 腫瘍は細胞質に茶褐色の顆粒を有する異型細胞の増殖がみられた. また腫大核や不整核が目立ち, 多核の細胞も認めた. 免疫組織学的に腫瘍細胞はHMB-45陽性, S-100蛋白陽性であった.

【まとめ】今回の2症例のうち, 症例1ではメラニン顆粒を有する細胞や著明な核小体が少数であったため細胞診での推定は困難であった. 婦人科領域においては, 扁平上皮癌との鑑別が重要であると考えられる. 悪性黒色腫に特徴的な細胞所見について考察し, 特に扁平上皮癌との細胞像について比較検討し報告する.

P-2-95　子宮頸部に良性母斑を伴った外陰部悪性黒色腫の一例

九州大学病院産科婦人科

○廣谷賢一郎(MD), 園田顕三(MD), 大神達寛(MD), 安永昌史(MD), 小玉敬亮(MD), 山口真一郎(MD), 兼城英輔(MD), 奥川　馨(MD), 矢幡秀昭(MD), 加藤聖子(MD)

59 歳女性，2 妊 2 産．当科初診 1 年前に受けた婦人科検診では異常を指摘されなかった．外陰部腫瘤感を主訴に近医産婦人科を受診し，大陰唇に腫瘤性病変を指摘された．同病変からの組織診で malignant melanoma と診断され，精査加療目的に当科へ紹介受診した．右大陰唇にメラニン沈着のない 10 mm 大の腫瘤・陰核右側に 5 mm 大の腫瘤を認めた他に，両側小陰唇および大陰唇に黒色斑および色素沈着を認め，病巣は腟前庭部から腟壁 12 時方向内側 2.6 cm に分布していた．また，腟鏡診で子宮頸部 6 時方向に 2 mm 大の黒色斑を認めた．外陰部擦過細胞診は atypical cells，子宮頸部擦過細胞診は other malignant neoplasms でいずれもメラニン顆粒を含む異型細胞を認めた．外陰部の組織診は malignant melanoma で，子宮頸部狙い組織診は陰性のため LEEP による生検を追加したが，子宮頸部は良性母斑と診断した．外陰部悪性黒色腫の診断で，広汎外陰切除術，両側浅鼠経リンパ節郭清(含：センチネルリンパ節の色素法同定)を行った．外尿道口・腟壁の一部も黒色斑の部分から 5 mm の水平マージンを付けて切除した．摘出標本の病理組織診断結果は，右大陰唇の 10 mm 大腫瘤の浸潤は 2.1 mm で陰核右側腫瘤は上皮内病変だった．腫瘍の周囲には広範囲に種々の異型を伴うメラノサイトを認めたが，切除断端には異型細胞を認めなかった．右浅鼠経センチネルリンパ節に転移を認め，進行期は FIGO：3A 期(pT1bN1bM0)，UICC/AJCC：3A 期(pT4aN1aM0)であった．子宮頸部に良性母斑を伴った外陰部悪性黒色腫症例に関して，文献的考察を交えて報告する．

P-2-96　膣壁発生 Gastrointestinal Stromal Tumor (GIST) の 1 例：擦過細胞診像と文献的考察

JCHO 諫早総合病院[1)], 長崎病理診断科[2)], 長崎大学医学部原研病理[3)]

○井手圭一郎(CT)[1)], 高木雄三(CT)[1)], 望月哲朗(CT)[1)], 岸川正大(MD)[2)], 中島正洋(MD)[3)]

【はじめに】GIST は消化管，特に胃や小腸に好発し，転移や播種，再発をきたす間葉系由来の腫瘍である．消化管以外臓器に発生する Extra-GIST（E-GIST）も報告されているが，真の E-GIST は稀とされる．今回，膣壁の腫瘤で擦過細胞診と生検にて GIST と診断された 1 例を経験したので，細胞像を文献的考察とともに報告する．

【症例】60 代，女性．3 経妊 3 経産．排尿時出血を自覚し近医泌尿器科に受診，不正性器出血を疑われ精査目的で当院婦人科に紹介となった．内診にて，腟腔内を占拠する約 9 cm 大の易出血性腫瘤を認めた．画像的には膣壁後壁から連続する腫瘤で，MRI では筋肉と比べ T2WI で不均一な高信号を呈し，T1WI では一部出血と思われる高信号を認め，dynamic study で壊死巣が疑われた．傍組織浸潤と肝転移を疑う結節も指摘され，悪性腫瘍疑いにて擦過細胞診と生検が施行された．

【細胞診所見】密在するシート状に重積した紡錘形細胞集塊が散見された．乾燥変性を伴っていたが，軽度核腫大と大小不同やクロマチンの増量を認め，ASC-H と判定した．

【組織診所見】棍棒状核を有する紡錘形細胞が錯綜増生する腫瘍で，核分裂像が散見された．免疫組織化学的に vimentin(+)，c-kit(+)，DOG-1(+)，CD34(+)，αSMA(+/-)，S-100(-)，desmin(-)，bcl-2(-)，AE1/AE3(-)，Ki-67 LI 12%であり high risk GIST と診断された．

【まとめ】膣壁に発生した GIST を経験した．膣壁原発の腫瘍は通常扁平上皮由来で，細胞診では ASC-H の判定となった．膣壁発生の GIST は転移としても稀で，E-GIST との鑑別も含め考察する．

P-2-97 子宮頚部の basaloid squamous cell carcinoma の1例

防衛医科大学校産婦人科学講座[1)], 防衛医科大学校病院腫瘍化学療法部[2)], 防衛医科大学校病院臨床検査部[3)]

○高崎和樹(MD)[1)], 笹　秀典(MD)[1)], 宮本守員(MD)[1)], 高野政志(MD)[2)], 青山　真(MD)[1)], 加藤顕人(MD)[1)], 坂元崇洋(MD)[1)], 桑原美佳(MD)[1)], 島崎英幸(MD)[3)], 古谷健一(MD)[1)]

【緒言】子宮頚部の basaloid squamous cell carcinoma は非常に稀な疾患であるが，予後は不良であるとされる．子宮頚部上皮内癌の診断で子宮全摘を施行し，子宮頚部 basaloid squamous cell carcinoma と診断された1例を経験したので報告する．

【症例】75歳女性，2経妊2経産，閉経50歳．子宮頚部細胞診で ASC-US およびハイリスクパピローマウィルス陽性で当院に紹介され，外来で経過を見ていたが，HSIL と診断された．MRI では子宮頚部に腫瘍性病変を認めなかった．子宮全摘および両側付属器摘出を施行した．摘出された子宮には頚部に肉眼上明らかな異常所見を認めなかった．

【細胞所見】多数のリンパ球を背景に核肥大，クロマチン増量した傍基底型の異型細胞が合胞状あるいは散在性に多数認められた．以上の所見から，squamous cell carcinoma in situ を推定した

【組織所見】腫大した核を有する N/C 比の高い異型扁平上皮細胞が上皮を置換性に増殖する像とともに，クロマチンの増量した楕円状核を有し胞体に乏しい短紡錘形腫瘍細胞が蜂巣状，索状に間質に浸潤・増殖する像を認めた．一部では glandular involvement や，辺縁には核の peripheral palisading を認めた．浸潤部の広がりは幅9 mm で，深さは5 mm であった．腫瘍細胞は Ber-EP4 一部陽性で，S-100，CAM5.2 などは陰性であった．以上の所見から，basaloid squamous cell carcinoma pT1b と診断した．

【まとめ】子宮頚部の basaloid squamous cell carcinoma の1例であるが，術前の細胞診では所見を認めなかった．予後不良な疾患であるが，非常に頻度は稀であり，診断は容易ではない．さらなる症例の蓄積が必要と考えられる．

P-2-98 子宮腟上部切断術後の子宮頚部に発症した類内膜癌の1例

京都府立医科大学大学院女性生涯医科学

○垂水洋輔(MD), 森　泰輔(MD), 片岡　恒(MD), 古株哲也(MD), 寄木香織(MD), 松島　洋(MD), 辰巳　弘(MD), 黒星晴夫(MD), 澤田守男(MD), 北脇　城(MD)

【はじめに】子宮腟上部切断術後の子宮頚癌の発症が報告されているが，類内膜癌の報告は極めて少ない．今回，子宮腟上部切断術後の子宮頚部に発症した類内膜癌の1例を経験したので報告する．

【症例】72歳女性，未妊．40歳時に子宮筋腫に対し子宮腟上部切断術を受けている．不正性器出血を主訴に前医を受診，子宮頚部細胞診で adenocarcinoma を認めたため当院を紹介受診した．腟鏡診では肉眼的に子宮頚部腫瘍性病変を認め，腟上部1/3に浸潤していた．組織診で類内膜癌と診断した．ハイリスク HPV は陰性であり，腫瘍マーカーは CA19-9 の上昇を認めた．MRI で 14×12×18 mm の腫瘤を認め，PET-CT で同部位に FDG 集積の亢進を認めた．以上から子宮頚部腺癌，IIA1期(FIGO 2008)と診断し，広汎子宮頚部摘出術を施行した．

【細胞所見】不規則な重積性を示す異型細胞の集塊像を認め，異型細胞は核小体の明瞭な大小不同の核を有し，核の偏在傾向を示す円柱状の形態であった．

【組織所見】粘液の乏しい暗調な胞体と桿状核を有する円柱上皮が不整な腺管構造を形成し，腟壁および子宮傍組織への浸潤を認めた．免疫組織化学染色では CEA は陽性，ER や vimentin，p16 は陰性であった．以上の所見から類内膜癌と診断した．

【考察】類内膜癌であることから子宮頚部原発か体部原発かの鑑別を要したが，臨床所見および組織所見から子宮頚部原発(pT2b1N0M0)と診断した．子宮腟上部切断術後の子宮頚部にも HPV 非依存型腺癌は存在しうる．

P-2-99　子宮頸部に腫瘤を形成した肉芽腫性炎の1例

京都府立医科大学大学院女性生涯医科学[1)]，京都府立医科大学附属病院病院病理部・病理診断科[2)]

○寄木香織(MD)[1)]，森　泰輔(MD)[1)]，松島　洋(MD)[1)]，辰巳　弘(MD)[1)]，黒星晴夫(MD)[1)]，澤田守男(MD)[1)]，小倉美紀子(CT)[2)]，中川有希子(CT)[2)]，森永友紀子(MD)[2)]，北脇　城(MD)[1)]

【はじめに】肉芽腫は特殊な慢性炎症反応におけるマクロファージの集簇巣であり，炎症反応に伴う病変のひとつである．今回我々は，子宮頸部に広範囲に腫瘍様病変を示した肉芽腫性炎の 1 例を経験したので報告する．

【症例】88 歳女性，3 妊 2 産，不正性器出血を主訴に近医を受診した．子宮頸部細胞診で class IV，MRI で子宮頸部に 5 cm 大の bulky tumor を認めたことから，悪性腫瘍が強く疑われた．しかし，子宮頸部組織診では granulation tissue のみで悪性所見は認めなかった．結核を疑い抗酸菌同定検査と PCR 法を行ったが，陰性であった．そこで精査目的に当院に紹介となった．当院の子宮頸部細胞診では NILM，子宮頸部組織診では肉芽腫形成を伴う炎症の所見であり，悪性所見は認めなかった．造影 CT では腫瘤の辺縁部を中心に濃染を認めた．以上の所見より炎症性疾患と判断し，経過観察の方針とした．6ヶ月後の診察でも，MRI，CT において病変の増大は認めなかった．

【細胞所見】好中球主体の多数の炎症細胞を背景に，多核組織球や類上皮細胞様の細胞の集塊がみられ，結核の可能性を否定できない．

【組織所見】高度のリンパ球・形質細胞・好中球浸潤を伴う炎症性肉芽組織がみられる．組織球が類上皮様の肉芽腫を形成している箇所や多核巨細胞が集簇している箇所，組織球が柵状配列を示す箇所もある．特殊染色でも細菌や真菌の菌体は指摘できない．

【まとめ】肉眼所見や画像診断で腫瘍様病変を認め悪性を疑うものの，細胞診や組織診では悪性所見を認めなかった．このような非典型的症例では，肉芽腫性炎を含む炎症性疾患の可能性を鑑別疾患として考慮すべきであると考えられた．

P-2-100　子宮膣部 Myeloid sarcoma の一例

国立研究開発法人国立がん研究センター中央病院

○近藤　円(CT)，澁木康雄(CT)，時田和也(CT)，加藤友康(MD)，前島亜希子(MD)

【はじめに】Myeloid sarcoma(MS)は骨髄芽球ないし未熟な骨髄細胞が髄外に腫瘤形成する病態である．腫瘤形成部位は皮膚，リンパ節，消化管などに多く認められるが，今回，我々は婦人科細胞診で MS と考えられた 1 例を経験したので報告する．

【症例】40 代女性．黄色調の帯下増量を主訴とし，MRI で膣前壁に腫瘤性病変を認めた．Colposcopy の所見では，膣円蓋部から膣口にかけて粘膜下腫瘍，外陰側に小乳頭状病変が見られ，膣生検を施行した．

【細胞所見】膣擦過，帯下の Papanicolau(Pap)標本では，炎症細胞や化生細胞とともに N/C の高い小円形細胞が散在性あるいは結合性の弱い小集塊で出現していた．個々の細胞は強いくびれや捻じれなどの核形不整が目立ち，核クロマチンは顆粒状で明瞭な核小体が見られた．帯下の Giemsa 標本では，Pap 標本の細胞所見に加え，一部では好塩基性を呈する細胞質や細胞質内に顆粒物質を認めた．

【組織所見】異型に乏しい膣の重層扁平上皮下において，核小体明瞭で核形不整を呈する腫大核，淡好酸性の乏しい胞体を持つ N/C の高い腫瘍がびまん性に認められた．免疫染色は CD68(＋)，CD56(＋)，MPO(−)，AE1/AE3(−)，synaptophysin(−)であった．以上の所見より，MS，移植後の AML(M5b)再発の診断となった．

【まとめ】MS は悪性リンパ腫，神経内分泌腫瘍や悪性黒色腫などの小円形細胞腫瘍との鑑別が難しく，予後不良な疾患である．また，婦人科臓器における MS は比較的少ない．本症例では白血病細胞が示唆される細胞所見が得られた．婦人科細胞診でも MS が出現することを考慮し，小円形細胞腫瘍の鑑別に考える必要がある．

P-2-101 子宮および膣へ転移を認めた原発性肝細胞癌の一例

北摂総合病院

○田中理恵(MD), 前田和也(MD)

【はじめに】悪性腫瘍の子宮および膣転移は稀である．原発巣として乳癌，大腸癌，胃癌等が報告されているが肝細胞癌からの転移は非常に少ない．

【症例】68歳，女性．2014年に肝細胞癌1期と診断，肝動脈化学塞栓療法を数回行い原発巣コントロール中であった．2017年6月PET-CTで肝原発巣の再燃と肺転移のほか子宮全体に異常集積を認め，7月不正性器出出血のため当科受診．膣壁に母子頭大で脆弱な易出血性の腫瘤を認め切除．子宮からの出血はなし．経膣超音波検査では子宮全体が腫瘍に置換されている像で子宮内膜は同定できず，器具挿入困難にて子宮内膜細胞診・生検は施行不能であった．骨盤MRIでは子宮体部後壁筋層内に不均一な造影効果を伴う腫瘤を認め子宮肉腫が疑われた．なお腫瘍マーカーはAFP，PIVKA-2が異常高値であった．

【細胞像】子宮頸部細胞診はNILM．膣壁腫瘍の擦過細胞診では，壊死性・炎症性背景に重積を伴う異型細胞集塊を多数認めた．核は大小不同で核型不整，N/C比が高く，クロマチンは増加し核小体明瞭で，異型の強い上皮性悪性腫瘍と考えられた．

【組織像】膣壁腫瘍は，壊死成分を伴いわずかに索状構造を残した異型細胞の増殖を認め，スリット状に血管腔，毛細血管に内皮細胞も認めた．HepPar1・Glypican3・AW1/3が陽性，CK7・CK20・AFP・CD10が陰性であり，低分化型肝細胞癌と診断．

【経過】子宮体部からの細胞診・組織採取は行えなかったが，一元的に考え「肝細胞癌の子宮および膣転移」と診断した．

【結語】細胞像は原発巣の特徴を反映していたが，稀な症例であり細胞診のみでは原発巣の推定は困難であった．

P-2-102 外陰部 adenocarcinoma of mammary gland type の一例

市立長浜病院産婦人科[1)], 市立長浜病院中央検査技術科[2)], 市立長浜病院病理診断科[3)]

○上村真央(MD)[1)], 高橋顕雅(MD)[1)], 北澤　純(MD)[1)], 西野万由美(MT)[2)], 岡本明子(MT)[2)], 宮元伸篤(MT)[2)], 新川由基(MT)[2)], 黒澤　学(MD)[3)]

【はじめに】外陰癌は婦人科悪性腫瘍の中でも稀な疾患であり，約85%が扁平上皮癌である．そのため外陰部腺癌は稀であるが，その中でも極めて稀な外陰に発生したadenocarcinoma of mammary gland typeの1例を経験したので報告する．

【症例】症例は76歳女性．低ナトリウム血症のため当院内科で入院したところ，外陰部肥厚を認めたため，精査目的に当科紹介となった．視診上，外陰部の広範囲に易出血性腫瘍を認めた．外陰部擦過細胞診の結果はclass IIIであり，腫瘤の一部生検では外陰部adenocarcinoma of mammary gland typeと診断された．入院時より全身状態は非常に悪く，積極的加療は行わない方針となり，死亡に至った．

【細胞所見】きれいな背景に表層型扁平上皮細胞が見られた．少数であるが，小型で軽度核肥大濃染した細胞や小型核小体をもつ細胞を認めた．深層型扁平上皮細胞と鑑別困難であったが，Paget細胞の可能性も否定できず，Class IIIの判定とした．

【組織所見】上皮下組織内を浸潤性に増殖する腺癌の像を認めた．小型胞巣あるいは索状胞巣の形成を示し，一部で細胞質内粘液の形成を認めた．表層上皮内にも類似の細胞が進展する像があり．免疫組織化学的染色ではGCDFP-15：陽性，mammaglobin：陽性，CK7：陽性，CK20：陰性であり，Paget細胞が確認されない点よりadenocarcinoma of mammary gland typeと診断した．

P-2-103　子宮体癌 IA 期で腹水細胞診陽性は再発因子か

栃木県立がんセンター

○森澤宏行(MD), 関口　勲(MD)

【緒言】2008 年に承認された新 FIGO 分類で子宮体癌進行期から腹水細胞診が除外された．臨床において筋層浸潤 1/2 以下で腹水細胞診のみ陽性（旧 IIIA 期）である場合に追加治療を行うか悩むこともある．今回我々は子宮体癌 IA 期症例で腹水細胞診陽性例は再発因子となりうるのか，また細胞診陽性になりやすい因子について陽性症例と陰性例の比較検討を行った．

【方法】2008 年から 2017 年 6 月までで当院で子宮体癌に対して子宮全摘術を行った類内膜腺癌 IA 期症例を後方指摘に検討した．（類内膜腺癌以外の組織型, 手術を行った時点で明らかな重複がん症例，術後に転院などを含む 6 か月以上のフォローが観察されていない症例は除外した）

【結果】子宮体癌 IA 期は 100 例だった．細胞診陽性が 11 例，陰性が 89 例だった．細胞診陽性症例で追加治療として化学療法を行ったのは 4 例だったが，追加治療なしも含めて，これまで再発を認めた症例は認めなかった．細胞診陽性因子についての検討としては閉経前後：細胞診陽性群で閉経前 4 症例（4/11　36%）陰性群は 25 例（25/89　28%）（有意差なし）だった．G2 以上の割合：細胞診陽性群で 7 例（7/11　64%），陰性群 39 例（39/89 44%）（有意差なし）だった．脈管侵襲の有無：陽性群 4 例（4/11　36%），陰性群 15 例（15/89　16.8%）（有意差なし）だった．

【結論】今回我々の検討では IA 期細胞診陽性症例で再発を認めた症例はなかった．しかし，今後腹水細胞診陽性症例において G2 以上や脈管侵襲陽性例などで化学療法を省略できるかは，さらなる症例の集積が必要である．

P-2-104　若年子宮内膜癌における酸化ストレス関連因子発現動態の免疫組織学的解析

帝京大学医学部解剖学講座[1], 公益財団法人老年病研究所病理部[2]

○西島良美(CT)[1], 福田利夫(MD)[2], 萩原治夫(MD)[1]

【背景】子宮内膜癌は近年子宮頸癌の罹患率を超えて急増しており，特に 40 歳以下の若年子宮内膜癌の増加が問題となっている．我々は子宮内膜病変の進展と酸化ストレスとの関連性の解明から早期発見や予防法の開発を目指しており，今までに酸化ストレスによる DNA 酸化損傷が病変進展の初期段階で生じ腫瘍化に関与する可能性を見出している．今回，若年子宮内膜癌と酸化ストレスとの関連性を明らかにするため，DNA 酸化損傷マーカー 8-hydroxy-deoxyguanosine（8OHdG）および抗酸化酵素 Cu/Zn superoxide dismutase（Cu/Zn SOD），glutathione peroxidase（GPX）の蛋白発現を免疫組織学的に検討したので報告する．

【症例と方法】類内膜癌 Grade1（12 例）を若年群（平均年齢 35 歳，6 例），高齢群（平均年齢 61 歳，6 例）に再分類しホルマリン固定パラフィン包埋材料にて免疫染色を行い，陽性細胞率（8OHdG，GPX）および子宮内膜腺の発現を染色強度によりスコア化（Cu/Zn SOD）し，平均値を算出した．

【結果】8OHdG は若年群 93.4%，高齢群 63.9%で有意差を認めた（p＝0.028）．抗酸化酵素は Cu/Zn SOD では若年群 1.08±0.414（Mean±SD），高齢群 0.9±0.829 で差は認めなかったが（p＝0.42），GPX は若年群 86.2%，高齢群 45.3%で，若年群が有意に高値を示した（p＝0.007）．

【考察】若年群は高齢群に比べ酸化ストレスによる強い損傷を受けており，酸化ストレスに対する抗酸化応答により GPX 発現が若年群で有意に増加していることが示唆された．一方 Cu/Zn SOD では群間の有意差は認めなかったことから，子宮内膜癌における抗酸化酵素の発現プロファイルが若年群と高齢群で異なる可能性が考えられた．さらに症例を追加して報告を行う予定である．

P-2-105 Atypical polypoid adenomyoma 6 例の細胞学的特徴の検討

関西医科大学附属病院

○有本知子(CT), 蛭子佑翼(CT), 石田光明(MD), 宮坂知佳(MD), 大江知里(MD), 宮川　文(MD), 蔦　幸治(MD)

【はじめに】子宮ポリープ状異型腺筋腫(以下 APAM)は，比較的まれな腫瘍性病変で子宮体癌規約分類においては上皮性・間葉性混合腫瘍の良性病変に分類される．今回我々は，組織診にて APAM と診断された症例について同時期に採取された内膜細胞診を用いその細胞像について検討を行った．

【対象】2006 年 1 月～2017 年 12 月までに当院にて子宮内膜生検，掻把において APAM と組織学的に診断された症例のうち同時期に採取された内膜細胞診検体が検討可能な 6 症例について細胞像の比較検討を行った．

【結果】6 症例中 1 例を除きすべて未産婦，平均年齢 39 才で主訴は主に不正出血であった．細胞像は，背景は出血を伴っているが比較的きれいな症例が多く，全ての症例に共通して内膜腺細胞の構造異型はあるものの軽度核腫大がみられる程度であった．化生様変化を示す細胞は 6 症例中 5 例，紡錘形の核を有する束状の平滑筋細胞様集塊は 6 症例中 4 例，squamous morules は 6 症例中 4 例に認められた．

【まとめ】APAM は，比較的若年者に発生する事が多い為，発生部位など臨床情報を考慮し慎重に判定する必要がある．平滑筋細胞様集塊や squamous morules の出現が APAM を推定する上で重要な所見の 1 つであるが，化生様変化を示す細胞や構造異型を示す内膜腺細胞も伴っている為，鑑別として異型内膜増殖症や高分化型類内膜腺癌などが挙がる．これらについても比較し，文献的考察を含め鑑別点についても合わせて報告する．

P-2-106 BD シュアパス™法による LBC 内膜細胞診標本作製法の検討

奈良県立医科大学附属病院病院病理部[1], 愛媛県立医療技術大学保健科学部臨床検査学科生体情報学講座[2]

○西川　武(CT)[1], 則松良明(その他)[2], 龍見重信(CT)[1], 鈴木久恵(CT)[1], 竹内真央(CT)[1], 田中京子(CT)[1], 内山智子(MD)[1], 畠山金太(MD)[1], 大林千穂(MD)[1]

今回，内膜腺管構築の保持および標本品質の均霑化を目的に，BD シュアパス™(SP)法による LBC 内膜細胞診標本作製法の基礎的検討を行なった．検討採取器具はソフトサイトを用いた．標本はスプリットサンプル法を用い，直接塗抹標本を 1 枚作製後，採取器具を SP バイアル内で洗浄した．標本は採取後 6 時間以内に標本作製された（1）SP 液状処理細胞診システム標本作製（婦人科材料用手法）による標本 18 件，（2）ミキサーおよび BD プレップメイト™(メイト)を使用しない標本 15 件，および（3）1 日固定後，メイトのみを使用した標本 19 件を用いた．測定は，3 人の細胞検査士により Visual Analog Scale(VAS)により標本を評価し，評価平均値を用いて有意差検定(Kruskal-Wallis)を行った．次に，1 日固定された SP バイアル内余剰検体をプール検体とし，ミキサーおよびメイト使用に対する標本作製への影響を比較検討した．結果（1）は内膜腺管構築が破綻していたが，（2）と（3）では内膜腺管構築は保たれていた．VAS は（1）2.4，（2）6.8，（3）7.5 を示した．（1）は（2）（3）に比し，有意に低値であった($P<0.001$)が，（2）と（3）では有意差を認めなかった($P=0.053$)．しかし 95％信頼区間は，（2）で 6.037-7.63，（3）では 7.053-7.937 であり，（3）がより質の高い標本である可能性が示唆された．プール検体では，全ての作製法で内膜腺管構築が保持され，良好な液状内膜標本であった．結語 SP-LBC 内膜細胞診標本の標本作製は，1 日固定後に行なうことで，品質が担保される．当日固定標本では，ミキサーおよびメイトを使用しない標本作製法は許容されると考えられた．

P-2-107　内膜 LBC 検体セルブロックの有用性と検討

高知大学医学部附属病院病理診断部

○高橋明日香(CT), 野口真宏(CT), 吉良佳那(CT),
岡本真知(CT), 大原栄二(CT), 戸井　慎(MD),
井口みつこ(MD), 弘井　誠(MD), 村上一郎(MD)

【はじめに】液状検体細胞診(Liquid based cytology：以下 LBC)は，近年日本国内でも普及しつつある細胞回収率の高い方法であり，当院でも LBC 標本を併用して診断を行っているが，細胞診のみでの確定診断に至る症例は多くない．今回，子宮内膜細胞診の診断精度の向上を目的として，子宮内膜細胞診とともに，採取時に得られた LBC 検体をセルブロック法で組織片とし，子宮内膜細胞診と併用して診断した．その有用性を検討したので診断の補助となった症例を中心に細胞診所見と併せて報告する．

【対象および方法】当院での内膜細胞診 LBC 検体は，2015 年頃から BD の SurePath 法を導入しており，直接塗抹標本，LBC 標本を作製して診断している．従来の方法と併用してセルブロックを作製した 2017 年 10 月から現在までの症例で，方法は BD サイトリッチレッドで数時間固定した後，10％中性緩衝ホルマリンで再固定，アルギン酸ナトリウム法で凝固し，セルブロックを作製し鏡検した．

【結果】LBC 検体，直接塗抹法を併用しても組織型の確定に至らない症例や，良性とは思うが確証が得られない症例などではセルブロック法が非常に有用で，細胞像を反映する構築を見る事が可能であった．内膜細胞診の診断向上や，臨床への早期のフィードバックが可能であった．

【考察】LBC 標本におけるセルブロック法の作製は非常に有用で，サイトリッチレッドに浮游する細胞を全て LBC 標本にする事は不可能であり，セルブロックを作製することにより，診断率の向上，さらには細胞診で分化傾向が不明な症例も免疫染色などを併用することで診断でき，臨床への早期のフィードバックが可能である．今後さらに症例の蓄積を行い，検討していく予定である．

P-2-108　当院における子宮内膜細胞診の精度について

社会医療法人愛仁会高槻病院産婦人科[1)], 社会医療法人愛仁会高槻病院病理診断科[2)]

○飯塚徳昭(MD)[1)], 小寺知揮(MD)[1)], 柴田貴司(MD)[1)],
大石哲也(MD)[1)], 伊倉義弘(MD)[2)], 平尾美智(CT)[2)],
谷口由美(CT)[2)], 井本智子(CT)[2)], 仲谷武司(CT)[2)],
岩井泰博(MD)[2)]

【目的】本邦では子宮体癌検診に内膜細胞診が頻用されているが，正診率は必ずしも高いとは言えず，欧米では全く行われていない．内膜細胞診を用いた子宮体癌検診に明確な死亡率減少効果はなく，内膜組織生検の代替とはなり得ないため，現在は高危険群[不正出血(6ヶ月以内)；月経異常；エストロゲン服用]にスクリーニングとして実施し，さらに疑わしい場合は生検が必要となる．当院でも侵襲性を考慮し，まず内膜細胞診を行い，陽性／疑陽性例は生検により精査するという方針で臨んできた．今回，その診断精度を検証することにした．

【方法】当院で 2012-17 年に子宮体癌と最終診断した 58 例（年齢 31-89 歳；高危険群 52 名）を対象に，内膜細胞診[判定は 3 分類(陰性／疑陽性／陽性)]と種々の臨床所見についてレビューした．

【結果】上記 58 例の内膜細胞診に関する内訳は，細胞診非実施 3 例(A 群)，陰性 4 例(B 群)，疑陽性 21 例(C 群)，陽性 30 例(D 群)であった．細胞診実施例(55 例)中，陽性／疑陽性と判定されたのは 51 例(92.7％)で，スクリーニング法としては十分な感度・精度と言える．手術前に子宮体癌と診断し得たのは，群別に A 群 2/3 例(肉眼的に腫瘍を確認)，B 群 2/4 例(高危険群であったため，細胞診陰性であったが生検を行い診断確定)，C 群 13/21 例(生検により診断確定，うち 3 例は高危険群ではなかった)，D 群 30/30 例(全例生検により診断確定)であった．

【まとめ】当院では内膜細胞診は精度が高く，比較的簡便で，有益な情報を得られる優れた診断ツールであることが判明した．細胞診判定ごとに生検を適宜併用することで診断精度はさらに高まり，スクリーニング法としての有用性が確認された．

P-2-109 子宮体部原発神経内分泌性小細胞癌の1例

北海道大学産婦人科[1)], 北海道大学病院病理部[2)]

○前田悟郎(MD)[1)], 武田真人(MD)[1)], 朝野拓史(MD)[1)],
奥　聡(MD)[1)], 小林由佳子(MD)[1)], 石塚泰也(MD)[1)],
三田村卓(MD)[1)], 渡利英道(MD)[1)], 丸川活司(CT)[2)],
岡田宏美(MD)[2)]

【はじめに】非常にまれな子宮体部原発神経内分泌性小細胞癌の1例を経験したのでその診断経過を報告する.
【症例】83歳女性(G2P2). 不正性器出血を主訴に前医受診. 超音波等の検査で子宮体部腫瘍が疑われ, 精査加療目的で当科紹介となる. 組織診で子宮体部の小細胞癌と診断され, 単純子宮全摘よび両側付属器摘出術を施行した(pT3bNXMX y(+) v(++) 傍組織および膣浸潤陽性). その後, 骨盤内の再発病巣に対して放射線療法施行したが, 効果無く初回治療より1年8ヶ月後逝去された.
【組織診所見】クロマチン濃染性の腫大核, 胞体に乏しい異型細胞が, 特定の構築を呈さず充実性に増殖. 細胞同士の接着性は弱く, 大部分は神経内分泌腫瘍を考えるが, 扁平上皮癌の成分も混在した. N/C比が高い小型異型腫瘍細胞はsynaptophysin(+), chromogranin A(-), CD56(-)で小細胞癌と診断された. SCCとみられる細胞にはこれらの免疫染色は陰性でp63は陽性であった.
【細胞所見】集塊状または散在性に, 核形不整やクロマチン増量が著明でN/C比が高く裸核状の異型細胞を多数みとめた.
【まとめ】子宮体部の小細胞癌は他の組織型が混在することが多く, 本症例ではSCCが存在した. 細胞診では小細胞癌の特徴的所見が見られたが, SCCの細胞は確認できなかった.

P-2-110 当院で診断された子宮頸部・子宮体部原発神経内分泌癌症例の検討

関西医科大学附属病院病理部

○蛭子佑翼(CT), 岡本　久(CT), 石田光明(MD),
宮坂知佳(MD), 大江知里(MD), 宮川　文(MD),
蔦　幸治(MD)

【はじめに】子宮頸部, 子宮体部における神経内分泌癌は稀な腫瘍である. 予後が不良な腫瘍であるために, 術前細胞診の役割は非常に重要である. 今回, 当院で経験した子宮頸部・子宮体部原発の神経内分泌癌症例について検討, 報告する.
【対象・方法】当院で診断された神経内分泌癌12症例(子宮頸部;6例, 子宮体部;6例)について, 細胞診標本を対象に検討した. また, 病理組織標本において免疫染色を施行し検討した.
【結果】子宮頸部症例:年齢は39〜78歳(平均49歳)で, 組織診断は小細胞癌5例, 大細胞神経内分泌癌1例であった. 術前細胞診断は陽性6/6例(100%)で, 内5/6例(83%)で小細胞癌と診断した. 大細胞神経内分泌癌症例では, 低分化扁平上皮癌と診断していた. 子宮体部症例:年齢は53〜73歳(平均67歳)で, 組織診断は小細胞癌6例で, 内3例では類内膜腺癌の混在がみられた. 術前細胞診断では, 陰性1/6例(16%), 疑陽性1/6例(16%), 陽性4/6例(66%)であった. 出現細胞数が極少数であった症例に対して, 陰性・疑陽性と診断していた. 陽性と診断した4例のうち, 小細胞癌と診断していたのは1例のみで, 残りの3例では腺癌と診断していた. 腺癌と診断した3例は, 組織診断で類内膜腺癌との混在がみられた症例であった.
【考察】子宮頸部・内膜細胞診における神経内分泌癌の細胞像は呼吸器領域をはじめとする他臓器での細胞像と同様であり, 細胞診標本での判定は比較的容易である. しかし, 出現細胞量の多寡や他の組織型腫瘍との混在例では, 正確な診断が困難となりうる. 学会では鑑別を要する細胞像, 免疫染色結果などについても検討し, 報告する.

P-2-111　術前診断が困難であった子宮体部小細胞癌の 1 例

船橋市立医療センター産婦人科

○大村涼子(MD), 佐々木直樹(MD), 小柳美里都(MD), 名古ゆり恵(MD), 諏訪朋子(CT), 高橋久雄(CT), 清水辰一郎(MD), 斉藤俊雄(MD)

小細胞癌は主として呼吸器に見られる悪性腫瘍である．子宮体部原発は非常に稀であり，早期に転移・再発を来し難治性であるため予後不良とされている．今回，子宮体部原発の小細胞癌症例を経験したので報告する．63 歳，女性．3 年前から持続する不正性器出血を主訴に受診した．骨盤部 MRI 上，子宮内腔に 11 cm 大の腫瘍が充満し，筋層は菲薄化していた．一部で junctional zone が消失しており，1/2 以上の筋層浸潤が疑われた．CT 上，遠隔転移は認めなかった．子宮内膜細胞診は，内膜細胞と小型の異型細胞が集塊としてわずかに認められた．全体的に N/C 比が高く裸核状，核異型は軽度でクロマチンの増量がみられた．核小体を備えた異型細胞が混在し，小集塊の一部では木目込み状の配列が疑われたが不明瞭だった．わずかな小型細胞に加え，壊死による変性が強く細胞像からは悪性と判定するには至らなかった．子宮内膜吸引組織診では類内膜腺癌 Grade3 または未分化癌が疑われた．子宮体癌の診断で，子宮全摘，両側付属器摘出を施行した．糖尿病と高度肥満のため周術期リスクが高いと判断しリンパ節郭清は省略した．肉眼的には，子宮体部内腔へポリープ状に突出する 12×10 cm 大の隆起性病変を認め，病変は子宮筋層 1/2 を超えて浸潤していた．組織学的には，低分化な悪性円形腫瘍細胞を認めた．免疫染色で AE1/AE3，シナプトフィシン，クロモグラニン A，CD56 は陽性で，CD10，S100，LCA は陰性を示し，子宮体部小細胞癌，pT1bNxM0 と診断した．術後は，肺小細胞癌の標準化学療法に準じてエトポシドとシプラチン併用療法を術後補助療法として 6 コース施行した．現在までに再発は認めていない．文献的考察を加えて報告する．

P-2-112　妊婦における腟ホルモン細胞診

長崎医療センター臨床検査科

○梅崎　靖(MD), 佐藤　圭(CT), 山川　彩(CT), 澤田吉人(CT), 沖　茂彦(CT), 伊東正博(MD)

【目的】腟扁平上皮細胞診の所見から体内のホルモン環境を推測する手法を腟ホルモン細胞診という．従来法では標本作成や評価方法が不安定であり，腟ホルモン細胞診で妊娠中の母体ホルモン環境の推測は困難とされてきた．本研究では液状細胞診を用いて腟ホルモン細胞診標本を作成し，腟ホルモン細胞診スコアが妊娠週数と相関するかを調べた．

【方法】当院で妊娠管理を行っている患者を対象とした．同意を得て，妊娠管理上で必要な内診検査を行った際に腟分泌物（腟上皮擦過物）を採取した．臨床情報（年齢，妊娠週数，妊娠合併症）を診療録より取得し，採取した腟分泌物から液状細胞診装置を用いてスライド標本を作成した．作成した標本で細胞成熟度指数を使用した腟ホルモン細胞診評価を行った．

【結果】液状細胞診装置を用いた場合，従来法と比較してより安定した評価のできる標本が作成できた．妊娠中期ではプロゲステロンが十分に影響し成熟表層細胞より中層・傍基底細胞が増加するため，細胞成熟度指数は低値となる．妊娠週数が分娩に近づくとプロゲステロン感受性が低下し，成熟表層細胞が増加することになる．今回の検討では，分娩週数前に細胞成熟度指数が増加する傾向を捉えることができたが，統計学的な相関関係を示すことはできなかった．

【結論】液状細胞診を用いた腟ホルモン細胞診は従来法と比較してより評価の安定した標本作成ができた．妊娠週数別での細胞成熟度指数は一定の傾向を認めた．

P-2-113 卵巣癌化学療法の個別化を目指した腫瘍組織および腹水中細胞の初代3次元培養法確立

慶應義塾大学医学部産婦人科学教室

○南木佳子(MD), 平沢　晃(MD), 野村弘行(DDS), 赤羽智子(CT), 千代田達幸(DDS), 片岡史夫(DDS), 冨永英一郎(DDS), 青木大輔(DDS)

【目的】再発卵巣癌は予後不良であり，プラチナ感受性に基づき治療選択が行われるものの至適薬剤の選択基準は明らかではない．本研究では，個別化医療につながる薬剤感受性試験への適用を企図する卵巣癌腫瘍組織由来および腹水中細胞を用いた3次元（3D）培養法の確立を目指した．

【方法】卵巣癌患者14例を対象とし，当該患者より得られた腫瘍組織検体（n＝14），腹水検体（n＝8）を使用した．腫瘍組織検体からはコラゲナーゼ溶液中にて細胞懸濁し，また腹水検体は遠心し上皮細胞を分離した．上皮細胞は1×104個/ml濃度で3D環境を形成するNano-Culture Plate LH96中で培養後，ATPアッセイ法にて細胞増殖能を測定した．さらに至適培地条件検索のため，大腸癌細胞のニッチ因子であるWnt-3aおよびR-Spondin1の培養への影響を検討した．

【結果】上皮細胞を3D環境で培養開始して第7日間後の時点で，腫瘍組織由来では8/14例（66.7%），腹水由来では6/8例（75%）において癌細胞が生存しており初代培養を確立できた．またスフェロイド様構造の形成は腫瘍組織由来の8/14例(66.7%), 腹水由来の2/8例(25%)に認められた．ニッチ因子はWnt-3aおよびR-Spondin1の双方を含む条件でスフェロイドの増殖率および生存率が高い傾向にあった．

【総括】本研究で用いた3D培養法により卵巣癌症例の腫瘍組織由来細胞および腹水中細胞の安定的な初代培養の確立が可能であった．本手法は生体内に近い環境を模していると推測されることから，薬剤感受性試験への適用に有用な培養法であると考えられた．

P-2-114 核内にグリコーゲンの封入体様構造を認めた卵巣明細胞癌の1例

群馬大学医学部附属病院病理部[1], 群馬大学保健学研究科生体情報検査科学[2], 群馬大学医学系研究科病理診断学[3]

○吉田玲佳(CT)[1], 星川里美(CT)[1], 佐藤香織(CT)[1], 栗原康哲(CT)[1], 福田利夫(MD)[2], 新井秀雄(MD)[1], 佐野孝昭(MD)[3], 平戸純子(MD)[1], 小山徹也(MD)[1,3]

【はじめに】卵巣の明細胞癌は，細胞質に豊富なグリコーゲンを含む細胞よりなる表層上皮性腫瘍の一型である．個々の腫瘍細胞は，多稜形～立方状を示し，hobnailパターンが特徴的な所見である．細胞質は淡明かつ豊富で，グリコーゲンを多く含み，核異型の程度は症例により様々であるが，核内封入体様構造（以下核内封入体）もしばしば認める．今回，核内封入体を多数認め，封入体がグリコーゲンであると考えられる明細胞癌の症例を経験したので報告する．

【症例】69歳，女性．左下腹部痛で近医を受診し，CTにて卵巣腫瘍の診断で当院紹介となった．CTでは骨盤内に長径20 cm程の多房性腫瘤を認め，内部に造影される充実性成分を伴い，左卵巣由来の悪性卵巣腫瘍が疑われた．明らかなリンパ節腫大は認めなかった．

【細胞・組織所見】術中迅速診断時の腫瘍新鮮割面から捺印し，細胞診標本を作製した．細胞診標本では，核腫大，核小体肥大を示す異型細胞が疎な結合を示し出現していた．細胞質はライトグリーン淡染性で，核内は白く明るい封入体様の所見が目立った．核内封入体はPAS染色陽性を示し，ジアスターゼ消化後陰性化した．細胞形態からは明細胞癌を疑った．組織標本では，細胞診標本と同様の腫瘍細胞が，水腫性の間質を伴って癒合した管状，嚢胞状，篩状，網目状構造，一部は充実性に増殖していた．組織標本においても核内封入体が目立った．

【まとめ】今回の症例の核内封入体の所見は，肝臓で認められる核糖原の所見に類似していた．明細胞癌では，種々の程度で核内封入体を認めることがあるが，封入体がグリコーゲンであったという報告はまだない．文献的考察を含め報告する．

P-2-115　漿粘液性境界悪性腫瘍の 2 例 ―その細胞診像および臨床像―

立正佼成会附属佼成病院産婦人科[1)], 立正佼成会附属佼成病院病理部[2)], 杏林大学医学部付属病院産科婦人科[3)]

○金田由香子(MD)[1)], 鈴木　淳(MD)[1)],
村田栄一郎(CT)[2)], 當眞嗣睦(CT)[2)], 野田清香(MD)[1)],
井上慶子(MD)[1)], 西ヶ谷順子(MD)[3)], 百村麻衣(MD)[3)],
二階堂孝(MD)[2)], 木村英三(MD)[1)]

我々は漿粘液性境界悪性腫瘍の 2 例を経験し，その特徴的な細胞所見を含めて報告する．漿粘液性腫瘍は従来，粘液性境界悪性内頸部様腫瘍や mullerian mixed epithelial borderline tumor とされていたものである．新 WHO 分類で新たに分類された腫瘍であり，漿液性の上皮と内頸部型粘液性上皮の混在からなる．症例 1 は 65 歳女性，前医にて充実性成分を有する両側性の卵巣腫瘍を指摘され当院受診．精査後，手術施行し迅速病理診断の結果で境界悪性腫瘍の診断にて子宮全摘術，両側付属器切除術，大網切除術となる．最終病理結果では左卵巣腫瘍は漿粘液性境界悪性腫瘍，右卵巣腫瘍は漿粘液性嚢胞腺腫と診断した．症例 2 は 29 歳女性，0 妊 0 産．前医にて充実性成分を有する両側性の卵巣腫瘍および急性腹症の所見を認め，当院へ緊急搬送となる．手術施行し，迅速病理診断の結果で両側とも境界悪性腫瘍をと診断し，妊孕性温存術も希望されたため，両側卵巣部分切除術を施行した．最終病理結果にて両側卵巣腫瘍は漿粘液性境界悪性腫瘍と診断した．腫瘍割面の細胞診像では粘液を有する豊富な細胞質の異型細胞，および高円柱状で腺管構造を形成する漿液性の異型細胞を認め，漿液性細胞と粘液性細胞の混在の細胞像を認めた．病理組織像では高円柱状皮が乳頭状および管状に拡張した漿液性上皮，さらに広い浮腫性間質を有する頸管円柱状皮に相当する像であった．今回は漿粘液性境界悪性腫瘍と診断した症例を経験し，その臨床経過および細胞診所見を報告する．

P-2-116　卵巣漿液性境界悪性腫瘍の 1 例

東京逓信病院病理診断科[1)], 東京逓信病院婦人科[2)]

○高橋　剛(CT)[1)], 岸田由起子(MD)[1)], 神戸晴香(MT)[1)],
小川佑美(CT)[1)], 中村恵子(CT)[1)], 清水香織(CT)[1)],
浅川一枝(CT)[1)], 秦　宏樹(MD)[2)], 田村浩一(MD)[1)]

【はじめに】細胞診による卵巣癌の早期発見や術前診断は難しいが，卵管から子宮内腔に流入した腫瘍細胞が内膜細胞診に現れることがある．しかし，そのほとんどが進行癌で境界悪性腫瘍は稀である．今回，画像診断で卵巣嚢腫を指摘され，経過観察中に内膜細胞診で砂粒体を伴った低異型度の細胞小集塊を認めた卵巣漿液性境界悪性腫瘍の 1 例を経験した．

【症例】50 歳代女性．継続する不正出血により受診．MRI で両側卵巣に嚢胞性病変を指摘された．経過観察中に内膜細胞診で，砂粒体を伴う異型に乏しい細胞小集塊を認めた．細胞質は淡く空胞を認め，核の軽度な大小不同と明瞭な核小体がみられた．病巣の特定は困難であったが漿液性腺癌が疑われ，単純子宮摘出術および両側附属器切除術を施行した．術中の腹水細胞診でも，内膜細胞診と同様の細胞がみられた．右卵巣は径 4 cm の嚢腫を形成し黄色調で漿液性の液体が充満，内腔には径 5 mm と 10 mm の乳頭状の隆起病変を認めた．左卵巣は径 8 cm の嚢腫を形成し黄色調でゼリー状物質が充満，内腔には径 15 mm の扁平化した乳頭状の病変を認めた．組織診では，いずれも多数の砂粒体を含み，軽度な異型細胞が線維間質を伴い乳頭状に増殖していた．免疫組織化学では MIB1 index 5%以下，WT1・ER・p16(一部)陽性，p53 の有意な発現はなかった．卵巣壁や卵管周囲結合組織内には微小な石灰化がみられ，卵巣漿膜面には顕微鏡的に非浸潤性インプラントを認めた．また，高度な異型性や核分裂像，壊死などは目立たず浸潤性増殖も認めなかった．以上より漿液性境界悪性腫瘍と診断した．

P-2-117 卵巣低異型度漿液性癌と卵巣漿液性境界悪性腫瘍の腹水細胞診についての検討

東京慈恵会医科大学産婦人科学講座[1)], 東京慈恵会医科大学病理学講座[2)]

○高橋一彰(MD)[1)], 永吉陽子(MD)[1)], 清川貴子(MD)[2)], 後藤ちひろ(MD)[1)], 上田　和(MD)[1)], 柳田　聡(MD)[1)], 山田恭輔(MD)[1)], 岡本愛光(MD)[1)]

卵巣漿液性癌には低異型度漿液性癌(LGSC) と高異型度漿液性癌(HGSC) の 2 つの独立した組織型がある．LGSC は漿液性癌全体の数％と稀で 50 代前半に好発し，HGSC と比較して抗癌剤感受性は低いが予後良好である．腫瘍細胞の細胞質は好酸性で，核分裂像は少なく細胞異型は軽度から中等度である．径 5 mm 以上の浸潤を示し，壊死を示すことは稀である．前駆病変である漿液性境界悪性腫瘍(SBT)，特に微小乳頭状パターンを伴う SBT が併存していることが多い．LGSC は新たな概念であること，頻度が低いことから，その細胞像についての報告は少ない．LGSC，SBT と診断された症例の腹水細胞診と臨床病理学的特徴について検討した．対象は，当院で 2015 年より 2 年間に初回手術を施行し SBT，LGSC と診断された 11 例(SBT 9 例，LGSC 2 例) とした．年齢の中央値は 48 歳(15-69) であった．SBT の手術進行期は I 期 6 例，II 期 2 例，III 期 1 例であった．LGSC は II 期と III 期がそれぞれ 1 例であった．腹水細胞診は LGSC で 2 例とも陽性，SBT は陽性が 5 例，陰性が 4 例であった．腹水細胞診陽性の 7 例中 LGSC の 1 例で核腫大，細顆粒状クロマチン増量を示す異型細胞が乳頭状集塊として出現し，砂粒体も多数認められた．その他の 6 症例 (LGSC1 例，SBT5 例) では，腹水に出現した細胞像からは境界悪性と悪性の鑑別は困難であった．LGSC，SBT の腹水細胞診は腫瘍の組織形態を反映するが，境界悪性と悪性の評価には限界があった．

◇ International Poster Session in English

PE-1-1 A retrospective case study of pleural effusion lymphomas from a Taiwanese medical institute

Department of Pathology, Ditmanson Medical Foundation Chiayi Christian Hospital, Chiayi, Taiwan[1)], Department of Cosmetic Science, Chia Nan University of Pharmacy and Science, Tainan, Taiwan[2)], Taiwan Society of Clinical Cytology, Taipei, Taiwan[3)]

○Chien-Chin Chen[1,2,3)]

Pleural effusion is reported in up to 20% of patients with non-Hodgkin's lymphoma (NHL), most often at presentation. The thoracic duct obstruction and impaired lymphatic drainage appear to be the primary mechanism for pathogenesis of pleural effusion in Hodgkin lymphoma and direct pleural infiltration is the predominant cause in NHL. However, the majority of the information in the literature is based on minor observational studies or case reports. Therefore, we provided this institute-based case study to verify the phenotypes and clinical characteristics of pleural effusion in NHL.

Among 12016 pleural effusion cytology cases in the past 17 years (2000. 01. 01-2017. 12. 25), we enrolled 53 lymphoma cytology specimens from 24 patients. The twenty-four patients are predominantly male (M：F＝19：5) and aged 12 to 91 (mean 60.88, SD 26.19) years. Eleven cases are diffuse large B-cell lymphoma, 4 cases are T cell lymphoblastic lymphoma, 4 cases are HHV8 (＋) primary effusion lymphoma, and the rest cases are Burkitt lymphoma (1), peripheral T cell lymphoma (2), primary mediastinal large B-cell lymphoma (1) and extranodal NK/T cell lymphoma (1). Except 3 lost to follow-up and 1 alive 72 months after the diagnosis, 20 patients died with mean survival 16.20 months (SD 16.59) after the initial diagnosis of lymphoma. The presentation time of malignant pleural effusions aggravates the disease progression and remarkably shortens the survival time.

PE-1-2　A Study of Cytopathological Characteristics of Malignancy in Serous Fluids

University of Medicine and Pharmacy Ho Chi Minh City, Ho Chi Minh, Viet Nam

○Truong Phan Xuan Nguyen, Thu Dang Anh Phan, Dat Quoc Ngo, Duy Duc Nguyen, Thang Quoc Pham

【Introduction & aims】Cytological evaluation of benign or malignant serous fluid is very important for clinicians and pathologists because its result reflects patient's outcome and prognosis. But it is such a challenge in practice due to the morphological mimics between reactive mesothelial cells and real metastasis especially carcinoma. This study aims to determine the cytological characteristics of malignancy indicative of cells origins in serous fluid.

【Material & Methods】97 samples of malignant serous fluid diagnosed at the Pathology Department-University of Medicine and Pharmacy Ho Chi Minh city, from early 2014 to July/2017 were examined for cytologycal characteristics of maglinancy. They were also performed smears, cell-blocks and immunohistochemistry for diagnosis.

【Results】Among 97 cases were determined malignant serous fluid, in which 92 cases (94.85%) presented with adenocarcinoma, 3 case (3.09%) with lymphoma, 2 cases (2.06%) with mesothelioma. Malignant cells often presented hyperchromatic nuclei, prominent and large nucleoli, high N/C ratio. Those cells arranged in clusters, papillae, glandular structures, isolated cells. Papillae structure had significant correlation to adenocarcinoma.

【Conclusions】Most patients with malignant effusions often had a known previous history of cancer, but sometimes effusion was the first sign of unexpected malignancy. Thorough cytological analysis in combination of clinical background and supportive immunohistochemistry help pathologists to have accurate diagnosis.

PE-1-3　Epitheliod Mesothelioma with Bloody Pleural Effusion ♂Smears：A Case Report

Department of Pathology, Ditmanson Medical Foundation Chia-Yi Christian Hospital, Chia-Yi City, Taiwan[1)], Taiwan Society of Clinical Cytology, Taipei, Taiwan[2)], Department of Cosmeticscience, Chia Nan University of Pharmacy and Science, Tainan, Taiwan[3)]

○Jui-Chen Hsiao[1,2)], Mark Chien-Chin Chen[1,2,3)]

The cytological diagnosis of pleural effusion is essential for examining malignant mesothelioma. However, the interpretation of conventional cytological preparations is limited by the presence of air-drying artifacts, obscuring material, such as necrosis, mucus, inflammatory cells and bloods, and overlapping cell groups. Bloody specimens have historically presented a preparation challenge for the cytotechnologist. Additives (eg. CytoRich-red) could be helpful to reduce red blood cells. Here we present a case of this condition. A 57-year-old man coughed for two months and visited our hospital. Chest X ray and chest CT showed massive left pleural effusion. Herein, pleural tapping was done and 1200 ml bloody effusion was found. VATS pleurodesis and chest tube drainage were performed. He uneventfully discharged after the treatment. Four months after operation, he is alive. Malignant mesotheliomais rare. There are always challenging tasks since these pleural effusions specimens are frequently hindered by obscuring elements, especially bloods. Our case shows that the use of BD SurePath CytoRich red solution could reduce bloods in pleural smears, increase clearance of these slides during study and provide good staining of cytoplasm and nucleolus of cells with no significant cell shrinkage or nuclear darkness in them. Rapid on time lysis is more acceptable because nuclear change and cytolysis are unavoidable to lead misdiagnosis if delayed lysis. Comprehensive analyses, including gross appearance, histology, histochemistry, and immunohistochemistry, are recommended as the best approach to an accurate diagnosis.

PE-1-4 Cytologic Diagnosis of Malignant Effusion in Esophageal Carcinoma：A Rare Case Report

Chi Mei Medical Center, Liouying, Tainan, Taiwan

○Chieh Tien Wang, Mei Ling Fan, Na Mi Lu

Malignant effusions as a result of esophageal squamous cell carcinoma are rare. Cytological evaluation of esophageal cancer, initially by washings and subsequently by brushings under endoscopic control, is an established method of diagnosis. The diagnostic results are very good in symptomatic cancer patients and have an accuracy reaching 85-90%. The results of treatment of advanced lesions are very poor, with 5-year survival of only about 5%. We report a 49-year-old man was admitted to acid regurgitation for over 10 years. He has significant smoking and alcohol history. Intermittent fever developed in the preceding year. Cough with yellowish sputum was also noted. Chest film revealed mild bilateral pleural effusion. Laboratory tests revealed mild anemia (hemoglobin 9.6 g/dl), three days sputum cytology test were negative. Pleural effusion cytology revealed irregular nuclei with dark hyperchromatic chromatin and either cytoplasmic keratinization, they may be isolated, in small groups, or in tissue fragments. Computed tomography (CT) and magnetic resonance imaging (MRI) of the chest demonstrated esophageal cancer, involving middle to lower thoracic esophagus, partial regression of multiple metastatic LNs in mediastinum and upper abdomen. Pathology revealed squamous cell carcinoma with esophageo-pleural fistula and lymph node metastasis. Pathology staging was pT4N2M0. The patient was discharged in stable condition, and followed up by chest CT at our outpatient department with an interval of 3 months after surgery.

PE-1-5 A case report of Epithelioid mesothelioma mimicking metastatic squamous cell carcinoma

Taichung Veterans General Hospital, Taichung, Taiwan

○Hung-Ming Chiu, Shu-Chuan Lin, Yun-An Chen, Chi-Shun Yang, Yee-Jee Jan

Making a definite diagnosis of malignant mesothelioma by cytology alone is challenging. Sampling issue, overlapping cytomorphology and immunoreactivity, and inability to assess tissue invasion contribute to low sensitivity of cytological examination for distinguishing malignant mesothelioma from benign proliferation, and rarely, metastatic non-small cell carcinoma, melanoma, sarcoma with epithelioid morphology, or hematologic malignancies. Correlation with clinical and image findings are essential for making a diagnosis.

Under the cytological examination, malignant mesothelioma often shows high cellularity. The most common patterns are morular pattern, presenting as large clusters with scalloped edges, and noncohesive cell pattern, characterized as isolated cells distribution. Cytologic features can range from bland looking to cytomegaly and mild to moderate atypia. Similar to non-neoplastic mesothelial cells, the nuclear-to-cytoplasmic ratio is often low in tumor cells, and peripheral halo, dense cell borer and vacuolated cytoplasm remained the same. However, irregular, coarse chromatin, prominent nucleoli, binucleation and multinucleation are more easily found in malignant mesothelioma.

BAP-1 mutation, initially discovered from familial mesothelioma, is found in a proportion of malignant mesothelioma and strongly correlate with epithelioid subtype. No such mutation has been found in benign mesothelial proliferation. Loss of BAP-1 in IHC stain is a surrogate method because of good correlation with mutation status. A germline mutation appears to have a better prognosis.

PE-1-6 Quality improvement based on feedback from outside cervical smear quality program

Department of Pathology Saint Paul's Hospital, Taoyuan, Taiwan[1], Taiwan Society of Clinic Cytopathology, Taipei, Taiwan[2]

○Shu-Mei Huang[1,2], Ming-Houng Chen[1]

Smear quality is the base of accuracy in cervical smear screening. The Health Promotion Administrator in Taiwan is continuously proceeding annual quality assurance program. Branch lab who joint the program shell receive the feedback every year. Our lab had analyzed the 2016 feedback of cervical smear quality assurance program from Heath Promotion Administration in Taiwan and used as a direction of diagnosis accuracy improvement. we want to share the experience in this poster.

PE-1-7 Clinical implications of ASC-H：Correlation with histologic outcome and cytologic follow up

Department of Obstetrics and Gynecology, Shonan Kamakura General Hospital, Kanagawa, Japan[1], Department of Clinical Laboratory, Shonan Kamakura General Hospital, Kanagawa, Japan[2], Department of Diagnostic Pathology, Shonan Kamakura General Hospital, Kanagawa, Japan[3]

○Kazuya Onuma[1], Kazuhiko Obokata[2], Shu Hodoshima[2], Hidetoshi Chino[2], Sanae Ishii[2], Hiromi Inoue[1], Shinichi Teshima[3]

【Objective】Atypical squamous cells, cannot exclude a high-grade squamous intraepithelial lesion（ASC-H）indicates changes suggestive of, but inconclusive for high-grade squamous intraepithelial lesion（SIL）. Although the cytolomorphologic features are well defined in the Bethesda System（TBS）, interpretation can be difficult with poor interobserver agreement and its clinical significance may vary in different patient populations.

【Methods】Our pathology database was searched for Papanicolaou（Pap）cervicovaginal smears of ASC-H for a one-year period. All Pap smears with ASC-H interpretation were reviewed and correlated with histologic outcome or cytologic follow up over two years. Clinical and cytopathological information were also abstracted.

【Results】Sixty six Pap smears of 50 patients were interpreted as ASC-H, and constituted 16.5% of abnormal smears in that period. All smears were conventional. The patient's age ranged 27 to 87, and the median was 50 years. Of 50 patients, 39 had histologic outcome, 6 had cytoloigic follow up, and 5 had no follow up results available. Among 39 patients with correlated histology, 28（72%）had High-SIL（17 CIN3 and 11 CIN2）, 3（8%）did Low-SIL, and 5（13%）had squamous cell carcinoma. Among 6 patients with cytoloigic follow up only, 2 had HSIL, 2 did ASC-H, and 2 did NILM.

【Conclusions】Majority of patients with ASC-H had precancerous lesions or more in histologic follow up, and the predictive value for SIL was much higher than that in other studies.

PE-1-8 Clinical significance of atypical glandular cells (AGC) on cervical cytology

Obstetrics and Gynecology, Kohseichuo General Hospital, Tokyo, Japan[1], Clinical Laboratory, Kohseichuo General Hospital, Tokyo, Japan[2]

○Hisami Kiseki[1], Shin-ichi Ikeda[1], Yutaka Tsukahara[1], Naohiko Hashimura[1], Natsumi Tajima[2], Ayako Tanaka[2], Aya Horimoto[2]

【Purpose】Atypical glandular cells (AGC) is the category which reveals the severity of risk in cervical high-grade lesions not just precancerous lesions. We evaluated retrospectively the clinical background and the outcome of patients who were diagnosed with AGC by cervical cytology.

【Methods】We reviewed the AGC reports and evaluated the pathological findings and clinical course including high-risk HPV (hrHPV) examination between January 2013 and November 2017 at Kohseichuo General Hospital in Tokyo.

【Results】The number of AGC cases were 36 and the frequency was 0.25% (36/14,599) over five years. The range of the patients'age was 27-83 y. o. (median 49.38 y. o.). The patients who had cervical high-grade lesions were 36.1% (13/36). In AGC cases, 14 patients were examined by hrHPV test for abnormal cytology. Six CIN1-2 and two chronic cervicitis patients were diagnosed with hrHPV. Among them, there were five cases of endometrial cancer, three carcinosarcoma, three AIS, one microinvasive cervical cancer with AIS and one endometrial hyperplasia. The patients who had endometrial disease were 25% (9/36) of all AGC cases.

【Conclusion】AGC in cervical cytology included various clinical appearances in this analysis. We suggest that there is more significance in evaluating not only a cervical sample but also an endometrial sample for AGC.

PE-1-9 Uterine Metastases From Extragenital Malignancies: Two Case Reports and Literature Review

Department of Pathology, Chi Mei Medical Center, Liouying, Taiwan

○Mei Ling Fan, Chieh Tien Wang, Na Mi Lu

Diagnosis of metastatic extragenital malignancy to the cervix on pap smear is extremely rare. We performed review of the database with diagnosis of malignant neoplasm metastatic to the uterine cervix between 2012 and 2016. Two examples of metastatic extragenital malignancies to the cervix are Burkitt's lymphoma and colorectal adenocarcinomas. In two cases, the cytopathological diagnosis was confirmed by histopathologic and immunohistochemical analysis examination of surgical specimens. In Metastatic to the Cervix of Burkitt's lymphoma, the cytology smear revealed normal-looking epithelial cells and many atypical lymphocytes with slight variation in size but no maturation. On microscopic examination the section of endocervical curettage showed fragmented endocervical glands, as well as a fragment of stroma tissue infiltrated by atypical lymphoid cells. Immunohistochemically, these atypical lymphocytes express CD10, CD20, Bcl-6 and IgM. The proliferation fraction as determined by Ki-67 immunostaining was almost at 100%. In Metastatic to the Cervix of colorectal adenocarcinoma, cervical smear examination showed high nuclear cytoplasmic ratio, marked hyperchromatism, cytoplasmic vacuolation, and overlapping cell cluster are suggestive of cancer cells probably of glandular type. On microscopic examination section shows fragments of uterine cervical tissue. One of which exhibits extensively invasion of neoplastic tubuloglandular strucures that express CK7-/CK20+, supportive of an adenocarcinoma of colorectal origin.

PE-1-10 Withdraw

PE-1-11 Relationship of fungal infection with neutrophils and macrophages in cervical smears

Department of Pathology, Chitwan Medical College Teaching Hospital, Chitwan, Nepal

○Sushna Maharjan, Mamata Tiwari, Sabin Ranabhat

【Background】Elimination of fungal infection depends on host defense mechanism by phagocytic cells, especially neutrophils and macrophages. A limited study has been done to establish the relationship between fungal infection and innate immune system cells in cervical smears.

【Aim】This study was conducted to evaluate the relationship between fungal infection, neutrophils and macrophages in cervical smears.

【Methods】Cervical smears from 1108 women, aged 20 and 71 years were evaluated at Chitwan Medical College, Nepal. Papanicolaou-stained cervical smears were examined by light microscopy. The presence of fungal cell walls was confirmed by Periodic acid-Schiff stain.

【Results】Cases with fungal infection were taken as the study group. Fungi were detected in 123 of 1108 patients (11%). Cases without infections ($n=985$, 89%) were taken as the control group. A significant relationship between presence of fungal infection, macrophages and neutrophils was detected ($P<0.05$) when the study and control groups were compared. We also found macrophages and neutrophils work together against the fungal infection ($P<0.05$). However, there was no significance ($P>0.05$) between the existence of yeast or filamentous forms and these immune cells.

【Conclusions】These findings suggest that macrophages and neutrophils together may play a role in host defense against fungal infection; however neither yeast nor filamentous forms affect the presence of neutrophils and macrophages. Thus, it indicates both yeast and filamentous forms may have pathogenic effects.

【Keywords】Cervical smear, fungal infection, macrophage, neutrophil

PE-1-12 The Primary Morphological Diagnostics of The Breast Tumors in Kazakhstan

Kazakh Institute Oncology and Radiology, Almaty, Kazakhstan[1], Russian Oncology Scientific Center by Name of N. N. Blokhin, Moscow, Russia[2], Oncologic Center, Astana, Kazakhstan[3]

○Zhanar B. Yeleubayeva[1,3], Marina V. Savosticova[2], Asel G. Kudaibergenova[2], Elena Yu. Furminskaya[2], Nurzhamal A. Tokhpanova[3], Saule A. Sarsembayeva[1], Ekaterina G. Sokolenko[1]

Breast cancer detections for women with suspicious lesions mainly depend on two non operative pathological tests fine needle aspiration cytology and core needle biopsy. The purpose of our study was to compare the effectiveness of FNAC and CNB preoperative primary diagnosis of mammary gland lesions.

519 FNAC and 439 CNB from 432 patients with a clinical diagnosis of breast cancer were examined. A total of 368 cases were available for comparison.

The cytological material was assessed as informative in 79.38% and histopathology samples was informative in 93.16%. Histolopathological examination of the CNB was 13.78% more likely to have diagnostic value. In 98.64% of the conclusions of FNAC and CBN coincided with the sensitivity of the FNAC was 97% the specificity was 92% the sensitivity and specificity of the CBN were 100% and 92% respectively. Among the matches benign histopathology was 5.8% malignant 94.2%

The quality of FNAC examination depends on adequate handling of the cellular materials. Our study suggests that both of FNAC and CNB have good performance. Therefore the addition with combination of mammography and clinical examination for the morphological verification of mammary gland tumors in primary diagnosis even without histological examination could be crucial factor. However with regard to a high percentage of non informative14.26% and low informative 6.36% materials the presence of false negative 0.54% and false positive 0.82% results requires a standard approach in conducting FNAC with highly differentiated morphological evaluation of the material, integrated approach of clinical and mammography data.

PE-1-13 Problems in HER2 and hormone receptor scoring using cell blocks from breast cancer metastasis

Department of Pathology, Nagoya Medical Center, Nagoya, Japan[1], Department of Pathology, Tokyo Medical Center, Tokyo, Japan[2], Department of Pathology, Osaka National Hospital, Osaka, Japan[3], Division of Pathology, Hokkaido Cancer Center, Hokkaido, Japan[4], Department of Diagnostic Pathology, Kure Medical Center and Chugoku Cancer Center, Hiroshima, Japan[5], Department of Pathology, Kyushu Cancer Center, Fukuoka, Japan[6], Department of Pathology and Laboratory Medicine, Sendai Medical Center, Miyagi, Japan[7], Clinical Research Center, Nagasaki Medical Center, Nagasaki, Japan[8], Division of Clinical Biostatistics, Section of Cancer Prevention and Epidemiology, Clinical Research Center, Shikoku Cancer Center, Ehime, Japan[9]

○Rieko Nishimura[1], Yuya Murata[2], Kiyoshi Mori[3], Katsushige Yamashiro[4], Kazuya Kuraoka[5], Shu Ichihara[1], Kenichi Taguchi[6], Hiroyoshi Suzuki[7], Masahiro Ito[8], Natsumi Yamashita[9]

【Objective】We explored the problems associated with the cell block method for receptor analysis in breast cancer metastases, and propose a method for reporting the results.

【Study design】Nine institutions used the CB method for analysis of hormone receptors (HRs) and HER2 protein in cytological specimens of breast cancer metastases in routine practice. The stained slides were independently evaluated by eight pathologists. Dual in situ hybridization (DISH) assay was performed in cases of discordant results for HER2 protein. Based on the results, we propose a method for receptor scoring in the CB method.

【Results】Of 61 specimens, 57 contained tumor cells. The pathologists disagreed on the results for the estrogen receptor, progesterone receptor and HER2 protein in 3 (5.3%), 13 (22.8%) and 19 (33.3%) cases, respectively. The discrepant results for the HRs were attributed to the presence of few positive cells or faintly stained cells. The high interobserver discordance rate for HER2 protein was explained by interobserver differences in the scoring criteria.

【Conclusion】Use of categorical scoring into positive and negative is recommended for evaluating the hormone receptor expressions. Use of strict criteria for HER2 protein 2+ and 3+ cases is recommended, as HER2-positive cases should not be missed.

PE-1-14 Fine Needle Aspiration Cytology of Langerhans Cell Histiocytosis：A Case Report

Department of Pathology, National Taiwan University Hospital, Taipei, Taiwan[1], Department of Pathology, National Taiwan University Cancer Center, Taipei, Taiwan[2], Department of Pathology and Laboratory Medicine, Taipei Veterans General Hospital, Taipei, Taiwan[3]

○Chia-Lu Chen[1,2], Chiung-Ru Lai[3], Jen-Fan Hang[3]

Langerhans cell histiocytosis（LCH）is a rare neoplastic disorder of specialized dendritic cells. It occurs predominantly in children and young adults.

Here we reported a 4-year-old girl presenting with acute and persistent upper back pain for 3 weeks after a falling episode, while her buttocks hitting the ground. On physical examination, upper T-spine tenderness was noted but no flank limb weakness was observed. Spinal MRI showed abnormal epidural soft tissue signal from T2 to T4 level with vertebra plana of T3.

CT-guided fine needle aspiration was performed followed by core needle biopsy. Four direct smears were sent for cytology examination. The smears showed large and discohesive epithelioid cells in a background of eosinophil-rich mixed inflammation. The core needle-biopsy showed intervertebral disc only, thus non-diagnostic and insufficient for ancillary study. Immunocytochemical stains for CD1a and S100 were performed using cell transfer technique from one of the alcohol-fixed smears. The large epithelioid cells were positive for both stains. Based on the cytomorphology and immunocytochemistry, the diagnosis of LCH was made and the patient was treated accordingly. In summary, cytomorphology coupling immunocytochemistry using cell transfer technique is useful for the diagnosis of LCH, particularly when there is no sufficient tissue specimen in biopsy.

PE-1-15 IMT-like follicular/fibroblastic dendritic cell sarcoma of the spleen：A case report

Division of Pathology, Sijhih Cathay General Hospital, New Taipei City, Taiwan[1], Department of Medical Research, Cathay General Hospital, Taipei, Taiwan[2]

○Chih-Yi Liu[1], Chi-Jung Huang[2], Chan-Wei Chen[2], Hui-Chih Tsai[1], Ching-Yuan Chen[1]

【Background】Inflammatory pseudotumor（IMT）-like follicular/fibroblastic dendritic cell（FDC/FRC）sarcoma is a distinctive variant of FDC tumors. Herein, we introduce the cytologic findings in both LBC and conventional specimens.

【Case presentation】This 64-year-old female patient suffered from epigastralgia. CT demonstrated a hypodense mass in the central portion of spleen. She received splenectomy for the splenic tumor. Touch imprint cytology was performed. The tissue rinse cytology specimens were also prepared using the liquid based methods（SurePath and CellPrep）. The cytologic specimens contained a polymorphous cellular component with oval to elongated tumor cells, in a mesh-like arrangement admixed with plasma cells and lymphocytes. There were vesicular nuclei with thick nuclear membranes, large and cherry-red nucleoli, and long cytoplasmic processes. Dendritic-lymphocytic aggregates were also observed.

Histologically, the tumor cells were dispersed within a predominant lymphoplasmacytic infiltrate, and demonstrated reactivity for FDC markers, SMA, and EBER ISH. The EBV genome was also identified in supernatant of LBC specimen, with the utility of RT-PCR procedure for EBV-DNA quantification, detecting a conserved region of the single copy EBNA1 gene.

【Conclusion】Despite the rare incidence of IMT-like FDC/FRC sarcoma, the recognition of characteristic cytomorphologic features and immunophenotype contribute to the specific diagnosis. Our study also validates that molecular testing of LBC specimens provides a promising alternative for confirmation of virus-associated diseases.

PE-1-16 Primary effusion lymphoma (PEL): a new case illustrating two types of PEL in Taiwan

Pathology, Chi-Mei Medical Center, Tainan, Taiwan

○Shih-Sung Chuang

PEL is a rare B-cell lymphoma, usually of the plasmablastic phenotype and presenting as serous effusion without detectable masses. PEL occurs most often with HIV infection, and usually associated with human herpes virus 8 (HHV8). Here we presented a 74-year-old male who presented with bilateral pleural effusion. He had no prior history of lymphoma. Aspiration cytology showed discohesive large lymphocytes. Cell block immunophenotyping showed a non-germinal center B-cell phenotype. The tumor was negative for HHV8 and EBV.

The patient's serum was negative for HBsAg, HCV, and HIV. Imaging findings confirmed a primary effusion lymphoma. In our prior study of 26 cases of PEL (Chen BJ et al. Histopathology 2017 Dec 5. Epub ahead of print, PMID: 29206290), only one (4%) was infected with HIV. HHV8 was positive in 8 (32%) tumours but negative in 17 (68%) cases. MYC protein and EBER were positive in 43% (9/21) and 17% (4/23) cases, respectively. As compared to the HHV8-negative cases, the HHV8-positive cases were mostly of the plasmablastic immunophenotype expressing CD30 and CD138; and with a less frequent expression of pan B-cell markers.

Apart from the phenotypic difference, our HHV8-positive neoplasms were not distinct from the HHV8-negative group. Literature review revealed that HHV8-positive cases were more frequently associated with HIV and EBV infection, with rare *MYC* rearrangement, and a poorer prognosis than HHV8-negative cases. We propose to name the HHV8-positive cases as classical or type I PEL and the HHV8-negative cases as type II PEL, stressing the similarities and the distinctive features between these two groups.

PE-1-17 A case report of cytological and histological correlates in extranodal NK/T-cell lymphoma

Division of Pathology, Sijhih Cathay General Hospital, Taipei, Taiwan[1], Department of Pathology, Chia-Yi Christian Hospital, Chiayicity, Taiwan[2]

○Hui-Chih Tsai[1], Yi-Jyun Lin[1], Ching-Yuan Chen[1], Siao-Jyun Dai[1], Chien-Chin Chen[2], Chih-Yi Liu[1]

Extranodal NK/T-cell lymphoma, nasal type (ENKTCL) is an uncommon aggressive lymphoma and has a poor prognosis. It is more prevalent among Asians and Native Americans as compared with the populations in the Western countries. ENKTCL typically occurs at extranodal sites, such as the upper aerodigestive tract and soft tissue. Accurate diagnosis of ENKTCL is a clinical challenge, because it always causes diffusely necrosis and inflammatory debris mixed with diagnostic cells. Therefore, the definite diagnosis is much difficult to be made by cytological specimen alone. To our knowledge, there is rare published literature regarding cytological morphology of ENKTCL. Herein, we present a 39-year-old male patient of ENKTCL with bilateral neck masses and nasal obstruction. The liquid-based fine needle aspiration of cervical lymph node was performed and revealed polymorphous mixed population of small, medium and large sized lymphoid cells. The medium to large-sized lymphoid cells exhibited nuclear irregularity with one to several nucleoli, and pale blue or clear cytoplasm with cytoplasmic projections and azurophilic granules. The biopsy of the left nasal lesion showed necrosis and angiocentric lymphoid infiltrates. The atypical lymphoid cells were positive for CD56, CD3, granzyme B and EBER, whereas negative for CD4, CD8, CD20 and cytokeratin (AE1/AE3). In conclusion, we presented a case of ENKTCL in the head and neck region based on liquid-based fine-needle aspiration cytology and nasal biopsy to compare the cytomorphological and histological differences of this interesting yet rare entity.

PE-1-18 The Effects of Exposure to Alcohol, Nicotine and Arecoline Contribute to the Progression of HNSCC

Graduate Institute of Pathology and Parasitology, National Defense Medical Center, Taipei, Taiwan[1], Tri-Service General Hospital, Taipei, Taiwan[2]

○Wei-Jyun Chen[1], Shin Nieh[1,2]

Head and Neck squamous cell carcinoma (HNSCC) is one of the leading causes of cancer-related death in Taiwan and worldwide. Chewing betel nut, smoking, and alcoholism are the three major risk factors which may contribute to the development of HNSCC. This study was designed to investigate the synergistic effects of long-term exposure to arecoline, NNK and alcohol on the growth of oral cancer cells, SCC-25 and FaDu cells. Comparative analysis of combination of three risk factors (alc, NNK and arecoline) with only one risk factor and control was performed focusing on the evaluation of migration and invasion abilities, the expression of epithelial-mesenchymal transition (EMT), drug-resistance related genes, properties of cancer stem cells, and anti-apoptosis. As a result, long-term exposure to either arecoline, or NNK, or alc enhances migration and invasion with morphological alterations in a dose-dependent manner. Exposures to three risk factors also upregulate Snail, promote anti-apoptosis, sphere-forming ability and therapeutic chemo- and radiation resistances, and overexpress CSC-representative and drug-resistant markers including CD133, CD24/44+, Nanog, OCT4, ABCG2, and MDR1. Furthermore, synergistic effects with an enhancement of aforementioned properties were observed with combination of three risk factors. In conclusion, best to our knowledge, it is the first pilot study to investigate long-term exposure to the single or combination of three risk factors with comparative analysis. Synergistic effects were evidently found resulting in an acceleration of HNSCC in carcinogenesis and tumor progression.

PE-1-19 CAFs induced IL-32 Contributes to the Promotion of Head and Neck Squamous Cell Carcinoma

Graduate Institute of Pathology and Parasitology National Defense Medical Center, Taiwan[1], Department of Pathology Tri-Service General Hospital, Taipei, Taiwan[2]

○Shih-Chien Huang[1], Shin Nieh[1,2]

Head and Neck Squamous Cell Carcinoma (HNSCC) is one of the leading causes of cancer-related death in the world. The prognosis of HNSCC is usually poor because of its propensity of extensive invasion, and frequent regional lymph node metastasis, even at initial diagnosis. Recent studies showed carcinoma-associated fibroblasts (CAFs) generate certain mediators through which CAFs interact with tumors and contribute to cancer progression in numerous cancers. The orchestration between CAFs and cancer cells is complex and its underlying mechanism needs to be explored. In this study, we used organotypic culture to investigate CAFs that promote aggressive behavior of cancer cells. Using microarray analysis, we detected abundant expression of Interleukin-32 (IL-32) in CAFs and identify IL-32 as a critical mediator in CAF-induced invasiveness. We validated that IL-32 played a major role in the crosstalk between fibroblasts and HNSCC cells via a paracrine manner. IL-32 was found upregulated in CAFs than in HGFs via Western blot analysis. Administration of IL-32 promoted migration and invasion abilities through induction of the epithelial-to-mesenchymal transdifferentiation with corresponding morphological alterations of cancer cells. As a result, a high IL-32 expression level was associated with poor prognosis in terms of nodal metastasis survival. These results indicate that CAFs promote cancer invasiveness via a paracrine effect on microenvironmental IL-32 signaling and suggest that IL-32 is a potential prognostic biomarker that can be considered in therapeutic strategies for the treatment of patients with HNSCC.

PE-1-20 Gastrointestinal Stromal Tumor of Rectum—Detected by Conventional Papanicolaou Smear

Department of Pathology and Laboratory Medicine, Taipei Veterans General Hospital, Taipei, Taiwan

○Li-Ya Lin, Man-Hsu Huang, Chiung-Ru Lai, Ying-Ju Kuo, Shih-Chieh Lin

【Objective】Gastrointestinal stromal tumors (GISTs) are the most common mesenchymal tumors of the gastrointestinal tract, with approximately 70% occurring in the stomach. Rectal GISTs only comprise 4% of all GISTs. We reported a case of rectal GIST initially detected by conventional Papanicolaou (Pap) smear.

【Methods】A 78-year-old woman suffered from vaginal bleeding with anemia and hypotension. On pelvic examination, a large necrotic mass was noted in the vagina. Conventional Pap smear was performed and other image studies were also arranged including colposcopy and pelvic computed tomography.

The Pap smears revealed abundant fascicles of spindle cells and a few epithelioid cells of variable sizes. The nuclei are elongated, spindle to ovoid, with slight to moderate hyperchromasia, evenly distributed chromatin and small nucleoli. A diagnosis of spindle cell tumor was rendered for the Pap smear and suggested correlation with the concurrent colposcopic biopsy.

【Results】Exploratory laparotomy was done. The tumor involved both the anterior rectal (main tumor) and vaginal wall. Final pathological diagnosis was rectal gastrointestinal stromal tumor, high risk of malignancy.

【Conclusion】Among extrauterine carcinomas presenting in Pap smears, colorectal origin comprises 30%. Up to now, there is no reported case series of rectal GISTs detected by Pap smear. This is the first case. We learned from this case that rectal GISTs may mimic a gynecologic neoplasm, although extremely rare. We should consider the possibility of GISTs in the differential diagnosis of mesenchymal neoplasms in the Pap smears.

PE-1-21 Investigation for intraoperative diagnosis accuracy improvement using LBC technique

Division of Diagnostic Pathology, Wakayama Medical University, Wakayama, Japan[1], Cancer Education and Research Center, Osaka University Graduate School of Medicine, Osaka, Japan[2], Department of Human Pathology, Wakayama Medical University, Wakayama, Japan[3]

○Yuichi Kinoshita[1], Tadao K. Kobayashi[2], Shin-ichi Murata[3]

【Introduction】There is a great deal in the literature about the value of intraoperative diagnosis (ID) of any surgical procedure. At most pathology center, intraoperative frozen section evaluation (FC) has been used. They are, however, some weak points in FC. When faced with tissue contains hard fragments due to calcification, it is very difficult to make a preparation. In addition, the small specimen and/or freezing artifact often confused with true neoplasms. Thus, the diagnosis with FC alone seems to have a limitation. In this study, we investigated ID with combination of FC with cytological diagnosis using liquid-based cytology (LBC).

【Materials and Methods】The submitted specimens were divided into two halves. One half was washed in PreservCyt (Hologic), and washing fluid was processed by ThinPrep 2000 Processor (Hologic). The second half was used to prepare FC. When the fragility of cellular samples are observed, the filter paper on which the specimen was places was washed with PreservCyt. Hard specimen was also washed before FC preparation.

【Results】Freezing artifact were found in almost all cases in FC. On the contrary, no such findings were found in LBC preparation. Some hard specimens were difficulty to make a preparation. As the result, these cases were not diagnosed by histologically, but the cytological diagnosis from LBC preparation were able to be made.

【Conclusions】ID is required high accuracy for estimate the histologic type and/or determinate the efficient method for surgery. We believe that this study is of realistic relevance with contribution to accuracy improvement for ID.

PE-1-22　Cytological diagnosis of inflammatory myofibroblastic tumor of the lung：A case report

Department of Diagnostic Pathology, Kobe University Hospital, Hyogo, Japan

○Aiko Kyotake, Ryuko Tsukamoto, Satoshi Morito, Naoko Imagawa, Hiroshi Yamada, Naoe Jimbo, Tomoo Itoh

【Background】In lung tumors, inflammatory myofibroblastic tumor (IMT) is a rare disease accounting for approximately 0.04% of all lung tumors. We herein report a case of IMT of lung which was diagnosed by cytological examination.

【Case】The patient was a Japanese male in his 30s. A nodular shadow was pointed out in his left lower lobe in chest X-ray at health check-up. Clinically carcinoid tumor was suspected, and lobectomy was carried out.

【Cytology findings】On FNA cytology specimen, polygonal and spindle cells were seen in clustered and scattered fashion. The nuclei were oval- or club-shaped with one or a few nucleoli. There were scattered lymphocytes and plasma cells in the background. Nuclear enlargement and irregularity were also noted. From these findings, IMT was considered as most probable diagnosis.

【Histopathology findings of left lower lobe resected material】The tumor size was 42 mm, and histologically showed proliferation of spindle cells with mild nuclear pleomorphism along with inflammatory cell infiltrate consisted of lymphocytes and plasma cells. Various degree of fibrosis and myxomatous change were also observed. Immunohistochemically, the tumor cells were negative for αSMA, h-caldesmon and desmin. HHF-35 was partially positive and ALK (clone 5A4) was diffusely positive. These findings were consistent with the staining pattern of IMT except for αSMA negativity.

【Conclusion】FNA cytology has a certain usefulness for the diagnosis of IMT with careful exclusion of other histological mimickers such as sarcomas, whereas histological/immunohistochemical confirmation is recommended.

MEMO

平成三十年四月二十七日発行

編集兼発行人　公益社団法人　日本臨床細胞学会
代表者　竹　島　信　宏

発行所　〒一〇一―〇〇六二　東京都千代田区神田駿河台二―一―一
駿河台サンライズビル三階
公益社団法人　日本臨床細胞学会
電話〇三(五五七七)四六八〇　振替〇〇一一〇―〇―三五五四五