

# 第18回日本乳癌学会関東地方会

## 教育セミナー

### 腋窩リンパ節のマネージメント

千葉県がんセンター 乳腺外科 中村力也

2022.12.3 東京ビッグサイト

# 第18回 日本乳癌学会関東地方会 教育セミナー

## 【治療】

「腋窩領域リンパ節のマネージメント」

## 症例 1

温存乳房内再発症例

40歳 女性

初回手術 Bp+SN(0/3)

# 症例1 40歳女性

【初回治療】 2010年 みぎ乳癌にてBp+SN(0/3)施行。

【病理組織学的所見】


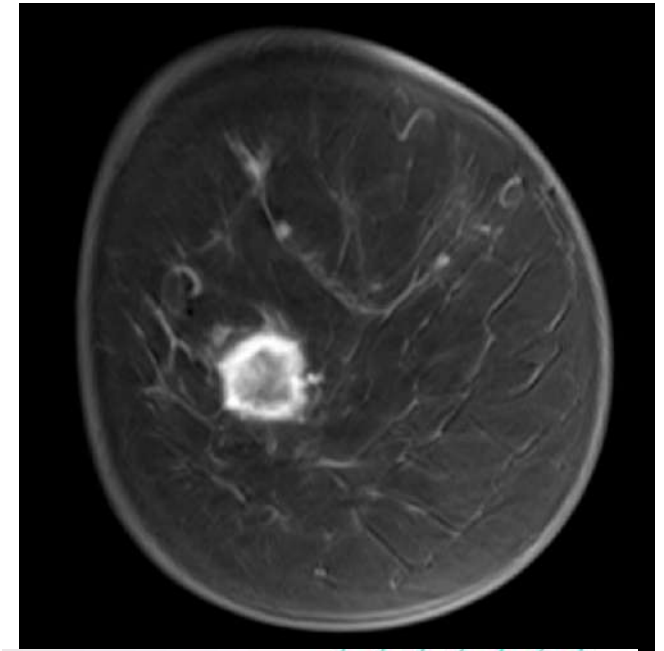
IDC, 2a3, inv, 2x1.7cm, f, HG2, ER(+)[80%], PR(+)[50%],  
HER2:1+, \*daughter lesion: present(multiple)

\*surgical margin:浸潤部は断端から十分離れるが、  
乳管内病巣部が断端5mmに近接

【術後照射】 温存乳房照射50Gy

【術後治療】 TAM(5年)+LH-RHa(2年)

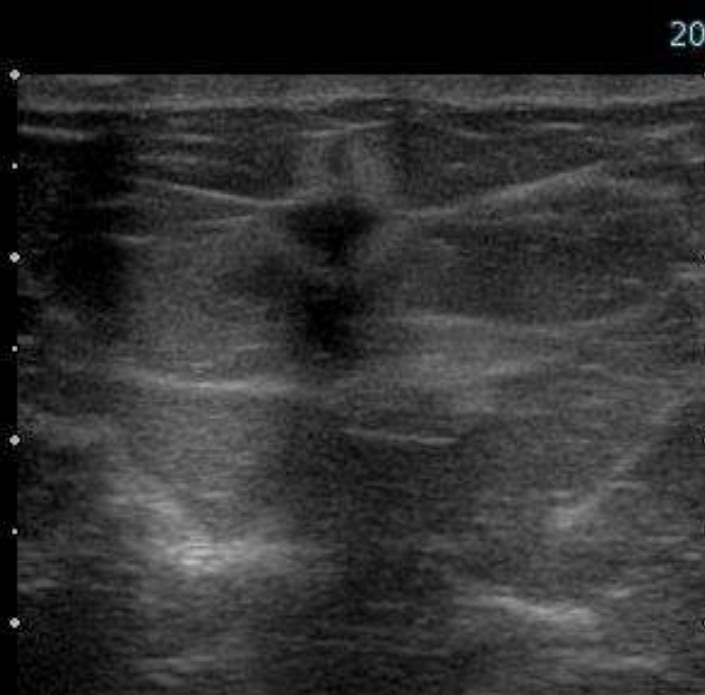
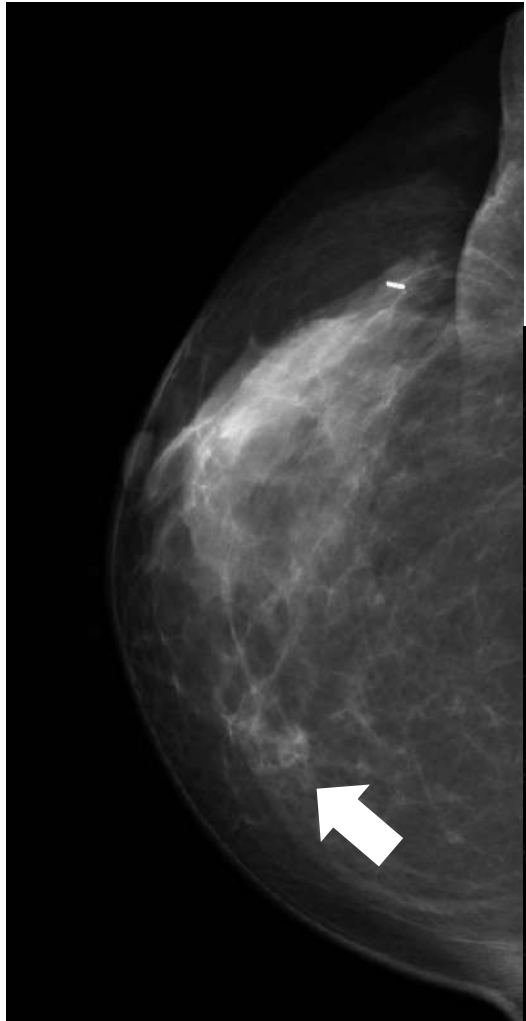
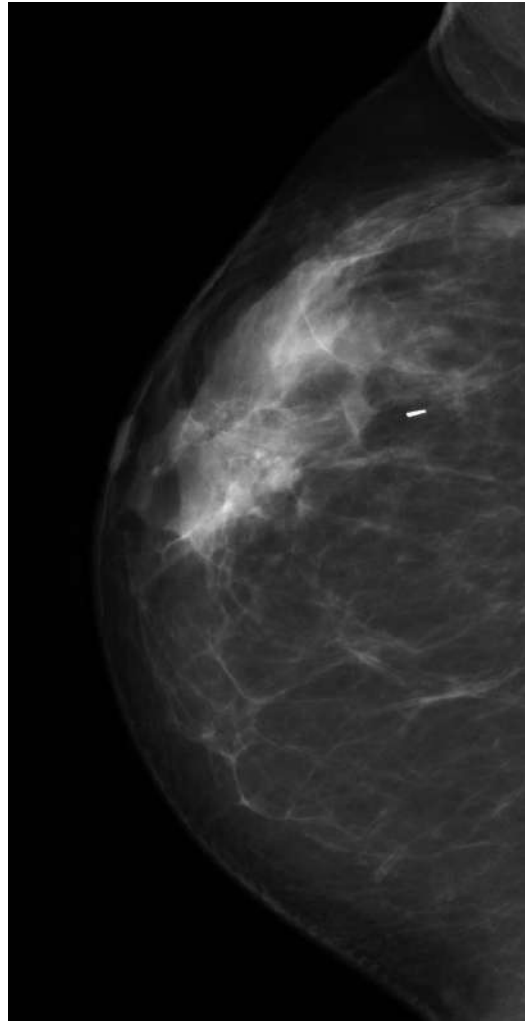
【家族歴】 特記事項なし



# 症例1 (温存乳房内再発)

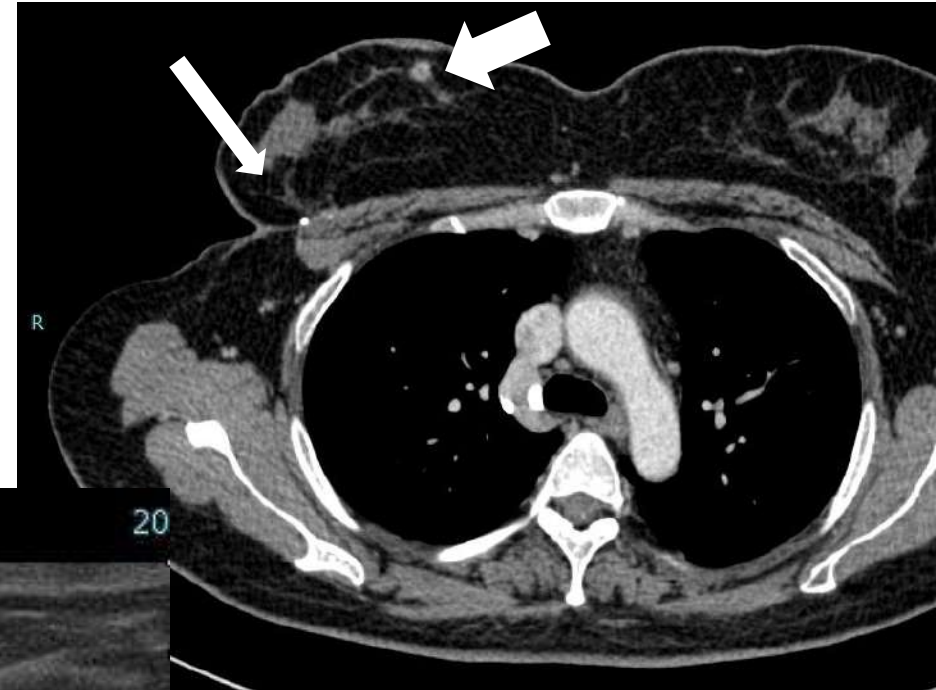
【温存乳房内再発】

術後6年目検査でMMG内側に腫瘤、USでA区域5mmの腫瘤、  
細胞診施行しClass Vの診断。

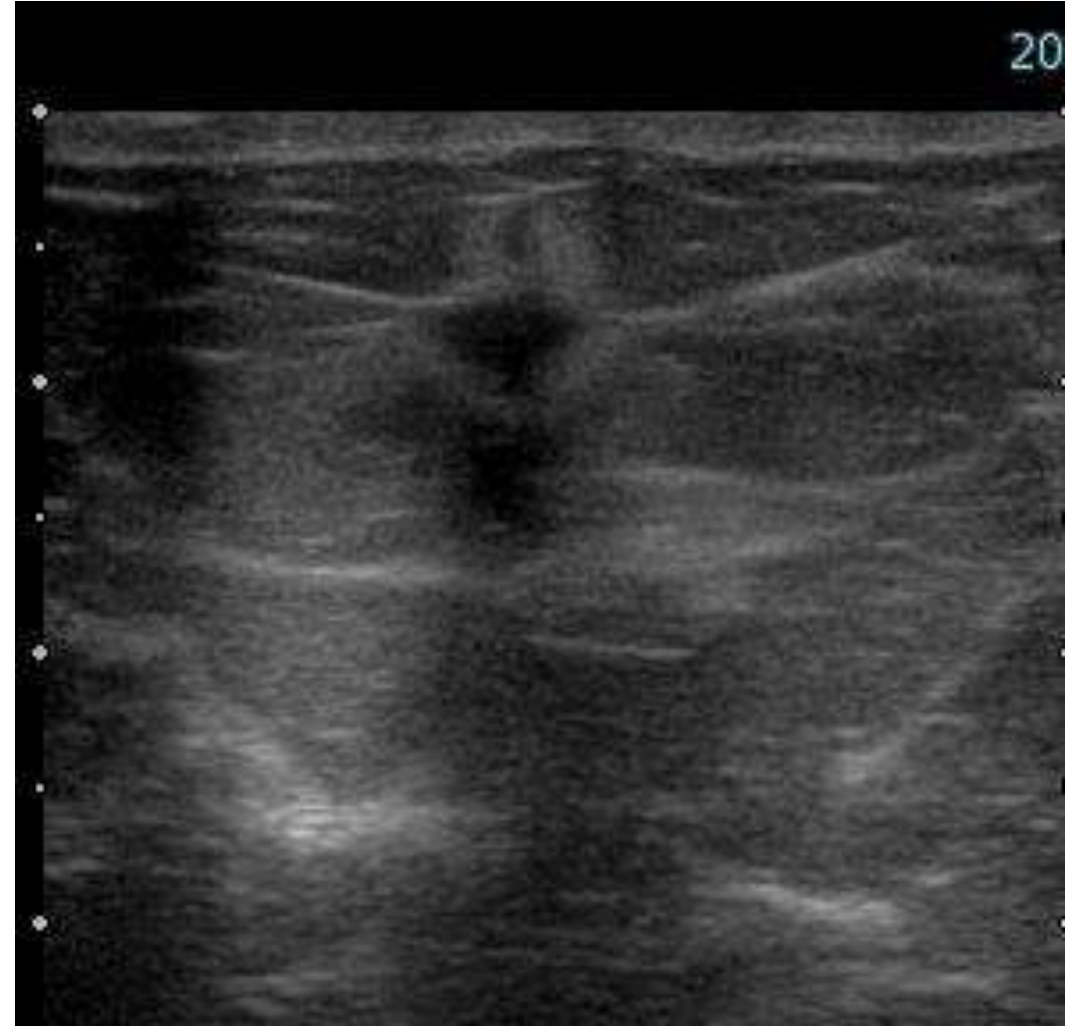
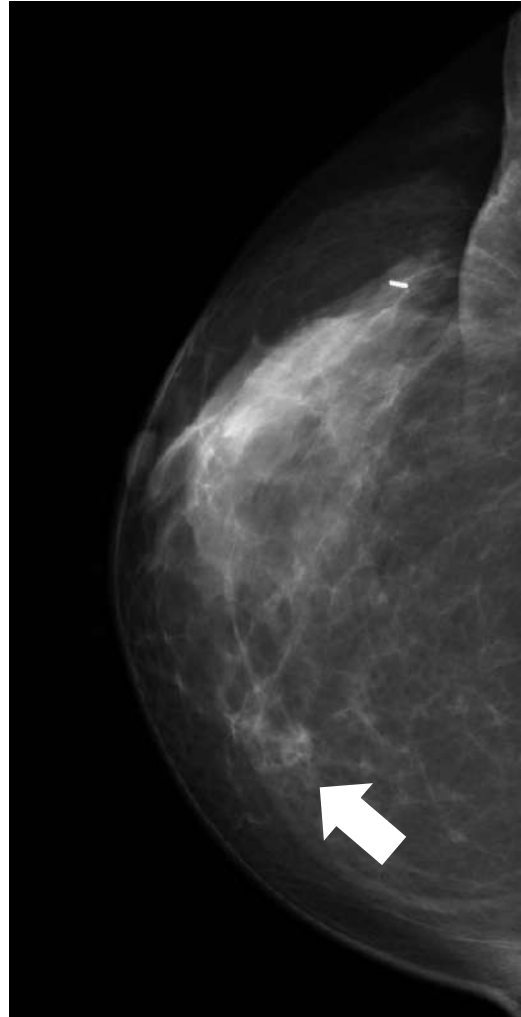
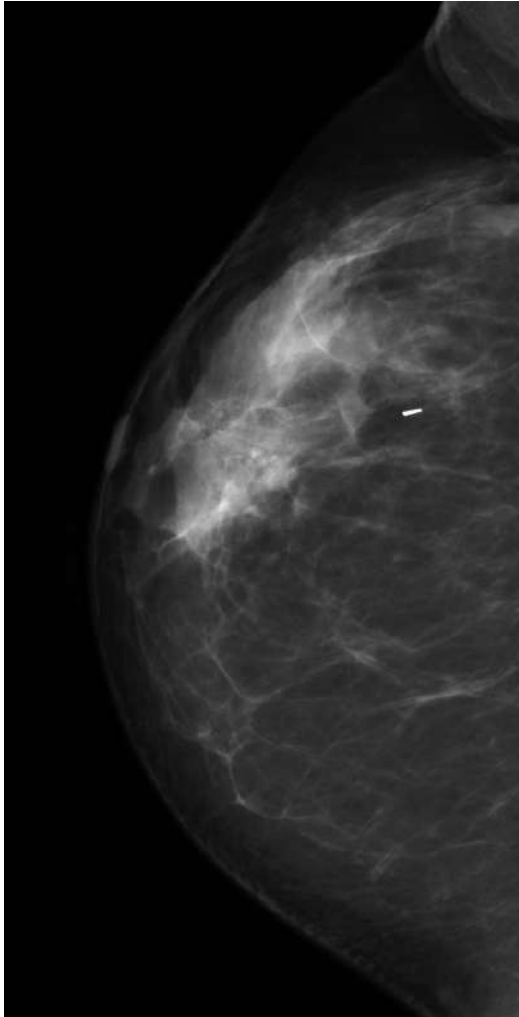


Clip

New tumor

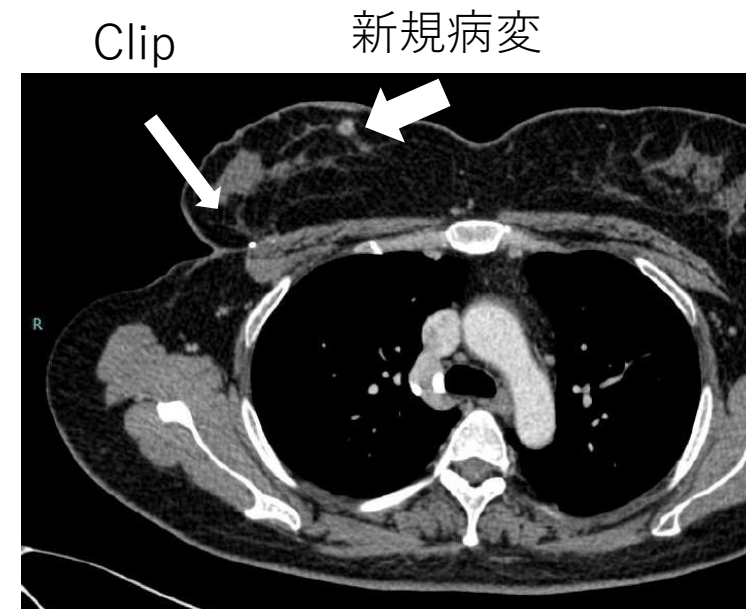
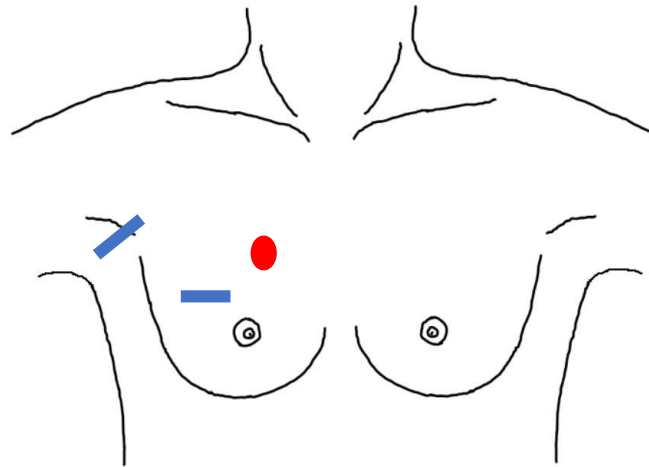


- 術後6年目検査でMMG内側に腫瘤、USでA区域5mmの腫瘤
- 細胞診施行しClass V の診断



# 症例 1

- 術前に必要な検査
- 腋窩操作について
- HR陽性HER2陰性の場合の術後治療



# 第18回 日本乳癌学会関東地方会 教育セミナー

## 【治療】

「腋窩領域リンパ節のマネージメント」

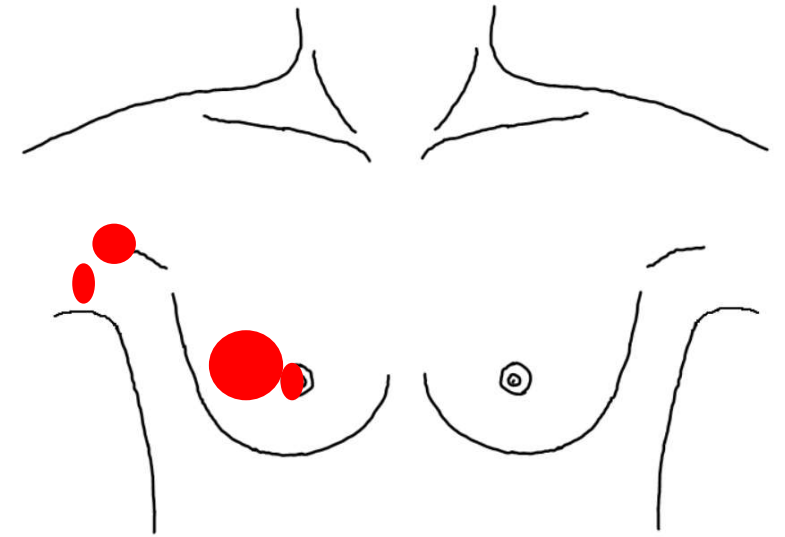
## 症例 2

術前化学療法を考慮する症例

38歳 女性

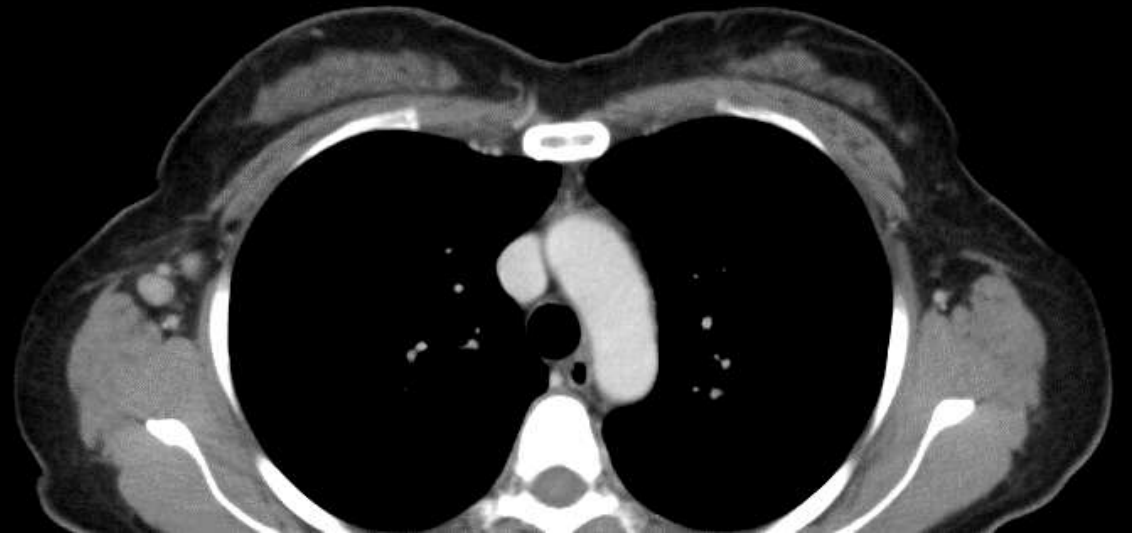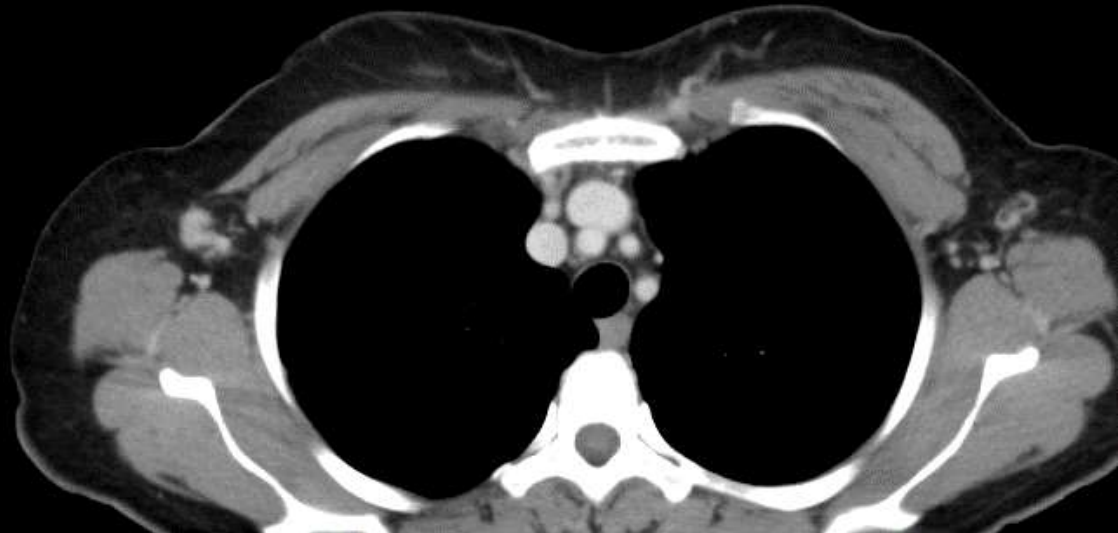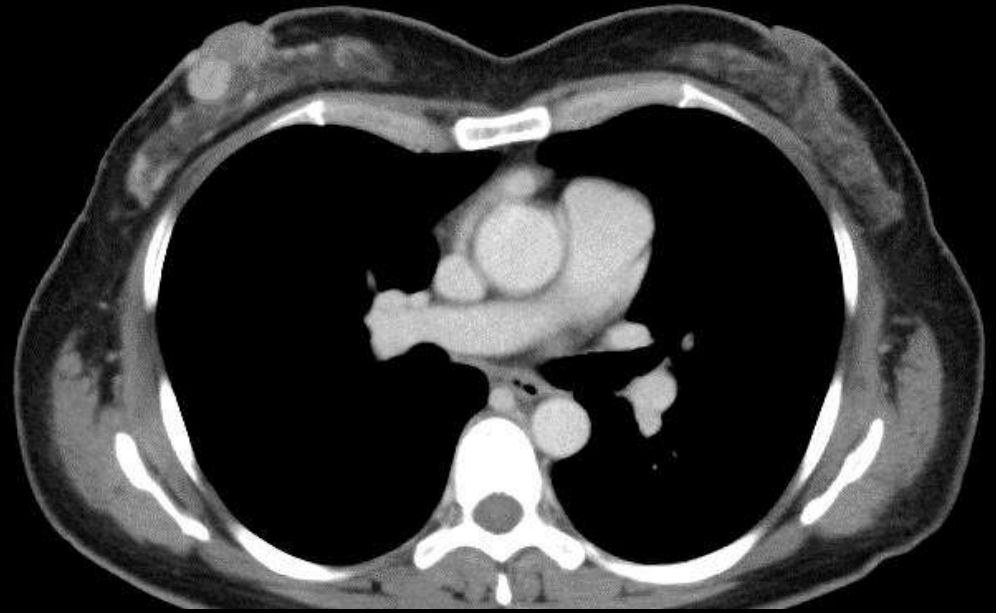
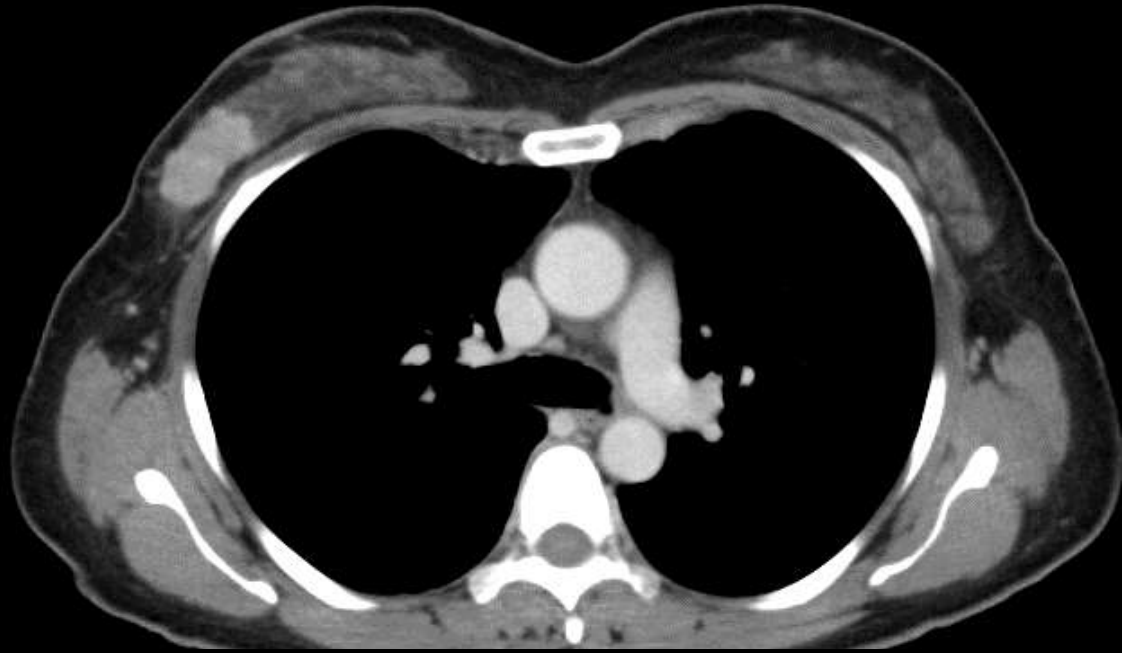
# 症例2      38歳      女性

- 主訴（右乳房腫瘍）
- cT2(3.1cm)
- cN1(2個)
- LNの1個は針生検で組織学的転移を確認
- 腋窩リンパ節を触知

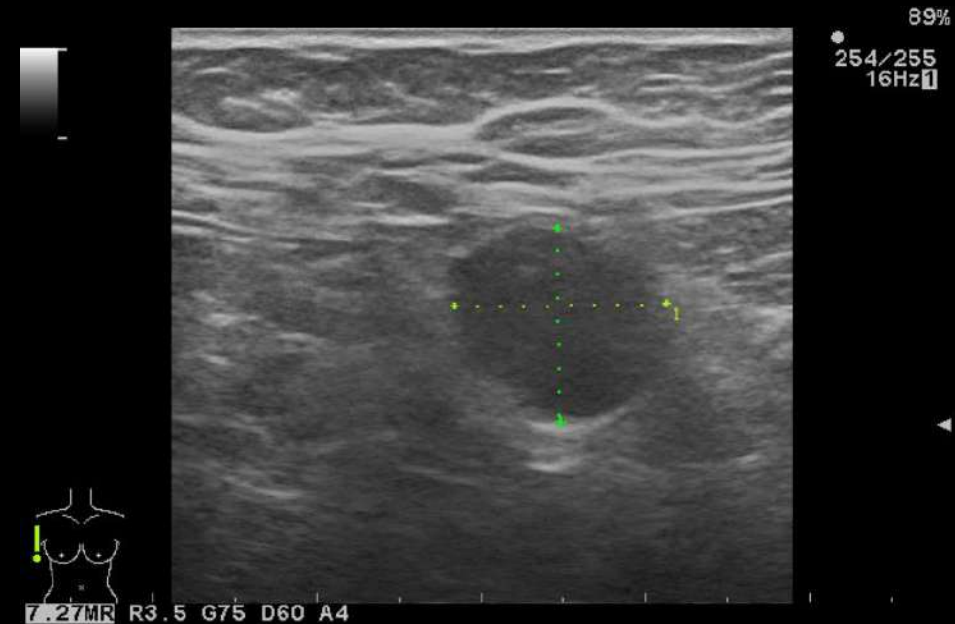
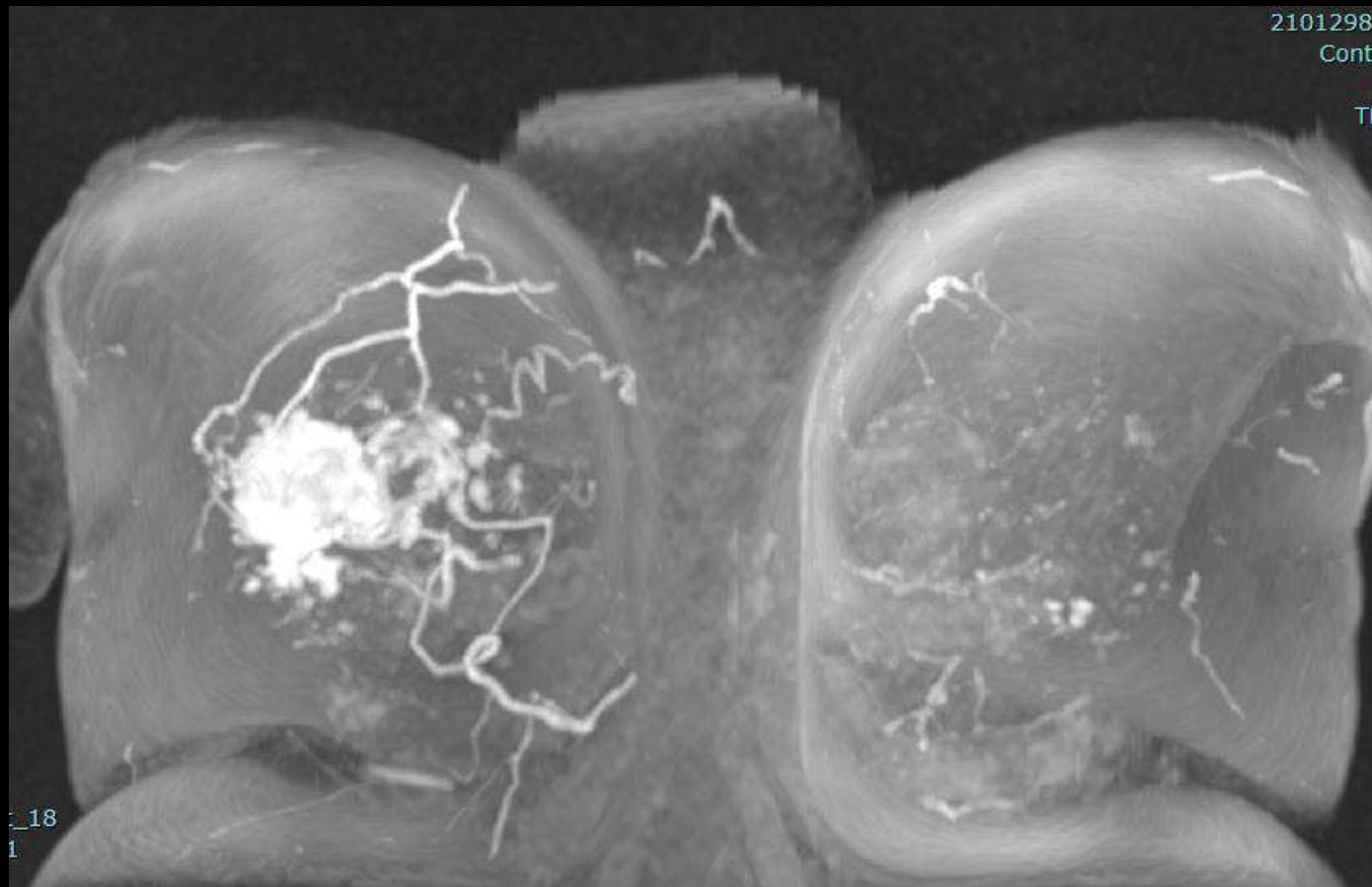




# 症例 2 CT画像

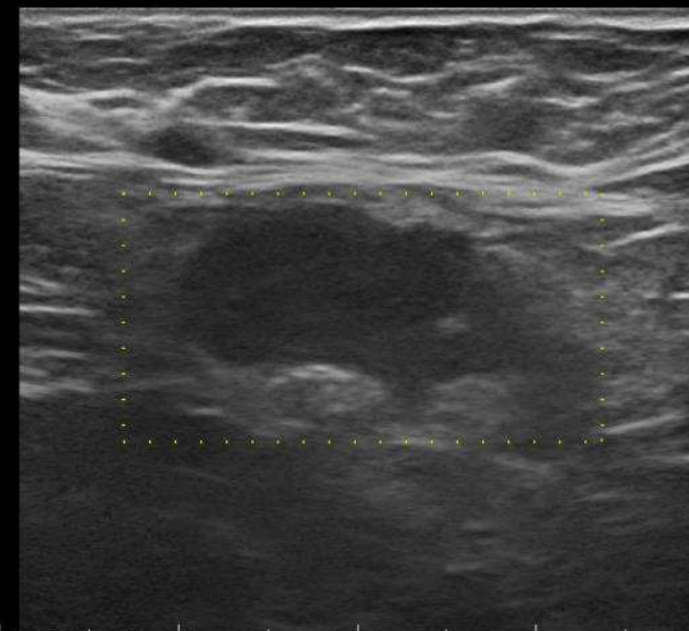


# 症例 2 MRI, 腋窩US画像



1Dist: 1.29cm +Dist: 1.18cm

0.05  
64



## 乳房(針生検)

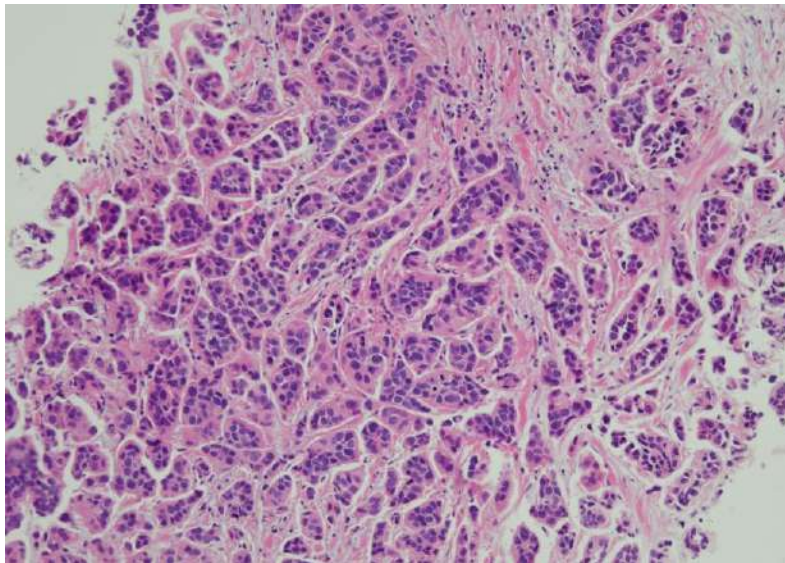
Invasive ductal carcinoma,

一部micropapillary patternも認める。

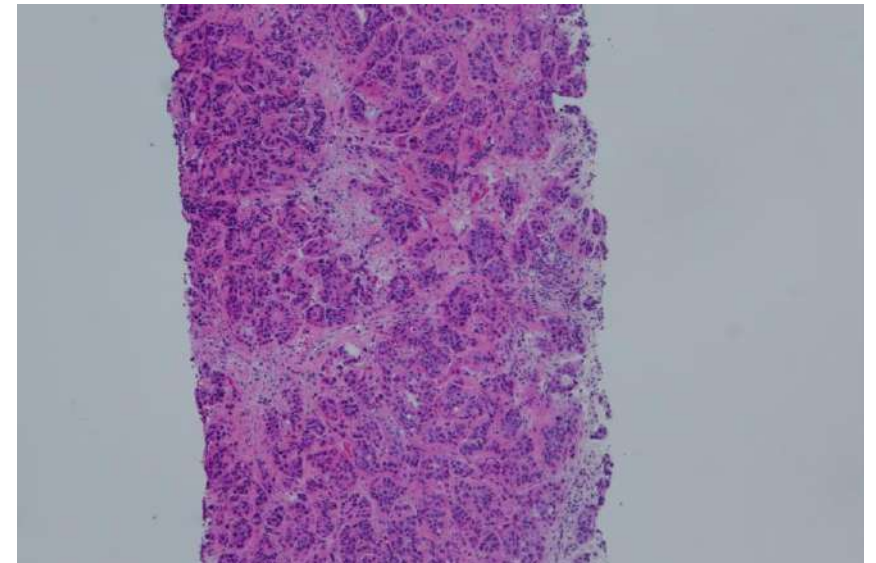
- NG3 (3+2=5), HGII(2+3+2=7)
- ER: 90%, PgR: 20%, HER2:1+

腋窩リンパ節 (針生検) : 癌の転移を認める

乳房腫瘍:CNB



腋窩リンパ節: CNB

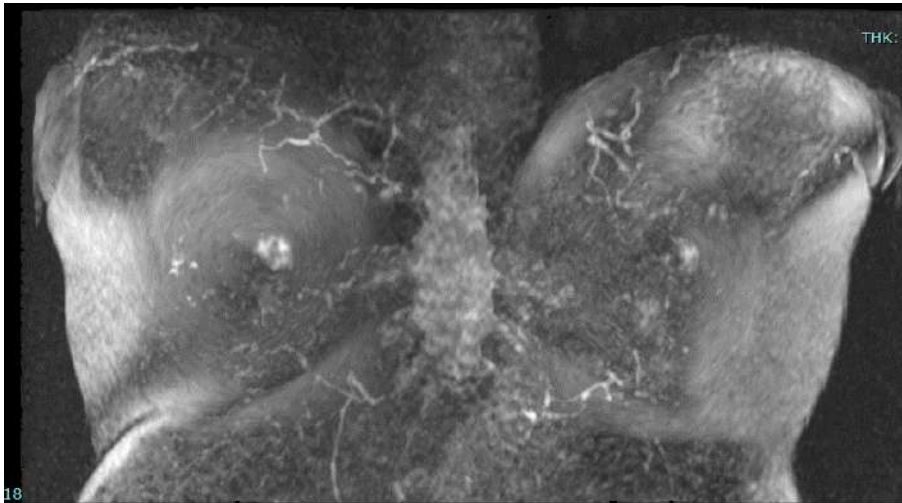




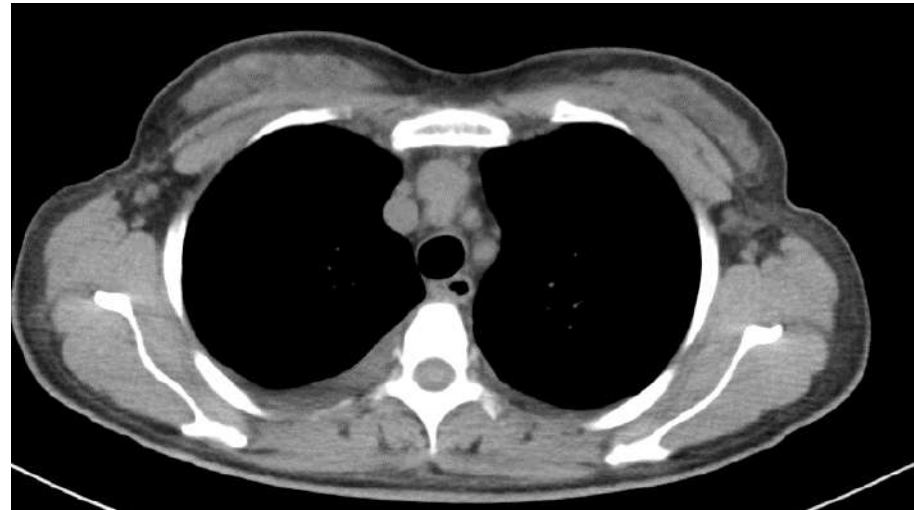
## 症例 2

- 術前化学療法への適応に関して
- 臨床的リンパ節転移陰性の場合の腋窩操作について
- Non-pCRの場合の術後治療

化学療法後のMRI



化学療法後のCT



# 第18回 日本乳癌学会関東地方会 教育セミナー

## 【治療】

「腋窩領域リンパ節のマネージメント」

## 症例 3

術前MRIで内胸リンパ節腫大を指摘された症例

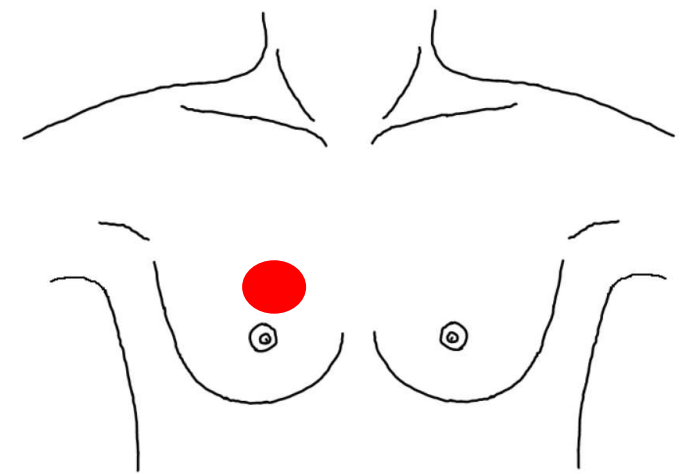
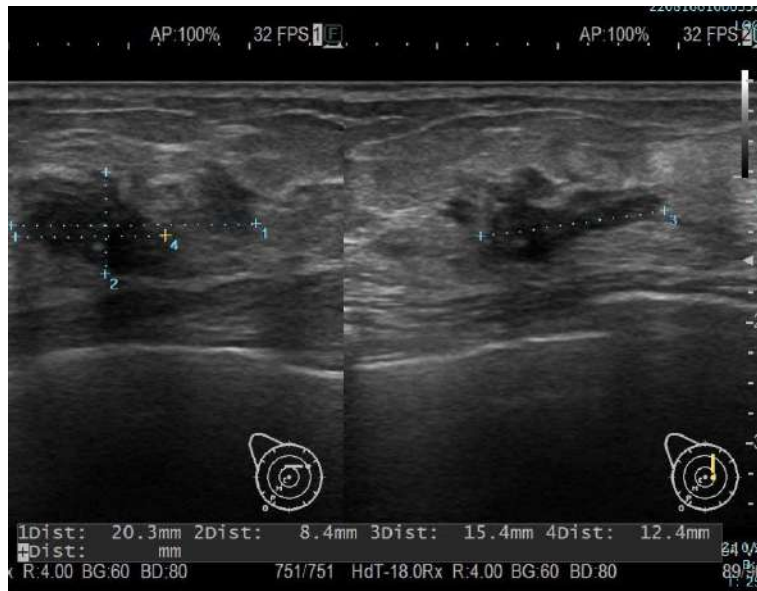
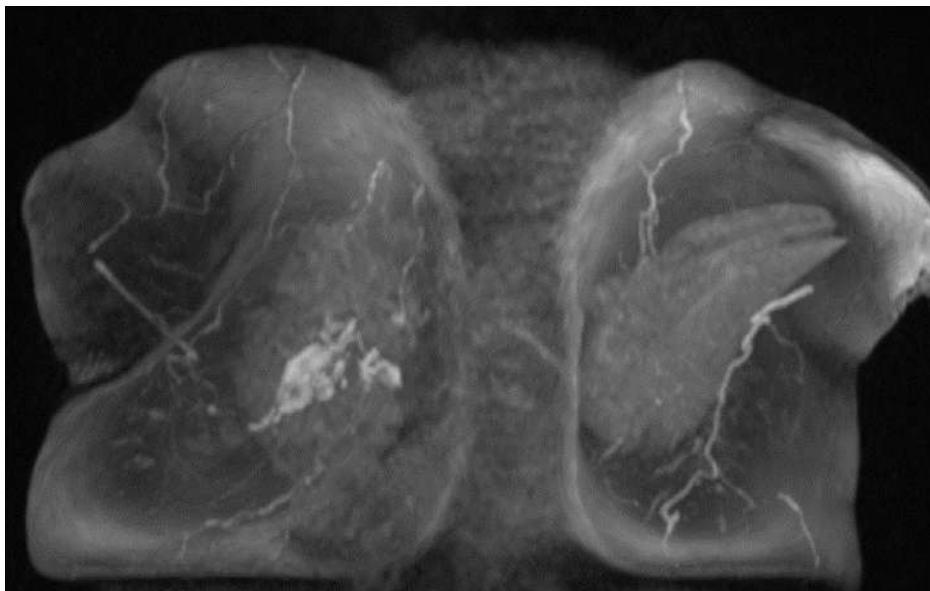
55歳 女性

# 症例3 内胸リンパ節腫大

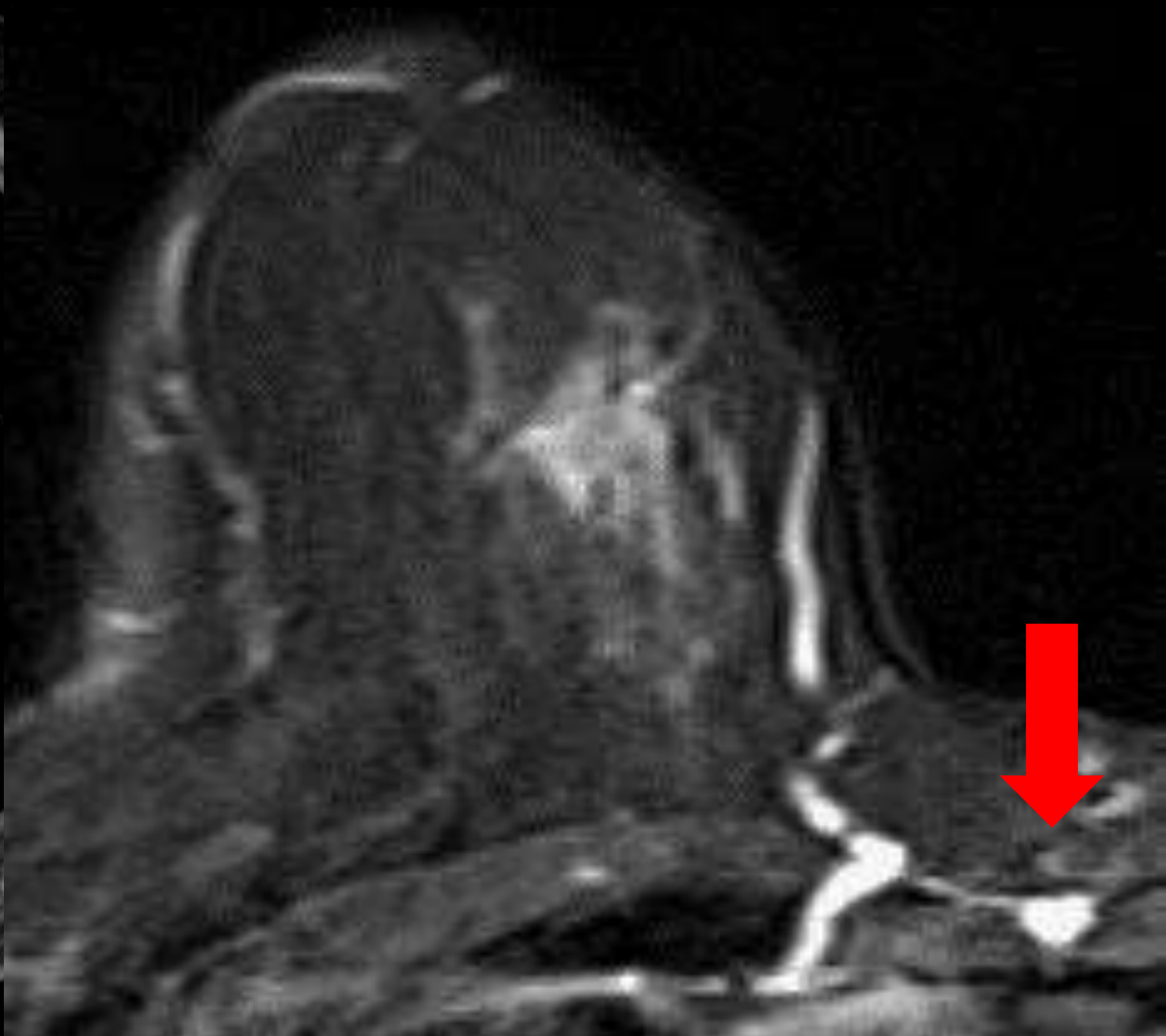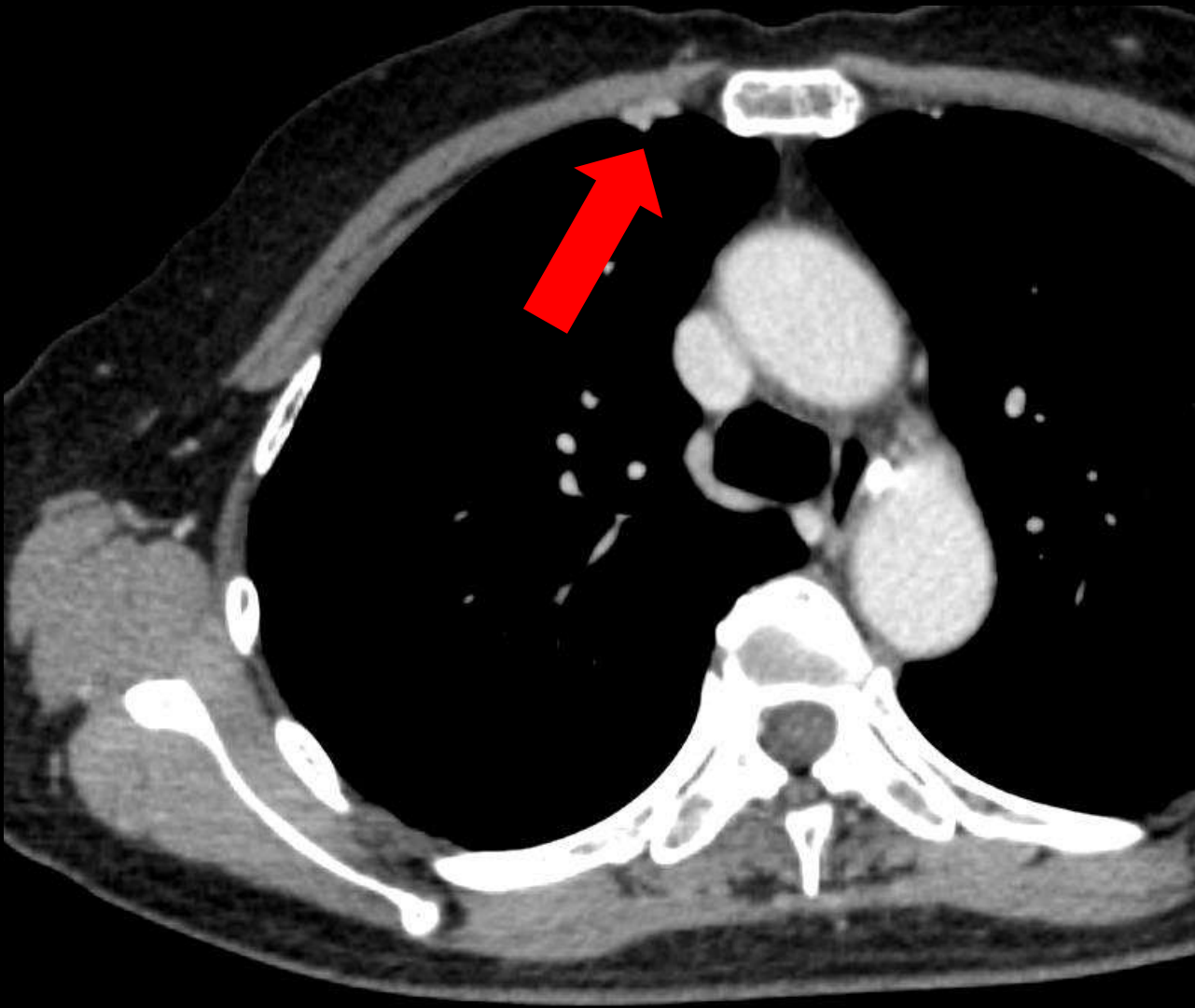
55歳 女性 主訴 (右乳房腫瘍)

cT1(2.0cm) 腋窩リンパ節腫大なし

HG:2,ER(90%)PgR(20%)HER2(1+)



MRI.CT画像所見



## 症例 3

- 術前診断に関して
- 領域リンパ節の術式について

