

# 現地参加の流れ MG+US

第29回日本乳癌学会学術総会 MG/USセミナー 解答控え

## 解答フォームQRコード

右記QRコードを読み取り、解答フォームを送信してください。  
解答の送信が受講証発行の条件となりますのでご注意ください。  
解答受付期間：7月3日(土)18:00まで



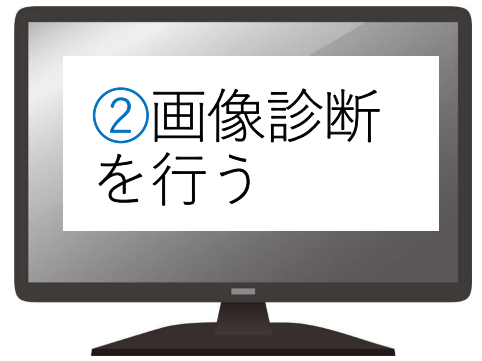
■症例1 レイアウト番号 ① ① ②  
表示画像：今回MG、1年前MG、今回US  
40歳代女性、2年前に左乳癌に対して手術後、BRCA2遺伝子変異陽性

質問1：推奨される診断マンモグラフィカテゴリは？  
右 1 2 3-1 3-2 4 5  
質問7：マンモグラフィと超音波所見を併せると、推奨される診断カテゴリは？  
右 1 2 3 4 5

① セミナー  
会場で  
解答控えを  
受け取る

質問7：推奨される診断超音波検査カテゴリは？  
左 1 2 3a 3b 4 5  
右 1 2 3a 3b 4 5

質問8：マンモグラフィと超音波所見を併せると、推奨される診断カテゴリは？  
左 1 2 3 4 5  
右 1 2 3 4 5



第29回日本乳癌学会学術総会 MG/USセミナー 解答控え

## 解答フォームQRコード

右記QRコードを読み取り、解答フォームを送信してください。  
解答の送信が受講証発行の条件となりますのでご注意ください。  
解答受付期間：7月3日(土)18:00まで



■症例1 レイアウト番号 ① ① ②  
表示画像：今回MG、1年前MG、今回US  
40歳代女性、2年前に左乳癌に対して手術後、BRCA2遺伝子変異陽性

質問1：推奨される診断マンモグラフィカテゴリは？  
右 1 2 3-1 3-2 4 5  
左 1 2 3-1 3-2 4 5

③ 解答控え  
に記入

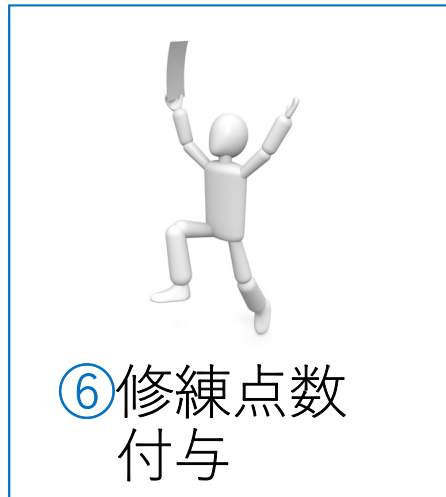
質問5：推奨される診断マンモグラフィカテゴリは？  
右 1 2 3-1 3-2 4 5  
左 1 2 3-1 3-2 4 5

■症例5 レイアウト画像 ④ ④ ④ ④  
表示画像：MG(2D+トモシンセシス)、US 60歳代女性、乳房腫瘍を自覚して受診

質問6：推奨される診断マンモグラフィカテゴリは？  
右 1 2 3-1 3-2 4 5  
左 1 2 3-1 3-2 4 5

質問7：推奨される診断超音波検査カテゴリは？  
右 1 2 3a 3b 4 5  
左 1 2 3a 3b 4 5


質問8：マンモグラフィと超音波所見を併せると、推奨される診断カテゴリは？  
右 1 2 3 4 5  
左 1 2 3 4 5



MG+US

\* 上記は実際のQRコードではありません

④ QRコードから  
回答URLにアクセ  
ス、解答を送信



⑤ 7月1日第7会場 (8:05) の  
解説を聞く  
または  
オンデマンド配信を視聴

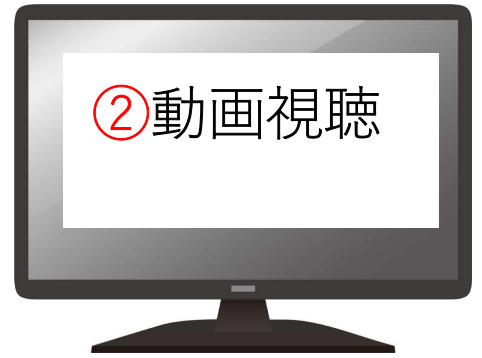

or

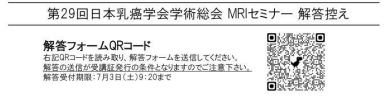



# Web参加の流れ

## 6月30日以前



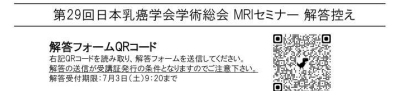### MG+US



①解答控えをダウンロード

■症例1 60代女性  
1 線維腺腫  
2 粘液癌

■症例4 40代女性  
1 線維腺腫  
2 粘液癌  
3 浸潤性乳管癌  
4 非浸潤性乳管癌 (もしくは微小浸潤癌)  
5 乳腺症

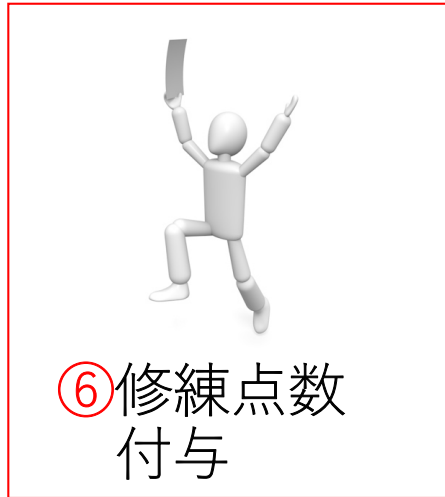



③解答控えに記入

3 浸潤性乳管癌  
4 非浸潤性乳管癌 (もしくは微小浸潤癌)  
5 乳腺症

■症例3 40代女性  
1 線維腺腫  
2 粘液癌  
3 浸潤性乳管癌  
4 非浸潤性乳管癌 (もしくは微小浸潤癌)  
5 乳腺症

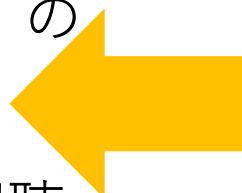
■症例4 40代女性  
1 線維腺腫  
2 粘液癌  
3 浸潤性乳管癌  
4 非浸潤性乳管癌 (もしくは微小浸潤癌)  
5 乳腺症



or



⑤ 7月1日第7会場 (8:05) の解説を聞く  
または  
オンデマンド配信を視聴



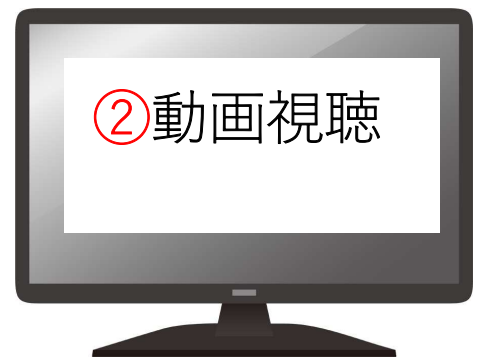MG+US

\* 上記は実際のQRコードではありません

④動画内のQRコードから回答URLにアクセス  
解答を送信

# Web参加の流れ

## 7月1日以降



②動画視聴

第29回日本乳癌学会学術総会 MRIセミナー 解答控え

解答フォームQRコード  
右記QRコードを読み取り、解答フォームを送信してください。  
解答の送信が受講証発行の条件となりますのでご注意ください。  
解答受付期限：7月3日(土)9:20まで



③解答控え  
に記入


3 浸潤性乳管癌  
4 非浸潤性乳管癌（もしくは微小浸潤癌）  
5 乳腺症

■症例3 40代女性

1 線維腺腫  
2 粘液癌  
3 浸潤性乳管癌  
4 非浸潤性乳管癌（もしくは微小浸潤癌）  
5 乳腺症

■症例4 40代女性


1 線維腺腫  
2 粘液癌  
3 浸潤性乳管癌  
4 非浸潤性乳管癌（もしくは微小浸潤癌）  
5 乳腺症



MG+US

\* 上記は実際のQRコードではありません

④動画内のQRコードから  
回答URLにアクセス、  
解答を送信



第29回日本乳癌学会学術総会 MRIセミナー 解答控え

解答フォームQRコード

右記QRコードを読み取り、解答フォームを送信してください。  
解答の送信が受講証発行の条件となりますのでご注意ください。  
解答受付期限：7月3日(土)9:20まで



MRI所見から第一に考えられる病名は？（症例1～4）

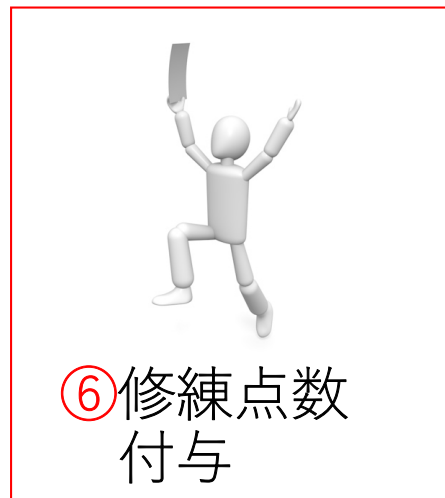■症例1 60代女性

1 線維腺腫  
2 粘液癌


①解答控え  
を  
ダウンロード

■症例4 40代女性

1 線維腺腫  
2 粘液癌  
3 浸潤性乳管癌  
4 非浸潤性乳管癌（もしくは微小浸潤癌）  
5 乳腺症



⑥修練点数  
付与



⑤  
オンデマンド  
配信を視聴

