

# 診療体験型ハンズオンレクチャー

頸部超音波コース

2人1組になって、2人で30分の実習になります。

① **頸部超音波検査(7分) × 2**

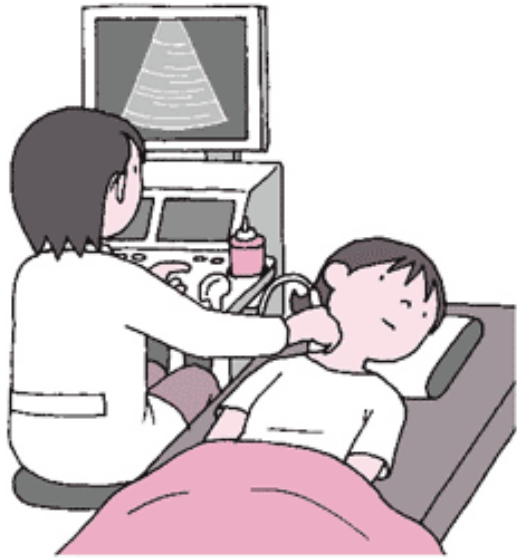実際の超音波装置を触りながら使い方、解剖を学びましょう

② **超音波ガイド下穿刺細胞診 (7分) × 2**

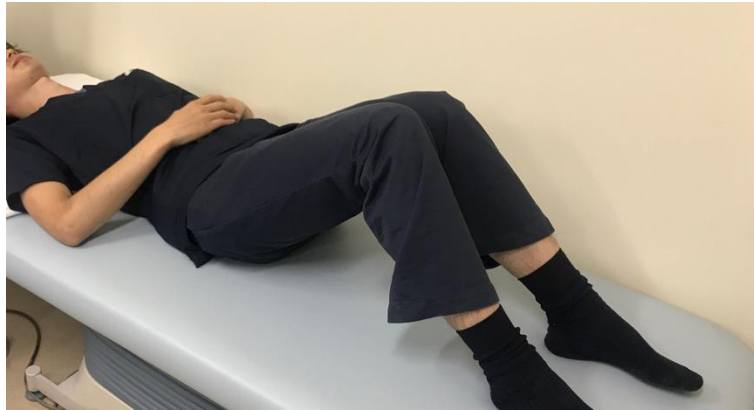超音波ガイド下に目指した場所に針を刺し練習をします

# 頸部超音波検査

# 体位・接触子の持ち方

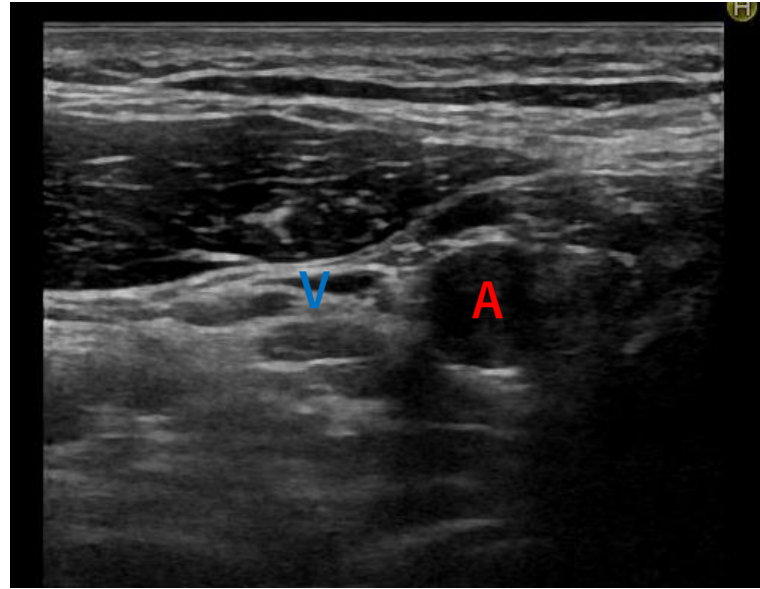


検者の位置は患者の右側に座り、右手に接触子を持つ。

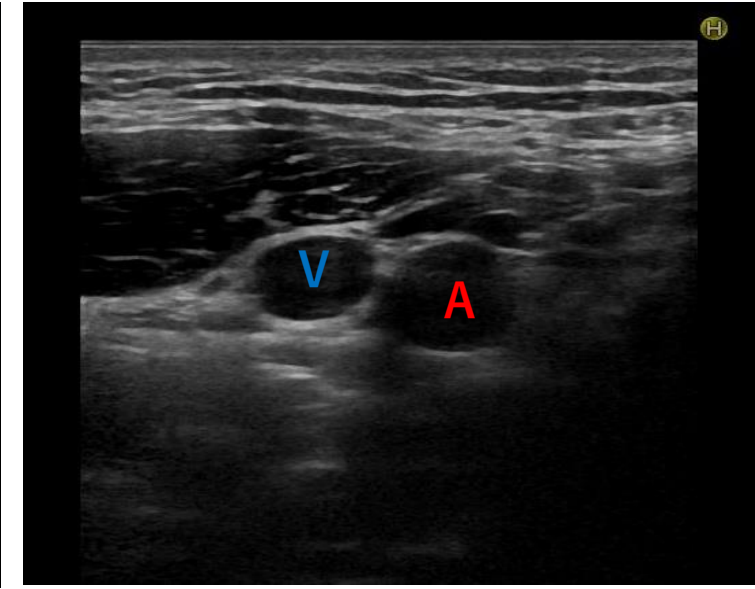


頸部に低い枕に乗せて頸部の緊張を解除させる  
被験者に膝を曲げさせる

強く押しすぎ

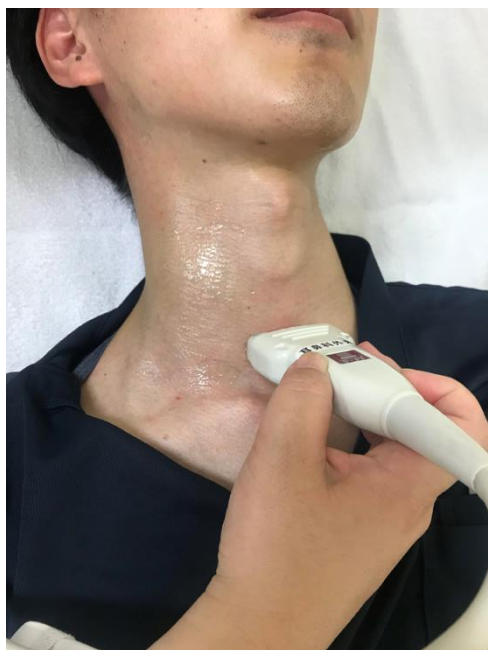

適度な画像

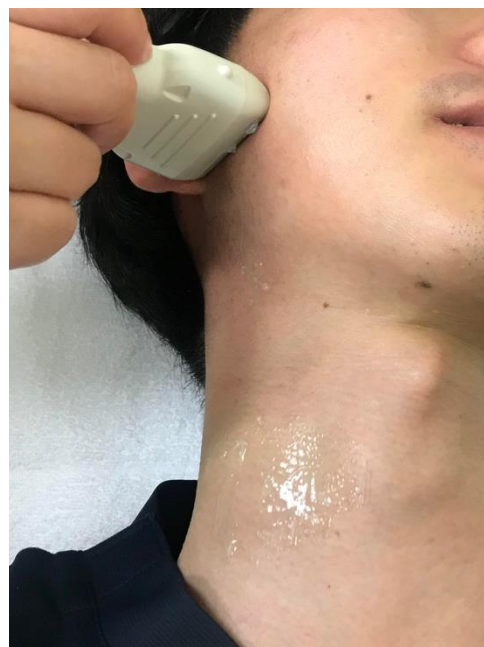

接触子の扱いは、接触子により頸部が圧迫されないように意識をすることが大切である。コツとしては内頸静脈がつぶれない程度がよい。

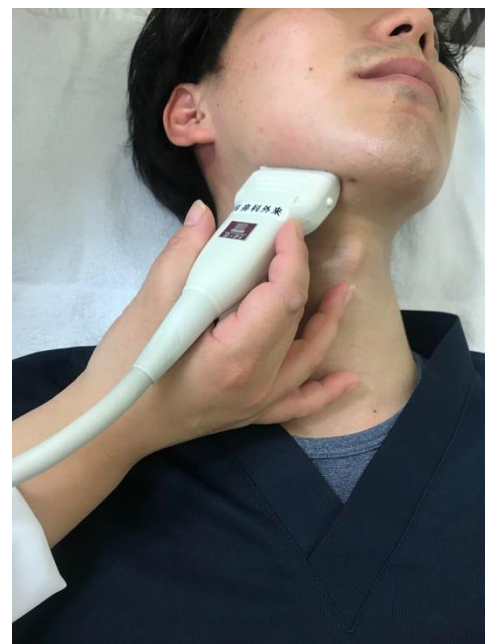
# 接触子の動かし方



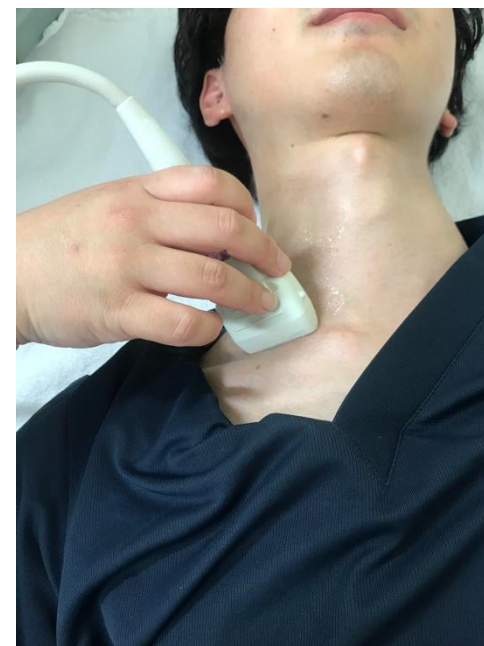前・側頸部の観察  
甲状腺、総頸動脈、  
内頸静脈などを観察  
する。



耳下腺の観察  
下顎骨下顎枝の表面  
から観察する。



顎下腺の観察  
下顎骨の内側奥に  
接触子をやや強めに  
あてる。

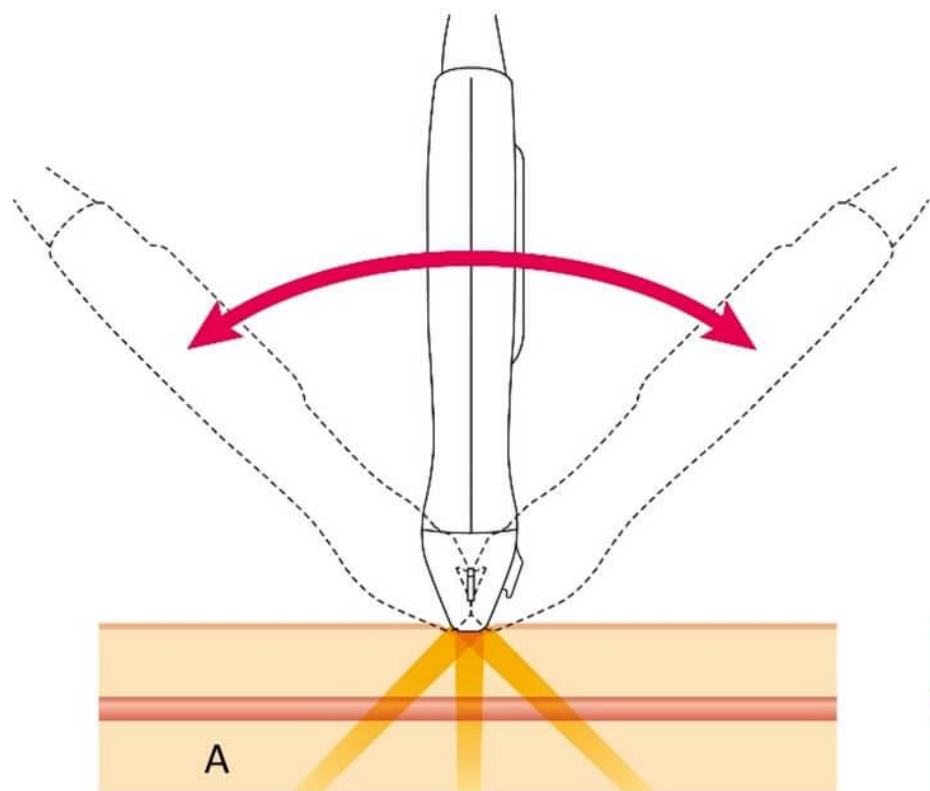


鎖骨下の観察  
鎖骨上縁に接触子を  
当てswingし、鎖骨の  
裏側まで観察する。

# 接触子の動かし方

swing scan technique

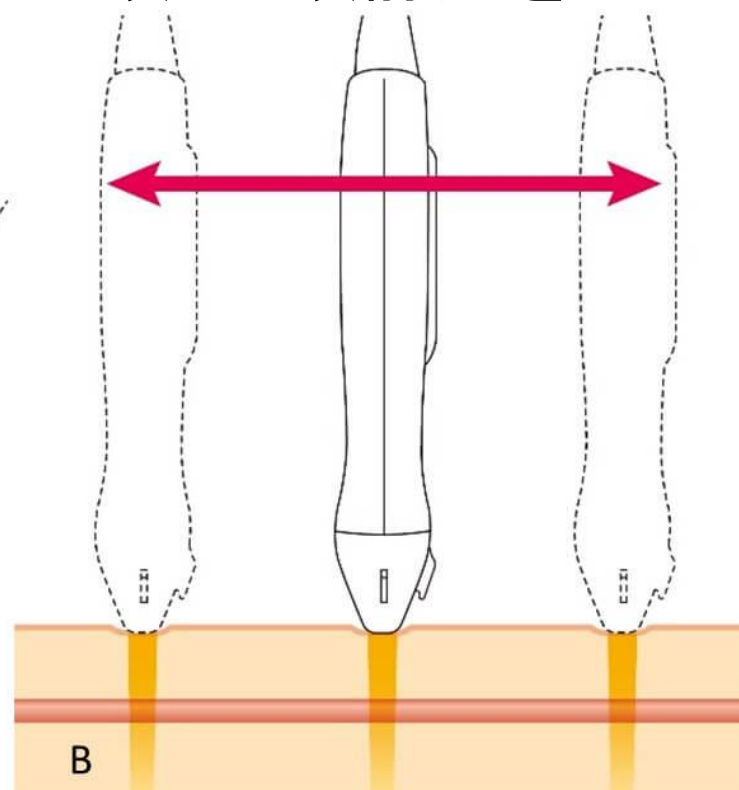
顎下部、鎖骨上の観察



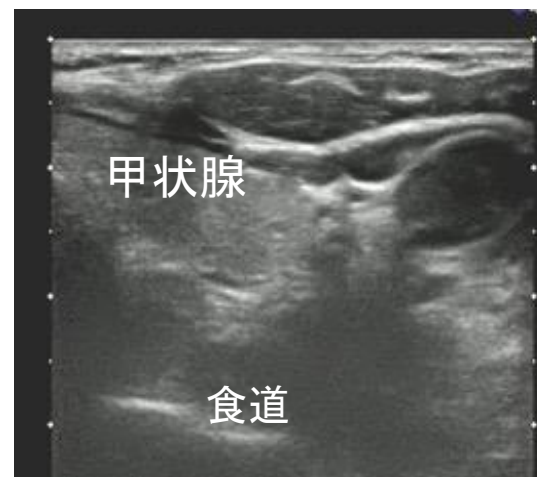
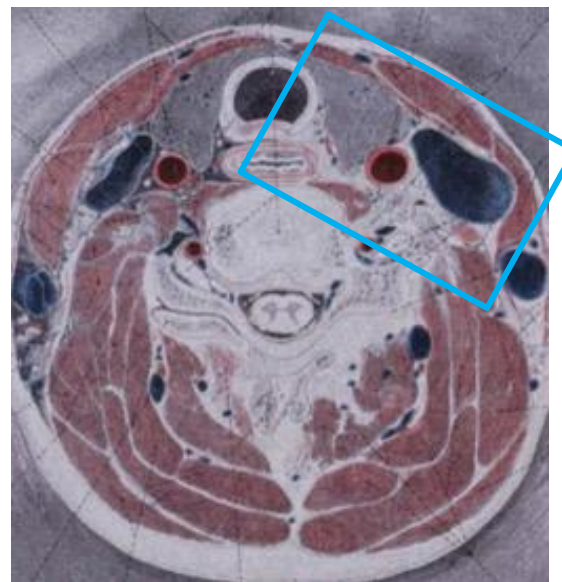
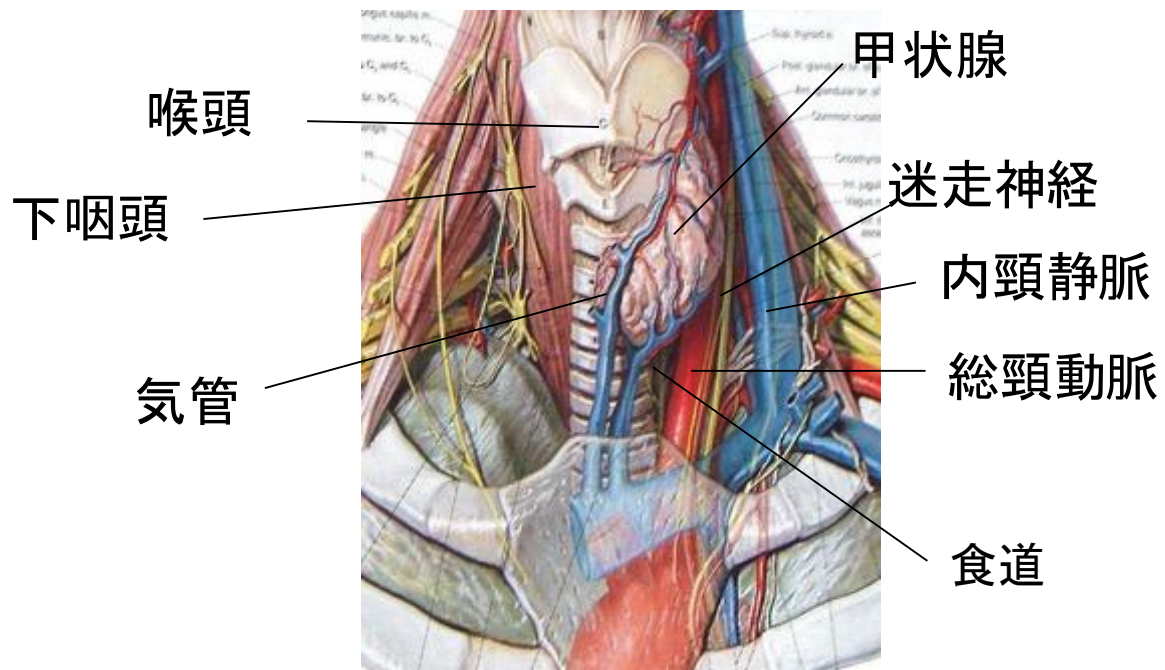
sweep scan technique

押し付け過ぎない

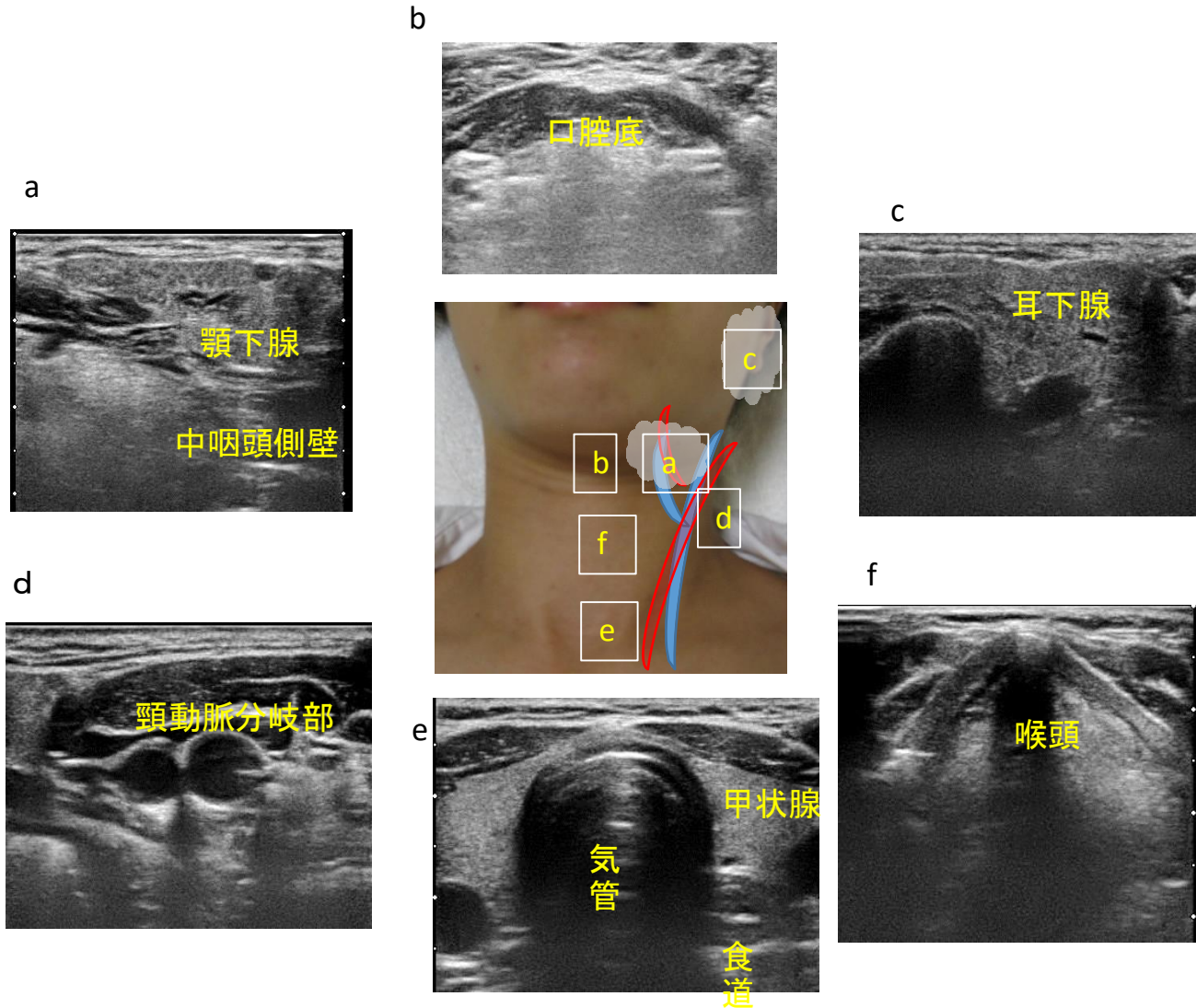
外頸・内頸静脈をつぶさない



# 頸部の解剖学的構造と超音波像



# 基本画像



左右の頸部で、これらの部位を必ず通過するように接触子を走査する。

- a. 顎下部(顎下腺、顔面動静脈、中咽頭側壁)
- b. 頤下部(口腔底筋群、舌根部)
- c. 耳下部(耳下腺、下顎骨、咬筋)
- d. 頸動脈分岐部(外頸動脈、内頸動脈、内頸静脈)
- e. 前頸部(甲状腺、総頸動脈、内頸静脈、頸部食道)
- f. 喉頭

# 記録

- a～fの画像は記録する
- 腫瘍 サイズ(長径、短径、厚さの3方向)  
形状、辺縁、可動性、周囲との癒着  
(特に頸動脈)、内部構造
- 超音波検査診断(アセスメント)をする  
→他の画像検査、のちの病理結果、  
経過などとのfeedback効果+

## カルテ記載の一例

R Neck

耳下腺：np

顎下腺：顎下腺内に21.4×10.3×9.5mmのmassを認める。辺縁不整・境界やや不明瞭・後方エコーの増強なし顎下腺との癒着あり

血流は周囲を中心にあり、内部一部壊死あり

レベルIIに12.5×8.7×7.8mmリンパ節あり

リンパ門消失 周囲との癒着なし

その他リンパ節腫脹なし

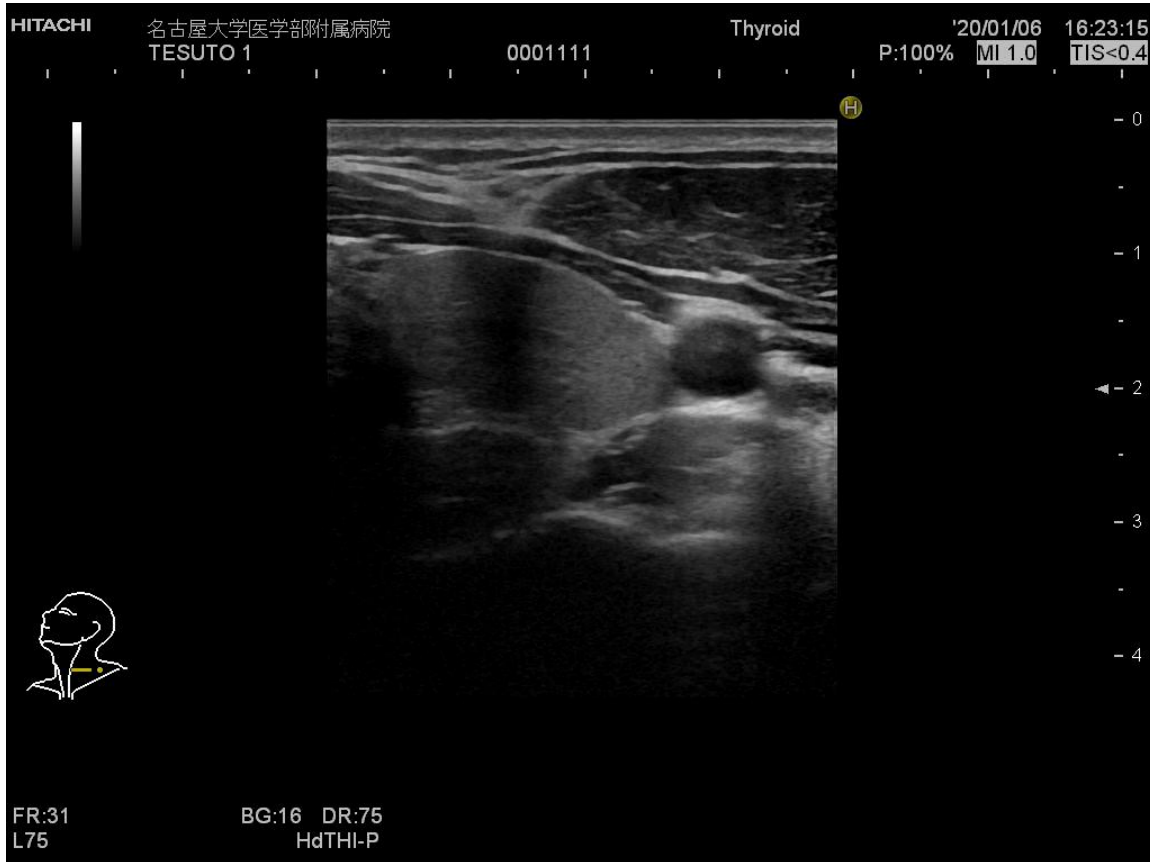甲状腺：np

・・・

Imp) 顎下腺がん 頸部リンパ節転移  
cT2N1Mx susp

# Bモード

輝度 (: Brightness) の略



## 検査時に調整を行う項目

### 【GAIN】

表示画像全体の輝度が検査に適した状況にしたい時に調節を行う。

### 【FOCUS】

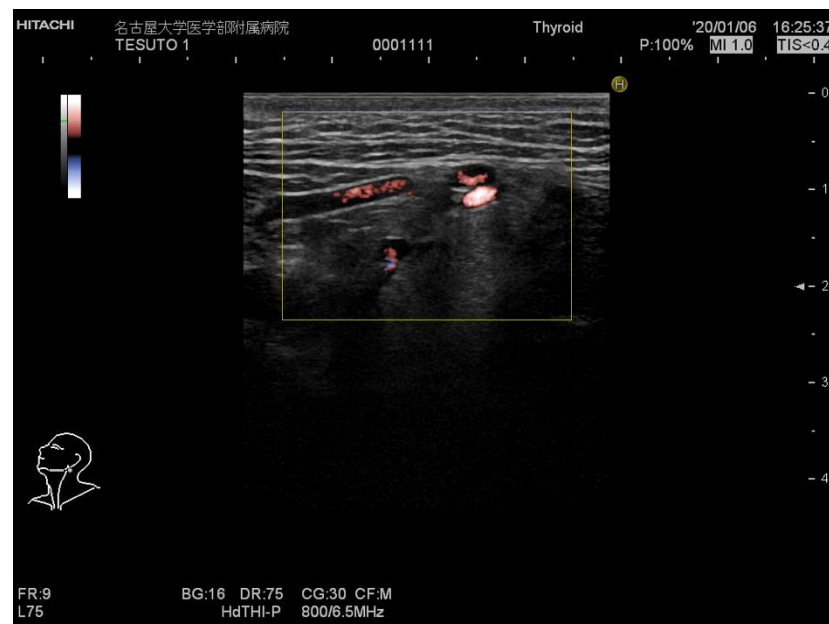
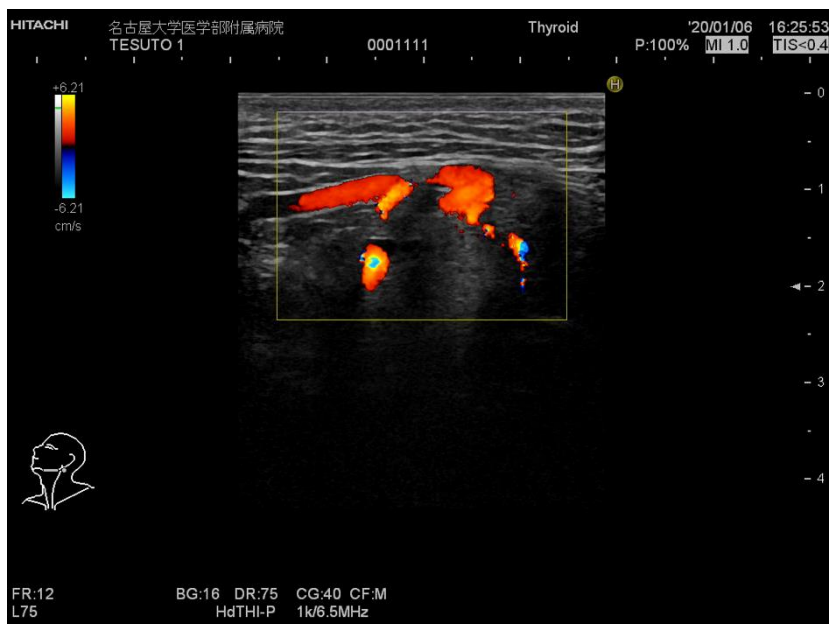観察深度に合わせてと分解能が向上する。

### 【DEPTH】

Depth of Field (: 視野深度) 観察深度に応じて調整する。

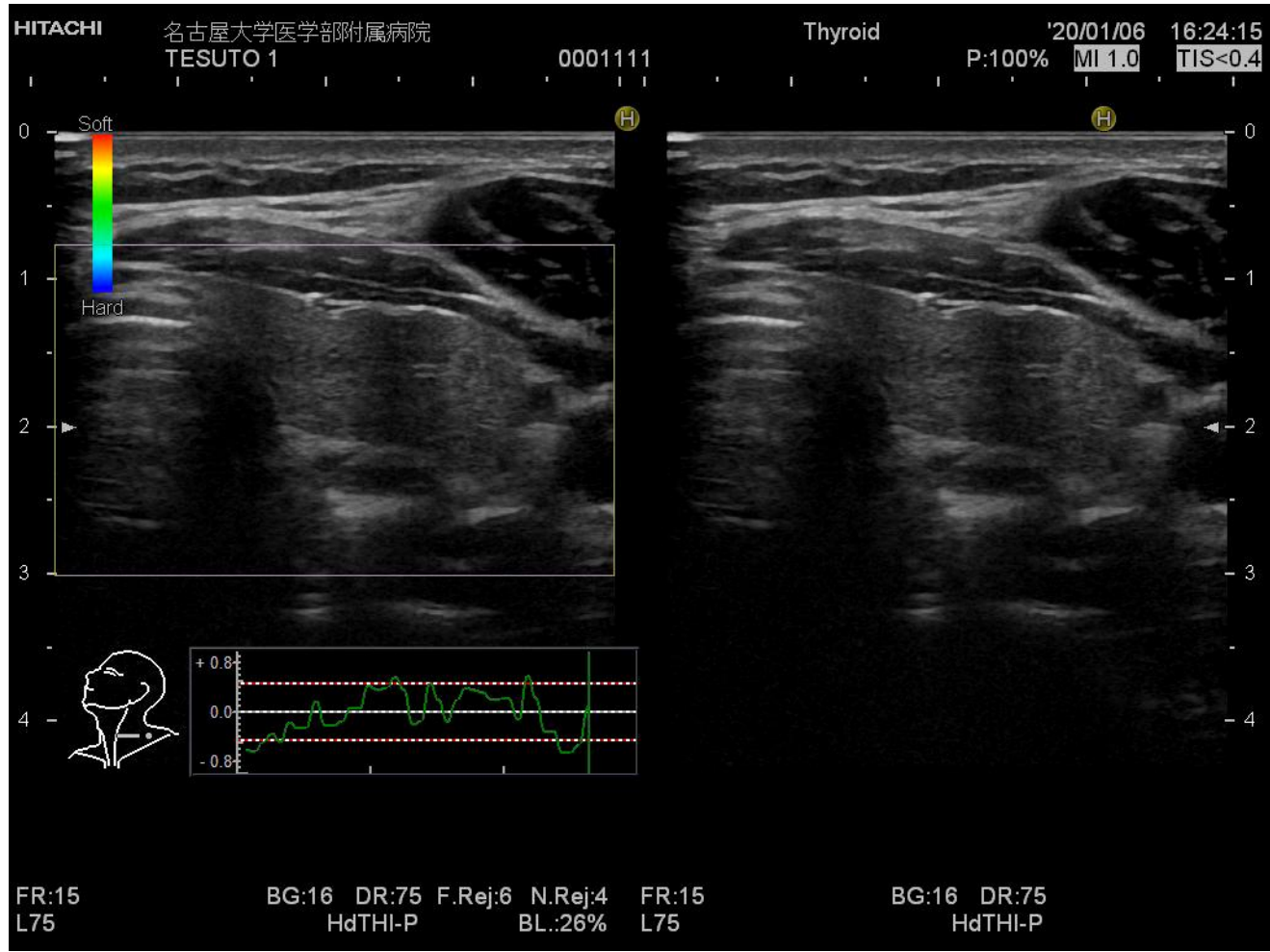
# カラードプラ・パワードプラモード

- ・カラードプラ: 血流の向きを可視化
- ・パワードプラ: 血流の有無を可視化
- ・近づく方向→赤
- ・遠ざかる方向→青



# エラストグラフィ

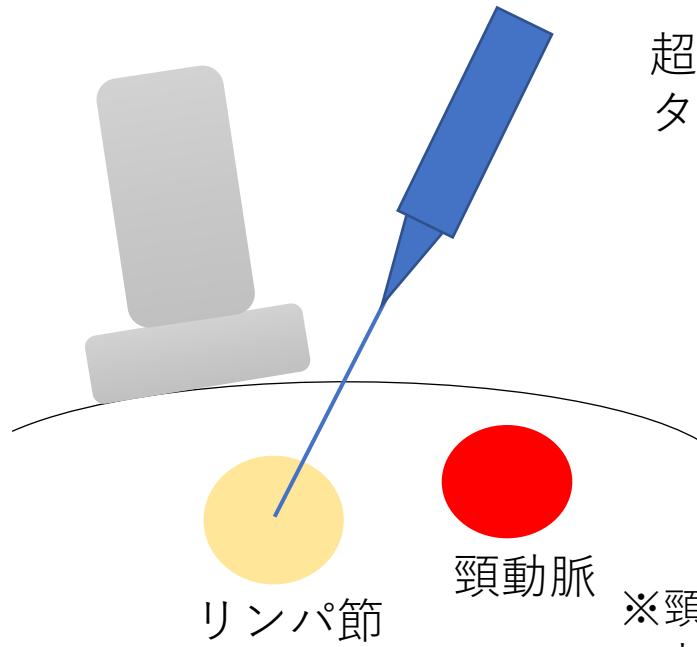
組織の硬さをカラーイメージで画像化  
 柔らかいほど黄色～赤色で、硬いほど青色で示される



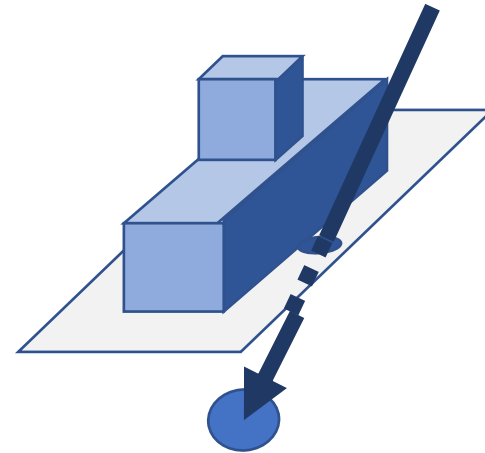
エラストグラフィの種類			
Strain imaging		Shear wave imaging	
用手圧迫	音響圧迫 (ARFI)		
Strain elastography	ARFI imaging	Point-Shear wave speed measurement	Shear wave speed imaging
組織の歪み程度を色分けで評価	組織のズレを色分けで評価 (グレースケール)	1ヶ所のshear waveを計測	Shear wave速度を色で表示

# 超音波ガイド下細胞診

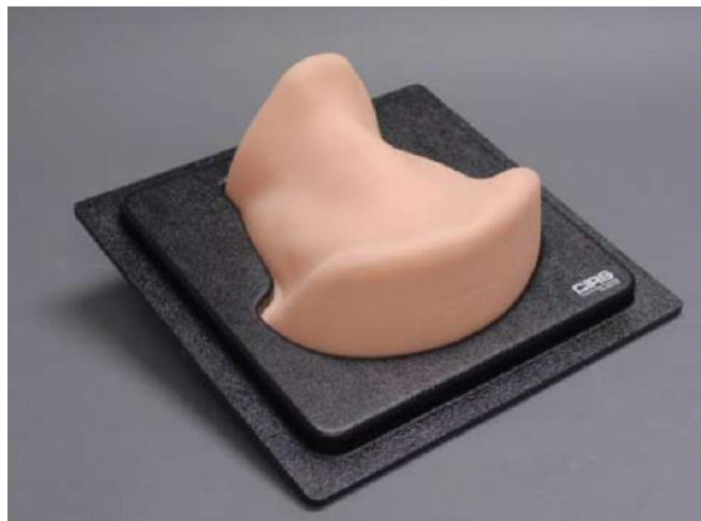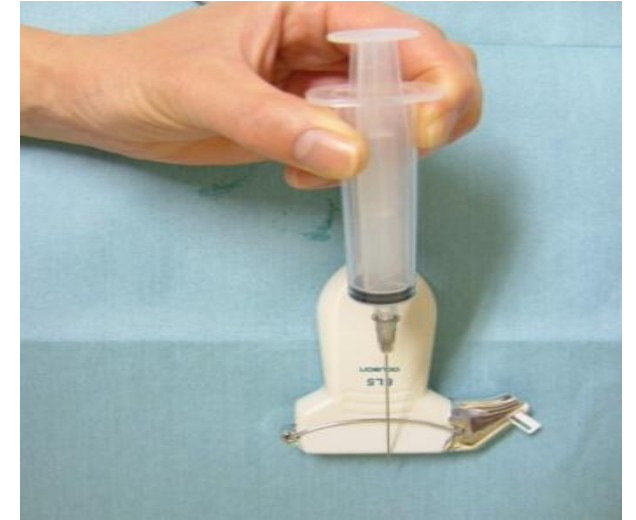# 超音波ガイド下細胞診



超音波の画像にて針先を確認しながら、  
ターゲットのリンパ節に針を進める



※頸動脈には当てない  
ように注意する



# 適応と禁忌

- 適応

頸部部腫瘤（甲状腺、耳下腺、顎下腺、リンパ節等）に対する診断細胞採取により  
病理組織学的評価が可能  
穿刺手技は排膿や排液、血管穿刺、神経ブロックなどにも有用

- 禁忌

出血リスク

甲状腺機能亢進状態のバセドウ病、頸動脈小体腫瘍

播種リスク

副甲状腺組織

感染リスク

皮膚に感染症を認める場合

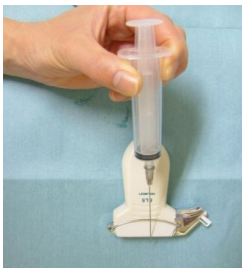- 抗凝固薬、抗血小板薬は可能であれば中止検討する。

# 細胞診の組み合わせ

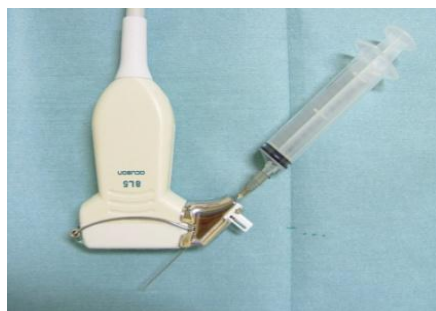アドバンスト

## 穿刺方法

### 交叉法

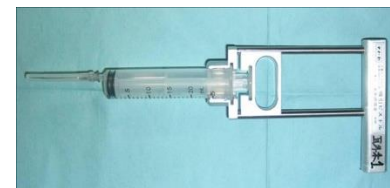

### 同一平面法



## 吸引方法

### 穿刺吸引細胞診(FNAC)



### 穿刺非吸引細胞診(FNAC)

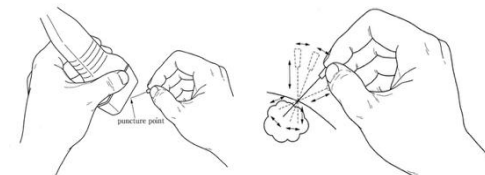
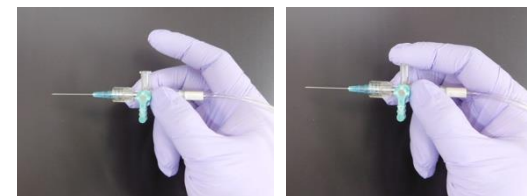


Fig. 1 Nonaspiration cytology. The nodule to be sampled is confirmed by ultrasonography with the operator's left hand, and the needle, acting as both probe and suction channel, is held between the thumb and forefinger of the right hand and advanced into the nodule.

Fig. 3 The needle is moved back and forth, left and right very slightly as it is angled to a different puncture point and varying tumor depths until it is withdrawn.

Y. Yamada et al. J.Jpn. Soc. Clin. Cytol 45(2): 84-90, 2006

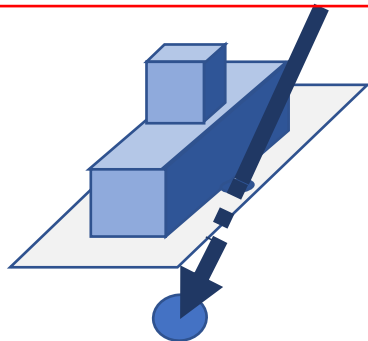
### 選択的低圧式穿刺非吸引細胞診 (SLOP-FNAC)



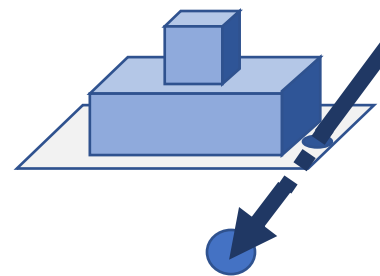
Yuzo Shimode, et al: Yonago Acta Med. Sep; 60(3): 209-212. 2017

# 穿刺手技

アドバンスト



交叉法



同一平面法

名称

長所

短所

- ・ 同一平面法よりも短距離を選択可能
- ・ 繊細な調節が可能
- ・ 頸部全体が対象となり穿刺不可能な例が少なく周囲臓器への危険が低い

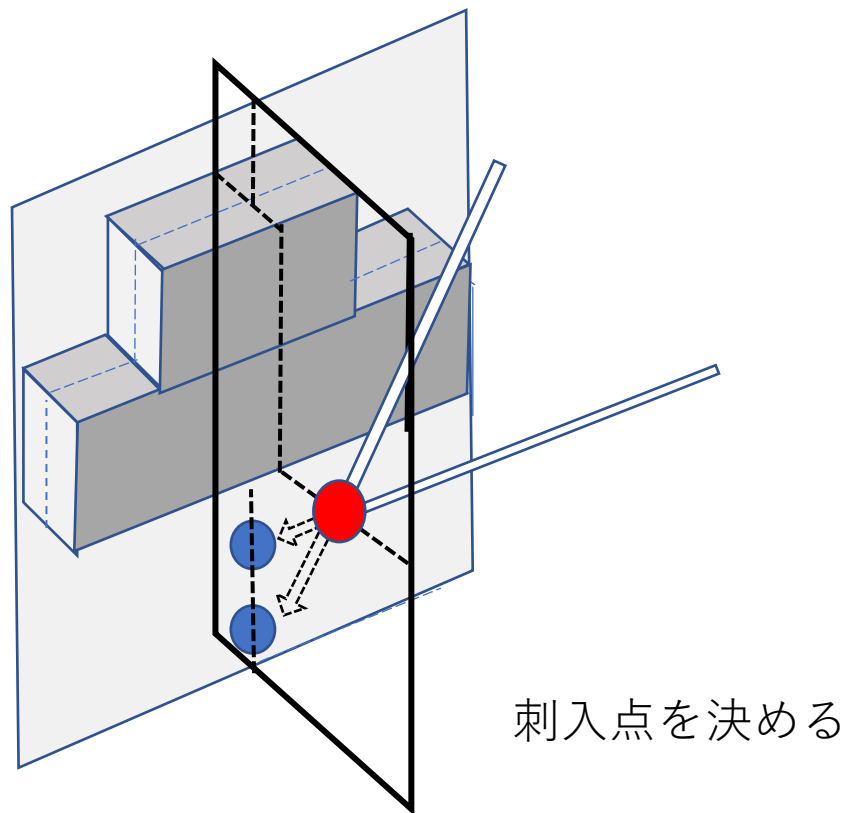
- ・ 針全体を描出できない
- ・ 多少の慣れが必要である。

- ・ 穿刺距離が長くなる
- ・ 繊細な調節が困難である
- ・ 頸部では穿刺不可能な例があり、周囲臓器へ損傷の危険性が高い

- ・ 針全体を描出できる

# アドバンスト

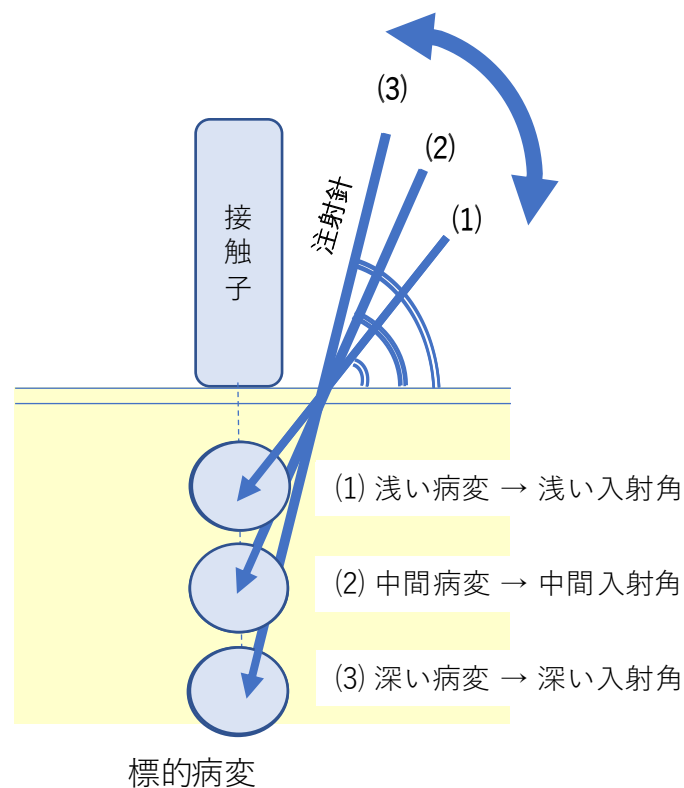
①病変が描出されるように接触子を置き、正中を通る平面上に刺入点を決める。



接触子の正中を通る平面上に針を進めることで針先の確認が容易となる。

②交叉法における刺入角度と病変の深度をイメージする。

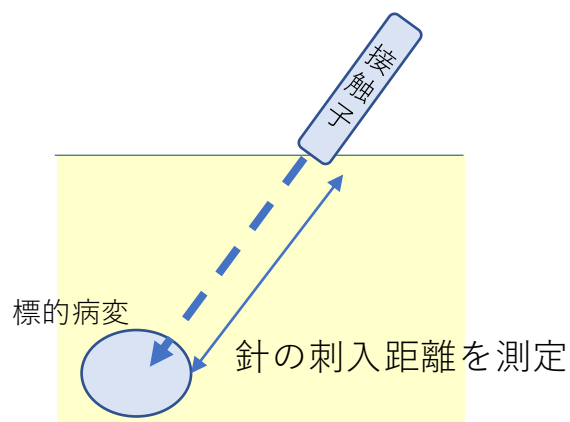
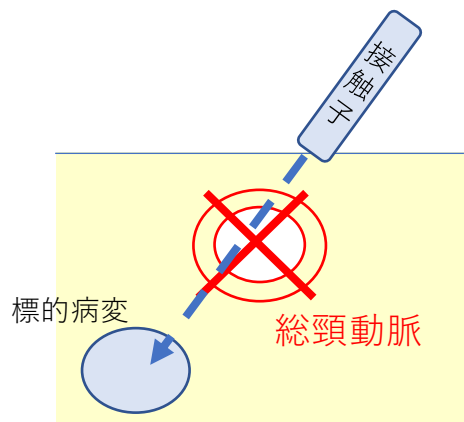
標的病変の深さで入角度を調整する。



深度に合わせて角度を調整する。

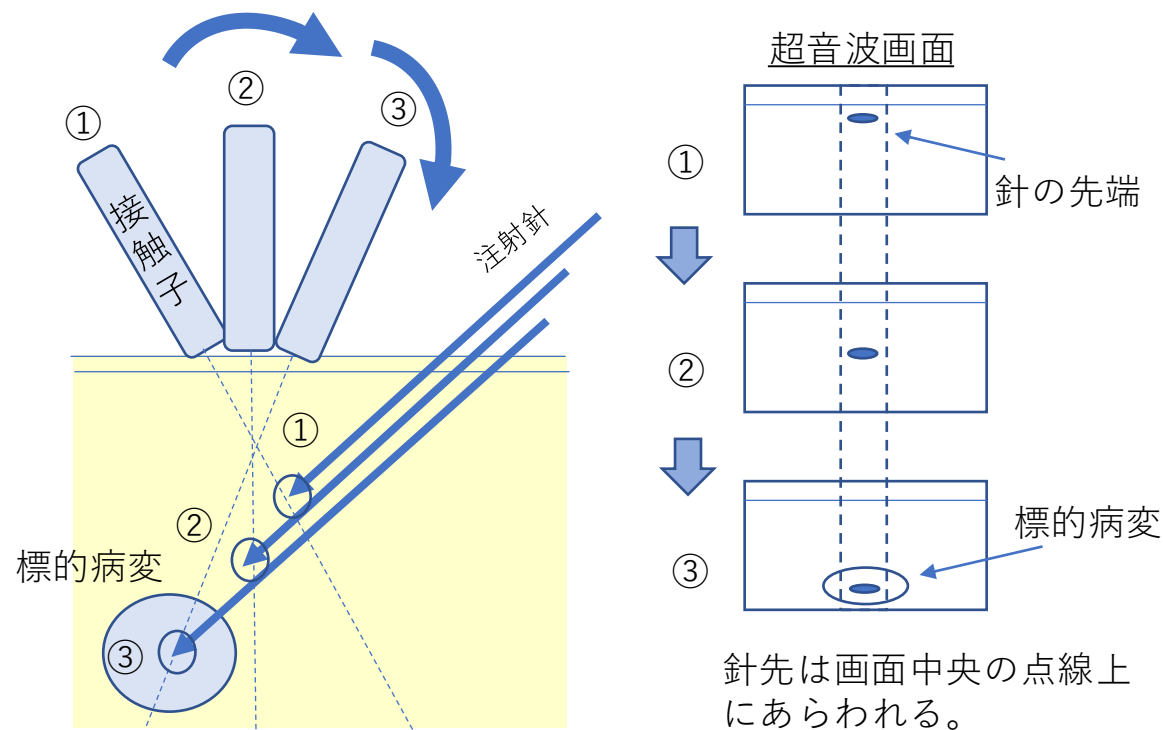
## ③ プレスキャン

- ・ 想定した刺入点にプローブを当てて病変部を描出する作業。
- ・ 実際に針がすすむ穿刺ルートを確認する。
- ・ 途中で血管や神経など危険臓器がルート上にないことを確認。
- ・ 穿刺する刺入針の距離を測定する。



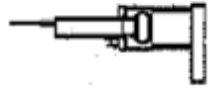
## ④ 超音波ガイド下穿刺（交叉法）における刺入点、刺入角度調整、針先端描出の仕方

- ・ 注射針を5mm程刺入したら、まず接触子で先端を描出する。
- ・ 少し針を進めては、その都度接触子をスイングさせ先端描出を繰り返しながら針先を標的病変まで進める。

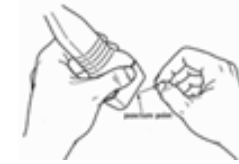

# F N A C と F N N A C の利点と欠点

アドバンスト



F N A C



F N N A C

利点

- ・ 経験豊富で安定した手技
- ・ 針を直接持たず安全
- ・ 組織採取量が多い

- ・ 操作性がよい
- ・ 血液の混入が少ない（毛細管圧利用）
- ・ 吸引が不要で一人で可能
- ・ 吸引せず組織損傷少ない

欠点

- ・ ピストルは操作性が悪い
- ・ 穿刺と吸引で意思疎通が必要
- ・ 血流豊富な腫瘍で血液混入
- ・ 不正確な吸引圧で採取検体の変性、組織損傷

- ・ 比較的新しく手技が不安定
- ・ 針を持つため注意必要
- ・ 堅い組織や石灰化病変では細胞採取量が少ない
- ・ 嚢胞は排液で手指が汚染

検体採取困難で再穿刺

今日はぶどうゼリーの穿刺を行います。

