

スライドカンファレンス1 (唾液腺)

出題者: 野上美和子 (九州大学病院病理診断科・病理部)

臓器: 耳下腺

年齢: 65歳

性別: 男性

臨床所見: 2年半前、右耳下腺ワルチン腫瘍を切除。

最近、右耳下腺部の腫脹あり。

採取部位: 右耳下腺部

採取法: 穿刺吸引

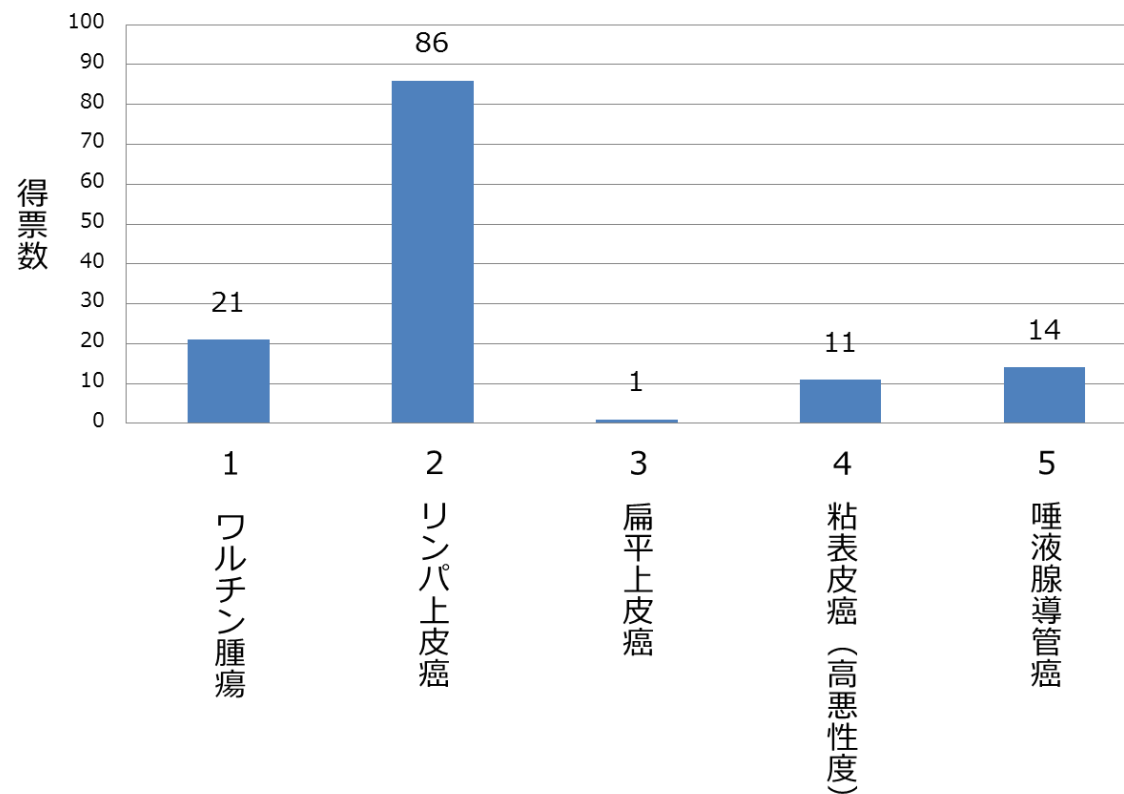
染色法: パパニコロウ染色

診断選択肢

1. ワルチン腫瘍
2. リンパ上皮癌
3. 扁平上皮癌
4. 粘表皮癌 (高悪性度)
5. 唾液腺導管癌

スライドカンファレンス1 (唾液腺)

総得票数: 133



スライドカンファレンス2 (膵臓)

出題者: 阿部香織 (茨城県立中央病院・茨城県地域がんセンター 臨床検査技術科)

臓器: 膵臓

年齢: 65歳

性別: 女性

臨床所見: 自覚症状なし。健診エコーで指摘された膵頭部腫瘤。CTにて、膵管の拡張と嚢胞性病変を指摘。ERCPにて、膵管ブラシ擦過施行。後日、膵頭十二指腸切除術が行われた。

採取部位: 膵管

採取法: ブラシ擦過

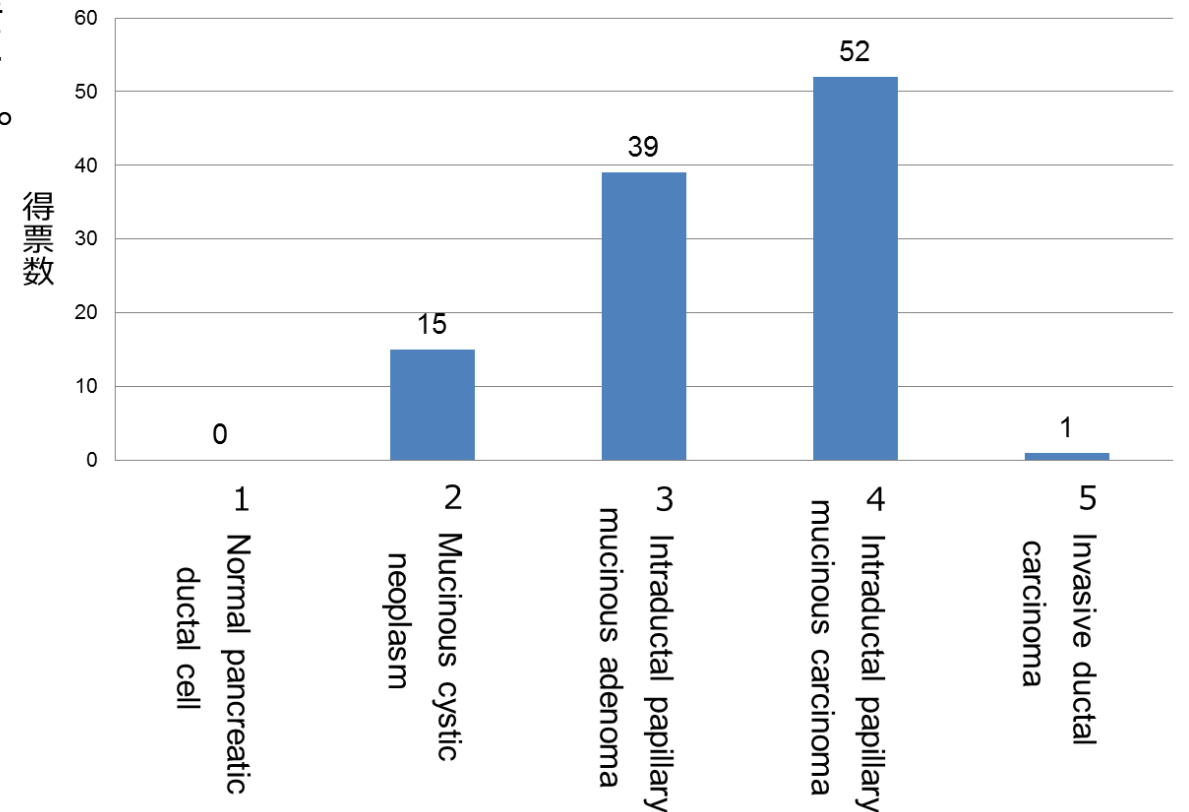
染色法: パパニコロウ染色

診断選択肢

1. Normal pancreatic ductal cell
2. Mucinous cystic neoplasm
3. **Intraductal papillary mucinous adenoma**
4. Intraductal papillary mucinous carcinoma
5. Invasive ductal carcinoma

スライドカンファレンス2 (膵臓)

総得票数: 107



スライドカンファレンス3 (甲状腺)

出題者: 中澤匡男 (山梨大学医学部附属病院病理部)

臓器: 甲状腺

年齢: 25歳

性別: 女性

臨床所見: 家族性大腸腺腫症 (familial adenomatous polyposis: FAP) の背景あり。超音波検査で甲状腺右葉中部に、境界明瞭、嚢胞形成を伴う腫瘤を指摘された。

採取部位: 甲状腺右葉

採取法: 穿刺吸引

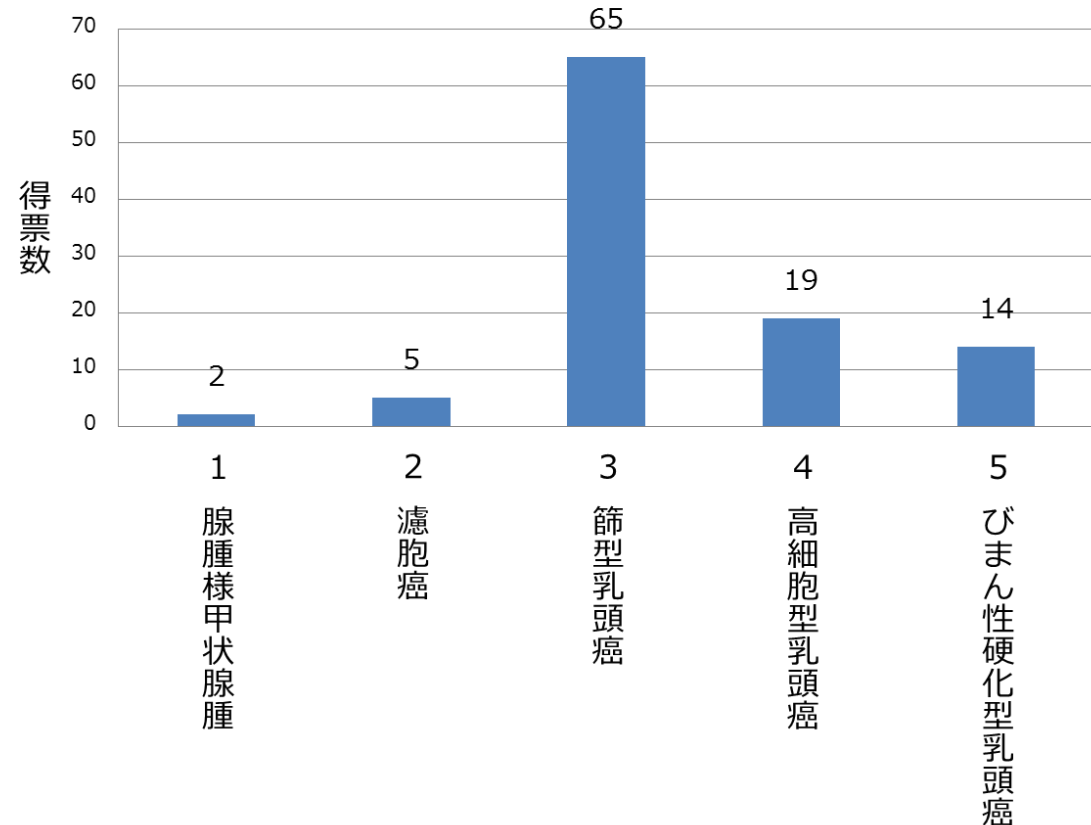
染色法: パパニコロウ染色、メイ・ギムザ染色

診断選択肢

1. 腺腫様甲状腺腫
2. 濾胞癌
3. **篩型乳頭癌**
4. 高細胞型乳頭癌
5. びまん性硬化型乳頭癌

スライドカンファレンス3 (甲状腺)

総得票数: 105



スライドカンファレンス4 (乳腺)

出題者: 青木裕志 (順天堂大学医学部附属練馬病院)

臓器: 乳腺

年齢: 60歳代

性別: 女性

臨床所見: 左D領域の8mmと10mmのダンベル状の腫瘤.

MMGにて異常の指摘.

採取部位: 左乳腺

採取法: 穿刺吸引

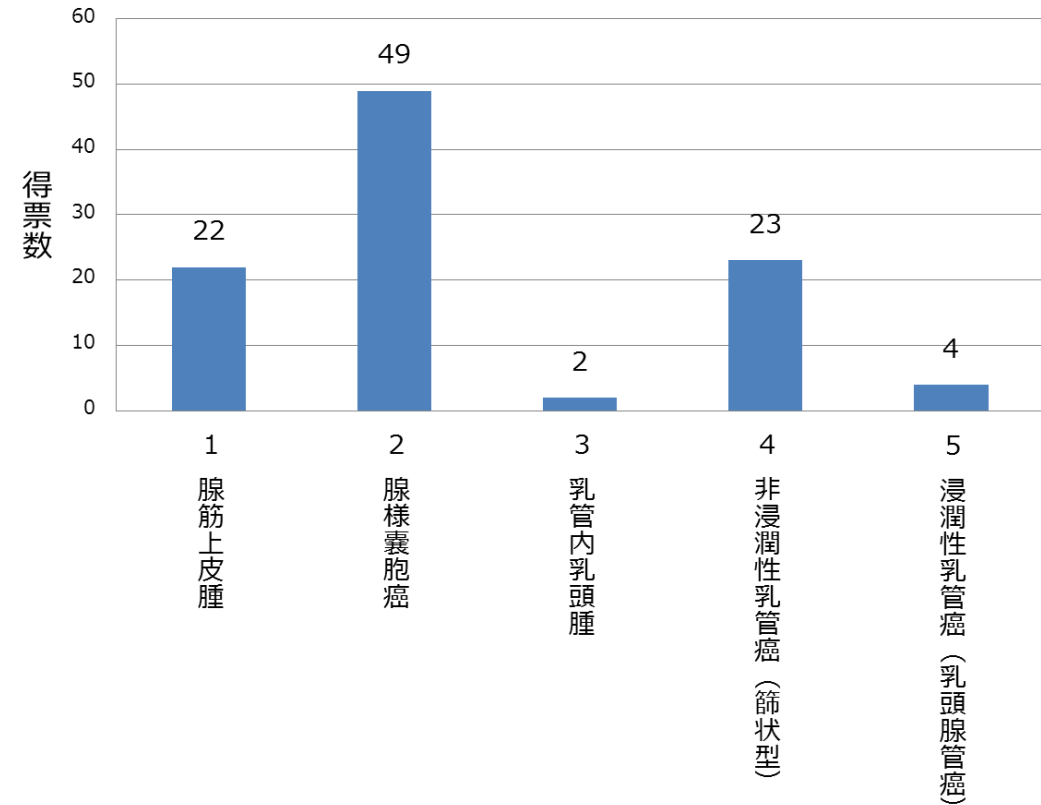
染色法: パパニコロウ染色

診断選択肢

1. 腺筋上皮腫
2. **腺様嚢胞癌**
3. 乳管内乳頭腫
4. 非浸潤性乳管癌(篩状型)
5. 浸潤性乳管癌(乳頭腺管癌)

スライドカンファレンス4 (乳腺)

総得票数: 100



スライドカンファレンス5 (子宮)

出題者: 栗原秀一 (県立宮崎病院産婦人科)

臓器: 子宮

年齢: 40歳

性別: 女性

臨床所見: 経妊3回経産2回。3カ月前より不正性器出血を自覚した。月経day25に採取。採取部位: 子宮頸部

採取法: ブラシ

染色法: パパニコロウ染色 (LBC法、BD SurePath)

診断選択肢

1. HSIL
2. SCC
3. AGC
4. AIS
5. Adenocarcinoma (villoglandular carcinoma)

スライドカンファレンス5 (子宮)

総得票数: 110

